

Fig 6.

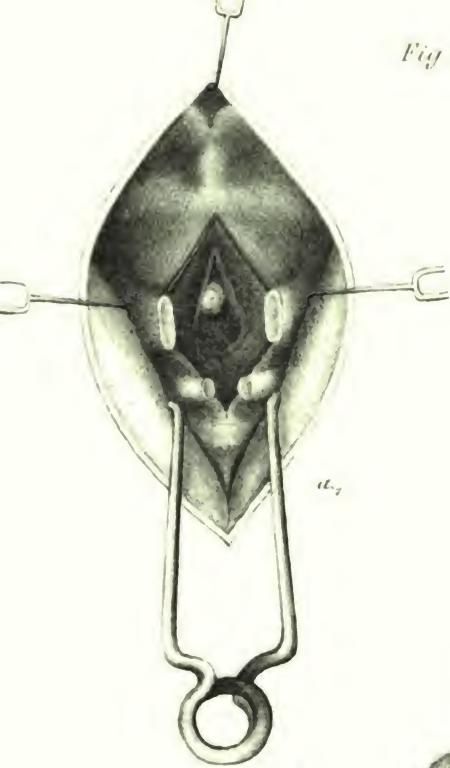
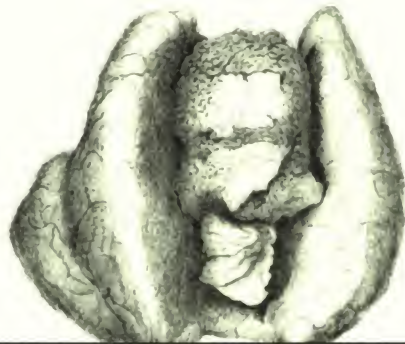


Fig 8



*Archiv für
klinische Chirurgie*



6/25

A67

K6

ARCHIV

FÜR

67753

KLINISCHE CHIRURGIE.

HERAUSGEGEBEN

VON

DR. B. VON LANGENBECK,

Geh. Ober-Medical-Rath und Professor der Chirurgie, Director des chirurgisch-ophthalmologischen Klinikums der Universität etc. etc.

REDIGIRT

von

DR. BILLROTH,

Prof. der Chirurgie in Wien.

und

DR. GURLT,

Prof. der Chirurgie in Berlin.

SUPPLEMENT - HEFT

ZUM

EINUNDZWANZIGSTEN BAND.

(Mit 8 Tafeln Abbildungen.)

BERLIN, 1877.

VERLAG VON AUGUST HIRSCHWALD.

N.-W. Unter den Linden No. 68.

Die
v. Langenbeck'sche
Klinik und Poliklinik
zu Berlin

während der Zeit vom 1. Mai 1875 bis 31. Juli 1876.

Ein Bericht

verfasst von

Dr. R. U. Krönlein,

Privatdozent der Chirurgie, Assistenzarzt der Klinik.

(Mit 8 Tafeln Abbildungen.)

Inhalt.

	Seite
Einleitung.....	1
I. Chirurgische Poliklinik.	
Frequenz der Poliklinik.....	7
Allgemeine Uebersicht über das poliklinische Material.....	8
A. Tabellarische Zusammenstellung der Verletzungen.....	8
B. " " " Entzündungen.....	10
C. " " " Geschwülste.....	11
D. " " " Missbildungen, Defecte u. Verkrümmungen.....	12
Fracturen im Allgemeinen.....	13
Fracturen (subcutane) des Humerus.....	14
" " der Vorderarmknochen.....	14
" " des Femur.....	15
" " der Unterschenkelknochen.....	15
" " Patella.....	15
" " Clavicula.....	15
" " Rippen.....	16
" " des Unterkiefers.....	16
Längsfracturen der Phalangalknochen.....	16
Wunden der Haut- und Weichtheile, incl. die complicirten Fracturen der Hand und Finger.....	17
Luxationen.....	18
L. femoris obturatoria.....	18
L. humeri erecta (Middeldorp).....	18
L. phalang.....	18
L. claviculae.....	19
Fremdkörper, durch die Haut von aussen eingedrungen.....	19
" " natürliche Oeffnungen und Canäle eingedrungen.....	19
Acute und chronische Entzündungen.....	20
Geschwülste.....	20
Congenitale und erworbene Missbildungen, Defecte und Verkrümmungen.....	21
Hernien und Hydroceelen.....	21
Angeborene Lippenspalten.....	24
Caput obstipum.....	24
Prolapsus ani et recti.....	25
Syndactylic und überzählige Finger und Zehen.....	26
Congenitale Luxation des Hüftgelenks.....	26
Genu valgum.....	26
Verkrümmungen der Wirbelsäule.....	26

II. Chirurgische Klinik.

Allgemeine Bemerkungen	31
I. Kopf und Ohr	32—43
I. Verletzungen	32
a) Verletzungen ohne Gehirnerseheinungen	32
b) Verletzungen mit Gehirnerseheinungen	34
Contusionen des Kopfs	34
Wunden der Kopfschwarte und des Pericranium	34
Subcutane Schädelfracturen	35
Offene Schädelfracturen	37
II. Acute und chronische Entzündungen	41
III. Geschwülste	42
Sarcom der Galea	42
Atherome	42
II. Gesicht, Nasenhöhle, Mundhöhle	44—123
I. Verletzungen	44
a) Verbrennungen	44
b) Wunden der Haut und Weichtheile	45
c) Fracturen der Gesichtsknochen	45
II. Entzündungen	47
a) Acute Entzündungen der Haut und Weichtheile	47
b) Chronische Entzündungen	49
a) Der Haut und Weichtheile	49
β) Der Knochen und des Periosts	50
III. Tuberculose und Lupus	50
a) Tuberculose der Zunge	50
b) Lupus	51
IV. Leukaemische, heteroplastische Tumoren des Periosts beider Oberkiefer und des Unterkiefers	54
V. Geschwülste	55
a) Carcinome	54
a) Nicht mehr operirbare Carcinome	54
β) Operirte Carcinome	58
Zeit der Entstehung der Carcinome	77
Ausgangspunkt der Carcinome	78
Wachsthum der Carcinome	78
Form der Carcinome	79
Aetiologie der Carcinome	80
Allgemeine Uebersicht über die wegen Gesichtscarcinomen ausgeführten Operationen	83
Verlauf der Carcinome	85
b) Sarcome	86
a) Nicht mehr operirbare Sarcome	86
β) Operirte Sarcome	86
c) Fibrome	90
Submucöses Fibrom der Wange	90
Fibroma retromaxillare	91
Fibröse Nasenrachenpolypen	92
d) Nasen-Schleimpolypen	94
e) Lipom	95
f) Osteom	95
g) Atherome	96

	Seite
b) Cavernöse Angiome	96
i) Lymphangioma cavernosum (Makroglossia congenita) ..	97
k) Naevus pilifer	98
l) Multiple metastatische Melanosarcome fast aller Organe	99
VI. Angeborene und erworbene Defecte und Missbil-	
dungen	101
a) Hasenscharten	101
b) Erworbene Gaumendefecte und angeborene Gaumen-	
spalten	106
a) Syphilitische Gaumenperforationen	106
β) Congenitale Gaumenspalten	108
c) Defecte und Narbencontractionen der Nase, Lippen	
und Augenlider	113
Traumatische Nasendefecte	113
Lupöse Nasendefecte	114
Syphilitischer Nasendefect	114
Ectropium der Lippen	115
Ectropium der Augenlider	115
Entropium der Augenlider	115
Uebersicht und allgemeine Besprechung der plastischen Ope-	
rationen im Gesicht	116
VII. Neuralgia facialis	120
VIII. Epistaxis	123
III. Hals und Nacken	124—145
Rachen-Kehlkopf-Diphtheritis	124
I. Verletzungen	124
II. Fremdkörper in der Trachea	125
III. Acute und chronische Entzündungen	125
a) Nacken-Carbunkel	125
b) Tiefe Hals-Phlegmone	126
c) Lymphdrüsenabscess	127
IV. Geschwülste	127
a) Scrofulöse Lymphome	127
b) Lymphosarcome	130
c) Strumae	131
d) Fibrosarcom	131
e) Angioma cavernosum und Bluteyste	132
f) Atherom	134
g) Lipome	134
h) Papilläres Fibrom (des Stimmbands)	134
i) Carcinome	136
V. Speichelsteine	144
VI. Laryngostenosis und Trachealfistel	145
VII. Paralysis glottidis	145
VIII. Caput obstipum	145
IV. Brust	146—159
I. Verletzungen	146
II. Acute und chronische Entzündungen	146
a) Mastit's lactantium abscedens	146
b) Empyem	147
c) Kalte Abscesse in der Thoraxwandung	147
d) Caries und Nekrose der Rippen	148

	Seite
III. Geschwülste	148
a) Geschwülste der Brustdrüse	148
a) Unoperirte Geschwülste der Brustdrüse	150
β) Exstirpationen der Brustdrüse	150
b) Geschwulst des Mediastinum anticum (Lipoma congenitum)	157
V. Bauch und Rectum	160—182
A. Bauch	160
I. Verletzungen	160
a) Contusionen des Abdomen mit Ruptur innerer Organe	160
b) Penetirender Bauch-Leberschuss; Leberabscess	161
II. Acute und chronische Entzündungen	164
a) Phlegmone und Abscesse der Bauchdecken	164
b) Kothfisteln nach Enteritis	164
c) Perityphlitischer Abscess	165
III. Ileus	166
a) Ileus, Enterotomie	166
b) Atresia ilei	167
IV. Hernien	169
a) Reponible Hernien	169
b) Ireponible Hernien	171
c) Incarcerirte Hernien	172
a) Taxis	172
β) Herniotomie	172
B. Rectum	175
I. Prolapsus recti	175
II. Acute und chronische Entzündungen	176
a) Tiefer Perinealabscess	176
b) Mastdarmfisteln	176
c) Strictur und Geschwüre des Rectum	178
III. Haemorrhoidalknoten	179
IV. Mastdarmcarcinome	181
Inoperable Carcinome	181
Operirte Carcinome (Mastdarm-Exstirpationen)	182
VI. Rücken und Wirbelsäule	183—200
I. Verletzungen	183
a) Contusionen des Rückens	183
b) Active Muskelrupturen mit Abscessbildung (retrorenale Abscesse)	183
II. Caries der Wirbelsäule (Pott'sche Kyphosis)	186
III. Geschwülste	188
a) Lipome	188
b) Sarcom	188
c) Teratoide Geschwulst der Steissbeingegegend	189
IV. Angeborene Defecte und Missbildungen	189
a) Spina bifida	189
b) Mangelhafte Entwicklung der Muskulatur des Rumpfs und der unteren Extremitäten	190
VII. Beckengegend	192—200
I. Verletzungen	192
a) Contusion des Beckens	192
b) Schussverletzungen des Beckens	192

	<u>Seite</u>
<u>II. Entzündungen</u>	193
a) Caries des Beckens, Os sacrum und der Symphysis sacro-iliaca	193
b) Chronische Entzündungen der Inguinaldrüsen	194
<u>III. Geschwülste</u>	196
a) Lipome	196
b) Sarcome	197
c) Fibrom	198
VIII. Harnorgane	201—217
I. Cystitis	201
a) Tripperzystitis	201
b) Idiopathische Cystitis	201
II. Stricturen der männlichen Harnröhre	202
a) Allmälige Dilatation und Katheterismus bei Stricturen	
b) Blutige Operationen bei Stricturen (Spaltung eines Urinabscesses, Blasenstich, Boutonnière)	204
III. Haematurie (Carcinoma vesicae [?])	208
IV. Blasen- und Harnröhrensteine	209
a) Blasensteine	209
b) Harnröhrensteine	211
V. Fremdkörper in der Blase	213
VI. Erworbene Defecte der Blase und Harnröhre	213
a) Blasenscheidenfisteln	213
b) Fisteln der männlichen Harnröhre	214
VII. Angeborene Defecte der Blase und Harnröhre	215
a) Ectopia vesicae und Epispadia	215
b) Hypospadias	216
IX. Männliche Geschlechtsorgane	218—226
I. Verletzungen	218
Contusion des Scrotum	218
Zerreissung des Scrotum, Prolapsus der Testikel	218
II. Ergüsse in das Cavum tunicae vaginalis	219
a) Hydrocele	219
b) Haematocele	220
c) Spermatocele	221
III. Varicocele	221
IV. Phimosis und Paraphimosis	222
V. Abnorm langes Frenulum praeputii	222
VI. Acute und chronische Orchitis	223
a) Idiopathische Orchitis	223
b) Käsig (tuberculöse) Orchitis	223
c) Gummöse Orchitis	224
VII. Prostata-Hypertrophie	224
VIII. Carcinome des Penis	225
X. Weibliche Geschlechtsorgane	227—228
I. Acute Entzündungen	227
a) Diphtheritis gangraenosa vulvae et vaginae	227
b) Endometritis puerperalis	227
II. Geschwülste	227
a) Carcinoma vaginae	227
b) Ovarialcysten	228

	Seite
XI. Extremitäten	229—338
I. Verletzungen und Folgezustände	229
a) Verbrennungen	229
b) Erfrierungen	229
c) Contusionen und Distorsionen ohne Wunden, Fracturen und Luxationen	233
d) Subcutane Fracturen	233
Allgemeine Statistik	235
Fracturen der oberen Extremität	236
Clavicula	236
Humerus	236
Radius und Ulna	237
Radius	237
Ulna	237
Fracturen der unteren Extremität	238
Femur	238
Tibia und Fibula	239
Tibia	241
Fibula	241
Patella	241
e) Pseudarthrosen	242
Pseudarthrosis humeri	242
Pseudarthrosis cruris	243
f) Schief geheilte Fracturen der Diaphyse	245
Oberschenkel	245
Unterschenkel	246
g) Subcutane Luxationen	246
Frische traumatische Luxationen	246
Allgemeine Statistik	247
Luxation der Vorderarmknochen nach hinten	248
Luxation der Patella nach aussen	248
Nicht ganz frische und veraltete Luxationen	249
Nicht ganz frische Luxationen	249
L. radii nach vorn	249
L. humeri subcoracoidea	250
Veraltete Luxationen	250
L. radii inveterata nach vorn	250
L. antibrachii inveterata nach hinten	250
L. humeri inveterata	250
L. femoris iliaca inveterata	250
h) Verwundungen	252
Wunden der Finger und Hand, der Zehen und des Fusses	252
Wunden der Weichtheile ohne Knochenverletzung	259
Vorderarm	259
Oberarm	260
Unterschenkel	260
Oberschenkel	261
Penetrierende Gelenkwunden	261
Handgelenk	261
Schultergelenk	262
Fussgelenk	262
Kniegelenk	263
Offene Fracturen	265
Allgemeine Statistik	265
Conservativ behandelte Fracturen	264
Primär amputirte resp. exarticulirte Fracturen	270

	Seite
i) Folgen früherer Verletzungen	271
Granulirender conischer Amputationsstumpf.	271
Eingeheilte Kugel nach Schussfractur	271
Paralysis traumatica nach Durchschneidung des	
Nervus ischiadicus; Nervenmaht	272
Muskelhernie	275
Traumatische Aneurysmen	275
II. Krankheiten der Gelenke	276
a) Acute Gelenkentzündungen	276
Handgelenk	276
Kniegelenk	277
Hüftgelenk	278
b) Chronische Gelenkentzündungen	279
Fingergelenke	280
Handgelenk	280
Ellbogengelenk	280
Schultergelenk	282
Fusswurzelgelenke	282
Fussgelenk	284
Kniegelenk	286
Hüftgelenk	292
Allgemeine Statistik	298
Verhältniss von Amputation, Resection und con-	
servirender Behandlung zu einander	302
Endresultate bei conservirender Behandlung	302
c) Ankylosen und Contracturen der Gelenke nach ge-	
heilten Entzündungen und Gelenkfracturen	305
Fingercontracturen nach Panaritium und Phleg-	
mone des Vorderarms	305
Ankylosen nach abgelaufenen Gelenkentzündungen	306
Fingergelenke	306
Handgelenk	306
Kniegelenk	306
Hüftgelenk	308
Ankylosen nach geheilten Gelenkfracturen	308
Ellbogengelenk	308
Fussgelenk	310
d) Gelenkkörper des Kniegelenks	312
e) Spontanluxation des Femur, intra typhum erworben .	313
f) Genu valgum	313
g) Pes varus	314
h) Pes equinus	314
i) Pes cavus	314
k) Pes valgus	315
III. Acute Entzündungen (mit Ausschluss der Gelenke) ...	315
a) Panaritium	315
b) Phlegmone	315
Hand und Vorderarm	315
Unterschenkel und Oberschenkel	316
c) Lymphangitis	316
d) Furunkel	316
e) Synovitis tendinosa gonorrhoeica acuta	317
f) Synovitis bursae mucosae acuta	317
g) Acute Abscesse	317
h) Acute spontane diffuse Osteomyelitis und Periostitis .	317

	Seite
IV. Chronische Entzündungen (mit Ausschluss der Gelenke)	318
a) Elephantiasis (Arabum)	318
b) Hygroma praepatellare	318
c) Fisteln nach früheren Schussverletzungen	318
d) Eingewachsene Nägel	319
e) Hautgeschwüre	319
α) Tuberculöse Geschwüre	319
β) Frostgeschwüre	320
γ) Varicöse Unterschenkelgeschwüre	320
δ) Traumatisches Unterschenkelgeschwür	321
f) Mal perforant du pied und verwandte Zustände	321
g) Chronische Periostitis und Caries	324
h) Knochenabszesse	323
i) Nekrose der Knochen	324
V. Geschwülste	327
a) Lymphom	327
b) Angioma cavernosum	327
c) Fibrome	327
d) Enchondrome	329
e) Sarcome	329
f) Carcinome	336
VI. Neurosen	337
a) Ischias	337
b) Gefässneurose beider Beine	337
VII. Angeborene Missbildungen	338
Missgebildete Zehe	338
XII. Syphilis und mit dieser verwandte Krankheiten	339—340
Constitutionelle Syphilis	339
Weicher Schanker	339
Virulenter Bubo	339
Tripper	339
Gonorrhoeische Orchitis und Epididymitis	339
Spitze Condylome	339
XIII. Innere, Haut- und Allgemeinkrankheiten	341—343
Allgemeine Uebersicht	341
Tetanus rheumaticus acutus	342
Kohlenoxydgas-Vergiftung	342
Pemphigus benignus	343

III. Anhang.

I. Allgemeine Uebersicht über das klinische Material nach Krankheitsgruppen	347
II. Allgemeine topographische Uebersicht über das klinische Material	348
III. Allgemeine Uebersicht über die Geschwülste, die in der Klinik beobachtet wurden	350
IV. Uebersicht über die namhafteren Operationen, welche in der Klinik ausgeführt wurden	351

	Seite
<u>V. Ausführliche Zusammenstellung aller grossen Gelenkresectionen.....</u>	354
<u>VI. Ausführliche Zusammenstellung aller grossen Amputationen und Exarticulationen.....</u>	376
<u>VII. Uebersicht über das Vorkommen der sog. accidentellen Wundkrankheiten.....</u>	390
<u>VIII. Chronologische Uebersicht über die bei dem klinischen Material beobachteten Todesfälle.....</u>	395
<u>IX. Gruppierung der Todesfälle nach den Todesursachen ..</u>	414
<u>X. Einige Bemerkungen zur Wundbehandlung.....</u>	416

<u>Erklärung der Abbildungen.....</u>	421

Einleitung.

In dem vorliegenden Berichte, welchen ich auf den Wunsch meines hochverehrten Lehrers, des Herrn Geh. Raths von Langenbeck ausgearbeitet habe, beabsichtige ich, ein getreues Bild von der Thätigkeit des Königl. chirurgischen Universitäts-Klinikums und Poliklinikums zu Berlin während der Zeit vom 1. Mai 1875 bis 31. Juli 1876 zu entwerfen. Es mag die Wahl gerade dieses Zeitraums auf den ersten Blick etwas willkürlich erscheinen, insofern, als zwischen dem zuletzt erschienenen und von F. Busch angefertigten Berichte für das Jahr 1869 (v. Langenbeck's Arch. Bd. XIII.) und dem vorliegenden eine Reihe von Jahren liegt, in denen weiter keine Berichte erschienen sind und dann, weil der obige Zeitraum für den Bericht die üblichen Grenzen eines Jahres nicht innehält, sondern 15 Monate umfasst. Gleichwohl war diese Wahl keine willkürliche, sondern lediglich aus dem doppelten Wunsche hervorgegangen, nicht minder ein möglichst grosses, als auch ein möglichst genau gekanntes und leicht übersehbares Material dem Bericht zu Grunde zu legen. Diesem Wunsche aber glaubte ich am ehesten gerecht zu werden, wenn ich jenen auf die 3 letzten Semester ausdehnte, da einerseits die Summe der in dieser Zeit gesammelten Beobachtungen eine sehr bedeutende ist, andererseits aber doch nicht das Mass überschreitet, welches ich mit Berücksichtigung der etwas knapp bemessenen Zeit, die ich für diese Arbeit erübrigen konnte, glaube einhalten zu müssen. Die Zahl der in diesen 15 Monaten beobachteten und behandelten Kranken beläuft sich nämlich auf 1250 klinische und 10,062 poliklinische Patienten, zu welcher letzteren endlich noch ungefähr 4300 Zahnkranke hinzuzurechnen sind, so dass also die Gesamtzahl aller in der genannten Zeit behandelten Kranken, die Höhe von 15,612 erreicht. Es ist indess hierbei zu bemerken, dass eine gewisse Anzahl von Patienten, so namentlich solcher, die an Gelenkentzündungen und Geschwülsten litten, erst in der Poliklinik untersucht, zum Theil auch kurze Zeit dort behandelt, später aber

in die Klinik aufgenommen wurden, weil ihr Leiden eine grössere Operation oder eine genaue Ueberwachung und Pflege verlangte, die beide nur der Aufenthalt in der Klinik ermöglichte. Diese Kranken finden sich sowohl in dem poliklinischen Journale als auch in den klinischen Krankengeschichten erwähnt und sie sind deshalb bei den eben gemachten Angaben doppelt verrechnet. Nach einer approximativen Schätzung, wie sie sich aus einer Vergleichung der poliklinischen und der klinischen Aufzeichnungen ergab, ist es etwa der vierte Theil der klinischen Kranken, welcher hierher gehört und bei der Gesamtsumme von 15.612 Patienten zwei Mal figurirt; es muss daher letztere Zahl um die Summe von etwa 312 vermindert werden, soll sie der möglichst genaue Ausdruck für die Menge aller Individuen sein, welche in der genannten Zeit überhaupt einmal, sei es nun poliklinisch oder klinisch, oder erst poliklinisch und dann klinisch, behandelt worden sind. Runden wir die so sich ergebende Summe von 15,300 noch etwas weiter ab, so können wir mit annähernder Richtigkeit behaupten, dass die Gesamtsumme aller während der letzten 15 Monate in der von Herrn Geh. Rath von Langenbeck geleiteten Klinik und Poliklinik behandelter Kranken volle 15,000 beträgt und somit der tägliche Zugang frischer Kranken durchschnittlich auf circa 30, der monatliche auf circa 1000, der jährliche auf circa 12,000 sich beläuft.

Weitaus der grösste Theil der bei diesem grossartigen Material nothwendig werdenden Operationen wurde von Herrn Geh. Rath von Langenbeck selbst in der Klinik ausgeführt, ein kleinerer Theil dagegen in der ausserklinischen Zeit und während der Ferien von den Assistenzärzten der Klinik, den Herren DDr. Bose, Wegner, Krönlein und Schädel. Während ferner College Bose die Poliklinik leitete, besorgten die letztgenannten Aerzte den Dienst auf den klinischen Abtheilungen in der Weise, dass College Wegner der Frauen- und Kinderabtheilung, die Collegen Krönlein und Schädel der gesammten Männerabtheilung vorstanden. Für die klinische Demonstration wurde ausser den Kranken der einzelnen Stationen auch stets noch ein auserwählter Theil des poliklinischen Materials verwendet, welcher für diesen Zweck besonders geeignet erschien; der übrige Theil der poliklinischen Kranken aber fand unmittelbar nach der Klinik und im Anschluss an dieselbe seine Erledigung. Sämmtliche poliklinische Patienten wurden ambulatorisch behandelt, da der Umfang des Materials und die Ausdehnung der Stadt Berlin ärztliche Besuche in der Wohnung der Kranken, schon seit vielen Jahren nicht mehr gestattet.

Was die innere Einrichtung des Klinikums, die Krankenzimmer, den Operationssaal, die Badezimmer, Closets u. s. w. betrifft, so glaube ich mich hier kurz fassen zu dürfen, da die Wirkungsstätte von Gräfe's, Dieffenbach's und von Langenbeck's den meisten

deutschen und vielen ausländischen Chirurgen aus eigener Anschauung bekannt ist und wesentliche Veränderungen in dieser Beziehung in den letzten Jahren nicht stattgefunden haben. Es mag daher genügen, wenn ich hervorhebe, dass das Klinikum in keiner Beziehung den Anforderungen mehr entspricht, die man an ein Krankenhaus modernen Stils zu stellen gewohnt ist, dass das dreistöckige, vorne an eine sehr unruhige Strasse, hinten an einen trübe dahinfließenden Spreearm grenzende Gebäude bis unter das Dach mit Kranken überfüllt und jeder kleinste Raum für die Unterbringung der 120 Krankenbetten ausgenützt ist. Das feststehende Project, in der nächsten Zukunft an der Stelle des alten Gebäudes eine grosse, den Anforderungen der Neuzeit besser entsprechende Klinik neu aufzubauen, ist daher eben so wohl durch den Platzmangel als auch durch die unverbesserlichen mannigfaltigen localen Missstände nur zu sehr begründet.

Für die Bearbeitung des oben mit wenigen Worten angedeuteten Materials standen mir einmal die über die klinischen Kranken geführten Krankengeschichten, dann das poliklinische Journal zu Gebote. Letzteres umfasst sämmtliche in der Ambulanz behandelte Patienten — die Zahnkranken einzig ausgenommen — und giebt über deren Namen, Geschlecht, Alter, Beruf, Krankheit und Behandlung kurze Auskunft; genauere Aufzeichnungen über die einzelnen Fälle konnten dagegen nur ausnahmsweise gemacht werden, da die Zeit und die Kräfte der Aerzte meist vollständig durch die Besorgung der zahlreichen Kranken, welche an einzelnen Tagen zu 60—70 in der Poliklinik Hülfe suchten, absorbiert wurden. Dem entsprechend beschränkt sich auch der folgende poliklinische Bericht fast ganz auf eine summarische Uebersicht über das umfangreiche Material und wenige allgemeine Erörterungen, denen nur einzelne casuistische Mittheilungen angereiht sind. In dem klinischen Berichte dagegen habe ich mich bemüht, möglichst ausführlich zu sein und insbesondere der Casuistik einen grossen Raum gestattet, da ich in dieser den Hauptwerth klinischer Jahresberichte erblicke. Ausserdem habe ich nicht unterlassen, an dieser oder jener Stelle dieses Theiles der Arbeit auf die poliklinischen Erfahrungen zu verweisen, da die klinischen und poliklinischen Beobachtungen auf vielen Gebieten sich gegenseitig ergänzen; ich nenne als solche Gebiete beispielsweise dasjenige der Hand- und Fingerverletzungen, Fremdkörper, Fracturen und Luxationen, Hernien und Hydrocelen, congenitalen Missbildungen u. s. f. — Alle diese Affectionen finden sich in überreichem Masse unter dem poliklinischen Material, während sie in dem klinischen weit spärlicher vertreten sind.

Was die Anordnung des Materials betrifft, so geschah dieselbe in dem poliklinischen Theile vorwiegend nach den einzelnen Krankheiten, in dem klinischen Theile dagegen nach den einzelnen Körpertheilen. Ausserdem finden sich am Schlusse des klinischen

Theiles noch einige besondere Abschnitte, in denen allgemeine Uebersichten, z. B. über die vorgekommenen Geschwülste und Operationen gegeben und mehrere wichtige Fragen, wie die der accidentellen Wundkrankheiten, der Todesursachen in den letal verlaufenen Fällen und der Behandlung der Wunden im Anschluss an die mitgetheilten Erfahrungen besprochen werden. Durch eine genaue Inhaltsangabe hoffe ich endlich den Leser in den Stand zu setzen, sich rasch in dem Berichte orientiren und Dieses oder Jenes, was ihn gerade interessirt, leicht finden zu können.

I.

Chirurgische Poliklinik.

Die Zahl der poliklinisch behandelten Kranken beträgt in dem Zeitraum vom 1. Mai 1875 bis 31. Juli 1876 14,362, die sich auf die einzelnen Monate folgendermassen vertheilen:

1875.	1. Mai	656.
"	2. Juni	750.
"	3. Juli	744.
"	4. August	720.
"	5. September	596.
"	6. October	537.
"	7. November	530.
"	8. Dezember	452.
1876.	9. Januar	586.
"	10. Februar	660.
"	11. März	627.
"	12. April	651.
"	13. Mai	816.
"	14. Juni	848.
"	15. Juli	889.
	Summa	<u>10,062.</u>
Zahnkranke*)		<u>4300.</u>
	Total	<u>14,362.</u>

Es hat somit die Frequenz der Poliklinik, die laut dem Jahresberichte von Busch im Jahre 1869 — mit Ausschluss der Zahnkranken — 5000 Kranke zählte, in den letzten Jahren erheblich

*) Ueber die Zahnkranken, die ausschliesslich wegen Zahucaries und zum Zwecke der Zahnextractionen die Poliklinik besuchten, wurde kein Journal geführt. Um ihre Zahl annähernd zu ermitteln, habe ich indess während mehrerer Monate den täglichen Zugang dieser Patienten numerisch feststellen lassen, und nach dem Ergebniss dieser Zählung die Frequenz während der 15 Monate berechnet.

zugenommen, so dass in den erwähnten 15 Monaten ohne die Zahnkranken 10,062, oder pro anno 8048 Individuen in poliklinischer Behandlung standen.

Allgemeine Uebersicht über das poliklinische Material.

A. Verletzungen	1,475.
B. Acute und chronische Entzündungen	3,480.
C. Geschwülste	682.
D. Congenitale und erworbene Missbildungen, Defecte und Verkrümmungen	1,174.
E. Rachitis	295.
F. Constitutionelle Syphilis	180.
G. Verschiedenes	2,776.
	10,062.
H. Hierzu Zahnkranke	4,300.
	Summa 14,362.

Während ich es nicht für nöthwendig erachtete, die Krankheitsgruppen E—G noch weiter zu analysiren, habe ich dagegen die Verletzungen, die acuten und chronischen Entzündungen, die Geschwülste und die congenitalen und erworbenen Missbildungen, Defecte und Verkrümmungen in folgenden Tabellen etwas genauer bearbeitet, soweit es eben die kurzen Mittheilungen des poliklinischen Journals gestatteten.

A. Verletzungen.

	Anzahl der Fälle.		Anzahl der Fälle.
I. Contusionen und Distorsionen	415	Transport	290
II. Subcutane Fracturen.		7. Femur	35
1. Humerus	73	8. Tibia und Fibula	9
Oberes Ende	17	9. Tibia	5
Schaft	14	Schaft	4
Unteres Ende	42	Malleolus	1
2. Radius und Ulna	96	10. Fibula	10
3. Radius	86	Schaft	1
4. Ulna	18	Malleolus	9
Olecranon	5	11. Patella	1
Schaft	13	12. Clavicula	98
5. Metacarpus	6	13. Costa	12
6. Finger-Phalanx	11	14. Os nasi	1
		15. Maxilla superior	1
		16. Maxilla inferior	4
Latus	290		466

	Anzahl der Fälle.	Anzahl der Fälle.		
		fr.	alte	
III. Offene Fracturen. (Die complicirten Fracturen der Finger- und Zehenphalangen nicht mitgerechnet.)				
1. Humerus	1			
2. Radius und Ulna	1			
	2			
IV. Wunden der Haut und Weichtheile. (Die complicirten Fracturen der Finger- und Zehenphalangen mitgerechnet.)				
1. Hand und Finger	244			
2. Fuss und Zehen	15			
3. Kopf und Gesicht	78			
4. Arm und Bein	44			
5. Truncus	7			
	388			
		frische.	alte.	
V. Luxationen.				
1. Hüftgelenk				3
L. iliaca	1	1		
L. obturatoria	1			
2. Schultergelenk				46
L. subcoracoidea und				
L. axillaris	37	7		
L. erecta (Middeldorpf)	2			
3. Ellbogengelenk				15
L. radii et ulnae nach				
hinten	10	2		
L. radii nach vorn	2	1		
4. Handgelenk				1
L. ulnae nach dem				
Dorsum	1			
5. Metacarpo-Phalangal-				8
gelenk				
Daumen	5			
Zeigefinger	2			
Mittelfinger	1			
6. Phalangalgelenk				3
Daumen	1			
Mittelfinger	1			
Kleinfinger	1			
Latus ..	65	11		76
Transport				
7. Sterno-Claviculargelenk				65
L. claviculae nach vorn	2	1		
8. Acromio-Claviculargelenk				6
L. claviculae nach				
oben	3	3		
9. Mandibulargelenk				1
L. mandibulae unila-				
teralis	1			
10. L. patellae				1
L. patellae habitudinis				
(nach aussen)			1	
		71	16	87
VI. Durch eine Wunde der Haut oder Schleimhaut von aussen eingedrungene Fremdkörper.				
1. Kopf und Gesicht				10
Bulbus	6			
Gesicht	4			
2. Hand und Finger				35
3. Fuss und Zehen				14
4. Arm				3
5. Bein				4
				66
VII. Durch die natürlichen Oeffnungen und Canäle des Körpers von aussen eingedrungene Fremdkörper.				
1. Pharynx und Oesophagus				26
2. Magen				2
3. Trachea				1
4. Gehörgang				12
5. Nasengang				10
				51

	Anzahl der Fälle.		Anzahl der Fälle.
Anmerkung zu VI. und VII.		Transport..	16
1. Als Fremdkörper figuriren bei Gruppe VI.		Knopf.....	1
Holzsplitter.....	13	Eisennagel.....	1
Nadeln.....	29	Holzstück.....	1
Eisenstücke.....	8	Kork.....	1
Glassplitter.....	4	Baumwollpfropf.....	1
Kugeln.....	2	Papierpfropf.....	1
Rehposten.....	1	Erbsen und Bohnen..	5
Messerspitze.....	1	Pfefferkorn.....	2
Fischgräte.....	1	Maiskorn.....	1
Ungenannte Fremdkörper.....	7	Johannisbrotkern....	1
		Kirschkern.....	1
		Ungenannte Fremd- körper.....	19
	66		51
2. Als Fremdkörper figuriren bei Gruppe VII.:		Total:	
Falsches Gebiss.....	1	I. Contusionen und Distorsionen....	415
Nadeln.....	3	II. Subcutane Frac- turen.....	466
Fleischstücke.....	4	III. Offene Fracturen	2
Stein.....	1	IV. Wunden der Haut und Weichtheile.	388
Knochen.....	5	V. Luxationen.....	87
Münzen.....	2	VI. } Fremdkörper..	117
		VII. }	
Latus..	16	Summa..	1475

B. Acute und chronische Entzündungen.

	An- zahl.		An- zahl.
I. Haut- und Weichtheile.		II. Sehnen, Sehnenschei- den und Fascien.	
1. Erysipelas.....	40	1. Tenalgia crepitans.....	21
2. Furunkel.....	58	2. Schnellender Finger.....	5
3. Ekzem.....	354	3. Contractur der Finger.....	12
4. Herpes.....	21	4. Ganglion.....	27
5. Syccosis.....	7		65
6. Seabies.....	37	III. Gelenke.	
7. Lupus.....	25	1. Schultergelenk.....	55
8. Ulcus cruris.....	252	2. Ellbogengelenk.....	51
9. Pararitium.....	204	3. Handgelenk.....	55
10. Abscess, Phlegmone, Fistel, Lymphdrüsen - Vereiterung und Hyperplasie.....	649	4. Handwurzel- u. Fingergelenke	40
11. Verschiedene, nicht syphi- litische Hautkrankheiten..	182	5. Hüftgelenk.....	123
		6. Kniegelenk.....	159
	1829	7. Fussgelenk.....	58
		8. Fusswurzel- u. Zehngelenke	21
		9. Kiefern gelenk.....	1
			563

	Anzahl.		Anzahl.
IV. Knochen.		V. Harn- und Geschlechtsorgane.	
(Ostitis, Periostitis, Osteomyelitis, Caries, Necrose.)		1. Gonorrhoe 213	
[Mit Ausschluss der Caries der Gelenke und Wirbel, sowie der nachweislich syphilitischen Knochenentzündungen, welche bei den „Gelenkentzündungen“, „Verkrümmungen der Wirbelsäule“ und bei der „constitutionellen Syphilis“ verreehnet sind.]		2. Ulcus penis primar. (dur. et molle) 120	
1. Unterkiefer 50		3. Orchitis und Epididymitis 54	
2. Oberkiefer 21		4. Condyloma acuminatum 16	
3. Felsenbein 7		5. Stricture urethrae 21	
4. Hinterhauptsbein 1		6. Bubo inguinalis 93	
5. Nasenbein 3			
6. Clavicula 2		VI. Mundhöhle.	
7. Sternum 3		1. Angina tonsillaris 88	
8. Rippen 5		2. Stomatitis, Gingivitis, Pharyngitis 128	
9. Kreuzbein 1			
10. Humerus 16			
11. Radius 6		VII. Anus und Rectum.	
12. Ulna 4		1. Haemorrhoidalknoten, Fistula und Fissura ani 41	
13. Carpus und Metacarpus 20			
14. Phalangen 31		Total:	
15. Femur 12		I. Haut u. Weichtheile 1829	
16. Tibia 35		II. Sehnen, Sehnenscheiden, Fascien 65	
17. Fibula 1		III. Gelenke 563	
18. Tarsus und Metatarsus 14		IV. Knochen 249	
19. Calcaneus 1		V. Harn- u. Geschlechtsorgane 517	
20. Nicht genauer bezeichnete Knochen 16		VI. Mundhöhle 216	
		VII. Anus und Rectum 41	
		Summa 3480	
249			

C. Geschwülste.

	Anzahl.		Anzahl.
		Transport 367	
1. Ranula 9		9. Struma 62	
2. Teleangiectasie 176		10. Carcinom 73	
3. Angioma cavernosum 16		11. Epulis 9	
4. Atherom und Dermoidcyste 76		12. Chondrom 9	
5. Hypertrophie der Tonsillen 18		13. Exostose 5	
6. Lipom 21		14. Sarkom 11	
7. Nasen-Schleimpolyp 45		15. Nicht genauer bezeichnete Geschwülste 146	
8. Mastdarmpolyp 6			
Latus 367		Summa 682	

D. Congenitale und erworbene Missbildungen, Defecte und Verkrümmungen.

	Anzahl.			Anzahl.
1. Hernie	244		Transport..	654
H. inguinalis	143		23. Syndactylie	4
H. cruralis	6		24. Ueberzählige Finger und Zehen	14
H. umbilicalis	90		25. Congenitaler Defect des rechten Radius und der linken Ulna	1
H. lineae albae	5		26. Vollständiges Fehlen der Patellae	1
2. Hydrocele	135		27. Rudimentäre Bildung der Patellae	1
H. cystica	16		28. Rudimentäre Bildung der Ohrmuschel und Fehlen des äusseren Gehörganges	2
H. tunicae vaginalis ..	119		29. Congenitale Luxation im Hüftgelenk	11
3. Varicocele	19		einseitig	6
4. Phimosis	55		beidseitig	5
5. Paraphimosis	16		30. Genu valgum	53
6. Labium fissum	55		31. Pes cavus	4
7. Ankyloglossum	39		32. Pes planus	86
8. Hypospadie	9		33. Pes valgus	10
9. Epispadie	2		34. Pes varus	48
10. Spina bifida	15		35. Pes equinus	9
11. Encephalocele	1		36. Pes calcaneus	2
12. Macroglossie	2		37. Verkrümmungen der Wirbelsäule	274
13. Fistula colli congenita.	1		Spondylitis cervicalis ..	22
14. Atresia ani	2		Scoliosis thoracico-lumbalis	134
15. Stenosis ani congenita.	1		Kyphosis thoracico-lumb.	118
16. Prolapsus ani	13			
17. Kryptorchismus	3		Latus..	654
18. Caput obstipum	25		Summa..	1174
19. Congenitale Verwachsung von Proc. alveolar. und Oberlippe	1			
20. Congenitale Diastase der Mm. recti abdominis ..	1			
21. Naevus pilifer	5			
22. Cephaloematoma neonatorum	10			

Diese gedrängte Uebersicht über das poliklinische Material ist, wie ich glaube, im Stande, den Reichthum und die Mannigfaltigkeit desselben darzuthun und sie gehört deshalb nothwendig mit zu dem Bilde, welches von der von Langenbeck'schen Klinik im Folgenden entworfen werden soll. Es wäre eine Aufgabe für sich, ebenso mühsam als lohnend, dieses grossartige poliklinische Material vollkommen erschöpfend in ätiologischer, diagnostischer und therapeutischer Beziehung darzustellen; und wer diese Aufgabe löste, würde unzweifelhaft Licht in manches bisher noch dunkle Gebiet der Chirurgie hineinbringen. Ich fühle mich dieser Aufgabe nicht gewachsen und werde mich deshalb, anschliessend an die

eben gegebene Zusammenstellung, auf wenige kurze Bemerkungen beschränken.

Unter den Verletzungen nehmen in der Poliklinik die subcutanen Fracturen eine hervorragende Stelle ein; ihre Zahl beläuft sich auf 466. Dabei sind in überwiegender Zahl die Fracturen des Schultergürtels und der oberen Extremität vertreten, welche sich ja recht wohl zur poliklinischen Behandlung eignen; weniger zahlreich sind die Fracturen der unteren Extremität, doch finden sich trotzdem allein 35 Femurbrüche unter ihnen. Mit Ausnahme zweier Fälle von Schenkelhalsfracturen bei Erwachsenen waren es sämmtlich Kinder der ersten Lebensjahre, welche letztere Fractur zeigten und ihre poliklinische Behandlung stiess insofern auf keine besondere Hindernisse. Das kindliche Alter lieferte überhaupt die Mehrzahl sämmtlicher subcutaner Fracturen der Röhrenknochen der Extremitäten, wie aus folgender Zusammenstellung klar hervorgeht:

Alter der Fracturen der Poliklinik.

	1—10	11—20	21—30	31—40	41—50	51—60	61—70	71—80	81—90	Σ	Summa.
1. Humerus.....	38	14	3	7	4	4	1	2	—	—	73
2. Radius et Ulna.....	53	31	1	2	3	3	1	—	1	1	96
3. Radius.....	12	20	15	11	8	9	6	5	—	—	86
4. Ulna.....	6	—	4	2	2	2	2	—	—	—	18
5. Metacarpus et Phalanges....	—	9	3	2	1	2	—	—	—	—	17
6. Femur.....	33	—	—	—	1	—	—	1	—	—	35
7. Tibia et Fibula.....	5	1	1	1	1	—	—	—	—	—	9
8. Tibia.....	3	1	—	—	1	—	—	—	—	—	5
9. Fibula.....	—	4	3	3	—	—	—	—	—	—	10
10. Clavicula.....	70	9	10	5	4	—	—	—	—	—	98
11. Costa.....	—	1	1	2	5	1	—	—	—	2	12
12. Os nasi.....	—	1	—	—	—	—	—	—	—	—	1
13. Maxilla super.....	—	—	—	—	1	—	—	—	—	—	1
14. Mandibula.....	—	—	2	2	—	—	—	—	—	—	4
15. Patella.....	—	—	—	—	1	—	—	—	—	—	1
	220	91	43	37	32	21	10	8	1	3	466

Wie wir später sehen werden, ist auch die Zahl der klinisch behandelten subcutanen Fracturen keine ganz unbedeutende und erhebt die Summe sämmtlicher Knochenbrüche der Extremitäten, welche in dem genannten Zeitraum in der Poliklinik und Klinik zur Beobachtung gelangten, auf mehr als ein halbes Tausend. Indem ich mir vorbehalte, auf dieselben in dem klinischen Theil noch einmal zurückzukommen, will ich hier nur noch kurz die Behandlung der Knochenbrüche der Poliklinik im Allgemeinen anführen.

Bei den Fracturen des Humerus wurde fast ausschliesslich der Gypsverband angewendet und zwar für die Brüche des unteren Endes und des Schaftes in der Form der die ganze Extremität umfassenden circulären Einwicklung, die an der Schulter in die Spica humeri übergeht, für die Brüche des oberen Endes aber in der Form des die Schulter, den Oberarm, Ellbogen und den Thorax umfassenden Gypskürasses. Besonders letzterer Verband erwies sich als sehr praktisch, da er ebenso wohl durch die Solidität und die Leichtigkeit seiner Herstellung als auch durch seine Annehmlichkeit für den Kranken sich auszeichnet.

Die Fracturen der Vorderarmknochen wurden theils mit Gypsverbänden, theils mit Pappschienuverbänden behandelt, letzteres besonders dann, wenn die Dislocation der Fragmente eine sehr bedeutende und die Erhaltung der reponirten Fragmente in ihrer Lage eine schwierige war. Die Pappschienen werden in diesem Falle genau nach der Form des Arms geschmitten, in nassem und desshalb schmiegsamem Zustande angelegt und durch gestärkte, nasse Gazebinden genau fixirt. Während der Anlegung des Verbandes lässt sich das Verhalten der Fracturstelle sehr genau controlliren und ist die Gefahr, dass während der Application desselben eine Dislocation der Fragmente aufs Neue sich einstelle, darum weniger gross als bei der Herstellung eines Gypsverbandes. Der Verband erhält, indem die mit Stärke imprägnirten Gazebinden trocknen und untereinander verkleben, eine grosse Festigkeit, die, so lange die Erstarrung noch keine ganz vollständige ist, dadurch noch erhöht werden kann, dass nach der Anlegung der beiden Pappschienen an den Arm über die letzteren schmale und dünne Holzstücke als Hülfschienen gelegt werden. Die Hand wird dabei in der Mittelstellung zwischen extremer Pro- und Supination gehalten und fixirt; die eine Pappschiene kommt auf die dorsale Seite zu liegen und endigt vorne an den Metacarpo-Phalangalgelenken, die andere auf die volare Seite, wo sie vorne genau in der Höhe des Handgelenks abschneidet. Beide Schienen umfassen den Vorderarm so weit, dass zwischen ihren beiden Rändern noch ein schmaler Zwischenraum übrig bleibt; nach oben aber reichen sie je nach der Lage der Fracturstelle entweder bloss bis zur Ellbogenbeuge, oder sie umfassen auch noch die untere Hälfte des mit dem Vorderarm einen rechten Winkel bildenden Oberarms. Der erste Verband bleibt nur kurze Zeit, 8—10 Tage, liegen, wird dann entfernt, die Fracturstelle auf das Vorhandensein einer geringen Dislocation geprüft, diese, wenn nöthig, beseitigt und ein neuer Verband, ebenso wie der erste und mit Benutzung derselben nunmehr geformten und erhärteten Pappschienen, angelegt, und bis zur Heilung liegen gelassen. Nach den zahlreichen Erfahrungen, welche bei der Behandlung der Vorderarmbrüche theils mit Gyps-, theils mit Pappschienuverbänden in der Poliklinik gemacht wor-

den sind, verdienen letztere in den oben erwähnten Fällen mit erheblicher Dislocation und Neigung der Fragmente, nach der Reposition die fehlerhafte Stellung sofort wieder einzunehmen, entschieden den Vorzug, da bei sorgfältiger Application derselben auch eine geringe Dislocation der Fragmente sicher vermieden werden kann.

Die Olecranon-Fracturen wurden anfangs in stumpfwinkliger, später in rechtwinkliger Stellung bandagirt.

Bei den Fracturen des Femur, die, wie wir wissen, fast ohne Ausnahme Kinder betrafen und sich auf den Knochenschaft beschränkten, kamen theils Holzschienen-, theils Gypsverbände, theils Gypsverbände combinirt mit Gewichtsextension zur Anwendung. Ersterer bestanden in der Hauptsache aus einer langen Schiene, welche an die Aussenseite des Ober- und Unterschenkels angelegt wurde und aus einer kurzen Schiene für die vordere Seite des Oberschenkels. Die Gypsverbände, ohne gleichzeitige Gewichtsextension, umfassten gemeinlich die ganze Extremität von der Fusssohle bis und mit dem Becken; sollte dagegen die Gewichtsextension zu Hause angewendet werden, so kam über die Heftpflasteransa eine einfache Gypshülse zu liegen, die von der Supramalleolaregion bis zum Trochanter hinauf reicht und das Knie in gestreckter Stellung immobilisirt. Eine erfolgreiche Extension wird, wie die Erfahrung zeigt, durch die Gypshülse nicht erschwert, der Transport der Kinder aber von der Klinik nach Hause und umgekehrt dadurch sehr erleichtert. Auch bei klinisch behandelten Kranken erwies sich diese Combination von Gypsverband und Gewichtsextension in manchen Fällen von grossem Vortheil.

Die Fracturen der Unterschenkelknochen wurden ohne Ausnahme eingegypst.

Die poliklinisch behandelte Patellafractur war schon mehrere Wochen alt, als Patient sich zeigte. Der Kranke erhielt einen Gypsverband bei gestreckter Stellung des Knies.

Die Fracturen der Clavicula, 98 an der Zahl, erhielten meist einen modificirten Sayre'schen Verband, mittelst Heftpflasters oder auch nur eines einfachen dreieckigen Tuches so ausgeführt, dass der Ellbogen der leidenden Seite nach oben und innen gedrängt wird, wobei die gesunde Schulter den Stützpunkt bildet. (Es fehlt dabei also der erste Streifen, den Sayre in New-York angegeben hat und gewinnt dadurch der Verband, besonders wenn er mit einem Tuche ausgeführt wird, fast genau das Aussehen des von F. H. Hamilton angegebenen*). Mit Vortheil wurde ausserdem bei den Infracturen der Clavicula, wie sie so häufig bei kleinen Kindern beobachtet werden, ein breiter Heftpflasterstreifen angewendet, der schlingenförmig die leidende Schulter und den Ellbogen umfasst,

*) Cf. F. H. Hamilton, Knochenbrüche und Verrenkungen, aus dem Englischen übersetzt von A. Rose. 1876. I. Hälfte, S. 138.

auf der Infractiionsstelle sich kreuzt und dessen Wirkung darin besteht, den Ellbogen der leidenden Seite nach oben, die Infractiionsstelle nach unten zu drängen. — Dieser Heftpflasterverband wird meist gut vertragen; nur in einem Falle wurde darnach ein so heftiges acutes Ekzem der Haut des Thorax und des Arms beobachtet, dass er vorzeitig entfernt werden musste.

Bei den Rippenfracturen kamen meist die Malgaigne'schen Heftpflasterstreifen zur Anwendung, welche durch eine theilweise Immobilisirung der einen Thoraxhälfte ganz entschieden schmerzlindernd wirken.

Die Unterkieferfracturen wurden mit einfachem Kinnzeuge behandelt.

Durch die Seltenheit der Affection gerechtfertigt erscheint mir endlich hier die Erwähnung dreier Fälle von subcutanen Längsfracturen der Phalangknochen, welche in dem Zeitraum des Berichts beobachtet wurden. Es handelt sich dabei um wirkliche Längsbrüche, d. h. um „eine Spaltung eines Röhrenknochens seiner ganzen Länge nach, von einem Gelenkende bis zum andern, und durch beide hindurch“ (Gurlt), also um jene Art von Fractur, welche von den meisten Autoren noch in Zweifel gezogen wird, von der ich aber einen genau beobachteten Fall vor einigen Jahren ausführlich beschrieben habe.*)

Die in der Poliklinik gemachten Beobachtungen sind folgende:

1) Karl Marold, Böttcher, 20 Jahre, fiel, auf dem mit Schnee bedeckten Boden ausleitend, zur Erde, wobei er mit der rechten, leicht geballten Hand heftig sich anstieß. Patient hatte sofort lebhaft Schmerzen in der Grundphalanx des rechten kleinen Fingers; letzterer schwoll an und machte Pat. die nächste Zeit arbeitsunfähig. Da indess an dem Finger keine erhebliche Veränderung sonst zu sehen war, so begnügte sich Pat., kalte Umschläge zu machen, und die Hand so viel wie möglich bei der Arbeit zu schonen. Indess besserte sich der Zustand nicht und 8 Wochen später kam daher Pat. in die Poliklinik. Das erste Glied des kleinen Fingers (die Grundphalanx) war erheblich geschwollen, der Knochen erschien keulenförmig verdickt, von Sugillationen, Dislocation, Verkürzung war nichts zu constatiren; fasste man dagegen den kleinen Finger so, dass der Daumen der untersuchenden Hand auf die äussere, der Zeigefinger auf die innere Seite desselben angelegt wurde und drückte man leise auf diese Weise den Finger, so fühlte man sehr deutlich die für die Längsfracturen charakteristische „klappende“ Crepitation im Bereich der ganzen Phalanx. Die beiden an diese Phalanx angrenzenden Gelenke waren zudem geschwollen und schmerzhaft; ein Druck in der Längsrichtung der Phalanx aber machte nur ganz geringe Schmerzen. Die Diagnose lautete demnach auf eine Fractura longitudinalis completa phalang. I., digit. V. dextr., und die Behandlung bestand in einer Immobilisirung des Fingers durch einen Carton-Heftpflasterverband. — Bei dieser Behandlung erfolgte allmählig Heilung; doch war noch nach 8 Wochen die ganze Phalanx keulenförmig verdickt und betrug der Umfang des I. Gliedes auf der kranken Seite 1,5 Cm. mehr als auf der gesunden; die beiden mitergriffenen Gelenke waren noch etwas steif, doch schmerzlos.

2) Repke, Arbeiter, 57 Jahre, verletzte sich vor 14 Tagen in der Weise, dass der 4. Finger seiner rechten Hand von einem Tuae erfasst, umschlungen

*) Krönlein, Ueber die Längsfracturen der Röhrenknochen. Deutsche Zeitschrift f. Chirurgie. Bd. III. 1873. S. 107—143.

und torquirt wurde; unmittelbar darauf folgten starke Schwellung des Fingers und Schmerzhaftigkeit, die trotz der vom Arzte verordneten Einreibungen und Salben nicht nachliessen. In der Poliklinik ergab die Untersuchung genau dasselbe Bild, wie in dem eben erwähnten Falle; die Längsfractur betraf auch hier die Grundphalanx und war die „klappende“ Crepitation sehr deutlich. Verband ebenso wie bei 1). Heilung in 4 Wochen mit mässiger Steifigkeit der beiden betheiligten Gelenke.

3) Julius Mösner, Tischler, 32 Jahre, stiess sich mit der geballten, rechten Hand vor 14 Tagen heftig gegen eine Mauer, und empfand von da an bedeutende Schmerzen in der Grundphalanx des vierten Fingers der rechten Hand, die ihm die Arbeit unmöglich machten. Die Untersuchung in der Poliklinik ergab dasselbe Bild wie bei 1) und 2); die „klappende“ Crepitation war besonders deutlich und konnte schon hervorgerufen werden, wenn der Versuch gemacht wurde, das 2. Fingerglied im 1. Interphalangalgelenk zu ab- und adduciren. Behandlung und Heilung wie in den früheren Fällen.

Die Erscheinungen, welche diese 3 Fälle von Längsfractur der Phalangalknochen zeigten, entsprachen genau denjenigen, welche ich früher von einer Längsfractur des Humerus berichtet habe; nur kam es in diesen Fällen nicht zur Vereiterung der Fracturfläche, wie dort. Die Veranlassung zu dieser Art von Fractur scheint — nach den bisherigen Beobachtungen zu schliessen — immer ein Stoss in der Längsaxe des Röhrenknochens oder eine Torsion desselben zu sein, wie es ja auch L. Laforgue in Toulouse gelungen ist, diese Fracturen durch das erstgenannte Trauma experimentell zu erzeugen.*)

Die beiden complicirten Fracturen des Humerus und des Vorderarms, welche poliklinisch behandelt und geheilt wurden, gedenke ich in dem klinischen Theile an geeigneter Stelle noch genauer mitzutheilen.

Sehr zahlreich sind die Wunden der Haut und Weichtheile, insbesondere die Hand- und Fingerzerreissungen der Poliklinik. Unter letzteren (244 Fällen) habe ich auch alle die complicirten Fracturen der Phalangalknochen mitverrechnet, wie sie in Fabrikstädten so überaus häufig vorkommen. Es sei hier erwähnt, dass sämtliche 388 Fälle dieser Haut- und Weichtheil-, resp. Knochenverletzungen ohne Schwierigkeiten heilten. Insbesondere wurde bei den erwähnten Zerreiungen der Hand und Finger und ebenso bei den analogen Verletzungen des Fusses und der Zehen niemals eine weitergehende Entzündung, Phlegmone, Sehnenscheiden-eiterung u. s. f. beobachtet. Die Behandlung aller dieser frischen Wunden war eine sehr einfache; in den Fällen, wo es sich um scharfgeschnittene Wunden handelte und wo überhaupt nach aller Erfahrung eine prima reunio zu erwarten war, wurde der antiseptische Occlusivverband, wie ihn Bose**) beschrieben hat, mit gutem

*) S. Gurlt, Knochenbrüche, Bd. I., S. 52.

**) H. Bose, Zur antiseptischen Wundbehandlung. Berl. klin. Wochenschr. 1875. No. 28.

Erfolge angewendet; in den übrigen Fällen dagegen wurde die Wunde anfangs mit einem Leinewandläppchen oder etwas Charpie lose bedeckt, die vom Patienten durch Benetzen mit einer 1 procentigen Carbolsäurelösung fortwährend nass erhalten wurde; wenn dann die Wunden granulirten, wurde die Benarbung durch Auflegen von Höllensteinsalbe zu beschleunigen gesucht; der Lister'sche Verband kam niemals in Anwendung. Im Ganzen wurde der vorhin erwähnte Occlusivverband, dessen genauere Besprechung im klinischen Theile folgen soll, 43 Mal in der Poliklinik angewendet, dabei mit ausgezeichneten Resultaten in einer Reihe von Sehnen- und Gelenkwunden der Hand und Finger, die vollständig primä intentione unter 1—3 Verbänden heilten. Aehnlich günstigen Resultaten werden wir bei analogen Verletzungen unter dem klinischen Material begegnen, worauf ich hier kurz verweise.

Bei den 87 Luxationen, welche in der Poliklinik beobachtet wurden, geschah in sämmtlichen frischen Fällen die Reposition, während in den veralteten Fällen die Aufnahme in ein Krankenhaus den Patienten empfohlen wurde. Dem grössten Theil der letzteren werden wir deshalb in dem klinischen Theile wieder begegnen. — Unter den frischen Luxationen ist die Luxatio femoris obturatoria bemerkenswerth; sie betraf ein 7jähriges Kind und liess sich sehr leicht in Narcose reponiren. Auch die Luxatio humeri erecta (Middeldorpf), die zwei Mal beobachtet wurde, gehört zu den grossen Seltenheiten, weshalb sie hier erwähnt werden soll. In dem ersten Falle war es ein 23jähriger Bildhauer, welcher Abends in der Turnstunde beim Bocksprunge mit Wucht auf die vorgestreckten Arme fiel. Pat. kam sofort nach dem Unfall in die Klinik; der rechte Arm war in erhobener Stellung, wobei der Ellbogen ungefähr in der Höhe des Kopfes stand, fixirt, während das Caput humeri sehr deutlich in der Achselhöhle vorsprang. Ein Begleiter hielt während des Transportes in die Klinik den Arm des Pat. in dieser Stellung unterstützt, da ohne solche Unterstützung der letztere über die heftigsten Schmerzen klagte. Die Reposition in Narcose geschah äusserst leicht durch einfachen Druck auf den in der Achselhöhle vorspringenden Gelenkkopf und leichten Zug am Oberarm. — In dem anderen Falle hatte sich ein 39jähriger Feuerwehrkutscher die Luxation in einer Rauferei mit seinen Collegen zugezogen; die Elevation des luxirten, rechtseitigen Arms war hier etwas weniger stark wie bei der ersten Beobachtung; im Uebrigen aber bot die Luxation dieselben Erscheinungen und gelang auch hier die Reposition eben so leicht.

Unter den Luxationen in den Metacarpo-Phalangeal- und den Interphalangealgelenken befanden sich einige Fälle, in denen der luxirte Gelenkkopf die Haut perforirt hatte und wie durch ein Knopfloch nach aussen hindurchgetreten war. — Die

Behandlung bestand hier in der Reposition, Desinfection und vollständigen Occlusion der Wunde, und die Resultate liessen, wie wir später im klinischen Theile sehen werden, nichts zu wünschen übrig.

Bei den beiden frischen Luxationen der Clavicula im Sterno-Claviculargelenk nach vorn wurde der Versuch gemacht, das reponirte Gelenkende durch circuläre, von der Axilla der gesunden Seite über das betheiligte Sterno-Claviculargelenk, die Schulter und den Rücken zur Axilla zurückgeführte Heftpflasterstreifen in dem Gelenke zurückzuhalten, und in dem einen der beiden Fälle konnte auch die vollständige Heilung noch einige Zeit nach der Entfernung des Heftpflasterverbandes constatirt werden. Der andere Fall dagegen entzog sich noch während der Behandlung weiterer Beobachtung.

Ebenso wurden von den 3 frischen Luxationen der Clavicula im Acromio-Claviculargelenk 2 Fälle definitiv durch einen Heftpflasterverband geheilt, welcher circulär die Schulter und den Ellbogen der betheiligten Seite umfasste und so das vorher luxirte Acromialende der Clavicula sicher reponirt erhielt.

Für das Auffinden und die Extraction der durch die Haut von aussen eingedrungenen Fremdkörper, 66 an der Zahl, erwies sich die Esmarch'sche Constriction überall, wo sie angewandt werden konnte, von allergrösstem Vortheil. Unter den behandelten Fällen ist namentlich eine Beobachtung wegen des langjährigen Verweilens des betreffenden Fremdkörpers innerhalb leicht zugänglicher Weichtheile von Interesse. Sie betrifft einen 32jährigen Weichensteller, welcher am 12. April 1876 mit einer kleinen Fistel in der rechten Schläfengegend in die Poliklinik kam und angab, vor 10 Jahren in der Schlacht bei Königgrätz in dieser Gegend verwundet worden zu sein. Die Sonde gelangte in der Tiefe des Fistelganges unter dem rechten Jochbeinbogen auf einen harten, beweglichen Körper, der nach Erweiterung der Fistel ohne Mühe mit der Sequesterzange entfernt wurde. Es war eine wohl-erhaltene Bleikugel, ein österreichisches Compressionsgeschoss nach dem System Lorenz. Dieselbe hatte also 10 Jahre an diesem Orte geruht.

Sehr zahlreich sind ferner die Fremdkörper, welche durch natürliche Oeffnungen und Canäle des Körpers von aussen eingedrungen waren; 26 derselben wurden aus dem Pharynx und Oesophagus entweder extrahirt oder aber mittels des Schlundstössers von da nach dem Magen weiter befördert; 2 Mal handelte es sich dabei um Kranke, welche sich vor Jahren in Folge einer Verbrennung durch Säuren oder Alkalien eine Stricture des Oesophagus zugezogen hatten, so dass in dem einen Falle ein Fleischstück, in dem anderen ein Pfefferkorn in der verengten Stelle stecken blieb. Beide Male gelang es, den Fremdkörper vollends

durch die Stricture hindurchzustossen. — Der Fremdkörper, welcher bei einem 3jährigen Mädchen durch den Kehlkopf in die Trachea gelangt war, erwies sich als ein Maiskorn. Dasselbe hatte bereits seit 8 Tagen in der Luftröhre gelegen, ohne irgendwo — sei es im Kehlkopf oder in einem Bronchus — fixirt gewesen zu sein. Bei der Expiration hörte und fühlte man darum oft sehr deutlich das Anschlagen des Fremdkörpers oben im Kehlkopf. Das Maiskorn wurde ohne Schwierigkeit durch die sofort ausgeführte Tracheotomia superior entfernt und die Wunde heilte unter einem exact angelegten Heftpflasterverbande bei poliklinischer Behandlung innerhalb 8 Tagen prima intentione. Unter den übrigen entfernten Fremdkörpern hebe ich endlich noch einen Fall hervor, wo ein 4 Cm. langes und $\frac{1}{2}$ Cm. dickes Holzstück einem 14jährigen Mädchen aus dem rechten Nasengange extrahirt wurde. Der Fremdkörper hatte das Septum durchbohrt und war bei günstiger Beleuchtung der Nasengänge gerade noch sichtbar; er wurde extrahirt und damit eine furchtbar stinkende Ozaena, welche ausserhalb seit einem Jahre erfolglos mit allen möglichen Mitteln behandelt worden war, ein für alle Mal beseitigt. Das Mädchen erinnerte sich jetzt auch, vor mehr als Jahresfrist einmal mit dem Gesicht in einen Holzhaufen gefallen zu sein.

Ich unterlasse es, der nun folgenden Zusammenstellung der Fälle von acuten und chronischen Entzündungen, welche die Zahl von 3480 erreichen, einen weiteren Commentar hinzuzufügen, da die wichtigeren Erkrankungsformen unter denselben, so namentlich die Gelenk- und Knochenaffectionen, in grosser Anzahl auch in der Klinik vorgekommen sind und darum im klinischen Theile eingehender besprochen werden sollen.

Dasselbe gilt auch von der Mehrzahl der in der Poliklinik beobachteten Geschwülste; viele derselben fanden später Aufnahme in der Klinik, um daselbst operirt zu werden. Kleinere Geschwülste dagegen wurden poliklinisch operirt und behandelt, so die 176 Fälle von capillären und die 16 Fälle von cavernösen Angiomen, ferner die meisten der 76 Atherome und Dermoidcysten, sämtliche hypertrophische Tonsillen, Nasenschleimpolypen und Mastdarm-polypen. — Die Behandlung der Teleangiectasien bestand ohne Ausnahme in der Cauterisation mit Acid. nitric. fumans, während bei den cavernösen Angiomen — sofern sie wenigstens nicht dem Kopfe angehörten — eine tropfenweise Injection von Liq. ferri sesquichlorat. zur Anwendung kam. Sassen dagegen das Angiom in der Kopfschwarte, so wurde aus Besorgniss einer sich fortleitenden Thrombose und Embolie die Injection unterlassen und auch hier die Cauterisation wie bei den einfachen Angiomen angewendet. Die meisten der Atherome und Dermoidcysten sassen am Kopfe und wurden in der Poliklinik exstirpirt; die Wunde wurde hernach entweder einfach verschorft oder mit dem antiseptischen Oclusiv-

verband behandelt (s. klinischen Theil). Zur Tonsillenexstirpation wurde ein einfaches geknöpftes und leicht gekrümmtes Pott'sches Messer und ein Doppelhaken benützt, und niemals kam dabei eine beängstigende Blutung nach der Operation vor. Die 6 Fälle von Mastdarpolypen endlich betrafen insgesamt Kinder vom 3. bis 8. Lebensjahr und die Entfernung der Geschwülste geschah immer in derselben Weise: Ligatur des Stiels und Abtragung des Polypen mit der Scheere.

Sehr reichhaltig ist endlich die letzte der hier zu betrachtenden Gruppen, nämlich diejenige, in welcher sich die congenitalen und erworbenen Missbildungen, Defecte und Verkrümmungen zusammengestellt finden; ja, es möchte wohl wenige Kliniken und Polikliniken geben, welche über einen gleichen Reichtum des Materials auf diesem Gebiete verfügten. Besonders gross ist namentlich die Zahl der in der Poliklinik beobachteten Hernien und Hydrocelen, und ich hielt es daher wohl der Mühe werth, dieselben in der folgenden Tabelle nach verschiedenen Gesichtspunkten zu ordnen, um so mehr, da wir gerade nicht sehr reich an Statistiken über das Vorkommen der Hernien und Hydrocelen, besonders im Kindesalter, sind:

Vorkommen der verschiedenen Formen von Hernien und Hydrocelen in den verschiedenen Lebensaltern.

Es kamen vor:	Hydrocele		Hernie			
	cystica	tunicae vaginalis	inguinalis	umbilicalis	cruralis	lineae albae
im 1. Lebensmonat	—	6	3	4	—	—
" 2. "	1	17	15	18	—	1
" 3. "	3	11	13	17	—	1
" 4. "	—	5	8	11	—	1
" 5. "	—	2	2	3	—	—
" 6. "	2	1	4	10	—	—
" 7. "	—	—	4	—	—	1
" 8. "	—	2	3	3	—	—
" 9. "	—	2	—	3	—	—
" 10. "	—	—	2	2	—	—
" 11. "	—	—	1	—	—	1
" 12. "	—	1	9	4	—	—
im 1. Lebensjahr	6	47	64	75	—	5
" 2. "	1	6	18	10	—	—
" 3. "	1	3	3	5	—	—
" 4. "	—	1	1	—	—	—
" 5. "	—	1	2	—	—	—
	8	58	88	90	—	5

Es kamen vor:	Hydrocele		Hernie			
	cystica	tunicae vaginalis	inguinalis	umbilicalis	cruralis	lineae albae
vom 1. — 5. Lebensjahr	8	58	88	90	—	5
" 6. — 10. "	2	—	3	—	—	—
" 11. — 15. "	1	2	7	—	—	—
" 16. — 20. "	1	2	6	—	—	—
" 21. — 25. "	1	8	4	—	—	—
" 26. — 30. "	1	10	7	—	1	—
" 31. — 35. "	2	8	2	—	—	—
" 36. — 40. "	—	6	5	—	—	—
" 41. — 45. "	—	3	6	—	2	—
" 46. — 50. "	—	4	1	—	1	—
" 51. — 55. "	—	3	5	—	2	—
" 56. — 60. "	—	4	4	—	—	—
" 61. — 65. "	—	7	3	—	—	—
" 66. — 70. "	—	3	—	—	—	—
" 71. — 75. "	—	—	—	—	—	—
" 76. — 80. "	—	1	1	—	—	—
" 81. — 85. "	—	—	1	—	—	—
Summa:	16	119	143	90	6	5
	135		244			

Diese vergleichende Zusammenstellung der in der Poliklinik beobachteten Hernien und Hydroceelen ist in mancher Beziehung recht lehrreich. Sie zeigt einmal, dass unter den verschiedenen Hernienformen die Leistenhernie am häufigsten vorkommt, dann folgen Nabel- und Schenkelhernie und endlich die Hernie der weissen Linie; unter den Hydroceelenformen ist weitaus am häufigsten die *H. tunicae vaginalis testis*, sehr viel seltener die *H. funiculi spermatici* s. *cystica*. — Was nun das Vorkommen der Hydrocele in den einzelnen Lebensperioden betrifft, so ergibt die obige Statistik zur Evidenz, dass relativ die meisten Hydroceelen dem ersten Kindesalter angehören, und dass sich dabei die Hydrocele *cystica* nicht anders verhält als die Hydrocele *tunicae vaginalis testis*. Das jüngste Kind, welches wegen Hydrocele in die Poliklinik gebracht wurde, war 3 Wochen alt; von dieser Zeit an steigt die Zahl der Fälle rasch im 2. und 3. Lebensmonat, nimmt dann ebenso rasch wieder bis zum Ende des 1. Lebensjahres ab, so dass in Summa 39,2 pCt. aller beobachteten Hydroceelen auf Kinder von der 3. Lebenswoche bis zum Ende des 1. Lebensjahres fallen. Im 2. und 3. Lebensjahre ist die Hydrocele viel seltener, und nach dieser Zeit kommt sie überhaupt nur noch sporadisch ab und an vor bis zum 20. Lebensjahre, wo auf einmal die Zahl der Fälle wieder zunimmt, bis zum 40. Jahre eine

nennenswerthe Grösse beibehält, dann aber ganz allmähig bis zum höchsten Greisenalter hin fällt. Es ist also die Hydrocele — nach unseren Beobachtungen — vor Allem eine Krankheit des Säuglingsalters, der ersten Lebensmonate; später wird sie unvergleichlich viel seltener beobachtet und erst zur Zeit der Pubertät und des Mannesalters tritt sie wieder in erheblicherer Anzahl auf, ohne jedoch jemals die Häufigkeit wieder zu erlangen, die ihr bald nach der Geburt des Foetus zukommt.

Ueberraschend ist die grosse Analogie, welche hervortritt, wenn wir das Vorkommen der Hydrocele mit dem Vorkommen der Leisten- und — für die ersten Lebensjahre wenigstens — auch der Nabelhernie vergleichen. Die Frequenzcurve für diese 3 Affectionen steigt und fällt nämlich mit ganz geringen Abweichungen synchron und symmetrisch innerhalb der ersten Lebensjahre; dann fehlen in der obigen Zusammenstellung die Nabelhernien ganz, während die Hydrocelen und die Leistenhernien in ziemlich gleichen Verhältnissen auch auf die späteren Lebensjahre sich vertheilen. Eine Erklärung für dieses Verhalten ist nicht schwer zu finden und auch hinlänglich bekannt. Die Mehrzahl der frühzeitig auftretenden Hydrocelen und benannten Hernien findet eben ihre ätiologische Begründung in einer theilweisen Persistenz gewisser fötaler Verhältnisse noch eine kurze Zeit über die Geburt hinaus und sie verschwindet deshalb auch gleichzeitig mit der Rückbildung dieser Verhältnisse zur Norm, ohne dass es in der Regel einer besonderen Kunsthülfe bedürfte. Diese Rückbildung fötaler Verhältnisse, wie der Verschluss des Leistencanals und des Nabelringes, die Obliteration des Processus vaginalis und des Canalis Nuckii hat sich aber meist spätestens in den ersten Lebensmonaten vollzogen und deshalb sind auch nach dieser Zeit die genannten fehlerhaften Bildungen sehr viel seltener, ohne indess ganz zu mangeln. Vom 3. Lebensjahre an kommen sie nur noch vereinzelt vor, und gilt dies ganz besonders von der Nabelhernie, welche — wohl nur zufällig — in den späteren Perioden des Lebens während der Zeit des Berichts überhaupt nicht mehr beobachtet wurde. Mit dem Eintritte der Pubertät mehren sich Hydrocelen und Leistenhernien wieder, da dieses Lebensalter und die folgenden Jahre eine Reihe neu hinzutretender Gelegenheitsursachen sowohl für die eine wie für die andere Affection in sich bergen (Gonorrhoe, Trauma für die Hydrocele — körperliche Anstrengungen, Schwangerschaften für die Hernie). — Was endlich noch das Vorkommen der Schenkelhernie betrifft, so begnüge ich mich mit dem Hinweise auf ihre relative Seltenheit: bei Kindern kam sie nie, bei Erwachsenen, und zwar stets bei Frauen, nur 6 Mal zur Beobachtung. — Umgekehrt betrafen die 5 Fälle von Bruch der weissen Linie ausnahmslos Kinder im 1. Lebensjahre. — Die Behandlung der Hydrocelen bei Kindern, welche noch in den ersten Lebensmonaten und Lebens-

jahren standen, war durchweg eine expectative, da, wie wir bereits bemerkten, eine spontane Rückbildung der congenitalen Hydrocele zur Norm die Regel bildet, welche nur selten eine Ausnahme erleidet. Die Hydrocelen der späteren Zeit wurden dagegen operativ, sei es mit einfacher Punction oder mit Punction und nachfolgender Jodinjuction behandelt. Einige Kranke wurden nach der Operation in die Klinik aufgenommen; die meisten jedoch verblieben in poliklinischer Behandlung. Als souveräne Operationsmethode galt immer die Punction mit nachfolgender Injection von circa 8 Gramm reiner Jodtinctur, welche jeweils in dem Hydrocelesack belassen wurde; nur wenn die Kranken diese Operation nicht zuließen, was zuweilen wohl vorkam, begnügte man sich mit der einfachen Punction als symptomatischer Behandlung. Die Kranken erhielten darauf immer den Rath, sich nach Hause fahren zu lassen und die nächsten Tage ruhig im Bette liegen zu bleiben, und der Umstand, dass in allen diesen Fällen der Verlauf niemals durch einen unangenehmen Zufall gestört wurde, ist ein genügender Beweis, dass diese Vorsichtsmassregeln ausreichen, den Verlauf auch unter den schwierigeren Verhältnissen der Poliklinik zu sichern.

Bezüglich der Behandlung der Hernien ist schliesslich zu bemerken, dass es sich in den angeführten Fällen niemals um eingeklemmte Brüche handelte, die Therapie also fast immer in der Beschaffung eines zweckmässigen Bruchbandes bestand, dessen Controle in der Poliklinik besorgt wurde. Kleine, noch innerhalb der ersten Lebensjahre stehende Kinder erhielten dagegen, wenn es sich um einen Leistenbruch handelte, nie ein Bruchband, da bekanntlich dessen Wirkung in Folge des raschen kindlichen Wachstums und in Folge der fortwährenden Verunreinigung durch Urin und Stuhl eine rein illusorische ist. Die Nabelbrüche der kleinen Kinder aber wurden mit bestem Erfolge durch eine flache, aus mehreren Lagen quadratisch zusammengelegten Heftpflasters bestehende Pelotte, welche ein um den Leib gelegter breiter Heftpflasterstreifen fixirte, reponirt erhalten und meist auch geheilt.

Von den 55 angeborenen Lippenspalten wurden nur wenige behufs der Nachbehandlung in die Klinik aufgenommen, die meisten aber von der Operation an ambulatorisch behandelt und mit wenigen Ausnahmen geheilt. Da ich auf diese Verhältnisse ausführlicher noch in dem klinischen Theile zu sprechen kommen werde, so unterlasse ich es, die Operation und ihre Resultate hier genauer mitzutheilen.

Die 25 in der Poliklinik beobachteten Fälle von Caput obstipum beruhten ohne Ausnahme auf einer Verkürzung des Kopfnickers der einen Seite und betrafen nur 2 Mal Erwachsene, sonst aber stets Kinder, insbesondere Säuglinge vom 1. bis 6. Lebensmonat. In der Mehrzahl der Fälle ergab die Anamnese, dass die

Affection nicht angeboren, sondern erst einige Zeit (4 Wochen bis 3 Monate) nach der Geburt beobachtet worden war; und forschte man noch weiter nach, so ergab sich für eine erhebliche Anzahl der Kinder der Umstand, dass sie in Steisslage geboren, oder dass sonst die Geburt eine abnorme und schwere gewesen war. So berichtete die Mutter eines dieser Kinder, dass bei der von dem Arzte geleiteten Geburt die ursprüngliche Seitenlage in eine Fusslage verwandelt und bei dieser Wendung der linke Oberschenkel des Kindes gebrochen worden sei. In einer ganzen Reihe dieser Fälle liess sich auch noch im Verlaufe des verkürzten Kopfnickers ein deutlicher Muskelcallus in Form einer genau umschriebenen, mehr oder weniger harten Anschwellung durchfühlen; einmal sogar zeigte sich die Haut über dem verkürzten Kopfnicker noch blutig suffundirt. Die Ansicht Stromeyer's*), dass der Act der Geburt selbst zum Caput obstipum führen könne, insofern dabei eine Zerrung oder Zerreiſsung des einen oder anderen Kopfnickers stattfindet, muss also in der Mehrzahl der in unserer Poliklinik zur Beobachtung gelangten Fälle zur Erklärung herangezogen werden. Die Behandlung des Caput obstipum bestand bei den Erwachsenen und denjenigen Kindern, welche im Hinblick auf ihr Alter bereits einer orthopädischen Behandlung fähig waren, in der Tenotomie der verkürzten Portion resp. Portionen des Kopfnickers und einer nachfolgenden orthopädischen Behandlung mittels einer Papperavatte oder mittels eines Geradhalters mit federnder Kopfstange und Kinnhalter. Die erst einige Wochen und Monate alten Säuglinge bekamen dagegen etwas Olivenöl oder Jodkalisalbe zum Einreiben in die Gegend des Muskelcallus und wurden auf spätere Zeit behufs Vornahme der Tenotomie wiederbestellt. Wo immer möglich, wurde diese Operation jedoch noch im 1. Lebensjahre ausgeführt, in der Absicht, durch den frühzeitigen Eingriff den weiteren Entwicklungsstörungen, welche das Caput obstipum nach sich zieht (Asymmetrie der Gesichtshälften, Scoliosis cervicalis u. s. f.), vorzubeugen. Die Tenotomie wurde ferner nie anders als in Narcoſe vorgenommen, da dieselbe die Operation wesentlich erleichtert, und — falls beide Portionen des Kopfnickers verkürzt waren und deshalb getrennt werden mussten — dann immer in zwei verschiedenen Sitzungen.

Prolapsus intestini recti kam 10 Mal bei Kindern im Alter von 3 Monaten bis zu 5 Jahren, 3 Mal bei Erwachsenen zur Beobachtung und die Behandlung bestand ausnahmslos in einer Injection einer Ergotinlösung in das periproctale Bindegewebe. (Extr. Secal. corn. 2,5; Spirit. dilut., Glycerin. aa 7,5; $\frac{1}{2}$ —1 Spritze

*) L. Stromeyer, Beiträge zur operativen Orthopädik. 1838. S. 131

voll zu injiciren.) In den meisten der Fälle, zumal bei den Erwachsenen, war der Erfolg ein eclatanter, insofern oft eine einzige, in maximo aber 5 Injectionen genügten, den Vorfall bleibend zu heilen. Nur bei kleinen Kindern liess das Verfahren manchmal im Stiche und ohne Zweifel war der Misserfolg dann lediglich dem ununterbrochenen Schreien und Pressen zuzuschreiben, mit dem die Kleinen auf den nicht ganz schmerzlosen Eingriff reagirten. In einem solchen Falle — es war ein Mädchen von 3½ Monaten — wurde desshalb versuchsshalber einmal eine subcutane Injection von Strychnin. nitric. (0,0006 oder $\frac{1}{1000}$ Gran) neben dem Anus gemacht; doch das Kind ging leider an Strychninvergiftung rasch zu Grunde (s. Todesfälle No. 4). Dieser unglückliche Ausgang nach Anwendung von vorschriftsmässigen Dosen von Strychnin scheint leider auch schon von anderen Aerzten beobachtet worden zu sein, wie uns hinterher von zuverlässiger Seite mitgetheilt worden ist, und es wäre darum gewiss von grösster Wichtigkeit, dass solche Fälle allgemeiner bekannt würden, um so mehr, als die Empfehlungen namhafter Autoren dazu beigetragen haben, dieses in seinen Wirkungen unberechenbare Mittel in der Kinderpraxis (bei Prolapsus recti, Diphtheritis-Paralysen u. s. f.) beliebt zu machen. Für uns ist dieser eine Fall die Lehre gewesen, das Strychnin nie mehr bei Kindern in irgend welcher Form und Dosirung anzuwenden, vor Allem aber niemals mehr bei Prolapsus recti, bei welchem speciell das Ergotin so schöne Erfolge aufzuweisen hat, ohne dass bis jetzt irgend welche nachtheilige Wirkungen dieses Mittels auch nur in einem Falle bekannt geworden wären.

Die Fälle von Syndactylie und überzähligen Fingern und Zehen, 18 an der Zahl, wurden frühzeitig, meist wenige Monate nach der Geburt, zu welcher Zeit die Kinder in die Poliklinik gebracht wurden, operirt und die Operationswunde occludirt. Die Heilung erfolgte meist sehr rasch und oft prima intentione.

Sehr zweckmässig erwies sich in einzelnen Fällen von einseitiger congenitaler Luxation des Hüftgelenks (11 Fälle) das andauernde Tragen der Taylor'schen Maschine, indem dadurch nicht nur die Gefahr zunehmender Verkürzung des Beins beseitigt, sondern oft auch eine erhebliche Verlängerung desselben erzielt wurde.

Bei der Behandlung des Genu valgum (53 Fälle) und der Verkrümmungen der Wirbelsäule (274 Fälle) spielte die Anwendung orthopädischer Apparate eine grosse Rolle. Die letzteren wurden jeweils dem Bandagisten genau beschrieben, von demselben nach Vorschrift angefertigt und nach der Vollendung in der Klinik oder Poliklinik zur Controle in situ demonstrirt. Auch wurden die Patienten niemals mit den Apparaten, nachdem dieselben als zweckentsprechend befunden worden waren, entlassen, ohne den dringenden Rath mitzunehmen, sich spätestens alle 4—6 Wochen wieder

vorzustellen. Bei diesem Verfahren sind die Resultate der orthopädischen Maschinenbehandlung selbst in der poliklinischen Praxis oft recht schöne; immer aber ist eine sorgsame Ueberwachung der Patienten und ein verständiges Entgegenkommen der Eltern, sofern es sich um Kinder handelt, unerlässliche Bedingung für den Erfolg, und wo dieselbe fehlt, ist es besser, auf die Maschinenbehandlung lieber gänzlich zu verzichten. Freilich wird in diesen Fällen auch jede andere Behandlung kaum zum Ziele führen.

II.

Chirurgische Klinik.

Die früheren einleitenden Bemerkungen an dieser Stelle ergänzend, sei hier noch erwähnt, dass in dem folgenden klinischen Theil des Berichts ausser den Kranken, welche in der Zeit vom 1. Mai 1875 bis 31. Juli 1876 aufgenommen worden sind, auch noch diejenigen Erwähnung gefunden haben, deren Aufnahme in die Klinik zwar schon vor dem 1. Mai 1875 erfolgt war, deren Behandlung aber noch in die Zeit des Berichts hinein sich erstreckte. Ebenso habe ich, wo immer es möglich war, das Schicksal der Kranken, welche am 31. Juli 1876 noch in klinischer Behandlung verblieben, bis zu Ende, d. h. bis zu ihrer späteren Entlassung oder ihrem Tode verfolgt, und es ist schliesslich nur ein Kranker (Otto Götsch, s. chronische Gelenkentzündungen No. 46) übrig geblieben, über dessen Ausgang, Tod oder Entlassung, wir in dem Berichte insofern nicht vollständig unterrichtet sind, als er sich beim Abschluss des letzteren (Mai 1877) noch in klinischer Behandlung befand. Allerdings hat auf diese Weise die Todtenliste vor Allem eine Bereicherung erfahren, da ausser sämtlichen Todesfällen, welche in dem Zeitraum vom 1. Mai 1875 bis 31. Juli in der Klinik vorgekommen sind, in derselben noch eine Reihe von Kranken (9 Fälle) figuriren, die später, oft erst nach ziemlich langer Zeit, gestorben sind. Die Gesamtergebnisse der Klinik mögen dadurch wohl etwas heruntergedrückt worden sein; jedenfalls aber ist ihre Darstellung dadurch vollständiger und dem eigentlichen Sachverhalt entsprechender geworden.

Die Mehrzahl der klinisch Verstorbenen wurde der Obduction unterworfen, und zwar führte stets der betreffende Abtheilungsarzt dieselbe aus und dictirte das Sectionsprotocoll. Die Obduction unterblieb nur in den Fällen, welche von dem Gericht requirirt wurden, oder wo die Angehörigen der Verstorbenen von ihrem Rechte Gebrauch machten und die Section verweigerten.

Die mikroskopische Untersuchung der in der Klinik exstirpirten Geschwülste und anderer Präparate endlich besorgte Herr Dr. Wegner.

I.

Kopf und Ohr.**I. Verletzungen.**

(31 Fälle; † 5.)

Art der Verletzung.	Ohne Gehirn- erschei- nungen.		Mit Gehirn- erschei- nungen.		Total.	
	An- zahl.	†	An- zahl.	†	An- zahl.	†
Contusionen des Kopfs ohne Wunde	—	—	2	—	2	—
Wunden der Kopfschwarte	14	—	5	—	19	—
Stichwunde der Schädelknochen ..	1	—	—	—	1	—
Fracturen der Schädelknochen, subcutane	—	—	5	3	5	3
offene	—	—	4	2	4	2
Summa:	15	—	16	5	31	5

a) Verletzungen ohne Gehirnerscheinungen.

(15 Fälle.)

Wie die Tabelle zeigt, handelt es sich in diesen 15 sämtlich geheilten Fällen 14 Mal um Wunden der Weichtheile, 1 Mal um eine Stichwunde der Schädelknochen. In 9 Fällen gab ein Sturz auf den Kopf aus beträchtlicher Höhe, in 1 Falle eine Maschinengewalt Anlass zu der Verletzung. 4 Mal waren es Hieb- und Stichwunden, 1 Mal eine mittels eines Schlagringes beigebrachte Quetschwunde. Die Behandlung dieser Kopfwunden suchte wo möglich eine unmittelbare Heilung in der ganzen Ausdehnung der Wunde zu erzielen; das Mittel hierzu war in den meisten Fällen der antiseptische Occlusivverband, wie ihn Bosc früher beschrieben hat: Nach sorgfältiger Blosslegung der Wunde

und der Wundumgebung mit Scheere und Rasirmesser und nach gründlicher Desinfection der Wunde mit einer 5 procentigen Carbolsäure- oder mit Salicyl-Borsäure-Lösung werden die Wundränder, sofern sie nicht ohne Weiteres gut und zwanglos zusammenliegen, durch Catgutsuturen vereinigt und dann die Wunde mit einer Lage in die Lösung genannter antiseptischer Mittel getauchter Watte (Salicylwatte oder Bruns'sche Watte) überall bedeckt. Auf diese nasse Wattelage folgt eine weitere dickere von trockener Salicylwatte, welche mittels einer Binde von Gaze oder Flanell so befestigt wird, dass dadurch ein überall gleichmässig wirkender, elastischer Druck auf die occludirte Wunde ausgeübt wird. Dieser in der hiesigen Klinik, wie wir sehen werden, sehr häufig und, wie wir glauben sagen zu dürfen, mit gutem Erfolg angewandte Oclusivverband bleibt, wo immer möglich, bis zur Heilung der Wunde liegen. Erscheinen dagegen die Wunden der Kopfschwarte für eine unmittelbare Vereinigung nicht geeignet — sei es, dass die Wundränder zu sehr gequetscht, oder die Wunde nicht mehr frisch, oder der Wunddefect zu gross ist — oder lässt der für den gegebenen Fall gewählte Oclusivverband im Stich, so ist die Behandlung eine möglichst einfache und zwanglose, und beschränkt sich in vielen Fällen auf eine nasse Compressse oder auf ein Oel-läppchen, womit die Wunden bedeckt werden. Als allgemeine Regel für den weiteren Verlauf hat sich nach zahlreichen Erfahrungen die Maxime Geltung verschafft, dass der Oclusivverband sofort gewechselt oder je nach Umständen ganz entfernt werde, sobald der Kranke über Schmerzen in der Wunde klagt oder aber das Thermometer eine Körpertemperatur von mehr als 38,5° anzeigt. — In wenigen Fällen von Kopfwunden endlich begnügte man sich mit der blossen Vereinigung der desinficirten Wunde, ohne einen weiteren Verband anzuwenden.

Hermann Gutjahr, 37 Jahre, Schreiber. — Bei einem nächtlichen Ueberfall auf der Strasse erhielt Pat. mit einem schweren eisernen Instrument 10 zwei bis drei Centim. lange Wunden der Kopfschwarte, die bald darauf von einem Heilgehülften ausserhalb der Klinik durch die blutige Naht vereinigt wurden. Sofortige Aufnahme in die Klinik. Da die Nähte gut liegen, werden sie belassen. Kalte Umschläge. Heilung sämtlicher 10 Wunden prim. int., ohne Fieber. Entlassung am 6. Tage.

Carl Müller, 25 Jahre, Bäcker. — Bei einer nächtlichen Rauferei erhielt Pat. 5 Messerstiche in die behaarte Kopfhaut und das Gesicht. Sofortige Aufnahme in die Klinik, wo folgende Verletzungen constatirt werden: 1) eine 5 Cm. lange gelappte Wunde der Haut über dem linken Scheitelbein; 2) eine 5 Cm. lange Wunde der rechten Schläfengegend, Haut, Fascie, Temporalmuskel und Periost durchtrennend; 3) eine 2 Cm. lange Wunde der Haut über dem Margo supraorb. sin.; 4) eine 1 Cm. lange Wunde der Haut über dem Margo supraorb. dext.; 5) eine 2 Cm. lange Wunde, die den Saum der Unterlippe durchtrennt. — Desinfection der Kopf- und Stirnwunden mit Salicyl-Borsäurelösung, Catgutsuturen, Watte-Oclusivverband. Heilung sämtlicher Wunden unter einem Verband prim. int. mit Ausnahme der grossen Wunde der Schläfengegend, welche nach Abnahme des Verbandes einen schmalen, oberflächlichen Granulationsstreifen zeigt. Entlassung am 16. Tage.

Rudolf Wexer, 11 Jahre. — Eine 11 Cm. lange Lappenwunde der Kopfschwarte über dem rechten Scheitelbein, das Periost blosslegend, mit gequetschten Rändern; Fall aus dem ersten Stocke auf einen Asphaltboden. Desinfection der Wunde mit 5 procentiger Carbolsäurelösung, Catgutsuturen, Salicylwatte-Occlusivverband. Heilung unter einem Verbands prim. int. Entlassung am 9. Tage.

Julius Otto, 25 Jahre, Drechsler. — Säbelhieb, der die Kopfschwarte über dem rechten Scheitelbein in einer Länge von 7 Cm. durchtrennt. Desinfection mit Salicyl-Borsäurelösung, keine Suturen, Salicylwatte-Occlusivverband. Am 7. Tage erster Verbandwechsel; keine vollständige prima reunio, schmaler oberflächlicher Granulationsstreifen. Entlassung am 20. Tage.

Gustav Neumann, 17 Jahre, Schlächter. — Drei 2 Cm. lange Quetschwunden der Kopfschwarte, mittelst eines Schlagringes in einer Rauferei beigebracht. Desinfection mit 5 procentiger Carbolsäurelösung, keine Suturen, Watte-Occlusivverband. Heilung unter 3 Verbänden prim. int. Entlassung am 7. Tage.

Wilhelm Patschan, 36 Jahre, Schmied. — Maschinenverletzung; Durchreissung der rechten Ohrmuschel der Quere nach; 3 Cm. lange Wunde, starke Contusion der ganzen rechten Gesichtshälfte. Vereinigung der desinficirten Wunde durch 4 Catgutsuturen, kein Verband. Heilung per prim. int. Entlassung am 7. Tage.

Gustav Petsch, 5 Jahre. — Beim Spielen mit anderen Kindern erhielt Pat. mit einem spitzen Taschenmesser einen Stich in die Gegend des rechten Os parietale; vier Tage nach der Verletzung, während welcher Pat. keinerlei Gehirnerscheinungen gezeigt hatte, erfolgt die Aufnahme in die Klinik, 1½ Cm. lange granulirende Wunde der Kopfhaut über dem rechten Os parietale, in deren Tiefe nach Aussage des Vaters, der das seiner Spitze entbehrende Taschenmesser mitgebracht hat, die Messerspitze stecken soll. Die Wunde wird 4 Cm. weit dilatirt und dadurch der Knochen blossgelegt; in diesem steckt die au niveau abgebrochene Messerspitze, welche erst gefasst und extrahirt werden kann, nachdem die Ränder der Knochenwunde oberflächlich etwas abgemesselt worden sind. Die extrahirte Messerspitze ist 1 Cm. lang. Heftpflasterverband. Heilung ohne jegliche Schwierigkeit. Entlassung am 8. Tage nach der Aufnahme.

b) Verletzungen mit Gehirnerscheinungen.

(16 Fälle; † 5.)

Contusionen des Kopfs ohne äussere Wunde; Commotio cerebri. 2 Fälle. Heilung.

Alwin Diehle, 22 Jahre, Lithograph, erhielt von einem geisteskranken Mitarbeiter 2 wuchtige Hiebe mit einem schweren Lithographenstein auf das Hinterhaupt. Sofortige Bewusstlosigkeit von kurzer Dauer, Pulsverlangsamung. Aufnahme in die Klinik am folgenden Tage nach einer wegen heftiger Kopfschmerzen und häufigen Erbrechens gestörten Nacht; in der Klinik werden 2 grosse Cephaloematome, das eine am Occiput, das andere über dem rechten Scheitelbein, constatirt. Die Kopfschmerzen, Pulsverlangsamung und hartnäckige Obstipation weichen bei localer Eisbehandlung und innerlichen Dosen von Calomel (0,3) erst am 10. Tage. Heilung und Entlassung am 25. Tage.

Gequetschte Wunden der Kopfschwarte und des Pericranium in Folge Einwirkung stumpfer Gewalten (1 Mal Pferdehufschlag, 1 Mal Fall aus 25 Fuss Höhe, 3 Mal Schlag auf den Kopf mit schwerem Instrument). 5 Fälle. Heilung.

4 Fälle boten das Bild einfacher Commotio cerebri.

Leopold Träder, 21 Jahre, Kutscher, wurde bewusstlos im Stalle neben seinem Pferde liegend gefunden; das Bewusstsein kehrte bald zurück, werauf die sofortige Aufnahme in die Klinik erfolgte. Wann und wie Patient zu seiner Verletzung gekommen, ist ihm völlig unbekannt; wie lange er also bewusstlos im Stalle gelegen, ist nicht zu eruiren. — 4 Cm. lange Wunde der Kopfschwarte und des Periosts hinter dem linken Ohr; 3 Cm. lange Quetschwunde der Haut und des Periosts über der l. crista tibiae; kleine Hautwunde des r. Oberschenkels. Kopfweh, Schwindel und Pulsverlangsamung während der ersten 3 Tage. Bei antiseptischem Occlusivverband, wie er Eingangs beschrieben wurde, heilen die Wunden am Kopf und am Oberschenkel prim. int., die Unterschenkelwunde durch Eiterung. Entlassung nach 68 Tagen.

Hermann Engler, 42 Jahre, Maler. Fall aus einer Höhe von 25' auf die Strasse. Wunde der Kopfschwarte über dem Scheitel, Contusion des Rückens und der Brust; unmittelbar nach dem Fall halbstündige Bewusstlosigkeit, nachher Schwindel, Kopfschmerzen und Pulsverlangsamung die ersten Tage. Heilung der Wunde bei einfachen kalten Umschlägen. Entlassung am 30. Tage.

Albert Kraus, 25 Jahre, Arbeiter. — Schlag auf den Kopf mit einer schweren Eisenstange; dreieckige Lappenwunde der Kopfschwarte und des Pericranium über dem l. Scheitelbein; unmittelbar nach dem Schlage Bewusstlosigkeit, die bald vorübergeht. Pat. kommt erst nach 36 Stunden mit hohem Fieber und schlecht aussehender Wunde in die Klinik. Behandlung der Wunde mit Carbolwasserumschlägen. Mit nahezu geheilter Wunde wird Pat. auf sein Verlangen am 19. Tage entlassen.

August Knebel, 24 Jahre, Arbeiter. Spatenhieb über den Kopf; sofortige, kurz dauernde Bewusstlosigkeit; 8 Cm. lange Wunde der Kopfschwarte über dem l. Stirn- und Scheitelbein; Pulsverlangsamung bis zu 40 Schlägen die ersten 10 Tage. Bedeckung der Wunde mit einem Ocelläppchen. Heilung und Entlassung am 19. Tage.

Den folgenden Fall betrachten wir als ein Beispiel reiner Contusio cerebri, ohne die Erscheinungen der Gehirnerschütterung oder des Gehirndrucks.

Reinhard Gurisch, 20 Jahre, Arbeiter, erhielt Nachts von hinten her einen Schlag auf den Kopf, mit einem Instrument, das ihm nicht genauer bekannt ist. Er knickte zusammen, ohne das Bewusstsein auch nur einen Augenblick zu verlieren. Als er jedoch aufstehen wollte, bemerkte er ein Zucken des linken Unterschenkels und war ausser Stande, denselben zu bewegen. Die Untersuchung in der Klinik, wohin er am folgenden Morgen gebracht wurde, ergibt eine 3½ Cm. lange Hautwunde über dem r. Scheitelbein, dicht neben der Sagittalnaht, mit unregelmässig gequetschten Rändern. Vollständige motorische und sensible Lähmung des linken Unterschenkels und Fusses, Herabsetzung der Sensibilität am linken Oberschenkel. — Kein Fieber, keine Schmerzen. Unter einem leichten Deckverbande schliesst sich die Wunde in 10 Tagen; die Paralyse des l. Unterschenkels und des Fusses verschwindet bei Behandlung mit dem Inductionsapparat allmählig; doch ist der linke Fuss am 22. Tage nach der Verletzung, wo Pat. auf sein Verlangen entlassen wird, noch etwas anaesthetisch und kraftlos.

Subcutane Schädelfracturen.

(5 Fälle; † 3.)

4 Mal handelte es sich um Fracturen der Schädelbasis, 1 Mal um Fractur der Squama oss. tempor.; in allen Fällen war die Veranlassung ein Sturz auf den Kopf aus beträchtlicher Höhe.

Karl Kluge, 17 Jahre, Maurer, fiel bei einem Neubau von einem Gerüste 80 Fuss hoch herunter auf die Erde, während des Falles mehrmals an Gerüststangen anschlagend. Mehrere Minuten unmittelbar nach dem Falle war Pat. bewusstlos; dann wurde er zur Klinik gebracht. Fractur des rechten Oberarms, Contusion des Abdomen; Blutung aus beiden Ohren. Pat. liegt im Halbschlummer, aus dem er durch einfaches Berühren des Körpers aufgeweckt wird, wobei er heftig aufschreit. Auf lautes Anfragen giebt Pat. vernünftige Antworten. Gegen Abend desselben Tages stellen sich Delirien ein, und versucht der Pat. aus dem Bette zu springen. Temp. 38,0°. Auch am 2. Tage noch ist das Sensorium nicht ganz frei, und stellen sich gegen Abend Delirien ein; Temp. 39°. Bei consequenter Eisbehandlung bessert sich in den folgenden Tagen der Zustand raseh; Stuhl- und Urin-Entleerung erfolgt willkürlich; mässige Kopfschmerzen. Am 31. Tage kann Pat. geheilt von allen seinen Verletzungen entlassen werden. Die Diagnose der Schädelverletzung lautete auf Fractur. bas. cranii mit Commotio cerebri.

Friedrich Lehmann, 21 Jahre, Arbeiter, fiel kopfüber von einem 12 Fuss hohen Postwagen herunter und blieb einige Minuten bewusstlos liegen. Transport in die Klinik. Sensorium des Pat. frei, doch grosse Müdigkeit und Somnolenz; Blutung aus der Nase; Puls sehr retardirt (45); über der linken Schläfenbeinschuppe eine flache, teigige Geschwulst, exquisite Schmerzhaftigkeit dieser Gegend bei leichtem Druck; mehrmaliges Erbrechen. Vom 4. Tage an Sugillationen in der Gegend des l. äusseren Augenwinkels; die Gegend der l. Schläfenbeinschuppe ist noch längere Zeit bei leichtem Druck äusserst schmerzhaft; ebenso dauern die Kopfschmerzen bis zum 10. Tage an. Die Behandlung bestand von Anfang an in Eisblase auf den Kopf und innerl. Dosen von Calomel (0,3). Heilung und Entlassung am 40. Tage. Die Diagnose der Schädelverletzung lautete auf Fractur. squamae oss. tempor. sin., Commotio cerebri.

Wilhelm Weber, 52 Jahre, Maschinenbauer, fiel aus der Höhe eines Stockwerks kopfüber auf ein eisernes Wasserleitungsrohr, und bleibt sofort bewusstlos. Alsobald in die Klinik gebracht, constatirte man daselbst eine grosse Lappenvunde der Kopfschwarte und des Pericranium über dem r. Stirnbein, mehrere Risswunden des r. Ohrs, Excoriationen der r. Schultergegend, starke Blutung aus dem r. Ohr, mehrmaliges Erbrechen. Sensorium vollständig benommen, grosse Aufregung und Jactation. Pat. lässt Stuhl und Urin unter sich gehen; bei seiner grossen Unruhe scheinen der r. Arm und das rechte Bein weniger zu agiren als die linken Extremitäten. Puls regelmässig, beschleunigt, kein Fieber. — Am 4. Tage steigt die Temp. bis 39,7°, am 5. Tage bis 40,4° und, ohne dass das Sensorium jemals wiedergekehrt wäre, stirbt Pat. am 7. Tage. Postmortale Temp. 39,6°. — Sectionsbefund: Mobile Querfractur der Schädelbasis; die Bruchlinie verläuft von der Squama oss. tempor. sin. längs der vordern Grenze der Pyramide durch den äussern Gehörgang und die Paukenhöhle bis zum Foramen laeae, anter. sin., von da nach dem Suleus petros. infer. zum Foramen jugular. sin., und von hier in 2 Linien nach dem linken Rande des Foramen occipital. magn.; dadurch wird der Process. anonyms sin. gänzlich abgesprengt. Vom rechten Rande des Foram. magn. zieht sich dann die Bruchlinie quer durch die hintere Schädelgrube hinauf nach dem r. Scheitelbein. Eine andere Bruchlinie beginnt am r. Suleus petros. super., verläuft durch den äussern Gehörgang, die Pars mastoidea und trifft mit der erstgenannten Bruchlinie auf dem r. Scheitelbein zusammen. — Starkes subduales Blutextravasat über der 3. Windung des rechten Stirnlappens; Ventrikel ganz mit Blut gefüllt; r. Thalamus opticus und r. Corpus striatum blutig infiltrirt. — (S. Todesfälle No. 51.)

Karl Werner, 59 Jahre, Arbeiter, soll in trunkenem Zustande eine Treppe hinuntergestürzt sein und wird an dem Tage, wo er bewusstlos aufgefunden wurde, in die Klinik gebracht. Genaue Angaben über die Zeit der Verletzung fehlen. Pat. zeigt alle Symptome eines Delirium potatorum

fratribundum. Ausserdem Blutung aus Nase, Mund und rechtem Ohr. Puls 60. Temp normal. Incontinentia alvi et urinae; Sensorium ganz benommen. Vom 5. Tage der Aufnahme an links. Facialisparese, vom 7. Tage an Convulsionen der linken Körperhälfte und Fieber. Tod am 11. Tage nach der Aufnahme. — Sectionsbefund: Fractur. comminutiv. oss. tempor. dextr.; die Bruchlinie verläuft am vordern Rande der r. Pyramide bis zur Squama, wo sie, mehrfach verzweigt, nach dem Schädeldache sich hinzieht, mit ihrem letzten Ausläufer die Mittellinie des Schädeldachs nahezu erreichend. Starkes Blutextravasat auf der Aussenseite der Dura an der Stelle der Fractur; ebendasselbst ein eigrosser rother Erweichungsherd im Gehirn; unter dem l. Stirnlappen ein subdurales Blutextravasat. Die Subarachnoidealkräume der Convexität der linken Hemisphäre mit Blut gefüllt, die Arachnoidea selbst getrübt. — (S. Todesfälle No. 84.)

Friedrich Thomas, circa 40 Jahre, Arbeiter, wurde bewusstlos in einem Keller gefunden und sofort in die Klinik gebracht; über die Art, wie er verletzt wurde, ist nichts bekannt. Blutung aus Nase, Mund und Ohren; tiefer Sopor. Tod in der folgenden Nacht unter den Erscheinungen acuten Lungenödems. Section gerichtlich. Diagnose: Fr. bascos cranii mit intracranießer Blutung. — (S. Todesfälle No. 79.)

Offene Schädelfracturen.

(4 Fälle; † 2.)

Sämmtlich mit schweren Gehirnerscheinungen complicirte Knochenverletzungen. Zwei Mal war es ein Fall auf den Kopf aus bedeutender Höhe, 1 Mal der Hufschlag eines Pferdes, 1 Mal der Anprall eines mit Wucht beim Zuschlagen vom Amboss abspringenden Stahlstücks, welches die Verletzung verursachte.

Complicirte Splitterfractur des linken Scheitelbeins mit starker Depression; Perforation der Dura mater; primäre Gehirnerscheinungen; primäre Elevation und Extraction von 13 Knochenfragmenten; Lister'scher Verband; Heilung. — (Hierzu Abbildung) [s. hinten].

August Richter, 40 Jahre, Zimmermann, fiel aus einer Höhe von 25' auf die Kante eines eisernen Formkastens und blieb 10 Minuten bewusstlos liegen. Unmittelbar nachher wurde er in die Klinik gebracht. Pat., ein kräftiger Mann, nebenbei ein hochgradiger Potator, zeigt ausser zahlreichen Contusionen und Excoriationen des Thorax, der Schultern und beider Arme über dem linken Scheitelbeine eine 10 Cm. lange Wunde der ganzen Dicke der Kopfschwarte; die Wunde, mit zerfetzten, mehrfach eingerissenen Rändern, ist durch Schmutz und Haare stark verunreinigt und blutet erheblich. Nachdem der ganze Kopf rasirt und gewaschen, erzieht die genauere Untersuchung der Wunde eine ausgedehnte Splitterfractur des blossliegenden linken Scheitelbeins, mit bedeutender, etwa 2 Cm. tiefer Depression der Fragmente. Die einzelnen Knochensplitter sind fest und unbeweglich in einander eingeklebt, in einzelnen kleinen Knochenlücken aber ist die Hirnpulsation deutlich zu erkennen. Aus dem Cavum cranii sickert fortwährend etwas Blut, ebenso blutet ein Gefäss der Kopfschwarte stärker und wird sofort unterbunden. Das Sensorium des Kranken ist vollkommen frei; keine Kopfschmerzen, kein Erbrechen; Puls voll, regelmässig, nicht verlangsamt. Motorische Parese der rechten unteren und complete motorische Paralyse der rechten oberen Extremität. Urinretention. — In Chloroformnarcose wird sofort zur Elevation und Extraction der deprimirten Knochenfragmente geschritten; dabei zeigt sich, dass die Splitterung der Glas-

tafel erheblich ausgedehnter ist als diejenige der äussern Tafel; mehrere Fragmente der ersteren sind seitlich zwischen Dura und Schädel in das Cavum cranii verschoben und müssen unter den intacten Schädelknochen hervorgeholt werden. Ein spitzes Fragment steckt 1 Cm. tief in einem Risse der blossliegenden Dura. Nachdem sämtliche (13) Knochenfragmente entfernt und die scharfen Ränder des Knochendefects mit dem Linsenmesser geglättet worden sind, werden die Hautränder, soweit es geht, an wenigen Stellen über dem rundlichen, einen Durchmesser von etwa 5 Cm. besitzenden Defect durch Catgutsuturen vereinigt, wobei für den Abfluss des Wundserets genügend freier Raum übrig bleibt, und der ganze Kopf in einen Lister'schen Verband eingehüllt; unter denselben kommen 2 weitere Wunden des Kopfes zu liegen, welche die Haut der linken Schläfengegend und der Stirne betreffen. Die ganze Operation geschah unter Carbolspray. — Bei fortgesetzter Lister'scher Wundbehandlung war der weitere Verlauf der Verletzung ein sehr günstiger. Die Temperatur, in den ersten Tagen die Höhe von 39,0° erreichend, sank bald zur Norm zurück; die Secretion war lange Zeit eine reichliche, eitrige, zum Theil wohl bedingt durch die partielle Gangrän der gequetschten Kopfschwarte; neue Gehirnerscheinungen traten keine hinzu, vielmehr verschwand allmählig die Parese des rechten Beins ganz, während an der oberen Extremität eine Paralyse des Vorderarms und der Hand, trotz einer consequent und andauernd durchgeführten Behandlung mit dem Inductionsstrom, bestehen blieb. Nach 30 Tagen wurde die Lister'sche Wundbehandlung verlassen und die oberflächlich granulirende Wunde mit Salben bedeckt; mehrere kleine Sequester der äusseren Tafel und Diploë lösten sich von selbst, und nach 3 Monaten war endlich die Bcnarbung vollendet. Pat. wurde geheilt entlassen, bei bestehender Paralyse des r. Vorderarms und der r. Hand. — Im November 1876 (d. h. 7 Monate nach dem Trauma) zeigte sich Pat. wieder in der Klinik. Er erfuhr sich des besten Wohlseins. Der Zustand des r. Arms war derselbe wie früher; die Narbe der Kopfhaut war äusserst derbe und solide und der frühere Knochendefect hatte sich durch Knochenneubildung von den Rändern und dem Periost her vollständig ausgefüllt.

Complicirter Spaltbruch des Hinterhauptsbeins, ohne Depression; primäre Gehirnerscheinungen; antiseptischer Oeclusivverband; Heilung.

Rudolf Jungmann, 28 Jahre, Reitknecht, erhielt von einem Pferde einen Hufschlag gegen das Hinterhaupt, und brach sofort bewusstlos zusammen. Nach einer halben Stunde erfolgte die Aufnahme in die Klinik. Pat. ist noch immer vollständig bewusstlos; Pupillen träge reagirend, Respiration ruhig, Puls regelmässig; über dem Hinterkopf verläuft eine 5—6 Cm. lange, weit klaffende Wunde in querer Richtung, welche den Knochen blosslegt, der einen wenig klaffenden, ebenfalls querverlaufenden Spaltbruch zeigt. — Desinfection der Wunde mit 5prozentiger Carbolsäurelösung; antis. Oeclusiv-Watteverband. Eisblase auf den Kopf. — Erst nach 14 Stunden kehrt endlich das Bewusstsein wieder und bleibt von da ab stets frei. Am 3. Tage stellt sich eine deutliche rechteitige Facialisparese ein; auch klagt Pat. über Kopfschmerzen. Pulsfrequenz 52. In den folgenden Tagen fühlt sich Pat. subjectiv ganz wohl, und am 16. Tage, nachdem sich die Wunde unter 3 Verbänden bei völlig fieberfreiem Verlauf fast ganz prima intent. geschlossen hatte, verlässt er, trotz aller ärztlichen Gegenvorstellungen, beim besten subjectiven Wohlbefinden die Klinik. Eine leichte Facialisparese ist noch nachzuweisen. Elf Tage nach seiner Entlassung lässt sich Patient abermals und zwar wegen eines von der frischen Narbe ausgehenden Erysipelas capitis aufnehmen; dasselbe verlief äusserst rasch und leicht, und nach 14 Tagen konnte Pat. geheilt und ohne jegliche Erscheinungen von Seiten des Gehirns entlassen werden.

Complicirte Lochfractur des Stirnbeins mit starker Depression; Absplitterung der Glastafel; primäre Gehirnerscheinungen; Deckverband; Hirnabscess; Tod. — (Hierzu Abbildung) [s. hinten].

Paul Kramer, 17 Jahre, Schlosserlehrling, wurde, während er in der Schmiede am Amboss hämmerte, von einem abspringenden Stahlstück an der Stirn getroffen, brach sofort zusammen und blieb 5 Minuten bewusstlos. Da Pat. aus einer Wunde der Stirn stark blutete, so versuchte ein zu Hülfe gerufener Barbier die Blutung durch Tamponade mit Liq. ferr. sesquichlor. zu stillen, was jedoch nicht gelang, wesshalb Pat. sofort in die Klinik gebracht wurde. Hier zeigt sich in der Gegend der Glabella, rechts von der Mittellinie eine mit Blut und Liq. ferri verschmierte, groschenstückgrosse Hautwunde; der eingehende Finger dringt in eine runde Knochenlücke und stösst weiter in deren Tiefe auf eine platte knöcherne Wand; Hirnpulsation ist nicht zu fühlen. Eine genauere Einsicht in die Wundverhältnisse wird durch die Verunreinigung der Wunde durch Liq. ferri sesquichlor. sehr erschwert; die Lage der Wunde und das Ergebniss der Untersuchung machen es indess wahrscheinlich, dass der rechte Sinus frontalis eröffnet, seine hintere Wand aber nicht verletzt sei. Gehirnerscheinungen sind zur Zeit nicht vorhanden, und so wird die Wunde nach möglichster Reinigung mit einem einfachen Deckverband versehen. Die ersten 3 Wochen bot der Verlauf wenig Bemerkenswerthes; mehrmals klagte Pat. über Kopfschmerz, am 5. und 10. Tage stieg die Temperatur einmal plötzlich auf 39,3—40,0°, um ebenso rasch wieder zur Norm zurückzukehren; Puls wenig verlangsamt; Neigung zu Obstipation vorhanden. Am 24. Tage ist Pat. auffallend somnolent und klagt über Kopf-, Genick- und Kreuzschmerzen; Pulsfrequenz 52. In den folgenden Tagen wird der Zustand sehr besorgniss-erregend; Sensorium nur noch halbfrei, grosse Unruhe, zeitweilige Delirien, heftige Genickschmerzen; am 26. Tage ist eine linksseitige Facialisparese sowie eine Parese der 1. Ober- und Unterextremität deutlich, Erbrechen stellt sich ein und die Sprache wird lallend; die Pulsfrequenz schwankt zwischen 52—60; Fieber ist nicht vorhanden. Am 31. Tage plötzliche Temperatursteigerung bis 39,5° und rechtsseitige Paralyse des Arms, darauf 5 tägige Apyrexie, auf welche vom 36. Tage an bis zum schliesslichen Exitus, der 43 Tage nach der Verletzung eintritt, ein heftiges Fieber folgt. Die letzten 10 Tage war das Sensorium ganz benommen. Pat. lag in tiefem Sopor, ohne Reaction und liess Stuhl und Urin unter sich gehen. Der Puls, bisher retardirt, erhielt eine Frequenz von 110—140 in der Minute; rapide Abmagerung. — Die Autopsie ergab Folgendes (vergl. die Abbildung): Der Hautwunde entsprechend zeigt sich an dem von aussen betrachteten Schädeldache, rechts von der Sutura frontalis und unmittelbar über dem r. Sinus frontalis, der nicht eröffnet ist, ein runder, dreieckigrosser Knochendefect, in dessen Tiefe eine glatte, des Periosts entblösste Knochenfläche sichtbar wird, welche den Defect bis auf eine 1 Millimeter breite Spalte am medialen Rande nach innen abschliesst. Diese Spalte führt direct ins Cavum cranii. Von der inneren Fläche betrachtet, werden die Verhältnisse sofort klar. Durch den Aufrall des Stahlstücks ist ein dreieckigrosses Stück Knochen aus dem r. Stirnbein herausgebrochen und in das Cavum cranii hineingetrieben worden. Dieses runde Knochenfragment ist durch Callus mit der Glastafel des Stirnbeins am äusseren Rande fest verwachsen; ausserdem aber hat die brusque Gewalt des Stirnbein treffenden Stahlstücks noch eine Absplitterung der Crista frontalis am inneren Rande der Lochfractur und der angrenzenden Glastafel bewirkt; der dadurch abgelöste Knochen splitter ragt als eine 4 Cm. lange und 1½ Cm. hohe Knochenleiste links von der Medianlinie in das Schädellinnere herein und ist ebenfalls fest durch den Knochen callus mit der Glastafel verwachsen. Die Dura ist an einer Stelle, welche dem hervorragenden Punkt des abgesprengten Knochenfragments entspricht, perforirt, eine pfenniggrosse Lücke zeigend. Gefässe der

Pia strotzend von Blut gefüllt, Sulei verstrichen, leichter Hydrops meningeus. Auf der convexen Seite des rechten vorderen Hirnlappens ist die Hirnrinde an einer stecknadelkopfgrossen Stelle perforirt und quillt aus dieser Oeffnung bei leichtem Druck auf die Convexität der rechten Hirnhemisphäre eine Menge stinkenden Eiters. Starkes eitrig-seröses Exsudat in den Subarachnoidal-Räumen der Hirnbasis, sich auch auf die Meningen des Rückenmarkes fortsetzend. Beim Eröffnen der beiden Hirnhemisphären von oben entströmt aus den stark dilatirten Hirnventrikeln eine grosse Menge Eiters; mit dem vorderen Horn des rechten Seitenventrikels communicirt ein gänseegrosser Abscess der Rinde des rechten Hirn-Stirnlappens, der sich an der Hirnoberfläche durch die oben beschriebene Oeffnung nach aussen öffnet. Eine feste pyogene Membran begrenzt die Abscesshöhle. Die Hirnsubstanz zeigt zahlreiche Blutpunkte und ist von guter Consistenz.

Die übrigen Organe bieten nichts Besonderes (s. Todesfälle No. 38).

Die ursprüngliche Diagnose dieser Kopfverletzung hat sich, wie die Krankengeschichte lehrt, als unrichtig erwiesen, und das Sectionsergebniss macht darum den Fall besonders lehrreich. Die Möglichkeit ist nicht zu leugnen, dass — wäre die Verletzung sofort richtig erkannt und darnach gehandelt worden — dieselbe eben so gut hätte günstig verlaufen können, wie die erste der mitgetheilten Beobachtungen offener Schädelbrüche (s. Pat. Richter). Die Behandlung hätte dann, bei Beobachtung der Principien, wie sie an hiesiger Klinik bezüglich der Schädelbrüche gelten, unbedingt in der sofortigen Elevation und Extraction der im Cavum cranii befindlichen Knochenfragmente, wenn nöthig, mit Erweiterung des Knochendefects, mit Hülfe der Trephine oder des Bildhauermeissels bestanden; und es wäre dem operativen Eingriff ein antiseptischer Verband gefolgt. — Verhängnissvoll für die Diagnose war einmal die Lage der Lochfractur, insofern nur bei sehr mangelhafter Entwicklung der Sinus frontales, wie dies in der That in der vorliegenden Beobachtung der Fall war, diese von dem Trauma unberührt bleiben konnten, dann die Art der Depression, insofern das aus dem Stirnbein herausgeschlagene Fragment nach innen den Knochendefect bis auf eine schmale Spalte vom Cavum cranii abschloss und dadurch die hintere Wand des r. Sinus frontalis vortäuschte, endlich die Verschmierung der ganzen Wunde durch Liq. ferri sesquichlorati, die im Weiteren auch eine antiseptische Behandlung von vornherein ausschloss.

Complicirter Spaltbruch des rechten Scheitel-Schläfenbeins mit geringer Depression; primäre Gehirnerscheinungen; antiseptischer Occlusivverband; Encephalo-Meningitis; Hirnabscess (?); Tod.

Wilhelm Kersten, 26 Jahre, Maurer, wurde von einem aus dem 4. Stocke eines Neubaus herabfallenden, schweren Steine in der rechten Schläfengegend getroffen, stürzte bewusstlos zusammen, erholte sich aber sehr rasch wieder und wurde gleich darauf in die Klinik gebracht. Hier constatirte man eine von vorn nach hinten verlaufende, 9 Cm. lange Wunde der Kopfschwarte und des Pericranium über dem r. Scheitel- und Schläfenbein; letztere Knochen

zeigten in der Ausdehnung der Weichtheilwunde einen Spaltbruch, dessen einer Rand um die Dicke der Schädelknochen tiefer stand als der gegenüberliegende. In dem feinen Spalt zwischen den beiden Knochenrändern ist Hirnpulsation deutlich sichtbar. Keinerlei Gehirnerscheinungen; Puls regelmässig, 64. — Desinfection der Wunde mit Salicyl-Borsäure-Lösung; antiseptischer Oeclusivverband. — Mit Ausnahme einer bedeutenden Fieberexacerbation am 2. und 3. Tage, welche nach dem Wechsel des 1. Verbandes sofort zurückging, war der Verlauf bis zum 8. Tage ein vollkommen befriedigender und frei von jeglichen Gehirnerscheinungen. Dann stellen sich zeitweise Kopfschmerzen und mehrmals Erbrechen ein; die Pulsfrequenz sinkt an einzelnen Tagen bis 54 herab und die Eiterung der Wunde wird jetzt so reichlich, dass der antiseptische, ocludirende Verband gänzlich verlassen und die offene Wundbehandlung eingeschlagen wird. Dabei ist die Temperatur normal; am 16. Tage ist Pat. sehr somnolent und erbricht sich mehrmals; dann stellt sich am 17. Tage Parese des linken Arms und Incontinentia urinae ein; am 18. Tage ist das Sensorium nur halbfrei, der Puls, bisher retardirt und am vorhergehenden Tage noch 68 Schläge in der Minute zählend, wird jetzt sehr beschleunigt (108) und klein; Aphasie und Ptosis des rechten Augenlids treten als weitere Symptome auf und am 19. Tage stirbt der aufs Höchste abgemagerte Pat. bei einer finalen Temperaturerhöhung von 39,8°. — Die Section durfte, weil der Fall gerichtlich war, in der Klinik nicht vorgenommen werden. Klinische Diagnose: Encephalo-Meningitis, Hirnabscess (?). (S. Todesfälle No. 36.)

Bemerkenswerth ist an diesem Krankheitsbilde vor Allem der nahezu fieberfreie Verlauf; ausser der hohen Temperatursteigerung am 2. und 3. Tage und derjenigen am Tage des Todes, bewegt sich die Temperatureurve immer zwischen 37,0 — 38,0°. — Es stimmen mit dieser Thatsache anderweitige Beobachtungen überein, nach welchen traumatische Gehirnenterungen, in specie traumatische Gehirnabscesse, ohne jegliches Fieber verlaufen können. (Vergl. u. A. den prägnanten Fall von Hirnabscess, mitgetheilt von Dr. O. Kappeler, Corresp.-Blatt für Schweizer Aerzte No. 3—4, 1876). Vergleicht man den Verlauf dieses Falles mit dem kurz vorher geschilderten, so lassen sich Analogien zwischen beiden genug ziehen, und die Wahrscheinlichkeitsdiagnose eines Hirnabscesses erscheint nach unserer Ansicht jedenfalls gerechtfertigt.

II. Acute und chronische Entzündungen.

(4 Fälle.)

Ein Fall von circumscripitem Erysipelas capitis, ausgehend von einer alten Narbe am Hinterhaupt nach Schlägerhieb- wunde, verlief in wenigen Tagen bei ganz leichten Erscheinungen glücklich.

Drei Fälle von abscedirender Periostitis und Caries des Schläfenbeins.

Rudgar Strandt, 28 Jahre, Tischler. Seit 10 Wochen Sausen im linken Ohr, Schwerhörigkeit, dann Otorrhoe; seit mehreren Wochen bedeutende

Schwellung und Röthung der linken Gesichtshälfte, besonders der Gegend über dem linken Ohr und dem linken Jochbogen. — In der Klinik wird ein grosser periostaler Abscess, der die ganze linke Schläfen- und Scheitelbeingegend einnimmt, nach Lister eröffnet und drainirt. Vollständige Heilung bei fieberfreiem Verlauf in 3 Wochen.

Karl Windberger, 42 Jahre, Maschinenmeister. Seit 4 Monaten leidet der robuste Pat. an linkseitigen Kopfschmerzen, Ohrenstechen und Otorrhoe; nach starker Erkältung im Winter erkrankte Pat. 2 Monate später unter heftigen fieberhaften Erscheinungen, wobei die ganze linke Gesichtshälfte bedeutend anschwellt; von dem behandelnden Arzte wurde bald nachher aus kleinen Incisionsöffnungen in der linken Schläfengegend stinkender Eiter entleert; doch besserte sich der Zustand nicht, wesshalb Pat. die Klinik aufsuchte. Hier wird ein grosser periostaler Abscess über der Squama oss. tempor. sin. und dem Process. mastoid. constatirt und ausgiebig an mehreren Stellen incidirt. Heilung bei fieberfreiem Verlauf und einfachen Bleiwasserumschlägen in 4 Wochen.

Ferdinand Krumnow, 35 Jahre, Arbeiter. Periostitis und Caries des rechten Processus mastoideus mit Ausgang in Eiterung, ohne Otorrhoe und ohne Benachtheiligung des Gehörs. Fortwährende Unterhaltung der fistulösen Eiterung durch eingeführte Wicken. — Nach Entfernung der letzteren in der Klinik schliessen sich die Fisteln bei einfachen Bleiwasserumschlägen in wenigen Tagen.

III. Geschwülste.

(2 Fälle; † 1).

Paul Donner, 9 Wochen alt, wird wegen einer kirschgrossen, ulcerirten und bereits seit 8 Tagen blutenden Geschwulst der rechten Schläfengegend zur Klinik gebracht, mit allgemeinem congenitalem Icterus und grosser Anaemie. Sofortige Exstirpation des Tumors; Verband mit styptischer Watte. Tod am Morgen des folgenden Tages an Erschöpfung. Die mikroskopische Untersuchung des Tumors ergab ein haemorrhagisches Sarcom, ausgehend von der Galea, die Section hochgradige Anaemie und Icterus sämtlicher Organe, interstitielle Hepatitis, grossen Milztumor. (S. Todesfälle No. 21.)

Carl Both, 38 Jahre, Leibjäger. Fünf Atherome der behaarten Kopfhaut, 2 von Wallnuss-, 2 von Kirsch-, 1 von Erbsengrösse. — Exstirpation sämtlicher Geschwülste; Desinfection der Wunden mit 5procentiger Carbolsäurelösung; antiseptischer Oclusivverband, keine Suturen. Heilung sämtlicher Wunden prim. intent. unter einem Verbande.

Die Anzahl der Atherome, welche jährlich in der Klinik zur Operation gelangen, ist eine sehr bedeutende; doch werden nur wenige der Operirten aufgenommen, die meisten aber ambulatorisch behandelt. Dies der Grund, warum hier nur über einen einzigen Fall referirt wird; ein Blick in die vorstehenden Tabellen, welche das poliklinische Material umfassen, zeigt, dass in der Poliklinik während der 15 Monate nicht weniger als 76 Fälle von Atheromen und Dermoidcysten zur Beobachtung gelangten, von denen die ersteren — und unter diesen wieder diejenigen am Kopf — die überwiegende Mehrheit bilden. Die Nachbehandlung der Wunden

nach Exstirpation der Atherome der behaarten Kopfhaut war ausnahmslos entweder die eben beschriebene oder aber die einfache Verschorfung mit etwas Charpie, welche auf die genau aneinander liegenden Wundränder gelegt, und durch einen sorgfältig angelegten, comprimirenden Bindenverband befestigt wird. Nach den hier seit Jahren gesammelten Erfahrungen ist bei dieser einfachen Behandlung *prima reunio* die Regel, welche nur selten eine Ausnahme erleidet.

II.

Gesicht, Nasenhöhle, Mundhöhle.**I. Verletzungen.**

(14 Fälle; † 1.)

a) Verbrennungen.

(4 Fälle; † 1.)

Bei den Fällen von Verbrennung, welche zur Beobachtung gelangten, beschränkte sich die Verletzung mit Ausnahme eines einzigen Falles nicht nur auf das Gesicht, sondern dehnte sich auch auf andere Körpertheile aus; in einem Falle handelte es sich sogar um eine Verbrennung fast der ganzen Körperoberfläche; der Uebersicht wegen lasse ich auch diese ausgedehnteren Verbrennungen hier folgen.

Max Knabe, 11 Jahre, fiel vor 1 $\frac{1}{2}$ Stunden beim Spielen mit anderen Kindern in eine mit kochendem Kalk gefüllte Grube, sank vollständig in den Kalkbrei ein und konnte erst nach einer Viertelstunde wieder herausgezogen werden. Der von Kopf bis zu Fuss mit Kalk bedeckte Knabe wurde von herzu-eilenden Leuten erst unter der Röhre eines Brunnens mit Wasser (!) gründlich abgospült und dann in die Klinik gebracht. Totale Verbrennung 1. und 2. Grades der ganzen Körperoberfläche, vom Scheitel bis zur Gegend der Malleolen (nur die Füße, welche durch die Schuhe geschützt waren, waren verschont geblieben); beide Corneae milchig getrübt, vollkommen anästhetisch; Nasenlöcher, Mund und Zunge trocken, bräunlich verfärbt; Stimme heiser; Respiration frei; Puls klein, frequent; Temperatur 38,0°. Sensorium nur in kurzen Intervallen frei, in denen Pat. schnell nach Wasser verlangt; bald nach der Aufnahme wird das Sensorium ganz benommen, grosse Unruhe und Delirien stellen sich ein. In der Nacht erbricht Pat. grosse Mengen verschluckten Kalkes. Bei dem trostlosen Zustande des Kranken beschränkt man sich darauf, seinen Durst mit lauer Milch zu stillen und den ganzen Körper in beölte Watte einzuhüllen. Tod 16 Stunden nach der Verbrennung. Section, weil gerichtlich, ausserhalb. (S. Todesfälle No. 106.)

Ludwig Halske, 27 Jahre, Hausdiener, steckte in einem Zimmer ein Licht an, in welchem aus Versehen ein Gashahn offen geblieben war. Verbrennung 1. u. 2. Grades im Gesicht, am Halse und an beiden Handrücken; Corneae intact. Bepinselung der verbrannten Hauttheile mit Oel und Bedeckung

mit Watte. Vom 4.—6. Tage grosse Unruhe und hohes Fieber; dann fieberfreier Verlauf. Heilung nach 13 Tagen.

Henriette Helm, 19 Jahre, Arbeiterin. Zehn Tage alte Verbrennung des Gesichts und des linken Ober- und Vorderarms durch siedendes Wasser, 1. und 2., stellenweise auch (am Oberarm) 3. Grades. Bleiwasserfomente. Heilung in 7 Wochen.

Wilhelm Jander, 16 Jahre, Arbeiter; Verbrennung des Gesichts durch kochenden Kaffee, 1. und 2. Grades. — Ol. lini, Aq. Calc. aā. als Verbandmittel. Heilung in wenigen Tagen.

b) Wunden der Haut und Weichtheile.

(5 Fälle.)

Ausser 2 Fällen von Wunden der Oberlippe und Wange, welche nach Anlegung der Naht prim. int. heilten, kamen 3 Fälle von Verletzungen des Bulbus zur Beobachtung, von denen 2 gleichzeitig mit Zerreißung der Lider complicirt waren.

Emilie Baak, 19 Jahre, Dienstmädchen. Penetrierende Lappenwunde der Cornea, Abfluss des Humor aqueus. Atropin und Schlussverband. Heilung in 14 Tagen, ohne Störung des Sehvermögens.

August Harmuth, 44 Jahre, Kutscher. Durchreißung des rechten obren Augenlids; penetrierende Corneawunde. Transferirung in die ophthalmologische Klinik.

Wilhelm Oertel, 24 Jahre, Arbeiter, stiess sich mit einem Stemmeisen in's linke Auge. Durchreißung beider Augenlider; Ruptura Sclerae; Prolapsus Iridis; Austritt des Glaskörpers. — Die Lidwunden werden durch Seidensuturen vereinigt, die prolabirte Iris mit der Cooper'schen Scheere abgetragen; Atropin und Schlussverband. Am 6. Tage verlangt Patient trotz aller ärztlichen Gegenvorstellungen entlassen zu werden. Corneawunde per prim. geheilt, Sclerawunde anscheinend verklebt, keine Iritis. Patient wird mit Schlussverband entlassen.

c) Fracturen der Gesichtsknochen.

(5 Fälle.)

1 Mal Fractur des Thränenbeins, 1 Mal des Oberkiefers, 3 Mal des Unterkiefers.

Wilhelm Hannemann, 55 Jahre, Tischler. Risswunde, welche das untere linke Augenlid von seiner Insertion am Canthus internus lostrennt und weiter nach dem Nasenrücken zu verläuft; Fractur des linken Thränenbeins; deutliche Crepitation; Blutung aus der Nase. — Der Verlauf wird durch ein Erysipelas capitis gestört, das 10 Tage andauert. Heilung mit partiellem Extropium des Lides; Thränenpunkt nach aussen gestellt, daher fortwährendes Thränenträufeln. Zwei Monate nach der Verletzung wird das Ectropium durch die Tarsorrhaphie gehoben, und nach 3 Monaten kann Pat. geheilt entlassen werden. Nur ein kleiner Einkniff des Tarsalarandes bezeichnet noch die Stelle der ursprünglichen Lidzerreißung und des daraus entstandenen Ectropium.

Rudolf Henschke, 20 Jahre, Gürtler. Bei einem Raubanfall erhielt Pat. mehrere Stockschläge in's Gesicht. — Fractur der facialem Wand des rechten Oberkiefers; starke Schwellung und Sugillationen der rechten Gesichtshälfte, Blutung aus der Nase, Emphysem in der Gegend der Fossa canina dextr. nur am ersten Tage nachweisbar. Orbitalrand und Process.

alveolar. sind unverletzt. Heilung bei einfachen Bleiwasserumschlägen in 14 Tagen.

Ludwig Traeger, 34 Jahre, Arbeiter. In einem epileptischen Anfall fiel Pat. auf das Gesicht; 5 Tage nach der Verletzung kommt er zur Klinik. Querfractur des Mittelstücks der Mandibula; vertical verlaufende Bruchlinie vor dem letzten rechten Backzahn; hinteres Fragment nach oben dislocirt. Durch Interposition eines gerintten Korkstückes zwischen die letzten Backzähne des Ober- und Unterkiefers und Anlegung eines Kinntruchs wird die Dislocation beseitigt. Entlassung am 10. Tage mit noch beweglichen Fragmenten.

Gustav Röhke, 33 Jahre, Arbeiter, glitt, einen schweren Balken auf der Schulter tragend, aus und verletzte sich dadurch im Gesicht und auf der Brust. Querfractur des Unterkiefer-Mittelstücks, Bruchlinie vertical zwischen den beiden mittleren Schneidezähnen verlaufend; keine Dislocation; starkes submucöses Haematom des Mundhöhlenbodens, wie eine grosse Ranula-Geschwulst die Zunge nach oben drängend. — Fractur der 3. u. 4. rechten Rippe. Nach 4 Wochen in Heilung entlassen, ohne Dislocation an der Bruchstelle; eine minimale Beweglichkeit der Fragmente ist noch vorhanden.

F. v. K., 20 Jahre, Fähnrich, suchte sich in der Weise das Leben zu nehmen, dass er eine mit einer Platzpatrone geladene Pistole sich in den Mund setzte und losdrückte. Nachdem Pat. aus einer kurzen Ohnmacht erwacht war, wurde er ausserhalb in ein Lazareth gebracht. Ausgedehnte Zerreissung beider Wangen; Querfractur des Unterkiefers mit einer zwischen den beiden rechteitig gelegenen Schneidezähnen verlaufenden verticalen Bruchlinie; Zerreissung des hinteren Theils der Zunge und des weichen Gaumens. In den folgenden Tagen stiess sich ein Theil der zerrissenen Gewebe von Zunge und Velum gangränös ab, die Zerreissung der beiden Wangen dagegen heilte rasch und am 20. Tage nach der Verletzung wurde Pat. zur weitem Behandlung in die Klinik aufgenommen. Hier zeigt sich Folgendes: Von den beiden Mundwinkeln des anaemischen Kranken ziehen sich radienförmig mehrere Narben in die Wangenhaut hinein. Die Sprache des Pat. ist kaum verständlich, nasehlnd. Die Inspection der Mundhöhle ergiebt einen etwa 2 Groschen grossen Defect der rechten Zungenhälfte an ihrer Wurzel, und einen vollständigen Defect des rechten Areus glosso-palatinus und der rechten Tonsille. Die Uvula und die linke Hälfte des Velum sind gänzlich von ihrer Insertion am Palatum durum abgerissen und hängen nur noch mit den linkseitigen Gaumenbögen zusammen, als unförmliche Fleischmasse, welche dem Zungengrunde aufruht. Das Palatum durum selbst ist nicht verletzt, dagegen fehlt auf der rechten Seite ein Theil seines Involucrum. Die hintere Pharynxwand ist intaet. Pat. kann den Mund bloss bis zu Fingersbreite öffnen; die beiden Kieferfragmente sind noch beweglich und so dislocirt, dass die rechte Seite $\frac{1}{2}$ Cm. tiefer steht als die linke; bei fleissig ausgeübter Desinfection der Mundhöhle heilen die Wunden rasch. Zur Fixation der Unterkieferfragmente in richtiger Stellung erhält Pat. einen von Süersen modificirten Rüttenik'schen Apparat, der allen Anforderungen genügt. Mit diesem Apparat wird Pat. 8 Wochen nach seiner Verletzung entlassen. 14 Tage später zeigt sich Pat. wieder; die Consolidation der Fracturstelle ist noch nicht erfolgt, die Vernarbung in der Mundhöhle dagegen vollendet; die linke Hälfte des Velum sammt Uvula sind nahezu wieder in ihrer richtigen Lage; rechts dagegen ist an Stelle des weichen Gaumens ein grosser Defect; die Kieferperre ist noch so bedeutend wie früher. — Einer weiteren Behandlung der letztern sowie der planirten Staphyloplastik entzieht sich Pat. durch seine Abreise nach Australien.

II. Entzündungen.

(17 Fälle; † 4.)

a) Acute Entzündungen der Haut und Weichtheile.

(6 Fälle; † 2.)

Ein Fall von Erysipelas faciei; sehr schwerer Verlauf, Heilung.

Karl Mund, 31 Jahre, Arbeiter, wurde vor 5 Tagen in der Poliklinik wegen eines kleinen, weichen Fibroms in der linken Fossa canina operirt und ambulatorisch behandelt; Heilung nicht ganz per prim. int.; Erysipelas. Pat. wurde bei einer Körpertemperatur von 41,2° aufgenommen, zeitweise delirirend; am folgenden Tage stieg die Temperatur sogar bis 41,6° und hielt sich volle 8 Tage auf der Höhe von 40—41°; am 9. Tage jäher Abfall der Temperatur und von da an fieberfreier Verlauf und Abblassen des Erysipels. Entlassung nach 4 Wochen.

Zwei Fälle von Carbunkel der Oberlippe; rapider Verlauf; Tod.

Richard Steinemann, 17 Jahre, Mechaniker, bemerkte vor 8 Tagen an der linken Seite der Oberlippe ein kleines Pustelchen, das er am folgenden Tage, weil es schmerzte, aufstach, worauf sich wenige Tropfen Eiters aus der Stichöffnung entleerten. Gleichzeitig mit dem Auftreten der Pustel fühlte sich Pat. unwohl und hatte er einen heftigen Schüttelfrost, der sich am 3. Tage wiederholte. Die ganze Oberlippe wurde rasch dick und bretthart, so dass sich Pat. am 4. Tage in einem Krankenhause die Lippe aufschneiden liess und nachher zu Hause erweichende Umschläge machte; am 5. Tage abermaliger Schüttelfrost, ausgedehnte Schwellung der ganzen linken Gesichtshälfte. — Bei seiner Aufnahme in die Klinik am 8. Tage hatte Pat. eine Temperatur von 39,4° und eine Pulsfrequenz von 120; Zunge trocken, Sensorium benommen. Oedem des ganzen Gesichts, starke Röthung und Schwellung der Lippengegend; thalergrosse, sehr harte Infiltration der linken Hälfte der Oberlippe; kleinere Induration der linken Hälfte der Unterlippe. Auf Druck dringen aus der Schleimhautseite dieser indurirten Stellen wie aus den Poren eines Siebes zahlreiche Pfröpfe von Eiter und necrotischem Gewebe. Lymphdrüsen der Submaxillargegend nicht geschwollen. — Bleiwasserumschläge. — Gegen Abend stellen sich Delirien ein, dann verfällt Pat. in tiefes Coma und stirbt am Abend des 9. Tages, ohne dass die harte Infiltration während der Dauer der klinischen Beobachtung noch weiter gegangen wäre. — Section nicht gestattet. (S. Todesfälle No. 81.)

Otto Giese, 28 Jahre, Schlosser, ein sehr kräftiger Mann, bemerkte vor 6 Tagen ein kleines Pustelchen an der Oberlippe, das ihn schmerzte; er stach es auf und entleerte ein Tröpfchen Eiter; bald darauf schwoll die Lippe an, wurde sehr schmerzhaft, ebenso die rechte Wange bis zu den Augenlidern. Am 6. Tage liess sich Pat. in die Klinik aufnehmen. Harte Infiltration der rechten Oberlippen- und Unterlippenhälfte und der rechten Wange; bei Druck entleeren sich aus der Schleimhautfläche der indurirten Lippen zahlreiche Eiterpfröpfe; Temp. 39,0°, Puls beschleunigt. In Narose werden die infiltrirten Theile der Lippen und der rechten Wange sofort nach der Aufnahme bis in die gesunden Theile hinein tief incidirt, und von den Incisionswunden aus die Haut von ihrer Unterlage völlig abgelöst, um so dem Eiter möglichst freien Abfluss zu verschaffen und den Abstossungsprocess der necrotischen Gewebe zu erleichtern. Die Wunden werden schliesslich mit Campherwein-Charpie aus-

gelegt, die öfters erneuert wird. — Trotz der tiefen Incisionen schreitet die Infiltration weiter gegen die Wange fort, wesshalb am 2. Tage nach der Aufnahme weitere Incisionen hinzugefügt und die infiltrirten Theile mit dem scharfen Löffel energisch ausgekratzt werden. Das Sensorium des Kranken ist benommen; er liegt theilnahmslos im Bette und reagirt nur auf lautes Anrufen. Am 3. Tage stellen sich Delirien ein und am 4. Tage nach seiner Aufnahme, am 10. nach seiner Erkrankung, erfolgt der Tod. — Section nicht gestattet. (S. Todesfälle No. 66.)

Ausser diesen beiden Fällen von Carbunkel des Gesichts, welche in so rapider Weise mit Tod endigten, sind, wie ich gleich hier, dem Bericht etwas vorausseilend, bemerke, während der 15 Monate der Berichtszeit noch 3 weitere Fälle maligner Carbunkel und zwar des Nackens zur Beobachtung gelangt, so dass auf die circa 15,000 klinisch und poliklinisch behandelten Patienten in Summa 5 Fälle kommen — eine bei der Seltenheit dieser Erkrankung, wie ich glaube, auffallend grosse Zahl. Bemerkte doch Billroth,*) dass er während seiner Thätigkeit an der hiesigen Klinik, bei einem jährlichen Material von 5—6000 poliklinischen Kranken, nur etwa alle zwei Jahre einen Carbunkel gesehen habe, also unter etwa 10—12,000 chirurgischen Patienten einen Fall. Unsere Beobachtung erscheint noch auffallender, wenn wir bemerken, dass die drei schwersten, sämmtlich letal verlaufenden Fälle innerhalb weniger Wochen, in den Monaten März und April 1876, zwei sogar an demselben Tage in die Klinik gebracht wurden. — In keinem der 5 Fälle ergab die genau aufgenommene Anamnese irgend ein bestimmtes aetiologisches Moment; die Krankheit befel die Patienten im besten Wohlsein, fast ausnahmslos waren es kräftige Individuen, Zucker im Urin, auf welchen jedes Mal untersucht wurde, war niemals nachzuweisen. Die Behandlung bestand bei 4 Patienten in so frühzeitig wie möglich ausgeführten, grossen und tiefen Incisionen, Kreuzschnitten, Ablösungen der infiltrirten Hautstücke, Auskratzen des Infiltrats mit dem scharfen Löffel u. s. f., mit folgender Anwendung antiseptischer Wundwässer, wie Chlorwasser, Vin camphorat., Carbolsäure; innerlich wurde Chinin, Chinadococt, Phosphorsäure gereicht. Nur bei dem einen, zuerst erwähnten Falle von Oberlippen-Carbunkel wurde expectativ verfahren, einmal weil die harte Infiltration keine grosse Ausdehnung besass, und dann, weil in den beiden kurz vorher operativ behandelten Fällen absolut kein Erfolg von dem blutigen Eingriff zu ersehen gewesen war, vielmehr die Infiltration nach demselben noch weiter um sich gegriffen hatte. — Von den 5 Fällen von Carbunkel starben, wie bemerkt, 3 unter den Erscheinungen acuter Septicaemie, 2 genasen. Unsere Beobachtungen bestätigen darum leider nur zu sehr den traurigen Ruf, den der Carbunkel, insbesondere derjenige des Gesichts, seit jeher besitzt.

*) Chirurg. Pathologie u. Therapie. 5. Aufl. 1871. p. 294.

Ein Fall von absecedirender Parotitis, in den letzten Tagen der Schwangerschaft entstanden; Heilung.

Louise Natusch, 34 Jahre, erkrankte 3 Tage vor ihrer Niederkunft, wobei die linke Parotisgegend rasch anschwell, sehr schmerzhaft wurde und das Sprechen und Schlingen unmöglich machte. Unmittelbar nach der Entbindung eröffnete sich die Anschwellung nach der Mundhöhle zu und entleerte eine Menge Eiter; an demselben Tage noch machte ein Arzt eine Incision in den Abscess durch die äussere Haut, worauf während 14 Tagen sich reichlich Eiter entleerte. Da die Eiterung nicht nachliess, wandte sich Pat. hierher, wo ein grosser Abscess der linken Parotis diagnosticirt und durch Erweiterung der sehr kleinen Incisionswunde vor dem Ohr ausgiebig eröffnet wurde. Rasche Heilung; Entlassung nach 3 Wochen.

Ein Fall von Zahn- und ein Fall von Tonsillarabscess bei jungen Individuen heilten nach ihrer Eröffnung in wenigen Tagen.

b) Chronische Entzündungen.

(11 Fälle; † 2.)

α) Der Haut und Weichtheile.

(5 Fälle; † 2.)

Zwei Fälle von scrofulöser Ozaena bei Mädchen von 21 und 28 Jahren heilten bei innerlichem Gebrauch von Decoct. Zittmanni und localer Application einer verdünnten Höllensteinlösung.

Ein Fall von Retropharyngeal-Abscess bei einem $\frac{3}{4}$ jährigen Mädchen starb 1 Tag nach der Aufnahme in die Klinik und nach der Incision des Abscesses an Marasmus infantilis (s. Todesfälle No. 13).

Ein vierjähriger Knabe mit einem kalten Abscess über der Stirn und zahlreichen scrofulösen Drüseneiterungen am Halse und an den Extremitäten wurde ungeheilt entlassen.

Ein Fall von chronischer Granulations-Infiltration (Billroth) der linken Wange erkrankte einige Tage, bevor er als geheilt entlassen werden sollte, plötzlich an beidseitiger Broncho-Pneumonie und starb innerhalb 30 Stunden.

Richard Schillinger, 18 Jahre, Laufbursche, litt seit 8 Jahren an scrofulösen Drüseneiterungen in der Submaxillargegend beider Seiten, die schliesslich ausheilten; vor 3 Jahren schwell eine kleine Lymphdrüse in der Regio parotidea sin. an, brach auf und bildete nach längerer Zeit eine pilzartige Granulationsgeschwulst, die stets eiterte, wesshalb Pat. die Klinik aufsuchte. — In der Klinik wird der haselnussgrosse Granulationspilz mit der Scheere abgetragen und dann die Drüsenreste durch Kali causticum zerstört. Nach Abstossung des Aetzschorfs heilte die Wunde rasch und der Pat., der stets ausser Bette war und sich des besten Allgemeinbefindens erfreute, sollte in wenig Tagen entlassen werden. Eines Abends jedoch, als Pat. zu Bette gehen wollte, bemerkte er seinen Zimmergenossen gegenüber, dass ihn friere, wesshalb er sich auch eine wollene Jacke anzog und dann sich zu Bette legte. Am anderen Morgen findet man ihn bewusstlos im Bette liegend, mit cyanotischer Färbung des Gesichts, kalten Extremitäten, unfühlbarem Puls und einer Temperatur von 40,0°. Die Respiration ist sehr frequent (38), laut stöhnend, Trachealrasseln fehlt. Herztöne rein; Auscultation und Percussion der vorderen Seite des Thorax ergeben ein negatives Resultat. Abends 8 $\frac{1}{2}$ Uhr erfolgt der Tod, 30 Stunden, nachdem Pat. über Frost geklagt hatte.

Sectionsergebnis: Die Pleura beider Lungen mit der Pleura costalis verwachsen; linke Lunge im oberen Lappen lufthaltig, emphysematös; der untere Lappen zeigt inmitten des ödematösen Lungengewebes einen wallnussgrossen, schwärzlich-braunen, pneumonischen Herd von matscher, fast zerfliessender Consistenz, ausserdem zahlreiche Bronchiectasien und Bronchitis; die rechte Lunge zeigt viele bronchiectatische Herde im mittleren und unteren Lappen; das Lungenparenchym des unteren Lappens morsch, leicht zerdrücklich, missfarbig und nicht lufthaltig; oberer und mittlerer Lappen emphysematös. — Uebrige Organe normal. (S. Todesfälle No. 96.)

β) Der Knochen und des Periosts.

(6 Fälle.)

1 Fall von Caries des Stirnbeins bei einem 54jährigen Manne nach früherer Syphilis heilte nach Erweiterung der Fistel und Abmeisselung der erkrankten Knochenpartien, wobei der rechte Sinus frontalis eröffnet werden musste, rasch.

1 Fall von scrofulöser Caries des rechten unteren Orbitalrandes mit circumscripter Necrose bei einem 4jährigen Mädchen heilte nach Extraction kleiner Sequester und Auslöfelung der cariösen Knochentheile. Ein durch die Vernarbung sich bildendes Ectropium des unteren Lides wurde später durch die Blepharoplastik beseitigt (s. plastische Operationen).

4 Fälle von einseitiger chronischer Periostitis des Unterkiefers, stets von dem Processus alveolaris ausgehend und mit einer mehr oder weniger ausgedehnten Necrose eines Theils des Unterkiefers endigend. Die Heilung erfolgte nach Eröffnung der Knochenlade mit Meissel oder Knochenscheere und Extraction des Sequesters in allen Fällen.

Heinrich Steinemann, 65 Jahre, Aufseher, liess sich vor 3 Monaten den hintersten rechten Backzahn extrahiren, worauf eine heftige Periostitis mit Eiterung folgte, welche den Kranken aufs Aeusserste herunterbrachte. Aufnahme in die Klinik. Furchtharer Foetor ex ore, reichliche Eiterung in der Mundhöhle, bedeutende Auftreibung des rechten Angulus und Ramus ascend. mandibul. Die Untersuchung ergibt eine fast totale Necrose der genannten Theile des Unterkiefers; nur das Gelenkköpfchen ist intact geblieben. Extraction des beweglichen Sequesters in Narcose, rasche Heilung. Entlassung nach 3 Wochen.

III. Tuberculose und Lupus.

(12 Fälle.)

a) Tuberculöses Geschwür der Zungenspitze; Keilexcision; Heilung per prim.

Ludwig Hühne, 37 Jahre, Rentier, von gesunden Eltern stammend und noch 3 ebenfalls gesunde Geschwister besitzend, will bis vor 2 Jahren ganz gesund gewesen sein. Damals erlitt er eine starke Quetschung der Brust und erbrach (?) einige Tage später eine reichliche Menge Blut. Bei sorgfältiger Pflege und Vermeidung körperlicher Anstrengungen blieb Pat. längere Zeit gesund, bis sich vor einem Jahre nach einer grösseren Anstrengung Blutspeien einstellte; seither leidet Pat. an Husten und Auswurf. Syphilis wird entschieden in Abrede gestellt. Vor 4 Monaten biss sich Pat. in die Zungenspitze; die

Bisswunde blutete anfangs stark und heilte nie mehr ganz zu, was Pat. dem Reiben der Zunge an den scharfen, ungleich stehenden Schneidezähnen zuschrieb. — Bei der Aufnahme in die Klinik zeigt der kräftig gebaute, untersetzte Mann auf der rechten Seite der Zungenspitze zwei unregelmässig begrenzte, 1—1,5 Cm. lang Geschwüre mit harten, steil nach dem Geschwürsgrund abfallenden Rändern; der Geschwürsboden ist höckerig, granulirt; deutliche Schwellung der submaxillaren Lymphdrüsen beider Seiten, welche Pat. indess schon längere Zeit beobachtet haben will. Keine Schmerzen, weder in der Zunge noch im rechten Ohr; etwas Salivation. Die Untersuchung der Lungen ergibt rechts oben Dämpfung, Bronchialathmen und feuchtes Rasseln. — Indem die Möglichkeit eines tuberculösen Geschwürs offen gelassen wird, wird die Wahrscheinlichkeitsdiagnose auf Carcinom der Zunge gestellt und die infiltrierte Gegend der Geschwüre durch eine Keilexeision exstirpiert. Suturen. Heilung vollständig prima intent. Die mikroskopische Untersuchung des exstirpirten Stücks ergab kein Carcinom, sondern ein tuberculöses Geschwür der Zungenschleimhaut. Nachdem Pat. noch einen leichten polyarticulären Gelenkrheumatismus, der auffallend rasch auf innerlich gereichte Dosen von Natr. salicylic. verschwand, durchgemacht hat, verlässt er 14 Tage nach der Operation die Anstalt. — Leider machte das Lungenleiden sehr bald nach der Entlassung des Pat. rapide Fortschritte; Blutstürze stellten sich ein und 4 Monate später erfolgte der Tod an Lungentuberculose.

Die Casuistik des tuberculösen Zungengeschwürs ist besonders in der allerletzten Zeit durch einige Mittheilungen aus chirurgischen Kliniken vermehrt worden; es scheint aus denselben das hervorzugehen, was auch der eben geschilderte Fall lehrt, dass nämlich die Heilung des localen Uebels auf operativem Wege meist sehr rasch und ohne Schwierigkeit erfolgt; im Uebrigen aber bestätigt unsere Beobachtung nur die Erfahrung früherer Autoren, wornach das tuberculöse Zungengeschwür, gleichgültig, ob es operirt werde oder nicht, in weitaus den meisten Fällen für die Existenz des Individuums von schlechtester Vorbedeutung ist, selbst wenn nach der objectiven Untersuchung die Tuberkeleruption in der Zungenschleimhaut das primäre Leiden zu sein scheint und eine Erkrankung der Lungen noch nicht nachweisbar ist. Bemerkenswerth ist endlich in unserem Falle der Umstand, dass bei vorhandener Lungentuberculose ein ganz bestimmter Anlass, eine Wunde, die Gelegenheitsursache für die weitere Entwicklung eines Tuberkelherds in der Zungenschleimhaut abgab.

b) Lupus.

(11 Fälle.)

Indem ich hier alle die Fälle ausschliesse, in denen der lupöse Process bereits zum Stillstand gelangt war und die Patienten nur noch wegen der durch den Lupus und die demselben folgende Narbencontraction bedingten Defecte und Missbildungen in der Klinik Hilfe suchten, es mir vorbehaltend, diese Fälle später bei Besprechung der erworbenen Defecte und Missbildungen des Gesichts zu berücksichtigen; indem ich ferner alle die lupusähnlichen Syphiliden (den sog. Lupus syphiliticus) als nicht hierher gehörig übergehe, bleiben mir folgende 11 Fälle von Lupus zu erwähnen übrig:

No.	No. Hauptbuch.	Name und Stand.	Alter.	Sitz und Form des Lupus.	Hereditäre Momente.
1.	182.	Theod. Rauter, Tischler.	41.	Rechter und linker Arm, linke Schulter, rechtes Ohr, Augenlider; r. Fuss. L. exedens, serpiginosus.	Syphilis entschieden geleugnet; Narben an der Glans. Kachectisches Aussehen.
2.	211.	Carol. Abraham, Frau.	36.	Häutige und knorpelige Nase u. Oberlippe. L. exedens.	Kräftige, gesunde Constitution.
3.	473.	Molly Kuschel, Lehrerin.	45.	Rechte Wange. L. tumidus.	In der Jugend ausgesprochene Scrofulose; im Alter von 29 Jahren grosse Drüsenpackete in beiden Submaxillargegenden; Extirpation.
4.	513.	Doroth. Hingst, Frau.	47.	Rechte Wange, Augenlider und häutige Nase. L. tumidus, laevis.	—
5.	156.	Martha Kanitz, unverheir.	20.	Häutige Nase. L. exedens.	Als Kind ausgesprochene Scrofulose; Dysmenorrhoe.
6.	162.	Dorothea Dahl, Frau.	46.	Beide Wangen und häutige Nase. L. exedens.	—
7.	374.	Wilhelm Krause.	12.	Rechte Wange. L. tuberos. exedens.	Früher Drüseneiterung am Halse.
8.	451.	Hermann Unger, Buchbinder.	23.	Häutige Nase. L. exedens.	Syphilis entschieden geleugnet. Kräftige Constitution.
9.	462.	August Klinge.	16.	Rechte Wange und Ohr. L. exedens.	—
10.	476.	Ernst Gossow, Holzarbeiter.	21.	Rechte Wange. L. exuberans.	Sonst ganz gesundes Individuum.
11.	484.	Emma Krenkel, unverheir.	24.	Ganzes Gesicht, Ohren, Hals. L. exedens, serpiginosus.	—

Beginn der Krankheit.	Operation, Behandlung.	Datum der Operation.	Ausgang.	Dauer der Behandlung.
Vor 17 Jahren.	Local Ungt. Hydrargyr. rubr.; innerl. Solutio arsenical. Fowleri u. Ol. Jecor. Aselli.		Bis auf 2 Stellen der rechten Schläfe und des linken Vorderarms, die in Heilung begriffen sind, geheilt.	8. 3. bis 22. 6. 75.
Vor 8 Jahren.	Local Hebra's Paste (Acid. arsenicos. 0,3, Hydrargyr. sulfurat. rubr. 1,0, Ungt. lenient. 8,0.) Mehrfach wiederholte Stichelungen.		Gebessert, doch noch nicht ganz geheilt.	18. 3. bis 7. 6. 75.
Vor 4 Jahren.	Excision d. erkrankten Hautstelle mit Scalpell u. Scheere.	3. 7. 75.	Heilung.	3. 7. bis 3. 8. 75.
Vor 6 Jahren.	Auslöffelung und wiederholte Stichelungen.		In der Vernarbung begriffen.	14. 7. bis 16. 9. 75.
Vor 4 Jahren.	Auslöffelung, Decoet. Zittmann.	24. 2. 76.	Heilung.	21. 2. bis 25. 3. 76.
Vor 4 Jahren.	Auslöffelung, Decoet. Zittmann.		Heilung.	23. 2. bis 29. 3. 76.
Vor 4 Jahren.	Auslöffelung.	20. 5. 76.	Heilung.	16. 5. bis 4. 8. 76.
Vor 4 Jahren.	Excision der erkrankten Hautstelle.	14. 6. 76.	Benarbung fast vollendet.	13. 6. bis 7. 7. 76.
Vor 9 Jahren.	Wiederholte Auslöffelungen.		In der Vernarbung begriffen.	28. 6. bis 26. 8. 75.
Vor 18 Jahren.	Excision des ganzen lupösen Hautstücks.	22. 6. 76.	Heilung.	21. 6. bis 12. 8. 76.
Vor vielen Jahren.	Auslöffelung; später Ectropium - Operation. (S. angeborene und erworbene Defecte und Missbildungen.)		Heilung.	23. 6. bis 12. 7. 76.

Die 11 Fälle von Lupus betrafen, wie die Tabelle zeigt, 5 Mal männliche, 6 Mal weibliche Individuen, und es entwickelte sich der Lupus im 3., 7., 8., 16., 19., 24., 28., 41. (2), 42. Lebensjahre. 3 Mal handelte es sich sicher um scrofulöse Individuen; nachweisbare Syphilis lag in keinem Falle vor; doch blieb Fall 1 der Syphilis verdächtig. Der Mangel jeglicher anderer Symptome constitutioneller Syphilis, der schöne Erfolg der nicht antisiphilitischen Behandlung und die genaue Anamnese des Kranken, welche gegen acquirirte Syphilis, wenn auch nicht gegen eine anderweitige, frühere venerische Erkrankung sprach, bewog mich indess, diesen Fall doch hier einzureihen.

IV. Leukaemische, heteroplastische Tumoren des Periosts beider Oberkiefer und des Unterkiefers.

(1 Fall; †)

Anschliessend an die besprochenen Granulations-Geschwülste und Ulcera erwähne ich hier noch eines überaus seltenen Falles von leukaemischer Metastase im Periost einzelner Gesichtsknochen.

Johann Radziewski, 51 Jahre, Kürschner, liess sich wegen eigenthümlicher Geschwülste des Gesichts in die Klinik aufnehmen. Da Pat. fast nur polnisch, und nur sehr schlecht deutsch spricht und versteht, so bleibt die Anamnese mangelhaft. Nach seiner Angabe bekam er vor einem Jahr heftige Zahnschmerzen im rechten Oberkiefer, worauf bald nachher eine Geschwulst erst unter dem rechten, hernach auch unter dem linken Auge entstand. — Jede syphilitische Infection wird durchaus in Abrede gestellt. — Pat. zeigt in der Fossa canina beider Seiten eine nicht scharf gegen die Umgebung abgegrenzte, etwa walnussgrosse Geschwulst von glatten Contouren, fester Consistenz, dem Knochen fest aufsitzend; die Haut über der Geschwulst verschieblich, normal. Beide Geschwülste sitzen vollkommen symmetrisch, grenzen innen bis an die Naso-Labialfalte und comprimiren leicht die Nasenflügel. Mund-, Nasen-, Rachenhöhle sind frei. Sämmtliche der Palpation zugängliche Lymphdrüsen des Körpers sind stark angeschwollen. — Kräftiges Aussehen des Pat.

a) **Carci-**

(51 Fälle :

α) **Nicht mehr operirbare**

(7 Fälle :

No.	No. Hauptbuch.	Name und Stand.	Alter.	Krankheit.
1.	520.	Carl Böttcher, Schlosser.	61.	Ulcerirtes Carcinom des Mundhöhlenbodens, des Unterkiefers und der Zunge bis zum Zungengrunde, diffuse carcinöse Infiltration in der Fossa submaxillaris beider Seiten.

und subjectives Wohlbe finden. — Da die Diagnose nicht sicher gestellt werden kann und noch am ehesten an Syphilis mit gummöser Periostitis beider Oberkiefer gedacht wird, erhält Pat. innerlich Jodkali und äusserlich Einreibungen mit Ungt. Kalii jodat. Diese Behandlung wird, ohne dass indess die Geschwülste der beiden Oberkiefer oder die angeschwollenen Lymphdrüsen kleiner wurden, 14 Tage fortgesetzt; dann erkrankt Pat. plötzlich an einem Erysipelas capitis et faciei, zu welchem sich am 4. Tage eine exsudative linkseitige Pleuritis gesellt, und am 5. Tage nach dem Ausbruch des Erysipelas stirbt Pat. unter den Erscheinungen acuten Lungenödems. — Die Section ergab ausser dem linkseitigen pleuritischen Exsudat und Oedema pulmonum eine Hyperplasie sämmtlicher (Nuchal-, Submaxillar-, Tracheal-, Bronchial-, Mesenterial-, Inguinal-, Cubital-, Axillar- u. s. f.) Lymphdrüsen, die stellenweise, so besonders am Mesenterium, grosse markige Tumoren bildeten. Die Tumoren der beiden Oberkiefer zeigten auf dem Durchschnitt dasselbe markige Aussehen, wie die Lymphdrüsen und gehörten dem Perioste an; eine ähnliche, mehr diffuse markige Beschaffenheit zeigte das Periost der Innenseite des Unterkiefers. Geringer Milztumor. Die mikroskopische Untersuchung des Bluts, der Lymphdrüsen und der Kiefertumoren ergab die für die Leukaemia lymphatica durch Virchow bekannt gewordenen Verhältnisse. (S. Todesfälle No. 52).

V. Geschwülste.

(81 Fälle; † 10.)

Es erschien mir vom klinisch-chirurgischen Standpunkte aus gerechtfertigt und für später folgende übersichtliche Zusammenstellungen zweckmässig, die Fälle von Tuberculose, Lupus und leukaemischer Metastase im Gesicht von den alsbald zu besprechenden Geschwülsten zu trennen und besonders zu behandeln. Indem die eben genannten Krankheitsformen, welche vom anatomischen Standpunkte aus immerhin zu den Geschwülsten gerechnet werden mögen, in dem bisherigen Bericht bereits ihre Erörterung gefunden haben, bleiben für die weitere Betrachtung nur noch jene Neubildungen des Gesichts übrig, gegen deren Zusammenfassung unter der generellen Bezeichnung „Geschwülste“ wohl weder der Chirurg noch der Anatom eine Einwendung machen wird.

nome.

† 5.)

Carcinome des Gesichts.

† 2.)

Anfang der Krankheit.	Ausgangspunkt.	Behandlung.	Ausgang.
April 1875; Ausfallen der Zähne.	Zahnfleisch.	Solut. arsenical. Fowleri innerlich und subcutan.	Spitalaufenthalt vom 16. 7. bis 22. 9. 75. Tod an Krebsmarasmus. (vid. Todesfälle No. 25.)

No.	No. Hauptbuch.	Name und Stand.	Alter.	Krankheit.
2.	516.) 566.)	Hermann Klein, Handelsmann.	47.	Ulcerrirtes Carcinom der rechten Wangenschleimhaut, r. Tonsille, Parotis, des Palatum durum; ausgedehnte carcinöse Infiltration der rechten Halsseite. Hochgradige Kiefersperre.
3.	856.	Friedrich Mewes, Lohgerber.	53.	Ulcerrirtes Carcinom der linken Wangenschleimhaut, hochgradige Kiefersperre; diffuse carcinöse Infiltration vom Jochbogen abwärts bis in die Höhe des Schildknorpels. Recidiv.
4.	67.	Karl A., Postdirect.	58.	Psoriasis der Zunge und der Wangenschleimhaut; Psoriasis palmaris et plantaris syphilitica. Ulcerrirtes Carcinom der l. Wangenschleimhaut, die ganze Wange einnehmend und diffuse in die Umgebung übergehend. Infiltration der submaxillaren Lymphdrüsen. Hochgradige Kiefersperre.
5.	923.	Elisabeth Weiss, Wittwe.	46.	Carcinom, die ganze Nase, den linken Oberkiefer und das ganze Palatum durum einnehmend. Infiltration der Lymphdrüsen vor dem l. Ohre und in der l. Submaxillargrube.
6.	439.	Karl Haake, Rentier.	84.	Ulcerrirtes Carcinom der Nase, der Oberlippe, beider Oberkiefer. Dementia senilis.
7.	121.	Gustav Schröder, Schneider.	31.	Ulcerrirtes melanotisches Carcinom der Regio mastoidea sin., diffus in die Umgebung übergehend; ausgedehnte Infiltration der Cervicaldrüsen, enormes Fieber (bis 42,0°).

Anfang der Krankheit.	Ausgangspunkt.	Behandlung.	Ausgang.
Vor 5 Monaten.	Wangenschleimhaut.	Solut. arsenical. Fowleri innerl.	Erster Spitalaufenthalt vom 11. 7. bis 23. 7. 75. Zweiter Spitalaufenthalt vom 2. 8. bis 14. 8. 75. Entlassung.
Mai 1875; 1. Operation: 2. Octbr. 1875 (partielle Exstirpation ausserhalb); von da an rapides Wachstum. 2. Operation: 14. October 1875 (partielle Exstirpation ausserhalb).	Wangenschleimhaut.	Solut. arsenical. Fowleri innerl.	Spitalaufenthalt vom 22. 11. bis 30. 11. 75. Entlassung.
Vor 39 Jahren syphilitisch inficirt. Deutliche Zeichen von Carcinom seit etwa 1 Jahr.	Wangenschleimhaut.	Solut. Kali chloric. äusserlich. (Pat. hat alle anti-syphilitischen Kuren seit Jahren mit temporärem Erfolg durchgemacht.)	Spitalaufenthalt vom 25. 1. bis 10. 2. 76. Entlassung.
Vor $\frac{3}{4}$ Jahren Nasenbluten, Extraction von Nasenpolypen.	Nasenschleimhaut.	—	Spitalaufenthalt vom 28. 12. 75. bis 17. 1. 76. Entlassung.
Mehrere Jahre.	Nasenspitze.	—	Spitalaufenthalt vom 10. 6. bis 17. 6. 76. Entlassung.
April 1875; Verwundung einer congenitalen Warze hinter dem 1. Ohr beim Haarschneiden; seitdem Ulceration dieser Stelle.	Hautwarze der Regio mastoidea.	Wegen des enorm hohen Fiebers, das zwischen 40 bis 42° schwankt, Acid. salicyl. innerl. in grossen Dosen.	Spitalaufenthalt vom 10. 2. bis 23. 2. 76. Tod an Krebsmarasmus. (vid. Todesfälle No. 59.)

β) Operirte Carcinome

(44 Fälle;

I. Exstirpation von Carcinomen

No.	No. Hauptbuch.	Name und Stand.	Alter.	Krankheit.
-----	----------------	-----------------	--------	------------

1. Flache Abtragung ohne

1.	196.	Heinr. Schultze, Marktmeister.	65.	Ganz flaches und circumscriptes Carcinom des Saums des rechten Mundwinkels und der angrenzenden Oberlippe. 2. Recidiv. Keine Drüsenanschwellung.
----	------	-----------------------------------	-----	--

2. Flache Abtragung, Lippensaum-

2.	312.	Ludwig Perschke, Schäfer.	73.	Flaches Carcinom des Saums des linken Mundwinkels und der angrenzenden Oberlippe, mit Hornbildung. Keine Drüsenanschwellung.
3.	662.	Friedrich Kaiser, Bauer.	63.	Flaches, circumscriptes Carcinom des Unterlippensaums. Keine Drüseninfiltration.

3. Keilexision,

4.	580.	Wilhelm Kühne, Viehhändler.	48.	Haselnussgrosses Carcinom der Unterlippe am linken Mundwinkel. Keine Drüsenanschwellung.
5.	706.	Georg Felix, Bauer.	64.	Haselnussgrosses Carcinom der Unterlippe. Recidiv. Keine Drüsenanschwellung.
6.	903.	Gottliebe Jenske, Wittwe.	57.	Kleinkirschgrosses Carcinom der linken Hälfte der Unterlippe. Keine Drüsenanschwellung.

des Gesichts.

† 3.)

der Unterlippe resp. Oberlippe.

Anfang der Krankheit.	Operation.	Datum der Operation.	Verlauf und Ausgang.
-----------------------------	------------	----------------------------	----------------------

Naht und ohne Plastik.

1. Operation 1868. 2. Operation 1874. In beiden Fällen betraf sie ein kleines, oberflächliches Carcinom des Lippen- saums.	Excision durch einen flachen Bogenschnitt; wegen der Unbedeutendheit des Defects keine Suturen und kein plastischer Ersatz. Charpie râpée.	8. 3. 76.	18. 3. Geheilt entlassen; sehr geringe Entstellung. Pat. ist im Frühjahr 1877 noch ohne neues Recidiv.
---	--	--------------	--

Verschiebung (nach von Langenbeck).

Mai 1874.	Excision durch einen flachen Bogenschnitt. Deckung des Defects durch Ablösung und Verschiebung des restirenden Theils des Lippen- saums der Unterlippe und des rechten Mundwinkels (in der Länge von 4 Cm.).	8. 5. 75.	Oberflächliche Gangrän einer mehrere Millimeter breiten Stelle am Rande des verschobenen Lippen- saums; sonst prima re- unio. 22. 5. Geheilt ent- lassen. Form der Lippe vollkommen.
Sommer 1874.	Excision durch einen flachen Bogenschnitt. Deckung des Defects durch Lippen- saum- verschiebung.	8. 9. 75.	Heilung per prim. int. 19. 9. Entlassung.

einfache Naht.

Vor 6 Wochen.	Keilexcision; Knopfnähte.	5. 8. 75.	Heilung per prim. int. 11. 8. Entlassung.
1. Operation 1846. Von 1846 — 1875 (Mai) kein Recidiv.	Keilexcision; Knopfnähte.	1. 10. 75.	Heilung per prim. int. 13. 10. Entlassung.
Vor 6 Wochen.	Keilexcision; Knopfnähte.	15. 12. 75.	Heilung per prim. int. 28. 12. Entlassung.

No.	No. Hauptbuch.	Name und Stand.	Alter.	Krankheit.	Anfang der Krankheit.
7.	538.	Ernst Ulrich, Maurer.	37.	5 Groschenstückgrosses Carcinom der linken Hälfte der Unterlippe; aus einer kleinen Narbe hervorgegangen. (Verletzung bei einer Zahnextraction.) Keine Drüsenanschwellung.	Vor 1½ Jahren; nach Trauma.

4. Ausgedehnte Extir-

a. Cheiloplastik aus der Kinn- und

8.	334.	Christoph Ruske, Arbeiter.	35.	Grosses, ulcerirtes Carcinom, welches die ganze Unterlippe und Kinngegend einnimmt; ausgedehnte Drüsen geschwülste auf beiden Seiten am Halse bis zum Zungenbein.	Vor 2 Jahren nach Trauma; unmittelbar aus der Narbe einer Lippenwunde hervorgegangen.
9.	552.	Wilhelm Dupont, Arbeiter.	65.	Carcinom der rechten Hälfte der Unterlippe. Recidiv. Keine Drüsenanschwellung.	1. Operation 1873. Seit ¼ Jahr Recidiv.
10.	907.	Friedrich Stricks, Zimmermann.	59.	Carcinom der ganzen Unterlippe. Recidiv. Keine Drüsenanschwellung.	April 1875; 1. Operation Septbr. 1875; Recidiv seit October.

Operation.	Datum der Operation.	Verlauf und Ausgang.
Keilexcision, Knopfnähte.	13. 7. 75.	Heilung per prim. int. 21. 7. Entlassung. — Ende Septbr. 1876. Recidiv seitlich von der gesunden lineären Narbe, bes. in der Schleimhaut der l. Wange. Operation empfohlen. — 14. 11. 76. Exstirpation des Carcinomrecidivs; ziemlich grosser Defect der Unterlippe u. l. Wange; Cheilo-Meloplastik aus der Haut der Wangen-Kinngegend. Gleichzeitige Exstirpation carcinöser Lymphdrüsen der l. Submaxillar-grube mit Blosslegung der V. jugularis communis. Heilung. — Febr. 1877. Abermaliges inoperables Recidiv.

pation mit Cheiloplastik.**Unterkinnhaut (nach von Langenbeck.)**

Exstirpation; grosser 4 eckiger Defect, der bis zum Unterkieferende herabgeht; um die Drüsen exstirpiren zu können, muss von der Wunde aus noch ein weiterer, medialer Hautschnitt bis zum Zungenbein hinzugefügt werden. — Abmeisselung der Oberfläche der Mandibula. — Grosser Hautlappen aus der Unterkinngegend mit rechtsliegender Brücke zur Cheiloplastik. Die Halshautwunde bleibt unvereinigt. Charpie râpée.	14. 5. 75.	Einheilung des Lappens per prim. int. trotz Erysipelas 22. 5. — Oberflächliche Exfoliation eines Theiles der abgemeisselten Fläche des Knochens. 10. 7. Geheilt entlassen. Kosmetischer Effect recht gut.
Exstirpation; 4eckiger Defect der Unterlippe. Cheiloplastik aus der Kinn-Unterkinnhaut mit linksliegender Brücke. Halswunde unvereinigt. Charpie râpée.	27. 7. 75.	Einheilung des Lappens prim. int. 11. 8. Geheilt entlassen. Kosmetischer Effect recht gut.
Exstirpation der ganzen Unterlippe von einem Mundwinkel bis zum andern durch einen grossen Bogenschnitt. Cheiloplastik aus der Kinn- und Unterkinnhaut mit linksliegender Brücke und Bildung eines Sporns zur Stützung des Lappens. Vollständige Vereinigung der Halskinnwunde durch die Naht.	18. 12. 75.	Fast vollständige Heilung prim. int. 6. 1. 76. Entlassung. Kosmetischer Effect sehr schön.

No.	No. Hauptbuch.	Name und Stand.	Alter.	Krankheit.	Anfang der Krankheit.
11.	72.	Gotthilf Bernstein, Maurer.	63.	Carcinom der linken Unterlippenhälfte. Recidiv. Keine Drüsenanschwellung.	Decbr. 1874: 1. Operation 22. März 1875, Keilexeision, bedeutende Verengerung der Mundspalte. Recidiv seit August 1875.
12.	131.	Friedrich Lensch, Schlosser.	59.	Carcinom der rechten Unterlippenhälfte. Recidiv. Keine Drüsenanschwellung.	Vor 3 Jahren; 1. Operation Decbr. 1875; Recidiv in der Narbe seit Januar 1876.
13.	213.	Heinrich Greiner, Förster.	80.	Carcinom der linken Unterlippenhälfte. Keine Drüsenanschwellung.	Vor $\frac{1}{2}$ Jahr.
14.	271.	Johann Hering, Schiffer.	56.	Carcinom, die ganze Unterlippe einnehmend; grosse Drüsenpackete in beiden Submaxillargruben. 2. Recidiv.	Vor 3 Jahren Wunde der Unterlippe durch Fall; Vernarbung; 1874 Carcinom der Narbe. — März 1875 1. Operation. Jan. 1876 2. Operation. Seit April 76. Recidiv.

Operation.	Datum der Operation.	Verlauf und Ausgang.
Exstirpation der linken Hälfte der Unterlippe. Cheiloplastik aus der Kinn-Unterkinnhaut mit links liegender Brücke. Kinnwunde nicht vereinigt.	27. 1. 76.	Einheilung des Lappens prim. int. 14. 2. Entlassung. Günstiger kosmetischer Effect.
Exstirpation der rechten Hälfte der Unterlippe; 4eckiger Defect, der sich noch auf die Kinngegend erstreckt. Cheiloplastik aus der Kinn-Unterkinnhaut mit rechtsliegender Brücke. Vollständige Vereinigung der Hals-Kinnwunde durch die Naht.	18. 2. 76.	Einheilung des Lappens und Heilung sämtlicher sonstiger Nähte prim. int. 2. 3. 76. Entlassung. Resultat sehr schön; eine Entstellung kaum zu erkennen.
Exstirpation der linken Hälfte der Unterlippe; 4eckiger Defect; Cheiloplastik aus der Kinnhaut mit links liegender Brücke. Kinnwunde nicht vereinigt. Charpie râpée.	18. 3. 76.	Nachblutung unter den Lappen einige Stunden nach der Operation; Lösung der Suturen; Unterbindung einer grösseren Arterie (a. coronaria?); neue Vereinigung des transplantierten Lappens. Gangrän des Lappenrandes; eine Einheilung findet nicht statt. 15. 5. Nachoperation. Entfaltung und Anfrischung des zusammengerollten Lappens; Vereinigung. — 28. 5. Tod an Erschöpfung (Marasmus senilis) (vid. Todesfälle No. 87).
Exstirpation; Defect der ganzen Lippe und der Kinnhaut; Exstirpation der infiltrirten Lymphdrüsen und der damit verwachsenen Gl. saliv. submaxillar., nach vorheriger Erweiterung der grossen Wunde durch Hautschnitte nach rechts und links längs des Unterkieferandes. — Grosser Ersatzlappen aus der Unterkinngegend mit Brücke nach links. Vollständige Vereinigung der Unterkinnwunde bis auf die Wundwinkel der Seitenincisionen in der Submaxillargegend, in welche ein Drainagerohr eingelegt wird.	29. 4. 76.	Gangrän des rechtsseitigen Lappensaums, in Folge dessen die prim. reunio ausbleibt. 8. 5. 76. Vereinigung der granulirenden Wundränder durch Silbersuturen (tertia reunio); Einheilung des Lappens. 23. 5. Geheilt entlassen. Die neugebildete Lippe ist etwas gewulstet, sonst ist das Resultat im Vergleich zur Grösse der Operation sehr befriedigend.

No.	No. Hauptbuch.	Name und Stand.	Alter.	Krankheit.	Anfang der Krankheit.
-----	----------------	-----------------	--------	------------	-----------------------

b. Cheiloplastik aus der

15.	198.	Christian Kubusch, Zimmermann.	54.	Carcinom der linken Unterlippenhälfte, auf linke Wange und Kinn übergreifend, Recidiv.	Frühjahr 1874; 1. Operation 1. August 1874; Recidiv seit Novbr. 1874.
-----	------	--------------------------------	-----	--	---

c. Cheiloplastik aus der

16.	433.	Heinrich Wetzel, Bauer.	62.	Carcinom, die ganze Unterlippe und Kinngegend einnehmend, Drüsenanschwellung auf beiden Seiten.	Vor 3 Jahren.
17.	623.	Friedrich Behrend, Bauer.	74.	Ausgedehntes Carcinom der ganzen Unterlippe. Keine Drüsenanschwellung.	Vor 1 Jahr.
18.	19.	Karl Ulrich, Schuldiener.	64.	Ausgedehntes Carcinom der ganzen Unterlippe und des Process. alveolar. mandibul. im Bereich der Schneidezähne.	1. Operation August 1875; während der Heilung schon Recidiv.

Operation.	Datum der Operation.	Verlauf und Ausgang.
Haut der einen Wange.		
Exstirpation, mit theilweiser Erhaltung des Lippenaums; grosser, fast die ganze Lippe und Kinngend sowie den linken Mundwinkel einnehmender Defect; Cheiloplastik aus der linken Wange nach v. Bruns. Wangenwunde bleibt unvereinigt. Charpie râpée.	21. 3. 75.	25. 3. Erysipelas; Einheilung des Lappens prim. int.; doch rollt sich derselbe in der Gegend des linken Mundwinkels so sehr nach einwärts, dass Pat. den Mund nicht ganz schliessen kann. Speichelfluss. 24. 4. Nachoperation. Ablösung der neugebildeten Lippe von ihrer Unterlage und Anfrischung ihres Randes am l. Mundwinkel; Vereinigung mit dem gegenüberliegenden Rande von Wange und Oberlippe. 25. 4. Erysipelas. — Nur theilweiser Erfolg. 10. 6. Zweite Nachoperation, durch welche der klaffende linke Mundwinkel verbessert wird. 10. 7. Entlassung. — Sehr mangelhafter Mundschluss.
Haut beider Wangen.		
Exstirpation; grosser 4eckiger Defect, der die ganze Unterlippe und die Kinnhaut bis unter den Unterkieferrand herab umfasst. Exstirpation der submaxillaren Lymphdrüsen von der Wunde aus. — Cheiloplastik durch Bildung und Transplantation zweier grosser, viereckiger Lappen aus beiden Wangen nach v. Bruns. Totale Vereinigung sämtlicher Wunden, auch der Wangendefecte, durch die Naht.	18. 6. 75.	Erysipelas; Eiterretention unter der Kinnhaut; Incision, Drainage. 5. 7. Erysipelatöser Abscess in der Fossa supraclavicular. dextr. — Im Uebrigen Heilung sämtlicher vereinigter Wunden per prim. int. 8. 7. 75. Heilung und Entlassung. Resultat befriedigend.
Exstirpation; grosser 4eckiger Defect, der bis zum Kinnrande reicht. Cheiloplastik durch Bildung und Transplantation zweier viereckiger Lappen aus beiden Wangen nach v. Bruns. Vereinigung der Wangendefecte durch die Naht.	28. 8. 75.	Anheilung der beiden Lappen prim. int. bis auf einige Nähte am unteren Rande, welche vorzeitig durchschneiden. 22. 9. Geheilt entlassen. Resultat befriedigend.
Exstirpation mit Resection des Processus alveolar. mandibul., grosser 4eckiger Defect, der bis zum Kinnrande reicht. Cheiloplastik durch Bildung und Transplantation zweier viereckiger Lappen aus beiden Wangen nach v. Bruns. Vereinigung des	14. 1. 76.	Keine prim. reunio, wegen Necrose des mit dem Hautlappen verpflanzten subcutanen Zellgewebes; 27. 1. Vereinigung der granulirenden Lappen durch Silbersuturen (tertia reunio) mit Erfolg. 26. 2. 76. Geheilt entlassen. Leichtes

No.	No. Hauptbuch.	Name und Stand.	Alter.	Krankheit.	Anfang der Krankheit.	Ausgangspunkt.
19.	87.	Hermann Huth, Kaufmann.	59.	Ulcerirtes Carcinom der rechten Zungenhälfte und des Bodens der Mundhöhle, nach hinten bis in den Arcus glosso - palatinus und fast bis zur Epiglottis reichend. Infiltration der rechtseitigen Submaxillardrüsen.	August 1874 Schmerzen im rechten Zungenrand, bald darauf ein Geschwür an dieser Stelle.	Schleimhaut der Zunge.
20.	253.	August Dingerdissen, Gastwirth.	44.	Ulcerirtes Carcinom der linken Zungenhälfte und des Bodens der Mundhöhle, nach hinten bis an das Foramen coecum reichend, seitlich auch noch in die r. Zungenhälfte hinein sich erstreckend. Hartes Drüsenpacket in der l. Submaxillargrube.	1873 Periostitis des Process. alveolar. mandibul. sin., rasche Heilung; October 1874 Knötchen am linken Zungenrande, rapidus Wachsthum und Zerfall.	Schleimhaut der Zunge.
21.	31.	Louise Schulz, Frau.	42.	Ulcerirtes Carcinom der rechten Zungenhälfte und des Bodens der Mundhöhle, nach hinten bis in den Arcus glosso - palatinus und nahe bis zur Epiglottis reichend; seitlich die Mittellinie nach links	Vor $\frac{3}{4}$ Jahren kleine Geschwulst unter der Zungenspitze.	Schleimhaut der Zunge.

II. Extirpation aus-

Operation.	Datum der Operation.	Verlauf und Ausgang.
rechten Wangendefects durch die Naht; der linke bleibt unverreinigt; Charpie râpée.		Ectropium des linken unteren Augenlids durch Narbenverziehung. Da der Process. alveolar. reseziert werden musste, so fehlt der neuen Lippe zum Theil die Unterlage, und ist der obere Rand deshalb stark nach einwärts gestülpt.
gedehnter Zungencarcinome.		
Exstirpation der Zunge mit seitlicher temporärer Durchsägung des Unterkiefers nach von Langenbeck. — Die grössere rechteitige Zungenhälfte sammt dem Boden der Mundhöhle bis zur Epiglottis, ebenso der erkrankte Arcus glosso-palatinus und ein Packet carcinöser Lymphdrüsen am Halse werden entfernt. — Knochennaht; Hautnähte Drainage.	18. 2. 75.	Ernährung für die erste Zeit mit der Schlundsonde. Beginnendes Delirium potatorum, das rasch durch Morphium coupirt wird, leichtes Erysipelas. Necrose der Sägefächern. Heilung. 3. 4. Exstirpation eines kleinen Drüsenpackets am Halse rechts; leichtes Erysipelas. 1. 5. Abermalige Exstirpation eines hart sich anführenden Drüsenpackets der rechten Halsseite. 31. 5. Geheilt entlassen. Nach 6 Wochen Recidiv, von der rechten Halsgegend ausgehend, das rapide wächst und bald nach aussen durchbricht. Inoperabel.
Exstirpation der Zunge mit seitlicher temporärer Durchsägung des Unterkiefers wie bei 19. Die ganze Zunge sammt dem Boden der Mundhöhle wird bis 2,5 Cm. vor der Epiglottis exstirpirt, ebenso das Drüsenpacket der linken Halsgegend. Knochennaht; Hautnähte; Drainage.	13. 4. 75.	Ernährung durch die Schlundsonde die ersten Tage. Mit Ausnahme einer einzigen Abendtemperatur von 38,4° niemals Fieber; rasche Heilung. Partielle Necrose der Sägefächern. 11. 5. Geheilt entlassen. 20. 10. 75. Seit 3 Wochen bestehendes Recidiv, wie es scheint, von der Mandibula ausgehend. Der Zungenstummel ist noch gesund.
Exstirpation der Zunge mit seitlicher temporärer Durchsägung des Unterkiefers wie bei 19. Die rechteitige Zungenhälfte, sowie der grössere Theil der linken Zungenhälfte, der rechteitige Boden der Mundhöhle, endlich der ganze Arcus glosso-palatinus dexter bis zum Velum hinauf wird entfernt, und zwar	31. 1. 75.	Ernährung mit der Schlundsonde bis 2. 2. 76. Nur 4 Tage Fieber, dann ganz fieberfrei. Sehr rasche Heilung; am 13. Tage nach der Operation steht Pat. auf. 21. 2. Vollständige Heilung. 22. 2. 76. Geheilt entlassen.

No.	No. Hauptbuch.	Name und Stand.	Alter.	Krankheit.	Anfang der Krankheit.	Ausgangspunkt.
				überschreitend. Kleine indurirte Lymphdrüsen der rechten Submaxillargegend.		

III. Exstirpation von Car-

a. Wangen- und

22.	227.	Dorothea Eschenbecker, Wittwe.	70.	Carcinom der linken Wange und der l. Submaxillargegend, eine faustgrosse Geschwulst bildend, dem Unterkiefer aufsitzend.	März 1874.	Aeussere Haut der Unterkiefergegend.
23.	669.	Ernst Juhls, Fabrikarbeiter.	32.	Ganz flaches, ulcerirtes, stellenweise sich benarbendes Carcinom der linken Wange.	Vor 1 $\frac{1}{2}$ Jahren fast unmittelbar aus einer leichten Hautwunde der l. Wange hervorgegangen.	Aeussere Haut der Wange.
24.	445.	Karl Weigel, Kaufmann.	58.	Ganz flaches, ulcerirtes, stellenweise sich benarbendes Carcinom der rechten Wange; Ectropium des unteren Augenlids in Folge der Narbenverziehung.	Sommer 1875.	Aeussere Haut der Wange.
25.	582.	Wilhelm Mantey, Brauer.	37.	Ganz flaches, ulcerirtes, stellenweise sich benarbendes Carcinom der rechten Wange; leichter Grad von Ectropium.	1864 Streifschuss der r. Wange in Schleswig; sehr langsame Heilung der oberflächlichen Hautwunde; öfteres Aufbrechen und Nässen der Narbe, welcher Zustand bis jetzt andauerte.	Narbe einer oberflächlichen Schusswunde.

Operation.	Datum der Operation.	Verlauf und Ausgang.
die Zunge unmittelbar vor der Epiglottis; ausserdem zahlreiche kleine indurirte Drüsen der Submaxillargrube. Knochennaht; Hautnähte; Drainage.		
cinomen der äusseren Haut.		
Schläfengegend.		
Extirpation mit Blosslegung der l. Unterkieferhälfte, deren Periost zum Theil mitentfernt wird. Der grosse Hautdefect wird nicht plastisch gedeckt. Chlorwasser-Charpie-Verband.	3. 4. 75.	Geringes Fieber die ersten Tage. 13. 5. Geheilt entlassen. 2. 11. 75. Seit 4 Wochen Recidiv in der Narbe. Gegenwärtig ulcerirtes Carcinom der l. Unterkieferhälfte, des Jochbeins, des l. Oberkiefers und der l. Halsgend. 27. 11. 75. als inoperabel entlassen.
Auslöffeling des Hautkrebses. Ungt. Hydrargyr. rubr.	23. 12. 75.	Rasche Heilung. 14. 1. 76. Geheilt entlassen.
Extirpation der erkrankten Wangenhaut: plastischer Ersatz aus der Wange (Bildung eines Hautlappens mit nach oben und rechts vom Defect liegender Brücke). Vereinigung der Wunden durch die Naht.	13. 6. 75.	Heilung fast ganz prim. int. — Bei der Entlassung (3. 7. 76.) besteht noch ein leichter Grad von Ectropium, der später beseitigt werden soll.
Extirpation der erkrankten Wangenhaut: plastischer Ersatz aus der Wange (genau wie bei 24). Vereinigung der durch die Lappenbildung gesetzten Wunde nicht ganz möglich.	1. 8. 76.	19. 8. 76. Entlassung. — Einheilung des Lappens prim. int. — Im untersten Winkel der Wangenwunde besteht eine Fistel des Ductus Stenonianus, welche sich indess Ende November auf Touchiren mit Lapis schliesst.

No.	No. Hauptbuch.	Name und Stand.	Alter.	Krankheit.	Anfang der Krankheit.	Ausgangspunkt.
26.	451.	Friedrich Zander, Schiffer.	55.	Flaches, ulcerirtes Carcinom der linken Schläfengegend.	Vor 4 $\frac{1}{2}$ Jahren.	Warze, die oft gekratzt wurde.
b. Nasen-						
27.	74.	Ferdinand Töpfer, Landwirth.	57.	Flaches, ulcerirtes Carcinom des rechten Nasenflügels, noch etwas in die Wange übergreifend.	1866.	Warze an der Nase.
28.	99.	Caroline Schnell, Frau.	60.	Flaches, ulcerirtes Carcinom des rechten Nasenflügels und des angrenzenden Theils der Wange und Oberlippe.	1871.	Warze an der Nase.
29.	140.	Henriette Binger, Frau.	68.	Pilzförmig aufsitzendes, ulcerirtes Carcinom fast der ganzen linken Seite der Nasenhaut, den Nasenflügel aber freilassend.	1871.	Haut der l. Seite der Nase.
30.	483.	Lotte Katz, Frau.	46.	Mehrere flache, erbsen- bis haselnussgrosse Carcinom-Inseln der Haut der Nasenwurzel, mit Hornbildung; ein etwa ein Zoll langes, dünnes Hawthorn auf carcinösem Boden an der Nasenspitze.	Vor mehreren Jahren.	Haut der Nase.
c. Augen-						
31.	416.	Friedrich Bremme, Rentier.	51.	Flaches Carcinom des rechten unteren Augenlids, den Tarsalrand freilassend.	April 1872.	Äussere Haut des Augenlids.
32.	366.	Wilhelmine Hoffmann, Frau.	48.	Flaches Carcinom des rechten Canthus internus sowie der inneren Hälfte des unteren Augenlids, auf lupösen Hautnarben.	Vor 7 Jahren.	Lupöse Hautnarben.

Operation.	Datum der Operation.	Verlauf und Ausgang.
Exstirpation der erkrankten Haut und der Fascia temporalis, die stellenweise miterkrankt ist. Der grosse Defect von 12 Cm. Höhe und 9 Cm. Breite wird plastisch nicht gedeckt. Charpie râpée.	25. 6. 75.	Leichtes Erysipelas, das rasch wieder verschwindet. Da der Defect zum grossen Theil gerade über dem M. temporalis liegt, so wird die Heilung durch die Kau- und Sprechbewegungen sehr in die Länge gezogen. 23. 9. Geheilt entlassen.
Gegend.		
Exstirpation; beträchtlicher Defect; plastischer Ersatz durch einen der angrenzenden Wange entnommenen Hautlappen mit am inneren Augenwinkel gelegener Brücke. (Rhino-Meloplastik.) — Vereinigung der Wunden durch die Naht. Compressivverband mit Watte.	29. 1. 75.	Heilung per prim. int. — 6. 3. 76. Entlassung. — Sehr gutes kosmetisches Resultat. Ende Mai, wo Pat. sich wieder zeigt, ist von Recidiv noch nichts nachzuweisen.
Exstirpation; beträchtlicher Defect; plastischer Ersatz (Rhino-Meloplastik genau wie bei 27). Vereinigung der Wunden durch die Naht. Oelläppchen.	5. 2. 76.	Heilung per prim. int. — 18. 2. 76. Entlassung. Sehr gutes kosmetisches Resultat.
Exstirpation; partielle Rhinoplastik aus der Stirnhaut mit rechtsliegender Brücke. Bedeckung der Stirnwunde mit Charpie râpée.	15. 2. 76.	Heilung der Nähte per prim. int. Erysipelas faciei, 5 Tage andauernd. 1. 3. Geheilt entlassen.
Exstirpation; partielle Rhinoplastik aus der Haut der beiden Wangen. Vereinigung der Wunden durch die Naht.	22. 6. 76.	Heilung nur zum Theil prim. int. 17. 7. Mit kleinen granulirenden Hautstellen der Wange entlassen.
Lider.		
Exstirpation; plastischer Ersatz (Blepharoplastik) aus der Wange; Brücke des Lappens in der Nähe des äusseren Augenwinkels; Vereinigung sämtlicher Wunden durch die Naht.	9. 6. 75.	Heilung fast ganz per prim. 22. 6. 75. Geheilt entlassen.
Exstirpation; plastischer Ersatz (Blepharoplastik) aus der Stirnhaut. Watte-Compressiv-Verband.	22. 5. 76.	Heilung per prim. int. — 3. 6. 76. Geheilt entlassen. — 24. 7. 76. In Folge der späteren Narbencontraction hat sich die Lidspalte am inneren Augenwinkel etwas verengert. — Durch eine kleine Nachoperation wird die Blepharophimosis beseitigt. 2. 8. 76. Geheilt entlassen.

No.	No. Hauptbuch.	Name und Stand.	Alter.	Krankheit.	Anfang der Krankheit.	Ausgangspunkt.
IV. Exstirpation ausgedehnter und Oberkiefer, knöcherner Nase, Siebbein,						
33.	449.	Gottlieb Bollfras, Bauer.	43.	Carcinom der linken Orbita. Recidiv.	1. Operation (Exstirpation und Blepharoplastik) im Mai 1874.	Unteres Augenlid.
34.	575.	dito.	44.	Carcinom-Recidiv der linken Orbita, des Bulbus, der Augenlider und des Process. zygomatic. oss. front.	Recidiv seit Octbr. 1875.	Canthus externus.
35.	357.	Andreas Wroleski, Schmied.	65.	Carcinom - Recidiv der linken Orbita, des Bulbus, der Augenlider, des Thränenbeins, Siebbeins, Process. frontal. maxill. super.; Perforation des Orbitaldaches nach aussen von dem l. Sinus frontalis.	Vor 3 Jahren: 1. Operation: 6. Jan. 1876 ausserhalb.	Canthus internus.
36.	530.	Carl Zander, Beamter.	70.	Ulcerirtes Carcinom der häutigen, knorpeligen u. knöchernen Nase, fast bis zur Glabella reichend, der beiden l. Augenlider, des Siebbeins, der Process. nasal. beider Oberkiefer, der Sinus frontales, des l. Bulbus. Perforation der Schädelbasis in der Gegend des Siebbeins.	Vor 13 Jahren.	Innerer Augenwinkel.
37.	127.	Adolf Lademann, Kaufmann.	69.	Ulcerirtes Carcinom der häutigen, knorpeligen und knöchernen Nase, des Vomer, der Process. nasales beider Oberkiefer, der Oberlippe; ringsum ausgedehnte Narben nach längst geheiltem Lupus.	1873.	Lupöse Narbe der Nasenspitze.

Operation.	Datum der Operation.	Verlauf und Ausgang.
in die Tiefe dringender Carcinome.		
Schädelbasis, Orbita, Parotis betreffend.		
Exstirpation mit Erhaltung des Bulbus und Ablösung des Periosts des unteren Orbitalrandes.	23. 6. 75.	Erysipelas faciei mit sehr hohen Temperaturen und schwerem Verlauf (Delirien). 18. 7. Geheilt entlassen.
Exstirpation; totale Ausräumung der ganzen Orbita, da das Carcinom weit nach hinten sich erstreckt; Abmeisselung des Orbitalrandes. Verschluss der ausgeräumten Orbita durch einen grossen Hautlappen aus der Wange. Suturen. Drainage.	31. 7. 76.	Einheilung des Lappens prim. int. Heilung der Wangenwunde durch Granulation. 19. 8. 76. Geheilt entlassen.
Exstirpation; totale Ausräumung der ganzen Orbita und Abmeisselung aller erkrankten Knochenheile. — Verschluss der ausgeräumten Orbita durch einen grossen Hautlappen aus der Wange (wie bei 34). Suturen.	15. 5. 76.	Erysipelas faciei; Einheilung des Lappens fast ganz prim. int. Heilung der Wangenwunde fast ganz durch Eiterung. Trotz der Perforation der Schädelbasis keine Gehirnerscheinungen. 17. 6. 76. Geheilt entlassen.
Exstirpation; Ausräumung der ganzen Nase, des l. Antrum Highmori, der l. Orbita, der Sinus frontales; partielle Resection beider Oberkiefer. Ausrottung zahlreicher Schleimpolypen des Pharynx. — Application des Ferrum candens. Deckung des grossen Defects durch einen Lappen aus der Stirn (Rhino-Melo-Blepharoplastik).	14. 12. 75.	Vom folgenden Tage an alle Erscheinungen von Meningitis. 18. 12. 75. Tod an eitriger Basal-Meningitis. (Vid. Todesfälle No. 53.)
Exstirpation; Ausräumung der ganzen Nasenhöhle; Nasenbeine, Septum, Vomer, Muscheln, Process. nas. der Oberkiefer werden entfernt; der Boden der Nasenhöhle abgemeisselt. Ausrottung zahlreicher Nasen-Schleimpolypen. Kein plastischer Ersatz.	23. 2. 75.	Ungestörter Verlauf. 17. 4. Exstirpation polypöser Wucherungen in der Gegend des Siebbeins. 26. 5. 75. Mit Prothese entlassen. (Pat. gab seine Einwilligung zu einer Rhinoplastik aus der Stirne nicht.)

No.	No. Hauptbuch.	Name und Stand.	Alter.	Krankheit.	Anfang der Krankheit.	Ausgangspunkt.
38.	577.	Johann Stäge, Altsitzer.	60.	Uleerirtes Carcinom, von der Nasenwurzel links abwärts bis zum rothen Lippensaum der linken Oberlippe reichend, von der Nase nur einen kleinen Theil der r. Seite und den r. Nasenflügel freilassend, die ganze l. Wange einnehmend, ebenso den grössten Theil des l. Jochbeins, l. Oberkiefers, der knöchernen Nase und des Siebbeins.	Vor 20 Jahren.	Blutegelbiss am l. inneren Augenwinkel.
39.	634.	Dorothea Behrend, Arbeiterin.	68.	Carcinom des rechten Oberkiefers. Ulcus am harten Gaumen.	Seit October Verstopfung des r. Nasenlochs; 1875 Polypenextraction.	Nasenschleimhaut.
40.	835.	Hermann Mey, Schneider.	50.	Uleerirtes Carcinom des Process. alveolar. und palatin. maxill. super. sinist.	Anfangs October 1875: rapides Wachstum.	Zahnfleisch.
41.	350.	Johann Egerland, Müller.	79.	Uleerirtes Carcinom des Palatum durum, Process. alveolar. maxill. super. sin., des Velum und der l. Tonsille.	Vor 1 $\frac{1}{2}$ Jahren.	Zahnfleisch.
42.	593.	Christian Koppe, Müller.	75.	Uleerirtes Carcinom der Regio auricular. dextr., hinten bis zum Process. mastoideus, vorn bis in die Regio parotidea reichend, nach unten den M. sterno-cleido-mastoideus in Mitleidenschaft ziehend. Recidiv.	1. Operation vor 1 Jahr.	Haut unter dem Ohr.
43.	782.	Antonie Schmidt, unverheir.	41.	Uleerirtes Carcinom, welches den ganzen linksseitigen Oberkiefer, die linke Orbita sammt Bulbus, das linke Jochbein und die ganze linke Wange einnimmt.	Vor 1 Vierteljahr Anschwellung der Gegend des unteren Augenböhlerandes.	Schleimhaut des Antrum Highmori (?)

Operation.	Datum der Operation.	Verlauf und Ausgang.
Extirpation mit partieller Resection des l. Oberkiefers und Jochbeins und des grössten Theils der knorpeligen und knöchernen Nase. (Process. alveol. und palatinus maxill. sup. werden erhalten.) Deckung des colossalen Defects durch einen Hautlappen aus der Stirn von vier-eckiger Form, der in der Diagonale 12 Cm. misst und dessen Brücke nur 1,5 Cm. breit ist. (Rhino-Melo-Cheiloplastik).	4. 8. 76.	Trotz Erysipelas heilt der Lappen fast in seiner ganzen Ausdehnung prim. int. ein; nur ein ganz kleiner Saum am rechten Nasenflügel wird necrotisch. 29. 9. 76. Mit nahezu geheilter Stirnwunde entlassen. Beginnendes Recidiv in der Nasen-Highmor's-Höhle.
Totale Resection des r. Oberkiefers mit Haut-Winkelschnitt. (Modification der Dieffenbach'schen Schnittführung, indem der verticale Schnitt seitlich von der Nase verläuft).	15. 9. 75.	Fieberfreier Verlauf. Heilung der Hautnähte prim. int. — 11. 10. 75. Geheilt entlassen. Im Mai 1876, wo Pat. sich wieder zeigte, war bereits ein Recidiv am Jochbein zu constatiren.
Partielle Resection des linken Oberkiefers nach Fergusson. (Process. alveolar. und Process. palatin., sowie ein Theil der vorderen Wand des Oberkiefers werden entfernt.)	23. 11. 75.	Ungestörte, rasche Heilung. — 10. 12. Geheilt entlassen. Im März 1876, wo Pat. sich wieder zeigte, war bereits ein Recidiv am Palat. durum zu constatiren. Operation verweigert.
Da an eine Radicaloperation nicht gedacht werden kann, wird das Carcinom im Bereich des Palatum durum ausgiebig mit Ferr. candens zerstört.	18. 5. 75.	Entlassung 29. 5. 76.
Extirpation, wobei ein Theil des M. sterno-cleido-mastoideus und ein Theil der Parotis mit entfernt wird. Die Wunde bleibt offen.	13. 8. 75.	Fieberfreier Verlauf. 1. 9. 75. Mit gut granulirender Wunde entlassen.
Extirpation nach vorheriger prophylactischer Tracheotomie und Tamponade der Trachea; Totalresection des l. Oberkiefers, l. Jochbeins, Process. pterygoides sin., Ausräumung der linken Orbita und Excision der Haut der ganzen linken Wange. Meloplastik aus der Haut der Stirne mit Brücke am inneren Augenwinkel.	19. 11. 75.	Vom folgenden Tage an hohes Fieber, Athemnoth; 21. 11. deutliche Tracheostenose in Folge von Croup der Trachea; rasches Fortschreiten des croupösen Processes auf die Bronchien. 23. 11. 75. Tod an beidseitiger Bronchopneumonie. (vid. Todesfälle No. 48.)

No.	No. Hauptbuch.	Name und Stand.	Alter.	Krankheit.	Anfang der Krankheit.	Ausgangspunkt.
44.	415.	Carl Feldmann, Pferdeknecht.	20.	Ulcerirtes Carcinom, welches sich vom oberen rechten Augenlid und der Nasenwurzel abwärts bis zum Philtrum und zur r. Unterkiefergegend erstreckt und den Bulbus, die ganze Haut der Wange, die vordere Wand des r. Oberkiefers, den grössten Theil der häutigen, knorpeligen und knöchernen Nase zerstört hat.	Vor 10 Monaten	Haut der Wange.

Bei der Zusammenstellung der Carcinome des Gesichts in den voranstehenden Tabellen habe ich mich theils von anatomischen, theils von chirurgisch-klinischen Rücksichten leiten lassen. In allen Fällen aber handelte es sich nur um ächte Carcinome, um epitheliale Neubildungen, welche, so weit es die Ausdehnung der Krankheit gestattete, nach topographischen Principien eingetheilt wurden in Carcinome der Lippen, der Zunge, der Schläfen und Wangen, der Nase, der Augenlider; in einer grösseren Reihe von Fällen aber hatte das Uebel bereits eine so bedeutende Ausdehnung erlangt, dass ein einziger topographisch-anatomischer Begriff nicht mehr genügt haben würde, den Sitz der Geschwulst zu bezeichnen, wesshalb ich diese „ausgedehnten und in die Tiefe dringenden Carcinome“, welche sich auf Haut, Weichtheile und Knochen zugleich, oft in erschreckenden Dimensionen, erstreckten, ohne Rücksicht auf ihren Sitz zu einer Gruppe vereinigte. Ich bemerke, dass sämmtliche 7 nicht operirte Carcinome zu dieser Gruppe hinzugerechnet werden müssen, da lediglich die allzugrosse und allzutiefgehende Ausdehnung der Geschwulst in diesen Fällen die Contraindication jeglicher Operation bildete.

Nach den Tabellen wurden also innerhalb der 15 Monate des Berichts 41 Männer und 10 Frauen wegen Gesichtscarcinom behandelt; operirt wurden davon 44, nicht operirt 7.

Ueber die Zeit der Entstehung der Carcinome ergab die Anamnese in den einzelnen Fällen Folgendes:

Operation.	Datum der Operation.	Verlauf und Ausgang.
Auskratzen des Ulcus und aller verdächtigen Theile mit dem scharfen Löffel, da an eine Radicaloperation bei der Ausdehnung des Carcinoms nicht gedacht werden kann.	27. 6. 76.	Das Carcinom frisst immer weiter um sich; ein Stillstand des Processes war kaum in den ersten Tagen nach den Operationen nachzuweisen. 29. 11. 76. Als unheilbar entlassen.
Exstirpation des Carcinoms mit Messer, Knochenscheere und Meissel. Energische Anwendung des Ferrum candens in der ganzen Ausdehnung der Wunde; kein plastischer Ersatz.	12. 7. 76.	

Zeit der Entstehung der Carcinome.

	Bei Männern.	Bei Weibern.	in Summa.
19. Lebensjahr	1	—	1
21. — 30. "	3	—	3
31. — 40. "	4	—	4
41. — 50. "	9	5	14
51. — 60. "	12	2	14
61. — 70. "	6	3	9
71. — 80. "	5	—	5
81. — 85. "	1	—	1
	41	10	51

Die meisten Gesichtscarcinome entwickelten sich somit in der Zeit vom 40.—60. Lebensjahr; doch waren auch das Jünglings- und frühe Mannesalter nicht ganz frei davon. Die früheste Entstehung fällt in das 19., die späteste in das 81.—82. Lebensjahr.

In 14 Fällen waren der Aufnahme der Krebskranken in die Klinik bereits frühere Operationen vorausgegangen und suchten die Kranken wegen Recidiven von Neuem operative Hilfe; 10 Mal handelte es sich dabei um das erste, 4 Mal um das 2. Recidiv; nur in einem einzigen dieser 14 Fälle musste eine (3.) Operation wegen der allzugrossen Ausdehnung des Carcinoms unterbleiben, während die übrigen Recidivoperationen alle ausgeführt werden konnten.

Bei der eminenten Bedeutung, welche die Thiersch-Waldeyer'sche Theorie von der Entstehung der Carcinome nur aus ächten Epithelien gewonnen hat, erscheint es von Wichtigkeit, jeden einzelnen Fall von Carcinom, der sich dem Chirurgen darbietet, im Lichte dieser Anschauung zu prüfen und den Ausgangspunkt der Geschwulst schon klinisch möglichst genau festzustellen. Leider aber kommen nur wenige Fälle von Carcinom so frühzeitig in die Hände des Chirurgen, dass die Frage nach der Herkunft dieser Neubildung schon durch die einfache Constatirung des Sitzes derselben beantwortet wäre; in den Fällen, wo bereits Haut, Schleimhaut, Knochen, Lymphdrüsen u. s. f. in Mitleidenschaft gezogen sind — und es sind dies leider nicht die seltenen — kann oft nur die Anamnese des Kranken dem Chirurgen eine vielleicht trügerische Antwort auf die oben gestellte Frage geben, und diese Fälle bieten oft auch der späteren anatomischen Untersuchung die grössten Schwierigkeiten. — Was in den oben mitgetheilten Fällen Anamnese, klinische Beobachtung und anatomische Untersuchung über den muthmasslichen Ausgangspunkt der Carcinome gelehrt haben, habe ich in der folgenden kleinen Tabelle zusammengestellt.

Ausgangspunkt der Carcinome.

	Bei Männern.	Bei Weibern.	in Summa.
1. Schleimhaut.			
Lippen	17	1	18
Zunge	2	1	3
Nase, Oberkiefer	—	3	3
Zahnfleisch	3	—	3
Wange	3	—	3
	25	5	30
2. Aeussere Haut.			
Wangen und Schläfe	7	1	8
Nase	3	3	6
Augenlider	6	1	7
	16	5	21
	41	10	51

Das Wachsthum der Carcinome war in den einzelnen Fällen ein sehr verschieden rasches oder, wenn man will, langsames. Ein sehr rapides Wachsthum zeigten vor Allem die Car-

cinome der Zunge und der Wangenschleimhaut (s. Tabelle α . 1, 2, 3, 4 und β . 19, 20, 21), ein sehr langsames einzelne Beobachtungen von Carcinom der Lippen und der äusseren Haut der Wangen und Nase (s. Tabelle β . 1, 25, 27, 32, 36, 38); während dort die Neubildung oft innerhalb weniger Monate eine Grösse erreichte, die die Exstirpation kaum oder gar nicht mehr zulies, dauerte es hier in einzelnen Fällen 8, 10, 12, ja sogar 20 Jahre, bis die Kranken sich veranlasst sahen, wegen ihres Leidens operative Hülfe zu suchen, die in jedem Falle auch noch gewährt werden konnte. — Bemerkenswerth erscheint mir endlich noch jener Fall (Tab. β . 5), wo ein Bauer wegen eines kleinen Carcinoms der Lippe operirt wurde, 29 Jahre vollständig gesund blieb, dann von Neuem an Unterlippencarcinom erkrankte, abermals operirt und geheilt wurde.

Die Form der Carcinome entsprach in 27 Fällen (s. Tab. β . 1, 2, 3, 4, 5, 6, 7, 9, 10, 11, 12, 23, 24, 25, 26, 27, 28, 29, 30, 31, 32, 33, 34, 35, 38, 42, 44) wenigstens zu Anfang des Leidens der des flachen Epithelialkrebses nach Thiersch, während die übrigen 24 Beobachtungen als infiltrirte Epithelialkrebsse nach demselben Forscher zu bezeichnen sind (s. Tab. β . 8, 13, 14, 15, 16, 17, 18, 19, 20, 21, 22, 36, 37, 39, 40, 41, 43; Tab. α . 1, 2, 3, 4, 5, 6, 7). In 2 Fällen, einmal bei einem flachen Epithelialcarcinom der Lippe (Tab. β . 2), dann bei einem flachen Epithelialcarcinom der Nasenhaut (Tab. β . 30), wurde eine exquisite Hornbildung beobachtet.

Höchst eigenthümlich war das Aussehen eines flachen, uleerirten Carcinoms bei einem 20jährigen Kranken (Tab. β . 44), dessen Leiden schon im 19. Lebensjahre, angeblich unter heftigen Entzündungserscheinungen, wie Röthe, Schwellung und Schmerzen in der rechten Wange, begonnen und in der kurzen Zeit von 10 Monaten die bedeutende Ausdehnung erlangt hatte, wie sie sich in der Tabelle angegeben findet. Das Aussehen des Geschwürgrundes und das Verhalten der Geschwürsränder war so eigenthümlich, dass es erst längerer klinischer Beobachtung und wiederholter mikroskopischer Untersuchungen bedurfte, das Ulcus als ein zerfallenes Neoplasma, als ein ächtes Carcinom zu erkennen. Der ganze Geschwürgrund zeigte nämlich eine weiche, grau-gelbliche Masse zerfallenen Gewebes; die Geschwürsränder waren kaum infiltrirt oder indurirt zu nennen, etwas unterminirt und der äusserste Hautsaum am Geschwürsrande von livider Farbe. Die Anamnese ergab weder, dass Pat. jemals syphilitisch war, noch anderswie (etwa mit Rotzgift, woran wohl zuerst gedacht wurde) sich inficirt hatte; die Erkrankung der Wange befiel ihn mitten im besten Wohlbefinden. Impfungen mit dem Geschwüre entnommenem Material, am Patienten an mehreren Körperstellen ausgeführt, blieben resultatlos. Nachdem einige Zeit Decoct. Zittmann., Hydrargyrum bichlor.

corrosiv. und Liq. arsenical. Fowleri vergeblich innerlich angewandt worden war, wurden die früher beschriebenen Operationen ausgeführt — leider ohne jeglichen Erfolg. Schien sich auch die Wunde in den ersten Tagen mit frischen Granulationen zu bedecken, so erfolgte doch nur zu bald wieder der acute Zerfall derselben, so dass in kurzer Zeit dasselbe matsche, übelriechende Geschwür vorhanden war, wie wir es eben beschrieben. Damit begann auch rasch wieder das Ulcus weiter und tiefer um sich zu greifen. Die submaxillaren Lymphdrüsen waren nur wenig vergrößert, das Allgemeinbefinden längere Zeit ein vorzügliches. Allmählig aber magerte der Kranke ab, und bei seiner Entlassung, nach nahezu 6 monatlichem Aufenthalt in der Klinik, sah er sehr kachectisch und elend aus; fast die ganze rechte Gesichtshälfte bildete ein tiefes, schmutziges Geschwür, ohne eine Andeutung von Granulationen, überall mit derselben schmierigen Masse bedeckt. — Die frühzeitige Entwicklung dieses Carcinoms im 19. Lebensjahr, das rapide, flächenhafte Wachstum, der ebenso rapide, mit dem Wachstum fast Hand in Hand gehende Zerfall des Neoplasma, das Fehlen fast jeglicher Infiltration der Geschwürsränder, endlich die vollständige Erfolglosigkeit der operativen Encheiresen machen diesen Fall klinisch überaus merkwürdig.

Was die Aetiologie der Gesichtscarcinome betrifft, so war es in einer kleinen Anzahl von Fällen möglich, die Entstehung der Geschwülste auf ganz bestimmte Momente, welche wir als Gelegenheitsursachen ansehen, zurückzuführen; dieselben sind in Kürze folgende:

- Tab. β. 7.: Quetschwunde der Unterlippe beim Zahnausziehen, Heilung mit Narbe und Einkniff des Lippensaums, in welchen Pat. später mit Vorliebe die Mundspitze seiner Pfeife legte. Nach 11 Monaten Entwicklung des Carcinoms aus der eingezogenen Narbe.
- Tab. β. 8.: Wunde der Unterlippe in Folge eines Falles auf das Gesicht, Heilung in 8 Tagen; fast unmittelbar darauf Entwicklung des Carcinoms aus der Narbe.
- Tab. β. 14.: Wunde der Unterlippe und Verlust von 4 Zähnen in Folge eines Falles auf das Gesicht; Heilung mit Narbe; Entwicklung des Carcinoms aus der Narbe 1 Jahr nach der Verletzung.
- Tab. β. 16.: Pat. ist passionierter Pfeifenraucher.
- Tab. β. 10.: Pat., Zimmermann, rauchte stets aus einer sogenannten Zimmermannspfeife, wobei er die Gewohnheit hatte, die Mundspitze in den linken Mundwinkel zu verlegen; Entwicklung eines Carcinoms an dieser Stelle, wesshalb Pat. von da an die Pfeife im rechten Mundwinkel trug; Entwicklung eines Carcinoms an dieser Stelle etwa 2 Monate später.
- Tab. β. 23.: Oberflächliche Hautwunde der linken Wange; noch vor definitiver Heilung Entwicklung eines Carcinoms aus dem Narbensaum der Wunde.
- Tab. β. 25.: Streifschuss der rechten Wange im Schleswig'schen Kriege von 1864; sehr langsame Heilung, öfteres Wiederaufbrechen der dünnen Narbe, niemals solide Vernarbung; allmähliche Entwick-

lung eines flachen Hautkrebses in der Narbe der Schusswunde.

- Tab. β. 38: Pat. litt vor 20 Jahren an Syccosis der Oberlippe, gegen welche ihm Jemand anrieth, Blutegel zu setzen; nicht recht wissend, wo er diese placiren sollte, legte er sie schliesslich im linken inneren Augenwinkel an. Ein Blutegelbiss heilte nicht mehr zu, blieb wund und allmählig entwickelte sich aus demselben ein Carcinom.
- Tab. β. 26: Warze der linken Schläfengegend, die viel gekratzt wurde; Entwicklung eines Carcinoms aus derselben.
- Tab. β. 27: Hautwarze in der rechten Naso-Labialfalte, am Nasenflügel; Entwicklung eines Carcinoms aus derselben.
- Tab. β. 28: Hautwarze fast genau an derselben Stelle wie in No. 27. Entwicklung eines Carcinoms aus derselben.
- Tab. α. 7: Congenitale Warze hinter dem linken Ohr, welche beim Haarschneiden unvorsichtiger Weise abgerissen wurde; von da an Entwicklung eines Carcinoms aus der verwundeten Stelle.
- Tab. β. 32: Lupöse Narben der rechten Wange und des rechten Augenlids; Entwicklung eines Carcinoms aus diesen Narben.
- Tab. β. 37: Lupöse Narben der Nase und beider Wangen; Entwicklung eines Carcinoms aus diesen Narben.
- Tab. α. 4: Psoriasis buccalis et linguae; Entwicklung eines Carcinoms aus den von Psoriasis befallenen Stellen der linken Wange.

Wenn diese Beobachtungen im Grossen und Ganzen auch nur bestätigen, was schon lange Zeit von vielen Chirurgen angenommen wird, dass nämlich mechanische Läsionen und wiederholte Irritationen der Gewebe die Entwicklung von Krebsen begünstigen, so bietet doch ausserdem der eine und andere Fall Bemerkenswerthes genug dar. 6 Mal entwickelte sich das Carcinom aus Narben geheilter Wunden oder aus dem Narbensaum heilender Wunden, 2 Mal aus lupösen Narben, nachdem der Lupus längst geheilt war, 4 Mal aus oft gereizten oder einmal verwundeten Warzen der Haut, 1 Mal in der Schleimhaut der Wange bei jenem Zustande, den die Autoren als Psoriasis buccalis bezeichnet haben; 2 Mal endlich waren bei Lippencarcinom die männlichen Patienten passionirte Pfeifenraucher. — Höchst auffallend erscheint mir in jenen Fällen, wo das Carcinom sich aus Narben von Wunden entwickelt hat, der Umstand, dass mit einer einzigen Ausnahme die Kranken beim Beginne ihres Leidens noch im jugendlichen oder wenigstens im frühen Mannesalter standen. Der jüngste der Kranken nämlich war 30 Jahre alt, dann folgen die andern mit 33, 36, 37 und 40, endlich ein Pat. mit 53 Jahren, so dass das mittlere Alter dieser Kranken erst 38,1 Jahre betrug, als das Carcinom sich zu entwickeln begann. Ich glaube, dass die eben ausgesprochene Ansicht von der grossen Bedeutung localer Läsionen und Irritationen der Gewebe, insbesondere der Haut, für die Carcinom-Entwicklung gerade in diesen Beobachtungen frühzeitiger Entstehung der Neubildung eine wesentliche Stütze findet. Was die Bedeutung der Lupusnarben für die Entstehung der Carcinome betrifft, so begnüge ich mich mit dem Hinweise auf den Vortrag, den Herr Geh. Rath von Langenbeck vor Kurzem darüber gehalten hat, sowie auf

die Discussion, die diesem Vortrage folgte.*) — Der Fall von Psoriasis buccalis und späterer Carcinombildung in der Wangenschleimhaut aber scheint mir genauerer Mittheilung werth zu sein:

(Tab. σ. 4). Karl A., 59 Jahre, Beamter, acquirirte sich im Jahre 1841, also im Alter von 24 Jahren, einen harten Schanker, der bei localer und allgemeiner Behandlung (Decoet. Zittmann.) heilte; nach einiger Zeit bemerkte Pat. eine weissliche Verfärbung der Zungen- und Wangenschleimhaut, die ihn indess bis zum Jahre 1850 nicht weiter belästigte. Dann zeigten sich einzelne Bläschen auf der Zunge, die aufplatzten und den Pat., besonders beim Kauen, lebhaft schmerzten; gleichzeitig schwand das Zahnfleisch, so dass Pat. eine Kur in Marienbad versuchte, jedoch ohne Erfolg. Einige Jahre später gebrauchte Pat. Aachen, da sich inzwischen „Flechten in der Hand, am Kopf und an den Füssen“ gebildet hatten; besonders an den Fusssohlen entstand eine derbe, spröde, Rhagaden zeigende Hornhaut, die Pat. mit Bimsstein abzuschleifen pflegte. Im Jahre 1858 verheirathete sich der Kranke und erzeugte in den folgenden Jahren 4 gesunde, blühende Kinder, die noch leben. Bis zum Jahr 1873 veränderte sich der Zustand wenig; die weissliche Farbe der Mund- und Zungenschleimhaut blieb und belästigte den Kranken nicht sehr erheblich. Er führte ein sehr geordnetes, nüchternes Leben; Raucher ist Pat. nicht. Im Jahre 1873 verschlimmerte sich das Mundleiden. Geschwürcen entstanden auf der Zunge, welche das Essen sehr erschwerten, wesshalb Pat. abermals Aachen besuchte, ohne Hülfe zu finden. Eine rasche Zunahme des Uebels, Ausfallen der Zähne, Eiterung in der Mundhöhle und übler Geruch aus dem Munde stellte sich dann mit dem Jahre 1875 ein, und da alle Kuren, welche der Kranke in der folgenden Zeit gebrauchte (Wasserkur, Jodkali, Schmierkur), das Uebel nicht wesentlich besserten, liess er sich im Januar 1876 in die Klinik aufnehmen — Status praesens: Die linke Gesichtshälfte des kräftig gebauten, gut genährten Patienten ist nach oben bis zur Lidspalte ödematös geschwollen, die Haut in der Mitte der Wange im Umfang eines 5 Groschenstücks geröthet und hart infiltrirt. Der Mund kann nur 1 Cm. weit geöffnet werden. Lippen, Zunge und Wangenschleimhaut bieten einen eigenthümlichen Anblick dar; sie sehen weiss gefleckt aus und, wie die genauere Beobachtung zeigt, rühren die weissen Flecken von Epithelanhäufungen her, die stellenweise zu warzigen Exerescenzen, spitzen Condylomen ähnlich, gewachsen sind. Neben den weissen Flecken ist die Schleimhaut glatt, roth, wie abgeschuppt und ganz trocken. In der Mitte der linken Wange, entsprechend der äusserlich sichtbaren, rothen Stelle, sieht und fühlt man eine von harten Rändern umgebene, etwa 10 Groschenstück grosse Geschwürsfläche, deren Oberfläche mit gelblichem Gewebdetritus belegt und unregelmässig zerklüftet ist. Unter dem Kieferrand ist eine taubeneigrosse, infiltrirte Drüse fühlbar. In beiden Handtellern und beiden Fusssohlen besteht Psoriasis, am Hinterkopf einige nässende Stellen. — Die inneren Organe erscheinen gesund. Appetit und Schlaf sind gut. — Versuchsweise wird eine Schmierkur angeordnet, die jedoch nach ganz kurzer Zeit aufgegeben wird, da die Infiltration der linken Wange rapide Fortschritte macht. Schon nach 14 Tagen ist die ganze Innenfläche derselben in ein grosses, nach aussen an mehreren Stellen perforirendes Geschwür verwandelt. Pat. wird als inoperabel entlassen.

Ohne Zweifel handelte es sich in diesem Falle ursprünglich nur um eine Psoriasis buccalis, wie Bazin diese eigenthümliche Erkrankung der Mundschleimhaut genannt hat, und ohne

*) S. Verhandlungen der Berl. medicin. Gesellschaft, 1874 75. Bd. VI. Berlin 1875. S. 167. B. von Langenbeck: „Ueber das Auftreten von Carcinomen auf lupösen Hautnarben.“

Zweifel war sie hier syphilitischer Natur; erst nach mehr als 30jährigem Bestande entwickelte sich dann auf dem durch die Krankheit prädisponirten Boden ein Carcinom, dessen Ausdehnung und rapides Wachsthum leider eine Operation nicht mehr gestatteten. Unsere Beobachtung bestätigt im Weiteren die Behauptung mehrerer Autoren, dass die Psoriasis buccalis, selbst wenn sie aller Wahrscheinlichkeit nach syphilitischer Natur ist, doch durch allgemeine antisiphilitische Kuren oft nicht geheilt werden kann.*)

Eine allgemeine Uebersicht über die 44 Operationen, welche wegen Gesichtscarcinomen ausgeführt wurden, habe ich in folgender Tabelle zu geben versucht, während ich, was die genauere Ausführung und das Resultat dieser Operationen betrifft, auf die früheren Tabellen verweise:

Uebersicht über die Operationen, welche wegen Carcinomen des Gesichts, der Augen-, Nasen- und Mundhöhle ausgeführt wurden:

I. Exstirpation von Carcinomen der Lippen . . .	18	1. Einfache Abtragung.	ohne Naht und ohne Plastik	1
		2. Flache Abtragung	Lippensaum - Verschiebung	2
		3. Keilexcision	einfache Naht	4
		4. Ausgedehnte Exstirpation	Plastik aus der Kinnhaut	7
			Plastik aus der Haut einer Wange	1
Plastik aus der Haut beider Wangen	3			
II. Exstirpation von Carcinomen der Zunge und des Mundhöhlenbodens	3	sämmtlich sehr tiefeingreifende Operationen, mit seitlicher Durchsägung des Unterkiefers nach von Langenbeck		3
III. Exstirpation von Carcinomen der Haut der Wangen und Schläfe	5	1. Exstirpation	ohne folgende Plastik	3
		2. Exstirpation	mit Meloplastik aus der Wange	2
Latus				26

*) Vergl. bezügl. der Literatur und neuerer Untersuchungen M. Nedopil: Ueber die Psoriasis der Zungen- und Mundschleimhaut und deren Verhältniss zum Carcinom. Arch. f. klin. Chirurg. Bd. XX. 1876. S. 324 ff.

Transport.. 26		Transport.. 26	
IV. Exstirpation von Carcinomen der Haut der Nase und angrenzenden Wangenpartieen..	4	sämtlich mit folgender Plastik.....	
		Rhino-Meloplastik aus der Wange.....	2
		Rhinoplastik aus beiden Wangen	1
		Rhinoplastik aus der Stirn	1
V. Exstirpation von Carcinomen der Augenlider	2	sämtlich mit folgender Plastik.....	
		Blepharoplastik aus der Wange	1
		Blepharoplastik aus der Stirn	1
VI. Exstirpation von ausgedehnten und in die Tiefe dringenden Carcinomen	12		
(Oberkiefer, knöcherne Nase, Siebbein, Schädelbasis, Orbita, Parotis betreffend).		1. Exstirpation (resp. Resection des Kiefer-Nasengerüstes)	
		2. Exstirpation (resp. Resection des Kiefer-Nasengerüstes)	
		ohne Plastik	7
		mit Plastik:	
		Occlusion der Orbita, (Plastik aus der Wange)	2
		Rhino-Melo-Blepharoplastik aus der Stirn .	1
		Rhino-Melo-Cheiloplastik aus der Stirn....	1
		Meloplastik aus der Stirn	1
Summa..	44	Summa..	44

Indem ich eine Besprechung der plastischen Operationen im Gesicht, welche in der hiesigen Klinik ausgeführt worden sind, an späterer Stelle (s. angeborene und erworbene Defecte und Missbildungen) folgen lasse, will ich hier nur noch kurz hervorheben, dass die 3 Fälle von Zungen-Mundhöhlenbodencarcinom sämtlich in der Weise operirt worden sind, wie es Herr Geh. Rath von Langenbeck an dem vorjährigen Chirurgencongresse ausführlichst geschildert hat.*) Die grossen Vorzüge, welche diese Methode der Exstirpation ausgedehnter Zungencarcinome vor allen anderen bisher

*) Vergl. Verhandlungen der Deutschen Gesellschaft f. Chirurgie. 4. Congress. Berlin 1876. S. 111. B. von Langenbeck: „Ueber Totalexstirpation der Zunge mittelst seitlicher Durchsägung des Unterkiefers“.

empfohlenen Verfahren besitzt, sind so in die Augen springende, dass wohl ein Hinweis auf den Verlauf der 6 bisher von v. Langenbeck nach seiner Methode operirten und geheilten Fälle genügt, ihr weitere Anhänger zu verschaffen.*) Wenn auch einzelne der operirten Patienten später an Recidiven des Carcinoms wieder erkrankten, so kann dieses doch der Operationsmethode nicht zur Last gelegt werden; denn dieselbe gestattet, wie sämtliche bisher am Lebenden ausgeführte Operationen darthun, und wie man sich bei der Ausführung der Operation an der Leiche jeder Zeit überzeugen kann, eine Exstirpation der ganzen Zunge bis zur Epiglottis, ferner des Bodens der Mundhöhle, der Tonsille und des Arcus glosso-palatinus, vollständig per dissectionem und bei sehr geringer Blutung, in tiefer Narcose und ohne dass dabei Gefahr vorhanden wäre, dass irgendwie Blut in Larynx und Trachea flösse; mit einem Worte, es kann die Operation bei vollständiger Beherrschung des ganzen Operationsfeldes durch das Auge und bei vollständiger Zugänglichkeit desselben für das Messer ausgeführt werden. — Leider aber verhindert, wie wir längst wissen, die gründliche Exstirpation eines Carcinoms nicht immer die spätere Entwicklung eines regionären oder infectiösen Recidivs.

Unter den Exstirpationen ausgedehnter und in die Tiefe dringender Carcinome ist besonders Beobachtung 35 (Tab. β .) lehrreich, insofern sie beweist, dass eine Perforation der Schädelbasis, welche bei der Exstirpation beobachtet oder gemacht wird, keineswegs unbedingt den Tod zur Folge haben muss, sondern heilen kann, sogar, wenn, wie in unserer Beobachtung, der Wundverlauf durch ein Erysipelas faciei complicirt wird.

Was endlich den Ausgang der hier behandelten Carcinomfälle betrifft, so bleibt noch zu erwähnen übrig, dass von den 7 nicht mehr operirbaren Kranken 2 (α . 1 u. 7) in der Klinik an Krebsmarasmus zu Grunde gingen, von den 44 operirten Kranken aber ein 80jähriger Greis (β . 13) mehr als 2 Monate nach der Operation an Marasmus senilis, ein 70jähriger Mann (β . 36) an eiteriger Basalmeningitis (nach Schädelbasisperforation) und eine 41jährige Frau (β . 43) an Croup der Trachea und Pneumonie (ausgegangen von der Tracheotomiewunde, welche zur Tamponade der Trachea bei einer totalen Oberkieferresection angelegt worden war) starb. — Ob und wie lange die Kranken nach ihrer Entlassung aus der Klinik von Recidiv frei blieben, konnte nur in ganz wenigen Fällen eruiert werden, und es finden sich die bezüglichen Angaben dann in den Tabellen vermerkt. In den übrigen Fällen blieb uns das weitere Schicksal der Kranken unbekannt.

*) Ausführlich finden sich diese 6 Fälle beschrieben in der Inaugural-Dissertation von Dr. O. Benary: „Die Exstirpation des Zungencarcinoms nach B. von Langenbeck“. Berlin. 1876. — Bezüglich der Operationstechnik vergl. ferner die Abbildungen am Schlusse des Berichts.

b) Sar-
 (11 Fälle;

No.	No. Hauptbuch.	Name und Stand.	Alter.	Krankheit.	Anfang der Krankheit.
-----	----------------	-----------------	--------	------------	-----------------------

α) Nicht mehr ope-

(2 Fälle;

1.	302.	Theodor Rochau, Heilgehülfe.	49.	Colossales Medullar-Sarcom des Naso-Pharyngeal-Raums, beider Oberkiefer. Stirnhöhlen, Augenhöhlen; Protrusion beider Bulbi, totale Amaurose.	Vor 3 Jahren; in der letzten Zeit rapides Wachstum.
2.	255.	Bertha Hain, unverheir.	23.	Colossales Medullar-Sarcom des Naso-Pharyngeal-Raums, der Schädelbasis, des linken Oberkiefers und der linken Augenhöhle. Perforation der Schädelbasis. Heftige Kopfschmerzen und Schwindelanfälle. Recidiv.	Vor 9 Monat.; 1. Operation vor 5 Monaten: 2. Operation (Enucleatio bulbi sin.) vor 4 Monaten. Unmittelbar nach der 2. Operation wieder Recidiv.

β) Operirte

(9 Fälle;

1.	757.	Johanna Tagmann, Wittwe.	66.	Melanotisches Sarcom der Haut der linken Wange von Kirschengrösse.	Vor 20 Jahren; ganz langsames Wachstum.
2.	394.	Wilhelmine Brückner, Frau.	63.	Metastatisches, pilzförmiges Sarcom der Haut der Nasenspitze, sowie metastatische Sarcome am Rücken und am Oberschenkel nach einer vor 7 Jahren wegen Mamma-sarcom (?) ausgeführten Amputation der linken Mamma.	Vor 7 Jahren Mamma-amputation (links) wegen einer Geschwulst; seit $\frac{1}{4}$ Jahr Geschwulst auf dem Rücken und am linken Oberschenkel; seit 6 Wochen Geschwulst an der Nase.
3.	504.	Albert Rehwinkel, Rentier.	47.	Sarcom der linken Orbita. Recidiv. Heftige Kopfschmerzen	1869 Entzündung des linken Auges; 1872 Amaurose des linken Auges; Septbr. 1872 Enucleat. bulbi wegen Sarcom; seit 14 Tagen heftige Schmerzen in der Orbita.

come.

† 1.)

Ausgangspunkt.	Operation, Behandlung.	Datum der Operation.	Ausgang.
----------------	------------------------	----------------------	----------

rirbare Sarcome.

† 1.)

Siebbein- gegend.	Inoperabel.		Spitallaufenthalt vom 3. 5. bis 5. 5. 75.
Orbita sin.	Solut. arsenical. Fowleri innerlich und subcutan.		Erysipelas faciei. 20. 5. 76. Tod an Meningitis suppurativa. (vid. Todesfälle No. 83.)

Sarcome.

† —.)

Leberfleck der Wange.	Extirpation. mit Hautellipse: Ver- einigung der Wunde durch Su- turen. Salicylwatte - Oclusiv- verband.	23. 10 75.	Heilung fast ganz prim int.
Haut der Nasen- spitze.	Extirpation einiger kleiner Lymph- drüsen vor dem l. Ohr. Extirpation des wallnussgrossen Sarcoms der Haut der Nasenspitze. — Kein plastischer Ersatz; Char- pie râpée.	1. 11. 75. 27. 5. 76.	Heilung. 9. 11. 75. Geheilt entlassen. Mit kleiner granulirender Wunde entlassen. 3. 6. 76.
Bulbus sin. (Cho- rioides ?)	Extirpation: totale Ausräumung der linken Orbita sammt dem periostalen Ueberzug. Nasser Sa- licylverband.	16. 7. 75.	Fieberfreier Verlauf. 26. 7. 75. Geheilt entlassen. Im Juli 1876, wo Pat. sich wieder zeigte, war von Re- cidiv noch keine Spur zu constatiren. Ausgezeich- netes Wohlbefinden.

No.	No. Hauptbuch.	Name und Stand.	Alter.	Krankheit.	Anfang der Krankheit.
4.	11.	Friedrich Görn, Arbeiter.	32.	Sarcom der linken Orbita, den Bulbus weit nach aussen und vorn vordrängend.	Seit 1870 Thränenträufeln links; allmähliges Wachstum der Geschwulst.
5	405.	Christoph Menz, Arbeiter.	49.	Rundzellen-Sarcom des Nasopharyngeal-Raums, des rechten Oberkiefers und der rechten Wange.	Seit Weihnachten 1874 Verstopfung beider Nasengänge.
6.	185.	Friederike Gericke, Frau.	38.	Myeloid-Sarcom des Process. alveolar. des linken Oberkiefers; pilzförmig aufsitzend, von Wallnussgrösse. (Eplulis).	Vor 1 Jahr.
7.	211.	Catharina Kreuzfeld, Wittwe.	67.	Myeloid-Sarcom des Process. alveolar. der l. Unterkieferhälfte, von Wallnussgrösse. (Eplulis).	Vor 3 Monaten.
8.	455.	Gustav Boschau, Pächter.	32.	Myeloid-Sarcom des Process. alveolar. der r. Unterkieferhälfte, unmittelbar vor dem aufsteigenden Aste, dem Knochen fest aufsitzend. (Eplulis).	Vor 3 Jahren: 1. Operation vor 1 Jahr; damals kirschgrosse Geschwulst; 2. Operation einige Wochen später; (beide Mal blosse Excision mit Cooper'scher Scheere und Ferrum candens). Recidiv seit $\frac{1}{2}$ Jahr.
9.	252.	Emil Dornstädt, Kaufmann.	43.	Weiches, myelogenes Spindelzellen-Sarcom der rechten Hälfte des Unterkiefers, von der Gegend des Hundszahns bis in die Nähe des Gelenkkopfes sich erstreckend; ausgedehntes Drüsenpaket in der r. Submaxillargrube.	Seit August 1875 stechende Schmerzen im Kiefer; erst im Deabr. 1875 sichtbare Geschwulstbildung.

Von den beiden nicht mehr operirbaren Medullar-Sarcomen endigte ein Fall tödtlich; der Tumor hatte das Dach der l. Orbita an einer Stelle bereits durchbrochen und sich auf der Dura über dem linken Frontallappen des Gehirns etablirt. Als daher die Kranke an einem Gesichtserysipel erkrankte, setzte sich die Entzündung rasch auf die Hirnhäute fort und die Kranke starb an

Ausgangspunkt.	Operation, Behandlung.	Datum der Operation.	Ausgang.
Orbita sin.	Exstirpation mit Erhaltung des linken Auges. Watte - Compressivverband.	10. 1. 76.	Fieberfreier Verlauf. 18. 1. 76. Geheilt entlassen.
Siebbeingegend.	Exstirpation; Umschneidung der erkrankten Haut der r. Wange; partielle Resection des r. Oberkiefers (mit Erhaltung des Process. alveolar. u. palatin.); Hinaufklappen der ganzen Nase; Ausräumung des Cavum naso-pharyngeale. — Ferrum caudens. — Plastischer Ersatz des Wangendefects (Melo-plastik) aus der Stirn.	21. 6. 75.	Geringes Fieber. — Einheilung des Hautlappens und der temporär resecurten Nase prim. int. 9. 7. 75. Geheilt entlassen.
Alveole des 1. 1. oberen Backzahns.	Exstirpation; Resection des Alveolarfortsatzes, mit Knochenscheere und Meissel, vom Munde aus. Eisenchlorid-Watte auf die Knochenwunde.	8. 3. 76.	Einmalige Temperaturerhöhung, sonst fieberfreier Verlauf. 15. 3. Geheilt entlassen.
Alveole des 1. 1. unteren Backzahns.	Exstirpation; Resection des Alveolarfortsatzes, vom Munde aus, mit Knochenscheere und Meissel. Eisenchlorid-Watte auf die Knochenwunde.	22. 3. 76.	27. 3. In Heilung entlassen.
Alveole des hintersten r. unteren Backzahns.	Exstirpation; Resection des Alveolarfortsatzes mit der Stichsäge, von einem 1 Finger breit über dem Kieffrande und diesem parallel geführten, 2 Zoll langen Haut-Weichtheilschnitte aus. Vereinigung der Wunde durch die Naht.	16. 6. 76.	Heilung der äusseren Wunde fast ganz prim. int. 28. 6. 76. Nahezu geheilt entlassen.
Spongiosa des Unterkiefers.	Resection und Exarticulation der rechten Unterkieferhälfte; Sägeschnitt zwischen 1. und 2. rechten Schneidezahn; Exstirpation des submaxillaren Drüsenpackets. — Vereinigung der Hautwunde durch Suturen; Drainage im untersten Wundwinkel der Halswunde.	1. 4.	Die ersten 4 Tage Fieber, dann fieberfreier Verlauf. 30. 4. 76. Geheilt entlassen. Ende September 76 Recidiv in der Regio mastoidea dextr.; ausserdem Spondylitis lumbalis (metastatisches Sarcom der Lendenwirbel?).

eiteriger Basal- und Convexitätsmeningitis. — Die 9 operirten Fälle heilten sämmtlich; höchst interessant erscheint darunter jene Beobachtung (2) von einem kleinen Hautsarcom der Nase nach einer 7 Jahre früher wegen eines Brustdrüsentumors vorgenommenen linkseitigen Mammaamputation. Die Patientin, eine 63jährige, noch sehr rüstige Frau, zeigte bei ihrer Aufnahme in die Klinik

ausserdem noch einen kindskopfgrossen, runden und beweglichen Tumor über dem unteren Winkel der rechten Scapula, der mit der überliegenden Haut verwachsen war, sowie einen 3—4 Mal grösseren, ebenfalls mit der Haut verwachsenen, rundlichen und schwer beweglichen Tumor von glatten Contouren auf der Rückseite des linken Oberschenkels. Diese beiden Geschwülste wollte Pat. erst seit einem Vierteljahr, das Sarcom der Nasenhaut aber erst seit 6 Wochen bemerkt haben. Die Operationsnarbe auf der linken Brust selbst zeigte nichts Abnormes. — Da die anatomische Untersuchung des Tumors der Nase ein Hautsarcom ergab, und die klinische Diagnose der Geschwülste des Rückens und des linken Oberschenkels ebenfalls auf Sarcome lautete, so erscheint es wohl gerechtfertigt, den ganzen Fall so aufzufassen, dass der früher in einem anderen Krankenhause operirte Brusttumor als primäres Brustdrüsen-sarcom, die 7 Jahre später auftretenden Geschwülste, insbesondere aber das Hautsarcom der Nase, als secundäre, metastatische Sarcome betrachtet werden. — Analoge Beobachtungen sind, wenn auch immerhin selten, schon von anderen Chirurgen gemacht worden.*)

Ueber das spätere Schicksal der operirten Kranken konnte nur in 2 Fällen etwas ermittelt werden. Es erkrankte nämlich der Kranke (Beob. 9), bei welchem wegen eines centralen Sarcoms des Unterkiefers die rechte Hälfte dieses Knochens reseziert und exarticulirt worden war, fünf Monate nach der Entlassung an einem regionären Recidiv, sowie unter Erscheinungen von Spondylitis lumbalis, welche letztere Affection mit heftigen ausstrahlenden Schmerzen verknüpft war. Ob sich hier vielleicht ein metastatisches Sarcom der Lendenwirbel zu entwickeln begonnen hatte, oder ob es sich bei dem 43jährigen Manne um eine einfache Ostitis der Wirbelsäule handelte, musste unentschieden bleiben, da sich Pat. nach der einmaligen Untersuchung weiterer Beobachtung entzog; doch neige ich mich zu ersterer Annahme. — Der 2. Fall, der noch längere Zeit nach seiner Entlassung unter unserer Beobachtung blieb, betrifft den Kranken (Beob. 3), bei welchem wegen eines Sarcom-Recidivs die ganze linke Orbita sammt dem periostalen Ueberzug ausgeräumt worden war; dieser Kranke befand sich 1 Jahr nach seiner Entlassung noch frei von Recidiv und erfreute sich einer blühenden Gesundheit.

c) **Fibrome.**

(4 Fälle; † 2.)

1 Submucöses Fibrom der linken Wange.

Karl Klatsch, 40 Jahre, Rentier, bemerkte seit 4 Jahren ein Dickerwerden seiner linken Wange, wozu sich seit wenigen Tagen Schmerzen ge-

*) s. Virchow: Die krankhaften Geschwülste. Bd. 2. p. 367—369.

sellen. Aufnahme in die Klinik und sofortige Exstirpation des wallnussgrossen submucösen Fibroms von der Mundhöhle aus. Die Enucleation des Tumors war sehr leicht; eine ziemlich starke parenchymatöse Blutung aus der Wunde wurde durch einen im Cavum buccarum gegen die Schleimhautwunde gedrückten Schwamm und Compression von aussen, ebenfalls mittels eines Schwammes, der durch ein Kinnthuch gegengedrückt wurde, rasch gestillt. Heilung und Entlassung nach 6 Tagen.

1 Fibroma retromaxillare (von Langenbeck) der linken Seite.

Wilhelm Balzer*), 17 Jahre, bemerkte vor 3 Jahren, dass ihm das Athmen schwer wurde und die Nase sich verstopfte; da die Beschwerden allmählig zunahm, wandte sich Pat. vor $\frac{1}{2}$ Jahr (October 1874) an einen Arzt, der einen Nasenrachenpolypen diagnostisirte und (nach Aussage des Pat.) denselben mit einer Drahtschlinge entfernte. Sehr bald nachher traten indess die früheren Beschwerden wieder auf, die linke Wange begann anzuschwellen und Pat. liess sich deshalb in die Klinik aufnehmen. Pat. bot jetzt genau das Bild, wie es von Langenbeck früher für die Retromaxillartumoren beschrieben hat: Ausfüllung der Nasenrachenhöhle durch eine weiche Geschwulstmasse, welche in der Tiefe beider Nasenlöcher sichtbar und für den hinter dem Velum hinaufgeführten Finger fühlbar ist; Velum etwas nach vorne verdrängt; leichte Anschwellung der linken Wange, geringe Prominenz des linken Bulbus und geringe Auftreibung der Schläfengrube; Processus alveolaris und Palatum durum intact. Das Gehör erscheint auf dem linken Ohr etwas reducirt; die linksseitigen submaxillären Lymphdrüsen wenig geschwollen. Keine Kopfschmerzen. — Am 10. Mai 1875 wird die osteoplastische Resection des linken Oberkiefers nach der Methode von Langenbeck's und nach vorausgeschickter prophylactischer Tracheotomie und Tamponade der Trachea (Trendelenburg) ausgeführt. Die ganze Operation geschah in Narcose; die Blutung war während derselben eine sehr bedeutende und die Entfernung der ausgedehnten, sehr derben Geschwulstmasse, die ihre Fortsätze überall hin, in die Nase, die Keilbeinhöhlen, die Schläfen- und Sphenomaxillargrube, den Pharynx geschickt hatte, eine sehr mühsame. Ein dicker, fibröser Stiel füllte das sehr erweiterte Foramen sphenopalatinum aus und inserirte sich nach innen von demselben an der unteren Seite des Körpers des Keilbeins. Nach Stillung jeglicher Blutung und Anwendung des Ferrum candens auf die Insertionsstelle des Fibroms wird der resecirte Knochen-Weichtheillappen wieder an seinen Ort gebracht und die Hautwundränder aufs Genaueste vereinigt. Der Kranke war nach der Operation sehr erschöpft und anämisch, der Puls klein und sehr frequent. — An Stelle der Tamponade wird eine gewöhnliche Tracheotomiecanüle in die Trachea eingelegt. — Der Verlauf war gleich vom folgenden Tage an ein fieberhafter und die Temperaturen blieben fortwährend auf der Höhe von 39—40°; deutliche Symptome rechtsseitiger Pneumonie und Pleuritis stellten sich vom 4. Tage an ein und am 14. Tage nach der Operation erfolgte der Tod, nachdem sich auch linkerseits objective Symptome einer Pneumonie gezeigt hatten. — Die Section ergab in beiden Lungen zahlreiche gangränöse, bronchopneumonische Herde, besonders der unteren Lappen, und rechtsseitige septische Pleuritis mit massenhaftem Exsudat (Schluckpneumonie). Eine Besichtigung der Schädelhöhle zeigte, dass in der Gegend der Sella turcica, etwas links von der Mittellinie der Knochen (in Folge der Dilatation der früher von

*) Dieser Kranke wurde seiner Zeit von Herrn Geh. Rath von Langenbeck in einer Sitzung des Chirurgen-Congresses, 1875, vorgestellt. (Vergl. Verhandlungen der Deutschen Gesellschaft f. Chirurgie, IV. Congress. 1875. S. 101 ff.)

den Geschwulstmassen ausgefüllten Keilbeinhöhlen) papierdünn und durchscheinend war, so dass eine Perforation in die Schädelhöhle jedenfalls nahe bevorstand. Hirn und Hirnhäute waren normal, ebenso die anderen Organe. (S. Todesfälle No. 6.)

Es kann nach dem Sectionsergebniss kein Zweifel darüber bestehen, dass die beidseitige Bronchopneumonie mit Ausgang in Lungengangrän durch das Einfließen von Blut in die Luftwege bedingt war, und es ist dieser Befund insofern befremdend, als die Trendelenburg'sche Tamponcanüle während der ganzen Operation — soweit eine aufmerksame Ueberwachung der Narcose dies wenigstens beurtheilen liess — das leistete, was man von ihr verlangte; es ist aber wohl nicht unmöglich, dass erst nach vollendeter Operation der noch unter den Nachwirkungen einer tiefen Narcose und eines grossen Blutverlustes stehende, apathische Kranke nachsickerndes Blut aspirirt und damit den Grund zu der verhängnissvollen Lungenerkrankung gelegt hat.

2 Fälle von fibrösen Nasenrachenpolypen.

Adolf Rheinländer, 18 Jahre, Brunnenmacher, wurde bereits im Jahre 1872 von einem Nasenrachenpolypen in der Klinik befreit, nachdem derselbe durch die osteoplastische Resection des r. Nasenbeins und des Processus nasal. maxill. super. zugänglich gemacht worden war; im Jahre 1873 wurde dieselbe Operation nach vorausgeschickter Tamponade der Trachea wiederholt und ein Polyp entfernt. Beide Mal war die Heilung sehr rasch erfolgt. — Jetzt (1876) lässt sich Pat. wegen Recidiv zum 3. Mal in die Klinik aufnehmen. Die rechte Seite der Nase zeigt noch die feinen Narben der früheren Operationen; die Nasenwurzel erscheint durch Verdrängung der knöchernen Nasenwandungen verbreitert, der rechte Nasengang durch polypöse Geschwulstmassen, die im Nasenloch sichtbar sind, der linke Nasengang durch die Verschiebung des Septum nach links obturirt; auch die ganze Rachenhöhle ist von den weichen, leicht blutenden Geschwulstmassen ausgefüllt und das Velum etwas nach vorne verdrängt; Palatum durum normal. Leichte Anschwellung der rechten Wange, geringes Oedem der Stirnhaut, Conjunctivitis des rechten Auges. Gehör auf beiden Ohren normal; keine Kopfschmerzen. — Die submaxillaren Lymphdrüsen erscheinen etwas angeschwollen; Pat. selbst sehr blass und anämisch. — Einige Tage nach der Aufnahme des Kranken bricht die Haut an Stelle der feinen Narben auf und entleert etwas Eiter; dann schliesst sie sich rasch, das Oedem an der Stirne verschwindet, die in dem Nasenloche sichtbaren Polypen collabiren und werden kleiner, die Conjunctivitis des rechten Auges heilt. Deutlicher wird aber mehr und mehr die Anschwellung der rechten Wange, und der untersuchende Finger fühlt jetzt auch von der Schleimhautseite eine etwa kirschgrosse, der Facialwand des rechten Oberkiefers frei aufliegende Geschwulst, die sich nach hinten in die Sphenomaxillargrube fortzusetzen scheint. So gleicht der Befund auffallend demjenigen, wie er bei dem Retromaxillartumor beobachtet wird. — Da die Aufnahme des Kranken in die Ferien fiel, so wurde er für 14 Tage nach Hause entlassen, um nachher beim Beginn des Semesters operirt zu werden. Bis jetzt aber hat Pat. sich nicht wieder gezeigt.

Lambert Fischer, 20 Jahre, Kaufmann, bemerkte vor 7 Jahren (1869), dass das linke Nasenloch unwegsam wurde; auch trat öfters Nasenbluten auf. Ein Jahr später wurden von einem Arzte mit der Polypenzange ziemlich ansehnliche Geschwulstmassen aus der Nase entfernt, ohne dass jedoch die Nase

ganz frei geworden wäre. Pat. wandte sich deshalb in demselben Jahre noch an einen anderen Arzt, der behufs Entfernung des Polypen das Velum in der Mitte spaltete und in circa 17 Sitzungen einzelne Stücke der Geschwulst mit der galvanocaustischen Schlinge entfernte. Das Velum heilte indessen nicht wieder zusammen, sondern wurde durch die jetzt sehr schnell wachsende Geschwulst, welche bald in der Rachenhöhle zum Vorschein kam, auseinandergedrängt. Gleichzeitig verbreiterte sich die Nase und drang aus dem linken Nasenloch ein Theil der Geschwulst heraus. Häufige, sehr starke Blutungen aus der Nase nöthigten den Pat., sich abermals in ein anderes Krankenhaus aufnehmen zu lassen, wo er (1871) 2 Monate lang electrolytisch behandelt wurde. Im August 1871 erfolgte dann, da die electrolytische Behandlung keinen wesentlichen Erfolg gehabt hatte, die partielle Exstirpation der Geschwulst, nachdem dieselbe durch die Methode von Bruns's (Umklappen der Nase) von vorne zugänglich gemacht worden war; die nach rechts umgeklappte Nase blieb nach der Operation in ihrer perversen Lage, so dass 8 Tage später die Nasenhöhle mittels des Galvanocausters nochmals von Geschwulstresten gereinigt werden konnte; dasselbe geschah einige Tage später wieder, worauf die temporär resecirte Nase wieder in ihre normale Lage gebracht und angenäht wurde. Als im October 1871 Pat. aus dem Krankenhause entlassen wurde, soll er sich ganz wohl gefühlt und durch beide Nasenlöcher Luft gehabt haben. Aber schon 4 Tage später stellten sich wieder leichte Blutungen aus der Nase ein und schon um Weihnachten konnte Pat., wenn er seinen Finger durch die Spalte des Velum in den Nasenrachenraum führte, die neue Geschwulst fühlen. Er unterzog sich deshalb abermals einer electrolytischen Behandlung, die indess trotz längerer Dauer doch nicht zum Ziele geführt zu haben scheint, da im Mai 1872 eine dem Pat. nicht genauer bekannte, sehr blutige Operation der electrolytischen Behandlung folgte. Zu Anfang des Jahres 1873, wo der Nasenrachenpolyp vom Munde aus bereits wieder als eine fast gänseegrosse Geschwulst gefühlt werden konnte, wurde dann Pat. abermals 5 Monate lang electrolytisch behandelt, doch ohne jeglichen Erfolg. Vom Juli 1873 an unternahm Pat. nichts mehr gegen sein Leiden bis zum 28. Juni 1876, wo er sich in die hiesige Klinik aufnehmen liess. Status praesens. Die linke Gesichtshälfte des sehr zart gebauten, schwächlichen Patienten ist bedeutend aufgetrieben; der linke Bulbus, dessen Sehkraft erhalten ist, erscheint nach aussen und vorn protrudirt; die Nase ist stark verbreitert, die linke Nasolabialfalte verstrichen, beide Nasengänge obturirt. Die Haut der Nase zeigt noch die Narben, von der früheren osteoplastischen Resection nach von Bruns herührend; der in das linke Nasenloch eingeführte Finger gelangt schon weit vorne auf leicht blutende Geschwulstmassen, welche die Nasenseidewand ganz nach rechts gedrängt haben. Wenn Pat. den Mund öffnet, so erscheint der ganze Pharynx bis zur hinteren Pharynxwand mit bläulichrothen, elastisch-weichen Geschwulstmassen ausgefüllt; das Palatum durum ist vollständig in der Geschwulst aufgegangen und nur der Processus alveolaris intact geblieben. Reste des gespaltenen weichen Gaumens sieht man am Racheneingang zu beiden Seiten der Geschwulst. Die Facialwand des linken Oberkiefers ist in grosser Ausdehnung von der Geschwulst durchbrochen. — Die submaxillaren Lymphdrüsen sind nicht angeschwollen. — Am 14. Juli 1876 wird die totale Resection des linken Oberkiefers nach der Methode von Langenbeck's und unter Vorausschickung der prophylactischen Tracheotomie und Tamponade der Trachea nach Trendelenburg ausgeführt. Da Pat. aus Furcht vor der Operation in aussergewöhnlicher Angst und Aufregung sich befand, so wurde die Narcoese doppelt vorsichtig überwacht. Schon nach wenigen Zügen Chloroforms setzte die Athmung aus und kehrte erst nach Einleitung der künstlichen Respiration und Anwendung des Inductionsapparates wieder, um von da an bis zum Ende der Operation keine Störung mehr zu erleiden. Die Geschwulst, welche die Nasen-, Rachen-, Oberkiefer- und Keilbeinhöhlen überall ausfüllte, war enorm blutreich und der Blutverlust während

der so rasch als möglich ausgeführten Operation darum ein sehr bedeutender. Nachdem alles Krankhafte entfernt und die Blutung gestillt ist, wird die Wundhöhle mit Bourdonnets ausgelegt und die Hautwunde genäht. Der hochgradig anämische und collabirte Patient erhält noch auf dem Operationstisch Wein und Moschus und wird dann zu Bette gebracht, wo schon eine halbe Stunde später der Tod unter den Erscheinungen acuter Anämie erfolgt. Eine sofort nach der Operation ausgeführte Transfusion war leider erfolglos geblieben. Die Geschwulst erwies sich bei der mikroskopischen Untersuchung als ein sehr gefäßreiches Fibrom, das von der unteren Fläche des Körpers des Keilbeins ausgegangen war; dasselbe hatte nirgends festere Verwachsungen mit den angrenzenden Geweben eingegangen, und die Knochen lediglich durch Druck zur Atrophie gebracht resp. auseinandergedrängt. — Wie die Eröffnung des Schädels zeigte, hatte das Fibrom von den Keilbeinhöhlen aus die Schädelbasis links von der Mittellinie bereits perforirt und hing hier mit der Dura mater zusammen. (S. Todesfälle No. 102.)

Dieser Fall bietet im Hinblick auf die verschiedenen Encheiresen, welche im Laufe der 7 Jahre, während welcher die Krankheit beobachtet wurde, zur Anwendung gelangten, ein besonderes Interesse dar. Extraction des Polypen von der Nase aus ohne vorbereitende Operation — zahlreiche Abtragungen von einzelnen Polypentheilen mit der galvanocaustischen Schlinge vom Munde aus nach vorheriger Spaltung des Velum — 2 Monate lang fortgesetzte electrolytische Behandlung des Tumors — temporäre Resection der Nase nach v. Bruns und darauf folgende Exstirpation des Polypen in 3 Sitzungen — zweite electrolytische Behandlung — abermalige blutige Operation — dritte 5 Monate lang fortgesetzte electrolytische Behandlung — alle diese Operationen gemacht, ohne das Weiterwachsthum der Geschwulst zu verhindern — endlich totale Oberkieferresection und radicale Entfernung der nunmehr enorm ausgedehnten Neubildung mit rasch darauf folgendem Tode — das ist in Kürze die Krankengeschichte dieses unglücklichen Falles von Nasen-Rachenpolypen. Sie illustriert eine ganze Reihe der zur Heilung dieses Uebels empfohlenen Verfahren, insbesondere dasjenige der electrolytischen Behandlung, welches ja viele Monate hindurch, wie man wohl aussprechen darf, ohne jeglichen Erfolg fortgesetzt worden war.

d) Schleimpolypen der Nase.

(2 Fälle.)

Hermann Schulze, 20 Jahre, Kanzlist, leidet seit 8 Jahren an Nasenpolypen, die schon 8 Mal operirt worden sind; seit 5 Jahren ist die Nase durch Verdrängung der knöchernen Wandungen verbreitert. Extraction zahlreicher Schleimpolypen mit der Polypenzange. Entlassung des Kranken mit dem Rathe, sich in der nächsten Zeit behufs Ausführung der osteoplastischen Resection der Nasenbeine und gründlicher Exstirpation der Geschwülste wieder aufnehmen zu lassen.

Marianne Gorniak, 25 Jahre, Dienstmädchen, leidet seit circa 5 Jahren an Nasenpolypen, welche 3 Mal früher exstirpirt worden sind, und an periodisch

wiederkehrenden Kopfschmerzen. Exstirpation der beide Nasengänge ausfüllenden Schleimpolypen mit der Zange in 2 Sitzungen. Geheilt entlassen.

Ausser diesen beiden Fällen von Schleimpolypen der Nase wurden 45 Fälle desselben Leidens in der Poliklinik operirt und behandelt. (Vergl. S. 11.)

e) **Lipom.**

(1 Fall.)

Friedrich Gartenschläger, 55 Jahre, Brückenmeister, wurde vor 10 Jahren wegen einer wallnussgrossen Fettgeschwulst, welche rechts von der Mittellinie unter der Haut der Stirn sass, operirt; doch bemerkte Pat. schon $\frac{1}{2}$ Jahr später ein Nachwachsen der Geschwulst, die, langsam nur zunehmend, zur Zeit der Aufnahme abermals die Grösse einer Wallnuss erreicht hatte. Exstirpation mit Bildung eines halbmondförmigen Hautlappens; Desinfection der Wunde mit Salicyllösung; Suturen, antiseptischer Occlusivverband. Heilung grösstentheils prim. int. — Entlassung am 9. Tage.

Diese Beobachtung zeigt, dass das einfache Lipom recidiviren kann, sei es, weil es Anfangs nicht rein exstirpirt worden ist, oder weil die örtliche Ursache der Lipombildung (in unserem Falle der habituelle, von der Kopfbedeckung ausgeübte Druck) auch nach der Exstirpation noch fort dauert.

f) **Osteom** (Exostosis septi narium).

(1 Fall.)

Gustav Hilgert, 18 Jahre, Gewerbeschüler, giebt an, dass ihm vor 10 Jahren aus dem linken Nasenloche eine kleine Geschwulst mit der Zange entfernt worden sei. Seit 6 Monaten bemerkte Pat., dass der obere Theil seiner Nase sich verbreiterte und die Nase sich zeitweise verstopfte. Die Untersuchung ergiebt eine ziemlich starke Auseinandertreibung der Nasenbeine und eine knochenharte Geschwulst, welche der linken Seite des Septum narium aufsitzt und das Septum stark nach rechts verdrängt hat. Die unteren Nasengänge sind für den Luftdurchtritt frei geblieben. — Am 28. Mai 1875 wird die häutige und knorpelige Nase auf dem Rücken der Länge nach gespalten und dadurch das Septum auf der linken Seite freigelegt; es gelingt dann leicht, mit Meissel und Hammer die Exostose abzutragen, ohne das Septum selbst zu perforiren. Die anfangs beträchtliche Haemorrhagie steht bald, worauf die Hautwunde der Nase durch Suturen genau vereinigt wird. Heilung per prim. int. Entlassung am 11. Tage.

g) **Atherome.**

(4 Fälle.)

Matthes Zakrzewsky, 36 Jahre, Landwirth, leidet seit 13 Jahren an einem hühnereigrossen Atherom über dem linken Angulus mandibulae. Exstirpation mit halbmondförmigem Hautlappen; Suturen; antiseptischer Occlusivverband. Heilung per prim. Entlassung am 6. Tage.

Ludwig Wiebe, 42 Jahre, Kaufmann, leidet seit 6 Jahren an einem wallnussgrossen Atherom vor dem linken Ohr. Exstirpation mit elliptischem

Hautschnitt; Suturen; antiseptischer Oeclusivverband. Heilung nicht ganz per prim. Entlassung am 6. Tage.

Carl Lutter, 40 Jahre, Fabrikarbeiter. Atherom von Kirschgrösse in der rechten Nasolabialfalte, seit 1½ Jahren bestehend. Exstirpation mit geradem Hautschnitt; Suturen; antiseptischer Oeclusivverband. Heilung per prim. Entlassung nach 3 Tagen.

Hermann Ronneburger, 38 Jahre, Böttcher. Hühnereigrosses Atherom vor dem linken Ohr, seit 12 Jahren bestehend. Exstirpation mit geradem Hautschnitt; Suturen; antiseptischer Oeclusivverband. Heilung fast ganz per prim. unter einem Verbands. Entlassung am 9. Tage.

Eine grössere Anzahl von Atheromen des Gesichts wurde in der Poliklinik operirt und ambulatorisch behandelt. (Vergl. S. 11.)

h) **Cavernöse Angiome.**

(3 Fälle; † 1.)

Ausgedehntes Angioma cavernosum polyposum der Wange, aus einem Naevus hervorgegangen. Exstirpation. Heilung.

Hermann Kreimann, 41 Jahre, Rentier, hatte von Geburt an ein rothes Mal auf der rechten Wange, das nahezu dieselbe Ausdehnung besass wie die jetzige Geschwulst. Bis zum 20. Lebensjahr blieb der Naevus unverändert, Pat. hatte weder Schmerzen darin, noch sonst unangenehme Sensationen; nur schwitzte im Sommer die rothe Hautstelle mehr und producirt mehr Hauttalg als die Umgebung. Dann aber begann der Naevus sich über das Niveau der Haut zu erheben und im Laufe mehrerer Jahre zu einer selbständigen, nur mit einem Stiel an der Haut hängenden Geschwulst zu werden, gegen welche der Pat. im Laufe der Jahre verschiedene äussere Mittel, u. A. die Electricität vergeblich anwandte. Consultirte Aerzte hatten von einer Exstirpation, als zu gefährlich, abgerathen. Drei Mal fanden aus der Geschwulst starke Blutungen statt, wesshalb Pat. endlich zu einer Operation sich entschloss und sich hier aufnehmen liess. Status praesens: Der kräftige Pat. zeigt auf der rechten Wange eine faustgrosse, bräunlich-blaue Geschwulst, welche mit einem sehr dicken und kurzen Stiele der Haut aufsitzt, zerklüftete, den Stiel überragende Ränder zeigt und deutlich pulsirt. Die Oberfläche der Geschwulst, anscheinend nur aus stark hypertrophischer Cutis bestehend, zeigt zahlreiche, weit auseinanderstehende und dilatirte Talgdrüsen, ausserdem einzelne kleine Narben, welche von den früher eingeführten Electropuncturnadeln herrühren. Die Geschwulst fühlt sich überall weich an und ist auf ihrer Unterlage leicht beweglich; in der nächsten Umgebung des Stiels fühlt man deutlich die Pulsation starker Arterien, welche zur Basis der Geschwulst treten. Nach oben reicht die Geschwulst bis zum unteren Augenlide, das selbst etwas dunkler gefärbt erscheint als das der gesunden Seite, nach innen bis zur Nasolabialfalte, nach aussen bis zum Schläfenfortsatz des Joehbeins und nach unten bis in die Höhe des Mundwinkels. Starke Venen verlaufen an der Geschwulstoberfläche; die Geschwulst selbst ist nicht compressibel. Vor dem rechten Ohre fühlt man eine mandelgrosse, indurirte Lymphdrüse, welche seit etwa 6 Monaten bestehen soll. — Am 24. Mai wird die Geschwulst mit dem Messer exstirpirt, wobei zahlreiche in die Geschwulst tretende Arterien von dem Caliber der A. radialis unterbunden werden müssen; dennoch gelingt es, den Tumor ohne grossen Blutverlust zu entfernen. Nach Stillung jeglicher Blutung wird die Wunde mit Eisenchloridwatte bedeckt. Der Puls des Patienten ist nach der Operation so kräftig und voll wie vorher. Mit Ausnahme der

ersten 2 Tage, wo die Abendtemperatur die Höhe von 38,7° erreichte, war der Verlauf ein ganz fieberloser; die Wunde, welche nach Abstossung der Eisenchloridwatte mit Salbenlappchen bedeckt wurde, heilte rasch und hatte sich am 5. Juli vollständig geschlossen. Durch die Narbencontraction hatte sich ein Ectropium des unteren Lides gebildet, welches am 15. Juli durch Einpflanzung eines Hautlappens aus der Schläfengegend in den durch die Trennung der Narbe entstehenden Defect vollständig gehoben wurde. Gänzliche Heilung und Entlassung am 29. Juli 1875. Die mikroskopische Untersuchung der Geschwulst ergab an einzelnen Stellen der Grenzen des cavernösen Gewebes Präparate, welche den Beginn einer carcinomatösen Degeneration des Angioms sehr wahrscheinlich machten.

2 Fälle von Angioma cavernosum bei Kindern.

Elisabeth Grubel, 7 Monate, wurde ohne jegliches Muttermal geboren; 14 Tage nach der Geburt zeigte sich am linken oberen Lide eine erbseingrosse, rothe Stelle, die grösser wurde und sich allmählig über das Niveau der umliegenden Haut erhob. Bei der Aufnahme fand sich am linken oberen Augenside ein kirschgrosses, compressibles Angiom. Cauterisation mit Acid. nitric. fumans zu wiederholten Malen. Entlassung nach 19 Tagen mit noch bestehendem Schorf an der Aetzstelle.

Bruno Müller, $\frac{3}{4}$ Jahre. Fast die ganze rechte Wange einnehmendes cavernöses Angiom, das gleich bei der Geburt des Kindes beobachtet worden sein soll. Cauterisation mit Acid. nitric. fumans. Pat. acquirirte sich in der Klinik Rachendiphtheritis, wurde tracheotomirt und starb. (Siehe Todesfälle No. 26.)

Weitaus die Mehrzahl der cavernösen Angiome bei Kindern, sowie sämtliche einfache Angiome wurden poliklinisch behandelt. So betrug, wie aus den Mittheilungen über das poliklinische Material hervorgeht (s. S. 11), die Zahl der in den 15 Monaten des Berichts daselbst beobachteten Fälle von cavernösem Angiom 16, von einfachem Angiom 176.

i) **Lymphangioma cavernosum** (Virchow).

Makroglossia congenita.

(1 Fall.)

Der folgende Fall von congenitaler Makroglossie erscheint wegen des gleichzeitigen merkwürdigen Befundes, den einzelne der klinischen Untersuchung zugängliche Lymphgefäss- und Venenbezirke darbieten, besonders interessant.

Hedwig Valentin, 10 Monate, hat nach Angabe der Mutter, welche das Kind am 4. August 1875 in die Klinik brachte, von Geburt an eine sehr grosse Zunge gehabt, welche die Respiration bedeutend erschwerte. Das abgemagerte Kind zeigt bei seiner Aufnahme eine stark vergrösserte Zunge, welche zwischen den beiden Zahnreihen hervorragt und die Respiration sowie die Nahrungsaufnahme sehr behindert. Ausser der Makroglossie finden sich in den beiden Submaxillargruben, den beiden Achselhöhlen, sowie in den beiden Inguinalgegenden weiche, compressible Anschwellungen, welche offenbar auf Ectasieen der Lymphwege zu beziehen sind. Endlich zeigen die subcutanen Venen der Arme, Beine und des Halses an zahlreichen Stellen — wie es scheint, jeweils ober-

halb der Klappen — spindelförmige Anschwellungen. — Gleich am Tage der Aufnahme in die Klinik wird die Amputation eines 2 Zoll langen Stücks der Zunge mittelst des Eraseurs vorgenommen, wobei indess 3 grosse und mehrere kleine arterielle Gefässe spritzen, die sofort gefasst und unterbunden werden. Obwohl in den nächsten Tagen das Kind an Scur erkrankte, ging die Wundheilung doch ungestört von Statten, so dass die Kleine am 10. August, also schon nach 6 Tagen, mit erheblich freierer Respiration und geringeren Schluckbeschwerden entlassen werden konnte.

Der Fall ist klinisch insofern von ganz besonderem Interesse, als neben der angeborenen Makroglossie — welche sich nach der mikroskopischen Untersuchung von Wegner*) als ein Lymphangiom herausstellte — zahlreiche, mehr peripher gelegene Lymphgefässbezirke einen Befund zeigten, für welchen vielleicht die Bezeichnung Virchow's als Lymphangiomata racemosa die geeignetste ist. Solche Lymphangiome wurden in den beidseitigen Unterkiefer-, Achsel- und Leistengruben nachgewiesen. Ausserdem verdient das gleichzeitige Vorkommen zahlreicher Venectasien an den Extremitäten und am Halse besonders hervorgehoben zu werden. Ja, man möchte geneigt sein, diesen ganzen Symptomencomplex aus einem Punkte zu erklären und zu dem Zwecke irgend ein mechanisches Moment herbeizuziehen, welches, als congenitale Anlage, den Abfluss der Lymphe und des Venenbluts in gleicher Weise erschwerte. Ich erinnere hier nur an die Beobachtung Virchow's, der einmal bei einem neugeborenen Kalbe die Mündung des Duct. thoracicus durch eine congenitale Thrombose der V. jugularis verschlossen fand. „Hier waren fast alle Organe durch dilatirte Lymphgefässe auf das Aeusserste ausgedehnt, namentlich war der Darm über und über mit breiten, rosenkranzförmigen Canälen so dicht überzogen, dass man kaum noch Zwischengewebe erkannte. Alle diese Lymphgefässe enthielten eine leicht sanguinolente Flüssigkeit.“**) Dass in unserem Falle ein analoges stenosirendes Verhältniss im Venensystem die Entstehung der multiplen Lymphangiome und Venectasien bedingt habe, kann freilich in Ermangelung der Autopsie nur Vermuthung bleiben.

k) **Naevus pilifer.**

(2 Fälle.)

Anna Reuter, 6 Monate. Braunpigmentirter, mit langen braunen Haaren bedeckter Naevus, der fast die ganze linke Gesichtshälfte einnimmt und nur Nase, Stirn und Kinn frei lässt. Partielle Exeisionen der pigmentirten und behaarten Haut in mehreren Sitzungen; Bedeckung der Wunde mit Charpie rāpéc. Pat. wird auch ferner noch von Zeit zu Zeit in die Klinik gebracht,

*) S. G. Wegner, Ueber Lymphangiome. Verhandlungen der Deutschen Gesellschaft f. Chirurgie. 5. Congress. Berlin 1877. S. 256 ff.

**) S. Virchow, Die krankhaften Geschwülste. III. Bd. I. Hälfte. Berlin 1867. S. 487—488.

wo jedesmal nach Heilung der früheren Wunde ein weiteres Stück erkrankter Cutis excidirt wird.

Hedwig Dettham, 4 Jahre. Braunpigmentirter, mit langen braunen Haaren bedeckter Naevus, der fast die ganze rechte Gesichtshälfte einnimmt, und nur Nase, Stirn, oberes Augenlid und Kinn frei lässt. Behandlung dieselbe, wie im vorigen Falle und zur Zeit noch fortgesetzt.

Es sei hier noch bemerkt, dass in beiden Fällen die Mütter der mit den ausgedehnten Naevus geborenen Kinder das Muttermal mit einem ganz bestimmten Vorfall, einem „Versehen“, in Verbindung brachten, welches ihnen im Anfang der Schwangerschaft zugestossen war. — Die eine Mutter gab an, dass sie heftig erschreckt, als ihr Lieblingshund, der erschossen werden sollte, mit gewaltigem Sprung durch das Fenster ihrer Parterwohnung ihr zu Füssen sprang und sie liebte; die andere, dass sie einen nicht geringeren Schreck hatte, als sie, Abends eine Stiege hinuntergehend, auf einen grossen Hund trat, der auf der Treppe lag und plötzlich aufsprang. — Man lächelt wohl über solche Mittheilungen als über Ammenmärchen; doch wird dadurch die Sache keineswegs verständlicher!

1) **Metastatische Melanosarcome fast sämmtlicher Organe.**

(1 Fall; †.)

Im Anschluss an die Geschwülste des Gesichts lasse ich hier endlich noch die Mittheilung eines ausgezeichneten Falles von unzähligen, metastatischen Melanosarcomen folgen, die fast in allen Organen und Geweben des ganzen Körpers sich vorfinden.

Carl Rahmer*), 24 Jahre, Bäcker, war bis vor 3 Jahren stets gesund, stammt von gesunden Eltern und will auch ganz gesunde Geschwister haben. Im Jahre 1873 bemerkte er auf der Dorsalseite des linken Fusses in der Gegend des 2. und 3. Tarso-Metatarsalgelenks eine erbsengrosse, auf der Oberfläche zerklüftete, warzenähnliche, rothbraune Erhabenheit, die allmählig an Grösse zunahm. Ob früher schon an der genannten Stelle eine Warze oder ein Pigmentmal bestanden habe, vermag Patient, dessen geistige Qualitäten sehr beschränkt sind, nicht anzugeben. Im August 1875 hatte die Geschwulst des Fussrückens die Grösse einer Wallnuss erreicht und begann jetzt wegen ihres Umfangs dem Patienten beim Stiefeltragen so starke Beschwerden zu verursachen, dass er sich zur Operation entschloss, die Ende August 1875 vorgenommen wurde und in der Exstirpation der Geschwulst bestand. Patient fühlte sich dann ganz gesund bis zum März 1876, wo die Inguinaldrüsen beider Seiten anschwellen und rasch sich vergrösserten. Etwa 14 Tage später bildete sich eine Geschwulst im rechten Hypochondrium, die ebenfalls rasch wuchs; zu diesen Tumoren gesellten sich noch in demselben Monate und im April mehrere andere hinzu, von denen besonders 2, der eine in der Mitte der linken, vorderen Thoraxwand, der andere am linken Stirnbein, sich schnell vergrösserten. Da

*) Dieser Fall findet sich auch beschrieben in der Inaug.-Dissertation von Dr. P. Weisser, Ueber Melanosarcoma. Berlin. 1876.

die Zahl der überall sich bildenden Geschwülste in kürzester Zeit rapide wuchs und Patient wegen Mattigkeit zur Arbeit unfähig war, liess er sich am 9. Mai 1876 hier aufnehmen. — Status praesens. Kräftig gebautes Individuum von kleiner Statur; auf dem Thorax und am Abdomen, am Halse, in den Submaxillar- und Supraclaviculargruben, am Rücken und an den Extremitäten finden sich zahlreiche, linsen-, erbsen- und wallnussgrosse Geschwülste, welche zum Theil durch die verschiebliche Haut mit blauer Farbe durchschimmern, zum Theil mit der Haut verwachsen sind und dann tief blau-schwarz aussehen. Der grösste Tumor mit zum Theil ulcerirter Hautfläche findet sich in der linken Inguinalgrube. Einzelne Geschwülste sitzen den Rippen auf, andere in der Hüftgegend der Crista oss. il. — In der linken Stirngegend sitzt ein hühnereigrosser Tumor dem Knochen ebenfalls fest auf und droht, die auf's Aeusserste verdünnte Haut zu durchbrechen. Die inguinalen, axillaren und cervicalen Lymphdrüsen sind stark vergrössert; auf dem Dorsum des linken Fusses ist eine bräunlich pigmentirte Narbe sichtbar, etwas weiter oben ein kleiner subcutaner Knoten. Die inneren Organe sind anscheinend normal; Pat. befindet sich subjectiv wohl und klagt über keine Beschwerden. — Die mikroskopische Untersuchung des Bluts ergab zahlreiche kleine schwarze Pigmentschollen, die frei circulirten; die Analyse des Harns, welche Herr Prof. Salkowski die Güte hatte, vorzunehmen, aber Folgendes: „Der Harn des an Melanosarcomen leidenden Kranken bot gleichmässig, so oft er zur Untersuchung kam, dieselbe Beschaffenheit: er war von einer bräunlichen, bierähnlichen Farbe, stark sauer, getrübt durch ausgeschiedene, harnsaure Salze, welche regelmässig auch am Boden des Gefässes ein mehr oder minder beträchtliches Sediment bildeten. Im Sediment fanden sich ausserdem regelmässig freie Harnsäure, ab und zu auch oxalsaurer Kalk. Zucker war in dem Harn nicht nachweisbar, wiewohl letzterer eine ziemlich starke Kupferoxyd-Reduction gab in Folge seines hohen Gehalts an Harnsäure: Albumin war mitunter, jedoch nur in Spuren, nachweisbar. Gallenfarbstoff nicht vorhanden. Beim Schütteln mit Aether oder Chloroform gab der Harn, auch nach dem Ansäuern, an diese Lösungsmittel keinen Farbstoff ab. Durch Stehenlassen mit etwas Säure oder durch Erwärmen nach Zusatz einiger Tropfen Salzsäure wird die Farbe mehr röthlich; durch Erwärmen mit Alkohol mehr gelb. Bei der spectroscopischen Untersuchung zeigt der Harn keine charakteristischen Absorptionsstreifen; er bewirkt vielmehr nur eine Verdunkelung des Spectrum und zwar ganz besonders des blauen Theils, welcher bei Anwendung unverdünnten Harns vom Grün ab vollständig ausgelöscht erscheint, während am Roth nur der Anfangstheil etwas verdunkelt ist. Beim Verdünnen nimmt die Lichtabsorption ab, ohne dass indessen charakteristische Absorptionsstreifen auftreten. Ebenso wenig zeigt der mit Alkalien oder Säuren behandelte Harn charakteristische Absorptionsstreifen.

Lösungen von Metallsalzen, die Niederschläge in dem Harn bewirken, reissen den Farbstoff mit, so dass das Filtrat nur schwach gefärbt erscheint (am stärksten wirkt in dieser Beziehung Bleiessig); jedoch gelang es auch aus dem Bleiessig-Niederschlag nicht, den Farbstoff in fester Form zu isoliren. Beim Zersetzen des Bleiessig-Niederschlags mit Schwefelwasserstoff erhält man ein fast farbloses Filtrat, während der Farbstoff von Schwefelblei zurückgehalten wird. Kocht man das Schwefelblei mit Alkohol aus, so bleibt dieser ungefärbt. Zieht man das Schwefelblei dann auf's Neue mit Alkohol aus, den man mit einigen Tropfen Säure versetzt hat, so färbt er sich röthlich-braun. Beim Abdampfen des Alkoholauszuges bleibt eine röthlich-schmierige Masse, die sich leicht in Alkohol und Wasser löst. Durch Fällung mit Eisenchlorid nach Entfernung der Phosphorsäure konnte ein schwarzer Farbstoff isolirt werden, welcher indessen bei der gleichen Behandlung auch aus normalem Harn erhalten wird; er war hier vielleicht in vermehrter Menge vorhanden. Dampft man den Harn ein und zieht ihn mit Alkohol aus, so geht der Farbstoff in den alkoholischen Auszug über, ist jedoch aus diesem nicht in fester Form zu

erhalten. — Urobilin, der fast constante Farbstoff des Harns, war in dem Bleiessig-Niederschlage durch Ausziehen mit säurehaltigem Alkohol nicht zu erhalten. Indican war durch Salzsäure und Chlorkalk nicht nachweisbar; der Harn nahm dabei eine auffallend dunkelbraune Farbe an; doch konnte eine kleine Menge Indican in dem Bleiessig-Ammoniak-Niederschlage des Harns mit aller Sicherheit nachgewiesen werden.²

Der weitere Verlauf war ein sehr rapider und zeitweise fieberhafter. Die Anzahl der durch die Haut des Truncus und der Extremitäten palpablen Geschwülste vermehrte sich so, dass am 2. Juni schon deren 106 gezählt werden konnten, von denen 67 allein auf den Thorax kamen. Dabei blieb auffallenderweise das Subjectivbefinden des Kranken längere Zeit sehr wenig gestört. Erst am 10. Juni klagte Pat. über heftige Schmerzen in der Lebergegend und ergab die Untersuchung einen mässigen Erguss in der Peritonäalhöhle. Dann verfällt Pat. sichtlich; Oedem der Beine und des Truncus, endlich auch der Arme stellte sich ein, ebenso ein mässiger Erguss in beiden Pleurahöhlen, der in den folgenden Tagen rasch steigt und grosse Dyspnoe verursacht. Am 28. Juni erfolgte der Tod.

Die Section ergab eine enorme Zahl melanotischer Geschwülste von Stecknadelkopf- bis Faustgrösse in fast allen Organen. Die cutanen und subcutanen Tumoren, die auf dem Durchschnitt alle eine braun-schwarze Farbe zeigen, sind nicht zu zählen, ebenso wenig diejenigen, welche die Muskeln, zumal diejenigen des Thorax, überall durchsetzen. Auf dem Pericard, sowohl dem parietalen, als auch dem visceralen Blatte desselben, sitzen kleine melanotische Geschwülste, ebenso auf dem Endocard der Mitralis und in der Muscularatur des linken und rechten Ventrikels; dasselbe gilt von der Pleura costalis und pulmonalis und dem Lungenparenchym, ferner dem ganzen Peritonäum, besonders auch dem Omentum, welches letzteres in einen grossen schwarzen Klumpen umgewandelt ist. Stellenweise, so an dem Peritonäum der Bauchwand, der Excavatio recto-vesicalis und dem Zwerchfell, bilden die Neubildungen eine platte, sepiafarbene, 1—2 Cm. dicke Decke, die Alles verhüllt. An der Serosa einzelner Darmschlingen nehmen sich die kleinen melanotischen Knötchen da und dort wie Tintenflecke aus. Milz, Nieren und Nebennieren, Leber, endlich Periost des Schädels und Gehirn, alle diese Organe zeigen auf Durchschnitten zahllose Tumoren; frei erscheinen dagegen Testikel und Harnblasenschleimhaut, ebenso das der Länge nach durchsägte linke Femur. Die übrigen Knochen konnten nicht untersucht werden. — Die anatomische Untersuchung ergab für die Geschwülste die Structur des Spindelzellen-Sarcoms.

VI. Angeborene und erworbene Defecte und Missbildungen.

(39 Fälle; † 9.)

a) Hasenscharten.

(18 Fälle; † 8.)

Die meisten der Kinder, welche wegen angeborener Lippenpalte — sei es nun, dass diese allein besteht oder dass sie mit einer mehr oder weniger vollständigen Alveolar- und Gaumenspalte

complicirt ist — in die Klinik gelangen, werden nicht auf die stationäre Abtheilung aufgenommen, sondern von der Operation an ambulatorisch behandelt. Nur wenige Fälle, und zwar meist solche, welche von ausserhalb zur Operation nach Berlin gebracht werden und darum nicht ambulatorisch behandelt werden können, oder die einer häuslichen Pflege gänzlich entbehren, bleiben nach der Operation in der Klinik zur Nachbehandlung. Daher kommt es, dass

No.	No. Hauptbuch.	Name.	Alter.	Diagnose.
1.	421.	— Scharlau, Knabe.	1 Tag.	Lippen-Gaumenspalte.
2.	783.	Anna Secrit.	2 Tage.	dito.
3.	904.	— Cantini, Mädch.	4 "	dito.
4.	688.	Hermann Helgard.	5 "	Doppelte Lippenspalte.
5.	159.	Anna Janak.	9 "	Doppelte Lippen-Gaumenspalte.
6.	749.	Anna Weist.	14 "	Lippen-Gaumenspalte.
7.	751.	Reinhold Zohrmann.	14 "	dito.
8.	700.	Karl Joitke.	3 Wochen.	Lippenspalte.
9.	519.	Marie Lieschen.	4 "	Doppelte Lippen-Gaumenspalte.
10.	854.	Agnes Stanz.	6 "	Lippen-Gaumenspalte.
11.	466.	August Fischer.	6 "	dito.
12.	356.	August Meissner.	7 "	dito.
13.	299.	Karl Rodochla.	2 Monate.	dito.
14.	781.	Anna Gahlow.	3 "	Lippenspalte.
15.	386.	Auguste Leinemann.	3 "	Lippen-Gaumenspalte.
16.	47.	Amanda Urban.	7 "	Lippenspalte.
17.	363.	Fritz Schroeder.	15 Jahre.	Lippen-Gaumenspalte.
18.	529.	Bernhard Kollakowski.	17 "	Lippenspalte.

Unter den eben angeführten 18 Fällen von angeborener Lippenspalte befinden sich 16 Kinder in den allerersten Lebensmonaten, 2 dagegen im Alter von 15—17 Jahren; von ersteren wurden 15, von letzteren 1 operirt. Von den 16 operirten Fällen starben 7, von den 2 nicht operirten 1, und zwar betreffen die tödtlich endenden Fälle sämmtlich Kinder vom 1. Lebenstage bis zur 6. Lebenswoche. — Mit Ausnahme eines einzigen Falles von ein-

im Folgenden nur über 18 Fälle von Hasenscharten berichtet wird, während die Gesamtzahl der Hasenscharten-Kinder, die in der Berichtszeit behandelt und operirt wurden, wohl das Dreifache beträgt. Wie ich früher angegeben habe, zählte die Poliklinik allein 55 Fälle von angeborenen Lippen- und Gaumenspalten, und nur einzelne wenige derselben sind nachher klinisch aufgenommen worden und daher unter den folgenden 18 Fällen inbegriffen.

Operation des Lippenspalts.	Ausgang.	Todesursache.	Bemerkungen.
Operation.	†	Marasmus infantilis.	(s. Todesfälle No. 92.)
Keine Operat.	†	Vitium cordis, Marasmus infantilis (Syndaktylie, Mikrophthalmos).	(s. " No. 37.)
Operation.	Heilung.		
dito.	†	Darmkatarrh.	(s. " No. 29.)
dito.	Heilung.		
dito.	†	Darmkatarrh.	(s. " No. 35.)
dito.	†	Rachendiphtheritis.	(s. " No. 43.)
dito.	†	Darmkatarrh.	(s. " No. 30.)
dito.	†	Marasmus infantilis.	(s. " No. 99.)
dito.	Heilung.		
dito.	†	Marasmus infantilis.	(s. " No. 95.)
dito.	Heilung.		
dito.	dito.		
dito.	dito.		
dito.	dito.		
dito.	dito.		
dito.	dito.		
Operation verweigert.	Status idem.		Der Vater, ein alter Schäfer, gestattete keine Operation.
Operation.	Heilung.		

facher Lippenspalte, waren es nur complicirte Hasenscharten, welche starben, und als Todesursache musste in 4 Fällen infantiler Marasmus, in 3 Fällen Darmkatarrh, in 1 Falle endlich Rachendiphtheritis angesehen werden.

Die Mortalität der mit Hasenscharten behafteten Säuglinge ist nach diesen Beobachtungen eine sehr grosse; doch wird sie den Hospital-Chirurgen kaum frappiren, am wenigsten aber denjenigen,

dem vorzugsweise das Proletariat einer Grossstadt das operative Material auf diesem Gebiete liefert. Dr. Schwabe, der verstorbene Director des städtischen statistischen Bureaus in Berlin, kam in einer genauen Bearbeitung der Mortalitätsverhältnisse Berlins für 1869—71 zu dem Resultat, dass die Sterblichkeit der Kinder bis zum 15. Jahr beträchtlich mehr als die Hälfte der gesammten Sterblichkeit beträgt; nach einer anderen Statistik sterben in Berlin von den Kindern von 1—4 Jahren 34—36 pCt., von den Kindern unter einem Jahr 29 pCt. Nach diesen geradezu erschreckenden Resultaten genauer und sorgfältiger Statistik ist eine hohe Mortalitätsziffer für die mit Hasenscharten und Wolfsrachen geborenen Kinder nur zu begreiflich, ganz abgesehen davon, ob sie nun operirt werden oder nicht. Viele dieser unglücklichen Kinder sterben eben in den ersten Tagen und Wochen an Marasmus infantilis, d. h. sie verhungern, da die Nahrungsaufnahme für ihre Existenz absolut nicht genügt; andere gehen an Katarrhen des Lungen- und Darmtractus zu Grunde, andere endlich in Folge von gleichzeitigen inneren congenitalen Missbildungen, wie dies in einem unserer nicht operirten Fälle (2) beobachtet wurde. — Dazu kommt nun noch die von allen Beobachtern constatirte Thatsache, dass die Säuglinge den Spitalaufenthalt sehr schlecht vertragen, so dass selbst vorher kräftige und gesunde Kinder rasch in ihrer Ernährung zurückgehen und atrophiren. Diesem Umstande schreiben wir die erheblich günstigeren Resultate zu, welche hier bei den ambulatorisch behandelten und operirten Hasenschartenkindern erzielt wurden. Leider bin ich nicht im Stande, diese Behauptung unwiderleglich durch stricte Zahlen zu stützen, da einzelne dieser Patienten einige Zeit nach der Operation, noch ehe das Endresultat derselben constatirt werden konnte, der Beobachtung sich entzogen, und andererseits über die poliklinischen Patienten eine ausführliche Krankengeschichte nicht geführt werden kann. Allein für uns Aerzte, die wir tagtäglich hier vergleichende Beobachtungen zu machen im Stande sind, erscheint obige Behauptung thatsächlich erwiesen. Es ist in der That bemerkenswerth, wie rasch und leicht gemeinlich bei den ambulatorisch behandelten Säuglingen die Heilung der vereinigten Lippenpalte sich vollzieht, und wie höchst selten, nach unseren Beobachtungen, einmal die Vereinigung ausbleibt. Die hier gemachten Erfahrungen sprechen also ganz entschieden für die ambulatoische Behandlung, d. h. für die Belassung der operirten Säuglinge bei ihren Müttern, zu Hause, und nur, wo letzteres aus äusseren Gründen nicht angeht, für die Spitalbehandlung.

Die Operation wird, wenn nicht ganz bestimmte Gründe, wie bestehende Darmkatarrhe, Soorbildung u. s. f. es verbieten, so

frühzeitig als möglich gemacht, in den frühesten Fällen schon einige Stunden nach der Geburt. Die Operation geschieht ferner immer in Narkose, da dadurch die Operation in vielen Fällen erleichtert wird, ohne dass bis jetzt irgend welche nachtheilige Wirkungen des Chloroforms beobachtet worden wären. Bei dem geringen Athmungsbedürfniss der Neugeborenen ist allerdings eine tiefe und anhaltende Narkose nicht rasch zu erzielen: die Kinder halten unter der Maske den Athem an, und einige Zeit geht deswegen durch die Anästhesirung immer verloren. — Was die Technik der Operation betrifft, so wird dabei die Individualität des einzelnen Falles genau berücksichtigt, und wie diese bekanntlich eine grosse Mannigfaltigkeit zeigt, so sind auch die Verfahren, welche angewandt werden, sehr verschiedene, und ohne weitgehende Beschreibung, die wir an dieser Stelle vermeiden wollen, kaum zu erschöpfen. Nur im Allgemeinen sei bemerkt, dass für die zwanglose Vereinigung der Lippenhälften — selbst in Fällen, wo ausserhalb die Operation erfolglos versucht worden war — stets eine ausgedehnte Ablösung derselben von der Facialwand der Oberkiefer genügte und seitliche Entspannungsschnitte, Lappenbildung u. s. f. nicht nöthig wurden. Die Vereinigung geschah ausnahmslos durch einfache Knopfnähte, die in 2 Reihen, als tiefe Entspannungs- und oberflächliche Randnähte, angelegt wurden. Bei der Anfrischung der Spaltränder endlich fanden je nach der Eigenheit des Falles die bekannten Methoden von v. Graefe, Malgaigne, v. Langenbeck, Nélaton u. s. f. Anwendung; doch ist hierbei zu bemerken, dass bei ganz kleinen Kindern von der Methode, wie sie Herr Geh. Rath v. Langenbeck beschrieben hat, gewöhnlich abgesehen wurde, da hier die Theile noch zu klein sind, um die Anheilung des Lippensaum-Läppchens genügend zu sichern, während dagegen bei etwas älteren Kindern das kosmetische Resultat bei diesem Verfahren ein sehr schönes zu werden pflegt. Bei doppeitem Lippenspalt und prominirendem Zwischenkiefer erfolgte erst die Rücklagerung des „Bürzels“ und erst später die Vereinigung der beiden Lippenspalten, entweder gleichzeitig oder aber in zwei verschiedenen Sitzungen. — Die Nähte werden gewöhnlich bis zum 3.—4. Tage liegen gelassen und dann die junge Narbe durch einen von einer Wange bis zur andern reichenden Streifen von Heftpflaster oder Gaze und Collodium noch einige Tage gestützt. — Als Beruhigungsmittel gleich in den ersten Tagen nach der Operation erhalten die Kinder Syrup. Croci und Syrup. Pappaveris $\bar{a}\bar{a}$ als „Schlafsafte“; Syrup. Sennae cum Manna als „Abführmittel“; beides theelöffelweise. — Tinct. opii wird ganz vermieden, seitdem eine Beobachtung vor Jahren gelehrt hat, dass nach 1 Tropfen derselben ein beunruhigend tiefer, 30 Stunden lang andauernder Schlaf erfolgen kann.

b) **Erworbene Gaumendefecte und**

(10 Fälle;

Uranoplastik und

No.	No. Hauptbuch.	Name und Stand.	Alter.	Diagnose.
-----	----------------	-----------------	--------	-----------

α) **Syphilitische**

1.	753.	Karl Schild, Glaser.	41.	Fast vollständiger Defect der Nase nach Syphilis; erbsengrosse Perforation des Velum palatinum; länglich ovaler Defect des Palatum durum in der Mitte, 4 Cm. lang, 2 Cm. breit, vorn bis an den Process. alveolaris reichend. — Sprache ganz unverständlich.
2.	56.	Wilhelmine Priebe, Frau.	56.	Ovaler Defect in der Mittellinie des Palatum durum nach Syphilis; vorn bis an den Process. alveolar. reichend, für einen Finger bequem durchgängig; ganzer Gaumen schwibbogenartig gewölbt und auffallend schmal, so dass zu beiden Seiten des Defects kaum noch eine schmale Leiste von dem knöchernen Gaumen übrig bleibt.

angeborene Gaumenspalten.

† 1.)

Staphylorrhaphie.

Operation.	Datum der Operation.	Ausgang.
------------	----------------------	----------

Gaumenperforationen.

<p>Uranoplastik; Anfrischung des Defects, Bildung zweier seitlicher, brückenförmiger, muco-periostaler Ersatzlappen; Seitenschnitte wegen des, namentlich rechts, sehr dürrigen Materials hart an der Grenze des Zahnfleisches geführt. — 9 Knopfnähte; vollständiger Verschluss des Defects. Rechts, wo der knöcherne Gaumen ganz fehlt, kann sich der Lappen an den Knochen nicht anlegen; hier bleibt eine 5 Millim. breite Spalte.</p>	14. 11. 74.	<p>19. 11. Entfernung aller Suturen; die ganze Gaumennaht prim. int. geheilt. Links hat sich der Gaumenlappen vollkommen an den Knochen angelegt, rechts ist dagegen der Spalt durch Einrollung des neuen Gaumens nunmehr 1 Cm. breit, 2.3 Cm. lang geworden.</p>
<p>Uranoplastik; Bildung eines hinteren muco-periostalen Lappens mit rechteitig gelegener Brücke und Transplantation desselben in den vorher angefrischten Defect. Anheftung des Lappens mit dem vorderen Defectrande durch mehrere Nähte.</p>	31. 5. 75.	<p>27. 1. 75. Anfrischung des Spalt-rands und Schliessung des Spalts durch einen brückenförmigen Lappen, der aus Schleimhaut und Periost der Nasalwand der r. Oberkieferhälfte in Verbindung mit dem regenerirten Periost der Innenfläche des Alveolarfortsatzes gebildet wird. 4 Suturen. Gangrän desjenigen Theils des Lappens, der aus Nasenschleimhaut und Periost gebildet war, während der aus dem regenerirten Periost des Alveolarfortsatzes gebildete Theil des Lappens vollständig erhalten bleibt, und sich erst am 12. 2. 75. in Folge der Schrumpfung, die er, weil frei in der Luft schwebend, erlitt, trennte; in Folge dessen Operation ohne Erfolg. 3. 3. 75. Rhinoplastik aus der Stirn. (Vergl. „Rhinoplastik“). 9. 7. 75. Entlassung. 4. 6. Ueber die Hälfte des transplantierten narbigen Lappens wird brandig; in Folge allmählicher Schrumpfung des restirenden Theils ist der Defect schliesslich so gross wie vorher. 18. 6. 75. Entlassung.</p>

No.	No. Hauptbuch.	Name und Stand.	Alter.	Diagnose.
β) Congenitale				
3.	314.	Auguste Bewerunge.	9.	Ursprünglich rechtseitige Lippen- und totale Gaumenspalte; in früher Kindheit Operation der Hasenscharte mit ausgedehnten seitlichen Entspannungsschnitten, ohne Erfolg, ausserhalb. 18. April 1874: Operation der Hasenscharte in der Klinik, vollkommene Heilung. Die Gaumenspalte zeigt folgende Verhältnisse: Medianspalte des Velum, rechtseitige totale Spaltung des Gaumengewölbes und des Process. alveolar. Abnorme Stellung und Zahl der Schneidezähne (1 Schneidezahn rechts, 3 Schneidezähne links von der Kieferspalte, ausserdem 2 überzählige, rudimentäre Zähne zwischen äusserem linkem Schneidezahn und Hundszahn). Länge der Spalte 7 Cm.; Breite 2 Cm. Die beiden Processus palatini steigen schwibbogenartig in die Höhe.
4.	394.	Julius Meyer.	12.	Ursprünglich Medianspalte des Gaumensegels, bis zu seiner Insertion am Palatum durum reichend. 3. 12. 73. Staphylorrhaphie, wobei wegen der grossen Spannung der Wundränder das Involuerum palati duri vor der Insertion des Velum seitlich ineidirt und von seiner Unterlage abgelöst werden muss. Die Vereinigung des vorderen Theils des Gaumensegels bleibt aus; hinterer Theil und Uvula heilen prim. int. Entlassung 23. 12. 73.
5.	397.	Wilhelm Klipp.	5 $\frac{1}{2}$.	Medianspalte des Velum, rechtseitige Spalte der Pars horizontal, oss. palat. und der hinteren Hälfte der Process. palatini. (Ein congenit. rechtseitiger Lippenspalt wurde in früher Kindheit mit Erfolg operirt).
6.	434.	Gertrud Lehmann	11.	Medianspalte des Velum und des hinteren Theils des Palatum durum (Pars horizontalis oss. palat.)

Operation.	Datum der Operation.	Ausgang.
Uranoplastik und Staphylorrhaphie; der Versuch, in Narkose, bei hängendem Kopf (Rose) zu operiren, wird nach dem Wundmachen der Spaltränder wegen profuser Blutung aufgegeben. Bildung zweier seitlicher muco-periostaler Ersatzlappen; vollständige Vereinigung der Wundränder durch 9 Suturen, bis auf die Alveolarspalte, welche unvereinigt bleibt. Durchschneidung der Gaumensegelmuskeln.	3. 12. 74.	Verschluss des harten Gaumens fast im ganzen Bereiche der Naht prim. intent. erfolgt; die Vereinigung des Gaumensegels dagegen ausgeblieben. — Entlassung 22. 12. 74.
Nachoperation, Staphylorrhaphie und Verschluss einer kleinen Spalte unmittelbar hinter den Schneidezähnen; Bildung zweier seitlicher muco-periostaler Lappen; unterbrochene Seiteneinschnitte; Vereinigung der vorderen Oeffnung durch 2, des Gaumensegels durch 4 Suturen.	11. 5. 75.	Vereinigung des Gaumensegels prim. int. erfolgt bis auf eine erbsengrosse Oeffnung an der Insertionsstelle des Velum am harten Gaumen; die Vereinigung der vorderen kleinen Spalte gelang nicht. 6. 7. Entlassung. *)
Nachoperation; Verschluss der von der ersten Operation zurückgelassenen Oeffnung im Gaumensegel.	5. 6. 75.	Heilung prim. int. bis auf eine hanfkorn-grosse Oeffnung. Sprache nicht erheblich gebessert. 22. 6. Entlassung.
Uranoplastik und Staphylorrhaphie mit Bildung zweier seitl. muco-periostaler Ersatzlappen; Durchschneidung der Gaumensegelmuskeln. Vereinigung der ganzen Gaumenspalte.	9. 7. 75.	Vereinigung ist nicht eingetreten. Entlassung 5. 8. 75.
Uranoplastik und Staphylorrhaphie in Chloroformnarkose bei sitzender Stellung; Bildung zweier seitlich. muco-periostaler Lappen. Durchschneidung der Gaumensegelmuskeln. Durch 7 Suturen wird die ganze Gaumenspalte vereinigt.	19. 6. 75.	Heftige Hustenanfälle von der Oper. an; Pneumonie und Pleuritis; Tod am 25. 6. 75. (Die Section ergab zahlreiche pneumonische, z. Theil verjauchte Herde u. septische Pleuritis [Schluck-Pneumonie]). (vid. Todesfälle No. 11.)

*) Laut Bericht des Vaters des Kindes (Nov. 1876) sind die beiden Oeffnungen zu Hause allmählig kleiner geworden; am Uebergang des Velum in das Palatum durum befindet sich noch eine nicht ganz die Grösse eines Stecknadelkopfes erreichende Oeffnung; im Alveolarfortsatz dagegen ist die Spalte noch 1 Cm. breit und 1,5 Cm. lang. Sprache noch nicht erheblich gebessert.

No.	No. Hauptbuch.	Name und Stand.	Alter.	Diagnose.
7.	479.	Louise Blessmann.	15.	Medianspalte des Velum und des hintern Drittheils des Palatum durum (Pars horizontal. oss. palat).
8.	526.	August Dehmlow. Färber.	20.	Medianspalte des Velum, totale Spaltung des Gaumengewölbes bis zum Processus alveolaris. (Eine [rechtsitige?] Lippenspalte wurde $\frac{1}{2}$ Jahr nach der Geburt mit sehr mangelhaftem Erfolge ausserhalb operirt.)
9.	308.	Julius Meyer.	15.	Medianspalte des Velum, der Pars horizontalis oss. palat. und des hinteren Drittheils der Process. palatini. Breite der Spalte 1,9 Cm.
10.	378.	Anna Witte.	12.	Medianspalte des Velum, totale Spaltung des Gaumengewölbes bis zum Process. alveolaris. Breite der Spalte über 2 Cm.

Es sind, wie die vorstehende Zusammenstellung zeigt, 2 syphilitische Gaumendefecte und 8 congenitale Gaumenspalten zur Beobachtung und Operation gelangt, wobei wir von den Gaumenspalten ganz absehen, welche bei den Kindern mit Lippenspalte gleichzeitig constatirt wurden. Hier handelt es sich lediglich um Fälle, bei welchen wegen Gaumendefect oder Gaumenspalte die Uranoplastik und Staphylorrhaphie ausgeführt worden ist. — Von den beiden Fällen syphilitischer Gaumendefecte ist besonders die erste Beobachtung (Karl Schild) von hohem Interesse, insofern sie beweist, nicht nur, dass eine ihres Periosts beraubte Knochenfläche ein neues Periost erzeugen, sondern auch, dass dieses vom Knochen neugebildete Periost von demselben abgelöst werden kann, ohne zu mortificiren, dass dieses Periost also transplantationsfähig ist. Die practische Verwerthung dieser Eigenschaft des regenerirten Periosts für

Operation.	Datum der Operation.	Verlauf und Ausgang.
Uranoplastik und Staphylorrhaphie; Bildung zweier seitl. muco-periostaler Lappen. Totale Vereinigung der ganzen Gaumenspalte.	7. 7. 75.	Heilung der ganzen Naht prim. int. bis auf eine schmale Spalte im harten Gaumen und eine kleine Öffnung im Velum. Entlassung 5. 8. 75.
Nachoperation; da die schmale Spalte im harten Gaumen zu Hause sich vollkommen geschlossen hat, braucht bloss noch das kleine Loch im Velum vereinigt zu werden. Wundmachen der Ränder und Vereinigung derselben durch 3 Suturen.	2. 12. 75.	Vollständige Heilung. Entlassung 23. 12. 75.
Uranoplastik und Staphylorrhaphie; Bildung zweier seitl. muco-periostaler Lappen; unterbrochene Seiteneinschnitte; Durchschneidung der Gaumensegelmuskeln. Vollständige Vereinigung der ganzen Gaumenspalte durch 10 Suturen.	27. 7. 77.	Nach der Op. beträchtl. Haemorrhagie aus der linken Seiteneinschnitt, die erst nach längerem Irrigiren mit Eiswasser und auf Fingerdruck steht. 30. 7. Blutung aus der rechten Seiteneinschnitt. — Operat. ohne Erfolg, keine Vereinigung. Entlassung 16. 8.
Uranoplastik und Staphylorrhaphie; Bildung zweier seitl. muco-periostaler Lappen. Durch 8 Suturen wird die ganze Gaumenspalte vereinigt; Durchschneidung der Gaumensegelmuskeln.	24. 5. 76.	Heftige Hustenanfälle vereiteln die Heilung. Operation ohne Erfolg. Entlassung 4. 6. 76.
Uranoplastik und Staphylorrhaphie; Bildung zweier seitl. muco-periostaler Lappen; Durchschneidung der Gaumensegelmuskeln; vollständige Vereinigung der ganzen Gaumenspalte.	24. 6. 76.	Vollständige Heilung der Gaumennaht im Bereich des Palatum durum und des Insertionstheils des Velum am harten Gaumen. — Hinterer Theil des Velum und Uvula sind unvereinigt geblieben. Entlassung 5. 8. 76.

plastische Operationen hat Herr Geh. Rath v. Langenbeck am vorjährigen Chirurgencongress eingehend dargelegt, wesshalb ich auf jenen Vortrag hier verweise*). Sämmtliche plastische Operationen, welche in den 10 mitgetheilten Fällen ausgeführt wurden, geschahen nach den Regeln, wie sie Herr Geh. Rath v. Langenbeck vor Jahren in seinen Arbeiten über Uranoplastik wohl endgültig festgestellt hat, und eine Abweichung von denselben fand nur insofern statt, als in einem Falle (No. 6) die Operation auf die dringende Bitte der Patientin in Narkose und sitzender Stellung, in einem zweiten Falle (No. 3) aber in Narkose bei hän-

*) Verhandlungen der Deutschen Gesellschaft für Chirurgie. IV. Congress. Berlin 1876. S. 118 ff. B. v. Langenbeck: „Ueber die Regenerationsfähigkeit des Periosts und ihre practische Verwerthung.“ — Vergl. auch die Abbildungen am Schlusse des Berichts.

gendem Kopfe, nach dem Vorschlage Rose's, ausgeführt wurde. Die Erfahrungen, welche in diesen beiden Fällen mit diesen Neuerungen gemacht worden sind, sprechen dringend dafür, bei der alten erprobten Methode vor der Hand stehen zu bleiben und in jedem Falle ohne Narkose und bei sitzender Stellung des Patienten zu operiren. Der erstere-Fall (Gertrud Lehmann) endete tödtlich, in Folge einer rasch verlaufenden „Schluckpneumonie“; der letztere Fall (Auguste Bewerunge) heilte zwar, doch musste die Lage der Patientin bei hängendem Kopf mitten in der Operation wegen der profusen Blutung verlassen und die Operation von da an ohne Narkose in der gewohnten Weise zu Ende geführt werden. Die Operation erlitt dadurch eine sehr unangenehme Unterbrechung, da die sonst vernünftige und standhafte Kleine nach ihrem Erwachen aus der Narkose sehr widerspänstig sich zeigte. — Was die Erfolge der Operation betrifft, so heilte bei dem Pat. Schild (Beob. 1) die ganze Gaumennaht prim. int., doch blieb der rechte Seitenspalt klaffend, da auf dieser Seite der knöcherne Gaumen ganz fehlte und desshalb der rechte Ersatzlappen sich nirgends an den Knochen anlegen konnte. In dem anderen Falle von grossem syphilitischem Defect des harten Gaumens wurde ein Theil des gestielten und in Folge der früheren syphilitischen Ulcerationen sehr kümmerlichen Lappens brandig, so dass der Defect nicht geschlossen werden konnte. — Von den 8 Fällen angeborener Gaumenspalte starb, wie bereits erwähnt, ein 11jähriges Mädchen an Bronchopneumonie; in 3 Fällen blieb die Vereinigung aus, einmal (No. 9), weil heftige Hustenparoxysmen, an denen Pat. litt, die Suturen vorzeitig lösten, 2 Mal (No. 5 und 8) in Folge einer eigenthümlichen, einen schmierigen, der Gaumenschleimhaut fest anliegenden, braunen Belag bildenden Entzündung, welche wohl auf gewisse Hospitaleinflüsse zurückzuführen ist, um so mehr, als Herr Geh. Rath v. Langenbeck in seiner an Uranoplastiken reichen Privatpraxis analoge Beobachtungen bis jetzt noch nie gemacht hat. Bei der grossen Zahl von Diphtheritisfällen, welche jedes Jahr in die Klinik gebracht werden und darum auf der Kinderstation fast zu keiner Zeit fehlen, möchte man geneigt sein, den eigenthümlichen und nur sehr schwer zu beseitigenden Belag, der sich in den genannten 2 Fällen über der genähten Schleimhaut des Gaumens unter gleichzeitigen Fieberscheinungen und bei schlechtem Allgemeinbefinden bildete, zu diesen Diphtheritisfällen in Beziehung zu bringen und die Entzündung schlechtweg als eine diphtheritische zu bezeichnen. In den übrigen Fällen erfolgte vollständige oder nahezu vollständige Vereinigung der Gaumenspalte nach 1—2 Operationen. — In wie weit in den geheilten Fällen die Sprache durch die Operation gebessert worden ist, lässt sich leider nicht angeben, da die Patienten unmittelbar nach vollendeter Heilung sich entfernten und seitdem nichts mehr von sich hören liessen, eine Besserung der

Sprache aber nach geglückter Operation erfahrungsgemäss in den meisten Fällen erst nach länger fortgesetzten Sprechübungen erreicht wird.

c) Defecte und Narbencontractionen der Nase, Lippen und Augenlider.

(11 Fälle.)

Nasendefecte nach Trauma.

Otto Düsselmann, 21 Jahre, Studios. philos., erhielt im Duell einen Schlägerhieb, welcher die Nasenspitze bis zum unteren Rande der Ossa nasi, sowie die grössere vordere Hälfte der Nasenflügel und des Septum abtrennte. Ein Versuch, die abgetrennte Nase wieder anzuheilen, misslang, und die Wunde heilte erst nach längerer Eiterung mit Zurücklassung des eben genauer bezeichneten, von schwierigen Narbenrändern begrenzten Defects. 12 Wochen nach der Verletzung wird die partielle Rhinoplastik aus der Stirnhaut ausgeführt, wobei der abgelöste Narbensaum, so weit es möglich ist, als Unterlage für den Stirnlappen benützt wird. Die Heilung erfolgte fast ganz prim. int. und nach 5 Wochen konnte Pat. entlassen werden. Nach einem halben Jahre lässt sich Pat. abermals aufnehmen, da das linke Nasenloch zu Hause verwachsen war; dasselbe wird durch Trennung der obturierenden Narbe und Umsäumung der frisch angelegten Oeffnung mit der von ihrer Unterlage abgelösten Nasenschleimhaut wieder hergestellt; gleichzeitig wird der einen kleinen Wulst bildende Stiel des Lappens ellipsenförmig excidirt. Heilung per prim. Entlassung nach 12 Tagen mit wohlgeformter Nase.

Karl Mittler, 23 Jahre, Polytechniker, erhielt im Duell einen Schlägerhieb, der die linke Hälfte der Nasenspitze und den linken Nasenflügel abtrennte und auch noch eine Wunde in der Oberlippe setzte; da die Wiederanheilung des an einer schmalen Hautbrücke hängenden Haut-Weichtheillappens nicht gelang und letzterer gangränös wurde, liess sich Pat. 3 Monate später zur partiellen Rhinoplastik hier aufnehmen. Nach Anfrischung des wulstigen und sehr gefässreichen Defectrandes wird der Ersatzlappen aus der Haut des Nasenrückens genommen, so dass der Stiel des Lappens in die rechte Nasolabialfalte, über den rechten Nasenflügel zu liegen kommt. Einheilung des Lappens prim. int. Entlassung nach 3 Wochen mit Verschiebung kleiner Nachoperationen auf spätere Zeit. — Nach 8 Wochen erfolgte die erste Nachoperation, welche die Beseitigung eines partiellen Ectropium des mittlern Theils der Oberlippe beabsichtigt. Zu diesem Zwecke wird die zu tief liegende Insertion des Septum an der Oberlippe durch 2 nach unten in einen Keil zusammenlaufende Schnitte abgetrennt, das Septum und ebenso die Oberlippe in die normale Lage gebracht und dann die klaffende Wunde Y-förmig (Dieffenbach) vereinigt. Heilung per prim. int. — Die zweite Nachoperation, welche 7 Wochen später vorgenommen wird, besteht darin, das linke obliterirte Nasenloch wieder wegsam zu machen; es geschieht dies, wie in dem vorhergehenden Falle, durch Incision und Umsäumung der angelegten Oeffnung. Bleibröhrchen. Heilung prim. int. — Die dritte Nachoperation, 3 Wochen später vorgenommen, besteht in der Excision einer schmalen Hautellipse aus dem Nasenrücken, wodurch die Nase ein gutes Relief erhält. Heilung prim. int. Durch eine vierte Nachoperation endlich, welche 8 Tage später folgt, wird die Brücke des Ersatzlappens excidirt und der etwas einwärtsgerollte rechte Nasenflügel entfaltet und weiter nach vorn an der Nasenspitze angeheftet. Heilung prim. int.

Bei der Entlassung des Pat. hat die Nase eine recht gute Form. Um eine Verengung des linken Nasenlochs zu verhindern, trägt Pat. noch einige Zeit eine Bleicanüle.

Nasendefecte nach Lupus.

Auguste Schroeder, 25 Jahre. Defect der Nasenspitze und Nasenflügel nach Lupus, Perforation des Septum, ausgedehnte Lupusnarben im Gesicht. — Da die Patientin einen Wiederersatz der Nase aus der Stirnhaut, die allein keine Lupusnarben zeigt, nicht gestattet, wird der Versuch gemacht, die narbige Haut des restirenden Nasentheils und der angrenzenden Wangen zur partiellen Rhinoplastik zu benutzen. Doch werden — wie der Patientin schon vor der Operation in Aussicht gestellt worden war — die beiden Lappen, welche ihre Brücken an der Nasenwurzel haben, brandig und es muss daher 3 Monate später die Rhinoplastik aus der Stirnhaut gemacht werden. Heilung per prim. Entlassung 5 Wochen nach letzterer Operation. — In den ersten Tagen des April 1877 zeigte sich Patientin wieder in der Poliklinik mit einer frischen Lupuseruption in der Mitte der neugebildeten Nase, während die Ränder derselben frei waren. Anskratzung des Lupus und weitere poliklinische Behandlung.

Louis Rückhardt, 53 Jahre, Arbeiter, war vor 14 Jahren (1862) wegen Lupus des Gesichts hier behandelt und geheilt worden; der Defect der Nase hatte damals die partielle Rhinoplastik aus der Stirnhaut verlangt. Pat. wünscht jetzt eine Verbesserung der Nasenform, die dadurch erreicht wird, dass die beiden aufgerollten und quer vor den Nasenlöchern liegenden Nasenflügel (die bei der ersten Operation erhalten werden konnten) abgetrennt, entfaltet und aufgerichtet werden. Gleichzeitig wird die Brücke des ehemaligen Stirnlappens in Form einer Ellipse excidirt. Heilung sämtlicher Nähte per prim. — Entlassung nach 4 Wochen. Die Nase hat eine sehr gute Form.

Albertine Otto, 15 Jahre. — Verengung beider Nasenlöcher nach früherer Rhinoplastik aus der Stirnhaut wegen Zerstörung der Nase durch Lupus (vor 2 Jahren). Die Erweiterung der Nasenlöcher geschieht in der oben geschilderten Weise. Längeres Tragen von Bleiröhrchen. Geheilt entlassen nach 10 Wochen.

Nasendefect nach Syphilis.

Karl Schild, 41 Jahre, Glaser (vgl. S. 106, syphilitische Gaumenperforationen), zeigt ausser einer grossen syphilitischen Gaumenperforation einen nahezu vollständigen Defect der ganzen häutigen, knorpeligen und knöchernen Nase, sowie des grössten Theils des Processus alveolaris der Oberkiefer. Nasenseidewand und Vomer fehlen; von den Weichtheilen der Nase sind nur die beiden Nasenflügel stehen geblieben, die durch die Vernarbung nach oben und tief in die Nasenhöhle hineinverzogen erscheinen. Nachdem Pat. von den Operationen am Gaumen sich völlig erholt hat, wird am 3. März 1875 die Rhinoplastik aus der Stirn ausgeführt. Da die knöcherne Nase fehlt, so werden die beiden, leider ebenfalls sehr kümmerlichen Processus nasal. der Oberkiefer in Form zweier $\frac{1}{2}$ Cm. breiter Knochenleisten mit der Stiefsäge von oben nach unten abgetrennt und Dachsparren gleich — wie es v. Langenbeck angegeben hat — in die Höhe gerichtet, so dass sie der neuen Nase als Gerüste dienen. Durch je eine Fadenschlinge werden diese Knochenleisten an die Innenseite der neugebildeten Nase angedrückt erhalten. In der ersten Zeit nach der Operation hat die Nase ein sehr gutes Relief; die Heilung erfolgt prim. intent.; allmählig aber plattet sich die Nase mehr und mehr ab, da die sehr kümmerlichen Process. nasal. eine zu geringe Stütze bieten. Nach einer kleinen Nachoperation, welche eine Besserstellung der zu stark aufgerollten Nasenflügel bezweckte, wird Pat. am 9. Juli 1875 entlassen.

Ectropium beider Lippen nach Lupus; narbige Kiefersperre.

Hugo Pioch, 20 Jahre, Gürtler. Bedeutendes Ectropium der rechten Hälfte der Oberlippe, die stark nach rechts hinaufgezogen ist, so dass hier Zähne und Zahnfleisch blossliegen; geringeres Ectropium der linken Hälfte der Unterlippe; die Haut der Lippen- und der Kinngegend in wulstige Narbenmassen umgewandelt; Pat. kann die Zahnreihen nur 1 Cm. weit auseinander bringen; ein weiteres Öffnen des Mundes hindern derbe, weit vorspringende Narbenzüge auf der Schleimhautseite der Wangen. — Am 4. August 1875 wird das Ectropium der Oberlippe durch Ablösung und Richtigestellung des Lippensaums und Implantation eines länglich viereckigen, der rechten Wange entnommenen Hautlappens, der seine Basis am rechten Mundwinkel hat, beseitigt. Vereinigung sämtlicher Wundränder durch die Naht. — Durchtrennung der Narbenstränge, welche die Kiefersperre verursachen, vom Munde aus. — Obwohl der abgelöste Lippensaum sehr schmal und stellenweise narbig degenerirt ist, erfolgt doch überall Heilung prim. int. — Pat. ist im Stande, den Mund weit zu öffnen und die Lippen fast vollständig zu schliessen; nur am rechten Mundwinkel bleibt eine kleine Lücke, welche am 21. December 1875 durch eine kleine Nachoperation beseitigt wird. Da der Mund auf dieser Seite gleichzeitig etwas zu gross ist, so wird dem ersten Uebelstande dadurch abgeholfen, dass ein Theil des in Narben aufgegangenen Lippensaums der Unterlippe am Mundwinkel excidirt und der Defect durch Lippensaumverschiebung von links her ausgefüllt wird. Heilung per prim. — Am 14. Februar 1876 verlässt Pat. die Anstalt, vollkommen im Stande, den Mund zu öffnen und zu schliessen; einen leichten Grad von Ectropium der linken Hälfte der Unterlippe will Pat. später beseitigen lassen.

Ectropium der Augenlider.

Emma Krenkel, 24 Jahre. Ectropium des linken obern Augenlids und Verziehung der Augenlidspalte durch Lupusnarben nach aussen. — Tarsorrhaphie. Heilung.

Pauline Kringsel, 4 Jahre. Ectropium des rechten untern Augenlids in Folge Narbencontraction nach Caries des rechten Oberkiefers. Blepharoplastik, durch Implantation eines siehelförmigen Hautlappens aus der rechten Wange. Heilung.

Amandus Bloch, 48 Jahre, Oeconom, fiel vor 2 Monaten auf's Gesicht und verletzte sich die beiden Lider des rechten Auges; da keine Nähte angelegt wurden, heilten die Wunden der Lider durch lange Eiterung. Bedeutendes Ectropium des rechten untern Augenlids in Folge der Contraction einer längs des untern Orbitalrandes verlaufenden Narbe. Blepharoplastik, durch Implantation eines siehelförmigen Hautlappens aus der rechten Wange in den durch Excision der breiten Narbe bewirkten Defect. Erysipelas. Heilung. Eine geringe Andeutung des Ectropium ist an dem innern Augenwinkel noch vorhanden.

Ectropium der Augenlider mit bedeutender Verdickung und amyloider Entartung der Tarsalknorpel.

August Müller, 27 Jahre, Bauer, litt vor 9 Jahren an einer heftigen Augenentzündung (granulöse Conjunctivitis?), die beide Augen befiel und nach längerem Bestehen mit bedeutender Verdickung und Einwärtskrümmung der oberen Augenlider heilte. — Jetzt zeigt Pat. ausser einem mässigen Ectropium der oberen Lider eine sehr bedeutende Verdickung und Verbreiterung der Lidknorpel und ausgedehnte Narben in der Conjunctiva der oberen Lider. Durch

die Verdickung der Tarsalknorpel sind die oberen Augenlider so plump und unbeweglich geworden, dass sie wie schwere Platten den Bulbus fast ganz bedecken und Pat., um zu sehen, die Lider mit den Fingern in die Höhe heben muss. Exstirpation des Tarsus auf beiden Seiten von der Conjunctivalseite aus; Schlussverband. Nach Ablauf einer ziemlich heftigen Conjunctivitis erfolgt die Heilung mit geringer activer Beweglichkeit der Lider, doch so, dass Pat. wenigstens sehen kann, ohne dieselben erst mit den Fingern heben zu müssen. Die Untersuchung der exstirpirten Tarsi ergab Hypertrophie und amyloide Degeneration des Bindegewebsknorpels.

Im Folgenden habe ich versucht, eine kurze Uebersicht über die wichtigsten plastischen Operationen im Gesicht zu geben, welche innerhalb der 15 Monate des Berichts in der Klinik ausgeführt worden sind und oben bei der Casuistik der Geschwülste und der angeborenen und erworbenen Defecte und Missbildungen des Gesichts des Genäueren sich angeben finden. Wenn es auch richtig sein mag, „dass eine detaillirte Beschreibung vieler plastischer Operationen keinen Werth hat“ und derjenige, „der für plastische Operationen keine Schule durchgemacht und kein Talent dafür hat, sie auch nach langen Beschreibungen nicht machen lernt“,*) so lassen sich an diese kurze Uebersicht vielleicht doch einige allgemeinere Bemerkungen über Methode und Technik dieser Operationen anknüpfen, die nicht ganz ohne Werth sein mögen. Mit Uebergehung der kleinen Nachoperationen, welche nach einer grösseren Plastik öfters im Laufe der Zeit noch ausgeführt wurden, sind hier folgende Operationen zu erwähnen:

Operation der Hasenscharte		16
Uranoplastik und Staphylorrhaphie		10
Cheilloplastik		15
durch Lippensaum-Verschiebung.....	3	
aus der Kinnhaut	7	
aus der Haut einer Wange.....	2	
aus der Haut beider Wangen.....	3	
Meloplastik		4
aus der Stirnhaut	2	
aus der Haut der Wange.....	2	
Blepharoplastik		5
aus der Haut der Wange.....	3	
aus der Haut der Schläfe.....	1	
aus der Haut der Stirn	1	
Rhinoplastik		7
aus der Stirnhaut	4	
aus der Haut der Wangen.....	2	
aus der Haut der Nase.....	1	
	Latus ...	57

*) Billroth, Chirurgische Klinik, Zürich 1860—1867. S. 154.

	Transport...	—	57
Occlusion der ausgeräumten Orbita bei vollständigem Defect der Lider.....			2
aus der Haut der Wange.....		2	
Rhino-Meloplastik.....			2
aus der Haut der Wange.....		2	
Rhino-Melo-Blepharoplastik.....			1
aus der Stirnhaut.....		1	
Rhino-Melo-Chelloplastik.....			1
aus der Stirnhaut.....		1	
	Summa...	—	63

Von diesen 63 plastischen Operationen des Gesichts sind die Operationen der Hasenscharte sowie die Fälle von Uranoplastik und Staphylorrhaphie bereits eingehender besprochen worden, wesshalb ich sie hier übergehe. Bei den übrigen 37 Operationen handelte es sich um den organischen Wiederersatz verloren gegangener wichtiger Theile des Antlitzes, der Lippen, Wangen, Augenlider und Nase, bald in vollständiger, bald nur in geringerer Ausdehnung. Der organische Wiederersatz wurde geschaffen theils durch Hautverziehung, theils durch Hautverschiebung, theils durch Hautumlagerung; manchmal concurrirten mehrere dieser Methoden mit einander. Obwohl das Hautmaterial, aus dem der Ersatz der defecten Gesichtstheile entnommen wurde, bei der Mannigfaltigkeit der Fälle oft ein sehr dürftiges war, wurde doch nur ein einziges Mal der Erfolg der Operation durch Gangrän der transplantirten Lappen vereitelt und zwar in einem Falle, wo dieser Ausgang dem Patienten als wahrscheinlich vorausgesagt worden war. Es handelte sich um eine Kranke (s. S. 114) mit Defect der Nase nach Lupus und ausgedehnten Lupusnarben des ganzen Gesichts mit Ausnahme der Stirne; die Kranke wünschte dringend die Rhinoplastik, liess es aber nicht zu, dass dieselbe mit Hülfe eines Lappens aus der Stirne ausgeführt wurde, wesshalb Herr Geh. Rath von Langenbeck genöthigt war, die neue Nase aus den an den Defect angrenzenden narbigen Wangentheilen zu bilden. Die beiden Lappen wurden brandig, so dass später doch noch die Rhinoplastik aus der Stirne folgen musste, zu der jetzt die Kranke ihre Einwilligung gab. — Die günstigen Resultate, welche mit den oben angeführten plastischen Operationen erreicht wurden, sind wohl fast ausschliesslich der genauen Beobachtung einer einmal für zweckmässig befundenen Technik der Operation zuzuschreiben; denn nirgends anderswo liegt der Erfolg eines operativen Eingriffs so sehr in der Hand des Chirurgen als gerade bei den plastischen Operationen; eine noch so sorgfältige Nachbehandlung vermag hier begangene Fehler in der technischen Ausführung kaum zu verbessern. Als ein überaus wichtiges Moment für das Gelingen einer plastischen Operation im Gesicht gilt in hiesiger Klinik die genaue Be-

folgung der Vorschrift, stets das ganze Hautgebilde, und nicht nur dieses, sondern auch den ganzen Panniculus adiposus, oft sogar eine Schicht unterliegender Muskeln als organischen Wiederersatz zu verwenden. Besonders bei sehr zarter, atrophischer Haut ist dieses Verfahren von grosser Wichtigkeit; bei der Wahl der Haut, welche zur Transplantation verwandt werden soll, wird ferner darauf geachtet, wo möglich eine derbe und mit geringem Panniculus versehene Hautpartie zu benützen; als solche müssen vor Allem die Haut der Stirne, der Nase, der Kinn- und Unterkinngegend angesehen werden; sie eignen sich deshalb vorzugsweise für plastische Operationen. Weniger geeignet ist wegen ihres dicken Panniculus die Haut der Wangen und wegen ihrer Zartheit und auffallenden Neigung zu schrumpfen die Haut der Schläfengegend. — Das Heraus Schälen des mit dem Messer umschriebenen Hautlappens geschieht mit sicheren, grossen Zügen, wobei die Schneide der Klinge nicht gegen die Haut, sondern stets gegen deren Unterlage geführt wird. Die Anlage des Stiels des Lappens ist von grösster Bedeutung; seine Breite hängt einerseits von der Grösse und Ausdehnung des Lappens, andererseits von seiner Lage ab, so zwar, dass sie ein gewisses Minimum nicht überschreiten darf. Bei einzelnen Fällen von Blepharoplastik betrug die Breite des Stiels eines aus der Wangenhaut entnommenen Lappens nur 1 Cm., während die Länge des letzteren der Distanz vom äusseren bis zum inneren Augenwinkel gleichkam; Gangrän wurde dabei niemals beobachtet. In einem anderen Falle (Johann Stäge), wo nach Exstirpation eines ausgedehnten, ulcerirten Carcinoms von Wange, Oberkiefer, Jochbein, Nase und Siebbein ein colossaler Defect der linken Gesichtshälfte zurückblieb, wurde die Rhino-Melo-Cheiloplastik aus der Stirnhaut ausgeführt; die Länge des grossen, quadratischen Lappens betrug in der Diagonale 12 Cm., die Breite des Stiels, welcher an dem linken inneren Augenwinkel lag, nur $1\frac{1}{2}$ Cm. Trotz eines Erysipels heilte der ganze Lappen fast in seiner ganzen Ausdehnung prim. intent. ein, nur ein feiner Saum am rechten Nasenloche wurde in der Länge von 2 Cm. nekrotisch und heilte erst durch Eiterung. Diese Fälle repräsentiren, was die Breite des Stiels betrifft, die Grenzen, die nach unten hin ohne Gefahr der Gangrän nicht leicht überschritten werden dürften. — Dass es wünschenswerth ist, wenn in den Stiel ein grösseres arterielles Gefäss zu liegen kommt, ist selbstverständlich; deswegen sind die Gegenden der inneren Augenwinkel, der Mundwinkel und der Nasolabialfalten von jeher bevorzugte Stellen für die Anlage des Stiels. — Jegliche Spannung des Lappens und Torsion des Stiels wird ängstlich vermieden. Dieses wird, namentlich bei starker Umlagerung, wie z. B. bei der Bildung der Nase aus der Stirnhaut, ohne Mühe dadurch erreicht, dass die den Ersatzlappen umgrenzenden Messerschnitte da, wo sie sich zur Bildung des Stiels

einander nähern, ihre bisher innegehaltene Richtung verlassen und, einen Bogen mit kleinem Radius beschreibend, im Sinne der zukünftigen Drehung des Lappens seitlich abbiegen. Durch diese Anlage des Stiels wird bewirkt, dass die Umlagerung des Lappens zum grössten Theil vollzogen werden kann, noch ehe sich die Drehung der Basis des Stiels mittheilt. Endlich wird durch diese Schnittführung der Lappen ganz erheblich verlängert, eine Spannung desselben darum weniger leicht möglich. Wie gross oder klein die Curve sein soll, die der Stiel auf diese Weise beschreibt, hängt lediglich von dem Grade der Umlagerung des Lappens ab; der Radius der Krümmung dieser Curve ist nämlich um so kleiner, je bedeutender die Umlagerung ist. — Die Knopfnähte, mit welchen der transplantierte Lappen an seiner Stelle mit der Umgebung vereinigt wird, werden so genau wie möglich und ziemlich nahe zusammen angelegt; bei schmalen Lappen, wie z. B. in einzelnen Fällen von Blepharoplastik, wird darauf geachtet, dass die Nähte beider Seiten wechselständig liegen, damit keine Spannung des Lappens in der Quere entstehe; in solchen Fällen begnügt man sich auch mit wenig Nähten und sorgt für eine genaue Adaptation der Wundränder und Wundflächen auf andere Weise, nämlich durch einen vorsichtig angelegten, elastischen Compressivverband. — Als Material für die Nähte wird feine Seide benutzt; Catgut, in einzelnen Fällen versuchsweise angewandt, erwies sich für diese Zwecke als ungeeignet, da die Knoten, zumal wenn das Präparat schlecht ist, weniger genau geschürzt werden können wie bei Seide und sich leichter lösen, im Ferneren das Catgut bei einiger Spannung der Wundränder in dem halbaufgelösten Zustande sich dehnen kann, noch ehe die Vereinigung vollständig ist. Zu Ligaturen dagegen wurde es bei diesen Operationen mit demselben ausgezeichneten Erfolge angewandt wie anderswo.

Was die Ausführung und die Resultate der Operationen des Einzelnen betrifft, so muss ich mich mit dem Hinweis auf die früheren Mittheilungen begnügen. Doch möchte ich hier noch bezüglich des Wiederersatzes der Unterlippe hervorheben, dass die Cheiloplastik aus der Haut der Kinn- und Unterkinngegend, wie sie zuerst von Herrn Geh. Rath von Langenbeck angegeben worden ist, die besten Resultate gegeben hat. Die derbe, solide Haut dieser Gegend mit ihrem geringen Panniculus eignet sich ganz besonders zur plastischen Verwendung; auch ist die Halshaut so verschieblich, dass der durch die Entnahme des Ersatzlappens entstehende Defect in sehr vielen Fällen vollständig durch die Naht vereinigt werden kann. Die Entstellung ist eine sehr geringe und die Methode vieler Modificationen fähig, je nachdem es sich um die Wiederherstellung der ganzen Unterlippe oder nur eines Theils derselben handelt. In allen Fällen aber ist der Eingriff ein viel geringerer, als z. B. derjenige, den die Cheiloplastik

aus der Wangenhaut benöthigt, und dieser Punkt ist um so schwerwiegender, als es sich bei der Exstirpation von Lippencarcinomen doch meist um bejahrtere Individuen handelt. (Vergl. hierzu die Abbildungen.)

VII. Neuralgia facialis.

(6 Fälle.)

Franz Limberg, 39 Jahre, Beamter, leidet seit 6 Jahren an einer Neuralgie im Gebiete einzelner Gesichtsäste des 2. Astes des N. trigeminus dexter. Im Anfang empfand Pat. die Schmerzen namentlich im rechten Nasenflügel und im rechten Auge; dieselben traten anfallsweise auf und fehlten oft längere Zeit. Nach vergeblicher Anwendung des constanten und inducirten Stroms, ferner von Dampfbädern, Atropin-Instillationen ins Auge, kalten Douchen, Seebädern, liess sich Pat. vor 2 Jahren operiren. Bei der Operation soll ein zum Nasenflügel hingehender Nervenast durchschnitten worden sein. Die Schmerzen hörten nach der Operation auf, stellten sich jedoch nach $\frac{3}{4}$ Jahren im Gebiete des rechten Infraorbitalastes wieder ein, wesshalb jetzt die Neurectomie des N. infraorbitalis, wie es scheint, im Bereich des Canalis infraorbitalis gemacht wurde. — Pat. war darauf abermals 8 Monate lang schmerzfrei; dann aber erneuerten sich die Schmerzen mit ungewohnter Heftigkeit, so dass Pat. 1 Jahr nach der letzten Operation sich hier zu weiterer Operation aufnehmen liess. Die Schmerzen kommen anfallsweise und beschränken sich ziemlich genau auf das Gebiet des Infraorbitalastes; Druck auf die Austrittsstelle dieses Astes am Oberkiefer ruft einen heftigen Anfall hervor. — Crotonchloral, welches auf die Empfehlung von O. Liebreich gegeben wurde, schien für sehr kurze Zeit die Schmerzen zu lindern; doch traten sie bald in der früheren Intensität wieder auf. Am 6. August 1875 wird die Neurectomie des 2. Astes des Nerv. trigeminus nach temporärer Resection des Jochbogens (Lücke) vorgenommen. Die Aufsuchung des Nerven hinten in der Sphenomaxillargrube wurde durch eine ziemlich starke Blutung erheblich erschwert. — Die Heilung erfolgte fast ganz prim. intent.; doch war 16 Tage nach der Operation, als Pat. entlassen werden konnte, das Jochbein noch etwas beweglich und litt Pat. noch an einem geringen Grad von Kiefersperre und Kaubeschwerden. — Neuralgische Anfälle sind seit der Operation ganz ausgeblieben; dagegen klagt Pat. bei seiner Entlassung noch über ein eigenthümliches spannendes Gefühl in der rechten Kopfhälfte.

Friedrich Schmidt, 59 Jahre, Böttcher, leidet seit 17 Jahren an einer Neuralgie im Gebiete des rechten N. infraorbitalis, die sich in der letzten Zeit bis zu unerträglicher Höhe gesteigert hat. Jeder leise Windzug und jede zarte Berührung der rechten Wange und der rechten Stirngegend ruft einen heftigen neuralgischen Anfall hervor; dasselbe bewirkt Sprechen und jede Kaubewegung. Anwendung von Elektrizität und reichliche Morphiuminjectionen genügten nicht mehr, Pat. schmerzfreie Stunden zu verschaffen. Am 4. August wird die Neurectomie des N. infraorbitalis nach der Methode von Langenbeck's ausgeführt und 1 Zoll langes Stück des Nerven aus dem Canalis infraorbitalis herausgezogen. Blutung sehr gering; Compressivverband. Heilung der Wunde in der Regio infraorbitalis in 10 Tagen. Pat. ist vom Tage der Operation an frei von jeglichen Schmerzen. Geheilt entlassen am 14. August 1875.

Gottfried Stolze, 55 Jahre, Tischler, leidet seit Jahren an einer Neuralgie im Gebiete des einen N. infraorbitalis, wesswegen er die hiesige Poli-

klinik aufsucht, wo sofort (während der Ferien) die Neurotomie des N. infraorbitalis am Foramen infraorbitale nach Blosslegung des Nerven ausgeführt wird. — Die Operation hatte auf die neuralgischen Schmerzen keinen Einfluss. Entlassung am 5. Tage, ungeheilt.

Heinrich Schneider, 62 Jahre, Altsitzer, klagt über anfallsweises Auftreten neuralgischer Schmerzen im Gebiet des linken N. infraorbitalis, welche seit 1 Jahre bestehen sollen. Dieselben scheinen momentan zu fehlen und überhaupt nicht sehr heftiger Natur zu sein, da Pat. die ihm vorgeschlagene Neurectomie ausschlägt. Entlassung am 2. Tage. Status idem.

Friederike Barkow, 37 Jahre, bekam vor 13 Jahren während der Schwangerschaft zum ersten Mal heftige Schmerzen in der rechten Wange, die anfallsweise auftraten; während die schmerzfreien Pausen früher oft $\frac{1}{2}$ Jahr bis 2 Jahre dauerten, ist Pat. in den letzten 3 Jahren nie mehr schmerzfrei geblieben. Die Untersuchung zeigt, dass die Schmerzen im Gebiet des rechten N. inframaxillaris auftreten. Am 6. Aug. 1875 wird die Neurectomie des N. inframaxillaris vor seinem Eintritt in den Canalis mandibularis nach Trepanation des aufsteigenden Kieferastes von aussen her vorgenommen. Die Heilung der Wunde erfolgt rasch unter dem nassen Carbolempressen-Verband, so dass Pat. 8 Tage nach der Operation entlassen werden kann. — Die neuralgischen Schmerzen sind seit der Operation verschwunden.

Karl Hübsch, 58 Jahre, Bauer, bemerkte schon vor 14 Jahren beim Bürsten der Zähne Schmerzen, die von den Zähnen auszugehen schienen und über die ganze linke Gesichtshälfte sich verbreiteten. Pat., der nie syphilitisch war, consultirte im Laufe der Jahre wegen der furchtbaren Schmerzen zahlreiche Aerzte, gebrauchte eine Menge innerer Mittel, liess sich einmal in einer Sitzung 8 gesunde Zähne ausziehen, die scheinbar der Sitz der Schmerzen waren und wurde schon 2 Mal in Warschau operirt. Bei der ersten vor 8 Jahren vorgenommenen Operation soll der linke N. infraorbitalis durchgeschnitten worden sein, bei der zweiten ein Jahr später folgenden Operation der linke N. subcutaneus malae, beide Mal ohne Erfolg. Nach der zweiten Operation sei gleich in den ersten Tagen Panophthalmie des linken Bulbus eingetreten, wesswegen letzterer sofort enucleirt worden sein soll. Seither hat der der Verzweigung nahe Pat. fortgefahren, alle möglichen inneren Mittel zu gebrauchen, ohne indess durch irgend eines derselben Linderung seiner Qualen zu erlangen. — Jetzt bietet Pat. das Marterbild eines im höchsten Masse von Neuralgie Gequälten. Er ist nie ganz schmerzfrei; beim kleinsten Anlass aber, beim Sprechen, Kauen, beim Oeffnen der Zimmerthür u. s. f. exacerbiren die Schmerzen bis zu unerträglicher Höhe; dabei werden diese blitzartig ausstrahlenden Schmerzen vom Pat. in das Gebiet sämmtlicher 3 Aeste des linken N. quintus verlegt; ja auch im rechten Ohr stellt sich auf der Höhe der Anfälle ein bohrender Schmerz ein, ebenso im Gebiete der linkseitigen Supraclavicularnerven. Da bei diesem Befunde an einen operativen Eingriff nicht zu denken war, erhielt Pat. versuchs halber Crotonehloral, anfangs 1.0 pro die und dann in steigender Dosis, doch ohne jeglichen Erfolg. Pat. verlangte nach wenigen Tagen mit diesem Mittel verschont zu bleiben. Nur sehr grosse Morphiumdosen milderten etwas seine Schmerzen. Nach 10 Wochen wurde Pat. ungeheilt entlassen.

Wenn ich die Erfahrungen, welche in diesen Fällen über Neuralgie und deren Behandlung gemacht worden sind, kurz zusammenfasse, so lässt sich Folgendes sagen:

4 Mal handelte es sich um eine Neuralgie im Gebiet des 2., 1 Mal um eine Neuralgie im Gebiet des 3. Astes, 1 Mal endlich um eine Neuralgie im Gebiet sämmtlicher sensibler Aeste des N. trigeminus; in dem letzteren Falle strahlten die Schmerzen auch in

andere Nervenbahnen (N. trigemin. der anderen Seite, Nn. supraclavicular.) aus. Von diesen 6 Fällen wurden 4 operativ behandelt und 3 davon nach Ausführung der Neurectomie geheilt; 1 einziger, bei welchem die Neurotomie ausgeführt worden war, blieb ungeheilt. Wie lange die Heilung nach der Operation bestanden hat, ob sie eine definitive war, oder ob seither wieder Recidive aufgetreten sind, konnte in keinem dieser Fälle eruiert werden, da sie sich bis jetzt nicht mehr in der Klinik gezeigt haben. — Im Ganzen berechtigen die Erfahrungen, die mit momentan und auch für einige Zeit erfolgreich gebliebenen Neurectomien bis jetzt gemacht worden sind, nicht zu allzu sanguinischen Hoffnungen; Recidive in früherer oder späterer Zeit sind leider nach diesen Operationen nur zu häufig, und der Satz O. Webers, „dass bis jetzt nach diesen (d. h. den mit osteoplastischen Kieferresectionen vorgenommenen) Operationen, welche die Hauptäste des Trigeminus selbst direct in Angriff nehmen, noch keine Recidive bekannt geworden seien“*), ist bereits durch spätere Erfahrungen widerlegt worden. Nichtsdestoweniger wird man diese dankbaren Operationen immer und immer wieder ausführen, in der durch die bisherigen Erfolge wohl begründeten Hoffnung, dass die Unglücklichen wenigstens für einige Zeit — und diese kann sich ja auf Jahre erstrecken — von ihren Qualen befreit bleiben; man wird dies um so mehr thun, als ja alle andere Mittel, die gegen diese Neuralgien angewandt worden sind, der Neurectomie an Erfolg weit nachstehen. Auch das neueste derselben, das Crotonchloral, welches Liebreich zur Prüfung bei Neuralgie empfohlen hat, hat sich in den 3 Fällen, wo es in den letzten Jahren in der hiesigen Klinik angewandt worden ist, so gut wie erfolglos erwiesen. In einem Falle (Bernhard Debeling, aufgenommen im Juli 1874) wurden dem an einer Supraorbitalneuralgie leidenden Kranken innerhalb $\frac{1}{2}$ Stunde 3 Gramm in Lösung gereicht, worauf der Kranke in einen kurzen Schlaf verfiel, um bald darauf zu neuen, ebenso intensiven Schmerzen zu erwachen. Dieser Pat. weigerte sich am folgenden Tage ganz entschieden, das Mittel nochmals zu gebrauchen, da er behauptete, dass jetzt die Schmerzen noch heftigere geworden und ihm zudem der Kopf stark eingenommen sei. — In dem 2. Falle (Franz Limberg) erhielt der Kranke je 1 Esslöffel einer Lösung von Crotonchloral (Chloral. Croton. 6,0; Spirit. 6,0; Syrup. 30,0; Aq. dest. 120,0) während der Anfälle und gebrauchte in wenig Tagen 6 Gramm dieses Mittels. Die Schmerzen wurden darnach etwas geringer; doch verlangte Pat. nichtsdestoweniger dringend die Operation, die dann auch mit Erfolg ausgeführt wurde. — Im 3. Falle endlich (Karl Hübsch) wurde das Crotonchloral in

*) v. Pitha u. Billroth, Chirurgie. Bd. III. 1. Abth. 2. Hft. S. 167 bis 168.

Pulvern (0,3 pro dosi) gegeben, so dass Pat. täglich 1 Gramm des Mittels erhielt. Nachdem Pat. 10 Dosen genommen, ohne die geringste Erleichterung zu verspüren, bat er, dass man ihn mit weiteren Dosen dieses Mittels verschone. — So bleibt wohl bis jetzt ausser der in erster Linie zu nennenden Operation das Morphinum noch der beste Trost für diese Unglücklichen!

VIII. Epistaxis.

(3 Fälle.)

Ferdinand Grunewald, 48 Jahre, Locomotivführer, wird hochgradig anämisch mit flackerndem Puls und starker Blutung aus der Nase zur Klinik gebracht. Die Blutung besteht unausgesetzt seit 6 Stunden und wurde draussen vergeblich durch Injectionen von Eiswasser und Liq. ferr. sesquichlorat. zu stillen versucht. Sofortige Tamponade der Nase mit Hülfe eines elastischen Katheters, worauf die Blutung steht und nicht mehr wiederkehrt. Die Tampons bleiben 60 Stunden liegen, werden dann entfernt, worauf Pat. geheilt entlassen werden kann. — Die Blutung fand hier ohne eine äussere Veranlassung statt; doch war Pat. Reconvalescent aus einer schweren Krankheit, sah noch icterisch aus, hatte Eiweiss im Urin und einen geringen Grad von Ascites.

Moritz Tietze, 55 Jahre, Procurist, kommt wegen heftiger, schon mehrere Stunden andauernder Nasenblutung zur Klinik: sofortige Tamponade der Nase mit Hülfe eines elastischen Katheters. Die Tampons bleiben 2 Tage liegen. Geheilt entlassen. Eine bekannte Ursache liess sich in diesem Falle für die Blutung nicht herausfinden.

Ferdinand Boek, 27 Jahre, Schlosser, leidet seit einiger Zeit an einem chronischen Nasenkatarrh; vor 7 Tagen entstand nach heftigem Niessen eine starke Blutung aus der Nase und dem Munde, in Folge deren Pat. etwa 1 Liter Blut verlor. Pat. steckte sich Korkpfropfe in beide Nasenlöcher und verschluckte das in den Rachen sickende Blut. Die nächstfolgenden Stühle sollen deshalb von Blut ganz schwarz gefärbt gewesen sein. Einige Tage später wiederholte sich die Blutung, doch nicht in so erheblichem Masse wie das erste Mal. Aus Angst, die Blutung möchte sich noch öfters wiederholen, lässt sich der anämische Pat. hier aufnehmen. Die Untersuchung ergibt nichts als eine etwas gelockerte Nasenschleimhaut und ziemlich beträchtliche Anämie. Pat. erhält innerlich Ferr. lactie. und wird nach 9 Tagen entlassen, ohne dass sich in dieser Zeit eine Blutung wiedergezeigt hätte.

III.

Hals und Nacken.

Weitaus die grösste Zahl der in diesem Abschnitt zu besprechenden Krankheiten und Operationen betrifft die wegen Rachen- und Kehlkopf-Diphtheritis in die Klinik aufgenommenen Kinder. Da ich indess vor Kurzem*) die ganze Summe von Erfahrungen, welche in Betreff dieser Krankheit an der hiesigen Klinik in der Zeit vom 1. Januar 1870 bis 31. Juli 1876 gemacht worden sind, ausführlich mitgetheilt habe, so begnüge ich mich an dieser Stelle mit dem Hinweise auf jene Arbeit, aus derselben nur das eine Factum hervorhebend, dass in dem Zeitraum des Berichts (1. Mai 1875 bis 31. Juli 1876) 140 Kinder wegen Halsdiphtheritis in die Klinik aufgenommen worden sind, von denen 89 oder 63,5 pCt. starben. Dementsprechend gehört die Tracheotomie, wie aus der citirten Arbeit zur Genüge hervorgeht, zu denjenigen Operationen, welche in der hiesigen Klinik überaus häufig (mehr als 100 Mal jährlich) zur Ausführung gelangen.

I. Verletzungen.

(1 Fall.)

Karl M., 41 Jahre, Briefträger, wurde bei der Unterschlagung eines Werthbriefes in flagranti ertappt und sofort in Gewahrsam genommen. Ein Bedürfniss vorschützend begab er sich in das Closet des Postgebäudes, wo er sich einschloss und eine Viertelstunde später nach Erbrechung der Thür in seinem Blute liegend gefunden wurde. Er hatte sich mit seinem Taschenmesser das Leben nehmen wollen. In der Klinik, wohin er sofort gebracht wurde, constatirte man eine 1 Zoll lange Wunde zwischen Zungenbein und Schildknorpel, die quer Haut, Muskeln und Schleimhaut trennte und in den Pharynx perforirte; Pat. hustete Blut aus und bei den Hustenstössen drang Luft durch die Wunde; Blutung und Hautemphysem waren nicht vorhanden. — Bei offener Wundbehandlung und ruhiger Lage heilte die Wunde rasch; am Abend des

*) R. U. Krönlein, Diphtheritis und Tracheotomie. Eine klinische Untersuchung. Archiv f. klin. Chirurgie. Bd. XXI. Heft II. 1877.

2. Tages betrug die Abendtemperatur einmal 38,5°, sonst war Fieber niemals vorhanden. Heilung und Entlassung am 10. Tage.

II. Fremdkörper in der Trachea.

(2 Fälle.)

Albert Petzling, 7 Jahre, hatte vor 24 Stunden eine Bohne verschluckt, die in die Luftröhre gerathen war; wegen grosser Beängstigung wurde der Knabe in die Klinik gebracht. Hier hörte man deutlich, besonders als Pat. chloroformirt war, das Anschlagen des Fremdkörpers am unteren Ostium laryngis, sobald Pat. eine Expiration ausführte, wobei letztere mit dem Anschlagen der Bohne plötzlich abschnitt. Sofortige Tracheotomia superior und Extraction der durch Imbibition stark gequollenen und erweichten Bohne. Für die ersten 2 Tage wird eine Trachealanüle in die Wunde eingelegt, dann aber weggelassen und die Wunde mit blossem Oelläppchen bedeckt. Heilung ohne jegliche Störung. Entlassung nach 17 Tagen.

Heinrich Schlösser, 1 $\frac{1}{2}$ Jahre, soll nach Angabe der Eltern einen Knopf verschluckt und seitdem grosse Athmungsbeschwerden haben, wesshalb er sofort zur Klinik gebracht wurde. Da die Athmungnoth des Kleinen sehr gross war, wurde die Tracheotomia superior sofort ausgeführt, ohne dass es jedoch gelang, einen Fremdkörper im Larynx oder in der Trachea nachzuweisen. Die Dyspnoe aber war durch die Operation gehoben. — Zwei Tage nach derselben ging mit dem Stuhl ein Holzstück ab, welches wohl ohne Zweifel früher die Athmungsbeschwerden gemacht hatte und während der Narkose und Operation aus dem Kehlkopf in den Pharynx gefallen war. — Die Heilung erfolgte ohne Schwierigkeit; nach 6 Tagen wurde die eingelegte Trachealanüle entfernt, und am 14. Tage konnte Pat. mit nahezu geheilter Wunde entlassen werden.

Ausser diesen beiden Fällen von Fremdkörpern der Trachea kam noch ein 3. Fall in der Poliklinik zur Operation, den wir früher (vgl. S. 20.) genauer mitgetheilt haben. Dieser letztere Fall, der von Anfang an poliklinisch behandelt wurde, hatte den schönsten und raschesten Verlauf, insofern nach geschehener Tracheotomie und Extraction des Maiskorns aus der Luftröhre die sofort mit Heftpflaster zusammengezogene Wunde innerhalb 8 Tagen vollständig prima intentione heilte. — Jedenfalls lehren sämtliche Beobachtungen aufs Neue wieder, dass die kunstgerecht ausgeführte Tracheotomia superior an sich eine sehr unbedeutende Verletzung ist.

III. Acute und chronische Entzündungen.

(7 Fälle; † 1).

a) Nacken-Carbunkel.

(3 Fälle; † 1.)

Johanna Martha, 51 Jahre, bemerkte vor 14 Tagen eine kleine Pustel im Nacken, die, von Anfang an zwar schmerzhaft, doch erst seit 8 Tagen

rasch sich vergrösserte und unter heftigem Fieber und bei Behandlung mit Hafergrützenschlägen in ein handtellergrosses Geschwür sich verwandelte. Das mächtige carbunculöse Geschwür, das einen Theil der Rückenmuskulatur blosslegt, wird in der Klinik excidirt und die infiltrirten, von zahlreichen Eiterherden durchsetzten Geschwürsränder durch zahlreiche radiäre Schnitte entspannt. Carbolumschläge. Der Urin ist frei von Zucker. — Obwohl der Verlauf durch ein über den Rücken sich ausdehnendes Erysipel complicit wird, erfolgt doch ziemlich rasche Heilung. Entlassung nach 6 Wochen.

Julius Bade, 50 Jahre, Graveur, leidet seit 6 Tagen an einem grossen Carbunkel in der Occipital-Nuchalgegend; die carbunculöse Infiltration erstreckt sich von einem Ohr bis zum andern und von der behaarten Kopfhaut bis zur Vertebra prominens. Temperatur zwischen 39 und 40°. Nach ausgiebigen Incisionen und Kreuzschnitten werden die infiltrirten Hautpartien mit dem scharfen Löffel ausgekratzt, dann erhält Pat. über die zahlreichen Wunden Carbolumschläge und täglich ein Vollbad. — Der Urin enthält keinen Zucker, dagegen grosse Mengen Eiweiss. — Schon nach einigen Tagen müssen die Carbolwasserschläge weggelassen werden, da Pat. gleichzeitig mit dem Eintreten eines Carbolurns über Uebelkeit und Brechreiz klagt, welche Symptome nach der Vertauschung der Carbolumschläge (Carbolsäurelösung 1:100) mit einem einfachen hydropathischen Umschlag rasch verschwinden. Langsame Heilung in Folge ausgedehnter Nekrose der Nackenfascie; bei der Entlassung, 7 Wochen nach der Aufnahme, enthält der Urin keine Spur mehr von Eiweiss.

Franz Heyer, 50 Jahre, Weber, wird mit ausgedehntem Carbunkel des Nackens und hohem Fieber in die Klinik gebracht und daselbst sofort in derselben Weise wie der vorhergehende Fall operirt. Der Urin war frei von Zucker. Bei Campherweinschlägen schien sich in den ersten Tagen der Zustand des Kranken etwas zu bessern; dann aber verfiel er rasch in Delirium und unter hohem Fieber und tiefem Sopor ging er am 9. Tage nach der Aufnahme, etwa 14 Tage nach dem Beginn des Leidens, zu Grunde. (S. Todesfälle No. 70.)

b) Tiefe Hals-Phlegmone.

(3 Fälle.)

Ferdinand Braun, 41 Jahre, Tuchmacher, erkrankte vor 7 Tagen unter heftigem Fieber und wiederholten Schüttelfrösten an einer Anschwellung der rechten Submaxillargegend, die sich rasch über die rechte Gesichtshälfte und abwärts bis in die rechte Supraclaviculargrube ausdehnte. Unmittelbar nach seiner Aufnahme wird durch zwei ausgiebige Incisionen in der Submaxillargegend ein tiefliegender Abscess entleert, der wahrscheinlich von einer Periostritis der Mandibula herrührte. Drainage, Salicylwattverband. Nach 2 Tagen zeigt sich der linke Fussrücken ebenfalls stark geschwollen, geröthet und fluctuirend; eine Incision entleert reichlich Eiter; Salicylwattverband. — Vom 6. Tage an sinkt die Temperatur, die sonst immer die Höhe von 40—40,3°

Exstirpation scrofulöser Lymphdrüsen-

No.	No. Hauptbuch.	Name und Stand.	Alter.	Krankheit.	Anfang der Krankheit.
1.	442.	Justine Schäwe, Wittwe.	29.	Drüsenpackete auf der linken Seite des Halses.	Vor 3 Jahren; als Kind gesund.

erreicht hatte, zur Norm zurück und die Heilung macht rasche Fortschritte. Entlassung nach 6 Wochen.

Karl Pose, 23 Jahre, Hausdiener, will sich vor 8 Tagen, als er im Zugwinde zur Winterszeit schlief, erkältet und dadurch sein Leiden zugezogen haben. Diffuse Schwellung der linken Gesichtshälfte und bretharte Infiltration der linken Halsseite; dabei beträchtlicher Grad von Kiefersperre und hohes Fieber. Bei Anwendung hydropathischer Umschläge wird die Infiltration am Halse weicher und eine Stelle deutlicher fluctuirend. Incision, Drainage, offene Behandlung. Der grosse Abscess, der sich tief nach der Innenseite der Mandibula und nach der Wirbelsäule hin erstreckte, heilte rasch aus und nach 5 Wochen konnte Pat. entlassen werden.

Albert Hahn, 46 Jahre, Handelsmann, leidet angeblich seit 4 Wochen an einer Anschwellung hinter dem linken Ohr. Bei seiner Aufnahme constatirt man einen tiefliegenden Abscess der linken Submaxillar- und Retro-Auriculargegend, der sofort incidirt und drainirt wird. Offene Behandlung und Heilung. Entlassung nach 13 Tagen.

c) Lymphdrüsenabscess.

1 Fall von beidseitiger Abscedirung der submaxillaren Lymphdrüsen heilte nach Incision und Auslöffelung der afficirten Drüsen.

IV. Geschwülste.

(30 Fälle; † 3.)

a) Scrofulöse Lymphome.

(14 Fälle.)

Wir stellen die scrofulösen Lymphdrüsen-Hyperplasieen voran, weil sie in mancher Beziehung den Uebergang von den chronischen Entzündungen zu den Geschwülsten bilden, so weit sie aber den Chirurgen interessiren, unbedingt zu letzteren gehören. Die Behandlung dieser Geschwülste ist denn auch immer eine rein chirurgische gewesen, insofern in sämtlichen 14 Fällen die Exstirpation der Drüsenpackete vorgenommen wurde. Stets erfolgte die Heilung. In folgender Tabelle habe ich die einschlagenden Beobachtungen kurz zusammengestellt:

geschwülste des Halses. (Lymphome.)

Operation.	Datum der Operation.	Verlauf und Ausgang.
Exstirpation; Deckverband.	17. 6. 75.	Erysipelas migrans, Kopf, Truncus und linken Arm begreifend. 19. 7. Geheilt entlassen.

No.	No. Hauptbuch.	Name und Stand.	Alter.	Krankheit.	Anfang der Krankheit.
2.	450.	Emma Döring.	16.	Drüsenpackete rechts.	Vor 2 Jahren.
3.	337.	Martha Seeliger.	9.	Drüsenpackete rechts; Tuberculosis pulmon.	?
4.	494.	Hermann Haussner, Lehrling.	16.	Drüsenpackete rechts, von grosser Ausdehnung.	Vor 6 Jahren. Mutter an einer Brustkrankheit gestorben.
5.	509.	Wilhelmine Lenz.	17.	Drüsenpaket links.	Vor 10 Monaten.
6.	612.	Max Springmann, Lehrling.	16.	Drüsenpaket.	?
7.	811.	Marie Hintze.	17.	Grosse Drüsengeschwülste auf beiden Seiten des Halses.	Vor 10 Jahren.
8.	104.	dito.	17.	Grosses Drüsenpaket links.	do.
9.	908.	Hermann Bundesen, Kaufmann.	25.	Drüsenpaket links.	Vor $\frac{1}{4}$ Jahr; in der Kindheit allgemeine Scrofulose.
10.	391.	Clara Wenk.	8.	Drüsenpaket links.	Vor mehreren Jahren. Früher sero-fulöse Conjunctivitis.
11.	464.	Hermann Roggow, Lehrling.	15.	Grosses Drüsenpaket rechts.	Schon in früher Kindheit Drüseneiterungen.
12.	465.	Clara Palitzki.	17.	Drüsenpackete auf beiden Seiten des Halses.	?
13.	480.	Regine Dittmann, Dienstmädchen.	22.	Drüsenpackete auf beiden Seiten des Halses.	?
14.	500.	Martha Winkler.	11.	Drüsenpaket.	?

Operation.	Datum der Operation.	Verlauf und Ausgang.
Exstirpation; Blosslegung von V. jugular. commun.; Suturen, Drainage, Carbol-Verband.	25. 6. 75.	7. 7. Geheilt entlassen. Höchste Temperatur 38,1°.
Exstirpation; Suturen, Drainage, Verband.	14. 5. 75.	24. 5. Mit granulirender Wunde entlassen. Anfangs hohes Fieber (bis 40,8°); auch bei der Entlassung noch nicht ganz fieberfrei.
Exstirpation; Blosslegung der Scheide der grossen Halsgefässe; Desinfection der Wunde mit Salicyl-Borsäure-Lösung; vollständige Vereinigung mit Catgut-Suturen; Salicyl-Watte-Occlusiv-Verband.	14. 7. 75.	15. 7. Temp. 38,5°; sonst nie Fieber; wegen Secretverhaltung Verbandwechsel und Entfernung einer Suture. — Heilung unter 3 Verbänden, fast ganz per prim. int. Entlassung 28. 7. 75.
Exstirpation; Blosslegung der Scheide der grossen Halsgefässe; Suturen, Drainage; nasser Carbol-Verband.	19. 8. 75.	3 Tage hohes Fieber, sonst fieberfrei. 3. 9. Geheilt entlassen.
Exstirpation; Catgutsuturen, Drainage; Salicylwatte-Verband.	18. 8. 75.	Von 19. 8. an Verband entfernt; nasse Salicylumschläge. Fieber in den ersten Tagen. 30. 8. Geheilt entlassen.
Exstirpation auf der rechten Seite; Blosslegung der Scheide der grossen Halsgefässe; Cerat-Charpie-Verband.	29. 11. 75.	Mässiges Fieber in den ersten 4 Tagen. 11. 12. Mit granulirender Wunde entlassen.
Exstirpation auf der linken Seite; Blosslegung der Scheide der grossen Halsgefässe; Cerat-Charpie-Verband.	14. 2. 76.	Ganz geringes Fieber während 3 Tagen; Anfangs Schluckbeschwerden. 25. 2. In Heilung entlassen.
Exstirpation; Desinfection der Wunde mit Salicyl-Lösung; Catgut-Suturen, Salicylwatte-Occlusiv-Verband.	14. 1. 76.	Erster Verbandwechsel nach 2 Tagen; geringe Secretverhaltung; von da an täglicher Verbandwechsel. Zum Theil prima reunio. 29. 1. 76. Geheilt entlassen.
Exstirpation; Charpie-Verband.	2. 6. 76.	Mit kleiner granulirender Wunde entlassen. 14. 6.
Exstirpation; Umschläge mit 1procentiger Carbonsäure-Lösung.	19. 6. 76.	Geringes Fieber die ersten 3 Tage. 1. 7. 76. In Heilung entlassen.
Exstirpation in 2 Sitzungen; einfacher Deckverband.	?	Geheilt entlassen. 30. 6. 76.
Exstirpation auf der rechten Seite.	28. 6. 76.	16. 7. Erysipelas von der Narbe der geheilten Wunde aus. 22. 7. Geheilt entlassen.
Exstirpation der verkästen Drüsen sowie eines Theils der mit ihnen verwachsenen Gl. submaxillar. salival.	30. 6. 76.	7. 7. Geheilt entlassen.

Die meisten der Patienten gehörten demnach dem weiblichen Geschlecht und dem 2. Lebensdecennium an. Die Heilung der Operationswunde erfolgte, obwohl der Eingriff manchmal ein recht bedeutender war und in 5 Fällen die Scheide der grossen Halsgefässe blossgelegt werden musste, bei ganz verschiedener Behandlung (Deckverband, antiseptische Occlusion, Salicyl- oder Carbolumschläge) stets ohne Schwierigkeit und meist auffallend rasch. Zwei Mal trat im Verlaufe der Heilung ein leichtes Erysipel auf.

b) Lymphosarcome.

(2 Fälle.)

Ferdinand Kolbe, 52 Jahre, Locomotivführer, liess sich am 3. Novbr. 1875 wegen hochgradiger Erstickungsnoth in die Klinik aufnehmen. Zu beiden Seiten des Halses zeigen sich mächtige harte, knollige Geschwulstmassen, welche sich von der vorderen Mittellinie bis zum Nacken und von dem Schlüsselbein bis in die Fossa submaxillaris erstrecken und nicht verschieblich sind; dieselben sollen seit mehreren Jahren in geringerem Grade bestanden haben, seit 6 Wochen aber rasch grösser geworden sein; von dieser Zeit an begann auch die Respiration mühsam und geräuschvoll zu werden; wegen Erstickungsanfällen endlich brachte Pat. die letzten 10 Nächte schlaflos zu. — Die beidseitigen Halstumoren comprimiren sichtlich die Trachea, die etwas nach rechts verschoben ist. Langgezogene, stridoröse Inspiration wechselt mit etwas kürzerer, ebenfalls geräuschvoller Expiration ab; dabei wird die Herzgrube stark einwärts gezogen und zeigen die sichtbaren Schleimhäute eine livide Farbe. Die Untersuchung des Kehlkopfs, ausserhalb von einem Specialisten vorgenommen, soll nichts Abnormes ergeben haben. Es wird die Tracheotomia superior ohne grosse Schwierigkeit ausgeführt und dann eine lange, silberne Trachealeanüle eingelegt, die nur mit Mühe eine verengte Stelle der Trachea in der Höhe des Jugulum passirt; hier erscheint nämlich die Trachea säbelseidenförmig comprimirt und etwas nach rechts geknickt in Folge der namentlich von links her gegen drückenden Geschwülste. Durch die Operation wird die Respiration vollkommen frei, und nachdem in der folgenden Zeit noch eine heftige, schon lange bestehende Bronchitis wesentlich sich gebessert hatte, konnte Pat. nach 3 Wochen mit der Trachealeanüle entlassen werden. An eine Exstirpation der Lymphosarcome, welche übrigens Pat. von vornherein — noch ehe sie ihm in der Klinik vorge schlagen worden war — verweigert hatte, konnte bei der Ausdehnung der Geschwülste besonders nach dem Jugulum und Mediastinum zu kaum gedacht werden. — Bis zum 22. April 1876 liess Pat. nichts mehr von sich hören; dann kam er abermals der Erstickung nahe in die Klinik mit geheilter Tracheotomiewunde. Da er sich nämlich, so lange er die Canüle getragen, leidlich wohl gefühlt hatte, so machte er auf den Rath seines Arztes am 3. April den Versuch, sie ganz wegzulassen, worauf die kleine Wunde rasch zuheilte. Doch schon nach wenigen Tagen kehrten die früheren Respirationsbeschwerden wieder und steigerten sich so, dass Pat. in den letzten Tagen mehr als einmal zu ersticken glaubte. Am 22. April wird deshalb die Tracheotomie zum 2. Mal in der alten Narbe ausgeführt, abermals eine lange Canüle eingelegt und mit letzterer der Pat. nach 3 wöchentlicher Beobachtung wieder entlassen. — Später im Juli 1876 zeigte sich Pat. zum letzten Male, jetzt in der Absicht, die Geschwülste wo möglich sich extirpiren zu lassen; allein die Untersuchung ergab, dass diejenigen Tumoren, welche vor Allem die Trachea comprimiren, zu tief nach dem Brustraume zu lagen, um für das Messer erreichbar zu sein, und so verliess Pat. unoperirt die Klinik. — Bald darauf, im August 1876, soll er zu Hause nach mehrfachen „Blutstürzen“ gestorben sein.

Regina Gemeinhardt, 27 Jahre, bemerkte seit 1½ Jahren ein rapides Wachstum der linksseitigen Halsdrüsen, so dass schliesslich die Bewegungen des Kopfes dadurch wesentlich gestört wurden; seit 6 Wochen brach dann unter dem Kieferwinkel eine Stelle der Geschwulst auf und eierte seitdem. In der Klinik wird eine mächtige, höckerige Geschwulst der linken Halsseite erkannt, die von dem Process. mastoid. bis zur Clavicula, und von dem M. sterno-cleido-mastoideus bis gegen die Wirbelsäule sich erstreckt. Auch die linke Parotisgegend ist von derselben eingenommen. — Rechts oberhalb der Clavicula befindet sich ebenfalls ein taubeneigrosses Drüsenpaket, ebenso in der linken Achselgrube. — Die Untersuchung des Blutes ergibt normale Verhältnisse, ebenso erscheinen Lungen und Milz normal, die Leber aber etwas vergrössert. — Die sonst kräftige Frau verlangt nach wenigen Tagen entlassen zu werden.

c) **Strumae.**

(2 Fälle.)

Paul Schulz, 12 Jahre. Gänseeigrosse parenchymatöse Kropfgeschwulst über dem Ring- und Schildknorpel. Extirpation; Heilung grösstentheils per prim. int. — Die Geschwulst soll im ersten Lebensjahr entstanden und langsam grösser geworden sein. Am 10. Juli wird der bewegliche, runde und glattecontourirte Tumor mittels eines halbmondförmigen, nach unten convexen Hautlappens blossgelegt, isolirt, zahlreiche grössere Venen unterbunden und durchschnitten, während andere, gänsekieldicke Venenstränge zur Seite gezogen und geschont werden können. Die Geschwulst entsprach der Lage nach dem Processus pyramidalis der Schilddrüse, hing aber mit dem restirenden Theile der letzteren nicht zusammen. Nach Stillung jeglicher Blutung und Anlegung zahlreicher Catgutligaturen wird die Wunde durch Catgut-suturen geschlossen und ein antiseptischer Salicylwatte-Occlusiv-Verband angelegt, wie er bereits früher beschrieben worden ist. Die ersten 6 Tage stieg die Abendtemperatur bis 39°, von da an aber war der Verlauf ein völlig fieberfreier. Am 9. Tage nach der Operation war die Wunde bis auf eine kleine Stelle per prim. geheilt, so dass Pat. aufstehen konnte, und am 19. Tage erfolgte seine Entlassung mit feiner linearer Narbe.

Anna Kremmin, 51 Jahre. Grosse parenchymatöse Struma, besonders der rechten Seite des Halses, ohne erhebliche Athmungsbeschwerden. Wiederholte parenchymatöse Jodinjektionen haben keinen nennenswerthen Erfolg. Entlassung.

d) **Fibrosarcom.**

(1 Fall.)

Kleinkindskopfgrosses Fibrosarcom in der linken Supraclaviculargegend; Extirpation; Heilung prima intentione unter dem antiseptischen Occlusiv-Verband in 6 Tagen.

Moritz Jäger, 54 Jahre, Weber, bemerkte seit 1872 über dem linken Schlüsselbein eine kleine Geschwulst, die bis zum Jahre 1874 pflaumengross war, dann aber bis in die letzte Zeit rapide wuchs. Am 13. Juli 1875 liess sich Pat. desswegen in die Klinik aufnehmen, wo eine feste, rundliche Geschwulst von oben bezeichneter Grösse in der Regio supraclavicularis sin. constatirt wurde. Dieselbe ist mit der Haut nicht verwachsen, auf ihrer Unter-

lage etwas verschieblich, schmerzlos; nach unten überragt sie die Clavicula etwa um $1\frac{1}{2}$ Cm., reicht medianwärts bis an den hinteren Rand des M. sternocleidomastoideus und ist nach hinten weniger leicht abzugrenzen, da sie sich unter dem M. encularis weiter bis in die Nähe der Spina scapulae erstreckt. — Gleich nach der Aufnahme wird die Exstirpation des Tumors vorgenommen. Derselbe wird durch Bildung eines grossen, halbmondförmigen, nach unten convexen Hautlappens und Trennung der oberflächlichen Fascie blossgelegt, erst unten und vorne, dann auch oben und hinten isolirt und nach Durchschneidung eines daumendicken, unter der Clavicula nach der ersten Rippe zu verlaufenden fibrösen Stiels entfernt. Der M. omohyoideus verläuft frei durch das Operationsfeld. Nach sorgfältiger Stillung jeglicher Blutung wird die Wunde mit einer Lösung von Salicyl-Borsäure (wie sie Bose angegeben hat) desinficirt, die Hautränder durch 21 Catgutsuturen vereinigt und durch einen Salicylwatte-Oeclusivverband die ganze Hals- und Schultergegend sorgsam eingehüllt. — Der Verlauf war in den ersten Tagen fieberhaft, doch blieb das subjective Befinden ein ausgezeichnetes. Da am 16. die Morgentemperatur $38,7^{\circ}$ betrug, wurde der Verband entfernt, doch sofort wieder in derselben Weise angelegt, da die vereinigte Wunde keinerlei Veränderung zeigte. Am 19. Juli, also 6 Tage nach der Operation, zeigte sich die Wunde, nachdem der lose gewordene Verband in der Klinik entfernt worden war, vollständig prima intentione verheilt, ohne dass auch nur ein Tropfen Secret den Verband verunreinigt hätte. Suturen brauchten nicht entfernt zu werden, da die Catgutsnähte, soweit sie in der Haut verliefen, resorbirt waren, so dass die Knoten theils an den Verbandstücken haften und mit ihnen entfernt wurden, theils lose auf der Hautoberfläche lagen und von selbst abfielen. Neun Tage nach der Aufnahme und Operation verliess Pat. die Klinik. Eine feine rothe Linie in der Haut bezeichnete die Stelle der Operation.

e) **Angioma cavernosum und Blutcyste.**

(2 Fälle.)

Eugen Blödorn, 12 Jahre, bemerkte vor einem Jahre eine bohnen-grosse Anschwellung in der linken Supraclaviculargrube, die, bald zu-, bald abnehmend, allmähig die Grösse eines kleinen Borsdorfer Apfels erreichte. Bei der Aufnahme in die Klinik repräsentirt sie sich als eine weiche, compressible, durch die intacte Haut bläulich darschimmernde Geschwulst von bezeichneter Grösse, unmittelbar über dem Schlüsselbein und hinter dem I. Kopfnicker liegend. Pulsation und Aftgeräusche fehlen. Die Geschwulst wird für ein cavernöses Angiom erklärt und am 7. Mai 1875 mit Bildung eines halbmondförmigen, nach oben umzuschlagenden Hautlappens exstirpirt. Nach Trennung der Haut und der oberflächlichen Fascie gelangt man auf den abgekapselten, runden, nirgends mit einem grösseren Gefässstamme zusammenhängenden Tumor, der sich tief nach den grossen Halsgefässen hin erstreckt und genau in dem Viereck sitzt, welches unten von der V. subclavia, innen von der V. jugularis communis, aussen von der V. jugularis externa und oben von dem M. omohyoideus begrenzt wird. Alle diese Theile wurden in der Wunde sichtbar, konnten aber geschont werden, so dass die ganze Operation sehr glatt und ohne nennenswerthen Blutverlust verlief. Nach Desinfection der tiefen Wunde durch 5procentige Carbolsäurelösung werden die Hautränder bis auf den inneren Wundwinkel, in den ein kleines Drainagerohr zu liegen kommt, vereinigt und ein Salicylwatteverband nach Thiersch angelegt. Der Verlauf war, wenn auch nicht ein ganz fieberfreier, so doch ein recht glatter und rascher, so dass Pat. am 4. Juni vollständig geheilt entlassen werden konnte. Die Untersuchung der Geschwulst bestätigte die ursprüngliche Diagnose: es war ein abgekapseltes, cavernöses Angiom, mit punktförmigen bis erbsengrossen

Hohlräumen, in welche letzteren höchst zierliche, concentrisch geschichtete Phlebolithen lagen.

Wilhelm Kettlitz, 24 Jahre, Schmied, wurde vor 4 Jahren durch das Auftreten einer pflaumengrossen Geschwulst in der linken Supraclaviculargrube beunruhigt. Dieselbe verschwand indess in der folgenden Zeit fast ganz, bis sie ein Jahr später sich abermals zeigte und nun langsam an Umfang zunahm, wobei gleichzeitig Pat. durch das Gefühl von Kribbeln und Aneisenlaufen im 4. und 5. linken Finger belästigt wurde. Als Pat. im October 1875 in der Klinik Aufnahme fand, war die Geschwulst von Faustgrösse und erstreckte sich in der linken Supraclaviculargrube von dem hinteren Rande des Kopfnickers bis in die Fossa suprascapularis, hier von dem M. cucullaris bedeckt. Sie war wenig auf ihrer Unterlage verschieblich, prall-elastisch, nicht compressibel; die sie bedeckende Haut ganz normal. — Ausserdem klagte Pat. auch jetzt noch über dasselbe unangenehme Gefühl in der linken Hand, das ihn schon längere Zeit gequält hatte. Am 8. Novbr. 1875 wird die Exstirpation des Tumors vorgenommen, wobei die Haut über demselben in der Form eines grossen halbmondförmigen Lappens nach oben geschlagen wird. Die Geschwulst sitzt unter der Haut und Fascie und erstreckt sich nach hinten tief unter den M. cucullaris, so dass zu ihrer Blosslegung dessen vorderer Rand durchschnitten werden muss; nach vorn aber schiebt sie sich noch unter die Clavicula gegen die erste Rippe hin. Die Isolirung des Tumors gelingt vollständig bis auf den von der Clavicula bedeckten, stielartigen Fortsatz, der durchschnitten wird. Bei dem letzteren Acte entleert sich aus dem Inneren des Tumors eine reichliche Menge dünnen, blutigen Secrets, wie sich zeigt, aus einer grossen Cyste des Tumors stammend, die zahlreiche Ausbuchtungen besitzt.* — Nach Desinfection der grossen und einen Theil des Plexus brachialis blosslegenden Wunde mit Salicyl-Borsäure-Lösung werden die Wundränder durch 38 Catgut-suturen vollständig vereinigt und dann ein Oclusiv-Watteverband angelegt. — Der Verlauf wurde in mehrfacher Weise gestört. Schon in der 1. Nacht nach der Operation erkrankte Pat. unter Schüttelfrost an Angina, so dass ihm das Schlucken unmöglich wurde. Die Angina steigerte sich noch mehr am folgenden und nächstfolgenden Tage, auch Zunge und Velum waren stark geschwollen und die Temperatur stets über 39°. Am 3. Tage zeigte sich in der Wundumgebung am Halse, die Wundränder selbst noch freilassend, deutliche erysipelatöse Röthung und Schwellung, wesswegen die Suturen entfernt und der Oclusivverband durch ein einfaches Oelläppchen ersetzt wurde. Vom 10. Tage an war das Erysipelas verschwunden, Pat. fieberfrei und die Heilung ging so weit von Statten, dass er 4 Wochen nach der Operation mit oberflächlich granulirender Wunde aufstehen konnte. Am 16. December aber zeigte letztere einen diphtheritischen Belag und klagte der fieberfreie Pat. über heftige stechende Schmerzen in der Wunde, wesswegen dieselbe mit dem Ferrum caudens touchirt wurde. Von da an nahm die Heilung ihren normalen Verlauf und am 25. Jan. 1876 konnte Pat. vollständig geheilt entlassen werden. Das Gefühl von Kribbeln und Pelzigsein im 4. und 5. Finger der linken Hand war noch vorhanden.

Es ist wohl keine Frage, dass in diesem Falle das Erysipelas im Pharynx seinen Ausgang genommen und, weiter nach aussen wandernd, auch die Wunde ergriffen hat. Dadurch und durch die in der Reconvalescenz auftretende Wunddiphtheritis wurde die Heilung wesentlich in die Länge gezogen.

*) Eine genauere anatomische Untersuchung der Geschwulst konnte leider nicht vorgenommen werden, da dieselbe während der klinischen Demonstration abhanden kam.

f) **Atherom.**

(1 Fall.)

Friedrich Stegemann, 24 Jahre, Müller. Borsdorfer apfelgrosses Atherom über dem Pomum Adami, oben bis zum Zungenbein, unten bis zum Ringknorpel reichend; vor 4 Jahren entstanden. Exstirpation mit halbmondförmigem Hautlappen; antiseptische Oclusion, die jedoch wegen Nachblutung und blutiger Suffusion der ganzen Halsgegend schon am nächsten Tage aufgegeben werden muss und der offenen Wundbehandlung Platz macht. — Entlassung nach 4 Wochen mit kleiner granulirender Hautwunde.

g) **Lipome.**

(2 Fälle.)

Ludwig Streichau, 37 Jahre, Landwirth. Seit 6 Jahren bestehendes subcutanes Lipom des Nackens, von der behaarten Kopfhaut abwärts bis zum Processus spinosus des 6. Halswirbels reichend. Exstirpation mit halbmondförmigem Hautlappenschnitt; Desinfection der Wunde mit 5 procentiger Carbolsäure und Vereinigung derselben durch Catgutsuturen bis auf den untersten Theil, wo ein kurzes Drainagerohr eingeführt wird. Salicylwatte-Occlusivverband. Heilung ohne Fieber und prima intentione bis auf die Stelle, wo das Drainagerohr lag. Entlassung nach 6 Tagen.

Julius Kruska, 69 Jahre, Beamter. Seit 3 Jahren bestehendes subcutanes Lipom des Nackens, über der Vertebra prominens, von Mannsfaustgrösse. Exstirpation unter Carbolspray; Drainage, Seidensuturen; Carboljuteverband nach Bardeleben. Fieberfreier Verlauf; Heilung zum Theil prima intentione. Entlassung mit nahezu geheilter Wunde.

h) **Papilläres Fibrom** (des Stimmbands).

(1 Fall.)

Kirschgrosses Papillom des rechten Stimmbands; Exstirpation nach vorheriger Spaltung des 1. Trachealrings, des Ringknorpels und des Lig. conoideum. Heilung prima intentione.

Robert Schwarz, 15 Jahre, ist seit 1 $\frac{1}{4}$ Jahr heiser, ohne hierfür einen Grund angeben zu können. Bei der laryngoskopischen Untersuchung ergibt sich ein Tumor, welcher in der Grösse und Form einer Brombeere den mittleren und hinteren Theil des rechten Stimmbands einnimmt und in die Rima glottidis hineinragt. Derselbe sitzt mit nicht sehr breiter Basis dem freien Rande des Stimmbands auf und lässt sich mit der intralaryngeal eingeführten Sonde etwas bewegen. Am 18. März 1876 wird die Exstirpation der Geschwulst in der oben angegebenen Weise ausgeführt; nach Auseinanderziehung der Laryngo-Trachealwunde mit scharfen Haken lässt sich das Papillom genau übersehen, mit der Hakenpinzette fassen und mit dem geknöpften Messer abtragen. Nachdem die etwa 2 Millimeter dicke Basis durchschnitten, blutet die Wunde am Stimmbandrande etwas; die Blutung steht indess rasch, nachdem die wunde Stelle mit einem Lapisstift leicht touchirt worden ist. — Die Operation, ganz in Chloroformnarkose ausgeführt, verlief rasch und ohne jede Schwierigkeit. — Die Laryngo-Trachealwunde wird mit Heftpflasterstreifen zu-

sammengezogen und heilt im Verlaufe von 9 Tagen unter 2 Heftpflasterverbänden *prima intentione*. Die Stimme ist jedoch am 27. März noch aphonisch. Eine laryngoskopische Untersuchung ergibt an diesem Tage: normale Stimmbänder, die sich jedoch beim Phoniren nicht ganz berühren, sondern eine kleine Lücke zwischen sich lassen; unter dem rechten Stimmbande ragt noch ein kleiner Granulationsknopf hervor. — Auf Grund dieser Untersuchung werden die Stimmbänder von aussen täglich faradisirt, worauf sehr rasch die Pese derselben sich bessert. Am 10. April kehrt Pat. in seine Heimat zurück, um sich dort noch weiter elektrisiren zu lassen. Bei seiner Entlassung ist die Stimme laut und klangvoll; doch ermüdet Pat. noch leicht bei längerem Sprechen und wird dann die Stimme etwas heiser.

Diese Operation, d. h. die Exstirpation von Stimmbandpolypen nach partieller Laryngotomie ohne Verletzung des Schildknorpels, ist von Bose bereits im Jahre 1874 in 2 Fällen mit Erfolg ausgeführt und von ihm neuerdings kurz beschrieben worden.*) Bei der Neuheit der Operationsmethode erscheint es mir von Wichtigkeit, die beiden Fälle, obwohl sie vor die Zeit dieses Berichtes fallen, hier genauer mitzutheilen:

Wilhelm Mülenz, 52 Jahre, Feuerwehrmann, wurde nach einer Durchnässung zu Ostern vor einem Jahre zuerst heiser und nach einigen Monaten ganz stimmlos. Die Stimmlosigkeit veranlasste Pat. im Juni 1874 sich in die Klinik aufnehmen zu lassen. Die laryngoskopische Untersuchung liess an dem freien Rande des rechten Stimmbands, etwa eine Linie von der vorderen Commissur entfernt, einen kleinen Polyp erkennen. Derselbe hat die Grösse einer kleinen Erbse, ist feinhöckerig und von rother Farbe; er sitzt ohne Stiel auf und klemmt sich bei der Phonation zwischen die beiden Stimmbänder, so dass dieselben etwas klaffend bleiben. Am 25. Juli 1874 wird die Exstirpation in der oben bezeichneten Weise vorgenommen: Ein mittlerer Längsschnitt trennt Haut und oberflächliche Fascie vom obern Rande des Schildknorpels bis etwas unter den Ringknorpel; nach Trennung des Muskelinterstitium in der Mittellinie wird darauf die Fascia media colli am oberen Ende der Wunde bis auf den Ringknorpel der Länge nach zwischen 2 Pinzetten gespalten und dadurch das Lig. conoideum und der Ringknorpel frei gelegt. Dann wird die Schilddrüse in der von Bose angegebenen Weise retrofascial von der Trachea abgelöst und die beiden oberen Trachealringe, Ringknorpel und Lig. conoideum bis zum untern Rande des Schildknorpels gespalten. Die Blutung war während der ganzen Operation so unbedeutend, dass nichts dagegen zu geschehen brauchte, insbesondere die Tamponade der Trachea vollständig unnöthig war. Als die Wunde mit mehreren scharfen Häkchen auseinandergezogen und der Kehlkopf durch ein weiteres, welches unter dem untern Rande des Schildknorpels eingehängt wurde, ein wenig um seine Queraxe nach oben gedreht war, konnte man frei in den Kehlkopf hineinsehen, bequem den Polypen mit der Irispinzette fassen und denselben mit dem geknöpften Messer abschneiden. Einige Körnchen der Geschwulst, welche nach hinten sitzen geblieben waren, wurden nachträglich noch mit einem scharfen Löffel entfernt. — Zwischen die getrennten Trachealringe wird eine Canüle kleinsten Calibers eingelegt, und oberhalb derselben die Hautwunde durch 3 Suturen geschlossen. Unmittelbar nach der Operation spricht Pat. mit normaler, kaum etwas belegter Stimme. — Die entfernte Geschwulst wies sich bei genauerer Untersuchung als ein papilläres Fibrom. — Die Heilung erfolgte ohne Schwierigkeit. Am 3. Tage wurde die Canüle entfernt, und vom 5. Tage an war die vorher fieber-

*) S. Lehrbuch der speciellen Chirurgie von F. König. Abschnitt: Laryngoskopie, bearbeitet von Bose, Bd. I. S. 532.

hafte Temperatur normal. Am 8. August, also 14 Tage nach der Operation, konnte Pat. geheilt entlassen werden. Die Stimme war ganz normal und die Untersuchung des Kehlkopfs mit dem Laryngoskop ergab ebenfalls normale Verhältnisse.

Ebenso günstig verlief der zweite Fall.

Oscar Döring, 22 Jahre, Schreiner, litt ohne bekannte Ursache seit einiger Zeit an Heiserkeit, wesswegen er in der Klinik Hülfe suchte. Es zeigte sich als deren Ursache bei der laryngoskopischen Untersuchung ein erbsengrosser Polyp, der etwa in der Mitte des freien Bandes des rechten Stimmbandes aufsass und frei in die Rima glottidis hineinragte. Bei der Phonation legt er sich auf die obere Fläche des linken Stimmbands. Am 1. November 1874 wurde die Operation in derselben Weise, wie in dem vorhergehenden Falle ausgeführt, ohne jegliche Schwierigkeit, insbesondere ohne jegliche Blutung. Nach der Operation wird ebenfalls eine kleinealibrige Canüle unterhalb des Ringknorpels in die Trachea eingelegt, im Uebrigen die genau 3 Cm. lange Hautwunde durch Suturen geschlossen. Schon am Abend des Operationstages wird die Canüle entfernt und erweist sich die Stimme des Patienten fast ganz rein. Am 2. und 3. Tage zeigt sich in der Wundumgebung ein circumscriptes subcutanes Emphysem, das vom 4. Tage an aber vollständig verschwunden ist. Am 10. Tage ist die Wunde fast ganz geheilt, die Stimme tadellos, und am 19. Tage wird der Pat. vollständig hergestellt entlassen. Die höchste Temperatur, welche während des Krankheitsverlaufes beobachtet wurde, war 38,5°.

Es ist durch diese Beobachtungen der Beweis geliefert, dass die Exstirpation von Stimmbandpolypen nach partieller Laryngotomie ohne Verletzung des Schildknorpels — kunstgerecht ausgeführt — eine sehr wenig verletzende Operation und als solche der einfachen oberen Tracheotomie nahezu an die Seite zu stellen ist. Dabei hat sie vor der intralaryngealen Exstirpation der Polypen jedenfalls den einen grossen Vorzug, dass sie keine besondere und nur durch längere Uebung erreichbare Technik voraussetzt wie diese, ferner, dass sie in vollständiger Narkose ausgeführt werden kann, und endlich, dass die Patienten nicht erst durch eine lästige Vorkur für die Operation vorbereitet zu werden brauchen. In 8 bis 14 Tagen kann zudem die Laryngo-Trachealwunde, wie unsere 3 Fälle beweisen, vollständig geheilt sein (vergl. hierzu Abbildungen Tafel IV., Figg. a, a' und b, b').

i) Carcinome.

(5 Fälle; † 3.)

Ausgedehntes Carcinom des Larynx und Pharynx, der Zunge und der submaxillaren Lymphdrüsen. — Total-exstirpation des Larynx mit dem Zungenbein und dem hinteren Drittheil der Zunge, ferner des vorderen und seitlichen Abschnitts des Pharynx nebst den Arcus pharyngo-palatini, eines kleinen Theils des Oesophagus und der submaxillaren Lymphdrüsen beider Seiten. Heilung. Recidivirendes Carcinom der submaxillaren Lymphdrüsen der linken Seite; Exstirpation. Recidivirendes Carcinom

der submaxillaren Lymphdrüsen der rechten Seite; Tod. (Hierzu Abbildungen Tafel V., Fig. 7, a, a' und b.)

Dieser in mehr als einer Beziehung interessante Fall ist bereits früher von Herrn Geh. Rath von Langenbeck selbst in der Berliner Medic. Gesellschaft (Sitzung vom 28. Juli 1875) so weit mitgetheilt worden, als damals die Beobachtung reichte. Da die Operation am 21. Juli 1875 stattgefunden hatte, so konnte sich jene Mittheilung nur auf die Operation und die ersten 7 Tage nach derselben beziehen und der schliessliche Ausgang musste damals noch zweifelhaft bleiben. Heute können wir diesen — was die Ausdehnung des operativen Eingriffs betrifft — bis jetzt einzig in seiner Art dastehenden Fall in seinem ganzen Verlaufe übersehen, und es sei mir darum gestattet, die Krankheitsgeschichte an dieser Stelle in toto mitzutheilen. Ich folge dabei der Darstellung von Herrn Geh. Rath von Langenbeck, welche wörtlich so lautet:*)

„Der 57 Jahre alte Schmiedemeister Franz Krause aus Brandenburg a. d. H. wurde am 29. November 1874 in die Klinik aufgenommen, mit heftiger Dyspnoe, Erstickung drohenden, pfeifenden Hustenanfällen und cyanotischer Färbung des Gesichts. Es war desshalb unmöglich, die anamnestischen Momente seiner Erkrankung durch den Patienten selbst in Erfahrung zu bringen, und wir erfuhren nur, dass der früher stets gesunde und kräftige Mann seit etwa 4 Jahren an Heiserkeit und Athmungsbeschwerden gelitten habe und seit langer Zeit mit Aetzungen des Kehlkopfs hier in Berlin behandelt worden sei. Die durch die Athmungsbeschwerden sehr behinderte laryngoskopische Untersuchung ergab eine Ulceration an der vorderen Commissur beider Stimmbänder und einen Defect der linkseitigen Cartilago arytaenoidea. Abendtemperatur 38,2.

Am 30. Nov. wurde die obere Tracheotomie in der Chloroformnarkose ausgeführt. Die oberen Trachealringe waren verknöchert und schwer zu durchschneiden, und nach der Eröffnung der Trachea traten unaufhörlich langdauernde Hustenanfälle ein, welche die Einführung der Canüle verzögerten. Durch diese wurden dann zähe eiterige Sputa in Menge ausgehustet und die Respiration erheblich erleichtert. (Inf. Ipecacuanhae 1.0:150. Morph. 0.03.)

Die quälenden Hustenanfälle mit reichlicher Expectoration eiteriger Sputa und lebhaftem Fieber hielten bis zum 10. December an. Dann nahm das Fieber ab, die Sputa wurden schleimig, und die Operationswunde heilte, bis auf die Trachealfistel, in welcher die Canüle lag, gegen Ende December vollständig.

Die um diese Zeit wieder vorgenommene Untersuchung ergibt eine deutlich wahrnehmbare Umfangszunahme und Empfindlichkeit des Kehlkopfs gegen Druck. Die Lymphdrüsen in der rechten Inframaxillargegend sind geschwollen, die Inspection der Mund- und Rachenhöhle lässt nichts Abnormes erkennen, der palpierende Finger fühlt aber eine Anschwellung der Epiglottis. Das Laryngoskop zeigt bedeutende ödematöse Schwellung der Epiglottis und der Ligg. ary-epiglottica, so dass der Einblick in die obere Kehlkopfhöhle und die Rima glottidis unmöglich ist.

*) S. Verhandlungen der Berliner medicinischen Gesellschaft 1875/76. Bd. VII. (Als Separat-Abdruck aus der Berliner klinischen Wochenschrift.) Berlin. 1876. 2. Theil. S. 5—13. — Eine weitere Mittheilung über diesen Fall findet sich in der Inaug.-Dissertation von Dr. W. Plagge: „Ein Fall von totaler Exstirpation des Larynx“. Berlin. 1875.

Die dringend angerathene Exstirpation des Kehlkopfs wurde abgelehnt und Pat. verliess die Klinik am 11. Januar 1875. Am 14. Juli liess Krause sich in die Klinik wieder aufnehmen. Die Respiration durch die Trachealanüle ist vollkommen frei geblieben, das Schlingen aber in der letzten Zeit immer mehr behindert worden, so dass Pat. nur noch flüssige Nahrungsmittel zu sich zu nehmen vermag. Der Kehlkopf, so weit er der Palpation zugänglich, ist geschwollen, verbreitert, in seinen Contouren nicht mehr zu erkennen und fühlt sich hart an. Zu beiden Seiten des Halses sind in der Inframaxillargegend infiltrirte Lymphdrüsen zu fühlen.

Drückt man die Zunge nieder, so sieht man hinter der Zungenwurzel eine gelblich rothe, höckerige Masse hervorragen, welche wir geneigt sind, für die erkrankte Epiglottis zu halten. Die laryngoskopische Untersuchung ist unmöglich wegen der zähen Schleimmassen, welche den Pharynx ausfüllen und die obere Kehlkopfoffnung vollständig verdecken. Der palpierende Finger fühlt in dieser Gegend eine lappige, höckerige Geschwulstmasse, welche das weitere Vordringen des Fingers in den Pharynx verhindert. Allgemeinbefinden und Kräftezustand befriedigend.

Exstirpation des Kehlkopfs am 21. Juli Mittags 2¹/₂ Uhr.

Pat. wurde zunächst durch die Trachealfistel chloroformirt, die Canüle herausgenommen, die Trachealöffnung nach abwärts erweitert und die Trendelenburg'sche Tamponcanüle eingelegt und durch Luftpumpen in den Gummisack in der Trachea fixirt. Durch das in die Canüle eingeführte Rohr des Chloroformapparats wurde von jetzt ab bis zur Vollendung der Operation die Narkose unterhalten.

Ich führte die Operation in derselben Weise aus, wie ich sie bereits 1854 in einem ähnlichen Falle, in welchem die Operation aber schliesslich verweigert wurde, projectirt und in der Klinik besprochen hatte.

Hautschnitt in querer Richtung vom inneren Rande des rechten bis zum innern Rande des linken Kopfnickers, 2 Cm. oberhalb des Zungenbeins verlaufend. Von der Mitte dieses Schnittes steigt ein Längsschnitt in der Mittellinie des Halses über den Kehlkopf bis hart an die Trachealfistel herab, deren oberer Nabensaum jedoch nicht durchgeschnitten wurde. Die durchgeschnittene Haut wurde in Form zweier Lappen zur Seite präparirt und der Kehlkopf (Cartil. thyreoidea) freigelegt. Sodann wurden die infiltrirten Lymphdrüsen mit der Glandul. submaxillaris der rechten Seite exstirpirt, Mn. mylohyoides, digastricus und hyoglossus oberhalb des Zungenbeins durchgeschnitten, Art. lingualis freigelegt und unterbunden, auf die linke Seite des Halses vorgegangen, dieselben Drüsen exstirpirt und Art. lingualis unterbunden. Der ungewöhnlich kurze Hals des Pat. und die wahrscheinlich nach der Tracheotomie durch das lange Verweilen der Canüle herbeigeführte Verlöthung der Weichtheile mit dem Kehlkopf erschwerte die Operation bedeutend. Das Abstreifen der Weichtheile vom Schild- und Ringknorpel mit Hilfe des Elevatorium gelang nur unvollkommen, und die Absicht, den Pharynx und das obere Ende des Oesophagus von dem Kehlkopf abzubereiten, musste aufgegeben werden, weil das Carcinom die erstgenannten Theile durchwachsen hatte.

Da es unmöglich war, die vordere Wand des Pharynx und Oesophagus zu erhalten, so wurde zur Eröffnung der Rachenhöhle geschritten. Während ein um das Zungenbein gelegter scharfer Haken den Kehlkopf nach vorn und abwärts zog, wurde die Zungenspitze mittels einer durchgeführten Fadenschlinge durch den Mund hervorgezogen und nunmehr die Zungenwurzel von der Halswunde aus, etwa 2 Cm. oberhalb des Zungenbeins, bis in die Rachenhöhle hinein durchgeschnitten. Sodann wurde zu beiden Seiten des Zungenbeins und

Schildknorpels in die Tiefe gedrungen. Aa. thyreoideae super. unterbunden und die seitliche Pharynxwand durchschnitten. Endlich mussten die Arcus pharyngopalatini, welche durch das starke Hervorziehen des Kehlkopfs nach vorn gespannt hervortraten, durchschnitten werden. Hierbei wurde die Carotis externa, welche mit der seitlichen Pharynxwand stark hervorgezogen war, zuerst an der linken, sodann auch an der rechten Seite freigelegt, doppelt unterbunden und zwischen den Ligaturen durchgeschnitten.

Bei dem Vordringen durch die Zunge gegen die Rachenhöhle hin, waren die Nn. linguales und hypoglossi freigelegt und durchschnitten worden.

Es hing der Kehlkopf nunmehr nur noch mit der Luftröhre zusammen, und es wurde die letztere dicht unterhalb der Cartilago ericoidea durchgetrennt, so dass die Tamponcanüle in der Trachealfistel liegen blieb.

Die vordere Halsgegend, vom Kinn an bis nahe an das Manubrium sterni, zeigt nunmehr eine grosse Wundhöhle, in deren Grund die Wirbelsäule, von der hinteren Wand des Pharynx und Oesophagus bedeckt, frei liegt. Die durch den Querschnitt getrennte Halshaut hat sich in Form zweier Lappen, wie ein umgeklappter Hemdskragen nach abwärts umgeschlagen. Die durchschnittene Trachea ist etwas herabgesunken, so dass die Canüle dicht oberhalb des Ausschnitts des Brustbeins liegt. Im oberen Ende der Wundhöhle erblickt man das Gaumensegel und die breite Wundfläche der amputirten Zunge. Vom Munde aus sieht man den zurückgebliebenen vorderen Theil der blossen Zunge, welche, vom Unterkiefer zurückgewichen, vollkommen unbeweglich ist.

Die bei der Operation abgetrennten, resp. mitfortgenommenen Muskeln waren, abgesehen von den kleinen Kehlkopfmuskeln, die Mm. sternohyoidei, sternothyroidei und die omohyoidei, mylohyoidei, die Mm. digastrici, geniohyoidei, stylohyoidei und styloglossi, die stylopharyngei, glosso- und pharyngopalatini.

Es waren 41 Gefässligaturen angelegt, namentlich die Aa. maxillar. externae, linguales, thyroidei, superiores, carotides externae, laryngeae unterbunden, endlich beide Nn. hypoglossi und linguales durchschnitten worden. Mit den infiltrirten Lymphdrüsen hatte ich beide Glandulae submaxillares fortgenommen, in der Besorgniss, dass die anscheinend etwas vergrösserten Speicheldrüsen ebenfalls erkrankt sein möchten.

Ohngeachtet der umfangreichen Verletzung und der reichlich zweistündigen Dauer der Operation, war die Erschöpfung durch dieselbe doch auffallend gering. Aussehen des Pat. gut, Puls 80, voll und kräftig, Temp. 36,8°. Ich glaube, dass dieses vornehmlich dem Umstande zugeschrieben werden muss, dass mit Hilfe der Tamponade der Trachea die Chloroformnarkose von Anfang bis zu Ende vollkommen gleichmässig unterhalten und das Einfließen von Blut in die Luftwege vollständig verhindert werden konnte, und dass die ohne Zerrung und Quetschung der Theile durch sorgfältige anatomische Zergliederung ausgeführte Operation es möglich machte, die grösseren Blutgefässe vor ihrer Durchschneidung zu unterbinden.

Nach beendeter Operation und dem prompten Erwachen des Pat. aus der Narkose wurde mittels des Schlundrohrs ihm etwas Ungarwein eingeflösst, die Tamponcanüle entfernt und mit einer gewöhnlichen starken Trachealecanüle vertauscht.

Um den Schleim, welcher aus dem zurückgebliebenen Theil der Rachenhöhle in grosser Menge abgesondert wurde, von der Trachealecanüle abzuhalten, wurde oberhalb derselben eine mit Salicylwasser (1, pCt.) angefeuchtete Mullkompressen um den Hals geschlungen und die grosse Wunde dadurch verdeckt. Von einer Vereinigung der Halshaut durch Nähte glaubte ich Abstand nehmen zu müssen, weil ich fürchtete, es möchte eine Senkung des Wundsecrets zwischen den durchschnittenen Halsfasern durch jede Anspannung der Theile nur begünstigt werden. Die zu beiden Seiten des Halses herabhängenden Hautlappen wurden daher einfach aufgerichtet und durch die erwähnte Salicylervatte gestützt.

22. Juli. Pat. hat seit gestern Abend zwei Mal erbrochen (Nachwirkung der Chloroformnarkose), befindet sich übrigens gut. Puls voll und kräftig, 80. Morgentemp. 38.6°, Abendtemp. 39. 8°; Puls 100. Die Ernährung findet 3 Mal täglich durch das Schlundrohr statt (9 Eier, Milch und Bouillon. 500 Gramm Ungarwein pro die).

23. Juli. Reichliche Expectoration von zähen Schleimmassen durch die Canüle. Temp. M. 38.6°. A. 39.4°. Puls 80.

25. Juli. Pat. hat die Nacht gut geschlafen. Seit gestern besteht Diarrhoe, wesshalb 15 Tropfen Tinet. Opii verabreicht werden. Temperatur und Puls wie am 23. Juli. Wegen Coactor ex ore wird die Mundhöhle mehrmals mit Salicylwasser ausgewaschen. Mit einem grossen Schwamm, der oberhalb der Canüle gegen die hintere Pharynxwand angedrückt wird, wird das Ueberfließen in die Trachea verhindert und die Mund- und Rachenhöhle mit 2 pCt. Salicyl-Borsäurelösung tüchtig ausgespült.

26. Juli. Reichlicher eiteriger Auswurf dauert fort, doch ist die Respiration vollkommen frei und ruhig. Puls voll, kräftig, regelmässig, 80. Temp. A. 38.2°.

28. Juli. Befinden unverändert gut. Pat. ist fieberfrei."

So weit konnte Herr Geh. Rath von Langenbeck am 28. Juli 1875 die Geschichte des Krankheitsverlaufs von Krause mittheilen. Die Fortsetzung derselben ist folgende:

30. Juli. Da die Appetenz des fieberfreien Pat. zugenommen, erhält er von heute ab täglich 12 Eier; Milch, Bouillon und Wein wie früher. Von dem Zungenreste, welcher in Folge der Unterbindung und Durchschneidung beider Aa. linguales selbstverständlich nur höchst mangelhaft ernährt wird, stossen sich eine Menge nekrotischer Gewebsetzen ab.

2. August. Andauerndes Wohlbefinden; die Reinigung der Zungenwunde von nekrotischem Material macht Fortschritte; überall kräftige Granulationen.

Bei fortgesetzter künstlicher Fütterung und sorgsamer Pflege erholt sich Pat. in der folgenden Zeit zusehends und geht die Wunde ohne Störung ihrer Benarbung entgegen. Am 27. September ist der Heilungsprozess vollkommen vollendet. Die beiden, nach der Operation zu beiden Seiten des Halses herabhängenden dreieckigen Hautlappen sind durch die Benarbung allmählig wieder etwas aufgerichtet und nach einwärts gedreht worden, so dass nuncmehr die ursprünglichen Hautwundränder lippenförmig in die Schleimhaut der ihnen am nächsten liegenden Theile übergehen, d. h. seitlich in die Schleimhaut der übrig gebliebenen hinteren Pharynxwand, oben in diejenige des Zungenrestes, unten endlich in diejenige des Trachealrohres. Da das Ostium tracheae in Folge des Herabsinkens der Trachea unmittelbar über dem Ausschnitt des Brustbeins liegt, so ist die hintere Pharynx-Oesophaguswand in der ganzen Länge des Halses sichtbar und bildet in Form eines schleimhäutigen Halbecanals allein noch das Band, welches die gleichsam in der Luft schwebende Mund-Rachenhöhle mit dem im Brustraum verlaufenden Theil des Respiration- und Digestionstractus verbindet. Die Respiration ist vollkommen frei und geräuschlos, der früher den Patienten quälende Bronchialcatarrh gänzlich verschwunden, der gesammte Ernährungszustand ein befriedigender. — Die künstliche Ernährung mit dem Schlundrohr, bisher von dem Arzte der Abtheilung besorgt, kann jetzt mit Leichtigkeit von dem Wärter ausgeführt werden.

Am 10. October, also etwas mehr als 11 Wochen nach der Operation, wird Pat. photographirt (s. Abbildungen).

2. November. Auf der linken Seite des Halses fühlt man in der Submaxillargegend mehrere harte und vergrösserte Lymphdrüsen durch die intacte Haut hindurch, die in den folgenden Tagen sich etwas zu vergrössern scheinen, so dass am

12. November die Exstirpation derselben vorgenommen wird. Es zeigt sich dabei, dass auch tiefer im Gefässpalte liegende Lymphdrüsen indurirt und

vergrößert sind, so dass die Operation, indem diese letzteren Drüsenpakete mit-entfernt werden, weit umfänglicher und schwieriger sich gestaltet, als man vorher geglaubt hatte, zumal da die anatomischen Verhältnisse durch die frühere Operation und die darauffolgende Vernarbung wesentlich verändert sind. Die *V. jugularis communis* sin. wird in erheblicher Ausdehnung freigelegt, doch, da sie gesund zu sein scheint, erhalten. Die ganze Operation wurde in vollständiger Narkose und mit sehr geringem Blutverlust ausgeführt. Einfaches Ocellpöppen als Verband. Auf diese Operation tritt fast gar keine Reaction ein; am 13. und 14. Nov. steigt die Temperatur Abends bis 38,4°, sonst ist dieselbe normal bis zum 18. Nov. Leider aber überzeugt man sich schon wenige Tage nach der letzten Operation, dass auch auf der rechten Halsseite unzweifelhaft carcinomatöse Lymphdrüsenpakete vorhanden sind, die rapide wachsen, doch vorläufig, um den Heilungsprocess der tiefen linksseitigen Exstirpationswunde nicht zu stören, unberührt gelassen werden. — Vom 18. Nov. an verfällt Pat. auffallend rasch, seine Kräfte nehmen ab, die bereits kräftig granulirende Wunde beginnt zu zerfallen: Stuhl und Urin gehen in's Bett und am 23. Nov. tritt bei hohem Fieber und nach langer Agone der Tod ein.

Die Section bestätigte das Vorhandensein zahlreicher und bis zur oberen Thoraxapertur im Gefässspalte sich hinziehender kreisig infiltrirter Lymphdrüsen auf der rechten Seite des Halses. Die Lungen zeigten einen geringen Grad von Emphysem, sonst boten die übrigen Organe nichts Besonderes.

Der ganze Verlauf von der Operation bis zur vollständigen Heilung betrug ungefähr 2 Monate (22. Juli bis 27. Septbr.), von der Heilung bis zum Tode, der in Folge von Erschöpfung und Krebsmarasmus eintrat, ebenfalls 2 Monate (27. September bis 23. November). Das leider so frühe sich einstellende Carcinomrecidiv in benachbarten Lymphdrüsen vereitelte das Vorhaben, durch eine geeignete Prothese den Kehlkopf nach dem Vorgange Billroth's zu ersetzen.

2 Fälle von ausgedehntem diffusum Carcinom der submaxillaren Lymphdrüsen, welches sich noch in das Mediastinum anticum fortsetzt. Exstirpation. Tod.

Albert M., Sanitätsrath, 54 Jahre, leidet schon seit längerer Zeit an asthmatischen Anfällen, seit 5 Wochen aber an einer harten, knolligen Geschwulst im Trigonum colli infer. sinistr., welche in der Tiefe festsetzt, den Kopfnicker nach vorn und die Carotis nach innen verschoben, die Haut aber intact gelassen hat. Ihr höchster Punkt prominirt 3 Zoll hoch über ihre Umgebung, an der vordern, hintern und obern Grenze verliert sie sich diffuse in der Tiefe, in ihrer Längsrichtung endlich folgt sie dem Verlauf der grossen Halsgefässe. An ihrer untern Grenze, über der Clavicula, ist sie anscheinend isolirbar. Am 5. August 1875 wird die Exstirpation des für ein Drüsenarcarinom erklärten Tumors bei dem grossen, kräftigen Patienten ausgeführt. Ein über die Höhe der Geschwulst und mit dem Kopfnicker parallel verlaufender Längsschnitt von 3 $\frac{1}{2}$ Zoll Länge trennt die Haut von oben nach unten, ein dicht oberhalb der Clavicula von der Insertion des Kopfnickers an der Clavicula nach hinten geführter Querschnitt von vorne nach hinten; durch Zurückschlagen der beiden so umschriebenen dreieckigen Hautlappen tritt die Oberfläche des Carcinoms zu Tage. Dana dringt man sofort an untern Rande der Geschwulst in die Tiefe bis auf die grossen Halsgefässe und versucht hier den Tumor von letzteren zu isoliren. Dabei zeigt sich die gemeinschaftliche Gefässscheide von Carotis und *V. jugularis communis* bereits vom Carcinom ergriffen, weshalb sie mit der Geschwulst entfernt werden muss. Die Carotis selbst ist noch frei, die *V. jugularis communis* aber ganz im Tumor aufgegangen; sie wird daher

doppelt unterbunden und in der Länge von $1\frac{1}{2}$ Zoll extirpirt. Die V. jugularis externa war gleich anfangs unterbunden, durchschnitten und im Bereich des Tumors extirpirt worden.

Während es unter mühsamer anatomischer Präparation gelingt, den Tumor nach oben, innen und aussen mit theilweiser Blosslegung des Plexus brachialis und des N. vagus rein zu extirpiren, überzeugt man sich leider, dass nach unten, der V. jugularis communis entlang, die carcinöse Infiltration nach dem Mediastinum anticum sich fortsetzt, so dass von einer reinen Exstirpation in dieser Region abgesehen werden muss. — Die Blutung war Dank der vorsichtigen Dissection während der ganzen Operation eine sehr geringe. — Nach Vereinigung des oberen Theils der Wunde durch Suturen und Einführung eines Drainrohrs in den unteren Theil derselben erfolgt ein Verband mit nassen Salicylcompressen. Der Verlauf während des ersten und zweiten Tages war befriedigend; während die Temperatur Morgens $37,4 - 37,5^{\circ}$ war, stieg sie Abends nur bis $38,3 - 38,7^{\circ}$. In der darauffolgenden Nacht aber bekam Pat. einen heftigen asthmatischen Anfall, der ihn nöthigte, aufrecht zu sitzen und die Nacht im Lehnstuhl zuzubringen; am Morgen des dritten Tages ist der linke Arm etwas oedematös und schmerzhaft; die Respiration ist, ohne dass objectiv etwas nachzuweisen wäre, sehr beschleunigt und dyspnoëtisch, der Puls 110. Da sich trotz der Drainage etwas Secret in der Wunde verhält, werden die Suturen alle entfernt. Ein zweiter sich einstellender asthmatischer Anfall ist nicht minder heftig wie der erste. Am 9. August verfällt der fieberfreie Pat. in Somnolenz, aus der er kaum mehr zu erwecken ist; die Respiration wird sehr beschleunigt, der Puls unzählbar; kalter Schweiß bedeckt die Haut und unter lautem Trachealrasseln erfolgt Abends $11\frac{1}{2}$ Uhr der Tod bei einer subnormalen Temperatur von $35,6^{\circ}$. — Die Section wurde leider nicht gestattet. (S. Todesfälle No. 17.)

Ob das Drüsencarcinom — denn als solches erwies sich bei genauer anatomischer Untersuchung der Tumor — wirklich das primäre Leiden war, oder ob vielleicht anderswo, im Mediastinum, Oesophagus u. s. w., das letztere seinen Sitz hatte, war bei dem Mangel der Section nicht zu entscheiden. Sehr wahrscheinlich standen die asthmatischen Anfälle, an denen Pat. seit einiger Zeit litt, mit einer auf das Carcinom zurückzuführenden Vagusaffection in Verbindung; der tödtliche Ausgang aber war möglicherweise durch eine Embolie der A. pulmonalis bedingt, zu welcher die so sehr central liegende Unterbindung der V. jugularis communis die Veranlassung gegeben haben mochte.

Gottlieb Stulgies, 57 Jahre, Arbeiter, bemerkte seit 6 Monaten in der linken Submaxillargrube eine Anschwellung, die, anfangs frei beweglich und schmerzlos, sehr rasch sich vergrösserte, unbeweglich wurde und die heftigsten Schmerzen verursachte. Nach einigen Monaten brach die Geschwulst auf und jauchte seitden. Als Pat. in die Klinik sich aufnehmen liess, war die linke Unterkiefer- und Halsgegend von einer diffusen, harten und auf ihrer Höhe ulcerirten Geschwulst eingenommen, die sich vom Ohre und Joehbogen abwärts bis zum Ringknorpel hinzog und fest mit dem Unterkiefer verwachsen war. Nirgends liess sich die Grenze der Infiltration mit Sicherheit feststellen. Wegen der heftigen, den Pat. Tag und Nacht folternden Schmerzen verlangte derselbe dringend die Operation, die ihm anfangs als unausführbar verweigert, endlich aber auf seine flehentlichen Bitten gewährt wurde. Am 3. Dezember 1875 schritt Herr Geh. Rath v. Langenbeck zur Exstirpation der Geschwulst, die indess, wie sich bald zeigte, nicht radicaliter ausgeführt werden konnte, da die carcinöse Infiltration in gleicher Weise Parotis, Periost des Unterkiefers, die submaxillaren Lymphdrüsen, den Mundhöhlenboden, die Halsmuskeln,

Zungenbein und Pharynxwand ergriffen hatte. Man begnügte sich deshalb, den grössten und dem Messer noch zugänglichen Theil des diffusen Carcinoms durch einen die ulcerirte Haut in sich fassenden Hautellipsenschnitt blosszulegen und zu entfernen, wobei der grösste Theil der Parotis, das Periost der linken Unterkieferhälfte, das submaxillare Drüsenpaquet sammt der Speicheldrüse, mit Blosslegung der Scheide der grossen Halsgefässe, der seitlichen Pharynxwand und des Zungenbeins exstirpirt wurde. Die mächtige Wundhöhle wird unvereinigt gelassen und nur lose mit einer Carbolcompreßse bedeckt. — Bis zum 13. Dezember war der Verlauf ein äusserst günstiger, die Wunde zeigte frische Granulationen, die Schmerzen waren verschwunden und Pat. äusserte guten Appetit und nur geringe Schlingbeschwerden. Die Temperatur, nur am 2. und 3. Tage nach der Operation 39,0—39,5°, war völlig zur Norm herabgesunken. — Am 14. Dezember wird die Wunde von Erysipelas befallen, das bis zum 24. Dezember andauert, worauf abermals ein ungestörter, fieberfreier Verlauf anhebt; Pat. ist ausser Bett und befindet sich sehr wohl. Anfangs Januar 1876 beginnen jedoch die Schmerzen in der Wunde wieder, die vorher üppigen Granulationen zerfallen und es ist keine Frage, dass das Carcinom rapide Fortschritte macht. Am 10. Februar hat das Carcinom bereits den Unterkiefer so weit zerstört, dass man von unten die blossgelegten Zahnwurzeln sehen kann; dabei zerfallen bei zunehmender Appetit- und Schlaflosigkeit die Kräfte des Kranken mehr und mehr, Stiche in der Brust gesellen sich dazu und die furchtbar stinkende Wunde ist kaum zu desinficiren. Am 7. März trat plötzlich Nachts eine sehr heftige arterielle Blutung aus der Wunde ein, und in wenig Secunden, bis Hüfte da war und die Wunde mit einem Schwamm comprimirt wurde, schwamm der Kranke in seinem Blute. Da an eine Unterbindung in loco, mitten in den zerfallenen Carcinommassen nicht zu denken war, wurde noch in derselben Nacht, während ein Wärter die Compression der Wunde besorgte, die Unterbindung der Carotis communis nach Zang ausgeführt, worauf die Blutung definitiv stand. Der fast pullose und kachectische Patient erholte sich von dem Blutverlust nicht mehr; doch lebte er noch 5 Tage und starb erst am 12. März 1876 an Erschöpfung. Die Section ergab keine inneren Carcinom-Metastasen, dagegen zahlreiche, verjauchte bronchopneumonische Herde beider Lungen (Schluckpneumonie). Die Quelle der Blutung war nicht sicher nachzuweisen; die Carotis war peripher von der Ligaturstelle ganz von Carcinommassen unwachsen, aber nicht perforirt; die V. jugularis dagegen vollständig obliterirt und im oberen Halstheil ganz in der Geschwulst aufgegangen. (S. Todesfälle No. 64).

Es ist auch in diesem Falle die Wahrscheinlichkeit, dass ein ächtes Carcinom primär von den submaxillaren Lymphdrüsen ausgegangen sei, nicht ohne Weiteres in Abrede zu stellen.

2 Fälle von carcinomatöser Stricture des Oesophagus blieben nur wenige Tage in der Klinik. Beide Mal sass die Stricture im oberen Brusttheile des Oesophagus und liess flüssige und weiche Speisen noch passiren; der eine Fall betraf einen 56jährigen Mann, der andere eine 53jährige Frau.

Im Anschluss an die Geschwülste des Halses sei noch bemerkt, dass bei deren Exstirpation strenge die Regeln inne gehalten worden sind, welche Herr Geh. Rath von Langenbeck vor Jahren für diese Operationen aufgestellt hat.^{*)} Demzufolge kam der bogenförmige Hautlappenschnitt zur Blosslegung grosser Ge-

^{*)} Vgl. B. von Langenbeck, Beiträge zur chirurgischen Pathologie der Venen. Arch. f. klin. Chirurgie. Bd. I. 1860. S. 65—69.

schwülste öfter in Anwendung; die Isolirung der Geschwulst in der Tiefe geschah zunächst am unteren, d. h. centralen Ende derselben, um dort die grossen Gefässstämme aufzusuchen; und die Trennung der Gewebe erfolgte fast ausschliesslich mit dem Messer, selten und nur während einzelner Acte der Operation mit der Scheere, niemals aber durch stumpfe Gewalt, durch Zerren und Quetschen mit Finger, geschlossener Scheere u. s. f., wie solches von manchen Seiten gerade bei tiefsitzenden Geschwülsten empfohlen wird. „Es müssen diese Exstirpationen“, so lautet von Langenbeck's Lehre, „mit derselben Genauigkeit ausgeführt werden, die wir auf Anfertigung eines feinen anatomischen Präparates zu verwenden gewohnt sind.“*) Wie trefflich sich dieser Rath bewährt hat, dafür scheint mir die eine und andere der mitgetheilten Beobachtungen mehr als einen Beleg zu enthalten.

V. Speichelsteine.

(1 Fall.)

Zwei grosse Speichelsteine im Anfangstheil des Ductus Whartonianus der Gl. submaxillaris. Exstirpation der Drüse. Heilung. (S. Abbildung, Taf. IV. Fig. 8.)

Caroline Neudeck, 66 Jahre, Wittve, bemerkte seit 10 Jahren in der linken Submaxillargegend eine hasselnuss-grosse, harte Geschwulst, die weiter keine Schmerzen und Beschwerden verursachte bis vor etwa 4 Wochen, wo die Geschwulst rasch grösser und sehr schmerzhaft wurde und Pat. im Schlucken und beim Oeffnen des Mundes hinderte. In der Klinik zeigt sich in der linken Submaxillargrube eine harte, abgreifbare Geschwulst von der Grösse eines Taubenei's, die spontan nicht, wohl aber bei Druck schmerzhaft ist; die Haut darüber ist unverändert. Pat. hört auf dem linken Ohr viel schlechter als auf dem rechten. Mit Benutzung eines bogenförmigen Hautlappens wird der abgekapselte Tumor, welcher der Gl. submaxillaris anzugehören scheint, sammt der ganzen Drüse exstirpirt, wobei der N. hypoglossus blossgelegt, aber erhalten wird. Die Wunde wird desinficirt, vereinigt und mit dem antiseptischen Oeclusivverband bedeckt. — Bei einem Durchschnit durch die Geschwulst zeigt es sich, dass die vergrösserte Submaxillardrüse vorliegt, in deren weit dilatirtem Ausführungsgange unmittelbar bei seinem Abgang aus der Drüse zwei gleichsam wie durch ein Gelenk mit einander verbundene Speichelsteine von höckeriger Oberfläche liegen; dieselben stellen zusammen einen länglich runden Körper von 3.5 Cm. Länge und 2 Cm. Dicke dar. — Die Heilung der Wunde erfolgte erst unter dem Oeclusiv-, dann unter einem gewöhnlichen Deckverbande in 20 Tagen. Nur in den ersten 3 Tagen war die Temperatur etwas erhöht.

*) l. c. S. 69.

VI. Laryngostenosis und Trachealfistel.

(1 Fall.)

Fritz Heinrich, 3 $\frac{1}{2}$ Jahre, war wegen Rachen-Kehlkopf-Diphtheritis vor einem Jahre ausserhalb tracheotomirt worden und trägt seitdem die Trachealcanüle, da bei jedem Versuche, die letztere wegzulassen und die Trachealfistel zur Heilung zu bringen, hochgradige Erstickungsnoth eintrat. Auch jetzt gelingt es bei wiederholten Versuchen in der Klinik nicht, die Trachealcanüle für länger als 2—3 Stunden zu entfernen; dann tritt ein hoher Grad von Athemnoth ein, der bis zu asphyctischen Anfällen sich steigert, so dass schleunigst die Canüle wieder eingelegt werden muss. Der Versuch, mit einem Katheter von der Trachealfistel aus den Kehlkopf zu passiren, misslingt ebenfalls, und so nehmen die Eltern das Kind nach 4wöchentlichem Aufenthalt in der Klinik ungeheilt nach Hause.

VII. Paralysis glottidis.

(3 Fälle.)

Paul Geisler, 18 Jahre, Kaufmann, ist seit 8 Monaten allmähig mehr und mehr heiser geworden, ohne dafür einen bestimmten Grund angeben zu können. Die laryngoskopische Untersuchung ergibt eine Paresis der Glottisschliesser, in Folge deren die Stimmbänder bei der Phonation sich nicht ganz berühren. Ausserdem besteht ein geringer Grad von Katarrh der Pharynx- und Larynxschleimhaut. — Trotz einer 4wöchentlichen Behandlung mit dem constanten Strom und Inhalationen von Alaunlösung in den Kehlkopf bessert sich der Zustand nicht, so dass Pat. ungeheilt entlassen werden muss.

2 weitere Fälle betrafen hysterische Frauen von 16 und 46 Jahren. Da dieselben noch anderweitige Symptome ausgesprochener Hysterie (Globus hystericus, Krämpfe) darbieten und eine chirurgische Behandlung desshalb nicht angezeigt war, so wurden sie nach kurzer Beobachtungszeit entlassen.

VIII. Caput obstipum.

(2 Fälle.)

In beiden Fällen, das eine Mal bei einem 23jährigen Bauer, das andere Mal bei einem 2 $\frac{1}{2}$ jährigen Mädchen, wurde die Tenotomie der Sternalportion des Kopfnickers ausgeführt. In dem ersteren Falle sollte der Schiefhals angeblich im 4. Lebensjahr nach einem Falle von 14 Fuss Höhe auf den Kopf und während des darauf folgenden 4wöchentlichen Krankenlagers entstanden sein.

Weitaus die meisten Fälle von Caput obstipum, welche zur Beobachtung gelangten, wurden übrigens poliklinisch behandelt, und ich verweise desshalb hier auf den I. Theil des Berichts, in welchem über 25 weitere Fälle dieses Leidens referirt worden ist (s. S. 24).

IV.

Brust.

I. Verletzungen.

(4 Fälle.)

1 einfache Contusion des Thorax bei einem 36jährigen Arbeiter hatte zwar eine circumscriphte trockene Pleuritis zur Folge, heilte jedoch rasch bei ruhiger Lage und Application von Schröpfköpfen.

3 Fälle einfacher Rippenfracturen, ohne Complication von Seiten der Brustorgane, verblieben mit Ausnahme eines Falles nur kurze Zeit in der Klinik und verliessen sie, nachdem die Schmerzen aufgehört hatten; der längere Zeit in der Klinik verweilende Fall dagegen betraf einen Schwerverletzten, der ausser einer Fractur der 2. linken Rippe in Folge Ueberfahrens noch eine schwere complicirte Fractur des linken Unterschenkels, eine Zerreissung des Scrotum und zahlreiche Contusionen an Rumpf und Extremitäten erlitten hatte; auch dieser Patient heilte (s. später, Wilhelm Rothe, offene Fractur des Unterschenkels).

Eine grössere Zahl von einfachen Rippenfracturen wurde endlich, wie wir früher (s. S. 8) gesehen haben, poliklinisch behandelt.

II. Acute und chronische Entzündungen.

(7 Fälle.)

a) **Mastitis lactantium abscedens.**

(2 Fälle.)

Anna Sietzy, 21 Jahre, bemerkte 9 Tage nach ihrer Niederkunft eine schmerzhaft Röthe und Schwellung der linken Mamma, die nach 3wöchentlicher Behandlung mit Cataplasmen vom Arzte an 2 Stellen incidirt wurde, worauf sich eine reichliche Menge Eiter entleerte. Da indess auf die Operation keine

erhebliche Besserung folgte, so liess sich Pat. nach einigen Tagen in die Klinik aufnehmen. Hier constatirte man einen bedeutenden Mamma-Abscess, der sich nur ungenügend durch eine kleine Incisionswunde entleeren konnte. Er wird deshalb ausgiebig gespalten und gewöhnlich verbunden. Heilung und Entlassung nach 14 Tagen.

Pauline Böhm, 19 Jahre, Arbeiterin, litt kurze Zeit nach ihrer Entbindung an Schmerzen, Röthung und Schwellung der rechten Mamma, die allmählig zunahm und Pat. nach 3 Wochen in die Klinik führten. Da sich das Leiden bei der Untersuchung als ein grosser Mamma-Abscess herausstellte, der an einer kleinen Stelle die Haut bereits durchbrochen hatte, so wurde er mehrfach incidirt und drainirt. Heilung und Entlassung nach 4 Wochen.

Etliche 30 Fälle von Mamma-Abscessen bei stillenden Frauen wurden in der Poliklinik incidirt und ambulatorisch behandelt. Die Behandlung dieser Kranken war eine sehr einfache und bestand lediglich in dem Auflegen einer mit Carbol- oder Bleiwasser befeuchteten Compresse auf die Incisionswunden. Eine erschwerende Complication des Wundverlaufs wurde dabei nie beobachtet.

b) Empyem.

(1 Fall.)

Carl Butschkowski, 23 Jahre, Lehrer, überstand vor 3 Jahren eine rechtseitige Pleuritis, welche 6—8 Wochen andauerte und mit Zurücklassung eines mässigen Grades von Kurzatmigkeit ausheilte. Nach einiger Zeit jedoch stellten sich aufs Neue stechende Schmerzen in der rechten Brusthälfte ein; dieselbe wölbte sich vor und die Haut röthete sich, so dass bald darauf vom Arzte ein Einstich in die Hervorwölbung gemacht und Eiter entleert wurde. Von da an heilte die Wunde nicht wieder zu und entleerte stets reichlich Eiter, wodurch Pat. sehr herunterkam. — Bei der Aufnahme in die Klinik zeigte der grosse und abgemagerte Pat. in der Axillarlinie des 5. r. Interostalraums eine Fistel, aus welcher sich bei jeder tiefen Expiration und ebenso bei jedem Hustenstoss ein dicker, gelber Eiter im Strahle ergoss. Obwohl Pat. durchaus phthisischen Habitus zeigte und auch die Nagelglieder der Finger exquisit kolbige Form besaßen, ergab die Untersuchung der Brust doch bloss Dämpfung und sehr abgeschwächte Athmungsgeräusche in der rechten unteren bedeutend hervorgewölbten Thoraxseite, sonst aber normale Verhältnisse. Am 8. November 1875 wird in Chloroformnarkose die Fistel ausgiebig mit dem Messer dilatirt, worauf sich aus der Pleurahöhle circa 500 Cubikem. dicken Eiters entleeren, dann ein Drahtrohr weiten Kalibers in die Höhle eingeführt und letztere tüchtig mit 1 prozentiger Carbolsäurelösung ausgespült. Letztere Prozedur wird in der Folgezeit täglich 2—3 Mal wiederholt, worauf die Abscesshöhle bei fieberfreiem Verlauf rasch sich verkleinert. Am 7. März 1876 wird Pat., der sich ausgezeichnet erholt hat, mit ganz geringer Eiterung entlassen, — demnächst behufs vollständiger Herstellung noch ein Seebad zu besuchen. — Zu Folge späterer Mittheilung ist er auch wieder ganz hergestellt und berufstüchtig geworden.

c) Kalte Abscesse in der Thoraxwandung.

(2 Fälle.)

Hans Krüger, 35 Jahre, Arbeiter. Grosser, kalter Abscess über der 8.—11. linksseitigen Rippe, angeblich nach einem heftigen Stoss, den Pat. vor 2 $\frac{1}{2}$ Jahren

an dieser Stelle erlitten hat, entstanden. Incision und Drainage. Die ersten 3 Tage wird Pat. nach Lister verbunden, dann aber ein gewöhnlicher Charpieverband aufgelegt, da die Abscessmembran sich grossentheils nekrotisch abstösst und die Sepsis nicht ganz verhindert werden kann. Fieberfreier Verlauf mit Ausnahme der ersten 3 Tage, wo die Abendtemperatur bis 38,8° steigt. In Heilung nach 14 Tagen entlassen. — Zwei Monate später lässt sich Pat. abermals in die Klinik aufnehmen, da die Heilung nicht ganz erfolgt, sondern eine kleine Fistel übrig geblieben ist. Nach Spaltung des Fistelganges findet sich in der Tiefe ein kleines Gummi-Drainrohr, welches unzweifelhaft von dem früheren Lister'sehen Verband herrührt und damals unbeachteter Weise in die grosse Abscesshöhle gegliitten war. Heilung bei gewöhnlichem Verbands in 13 Tagen.

August Wichmann, 51 Jahre, Glasermeister. Grosser, kalter Abscess in der linken vorderen Brustgegend, seit 6 Monaten ohne bekannten Anlass entstanden. Incisionen, Drainage; gewöhnlicher Verband. Mit granulirenden Wunden auf Wunsch am 18. Tage entlassen.

d) Caries und Nekrose der Rippen.

(2 Fälle.)

Carl Wünn, 34 Jahre, Kaufmann, aus phthisischer Familie, leidet seit 2 Monaten an einer schmerzhaften Anschwellung über der 3. rechten Rippe, die in letzter Zeit rasch sich vergrösserte. Die Untersuchung des blossen, sehr abgemagerten und alle objektiven Zeichen von Lungen-Spitzeninfiltration zeigenden Patienten ergibt einen faustgrossen subcutanen Abscess rechts neben dem Sternum in der Höhe der 3. Rippe mit verdünnter Hautdecke, so dass eine baldige Perforation nach aussen befürchtet werden muss. Incision und Drainage streng nach Lister; der untersuchende Finger gelangt in der Abscesshöhle auf die 2. verdickte Rippe. Bei fieberfreiem Verlaufe nimmt die Eiterung bald ab; doch besteht nach 5 Wochen, wo Pat. das Krankenhaus zu verlassen wünscht, noch eine kleine Fistel. — Nach späterer Mittheilung stellte sich zu Hause der Abscess bald wieder her und war einige Monate später der Zustand gerade so wie vor der Operation, nur dass die Fistel jetzt fortwährend reichlich Eiter secernirte.

Ida Markgraf, 21 Jahre, leidet seit längerer Zeit an Ozäna und seit ihrem 5. Lebensjahr an einer Eiterung in der Gegend der 11. rechten Rippe. In der Klinik wird der lange in der Axillarlinie auf die genannte Rippe führende Fistelcanal gespalten und ein kleiner Sequester der Rippe extrahirt. Desinfection der Wunde und Salicylwatteverband. Heilung und Entlassung nach 14 Tagen.

III. Geschwülste.

(32 Fälle; † 5.)

a) Geschwülste der Brustdrüse.

(31 Fälle; † 4.)

Diese 31 Geschwülste der Brustdrüse wurden an 29 Patienten beobachtet, indem 2 Kranke, welche wegen Carcinom erfolgreich

operirt worden waren, später, doch noch in der Zeit des Berichts, wegen Recidiv sich wieder aufnehmen liessen. Von den beiden letzteren wurde die eine Patientin zum 2. Mal operirt und geheilt, die andere aber als unoperirbar und darum ungeheilt entlassen. Bei den 31 Geschwülsten handelte es sich 27 Mal um Carcinome, 3 Mal um Fibrome, 1 Mal um eine einfache Hypertrophie der Mamma, und es vertheilen sich die Geschwülste auf Alter und Geschlecht folgendermassen:

	Männer.	Weiber.	20—30.	31—40.	41—50.	51—60.	61—70.	71—80.	Summa.
Carcinom.....	—	27	1	3	13	4	5	1	27
Fibrom.....	—	3	2	1	—	—	—	—	3
Hypertrophie der Mamma...	1	—	—	—	1	—	—	—	1
Summa..	1	30	3	4	14	4	5	1	31

Mit Ausnahme der einfachen Hypertrophie der Mamma, welche bei einem 46jährigen Manne beobachtet wurde, betrafen die übrigen 30 Geschwülste somit ausschliesslich Weiber, und zwar 3 Mal unverheirathete, 25 Mal verheirathete. 5 Mal handelte es sich um Carcinomrecidive, von denen 3 noch operirt werden konnten, während 2 Patientinnen als inoperabel entlassen werden mussten.

Von den 31 Geschwülsten wurden die 3 Fibrome, sowie die hypertrophische Mamma sämmtlich extirpirt; die Carcinome aber konnten nur in 20 Fällen operirt werden, während bei 6 Individuen die von den Kranken gewünschte Operation unterbleiben musste, weil bereits die ganze Thoraxwand von der Geschwulst durchsetzt und auch die supraclavicularen Lymphdrüsen carcinomatös degenerirt waren; einmal waren ausserdem auch alle objectiven Zeichen eines Lebercarcinoms vorhanden. In einem 7. Falle endlich verweigerte die Frau die noch mögliche und ihr angerathene Operation.

Somit kamen im Ganzen 24 Mamma-Extirpationen zur Ausführung, von denen 20 heilten und 4 starben. Als Todesursache musste in den letzteren Fällen 1 Mal Erschöpfung, 1 Mal Pyämie, 2 Mal Erysipelas und darauf folgende Pleuritis angesehen werden.

Genauere Auskunft über die einzelnen Beobachtungen giebt folgende, sämmtliche 31 Fälle umfassende Tabelle:

α) Unoperirte Geschwülste
(Sämmtlich
(7 Fälle;

No.	No. Hauptbuch.	Name und Stand.	Alter.	Krankheit.
1.	324.	Sophie Haase, Frau.	55.	Carcinoma mammae recidiv.
2.	388.	Caroline Burnus, Frau.	57.	Carcinoma mammae.
3.	454.	Caroline Mittelstadt, Frau.	57.	Carcinoma mammae dextr. et gland. axillar.
4.	744.	Caroline Brasch, Frau.	48.	Carcinoma mammae.
5.	920.	Amalie Eckert, Wittwe.	48.	Carcinoma mammae recidiv. dextr. et gland. axillar.
6.	525.	Albertine Granzow, Wittwe.	62.	Carcinoma mammae sin. et gland. axillar.; Carcinoma hepatis, Ascites.
7.	382.	Friederike Schley, Wittwe.	63.	Carcinoma mammae ulcerat. et gland. axillar.

β) Operirte Geschwülste
(Carcinome, Fibrome,
(24 Fälle;

No.	No. Hauptbuch.	Name und Stand.	Alter.	Krankheit.	Anfang der Krankheit.
1.	265.	Marie Sanne, Frau.	46.	Carcinoma mammae sinistr. et gland. axillar. Abgelaufene Mastitis dextr. suppurativa.	I. Carcinoma Vor 1 Jahr; letzte Geburt vor 20 Jahren.

der Brustdrüse.

(Carcinome.)

† —.)

Anfang der Krankheit.	Behandlung.	Dauer der Behandlung.
?	Inoperabel; örtlicher und innerlicher Gebrauch von Solut. arsenical. Fowleri.	10. 5. 75.—15. 5. 75.
?	Inoperabel.	1. 6. 75.—3. 6. 75.
Vor 4 Jahren; 1 Geburt.	Die noch mögliche Operation wird von der Pat. verweigert.	22. 6. 75.—23. 6. 75.
?	Inoperabel.	13. 10. 75.—18. 10. 75.
1874; 3 Geburten. 1. Operation in der Klinik 26. 7. 75.	Inoperabel, da die rechte Thoraxwand und ebenso die Supraclaviculardrüsen vom Carcinom in grosser Ausdehnung ergriffen und in Folge dessen auch der ganze rechte Arm stark ödematös geschwollen ist.	27. 12. 75.—28. 12. 75.
Vor 1 Jahr; 7 Geburten, letzte vor 28 Jahren. Vor 3 Jahren.	Inoperabel.	7. 7. 76.—12. 7. 76.
	Inoperabel, da das Carcinom die Brustwand (Rippen und Muskeln) bereits in ausgedehnter Weise ergriffen hat und auch die Supraclaviculardrüsen carcinomatöse Tumoren bilden. Ferrum candens auf die Ulcerationsfläche. 29. 5. 75.	29. 5. 75.—9. 6. 75.

der Brustdrüse.

(einfache Hypertrophie.)

† 4.)

Operation.	Datum der Operation.	Verlauf und Ausgang.
------------	----------------------	----------------------

mammae.

Exstirpation sammt Ausräumung der Achselhöhle; Hautellipsenschnitt; M. pectoralis wird grösstentheils entfernt; Freilegung mehrerer Rippen; Op. unter Salicylspray; keine Suturen; Salicylwattverband nach Thiersch.	3. 5. 75.	Schon vom folgenden Tage an hohes Fieber (bis 39,7°), das bis 10. 5. andauert. — 8. 5. starke Secretion und Zersetzung des Wundsecrets; vom 16. 5. Carboljuteverband. 23. 5. antis. Verband quittirt; Carbolcharpieverband. 9. 6. Diphtheritis der Wunde. Ferrum candens. 11. 6. Erysipelas. — 7. 8. Entlassung m. granulirender Wunde; Verdacht auf Recidiv in der Narbe.
--	-----------	--

No.	No. Hauptbuch.	Name und Stand.	Alter.	Krankheit.	Anfang der Krankheit.
2.	455.	Auguste Krug, Frau.	45.	Carcinoma mammae sin. et gland. axillar.	Weihnachten 1874. — Mehrere Geburten.
3.	505.	Albertine Ziemann, Frau.	47.	Carcinoma mammae sin. et gland. axillar.	September 1874.
4.	508.	Marie Wendt, Frau.	48.	Carcinoma mammae sin.	Sommer 1874; 10 Geburten.
5.	85.	do.	48.	Carcinoma mammae sin. Recidiv in der Narbe.	
6.	535.	Amalie Eckert, Wittwe.	48.	Carcinoma mammae dextr.	Michaelis 1874, angebl. nach einem Stoss gegen die Brust; 3 Geburten.
7.	544.	Friederike Gierke, Wittwe.	63.	Carcinoma mammae sin. et gland. axillar.	Februar 1875; 6 Geburten.
8.	660.	Caroline Gommert, Wittwe.	49.	Carcinoma mammae sin. et gland. axillar.	März 1875.
9.	673.	Marie Pinnow, Frau.	62.	Carcinoma mammae dextr. et gland. axillar.	Vor 1 Jahr.
10.	719.	Anna Cordes, Frau.	48.	Carcinoma mammae sin. et gland. axillar.	Mai 1875; 3 Geburten, letzte vor 11 Jahren.
11.	836.	Henriette Muschick, Frau.	65.	Carcinoma mammae sin. et gland. axillar.	Vor 1 Jahr.

Operation.	Datum der Operation.	Verlauf und Ausgang.
Exstirpation sammt Ausräumung der Achselhöhle; Hautellipsenschnitt; M. pectoral. zum Theil mitentfernt; keine Suturen; Carbolcharpieverb.	23. 6. 75.	Bedeutendes Fieber vom folgenden Tage an (bis 39,9°). 27. 6. Erysipelas mit hohem, lange andauerndem Fieber. — 13. 9. 75. Entlassung mit kleiner, granulirender Wunde.
Exstirpation sammt Ausräumung der Achselhöhle; Hautellipsenschnitt; Desinfection m. Salicylsäurelösung; Suturen; Drainage; nasser Carbolverband.	14. 7. 75.	Fieberhafter Verlauf (bis 39,2°). Entlassung 8. 8. 75. mit kleiner, granulirender Wunde.
Exstirpation; Hautellipsenschnitt; Desinfection mit Carbolsäure; Suturen; Drainage; nasser Carbolverb.	22. 7. 75.	Ungestörter Verlauf; 9. 8. Salbenverband. — 21. 8. Geheilt entlassen.
Exstirpation mit grossem Hautdefect; keine Suturen; Cerat-Charpieverb.	4. 2. 76.	Mässiges Fieber im Anfang (bis 38,8°); 24. 2. Erysipelas; 10. 4. 76. In Heilung entlassen.
Exstirpation; Hautellipsenschnitt; Desinfection mit Salicylsäure; Suturen; Drainage; nasser Carbolverband.	26. 7. 75.	Fieberfreier Verlauf bis 2. 8.; dann ganz geringes Fieber (38,0—38,3°). — 9. 8. Salbenverband. — 21. 8. Nahezu geheilt entlassen.
Exstirpation mit Ausräumung der Achselhöhle; Suturen im hinteren Theil der Wunde; Lister'scher Verband.	28. 7. 75.	Geringes Fieber (38,0—38,5°). — Nachblutungen am 5. 8. u. 7. 8. aus einem Ast der A. axillaris (A. thoracica longa?). — 7. 8. Tod an Erschöpfung (vid. Todesfälle No. 16.).
Exstirpation mit Ausräumung der Achselhöhle; Hautellipsenschnitt; Op. unter Spray; Suturen; Drainage; nasser Carbolverband nach Bardeleben.	8. 9. 75.	Geringes Fieber in den ersten Tagen (bis 38,7°). 15. 9. Wegen Carbolharn Salicylverband. — Keine pr. reunio. 9. 10. Mit kleiner granulirender Wunde entlassen.
Exstirpation mit Ausräumung der Achselhöhe; Hautellipsenschnitt; Op. unter Spray; Suturen; Drainage; nasser Carbolverband nach Bardeleben.	17. 9. 75.	Nahezu fieberfreier Verlauf (einmal Temp. 38,2°). 12. 10. Wunde vernarbt. 20. 10. Exstirpation einiger vergrösserter, infiltrirter Lymphdrüsen der Regio supraclavicular. dextr. — Ungestörter Verlauf bei antiseptischem Verband. 9. 11. 75. Geheilt entlassen.
Exstirpation mit Ausräumung der Achselhöhle; Bogenschnitt; Op. ohne Spray; Suturen; Drainage nach vorheriger Desinfection der Wunde mit Carbolsäure; nasser Carbolverband.	6. 10. 75.	Geringes Fieber (bis 38,7°) die ersten Tage; 9. 10. wegen Carbolismus (Erbrechen, Carbolharn, Mattigkeit) Salicylverband. 9. 11. 75. Geheilt entlassen.
Exstirpation mit Ausräumung der Achselhöhle; Hautellipsenschnitt; M. pectoral. wird grossentheils entfernt; Blosslegung mehrerer Rippen. Keine Suturen; einfaches Oellappen als Verband.	20. 11. 75.	Anfangs geringes Fieber (38,4°); 22. 11. Erysipelas, bis 29. 11.; 2. 12. Nachblutung; 4. 12. Cerat-Charpieverband. 13. 12. Abermalige Blutung. 17. 12. Erneute Blutung. 24. 12. Abermalige Blutung; 26. 12. Schüttelfröste. 28. 12. Tod bei hoher Temperatur. Pyaemie (vid. Todesfälle No. 55.).

No.	No. Hauptbuch	Name und Stand.	Alter.	Krankheit.	Anfang der Krankheit.
12.	814.	Johanna Köchel, Frau.	52.	Carcinoma mammae dextr. et gland. axillar.	Vor 2 Jahren; kein Wochenbett.
13.	869.	Elka Lebbeck, Frau.	29.	Carcinoma mammae sin. et gland. axillar. recidiv.	Erste Operation vor 1 Jahr; Recidiv seit 5 Wochen bemerkt.
14.	36.	Anna Menzel, Näherin, unverheir.	42.	Carcinoma mammae sin. et gland. axillar.	April 1875.
15.	103.	Marie Klagemann, Frau.	33.	Carcinoma mammae dextr.	Vor 12 und 10 Jahren Mastitis dextr. im Wochenbett. Seit 5 Monaten Spuren der Geschwulst. 3 Geburten.
16.	126.	Friederike Heese, Frau.	32.	Carcinoma mammae dextr. et gland. axillar. recidiv.	Vor 2 $\frac{1}{2}$ Jahren 1. Operation. Nach 4 Wochen 2. Operation. (Entfernung eines Achselhöhlentumors). Bald nachher Geschwülste in der von der 1. Operation herrührenden Narbe. 4 Geburten.
17.	336.	Elisabeth Lemme, Frau.	38.	Carcinoma mammae sin. et gland. axillar.	September 1875; 3 Geburten.
18.	337.	Auguste Ehle, Frau.	48.	Carcinoma mammae dextr.	Seit einigen Wochen; 2 Geburten.
19.	342.	Marie v. Siegroth, unverheir.	62.	Carcinoma mammae dextr.	? .

Operation.	Datum der Operation.	Verlauf und Ausgang.
Exstirpation mit Ausräumung der Achselhöhle; Hautellipsenschnitt; M. pectoralis grossentheils entfernt; Desinfection der Wunde mit $\frac{1}{3}$ proc. Salicylsäurelösung. Suturen bei starker Hautspannung; Drainage; Salicylwatteverband.	11. 11. 75.	Fieber bis 38,8° in den ersten Tagen; 14. 11. starke Zersetzung des Wundsecrets. 15. 11. Verband wegen der zunehmenden Sepsis quittirt, offene Wundbehandlung. 16. 11. Erysipelas und Phlegmone gangraenosa; hohes Fieber. 18. 11. Tod an Pleuritis (vid. Todesfälle No. 46.).
Exstirpation mit Ausräumung der Achselhöhle; grosser Hautdefect; keine Suturen; Cerat-Watteverband.	1. 12. 75.	Die ersten 5 Tage mässiges Fieber, dann fieberfreier Verlauf. 18. 1. 76. Mit kleiner, granulirender Wunde entlassen.
Exstirpation mit Ausräumung der Achselhöhle; Operat. ohne Spray; Desinfection der Wunde mit Carbolsäure; Suturen; Drainage; anti-sept. Carbolverband.	17. 1. 76.	Hohes Fieber (bis 40,5°), das erst nach 10 Tagen heruntergeht. 21. 1. Erysipelas; deshalb Weglassen des antiseptischen Verbandes; einfaches Oelläppchen, später Salbenverband. 13. 3. 76. Geheilt entlassen.
Exstirpation; Bogenschnitt; Desinfection der Wunde mit Carbolsäurelösung; Vereinigung der Wunde durch Catgutsuturen; keine Drainage; Salicylwatte-Occlusivverband.	15. 2. 76.	In den ersten Tagen hohes Fieber (bis 39,4°), dann fieberfreier Verlauf. 16. 2. Wegen parenchymat. Nachblutung Entfernung mehrerer Suturen; Drainage; Verband derselbe. 22. 2. Verband weggelassen, einfaches Oelläppchen. 8. 3. 76. Nahezu geheilt entlassen.
Exstirpation mit Ausräumung der Achselhöhle; Hautellipsenschnitt; M. pectoralis zum Theil mitentfernt; V. axillaris nur sehr mühsam von der carcinösen Infiltration abzupariren. Keine Suturen; Ceratlappen; Watteverband.	16. 2. 76.	Anfangs geringes Fieber; von 23. 2. an einfaches Oelläppchen als Verband. 28. 2. Erysipelas; Pleuritis. 6. 3. 76. Tod an Pleuritis (vid. Todesfälle No. 62.).
Exstirpation mit Ausräumung der Achselhöhle; Hautellipsenschnitt; M. pectoralis grossentheils mitentfernt. Keine Suturen; Ceratlappen.	6. 5. 76.	An drei Tagen eine Abendtemperatur von 38,1—38,3°, sonst nie Fieber. 2. 6. 76. Mit granulirender Wunde entlassen. (In der Fossa supraclavical. sin. fühlt man harte Knoten.)
Exstirpation; Hautellipsenschnitt. Suturen; Drainage; Ceratlappen.	12. 5. 76.	3 Mal Abendtemp. von 38,8—39,0°, sonst fieberfreier Verlauf. — 14. 5. Wegen Spannung und Röthung Entfernung aller Suturen; Oelläppchen. 5. 6. 76. Mit kleiner granulirender Wunde entlassen.
Exstirpation; Suturen; Drainage; Deckverband.	9. 5. 76.	Geringes Fieber in den ersten Tagen bis 38,5°. Heilung grossentheils per prim. int. — 3. 6. 76. Geheilt entlassen.

No.	No. Hauptbuch.	Name und Stand.	Alter.	Krankheit.	Anfang der Krankheit.
20.	501.	Emilie Bennt, Frau.	43.	Carcinoma mammae dextr. et gland. axillar.	Seit 1 Jahr.
2. Fibroma					
21.	205.	Anna Liese, Frau.	30.	Fibroma mammae sinistr.	August 1874; keine Geburt.
22.	393.	Selma Lehmann, unverheir.	38.	Fibroma mammae dextrae.	Vor 3 Jahren.
23.	541.	Marie Lennecke, Frau.	23.	Fibroma mammae dextrae.	?
3. Hypertrophia					
24.	65.	Friedrich Haseloff, Landmann.	46.	Hypertrophia mammae sinistr.	Vor $\frac{1}{2}$ Jahr.

Die voranstehende Casuistik zeigt, dass die Behandlung der Operationswunden nach Mamma-Exstirpation eine verschiedene, ja oft in einem und demselben Falle eine combinirte war. Mehrmals geschah die Operation versuchshalber unter Spray, meist aber ohne solchen. Die Wunden wurden theils unvereinigt gelassen, theils mit gleichzeitiger Anwendung der Drainage durch Suturen vereinigt, 2 Mal endlich total vereinigt und ocludirt. Die Mehrzahl der Fälle wurde ferner in der einen oder andern Weise antiseptisch (Lister'scher Verband, Salicylwatte-, Carbolgaze-, Carboljute-Verband, bald nass, bald trocken) behandelt; doch kam auch der einfache Deckverband, der indess oft nur in dem Auflegen eines Cerat- oder Oellappens bestand, zur Anwendung. Die offene Wundbehandlung trat gewöhnlich erst dann in ihr Recht, wenn die verschiedenen Verbände das nicht geleistet hatten, was man von ihnen erwartet hatte. — Ich unterlasse es, hier schon auf eine genauere Erörterung der auf dem Gebiete der Wundbehandlung gemachten Erfahrungen einzutreten, da ich es für zweckmässiger erachte, dieses Thema am Schlusse des Berichts kurz zu berühren, nachdem wir uns über sämmtliche in der Zeit des Berichts gesammelte Erfahrungen erst Rechenschaft gegeben haben. Dort schliesst sich eine solche Besprechung naturgemäss an die Epikrise der in

Operation.	Datum der Operation.	Verlauf und Ausgang.
Exstirpation mit Ausräumung der Achselhöhle; keine Suturen; Ceratlappen.	6. 7. 76.	16. 8. Mit granulirender Wunde entlassen. Am 23. 10. lässt sich Pat. wegen Recidiv in der Narbe wieder aufnehmen.
mammae.		
Exstirpation; Bogenschnitt; Suturen; Drainage; gew. Verband.	20. 3. 75.	Hohes Fieber (bis 39,9°); am 1. Tage Nachblutung, Unterbindung mehrerer Gefässe; Nekrose des Hautrandes. Langsame Heilung. 14. 5. mit granulirender Wunde entlassen.
Exstirpation; Suturen; Drainage; antis. Carboljuteverband.	30. 5. 76.	Zum Theil prim. reunio; kurzes, ganz geringes Fieber. 23. 6. 76. Mit kleiner granulirender Wunde entlassen.
Exstirpation; Suturen; Drainage; antis. Carboljuteverband.	15. 7. 76.	31. 7. 76. Geheilt entlassen.
mammae virilis.		
Exstirpation; Hautellipsenschnitt; Desinfection mit 5 proz. Carbolsäurelösung; totale Vereinigung der Wunde durch Catgutsuturen; Oclusiv-Watteverband.	25. 1. 76.	Geringes Fieber. — 29. 1. Verband entfernt wegen Schmerzen und einer Temp. von 38,5°; Secretverhaltung; Entfernung der Suturen; einfaches Ocelläppchen. 14. 2. Mit ganz kleiner granulirender Wunde entlassen.

der Klinik vorgekommenen Todesfälle und an die Besprechung der accidentellen Wundkrankheiten an.

b) **Geschwulst des Mediastinum anticum.**

(1 Fall; †.)

Kindskopfgrosses, congenitales Lipom des Mediastinum, welches durch den dritten rechten Intercostalraum nach aussen durchgebrochen ist und sich auf der Thoraxwand als faustgrosser Tumor etablirt hat. — Exstirpation. Tod.*) (S. Abbildungen Taf. VI, Fig. 9a. u. c.; Taf. VII. Fig. 9b.)

Bertha Krüger, 1 Jahr, soll nach Angabe der Mutter bis vor $\frac{1}{2}$ Jahr ganz gesund und gut genährt gewesen sein; dann aber bemerkten die Eltern

*) Dieser Fall findet sich auch beschrieben in der Inaug.-Dissertation von Carl Vogt, Berlin 1876: „Einige seltene congenitale Lipome.“ Eben-dasselbst wird ein weiterer in der Zeit des Berichts in der Poliklinik beobachteter Fall eines congenitalen Lipoms mitgetheilt, welches bei einem 3 Tage alten Knaben auf dem Rücken der 2. Phalanx des rechten Zeigefingers sass und die Grösse einer Kirsche hatte. Dasselbe wurde exstirpirt, worauf die Wunde prima intent. heilte.

in der rechten Mammarginde des Kindes eine kleine Geschwulst, die rasch wuchs und am 7. Juli 1876 die Aufnahme in die Klinik veranlasste. Bei der Untersuchung des gut entwickelten Kindes zeigt sich in der rechten Mammarginde unter der normalen Haut ein grosser Tumor von lappiger Oberfläche, der oben 2 Querfinger breit unter der rechten Clavicula beginnt, nach unten bis zum Processus xiphoideus reicht, vorne den linken Sternalrand um 3 Cm. überragt und hinten undeutlicher nach der Achselhöhle zu sich verliert. Der Tumor ist schmerzlos, von weicher Consistenz, nicht verschieblich; auf der Höhe desselben schimmern dilatirte Venennetze bläulich durch die zarte Haut hindurch. Die Percussion der vorderen Thoraxfläche ergiebt rechts in der ganzen Ausdehnung der Geschwulst Dämpfung, die unten direct in diejenige der Leber übergeht. Aber auch links von dem Tumor erscheint der Percussionsschall nicht völlig sonor, und können deshalb die Herzgrenzen nicht mit Sicherheit festgestellt werden. Doch fühlt man den Herzspitzenstoss deutlich im 6. Intercostalraum, 2 Cm. nach aussen von der verticalen Mammillarlinie. Darnach ist also das Herz etwas nach links verschoben. Die Auscultation, erschwert durch den Tumor und die Unruhe des Kindes, ergiebt überall vesiculäres Athmungsgeräusch, wenn auch vorne erheblich schwächeres als hinten.

Während einer 5 tägigen Beobachtung in der Klinik nimmt die Geschwulst nachweislich an Grösse zu, und man entschliesst sich deshalb zur Exstirpation derselben, wobei indess Herr Geh. Rath von Langenbeck in der Klinik noch besonders hervorhebt, dass möglicherweise die Geschwulst, welche für ein Lipom erklärt wird, congenital im Mediastinum anticum entstanden sei und erst in ihrem weiteren Wachstum die Thoraxwandung an einer Stelle durchbrochen und auf derselben sich weiter entwickelt habe. Man war daher darauf gefasst, möglicherweise nur einen Theil der Geschwulst entfernen zu können, und um für diese Eventualität die Prognose so günstig wie möglich zu gestalten, wurde beschlossen, Operation und Nachbehandlung mit strenger Beobachtung aller antiseptischen Cantelen anzuführen. Am 12. Juli wurde die Operation unter Carbolspray ausgeführt. Nach Ablösung der Haut über dem Tumor in der Form eines halbmondförmigen, nach oben umzusehlagenden Lappens wird ein gelapptes, abgekapseltes Lipom freigelegt, das auf seiner Rückseite mit einem daumendicken Stiel in die Tiefe dringt und im 3. Intercostalraum, 1 Cm. vom rechten Sternalrande entfernt, die Brustwandung durchsetzt, um sich, wie man jetzt schon annehmen durfte, im Mediastinum weiter auszudehnen. Dieser Stiel wird im Niveau der Rippen durchschnitten und damit der äussere Tumor entfernt. Suturen, Drainage, antiseptischer Carboljuteverband. Obwohl der Blutverlust bei der Operation ein sehr geringer war, hatte das Kind am Abend des Operationstages eine subnormale Temperatur von 35,7° und kalte Extremitäten, was ohne Zweifel eine Folge der Durchnässung und Abkühlung durch den während der ganzen Operation unausgesetzt unterhaltenen Spray war. Der weitere Verlauf war ein hochgradig fieberhafter: schon am 13. betrug die Morgentemperatur 39,8°, die Abendtemperatur 40,0°, und von da an blieben die Abendtemperaturen stets auf fieberhafter Höhe. Am 19. erhebt sich die Morgentemperatur sogar auf 40,1°, die Pulsfrequenz auf 196—200. Pat. hat Husten, Dyspnoe und die Untersuchung des Thorax ergiebt links oben und unten deutliche Dämpfung und Bronchialathmen. Infus. Ipeacae. — Zu dieser Affection gesellt sich am 20. ein Erysipel, das, von der Wunde ausgehend, in den folgenden Tagen nach dem Rücken und dem rechten Oberarm hin sich ausdehnt, bis am 22. bei hochgradiger Dyspnoe und nach reichlichen Durchfällen der Tod erfolgt. — Die Behandlung war bis zu Ende die oben erwähnte antiseptische geblieben.

Die Obduction ergab bei der Eröffnung des Thorax ein kindskopfgrosses Lipom von glatten runden Contouren, welches den ganzen vorderen Mediastinalraum ausfüllte und mit einem daumendicken Stiel den 3. rechten Intercostalraum seitlich vom Sternalrande durchbrochen hatte. Der Tumor lag der hinteren Fläche des Sternum dicht an, reichte vom Ausschnitt des letzteren abwärts bis zum Schwertfortsatze, überragte nach rechts den Sternalrand um

2—3 Cm., während er nach links fast die ganze vordere Thoraxseite ausfüllte und nur einen kleinen Raum unten und hinten für die comprimirt linke Lunge und das verdrängte Herz übrig liess. Das Lipom war überall von einer festen Bindegewebshülle umschlossen und, abgesehen von 2 knolligen Fortsätzen, die es gegen das rechte Sterno-Claviculargelenk und gegen den rechten Bronchus vorschob, kugelförmig. — Die rechte Lunge war nicht comprimirt, normal. — Ausser diesem Befund ergab die Section eine Bronchitis^o und Bronchopneumonia sinistra, sowie eine rechtseitige exsudative Pleuritis. Die übrigen Organe zeigten nichts Abnormes. (S. Todesfälle No. 105.)

Die Section bestätigte also die Vermuthung, welche Herr Geh. Rath v. Langenbeck schon vor der Operation bezüglich der Ausdehnung und der Entwicklung der Geschwulst ausgesprochen hatte. Offenbar handelte es sich um ein congenitales Lipom des Mediastinum anticum, das etwa 6 Monate nach der Geburt, rasch wachsend, die Thoraxwand durchbrochen und dann auf derselben weiter sich entwickelt hatte. Für die Beurtheilung der antiseptischen Wundbehandlung ist der Fall insofern von Interesse, als er zeigt, dass dieselbe, obwohl mit aller Sorgfalt gehandhabt, doch den Ausbruch eines letal endigenden Erysipelas nicht verhindern konnte.

V.

Bauch und Rectum.

A. Bauch.

I. Verletzungen.

(3 Fälle; † 2.)

a) **Contusionen des Abdomen mit Ruptur innerer Organe.**

(2 Fälle; †.)

Albert Dill, 11 Jahre, wurde am 21. October 1875 von der Feuerwehr überfahren und sofort zur Klinik gebracht, wo er moribund anlangte und, noch auf der Bahre liegend, starb. Aeusserlich war keine Verletzung zu constatiren. Da die Obduction gerichtlich war, wurde die Leiche von den Ueberbringern sofort wieder mitgenommen. (S. Todesfälle No. 34.)

Paul Wiesener, 38 Jahre, Schlosser, erlitt am 12. Juli 1876, Nachmittags 3 Uhr, beim Zuschlagen am Amboss einen heftigen Stoss gegen die rechte Unterbauch-Leistengegend, indem ein 12 Pfund schwerer Zuschlaghammer von seinem Stiele abflog und ihn mit grosser Wucht traf. Pat. war unmittelbar nach der Verletzung nicht ohnmächtig, musste aber wegen der intensiven Leibscherzen aus der Schmiedewerkstätte weggetragen werden. Am demselben Abend noch kam Pat. zu Fuss in die Poliklinik, wo ihm sofort dringend die Aufnahme in die Klinik angerathen wurde. Damals bestand noch nirgends im Abdomen irgendwelche abnorme Dämpfung. Doch Pat. folgte dem Rathe nicht und ging wieder nach Hause, wo indess sehr rasch die Sache sich verschlimmerte; 3 Stunden nach der Verletzung trat Erbrechen ein, gleichzeitig heftige Leibscherzen, besonders in der rechten Unterbauchgegend, grosser Durst und zunehmende Schwäche. — Am folgenden Tage, den 13. Juli, Vormittags, liess sich Pat. endlich in die Klinik aufnehmen. Er zeigt jetzt ganz verfallene Gesichtszüge und eine elende, fahle Gesichtsfarbe; der Puls ist sehr frequent, kaum fühlbar. Zunge belegt; fortwährender Brechreiz und Erbrechen; der Leib, mässig aufgetrieben, zeigt nirgends Spuren eines Trauma; doch ist die Gegend über dem rechten Lig. Poupartii sehr schmerzhaft und ebenso wie die ganze Regio hypochondriaca dextr. bis zur Lebergrenze gedämpft. — Pat. erhält einen nassen Umschlag über den Leib, Opium und Eispillen; ausserdem nur wenig Milch und etwas Wasser als Nahrung. Temperatur 37,9°. — Abends 10 Uhr, also 31 Stunden nach dem Trauma, erfolgt der Tod unter den beschriebenen Erscheinungen. — Die am 15. Juli vorgenommene Section kann wegen der

weit fortgeschrittenen Fäulniss der Leiche nur unvollständig gemacht werden. In der Bauchhöhle findet sich ein mächtiger Erguss gelblicher, faeculent riechender Flüssigkeit. Die Darmschlingen sind untereinander verklebt, besonders in der Gegend des r. Lig. Poupartii, und mit einem dünnen Faserstoffbelag bedeckt. Im Ileum, $1\frac{1}{2}$ Fuss oberhalb der Ileo-Coecalklappe, zeigt eine der Bauchwand hart anliegende Darmschlinge eine fünfpfennigstückgrosse runde Oeffnung. (S. Todesfälle No. 101.)

b) Penetrierender Bauch-Leberschuss.

(Bildung eines Leberabscesses; Durchbruch desselben in Lunge und Bronchien. Vollständige Heilung.)

Fritz Nass, 15 Jahre, erhielt am 17. März 1876 beim Spielen mit einem geladenen Revolver durch die Unvorsichtigkeit eines seiner Kameraden aus nächster Nähe einen Schuss in die rechte Brustseite und wurde deshalb nach einigen Stunden in die Klinik gebracht. Die eingedrungene Revolverkugel hatte nach Aussage der Begleiter des Knaben ein Kaliber von 7 Millimeter. Status praesens: Im 6. rechten Intercostalraume, ungefähr 1 Cm. einwärts von der verticalen Papillarlinie findet sich die etwa fünfpfennigstückgrosse Schusswunde, durch welche das Projectil eingedrungen ist; eine Ausschussöffnung ist nicht vorhanden. Die Untersuchung der Lungen ergibt nichts Abnormes; dagegen erscheint die Unterbauchgegend handbreit über der Symphyse und nach den beiden Hypochondrien zu gedämpft; im Uebrigen fehlen weitere Symptome von Seite des Abdomen. Puls etwas beschleunigt; Temperatur 38,6°. Die kleine Schussöffnung wird mit Carboletharpie verschorft, das Abdomen mit einer grossen Eisblase bedeckt und Pat. auf strenge, flüssige Diät gesetzt. Innerlich erhält er Opium (0,06 pro die). Ausserdem wird der Kranke eindringlich gemahnt, strenge die ruhige Rückenlage zu beobachten und niemals sich aufzurichten.

18. März. In der Nacht hat Pat. sich mehrmals erbrochen; das Abdomen ist mässig aufgetrieben, bei Palpation schmerzhaft; bei der Percussion ergibt sich im Vergleich zu dem gestrigen Befunde, dass die Dämpfung in der Unterbauchgegend bedeutend abgenommen, in den beiden Hypochondrien dagegen zugenommen hat. Geringe Dyspnoe in Folge des Meteorismus; viel Durst und belegte Zunge. Urin ohne Blut und ohne Eiweiss. Puls voll, beschleunigt. Temperatur Morgens 39,4°; Abends 39,0°.

19. März. Das Erbrechen dauert noch fort; Meteorismus und Schmerzhaftigkeit des Abdomen haben noch zugenommen; dagegen ist die Temperatur Morgens auf 38,6°, Abends auf 38,4° heruntergegangen.

20. März. Das Erbrechen hat aufgehört; Befinden etwas besser. Auf ein Oelklystier erfolgt breiiger Stuhlgang ohne Blut. Temperatur Morgens 37,7°, Abends 38,3°. Auf der Schusswunde liegt noch der erste Schorfverband.

24. März. In den letzten Tagen ist der Meteorismus allmählig zurückgegangen; dagegen eitert die Wunde unter dem Schorf etwas, wesshalb der Verband in derselben Weise erneuert wird. Die ganze Wundumgebung in der Grösse eines Handtellers ist stark hervorgetrieben und von teigig-elastischer Consistenz. Temperatur 38—39°.

26. März. Die peritonitischen Erscheinungen sind ganz zurückgegangen; die Palpation des Abdomen unterhalb des Nabels und in den Hypochondrien ist völlig schmerzlos, der Leib in dieser Gegend eher etwas eingefallen als aufgetrieben. Pat. hat grosses Hungergefühl. — Dagegen ist die Lebergegend rings um die Schusswunde herum noch mehr hervorgetrieben und sehr schmerzhaft. Die Percussion weist eine Vergrösserung der Leberdämpfung, besonders nach links und unten, fast bis zur horizontalen Nabellinie nach. Temperatur Morgens 38,6°, Abends 40,8°.

27. März. Heute zeigen die Sklerae und das Zahnfleisch ikterische Färbung.

30. März. Seit 4 Tagen zeigt die Temperatureurve bedeutende abendliche Exacerbationen (bis 40,8°), und ebenso bedeutende Morgenremissionen (37,7 bis 38°); dabei ist die Auftreibung und Schmerzhaftigkeit der Lebergegend noch grösser geworden und erreicht die Dämpfungsgrenze nach unten vollkommen die horizontale Nabellinie. Trotz des hohen abendlichen Fiebers und des kachectischen Aussehens hat Pat. doch lebhaftes Hungergefühl; auch ist die Zunge feucht und rein. Der Icterus ist wieder verschwunden. Pat. erhält von jetzt an kräftigere Nahrung (geschabtes Fleisch, Bouillon, Eier, Milch). — Gegen Mittag bekommt Pat. plötzlich einen heftigen Hustenanfall und wirft mit einem Male etwa 100 Cubikcentimeter einer gelblich-grünen, nicht riechenden, schaumigen Flüssigkeit aus, die in ihrem Aussehen an Galle erinnert. Sie ist mit einzelnen Fibrin-Flocken gemischt und soll nach Aussage des Pat. sehr bitter schmecken. Bis zum Abend ist die Menge der ausgehusteten Flüssigkeit bis auf etwa 250 Cubikcentimeter angewachsen. Pat. hat etwas Dyspnoe und bei der Auscultation hört man vorne verbreitetes grossblasiges Bronchialrassel; dabei hat die Hervorwölbung der Lebergegend und des Epigastrium ganz entschieden abgenommen. Palpirt man jetzt ganz leise die Gegend des Epigastrium im Bereiche der Dämpfung, so hat man das Gefühl eines feinen Reibens oder Knisterns; doch ist es unmöglich, zu entscheiden, ob dasselbe als ein Reiben zweier seröser Flächen aneinander oder als ein emphysematöses Knistern zu deuten ist. — Pat. erhält Camphor. 0,12. — Abendtemperatur 40,2°.

31. März. Pat. hat eine gute Nacht verlebt und fühlt sich heute ziemlich wohl. Der freie Rand der Leber lässt sich in der Höhe der horizontalen Nabellinie durchfühlen. Bronchialrassel ist nicht mehr vorhanden, ebenso fehlt der copiose Auswurf. Temp. M. 38,3°; A. 40,5°.

7. April. Der Zustand des Kranken hat sich auffallend gebessert. Entsprechend der bis heute zu verschiedenen Zeiten ausgeworfenen und im Ganzen auf etwa 450 Cem. sich belaufenden Flüssigkeitsmenge ist die Leberdämpfung rasch kleiner geworden. Im Epigastrium, wo früher (30. März) das eigenthümliche feine Knistern constatirt wurde, vernimmt man nun bei der Palpation ein à distance hörbares Quatschen, wie wenn Flüssigkeit in einem lufthaltigen Raume hin- und herbewegt wird. Dasselbe gehört, wie durch die Percussion mit Sicherheit nachgewiesen werden kann, nicht dem Magen an. Die Temp. ist seit dem 3. April erheblich heruntergegangen und schwankt Morgens und Abends zwischen 37,4° und 38,8°. Pat. hat Diarrhoe.

14. April. Bis heute beträgt die zu verschiedenen Zeiten ausgeworfene Flüssigkeitsmenge im Ganzen etwa 1400 Cem. Dieselbe ist gelblich, fadenziehend, schaumig, von eigenthümlich fadem Geruch und bitterem Geschmack; beim Stehen sedimentirend. Mikroskopisch untersucht, zeigt sie eine reichliche Menge Eiterzellen, ausserdem freie Kerne und Detritus; die von Herrn Prof. Salkowski gütigst vorgenommene chemische Analyse ergab nicht mit voller Sicherheit die Gegenwart von Gallenfarbstoff. — Der Urin ist ohne Eiweiss. — Die Regio epigastrica, welche so lange aufgetrieben und schmerzhaft war, erscheint jetzt eingefallen und schmerzlos. Die Untersuchung des Thorax ergiebt hinten rechts 2 Querfinger unterhalb der Spina scapulae und abwärts Dämpfung und Bronchialathmen mit metallischem Beiklang. Vorne sind die Dämpfungsgrenzen dieselben wie am 7. April geblieben. Der Junge ist fast ganz fieberfrei, doch sehr abgemagert und von fahlem Aussehen.

16. April. Pat. hat einen kurzen Schüttelfrost mit 39,2° Temp.

26. April. Bis heute hat Pat. im Ganzen reichlich 5 Liter der oben beschriebenen, eiterigen Flüssigkeit ausgeworfen. Die Abmagerung hat noch Fortschritte gemacht; doch ist sein Befinden gut und sein

Appetit bis zum Heiss hunger gesteigert. Das Fieber erreicht hie und da Abends noch die Höhe von 38,4° bis 38,8°.

9. Mai. Pat. verlässt heute, völlig fieberfrei, das Bett, nachdem seit dem 26. April der Auswurf sistirt hat. Alle Erscheinungen von Seite der Leber und der Lungen sind verschwunden; nur wenn Pat. recht tief Athem holt, fühlt er noch in den unteren Partien der rechten Thoraxhälfte ein Stechen. Die Lebergrenzen sind normal; die Wunde, welche von Anfang an kaum irgendwelche Erscheinungen gemacht hatte, ist solide vernarbt.

Am 17. Mai wird Pat., vollständig hergestellt, entlassen.

1 Monat später zeigt sich Pat. wieder, wie ihm bei seiner Entlassung angerathen worden war. Er ist vollständig gesund und kräftig. Seine einzigen Klagen beziehen sich auf ein hin und wieder sich einstellendes Stechen in der rechten Seite bei tiefen Athemzügen.

Ich habe diesen Fall von Leberschussverletzung ausführlichst mitgetheilt, da der ganze Verlauf der Verletzung vom ersten Beginn bis zur Heilung genau verfolgt werden konnte und in mancher Beziehung grosses Interesse bietet. Sehr wahrscheinlich verlief der Schusscanal nahe unter der convexen Oberfläche der Leber, vielleicht auch als Streifschusssrinne und dann das Zwerchfell miteontundirend. Die ersten Erscheinungen, welche sich einstellten, waren die eines grossen Blutextravasats in der Bauchhöhle, zu welchen schon am folgenden Tage diejenigen einer circumscribten Peritonitis sich hinzugesellten. Dieselben gehen indess rasch zurück und mehr und mehr treten die Symptome einer heftigen Hepatitis mit Ausgang in Abscessbildung in den Vordergrund. Der Abscess wird grösser und grösser und bricht am 14. Tage nach der Verletzung durch das — möglicherweise gleich durch die Kugel contundirte — Zwerchfell in die letzterem bereits adhärirende rechte Lunge und die Bronchien durch und wird auf diesem Wege im Verlauf von circa 4 Wochen vollständig ausgehustet. Mit der Entleerung des Abscesses verschwinden fast alle Erscheinungen; der Kranke reconvalescirt und kann 2 Monate nach der Schussverletzung geheilt entlassen werden. Die zurückbleibenden stechenden Schmerzen bei tiefen Athemzügen sind wohl mit den Adhäsionen der rechten Lunge am Zwerchfell in Zusammenhang zu bringen. Ueber den Verbleib der Kugel lässt sich kaum etwas Sicheres sagen; ebenso wenig darüber, ob sie nicht später doch noch einmal den Kranken dem Chirurgen zuführen werde. Die äussere Schussöffnung verklebte sehr rasch und entleerte niemals aus der Tiefe Eiter.*)

*) Nachtrag: Mitte März 1877 zeigte sich Pat. wieder; er ist gesund und von blühendem Aussehen.

II. Acute und chronische Entzündungen.

(5 Fälle; † 2.)

a) Plegmone u. Abscesse der Bauchdecken.

(3 Fälle; † 1.)

Julius Peterke, 25 Jahre, Diensthote, erkrankte vor 3 Monaten plötzlich, ohne vorangegangene Ursache, unter heftigen Schmerzen im Abdomen, namentlich in der linken Leistengegend. Sehr bald bildete sich in der Gegend des Nabels eine Geschwulst, die aufbrach und eine grosse Menge Eiter entleerte. Die Eiterung dauerte fort und der Leib blieb schmerzhaft, wesshalb Pat. Hülfe in der Klinik suchte. Die Untersuchung des anaemischen und abgemagerten, geistig sehr beschränkten Patienten ergibt ein ausgedehntes pleuritiches Exsudat in der rechten Pleurahöhle, für dessen Entstehung die Anamnese absolut keine Anhaltspunkte bietet. Aus dem Nabel ist eine starke, hahnenkammähnliche Granulationsgeschwulst hervorgewuchert, unter welcher sich eine reichlich Eiter entleerende Oeffnung in der Haut befindet; ringsum und abwärts bis zum linken Lig. Poupartii sind die Bauchdecken hart infiltrirt und unterminirt. Herz und Lungen normal; beträchtliches Fieber. — Nachdem die harte Infiltration der Bauchdecken im Laufe mehrerer Tage unter hydropathischen Umschlägen weicher geworden ist und einzelne Hautstellen deutliche Fluctuation zeigen, werden letztere ausgiebig incidirt und drainirt; nasse Umschläge. Langsame Heilung und Entlassung mit mehreren kleinen granulirenden Wunden nach 2 Monaten. Das pleuritische Exsudat ist zwar kleiner geworden, doch noch nicht ganz resorbirt.

Gottlieb Feldebinder, 12 Jahre, soll vor 2 Jahren von seinem Lehrer gezüchtigt worden und bald darauf unter heftigen Schmerzen im Leibe erkrankt sein. Der Leib schwoll an und blieb lange Zeit so schmerzhaft, dass Pat. das Bett hüten musste; dabei hatte er heftiges Fieber. Nach $\frac{1}{2}$ Jahre wölbte sich der Nabel allmählig hervor und bildete eine stark prominirende Geschwulst, die nach Anwendung von Cataplasmen endlich aufbrach und viel Eiter entleerte, worauf das Allgemeinbefinden des Kranken sich besserte. Später entwickelte sich in der rechten Leistengegend ebenfalls eine schmerzhaft Geschwulst, die vor 4 Wochen vom Arzte geöffnet wurde, wobei sich viel Eiter entleerte. Seither besteht Eiterung sowohl aus der Fistel in der Nabelgegend als auch aus der letzterwähnten Incisionswunde. Bei der Aufnahme constatirt man einen faustgrossen subcutanen Abscess über dem linken Rippenfehler, der mit der neben dem Nabel befindlichen Fistel nicht zu communiciren scheint, ausserdem in der rechten Inguinalgegend ein vereiteres Lymphdrüsenpaket. Die Fistel neben dem Nabel scheint nur wenig weit unter die Haut zu führen. — Unter Spray wird der Abscess über dem Rippenfehler geöffnet, drainirt und nach Lister verbunden; die Inguinaldrüsen werden ausgekratzt und offen behandelt. Fieberfreier Verlauf; Heilung und Entlassung nach 4 Wochen.

Oscar Meister, 4 Wochen, wird moribund in die Klinik gebracht und stirbt wenige Stunden später. Ausgedehnte Phlegmone des Scrotum und der Bauchdecken; Peritonitis. Die Section wird nicht gestattet. (S. Todesfälle No. 33.)

b) Kothfisteln nach Enteritis.

(1 Fall; †.)

Anna Sprenger, 14 Jahre, will stets an Leibschmerzen gelitten haben. Vor 2 Jahren bildete sich im Nabel eine Fistel, die Koth entleerte; 8 Tage später entstand eine zweite rechts vom Nabel und nach einigen Wochen eine dritte etwa in der Mitte zwischen Nabel und Symphyse. Bis vor 5 Monaten

war der Stuhlgang regelmässig, dann aber wurde er in dem Masse, als die Faeces sich durch die 3 Fisteln entleerten, seltener und erfolgte nur noch alle 4—8 Tage. — Das sehr anämische und abgemagerte Mädchen zeigt 3 Kothfisteln, welche sämmtlich in der Nabelgegend, inmitten einer infiltrirten, ekzematösen Hautpartie liegen und, wie es scheint, nach ein und derselben Darmöffnung führen. Aus allen 3 Fisteln entleert sich eine dünnbreiige Fäcalmasse in reichlichen Quantitäten. Am 19. Juni 1876 wird Pat. behufs genauerer Untersuchung chloroformirt; dann werden die 3 Fisteln mit dem Messer dilatirt, wobei es sich zeigt, dass dieselben in eine grosse Höhle in den Bauchdecken münden, von welcher aus erst ein längerer Canal nach oben und rechts in die Bauchhöhle, resp. in die Darmöffnung führt. Da dieselbe zu tief liegt, um ihr direct beikommen zu können, wird die granulirende Höhle in den Bauchdecken überall angefrischt, ebenso die dilatirten Fistelgänge, und nach gründlicher Desinfection aller Wunden der Versuch gemacht, durch Balken- und Knotennähte und eine gelinde Compression eine primäre Verklebung der Wundflächen zu Stande zu bringen. In den ersten Tagen scheint es auch, als ob dieser Versuch gelinge; dann aber lösen sich die Suturen und der von hinten gegendrängende Darminhalt bahnt sich wieder den Weg durch die Wunde. Die Operation war nur an einem Tage von einer geringen fieberhaften Reaction gefolgt. Am 31. Juli wird zum zweiten Mal der Versuch gemacht, die Darmöffnung in der Tiefe der ausgiebig erweiterten Wunde aufzusuchen, um sie nun direct zu verschliessen. Allein auch dieser Versuch scheiterte an der Tiefe des Kothfistelkanals; die Wunde wird daher nicht vereinigt, sondern mit einem einfachen Deckverbande versehen. Am 3. August wird Pat. von einem Schüttelfrost befallen, der sich in den folgenden Tagen öfters wiederholt und am 18. August erfolgt der Exitus letalis unter allen Erscheinungen der Pyämie. Die Section ergab Folgendes: drei Fisteln des Darms, eine im Ileum, unmittelbar vor der Ileocoecalklappe, zwei im Coecum; beide Darmtheile mit der umgebenden Bauchwand und untereinander fest verwachsen; die Fisteln an drei verschiedenen Stellen die Bauchdecken perforirend. Multiple sehr grosse Leber-, zahlreiche kleine, frische, secundäre Lungenabscesse und frische fibrinöse Pleuritis. Im Intestinum ileum finden sich noch an zwei Stellen circuläre, sehr breite, übrigens in Vernarbung begriffene Geschwüre (anscheinend alte Folliculärgeschwüre). Die übrigen Organe äusserst anämisch, sonst normal. (S. Todesfälle No. 110.)

c) Perityphilitischer Abscess.

(1 Fall.)

Fritz Zimmermann. 15 Jahre. litt vor 3 Monaten an einer Unterleibs-entzündung, welche mit Blutegeln und Cataplasmen behandelt wurde. In der 3. Krankheitswoche bemerkte er, dass er sein rechtes Bein nicht mehr gerade strecken konnte; auch empfand er heftige Schmerzen in der Ileocoecalgegend. Da sich der Zustand trotz Anwendung von Blutegeln und Salzbädern mehr und mehr verschlimmerte, wurde Pat. in die Klinik gebracht. Die Ileocoecalgegend erscheint hervorgetrieben, schmerzhaft und resistent; durch Percussion und Palpation lässt sich über dem Lig. Poupartii eine in der Fossa iliaca liegende elastische Geschwulst diagnosticiren, über welcher die Haut leicht oedematös erscheint. Pat. hält den rechten Oberschenkel leicht flecirt und ist nicht im Stande, ihn zu strecken, da bei dem leisesten Versuche sofort die heftigsten Schmerzen sich einstellen. Diagnose: Perityphilitischer Abscess. Eröffnung des Abscesses unter Spray, über dem Lig. Poupartii und Entleerung einer reichlichen Menge blutigen, nicht übelriechenden Eiters. Drainage. Lister'scher Verband: nahezu fieberfreier Verlauf. Am 10. Tage wird der Lister'sche Verband weggelassen, da Zersetzung der Secrete eingetreten ist; einfaches Oelläppchen als Bedeckung der Wunde. Heilung und Entlassung nach 27 Tagen.

III. Neus.

(2 Fälle; † 1.)

a) Neus; Enterotomie; Heilung und Entlassung mit künstlichem After.

Franz Röder, 61 Jahre, Tischler, giebt bei seiner Aufnahme in die Klinik am 7. Januar 1876 an, dass er seit 7 Tagen keinen Stuhlgang und seit 3—4 Tagen Erbrechen gehabt habe. Auch nach der Anwendung verschiedener Purgantia und Drastica, wie Ol. Ricini, Ol. Crotonis, und trotz Wasserinjectionen, welche mittels des Hegar'schen Darmrohrs vom Arzte ins Rectum gemacht worden waren, trat bis jetzt kein Stuhlgang ein. Während der ganzen Zeit hatte Pat. so gut wie Nichts genossen, da sofort auf die Einführung von Nahrung in den Magen Erbrechen erfolgte. Schon früher, vor einigen Jahren, will Pat., der im Uebrigen stets gesund und rüstig gewesen war, einmal an sehr hartnäckiger Verstopfung gelitten haben, die aber auf Anwendung von Abführmitteln wich. Niemals hatte er Erscheinungen von einem äusserlich sichtbaren Bruch. Die gegenwärtigen Erscheinungen, Verstopfung und Erbrechen, traten ohne jegliche bekannte Ursache, insbesondere ohne dass ein Diätfehler vorausgegangen wäre, und allmählig sich steigend, auf.

Status praesens: Seniles Individuum mit eingefallenen Gesichtszügen und regelmässigem, vollem Pulse von 100 Schlägen; Respiration dyspnoëtisch in Folge des hochgradigen Meteorismus des Abdomen und des dadurch bedingten Hochstandes des Zwerchfells; Palpation des Abdomen schmerzhaft; Zunge belegt, etwas trocken. Die Untersuchung des Rectum mit dem Finger ergibt nichts Abnormes; ebenso bleibt das Resultat der Untersuchung des Patienten auf irgend eine Hernie negativ. Morph. 0,015; flüssige Nahrung.

8. Januar. Pat. hat selbst die geringste Menge von Flüssigkeit, welche er zu sich genommen, vornezu erbrochen; alle Erscheinungen von gestern bestehen fort; doch ist der Puls heute mehr beschleunigt und klein, der Collapsus grösser. Mittags wird Pat. in der Klinik chloroformirt, um die Rectaluntersuchung mit der Hand nach Simon vorzunehmen. Man gelangt aber nur mit 4 Fingern in das Rectum und stösst in der Höhe von etwa 5 Zoll über dem äussern Sphincter auf ein Hinderniss, das sich so anfühlt, als ob das Darmrohr von einem Tumor des Abdomen comprimirt würde. Ohne Verzug wird daher zur Operation des Anus artificialis geschritten und nach Littre die Eröffnung der Bauchhöhle in der linken oberen Leisten-gegend ausgeführt. Nachdem das Peritoneum eingeschnitten, drängt sich sofort eine stark geblähte Dünndarmschlinge in die Wunde vor, sowie ein kleiner Theil des Netzes. Letzteres wird reponirt, die vorliegende Wand der Dünndarmschlinge aber ringsum durch Seidennähte mit dem Peritoneum parietale und der Bauchwand sorgfältig vereinigt und dann erst in der Länge von 2 Cm. incidirt. Die Operation ging so blutlos und sauber vor sich, dass auch nicht die geringste Spur von Blut in die Bauchhöhle hineinfließen konnte. Nach Eröffnung des Darms entweichen einige Flatus und geringe Mengen von Dünndarminhalt. Der Meteorismus aber bleibt nach wie vor derselbe. Auch die Einführung eines elastischen Katheters in das Darmrohr hat keine erhebliche Entleerung zur Folge. Nach diesem Versuche wird die Wunde mit einem Ocellappchen bedeckt und ein lockerer Watteverband angelegt. Morph. 0,015.

9. Januar. Bis heute Mittag hat sich so gut wie Nichts aus der Darmwunde entleert. Status idem. Nachmittags aber entweichen erst zahlreiche Flatus und unmittelbar darauf grosse Mengen dünnen Darminhalts von intensivem Kothgeruch. Pat. fühlt dadurch grosse Erleichterung und der Leib, bisher wie eine Trommel aufgetrieben, beginnt an Umfang abzunehmen.

10. Januar. Da die Kothenleerung eine fast continuirliche ist, wird die Wunde ganz offen gelassen; der Leib ist zwar noch aufgetrieben, doch nirgends mehr schmerzhaft. Pat. befindet sich recht ordentlich und das Erbrechen hat seit gestern Abend vollständig aufgehört, obwohl Pat. öfters Milch, Wein und Bouillon zur Stärkung erhält. Der Puls ist voll, regelmässig, seine Frequenz 100; die Temperatur, die seit der Operation nur einmal die Höhe von 38.2° erreicht hatte, jetzt normal.

Bis zum 14. Januar sind die Darmentleerungen immer sehr copiös; dann nehmen sie an Menge ab, obwohl Pat. mit dem sich wiederEinstellenden Appetit ziemlich reichlich flüssige Nahrung zu sich nimmt. Am 16. Januar werden sämtliche Nähte entfernt; die Darmränder sind überall mit den Bauchdecken prima intentione verklebt. Irgendwelche Spuren von Peritonitis sind seit der Operation niemals aufgetreten und die höchste Temperatur, die Pat. Abends einmal zeigte, betrug 38.3°. Da Pat. fortwährend guten Wohlfindens und einer sichtlichen Zunahme seiner Kräfte sich erfreut, wird am 23. und 24. Januar der Versuch gemacht, die bisher stets ganz offen gelassene Darmfistel durch einen Watte-Compressivverband von aussen temporär zu schliessen, um wo möglich Stuhlgang per anum zu erzielen. Pat. entleert darauf auch zwei Mal Spuren von dickbreiigen, sehr übel riechenden Faeces per anum, doch im Ganzen so wenig, dass man wohl annehmen muss, dass dieselben aus dem unterhalb des die Darm-Passage versperrenden Hindernisses befindlichen Dartheile kommen. Auch ein am folgenden Tage gemachter Versuch, durch Einführung eines Schlundrohrs und Wasserinjectionen ins Rectum, welche bei hohem Druck und in Knie-Ellbogenlage ausgeführt werden, eine ordentliche Kothenleerung auf natürlichem Wege zu erzielen, bleibt erfolglos. Es gelingt nur, das Schlundrohr 1 Fuss weit ins Rectum einzuführen; dann stösst man auf ein unüberwindliches Hinderniss.

Am 3. März wird Pat. mit künstlichem After und einer bruchbandartigen, eine Pelotte tragenden Vorrichtung zum temporären Verschluss desselben entlassen. Er fühlt sich vollständig wohl; der künstliche Anus hat ungefähr die Grösse eines 5 Groschenstücks und ist leicht zu schliessen. Wird der Obturator entfernt, so bildet sich ein ganz geringes Ektropium der Darmschleimhaut. — Der Leib ist stetsfort leicht aufgetrieben, doch schmerzlos. — 6 Wochen nach der Entlassung zeigt sich Pat. nochmals in der Klinik, um die von ihm selbst erfundene, höchst zweckmässige Bandage zu zeigen, mit welcher er den künstlichen After zu verschliessen pflegt. Dieselbe besteht aus einem platten, handtellergrossen, weichen Gummikissen, das durch einen breiten Ledergurt gegen die Darmöffnung angedrückt wird. Dieser einfache und leicht zu reinigende Apparat erfüllt seinen Zweck so gut, dass Pat. die complicirtere und kostspielige Vorrichtung des Bandagisten schon längst bei Seite gelegt hat. — Pat. sieht sehr gut aus, und geht wie früher seinem Handwerke nach. Die Defecation geschieht ganz nur durch den künstlichen After und wird gewöhnlich vom Pat. täglich 2 Mal besorgt. Der Leib ist leicht aufgetrieben, schmerzlos und die genaue Untersuchung desselben auf einen Tumor ergibt nur das frühere Resultat. Die genauere Ursache des Ileus bleibt daher unaufgeklärt.

b) **Atresia ilei;** Ileus. Tod. (Hierzu Abbildung Taf. VII., Fig. 10.)

Elisabeth Kannich, 6 Tage, wird von den Eltern in die Klinik gebracht mit der Angabe, dass das Kind seit seiner Geburt noch nie Stuhlgang gehabt habe und jegliche Milch, welche es zu sich nehme, gleich wieder erbreche. Die Eltern glaubten deshalb, dass ihm die Anusöffnung fehle. Die nähere Untersuchung ergibt indess das Vorhandensein einer normalen Analöffnung, durch welche der kleine Finger in seiner ganzen Länge in das Rectum hinaufgeführt werden kann. Das Kind ist sehr abgemagert und atrophisch, der Leib nicht absonderlich aufgetrieben. Während des Aufenthalts in der Klinik

nimmt es nur wenig Speise zu sich und giebt dieselbe nach kurzer Zeit stets wieder von sich. Stuhlgang wurde nie beobachtet. Am 8. Tage nach seiner Aufnahme, also 14 Tage nach der Geburt, tritt endlich der Tod unter den Erscheinungen von allgemeinem Marasmus ein. (S. Todesfälle No. 45.)

Die Obduction ergab, abgesehen von den Organen der Bauchhöhle, nichts Besonderes. Der Darmkanal aber, vom Pylorus abwärts bis zum Anus, bot einen merkwürdigen Anblick dar. (S. Abbildung des getrockneten Präparats.) Während nämlich ziemlich genau die obere Hälfte desselben stark gebläht und stellenweise weit über die Norm dilatirt erschien, repräsentirte sich die untere Hälfte als ein ausserordentlich enges, vollkommen leeres Rohr, das sich gleichmässig bis zum Anus fortsetzte und nur durch die an einer Stelle deutlich vorhandene Bildung des Coecum mit dem Processus vermiformis für die oberflächliche Betrachtung als Ileum und Colon kenntlich war. Der ganze Darmkanal, vom Pylorus bis zum Anus, war demnach als solcher, d. h. als ein hohler Schlauch vorhanden, der aber, wie die genauere Untersuchung zeigte, durch eigenthümliche Bildungsanomalieen in verschiedene Abschnitte differenzirt war. Ein Blick auf die Abbildung erklärt die Sache deutlicher als eine lange Beschreibung und desswegen beschränke ich mich bei der Schilderung des Präparats auf das Nothwendigste. Naturgemäss lassen sich folgende einzelne Abschnitte am Darmpräparate unterscheiden.

I. Oberer Theil des Darms, Duodenum, Jejunum und oberen Theil des Ileum umfassend (P. bis a.). Länge 240 Cm.; Breite im Durchmesser 2—6 Cm. Derselbe stellt einen, die gewöhnliche Dicke eines kindlichen Darms weit überragenden, mit Mekonium und Gasen gefüllten Schlauch dar, der, je weiter man ihn abwärts verfolgt, an Volumen zunimmt, und unmittelbar vor seinem Ende (a) den grössten Umfang erreicht. Bei (a) verengert er sich plötzlich und geht nun in den

II. Theil des Darms über, welcher, ebenfalls noch dem Ileum angehörend, in ziemlich gleichmässiger Dicke von 2—3 Cm. und in einer Länge von 25 Cm. bis (b) verläuft und hier abschliesst. Derselbe ist ebenfalls mit Mekonium und Darmgasen gefüllt. Die weitere Fortsetzung des Darmkanals bildet von hier an der

III. Theil des Darms, welcher als unterer Theil des Ileum anzusehen ist und bei (c) in das Coecum mündet. Derselbe hat eine Länge von 96 Cm. und eine Weite von 7 Millimeter, und stellt ein dünnes, zartwandiges und völlig leeres Rohr dar. Als

IV. Theil des Darm ist endlich der unterste, das ganze Colon und Rectum bis zum Anus (A) begreifende Abschnitt des Darm Schlauches anzusehen. Auch dieser ist vollständig leer und zusammengefallen, und hat eine Länge von 35 Cm., und eine Breite von 5—7 Millimeter im Durchmesser.

Die ganze Länge des Darmkanals vom Pylorus (P) bis zum Anus (A) beträgt somit 296 Cm. und die Weite des Rohres schwankt zwischen 5 Millimeter (Colon) und 6 Centimeter (Ileum).

Diese eigenthümliche Configuration des Darms ist die Folge merkwürdiger Bildungsanomalieen, welche sich an den Stellen (a) und (b) des Präparats zeigen. Bei (a) nämlich erkennt man durch die durchscheinende Wand des aufgeblasenen und getrockneten Präparats deutlich eine circuläre, in das Darmlumen vorspringende Schleimhautduplicatur, welche bis auf eine erbsengrosse, centrale Oeffnung (a') die beiden angrenzenden Darmtheile gegen einander abschliesst; bei (b) ist der Verschluss des Darmrohrs durch eine quere Schleimhautmembran ein vollständiger, so dass der oberhalb und der unterhalb desselben liegende Darmtheil in keiner Weise mit einander comuniziren.

Somit bildet der Fall ein ausgezeichnetes Beispiel von Atresia interna oder genauer Atresia ilei, welche bekanntermassen so selten ist, dass sie in den Lehrbüchern der Chirurgie gewöhnlich gar keine Erwähnung findet. Da der Darmverschluss sehr hoch

oben, 96 Cm. oberhalb der Ileocoecalclappe, lag und der unterhalb dieser Stelle sich fortsetzende Darm vollkommen leer und ausserordentlich zart und enge war, so ist es begreiflich, warum trotz der stellenweise enormen Ausdehnung der oberen Darmhälfte die Auftreibung des Abdomen bei Lebzeiten des Kindes doch keine auffallend grosse war und die Diagnose vollständig in dubio gelassen werden musste. — Was die entwicklungsgeschichtliche Bedeutung des Falles betrifft, so verweise ich hierüber auf eine vor Kurzem erschienene Arbeit von Grawitz,*⁾ welcher das Präparat für seine Untersuchung benutzt hat, sowie auf die teratologischen Werke.**⁾

IV. Hernien.

(21 Fälle; † 6.)

	Reponibel.		Irreponibel.		Incarcerirt.				Summa.	
					Taxis.		Herniotomie.			
	Anzahl.	†	Anzahl.	†	Anzahl.	†	Anzahl.	†	Anzahl.	†
Hernia inguinalis	1	—	2	—	1	—	2	1	6	1
Hernia femoralis	2	—	1	—	3	—	7	4	13	4
Hernia ventralis	1	—	—	—	—	—	—	—	1	—
Hernia funiculi umbilic.	1	1	—	—	—	—	—	—	1	1
Summa	5	1	3	—	4	—	9	5	21	6

a) Reponible Hernien.

(5 Fälle; † 1.)

Die Zahl der Bruchkranken, welche, Hülfe suchend, Jahr aus, Jahr ein in die Klinik kommen, ist eine sehr bedeutende, wie ich bereits in dem poliklinischen Theile des Berichts ausgeführt habe,

*⁾ Paul Grawitz, Ueber den Bildungsmechanismus eines grossen Dickdarmdivertikels. Virchow's Archiv, Bd. 68. 1876. S. 515.

**⁾ S. u. A. Förster, Missbildungen des Menschen, 2. Aufl. Jena 1865. S. 123. und Taf. XXIII. Fig. 23. und v. Ammon, Angeborene chirurgische Krankheiten des Menschen. Berlin 1842. Taf. IX. Fig. 1—2; endlich die soeben erschienene Arbeit von Emil Thoremin, Ueber congenitale Occlusionen des Dünndarms. Deutsche Zeitschr. f. Chir. Bd. 8. 1877. S. 34 ff.

wo ich 244 Fälle von Hernien (Leisten-, Schenkel-, Nabel- und Bauchhernien) tabellarisch zusammen stellen konnte. Die hier zu besprechenden 5 Fälle reponibler Hernien sind sämmtlich solche, welche in dieser oder jener Beziehung ein besonderes klinisches Interesse boten oder bei welchen die Application eines Bruchbandes auffallende Schwierigkeiten machte, wesswegen für kurze Zeit ihre Aufnahme auf die Station erfolgte.

Hernia inguino-scrotalis dextra. Koprostasis.

(1 Fall.)

Friedrich Almer, 53 Jahre, Notenstecher, leidet seit 5 Jahren an einer rechtseitigen Scrotalhernie, welche er durch ein Bruchband zurückzubalten pflegte. In den letzten 3 Wochen war der Bruch in Folge des mangelhaften Bruchbandes öfters herausgetreten und zu wiederholten Malen sowohl vom Patienten selbst als auch vom Arzte meist mit grosser Mühe zurückgebracht worden. Am Tage vor der Aufnahme in die Klinik trat der Bruch abermals 2 Mal heraus und wurde jedesmal vom Patienten mühsam reponirt. Seither klagt der Kranke über Uebelkeit und Leibschmerzen und ist Stuhlgang trotz verschiedener Abführmittel und Klysmata bis jetzt nicht eingetreten. Bei der Aufnahme dauern diese Beschwerden noch fort; auch hat Pat. Alles, was er heute zu sich nahm, erbrochen. Dabei ist der Leib schlaff, überall tief eindrückbar und schmerzlos; der Puls ruhig, voll, das Aussehen des Kranken gut. Pat. erhält warme Umschläge auf den Leib und Oelklystiere; da dieselben aber wirkungslos sind, am folgenden Tage Wasserinjectionen ins Rectum bei hohem Druck. Darauf stellen sich bald mehrere copiose Stuhlgänge ein und 4 Tage nach der Aufnahme kann Pat. vollkommen hergestellt entlassen werden.

Hernia cruralis dextra; Lipom des Bruchsackes.

(1 Fall.)

Adolf Silberstein, 50 Jahre, Conditor, welcher früher nie an einem Bruche gelitten haben will, bemerkte vor 6—8 Jahren in der rechten Fovea inguinalis eine Geschwulst von Nussgrösse, welche von den consultirten Aerzten für ein Lipom erklärt wurde. Vor 3 Jahren erkrankte Pat. unter heftigem Erbrechen und Stuhlverstopfung, und der Arzt soll damals erklärt haben, dass eine innere Darmverschlingung vorliege, welche er indess vom Mastdarm aus beseitigen konnte. Ein am folgenden Tage noch zu Hülfe gerufener chirurgischer Fachmann überzeugte sich von der Gegenwart eines Lipoms in der rechten Inguinalgrube und ausserdem eines rechtseitigen Schenkelbruchs, der sich reponiren liess, worauf dem Pat. das Tragen eines Bruchbandes empfohlen wurde. Vor 2 Jahren klemmte sich der Bruch ein, konnte aber am 5. Tage zurückgebracht werden. Schon seit mehreren Jahren leidet Pat. öfter an Koliken und Flatulenz. Status praesens: In der rechten Fovea inguinalis, unter dem Lig. Poupartii und nach aussen über die Gefässe hinausreichend, sitzt eine faustgrosse, lappige Geschwulst von weicher Consistenz. Dieselbe lässt sich bei genauerer Untersuchung zum grossen Theil durch den weiten Cruralring unter gurrendem Geräusch in die Bauchhöhle reponiren, so dass nur eine apfelsinengrosse, deutlich gelappte, derbe und verschiebliche Geschwulst in der Fovea inguinalis zurückbleibt, die leicht als ein Lipom erkannt werden kann. Es handelt sich also jedenfalls um einen grossen Cruralbruch, mit dessen unterem Theil ein Lipom innig verbunden ist, und sowohl der Befund als auch die Anamnese lassen kaum eine andere Deutung zu, als dass

das Lipom in dem subserösen Gewebe des Peritoneum entstanden und, allmählig wachsend, nach der Fovea ovalis und bis unter die Haut vorgedrungen sei, dabei das Peritoneum in der Form eines Schenkelbruchsacks nach sich ziehend.

Pat., welcher zum Zwecke der Exstirpation des Lipoms in die Klinik sich hatte aufnehmen lassen, erhält ein zweckmässiges Bruchband, dessen Pelotte nach der Reposition der Hernie oberhalb des Lipoms zu liegen kommt und den Bruch sicher zurückhält. Für den Fall, dass das Lipom weiter wachsen und das Tragen eines Bruchbandes unmöglich machen sollte, wurde ihm die spätere Exstirpation des Lipoms vorgeschlagen.

Hernia funiculi umbilicalis; Peritonitis.

(1 Fall: †)

Gustav Kühne, 6 Tage, soll mit einer colossalen Blase geboren worden sein, die den Anfangstheil der Nabelschnur eingenommen habe. Es musste deshalb die Nabelschnur weit entfernt von ihrer Insertion an den Bauchdecken abgeschnitten werden. — Bei seiner Aufnahme zeigt das atropische und ikterische Kind einen wallnussgrossen Nabelschnurbruch, der von der stark gerötheten Amnioshaut bedeckt ist und auf seiner Kuppe den nekrotischen Rest der abgeschnittenen Nabelschnur trägt. Die Hernie ist reponibel. Das Kind erbricht sehr häufig. Watte-Deckverband. 5 Tage nach der Aufnahme, also 11 Tage nach der Geburt, geht das Kind an peritonitischen Erscheinungen zu Grunde. Bei der Section fand sich im Bruchsacke liegend das Coecum mit dem Processus vermiformis, sowie ein 2 Zoll langes Stück des angrenzenden Ileum und Colon ascendens. Die Darmserosa sowie das Netz waren stark injicirt und mit geringem, gelblichem Belag bedeckt. (S. Todesfälle No. 104.)

Zwei weitere Fälle reponibler Hernien betrafen Frauen, die eine mit beidseitigem Schenkel-, die andere mit einem Bauchbruche. Beide Patientinnen erhielten zweckmässige Bruchbandagen.

b) Irreponible Hernien.

(3 Fälle.)

J. Kruse, 57 Jahre, Bäcker, leidet seit 14 Jahren an einem rechtsseitigen Leistenbruch, welcher bis jetzt durch kein Bruchband zurückgehalten werden konnte. Die Untersuchung ergibt eine Hernia inguinalis intestino-omentalis mit reponiblen Darm und irreponiblen Netz. Mehrmals wiederholte Taxisversuche und Compression des vorliegenden Netzklumpens durch Bleigewichte. Vollständige Reposition; Entlassung mit Bruchband nach 4 Tagen.

Julius Stolzenberg, 61 Jahre, Arbeiter, will seinen rechtsseitigen Schenkelbruch erst seit 4 Wochen bemerkt und auf Anrathen des Arztes durch ein Bruchband zurückgehalten haben. Die Untersuchung ergibt einen irreponiblen rechtsseitigen Schenkel-Netzbruch von Wallnussgrösse, auf welchem die Pelotte des Bruchbandes liegt. Durch öftere Reductionsmanoeuvres und Belastung der Bruchgeschwulst durch Bleigewichte gelingt es, die Hernie innerhalb 4 Wochen vollständig zu reponiren. Entlassung mit zweckmässigem Bruchband.

Carl Schult, 52 Jahre, Koch, leidet seit 12 Jahren an einem linksseitigen Leistenbruch, der früher reponibel war, seit einem Jahr aber von dem Pat. nicht mehr zurückgebracht werden konnte. Hühnereigrösser, irreponibler Netzbruch der linken Leiste und hochgradige Verstopfung. — Durch Drastica wird regelmässiger Stuhlgang erzielt, und durch öfter wiederholte Repositionsversuche und permanente Gewichtsbelastung die Hernie zu reponiren versucht. Da indess der Erfolg in den ersten 12 Tagen kein eclatanter ist, verliert Pat. die Geduld und verlässt ungeheilt die Anstalt.

c) **Incarcerirte Hernien.**

(13 Fälle; † 5.)

Von den 13 Fällen eingeklemmter Brüche betrafen 3 Leisten-, 10 Schenkelbrüche; 4 Mal gelang die Taxis ohne blutige Operation und die Patienten genesen; 9 Mal musste die Herniotomie vorgenommen werden, nach welcher in 5 Fällen der Tod erfolgte.

α) **Taxis bei incarcerirten Hernien.**

Johanna Bolze, 52 Jahre, Wittve. Hernia cruralis sin. intestinalis, seit 16 Jahren bestehend, seit 11 Jahren durch ein Bruchband zurückgehalten,

β) **Hernio-**

No.	No. Hauptbuch.	Name und Stand.	Alter.	Krankheit.	Beginn der Krankheit.
1. Herniotomia					
1.	760.	Marie Lange, Frau.	57.	Hernia femor. dextr. incarcerat. intestinalis.	Einklemmungs-Erscheinungen seit 2 Tagen.
2. Herniotomia					
a) Hernia					
2.	862.	Karl Schulz, Milchpächter.	36.	Hernia inguino-scrotalis sin. incarcerat. omentalis.	Bruch seit 1 $\frac{1}{2}$ Jahren; Patient trug Bruchband. Einklemmungs-Erscheinungen seit 4 Tagen (Erbrechen, Schmerzen, Verstopfung).
3.	580.	Hermann Tunze, Oberkellner.	24.	Hernia inguino-scrotalis dextr. incarcerat. intestino-omentalis. congenit. (von Mannskopf-Grösse).	Seit vielen Jahren Bruchband; Einklemmungs-Erscheinungen seit 36 Stunden. Auf ärztliche Verordnung heisse Cataplasmen auf die mannskopfgrosse Bruchgeschwulst, in Folge deren die Hautbedeckung vollständig verbrüht wurde.
b) Hernia					
4.	328.	Auguste Leckert, Wittve.	64.	Hernia femoral. sin. incarcerat. intestino-omentalis.	Bruch seit 5 Jahren, stets Bruchband; Einklemmungs-Erscheinungen seit 2 Tagen.
5.	360.	Susanna Linkowska, Wittve.	65.	Hernia femor. dextr. incarcerat. intestino-omentalis.	Nach 6 tägiger Einklemmung wird Patient pulslos, in Agone zur Klinik gebracht.

seit 24 Stunden eingeklemmt. Taxis in Narkose. Entlassung mit Bruchband nach 4 Tagen.

August Wrede, 56 Jahre, Kutseher. Hernia inguinalis interna intestinalis sin.; seit 5 Jahren bestehend und durch Bruchband zurückgehalten; seit 20 Stunden eingeklemmt. Taxis in Narkose. Entlassung mit Bruchband nach 4 Tagen.

Marie Kühne, 55 Jahre, Wittwe. Hernia cruralis sin. intestino-omentalis; seit 8 Jahren bestehend und nach dem 16. Wochenbett entstanden; nie Bruchband; seit 4—5 Stunden eingeklemmt. Taxis in Narkose. Entlassung am 11. Tage mit Bruchband.

Johanna Kellner, 47 Jahre, Frau. Hernia cruralis dextr. intestinalis; seit 3 Jahren bestehend; nie Bruchband; eingeklemmt seit 16—18 Stunden. Taxis in Narkose; Entlassung nach 7 Tagen mit Bruchband.

tomieen.

Operation.	Datum der Operation.	Verlauf und Ausgang.
extra saccum.		
Herniotomie, Lister'scher Verband.	20. 10. 75.	15. 11. 75. Geheilt entlassen. Verlauf fast ganz fieberfrei; höchste Temp. 38,8°.
intra saccum.		
inguinalis.		
Herniotomie; Reposition des vorliegenden, mässig entzündeten Netzes. Vereinigung des Bruchsackhalses durch Catgutsuturen. Oelläppchen-Watteverband.	24. 11. 75.	20. 12. 75. Geheilt entlassen. Ganz geringes Fieber im Anfang; höchste Temperatur 38,6°.
Herniotomie; Reposition von Netz und zahlreichen Dünndarmschlingen; Vereinigung des Bruchsackhalses durch Catgutsuturen. Carboluteverband.	30. 7. 76.	31. 7. Tod an Collapsus. (vid. Todesfälle No. 107.)
femoralis.		
Herniotomie; Reposition von Netz und Darm, leichter Deckverband; Oelläppchen.	11. 5. 75.	3 Tage p. op. Abgang von Flatus per anum, 4 Tage p. op. Stuhlgang. 18. 5. Phlegmone der Wundumgebung; sehr geringes Fieber. 20. 5. Thrombose der V. femoral. sin. Oedem des linken Beins. — Decubitus sacralis. 5. 6. 75. Tod an Erschöpfung. (vid. Todesfälle No. 7.)
Herniotomie; bereits eingetretene Gangrän und Perforation des Darms; Anlegung eines Anus praeternaturalis durch Dilatation der Perforationsöffnung.	23. 5. 75.	Tod einige Stunden nach der Aufnahme und Operation an Peritonitis. (vid. Todesfälle No. 5.)

No.	No. Hauptbuch.	Name und Stand.	Alter.	Krankheit.	Beginn der Krankheit.
6.	212.	Marie Kroesche, Frau.	42.	Hernia femoral. sin. incarcer. intestino-omentalis.	Bruch seit vielen Jahren; nie Bruchband; Einklemmungs-Erscheinungen seit 4 Tagen; draussen verschiedene erfolglose Taxisversuche und Punction der Bruchgeschwulst.
7.	281.	Marie Kühne, Wittwe.	55.	Hernia femoral. sin. incarcer. intestino-omentalis.	Bruch seit 8 Jahren; Bruchband; Einklemmungs-Erscheinungen seit 2 Tagen.
8.	291.	Juliane Pieper, Frau.	57.	Hernia femoral. sin. incarcer. intestino-omentalis.	Bruch seit vielen Jahren; Bruchband seit 18 Jahren; Einklemmungs-Erscheinungen seit 2 Tagen.
9.	403.	Auguste Henkel, unverheir.	36.	Hernia femoral. sin. incarcerata omental.	Bruch seit 4 Jahren; nie Bruchband; Einklemmungs-Erscheinungen seit 1 Tage.

Die Tabelle liefert einen neuen Beitrag zu der von vielen Chirurgen gemachten Erfahrung, dass die Patienten mit eingeklemmten Hernien gewöhnlich erst spät die Hülfe des Krankenhauses aufsuchen, zu einer Zeit, wo in der Mehrzahl der Fälle nur noch die Herniotomie ausgeführt werden kann, und zwar nicht selten dann unter ganz hoffnungslosen Verhältnissen. Die Dauer der Incarceration bis zum Eintritt in die Klinik war in den 13 Fällen folgende:

Taxis.		Herniotomie.				Bemerkung.
Geheilt.		Geheilt.		Gestorben.		
1.	24 Stunden.	5.	2 Tage.	9.	1½ Tage.	Gangrän des Darms mit Perforation. Gangrän des Darms mit Perforation.
2.	20 "	6.	4 "	10.	2 "	
3.	4—5 "	7.	2 "	11.	6 "	
4.	19—18 "	8.	24 Stunden.	12.	4 "	
				13.	2 "	

Diejenigen Kranken, bei welchen die Einklemmung die Zeit von 24 Stunden noch nicht überschritten hatte, heilten alle (5), von den andern 8 dagegen, wo die Einklemmung bereits 36 Stunden bis 6 Tage gedauert hatte, starben 5. Bei zwei der letzteren

Operation.	Datum der Operation.	Verlauf und Ausgang.
Herniotomie; bereits eingetretene Gangrän und Perforation des Darms an circumscripiter Stelle (frühere Punctionsstelle?); Netz mit Bruchsack verwachsen; Darznaht mit Catgut nach Lembert; Abtragung des Netzes nach vorheriger Catgutligatur. Lister'scher Verband.	14. 3. 76.	Tod 10 Stunden nach der Aufnahme und Operation an Peritonitis. 15. 3. 76. (vid. Todesfälle No. 67.)
Herniotomie; Netz mit Bruchsack verwachsen; Abtragung eines Theils des Netzes; der andere Theil wird reponirt, ebenso die Darmschlinge. — Lister'scher Verband.	17. 4. 76.	Fast ganz fieberfreier Verlauf; höchste Temp. 38,2°; Heilung per prim. bis auf die Stelle des Drainagerohrs. 6. 5. 76. Geheilt entlassen.
Herniotomie; Reposition von Netz und Dünndarm. Carbolwatteverband.	29. 4. 75.	2. 5. Tod an Peritonitis. (vid. Todesfälle No. 1.)
Herniotomie; Reposition des beginnende Entzündung zeigenden Netzes; Suturen, Drainage; Salicylwatteverband nach Thiersch. Op. unter $\frac{1}{2}$ procentigem Salicyl-Spray.	4. 6. 75.	Eiterretention in der Wunde, Incision. Die ersten 5 Tage erhebliches Fieber. 15. 7. Geheilt entlassen.

Fälle war zur Zeit der Operation der incarcerirte Darm bereits gangränös und perforirt, so dass einmal eine Kothfistel angelegt, ein anderes Mal die Darznaht ausgeführt wurde. Die Todesursache war 3 Mal Peritonitis, 1 Mal Erschöpfung nach längerer Eiterung, 1 Mal plötzlicher Collapsus.

B. Rectum.

I. Prolapsus recti.

(2 Fälle.)

Die Behandlung des Prolapsus recti war in diesen beiden Fällen, welche Kinder (das eine von 1 $\frac{3}{4}$ Jahren, das andere von 4 Monaten) betrafen, dieselbe, wie ich sie früher bei Erwähnung der 13 in der Poliklinik behandelten Fälle von Prolapsus recti angegeben habe, d. h. sie bestand in Ergotininjectionen in das perirectale Bindegewebe (vergl. S. 25). Der eine der beiden Fälle heilte ganz; der andere dagegen bedurfte bei seiner Entlassung nach 14 Tagen noch einer durchlöcherten Pelotte, welche den Mastdarmvorfall zurückhielt.

II. Acute und chronische Entzündungen.

(15 Fälle.)

a) Tiefer Perinealabscess.

(1 Fall.)

Carl Lange, 45 Jahre, Schiffer, seit 10 Jahren an Hämorrhoiden leidend, fiel vor 10 Tagen von einer Treppe herunter, wobei er heftig mit dem Steiss auf dem Boden anstieß. Bald darauf stellten sich heftige Kreuzschmerzen ein, die Dammingegend wurde sehr schmerzhaft und Patient fieberte heftig; unter

b) Mastdarm-

13 Fälle;

No.	No. Hauptbuch.	Name und Stand.	Alter.	Krankheit.	Beginn der Krankheit.
1.	118.	Gertrud E., Frl., Erzieherin.	29.	Fistula recti complet., Ozaena specifica, Endometritis catarrhal.	Seit 1865 syphilitisch; die Rectumfistel ist früher von der Pat. gar nicht bemerkt worden.
2.	322.	Agnes Liene- mann, Frau.	36.	Fistula recti incompl. extern., links vom Anus, bis dicht unter die Rectalschleimhaut führend.	? Vor Jahren eine Frühgeburt.
3.	533.	Albert Hart- mann, Frau.	50.	Fistula recti complet.	Seit 20 Jahren äussere Mastdarmfistel, die vor 3 Jahren ins Rectum perforirte.
4.	371.	Hermann Dinter, Ge- päckträger.	38.	Fistula recti complet.	Im Jahr 1864 syphilitisch; seit dieser Zeit an der Fistel leidend.
5.	392.	Otto Damie- ke, Böttcher.	37.	Fistula recti extern. incomplet., Spitzeninfiltration der Lungen.	Vor 5 Jahren Gonorrhoe. Seit Februar 1875 Fistel. Auch ein Kind des Pat. leidet an Mastdarmfistel.
6.	592.	Emil Müller.	5.	Fistula recti extern. incompleta.	Vor einiger Zeit Phlegmone am Perineum mit Durchbruch nach aussen.
7.	653.	Carl Wolfram, Tischler.	35.	Phlegmone perinealis, Fistula recti extern. incompleta.	Seit 1 Jahr.
8.	537.	Albert Goetsch, Fabrik- arbeiter.	39.	Fistula recti complet., links vom Anus, Hydrocele tunic. vaginal. testis sin.. Phimosis congenita.	Seit 5 Wochen Schmerzen im Mastdarm, gleichzeitig Anschwellung der linken Scrotalhälfte.
9.	743.	Julius Grosser, Weber.	31.	Fistula recti incomplet. extern., vor dem Anus.	1872 Abscess neben dem After, seither Fistel.

Anwendung von Cataplasmen brach dann vor 2 Tagen neben dem After die Haut auf und entleerte eine Menge Jauche. Bei der Aufnahme zeigt sich die ganze Perineal- und Glutaecalgegend rechts vom Anus geröthet und geschwollen und bei Druck entleert sich stinkender Eiter aus einer kleinen Fistel nach innen vom rechten Tuber ischii. Durch ausgiebige Dilatation derselben wird ein weit in das Cavum ischio-rectale hinaufreichender und die rechte Seite des Rectum blosslegender Abscess eröffnet, der sich auch noch eine Strecke weit unter die Haut der rechten Glutaecalgegend nach aussen erstreckt, wesshalb hier eine Gegenöffnung gemacht wird. Die Rectumwand ist nicht perforirt. Offene Behandlung und Sitzbäder. Vom 2. Tage an fieberfreier Verlauf und Heilung in 27 Tagen.

fisteln.

† —.)

Operation, Behandlung.	Datum der Operation.	Verlauf und Ausgang.
Spaltung der Fistel bis ins Rectum. Decoct. Zittmann. und Kal. jod.	2. 3. 75.	Vollständige Heilung aller Affectio- nen. Entlassung 21. 5. 75.
Spaltung der Fistel bis ins Rectum.	16. 5. 75.	5. 6. Erysipelas von der Wunde aus. Hohes Fieber. 26. 6. 75. Entlas- sung mit nahezu geheilter Wunde.
Spaltung der Fistel bis ins Rectum.	22. 7. 75.	Heilung und Entlassung 17. 8. 75.
Spaltung der Fistel bis ins Rectum.	29. 7. 75.	Heilung und Entlassung 23. 6. 75.
Spaltung der Fistel bis ins Rectum.	5. 6. 75.	In Heilung auf Wunsch entlassen 15. 6. 75.
Dilatation der Fistelöffnung mit dem Messer und Abtragung der unter- minirten Hautränder. Cauterisation mit Lapis.	10. 8. 75.	Nahezu geheilt entlassen 19. 8. 75.
Spaltung des Abscesses ohne Ver- letzung des Rectum.	6. 9. 75.	In Heilung entlassen 13. 9. 75.
Spaltung der Fistel bis ins Rectum; Punction der Hydrocele und Injec- tion von Lugol'scher Lösung. — Phimosen - Schnittooperation; alle 3 Operationen in einer Sitzung.	30. 7. 75.	Vollständige Heilung aller Affectio- nen; Entlassung 20. 8. 75.
Spaltung des Fistelgangs ohne Ver- letzung des Rectum; Sitzbäder; später Application des Ferrum candens auf die schlaffen Fistelgang- wandungen.	16. 10. 75.	Während der Heilung entsteht ein tuberculöses Geschwür auf der Innenseite des r. Oberschenkels, das eine beträchtliche Grösse erreicht, und erst nach energischem Aus- kratzen mit dem scharfen Löffel heilt. 21. 2. 76. Nahezu geheilt entlassen.

No.	No. Hauptbuch.	Name und Stand.	Alter.	Krankheit.	Beginn der Krankheit.
10.	851.	Louis C., stud. med.	22.	Fistulae recti incomplet. extern. links und vorne vom Anus; ausgedehnte Unterminirung der Haut des Perineum. Phthisis pulmon. incipiens; Ozaena.	Vor 3 Monaten Abscess neben dem Anus, unter hohem Fieber und Schüttelfrost entstanden.
11.	208.	Richard Livius, Gymnasiast.	16.	Phlegmone perinealis, rechts vom Anus; Fistulae recti complet.	November 1875; heftige, acute Zellgewebsentzündung der rechten Perinealgegend; seither feine Fistel.
12.	321.	Magnus B., Dr. med.	26.	Fistula recti incomplet. externa. Urethritis chronica.	Hereditäre phthisische Anlage (die Mutter starb an Phthisis pulmon. im 32. Lebensjahr); Haemorrhoiden. Seit Jan. 1876 Fistel am Damm.
13.	534.	Christian Müller, Landmann.	63.	Fistula recti incomplet. extern.; Phlegmone perinealis zu beiden Seiten des Anus.	Seit Frühjahr 1876 blutig-eiteriger Ausfluss aus dem Anus.

Unter den 13 Fällen von Mastdarmfisteln finden sich 9 Männer, 3 Frauen und ein Kind von 5 Jahren. 4 Mal hatte sich die Mastdarmfistel unzweifelhaft auf tuberculösem Boden entwickelt; 1 Mal bestanden noch verschiedene Symptome tertiärer Lues; 1 Mal endlich gab Pat. an, früher syphilitisch gewesen zu sein. In den übrigen Fällen war eine spezifische Ursache des Leidens nicht erfindlich. Der Verlauf desselben war theils ein sehr chronischer und schleichender, theils ein äusserst acuter und fieberhafter (Phlegmone acuta perinealis). Alle Fälle wurden mit dem Messer operirt und entweder vollständig geheilt oder wenigstens der Heilung nahe entlassen.

c) **Stricture und Geschwüre des Rectum nach Dysenterie.**

(1 Fall.)

Ernst Schmidt, 38 Jahre, Weichensteller, erkrankte 1870 im deutsch-französischen Kriege während der Belagerung von Metz an Ruhr und wurde anfangs in mehreren Lazarethen in Frankreich, später im Garnisonslazareth in Frankfurt a. O. desswegen behandelt, um schliesslich als Ganzinvalid entlassen zu werden. Seit 1873 litt er an dauernder Stuhlverstopfung, die allen Mitteln trotzte. Im Herbst 1875 trat heftiger Durchfall ein, der 4 Wochen andauerte und Pat. sehr herunterbrachte, zumal die Stühle stets blutig waren. Darnach stellte sich wieder hartnäckige Stuhlverstopfung ein, so dass Pat. am 16. Febr. 1876 in die Klinik sich aufnehmen liess. Pat. war nie brustleidend, hat vier gesunde Kinder und stellt jegliche frühere syphilitische Infection in Abrede.

Operation.	Datum der Operation	Verlauf und Ausgang.
Spaltung der Fistel bis ins Rectum; Incisionen und Drainage der untermirnten Perinealhaut. Sitzbäder; später Ferrum candens auf die atonischen, ganz stabil bleibenden Wunden.	21. 11. 75.	17. 3. 76. Noch nicht ganz geheilt entlassen, um eine Badekur zu gebrauchen.
Spaltung der Fistel bis ins Rectum; ausgedehnte Eröffnung des perinealen Abscesses. Sitzbäder.	13. 3. 76.	Recidivirendes Erysipelas von der Wunde aus; hohes Fieber. — 24. 5. 76. Mit kleiner, oberflächlich granulirender Wunde am Damm entlassen.
Spaltung der Fistel bis ins Rectum.	15. 5. 76.	Nahezu geheilt entlassen 29. 5. 76.
Spaltung der Fistel bis ins Rectum; Incisionen am Damm. Sitzbäder.	15. 7. 76.	Heilung und Entlassung 29. 7. 76.

Die Untersuchung des Pat. ergibt 2 Cm. über der Afteröffnung eine hochgradige Strictur des Rectum, welche nur für ein dünnes Harnröhren-Bougie durchgängig ist. Unterhalb der Strictur bis zum Anus ist die Schleimhaut in ein schwieriges, theilweise ulcerirtes Narbengewebe verwandelt, das sich — wie sich bei der gleich zu erwähnenden Operation zeigt — noch 1 Cm. weit über die Strictur hinaus nach oben erstreckt. Am 22. Februar wird die Strictur in ihrem hinteren Umfange mit dem Scalpell gespalten, so dass der eingeführte Finger nunmehr die verengte Stelle leicht passiren kann. Es zeigt sich dabei, dass die Rectalschleimhaut 1 Cm. über der Strictur und weiter nach aufwärts normal sich verhält. Tägliche Sitzbäder und systematisch durchgeführte Bougiekur mit Hülfe der von Simon für die Dilatation der weiblichen Urethra angegebenen conischen Zapfen. Von der Operation an ist der Stuhlgang normal und bei fieberfreiem Verlauf heilen die Ulcerationen sehr rasch; am 20. März ist die frühere Stricturstelle schon so weit, dass Pat. sich mit Leichtigkeit No. 6 der Simon'schen Zapfen ins Rectum einführen kann. Am 22. April 1876 erfolgt nach vollendeter Heilung die Entlassung. Pat. wird angewiesen, vorsichtshalber noch einige Zeit die Bougiekur mit dem angegebenen Instrument fortzusetzen.

III. Haemorrhoidalknoten.

(3 Fälle.)

Elise Berdrow, 40 Jahre, leidet seit längerer Zeit an heftigen Schmerzen und Blutungen beim Stuhlgang. Die Untersuchung ergibt mehrere grosse innere Haemorrhoidalknoten, welche beim Pressen prolabiren. Am 27. Juli

1875 werden dieselben mit dem Ferrum candens in der von v. Langenbeck angegebenen Weise zerstört. Vollständige Heilung und Entlassung am 24. September.

Wilhelm Hilgenfeld, 42 Jahre, Arbeiter, leidet seit 20 Jahren an Haemorrhoidalbeschwerden. Beim Pressen drängt sich ein wallnussgrosser Haemorrhoidalknoten zum Anus heraus, der am 25. März 1876 mit dem Ferrum candens nach der eben angegebenen Methode zerstört wird. Heilung und Entlassung nach 4 Wochen.

Edgar K., 41 Jahre, Beamter, aus gesunder Familie stammend und in der Jugend selbst ganz gesund, leidet nach seiner Angabe seit 12 Jahren an Haemorrhoiden, die ihm Dyspepsie, hartnäckige, oft 9—10 Tage anhaltende Verstopfung, Blähungen und Blutungen aus dem After verursachen. Seit etwa 1 Jahr vermehren sich diese Leiden erheblich, der Stuhlgang wurde sehr schmerzhaft, Kreuzschmerzen traten hinzu. Beim Pressen prolabiren eine Reihe grosser interner Haemorrhoidalknoten. Pat. sieht sehr angegriffen und vorzeitig gealtert aus. Am 1. Juni 1876 werden die Haemorrhoidalgeschwülste nach der Methode v. Langenbeck's mit dem Ferrum candens zerstört. Bei der gleichzeitig erfolgenden genauen Untersuchung des Rectum zeigt sich ferner, dass 2 Zoll über dem Sphincter eine harte, stellenweise von der Schleimhaut bedeckte, stellenweise aber schon ulcerirte Geschwulst beginnt, die vollständig circulär das Darmrohr einnimmt und die Passage erheblich verengt; nach oben ist sie selbst in tiefer Narkose nirgends mit dem Finger abzugrenzen. Mit dem scharfen Löffel wird ein kleines Stück der Geschwulst behufs mikroskopischer Untersuchung herausgeholt, wobei sich der Tumor, wie man gleich befürchtet hatte, als Carcinom erweist. — Am 5. Juli, nachdem die Heilung der Cauterisationsstellen vollendet ist, wird Pat. entlassen. Von einer Exstirpation des nach oben nicht mehr abzugrenzenden Carcinoms konnte keine Rede sein.

Die operative Behandlung der Hämorrhoidalgeschwülste in der oben angegebenen Weise, d. h. die Cauterisation derselben mit dem Glüheisen und mit Benutzung der Blattzange nach v. Langenbeck, wird nun schon seit vielen Jahren in der hiesigen Klinik ausgeführt, und die schönen Resultate, welche damit erreicht worden sind, haben niemals den Wunsch rege gemacht, diese sichere und wenig gefährliche Operationsmethode mit einer andern zu vertauschen. Mastdarmstricturen wurden bei diesem Verfahren in unserer Klinik nie beobachtet. Es ist selbstverständlich, dass die Operation stets nur nach gehöriger Vorbereitung des Patienten vorgenommen wird. Ist dann das Rectum durch mehrere Tage vor der Operation gereichte Abführmittel und Klystiere vollständig entleert, so erhält Pat. unmittelbar vor der Narkose ein Wasserklystier und wird angewiesen, durch Pressen die Hämorrhoidalknoten zum Prolapsus zu bringen. Ist dies geschehen, so erfolgt in Narkose die Verkohlung der Knoten mit dem Ferrum candens in der bekannten Weise, wobei besonders darauf geachtet wird, dass die Uebergangsstelle der äusseren Haut in die Schleimhaut intact bleibt und die Rectalschleimhaut nicht in der ganzen Circumferenz gebrannt wird. Nach der Operation wird die vorgezogene Schleimhaut vorsichtig mit beölten Fingern in die Mastdarmhöhle reponirt, dann eine Injection von circa 100 Gramm Oliven- oder Mandelöl in das Rectum gemacht und schliesslich der Anus mit einer nassen, durch eine T-Binde befestigten

Comprime bedeckt. Durch flüssige Diät und kleine Dosen Opium wird der Stuhlgang die nächsten 4—5 Tage hintangehalten, dann aber durch eine Gabe Ol. Ricini und vorsichtig ausgeführte Warmwasserklystiere erleichtert. In dieser Weise ist die Operation von Herrn Geh. Rath v. Langenbeck bisher in mehreren Hunderten von Fällen mit Erfolg ausgeführt worden.

IV. Mastdarm-Carcinome.

(4 Fälle.)

In 2 Fällen gestattete die zu weit nach oben reichende Ausdehnung des Carcinoms keine Exstirpation:

Edgar K., 41 Jahre, Beamter. Nach oben mit dem Finger nicht mehr abgrenzbares, circuläres Carcinoma recti (s. oben bei den „Hämorrhoidalknoten“). Ungeheilt entlassen.

Ludwig Runge, 63 Jahre, Arbeiter, war bis vor 1½ Jahren gesund, niemals syphilitisch. Damals begann er an Verstopfung und Stuhldrang zu leiden, wozu sich bald heftige Schmerzen gesellten. Der Stuhl war dünn und sehr übelriechend; Blutungen sollen nie vorhanden gewesen sein. Seit einigen Monaten bemerkte Pat. eine aus dem After hervorwachsende Geschwulst. Jetzt zeigt der kacheetisch aussehende und sehr heruntergekommene Mann eine hahnenkammartige, aus der Afteröffnung sich hervordrängende Geschwulst, die nach oben mit einem das ganze untere Ende des Rectum einnehmenden Tumor in Zusammenhang steht. Letzterer ist ulcerirt und nach oben nicht abgrenzbar; in Folge des Zerfalls des Carcinoms hat sich über dem Sphincter Ani eine weite Höhle gebildet. — Pat. wird nach wenigen Tagen als inoperabel entlassen.

In 2 Fällen wurde die Exstirpation des Rectum vorgenommen; beide heilten.

Dorothea Schwerdtfeger, 40 Jahre, verheirathet, litt seit Jahren an Haemorrhoidalbeschwerden und Verstopfung; vor circa 8 Wochen wurde die Obstipation bedeutender und enthielten die Faeces Blut und Eiter beigemischt; bei starker Anwendung der Bauchpresse drängte sich ferner der Mastdarm zum Anus heraus. — Die Untersuchung ergibt ein pilzförmiges Carcinom, das hart am hintern Analrande der Schleimhaut aufsitzt und sich in das Rectum fortsetzt, dessen hintere Wand einnehmend. Das Carcinom ist nach oben überall abgrenzbar und auf der Unterlage beweglich; durch Zug lässt es sich vollständig durch den Sphincter ans herausdrängen. Am 18. Juli 1876 wird das Carcinom exstirpirt, und nach genauer Blutstillung die über handtellergrosse Wunde mit Chlorwassercharpie ausgelegt. Pat. hatte nur die ersten beiden Abende nach der Operation geringe Temperaturerhöhung; durch Zug lässt es sich vollständig durch den Sphincter ans herausdrängen. Am 18. Juli 1876 wird das Carcinom exstirpirt, und nach genauer Blutstillung die über handtellergrosse Wunde mit Chlorwassercharpie ausgelegt. Pat. hatte nur die ersten beiden Abende nach der Operation geringe Temperaturerhöhung; durch Zug lässt es sich vollständig durch den Sphincter ans herausdrängen. Am 21. August vollendet. Entlassung.

Heinrich Plüntsch, 36 Jahre, Kupferschmied, bemerkte seit 7 Monaten blutige Streifen in seinem Stuhl, nachdem er bereits einige Wochen zuvor von ziehenden Schmerzen im Kreuz gequält worden war. Wegen Verstopfung nahm er seither oft Abführmittel ein. Seit 3 Monaten traten als neues Symptom profuse Blutungen aus dem Anus auf und wurden die Schmerzen heftiger. Syphilitische Infection wird entschieden in Abrede gestellt. Bei der Unter-

suchung des anaemischen Pat. zeigt sich in der hintern Wand des Mastdarms und von da auf die beiden Seiten rechts und links übergreifend eine feste, an der Oberfläche zerklüftete, wallartig an den Rändern aufsteigende Geschwulst mit einem tiefen, von zerfallenen Gewebsmassen ausgefüllten Krater in ihrer Mitte. Die Geschwulst beginnt dicht über der Analöffnung und reicht 7 Cm. weit nach oben. Die vordere Wand des Rectum ist frei. Am 27. Juli 1876 wird die Extirpation des Mastdarms vorgenommen. Ein bogenförmiger, die hintere Commissur des Anus umgehender Schnitt legt die Geschwulst und das Rectum von hinten bloss; von hier aus wird versucht, nach oben bis an die Grenzen des Gesunden vorzudringen; allein bei der grossen Ausdehnung der krebsigen Infiltration gelingt dies nicht und ist man daher genöthigt, auch die vordere Wand des Rectum blosszulegen und freizupräpariren. Nachdem so das untere Ende des Rectum weit hinauf vollständig lospräparirt ist, gelangt man endlich bis an die Grenzen des Carcinoms, die sammt einem 1 Cm. breiten gesunden Gewebstreifen circulär umschnitten werden. An der vorderen Seite lässt sich etwas mehr von der Schleimhaut erhalten, als an der hintern Seite. Die Blutung war ziemlich bedeutend, da enorm ectasirte Venen durchtrennt werden mussten. Die Schleimhaut des Rectum wird darauf vorne mit der äussern Haut durch 4 Seitensuturen vereinigt, dann für die ersten Tage ein Carbolbourdonnet in die Wundhöhle eingeführt. Während des Transports vom Operationssaal in das Krankenzimmer fällt Pat. in eine tiefe Ohnmacht, die wohl zum Theil auf den erheblichen Blutverlust bei der Operation zurückgeführt werden musste. Der weitere Verlauf war ein ausgezeichneter; mit Ausnahme der ersten beiden Tage, wo Pat. mässig fieberte, betrug die Temperatur niemals 38,0°, sondern war stets normal. Am 10. August, also 14 Tage nach der eingreifenden Operation, verlässt Pat. das Bett und am 19. August, 23 Tage nach der Operation, kann er mit kleiner, granulirender Wunde entlassen werden. Pat. hat täglich 1 Mal schmerzfreien Stuhlgang; unwillkürlicher Stuhlabgang findet nicht statt. Sein Allgemeinbefinden ist sehr gut.

VI.

Rücken und Wirbelsäule.

I. Verletzungen.

(5 Fälle; † 1.)

a) Contusionen des Rückens.

(3 Fälle.)

Carl Werner, 13 Jahre, Schüler, wurde vor 2 Tagen von einem Rollwagen überfahren, wobei ihm ein Rad über den Rücken ging. Seither klagte er über heftige Schmerzen in der linken Lendengegend, so dass er nicht gehen konnte. Bei der Aufnahme constatirt man einen bedeutenden Bluterguss unter der Haut der linken Lendengegend und heftige Schmerzhaftigkeit bei Druck auf diese Region. Der Urin zeigt Blutspuren. Temperatur 39,0—40,0°. Bei ruhiger Bettlage und innerlichem Gebrauch von Säure verschwinden in wenig Tagen alle Erscheinungen. Heilung. Entlassung nach 12 Tagen.

Gottlieb Schade, 38 Jahre, Arbeiter, fiel vor 8 Tagen von einem plötzlich in Bewegung setzenden Wagen rücklings zur Erde und klagte seitdem über Schmerzen beim Bücken und Strecken des Rumpfes. Objectiv nichts nachweisbar. Ruhige Lage; Heilung in 8 Tagen.

Wilhelmine Nickel, 21 Jahre, Dienstmädchen, erhielt im Wortwechsel mehrere Stösse gegen den Leib und den Rücken und klagte seitdem über Schmerzen in diesen Theilen. Objectiv fehlen alle Erscheinungen. Heilung und Entlassung nach 4 Tagen.

b) Active Muskelrupturen mit folgender Abscessbildung.

(2 Fälle; † 1.)

Retrorenaler Abscess, entstanden nach Heben einer schweren Last. [Partielle Ruptur des M. quadratus lumborum (?); Pleuritis; Tod.

Conrad Oechslin, 31 Jahre, Bildhauer, versuchte zu Weihnachten 1875 einen schweren Grabstein, der am Boden lag, aufzurichten, wobei er plötzlich, während der äussersten Anstrengung aller seiner Kräfte, einen heftigen Schmerz in der linken Lendengegend verspürte, so dass er den Grabstein wieder fallen lassen musste. Seitdem liessen die Schmerzen nicht mehr nach und machten

es dem Pat. unmöglich, aufrecht zu gehen und zu arbeiten; in der letzten Zeit verschlimmerte sich der Zustand erheblich, Pat. begann zu fiebern und zu frösteln und liess sich deshalb am 23. Januar 1876 in die Klinik aufnehmen. Bei der Untersuchung macht Pat. ganz den Eindruck eines Schwerkranken; er fiebert erheblich (39°), ist nicht im Stande, aufrecht zu sitzen und klagt über heftige Schmerzen in der linken Lendengegend. Dieselbe erscheint etwas aufgetrieben und bei Palpation äusserst schmerzhaft; die Haut in dieser Gegend zeigt eine Spur von Oedem und eine leicht rosige Färbung. Fluctuation ist nicht mit Sicherheit nachzuweisen. Der linke Oberschenkel steht in Flexion fixirt und kann wegen der sofort empfundenen Schmerzen nicht bewegt werden. Die Untersuchung der Lungen ergibt nichts Abnormes; die Percussion der linken Lendengegend dagegen Dämpfung, die von der 12. Rippe abwärts bis zur *Crista ossis ilei* reicht und nach vorn in die Milzdämpfung übergeht. Da in den folgenden Tagen die Erscheinungen sich nicht bessern und die Annahme eines retroperitonealen Abscesses nahe liegt, wird am 26. Januar der vermuthete Abscess durch eine Incision in der Lendengegend, etwa 1 Zoll unterhalb der 12. Rippe, da, wo man eine tiefe, undeutliche Fluctuation zu fühlen glaubt, zu eröffnen gesucht; allein, obwohl der Einschnitt tief durch die Haut und die Musculatur des *M. sacrolumbalis* geführt wird, gelangt man doch nirgends auf Eiter, worauf die Wunde geschlossen und nach Lister verbunden wird. Am folgenden Tage klagt Pat. über Stechen in der linken Brustseite und Husten; doch ergibt die Untersuchung des Thorax nichts Besonderes. Dann tritt während der folgenden 6 Tage ein Stadium der Apyrexie und leidlichen Wohlfindens ein, bis am 2. Februar die Temperatur plötzlich steigt und Pat. aufs Neue über heftiges Stechen in der linken Brustseite klagt. Die Untersuchung ergibt jetzt deutlich eine linksseitige Pleuritis, die sehr rasch bedrohliche Erscheinungen macht und mit einem bedeutenden Exsudat verbunden ist. Dasselbe steigt in den folgenden Tagen rasch und verursacht dem Pat. grosse Dyspnoë; am 9. übersteht Pat. mit Noth einen Anfall acuten Lungenödems, ebenso am nächstfolgenden Tage, und am 12. Februar geht er in einem solchen Anfälle zu Grunde. Alle angewandten Mittel, Aderlass, Stimulantien, Apomorphin waren erfolglos geblieben. — Die Section ergab eine linksseitige frische Pleuritis mit bedeutendem serös-eitrigem Exsudat, das die ganze Pleurahöhle erfüllte; von Seite des Abdomen aber einen colossalen retrorenalen Abscess, der, zwischen dem *M. quadratus lumborum* der linken Seite und dem *M. psoas major* sowie der linken Niere liegend, letztere weit nach vorn gedrängt hatte, so dass sie förmlich auf dem Abscesse ballotirte. Nur eine dünne Muskelschicht trennte den Abscess von dem Grunde der früher gemachten Incisionswunde. — Die übrigen Organe, insbesondere Nieren und Lungen waren gesund. (S. Todesfälle No. 58.)

Es ist wohl keine Frage, dass die so rasch letal endigende exsudative Pleuritis der linken Seite durch den retrorenalen und dem Durchbruch, sei es nach aussen, sei es nach der Pleurahöhle hin, nahe stehenden Abscess angeregt worden war.

Subscapularer Abscess, entstanden nach Heben einer schweren Last [Muskelruptur (?)]; Drainage; Heilung.

Friedrich Arras, 28 Jahre, Arbeiter, hob vor 2 Tagen eine schwere Tonne hastig vom Boden auf, musste sie aber sofort wieder fallen lassen, da er in demselben Augenblick die heftigsten, stechenden Schmerzen unterhalb des rechten Schulterblatts empfand. Pat. vermochte von da an wegen der Schmerzen den rechten Arm nicht mehr zu bewegen und musste jede Arbeit aussetzen. Zu den Schmerzen gesellten sich am folgenden Tage Frost und Hitze und bedeutende Schwellung der Schulterblattgegend, wesswegen Pat. am 6. Mai 1876 in die Klinik sich aufnehmen liess. Hier ergab die Untersuchung,

das die ganze, rechte Rückenhälfte von der Spina scapulae an bis zur 11. Rippe und seitlich bis zur Axillarlinie bedeutend geschwollen, die Haut glänzend und gespannt, Fluctuation aber nirgends zu fühlen war. Die Schmerzhaftigkeit, besonders unterhalb der Scapula ist enorm; Temperatur 40,7°. — Ungt. hydrargyr. eincr. — Bis zum 12. Mai hatte sich das Krankheitsbild in keiner Weise verändert; das Fieber war andauernd hoch (39—40,2°), die Schwellung eher grösser als kleiner geworden, die Schmerzen fast unerträglich und der Appetit und Schlaf ganz gestört. Obwohl selbst in Chloroformnarkose nirgends eine Fluctuation zu entdecken war, wurde dennoch am 12. Mai in der Absicht, einen tiefen Muskelabscess zu eröffnen, am äusseren Rande der Scapula, in der Mitte der prallen Geschwulst, eine 2 Zoll lange, tiefe Incision gemacht, und, da kein Eiter sich entleerte, mit dem Finger tief unter die Scapula und den *M. latissimus dorsi* vorgedrungen, worauf sich plötzlich aus der Tiefe der Wunde eine grosse Masse dicken, grünlichen Eiters entleert, der aus einer grossen unter den genannten Theilen liegenden Höhle stammt. Desinfection der Abscesshöhle mit 5 procentiger Carbolsäurelösung, Drainage und Lister'scher Verband. — In den folgenden 2 Tagen steigt die Temperatur bis 41,0° und ist die Secretion sehr profuse, wesshalb der Lister'sche Verband aufgegeben und durch einfache Bleiwasserfomente ersetzt wird. Bei dieser Behandlung, die den Eiterabfluss vollkommen gestattet, sinkt das Fieber allmählig. Pat. erholt sich und am 5 Juni ist die Heilung vollendet und kann Pat. entlassen werden.

Die beiden mitgetheilten Fälle traumatischer Abscesse sind sowohl durch die Eigenthümlichkeit ihrer Entstehung, als auch durch die Schwere ihres Verlaufs bemerkenswerth. Was erstere betrifft, so ist es am wahrscheinlichsten, dass hier 2 Fälle activer Muskelzerreissungen vorliegen, da einzelne Bündel des *M. latissimus dorsi* und *teres major*, dort solche des *M. quadratus lumborum* betreffend. Beide Male handelte es sich um ganz gesunde, musculöse Männer, die, auf ihre Muskelstärke vertrauend, Lasten zu heben versucht hatten, welche für eines Menschen Kräfte zu schwer waren. Eine äussere directe Gewalt hatte in keiner Weise eingewirkt. — Der Zufall wollte es, dass noch in demselben Jahre 1876, doch schon ausserhalb der Zeit dieses Berichts, ein dritter Kranker mit einer ganz analogen Verletzung, wie sie der erstgenannte Patient (Oechslin) gezeigt hatte, in die Klinik aufgenommen wurde. Es war ein früher gesunder, 28jähriger Dachdecker, welcher 3 Wochen zuvor eine lange Leiter, die am Boden lag, hatte aufrichten wollen. Bei dieser Anstrengung empfand er plötzlich einen heftigen Schmerz in der linken Lendengegend, so dass er die Leiter fallen lassen musste. Der weitere Verlauf war genau so wie in der ersten von uns mitgetheilten Beobachtung; mit hohem Fieber und bereits mehrmals von Schüttelfrösten befallen wurde der Schwerkranke zur Klinik gebracht, wo sofort die Diagnose auf einen retrorenalen Abscess gestellt wurde, mit dessen Eröffnung man nicht zögerte. Die Incision wurde in derselben Weise ausgeführt, wie in dem früheren Falle, und dadurch ein mächtiger Abscess, der zwischen der Lendenmuskulatur und der linken Niere lag, entleert. Leider wiederholten sich die Schüttelfröste bald wieder und der Pat. ging trotz der antiseptischen Behandlung an Pyämie zu Grunde. Die Section bestätigte in jeder

Beziehung die Diagnose. Auch in diesem Falle war es sehr wahrscheinlich eine partielle Zerreiſſung des *M. quadratus lumborum* der linken Seite, welche den Abscess veranlasst hatte. Den genauen anatomischen Nachweis konnte die Section aber ebenso wenig liefern, wie in dem ersten Falle, da eben zwischen Trauma und Tod hier 5, dort 7 Wochen lagen und die ursprünglichen Verhältnisse durch die Vereiterung der Theile wesentlich verändert waren. — Active Muskelzerreiſſungen, wie die hier angegebenen, gehören nach allen Erfahrungen zu den seltenen Verletzungen; noch seltener aber ist der Ausgang, den die obigen Fälle genommen haben. Worin der Grund zu der acuten Vereiterung der Rupturstelle lag, ist wohl kaum zu eruiren. Dass eine solche aber keineswegs nothwendig im Gefolge einer Muskelruptur aufzutreten braucht, lehren die günstigen Erfahrungen, welche bei den subcutanen Zerreiſſungen anderer Muskeln, wie des *M. biceps brachii*, *M. rectus abdominis*, *M. sterno-cleidomastoideus* bei Neugeborenen u. s. f. gemacht werden. Von einem Allgemeinleiden, welches in unseren Beobachtungen etwa die Entstehung der Muskelruptur begünstigt und die Prognose derselben verschlechtert hätte, konnte in keinem Falle die Rede sein.

II. Caries der Wirbelsäule (Pott'sche Kyphosis).

(10 Fälle: † 2.)

Es geht schon aus der summarischen Zusammenstellung des poliklinischen Materials hervor, dass die Zahl der Kranken, welche wegen Verkrümmungen der Wirbelsäule hier zur Beobachtung gelangen, eine sehr grosse ist. In den 15 Monaten des Berichts betrug diese Zahl für die Poliklinik 274, worunter 22 Kranke mit *Spondylitis cervicalis*, 134 Kranke mit Skoliosis, 118 Kranke mit Kyphosis sich befinden. Da bei der letzteren Gruppe alle Fälle von „flacher“ Kyphosis, wie sie so häufig bei rhachitischen Kindern beobachtet wird, ausgeschlossen sind, (indem dieselben in der Gruppe Rhachitis verrechnet wurden), so bezieht sich diese Angabe fast ausschliesslich auf Kranke mit Pott'schem Buckel, was ich hier der Vollständigkeit halber erwähne. Fast alle diese Kranken waren Kinder und blieben in poliklinischer Behandlung, und die wenigen Fälle, welche auf die Station aufgenommen wurden, verweilten daselbst mit seltener Ausnahme auch nur einige Tage, um dann mit dem entsprechenden orthopädischen Apparat (Taylor'scher Maschine) wieder entlassen zu werden. — Unter den obigen 10 klinischen Fällen befand sich eine Erwachsene von 38 Jahren;

die übrigen 9 Fälle waren Kinder von 2—10 Jahren, darunter 6 Knaben und 3 Mädchen. Von diesen Kindern blieben 3 etwas länger in Behandlung, worunter 1 in der Klinik an Rachen-diphtheritis erkrankte und starb (s. Todesfälle No. 73), 1 geheilt entlassen wurde und ein Junge endlich mit Caries der Brustwirbel und mehreren Senkungsabscessen noch in der Klinik sich befindet. *) Der geheilte Fall von Wirbelcaries ist besonders bemerkenswerth. wesshalb ich ihn hier folgen lasse:

Ary Verschoor, 7 Jahre. ist das Kind eines an Phthisis verstorbenen Vaters und war bis zu seinem 6. Lebensjahre gesund; dann empfand er nach einem Sprunge, bei welchem er auf den Bauch fiel, Schmerzen im Rücken, zu denen sich bald eine Anschwellung in der Gegend des 4. und 5. Lendenwirbels hinzugesellte, die aber nach einer Kur bei einer „Streichfrau“ wieder verschwand. Erst einige Zeit später klagte Pat. abermals über Schmerzen in der genannten Gegend und bemerkte seine Mutter auch wieder die frühere Anschwellung, die trotz der Anwendung der Taylor'schen Maschine zunahm, wobei gleichzeitig eine Lähmung der beiden Beine sich bemerkbar machte. Bis vor 3 Monaten konnte sich Pat. nur noch so fortbewegen, dass er den Oberkörper stark vornüber lehnte und die Hände auf die Kniee stützte; seit 3 Monaten war ihm auch dies nicht mehr möglich, da beide Beine nun ganz den Dienst versagten. Bei der Aufnahme am 18. October 1875 constatirt man eine Pott'sche Kyphose in der Gegend des 3., 4. und 5. Lendenwirbels mit schmerzhaftem Gibbus; die Beine sind motorisch gelähmt, die Sensibilität derselben dagegen erhalten; Blase und Mastdarm fungiren normal. Urin ohne Eiweiss; kein Fieber. Die Behandlung besteht in sorgfältiger Lagerung, Roborantien und in einer permanenten Extension der Wirbelsäule, welche durch den üblichen Gewichtsextensionsverband an beiden Beinen und Contraextension an Kopf und Schultern ausgeübt wird. Am 15. December constatirt man eine geringe Besserung der Paralyse der Beine und 4 Wochen später eine schmerzhaft, weiche Anschwellung in der linken Fossa iliaca, die in den folgenden Tagen deutlicher wird und mehr und mehr gegen die Inguinalgegend herab wandert; dabei ist der linke Oberschenkel etwas fleetirt. Am 20. Januar fühlt man deutliche Fluctuation der Anschwellung, so dass die Diagnose nun mit Sicherheit auf einen Senkungsabscess gestellt wird. Bepinselung des schmerzhaften Gibbus und der linken Inguinalgegend mit Tinct. jodi und fortgesetzte Gewichtsextension. Bis zum 15. Februar 1876 ist die durch die Bauchdecken deutlich durchzufühlende, früher weiche und fluctuirende Anschwellung hart und weniger schmerzhaft geworden, und die Flexion des linken Oberschenkels vollständig beseitigt. Am 22. März macht Pat. zum ersten Mal einen Gehversuch; mit Hülfe eines Stockes bewegt er sich ziemlich mühelos; doch schleppt er noch das linke Bein. An Stelle des früheren Senkungsabscesses in der linken Fossa iliaca ist nur noch eine harte, flache und nicht mehr schmerzhaft Anschwellung zu fühlen, welche der Innenseite der Darmbeinschaukel aufliegt. Am 20. April 1876 verlässt Pat. bleibend das Bett und am 11. Mai springt der bei seiner Aufnahme in die Klinik an beiden Beinen motorisch gelähmte Knabe so munter herum, wie in seinen früheren gesunden Tagen; seine Körperhaltung ist gut; Schmerzen hat er gar nicht mehr bei Druck auf den Gibbus und die harte Anschwellung in der Fossa iliaca ist sehr unbedeutend geworden. — Der Pat. wird deshalb geheilt entlassen; aus Vorsicht trägt er indess noch eine Taylor'sche Maschine.

Im Januar 1876 zeigte sich der Knabe wieder in der Klinik, da er ab und zu über reissende Schmerzen in der linken Hüftgegend klagte; local war nichts

*) Dieser Junge (Emil Lehmann) ging nach langem Siechthum am 1. April 1877 zu Grunde (s. Todesfälle No. 116).

zu constatiren, auch die früher noch nachzuweisende harte, flache Anschwellung in der Fossa iliaca war ganz verschwunden und die Wirbelsäule nirgends schmerzhaft. Dennoch wird dem Jungen aus Vorsicht an beide Beine eine Heftpflasteransa angelegt und die Mutter angewiesen, den Jungen noch einige Zeit zu Hause die ruhige Bettlage bei Gewichtsextension einnehmen zu lassen. Im Februar stellte sich der Kleine zum letzten Male vollständig gesund wieder vor.

Die Fälle, in welchen bei *Malum Pottii* mit Senkungsabscess und Paralyse die Erscheinungen so vollständig verschwinden, dass schliesslich nur noch die Deviation der Wirbelsäule übrig bleibt, sind gerade nicht häufig beobachtet. Doch erwähnt Billroth eines ähnlichen Falles von *Spondylitis cervicalis*, der völlig hoffnungslos, an Händen und Füssen, Blase und Rectum total gelähmt, in die Züricher Klinik aufgenommen wurde und später vollkommen gehfähig und geheilt das Spital verlassen konnte.*) Ein zweiter ähnlicher Fall, in welchem eine Lähmung der unteren Extremitäten bei *Spondylarthrocace* erstaunlich rasch auf die Application von *Ferrum candens* vollständig zurückging, wurde in der hiesigen Klinik kurz vor der Zeit dieses Berichts beobachtet.

III. Geschwülste.

(4 Fälle: † 1.)

a) **Lipome.**

(2 Fälle.)

Julius Puhlmann, 7 Jahre. Congenitales subcutanes Lipom, links von der Wirbelsäule, in der Höhe der 11.—12. Rippe von Hühnereigrösse. Exstirpation mit Bildung eines halbmondförmigen Hautlappens; Desinfection der Wunde mit $\frac{1}{2}$ prozentiger Salicylsäurelösung; Catgutsuturen und antiseptischer Oclusiv-Watteverband. Heilung fast ganz prima intentione bei geringem Fieber; Entlassung nach 16 Tagen.

August Schönrock, 55 Jahre. Schlosser. Hühnereigrösses Lipom der Interscapulargegend, auf und in der Rückenfasce liegend. Exstirpation; Catgutsuturen und antiseptischer Oclusiv-Watteverband. Fieberhafter, durch Erysipelas complizirter Verlauf. Heilung und Entlassung nach 4 Wochen.

b) **Sarcom.**

(1 Fall.)

Louise Bleschke, 65 Jahre, Wittve, will schon in ihrem 24. Lebensjahr unterhalb des Angulus der rechten Scapula eine kleine Geschwulst bemerkt haben, die nur sehr langsam sich vergrösserte und wenig subjective Symptome machte; erst seit einem Jahre begann die Geschwulst rasch zu

*) Chirurgische Klinik, Zürich 1860—1867. S. 214—215. No. 14.

wachsen, aufzubrechen und gleichzeitig sehr schmerzhaft zu werden. Bei der Aufnahme in die Klinik findet sich rechts neben der Wirbelsäule, in der Höhe des Angulus scapulae eine kindskopfgrosse, ulcerirte und mit breitem Stiel der Haut aufsitzende Geschwulst von harter Consistenz und höckeriger Oberfläche; die rechte Achselhöhle zeigt ein Packet vergrößerter Lymphdrüsen, und auch in der linken Achselhöhle ist eine vereinzelt, indurirte Drüse durchzufühlen. Am 18. Januar 1876 wird der jauchende Tumor mit der angrenzenden miterkrankten Haut exstirpirt und die grosse, flache Wunde unvereinigt gelassen. Gewöhnlicher Deckverband. Bei anfangs fieberhaftem Verlauf und nachdem eine in der 3. Woche sich zeigende Diphtheritis der Wunde gleich im Entstehen durch Ferrum candens beseitigt worden war, heilte die grosse Wunde allmählig, so dass Pat. am 25. März entlassen werden konnte. Bei der mikroskopischen Untersuchung erwies sich die Geschwulst als ein carcinöses Sarcom. Am 24. Mai 1876 zeigte sich Pat. wieder mit einem Recidiv in der Narbe. Ausserdem waren beide Achselhöhlen von grossen Tumoren ausgefüllt und erschien auch die rechte Mamma vergrössert und schmerzhaft. — An eine Operation war selbstverständlich nicht zu denken, wesshalb Pat. als unheilbar entlassen wurde.

c) **Teratoide Geschwulst der Steissbeingegend.**

(1 Fall; †.)

Das $\frac{1}{2}$ Tag alte Mädchen Mertens wird am 10. Juni 1876 wegen einer mannsfaustgrossen Geschwulst der Steissgegend in die Klinik gebracht. Das Kind ist sehr klein und atrophisch und geht, da die Nahrungsaufnahme sehr mangelhaft ist, schon nach 2 Tagen an Inanition zu Grunde (s. Todesf. No. 91). Die Obduction und Untersuchung der Sacralgeschwulst ergaben Folgendes: der von der intacten Haut überzogene, auf der das Steissbein überziehenden Fascie lose und beweglich aufsitzende Tumor zeigt auf dem Durchschnitt ein sehr buntes Aussehen. Makroskopisch lassen sich an demselben fettige und knorpelige Partien unterscheiden; dabei ist ein deutliches Rudiment eines halben Unterkiefers mit mehrfachen Zahnanlagen vorhanden. Mikroskopisch findet sich noch herdwiese eingelagert graue Hirnsubstanz, in welcher sich mehrfache cystische und mit Flimmerepithel ausgekleidete Räume zeigen, ferner Schleimgewebe und quergestreifte Muskelfasern. — Die übrigen Organe des Körpers boten nichts Abnormes.

IV. Angeborene Defecte und Missbildungen.

(5 Fälle; † 3.)

a) **Spina bifida.**

(4 Fälle; † 3.)

Ludwig Mannigel, 2 Tage. Spina bifida lumbalis. Bei der Aufnahme ist der über faustgrosse Sack bereits gangränös, so dass die Ruptur desselben in nächster Zeit zu erwarten steht; dabei fiebert das Kind bedeutend und beträgt die Temperatur bei der Aufnahme 40,7°. Diese Temperatur dauert bis zum Tode, der 4 Tage später erfolgt, an; ja sie steigt ad finem sogar bis 41,3°.

Die Ruptur der dünnwandigen, prallgespannten Blase war bereits am Tage der Aufnahme erfolgt (s. Todesfälle No. 19).

Hermann Klose, 3 Tage. Spina bifida lumbalis. Das Kind wird mit bereits bestehender Gangrän und Ulceration des Sackes hereingebracht und geht nach Ruptur desselben 4 Tage später an Meningitis spinalis zu Grunde (s. Todesfälle No. 31).

Marie Scranowitz, 1 Tag. Spina bifida thoraeico-lumbalis mit faust-großem Sack; ausserdem hochgradiger Pes equinus. Das Kind geht 4 Tage nach der Aufnahme marastisch zu Grunde (s. Todesfälle No. 41).

Georg Weinstock, 9 Jahre, wird von seinen Eltern wegen Urinträufeln und Brandwunden in der rechten Glutaealgegend in die Klinik gebracht. Letztere hatte sich Pat. dadurch zugezogen, dass ihn die Eltern „zur Stärkung der Blase“ über einen Topf mit heissem Kamillenthee setzten. Die Untersuchung der Harnorgane ergibt nichts Abnormes; dagegen zeigt Pat. eine Spina bifida sacralis mit glattem, derbem Sacke von Hühnereigrösse. Derselbe sitzt am untern Rande des gabelförmig auslaufenden Kreuzbeins, während das Steissbein ganz zu fehlen scheint. Der Sack pulsirt deutlich. — Nach Heilung der Brandwunden wird Pat. 2 Monate später entlassen. Die Incontinentia urinae, offenbar mit der Spina bifida in causalem Connex stehend, hatte sich während dieser Zeit nicht verändert.

Abgesehen von diesen Fällen kam eine grössere Zahl von Neugeborenen mit Spina bifida in der Poliklinik zur Beobachtung, wie ich früher (S. 12) gezeigt habe.

b) Mangelhafte Entwicklung der Musculatur des Rumpfs und der unteren Extremitäten.

(1 Fall.)

Ich erwähne dieses eigenthümlichen Falles gerade an dieser Stelle, weil neben anderen Muskelgruppen besonders das System des M. sacrospinalis höchst mangelhaft entwickelt war und desswegen auch die hervorragendsten Symptome machte.

Emma Gärtner, 14 Jahre, soll nach Angabe der Eltern gleich bei der Geburt eine merkwürdige Haltung des Körpers und zur Zeit, als sie gehen lernte, einen eigenthümlichen Gang gezeigt haben. Da sich beiderlei Erscheinungen im Laufe der Jahre nicht besserten, brachten die Eltern das Kind hierher. Die Untersuchung des Kindes in der Rückenlage ergibt, dass die Muskeln der vorderen Seite des Rumpfs und der Beine nur sehr mangelhaft entwickelt sind, wenn sie auch vollzählig vorhanden zu sein scheinen. Beide Beine sind in der Ruhelage so weit nach auswärts rotirt, dass der äussere Fussrand auf der Unterlage aufliegt, und sie fallen auch sofort wieder in diese Stellung zurück, sobald der Versuch gemacht wird, sie nach einwärts zu drehen. Befohlene Bewegungen werden sowohl mit den Beinen als auch mit dem Rumpfe selbstständig, doch ohne jegliche Kraft und Sicherheit ausgeführt. Dabei zeigt sich eine abnorm grosse Beweglichkeit in beiden Hüftgelenken, so dass besonders Rotationen und Abductionen weit über die gewöhnlichen Grenzen ausführbar sind. — Lässt man das Kind die Bauchlage einnehmen, so überrascht vor Allem die hochgradige Atrophie sämtlicher Rückenmuskeln, besonders aber des Systems des M. sacrospinalis. In Folge derselben treten die Processus spinosi auffallend stark hervor; ja, in der Lendengegend lassen sich die Contouren der Wirbel so deutlich durch die Haut durchfühlen, dass man geneigt sein möchte, ein vollständiges Fehlen der Längsmusculatur anzunehmen.

Legt man die Pat. wieder auf den Rücken und heisst sie sich aufrichten, so bedarf es der allergrössten Anstrengung von ihrer Seite, der Aufforderung Folge zu geben, ohne sich der Arme als Stütze zu bedienen. — Eigenthümlich ist die Haltung, welche der Rumpf und die Wirbelsäule bei dem aufrechten Stehen einnehmen. Die Schultern werden, wenn die Pat. sich aufrichtet, weit zurückgeworfen, und sinken stark nach unten; die Wirbelsäule aber nimmt in Folge der Belastung durch den Rumpf eine starke Krümmung an und bildet einen grossen, nach vorn convexen Bogen (statische Lordose). Da in Folge dieser Haltung der Schwerpunkt des Rumpfes abnorm weit hinter die durch die beiden Hüftgelenkpfannen gezogene gedachte Queraxe fällt, so hängt — in Ermangelung der normalen Muskelthätigkeit — die ganze Last des Rumpfes an den Ligg. ileo-femorales, die deswegen stark gespannt hervortreten. Gleichzeitig ist die Längsaxe der gestreckten Beine stark nach vorn geneigt. Auf diese Weise ist es der Pat. möglich aufrecht zu stehen, ohne das Gleichgewicht zu verlieren und ohne eine erhebliche Muskelthätigkeit aufbieten zu müssen. — Neigt sich Pat. vornüber, so ist es ihr in keiner andern Weise möglich, sich wieder aufzurichten, als indem sie die Hände gegen die Oberschenkel anstemmt und sich so mit Hülfe der Arme emporarbeitet. Der Gang ist unsicher und wackelnd, indem Pat. das aufgehobene Bein erst hin und herschlenkert, ehe es schliesslich einen Stützpunkt am Boden findet. — Pat. sollte versuchsshalber electricirt werden, erkrankte jedoch nach wenigen Tagen in der Klinik an Rachendiphtheritis und Scharlach, so dass die Kur vorläufig unterblieb und Pat. nach 4 Wochen mit einem Stützapparat für die Wirbelsäule entlassen wurde.

VII.

Beckengegend.

I. Verletzungen.

(3 Fälle.)

a) Contusion des Beckens.

(1 Fall.)

August Günther, 30 Jahre, Maurer, wurde von einem schweren und aus bedeutender Höhe herunterfallenden Stück Holz in der Kreuzgegend getroffen und noch an demselben Tage in die Klinik gebracht. Dasselbst wird ein eigrosses frisches Haematom über der linken Synchondrosis sacro-iliaca ohne Verletzung der Beckenknochen constatirt, das im Verlauf von 6 Tagen bei ruhiger Lage wieder verschwindet. Heilung.

b) Schussverletzungen des Beckens.

(2 Fälle.)

Marie Röhl, 44 Jahre, Wittve, erhielt am 21. April 1868 eine Schussladung Rehposten in die rechte Hüftgegend. Gleich darauf wurde eine Kugel aus der Vorderseite des linken Oberschenkels extrahirt; 8 Tage später kamen 2 weitere Kugeln in der Gegend des rechten Tuber ischii zum Vorschein, ebenso nach einem Jahr eine solche an der Hinterfläche des rechten Oberschenkels. Im Februar 1864 endlich öffnete sich dicht unter der rechten Crista oss. il. und nahe der Spina anter. super. eine Fistel, aus der ein Stück nekrotischen Knochens entfernt wurde. Gleichwohl schloss sich die Fistel nicht wieder, wesshalb Pat. am 24. August 1875 sich hierher wandte. Da die Sonde auf rauhen Knochen gelangt, wird die Fistel in der Klinik mit dem Messer dilatirt, ein Knochen canal, welcher das Darmbein in schräger Richtung von vorn nach hinten durchbohrt, mit dem Meissel erweitert und schliesslich aus der Tiefe desselben ein Rehposten extrahirt, der unzweifelhaft auf der Innenseite des Darmbeins in einer Knochenhöhle gesteckt hat. Bei gewöhnlichem Deckverband erfolgt die Heilung ohne Fieber in Zeit von 2 $\frac{1}{2}$ Monaten.

Carl Wurzel, 36 Jahre, Invalide, wurde am 16. August 1870 bei Gravelotte von einer Revolverkugel in der linken Beckengegend getroffen und lag darauf ein Vierteljahr lang in verschiedenen Lazarethen schwer darnieder. Die Kugel war während dieser Zeit nicht gefunden worden, und die Wunde, welche das linke Darmbein perforirt haben sollte, nie ganz zur Heilung gelangt. Ein Jahr nach der Verletzung begannen sich einzelne Knochensplitter spontan aus

der Fistel auszustossen; die Eiterung war zeitweise gering, zeitweise profus und dauerte so bis zum Februar 1874 an, wo Pat. wegen vermehrter Schmerzen zum ersten Mal in die Klinik sich aufnehmen liess. Die Untersuchung ergab damals zwischen der Spina anter. infer. und dem Trochanter linkerseits eine Fistel, die tief in den durch Calluswucherungen verdickten Knochen des Darmbeins hineinführte und unzweifelhaft mit der Beckenhöhle communicirte. Mit Meissel und Hammer wurde die Knochenfistel erweitert, zahlreiche, nekrotische Knochenfragmente entfernt und der Eingang in die Beckenhöhle so erweitert, dass der Finger ohne Mühe in dieselbe eindringen konnte; eine Kugel, die man wohl in dieser Gegend vermuthet hatte, wurde jedoch nicht gefunden. Nach langem Krankenlager und nachdem eine Eitersenkung in der Lendengegend durch eine grosse Incision beseitigt worden war, wurde Pat. im Juni desselben Jahres auf seinen Wunsch mit noch bestehenden Fisteln entlassen. Am 15. Mai 1876 liess sich Pat. zum 2. Mal in die Klinik aufnehmen, da in der letzten Zeit in der linken Leistengegend ein grosser Abscess entstanden war. Derselbe lag einwärts von den grossen Gefässen und wurde gleich am Tage der Aufnahme ausgiebig eröffnet, wobei es sich zeigte, dass derselbe aus der Beckenhöhle stammte. Die früheren Fisteln waren fest vernarbt. Eine Kugel konnte auch diesmal nicht entdeckt werden. Am 15. August 1876 wird Pat. mit nahezu vernarbter Wunde entlassen.

II. Entzündungen.

(7 Fälle; † 2.)

a) Caries des Beckens, Os sacrum und der Symphysis sacro-iliaca.

(3 Fälle; † 2.)

Wilhelm Rieckel, 38 Jahre, Klempner, von phthisischen Eltern stammend, will bis zum Jahr 1869 stets gesund gewesen sein. Damals fiel Pat., auf dem gefrorenen Boden ausgleitend, auf den Rücken und empfand sofort Schmerzen in der rechten Kreuzbeingegend, die nach einigen Tagen nachliessen. Im Jahr 1870 öffnete sich eine Hautstelle über dem Kreuzbein, schloss sich dann nach 8 Wochen wieder, um im Jahr 1874 auf's Neue aufzubrechen. Seither bestand fortwährend Eiterung aus der Fistel bis zum April 1875, wo Pat. sich aufnehmen liess. — Es zeigte sich bei der genaueren Untersuchung, dass die Haut in der rechten Kreuzbeingegend weit unterminirt war und ein langer Fistelcanal in der Tiefe auf rauhen Knochen führte, der dem Kreuzbein anzugehören schien. Die Behandlung bestand in Bädern und roborirender Diät. Nachdem sich am 27. Mai bereits ein kleines, nekrotisches Knochenstück aus der dilatirten Fistel entleert hatte, begann in der folgenden Zeit die Eiterung reichlicher und übelriechender zu werden und Pat. continuirlich zu fiebern; dabei klagte er über heftige Schmerzen in der rechten Beckenhälfte. Da alle diese Symptome den Verdacht einer Eitersenkung in der Beckenhöhle nahe legten, so wurde am 15. Juni die Fistelwunde ausgiebig erweitert und ein Theil der zerstörten und weithin cariösen Symphysis sacro-iliaca mit Meissel und scharfem Löffel entfernt und dadurch der freie Eiterabfluss nach aussen ermöglicht. Indessen trat eine Remission des Fiebers und eine Besserung des elenden Allgemeinzustandes nach der Operation nicht ein; am nächstfolgenden Tage bekam Pat. vielmehr einen heftigen Schüttelfrost, der rasch in den folgenden Tagen sich wiederholte und am 26. Juni erfolgte der Tod an Pyämie. Die Behand-

lung der Wunde hatte in häufiger Desinfection derselben und einem leichten Deckverband bestanden.

Die Section ergab eine vollständige cariöse Zerstörung der Symphysis sacro-iliaca dextra und der angrenzenden Theile des Kreuz- und Darmbeins, ausserdem reichliche periostitische Auflagerungen auf der Innenseite der Darmbeinschaukel neben nekrotischen Knochenstellen. Sowohl im rechten M. psoas selbst als auch zwischen ihm und den Beckenknochen fand sich eine grosse Eitersenkung. In den Lungen und der Milz zahlreiche, oberflächliche, embolische Infarcte. (S. Todesfälle No. 12.)

Emil Schilikowski, 28 Jahre, Apotheker, stammt aus tuberculöser Familie; Mutter und Bruder sind an Phthisis gestorben; er selbst hat den ausgesprochensten phthisischen Habitus; doch sind von Seite der Lungen keine objectiven Krankheitssymptome nachzuweisen. Seit 1 Jahr leidet Patient an Schmerzen in der Gegend der rechten Kreuz-Darmbeinfuge; später bildete sich in dieser Gegend ein grosser Abscess unter der Haut, der am 10. Januar 1876 ausserhalb geöffnet und drainirt wurde. Von diesem Moment an bestand profuse, stinkende Eiterung, welche den Kranken bewog, am 8. Februar 1876 die Klinik aufzusuchen. Nachdem daselbst die kleinen, ungenügenden Incisionswunden dilatirt und ausgiebig drainirt worden waren, überzeugte man sich von einer ausgedehnten cariösen Zerstörung der rechten Darmbeinschaukel und der angrenzenden Symphysis sacro-iliaca. — Vollbäder, Eisen und möglichst kräftige Nahrung. — Während der klinischen Behandlung verschlechtert sich der Allgemeinzustand des Kranken zusehends. Im Juni enthält der Urin massenhaft Eiweiss und ergiebt die Untersuchung der Brust eine ausgedehnte Infiltration der rechten und Spitzeninfiltration der linken Lunge. Leber und Milz sind bedeutend vergrössert. — Bald darauf stellen sich profuse Diarrhoeen ein, und am 3. August 1876 geht Patient an Erschöpfung zu Grunde. Die Section wurde nicht gestattet. (S. Todesfälle No. 108.)

Robert Klingbein, 46 Jahre, Ackerbürger, war bereits im Jahre 1873 wegen Caries des Beckens mit zahlreichen Fisteln in der rechten Kreuz- und Glutäalgegend in der Klinik behandelt worden. Er gab damals an, sein Leiden schon 20 Jahre zu haben, und wurde nach vierwöchentlicher Behandlung ungeheilt entlassen. Als er am 15. Juni 1875 zum zweiten Mal in die Klinik aufgenommen wurde, war der Zustand des Beckens so ziemlich derselbe wie zwei Jahre zuvor: zahlreiche Fisteln in der Kreuz- und rechten Darmbeingegend und starke periostitische Auflagerungen an beiden Knochen; ausserdem ein grosser Senkungsabscess über dem Kreuzbein. Die Behandlung bestand in Eröffnung des Abscesses und Vollbädern, wobei die Eiterung wesentlich abnahm und die Fisteln bis auf zwei kleine Stellen sich schlossen. Nachdem Patient im Juni ein Erysipelas glücklich überstanden, wird er am 23. Juli zum Zwecke einer Badekur nach Kösen entlassen.

b) Chronische Entzündungen der Inguinaldrüsen.

(4 Fälle.)

Indem ich hier die zahlreichen Fälle von Bubonen der Leistengegend, wie sie so häufig die Gonorrhoe und das Ulcus penis compliciren, ausschliesse, da dieselben, soweit sie in der hiesigen Klinik zur Beobachtung und Behandlung gelangten, später bei Besprechung der „syphilitischen und verwandten Krankheiten“ folgen sollen, bleiben nur folgende wenige Fälle zu erwähnen übrig:

B. Graf von W., 23 Jahre. Sehr schmerzhafter, rechtseitiger Bubo inguinalis, vor 3 Wochen nach Erkältung entstanden. — Bei ruhiger Bettlage und Belastung der Geschwulst mit Bleigewichten erfolgt in 14 Tagen Heilung.

Hermann Schreiber, 25 Jahre, Kellner, erkrankte im August 1874 plötzlich nach grosser Anstrengung in seinem Dienst an einer schmerzhaften Anschwellung der linkseitigen Leistendrüsen, die nach Anwendung verschiedener localer Mittel im September aufbrach und seither eiterte. Erst im October 1875 liess sich Patient in die Klinik aufnehmen. Der ziemlich grosse, eiternde Bubo wurde daselbst incidirt und ausgelöffelt, und am 7. December konnte Patient nahezu geheilt entlassen werden. Indessen heilte zu Hause die kleine Wunde nicht völlig zu; es blieb eine Fistel zurück, die Drüsengeschwulst begann wieder an Umfang zuzunehmen und so erfolgte am 10. Februar 1876 zum zweiten Mal die Aufnahme. Am 2. März wurde das gänseciegrosse, harte und mit der fistulösen Haut zum Theil verwachsene Drüsenpacket unter Wegnahme einer Hautellipse exstirpirt, wobei die V. femoralis 1 Zoll lang vollständig freigelegt und die mit den Drüsen verwachsene V. saphena doppelt unterbunden und hart an ihrer Einmündung in die Femoralvene durchschnitten werden musste. Die Wunde blieb unvereinigt und wurde nur mit einem Oellappen bedeckt. Bis zum 15. März war der Verlauf ein durchaus günstiger; dann erkrankte Patient unter Frost und hohem Fieber (41,1°) an Wunderysipel, das indess sehr rasch verlief, nachdem es sich bloss in der nächsten Wundumgebung ausgebreitet hatte; 8 Tage später wiederholt sich der Frost, die Temperatur steigt bis 40,3°, ein neues Erysipel beginnt sich von der Wunde aus zu entwickeln, ohne indess auch diesmal die nächsten Grenzen der Wundränder zu überschreiten. Während dasselbe abblasst, tritt am 25. März aufs Neue ein Frost ein, und erhebt sich die Temperatur wieder bis 40,4°. Patient klagt über Husten, Stechen in der linken Brusthälfte und hat reichliche Sputa, doch ohne Blutbeimengung; in den folgenden Tagen ergibt die Untersuchung ein rasch sich vergrösserndes, linkseitiges, pleuritisches Exsudat, das schon am 29. März bis zur Spina scapulae hinaufreicht und dem Patienten hochgradige Dyspnoe verursacht. Bis zum 15. April ist das Fieber andauernd hoch, die Temperatur zwischen 39—40° und der ganze Zustand des Kranken ein sehr beängstigender; das Pleuraexsudat besteht wie früher. Am 15. April wird ein grosser Abscess in der linken Glutäalgegend entdeckt und sofort incidirt und drainirt. Darauf bessert sich das Befinden des Kranken rasch, die Kräfte nehmen zu, das Exsudat schwindet, ebenso das Fieber und der Appetit mehrt sich. — Doch schon am 28. April wird die bereits vernarbte Wunde, nun zum 3. Male, von Erysipel befallen, das sich rasch auf den Oberschenkel bis zum Knie und nach der Bauchgegend hin ausbreitet. Die Temperatur erreicht dabei wieder die bedeutende Höhe von 41,4°! — Ein Decubitus über dem rechten Trochanter verschlechtert noch weiter die Prognose. — Nach 3 Tagen blasst das Erysipel ab und bessert sich das Allgemeinbefinden auffallend schnell. Dann am 10. Mai erhebt sich die Temperatur zum letzten Mal bis 41,1°, um von da an langsam zu sinken und vom 21. Mai einem fieberfreien Zustande Platz zu machen. Die Reconvalescenz ist am 2. Juni 1876 so weit fortgeschritten, dass Patient auf seinen Wunsch entlassen werden kann. Die Exstirpationswunde ist solide vernarbt, der Decubitus bis auf eine kleine Granulationsfläche geheilt und das pleuritisches Exsudat nur noch hinten und unten nachzuweisen.

Dieser Fall ist ausgezeichnet durch die auffallende Schwere seines Verlaufs, der 3 Mal durch Erysipelas, dann durch eine bedrohliche exsudative Pleuritis, ferner durch einen grossen Glutaealabscess und endlich durch einen tiefen Decubitus complicirt war. Die Annahme liegt nahe, dass die Pleuritis und der Glutaealabscess metastatischen Ursprungs waren, und es wäre also, wenn diese Annahme richtig ist, die Beobachtung als geheilter Pyämiefall aufzufassen. Die Erysipele blieben stets auf die nächste Wundumgebung beschränkt; doch entsprach der geringen Extensität

derselben keineswegs ihre Intensität, die vielmehr in dem höchsten Fieber (41,4°) ihren Ausdruck fand. Der Glutaealabscess lag nicht etwa im Bereiche der Rose und kann deshalb nicht als ein erysipelatöser betrachtet werden. — Wir werden später noch einmal Gelegenheit finden, eines Falles ausführlicher zu erwähnen, der ebenfalls heilte, obwohl dessen embolisch-pyämische Natur über jeglichen Zweifel erhaben war.

Carl Brendel, 38 Jahre, Schachtmeister, bemerkte im Jahre 1871 eine allmählig zunehmende Anschwellung erst der linken, dann nach einigen Monaten auch der rechten Leistenrösen. Während erstere von selbst wieder zurückging, brach letztere im Jahr 1872 auf und verwandelte sich je länger je mehr in ein umfangreiches Geschwür, das schliesslich auch die Haut der Bauchdecken, der Genitalien und des Dammes ergriff. Jede syphilitische Infection wird von dem Patienten entschieden geleugnet. Bei der Aufnahme des Kranken in die Klinik am 16. August 1875 bot die Unterbauch-, Scrotal- und Perinealgegend eine colossale Geschwürsfläche dar, innerhalb welcher nur noch hie und da eine kleine livide Hautinsel sichtbar war, während sonst überall im Bereich des Uleus die Haut völlig fehlte. Nach oben reichte die Geschwürsfläche bis vier Querfinger breit unter den Nabel, seitlich bis zu den Spinae anter. super. oss. il. und den Ligg. Poupartii; nach unten bis zur Wurzel des Penis und des Scrotum, und, das letztere links umgreifend, von der linken Leisten- und Oberschenkelgegend nach hinten bis zum Anus. Die Ränder des stinkenden, mit nekrotischen Gewebsetzen belegten Geschwürs waren nach allen Seiten unterminirt, verdünnt und stellenweise durchlöchert. Auf Druck entleert sich unter denselben hervor eine stinkende Jauche; die Haut des Penis und des Scrotum ist elephantiasisch verdickt und ödematös. — Eine weitere Untersuchung des Patienten ergab nichts Besonderes; insbesondere fehlte jegliches Zeichen von Syphilis. Das Allgemeinbefinden, Appetit, Schlaf u. s. f. liessen nichts zu wünschen übrig. — Die Behandlung bestand in Abtragung der verdünnten und unterminirten Geschwürsränder, Auskratzen des ganzen, missfarbenen Geschwürsgrundes mit dem scharfen Löffel, Vollbädern und Anwendung verschiedener desinficirender Wundwässer (Carbolsäure-, Chlorkalk-, Alaunlösung). Indess war eine wesentliche Besserung nicht zu erzielen; die Granulationen, anfangs üppig und frisch, zerfielen stets rasch wieder und die Eiterung wurde gleichzeitig übelriechend. Nach 2 Monaten verlor Patient die Geduld und wurde auf seinen Wunsch entlassen. Das Geschwür zeigte noch denselben Zustand wie bei der Aufnahme.

III. Geschwülste.

(5 Fälle; † 1.)

a) Lipome.

(2 Fälle.)

Mannskopfgrosses, hängendes Lipom der rechten Glutaealgegend.

Louise Kalbe, 40 Jahre, bemerkte vor 11 Jahren eine bohngrosses Geschwulst rechts vom Anus, die ihr keine Schmerzen machte und ganz all-

mäßig wuchs, bis sie schliesslich obige gewaltige Grösse erreichte. Vor vier Wochen erkrankte Pat. und wurde bettlägerig; die Folge davon war, dass die Geschwulst, die zwischen den Schenkeln der Pat. lag, wund gedrückt wurde und jauchte. Erst der letztere Umstand bewog Pat., Hülfe in der Klinik zu suchen. Gleich nach der Aufnahme am 20. Dezember 1875 wird die grosse, als Lipom erkannte Geschwulst, welche in der rechten Glutäalgegend mit einem armdicken Stiele aufsitzt und, frei zwischen den beiden Oberschenkeln pendulirend, mit ihrem Scheitel nahezu das rechte Knie erreicht, extirpirt, die handtellergrosse flache Wunde unvereinigt gelassen und mit einem gewöhnlichen Deckverbande versehen. Bei fast vollkommen fieberfreiem Verlaufe heilte die Wunde rasch, so dass Pat. am 21. Januar 1876 geheilt entlassen werden konnte.

Wilhelm Kleinschmidt, 34 Jahre, Landwirth, liess sich wegen eines gänseeigrossen Lipoms, das unterhalb der linken Crista oss. il. sass und seit einem Jahre bemerkt worden war, am 18. Juli 1876 in die Klinik aufnehmen. Sofortige Exstirpation mit Bildung eines halbmondförmigen Hautlappens; Desinfection der Wunde mit 5procentiger Carbolsäurelösung; antiseptischer Oclusivverband. — Die Heilung erfolgte bei vollständig fieberfreiem Verlauf zum Theil prim. intent. Entlassung nach 3 Wochen.

b) **Sarcome.**

(2 Fälle.)

Faustgrosses Myxosarcom in der rechten Inguino-Labialgegend.

Louise Starke, 44 Jahre, bemerkte vor 3 Jahren eine taubeneigrosse, harte, schmerzlose Geschwulst in der Regio pubis, rechts vom Mons Veneris, die langsam wuchs. Im September 1874 wurde dieselbe von einem Arzte angeblich von der Vagina aus punctirt, worauf sich eine blutige Flüssigkeit entleerte und die Geschwulst erheblich kleiner wurde. Doch begann sie bald nachher wieder zu wachsen und war etwa von Faustgrösse, als sie im Mai 1875 der Arzt incidirte und abermals eine blutig gefärbte Flüssigkeit durch den Schnitt entleerte. Eine Besserung wurde durch diesen Eingriff nicht erzielt. Als Pat. im Januar 1876 in die Klinik kam, zeigte sich die Gegend der rechten Leiste, des rechten Labium und des rechten Hypogastrium von einer harten, unbeweglichen Geschwulst eingenommen, die mit der überliegenden Haut grossentheils verwachsen war und über dem Lig. Poupartii, da, wo früher draussen die Incision gemacht worden war, eine in die Tiefe führende, Jauche entleerende Fistel zeigte. Am 13. Januar wurde die für ein Sarcom angesprochene Geschwulst sammt der überliegenden, erkrankten Haut extirpirt, wobei das ganze Labium majus und die Clitoris entfernt und der M. rectus abdominis, das Lig. Poupartii, der M. adductor longus femoris und M. pectineus im Grunde der grossen Wunde blossgelegt werden mussten; ebenso wurde eine Reihe verdächtig aussehender Lymphdrüsen der Leistengegend mitextirpirt. Die Wunde wurde nicht vereinigt, sondern nur mit einem einfachen Deckverbande versehen. Der Verlauf war in den ersten Tagen von geringem Fieber (höchste Temperatur 38,7°) begleitet, später aber ganz fieberfrei; die Wundhöhle füllte sich ziemlich rasch mit Granulationen aus und am 6. März konnte Pat. geheilt entlassen werden.

Medullares Myxosarcom des Beckens und der Leistengegend.

Eleonore Kaubisch, 34 Jahre, war gerade im 6. Monate schwanger, als sie zu Weihnachten 1874/75 eine kirschgrosse, nicht schmerzhaftige Geschwulst in der linken Leistengegend bemerkte, die nach der im April 1875 erfolgten

Entbindung rasch sich vergrösserte und schmerzhaft wurde. Ausstrahlende Schmerzen wurden von der Pat. auch im ganzen linken Bein empfunden. Am 6. August 1875 liess die Pat. in die Klinik sich aufnehmen, und es wurde daselbst eine reichlich zweifautgrosse, weiche Geschwulst constatirt, die, unter der Haut der linken innern Leistengegend und der Innenseite des Oberschenkels liegend, mit dem Ramus ascendens oss. ischii sin. fest verwachsen zu sein schien und in die Tiefe sich fortsetzte. — Die Patientin selbst war sehr elend und abgemagert. — Am Tage der Aufnahme wurde die Exstirpation der Geschwulst bei stark abducirten Oberschenkeln vorgenommen. Schon während der Operation konnte mit annähernder Sicherheit die Diagnose auf ein äusserst weiches, fast zerfliessendes Sarcom gestellt werden, das, von den Beckenknochen ausgehend, unerreichbar tief in die Beckenhöhle hinein sich erstreckte, den Ramus ascendens oss. ischii und Ramus descend. oss. pubis bereits vollkommen zerstört hatte und sämmtliche von diesen Theilen entspringende Muskeln des Oberschenkels durchsetzte. An eine totale Entfernung der ganzen Geschwulstmasse konnte bei der Ausdehnung derselben tief in's Beckeninnere nicht gedacht werden, und man begnügte sich daher, den zugänglichen Theil derselben mit dem Messer abzutragen und einen grossen Theil der Beckentumoren mit dem scharfen Löffel auszukratzen. Die grossen Gefässe kamen dabei nicht in Betracht, da sie nach aussen von der Geschwulst und von ihr unberührt verliefen; gleichwohl war die Blutung aus den weichen Geschwulstmassen selbst eine sehr profuse, und es musste deshalb am Schlusse der Operation die mächtige Wundhöhle mit Charpie tamponirt werden. — Der Verlauf war noch günstiger, als man ihn nach der Operation selbst wohl erhoffen durfte, indem die heruntergekommene Patientin die Jauchung, welche die Abstossung nekrotischer Gewebs- und Geschwulsttrümmer nothwendig zur Folge haben musste, auffallend leicht ertrug und vom 7. Tage an nur noch wenig fieberte. Vom 5. September an war sie 14 Tage lang völlig fieberfrei, und erholte sich trotz der reichlichen Eiterung sichtlich; dann aber begann das Wundsecret sehr übelriechend zu werden und Pat. wieder zu fiebern; und als sie endlich, am 28. Septbr. 1875, auf eigenen Wunsch die Klinik verliess, war ihr Zustand der Art, dass man voraussehen konnte, Pat. werde der profusen Jauchung der grossen Wundhöhle bald zu Hause erliegen.

c) **Fibrom.**

(1 Fall: †.)

Weiches, extraperitoneales Fibrom, das die Höhle des grossen und kleinen Beckens grösstentheils ausfüllt und durch den linken Cruralring sowie durch die untere Beckenapertur Fortsätze nach aussen sendet, welche als mannskopfgrosse Geschwülste in der linken Schenkelbeuge und der linken Dammgegend hervortreten. Exstirpation des Fibroma crurale. Tod. [S. Abbildung Taf. VIII, Fig. 11.]*)

Caroline Seehaus, 36 Jahre, seit 9 Jahren verheirathet, war gesund bis vor 6 Jahren, wo sie eine wallnussgrosse Geschwulst in der Dammingeend, links von der Vagina bemerkte. Dieselbe war schmerzlos, nahm aber später, besonders zur Zeit der Gravidität, sehr bedeutend an Umfang zu und hatte nach 3 Jahren bereits die Grösse eines Kindskopfs erreicht. Jetzt trat auch

*) Dieser Fall findet sich auch, zusammen mit zwei analogen Beobachtungen, welche Herr Geh. Rath von Langenbeck früher gemacht hat, ausführlich beschrieben in der Inaugural-Dissertation von Julius Stern: „Beitrag zur Kenntniss der extraperitonealen Beckentumoren.“ Berlin 1876.

in der linken Schenkelbeuge eine kleine, ebenfalls schmerzlose Geschwulst hervor, die in gleicher Weise wie diejenige der Dammgegend rasch wuchs. Seit 6 Monaten waren die Menses bei der Pat. ausgeblieben und ungefähr um diese Zeit bemerkte sie auch eine Geschwulst in der linken Unterbauchgegend, sowie ein Gefühl von Ziehen und Eingeschlafensein im linken Beine. Da die Geschwülste der linken Schenkelbeuge und des Damms allmählig eine enorme Grösse erreicht hatten und desswegen der Pat. viele Beschwerden machten, liess sie sich am 26. April 1876 in die Klinik aufnehmen. Status praesens. Der Leib der mässig gut genährten Pat. erscheint aufgetrieben, ist jedoch bei Palpation nicht schmerzhaft. Durch die leicht verschieblichen Bauchdecken fühlt man in der Höhe des Nabels die Grenzen einer elastisch-weichen Geschwulst, welche die ganze Unterbauchgegend einzunehmen scheint und nach unten in die Beckenhöhle sich weiter fortsetzt. Die Percussion ergibt in den beiden Hypochondrien tympanitischen Sehall, sonst aber innerhalb der durch die Palpation festgestellten Grenzen der Geschwulst Dämpfung. Die linke Leistengegend wird von einem mannskopfgrossen, pendulirenden, und sehr weich anzufühlenden Tumor eingenommen, dessen Hautdecken normal sind und dessen Stiel sich durch den Schenkelring in die Bauchhöhle fortzusetzen scheint. Ein gleich grosser Tumor, von etwas prallerer Consistenz und glatten Contouren wölbt die linke Seite des Perineum zwischen vorderer Commissur der Vulva und Anus mächtig hervor und treibt die linke Wand der Vagina so stark nach rechts und aussen, dass dadurch ein förmlicher Prolapsus vaginae entsteht. Dieser Tumor setzt sich, wie die Untersuchung per vaginam et rectum deutlich zeigt, seitlich von der Scheide in die Beckenhöhle fort und steht sehr wahrscheinlich mit dem Abdominaltumor und demjenigen der linken Schenkelbeuge in Verbindung; denn drückt man den Perinealtumor gegen den Beckenausgang, so steigt der Bauchtumor nach oben, und percutirt man den ersteren, so pflanzt sich die Erschütterung bis in den Tumor der Schenkelbeuge fort. — Der erheblich vergrösserte Uterus erscheint nach rechts und oben dislocirt, die beiden Ovarien, so weit die Untersuchung ein sicheres Urtheil gestattet, nicht vergrössert. — Die übrigen Organe des Abdomen und der Brust zeigen nichts Abnormes; der Urin ist eiweissfrei. — Nach dreiwöchentlicher Beobachtung und öfterer genauer Untersuchung wird die Diagnose auf ein weiches Fibrom des Beckenzellgewebes gestellt, als dessen mächtige Fortsätze nach aussen die grossen Tumoren in der Schenkelbeuge und der Dammgegend anzusehen sind; und da Pat. dringend die Entfernung der sie beim Gehen, Stehen und Liegen sehr belästigenden äusseren Geschwülste verlangte, wurde am 19. Mai 1876 die Exstirpation des Tumors der linken Schenkelbeuge vorgenommen, um wo möglich später diejenige des Perinealtumors folgen zu lassen. — Die Basis des Tumors wurde durch zwei ovaläre Schnitte freigelegt und durch schichtweises, dissecirendes Vorgehen von den nach aussen von ihm liegenden Schenkelgefässen isolirt; es zeigte sich dabei, dass die Geschwulst mit einem armdicken Stiele durch den Cruralring, einwärts von der V. femoralis in die Beckenhöhle sich fortsetzte; und es gelang auch, durch vorsichtige Tractionen ganz allmählig ein 4—5 Cm. langes Stück der Beckengeschwulst in's Operationsfeld zu bringen. Der Stiel wurde dann im Niveau des Schenkelrings schichtweise durchschnitten, die einzelnen Gefässe einzeln gefasst und unterbunden und die ganze Wunde unvereinigt gelassen und nur mit einem Ceratlappen bedeckt. Sehr eigenthümlich war das Aussehen des weichen, saftreichen Tumors; derselbe ist auf dem Durchschnitt glatt, glänzend, von weich-elastischer Consistenz und lässt einzelne Schichten erkennen, die sich ohne Mühe als ebenso viele Blätter abpräpariren lassen. Die aus der Geschwulst ausdrückbare Parenchymflüssigkeit ist farblos, eiweisshaltig und an der Luft coagulirend. Die mikroskopische Untersuchung bestätigte die Diagnose eines weichen Fibroms. — Der weitere Verlauf war ein sehr ungünstiger und führte bald zum Tode. Schon am Tage nach der Operation stieg die Temperatur auf 39.2°, um von da an bis zum Tode fast ohne jegliche Remission die Höhe von 40° innezuhalten. Am 21. Mai klagte Pat. über Schmerzen in der Unterbauchgegend, die etwas mehr aufge-

trieben erschien als früher; am 23. abortirte sie und förderte eine 4—5 Monate alte Frucht zu Tage; dann macht der Collapsus rasche Fortschritte, die Wundhöhle, welche sich in Folge der Retraction des Stiels der Geschwulst tief in die Beckenhöhle hineinerstreckt, liefert ein höchst übelriechendes Secret, dessen Abfluss trotz ausgiebiger Drainage doch nicht ganz frei gestaltet werden kann; dazu beginnen die Hautdecken des Perinealtumors, überall wo sie aufliegen, gangränös zu werden. — Unter diesen erschwerenden Momenten erfolgt am 1. Juni 1876 der Tod an Septicämie. (S. Todesfälle No. 88.) Die Section bestätigte im Allgemeinen die bei Lebzeiten gestellte Diagnose. Die untere Hälfte der Reg. mesogastr., ziemlich genau abschneidend mit der Höhe des Nabels, ebenso die Reg. hypogastr., ist eingenommen von einer vom Peritoncum überzogenen, die ganze Breite des Abdomen einnehmenden, kuchenförmigen Geschwulst, die in ihrem quer zur Körperaxe gestellten Längsdurchmesser 34 Cm., in ihrem Höhendurchmesser 10,5 Cm. und in ihrem Dickendurchmesser 5 Cm. misst. Nach unten setzt sich die Geschwulst in die kleine Beckenhöhle fort, dessen linke Hälfte fast ganz ausfüllend, und geht direct in den grossen und von aussen sichtbaren Perinealtumor über. Einen weiteren Fortsatz entsendet sie gegen die linke Fossa iliaca und den Schenkelring, um daselbst mit der von der Operation herrührenden Schnittfläche abzuschliessen. Hinter diesem letzteren Theile der Geschwulst findet sich in der linken Fossa iliaca ein ziemlich grosser, dicken Eiter enthaltender Abscess, wie sich zeigt, eine mit der Operationswunde in Zusammenhang stehende Eitersenkung. Der vergrösserte Uterus ist nach rechts und oben verschoben, das linke Ovarium um das Doppelte seines Volumen vergrössert und auf dem Durchschnitt ein Corpus luteum zeigend. — Im Uebrigen ergab die Section noch folgende Befunde: Abscessus periarticularis humeri dextr.; Lymphangitis uterina et periuterina; Struma gelatinosa; Ulcera ventriculi; Hyperplasia lienis; Atrophia granularis ren. dextr.; Endocarditis chronica mitralis.

Offenbar ist das Fibrom von dem lockeren, sub- und retro-peritonealen Bindegewebe ausgegangen, welches das Rectum, die Vagina und die Blase umgiebt. Indem es allmählig zu enormer Grösse sich entwickelte, dehnte es sich überall dahin aus, wo es gerade den geringsten Widerstand fand, so nach oben, das Peritoncum vor sich her drängend, gegen die Bauchhöhle, nach unten neben Vagina und Rectum durch den Beckenausgang gegen das Perineum, nach links durch den Annulus cruralis in die Schenkelbeuge. Diese Art von Beckengeschwülsten, die in den drei von Herrn Geh. Rath von Langenbeck bisher beobachteten Fällen eine auffallende Uebereinstimmung in ihrem äusseren Habitus zeigten, so dass in der eben erwähnten Beobachtung die Diagnose schon prima vista gemacht wurde, gehört jedenfalls zu den seltensten Vorkommnissen.

VIII.

Harnorgane.

I. Cystitis.

(8 Fälle; † 1.)

Ausgeschlossen sind hierbei diejenigen Fälle von Blasenkatarrh, welche bei gleichzeitig vorhandener Stricture der Harnröhre oder bei Concrementen und Fremdkörpern in den Harnwegen oder bei Prostatahypertrophie beobachtet worden sind; somit handelt es sich hier nur um die sog. Trippercystitis und den idiopathischen Blasenkatarrh.

a) Trippercystitis.

(4 Fälle.)

Wilhelm Zellmer, 23 Jahre, Tischler. Cystitis catarrhalis nach einer vor 6 Monaten acquirirten Gonorrhoe. — Decoct. Fol. uv. urs. Besserung und Entlassung nach 11 Tagen.

Carl P., 21 Jahre, Studios. Cystitis catarrhalis nach Gonorrhoe; Haemoptoë, Rachen- und Kehlkopfkatarrh. — Aq. Wildungens.; Kochsalz-Inhalationen. Entlassung auf Wunsch nach 4 Tagen.

Johann Eschenhagen, 35 Jahre, Eisenbahnbeamter. Cystitis catarrhalis nach einer lange bestehenden Gonorrhoe. — Decoct. Fol. uv. urs. Entlassung auf Wunsch nach 6 Tagen.

Gustav Meyer, 27 Jahre, Kaufmann. Cystitis catarrhalis nach Gonorrhoe; leichter Erguss in beiden Kniegelenken. — Aq. Wildungens.; Injectionen von Solut. argent. nitric. Heilung und Entlassung nach 11 Wochen.

b) Idiopathische Cystitis.

(4 Fälle; † 1.)

Wilhelm Wiemann, 35 Jahre, Bauer, leidet schon seit 10 Jahren an heftigem Harndrang und zeitweise andauernden Rückenschmerzen, ohne eine Ursache hierfür zu kennen. Sauer reagirender Harn, in dessen spärlichem Sediment sich verfettete Epithelien, Detritusmassen und Fettkörnchen nachweisen lassen. Pat. wird nach 8 tägiger Beobachtung nach Wildungen zur Kur geschickt.

Wilhelmine Schmidt, 18 Jahre, leidet seit 6 Monaten an häufigem Harndrang, der sich zuletzt so steigerte, dass Pat. oft 20—30 Mal des Nachts

aufstehen musste: zeitweise ist das Uriniren schmerzhaft. — Injectionen von Solut. argent. nitric. machen so heftige Schmerzen, dass sie nur alle paar Tage wiederholt werden können; die Blase ist fast stets in einem Zustande krampfhafter Contraction. Nach 4 monatlicher Behandlung wird Pat. ohne wesentliche Besserung entlassen.

Christian Poeleke, 21 Jahre, Zuckerfabrikant, leidet seit 5 Jahren an schmerzhaftem und häufig sich einstellendem Harndrang, dem zu Folge er alle 15—20 Minuten uriniren muss. Objectiv ist gar nichts nachzuweisen; der Urin reagirt sauer und enthält durchaus keine abnormen Bestandtheile. — Injectionen von Solut. argent. nitric. und innerlich Bromcampher. — Nach 6 Wochen wird Pat. wenig gebessert entlassen.

Bei diesen 3 Fällen von idiopathischem Blasenkatarrh war der objective Befund ein so minimaler und die subjectiven Beschwerden so ganz unverhältnissmässig bedeutende, zudem das Leiden der Behandlung so hartnäckig trotzend, dass man dieselben wohl der „irritable bladder“ englischer Autoren subsumiren könnte.

Hugo Kummer, 49 Jahre, Maler. Eiterige Cystitis und Pyelo-Nephritis. Pat. will erst seit einigen Wochen Schmerzen in der Blasengegend und spärlichere Urinexcretion bemerkt haben, ohne einen bestimmten Grund hierfür angeben zu können. Am 21. März 1876 trat dann vollständige Urinretention ein, wesshalb sich Pat. sofort in die Klinik aufnehmen liess. Durch den Katheter wird aus der stark gefüllten Blase eine Menge stark sauer reagirenden und ein reichliches Sediment von Schleim und Eiter bildenden Urins entleert. Da Pat. auch ferner nicht im Stande ist, den Urin willkürlich zu lassen, so wird er angewiesen, sich alle 5 Stunden mit dem Nélaton'schen Katheter zu katheterisiren; ausserdem wird die Blase täglich 2 Mal mit lauem Wasser vorsichtig ausgespült. Innerlich Decoet. Fol. uv. urs. — Trotz dieser Behandlung bleibt der Urin trübe und mit vielem Schleim und Eiter vermengt; zudem fiebert Pat. erheblich und collabirt mit jedem Tage mehr. Am 6. April erfolgt der Exitus letalis. Die Section ergab zahlreiche, hanfkorngrosse Abscesse im Rinden- und Pyramidentheil beider Nieren, während das Nierenbecken mit eiterigem Urin gefüllt war. Die Schleimhaut der stark dilatirten Blase zeigte sich im Zustande starker katarrhalischer Schwellung, die Musculatur, besonders im Fundus und an der vorderen Seite, von zahlreichen, kleinen und grossen Abscessen durchsetzt. (S. Todesfälle No. 78.)

II. Stricturen der männlichen Harnröhre.

(13 Fälle; † 2.)

In sämmtlichen Fällen handelte es sich um Stricturen der Harnröhre nach Gonorrhoe und die Verengung sass dem entsprechend immer in der Gegend der Pars bulbosa und Pars nuda urethrae. Die übliche Behandlung dieser Stricturen bestand in der allmäligen Dilatation mittels elastischer oder metallischer Bougies (Roser'sche Metallbougies), und nur wo die Bougiekur sich als unmöglich erwies, sei es, dass die Harnröhre so enorm reizbar war, dass auf jedes Einführen eines Instruments sofort die heftigsten Zufälle erfolgten — wie in einem Falle — oder sei es,

dass die Strictur durchaus impermeabel war und blieb — wie ebenfalls in einem Falle —, wurde der äussere Harnröhrenschnitt vorgenommen. Endlich wurde in 2 Fällen von hochgradiger Strictur und Urinretention der hohe Blasenstich ausgeführt, da es bei der Aufnahme der Patienten nicht möglich war, die Strictur mit einem Katheter zu passiren und so die maximal gefüllte Blase ihres Inhalts zu entleeren. In dem einen der letztgenannten Fälle gelang es nach mehreren Tagen leicht, einen mittelstarken Katheter einzuführen, während in dem anderen die Urethrotomia externa später doch noch folgen musste.

a) Allmälige Dilatation und Katheterismus bei Stricturen.

(8 Fälle.)

Wilhelm Mundin, 53 Jahre, Arbeiter, hatte vor 20 Jahren eine Gonorrhoe, die nach 14 Tagen auf Injectionen von Rothwein verschwand; 1½ Jahre später begannen die Erscheinungen der Harnröhrenstrictur, wesshalb Pat. öfters auf den Rath des Arztes sich bongirte. — Jetzt kann Pat. nur noch tropfenweise den Urin lassen; doch gelingt es schon nach 14 Tagen, die Strictur, welche anfangs nur für die feinen Roser'schen Metallbougies durchgängig war, mit den dicksten Nummern zu passiren.

Wilhelm Graue, 43 Jahre, Restaurateur, acquirirte sich vor 9 Monaten eine Gonorrhoe und einen Harnröhrenschanker, der dicht hinter dem Orificium urethr. sass. Aus dieser Zeit datirt eine Strictur der Harnröhre in der Pars nuda und eine weitere da, wo früher das Ulcus der Glans gesessen hatte. Beide Stricturen sind für No. 6 der Roser'schen Metallbougies permeabel. Schon nach 2 Tagen entzieht sich Pat. der Kur.

Oscar de P., 21 Jahre, Landwirth, hatte vor 3 Monaten Tripper und Schanker gehabt, die anfangs von dem Pat. aus Scham vernachlässigt, dann aber, als das Geschwür, das an dem Frenulum praeputii sass, sich vergrösserte, 10 Wochen lang in einem Krankenhause behandelt wurden. — Die Untersuchung ergiebt eine bedeutende, narbige Verengerung des Orificium externum und eine erbsengrosse Harnröhrenfistel auf der unteren Seite der Glans; ausserdem, wie sich später zeigt, eine Strictur der Pars bulboso-membranacea, die für Bougie No. 8 passirbar ist. Spaltung der Brücke zwischen Fistel und Orificium externum und tägliches Einführen elastischer, französischer Bougies. — Heilung und Entlassung nach 6 Wochen.

August Wernike, 40 Jahre, Dachdecker, litt in den letzten 8 Jahren 3 Mal an Gonorrhoe, in Folge deren sich allmälige eine hochgradige Strictur in der Pars nuda bildete, so dass Pat. nur noch in ganz feinem Strahl uriniren konnte. Wochenlang ist es nur möglich, die Strictur mit dem feinsten, elastischen Bougie zu entriren; dann gelingt es endlich, dieselbe mit dem Roser'schen Metallbougie No. 8 zu passiren. Einer weiteren Behandlung entzieht sich Pat. nach 5 Wochen.

Friedrich Otto, 53 Jahre, Kassendiener, hatte vor vielen Jahren eine Gonorrhoe und leidet ebenfalls schon seit vielen Jahren an einer hochgradigen Strictur, so dass er oft nur tropfenweise Urin lassen kann. Im Anfange der Behandlung erwies sich die Strictur durchaus impermeabel; dann gelang es allmälige, sie mit den feinsten Roser'schen Metallbougies zu entriren, und nach 4½ Wochen war sie für Bougie No. 6 permeabel. Pat. setzte dann zu Hause die Kur weiter fort.

Otto S., 24 Jahre, Officier, leidet seit 6 Jahren an einer gonorrhoeischen Stricture der Harnröhre mässigen Grades und seit Kurzem wieder an Gonorrhoe. Wegen bedeutender Urinretention liess er sich in die Klinik aufnehmen. In der Narkose gelingt es, mit einem mittelstarken Katheter die Stricture zu passiren und die bis zum Nabel angefüllte Blase zu entleeren. Entlassung nach 2 Tagen auf Wunsch des Pat.

Gebhard Jonas, 59 Jahre, Maler, hatte 2 Mal, vor 15 und vor 10 Jahren, eine Gonorrhoe gehabt und später öfter an Harnbrennen gelitten. Seit 1 $\frac{1}{2}$ Jahren ist das Harnlassen besonders erschwert; dasselbe geschieht nur tropfenweise und Nachts stellt sich öfters Incontinentia urinae ein. Die Untersuchung ergibt eine Stricture in der Pars nuda, die für Katheter No. 6 permeabel ist; ausserdem Blasenkatarrh und Blasenparese. Der Urin reagirt sauer, enthält einen schleimig-eiterigen Bodensatz und fliesst nur bei maximal dilatirter Blase ab; dabei entleert sich jedoch die Harnblase nie ganz. — Täglicher Katheterismus und Leinsamenthee. Nach 6 Wochen wird Pat. nach Hause entlassen. Die Stricture ist so erweitert, dass Pat. mit Leichtigkeit Katheter No. 9 sich einführen kann; das Harnträufeln hat ganz aufgehört und der Urin enthält nur noch wenig Eiter beigemischt.

Rudolf Preiss, 51 Jahre, Beamter, acquirirte sich vor 20 Jahren eine Gonorrhoe, nach deren Heilung sich die ersten Spuren einer Stricture bemerklich machten. Jetzt ist die in der Pars nuda gelegene Stricture so eng, dass sie mit Mühe für No. 2 der Roser'schen Metallbougies durchgängig ist. Nach 6 Wochen ist es möglich, Bougie No. 10 einzuführen, so dass Pat. als geheilt entlassen werden kann.

b) Blutige Operationen bei Stricturen.

(Spaltung eines periurethralen Abscesses, Blasenstich, äusserer Harnröhrenschnitt.)

(5 Fälle; † 2.)

August V., 49 Jahre, Beamter, hatte vor etwa 15 Jahren einen Tripper, der sehr langsam heilte, worauf sich Urinbeschwerden einstellten, so dass Pat. seit Jahren nur noch in dünnem Strahl uriniren konnte. Seit 8 Jahren leidet der Kranke oft an intermittirendem Fieber, das vom Arzte als Malariafieber gedeutet wurde. Ausserdem wurde der Urin trübe, eiterig, von stechendem Geruch und empfand Pat. zeitweise, wenn die Harnbeschwerden gerade gross waren, heftige Schmerzen in der linken Nierengegend. Vor 5 Monaten schwell die linke Scrotalhälfte an und die harte Anschwellung bildete sich nicht wieder zurück. Am 10. April 1875 liess sich deshalb Pat. in die Klinik aufnehmen. Er klagt über brennende Schmerzen in der Harnröhre; dieselbe ist bei dem Versuche, einen Katheter einzuführen, so überaus empfindlich, dass dieser Versuch aufgegeben werden muss; an der linken Scrotalhälfte zeigt sich eine eigrosse, harte, nicht fluctuirende Anschwellung. Der Urin ist trübe, neutral reagirend und enthält viel Eiter und Schleim. Pat. sieht leidend aus und ist von gelblicher Gesichtsfarbe, doch ohne Fieber. Am 3. Mai wird die jetzt deutlich fluctuirende Anschwellung der linken Scrotalhälfte incidirt und damit ein ziemlich grosser, periurethraler und nach zersetztem Urin riechender Abscess entleert. Der Katheterismus ist jetzt in Narkose möglich und eine in der Pars nuda liegende Stricture leicht passirbar. Eine Perforation der Urethra im Bereich des Abscesses lässt sich nicht nachweisen. Am 6. Mai beginnt Pat. rasch zu collabiren; Coma stellt sich ein und nach langer Agone erfolgt am 8. Mai der Tod. Nur am 5. und 6. Mai stieg die Temperatur einmal über die Norm, sonst bewegte sie sich während des ganzen Krankheitsverlaufes immer zwischen 36 — 37°. — Die Section wurde nicht gestattet. (S. Todesfälle No. 2.)

Hermann Gattel, 23 Jahre, Kaufmann, leidet seit 2 Jahren an einer Stricture, welche die Folge einer 2 Jahre lang bestehenden Gonorrhoe war. Trotz des öfter ausgeführten Katheterismus wurde die Stricture immer enger und war es dem Pat. in der letzten Zeit oft nur noch in warmen Bädern möglich, den Urin zu entleeren. Am 23. August 1875 trat vollständige Retentio urinae ein, gegen welche sich warme Bäder und der Versuch des Katheterismus, der draussen gemacht wurde, erfolglos erwiesen. Am 25. August kam Pat. mit maximal gefüllter Blase in die Klinik, und weil es unmöglich war, den Katheter in die Blase zu führen, da er stets in einem von der Pars nuda abgehenden falschen Wege gefangen wurde, erfolgte die Punctio vesicae oberhalb der Symphyse, worauf die Canüle des Deschamps'schen Troikarts liegen gelassen wurde. — Schon am 3. Tage gelingt es, die in der Pars nuda sitzende Stricture unter Vermeidung des falschen Weges mit dem Roser'schen Metallbougie No. 6 zu passiren, und in den folgenden Tagen ist es möglich, allmählig die Dilatation so weit zu treiben, dass selbst No. 12 noch passiren kann. Da Pat. den Urin auf normalem Wege wieder entleert, so wird am 2. Septbr. die Canüle fortgelassen. Bis zum 7. Septbr. ist Pat. stets fieberfrei; dann bekommt er plötzlich 3 Stunden nach dem Katheterismus einen heftigen Schüttelfrost mit 41.8° Temp. und Erbrechen; doch war in den nächsten Tagen das Fieber fast bis zur Norm zurückgegangen, als am 13. Septbr. Pat. von Searlatina befallen wird, die mit hohem Fieber verläuft. Dazu gesellt sich am 18. Septbr. eine genuine Pneumonie, die den Kranken sehr herunterbringt. Am 25. Septbr. nehmen die Angehörigen den Pat. in noch sehr gefahrvollem Zustande nach Hause. Sein weiteres Schicksal ist uns unbekannt geblieben.

Julius Selle, 43 Jahre, Beamter, hatte vor 25 Jahren eine Gonorrhoe, die nach $\frac{1}{2}$ Jahre heilte; vor 16 Jahren begannen ziemlich plötzlich Urinbeschwerden sich einzustellen, so dass Pat. damals mehrere Tage in der Klinik zum Zwecke des Katheterismus verweilte. Später will Pat. immer gesund gewesen sein, bis zum 9. Februar 1876, wo er abermals plötzlich nicht mehr uriniren konnte; am folgenden Tage gelang es zwar dem Pat., etwas Urin zu lassen; doch stellte sich am 11. und 12. wieder vollständige Urinretention ein, wesshalb Pat. endlich am 13. Febr. die Klinik aufsuchte. Beim Versuche, zu katheterisiren, gelangt man schon in der Pars bulbosa auf eine Stricture, welche mit Mühe mit einem dünnen Katheter passirt werden kann, und weiter in dem hinteren Theil der Pars nuda auf eine zweite, impermeable; die Blase ist ad maximum gefüllt, die Respiration beschleunigt, der ganze Pat. sehr schwächlich. Unter diesen Verhältnissen wird noch an demselben Abend die Punctio vesicae mit dem Deschamps'schen Troikart oberhalb der Symphyse ausgeführt; der entleerte Urin reagirt schwach sauer und zeigt einen reichlichen Bodensatz von Schleim und Eiter. Am 16. Febr. lässt Pat. zum ersten Mal wieder seit der Blasenpunction Urin durch die Harnröhre, wenn auch noch in geringer Menge; in der folgenden Nacht reisst er sich aus Versehen beim Reichen des Steckbeckens die Canüle aus der Blase und es gelingt am kommenden Morgen, wo es erst bemerkt wurde, auf keine Weise, dieselbe durch den Sticheanal wieder einzuführen. Da auch der Katheterismus noch immer auf unüberwindliche Hindernisse stösst, so wird am 18. Febr. die Boutonnière ausgeführt, die callöse, 1 Cm. lange Stricture in der Pars nuda gespalten und ein starker silberner Katheter von dem Orificium urethrae aus in die Blase eingeführt und liegen gelassen. Die Dammwunde wird vollkommen offen erhalten. Schon am folgenden Tage beginnt der bisher fieberfreie Pat. eine erhöhte Temperatur zu zeigen, etwas zu husten und eiterige Sputa auszuwerfen. Der bisher schwach saure Urin reagirt nunmehr schwach alkalisch. Acid. salicylic. 2.0 pro die. — Am 21. Febr. klagt Pat. über Schmerzen in der rechten Nierengegend; der Urin ist wieder schwach sauer, die Temp. 39 bis 39.5°. Der Katheter wird weggelassen. Trotz des sehr günstigen Aussehens der Wunde verfällt Pat. in den folgenden Tagen mehr und mehr, die Zunge wird trocken, der Puls sehr frequent und klein, und am 24. Febr. erfolgt der Tod. Section verweigert. (S. Todesfälle No. 60.)

Albert W., 48 Jahre, Lehrer, hatte sich vor 25 Jahren eine Gonorrhoe acquirirt, die erst nach Jahresfrist vollständig verschwand; 2 Jahre darauf zog er sich einen phagedänischen Schanker zu, der mit Hinterlassung einer Harnröhrenfistel heilte; in späterer Zeit hatte Patient noch mehrmals Gelegenheit, sich gonorrhöisch zu inficiren. Nach all' diesen verschiedenen Infectionen begannen vor 8 Jahren Urinbeschwerden sich einzustellen, die trotz häufigen Bougirens der Harnröhre so zunahmen, dass Pat. in der letzten Zeit nur noch tropfenweise Urin lassen konnte und die Harnröhre auch für feine Bougies nicht mehr permeabel war. Am 7. April 1875 liess sich Pat. in die Klinik aufnehmen; die Untersuchung ergibt vorne auf der unteren Seite der Corona glandis eine 1 Cm. lange Harnröhrenfistel-Oeffnung, ausserdem in der Pars bulbosa eine für einen dünnen Katheter durchgängige, in der Pars nuda dagegen eine zweite, für jegliches Bougie undurchgängige Strictur. Der nur in Tropfen gelassene Urin reagirt schwach alkalisch und enthält eine ziemliche Quantität von Schleim und Eiter. Pat. ist äusserst reizbarer Natur und reagirt auf jeden Versuch, ein Bougie in die Harnröhre einzuführen, mit einem Schüttelfrost und hohem Fieber; überdies ist ihm das Einführen eines Bougie's oder eines Katheters in die Urethra so schmerzhaft, dass er zu diesem Acte immer chloroformirt werden muss. Es gelingt dabei wohl, die vordere Strictur zu passiren und die hintere zu entriren; allein bis in die Blase zu gelangen, ist unmöglich. Am 5. Mai wird daher die Boutonnière ausgeführt, darauf eine silberne, gebogene Canüle durch die Dammwunde in die Blase gelegt, um den ungehinderten Urinabfluss für die nächsten Tage zu garantiren. Gleichzeitig wird die an der Corona glandis liegende Harnröhrenfistel angefrischt und durch eine doppelte Naht nach Dieffenbach geschlossen. Bei fieberfreiem Verlaufe heilt die Urethrotomie-Wunde rasch, während die Harnröhrenfistel sich wieder öffnet, und am 6. Juni ist erstere vollständig vernarbt. Mehrmals unternommene Versuche, Pat. zu katheterisiren, scheitern immer wieder und rufen stets maximale Temperaturen, Schüttelfröste und eine so grosse Prostration der Kräfte hervor, dass man gezwungen ist, vor der Hand den Katheterismus ganz auszusetzen. Pat. urinirt übrigens in vollem, kräftigem Strahle. Am 8. Juni wird der noch ziemlich angegriffene Pat. auf seinen Wunsch in die Heimath entlassen, nicht ohne den dringenden Rath mitzunehmen, nach einiger Zeit sich wo möglich von seinem Arzte hin und wieder katheterisiren zu lassen.

Nach Ablauf eines Jahres, am 6. Juli 1876, liess Pat. zum 2. Mal in die Klinik sich aufnehmen, da die Urinbeschwerden wieder gerade so gross waren, wie früher vor der Operation der Boutonnière. Den Rath, sich öfter von seinem Arzte noch bougiren zu lassen, konnte Pat. desswegen nicht befolgen, weil er zu Hause längere Zeit an Intermittens darnieder lag und nach Ablauf der Krankheit die Harnröhre bereits so sehr sich verengt hatte, dass nunmehr kein Bougie mehr über die verengte Stelle hinauszuführen war. Am 8. Juli 1876 wurde deshalb zum 2. Male die Boutonnière in der alten Narbe ausgeführt und nach der Operation ein elastischer Katheter von dem Orificium cutaneum urethrae aus in die Blase geschoben, um während der folgenden Tage liegen zu bleiben. Bei vollkommen fieberfreiem Verlaufe heilte auch diesmal die Dammwunde sehr rasch und war am 27. Juli ganz vernarbt. Das Katheterisiren ging schon in der 2. Woche nach der Operation ohne jegliche Schwierigkeit von Statten und alle die früheren bedrohlichen Erscheinungen des Urethralfiebers, welche vor und nach der ersten Boutonnière beobachtet wurden, fehlten jetzt vollständig. Pat. erholte sich zusehends und konnte schon am 4. August, also 4 Wochen nach der Operation, geheilt entlassen werden, nachdem er genügend eingübt war, sich mit einem elastischen Katheter selbst zu bougiren.

Von den 13 Stricturkranken starben, wie wir sahen, 2 an Cystitis und Pyelo-Nephritis, nachdem sie bereits eine Reihe von Jahren

zuvor an hochgradigen Urinbeschwerden gelitten hatten, und es beweisen diese beiden Fälle wieder, wie rasch oft bei dem Hinzutreten einer nicht sehr eingreifenden Operation im Bereich der Urethra die schon lange bestehende Erkrankung der Harnorgane eine letale Wendung nimmt. Mit Ausnahme ganz weniger Fälle kamen die Patienten erst spät in die klinische Behandlung, d. h. erst nachdem eine lange Zeit seit der zur Stricture führenden Gonorrhoe verfloßen war, wie nachfolgende, der Anamnese der Kranken entnommene Zahlen beweisen.

Es lag zwischen der früheren Gonorrhoe, resp. den früheren Gonorrhoeen und der Zeit der Aufnahme in die Klinik ein Zeitraum von:

1. 20 Jahren (1 Gonorrhoe).	8. 20 Jahren (1 Gonorrhoe).
2. 9 Monaten (1 „).	9. 15 „ (1 „).
3. 3 Monaten (1 „).	10. 4 „ (1 „).
4. 8 Jahren (3 Gonorrhoeen).	11. 25 „ (1 „).
5. Vielen Jahren (1 Gonorrhoe).	12. } 20—25 Jahren (3—4 Go-
6. 6 Jahren (2 Gonorrhoeen).	13. } norrhoeen).
7. 10—15 Jahren (2 Gonorrhoeen).	

Wie die mitgetheilten Beobachtungen ferner zeigen, wird der Blasenstich bei Urinretention in Folge von zur Zeit impermeablen Stricturen der Harnröhre an hiesiger Klinik keineswegs ganz perhorrescirt. Abgesehen von den Fällen, wo eine Prostatahypertrophie oder ein Prostatatumor, oft combinirt mit falschen Wegen der Urethra, die Indication zum Blasenstiche abgeben kann, da es nicht möglich ist, ohne Anwendung des bei den meisten Chirurgen nicht beliebten „Cathétérisme forcé“ den Urin aus der maximal gefüllten Blase anders zu entleeren, gelangt diese Operation fast alle Jahre 1—2 Mal in der hiesigen Klinik in solchen Fällen zur Ausführung, wo — wie in den oben mitgetheilten Beobachtungen — eine zur Zeit impermeable Stricture Veranlassung zu vollständiger Urinretention geworden ist und wo die Umstände dringend eine sofortige Entleerung der Blase verlangen. Die hierorts gemachten Erfahrungen haben nämlich — und es steht damit im Einklang, was auch andere Chirurgen (z. B. Dittel) beobachtet haben — gezeigt, dass der vorsichtig ausgeführte Blasenstich oberhalb der Symphyse eine wenig gefährliche Operation ist und dass er nicht selten einen günstigen Einfluss auf die Stricture in so ferne ausübt, als manchmal schon wenige Tage nach dem Blasenstiche die vorher impermeable Stricture ohne Weiteres für den Katheter wieder wegsam wird, so dass die in solchen Fällen mit der Punctio vesicae concurrirende, aber entschieden gefahrvollere Boutonnière dadurch ganz umgangen werden kann. Es kann dies, wie die mitgetheilte Beobachtung Gattel beweist, sogar der Fall sein, wenn ausser der Stricture auch schon ein falscher Weg vor-

liegt. Allerdings kann es auch geschehen, dass auf den in einem solchen Falle ausgeführten Blasenstich doch noch die äussere Urethrotomie folgen muss, wie uns die oben erwähnte Beobachtung Selle zeigt. Auf der anderen Seite aber lehrt hinwiederum der Fall des Lehrers Albert W., dass auch die Boutonnière nicht absolut vor Stricture-Recidiven schützt, und dass sie deshalb manchmal an demselben Patienten wiederholt werden muss. — Berücksichtigt man alle diese Umstände, einmal die geringe Gefährlichkeit des Blasenstichs, dann seine oft nachweisbar günstige Einwirkung auf die Permeabilität der Stricture, endlich die Möglichkeit der Entstehung eines Stricture-Recidivs auch nach der Boutonnière, so wird man gewiss nicht ohne Weiteres den Blasenstich bei der Behandlung der von Stricturen abhängenden Urinretention verurtheilen, sondern in jedem einzelnen Falle sich ernstlich überlegen, ob und mit welcher Aussicht auf Erfolg diese Operation oder aber der äussere Harnröhrenschnitt auszuführen sei. Dass die Beantwortung dieser Frage unter Umständen eine sehr schwierige sein kann, soll damit keineswegs geleugnet werden.

III. Haematurie (Carcinoma vesicae [?]).

(1 Fall.)

Wilhelm Schmidt, 57 Jahre, Zugführer, von gesunden Eltern stammend und früher selbst nie krank, empfand seit 8 Monaten öfter einen brennenden Schmerz bald in der Blasegegend, bald mehr in der Harnröhre und Eichel und ausserdem häufigen Drang zum Urinlassen. Der Urin war zeitweise etwas trübe, zeitweise auch wieder ganz klar. Fünf Monate später bemerkte Patient als neue Erscheinung das Auftreten von geronnenem Blut im Urin und eine Steigerung der Schmerzen in der Unterbauchgegend, welche beiden Symptome mit kürzeren Unterbrechungen bis zum 9. Juni 1876 andauerten, wo Pat. sich in die Klinik aufnehmen liess. Die Untersuchung der Harnröhre, Prostata und Blase mit dem Katheter und per rectum ergiebt nichts Abnormes; Schmerzen in den Nierengegenden fehlen ebenfalls, dagegen klagt Pat. über zeitweise recht intensive Schmerzen in der Blasegegend, oberhalb der Symphyse. Auch die Palpation des Abdomen, zu wiederholten Malen genau vorgenommen, bleibt ohne Resultat. Der Urin, in ziemlicher Menge gelassen, reagirt sauer, ist anfangs von braunrother Farbe und zeigt nach einiger Zeit des Stehens einen hohen Bodensatz von geronnenem Blute, das, in Wasser isolirt, keine charakteristischen Formen darbietet. Die mehrmals vorgenommene Untersuchung der Blutgerinnsel ergiebt Nichts, was auf eine Neubildung in der Blase deuten könnte. Pat. sieht angegriffen und anaemisch aus, Schlaf und Allgemeinbefinden sind gestört. — Mehrmals versuchshalber ausgeführte subcutane Ergotinjectionen (von 0,12) in die Unterbauchgegend haben keinen nachweisbaren Einfluss auf die Haematurie. Am 27. Juni wird der Pat. auf seinen Wunsch entlassen.

IV. Blasen- und Harnröhrensteine.

(7 Fälle; † 3.)

a) **Blasensteine.**

(4 Fälle; † 1.)

Otto Bock, 63 Jahre, Gutspächter. Wallnussgrosser Harnsäurestein. Lithotomia perinealis. Die ersten Erscheinungen machte der Blasenstein vor 3 Jahren, wo dem Pat. das Reiten und Fahren auf holperigen Wegen heftige Schmerzen verursachte. Da in der folgenden Zeit die Beschwerden (Schmerzen in der Blasengegend und der Glans, plötzliches Unvermögen zu uriniren) durch Kuren in Carlsbad nicht gebessert wurden, liess sich Pat. im Juli 1875 in die Klinik aufnehmen. Am 20. Juli wurde die Lithotomia perinealis nach der hier üblichen Methode ausgeführt und ein runder Harnsäurestein aus der Blase extrahirt, dessen Längsdurchmesser 3,7 Cm., und dessen Breitendurchmesser 2,8 Cm. betrug. Nach der Operation wird die Blase mit einer warmen, $\frac{1}{2}$ procentigen Salicylsäurelösung ausgespült, ein elastischer Katheter durch die Dammwunde in die Blase eingelegt, im Uebrigen die Wunde vollkommen offen gelassen. Der Verlauf war ein fast ganz fieberloser; nur am 2. Tage nach der Operation stieg die Temperatur einmal Abends bis 39,0°. Am 7. Tage wird der Katheter entfernt, am 20. Tage verlässt Pat. das Bett und am 30. Tage, vollständig geheilt, die Anstalt. Im Winter 1875/76 befand sich der Pat. noch vollkommen gesund und ohne Recidiv.

Wilhelm Schulze, 53 Jahre, Arbeiter. Wallnussgrosser Maulbeerstein (Oxalstein) mit Phosphatrinde. Lithotomia perinealis. Seit $1\frac{1}{4}$ Jahren litt Pat. an heftigen Schmerzen beim Urinlassen und trübem, oft stark blutigem Urin. Oft musste der Urin mit dem Katheter entleert werden, da Pat. den Drang zum Urinlassen selbst nicht befriedigen konnte. Bei der anfangs September 1875 erfolgenden Aufnahme in die Klinik ergibt die Untersuchung der Harnblase mit dem Katheter die Gegenwart eines etwa wallnussgrossen, rundlichen Steins, ausserdem einen hochgradigen, eiterigen Blasenkatarrh mit alkalischem Urin. Nachdem eine Zeit lang der Blasenkatarrh ohne erhebliches Resultat zu beseitigen versucht worden war, erfolgte am 25. Septbr. die Lithotomia perinealis in der gleich zu beschreibenden Weise. Die Operation war wegen des sehr engen Beckenausgangs und einer unvollständigen Ankylose beider Hüftgelenke, welche eine stärkere Flexion und Abduction der Beine nicht gestattete, etwas schwierig, zumal da ausserdem die weiche, aus Phosphaten bestehende Rinde des Steins beim Fassen mit der Steinzange sofort zerbröckelte und nach Extraction des Oxalatkerns in einzelnen Fragmenten mit dem Steinlöffel noch entfernt werden musste. Die Blutung bei der Operation war fast Null, so dass nur ein einziges Gefäss unterbunden zu werden brauchte. Nach Ausspülung der Blase mit einer warmen, $\frac{1}{2}$ procentigen Lösung von Salicylsäure wird durch die Dammwunde ein leicht gebogenes, silbernes Drainrohr in die Blase vorgeschoben, im Uebrigen aber die Wunde offen gelassen. Der Verlauf war ein fieberhafter; am 2. Tage nach der Operation klagt Pat. über heftige Schmerzen im rechten ankylotischen Hüftgelenk, welche die folgende Zeit andauern und die Lagerung erheblich erschweren. Der Urin ist stets trübe, stark sedimentirend, doch frei von Harngrües. Am 10. Tage wird die Canüle entfernt, da Pat. den Urin bereits wieder zum grossen Theil durch die vordere Harnröhrenöffnung entleert und der Katheterismus, der zum Zwecke der Ausspülung der Blase mit Salicyl-Borsäurelösung täglich vorgenommen wird, ohne Schwierigkeit von Statten geht. Obwohl die Dammwunde allmählig der Vernarbung entgegengeht, fiebert Pat. doch stets bedeutend; der Urin bleibt trübe, eiterig und ammoniakalisch und bildet beim Stehen einen dicken, schlamartigen Bodensatz. Mikroskopisch untersucht enthält er Blasenepithelien, Eiterkörperchen, Tripelphosphat-Krystalle und zahllose Bacterien. Trotz

sorgfältiger Lagerung auf Wasserkissen tritt in der 4. Woche ein Decubitus sacralis hinzu und unter zunehmendem Marasmus erfolgt am 4. November, also 6 Wochen nach der Operation, der Exitus letalis. — Die Obduction ergab als wesentlichen Befund: beidseitige Pyelonephritis mit reichlichem Harngries in den Nierenbecken und mehreren kirschkerngrossen Concrementen in einzelnen Kelchen der rechten Niere; Ureteren normal; die Blase bedeutend dilatirt, mit stark injicirter und stellenweise ecchymosirter Schleimhaut, und eine grosse Menge Harngries und zahlreiche stecknadelkopf- bis linsengrosse Steine in dem weit ausgebuchtetem Fundus enthaltend. Die ursprüngliche Steinschnittwunde, welche die Pars nuda urethrae bis zum Anfange der Pars prostatica eröffnet hatte, ohne die Prostata selbst zu verletzen, war bis auf eine für eine feine Sonde noch durchgängige Fistel geheilt. Das rechte Hüftgelenk war vereitert und perforirt, und eine Eitersenkung hatte sich längs des M. ilio-psoas nach der Fossa iliaca hin gebildet. (S. Todesfälle No. 39.)

Die Lithotomia perinealis, wie sie an der hiesigen Klinik ausgeführt wird, besteht gewöhnlich nur in der Eröffnung der Pars membranacea urethrae und stumpfer Dilatation der Pars prostatica mit dem Finger, ohne Verletzung der Prostata. Auf diese Weise wurde der Steinschnitt z. B. in dem letzterwähnten Falle ausgeführt. — Wo der Stein zu gross erscheint, um durch die auf diese Weise eröffnete und dilatirte Harnröhre extrahirt werden zu können, genügt gewöhnlich ein kleiner Einschnitt in den vorderen Rand der Prostata, welcher dem Urethralchnitt hinzugefügt wird, um nun den Durchtritt des Steins zu gestatten. So verlief u. A. die ersterwähnte Operation, welche den überaus günstigen Verlauf nahm. — Der Hautschnitt wird dabei wie bei der Sectio lateralis, d. h. im linken Perineal-Dreieck geführt, und das Instrumentarium besteht ausser den nöthigen Steinzangen und Steinlöffeln lediglich in der Steinsonde, einem gewöhnlichen bauchigen und einem geraden geknöpften Scalpell. — Die seitliche Anlage des Hautschnitts gestattet es in jedem Falle, wo die beträchtliche Grösse des Steins eine ausgiebigere Spaltung der Prostata nothwendig machen sollte, sofort in die Sectio lateralis überzugehen, und insofern verdient die obige Methode wohl den Vorzug vor dem ebenfalls nur die Pars membranacea eröffnenden Medianschnitt. — Niemals wird endlich nach der Ausführung der Lithotomia perinealis unterlassen, den freien Urinabfluss aus der Blase durch ein von der Dammwunde aus eingeführtes Drainrohr für die erste Zeit sicher zu stellen; und zwar werden in der letzten Zeit nur noch silberne, leicht gebogene und mit einem breiten Schild versehene Canülen hierzu verwendet.

Hermann Brüning, 1 $\frac{3}{4}$ Jahre. Harnsäurestein von der Grösse eines Dattelkerns. Cystotomia epigastrica. Der Kleine, welcher am 10. August 1875 in die Klinik aufgenommen wurde, war 8 Tage zuvor wegen hochgradiger congenitaler Phimose in der Poliklinik operirt worden. Trotz der Beseitigung der Phimose blieb indess die Urinretention bestehen und floss der Urin auch nachher nur tropfenweise ab, was zuerst den Verdacht auf einen Blasenstein erweckte. Die in dieser Richtung vorgenommene Untersuchung ergab in der That auch die Gegenwart eines kleinen Blasensteins, der beim Katheterismus aus dem Blasenhalse in den Blasenfundus gestossen wurde. Am

12. August wurde (in den Ferien) die Sectio alta in der gewöhnlichen Weise ausgeführt, der die Grösse und Form eines Dattelkerns besitzende Stein aus der Blase extrahirt, dann erst die Blasen- und hernach auch die Hautwunde durch Catgutsuturen vollständig geschlossen und das ganze Operationsfeld in einen Verband mit Salicylwatte eingehüllt. Die ganze Operation geschah unter genauer Beobachtung aller antiseptischen Cautelen. — Der Verlauf war ein in hohem Grade fieberhafter. Schon am folgenden Morgen mussten wegen Secretverhaltung die Hautnähte entfernt werden, wogegen die Blasennaht vollständig schloss und der Urin im Strahl durch die Urethra entleert wurde. Der Salicylwatteverband wurde von da an durch den Lister'schen Verband ersetzt. Temperatur M. 39°, A. 40°. — Am 15. August zeigte sich der ganze Verband von stinkendem Urin durchtränkt, die Blasenwunde klappte und der antiseptische Verband wurde deshalb mit einem einfachen Oelläppchen als Deckmittel vertauscht. Nachdem am 18. August die infiltrirten Hautdecken auf der einen Seite der Wunde noch ausgiebig gespalten worden waren, erfolgte von da an eine langsame Abnahme des hohen Fiebers und vom 26. an war Pat. vollkommen fieberfrei. Am 16. September endlich konnte der Kleine mit nahezu verheilten Wunden entlassen werden; doch ergossen sich aus derselben ab und zu noch einige Tropfen Urin.

Emma Schliephake, 2 Jahre. Borsdorferapfelgrosser Harnsäurestein. Lithotripsie in mehreren Sitzungen. Seit $\frac{3}{4}$ Jahren begann die Kleine über Schmerzen beim Urinlassen zu klagen; dabei hatte sie häufigen Harndrang, ohne indess das Bedürfniss immer befriedigen zu können. In der Klinik wurde bei der Aufnahme am 7. Dezember 1875 ein grosser Stein in der Blase vorgefunden, der relativ weich und leicht zerbrechlich erschien und am 11. Dezember zum ersten Male mit dem Charrière'schen Lithotriptor zertrümmert wurde. Sowohl während als auch nach der Operation gingen zahlreiche kleinere Fragmente des Steins ab und einige weitere wurden noch am folgenden Tage extrahirt, da sie sich vor das Orificium urethrae internum gelegt hatten und die Urinexcretion verhinderten. Nach Ablauf der nicht sehr bedeutenden Reaction erfolgte am 21. Dezember eine zweite Sitzung, in der abermals mehrere grössere und kleinere Fragmente entfernt wurden. Am 25. Dezember ging spontan ein ziemlich grosses Fragment beim Uriniren ab, worauf die Beschwerden wesentlich nachliessen und auch die genauere Untersuchung in Narkose nur noch ein in die Blaseschleimhaut festgebettes Fragment ergab. Auf den Wunsch der Eltern wurde das Kind am 27. Dezember vorläufig aus der Klinik entlassen, um zu Hause fleissig warme Bäder zu gebrauchen. — Wie eine später eingeholte Erkundigung ergab, starb das Kind zu Hause einige Zeit nach der Entlassung; doch war die Todesursache nicht zu eruien.

b) Harnröhrensteine.

(3 Fälle; † 2.)

Max Brenedat, 1 $\frac{1}{2}$ Jahre. Linsengrosser Harnröhrenstein. Pat. wurde von seinen Eltern am 17. October 1875 im Zustande hochgradiger Anämie und Erschöpfung in die Poliklinik gebracht, weil er nicht Urin lassen konnte. Beim Einführen des Katheters gelangt man in der Pars bulbosa der Harnröhre auf einen Stein, der, zurückgleitend, in die sehr beträchtlich erweiterte Pars membranacea fällt und nun den Katheter ohne Schwierigkeit vorbeipassiren lässt. Nachdem die bis zum Nabel ausgedehnte, prall gespannte Blase entleert ist, wird der in äusserst elendem Zustande befindliche Kleine in die Klinik aufgenommen, wo er nach einigen Stunden starb. Die Section ergab ausser hochgradiger Anämie eine ausgedehnte narbige Schrumpfung des ganzen Colon und Rectum in Folge Darmdiphtheritis. Die Nieren waren normal, ebenso die Blase. Der kleine Stein fand sich in der stark erweiterten Pars membranacea urethrae. (S. Todesfälle No. 32).

Johann Maus, 60 Jahre, Droschkenkutscher. Harnsaurer Harnröhrenstein von der Grösse einer starken Bohne; Extraction. Pat., ein hochgradiger Schnapstrinker, fühlte seit 3 Monaten einen fortwährenden Drang zum Urinlassen; doch entleerte er gewöhnlich nur wenig Urin auf einmal. Nachdem diese Beschwerden etwa 14 Tage gedauert hatten, bemerkte Pat. eines Tages zu seiner Ueberraschung, dass beim Uriniren ein harter Stein von der Grösse einer Kaffeebohne mit dem Harn abging. Von da an waren die Beschwerden grösstentheils verschwunden, bis vor einigen Tagen Pat. mehrmals wegen vollständiger Urinretention katheterisirt werden musste. Er liess sich deshalb am 25. October 1875 in die Klinik aufnehmen. Obwohl Patient täglich katheterisirt wurde, da er willkürlich nicht uriniren konnte und obwohl die Annahme eines Blasen- resp. Harnröhrensteins stets aufrecht erhalten wurde, gelang es doch erst am 30. October, einen solchen aufzufinden. Bei dem Einführen des Katheters fühlte man nämlich damals deutlich, wie derselbe in der Pars nuda über ein hartes Concrement hinwegrückte, und als darauf der Katheter wieder langsam herausgezogen wurde, fing sich dasselbe in einem Fenster des Katheters und konnte mit Hilfe des Zeigefingers der linken Hand, welcher vom Damme aus die Urethra palpirt und den Stein während des Herausziehens des Katheters gegen das Orificium cutaneum schob, extrahirt werden. — Damit waren jegliche Urinbeschwerden mit einem Male verschwunden und Pat. verliess am 2. November geheilt die Klinik.

Karl Müller, 43 Jahre, Privatier. — Sechs harnsaure Steine von Erbsen- bis Bohnengrösse in der beträchtlich erweiterten Pars nuda urethrae; ausserdem linkseitige Steinniere; Urämie. Boutonnière und Extraction der Steine. Tod. (Hierzu Abbild. Taf. VIII, Fig. 12.) Pat., welcher angibt, schon seit 9 Jahren Harugries in seinem Urin beobachtet zu haben, kam am 13. Mai 1876 in die Poliklinik, um sich wegen seiner Urinbeschwerden, die in heftigen Schmerzen in der Blasengegend und der Glans penis, sowie in häufigem Urindrang bestanden, untersuchen zu lassen. Beim Einführen des Katheters in die Harnröhre fühlt man in der Pars bulbosa deutlich einen harten Fremdkörper, der aber sofort aus dem Wege weicht, als der Katheter weiter vordringt, und nachher nicht mehr gefühlt wird. Da Pat. zur sofortigen Aufnahme in die Klinik sich nicht entschliessen kann, wird er auf den nächstfolgenden Tag zur nochmaligen Untersuchung wiederbestellt. Letztere wird indess unterlassen, da Pat. spontan Urin lässt und sein eitles Aussehen eine Untersuchung zur Zeit verbietet. Der jetzt dringend wiederholten Anforderung, sich wo möglich aufnehmen zu lassen, kommt Pat. erst am Abend des 20. Mai nach, nachdem sein Allgemeinbefinden zu Hause von Tag zu Tag schlechter geworden war, mehrere Schüttelfröste ihn befallen hatten und Serotum und Damme begannen, dick und schmerzhaft zu werden. Sein Zustand war jetzt bereits ein desolater: das Aussehen erdfahl, der Puls kaum zu fühlen, die Zungen trocken, die Temperatur 37,0°; dabei quälte häufiger Singultus den Kranken. Das ganze Serotum und der Damme waren geschwollen, geröthet und schmerzhaft, auch die linke Inguinal- und Unterbauchgegend zeigten Rötthe und Empfindlichkeit. Pat. lässt Urin, doch empfindet er dabei Schmerzen. Nachdem der dem Collapsus nahe Pat. so viel wie möglich mit Wein und Campher stimulirt worden war, und sich während der Nacht etwas erholt hatte, wurde am Morgen des 21. Mai die Boutonnière ausgeführt. Der in die Urethra eingeführte Katheter gelangt deutlich im Anfangstheil der Pars membranacea auf mehrere harte Concremente, die indess leicht ausweichen, so dass der Katheter ungehindert in die Blase gelangen kann. Bei dem Blosslegen der Urethra zeigt sich die ganze Dammengegend von furchtbar stinkendem Urin infiltrirt und die Urethra selbst ringsum von Jauche umspült. Die Urinfiltration erstreckt sich von da weiter nach dem Serotum, der linken Leistengegend und den Bauchdecken der linken Seite. Nachdem die Urethra in erheblicher Ausdehnung in der Dammwunde blossgelegt war, zeigt sich im hinteren Theile der Pars nuda eine kleine Perforationsöffnung; unmittelbar davor bildet die Urethra ein förmliches, hühnereigrosses Divertikel, durch dessen sehr

dünne und schlaffe Wand sich eine Menge Steine deutlich durchfühlen lässt. Dieses Divertikel wird in der ganzen Länge, nach hinten bis in die Perforationsöffnung der Urethra, gespalten, worauf sich 6 pyramidenförmige Steine von Erbsen- bis Bohnengröße entleeren. Nachdem noch überall die mit ammoniakalischem Urin infiltrirten Theile, wie die Haut und das Unterhautzellgewebe der Bauchdecken, des linken Oberschenkels und das Scrotum, ausgiebig gespalten, reichlich drainirt und mit diluirter Essigsäure ausgewaschen worden sind, wird ein elastischer Katheter von vorn in die Blase eingeführt, im Uebrigen sämtliche Wunden offen gelassen. Innerlich erhält Pat. Salicylsäure und als Stimulantien Eierpunsch und Tinctur. Moschi. Die ersten Tage schien es, als ob der Pat. sich erholte; der Singultus hörte auf, die Zunge neigte sich wieder zur Feuchtigkeit und die tonlose Stimme wurde wieder etwas kräftiger. Dann aber verfiel Pat. mehr und mehr, Stuhl und Urin gingen ins Bett und nach langer Agone erfolgte am 27. Mai der Tod. Nur in den beiden letzten Tagen hatte sich die Temperatur über die Norm erhoben (38,7—39,9°). — Die Section durfte nur von der Bauchhöhle gemacht werden: dieselbe ergab mit Ausnahme der Harnorgane nichts Abnormes; die linke Niere aber zeigte in dem stark ausgedehnten Nierenbecken einen grossen, in mehrere Aeste und Nebenäste verzweigten, warzigen Nierenstein, der ziemlich genau den Abguss dieser Höhle darstellte; ausserdem steckten in einzelnen Calices noch kleinere, isolirte Steine. (S. Abbildung.) Gleichzeitig bestand eine eiterige Pyelitis. Die rechte Niere erschien hypertrophisch, sonst normal. Eiterige Cystitis; keine Blasensteine. — Die in den einzelnen Nierenkelchen steckenden Steine entsprachen in ihrer Form und Zusammensetzung ganz den bei der Boutonnière in dem Harnröhrendivertikel vorgefundenen Steinen, und es sind die letzteren daher jedenfalls als aus der linken Niere herabgewanderte Concremente anzusehen. (S. Todesfälle No. 86.)

V. Fremdkörper in der Harnblase.

(1 Fall.)

Haarnadel, seit 3 Tagen in der Harnblase; stumpfe Dilatation der Urethra; Extraction.

Bertha Heintelmann, 24 Jahre, Dienstmädchen, brachte sich vor 3 Tagen eine Haarnadel in die Blase. Die Untersuchung der letzteren mit dem Katheter und per vaginam mit dem Finger liess deutlich den Fremdkörper erkennen. Am 15. Juni 1876 wird in Narkose die Urethra mittels der Simon'schen Zapfen gradatim dilatirt, dann der Zeigefinger der linken Hand in die Blase eingeführt und unter dessen Leitung die Nadel mit der Ko-zange gefasst und extrahirt. Eine fieberhafte Reaction erfolgte auf diese Operation nicht, ebenso wenig eine temporäre Incontinentia urinae, so dass Pat. schon am 4. Tage geheilt entlassen werden konnte.

VI. Erworbene Defecte der Blase und Harnröhre.

(7 Fälle.)

a) Blasenscheidenfisteln.

(2 Fälle.)

Frau Scherr, 31 Jahre. Blasenscheiden- und Blasen-Uterus-Scheidenfistel; beide vor 6 Wochen nach einer schweren Zangengeburt

entstanden; das Kind der primiparen Patientin kam todt zur Welt. Bei der Blasen-Uterus-Scheidenfistel bildet die vordere Muttermundlippe den hintern Fistelrand; zwischen beiden Fisteln besteht nur eine schmale Schleimhautbrücke. Nachdem Pat. einige Tage in der Klinik verweilt hatte, verlangte sie ihre Entlassung, noch ehe eine Operation vorgenommen werden konnte.

Marie Müller, 26 Jahre, Dienstmädchen. Blasen-Harnröhren-Scheidenfistel von bedeutender Grösse; vor 6 Jahren nach der zweiten, sehr schweren Geburt entstanden. Pat. war nach ihrer Anamnese schon zu 6 verschiedenen Malen in zahlreichen Kliniken (Marburg, Giessen, Göttingen, Heidelberg, Halle) erfolglos operirt worden und musste auch hier nach wenigen Tagen ungeheilt entlassen werden, da sie sich der Hausordnung nicht fügen wollte. Eine Operation war an ihr nicht vorgenommen worden.

b) **Fisteln der männlichen Harnröhre.**

(5 Fälle.)

In sämtlichen Fällen handelte es sich um Fisteln der unteren Harnröhrenwand, die vor dem Scrotum, in der Pars pendula penis lagen; 4 Mal sass die Fistel an der Corona glandis und war dann stets die Folge syphilitischer Geschwüre; 1 Mal dagegen hatte sie ihren Sitz zwischen Scrotum und Eichel, und in diesem Falle blieb es wahrscheinlich, dass mehrfache periurethrale und von specifischer Infection unabhängige Entzündungen sie hervorgerufen hatten.

Nur in 2 Fällen erschien es angezeigt, die Fistel durch Anfrischung und Naht zu schliessen.

Albert W., 48 Jahre, Lehrer (vergl. den Abschnitt über Stricturen der Harnröhre, S. 206). Linsengrosse Harnröhrenfistel auf der unteren Seite der Corona glandis nach früherem Schanker und bei gleichzeitiger Strictur in der Pars nuda urethrae. Am 5. Mai 1875 wurde in einer Sitzung die Boutonnière und der Verschluss der Fistel ausgeführt. Der letztere bestand in der Ablösung des Fistelrandes, so dass er nur noch inwendig mit der Urethral Schleimhaut in Verbindung blieb, Einstülpung desselben in das Lumen der Urethra und Vereinigung durch zwei Knopfnähte, von denen je ein Faden durch die vordere Harnröhrenmündung hinausgeführt wurde; über diesen nur die Urethralwand begreifenden Nähten wurde die äussere, von ihrer Unterlage eine Strecke weit abgelöste Haut ebenfalls durch Knopfnähte vereinigt. (Doppelte Naht nach Dieffenbach). Der Erfolg blieb aus.

David Brock, 17 Jahre, Kaufmann. Hypospadie geringen Grades. Die Harnröhre mündet etwa $\frac{1}{2}$ Zoll hinter der Eichelspitze und das Corpus cavernosum urethrae scheint ganz zu fehlen, da eine in die Harnröhre eingeführte Sonde dicht unter der papierdünnen Haut durchgeföhlt werden kann. In der Mitte zwischen Scrotum und Glans befindet sich eine erbsengrosse, lippenförmige Harnröhrenfistel, welche vor 3 Monaten nach einer ohne bekannten Grund auftretenden, heftigen und mit Eiterung einhergehenden Entzündung der unteren Seite des Penis entstanden sein soll. Nach Ablauf der Entzündung wurde ausserhalb die Fistel durch Nähte geschlossen und gleichzeitig die sehr enge vordere Harnröhrenmündung erweitert; doch vereitelten Erectionen damals die Heilung der Fistel, während die Harnröhrenmündung erheblich erweitert blieb. Am 6. Februar 1875 wird in der Klinik die Fistel mit dem Messer angefrischt, die Oeffnung in der Urethralwand durch die Schnürnaht nach Dieffenbach vereinigt, und auch die Hautwunde durch einige Knopfnähte darüber geschlossen. Die Heilung erfolgt

bis auf eine stecknadelkopfgrosse Oeffnung, welche bleibt und durch Touchiren mit dem Lapisstift nicht weiter geschlossen werden kann. — Indessen zieht sich der Aufenthalt des Patienten in der Klinik sehr in die Länge, da er erst einen ohne bekannte Ursache entstehenden, colossalen linksseitigen Iliacalabscess übersteht, der durch mehrfache Incisionen eröffnet werden muss, dann von Rachen-diphtheritis befallen wird, welche mit hochgradiger Albuminurie verläuft, endlich noch ein schweres Erysipelas durchmacht, das von den Incisionswunden ausgeht und, über den ganzen Truncus sich ausbreitend, den Pat. sehr herunterbringt. Am 22. Mai 1875 kann Pat., nachdem er alle diese schweren Affectionen glücklich durchgemacht hat, nach Hause entlassen werden.

Die übrigen 3 Fälle von Harnröhrenfisteln betrafen Patienten, welche gleichzeitig noch andere Leiden darboten, die in erster Linie behandelt werden mussten. Der eine, Oscar de P. (vergl. den Abschnitt über Stricturen der Harnröhre, S. 203), litt an einer gonorrhoeischen Strictur in der Pars nuda, die beseitigt wurde. Die Glans war in Folge eines früheren phagedänischen Ulcus defect geworden und eine schmale Brücke trennte bloss noch die durch die Narbencontraction verengte äussere Harnröhrenmündung von einer erbsengrossen Fistelöffnung. Durch Spaltung der Brücke wurden die beiden Oeffnungen in eine einzige verwandelt. — Die beiden andern Patienten litten an secundärer Lues und kamen zum Zwecke einer antisymphilitischen Kur in die Klinik; ihre im Bereich der Glans sitzenden Harnröhrenfisteln machten ihnen so wenig Beschwerden, dass sie eine Beseitigung derselben nicht wünschten.

VII. Angeborene Defecte der Blase und Harnröhre.

(5 Fälle; † 1.)

a) **Ectopia vesicae** und **Epispadia.**

(2 Fälle; † 1.)

Wilhelm Fultc, 5^{1/2} Jahre. Hochgradige Ectopie der Blase und totale Epispadie; beträchtliche Beckenspalte. Der am 30. Juni 1874 in die Klinik aufgenommene Junge wurde zu verschiedenen Malen nach der von Thiersch angegebenen Methode operirt; doch schlugen alle die im Jahre 1874 gemachten Versuche, den Blasendefect durch seitliche, der Bauchhaut entnommene granulirende Hautlappen zu decken, fehl, wozu ausser den von Hause aus sehr ungünstigen Verhältnissen der Blasenspalte nicht wenig auch das ungezogene Benchnen des wilden Jungen beitrug, da dieses die Nachbehandlung unendlich erschwerte. Nachdem die im Juli, August, September und November des Jahres 1874 vorgenommenen Operationen misslungen waren, wurde auf weitere Versuche verzichtet und Pat. am 25. Mai 1875 ungeheilt entlassen.

Helene Ratzlaff, 9 Jahre. Congenitaler Defect der vorderen Harnröhren- und eines kleinen Theils der vorderen und unteren Harnblasenwand; Spaltung der Clitoris und rudimentäre Bildung der Labia minora; theilweiser Prolapsus der hinteren Blasen-

wand: geringe Beckenspalte; vollständige Incontinentia urinae; Prolapsus ani. Am 13. Dezember 1875 wurde die plastische Deckung des Defects vorgenommen mittels eines Hautlappens, der aus den oben an den Defect angrenzenden Bauchdecken gebildet wird und seine Ernährungsbrücke an dem oberen Defectrande hat. Dieser Lappen wird nach unten über den Defect geschlagen, so dass er seine Epidermisfläche nach innen gegen die Harnröhre, seine Wundfläche nach aussen kehrt. Nachdem der Defectrand seitlich bis zur flachen Harnröhrenrinne hinab breit angefrischt worden ist, werden die Seitenränder des umgeschlagenen Ersatzlappens mittels Catgutsuturen, mit dem innern Saume der Anfrischungswunde rechts und links vereinigt. Dann werden die Hautränder sowohl der durch die Entnahme des Ersatzlappens gebildeten Wundfläche in den Bauchdecken oberhalb des Defects als auch der unmittelbar an diese anstossenden Anfrischungswunden zu beiden Seiten des Defects von ihrer Unterlage vollständig abgelöst und verschieblich gemacht, so weit, dass sie sich schliesslich über dem implantirten Lappen, der Wundfläche desselben ebenfalls die Wundfläche zukehrend, in der Mittellinie vereinigen lassen. Zu dieser oberflächlichen Hautnaht wird Seide verwendet. Auf diese Weise wurde also der Defect durch eine doppelte Hautlage gedeckt, welche sowohl nach der Blasenöhle zu als auch nach aussen eine Epidermisfläche kehrte, während in der Mitte ihres Dickendurchmessers die Wundflächen der tiefen und der oberen Hautschicht auf einander lagen. — Auf die plastische Operation erfolgte keinerlei fieberhafte Reaction und der grösste Theil der genähten Hautwundränder heilte prima intent.; nur im oberen Theile der oberflächlichen Naht blieb die prima reunio aus und ging die Heilung durch Granulation von Statten. Bis zum 10. Januar 1876 war das Allgemeinbefinden ein vollständig befriedigendes; dann stellte sich Blaseschleimhautdiphtheritis ein, welche die heftigsten Schmerzen verursachte; Pat. begann zu fiebern und auffallend rasch zu collabiren. Dazu gesellte sich vom 12. an Ikterus und starkes Nasenbluten, und am 14. Januar ging Pat. an Erschöpfung zu Grunde. Die Temperatur war in den letzten Tagen nach kurzem Fieberparoxysmus allmählig bis auf 36,2° gefallen. Die Section wurde nicht gestattet. (S. Todesfälle No. 57.)

b) Hypospadiä.

(3 Fälle.)

Wilhelm C., 20 Jahre, Landwirth. Hypospadiä geringen Grades. Die Harnröhre mündet mit einer schlitzförmigen Oeffnung 1 Querfinger breit hinter der Glans, während die obere Wand der Harnröhre als seichte Furche sich bis zu einer kleinen Oeffnung an der Spitze der Glans fortsetzt, welche in einen 3''' tiefen, blind endigenden Kanal führt. Das Corpus cavernosum urethrae fehlt ganz, und die untere Harnröhrenwand ist in Folge davon so dünn, dass sie einen eingeführten Katheter deutlich durchschimmern lässt. Bei der Erektion wird die Glans sehr stark nach abwärts gezogen und es tritt hierbei die von der Urethralöffnung nach vorne zur Eichelspitze verlaufende Rinne als ein etwa 2''' breiter, stark gespannter und derber Strang hervor, so dass dieser das Functionshinderniss zu bilden scheint. Auf das dringende Verlangen des Pat. wird am 11. Februar 1876 dieser Strang unterhalb der Corona glandis mit der Seheere quer und bis in das Gewebe der Corpora cavernosa penis hinein durchschnitten, wodurch ein rautenförmiger Defect entsteht, der nach dem Vorgange von Thiersch durch die Verpflanzung des auf dem Rücken des Penis reichlich entwickelten Präputium auf die untere Seite und Einnähen desselben in den Defect gedeckt wird. Leider verhindern in den folgenden Nächten eintretende Erektionen und dadurch hervorgerufene Blutungen in das Unterhautbindegewebe den Erfolg; ein Theil des transplantirten Präputium wird gangränös, und als Pat. am 4. März 1876 schliesslich entlassen wird, ist der Zustand nur wenig gebessert. Immerhin behauptet Pat., dass die Stellung der Glans bei der Erectio penis eine bessere sei als früher.

Die beiden anderen Fälle von Hypospadie, welche in der Klinik beobachtet wurden, kamen nicht zur Operation. Beide Fälle boten annähernd dasselbe Bild wie der eben besprochene Fall. Der eine Pat., David Brock, findet sich bereits erwähnt bei den Fisteln der männlichen Harnröhre (s. S. 214); der andere dagegen litt, wie die Untersuchung ergab, ausserdem an einem Ulcus durum penis und Gonorrhoe und wurde nach wenigen Tagen zum Zwecke antisyphilitischer Behandlung in ein anderes Krankenhaus evacuirt.

IX.

Männliche Geschlechtsorgane.

I. Verletzungen.

(2 Fälle.)

Contusion des Scrotum mit bedeutendem Blutextravasat in das scrotale Unterhautbindegewebe.

August König, 23 Jahre, Arbeiter, erhielt am 25. September 1875 einen heftigen Schlag gegen das Scrotum, so dass er sofort ohnmächtig zusammenstürzte und $\frac{1}{2}$ Stunde bewusstlos liegen blieb. Das Scrotum schwell rasch an, und die anfangs weiche Anschwellung wurde mehr und mehr hart und blieb schmerzhaft. Bei der Aufnahme am 3. October ist das ganze Scrotum stark angeschwollen, hart anzufühlen und blau-schwarz verfärbt; Urethra intact. Bei hydropathischen Einwickelungen besserte sich der Zustand rasch; die Geschwulst wurde weicher und kleiner und am 14. October verliess Pat. nahezu geheilt die Anstalt.

Vollständige, quere Durchreissung des Scrotum und Prolapsus beider Testikel.

August Henning, 35 Jahre, Rollkutscher, wurde am 7. Juni 1876 von einem schweren Omnibus überfahren und erlitt dabei ausser einer beträchtlichen Quetschung des rechten Unterschenkels eine grosse Risswunde, welche das ganze Scrotum in querer Richtung von einer Seite bis zur andern in eine vordere und eine hintere Hälfte trennte, auch das Septum zerriss und die Höhle der Tunica vaginalis beider Testikel eröffnete. Letztere hingen an den gezerrten Samensträngen weit aus der grossen Wunde heraus, um so mehr, als die Wundränder sich stark retrahirt und nach einwärts gerollt hatten. Die Blutung war minimal, um so grösser dagegen die Verunreinigung der Wunde durch Sand und Koth. Gleich bei der Aufnahme wurde die frische Wunde sorgfältig gereinigt und mit 5 procentiger Carbolsäurelösung desinficirt. Nachdem dann die beiden Testikel reponirt worden waren, erfolgte die saumförmige Abtragung der gequetschten Wundränder und ihre Vereinigung durch die Naht; nur zwei Stellen zu beiden Seiten des Septum blieben offen und dienten für die Aufnahme zweier kleiner Drainröhren. Bei einfachen Bleiwasserfomenten erfolgte die Heilung ohne jegliches Fieber, und am 17. Juli verliess Pat. mit vernarbter Wunde die Klinik.

2 Fälle von traumatischer Haematocele finden sich unten, bei den Ergüssen in das Cavum tunicae vaginalis testis, erwähnt.

II. Ergüsse in das Cavum tunicae vaginalis testis propriae.

(13 Fälle.)

a) Hydrocele.

(10 Fälle.)

Dass die Gesamtsumme von Hydrocelen, welche in der hiesigen Klinik und Poliklinik jährlich zur Beobachtung gelangen, eine ganz bedeutende ist, geht zum Theil schon aus der früheren statistischen Zusammenstellung des poliklinischen Materials allein hervor; umfasste dieselbe doch nicht weniger als 135 Fälle von Hydrocelen, welche während der 15 Monate poliklinisch behandelt worden sind. Wie ich gezeigt habe, kamen davon 71 Fälle auf Kinder bis zum 15. Lebensjahr und 64 Fälle auf Erwachsene. Ferner ist bereits früher schon bemerkt worden, dass fast alle diese Fälle in poliklinischer Behandlung verblieben und nur wenige Erwachsene, deren Zahl sich höchstens auf 5 beläuft, später in die Klinik aufgenommen wurden. Letztere bilden somit einen Theil der gleich zu erwähnenden 10 Fälle klinisch behandelter Hydrocelen, und wir können also sagen, dass die Gesamtsumme aller während der 15 Monate des Berichts beobachteten und behandelten Hydrocelenkranken der Klinik und Poliklinik nicht weniger als 140 beträgt.

1. Albert Goetsch, 39 Jahre, Arbeiter. Hydrocele sin.; ausserdem congenitale Phimose und Fistula recti. Die Hydrocele soll gleichzeitig mit der letztgenannten Affection vor 5 Wochen ohne bestimmte Veranlassung entstanden sein. Punction der Hydrocele und Injection von 8,0 Lugol'scher Lösung; gleichzeitig Operation der Phimose und der Rectalfistel. Heilung und Entlassung nach 4 Wochen.

2. Derselbe kommt 5 Monate später wegen Recidiv der Hydrocele abermals in die Klinik. Punction und Injection von 8,0 Jodtinctur. Heilung und Entlassung nach 4 Wochen.

3. Eduard J., 48 Jahre, Offizier. Hydrocele beider Seiten, vor zwei Jahren nach Gonorrhoe entstanden. Punction und Jodinjction auf beiden Seiten in einer Sitzung. Entlassung nach 6 Tagen.

4. Josef D., 23 Jahre, Kaufmann. Hydrocele dextr., vor 1¹/₂ Jahren nach Gonorrhoe entstanden. Punction und Jodinjction. Entlassung nach 14 Tagen.

5. Julius Struwe, 33 Jahre, Arbeiter. Hydrocele dextr. Punction und Jodinjction; Entlassung nach 8 Tagen.

6. Emil Wander, 26 Jahre, Tischler. Hydrocele sin. Punction und Jodinjction; Entlassung nach 6 Tagen.

7. Matthäus Raschick, 43 Jahre, Bauer. Hydrocele beider Seiten; die linksseitige, sehr klein und seit Geburt bestehend, will Pat. nicht operiren lassen; die rechtsseitige, vor 20 Jahren entstanden und sehr gross, wird dagegen mit Punction und Jodinjction behandelt. Entlassung nach 18 Tagen.

8. Carl Lorenz, 47 Jahre, Schuster. Hydrocele dextr., vor zwei Jahren nach einem heftigen Schläge gegen das Serotum entstanden. Punction und Jodinjction; Entlassung nach 18 Tagen.

9. Wilhelm Vielitz, 29 Jahre, Hausdiener. Hydrocele dextr. Punction und Jodinjction; Entlassung nach 6 Tagen.

10. Johann Bär, 41 Jahre, Arbeiter. Hydrocele dextr., vor einem Jahre spontän entstanden und schon 2 Mal ausserhalb punctirt. Bei der letzten, vor 6 Tagen ausgeführten Punction soll nur wenig helle Flüssigkeit, dagegen viel Blut entleert worden sein und es war die Reaction eine so bedeutende, dass Pat. nunmehr desswegen die Klinik aufsuchte. Hier wird die rechte infiltrirte und sehr schmerzhaft Scrotalhälfte und die Tunica vaginalis ausgiebig gespalten und dadurch eine ziemliche Menge sanguinolenter Jauche aus der Vaginalhöhle entleert. Da die Albuginea testis an einer Stelle eine kleine Oeffnung zeigt, aus der bei Druck ebenfalls etwas Secret herausfliesst, so ist die Annahme gerechtfertigt, dass ausserhalb bei der letzten Punction der Hoden angestochen worden war. — In den folgenden Tagen muss ein kirschgrosser Hoden-abseess noch gespalten werden; sonst geht bei Carbolwasserfomenten die Heilung ohne Störung und ohne Fieber von Statten, so dass Pat. nach 4 Wochen entlassen werden kann.

Was die an der hiesigen Klinik und Poliklinik übliche Behandlungsweise der Hydrocele tunicae vaginalis betrifft, so ist bereits früher (s. S. 24) bemerkt worden, dass stets, wenn nicht ganz besondere Umstände vorliegen, ein anderes Verfahren, wie z. B. die einfache Punction oder die Schnitoperation, vorzuziehen, die Verödung der Höhle der Tunica vaginalis durch die Punction und nachfolgende Injection von 8,0 reiner Tinctur. Jodi angestrebt wird. Da nach den hierorts gesammelten Erfahrungen die Injection von Lugol'scher Jodlösung weniger vor Recidiven schützt als diejenige reiner Jodtinctur, so wird erstere gewöhnlich gar nicht mehr verwendet und beruhte in dem erst-erwähnten Falle ihr Gebrauch lediglich auf einem Versehen, da man eine Jodtinctur-Injection auszuführen vermeinte. Dieser Fall ist für die Frage der Recidive nach Jodinjction insofern von besonderem Interesse, als er die einzige Beobachtung eines Recidivs unter den vielen in der Berichtszeit gemachten Jodinjctionen bei Hydrocelen repräsentirt. — Ueble Zufälle nach der Injection reiner Jodtinctur (die jeweils in der Höhle der Tunica vaginalis belassen wird) sind trotz der häufigen Ausführung der Operation seit langer Zeit nicht beobachtet worden, und da auch — soweit wenigstens unsere Beobachtungen reichen — in der überwiegenden Mehrzahl der Fälle nach derselben eine Radicalheilung erfolgt, so wird diese Behandlungsmethode wohl auch in Zukunft hier die souveräne bleiben. Sie empfiehlt sich ebenso sehr durch ihre Einfachheit wie durch ihre Gefahrlosigkeit.

b) Haematocele.

(2 Fälle.)

Hermann Dahse, 22 Jahre, Schneider, bemerkte seit 5 Jahren ein allmähliges Dickwerden des rechten Hodens, ohne dafür einen Grund namhaft machen zu können. Vor 2 Tagen wurde in der Poliklinik die für eine Hydrocele angesehene Geschwulst punctirt, dabei aber eine sanguinolente Flüssigkeit entleert, ohne dass indess die Geschwulst vollständig verschwand. Da auf diesen Eingriff eine sehr stürmische, entzündliche und fieberhafte Reaction erfolgte, liess sich Pat. in die Klinik aufnehmen, wo am 26. Juni 1875, 5 Tage

nach der Punction, wegen drohender Verjauchung der Hämatocele die Schnittoperation ausgeführt wurde. Dabei zeigte es sich, dass die nach der früheren Punction restirende Geschwulst aus alten und eben die ersten Spuren einer fauligen Zersetzung zeigenden Bluteoagulis bestand, die die Höhle der Tunica vaginalis ausfüllten. Auf die Schnittoperation folgte ein mässiges, 6 Tage andauerndes Fieber, das dann wich und einem ungestörten Heilungsverlaufe Platz machte. Nach 6 Wochen war die Wunde vernarbt. Die Behandlung bestand erst in Carbol-, nachher wegen Carbolismus in Chlorwasserumschlägen.

Michael Krüger, 27 Jahre, Schmied. Kleinkindskopfgrosse rechte seitige Hämatocele. Dem Pat. war vor 5 Wochen beim Zuschlagen ein abspringendes Stück Eisen gegen das Scrotum geflogen, worauf sofort die rechte Scrotalhälfte anschwell und in den folgenden Tagen die Scrotalhaut blauschwarz sich verfärbte. In der Klinik wurde zu zwei verschiedenen Malen die Hämatocele punctirt und jedes Mal eine reichliche Menge flüssigen Bluts entleert. Unter Anwendung von Eis und Compressivverbänden erfolgte in vier Wochen Heilung.

c) Spermatocele.

(1 Fall.)

Carl Schulze, 64 Jahre, Bauer. Faustgrosse, linkseitige Spermatocele, welche vor $\frac{3}{4}$ Jahren, angeblich nach Druck des linken Hodens, entstanden war. Punction und Jodinjection. Die entleerte wasserhelle Flüssigkeit enthält, mikroskopisch untersucht, reichlich Spermatozoïden. Auf die Operation erfolgt eine so bedeutende entzündliche und fieberhafte Reaction, dass am 6. Tage, nachdem Abends zuvor die Temperatur bis $41,1^{\circ}$ gestiegen war, die Schnittoperation ausgeführt wurde. Die Flüssigkeit in der Tunica vaginalis war hell und geruchlos, der Nebenhoden ganz bedeutend geschwollen. Mehrere Hautsuturen und Drainage; kein Verband. Der weitere Verlauf der Wunde war ein normaler; dagegen machte ein von der Nasenschleimhaut ausgehendes, schweres Erysipelas des Gesichts und der behaarten Kopfhaut grosse Sorgen und brachte den ohnehin decrepiden Patienten sehr herunter. Nachdem die Scrotalwunde schon längst geheilt war, hielten eine marantische Thrombose der rechten V. femoralis, Albuminurie und mehrere Decubitusstellen auf dem Rücken den Pat. noch einige Zeit in der Klinik, und als er endlich nach mehr als einem Vierteljahr auf seinen Wunsch entlassen wurde, war ein Decubitus über der rechten Scapula noch nicht ganz geheilt.

III. Varicocele.

(2 Fälle.)

Johann M., 31 Jahre, Privatier. Linkseitige Varicocele; beidseitige Atrophie der Hoden; sehr schlaffes Scrotum. Die Varicocele, welche vor zehn Jahren, ohne dass Excesse in Venere vorausgegangen wären, entstanden war, machte Pat. so bedeutende Schmerzen, dass er sich zum Zwecke einer Operation in die Klinik aufnehmen liess. Subcutane Unterbindung des Venenplexus nach Ricord mittels Catutfäden. Reactionsloser Verlauf. Bei der Entlassung des Pat. nach 17 Tagen fühlt man die Varicositäten derber; Schmerzen sind zur Zeit nicht vorhanden.

Oscar Hessler, 21 Jahre, Ciseleur. Linkseitige Varicocele, welche seit zwei Jahren besteht. Subcutane Unterbindung des Venenplexus nach Ricord mittels carbolisirter Seidenfäden. Entlassung nach 14 Tagen. An der Unterbindungsstelle fühlt man deutlich eine harte haselnussgrosse Resistenz.

IV. Phimosi und Paraphimosi.

(11 Fälle.)

Die 10 Fälle von Phimosi wurden 5 Mal durch dorsale Incision, 5 Mal durch Circumcision des Präputium geheilt. Die Paraphimosi liess sich nach einer kleinen Incision des einklemmenden Ringes reponiren.

1. Julius Roquette, 29 Jahre, Kaufmann. Phimosi congenita; dorsale Incision; Suturen. Heilung prima intentione; Entlassung nach 6 Tagen.

2. Reinhold Liebrand, 18 Jahre, Zimmermann. Phimosi congenita; Circumcision; Suturen. Geringe Nachblutung unter die Suturen verhindert die erste Vereinigung; Heilung und Entlassung nach 7 Wochen.

3. Albert Götsch, 39 Jahre, Arbeiter. Phimosi congenita; ausserdem Hydrocele sin. und Fistula recti. Operation aller 3 Affectionen in einer Sitzung; dorsale Incision des Praeputium und Suturen; Heilung prim. int. Entlassung nach 4 Wochen.

4. Eugen Hukowitz, 12 Jahre. Phimosi congenita; Circumcision, Suturen. Heilung zum Theil prim. int. Entlassung nach 17 Tagen.

5. Max Löschin, 22 Jahre, Beamter. Phimosi congenita; dorsale Incision, Suturen. Heilung prim. int. Entlassung nach 5 Tagen.

6. Franz Knoblauch, 23 Jahre, Kaufmann. Phimosi congenita; Circumcision, Suturen. Heilung prim. int. Entlassung nach 9 Tagen.

7. August March, 26 Jahre, Bauer. Hoehgradigste Phimosi congenita mit Verwachsung des inneren Blattes des Praeputium mit der Glans; die Präputialöffnung ist so klein, dass sie kaum mit blossen Auge sichtbar ist. — Ablösung des Praeputium von der Glans und Abtragung desselben. Das verengte Orificium cutaneum urethrae wird blutig dilatirt und später durch Einführen von Bougies erweitert erhalten. Heilung und Entlassung nach 4 Wochen.

8. August Heusermann, 39 Jahre, Hausirer. Phimosi congenita und Uleni molle glandis. Dorsalincision. Heilung. Entlassung nach 16 Tagen.

9. Abraham Gombinski, 27 Jahre. Phimosi congenita und Uleni molle glandis. Dorsalincision. Heilung und Entlassung nach 20 Tagen.

10. Hermann Lindner, 50 Jahre. Entzündliche Phimosi und Gangrän des Praeputium; Uleni phagedaenicum glandis. Circumcision und Ablösung aller nekrotischen Hauttheile; Desinfection mit 5procentiger Carbolsäurelösung. Trotz eines heftigen Delirium potatorum geht die Heilung sehr rasch von Statten, so dass Pat. schon nach 14 Tagen mit nahezu geheilter Wunde entlassen werden kann.

11. Julius Trete, 25 Jahre, Tischler. Paraphimosi bei congenitaler Verengerung des Praeputium; seit 24 Stunden bestehende Einklemmung; kleine dorsale Incision in den einklemmenden Ring und Reposition. Heilung und Entlassung nach 5 Tagen.

V. Abnorm langes Frenulum praepatii.

(1 Fall.)

Ernst Blumenthal, 22 Jahre, Kaufmann. In Folge der sehr weit nach der Spitze der Glans vorgeschobenen Insertion des Frenulum wird bei Erectionen die Glans in störender Weise abwärts geknickt. Das Leiden wird in der Weise gehoben, dass das gespannte Frenulum quer durchgeschnitten und die so entstehende rautenförmige Hautwunde durch 3 Suturen in der Längsrichtung des Gliedes vereinigt wird. Heilung und Entlassung nach 14 Tagen.

VI. Acute und chronische Orchitis.

(6 Fälle.)

Hierbei sind sämtliche Fälle von acuter Tripper-Orchitis und Epididymitis, sowie diejenigen Fälle gummöser Orchitis ausgenommen, welche eine allgemeine antisiphilitische Behandlung erforderten. Alle diese Affectionen sollen später in dem Abschnitt, der von den sexuellen Infectionskrankheiten handelt, besprochen werden. — Wenn wir also diese Erkrankungen des Hodens und Nebenhodens vor der Hand unberücksichtigt lassen, so bleiben folgende Fälle von Orchitis hier zu erwähnen übrig.

a) Idiopathische Orchitis.

(2 Fälle.)

Albert Braun, 24 Jahre, Arbeiter. Acute Orchitis sin., vor 2 Tagen plötzlich nach Heben einer schweren Last entstanden. Bedeutende Schmerzhaftigkeit und Schwellung des Hodens. — Bei hydropathischer Entwicklung, Einreibung von grauer Salbe und hoher Lagerung erfolgt rasche Heilung. Entlassung nach 3 Wochen.

Wilhelm Gänger, 25 Jahre, Hausknecht. Chronische beidseitige Orchitis, welche allmähig vor 6 Monaten entstand; jegliche Infection wird in Abrede gestellt; Pat. ist äusserst kräftig und gesund aussehend, Tuberculose nicht in seiner Familie. Ungt. Kalii jodat., local und Kal. jod., innerlich angewendet, bessern rasch den Zustand. Bei der Entlassung nach 14 Tagen sind die Hoden kleiner, weicher und weniger schmerzhaft. Pat. ist angewiesen, das Jodkali noch weiter zu gebrauchen.

b) Käsig (tuberculöse) Orchitis.

(3 Fälle.)

Hermann Hirschfeld, 23 Jahre, Commis, war bereits im Jahre 1874 4 Monate lang wegen einer fistulösen, rechtseitigen Orchitis in der Klinik behandelt worden. Die Anamnese hatte damals ergeben, dass Pat. 2 Jahre früher eine 2 Monate andauernde Gonorrhoe gehabt und bald nach der Heilung das Hodenleiden begonnen hatte. Pat., von durchaus phthisischem Habitus und beginnender Infiltration der Lungenspitzen verdächtig, hatte schon ausserhalb vergeblich Quecksilber und Jod innerlich gebraucht und wurde, nachdem wiederholte Incisionen in den Hoden keine Heilung herbeigeführt hatten, am 16. Juli 1874 der Castration des rechten Hodens, der fast ganz vereitert war, unterworfen und im August geheilt entlassen. Am 10. März 1875 liess er sich abermals in die Klinik aufnehmen, da nunmehr der linke Hoden erkrankt war und mehrfache stinkenden Eiter entleerende Fisteln zeigte. Die Untersuchung der Lungen ergibt jetzt deutliche Spitzeninfiltration; auch hat Pat. ab und zu blutige Sputa. Nach wiederholt ausgeführten, blutigen Dilatationen der Fisteln und Auskratzen des verkästen Hodens und bei dem Gebrauche warmer Seesalzbäder gelingt es endlich, die Fisteln zur Heilung zu bringen, so dass am 19. Juli 1875 Pat. geheilt entlassen werden kann. Auch sein Allgemeinbefinden war erheblich besser als bei seiner Aufnahme.

Johann P., 61 Jahre, Thierarzt. Linkseitige käsig Orchitis und Epididymitis, welche vor 6 Wochen nach einem leichten Stosse gegen das Scrotum entstanden sein sollen. Der faustgrosse Hodentumor ist unten mit der Haut verwachsen und dem Durchbruch nach aussen nahe; weiter oben lässt sich eine kleine Hydrocele nachweisen. Die Geschwulst erscheint höckerig und

an verschiedenen Stellen von verschiedener Härte. Jodmittel sind vergeblich früher von dem Patienten gebraucht worden. Am 8. Januar 1876 erfolgte die Castration, wobei die Gefässe des Samenstrangs nach dem Durchschneiden einzeln gefasst und mit Catgut unterbunden wurden. Suturen; Drainage; kein Verband. Obwohl Pat. von einer heftigen, eitrigen Bronchitis sehr geplagt wird, erfolgt doch die Heilung prim. intent., so dass er schon nach 18 Tagen entlassen werden kann. Die Hodengeschwulst zeigte auf dem Durchschnitte einen käsigen Herd im Rete testis und in der Epididymis, ausserdem einen periorchitischen Abscess.

Wilhelm Jäger, 46 Jahre, Müller. Linkseitige käsig-tuberculöse Orchitis und Epididymitis, welche seit 6 Monaten besteht. Die Lungen des Pat. erscheinen normal; auch fehlt Tuberculose in seiner Familie. Castration mit isolirter Unterbindung der Vasa spermatica im durchschnittenen Samenstrang mittels Catgut; Desinfection der Wunde mit 5 procentiger Carbolsäure; Suturen, Drainage; Salicylwattverband. — Der vergrösserte Hoden und Nebenhoden zeigt auf dem Durchschnitte mehrere grössere käsige Herde mit einem Kranz miliarer Tuberkel an der Peripherie. — Mit Ausnahme einer einzigen Abendtemperatur von 39° ist der Verlauf ein fieberfreier; Heilung zum Theil prim. int. Entlassung nach 24 Tagen.

c) Gummöse Orchitis.

(1 Fall.)

Friedrich Bergholz, 32 Jahre, Arbeiter, giebt an, dass er sich seinen linken Hoden vor einem Jahre gequetscht habe und dass derselbe seit $\frac{1}{2}$ Jahre rasch grösser geworden sei; seit 8 Tagen empfindet Pat. auch Schmerzen in der Geschwulst. Eine Gonorrhoe will Pat. nie, dagegen wohl vor 6 Jahren einen Schanker gehabt haben, der aber ohne Weiteres heilte und keine anderen Folgen gehabt haben soll. Die Untersuchung ergibt eine bedeutende, dickwandige Hydrocele, auf deren unterer und hinterer Seite man den harten, vergrösserten und unregelmässig contourirten Testikel fühlt. Am 24. Juni 1876 wird die Schnitoperation der Hydrocele ausgeführt, um, falls der Hoden selbst erkrankt sein sollte, auch gleich die Castration vornehmen zu können. Die Tunica vaginalis ist sehr stark verdickt und der Hoden bedeutend vergrössert und indurirt, wesshalb er sofort entfernt wird. Isolirte Ligatur der Vasa spermatica im durchschnittenen Samenstrang mittels Catgut. Desinfection der Wunde mit 5 procentiger Carbolsäurelösung, Suturen, Drainage; nasser Carboluteverband. — Der castrirte Hoden zeigt auf dem Durchschnitte 3 kirsch- bis wallnussgrosse, stark vorspringende, elastische, gelbliche Knoten, die sich bei genauerer Untersuchung als Gummata erweisen. Pat. giebt nach der Operation auch an, dass seine Frau schon 2 Mal abortirt habe, das erste Mal im 2., das zweite Mal im 3. Monate der Schwangerschaft. — Bei fieberfreiem Verlauf heilt die Wunde unter dem ersten Verbands vollständig prima intentione bis auf den untersten Wundwinkel, wo das kurze Drainrohr lag. Nach 16 Tagen erfolgt die Entlassung.

VII. Prostata-Hypertrophie.

(3 Fälle; † 1.)

Ernst Jagemann, 64 Jahre, Privatier, hat seit $\frac{1}{2}$ Jahre Urinbeschwerden in Folge einer, wie die Untersuchung zeigt, sehr bedeutenden Prostatahypertrophie. Bei mehreren ausserhalb gemachten Versuchen, den Katheter in die Blase einzuführen, entstanden öfter sich wiederholende erhebliche Blutungen, wesswegen Pat. die Klinik aufsuchte. Nachdem Pat. täglich mit dem

dicksten Katheter ohne Schmerzen katheterisirt worden war und die Blutung aus der Harnröhre, die von einem deutlich nachweisbaren, falschen Weg herührte, aufgehört hatte, verlässt er nach 7 Tagen die Anstalt.

Wilhelm Uecker, 57 Jahre, Sprachlehrer. Hochgradige Prostatahypertrophie und eiteriger Blasenkatarrh. Pat. ist ausserhalb, schon mehrere Wochen lang, täglich katheterisirt worden, bis es zuletzt dem Arzte nicht mehr möglich wurde, in die Blase zu gelangen; daneben hat er gegen den Blasenkatarrh in kurzer Zeit 36,0 Balsam. Copaiv. innerlich genommen, und verspürt jetzt heftige Schmerzen in beiden Nierengegenden. Bei der Aufnahme beträgt die Körpertemperatur 39,6°; die Blase ist maximal gefüllt und steht bis zum Nabel; mehrfache Fröste sollen in den letzten Tagen schon aufgetreten sein. — Täglicher, zweimaliger Katheterismus; innerl. Acid. salicylic. mit Morph. — Nach 7 wöchentlicher Behandlung wird Pat., der im Stande ist, jetzt den Nélaton'schen Katheter sich selbst einzuführen, wesentlich gebessert entlassen.

Johann Lindau, 68 Jahre, Schneider. Hochgradige Prostatahypertrophie; falsche Wege der Harnröhre; eiterige Cystitis. Pat., seit 1/2 Jahr an Urinbeschwerden leidend, ist in der letzten Zeit mehrmals katheterisirt worden; dann, als der Katheterismus den Aerzten nicht mehr gelang, kam Pat. in die Klinik, wo mit Vermeidung eines sehr bedeutenden falschen Weges in der Pars prostatica die sehr dilatirte und reichlich Blut enthaltende Blase ihres Inhalts entleert wurde. Da in den folgenden Tagen der Urin stark alkalisch und eiterig ist, wird die Blase täglich vorsichtig mit lauem, durch Hinzufügen mehrerer Tropfen Acid. muriatic. eben angesäuertem Wasser ausgespült. — Anfangs bessert sich der Zustand des Patienten etwas; dann aber beginnt er zu fiebern und rasch zu collabiren. Nach 4 wöchentlicher Behandlung erfolgt der Exitus letalis. (S. Todesfälle No. 89.)

VIII. Carcinome des Penis.

(2 Fälle.)

Christoph Meyer, 56 Jahre, Bauer, von gesunden Eltern stammend und Vater von 6 gesunden Kindern, bemerkte vor 2 Monaten zwei kleine Geschwüre an dem vorderen Rande des Präputium, die rasch grösser wurden und wucherten. Bei der Aufnahme zeigt sich das ganze Präputium und die Corona glandis in einem blumenkohlartigen, uleerirten und furchtbar stinkenden Tumor aufgegangen, der als Carcinom erkannt wird. Ecrasement des Penis am 10. Dezember 1875; Heilung unter dem Schorf fast ohne Eiterung und ohne Fieber. Entlassung am 16. Tage.

Josef Zugehör, 26 Jahre, Gestütswärter, wurde vor 7 Monaten von einem wild gewordenen Pferde am Penis erfasst, gebissen und dann zur Erde geworfen. Das Präputium war beinahe ganz abgerissen und musste von einem Arzte vollständig entfernt werden; die Glans hatte nur eine oberflächliche Wunde davon getragen. Die Wunden vernarbten sehr rasch bis auf eine etwa erbsengrosse Stelle, welche noch granulirte, als Pat. 2 Monate später beim Reiten von dem scheu gewordenen Pferde gegen den Sattelknopf geworfen wurde, so dass die bereits verheilte Narbe des Penis wieder aufbrach. Von da an heilte die Wunde nicht mehr zu, wurde schmerzhaft und trotzte jeder Behandlung. Pat. liess sich deshalb am 30. Dezember 1875 in die Klinik aufnehmen. Jegliche Infection wird von dem kräftigen, gesund aussehenden Pat. entschieden in Abrede gestellt. — Die von der Vorhaut nicht bedeckte Eichel zeigt an ihrer unteren Seite eine ausgedehnte Geschwürsfläche mit ausgezackten Rändern; das Frenulum ist zerstört, das Orificium urethrae ebenfalls von Ulcerationen um-

geben. An der Corona glandis greift das Geschwür auf die Reste des Präputium über und umfasst ringförmig den ganzen Penis. Sowohl die Glans selbst als auch die Haut des Penis bis etwa 3 Cm. hinter der Corona fühlen sich infiltrirt an; dagegen fehlen jegliche Zeichen erheblicher Entzündung in der weiteren Umgebung des Geschwürs. Entfernt man das dünne, eiterige Secret, so liegen überall blassrosaroth, grobkörnige Granulationen zu Tage. Die Lymphdrüsen beider Inguinalgruben sind nur wenig vergrößert. Pat. empfindet in den unterminirten Geschwürsrändern so heftige Schmerzen, dass er schon seit Wochen ohne Morphinumjectionen nicht schlafen kann. — Auf den ersten Anblick glaubt man einen phagedänischen Schanker vor sich zu haben; doch spricht, abgesehen von der sehr bestimmt dagegen lautenden Anamnese, das grobkörnig-granulirte Aussehen der Geschwürsfläche, das langsame Fortschreiten und das Fehlen stärkerer, entzündlicher Erscheinungen entschieden dagegen; anderseits scheut man sich, bei dem jugendlichen Alter des Patienten ohne Weiteres ein Carcinom anzunehmen. Am 6. Januar 1876 wird deshalb versuchsweise das Ferrum candens energisch auf die ganze Geschwürsfläche applicirt, wobei auch die bloss infiltrirten Theile nicht verschont werden. Gleichzeitig wird ein Stück des Ulcus zur mikroskopischen Untersuchung excidirt. Letztere stellte die Existenz eines Carcinoms ausser allen Zweifel, und da auch schon um 2. Tage nach der Cauterisation die heftigen Schmerzen von Neuem sich einstellten, so wurde am 10. Januar das Ecrasement des Penis im Bereich des Gesunden ausgeführt, worauf sehr schnell und ohne jegliches Fieber die Heilung erfolgte, so dass Pat., vollständig hergestellt, schon nach 14 Tagen entlassen werden konnte.

Schon bei der Besprechung der Carcinome des Gesichts ist darauf hingewiesen worden, dass eine ganze Reihe dieser Carcinome unmittelbar nach Traumen, sei es direct aus Wundflächen, sei es aus frischen Narben, hervorgewuchert ist, und zwar auffallenderweise bei relativ noch jugendlichen Individuen. Diesen Carcinomen reiht sich in ätiologischer Beziehung die obige Beobachtung an; ja sie ist vielleicht in dieser Hinsicht der interessanteste von allen Fällen. Denn sie betrifft einen blühenden, 26jährigen Jüngling, dessen benarbende Wunde unmittelbar nach einem heftigen Insult langsam begann zu wuchern, schmerzhaft zu werden und in kurzer Zeit zu einem ächten Carcinom sich zu entwickeln.

X.

Weibliche Geschlechtsorgane.

I. Acute Entzündungen.

(2 Fälle; † 2.)

a) **Diphtheritis gangraenosa vulvae et vaginae.**

(1 Fall; †.)

Pauline Müller, 7 Monate, litt seit 10 Tagen an heftiger Diarrhoe und war während dieser Zeit zu Hause mit Kindern zusammen, die an Rachendiphtheritis krank darniederlagen. Schon nach wenigen Tagen bemerkten die Eltern des Kindes, dass die äusseren Genitalien desselben heftig entzündet waren, wesshalb sie es in die Klinik brachten. Der Introitus vaginae ist ausgefüllt mit nekrotischen Gewebsetzen und diphtheritischen Belägen und die ganze Gegend der äusseren Genitalien intensiv geröthet und infiltrirt. Trotz Desinfection mit Aq. chlori und fleissiger Chlorwasserumschläge bilden sich die diphtheritischen Beläge immer von Neuem wieder, und nach 8 Tagen geht das Kind unter hohem Fieber zu Grunde. (S. Todesfälle No. 28.)

b) **Endometritis puerperalis mit zahlreichen, pyämischen Metastasen.**

(1 Fall; †.)

Pauline Neumann, 37 Jahre, wird am 17. Juli 1876 moribund in die Klinik gebracht. Von ihrer Begleitung erfährt man, dass sie vor 14 Tagen abortirt hatte und bald darauf unter zahlreichen Schüttelfrösten erkrankt war. Jetzt ist ihr Sensorium benommen, die Haut ikterisch, die Extremitäten stark geschwollen und zahlreiche subcutane Abscesse zeigend; Temperatur 40,0°; der Exitus letalis steht stündlich zu erwarten. Nach 36 Stunden erfolgt der Tod, nachdem vorher noch einzelne der subcutanen Abscesse geöffnet worden waren. Die Section ergab: Endometritis puerperalis, ausgedehnte thrombosirte Varicen der Unterschenkel, unzählige metastatische Abscesse in den Lungen, Nieren, dem Herzfleisch, den Muskeln des Rumpfs und der Extremitäten; Milztumor, beidseitige, eiterige Parotitis und frische, fibrinöse Pleuritis. (S. Todesfälle No. 103.)

II. Geschwülste.

(7 Fälle; † 1.)

a) **Carcinome der Vagina.**

(2 Fälle; † 1.)

Christiane Bischof, 71 Jahre, Bauersfrau. Flächenhaftes Carcinom des linken Labium minus und der linken Wand der Vagina.

Von der altersschwachen Patientin ist nur zu erfahren, dass dasselbe ganz allmählig und ohne erhebliche Beschwerden zu verursachen, entstanden sei. Am 16. Juni 1876 wird die Exstirpation des Carcinoms vorgenommen, die, da das Carcinom namentlich auf die Schleimhaut sich beschränkt, rasch und ohne erhebliche Blutung gelingt. Carboljuteverband, der indess vom 5. Tage an durch einen Verband mit Chlorwassereharpie ersetzt wird. Die Heilung erfolgt rasch und fast ohne Fieber; nur am 2. und 3. Tage nach der Operation stieg die Abendtemperatur einmal bis 38.5°. Entlassung am 18. Juli 1876 mit kleiner, granulirender Wunde.

Franziska Knicker, 51 Jahre, verheirathet. Carcinom der hinteren Wand der Vagina. Pat. hat 6 Mal geboren, und zwar das letzte Mal vor 16 Jahren. Vor 8 Monaten verlor sie die Menses und vor 4 Monaten stellte sich ein weisser Ausfluss aus der Vagina ein. Bald darauf bemerkte sie dasselbst eine Geschwulst, die leicht blutete und rasch wuchs. Als sich die Pat. am 6. Juli 1875 in die Klinik aufnehmen liess, ergab die Untersuchung einen knolligen, blauroth aussehenden, leicht blutenden Tumor, der die hintere Scheidenwand einnimmt und sich nach oben bis in das hintere Scheidengewölbe hinaufzieht, die Portio cervicalis uteri freilassend. Vom Rectum aus fühlt man, wie die Geschwulst die vordere Wand desselben nach hinten verdrängt hat; doch ist die Schleimhaut des Rectum überall über dem Tumor verschieblich. Am 12. Juli wird der als Carcinom sich erweisende Tumor durch eingelegte Haken hervorgezogen, und sorgfältig von seiner Unterlage abpräparirt, wobei die Peritonealfalte des Douglas'schen Raumes eine Strecke weit blossgelegt wird. Die geringe Blutung steht nach Anlegung mehrerer Ligaturen. Schon am nächsten Tage klagt Pat. über Frost und Hitze; doch ist die Temperatur kaum erhöht; das Wundsecret ist von Anfang an sehr überriechend. In den folgenden Tagen verfällt Pat. sehr schnell, die Haut zeigt ikterische Färbung, die Respiration ist frequent und stertorös und am 19. Juli 1875 erfolgt der Tod. — Die Section ergab ausser hochgradigem Ikterus keilförmige periphere Infarete der linken Lunge, grosse schlaffe Milz, die Venenplexus zwischen Uterus und Blase mit zerflossenen, theilweise auch schon verjauchten Thromben gefüllt. (S. Todesfälle No. 14.)

b) Ovarialcysten.

(5 Fälle.)

Friederike Schulz, 38 Jahre, verheirathet. Sehr umfangreiche Ovarialcyste, welche schon einmal vor 10 Jahren punctirt worden ist. Punction und Entleerung einer enormen Flüssigkeitsmenge. Entlassung nach 5 Tagen.

Emilie Schmalfluss, 24 Jahre, verheirathet. Grosse Ovarialcyste. Pat. ist Mutter von 4 Kindern und kam zum letzten Mal vor 8 Wochen nieder. Sie glaubte, schon vor der letzten Schwangerschaft eine abnorme Auftreibung des Abdomen bemerkt zu haben, die dann während derselben rasch sich vergrösserte. Gegenwärtig ist das Abdomen sehr bedeutend aufgetrieben; doch kann sich die Pat. zu der ihr vorgeschlagenen Ovariectomie nicht entschliessen und verlässt nach 6 Wochen ungeheilt die Klinik.

Henriette Baudach, 32 Jahre, unverheirathet. Grosse Ovarialcyste, welche vor 10 Jahren die ersten Symptome machte und seither schon 30 Mal punctirt worden ist. Auf den Wunsch der Pat. wird auch jetzt die Punction der Cyste ausgeführt und eine bedeutende Menge Flüssigkeit entleert. Entlassung nach 5 Tagen.

Amalie Koch, 55 Jahre, Wittwe. Grosse Ovarialcyste, welche sich vor 28 Jahren zuerst bemerklich machte und bereits 6 Mal ausserhalb punctirt worden ist. Punction und Entleerung einer grossen Menge Flüssigkeit. Entlassung nach 5 Wochen.

Albertine Schmidt, 35 Jahre, verheirathet. Ovarialcyste, die indess nicht in Angriff genommen werden kann, da Pat., ohne eine Operation zu gestatten, die Anstalt wieder verlässt.

XI.

Extremitäten.

I. Verletzungen und deren Folgezustände.

(237 Fälle; † 12.)

a) Verbrennungen.

(2 Fälle; † 1.)

Marie Schneppe, 7 Jahre. Zweithalergrosse Brandwunde der Haut des rechten Fusses; Tetanus acutus. — Pat. hatte sich vor 3 Wochen siedendes Wasser auf den rechten Fussrücken gegossen und dabei eine Verbrennung der Haut 1. und 2. Grades erlitten. Es bestand noch eine oberflächliche Granulationswunde von bezeichneter Grösse, als Pat. vor einigen Tagen zu Hause an Symptomen von Trismus und Tetanus erkrankte, die sich bis zum 27. März 1876, wo Pat. der Klinik zugeführt wurde, in acuter Weise so gesteigert hatten, dass jetzt bereits ausgesprochenster Trismus und Opisthotonus mit häufig sich wiederholenden tonischen Krämpfen der Gesichts-, Nacken- und Rumpfmuskulatur bestanden. Trotz Anwendung von Opiumklystieren und Chloroforminhalationen und trotz der durch die herrschende Athemnoth bedingten Tracheotomie, welche am 29. März erfolgte, ging das Kind am Ende des 2. Tages nach der Aufnahme zu Grunde. Die Section wurde nicht gestattet. (S. Todesfälle No. 74.)

Henriette Börner, 31 Jahre. Oberflächliche, granulirende Wunde der Haut des linken Fussrückens nach einer vor 14 Tagen stattgehabten Verbrennung durch siedendes Wasser. Bleiwasserumschläge. Heilung und Entlassung nach 6 Tagen.

b) Erfrierungen.

(5 Fälle; † 1.)

Eduard Bautz, 47 Jahre, Arbeiter. Oberflächliche Frostgangrän der Spitze der linken kleinen Zehe und des linken Grosszehenballens. Bei Behandlung mit Pottaschebädern lösen sich die Schorfe, worauf die Ulcera langsam heilen. Entlassung nach 4 Wochen.

Auguste Fellenberg, 17 Jahre, ein geistesschwaches Individuum, lief am 12. Februar 1876 von Hause weg, verirrte sich in dem Wald und wurde erst am 4. Tage gefunden, nachdem sie 3 Tage und 3 Nächte im Freien ohne Nahrung zugebracht hatte. Beide Füsse waren erfroren, so dass Pat. am 28. Febr. mit totaler Gangrän beider Füsse in die Klinik aufgenommen wurde, um hier gleich am folgenden Tage amputirt zu werden. Da die Gangrän beiderseits in der Höhe der Malleolen sich demarkirt hatte, wurde die

doppelte Unterschenkel-Amputation im unteren Drittel mit Bildung eines äusseren Hautlappens ausgeführt und beide Wunden nach Desinfection mit Salicyl-Borsäure-Lösung durch Catgutsuturen vereinigt und occlusirt (Salicylwatteverband). Wegen einer geringen parenchymatösen Nachblutung unter die Lappen und Gangrän eines schmalen Hautsaums werden am 2. Tage mehrere Suturen sowie die occludirenden Verbände entfernt und die Stümpfe bis auf ein aufgelegtes Ocelläppchen offen gelassen. Die Heilung erfolgte langsam durch Eiterung bei geringem Fieber und war am 28. April vollendet. Am 21. Juli konnte die Pat. mit gut vernarbten Stümpfen und mit Stelzfüssen entlassen werden; bei der Ungeschicklichkeit der Pat. dauerte es etwas lange, bis sie leidlich gehen lernte. (S. Amputationen und Exarticulationen No. 10.)

Hermann Köhler, 19 Jahre, Kellner, verkroch sich am 1. März 1876 aus Verzweiflung, da er völlig mittellos war, in den Keller eines Neubaus der Dorotheenstrasse in Berlin und blieb daselbst 6 Tage und 6 Nächte bei bedeutender Kälte und ohne jegliche Nahrung liegen, bis zufällig ein Dienstmädchen sein Stöhnen hörte und Hilfe schaffte. Am 8. März wurde der halbverhungerte Pat. in die Klinik gebracht. Die Zehen beider Füße sind vollständig gangränös, blauschwarz verfärbt, und es scheint, als ob günstigsten Falles die Gangrän in der Mitte des Metatarsus demnächst sich begrenzen werde; doch ist eine deutliche Demarkationslinie noch nicht zu erkennen; bis über die Malleolen sind die Füße stark geschwollen und geröthet. Pat. fiebert bedeutend, ist sehr elend, von matter Stimme und schläfrig. Bei der unmittelbar nach der Aufnahme erfolgenden klinischen Demonstration des Pat. wird die Frage des Zeitpunkts der Amputation eingehend erörtert und schliesslich dahin entschieden, dass es zweckmässig sei, die volle Demarkation der Gangrän abzuwarten, obwohl die Gefahr von hinzutretendem Tetanus nach aller Erfahrung dabei nicht gelegnet werden dürfe. Leider sollte sich diese von Herrn Geh. Rath v. Langenbeck ausgesprochene Befürchtung schon nach 4 Tagen bewahrheiten. Bereits am Abend des 11. März klagte Pat. über ziehende Schmerzen, die von der Plantarseite des linken Fusses ausgehend bis zur Hüftgegend hinauf sich erstreckten, und am Morgen des 12. März war die erste Spur von Trismus und Nackensteifigkeit vorhanden. Die Temperatur hatte sich seit der Aufnahme stets um 39—40° herum bewegt. — Mittags wird wegen des bestehenden Tetanus die doppelte Unterschenkelamputation über den Malleolen mit Bildung eines äusseren Hautlappens ausgeführt. Au eine Erhaltung des Hackens (Pirogoff'sche Amputation) war nicht zu denken, da auch die Fersenhaut in den letzten Tagen von Gangrän ergriffen worden war. Desinfection der Wunden mit Salicyl-Borsäurelösung, vollständige Vereinigung durch Catgutsuturen und Occlusiv-Wattverband. — Die Amputation hatte auf den Verlauf des Tetanus gar keinen Einfluss. Sobald Pat. aus der Narkose erwacht, stellt sich Trismus und Nackenstarre wieder ein; die folgende Nacht ist trotz Morphium, das alle 3 Stunden zu 0,015 gereicht wird, schlaflos, und zu Mittag des 13. März treten bedrohliche Zwerchfellkrämpfe und tonische Krämpfe der Nackenmuskulatur auf. Klystiere mit Chloralhydrat (3,0 pro dosi) sind ebenfalls erfolglos; am 15. treten zum ersten Mal klonische Krämpfe (Stösse) auf, Pat. liegt im Sopor und röhelt. Am 16. März erfolgt der Exitus letalis. Die jetzt zum ersten Male gewechselten Verbände sind völlig trocken; die Stümpfe bieten ein vorzügliches Aussehen; der Lappen ist mit der Unterlage bereits verklebt; jegliche Spur von Sepsis fehlt. Eine anatomische Präparation der Nerven der amputirten Füße ergab rechterseits nichts Besonderes, links dagegen — also auf der Seite, wo früher die neuralgischen, den Tetanus einleitenden Schmerzen empfunden worden waren — namentlich an der Plantarseite eine ödematöse Schwellung und stellenweise blutige Suffusion der Nervenscheiden in einer Länge von 1—1½ Zoll vom peripheren Ende aufwärts. (S. Amputationen und Exarticulationen No. 11; Todesfälle No. 68.)

Michael Jankowski, 29 Jahre, arbeitete im März 1876 an einer Eisenbahnanlage und erkrankte zu Anfang des April an Typhus, der damals unter

den zahlreichen Arbeitern ausgebrochen war; die Behandlung des Pat. geschah in einer eigens für die Aufnahme der Typhuskranken erbauten Baracke. Schon zu Anfang der Krankheit schwellen die Füsse des Pat., der viel in der Nässe und Kälte gearbeitet hatte, an und wurden brandig; am 25. Juni erfolgte endlich seine Aufnahme in die Klinik. Beide Füsse sind bedeutend geschwollen und zeigen in ihrem vorderen, defecten Theile grosse Granulationsflächen, welche sich nach aufwärts bis in die Mitte des Fussrückens und auf der Planta bis in die Gegend der Metatarso-Phalangalgelenke erstrecken. Links fehlen sämtliche Zehen und nur einzelne nekrotische Phalangalknochen ragen — aller Weichtheile entblösst — aus der Granulationswunde hervor; rechts ist die grosse Zehe allein erhalten geblieben, während die übrigen gänzlich fehlen und die Köpfchen der Metatarsalknochen — vollkommen nekrotisch — die Wundfläche überragen. Das Allgemeinbefinden ist sehr gut. Wegen des sehr grossen Substanzverlustes der Haut-Weichtheile war Pat. zur Fussamputation hereingeschickt worden; indessen wurde vorläufig der Versuch gemacht, die Heilung auf conservativem Wege zu erzielen. Bei einfachen Bleiwasserumschlägen stiessen sich allmählig sämtliche Phalangalknochen, mit Ausnahme desjenigen der rechten grossen Zehe, ab, ebenso die vordere Hälfte der meisten Metatarsalknochen, und die Benärbung der grossen Wunden ging äusserst rasch vor sich. Dieselbe wurde durch Hauttransplantationen nach Reverdin und Heftpflasterverbände später noch befördert, und so gelang es, die Wunden bis zum September 1876 vollständig zur soliden Vernärbung zu bringen. Am 21. September verliess Pat. geheilt und gehfähig die Klinik.

Es kann in diesem Falle die Frage aufgeworfen werden, ob nicht der Typhus die Veranlassung zu der Gangrän beider Füsse abgegeben habe, und es scheint auch, als ob der Arzt, welcher den Pat. früher behandelt hatte, wirklich dieser Ansicht war. Indess ergab die Anamnese, dass die Gangrän schon ganz zu Anfang der Krankheit, welche den Pat. befiel, angetreten war; und da ausserdem nach der Anamnese Pat. bei mangelhafter Fussbekleidung in der vorhergehenden Zeit viel in Kälte und Nässe gestanden hatte, so wurde hier der Fall als ein Beispiel von Frostgangrän angesehen und das typhöse Fieber als ein die Gangrän begleitendes, septisches Fieber aufgefasst. Leider war die Anamnese von dem nur sehr schlecht deutsch sprechenden Polen nicht so genau zu erheben, dass diese Auffassung ganz und gar als zweifellos richtig hingestellt werden konnte.

Gustav Ulrich, 19 Jahre, Klempner, erfror sich auf der Wanderschaft im Winter 1874/75 beide Füsse und wurde in einem Kloster in Schlesien deswegen 1, Jahr lang behandelt und schliesslich geheilt entlassen. Indessen dauerte es nicht lange, so brachen die Narben an den Stümpfen wieder auf und machten schliesslich dem Pat. das Gehen ganz unmöglich. Am 2. Mai 1876 liess sich deshalb Pat. in die Klinik aufnehmen. Am rechten Fusse fehlen die 1., 2. und 5. Zehe ganz, die 3. und 4. theilweise; der Fussrücken ist von einer grossen Narbe bedeckt, während die Planta intact erscheint. Der linke Fuss ist im Tarso-Metatarsalgelenk abgesetzt (Lisfranc'sche Exarticulation) und zeigt am äusseren Rande und am Hacken starke, dem Knochen adhärente, entzündete und zum Theil ulcerirte Narben, die das Gehen geradezu unmöglich machen, wesshalb Pat. dringend die Amputation verlangt. Am 23. Mai wird die linksseitige Unterschenkelamputation in der Höhe der Malleolen mit Bildung zweier seitlicher Hautlappen vorgenommen, dann die Wunde mit 5procentiger Carbolsäurelösung desinficirt, vollständig vereinigt und ocludirt. (S. Amputationen No. 16.) Die Heilung erfolgte indess nicht

per prim. int., sondern zog sich nach Entfernung der Nähte wegen der Retraction der Wundränder etwas in die Länge. Am 10. Juli war die Benarbung vollendet, und am 19. Septbr. konnte Pat. mit Prothese entlassen werden.

c) **Contusionen und Distorsionen ohne Wunden, Fracturen und Luxationen.**

(15 Fälle.)

Um eine richtige Vorstellung von der Gesamtsumme aller Verletzungen zu erhalten, welche in der Zeit des Berichts in der hiesigen Klinik und Poliklinik behandelt worden sind, ist es — wie dies bereits schon früher ausgesprochen worden ist und wie ich es hier wiederhole — durchaus nothwendig, bei der Lectüre des klinischen Theils dieser Arbeit sich auch des summarisch zusammengestellten, poliklinischen Materials zu erinnern. Es sei deshalb hier erwähnt, dass ausser den 15 klinischen Fällen von Contusionen und Distorsionen, welche im Folgenden kurz angeführt werden sollen, noch 415 poliklinische Fälle dieser Art von Verletzung zur Behandlung kamen; in Summa also 430 Fälle.

Obere Extremität.

Contusionen der Schultergegend mit länger andauernder Functionsbehinderung im Schultergelenk. 2 Fälle.

August Suhr, 38 Jahre, Stallmann. Pferdehufschlag gegen die linke Schulter; länger andauernde Gelenksteifigkeit, nachdem jegliche sonstige Spuren des Traumas bereits verschwunden waren. Inductionsstrom und Bäder. Heilung nach 6 Wochen.

Friedrich Schröder, 53 Jahre, Fuhrmann. Fall auf die rechte Schulter aus einer Höhe von 25 Fuss. Die erhebliche Gelenksteifigkeit schwindet erst bei der Behandlung mit dem Inductionsstrom und Bädern nach 4 Wochen.

Untere Extremität.

Bluterguss ins Kniegelenk. 5 Fälle.

Carl Zenke, 10 Jahre. Fall auf das fletirte, linke Knie von einer Bank auf die Erde. Sofortige, rasch zunehmende Anschwellung des Kniegelenks. Langsame Resorption des Blutergusses bei ruhiger Lage und mässiger Compression des Knies mittels nass gehaltener, leinener Binden. Nach 5 Wochen wird Pat., vorsichtshalber mit Gypsverband, entlassen.

Carl Glause, 37 Jahre, Arbeiter. Quetschung des Knies durch eine schwere Last; Haemogenu. — Rasche Resorption bei Compression des Kniegelenks mittels nasser, leinener Binden. Entlassung nach 4 Wochen mit Gypsverband.

Richard Badstübner, 18 Jahre, Schlosser. Fall aus einer Höhe von 3 Fuss aufs linke Knie; Haemogenu. Hydropathische Einwicklung; nach 4 Wochen Gypsverband und Entlassung.

Friedrich Witte, 24 Jahre, Stellmacher. Fall auf das linke Knie; starkes Haemogenu, heftige Schmerzen. Ruhige Lage und Eisblase; am 3. Tage Massage, worauf sehr rasche Besserung erfolgt. Entlassung und vollständige Heilung nach 3 Wochen.

August Wachsmann, 66 Jahre, Arbeiter. Fall von der Treppe herab auf das rechte Knie; starkes Haemogenu. Am 2. Tage fühlt man bei der Palpation des Kniegelenks deutliches Schneeballknirschen. Eisblase und nasse Bindeneinwicklung. Heilung und Entlassung nach 4 Wochen.

In allen 5 Fällen hat sich die Gebrauchsfähigkeit des betroffenen Kniegelenks vollständig wieder hergestellt.

Bluterguss ins Fussgelenk. 2 Fälle.

Eugen Clermont, 7 Jahre, wurde von einem leeren Wagen in der Weise überfahren, dass ein Rad seinen linken Fuss in der Gegend des Fussgelenks überfuhr, während der Knabe auf der Erde lag. Starke Schwellung des Fussgelenks und bedeutendes subcutanes Haematom auf dem Fussrücken. Bei ruhiger Lage und Eisbehandlung erfolgt rasche Heilung. Entlassung mit vollkommen normaler Beweglichkeit im Fussgelenk nach 16 Tagen.

Ignatz Kubatz, 32 Jahre, Schlosser. Quetschung der rechten Fussgelenksgegend durch eine herunterfallende, schwere Blechwalze. Bedeutende Schwellung des Fussgelenks, besonders an dessen vorderer Seite. Malleolen nicht schmerzhaft. Gypsverband. Langsame Heilung innerhalb 4 Monate, worauf Pat. entlassen wird.

Einfache Quetschungen der Haut und Weichtheile des Unter- und Oberschenkels wurden in 6 Fällen beobachtet und bei ruhiger Lage geheilt.

d) Subcutane Fracturen.

(81 Fälle; † 5.)

Obwohl die Zahl der klinisch behandelten subcutanen Fracturen sich auf 81 beläuft, so ist es doch nur ein kleiner Bruchtheil sämmtlicher hier behandelter Fracturen der Extremitätenknochen, wie aus der folgenden statistischen Zusammenstellung hervorgeht, welche alle, sowohl die klinisch als auch die poliklinisch behandelten, subcutanen Fracturen der Extremitätenknochen umfasst.

Subcutane Fracturen der Extremitätenknochen, welche in der Klinik und Poliklinik vom 1. Mai 1875 bis 31. Juli 1876 behandelt wurden.

	1-10	11-20	21-30	31-40	41-50	51-60	61-70	71-80	81-90	Total.
1. Humerus	38 } 39 1 } 15	14 } 15 1 } 31	3 } 3 — } 1	7 } 9 2 } 3	4 } 7 3 } 3	4 } 5 1 } 3	1 } 2 1 } 1	2 } 2 1 } 1	— } — 1 } 1	73 } 82 9 } 97 2 } 2
2. Radius et Ulna	53 } 53 — } 31	20 } 20 20 } 31	15 } 15 — } 1	11 } 11 — } 3	8 } 10 2 } 3	9 } 9 — } 3	6 } 6 — } 1	5 } 5 — } 1	— } — — } —	86 } 88 2 } 2
3. Radius	12 } 12 — } 6	20 } 20 — } 6	15 } 15 — } 4	11 } 11 — } 2	8 } 10 2 } 2	9 } 9 — } 2	6 } 6 — } 3	5 } 5 — } 1	— } — — } —	18 } 19 1 } 1
4. Ulna	6 } 6 — } —	— } — — } 9	4 } 4 — } 3	2 } 2 — } 2	2 } 2 — } 1	2 } 2 — } 2	2 } 3 — } 1	— } — — } —	— } — — } —	17 } 17
5. Oss. metacarp. et phalang.	— } — — } —	9 } 9 — } —	3 } 3 — } 1	2 } 2 — } 1	1 } 1 — } 1	2 } 2 — } 1	— } — — } 1	— } — — } 1	— } — — } 2	35 } 65 30 } 30
6. Femur.....	33 } 56 23 } 23	2 } 2 — } 5	1 } 1 — } 4	1 } 1 — } 6	1 } 1 — } 5	1 } 1 — } 2	1 } 1 — } 1	1 } 2 — } 1	— } — — } 20	9 } 29 20 } 20
7. Tibia et Fibula.....	5 } 6 1 } 3	4 } 4 1 } 2	1 } 1 — } —	6 } 6 — } —	1 } 1 — } —	2 } 2 — } —	1 } 1 — } —	— } — — } —	— } — — } —	5 } 6 1 } 1
8. Tibia.....	3 } 3 — } —	1 } 1 — } 8	— } — — } 3	— } — — } 4	1 } 1 — } 3	— } — — } 1	— } — — } 1	— } — — } —	— } — — } 10	10 } 20 10 } 10
9. Fibula	— } — — } —	4 } 8 — } 10	3 } 6 — } 11	3 } 4 — } 5	1 } 1 — } 6	1 } 1 — } 4	— } — — } —	— } — — } —	— } — — } —	98 } 100 2 } 2
10. Clavicula	70 } 70 — } —	9 } 9 — } —	1 } 1 — } —	1 } 1 — } 2	4 } 4 — } —	— } — — } —	— } — — } —	— } — — } —	— } — — } —	1 } 5 4 } 4
11. Patella.....	— } — — } —	— } — — } 101	— } — — } 50	— } — — } 47	— } — — } 35	— } — — } 25	— } — — } 14	— } — — } 10	— } — — } 1	528
Summa:	245	101	50	47	35	25	14	10	1	528
Frequenz	46,4%	19,1%	9,4%	8,9%	6,6%	4,7%	2,6%	1,9%	0,2%	

Darnach beträgt also die Gesamtsumme aller subcutanen Fracturen der Extremitätenknochen, welche innerhalb der 15 Monate des Berichts in der hiesigen Klinik und Poliklinik behandelt worden sind, 528, was einer monatlichen Durchschnittsfrequenz von 35 Fällen entspricht.*) — Die Statistik zeigt auch, wie sehr Gurlt Recht hat, wenn er betont, dass es durchaus fehlerhaft sei, allgemeine statistische Schlüsse über das Vorkommen und die Art von Fracturen aus einem Materiale zu ziehen, welches nur aus stationären Kliniken stammt und bei welchem die gleichzeitig ambulant behandelten Knochenbrüche unberücksichtigt bleiben. Eine annähernd richtige Vorstellung von der relativen Frequenz der einzelnen Arten von Fracturen werden wir eben nur erhalten, wenn wir das genügend grosse Material eines Krankenhauses verwerthen, das beide Institute, stationäre Klinik und Poliklinik, in sich vereinigt. Aus diesem Grunde scheint mir die obige Zusammenstellung einigen Werth zu besitzen. Nach den hier gemachten Erfahrungen nehmen die subcutanen Fracturen der einzelnen Knochen der Extremitäten in folgender Reihe an Frequenz ab:

1. Clavicula	= 100
2. Radius und Ulna	= 97
3. Radius allein	= 88
4. Humerus	= 82
5. Femur	= 65
6. Tibia und Fibula	= 29
7. Fibula allein	= 20
8. Ulna allein	= 19
9. Oss. metacarp. et phalang.	= 17
10. Tibia allein	= 6
11. Patella	= 5
Summa	<u>528</u>

oder, wenn wir die genannten Fracturen nach einzelnen Körpertheilen in grössere Gruppen zusammenfassen (dabei die Fracturen der Oss. metacarp. et phalang. ausser Acht lassend):

1. Vorderarmknochen	= 204	} Obere Extremität = 386.
2. Schlüsselbein	= 100	
3. Oberarmknochen	= 82	
4. Oberschenkelknochen	= 65	} Untere Extremität = 125.
5. Unterschenkelknochen (sammt Patella)	= 60	

*) Wenn in der Einleitung bemerkt worden ist, dass eine gewisse Anzahl von Patienten erst poliklinisch untersucht und behandelt, später aber in die Klinik aufgenommen worden ist, so hat diese Bemerkung für die hier gegebene statistische Zusammenstellung der subcutanen Fracturen der Extremitäten

Es sind somit die subcutanen Fracturen an der oberen Extremität unseren Erfahrungen zu Folge viel häufiger als diejenigen an der unteren Extremität (3 : 1 oder, wenn die Fracturen des Schlüsselbeins nicht mitgezählt werden, 2,3 : 1).

In der obigen Zusammenstellung habe ich, um die Grenzen meines Berichts nicht allzuweit zu ziehen, nur noch auf das Alter der Patienten als auf einen wichtigen, die Frequenz der Knochenbrüche beeinflussenden Factor Rücksicht genommen, und es hat sich als Resultat der Untersuchung in dieser Beziehung ergeben, dass die Frequenz der subcutanen Fracturen von Altersdezennium zu Altersdezennium stetig abnimmt, so zwar, dass sie im 1. Dezennium 46,4 pCt., im 9. Dezennium 0,2 pCt. aller beobachteten Fracturen beträgt. Die enorme Häufigkeit der Fracturen im Kindesalter findet jedenfalls eine wesentliche Begründung in der allgemeinen Verbreitung der Rachitis besonders in grossen Städten und in den Schichten des Proletariats, mit dem wir es hier grossentheils zu thun haben.

Was die einzelnen Arten der subcutanen Fracturen und ihre Behandlung im Speciellen betrifft, so habe ich für die ambulant behandelten Fälle bereits früher im ersten Theile des Berichts das Nothwendigste mitgeteilt, und es bleibt mir daher nur noch übrig, die 81 in der Klinik behandelten Fracturen im Folgenden kurz anzuführen.

Obere Extremität.

(16 Fälle.)

Clavicula.

2 Fälle; Männer von 27 und 32 Jahren betreffend, von denen der eine mit einfacher Mitella, der andere mit dem im poliklinischen Theil beschriebenen, modificirten Sayre'schen Heftpflasterverbande behandelt und geheilt wurde.

Humerus.

Fractura colli chirurgici humeri: 3 Fälle, Männer von 46, 50 und 54 Jahren betreffend; alle drei mit dem seit vielen Jahren an der v. Langenbeck'schen Klinik gebräuchlichen Gyps-kürass-Verband behandelt und geheilt. (S. polikl. Theil. S. 14.)

Fractura diaphyseos humeri: 4 Fälle; eine Frau von 64 Jahren, ein Junge von 17 Jahren und zwei Männer von 37 und 50 Jahren. — Der Junge, Karl Kluge, war 80 Fuss hoch von

keine Geltung, insofern die hier verrechneten Fälle entweder nur poliklinisch, d. h. ambulant, oder nur klinisch, d. h. auf der Station, behandelt worden sind. Dasselbe gilt auch von der allgemeinen Statistik der frischen subcutanen Luxationen, welche später (S. 247) folgen soll.

einem Gerüste heruntergefallen und hatte sich ausser der Fractur des rechten Humerus noch eine Schädelbasisfractur mit schwerer Commotio cerebri und eine Contusion des Abdomen zugezogen. Nach 31 Tagen verliess er vollständig geheilt die Klinik (vergl. den Abschnitt über subcutane Schädelfracturen S. 36).

Die Frau Amalie Roux, 65 Jahre, litt ausser der Fractur des rechten Humerus gleichzeitig an einer veralteten Luxatio humeri subcoracoidea derselben Seite.

Sämmtliche 4 Fälle wurden mit Gypsverband behandelt und geheilt.

Fractura condyli interni humeri: 2 Fälle.

Beide Fälle waren complicirt mit Luxation der Vorderarmknochen nach hinten und verdienen desshalb besonderer Erwähnung:

Carl Meier, 40 Jahre, Stellmacher, fiel beim Ziehen eines kleinen Wagens auf die vorgestreckte linke Hand und zog sich dabei eine Verletzung des linken Ellbogens zu, die der sofort herbeigerufene Arzt für eine Luxation erklärte und auf der Stelle reponirte. Einige Stunden später kam Pat. in die Klinik, um sich nochmals untersuchen zu lassen. Die Gelenkgegend zeigt sich stark geschwollen und schmerzhaft; Bewegungen im Ellbogengelenk sind in kleinen Ausdehnungen frei und schmerzlos, bei grösseren Excursionen, namentlich bei der Extension, dagegen empfindlich; Druck auf den Condylus internus erregt lebhaften Schmerz und man fühlt deutliche Crepitation, wenn man denselben mit Daumen und Zeigefinger fasst und nun versucht, ihn abwechselnd nach vorn und hinten zu bewegen. Erst Pappschiennen-, hernach Gypsverband in rechtwinkliger Stellung. Heilung in 4 Wochen mit nahezu freier Beweglichkeit im linken Ellbogengelenk.

Willy W., 7 Jahre, fiel beim Spielen auf den rechten Arm und zog sich dabei eine Fractur des Condylus internus humeri mit gleichzeitiger Luxation der Vorderarmknochen nach hinten zu. Zwei Tage später erst wird er mit sehr starker Schwellung des rechten Ellbogengelenks in die Klinik gebracht, wo bei genauer Untersuchung in Narkose die ebengenannte Verletzung constatirt wurde. Reposition der Luxation und Gypsverband in rechtwinkliger Stellung des Vorderarms. Nach 2 Tagen wird der Junge auf den Wunsch seiner Eltern mit dem Verbands entlassen mit der Weisung, in 14 Tagen sich wieder zu zeigen. Leider wird der Rath nicht befolgt und kommt Pat. erst nach mehreren Wochen wieder. Die Beweglichkeit in dem verletzten Gelenke war eine sehr mangelhafte und hat sich wohl auch später nicht wesentlich gebessert.

Radius und Ulna.

2 Fälle; 1 Frau von 74 und 1 Mann von 38 Jahren. Beide Mal Fracturen im unteren Drittel der Diaphysen. Gypsverband und Heilung.

Radius.

2 Fälle; Frauen von 43 und 45 Jahren. — Fracturen der Epiphyse. Gypsverband; Heilung.

Ulna.

Fractura olecrani transversa: 1 Fall. Bereits 6 Tage alte Verletzung bei einem 66jährigen Manne. Schienenverband in

gestreckter Stellung und Aneinanderdrängung der Fragmente durch Gummizüge. Heilung mit geringer Diastase der Fragmente.

Untere Extremität.

(65 Fälle; † 5.)

Femur.

Fractura colli femoris: 4 Fälle, mit einem Todesfall; 2 Frauen von 51 und 72 Jahren und 2 Männer von 37 und 66 Jahren.

Emilie Weyer, 72 Jahre, Wittwe. Sarcoma femoris sin. und Fractur. colli femor. an der Stelle des Tumors. Tod an Marasmus senilis. — Pat., sonst gesund, giebt an, seit 3 Monaten Schmerzen im linken Oberschenkel, und zwar in der Gegend des grossen Trochanter, zu empfinden, die allmählig auf den ganzen Oberschenkel und die Unterbauchgegend sich ausdehnten und ihr nur noch das Gehen an Krücken gestatteten. Dazu gesellte sich in der letzten Zeit noch das Gefühl von Taubsein im linken Unterschenkel und Fuss. Am 3. Juli 1876 glitt die Pat., als sie mühsam einige Stufen der Treppe herabsteigen wollte, aus und fiel auf die linke Seite, worauf sofort die heftigsten Schmerzen im oberen Theile des linken Oberschenkels entstanden, welche Pat. zwangen, die Klinik aufzusuchen. Pat. vermag nicht genau anzugeben, ob schon vor dem Falle eine Anschwellung des Oberschenkels bestanden habe. Bei der Untersuchung in der Klinik constatirt man ausser einer linkseitigen Fractura colli femoris einen Tumor, der, in der Höhe des linken grossen Trochanter und vor demselben liegend, unzweifelhaft dem Knochen des Femur selbst angehört; derselbe ist von harter Consistenz und bei Druck mässig schmerzhaft. Oedem der ganzen Extremität und Verkürzung derselben um 3—4 Cm. — Ruhige Bettlage. Während des Aufenthalts in der Klinik nimmt die Grösse des Tumors erheblich zu, besonders gegen die Innenfläche des Oberschenkels hin; damit steigert sich auch der allgemeine Marasmus der Pat., bis schliesslich am 3. Januar 1877 der Tod erfolgt. Die Section konnte leider nicht gemacht werden. (S. Todesfälle No. 115.)

In den übrigen 3 Fällen handelte es sich einmal um eine intracapsulare, zweimal wahrscheinlich um eine extracapsulare Fractur. Die Behandlung bestand stets in der Anwendung der Gewichtsextension, mittels einer Heftpflasteransa an dem leidenden Beine ausgeübt. Eine 51jährige Patientin konnte nach acht Wochen mit consolidirter Fractur und einer Verkürzung von 2 Cm. entlassen werden; bei den beiden anderen Patienten dagegen war eine Consolidation der Fracturstelle noch nicht erfolgt, als sie, der eine schon nach 8 Tagen, der andere nach 6 Wochen, die Klinik verliessen.

Fractura diaphyseos femoris: 25 Fälle; † 4.

Mit Ausnahme eines Mannes von 28 Jahren betraf die Fractur stets Kinder im Alter von 11 Monaten bis zu 11 Jahren, und die Behandlung derselben bestand 14 Mal in der Anwendung der Gewichtsextension, 11 Mal in der Application eines Gypsverbandes. Auch in den ersteren Fällen kam hin und wieder über die Heft-

pflasteransa eine Gypshülse zu liegen, welche Ober- und Unterschenkel einschloss, Fuss und Becken aber frei liess (vergl. hierüber den poliklinischen Theil S. 15). — Bei 3 Kindern, im Alter von 1, 1³/₄ und 3 Jahren, waren beide Oberschenkel gleichzeitig gebrochen. Niemals machte die Heilung Schwierigkeiten; sie erfolgte vielmehr oft auffallend rasch und entweder ohne jegliche oder doch nur mit sehr geringer Verkürzung. Als Beispiele sehr rascher Consolidation der Fractur erwähne ich eines 3jährigen Mädchens (Anna Kalkbrenner), wo sie in 17 Tagen, ferner eines 5jährigen Jungen (Hermann Sprung), wo sie in 18 Tagen, endlich eines 15 Monate alten Mädchens (Gertrud Köhler), wo sie in 19 Tagen bereits erfolgt war. In dem ersten Falle kam die Gewichtsextension und der Gypshülsenverband, in dem 2. nur die Gewichtsextension, in dem 3. nur der Gypsverband in Anwendung, ein Beweis, dass auch hier, wie so oft, verschiedene Mittel gleich gut zum Ziele führen. In 4 Fällen erfolgte der Tod, nicht etwa im Zusammenhang mit dem Trauma, sondern aus anderen, von demselben durchaus unabhängigen Gründen:

Martha Plath, 7 Jahre. Fractur des linken Femur in der Mitte nach einem Fall aus dem Fenster auf das Steinpflaster. Erst Gewichtsextension, hernach Gypsverband. Rachenphthisis am 17. Tage nach der Aufnahme; Tod 14 Tage später. (S. Todesfälle No. 9.)

Richard Ehrke, 3 Jahre. Fractur beider Oberschenkel in der Mitte nach einem Fall von der Treppe. Gypsverband. Rachenphthisis etwa 10 Tage nach der Aufnahme. Tod nach wenigen Tagen. (S. Todesfälle No. 23.)

Robert Peters, 2 Jahre. Fractur des linken Femur in der Mitte nach einem Fall von der Treppe. Gypsverband. Nach 7 Tagen Rachenkehlkopfdiphtheritis; Tracheotomie; Tod nach 14 Tagen. (S. Todesfälle No. 71.)

Lina Mindt, 1 Jahr. Fractur des linken Femur, entstanden durch forcirte Bewegungen seitens einer sog. „Recke“; ausserdem Caries der Wirbelsäule, inguinaler Senkungsabscess. Gypsverband. Nach zwei Monaten ging das elende Kind an Darmkatarrh und Bronchopneumonie zu Grunde. (S. Todesfälle No. 93.)

Fractura condylorum femoris T-formis: 1 Fall.

Otto Hoffmann, 6 Jahre, fiel am 12. Februar 1876 in der Stube und konnte nicht wieder aufstehen. In der Klinik, wohin der Knabe sofort gebracht wird, constatirt man einen T-Bruch der Condylen des linken Oberschenkels mit vollständig gegen einander verschieblichen Fragmenten und bedeutendem Hämogenu. Gewichtsextension und Gypshülsenverband. Am 27. März erfolgt die Entlassung des mit nahezu normal beweglichem Kniegelenk geheilten Pat. Verkürzung ist keine vorhanden.

Tibia und Fibula.

20 Fälle, sämmtlich geheilt bei Anwendung von Gypsverbänden, die immer so früh wie möglich nach dem Trauma, d. h. stets bei der Aufnahme der Patienten in die Klinik, angelegt werden. Der erste Verband bleibt dabei gewöhnlich nur 14 Tage, höchstens 3 Wochen, liegen, wird dann entfernt, die Fracturstelle auf

eine etwaige Dislocation der Fragmente geprüft, letztere, wenn nöthig, corrigirt und ein zweiter Gypsverband angelegt.

Fractura diaphyseos tibiae et fibulae: 15 Fälle, mit Ausnahme eines Jungen von 5 Jahren nur Männer von 17 bis 62 Jahren betreffend. — In einem Falle waren beide Unterschenkelknochen beider Seiten gebrochen, links unterhalb des *Caput tibiae*, rechts oberhalb der Malleolen. In allen Fällen erfolgte die Heilung; doch war der Verlauf bei 2 Patienten vom 2. Tage an durch *Delirium potatorum* für kurze Zeit gestört und bei einem 3. Patienten wegen verzögerter Callusbildung in die Länge gezogen. Diese 4 Fälle sind folgende:

Heinrich Kratzenstein, 52 Jahre, Arbeiter, arbeitete am 26. April 1876 an einer Bohrmaschine, wobei ihm eine mehrere Centner schwere Eisenbohle von einem 3 Fuss hohen Tische herab auf die Beine fiel. Mobile Fractur beider Knochen des linken Unterschenkels unterhalb des *Caput tibiae* mit bedeutendem Hämogenu; ebenfalls mobile Fractur beider Knochen des rechten Unterschenkels oberhalb der Malleolen. Gypsverbände. Am 26. Juni ist Pat. geheilt und gehfähig; jegliche Spur von Dislocation und Verkürzung fehlt vollständig. Entlassung am 10. Juli 1876.

Karl Trouillas, 62 Jahre, Drechsler, fiel am 20. September 1875 von einer Treppe herunter und erlitt dabei eine *Supramalleolarfractur* des rechten Unterschenkels mit starker Dislocation und Quetschung der Weichtheile. Gypsverband. Am 2. Tage beginnt Pat. die ersten Spuren des *Delirium potatorum* zu zeigen: Unruhe, Tremor artuum, auffallende Schwatzhaftigkeit, wesshalb er eine subcutane Injection von Morph. (0,015) erhält; nach einigen Stunden schon stellen sich furibunde Delirien ein, so dass Pat. in die Zwangsjacke gelegt werden muss; abermalige Morphiuminjection von 0,015. Darauf tritt rasch Ruhe und Schlaf ein und am anderen Morgen, also nach 24 Stunden, ist Pat. wieder vernünftig und bei klarem Bewusstsein. Heilung und Entlassung am 13. November 1875.

Karl Horn, 51 Jahre, Arbeiter. Fractur des rechten Unterschenkels in der Mitte mit Anspießung der Haut durch das obere, spitze Fragmentende der *Tibia*. Gypsverband. Pat. soll seit Jahren an Epilepsie leiden und nach Aussage des Wache haltenden Wärters in der ersten Nacht, die er in der Klinik zubrachte, mehrere Anfälle von Convulsionen bei völliger Bewusstlosigkeit gehabt haben. Am 2. Tage beginnt das *Delirium potatorum*, wesshalb sofort Morphium in Dosen von 0,015 alle 3 Stunden gereicht wird, bis Schlaf eintritt. Auch in diesem Falle gelingt es, das *Delirium* zu coupiren und ist der Verlauf vom nächstfolgenden Tage an ein normaler. Heilung und Entlassung nach 6 Wochen.

Eduard Meyer, 43 Jahre, Kaufmann. Schrägbruch des linken Unterschenkels etwa $2\frac{1}{2}$ Zoll oberhalb der Malleolen in Folge eines Falles von einem Wagen. Gypsverband, der sofort nach der Aufnahme, einige Stunden nach dem Trauma, angelegt wird und 15 Tage liegen bleibt; hierauf 2. Gypsverband, der ebenfalls 15 Tage liegen bleibt, um dann durch einen dritten ersetzt zu werden. Die Fractur ist noch beweglich. Pat., ein durchaus gesunder Mann, war von Anfang an sehr unvernünftig, äusserst unruhig und schob und drückte täglich an den Verbänden herum, um die Fortschritte der Heilung constatiren zu können. Trotz Anwendung von Bepinselungen mit Jodtinctur an der Fracturstelle, Reiben der Fragmente, Herumgehen mit Gypsverband, ist die Fractur nach 3 Monaten, wo Pat. mit dem Verbands entlassen wird, noch nicht ganz consolidirt. Erst nach weiteren 6 Wochen ist die Consolidation endlich vollendet und die Fractur zur Zufriedenheit geheilt. — Es ist diese Beob-

achtung der einzige Fall von verzögerter Callusbildung, der bei einer subcutanen Fractur während der Berichtszeit vorgekommen ist.

Fractura malleolaris tibiae et fibulae: 5 Fälle; ausschliesslich Männer von 24—38 Jahren. Heilung ohne Störung bei Anwendung von Gypsverbänden.

Tibia.

Fractura malleoli interni: 1 Fall; beobachtet bei einem 15jährigen Jungen. Pappschienenverband; Heilung.

Fibula.

Fractura diaphyseos fibulae: 5 Fälle; bei Männern von 16—37 Jahren und stets in der unteren Hälfte beobachtet. Heilung bei Anwendung von Gypsverbänden.

Fractura malleoli externi: 5 Fälle; einmal eine Frau von 46 Jahren, viermal Männer von 19—60 Jahren betreffend. Heilung bei Anwendung von Gypsverbänden.

Patella.

Fractura transversa patellae: 4 Fälle; Heilung.

Karl Ahrens, 38 Jahre, Glaser, ein Potator strenuus, sprang im Säuferdelirium von einem 36 Fuss hohen Dache herunter auf die Strasse, wurde dann von der Polizei aufgehoben und 2 Tage nach dem Trauma in die Klinik gebracht. Querfractur der linken Patella mit starkem Hämogenu. Lagerung auf der Watson'schen Schiene; später Gypsverband. Das Delirium potatorium, mit welchem Pat. hereinkam, dauert bei reichlichen Gaben von Morphium (0,015 pro dosi, alle 3 Stunden) 2 Tage; dann geht die Heilung normal von Statten. Bei der Entlassung nach 10 Wochen stehen die beiden Fragmente $\frac{1}{3}$ Cn. von einander entfernt; ob eine knöcherner Vereinigung stattgefunden habe oder nicht, ist bei der geringen Diastase nicht zu entscheiden.

August Fuchs, 36 Jahre, Arbeiter, fiel aus einer Höhe von 15 Fuss auf die Erde und kam dabei auf die gestreckten Beine zu stehen; doch konnte er sich nicht aufrecht halten, sondern kniekte zusammen und erlitt dabei eine Querfractur der rechten Patella. Zusammendrückung der Fragmente mittels der Malgaigne'schen Klammer und der v. Langenbeck'schen Guttaperchastreifen; Gypsverband. Heilung und Entlassung nach 10 Wochen; die beiden Fragmente sind sich bis auf 1 Linie genähert.

Karl Hudschinski, 27 Jahre, Maurer, trug eine Last Steine auf dem Rücken und stieg damit eine Leiter hinauf; dabei bekam er das Uebergewicht nach hinten, stürzte jedoch nicht, sondern warf sich mit Anstrengung aller seiner Kräfte nach vorn. Bei dieser Action fühlte er ein Reissen im Knie, liess in Folge dessen die Steine fallen und stieg langsam und mit Mühe die Leiter herab. Querfractur der Patella mit bedeutender Diastase der Fragmente; starkes Hämogenu. Watson'sche Schiene und Zusammendrückung der Fragmente mittels eines Gummischlauchs. Heilung und Entlassung nach 12 Wochen. Die Fragmente stehen fest aneinander und scheinen knöchern vereinigt.

Friedrich Retzdorf, 46 Jahre, Waschmann, fiel während des Gehens auf ebener Strasse auf das linke Knie. Querfractur der linken Patella mit be-

deutender Diastase der Fragmente und beträchtlichem Haemogenu. Zusammen-
drängung der Fragmente durch Heftpflasterstreifen, die testudoartig oberhalb
und unterhalb derselben nach der Kniekehle verlaufen, sowie durch längsge-
legte Gummistreifen, welche, straff über der Patella angezogen und oben und
unten von derselben durch die Heftpflasterstreifen in ihrer Straffheit fixirt, die
Erhebung der Fragmente verhindern. Watson'sche Schiene. Nach 6 Wochen
wird der Pat. mit Gypsverband entlassen. Die beiden Fragmente lassen nur
eine 1 Mm. breite Furche zwischen sich.

Ueerblicken wir noch einmal flüchtig die grosse Reihe von
Erfahrungen, welche bezüglich der subcutanen Fracturen der Extre-
mitätenknochen an der hiesigen Klinik und Poliklinik gemacht
worden sind, so kommen wir zu dem Resultate, dass von den
528 Fällen im Ganzen 5 letal endigten, und zwar ohne Ausnahme
in Folge von Krankheiten, die mit der Verletzung in keinerlei Be-
ziehung standen: eine Frau von 72 Jahren, gleichzeitig behaftet
mit einem Knochensarcom, starb an Marasmus senilis, 3 Kinder
starben an Rachendiphtheritis, 1 Kind endlich, das zugleich an
Wirbelcaries mit Senkungsabscess litt, an Bronchopneumonie und
Darmkatarrh. 3 Mal war der Verlauf bei Männern durch Delirium
potatorum complicirt; doch gelang es jedes Mal, dessen Dauer
durch eine consequent durchgeführte Behandlung mit Morphium
und Alcoholicis auf 24—48 Stunden zu beschränken. Ein Mal
endlich wurde eine bedeutend verzögerte Callusbildung beobachtet,
die aber schliesslich doch zur festen Consolidation der Fractur
führte. Niemals entstand nach irgend einer Fractur eine Pseud-
arthrose. — Alles in Allem genommen glaube ich daher, die mit-
getheilten Resultate als sehr günstige bezeichnen zu dürfen.

e) Pseudarthrosen.

(3 Fälle; † 1.)

Pseudarthrosis humeri: 1 Fall.

Friederike Lösche, 36 Jahre, Mutter von drei gesunden Kindern und
früher selbst stets gesund, zog sich im Juli 1875 bei einem Falle von einem
Wagen herab einen einfachen Bruch des rechten Oberarmknochens etwa in
dessen Mitte zu und erhielt desswegen schon 12 Stunden nach der Verletzung
einen Ober- und Vorderarm umfassenden Gypsverband, der 7 Wochen lang
liegen blieb. Obwohl nach dieser Zeit die Fractur keineswegs fest geheilt war,
wurde doch kein weiterer Verband mehr angelegt. Am 22. Januar 1876 liess
sich die Patientin wegen ihres unbrauchbaren Arms in die Klinik aufnehmen
und am 11. Februar wurde daselbst die Operation der Pseudarthrosis
humeri ausgeführt. Nach Blosslegung der früheren Fracturstelle durch einen
auf der Vorderseite des Oberarms geführten Längsschnitt zeigte es sich, dass
das untere, glatt abgerundete Fragmentende etwa 1 Zoll weit über das obere,
in eine scharfe, dünne Spitze auslaufende Fragmentende verschoben war und
dass sich zwischen beide Fragmente eine ziemlich dicke Muskelmasse gelegt
hatte, die jegliche feste Vereinigung derselben verhindern musste. Die Operation
geschah in der Weise, dass von dem unteren Fragmentende eine dünne
Knochenscheibe mit der Stiefsäge abgetragen und so die Markhöhle eröffnet
wurde. In letztere liess sich dann das spitze Ende des oberen Fragments ohne
Mühe etwa 2 Cm. weit hineintreiben, so dass nunmehr die Continuität des

Humerus wieder hergestellt war. Beide Fragmentenden wurden endlich in dieser Stellung durch einen quer von vorne nach hinten hindurehgetriebenen Elfenbeinstift fest zusammengenietet. Desinfection der Wunde durch 5 proc. Carbolsäurelösung und Drainage, Catgutsuturen und Lister'scher Verband; Lagerung des Arms auf einer Drahtschiene. Bei anfangs mässigem Fieber und später fieberfreiem Verlaufe heilte die Wunde bis Ende März zu. Vom 18. Tage nach der Operation an bestand die sonstige Behandlung in Gypsverbänden, die bis zur Entlassung der Patientin am 9. Mai 1876 und auch noch später öfter erneuert wurden — leider ohne Erfolg: die Consolidation der Pseudarthrose erfolgte nicht und der Zustand des Arms war am 12. Dezember 1876, wo Pat. zum 2. Male behufs abermaliger Operation in die Klinik sich aufnehmen liess, wenig anders als vor der 1. Operation. — Am 17. Jan. 1877 wurde die Pseudarthrose abermals operativ in Angriff genommen. Es zeigte sich dabei, dass die Fragmentenden keineswegs mehr gegeneinander standen, sondern sich in der früheren Weise dislocirt hatten. Das obere Fragment lief auch jetzt noch in eine scharfe Spitze aus, während das untere, seiner Zeit angefrischte eine pilzförmige Osteophytenwucherung an seinem Ende zeigte. Die Operation bestand diesmal in einer treppenförmigen Anfrischung beider Fragmentenden mittels der Stiehsäge und Zusammennietung der congruenten Anfrischungsflächen durch zwei Elfenbeinstifte von dreieckig-prismatischer Form. Desinfection der Wunde durch 5procentige Carbolsäurelösung; Drainage, Suturen, Carboljuteverband. Gypsverband. — Auch diesmal erfolgte auf die Operation keine Consolidation und befindet sich Pat. gegenwärtig (1. April 1877) noch in der Klinik. Die Wunde ist geheilt und die beiden Fragmentenden scheinen kolbig verdickt zu sein; indess sind sie frei gegeneinander beweglich.

Pseudarthrosis cruris: 2 Fälle; † 1.

Fritz Hoyer, 26 Jahre, Kaufmann, soll schon als Kind von 1½ Jahren einmal den linken Unterschenkel gebrochen haben und wegen der darnach zurückbleibenden Deformität lange Zeit orthopädisch behandelt worden sein; erst mit dem 5. Lebensjahre konnte Pat. ohne Schiene gehen; doch blieb auch jetzt noch eine geringe Valgusstellung des linken Fusses bestehen. Im November 1872 fiel Pat. auf ebener Erde und brach abermals den linken Unterschenkel im unteren Drittel, doch, wie Pat. meint, etwas höher oben als das erste Mal. Die Behandlung bestand die ersten 14 Tage in der Anlegung eines Kleisterverbandes, dem für die folgenden 6 Wochen ein Gypsverband folgte; dann ging Pat. erst 3 Monate lang an Krücken, hernach mit Hülfe eines orthopädischen Apparats, der die nicht vollständig consolidirte Fracturstelle entlasten sollte. Je länger Patient ging, desto schlechter wurde der Zustand des linken Unterschenkels, indem derselbe mehr und mehr an der Fracturstelle eine Knickung mit einem nach hinten offenen Winkel erlitt. In der letzten Zeit konnte Pat. nur noch mühsam an zwei Stücken gehen. Am 31. Juli 1875 erfolgte die Aufnahme des Kranken in die Klinik, wo eine Pseudarthrose am oberen Ende des unteren Drittels des Unterschenkels mit starker Knickung desselben erkannt wurde; oberes und unteres Fragment der Tibia bildeten an der Stelle der Pseudarthrose einen nach hinten und aussen offenen Winkel von 120°; der Fuss stand zudem in Valgo-Equinusstellung. Operation der Pseudarthrose am 2. August 1875. Resection der straffen, bindegewebigen Pseudarthrose durch Entnahme eines keilförmigen Stücks aus der Tibia, dessen Basis nach vorn, dessen Spitze nach hinten sieht, mittels der Stiehsäge; gleichzeitige Tenotomie der verkürzten und stark gespannten Achillessehne. Nach diesen Operationen gelingt es, dem Unterschenkel und Fuss vollkommen die richtige Lage zu geben. Um die Callusproduction zu steigern, wird schliesslich noch in das obere und das untere Fragmentende je ein Elfenbeinstift eingeschlagen, dann die Wunde mit Salicyl-Borsäurelösung desinfectirt, durch Catgutsuturen vereinigt und mit Salicylwatte occludirt. Gypsverband.

Auch in diesem Falle erfolgte nach der Operation keine Consolidation des Knochens, während die Haut-Weichtheilwunde, nachdem eine Prima reunio ausgeblieben war, langsam, die ersten 4 Tage bei mässigem Fieber, durch Eiterung heilte. — Auf den dringenden Wunsch des Pat. wird desshalb am 20. October die Amputatio cruris in der Mitte mit Bildung eines inneren Hautlappens ausgeführt. Die Heilung erfolgt prima intentione innerhalb 10 Tagen bei vollständiger Occlusion der Wunde unter zwei Verbänden (s. Amputationen und Exarticulationen No. 15) und am 23. Dezember verlässt Pat. mit künstlichem Beine und sehr guter Gehfähigkeit die Klinik. Die Autopsie des amputirten Unterschenkels ergab an der Stelle der Continuitätsresection eine erhebliche Dislocation der Fragmente und eine auffallende Atrophie des oberen Fragments der Tibia. Die Markhöhlen der Knochen waren geschlossen, das Periost stark verdickt, Muskeln und Fascien gallertig infiltrirt, doch nirgends eine Spur von Osteophytbildung oder knöcherner Vereinigung der Fragmente unter einander.

Hermann Krafft, 38 Jahre, Scharfrichtergehülfe, brach sich bei einem Fall auf der Strasse am 1. Februar 1876 den rechten Unterschenkel in der unteren Hälfte und wurde darauf 7 Wochen lang mit Gypsverbänden behandelt. Eine Consolidation der Fractur trat jedoch nicht ein, wesshalb Pat. am 17. April 1876 die Klinik aufsuchte. Die Untersuchung daselbst ergab eine ziemlich straffe Pseudarthrose unterhalb der Mitte des rechten Unterschenkels mit starker Dislocation des unteren Fragments ad latitudinem et peripheriam, so dass der Fuss in der Rückenlage des Patienten vollständig mit dem äusseren Rande auf der Unterlage aufruhete, während die Patella nach oben gerichtet war. Die Verkürzung des rechten Unterschenkels betrug 4 Cm. Pat. ist ein hochgradiger Potator. Am 20. Mai 1876 wurde die Operation der Pseudarthrose in der Weise vorgenommen, dass die beiden Fragmentenden der Tibia, die durch ein straffes, theilweise verkorpertes Bindegewebe mit einander in Verbindung standen, mit dem Meissel in schräger Richtung angefrischt, dann mit den angefrischten Flächen aufeinandergelegt und in der richtigen Stellung durch einen Elfenbeinstift zusammengenietet wurden. Die Fibula, welche anfangs der Reposition der Fragmente einen federnden Widerstand entgegengesetzte, war einfach durch Druck fracturirt worden. Durch die Operation wurde der Fuss in die vollkommen richtige Lage zum Unterschenkel gebracht. Desinfection der Wunde durch 5procentige Carbolsäurelösung; Catgutsuturen und vollständige Occlusion durch einen Salicylwattverband. Lagerung des Beins auf einer Watson'schen Schiene. Da in der folgenden Nacht bei der sehr grossen Unruhe des Pat. eine geringe parenchymatöse Blutung unter die Suturen stattgefunden hatte, wurden letztere am 21. Mai alle entfernt und die Wunde offen behandelt. Der weitere Verlauf war in mehrfacher Beziehung gestört. Am 22. Mai trat ein heftiges Wunderysipelas auf, das Pat. schnell sehr herunterbrachte; dazu gesellte sich wenige Tage später Delirium potatorum, das einen protrahirten Verlauf nahm und erst Mitte Juni aufhörte. Während dieser Zeit und auch noch später liess Pat. Stuhl und Urin fast ausnahmslos in's Bett und nährte sich eigentlich nur von Wein und Schnaps, der ihm in grossen Quantitäten gereicht wurde. Trotzdem Pat. abwechselnd auf der Schwebeliege und auf Wasserkissen lag und öftere Vollbäder erhielt, trat in der 3. Woche nach der Operation ein tiefgehender Decubitus sacralis auf, der rasch das Kreuzbein in grosser Ausdehnung blosslegte; der Urin zeigte einen steten Eiweissgehalt, und die eingenommene feste Nahrung ging grossentheils unverdaut mit den dünnflüssigen Stühlen wieder ab. Die Wunde zeigte bei dem elenden Zustande des stets in Urin und Koth gebadeten Patienten keine Tendenz zur Heilung und bestand noch in erheblicher Grösse, als endlich nach langem Siechthum am 22. August der Tod an Ersehöpfung erfolgte. Die Section ergab ausser hochgradiger Abmagerung und Anämie aller Organe nur Fettleber. (S. Todesfälle No. 111.)

f) Schief geheilte Fracturen der Diaphyse.

(4 Fälle; † 1.)

Schief geheilte Fracturen des Femur: 3 Fälle; † 1.

Clara Sanke, 3 Jahre, wurde am 18. August 1875 (während der Ferien) wegen einer schiefgeheilten Fractur des rechten Oberschenkels, welche Pat. vor mehr als einem Jahr erlitten hatte, in die Klinik aufgenommen; das rechte Femur war etwas unter seiner Mitte in einem nahezu rechten Winkel, dessen Spitze nach vorn gerichtet war, geknickt und in Folge davon erheblich kürzer als das linke. Am 21. August wurde die Osteotomie des Femur an der Knickungsstelle in der Weise ausgeführt, dass erst ein 5 Cm. langer Haut-Weichtheilschnitt den Knochen von vorne blosslegte, worauf derselbe mit dem Bildhauermeißel bis zur Hälfte seiner Dicke quer durchgetrennt und dann mit Gewalt vollständig fracturirt wurde. Darauf liess sich die Knickung des Femur vollkommen ausgleichen. Die Operation geschah unter Carbolspray und war mit der Anlegung eines nassen Carbolverbandes nach Bardeleben vollendet. Lagerung auf einer Drahtschiene. Der Verlauf war ein fieberfreier; dagegen zeigte sich am 26. August der linke Oberschenkel und das linke Labium majus stark geschwollen und geröthet und die Haut daselbst mit zahlreichen, kleinen, eine gelbliche Flüssigkeit enthaltenden Blasen besetzt. Die Wundumgebung selbst ist stark infiltrirt und fühlt sich brettartig an. Am 29. August geht das Kind an Collapsus zu Grunde bei einer Körpertemperatur von 36,2°. Der behandelnde Arzt ist des Bestimmtesten der Ansicht, dass der Tod lediglich eine Folge von Carbolvergiftung war, herrührend von dem feuchten, antiseptischen Verbands. Die Section konnte nicht gemacht werden. (S. Todesfälle No. 22.)

Louise Krüger, 16 Jahre, ein kräftiges Mädchen mit stark entwickeltem Panniculus adiposus, giebt an, in ihrem 3. Lebensjahr an Scharlach krank und hernach längere Zeit sehr schwach gewesen zu sein, so dass ihr das Gehen Mühe machte. Dann sei sie mehrmals gefallen und seit dieser Zeit habe sich mehr und mehr eine starke Verkrümmung des linken Oberschenkels entwickelt. Die Untersuchung ergiebt eine sehr bedeutende Verkürzung des ganzen linken Beins, welche zum Theil auf einer bedeutenden Atrophie des linken Unterschenkels und Fusses, zum Theil aber auf einer starken, nach vorn convexen Verkrümmung des linken Femur in seiner unteren Hälfte beruht. Die Distanz vom Malleolus externus bis zum unteren Rand der Patella beträgt r. 40, l. 32½ Cm.; diejenige vom unteren Rand der Patella bis zur Spina ili anterior. sup. r. 43½, l. 37½ Cm., so dass also auf den linken Oberschenkel 6 Cm., auf den linken Unterschenkel und Fuss 7½ Cm. Verkürzung kommen. Am 26. September 1875 wird die Osteotomie des linken Femur vorgenommen, indem ein schmaler Knochenkeil an der Stelle der stärksten Krümmung aus der vorderen Wand des Femur herausgemeißelt und dann die hintere Wand vollends durchbrochen wird. Lister'scher Verband und Gewichtsextension. Der Verlauf war mit Ausnahme der ersten 6 Tage ein fieberfreier und die Wunde am 3. November geheilt. Das Resultat war insofern ein befriedigendes, als die Verkürzung des Femur durch die Geradestellung gehoben war. Am 1. Dezember 1875 wurde das Mädchen mit Taylor'scher Maschine entlassen.

Hermann Stein, 41 Jahre, Maurer, zog sich am 22. November 1875 eine Fractur des rechten Oberschenkels etwas über der Mitte zu und wurde von Anfang an 5 Wochen lang mit Gypsverband behandelt; bei der Abnahme desselben zeigte sich eine bedeutende Verkrümmung des Oberschenkels,

weshalb Pat. am 10. Febr. 1876 die Klinik aufsuchte. Das rechte Femur bildet an der Fracturstelle einen nach innen offenen Winkel von 130° ; ausserdem ist das untere Fragment so stark um seine Axe einwärts gedreht, dass die Patella und die Fussspitze bei gerader Rückenlage ganz nach innen gerichtet sind. Die Fracturstelle scheint einem starken Drucke noch etwas nachzugeben. Am 19. Februar, also 12 Wochen nach dem Trauma, wird in Narkose mit Hilfe des Schneider-Mennel'schen Apparats die Vereinigung der Fragmente zerrissen und die Dislocation ad axin und ad peripheriam fast vollständig gehoben. Gypsverband. Auf diesen Eingriff, der eine sehr bedeutende Kraftentwicklung erforderte, erfolgten weder Schmerzen noch irgend welche entzündliche Reaction, so dass derselbe Verband 4 Wochen lang liegen bleiben konnte. Bei seiner Entfernung war die Fractur consolidirt, die Dislocation fast ganz beseitigt und die Verkürzung des Beins bis auf 2—3 Cm. ausgeglichen. Am 26. März wird Pat. entlassen.

Schief geheilte Fractur des Unterschenkels: 1 Fall.

Wojczek Szymandra, 30 Jahre, Arbeiter, wurde am 14. Juli 1875 in einer Sandgrube verschüttet und erlitt dabei eine complicirte Fractur des rechten Unterschenkels, welche die ersten 14 Tage ohne immobilisirenden Verband, hernach aber 7 Wochen lang mit Gypsverbänden behandelt wurde. Die Heilung erfolgte mit erheblicher Verkrümmung an der Bruchstelle und Equinusstellung des Fusses, wesswegen Pat. am 25. Juli 1876 in die Klinik sich aufnehmen liess. Etwas unterhalb der Mitte zeigt der Unterschenkel eine seichte Knickung, indem die Fragmente der Tibia nach der früheren Fractur in einem nach vorne offenen Winkel von circa 140° zusammengeheilt sind; das obere Fragment steht dicht unter der Haut in der Mitte einer thalergrossen Narbe, das untere ist zugleich nach aussen rotirt; das Fussgelenk ist nahezu ankylosisch bei erheblicher Plantarflexion des Fusses; die Achillessehne springt stark unter der Haut vor und ist einer derben, von einem früheren Decubitus herrührenden Narbe adhärent. Am 1. August wird die Tenotomie der Achillessehne vorgenommen, wobei die mit der Sehne fest verwachsene Hautnarbe mitgespalten wird; der Erfolg ist indess ein sehr geringer, da das Fussgelenk nahezu ankylosisch ist. Den Vorschlag zur Osteotomie lehnt Pat. entschieden ab. Unter diesen Verhältnissen wird Pat., nachdem die Wunde über dem Hacken endlich solide vernarbt und auch die wieder aufgebrochene Narbe über der früheren Fracturstelle verheilt ist, am 15. Januar 1877, wenig gebessert, entlassen.

g) Subcutane Luxationen.

(18 Fälle; † 1.)

Frische, traumatische Luxationen.

(2 Fälle.)

Um jegliche Zweideutigkeit auszuschliessen, sei hier bemerkt, dass unter den hier zu besprechenden „frischen“ Luxationen nur solche verstanden sind, welche in maximo erst 24 Stunden alt waren, als die Patienten sich nach der Klinik begaben. Alle älteren Luxationen sollen in dem folgenden Abschnitt, der von den „nicht ganz frischen und veralteten Luxationen“ handelt, besprochen werden. Wenn schon bei der Erörterung der subcutanen Fracturen der Extremitätenknochen bemerkt wurde, dass die über-

wiegende Mehrzahl derselben ambulant behandelt worden sei, so lässt sich dasselbe mit noch viel grösserer Berechtigung von den frischen, subcutanen Luxationen sagen. Denn nur 2 Fälle fanden nach der Reposition der Verrenkung Aufnahme auf der Station, während alle anderen Fälle — und ihre Zahl beträgt mit Ausschluss mehrerer complicirter Fingerluxationen 68 — in der poliklinischen Behandlung verblieben. — Da die Luxationen, wie Gurlt*) schon vor Jahren bemerkt hat, bisher nur wenige statistische Bearbeitungen erfahren haben, so hielt ich es der Mühe werth, die frischen, subcutanen Luxationen, welche in der Zeit des Berichts in der hiesigen Klinik und Poliklinik zur Beobachtung gelangten, in ähnlicher Weise statistisch zusammenzustellen, wie dies bereits für die subcutanen Fracturen geschehen ist.

FrISCHE, subcutane Luxationen, welche in der Klinik und Poliklinik vom 1. Mai 1875—31. Juli 1876 behandelt wurden.

		1-10.	11-20.	21-30.	31-40.	41-50.	51-60.	61-70.	71-80.	?	Summa.	Total.
1. Hüftgelenk	L. iliaca	1	—	—	—	—	—	—	—	—	1	2
	L. obturator.	1	—	—	—	—	—	—	—	—	1	
2. Schultergelenk	L. axillaris u. subcoracoid.	—	1	11	7	5	7	4	1	1	37	39
	L. erecta	—	—	1	1	—	—	—	—	—	2	
3. Ellbogengelenk	L. radii et ulnae	1	7	1	—	1	—	—	—	—	11	13
	L. radii nach vorn	1	1	—	—	—	—	—	—	—	2	
4. Handgelenk	L. ulnae nach oben	—	—	1	—	—	—	—	—	—	1	1
	Daumen	1	—	1	2	—	—	—	—	—	4	
5. Metacarpo - Phalangalgelenk	Zeigefinger	—	1	—	—	—	—	—	—	—	1	6
	Mittelfinger	—	—	1	—	—	—	—	—	—	1	
6. Phalangalgelenk	Daumen	1	—	—	—	—	—	—	—	—	1	2
	Kleinfinger	—	—	1	—	—	—	—	—	—	1	
7. Sterno-Claviculargelenk	L. claviculae nach vorn	—	1	1	—	—	—	—	—	—	2	2
	L. claviculae nach oben	—	1	—	1	—	1	—	—	—	3	
8. Acromio - Claviculargelenk	L. mandibul. unilateralis.	—	—	1	—	—	—	—	—	—	1	1
9. Mandibulargelenk	L. patellae nach aussen	—	1	—	—	—	—	—	—	—	1	1
10. Kniegelenk		—	1	—	—	—	—	—	—	—	1	1
Summa...		6	13	19	11	6	8	4	1	2	70	70

*) Monatsblatt für medicinische Statistik und öffentliche Gesundheitspflege (Beilage zur Deutschen Klinik) No. 1. 1857: E. Gurlt, Beiträge zur Statistik der Fracturen und Luxationen. — Gurlt konnte damals aus sämtlichen Krankenhäusern Berlins (Chirurgische Universitäts-Klinik und Poliklinik, Charité-Krankenhaus, Bethanien, St. Hedwigs-Krankenhaus, jüdisches Krankenhaus und Elisabeth-Krankenhaus) und aus der Zeit vom 1. Juli 1851 bis 1. Juli

Die relative Häufigkeit der subcutanen Luxationen zu derjenigen der subcutanen Fracturen verhält sich demnach wie 1 : 7,5 (nach Gurlt [s. unten] wie 1 : 11); was aber die relative Häufigkeit der einzelnen Luxationen unter einander betrifft, so bestätigen unsere Erfahrungen die von allen Autoren hervorgehobene Thatsache, dass die Schulterluxationen die häufigsten sind und diesen in 2. Linie die Luxationen beider Vorderarmknochen (nach hinten) folgen. Für weitere statistische Schlussfolgerungen erscheinen mir die übrigen Zahlen zu klein, und ich bemerke daher nur noch bezüglich des Alters der mit Luxationen hereingekommenen Individuen, dass die meisten der letzteren dem 3., und nach diesem dem 2. und 4. Lebensdezennium angehörten.

Die Einrichtung der frischen, subcutanen Luxationen gelang in allen Fällen, wie ich dieses bereits in dem poliklinischen Theile des Berichts bemerkt und zum Theil noch genauer ausgeführt habe (s. S. 18—19).

Die beiden klinischen Fälle sind folgende:

Obere Extremität.

(1 Fall.)

Luxation der beiden Vorderarmknochen nach hinten:
1 Fall.

Friedrich Luckow, 22 Jahre, Kutscher, wurde vom Wagen geschleudert und erlitt dabei ausser der genannten Verrenkung zwei $\frac{1}{2}$ —1 Zoll lange Risswunden der Stirnhaut, die frisch nach der Verletzung in der Klinik mit Salicyl-Borsäure-Lösung desinficirt und mit Salicylwatte occludirt wurden; gleichzeitig erfolgte die Reposition der Luxation. Heilung der Wunden unter einem Verbands prim. intent. Entlassung am 9. Tage.

Untere Extremität.

(1 Fall.)

Incomplete Luxation der Patella auf den Condylus externus femoris: 1 Fall.

Fritz Mannstein, 18 Jahre, Former, ein kräftiger Mann, war in einer Metallgiesserei damit beschäftigt, geschmolzenes Zinn aus dem Schmelzofen zu schöpfen. Er hatte eben eine schwere Pfanne mit dem Metall gefüllt und wollte sich, fest auf beiden Füßen stehend, mit dem Oberkörper rasch nach links drehen, um dasselbe in ein anderes Gefäss auszugießen, als er in dem rechten Knie einen heftigen Schmerz und Ruck verspürte, so dass er nur noch einen Augenblick zu stehen vermochte und sich dann niederlegen musste. Pat. wurde unmittelbar nach dem Trauma in die Klinik gebracht. Die Untersuchung des in Streckung gehaltenen, rechten Knies ergiebt eine unvollständige

1856 ein Material für seine Untersuchung gewinnen, das sich auf 1374 Fracturen der Extremitätenknochen und auf 124 Luxationen der Körpergelenke belief. Vergleicht man mit diesen Zahlen diejenigen, welche in obigen statistischen Zusammenstellungen (528 subcutane Fracturen und 70 frische, subcutane Luxationen) enthalten sind, so wird man erkennen, in welch' bedeutendem Masse das Material der hiesigen Klinik und Poliklinik mit den Jahren sich vermehrt hat.

Luxation der Patella nach aussen; die innere Facette derselben liegt der Gelenkfläche des Condylus externus fest an, während die äussere frei nach aussen ragt. In dieser Stellung ist die Patella fest fixirt, ohne dass iness die Sehne des M. quadriceps oder das Lig. patellae auffallend stark gespannt erscheint. Auch die durch die eingeleitete Chloroformnarkose bewirkte Muskeler schlaffung übt keinen nachweisbaren Einfluss auf die Fixirung der Patella aus. Die Reposition gelingt auf directen, auf den freien äusseren Rand der Patella von oben ausgeübten Druck. Bei nachher vorgenommenen Bewegungen im Kniegelenk stellt sich dieselbe Luxation sehr leicht wieder her, lässt sich aber ebenso leicht jedes Mal wieder einrichten, wenn man die Patella durch Druck gegen den freien äusseren Rand, jetzt in der Richtung von unten nach oben, von der Gelenkfläche des Condylus abzuhebeln sucht. Mässiger Bluterguss ins Kniegelenk. — Lagerung des Beins auf der Watson'schen Schiene. Schon nach 14 Tagen verlässt Pat. gegen den Rath der Aerzte die Klinik, um seine frühere Arbeit wieder aufzunehmen. Noch immer ist ein geringer Erguss im Gelenk zu constatiren.

Nicht ganz frische und veraltete Luxationen.

(16 Fälle; † 1.)

Unter dieser Kategorie habe ich sämtliche Luxationen der Extremitäten zusammengefasst, welche bereits seit mehr als 24 Stunden bestanden hatten, als sie der Klinik zugingen; ihr Alter variirt zwischen 2 Tagen und 3 Jahren. Sowohl klinisch als auch anatomisch lassen sich diese Luxationen füglich in zwei engere Gruppen trennen, nämlich einmal in solche, die, als sie in Behandlung kamen, frisch genug waren, um noch die Spuren der Gewalteinwirkung, welche die Luxation verursacht hatte (Sugillationen, Schwellung, Schmerz u. s. f.) erkennen zu lassen, und ferner in solche, bei denen zwischen dem Trauma und der Aufnahme in die Klinik bereits eine so lange Frist lag, dass die traumatische Reaction vollständig abgelaufen war und secundäre Veränderungen des betreffenden Gelenks und Glieds, wie Atrophie der Muskeln, Verdünnung des Gelenks, Nearthrose u. s. f., entweder constatirt oder doch vermuthet werden konnten. Erstere Luxationen bezeichnete ich oben als „nicht ganz frische“, letztere als „veraltete“, und ich glaube nicht, dass die folgende Casuistik diese Trennung als eine zu gewaltsame erscheinen lassen wird.

Nicht ganz frisch kamen folgende 3 Luxationen zur Beobachtung:

Luxatio radii dextri nach vorn: 1 Fall; 2 Tage alt.

Paul Schuhöse, 19 Jahre, Klempner, zog sich die genannte Luxation durch einen Fall von einer Leiter zu. Die Diagnose ist wegen der bedeutenden Schwellung der Ellbogengegend selbst in Narkose schwierig, wird aber später, nachdem die Schwellung verschwunden und die Gelenkontouren wieder deutlicher geworden sind, durchaus bestätigt. Die Reposition des nach aussen luxirten Radiusköpfchen gelingt trotz mehrfach wiederholter Versuche nicht; durch passive Bewegungen aber, die methodisch einige Zeit ausgeführt werden, ist es möglich, die vorher sehr behinderte Pro- und Supination fast vollständig wieder herzustellen und die Flexion im Ellbogengelenk bis zu einem wenig

spitzen Winkel zu steigern; das Hinderniss für die weitere Flexionsbewegung bildet dann das gegen die Vorderseite des Humerus anstehende Radisköpfchen.

Luxatio humeri subcoracoidea; 2 Fälle; der eine 2, der andere 8 Tage alt; Reposition jedes Mal ohne erhebliche Schwierigkeit in Narkose.

Die jüngste der 13 veralteten Luxationen, welche in der Klinik behandelt worden sind, war 5 Wochen, die älteste 3 Jahre alt; es sind in Kürze folgende Fälle:

Luxatio radii inveterata: 1 Fall.

Wilhelm Hain, 49 Jahre, Kutscher. Die Luxation des rechten Radius nach vorn besteht seit vielen Monaten; Pro- und Supination sind fast ganz aufgehoben, Flexion im Ellbogengelenk bis zum rechten Winkel möglich. — Ein Repositionsversuch ist erfolglos.

Luxatio radii et ulnae inveterata: 3 Fälle.

Auguste Borchert, 11 Jahre, L. antibrachii sin. inveterata, nach hinten, seit nahezu 4 Monaten bestehend. — In Narkose gelingt es, die Stellung des in grossem stumpfen Winkel gehaltenen Vorderarms wesentlich zu verbessern und ihn bis zum spitzen Winkel zu flectiren; vollständige Reposition ist indess nicht möglich. Gypsverband und später passive Bewegungen.

Heinrich Schulz, 26 Jahre, Arbeiter, L. antibrachii sin. inveterata nach hinten, seit 5 Wochen bestehend. Der Vorderarm ist in stumpfem Winkel fixirt, Pro- und Supination dagegen sind frei. Mehrmals wiederholte Repositionsversuche machen es möglich, den Vorderarm bis zum spitzen Winkel zu flectiren. Gypsverband in dieser Stellung, da Pat. vollständig zufrieden ist, eine rechtwinklige Ankylose des Ellbogengelenks schliesslich davon zu tragen.

Ferdinand Panke, 25 Jahre, Arbeiter, Luxatio antibrachii dextr. inveterata nach hinten, 8 Wochen alt; Fixation des Vorderarms in gestreckter Stellung bei minimaler Flexionsmöglichkeit, während Pro- und Supination fast ungestört erscheinen. Auch in der am 16. Novbr. 1875 in Narkose vorgenommenen Untersuchung erweist sich die Ankylose im Humero-Ulnargelenk als eine fast vollständige und widersteht forcirten Flexionsversuchen. Es wird deshalb am 17. Decbr., nachdem Pat. inzwischen Searlatina in der Klinik glücklich überstanden hat, die totale subperiostale Ellbogeresection nach v. Langenbeck ausgeführt (s. später Resectionen des Ellbogengelenks No. 1). Schon am 24. Jan. 1876 ist die Resectionswunde vollkommen vernarbt und am 6. März kann Pat. mit sehr schönem functionellem Resultate entlassen werden.

Luxatio humeri inveterata: 8 Fälle; † 1.

Von diesen 8 Fällen wurde einer vollständig reponirt, 2 wurden resecirt, 5 endlich in demselben Zustande entlassen, in welchem sie aufgenommen worden waren.

Johann Knüppel, 48 Jahre, Arbeiter. Luxatio humeri dextri subcoracoidea inveterata; 6 Wochen alt. Vollständige Reposition der Luxation in Narkose nach der Mothe'schen Methode und einige Zeit fortgesetzte Behandlung mit dem Inductionsstrom. Bei der nach einem Monate erfolgenden Entlassung sind die activen Bewegungen im Schultergelenk noch recht mangelhaft.

Johann Casprowiez, 45 Jahre, Schriftsetzer. Luxatio humeri dextri axillaris inveterata, 5 Monate alt. Gleich nach der Verletzung hatten sich Erscheinungen von Druck auf den Plexus brachialis durch den luxirten Humeruskopf in Form von Ameisenkriechen im Arm und Unmöglichkeit, Bewegungen im Ellbogen- und Handgelenk auszuführen, eingestellt; auch noch bei der Aufnahme des Pat. in die Klinik ist die active Beweglichkeit in diesen Gelenken eine sehr beschränkte; die Hand steht in Pronation und kann mit Noth in halbe Supination gebracht werden; die Fingergelenke sind durch die lange Ruhe etwas steif geworden, gestatten aber passive Bewegungen. Die Sensibilität am Vorderarm ist bedeutend herabgesetzt; auch die Reaction der Vorderarmmuskeln ist selbst bei sehr starken inducirten Strömen eine schwache. Nachdem am 29. Juni 1875 vergeblich ein forcirter Repositionsversuch mit Hilfe des Schneider-Mennel'schen Apparats ausgeführt worden war, wurde am 12. Juli zur Resection des Humeruskopfes von der Achselhöhle aus nach der Methode von Langenbeck's geschritten, welche auffallend leicht gelingt (s. Resectionen des Schultergelenks No. 1). Die Heilung erfolgt fast ganz prima intentione, so dass am 29. Juli, also 17 Tage nach der Operation, nur noch eine oberflächlich granulirende, 1¹/₂ Cm. lange Wunde besteht und am 8. August mit der Behandlung mit dem Inductionsstrom und passiven Bewegungen begonnen werden kann. — Am 23. August verlangt Pat. nach Hause; die Armmuskeln reagieren zwar auf den Inductionsstrom sehr gut; doch hat sich die Brauchbarkeit des Arms noch wenig gebessert.

Ferdinand Drehmel, 41 Jahre, Arbeiter. Luxatio humeri dextri subcoracoidea inveterata; 5 Wochen alt. Bei der Aufnahme des Pat. zeigt sich der Humeruskopf fest unter dem Process. coracoideus fixirt und in Folge dessen die Beweglichkeit des Oberarms fast ganz aufgehoben. Weder die A. axillaris noch die A. radialis sind pulsirend zu fühlen; die Sensibilität dagegen ist am ganzen Arme erhalten. Am 2. November 1875, 1 Tag nach der Aufnahme des Pat. in die Klinik, wird ein Repositionsversuch in Narkose vorgenommen, wobei abwechselnd die verschiedenen Methoden von Mothe, Schinzinger, Kocher in Anwendung kommen, ohne dass jedoch ein Erfolg erzielt wurde. Auf diesen Eingriff erfolgte eine sehr bedeutende locale Reaction, starke Schwellung und Schmerzhaftigkeit der rechten Schultergegend und ausgedehnte Sugillationen am Oberarm und an der rechten Thoraxseite. Nachdem die letzten Spuren dieser Erscheinungen sich zurückgebildet hatten, wurde am 7. Dezember 1875 die Resection des Oberarmkopfs von der Axilla aus nach der v. Langenbeck'schen Methode vorgenommen, wobei sich der Entwicklung des luxirten Humeruskopfes anfänglich nicht unbedeutende Schwierigkeiten entgegenstellten, auf welche Verhältnisse ich später bei Besprechung der Resectionen noch genauer eingehen werde (s. Resectionen des Schultergelenks No. 2). Der Verlauf war von Anfang an ein sehr schwerer: schon am folgenden Morgen wurde Pat. von einem Schüttelfrost befallen und betrug die Körpertemperatur 41,1°. Der Arm zeigte stellenweise eine bedenklich livide Färbung, so dass man erst geneigt war, eine beginnende Gangrän zu befürchten. Diese trat jedoch nicht ein; dagegen bildete sich rasch eine jauchige Phlegmone in dem Unterhautzellgewebe der rechten Thoraxseite, da, wo früher nach dem Repositionsversuche die ausgedehnten Blutextravasate beobachtet worden waren; am 19. Dezember gesellte sich, von der Wunde ausgehend, ein rasch auf den Rücken und die Brust fortschreitendes Erysipelas hinzu, dann folgten vom 21. Dezember an Schüttelfröste und am 2. Januar 1876 trat schliesslich der Tod an metastasirender Pyämie ein. Die Section ergab: jauchige Osteomyelitis des Humerus, verjauchte Thromben im ganzen Verlaufe der V. und A. radialis und brachialis bis hinauf in die Achselhöhle, zahlreiche hämorrhagische Infarcte der Lungen, grosse, matsche Milz, Vereiterung des rechten Sterno-Clavicular-, des linken Knie- und des rechten Ellbogengelenks. (S. Todesfälle No. 56.)

Die übrigen 5 Fälle veralteter Schulterluxation betrafen Männer von 30—61 Jahren und bestanden 3 Mal bereits 8 Wochen, 2 Mal bereits 3—4 Monate, als die Patienten in die Klinik sich aufnehmen liessen. Stets wurde einmal der Versuch gemacht, die Luxation zu reponiren; doch gelang dies in keinem Falle, wesshalb die Patienten jeweils nach wenigen Tagen ungeheilt die Klinik wieder verliessen.

Luxatio femoris inveterata: 1 Fall.

Mina Mey, 37 Jahre. Luxatio femoris iliaca inveterata: 3 Jahre bestehend. Die versuchte Einrenkung gelingt nicht, wesshalb Pat. nach 3 Tagen die Klinik verlässt.

h) **Verwundungen.**

(103 Fälle; † 2.)

Wunden der Finger und Hand, der Zehen und des Fusses.

(67 Fälle.)

Ich habe, dem Beispiele, das andere klinische Berichte mir boten, folgend, in diesem Abschnitte sämtliche Verwundungen der Hand und des Fusses bis zum Hand- und Fussgelenk und mit Ausschluss der letzteren zusammengefasst, gleichgültig, ob die Verwundung nur Haut und Weichtheile, oder ausserdem auch die Knochen und Gelenke betraf. In den allermeisten Fällen handelte es sich eben um so complicirte Verletzungen, dass eine weitere Trennung derselben, etwa in Wunden der Haut und Weichtheile, Wunden und Fracturen der Knochen, Gelenkwunden, scharfe, gerissene und gequetschte Wunden u. s. w., sich ohne Gewalt nicht hätte vornehmen lassen. Auch die Eintheilung der Verwundungen dieser Theile in leichte und schwere hat nach meiner Ansicht nur bedingten Werth, da es hierbei zu sehr dem subjectiven Ermessen und den individuellen Anschauungen des Autors überlassen bleibt, die Grenzlinie zwischen beiden zu ziehen. Mehr Gewicht ist dagegen, wie ich glaube, der Thatsache beizulegen, dass das gleichzeitige Nebeneinanderbestehen der Klinik und Poliklinik und vor Allem das unabweisbare Bedürfniss, bei den beschränkten klinischen Räumlichkeiten so viele Fälle wie immer möglich poliklinisch zu behandeln, von vornherein eine Sichtung des Gesamtmaterials der Verwundungen von Hand und Fuss in leichtere und schwerere Fälle zur Folge hat. Die ersteren, relativ leichteren Verwundungen (unter denen sich indess eine bedeutende Anzahl complicirter Fracturen der Phalangen befinden) wurden poliklinisch, die letzteren, relativ schwereren, dagegen klinisch behandelt. Es sind nun während der 15 Monate des Berichts im Ganzen 326 Verwundungen der Finger und Hand, sowie der Zehen und des Fusses poliklinisch und klinisch behandelt worden, nämlich:

	Poli- klinisch.	Klinisch.	Summa.
Finger- und Hand-Verwundungen.....	244	57	301
Zehen- und Fuss-Verwundungen.....	15	10	25
	259	67	326

Alle diese 326 Fälle heilten, und nur in 4 Fällen, welche klinisch behandelt worden waren, wurde der Verlauf durch das Hinzutreten accidenteller Wundkrankheiten für kurze Zeit gestört, in 2 Fällen nämlich durch Erysipelas, in einem 3. durch Lymphangitis*) und in einem 4. durch Delirium potatorum. Niemals dagegen wurde in allen diesen Fällen eine fortschreitende Sehnenscheiden- oder Zellgewebsentzündung (progredirende Phlegmone, acut-purulenten Oedem) beobachtet, es sei denn, dass die Patienten, was mehrere Mal der Fall war, bereits mit diesen Complicationen hereinkamen. Aber auch dann gelang es immer, den Process durch ausgiebige Incisionen und Drainage zum Stillstand zu bringen und brauchte daher nie eine Gliedamputation aus diesem Grunde vorgenommen zu werden. — Ueber die Behandlung der ambulant behandelten Fälle ist bereits früher (S. 17—18) das Nöthige gesagt worden, und es erübrigt mir darum nur noch, über die klinisch behandelten Fälle Einiges zu erwähnen.

Unter den 67 Fällen befinden sich 62 männliche und nur 5 weibliche Individuen; die Maschinenverletzungen und die Zerreißen und Zerquetschungen durch stumpfe Gewalten übertreffen dabei weit alle anderen Arten von Wunden, welche bei diesen meist dem Arbeiterstande angehörenden Patienten beobachtet wurden; die Zahl der ersteren beläuft sich auf 50, während nur in 11 Fällen mehr oder weniger scharf geschnittene Wunden, in weitem 5 Fällen Schussverletzungen und ein einziges Mal eine Bisswunde zur Behandlung kamen. Wo immer möglich war letztere eine conservirende und die Zahl der verstümmelnden Operationen, die in den 67 Fällen ausgeführt wurden, ist darum keine grosse. Sie beläuft sich auf 12 Amputationen und Exarticulationen der Finger. Ausserdem wurde einmal bei einer offenen Luxation der Nagelphalanx des Daumens, welche allen Repositionsversuchen widerstand, die Resection des Capitulum phalang. I. und ferner in 7 Fällen die Sehnennaht ausgeführt. — Die Nachbehandlung dieser so äusserst verschiedenartigen Verletzungen war je nach der Beschaffenheit der Wunde und nach dem Stadium, in welchem sich der Wundheilungsprocess gerade befand, ebenfalls eine verschiedene und oft in einem

*) Ein fernerer Fall von Lymphangitis nach Bisswunde eines Fingers kam als solcher bereits in die Klinik.

und demselben Falle wechselnde. Wo die Wundverhältnisse die Aussicht auf eine Heilung *prima intentione* eröffneten, wurde mit ausgezeichnetem Erfolge, wie wir gleich sehen werden, der von Bose angegebene, antiseptische Occlusivverband angewendet; wo dagegen eine Heilung durch erste Vereinigung unmöglich erschien, gelangte bald die Methode der offenen Wundbehandlung, bald das protrahirte Warmwasserbad, bald der Thiersch'sche Salicylwatteverband zur Anwendung. — Das allgemeine Resultat dieser Bemühungen habe ich bereits oben angegeben und wenn ich im Fol-

Complicirte Verwundungen der Hand und des Fusses, geheilt

No.	No. Hauptbuch.	Name und Stand.	Alter.	Aufnahme.	Verletzung.
Verwundungen					
1.	432.	August Eichert, Arbeiter.	32.	14. 6. 75.	Kreissägeverletzung; Eröffnung des Metacarpophalang.-Gelenks des 1. Zeigefingers; Durchtrennung der Extensorensehne desselben; Ansägung des Gelenkknorpels des Os metacarp. indic.
2.	512.	Rob. Oelschläger, Schlosser.	25.	14. 7. 75.	Mähmaschinenverletzung; Trennung der Sehnen von Flexor digit. V und Extensor digit. IV; Eröffnung des 1. Phalangalgelenks digit. IV—V; ausserdem Quetschwunden des 5. Fingers; Schnittwunden der Gelenkknorpel der eröffneten Gelenke.
3.	540.	Paul Ulbrich, Fabrikarbeiter.	50.	23. 7. 75.	Maschinenverletzung; Abreissung des rechten Zeigefingers; Trennung der Sehne des Extensor digit. III und Eröffnung des Metacarpophalang.-Gelenks digit. III.
4.	820.	Oscar Meckbach, Tischler.	22.	9. 11. 75.	Kreissägeverletzung; Durchsägung der Haut und Weichtheile der Vola manus in der ganzen Quere; Trennung der Sehnen der Flexor. digit. II u. III; vollständige Durchsägung des Os metacarpi indic. der linken Hand.
5.	354.	August Bernhardt, Metallarbeiter.	30.	11. 5. 76.	Verletzung durch eine scharfe, rotirende Zinkscheibe: 4 Cm. lange, quere Wunde unmittelbar über dem Handgelenk; Trennung der Sehne des Flexor carpi ulnar.
6.	376.	Gustav Melzer, Schlosser.	22.	16. 5. 76.	Verletzung durch ein scharfes Eisen; Durchschneidung der Sehne des Flexor. digit. V sin. und complicirte Luxation im 1. Interphalangalgelenk des 5. Fingers.

genden noch des Genauern auf die mit dem antiseptischen Oeclusivverbande erzielten Resultate eingehe, so geschieht es lediglich deshalb, weil dieser einfache und wenig kostspielige Verband, wie ich glaube, eine allgemeinere Würdigung verdient, als er, wie es scheint, bis jetzt gefunden hat. Ausserdem umfasst die folgende Zusammenstellung der mit dem antiseptischen Oeclusivverbande erreichten Erfolge gleichzeitig sämtliche in der Klinik und Poliklinik vorgekommene Sehnennähte, und ist schon deswegen von besonderem Interesse.

welche vollständig prima intent. unter 1—3 Verbänden sind.

Datum der Verletzung.	Operation, Verband, Behandlung.	Datum der Operation.	Ausgang, Dauer der Behandlung.
der Hand.			
14. 6. 75.	Sehnen-Catgutnaht; Desinfection der Wunde mit Salicyl-Borsäure-Lösung; Hautnähte; vollständige Oeclusion; volare Holzschiene.	14. 6. 75.	Heilung prim. int. unter einem Verbande. 14. 6.—2. 7. 75.
14. 7. 75.	Sehnen-Catgutnähte; Desinfection der Wunde mit Salicyl-Borsäure-Lösung; Hautnähte; vollständige Oeclusion.	14. 7. 75.	Heilung der Haut-, Sehnen-, Gelenkwunden prim. int. unter einem Verbande, der Quetschwunden des 5. Fingers durch Eiteröng. 14. 7.—30. 7. 75.
23. 7. 75.	Sehnen-Catgutnaht; Glättung des Stumpfs des Zeigefingers; Desinfection der Wunden mit Salicyl-Borsäure-Lösung; Hautnähte; vollständige Oeclusion.	23. 7. 75.	Heilung der Haut-, Sehnen-, Gelenkwunde des 3. Fingers prim. int. unter einem Verbande, des gequetschten Zeigefingerstumpfs durch Eiterung. 23. 7.—4. 8. 75.
9. 11. 75.	Sehnen-Catgutnähte; Desinfection der grossen Wunde mit Salicyl-Borsäure-Lösung; Resection des abgelösten Capitulum oss. metacarpi II; Hautnähte, vollständige Oeclusion.	9. 11. 75.	Heilung der Haut-Sehnen-Knochenwunde unter einem Verbande. 9. 11.—22. 11. 75.
11. 5. 76.	Sehnen-Catgutnaht; Desinfection der Wunde mit Salicyl-Borsäure-Lösung; vollständige Oeclusion.	11. 5. 76.	Heilung prim. int. unter einem Verbande. 11. 5.—2. 6. 76.
16. 5. 76.	Sehnen-Catgutnaht und Gelenkkapsel-Catgutnaht nach vorheriger Reposition der Luxation; Desinfection mit 5prozentig. Carbol-Lösung; Hautnähte; Oeclusion.	16. 5. 76.	Heilung prim. int. unter einem Verbande. 16. 5.—22. 5. 75; nachher poliklinische Behandlung.

No.	No. Hauptbuch.	Name und Stand.	Alter.	Aufnahme.	Verletzung.
7.	507.	Hermann Pätz, Tischler.	19.	3. 7. 76.	Verletzung durch ein Stemmeisen; quere Wunde an der Ulnar-Volarseite unmittelbar über dem Handgelenk; Trennung der Sehne des Flexor. carpi ulnar.
8.	1921 (polikl. Journ.)	Peter Radberg, Arbeiter.	37.	10. 2. 76.	Schnittwunde, querverlaufend hinter dem Metacarpo-Phalang.-Gelenk des III. Fingers; Durchschneidung der Sehne des Extensor digit. III.
9.	425.	Albert Meyer.	11.	5. 6. 76.	Fall auf die Hände; quer durch die Handvola verlaufende, tiefe Risswunde; complicirte Luxation im Metacarpo-Phalangalgelenk digit. II und III; die Capitula oss. metacarp. stehen 1 Cm. weit aus der Wunde heraus.
10.	714.	Wilhelm Oesterreich, Postillon.	22.	2. 10. 75.	Complicirte Luxation der Nagelphalanx des linken Daumens nach dem Dorsum, wobei das Capitulum phalang. I aus einer queren Wunde der Volarseite 1 $\frac{1}{2}$ Cm. hervorragt.
11.	720.	Otto Randel, Schlichterlehrling.	15.	4. 10. 75.	Wiegemesserverletzung; vollständige Durchschneidung der Haut und aller Sehnen und Weichtheile der Vola manus in der ganzen Quere; totale Durchtrennung des Os metacarpi pollicis.
12.	726.	Louis Gerhardt, Kaufmann.	55.	7. 10. 75.	Verletzung durch einen Glasplitter; quere Wunde unmittelbar über dem rechten Handgelenk; Durchschneidung der A. radialis, eines Astes der A. ulnaris und der Sehnen des Flexor digit. commun.
13.	790.	Julius Gassmann, Metalldreher.	33.	1. 11. 75.	Verletzung durch eine Hobelmaschine; Abtrennung der Fingerspitze des r. Daumens hinter dem Nagel bis auf eine ganz schmale, dorsale Hautbrücke, welche das herunterhängende Glied mit dem übrigen Finger noch verbindet.
14.	519.	Karl Dorn.	7.	15. 7. 75.	Beilieb; Abtrennung der Fingerspitze des l. Zeigefingers hinter dem Nagel bis auf eine ganz schmale, volare Hautbrücke, welche die einzige Verbindung zwischen den beiden Theilen darstellt.
15.	44.	Karl Friedrich, Müller.	38.	17. 1. 76.	Alte, mit zurückbleibender Fistel geheilte Schussfractur der Oss. metacarp. III—IV dextr. Kugel (österreichische) in einer Knochen-Weichtheilhöhle eingebildet, die in der Handvola in einer Fistel ausmündet.

Datum der Verletzung.	Operation, Verband, Behandlung.	Datum der Operation.	Ausgang, Dauer der Behandlung.
3. 7. 76.	Sehnen-Catgutnaht; Desinfection mit 5prozentiger Carbol-Lösung; Hautnähte; Oeclusion.	3. 7. 76.	Heilung prim. int. unter einem Verbands. 3. 7.—6. 7. 76.
10. 2. 76.	Sehnen-Catgutnaht; Desinfection mit Salicyl-Borsäure-Lösung; Hautnähte; Oeclusion; Gypsverband.	10. 2. 76.	Heilung prim. int. unter einem Verbands. 10. 2.—22. 2. 76.
5. 6. 76.	Reposition der Luxationen; Desinfection mit 5prozentig. Carbol-Lösung; keine Hautnähte, da die Wundränder von selbst gut zusammenliegen; vollständige Oeclusion.	5. 6. 76.	Heilung prim. int. unter zwei Verbänden, obwohl am 8. Tage, nach Abnahme des 1. Verbands ein kleiner subcutaner Abscess des Dorsum manus geöffnet werden musste. 5. 6. bis 24. 6. 76.
2. 10. 75.	Unvermögen, die Luxation zu reponiren; Resection des prominirenden Capitulum phalang.; Desinfection mit Salicyl-Borsäure - Lösung; Hautnähte; Oeclusion.	2. 10. 75.	Heilung prim. int. unter einem Verbands. 2. 10.—14. 10. 75.
4. 10. 75.	Sehennähte können wegen zu starker Retraction der centralen Enden nicht angelegt werden; Desinfection mit Salicyl-Borsäure-Lösung; Hautnähte; vollständige Oeclusion.	4. 10. 75.	Heilung prim. int. unter drei Verbänden. 4. 10.—1. 11. 75.
7. 10. 75.	Ligatur der beiden Arterien; Sehennahht wegen starker Retraction des centralen Endes nicht möglich; Desinfection mit Salicyl-Borsäure-Lösung; Hautnähte, Oeclusion.	7. 10. 75.	Heilung prim. int. unter einem Verbands. 7. 10.—20. 10. 75. (Später nach der Heilung bekommt Pat. zu Hause ein Erysipelas antibrachii, von der Narbe ausgehend.)
1. 11. 75.	Desinfection der Wunde mit Salicyl-Borsäure-Lösung; sorgsame Vereinigung der beiden Wundflächen; keine Hautnähte; Oeclusion.	1. 11. 75.	Heilung prim. int. unter einem Verbands. 1. 11.—26. 11. 75.
15. 7. 75.	Desinfection der Wunde mit Salicyl-Borsäure-Lösung; Hautnähte; Oeclusion.	15. 7. 75.	Heilung prim. int. unter einem Verbands. 15. 7.—31. 7. 75.
1866, 29. Juni. Schlacht bei Gitschin.	Eröffnung der Höhle, in welcher die Kugel liegt, von der Handvola aus. Extraction der Kugel; Desinfection mit 5prozentig. Carbol-Lösung; Hautnähte; Oeclusion.	18. 1. 76.	Heilung prim. int. unter einem Verbands. 18. 1.—17. 3. 76. (Pat. wurde längere Zeit nach der Heilung der Wunde electriert.)

No.	No. Hauptbuch.	Name und Stand.	Alter.	Aufnahme.	Verletzung.
Verwundungen					
16.	750.	August Willert, Schutzmann.	30.	14. 10. 75.	Seit 5 Jahren eingehheilte Kugel, welche unterhalb des Malleolus externus sin. unmittelbar auf der Gelenkkapsel liegt.
17.	89.	Stephan Segel, Kreissägearbeiter.	24.	1. 2. 76.	Ansägung des linken Malleolus externus mit wahrscheinlicher Eröffnung des Fussgelenks.

Ich betone hier, dass bei dem in den eben aufgezählten Fällen angewendeten Verbandsverfahren niemals weder ein Drainrohr in die Wunde eingelegt noch ein Spray-Apparat in Thätigkeit gesetzt wurde, und dass alle diese Fälle vollkommen aseptisch verliefen. Absolute Ruhestellung des verletzten Theils und genaue Verfolgung des Heilungsverlaufes erschien dabei unerlässlich; auch wurde stets darauf Bedacht genommen, die Extremität hoch zu lagern, um dadurch einer parenchymatösen Nachblutung unter die durch Catgutnähte geschlossenen Wundränder möglichst sicher vorzubeugen.

In mehreren, weiteren Fällen von Fingerverletzungen hat dieses Verfahren allerdings nicht zum Ziele geführt, indem die Prima reunio ganz oder theilweise ausblieb und Eiterung der Wunde erfolgte; es wurde dann der Occlusivverband sofort weggelassen und die Wunde nach einem der anderen, oben genannten Verfahren behandelt. Ein nennenswerther Nachtheil wurde aber auch in diesen Fällen, deren Zahl sich auf 4 bis 5 beläuft, nicht beobachtet; die Wunde heilte eben durch Eiterung anstatt prima intentione und die Heilungsdauer war demzufolge eine etwas längere. Darin allein bestand der Misserfolg.

Was die functionellen Resultate bei den 8 Fällen von Schnennaht betrifft, die in der Klinik (7) und Poliklinik (1) bei frischen Schnendurchtrennungen angelegt wurde, so war es mehrmals möglich, die Patienten einige Wochen, nachdem sie ihre Arbeit wieder aufgenommen hatten, abermals zu untersuchen und sich von der vollständigen Restitutio ad integrum zu überzeugen.*)

*) Ein Patient (Peter Radberg) mit geheilter Schnennaht wurde am 5. deutschen Chirurgencongress 1876 von College Bose vorgestellt; die Beweglichkeit des früher verletzten Fingers war damals, 10 Wochen nach Anlegung der Naht, eine vollständig normale. (S. Verhandlungen der deutschen Gesellschaft für Chirurgie, V. Congress 1876. I. S. 78.)

Datum der Verletzung.	Operation, Verband, Behandlung.	Datum der Operation.	Ausgang, Dauer der Behandlung.
-----------------------	---------------------------------	----------------------	--------------------------------

des Fusses.

1870. 18. Aug. Schlacht bei Gravelotte.	Excision der Kugel; Desinfection der Wunde mit Salicyl-Borsäure-Lösung; Hautnähte; vollständige Occlusion.	16. 10. 75.	Heilung prim. int. unter 2 Verbänden. 14. 10.—30. 10. 75.
1. 2. 76.	Desinfection mit 5prozentiger Carbollösung; Hautnähte; vollständige Occlusion.	1. 2. 76.	Heilung prim. int. unter einem Verbands. 1. 2.—26. 2. 76.

Ueber das Endresultat der Resection des Interphalanganalgelenks des Daumens ist es mir dagegen nicht möglich, etwas Genaueres anzugeben, da Pat. (Wilhelm Oesterreich) nach der am 12. Tage vollendeten Heilung der Wunde und seiner Entlassung sich nicht mehr blicken liess. — Sehr schön endlich war das funktionelle Resultat bei der reponirten offenen Doppelluxation im Metacarpo-Phalanganalgelenk (Albert Meyer), insofern in diesem Falle die Beweglichkeit in den beiden Gelenken schon nach kurzer Zeit eine nahezu normale war.

Wunden der Weichtheile ohne Knochenverletzung.

(13 Fälle; † 1.)

Vorderarm.

(4 Fälle.)

Friedrich Busse, 54 Jahre, Tischler. Tiefe Haut-Weichtheilwunde in der Mitte der Volarseite des linken Vorderarms; Verletzung der A. radialis. Ligatur der Arterie; antiseptischer Salicylwattverband nach Thiersch; Heilung und Entlassung nach 3 Wochen. Höchste, febrile Temperatur 38,5°.

Wilhelm Sommerfeld, 27 Jahre, Kutscher, kam mit einer 8 Tage alten Wunde der Volarseite des linken Vorderarms zur Klinik, nachdem er draussen bereits 3 Mal Schüttelfröste gehabt hatte. Die etwa 4 Cm. lange Wunde, welche einen Zoll über dem Handgelenk die Haut und Fascie getrennt und die Sehnencheiden eröffnet hatte, war schmutzig belegt, der ganze Vorderarm keulenförmig angeschwollen und schmerzhaft. Temperatur bei der Aufnahme 40,4°. Hohe Lagerung des Arms und offene Wundbehandlung. Rascher Abfall des Fiebers, Nachlass der Schwellung und Heilung in 3 Wochen.

Karl Rilský, 29 Jahre, Arbeiter. Tiefe Glas-Schnittwunde der Dorsalseite des linken Vorderarms dicht oberhalb des Handgelenks; Durchschneidung des M. extensor digitor. communis und Verletzung der A. interossea dorsal. inferior; starke Blutung. — Da die blutende Arterie zu sehr in der Tiefe lag,

um ohne Erweiterung der Wunde gefasst werden zu können, wurde letztere mit dem Messer dilatirt und darauf die Ligatur der A. interossea ausgeführt. — Desinfection der Wunde mit 5 procentiger Carbol-Lösung; antiseptischer Oeclusivverband. Derselbe wird indessen vom 3. Tage an weggelassen, da die Wunde eitert und Lymphangitis des Arms sich eingestellt hat. Offene Wundbehandlung und Heilung in 7 Wochen.

Hermann Priese, 20 Jahre, Hausdiener. — Drei grosse Hautlappenwunden der dorsalen Seite des rechten Vorderarms in Folge eines Falles in eine Glastür. Erst antiseptischer Oeclusivverband, dann wegen Eiterung vom 2. Tage an offene Wundbehandlung. Heilung in 3 Wochen.

Oberarm.

(1 Fall.)

Josef Bress, 37 Jahre, Arbeiter. Pferdebißwunde des linken Oberarms in der Höhe der Insertion des M. deltoideus; zahlreiche Quetschwunden der Haut, den einzelnen Zahneindrücken entsprechend. — Bleiwasserumschläge. Entlassung nach 9 Tagen in Heilung.

Unterschenkel.

(5 Fälle; † 1.)

Leopold Traeder, 21 Jahre, Kutseher (vergl. Kopfverletzungen). Comotio cerebri; gequetschte Wunde der Kopfschwarte und des Pericranium, ferner der Haut des linken Unterschenkels und des rechten Oberschenkels. — Heilung und Entlassung nach 68 Tagen.

Ludwig Weide, 2½ Jahre. — Querfractur des rechten Oberschenkels in der Mitte in Folge Ueberfahrens; grosse gequetschte Lappenwunde der Haut der rechten Wade. — Anfänglich Schienenverband an den rechten Oberschenkel und gewöhnlicher Deckverband über die Wunde; nach 14 Tagen Gewichtsextension. Heilung und Entlassung nach 7 Wochen.

Michael Kulibzack, 24 Jahre, Fabrikarbeiter. Quetschwunde der Haut der linken Wade. Antiseptischer Salicylwatteverband nach Thiersch. Heilung und Entlassung nach 17 Tagen.

Johannes Wittenhagen, 31 Jahre, Schmied. Zwei Zoll lange Hautwunde mit zerrissenen Rändern über der Crista tibiae. Antiseptischer Salicylwatteverband nach Thiersch. Heilung und Entlassung nach 14 Tagen.

Carl Schnoetke, 44 Jahre, Arbeiter, wurde am 19. August 1875 von der Pferdebahn überfahren und sofort nach geschehener Verletzung in die Klinik gebracht. An der ganzen Innenseite des linken Unterschenkels und in der Wadegegend ist die Haut vom Knie bis zum Malleolus internus weggerissen und aus der mächtigen Hautwunde hängen zerrissene Muskelmassen heraus; die noch restierende Haut des Unterschenkels ist im ganzen Umfang von ihrer Unterlage abgelöst, so dass der untersuchende Finger überall die Haut abheben kann. Pat. ist hochgradiger Potator. — Da an eine Erhaltung des Unterschenkels nicht zu denken war, so wurde dem Pat. gleich nach seiner Aufnahme in die Klinik die Amputation vorgeschlagen, von ihm aber abgelehnt. Lister'scher Verband. Wegen der profusen Secretion musste am 4. Tage jedoch dieser Verband verlassen und durch Chlorwasserumschläge ersetzt werden. Am 5. September zeigen sich die ersten Erscheinungen von Delirium potatorum und die Tobsucht des Pat. erreicht schon bis Abends einen so hohen Grad, dass die Zwangsjacke ihm angelegt werden musste. Am 20. September erfolgt schliesslich der Tod, ohne dass das Sensorium des Pat. auch nur für kurze Zeit einmal frei gewesen wäre. In den letzten Tagen

waren die reichlich gelieferten Wundsecrete sehr übelriechend, und der Pat., der Stuhl und Urin unter sich gehen liess, auf das Aeusserste erschöpft. Die Temperatur schwankte während des ganzen Verlaufs zwischen 39—40°. (S. Todesfälle No. 24.)

Oberschenkel.

(3 Fälle.)

Heinrich Redepenning, 27 Jahre, Hausdiener. Revolver-Weichtheilsschuss durch den rechten Oberschenkel. Der Schusskanal läuft von vorn und innen nach hinten und innen und endigt blind unter der Haut, durch welche die Kugel gefühlt werden kann. Excision der Kugel; Desinfection der Wunden mit Salicyl-Borsäurelösung und antiseptischer Oeclusivverband. Heilung prim. intent. unter einem Verbands bis auf die kleine Einschussöffnung vorne, die nach Abnahme des 1. Verbandes am 9. Tage eine oberflächliche, kleine Granulationsfläche darbietet. Heilung und Entlassung nach 15 Tagen.

Otto Stange, 11 Jahre. Grosse Hautlappenwunde über der rechten Patella nach Fall auf das Knie. Desinfection der Wunde mit Salicyl-Borsäurelösung; antiseptischer Oeclusivverband. Wegen Eiterung wird letzterer am 3. Tage entfernt und die Wunde offen behandelt. Heilung und Entlassung nach 6 Wochen.

Leopold Traeder, 21 Jahre, Kutscher (s. oben „Wunden des Unterschenkels“). Ausser den früher genannten Verletzungen des Kopfs und des Unterschenkels zeigt Pat. auch eine gequetschte Hautwunde des rechten Oberschenkels. Heilung und Entlassung nach 68 Tagen.

Penetrierende Gelenkwunden.

(6 Fälle.)

Handgelenk.

(2 Fälle.)

Friedrich Milkuhn, 28 Jahre, Schmied, wurde am 2. Juli 1876 von mehreren Individuen überfallen und eine Kellertreppe hinunter geworfen. Dabei fuhr Pat. mit der rechten Hand in eine Fensterscheibe und brachte sich dadurch eine grosse Wunde bei. Bei der sofortigen Aufnahme in die Klinik constatirte man eine etwa 2 Zoll lange, quer verlaufende und weitklaffende Wunde, welche das rechte Handgelenk auf der ulnaren Seite weit eröffnete, so dass die Knorpelflächen der ersten Reihe der Handwurzelknochen frei zu Tage lagen. Der ulnare Rand der Hand ist anästhetisch. Ueber dem linken Stirnbein befindet sich ferner eine kleine Hautlappenwunde. — Die Handgelenkwunde wird sorgfältig mit 5procentiger Carbonsäurelösung desinficirt und darauf ein nasser Carboljuteverband angelegt, der in der folgenden Zeit alle 2 Tage gewechselt wird. Am 2. und 4. Tage steigt Abends die Körpertemperatur auf 38,4—38,8°; sonst ist der Verlauf ein vollkommen fieberfreier und die Heilung geht so rasch von Statten, dass Pat. schon am 5. August vollständig geheilt entlassen werden kann. Vom 21. Juli an bis zur Heilung trug Pat. einen Gypsverband, und wurde der ursprüngliche Carboljuteverband mit einem auf die oberflächlich granulirende Wunde aufgelegten Lämpchen mit Höllensteinsalbe vertauscht. — Niemals während des ganzen Wundverlaufes kam ein Carbolspray-Apparat zur Anwendung. — Die Beweglichkeit des Handgelenks war bei der Entlassung eine vollkommen normale. Dagegen besteht noch Anästhesie des ulnaren Randes der Hand und des 5. Fingers.

Johann Mücke, 63 Jahre, Arbeiter, wurde am 8. Juni 1876 von seinem Arzte wegen einer complicirten Fractur des rechten Radius und einer ausge-

dehnten Zerreiſſung der Haut und Muskeln des rechten Vorderarms zur ſofortigen Amputation in die Klinik geſchickt, da gleichzeitig das Radio-Carpalgelenk eröffnet und Daumen, Zeige- und Mittelfinger verſtümelt waren (ſiehe conservativ behandelte, complicirte Fracturen, No. 11). Die Verletzung war am 7. Juni geſchehen und bereits 15 Stunden alt. Es wird der Verſuch gemacht, den Arm zu erhalten, die Wunden gründlich mit 5procentiger Carbollöſung deſinfectirt und ein nasser Carboljuteverband angelegt; Lagerung auf einer volaren Schiene. Bei dem Verbandwechſel am folgenden Tage überzeugt man ſich, daſſ die Wunde riecht, und es wird deſſhalb der antiseptiſche Verband ganz weggelaſſen und die Wunde vollkommen offen behandelt. Der Verlauf iſt ein ausgezeichnete; am 3. Tage ſteigt die Temperatur einmal bis 38.1°; ſonſt iſt ſie ſtetsfort normal; am 4. Juli iſt die Wunde des Vorderarms bereits ſoweit verkleinert, daſſ ein gefenſterter Gypsverband angelegt werden kann; am 7. Auguſt iſt die Heilung vollendet und erfolgt die Entlaſſung. Daſ Handgelenk iſt vollkommen normal beweglich.

Schultergelenk.

(1 Fall.)

Gustav Krämer, 14 Jahre, Lehrling. Complicirte Fractur des linken Humerus am oberen Ende mit Eröffnung des Schultergelenks. (S. Conservativ behandelte, complicirte Fracturen, No. 1.) Daſ untere Fragment des Humerus ſteht 4 Cm. auſ der Hautwunde heraus und kann erſt nach blutiger Dilatation derſelben reponirt werden; ſtarker Bluterguſſ im Gelenk. Deſinfection der Wunde mit Salicyl-Borſäurelöſung; Catgutsuturen; antiseptiſcher Oecluſivverband und Gypskürass. Sehr ſchöner Verlauf und Heilung mit wenig behinderter Beweglichkeit im Schultergelenk.

Daſ Genauere über die beiden letzterwähnten Fälle möge in dem Abſchnitt, der von den conservativ behandelten, complicirten Fracturen handelt, nachgeſehen werden. Hier ſei nur noch bemerkt, daſſ auch in dem Falle (Krämer) niemals ein Spray-Apparat während der ganzen Dauer der Behandlung in Anwendung gezogen worden iſt.

Fuſsgelenk.

(1 Fall.)

Louis Victor, 23 Jahre, Kaufmann, rannte am 27. März 1876 gegen ein Bündel am Boden liegender, ſpitzer Eiſenſtangen und ſtieſſ ſich dabei die Spitze eiſes ſolchen Stabes etwa 1 Zoll tief in die Gegend des rechten Fuſsgelenks, unmittelbar vor dem äuſſeren Knöchel. Pat. empfand ſofort ſehr heftige Schmerzen, daſ Gelenk ſchwoll an und nöthigte den Pat., daſ Bett zu hüten. Trotz Eiſumſchlägen und Kleiſterverband ſtellte ſich nach 8 Tagen bedeutende Eiterung und Fieber ein; der Unterſchenkel ſchwoll biſ zur Kniekehle ſtark an, brach dann in der Wadegegend auf und entleerte viel Eiter. Bei ſehr ſchlechtem Allgemeinbefinden lieſſ ſich endlich Pat. am 22. April 1876 in die Klinik aufnehmen. Die Unterſuchung ergibt eine ſtarke Anſchwellung des rechten Fuſsgelenks und eine Fixation des Fuſſes in Equiſuſtellung; vor dem Malleolus externus findet ſich eine groſſengroſſe Fiſtelöffnung, auſ der ſich bei Druck auf die Fuſsgelenkgegend Eiter entleert; eine zweite Fiſtelöffnung führt oberhalb des Malleolus internus in die Tiefe und zwar zweifelſohne ins Fuſsgelenk; auch ſie entleert bei Druck auf die Gelenkgegend reichlich Eiter. — Daſ Ausſehen des Patienten iſt ſchlecht; er fiebert, hat keinen Appetit und unruhige Nächte. — Da daſ Secret auſ den engen

Fistelöffnungen nur sehr schlechten Abfluss hat, so wird etwas unterhalb der äusseren Fistel eine Incision durch die Haut gemacht und dadurch eine reichliche Menge blutigen Eiters entleert; dann wird Pat. auf einer Watson'schen Schiene gelagert, im Uebrigen aber die Fussgelenkresection in Aussicht genommen, sobald der angegriffene Patient sich etwas weiter erholt hätte. — Nach einigen Tagen entleert sich aus der inneren Fistelöffnung plötzlich ein blauer Wollenspfropf, der von dem Pat. sofort als ein Stück des Strumpfes erkannt wird, den er an dem Tage des Traumas getragen hatte. Es unterlag somit keinem Zweifel, dass der Pfropf durch die Eisenstange von aussen in das Fussgelenk hineingestossen worden war und im Laufe der Zeit dasselbe quer passirt hatte, bis er schliesslich durch die innen gelegene Fistel wieder heraustrat. Von da an besserte sich sowohl der Zustand des Fussgelenks als auch das Allgemeinbefinden des Pat. rapide; die Eiterung verminderte sich, Appetit und Schlaf kehrten wieder, das Fieber verschwand. Am 30. Mai hatten sich die Fistelöffnungen bei einfach ruhiger Lage des Fusses und täglichen protrahirten Fussbädern definitiv geschlossen und konnte Pat. das Bett verlassen. Da der Fuss etwas in Equinusstellung fixirt war, wurden erst vorsichtige Versuche behufs Richtigstellung und nach und nach kräftigere, passive Bewegungen im Fussgelenk ausgeführt, und der Erfolg war der Art, dass Pat. am 13. Juni 1876 mit vollkommen normaler Beweglichkeit des Fussgelenks entlassen werden konnte.

Kniegelenk.

(2 Fälle.)

Otto Hetzel, 19 Jahre, Bau-Eleve, stiess sich am 29. April 1875 bei der Arbeit ein spitzes, eisernes Instrument aus Versehen etwa 1 Zoll tief in die linke Kniegelenkgegend; die $1\frac{1}{2}$ Cm. lange, scharf geschnittene Hautwunde befand sich nach aussen und etwas nach oben von der Patella. Pat. kam unmittelbar nach dem Trauma zu Fuss in die Klinik; die Wunde entleerte zwar keine Synovia, doch konnte nach der Lage der Wunde und der Anamnese des Pat. kein Zweifel darüber bestehen, dass das spitze Instrument bis in das Kniegelenk gedrungen war. Auswaschung der Wunde mit Salicylsäurelösung und antiseptischer Oclusivverband. Lagerung des Beins auf der Watson'schen Schiene. Da Pat. nie fieberte und nie über Schmerzen klagte, blieb der erste Verband 14 Tage liegen; nach seiner Entfernung zeigte sich die kleine Wunde geheilt; doch bestand ein geringer Erguss im Gelenk. Gypsverband, mit welchem Pat. am 15. Mai entlassen wird. Die Beweglichkeit stellte sich, wie wir später erfahren konnten, vollkommen wieder her.

Robert Kahl, 18 Jahre, Schlächterlehrling, wurde am 12. August 1875 von einem wild gewordenen Schweine in das rechte Kniegelenk gebissen. Da die kleine Wunde nur wenig blutete, achtete Pat. anfangs nicht darauf, sondern begnügte sich damit, kalte Umschläge auf dieselbe zu machen. In der Nacht schwell jedoch das Gelenk stark an und empfand Pat. so heftige Schmerzen, dass er am 13. August sich in die Klinik aufnehmen liess. Es zeigte sich jetzt ein bedeutender Erguss im rechten Kniegelenk und eine etwa 1 Cm. lange, sehr wenig klaffende, scharf geschnittene Wunde etwa einen Querfinger breit nach innen von dem oberen Rande der Patella, welche von dem Hiebe eines Schweinszahns herrühren sollte. Synoviaausfluss konnte nicht constatirt werden. Die durch eine Blutkruste geschlossene Wunde wurde mit englischem Heftpflaster bedeckt, das Bein auf einer Watson'schen Schiene gelagert und das ganze Kniegelenk in Eis gepackt. Pat. klagt über heftige Schmerzen und hat eine Abendtemperatur von $39,7^{\circ}$. Auch die folgenden Tage dauern die Schmerzen im Gelenk und das Fieber an und am 19. steigt die Temperatur sogar bis 40° . Die Gelenkkapsel ist durch den Erguss prall gespannt, wesshalb am 20. August die Punction des Gelenks mittels eines

Hydrocentroikarts vorgenommen und eine serös-eiterige Flüssigkeit (circa 100 Gramm) entleert wird. Darauf nimmt die Schmerzhaftigkeit und das Fieber bedeutend ab bis zum 24. August, wo das Gelenk von Neuem anschwillt und die Temperatur wieder bis 39,5° steigt. Es wurde deshalb für einen der nächsten Tage die ausgiebige Drainage des Gelenks in Aussicht genommen; dieselbe unterblieb jedoch, da ganz unerwartet die Entzündungserscheinungen von da an abnahmen und vom 28. August an eine vollständige Apyrexie eintrat. Am 10. September wurde das Eis weggelassen, da der Erguss ganz bedeutend sich vermindert hatte und das Gelenk vollständig schmerzlos war. Gypsverband. Am 4. October ist kein Erguss mehr nachzuweisen, und das Gelenk, von einer geringen Steifigkeit, welche wohl grösstentheils auf die lange Ruhstellung zurückzuführen ist, abgesehen, zur Norm zurückgekehrt. Am 7. October endlich kann Pat. geheilt und mit nahezu normaler Beweglichkeit des rechten Kniegelenks entlassen werden.

Die Resultate, welche bei den penetrirenden Wunden grosser Gelenke erzielt wurden, sind also, kurz zusammengefasst, folgende: In 6 Fällen, in welchen das Hand- oder Schulter- oder Fuss- oder Kniegelenk durch ein Trauma eröffnet war, wurde bei conservirender Behandlung Heilung erzielt, obwohl in 2 Fällen gleichzeitig eine Gelenkfractur vorlag und in einem weiteren Falle der Verlauf durch das Zurückbleiben eines Fremdkörpers in der Gelenkhöhle ganz besonders erschwert wurde; in 4 Fällen erfolgte die Heilung mit vollkommen normaler, in zwei Fällen dagegen mit wenig behinderter Beweglichkeit des Gelenks. — Nach aller Erfahrung müssen diese Resultate als sehr günstige bezeichnet werden.

Conservativ behandelte

(12 Fälle;

No.	No. Hauptbuch.	Name und Stand.	Alter.	Aufnahme.	Verletzung.
1.	828.	Gustav Kraemer, Lehrling. (Vergl. S. 262.)	14.	13. 11. 75.	Fractur. compl. humeri sinistr.; durch Sturz von der Treppe auf die linke Schulter. — Starke Blutung; Fractur in der Höhe der oberen Epiphyse; das obere Ende des unteren Fragments ragt 4 Cm. weit aus einer 5 Cm. langen Haut-Weichtheilwunde heraus; Bicepssehne durchgerissen, Gelenk eröffnet, starker Haemarthros.

Offene Fracturen.

(17 Fälle; † 1.)

Offene Fracturen von:	Gesamtsumme.		Conservativ behandelt.		Amputirt oder exarticulirt.	
	Anzahl.	†	Anzahl.	†	Anzahl.	†
Radius	3	—	3	—	—	—
Radius und Ulna	3	—	3	—	—	—
Humerus	6	—	5	—	1	—
Tibia und Fibula	4	—	1	—	3	—
Femur	1	1	—	—	1	1
Summa...	17	1	12	—	5	1

Wie die kleine Tabelle es veranschaulicht, sind in der Zeit des Berichts 17 offene (complicirte) Fracturen der langen Röhrenknochen der Extremitäten vorgekommen, von denen 15 Fälle klinisch, 2 Fälle dagegen — wie ich bereits früher in dem poliklinischen Theile (S. 17) bemerkt habe — poliklinisch behandelt wurden; wegen der Wichtigkeit des Gegenstandes habe ich im Folgenden sämtliche 17 Fälle genauer beschrieben.

Von diesen 17 Fällen offener Fracturen sind 12 conservativ behandelt und ohne Ausnahme geheilt worden, wie folgende Zusammenstellung beweist:

offene Fracturen.

† —.)

Datum der Verletzung.	Verband, Behandlung.	Beginn der Behandlung.	Verlauf und Ausgang.
13. 11. 75.	Dilatation der Wunde und Reposition des herausstehenden, vom Periosträum entblösten Knochens in Chloroformnarkose; Desinfection der Wunde mit Salicyl-Borsäurelösung; einige Catgutsuturen; Salicylwatte-Occlusivverband. Gypskürass um Arm und Thorax mit Fenster.	Einige Stunden nach der Verletzung.	Ausgezeichneter Verlauf, obwohl die Wunde nach einigen Tagen unter dem Verbande zu eitern beginnt und unzweifelhaft die Eiterung sich bis in das eröffnete Schultergelenk fortsetzt. Der Salicylwattverband wird fast täglich erneuert. Die Temperatur stieg einmal bis 39,5°, sonst blieb sie während der ersten Zeit, wo Pat. fieberte, stets zwischen 37,8—38,7°. 28. 12. 75. Entlassung des Pat. mit consolidirter Fractur und noch stecknadelkopfgrosser Fistel, zu poliklinischer Behandlung. Jan. 1876. Vollständige Heilung mit beweglichem Schultergelenk.

No.	No. Hauptbuch.	Name und Stand.	Alter.	Aufnahme.	Verletzung.
2.	842.	Friedrich Fuhrmann, Büchsen-schmied.	44.	16. 11. 75.	Fractur. compl. comminutiv. humeri dextr.; durch Zerspringen eines Werdergewehrs bei einem Schiessversuche. Mitte des Oberarms; thalergrosse Haut-Weichtheilwunde, aus welcher Theile des Muskelbauchs des zerrissenen M. biceps hervorquellen.
3.	283.	Richard Schwarz.	8.	18. 4. 76.	Fractur. compl. humeri sinistri; durch Fall auf den linken Ellbogen; Schlitzbruch mit kleiner Hautperforation in der Ellbogenbeuge, aus welcher die Spitze des oberen Fragments gerade noch hervorragt.
4.	495.	Richard Rothe.	5.	28. 6. 76.	Fractur. compl. humeri sinistr.; durch Fall von einem Wagen auf den linken Ellbogen; Schlitzbruch mit kleiner Hautwunde über den Condylen auf der Streckseite, welche durch die Spitze eines Knochenfragments vollkommen ausgefüllt wird.
5.	2996. polikl. Journ.	Max Holzendorf, Zögling.	13.	31. 3. 76.	Fractur. compl. humeri dextr.; Schlitzbruch mit kleiner Hautwunde über den Condylen, auf der Beugeseite, entstanden durch das perforirende, spitze Ende des oberen Fragments.
6.	910.	August Richter, Zimmermann.	32.	20. 12. 75.	Fractur. compl. antibrach. sin.; durch Fall von einer Leiter; Schlitzbruch mit einer zweigroschenstückgrossen Wunde, in der die Fraeturstelle offen zu Tage liegt; am oberen Ende des unteren Drittels, Flexionsseite.
7.	351.	Karl Rudolf, Arbeiter.	62.	9. 5. 76.	Fractur. compl. antibrach. sin.; Fall von einem Gerüst aus 7 Fuss Höhe; Schlitzbruch mit Hautwunde auf der Beugeseite, handbreit über dem Handgelenk, aus welcher das obere Fragment der Ulna hervorragt.
8.	8. polikl. Journ.	Julius Bürger.	8.	1. 7. 76.	Fractur. compl. antibrach. sin.; Schlitzbruch mit kleiner Perforationswunde auf der Beugeseite über dem Handgelenk.

Datum der Verletzung.	Verband, Behandlung.	Beginn der Behandlung.	Verlauf und Ausgang.
16. 11. 75.	Dilatation der Wunde in Narkose bis zu einer Länge von 5 Cm.; Reposition der mehrfach zersplittert. Fragmente; Desinfection der Wunde mit 5procent. Carbollösung u. Verschorfung der Wunde durch in solehe Lösung getauchte Charpie. Gypsverband in gestreckter Stellung.	1—2 Stunden nach der Verletzung.	Verlauf völlig wie bei einer subcutanen Fractur. Temp. am 2. Tage Abends 38,1°; sonst erreichte sie während des ganzen Wundverlaufs stets nur die Höhe von 37,0—37,5°. 6. 12. Gypsverband entfernt und ebenso das ganz eingetrocknete Charpiebäusehen: oberflächl. Hautwunde; Fractur nahezu consolidirt. 2. Gypsverband in rechtwinkliger Stellung. 18. 12. Mit Gypsverband entlassen. 25. 12. 75. Vollständig geheilt.
18. 4. 76.	Reposition der Fragmente in Narkose ziemlich schwierig, weil zwischen oberes u. unteres Fragment eine Muskelschicht sich gelegt hatte. Carbolverschorfung; Pappschienenverband.	Einige Stunden nach der Verletzung.	Verlauf wie bei einer subcutanen Fractur; an 2 Tagen Temp. von 38,3 bis 38,4°, sonst fieberfrei. 8. 5. Wunde unter dem Schorf verheilt ohne Eiterung. Gypsverband. Entlassung. Beweglichkeit im Ellbogengelenk ganz normal.
28. 6. 76.	Reposition der Fragmente in Narkose; Desinfection der Wunden mit 5procent. Carbollösung; Carbolverschorfung; Gypsverband ohne Fenster.	Einige Stunden nach der Verletzung.	Verlauf wie bei einer subcutanen Fractur; niemals Fieber. 6. 7. Mit dem ersten Gypsverband entlassen und poliklinisch weiter behandelt und geheilt; ohne Eiterung.
31. 3. 76.	Reposition der Fragmente in Narkose; Carbolverschorfung; Pappschienenverband.	Bald nach der Verletzung.	Verlauf wie bei einer subcutanen Fractur; Pat. von Anfang an poliklinisch behandelt. 11. 4. 76. Erneuerung des Pappverbands. 29. 4. 76. Vollständige Heilung ohne Dislocation, ohne Eiterung.
20. 12. 75.	Carbolverschorfung; Gypsverband.	Einige Stunden nach der Verletzung.	Verlauf wie bei einer subcutanen Fractur; nie Fieber. 24. 12. Wegen starker Schwellung des Arms wird der Gypsverband entfernt und sofort durch einen zweiten ersetzt, ohne dass an dem Carbolschorf etwas geändert worden wäre. 1. 1. 76. Mit ungefenstertem Gypsverband entlassen und poliklinisch weiter behandelt bis zur Heilung. Keine Eiterung.
9. 5. 76.	Desinfection der Wunde mit 5procent. Carbollösung nach Reposition der Fragmente; Carbolverschorfung; ungefenstertem Gypsverband.	Einige Stunden nach der Verletzung.	Verlauf wie bei einer subcutanen Fractur; kein Fieber; keine Eiterung. 28. 5. Verbandwechsel; Wunde unter dem Schorf vernarbt; zweiter Gypsverband. 29. 5. Entlassung zur poliklinischen Behandlung; Heilung.
1. 7. 76.	Carbolverschorfung; Pappschienenverband.	Bald nach der Verletzung.	Verlauf wie bei einer subcutanen Fractur; ohne Eiterung. Behandlung von Anfang an poliklinisch. Heilung.

No.	No. Hauptbuch.	Name und Stand.	Alter.	Aufnahme.	Verletzung.
9.	857.	August Hüdde, Fabrikarbeiter.	32.	22. 11. 75.	Fractur. compl. radii dextr.; Eisenbahnunfall; Fractur in der Mitte; über Handteller grosse, gerissene Hautlappenwunde, in der die Fracturstelle blossliegt. Mehrere Wunden der Kopfschwarte; Contusion des rechten Fusses.
10.	361.	Franz Herzog, Bäcker.	20.	12. 5. 76.	Fractur. compl. radii sin.; Fall von einem Wagen herunter auf die vorgestreckte Hand; Schlitzbruch, 1 $\frac{1}{2}$ Zoll über dem Handgelenk; kleine Perforationswunde der Haut durch das obere Fragment des Radius, auf der Beugeseite.
11.	432.	Johann Mücke, Arbeiter. (Vergl. S. 261.)	63.	8. 6. 76.	Fractur. compl. radii dextr.; Kreissäge-Verletzung. Absägung der Nagelphalanx von Daumen, Zeige- und Mittelfinger, colossale Haut-Weichtheilzerreissung vom Daumen bis über die Mitte des rechten Vorderarms; Handgelenk an der Radialseite eröffnet, Fracturstelle in der Wunde blossliegend. — Pat. wurde vom Arzte zur sofortigen Amputatio antibr. heringeschickt.
12.	564.	Wilhelm Rothe, Fuhrherr. (Vater vom Pat. No. 4.)	38.	22. 7. 76.	Fractur. compl. crur. sinistr. unterhalb der Tuberositas tibiae; 3 Cm. lange Hautwunde über der Fracturstelle; starke Blutung; Fractur. costae II. sin.; Vulnura scroti; Contusiones multipl. Faustgrosstes Haematom in der r. Axilla. — In Folge Ueberfahrens durch einen schwerbeladenen Lehmwagen.

Die Behandlung der eben aufgezählten offenen Fracturen bestand 9 Mal in der in der hiesigen Klinik schon seit Jahren und mit gutem Erfolg angewandten Verschorfung der

Datum der Verletzung.	Verband, Behandlung.	Beginn der Behandlung.	Verlauf und Ausgang.
22. 11. 75.	Desinfection der Wunde mit Salicyl-Borsäurelösung; vollständige Vereinigung der Wunde durch Catgutsuturen; Watte-Occlusivverband; Pappschienenverband.	Einige Stunden nach der Verletzung.	23. 11. Verband wegen reichlicher Secretion erneuert in derselben Weise; 24. 11. Verbandwechsel; drohende Gangrän des gequetschten Lappens; Entfernung aller Suturen; 27. 11. Trotz Gangrän des Lappens, und obwohl beim Verbandwechsel nie Spray angewendet wurde, ist die Wunde bis jetzt aseptisch geblieben. Fieber in den ersten 2 Tagen bis 39,4°, später gering (38,0—38,8°). — 27. 11. Blutung aus der A. radialis, welche in der grossen Wunde blossliegt; doppelte Unterbindung in loco. — Von da an offene Behandlung. 8. 12. Gypsverband; rasche ungestörte Heilung. 24. 1. 76. Heilung und Entlassung.
12. 5. 76.	Carbolverschorfung; ungefensterter Gypsverband.	12. 5. 76. Bald nach der Verletzung.	Verlauf wie bei einer subcutanen Fractur; am 1. und 2. Tage Temp. 38,2 bis 38,4°, sonst nie Fieber.
7. 6. 76.	Desinfection der nicht mehr frischen Verletzung mit Carbolsäurelösung und nasser Carboljuteverband nach Bardeleben. 9. 6. Verband wegen Durchtränkung mit Wundsecret und üblen Geruchs entfernt.	15 Stunden nach der Verletzung.	29. 5. Verbandwechsel; Wunde vernarbt ohne Eiterung; neuer Gypsverband. 30. 5. Entlassung und poliklinische Behandlung. Heilung. Vom 9. 6. an offene Wundbehandlung. Volare Schiene. 4. 7. Gefensterter Gypsverband. Bleiwasserfomente. 7. 8. Heilung und Entlassung. — Beweglichkeit im Handgelenk vollkommen normal; Fingergelenke noch etwas steif. Pro- und Supination normal.
22. 7. 76.	Desinfection der Wunde des linken fracturirten Untersehenkels mit 5 procent. Carbolsäurelösung; Carbolverschorfung; Lagerung des Beins auf der M'Intyre'schen Schiene.	22. 7. 76. Bald nach der Verletzung.	Höchste Temperatur während des ganzen Wundverlaufs am 3. Tage 38,1°; sonst ganz fieberfrei. 24. 7. Wegen starker Secretion durch den Verband hindurch wird die Wunde blossgelegt, von Neuem desinficirt und von Neuem mit Salicylwatte verschorft; Gypsverband. Weiterer Verlauf wie bei einer subcutanen Fractur; nach 14 Tagen wird die Salicylwatte entfernt; die Wunde ist fest vernarbt. 16. 8. 76. Pat. wird mit ungefenstertem Gypsverband entlassen; sämtliche Wunden geheilt. Poliklinische Behandlung u. Heilung.

Wunde nach vorheriger Desinfection mit einer concentrirten wässrigen Carbolsäurelösung, 2 Mal in der antiseptischen Occlusion, welche der Verschorfung am nächsten steht, und 1 Mal in

der Anwendung des nassen Carboljuteverbandes. Der letztere und ebenso in einem Falle der antiseptische Occlusivverband mussten aber schon sehr frühzeitig verlassen werden, worauf beide Mal bei offener Wundbehandlung die Heilung einen ungestörten Verlauf nahm. — Dem Verlangen der neuesten Zeit, das indess, wie wir wissen, schon früher von einzelnen ausgezeichneten Chirurgen (A. Cooper, J. Hunter, J. Moore) empfunden und theilweise auch befriedigt worden ist, dem Verlangen nämlich, offene Fracturen in derselben Weise wie subcutane zu heilen, genügte in allen 9 Fällen stets die Verschorfung der offenen Fractur. Auch die schon von Hunter in allerdings seltenen Fällen gemachte Beobachtung, dass auf diese Weise sogar offene Fracturen mit grossen Hautwunden heilen können, konnte in einem Falle (Friedrich Fuhrmann) bestätigt werden; denn hier war die Hautweicheilwunde, welche die Fracturstelle des Oberarms blossgelegt hatte, von Anfang an von der Grösse eines Thalerstücks und musste, damit die Desinfection der ausgedehnten Splitterfractur möglich wurde, noch weiter bis zu einer Länge von 5 Cm. blutig erweitert werden. Trotzdem heilte diese beträchtliche, gequetschte und zerrissene Wunde unter dem ersten Schorfe in Zeit von 3 Wochen bis auf eine kleine und oberflächliche Granulationsfläche. Der beiden Fälle von Fractur eines Gelenkendes mit gleichzeitiger Gelenkeröffnung, die conservirend behandelt und geheilt wurden, ist schon oben bei den penetrirenden Gelenkwunden gedacht worden.

In den übrigen 5 Fällen offener Fractur, welche primär amputirt resp. exarticulirt wurden, handelte es sich stets um vollständige Zermalmung der betreffenden Extremität, so dass an eine Erhaltung des Glieds von vornherein nicht zu denken war. Wir werden diesen 5 Fällen später bei der Zusammenstellung sämtlicher in der Klinik ausgeführter Amputationen und Exarticulationen noch einmal begegnen und da die Beschreibung derselben an jener Stelle eine ausführliche sein soll, so begnüge ich mich hier mit der kurzen Aufzählung der Beobachtungen.

Primär amputirte resp. exarticulirte offene Fracturen.

(5 Fälle; † 1.)

Friedrich Blümke, 30 Jahre, Fabrikarbeiter. Zermalmung des linken Arms durch Maschinengewalt bis zur Achselhöhle; primäre Exarticulation im Schultergelenk. Heilung und Entlassung.

Max Ludwig, 3 Jahre. Zermalmung des rechten Oberschenkels bis nahe an das Lig. Poupartii in Folge Ueberfahrens durch die Pferdeisenbahn; hochgradigste Anämie. Primäre Exarticulation im Hüftgelenk. Tod in Folge des bei dem Trauma erlittenen Blutverlusts nach 24 Stunden. (S. Todesfälle No. 82.)

Karl Fricke, 28 Jahre, Pferdebahn-Conducteur. Zermalmung des rechten Unterschenkels, einfache Fractur des linken Unter-

schenkels in Folge Ueberfahrens durch die Pferdeisenbahn. Primäre Amputation des rechten Oberschenkels in der unteren Hälfte. Heilung und Entlassung.

Wilhelm Gutsche, 40 Jahre, Eisenbahnarbeiter. Zermalmung des rechten Unterschenkels in Folge Ueberfahrens durch die Locomotive. Primäre Amputation des Unterschenkels in der oberen Hälfte. Heilung und Entlassung.

Ernst Poth, 34 Jahre, Werkführer. Zermalmung des linken Unterschenkels und Kopfwunde, erzeugt durch das Herunterfallen eines 10 Zentner schweren, eisernen Geldschanks. Primäre Amputation des Unterschenkels in der oberen Hälfte. Heilung und Entlassung.

Mit Ausnahme des 3jährigen Jungen, der, fast exsanguis, mit Zermalmung des Oberschenkels der Klinik zuzug und an welchem in diesem desolaten Zustande noch die Hüftgelenkexarticulation mit letalem Ausgang gemacht wurde, ist somit keiner der 17 Fälle von offener Fractur der langen Röhrenknochen der Extremitäten gestorben.

i) Folgen früherer Verletzungen.

(6 Fälle.)

Conischer, granulirender Amputationsstumpf. 1 Fall.

August Künecke, 35 Jahre, Arbeiter, kam am 25. August 1875, als er auf dem Felde arbeitete, dem Messer einer in Thätigkeit gesetzten Mähmaschine zu nahe, wobei ihm der rechte Fuss etwas über dem Fussgelenk totaliter abgeschnitten wurde. Am folgenden Tage soll dann der Unterschenkel nochmals etwas höher und nach den Regeln der Kunst abgesetzt worden sein, worauf die Wunde nach langer Eiterung und Abstossung eines Sequesters der Tibiasägefläche so weit heilte, dass Pat. im Januar 1876 mit granulirender Wunde aus dem Spital, in welchem er bisher behandelt worden war, nach Hause entlassen werden konnte. Eine vollständige Benarbung des Stumpfs aber trat auch später nie ein. Am 4. Juli 1876 liess sich Pat. wegen seines conischen, granulirenden Amputationsstumpfes in die Klinik aufnehmen, wo zwei Tage später die subperiostale Resection des prominenten Stumpfs der Tibia und Fibula in der Ausdehnung von etwa 2 Zoll vorgenommen wurde, worauf sich die Wunde, nicht ohne eine geringe Spannung, durch Catgutsuturen vereinigen liess; Drainagerohr; nasser Carboljuteverband. Eine Heilung prim. intent. kommt nicht zu Stande, da die Catgutsuturen am 4. Tage sich sämmtlich lösen. — Am 7. August ist die Wunde benarbt und am 19. October kann Pat. mit Prothese entlassen werden.

Im Femur eingehelte Miniékugel nach früherer Schussfractur. 1 Fall.

Richard von D., 30 Jahre, Lieutenant a. D., wurde am 28. März 1864 vor Düppel, auf Schanze 6 stehend, von einer Miniékugel getroffen, welche ihm das rechte Femur zerschmetterte. Die Eingangsöffnung des blinden Schusscanals befand sich im unteren Drittel des Oberschenkels, vorn und innen und der Schusscanal verlief in der Richtung nach aussen und oben, dem Femur zu. Der Verlauf war ein sehr schwerer und langwieriger; ein Stück der Kugel wurde anfangs Mai 1864 in Kopenhagen von dortigen Aerzten durch Incision an der äusseren Seite des Oberschenkels extrahirt, ebenso mehrere grössere Sequester. Im Jahr 1866 waren endlich alle Fisteln und Incisionswunden bis

auf die Eingangsöffnung des Schussekanals vernarbt; die letztere dagegen blieb bis jetzt trotz vieler Badekuren, welche Pat. im Laufe der Jahre in Rügen, Wiesbaden, Rehme, Nauheim, Reichenhall u. s. f. durchgemacht hatte, bestehen. Am 4. Juni 1875 erfolgte die Aufnahme in die Klinik. — Der rechte Obersehenkel ist fast um 3 Zoll verkürzt; auf der inneren und vorderen Seite des unteren Drittels des Obersehenkels führt ein Fistelgang in die Tiefe, doch nicht mit Sicherheit weder auf einen Sequester noch auf eine Kugel. Dennoch wird aus der langjährigen, allen Mitteln trotzens Eiterung auf die Gegenwart eines Sequesters oder einer Kugel geschlossen und an demselben Tage unter Esmarch'scher Blutleere die Fistel ausgiebig in der Längsrichtung gespalten, das Femur an der früheren Fracturstelle blossgelegt, daselbst eine enge Kloake mit Meissel und Hammer erweitert und ein grosses Stück einer Kugel, eingebettet in sehr festes, sclerosirtes Knochengewebe, entdeckt und extrahirt. — Bei Umschlägen mit Chlorwasser geht die Wunde bei nahezu fieberfreiem Verlaufe rasch der Heilung entgegen, so dass am 26. Juni Pat. entlassen werden kann; die tiefe Knochen-Weichtheilwunde war theilweise bereits ausgefüllt und vernarbte, späterer Mittheilung zu Folge, im September 1875 definitiv. Seither (bis April 1877) ist Patient vollkommen gesund geblieben.

Paralyse des rechten Unterschenkels und Fusses nach einer 2½ Jahre früher stattgehabten Durchschneidung des N. ischiadicus; directe, späte Nervennaht; theilweise Besserung der Sensibilitätsstörung. 1 Fall.

Bei dem hohen klinischen und physiologischen Interesse, welches dieser Fall bietet, erscheint mir seine ausführliche Mittheilung gerechtfertigt. Derselbe ist von Herrn Geh. Rath v. Langenbeck*) am 5. deutschen Chirurgencongress 1876 der anwesenden Versammlung vorgestellt und von Dr. F. Lemke**) in seiner Inaugural-Dissertation ausführlichst beschrieben worden. Ich gebe die Krankengeschichte, wie sie bereits Lemke mitgetheilt hat, nur ganz unwesentliche Einzelheiten darin übergehend:

Albert Lehmann, 19 Jahre, Mechaniker aus Berlin, liess sich am 9. Februar 1876 in die chirurgische Klinik aufnehmen. Er war vor 2½ Jahre von einer Leiter rückwärts mit dem rechten Obersehenkel in ein mit der Schneide nach oben liegendes Beil gefallen; die Wunde soll sehr tief und 4½ Zoll lang gewesen sein und verlief, wie aus der noch deutlich sichtbaren Narbe hervorgeht, von unten und innen, eine Hand breit oberhalb des Kniegelenks beginnend, nach oben und aussen. Die Heilung erfolgte sehr schnell; doch behielt Pat. seit der Verletzung eine vollständige motorische Lähmung des rechten Unterschenkels und Fusses und eine vollständige Anästhesie dieser Theile — mit Ausnahme des Gebiets des dem Plexus cruralis angehörenden N. saphenus — zurück.

Das anästhetische Gebiet nimmt also, wie genaue Messungen ergaben, die äussere Seite des Unterschenkels ein und erstreckt sich, handbreit unter dem Knie beginnend, nach vorn und hinten bis fast zur Mitte desselben. Am Fussrücken verläuft die Grenzlinie zwischen erstem und zweitem Os metatars.

*) Verhandlungen der deutschen Gesellschaft für Chirurgie. V. Cong. ess. 1876. Berlin 1877. I. S. 106—110.

**) Dr. Ferdinand Lemke, über Nervennaht. Inaug.-Dissertation. Berlin 1876.

theilt die grosse Zehe in zwei ziemlich gleiche Hälften, wendet sich, auf der Fusssohle die Mitte haltend, am Hacken nach aussen und geht dicht hinter dem Malleolus externus nach oben. Diese Grenzen wurden vor der Operation genau bestimmt und mit Tinte und Feder auf die Haut aufgezeichnet. Innerhalb der gezogenen Marke hatte Pat. selbst auf tiefe Nadelstiche keine Empfindung. Die vollständige motorische Lähmung des Unterschenkels und Fusses zeigt sich besonders beim Gehen, wo der Fuss nachgeschleppt wird und beim Heben des Beins in Folge seiner Schwere in Varo-Equinus-Stellung verfällt, die passiv ohne Schwierigkeit sich heben lässt. Die Muskulatur des Unterschenkels ist ganz atrophisch, von Waden nichts zu bemerken. Pat. kam in die Klinik zunächst wegen eines tiefen, thalergrossen Decubitusgeschwürs über der Tuberositas oss. metatars. V., das bisher allen Heilungsversuchen widerstanden und ihm das Gehen zeitweise ganz unmöglich gemacht hatte. Es wurde dem Pat. die Vereinigung des getrennten Nerven vorgeschlagen, jedoch mit dem Hinweis, dass ein sicherer Erfolg dieser Operation nicht in Aussicht gestellt werden könne; und da Pat. nur zu gerne in den Vorschlag einwilligte, so wurde die Nervennaht am 23. Februar unter Anwendung der Esmarch'schen Blutleere ausgeführt. Die Operation stiess auf ungeahnte Schwierigkeiten, da die beiden Nervenenden 5 Cm. weit von einander entfernt und durch die Narbencontraction ganz aus ihrer natürlichen Lage verzogen waren. Erst nachdem die im Verlauf des N. ischiadicus angelegte Längswunde der Haut bis zu 12 Cm. verlängert worden war, gelang es, sowohl das centrale, eine 2 Cm. dicke, kolbige Anschwellung zeigende Nervenende als auch das periphere, ebenfalls etwas, wenn auch viel weniger, verdickte Ende in der Tiefe der Wunde aufzufinden. Während es ganz unmöglich war, bei gestrecktem Knie die beiden aufgefundenen Nervenenden einander soweit zu nähern, dass eine Vereinigung derselben durch die Naht möglich gewesen wäre, gelang dieses ohne erhebliche Schwierigkeit, sobald das Knie im rechten Winkel flecirt wurde. Nachdem also die beiden Nervenenden durch Abtragen einer dünnen Schicht angefrischt worden waren, wurden sie bei flecirtem Knie ohne allzugrosse Spannung durch 3 Catgutsuturen solide vereinigt. Darauf wurde die sehr grosse und tiefe Wunde mit 5procent. Carbonsäurelösung desinficirt, bis auf den unteren Wundwinkel, in welchen ein Drainrohr gelegt wurde, durch Catgutsuturen geschlossen und mit einem Salicylwattverband bedeckt. Durch eine an der Streckseite des Beins angelegte, rechtwinklig gebogene Guttaperchasiene wurde endlich das Knie auch für die folgende Zeit in der gewünschten Stellung immobilisirt. — Der Verlauf war anfangs von beträchtlichem Fieber begleitet und die Heilung der mächtigen Wunde erfolgte nicht per prim., wie man wohl gehofft hatte, sondern erst nach längerer, sehr reichlicher Eiterung und war Mitte April 1876 vollendet. Höchst merkwürdig waren nun die Erscheinungen, welche sich schon einige Tage nach der Operation und dann auch in der folgenden Zeit von Seite des vereinigten N. ischiadicus einstellten. Dieselben wurden stets von mehreren Beobachtern gleichzeitig constatirt und mit um so grösserer Vorsicht aufgenommen und geprüft, als ja von vornherein alle bisherigen Erfahrungen einen Erfolg der Operation kaum erwarten liessen. Diese nervösen Erscheinungen waren folgende:

26. Februar. Pat. giebt, ohne darum befragt worden zu sein, an, dass er in dem bisher anästhetischen Theile des Fusses wieder fühle; eine sorgfältige Sensibilitätsprüfung, welche auf diese Aeusserung hin — seit der Operation zum ersten Mal — vorgenommen wird, ergibt insofern ein unsicheres Resultat, als Nadelstiche innerhalb des gelähmten Hautbezirks von dem Pat. zwar empfunden, aber ungenau localisirt werden.

27. Februar. Pat. hat seit gestern Abend über Schmerzen im gelähmten Beine geklagt. Die Wiederherstellung der sensiblen Leitung des N. ischiadicus erscheint unzweifelhaft, da Pat. ganz genau an der früher sensibel gelähmten Stelle unterscheidet, ob und wo die Berührung mit der Nadel oder mit dem Finger stattfindet.

28. Februar. Es steht auch bei der heute mit allen Cautelen vorgenommenen Sensibilitätsprüfung ausser allem Zweifel, dass Pat. innerhalb des früher vollkommen anästhetischen (d. h. sogar für tiefe Nadelstiche gefühllosen) Hautbezirkes des Unterschenkels und Fusses deutlich das leise Stechen einer Nadel, das Kneifen mit einer Hakenpincette, das Streichen mit einem Finger fühlt, unterscheidet und mit geringen Ausnahmen immer richtig localisirt.

29. Februar. Die heutige Sensibilitätsprüfung erzielt ebenso positive Resultate wie die gestrige.

1. März. Dasselbe gilt von heute.

2. März. Pat. ist heute viel unempfindlicher als die Tage vorher; er fühlt selbst tiefe Nadelstiche nicht.

3. März. Heute localisirt Pat. angebrachte Hautreize sehr gut; er empfindet selbst oberflächliche Berührungen mit der Nadelspitze.

4. März. Die Angaben des Pat. in Betreff seiner Empfindungen sind weniger sicher als gestern.

5. März. Auch heute sind die Angaben unsicher.

6. März. Die Sensibilitätsprüfung ergiebt ein sehr unsicheres Resultat.

7. März. Heute empfindet Pat. wieder ganz deutlich und localisirt gut.

8. März. Die Empfindungen sind bald deutlich, bald sehr unbestimmt.

16. März. Die Empfindungen sind heute gering und beschränken sich auf kleine Gebiete.

18. März. Empfindungen sehr viel besser.

2. April. Die Empfindungsfähigkeit scheint sich jetzt wieder zu bessern; Pat. localisirt Nadelstiche gut.

Vom 10. April an wird Pat. täglich mit dem Inductionsstrom electricisirt.

In der folgenden Zeit blieben des Patienten Angaben bei vorgenommener Sensibilitätsprüfung, wie bisher, oft schwankend. Stets jedoch blieb er bei der Behauptung, beim Auftreten den Boden ganz deutlich zu fühlen und darum viel sicherer als früher gehen zu können. — Die motorische Paralyse blieb stetsfort eine vollständige.

Noch bis zum 22. Juni 1876 blieb Pat. in der Klinik, wo er abwechselnd mit dem inducirten und dem constanten Strom behandelt wurde. Doch war eine weitere Besserung nicht zu constatiren und blieb sich der Zustand vollkommen gleich. Der Decubitus war während des Krankenlagers geheilt und brach bei den späteren Gehbewegungen des Pat. nie mehr auf. — Im Febr. 1877 zeigte sich Pat. wieder; die motorische Paralyse bestand noch unverändert; auch die Sensibilitätsprüfung ergab nur das frühere, schwankende Resultat. Noch immer aber behauptet Pat. mit vollster Sicherheit, den Boden beim Auftreten deutlich zu fühlen, und er ist jetzt noch, gerade ein Jahr nach der Operation, für den Erfolg derselben äusserst dankbar. Er geht in gewöhnlichen Lederstiefeln und die Decubitusnarbe ist derb und solide.

Ich begnüge mich mit dieser einfachen Mittheilung unserer Beobachtung und verweise im Uebrigen auf die Discussion, welche sich an die Demonstration des Patienten am 5. Chirurgencongresse*) knüpfte. Was dagegen die Literatur über Nervennaht anbetrifft, so findet sich dieselbe ziemlich vollständig in der Lemke'schen Dissertation angegeben und möge desshalb dort nachgesehen werden.

*) c. l. S. 110—115.

Muskelhernie des *M. adductor longus femoris*; 1 Fall.

Emil Woisky, 20 Jahre, Maler, erlitt vor 2 Jahren einen Sturz vom Pferde, ohne davon weiteren Schaden genommen zu haben. Etwa ein Vierteljahr später aber bemerkte Pat. auf der Innenseite des rechten Oberschenkels, handbreit unter dem Damme, eine Geschwulst, die, allmählig zunehmend, schliesslich die Grösse eines Borsdorfer Apfels erreichte, zwar wenig Beschwerden verursachte, dem ängstlichen Pat. aber doch keine Ruhe liess. In der Klinik, welcher Pat. am 16. Febr. 1876 zuzug, constatirte man an der genannten Stelle, im Bereiche des *M. adductor longus*, eine in der ruhigen Rückenlage des Pat. kaum wahrnehmbare, weiche und nur undeutlich zu umgrenzende Geschwulst, die aber sofort in der Grösse eines Borsdorfer Apfels wie ein harter Knollen unter der intaeten Haut vorsprang, sobald Pat. die Adductoren des rechten Beins anspannte. Am folgenden Tage wurde die Geschwulst, die noch am ehesten als eine Muskelhernie imponirte, durch einen Längsschnitt blossgelegt. Dabei zeigte sich, dass die Fascie des *M. adductor longus* an der Stelle, welche dem Sitz des Tumors, der übrigens in Narkose kaum noch zu constatiren war, entsprach, sehr verdünnt und zum Theil in eine zarte, dem Muskel adhärente Narbe umgewandelt war. Nach Durchschneidung derselben fiel an einzelnen Stellen eine gelbliche Verfärbung der Muskelbündel auf, sonst aber war nichts Pathologisches zu entdecken. Nachdem eine oberflächliche Schicht des sich hervorwölbenden Muskelbauches abgetragen worden war, wurde die Wunde nach vorheriger Desinfection mit 5procentiger Carbolsäurelösung durch Catgutsuturen geschlossen und ein Oeclusivverband mit Salicylwatte angelegt. — Am folgenden Tage mussten jedoch wegen parenchymatöser Nachblutung die Suturen alle entfernt werden und die Wunde heilte darauf bei offener Behandlung unter Eiterung in 5 Wochen. — Entlassung am 22. März 1876.

Traumatische Aneurysmen; 2 Fälle.

Wilhelm Stümke, 54 Jahre, Schiffer. Faustgrosses Aneurysma der linken *A. brachialis* nach einer Arterienstichwunde. Operation nach Antyllus. — Pat. hatte sich am 24. März 1875 mit einem Messer aus Versehen in die Innenseite des linken Oberarms gestoehen und dabei die *A. brachialis* verletzt. Denn sofort spritzte ein hellrother Blutstrahl mehrere Fuss weit aus der Wunde hervor und verlor Pat. nach seiner Angabe in wenig Minuten etwa 4 Liter Blut. In Folge der Anämie und nach Compression der Wunde durch einen Verband stand endlich die Blutung und die Heilung vollzog sich bis auf eine kleine Oeffnung, welche blieb und öfters blutete; gleichzeitig bildete sich eine in der letzten Zeit besonders rasch wachsende Anschwellung an der Stelle der kleinen Wunde. Am 13. Juni liess sich Pat. in die Klinik aufnehmen. — Es zeigt sich im Suleus bicipitalis in der Mitte des linken Oberarms eine über faustgrosse, undeutlich pulsirende, schmerzlose und teigig anzufühlende Geschwulst unter der Haut, die auf ihrer Höhe eine kleine, mit stinkenden Bluteoagulis vers'opfte Oeffnung zeigt. Die *A. radialis* dieser Seite pulsirt bedeutend schwächer als rechts. Blutgeräusche sind in dem Aneurysma nicht zu hören.

Sofort nach der Aufnahme des Pat. in die Klinik wird die Operation des Aneurysma nach Antyllus unter Benutzung der Esmarch'schen Constriction vorgenommen. Nach Spaltung des Sacks und Ausräumung der Bluteoagula, die ihn vollständig ausfüllten, wurde in seiner Tiefe die *A. brachialis* sichtbar, welche eine längslaufende, 1 Cm. lange Wunde darbot. Die Unterbindung der Arterie ober- und unterhalb der Stichöffnung geschah mit Catgut; ausserdem wurden noch 2 Arterienäste, die von dem zwischen den beiden Ligaturen liegenden Stück der *A. brachialis* abgingen, isolirt und unterbunden. Nachdem auf diese Weise jegliche Blutung gestillt und die grosse Wundhöhle mit 5procentiger Carbolsäurelösung desinficirt worden war, erfolgte die Vereinigung der Hautwunde durch Seidennähte und die Drainage. Lister'scher

Verband (doch ohne Spray!). — Die Heilung war unter 7 Verbänden vollendet, im Bereiche der Naht vollkommen prima intent, und bei geringem, nur während der ersten Tage bestehendem Fieber. Entlassung am 19. Juli 1875.

Ferdinand Wiesemann, 42 Jahre, Hausdiener. Kirschgrosses Aneurysma der A. radialis nach einer Arterienschnittwunde; Operation nach Antyllus. Pat. hatte sich vor 6 Wochen an einer Fensterscheibe verletzt und eine stark blutende Wunde über dem rechten Handgelenk auf der Beuge- und Daumenseite davongetragen, die unter einem Compressivverbande rasch heilte. Die Untersuchung in der Klinik ergab ein kirschgrosses, pulsirendes Aneurysma der A. radialis gerade an der Stelle, wo der Puls gefühlt zu werden pflegt. Am 26. Mai 1875 wird unter Constriction der Aneurysmasack gespalten und die Arterie doppelt mit Catgut unterbunden. Desinfection der Wunde mit 5procentiger Carbollösung und Oclusiv-Watteverband. Die Heilung erfolgt zum Theil prim. intent., so dass Pat. schon am 1. Juni mit ganz kleiner, granulirender Wunde zu poliklinischer Weiterbehandlung entlassen werden kann.

Es wären endlich in diesem Abschnitte noch die Ankylosen nach geheilten Gelenkfracturen zu besprechen, von denen 7 Fälle in der Klinik zur Beobachtung gelangten; indessen erschien es mir zweckmässiger, die Besprechung dieser Affectionen erst weiter unten bei den Gelenkkrankheiten und in einem besonderen Abschnitte folgen zu lassen, welcher von den „Ankylosen und Contracturen der Gelenke nach geheilten Entzündungen und Gelenkfracturen“ handelt.

II. Krankheiten der Gelenke.

(118 Fälle; † 14.)

Die penetrirenden Gelenkwunden, welche in der Zeit des Berichts in der Klinik behandelt wurden, sind bereits oben bei den Verletzungen (S. 261) erwähnt worden, wesshalb ich mich im Folgenden gleich zu den Gelenkentzündungen wende.

a) **Acute Gelenkentzündungen.**

(5 Fälle.)

Handgelenk.

(2 Fälle.)

Auguste Donner, 31 Jahre, Arbeiterin. Acute Handgelenkentzündung mit bedeutender Schwellung und Schmerzhaftigkeit; seit 14 Tagen bestehend; ohne bestimmte Aetiologie. Gypsverband und Eisbehandlung. Entlassung nach 10 Tagen zu poliklinischer Weiterbehandlung.

Henriette Wuttke, 23 Jahre. Acute Entzündung des rechten Handgelenks und des linken, zweiten Metacarpo-Phalangalgelenks, beide Affectionen vor 3 Wochen ohne bekannte Veranlassung entstanden. Pat. ist im 5. Monat grävda. — Gypsverband und Eisbehandlung; Entlassung nach 4 Wochen mit dem Verbannde in bedeutend gebessertem Zustande.

Kniegelenk.

(2 Fälle.)

Gustav Zimmermann, 11 Jahre, fiel vor 7 Tagen beim Springen auf beide Kniee, was ihn jedoch nicht hinderte, noch mehrere Stunden herumzulaufen, bis er schliesslich heftige Schmerzen in den Kniegelenken verspürte. Dieselben waren am folgenden Tage stark geschwollen und äusserst schmerzhaft, so dass Pat. das Bett 2 Tage lang nicht verlassen konnte. Dann besserte sich der Zustand wieder so weit, dass Pat. die Schule besuchen konnte; doch traten schon in den nächsten Tagen abermals Schwellung und Schmerzen der Gelenke auf, wesshalb Pat. am 10. Juni 1876 die Klinik aufsuchte, wo eine beidseitige acute, seröse Gonitis mit starkem Erguss constatirt wird. Die Beine sind dabei gestreckt. Bei ruhiger Lage und Hautreizen (Empl. cantharid.) gehen die Entzündungserscheinungen rasch zurück, und am 12. August kann Pat. vollständig geheilt und mit normaler Beweglichkeit beider Kniegelenke entlassen werden.

August Zaschke, 23 Jahre, Arbeiter, leidet seit 3 Wochen an einer Gonorrhoe, die niemals behandelt wurde, und seit 8 Tagen an Schmerzen in beiden Kniegelenken. Während sie links nach einigen Tagen von selbst zurückgingen, steigerten sie sich rechts mehr und mehr und am 19. Juli 1875 liess sich Pat. desshalb mit ausgesprochenor rechtseitiger acuter, seröser Gonitis in die Klinik aufnehmen. Die Gonorrhoe war fast ganz verschwunden. Nachdem bei Compression des Gelenks durch Gummibinden und nachher bei Anwendung von Bepinselungen mit Tinetur. Jodi der sehr bedeutende Erguss sich keineswegs verringert hatte, wurde am 31. Juli die Punction des Kniegelenks mit folgender Jod-injection ausgeführt. Die entleerte Flüssigkeit (ca. 120 Ccm.) war hellgelb, klar und nur von wenigen Fibrinflocken durchsetzt. Auf diesen Eingriff erfolgte die ersten 2 Tage eine sehr bedeutende Reaction mit erheblichem Fieber (39,5°) und Schmerzhaftigkeit; dann trat zwar Erleichterung ein, allein der Erguss bestand in gleicher Grösse wie vor der Punction. Am 11. August wurde desshalb die Punction und Jod-injection (Tr. Jodi 8,0) wiederholt. Die jetzt entleerte Flüssigkeit war etwas trübe und bildete beim Stehen einen eiterigen Bodensatz. Auch diese Injection von reiner Jodtinetur hatte wohl erhebliche Schmerzen, aber keine Verringerung des Gelenkergusses zur Folge; Fieber bestand nur an 2 Tagen und auch dann nur in ganz unbedeutendem Grade. Am 18. August aber trat plötzlich sehr hohes Fieber (39,9°), Erbrechen, bedeutendere Schwellung, Röthung und Schmerzhaftigkeit des Gelenks ein, und diese Erscheinungen hielten bis zum 21. August an, um dann auffallend rasch zurückzugehen. Ganz besonders hatte die Schwellung des Kniegelenks abgenommen und die Temperatur war vollständig zur Norm zurückgekehrt. So war der Zustand noch am 25. August, als plötzlich ein lang andauernder Schüttelfrost den Kranken befel und die Temperatur auf 40,9° stieg. Bei der sofortigen Abnahme der Gypshülsen, mittels welcher bisher das Bein auf der Watson'schen Schiene befestigt gewesen war, zeigte sich die ganze äussere Seite des rechten Oberschenkels von einer mächtigen, fluctuirenden Anschwellung eingenommen, während das Kniegelenk selbst nur wenig angeschwollen war. Offenbar war eine Perforation des oberen Recessus der Gelenkkapsel eingetreten und hatte sich der eiterige Gelenkinhalt in das subcutane Bindegewebe des Oberschenkels ergossen. Aus dem eigenthümlichen Verlaufe der Krankheit liess sich sogar mit grosser Wahrscheinlichkeit der Schluss ziehen, dass diese Perforation schon am 21. stattgefunden hatte, an welchem Tage, wie wir wissen, die vorher hohe Temperatur plötzlich sank und der bedeutende Gelenkerguss sowie die Schmerzen rasch abnahmen. — Eine Stunde, nachdem Pat. den Schüttelfrost gehabt hatte, wurde der grosse Abscess am Oberschenkel unter Spray an 3 Stellen geöffnet und drainirt und ebenso auch durch den oberen Recessus der Gelenkkapsel ein

dickes Drainrohr quer durchgezogen. Desinfection der ganzen Abscess- und Gelenkhöhle mit 5 procentiger Carbollösung und Lister'scher Verband. — Der weitere Verlauf war ein äusserst befriedigender und sehr bald fieberfreier, obwohl in den folgenden Tagen noch grosse Stücke nekrotischer Fascien aus den Incisionswunden am Oberschenkel sich abstiessen. Am 12. September waren die Gelenkwunden bereits geschlossen und am 25. September die Heilung aller Wunden vollendet. Das Gelenk gestattete eine geringe active Flexion, leider aber auch eine beträchtliche Ab- und Adduction. Wegen dieser seitlichen Beweglichkeit wurde Pat. noch lange Zeit mit Gypsverbänden, und als diese nach 3 Monaten noch nicht zum Ziele führten, einmal auch mit Ferrum candens, seitlich in die Kniegelenkgegend applicirt, behandelt. — Auf letzteren Eingriff folgte eine lange Hauteiterung; gleichzeitig aber verlor sich allmählig die seitliche Beweglichkeit und am 17. Juni 1876 konnte Pat. mit nahezu vollständiger Ankylose, des Kniegelenks entlassen werden. — Kurz resumirt sind die Erscheinungen, welche für die Würdigung dieses interessanten Falles von Bedeutung sind, folgende:

28. Juni 1875: Gonorrhöische Infection.
 11. Juli " Gonitis serosa.
 19. " " Aufnahme in die Klinik.
 31. " " I. Punction des Gelenks und Jodinjction.
 11. August " II. " " " "
 18. " " Acute Vereiterung des Gelenks. " "
 21. " " Perforation der Gelenkkapsel und Entleerung des Gelenkinhalts in das subcutane Zellgewebe des Oberschenkels.
 25. " " Schüttelfrost; Verjauchung des Abscesses; Incisionen, Drainage.
 25. Septbr. " Heilung sämmtlicher Wunden.
 17. Juni 1876: Entlassung mit nahezu ankylotischem Knie.

Dieser Fall enthält jedenfalls die Warnung, bei acuten serösen Ergüssen der grossen Gelenke mit der Ausführung der Punction und Jodinjction nur sehr behutsam vorzugehen, oder sie lieber ganz zu unterlassen; während anderseits — wie wir hier gleich hinzufügen wollen — bei den chronischen Gelenkentzündungen, welche mit einem Ergüsse einhergehen, insbesondere beim Hydrops genu, nach der sehr häufigen Anwendung der intraarticulären Jodinjction hierorts niemals bedrohliche Erscheinungen beobachtet worden sind (s. chronische Gelenkentzündungen).

Hüftgelenk.

(1 Fall.)

Eugen Clermont, 7 Jahre, erkrankte ohne bekannte Veranlassung vor 14 Tagen an heftigen Schmerzen im rechten Knie- und Hüftgelenk. Bei seiner Aufnahme in die Klinik am 2. Juni 1876 ist das rechte Bein im Hüftgelenk stark flectirt und einwärts rotirt, die Gelenkgegend wenig geschwollen, aber sehr schmerzhaft; Temp. 39,1°. Pat. sieht sehr blass und elend aus. — Die Gewichtsextension kann anfangs nur ganz allmählig gesteigert werden, da Pat. bei etwas stärkerer Belastung heftig jammert. Schon nach 8 Tagen indess ist Pat. vollkommen schmerzfrei, die Temperatur, die vorher gewöhnlich zwischen 39—40° schwankte, normal und das Bein vollständig gestreckt. Pat. erholt sich zusehends und kann am 10. Juli, also 5 Wochen nach seiner Aufnahme, geheilt und mit durchaus normaler Beweglichkeit im Hüftgelenk entlassen werden.

b) **Chronische Gelenkentzündungen.**

(79 Fälle; † 12.)

Beginn der Gelenk- entzündung.	Obere Extremität.				Untere Extremität.				Summa.
	Finger.	Hand.	Ellbogen.	Schulter.	Fuss- wurzel.	Fuss.	Knie.	Hüfte.	
1—5	—	—	—	—	1	1	7	15	24
6—10	—	—	1	1	2	2	3	6	15
11—15	—	1	2	—	—	1	1	2	7
16—20	—	—	1	—	—	—	4	4	9
21—25	—	—	2	—	—	—	1	1	4
26—30	—	—	—	1	1	1	2	—	5
31—40	—	1	1	—	—	1	4	—	7
41—50	—	1	—	—	1	—	1	—	3
51—60	1	—	—	—	—	1	2	—	4
61—70	—	1	—	—	—	—	—	—	1
Summa	1	4	7	2	5	7	25	28	79
	14				65				

Wie bereits an anderen Stellen des Berichts, so muss ganz besonders auch hier, bei der Besprechung der chronischen Gelenkentzündungen, daran erinnert werden, dass die klinisch behandelten Fälle dieser Krankheitsgruppe nur einen kleinen Bruchtheil des Gesamtmaterials repräsentiren und dass der weitaus grössere Theil desselben poliklinisch behandelt wurde. Um diese Behauptung zu erhärten, brauche ich bloss auf den poliklinischen Theil des Berichts zu verweisen, wo unter Anderem nicht weniger als 563 Fälle von Gelenkentzündungen zusammengestellt sind, darunter allein 159 Fälle von Knie- und 123 Fälle von Hüftgelenkentzündungen. Die acuten Gelenkentzündungen sind darunter so selten nur vertreten, dass man die eben gemachten Angaben ohne grossen Fehler ausschliesslich auf die chronischen Gelenkaffectionen beziehen kann. — Für die Beurtheilung des klinischen Materials ist es nun nicht unwichtig, sich zu vergegenwärtigen, dass dasselbe zum grossen Theil aus Fällen zusammengesetzt ist, welche, als die schwersten und hülfbedürftigsten, aus dem poliklinischen Materiale ausgewählt wurden, während die leichteren Fälle, so weit es möglich war, in ambulanter Behandlung verblieben.

In der obigen Tabelle habe ich die 79 klinisch behandelten Fälle chronischer Gelenkentzündung nach dem Zeitpunkt des Beginns der Krankheit und nach dem Sitze derselben numerisch zusammengestellt, und es ergiebt sich daraus, einmal, dass von den 79 Fällen 65 auf die verschiedenen Gelenke der unteren und nur 14 auf diejenigen der oberen Extremität kommen, und

ferner, dass der Beginn der Gelenkentzündung in der Hälfte aller Fälle in die Zeit vom 1. bis 10. Lebensjahre fällt. Von sämtlichen Gelenken der Extremitäten ist weitaus am häufigsten das Knie- und Hüftgelenk der Sitz der Krankheit; denn auf jedes dieser beiden Gelenke fällt annähernd $\frac{1}{3}$ sämtlicher Erkrankungen.

Chronische Gelenk-
(79 Fälle;

No.	No. Hauptbuch.	Name und Stand.	Alter.	Krankheit.	Krankheitsursache, hereditäre Momente.
1. Finger-					
1.	90.	Christiane Neumann, Frau.	59.	Caries des 2. Interphalangeal-Gelenks des 3. Fingers; rechts, Fisteln.	Panaritium.
2. Hand-					
2.	66.	Carl Horn, Arbeiter.	32.	Tuberculöse Caries; rechts, Steifigkeit sämtlicher Finger.	Tuberculosis pulmonum.
3.	861.	Johanna Hertel, Wittwe.	68.	Caries; rechts, mit zahlreichen Fisteln.	Distorsion des Handgelenks.
4.	15.	Gottlob Lehmann, Bauer.	48.	Caries des Handgelenks und der Handwurzel-Gelenke; links; Fisteln und Schenkscheideneiterung am Vorderarm.	Maschinenverletzung.
5.	596.	Adolf Strenge, Schüler.	13.	Vereiterung des 1. Handgelenks; Fisteln; Phlegmone des Vorderarms.	Keinerlei Aetiologie; gesunder Junge.
3. Ellbogen-					
6.	411.	Helene Kalbow.	7.	Chronische Entzündung, ohne Eiterung, mit fester Ankylosis; links. (Erkrankte im Klinikum an Rachen-Diphtheritis [s. „Diphtheritisfälle“]).	Nach Masern.
7.	439.	Max Lehmann.	14.	Vereiterung des 1. Ellbogengelenks; Osteomyelitis des 1. Humerus mit profuser Eiterung; zahlreiche Fisteln in der Ellbogengegend und am Oberarm.	Fall auf den Arm.
8.	556.	Christian Petereit, Kürschner.	25.	Tuberculöse Caries; rechts, Fistel, profuse Eiterung; Caries des Os sacrum mit Fisteln.	Anämisches Individuum. Stoss gegen den Ellbogen.

gen. Bezüglich des Geschlechts der Patienten sei endlich noch bemerkt, dass es sich 47 Mal um männliche, 32 Mal um weibliche Individuen handelte. — Diese allgemeinen Bemerkungen wollte ich der folgenden genaueren Zusammenstellung aller Beobachtungen vorausschicken.

Entzündungen.

† 12.)

Beginn der Krankheit.	Operation, Behandlung.	Datum der Operation.	Ausgang.	Dauer der Behandlung.
gelenke.				
Vor 2 Jahren.	Exarticulation im Metacarpophalang.-Gelenk; erst antiseptischer Oclusivverband, dann offene Behandlung.	1. 2. 76.	Heilung.	1. 2. bis 19. 2. 76.
gelenk.				
?	Resection (s. Gelenkresectionen).	4. 2. 75.	Mit Fistel entlassen.	27. 1. bis 26. 5. 75.
Vor 3 Jahren.	Resection (s. Gelenkresectionen).	30. 11. 75.	Tod (s. Todesfälle No. 49.)	23. 11. bis 11. 12. 75.
Vor 3 Monaten.	Resection (s. Gelenkresectionen).	20. 1. 76.	Heilung.	6. 1. bis 20. 2. 76.
Juni 1875.	Resection (s. Gelenkresectionen).	13. 8. 75.	Heilung.	12. 8. bis 27. 10. 75.
gelenk.				
?	Oeftere Bepinselung der Gelenkgegend mit Collod. cantharid.; ruhige Lage.		Heilung mit beschränkter Beweglichkeit.	7. 6. bis 24. 7. 75.
Febr. 1875.	Ruhige Lage; offene Wundbehandlung.		Nach Ablauf eines schweren Erysipelas zur Erholung für einige Wochen aufs Land geschickt, um nachher reseziert zu werden. (Pat. kehrte indess nicht mehr in die Klinik zurück.)	15. 6. bis 17. 7. 75.
Vor 3 Monaten.	Resection (s. Gelenkresectionen).	11. 8. 75.	Mit Fisteln entlassen.	28. 7. 75. bis 3. 4. 76.

No.	No. Hauptbuch.	Name und Stand.	Alter.	Krankheit.	Krankheitsursache, hereditäre Momente.
9.	841.	Wilhelmine Hintzpeter, Frau.	33.	Chron. Entzündung; rechts, mit starker Infiltration der Weichtheile; keine Fistel.	Fall auf den Ellbogen. Im Uebrigen kräftiges Individuum.
10.	45.	Karl Reinicke, Dienstknecht.	24.	Tuberculöse Caries; rechts, Fistel.	Schlag gegen den Ellbogen. Im Uebrigen sehr kräftiges Individuum.
11.	174.	Friedrich Lies, Tagelöhner.	16.	Caries; rechts, Fisteln.	Fall auf den Ellbogen. Sonst kräftiger Junge.
12.	422.	Karl Puhle, Arbeiter.	27.	Caries; rechts, Fisteln. Luxation des Capitul. radii nach vorn.	Fall auf den Ellbogen. Im Uebrigen breitschulteriger, kräftiger Mann.
4. Schulter-					
13.	629.	Carl Seyfried, Beamter.	30.	Tuberculöse Caries des r. Schultergelenks und der r. Scapula; zahlreiche Fisteln.	Phthisis pulmonum (?). Erkältung.
14.	387.	Anna Badtke.	10.	Caries necrotica; rechts, mit Spontanluxation des Kopfes nach der Fossa infraspinata und knöcherner Ankylosis in dieser Stellung. Fisteln.	Langandauernde Fixation des r. Arms in elevirter Stellung; Ankylose; forcirte Bewegungsversuche.
5. Fusswurzel-					
15.	163.	Julius Binder, Maurer.	29.	Tuberculöse Caries sämtlicher Tarsalgelenke; links, keine Fisteln.	Keine bestimmte Aetiology.
16.	358.	Mina Grothe.	9.	Chronische Entzündung des Gelenks zwischen Talus und Calcaneus; links, starke Schwellung der Kapsel und Weichtheile. Ostitis calcanei; keine Eiterung.	Keine bestimmte Aetiology.
17.	346.	Johann Quast, Landbriefträger.	47.	Chronische Entzündung der vorderen Tarsal- und der Metatarso-Tarsalgelenke, links, keine Eiterung.	Ueberanstrengung durch vieles Gehen.
18.	324.	Ida Becker.	3.	Entzündung der Fusswurzelgelenke mässigen Grades; rechts, keine Eiterung.	Contusion des Fusses. Serofulose.
19.	400.	Ida Just.	13.	Chron. Osteomyelitis und Synovitis der Fusswurzelknochen und Fusswurzelgelenke; rechts; Fistel.	Serofulose.

Beginn der Krankheit.	Operation, Behandlung.	Datum der Operation.	Ausgang.	Dauer der Behandlung.
Vor 9 Wochen.	Resection (s. Gelenkresectionen).	26. 11. 75.	Heilung.	16. 11. 75. bis 21. 2. 76.
Vor 11 Jahren.	Resection (s. Gelenkresectionen).	28. 1. 76.	Heilung.	16. 1. bis 6. 5. 76.
Vor 1/2 Jahr.	Resection (s. Gelenkresectionen).	6. 3. 76.	Heilung.	28. 2. bis 17. 8. 76.
April 1870.	Resection (s. Gelenkresectionen).	17. 6. 76.	Heilung.	3. 6. bis 1. 9. 76.
gelenk.				
1871.	Resection (s. Gelenkresectionen).	28. 8. 75.	Mit Fisteln entlassen, zur Kur in einem Soolbade.	27. 8. bis 1. 11. 75.
August 1875.	Resection (s. Gelenkresectionen).	29. 5. 76.	Heilung.	20. 5. bis 16. 9. 76.
gelenke.				
Winter 1873/74.	Behandlung mit Ferrum candens, Gypsverbänden, intraarticulären Jod-injectionen, ohne jegliche Besserung.		Heilung.	2. 3. bis 15. 12. 75.
	Amputation des Fusses nach Pirogoff (s. Amputationen und Exarticulationen).	9. 11. 75.		
Vor 1 1/2 Jahren.	Erst hydropath. Einwickelungen, dann Gypsverbände, Jod-injectionen; innerl. Phosphor.		In Heilung mit Gypsverband entlassen. Calcaneus stark verdickt, doch nicht schmerzhaft.	22. 5. bis 11. 8. 75.
Vor mehreren Monaten.	Tr. Jodi, hydropath. Einwickelung; Ferrum candens; Gypsverband.	25. 5. 76.	Mit Gypsverband entlassen; Schwellung und Schmerzhaftigkeit geringer als bei der Aufnahme.	8. 5. bis 29. 5. 76.
Anfang April 1876.	Hydropath. Einwickelungen; ruhige Lage.		Heilung.	2. 5. bis 18. 6. 76.
Vor 3 Jahren.	Dilatation der Fistel und Auslöffelung der Tarsalknochen.	14. 6. 76.	Heilung.	24. 5. bis 16. 8. 76.

No.	No. Hauptbuch	Name und Stand.	Alter.	Krankheit.	Krankheitsursache, hereditäre Momente.
6. Fuss-					
20.	128.	Carl Schütze, Metallarbeiter.	31.	Chron. Entzündung; rechts, starke Verdickung der das Gelenk constituirenden Gelenkenden; auffallend grosse Schmerzhaftigkeit, keine Fistel. Ausgedehnter Hydrops der Sehnenscheiden der Extensoren des rechten Unterschenkels. Dementia paralytica incipiens (?).	Tuberculosis pulmonum. Malleolarfractur rechts. Quetschung des r. Fussgelenks durch eine schwere Eisenstange.
21.	446.	August Geisler, Spinner.	54.	Caries; rechts, starke Infiltration der Weichtheile; keine Fistel.	Keine bestimmte Aetilogie.
22.	14.	Heinrich Heise, Arbeiter.	38.	Recidivirende Caries nach einer früher ausserhalb ausgeführten Fussgelenkresection; rechts: Fisteln, starker Hohlfluss; sämtliche Fusswurzelknochen sind cariös.	Malleolarfractur rechts, mit starker Quetschung und folgender Eiterung. Fussgelenkresection, ausserhalb, ohne vollständige Ausheilung.
23.	265.	Friedrich Schulze.	14.	Tuberculöse Caries; links, Fisteln und Phlegmone der Weichtheile in der Fussgelenkgegend, grosse Erschöpfung; hektisches Fieber.	Fall von einer Treppe herunter.
24.	307.	Isidor Lehmann.	2.	Caries necrotica; Fisteln, rechts.	Serofulose, Anämie.
25.	17.	Emil Gaedicke.	9.	Caries; links, Fisteln und starke Infiltration der Weichtheile.	Keine bestimmte Aetilogie.
26.	584.	Martha Holzapfel.	9.	Tuberculöse Caries; rechts, keine Fistel; Steifigkeit des r. Hüftgelenks nach abgelauener, eiteriger Coxitis. Kyphosis der Lendenwirbelsäule.	Serofulose und Tuberculose.

Beginn der Krankheit.	Operation, Behandlung.	Datum der Operation.	Ausgang.	Dauer der Behandlung.
gelenk.				
August 1870. 1874.	Resection (s. Gelenkresectionen): später wegen Verjauchung der hydropischen Sehnenscheiden und zunehmenden Kräftezerfalls Exarticulation im r. Kniegelenk (s. Amputationen und Exarticulationen).	20. 3. 75. 4. 5. 76.	Tod (s. Todesfälle No. 3).	18. 2. bis 17. 5. 75.
Vor 1 ¹ / ₂ Jahren.	Lange Zeit erfolglose Behandlung mit Gypsverbänden ausserhalb. Amputation am Unterschenkel (s. Amputationen und Exarticulationen).	21. 6. 75.	Heilung.	19. 6. bis 18. 8. 75.
März 1873.	Amputation des Fusses nach Syme (s. Amputationen und Exarticulationen).	11. 1. 76.	Heilung.	6. 1. bis 15. 4. 76.
Februar 1875.				
Vor 2 Jahren.	Erst Dilatation der Fisteln und Drainage der unterminirten Haut am Unterschenkel und Fuss; wegen zunehmenden Kräfteconsums und des hektischen Fiebers Resection (s. Gelenkresectionen).	11. 4. 76. 8. 5. 76.	Tod (s. Todesfälle No. 35).	8. 4. bis 24. 5. 76.
Vor 5 Monaten.	Dilatation der Fisteln; Extraction nekrotischer Knochenstücke; Auslöfelfung der erweichten Knochen des Tarsus und der Epiphysen der Unterschenkelknochen, Guttaperchasiene, Charpieverband.	26. 5. 76.	Auf den Wunsch der Eltern entlassen. Noeh reichliche Eiterung der Wunden.	24. 4. bis 22. 6. 76.
Vor 6 Monaten.	Mehrmonatliche Behandlung in einem anderen Krankenhause, ohne Erfolg. Resection (s. Gelenkresectionen).	22. 1. 76.	Heilung.	6. 1. bis 26. 4. 76.
Vor 3 Jahren.	Erst Gypsverband; dann Resection (s. Gelenkresectionen).	19. 8. 76.	Tod (s. Todesfälle No. 114).	31. 7. bis 27. 10. 76.

No.	No. Hauptbuch.	Name und Stand.	Alter.	Krankheit.	Krankheitsursache, hereditäre Momente.
7. Knie-					
27.	167.	Wilhelm Hohe.	11.	Tuberculöse Caries; rechts, keine Fistel.	Serofulose.
28.	776.	Elise Balzke.	3.	Tuberculöse Caries; rechts, Fisteln.	Serofulose.
29.	424.	Adolf Rogan.	4.	Tuberculöse Caries; links; Prolapsus recti, hin und wieder blutige Stühle.	Serofulose.
30.	412.	Paul Müller.	2.	Tuberculöse Caries; links (käsig, tuberculöse Ostitis des Caput tibiae mit Durchbruch einmal nach aussen, dann ins Kniegelenk).	Rachitis. Serofulose.
31.	22.	Alwine Schadebrodt.	10.	Caries; bedeutende Subluxation der Tibia nach hinten; spitzwinklige Flexionsstellung.	Fall auf das Knie.
32.	578.	Emil Hartmann, Beamter.	33.	Tuberculöse Caries; links, (Pat. wird moribund in die Klinik gebracht).	Tuberculöse Familie; Tuberculosis pulmonum in ultimo stadio.
33.	54.	Wilhelm Anders, Musiker.	35.	Tuberculöse Caries; links, starker Erguss, grosse Schmerzhaftigkeit.	Phthisis pulmonum in vorgeschrittenem Stadium.
34.	229.	Max Uecke.	15.	Caries; rechts, hochgradige Subluxation der Tibia; Flexionsstellung im rechten Winkel. Narben früherer Fisteln.	Keine bestimmte Aetilogie.
35.	232.	Antonie Günther, Frau.	21.	Caries; links, Fisteln, profuse Eiterung. Extensionsstellung.	Fall auf das Knie.

Beginn der Krankheit.	Operation, Behandlung.	Datum der Operation.	Ausgang.	Dauer der Behandlung.
gelenk.				
Vor 4 Jahren.	Jahrelange Behandlung zu Hause und in einem andern Krankenhause mit Tr. Jodi, Ferrum candens, Gypsverbänden, ohne Erfolg. Resection (s. Gelenkresectionen).	15. 12. 74.	Heilung.	16. 3. 74. bis 12. 1. 76.
	Wegen Caries-Recidiv Amputation am Oberschenkel (s. Amputationen und Exarticulationen).	17. 11. 75.		
?	Langwierige Behandlung mit Gewichtsextension, Gypsverbänden, Incisionen, ohne Erfolg. Resection (s. Gelenkresectionen).	25. 5. 75.	Heilung.	20. 11. 74. bis 1. 9. 75.
	Wegen Caries-Recidiv und erschöpfender Eiterung Amputation am Oberschenkel (s. Amputationen und Exarticulationen).	14. 8. 75.		
Vor 1 Jahr.	Gewichtsextension, Jodbepinselung. Resection (s. Gelenkresectionen).	29. 8. 75.	Tod (s. Todesfälle No. 112).	4. 6. bis 26. 9. 76.
Vor 4 Monaten.	Gewichtsextension.		Erkrankte auf der Station an Raechendiphtheritis. Tod (s. Todesfälle No. 94).	2. 6. bis 21. 6. 76.
Vor 5 Jahren.	Gewichtsextension (Resection von den Eltern verweigert).		Status idem.	7. 1. bis 22. 1. 76.
Vor 3 Jahren.	—		Tod (s. Todesfälle No. 15).	5. 8. bis 6. 8. 75.
Vor mehreren Jahren.	Ferrum candens, Gypsverband.	20. 1. 76.	Mit Gypsverband entlassen; längere Zeit noch poliklinisch mit Gypsverbänden behandelt. Keine Besserung.	19. 1. bis 24. 1. 76.
Vor 12 Jahren.	Gewichtsextension, Gypsverband in gestreckter Stellung.		Heilung. Stellung gerade; Knie unvollständig ankylosisch.	20. 3. 76. bis 20. 12. 76.
Vor 2 Jahren.	Gefensterter Gypsverband.		Mit Gypsverband auf Wunsch entlassen. Status idem.	22. 3. bis 12. 5. 76.

No.	No. Hauptbuch.	Name und Stand.	Alter.	Krankheit.	Krankheitsursache, hereditäre Momente.
36.	780.	Caroline Scholz, Frau.	37.	Caries: rechts, bedeutender Erguss im Gelenk.	Entstanden im 3. Puerperium.
37.	286.	Ernestine Richter.	3.	Fungöse Gonitis; rechts, Flexionsstellung.	Serofulose.
38.	347.	Ida Thiele.	8.	Fungöse Gonitis: rechts, starke Infiltration der Weichteile; leichte Flexionsstellung.	Fall aufs Knie.
39.	496.	Hans Bogen.	6.	Fungöse Gonitis; rechts.	Fall aufs Knie.
40.	554.	Bogumil Scala.	1 ³ / ₄ .	Fungöse Gonitis.	Serofulose.
41.	536.	Karl Siewert, Schutzmann.	33.	Fungöse Gonitis: links, starker Erguss.	Fall auf das Knie.
42.	679.	Eduard Elsässer, Buchbinder.	21.	Tubercul. Gonitis: l., mässig. Erguss; geringe Schmerzen, (aufangs anscheinend einfacher Hydrops genu).	Fall auf das Knie. Serofulose.
	s21. 158.	dito.	21.	dito.	
		dito.	21.	Beträchtliche Verschlimmerung, stärkere Schwellung und grössere Schmerzhaftigkeit des Kniegelenks.	

Beginn der Krankheit.	Operation, Behandlung.	Datum der Operation.	Ausgang.	Dauer der Behandlung.
März 1875.	Ferrum candens, Gypsverband; ohne Erfolg; wegen drohenden Aufbruchs des Gelenks und heftiger Fieberattaque wird der Pat. (26. 1. 76.) die Resection oder Amputation vorgeschlagen, doch von ihr verweigert.		Auf Verlangen bei hohem Fieber und drohendem Gelenkdurchbruch entlassen.	27. 10. 75. bis 28. 1. 76.
Vor 3 Jahren.	Gypsverbände in gestreckter Stellung.		Mit Gypsverband, gebessert, entlassen (Schwellung geringer).	24. 4. bis 31. 5. 76.
December 1874.	Gypsverband in gestreckter Stellung.		Mit Gypsverband entlassen.	19. 5. bis 14. 6. 75.
Vor 8 Monaten.	Intraarticuläre Jodinjektionen. Gypsverband.		Auf Wunsch der Eltern entlassen. Status idem.	8. 7. bis 24. 9. 75.
? October 1874.	Intraarticuläre Injection von Lugo'scher Lösung. Gypsverband. Erfolgreiche Anwendung von Salzbädern, Electricität, Jodbepinselungen, Blutegeln ausserhalb. Intraarticuläre Jodinjektionen. Gypsverband. Ferrum candens.	27. 9. 75.	Mit Gypsverband entlassen. Status idem. Mit Gypsverband entlassen. Schwellung bedeutend geringer, ebenso die Schmerzhaftigkeit; beide jedoch noch nachzuweisen.	28. 7. bis 9. 8. 75. 22. 7. 75. bis 5. 1. 76.
Vor 2 Jahren.	Punction (Entleerung von 100 Ccm. seröser Flüssigkeit) und Jodinjektion. Gypsverband.	22. 9. 75.	Bedeutend gebessert. Mit Gypsverband entlassen.	20. 9. bis 21. 10. 75.
	Neue Aufnahme. Erneuerung des Gypsverbandes. Neue Aufnahme. Ferrum candens, Gypsverband, ruhige Bettlage.	28. 2. 76.	Mit Gypsverband entlassen. Status idem. Allmäl. Abzehrung; Kniegelenk bei ruhiger Bettlage und Immobilisirung schmerzhafter werdend. 28. 9. 76. Strabismus divergens u. heftige Kopfschmerzen; Ptosis auf dem l. Auge; maximalerweiterte Pupillen; 4. 10. 76. Delirien, hohes Fieber, langsamer Puls; Sensorium ganz benommen. 7. 10. Tod unter allen Erscheinung. d. Meningitis tuberculos. (s. Todesf. No. 113.)	11. 11. bis 24. 11. 75. 21. 2. bis 7. 10. 76.

No.	No. Hauptbuch.	Name und Stand.	Alter.	Krankheit.	Krankheitsursache, hereditäre Momente.
43.	809.	Wilhelmine Braun, Wittwe.	51.	Gonitis, subacuta, rechts; starke Schwellung der Kapsel und der Weichtheile des ganzen Beins; Oedem der Haut; heftige Schmerzen, Flexionsstellung.	Intensive Erkältung.
44.	223.	Hermann Sarnow, Fischer.	19.	Fungöse Gonitis, rechts; Gelenkgegend mannskopfdick angeschwollen; derbe Infiltration der Haut.	Keine bestimmte Aetiologie.
45.	402.	Emma Beck, Wittwe.	32.	Beidseitige Gonitis mit geringem Erguss ohne Infiltration der Weichtheile und ohne erhebliche Schmerzen.	Keine bestimmte Aetiologie.
46.	574.	Otto Götsch, Fabrikarbeiter.	33.	Fungöse Gonitis, rechts, mit starkem Erguss; fungöse Synovitis des l. Fussgelenks, bedeutende Schmerzen im r. Knie (anfänglich anscheinend einfacher Hydrops genu).	Keine bestimmte Aetiologie; etwas blasses, aber sonst kräftig gebautes Individuum.
47.	917.	Ernst Gast, stud. phil.	25.	Ausgesprochener Hydrops genu, combinirt mit Hydrops eines mit dem Kniegelenk kommunizirenden Schleimbeutels der Kniekehle, rechts. Der Inhalt des letzteren, der als gänseeigrosser Tumor prominirt, lässt sich durch Druck ganz in die Kniegelenkhöhle entleeren. Keine Schmerzen, Bewegungen frei.	Vor 10 Jahren polyartikulärer, acuter Gelenkrheumatismus; mehrmals später Recidive; seit 3 Jahren blieb das r. Knie dick; in der letzten Zeit schwoll es bedeutend an.
48.	128.	Gustav Freidank, Mechaniker.	32.	Hochgradiger Hydrops genu, combinirt mit Hydrops des mit dem Kniegelenk kommunizirenden Schleimbeutels des M. semimembranosus. (Verhältnisse ganz	Von Jugend auf kränzlich, scrofulös; polyartikulärer, acuter Gelenkrheumatismus vor 10 Jahren, mit späteren Recidiven (1871/72 und

Beginn der Krankheit.	Operation, Behandlung.	Datum der Operation.	Ausgang.	Dauer der Behandlung.
1. Octbr. 1875.	Gewichtsextension, Gypsverband.		Mit Gypsverband entlassen; Gelenk noch wenig beweglich; schmerzlos; nur ganz geringe Schwellung.	7. 11. bis 16. 11. 75.
Vor 1 $\frac{1}{2}$ Jahren.	Tr. Jodi, Compression mit Gummibinde. Incision eines periarticulären Abscesses (der nach einer Lymphangitis des Beins entstanden war).	1. 5. 76.	Heilung (mit starker Auftreibung der Knochen und Verdickung der Gelenkkapsel). Nachkur in Misdroy.	18. 3. bis 21. 8. 76.
Schon seit vielen Jahren Wiederkehr des Leidens; die jetzige Anschwellung datirt seit einigen Wochen. Ostern 1876.	Tr. Cantharid. Watson'sche Schiene. Bepinselung mit Tr. Jodi, Vesicantien, hydropath. Einwickelung, Gewichtsextension ohne nennenswerthen Erfolg; wiederholte Punctionen und intraarticuläre Jodinjektionen, welche stets rasch schmerzlindernd wirkten und eine temporäre Besserung brachten. Doch bald stellte sich der Erguss im Gelenke wieder her.		Auf Wunsch entlassen. Status idem. Noch in Behandlung. Sept. 1877. Pat. befindet sich der Heilung nahe.	24. 5. bis 3. 6. 76.
Vor 10 Jahren.	Punction des hydrop. Sackes in der Kniekehle, Entleerung von 100 Ccm. klarer, hellgelber Flüssigkeit; Injection von 10 Grm. Tr. Jodi. Nach einigen Tagen Compression des Knies durch Binden.	26. 12. 75.	Vollkommene Heilung und Rückkehr des Kniegelenks zur Norm.	26. 12. bis 25. 1. 76.
Vor 10 Jahren.	1. Punction des hydropischen Sackes in der Kniekehle, Entleerung von circa 100 Ccm. klarer, hellgelber, fadenziehender Flüssigkeit. Injection von 10 Grm. Lugol'scher Lösung.	15. 2. 76.	Vollkommene Heilung; Kniegelenk in Folge der lang. Ruhe noch etwas steif; von Erguss ist nichts mehr nachzuweisen.	11. 2. bis 31. 5. 76.

No.	No. Hauptbuch.	Name und Stand.	Alter.	Krankheit.	Krankheitsursache, hereditäre Momente.
				genau wie in vorstehendem Falle; nur lag in No. 47. der hydropische Sack der Kniekehle mehr medianwärts).	1875); seit Juli 75 besteht die Geschwulst der Kniekehle.
49.	259.	Friedrich York, Locomotivführer.	51	Hydrops genu, links; sehr hochgradig; Schmerzen, besonders des Nachts, im Gelenk.	Häufige Erkältungen im Dienste; seit Jahren rheumatische Schmerzen in den Gliedern.
50.	919.	Emilie Ganger, unverheir.	18.	Hydrops genu, rechts; geringer Erguss; geringe Schmerzen. Pat. geht unter Hinken.	Fall von einem Wagen herunter.
51.	384.	Heinrich Koch, Postbeamter.	59.	Osteoporose der Condylen des l. Femur, der l. Tibia und der l. Patella; sehr bedeutende Diekenzunahme und abnorme Weichheit dieser Knochen; auffallende Verdickung u. Erschlaffung des Gelenkapparats. Genu valgum. Flexion bloss bis zum rechten Winkel möglich.	Keine bestimmte Aetiologie.
52.	657.	Friederike Nicolaus.	7.	Links. Coxitis mit Ausgang in Eiterung und Fisteln; Beckenverschiebung, Flexion, totale Zerstörung des Gelenks.	Fall auf die linke Seite.

8. Hüft-

Beginn der Krankheit.	Operation, Behandlung.	Datum der Operation.	Ausgang.	Dauer der Behandlung.		
Vor 3 Jahren Beginn des Knieleidens.	Comprimirender Verband um das Knie nach einigen Tagen.					
	2. Punction und Jodinjection (nicht Lugol'sche Lösung, sondern Jodtinctur), da der Erguss sich nach der 1. Injection wieder eingestellt hatte. Compressiv-Verband.	11. 3. 76.				
	3. Punction und Jodinjection.	15. 4. 76.				
	4. Punction und Jodinjection (jedesmal 10 Grm. Tr. Jodi).	12. 5. 76.				
	1. Punction, Entleerung einer reichlichen Menge serös-fibrinöser Flüssigkeit.	5. 4. 76.	Mit Gypsverband entlassen und nach 8 Wochen vollständig geheilt mit beträchtlicher Gelenksteifigkeit.	5. 4. bis 29. 5. 76.		
	2. Punction; die entleerte Flüssigkeit ist dicklicher, gelblichtrübe.	15. 4. 76.				
	3. Punction und Injection von Tr. Jodi (10 Grm.).	4. 5. 76.				
	4. Punction und Jodinjection.	15. 5. 76.				
	5. Punction (Entleerung von 50 Ccm. blutig tingirter Synovia).	23. 5. 76.				
	Ferrum candens; Gypsverband.	27. 5. 76.				
Mai 1875.	Ferrum candens; Gypsverband.	6. 1. 76.			Vollständige Heilung. Pat. geht ohne Stock und ohne jegliche Beschwerden.	27. 12. 75. bis 6. 3. 76.
	April 1873.	Intraarticuläre und intraossale Injectionen von Tr. Jodi (je 1 Grm.) zu wiederholten Malen; elastische Compression der Kniegelenkgegend mit Gummibinden.			Beträchtliche Besserung; Umfang des Knies geringer; wegen der Neigung des Knies, die Valgustellung einzunehmen, erhält P. eine Stützmaschine, mit welcher er entlassen wird.	29. 5. bis 30. 8. 75.
gelenk.						
Vor 10 Monaten.	Nach vergeblicher, Monate lang fortgesetzter Behandlung mit Gewichtsextension, Tr. Jodi, intraarticulären Jodinjektionen wird endlich die Resection ausgeführt (s. Gelenkresectionen).	12. 6. 75.			Mit einzelnen Fisteln, doch gehfähig entlassen.	7. 10. bis 27. 2. 77.

No.	No. Hauptbuch	Name und Stand.	Alter.	Krankheit.	Krankheitsursache, hereditäre Momente.
53.	659.	Therese Meyer.	5.	Links. Coxitis mit Senkungsabscess.	?
54.	459.	Jacob Pseudetzky, Bäcker.	18.	Links. Coxitis mit Fisteln und Beckencaries; Luxation des Femurkopfes auf das Darmbein.	Fall auf die linke Seite.
55.	501.	Karl Kretschmann.	3.	Rechts. Coxitis mit Fisteln.	Ohne bestimmte Aetiologie.
56.	585.	Caroline Müller.	5.	Links. Coxitis mit grossem Senkungsabscess in der Fovea inguinalis und Fossa iliaca, nach oben bis in die Gegend der falschen Rippen reichend. Flexionsstellung.	?
57.	453.	Carl Zittwitz.	10.	Rechts. Coxitis mit zahlreichen Fisteln, Pfannenperforation und Beckencaries. Hochgradige Anämie und Abmagerung.	Fall auf die rechte Hüfte.
58.	262.	Louise Wagner.	11.	Rechts. Coxitis, ohne Fistel.	?
59.	283.	Johanna Kintscher.	6.	Rechts. Coxitis, ohne Fistel, Beckenverschiebung.	Blühendes Kind, keine bestimmte Aetiologie.
60.	339.	Hermann Siegel.	1 ¹ / ₂ .	Links. Coxitis mit Senkungsabscess; starke Flexion.	Fall auf die linke Hüfte: Rachitis und Scrofulose.
61.	398.	Karl Wolff, Bauer.	17.	Links. Coxitis mit Beckensenkung; leichte Flexion, Abduction und Auswärtsrotation.	Keinerlei Aetiologie. Pat. früher immer gesund, stammt aus gesunder Familie.
62.	399.	Anna Hering.	1 ¹ / ₄ .	Links. Coxitis mit starker Infiltration der Gelenkgegend.	Keine bestimmte Aetiologie.
63.	498.	Franz Eggert.	5.	Rechtseitige Coxitis, starke Schwellung und grosse Schmerzhaftigkeit, keine Fistel.	?
64.	506.	Marie Bolle.	4.	Rechts. Coxitis.	?

Beginn der Krankheit.	Operation, Behandlung.	Datum der Operation.	Ausgang.	Dauer der Behandlung.
Wurde schon vor 5 Monaten längere Zeit in einem anderen Krankenhause wegen Coxit. behandelt. August 1874.	Monate lang Gewichtsextension ohne Erfolg, dann Resection (s. Gelenkresectionen).	13. 5. 75.	Mit Fisteln entlassen; Gehfähigkeit mangelhaft; Bein etwas adducirt, einwärts rotirt und leicht flectirt.	8. 10. 74. bis 7. 6. 76.
	Resection (s. Gelenkresectionen).	2. 7. 75.	Tod (s. Todesfälle No. 63).	2. 7. 75. bis 7. 3. 76.
Im 11. Lebensmonat.	Resection (s. Gelenkresectionen).	18. 8. 75.	Tod (s. Todesfälle No. 20).	10. 7. bis 26. 8. 75.
?	Gewichtsextension. Resection (s. Gelenkresectionen).	14. 8. 75.	In elendem Zustande nehmen die Eltern das Kind nach Hause; noch reichliche Eiterung der Operationswunden und zahlreiche Decubitusstellen auf dem Rücken.	7. 8. bis 10. 9. 75.
Vor 3 Jahren.	Gewichtsextension. Resection (s. Gelenkresectionen).	7. 7. 76.	Heilung. Pat. geht ohne Stock und ohne jegliche Unterstützung. Active Beweglichkeit im neuen Gelenk.	13. 6. 76. * bis 2. 12. 76.
Vor 1 Jahr.	Gewichtsextension.		Auf Wunsch entlassen, ungeheilt.	12. 4. bis 11. 6. 75.
Dezember 1874.	Gewichtsextension.		Auf Wunsch entlassen, noch nicht ganz geheilt.	22. 4. bis 8. 6. 75.
Vor 3 Monaten.	Gewichtsextension. Punction und Jodinjuction in den Abscess zu 2 Malen.	3. 6. 6. 6. 75.	Tod (s. Todesfälle No. 10).	15. 5. bis 16. 6. 75.
Sommer 1874.	Gewichtsextension.		Vollständige Heilung mit beweglichem Gelenk.	3. 6. bis 29. 8. 75.
Vor 1 Jahr.	Gewichtsextension.		Status idem: auf Wunsch entlassen.	3. 6. bis 16. 6. 75.
?	Gewichtsextension (die Resection wurde von den Eltern verweigert).		Status idem.	8. 7. bis 18. 9. 75.
?	Gewichtsextension.		Heilung. Pat. geht ohne Schmerzen.	12. 7. bis 13. 9. 75.

No.	No. Hauptbuch.	Name und Stand.	Alter.	Krankheit.	Krankheitsursache, hereditäre Momente.
65.	677.	Paul Tschierske.	4.	Rechts. Coxitis.	Fall auf die r. Hüfte; blühender Junge.
66.	704.	Frieda Franzky.	3.	Links. Coxitis mit Luxation des Femurkopfes auf das Darmbein.	Keine bestimmte Aetiologie; gut genährtes, gesund aussehendes Kind.
67.	742.	Martha Falkenberg.	8.	Links. Coxitis, Flexion, Einwärtsrotation, Adduction.	Anscheinend gesundes, kräftiges Kind.
68	801.	Adolf Lellis.	10.	Linkseitige Coxitis; leichte Flexion, Abduction und Auswärtsrotation.	Im 4. Jahre Masern und seitdem immer kränklich; öfter vorübergehendes Oedem der Extremitäten, grosse Anämie.
69.	860.	Anna Melzer.	3.	Links. Coxitis mit Luxation des Femurkopfes auf das Darmbein und Senkungsabscess, starke Verkürzung, Flexion und Adduction.	Fall auf die Hüfte.
70.	887.	Clara Gärtner.	4.	Links. Coxitis mit Luxation des Femurkopfes auf das Darmbein und Fisteln; starke Verkürzung, Flexion und Adduction.	Fall auf die Hüfte.
71.	891.	Helene Wittmann.	4.	Links. Coxitis, starke Flexion, (wurde schon 5 Monate lang in einem anderen Krankenhause mittels Extension behandelt).	Ohne bestimmte Aetiologie.
72.	900.	Willy Clemens.	4.	Rechtseitige Coxitis, geringe Flexion und Einwärtsrotation.	
73.	1.	Otto Rau.	5.	Rechtseitige Coxitis, geringe Flexion, Abduction.	Keine bestimmte Aetiologie.
74.	25.	Ferdinand Ottens, Kaufmann.	18.	Rechts. Coxitis, gestreckte Stellung des Femur, minimale Schwellung der Fovea inguinalis, lebhaftes Schmerzen bei geringster Bewegung, (war schon lange Zeit in einem anderen Krankenhause mit Extension und Taylor'scher Maschine behandelt worden).	Ohne bestimmte Aetiologie; kräftiger, junger Mann.

Beginn der Krankheit.	Operation, Behandlung.	Datum der Operation.	Ausgang.	Dauer der Behandlung.
Vor 4 Monaten.	Gewichtsextension.		Gebessert, doch noch nicht ganz geheilt; auf Wunsch der Eltern entlassen.	18. 9. bis 25. 11. 77.
Dezember 1874.	Gewichtsextension.		Erkrankte an Rachen-diphtheritis und Scharlach auf der Station (s. Diphtheritis - Fälle); Tod (s. Todesf. No. 42).	29. 9. bis 7. 11. 75.
Vor 2 Jahren.	Gewichtsextension.		Heilung mit Ankylose in ganz leichter Flexionsstellung.	12. 10. 75. bis 21. 5. 76.
Vor $\frac{1}{4}$ Jahr.	Gewichtsextension. Tr. ferri pomat., innerlich.		Heilung mit freier Beweglichkeit des Gelenks. Allgemeinbefinden bedeutend gebessert.	1. 11. 75. b. 3. 1. 76.
Vor 1 Jahr.	Gewichtsextension.		Auf Wunsch der Eltern entlassen. Status idem.	24. 11. 75. bis 31. 1. 76.
Vor 1 Jahr.	Gewichtsextension.		Erkrankte 2 Mal auf der Station an Halsdiphtheritis; nach Ablauf der Diphtheritis entlassen. Status idem.	3. 12. 75. bis 8. 3. 76.
Vor 1 Jahr.	Gewichtsextension.		Status idem; auf Wunsch der Eltern entlassen.	6. 12. bis 17. 12. 75.
Von den Eltern wurde das jedenfalls schon ältere Leiden erst seit 8 Tagen bemerkt. Sommer 1875.	Gewichtsextension.		Heilung mit normaler Beweglichkeit.	10. 12. 75. bis 7. 1. 76.
Vor 4 Jahren.	Gewichtsextension. Vesicantien.		Auf Wunsch der Eltern, ungeheilt, entlassen. Gebessert entlassen, zu einer Nachkur in einem Nordseebade, mit Taylor'scher Maschine. (Nach Bericht vom Octbr. 76 hat sich das Leiden während der Badekur wieder etwas verschlimmert).	3. 1. bis 21. 3. 76. 8. 1. bis 1. 6. 76.

No.	No. Hauptbuch.	Name und Stand.	Alter.	Krankheit.	Krankheitsursache, hereditäre Momente.
75.	157.	Clara Dobenzig.	11.	Links. Coxitis mit Luxation des Femurkopfes auf das Darmbein, starke Verkürzung.	Ohne bestimmte Aetiologie.
76.	178.	Louise Lindwald.	3.	Rechts. Coxitis.	Fall von der Treppe (vor einigen Tagen).
77.	210.	Hermann Dietrichs. Kunstmaler.	23.	Rechts. Coxitis (?) oder Gelenkneurose (?); objectiv absolut nichts nachweisbar; alle Bewegungen frei, aber sehr schmerzhaft; Stellung des Beins ganz normal.	Keine bestimmte Aetiologie.
78.	320.	Heinrich Schramm, Commis.	19.	Linkseitige Coxitis; geringe Flexion, Abduction und Auswärtsrotation.	Fall von einer Leiter auf die l. Hüfte.
79.	573.	Gottlieb Brandt, Bauer.	25.	Rechts. Coxitis mit Pfannenwanderung nach oben und hinten; Bein im Hüftgelenk fleetirt, adducirt, auswärts rotirt und fast ganz fixirt; heftige ischiasartige Schmerzen; keine Schwellung der Gelenkgegend. — (Caries sicca).	Keine bestimmte Aetiologie.

Die Form der Gelenkentzündung war fast in allen Fällen diejenige der fungösen und eiterigen Arthritis und die objective Untersuchung liess in der Mehrzahl dieser Fälle keinen Zweifel übrig, dass auch schon die Gelenkenden der Knochen mehr oder weniger cariös zerstört waren. — Unter den 72 Fällen, welche ich zu dieser Form rechne, war 25 Mal bereits ein Durchbruch der Gelenkeiterung nach aussen erfolgt, so dass meist zahlreiche Fisteln in der Gelenkgegend bestanden; 4 Mal war der Eiter zwar noch nicht nach aussen durchgebrochen, doch bewiesen grosse Senkungsabscesse, dass die Gelenkkapsel bereits perforirt war. — Nur 7 Fälle gehören dieser Form der fungösen und cariösen Gelenkentzündung nicht an, nämlich 4 Fälle von chronischem Hydrops genu (No. 47, 48, 49, 50), ein Fall von hochgradiger Osteoporose der Kniegelenkenden mit bedeutender Verdickung und Erschlaffung der Gelenkkapsel (No. 51), ein eigen-

Beginn der Krankheit.	Operation, Behandlung.	Datum der Operation.	Ausgang.	Dauer der Behandlung.
Sommer 1875.	Gewichtsextension.		In Heilung entlassen: Stellung wesentlich verbessert; Schmerzen völlig verschwunden.	21. 2. bis 18. 3. 76.
In allerfrühester Kindheit: vor $\frac{3}{4}$ Jahren während 6 Monaten an Coxitis hier behandelt und geheilt. Vor einiger Zeit.	Gewichtsextension. Vesicantien, hydro-pathische Einwickelungen, ruhige Bettlage.		Auf Wunsch der Eltern entlassen: gebessert. Heilung (alle Bewegungen frei und schmerzlos).	29. 2. bis 14. 3. 76. 14. 3. bis 25. 3. 76.
October 1875.	Gewichtsextension.		Gebessert (rascher Nachlass d. Schmerzen, normale Stellung, auf Wunsch entlassen).	1. 5. bis 19. 5. 76.
Aeusserst schleichen-der Verlauf; Pat. kann den Anfang nicht genau angeben; schon vor Jahren aber soll er wegen schlechter Körperhaltung während seines Militärdienstes oft getadelt worden sein.	Gewichtsextension. Vesicantien, Ferrum candens.	5. 8. 76.	Status idem, auf Wunsch entlassen. (Pat. kann sich zur Resection nicht entschliessen).	26. 7. bis 28. 10. 76.

thümlicher Fall von Coxitis (No. 77), den ich allerdings eher geneigt bin, als Gelenkneurose aufzufassen und endlich ein Fall von Coxitis (No. 79), der alle Erscheinungen einer Caries sicca des Hüftgelenks darbot.

Was die Ursache der Gelenkentzündungen anbetrifft, so war ohne Zweifel ein grosser Theil der 72 Fälle von fungösen und cariösen Gelenkleiden serofulöser und tuberculöser Natur. Ich schliesse dies daraus, dass 12 Mal bei Kindern deren ausgesprochener serofulöser Habitus in der Krankengeschichte besonders betont wurde, ferner, dass 5 Erwachsene zu der Zeit, wo sie in die Behandlung kamen, nachweislich an Lungentuberculose litten, und endlich daraus, dass in der Mehrzahl der operirten oder obducirten Fälle die Untersuchung des von Granulationen zerstörten Gelenkapparats die Gegenwart zahlreicher miliärer Tuberkel, welche oft schon mit blossem Auge sichtbar waren, ergab. — Der Umstand, dass von sehr

vielen dieser Patienten der Anfang der Gelenkentzündung auf ein früheres Trauma zurückgeführt wird, thut dieser Auffassung keinen Eintrag. selbst zugegeben, dass die Angaben der Kranken, die nur zu gerne nach irgend einem äusseren Grunde ihres Leidens suchen, vollkommen richtig seien. Gerade die Unbedeutendheit des Traumas, welches gewöhnlich angeschuldigt wird, die Gelenkentzündung veranlasst zu haben, wie ein Stoss, Schlag oder Fall gegen die Hüfte, das Knie u. s. f., zwingt schon in vielen Fällen von vornherein zu der Annahme, dass das Trauma nur Gelegenheitsursache und das betreffende Individuum in irgend welcher Weise von jeher krankhaft disponirt war, demzufolge es auf den geringen Reiz in abnormer Weise reagirte. Diese krankhafte Disposition aber liegt zumeist in der scrofulösen und tuberculösen Diathese; und dass letztere in vielen Fällen deutlich demonstrirbar vorhanden ist, ergibt, wie wir eben sahen, zur Genüge die anatomische und klinische Untersuchung. — Im Ganzen wurde der Anfang der Gelenkkrankheit von den Patienten 28 Mal auf ein Trauma (Fall, Stoss, Distorsion, Fractur) zurückgeführt; 1 Mal entstand das Leiden im Puerperium, 1 Mal nach übermässiger Anstrengung, 2 Mal nach Masern und 3 Mal nach intensiver Erkältung. Einem Hydrops genu endlich waren in 2 Fällen öftere Recidive eines acuten polyarticulären Gelenkrheumatismus vorausgegangen.

Von den 79 Fällen starben im Ganzen 12, darunter 7 Kinder und 5 Erwachsene, und als Todesursache ergab sich:

Tuberculose der Lungen, Meningen etc.	6 Mal,
Amyloiddegeneration innerer Organe	1 -
Rachendiphtheritis	2 -
Folliculäre Darmgeschwüre	1 -
Pyämie	2 - .

Wir werden gleich sehen, in welcher Weise diese Todesfälle sich nach den verschiedenen Gelenken und den verschiedenen Behandlungsmethoden gruppiren.

Die Behandlung der chronischen Gelenkentzündungen war theils eine operative, theils eine mehr expectative, wo immer möglich aber eine conservirende. Um eine weitläufige Beschreibung zu vermeiden und die Uebersichtlichkeit zu erleichtern, habe ich das Material nach den verschiedenen Encheiresen in der folgenden Tabelle statistisch geordnet und gleichzeitig die Resultate, so weit es in dieser Weise möglich war, ziffermässig festgestellt.

Chronische Entzündung von:	Gesamtsumme aller Kranken.		Resection.			Amputation resp. Exarticulation.		Auslöfflung.				Behandlung ohne grössere Operation.							
	Anzahl.	†	Nur Resection.	Resection und spätere Amputation.		Anzahl.	†	Anzahl.	†	Anzahl.	†	Gesamtsumme der nicht operirten Fälle.			Heilung.			Keine Besserung.	Noch in Behandlung.
				Anzahl.	†							Anzahl.	†	Anzahl.	†	Normale Beweglichkeit.	Behinderte Beweglichkeit.		
	Anzahl.	†	Anzahl.	†	Anzahl.	†	Anzahl.	†	Anzahl.	†	Anzahl.	†	Normale Beweglichkeit.	Behinderte Beweglichkeit.	Ankylose.	Besserung.	Keine Besserung.	Noch in Behandlung.	
Fingergelenk.....	1	—	—	—	—	—	—	—	—	—	—	—	—	—	—	—	—	—	—
Handgelenk.....	4	1	4	—	—	—	—	—	—	—	—	—	—	—	—	—	—	—	—
Ellbogengelenk.....	7	—	5	—	—	—	—	—	—	—	—	—	—	—	—	—	—	—	—
Schultergelenk.....	2	—	2	—	—	—	—	—	—	—	—	—	—	—	—	—	—	—	—
Fusswurzelgelenk.....	5	—	—	—	—	—	—	—	—	—	—	—	—	—	—	—	—	—	—
Fussgelenk.....	7	3	3	2	1	1	2	—	—	—	—	—	—	—	—	—	—	—	—
Kniegelenk.....	25	4	1	1	2	—	—	—	—	—	—	—	—	—	—	—	—	—	—
Hüftgelenk.....	28	4	6	2	—	—	—	—	—	—	—	—	—	—	—	—	—	—	—
Summa...	79	12	21	6	3	1	4	—	—	—	—	—	—	—	—	—	—	—	—
			30 mit 7 Todesfällen.				14												

Wir ersehen daraus, dass bei 30 Patienten mit chronischen Gelenkentzündungen grössere Operationen vorgenommen wurden, nämlich:

24 Resectionen,
7 Amputationen resp. Exarticulationen und
2 Auslöfflungen.

49 Patienten dagegen wurden ohne grössere Operationen behandelt. Von den ersteren 30 starben 7, von den letzteren 49 nur 5. Indem ich mir vorbehalte, später eine eingehende Darstellung von sämtlichen in der Klinik während der 15 Monate des Berichts ausgeführten Resectionen sowie Amputationen und Exarticulationen zu geben, will ich hier nur hervorheben, dass von den 24 Resectionen 6 starben und 3 weitere nachträglich amputirt resp. exarticulirt wurden. Ausser diesen 3 Nachamputationen, von denen 1 Fall starb, kamen nur noch 4 Amputationen resp. Exarticulationen wegen chronischer Gelenkentzündung zur Ausführung, und diese heilten ohne Ausnahme.

Die 7 Amputationen resp. Exarticulationen sind folgende:

Amputation des Fusses nach Pirogoff	1; † —.
„ „ „ „ Syme	1; „ —.
„ „ „ „ Unterschenkels . . .	1; „ —.
„ „ „ „ Oberschenkels . . .	2; „ —.
Exarticulation im Kniegelenk	1; „ 1.
„ „ „ „ Metacarpo-Phal.-Gelenk	1; „ —.
	<hr/>
	Summa: 7; † 1.

Die 24 Resectionen sind folgende:

Resection des Handgelenks	4; † 1.
„ „ „ „ Ellbogengelenks	5; „ —.
„ „ „ „ Schultergelenks	2; „ —.
„ „ „ „ Fussgelenks	4; „ 2.
„ „ „ „ Kniegelenks	3; „ 1.
„ „ „ „ Hüftgelenks	6; „ 2.
	<hr/>
	Summa: 24; † 6.

Die geringe Anzahl von Amputationen resp. Exarticulationen spricht hinlänglich dafür, dass die Indicationen für diese Operationen in die engsten Grenzen eingeschränkt worden sind.

Sehr viel häufiger kam dagegen die Resection zur Ausführung. Doch ist auch hier zu bemerken, dass sie niemals in einem frühen Stadium der fungösen Gelenkentzündung, sondern stets nur bei ausgesprochener Gelenkcaries unternommen wurde; in 16 resecirten Fällen bestanden zur Zeit der Operation schon ausge dehnte, fistulöse

Eiterungen und in 2 weiteren grosse Senkungsabscesse, welche von dem Gelenk ausgegangen waren. — Alle diese Punkte sind ja für die Beurtheilung von Gelenkresections-Resultaten von der allergrössten Bedeutung und es ist deshalb nothwendig, die eben gemachten Angaben im Auge zu behalten. Wer die Indication für die Resection bei chronischer Gelenkentzündung sehr weit stellt und demzufolge die Operation schon in den frühen Stadien der fungösen Arthritis ausführt, wird ganz gewiss — *ceteris paribus* — bessere Operationsresultate aufzuweisen haben als derjenige, der erst die verschiedenen unblutigen und weniger gefährlichen Behandlungsmethoden erschöpft, ehe er zum Resectionsmesser greift. Es wird aber andererseits jener den gegnerischen Einwand nicht ganz widerlegen können, hin und wieder einmal Patienten rescirt zu haben, der mit besserem Resultate und mit weniger Risiko für sein Leben auf unblutigem Wege geheilt worden wäre. Stets den richtigen Zeitpunkt für die Resection zu treffen, d. h. nie zu früh und unnöthig, aber auch nie zu spät und darum erfolglos zu operiren, gehört jedenfalls zu den schwierigsten und noch ungelösten Problemen bei der Behandlung der chronischen Gelenkkrankheiten. — Es ist die Lösung dieses Problems, wie mir scheint, auch dadurch nicht erleichtert worden, dass wir gegenwärtig wissen, dass es sich in vielen Fällen dieser fungösen Gelenkentzündungen um eine Gelenktuberculose handelt. Denn es entspringen aus diesem Befunde eine Reihe weiterer Fragen, die sich an der Hand unserer bisherigen Erfahrungen noch nicht beantworten lassen. So wissen wir nicht in jedem Falle, ob diese Tuberculose eines Gelenks für sich allein, bei sonst gesunden inneren Organen bestehe oder ob ausser diesem Tuberkelherd noch andere in dem Organismus vorhanden seien. Denn wenn auch manchmal Symptome vorliegen, welche es ausser allen Zweifel stellen, dass dieser oder jener Kranke mit Gelenktuberculose gleichzeitig an Tuberculose der Lungen, des Darms, der Hoden u. s. f. leidet, so sind auf der anderen Seite die Fälle nicht so selten, wo weder die sorgfältig aufgenommene Anamnese noch die genaueste Untersuchung den Verdacht auf eine solche anderweitige Erkrankung rechtfertigt. Während dort die Frage aufgeworfen werden kann, ob es überhaupt noch zweckmässig sei, eine Operation, heisse sie nun Resection oder Amputation, vorzunehmen, können hier Zweifel darüber entstehen, ob bei dem im Uebrigen ganz gesund erscheinenden Individuum die Heilung eines tuberculös erkrankten Gelenks nicht auch auf unblutigem Wege möglich sei, oder ob bei längerem Zuwarten die tuberculöse Infection nach und nach auch die inneren, lebenswichtigen Organe ergreifen werde, während eine frühzeitige Resection diesen Ausgang möglicherweise verhüten könne. — Die Stellung also, welche der Chirurg der Tuberkelfrage gegenüber einnimmt, wird nothwendiger Weise auch auf den Standpunkt zurück-

wirken, welchen er gegenüber der Frage der frühzeitigen Gelenk-resection behauptet: er wird der frühzeitigen Resection um so mehr gewogen sein, je mehr er Grund hat, anzunehmen, dass die destruirenden, chronischen Gelenkentzündungen meist tuberculöser Natur und die Resection das Mittel sei, einer allgemeinen tuberculösen Infection des Organismus vorzubeugen. — Ob speciell bei unserem Material es möglich gewesen wäre, die Tuberculose der innern Organe, an welcher 3 von den 24 Resectionen zu Grunde gingen, zu verhüten, wenn die Resection in einem früheren Stadium der Erkrankung vorgenommen worden wäre, lasse ich dahingestellt.

Endlich ist von grösseren Operationen noch 2 Mal bei Kindern die Auslöfflung der Tarsalknochen und Tarsalgelenke, sowie der Epiphysen der Unterschenkelknochen gemacht worden, beide Mal mit Erfolg; doch nahmen die Eltern das eine Kind noch vor völliger Heilung der Wunden nach Hause.

Von den 49 Fällen chronischer Gelenkentzündung, an welchen keine grösseren Operationen vorgenommen wurden, starben, wie ich bereits erwähnte, 5; nur ein Patient befindet sich gegenwärtig noch hier in Behandlung, die übrigen 43 wurden sämmtlich entlassen. Unter den 5 Todesfällen befindet sich ein Patient, der moribund, im letzten Stadium der Phthisis pulmonum, in die Klinik gebracht wurde und schon nach 24 Stunden daselbst starb (s. No. 32). — Mit Ausnahme von zwei Fällen von Ellbogen-caries und 3 Fällen von chronischer Entzündung der Fusswurzelgelenke handelte es sich ausschliesslich um Erkrankungen des Knie- und Hüftgelenks, welche dieser (im engeren Sinne) conservirenden Behandlungsmethode unterworfen wurden. Dabei bediente man sich in der Mehrzahl der Fälle des Gypsverbandes und der Gewichtsextension; doch kam auch hin und wieder, besonders bei den torpiden Formen des Tumor albus genu das Ferrum candens zur Anwendung und wurden ferner Versuche mit den intraarticulären Jodinjektionen sowohl in Fällen von Hydrops genu, als auch bei den verschiedenen Formen fungöser Gelenkentzündung gemacht. Es braucht dabei kaum bemerkt zu werden, dass sehr oft diese verschiedenen Mittel in einem und demselben Falle, abwechselnd oder auch mit einander combinirt (so z. B. Gypsverband und Ferrum candens, Gypsverband und Jodinjektion u. s. w.), zur Anwendung gelangten, und schon aus diesem Grunde wäre es durchaus unstatthaft, etwa eine Parallele zwischen den mit diesen Mitteln erreichten Resultaten ziehen zu wollen. — Die Resultate dieser conservirenden Behandlung habe ich in der obigen Tabelle, so weit es möglich war, zusammengestellt. Darnach wurden 14 Patienten vollständig geheilt, 12 gebessert oder in Heilung, 17 endlich ungeheilt entlassen. — Die Zahl der letzteren Kranken mag gross erscheinen; doch ist zu erwägen, dass darunter nicht wenige sich befinden, denen vergeblich die Resec-

tion oder Amputation angerathen worden war, da die Behandlung ohne Operation von vornherein keine Aussicht auf Erfolg hatte. Dazu kommt der weitere, schwer wiegende Umstand, dass manche dieser Patienten viel zu früh die Klinik verlassen mussten, da ihre Mittel nicht ausreichten, die Kosten für die klinische Behandlung ferner zu decken. Dasselbe gilt von einem Theile der „gebessert“ oder „in Heilung“ Entlassenen. — Unter den Geheilten befanden sich 7 mit normaler, 5 mit behinderter Gelenkbeweglichkeit und 2 mit Gelenkankylose. Zu den geheilten Patienten zählen unter Anderen die 4 Fälle von Hydrops genu und der fragliche Fall von Gelenkneurose. — Die intraarticulären Jodinjektionen wurden im Ganzen bei 12 verschiedenen Patienten, und oft bei demselben Kranken wiederholt, ausgeführt, ohne dass jemals auf diesen Eingriff eine irgendwie bedenkliche Erscheinung oder nachtheilige Folge eingetreten wäre. Bei den 3 so behandelten Fällen von Hydrops genu und ebenso bei dem Falle von Osteoporose der Kniegelenkenden, wo die abnorme Weichheit der Knochen auch intraossale Injektionen gestattete, war der Erfolg ein eclatanter, während er bei den mit Erguss einhergehenden Formen der fungösen Synovitis meist ausblieb. Die heftigen Erscheinungen aber, welche einmal, wie wir wissen (s. S. 278), auf die intraarticuläre Jodinjektion bei acuter seröser Gonitis folgten, sind, wie ich hier wiederhole, bei den chronischen Gelenkentzündungen, trotz der häufigen Ausführung dieser Operation, niemals beobachtet worden.

c) **Ankylosen und Contracturen der Gelenke nach geheilten Entzündungen und Gelenkfracturen.**

(21 Fälle; † 1.)

Die 21 Fälle von Ankylosen und Contracturen der Gelenke waren 2 Mal entstanden nach Panaritium und Phlegmone, 12 Mal nach Gelenkentzündungen und 7 Mal nach Gelenkfracturen; 15 Mal handelte es sich um Kinder von 5—14 Jahren, 6 Mal um Erwachsene von 18—49 Jahren. Die Dauer des Leidens war eine sehr verschiedene und wechselte von 1 Monat bis zu 11 Jahren. — Die folgende Tabelle enthält die genaue Casuistik.

Ankylosen und Contracturen der Gelenke nach (21 Fälle;

No.	No. Hauptbuch.	Name und Stand.	Alter.	Krankheit.	Ursprüngliche Verletzung oder Krankheit.
I. Nach abgelaufenen					
1. Finger-					
1.	69.	Augusta Michelowski, Dienstmädchen.	20.	Contractur des 2. bis 5. Fingers der r. Hand, die krallenförmig in die Hohlhand eingeschlagen sind; Steifigkeit des r. Handgelenks.	Phlegmone der Hand und des Vorderarms nach einer Fingerverletzung: vor 1 Monat.
2.	325.	Wilhelmine Sachala, Frau.	49.	Contractur des r. Mittelfingers, der krallenförmig und in allen Gelenken ankylotisch in die Hohlhand eingeschlagen ist.	Vor 12 Jahren Panaritium.
2. Hand-					
3.	237.	Gustav Jentsch, Fabrikant.	27.	Ankylose des r. Handgelenks in starker ulnarer Abductionsstellung; Fingergelenke vollkommen frei.	Im September 1875 rheumatische Handgelenkentzündung.
3. Knie-					
4.	345.	Anna Dähne.	8.	Rechtwinklige Ankylose mit Subluxation der Tibia nach hinten, rechts.	Vor 3 Jahren nach einem Fall Kniegelenkentzündung.
5.	394.	Fritz Weise.	14.	Spitzwinklige Ankylose (75°) des r. Kniegelenks, mit Narbe in der Kniekehle. Pat. ging seit Jahren in der Weise, dass er das l. Bein ebenso im Knie- und Hüftgelenk flectirte wie das linke, und in dieser kauernenden Stellung sich mühsam fortbewegte.	Im 3. Lebensjahr eiterige Kniegelenkentzündung.
6.	470.	Anna Wunderlich.	9.	Rechtwinklige Ankylose.	?
7.	571.	Elise Feder.	10.	Stumpfwinklige Ankylose des linken Kniegelenks.	Im 2. Lebensjahr Kniegelenkentzündung nach Fall.
8.	721.	Oscar Stegemann.	7.	Spitzwinklige Ankylose des rechten Kniegelenks. Subluxation der Tibia nach hinten.	Vor 1 $\frac{1}{2}$ Jahren Kniegelenkentzündung nach Fall.

geheilten Entzündungen und Gelenkfracturen.

† 1.)

Operation, Behandlung.	Datum der Operation.	Ausgang.
Entzündungen.		
gelenk.		
Streckung der Finger in Narkose. Lagerung von Hand und Vorderarm auf einer Schiene. Passive Bewegungen, constanter Strom.	26. 1. 76.	Mit nahezu normaler Beweglichkeit im Handgelenk und in den Fingergelenken entlassen. 9. 2. 76.
Exarticulation im Metacarpo-Phalangeal-Gelenk. Ovalärschnitt; Catgut-suturen; antiseptischer Occlusivverband.	4. 5. 76.	Entfernung des 1. Verbandes am 3. Tage; wegen Eiterung einfaches Oelläppchen. 15. 5. 76. Nahezu geheilt entlassen.
gelenk.		
Foreirte Geradestellung in Narkose; Gypsverband.	24. 3. 76.	8. 4. 76. Mit verbesserter Stellung der Hand und orthopädischem Apparat entlassen, der mittels eines Gummizuges die Hand radialwärts zieht.
gelenk.		
Streckung in Narkose. Gypsverbände in gestreckter Stellung.	6. 6. 75.	5. 7. 75. Entlassen mit geradem Bein.
1. Streckung in Narkose bis zu einem Winkel von 135°. Gewichtsextension.	27. 5. 75.	Verlauf fast ohne jegliche Reaction. 8. 7. 75. Entlassen mit geradem Bein und ziemlicher Beweglichkeit im Kniegelenk.
2. Streckung in Narkose bis zu 180°.	8. 6. 75.	
Flexionsübungen in Narkose; zeitweise Gewichtsextension.	19. 6. 75.	
Streckung in Narkose; Gewichtsextension; Gypsverband.		Mit Gypsverband in gestreckter Stellung entlassen. 12. 7. 75.
Streckung in Narkose; Gypsverband.	3. 8. 75.	Mit Gypsverband in gestreckter Stellung entlassen. 4. 8. 75.
Gewichtsextension; Gypsverband in gestreckter Stellung.	4. 10. 75.	Mit Gypsverband in gestreckter Stellung entlassen. 3. 11. 75.

No.	No. Hauptbuch.	Name und Stand.	Alter.	Krankheit.	Ursprüngliche Verletzung oder Krankheit.
9.	159.	Gustav Eschert.	14.	Knöcherner Ankylose des l. Hüftgelenks in einem Winkel von 80°. Rechtwinklige Ankylose des r. Kniegelenks. Subluxation der Tibia nach hinten.	Vor 7 Jahren Coxitis sin. nach Fall, mit Eiterung. Heilung mit Ankylose in Flexionsstellung von 80°. Vor 2 Jahren rechtseitige Gonitis nach Masern.
10.	159.	Gustav Eschert.	14.	Knöcherner Ankylose des l. Hüftgelenks in einem Winkel von 80°.	Siehe oben No. 9.
11.	470.	Salomon Rosenberg.	8.	Ankylose des r. Hüftgelenks im r. Winkel nach Coxitis.	Anfang der Coxitis unbekannt.
12.	55.	Gustav Fritz, Arbeiter.	18.	Ankylose beider Hüftgelenke in Streckung; beide Beine stark auswärts rotirt. Abduction in einer Excursion von 10°, Flexion in einer Excursion von 30° möglich. Watschelnder Gang mit starker Beckenrotation.	Ganz schleichender Beginn, ohne Schmerz und ohne Entzündung erst rechts (vor 1/2 Jahre), dann links (seit August 75.). Pat. hielt sich als Viehhüter viel auf nassen Wiesen auf.
13.	153.	Wilhelm Imme, Müller.	19.	Ankylose beider Hüftgelenke in Streckung; beide Beine nach aussen rotirt; Abduction nur in einer Excursion von 20°, Flexion gar nicht möglich.	Ganz schleichender Beginn mit ziehenden Schmerzen und rascher Ermüdung, erst rechts (October 1874), dann links (August 1875). Pat. will als Wassermüller viel Erkältungen u. Durchnässungen ausgesetzt gewesen sein.
14.	332.	Franz Bleich.	7.	Fast rechtwinklige Ankylose beider Hüftgelenke.	Vor 4 Jahren beidseitige Coxitis.

4. Hüft-

II. Nach geheilten

I. Ellbogen-

15.	273.	Agnes Schnur.	14.	Knöcherner, stumpfwinklige Ankylose des rechten Humero-Ulnar-Gelenks bei erhaltener Prono- und Supinations-Fähigkeit.	Vor 9 Jahren Fractur des r. Ellbogengelenks; Heilung mit Ankylose. Vor 2 Jahren Resection des ankylotischen Gelenks ausserhalb; Heilung mit Ankylose in stumpfem Winkel.
16.	391.	Karl Rehmsdorf, Gymnasiast.	14.	Ankylose des l. Ellbogengelenks in nahezu gestreckter Stellung.	Im März 1875 Fractur des linken Ellbogengelenks; Behandlung ausserhalb mit Gypsverband in gestreckter Stellung des Arms.

Operation, Behandlung.	Datum der Operation.	Ausgang.
Gewichtsextension (am r. Unterschenkel). Gypsverband in gestreckter Stellung des r. Beins.	20. 2. 76.	Mit Gypsverband in gestreckter Stellung entlassen 11. 4. 76. Der anämische Junge wird aufs Land geschickt und soll sich nach einiger Zeit zur Vornahme der Osteotomie am linken Femur wieder aufnehmen lassen.
gelenk. Siehe oben No. 9.		Siehe oben No. 9. Pat. zeigte sich später nie mehr.
Forcirt Streckung in Narkose bis zu grossem stumpfen Winkel.	20. 6. 76.	Mit Taylor'scher Maschine, gefähig, entlassen. 24. 8. 76.
Forcirt Bewegungen in Narkose. dito. dito.	21. 6. 76. 1. 2. 76. 10. 2. 76.	16. 2. 76. Bedeutend gebessert entlassen. Pat. kann auf einen Stuhl steigen, ohne Mühe die Treppen hinaufgehen. Die Rotation ist noch am wenigsten frei.
Jedesmal mit bedeutendem Erfolg.		
Forcirt Bewegungen in Narkose; später nochmals wiederholt; jedesmal ohne wesentlichen Erfolg.	22. 2. 76.	6. 3. 76. Pat. verliert die Geduld, sich weiter behandeln zu lassen und verlässt ungeheilt die Anstalt.
Forcirt Bewegungen in Narkose ohne bleibenden Erfolg. Gewichtsextension.	21. 5. 76.	Die Ankylose ist so fest, dass das Becken bei allen Bewegungen, welche mit den Oberschenkeln vorgenommen werden, mitgeht. 29. 9. 76. Entlassung; Status idem. Pat. geht, bei hochgradiger Lordose der Lendenwirbelsäule, watschelnd.
Gelenkfracturen.		
gelenk. Resection (s. Gelenkresectionen).	3. 5. 75.	Heilung mit geringer activer Beweglichkeit im Gelenk, bei rechtwinkliger Stellung. Entlassung 14. 10. 75.
Forcirt Flexion in Narkose bis zum spitzen Winkel. Mittella. Oefters wiederholte passive Bewegungen ohne Narkose.	7. 6. 75.	13. 7. 75. Entlassung mit noch beschränkter activer Beweglichkeit im Ellbogengelenk; die passive Beweglichkeit ist nahezu normal.

No.	No. Hauptbuch.	Name und Stand.	Alter.	Krankheit.	Ursprüngliche Verletzung oder Krankheit.
17.	538.	Paul Blenke.	8.	Stumpfwinklige, knöchernerne Ankylose des l. Ellbogengelenks mit starker Calluswucherung.	15. Mai 1875. Querfractur der Condylen des l. Humerus mit Verschiebung des unteren Fragments sammt Vorderarmknochen nach hinten und Prominenz des oberen Fragmentendes in der Ellbogenbeuge. Erster Verband erst 14 Tage nach der Verletzung.
18.	834.	dito.	8.	Stumpfwinklige, sehrfeste Ankylose im Humero-Ulnargelenk links, bei freier Pro- und Supination.	Pat., am 4.9.75. mit d. Weisung entlassen, den Arm fleissig zu üben und ausserdem zur Nachbehandlung an seinen Arzt empfohlen, der auch consequent passive Bewegungen vornahm, erkrankte bald zu Hause an Scharlach, während dessen Dauer der Arm weder activ noch passiv geübt werden konnte.
19.	87.	Henriette Ebel.	5.	Stumpfwinklige Ankylose des l. Ellbogengelenks; Condyl. externus sehr stark verdickt.	August 1875. Fall auf den l. Ellbogen, wodurch sehr wahrscheinliche eine Fractur. condyl. extern. entstand. Anfangs Dezbr. 1875 abermals Fall auf denselben Ellbogen; Ausgang in Ankylose. Vor 9 Wochen Fall auf den r. Arm; Bruch im Ellbogengelenk; Gypsverband in gestreckter Stellung (ausserhalb).
20.	182.	Johannes Rusch.	8.	Ankylose des r. Ellbogengelenks in gestreckter Stellung; in der Gegend des Condyl. extern. humer. Calluswucherungen.	
21.	357.	Albert Klauschke, Förster.	41.	Ankylose des r. Fussgelenks bei ganz abnormer Stellung des Fusses (hochgradiger Pes valgus und Auswärtsrotation des Fusses im Fussgelenk in dem Masse, dass er, wenn Pat. auf dem Rücken liegt und Patella u. Crista tibiae dextr. gerade nach oben gerichtet sind, mit seinem äusseren Rande auf seiner Unterlage vollkommen aufliegt). Vollständige Gebrauchsunfähigkeit des Fusses.	2. Fuss- 3. Dezbr. 1874. Fractur des r. Fussgelenks (Malleolen und Talus) in Folge von Quetschung durch einen umstürzenden Baumstamm. Gypsverband.

Operation, Behandlung.	Datum der Operation.	Ausgang.
Resection (s. Gelenkresectionen).	28. 7. 75.	Heilung mit sehr geringer activer und passiver Beweglichkeit und rechtwinkliger Stellung des Ellbogengelenks. 4. 9. 75. Entlassung.
Abermalige Resection (s. Gelenkresectionen).	22. 11. 75.	Heilung mit sehr geringer activer und passiver Beweglichkeit und in rechtwinkliger Stellung des Ellbogengelenks. 31. 1. 76. Entlassung mit der Besorgniss, dass wahrscheinlich abermals in Kürze eine vollständige Ankylose (diesmal jedoch in der zweckmässigsten Stellung) sich bilden werde.
Forcirt Flexion in Narkose bis zum spitzen Winkel. Gypsverband bei spitzwinkliger Stellung des Ellbogengelenks.	31. 1. 76.	4. 2. 76. Mit Gypsverband entlassen zu poliklinischer Behandlung.
Resection (s. Gelenkresectionen).	9. 3. 76.	18. 3. 76. Tod an Rachendiphtheritis (s. Todesfälle No. 69).
gelenk. Resection (s. Gelenkresectionen).	4. 6. 75.	Heilung mit vollständig normaler Stellung des Fusses und geringer Beweglichkeit im Fussgelenk. 28. 10. 75. Entlassung.

Die Behandlung der Ankylosen und Contracturen nach abgelaufenen Entzündungen bestand mit Ausnahme eines Falles, in welchem ein völlig unbrauchbarer Finger exarticulirt wurde (Beob. 2), entweder in der forcirten Streckung, resp. in forcirten Bewegungen der ankylotischen Gelenke in Narkose oder in der allmäligen Streckung durch Gewichtsextension. Letztere Behandlungsweise kam für sich allein nur 2 Mal zur Anwendung, dagegen mehrmals, nachdem zuvor die straffe winklige Ankylose in Narkose mit Gewalt beweglicher gemacht werden war. Der schönste Erfolg, welcher mit der forcirten Streckung einer winkligen Ankylose erreicht wurde, war bei einem 14jährigen Jungen (Beob. 5) zu constatiren, der in seinem 3. Lebensjahre eine eiterige Kniegelenkentzündung mit Durchbruch nach aussen überstanden hatte. Obwohl die spitzwinklige Ankylose schon 11 Jahre bestand, gelang es doch, in 2 Sitzungen das Knie vollständig zu strecken und durch spätere, passive Bewegungen schliesslich eine ziemlich beträchtliche, active Beweglichkeit des Gelenks zu erzielen. Die Technik der Operation und die Nachbehandlung war stets so, wie sie vor Jahren Herr Geh. Rath v. Langenbeck angegeben hat.

Ein eigenthümliches, vollständig gleiches Bild boten die beiden Fälle von beidseitiger Ankylose des Hüftgelenks bei gestreckter Stellung und starker Auswärtsrotation der Beine (Beob. 12. und 13). Beide Mal handelte es sich um junge, kräftige Männer, die viel in Nässe und Kälte gestanden hatten, und beide Mal hatte sich das Leiden höchst schleichend, erst auf der einen und dann auch auf der andern Seite, entwickelt, ohne dass die Patienten desswegen genöthigt gewesen wären, ihrem Beruf als Viehhüter und Müller für einige Zeit zu entsagen oder gar das Bett zu hüten; der eine Pat. verliess wesentlich gebessert, der andere, der schon nach 14 Tagen die Geduld verlor, ungebessert die Klinik.

Die Ankylosen nach geheilten Gelenkfracturen betrafen in 6 Fällen das Ellbogen-, in einem Falle das Fussgelenk. Zwei stumpfwinklige Ankylosen des Ellbogengelenks, von denen die eine erst 3, die andere erst 5 Monate bestanden hatte, liessen sich durch forcirte Bewegungen bis zum rechten Winkel corrigiren; die übrigen Fälle wurden der Resection unterworfen und bis auf ein Kind, das an Rachendiphtheritis erkrankte und starb, geheilt. Die functionellen Resultate, welche mit den 3 (geheilten) Ellbogengelenkresectionen und der (geheilten) Fussgelenkresection erzielt wurden, finden später, bei der Besprechung der Resectionen überhaupt, noch Erwähnung.

d) Gelenkkörper.

(2 Fälle.)

Heinrich Mitternacht, 29 Jahre, Arbeiter. Corpus mobile des linken Kniegelenks; Excision des Gelenkkörpers unter antiseptischen Cautelen;

Vereinigung der Wunde durch Suturen und Lister'scher Verband, über welchen schliesslich noch ein Gypsverband gelegt wird, der das Kniegelenk immobilisirt. Die Heilung erfolgte prim. intent. unter einem Verbands und konnte Pat. nach 3 Wochen geheilt und mit normaler Beweglichkeit des Gelenks entlassen werden.

Friedrich Zerbst, 50 Jahre, Arbeiter, empfand vor 3 Jahren, als er eine schwere Last zu heben versuchte, plötzlich einen durchdringenden Schmerz im linken Kniegelenk, so dass er zu Boden stürzte. Derselbe wiederholte sich später noch öfter, doch waren die freien Intervalle manchmal erheblich lang; zeitweise schwoll das Knie auch etwas an und wurde schmerzhaft. Pat. behauptet bei seiner Aufnahme am 23. Mai 1876 des Entschiedensten, in dem linken Kniegelenk einen beweglichen Körper zu besitzen, der oft sehr deutlich nach innen von der Kniescheibe durch die Haut und Kapsel durchgeföhlt werden könne. Die Untersuchung ergibt einen sehr geringen Grad von Hydrops genu und nach wiederholten, erst erfolglosen Bemühungen endlich einmal die Gegenwart eines flachen, kleinkirschgrossen Gelenkkörpers an der von dem Pat. angegebenen Stelle, der aber gleich wieder in der Tiefe der Gelenkhöhle verschwindet und später nicht mehr constatirt werden kann. Am 30. Mai verlässt Pat. die Klinik, um sich später wieder aufnehmen zu lassen.

e) **Spontane Luxation des Femur während eines Typhus.**

(1 Fall.)

Alfred Doberstein, 8 Jahre, lag im März und April 1875 an Typhus schwer darnieder. Während des Krankenlagers traten im April Schmerzen in dem rechten Hüft- und Kniegelenk und erhebliche Schwellung des ersteren Gelenks auf, welche Symptome von selbst wieder zurückgingen, wobei indess das rechte Bein ganz allmählig kürzer wurde. Am 29. Juni 1875 erfolgte die Aufnahme in die Klinik. Die Untersuchung ergibt alle Erscheinungen einer Luxatio iliaca dextra mit Hochstand des Femurkopfes; doch ist die Flexion, Einwärts-Rotation und Adduction des Femur verhältnissmässig gering; die Verkürzung beträgt 4 Cm. Jegliche Entzündungserscheinungen von Seite des Gelenks fehlen; Pat. ist gesund und munter. — Zwei in Narkose vorgenommene Repositionsversuche sind erfolglos; auch eine wochenlang fortgesetzte Gewichts-extension hat keinen Einfluss auf die Stellung des Femurkopfs, wesshalb Pat. am 18. August 1875 ungeheilt entlassen wird.

f) **Genu valgum.**

(2 Fälle.)

Das Genu valgum bildete in der Regel ebenso wenig einen Gegenstand klinischer Behandlung wie die Verkrümmungen des Fusses (Pes varus, equinus, cavus, valgus), welche wir gleich kurz besprechen werden. Alle diese Affectionen wurden mit wenigen Ausnahmen, die uns hier beschäftigen, in der Poliklinik ambulant behandelt, wenn sie auch im Uebrigen für die klinische Demonstration benutzt wurden. Dass es hierbei an Material nicht fehlte, beweist die früher (s. S. 26) gemachte Angabe, nach welcher nicht weniger als 53 Fälle von Genu valgum poliklinisch behandelt wurden. Wie in diesen Fällen, so bestand auch in den

beiden klinischen die Behandlung in einer allmöglichen Geradestellung mittels einer eine Schraubenvorrichtung tragenden Maschine, mit welcher die Patienten nach einiger Zeit entlassen wurden.

g) **Pes varus.**

(3 Fälle; † 1.)

Die Zahl der poliklinischen Patienten mit Klumpfuß betrug, wie ich früher angegeben habe, 48.

Die klinischen Fälle sind folgende:

Habel Elsohn, 18 Jahre, Kaufmann. *Pedes vari paralytici*, seit dem 6. Lebensjahre bestehend, wie die dürftige Anamnese des Pat. lautet. Pat. ist von seinem 10. Lebensjahre an bis in die letzte Zeit erfolglos mit orthopädischen Apparaten behandelt worden; vor 3 Jahren war, ebenfalls ohne Erfolg, die Tenotomie beider Achillessehnen hinzugefügt worden. — Starke Atrophie der Unterschenkelmuskulatur und beträchtlicher, beidseitiger *Pes varus*. Die Achillessehne ist nicht gespannt, dagegen um so mehr die *Fascia plantaris* und der *Flexor digitor. brevis*, welche deswegen subcutan durchschnitten werden. Häufig wiederholte Manipulationen und Entlassung nach 6 Wochen mit Barwell-Lücke'scher Klumpfußmaschine.

Louise Meinicke, 11 Wochen. *Pedes vari congeniti*. — Durchschneidung der Achillessehne; Richtigstellung der Füße durch Schienenverbände. Entlassung zu poliklinischer Behandlung nach 14 Tagen.

Robert Flindt, 4 Jahre. *Pedes vari congeniti*. — Durchschneidung der Achillessehne; nachher Gypsverbände. Erysipelas von den Stiehunden ausgehend; Eiterung derselben. Tod 6 Wochen nach der Aufnahme an Halsdiphtheritis und allgemeiner Tuberculose. (S. Todesfälle No. 98.)

h) **Pes equinus.**

(1 Fall.)

In der Poliklinik kamen 8 Fälle von Pferdefuß zur Beobachtung; in der Klinik nur 1 Fall.

Frida Schulz, 5 Jahre. *Pes equinus sin. paralyticus*. Durchschneidung der Achillessehne; später Gypsverbände; nach 4 Wochen mit rechtwinklig gestelltem Fuße und passendem Schienestiefel entlassen.

Einem Fall von angeborenem, hochgradigem *Pes equinus* sind wir schon früher unter den Beobachtungen von *Spina bifida* begegnet (s. S. 190. Marie Scranowitz).

i) **Pes cavus.**

(2 Fälle.)

Poliklinisch wurden 4 Fälle beobachtet; die beiden klinischen sind:

Helmuth Nadler, 13 Jahre. — Beidseitiger Hohlfuß, über dessen Entstehung Pat. nichts Genaueres angeben kann; die Unterschenkelmuskulatur ist an beiden Beinen sehr kümmerlich entwickelt. — Subcutane Durchschneidung der verkürzten und stark vorspringenden *Fascia plantaris*; häufige Manipulationen. Entlassung nach 4 Wochen mit geeignetem Stiefel.

Richard Fritsche, 35 Jahre, Weber. Beidseitiger Hohlfuss, der während eines langwierigen Krankenzuges (Typhus) vor 2 Jahren entstanden sein soll. Die Zehengelenke sind gut beweglich und stehen nicht in Flexion. — Richtigstellung der Füße mittels einer Gummibinde, welche dieselben gegen ein Fussbrett zeitweise angedrückt erhält. Entlassung nach drei Wochen in gebessertem Zustande.

k) **Pes valgus.**

(2 Fälle.)

Die Zahl der in der Poliklinik behandelten Fälle von Plattfuss (Pes planus und Pes valgus) betrug 96. — Nur 2 Patienten wurden auf die Station aufgenommen.

Friedrich Zieback, 19 Jahre, Hausdiener. Rechtseitiger, entzündlicher Plattfuss. Gypsverband in starker Supinationsstellung des Fusses. Entlassung mit Gypsverband nach 14 Tagen.

Wilhelm Ehm, 32 Jahre, Dreher. Beidseitiger, entzündlicher Plattfuss. Gypsverband in starker Supinationsstellung des Fusses. Nach 6 Wochen mit Plattfussstiefel entlassen.

III. Acute Entzündungen.

(Mit Ausschluss der Gelenke.)

(28 Fälle; † 3.)

a) **Panaritium.**

(6 Fälle.)

Hierbei handelt es sich nur um schwerere Formen von Panaritium (P. tendinosum, periostale, necroticum), da die leichteren Fälle, 204 an der Zahl, poliklinisch behandelt wurden. Sämtliche 6 Fälle, 4 Weiber und 2 Männer, wurden geheilt und die Behandlung bestand gewöhnlich in ausgiebigen Incisionen und Anwendung des prothahnten Wasserbades; in einem Falle mussten 2 Finger im 2. Interphalalgelenk wegen eingetretener Gangrän exarticuliert werden. Auch bei den 204 ambulant behandelten Patienten wurde ein anderer Ausgang als derjenige in Heilung nie beobachtet.

b) **Phlegmone.**

(10 Fälle; † 1.)

Phlegmone der Hand und des Vorderarms: 9 Fälle, sämtlich geheilt. Die 9 Fälle betrafen 4 Männer und 5 Weiber und die Behandlung bestand stets in ausgiebigen Incisionen und, wo

nöthig, Drainung der von Eiter unterminirten Weichtheile; im Uebrigen war sie eine offene oder beschränkte sich auf einfache nasse Umschläge oder auf das protrahirte Wasserbad. Nur einmal wurde eine Phlegmone der Hand und des Vorderarms unter antiseptischen Cautelen incidirt und verbunden. — Der schwerste aller Fälle betraf einen 28jährigen Kellner, Karl Ohm, der mit einer ausgedehnten Verjauchung des Unterhautzellgewebes der linken Hand und des Vorderarms und mit theilweiser Zerstörung der Carpalgelenke der Klinik zuzug, nachdem er bereits mehrere Schüttelfröste draussen überstanden hatte. Bei ausgiebiger Drainage, in Folge deren Hand und Vorderarm von Drainröhren wie gespickt aussahen, und bei offener Wundbehandlung trat rasche Besserung ein und nach 6 Wochen konnte Pat. geheilt und mit normaler Beweglichkeit im Handgelenk entlassen werden.

Phlegmone des Unterschenkels und Oberschenkels:
1 Fall; †.

Caroline Müller, 74 Jahre, Wittve, ein marantisches, geistig sehr beschränktes Individuum, litt seit etlichen 10 Jahren an einem linksseitigen Unterschenkelgeschwür von der Grösse einer Handfläche, zu welchem vor Kurzem anderweitige Ulecerationen der Zehen derselben Seite hinzugetreten waren, wesshalb Pat. in die Klinik gebracht wurde. Die Untersuchung ergab eine ausgedehnte, phlegmonöse Entzündung des linken Fusses, Unter- und Oberschenkels mit stellenweiser Gangrän der Haut einzelner Zehen und der Fusssohle, sowie beginnende Abscedirung in der Waden- und Kniegegend; ausserdem einen sehr elenden Allgemeinzustand. Mehrfache Incisionen durch die Haut des Unter- und Oberschenkels; Drainage; Lister'scher Verband. Der Verlauf war nur von sehr geringem Fieber begleitet; doch nahm der Marasmus mehr und mehr zu und nach 3 Wochen erfolgte der Exitus letalis. (S. Todesfälle No. 75.)

c) **Lymphangitis.**

(1 Fall; †.)

Julius Isenheim, 39 Jahre, Kaufmann, wurde am 5. Juni 1876 delirirend und mit einer Körpertemperatur von 40° in die Klinik gebracht; er hatte sich vor 8 Tagen die grosse Zehe des linken Fusses leicht gequetscht und erkrankte 3 Tage später nach dem Zeugniß des Arztes an einer heftigen Lymphangitis des linken Beins. Die Untersuchung in der Klinik bestätigte die Diagnose; das linke Bein zeigt lymphangitische Streifen bis in die Leistengegend, ist stark geschwollen und die Epidermis stellenweise in Blasen abgehoben; ein Eiterherd ist nirgends zu constatiren, ebenso wenig eine Wunde. Ungt. Hydrargyr. einer. und hydropathische Einwickelung des Beins; innerlich Wein in grossen Dosen und Chinin. — Der Zustand bessert sich indess nicht; Pat. delirirt ununterbrochen, das Fieber behält seine maximale Höhe und am 12. Juni erfolgt der Tod unter den Erscheinungen hypostatischer Pneumonie und Lungenödems. Section verweigert. (S. Todesfälle No. 90.)

d) **Furunkel.**

(1 Fall.)

Hans M., 23 Jahre, Studios. — Furunkel an der Innenseite des linken Oberschenkels mit breitharter Infiltration der Umgebung in grosser Ausdehnung. Bleiwasserumschläge. Heilung in 14 Tagen.

e) **Synovitis tendinosa gonorrhoeica acuta.**

(1 Fall.)

Paul L., 22 Jahre, Studios., hatte sich vor 3 Wochen eine Gonorrhoe zugezogen, die jetzt noch spurweise besteht; seit etwa 8 Tagen leidet er an einer plötzlich entstandenen, sehr schmerzhaften Anschwellung der linken Fussgelenkgegend, die ihm das Gehen unmöglich macht. Die Untersuchung ergibt, dass das Fussgelenk selbst vollständig frei ist und die sehr schmerzhaft angelegte Anschwellung hinter dem inneren Malleolus durch einen serösen Erguss in die Sehnenscheiden der Mm. flexor digitor. commun. long., flexor halluc. long. und tibialis posticus hervorgebracht wird; „Sehnenkirschen“ ist nicht nachzuweisen. — Bei wiederholter Anwendung von Vesicantien und Immobilisirung des Fusses durch einen Pappverband erfolgt rasche Resorption des Exsudats und vollständige Heilung in 14 Tagen.

f) **Synovitis bursae mucosae acuta.**

(1 Fall.)

Christoph Lücke, 44 Jahre, Schneider. Hochgradiger, beidseitiger Klumpfuß; acute serös-eiterige Entzündung eines Schleimbeutels auf der Aussenseite des rechten Calcaneus mit Neigung zum Durchbruch durch die Haut. Incision, Drainage, antiseptischer Carboljateverband. Mit 1. Verbands nach zwei Tagen auf Wunsch entlassen, nachdem auf den Eingriff weder Fieber noch Schmerzen eingetreten waren.

g) **Acute Abscesse.**

(7 Fälle.)

Von den 7 Abscessen fallen 3 auf die obere, 4 auf die untere Extremität; sie wurden sämtlich incidirt, drainirt und geheilt. Zwei Mal handelte es sich um Drüsenabscesse in der Achselhöhle, 1 Mal um einen mannskopfgrossen, traumatischen Abscess über und unter der rechten Scapula, 4 Mal um Abscesse in der Kniekehle und am Oberschenkel. Die Nachbehandlung bestand in 4 Fällen in der Anlegung eines antiseptischen, in 3 Fällen in derjenigen eines leichten Deckverbandes.

h) **Acute spontane Osteomyelitis und Periostitis.**

(1 Fall; †.)

Bertha Sawade, 2½ Jahre, wurde am 29. Februar 1876 moribund in die Klinik gebracht, ohne dass eine genauere Anamnese aufgenommen werden konnte. Der ganze linke Oberschenkel war keulenförmig angeschwollen, die Haut geröthet und überall fluctuirend; Puls 130, Temperatur über 40°. Durch sofort ausgeführte Incisionen wurde eine reichliche Menge Eiter, der offenbar vom Periost und Knochen des Femur stammte, entleert und darauf ein antiseptischer Verband angelegt. Der Tod erfolgte in der nächsten Nacht und die Section ergab: Eiterige Periostitis und Osteomyelitis des linken Femur, multiple, eiterige Metastasen der Lungen und perforirende Abscesse des Herzfleisches. (S. Todesfälle No. 61.)

Der Fall ist als ein Beispiel metastasirender Pyämie, ausgegangen von einem subcutanen Eiterherde, von Interesse.

IV. Chronische Entzündungen.

(Mit Ausschluss der Gelenke.)

(65 Fälle; † 3.)

a) **Elephantiasis (Arabum).**

(2 Fälle.)

Wilhelm Horsch, 39 Jahre, Cigarrenfabrikant, bemerkte im Laufe der letzten Jahre eine allmählig zunehmende Anschwellung beider Beine, die sich namentlich vor $\frac{1}{2}$ Jahre nach einer von einem Arzte als Lymphgefässentzündung bezeichneten, acuten Erkrankung der Beine noch steigerte. — Jetzt sind beide Beine von der Fusspitze bis zur Leiste gleichmässig geschwollen und derb anzufühlen. Dabei ist die Haut selbst relativ wenig verdickt, glatt und lässt sich in Falten erheben; die Induration scheint vielmehr das subcutane und tiefliegende Bindegewebe zu begreifen. Die subcutanen Venen lassen sich als dicke, harte Stränge durch die Haut durchfühlen; auf Fingerdruck bleibt keine Delle in der Haut. Die Lymphdrüsen der Inguinalgegend erscheinen nicht vergrössert und auch die übrigen Organe des Körpers erweisen sich als gesund. Doch will Pat. früher einmal wegen „Leberleiden“ in Karlsbad gewesen sein. Bei hoher Lagerung und Einwickelung der Beine mittels elastischer Gummibinden bessert sich der Zustand nur wenig. Entlassung nach 14 Tagen.

Marie Typinsky, 50 Jahre, verheirathet, doch ohne Wochenbett, war mit Ausnahme seroföser Drüseneiterungen am Halse in früheren Jahren gesund bis vor einiger Zeit, wo das linke Bein allmählig anschwell und bald eine enorme Dickenzunahme gewann. In der Klinik constatirte man bei der Aufnahme am 14. Juni 1876 eine keulenförmige Anschwellung des linken Ober- und Unterschenkels von ziemlich weicher Consistenz; die Haut ist glatt, etwas ödematös und es bleibt auf Fingerdruck eine deutliche Delle zurück. Der Umfang des linken Unterschenkels in der Wadengegend beträgt 64 Cm., der des rechten nur 38 Cm. Hohe Lagerung und Compressivverband mittels wollener Binde. Letzterer hat leider eine Gangrän der Haut am Fuss und Unterschenkel zur Folge, welche erst nach langer Zeit einige Tendenz zur Heilung zeigt. Als Pat. schliesslich auf ihren Wunsch am 16. August 1876 entlassen wird, bestehen noch grössere Granulationsflächen am Fusse und Unterschenkel, während im Uebrigen der Zustand des Beins keine Veränderung erlitten hat.

b) **Hygroma praepatellare.**

(1 Fall.)

Ernst Tüllner, 42 Jahre, Böttcher. Hygroma praepatellare sinistr.; seit 10 Jahren bestehend. Nachdem erst vergeblich die forcirte Compression angewandt worden war, wurde das Hygrom durch eine 2 Mal im Laufe von 10 Tagen vorgenommene Punction und Jodinjjection geheilt. Entlassung nach 3 Wochen.

c) **Fisteln nach früheren Schussverletzungen.**

(2 Fälle.)

August Koepfner, 28 Jahre, Aufseher, erhielt in der Schlacht bei Gravelotte (1870) einen Schuss in die Gegend der rechten Spina scapulae; doch kann Pat. weder angeben, ob damals der Knochen verletzt, noch ob die Kugel aus dem blinden Schusskanal extrahirt worden sei. Nach 14 Wochen war

die Wunde geheilt; doch brach sie in den folgenden Jahren mehrmals wieder auf und eiterte dann gewöhnlich längere Zeit. Am 1. Mai 1875 liess sich Pat. in die Klinik aufnehmen, da sich an dem Orte der früheren Wunde seit acht Tagen eine starke Eiterung mit Durchbruch nach aussen gebildet hatte. Obwohl die Fistel in der Klinik ausgiebig dilatirt und die bestehende Abscesshöhle über der Scapula genau mit dem Finger untersucht wurde, gelangte man doch weder auf einen Sequester noch auf eine Kugel. Offene Wundbehandlung. Heilung und Entlassung am 22. Mai 1875.

Gottfried Burius, 28 Jahre, Droschkenbesitzer, erhielt in der Schlacht bei Mars la Tour (1870) einen Schuss durch den linken Oberarm, welcher den Humerus in der Höhe des chirurgischen Halses zerschmetterte. Nach langer Eiterung und Ausstossung zahlreicher, nekrotischer Knochenstücke heilten die Wunden im Frühjahr 1872 zu und blieben geschlossen bis zu Anfang Juni 1875, wo eine Narbe auf der vorderen Seite des Humerus wieder aufbrach und etwas Eiter entleerte. Am 11. Juni erfolgte die Aufnahme in die Klinik. Die Untersuchung ergibt einen grossen Abscess in der Gegend des äusseren Randes der linken Scapula, der sich bis unter die Haut an der Innenseite des Oberarms fortsetzt. Das obere Gelenkende des Humerus fühlt sich sehr verdickt an und Bewegungen im Gelenk sind nur in ganz geringer Ausdehnung möglich. — Incisionen und Drainage. Der Abscess führt nirgends auf Knochen. — Offene Wundbehandlung. Am 28. Juni 1875 wird Pat. nahezu geheilt entlassen. — Später, am 30. October 1876, liess sich Pat. abermals wegen einer ausgedehnten Phlegmone der linken Schultergegend in die Klinik aufnehmen. Nach mehrfachen Incisionen, welche eine Masse stinkenden Eiters entleerten, tritt rasche Besserung ein, so dass Pat. am 18. November mit vernarbten Wunden entlassen werden kann. Auch jetzt war es nicht möglich, ein Projectil oder einen Sequester des Humerus zu entdecken.

Ich verweise endlich an dieser Stelle noch auf jenen, bei den „Folgen früherer Verletzungen“ beschriebenen Fall (s. S. 271), in welchem eine Miniékugel aus dem Knochen des Femur herausgemeisselt wurde, nachdem sie 11 Jahre in demselben gesteckt und stetsfort Eiterung unterhalten hatte.

d) **Eingewachsene Nägel.**

(3 Fälle.)

In allen 3 Fällen handelte es sich um männliche, jugendliche Individuen von 19—28 Jahren, von denen eines früher wegen Syphilis schon einmal in der Klinik behandelt worden war. Das Leiden betraf jedes Mal die beiden grossen Zehen, und die Heilung wurde 2 Mal durch die Extraction der leidenden Nagelhälften, 1 Mal durch Unterlegen von Charpiefäden erzielt.

e) **Hautgeschwüre.**

(26 Fälle.)

α) **Tuberculöse Geschwüre.**

(2 Fälle.)

Wilhelm Stein, 24 Jahre, Kaufmann, von gesunden Eltern stammend, litt in seinem 15. Jahre an einer Eiterung des linken Hodens, welche angeblich nach einer Quetschung des letzteren entstanden war und 1½ Jahre andauerte;

in seinem 19. Jahre erfor er sich die Hände und behielt seither ein flaches Geschwür am rechten Zeigefinger zurück, welches aller Behandlung trotzte; im 22. Jahre endlich schwell ohne bekannte Veranlassung der rechte Hoden an, brach auf und eiterte ununterbrochen bis zum Tage der Aufnahme in die Klinik, welche am 3. April 1876 erfolgte. Der rechte Zeigefinger zeigt auf dem Rücken und der ulnaren Seite zwei flache, nur die Cutis einnehmende Geschwüre mit eigenthümlich ausgefressenen Rändern und graulich-gelbem Grunde, welche ganz den Eindruck tuberculöser Geschwüre machen. — Beide Nebenhoden sind geschwollen und indurirt; nach dem rechten führt eine wenig dünnes Secret liefernde Fistel. Die Untersuchung der Lungen ergibt nichts Abnormes. — Am 5. April wird der Zeigefinger im Metacarpo-Phalangalgelenk exarticulirt und die Wunde ocludirt. Eine Prima reunio wird indess durch parenchymatöse Nachblutung verhindert, worauf die Wunde bis zur Heilung offen behandelt wird. — Am 20. Mai erfolgt die Entlassung. Wegen der Hodenaffectionen wird dem Pat. der Besuch eines Soolbades angerathen.

Louise Neumann, 17 Jahre, Dienstmädchen, wurde am 15. Januar 1876 wegen eines seit 2½ Jahren bestehenden, grossen Geschwürs des linken Unterschenkels in die Klinik aufgenommen; dasselbe nahm das ganze, untere Drittel der Haut des Unterschenkels ein und war nur durch dünne Narben von kleineren, circulären Geschwüren weiter oben geschieden. Die anatomische Untersuchung bestätigte den schon durch das makroskopische Verhalten des Geschwürs begründeten Verdacht einer tuberculösen Ulceration. Trotz verschiedener dagegen angewandter Mittel (Compressivverband, Auslöffelung, Bäder u. s. w.) gelang es nicht, das Ulcus zur Heilung zu bringen, wesshalb Pat. am 30. Mai mit einer handtellergrossen Granulationsfläche entlassen wurde. — Am 8. Juli 1876 liess sie sich, zur Amputation entschlossen, abermals in die Klinik aufnehmen; und da auch jetzt der wiederholte Versuch, das Ulcus durch die gewöhnlichen Mittel zu heilen, scheiterte, wurde am 29. August 1876 die transcondyläre Amputation des Oberschenkels ausgeführt, die zur Heilung führte, worauf Pat. am 2. Dezember 1876 mit Prothese entlassen wurde. (S. Amputationen und Exarticulationen No. 9.)

β) Frostgeschwüre.

(1 Fall.)

Wilhelm Kenschc, 58 Jahre, Arbeiter. Frostgeschwüre an mehreren Zehen beider Füsse. Campherweinumschläge. Heilung und Entlassung nach 4 Wochen.

γ) Varicöse Unterschenkelgeschwüre.

(22 Fälle.)

Dass es dem grossen Materiale, welches jährlich der Klinik und Poliklinik zuströmt, auch an einer entsprechenden Zahl von chronischen Unterschenkelgeschwüren nicht fehlt, ist selbstverständlich. Jedoch bleiben die meisten dieser Kranken in ambulanter Behandlung, so dass die Station selbst wenig unter dem Zudrang derselben zu leiden hat. In der Zeit des Berichts beläuft sich die Zahl der klinischen Patienten dieser Gattung auf 22, diejenige der poliklinischen dagegen auf 252. — Erstere vertheilen sich auf 13 Männer und 9 Weiber im Alter von 15—79 Jahren, und wurden sämmtlich geheilt oder der Heilung wenigstens sehr nahe gebracht. Die Behandlung bestand abwechselnd in ruhiger Lage,

warmen Fomenten mit Bleiwasser, Baynton'schen Heftpflasterverbanden, Bepinselungen mit einer 1—2procentigen Höllensteinlösung, nur 1 Mal in der v. Nussbaum'schen Circumcision und niemals in den Reverdin'schen Hauttransplantationen.

d) Traumatisches Unterschenkelgeschwür.

(1 Fall.)

Wilhelm Thiele, 28 Jahre, Arbeiter, gerieth im Jahr 1873 unter die Räder eines Wagens und erlitt dabei eine grosse Hautwunde, die, handbreit über den Knöcheln des rechten Unterschenkels beginnend, über die ganze äussere Hälfte des Fussrückens und bis zu den Metatarsalknochen herab sich erstreckte. Die Wunde heilte sehr langsam und unter heftiger, phlegmonöser Entzündung des Unter- und Oberschenkels, wesshalb zahlreiche Incisionen in der Gegend des Knies und der unteren Hälfte des Oberschenkels nöthig waren, wie dies jetzt noch die ausgedehnten Narben am ganzen Beine beweisen. Auch war die schliessliche Narbe so zart, dass sie bei jedem Gehversuche später immer wieder aufbrach. In Folge dessen hatte sich der Pat. in den letzten Jahren fast ausschliesslich in Krankenhäusern aufgehalten. Am 26. August 1875 liess sich Pat. in die Klinik aufnehmen; das Uleus am rechten Fusse war nahezu so gross wie früher die Wunde, heilte aber bei ruhiger Lage, nassen Umschlägen und Höllensteinbepinselungen ziemlich rasch, so dass Pat. am 15. November 1875 vollständig geheilt und mit anscheinend solider Narbe entlassen werden konnte. Doch schon am 26. April 1876 kehrte Pat. wieder, mit abermals aufgebrochener Narbe und den dringenden Wunsch äussernd, amputirt zu werden. Dementsprechend wurde denn auch am 2. Mai 1876 die Exarticulation im Kniegelenk mit grossem, vorderem Hautlappen ausgeführt; erst Lister'scher Verband, später wegen Fieber und Sepsis offene Wundbehandlung; Heilung. Am 24. August 1876 konnte Pat. mit Prothese entlassen werden. (S. Amputationen und Exarticulationen No. 13.)

f) Mal perforant du pied und verwandte Zustände.

(5 Fälle; † 1.)

Unter dieser Bezeichnung habe ich eine kleine Reihe von Ulcerationen der Fusssohle zusammengestellt, deren einfachste Formen den chronischen und fistulösen Schleimbeutelentzündungen entsprechen, wie sie nicht so selten gerade an dieser Stelle beobachtet werden, deren schwerste Formen aber das typische Bild des „Mal perforant“ widerspiegeln, welches schliesslich die Haut, Fascien, Gelenke und Knochen zerstört und so die ganze Dicke des Fusses, von der Sohle bis zum Rücken, perforirt. Die Aetiologie der letzteren Affection ist bekanntlich noch nicht genugsam aufgeklärt.

Marie Scheer, 83 Jahre, stiess sich vor 3 Jahren gegen den linken Grossezehballen, der von da an schmerzhaft blieb; vor 3 Wochen steigerten sich die Schmerzen; die Stelle schwell an, röthete sich und brach auf, eine ziemlich reichliche Eitermenge entleerend. Gegenwärtig ist der Schleimbeutel über dem linken Metatarso-Phalangalgelenk zu einer conischen, fluctuirenden Geschwulst vergrössert, die auf ihrer Spitze eine Fistel trägt, welche fortwährend Eiter entleert. Die Haut ist geröthet, schmerzhaft; bei Bewegungen im genannten Gelenk fühlt man leise Crepitation. Bei Seifenbädern, ruhiger Lage und innerlichem Gebrauch von Jodkali erfolgt im Verlaufe von 4 Wochen Heilung.

Karl Enderweit, 48 Jahre, Arbeiter, bemerkte schon seit einigen Jahren eine Anschwellung und Schmerzhaftigkeit der grossen Zehe des linken Fusses; vor einem Jahre entstand auf deren Plantarseite ein Geschwür, das sich nicht mehr schloss und zeitweise sehr schmerzhaft war. Bei der Aufnahme des Pat. in die Klinik erscheint die Zehe bedeutend verdickt und die Epidermis derselben hart wie Leder und etwa 3''' dick. Auf der Plantarseite des Nagelgliedes befindet sich ein groschengrosses, bis auf die Fascie gehendes Geschwür, dessen unterminirte Ränder von der colossal verdickten Epidermis gebildet werden. Granulationen fehlen ganz; nur dünnes, schmieriges Secret bedeckt die nekrotische, im Geschwürsgrund sichtbare Fascie. — Anästhesie der Umgebung ist nicht vorhanden. Die Epidermisauflagerungen werden mit der Scheere abgetragen; dann erhält Pat. Pottaschebäder und local rothe Präcipitat-salbe aufgelegt. Heilung und Entlassung nach 3½ Monaten.

Ferdinand Kroffke, 51 Jahre, Kaufmann, ein sehr gesunder Bonvivant, leidet seit Jahren an einem Geschwür der Plantarseite der linken grossen Zehe, gerade über dem Metatarso-Phalalgelenk, das hie und da, wenn Pat. die Vorschriften seines Hausarztes befolgte und nicht herumging, heilte, meist aber offen war und eiterte. Zu Hause waren bereits vor einiger Zeit kleine Knochenstücke aus dem Geschwür abgegangen. — Die Untersuchung ergab an der genannten Stelle ein kraterförmiges, tiefes Geschwür von Thalergrösse, inmitten einer enorm verdickten, lederartigen, trockenen Epidermisfläche. Dasselbe hatte das Gelenk eröffnet und die Gelenkenden zum Theil zerstört; das Os metatarsi I. lag eine Strecke weit nekrotisch zu Tage. Die Behandlung bestand in Spaltung des weit nach der Fusssohle zu unterminirten Geschwürsrandes, Extraction eines ½ Zoll langen Sequesters des Metatarsalknochens, ruhiger Lage und Pottaschebädern; später in Auflegen von Ungt. ophthalmic. — Die Heilung erfolgte in 4 Wochen. — Auch in diesem Falle, wie in dem früheren, fehlte eine Anästhesie der Geschwürsgegend und konnte Lues ausgeschlossen werden.

Emil Kagermann, 30 Jahre, Arbeiter, ein hochgradiger Potator und früher syphilitisch, war im Jahre 1874 wegen eines sehr schmerzhaften und das Metatarso-Phalalgelenk der grossen linken Zehe eröffnenden Geschwürs, welches nach der Excision eines Hühnerauges entstanden sein sollte, in der Klinik operirt worden. Es wurde damals die Zehe exarticulirt. Am 2. März 1876 liess er sich abermals in die Klinik aufnehmen, dringend die Amputation des linken Fusses verlangend. — Die Planta zeigt jetzt über dem Metatarsus eine enorme Schwielenbildung der Epidermis und eine kleine Fistel, welche in die Tiefe, doch nicht nachweislich auf Knochen, führt. Die ganze Gegend ist bei leisem Drucke empfindlich schmerzhaft und hindert den Pat. nun schon seit ¾ Jahren, zu gehen. Auf jeden Versuch, es zu thun, folgte stets ein 3—4 wöchentliches Krankenlager, das Pat. in verschiedenen Krankenhäusern brachte. Am 3. März 1876 wird die Exarticulation des Fusses im Lisfranc'schen Gelenk ausgeführt, worauf bei antiseptischer Occlusion der Wunde rasch Heilung erfolgte, so dass Pat. am 16. Mai mit geeignetem Stiefel entlassen werden konnte. — Die Untersuchung des amputirten Theils ergab unter der eine dicke Schwielen bildenden fistulösen Haut der Planta eine serös-eiterige Infiltration aller Weichtheile, welche mit Wahrscheinlichkeit als das Product einer syphilitischen Entzündung angesehen werden musste. — (S. Amputationen und Exarticulationen No. 22.)

Robert Krzyzanowsky, 65 Jahre, Beamter, wurde am 6. Juli 1876 in sehr elendem Zustande, dem Collapsus nahe, in die Klinik gebracht. Er erzählt, dass er vor 3 Monaten zwischen 4. und 5. Zehe des rechten Fusses ein Hühnerauge bemerkt habe, das ihm allmählig bedeutende Beschwerden verursachte. Weiteres ist bei dem sehr schwachen Zustande des marantischen Pat. nicht zu eruiern. — Die Untersuchung ergiebt eine auffallend starke Schwielenbildung der Haut beider Fusssohlen. Rechts befindet sich in der Planta, über dem Os metatars. IV., ein thalergrösses Geschwür mit scharfen Rändern, furchtbar stinkend und jauchend und bis unter die Haut des Fussrückens sich er-

streckend, die der Perforation nahe steht. Der 4. Metatarsalknochen ist nekrotisch, die 3. Zehe schwarz, gangränös, die 5. Zehe in Folge früherer Verschwärung verstümmelt. Der vordere Theil des Fusses ist stark geschwollen, geröthet und in Gefahr, ganz gangränös zu werden. — Urin eiweissaltig, ohne Zucker, neutral reagirend; Puls unregelmässig, oft intermittirend und frequent, Temp. 37,7°. — Carbolumschläge. Am folgenden Tage nimmt der Collapsus des senilen Patienten noch mehr zu; Stuhl und Urin lässt er unter sich gehen; die Zehe ist trocken, das Sensorium zeitweise benommen. Am 9. Juli 1876 erfolgt endlich der Tod. Die Section ergab exquisites Fettherz, Lungenemphysem, Arteriosklerose, besonders der peripheren Gefässe; Verjauchung des vorderen Theils des rechten Fusses und Nekrose der Oss. metatarsi I.—IV. (S. Todesfälle No. 100.)

g) Chronische Periostitis und Caries.

(6 Fälle.)

3 Fälle betreffen die Knochen der Hand, 3 diejenigen des Fusses; 2 Mal war die Krankheit sicher traumatischen, 2 Mal scrofulösen, 1 Mal syphilitischen Ursprungs.

Paul Sakrezwsky, 9 Jahre. Chronische, serofulöse Osteomyelitis des 2.—5. Oss. metacarpi sin. mit Abscedirung. Incision und Pottaschebäder. Heilung in 3 Wochen.

Adolf G., 37 Jahre, Beamter. Gummöse Periostitis und Ostitis des 5. Metacarpalknochens der linken Hand. Pat. hatte vor 4 Monaten bereits eine antisyphilitische Kur in der Klinik durchgemacht. Exstirpation des Metacarpalknochens. Entlassung nach 6 Wochen mit kleinen Fisteln.

Paul Krimmel, 23 Jahre, Steindruckere. Traumatische Periostitis der Grundphalanx des rechten Zeigefingers nach Schlag. — Immobilisation und Bleiwasserumschläge. Heilung nach 5 Wochen.

Carl Dorn, 35 Jahre, Bahnwärter, erhielt im preussisch-österreichischen Kriege von 1866 bei Gitschin einen Schuss durch den Metatarsus des rechten Fusses mit Knochenverletzung. Die Wunde heilte bei conservirender Behandlung nach Abstossung mehrerer nekrotischer Knochensplitter innerhalb 1¼ Jahren zu; doch brach vor 3 Jahren eine Stelle über dem 4. Metatarsalknochen wieder auf und eiterte bisher fast ununterbrochen. — Blosslegung des 4. Oss. metatarsi, das cariös erscheint, Auslöfflung der cariösen Particlen und Salicylwatteverband. Vollständige Heilung und Entlassung nach 6 Wochen.

Wilhelm Becker, 2½ Jahre. Chronische, serofulöse Osteomyelitis der Tarsalknochen des linken Fusses mit zahlreichen Fisteln. Auslöfflung der cariösen Knochen, Salicylwatteverband. Heilung nach 3 Monaten.

Gottfried Puhlmann, 41 Jahre, Arbeiter. Traumatische Caries der Nagelphalanx der linken grossen Zehe nach Quetschung. Exarticulation im Interphalangalgelenk; antiseptische Oclusion; doch keine Prima reunio. Heilung und Entlassung nach 4 Wochen.

h) Knochenabscesse.

(2 Fälle; † 1.)*

Karl Weber, 21 Jahre, Schuhmacher, litt seit seinem 13. Lebensjahr an mehreren Knocheneiterungen mit Abstossung zahlreicher Sequester; so wurden der Reihe nach der linke Oberschenkel, der rechte Unterschenkel und der rechte Oberarm von der Entzündung befallen. Am 15. November 1875 liess sich Pat. in die Klinik aufnehmen, da die Eiterung am linken Oberschenkel stärker ge-

*) Die beiden Fälle finden sich auch beschrieben in der Inaug.-Dissertation von M. Kosswig: „Ueber Knochenabscesse“. Berlin, 1876.

worden war und zudem Pat. heftige Schmerzen im rechten Unterschenkel empfand. Die Untersuchung ergab einen beweglichen Sequester des linken Femur und Knochennarben am rechten Oberarm und Unterschenkel; ausserdem zeigte sich die obere Hälfte der rechten Tibia spindelförmig verdickt und bei Percussion schmerzhaft; die Haut an dieser Stelle war intact und nicht geröthet. Am 29. November wurde die Nekrotomie am linken Femur vorgenommen und ein kleiner Sequester entfernt. Um den schmerzhaften rechten Unterschenkel erhält Pat. nasse Umschläge. Am 9. Dezember klagt Pat. über intensive Schmerzen, die er genau in die spindelförmig verdickte Stelle der rechten Tibia verlegt; dieselben sind stets vorhanden, exacerbiren aber zeitweise bis zu solchem Grade, dass Pat. laut aufweint; die Diagnose lautet auf Knochenabscess. — Vom 14. Dezember an verschlechtert sich das Allgemeinbefinden durch das Auftreten einer Angina noch mehr; dazu gesellt sich an den folgenden Tagen ein geringer Grad von Bronchitis, welche indess zu keinerlei Besorgniss Veranlassung giebt, bis plötzlich am 18. Dezember Mittags Patient einen Anfall heftiger Dyspnoe bekommt, tief cyanotisch wird, zu röcheln anfängt und nach wenigen Stunden unter den Erscheinungen acuten Lungenödems stirbt. Ein Aderlass, Brechmittel und Stimulantien waren völlig wirkungslos geblieben. — Die Section ergab als hauptsächlichsten Befund beidseitige, parenchymatöse Nephritis, Hypertrophie und Dilatation des rechten und linken Ventrikels, starkes seröses Exsudat in beiden Pleurahöhlen, Lungenödem. — Beim Durchsägen der rechten Tibia in der Längsaxe zeigt sich etwas über der Mitte der Diaphyse ein kirschgrosser, central liegender Knochenabscess mit glatter Abscessmembran und ringsum von sklerosirtem, elfenbeinhartem Knochengewebe umgeben. (S. Todesfälle No. 54.)

Emil Lemke, 27 Jahre, Zuschneider, fiel in seinem 12. Lebensjahr auf das rechte Knie und empfand alsobald heftige Schmerzen, die jedoch von Seiten der Eltern erst Beachtung fanden, als der Unterschenkel stark anschwell und das Gehen unmöglich machte. Dann lag Pat. 1 Jahr lang zu Bette und sollen sich mehrere Knochenstücke von der Tibia abgestossen haben; dasselbe geschah nochmals in seinem 17. Lebensjahr, worauf Heilung eintrat. Am 24. Dezember 1875 empfand Pat. plötzlich heftige Schmerzen in der Mitte der rechten Tibia, die in den folgenden Tagen sich noch steigerten; dazu trat vom 13. Januar 1876 an eine Auftreibung des Knochens an der genannten Stelle, welche rasch sich vergrösserte und den Pat. am 10. Februar der Klinik zuführte. Syphilis ist nicht vorhanden. — Die rechte Tibia ist etwas unterhalb ihrer Mitte stark verdickt, die Crista tritt hier auffallend hervor und die Haut ist über derselben gespannt und geröthet. Pat. hat fortwährend die heftigsten Schmerzen an dieser Stelle, die ihm die Nachtruhe rauben. Am 14. Februar wird an der aufgetriebenen Stelle der Tibia der Knochen blossgelegt und mit Meissel und Hammer so viel von dessen Oberfläche abgetragen, bis man in der Tiefe von 1 Cm. auf die vermuthete, wallnussgrosse und von einer glatten Membran ausgekleidete Abscesshöhle gelangt, deren Wandung von sehr festem, eburnirtem Knochengewebe gebildet wird. Die Abscesshöhle wurde ausgiebig blossgelegt, die Wunde erst antiseptisch occludirt, nach einigen Tagen aber wegen Eiterung offen behandelt, worauf rasch die Heilung erfolgte, so dass Pat. schon am 8. März entlassen werden konnte.

i) Knochennekrose.

(18 Fälle; † 1.)

Os metacarpi.

(1 Fall.)

Wilhelm Wobeser, 41 Jahre, Restaurateur. Nekrose der Gelenkfläche des Os metacarpi II., nach Exarticulation des linken Zeigefingers

im Metacarpo-Phalalangelenk wegen Panaritium. Extraction zweier Knochenknorpelsequester. Heilung in 14 Tagen.

Radius.

(1 Fall.)

August Schulz, 13 Jahre. Totalnekrose der Diaphyse des linken Radius. Beginn der Krankheit, angeblich nach einem Fall, im Herbst 1874; operirt am 8. März 1876; Behandlung mit Carbolwasserumschlägen und Warmwasserbad. Heilung und Entlassung am 21. April 1876. Die Knochenneubildung von Seite des Periosts ist sehr gering, und es besteht daher bei der Entlassung ein grosser Defect im Verlaufe des Radius (Pseudarthrose).

Ulna.

(2 Fälle.)

Carl Mielenz, 15 Jahre. Zahlreiche, kleine Sequester der Diaphyse der rechten Ulna. Beginn der Krankheit im April 1875; operirt am 19. August 1875. Offene Behandlung. Entlassung am 11. October 1875.

Cäcilie Peschel, 12 Jahre. Partielle Nekrose des oberen Endes der linken Ulna. Beginn der Krankheit nach einem Falle auf den linken Ellbogen vor 7 Jahren; operirt am 7. August 1875. Lister'scher Verband. Entlassung am 22. November 1875.

Humerus.

(7 Fälle; † 1.)

Gottlieb Lüdecke, 29 Jahre, Arbeiter. Partielle Nekrose der oberen Hälfte des linken Humerus. Beginn ohne bekannte Veranlassung, vor 8 Jahren; operirt am 23. Juni 1875; Erysipelas. Heilung und Entlassung am 23. Juli 1875.

August Martens, 21 Jahre, Stellmacher. Partielle Nekrose der oberen Hälfte des rechten Humerus, bis zur Epiphysenlinie reichend. Beginn der Krankheit, ohne bekannte Ursache, vor 3 Jahren; operirt am 7. August 1875; Erysipelas. Heilung und Entlassung am 16. September 1875.

Paul Anders, 3¹/₂ Jahre. Partielle Nekrose der oberen Hälfte des rechten Humerus, hart bis ans Gelenk reichend. Beginn der Krankheit vor 8 Monaten; operirt am 16. Juli 1875. Heilung und Entlassung am 7. August 1875.

Emilie Winter, 13 Jahre. Partielle Nekrose der oberen Hälfte des linken Humerus. Beginn der Krankheit vor 6 Monaten; operirt am 19. August 1875; feuchter Carbolverband. Erysipelas. In Heilung entlassen am 4. September 1875.

Helene Piekert, 3 Jahre. Partielle Nekrose der unteren Hälfte des Humerus. Nekrotomie am 9. September 1875. In Heilung entlassen am 23. September 1875.

August Schulz, 14 Jahre. Partielle Nekrose der oberen Hälfte des rechten Humerus. Beginn der Krankheit vor 3 Jahren; operirt am 23. November 1875. Heilung und Entlassung am 4. Dezember 1875.

Mathilde Zander, 35 Jahre, Bäuerin. Ausgedehnte Nekrose der Diaphyse des rechten Humerus mit zahlreichen Fisteln von der Ellbogen- bis zur Schultergegend; ausserdem gummöse Ostitis des Stirnbeins mit Fisteln. — Beginn der Erkrankung des Oberarms vor 14 Jahren, der ersten Erscheinungen von Syphilis vor 3 Jahren. Nekrotomie am 1. Novbr. 1875. Die grosse, fast über die ganze Länge des Oberarms sich erstreckende Wunde wird erst mit einem nassen Carbolverband bedeckt, der aber wegen eintretender Sepsis des Wundsecrets vom 4. an durch permanente Salicylberieselung ersetzt wird. Hohes Fieber bis 40,5° und ikterisches Aussehen; zunehmender Collapsus. Wegen der starken Jauchung der Wunde, des hohen Fiebers und der deutlichen septi-

chämischen Erscheinungen (ikterische Verfärbung, Somnolenz, filiformer Puls) wird als ultimum refugium am 6. November die Exarticulation im Schultergelenk ausgeführt; doch tritt schon 2 Stunden darauf der Tod ein. Die Section ergab als wesentlichen Befund frische, subpleurale, hämorrhagische Infarcte der linken Lunge, grosse, schlaffe und leicht zerfliessliche Milz, auffallend dünnflüssiges Blut. (S. Amputationen und Exarticulationen No. 6, Todesfälle No. 40.)

Tibia.

(4 Fälle.)

Ernst Mudrach, 20 Jahre, Zimmermann. Partielle Nekrose der oberen Hälfte der rechten Tibia; winklige Ankylose des linken Kniegelenks nach früherer Gonitis. Beginn der Krankheit, sowohl rechts als auch links, vor 3 Jahren. Operation am 23. November 1875. — Heilung und Entlassung am 3. Februar 1876. Der Versuch, das ankylotische Kniegelenk zu strecken, gelingt nicht, da die ganz nach hinten subluxirte Tibia nicht über die stark entwickelten Condylen des Femur hervortreten kann.

Mathilde Heinrich, 17 Jahre, Dienstmädchen. Partielle Nekrose der oberen Hälfte der rechten Tibia. Beginn der Krankheit vor 10 Jahren; Operation am 6. Dezember 1875. In Heilung am 25. Januar 1876 entlassen.

Wilhelm Kaiser, 19 Jahre, Bauer. Ausgedehnte Nekrose der ganzen Diaphyse der rechten Tibia; Hydrops des rechten Kniegelenks mit hochgradiger Subluxation der Tibia nach hinten und Rotation nach aussen; grosse, seitliche Beweglichkeit in Folge der Relaxation der Gelenkbänder. Beginn der Krankheit vor 3 Jahren. Am 24. Februar 1876 wird die Nekrotomie vorgenommen, wozu der Hautschnitt von der Malleolengegend bis zur Tuberositas tibiae geführt werden muss, und wobei sich fast die ganze Diaphyse der Tibia als nekrotisch erweist. — Erysipelas. Während des Krankenlagers wird der Erguss im rechten Kniegelenk und die Erschlaffung des Gelenkapparats noch bedeutender, so dass keine Aussicht vorhanden ist, dass Pat. je mit dem Beine werde gehen können. Es wird ihm daher die Exarticulation im Kniegelenk vorgeschlagen und dieselbe auch am 23. Juni 1876 ausgeführt. Die Heilung erfolgt bei sehr geringem Fieber unter Anwendung des Carboljuteverbandes nach Bardeleben und ist am 15. August vollendet. Entlassung mit Prothese am 12. Septbr. 1876. (S. Amputationen und Exarticulationen No. 14.)

Julius Melcher, 43 Jahre, Arbeiter. Mehrere Sequester nach einer vor 4 Jahren erlittenen offenen Splitterfractur beider Knochen des rechten Unterschenkels im unteren Drittel; knöcherne Ankylose des rechten Fussgelenks in leichter Spitzfussstellung. Nekrotomie am 1. Juni 1876; Extraction zweier kleiner Sequester der Tibia. Heilung und Entlassung am 17. August 1876.

Femur.

(3 Fälle.)

Marie Klein, 11 Jahre. Partielle Nekrose des Schafts des rechten Femur. Beginn der Krankheit vor $1\frac{1}{2}$ Jahren. Da man nicht im Stande ist, durch die Knochenfisteln deutlich einen Sequester zu fühlen, so erhält Pat. vorläufig Soolbäder und Umschläge mit Soole; darauf schliessen sich die Fisteln ziemlich rasch, so dass Pat. nach 3 Wochen mit vernarbten Fistelöffnungen entlassen werden kann.

Karl Sohn, 21 Jahre, Beamter. Partielle Nekrose des linken Femur. Beginn der Krankheit angeblich erst vor 3 Monaten. — Operation am 7. Juni 1875. Lister'scher Verband. Heilung nach 3 Wochen.

Franz Schulze, 22 Jahre, Uhrmacher. Partielle Nekrose des rechten Femur, gerade in der Kniekehle. Beginn der Krankheit vor mehr als 6 Jahren; Operation am 21. Januar 1876; Heilung und Entlassung am 18. Februar 1876.

V. Geschwülste.

(20 Fälle; † 5.)

a) Lymphom.

(1 Fall.)

Emil Heine, 14 Jahre, litt vor 2 Jahren an einer serofulösen Lymphdrüsenentzündung am Halse, welche zur Abscedirung führte und nach einer Incision heilte; seit $\frac{3}{4}$ Jahren begann dann in der rechten Achselhöhle ein Lymphdrüsenpacket mehr und mehr zu wachsen und oberflächlich zu ulceriren. Am 17. April 1875 wird das hühnereigrosse Packet extirpirt, wobei die Scheiden der grossen Axillargefässe in der Tiefe der Wunde blossgelegt werden müssen. Erst leichter Deckverband mittels Bruns'scher Watte, hernach offene Wundbehandlung. Erysipelas. Heilung und Entlassung am 12. Juni 1875.

b) Angioma cavernosum.

(2 Fälle; † 1.)

Elisabeth Stiebing, 7 Monate. Hühnereigrosses, cavernöses Angiom in der linken Axillargrube. — Dasselbe wurde von den Eltern zuerst 3 Wochen nach der Geburt als ein kleiner rother Flecken in der Haut bemerkt, der nach 4 Wochen zu schwellen begann und eine intensivere Röthe annahm. — Der Tumor erscheint jetzt compressibel, nicht pulsirend; durch die überliegende Haut, die eine diffuse, röthliche Färbung zeigt, schimmern dilatirte Gefässe durch. Am 5. Mai 1875 wird das abgekapselte Angiom extirpirt, ohne dass ein grösseres Gefäss unterbunden zu werden braucht und ohne erhebliche Blutung. Desinfection der Wunde mit 5procentiger Carbollösung und antiseptischer Salicylwatteverband. Mehrere parenchymatöse Nachblutungen, welche am 7., 8. und 10. Tage nach der Operation eintreten, hindern anfänglich die Heilung; doch ist dieselbe am 22. Mai so weit erfolgt, dass Pat. mit kleiner, granulirender Wunde entlassen werden kann.

Hans Suter, 14 Tage, wurde mit einem ausgedehnten, cutanen und subcutanen Angiom geboren, das die gauze vordere und einen Theil der hinteren Seite des linken Unterschenkels einnahm und nach der Geburt noch etwas gewachsen war. Die Haut im Bereiche des Angioms war von blau-rother Färbung und etwas über die Umgebung prominiirend. Am 4. August 1875 wird die Exstirpation des cavernösen Angioms ausgeführt, wobei noch eine oberflächliche Schicht der Muskulatur an einzelnen Stellen mitentfernt werden musste; die Blutung war nicht sehr bedeutend. Die grosse Wunde, welche nur einen schmalen Streifen normaler Haut auf der Rückseite des Unterschenkels übrig gelassen hatte, wurde mit einem Ceratlappen-Watteverband bedeckt. Der Verlauf war ein befriedigender bis zum 18. August, wo Pat. von Scarlatina befallen wurde, welche schon am folgenden Tage unter Convulsionen den Tod herbeiführte. Die Section ergab ausser starkem Oedem der Pia mater nichts Besonderes. (S. Todesfälle No. 18.)

c) Fibrome.

(2 Fälle.)

Wilhelm Thinius, 30 Jahre, Hausknecht. Mannskopfgrosses, festes Fibrom der linken Kniekehle. Pat., ein kräftiger, unersetzter Mann, machte im Jahre 1870/71 den deutsch-französischen Krieg mit und bemerkte im Jahre 1871, einige Tage vor seiner Entlassung, in der Gegend des linken Kniegelenks, auf dessen äusserer Seite, einen weissen Punkt von der Grösse eines Stecknadelknopfes, der völlig schmerzlos war. Aus diesem kleinen Punkte entwickelte sich nach und nach die jetzige, colossale Geschwulst, gegen

welche Pat., da er niemals Schmerzen darin empfand, ausser Jodkalisalbe bisher nichts angewendet hatte. Da sie ihn indess wesentlich am Gehen hinderte, liess er sich am 20. October 1874 in die Klinik aufnehmen. Die mannskopfgrosse, harte, runde Geschwulst sass in der Knickehle und erstreckte sich noch weiter gegen die Wade herab, zumeist die äussere Seite des Unterschenkels einnehmend; sie erschien bis auf eine Stelle, welche dem Lig. extern. lateral. genu ungefähr entsprach, beweglich, daselbst aber fest mit der Unterlage verwachsen. Das Kniegelenk war frei, auch die Haut intact. Am 2. November 1874 wurde die Exstirpation des mit Wahrscheinlichkeit für ein Fibrom erklärten Tumors ausgeführt. Derselbe sass in der Wadengegend unter dem abgeplatteten M. gastrocnemius und war mit demselben zum Theil verwachsen; an der äusseren Seite der Geschwulst verlief der N. peroneus, der sich nicht isoliren liess und deshalb in der Länge von 20 Cm. mitexstirpirt werden musste. Die grossen Gefässe der Knickehle verliefen unter der Geschwulst und ihre Scheide brauchte nicht verletzt zu werden. So gelang es, den Tumor überall zu isoliren bis auf eine kleine Stelle, wo er an dem Lig. lateral. genu extern. festsass; ohne das Kniegelenk zu eröffnen, wurde er hier mit dem Messer abgelöst, wobei allerdings die Gelenkkapsel in der Ausdehnung eines Fünfpennigstückes blossgelegt wurde. — Nach Stillung der Blutung erfolgte die Vereinigung der Wunde durch Nähte; ausserdem Drainage. Smithsche Schiene und Suspension des Beins. — Der Verlauf war ein ausserordentlich schwerer und langwieriger, führte aber doch endlich zur Heilung. Schon am 3. Tage nämlich nach der Operation zeigte sich in dem Kniegelenk ein bedeutender Erguss und klagte Pat. über heftige Schmerzen in demselben, so dass es ausser allem Zweifel war, dass das Gelenk vereitert werde. In den folgenden Tagen stellte sich hohes Fieber ein, und gegen Ende November communizirte die vereiterte Gelenkhöhle deutlich mit der Wundhöhle, wesshalb am 1. Dezember das Gelenk von aussen incidirt und drainirt wurde; die Eiterung war äusserst profus und übelriechend. Am 2. und 3. Dezbr. befahlen Schüttelfröste den Kranken, dann folgte ein starker Icterus, der wochenlang andauerte, dann eine vollständige Vereiterung des linken Fussgelenks, welches ebenfalls ausgiebig incidirt und drainirt wurde. — Trotzdem verlor der stark fiebernde, intensiv ikterisch gefärbte Pat. nie ganz den Appetit und begann anfangs Januar 1875 allmählig sich zu erholen. Nachdem in den folgenden Monaten das vereiterte Kniegelenk und die Operationswunde längst ausgeheilt waren, machte das Fussgelenk noch viel zu schaffen, und noch Ende Juli 1875 mussten mehrere dem Talus angehörige Sequester extrahirt werden. Endlich anfangs August war Pat. so weit geheilt, dass er an Krücken umhergehen konnte, und am 10. Dezember 1875 verliess er, gesund und frisch aussehend, mit ankylotischem Fuss- und wenig beweglichem Kniegelenk die Klinik, ein Beweis, dass selbst ein ausgesprochener Pyämiefall — trotz Schüttelfrösten, Icterus, Gelenkvereiterung — ab und an noch bei conservirender Behandlung heilen kann. (Vergl. früher S. 195.)

Friedrich Venus, 65 Jahre, Schlosser. Recidivirendes, sehr schmerzhaftes Fibrom der Haut (Tuberculum dolorosum). Pat. ein sehr gesund aussehender Mann, bemerkte vor 30 Jahren in der Gegend der rechten Patella eine kleine, harte Stelle in der Haut, welche bei leiser Berührung schon heftig schmerzte und ihn hinderte, das Knie zu fleetiren. Im Jahre 1856 wurde die kleine, äusserst schmerzhaftes Geschwulst, welche in der Haut über der Patella sass, in der Klinik exstirpirt, worauf Pat. 6 Monate lang völlig frei von Schmerzen blieb. Dann aber begann die Narbe anfangs nur schwach, später schon bei leisester Berührung äusserst empfindlich zu werden, wesshalb Pat. im Februar 1858 zum 2. Mal die Klinik ansuchte. Jetzt zeigte sich auf der rechten Patella eine $\frac{3}{4}$ Zoll lange, feste, rothe Narbe, die bei leisem Druck heftige Schmerzen verursachte; in der Narkose liess sich ausserdem in der Umgebung der Narbe eine kleine, nicht scharf begrenzte Anschwellung durch die Haut durchfühlen. Dieselbe wird sammt der Narbe am 23. Februar 1858 exstirpirt; unter dem Mikroskop erwies sich die Geschwulst „hauptsächlich aus

Bindegewebe bestehend“. Nach Ablauf eines Erysipels heilte die Wunde, ohne dass indess die Schmerzen in der rechten Patellargegend nach dieser Operation irgendwie aufhörten, und am 27. März 1858 wurde Pat. entlassen. — Seither blieb der Zustand ziemlich derselbe bis zum Jahr 1876, wo Pat., seiner Schmerzen überdrüssig, am 20. Juni zum 3. Mal die Klinik aufsuchte. Der locale Befund der rechten Kniegegend entsprach fast ganz noch der Beschreibung, welche aus dem Jahre 1858 stammte. Ueber der untern Hälfte der rechten Patella verlief eine breite, weisse Narbe und in ihrer nächsten Umgebung zeigte sich ein haselnussgrosser, harter Höcker in der Cutis, dessen leiseste Berührung den Pat. vor Schmerzen zusammenfahren liess. Der Hauttumor ist gegen die Patella nicht verschiebbar. Pat. hält das Bein seit Jahren stets ängstlich gestreckt, obwohl es in Narkose frei im Gelenk beweglich ist. Es wird dem Pat. nochmals die Exstirpation empfohlen, dieselbe aber von ihm verweigert, worauf er nach 4 Tagen die Klinik verlässt.

Der Fall verdient desswegen ein besonderes Interesse, weil hier der Verlauf eines local recidivirenden Fibroms, das ausserdem durch seine grosse Schmerzhaftigkeit ausgezeichnet war, 20 Jahre hindurch verfolgt werden konnte.

d) **Enchondrome.**

(2 Fälle.)

Helen'e Wiggert, 20 Jahre, erkrankte schon in frühester Jugend an Auftreibungen des Zeige- und Mittelfingers der linken Hand, die langsam grösser wurden; vor 6 Jahren bildete sich auch am Daumen eine Geschwulst, die allmählig bis zur Grösse einer Haselnuss heranwuchs. Bei der Aufnahme der Pat. in die Klinik am 27. November 1875 zeigen die 1. und 2. Phalanx des erstgenannten Fingers knollige, dem Knochen fest aufsitzende Geschwülste von 14—15 Cm. im grössten Umfange; dieselben sind glatt, elastisch und lassen das Interphalangalgelenk frei. Die Grundphalanx des linken Daumens zeigt einen haselnussgrossen Tumor derselben Beschaffenheit. Am 2. Dezember werden die Enchondrome des Daumens und der 1. Phalanx des Zeigefingers freigelegt und ausgelöffelt, und am 20. Dezember erfolgt die Entlassung der Pat. mit granulirenden Wunden. — Wegen raschen Wachsthum der Enchondrome liess sich dann Pat. am 19. Mai 1876 abermals aufnehmen und auf ihren Wunsch wurde die Exarticulation des Zeige- und Mittelfingers im Metacarpo-Phalangalgelenk vorgenommen. Die Heilung erfolgte, anfänglich bei antiseptischer Occlusion, nachher wegen Eiterung bei offener Behandlung, in 14 Tagen.

Helene Kaminsky, 17 Jahre, Schneiderin. Enchondrome, welche im Verlauf von 4 Jahren erst an der 1. Phalanx des linken Mittelfingers aufgetreten sind, dann an der 2. Phalanx desselben Fingers, dann an der 1. Phalanx des Zeigefingers und endlich an der 1. und 2. Phalanx des 4. Fingers. — Am 11. März 1876 werden die umfangreichen Geschwülste bei Esmarch'scher Blutleere blossgelegt und ausgelöffelt. Einfaches Ocellappen als Verband; fieberfreier Verlauf. Entlassung in Heilung am 10. April 1876.

e) **Sarcome.**

(11 Fälle; † 3.)

Obere Extremität: 4 Fälle; † 2.

Johanna Neger, 28 Jahre, verheirathet. Mannskopfgrosses, schaliges, myelogenes Sarcom der linken Ulna und des l. Humerus.*)

*) Der Fall findet sich auch beschrieben in der Inaug.-Dissertation von F. Simon: „Ueber einen Fall von myelogenem Sarcom der Ulna“. Berlin. 1876.

Pat. führt den Ursprung ihres Leidens auf einen Stoss zurück, den sie vor 6 Jahren gegen den linken Ellbogen erlitten hat. Damals schwoll die verletzte Stelle etwas an, kehrte indess bald wieder zur Norm zurück; ein Jahr später fiel Pat. auf den linken Ellbogen, worauf er abermals anschwell und schmerzhaft wurde, um so mehr, da bei dem Nachlass der Erscheinungen der Stoss eines Oehsen dieselben heftiger als je wieder hervorrief. Von da an blieb die Ellbogengegend immer etwas dicker als auf der gesunden Seite; doch waren die Bewegungen im Gelenk selbst nicht im Geringsten behindert. Vor 3 Jahren verheirathete sich Pat. und bemerkte nach der Geburt des ersten Kindes eine bedeutende Anschwellung des linken Ellbogens. Dieselbe nahm noch in weit höherem Grade ein Jahr später während der 2. Schwangerschaft zu und wuchs von da an ganz rapide. — Als sich Pat. am 22. November 1875 in die Klinik aufnehmen liess, zeigte sich die Streckseite des linken Ellbogengelenks von einem mannskopfgrossen, rundlichen Tumor eingenommen, welcher der oberen Hälfte der Ulna fest aufsass und auch die Condylen des Humerus überragte, ohne indess mit den letztern selbst zusammenzuhängen. Das Ellbogengelenk scheint frei zu sein; doch sind die Bewegungen durch die Masse des Tumors, welche sich stärkerer Flexion widersetzt, reducirt und der Radius etwas nach vorn luxirt. Die Geschwulst ist stellenweise von sehr fester bis knöcherner Consistenz, stellenweise aber weich, elastisch anzufühlen; die Haut über der Geschwulst erscheint sehr gespannt, glänzend und lässt ein stark entwickeltes Venennetz durchschimmern. Auffallend ist endlich die erheblich erhöhte Temperatur im Bereich des ganzen Tumors. — Nachdem die Kranke ihre Einwilligung gegeben, im Nothfall den Oberarm amputiren zu dürfen, wurde am 26. November zur Extirpation des Tumors geschritten. Die Operation geschah unter Spray und unter Anwendung der Esmarch'schen Constriction. Nachdem die Haut durch einen an der Basis der Geschwulst geführten Ovalärschnitt getrennt und sammt den gesunden Weichtheilen von derselben abpräparirt worden war, präsentierte sich der von dem oberen Theile der Ulna ausgehende Tumor, mit welchem weder der Radius noch der Humerus zusammenhingen, während dagegen der N. ulnaris ganz von der Geschwulst unwachsen war und deshalb schon bei der Isolirung derselben durchschnitten werden musste. Das Cubitalgelenk enthielt bei seiner Eröffnung eine geringe Menge trüber Synovia und die Knorpelflächen der Ulna und des Humerus waren vollständig zerstört, so dass die Terminallamellen der Spongiosa beider Knochen frei zu Tage lagen. Intact dagegen war der Knorpelüberzug des Capitulum radii. Um wo möglich nichts Krankhaftes zurückzulassen, wurde nicht nur der grösste Theil der Ulna mit dem Tumor, und zwar in der Länge von 17 Cm., reseccirt, sondern ebenso auch ein 5 Cm. langes Stück der Humerusepiphyse und das Capitulum radii. Nach Stillung der profusen Blutung, welche nach Abnahme der Constrictionsbinde eintrat, durch etliche 40 Catgutligaturen erfolgte die Vereinigung der grossen Hautwunde durch Catgutsuturen bis auf die beiden Wundwinkel, in welche Drainageröhren zu liegen kamen. Lister'scher Verband und Smith'sche Schiene erst bei gestreckter, in späterer Zeit bei flectirter Stellung des Arms. Der Verlauf war in den ersten 5 Tagen von sehr hohem Fieber begleitet, später dagegen normal, und am 24. Januar 1876 die Heilung vollendet. Das funktionelle Resultat dieser ausgedehnten Resection war ein relativ sehr schönes: volle active Beweglichkeit der Finger mit Ausnahme des 5., welcher in Folge der Extirpation eines grossen Stücks des N. ulnaris gelähmt blieb; ausgiebige passive Beweglichkeit im neuen Humero-Ulnargelenk, ohne Schlotterung. Bei fleissiger Uebung des Arms von Seite der Pat. und Gebrauch der Electricität konnte daher wohl die Hoffnung gehegt werden, dass Pat. später auch active Bewegungen allmählig werde ausführen lernen. Die Geschwulst erwies sich als ein schaliges, myelogenes Sarcom der Ulna, das sehr gefässreich, von zahlreichen, haemorrhagischen Herden und Cysten auf dem Durchschnitt durchsetzt und von einem strahligen Knochengitterwerk durchzogen war. — Besonders interessant war auch der Befund, den die Sägefläche der reseccirten Humerusepiphyse dar-

bot; mitten in der Spongiosa der Epiphyse lag nämlich ebenfalls ein kirschgrosser, gänzlich isolirter, weicher, dunkelrother Sarcomknoten von demselben mikroskopischen Verhalten (Spindel-, Rund- und Riesenzellen) wie die Hauptgeschwulst der Ulna. (S. Resectionen des Ellbogengelenks No. 3.)

Mina Löwe, 26 Jahre, Dienstmädchen. Faustgrosses, myelogenes Sarcom der unteren Epiphyse der Ulna. Pat. empfand vor 6 Monaten eine Schwäche in der linken Hand, welche ihr schwerere Arbeit unmöglich machte, ausserdem Schmerzen im ganzen linken Arm, die oft so heftig wurden, dass sie Nachts nicht mehr schlafen konnte. Drei Monate später zeigte sich dann über dem Processus styloides ulnae eine kleine Geschwulst, womit gleichzeitig die Schmerzen im Arm bedeutend nachliessen. Diese Geschwulst wuchs rasch, besonders in der allerletzten Zeit, nachdem ein Arzt eine Punction derselben vorgenommen hatte. Pat. ist im 6. Monat gravida. — Die Untersuchung in der Klinik ergibt eine ziemlich weiche, faustgrosse, rundliche Geschwulst, die unmittelbar über dem Processus styloides ulnae sin. beginnt und 11 Cm. weit nach oben sich erstreckt, der Ulna fest aufsitzend. Dieselbe ist schmerzlos, die überliegende Haut intact. Die Diagnose lautet auf ein Myeloplaxen-Sarcom der unteren Ulna-Epiphyse und die Exstirpation wird am 3. Februar 1876 unter antiseptischen Cautelen (Spray u. s. w.) vorgenommen. Die Geschwulst lässt sich überall von den Weichtheilen leicht isoliren; die untere Epiphyse der Ulna aber ist ganz in dem Tumor aufgegangen und wird deshalb im Zusammenhang mit demselben in der Länge von etwa 12 Cm. reseziert, wobei das Handgelenk eröffnet werden muss. Herr Geh. Rath v. Langenbeck betonte noch während der Operation, dass er unbedingt sofort die Resection des Radio-Carpalgelenks vornehmen würde, wenn er nicht die Hoffnung hätte, durch die eingeleitete und auf das Minutiöseste gehandhabte Lister'sche Behandlungsmethode der Wunde eine Eiterung dieses Gelenks verhüten zu können. Im Vertrauen auf die Sicherheit dieser Methode begnügte man sich also mit der Resection der Ulna und legte nach Stillung jeglicher Blutung und Drainage der im Uebrigen vereinigten Wunde den Lister'schen Verband an, worauf die Hand auf der Smith'schen Schiene bandagirt wurde. Leider sollte sich die gehegte Hoffnung nicht erfüllen. Die ersten 3 Tage liess der Verlauf nichts zu wünschen übrig; der Verband musste zwar täglich erneuert werden, doch fehlten Fieber und Schmerzen. Am 7. Abend aber stieg die Temperatur auf 39,0° und am 8. Morgens klagte die Pat. bei Druck auf das Radio-Carpalgelenk über Schmerzen, wesshalb die Suturen entfernt, im Uebrigen aber der Lister'sche Verband fortgesetzt wurde. Abendtemp. 39,0°. Am 9. stieg die Abendtemperatur auf 40,5° und eine Stunde nach dieser Messung befiel ein heftiger Schüttelfrost die Patientin. Am folgenden Morgen betrug die Temperatur 39,2°, und da die in der Klinik vorgenommene Untersuchung der Wunde unzweifelhaft eine Vereiterung des Radio-Carpalgelenks ergab, so wurde — abermals unter strenger Befolgung der Lister'schen Vorschriften — unverzüglich die Resection dieses Gelenks mittels Dorsoradialsechnitts vorgenommen und sämtliche Carpalknochen mit Ausnahme des Os hamatum, capitatum und pisiforme entfernt. Lister'scher Verband und volare Schiene. — Die Operation konnte leider den letalen Ausgang nicht mehr verhindern. Am 11. traten hämorrhagische Sputa auf und betrug die Abendtemperatur 39,5°. In den folgenden Tagen schien sich dann der Zustand der schwachen, collabirten Patientin etwas zu bessern, doch fehlte der Appetit fast ganz. Am 16. trat Abortus ein und vom 18. Februar an musste der Lister'sche Verband wegen des andauernden Carbolismus weggelassen werden. Die Wunde zeigte ein atonisches Aussehen und wurde von da an nur noch mit einem Oelläppchen bedeckt. In den folgenden Tagen folgten sich Schüttelfröste auf Schüttelfröste bei sehr hohen Temperaturen; dann trat wieder eine kurze Periode scheinbarer Besserung ein; doch schwand jegliche Hoffnung auf Heilung, als Pat. Mitte März von heftigem Erbrechen befallen wurde und gleichzeitig reichliche Massen furchtbar stinkenden Eiters aushustete. Die Ernährung bestand in der folgenden Zeit bis zum Tode, der erst nach langem Siechthum

erfolgte, ausschliesslich in Eierklystieren. Am 27. April trat endlich Exitus letalis ein. — Die Section ergab ausser hochgradiger Anämie aller Organe und mehreren Decubitalgeschwüren am Rücken vor Allem eine grosse Caverne in der rechten Lunge, die fast den ganzen, oberen und mittleren Lappen ausfüllte und nur auf ihrer vorderen Seite eine zweifingerdicke Schicht von normalem Lungengewebe übrig liess, während nach hinten die mächtige Höhle bis unter die Pleura reichte, welche ausgedehnte Verwachsungen mit der Pleura costalis zeigte. Die Höhle war bis zur Hälfte mit einer schmutzig braungrauen Flüssigkeit von eiterähnlicher Consistenz ausgefüllt, die grössere und kleinere Fetzen gangränösen Lungengewebes enthielt; die Innenfläche der derben Wand zeigte eine zottige Beschaffenheit; viele grössere Bronchien von 0,5 bis 2 Mm. Durchmesser mündeten in die Caverne. — Die mikroskopische Untersuchung der Geschwulst bestätigte lediglich die Diagnose eines myelogenen (Myeloplaxen-) Sarcoms. (S. Resectionen des Handgelenks No. 5; Todesfälle No. 80.)

August Klätte, 61 Jahre, Bäcker. Apfelgrosses Sarcom der Haut des linken Vorderarms; Recidiv. Pat., ein sehr kräftiges Individuum, will auf dem Rücken des linken Vorderarms ein Muttermal gehabt haben, das nach einem Stoss im Jahre 1854 in eine kleine Geschwulst sich umwandelte, welche bald nachher extirpirt wurde. Erst im Juni 1875 bildete sich an der Operationsstelle eine neue Geschwulst, die rasch wuchs, ulcerirte und leicht blutete. Am 17. November 1875 wird die apfelgrosse, ulcerirte Geschwulst, die mit der Haut sich verschieben lässt, extirpirt, wobei die Vorderarmfascie zum Theil mit entfernt wird. Offene Wundbehandlung. Vollkommen fieberfreier Verlauf und rasche Heilung. Entlassung nach 4 Wochen. Die mikroskopische Untersuchung ergab ein sehr gefässreiches Hautsarcom ohne Pigmentirung.

Ferdinand Gruhn, 37 Jahre, Arbeiter. Spindelzellensarcom der linken Scapula von mehr als Mannskopfgrösse; Recidiv. Pat. war früher gesund bis vor 13 Jahren, wo, wie er glaubt, in Folge des Tragens schwerer Lasten in der Gegend der linken Spina scapulae eine kleine Geschwulst entstand, die noch in demselben Jahre (1863) in der Charité extirpirt wurde. Von da an erfreute sich Pat. besten Wohlbseins bis vor 5 Monaten, wo an derselben Stelle wie früher ein Tumor sich entwickelte, der in so rapider Weise wuchs, dass er jetzt die Grösse eines Mannskopfes weit überragt. Vor 2 Monaten wurde der Tumor von Aerzten incidirt, worauf die Wunde sich nicht mehr schloss, sondern fortan jauchte. Bei der Aufnahme des kacheetischen Patienten in die Klinik am 28. Februar 1876 zeigt sich die ganze linke Schulter- und Halsgegend von einem harten, höckerigen Tumor eingenommen, mit welchem die Haut fast in der ganzen Ausdehnung verwachsen ist; auf der hinteren Seite desselben besteht ein mit markähnlichen Massen erfülltes, furchtbar stinkendes Geschwür, welches von der früheren Incision datirt. Der Tumor deckt überall die Scapula und ist mit ihr fest verwachsen; er überragt auch den Humeruskopf und reicht vorne bis zum hinteren Rande des Kopfnickers und zum oberen Rande der Clavicula, nach oben bis in die Ohrgegend. Das Schultergelenk selbst ist frei. — Pat. zeigt ein fahles Aussehen und fiebert erheblich; doch scheinen die inneren Organe gesund zu sein. Am 3. Tage nach seiner Aufnahme wird er von einem heftigen Schüttelfrost befallen und steigt die Temperatur auf 39,8°; das jauchende Ulcus ist kaum zu desinficiren. Nachdem man vergeblich gehofft hatte, bei sorgsamer Pflege und Ruhe das Fieber erst zu beseitigen, wurde am 7. März 1876 die Exstirpation des Tumors sammt der ganzen Scapula und dem Acromialende der Clavicula vorgenommen. Dabei musste die den Tumor deckende Haut in der ganzen Ausdehnung mitentfernt werden, da sie überall bereits erkrankt war. Obwohl man sich auf eine starke Blutung gefasst und Alles zur Transfusion bereit gemacht hatte, ging die Operation doch ohne erheblichen Blutverlust von Statten, da die mächtig dilatirten Gefässe, welche zur Geschwulst gingen, erst mit Schieberpincetten gefasst und dann durchschnitten wurden. Die Wund-

fläche, welche durch die Exstirpation der Scapula mit dem Tumor und durch die Resection des Aeromiales der Clavicula geschaffen wurde, war eine colossale; aus ihr hervor ragte der Kopf des Humerus und frei in ihr verlief etwa 2 Zoll lang die A. subclavia. Nach Stillung jeglicher Blutung wurde die Wunde in einen Cerat-Watteverband eingehüllt. Am folgenden Tage fühlte sich Pat. sehr angegriffen und fieberte bedeutend (wie schon vor der Operation); dazu trat am 10. März ein Erysipel, welches sich rasch über den ganzen linken Arm ausdehnte und die geringen Kräfte des Pat. vollends erschöpfte. Am 13. erfolgte der Tod an Erschöpfung. — Die Section ergab nichts Auffallendes; alle Organe waren von normalem Blutgehalt. (S. Todesfälle No. 65.)

Untere Extremität: 7 Fälle; † 1.

Vier von diesen 7 Fällen wurden operirt, 3 unoperirt entlassen; von den ersteren starb einer.

Florentine Altenkrüger, 27 Jahre, verheirathet. Kindskopfgrosses, myelogenes Sarcom des Capitulum fibulae dextr. — Pat. bemerkte zuerst vor 15 Monaten, nach ihrer 1. Entbindung, eine kleine, schmerzhafte Anschwellung in der Gegend des rechten Capitulum fibulae; bald nachher wurde Pat. schwanger, worauf sich der Tumor rasch vergrösserte. Vor 3 Monaten kam Pat. nieder und seither soll die Geschwulst nicht mehr zugenommen haben. — Die Untersuchung in der Klinik ergibt eine kugelige, stellenweise ulcerirte und deutlich pulsirende Geschwulst von genannter Grösse, welche von dem oberen Ende der rechten Fibula ausgeht, das Kniegelenk aber unberührt lässt. Alle Bewegungen des Unterschenkels sind normal, Schmerzen in der Geschwulst nicht vorhanden. Am 14. Juni 1875 wird die Geschwulst, welche für ein Riesenzellensarcom angesehen wird, in Gegenwart von Mr. Lister aus Edinburgh und unter genauer Beobachtung seiner Vorschriften, exstirpirt. Die ulcerirte Haut über dem Tumor wird durch zwei Ellipsenschnitte umgrenzt und dann per dissectionem der Tumor von den angrenzenden Weichtheilen, insbesondere von den Wadenmuskeln, unter welche er sich erstreckte, isolirt und in toto mit der oberen Hälfte der Fibula exstirpirt. Das Kniegelenk wurde dabei nicht eröffnet. Die Blutung, welche nach Entfernung der Constrictionsbinde eintrat, war sehr bedeutend und wurde durch circa 40 Catgutligaturen gestillt. In der grossen Wunde verlief zum Theil frei der N. tibialis posticus und die A. tibialis antica. — Vereinigung der Wunden durch Suturen, Drainage und Lister'scher Verband, welcher von dem Erfinder selbst angelegt wird.] Der Verlauf war anfangs nur von ganz geringem, abendlichem Fieber begleitet (38,0—38,4°) und vom 7. Tage an vollkommen fieberfrei. Eine Prima reunio der Hautwunde kam dagegen nicht zu Stande, sondern die Heilung erfolgte durch Eiterung und war am 8. August, also 8 Wochen nach der Operation, wo Pat. entlassen wurde, bis auf einige kleine, granulirende Stellen vollendet. Bei der Entlassung erschienen die Sensibilität im Bereiche der 1. und 2. Zehe vermindert; auch war Pat. nicht im Stande, letztere zu bewegen.

Ernst Füllgraf, 17 Jahre, Gärtner. Dattelgrosses, interstitielles Spindelzellensarcom des Nervus tibialis posticus in der Kniekehle. Seit 16 Monaten verspürte der früher gesunde Pat. einen anfangs unbedeutenden, später aber so heftig werdenden Schmerz in der rechten Kniekehle, dass er selbst die Berührung der Beinkleider nicht mehr ertragen konnte. Er liess sich deshalb am 30. Juli 1875 in die Klinik aufnehmen. Die Inspection der rechten Kniekehle ergab keinerlei abnorme Verhältnisse; die Palpation derselben aber war ohne Narkose absolut unmöglich, da schon bei leiser Berührung der Haut in dieser Gegend Pat. zusammenfuhr und bei geringem Drucke vor Schmerz aufschrie und sich herumwarf. Auch in der Chloroformnarkose konnte man mit Sicherheit den Grund der Schmerzen nicht entdecken; doch schien es, als ob in der Tiefe der Kniekehle eine gewisse Resistenz durchzufühlen sei. Von der Annahme ausgehend, dass doch wahrscheinlich eine

kleine Geschwulst des N. tibialis posticus vorliege, wurde am 30. Juli zur Operation geschritten und dieser Nerv in der Kniekehle aufgesucht. Die Anwendung der Esmarch'schen Constriction erleichterte dabei wesentlich die Präparation. Nach Durchschneidung der Haut, ferner des sehr dicken Panniculus und der Fascie gelangt man auf den Nerven, der an dieser Stelle eine spindelförmige Verdickung von der Grösse einer Dattel zeigt. Dieselbe beruht, wie man leicht erkennen kann, auf einer Geschwulst, welche sich zwischen den Nervenfasern entwickelt und letztere auseinander gedrängt hat, so dass sie strahlenförmig über die Oberfläche der Geschwulst hinweglaufen. Es wird der ganze Nervenstamm, in welchem der Tumor liegt, in der Ausdehnung von $2\frac{1}{2}$ Zoll extirpiert. Desinfection der Wunde mit Salicyl-Borsäure-Lösung und Occlusion. — Die Heilung erfolgt, mit Ausnahme einer einmaligen Abendtemperatur von $38,6^\circ$, ohne jegliches Fieber und zum Theil prim. intent. unter 5 Oculusiv-Watteverbänden. — Bei der Entlassung, welche am 21. September 1875 erfolgt, ergiebt die Untersuchung eine geringe Herabsetzung der Sensibilität im Bereich des Fusses; die Bewegungen des Fusses sind in jeder Richtung möglich, nur werden sie mit weniger Kraft als auf der anderen Seite ausgeführt. Schmerzen hatte Pat. vom Tage der Operation an nie mehr. Die mikroskopische Untersuchung des in Chromsäure erhärteten Präparats ergab ein Spindelzellensarcom. Im März 1876 zeigte sich Pat. wieder und zwar ohne Recidiv; doch war die Narbe durch das Gehen etwas wund geworden. Der Gang ist sehr gut und einzig eine geringe Neigung des Fusses, beim Heben in Varusstellung zu verfallen, als abnorm zu constatiren.

Carl Fellbrig, 37 Jahre, Weber. Kindskopfgrosses Sarcom des linken Oberschenkels. Vor 3 Jahren bemerkte Pat. auf der vorderen Seite des linken Oberschenkels eine haselnussgrosse, schmerzlose und frei bewegliche Geschwulst unter der Haut, die erst langsam, seit $1\frac{1}{2}$ Jahren aber rascher wuchs und nun auch Schmerzen verursachte. — Vor 15 Jahren will Pat. sich einmal syphilitisch inficirt haben. — Die Untersuchung in der Klinik ergiebt eine kindskopfgrosse, rundliche, elastische Geschwulst auf der vorderen Seite der oberen Hälfte des Oberschenkels; dieselbe reicht nach oben fast bis zum Lig. Pouparti, und erstreckt sich von da 16 Cm. nach unten. Die Geschwulst ist gegen den Knochen verschieblich, scheint aber mit den Muskeln verwachsen zu sein; Haut intact; die A. femoralis ist nach einwärts verschoben; und über dem horizontalen Schambeinaste fühlt man einige indurirte Lymphdrüsen. Die Extirpation des Tumors wird am 22. Juni 1875 vorgenommen, indem die Haut über demselben durch einen ausgiebigen Längsschnitt getrennt, die hart auf der Innenseite des Tumors verlaufenden Aa. femoralis und profunda schonend isolirt und mit der Geschwulst auch Theile des M. sartorius und M. rectus entfernt werden, die mit derselben fest verwachsen sind; auch der N. saphenus magnus muss durchgeschnitten werden. Nach beendigter Blutstillung wird die Wunde mit 5procentiger Carbolsäurelösung desinfectirt, (— die Operation geschah ohne Spray —), und nach Einlegen eines Drainrohrs in den oberen und unteren Wundwinkel durch Suturen geschlossen. Lister'scher Verband. Die Heilung machte, bei sehr geringem Fieber in den ersten Tagen, anfangs rasche, später dagegen langsame Fortschritte und war Ende August vollendet. Am 11. September erfolgte die Entlassung.

Fritz Schönkopf, 30 Jahre, Tischler. Grosses, verjauchtes Medullarsarcom des rechten Fusses; Septichämie. Pat. führt den Anfang seines Leidens auf eine Distorsion der Fusswurzelgelenke zurück, die er im März 1868 erlitten hatte; von da an habe er immer vage Schmerzen bald in dem rechten Fuss, bald im Unterschenkel verspürt. Aeusserlich war nichts zu sehen und das Leiden hinderte später auch den Kranken nicht, den ganzen französischen Feldzug (1870, 71) mitzumachen. Auch im Jahre 1873, wo Pat. öfter die hiesige Poliklinik wegen der Schmerzen im Fusse aufsuchte, war ob-
jectiv noch nichts wahrzunehmen; erst im Frühjahr 1875 zeigte sich auf dem Fussrücken, in der Gegend zwischen Malleolus externus und der zur 5. Zehe

verlaufenden, langen Extensorenschne eine kleine, fluctuirende und auf Druck empfindliche Geschwulst unter der normalen Haut, die am 11. Mai 1875 in der Klinik punctirt wurde, worauf sich eine braungefärbte, dickliche Flüssigkeit entleerte. Zur weiteren Beobachtung wurde Pat. in die Klinik aufgenommen, nach wenigen Tagen aber auf eigenen Wunsch entlassen, nachdem die Schmerzen nach des Patienten Aussage seit der Punction ganz verschwunden waren. — Von da an wurde, von dem Kranken nichts mehr vernommen, bis zum 15. März 1876, wo er in elendem Zustande, mit benommenem Sensorium und hoch fiebernd, der Klinik zugeführt wurde. Eine genauere Anamnese liess sich nicht mehr von ihm erheben. Der ganze Fussrücken war von einer pilzformigen, überall ulcerirten und verjauchten Geschwulst eingenommen, deren markähnliche, zerfliessende Massen bei der Abnahme des ausserhalb zur Stillung einer heftigen Blutung aus dem Tumor angelegten Verbandes sofort hervorquollen und einen unerträglichen Gestank verbreiteten. — Pat. ist sehr anämisch, zeigt ein erdfahles Aussehen, zittert an allen Gliedern und ist nie ganz bei klarem Bewusstsein. — In der Hoffnung, dass nach tüchtiger Desinfection des Ulcus der Zustand des Pat. in den folgenden Tagen sich etwas bessern werde, so dass dann die Amputation des Unterschenkels mit etwas mehr Aussicht auf Erfolg ausgeführt werden könnte, begnügte man sich vorläufig damit, Pat. durch Stimulantien und Chinin zu kräftigen und den Gestank des Ulcus durch Carbolsäure-Umschläge zu beseitigen. Indessen trat eine Besserung des Zustandes in den folgenden Tagen nicht ein; Pat. liess Stuhl und Urin unter sich gehen, die Zunge blieb trocken, Erbrechen stellte sich ein, und so wurde am 10. März unter den traurigsten Aussichten und bei einer Fiebertemperatur von 39,4° die Amputation des Unterschenkels über den Malleolen nach Lenoir ausgeführt. — Antiseptischer Occlusivverband. — Eine Aenderung des Befindens nach der Operation war nicht zu constatiren; Pat. verfiel mehr und mehr und ging am 24. März in tiefem Sopor zu Grunde. Der Amputationsstumpf zeigte in den letzten zwei Tagen deutliche Zeichen einer totalen Gangrän der Haut und Weichtheile bis handbreit über die Wunde hinauf. — Die Section ergab eine geringe Vergrösserung der Milz und eiterig-getrübe Synovia im rechten Knie-, rechten Ellbogen- und linken Schultergelenk. Die übrigen Organe boten nichts Bemerkenswerthes. (S. Amputationen und Exarticulationen No. 18; Todesfälle No. 72.)

Nicht operirt und darum ungeheilt entlassen wurden folgende 3 Patienten:

Heinrich Hallwass, 60 Jahre, Glasmacher. Multiple, melanotische Sarcome der unteren Extremität. Vor etwa 12 Jahren bemerkte Pat. in der linken Fusssohle einen kleinen, schwarzen Flecken, der nicht schmerzte und nur wenig sich vergrösserte. Vor einem Jahre versuchte dann Pat., den Flecken mit Höllenstein wegzuzäthen, worauf er rasch zu wachsen begann und eine kleine Geschwulst bildete, die am 25. April 1875 entfernt wurde. In den letzten 2 Monaten bildeten sich sowohl in der Umgebung der Narbe an der Fusssohle, als auch am Unterschenkel einzelne Knoten in der Haut von dunkler Färbung, wesswegen Pat. am 19. Juli 1875 die Klinik aufsuchte. Dasselbst ergiebt die Untersuchung in der linken Fusssohle ein grosehngrosses Mal der Haut von intensiv schwarzer Färbung und in seiner Umgebung mehrere harte Knoten von demselben Aussehen; ähnliche schwarze Knoten von Erbsen- bis Haselnussgrösse finden sich zerstreut in der Haut der Vorderseite des linken Unterschenkels; ausserdem sind die linksseitigen Leistendrüsen bis zu Taubeneigrösse geschwollen. Nach 4 Tagen wird Pat. aus der Klinik entlassen, da er keinerlei Operation gestattet.

Theodor Jaeckel, 53 Jahre, Maler. Multiple Sarcome des Oberschenkels und Beckens. Pat. bemerkte vor 6 Monaten in der rechten Leistengegend eine kleine, harte Geschwulst, die auf Einreibungen von grauer Salbe angeblich nach 6 Wochen verschwand, einen Monat später aber wieder-

kehrte und nun rasch wuchs. Die Untersuchung ergibt einen faustgrossen, harten Tumor in der Inguinalgegend, der mit dem Becken fest verwachsen zu sein scheint und unmittelbar auf der V. femoralis liegt, ebenso harte Tumoren in der Beckenhöhle und kleinere, subcutane Knoten in grosser Anzahl am Oberschenkel, der, wie das Bein überhaupt, stark ödematös erscheint. Da an eine Operation nicht zu denken ist, wird Pat. nach 3 Tagen wieder entlassen.

Carl B., 32 Jahre, Hauptmann a. D. Grosses Sarcom in der rechten Inguinalgegend, wahrscheinlich von den Lymphdrüsen ausgehend. Pat. verlässt schon nach 2 Tagen die Klinik, noch ehe eine genauere Anamnese und Untersuchung vorgenommen werden konnte.

f) Carcinome.

(2 Fälle; † 1.)

Eleonore Korn, 58 Jahre, verheirathet. Ulcerirtes Carcinom der Zehen des rechten Fusses. Pat. schnitt sich vor 2 Jahren mit einem Grashalm an der Innenseite der kleinen Zehe; die Stelle entzündete sich und verwandelte sich in ein Geschwür, das langsam um sich griff und auch die 4. Zehe in Mitleidenschaft zog. Die Untersuchung in der Klinik ergab ein ulcerirtes Carcinom, das die 4. und 5. rechte Zehe und den äusseren Fussrand im Bereich des Metatarsus einnahm, wesswegen am 18. November 1875 die Exarticulation des Fusses im Chopart'schen Gelenk ausgeführt wurde. Desinfection der Wunde mit Salicyl-Borsäurelösung und antiseptischer Oeclusiv-Watteverband. Eine Heilung prim. int. konnte indess nicht erzielt werden, wesshalb vom 4. Tage an der Oeclusivverband entfernt und mit einem einfachen Oelläppen vertauscht wurde. Fieberhafter Verlauf, der namentlich durch einen grossen Decubitusabscess in der rechten Glutäalgegend in die Länge gezogen wird. Heilung und Entlassung am 7. Januar 1876. (S. Amputationen und Exarticulationen No. 21.)

Friedrich Ebert, 44 Jahre, Arbeiter. Secundäres Carcinom der Lymphdrüsen der rechten Leistengegend nach einem früher operirten Carcinom der kleinen Zehe. — Im November 1871 hatte sich Pat. den Nagel der rechten kleinen Zehe abgequetscht; die Wunde heilte ohne Schwierigkeit. Im Dezember 1872 aber wurde die Narbe entzündet und sehr schmerzhaft, und als im März 1873 Pat. desswegen die Klinik aufsuchte, wurde daselbst ein Carcinom der Zehe diagnosticirt und letztere exarticulirt, worauf rasche Heilung erfolgte. Damals waren die Inguinaldrüsen der rechten Seite weder vergrössert, noch indurirt. Erst im Februar 1874 bemerkte Pat., dass letztere rasch wuchsen, besonders, nachdem er im Januar 1875 einen Stoss in diese Gegend erlitten hatte. Am 18. Mai 1875 liess er sich in die Klinik aufnehmen. Am rechten Fusse ist noch die von der früheren Operation herrührende, im Uebrigen gesunde Narbe sichtbar; in der rechten Leistengrube befindet sich eine nahezu faustgrosse, harte Geschwulst mit theilweise ulcerirter Oberfläche und umgeben von zahlreichen, kleineren, harten Knoten, die meist ebenfalls mit der Haut verwachsen sind. — Am 29. Mai wurde die Exstirpation der Geschwülste vorgenommen, indem der ganze Hautbezirk, welcher von Geschwülsten durchsetzt war, in der Ausdehnung von reichlich zwei Handtellern umschnitten und mitentfernt wurde. Die grösste Geschwulst war mit der Scheide der A. u. V. femoralis verwachsen, so dass dieselbe mitentfernt werden musste und die Gefässe 3 Cm. weit völlig bloss in der Wunde verliefen; die V. saphena musste hart an der Einmündungsstelle in die V. femoralis unterbunden und durchschnitten werden, da sie weiter nach der Peripherie zu von dem Carcinom umwachsen war. Auch der M. sartorius konnte, weil von dem Tumor durchsetzt, nur zum Theil erhalten bleiben. Nach Beendigung der Operation zeigte die Wunde eine Länge von 24 Cm. und eine Breite von 14 Cm.; wie in einem anatomischen Präparate lagen die einzelnen Muskeln (Mm. sartorius, pectineus, adductor longus und gracilis) und, wie bemerkt, auch Vene und Arterie in der

Wunde frei. Offene Wundbehandlung. — Der Verlauf war in den nächsten Tagen von mässigem Fieber begleitet, im Uebrigen aber vollkommen befriedigend; die mächtige Wunde begann rasch sich zu reinigen und zeigte am 4. Juni schon überall kräftige Granulationen, als plötzlich Mittags, während Pat. ruhig im Bette lag, ein starker Blutstrahl aus der offenen Wunde gegen die Bettdecke spritzte. Der geistesgegenwärtige Pat., der in dem Augenblick, wo die Blutung eintrat, einen „Ruck“ in der Wunde verspürte, comprimirte sofort mit einem Finger das Loch, aus welchem das Blut mit zischendem Geräusch hervorspritzte und rief nach Hülfe. Es zeigte sich, dass die A. femoralis einen 5 Mm. langen Riss hatte, und nur der Geistesgegenwart des Kranken war es zu danken, dass er im Ganzen nicht mehr als circa 200 Gramm Blut verlor. Sofort wurde Patient auf den Operationssaal gebracht und die A. iliaca externa oberhalb des Lig. Pouparti mittels Catgut unterbunden, da es bei der Morschheit der blossliegenden Arterie zu unsicher war, sich allein mit der localen Ligatur zu begnügen. Dann wurde die A. femoralis noch peripher, 1 Cm. unterhalb der Perforationsöffnung unterbunden und die Wunde mit einem Deckverbande versehen. Die Blutung stand nach der Ligatur vollkommen und kehrte auch nicht wieder. Leider aber zeigten sich schon am nächstfolgenden Tage deutliche Spuren von Gangrän des Unterschenkels und Fusses (vollkommene Anästhesie der Zehen, Brandblasen und Temperaturherabsetzung um 6° im Vergleich zum gesunden Bein), womit eine Körpertemperatur von 40—41° und ein rascher Collapsus des Pat. einherging. Am 8. Juni erfolgte der Exitus letalis.

Die Section zeigte, dass die A. profunda innerhalb der beiden Ligaturen von der A. femoralis abging; die A. iliaca war centralwärts bis zum Abgang der A. hypogastrica thrombosirt, die Vene dagegen enthielt keinen Thrombus. — Abgesehen von einer beträchtlich vergrösserten, matschen Milz boten die übrigen Organe nichts Abnormes. (S. Todesfälle No. 8.)

VI. Neurosen.

(3 Fälle.)

a) Ischias.

(2 Fälle.)

Wilhelm Sehur, 54 Jahre, Arbeiter. Rechtseitige Ischias. Nachdem erst Bepinselungen mit Jodtinctur und Vesicantien im Verlaufe des N. ischiadicus erfolglos angewandt worden waren, wurde durch Application des Ferrum candens in der Gesäss- und Oberschenkelgegend Heilung erzielt. Entlassung nach 5 Monaten.

Friedrich Zeber, 50 Jahre, Arbeiter. Rechtseitige Ischias. Pat. war schon in den fünfziger Jahren und ebenso anno 1871 wegen Ischias in der Klinik behandelt worden, und wie damals, so trat auch jetzt nach Anwendung von Vesicantien bedeutende Besserung des Leidens ein. Entlassung nach 7 Wochen.

b) Gefässneurose beider Beine.

(1 Fall.)

Johann Zahr, 53 Jahre, Schuster, erfror sich vor 15 Jahren beide Füße bei einer Schlittenpartie; bald darauf (die Zeitangaben des Pat. sind sehr unsicher) zeigten sich rothe Flecken am rechten Fuss, und ebenso, ein Jahr später, an dem linken. Diese Flecken wurden allmählig grösser und dehnten

sich schliesslich, mit einander verschmelzend, über beide Beine aus. Gleichzeitig empfand Pat. Hitze, Stechen, Prickeln und Ameisenkriechen in den Beinen, soweit die Röthe reichte. Am rechten Fusse entstanden auch einmal Geschwüre, die jedoch rasch wieder heilten. Verschiedene Mittel, wie Electricität, Einreibungen, sind bisher erfolglos angewandt worden. — Bei der Aufnahme des Pat. in die Klinik zeigen beide Beine eine höchst auffallende, intensiv blaue Färbung, die von den Zehen hinauf bis in die Höhe des grossen Trochanter reicht und hier in scharf gezogener Linie gegen die normale Haut abschneidet. Im Bereich dieser Färbung, welche auf Fingerdruck nicht ganz verschwindet, ist die Epidermis fein geschuppt und trocken, die subcutanen Venen etwas erweitert; dabei fühlen sich die so eigenthümlich gefärbten Theile weder heisser noch kälter an als andere Hautpartien und sind völlig schmerzlos. Dagegen klagt Pat. über ein Prickeln in den Beinen, das ihm sehr unangenehm ist und wesswegen er Hülfe sucht. — Bei weiterer Beobachtung des Patienten ergab sich Manches, was von dem am Tage der Aufnahme festgestellten Befunde abwich und was hier kurz berührt werden soll. Einmal wechselte die Hautfarbe an den Beinen in auffallender Weise, je nachdem Pat. lag oder stand. Bei horizontaler und noch mehr bei erhöhter Lage der Beine verlor sich nämlich langsam die blaue Färbung und erlangten die Beine eine auffallende Leichenblässe; sobald Pat. aber stand, kehrte erstere wieder und bewahrte dabei stets ihre scharf gezogene Grenze in der Höhe der Trochanteren. Oedem der Beine war nie vorhanden. — Ferner schwankte die Temperatur der Beine bei ruhiger Lage des Patienten — und während eine Messung in der Achselhöhle nur minimale Differenzen ergab — in ganz erheblichem Masse, was durch eine Reihe sorgfältiger Temperatur-Messungen zwischen den Zehen nachgewiesen wurde. Die Differenzen betragen oft an demselben Tage 5—9° und wurden von dem Patienten auch subjectiv sehr deutlich empfunden, so dass er selbst oft auf die Schwankungen aufmerksam machte. — Sensibilität und Localisationsvermögen zeigten keine Anomalieen; die Untersuchung mit dem constanten Strom aber ergab, dass ziemlich starke Ströme (35 Elemente) am Oberschenkel und Fuss nicht empfunden wurden, während am Unterschenkel Pat. beim Durchleiten des Stroms ein Brennen empfand und auch das Schliessen und Öffnen desselben deutlich wahrnahm. — Nach 3 Wochen verlässt Pat. ungeheilt die Klinik, nachdem vergeblich der constante Strom, sowie mehrmals subcutane Ergotin-Injectionen angewandt worden waren.

VII. Angeborene Missbildungen.

(1 Fall.)

Da wir die angeborenen Contracturen der Gelenke (Klumpfüsse etc.) schon bei den Gelenkkrankheiten besprochen haben, so bleibt nur noch folgender Fall hier zu erwähnen übrig.

Heinrich Schmidt, 36 Jahre, Hausdiener, zeigt folgende congenitale Missbildung: Vollständiges Fehlen des Os metatarsi V. sin., Verwachsung der Grundphalanx der 4. und 5. Zehe an ihrer Basis und gemeinschaftliche Articulation derselben mit dem Capitulum oss. metatarsi IV. Dabei steht die 5. Zehe rechtwinklig von der 4. ab und hindert dadurch den Patienten beim Gehen. — Die 5. Zehe wird abgetragen und die Wunde occludirt. Heilung prim. int. unter einem Verbande in 8 Tagen. Entlassung.

XII.

Syphilis und mit dieser verwandte Krankheiten.

(118 Fälle; † 1.)

Unter dieser Bezeichnung habe ich alle in der Zeit des Berichts in der Klinik behandelten und bisher noch nicht erwähnten Fälle von constitutioneller Syphilis, weichem Schanker, virulentem Bubo der Leistengegend, Tripper, gonorrhöischer Orchitis und Epididymitis und spitzen Condylomen zusammengefasst. Die meisten dieser Patienten waren sog. Privatpatienten, d. h. Kranke, die in den Extrazimmern der Klinik behandelt wurden. Auf die eben aufgezählten Affectionen vertheilen sich die Fälle nach folgenden Verhältnissen.

	Männer.	Weiber.
Constitutionelle Syphilis	70	18
Weicher Schanker	8	—
Virulenter Bubo	10	—
Tripper	8	1
Gonorrhöische Orchitis und Epididymitis	2	—
Spitze Condylome	—	1
Summa:	98	20
	118	

Kleinere Operationen, welche im Verlauf der Behandlung dieser Krankheiten ausgeführt wurden, waren:

Extraction eines Nagels bei Onychia syphilitica: . . .	1 Mal.
Phimosenoperation	3 „
Incision vereiterter Bubonen	3 „
Auslöfflung vereiterter Bubonen	4 „
Extirpation „ „	1 „
Abtragung spitzer Condylome	1 „

Summa: 13.

Von den 118 Fällen starb ein Kind von 6 Wochen, welches an congenitaler Lues litt, in Folge von Bronchopneumonie und Brechdurchfall (s. Todesfälle No. 76); von den übrigen Kranken wurden 79 geheilt, 21 gebessert und 17 ungeheilt entlassen. — Da sich an diese Fälle kein speciell chirurgisches Interesse knüpft, so unterlasse ich es, auf die Casuistik näher einzugehen und bemerke nur noch bezüglich der Behandlung der constitutionellen Syphilis, dass hier vor Allem die combinirte Schmier- und Schwitzkur (Ungt. hydrargyr. ciner. 1,0—2,0; Decoct. Zittmann. 1000,0 pro die), ausserdem aber auch Jodkalium und in einzelnen Fällen innerlich gereichte Quecksilberpräparate (Sublimat, -Calomel) zur Anwendung kamen; der Tripper wurde ohne Ausnahme mit Injectionen (Zinc. sulfuric., Cupr. aluminat., Cupr. sulfuric.) behandelt.

XIII.

Innere, Haut- und Allgemeinkrankheiten.

(35 Fälle; † 5.)

Der Vollständigkeit halber sei hier endlich noch kurz einer Reihe von Fällen gedacht, welche bei der Ordnung des klinischen Materials nach Körpertheilen sich nirgends unterbringen liessen und welche auch nicht zu der eben besprochenen Gruppe der Syphilis und verwandter Krankheiten gehören. Es sind meist Patienten, welche an inneren Krankheiten litten und aus diesem oder jenem Grunde Aufnahme in der Klinik fanden, sei es, weil sie dem eigenen Wartepersonal angehörten oder weil sie unter anderer Diagnose zuzogen und behufs genauerer Untersuchung für kurze Zeit hier verweilten, oder endlich, weil bei ihnen die Frage eines operativen Eingriffs aufgeworfen werden konnte. Zu dieser Gruppe von Fällen kommen dann noch einige Hautkranke, ein Fall von rheumatischem Tetanus, sowie ein Fall von Kohlenoxydgas-Vergiftung. Eine kurze Uebersicht über dieses Material giebt folgende Zusammenstellung.

Krankheit:	Anzahl.	†	
Scabies	1	—	
Ekzem	3	—	
Pemphigus	1	—	
Rheumatismus muscular.	2	—	
" articular.	3	—	
Hysterie	3	—	
Hypochondrie nach früherer syphilitischer oder gonorrhöischer Infection	4	—	
Unterleibstumoren	4	—	
Ascites	1	—	
Magenectasie	1	—	
Amyloiddegeneration der Unterleibsorgane	1	—	
Leukaemia lienalis	1	1	(S. Todesfälle No. 109.)
Latus	25	1	

Krankheit:	Anzahl.	†	
Transport	25	1	
Typhus abdominalis	1	—	
Phthisis pulmonum	2	1	(S. Todesfälle No. 77.)
Acute Miliartuberculose	1	1	(S. Todesfälle No. 44.)
Rachitis	2	—	
Tabes dorsualis	1	—	
Hemiparesis nach Apoplexia cerebri	1	—	
Tetanus rheumaticus	1	1	(S. Todesfälle No. 27.)
Kohlenoxydgasvergiftung	1	1	(S. Todesfälle No. 50.)
Summa:	35	5	

Von diesen 35 Fällen, von welchen 24 männliche, 11 weibliche Individuen betreffen, verdienen folgende drei ausführlicher erwähnt zu werden.

Max Dellwitz, 14 Jahre, Schlosserlehrling. Tetanus rheumaticus acutus. — Pat. bekam ohne irgend welche bekannte Veranlassung am 17. September 1875 ziehende Schmerzen im Kreuz und war ausser Stande, den Mund ausgiebig zu öffnen. Dennoch versah er an diesem Tage noch seine Arbeit. Am folgenden Tage jedoch vermochte er nicht mehr das Bett zu verlassen; der Trismus war noch stärker geworden und die krampfhaften Muskelcontractionen erstreckten sich nun auch auf die übrigen Gesichtsmuskeln und den Rücken, während die Extremitäten noch frei waren. Diese Erscheinungen steigerten sich noch mehr am nächstfolgenden Tage, und am 20. September liess sich deshalb Pat. in die Klinik aufnehmen. Pat. zeigt alle Erscheinungen eines ausgesprochenen Tetanus: Kiefer-, Nacken-, Bauch- und Rückenstarre; der Kopf ist in die Kissen eingebohrt, der Rücken opisthotonisch gekrümmt, der Bauch brethart; die Gesichtszüge zeigen den für Tetanus charakteristischen Ausdruck. — Oefter treten Krampsparoxysmen (Stösse) auf. Die Untersuchung der Körperoberfläche des Patienten auf irgend welche Verwundung oder auch nur Excoriation ergibt ein vollkommen negatives Resultat; Temperatur 39,0°; Urin ohne Eiweiss; Sensorium ganz frei. Warmes Bad und Morphiuminjectionen (0,015 pro dosi). — Das Krankheitsbild bleibt bis zum Tode, der am 23. erfolgt, dasselbe. Unmittelbar vor dem Tode stieg die Körpertemperatur noch bis 41,4°. Die Section ergab von Seite der Centralorgane einen durchaus negativen Befund. (S. Todesfälle No. 27.)

Oscar Däge, 33 Jahre, Kaufmann; Kohlenoxydvergiftung. Pat. hatte am 7. Dezember 1875, Nachts 12 Uhr, sein Schlafzimmer aufgesucht, welches Nachmittags eingheizt worden war. Sein Bett stand dicht am Ofen, vom Fenster entfernt. In demselben Zimmer schlief bereits seit 10 Uhr noch ein anderer Hausbewohner. Als am andern Morgen um 8 Uhr das Mädchen das Frühstück hereintrug, fand es Beide in tiefem Schläfe, und als sie auch noch um 11 Uhr auf Anrufen nicht reagierten, wurden Versuche gemacht, sie gewaltsam aufzuwecken. Doch gelang dies auf keine Weise; auch Ozon-Inhalationen und Reizung der Nn. phrenici mit dem Inductionsapparat, welche ein zu Hilfe gerufener Arzt vornahm, blieben erfolglos. Erst nach einigen Stunden kam der Eine endlich zu sich, während der Andere, unser Patient, Abends um 4 Uhr, den 8. Dezember, in die Klinik gebracht wurde. Vollständige Bewusstlosigkeit; Cyanose des Gesichts und der Extremitäten; maximal erweiterte Pupillen; stertoröse Respiration; Puls schwach, 110—120; Temperatur 39,5°. — Alle angebrachten Reize rufen keinerlei Reaction hervor. Am 10. tritt als

neues Symptom Icterus auf; im Uebrigen liegt Pat. die ganze Zeit völlig bewusstlos da; Temperatur 39,0—40,0°. Fütterung mit der Schlundsonde und Ausführung einer venösen Transfusion von ca. 100 Grm. defibrinirten Menschenbluts. — Keine Besserung. Am 12. erfolgt der Tod bei intensiv ikterischer Färbung der Haut und der sichtbaren Schleimhäute. Section nicht gestattet. (S. Todesfälle No. 50.)

Carl Goebel, 38 Jahre, Arbeiter. *Pemphigus vulgaris benignus* [Hebrae]*). Pat. stammt aus gesunder Familie, litt in seiner Jugend mehrmals an serofulösen Drüseneiterungen am Halse, war aber später immer gesund. Vor Allem wird eine frühere syphilitische Infection durchaus in Abrede gestellt und diese Aussage durch den negativen Befund bei der Untersuchung auch bestätigt. Am 21. November 1875 erkrankte Pat. plötzlich mit Schüttelfrost und heftigen Kreuzschmerzen; er hatte Fieber, heftigen Durst und musste das Bett hüten. Am 28. November bemerkte er dann eine grosse, ziemlich straff gespannte Hautblase auf der linken Brust von gelblichem Aussehen und grosser Ausdehnung, und noch an demselben Tage bildeten sich in deren Umgebung ähnliche, grosse Blasen an vorher ganz gesunden Hautstellen. Dieselben entleerten sich am folgenden Tage und ergossen eine helle Flüssigkeit, worauf sich Schorfe und nachher Geschwüre an diesen Stellen bildeten. Aehnliche Blasen schossen in den folgenden Tagen auch auf der rechten Brusthälfte und am linken Vorderarm auf, platzten ebenfalls sehr bald und verschorften. Am 30. November ging Pat. der Klinik zu. Der kräftige Pat. zeigte auf der Brust unregelmässig contourirte, von einem schwach rosa gefärbten Hofe umgebene, trockene, braungelbe, pergamentartige Schorfe, an deren Rande die Epidermis durch Eiter abgehoben war. Solcher Schorfe befanden sich 3 von Thaler- bis Handtellergrösse auf der rechten, 2 grössere, zungenförmige auf der linken Brusthälfte, ein zweithalergrosser auf der Volarseite des linken Vorderarms. Ausserdem trug der 2. und 3. Finger der linken Hand auf der Dorsalseite der 3. Phalanx je eine erbsengrosse, schlaffe, gelbliche Blase, die auf Druck nicht empfindlich war. Das Aussehen aller dieser Affectionen erinnerte so sehr an Brandblasen und Brandschorfe, dass man den Verdacht, es vielleicht mit Artefacten zu thun zu haben, anfangs nicht unterdrücken konnte. Pat. wurde deshalb genau beobachtet und öfter untersucht. Schon am 2. Dezbr. hatten sich indess neue Eruptionen gebildet, und zwar auf der Volarseite der rechten Hand 2 Blasen und auf der Streckseite des rechten Oberschenkels 1 Blase, die bald sich öffneten und eine geringe Menge klarer, hellgelber Flüssigkeit entleerten. Der Verdacht auf Simulation musste nunmehr völlig fallen gelassen werden. Unter Bleiwasserumschlägen stiessen sich die Schorfe rasch ab, wobei an den betreffenden Stellen Defecte in der Haut entstanden, die zum Theil die ganze Dicke der Cutis betrafen, zum Theil auch bloss den Papillarkörper blosslegten. Die Heilung dieser Hautwunden erfolgte bei einfachen Fomenten mit Bleiwasser und öfteren Bepinselungen mit Höllensteinlösung ohne jegliche Störung und war Mitte Januar beendet. Das Allgemeinbefinden des Pat. war, abgesehen von einer geringen, abendlichen Temperaturerhöhung während mehrerer Tage, immer ein durchaus befriedigendes; der Urin wurde in normaler Menge gelassen, enthielt weder Eiweiss noch Zucker und reagirte sauer. — Am 22. Januar erfolgte die Entlassung des vollkommen hergestellten Patienten.

*) Dr. E. Adler hat diesen interessanten Fall zu seiner Inaug.-Dissertation: „Ueber Pemphigus“, Berlin 1876, benutzt.

III.

A n h a n g.

In dem vorstehenden klinischen Theile des Berichts habe ich eine möglichst ausführliche Beschreibung der während der Zeit vom 1. Mai 1875 bis 31. Juli 1876 in der hiesigen Klinik gemachten Erfahrungen gegeben; und es bleibt mir somit nur noch übrig, hier einige summarische Zusammenstellungen folgen zu lassen, welche die Uebersicht über das ganze Material und die richtige Beurtheilung desselben erleichtern sollen. — Ich knüpfe dabei an einige ganz zu Anfang des Berichts (s. S. 2) gemachte, allgemeine Angaben über den Umfang des Materials unserer Klinik und Poliklinik an und wiederhole, dass während der genannten 15 Monate die Zahl der poliklinisch behandelten Kranken = 14,050
 " " " klinisch " " " = 1250
 und die Gesamtsumme aller Kranken somit . . = 15,300 betrug.

Die jährliche Frequenz der Anstalt beträgt demzufolge etwas mehr als 12,000 Kranke, wovon praeter propter 11,000 der Poliklinik und 1000 der (stationären) Klinik angehören.

Eine allgemeine Uebersicht über das poliklinische Material habe ich bereits früher gegeben, wesshalb die folgenden Zusammenstellungen — mit Ausnahme der Tabelle der Todesfälle, welche ausser den klinischen Fällen auch noch den einzigen, zur eigenen Beobachtung gelangten poliklinischen Fall enthält — sich lediglich auf das Material der (stationären) Klinik beziehen.

I. Allgemeine Uebersicht über das klinische Material nach Krankheitsgruppen.

	Anzahl.	†
A. Verletzungen und nächste Folgen	300	21
B. Geschwülste	187	27
C. Entzündungen (excl. Halsdiphtheritis und Gelenke)	181	20
D. Rachen-Kehlkopf-Diphtheritis.....	140	89
E. Gelenkrankheiten	118	14
F. Angeborene und erworbene Defecte und Missbildungen	73	13
G. Syphilis und verwandte Krankheiten	118	1
H. Verschiedenes	133	19
Summa:	1250	204

II. Allgemeine topographische Uebersicht über das klinische Material.

		Anzahl.	Gestorben.	Anzahl.	Gestorben.
I.	Kopf und Ohr			37	6
	I. Verletzungen	31	5		
	II. Acute und chronische Entzündungen ...	4	—		
	III. Geschwülste	2	1		
II.	Gesicht, Nasenhöhle, Mundhöhle ..			173	25
	I. Verletzungen	14	1		
	II. Acute und chronische Entzündungen ...	17	4		
	III. Tuberculose und Lupus	12	—		
	IV. Leukämische Tumoren	1	1		
	V. Geschwülste	81	10		
	VI. Angeborene und erworbene Missbildungen	39	9		
	VII. Neuralgia facialis	6	—		
	VIII. Epistaxis	3	—		
III.	Hals und Nacken			187	93
	Rachen- und Kehlkopf-Diphtheritis	140	89		
	I. Verletzungen	1	—		
	II. Fremdkörper in der Trachea	2	—		
	III. Acute und chronische Entzündungen ...	7	1		
	IV. Geschwülste	30	3		
	V. Speichelsteine	1	—		
	VI. Laryngostenosis und Trachealfistel	1	—		
	VII. Paralysis glottidis	3	—		
	VIII. Caput obstipum	2	—		
IV.	Brust			43	5
	I. Verletzungen	4	—		
	II. Acute und chronische Entzündungen ...	7	—		
	III. Geschwülste	32	5		
V.	Bauch und Rectum			55	11
	A. Bauch.				
	I. Verletzungen	3	2		
	II. Acute und chronische Entzündungen ..	5	2		
	III. Ileus	2	1		
	IV. Hernien	21	6		
	B. Rectum				
	I. Prolapsus recti	2	—		
	II. Acute und chronische Entzündungen ..	15	—		
	III. Hämorrhoidalknoten	3	—		
	IV. Mastdarmcarcinome	4	—		
VI.	Rücken und Wirbelsäule			24	7
	I. Verletzungen	5	1		
	II. Caries der Wirbelsäule	10	2		
	III. Geschwülste	4	1		
	IV. Angeborene Defecte und Missbildungen ..	5	3		
VII.	Beckengegend			15	3
	I. Verletzungen	3	—		
	II. Entzündungen	7	2		
	III. Geschwülste	5	1		
Latus...				534	150

		Anzahl.	Gestorben.	Anzahl.	Gestorben.
				534	150
	Transport...				
VIII.	Harnorgane			42	7
	I. Cystitis	8	1		
	II. Stricturen der männlichen Harnröhre	13	2		
	III. Hämaturie	1	—		
	IV. Blasen- und Harnröhrensteine	7	3		
	V. Fremdkörper in der Blase	1	—		
	VI. Erworbene Defecte der Harnwege	7	—		
	VII. Angeborene Defecte der Harnwege	5	1		
IX.	Männliche Geschlechtsorgane			40	1
	I. Verletzungen	2	—		
	II. Ergüsse in das Cavum tunicae vagin.	13	—		
	III. Varicocele	2	—		
	IV. Phimosis und Paraphimosis	11	—		
	V. Abnorm langes Frenulum praeputii	1	—		
	VI. Acute und chronische Orchitis	6	—		
	VII. Prostatahypertrophie	3	1		
	VIII. Carcinome des Penis	2	—		
X.	Weibliche Geschlechtsorgane			9	3
	I. Acute Entzündungen	2	2		
	II. Geschwülste	7	1		
XI.	Extremitäten			472	37
	I. Verletzungen und Folgezustände	237	12		
	II. Krankheiten der Gelenke	118	14		
	III. Acute Entzündungen (excl. Gelenke)	28	3		
	IV. Chronische Entzündungen (excl. Gelenke)	65	3		
	V. Geschwülste	20	5		
	VI. Neurosen	3	—		
	VII. Angeborene Missbildungen	1	—		
XII.	Syphilis u. verwandte Krankheiten			118	1
XIII.	Innere, Haut- und Allgemeinkrankheiten			35	5
Summa...				1250	204

III. Allgemeine Uebersicht über die Geschwülste, die in der Klinik beobachtet wurden.

	I. Kopf und Ohr.		II. Gesicht.		III. Hals und Nacken.		IV. Brust.		V. Bauch und Rectum.		VI. Rücken und Wirbelsäule.		VII. Becken.		VIII. Harnorgane.		IX. Männliche Geschlechtsorgane.		X. Weibliche Geschlechtsorgane.		XI. Extremitäten.		Summa.					
	Anz.	+	Anz.	+	Anz.	+	Anz.	+	Anz.	+	Anz.	+	Anz.	+	Anz.	+	Anz.	+	Anz.	+	Anz.	+	Anz.	+				
1. Carcinome	—	—	51	5	5	3	27	4	4	—	—	—	—	—	—	—	—	2	—	2	—	7	1	20	5	157	27	
2. Sarcome	1	1	12	1	1	—	—	—	—	—	—	—	—	—	—	—	—	—	—	—	—	—	—	—	—	—	—	—
3. Fibrome	—	—	4	2	1	—	—	3	1	—	—	—	—	—	—	—	—	—	—	—	—	—	—	—	—	—	—	—
4. Lipome	—	—	1	—	2	—	—	—	—	—	—	—	—	—	—	—	—	—	—	—	—	—	—	—	—	—	—	—
5. Knochentrome ..	—	—	—	—	—	—	—	—	—	—	—	—	—	—	—	—	—	—	—	—	—	—	—	—	—	—	—	—
6. Osteome	—	—	1	—	—	—	—	—	—	—	—	—	—	—	—	—	—	—	—	—	—	—	—	—	—	—	—	—
7. Lymphome	—	—	—	—	—	14	—	—	—	—	—	—	—	—	—	—	—	—	—	—	—	—	—	—	—	—	—	—
8. Lymphosarcome ..	—	—	—	—	—	—	—	—	—	—	—	—	—	—	—	—	—	—	—	—	—	—	—	—	—	—	—	—
9. Angiome	—	—	—	—	—	1	—	—	—	—	—	—	—	—	—	—	—	—	—	—	—	—	—	—	—	—	—	—
10. Lymphangiome ..	—	—	3	1	—	—	—	—	—	—	—	—	—	—	—	—	—	—	—	—	—	—	—	—	—	—	—	—
11. Adenome	—	—	1	2	—	—	—	1	—	—	—	—	—	—	—	—	—	—	—	—	—	—	—	—	—	—	—	—
12. Strumae	—	—	—	—	—	—	—	—	—	—	—	—	—	—	—	—	—	—	—	—	—	—	—	—	—	—	—	—
13. Cysten	1	—	4	—	2	—	—	—	—	—	—	—	—	—	—	—	—	—	—	—	—	—	—	—	—	—	—	—
14. Naevi	—	—	—	—	—	—	—	—	—	—	—	—	—	—	—	—	—	—	—	—	—	—	—	—	—	—	—	—
15. Teratome	—	—	—	—	—	—	—	—	—	—	—	—	—	—	—	—	—	—	—	—	—	—	—	—	—	—	—	—
Summa...	2	1	81	10	30	3	32	5	4	—	4	1	5	1	—	—	—	2	—	7	1	20	5	157	27			

IV. Uebersicht über die namhafteren Operationen, die in der Klinik ausgeführt wurden.

I. Kopf und Ohr			3
Elevation und Extraction deprimierter Knochenfragmente bei complicirtem Schädelbruch		1	
Extirpation von Geschwülsten		2	
Sarcom	1		
Atherom *)	1		
II. Gesicht, Nasenhöhle, Mundhöhle			136.
Extirpation von Geschwülsten		69	
Carcinome der Lippen	18		
" " Zunge	3		
" " Wangen und Schläfe	5		
" " Nase	4		
" " Augenlider	2		
" " Gesichtsknochen	12		
Sarcome der Wangen und Nase	2		
" " Orbita	2		
" " des Oberkiefers	2		
" " Unterkiefers	3		
Fibrome der Wange	1		
" " des Oberkiefers	1		
" " retromaxillar.	1		
Schleimpolypen der Nase *)	2		
Lipom der Stirnhaut	1		
Osteom des Septum narium	1		
Atherome *)	4		
Angiom	1		
Lymphangiom der Zunge	1		
Tuberkelgeschwür der Zunge	1		
Naevi spili	2		
Plastische Operationen		63	
Operationen der Hasenscharte *)	16		
Uranoplastik und Staphylorrhaphie	10		
Cheiloplastik durch Lippensaumverschiebung	3		
" " aus der Kinnhaut	7		
" " aus der Haut einer Wange	2		
" " aus der Haut beider Wangen	3		
Meloplastik aus der Stirnhaut	2		
" " aus der Wangenhaut	2		
Blepharoplastik aus der Haut der Wange	3		
" " aus der Haut der Schläfe	1		
" " aus der Haut der Stirn	1		
Rhinoplastik aus der Haut der Stirn	4		
" " aus der Haut der Wangen	2		
" " aus der Haut der Nase	1		
Occlusion der ausgeräumten Orbita bei vollständigem Defect der Lider aus der Haut der Wange	2		
Rhino-Meloplastik aus der Wangenhaut	2		
		Latus ...	139

Anmerkung: Die mit *) bezeichneten Operationen wurden in grösserer Anzahl in der Poliklinik ausgeführt; und diese sind hier nicht mitgerechnet.

	Transport...		139
	Rhino-Melo-Blepharoplastik aus der Stirnhaut.....	1	
	Rhino-Melo-Cheiloplastik aus der Stirnhaut.....	1	
	Neurotomia r. infraorbitalis n. trigemini.....		1
	Neurectomia n. trigemini		3
	" ram. II. nach temporärer Resection des Jochbogens (nach Lücke)	1	
	" ram. II. nach v. Langenbeck	1	
	" ram. III. nach Trepanation des aufsteigenden Kieferastes	1	
III. Hals und Nacken			175
Tracheotomien		146	
wegen Diphtheritis	138		
" Fremdkörper in der Trachea.....	2		
" Compression der Trachea durch Geschwülste ..	2		
bei Tetanus	1		
zur Tamponade der Trachea.....	3		
Exstirpation von Geschwülsten		25	
Lymphome.....	14		
Struma	1		
Fibrosarcom	1		
Angiom	1		
Bluteyste	1		
Atherom	1		
Lipome	2		
Fibrom des Stimmbandes	1		
Glandula submaxillaris mit Speichelsteinen.....	1		
Carcinome.....	2		
Totalexstirpation des Kehlkopfes wegen Carcinom		1	
Ligatur der A. carotis communis nach Zang		1	
Tenotomien des Kopfnickers*)		2	
IV. Brust			27
Operation des Empyems durch Schnitt und Drainage....		1	
Nekrotomie einer Rippe		1	
Exstirpation von Geschwülsten der Brustdrüse.....		24	
Carcinome.....	20		
Fibrome	3		
Hypertrophie der Mamma	1		
Exstirpation eines Lipoma congenit. mediastin.		1	
V. Bauch und Rectum			29
Operation einer Kothfistel		1	
Anlegung eines Anus artificialis bei Ileus		1	
Herniotomien		9	
intra saccum	8		
extra saccum	1		
Operation der Mastdarmfistel		13	
Zerstörung von Hämorrhoidalknoten durch Ferr. cand. ...		3	
Exstirpation von Mastdarmcarcinomen		2	
	Latus...		370

	Transport...		
VI. Rücken und Wirbelsäule.....			370
Extirpation von Geschwülsten		3	3
Lipome	2		
Sarcom	1		
VII. Beckengegend.....			14
Nekrotomeen am Becken		3	
Extirpation von Bubonen		2	
Auslöflung von Bubonen		4	
Extirpation von Geschwülsten		5	
Lipome	2		
Sarcome	2		
Fibrom	1		
VIII. Harnorgane.....			17
Punctio vesicae epigastrica		2	
Boutonnière		4	
Lithotripsie		1	
Lithotomia perinealis		2	
" epigastrica		1	
Extracton von Harnröhrensteinen aus der Urethra.....		1	
" einer Haarnadel aus der Blase		1	
Plastische Operationen		5	
Operation der Ectopia vesicae.....	2		
" " Hypospadie	1		
" " Harnröhrenfistel	2		
IX. Männliche Geschlechtsorgane.....			36
Operation der Hydro-, Haemato- und Spermatocoele.....		14	
durch Punctio und Jodinjction*)	11		
durch Schnitt	3		
Operation der Varicocele nach Ricord		2	
Operation der Phimosis und Paraphimosis*)		14	
Circumcision	8		
Dorsale Incision	6		
Castration		4	
Amputation des Penis wegen Carcinom		2	
X. Weibliche Geschlechtsorgane			5
Extirpation von Carcinomen der Vagina		2	
Punction von Ovarialeysten		3	
XI. Extremitäten			145
Grosse Amputationen und Exarticulationen		22	
Exarticulatio humeri	2		
" femoris	1		
" genu	3		
" pedis nach Chopart	1		
" " " Lisfranc	1		
Amputatio femoris	4		
" cruris	6		
		Latus ..	590

	Transport...		590
Amputatio cruris utriusque.....	2		
„ pedis nach Syme	1		
„ pedis nach Pirogoff.....	1		
Kleine Amputationen und Exarticulationen der Finger und Zehen*)		16	
Grosse Gelenkresectionen.....		34	
Schultergelenk	4		
Ellbogengelenk	11		
Handgelenk	5		
Fussgelenk	5		
Kniegelenk	3		
Hüftgelenk	6		
Kleine Resectionen der Phalange- und Metacarpo-Phalange- gelenke		2	
Resection eines conischen, granulirenden Amputations- stumpfes des Unterschenkels		1	
Auslöflung cariöser Knochen und Gelenke des Tarsus ...		4	
Operation der Pseudarthrose.....		3	
Humerus.....	1		
Tibia	2		
Osteotomien des Femur.....		2	
Nekrotomien		18	
an Femur	4		
„ Tibia	4		
		Latus...	590

Total:

O p e r a -

I.	Kopf und Ohr.....	3
II.	Gesicht, Nasenhöhle, Mundhöhle	136
III.	Hals und Nacken	175
IV.	Brust	27
V.	Bauch und Rectum	29
VI.	Rücken und Wirbelsäule.....	3
		Latus... 373

V. Ausführliche Zusammenstellung aller grossen Gelenk- (34 Fälle;

No.	No. Haupt- buch.	Name und Stand.	Alter.	Krankheit.	Anfang der Krankheit.
I. Hand-					
1.	66.	Karl Horn, Arbeiter.	32.	Caries tuberculos. artic. man. dextr. Steifigkeit sämtlicher Finger; grosse Schmerzhaftig- keit. — Tuberculosis pulmo- num.	Anfg. angeblich nach einem leichten Trau- ma; Zeitpunkt un- bekannt.

	Transport...		590
„	Humerus	7	
„	Radius	1	
„	Ulna	2	
	Eröffnung eines Knochenabscesses der Tibia		1
	Excision einer Gelenkmaus des Kniegelenks		1
	Incision und Drainage des Kniegelenks		1
	Sehennähte	7	
	Nervennaht	1	
	Extirpation einer Muskelhernie am Oberschenkel		1
	Extirpation von Geschwülsten		13
	Lymphom	1	
	Angiome	2	
	Fibrom	1	
	Enehondrome	2	
	Sarcome	6	
	Carcinom	1	
	Ligatur der A. iliaca externa		1
	Transfusion		1
	Operation des Aneurysma nach Antyllus		2
	A. radialis	1	
	A. brachialis	1	
	Tenotomien der Achillessehne*)		7
	Subcutane Durchschneidung der Fascia plantaris*)		4
	Extraction eines eingewachsenen Nagels		3
	Summa ...		590

tionen:

	Transport...	373
VII.	Beckengegend	14
VIII.	Harnorgane	17
IX.	Männliche Geschlechtsorgane	36
X.	Weibliche Geschlechtsorgane	5
XI.	Extremitäten	145
	Summa:	590

resectionen, welche in der Klinik ausgeführt wurden.

† 9.)

Operation, Behandlung.	Datum der Operation.	Ausgang.
------------------------	----------------------	----------

gelenk.

Resection, Dorso-Radialschnitt: Entfernung sämtlicher Carpalknochen mit Ausnahme des Os multang. maj., Hamulus oss. hamati und des Os pisiforme; ferner der Gelenkflächen von Radius und	4. 2. 75.	Erysipelas; längere Zeit hektisches Fieber; langsame Heilung. 26. 5. Entlassung mit Fistel; Beweglichkeit im Handgelenk gut, dagegen
--	--------------	--

No.	No. Hauptbuch.	Name und Stand.	Alter.	Krankheit.	Anfang der Krankheit.
2.	SG1.	Johanna Hertel, Wittwe.	68.	Caries artic. man. dextr. mit Fisteln, reichliche Eiterung.	Vor 3 Jahren, angebl. nach Distorsion.
3.	15.	Gottlob Lehmann, Bauer.	48.	Caries traumatic. oss. carpi et metacarp. man. sin.; Fehlendes 3.—5. Fingers sammt 4. u. 5. Metacarp.-Knochen in Folge primärer Exarticulation; ausgedehnte Phlegmone und Sehenscheiden-Eiterung am 1. Vorderarm, zahlreiche Fisteln. — Die übrig gebliebenen Finger sind steif. Pat. ist Potator strenuus.	Vor 3 Monaten Verletzung durch Dreschmaschine.
4.	596.	Adolf Streng.	13.	Vereiterung des linken Handgelenks mit Fistel; Phlegmone des Vorderarms; grosse Schmerzhaftigkeit; Fingerbeweglichkeit sehr gering.	Anfang im Juni 1875 ohne äussere Ursache.
5.	51.	Mina Löwe, Dienstmädchen.	26.	Myelogenes Sarcom der unteren Epiphyse der l. Ulna von Faustgrösse; Graviditas (6. Monat). Extirpation mit Resection des unteren Drittheils der Ulna und Eröffnung des Handgelenks am 3. 2. 76. — Trotz genauer Befolgung aller Cautelen des Lister'schen Verbandes, Operation unter Spray u. s. f. Vereiterung des eröffneten Gelenks, hohes Fieber, Schüttelfröste. Desswegen Resectio manus.	Vor 6 Monaten ohne äusseren Anlass; in letzter Zeit rasches Wachsthum.

Operation, Behandlung.	Datum der Operation.	Ausgang.
Ulna. — Sämtliche Carpalknochen völlig erweicht, zerdrückbar; Gelenke sämtlich zerstört; reichliche miliare Tuberkel in den fungösen Granulationen. Deckverband; volare Schiene; später abwechselnd offene Wundbehandlung und Wasserbad.		noch bedeutende Steifigkeit sämtlicher Fingergelenke und Oedem der Hand. — Pat. leidet fortwährend an Hämoptoe.
Resection; Dorso-Radialschnitt; Entfernung sämtlicher Carpalknochen, der Gelenkenden von Radius und Ulna, sowie des Basaltheils der Oss. metacarp. mit Ausnahme des Os metacarp. pollic. — Vollständige Zerstörung des Gelenks. Suturen; Ceratlappen-Watteverband, volare Schiene. — Später wegen starker Schwellung und Phlegmone Entfernung der Suturen, blosses Oelläppchen als Verband.	30. 11. 75.	5. 12. 1. Schüttelfrost. 11. 12. 75. Tod an Pyämie (s. Todesfälle No. 49).
An Stelle der dringend verlangten Amput. antibr. wird die Resectio partial. artie. man. ausgeführt; Entfernung von Os metacarp. III. und sämtlichen Carpalknochen, von einem in die frühere Narbe gelegten, ulnaren Schnitte aus. Desinfection der Wunde mit 5prozentiger Carbolsäurelösung; Oeclusiv-Watteverband, Suturen, volare Schiene.	20. 1. 76.	Temper. am 2. Tage Abends 38,3°, sonst nie Fieber. Primäre Tiefenverklebung der Wunde, rasche Benarbung. 10. 2. Extraction eines kleinen Sequesters vom Os metacarp. II. Geheilt entlassen 20. 2. 76. Pat. kann Daumen und Zeigefinger schon leidlich gebrauchen.
Resection; Bilateralschnitt; Entfernung der ersten Carpalreihe, $\frac{3}{4}$ des radialen, $\frac{1}{4}$ des ulnaren Gelenkendes; keine Suturen; Drainage, offene Wundbehandlung; volare Schiene; später protrahirte Handbäder und frühzeitige Anwendung des Inductionsstroms auf die atrophischen Vorderarmmuskeln.	13. 8. 75.	Ungestörter Verlauf; mässiges Fieber. 27. 10. 75. Entlassung nach völliger Ausheilung. Resultat vorzüglich. — Fingerbeweglichkeit und Handbeweglichkeit normal.
Resection; Dorso-Radialschnitt; Operation unter Spray, streng nach Lister. Entfernung sämtlicher Carpalknochen mit Ausnahme des Os hamatum, capitatum und pisiforme. Lister'scher Verband. Volare Schiene.	10. 2. 76.	11. 2. Sputa hämorrhagica; 16. 2. Abortus; 18. 2. wegen andauernder Carbolintoxication wird der Lister'sche Verband weggelassen, und durch ein einfaches Oelläppchen ersetzt; zahlreiche Schüttelfröste, langsamer Collaps. Tod an Pyämie, 27. 4. 76. (s. Todesf. No. 80).

No.	No. Hauptbuch.	Name und Stand.	Alter.	Krankheit.	Anfang der Krankheit.
II. Ellbogen-					
1.	729.	Ferdinand Pänke, Arbeiter.	25.	Luxatio inveterata antibr. dextr. nach hinten; Ankylosis recta; Flexion im Ellbogengelenk bloss bis zu wenigen Graden, Pro- und Supination leicht möglich. 16. 1. Repositionsversuch in Narkose, ohne Erfolg. — 21. 1. Erkrankung an Scarlatina, die rasch und ohne Nachtheil für den P. abläuft.	14. S. 75.
2.	273.	Agnes Schnur.	14.	Ankylosis cubiti dextr. in grossem, stumpfem Winkel; Ankyl. im Humero-Ulnargelenk vollkommen; Pro- und Supination dagegen erhalten.	Vor 9 Jahren in Folge eines unbestimmten Traumas Ankylose; vor 2 Jahren Resektion des Gelenks abermals mit Ausgang in Ankylose (ausserhalb).
3.	855.	Johanna Nerger, Hausfrau.	28.	Mannskopfgrosses, myelogenes Sarcom der oberen Hälfte der linken Ulna und der unteren Epiphyse des linken Humerus. Flexion und Extension im Ellbogengelenk durch die Grösse des Tumors gehemmt; Pro- und Supination normal.	Vor 6 Jahren, angeblich nach Trauma; in der letzten Zeit, besonders zur Zeit der Gravidität, rapidcs Wachstum.
4.	538.	Paul Blenke.	8.	Stumpfwinklige, knöcherne Ankylosis cubiti sin. nach Condylenfractur des Humerus.	15. Mai 75. Fall auf den l. Ellbogen und Fractur. condylor. humeri sin.

Operation, Behandlung.	Datum der Operation.	Ausgang.
gelenk.		
Resection nach v. Langenbeck; Entfernung des Humerusgelenkendes über den Condylen; des Capitulum radii und des Olecranon $\frac{1}{2}$ " unterhalb der Gelenkfläche. Starke Periostauflagerungen am Humerus. — Desinfection der Wunde mit Salicyl-Borsäurelösung; Catgutsuturen; Oclusivwatteverband; Guttaperchاشیة auf der Beugeseite.	17. 12. 75.	19. 12. Wegen parench. Nachblutung Entfernung aller Suturen; offene Wundbehandlung; von 21. 12. an nie mehr Fieber. 24. 1. 76. Vollständige Vernarbung; passive Bewegungen; Inductionstrom. Entlassung 6. 3. 76. Functionelles Resultat sehr günstig: Flexion und Extension von 180—90° mit Kraft ausführbar; Pro- und Supination passiv vollständig, activ noch wenig möglich.
Resection nach v. Langenbeck; Salicylspray, antisept. Verband nach Thierseh. Suturen, Drainage; Smith'sche Drahtschiene, Suspension des Arms.	3. 5. 75.	Anfangs hohes Fieber bis 40,2°, sonst normaler Verlauf. Seit Anfang Juni passive Bewegungen, Electricität. — Heilung und Entlassung 14. 10. 75. — Geringe active Beweglichkeit im Gelenk, rechtwinklige Stellung.
Exstirpation mit Resection eines 17 Cm. langen Stücks der Ulna, ferner der Humerus-Epiphyse in der Länge von 5 Cm., des Capit. radii und eines grossen Stücks des von dem Tumor umwachsenen N. ulnaris; über 40 Gefässligaturen. Operation und Verband streng nach Lister. Suturen von Catgut; Drainage. Smith'sche Schiene anfangs bei gestreckter Stellung des Arms, später in Flexionsstellung.	25. 11. 75.	Hohes Fieber bis 40° in den ersten 5 Tagen; von da an meist fieberfreier Verlauf; reichliche Secretion. 24. 1. 76. Vollständige Heilung und Entlassung; functionelles Resultat relativ sehr schön: volle active Beweglichkeit der Finger mit Ausnahme des 5., der gelähmt ist; passive Bewegungen im Ellbogengelenk in ausgiebiger Weise, active noch wenig möglich.
Resection des Gelenkendes von Humerus und Ulna in ziemlicher Ausdehnung, so dass vom Humerus die starken Calluswucherungen der ehemaligen Fracturstelle, von der Ulna auch noch der ganze Process. coronoid. wegfällt. Constriction nach Esmarch. Catgutligaturen; Desinfection der Wunde mit Salicyl-Borsäurelösung, vollkommene Vereinigung derselben durch Catgutsuturen; Oclusiv-Watteverband. Gypsverband ohne Fenster.	28. 7. 75.	Erster, ungefensterter Gypsverband liegt bis 9. 8.; bis dahin höchste Temp. am 2. u. 3. Tage p. o. 38,2°, sonst nie Fieber, nie Schmerzen. — Wegen einer Temp. von 38,9° wird am 9. 8. der Gypsverband und Watteverband entfernt; die Resectionswunde in der Tiefe und oberflächlich per prim. geheilt bis auf eine 1" lange oberflächliche, granulierende Stelle, wo eine Catgutsutur zu früh sich gelöst hatte. Unter 4 weiteren Salicyl-Watte-Verbänden ist auch diese kleine Stelle am 23. 8. vernarbt. Entlassung 4. 9. 75. mit geringer activer und passiver Beweglichkeit und rechtwinkliger Stellung im Ellbogengelenk.

No.	No. Hauptbuch.	Name und Stand.	Alter.	Krankheit.	Anfang der Krankheit.
5.	834.	Derselbe.	8.	16. 9. 75. kommt Pat. wieder in die Klinik mit fast vollständiger Ankylose im stumpfen Winkel. Nur Pro- und Supination sind frei. — Wegen Scharlach, den Pat. zu Hause durchgemacht hatte, mussten die vorher von dem Hausarzte ausgeführten, passiven Bewegungen unterbleiben.	
6.	182.	Johannes Rusch.	8.	Ankylosis cubiti dextr. recta.	Vor 9 Wochen Fractur. condyl. humeri dextr. Gypsverband in gestreckter Stellung.
7.	556.	Christian Petereit, Kürschner.	25.	Caries tuberculosa cubiti dextr. mit Fistel; profuse Eiterung. Caries oss. sacri mit Fisteln. Heftisches Fieber.	Vor 3 Monaten Stoss gegen den r. Ellbogen, darauffolgende Gelenkeiterung; Drainirung des Gelenks nach Lister in einem anderen Krankenhause.
8.	841.	Wilhelmine Hinzpeter	33.	Chronische Entzündung des r. Ellbogengelenks nach Trauma, mit starker Infiltration der Weichtheile.	Vor 9 Wochen Fall auf den r. Ellbogen.
9.	45.	Karl Reinecke, Dienstknecht.	24.	Caries tuberculosa articul. cubiti dextr. mit Fistel. Im Uebrigen sehr kräftig gebauter und blühend ausschender Patient; in der Familie des Kranken existirt keine Tuberculose.	Vor 11 Jahren Schlag gegen den r. Ellbogen mit folgender Eiterung, die ausheilte. Seit Herbst 1875 nach grossen körperlichen Anstrengungen Entzündung des Gelenks.

Operation, Behandlung.	Datum der Operation.	Ausgang.
Abermalige Resection, welche die reichlichen, Humerus und Ulna verbindenden Callusmassen, sowie das Capit. radii, das bei der ersten Op. stehen geblieben war, in ausgiebigen Masse beseitigt. Esmarch's Constriction. Desinfection und Occlusion der Wunde wie bei 4.; Anlegung eines ungefensterten Gypsverbandes bei noch liegender centraler Constrictionsbinde.	22. 11. 75.	Wegen parenchym. Nachblutung Entfernung eines Theils der Suturen am folgenden Tage, worauf die einmalige Fiebertemp. 39° zur Norm herabsinkt; bis 29. 11. antis. Salicyl-Watte-Verband, dann wegen reichlicher Secretion offene Wundbehandlung. Ausser der einmaligen Temperaturerhöhung am 23. 11. nie Fieber. Heilung und Entlassung 31. 1. 76. Sehr geringe active und passive Beweglichkeit trotz sorgfältiger Nachbehandlung. Gefahr abermaliger Ankylose. Stellung in rechtem Winkel.
Resection des Gelenkendes von Humerus und Ulna mit Erhaltung des Capit. radii. Drainage; Suturen. Gew. Deckverband, Schiene; nach einigen Tagen Gypsverband.	9. 3. 76.	Wegen Fieber und Schwellung Entfernung der Suturen am 11. 3.; einfaches Ceratläppchen als Verband. 13. 3. Diphtheritis faucium; Tod am 18. 3. 76. (vid. Todesfälle No. 69).
Resection des Humerusgelenkendes dicht über den Condylen, der Ulna und des Radius $\frac{1}{2}$ Cm. unterhalb des Capit. radii. Vollkommene Zerstörung des Gelenks; Gelenktuberculose. — Schiene, offene Wundbehandlung.	11. 8. 75.	Anfangs hohes und später fast ununterbrochen hektisches Fieber. Erysipelas. 23. 10. Gypsverband. — Tägliches Vollbad mit Pottasche. 3. 4. 76. Entlassung mit Fisteln am res. Ellbogen und Fisteln in der Reg. sacralis. Allgemeinbefinden gut. Functionelles Resultat: active Beweglichkeit im Ellbogen innerhalb 35°; passive sehr vollkommen. Stellung im rechten Winkel.
Resection der Gelenkenden von Humerus, Radius und Ulna. — Operation ohne Spray; Suturen, Drainage, im Uebrigen Lister's Verband. Schiene.	26. 11. 75.	Fieberhafter Verlauf (bis 39,5°) die ersten 14 Tage; starke Secretion. 27. 1. 76. Vollständige Benarbung; passive Bewegungen, Inductionsstrom. 21. 2. 76. Geheilt entlassen. — Functionelles Resultat: active Flexion und Extension von 90—180°; Pro- und Supination normal. Beweglichkeit der Finger normal. Sämmtliche Bewegungen sehr sicher u. kräftig.
Resection des vollständig zerstörten Gelenks; Entfernung der Gelenkenden von Humerus, Ulna und des nach vorn luxirten Radius in grosser Ausdehnung. Zahlreiche miliare Tuberkel in den gallertigen Granulationen; Drainage, Suturen, gefensterter Gypsverband.	28. 1. 76.	Wegen starker Schwellung und Fieber Entfernung der Suturen. 29. 1. 76. Offene Wundbehandlung. Abfall des Fiebers. 17. 3. Beginn der passiven Bewegungen und der Behandlung mit dem Inductionsstrom. 6. 5. Entlassung; noch eine kleine, oberflächlich granulirende Stelle von Erbsgrösse. Functionelles Resultat: active Flexion und Extension nahezu wie auf der gesunden Seite; kraftvolle Bewegungen; Pro- und Supination vollständig erhalten; minimale seitliche Beweglichkeit.

No.	No. Hauptbuch.	Name und Stand.	Alter.	Krankheit.	Anfang der Krankheit.
10.	174.	Friedrich Lies, Tagelöhner.	16.	Caries articul. cubiti dextr. mit Fisteln.	Vor $\frac{1}{2}$ Jahr Fall auf den r. Ellbogen; seit 6 Woch. Fisteln.
11.	422.	Karl Puhle, Arbeiter.	27.	Caries des r. Ellbogengelenks nach Trauma mit Fisteln; veraltete Luxatio capitul. radii nach vorn.	4. April 1870. Fall auf den r. Ellbogen; folgende Eiterung; die ausheilte. Seit Febr. 1876 heftige Entzündung und Eiterung.

III. Schulter-

1.	448.	Johann Casprowicz, Schriftsetzer.	45.	Luxatio humer. dextr. axillaris inveterata. Druck des Kopfs auf den Plexus brachialis. Active Beweglichkeit in Ellbogen- und Handgelenk sowie Fingergelenken sehr gering; Ameisenkriechen und Pelzigsein des r. Arms. Geringe Reaction der Muskeln des Arms, besonders des Vorderarms, gegenüber dem Inductionsstrom. Reposition (29. 6.) in Narkose mit Schneider - Menelschem Apparat versucht, doch ohne Erfolg.	30. 1. 75. Fall gegen die r. Schulter.
----	------	--------------------------------------	-----	---	--

Operation, Behandlung.	Datum der Operation.	Ausgang.
Resection; Entfernung der Humerus- u. Ulna-Epiphyse; Radius bleibt erhalten. Drainage, Suturen, gefensterter Gypsverband. (Temp. nach der mit sehr geringem Blutverlust verbundenen Op. 35,7°)	6. 3. 76.	Wegen starker Schwellung und Spannung Entfernung der Suturen in den folgenden Tagen; offene Wundbehandlung; Erysipelas. 19. 5. Vollständige Benarbung; passive Bewegungen, Inductionsstrom; Entlassung 17. 8. 76. Resultat vorzüglich: active Flexion und Extension sehr kräftig, von 70—140°; Pro- und Supination erhalten und activ ausführbar. Pat. verrichtete längere Zeit auf der Station alle Wärterarbeiten. Ende October 76 zeigt sich Pat. wieder. Resultat noch dasselbe; die Bewegungen aber sind bei dem arbeitsamen Jungen noch kräftiger geworden.
Resection; Entfernung der Gelenkenden von Humerus, Ulna, Radius; wenige Suturen an beiden Wundwinkeln; sonst bleibt die Wunde offen; Gutta-perchaschiene.	17. 6. 76.	Erhebliches Fieber in den ersten 2 Tagen (bis 39,5°), dann sehr geringes Fieber; vom 10. Tage an fieberfreier Verlauf. 10. 8. Passive Beweglichkeit sehr gut, active noch nicht vorhanden. 1. 9. Mit einzelnen Fisteln entlassen zu poliklin. Behandlung. 30. 10. Trotz täglichen Electrisirens und häufig ausgeführter Bewegungen ist die active Beweglichkeit noch gering; passive recht gut. Fisteln noch nicht geschlossen. Pat. bleibt noch in poliklin. Behandlung. — Im Januar 1877 zeigt sich Pat. wieder; alle Fisteln solide vernarbt; ausgezeichnetes Resultat: active Beweglichkeit, Flexion, Extension, Pro- und Supination innerhalb der normalen Grenzen.
gelenk.		
Resection bei maximal erhabenem Oberarm von der Axilla aus; Längsschnitt hart am inneren Rande des M. coracobrachialis, da die A. brachialis durch den Kopf nach hinten verschoben ist. (Fract. tubercul. maj. par arrachement.) Operation auffallend leicht und unblutig. Desinfection der Wunde mit Salicyl-Borsäurelösung, vollständiger Verschluss durch Catgutsuturen; Oclusiv-Watteverband. Arm am Thorax durch Bindentouren fixirt.	12. 7. 75.	Verlauf, mit Ausnahme einer 2 maligen Abendtemp. von 38,4—38,5°, vollständig fieberfrei. 14. 7. Entfernung einiger Suturen und Einlegen eines kurzen Drainrohrs, da etwas blutiges, völlig geruchloses Secret sich verhalten hat. Derselbe Oclusivverband wird fortgesetzt bis 29. 7., wo die Wunde bis auf eine 1½ Cm. lange, oberflächlich granulirende Stelle ganz geheilt ist. 8. 8. passive Bewegungen, Inductionsstrom; 23. 8. Entlassung. Die Muskeln des Arms reagiren auf den Inductionsstrom recht gut; active Beweglichkeit im Schultergelenk dagegen noch sehr gering.

No.	No. Hauptbuch.	Name und Stand.	Alter.	Krankheit.	Anfang der Krankheit.
2.	789.	Ferdinand Drehmel, Arbeiter.	41.	Luxatio humer. dextr. subcoracoid. inveterata. Luxirter Kopf fest fixirt, in Folge dessen grosse Functionsbehinderung des Arms; Compression der A. axillaris; Radialpuls nicht zu fühlen. 2. 11. 75. Repositionsversuche in Narkose, ohne Erfolg; bedeutende locale Reaction, starke Schwellung und ausgedehnte Sugillationen des Arms bis zum Ellbogen.	Vor 5 Wochen Luxat. hum., indem Pat. von einem sich bäumenden Pferde, das er am Zaume hielt, plöztl. in die Höhe gerissen wurde.
3.	629.	Carl Seyfried, Eisenbahnbeamter.	30.	Caries artienl. humeri dextr. mit zahlreichen Fisteln. Caries scapulae dextr. Phthisis pulmon. incipiens (?).	Seit 1866 „Lungenleiden“; seit 1871 Entzündung des r. Schultergelenks angeblich in Folge von Erkältung.
4.	387.	Anna Badtke.	10.	Luxatio spontanea humeri dextr. infraspinata; Ankylosis ossea in der luxirten Stellung und bei starker Elevation des Humerus. Trotz der abnorm grossen Beweglichkeit der Scapula gelingt es kaum, den Humerus etwas unter die Horizontale zu senken. Einzelne Fisteln führen nach dem luxirten Caput humeri und auf kleine Sequester.	Juli 1875 ausgedehnte Verbrennung des Rückens, in Folge deren Pat. 5 Monate lang die Bauchlage einnehmen musste; dabei hielt Pat. den r. Arm fast unveränderlich in steiler Erhebung im Schultergelenk; in dieser Stellung verblieb der Arm auch nach der Heilung der Brandwunden; mehrere gewaltsame Versuche, den Oberarmkopf wieder beweglich zu machen.
1.	357.	Albert Klauschke, Förster.	41.	Fractur. malleolar. crur. dextr. et astragali male sanata. — Fuss in hochgradiger Valgustellung und gleichzeitig so stark nach auswärts rotirt, dass bei gerader Rücken-	IV. Fuss- 3. 12. 74. Bruch des r. Unterschenkels in Folge Quetschung durch einen umstürzenden Baum.

Operation, Behandlung.	Datum der Operation.	Ausgang.
Resection bei maximal erhabenem Oberarm von der Axilla aus; Längsschnitt wie bei 1), doch nicht hart am innern Rande des M. coraco-brachialis, sondern mehr nach hinten, in der Mitte der Achselhöhle, so dass die Axillargefäße vor den Hautschnitt zu liegen kommen. (Fract. tuberc. maj. par arrachement.) Operation erheblich schwieriger als bei 1), da der Kopf sich weniger leicht entwickelt; ziemlich erhebliche Blutung; dieselbe steht erst vollständig, nachdem ein starkes, längslaufendes Gefäß nach Resection des Kopfs in der Tiefe der Wunde doppelt unterbunden wird. Desinfection der Wunde und Oclusivverband wie bei 1).	7. 12. 75.	Verlauf vom folgenden Tage an unter sehr hohem Fieber (bis 41°); wegen parenchym. Nachblutung und Zersetzung des Wundsecrets Entfernung der Suturen (9. 12.), so dass die Wunde klappt; loser Verband mit nasser Carbolwatte; von 12. 12. Drainirung der jauchenden Wunde; offene Wundbehandlung. Eitersenkung nach dem Thorax; Erysipelas. Nach zahlreichen Schüttelfrösten Tod am 2. 1. 76. an Pyämie (siehe Todesfälle No. 56).
Resection nach v. Langenbeck; ausgedehnte cariöse Zerstörung des Humeruskopfs und der Gelenkpfanne der Scapula. — Drainage, keine Suturen, offene Wundbehandlung. Mitella.	28. 8. 75.	Geringes Fieber von hektischem Character in den ersten Tagen; nachher ungestörter Verlauf. 1. 11. 75. Entlassung des Kranken auf seinen Wunsch in ein Soolbad; noch zahlreiche Fisteln. Allgemeinbefinden gut.
Resection des Caput humeri mittels eines unterhalb der Spina scapulae und nahezu parallel mit dieser geführten Haut-Weichtheilschnittes. Mühsames Abmeißeln des mit der Scapula knöchern verwachsenen Kopfs; Resection mit der Stichsäge und Extraction mehrerer Sequester des Caput humeri; Reduction des Humerus in die normale Stellung. Drainage, keine Suturen; Lagerung des Arms in rechtwinkliger Abductionsstellung zum Körper und Gewichtsexension, da der Humerus die Neigung hat, sich gegen die obliterirte Gelenkpfanne zu stemmen und so die Wundhöhle zu verlegen. Offene Wundbehandlung.	29. 5. 76.	Mässiges Wundfieber in der ersten Zeit; 3. 6. Diphtheritischer Belag der Wunde; Chlorwasserumschläge. — Im August Beginn der activen und passiven Bewegungen. Heilung und Entlassung 16. 9. 76. Functionelles Resultat sehr schön: Erhebung des Arms nach vorn und hinten, ohne Mitbewegung der Scapula, bis zu einem Winkel von 45°; Abduction bis zur Horizontalen.
gelenk. Resection des sehr verdickten Malleol. intern. in einer Ausdehnung von 3 Cm. von einem über den Malleol. geführten Längsschnitt aus; einfache Durchtrennung der Fibula über dem Malleol. ext. durch Brisement forcé. Der Talus, der eben-	4. 6. 75.	Die ersten 9 Tage hohes Fieber (bis 40,1°) bei strenger Lister'scher Behandlung; starke Secretion; heftige Schmerzen. 10. 6. Eitersenkung auf der äusseren Seite; Incision. 26. 6.

No.	No. Hauptbuch.	Name und Stand.	Alter.	Krankheit.	Anfang der Krankheit.
				lage und während Patella und Crista tibiae nach oben gerichtet sind, der Fuss mit seinem äussern Rande auf seiner Unterlage vollkommen aufliegt. Fussgelenk ankylotisch.	
2.	128.	Karl Schütze, Maschinenarbeiter.	31.	Chronische Entzündung des r. Fussgelenks nach früherer Malleolarfractur; starke Verdickung der Malleolen; grosse Schmerzhaftigkeit. — Hydrops der Extensorensehnencheiden am Unterschenkel. Pat., sehr unreinlich, lässt oft Stuhl und Urin in's Bett; abnorme gemüthliche Zustände (grosse Depression abwechselnd mit unmotivirter Fröhlichkeit), grosse Unruhe und Verworrenheit; leichte aphasische Störung der Sprache. (Dementia paralytica?). Nach 4 wöchentlicher Beobachtung, während welcher der Allgemeinzustand sich etwas gebessert hat und Pat. reinlicher geworden ist, wird die Resection vorgenommen.	Aug. 1870. Knochenbruch durch Fall. 1874 Fall einer Eisenstange auf den r. Fuss; Entzündung und Eiterung.
3.	265.	Friedrich Schulze.	14.	Caries artic. pedis sinistr. tuberculos. mit Fisteln und Phlegmone der Weichtheile in der Gegend des Fussgelenks. Hektisches Fieber, grosse Entkräftung. — Dilatation der Fisteln und Drainage; dann wegen des consumirenden Fiebers Resection.	Vor 2 Jahren, angeblich nach einem Fall von der Treppe.
4.	17.	Emil Gaedicke.	9.	Caries artic. pedis sinistr. mit Fisteln und starker Infiltration der Weichtheile.	Vor 6 Monaten, ohne bestimmten äusseren Anlass; mehrmonatliche Behandlung in einem Krankenhause

Operation, Behandlung.	Datum der Operation.	Ausgang.
falls die Zeichen früherer Fractur trägt, wird intact gelassen. Operation und Verband genau nach Lister (Carbolspray u. s. w.); Gutta-perchaschiene, anterior splint. Suspension.		Antis. Verband wegen Zersetzung d. Secrets u. Hackendecubitus weggelassen (vom 4. 6. bis 26. 6. im Ganzen 23 Lister'sche Verbände). Einfaches Oelläppchen. 9. 7. Erysipelas mit Abscessen am Ober- und Unterschenkel. 18. 9. Heilung der Wunden; Gypsverband. 28. 10. Entlassung; Stellung des Fusses ganz normal im rechten Winkel; geringe Beweglichkeit im Fussgelenk. Aus Vorsicht erhält Pat. noch einen Gypsverband. 14. 11. 76. Nach Bericht des Pat. geht er fortwährend gut und ungestört.
Resection; Entfernung der sehr verdickten und Osteophytenbildung zeigenden Malleolen in der Ausdehnung von 3 Zoll, nach von Langenbeck. — Drainage, nur wenige Suturen an den Wundwinkeln. Gypsverband mit Fenstern, offene Wundbehandlung.	20. 3. 75.	Von der Operation an heftige Muskelzuckungen im rechten Bein, so dass der Gypsverband durch Binden am Lager befestigt werden muss. Incontinentia alvi et urinae. Hohes Fieber (bis 41,2°); grosse Unruhe; Unzurechnungsfähigkeit des Pat. — Decubitus sacralis, deshalb Gibson'sche Schewebe. — Verjauchung der hydropischen Sehnenscheiden des r. Unterschenkels; Hackendecubitus. 4. 5. Exarticulatio genu; Salicylspray, antiseptischer Verband nach Thiersch (vgl. Amputationen und Exarticulationen). 17. 5. Tod an Erschöpfung (s. Todesfälle No. 3).
Resection; Entfernung der Epiphysen von Tibia und Fibula in der Länge von 3 Cm., der Gelenkfläche des Talus in der Dicke von 2 Cm.; Auskratzen der völlig erweichten Knochen mit dem scharfen Löffel; zahlreiche miliare Tuberkel in den Granulationen der Synovialis. Drainage, offene Wundbehandlung; Watson'sche Schiene.	8. 5. 76.	Nach der Operation tritt der erhoffte Abfall des Fiebers nicht ein; im Gegentheil bleibt dasselbe auf seiner Höhe, steigt sogar oft bis 40,5°. Rapider Kräfteverfall; profuse übelriechende Eiterung; 19. 5. Schüttelfrost, Ikterus. 24. 5. Tod an Pyämie (s. Todesfälle No. 85).
Resection; Entfernung der Epiphysen von Tibia und Fibula in der Länge von 1½ Cm., ferner des grössten Theils des Talus, (des letzteren mit dem scharfen Löffel). Suturen; Drainage, offene Wundbehandlung; Watson'sche Schiene.	22. 1. 76.	Die ersten 2 Tage Salicylwattverband; dann Entfernung aller Suturen und offene Wundbehandlung; nur die ersten 4 Tage mässiges Fieber, sonst immer fieberfrei. 28. 3. Nach vollendeter Vernarbung Gehversuche. 26. 4. Entlassung mit Stiefel

No.	No. Hauptbuch.	Name und Stand.	Alter.	Krankheit.	Anfang der Krankheit.
					ausserhalb, doch ohne Erfolg.
5.	584.	Martha Holzappel.	9.	Chron. tuberculöse Entzündung des r. Fussgelenks. — Steifigkeit des r. Hüftgelenks nach abgelaufener, eiteriger Coxitis. — Kyphosis der Wirbelsäule. Allgemeine Serofulose.	Vor 3 Jahren.
V. Knie-					
1.	167.	Wilhelm Hehe.	11.	Caries articulat. genu dextr. tuberculös. — Nach langjähriger Behandlung mit Gypsverbänden, Derivantien etc. erfolgt die Resection.	Seit dem 7. Lebensjahr.
2.	776.	Elise Balzke.	3.	Caries articul. genu dextr. tuberculös. mit zahlreichen Fisteln und Eitersenkungen bis tief nach dem Unterschenkel. Nach längerer Behandlung (seit 20. 11. 74.) mit Gypsverbänden und Extension wird endlich die Resection ausgeführt.	?

Operation, Behandlung.	Datum der Operation.	Ausgang.
nage; Guttaperchaschiene. Salicylwattverband.		mit seitlichen Schienen. Resultat sehr schön; Stellung des Fusses vollkommen richtig; geringe active Beweglichkeit im Fussgelenk; fast gar keine Verkürzung. 6. 11. 76. Pat. zeigt sich wieder, da der Stiefel, den er bisher trug, defect ist. — Der Fuss hat eine leichte Neigung, beim Gehen in Varusstellung zu gerathen; Resultat sonst vorzüglich; active Beweglichkeit im resec. Fussgelenk nahezu normal; Verkürzung so gering, dass Pat. ohne erhöhte Sohle gehen kann. Pat. erhält einen einfachen Schuh mit äusserer Stahl-schiene, wodurch der Neigung des Fusses zur leichten Varusstellung entgegengewirkt wird.
Resection; Entfernung der Gelenkenden von Tibia und Fibula. Drainage, Suturen; antiseptischer Salicyl-Juteverband nach Thiersch.	19. 8. 76.	Von der Operation an hohes Fieber (bis 41,1°); 21. 8. Entfernung der Nähte. 24. 8. Scarlatina-Exanthem; 28. 8. Diphtheritis faucium. 1. 9. Wegen Zersetzung des Wundsecrets wird der antis. Verband quittirt; einfaches Oelläppchen. 28. 9. Gefensterter Gypsverband; permanent hohes Fieber. 27. 10. 76. Tod an Tuberculosis (vgl. Todesfälle No. 114).
gelenk.		
Resection nach von Langenbeck; Entfernung der Epiphyse des Femur und der Gelenkflächen von Tibia und Patella. (Kapsel bereits perforirt; grosse Eitersenkung nach der Wade; zahlreiche Miliartuberkel der Granulationen. Der Femurknochen ist so fragil, dass während der Operation bei einer leichten Hebelbewegung eine Fractur in der Mitte entsteht. — Zahlreiche Ineisionen und Drainirung der Eitersenkung und der Operationswunde; Suturen. Watson'sche Schiene. Anterior splint, Suspension.	15. 12. 74.	Längere Zeit hohes Fieber. 18. 12. Entfernung aller Suturen und offene Wundbehandlung; langandauernde Eiterung; im April 1875 Erysipelas, ebenso im Juni; eine definitive Heilung tritt nicht ein; mehrere Fisteln bleiben, welche alle auf cariösen Knochen führen. 17. 11. 75. Amputatio femor. Heilung (vgl. Amputationen).
Resection nach v. Langenbeck; Abtragung der Gelenkflächen des Femur und der Tibia mit dem Resectionsmesser, Auslöfflung der Tibia; Patella bleibt erhalten. Desinfection mit Iprocentiger Carbolsäurelösung; Drainage;	25. 5. 75.	Chronische, erschöpfende Eiterung ohne Aussicht auf Heilung; zahlreiche Fisteln führen auf cariösen Knochen. Desswegen 14. 8. 75. Amputatio femor. Heilung (vid. Amputationen).

No.	No. Hauptbuch.	Name und Stand.	Alter.	Krankheit.	Anfang der Krankheit.
3.	424.	Adolf Rogan.	4.	Gonitis chronic. tuberculosa sinistr. Ausgedehnte Zerstörung des Gelenkapparats; abnorme seitliche Beweglichkeit. Prolapsus recti; hin und wieder blutige Stühle. Abmagerung.	Seit einem Jahr.
VI. Hütt-					
1.	657.	Friederike Nicolaus.	7.	Coxitis sinistr. mit Ausgang in Abscedirung. Nach vergeblicher Anwendung von Gewichtsextension, Tr. Jodi, Punction des Gelenks und Jod-injection wird 8 Monate nach der Aufnahme die Resection ausgeführt.	Vor 10 Monaten Fall auf die linke Seite.
2.	659.	Therese Meyer.	5.	Coxitis sinistr. mit Senkungsabscess. Nachdem ein halbes Jahr lang vergeblich die Gewichtsextension versucht worden war, wird zur Resection geschritten.	Wurde schon vor 5 Monaten längere Zeit in einem andern Krankenhause wegen Coxitis behandelt.
3.	459.	Jacob Pschudetzky, Bäcker.	18.	Caries articul. coxae sinistr. mit Fisteln. Luxation des Femurkopfes auf das Darmbein. Caries pelvis.	August 1874. Fall auf die linke Seite.
4.	501.	Karl Kretschmann.	3.	Caries articul. coxae dextr. mit Fisteln.	Vor 2 Jahren.
5.	585.	Caroline Müller.	5.	Coxitis sinistra mit grossem Senkungsabscess in der Fovea inguinalis und Fossa iliaca, nach oben bis in die Gegend der falschen Rippen hinaufreichend.	?

Operation, Behandlung.	Datum der Operation.	Ausgang.
<p>nasser Carbolcharpie-Verband. Watson'sche Schiene, Anterior's plint.</p> <p>Resection nach v. Langenbeck. Antiseptischer Carbol-Juteverband nach Bardeleben, Watson'sche Schiene.</p>	29. 8. 76.	Von Anfang an sehr hohes Fieber bis zum Exitus letalis. — 3. 9. Der antiseptische Verband wird wegen Zersetzung der Wundsecrete quittirt; offene Wundbehandlung. Tod am 26. 9. 76. an allgemeiner Tuberculose (vid. Todesfälle No. 112).
gelenk.		
Resection in der Höhe des grossen Trochanter; Auslöflung der Pfanne; Gegenincisionen; Suturen, Drainage, Gewichtsextension; Deckverband.	12. 6. 75.	Lange fistulöse Eiterung. 21. 10. 76. Pat. liegt noch auf der Abtheilung mit eiternden Fisteln bei Gewichtsextension. 27. 2. 77. Entlassung mit mehreren Fisteln, doch gehfähig; Taylor'sche Maschine.
Resection; antiseptischer Verband. Gewichtsextension.	13. 5. 75.	Die ersten 14 Tage wird der antiseptische Verband fortgesetzt, dem dann ein gew. Charpieverband folgt. — Nach langer Eiterung wird Pat. 7. 6. 76. entlassen mit noch bestehenden Fisteln; Gehfähigkeit noch schlecht.
Resection, Sägeschnitt unterhalb des kleinen Trochanter, Auslöflung des Femur, Desinfection der Wunde mit Salicyl-Borsäurelösung, Suturen, Drainage, antis. Salicyl-Watte-Verband. Gewichtsextension.	2. 7. 75.	Von Anfang an remittirendes Fieber. 3. 7. Entfernung aller Suturen wegen reichlicher Eiterung u. ungenügenden Abflusses des Secrets. — Ende Juli offene Wundbehandlung wegen Zersetzung des Wundsecrets. Langwierige Eiterung, unzweifelhafte Caries des Beckens und der Synchondrosis sacro-iliac. sin.; langsame Erschöpfung und Tod am 7. 3. 76. (vid. Todesfälle No. 63).
Resection; nur das cariöse Caput femor. wird entfernt; Operation und Verband nach Lister. Gewichtsextension.	18. 8. 75.	Ganz geringes, abendliches Fieber; 23. 8. Diarrhoe; 26. 8. 75. Tod an Erschöpfung (vid. Todesfälle No. 20).
Resection; Eröffnung des Senkungsabscesses über dem Lig. Pouparti. Operation und Verband nach Lister. Gewichtsextension.	14. 8. 75.	Verband öfter durch Urin und Faeces verunreinigt, da Pat. Stuhl und Urin unter sich gehen lässt. 25. 8. Salicylverband; starkes Oedem des linken Beins. 30. 8. Charpieverband. 10. 9. 75. Die Eltern nehmen das Kind nach Hause; reichliche Eiterung der Operationswunden; zahlreiche, gangränöse Decubitus über den Process. spinos. vertebr. dorsi. Starkes Oedem des l. Beins. Incontinentia alvi et urinae.

No.	No. Hauptbuch.	Name und Stand.	Alter.	Krankheit.	Anfang der Krankheit.
6	453.	Karl Zittwitz.	10.	Caries artic. coxae dextr.; Fisteln in der Fovea inguinalis und der Regio glutaeal. Beträchtliche Anämie und Abmagerung. Nach 3 wöchentlicher Gewichtsexension wird die Resection ausgeführt.	Vor 3 Jahren Fall auf die rechte Hüfte.

Diese Zusammenstellung giebt über 34 Resectionen Auskunft, welche sich auf die einzelnen, grossen Gelenke folgendermassen vertheilen:

	Anzahl.	†
Resection des Schultergelenks	4	1
„ „ Ellbogengelenks	11	1
„ „ Handgelenks	5	2
„ „ Hüftgelenks	6	2
„ „ Kniegelenks	3	1
„ „ Fussgelenks	5	2
Summa ...	34	9

Die Indicationen zu diesen Resectionen gaben folgende Krankheiten:

	Anzahl.	†
Acute Gelenkvereiterung und drohende Pyämie	1	1
Chronische Gelenkentzündungen	24	6
Ankylose der Gelenke	5	1
Veraltete Luxationen	3	1
Sarcom der Gelenkepiphysen	1	—
Summa ...	34	9

Operation, Behandlung.	Datum der Operation.	Ausgang.
Resection, Sägeschnitt dicht unter dem noch knorpeligen Trochanter major. — Ausweitung und Perforation der Pfanne, so dass man mit dem Finger leicht ins Becken hineingelangen kann. Dilatation und Auslöfflung der zahlreichen Fistelgänge. Desinfection der Wunde mit 2procentiger Carbonsäurelösung, Drainage, Suturen. — Gewichtsexension bei permanenter Bauchlage, da die Fisteln in der Regio glutaecal. die Rückenlage nicht gestatten.	7. 7. 76.	Entfernung der Suturen am 8. und 9. wegen der reichlichen Secretion; offene Behandlung. Da Pat. die in den ersten Tagen beobachtete Bauchlage nicht erträgt, wird er später auf die linke Seite gelagert. Sehr geringes Fieber; mehrmalige Incisionen in der Glutaecalgegend und Drainage; auffallend rasche Heilung und Besserung des Allgemeinzustandes. 6. 10. Pat. geht mit Krücken herum; noch oberflächlich eiternde Granulationsstellen; minimale Verkürzung des Beins; richtige Stellung. 20. 10. Pat. geht selbst ohne jegliche Unterstützung, ohne Stock. Allgemeinbefinden sehr gut. — Inductionsstrom. — 2. 12. 76. Geheilt mit Taylor'scher Maschine entlassen. Sehr schöne Gehfähigkeit; active Flexion bis zu 45°, passive bis zum rechten Winkel möglich; geringe Abductionsstellung, wodurch die Verkürzung nahezu aufgehoben wird.

Als Todesursachen ergaben sich in den 9 letal endigenden Fällen (s. Todesfälle No. 20, 49, 56, 63, 69, 80, 85, 112, 114):

- | | |
|--|------------------------------|
| 1. Resect. man., wegen Caries bei einer 68j. Frau. | Pyämie. |
| 2. „ „ wegen acuter Vereiterung und drohender Pyämie . | Pyämie. |
| 3. „ humeri, wegen veralteter Luxation | Pyämie. |
| 4. „ pedis, wegen profuser Eiterung, Fieber und drohenden Collapsus, ex indicatione vitali | Pyämie. |
| 5. „ cubiti, wegen Ankylose | Rachendiphtheritis. |
| 6. „ pedis, wegen Caries . . | Tuberkulose. |
| 7. „ genu, wegen Caries . . | Tuberkulose. |
| 8. „ coxae, wegen Caries . . | (Tuberkulöse) Darmgeschwüre. |
| 9. „ „ wegen Caries . . | Amyloiddegeneration. |

Von den übrigen 25 Resectionsfällen wurden 2 Kniegelenkresectionen später wegen Cariesrecidiv am Oberschenkel amputirt und 1 Fussgelenkresection wegen Verjauchung eines Hydrops der Sehnscheiden des Unterschenkels und grosser Entkräftung im Kniegelenk exarticulirt; diesen 3 Fällen werden wir also später bei

der Uebersicht über sämtliche Amputationen und Exarticulationen wieder begegnen; hier sei nur noch erwähnt, dass die beiden erstgenannten Fälle nach der Amputation heilten, der letztgenannte Fall dagegen an Erschöpfung und Lungentuberkulose starb.

Was die Operationstechnik anbetrifft, so zeigen 2 Fälle von Schultergelenkresection eine wesentliche Abweichung von dem üblichen und von Herrn Geh. Rath von Langenbeck früher angegebenen Verfahren. Beide Mal handelte es sich um veraltete Luxationen des Humerus (*L. subcoracoidea* und *axillaris*), wobei der Humeruskopf bei erhobenem Arm deutlich in der Achselhöhle vorsprang. Wegen der bedeutenden Funktionsstörung und in einem Falle wegen der erheblichen Druckercheinungen, welche der luxirte Kopf im Gebiete des Plexus brachialis fortwährend unterhielt, wurde die Resection und zwar mittels eines längslaufenden Axillarschnittes von Herrn Geh. Rath v. Langenbeck ausgeführt. In dem ersten Falle, in welchem es sich um eine reine Luxatio axillaris handelte, fühlte man bei erhobenem Oberarm die *A. axillaris*, deutlich pulsirend, durch den stark hervorspringenden Humeruskopf von ihrer normalen Stelle nach hinten und medianwärts verdrängt. Um daher die Arterie zu vermeiden, wurde der Hautschnitt für die Resection hart an dem inneren Rande des *M. coraco-brachialis*, also genau an der Stelle, wo bei normalen Verhältnissen die *A. axillaris* unterbunden zu werden pflegt, geführt und nach Trennung der Fascie ohne Weiteres der Humeruskopf freigelegt. Ohne Mühe liess letzterer sich aus der Hautwunde heraushebeln und absägen, womit die Operation beendet war. Dieselbe verlief ganz unblutig und überraschend leicht und auch der weitere Verlauf war ein äusserst günstiger, insofern die Heilung fast in der ganzen Ausdehnung der Wunde *prima intentione* erfolgte und am 17. Tage bis auf eine $1\frac{1}{2}$ Cm. lange, oberflächliche Granulationsstelle beendet war. — Der 2. Fall verlief unglücklich. Es handelte sich um eine Luxatio subcoracoidea mit bedeutender Fixation des Humeruskopfes unter dem *Processus coracoides*; beim Erheben des Arms trat daher der Kopf nicht so deutlich in der Achselhöhle hervor wie in der eben erwähnten Beobachtung. Ausserdem fühlte man vor der Operation die *A. radialis* durch die Haut ebenso wenig pulsiren wie die *A. axillaris* und so konnte man über die zweckmässigste Anlage des Resectionsschnittes im Zweifel sein. Nach dem Ergebniss der Untersuchung glaubte man aber mit Wahrscheinlichkeit schliessen zu dürfen, dass die Arterie durch den nicht sehr stark hervorspringenden Humeruskopf auch nicht sehr stark verschoben sei und man beschloss daher, den Hautschnitt nicht hart am inneren Rande des *M. coraco-brachialis*, sondern weiter nach hinten in der Achselhöhle zu führen, so dass die Axillargefässe vor denselben zu liegen kamen. Die Operation bot grössere Schwierigkeiten, als man nach der früher

gemachten Erfahrung vermuthet hatte. Einmal lag der Kopf nicht unmittelbar unter der Fascie, sondern tiefer in dem Bindegewebe der Achselgrube und liess sich nur schwer beweglich und zugänglich machen. Ferner war die Blutung eine ziemlich beträchtliche und mussten nach der Resection des Kopfes noch mehrere Gefässe, vor Allem eine starke Arterie, die in der Tiefe der Wundhöhle spritzte und ihrer Lage nach wohl die *A. subscapularis* sein konnte, hart an ihrem Abgang aus der *A. axillaris* unterbunden werden. Der Verlauf war, wie ich bereits früher schilderte, ein sehr schwerer, namentlich in Folge des Hinzutretens einer ausgedehnten Phlegmone in dem früher so stark sugillirten Unterhautbindegewebe an der Thoraxwandung, sowie eines Erysipelas, das von der Wunde ausging; und der Tod erfolgte in der 4. Woche nach der Operation an metastasirender Pyämie. — Schon während der Operation konnte man sich in diesem Falle überzeugen, dass auch hier die *Arteria axillaris* durch den luxirten Kopf nach hinten und innen verdrängt war, und dass daher derselbe Hautschnitt, der die erste Operation so überaus leicht gemacht hatte, auch hier am Platze gewesen wäre. — Ferner belehrte uns dieser beklagenswerthe Fall, dass es für die Zukunft jedenfalls rathsam erscheint, zum Zwecke freien Abflusses des Wundsecrets den resecirten Arm während der Nachbehandlung in Abduction zu lagern und ferner durch eine Gewichtsextension dafür zu sorgen, dass die Sägefläche des Humerus in keiner Weise gegen die Axillargefässe drücke. — Was die Anlage des Hautschnitts bei der Resection des luxirten Humeruskopfes von der Achselhöhle aus betrifft, so sprechen beide Erfahrungen dringend dafür, dieselbe Stelle für den Einschnitt zu wählen, welche sonst gewöhnlich zur Unterbindung der *A. axillaris* angegeben wird. Denn dieses Gefäss wird durch den luxirten Kopf wohl ohne Ausnahme mehr oder weniger nach hinten und medianwärts verdrängt; indem man daher vor der Arterie, hart am inneren Rande des *M. coracobrachialis* auf den Humeruskopf eindringt, vermeidet man nicht nur jegliche Gefahr, dieselbe zu verletzen, sondern man wird auch mit den von ihr in dieser Gegend abgehenden grösseren Aesten (*A. circumflexa humeri posterior* und *A. subscapularis*) in keine Collision gerathen. — Kurze Zeit, nachdem die beiden eben erwähnten Resectionen gemacht worden waren, bot sich mir die günstige Gelegenheit, einen Fall veralteter *Luxatio subcoracoidea* in cadavere untersuchen zu können. Auch hier waren sowohl der Plexus als auch die Axillargefässe, zumal die Arterie, durch den Humeruskopf stark medianwärts und nach hinten verschoben und in dieser Lage einerseits durch den von aussen gegenstehenden Kopf, anderseits durch die nach hinten abgehenden, gespannten *Aa. circumflexa humeri posterior* und *subscapularis* festgehalten; auch in diesem Falle wäre die Re-

section des Humeruskopfes von einem an dem inneren Rande des M. coracobrachialis geführten Schnitte aus sehr leicht und blutlos, von einem hinter der Arterie geführten Schnitte aus aber recht schwer

VI. Ausführliche Zusammenstellung aller grossen ausgeführt
(22 Fälle;

No.	No. Hauptbuch.	Name und Stand.	Alter.	Aufnahme.	Krankheit, Verletzung.	Datum der Verletzung.
1.	389.	Friedrich Blümke, Fabrikarbeiter.	30.	20. 5. 76.	Contritio humeri sin. Maschinenverletzung; Zermalmung von Knochen und Weichtheilen bis zur Achselhöhle; mehrere Meilen weiter Transport in die Klinik zu Wagen; erheblicher Blutverlust.	a) Trau- 20. 5. 76.
2.	359.	Max Ludwig.	3.	12. 5. 76.	Contritio femor dextr. Von der Pferdeisenbahn überfahren. Zerreiſung der A. femoral. am Schlitz der Adductoren, der Weichtheile bis nahe an das Lig. Pouparti vorn, weniger weit hinauf auf der Flexorenseite. Knochen in zahlreiche Splitter zermalmt. Hochgradigste Anämie; Pat. liegt fortwährend im Schlummer, Puls 120, filiform.	12. 5. 76.
3.	355	Karl Fricke, Pferdebahn-Conducteur.	28.	20. 5. 75.	Contritio crur. dextr. Fract. crur. sin. simpl. Von der Pferdeisenbahn überfahren. Rechter Unterschenkel, über welchen beide Räder des Wagens gegangen, ganz zermalmt. Grosse Anämie. Pat. fast pulslös und sehr erschöpft; desswegen wird die Amputation von Nachts 11 Uhr bis anderen Tages Morgens 8 Uhr verschoben (da die Blutung steht) und Pat. energisch stimulirt.	20. 5. 75.

und nicht ohne Verletzung einzelner grösserer Arterienäste möglich gewesen. —*)

*) Eine Beschreibung des Operationsverfahrens findet sich auch in der Inaug.-Dissertation von G. Spieker: „Der Axillarschnitt zur Resection des Schultergelenks bei irreponibler Luxation nach B. v. Langenbeck.“ Berlin 1876.

Amputationen und Exarticulationen, die in der Klinik wurden.

† 5.)

Operation.	Datum der Operation.	Verlauf und Ausgang.
matische.		
Exarticulatio humer., 9 Stunden nach der Verletzung, mit äusserem Haut-Weichtheillappen, innerem Zirkelschnitt, welcher letzterer noch gequetschte Theile trifft; über 30 Catgutligaturen; Desinfection mit 2procent. Carbolsäurelösung. Drainagerohr dicksten Calibers schräg durch die Wunde, von oben vorn nach unten hinten; sonst Vereinigung der Wunde durch Suturen. Carbolmullcompresse über den Stumpf, aus welcher die Enden des Drainagerohrs frei herausragen.	20. 5. 76.	Erhebliches Wundfieber bis zum 5. Tage, dann fieberfreier Verlauf. Heilung der Wunde fast im ganzen Bereiche der Naht per prim. int. — Pat. ist vom 11. Tage an ausser Bett. Sehr schöner Stumpf. Entlassung, nachdem Pat. von dem bedeutenden Blutverlust sich völlig erholt hatte, den 8. 7. 76.
Exarticulatio femor., 3 Stunden nach der Verletzung, nach vorheriger Ligatur der A. femoralis unter dem Lig. Poupart., mit grossem hinterem Haut-Weichtheillappen nach v. Langenbeck. Operation mit Ausnahme der ersten Schnitte für die Lig. a. femor. ohne Narkose, da Pat. völlig reactionslos und somnolent da liegt. Unmittelbar nach der fast blutlosen Operation Constriction der übrigen 3 Extremitäten (Autotransfusion). Suturen; Drainage; Chlorwasser-Mullcompresse auf den Stumpf.	12. 5. 76.	Temp. post op. 36,4°. — In der Nacht mehrmals Erbrechen, trotz Stimulirens mit Wein, Tr. Moschi, Bouillon schläft der Kleine ununterbrochen; 13. 5. Mittags geniesst Pat. noch mit Verlangen Milch; Nachmittags 3 Uhr Exitus letalis nach ganz kurz andauerndem Lungenödem. Tod 24 Stunden post oper. (vid. Todesfälle No. 82).
Amputatio femor. am oberen Ende des unteren Drittels (da die Weichtheilverletzung noch über die Kniekehle hinausgeht), 10 Stunden nach der Verletzung. Mehrzeitiger Zirkelschnitt mit grosser Hautmanschette. Esmarch's Constriction. Operation unter Salicylspray ($\frac{1}{3}$ %); Suturen, Drainage, Verband mit Salicylwatte nach Thiersch.	21. 5. 75.	Die ersten 9 Tage erhebliches (über 39°), die späteren Tage geringes Wundfieber. 23. 5. Erster Verbandwechsel, Secret überliedchend; neue Desinfection mit Carbolsäure; neuer Verband; täglicher Verbandwechsel. Antiseptik nicht durchführbar; deshalb vom 28. 5. an offene Wundbehandlung; Heilung per secund. int.; Fasciennekrose. 1. 7. Vernarbung vollendet. 15. 7. Mit Prothese entlassen. — Gutgeformter Stumpf.

No.	No. Hauptbuch.	Name und Stand.	Alter.	Aufnahme.	Krankheit, Verletzung.	Datum der Verletzung.
4.	297.	Wilhelm Gutsche, Eisenbahnarbeiter.	40.	23. 4. 76.	Contritio crur. dextr. et pedis. Von der Eisenbahn-Locomotive überfahren.	23. 4. 76.
5.	498.	Ernst Poth, Werkführer.	34.	29. 6. 76.	Contritio crur. sin. Vuln. galeae. Zermalmung der unteren Hälfte des Unterschenkels durch das Herunterfallen eines 10 Centner schweren eisernen Geldschrankes. Eröffnung des Fussgelenks.	29. 6. 76.
6.	763.	Mathilde Zander.	35	22. 10. 75.	Ausgedehnte Nekrose der Diaphyse des rechten Humerus; Nekrose des Stirnbeins. 1. 11. 75. Ausgedehnte Necrotomia humeri; nasser Carbolverband; von 4. 11. 75. permanente Salicylberieselung, da eine bedeutende Zersetzung der Wundsecrete unter dem Verbande eingetreten war. Hohes Fieber; Septico-Pyämie. Als ultimum refugium wird bei sehr elendem Zustande der Pat. am 6. 11. die Exarticulatio humeri ausgeführt.	b) Patho- 22. 10. 75.
7.	167.	Wilhelm Hohe.	11.	16. 3. 74.	Caries-Recidiv nach rechtseitiger, am 15. 12. 74. ausgeführter Kniegelenkresection. (Vergl. Resectionen No. 1, Kniegelenk.)	

Operation.	Datum der Operation.	Verlauf und Ausgang.
Amputatio crur. am oberen Ende des unteren Drittels; 1 Stunde nach der Verletzung. Esmarch's Constriction; mehrzeitiger Zirkelschnitt mit Hautmanschette; Suturen in verticaler Reihe; 2 Drainröhren. Operation unter Spray; Desinfection der Wunde mit 5 procentiger Carbolsäurelösung; Verband im Uebrigen nach Lister.	23. 4. 76.	Verbandwechsel unter Carbolspray, nach Lister. Fieberfreier Verlauf bis 4. 5.; dann Fieber und Lymphangitis am Amputations-Stumpf; von 9. 5. an Salbenverbände, da die Haut durch die Carbolsäure sehr gereizt und Heilung per prim. nicht eingetreten ist. — 2. 6. Vollständige Benarbung. 8. 7. mit Prothese entlassen. Gutgeformter Stumpf.
Amputatio crur. im oberen Drittel; 3 Stunden nach der Verletzung. Esmarch's Constriction, mehrzeitiger Zirkelschnitt mit Hautmanschette; Suturen in verticaler Reihe, Drainage. Op. ohne Spray; Desinfection der Wunde mit 5 percent. Carbolsäurelösung; nasser Carboljuteverband nach Bardeleben.	29. 6. 76.	Die ersten 7 Tage geringes Fieber, dann fieberfrei; vom 7. 7. wird der antiseptische Verband weggelassen, da eine Prima reunio nicht eingetreten ist; offene Behandlung; circumscribte Fasciennekrose. 10. 8. Benarbung bis auf eine ganz kleine Stelle vollendet. 23. 9. Mit Prothese entlassen. Gutgeformter Stumpf.
logische. Exarticulatio humeri in stadio septico-pyaemic.	6. 11. 75.	Tod 2 Stunden nach der Operation an Septico-Pyämie. (vid. Todesfälle No. 40).
Amputatio femor. dextr. in der Mitte, Ovalärschnitt; Esmarch's Constriction. Genaue Blutstillung; Catgut-Ligaturen; Desinfection der Wunde mit Salicyl-Borsäurelösung; vollständige Vereinerung der Wunde durch Catgutsuturen, Salicylwatte-Ocellusverband. (Kein Spray, keine Drainage.)	17. 11. 75.	Niemals Fieber während des ganzen Heilungsverlaufes; höchste Temp. 37,9°. Erster Verband liegt bis 23. 11.; dann wird er entfernt, da er an einer kleinen Stelle etwas blutig verfärbt war. Es zeigt sich, dass eine Sutura geplatzt war und aus dem Sticheanal einige Tropfen blutigen Secrets sich entleert hatten. Wunde vollständig prim. int. verheilt. Zur Vorsorge 2. Verband, ebenso wie der erste. 27. 11. 75. Verband in der Klinik entfernt. Solide Heilung. Feine, lineäre Narbe. Sehr schöner Stumpf.

No.	No. Hauptbuch.	Name und Stand.	Alter.	Aufnahme.	Krankheit, Verletzung.	Datum der Verletzung.
8.	776.	Elise Balzke.	3.	20. 11. 74.	Caries-Recidiv nach rechtseitiger, am 25. 5. 75. ausgeführter Kniegelenk-resection (vergl. Resectionen No. 2, Kniegelenk).	
9.	527.	Louise Neumann.	17.	8. 7. 76.	Ulcus crur. sinistr. tuberculos. permagn. Lag schon früher einmal (15. 1.—30. 5. 76) wegen desselben Leidens auf der Klinik und wurde damals mit handtellergrosser Granulationsfläche entlassen.	
10.	170.	Auguste Vollenberg.	17.	28. 2. 76.	Congelatio pedis utriusque. Pat., Idiotin, lief 12. 2. 76. in den Wald und hielt sich in demselben 3 Tage und 3 Nächte auf, bis sie 15. 2. 76. aufgefunden wurde. Gangrän beider Füsse; Demarcationslinie in der Höhe der Malleolen.	12. bis 15. 2. 76.
11.	203.	Hermann Köhler, Kellner.	19.	8. 3. 76.	Congelatio pedis utriusque. Pat., aller Mittel entblösst, verkroch sich 1. 3. in den Keller eines Hauses der Dorotheenstrasse und blieb daselbst ohne Speise und Trank bis 6. 3. liegen, wo er im elendesten Zustande, fast verhungert, aufgefunden wurde. Demarca-	1.—6. 3. 76.

Operation.	Datum der Operation.	Verlauf und Ausgang.																																								
		<p style="text-align: center;">Temperaturen:</p> <table border="1" style="margin-left: auto; margin-right: auto;"> <thead> <tr> <th>M.</th> <th>A.</th> <th>M.</th> <th>A.</th> </tr> </thead> <tbody> <tr> <td>17. 11.</td> <td>—</td> <td>37,7.</td> <td>23. 11.</td> <td>37,3.</td> <td>37,7.</td> </tr> <tr> <td>18. "</td> <td>37,4.</td> <td>37,9.</td> <td>24. "</td> <td>37,2.</td> <td>37,6.</td> </tr> <tr> <td>19. "</td> <td>37,7.</td> <td>37,6.</td> <td>25. "</td> <td>37,4.</td> <td>37,3.</td> </tr> <tr> <td>20. "</td> <td>37,4.</td> <td>37,4.</td> <td>26. "</td> <td>37,2.</td> <td>37,7.</td> </tr> <tr> <td>21. "</td> <td>37,3.</td> <td>37,5.</td> <td>27. "</td> <td>37,4.</td> <td>37,6.</td> </tr> <tr> <td>22. "</td> <td>37,1.</td> <td>37,9.</td> <td></td> <td></td> <td></td> </tr> </tbody> </table> <p>14. 1. 76. Mit Prothese entlassen.</p> <p>Amputatio femor. dextr. Suturen, Drainage; Operation und Verband genau nach Lister. 14. 8. 75. Mit Ausnahme einer Abendtemperatur von 38° niemals Fieber während des ganzen Wundverlaufs. — Vom 20. 8. an feuchter, antiseptischer Verband. 21. 8. Entfernung der Drainageröhren; 29. 8. Heftpflasterverband; 1. 9. Entlassung; Wunde bis auf einige kleine, granulierende Stellen vernarbt.</p>	M.	A.	M.	A.	17. 11.	—	37,7.	23. 11.	37,3.	37,7.	18. "	37,4.	37,9.	24. "	37,2.	37,6.	19. "	37,7.	37,6.	25. "	37,4.	37,3.	20. "	37,4.	37,4.	26. "	37,2.	37,7.	21. "	37,3.	37,5.	27. "	37,4.	37,6.	22. "	37,1.	37,9.			
M.	A.	M.	A.																																							
17. 11.	—	37,7.	23. 11.	37,3.	37,7.																																					
18. "	37,4.	37,9.	24. "	37,2.	37,6.																																					
19. "	37,7.	37,6.	25. "	37,4.	37,3.																																					
20. "	37,4.	37,4.	26. "	37,2.	37,7.																																					
21. "	37,3.	37,5.	27. "	37,4.	37,6.																																					
22. "	37,1.	37,9.																																								
Amputatio femor. sin. transcondylica, vorderer Hautlappen. Suturen; Drainage; Carbol-spray. Feuchter Carboljuteverband nach Bardeleben.	29. 8. 76.	<p style="text-align: center;">Temperaturen.</p> <table border="1" style="margin-left: auto; margin-right: auto;"> <thead> <tr> <th>M.</th> <th>A.</th> <th>M.</th> <th>A.</th> </tr> </thead> <tbody> <tr> <td>14. 8.</td> <td>37,4.</td> <td>38,0.</td> <td>20. 8.</td> <td>37,0.</td> <td>37,5.</td> </tr> <tr> <td>15. "</td> <td>37,8.</td> <td>37,7.</td> <td>21. "</td> <td>36,9.</td> <td>37,6.</td> </tr> <tr> <td>16. "</td> <td>37,2.</td> <td>37,0.</td> <td>22. "</td> <td>37,1.</td> <td>37,4.</td> </tr> <tr> <td>17. "</td> <td>37,0.</td> <td>37,8.</td> <td>23. "</td> <td>37,0.</td> <td>37,8.</td> </tr> <tr> <td>18. "</td> <td>37,0.</td> <td>37,9.</td> <td>24. "</td> <td>37,3.</td> <td>37,4.</td> </tr> <tr> <td>19. "</td> <td>37,1.</td> <td>37,4.</td> <td></td> <td></td> <td></td> </tr> </tbody> </table> <p>Beträchtliches Fieber bis 16. 9. (bis 39,5°), dann fieberfreier Verlauf. 1. 9. Incision wegen Secretverhaltung; tägliche Erneuerung des antiseptisch. Verbands bis 8. 9. — Von 10. 9. an Salbenverband und Gewichtsextension am Stumpf, da die Hautränder sich retrahirt haben. Heilung per secund. intent. Entlassung am 2. Dezbr. 1876. mit Prothese.</p>	M.	A.	M.	A.	14. 8.	37,4.	38,0.	20. 8.	37,0.	37,5.	15. "	37,8.	37,7.	21. "	36,9.	37,6.	16. "	37,2.	37,0.	22. "	37,1.	37,4.	17. "	37,0.	37,8.	23. "	37,0.	37,8.	18. "	37,0.	37,9.	24. "	37,3.	37,4.	19. "	37,1.	37,4.			
M.	A.	M.	A.																																							
14. 8.	37,4.	38,0.	20. 8.	37,0.	37,5.																																					
15. "	37,8.	37,7.	21. "	36,9.	37,6.																																					
16. "	37,2.	37,0.	22. "	37,1.	37,4.																																					
17. "	37,0.	37,8.	23. "	37,0.	37,8.																																					
18. "	37,0.	37,9.	24. "	37,3.	37,4.																																					
19. "	37,1.	37,4.																																								
Amputatio crur. utriusque im unteren Drittel; mit äusserem Hautlappen. Desinfection der Wunden mit Salicyl-Borsäure-Lösung; vollständige Vereinigung durch Catgutsuturen; Oeclusiv-Watteverband.	29. 2. 76.	Der Oeclusivverband lag nur bis zum 2. Tage, wo er wegen parenchymatöser Nachblutung und einer Abendtemp. von 39,8° entfernt wurde. Entfernung mehrerer Suturen; partielle Gangrän der Lappen an dem Rande. — Einfaches Oelläppchen als Verband beider Stümpfe; mässiges Fieber bis 22. 3., dann fieberfrei. 28. 4. Vollständige Benarbung der Stümpfe. 21. 7. 76. Mit Prothesen entlassen. Gutgeformte Amputationsstümpfe.																																								
Amputatio crur. utriusque in stadio tetanico, im unteren Drittel; mit äusserem Hautlappen. Desinfection der Wunden mit Salicyl-Borsäure-Lösung; vollständige Vereinigung durch Catgutsuturen; Oeclu-	12. 3. 76.	Rapidus Verlauf des Tetanus trotz Morphium und Chloralhydrat. Trotz der tetanischen Stösse keine Nachblutung. Die ersten Verbände bleiben liegen bis zum Tage des Todes 16. 3.; die Stümpfe zeigen ein vorzügliches Aussehen; keine Schwellung, keine Röthung;																																								

No.	No. Hauptbuch.	Name und Stand.	Alter.	Aufnahme.	Krankheit, Verletzung.	Datum der Verletzung.
12.	128.	Karl Schütze, Maschinenarbeiter.	31.	18. 2. 75.	tion der Gangrän noch nicht deutlich; beide Füße scheinen gangränös zu werden. — Hohes Fieber bis 40° bei der Aufnahme. — Chlorwasserumschläge. 12. 3. 76. Trismus und Tetanus — eine Complication, auf welche, als leicht bei Frostgangrän eintretend, bei der ersten klinischen Besprechung des Falles (S. 3.) schon hingewiesen worden war. Resectio articul. pedis mit Ausgang in Verjauchung des Unterschenkels, bei einem an Dementia paralytica Leidenden. (vid. Resectionen des Fussgelenks No. 2.)	
13.	310.	Wilhelm Thiele, Arbeiter.	28.	26. 4. 76.	Ulcus chronic. crur. et pedis dextr. permagn.; Pseudankylosis genu dextr. — Ausgedehnte Narben am rechten Oberschenkel. (Pat. verbrachte wegen seines Leidens in den letzten 3 Jahren die meiste Zeit in Krankenhäusern und war früher (26. 8. bis 15. 11. 75.) auch schon hier behandelt worden.	
14.	165.	Wilhelm Kaiser, Bauer.	19.	24. 2. 76.	Ausgedehnte Nekrose der ganzen Diaphyse der r. Tibia; Hydrops genu dextr. mit hochgradiger Subluxation der Tibia nach hinten und Rotation nach aussen; abnorme seitliche Beweglichkeit. — Nekrotomie 25. 2. 76.; nach langer Eiterung wird, da der Zustand des Knies sich mehr und mehr verschlimmert hat, die Exartic. genu ausgeführt.	

Operation.	Datum der Operation.	Verlauf und Ausgang.
siv-Watteverband. (Die Untersuchung der Füsse ergab von Seite der Nerven rechts nichts Besonderes; links dagegen eine ödematöse Infiltration und stellenweise blutige Suffusion der Nervenscheiden in einer Länge von 1—1 $\frac{1}{2}$ “.		Lappen mit der Unterlage verklebt. Fehlen jeglicher Spur von Sepsis. (vid. Todesfälle No. 68).
Exarticulatio genu dextr. mit grossem vorderem Hautlappen. Operat. unter Salicylspray; Catgutligaturen; carbolisirte Seidensuturen, Drainage. Antisept. Salicylwatteverband nach Thiersch. Lagerung des Stumpfs auf der Watson'schen Schiene wegen der Unruhe und Unzurechnungsfähigkeit des P.	4. 5. 75.	6. 5. Abnahme des ersten Verbandes; starke Zersetzung des Wundsecrets; alle Suturen haben, wohl in Folge der heftigen Convulsionen, an denen Pat. leidet, durchgeschnitten; Lappen stark retrahirt. — Fieber zw. 39—40°, wie vor der Operation. — 17. 5. Tod an Erschöpfung (Phthisis pulm.) (vid. Todesfälle No. 3).
Exarticulatio genu dextr. mit grossem, vorderem Hautlappen. Operat. unter Carbolspray (Dampfspray - Producer von Edinburgh); Catgutsuturen. Drainage; antisept. Verband genau nach Lister.	2. 5. 76.	Von Anfang an heftige Schmerzen und Muskelkrämpfe im Stumpf; starke parenchymatöse Nachblutung in der Nacht vom 2./3. 5. — 3. 5. Beim Verbandwechsel zeigt sich, dass die Suturen, wohl in Folge der heftigen Muskelkrämpfe, alle sich gelöst haben; Lappen stark retrahirt; neue Vereinigung mit Seidensuturen unter Carbolspray; 11. 5. Eiterretention im oberen Recessus synovialis; Incisionen, Drainage; Fasciennekrose. 15. 5. Zersetzung der Wundsecrete; Lister's Verband quittirt, offene Wundbehandlung. — Vom 2. 5. bis 15. 5 im Ganzen 15 Verbände. — Temperatur vom 2. Tage an fieberhaft, bis 40° oft ansteigend. — Langsame Vernarbung. 8. 7. Vollständige Heilung; schöner Stumpf. 24. 8. 76. Mit Prothese entlassen.
Exarticulatio genu dextr. mit grossem, vorderem Hautlappen; Operation ohne Spray; Desinfection mit 5 procent. Carbolölösung; Drainage, bes. auch des oberen Recessus synovialis, Suturen; Carboljuteverband nach Bardeleben.	23. 6. 76.	Mit Ausnahme des 3. Tages nach der Operation, wo die Temp. bis 39,9° steigt, nur minimale Temperaturerhöhungen in den ersten Tagen (38,0—38,5°); später fieberfreier Verlauf. 1. 7. Wegen Secretverhaltung im oberen Recessus mehrere Incisionen u. Drainage; 6. 7. Abermalige Incisionen. 15. 7. Nochmals wegen Eiterverhaltung Incisionen. — Im Ganzen waren 16 Juteverbände nothwendig. 31. 7. Pat. kann das Bett verlassen. 15. 8. Definitive Vernarbung sämmtlicher Wunden; der Stumpf bietet trotz der zahl-

No.	No. Hauptbuch.	Name und Stand.	Alter.	Aufnahme.	Krankheit, Verletzung.	Datum der Verletzung.
15.	561.	Fritz Hoyer, Kaufmann.	26.	30. 7. 75.	Pseudarthrosis crur. sinistr. am oberen Ende des unteren Drittels; die Pseudarthrose bildet einen nach hinten offenen Winkel von 120°; Fuss in Valgusstellung. Nachdem 2. 8. die Operation der Pseudarthrose (Keilexcision und Elfenbeinstifte in die Tibiafragmente) ohne Erfolg gemacht worden war, wurde auf den dringenden Wunsch des Kranken später die Amputatio crur. vollzogen.	Novbr. 1872. Fract. crur. sin.
16.	327.	Ludwig Ulrich, Klempner.	19.	2. 5. 76.	Verlust des vorderen Theils des linken Fusses durch Frostgangrän; schmerzhafte Narben der Fusssohle und des Hackens; in Folge davon Unfähigkeit zu gehen.	Winter 1874/75
17.	446.	August Geisler, Spinner.	54.	19. 6. 75.	Caries articuli ped. dextr. Pat. zieht, nachdem ihm die Verhältnisse klargemacht worden, eine Amputatio crur. einer Resectio pedis vor.	4 Jahre.

Operation.	Datum der Operation.	Verlauf und Ausgang.																																										
<p>Amputatio crur. sin. in der Mitte; innerer Hautlappen. Desinfection der Wunde mit Salicyl-Borsäurelösung, der noch Alaun zugesetzt ist:</p> <p>(Acid. salicylic. 10,0. " boracic. 24,0. Alum. 25,0. Aq. dest. . . . 1000,0).</p> <p>Vollständige Vereinigung der Wunde durch Catgutsuturen. Salicylwatte - Oclusivverband. Hohe Lagerung des Stumpfs. (Kein Spray, keine Drainage).</p>	<p>20. 10. 75.</p>	<p>reichen Incisionsnarben am Oberschenkel eine sehr schöne Gefläche, da die linienförmige Operationsnarbe ganz auf der Rückseite des Oberschenkels liegt. 12. 9. 76. Mit Prothese entlassen.</p> <p>Ausgezeichneter Verlauf, ohne Schmerzen und ohne Verbandwechsel bis 24. 10., wo Pat. über Schmerzen klagt und gleichzeitig die Temperatur bis 39° steigt. — Abnahme des I. Verbands; weder Röthung noch Schwellung; dagegen ist der Lappen von seiner Unterlage etwas abgehoben; Entfernung einiger Suturen am unteren Wundwinkel, vorsichtiges Eingehen in die Wunde mit einer geknüpften Sonde, worauf sich eine reichliche Menge völlig geruchlos, dünnflüssigen, blutigen Secrets entleert. Neuer Salicylwatte-Oclusivverband nach vorheriger Berieselung des Stumpfs mit obiger Lösung. — Von da an fieber- und schmerzfreier Verlauf bis 30. 10., wo der Verband entfernt wird und die Wunde vollständig per prim. geheilt ist.</p>																																										
<p>Amputatio crur. sinistr. mallool., mit 2 seitlichen Hautlappen. Desinfection der Wunde mit Carbolsäurelösung (5 procent.). Vollständige Vereinigung der Wunde durch Catgutsuturen. Salicylwatte - Oclusivverband. (Kein Spray, keine Drainage).</p>	<p>23. 5. 76.</p>	<p style="text-align: center;">Temperaturen:</p> <table border="1" style="margin-left: auto; margin-right: auto;"> <thead> <tr> <th></th> <th>M.</th> <th>A.</th> <th></th> <th>M.</th> <th>A.</th> </tr> </thead> <tbody> <tr> <td>20. 10.</td> <td>—</td> <td>37,0.</td> <td>26. 10.</td> <td>37,2.</td> <td>36,9.</td> </tr> <tr> <td>21. "</td> <td>37,4.</td> <td>38,0.</td> <td>27. "</td> <td>37,0.</td> <td>37,0.</td> </tr> <tr> <td>22. "</td> <td>37,6.</td> <td>37,7.</td> <td>28. "</td> <td>36,9.</td> <td>37,5.</td> </tr> <tr> <td>23. "</td> <td>38,2.</td> <td>38,0.</td> <td>29. "</td> <td>36,9.</td> <td>37,0.</td> </tr> <tr> <td>24. "</td> <td>39,0.</td> <td>37,6.</td> <td>30. "</td> <td>37,2.</td> <td>37,3.</td> </tr> <tr> <td>25. "</td> <td>37,2.</td> <td>37,3.</td> <td></td> <td></td> <td></td> </tr> </tbody> </table> <p>23. 12. 75. Mit Prothese entlassen; sehr schöner Stumpf mit feiner, linearer Narbe. Wegen parenchymatöser Nachblutung Verbandwechsel am 24. u. 25.; in den ersten Tagen mässiges, später kein Fieber; vom 26. 5. an Lister'scher Carbolgazeverband, da Prim. reunio nicht eingetreten ist und die Wunde in Folge Dehnung der Suturen klapft. Vom 2. 6. an Campherwein-Umschläge. — Langsame Heilung. 10. 7. Vollständige Benarbung. 19. 9. 76. Entlassen mit Prothese.</p>		M.	A.		M.	A.	20. 10.	—	37,0.	26. 10.	37,2.	36,9.	21. "	37,4.	38,0.	27. "	37,0.	37,0.	22. "	37,6.	37,7.	28. "	36,9.	37,5.	23. "	38,2.	38,0.	29. "	36,9.	37,0.	24. "	39,0.	37,6.	30. "	37,2.	37,3.	25. "	37,2.	37,3.			
	M.	A.		M.	A.																																							
20. 10.	—	37,0.	26. 10.	37,2.	36,9.																																							
21. "	37,4.	38,0.	27. "	37,0.	37,0.																																							
22. "	37,6.	37,7.	28. "	36,9.	37,5.																																							
23. "	38,2.	38,0.	29. "	36,9.	37,0.																																							
24. "	39,0.	37,6.	30. "	37,2.	37,3.																																							
25. "	37,2.	37,3.																																										
<p>Amputatio crur. dextr., mit vorderem Hautlappen; Op. ohne Spray; Desinfection der Wunde mit 5 proc. Carbolsäurelösung, vollständige Vereinigung der Wunde durch Seidensuturen; Compressivverband mit Lister's Carbolgaze und einem</p>	<p>21. 6. 75.</p>	<p>Hohes Fieber vom 2.—7. Tage. 23. 6. Erster Verbandwechsel unter Spray; partielle Gangrän des Lappens; Drainage. 10. 7. Lister'scher Verband; Faseiennekrose; später Bleiwasserumschläge. 10. 8. 75. Mit Prothese entlassen.</p>																																										

No.	No. Hauptbuch.	Name und Stand.	Alter.	Aufnahme.	Krankheit, Verletzung.	Datum der Verletzung.
18.	216.	Friedrich Schönkopf, Tischler.	30.	15. 3. 76.	Faustgrosses, weiches und verjauchtes Sarcom des rechten Fussrückens; mehrfache, heftige Blutungen aus dem ulcerirten Tumor vor der Aufnahme. Pat. wird im Zustande ausgesprochener Septichämie zur Klinik gebracht: Fieber 39,0—39,4°; erdfahles Aussehen, Erbrechen, Nachts Delirien, Tremor artuum, benommenes Sensorium (so dass eine Anamnese vom Pat. selbst nicht aufgenommen werden kann), Incontinentia urinae.	Seit 1868 nach Verletzung.
19.	14.	Heinrich Heise, Arbeiter.	38.	6. 1. 76.	Cariesrecidiv nach einer ausserhalb am 10. 2. 75. vorgenommenen Resectio artic. pedis dextr. Fisteln; Fuss ganz nach einwärts verschoben; starker Hohlfuss.	
20.	163.	Julius Binder, Maurer.	29.	2. 3. 75.	Caries tuberculosa ossium tarsi ped. sinistr. Nach langer erfolgloser Behandlung mit Gypsverbänden, Ferr. candens, Jodinjektionen wird endlich die Ablatio pedis vorgenommen.	Anfang Winter 1873 bis 1874.
21.	746.	Eleonore Korn, Hausfrau.	58.	13. 10. 75.	Carcinoma digitor. pedis dextr., aus einer Wunde entstanden, welche sich Pat. durch Schnitt mit einem Grashalm vor 2 Jahren zugezogen hatte.	

Operation, Behandlung.	Datum der Operation.	Verlauf und Ausgang.																																										
zwischen Protective und Gaze eingelegten Carbolschwamm. (Keine Drainage).																																												
Amputatio crur. dextr. im unteren Drittel, nach Lenoir, in stadio septichaemico. Desinfection der Wunde mit 5procentiger Carbolsäurelösung; fast vollständige Vereinigung durch Catgutsuturen; Salicylwatte-Occlusivverband. (Narkose war bei der Apathie des Kranken bloss für den Hautschnitt nöthig).	18. 3. 76.	Das hohe Fieber (bis 40,3°) dauert bis zum Tode an; der Occlusivverband musste schon am anderen Tage entfernt werden, da er äusserlich durch Urin und Stuhl, den Pat. unter sich gehen liess, verunreinigt war. — Carbolwasserumschläge; totale Gangrän des Stumpfs in den letzten 2 Tagen vor dem Tode. Tod 24. 3. 76. an Septichämie, nachdem von der Operation an das Sensorium des Pat. nie mehr frei war (vgl. Todesfälle No. 72).																																										
Amputatio pedis dextr. sec. Syme. — Operat. ohne Spray. Desinfection der Wunde mit 5procent. Carbolsäurelösung; Suturen, Drainage, im Uebrigen Lister's Carbolgazverband.	11. 1. 76.	Verbandwechsel unter Carbolspray. Mit Ausnahme einer Temperatur von 38,6° am 2. Tage völlig fieberfreier und aseptischer Verlauf bis 20. 1. Dann Lymphangitis crur. et femor. mit hohem Fieber bis 29. 1., wo wieder fieberfreier Verlauf eintritt. — Langsame Heilung; mehrmals Eitersenkungen; 29. 3. 76. Vollständige Benarbung. 15. 4. Mit Prothese entlassen.																																										
Amputatio ped. sin. osteoplastica sec. Pirogoff mit vorausgehender Tenotomie der Achillessehne. — Operat. ohne Spray. — Desinfection der Wunde mit Salicyl-Borsäure-Lösung; genaue Coaptation der Sägeflächen, vollständige Vereinigung der Wunde durch Catgutsuturen; fest anliegender Salicylwatte - Occlusivverband. (Keine Drainage).	9. 11. 75.	Erster Verband liegt bis 20. 11., wo er coram clinico entfernt wird. — Vollständige Prima reunio; einzelne Catgutsuturen liegen noch, andere sind bereits resorbirt. Zur Vorsorge 2. Verband, der bis 27. 11. liegt und dann durch einen Heftpflasterstreifen ersetzt wird, welcher die beiden Sägeflächen aneinandergedrückt erhält. — 14. 12. 75. Entlassung mit Stiefel. Knöchelverwachsung der beiden Sägeflächen. Ausgezeichneter Stumpf.																																										
		Temperaturen: <table border="1" data-bbox="498 1083 881 1240"> <thead> <tr> <th></th> <th>M.</th> <th>A.</th> <th></th> <th>M.</th> <th>A.</th> </tr> </thead> <tbody> <tr> <td>9. 11.</td> <td>—</td> <td>37,0.</td> <td>15. 11.</td> <td>37,4.</td> <td>37,9.</td> </tr> <tr> <td>10. "</td> <td>37,4.</td> <td>37,5.</td> <td>16. "</td> <td>37,3.</td> <td>37,9.</td> </tr> <tr> <td>11. "</td> <td>37,6.</td> <td>37,8.</td> <td>17. "</td> <td>37,4.</td> <td>37,6.</td> </tr> <tr> <td>12. "</td> <td>37,3.</td> <td>38,0.</td> <td>18. "</td> <td>37,2.</td> <td>37,6.</td> </tr> <tr> <td>13. "</td> <td>37,3.</td> <td>38,0.</td> <td>19. "</td> <td>37,2.</td> <td>37,8.</td> </tr> <tr> <td>14. "</td> <td>37,4.</td> <td>38,2.</td> <td>20. "</td> <td>37,0.</td> <td>37,0.</td> </tr> </tbody> </table>		M.	A.		M.	A.	9. 11.	—	37,0.	15. 11.	37,4.	37,9.	10. "	37,4.	37,5.	16. "	37,3.	37,9.	11. "	37,6.	37,8.	17. "	37,4.	37,6.	12. "	37,3.	38,0.	18. "	37,2.	37,6.	13. "	37,3.	38,0.	19. "	37,2.	37,8.	14. "	37,4.	38,2.	20. "	37,0.	37,0.
	M.	A.		M.	A.																																							
9. 11.	—	37,0.	15. 11.	37,4.	37,9.																																							
10. "	37,4.	37,5.	16. "	37,3.	37,9.																																							
11. "	37,6.	37,8.	17. "	37,4.	37,6.																																							
12. "	37,3.	38,0.	18. "	37,2.	37,6.																																							
13. "	37,3.	38,0.	19. "	37,2.	37,8.																																							
14. "	37,4.	38,2.	20. "	37,0.	37,0.																																							
Exarticulatio ped. dextr. sec. Chopart. Operation ohne Spray. Desinfection mit Salicyl-Borsäurelösung, vollkommene Vereinigung der Wunde durch Catgutsuturen, keine Drainage; Salicylwatte-Occlusivverband.	18. 11. 75.	Verband schon am folgenden Tag gewechselt, ebenso 21. 11.; wegen starker Secretion Entfernung einzelner Suturen; vom 22. 11. an wird der Occlusivverband ganz quittirt, und mit einem einfachen Ocellappen vertauscht; ausserdem täglich mehrstündiges Wasserbad. — Decubitusabscess in der rechten Glutäalgegend: Incision. 3. 12. Gypsverband an den																																										

No.	No. Hauptbuch.	Name und Stand.	Alter.	Aufnahme.	Krankheit, Verletzung.	Datum der Verletzung.
22.	183.	Emil Kagermann, Arbeiter.	30.	2. 3. 76.	Mal perforant du pied. (Gummöse Entzündung und Eiterung des vorderen Theiles der Planta pedis sinistr. mit ausgedehnter Schwielenbildung der Haut). Grosse Schmerzhaftigkeit; schon seit 1868 ist Pat. fleissiger Frequentant verschiedener Krankenhäuser, da auf jeden Versuch, zu gehen, eine heftige Entzündung des l. Fusses folgt. Pat. ist hochgradiger Potator.	

Es sind darnach folgende grosse Amputationen und Exarticulationen ausgeführt worden:

	Anzahl.	†
Exarticulatio humeri	2	1
„ femoris	1	1
„ genu	3	1
„ pedis s. Chopart	1	—
„ pedis s. Lisfranc	1	—
Amputatio femoris	4	—
„ cruris	6	1
„ cruris utriusque	2	1
„ pedis s. Syme	1	—
„ pedis s. Pirogoff	1	—
Summa	22	5

Die Indicationen zu diesen Operationen gaben folgende Verletzungen und Krankheiten:

	Anzahl.	†
Zermalmung der Extremitäten	5	1
Gelenkearies	2	—
Caries-Recidiv oder erschöpfende Eiterung nach Gelenk-resection	4	1
Latus	11	2

Operation.	Datum der Operation.	Verlauf und Ausgang.
Exarticulatio ped. sinistr. sec. Lisfranc. Desinfection der Wunde mit Salicyl-Borsäurelösung; genaue Vereinigung durch Catgutsuturen; Salicylwatte - Oclusiv - Verband. Kein Spray, keine Drainage.	3. 3. 76.	Stumpf zur Stützung des Lappens und zur Vermeidung der Spitzfussstellung. 7. 1. 76. Vollständige Benarbung und Entlassung. (Die ersten 10 Tage nach der Operation hohes Fieber). Die ersten Tage geringe abendliche Temperaturerhöhung (38,0—38,6°), einmal 39,0°. 9. 3. Erster Verband entfernt, da er von Secret durchfeuchtet ist u. riecht. Wunde in der Tiefe überall verklebt, dagegen Hauteiterung, da die Wundränder an einzelnen Stellen klaffen. 14. 3. Zweiter Verbandwechsel. 16. 3. Verband weggelassen, da die Wunde mit Ausnahme einiger oberflächlich granulirender Hautstellen verheilt ist. Heftpflasterverband zum Schutz der Narbe. 16. 4. 76. Heilung. 16. 5. Entlassung mit Stiefel.

	Anzahl.	†
Transport....		
Ausgedehnte Nekrose	1	—
Ulcus cruris	2	—
Mal perforant du pied	1	—
Pseudarthrose	1	—
Carcinom	1	—
Frostgangrän und Folgezustände	2	—
Tetanus bei Frostgangrän	1	1
Septichaemie bei verjauchtem Sarcom	1	1
Septico-Pyaemie bei ausgedehnter Nekrose	1	1
Summa.....	22	5

Als Todesursachen in den letal endigenden Fällen sind anzusehen (s. Todesfälle Nr. 3, 40, 68, 72, 82):

- | | |
|---|-------------------------------------|
| 1. Exarticulatio femor. bei hochgradigster Anaemie | Anaemie. |
| 2. Exarticulatio humeri bei ausgesprochener Septico-Pyaemie | Septico-Pyaemie. |
| 3. Exarticulatio genu bei grosser Erschöpfung | Erschöpfung (Tuberculosis pulmon.). |
| 4. Amputatio crur. utriusque bei Tetanus | Tetanus. |
| 5. „ crur. bei ausgesprochener Septichaemie | Septichaemie. |

Bezüglich der Operationstechnik, der Behandlungsmethoden und der functionellen Resultate geben, wie bei den Resectionen, so auch bei den Amputationen und Exarticulationen die Tabellen genauere Auskunft.

VII. Uebersicht über das Vorkommen der sog. accidentellen Wundkrankheiten.

In der folgenden Tabelle habe ich sämtliche Fälle von Pyaemie, Septichaemie, Erysipelas, Lymphangitis, Wunddiphtheritis, Delirium potatorum und Tetanus zusammengestellt, welche in der genannten Zeit (und auch noch zum Theil im Monat August 1876) in der Klinik zur Beobachtung gelangt sind. Ich habe mich dabei auf die kürzesten Angaben beschränkt, da ich hoffen darf, durch die früheren ausführlichen Mittheilungen den Leser mit dem klinischen Material schon genügend bekannt gemacht zu haben, und da ausserdem diese Zusammenstellung noch wesentlich durch die folgende Tabelle ergänzt wird, welche eine chronologische Uebersicht über sämtliche Todesfälle bietet. Es sei dabei bemerkt, dass der Begriff der „accidentellen Wundkrankheiten“ nach den Ansichten Mancher vielleicht etwas zu weit gefasst worden ist, insofern in der folgenden Zusammenstellung auch einzelne Beobachtungen spontaner Erysipele, sowie ein Fall von rheumatischem Tetanus mitgezählt sind, also Fälle, wo von einer Wunde, ja von einer Verletzung überhaupt, keine Spuren wahrgenommen werden konnten. Doch wollte ich mir lieber den Vorwurf gefallen lassen, die Zahl der in der Klinik beobachteten Fälle von accidentellen Wundkrankheiten zu gross, als — wenn auch ohne Absicht — zu klein angegeben zu haben.

No.	Name.	Alter.	Krankheit oder Verletzung.	Operation.	Ausgang.
-----	-------	--------	----------------------------------	------------	----------

I. Pyaemie.

A. Von ausserhalb hereingebracht.

1.	Bertha Sawade.	2½.	Osteomyelitis femor.	Incisionen.	Tod.
2.	Pauline Neumann.	37.	Endometr. puerperal.	—	dito.

B. In der Klinik entstanden.

3.	Herm. Schreiber.	25.	Bubo inguinalis.	Extirpation.	Heilung.
4.	Wilhelm Thinius.	30.	Fibroma foss. popliteae.	dito.	dito.

No.	Name.	Alter.	Krankheit oder Verletzung.	Operation.	Ausgang.
5.	Wilhelm Rickel.	37.	Caries pelvis.	Abmeisselung cariöser Knochen- theile.	Tod.
6.	Francisca Knicker.	50.	Carcinoma vaginae.	Extirpation.	dito.
7.	Mathilde Zander.	35.	Necrosis humeri.	Necrotomie; Ex- articulatio hu- meri.	dito.
8.	Johanna Hertel.	68.	Caries articul. manus.	Resection.	dito.
9.	Henriette Mu- schick.	65.	Carcinoma mammae.	Extirpation.	dito.
10.	Ferdin. Drehmel.	41.	Luxatio humer. in- veterat.	Resection.	dito.
11.	Mina Löwe.	26.	Sarcoma ulnae.	Extirpation; Re- sect. man.	dito.
12.	Friedr. Schulze.	14.	Caries articul. pedis.	Resection.	dito.
13.	Anna Sprenger.	14.	Fistulae stercorales.	Plastische Opera- tionen.	dito.

2. Septicaemie.

A. Von ausserhalb hereingebracht.

1.	Otto Giese.	28.	Carbuncul. labii super.	Incisionen.	Tod.
2.	Franz Heyer.	50.	Carbuncul. nuchae.	dito.	dito.
3.	Richard Steine- mann.	17.	Carbuncul. labii super.	—	dito.
4.	Fritz Schöukopf.	30.	Sarcoma ulcerat. pedis.	Amputation.	dito.

B. In der Klinik entstanden.

5.	Friedrich Eberth.	45.	Carcinoma gland. lymph. inguinal.	Extirpation; Li- gatur. a. iliacae extern.	Tod.
6.	Caroline Seehaus.	36.	Fibroma pelvis.	Extirpation.	dito.

3. Erysipelas.

A. Von ausserhalb hereingebracht.

1.	Karl Mund.	31.	Extirpatio fibromat. buccae.	—	Heilung.
2.	Simon Meyer.	21.	Cicatrix occipitis.	—	dito.

B. In der Klinik entstanden.

3.	Johanna Köchel.	51.	Carcinoma mammae.	Extirpation.	Tod.
4.	Johann Radzie- zewski.	51.	Tumor. leukacenic. faciei.	—	dito.
5.	Friederike Haese.	32.	Carcinoma mammae.	Extirpation.	dito.
6.	Bertha Krüger.	1.	Lipoma thorac. me- diastin.	dito.	dito.
7.	Bertha Hain.	23.	Sarcoma baseos cranii.	—	dito.

No.	Name.	Alter.	Krankheit oder Verletzung.	Operation.	Ausgang.
8.	Christoph Ruske.	35.	Carcinoma labii infer.	Exstirpation.	Heilung.
9.	Max Lehmann.	14.	Caries artic. cubiti.	—	dito.
10.	Gottlieb Lüdecke.	29.	Necrosis humeri.	Necrotomie.	dito.
11.	Ernst Conradi.	26.	Panaritium pollic.	Incision.	dito.
12.	Wilhelm Passin.	26.	Fractur. compl. pollic.	—	dito.
13.	Heinrich Wetzell.	62.	Carcinoma labii inf.	Exstirpation.	dito.
14.	Marie Sanne.	46.	Carcinoma mammae.	dito.	dito.
15.	Emil Heine.	14.	Lymphoma axillare.	dito.	dito.
16.	Wilhelm Kaiser. ¹	19.	Necrosis tibiae.	Necrotomie; Exarticulatio genu.	dito.
17.	Robert Klingbein.	47.	Caries oss. sacri.	Incisionen.	dito.
18.	Agnes Lienemann.	37.	Fistula recti.	Spaltung.	dito.
19.	Auguste Krug.	45.	Carcinoma mammae.	Exstirpation.	dito.
20.	Johanna Martha.	51.	Carbunculus nucae.	Spaltung.	dito.
21.	Justine Schawe.	29.	Lymphoma colli.	Exstirpation.	dito.
22.	Gottl. Bollfrass.	43.	Carcinoma orbitae.	dito.	dito.
23.	Amandus Bloch.	48.	Ectropium.	Plastische Operat.	dito.
24.	Wilhelm Hohe.	11.	Caries artic. genu.	Resect.; Amput.	dito.
25.	Friederike Nicolaus.	7.	Caries coxae.	Resection.	dito.
26.	Friedrich Zander.	55.	Carcinoma faciei.	Exstirpation.	dito.
27.	Alb. Klauschke.	41.	Fract. male san. erur.	Resection.	dito.
28.	Christ. Peterleit.	25.	Caries cubiti.	dito.	dito.
29.	August Martens.	21.	Necrosis humeri.	Necrotomie.	dito.
30.	Emilie Winter.	13.	Necrosis humeri.	dito.	dito.
31.	Wilhelm Kettlitz.	24.	Kystoma colli.	Exstirpation.	dito.
32.	Karl Schulz.	63.	Spermatocele.	Incision (Erysip. faciei.)	dito.
33.	Wilhelm Hanne- mann.	54.	Vulnus faciei.	Plastische Operat.	dito.
34.	Anna Menzel.	42.	Carcinoma mammae.	Exstirpation.	dito.
35.	Maria Wendt.	48.	Carcinoma mammae.	dito.	dito.
36.	Henriette Binger.	68.	Carcinoma nasi.	dito.	dito.
37.	Friedr. Hergoss.	15.	Fractur. compl. digit. ped.	Exarticulation.	dito.
38.	Richard Livius.	15.	Fistula recti.	Spaltung (Erys. recidiv.)	dito.
39.	Aug. Schönrock.	53.	Lipoma dorsi.	Exstirpation.	dito.
40.	Friedr. Lies.	16.	Caries artic. cubiti.	Resection.	dito.
41.	Antonie Günther.	21.	Caries artic. genu.	—	dito.
42.	Herm. Schreiber.	25.	Bubo inguinalis.	Exstirpation (Erys. recidiv.)	dito.
43.	Wilhelmine Pie- penburg.	50.	Ulcus nasi syphilit.	—	dito.
44.	Andr. Wroleski.	65.	Carcinoma faciei.	Exstirpation.	dito.
45.	Regina Dittmann.	22.	Lymphoma colli.	dito.	dito.
46.	Johann Stäge.	60.	Carcinoma faciei.	dito.	dito.
47.	Ferd. Drehmel.	41.	Luxatio humer. invet.	Resection.	} Tod aus anderer Ursache.
48.	Gottl. Stullgies.	36.	Carcinoma colli.	Exstirpation; Li- gatur. a. carotid. comm.	

No.	Name	Alter.	Krankheit oder Verletzung.	Operation.	Ausgang.
49.	Henr. Muschick.	65.	Carcinoma mammae.	Exstirpation.	} Tod aus anderer Ursache (s. Todesfälle).
50.	Ferd. Gruhn.	37.	Sarcoma scapulae.	Exstirpation der Scapula.	
51.	Robert Flindt.	4.	Pedes vari.	Tenotomie.	
52.	Heinrich Krafft.	38.	Pseudarthrosis crur.	Pseudarthrosen- operation.	

4. Lymphangitis.

A. Von ausserhalb hereingebracht.

1.	Heinrich Stark.	39.	Vulnus digit. man. et Phlegmone antibr.	Incisionen.	Heilung.
2.	Julius Isenheim.	39.	Contusio hallucis.	—	Tod.

B. In der Klinik entstanden.

3.	Gottlob Kuhl.	32.	Fractur. compl. digit. man.	—	Heilung.
4.	Peter Rilsky.	29.	Vulnus antibrach.	Ligat. a. inteross.	dito.
5.	Heinrich Heise.	38.	Caries articul. pedis.	Amput. ped. s. Syme.	dito.
6.	Wilh. Gutsche.	40.	Contritio crur.	Amputatio crur.	dito.

5. Wunddiphtheritis.

In der Klinik entstanden.

1.	Wilhelm Kettlitz.	24.	Kystoma colli.	Exstirpation.	Heilung.
2.	Marie Sanne.	46.	Carcinoma mammae.	dito.	dito.
3.	Louise Bleschke.	65.	Sarcoma dorsi.	dito.	dito.
4.	Anna Badtke.	10.	Luxatio spont. hu- meri.	Resection.	dito.

6. Delirium potatorum.

A. Von ausserhalb hereingebracht.

1.	Karl Ahrens.	38.	Fractur. patell. simpl.	—	Heilung.
2.	Hermann Lindner.	51.	Ulcus phagedän. penis.	Circumcision.	dito.
3.	Karl Werner.	59.	Fractur. baseos cranii.	—	Tod aus anderer Ursache.

B. In der Klinik entstanden.

4.	Karl Trouillas.	62.	Fractur. cruris. simpl.	—	Heilung.
5.	Karl Horn.	51.	Fractur. cruris. simpl.	—	dito.
6.	Gabriel Popiol.	32.	Fractur. compl. di- git. ped.	Exarticulation.	dito.
7.	Carl Schnoetke.	44.	Dilaceratio cruris.	—	Tod.
8.	Heinrich Krafft.	38.	Pseudarthrosis cruris.	Pseudarthrosen- operation.	Tod aus anderer Ursache.

No.	Name.	Alter.	Krankheit oder Verletzung.	Operation.	Ausgang.
-----	-------	--------	----------------------------------	------------	----------

7. Tetanus.

A. Von ausserhalb hereingebracht.

1.	Marie Schneppe.	7.	Combustio pedis.	Tracheotomie.	Tod.
2.	Max Dellwitz.	14.	Keine nachweisbare Verletzung.	—	dito.

B. In der Klinik entstanden.

3.	Hermann Köhler.	19.	Congelatio pedis utri- usque.	Amputation.	Tod.
----	-----------------	-----	----------------------------------	-------------	------

Nach dieser Zusammenstellung ist das numerische Verhältniss der in der Klinik beobachteten Fälle von accidentellen Wundkrankheiten folgendes:

	Von ausserhalb hereingebracht.		In der Klinik entstanden.		Summa.	
	Anzahl.	†	Anzahl.	†	Anzahl.	†
1. Pyaemie	2	2	11	9	13	11
2. Septichaemie	4	4	2	2	6	6
3. Erysipelas	2	—	50	5	52	5
4. Lymphangitis	2	1	4	—	6	1
5. Wunddiphtheritis	—	—	4	—	4	—
6. Delirium potatorum	3	—	5	1	8	1
7. Tetanus	2	2	1	1	3	3
Summa	15	9	77	18	92	27

Es sind somit unter den 1250 klinisch behandelten Kranken der 15 Monate des Berichts 92 Fälle der genannten accidentellen Wundkrankheiten beobachtet worden; 15 derselben wurden von ausserhalb hereingebracht, 77 dagegen erkrankten erst in der Klinik; von ersteren gingen 9, von letzteren 18 direct in Folge der accidentellen Krankheit zu Grunde. In der Klinik selbst erkrankten und starben von den 1250 Patienten an **Pyaemie** 9, an **Septichaemie** 2, an **Erysipelas** 5, an **Delirium potatorum** 1 und an **Tetanus traumaticus** 1.

Ueber das zeitliche Vorkommen der 92 Fälle von accidentellen Wundkrankheiten giebt folgende Tabelle Aufschluss.

	1875.								1876.								Summa.
	Mai	Juni	Juli	August	Septemb.	October	Novemb.	December	Januar	Februar	März	April	Mai	Juni	Juli	August	
1. Pyämie	—	1	1	—	—	—	2	3	—	2	1	—	1	—	1	1	13
2. Septicæmie	—	1	—	—	—	—	—	—	—	—	3	—	—	—	—	—	6
3. Erysipelas	2	18	1	2	1	—	2	6	1	5	5	1	3	1	3	1	52
4. Lymphangitis	—	—	—	—	—	—	—	—	1	—	—	1	2	1	—	1	6
5. Wunddiphtheritis	—	1	—	—	—	—	—	—	1	1	—	—	—	1	—	—	4
6. Delirium potator.	1	—	—	—	3	—	—	—	—	—	—	—	1	1	2	—	8
7. Tetanus	—	—	—	—	1	—	—	—	—	—	2	—	—	—	—	—	3
Summa.....	3	21	2	2	5	—	4	9	3	8	11	2	9	4	6	3	92

Gegenseitige, zeitliche Beziehungen in dem Vorkommen der genannten Krankheiten lassen sich darnach nicht erkennen.

VIII. Chronologische Uebersicht über die bei dem klinischen Material beobachteten Todesfälle, nebst Hinzuziehung des einen, in der Poliklinik constatirten Todesfalles.

Aus der zu Anfang dieses Abschnitts gegebenen allgemeinen Uebersicht über das klinische Material ging hervor, dass von den 1250 Patienten im Ganzen 204 oder 16,3 pCt. gestorben sind, und die darauf folgende topographische Uebersicht zeigte des Ferneren, in welchen numerischen Verhältnissen sich diese 204 Todesfälle auf die Krankheiten und Verletzungen der einzelnen Körperregionen vertheilen. Dabei stellte sich auch schon ganz unzweideutig heraus, dass diese grosse Mortalität vorwiegend durch die bedeutende Anzahl von Diphtheritiskranken bedingt ist, welche in der Zeit des Berichts in die Klinik aufgenommen wurden und von denen nahezu zwei Drittel starben. Ich habe ferner auch schon gezeigt, in welcher Weise die sog. accidentellen Wundkrankheiten die allgemeine Mortalität beeinflusst haben.

Trotz dieser wesentlichen Mittheilungen erschien mir eine weitere genauere Zusammenstellung aller Todesfälle mit besonderer Berücksichtigung der jeweiligen Todesursache für eine richtige Beurtheilung der früher mitgetheilten Erfahrungen ganz unumgänglich nothwendig, und ich habe daher versucht, dieser Anforderung durch die folgende Uebersicht zu genügen. Dabei habe ich indessen alle diejenigen Todesfälle, welche die in die Klinik von ausserhalb hereingebrachten Halsdiphtheritiskranken betreffen, hier nicht weiter berücksichtigt, da ich die in unserer Klinik ge-

machten Erfahrungen über diese Krankheit bereits zum Gegenstand einer besonderen und kürzlich erschienenen Arbeit*) gemacht habe, welche desshalb nachgesehen werden möge. — Die Zahl dieser Todesfälle betrug, wie wir wissen, 89, und die folgende Zusammen-

Todes-

No. u. be- handelnd- er Arzt.	No. des Haupt- buchs.	Name und Stand.	Alter.	Auf- nahme.	Diagnose.	Operation.
1. W.	291.	Juliane Pieper.	57.	28. 4. 75.	Hernia femoral. sin. incaerarat. intestino- omental.	Herniotomia in- terna.
2. S.	259.	August V., Geh. Secrétär.	49.	10. 4. 75.	Strictur. urethrae gon- orrhoeic.: periure- thraler Abscess am Scrotum u. Perineum.	Incision des Ab- scesses.
3. K.	128.	Karl Schütze, Metallarbeiter.	31.	18. 2. 75.	Chron. Entzündung des r. Fussgelenks. Dementia paralytica incipiens (?).	Resectio artic. pe- dis. Exarticul. genu.
4. B.	polikli- nisch.	Johanna Meihack.	3 $\frac{1}{2}$ Mo- nate.	22. 5. 75.	Prolapsus recti.	Injection von Strychnin. nitric. 0,0006 in das pe- rirectale Binde- gewebe.
5. W.	360.	Susanna Linkowska	65.	23. 5. 75.	Hernia femoral. dextr. incaerarat. intestino- omentalis. Gangrän. intestin.	Herniotomia in- terna. Anus prae- ternaturalis.
6. K.	252.	Wilhelm Balzer.	16.	6. 4. 75.	Fibroma retromaxil- lare sinistr.	Osteoplast. Resec- tion des Ober- kiefers. Tamponade der Trachea.
7. W.	328.	Augusta Leikert.	64.	11. 5. 75.	Hernia femoral. sin. incaerarat. intestino- omentalis.	Herniotomia in- terna.
8. K.	343.	Friedrich Eberth, Arbeiter.	45.	18. 5. 75.	Carcinoma glandul. lymphatic. inguinal. dextr.	Extirpation. Ligatur. a. iliac. extern. dextr.
9. W.	326.	Martha Plath.	7.	11. 5. 75.	Fractur. femor. sin. simpl. Contusiones capitis.	—
10. W.	339.	Hermann Siegel.	1 $\frac{1}{2}$.	15. 5. 75.	Coxitis sinistr.	Punction und Jod- injection zu zwei Malen.
11. W.	434.	Gertrud Lehmann.	11.	14. 6. 75.	Congenitale Gaumen- spalte.	Uranoplastik in Chloroformnar- kose.

*) c. l.

stellung beschränkt sich daher auf die namentliche Wiedergabe der nach Abzug dieser Zahl noch übrig bleibenden 115 anderweitigen klinischen Todesfälle, sowie des einzigen im Hause constatirten poliklinischen Todesfalles.

fälle.

Datum der Operation.	Verbandart, Behandlung.	Datum des Todes.	Todesursache.	Bemerkungen über Verlauf und Obductionsbefund.
29. 4. 75.	Verband mit Carbolwatte.	2. 5. 75.	Peritonitis.	Section verweigert.
3. 5. 75.	dito.	8. 5. 75.	Urämie.	Pyelo-Nephritis suppurativa.
20. 3. 75.	Offene Wundbehandlung.	17. 5. 75.	Tuberculosis pulmonum.	Tuberculosis pulmonum, Atrophie der Hirnrinde, Hydrops chronic. ventricul. cerebr.; Decubit. sacral.
4. 5. 75.	Antiseptischer Verband n. Thiersch.			
22. 5. 75.	—	23. 5. 75.	Strychnismus.	Tod 10 Stunden nach der Injection.
23. 5. 75.	—	23. 5. 75.	Peritonitis.	Tod einige Stunden nach der Aufnahme.
10. 5. 75.	—	28. 5. 75.	Pneumonie und Pleuritis.	Zahlreiche broncho-pneumonische, zum Theil verjauchte Herde in beiden Lungen (Schluckpneum.), Pleuritis.
11. 5. 75.	Gew. Deckverband.	5. 6. 75.	Erschöpfung.	Decubitus sacralis; marantische Thrombose der V. femoral. sin.
29. 5. 75.	Offene Wundbehandlung.	8. 6. 75.	Septichämie in Folge Gangrän des rechten Unterschenkels.	Am 5. 6. plötzliche Blutung aus der arrodirtten A. femor. bei sonst üppig granulirender Wunde. Ligatur a. iliaca; darauf Gangrän des r. Unterschenkels.
5. 6. 75.				
—	Gewichtsextension, Gypsverband.	14. 6. 75.	Diphtheritis faucium.	Auf der Station an Diphtheritis erkrankt.
3. 6. und 6. 6. 75.	Gewichtsextension.	16. 6. 75.	Allgemeine Miliartuberculose.	Miliartuberculose des zerstörten Gelenks, der Pia, Lungen, des Peritoneum, der Leber, Nieren, Milz etc.
19. 6. 75.	—	26. 6. 75.	Pneumonie und Pleuritis.	Zahlreiche broncho-pneumonische, zum Theil verjauchte Herde in beiden Lungen (Schluckpneumonie), Pleuritis.

No. u. be- handeln- der Arzt.	No. des Haupt- buchs.	Name und Stand.	Alter.	Auf- nahme.	Diagnose.	Operation.
12. S.	271.	Wilhelm Rieckel, Klempner.	37.	14. 4. 75.	Caries synchondros. sacro-iliac. dextr.; Fisteln.	Dilatation der Fi- steln. Abmeisselung ca- röser Becken- theile.
13. W.	465.	Elisabeth Birau.	3/4.	29. 6. 75.	Abcessus retropha- ryngealis. Marasmus universalis.	Incision des Ab- cesses.
14. W.	489.	Franciska Knieker.	50.	6. 7. 75.	Carcinoma vaginae.	Exstirpation.
15. S.	578.	Emil Hartmann, Bahn- assistent.	33.	5. 8. 75.	Gonitis tuberculosa sin. Tuberculosis pulmonum.	—
16. W.	544.	Friederike Gierke.	63.	28. 7. 75.	Carcinoma mammae et gland. axillar. sin.	Exstirpation mit Ausräumung der Achselhöhle.
17. S.	579.	Albert M., Arzt.	54.	5. 8. 75.	Carcinoma glandul. lymphatic. trigon. collis infer. sin.	Exstirpation; Blosslegung von N. vagus, A. ca- rotis communis und Exstirpation eines 1 1/2" lan- gen Stücks der V. jugular. com- mun.
18. W.	575.	Franz Suter.	14 Tage.	4. 8. 75.	Angioma cavernosum erur. sin. (Fast den ganzen Unterschen- kel einnehmend.)	Exstirpation.
19. W.	611.	Ludwig Mannigel.	2 Tage.	17. 8. 75.	Spina bifida region. lumbal. von Faust- grösse. Gangrän des Sackes.	—
20. W.	501.	Karl Kretsch- mann.	3.	10. 7. 75.	Caries coxae dextr. Fisteln.	Resectio coxae.
21. W.	632.	Paul Donner.	2 Mo- nate.	28. 8. 75.	Kirschgrosses, hämor- rhagisches Sarcom über dem rechten Ohr; Ikterus.	Exstirpation we- gen bereits seit 8 Tagen beste- hender Blutung.
22. W.	610.	Clara Sanke.	3.	17. 8. 75.	Fractur. femor. dextr. male sanat. Winke- lige Knickung.	Osteotomie an der Knickungsstelle.
23. W.	625.	Richard Ehrke.	3.	24. 8. 75.	Fractur. femor. utri- usque simpl.	—

Datum der Operation.	Verbandart, Behandlung.	Datum des Todes.	Todesursache.	Bemerkungen über Verlauf und Obductionsbefund.
18. 4. 75. 15. 6. 75.	Gew. Deckverband, Bäder.	25. 6. 75.	Pyämie.	Lungen-, Milzinfarcte, Pleuritis, Psoasabscess.
29. 6. 75.	—	30. 6. 75.	Marasmus infantilis.	Keine Section.
12. 7. 75.	—	19. 7. 75.	Pyämie.	Fröste; Ikterus. — Lungeninfarcte; verjauchte Thromben in den Venen zwischen Blase und Uterus.
—	—	6. 8. 75.	Tuberculosis pulmonum.	Pat. wurde moribund in die Klinik gebracht.
28. 7. 75.	Lister'scher Verband, Suturen im hinteren Theil der Wunde.	7. 8. 75.	Erschöpfung.	Nachblutungen am 5. 8. u. 7. 8. und Tod in Folge des Blutverlusts.
5. 8. 75.	Suturen, Drainage, nasser Salicylverband.	8. 8. 75.	Embolie der A. pulmonalis. (?)	Section verweigert. Radicaloperation unmöglich, da die Krebsinfiltration in das Mediastinum sich fortsetzte.
4. 8. 75.	Leichter, gew. Deckverband.	19. 8. 75.	Scarlatina.	Scarlatina-Exanthem am 18. 8.; Tod unter Convulsionen. — Oedem der Pia mater.
—	Watteverband.	21. 8. 75.	Meningitis spinal.	Ruptur des gangränösen Sackes. Schon bei der Aufnahme 40,7° Temp. und Steigerung derselben später bis 41,3°.
18. 8. 75.	Lister'scher Verband.	26. 8. 75.	Diarrhoe, Darmulcerationen. (Carbolismus).	Erscheinungen von Carbolismus; dann Diarrhoe. Schwellung und Ulceration der Darmfollikel.
28. 8. 75.	Verband mit styptischer Watte.	29. 8. 75.	Erschöpfung.	Hepatitis interstitialis congenita; hochgradige Anämie. Ikterus; grosser Milztumor.
21. 8. 75.	Feuchter Carbolverband nach Bardeleben.	29. 8. 75.	Carbolismus acutus.	Section verweigert.
—	Gypsverbände.	11. 9. 75.	Diphtheritis faucium.	In der Klinik an Diphtheritis erkrankt.

No. u. be- handelt- der Arzt.	No. des Haupt- buchs.	Name und Stand.	Alter.	Auf- nahme.	Diagnose.	Operation.
24. S.	614.	Carl Schnoetke, Arbeiter.	44.	19. 8. 75.	Ausgedehnte Zerrei- sung der Haut- und Weichtheile des gan- zen linken Unter- schenkels.	Amputat. wurde verweigert.
25. S.	520.	Carl Böttcher, Schlosser.	61.	16. 7. 75.	Carcinoma linguae, mandibulae, gland. lymphatic. sub- maxill. in grosser Ausdehnung.	Inoperabel.
26. W.	648.	Bruno Müller.	1¼.	1. 9. 75.	Angioma cavernosum buccae dextr.	Cauterisation mit Acid. nitric. fum.
27. K.	682.	Max Dellwitz, Schlosser.	15.	20. 9. 75.	Tetanus rheumaticus acutus. Keine Spur einer Verletzung nachweisbar.	—
28. W.	683.	Pauline Müller.	7 Mo- nate.	20. 9. 75.	Diphtheritis genita- lium.	—
29. W.	688.	Hermann Helgard.	5 Tage.	22. 9. 75.	Labium leporinum duplex.	Vereinigung.
30. W.	700.	Karl Joitke.	3 Woch.	27. 9. 75.	Labium leporinum.	Vereinigung.
31. W.	735.	Hermann Klose.	3 Tage.	10. 10. 75.	Spina bifida, ober- flächliche Ulceration und Gangrän des Sackes.	—
32. W.	752.	Max Bernedat.	1½.	17. 10. 75.	Retentio urinae; Harnröhrenstein.	Katheterismus.
33. W.	755.	Oscar Meister.	4 Woch.	18. 10. 75.	Phlegmone scroti et integument. abdo- minis. Peritonitis.	—
34.	762.	Albert Dill.	11.	21. 10. 75.	Ruptur eines Bauch- eingeweidens nach Ueberfahung; in- nere Verblutung.	—
35. W.	749.	Emma Weist.	14 Tage.	14. 10. 75.	Labium leporinum.	Operat. der Hasen- scharte.
36. K.	727.	Wilhelm Kersten, Maurer.	26.	8. 10. 75.	Fractur. compl. oss. parietal. dextr. cum depressione; Con- tusio cerebri.	—
37. W.	783.	Anna Secrit.	2 Tage.	29. 10. 75.	Congenitale Lippen- Gaumenspalte. Vi- tium cordis; Syn- dactylie; Mikroph- thalmus.	—
38. K.	686.	Paul Kra- mer, Arbeiter.	17.	21. 9. 75.	Fractur. compl. oss. front. cum depres-	—

Datum der Operation.	Verbandart, Behandlung.	Datum des Todes.	Todesursache.	Bemerkungen über Verlauf und Obductionsbefund.
—	Die ersten Tage Lister'scher Verband, dann wegen zu profuser Secretion Chlorwasserumschläge.	20. 9. 75.	Collapsus im Delirium potatorum.	Vom 5. Septbr. an Delirium potatorum.
—	Solut. arsenical. Fowleri innerlich und subcutan.	22. 9. 75.	Krebsmarasmus.	Keine Section.
3. 9. 75.	—	22. 9. 75.	Diphtheritis faucium et laryngis.	In der Klinik an Diphtheritis erkrankt und 21. 9. tracheotomirt.
—	Subcutane Injections von Morph. muriatic.	23. 9. 75.	Tetanus.	Ganze Zeitdauer vom Anfang der Erkrankung bis zum Tode 7 Tage.
—	Umschläge mit Aq. chlori.	28. 9. 75.	Diphtheritis.	Pat. wurde zu Hause von Geschwistern inficirt, die an Rachendiphtheritis litten.
22. 9. 75. ?	—	29. 9. 75.	Darmkatarrh.	Keine Section.
—	—	5. 10. 75.	Darmkatarrh.	Keine Section.
—	Watteverband.	24. 10. 75.	Meningitis spinal.	Ruptur des gangränösen Sackes.
17. 10. 75.	—	18. 10. 75.	Erschöpfung nach Dysenterie.	Narbige Schrumpfung des ganzen Colon nach Dysenterie. Tod einige Stunden nach der Aufnahme.
—	—	18. 10. 75.	Peritonitis.	Pat. starb einige Stunden nach der Aufnahme. Keine Section.
—	—	21. 10. 75.	Innere Verblutung.	Pat. starb noch auf der Bahre, während des Transportes in die Klinik. Section gerichtlich.
?	—	24. 10. 75.	Magen - Darmkatarrh.	Keine Section.
—	Antiseptisch. Salicylwatteverband; später nasse Salicylcompressen.	26. 10. 75.	Encephalo-Meningitis.	Section gerichtlich.
—	—	2. 11. 75.	Marasmus infantilis.	Ganz atrophisches Kind, wesswegen die Operation unterblieb.
—	Leicht. Deckverband, da ein antiseptisch.	3. 11. 75.	Encephalitis. Hirnabscess.	Ruptur der Dura; grosser Abscess im rechten Stirn-

No. u. be- handeln- der Arzt.	No. des Haupt- buchs.	Name und Stand.	Alter.	Auf- nahme.	Diagnose.	Operation.
					sione. Contusio ce- rebri.	
39. K.	668.	Wilhelm Schulze, Arbeiter.	53.	13. 9. 75.	Calculus vesicae. Ma- lum senile coxae utriusque.	Sectio perinealis.
40. W.	763.	Mathilde Zander, Bäuerin.	35.	22. 10. 75.	Necrosis humeri dextri. Gummöse Ostitis des Stirnbeins mit Fistel.	Necrotomie. Exarticulatio hu- meri in stadio pyaemico.
41. W.	796.	Marie Seranowitz.	1 Tag.	3. 11. 75.	Spina bifida thora- cico-lumbal. Faust- grosser Sack. Pes equinus.	—
42. W.	704.	Frida Franzky.	3.	29. 9. 75.	Coxitis sinistr.	—
43. W.	751.	Reinhold Zohrmann.	14 Tage.	14. 10. 75.	Congenitale Lippen- Gaumenspalte.	Operat. d. Hasen- scharte.
44. K.	734.	Albert Meissner, Studios.	21.	10. 10. 75.	Pneumonia caseosa. Tuberculosis miliar. acuta pulmon.	—
45. W.	804.	Elisabeth Kännich.	6 Tage.	4. 11. 75.	Atresia ilei.	—
46. W.	758.) 814.)	Johanna Köchel.	51.	9. 11. 75.	Carcinoma mammae et gland. axillar. dextr.	Extirpation mit Ausräumung der Achselhöhle.
47. K.	511.	Franz Krause, Schmied.	57.	14. 7. 75.	Carcinoma laryngis, pharyngis et lin- guae.	Extirpatio laryn- gis, linguae, ar- cum glosso-pa- latin. et glandul. lymphat. sub- maxill.
48. W.	782.	Antonie Schmidt.	41.	28. 10. 75.	Carcinoma maxill. sup. sin.	Oberkiefer-Resec- tion nach vor- ausgeschickter Tamponade der Trachea.
49. W.	861.	Johanna Hertel.	68.	23. 11. 75.	Caries articul. man. dextr.; Fisteln.	Resection d. Hand- gelenks. Dors- Radialschnitt.
50. S.	896.	Osear Daege, Kaufmann.	33.	8. 12. 75.	Kohlenoxyd - Vergif- tung.	Venöse Transfu- sion defibrinir- ten Blutes.

Datum der Operation.	Verbandart, Behandlung.	Datum des Todes.	Todesursache.	Bemerkungen über Verlauf und Obductionsbefund.
25. 9. 75.	Verband wegen der Verschmierung der Wunde durch Liq. ferr. unmöglich war. Offene Wundbehandlung, silbernes Drainrohr.	4. 11. 75.	Pyelo - Nephritis und Cystitis.	lappen, mit Durchbruch in die Hirnventrikel.
1. 11. 75.	Erst nasser Carbol-Verband; dann permanente Salicylberieselung.	6. 11. 75.	Pyæmie.	Nierensteine, Vereiterung des rechten Hüftgelenks. Dammwunde bis zu Stecknadelkopfgrosse geheilt.
6. 11. 75.	—	—	—	Tod 2 Stunden nach der Exarticulation. — Frische Lungeninfarete; trockene Pleuritis. Grosse, matsche Milz.
—	Watteverband.	6. 11. 75.	Marasmus infantilis.	Keine Section.
—	Gewichtsexension.	7. 11. 75.	Diphtheritis faucium et laryngis. Scarlatina.	In der Klinik an Diphtheritis und Scarlatina erkrankt und tracheotomirt.
1. 11. 75.	—	8. 11. 75.	Diphtheritis faucium.	—
—	Clinin. Nasse Einwickelungen.	11. 11. 75.	Tuberculosis pulmonum.	Zahlreiche, käsige Herde und Miliartuberkel beider Lungen.
—	—	13. 11. 75.	Ileus. Marasmus.	Das Präparat des Darms ist der Sammlung einverleibt.
11. 11. 76.	Erst antiseptisch. Salicylwatteverband; dann offene Wundbehandlung.	18. 11. 75.	Erysipelas und Pleuritis.	Starke Spannung der vereinigten Wundränder; Erysipelas; Phlegmone; Pleuritis.
21. 7. 75.	Offene Wundbehandlung; häufige Desinfection der Mundhöhle.	23. 11. 75.	Krebsinaramus.	Carcinom-Recidiv in den submaxillaren Lymphdrüsen.
19. 11. 75.	—	23. 11. 75.	Diphtheritis tracheæ et bronch.	Ausgedehnte Pseudomembranen in Trachea und Bronchien bis in die feinsten Verzweigungen. Beidseitige Pneumonie.
30. 11. 75.	Suturen, Ceratlappen-Watteverband. Volare Schiene.	11. 12. 75.	Pyæmie.	Multiple Lungeninfarete; sept. Pleuritis; Ikterus; vereiterte Thromben in den Venenplexus um Uterus und Blase.
10. 12. 75.	—	12. 12. 75.	Kohlenoxyd - Vergiftung.	Ikterus. Keine Section.

No. u. be- handelnder Arzt.	No. des Haupt- buchs.	Name und Stand.	Alter.	Auf- nahme.	Diagnose.	Operation.
51. K.	897.	Wilhelm Weber, Maschinen- bauer.	51.	8. 12. 75.	Fractur, baseos cranii. Vulnera galeae.	—
52. K.	868.	Joh. Rad- ziezewski, Kürschner.	51.	26. 11. 75.	Leukaemia lymphat- ica; leukaemische Tumoren im Periost der Kiefer.	—
53. S.	530.	Karl Zander, Steuer- aufseher.	70.	20. 7. 75.	Carcinoma nasi et baseos cranii.	Exstirpation mit plastischem Er- satz der Nase aus der Stirnhaut.
54. K.	838.	Karl Weber, Schuster.	21.	15. 11. 75.	Necrosis tibiae et fe- moris sinistr. Kno- chenabscess in der rechten Tibia.	Necrotomie.
55. W.	836.	Henriette Muschick.	65.	15. 11. 75.	Carcinoma mammae et gland. lymphat. axillar. sin.	Exstirpation mit Ausräumung der Achselhöhle und Blosslegung der Rippen.
56. K.	789.	Ferdinand Drehmel, Arbeiter.	41.	1. 11. 75.	Luxatio humeri dextr. inveterata subcora- coidea.	Resection von der Achselhöhle aus.
57. W.	773.	Helene Ratzlaff.	10.	26. 10. 75.	Congenitale Spaltung der Clitoris und oberen Harnröhren- wand.	Plastische Opera- tion.
58. K.	63.	Conrad Oechslin, Bildhauer.	21.	22. 1. 76.	Retrorenaler Abscess der linken Seite nach Muskelruptur.	Incision von der Lendengegend aus.
59. S.	121.	Gustav Schröder, Schneider.	31.	10. 2. 76.	Carcinoma melanoti- cum retro-auricular. sin. ulcerat.	Inoperabel.
60. S.	138.	Julius Selle, Kanzlist.	43.	13. 2. 76.	Strictur, urethr. go- norrhoica. Retentio urinae.	Punctio vesicae. Urethrotomia ex- terna.
61. W.	177.	Bertha Sawade.	2 $\frac{1}{2}$.	29. 2. 76.	Osteomyelitis femor. sin. et Periostitis. Pyaemie.	Incisionen: Drain- age.
62. W.	126.	Friederike Haese.	32.	11. 2. 76.	Carcinoma mammae dextr. recidiv. et gland. lymphatic. axillar.	Exstirpation mit Ausräumung der Achselhöhle.

Datum der Operation.	Verbandart, Behandlung.	Datum des Todes.	Todesursache.	Bemerkungen über Verlauf und Sectionsbefund.
—	Eisblase.	14. 12. 75.	Intraeranielle Blutung. Com-motio cerebri.	Bedeutendes Blutextravasat in Cavo cranii; Ventrikel des Gehirns mit Blut erfüllt; völlig mobile Schädelfractur.
—	—	18. 12. 75.	Erysipelas capitis. Pleuritis.	Zahlreiche, leukämische Drü-sentumoren u. leukämische Metastasen im Periost der Oberkiefer und des Unter- kiefers.
14. 12. 75.	—	18. 12. 75.	Meningitis basi- laris.	Perforation der Schädelbasis.
30. 11. 75.	Oelläppchen als Ver- band.	18. 12. 75.	Morbus Brightii. Herzparalyse.	Parenchymatöse Nephritis; Hypertrophie und Dilata- tion der Herzventrikel. Lungen- und Hirnödem.
20. 11. 75.	Keine Suturen; erst leichter Deckver- band, später Salben- verband.	28. 12. 75.	Pyæmie.	Erysipelas; faulige Ostitis einer entblößten Rippe; Schüttelfröste; hohes Fie- ber. Keine Section.
7. 12. 75.	Erst antiseptischer Oclusiv - Wattever- band; dann offene Wundbehandlung.	2. 1. 76.	Pyæmie.	Erysipelas; Phlegmone am Thorax. Lungeninfarcte, multiple Gelenkvereite- rungen.
13. 12. 75.	—	14. 1. 76.	Erschöpfung.	Blasen - Schleimhaut - Diph- theritis; Ikterus; heftiges Nasenbluten. Keine Sec- tion.
24. 1. 76.	Lister'scher Ver- band.	12. 2. 76.	Pleuritis serosa sin.	Grosses pleuritisches link- seitiges Exsudat. Oedema pulmon.
—	—	23. 2. 76.	Krebsmarasmus.	Metastatische Carcinomkno- ten im Gehirn; alter Leber- abscess. Cysticercus cellu- losae piae matr.
13. 2. 76.	—	24. 2. 76.	Pyelo-Nephritis.	Keine Section.
18. 2. 76.	Offene Wundbehand- lung.			
29. 2. 76.	Lister'scher Ver- band.	1. 3. 76.	Pyämie.	Pat. kam moribund und mit hohem Fieber in die Klinik. Eiterige Metastasen der Lungen; perforirende Abs- cesse des Herzfleisches.
17. 2. 76.	Ceratlapfen - Watte- Verband.	6. 3. 76.	Erysipelas; Pleu- ritis.	Keine Section.

No. u. be- handelnder Arzt.	No. des Haupt- buchs.	Name und Stand.	Alter.	Auf- nahme.	Diagnose.	Operation.
63. K.	459.	Jacob Pschu- detzky, Bäcker.	18.	23. 6. 75.	Caries coxae sin. et pelvis.	Resectio coxae.
64. S.	873.	Gottfried Stullgies, Arbeiter.	36.	29. 11. 75.	Carcinoma gland. lymphat. submaxill., mandibulae, parotid.	Exstirpation. Ligatur. a. caro- tid. comm. nach Zang.
65. K.	172.	Ferdinand Gruhn, Arbeiter.	37.	28. 2. 76.	Mannskopfgrosses Sar- com der linken Scap- ula; starke Jau- chung.	Totalexstirpation der Scapula und Resection der Clavicula.
66. S.	205.	Otto Giese, Schlosser.	28.	10. 3. 76.	Carbunculus labii super. et malae dextr.	Ausgiebige Spal- tung der infil- trirten Theile.
67. W.	212.	Marie Krösche.	42.	14. 3. 76.	Hernia femoral. sin. incaer. intestino- omental. Darmper- foration.	Herniotomia in- terna. Darmnaht nach Lembert mit Catgut.
68. S.	203.	Hermann Köhler, Kellner.	19.	8. 3. 76.	Congelatio pedis utriusque.	Amputatio crur. utriusque in sta- dio tetanico.
69. W.	182.	Johannes Rusch.	8.	2. 3. 76.	Ankylosis cubiti recta e fractura.	Resectio cubiti.
70. S.	206.	Franz Heyer, Weber.	50.	10. 3. 76.	Carbunculus nuchae.	Kreuzschnitt, aus- giebige Ablösung der Wundlappen.
71. W.	202.	Robert Peters.	2.	8. 3. 76.	Fractur. femor. sin. simpl.	—
72. K.	216.	Fritz Schönkopf, Tischler.	30.	15. 3. 76.	Verjauchtes Medullar- Sarcom des rechten Fusses. Septic- haemie.	Amputatio crur. in stadio septic- haemico.
73. W.	189.	Agnes Handt.	3.	4. 3. 76.	Spondylarthrocaec lumbalis.	—
74. W.	244.	Marie Schnepper.	7.	27. 3. 76.	Combustio ped. dextr. Tetanus acutus.	Tracheotomie.
75. W.	201.	Karoline Müller.	74.	8. 3. 76.	Phlegmone cruris et femor. sin. Gan- graena digitor. ped. sin.	Incisionen; Drai- nage.
76. W.	222.	Max Sietzy.	6 Wo- chen.	18. 3. 76.	Lucs congenita.	—

Datum der Operation.	Verbandart, Behandlung.	Datum des Todes.	Todesursache.	Bemerkungen über Verlauf und Sectionsbefund.
2. 7. 75.	Erst Salieylwatteverband; dann offene Wundbehandlung.	7. 3. 76.	Erschöpfung. Amyloid-Degeneration.	Amyloide Degeneration aller Unterleibsorgane. Hochgradige Abmagerung.
3. 12. 75. 7. 3. 76.	Carbolwasser - Umschläge.	12. 3. 76.	Krebsmarasmus.	Radiale Entfernung des Carcinoms unmöglich. 7. 3. 76. Arrosion eines grösseren Halsgefässes durch das Carcinom. Ligatur der Carotis communis.
7. 3. 76.	Ceratlapfen - Watteverband.	13. 3. 76.	Erschöpfung.	Erysipelas; colossale Wunde, da die Haut in der ganzen Ausdehnung des Tumors mitentfernt werden musste. Ganze Krankheits-Dauer 10 Tage. Keine Section.
10. 3. 76.	Campherwein - Umschläge.	14. 3. 76.	Septichaemie.	
14. 3. 76.	Lister'scher Verband.	15. 3. 76.	Peritonitis.	Diffuse, eiterige Peritonitis mit starkem Exsudat.
13. 3. 76.	Antiseptischer Oclusiv-Watteverband.	16. 3. 76.	Tetanus acutus.	Hirn u. Rückenmark blass. Oedema pulmonum.
9. 3. 76.	Suturen, Drainrohr; leichter Deckverband.	18. 3. 76.	Diphtheritis faucium.	Erkrankte in der Klinik an Diphtheritis.
10. 3. 76.	Campherwein - Umschläge.	19. 3. 76.	Septichaemie.	Keine Section.
—	Gypsverband.	30. 3. 76.	Diphtheritis faucium et laryngis. Scarlatina.	Erkrankte in der Klinik an Diphtheritis u. Scarlatina. Tracheotomie 22. 3.
18. 3. 76.	Antiseptischer Oclusivverband.	24. 3. 76.	Septichaemie.	Milz vergrößert; eiterig getrübe Synovia im r. Knie-, r. Ellbogen- und l. Schultergelenk.
—	—	29. 3. 76.	Diphtheritis faucium.	In der Klinik an Diphtheritis erkrankt.
29. 3. 76.	Chloroforminhalationen. Opiumklystiere. Bäder.	30. 3. 76.	Tetanus acutus.	Keine Section.
16. 3. 76.	Lister'scher Verband.	30. 3. 76.	Marasmus senilis.	Allgemeine Arteriosklerose; Thrombose der A. femoral. sin. an mehreren Stellen ihres Verlaufs.
	Sublimatbäder.	3. 4. 76.	Brechdurchfall, Broncho - Pneumonie.	Frische broncho-pneumonische Herde; Hyperaemie u. Schwellung der Schleimhaut des Rectum.

No. u. be- handelnd- der Arzt.	No. des Haupt- buchs.	Name und Stand.	Alter.	Auf- nahme.	Diagnose.	Operation.
77. K.	144.	Matthäus Starus, Krankenwär- ter d. Anstalt.	19.	14. 2. 76.	Phthisis pulmonum. Ausgedehnte Caver- nen.	—
78. S.	230.	Hugo Kummer, Maler.	49.	20. 3. 76.	Cystitis suppurativa. Retentio urinae.	Catheterismus.
79. K.	286.	Friedrich Thomas, Arbeiter.	circa 40.	19. 4. 76.	Fraetur. baseos cranii. Schwere Commotio cerebri.	—
80. W.	51.	Mina Löwe.	26.	18. 1. 76.	Sarcoma giganto-cel- lulare ulnae sin. Graviditas.	Exstirpation mit Resection des un- teren Theils der Ulna. Resect. artic. man.
81. S.	322.	Richard Steine- mann, Bildhauer.	17.	1. 5. 76.	Carbunculus labii super. et infer.	—
82. K.	359.	Max Ludwig.	3 $\frac{1}{2}$.	12. 5. 76.	Contritio femor. dextr. Hochgradigste An- aemie.	Exarticulatio fe- mor. primar. mit hinterem Lappen.
83. W.	255.	Bertha Hain.	23.	3. 4. 76.	Sarcoma orbitae sin. et maxill. super. sin., recidiv.	Inoperabel.
84. K.	358.	Karl Werner, Arbeiter.	59.	11. 5. 76.	Fraetur. baseos cranii. Contusio cerebri. Delirium potator.	—
85. K.	265.	Friedrich Schulze.	14.	8. 4. 76.	Caries des linken Fussgelenks mit Fi- steln und Phleg- mone der Weich- theile.	Incisionen; Drai- nago. Resection d. Fuss- gelenks wegen Fiebers und dro- hender Kräfte- consumption.
86. K.	388.	August Müller, Privatier.	43.	20. 5. 76.	Calculi urethrales. Ausgedehnte Urin- infiltration des Scro- tum und der Bauch- decken.	Urethrotomie. Extraction von sechs Harnröh- rensteinen. Zahlreiche Inci- sionen.
87. S.	213.	Heinrich Greiner, Förster.	80.	15. 3. 76.	Carcinoma labii infer. et glandul. lymphatic. submaxillar.	Exstirpation mit plastischem Er-

Datum der Operation.	Verbandart, Behandlung.	Datum des Todes.	Todesursache.	Bemerkungen über Verlauf und Sectionsbefund.
—	—	4. 4. 76.	Phthisis pulmonum.	Keine Section.
—	Decoct. fol. uv. urs.	6. 4. 76.	Pyelo-Nephritis.	Zahlreiche, kleine u. grosse Abscesse in der Blasenwand und im Rinden- und Pyramidentheil beider Nieren.
—	Eisblase.	20. 4. 76.	Intraeranielle Blutung. Commotio cerebri.	Pat., vollkommen bewusstlos heringebracht, stirbt in der folgenden Naecht. Section gerichtlich.
3. 2. 76.	Lister'scher Verband bis 18. 2. 76.	27. 4. 76.	Pyaeemie.	Vereiterung des eröffneten Handgelenks; Schüttelfrost; 10. 2. Resection; 16. 2. Abortus; zahlreiche Fröste. — Colossaler Lungenabscess.
10. 2. 76.	Bleiwasserumschläge.	2. 5. 76.	Septichaemie.	Keine Section.
12. 5. 76.	Suturen, Drainage. Chlorwasserumschläge.	13. 5. 76.	Anaemia acuta.	Pat., bei der Aufnahme fast exsanguis, befand sich in so somnolentem Zustande, dass die Operation fast ganz ohne Narkose ausgeführt werden konnte.
—	Liq. Kali arsenic. innerlich und subcutan.	20. 5. 76.	Erysipelas u. Meningitis suppurativa.	Perforation der Schädelbasis durch den Tumor. Dura bereits von dem letzteren ergriffen.
—	Eisblase. Morph. muriatic.	21. 5. 76.	Encephalo-Meningitis. Intraeranielle Blutung.	—
11. 4. 76. 8. 5. 76.	Offene Wundbehandlung.	24. 5. 76.	Pyaeemie.	Lungen-, Leber-, Milzabscesse. Vereiterung des linken Sterno-Clavicular-Gelenks.
21. 5. 76.	Offene Wundbehandlung. Innert. Acid. salicylic.	27. 5. 76.	Uraemie.	Linkseitige Steinniere; rechte Niere hypertrophisch; Cystitis und Pyelitis.
18. 3. 76.	—	28. 5. 76.	Marasmus senilis.	Keine Section.

No. u. be- handeln- der Arzt.	No. des Haupt- buchs.	Name und Stand.	Alter.	Auf- nahme.	Diagnose.	Operation.
						satz aus der Kinnhaut. Nachoperation.
88. W.	309.	Caroline Seehaus.	36.	26. 4. 76.	Fibroma pelvis, in- guinis sin. et perinei. Graviditas.	Exstirpation des inguinalen Fi- broms.
89. K.	356.	Johann Lindau, Schneider.	68.	11. 5. 76.	Cystitis suppurativa. Retentio urinae. Viae falsae urethrae.	Catheterismus.
90. K.	426.	Julius Isenheim, Kaufmann.	39.	5. 6. 76.	Lymphangitis crur. et femor. sin. Pneu- monia hypostatica.	—
91. W.	442.	— Mertens, neugeborenes Mädchen.	$\frac{1}{2}$ Tag.	10. 6. 76.	Teratoma coecygeum. Atrophia infantilis.	—
92. W.	421.	— Schar- lau, neuge- borener Knabe.	1 Tag.	2. 6. 76.	Lippen- und Gaumen- spalte. Atrophia in- fantilis.	Hasenscharten- Operation.
93. W.	282.	Lina Mindt.	1.	18. 4. 76.	Fractur. femor. sin. simpl. Caries verte- brar. Abscessus con- gestiv. inguinal.	—
94. W.	417.	Paul Müller.	2.	1. 6. 76.	Gonitis sin.; Ostitis tuberculos. tibiae sin., Rachitis, Hy- drocephalus.	—
95. W.	466.	August Fischer.	$1\frac{1}{2}$ Mo- nate.	16. 6. 76.	Lippen- u. Gaumen- spalte.	Hasenscharten- Operation.
96. S.	404.	Richard Schil- linger, Laufbursche.	18.	26. 5. 76.	Kleine Granulations- geschwulst der lin- ken Wang', aus einer vereiterten Lymphdrüse hervor- wuchernd.	Auslöfflung. Aetzung mit Kali caustic.
97. S.	352.	August Rahner, Bäckergesell.	25.	9. 5. 76.	Multiple melanotische Sarcome fast aller Organe.	—
98. W.	369.	Robert Flindt.	4.	15. 5. 76.	Pedes vari.	Tenotomie der Achillessehne.
99. W.	519.	Marie Lieschen.	4 Wo- chen.	6. 7. 76.	Doppelte Lippen- u. Gaumenspalte. Atrophia infantilis. Decubitus.	Hasenscharten- Operation.

Datum der Operation.	Verbandart, Behandlung.	Datum des Todes.	Todesursache.	Bemerkungen über Verlauf und Sectionsbefund.
15. 5. 76.				
19. 5. 76.	Keine Suturen, Ocl-läppchen.	1. 6. 76.	Septicaemic.	23. 5. Abortus. Phlegmone iliaca. Lymphangitis uterina et periuterina. Abscess. periarticular. humeri.
—	Tägliches Ausspülen der Blase mit angesäuertem Wasser.	7. 6. 76.	Cystitis et Nephritis suppurativa.	Zahlreiche miliare bis erbsengrosse Abscesse in der Rinde beider Nieren. Geringe Prostata - Hypertrophie.
—	Ungt. hydrargyr. ciner.; hydropathische Einwickelungen, Chinin.	12. 6. 76.	Lymphangitis. Pneumonia hypostatica.	Keine Section.
—	—	13. 6. 76.	Marasmus infantilis.	Nahrungs - Aufnahme sehr mangelhaft.
9. 6. 76.	—	12. 6. 76.	Marasmus infantilis.	Anaemic aller Organe.
—	Gypsverband.	19. 6. 76.	Broncho-Pneumonie. Darmkatarrh.	Keine Section.
—	Gewichtsextension.	21. 6. 76.	Diphtheritis faucium et laryngis.	In der Klinik an Diphtheritis erkrankt und tracheotomirt. Ulcera tuberculos. ilei et coli.
?	—	22. 6. 76.	Marasmus infantilis.	Keine Section.
27. 5. 76.	—	25. 6. 76.	Broncho-Pneumonia duplex abscedens.	Bronchiectasien; alte pleuritische Verwachsungen; zahlreiche pneumonische, zur Abscedirung hinneigende Herde in beiden Lungen.
5. 6. 76.	—	28. 6. 76.	Marasmus.	Unzählige melanotische Geschwülste in der Haut und in fast allen Organen des Körpers.
26. 5. 76.	Gypsverbände.	29. 6. 76.	Diphtheritis faucium.	Erysipelas von der Stichöffnung aus; Diphtheritis des Rachens. Tuberculosis pulmon. et intestin.
6. 7. 76.	—	6. 7. 76.	Marasmus infantilis.	—

No. u. be- handeln- der Arzt.	No. des Haupt- buchs.	Name und Stand.	Alter.	Auf- nahme.	Diagnose.	Operation.
100. K.	521.	Robert Krzyza- nowski, Polizei- inspector.	65.	6. 7. 76.	Mal perforant du pied mit stark. Jauchung. Beginnende Gan- grän des Fusses.	Inoperabel, weil schon bei der Aufnahme mori- bund.
101. K.	539.	Paul Wiesener, Schlosser.	38.	13. 7. 76.	Ruptur. intestini ilei e contusione abdomi- nis.	—
102. S.	493.	Lambert Fischer, Kaufmann.	20.	28. 6. 76.	Fibrom der Nasen- und Rachenhöhle sowie des l. Ober- kiefers. Recidiv.	Resection d. Ober- kiefers nach vor- heriger Tamponade d. Trachea.
103. W.	553.	Pauline Neu. ann.	37.	17. 7. 76.	Endometritis puerper- alis post abortum. Zahlreiche pyaemi- sche Metastasen. Ik- terus.	Incisionen einzel- ner Abscesse.
104. W.	547.	Gustav Kühne.	6 Tage.	15. 7. 76.	Hernia funiculi umbi- licalis von Wall- nussgrösse, bereits entzündet.	—
105. W.	524.	Anna Krüger.	1.	6. 7. 76.	Lipoma congenit. tho- rac. mediastinal.	Extirpation des Lipoms auf dem Thorax.
106. K.	572.	Friedrich Knabe.	11.	25. 7. 76.	Verbrennung fast der ganzen Körperober- fläche, sowie der Mund-Rachenhöhle, des Oesophagus und Magens durch kochenden Kalk.	—
107. K.	580.	Hermann Tunze, Kellner.	24.	29. 7. 76.	Hernia scrotalis dextr. incarcerat. intestino- omental.	Herniotomia in- terna.
108. S.	108.	Emil Schi- likowski, Apotheker.	28.	7. 2. 76.	Caries pelvis. Grosser Abscess der rechten Glutaealgegend, Fisteln.	Incisionen, Drai- nage des Ab- scesses.
109. W.	554.	Wilhel- mine Schilling.	39.	18. 7. 76.	Leukaemia lienalis. Colossaler Miltz- tumor.	—
110. W.	380.	Anna Sprenger.	14.	19. 5. 76.	Fistulae stercorales abdominis.	Mehrfache plasti- sche Opera- tionen.
111. K.	279.	Heinrich Krafft, Scharfrichter.	38.	17. 4. 76.	Pseudarthrosis crur. dextr.	Operation der Pseudarthrose.

Datum der Operation.	Verbandart, Behandlung.	Datum des Todes.	Todesursache.	Bemerkungen über Verlauf und Sectionsbefund.
—	Carbolunmschläge.	9. 7. 76.	Marasmus senilis.	Fettherz, Lungenemphysem; Atherom besonders der kleinen Arterien, zumal an dem kranken Fusse.
—	Opium, Eispillen.	13. 7. 76.	Peritonitis.	5Pfenniggrosses, rundes Loch im Ileum, 1 $\frac{1}{2}$ Fuss oberhalb der Ileo-Caecalklappe.
14. 7. 76.	—	14. 7. 76.	Collapsus, Anaemie.	Pat. starb bald nach der Operation, die sehr blutig war. Schädelbasis von dem Tumor bereits perforirt.
18. 7. 76.	Chinin.	19. 7. 76.	Pyaemie.	Endometritis puerperal; Abscesse der Lungen, Nieren, Muskeln, des Herzfleisches. Parotitis duplex; Pleuritis.
—	Watte-Deckverband.	20. 7. 76.	Peritonitis.	Im Bruchsack liegen Intestin. caecum und Process. vermiformis und angrenzende Theile von Colon und Ileum.
12. 7. 76.	Antiseptisch. Carboljuteverband nach Bardeleben. Suturen, Drainage.	22. 7. 76.	Erysipelas und Pleuritis.	Kleine, broncho-pneumonische Herde in der linken Lunge, pleuritiches Exsudat rechts.
—	Complete Einwicklung in beölte Watte.	26. 7. 76.	Verbrennung.	Section gerichtlich.
30. 7. 76.	Carboljuteverband.	31. 7. 76.	Collapsus.	Nach der Operation 2 Mal Stuhlgang. Fehlen jeglicher peritonitischer Erscheinungen.
9. 2. 76.	Carbolwasser - Compressen. Vollbäder.	3. 8. 76.	Tuberculosis pulmon. Amyloid-Degeneration.	Amyloid - Degeneration von Leber, Milz, Nieren. Käsigc Herde in beiden Lungen.
—	Liq. ferr. sesquichlorat. innerlich.	5. 8. 76.	Diphtheritis coli.	Ulcera diphtheritica coli descend. et transvers.
19. 6. 76. u. 31.7. 76.	—	18. 8. 76.	Pyaemie.	Zahlreiche, grosse Leber- u. kleine, frischere Lungenabscesse. Pleuritis.
20. 5. 76.	Erst antiseptischer Oeclusivverband, dann offene Wundbehandlung.	23. 8. 76.	Erschöpfung.	Erysipelas; Delirium potatorum; unstillbare Diarrhoeen; Lienterie; Decubitus sacralis.

No. u. be- handelnde der Arzt.	No. des Haupt- buchs.	Name und Stand.	Alter.	Auf- nahme.	Diagnose.	Operation.
112. W.	424.	Adolf Rogan.	4.	4. 6. 76.	Gonitis fungosa sin. tuberculos. Prolap- sus recti.	Resectio genu.
113. K.	158.	Eduard Elsässer, Buchbinder.	21.	21. 2. 76.	Gonitis tuberculos. sin.	Ferrum candens.
114. W.	584.	Martha Holzapfel.	9.	31. 7. 76.	Caries tuberculos. ar- ticol. ped. dextr. Caries vertebr. lum- bal.	Resectio pedis.
115. W.	508.	Emilie Weyer.	72.	3. 7. 76.	Fractur. colli femor. sin. Tumor femor. sin.	—
116. S.	349.	Emil Lehmann.	8.	9. 5. 76.	Caries vertebrarum mit Senkungsab- scessen an beiden Oberschenkeln, die sich spontan öffnen.	—

Nach den Todesursachen gruppieren sich die Fälle folgen-
dermassen:

IX. Gruppierung der Todesfälle nach den Todesursachen.

Todesursache.	An- zahl.	Hinweis auf die einzelnen Fälle der vorstehenden Tabelle.
Halsdiphtheritis und Folgekrankheiten ..	11	(9, 23, 26, 42, 43, 48, 69, 71, 73, 94, 98.)
Diphtheritis des Colon u. Folgekrankheiten	2	(32, 109.)
Diphtheritis der Harn- u. Geschlechtsorgane	2	(28, 57.)
Pyämie	11	(12, 14, 40, 49, 55, 56, 61, 80, 85, 103, 110.)
Septicämie	6	(8, 66, 70, 72, 81, 88.)
Erysipelas	5	(46, 52, 62, 83, 105.)
Lymphangitis	1	(90.)
Delirium potatorum	1	(24.)
Tetanus	3	(27, 68, 74.)
Erschöpfung in Folge andauernder Eite- rungen	4	(7, 63, 111, 116.)
" " " starker Blutverluste	6	(16, 21, 34, 65, 82, 102.)
Krebsmarasmus	5	(25, 47, 59, 64, 97.)
Marasmus senilis	4	(75, 87, 100, 115.)
Marasmus infantilis	7	(13, 37, 41, 91, 92, 95, 99.)
Magen-Darmkatarrh bei Kindern	6	(20, 29, 30, 35, 76, 93.)
Phthisis und Tuberculosis	9	(3, 10, 15, 44, 77, 108, 112, 113, 114.)
Latus ..	83	

Datum der Operation.	Verbandart, Behandlung.	Datum des Todes.	Todesursache.	Bemerkungen über Verlauf und Sectionsbefund.
29. 8. 76.	Carboljute - Verband nach Bardeleben, nachher wegen Sepsis offene Wundbehandlung.	26. 9. 75.	Tuberculosis universalis.	Von der Operation an permanent hohes Fieber. Tuberculosis pulmon., hepatitis, lienis. Ulcera coli tuberculosa.
28. 2. 76.	Gypsverbände.	7. 10. 76.	Meningitis tuberculosa acuta.	Ptosis palpebr. sup. sin. Strabismus divergens. Paresis n. facialis sin. Convulsionen, hohes Fieber.
19. 8. 76.	Antiseptischer Sali-cyl-Jute-Verband nach Thiersch. Später einfaches Oelläppchen. Ruhige Lage.	27. 10. 76.	Tuberculosis universalis.	Pachymeningitis u. Arachnitis tuberculosa. Tuberculosis. intestinal., hepatitis, lienis, renum, pulmon.
—	—	3. 1. 77.	Marasmus senilis.	Keine Section.
—	Gewichtsextension.	1. 4. 77.	Erschöpfung.	Lange Eiterung und hochgradige Abmagerung.

Todesursache.	Anzahl.	Hinweis auf die einzelnen Fälle der vorstehenden Tabelle.
Transport..	83	
Broncho-Pneumonie	3	(6, 11, 96.)
Pleuritis	1	(58.)
Embolie der A. pulmonalis	1	(17.)
Morbus Brightii	1	(54.)
Cystitis, Pyelo-Nephritis und Uraemie...	6	(2, 39, 60, 78, 86, 89.)
Scarlatina	1	(18.)
Meningitis cerebri und Encephalitis...	4	(36, 38, 53, 84.)
Meningitis spinalis	2	(19, 31.)
Commotio cerebri u. intraeranielle Blutung	2	(51, 79.)
Peritonitis	6	(1, 5, 33, 67, 101, 104.)
Ileus (Atresia ilei)	1	(45.)
Collapsus nach der Operation einer mannskopfgrossen incarcerateden Scrotalhernie.	1	(107.)
Verbrennung fast der ganzen Körperoberfläche	1	(106.)
Kohlenoxydgas-Vergiftung	1	(50.)
Carbolsäure-Vergiftung	1	(22.)
Strychnin-Vergiftung	1	(4.)
Summa..	116	
Hierzu: Halsdiphtheritis (von ausserhalb hereingebracht)	89	(s. Arch. f. klin. Chir. Bd. XXI. Heft 2. Krönlein, Diphtheritis und Tracheotomie.)
Total..	205	

Daraus ist ersichtlich, dass die Halsdiphtheritis weitaus die meisten Opfer verlangt hat, insofern von den 205 Todesfällen nicht weniger als 100 oder 48,7 pCt. auf diese Krankheit fallen. Dann folgen in absteigender Linie: Pyaemie (4,8 pCt. aller Todesfälle), Phthisis und Tuberculosis (4,3 pCt.), Marasmus infantilis (3,4 pCt.), Septicaemie, Erschöpfung nach Blutverlusten, Magen-Darmkatarrh bei Kindern, Pyelo-Nephritis und Uraemie, Peritonitis (je mit 2,9 pCt.) u. s. w. — Unter den letalen Vergiftungen haben wir 2 Fälle zu beklagen, welche lediglich der angewandten Therapie zum Opfer gefallen sind, ich meine den einen Fall von Carbolismus acutus und den anderen Fall von Strychnismus, beide bei Kindern beobachtet.*) Aus der ersteren traurigen Erfahrung zogen wir die Lehre, den antiseptischen Carbolsäure-Verband bei Kindern nur mit grosser Einschränkung anzuwenden, aus der letzteren, das Strychnin, als ein in seinen Wirkungen ganz unberechenbares Mittel, ganz aus der Kinderpraxis zu verbannen. — Endlich sei noch hervorgehoben, dass, wie schon während mehrere Jahre zuvor, so auch während der Zeit des Berichts weder ein Fall von „Shock“ noch ein Fall von tödtlicher Chloroform-Asphyxie jemals vorgekommen ist. Auf Grund der hiesigen Erfahrungen dürfen wir also diese Ergebnisse zum Glück als sehr seltene betrachten.

X. Einige Bemerkungen zur Wundbehandlung.

Die Behandlung der Wunden in der Zeit des Berichts ist eine so verschiedenartige gewesen, dass die Schlagwörter „offene Wundbehandlung“, „antiseptischer Verband“, „Occlusion“ u. s. f. nicht ausreichen, die einzelnen Verfahren alle zu kennzeichnen. Wohl kamen die eben genannten Wundbehandlungsmethoden genugsam zur Anwendung; ausserdem aber wird der Leser beim Durchgehen des klinischen und poliklinischen Materials auch dem gewöhnlichen, nicht antiseptischen Deckverbande, der Hunter'schen Verschorfung, dem Wasserbade u. s. w. begegnen; endlich hat es nicht an Fällen gefehlt, in denen man sich veranlasst sah, den ursprünglich eingeschlagenen Behandlungsplan im weiteren Verlaufe aufzugeben und die erst cultivirte Behandlungsmethode mit einer anderen zu vertauschen. — Der Grund dieser Mannigfaltigkeit in der Behandlung der Wunden ist einmal darin zu suchen, dass die Frage der

*) Anmerkung: Ausserdem hat in einem weiteren Falle (Karl Kretschmann, Todesfälle No. 20) Carbolismus als Todesursache jedenfalls mitgewirkt.

zweckmässigsten Behandlungsmethode an der hiesigen Klinik noch nicht als endgültig entschieden betrachtet wird, und dass man sich deshalb auf diesem Gebiete noch vielfach innerhalb der Grenzen des Experiments bewegt, ferner darin, dass auch die neueste Phase, in welche die Lehre von der Wundbehandlung getreten ist, doch die Ansicht niemals hat erschüttern können, dass nicht Eines sich für Alles schickt und dass es darum fehlerhaft ist, diese oder jene Methode, die in vielen Fällen sich als zweckmässig erwiesen, nun auch gleich auf alle Fälle auszudehnen, ohne weiter nach besonderer Indication oder Contraindication zu fragen. — Es wird ferner in dem Berichte, was die antiseptische Wundbehandlung betrifft, öfter speciell des Lister'schen Verfahrens, oder des Verbandes nach Thiersch oder nach Bardeleben, oder des antiseptischen Occlusivverbandes Erwähnung gethan, und es ist vielleicht nicht ganz unnöthig, hier zu bemerken, dass diese Bezeichnungen nicht etwa promiscue für eine und dieselbe Sache gebraucht, sondern damit ebenso viele verschiedene Modificationen des antiseptischen Verbandes streng auseinandergehalten worden sind, über deren grösseren oder geringeren Werth erst die Praxis entscheiden sollte. Dasselbe gilt auch von den Angaben, wornach diese oder jene Operation unter Spray oder ohne denselben ausgeführt und darauf die Wunde antiseptisch behandelt worden sei. Wir glaubten nämlich die wichtige Frage, ob der Spray für die Erzielung eines sog. aseptischen Wundverlaufes absolut nothwendig, oder ob er nicht vielmehr als eine ebenso unangenehme wie unnöthige Complication des antiseptischen Verbandes anzusehen sei, nicht besser entscheiden zu können, als indem wir auch hier das Experiment anriefen und einzelne hierzu geeignete Fälle mit, andere ohne Spray operirten, im Uebrigen aber in gleicher Weise behandelten. — Es braucht kaum bemerkt zu werden, dass alle diese Untersuchungen, sollen sie sich auf eine genügend breite Basis stützen, sehr viel Zeit und ein reiches Material verlangen, und wenn die hiesige Klinik und Poliklinik das letztere auch in vollem Masse darbietet, so hat doch die Frist von 2 Jahren nicht genügt, diese Untersuchungen jetzt schon zu einem definitiven Abschluss zu bringen. Dieselben werden vielmehr noch heute mit ungeschwächtem Interesse fortgesetzt und das Endergebniss derselben mag darum einer späteren Mittheilung vorbehalten bleiben.

Nicht ganz überflüssig mag es dagegen sein, hier noch in Kürze darauf hinzuweisen, in welcher Weise die Salubrität der Klinik resp. Poliklinik unter dem Einfluss der soeben kurz ange deuteten Bestrebungen auf dem Gebiete der Wundbehandlung sich gestaltete. Einen ungefähren Massstab hierfür besitzen wir bereits in den früheren Tabellen, in welchen die in der Klinik beobachteten accidentellen Wundkrankheiten, die grossen Gelenkresectionen, die grossen Amputationen und Exarticulationen der Glieder, sowie die conser-

vativ behandelten offenen Fracturen der langen Röhrenknochen der Extremitäten übersichtlich zusammengestellt sind. Ausserdem aber bietet das reiche Material der Klinik und Poliklinik noch weitere Beobachtungsreihen dar, welche sich auf andere Verwundungen beziehen und ebenfalls geeignet sind, die Salubrität eines Hospitals zum Ausdruck zu bringen. Demnach möchten, wie ich glaube, die wichtigsten Kriterien für die Salubrität der Klinik etwa in folgenden Daten zu suchen sein:

Es erkrankten und starben während der 15 Monate und unter 1250 Patienten in der Klinik:

an Pyaemie	9
„ Septichaemie	2
„ Erysipelas	5
„ Tetanus	1
„ Delirium potator.	1

Es kamen ferner zur Beobachtung und Behandlung in der Klinik resp. Poliklinik:

	Anzahl.	†
Grosse Gelenkresectionen.	34	9
Grosse Amputationen und Exarticulationen.	22	5
Penetrende Wunden grosser Gelenke (mit Anschluss zweier Fälle von Gelenkfracturen, welche bei den conservativ behandelten offenen Fracturen verrechnet sind)	4	—
Conservativ behandelte offene Fracturen der langen Röhrenknochen der Extremitäten	12	—
Hand- und Fingerwundungen.	301	—
Fuss- und Zehenwundungen	25	—
Haut- und Weichtheilwunden am Arm und Bein	13	1
Wunden der Kopfschwarte und des Cranium	20	—
Offene Schädelbrüche.	4	2
Exstirpationen von Carcinomen und Sarcomen des Gesichts	53	3
Exstirpationen von Lymphomen des Halses	14	—
Exstirpationen der Mamma	24	4
Hernio- und Enterotomieen	10	5
Castrationen	4	—
Mastdarm-Exstirpationen	2	—
Summa.	542	29

Leicht hätte sich diese Reihe von Verwundungen — Verletzungen sowohl als auch Operationen — noch um eine erhebliche Anzahl vermehren lassen; um jedoch unnöthige Wiederholungen früherer Mittheilungen zu vermeiden, beschränkte ich mich auf die obigen Angaben, dieselben für den hier ins Auge gefassten Zweck für ausreichend erachtend. Wenn Jemand diese Resultate mit denjenigen, welche uns in der neuesten Zeit aus anderen Kran-

kenhäusern berichtet worden sind, verglichen sollte, so möchte vielleicht dieser Vergleich nicht zu Ungunsten der ersteren ausfallen, obwohl wir uns nicht sagen können, dass wir im Stande gewesen seien, jeglichem Falle von Pyaemie, Septichaemie und Erysipelas vorzubeugen; denn die beiden erstgenannten Wundkrankheiten kamen, wenn auch zum Glück in beschränkter Zahl, doch ab und zu in der Klinik vor, letztere sogar sehr häufig, obwohl nur in 5 Fällen mit letalem Ausgang. Bei diesen Vorkommnissen sind ferner alle in Anwendung gezogenen Behandlungsarten, sowohl das streng nach Lister ausgeführte Verfahren als auch dessen Modificationen, als auch die offene Wundbehandlung u. s. w. betheiligt, und die Lehre, die wir aus diesen Erfahrungen gezogen haben, lautet somit dahin, dass es uns in der hiesigen Klinik vorläufig noch nicht gelungen ist, mit Hilfe der neuesten Errungenschaften auf dem Gebiete der Wundbehandlung den Ausbruch jeglicher accidentellen Wundkrankheit ganz zu verhüten, dass dagegen gerade die gefährlichsten dieser Infectiouskrankheiten, die Pyaemie und Septichaemie, relativ selten und oft erst nach langen freien Intervallen beobachtet wurden. Dabei verzichte ich darauf, nachzuweisen, wie viele der in der Klinik an Pyaemie oder Septichaemie Erkrankten zur Zeit ihrer Aufnahme etwa schon Fieber oder Fisteln oder anderweitige Eiterherde gezeigt haben, und beuge mich damit allerdings von vornherein eines Arguments, das in der letzten Zeit häufig angewendet worden ist, um diesen oder jenen Pyaemie- oder Septichaemie- oder Erysipelfall, welcher während der chirurgischen Behandlung auftrat, als nicht beweisend auszuschliessen, wenn es sich um die Frage handelte, ob die gerade in Anwendung gezogene Behandlungsmethode im Stande gewesen sei, die accidentellen Wundkrankheiten zu verhüten. Auch das andere, oft gehörte Argument, dass nämlich dieser oder jener Fall nicht genau nach einer bestimmten Methode behandelt worden sei, weil er sonst nicht missglückt, nicht pyaemisch oder septichaemisch geworden wäre, hat für uns so lange keine Bedeutung, als wir uns noch mitten in der Untersuchung befinden und das Object dieser unserer Untersuchung gerade darin besteht, das auf seine Richtigkeit zu prüfen, was in diesem Argument als über allen Zweifel erhaben hingestellt wird: die Unfehlbarkeit der betreffenden Methode.

Unter den verschiedenen antiseptischen Verfahren wurde namentlich mit dem in der hiesigen Klinik häufig angewendeten Occlusivverbande eine Reihe sehr schöner und rascher Heilungen erzielt; ich erwähne als solcher beispielsweise jener 17 Fälle complicirter Verwundungen der Hand und des Fusses, welche vollständig prima intentione unter 1—3 Verbänden heilten (s. S. 254), ferner jener Exstirpation eines kindskopfgrossen Fibro-Sarcoms der Supraclaviculargegend, wo die Heilung in 6 Tagen prim. int. unter

2 Verbänden erfolgte (s. S. 131), ferner einer Oberschenkelamputation, unter 2 Verbänden innerhalb 10 Tagen geheilt (s. S. 378), ebenso einer Unterschenkelamputation, die gleichfalls innerhalb 10 Tagen heilte (s. S. 384), desgleichen einer Amputation des Fusses nach Pirogoff, mit Heilung unter einem Verbande in 11 Tagen (s. S. 386), endlich einer Ellbogenresection, die unter dem ungefensterten Gypsverbande in 12 Tagen bis auf eine oberflächliche Granulationsstelle von 1^{'''} Länge prim. int. heilte (s. S. 358). — In allen diesen Fällen war der Verlauf ein durchaus aseptischer, obwohl weder die Operation noch der Verbandwechsel, wo ein solcher nöthig war, unter Spray ausgeführt wurde. Dagegen wurde stets das Operationsfeld unmittelbar vor der Operation sehr sorgfältig von jeglichem Schmutz gereinigt und mit einer concentrirten Lösung von Carbolsäure oder Salicyl-Borsäure desinficirt: dasselbe geschah nachher mit der Wunde selbst, die darauf, meist durch Catgutsuturen, vollständig geschlossen und mit Salicylwatte oder mit Bruns'scher Watte occludirt wurde, welche vorher mit den genannten Lösungen befeuchtet worden war. Ein Drainrohr wurde nicht in die Wunde eingeführt. — Leider aber sind nicht alle Fälle, welche auf diese Weise behandelt worden sind, so schön, wir möchten fast sagen, so ideal verlaufen; oft verhinderte eine parenchymatöse Nachblutung gleich in den ersten Tagen die Tiefenverklebung der Wunde, und wurde der Verband dann nicht sofort entfernt, so traten manchmal alle die unangenehmen Folgen einer Secretverhaltung ein; ja einen Fall, der so behandelt wurde, eine Schulterresection, glauben wir in Folge davon verloren zu haben (s. S. 364). Das Verfahren ist desshalb bei Höhlenwunden nicht mehr angewendet worden, und auch bei Flächenwunden, welche eine erheblichere Ausdehnung besitzen, wird jetzt vorsichtshalber gewöhnlich ein Drainrohr (oder mehrere, je nach Bedarf) in die Wunde eingeführt, um den Abfluss der Secrete zu sichern, falls die primäre Verklebung der Wundflächen ausbleiben sollte. — Auch mit den anderen während der Zeit des Berichts geübten Verfahren sind zum Theil sehr günstige Erfolge erzielt worden, die indess in den früheren Mittheilungen nachgesehen werden mögen. Zu ihnen zählt unter Anderem jener ausgezeichnete Fall von offener Splitterfractur des Schädels mit starker Depression der 13 in einander eingekleiteten Knochensplitter und Ruptur der Dura mater; seine Heilung erfolgte bei strenger Durchführung des Lister'schen Verfahrens ohne jegliche Schwierigkeit (s. S. 37).

Erklärung der Abbildungen.

- Taf. I. Fig. 1. Natürliche Grösse und Lage primär extrahierter Knochensplitter bei offener Splitterfractur des linken Scheitelbeins und Perforation der Dura mater. Ausgang in Heilung. (S. Seite 37: August Richter.)
- Taf. I. Fig. 2. Offene Loehfractur des Stirnbeins mit starker Depression und Abspregung der Crista frontalis. Hirnabscess; Tod. (S. Seite 39: Paul Kramer.)
- Die Fractur von der Aussenseite des Stirnbeins betrachtet.
 - Die Fractur von der Innenseite des Stirnbeins betrachtet.
 - Grosser, von einer glatten, pyogenen Membran ausgekleideter Hirnabscess im rechten Stirnlappen, mit Perforation in das vordere Horn des rechten Seitenventrikels.
- Taf. II. Fig. 3. Total-Exstirpation der Zunge mittels seitlicher, temporärer Durchsägung des Unterkiefers nach v. Langenbeck. (S. Seite 84.)
- Erster Operationsact: Blosslegung der Regio submaxillaris behufs Exstirpation carcinomatöser Lymphdrüsen und Unterbindung der A. lingualis.
 - Zweiter Operationsact: Exstirpation der nach vorn und unten gezogenen Zunge, des Arcus glossopalatinus etc.
- Taf. II. Fig. 4. Cheiloplastik aus der Kinn- und Unterkinnhaut nach v. Langenbeck. (S. Seite 119.)
- A₁, A₂: Totale Cheiloplastik; der Kinnlappen wird nach oben verschoben, so dass Punkt a nach a*, Punkt b nach b* kommt. Eine bei c. entstehende kleine Hautfalte wird senkrecht zum oberen Wundrande incidirt oder keilförmig excidirt und genäht. Vollkommene Vereinigung aller Wundränder. Der Hautsporn d. d* stützt den Lappen und verhindert sein Heruntersinken. Zweckmässig ist es, bei der Exstirpation der Lippe resp. des Lippencarcinoms den die Lippe von oben nach unten trennenden Schnitt auf derjenigen Seite, wohin nachher die Brücke des Ersatzlappens zu liegen kommt, etwas schräg von oben aussen nach unten innen zu führen, wodurch die Faltung des oberen Randes des Ersatzlappens sehr gering wird.
- B₁, B₂: Partielle Cheiloplastik, bei schmalere, aber weit nach dem unteren Kinnrande zu reichendem Defect. Der Kinnlappen wird nach oben gedreht, so dass Punkt a nach a*, Punkt b nach b* kommt, während Punkt c, c* (gleichsam als Achse, um den die Drehung des Lappens sich vollzieht) seine Lage unverändert beibehält. Vollkommene Vereinigung aller Wundränder. Der Hautsporn d, d* stützt den Lappen in derselben Weise wie bei der vorigen Operation. Bei dieser Modification kann der Defect völlig quadratisch sein; der Ersatz ist ein sehr vollkommener, Entstellung höchst gering. Man beachte die Anlage des Stiels.
- Taf. III. Fig. 5. Uranoplastik bei syphilitischem Gaumendefect und mit Transplantation des nach der ersten Operation regenerirten Periosts der Innenfläche des Processus alveolaris nach v. Langenbeck. (S. Seite 106: Karl Schild.)
- Ursprünglicher Defect.
 - Resultat der ersten uranoplastischen Operation; Heilung der Naht prima intentione; Klaffen des rechten Seitenschnitts, da das Palatum durum hier ganz fehlt.
 - Resultat der zweiten uranoplastischen Operation, bei welcher das neugebildete Periost der Innenfläche des Alveolarfortsatzes

zum Verschluss des rechten Seitenspalts benutzt worden ist. Die Prima reunio bleibt aus, doch erhält sich der transplantierte Lappen das neugebildeten Periosts als eine freischwebende, den Seitenspalt von vorn nach hinten überspannende Brücke, die erst 16 Tage nach der Operation, in Folge der Schrumpfung von den freien Rändern her, in der Mitte quer durchreißt.

- Taf. IV. Fig. 6. Exstirpation eines Stimmbandpolypen nach partieller Laryngotomie, ohne Verletzung des Schildknorpels nach Bose. (S. Seite 135: Osear Döring.)
- a. Laryngoskopisches Bild bei tiefer Inspiration.
 - b. " " " " Phonation.
 - a¹. Ansicht des Polypen nach der Eröffnung der Trachea, des Ringknorpels und des Lig. conoideum bei tiefer Inspiration.
 - b¹. Einblick in das Ostium laryngis von der Wunde aus bei Phonation.
- Taf. V. Fig. 7. Totalexstirpation des Kehlkopfs mit dem Zungenbein und dem hinteren Drittheil der Zunge, ferner des vorderen und seitlichen Abschnitts des Pharynx nebst den Arcus pharyngo-palatini, eines kleinen Theils des Oesophagus und der submaxillaren Lymphdrüsen beider Seiten. (S. Seite 136: Franz Krause.)
- a. u. a¹. Abbildung des Patienten nach vollendeter Heilung.
 - b. Abbildung des Kehlkopfpräparats, von hinten aufgeschnitten und auseinander geklappt.
- Taf. IV. Fig. 8. Submaxillar-Speicheldrüse mit Speichelsteinen. (S. Seite 144: Caroline Neudeck.)
- Taf. VI. Fig. 9. Kindskopfgrosses, congenitales Lipom des Mediastinum anticum, welches durch den 3. rechten Intercostalraum nach aussen durchgewachsen ist und sich auf der Thoraxwand als faustgrosser Tumor etablirt hat. (S. Seite 157: Bertha Krüger.)
- a. Ansicht des Lipoms auf dem Thorax, vor der Operation.
- Taf. VII. b. Ansicht des Mediastinaltumors nach Eröffnung des Thoraxraums von hinten (ausser dem Tumor sind beide Lungen, der Oesophagus, die Trachea und der rechte Bronchus, nach unten endlich das dislocirte Herz sichtbar).
- Taf. VI. c. Schematisch gehaltener horizontaler Durchschnitt durch den Thorax in der Höhe der Durchtrittsstelle des Lipoms.
- Li. Lipom.
 - P. Linke, comprimirte und nach hinten und medianwärts verdrängte Lunge.
 - P^l. Rechte Lunge.
 - A. Aorta.
 - C. V. cava superior.
 - T. Trachea.
 - O. Oesophagus.
- Taf. VII. Fig. 10. Atresia ilei. (S. Seite 167: Elisabeth Kännich.)
- I. (P.—a.) Oberer Theil des Darms, Duodenum, Jejunum und oberen Theil des Ileum umfassend.
 - II. (a.—b.) Mittlerer Theil des Ileum; bei a. ist der Darm durch eine Schleimhautduplicatur bis auf eine erbsengrosse, centrale Oeffnung (a₁), bei b. dagegen durch eine quere Membran vollständig geschlossen.
 - III. (b.—C.) Unterer Theil des Ileum, bei C. in den Dickdarm einmündend.

IV. (c.—A.) Das ganze Colon und Rectum bis zum Anus. Bei C. das Coecum mit der normal gebildeten Valvula Bauhini und dem Processus vermiformis.

Taf. VIII. Fig. 11. Weiches, extraperitoneales Fibrom, das die Höhle des grossen und kleinen Beckens grösstentheils ausfüllt und durch den linken Cruralring, sowie durch die untere Beckenapertur Fortsätze nach aussen sendet, welche als mannskopf-grosse Geschwülste in der linken Schenkelbeuge und der linken Dammgegend hervortreten. (S. Seite 198: Caroline Seehaus.)

A. Abdomen.

Ti. Tumor inguinalis.

Tp. Tumor perinealis.

Pv. Prolapsus vaginae.

Taf. VIII. Fig. 12. Steinniere. (S. Seite 212: Karl Müller.)



Gedruckt bei L. Schumacher in Berlin.

Fig 2a




Fig 1

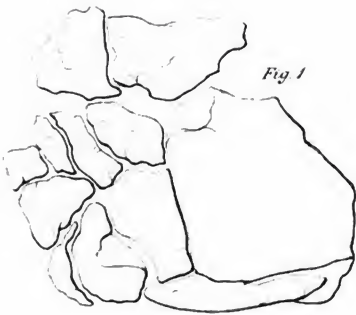


Fig 2b

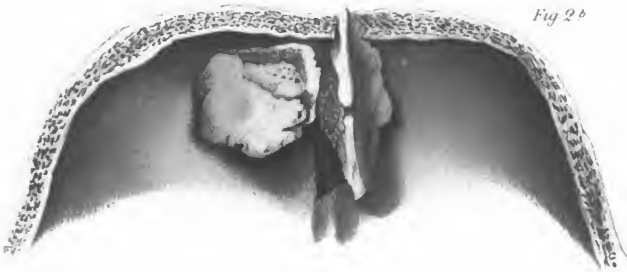
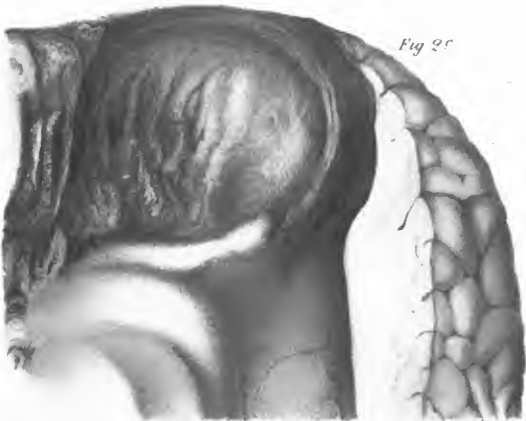

Fig 2c



Gedruckt bei L. Schumacher in Berlin.

Fig. 2a




Fig. 1

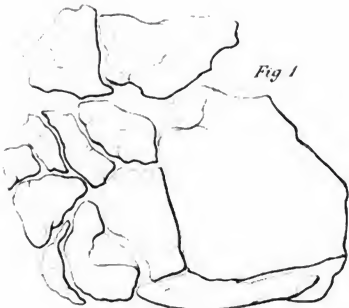


Fig. 2b

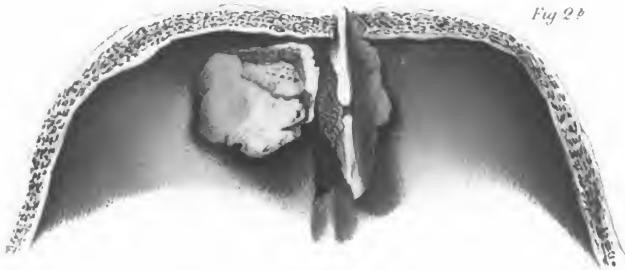
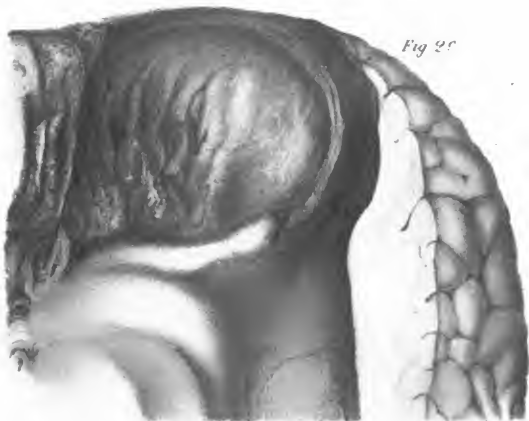

Fig. 2c



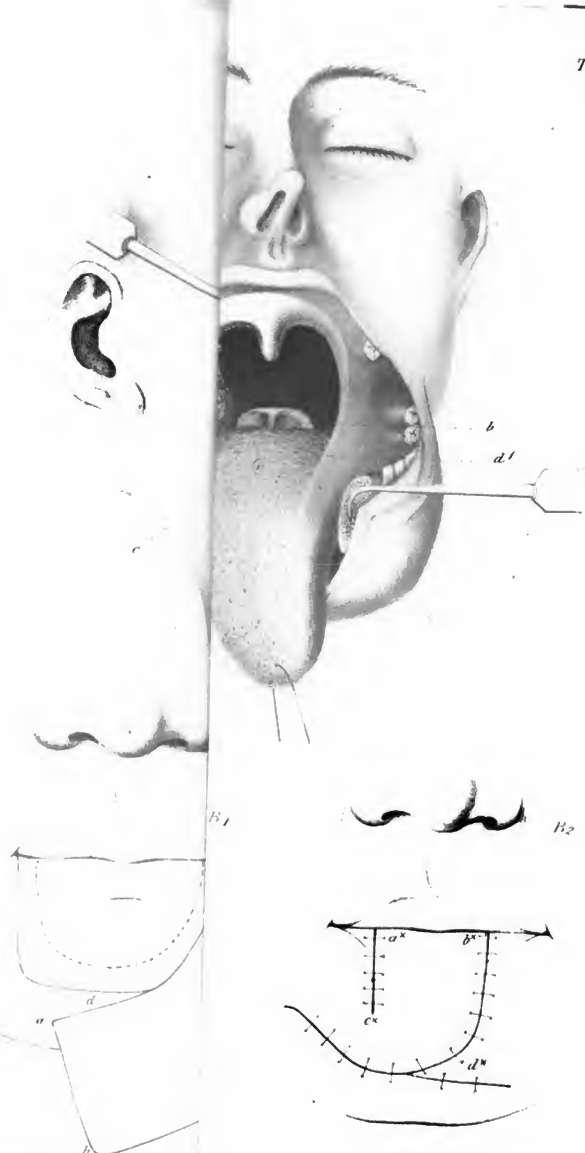
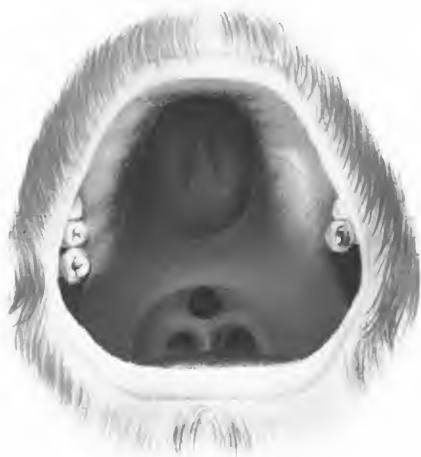
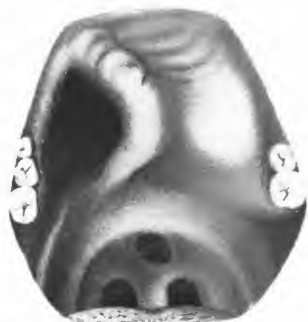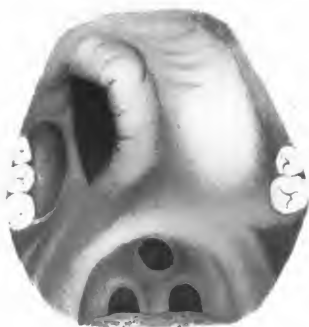Fig 5



a.



b



c

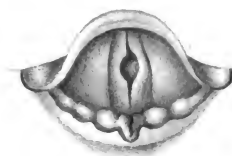
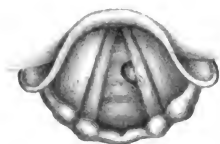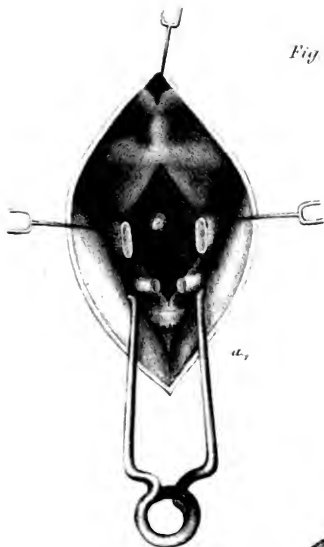

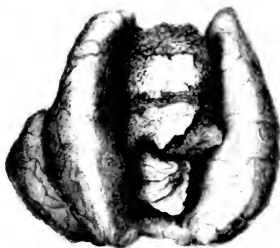
Fig 6.



b.

Fig 8



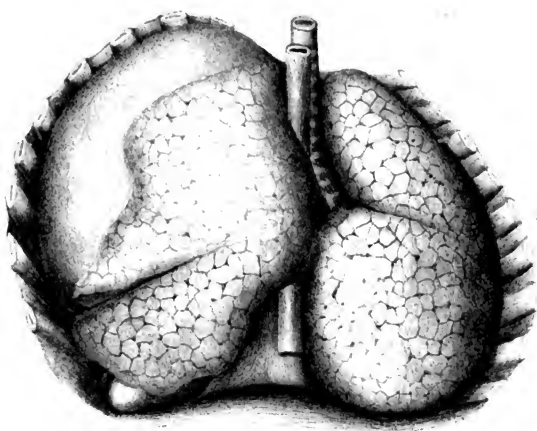


Fig. 9b

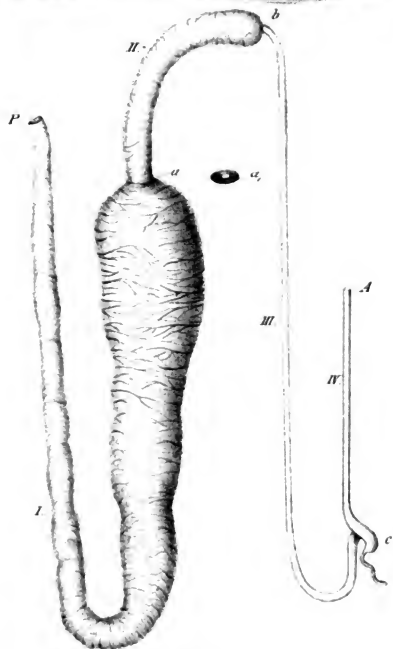


Fig. 10.

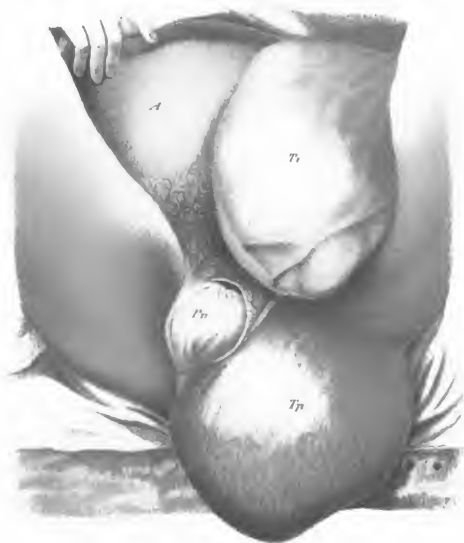

Fig. 11

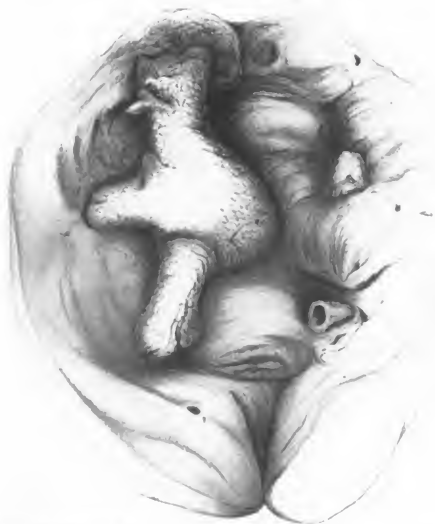

Fig. 12

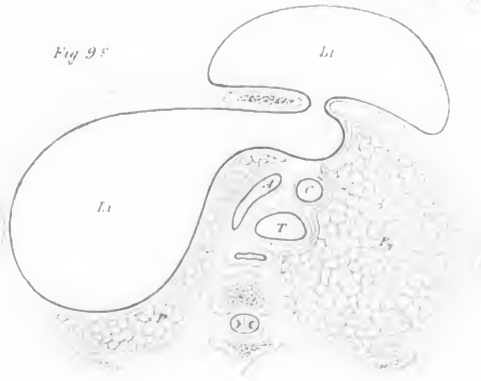


Fe

v. Langenbeck



Fig 9f





UNIVERSITY OF MICHIGAN



3 9015 07053 8076

1-49112-2111



