BLATT
ZUNDE
14


BIBLIOTHECA · BOSTONIENSIS · MEDICINAE
SERVAT · ET · DOCET
FVNDATA
MDCCLXXX
EX DONO

CENTRALBLATT

FÜR PRAKTISCHE

AUGENHEILKUNDE.

HERAUSGEGEBEN

VON

Dr. J. HIRSCHBERG,
O. HON.-PROFESSOR AN DER UNIVERSITÄT BERLIN,
GEH. MED.-RATH.

ACHTUNDZWANZIGSTER JAHRGANG.

MIT ZAHLREICHEN ABBILDUNGEN IM TEXT.

LEIPZIG,
VERLAG VON VEIT & COMP.
1904.

BOSTON MEDICAL
MAR 22 1907
LIBRARY

CATALOGUED
MAR 22 1907
E. H. B.

Druck von Metzger & Wittig in Leipzig.

Inhalt.

I. Originalaufsätze.

Seite

1. Ueber familiäre, fleckige Hornhaut-Entartung, von Dr. Fehr 1
2. Zur Theorie der Retraction des Auges, von Prof. Dr. Max Peschel . . , 11
3. Ein Fall von amyloider Degeneration der Bindehaut und des Tarsus bei einem Malayen, von Dr. L. Steiner 33
4. Die mechanische Behandlung der trachomatös erkrankten Conjunctiva, von Dr. M. Likiernik 40
5. Beitrag zur Kenntniss der eiterigen Tenonitis, von Dr. O. Purtscher . . 65
6. Ueber den Markschwamm der Netzhaut, von J. Hirschberg 97
7. Ophthalmologische Miscellen, von Prof. Dr. W. Goldzieher 129
8. Der traumatische Vorfall der Thränendrüse und die Zweckmässigkeit ihrer Exstirpation, von Dr. Stefano Santucci 137
9. Die Instrumente der arabischen Augenärzte, von J. Hirschberg 161
10. Ein Fall von gittriger Hornhauttrübung, von Dr. Fehr 173
11. Zur Casuistik der sympathischen Ophthalmie, von Gustaf Ahlström . . 193
12. Die Aussaugung des Stars, eine Radical-Operation der Araber, von J. Hirschberg 225
13. Ein Fall von angeborenem Herzfehler und Hyperglobulie in Verbindung mit Iridocyklitis haemorrhagica, von Prof. W. Goldzieher 257
14. Beiträge zur Resorption des abgerissenen Irisgewebes durch den Augapfel, von Dr. Julius Fejér 289
15. Die anatomischen Abbildungen vom Auge bei den Arabern, von J. Hirschberg 292
16. Ein Beitrag zur Kenntniss der interepithelialen Uvealcysten, von Dr. F. Rabitsch 321
17. Ein seltener Operations-Fall, von J. Hirschberg 353

II. Klinische Beobachtungen.

Seite

1. Ein Fall von Sehstörung bei Idiotie, von J. Hirschberg 12
2. Ein schimmliges Geschwür der Lidhaut, von Rosenstein 14
3. Violettfärbung der Bindehaut und Hornhaut durch Anilin-Tintenstift; Entfärbung durch Wasserstoffsuperoxyd, von Dr. E. Praun 45
4. Abgelaufene Keratitis parenchymatosa beim Sohn — Hirnsyphilis bei der Mutter, von Dr. Sigmund Neuburger 72
5. Ueber langsame Rückbildung der persistirenden Pupillen-Haut, von J. Hirschberg 103
6. Klümpchen Anilinfarbe als Fremdkörper der Hornhaut, von Dr. Emil Bock 105
7. Ueber zwei seltene Formen der Hornhaut-Entzündung, von Dr. Julius Fejér 202
8. Oedem der Hornhaut — beim Neugeborenen — nach Zangen-Geburt, von Dr. Julius Fejér 235
9. Ueber excessive Myopie, von Heine 261
10. Abreissung des hinteren Blattes der retinalen Pigmentschicht der Iris nahe ihrem ciliaren Ursprunge und Vorfall des umgestülpten Lappens durch die Pupille in die Vorderkammer, von Dr. E. Praun 296

Sachregister.

* Originalartikel.

Abducens-Lähmung, nach Schädelbruch 349. — u. hereditäre Belastung 423. — doppelseitige — u. Blicklähmung 451. — durch Otitis 460.
Ablösung der Chorioidea, Retina s. d.
Absorption s. Cataracta traumatica.
Abscess der Cornea s. d.
Acanthosis nigricans 119.
Accommodation(s), Literatur 480. — Anomalien, Lehrbuch 31. — Paralyse u. Parese, Sammelreferat 60. — Lähmung nach Typhus 150; durch Stirnhöhleneiterung 254. — Mechanismus beim Menschen 17. 151. 336. 342. 440. — Parese bei Botulismus, Sitz u. Wesen 280. — Kurzsichtigkeit durch — Krampf 452. — Spasmus u. Tonus 327. — astigmatische — durch Homatropin u. Eserin 346. 348.
Acoin-Anästhesie 256.
Actinomycose der Conjunctiva 464.
Adeno-Carcinom der Thränendrüse 251.
Aderhaut s. Chorioidea.
Adipositas der Lider s. d.
Adrenalin s. Nebenniere.
Aegypten, fliegende augenärztliche Colonne in — 409.
Akromegalie mit Diabetes u. Cataract 158.
Alcoatin, Augenheilkunde des — 87.
Alkohol, Subconjunctival s. d. — ätiologischer Factor bei der — Amblyopie 32. — Verband bei Panophthalmie 411.
Algier, Bekämpfung der Augenkrankheiten in — 420.
Ali ben Isa, Augenheilkunde des — 88. 392.
Allgemeinerkrankungen u. Auge s. Augenerkrankungen.
Amaurose, durch Blei, Blutung, Filix mas, Urämie s. d. — bei Idiotie s. d. — partialis fugax, einseitig 409. — s. a. Erblindung, Blindheit.
Amblyopie, ex anopsia 425. — Intoxications — s. d. — Scotom bei congenitaler — 302. — Suggestions — 76. — durch Alkohol, Methylalkohol, Tabak s. d.
Amenorrhoe, Opticus-Atrophie bei — 268. — Papillitis u. — 384.
Ammoniak-Verletzungen des Auges 188.
Amyloide, Degeneration — der Bindehaut u. des Tarsus bei einem Malayen 33.* — Geschwülste der Conjunctiva 383.
Anämie, Arterienverstopfung bei — 63.
Anästheticum s. Yohimbin. Stovain —, Einfluss auf die Vorderkammer 432.
Anatomie, Literaturübersicht 466. — Histologie: des Frühjahrskatarrhs 32; angeborener Augen-Anomalien 246. — des Lidxanthelasma 278. — der Thränenwege s. d. — des Verschlusses der Centralarterie 303.
pathologische: des Auges 370. 470 (Literatur). — des Frühjahrskatarrhs 275. — der Chorioretinitis syphilitica u. Retinitis pigmentosa 47. — der Retino-Chorioiditis albuminurica 414. — des Hydrophthalmus 126. — der Thränenorgane 312.
Anatomische Untersuchung eines Hypopyon-Geschwüres 26. — Abbildung vom Auge bei den Arabern 292.* — Veränderungen bei Aderhaut-Entzündung 339.
Anencephalie 268.
Aneurysma der Carotis interna 285. 402 (oculare Symptome). — Pupillenungleichheit bei — 461.
Angeborene(s), Veränderungen u. Missbildungen des Auges 246 (Histologie). 250. 267. 400. 466. — zwei seltene 112. — bisher unbekannte 275. — Augenmuskeldefect 153. — Dermoid der Cornea u. endobulbäres Lipom 112. — Farbensinnstörungen 50. — Pulsiren des Augapfels 462. — Schlauchbildung im Glaskörper u. an der Papille 415. — vorderes Staphylom 149. — Sympathicusstörung 120. — Thränensackfistel 180. — der Iris, Lider, Retina s. d. — s. a. Anencephalie, Aniridie, Anophthalmus, Colobom, Cyste, Mikrophthalmus, Pupillenmembran, Retractionsbewegung. — s. a. Hereditär Familiär.

Angiom, cavernöses, der Orbita, Chorioidea s. d.
Anilin-Tinten-Verletzung 45* s. d. — Verletzung durch — farbstoffhaltige Gegenstände 188. — als Fremdkörper der Hornhaut 105.* — schädlicher Einfluss pulverförmiger — Farben 120. — Einwirkung von — Farben aufs Auge 313. — Sehstörung durch — haltiges Haarfärbemittel 403.
Aniridie, congenitale 81 (Präparate). 372. 411 (familiäre). — traumatische 124. — mit Linsenectopie 438.
Anisometrie 62.
Ankyloblepharon nach Pemphigus, geheilt 122.
Ankylostomiasis 223.
Anophthalmus, congenitus, bilateralis 112. 220. 460. — u. andere Missbildungen, Aetiologie 403.
Anopsie, Amblyopie ex — 425.
Antimetropie 62.
Aphakie, traumatische 124. — ungewöhnlich gute Sehkraft bei — mit Einstellungsfehlern 181.
Apparate s. Instrumente.
Araber(n), Staraussaugung bei den — 225.* — anatomische Abbildungen bei den — 292.*
Arabische Augenärzte, Instrumente der — 161.*
Arbeits-Schutzbrille 90.
Argyrol 91.
Armlähmung, Augensymptome bei — 445.
Artificielle, Augenentzündung 305. — s. a. Simulation.
Arteria centralis s. Centralarterie.
Arterien und **Arteriosklerose** s. Gefässe u. Erkrankung. — im Glaskörper s. d.
Arthritis, Augensymptome bei rheumatischer — 149.
Aspirin, — bei Erosio corneae 90. — in der Augenpraxis 160.
Asthenopie, accommodative 93. — u. ihre Behandlung 221.
Astigmatismus der Cornea, vererblich? 118. — der Cornea u. centrale Chorioiditis der Myopen 123. — oder Astigmie? 153. — mit wechselnder Axe 335. — Linse bei — 438.
Atlas, der Ophthalmoskopie 106. — der Augenoperationen 206.
Atrophie der Netzhaut s. Retina.
Atropin-Vergiftung, Augenmuskelstörung 313.
Atroscin-Wirkung 125.
Auge(n), Cylindrische Krümmung der — u. Beschäftigung 62. — der Kohlenbergwerks-Arbeiter 62. — Lider s. d. — Neurologie des — s. d. — Retraktion s. d. — Tuberculose, Verletzungen s. d. — Wachsthum s. d.
Augenärzte, Taschenbuch für — 75.
Augenbewegungen, besondere Störung 79. — Gehirnbahnen der — 248. — Retraction, zur Theorie der — 11;* — Casuistik 20. 454; angeboren 388. — bei Octopoden 288. — Hirnrinde u. — 288. — Pupillenverengerung bei den seitlichen — 350.
Augen-Druck s. d.
Augeneiterung s. Blennorrhoe.
Augenentzündung der Brand-Enten 379.
Augenerkrankungen und Allgemeinleiden 254. 482 (Literatur). — artificielle 305. — Lehrbuch s. Augenheilkunde. — Rolle der Heredität bei — 123. — Seeklima u. Salzbäder bei gewissen — 91. — Therapie der — 473. — Tropische — 436. — bei Acanthosis, Akromegalie, Anämie, Arteriosklerose, Arthritis, Basedow'scher Krankheit, Beri-Beri, Constitutionskrankheiten, Diabetes, Enteritis, Erysipel, Gefässerkrankungen, Gehirnerkrankungen, Gelenkrheumatismus, Hysterie, Herzfehler, Infektionskrankheiten, Influenza, Leberleiden, Lepra, Lymphämie, Magencarcinom, Malaria, Masern, Myasthenie, nervösen Allgemeinstörungen, Nasenerkrankungen, Neurasthenie, Nierenleiden, Ohrerkrankungen, Paralyse, Pemphigus, Scharlach, Sclerodermie, Sclerose, Syphilis, Tabes, Tetanie, Tuberculose, Typhus, Urämie, Vaccine s. d. — durch Affectionen der Geschlechtsorgane s. d.
Augengläser, Theorie u. Praxis 268.
Augenheilanstalt, Arbeiten aus der Universitäts — in Freiburg i. B. 298. — in Laibach 220. — in Madrid 29. — in Moskau 75. — Olmütz 412. — Reichenbach 156. — Universitäts — in Tübingen 319. — Mittheilungen aus der — des Carolinischen Instituts in Stockholm 180. 397.
Augenheilkunde, Lehrbücher der — 15. 74 (spanisch). 207 (englisch). — Encyclopédie française 205. — operative s. Augenoperationen. — Unterricht in China 60.
Augenhintergrund, Photographie s. d.
Augenhöhle s. Orbita.
Augenhygiene 421.
Augenkranke, Grundregeln für — 408.
Augenmagnet s. M.
Augenmuskel(n), Literatur 480. — Eigenthümlichkeit im Bau der — 265. — angeborene Defecte 153. — Anomalien, Handbuch 31. — Insufficienz 424. — — Verletzung 124. — Vorlagerung s. Schieloperation. — s. a. die einzelnen Muskeln u. Nerven, Augenbewegungen.
Augenmuskellähmung(en), Bewegungserscheinungen an gelähmten Augenmuskeln 220. 266. — angeborene 153. — multiple u. complicirte 26. — hysterische, familiäre 316. 356. — traumatische,

orbitale 26. — s. a. die einzelnen Muskeln u. Nerven. Ophthalmoplegie.
Augenoperationen, Literatur 475. — — Atlas der — 206. — Handbuch der 106. — bacteriologische Forschungen 184. — seltener Fall 353.* — Augen-Fixation bei — 17. — Wundbehandlung s. d.
Augensalbe, Dosirung 90. — Glasstab für — 407.
Augenspiegel s. Ophthalmoskop.
Augensymptome, bei Vergiftung mit Paraphenyldiamin 330. — bei Armlähmungen 445. — s. a. Augenerkrankungen.
Augentropfen, Dosirung 90.
Augentropffläschchen, sterilisirbares 381. 446.
Augenveränderungen bei Schädelbasis fractur s. d.
Augenverletzungen s. d.
Augenwimper s. Cilie.
Aussaugung des Stares 225.*

Bacillen, „Diplo — liquefaciens (Petit)" u. Morax-Axenfeld'sche — 117. — Hornhautulceration durch Diplo- — 302. — Durchlässigkeit von Hornhautnarben für — 68. — Gonokokken, Variabilität 220. — bisher unbekannter —, Erreger des Ringabscesses der Cornea 122. — Müller'scher Trachom — u. Influenza — Conjunctivitis 117. — Heu — Infection 158. — Infection der Cornea durch — Pyocyaneus 117. — metastatische Pneumokokken-Ophthalmie 185. — Streptokokken-Ophthalmie, Serumbehandlung 90. — Streptomycosis 288. — Wirkung in's Auge eingedrungener saprophytischer — 279. 280. — subtilis bei Augenaffectionen 305. — Rasen am Auge 405,
Bacteriologie der Conjunctiva 390. — des Auges, specielle 398. 470 (Literatur).
Bacteriologische Untersuchungen über Tusche zum Tätowiren 21. — Forschung u. operative Augenheilkunde 184.
Basedow'sche Krankheit, — Pseudosymptome von — bei Orbitaltumor 92. — Augensymptome bei — 263. — Halssympathicus-Resection 20.
Basis, Schädel — s. d.
Becquerel-Strahlen 408.
Becker, O., Mittheilungen über — 15.
Beleuchtung, elektrische — Vorrichtung für Untersuchungen 419 (Nernstlampe). — zu starke — u. Auge 29. — in Schule s. d. — laterale — u. centrale Sehschärfe 192. — s. a. Licht.
Benvenutus 297.
Bergwerksarbeiter 62.
Beri-Beri, Centralscotom bei — 21.
Beruf, cylindrische Krümmung der Augen u. — 62 (Lokomotivführer). — s. a. Bergwerksarbeiter.
Beschäftigung s. Beruf.
Beschläge, besondere in der Vorderkammer 79.
Bewegung(en) s. Augen-. — s. Vorgänge in der Retina s. d.
Bienenstiche der Cornea 312. — Iritis nach — 409.
Bindegewebe-Neubildung 47. — zwischen Chorioidea u. Sclera 79. — in der Iris 49. — Zellen zwischen den Epithelien 461.
Bindehaut s. Conjunctiva.
Binnendruck s. Druck.
Binocular(en), Sehen, — monoculare Vorherrschaft beim — Sehen 255. — 450.
Blei, Opticusatrophie durch — Vergiftung 334. — Vergiftung, chronische 465. — Amaurose, transitorische 126. — Incrustationen der Cornea 411.
Blendung durch elektrisches Licht 240. — Nervenzellen der Netzhaut bei — 360.
Blennorrhoe, Behandlung mit Kali permanganicum 24; mit Wasserstoffsuperoxyd 144; mit Hydrargyrum oxycyanatum, subconjunctival 252; der Hornhautverschwärungen 329.
Blennorrhoea neonatorum, über — — 448. — Anmeldepflicht 92. — Behandlung 349. — Keratitis interstitialis bei — 61. — Häufigkeit u. Verhütung 384. 408.
Blepharitis, Behandlung 406.
Blepharoplastik 388. 423. 462. — der vier Augenlider, nach Lupus 220.
Blepharoraphie 345.
Blepharospasmus durch Nasenaffection 410.
Blickfeld-Krümmung 279.
Blicklähmung 285. 451.
Blinde(n)-Verhältnisse bei Lepra 15. — Zahl in Preussen 127. — Taub- 156. — — Streptomycosis in — Anstalten 288. — Fürsorge in den Augenkliniken 411. 412.
Blindheit nach Paraffin-Injection 222. — — mit Sehenlernen im späteren Leben 63. — u. Taubheit bei Urämie 222. — hysterische 284. — u. Cataract in Nordfrankreich 447. — bei Paralyse u. Tabes 465.
Blitz-Schlag, Cataracta traumatica 285.
Blutung(en) nach Cataract-Operation s. d. — intraoculare bei Constitutionskrankheiten 335. — Erblindung nach Magen- — 282. 320; nach post-partum — 334. — s. a. Metrorrhagie. — praeretinale 383. Sehstörungen durch — bei Greisen 424. 426.
Böhmen, Trachom bei — 219.
Bombay, Keratitis in — 18. 155.
Botulismus, Accommodationsparese bei — 280.
Brachymetropie 62.
Brand-Enten, eitrige Augenentzündung der — 379.

Brillen, die — u. ihre Geschichte 30. — Regensburger — Macher-Ordnung 396. — s. Augengläser. — Bestimmung 300 s. a. Augengläser. — Gläser, Schleifart u. Caliber 345.
Buchertisch 15. 74. 106. 205. 297.
Bulbus, Retraction s. Augenbewegungen. — Ruptur, Prognose 24.

Camera anterior s. Vorderkammer.
Carcinom, peribulbäres — 124. — Adeno — der Thränendrüse 251. — des Magens. Opticus, der Orbita, s. d. — metastatisches — des Sehnerven 348.
Carotis, Aneurysma s. d. — Unterbindung s. Exophthalmus.
Cataract, mikroskopische Präparate 78. — u. Blindheit in Nordfrankreich 447. — Aussaugung s. — Operation. — Spontan-Resorption 423. — Maturation s. C.-Operation. — Naphthalin — 437. — in der Vorderkammer 46. — Schein — 247. — durch Tetanie 219.
Cataracta capsularis posterior, Behandlung 383. 404.
Cataracta congenita, Operationserfolge 253. — e lue 301.
Cataracta polaris, posterior, traumatica 379. 414.
Cataracta secundaria, Operation s. Cataract-Oper. — Scheeren-Pincette s. Instrumente a).
Cataracta senilis, Kammerwasser bei — 94. — Cryoskopie u. Pathogenese 424.
Cataracta traumatica, nach Blitzschlag 285. — Spontan-Resorption bei einem 46 jährigen 62. 94.
Cataract-Operation, über — 120. — Aussaugung 225*. — neues Messer 152. — Geschichte 429. — Conjunctivallappen bei — 286. — subconjunctivale 328. — in der Kapsel 16. — Kapseleröffnung 61. — Iridectomie bei 427. — Irrigation bei 63. — Infection nach —, Behandlung 365. 424. — ungewöhnliche Complication 268. 456. — acutes Glaucom nach — 25. — retrochorioidale Blutungen nach — 224. 456. — Maturation 335. 365. 413 (Heissluft-Methode). — Nachstaroperation: mit Scheere 27. über — 120. 420. — Spritze zur — 336. — in Indien 32. 63. — Bericht über 1000 349. — Statistik 454. — praeventive Serumoperation bei — 392. — Wundbehandlung s. d. — Reclination 440. — endgültige Resultate 425.
Cauterisation, sternförmige — der Cornea 27.
Centralartorie, Freibleiben eines Netzhautbezirks bei plötzlichem Verschluss der — 189. Embolie, Thrombose s. d. — Verschluss, Anatomie 303. — Abhebung des Endothelrohres der — 404.
Centralvene, Thrombose 335.
Cephalocele der Orbita 305.
Chalazion, Pathologie 400. — marginale 406.
Chiasma, Faserverlauf im — 350. — interretinale Commisur im — 463.
China, Augenheilkunde-Unterricht in — 60.
Chinin-Vergiftung 93. — Pathogenese der Sehstörungen bei — 376.
Chirurgie, Lehrbuch 75.
Chisolm, Nachruf 28.
Chorioidea, Bindegewebsbildung s. d. — Ablösung nach Iridectomie 342. — Angioma cavernosum 333. 383. 438. — Colobom 49. 267. — Atrophia alba der — mit Sclerose der Gefässe 124. — besondere Geschwulst 380. — Drüsen 458. — Endotheliom 456. — Knorpelbildung in der — 126. — Ruptur 405. 415 (indirekt). — Leucosarcom 125. — Sarcom 26. 61 (Kind). 182 (mit Necrose). — Tuberculose 149. — Prognose der bösartigen Geschwülste der — 51. 81. 135*.
Chorioiditis, anatomische Veränderungen bei 339. — centrale — der Myopen 123. — sympathica 397. —
Chorio-Retinitis, besondere Formen 31. — syphilitica 57.
Chrom-Färbung der Cornea 51.
Ciliarfortsätze im Pupillargebiet 125. 415. — Veränderungen der — nach Halssympathicusläsionen 215.
Ciliarkörper, traumatische Epithelimplantation im — 79. — Syphilom 153.
Cilien, Pathologie 186. 349. — aus der Vorderkammer entfernt 347.
Coca-Pflanze, Geschichte 299.
Cocaïn-Anaesthesie 256. — subconjunctival 336.
Collargol 90. 91.
Colobom(e) des Augenhintergrundes 436. — der Chorioidea, Iris, Lider, Retina, s. d.
Coma s. Diabetes.
Conjunctiva, Literatur 477. — Actinomycose der — 464. — Apparat zur Behandlung der — 224. — amyloide Geschwülste der — 384. — Bacteriologie 390. — Cysten 117. — besondere Erkrankung 333. — Eczem der — 413. — Epithelioma, malignum 24. 91. — der Tarsal — 444. — Epitheliom der — u. des Lides 459. — Lappen s. Cataract-Operation. — Naevus, gutartig 183; unpigmentirt 345. — Naevus malignus 46. — Papillom 318. — Plastik bei Cornealwunden 301. — Sensibilität 464. — Tuberculose 62.
Conjunctival, Fremdkörper, 2 Jahre im — Sack 384.
Conjunctivitis, Literatur 477. — blennorrhoica s. Blenn. — einheitliche Pathogenese 439. — epidemische, folliculäre 49. — Frühjahrskatarrh 18. 26. 32 (Histologie). 275 (pathol. Anatomie). 432

(Aetiologie). 456 (langjähriger). — follicularis u. Läuse 336. — follicularis, Epidemie 382. — gonorrhoica s. Blenn. — granularis, besondere 268 s. a. Trachom. — kroupöse u. diphtherische 344. — Masern — 251. — Parinaud's infectiöse 417. — pseudomembranacea 443. — Schulepidemie 418. — trachomatosa s. Trachom.
Conoid, das — von Sturm 459.
Contusion des Auges 124. — besondere Linsentrübung nach — 220. — Neuritis optica nach — des Auges 268. — Glaucom nach — s. d.
Cornea, Literatur 477. — Astigmatismus s. d. — Ringabscess der — 76. 122 (Aetiologie). 422. — Bacilleninfection s. d. — Behandlung schwerer ekzematöser — Erkrankungen 365. — Cauterisation s. d. — Chromfärbung 51. — Dermoid 112. — Durchblutung 418. — Epitheliom 123. — elastisches Gewebe 56. — Erosio, recidivirende 90 (Aspirin). 114. 223. 317 (u. Trigeminusneuralgie). — traumatische Erkrankungen der — 114. 328. — familiäre fleckige Entartung 1.* — Färbung der Granula der — intra vitam 463. — Granulationen des Epithels der — 456. Färbung der — durch Blutfarbstoff 153. — Flecke, Abschabung 116. — seltene Erkrankung 202.* — Erkrankung, Behandlung mit scharfem Löffel 223. — Geschwür s. Ulcus. — Herpes 114. — Indigcarminfärbung 281. — Kastanien-Schalendornen in der — 405. — Melanosis 117. — Narben, Durchlässigkeit für Bacillen 63. — erworbene Pigmentflecke der hinteren Wand der — 125. — Oedem nach Zangengeburt 235. — Sclerose bei jugendlichen Personen 423. — Schutzdeckenbildung auf der — 125. — senile Verdünnung 361. — Sensibilität 464. — Tätowirung s. d. — Transplantation s. Keratoplastik. — Trübung, gittrige der — 173.* 249; bandförmige 344. — Tuberculose 252. 346. — Ulcus s. d. — bei Blennorrhoe s. d. — Verletzungen 90. 119 (seltene Spaltung). 301 (Bindehautplastik bei —).
Corneo-mandibularer Reflex 160.
Corpora amylacea in excavirter Papille 342.
Corpus ciliare s. Ciliarkörper
Corpus striatum, oculare Symptome bei Erkrankungen des — 415.
Corpus vitreum s. Glaskörper.
Creta, Trachom auf — 421.
Cuprocitrol 20. 223. 319. 383.
Cyanose der Netzhaut 374.
Cyclitis, besondere 79.
Cyclopenauge 453.
Cylindergläser bei Skiaskopie 62.
Cylindrische Krümmung des Augapfels u. Beschäftigung 62.
Cylindrom der Thränendrüse 28.
Cyste(n)-Retina 275. — angeborene — des Augapfels 405. — Distomen, Hydatiden — s. d. — der Conjunctiva, Iris, der Lidhaut, Orbita, Sclera, Vorderkammer s. d. — Uveal — s. d.
Cysticercus intraocularis 90. 375 (abgestorbener). 388. 441. — subretinalis 438. — im Glaskörper 96. — cerebri, Stauungspapille bei — 327. — Häufigkeit 241. 269. 386. 388.

Dacryoadenitis s. Thränendrüse.
Dacryocystitis u. -**cystoblennorrhoe** s. Thränensack.
Dacryops 117.
Datura stramonium 380.
Degenerations-Zeichen, somatische 210.
Dermoid der Cornea s. d.
Descemetis, Bildung 347.
Diabetes mellitus, Retinalveränderungen bei experimenteller Glykosurie 286. — Hypotonie in Coma diabet. 332. — Kurzsichtigkeit durch — 419.
Dionin 151. 155. 319. 417. 440.
Diphtherie nach Star-Operation 268.
Diplo-Bacillen s. d.
Discission s. Cataract-Operation, Nachstar.
Dissertationen, französische, der Ophthalmologie, Catalog 300.
Distichiasis congenita hereditaria 414.
Distomen-Cyste der Orbita 21.
Divergenz, Insofficienz der — 125.
Dobrowolsky, Nachruf 189.
Druck, Augen —, Prüfungsmethode 153. — Verband bei Netzhautablösung 286. — Hypotonie im Coma diabeticum 332. — Excavation 342. — in Journalen 421. — Schwankungen im Auge 426.
Drusen des Opticus bei Retina, Ablatio, der Retina s. d. — der Glaslamelle 334. 380.
Drüsen der Chorioidea 458.
Durchbohrung s. Verletzung. — doppelte — s. a. Eisen.
Durchblutung der Cornea s. d.
Dynamometer 153.

Echinococcus intraocularis 337.
Ectropium, Narben-Operation 126. 408
Eisen in der Linse s. d. — Splitterverletzung 221. — 30 Jahre im Auge, Anatomie 64. — doppelte Durchbohrung durch — 124. 223. 286. 334 (Anatomie). 415. — Splitter-Verletzung mit Infection 158. — s. a. Magnet, Röntgen. Verrostung.
Eisenbahndienst, anomale Trichromaten u. — 400.
Elastische(s) Gewebe des fötalen Auges 433. — Hornhautgewebe, neue Metall-Imprägnirungs-Methode 56.
Elektrische(s) Licht, Blendung durch

— 240. — Leitfähigkeit des Humor aqueus 252. — Augenstörungen 420. 484.
Elektro-Therapie bei Opticus-Erkrankungen 303.
Embolie der Centralarterie nach Paraffininjection 222. — partielle, geheilt durch Massage 124.
Embryologie des Auges 303.
Embryonale Glaskörperstränge 96.
Emphysem der Orbita 277.
Encanthis maligna 183.
Encyclopädie-française d'ophtalmologie 298. 369. — der Augenheilkunde 300.
Endotheliom der Chorioidea, Orbita, Thränendrüse s. d.
Enophthalmus, traumaticus 25. 347. — pulsirender, traumatischer 388.
Enteritis, Papillitis bei — 155.
Entoptische Erscheinung bei starker Exspiration 378.
Entozoen, Literatur 484. — s. a. Parasiten.
Entropium, Operation, Panas, Modificirung 90. — Operation 153. 184 (senile). 420. 439 (bei Sclerodermie).
Entwickelungsgeschichte des Auges 466.
Enucleation, Paraffin-Injection nach — 21. — in Lokalanästhesie 302. — Mules' Glaskugel nach — 18. — Meningitis nach — 403.
Epicanthus-Operation 391.
Epidemische Augen-Entzündung s. Conjunctivitis u. a. Trachom.
Epithel-Implantation, traumatische im Ciliarkörper 74. — Bindegewebe zwischen den —ien 461.
Epitheliom der Conjunctiva, Cornea, Lides, Thränendrüse s. d.
Erblindung, Verheimlichung bevorstehender — 142. — nach Blutung s. d.
Ernährung des Auges 391.
Erosio corneae s. d.
Erregung(s)-Vorgang im Sehorgan 340.
Erwerbsfähigkeit s. Unfall.
Erysipel, Neuritis u. Atroph. n. opt. bei — 428. 464. — Opticusatrophie durch — 431.
Erythropsie 276.
Eserin — s. a. Accommodation.
Eumydrin 352.
Evulsio optici s. d.
Excavation, totale, physiologische 76. — Druck — 342. — corpora amylacea in — 342.
Excenteratio bulbi 408.
Exophthalmus durch Orbitalgeschwulst 149. — einseitiger, mit Pseudo-Basedow 92. — durch Schlag gegen die Schläfe 125. — hochgradiger 302. — intermittens 387. — pulsans traumaticus 158. 388. durch Ruptur der Carotis 360. — pulsans durch Rankenaneurysma der Art. ophthalmica 75. — pulsirender nach Exstirpation des Ganglion Gasseri 77. — pulsans, geheilt durch Carotis-Unterbindung 320.
Exostose der Orbita s. d.
Extraction s. Cataract-Operation.

Familiäre Linsenluxation 267. — fleckige Hornhautentartung 1.* — hysterische Augenmuskellähmung 316. — amaurotische Idiotie s. d. — Sympathicusstörung s. d.
Farben-Empfindungssystem der Hellenen 299. — Lehre, Beitrag 300. — Hören 316. — Empfindung, physiologische 343. — Refraction u. — Sehen 426.
Farbenblinde(r), das foveale Sehen total — 157. — total — 333.
Farbenblindheit, angeborene, totale 303. anomale Trichromaten u. Eisenbahndienst 400.
Farbensinn, angeborene — Störungen 50. — über schwachen — 287. — Geschichte des — 299. 430. — Störungen, Holmgren's Prüfungsmethode 149.
Farbensystem, anomales, trichromatisches 287.
Favus der Lider 216.
Filaria im Glaskörper 21.
Filix mas, Amaurose durch — 406.
Finnenkrankheit, Verminderung der — 241. 269. 386.
Fingerlinse s. Instrumente b.
Finsenlicht, Wirkung auf's Auge 360.
Fisch, Schwert — s. d.
Fixation s. Augenoperationen.
Fliegenlarve in der Vorderkammer 252.
Foetal(en), elastisches Gewebe des — Auges 433.
Frankreich, Cataract u. Blindheit in Nord — 447.
Fremdkörper, Diagnose intraocularer — 408. — Einheilung metallischer — 346. — 2 Jahre im Conjunctivalsack 384. — Röntgenstrahlen bei — s. d. — in den Thränenröhrchen 220. — s. a. Eisen. Magnet. Röntgen.
Fridenberg, F., Nachruf 28.
Frühjahrskatarrh s. Conjunctivitis.
Fusion-Tubes 60.

Galvanocaustik, intraoculare 159.
Ganglien-Zellenschicht der Retina s. d.
Ganglion, cervicale s. Sympathicus. — opticum 187.
Gase bei Bergwerksarbeitern s. d.
Gayet, Nachruf 315.
Geburt, Hornhautödem nach Zangen — 235.* — s. a. Blutung.
Gefässe, Arterienschlinge im Gaskörper 120. 123. 188. — Compression der Netzhautvenen durch Arterien 267. — Lichtreflex der Netzhautarterien 116. 334. —

neugebildete Vena optico-ciliaris nach Stauungspapille 124.
Gefässerkrankungen, Augenhintergrund bei Arteriosclerose 453. — Arteriosclerose u. Ophthalmoplegie 28. — Sclerose der Aderhautgefässe 124. — Periphlebitis d. V. temporalis superior 47. — klinische Studien über — der Netzhaut 106. — Opticus- u. Retina-Erkrankungen als Folge von — 436. — s. a. Aneurysma, Centralarterie, Embolie.
Gehirn, Bahnen der Augenbewegungen 248. — Pathologie des — 213. — Rinde u. Augenbewegungen 288. — Schenkel-Erkrankung, oculare Symptome 122. — Syphilis 451. — Syphilis der Mutter u. Keratitis parenchym. beim Sohn 72.* — Verletzungen der Gross- u. Kleinhirn-Rinde 465. — s. a. Corpus striatum, Hinterhauptslappen, Hypophysis, Pons, Schläfenlappen, Stirnlappen, Thalamus.
Geisteskranke(n), Augenspiegelbefunde bei — 210. — Pupillen bei — s. d.
Gelatine bei Glaskörperblutungen 94. 424.
Gelbe Salbe 416.
Gelenkrheumatismus Augenentzündung bei — 408.
Geographie der Augenkrankheiten s. Aegypten, Algier, Bombay, Böhmen, China, Creta, Frankreich, Preussen.
Geradehalter 445.
Geschichte der Augenheilkunde — (Collectio ophthalmologica veterum auctorum) 87. 88. 89 (lateinisches Mittelalter). 298. 369. 392. — der Brille 30. 396. — der Coca-Pflanze 299. — Instrumente der arabischen Augenärzte 161.* — s. a. Araber. — Ophthalmologie des J. A. Schmidt 29. — der Cataract-Operation 429. — über das Netzhautbildchen u. Opticuseintritt 118. — Augenheilkunde des Jacopo Palmerio da Cinpoli 297, des Arnold von Villanova 298. — des Farbensinnes 299. 430.
Geschlechtsorgane s. Amenorrhoe, Geburt, Menstruation, Metrorrhagie, Schwangerschaft.
Geschwülste des Auges u. seine Adnexe 236. — maligne, des Ciliarepithels 47. — symmetrische der Krause'schen u. Thränendrüse 362. — der Chorioidea, des Ciliarepithels, Conjunctiva, Hypophysis, Lider, des Opticus, Orbita, Papille, Retina, Sclera, Sinus, Thränendrüse s. d. — s. a. Carcinom, Cephalocele, Cylindrom, Cyste, Endotheliom, Epitheliom, Gliom, Hydatiden, Lipom, Melanosarcom, Mucocele, Naevus, Osteom, Papillom, Sarcom.
Gesellschaft(en), 31. Vers. der ophth. — 1903 in Heidelberg 325. — X. internationaler Ophthalmologenkongress, Luzern 95 (Ausstellung). 126. 155. 363. 388. — internationale, ophthalmologische 283. — Berliner ophthalmologische — 46. — Wiener ophthalmologische — 75. 207. 361. — 74. Vers. deutscher Naturforscher, 1904 Breslau 301. — Berliner medicinische — 142. 266. 386. — physiolog. — in Berlin 387. — naturwissenschaftlich-medicinische — Jena 96. — medicinische — Giessen 220, in Kiel 256, Leipzig 263. 360. — unterelsässischer Aerzteverein in Strassburg 220. — Niederländische — für Natur- u. Heilkunde in Bonn 265. — Schlesische — f. vaterländ. Kultur in Breslau 264. — ärztlicher Verein in Nürnberg 265. — naturforschende — in Freiburg i. B. 265. — medicinischer Verein in Greifswald 266. — Verein Freiburger Aerzte 301. 388. — Ver. f. wissenschaftl. Heilkunde in Königsberg 387. — französischer Irrenärzte 464. — deutscher Aerzte in New-York 18. — Société belge d'opht. in Brüssel 390. — ungarische Augenärzte 192. — Brit. med. Assoc. 16. 335. — Ophth. Soc. of the United Kingdom 149. 267. 334. 389.
Gesicht(s), der Reflex im — 160. — Rose s. Erysipel.
Gesichtsfeld, Centrum 379. — Einengung bei Nasennebenhöhlen-Eiterung 452. — äusserste Grenze 457. — Veränderungen in der Schwangerschaft 462.
Gittrige, Hornhauttrübung s. Cornea.
Glaskörper, Literatur 478. — Genesis 402. 441. — ciliarer Ursprung der — Fibrillen 434. — Arterienschlingen im — 120. 123. 188. — persistirendes — Gefäss 403. — angeborene Schlauchbildung im — 415. — recidivirende — Blutungen 47. 94 (Gelatineserum). — Blutungen, hämolytisches Immunserum bei — 80. — bei Netzhautablösung 364. 389. — Embryonale — Stränge 96.
Glasstab für Augensalbe 406.
Glaucom(a), Pathologie u. Therapie 214. 428. — das — töse Sehnervenleiden 207. — Prophylaxe des acuten — 412. — — emotivum 24. — nach Contusionen 301. — 36 Fälle 60. — seltene Formen 342. 403. — wenig bekannte Varietäten 365. — traumatisches 125. — Irisatrophie bei — 78. — mit Irisatrophie durch Hämophthalmus traumaticus 118. — nach Cataract-Operation s. d. — secundäres bei Netzhautblutungen 92. — Retinalepithel bei chronischem — 458. — mit excessiver Myopie 377. — osmotischer Druck bei — 420. — bei Mikrophthalmus 182. — simplex, juvenile 152. — Adrenalin 418. — Dauererfolge der Iridectomie bei — 25. — Trepanation der Sclera bei — 343. — s. a. Druck. Excavation.
Glia des Sehnervenkopfes 302.
Gliom der Retina 391. 428. 460. — Markschwamm der Netzhaut 97.* — Pseudo

— 46. — atypische Netzhaut — 280. — 11 Jahre geheilt 154. — doppelseitig 335. — Rosettenfrage 428. — bei einer Taube 463.
Glycosurie s. Diabetes.
Gonococcen, Variabilität der — 220.
Granulationen des Protoplasma 456.
Granulosa s. Trachom.
Greise, Augenstörungen hämorrhagischen Ursprungs bei — 424. 426.
Gumma s. Syphilis.
Gymnasium s. Schule.

Häckelnadel, doppelte Perforation 452.
Hämatom der Orbita s. d.
Hämorrhagie s. Blutung.
Hals-Sympathicus s. d.
Haken-Neurotom 420.
Haus-Säugetiere, Augenlider 277. — Tarsus bei den — 375.
Heidelberger Universitäts-Augenklinik, Gründung 15.
Heisrath, Nachruf auf — 218.
Hellenen Farbenempfindungs-System der — 299.
Hemeralopie, Blutentziehung bei — 286. — die — 383. — u. Xerosis 410. — — mit Keratomalacie 453.
Hemianopie bitemporalis 77. 343. — — doppelseitige 49. — nach Kohlenoxydvergiftung 116. — bei Wortblindheit 122. — nach Stich in der Occipitalgegend 347. — völlig geheilt 450.
Hemianopische Pupillenstarre 160.
Hemiplegie, oculare 427.
Hereditär(e)-Augenerkrankungen 123. — — Macula-Erkrankung, Syphilis s. d. — — s. a. Astigmatismus.
Herzfehler s. Iridocyklitis.
Heterophorie-Messung 61.
Heterophthalmus 186.
Hetol bei Keratitis parenchymatosa 20.
Heu-Bacillen s. d.
Hinterhauptslappen, oculare Symptome bei Erkrankungen des — 187.
Hirn s. Gehirn.
Histologie s. Anatomie.
Homatropin, astigmatische Accommodation durch — s. d.
Hornhaut s. Cornea. — Entzündung s. Keratitis. — Geschwür s. Ulcus.
Humor aqueus bei Cataracta senilis 94. — Diffusion in den — Sympathicusreizung 215. — elektrische Leitfähigkeit 252. — Cytologie des — 448.
Hydatiden-Cysten der Orbita 15.
Hydrophthalmus, pathologische Anatomie 126. — mit Netzhautablösung 182.
Hypermetropie von 18 D 430.
Hypophysis-Tumoren 219.
Hypopyon, Pseudo — durch gummöse Iritis 426. — Keratitis, Serumbehandlung s. d. — Geschwür, Anatomie 26. 439.
Hypotonie s. Druck.
Hysterie, Blindheit bei — 284. — Augenmuskellähmung bei — 316. — traumatische, bei Augenverletzungen 449.

Japaner, Orbita der — 466.
Japanische ophthalmologische Leistungen 1902 21.
Jatromathematiker 106.
Idiotie, Sehstörung bei — 12.*
Jequirity 351.
Jequiritol, bei Keratitis parenchym. 20. — Serum 319. 351.
Immunität(s)-Vorgänge im lebenden Auge 326.
Indigcarmin im Blut u. Auge 281.
Infection(s), Neuritis optica bei acuten — Krankheiten 157.
Infiltrations-Oedem der Hornhaut 342.
Influenza, Neuro-Retinitis nach — 25. — Bacillen s. d.
Initialsklerose s. Syphilis, Primäraffect.
Innervation des Säugetierauges 382.
Instrumente u. Apparate.
a) chirurgische:
Desinfection 187. — der arabischen Augenärzte 161.* — Augenirrigator 152. — Augentropffläschchen, sterilisirbar 381. 446. — zur Behandlung der Bindehaut 224. — Irispincette 408. — Kystitom 391. — neuer Riesen-Magnet 176.* — Magnete 119. 333. — Mules'sche Glaskugel nach Enucleation 18. — Kästchen zur Instrumenten-Sterilisation 322. — zur Messerprüfung 60. — Nachstar-Scheren-Pincette 27. — Haken-Neurotom 420. — Kapsel-Pincette 429. — Pterygium-Pincette 73. — Sonde, armirte 345. — Spritze für Staroperation 336. — neues Starmesser 152. — Wattepinsel für's Auge 229.
b) physikalisch-optische:
Arbeitsschutzbrillen 90. — Dynamometer 153. — Fusion-Tubes 60. — elektrischer Augenwärmeapparat 333. — elektrische Beleuchtungsvorrichtung 419. — Epidiaskop 332. — Fingerlinse 332. — doppeltes Hand-Skiaskop 61. — Hornhautmikroskop 302. — Ophthalmometer Javal-Schiötz 189. — Ophthalmoskop, Demonstrations — 155. — Photometer 51. — zum Photographieren der Pupillenbewegungen 352. — Prismenapparat zur Messung der Heterophorie 61. — Sehproben, internationale, für Analphabeten 16. — Leseproben-Album 408. — Axen-Skiaskop 384. — Skiaskop, doppeltes Hand- 61. — Skiaskop 407. — Ultramikroskop 221. — Vorrichtung zum Schutz des Arztes gegen blendendes Licht. 152.
Intoxication(s)-Amblyopie, Pathogenese 155; zur völligen Blindheit führend 398.

— mit Paraphenyldiamin 330. — s. a. Botulismus. — s. a. Alcohol, Chinin, Methylalkohol, Tabak.
Jodipin, subconjunctival 24.
Jodoform, Subconjunctival s. d. — Stäbchen, intraocular 158.
Jodvasogen bei Keratitis 348.
Iridectomie, amotio chorioideae nach — 342. — bei Glaucom s. d. — optische 328. — bei Cataract-Operation s. d. — s. a. Iris, Ausschneidung.
Irideremie s. Aniridie.
Iridocyklitis hämorrhagica bei angeborenem Herzfehler 257.* — pathologische Anatomie der — mit Hornhautbeschlägen 376. — purulenta mit retrobulbärem Abscess 414.
Iridodesis 380.
Iridodialyse, spontane bei Irisatrophie 78. — Wiederanheilung 337.
Iridotomie, neues Verfahren 380.
Iris, Anomalie, angeborene 126. — Atrophie mit Glaucom 118. — lochförmige — Atrophie bei Glaucom 78. — Iridodialyse bei — Atrophie 78. — Ausschneidungen, Technik 121. — Bewegungen während der Respiration 459. — Colobom 152. 250. 267. 420 (partiell, doppelseitig). — Cysten der — Hinterfläche 379. — Cysten der — Vorderfläche 401. — Gumma 456. — Kryptenblatt der — 401. — totale Abreissung u. Verlagerung 452. — Loslösung s. Iridodialyse. — Abreissung der retinalen Pigmentschicht der — 296. — Resorption des abgerissenen — Gewebes 289.* — Pincette s. Instrumente a). — Transfixion 181. — Sarcom 154. 347. — Tuberculose 61. — Verglasung bei Buphthalmus 347.
Iritis, nach Bienenstich 409. — gummosa als Pseudohypopyon 426. — rheumatica 154.
Irrigation bei Cataract-Operation s. d.
Irrigator s. Instrumente a).
Juvenile Glaskörperblutungen s. d.

Kali permanganicum bei Blenorrhoe 24.
Kalk-Verätzung, Symblepharon totale 76.
Kammer, Vorder- s. d. — Wasser s. Humor aqueus.
Kanthoplastik 286.
Kapsel-Pincette s. Instrumente a.) — Star s. Cataracta capsularis. — Eröffnung s. Cataract-Operation.
Kastanien-Schalen-Dornen in der Cornea 405.
Kataphorese bei luetischen Augenerkrankungen 184.
Keratitis-Literatur 477. — disciformis 47. 114. 123. 374. — postvaccinolosa 374. — fascicularis 431. — Jodvasogen bei — 348. — neuroparalytische 128. 414. 426 (bei Tumor der Schädelbasis). — parenchymatosa maligna, in Schwangerschaft 421; bei erworbener Syphilis 155. 224; Kniephänomen bei — 18; bei Ophthalmia neonatorum 61; — subconjunctivale Tuberculininjectionen 16; tuberculosa 20. (?); u. Tuberculin 422; u. Tuberculose 23; beim Sohn und Hirnsyphilis der Mutter 72.* 265; hereditaria syphilitica 256; seltener Befund 380. — profunda 336. — superficialis punctata 361; in Bombay 18. 155; bei Masern 94. — syphilitica 187. — traumatica, recidivirende s. Cornea, Erosio.
Keratoconus, Heilverfahren 151. 317. — Operationen 16. 80. 438. — bei Basedow 425.
Keratomalacie, mit Xerose und Hemeralopie bei Erwachsenen 453.
Keratomycosis aspergillina 402. —
Keratoplastik, optische 452.
Kieferhöhle s. Sinus maxillaris.
Kind mit Aderhautsarcom 61.
Knapp, H., Mitteilungen über — 15.
Kniephänomen bei Keratitis interstitialis 18.
Knochen-Bildung im Auge bei sympath. Ophthalmie 443.
Knorpel-Bildung in der Chorioidea s. d.
Kochsalz s. Subconjunctival.
Körperlichsehen 329.
Kohlen-Bergwerksarbeiter s. d. — Oxyd-Vergiftung, Hemianopie 116.
Krause'sche Drüsen s. Geschwülste.
Krönlein'sche Operation 125. 223. 453.
Krystall-Drusen s. d.
Kurzsichtigkeit s. Myopie.
Kystitom 391.

Längenwerthe, 329.
Längsdisparationen 349.
Läuse bei Conjunctivitis follicularis 336.
Lamina cribrosa s. Opticus.
Leber-Ophthalmie 219.
Lehrbücher, Handbücher, Atlanten, Encyclopädien u. dgl. 15. 74. 106. 297. — der Augenheilkunde, Accommodation, Augenmuskelanomalien, Chirurgie, Pathologie, Physik, Physiologie, Refraction, s. d.
Leichenveränderungen des menschlichen Auges 401.
Lenticonus posterior 152.
Lepra, Blindenverhältnisse bei der — 15. 54.
Leseproben (s. Instrumente b.).
Leucosarcom der Chorioidea s. d.
Licht-Reflexe der Netzhaut-Arterien 116. 334. — Sinn, Schädigung bei Myopie 374. — Reize, intermittirende, auf gesunde u. kranke Retina 255. — Therapie am Auge 351. 408. — Schädlich-

keit moderner -Quellen 401. — Veränderungen der Retina durch — 464.
Lid(er)-Literatur 481. — Adipositas der — u. Trichiasis 21. — der Haussäugethiere 277. — ein überzähliges Ober- 400. — Colobom 267. 332 (tarsoplastische Operation) 400. 401. — Cyste 344. — Epitheliom 443. 459. — Favus der — 216. — Rand-Leiden, Behandlung 406. — Muskel, neuer 51. — Melanosarcom 119. 377. 413. — Phlegmone, gangränöse, 458. — Plastik s. Blepharoplastik. Gumma des — 430. — Primäraffect 349. — symmetrische Geschwülste 120. — schimmliges Geschwür 14.* 192. — Schlag- u. -Schuss-Lähmung 185. — Xanthelasma s. d.
Liersch, Nachruf 191.
Ligamentum pectinatum, Entstehung 439.
Limbus corneae, Melanosarcom 438.
Linse (Krystall-), Literatur 478. — Absorption der verletzten bei einem 46-jährigen 62. 94. — bei Astigmatismus 438. — „blaze"-Ströme der — 288. — Eisen aus der — entfernt, mit Erhaltung der Durchsichtigkeit 124. — Pathologie der — 376. — Sanson-Purkinje'sches Reflexbild der vorderen — Fläche 337. — Trübung nach Contusion 220. — — Verschiebung s. Linsenluxation.
Linsenkapsel-Eröffnung s. Cataract-Operation.
Linsenluxation, familiäre 267. — subconjunctivirte, traumatische 422. 462. — symmetrische 152. — in die Vorderkammer 407.
Lipom, endobulbäres 112.
Literatur, japanische ophthalmologische i. J. 1902 21. — Jahrbuch der ophthalmologischen — 299.
Localisation(s)-Phänomene 111. — absolute, des Gesehenen 362.
Lokomotivführer-Augen 62.
Lues s. Syphilis.
Lymphämische Orbitaltumoren 76.

Maculae corneae s. d.; Trübung, Flecke.
Macula lutea, Farbe der — 112. — Lage des Centrums der — im Gehirn 224. 252. — Heriditäre Erkrankung 302. — Blutung 334. — senile Affection 344.
Madrid, Augenklinik in — 29.
Magen-Carcinom, Retinitis cachectica 21. — Blutung s. d.
Magnet, Schumann'scher Electro — 119.
Magawly, Nachruf 313.
Magnet-Operation 46. 124. 125. 264. 336. 348. 353.* (Splitter auf der Papille) 367.
Malaria, Netzhautablösung u. — 22.
Malaye, Amyloide Degeneration bei — s. d.
Mariotte'scher Fleck bei Myopen 27.
Markhaltige Nervenfasern 377.
Markschwamm s. Gliom.
Masern, Augenaffectionen bei — 95. 301. Blindheit nach — 92. — Keratitis punctata superficialis bei — 94. — Conjunctivitis 251. 345 (Bacteriologisches).
Maturation s. Cataract-Operation.
Mc Keown, Nachruf 251.
Medicamente 473. — pharmaceut. Producte der Farbwerke vorm. Meister etc. 15. — Tabulettae compressae ophthalmicae 409. — s. a. Acoin, Adrenalin, Airol, Alcohol, Anaesthetica, Argentum nitricum, Aspirin, Atropin, Augensalben, Augentropfen, Cocain, Collargol, Cuprocitról, Dionin, Eserin, Gelatine, Gelbe Salbe, Hetol, Homatropin, Jequiritol, Jodipin, Jodoform, Jodvasogen, Kali permanganicum, Methylatropinium, Mirmol, Mydriatica, Mydrol, Nebennieren, Oel-Kollyrien, Paraffin, Paranephrin, Quecksilber, Salicylsaures Natrium, Salzbäder, Scopolamin, Serum, Silber, Stovain, Stypticin, Subconjunctival, Sublimat, Suprarenin. Tachiol, Trigemin, Tuberculin, Vioform, Wasserstoffsuperoxyd, Yohimbin.
Melanosarcom der Lider, des Limbus s. d. — intraoculares 390.
Melanosis corneae s. d.
Membrana pupillaris s. Pupille.
Meningitis, eitrige, nach Enucleation 403. — Opticusalterationen bei — 431.
Menstruationsstörung und Opticusatrophie 450. — s. a. Amenorrhoe.
Meridianbezeichnung bei Astigmatismus u. Gesichtsfeldaufnahme 364.
Metastatische Pneumococcen-Ophthalmie 185.
Methylalcohol-Amblyopie 152. — Vergiftung 449. 450.
Methylatropinium 319.
Metrorrhagie, Opticusatropie bei — 451.
Mikroorganismen s. Bacillen.
Mikrophthalmoskopie 22.
Mikrophthalmus, mit Glaucom 182.
Mikroskop, Hornhaut —, Ultra — s. Instrumente b.
Mikroskopische, Ultra — s. d.
Miliar-Tuberculose s. d.
Miotica, Einfluss auf die Vorderkammer 432.
Mirmol 443.
Missbildung s. Angeboren.
Mitbewegung, s. a. Pupille.
Mittheilungen s. a. Augenheilanstalt.
Mittel-Ohr s. d.
Molluscum contagiosum 46. 51.
Monoculare Vorherrschaft beim binocularen Sehen 255.
Morbus Basedowii s. d. — Brightii s. Nieren.
Moskau, städtisches Augenspital in — 75.

Motilitäts-Störungen s. Augenmuskellähmung.
Mouches volantes 25.
Mucocele des Sinus frontalis 118. 254. 455.
Mules s. Enucleation.
Myasthenie, Augensymptome bei — 452.
Mydriasis, springende 252. 420. — durch Datura Stramonium 380.
Mydriatic(um), Adrenalin-Wirkung als — 21. — a. neuere 319. — Einfluss auf die Vorderkammer 432.
Mydrol 430.
Myopie, Glaucom bei hochgradiger —, Anatomie 377. — centrale Chorioiditis bei — 123. — excessive, über — 261.* Mariott'scher Fleck bei — 27. — Lichtsinn bei — 374. — Ursachen 364. 389. — Entstehung und Bedeutung 119. — zur — Frage 216. 345. 377. 378. — Eintritt u. Fortschreiten, Vollcorrection 58. — Klinisches und Theoretisches zur — Frage 188. — Correctur bei — 25. 261.* 382. 430. — besondere Art von Correction 149. — Behandlung 211. 364 (progressiver). — Operation 151. 154. 313. 364. 421 (Dauerresultate). — in Gymnasien 26. — in Schulen 397. — — durch Diabetes mellitus 419. — durch Accommodationskrampf 452. — traumatische, durch Linsenvorlagerung 321.

Nachbehandlung s. Wundbehandlung.
Nachbilder, farbig nachklingende 276.
Nachruf auf Chisolm 28. — Dobrowolsky 189. — C. Fridenberg 28. — Gayet 315. — Heisrath 218. — Liersch 191. — Magawly 313. — McKeown 251. — Stellwag von Carion 381. — de Vincentiis 191.
Nachstar s. Cataracta secundaria.
Naevus-pigmentosus, maligne 46.
Nase(n)-Krankheiten — u. Auge 253. — Sehstörungen durch — 428. — Nebenhöhleneiterung u. Gesichtsfeldeinengung. 452.
Nebenhöhlen s. Sinus.
Nebennieren-Präparate am Auge 49. — bei alten Leuten 448. — Adrenalin 21 (mydriat. Wirkung) 26. 409. — Paranephrin 404. — Suprarenin 22. 443.
Nephritis s. Nieren.
Nerven, Zellen s. Blendung — periphere Reizzustände der — 327.
Nervöse Allgemeinstörung vom Auge aus 331.
Nervus, Opticus, Oculomotorius, Sympathicus, Trochlearis s. d.
Nettleship-Medaille 218.
Netzhaut s. Retina.
Neugeborenen, Augeneiterung s. Blennorrhoea neonat. — Refraction 76. 184. Hornhautödem beim — 235.*
Neurasthenie, Wirkung auf's Auge 152.
Neurectomia optico-ciliaris 423.
Neuritis optica, bei acuten Infectionskrankheiten 157. — nach Contusio bulbi 268. — bei Erysipel 428. 464. — Pseudo — u. — 186. — infectiösen Ursprungs 422. — retrobulbaris 92. 335. 415 (nicht toxische, chronische, juvenile). — syphilitica 61. — toxica 438.
Neurologie des Auges 127.
Neuro-Retinitis, nach Influenza 25. — albuminurische, nach Erkältung 422.
Neurose, traumatische 452.
Nicotin-Vergiftung 444.
Nieren, diagnostische und prognostische Bedeutung der Netzhauterkrankungen bei Nephritis 219. — Augen-Veränderungen bei — Erkrankungen 16. — Netzhaut u. Aderhaut bei Schrumpf- — 50. — Opticus- u. Netzhauterkrankungen bei — Leiden 436. — s. a. Retinitis albuminurica. Urämie.
Nystagmus, einseitiger, mit Spasmus nutans 18. — nur bei monocularem Sehen 453. — erworbener, bei Nervenkrankheiten 46. — Heilbarkeit 313.

Obliquusfurche 450.
Obliquus inferior-Lähmung 264. 282.
Obliquus superior, Lähmung nach Atropin-Vergiftung 313 — und Kieferhöhleneiterung 449. — Störungen im — 79. — traumatische Lähmung 62. — Lähmung mit contralateralen Gesichts-Parästhesien 452.
Octopoden, Augenbewegungen bei — 288.
Oculomotorius-Lähmung, periodische 154. — recidivirende, alternirende 186. 448. — recidivirende 449. — bei Aneurysma der Carotis interna 285.
Oel-Collyrien 410.
Ohr, Schwindel bei Mittel—Eiterung 79. — Auge u. — 157. — Mittel—Eiterung durch Augenstörungen 331. — Papillitis nach Warzenfortsatz-Operation 453. — Abducenslähmung durch Otitis 460.
Operationen s. Augenoperationen.
Ophthalmie, vaccinalis s. Vaccine. — neonatorum s. Blenn. neonat. — Sympathische — s. d. — granularis s. Conjunctivitis u. Trachom.
Ophthalmo-Blennorrhöe s. d.
Ophthalmologie, s. Augenheilkunde. — die — des J. A. Schmidt 29. — Catalog der französischen Dissertation der — 300.
Ophthalmometer, Javal-Schiötz 189.
Ophthalmoplegie, bei Stirnhöhleneiterung 254. — u. Arteriosclerose 28. — beiderseitige interne bei hereditärer Syphilis 20. — externe, progressive 313.

Ophthalmoskop, Theorie 18. — Demonstrations- — s. Instrumente b).
Ophthalmoskopie, Atlas 106. — bei Schädelverletzungen 459. — Schutz bei — gegen blendendes Licht 152.
Ophthalmoskopischer Befund als Zeichen des eingetretenen Todes 445.
Opticus, Atrophie des — nach Amenorrhoe 268. — ungewöhnliche Formen 154. — durch Bleivergiftung, Blutung, Methylalcoholvergiftung, Metrorrhagie s. d. — bei Erysypel 428. 431. 464. — Menstruationsstörung u. — bei basalem Tumor 450. — Literatur 479. — Anatomie 370. — Alterationen bei eitriger Meningitis 436. — Blutversorgung des 389. — Drusen 118. 210. — Eintritt s. Papille. — Evulsio 77. 286. 312. 379. — Erkrankungen bei Gefäss- u. Nierenkrankheiten 436. — Erkrankungen bei Thurmschädel 278. — bei multipler Sclerose. 454. — Elektrotherapie bei — Erkrankungen 303. — metastatisches Carcinom im — 348. — Kreuzung im Chiasma 350. 450 (binocul. u. stereoskop. Sehen). — Kopf s. Papille. — Abscess der Lamina cribrosa bei Orbitalphlegmone 375. — Zur Pathologie des — 450. Pupillenfasern im — 311. — Scheiden-Geschwulst 125. — directe Verletzungen des — 319. — indirecte — Verletzungen bei Schädeltraumen 64.
Optische Centren, Anatomie 370.
Orbita-Literatur 482. — Angiom 223. 301. — Cephalocele 306. — Cysten der inneren — Wand 93. — Emphysem 277. — Endotheliom 92. 149. — Exostose 422. 441. — Hämatom, recidivirendes 95. — Distomencyste 21. — Hydatidencysten der — 15. — der Japaner 466. — pseudoleukämische Geschwülste der — 379. — lymphämische Geschwülste 76. — symmetrische Geschwülste 55. — Pseudoplasmen der — 216. — Osteom 118. — Periostitis u. Osteomyelitis des — Daches 188. — Phlegmone: mit Abscess der Lamina cribrosa 375; nach Furunkel 453. — Sarcom. primäres 377.
Orbital-meningeale Thrombophlebitis 447.
Orientirung, die 31.
Osteom, der Orbita, des Sinus frontalis s. d.

Palpebra s. Lid.
Pannus degenerativus 342.
Panophthalmie, Sympathische Ophthalmie nach — 193.* — mit Tetanus 405. — Alcoholverband bei — 411.
Papilla nervi optici, Concremente in der — 440. — corpora amylacea in der — 342. — Geschichtliches 118. — Gliom der — 302. — primäre Neubildung auf der — 122. — Myxosarcom 50. — Oedem 186. — beim Zahnwal 387. — Tuberculose an der — 405.
Papillitis bei Enteritis 155. — u. Amenorrhoe 384. — nach Warzenfortsatz-Operation 453. — gummosa 301.
Papillom, Bildung auf der Conjunctiva 318.
Paraffin-Injection nach Enucleation 21.
Paralyse, Blindheit bei — 465.
Paranephrin s. Nebennieren.
Paraphenyldiamin-Vergiftung 330.
Parasiten s. Ankylostomiasis, Cysticercus, Distomen, Ecchinococcus, Filaria, Finnen, Fliegen, Hydatiden, Keratomycosis, Läuse, Pilze, Trichophyton.
Pathologie des Auges 365. — Literatur 470.
Pemphigus, Conjunctivitis bei acutem — 21. — Ankyloblepharon durch — 122.
Perforation s. Verletzung.
Periostitis orbitae syphilitica 61.
Periphlebitis s. Gefässerkrankungen.
Phakolyse s. Myopie, Operation.
Pharmaceutische Producte s. Medicamente.
Phlegmone der Lider, Orbita s. d.
Phlyctänen, -artige Entzündung durch abgetödtete Tuberkelbacillen 340.
Photographie des Augenhintergrundes 18. 22. 31. — der Pupillenbewegungen 350.
Photometer s. Instrumente b.
Photometrische Tafeln, einfache Construction 455.
Phthisis bulbi u. Sarcom 440.
Physik, Handbuch 206.
Physiologie des Auges 299. — Literatur-Uebersicht 467.
Pigment, erworbene — -Flecke der hinteren Hornwand 125.
Pilz(e), Schimmel- — bei Lidgeschwür 14.* — in den Thränenröhrchen s. d.
Pincette s. Instrumente a.
Pneumococcus s. Bacillen.
Pneumonie, metastatische Ophthalmie nach — 185.
Pons-Erkrankung 188.
Presbyopie im jugendlichen Alter 346.
Preussen, Blindenzahl in — 127.
Primäraffect s. Syphilis.
Prismen-Apparat zur Heterophorie-Messung 61.
Pseudo-Neuritis s. d. — Gliom s. d. — Pterygium s. d. — Leukämische Orbitalgeschwülste 379. 388.
Pterygium-Operation, modificierte Knappsche 21. — Pincette 73. — u. Pseudo — 117.
Ptosis, vicariirende Frontaliscontractur bei congenitaler — 350. 415. — Operation 18. 27. 90. 156. 317. 430.
Puls beim Lidschluss 156.
Pulsiren, congenitales, des Auges 462.

Pulver-Rauch u. Auge 62.
Pupille(n)-Differenz, Häufigkeit u. Bedeutung 252. — Ungleichheit bei Aneurysma 461. — Excrescenzen am — -Rande 77. — Photographie der — -Bewegungen 350. — Messung der — -Grösse u. Zeitbestimmung der Lichtreaction der — bei einzelnen Psychosen u. Krankheiten 253. alternierende — -Ungleichheit 456. — Haut, langsame Rückbildung 103.* — Membran, persistirende, mit vorderer Synechie 113; fadenförmige 454. — Mitbewegung des Augapfels bei Lichtreaction der — 128. 253. 267. — Fasern im Sehnerven 311. — Phänomen, ungewöhnliches 264. — Physiologie u. Pathologie der — Phänomene 309. — Reflexbahnen u. -centren 185. 330. — -Starre bei hereditärer Syphilis 253. — -Starre, reflectorische 311. 350 (Rückenmark bei —). — -Starre, hemianopische 160. — hemianopische — -Reaction 343. — Verhalten der — bei typischer, reflectorischer — -Starre 350. — Studien 245. — Verengerung bei Seitenbewegungen des Auges 350. — paradoxe — -Reaction auf Accomodation 253. — Westphal-Piltz'sches — -Phänomen 253. — die — -Störungen bei Geistes- und Nervenkrankheiten 399. — Untersuchung bei Gasglühlicht 415.

Quecksilber-Cyanür, intravenös 92.

Radiologie s. Röntgenstrahlen.
Radium-Wirkung aufs Auge 111. 320. 360. — Strahlen auf dem Gebiete des Sehens 247. — über das — 266.
Rechtsprechung bei Bekämpfung contagiöser Augenkrankheiten 29.
Reclination s. Cataract-Operation.
Rectus, externus s. Abducens. — superior-Lähmung nach Atropin-Vergiftung 313. — internus-Verletzung 124. — inferior-Lähmung, traumatisch 452.
Reflex im Gesicht 160. — corneo mandibularer 160. — Bild s. Linse.
Refraction, Literatur 480. Handbuch 30. 300. — Bestimmung 31. (Lehrbuch). — der Neugeborenen s. d. — zwiefach corrigirbare, monoculäre, doppelte — 380. — n. Farbensehen 426. — Theorie 95.
Regenbogenhaut s. Iris.
Regensburger Brillenmacher-Ordnung 396.
Reiz, das Wesen des — 381.
Reizzustände der Nerven s. d.
Respiration, Irisbewegungen während der — 459.
Retina, **Ablösung der** — besondere (Tumor) 81. — u. Malaria 22. — als Unfallsfolge 121. 414. — Glaskörper bei — 364. 389. — bei Hydrophthalmus 182. Heilverfahren von Deutschmann 180. 332. 441. — Druckverband bei — 286. — Wiederanlegung 325. — Krystalldrusen unter der — 251. — bei Retinitis albuminurica 364.
Retina — Literatur 479. — Anatomie 370. — der Vögel u. Menschen 462. — das Netzhautbild 60. 118 (Geschichtliches). — Bewegungsvorgänge in der 331. — Blutgefässe der menschlichen — 454. — Blutungen 92. 383 (präretinale). — chemische Reaktion 375. — physikalische und chemische Vorgänge in der — bei galvanischer Gehirnreizung 433. — angeborene Cysten 275. — Colobom 267. — Veränderungen durch Licht 464. — Cyanose 374. — Drusen 77. — Epithel bei chronischem Glaucom 458. — sehr seltene Erkrankung 330. 373. — Erkrankungen bei Gefäss- u. Nierenkrankheiten 436. — Extract der — bei Atrophie der — 17. — Freibleiben eines parapapillaren — Bezirkes bei plötzlichem Verschluss der Centralarterie 189. — Ganglienzellenschicht der — 187. — Gefässe s. a. Arteria. Periphlebitis. — Gefässe u. Gefässerkrankungen s. d. — Gliom s. d. — Veränderungen bei experimenteller Glykosurie — 286. — Incongruenz 111. — Lichtreiz auf — s. d. — Markschwamm s. Gliom. — Nervenzellen der — bei Blendung 360. — Untersuchung der — bei tabischer Amaurose 444. — Pigmentirung der — vom Glaskörperraum 125. — Structur der — 460.
Retinitis, besondere Formen 31. — albuminurica, bei Syphilis 348; mit Netzhautablösung 364. — cachectica bei Magencarcinom 21. — haemorrhagica 93. — pigmentosa 57. 126 (typische). — proliferans 31. 46. 383. — punctata albescens 376. — s. a. Chorio-, Neuro-.
Retino-Chorioiditis albuminurica 414.
Retraction s. Augenbewegungen.
Retrobulbäre - Neuritis s. d. — Geschwülste 459. — Krönlein'sche Operation bei — s. d.
Röntgenstrahlen in der Medicin 178. 223. — zur Erkennung retrobulbärer Erkrankung 453. — bei doppelter Fremdkörper-Perforation 52. — in der Ophthalmologie 92. 408. — Wirkung 360. — bei Trachom s. d.
Rückenmark bei reflectorischer Pupillenstarre 351.
Ruptur des Bulbus, der Chorioidea, s. d.

Säugetiere, Lider der Haus- — 277. 375. — Augen-Innervation der — 382.
Säuglings- Auge 63.
Salicylsaures Natrium bei sympathischer Ophthalmie 398.

Salzbäder 91.
Sarcom der Chorioidea, Iris, Orbita, Uvealtractus s. d. — u. Phthisis bulbi 400. — s. a. Leuco-, Melano-, Myxo-.
Schädel, indirecte Opticusverletzungen bei — Trauma 64. — Verletzungen, Ophthalmoskopie bei — 459. — Augenveränderungen bei — Basisfractur 64. — Verletzung u. Blindheit 129.* — — Thurm — 278. — Abducens-Lähmung nach — Bruch 349.
Scharlach, Augenerkrankungen bei — 153.
Schattenprobe s. Skiaskopie.
Schein-Cataract s. d. — s. a. Pseudo-.
Scheren-Pincette s. Instrumente a.
Schielen, Literatur 480. — Einwärts — 301. — Vererbung u. Behandlung des Einwärts — 446. — Strabismus convergens concomitans 17. 125 (Aetiologie). — Strab. divergens paralyticus nach Tenotomie beider Interni 78. — Fusion-Tubes bei — 60. — u. Winkel-Gamma 153.
Schiel-Operation, Methoden 80. 81. — — durch Muskelkapsel-Vorlagerung 22. 423. — Resultate der — bei concomitirendem Sch. 25.
Schimmel-Pilze s. d. — Geschwür des Lides 14.*
Schläfen-Verletzung, Augenverlust durch — 125.
Schläfenlappen, oculare Symptome bei Erkrankungen des — 124. 185.
Schrumpf-Niere s. d.
Schul(e), Augenärzte u. — 407. 445. — u. Auge 302. 377. — Augen am Archangel'schen Gymnasium 26. — Kurzsichtigkeit in — 397. — epidemische — Augenentzündung 49. — Künstliche Beleuchtung 416. — Tageslichteinfall 416. — Tafelfrage 256. — Sehprüfung bei Anfängern 417. — Sehvermögen in den Schulen Mexikos 417. — Untersuchungen in den — n Tübingens 417. — Rückgratsverkrümmung in der — 461.
Schuss-Verletzung des Auges 433. — des Sehnerven 302.
Schutz-Brillen. Arbeits — 90.
Schutzdeckenbildung auf der Cornea 125.
Schwangerschaft, maligne Keratitis parenchymatosa in — 421. — Gesichtsfeldveränderungen in der — 462.
Schwefelsäure, Verbrennung 420. 425.
Schwertfisch, Augen des — 76.
Sclera, Cysten der — 77. 279. — Gumma 402. — Trepanation der — bei Glaucom 343.
Scleritis posterior 329. — Literatur 477
Sclerodermie 46. — Augensymptome bei — 331. — Ectropiumoperation bei — des Gesichtes 439.
Sclerose, Augensymptome bei multipler — 189. — Augenhintergrund bei multipler — 453. — Sehnerven-Erkrankungen bei multipler — 454.
Scopolamin als Mydriaticum 46. — Wirkung 125.
Scotom bei congenitaler Amblyopie 302.
Seeklima 91.
Sehcentrum, Sitz des psychischen — 464.
Sehen, monoculare Vorherrschaft beim binocularen — 255. — Lernen im späteren Alter 63.
Sehhügel s. Thalamus.
Sehkraft bei Aphakie s. d.
Sehnerv s. Opticus. — Entzündung s. Neuritis optica. — Eintritt s. Papilla.
Sehproben s. Instrumente b.
Sehprüfung, die nöthige Genauigkeit bei der — 405. — bei Lern-Anfängern 417.
Sehschärfe bei Wilden u. Civilisirten 336.
Sehstörung bei Idiotie s. d. — durch Anilin s. d.
Seifenspiritus, Desinfection der Instrumente 187.
Sensibilität der Cornea u. Conjunctiva 464.
Serum, hämolytisches Immun — 80. — bei Hypopyon-Keratitis 406. — gelatinirtes — bei Glaskörperblutungen 94. — Therapie bei Ulcus serpens 186. 302. 449. — s. a. Bacillen.
Sexualorgane s. Geschlechtsorgane.
Siderosis s. Verrostung.
Silber, Therapie 155.
Simulation von Augenleiden 284. — s. a. Artificielle.
Sinne, Compensation der — 126.
Sinus, Eiterungen u. Thränensack-Phlegmone 453. — Uveïtis durch — Erkrankung 429. — frontalis: Osteom u. Mucocele 118; Mucocele 254. 455; Eiterung und Ophthalmoplegia interna 254; und Accommodations-Lähmung 254; Entzündung 301. — maxillaris: Eiterung u. Trochlearis-Lähmung 449.
Skiaskop s. Instrumente b.
Skiaskopie 76. — Cylindergläser bei — 62. — subjective 421. — beste Methode 407. — Theorie 430.
Sonde, Dauer — 429. — s. Instrumente a.
Sondirung, Missbrauch 423. 429.
Sonnenlicht, Wirkung auf Haut u. Conjunctiva 284.
Spasmus nutans mit Nystagmus 18.
Spritze s. Instrumente a.
Staphylom, angeborenes vorderes 148.
Star s. Cataract u. Operation.
Stauungspapille 447. — Lehre von der — 302. — Entstehung u. klinische Bedeutung 255. 344. 349. — nach Scleralverletzung 46. — Vena optico-ciliaris nach — 124. — bei Cysticercus cerebri 327. — recidivirende mit Thrombose der Centralvene 458.
Stellwag v. Carion, Nachruf 381.

Stereographenbilder, parallaktische Verschiebung der — 278.
Stereoskop-Bilder, Scheinbewegungen 375. — Untersuchungen des Gesichtsfeld-Centrums mittels — 379.
Stereoskopisches Sehen 450.
Stirnhöhle s. Sinus frontalis.
Stirnlappen, oculare Symptome bei Erkrankungen des — 124. 185.
Stockholm s. Augenheilanstalt.
Stovain 447.
Strabismus u. **Strabotomie** s. Schielen u. Schieloperationen.
Streptokokken s. Bacillen.
Streptomycosis 288.
Streptothrix s. Thränenröhrchen. — Ulcus corneae durch — 439.
Stypticin bei hämorrhagischer Chorioiditis 450.
Subconjunctivale Injectionen 24. 319. 347. 365. 402. — Alcohol-Injection 154. — Cocaïn-Injectionen zur Star-Operation 336. — Jodipin-Injection 22. 24. — Jodoform-Injection 25. — Kochsalz-Injectionen 348 (Schädigungen). — Tuberculin-Injectionen 16.
Sublimat, irrthümlich angewendet 92.
Suggestions-Amblyopie 76.
Suprarenin s. Nebennieren.
Symblepharon, totale nach Kalkverätzung 76. — Epidermis-Läppchen bei — Operation 301. — Operation, totale 377. — Verhütung nach Verbrennung 405.
Sympathicus, Hals — u. Auge 276. — Ciliarfortsätze bei Beschädigung des Hals — 215. — Diffusion in den Humor aqueus bei — Durchschneidung 215. — Ganglion cervicale 49. — familiäre, angeborene Störung des Hals — 120. — Resection bei Basedow'scher Kr. s. d. — Exstirpation u. Tuberculose 457. — Exstirpation des Halsganglion des — 436.
Sympathische Ophthalmie, Literatur 478. — pathologisch-anatomische Untersuchungen über — u. Uveïtis 249. — Arbeiten aus dem Gebiete der — 56. 325. — Ultramikroskopische Untersuchungen über die Ursache der — 109. — Casuistik 93. 193.* — nach Panophthalmie 193.* — u. Mikroorganismen 280. — während intercurrenter Fieberkrankheit völlig geheilt 199.* — Knöcherne Entartung des Auges bei — 443. — Behandlung 60. 398 (Natr.-salicyl). — forensisch bemerkenswerth 453.
Synechien, hintere, operative Behandlung 61.
Syphilis des Augenhintergrundes 326. — Behandlung schwerkranker Augen — 17. 93. — Kataphorese s. d. — Cataracta congenita bei — 301. — Chorio-Retinitis syph. s. d. — Keratitis syphilitica 187. — Keratitis bei erworbener — 155. 224. s. a. Keratitis parenchymatosa. — Gehirn — bei Mutter u. Keratit. parench. beim Sohn 72.* — des Nervensystems 91. — hereditäre mit Ophthalmoplegie 20. — Papillitis s. d. — Periostitis u. Neuritis syphil. s. d. — Pupillenstarre bei hereditärer — 253. — Syphilom des Ciliarkörpers 153. — Primäraffect am Lid 349; am Auge, Studie 427. — multiple Gummata 347. — Gumma der Sclera 402. — der Iris bei — heriditaria tarda 356. — tertiäre, am Auge 379.

Tabes dorsalis, infantile u. juvenile 127. — Blindheit bei — 465. — Augensymptome 154. — Retina bei tabischer Amaurose s. R.
Tabulettae compressae ophthalmicae 409.
Tachiol 432.
Tätowirung der Cornea, neues Verfahren 26. — polychrome 442. — s. Tusche.
Tarsitis, syphilitica 404.
Tarsus, Amyloide Degeneration des — s. d. — bei den Haus-Säugetieren 375. — Erkrankungen 400.
Taub-Blinde 156.
Taube, Gliom der Retina bei einer — 463.
Tenonitis, eitrige 65.
Teratologie des Auges 304.
Tetanie, Star durch — 219.
Thalamus opticus, oculare Symptome bei Erkrankungen des 122.
Thränen-Abfuhr 185. — über die — 265. — antitoxische Wirkung der — bei Diphtherie 379.
Thränendrüse, Histologie 330. — Adeno-Carcinom in einer verirrten — 251. — Cylindrom 28. — Erkrankung 326. — Endotheliom oder Epitheliom 332. — Entzündung bei Blennorrhagie der Urethra 405. — metastatische — Entzündung bei Gonorrhoe 413. 458. — Mikrophysiologie 22. — nach Exstirpation ihrer Ausführungsvorgänge 345. — symmetrische Geschwülste 120. 362. — traumatischer Vorfall der — 137*. — Tuberculose 157. 438.
Thränenkanal, chronisch-katarrhalische Entzündung, Behandlung 151. — Sondirung s. d. — Dauersonde 429. — Blutung aus — 429.
Thränenorgane, pathologische Anatomie der 312. — Literatur 481.
Thränenröhrchen, Fremdkörper in den — 220 (Stein). — Pilze in den — 326. 334. 347. 348 (Streptothrix). — Verbesserung der Bowman'schen Schlitzung 364.
Thränensack, angeborene — Fistel 180. — angeborene — Entzündung 413. — Erkrankungen, Aetiologie 331. — Blennorrhoe durch Nasenstein 348. — Durchspülung durch die Thränenpunkte 192. — Exstirpation 192. 436. 441. 458 (mit Nasenkanal-Auskratzung). — Dacryo-

cystorhinotomie 461. 462. — Phlegmone u. Nasenhöhleneiterung 453. — Riesenerweiterung des 421.
Thränenwege, Anatomie der — 113. — Morphologie der fötalen — 115.
Thrombose der Centralarterie 124. — der Centralvene 335.
Thurm-Schädel s. d.
Tiefen-Wahrnehmung u. Kopfneigung 302.
Tinte(n)-Aetzung durch alte — 21. — Anilin-Färbung der Conjunction u. Cornea, durch Wasserstoffsuperoxyd beseitigt 45.* — Anilinfarbe in der Hornhaut 105.* — s. a. Anilin.
Trachom-Aetiologie 115. 117. — als Volks- u. Heerkrankheit 85. — Bacillen s. d. — Bemerkungen zur — Infection 127. — Anatomie des acuten — 336. — Conjunctival - Geschwüre, Epitheleinsenkung u. Cystenbildung bei — 325. — Bekämpfung 29 (Rechtsprechung). — in Böhmen 219. — in Tournai 391. — auf Creta 421. — Prophylaxe u. Schulen für — Kranke 444. — Behandlung 221. 256. — Tarsalknorpelausschneidung bei — 60. — mechanische Behandlung 40.* 192. — operative Behandlung 223. — Röntgenstrahlen bei — 59. 285. — chirurgische Behandlung 458. — Cuprocitrol bei — 20. 223. 319. 383.
Transplantation s. a. Blepharo-, Keratoplastik.
Traumatische Augenmuskellähmung, Hysterie, Neurose, Trochlearislähmung s. d.
Trichiasis-Operation 90. 268. 420. — Marginoplastik bei — 216. — durch Adipositas der Lider 21.
Trichophyton im schimmligen Lidgeschwür 192.
Trichromaten s. Farbenblindheit.
Trigemin 324.
Trigeminus - Neuralgie, recidivirende Hornhauterosion u. — 317.
Trochlearis s. Obliquus superior.
Tropische Augenerkrankungen 436.
Tuberculin, T. R. bei Keratitis interstitialis, subconjunctival 16. — bei Tuberculose des Auges 371. — bei Keratitis parenchymatosa s. d.
Tuberculose, die Augen — 29. 94 (Gefahr der Enucleation). 442. 449. 457 (u. Sympathectomie). — Miliar — am Auge 46. — endogene Augen — 333. — sclerosirende Keratitis u. — 23. — der Chorioidea, Conjunctiva, Cornea, Iris, der Papilla optici, Thränendrüse s. d.
Tuberkel-Bacillen, Phlyctänen durch — 340.
Tusche, Bacteriologische Untersuchung der — zum Tätowiren 21.
Typhus, Accommodationslähmung nach — 155.
Ulcus corneae, durch Diplobacillen 302. — Hypopyon — s. d. — durch Streptothrix 439. — subconjunctivale Injectionen 347. — serpens 114. 152. — Serumtherapie 186. 302. 449.
Ultramikroskop 221.
Ultramikroskopische Untersuchung 23. 25. — über die Ursache der sympathischen Ophthalmie 109.
Ultraviolettes Licht 329. 341.
Unfall(s)-Verletzung(en) 150 (gerichtlich-medizinische Studie) 363. (Begutachtung) 389. — Netzhautablösung als — 121. 414. — Augenverletzungen u. — Entschädigung 150. 363. 388. 389. 391. — Arbeitsfähigkeit bei — 25. — optische Erwerbsfähigkeit nach — 192. — gesetzliche Bestimmungen bei Augenverletzungen 16. —
Untersuchungsmethoden, die — des Auges 179.
Urämie, Blindheit und Taubheit bei — 223. — Amaurose durch — 419.
Uveal-Cysten, intraëpitheliale 321.*
Uvealtractus, Sarcom 157. — Literatur 478.
Uvëitis durch Nebenhöhlen-Erkrankung 429.

Vaccine Ophthalmie 21.
Vena, optico-ciliaris nach Stauungspapille 124. — centralis s. Centralvene.
Vergiftung s. Intoxication.
Verletzung(en) der Augen, Literatur 484. — artificielle 305. — über — 25. 160. — Arbeitsfähigkeit bei — s. Unfall. — gerichtlich medizinische Studie über — s. Unfall. — des Augapfels durch Mannschafts-Schrankschlüssel 224. — doppelte Durchbohrung — s. Eisen, Häckelnadel. — traumatische Hysterie bei — 449. — der Augenmuskeln, Iris, Opticus, des Schädels s. d. — s. a. Blitz, Contusion, Eisen, Fremdkörper, Ruptur, Schuss, Traumatisch, Unfall.
Verrostung des Auges 221. 264.
Vincentiis de, Nachruf auf — 191.
Vioform 319.
Vögel, Retina der — 462.
Vorderkammer, besondere Beschläge 79. — Wimper aus der — entfernt 347. — frei Cysten 378. — Einfluss der Iridectomie, Miotica, Mydriatica, Anaesthetica auf den Uebergang subcutan injicirter Substanzen in die — 432. — Tiefenmessung 444.

Wachstum des Auges 63.
Wasserstoffsuperoxyd, s. a. Tinte. — bei Blennorrhoe 149.
Wattepinsel für's Auge 220.
Winkel Gamma 153.

Wortblindheit, geheilt 122. — mit Hemianopie 336.
Wundbehandlung nach Augen-Operationen 58. — offene, nach Staroperationen 378. 438.
Wurmkrankheit 223.
Wurstvergiftung s. Botulismus.

Xanthelasma, Anatomie 278.
Xerosis, Hemeralopie u. — 410. 453 (u. Keratomalacie).
X-Strahlen s. Röntgen.

Yohimbinum, als Anaestheticum 47. 419.

Zangen-Geburt s. d.
Zündhütchen-Verletzung 189 (anatom. Befund).

Autorenregister.

* Originalartikel.

Abadie 92. 365.
Adachi 466.
Addario 431. 434. 436.
Adelheim 331.
Agazotti 459.
Ahlström 93. 117. 193.* 379. 408.
Albertotti 297. 438.
Albrand 128. 401. 445.
Alexander, L. 24. 120. 348. 451. 453.
Alt 153. 428.
Altland 313. 376.
Alvarado 425.
Ammann 414.
Ammon, v. 188. 419.
Angelucci 430.
Antonelli 157.
Arcadipone 430.
Arlt, v. 20.
Armaignac 26. 94.
Aronoff 349.
Ascher 415.
Aschheim 29.
Asher 418.
Asmus 119. 187. 286.
Aubineau 447.
Augieras 423.
Augstein 302.
Aurand 420.
Aurin 376.
Awerbach 25. 348.
Axenfeld 117. 118. 119. 265. 298. 301. 328. 332. 363. 388. 389. 398.
Ayres 153. 430.

Baas 120. 123. 251. 313.
Bach 184. 185. 245. 350.
Baer 189.
Bahr 365.
Bailliast 424.
Bake 187.
Ball 153.
Baquis 438.
Báráng 79.
Baratz 63.
Barck 153.
Bardelli 438.
Barkan 124. 125. 347.
Barnes 155.
Bartels 187. 317. 350. 379. 415.
Basso 436. 440.
Baudry 16. 150.
Bayer 156.
Beaumont 149. 284.
Beauvois 426. 428.
Becker 334. 446.
Behm 159.
Bekjantz 25.
Bellarminoff 191.
Bellinzona 462.
Benedetti 444.
Bennet 268.
Bérard 423.
Berardinis, de 439.
Berger, Curt 454.
Berger 403.
Bergh, van den 421.
Bergmeister jun. 81. 372.
Bernartz 367.
Bernheimer 248.
Berlin 159.
Berry 335. 336.
Besch 377.
Best 220. 302.
Bettremieux 92. 391.
Bialetti 458.
Bichelonne 422.
Bielschowsky 264. 282. 382. 452.
Bietti 378.
Birch-Hirschfeld 55. 118. 119. 155. 278. 329. 341. 360.
Birnbacher 324.
Black 152.
Blagoweschensky 286.
Blessig 160. 334.
Blisohn 59.
Bloch, E. 349.
Boats 390.
Bocchi 438.

Bock 30. 105.* 220.
Bodenstein 77.
Boldt 85.
Bondi 31. 285. 302. 316. 350. 407.
Bordeaux 424.
Borthen 15.
Bossalino 440.
Bouchard 178.
Bouchart 21. 425.
Bourgeois 90. 365. 421. 424.
Brandes 348.
Braschke 384.
Brauer 61.
Braunstein 25. 223. 255.
Bravetti 461.
Brawle 153.
Brissaud 427.
Britto, de 423.
Bronner 18. 149. 336.
Brookebank-James 149.
Brose 152.
Browne 60.
Bruner 152.
Bruns 340. 364.
Buch 25.
Buchanan 364.
Buckwalter 429.
Bull 93.
Bull, Ole 107.
Buller 450.
Bumke 399.
Bunge 149.
Burnett 153.
Burnham 336.
Businelli 441.
Byers 151.

Cabannes 464.
Cabaut 15.
Calderaro 406. 439.
Campbell 30.
Cange 420.
Cant 268.
Cantonnet 27. 426.
Carbone 441. 442. 459.
Carollo 216.
Carpenter 155. 336.
Carwerdine 155.
Cassidy 59.
Cassimatis 156.
Causé 414.
Chalupecký 316.
Chatterton 390.
Chauvel 26.
Chavernac 300.
Chevalier 447.
Chiarini 443. 463.
Cirincione 402. 440. 441. 442.
Coates 335.
Cohn, H. 301. 407. 445. 446.
Cohn, P. 122.
Colombo 439. 455. 456. 457. 463.
Colucci 439.
Corner 349.
Cosmettatos 420.
Coulomb 425.
Cowl 223.
Cramer 415.
Critchett 267.
Cruchandeau 20.
Culbertson 154.
Cuperus 124. 313.
Czermak 16. 106. 328.

Dalén 180. 181. 182. 397.
Darier 16. 17. 20. 90. 91. 92. 93. 154. 155. 408. 417.
Dauber 252.
Delantsheere 390. 391.
Delbès 93.
Delogé 420. 421.
Delord 426.
Demaret 420.
Demaria 342. 379.
Denig 188.
Depène 302.
Deschamps 423.
Deshusses 20.
Desvaux 23.
Deutschmann 180. 332. 441.
Dor 425.
Doyne 17.
Drausart 447.
Duane 31. 62. 348.
Dunn 62. 347.
Duyse, van 303.

Eaton 267.
Ebeling 454.
Edsall 32.
Eichert 64.
Ekehorn 184.
Eliasberg 383. 421.
Elliot 63.
Elschnig 76. 80. 116. 156. 184. 218.
Emmert 365.
Enslin, Ed. 116. 377. 403.
Enslin 278.
Ensor 18.
Erdmann 187. 406. 414.
Erwin 61.
Evans 150.
Ewetzky 252. 286. 449.

Fage 24. 91. 424.
Fahrenholtz 157.
Falco, de 439.
Fehr 1.* 46. 173.*
Feige 224.
Feilchenfeld 49. 188. 400.
Feilke 124. 452.
Fejer 124. 202.* 235.* 289.* 400.
Finkelnburg 253.
Fischer, H. 125.
Fischer, Ph. 221.
Fish 254. 429.
Fiske 60.
Fleischer 380.

Fortunati 432. 438.
Foster 342. 345.
Fox 151.
Franke 453.
Fränkel 148.
Fränkel, 189.
Fränkel, A. 320.
Frenkel 20.
Freund 128. 219. 249. 254.
Frey, F. H. 224.
Friedenwald, H. 347.
Fröhlich 343.
Fromaget 94.
Frost 154. 155.
Frugiele 286. 462.
Fuchs, A. 160.
Fuchs 253.
Fuchs, E. 339.
Fulton 61.

Gagarin 286. 379.
Gagnière 421.
Galezowsky 425. 441.
Gallenga 191. 442. 451.
Gasparrini 436. 456.
Gausseron 299.
Gelpke 313.
Genns v. 124.
Genth 124. 312. 404.
Gerstel 361.
Geuns, van 188.
Gibbons 300.
Gifford 125. 405. 429.
Gilbert 62. 377.
Gillivray 336.
Ginsberg 46.
Giraud 465.
Göckeler 383.
Goldzieher 129.* 257.* 285. 329.
Golesceano 424.
Gonin 364.
Gottschalk 303.
Gourfein 364.
Gowers 91.
Gradenigo 460.
Graefe 16.
Graeflin 120.
Grandelément 418.
Greeff 50. 111. 403. 404.
Griffin 336.
Griffith 335.
Grilli 424.
Grönholm 444.
Groenouw 16. 302.
Gross, E. 126.
Grossmann 17. 151. 335. 336. 337.
Gruber 416.
Grunert 330.
Guibert 424.
Guilford 62.
Guiot 90.
Gunn 149. 268. 335.
Gutman, A. 49.
Gutmann 221.
Gutzmann 156.

Haab 206.
Haas 406. 415.
Hadano 123. 223.
Haeffner 452.
Hähnle 24.
Haitz 379.
Hála 219.
Halben 113. 122. 247. 347. 380.
Hale 345.
Hamburger 142. 378. 417.
Hammer 453.
Hanke, v. 76. 81. 112. 122.
Hardy 335.
Harman 18. 60. 267. 336.
Harms 303. 333. 344.
Harris 450.
Hartmann, Fritz 31.
Hartridge 17.
Hartwig 158.
Haselberg, v. 49.
Hatzidakis 421.
Hausmann 319.
Heerfordt 277.
Heine 188. 261.* 275. 302. 329. 375.
Heitler 156.
Henrici 452.
Henschen 205. 213.
Hertel 329.
Herbert, H. 18. 155.
Herbst 384.
Herrnheiser 29.
Herzog 49. 51. 186. 331. 349.
Hess 157. 333. 340. 342. 440. 448.
Hilbert 343. 409.
Hillers 96.
Hinshelwood 336.
Hippel, A. v. 371. 452.
Hippel, E. v. 309. 330. 373.
Hirsch, Camill 284.
Hirsch, G. 252.
Hirsch, S. R. 255. 384.
Hirschberg 12.* 16. 46. 50. 51. 81. 97.* 103.* 161.* 176.* 211. 225.* 241. 269. 292.* 336. 353.* 392.
Hoederath 378.
Hoegg 320.
Hoffmann 46.
Hoffmann 364.
Holden 222. 348.
Holmström 116.
Holt 442.
Hoor 351.
Hosch 346.
Hotta 377.
Hotz 61. 126.
Houdart 26.
Howe 336.
Hubbell 61. 429.
Hummelsheim 364. 381.
Hurd 222.
Huwald 372.

Jackson 60. 62. 299. 429.
Jacoby 327.
Jacqueau 423.
Jakoby 302.
Jalabert 300.
James 153.
Jankau 75.
Jennings 61.
Jerusalimsky 286.
Inouye 21.
Jocqus 22. 91. 92. 417. 423.
Johnston 59.
Jones 60.
Joseph 420.
Ischreyt 26. 117. 312.

Kalita 26.
Kampherstein 189. 344.
Karnitzky 25.
Katz 286.
Kauffmann 408.
Kawahore 313.
Kee 155.
Keiper 62.
Kempner 160.
Kessel 223.
Key 182. 183.
Kilburn 347.
Killick 428.
Kipp 153. 348. 429.
Klein 78. 80. 81. 284.
Klein, Fr. 381.
Knape 126. 411.
Knapp, A. 405.
Köller 336.
Koenig 64.
Königshöfer 418. 445.
Königstein 76. 78.
Körber 20.
Koll 51.
Komarowitsch 192. 430.
Kornacker 349.
Koslowsky 383. 404.
Koster 186. 346. 448.
Kothe 349.
Kraft 119.
Kramsztyk 420.
Kraus 415.
Krause 223.
Krauss 256.
Krebs 449.
Kreibich 284.
Krückmann 184. 326.
Krüdener, v. 326.
Krüger 123. 185.
Kubli 223.
Kuhlo 383.
Kuhnt 121.
Kunn 80.
Kurzezung 122.
Kusmitzky 430.
Kuwahara 403.

Lacaussade 447.
Lafon 426.
Lagleyze 420.
Lagrange 236. 369. 421. 447.
Landolt 16. 179.
Landström 183.
Lange, O. 256. 315. 343. 389.
Langenhan 224
Lapersonne, de 27. 420. 447. 449.
Laqueur 123. 220. 224. 252.
Lauber 76. 77. 79. 279. 361.
Lawson 207.
Leber 15. 280. 389.
Lenders 280.
Lentini 215. 433.
Leri 465.
Lesshaft 408.
Letoutre 91.
Levi, Max 287.
Lévi André 449.
Levinsohn 49. 246. 380.
Lewin, L. 465.
Liebrecht 255. 302.
Liebreich 377.
Lietto-Vollaro, de 431.
Likiernik 40.* 192.
Lincke 64.
Lindahl 181. 182. 398.
Lindemeyer 352.
Lingsch 285.
Lippert 392.
Litten 50.
Lobanow 430.
Lodato 216. 433.
Löffner 426.
Löser 46.
Löwe 126.
Löwy 419.
Logetschnikow 331.
Lohmann 29.
London 247. 320.
Loring 405.
Lotin 119. 402.
Lotz 16.
Lunn 267.
Luthmer 411. 412.

Macklin 125.
Magnani 464.
Mai 46.
Maitland-Ramsay 21. 63.
Marin 303.
Marbaix 391.
Marburg 127.
Marchi 444.
Marina 350.
Marlenikoff 223.
Marshall 390.
Martin, A. 402. 405.
Maslennikowa 25.
Massi 443.
Maurizi 443.
Maynard 32.
Mayon 268.
Mazza 422.

Meding 405.
Meller 77. 111. 361. 378.
Mendel, F. 46.
Mengelberg 408.
Mets, de 452.
Mettey 240.
Meuche 453.
Meyer, Otto 302.
Micas 423.
Michel, v. 49. 120.
Miethe 266.
Mills 347.
Mobilio 216. 433.
Mock, Ernst 447.
Mörchen 122.
Moissonnier 28. 447.
Monesi 115.
Monte, del 438.
Moravcsik 451.
Morax 95. 422.
Mortimer 299.
Morton 16. 267. 390.
Motais 222. 254.
Mott 154.
Mühsam 46.
Müller, Franz 419.
Müller, L. 79. 115. 331. 333.
Muncaster 152.
Muskens 288.

Nab Mc 117.
Nagel, W. 50. 51. 343.
Nakagawa 346.
Natanson 25. 188. 192. 223. 334. 345. 377.
Nedden, zur 117. 326. 344. 414.
Neff 158.
Negro 459.
Nettleship 389.
Neuburger, S. 72.* 265. 396. 419. 451.
Neustätter 22. 160. 220.
Nicodemi 436.
Nicolini 441.
Niewerth 252.
Nikolukin 383.
Noiszewski 73.

Oebbecke 407.
Oeller 106. 125. 400. 405.
d'Oench 405.
Ognew 286.
Ohlemann 319. 408.
Oliver 60. 154.
Onodi 428.
Oppenheimer 46. 268. 448.
Orlandini 286. 436. 438. 459.
Orlando 403.
Orth 386.
Osborne 409.
Osterroht 452.
Ovio 460.
Oye 453.

Pagenstecher, Ad. 120.
Panichi 464.
Pansier 87. 88. 89. 298. 369.
Paon 422.
Parisotti 370.
Parsons 149. 299. 365. 390.
Pasca 461.
Paton 390.
Paul 302.
Péchin 27. 28. 424. 426. 427.
Pegoraro 216.
Pergens 118. 345.
Perlitz 298.
Pes 126. 405. 458.
Peschel 11.* 154. 332. 450.
Peters 114. 301. 328. 376.
Petit 95.
Pfalz 121. 327. 332. 388.
Pick 186. 387. 451.
Pihl 58.
Pilcz 210.
Piltz 350.
Pino 276.
Pockley 125.
Pohl 223.
Poinot 92.
Polack 422. 426.
Pollack 50. 122. 382.
Pollock 390.
Polte 404. 415.
Poshariski 383.
Post 221. 256.
Poulard 420.
Poulton 335.
Poynton 154.
Praun 45.* 296.*
Preindlsberger 222.
Prioux 92.
Pröbsting 416.
Prokopenko 382.
Puccioni 438. 442. 443. 455.
Purtscher 65.*
Pusey 125. 347.
Pyle 61.

Qurin 345.

Rabitsch 210. 321.* 361.
Raecke 253.
Raehlmann 23. 109. 325.
Ramony 443.
Ramsay 21. 63.
Ransohoff 333.
Rapp 319.
Rawitz 387.
Rayne 59.
Re 432. 433.
Reber 151.
Rebizzi 463.
Redlich 77.
Reichardt 351.
Reid 461.
Reina 93.
Reis 124. 375. 400.
Remy 424.
Rendschmidt 159.

Reymond 461.
Reynolds 60.
Ricchi 439.
Richter 418.
Rivers 336.
Robmeau 464.
Rochat 375.
Rochon-Duvigneaud 27. 370.
Rockliffe 268.
Römer 56. 186. 280. 325.
Rogmann 94. 391. 392.
Roll 390.
Rollet 92. 421. 425. 426.
Rollin 28.
Roques 90.
Roscher 419.
Roselli 443. 444. 463.
Rosenbach 254.
Rosenfeld 453.
Rosenstein 14.* 46. 51.
Roux, le 420.
Ruata 436.
Ruge 249.
Rumschewitsch 380.
Rust 125.

Sachs, M. 76. 78. 111. 284. 362.
Saemisch 16.
Sänger 302. 350.
Sala 342. 460.
Salomonsohn 46. 47.
Salva 423.
Salzmann 77.
Santucci 137.*
Sattler 263. 352. 360. 380.
Scalinci 438.
Scellingo 443.
Schanz 220. 416.
Schapringer 18. 96. 283. 454.
Schauman 252.
Schieck 275. 334. 379. 452.
Schiefferdecker 265.
Schiele 410. 411. 413.
Schilling, Th. 449.
Schirmer 185. 374.
Schleich 382. 417.
Schlösser 327. 333.
Schlüpmann 320.
Schmeichler 127. 284.
Schmidt, J. 252.
Schmidt-Rimpler 112. 342.
Schmiegelow 254.
Schnabel. 75. 76. 207. 210.
Schnaudigl 22.
Schöler, F. 46.
Schottelius 251. 345.
Schreiber, L. 280.
Schroeder 253.
Schultz, W. 299.
Schwarz 334.
Schweinitz, de 32. 63. 152.
Scilinci 439.
Scimemi 430.
Scott 405.
Segal 223.
Seggel 58. 119. 374. 377. 451.
Seichardt 311.
Senn 123. 365. 402.
Sgrosso 439.
Shumway 32. 152.
Sidler-Huguenin 404.
Sisson 153.
Skorohogatow 286.
Smith, Eugene 429.
Smith, Henry 16.
Smith, Priestley 60.
Snell 151. 334. 390.
Sölder, v. 160.
Sokoloff 63.
Sommer 407. 409. 410. 412. 413.
Sourdille 90.
Spengler 118. 279.
Spiller 253.
Spiro 46.
Spiro, R. 157.
Spoto 440.
Stadtfeld 306.
Staerkle 401.
Stanculcano 380. 422.
Stasinski 414.
Stefani 456.
Stein, A. 206.
Stern, L. 57. 280.
Steindorff 46.
Steiner, L. 33.*
Stejskal 284.
Stephenson, Sydney 17. 155.
Sterling 288.
Stein 407. 408.
Stevenson 60. 152.
Stilling 217. 345. 450.
Stillson 153.
Stock 301. 333.
Stoewer 118. 379.
Strachau 428.
Strachoff 192.
Strazza 462.
Strebel 351.
Streiff 118. 401.
Streit 189.
Ströhmberg 449.
Stüber 158.
Stuelp 406.
Suchow 383.
Sudhoff 106.
Suker 60. 62. 429.
Sulzer 363.
Sureau 423.
Syndacker 405.

Tacke 392.
Tartuferi 56. 333.
Taxy 465.
Taylor 90. 154. 407.
Teillais 424.
Terrien 427. 428.
Terson 22. 90. 422. 423.
Tertsch 77.

Thilliez 90.
Thompson, Thatham 17. 390.
Thorner, W. 18. 31.
Tillmanns 75.
Todd 152.
Topolansky 76.
Topp 254.
Tornabene 215. 432.
Toro y Quartiellers 74.
Toti 461.
Trantas 94. 421.
Treitel 222.
Treutler 409.
Tridondoni 462.
Troncoso 94. 417.
Troupeau 90.
Trousseau 24.
Truc 92.
Tschemolosoff 192.
Tschijew 450.
Turner 154.

Ugolotti 456.
Uhthoff 16. 221. 264. 302. 303. 325. 349. 453.
Ulbrich 119. 279.
Urbahn 408.
Uribe-Troncoso 94.

Vacher 93.
Vagliascudi 442.
Valenti 444.
Vallet 425.
Valude 254. 369.
Veasey 16. 152.
Velhagen 318. 344.
Vennemann 392.
Verhoeff 405.
Versari 454.
Vian 24.
Vidéky 414.
Villard 26. 421. 425.
Völckers 256.
Volhard 445.
Vollbrecht 219.
Vollert 380. 452.
Vossius 220. 453.
Vries, de 250.

Wachtler 123.
Wagenmann 96. 329. 333.
Waller 288.
Wandel 224.
Wehrle 319.
Weidlich 300.
Weill, G. 186.
Weinhold 278.
Weiss, E. 379.
Werner, L. 337.
Werncke 449.
Wernicke 117.
Wescott 125.
Wessely 49.
Westphal 220. 266.
Wicherkiewicz 343. 378. 401. 447.
Widmark 180. 397. 398.
Wilder 61.
Wilmes 454.
Winkelmann 206.
Winkler 288.
Wintersteiner 78. 113. 210. 384.
Wishart 153.
Wolf, H. 317.
Wolff 22.
Wolffberg 406. 409. 410. 413.
Wood, C. A. 60. 347. 450.
Wootton 125.
Woronow 22.
Worth 16. 17.
Würdemann 363.
Wygodsky 25.

Yamaguchi 117. 343. 404. 414. 450.
Yatti 437.
Yvert 26.

Zak 219.
Zazkin 409. 413.
Zeller 344. 449.
Zia 418.
Zietschmann 277. 375.
Zimmermann 214. 348.
Zinn 223.
Zirm 412.
Zobel 185.

9203

Centralblatt für praktische AUGENHEILKUNDE.

BOSTON MEDICAL LIBRARY MAR 22 1907

Herausgegeben von

Prof. Dr. J. Hirschberg, Geh. Med.-Rath, in Berlin.

Unter ständiger Mitwirkung der Herren Dr. Ancke in München, Dr. Berger in Paris, Prof. Dr. Birnbacher in Graz, Dr. Brailey in London, Prof. Dr. H. Cohn in Breslau, Doc. Dr. Cl. du Bois-Reymond in Berlin, Dr. Czellitzer in Berlin, Doc. Dr. E. Emmert in Bern, Prof. Dr. C. Gallenga in Parma, Dr. Ginsberg in Berlin, Prof. Dr. Goldzieher in Budapest, Dr. Gordon Norrie in Kopenhagen, Dr. Hamburger in Berlin, Prof. Dr. Horstmann in Berlin, Dr. Issigonis in Smyrna, Prof. H. Knapp in New York, Prof. Dr. Krückow in Moskau, Dr. Loeser in Berlin, Prof. Dr. Magnus in Breslau, Major F. P. Maynard, I. M. S. Calcutta, Dr. F. Mendel in Berlin, Dr. Moll in Berlin, Dr. Neuburger in Nürnberg, Dr. Pergens in Brüssel, Prof. Dr. Peschel in Frankfurt a. M., Dr. Purtscher in Klagenfurt, Dr. M. Reich in Petersburg, Med.-Rath Dr. Scheer in Oldenburg, Prof. Dr. Schenkl in Prag, Prof. Dr. Schwarz in Leipzig, Dr. Spiro in Berlin, Dr. Stiel in Köln.

Monatlich ein Heft. Preis des Jahrganges 12 Mark. Zu beziehen durch alle Buchhandlungen des In- und Auslandes und die Postanstalten des Deutschen Reiches.

Januar. Achtundzwanzigster Jahrgang. 1904.

Inhalt: **Original-Mittheilungen.** I. Ueber familiäre, fleckige Hornhaut-Entartung. Von Dr. Fehr, I. Assistenzarzt. — II. Zur Theorie der Retraction des Auges. Von Prof. Dr. Max Peschel.

Klinische Beobachtungen. I. Ein Fall von Sehstörung bei Idiotie. Von J. Hirschberg. — II. Ein schimmliges Geschwür der Lidhaut. Von Rosenstein.

Neue Bücher.

Gesellschaftsberichte. 1) 71. Jahresversammlung der British med. Association. Section für Augenheilkunde. — 2) Wissenschaftliche Zusammenkunft deutscher Aerzte in New York.

Referate, Uebersetzungen, Auszüge. Die Theorie des Augenspiegels und die Photographie des Augenhintergrundes, von Walter Thorner.

Journal-Uebersicht. I. Die ophthalmologische Klinik. 1903. Nr. 5—19. — II. St. Petersburger medicinische Wochenschrift. 1903. Nr. 22. — III. Recueil d'ophtalmologie. 1903. Juli—August. — IV. Archives d'ophtalmologie. 1903. August—Sept.

Vermischtes. Nr. 1—4.

Bibliographie. Nr. 1—12.

[Aus Geheimrath Hirschberg's Augenheilanstalt.]

I. Ueber familiäre, fleckige Hornhaut-Entartung.

Von Dr. Fehr, I. Assistenzarzt.

In Herrn Geheimrat Hirschberg's Augenheilanstalt wird seit 23 Jahren bei 3 Geschwistern eine eigenthümliche Hornhaut-Erkrankung beobachtet, die viele Berührungs-Punkte mit der seltenen hereditären Krankheit hat, welche gerade in letzter Zeit mehrfach als gitterförmige Keratitis, gittrige Hornhaut-Trübung und knötchenförmige Hornhaut-Trübung beschrieben ist.

Obwohl die Zugehörigkeit zu dieser Krankheits-Gruppe zweifellos ist, fehlt doch unseren Fällen das Charakteristische, was in jenen der Krankheit den Namen gegeben hat; weder „gittrig“ noch „knötchenförmig“ ist für das Aussehen der Hornhauttrübungen in unseren Fällen eine passende Bezeichnung.

Die Krankheit ist bei den 3 Geschwistern in frappanter Gleichheit vorhanden. Für eine hereditäre Grundkrankheit, wie Lues oder Tuberculose, besteht keinerlei Anhaltspunkt.

Unsere Kranken sind die 3 jüngeren von 6 Geschwistern, die 45 jähr. Frau G., die 42 jähr. Frau B. und der 39 jähr. Friedrich Sch. Störungen von Seiten der Augen bestanden bei keinem anderen Mitglied der Familie. Der Vater der Patienten ist 79 Jahre alt und kerngesund, die Mutter starb im 65. Jahre an einem Gallensteinleiden. Die älteste Schwester litt an „Lungenschwindsucht“, der sie im 35. Jahre erlag. Die anderen Geschwister sind gesund und haben gesunde Kinder.

Fall I. Frau G. suchte zum ersten Mal im Jahre 1881 als 23 jähr. Mädchen unsre Anstalt auf. Sie gab damals an, im 9. Jahr Geschwüre am Bein gehabt zu haben, sonst aber immer gesund gewesen zu sein. Bis zum 12. Jahre habe sie gut gesehen, dann sei die Sehkraft langsam schlechter und schlechter geworden, besonders seit 1 Jahr. Während früher nie eine Entzündung dagewesen sei, so seien in letzter Zeit die Augen öfters geröthet, ohne aber weitere Beschwerden zu machen. Aerztliche Hülfe war bisher noch nicht in Anspruch genommen.

Es fand sich damals bei reizlosem Zustand ein der Keratitis punctata ähnliches Bild auf beiden Augen. Die Sehkraft war rechts $= \frac{15'}{C}$ und links $= \frac{15'}{CC}$. In der Nähe wurden rechts Snellen's Proben Nr. 3 und links Nr. 5 entziffert. Das Gesichtsfeld war normal, ebenso der noch mit Mühe erkennbare Augen-Hintergrund. Es wurde eine auflösende Kur mit Jod und Quecksilber eingeleitet, die ohne Erfolg war.

Die Kranke entschwand sodann der Beobachtung und kehrte erst wieder im November 1902, also nach 21 Jahren. Sie hat in der Zwischenzeit nichts für ihre Augen gethan, obwohl die Sehkraft im Laufe der Jahre weiter eine stetige Abnahme erlitten hat. Dabei waren die Augen, abgesehen von vorübergehenden leichten Röthungen, nie entzündet. Zeitweise bestanden Lichtscheu und Blendungserscheinungen, im übrigen aber keine Beschwerden. Auch sonst war sie niemals krank. Sie hat sich verheiratet und 2 mal normal geboren; das eine Kind lebt und ist gesund, das andere starb 3 Jahre alt an „Gehirn-Entzündung“. Der Befund an den Augen war der, wie wir ihn heute noch vor uns haben:

Die Augen sind reizlos und haben normale Spannung. Die Hornhaut ist beiderseits diffus milchglasähnlich getrübt. In der diffusen Trübung erkennt schon das unbewaffnete Auge zahllose grauweisse Punkte, Tüpfelchen und Flecke. Mit der Kugellupe betrachtet, löst sich die diffuse

Trübung in feinste Chagrin-Punkte auf. Durch Verdichtung dieser Punkte entstehen die schon dem blossen Auge sichtbaren Flecke, die runde und zackige Figuren, Ringe, Schlangenlinien, sich verästelnde Streifen und andre Formen darstellen. Die Trübungen erstrecken sich ziemlich gleichmässig über die ganze Hornhaut, drei Zonen sind zu unterscheiden. In den centralen Theilen der Hornhaut überwiegen die kleineren aber sehr dichten Flecke, in den mehr peripher gelegenen Hornhautpartien wiegen die weniger dichten, aber flächenhaft confluierenden Trübungen vor. Die äusserste Randzone aber ist von gröberen Trübungen frei. In der Hauptsache gehören die Trübungen den oberflächlichen Schichten des Hornhaut-Stroma an, doch ist stellenweise besonders in den Randpartien deutlich festzustellen, dass auch die tieferen und tiefsten Schichten der Hornhaut mit ergriffen sind. Siehe Fig. 1.

Die Hornhautoberfläche ist glatt und spiegelnd und ihre Sensibilität normal. Eine Vascularisation der Hornhaut besteht nicht. Iris

Fall I. Rechtes Auge. Fall I. Linkes Auge.

Fig. 1.

und Pupille schimmern durch die trübe Cornea hindurch. Die Pupille zeigt normale Reaction auf Lichteinfall und erweitert sich auf einen Tropfen Atropin regelmässig und maximal.

Die Sehkraft ist beiderseits herabgesetzt bis auf Fingerzählen in $1\,^1/_2$ Fuss. Bei Mydriasis wird sie etwas besser, insofern Finger in 1 Meter erkannt werden. Das Gesichtsfeld ist normal. Mit dem Augen-Spiegel erhält man nur einen mattroten Reflex. Da der wiederholte Gebrauch auflösender Mittel gar nichts fruchtete, so ist von Herrn Geheimrat Hirschberg die optische Iridectomie in Aussicht genommen, in Anbetracht dessen, dass die Randtheile noch grössere Durchsichtigkeit besitzen als die centralen Partien und auch die Mydriasis die Sehkraft etwas zu bessern vermag.

Fall II. Die 3 Jahr jüngere Schwester kam ebenfalls im Jahre 1881, 19 Jahre alt zum ersten Mal in unsre Anstalt. Wie die Schwester hat sie bis zum 12. Jahre gut gesehen, dann begann allmählich die Abnahme

der Sehkraft sich bemerkbar zu machen, ohne dass jemals eine wesentliche Entzündung der Augen dagewesen wäre. Ihrer Umgebung schon war das trübe Aussehen der Augen aufgefallen. Die Sehkraft war damals nach Correction der Myopie von 8 Dioptrien, beiderseits = $^5/_{35}$, in der Nähe wurde SNELLEN Nr. 2 gelesen. Der notierte Befund lautete: grobe Punctirung der Hornhaut, ohne weitere nachweisbare Veränderungen an anderen Theilen des Augapfels.

Auch sie blieb nach einigen Wochen aus der Behandlung fort, um vor $1^1/_2$ Jahr mit der Schwester zurückzukehren.

Die Augen sind stets etwas reizbar gewesen, aber waren nie ernstlich entzündet. Die Sehkraft hat sich weiter verschlechtert. Sie war vor 6 Jahren vorübergehend in spezialärztlicher Behandlung, die in innerliche Darreichung von Jod und Quecksilber, heissen Bädern und äusserliche Massage mit gelber Salbe bestand und ohne jeden Erfolg war.

Im übrigen ist sie nie ernstlich krank gewesen; sie hat geheirathet, ist aber kinderlos.

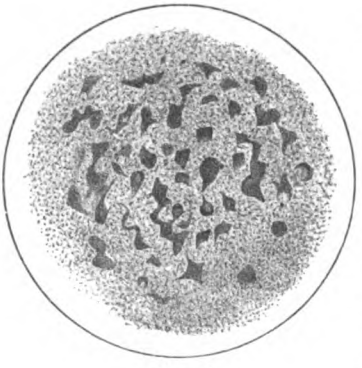

Fig. 2.

Der heutige Befund ist derselbe wie bei der Schwester. Die Augen sind reizlos und normal gespannt. Die Hornhaut trägt beiderseits die gleichen beschriebenen Trübungen nur in etwas geringerer Ausdehnung. Die schon dem blossen Auge sichtbaren Punkte und Flecke sind nicht so zahlreich wie im 1. Fall, und die dazwischen liegende diffuse Trübung ist weniger dicht. Die Randzone der Hornhaut ist beiderseits ganz frei von Trübungen. Der Charakter der Trübungen aber und ihre Anordnung werden genau wiederholt. (Siehe Fig. 2. Die Trübungen sind der Deutlichkeit halber schwarz gezeichnet und etwas schematisiert.) Die Sehkraft ist der grösseren Durchsichtigkeit der Hornhaut entsprechend besser, als bei der Schwester. Rechts werden mit -7 Di Finger auf Stubenlänge erkannt, links ist S. mit -7 Di = $^5/_{50}$; rechts wird in der Nähe SNELLEN Nr. 12, links SNELLEN Nr. 5 entziffert. Das Gesichtsfeld ist normal. Die blaue Regenbogenhaut und die prompt auf Lichteinfall reagirende Pupille sind durch die trübe Hornhaut hindurch gut zu sehen, doch bekommt man auch bei maximaler Mydriasis kein Bild vom Augen-Hintergrunde.

Fall III. Der jetzt 39jähr. Bruder kam im Jahre 1888 (also 24jähr.) zum ersten Mal zur Beobachtung. Abgesehen von Kinderkrankheiten war er immer kräftig und gesund. Bei ihm wurde schon im 10. Jahre eine Abnahme der Sehkraft und bald darauf das Auftreten von Flecken auf den Augen wahrgenommen. Von Jahr zu Jahr nahm die Sehkraft weiter

ab, seit 4 Jahren kann er nicht mehr lesen. Auch bei ihm bestanden nie sichtbare Zeichen einer wesentlichen Entzündung. Der Kranke lebte nach seiner ersten Vorstellung in unsrer Anstalt längere Zeit in New-York, wo er ohne Erfolg äusserlich behandelt wurde. Vor 1 Jahre wurde er in der Poliklinik der Herren Dr. Lehmann und Paderstein, zu denen er zur Begutachtung seiner Erwerbsfähigkeit geschickt war, einer Jequiritol-Behandlung unterworfen, die eine heftige Reaction zur Folge hatte, aber durchaus nicht von einer Besserung gefolgt war. Ebenso erfolglos war eine Abrasiocorneae, welche nach Ausheilen der Jequiritol-Entzündung vorgenommen wurde.

Das Krankheitsbild ist dem der Schwestern so ähnlich, dass eine Beschreibung der Hornhauttrübung eine genaue Wiederholung des schon Gesagten sein würde. Der Intensität nach steht bei ihm die Krankheit in der Mitte zwischen den beiden ersten Fällen. (Fig. 3.) Die Sehkraft ist rechts 2 Finger: Stubenlänge, links 1 Finger: 2 m.

Links wird noch Snellen 13 in 12 cm mühsam gelesen. Das Gesichtsfeld ist normal. Eine Durchleuchtung ist wie in den andren Fällen nicht möglich.

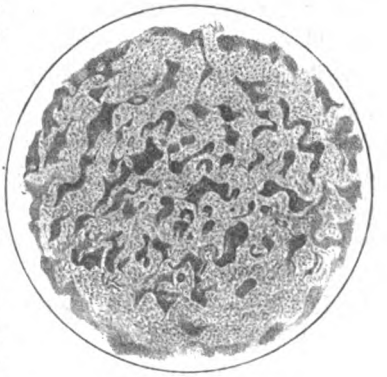

Fig. 3.

Die Zusammenfassung unsrer Beobachtungen würde lauten:

Bei 3 Geschwistern, die im Uebrigen gesunde, kräftige Menschen sind und nicht erblich belastet scheinen, hat sich ohne bekannte Ursache ein und dasselbe Augenleiden entwickelt. Das Wesen desselben ist eine fortschreitende Trübung der Hornhaut beider Augen und dementsprechend zunehmende Verschlechterung der Sehkraft. Wesentliche Entzündungs-Erscheinungen sind weder vorausgegangen, noch sind sie ein begleitendes Symptom. Der Beginn der Erkrankung fällt in das 10. bis 12. Lebensjahr, also vor oder in das Pubertätsalter. Die Krankheit schreitet langsam, aber stetig fort und hat nach ca. 30jähr. Bestehen und 22jähr. Beobachtungsdauer in einem Fall zu gänzlicher Erwerbsunfähigkeit und den beiden anderen Fällen zu hochgradiger Beeinträchtigung der Arbeitsfähigkeit geführt. Abgesehen von der Sehstörung und leichter Reizbarkeit, Blendungserscheinungen und Lichtscheu bestehen keine subjectiven Störungen. Die Hornhaut erscheint dem blossen Auge diffus grau getrübt mit eingestreuten weisslichen Punkten und Flecken mannigfaltigster Form. Bei Betrachtung mit einer starken Lupe zeigt sich, dass die diffuse Trübung sich aus feinsten Chagrin-Punkten zusammensetzt, und dass durch deren Verdichtung die gesättigten punktförmigen und fleckigen Trübungen entstehen. Die dichtesten Trübungen sitzen central, nach der Peripherie zu sind sie lockerer und flächenhafter, die äusserste Randzone ist frei oder am wenigsten befallen.

Die Trübungen sitzen hauptsächlich in den oberflächlichen Hornhautschichten, am Hornhautrande aber muss man sie in die tieferen und tiefsten Corneal-Lamellen verlegen. Vascularisation der Hornhaut fehlt vollständig, ebenso fehlen Zeichen von Betheiligung der Iris oder tiefer gelegener Theile. Die Hornhautoberfläche ist an allen 6 Augen glatt, eben und normal spiegelnd, normal auch ist ihre Sensibilität.

Die Aetiologie ist ganz dunkel. Die Therapie ist ziemlich aussichtslos. Innere und äussere Mittel nützen gar nichts, auch nicht die Jequiritol-Behandlung und die Abrasio corneae. Als Palliativ-Behandlung kommt die optische Iridectomie in Frage.

Auf den ersten Blick erinnert das Bild der Hornhaut an die Rückstände malign verlaufender Keratitis diffusa. Dass hier aber ein ganz andrer Process vorliegt, dafür spricht 1. der ganze Verlauf der Krankheit, sowohl der reizlose schleichende Beginn als der langsame stetige Fortschritt der Trübungen bei Abwesenheit aller entzündlicher Erscheinungen; 2. das Fehlen von Vascularisation der Hornhaut und von Veränderungen an der Iris und schliesslich das Fehlen der bekannten Grundkrankheit. Ebenso ist es der Verlauf und das Fehlen entzündlicher Erscheinungen, das die verschiedenen Formen der Keratitis punctata, an die wohl gedacht werden könnte, von vornherein ausschliesst.

Wir müssen vielmehr unsre Fälle auffassen als zugehörig zu den Fällen der Eingangs erwähnten Literatur über gittrige und knötchenförmige Hornhauttrübung.

Die ersten 3 dazu gehörenden Fälle stammen aus der Haab'schen Klinik und wurden im Jahre 1890 von Bieber[1] in seiner Dissertation als gitterförmige Keratitis publizirt.

Eine ausführliche Beschreibung dieser seltenen Krankheit gab Haab[2] selbst im Jahre 1899 an der Hand der 3 weiter verfolgten Bieber'schen Fälle und 4 neuer Beobachtungen, welche 3 Geschwister und den Sohn der einen Schwester betrafen. Haab konnte daher schon auf die Rolle hinweisen, die bei der dunklen Aetiologie die Heredität spielt. Die Krankheit beginnt meist im zweiten Jahrzehnt gleichzeitig auf beiden Augen. Unter nur geringen vorausgehenden oder begleitenden Entzündungs-Erscheinungen oder auch gänzlichem Fehlen derselben bildet sich ganz allmählich eine gleichmässige Trübung der oberflächlichen Hornhaut-Schichten aus, die sich unter der Lupe in ein gittriges System von Linien, Strichen und Punkten auflöst. Die Linien verlaufen hauptsächlich radiär und sind mit Reisern und Sprüngen in dünnem Glase zu vergleichen. Den Trübungen entsprechen mehr oder weniger grobe Erhebungen der Hornhautoberfläche; infolgedessen nimmt letztere ein unebenes ja höckriges Verhalten an, be-

[1] Hugo Bieber, Ueber einige seltenere Hornhaut-Erkrankungen. Inaug.-Dissert. Zürich 1890.

[2] Haab, Die gittrige Keratitis. Zeitschr. f. Augenh. 1899, Bd. II, Heft 3.

sonders wenn in vorgeschrittenen Fällen schwielige Entartung der Oberflächen-Epithels sich hinzugesellt. Die Randzone der Hornhaut ist verhältnismässig wenig betheiligt. Die subjectiven Störungen bestehen hauptsächlich in der Herabsetzung der Sehkraft, ferner zuweilen in Lichtscheu, Blendung und Reizbarkeit der Augen. Der Verlauf ist progressiv und bösartig, insofern er die Sehkraft schwer schädigt, die Therapie machtlos.

Obwohl Haab mit dieser Arbeit die Aufmerksamkeit auf diese eigenthümliche Erkrankung gelenkt und die Fachgenossen angeregt hatte, ähnliche Beobachtungen zu veröffentlichen, um Licht in das Wesen und die dunkle Aetiologie zu bringen, so sind doch bis heute nur verhältnissmässig wenig Fälle der Art mitgeteilt; eine Thatsache, die für die grosse Seltenheit der Krankheit spricht. Bald freilich nach dem Erscheinen der Haab'schen Arbeit erschien die von Dimmer[1], der dasselbe Krankheitsbild bei 3 Geschwistern beobachtet hatte. Er schildert die objectiven Symptome in derselben Weise wie Haab. Dimmer excidirte ein Stückchen Hornhaut-Gewebe zur mikroskopischen Untersuchung und fand, dass die Trübungen bedingt waren durch aus Hyalin und Colloïd bestehende Schollen, die in Alkohol und Aether löslich waren, sowie durch eingelagerte Krystall-Nadeln von Tripelphosphat. Er bestätigt damit die Vermuthung Haab's, dass ein hyaliner Degenerationsprocess der oberflächlichen Hornhautschichten und der Bowman'schen Membran mit secundärer Betheiligung des Epithels dem Leiden zu Grunde liegt. Durch seine veränderte Benennung der Krankheit suchte er auszudrücken, dass man es nicht mit einem entzündlichen, sondern einem Degenerations-Prozess zu thun hat.

Ueber einen 11. und 12. ganz analogen Fall berichtet 1901 Hauenschild[2]; dieselben betreffen eine 30jährige Lehrerin und deren Vater.

Die vorliegende Veröffentlichung war schon abgeschlossen, als vor einigen Tagen in v. Graefe's Archiv eine Arbeit von Freund[3] über gittrige Hornhauttrübung erschien. Er vermag die spärliche Literatur um 15 neue Fälle zu bereichern, die noch mehr als die andern die Krankheit als eine Familien-Krankheit hinstellen; denn die 15 Patienten gehören sämmtlich 2 Familien an. Die (Freund'schen) Fälle passen ganz in den Rahmen der Beschreibung, die Haab und Dimmer von dem Krankheitsbild gegeben haben.

Freund charakterisirt das Krankheitsbild, wie es sich aus den Fällen der Literatur und seinen eigenen construiren lässt, in folgender Weise:

1. „Die gittrige Hornhauttrübung ist eine hereditäre Erkrankung, die erst nach dem Pubertätsalter in Erscheinung tritt. Sie kennzeichnet sich

---

[1] Dimmer. Ueber oberflächliche gittrige Hornhauttrübung. Zeitschr. f. Augenh. Bd. II, 1899, Heft 4.

[2] Hauenschild. Ein Fall von gittriger Keratitis. Zeitschrift für Augenh. 1901. Bd. III, S. 139.

[3] Freund. Ueber gittrige Hornhauttrübung. v. Graefe's Archiv f. Ophthalm. 1903, Decemberheft.

2. durch graue oberflächlich gelegene Flecke im und um das Centrum der Hornhaut, welche unter dem Epithel gelegen, dasselbe emporwölbend zu grober Unebenheit der Hornhaut-Oberfläche führen,

3. durch eine diffuse Hornhauttrübung, welche sich unter der Lupe in ein gitterartiges Netzwerk auflöst und ausserdem namentlich im Anfang radiär verlaufende besenreiserartige lineare Trübungen aufweist.

4. Die Randpartien der Hornhaut bleiben immer von der Erkrankung frei."

Wesentlich Neues liefern also seine Fälle nicht, speziell keinerlei Anhaltspunkte für eine Aetiologie.

Die knötchenförmige Hornhauttrübung wurde im Jahre 1898 zum ersten Mal von Groenouw[1] beschrieben auf Grund zweier beobachteter Fälle, für die bis dahin kein Analogon in der Ophthalmol. Literatur existirte. Das Krankheitsbild wurde im Jahre 1902 ergänzt von Fuchs[2], der im Jahre 1889 den ersten Fall derart notirt und seitdem, trotz seines grossen Krankenmaterials nur 7 weitere Fälle gesehen hatte, von denen zwei Brüder betrafen. Fuchs charakterisirt die Krankheit in folgender Weise: „Die knötchenförmige Hornhauttrübung befällt hauptsächlich Männer und beginnt mit leichten entzündlichen Erscheinungen. Sie betrifft stets beide Augen und kennzeichnet sich 1. durch grobe Unebenheit der Hornhaut-Oberfläche, 2. durch graue Flecke im Pupillarbereich der Hornhaut, welche ganz oberflächlich liegen und selbst über die Hornhaut-Oberfläche emporragen. Die Flecke sind rund oder unregelmässig und um diese herum sind kleine rundliche vorhanden, die zuweilen kreisförmige Anordnung zeigen, 3. durch eine diffuse unter der Lupe fein punktirte Trübung der ganzen übrigen Hornhaut. Die Flecken verändern sich langsam im Laufe der Jahre und haben im Allgemeinen die Tendenz zuzunehmen.

Fuchs entfernte mit einem Trepan ein kleines Gewebsstück zur mikroskopischen Untersuchung. Er fand, dass die Bowman'sche Membran fehlte; das Epithel war auf der Höhe der Knötchen verdünnt und durch querovale Basalzellen ausgezeichnet. Die obersten Hornhaut-Lamellen waren gequollen und zum Teil ausgefasert und umschlossen an einzelnen Stellen eine amorphe Substanz. An andern schien vollständiger Faserzerfall stattzufinden. Die positive Thioninfärbung deutet auf Anwesenheit von Mucin hin, womit sich die Fasern durchtränken, und das sie später als mucinähnliche amorphe Substanz in die Zwischenräume wieder ausscheiden.

Groenouw fand keine Faserquellung, sondern nur Einlagerung von Hyalin.

Chevallereau[3], der einen klinisch anscheinend ähnlichen Fall beschrieb, wies Krystalldrusen von harnsaurem Natron nach.

---

[1] Groenouw. Die knötchenförmige Hornhauttrübung. v. Graefe's Arch. f. Ophth. Bd. XLVI, 1898, S. 85 ff.

[2] Fuchs. Ueber knötchenförmige Hornhauttrübung. v. Graefe's Archiv f. Ophth. Bd. LIII, 1902, S. 423 ff.

[3] Chevallereau, Kératite goutteuse. France médicale. 1891. 2. Mai.

Zwei weitere der Fuchs'schen Beschreibung von der knötchenförmigen Hornhauttrübung entsprechende Beobachtungen bei Vater und Tochter stammen von Holmes Spicer[1], der sie als Hereditary modular opacities of the cornea beschrieb.

Die Aehnlichkeit dieser sogenannten knötchenförmigen Hornhauttrübung mit der gittrigen liegt auf der Hand und ist auch von den einzelnen Autoren erkannt und hervorgehoben. Fuchs nennt folgende Punkte, in denen die Krankheitsbilder sich berühren:

1. den sehr chronischen Verlauf der Krankheit,
2. den Sitz der Trübungen in den oberflächlichen Lagen der Hornhaut und das Auftreten grauer erhabener Flecken daselbst,
3. das Vorkommen bei verschiedenen Mitgliedern derselben Familie.

Die gittrige Hornhauttrübung unterscheidet sich dagegen von der knötchenförmigen durch das Merkmal, das der Krankheit den Namen gegeben hat, nämlich durch die Gegenwart eines Netzwerkes feiner erhabener ursprünglich durchsichtiger Leisten in der Hornhaut.

Wenn wir unsre 3 Fälle mit diesen Fällen von gittriger und knötchenförmiger Hornhauttrübung vergleichen, so finden wir, dass ihnen gemeinsam ist

1. die langsame Entwicklung zunehmender Hornhauttrübung beim Fehlen von wesentlichen entzündlichen Begleiterscheinungen,
2. der Beginn des Leidens in früher Jugend (im 10—12 Lebensjahr),
3. der sehr chronische Verlauf,
4. das familiäre Auftreten bei Abwesenheit einer nachweisbaren Grundkrankheit.

Wesentliche Unterscheidungs-Merkmale aber bieten die Hornhauttrübungen selbst. Zwar sind auch in unsren Fällen die Trübungen zum grössten Theil in den oberflächlichen Hornhaut-Schichten gelegen, zwar haben auch wir ernstlich eine mehr gleichmässige Trübung, die sich unter der Lupe aus feinsten Chagrinpunkten zusammensetzt, zweitens dichtere Flecke, die in die diffuse Trübung eingestreut sind; nirgends aber entsprechen den Trübungen Erhebungen der Hornhaut-Oberfläche, nirgends besteht eine Unebenheit, nirgends eine Epithelschwiele. An allen 6 Augen unsrer Patienten ist die Oberfläche der Hornhaut durchaus glatt und spiegelnd. Hierin unterscheidet sich das Krankheitsbild unsrer Fälle erheblich von denen der gittrigen Hornhauttrübung sowohl, als der knötchenförmigen, bei denen die grobe Unebenheit der Hornhaut der regelmässige Befund ist. Der Einwand, dass in unsren Fällen ein Frühstadium vorliegt und die Unebenheit der Hornhaut sich noch später ausbilden könne, ist kaum aufzuwerfen, da einerseits die Krankheit schon länger als 30 Jahre besteht und andrerseits in den andren Fällen schon in den frühesten Stadien hervor-

[1] Mr. Holmes Spicer. Ophthalmological Society of the United Kingdom 10. December 1903.

ragende Trübungen festzustellen waren. Ferner beschränken sich die Trübungen in unsren Fällen nicht auf die oberflächlichen Hornhautschichten, sondern betreffen besonders in den Randpartien auch die tieferen und tiefsten Lagen.

Von der gittrigen Hornhauttrübung sind unsre Fälle ausserdem noch durch das Fehlen der gitterförmigen Zeichnung verschieden.

Ein Fall existirt in der Litteratur, der vielleicht, wenn es sich auch nur um einen vereinzelten handelt, mit den unsrigen identisch ist. Er ist von Koerber[1] 1902 als punkt- und fleckförmige Hornhauttrübung beschrieben und betrifft einen 28jähr. Herrn. Bei sonstigem Uebereinstimmen mit allen Symptomen der gittrigen und knötchenförmigen Hornhauttrübung fehlt sowohl die grobe Unebenheit der Hornhaut-Oberfläche als die gitterförmige Zeichnung der Trübungen. Koerber fasst seinen Fall als knötchenförmige Hornhauttrübung im Sinne von Groenouw und Fuchs auf. In Anbetracht seiner grossen Aehnlichkeit mit der gittrigen Hornhauttrübung spricht Koerber von der Möglichkeit, dass beide Erkrankungen nur verschiedene Abarten desselben Krankheitsbildes darstellen.

Diese Annahme ist sicher berechtigt und entspricht auch der Auffassung von Fuchs. Ob der Koerber'sche Fall, wie sein Autor sagt, als diese beiden Krankheiten verbindendes Glied aufzufassen ist, lasse ich dahingestellt. Meines Erachtens haben die Fälle von gittriger und die von knötchenförmiger Hornhauttrübung unter sich grössere Aehnlichkeit als jede von beiden mit dem Fall von Koerber und unsren Fällen; viel eher stellt die knötchenförmige Hornhauttrübung ein verbindendes Glied dar zwischen unsern Fällen und der gittrigen Hornhauttrübung.

Das Krankheitsbild, das Koerber's Fall und die unsrigen darbieten, die bei uns als familiäre fleckige Hornhauttrübung gebucht sind, möchte ich als dritte Abart derselben Krankheit, der gittrigen und der knötchenförmigen Hornhauttrübung an die Seite setzen und familiäre fleckige Hornhaut-Entartung nennen, eine Bezeichnung, die wegen ihrer allgemeinen Fassung auch für die ganze Krankheits-Gruppe gebraucht werden könnte.

Die dunkle Aetiologie dieser Krankheit können leider auch unsre Fälle in keiner Weise aufklären, um so weniger als keine Gelegenheit zu einer histologischen Untersuchung der trüben Hornhaut gegeben war. Dem Intactsein der Bowman'schen Membran verdanken sie wohl die Erhaltung der glatten Oberfläche der Hornhaut. Wenn wir im übrigen ähnliche anatomische Zustände für die Hornhaut-Veränderungen in unsren Fällen in Anspruch nehmen, wie sie von Dimmer, Fuchs u. A. gefunden wurden, nämlich Einlagerungen von hyalinen Schollen, Krystall-Nadeln von Tripel-

[1] Koerber, Bemerkungen über sog. gittrige und knötchenförmige Hornhaut-Degeneration. Ztschr. f. Augenheilk. 1902, Bd. VIII, S. 340.

phosphat und harnsaurem Natron, oder amorpher mucinähnlicher Substanz bei Auffaserung und Aufquellung der Hornhautfasern, so entspricht das dem klinischen Bilde der Krankheit, der nicht entzündliche, sondern vielmehr degenerative Vorgänge zu Grunde zu liegen scheinen. Für die Art der Ernährungsstörung, die diese degenerativen Vorgänge veranlasst hat, bieten unsre Kranken keinen Anhalt. Sie erfreuen sich sämmtlich eines normalen Ernährungszustandes und guten Allgemeinbefindens. Auch von Seiten der Schilddrüse, deren Beachtung Fuchs empfiehlt, besteht keine Anomalie.

II. Zur Theorie der Retraction des Auges.

Von Prof. Dr. **Max Peschel.**

Ueber die Retraction des Bulbus bei congenitalen Beweglichkeitsanomalien ist in den letzten Jahren mehrfach discutirt worden. Axenfeld (1901) sammelte die betreffende Literatur unter Hinzufügung von drei eigenen Fällen. Auf einen dieser Fälle kommt Bietti[1] zurück. Es handelt sich um das linke Auge einer 16jährigen Patientin, welches keine Abductionsbewegung hatte und in Convergenzstellung stand. Bei Adduction trat starke Retraction des Bulbus mit Verengerung der Lidspalte ein. Nach der Tenotomie des Rectus internus war keine Adduction mehr möglich und dennoch erfolgte beim Versuche der Adductions-Bewegung die Retraction in ungeschwächtem Maasse. Da bei erneutem Eingehen in die Wunde weiter nach hinten stehende Insertionen des Rectus internus nicht gefunden wurden, so folgert Bietti mit Axenfeld, dass in solchem Falle die Existenz eines wahren Musculus retractor, welcher vielleicht aus Bündeln des Rectus internus besteht, als Anomalie zu postuliren sei. Eine partielle Insertion des Rectus internus am hintern Bulbusabschnitte fanden Henk und Bahr anatomisch und hält Bietti in dem einen seiner Fälle für nicht unwahrscheinlich. Es scheint mir nun eine näher liegende Erklärung des Phänomens, als die von meinen Freunden Axenfeld und Bietti gegebene, möglich. So lange der Rectus superior und inferior functionsfähig sind — und das waren beide in den soeben citirten Fällen —, werden nach der vollständigen Tenotomie des Rectus internus sicherlich diese 2 Muskeln zusammen agiren, wenn die Intention besteht, eine Adductions-Bewegung des Bulbus zu Stande zu bringen, und da diese letztere durch sie nur schwach erreicht wird, werden sie sich um so stärker contrahiren und somit die Retraction des Bulbus bewerkstelligen.

Aber auch vor der Tenotomie des Rectus internus kommt bei derartigen Fällen öfters zur Beobachtung, dass gleichzeitig mit der Action des Rectus internus eine gewisse Anspannung der beiden Recti superior und inferior gewohnheitsgemäss stattfindet. Darauf deutet auch der Umstand,

[1] Annali d'Ottalm. 1903, S. 271.

den Axenfeld in einem Falle[1] constatirte, dass, wenn der Fixationspunkt nur eine Spur über oder unter der Horizontalebene liegt, das Auge mit der Adduction sofort eine extreme Ablenkung nach oben oder nach unten erleidet. Auch die Frage nach dem Grunde dieser Anspannung der Recti superior und inferior lässt sich befriedigend lösen. Existirt in einem solchen Auge an Stelle des Rectus externus ein starrer Strang, welcher eine nasale Drehung des Bulbus in der normalen Bahn nicht erlaubt, wohl aber dieselbe erlaubt, wenn der ganze Bulbus etwas in die Orbita zurückgedrängt wird, so wird natürlicher Weise eine allmähliche Anpassung der physiologischen Action der Augenmuskeln an die veränderten statischen Verhältnisse des Bulbus eintreten, d. h. es werden bei der Adduction zugleich die Muskeln in Thätigkeit treten, welche den Bulbus retrahiren und so erst die Adduction ermöglichen.

Die Retraction des Bulbus kommt also in den betreffenden Fällen offenbar durch die gemeinsame Action der noch in Function befindlichen Recti zu Stande. Die 2 Obliqui übernehmen alsdann bei dem Versuche der Bewegung des Bulbus nach aussen, welche nur in sehr beschränktem Maasse verwirklicht wird, das Hervorziehen desselben.

Klinische Beobachtungen.

I. Ein Fall von Sehstörung bei Idiotie.

Von J. Hirschberg.

Die sogenannte amaurotische familiäre Idiotie ist erst in einzelnen Fällen von Warren Tay, Magnus, Goldzieher, Knapp, mir selber u. A., dann auch in zusammenfassender Darstellung von B. Sachs und M. Mohr beschrieben worden.[2] Es handelt sich um kleine Kinder, meist polnisch-jüdischer Eltern; die Sehstörung führt zur Erblindung, die Sehnerven sind blass, um den gelben Fleck zeigt sich ein bläulicher Ring; der tödliche Ausgang erfolgt vor dem Ende des 2. Lebensjahres. Man fand die Hirnrinde entmarkt, die Ganglienzellen-Schicht der Netzhaut entartet. Vor Kurzem habe ich einen Fall beobachtet, der zwar einige Zeichen mit diesem scharf umschriebenen Krankheitsbilde gemein hat, aber doch in andren und wesentlichen davon verschieden ist. Es handelt sich um einen 15jährigen Knaben. Seine Eltern sind Christen, völlig gesunde Landleute, aber Geschwisterkinder. Sie haben ausser dem Knaben noch vier völlig gesunde Kinder. Aborte sind nicht vorgekommen.

Der Knabe war sonst nicht krank, zeigte aber von Jugend auf schlechte Sehkraft, besonders des Abends und bei schlechtem Wetter. Er hat die Schule besucht, aber bei seiner geringen Sehkraft und höchst mangelhaften Intelligenz nicht viel gelernt.

Körperlich ist er gut entwickelt, gross und kräftig und frei von merk-

---

[1] Klin. Monatsbl. f. Augenheilk. 1891, S. 852.

[2] Vgl. Centralbl. f. Augenh. 1898, S. 287; 1899. S. 493; 1900, S. 393; 1901, S. 60; 1902, S. 177, 192. Literatur bei M. Mohr, A. f. A. Bd. 41, S. 311.

baren Störungen, namentlich sind keinerlei Lähmungen nachweisbar. Seine geistigen Fähigkeiten sind wenig entwickelt. Gesichtsfeld-Aufnahme deshalb unmöglich. Jedes Auge für sich zählt die Finger auf 0,3 m und erkennt

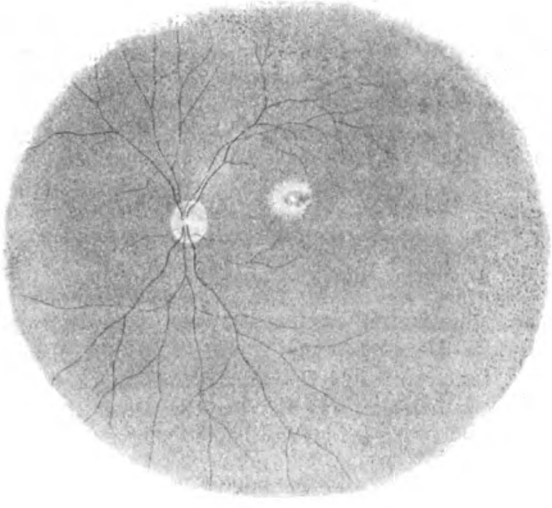

Zahlen von Sn. X^m auf 0,1 m. Also wäre die Sehkraft $\leqq 0{,}01$. Die Augenspiegel-Untersuchung ist schwierig bei der Unruhe der Augen. Doch erkennt man beiderseits zwei Hauptveränderungen: 1) Der gelbe Fleck ist

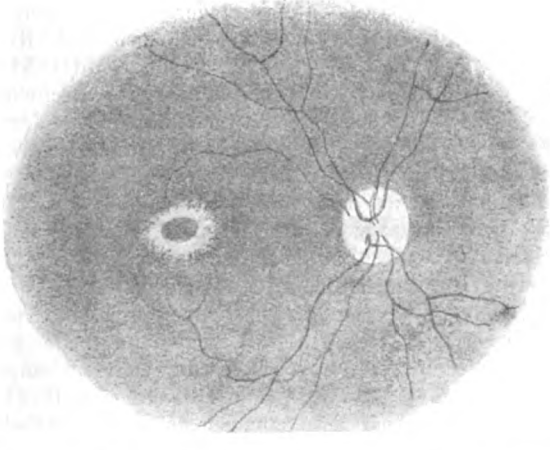

von einem hellen, mehr weisslichen als bläulichen Ringe umgeben, der auf dem einen Auge vollständig, auf dem andren nicht ganz geschlossen ist. 2) Die Peripherie des Augengrundes ist besät mit zahllosen hellen Stippchen, in denen auch ganz feine Pigment-Pünktchen auftreten, wiewohl nicht

in allen. Der Sehnerv ist recht erheblich abgeblasst, die Arterien sind sehr eng.

Der Knabe macht einen blöden Eindruck, soll aber zu Hause geistig rege sein, alle Arbeit verrichten und gewissenhaft und sauber sein. Dasselbe sagt sein Onkel, bei dem er hier in Pflege ist.

Status: Niedrige Stirn, ihre Höcker weit ausladend. Darwin'scher Ohrknorpel. Asymmetrie des Gesichtes, linke Gesichtshälfte breiter, als rechte. Linker Facialis überwiegt. Steiler Gaumen. Subluxation des l. Kiefergelenkes beim Oeffnen des Mundes.

Sensibilität und Motilität nirgends gestört. Sehnenreflexe gut. Sprache und Gedächtniss befriedigend.

II. Ein schimmliges Geschwür der Lidhaut.

Von Rosenstein.

In Herrn Geheimrath Hirschberg's Augenheilanstalt kam jüngst ein Geschwür des rechten Unterlides zur Beobachtung und Behandlung, das in diagnostischer und therapeutischer Beziehung von Interesse ist.

Ein 17jähriger Landmann, der fast ausschliesslich mit Pferden zu thun hat, bisher kerngesund war, jede Infection in Abrede stellt, bemerkte ungefähr 14 Tage, bevor er zu uns kam, das Auftreten einer kleinen weissen Blase auf dem rechten Unterlid, die ohne Schmerz und Entzündung sich schnell vergrösserte.

Status praesens: Kräftiger, kerngesunder Mann. Unter dem rechten Unterlid, ungefähr $^1/_2$ cm vom Lidrande entfernt, sitzt ein tiefes Geschwür von der Grösse und Form einer grossen Bohne. Jede Reizung, jede Druck-Empfindlichkeit fehlt. Die Ränder des Geschwüres sind wallartig emporgehoben, der kraterförmige Geschwürsgrund ist zerklüftet, absolut trocken und von einer dicken weiss-gelben, bröckeligen Masse bedeckt, die auch die Ränder überwuchert und sich an den äusseren abfallenden Partien verliert. Das Ganze sieht aus, als ob es mit Jodoform bestreut wäre. (Thatsächlich hatte der Patient bisher noch keinen Arzt consultirt.) Um die Basis herum ist das Gewebe nur unerheblich reactiv entzündet; es besteht keinerlei Schwellung der entsprechenden Lymphdrüsen oder sonst ein Zeichen von erworbener Lues. Der Augenbefund ist normal; S = 1.

Die sofort vorgenommene mikroskopische Untersuchung einer Aufschwemmung einiger dem Geschwürsgrunde entnommenen Bröckel ergab eine Reinkultur von dicken, reihenartig aneinander gelagerten Stäbchen, die beim ersten Anblick den Verdacht auf Milzbrandbacillen nahelegten. Eine genauere Untersuchung zeigte, dass es sich um Hefezellen handelte, die recht virulent, meist im Zustande der Sprossung erschienen. Hier und da zeigten sich mycel-artige Formen.

Merkwürdiger Weise hatten die bakteriologischen Kultur-Versuche, für

die wir Herrn Geh. Rath Prof. Dr. Orth zu grösstem Dank verpflichtet sind, einen negativen Erfolg. Bei Züchtung auf den verschiedensten Nährböden, bei Brut- und Zimmertemperatur ging die in den Ausstrich-Präparaten reichlich vorhandene Hefe nicht an, sondern nur mehrere Sorten Sarcine und ein Schimmelpilz, wohl eine Mucor-Art. Streptotricheen waren auch nicht zu finden.

Die Diagnose musste also auf ein primär gutartiges Geschwür gestellt werden, das durch Verunreinigung mit Hefezellen und deren günstige Wachsthumsbedingungen einen schlimmeren Verlauf genommen hätte. Dementsprechend wurde auch der Operationsplan gefasst. Eine Ausschneidung würde eine ausgedehnte Plastik nöthig machen. Es wurde also von Herrn Geh. Rath Hirschberg Kauterisation in Aussicht genommen und ausgeführt. Das Geschwür wurde mit dem Paquelin gründlich umbrannt, dann wurden die Ränder und der Grund bis ins Gesunde ausgebrannt. Die obere Muskelschicht lag frei und ganz rein zu Tage. Das Geschwür sass also gar nicht so tief, wie es durch die wallartigen Ränder vorgetäuscht wurde. — Die Heilung nahm einen glatten Verlauf. Schon am dritten Tage wucherte Epidermis über den glatten Defect, und 14 Tage nach der Brennung war nur noch leichte Röthung der neuen Haut an der Stelle des Geschwürs-Sitzes zu sehen; keine Spur von veränderter Lidstellung oder Narbenretraction.

Der Fall ist ein ausgezeichnetes Beispiel von der vortrefflichen Wirkung der Brennung; er scheint ein Unicum zu sein, da bisher in der Literatur ein ähnliches, durch Hefezellen verunreinigtes Lidgeschwür noch nicht beschrieben ist.

Unser Büchertisch.

Neue Bücher.

*1. Die Blinden-Verhältnisse bei der Lepra. Klinische Studie von Dr. med. Lyder Borthen, Augenarzt in Trondhjem (Norwegen). Von dem akademischen Senate durch Prof. Dr. Axel Johannessen veröffentlicht. Mit 9 Textfiguren und 74 Photographien. Univ.-Program f. 1. u. 2. Sem. Christiania. In Commission bei H. Aschehoug & Co. 1902.

2. A manual of diseases of the eye by Clarence A. Veasey, A. M., M. D., Lea Brothers & Co., Philadelphia 1903. Verf. stützt sich auf seine Erfahrung im Unterricht und benutzt die amerikanischen Handbücher von Miller, Mc Evoy and Week's Diseases of the eye, ear, nose and throat, sowie das gleichnamige Werk von Posey and Wright, das im vorigen Jahrgang dieses Centralblattes besprochen worden.

*3. Pharmaceutische Producte der Farbwerke vorm. Meister, Lucius u. Brüning, Höchst a. M. 1903.

4. Quistes hydatidicos de la Orbita p. el Doctor Alberto B. Cabaut. Buenos Ayres, Cabaut & Co., 1903. 119 Seiten, mit vollständiger Literatur und genauer Angabe der Pathologie und Therapie der Orbital-Hydatiden, auch mit farbigem Bilde der dabei beobachteten Neuritis optica.

5. Die Gründung der Heidelberger Universitäts-Augenklinik und ihre ersten Directoren, von Th. Leber. Heidelberg, C. Winter's Universitäts-Buchhandlung. 1903. Interessante Mittheilungen über H. Knapp und O. Becker.

6. Internationale Sehproben mit einfachsten Zeichen zur Bestimmung der Sehschärfe bei Nichtlesern und Kindern, von Dr. A. Lotz in Basel. Zweite vermehrte Auflage. Jena, G. Fischer, 1903. Gerade und schräge Kreuze, Quadrate, Kreise werden nach den Snellen'schen Grundsätzen dargeboten.

*7. Squint, its causes, pathology and treatment, by Claud Worth, R. R. C. S., London, John Bale Sons and Davidsson, Ltd., 1903. (229 S.)

*8. Étude médico-légale sur les traumatismes de l'oeil et de ses annexes par S. Baudry, Prof. de clinique opht. à l'Univ. de Lille. 3me Ed. Paris, Vigot Frères, 1904. (323 S.)

*9. Graefe-Saemisch. 65. u. 66. Lief. Die Untersuchungsmethoden von Dr. E. Landolt, Paris.

67. Lieferung: Beziehungen der Allgemein-Leiden und Organ-Erkrankungen zu Veränderungen und Krankheiten des Seh-Organs von A. Groenouw und W. Uhthoff, Prof. in Breslau.

*10. Die Augenärztlichen Operationen, von Dr. W. Czermak, Prof. in Prag. 13. und 14. Heft. Wien 1904.

*11. Sitzungsberichte der Kgl. Preuss. Akademie der Wissenschaften, 1903, Nr. XLIX. Sitzung der phil.-hist. Classe am 26. September: Ueber das älteste arabische Lehrbuch der Augenheilkunde, von Prof. Dr. J. Hirschberg.

Gesellschaftsberichte.

1) **71. Jahresversammlung der British med. Association. Section für Augenheilkunde.** (British med. Journal Nr. 2230. 26. Sept. 1903.)

Bemerkungen über die Operationen des Keratoconus, von Standford Morton.

Die am meisten gebräuchlichen Operationen sind

1. Cauterisation ohne Perforation,
2. Cauterisation mit Perforation,
3. Excision der Spitze des Conus.

Die beiden letzten Methoden sind gelegentlich durch Iritis, vordere oder hintere Synechien, Drucksteigerung oder Hypopyon complicirt. Zur Operation sollte man danach nur beim Versagen aller andren Hilfsmittel schreiten. 14 Krankengeschichten werden ausführlich mitgetheilt, die Sehschärfe vor und nach der Operation angegeben, die fast in allen Fällen, auch noch nach vielen Jahren seit der Operation, erheblich gebessert war.

Extraction des Stars in der Kapsel, von Major Henry Smith, J. M. S.[1]

Von 8500 Star-Operationen hat Vortr. etwa 6500 in der Weise ausgeführt, dass er die Linse in ihrer Kapsel entfernte. Stare bei Kindern und atrophische Stare sind für diese Operation nicht geeignet. Unter 1023 derartig Operirten waren 99,4 % „erstklassige Erfolge". Seine Operationsmethode theilt Vortr. ausführlich mit.

Subconjunctivale Injectionen von Tuberculin T. R. bei der Behandlung der interstitiellen Keratitis, von A. Darier.

Vortr. ist es durch eine grosse Anzahl subconjunctivaler Injectionen von Tuberculin T. R. gelungen, in einem Falle von allem Anscheine nach auf tuberculöser Basis entstandener Keratitis parenchymatosa das Sehvermögen

---

[1] Indian medical service. Major S. wirkt im Punjab.

erheblich zu bessern. (Die Geschichte des Falles ist nicht ausführlich genug mitgetheilt, um von der Wirksamkeit der Tuberculin-Injection überzeugen zu können.)

Ueber die Behandlung der schweren syphilitischen Augenkrankheiten, von A. Darier.

In schweren, der gewöhnlichen specifischen Therapie trotzenden Fällen hat der Vortr. von der intravenösen Injection der Quecksilbersalze schnelle und gute Erfolge gesehen.

Discussion über die Augen-Veränderungen bei Nierenkrankheiten. (Nettleship, Carpenter, Hartridge, Power, Silcock, Reeve.)

Hornhaut-Erkrankungen bei acquirirter Syphilis, von Sydney Stephenson.

Der Gebrauch von Netzhaut-Extract bei Atrophie der Netzhaut, von W. Doyne.

Vgl. Centralbl. f. prakt. Augenheilkunde October 1903, S. 313.

Der Accommodations-Mechanismus beim Menschen, von Karl Grossmann.

Vortr. war in der Lage, zur Lösung der Frage des Accommodations-Mechanismus beim Menschen einen Beitrag zu liefern durch Beobachtungen an einem 26jährigen Patienten, der doppelseitige Aniridie zeigte. Der Augenapparat war im Wesentlichen intact, nur eine vordere und hintere Polarcataract bestand beiderseits, eine Veränderung, die für die in Rede stehenden Untersuchungen wegen der deutlichen Markierung der vorderen und hinteren Linsenoberfläche geradezu erwünscht war.

Vortr. beobachtete an der accommodirten Linse

1. das Auftreten einer hufeisen- bezw. ringförmigen Schattenbildung zwischen Peripherie und Centrum der Linse. (Ausdruck einer entsprechenden Refractionsdifferenz; Lenticonus anterior.),

2. einen leichten vibrirenden Tremor der Linse (der die Gleichheit des Druckes vor und hinter der Linse beweist),

3. Sichtbarwerden der Proc. ciliares,

4. der Umfang der Linse bleibt vollkommen circulär, nimmt aber beträchtlich ab (von $11^1/_2$ auf $10^1/_4$ mm),

5. der Dickendurchmesser der Linse nimmt zu,

6. die relative Lage der Linse zur Hornhaut in der Ruhe bezw. während der Accommodation verändert sich so, dass die Linse sicher nicht nach vorn, wahrscheinlich ein wenig nach hinten sich bewegt,

7. eine Verschiebung nach oben und innen,

8. die Krümmungs-Veränderungen der vorderen und hinteren Linsenoberfläche durch Beobachtung der Purkinje'schen Reflexbildchen. Die hierbei gefundenen Thatsachen sollen demnächst mit dem Helmholtz'schen Ophthalmometer nachgeprüft und ausführlich mitgetheilt werden.

Die Behandlung des Strabismus convergens concomitans, von Hartridge.

Strabismus convergens, von Cloud Worth.

Fixation des Auges während der Operation, von Thatham Thompson.

Die Ruhelage des Auges bei allgemeiner Anästhesie ist derart, dass das

Auge nach oben gerollt wird. Dieselbe Bewegung sucht das Auge auch auszuführen beim Gebrauch des Speculums bezw. der Annäherung von Instrumenten. Es wird also bei der üblichen Fixation am unteren Hornhautrande eine der Fixationswirkung entgegengesetzte Bewegung ausgeführt, und so ein Klaffen der Hornhautwunde entstehen. Zur Vermeidung räth Vortr. zu einer bilateralen Fixation mit subconjunctival im horizontalen Meridian angelegten doppelten Seidenfäden, 2 mm vom Hornhautrande entfernt.

Eine Ptosis-Operation, von Collen Ensor.

Vorläufige Mittheilung über die Pathologie und Diagnose des Frühlingskatarrhs, von H. Herbert.

Die ausschliesslich an eingeborenen Indiern angestellten Beobachtungen ergaben als die bemerkenswertheste Veränderung eine beträchtliche Infiltration des afficirten Gewebes mit eosinophilen Leucocyten. Von diagnostischer Wichtigkeit ist der mikroskopische Nachweis dieser Zellen im frischen Exsudat, das nach Eversion des Oberlides in wenigen Minuten abgesondert wird. Die Blutuntersuchung ergab in 6 Fällen eine Vermehrung der Gesammtleucocyten von 10—20%, was aber bei Eingeborenen wegen des häufigen Vorkommens von Eingeweidewürmern nicht ungewöhnlich ist.

In einzelnen Schnitten fanden sich intracelluläre Körperchen, die möglicher Weise als Parasiten zu deuten sind.

Weitere Notizen über das Vorkommen der Keratitis superficialis punctata in Bombay, von Major Herbert.

Vortr. beobachtete diese Krankheit besonders bei warmem Wetter am Ende der Regenzeit, so im Herbst 1901 eine weit verbreitete Epidemie.

Modificirte Mules'sche Glaskugel für den Gebrauch nach der Enucleation, von Ad. Bronner.

Das Kniephänomen bei Keratitis interstitialis, von N. Bishop Harman.

Es fand sich keine Differenz im Verhalten gesunder, etwa gleichaltriger Individuen und der an Keratitis parenchymatosa Leidenden. Loeser.

---

2) **Wissenschaftliche Zusammenkunft deutscher Aerzte in New York.** (New Yorker Medicinische Monatsschrift. 1903. Juni.)

Sitzung vom 26. November 1902.

Dr. Schapringer stellt ein 15 Monate altes Kind mit Spasmus nutans und einseitigem Nystagmus vor. Bemerkenswerth war, dass gleichzeitig mit den seitlichen Kopfschüttelbewegungen beide obern Augenlider stark gesenkt wurden, so dass nur sehr schmale Lidspalten offen blieben. Der ursprünglich doppelseitige, verticale Nystagmus hat sich im Laufe der Zeit in einen einseitigen verwandelt. Loeser.

Referate, Uebersetzungen, Auszüge.

Die Theorie des Augenspiegels und die Photographie des Augenhintergrundes, von Walter Thorner. (Berlin, 1903. A. Hirschwald. 134 S.)

Verf. hat sich zur Aufgabe gestellt die Erleichterung der Spiegel-Untersuchung durch Beseitigung der Reflexe, und hat dieses Problem exact

gelöst. Nach verschiedenen Versuchen mit polarisirtem Licht, die Verf. nicht befriedigten, kam er schliesslich auf die von ihm so genannte geometrische Methode, deren Princip darin besteht, die eine Hälfte der Pupille zum Lichteintritt, die andre zur Beobachtung zu benutzen. Zwei genau gleichgebaute optische Systeme entwerfen je ein Bild der Pupille des Untersuchten; das eine Bild fällt auf die Lichtquelle, das andre auf das Auge des Beobachters. Nun werden durch zwei gleich grosse Blenden, die eine dicht vor der Lichtquelle, die andre dicht vor dem Ocular, also dem Beobachter, die Hälfte der Strahlen abgefangen, so dass keine Vollkegel, sondern nur noch Halbkegel von der Lichtquelle ausgehen bezw. auf das Ocular auftreffen.

Dadurch, dass Pupille des Untersuchten und Lichtquelle conjugirte Bilder sind, genügt es eben, z. B. die linke Hälfte der Lichtquelle abzudecken, um es unmöglich zu machen, dass auch nur ein einziger Lichtstrahl in der rechten Hälfte der Patientenpupille eintritt bezw. hier reflectirt wird. Wenn nun am Ocular ebenfalls die linke Hälfte abgeblendet wird, so können hier nur noch diejenigen Strahlen hindurch, die der rechten, also reflexlosen Hälfte der Patientenpupille entstammen. Es ist gewissermaassen eine ideale Scheidewand durch das Patienten-Auge gelegt, die in den vorderen Bulbuspartien den Lichtstrahlen unmöglich macht, von der rechten nach der linken Seite hinüberzutreten.

Dieses Princip theoretisch klar formulirt und in der Praxis ein brauchbares Instrument darauf aufgebaut zu haben, ist das Verdienst des Verf.'s

Dass damit zugleich die Photographie des Augenhintergrundes, die ja bisher an den Reflexen scheiterte, gefördert wurde, ergab sich von selbst. Es genügte ja, das reflexlose Bild anstatt auf der Pupille des Arztes auf einer photographischen Platte zu entwerfen.

Auch die stereoskopische Betrachtung des Augenhintergrundes war nunmehr eine relativ leichte, constructive Aufgabe. Verf. hat früher einen eigenen Stereoskop-Augenspiegel angegeben, der die Lampe nicht neben, sondern über dem Beobachtungssystem besass, so dass die erwähnte ideale Scheidewand im Patienten-Auge hier nicht vertikal, sondern horizontal lag. Die untere Hälfte der Patienten-Pupille gab dann durch totalreflectirende Prismen ein rechtes und linkes Bild, so dass der Arzt seine beiden Augen benutzen konnte. Noch einfacher ist die neuere Construction des Verf.'s, die den eigentlichen Apparat vollkommen unverändert lässt und nur im Ocular durch geschickt montirte Prismen die Zerlegung des einen Bildes in zwei bewirkt.

Zum Schluss muss erwähnt werden, welches der wunde Punkt der Methode ist. Durch die beiden Blenden tritt an und für sich eine starke Verminderung der Helligkeit ein. Diese ist aber nicht gleichmässig über das ganze ophthalmoskopische Bild, sondern in der Mitte am grössten, nach rechts und links stark abnehmend. Das ist besonders für die Photographie stark störend.

Ferner steht naturgemäss einer Verdrängung der billigen und handlichen, üblichen Augenspiegel durch den Thorner'schen der viel grössere Preis und die jedem stabilen Instrument anhaftende Transport-Schwierigkeit entgegen. Für gewisse wissenschaftliche Untersuchungen aber, insbesondere in der Hand des Specialisten, wird das Instrument nützlich sein, vor allem schon deswegen, weil es die starke Vergrösserung des aufrechten Bildes vereint mit dem grossen Gesichtsfeld des umgekehrten. Ein andrer Vorzug ist die ausser-

ordentlich bequeme Refractions-Bestimmung. Die Verschiebung des Beobachtungsrohres, die zum Scharf-Einstellen erforderlich ist, giebt an einer graduirten Scala direct die Refraction an. Bei gut eingehaltenem Abstand vom Apparat lässt sich die Refraction von Myopie — 19,0 bis Hypermetropie + 10,0 (auf Vierteldioptrien genau) an der Maculargegend messen.

Crzellitzer (Berlin).

Journal-Uebersicht.

I. Die ophthalmologische Klinik. 1903. Nr. 5—19.

1) **Ueber drei Fälle von Retractionsbewegung des Bulbus,** von Körber.

Die hervorstechenden Symptome des ersten Falles bestehen in auffallenden Retractionsbewegungen der Augen, falls Patient sich bemüht, nach oben zu sehen, in einer symmetrischen Augenmuskel-Parese bei Blickwendung nach oben, in einer associirten Lähmung der Blickwendung nach rechts sowie in reflectorischer Pupillenstarre. Es handelt sich hier möglicher Weise um eine angeborene Anomalie. In Frage kommt auch disseminirte Sklerose.

Im zweiten Falle handelt es sich um periphere Augenmuskel-Parese in Folge von Influenza. Die Retractionsbewegungen erfolgen hier wohl durch gesteigerte Innervation der Blickheber. Im dritten Falle besteht ein phthisischer Stumpf mit Schnür-Furchen der Recti. Beim Blick nach unten-aussen tritt Retractionsbewegung ein, die offenbar durch pathologische Fixirung des Bulbus durch Bindehautstränge bedingt ist.

---

2) **Ein Fall von sklerosirender Keratitis parenchymatosa, wahrscheinlich tuberculöser Natur. Wirkung des Jequiritols und des Hetols,** von Darier.

---

3) **Doppelseitige Ophthalmoplegia interna bei einem Hereditär-Syphilitischen,** von Cruchandeau.

Der 10jährige Patient zeigte weite Pupillen; der Pupillarreflex auf Licht, Accommodation und Convergenz mangelte völlig. Alte Keratitis parenchymatosa sowie Retinitis specifica. Nach 24 Hg-Injectionen Besserung der Accommodation (+ 1,5 D) und Wiederherstellung der Pupillenreaction.

---

4) **Resection des Halssympathicus bei Basedow'scher Krankheit mit rasch nachfolgendem Tode,** von Deshusses.

Es ist dies der erste Fall von rasch eintretendem Tode nach Sympathicus-Resection bei Basedow. Ueber die Gründe des Ausgangs werden lediglich Hypothesen aufgestellt.

---

5) **Ueber Cuprocitrol, dessen Anwendung bei Conjunctiv. trachomatosa und die bisher erzielten Erfolge,** von v. Arlt.

Verf. nennt Cuprocitrol die Mischung von 5—10 Theilen feinst vertheilten Cu. citr. mit Ung. glyc. — Es ist eine türkisblaue Salbe, die sich in Glastuben über ein Jahr unverändert hält. Die Salbe wird in den oberen Bindehautsack eingebracht und durch Massage vertheilt.

Das Mittel ist eine werthvolle Bereicherung des Arzneischatzes, denn es leistet in frischen Fällen meist dasselbe wie Höllenstein oder Blaustein. In vorgeschrittenen Fällen mit beginnender Narbenbildung in der Bindehaut,

besonders aber bei gleichzeitigem Pannus, übertrifft der Cuprocitrol jedes andre bisher geübte Verfahren betreffs Raschheit und Nachhaltigkeit der Wirkung.

---

6) **Bericht über die japanischen ophthalmologischen Leistungen 1902,** von Inouye.

Es werden folgende Arbeiten der verschiedensten Verfasser kurz referirt:

1. Ueber eine eigenthümliche Hornhauttrübung.
2. Eine modificirte Knapp'sche Operation des Pterygium.
3. Ueber die Verwendbarkeit des Calomels bei gleichzeitiger Einnahme von Jodpräparaten.
4. Ueber eine Filaria im Glaskörper des Menschen.
5. Zwei Fälle von Conjunctivitis bei akutem Pemphigus.
6. Ein seltener Fall von syphilitischer Lid- und Bindehaut-Erkrankung.
7. Aetzung des Auges durch alte Tinte.
8. Zwei Fälle von Distomen-Cyste in der Orbita.
9. Eine neue Bindehautsutur bei Cataract-Operationen.
10. Ein Fall von Ophthalmia hepatica.
11. Ueber die ophthalmotherapeutische Bedeutung des Dionin.
12. Ueber Centralscotom bei Beriberi.
13. Ein Fall von Iritis gummosa mit Retinitis centralis punctata.
14. Ein Fall von Ophthalmia vaccinalis.
15. Ueber Lidgangrän.
16. Ueber Centralscotom bei Beriberi.
17. Klinische Beobachtungen über Retinitis cachecticorum ex carcinomate ventriculi.
18. Ein Fall von Pannus totalis durch Impfung mit blennorrhoischem Secret geheilt.
19. Hysterie mit seltenen Augensymptomen.
20. Keratitis interstitialis punctata specifica.
21. Ueber Ptosisoperation.
22. Ulcus rodens corneae.
23. Ueber ein Phantom zur Uebung in der Refractions-Bestimmung.
24. Ein Fall von sympathischer Retinitis.
25. Bakteriologische Untersuchungen der zur Hornhauttätowirung üblichen Tusche.
26. Ueber die mydriatische Wirkung von Adrenalin.

---

7) **Der kosmetische Werth der Paraffin-Injectionen nach Enucleation,** von Maitland-Ramsay.

Da Fälle bekannt sind, wo in Folge interstitieller Paraffin-Injectionen die Kranken an Lungenembolie zu Grunde gingen oder durch Embolie der anderseitigen Arteria centralis erblindeten, ist der Vorschlag gemacht worden, die Injection in die Tenon'sche Kapsel sofort der Enucleation anzuschliessen. Bedingung ist gutes Schliessen der Tabaksbeutelnaht. Man erhielt dann einen soliden Stumpf, den die sich an ihn inserirenden Muskeln eine gute Beweglichkeit verleihen. Das angewandte Paraffin hatte seinen Schmelzpunkt bei 40° und wurde vorher exact sterilisirt.

---

8) **Trichiasis in Folge von Adipositas der Lider,** von Bouchart.

Diese Anomalie findet sich relativ häufig in Algier, besonders bei Frauen

jüdischer Abstammung. Sie hat ihre Ursache in der Hypertrophie des subcutanen Fettgewebes der Lider. Letztere hängen aufgedunsen wie bei der Ptosis herab; das zu reichlich entwickelte subcutane Fett bildet nach dem freien Lidrand zu einen breiten Wulst, der die Wimpern von der horizontalen Richtung ablenkt und sie nach unten und sogar nach innen zu verdrängt.

---

9) **Vorläufige Mittheilung über Mikrophthalmoskopie und über die Photographie des Augengrundes,** von Wolff.

Ist im Original nachzulesen.

---

10) **Die Operation des Schielens durch Muskelkapsel-Vorlagerung,** von Jocqs.

Um die gewöhnliche Muskelvorlagerung aller ihrer Nachtheile zu entkleiden und sie zu einem sicheren und erfolgreichen Eingriff zur Beseitigung des Schielens zu machen, braucht man nur den vorzulagernden Muskel in Verbindung mit der Kapsel zu lassen, d. h. ihn mit der Kapsel zusammen vorzunähen und mit 3 Nähten anstatt mit 2 zu befestigen; die mittlere Naht ist die wichtigste.

---

11) **Ein Versuch mit subconjunctivaler Injection von 25 % Jodipin,** von Neustätter.

Verf. sah in einem Falle von starken Glaskörpertrübungen bei My., die das Sehen bis auf Lichtschein herabsetzten, nach mehrmaliger subconjunctivaler Injection einer halben Spritze von Jodipin Zerfall der Flocken eintreten und die Sehschärfe sich heben. Sehr störend war der Schmerz nach der Injection und die schwere Resorbirbarkeit der öligen Flüssigkeit. Letztere bildete lange Zeit eine Beule und hinderte den Lidschlag, so dass sie schliesslich durch Kreuzschnitt entfernt werden musste.

---

12) **Netzhautablösung und Malaria,** von Terson.

Netzhautablösung in Folge von Malaria ist bisher noch nicht beschrieben worden. Auch die Mittheilung der beiden hier beschriebenen Fälle lassen die Frage nach dem Zusammenhang beider Affectionen noch offen.

---

13) **Das Suprarenicum hydrochloricum,** von Schnaudigel.

Das in Höchst hergestellte Mittel ist billiger als Adrenalin und ihm in der Wirkung gleich.

---

14) **Zur Mikrophysiologie der Thränendrüse,** von Woronow.

Die Thränendrüsen gehören ihrem Bau nach zu den acinösen Drüsen serösen Charakters. Die Acini haben eine runde oder ovale Form und sind in ein faseriges Bindegewebe eingebettet, das um sie herum eine Kapsel bildet. Im Bindegewebe verlaufen viele Blutgefässe. Die einzelnen Lappen bestehen aus Läppchen von runder oder gestreckter Form und sind mit einem cylindrischen oder cubischen Epithel ausgekleidet, das auf einer dünnen bindegewebigen Membrana propria liegt. Die Zellkerne sind rund und liegen im Centrum der Zelle. Die Weite des Lumens der Läppchen hängt davon ab, ob das Läppchen sich im Ruhezustande oder im thätigen Zustande befindet. Im ersten Fall ist es kaum sichtbar, im zweiten umfasst es den grössten Theil des Läppchens, wobei das cylindrische Epithel in ein niedriges, cubisches übergeht, die Zellkerne sich aber nahe an die Membr. propria lagern.

In den äussersten Graden von Dehnung der Läppchen durch Sekret erscheint das cubische Epithel abgeplattet. Der Bau der Zellen ist in den ruhenden und thätigen Läppchen nicht gleichmässig: das Protoplasma der ersteren ist homogen und hell, der letzteren dunkler und körnig. Auf Grund der angeführten Unterschiede in ein und demselben Läppchen lässt sich das gleichzeitige Bestehen von secernirenden und ruhenden Zellen constatiren. Auf zahlreichen Schnitten derselben Drüse wurde eine interessante Thatsache beobachtet: Es arbeitet nämlich nicht die ganze Drüse gleichzeitig, sondern, wenn gewisse Theile in Thätigkeit sind, ruhen die andren.

---

15) Interstitielle Keratitis und Tuberculose, von Desvaux.

Verf. glaubt, dass für interstitielle Keratitis tuberculösen Ursprungs weissliche Ablagerungen im unteren Theile der Hornhaut charakteristisch sind. Die Dauer der Krankheit scheint eine kürzere zu sein, als diejenige syphilitischen Ursprungs.

---

16) Ueber ultramikroskopische Untersuchung von Farbstoffen und ihre physikalisch-physiologische Bedeutung, von Raehlmann.

Das leitende Princip, welches Siedentopf im Zeiss'schen Laboratorium in Jena zur Sichtbarmachung ultramikroskopischer Theilchen anwendet und welches gestattet, ungeahnte Einblicke in die mikroskopische Welt zu thun und über die bisherige Wirkung mikroskopischer Vergrösserung hinauszugehen, beruht auf einer intensiven focalen seitlichen Beleuchtung, wobei die unter dem Mikroskop beleuchteten Theilchen das auf sie fallende Licht nach allen Seiten reflectiren, also selbstleuchtend werden.

Verf. hat nun verschiedene Farbstofflösungen auf die Beschaffenheit der färbenden Theilchen mit der neuen Methode untersucht und ist zu folgenden Resultaten gekommen:

Mittels der neuen Methode ist man im Stande, kleinste Farbstoff-Partikel, die bisher den verfügbaren Vergrösserungen gar nicht zugänglich waren, deutlich und zwar in ihrer Eigenfarbe sichtbar zu machen. Auch die mit den bisherigen Vergrösserungen schon sichtbaren Theilchen werden bei der neuen seitlichen Beleuchtung in ihrer Eigenfarbe selbstleuchtend.

Da die in ihrer Eigenfarbe sichtbaren kleinsten Theilchen bis zu einer Grösse von 5—10 $\mu\mu$, welche etwa $^1/_{50}$ Wellenlänge des gelben Lichtes gleichkommt, sichtbar werden, so ist es möglich, die Farbe an der Materie bis zur Feinheit eines Grössenvolumens zu verfolgen, welches unsrer jetzigen Vorstellung von den Molekülen jedenfalls sehr nahe kommt. Die Auflösung jedes Farbstoffes in die Componenten seiner Färbung gestattet einen ganz ungeahnten Einblick in die physikalische und physiologische Natur der Farbe und ist von der grössten Wichtigkeit für unsere Vorstellung von der Farbenmischung.

Die kleinsten Theilchen eines reinen Farbstoffes sind nicht allein nach ihrer Farbe, sondern höchst wahrscheinlich auch nach ihrer Form und Bewegung charakteristisch, so dass der Farbstoff in Lösungen überall wiedergefunden, bezw. von andren unterschieden werden kann.

Die sog. Mischfarben, insbesondere das aus gelben und blauen Farben hervorgehende Grün ist in einzelnen Fällen, je nach der chemischen Affinität der angewandten Farben, eine Mischung, in welcher die kleinsten Theile der angewandten Farben neben einander enthalten sind. In vielen Fällen aber

entstehen neue chemische Verbindungen, deren feinste Theilchen, sowohl nach der Form, als auch nach der Farbe von den Componenten abweichen.

Bei Mischung der Farbstoffe handelt es sich im ersten Falle um physiologische Farbenmischung, bei welcher die Farbe vieler kleinsten Theilchen auf dieselbe Stelle der Netzhaut einwirkt. Im zweiten Falle handelt es sich um neue, grösstentheils ultramikroskopische Theilchen, deren farbige Eigenschaften in einer späteren Arbeit mitgetheilt werden sollen.

Das Licht kleinster Theilchen zeigt bereits alle physikalisch-physiologischen Eigenschaften der Farbe. Diese Theilchen liefern bei der stärksten Vergrösserung und Beleuchtung, welche jetzt erreichbar ist, die kleinsten, eben noch wahrnehmbaren Netzhautbilder bezw. Lichtpunkte. Diese haben eine untere farblose und eine obere farblose Schwelle, indem die kleinsten Theile bei ganz schwacher Beleuchtung grau, bei stärkerer farbig, bei stärkster weiss erscheinen.

---

17) **Ueber subconjunctivale Injectionen, insbesondere von Jodipin,** von Alexander.

---

18) **Die schweren Formen des Epithelioms der Bindehaut,** von Fage.

Neben den relativ gutartigen, einfachen Bindehautepitheliomen giebt es auch schwere Formen, in denen die Geschwulstmassen den in der Regel so hartnäckigen Widerstand der fibrösen Hülle des Auges rasch überwinden, in die Tiefe des Bulbus dringen und auch Drüsen-Metastasen setzen. Da die Bösartigkeit der Bindehaut-Epitheliome nicht von vornherein bei noch intactem Bulbus zu erkennen ist, beschränke man sich zunächst auf eine Excision der Geschwulst, deren histologische Untersuchung weitere prognostische und therapeutische Winke geben wird. Lebhafte Karyokinese, Vorhandensein embryoplastischer Elemente, Nachweis melanischen Pigmentes sind Anzeichen von Bösartigkeit, welche natürlich die Radical-Operation bedingt.

---

19) **Ueber die Prognose der Bulbusrupturen,** von Hähnle.

Auf Grund von öfteren Nachuntersuchungen macht sich augenblicklich bei Beurtheilung der Scleralrupturen eine prognostisch gegen früher günstigere Stimmung bemerkbar. Verf. theilt drei Fälle mit, in denen schliesslich ein gutes Sehvermögen erreicht worden ist.

---

20) **Zur Behandlung der Ophthalmoblennorrhoe mit concentrirten Lösungen von Kalium permanganicum,** von Viau.

Verf. touchirt bei schwerer Blennorrhoe 2 Mal täglich die Schleimhautflächen der Lider mit einer Lösung von Kal. perm. 1 : 10 mittels Watteстäbchen. Auch in Fällen, in denen bereits eine Hornhaut-Infiltration bestand, ging diese nicht weiter, sondern hellte sich nach Ablauf der Eiterung unter gelber Salbe auf. Die Methode hat in 53 Fällen von schwerer Blennorrhoe, wovon 7 Erwachsene betrafen, 53 volle Erfolge gebracht.

---

21) **Das emotive Glaucom,** von Trousseau.

Verf. nennt so das durch Gemüthsbewegungen ausgelöste Glaucom und bringt mehrere Krankheitsgeschichten derartiger Fälle. Er glaubt, dass diese Ursache von denen, die nur nach anatomischen Gründen suchen, zu wenig berücksichtigt wird.

---

22) **Zwei Fälle von traumatischem Enophthalmus,** von v. Luniewski.

23) **Weitere Mittheilung über ultramikroskopische Untersuchung von Farbstoffmischungen und ihre physikalisch-physiologische Bedeutung,** von Raehlmann.

Die sehr interessanten Versuche (s. o.) werden fortgesetzt und führen zu Resultaten, die berufen zu sein scheinen, auf dem Grenzgebiet zwischen Physik und Chemie bedeutsame Aufklärung zu schaffen. Ein kurzes Referat würde dem Inhalt der Arbeit nicht gerecht werden. Moll.

II. St. Petersburger medicinische Wochenschrift. 1903. Nr. 22.

1) **Ueber Mouches volantes oder fliegende Mücken,** von Dr. Max Buch.

Bringt nichts Neues.

2) **Ueber subconjunctivale Jodoform-Injectionen,** von A. Maslennikowa.

Experimentell wurde an Kaninchen nachgewiesen, dass bei schweren Hornhaut-Geschwüren die Jodoform-Injectionen im Stande sind, den Heilungsprocess zu beschleunigen.

3) **Ueber die Dauer-Erfolge der Iridectomie bei Glaucom,** von G. Wygodsky.

Die rein medicamentöse Behandlung der Glaucome ist zu verwerfen.

Bei Glaucoma chronicum inflammatorium sind die Resultate bei Privatkranken günstiger als bei Hospitalkranken, da erstere früher zum Arzt kommen.

4) **Ueber Augenverletzungen,** von Karnitzky.

Schwere Verletzungen bilden 12 % der stationären Augenkranken. In 20 % bleibt der eingedrungene Fremdkörper im Auge. In 20 % ging das Auge vollständig verloren, in 38 % gelang es ein Sehvermögen von mehr als $^1/_{10}$ zu erhalten. In 40 % konnte das erblindete Auge erhalten bleiben.

5) **Ueber die Resultate der operativen Behandlung des concomittirenden Schielens,** von Georg Bekjantz.

6) **Beiderseitige Neuroretinitis nach Influenza,** von Natanson.

7) **Ueber die Verminderung der Arbeitsfähigkeit bei Augen-Verletzungen,** von Braunstein.

In jedem einzelnen Fall soll vom Arzt über den durch die Verletzung erlittenen Schaden entschieden und in Betracht gezogen werden, auf welcher Culturstufe der Verletzte steht. Mathematische Formeln, um die Arbeitsfähigkeit eines verletzten Auges zu bestimmen, sind durchaus unzweckmässig.

8) **Ein Fall von akutem Glaucom nach einer Cataract-Operation,** von Averbach.

Bei der Discussion über Kurzsichtigkeit spricht sich ein grosser Theil der Vortragenden für volle Correctur aus. In den Fällen, in denen das voll corrigirende Glas nicht vertragen wird, muss zu schwächeren gegriffen werden.

9) **Die Augen der Zöglinge des Archangel'schen klassischen Gymnasiums,** von Kalita.

Je höher die Klasse, um so mehr Myopen und um so stärker die Myopiegrade.

---

10) **Ein Fall von Frühjahrskatarrh,** von G. Ischreit.

Die dicksten Theile der Randwucherung wurden durch Schnitt entfernt.

Fritz Mendel.

III. Recueil d'ophtalmologie. 1903. Juli—August.

1) **Multiple und complicirte Augenmuskel-Lähmung,** von Yvert.

Es handelt sich um eine Lähmung des linken Trochlearis und um eine unvollkommene Lähmung des Oculomotorius der gleichen Seite, welche sich erstreckt auf den Obliquus inferior, den Levator palpebrae, den Sphincter pupillae sowie den Accommodationsmuskel. Die gewöhnlichen Ursachen von Lähmung konnten ausgeschlossen werden. In Betracht käme lediglich eine beginnende locomotorische Ataxie, deren erste Manifestationen sich auf das motorische System des Augapfels erstrecken.

---

2) **Traumatische Augenmuskel-Lähmung orbitalen Ursprungs,** von Chauvel.

Unmittelbar nach einem Hufschlage in die Gegend der Augenhöhle empfand der Patient Doppeltsehen, Sehstörung und dumpfe Schmerzen in der Tiefe. Drei Wochen nach dem Unfall konnte eine Lähmung des unteren geraden Muskels sowie Congestion der Papille und Glaskörperblutung constatirt werden. Unter elektrischer und mechanischer Behandlung schwanden die Erscheinungen allmählich, und nach 2 Monaten war die Heilung definitiv.

---

3) **Adrenalin in der ophthalmologischen Therapie,** von Yvert.

In allen Fällen, in denen es darauf ankommt, das Gewebe blutleer zu machen, leistet das Mittel gute Dienste. Insofern unterstützt es die Heilung bei akuter Conjunctivitis, Thränensackleiden u. s. w. Bei Operationen an der Bindehaut oder den Augenmuskeln leistet es aus demselben Grunde gute Dienste. Namentlich im Verein mit Cocaïn bedingt es eine tiefe Anästhesie. Bei Glaucom und Iritis giebt es Verf. im Verein mit den specifischen Mitteln.

---

4) **Aderhautsarcom,** von Houdart.

---

5) **Neues Verfahren der Hornhaut-Tätowirung,** von Armaignac.

Das „Neue" des Verfahrens besteht in der Angabe eines als Schablone wirkenden kleinen Apparates, der auf die Hornhaut gelegt wird und mit dessen Hilfe es gelingt, die zu färbende Pupille wirklich rund zu machen. Im Allgemeinen färbt Verf. in einer Sitzung.

---

6) **Anatomische Untersuchung eines Hornhautgeschwürs mit Hypopyon,** von Villard.

Das Geschwür erstreckt sich bis ungefähr in die mittleren Lamellen der Cornea. Der progressive Rand besteht aus verdünnten und gelockerten

Lamellen, zwischen denen zahlreiche Rundzellen und Pneumokokken sich finden. Die Descemet'sche Membran ist unversehrt.

Der untere Theil der Vorderkammer ist angefüllt durch polynucleäre Leucocyten, die sich in einem engmaschigen Fibrinnetz finden. Einzelne der Zellen umschliessen Pigment. Mikroorganismen finden sich nicht. Die Iris ist infiltrirt; durch ihr vorderes lädirtes Epithel wandern die Zellen in die Vorderkammer. Die Pigmentzellen sind an Zahl geringer und in ihrer Structur geschädigt. Moll.

IV. Archives d'ophtalmologie. 1903. August—September.

1) **Modification der Ptosis-Operation,** von de Lapersonne.

Der Zweck des Verfahrens ist eine wahre Vorlagerung des Levator palpebrae. Nach Unterschieben der Schutzplatte macht man parallel und 4—5 mm über dem oberen Lidrande eine lange, die Haut und die Orbicularis durchtrennende Incision. Beides wird nach oben und unten zurückgestreift, so dass der Tarsus mit dem Ligamentum suspensorium sowie der Sehne des Levator bloss liegt. Zwei kleine verticale Einschnitte erlauben einen Schielhaken unter den Muskel zu schieben, der leicht nach vorn angezogen wird, ohne dass im Uebrigen die Sehne von ihrer Insertion getrennt wird. Zwei mit doppelten Nadeln armirte Fäden werden nun je durch Sehne bezw. Muskel und Tarsus transversal gelegt und die Sehne vom Tarsus abgetrennt, nöthigenfalls resecirt, um einen stärkeren Effect zu erhalten. Meist faltet sich die Haut und wird deshalb lappenförmig excidirt. Nach Knüpfung der Muskelnähte wird die Hautwunde geschlossen.

2) **Sternförmige Cauterisation der Hornhaut,** von Péchin.

Verf. empfiehlt das ursprünglich von Dianoux angegebene Verfahren der Aufmerksamkeit der Fachgenossen. Diese im eigentlichen Sinne conservative Operation kommt in Betracht zur Volums-Verringerung eines Auges mit Hornhautstaphylom oder bei Hydrophthalmus. Eine Complication durch Infection ist so gut wie ausgeschlossen. Das Verfahren ist der Enucleation vorzuziehen, weil diese in obigen Fällen eine unnöthige Verstümmelung darstellt. Vor der Keratectomie hat es den Vorzug der Herstellung von normalen Dimensionen des Augapfels, welcher durch nachfolgende Tätowirung ein beinahe normales Aussehen erhalten kann, ganz abgesehen davon, dass letztere Operation einen Amputationsstumpf setzt, der zum Tragen einer Prothese zwingt.

3) **Der Mariotte'sche Fleck und die „Mariotte'sche Region" beim Myopen,** von Cantonnet.

Es besteht eine fast absolute Correspondenz zwischen der Vergrösserung des blinden Fleckes und der Anwesenheit eines Conus posterior. Die den blinden Fleck umgebende scotomatöse Zone (Mariotte'sche Region) steht in Beziehung zu der einfachen Pigmentatrophie der Aderhaut. Hiermit stimmt überein, dass bei Fehlen eines Conus der blinde Fleck von normaler Grösse ist, dagegen umgeben wird von einer scotomatösen Zone, welche für weiss am kleinsten ist und für blau, roth und grün in dieser Reihenfolge wächst.

4) **Eine Scheren-Pincette zur Incision von Nachstaren,** von Rochon-Duvigneaud.

5) **Cylindrom der Thränendrüse**, von Moissonnier.

Der durch Krönlein'sche Operation gewonnene Tumor, der als Cylindrom angesprochen werden musste, gab die charakteristische Mucinreaction nicht, die man gewöhnlich bei diesen seltenen Tumoren findet, die sich bekanntlich durch schleimige Degeneration des Bindegewebes auszeichnen.

---

6) **Ophthalmoplegie und Arteriosklerose**, von Péchin und Rollin.

Bei einem Tabiker fand sich eine complete äussere Augenmuskel-Lähmung der linken Seite. Rechts bestand Ptosis und Lähmung des oberen Geraden. Es lag natürlich nahe, die Lähmungen mit der Tabes in Zusammenhang zu bringen. Dagegen ergab die Autopsie ausser allgemeiner Arteriosklerose eine besonders ausgesprochene Verdickung der Carotis in ihrem Verlauf im linken Sinus cavernosus, wodurch die dort verlaufenden Nerven stark comprimirt werden. Die Arteria ophthalmica, ebenfalls hart und von der Dicke einer starken Gänsefeder, comprimirte den Sehnerv zu einem Bande. Moll.

Vermischtes.

1) Julian J. Chisolm, ehemals Prof. für Augen- und Ohren-Heilkunde an der Universität von Maryland, ist nach längerem Leiden, 73 Jahre alt, zu Baltimore gestorben.

Am 16. April 1830 zu Charleston S. C. geboren, studirte er am Med. College von Süd-Carolina, promovirte daselbst 1850, setzte seine Studien in Europa fort, namentlich in Paris und London, liess sich erst in seiner Vaterstadt nieder und wurde 1858 Prof. der Chirurgie daselbst. Während des Bürgerkriegs leistete er als Chirurg bei der Süd-Armee hervorragende Dienste und verfasste auch für die Wundärzte seiner Armee ein Handbuch der Kriegs-Chirurgie. Im Jahre 1869 wurde er zum Professor der Augen- und Ohrenheilkunde an der Universität von Maryland zu Baltimore ernannt und verwaltete dieses Amt und seine grosse Praxis, bis vor etwa 10 Jahren seine Gesundheit ernstlich zu leiden anfing.

Er begründete eine eigene Zeitschrift für Krankheiten der Augen, Ohren und des Kehlkopfs und veröffentlichte selber zahlreiche Abhandlungen sowohl hierin als auch in andren amerikanischen Zeitschriften. Bekannter ist seine Abhandlung: Optico-ciliary neurotomy, the proposed substitute for exstirpation of a lost and painful eye-ball. Chisolm kam häufig nach Europa zum Besuch der Congresse. Dem ebenso liebenswürdigen wie witzigen Collegen wollen wir ein ehrendes Andenken bewahren.

2) Dr. Edward Fridenberg, ein bekannter Augenarzt zu New-York, ist im Alter von nur 48 Jahren verstorben.

Von seinen Arbeiten werden in den letzten 6 Bänden des Centralbl. f. Augenheilk. die folgenden erwähnt:

1897, S. 453: Ret. circinata.
— S. 565: Mikroskopie des Hornhaut-Staphylom.
— S. 628: Röntgen-Strahlen für Fremdkörper.
1898, S. 53: Röntgen-Strahlen bei Schrotschuss beider Augen.
— S. 117: Hämorrhag. Glaucom.
— S. 479: Augapfelschrumpf. und Diphtherie.
— S. 534: Bläschen-Bildung in der Hornhaut.

1900, S. 464: Cysten in entart. Augapfel.
— S. 512: Spiegelprobe für erheuchelte Blindheit.
1901, S. 445: Brennung bei Lymphgefäss-Erweiterung d. Bindehaut.

3) El instituto oftálmico de Madrid ist am 1. September 1903 eingeweiht worden. Das prachtvolle Gebäude fasst 100 Betten und steht unter Leitung von Dr. D. Miquel de Santa Cruz, der über 20 Jahre für diesen idealen Zweck gearbeitet hat.

Jeder Freund Spaniens und seiner schönen Hauptstadt spendet seine herzlichsten Glückwünsche. Vivat sequens!

4) Rechtsprechung auf dem Gebiete der ärztlichen Praxis. Rechtsungültig ist eine zur Bekämpfung der contagiösen Augenkrankheit erlassene Polizei-Verordnung, wonach Jedermann verpflichtet ist, sich auf eine allgemeine, vom Kreislandrath im Kreisblatt erlassene oder auf eine besonders an ihn ergangene polizeiliche Aufforderung zur Feststellung des Gesundheitszustandes seiner Augen in dem für seinen Wohnort stattfindenden Augentermin einzufinden, und ferner alle Personen, bei welchen das Vorhandensein der contagiösen Augenkrankheit festgestellt ist, verpflichtet sind, sich in dem für ihren Wohnort stattfindenden, öffentlich oder ihnen persönlich bekannt gegebenen Termin zur Behandlung ihrer Krankheit einzufinden, sofern der Bezirks-Augenarzt ihr Erscheinen vorschreibt. Die wegen Zuwiderhandlung gegen diese Vorschriften, nämlich wegen Nicht-Erscheinens in dem anberaumten Augentermin, angeklagten Personen sind in allen Instanzen freigesprochen.

(Deutsche med. Wochenschrift Nr. 3 vom 14. Januar 1904.)

Bibliographie.

1) Ueber den Einfluss zu starker und zu lange andauernder Beleuchtung auf das Auge, von Dr. J. Herrnheiser. (Die ärztliche Praxis. 1902. Nr. 21—23.) Brauchbare Zusammenstellung alles dessen, was wir über Blendung wissen, ohne eigene Versuche und ohne Neues zu bringen. Schutzmaassregeln, insbesondere die interessante und strittige Frage der farbigen Schutzbrillen, sind gar nicht berücksichtigt. Crzellitzer.

2) Die Ophthalmologie des Joh. Ad. Schmidt (1759—1809), von Willy Lohmann. (Inaug.-Dissert. München. 1903.) Schmidt war Militärarzt in Wien. Die Kunst des Starstechens lehrte der hierzu von Maria Theresia aus Paris berufene Empiriker Wenzel dem Wiener Professor Barth. Dieser bildete nur zwei Schüler zu Operateuren aus, Ehrewitten, der bald starb, und Schmidt. Im Gegensatz zur bisherigen esoterischen Ueberlieferung wurde Schmidt neben seinem Zeitgenossen Beer ein hervorragender Lehrer der Augenheilkunde. Die Abhandlung eignet sich nicht zum Referat in Details, sei aber allen, die historischen Sinn und Interesse für ihre „beruflichen Ahnen" haben, als interessante Lektüre empfohlen.

Crzellitzer.

3) Specielles und Allgemeines zur Frage der Augen-Tuberculose, von Dr. H. Aschheim. (Sammlung zwangloser Abhandlungen aus dem Gebiete der Augenheilk. 1903. V. Bd. 2. Heft. Halle.) Auf Veranlassung von Uhthoff hat Verf. den Versuch gemacht, die Diagnose der Augen-Tuberculose auf sichereren Boden zu stellen. Er prüft an der Hand einiger Krankengeschichten den Bacillenbefund, das Thierexperiment (Ein-

impfung), die Tuberculin-Reaction, die anatomischen Veränderungen und schliesslich das klinische Bild. Alle diese Factoren kommen für die Feststellung der Diagnose in Betracht, aber leider keiner als allein ausschlaggebender und unbedingt zuverlässiger. Positiver Bacillenbefund und positives Thierexperiment sind freilich sicheres Kriterium, ihr negativer Ausfall ist aber vorsichtig zu verwerthen, da bei unzweifelhafter Tuberculose bisweilen weder kulturell, noch im Schnitt Bacillen zu finden sind, und da ferner in andren Fällen von sicherer Tuberculose z. B. der Gelenke u. s. w. das Thierexperiment versagte. Das klinische Bild ist nach den neuesten Publicationen, besonders der Uhthoff'schen Schule, ein sehr mannigfaches geworden. Insbesondere dem Trachom können manche nachgewiesenen Tuberculose-Fälle klinisch äusserst ähnlich verlaufen. Wie wenig charakteristisch die Histologie der Tuberculose ist, kennen wir von allen Gebieten her. Die Tuberculin-Reaction fällt auch bei Nichttuberculösen bisweilen positiv aus. Daher bleiben wir in vielen Fällen darauf angewiesen, Wahrscheinlichkeits-Diagnosen zu stellen. — Ueber den strittigen Zusammenhang zwischen Chalazion und Tuberculose äussert sich Verf., dass Chalazien bisweilen, aber selten tuberculöser Natur seien. Als tuberculös solle man aber nur diejenigen bezeichnen, bei denen Bacillenbefund oder Thierexperiment positiv ausfielen.

Crzellitzer.

4) Die Brille und ihre Geschichte, von Dr. Emil Bock. (Wien. 1903.) Eine vorzüglich ausgestattete, reich illustrirte Abhandlung, in der Verf. mit Bienenfleiss aus älteren Büchern, Bildwerken, alten Gemälden u. dgl. zusammentrug, was nur irgend auf Brillen Bezug hat. Bescheiden weist er selbst auf die eventuellen Lücken seines Materials hin und nennt seine Schrift nur einen Beitrag zur Geschichte der Brille. Da über den Smaragd, durch den Kaiser Nero[1] die Gladiatorenkämpfe betrachtete, allmählich beinahe eine kleine Literatur zusammengeschrieben worden ist, sei erwähnt, dass Verf. ihn nicht für eine Concavlinse hält, da sonst im klassischen Alterthum niemals Concavschliff erwähnt wird und auch nur Convex-(?) aber gar keine Concavlinsen in Gräbern gefunden wurden. Verf. hält dafür, dass Nero den Smaragd als augenstärkendes, eventuell vor Blendung schützendes Mittel benutzt habe. Bis zur Mitte des 13. Jahrhunderts n. Chr. lässt er nur Brenn- oder Vergrösserungsgläser gelten, aber keine eigentlichen Brillen. Zwei Männer ringen um den Ruhm des Erfinders der Brille, beide Italiener: Salvino d'Armato degli Armati und Alessandro della Spina. Ob sie von einander unabhängig die Erfindung machten oder nicht, lässt Verf. offen. Erst um 1600 kam zur empirischen Benutzung die theoretische Erkenntniss der Lichtbrechung in Glaslinsen durch Kepler. Noch zu seiner Zeit ritzte man in die Gläser eine Zahl, die das Alter angab, für welches die Brille bestimmt war. Erst um 1850 wird die Bezeichnung nach Brennweiten allgemein. Das Wort „Brille kommt vom Steine Beryll. Den Schluss macht ein Katalog aller Bilder, auf denen kulturgeschichtlich interessante Brillen dargestellt sind.

Crzellitzer.

5) Refraction of the eye and anomalies of the ocular muscles, by Kennett Campbell. (London. 1903. 214 S.) Das Buch stellt einen äusserst knapp geschriebenen Auszug aus dem Donders'schen Standardwerke dar, vermehrt um einige inzwischen hinzugekommene Untersuchungsmethoden; insbesondere sind, wie dies bei englischen und amerikanischen Autoren die

[1] Vgl. Geschichte der Augenheilkunde: Alterthum, S. 176.

Regel ist, die Physiologie und Pathologie der Augenmuskeln ausserordentlich breit behandelt. Crzellitzer.

6) Die Orientirung. Die Physiologie, Psychologie und Pathologie derselben auf biologischen und anatomischen Grundlagen, von Dr. Fritz Hartmann. (Leipzig. 1902. 170 S.) Das umfangreiche Werk baut den klinischen Begriff der Orientirung auf den Erscheinungen der Orientirung bei wirbellosen Thieren auf. Licht, Wärme, chemische Reize, Schwerkraft werden als richtunggebende Reize besprochen. Dann geht Verf. allmählich zu Wirbelthieren, schliesslich zum Menschen über. Ueberall bleibt ihm „Richtung" der Ausdruck „bestimmter Beziehungen der Nervenapparate und damit des hiervon locomotorisch beherrschten Organismus zur Aussenwelt und deren Vorgängen." Durch die peripheren Orientirungsvorgänge werden subcortical koordinirte Reiz-Impulse ausgelöst und der Hirnrinde übermittelt, wo sie mit dem aus den Sinnesorganen anlangenden Sinnesreize sich zu orientirten Sinnes-Empfindungen vereinen und so dem Bewusstseins-Inhalte einreihen. Dieses stete fliessende Aneinanderreihen stellt das Continuum der Raumwahrnehmung auf den verschiedenen Sinnesgebieten dar. Als elementare Orientirungsvorgänge bezeichnet Verf. die von den Sinnesoberflächen reflectorisch erzeugten Bewegungen des Sinnesorgans. Aus der Weiterverarbeitung der orientirten Sinnes-Empfindungen unter Mitwirkung des Gedächtnisses im Cortex entsteht die Willkür-Bewegung. Auch bei dieser ist die Richtung, in der die Innervation abläuft, von wesentlicher Bedeutung. Auf Grund dieser schematischen Auffassung betrachtet Verf. die Störungen an den verschiedenen Stellen des Nervensystems und deren theoretisch denkbare Folgen. Wenn diese auch, wie er zugiebt, in der Praxis meistens sich nicht rein darstellen, sondern als complicirte Mischformen, so lässt sich doch Folgendes festhalten: Störungen in der Orientirung bezw. der Orientirtheit können durch Herd-Erkrankungen bilateraler Art in den verschiedenen Sinnesgebieten entstehen. Die Orientirungs-Störung tritt im optischen Raume ein, wenn die Centralstätten für Richtungs-Empfindungen im unteren hinteren Parietallappen geschädigt sind. Die optische Phantasie bleibt intact, aber die willkürlichen Augenbewegungen sind beeinträchtigt. Das stereoskopische Sehen, die Distanzschätzung fallen fort. Die dann behandelten Störungen der Orientirung im statischen Raume u. s. w. können hier nicht besprochen werden.

Im Gegensatz zu der mehr mathematischen, theoretisirenden Art von Wernicke, Sachs u. A., die geistigen Processe zu analysiren, stellt das Buch des Verf.'s einen sehr beachtenswerthen ersten Versuch dar, entwicklungsgeschichtlich auf der Biologie eine Erklärung geistiger Störungen zu begründen. Crzellitzer.

7) Anleitung zur Bestimmung der Refractions- und Accommodations-Anomalien des Auges für Rigorosanten und prakt. Aerzte, von Dr. Maximilian Bondi. (Wien. 1903. 94 S.)

Verf. giebt in sieben „Kursstunden", was jedes bessere Lehrbuch über Brillenlehre enthält. Crzellitzer.

8) Die Photographie des menschlichen Augen-Hintergrundes, von Dr. W. Thorner. (Verhandl. d. physiol. Gesellsch. zu Berlin. Sitzung vom 8. Mai 1903.) Identisch mit Kap. VI des Buches „Die Theorie des Augenspiegels". Vgl. S. 18 dieses Heftes. Crzellitzer.

9) Einige Formen von Retinitis und Chorioretinitis, von Alex. Duane (New York). (The medical News. 1903. 21. März.) 1. Focale

exsudative Chorioretinitis. Acutes Einsetzen, rascher Verlauf, günstige Prognose; kommt meist ohne nachweisbare Ursache bei jüngeren Individuen vor und ist charakterisirt durch das Auftreten eines einzigen, umschriebenen, meist in der Nähe der Papille gelegenen Exsudatherdes. Entsprechende Skotome bleiben oft zurück. 2. Plastische Chorioretinitis (Retinitis proliferans). Verf. fasst hier verschiedenartige Formen zusammen, bei denen es zur Bildung ziemlich scharf umschriebener weisser Bindegewebsherde kommt, die entweder im Gewebe der Netz- oder Aderhaut liegen, oder auf der Oberfläche der Netzhaut hinziehen oder in den Glaskörperraum sich erstrecken. Die Bindegewebsbildung hat verschiedene Formen, entweder flächenhaft, oder mehr oder weniger dünne Stränge darstellend, bald verzweigte Streifen, bald knötchenförmige Ansammlungen bildend. 3. Retinits circinata. Loeser.

10) Ueber einen ätiologischen Factor bei der Tabak-Alkohol-Amblyopie, der durch die Urin-Untersuchung entdeckt wurde, von E. de Schweinitz und L. Edsall (Philadelphia). (The Americ. journ. of med. sciences. 1903. August.) Verf. hat in 7 Fällen von Intoxicationsamblyopie sorgfältige Urin-Analysen ausgeführt und festgestellt, dass eine Vermehrung des Urobilins und der flüchtigen Fettsäuren bestand; auch die Sulphate wurden in mehr oder weniger gesteigertem Maasse ausgeschieden. In allen Fällen verschwanden diese Abnormitäten unter der Behandlung zugleich mit der Besserung des Augenleidens. Aus dem Ergebniss der Urinuntersuchungen glaubt Verf. auf eine übermässige Resorption toxischer Substanzen im Magendarmkanal schliessen zu können und hält es für wahrscheinlich, dass die Magen- und Darmstörungen das Bindeglied zwischen Abusus von Tabak und Alkohol und Sehnervenleiden bilden. Demgemäss müsse auch die Behandlung auf eine sorgsame Regelung der Diät Rücksicht nehmen.

11) Ueber die Histologie des Frühjahrskatarrhs, von G. E. de Schweinitz und E. A. Shumway. (University of Pennsylvania Medical Bulletin. 1903. Juni.) Die Resultate der Verff., die an accidirten Granulationen gewonnen wurden, stimmen mit den bekannten Thatsachen überein.

12) Bericht über 1000 hintereinander ausgeführte Star-Extractionen, von F. P. Maynard (Calcutta). (The Indian Medical Gazette. XXXVIII. Nr. 2 u. 3.) Die Resultate waren gut in 89 %, „indifferent" in 5,7 %, schlecht in 4,5 %, unbekannt in 8 Fällen. Gut heisst dabei Sehschärfe von $^1/_6$—1; „indifferent", ausreichendes Sehvermögen zum selbständigen Umhergehen u. s. w.; schlecht: Verlust des Sehvermögens. Die schlechten Resultate waren bedingt in 36 Fällen durch Sepsis, in 5 durch intraoculare Blutungen, 1 durch Netzhautablösung, 2 durch Iritis, 1 durch Iridocyclitis. Von diesen unglücklich verlaufenden Fällen waren 26 mit, 19 ohne Iridectomie extrahirt worden. Es folgen zahlreiche statistische Angaben über Alter und Geschlecht der betreffenden Patienten, ihre hereditären Verhältnisse, die Combination mit andren Krankheiten (Diabetes, Albuminurie, Bronchitis, Epilepsie), über den Zustand der Linse (Reife, Grösse), des Augendrucks, ferner über Einzelheiten der Operationstechnik sowie Complicationen bei der Operation selbst. Loeser.

Um Einsendung von Separatabdrücken wird gebeten (Berlin NW. 26 Schiffbauerdamm).

Verlag von Veit & Comp. in Leipzig. — Druck von Metzger & Wittig in Leipzig.

Centralblatt
für praktische
AUGENHEILKUNDE.

Herausgegeben von

Prof. Dr. J. Hirschberg, Geh. Med.-Rath, in Berlin.

Unter ständiger Mitwirkung der Herren Dr. Ancke in München, Dr. Berger in Paris, Prof. Dr. Birnbacher in Graz, Dr. Brailey in London, Prof. Dr. H. Cohn in Breslau, Doc. Dr. Cl. du Bois-Reymond in Berlin, Dr. Czellitzer in Berlin, Doc. Dr. E. Emmert in Bern, Prof. Dr. C. Gallenga in Parma, Dr. Ginsberg in Berlin, Prof. Dr. Goldzieher in Budapest, Dr. Gordon Norrie in Kopenhagen, Dr. Hamburger in Berlin, Prof. Dr. Horstmann in Berlin, Dr. Issigonis in Smyrna, Prof. H. Knapp in New York, Prof. Dr. Krückow in Moskau, Dr. Loeser in Berlin, Prof. Dr. Magnus in Breslau, Major F. P. Maynard, I. M. S. Calcutta, Dr. F. Mendel in Berlin, Dr. Moll in Berlin, Dr. Neuburger in Nürnberg, Dr. Pergens in Brüssel, Prof. Dr. Peschel in Frankfurt a. M., Dr. Puntscher in Klagenfurt, Dr. M. Reich in Petersburg, Med.-Rath Dr. Scheer in Oldenburg, Prof. Dr. Schenkl in Prag, Prof. Dr. Schwarz in Leipzig, Dr. Spiro in Berlin, Dr. Stiel in Köln.

Monatlich ein Heft. Preis des Jahrganges 12 Mark. Zu beziehen durch alle Buchhandlungen des In- und Auslandes und die Postanstalten des Deutschen Reiches.

Februar. Achtundzwanzigster Jahrgang. 1904.

Inhalt: **Original-Mittheilungen.** I. Ein Fall von amyloider Degeneration der Bindehaut und des Tarsus bei einem Malayen. Von Dr. L. Steiner in Soerabaya (Java). — II. Die mechanische Behandlung der trachomatös erkrankten Conjunctiva. Von Dr. M. Likiernik in Lodz.

Klinische Beobachtungen. Violettfärbung der Bindehaut und Hornhaut durch Anilin-Tintenstift; Entfärbung durch Wasserstoffsuperoxyd. Von Dr. E. Praun in Darmstadt.

Gesellschaftsberichte. Berliner Ophthalmologische Gesellschaft, 1903.

Referate, Uebersetzungen, Auszüge. 1) Beiträge zur Prognose der bösartigen Aderhaut-Geschwülste, von J. Hirschberg. — 2) Die Blinden-Verhältnisse bei der Lepra. Klinische Studien von Dr. Lyder Borthen in Throndhjem.

Journal-Uebersicht. I. A. v. Graefe's Archiv f. Ophthalmologie. LVI. 3. — II. Journal of Eye, Ear and Throat Diseases. 1903. März—August. — III. The American Journal of Ophthalmology. 1903. Juli—September. — IV. The Ophthalmic Review. 1903. August—October. — V. The Ophthalmic Record. 1903. Juli—September. — VI. The Therapeutic Gazette. 1903. August.

Bibliographie. Nr. 1—11.

I. Ein Fall von amyloider Degeneration der Bindehaut und des Tarsus bei einem Malayen.

Von Dr. **L. Steiner** in Soerabaya (Java).

Pa Loewong, ein älterer Javane kam Anfangs November 1899 zu mir wegen starker Verdickung beider Augenlider, welche in den letzten sechs bis acht Monaten nach und nach aufgetreten sein sollte. Ich fand (Fig. 1): Beide obere Lider sind enorm geschwulstartig verdickt und ragen

dachförmig über die unteren Lider vor. Wegen ihrer Schwere können sie nicht gehoben werden, so dass der Mann, um sehen und seinen Weg finden zu können, wie ein Ptosis-Kranker den Kopf stark nach rückwärts beugen muss. — Rechtes Auge: die Geschwulst wird offenbar durch den verdickten Tarsus gebildet; sie entspricht ziemlich genau der Ausdehnung desselben und setzt an ihrem oberen Rande scharf ab. Sie ist 5 cm lang, 3 cm hoch und beinahe 2 cm dick. Man kann die darüberliegende Haut überall leicht verschieben. Ihre Oberfläche ist glatt und regelmässig gewölbt, ihre Consi-

Fig. 1.

stenz gleichmässig knorpelhart. Nirgends Knoten, Verdickungen oder Erweichungen. Die Wimpern sitzen an normaler Stelle und sind nach aussen gekehrt, nur hat sie die Geschwulst stark nach vorne geschoben, sodass sie um mehr als 1 cm vom Auge abstehen und die untersten Theile der Bindehaut des Oberlides offen an der Luft liegen. Wegen der Verdickung des Lides und der Spannung der Haut ist es nicht möglich, das Oberlid umzudrehen und die oberen Theile der Bindehaut und die Uebergangsfalte zu untersuchen. Soweit sie durch Abheben des Lides vom Auge sichtbar gemacht werden kann, ist sie eng mit der Geschwulst verwachsen und zeigt so deutliche trachomatöse Veränderungen: papillomatöse Stellen, zwischen welchen tiefe Furchen ziehen, einzelne Körner und Narben. Das

untere Lid ist nicht verdickt. Die Schleimhaut ist geröthet, leicht geschwollen und zeigt einzelne Körner und Narben. An einer Stelle ungefähr in der Mitte sieht man einen jener schwarzen Flecke, wie sie die Körner-Krankheit so häufig in der Bindehaut der Malayen erzeugt.[1] Auf der oberen Hälfte der Hornhaut eine pannöse Trübung. V = $^1/_4$. Das Auge sondert ziemlich viel schleimigen Eiter ab. — Das linke Auge bietet im Ganzen dasselbe Bild wie das rechte. Nur ist die Bindehaut des Oberlides, so weit sie sichtbar, sehr unregelmässig, geschwürig, leicht blutend und tief zerklüftet, die Hornhaut theils durch Narben, theils durch ein grosses pannöses Geschwür fast ganz getrübt. Dieses Auge sieht blos Handbewegungen in nächster Nähe. Auch sondert es viel mehr Schleim und Eiter ab als das andere. — Der Patient ist mager und schlecht genährt, scheint aber sonst gesund zu sein. Eine genaue Untersuchung der inneren Organe hat leider nicht stattgefunden. Drüsenschwellungen vor den Ohren oder am Halse waren nicht vorhanden.

Der erste Eindruck, den der Fall auf mich machte, war, dass es sich um eine doppelseitige Geschwulstbildung, etwa ein Sarcom handelte. Allein das bilaterale symmetrische gleichmässige Auftreten, das strenge Einhalten der Grenzen der Lidknorpel beiderseits und das Vorhandensein von Trachom auf beiden Augen drängten mich zur Annahme, dass eine durch das Trachom bedingte aussergewöhnlich starke Verdickung der Lidknorpel vorliege. Leichtere Verdickungen desselben verursacht ja das Trachom häufig genug.

Es schien mir aussichtslos, diese enormen Verdickungen auf unblutigem Wege zurückbringen zu wollen. Ich schritt daher zur Abtragung derselben.

8. November 1899 Operation des rechten Auges. Schleich'sche Infiltration. Die Haut des Oberlides wird 3 mm oberhalb des Lidrandes durch einen Horizontalschnitt gespalten, von dem Tarsus abpräparirt und nun fast die ganze Geschwulst unter Zurücklassung nur der untersten, der Bindehaut direct aufliegenden Schicht, abgetragen. Nach erfolgter Blutstillung wird die Haut genäht. Heilung ohne Zwischenfall; am 13. November werden die Nähte entfernt, das Lid ist noch etwas geschwollen, doch viel leichter als vor der Operation und kann vom Levator palpebrae ohne Mühe gehoben werden.

14. November Operation des linken Auges. Wegen der hochgradigen und tiefen geschwürigen Entartung der Bindehaut des Oberlides wird auf die Erhaltung derselben kein Wert gelegt. Am oberen Rande des Tarsus wird die Haut quer durchschnitten, an den beiden Enden dieses Schnittes je ein 2 cm langer Hautschnitt vertikal nach unten geführt, die Haut abpräparirt und nun die ganze Geschwulst mit sammt der daran haftenden Bindehaut entfernt, sodass vom Oberlide blos die Haut und der Lidrand übrig bleiben. Behufs Bildung einer neuen Lidbindehaut wird nun der

[1] Vgl. Centralbl. f. Augenheilk. 1898, Juliheft.

viereckige Hautlappen nach hinten umgeklappt, sein freier Rand an der Schnittfläche der Innenseite des Lidrandes festgenäht; durch 3 Matratzennähte ein Verschieben der beiden Hautflächen aneinander verhindert und zum Schlusse die Umschlagstelle des Hautlappens an drei Stellen angefrischt und mit der oberen Lippe des horizontalen Hautschnittes durch Nähte vereinigt. Wegen der vorausgegangenen langdauernden Dehnung durch die Geschwulst, war für diese Plastik reichlich Haut vorhanden. Zehn Tage später, nachdem ich mich davon überzeugt hatte, dass die nach

Fig. 2.

rückwärts umgeschlagene Haut gut aussah und haftete, wurde die Umschlagstelle auch zwischen den Anfrischungen durchschnitten und in ihrer ganzen Ausdehnung mit der oberen Lippe des horizontalen Hautschnittes vernäht. Auch diese Operationswunden heilten ohne Zwischenfall.

Später wurden dann beide Augen wegen der vorhandenen Körner-Krankheit auch noch medikamentös, namentlich mit Lapispinselungen behandelt.

Ende Januar 1900, kurz vor Entlassung des Patienten notirte ich: (Fig. 2.)

Rechtes Auge: Der Tarsus ist nur noch mässig verdickt, das Lid

nicht mehr geschwollen und kann umgedreht werden. Die Dicke desselben beträgt ungefähr $^1/_2$ cm. Patient kann das Auge gut öffnen. Der obere Bindehaut-Sack ist reichlich 1,5 cm tief. Die Bindehaut ist etwas geröthet, zeigt einzelne Körner und kleine Narben. Geringe Schleimabsonderung. Auf der oberen Hälfte der Hornhaut ein weisser Fleck. V = $^1/_4$.

Linkes Auge. Der obere Bindehaut-Sack reicht nur bis 2 mm über dem oberen Hornhaut-Rande. Die umgeklappte Haut, die ihn bildet, ist noch weisslich und trocken. Auf beiden Seiten der Cornea ist das Lid mit dem Augapfel verwachsen. Hornhaut weiss, trübe, mit zahlreichen Gefässen V = Handbewegungen. 2 cm oberhalb des Lidrandes eine tief eingezogene horizontale Narbe, in deren Mitte eine feine, nicht secernirende Fistel in den restirenden oberen Bindehautsack führt. Die Dicke des Oberlides beträgt 1 cm. Nirgends sind Andeutungen von einem Wiederauftreten der Verdickungen der Lider vorhanden. Auf dem rechten Auge ist der zurückgelassene Theil des Tarsus eher dünner als gleich nach der Operation.

Die ausgeschnittene Geschwulst des rechten Auges ist 3 cm lang, 2 cm breit und 1,4 cm dick; die des linken Auges $3^1/_2$ cm lang, 2 cm breit und 1,6 cm dick. Beide Geschwülste sehen ganz ähnlich aus und bestehen aus einem überall gleichmässigen saftreichen, grauröthlichen etwas durchscheinenden sehr brüchigen Gewebe. Links auf der ausgeschnittenen Bindehaut ein tintenschwarzer kleiner Pigmentfleck.

Ich hatte Gelegenheit, diese Präparate während eines Urlaubs im pathologischen Institut der Universität Lausanne genauer zu untersuchen. Es ist mir eine angenehme Pflicht, Herrn Prof. H. Stilling für seinen Rath und seine Hilfe bei dieser Untersuchung hier meinen Dank auszusprechen. Das Resultat dieser Untersuchung war folgendes:

Linkes Auge: Die Geschwulst besteht im Wesentlichen aus unregelmässig geformten glasigen Schollen, die ein homogenes wachsartiges Aussehen haben und keine nähere Structur erkennen lassen. Nach der Conjunctiva zu bilden diese Schollen unförmliche grosse Klumpen, während sie in der Nähe der Haut wie stark gequollene Fasern aussehen. Diese glasigen Massen geben an den meisten Stellen sowohl mit Jodkaliumlösung und Schwefelsäure als mit Jodgrün (1 : 150) und mit Methylviolett (1 %) eine deutliche Amyloidreaction. Doch ist zu bemerken, dass diese Reaction mit den beiden letzten Reagentien erst nach langem Einwirken (24 Stunden) sichtbar wird, was vermuthlich darauf zurückzuführen ist, dass das Präparat sehr lange in Alkohol gelegen hat. Es giebt aber auch Schollen, welche diese Reaktion nicht zeigen und welche man also zur hyalinen Degeneration rechnen muss. Zwischen diesen scholligen Massen zieht ein unregelmässiges Netzwerk von mit Zellen durchsetzten Fasern, die in ihrer Anordnung und Masse in den verschiedenen Theilen sehr ungleich sind. Vielfach stellen sie nur einen zarten Zug mit spärlichen Kernen dar. An

anderen Stellen sind diese Züge dicker und zellenreicher. Dazwischen treten kleinere und grössere Herde auf mit starker Rundzellen-Anhäufung und massenhaften Kernen, wo das Gewebe offenbar stark entzündlich infiltrirt ist. Die Wand der Blutgefässe bildet vielfach eine dicke glasige Scheide, wodurch das Lumen verengt und manchmal ganz zugedrückt ist. Doch sind nicht alle Gefässe in dieser Weise verändert. Manche zeigen bei intacter Wand ein normales und hie und da auch ein erweitertes Lumen. An vielen Stellen findet man zahlreiche, grosse, unregelmässige Riesenzellen mit grossen ovalen blasenförmigen Kernen, die mit Vorliebe an den Rändern der Amyloid-Schollen sitzen und diese stellenweise förmlich austapeziren. Diese Riesenzellen sind aber im Präparat sehr ungleichmässig vertheilt und fehlen am Rande von vielen Schollen ganz. Am häufigsten sind sie in der Nähe der oben erwähnten infiltrierten Partien des Zwischengewebes. Bei näherer Betrachtung zeigt sich, dass ihr Verhalten zu den Amyloidmassen ein wechselndes ist. Oft finden sie sich neben denselben, ohne sich ihrer Oberfläche genau anzuschmiegen. An manchen Stellen dagegen ist der Rand der Schollen wie angenagt, und haben sich die Riesenzellen in die so entstandenen Lücken eingezwängt, wodurch Bilder entstehen, welche denjenigen, die man bei der Osteo-Klase sieht, durchaus ähnlich sind. Der Eindruck, dass eine Resorption des Amyloids durch diese Riesenzellen stattfindet, wird noch dadurch verstärkt, dass hie und da die amyloiden Massen, denen sie anliegen, feine Strichelungen zeigen, wie ausgefasert aussehen und heller erscheinen als die Umgebung. Auch sah ich vereinzelt zarte glasige Streifchen von einer Riesenzelle, der sie ziemlich breit aufsassen, ausgehen und sich nach Zerfaserung in dem benachbarten Amyloid verlieren. In anderen Theilen der Schnitte dagegen sieht man Riesenzellen, deren Aussehen und Lagerung mit der Annahme, dass sie eine Resorption des Amyloids bewerkstelligen, schwer in Einklang zu bringen ist. Man sieht sie nämlich auch entfernt von demselben und ohne nachweisbarem Zusammenhang mit ihm, mitten in breiten infiltrirten Partien des Zwischengewebes. Hier sah ich auch Bilder, die zur Annahme drängen, dass das Amyloid zum Theil wenigstens, aus Riesenzellen entsteht, nämlich Riesenzellen, die offenbar in Degeneration begriffen waren, indem sich ihre Kerne nur schwach und unvollkommen färbten, während das Protoplasma der Amyloidsubstanz sehr ähnlich sah; und auch andere grosse Riesenzellen, die an dem einen Pole sowohl in den Kernen als im Protoplasma die Farbe und das Aussehen von validen Zellen hatten, während der andere Pol zellenfrei war und ein homogenes wachsähnliches Protoplasma darbot.[1] In der Umgebung dieser Gebilde finden sich dann kleine amyloide Herde, die nach Grösse und Form diesen Riesenzellen ziemlich gut entsprechen. Da

[1] In der Prostata sah STILLING Beziehungen zwischen Riesenzellen und colloiden Massen, die diesen letzten Bildern sehr ähnlich sind. (Virchow's Archiv Bd. 98.)

sich aber in denselben Schnitten auch Partien finden, wo in der Umgebung der amyloiden Massen gar keine Riesenzellen vorhanden sind und wo diese Massen das Aussehen von gequollenen Fasern haben, so ist es mir wahrscheinlich, dass das Amyloid aus der Degeneration sowohl von Zellen als von Bindegewebsfasern entsteht.

Der Tarsus ist nirgends mehr nachzuweisen. Derselbe ist offenbar in den amyloiden Massen ganz aufgegangen. Dies verdient besonders hervorgehoben zu werden, da man bisher die amyloide Degeneration meistens nur in der Conjunctiva angetroffen hat.

Das Bindehaut-Epithel fehlt vielfach, und es liegen die amyloiden Massen auf langen Strecken frei zu Tage. Wo es vorhanden ist, zeigt es überall eine hochgradige hypertrophische Wucherung, indem die Epithelzellen sich in 10 bis 15facher Schicht aufgehäuft haben. Dabei hat nur die unterste Schicht das Aussehen von Cylinder-Epithelzellen. In den anderen Schichten trifft man nur Pflaster-Epithelzellen an. An vielen Stellen dringt das Epithel zwischen den darunter liegenden Massen in die Tiefe und bildet grosse complicirte, manchmal verzweigte sogenannte Trachomdrüsen. Einzelne derselben dringen bis zu einer Tiefe von 3 mm Daneben sieht man auch epithelbekleidete Hohlräume ohne nachweisbaren Ausführungsgang, Cysten.

Obwohl das Epithel hie und da den amyloiden Massen direct aufliegt, ist in ihm selbst diese Degeneration nirgends sichtbar. Meistens findet sich unmittelbar unter dem Epithel ein mit Rundzellen stark infiltrirtes Gewebe. Diese Infiltrationszone ist in den verschiedenen Partien ungleich dick und hat in manchen Stellen, namentlich in der Nähe der Geschwüre, einen follikelähnlichen Charakter. Typische Trachomfollikel habe ich jedoch nicht nachweisen können.

An einer Stelle finden sich im Epithel sowohl als im darunter liegenden Gewebe zahlreiche Melanoblasten, wodurch dieser Abschnitt braunschwarz aussieht. In der Mitte des Fleckes, wo die Pigmentzellen am reichlichsten sind, sitzt die grosse Mehrzahl derselben unter dem Epithel, am Rande dagegen, wo sie spärlicher sind, fast nur im Epithel. Die Zellen sind theils rundlich, grossentheils länglich, geschwänzt oder sternförmig mit vielfachen Ausläufern, die oft sehr lang und abenteuerlich geformt sind. Oft sieht man auch Pigmentkörner, theils vereinzelt, theils in streifiger Anordnung, zwischen den Zellen ohne nachweisbaren Zusammenhang mit einer derselben. In den Zellen präsentirt sich das Pigment als ziemlich grobe braunschwarze Körner, die sich manchmal an dem einen Rande des Kernes zu einer halbmondförmigen Haube gruppiren. In der Wand einer Trachomdrüse, die sich im Bereich des Fleckes findet, folgt das Pigment dem Epithel bis ganz in die Tiefe. An einer Stelle finden sich mehrere Pigmentzellen in einer Epithelperle unter dem Epithel, an einer anderen Stelle trifft man es zwischen den Klumpen amyloider Massen an.

In dem Präparat, das dem rechten Auge entstammt, ist der Befund in allen wesentlichen Theilen derselbe, wie in dem andern. Nur fehlt das Epithel fast ganz und findet sich nur an einer kleinen Stelle (offenbar wurde hier das blinde Ende einer Trachomdrüse mit weggeschnitten). Ausserdem sind die Gefässdilatationen viel häufiger und ausgesprochener als links, sodass das Gewebe hie und da fast einem Angiom ähnlich sieht.

II. Die mechanische Behandlung der trachomatös erkrankten Conjunctiva.

Von Dr. **M. Likiernik** in Lodz.

Wer viel mit Trachom der ärmeren Klasse zu thun hat, wird, wenn er die nöthige Uebung in der Behandlung und eigene Erfahrung zu Rathe zieht, nicht so sehr an der Mangelhaftigkeit und Mannigfaltigkeit unsres bezüglichen Arzneischatzes sich verirren, als unter dem Umstande zu leiden haben, dass derselbe so ganz ungeeignet ist, den Anforderungen, die die armen ambulanten Kranken an die ärztliche Behandlung stellen, gerecht zu werden.

Diese Proletarier, bei denen häufig genug alle oder mehrere Familienangehörige an der trachomatösen Seuche leiden, möchten, wenn sie den Erfolg einer zeitweiligen Behandlung an sich selbst oder ihren Bekannten erprobt haben, bis zur Ausheilung ausharren, stellen aber die — von ihrem Standpunkte gewiss nicht unberechtigte — Forderung, dass die Behandlung ihrem Brod-Erwerbe nicht hindernd im Wege sei, bezw. sie dem Hungertode nicht preisgebe.

Mit allen Methoden erreicht der klinisch vorgehende Arzt Erfolge. Die mildere Arg. nitr. — jahrelang fortgesetzt — die Cupr. sulf.-Behandlung, die Knapp'sche Roll-Operation, die Auslöffelung und Auskratzung der Trachomkörner, die elegante galvanocaustische Cauterisation, die Heisrath'sche Excision der Uebergangsfalte, — sie alle gewähren dem Temperamente und der Vorliebe des behandelnden Arztes genügenden Spielraum, um entweder einzeln oder in mehrfacher Combination und Abwechslung zur Heilung des trachomatös entarteten Bindehautsackes zu gelangen.

Aber der Proletarier, dem die Spitalbehandlung ein pium desiderium ist, muss hierorts ambulant behandelt werden und zudem seinen Beruf ausüben können.

Und doch möchte auch er nicht mit triefenden Augen nach einer Arg. nitr. oder Cupr. sulf.-Behandlung stundenlang einhergehen, möchte dem Arzt nicht Jahre lang zur Last fallen und sich Schmerzen bereiten lassen. — Seine Angst vor einer Operation ist gering, aber nicht jeder muss bald wegen Trachom operirt werden, zudem findet sich nicht immer das Local zur Nach-Behandlung.

Kurzum die Trachom-Behandlung in der untersten Schichte der Bevölkerung hat ihre Schwierigkeiten und deswegen erweist sich jedes Auskunftsmittel, welches eine Selbst-Behandlung ermöglicht, oder unter Mithilfe Angehöriger ausführbar ist, als eine nicht zu unterschätzende Wohlthat. Ich finde es daher begreiflich, wenn Dr. Nenadowic in der ophthalmologischen Section des Moskauer Internationalen Mediciner Congresses 1897 mit diesbezüglichen Vorschlägen auftrat.[1] Denn wenn auch das von ihm proponirte Itrol zur Trachom-Behandlung sich als ungeeignet erwies, so ist doch das Bestreben selbst, eine allgemein zugängliche und ausführbare Trachom-Behandlung ausfindig zu machen, von eminent praktischer Bedeutung in der Bekämpfung der Trachom-Seuche in breiten Schichten der niederen Bevölkerung.

Von diesem Standpunkte ausgehend halte ich es für wünschenswerth, die mechanische Behandlung der trachomatös erkrankten Conjunctiva auf ihre Brauchbarkeit zu prüfen, weil sie nicht bloss vom Arzte selbst, sondern auch von dessen Warte-Personal und den Angehörigen des Kranken verrichtet werden kann. Die mechanische Behandlung besteht in Folgendem: Durch Zug am unteren Lide wird die untere Uebergangsfalte freigelegt. An letztere wird eine 8—9—14 mm im Durchmesser haltende glatte, runde Glas-Kugel eines 9 cm langen Thermometers[2] angelegt und horizontal unter Anwendung eines Druckes gestrichen, wobei die Falte bis an die feste Unterlage des Orbital-Randes angepresst werden kann. Vor Anwendung wird die Kugel zwecks Desinfection in $^1/_2$ $^0/_{00}$ Hg-Oxycyanat-Lösung getaucht und nach jeder Unterbrechung des mit ihr ausgeführten „Plättens" der Uebergangsfalte in der bereitstehenden Hg-Lösung ausgespült. Nachdem auf diese Weise die untere Falte lange genug behandelt worden, wird durch leichtes Anziehen des äusseren oder inneren Lidwinkels die Kugel in die obere Uebergangsfalte geschoben, wobei, um jede Berührung des Augapfels selbst zu vermeiden, das Instrument als Hebel gehandhabt wird, welches den Zweck hat, das ganze Oberlid vom Bulbus abzuheben. Die Kugel liegt daher in der oberen Uebergangsfalte und das Oberlid „reitet" mit seiner Conjunctivalfläche zum Theil auf der Kugelfläche, zum Theil auf dem Stiele des Instrumentes. Durch Hin- und Herbewegen nach rechts und links, durch Druck der Uebergangsfalte an die obere Orbital-Wand wird der ganze Conjunctival-Sack gewissermaassen „ausgepresst", geglättet, gedehnt. Die Wirkung erstreckt sich auch auf das Nachbargewebe des Lidknorpels und auf die Orbicularis-Bündel, die den Lidknorpel bedecken. Die mechanische Behandlung kann dosirt, localisiert werden, ganz nach Absicht des Operateurs. — Bei der Procedur bleibt

[1] Comptes-Rendus du XII. Congr. Int. de Medic. Vol. VI. p. 106.

[2] Es sind jetzt eigens gefertigte solide Glaskugeln am 4—5 mm dicken Stabe bei Optiker Lewinski in Lodz, Dzielna 2 zu haben.

eine ganze Menge Schleim, Eiter, Auspressungsproducte der Trachom-Körner, in Form von Häuten und Detritus haften, die, von der Kugel in Hg-Lösung abgespült, dieselbe sehr bald trüben. — Die Procedur wird je nach der Schwere des Falles ein — oder mehrfach täglich ausgeführt und immer mit dem Erfolge einer momentanen Erleichterung.

Wo die momentane Wirkung der Auspressung des Conjunctival-Sackes gesteigert werden soll, wird nach Einführung der einen Thermometerkugel noch ein anderer abgerundeter starker Glastab unter das Oberlid eingeführt unter Vermeidung jeder Berührung des Bulbus, was stets durch Druck auf das Lid von hinten nach vorn erreicht werden kann. — Sodann werden beide in entgegengesetzter Richtung in der Lidspalte bewegt. Eine Localisation der Wirkung auf bestimmte Stellen der Uebergangsfalte oder der Tarsalfläche erreicht man auch durch Anlegen und Reiben des von aussen durch das Lid die Massage unterstützenden bezw. den Gegendruck ausübenden Fingers. Die Benutzung des Orbital-Randes der Augenhöhle als Unterlage für die mechanische Reibung ist ja ausserdem an allen Punkten der Circumferenz des Lides möglich. — Aber gerade dieses Andrücken der Uebergangsfalte an den Knochenrand und Bearbeitung an derselben mittels der Glaskugel ist schmerzhafter, als das stärkste Extendiren des Lides mittels Kugel oder zweier Hebel gleichzeitig.

Die Wirkung dieser mechanischen Behandlung auf die trachomatös erkrankte Conjunctiva ist folgende:

1. Die Procedur ist schmerzlos. Blos bei Anwendung sehr grosser Gewalt in der Dehnung des Lides und des mittels des Stabes und Kugel gleichzeitig ausgeübten Druckes auf die Hinterfläche der Conjunctiva werden die Patienten ungeduldig.

2. Pat., die monatelang mit Arg. nitr., Cupr. sult. und mehrfacher Knapp'scher Rollung der Conjunctiva behandelt worden sind, werden auffallend schnell besser, und zwar hören a) Orbicularis-Krämpfe, ob sie vom Touchiren herrühren oder vor der Behandlung vorhanden waren, momentan auf. b) Durch Herausbeförderung beträchtlicher Mengen von Eiter, Membranen, Detritus der ausgedrückten Trachom-Körner und Producte, die in den Nischen der Pseudotrachomdrüsen als Fremdkörper haften und die Reizung unterhalten, tritt subjective Erleichterung ein, die es sofort ermöglicht, die Lidspalte frei zu öffnen und den Pat. von den stets ihn nörgelnden Fremdkörpergefühl im Auge befreit. Und wie auffallend viel dieser Producte durch die mechanische Behandlung bei kurzen Sitzungen herausbefördert werden, kann man sich durch Betrachtung der Abspülungsflüssigkeit (Hg-Lösung) überzeugen. c) Die Lider werden beweglicher, das Gefühl von Schwere in den Lidern beseitigt, die Augenspalte auffallend grösser. d) Die Absonderung schwindet sehr bald. Augenlider die jahrelang des Morgens verklebt waren, sind nicht mehr zusammengebacken.

3. Objectiv findet man: a) Das Dünnerwerden der Bindehaut; und

sehr bald sind auch die Meibom'schen Drüsen erkennbar. b) Der Lidknorpel wird dünner, dehnbarer, verliert die trachomatöse Rigidität. c) Unbedeutende Verkrümmung des Lidknorpels und in Folge dessen zeitweises Scheuern der Wimpern am Augapfel bei beginnender Einstülpung wird durch Geradstreckung des ganzen Lides beseitigt, sodass schliesslich eine dauernde Geradstellung der Lidkante eintritt. d) Geringgradige Einstülpung wird beseitigt und der Lidrand blass. e) Der Pannus heilt wie bei jeder anderen rationellen Behandlung der Bindehaut von selbst, in schweren Fällen unter Zuhilfenahme von Atropin und Hg-Flaumsalbe. — Unter allen Umständen kann von einer Störung der Heilung des Pannus in Folge der mechanischen Behandlung der Conjunctiva nichts beobachtet werden. Mir ist es im Gegentheil sehr wahrscheinlich, dass durch das mechanische Glätten der Bindehaut eine der Entstehungs-Ursachen des Pannus — das mechanische Scheuern am Bindehaut-Saum — beseitigt wird.

Als Folge der gewaltsamen Dehnung des ganzen Lides und durch den Druck auf die blutstrotzende Bindehaut tritt zu Beginn der Behandlung häufig capilläre Blutung aus den Bindehaut-Gefässen ein. Dieselbe hört nach einigen Sitzungen von selbst auf und hat keine nachtheiligen Folgen auf den Verlauf der Heilung.

In Fällen von Exacerbation und bestehenden frischen Hornhaut-Infiltraten habe ich mich der Regel nach auf eine leichte mechanische Dehnung mittels einer Glaskugel, die in warmer Hg-Lösung getaucht wurde, beschränkt bis zur Besserung des Hornhaut-Processes. — Aber auch in solchen sehr schweren Fällen schien mir die allmähliche aber immer energischer vorgehende mechanische Behandlung von Nutzen zu sein.

Am zweckmässigsten für die mechanische Behandlung erwiesen sich solche Fälle von Trachom, wo neben strammer, fester Infiltration der Bindehaut und des Knorpels mit trachomatösen Ablagerungen die Hornhaut selbst von keinem Entzündungs-Process z. Z. behaftet war.

Da, wo es bereits zur Schrumpfung des ganzen Bindehaut-Sackes gekommen ist, kann natürlich auch die mechanische Behandlung nichts mehr ändern.

Alle Folgezustände, die der trachomatöse Process zu veranlassen im Stande ist, können bei zeitigem Beginn der mechanischen Behandlung verhütet werden, also übermässige Narbenbildung in der Bindehaut, Einstülpung und Ausstülpung. Die Verlängerung der Lidspalte (Phimosis-Operation), die sich sonst so segensreich für die Heilung des Trachoms erweist, wird sehr häufig bei Anwendung einer ausgiebigen mechanischen Dehnung des Conjunctival-Sackes umgangen werden können.

Behandlung gleichzeitig bestehender Thränensack-Leiden ist unbedingt nöthig, sofern Reïnfection der Bindehaut dauernd verhütet werden soll.

Ein Hauptvortheil der mechanischen Behandlung vor anderen Behandlungsmethoden der Trachom-Erkrankung besteht in der Möglichkeit

an sich selbst, mit oder ohne Spiegel, von Familien-Angehörigen der Kranken, vom ärztlichen Wartepersonal in der ärztlichen Ambulanzstunde an einer grossen Anzahl von Patienten ausgeführt werden zu können. Nachdem man die Diagnose des Trachoma und den Vortheil einer mechanischen Behandlung der Conjunctiva festgestellt hat, wird der Arzt dieselbe mehrmals selbst zu verrichten haben, kann aber dann getrost dieselbe seinem Wartepersonal anvertrauen, bis der Kranke selbst oder einer seiner Angehörigen mit der nöthigen Anweisung versehen, dieselbe fortzuführen im Stande ist.[1]

Das Instrumentarium besteht in einer 8—9—14 mm starken, runden Glaskugel eines gewöhnlichen Wand-Thermometers und $^1/_2$ $^0/_{00}$ Hg-Oxycyanatlösung. — Die Behandlung ist unvergleichlich einfacher, gefahrloser als die medicamentöse Touchirung der umgestülpten Lider, die selbst nicht jeder Arzt mit Geschicklichkeit und mit Vermeidung von unnöthigen Schmerzen an Augen-Kranken zu verrichten versteht, — abgesehen aller Missgriffe in der Benutzung zu stark aufgetragener kaustischer Mittel.

Deswegen verdient die oben beschriebene mechanische Behandlung von Fachärzten erprobt und im Falle die Wirksamkeit, wie ich sie befunden habe, bestätigt wird, auch zur allgemeineren Anwendung verbreitet zu werden. Für die ärmeren Pat., die unmöglich den Arzt täglich besuchen können, ist die Methode ein leichtes und nicht unwirksames Aushilfemittel; für den in Trachom-Herden praktizirenden Arzt eine Erleichterung in der Ausübung seiner Pflicht, die Trachomatösen der niedrigsten Bevölkerungsschichten der Ausheilung zuzuführen. Selbstverständlich werden alle Vorschriften der Prophylaxis, der Spital-Behandlung und der sonstigen Encheiresen zur Eindämmung dieser immens infectiösen Augen-Krankheit durch die Ausbreitung einer einfachen, jedermann zugänglichen und leicht anzuwendenden Behandlungsmethode nicht beeinflusst. — In der Bekämpfung der Seuche muss Belehrung über Ansteckungsfähigkeit und Förderung des Kulturbestrebens, der Nutzbarmachung allgemein hygienischer Einrichtung betreffs der Wohnräume, der Wasserversorgung u. s. w., die Isolierung schwer Erkrankter mit eingeschlossen sein, soll je in durchseuchten Gegenden eine Besserung der Verhältnisse constatiert werden.

Zum Schluss möchte ich durch die Feststellung der Thatsache, dass auch die mechanische Behandlung des Trachoms eine nicht zu unterschätzende Wirksamkeit zu entfalten im Stande ist, — keinesfalls die bestehenden Methoden verwerfen. In der Hand eines Künstlers ist jede Methode wirksam, — ob operativ oder medicamentös vorgegangen wird; aber nicht jeder Arzt ist in der Lage, alle Schattierungen einer schwierigen Behandlungsmethode an seinem Material zu erproben und Einfachheit in der ört-

[1] 25 %, incl. Kinder, lernten die Procedur an sich verrichten schon nach 2- bis 3wöchentlicher Behandlung.

lichen Behandlung ist kein geringer Vortheil in der Bewältigung eines überreichen Materials an Trachomatösen, die man gebessert oder geheilt entlassen will. Jedermann, der mit der Geschichte der örtlichen Behandlung der trachomat. Conj. vertraut ist, weiss, dass die Reibung der Granula von jeher, einschliesslich derjenigen mit Cupr. sulf., als das Wichtigste von manchen Autoren betrachtet wird.

In den letzten 2 Monaten habe ich alle Trachomfälle (70)[1] mechanisch behandelt und bin zur Ueberzeugung der Wirksamkeit gelangt. An mir selbst konnte ich das Experiment der Selbst-Behandlung im Laufe dieser Zeit ebenfalls durchführen mit einem Erfolge, den ich im Laufe einer 5jährigen Behandlung mit Arg. nitr. und Cupr. sulf., als auch Knapp'scher Rollung, ausgeführt von einem namhaften Collegen, nicht erzielen konnte.

Die mechanische Behandlung beseitigt auch bestehende Argyrie der Bindehaut.

Klinische Beobachtungen.

Violettfärbung der Bindehaut und Hornhaut durch Anilin-Tintenstift; Entfärbung durch Wasserstoffsuperoxyd.

Von Dr. E. Praun in Darmstadt.

Einem Schulknaben flog beim Anspitzen eines Tintenstiftes die abgebrochene Spitze in die Bindehauttasche des linken Auges. Die untere Uebergangsfalte, die ganze Augapfel-Bindehaut und die Lidränder zeigen neben starker Schwellung eine intensive Violettfärbung; dieselbe erstreckt sich bis auf die untere Hälfte der Hornhaut; am dichtesten scheint der untere Kammerfalz verfärbt. Das Vorderkammerwasser und die Iris sind nicht tingirt, wie man erkennen kann, wenn man von oben her mit der Zeiss'schen Bicorneallupe in die Vorderkammertiefe hinabschaut. Die Sehschärfe ist $^2/_3$.

Von der Farbe liess sich oberflächlich nichts abwischen und die tiefe Imprägnirung erschien geeignet, daran die Wirksamkeit zweier neuerer, sehr gerühmter Heilmittel zu erproben.

Dionin hatte merkwürdiger Weise gar keinen Effect, wohl aber 3% Wasserstoffsuperoxyd (Merck), das am 4. Tage, an dem die Verfärbung noch genau so intensiv war, als am ersten, versucht wurde.

Nach wiederholter Einträufelung, die sehr schmerzhaft war, trat im Laufe des Nachmittags und der Nacht eine complete Entfärbung ein, so dass am Morgen keine Spur derselben vorhanden war. Die Anwendung des Wasserstoffsuperoxydes hinterliess eine unbedeutende Reizung der Bindehaut. Nach einigen Tagen war dieselbe geschwunden, und S normal.

---

[1] Bisher in 150 Fällen und in etwa 6000 Einzelproceduren, zumeist vom Hilfspersonal, ausgeführt.

Gesellschaftsberichte.

Berliner Ophthalmologische Gesellschaft, 1903.

Sitzung vom 29. Januar 1903.

1. Herr J. Hirschberg: Nachruf für Panas.

2. Herr Spiro: Krankenvorstellungen (a. Cholestearinkrystalle in der Linse; b. Cataracta coerulea congenita mit eigenartigen Farbenerscheinungen; c. Ectopia lentis).

3. Herr Löser: Krankenvorstellung (Ueber eine seltene Verwachsung zwischen Cornea und Conjunctiva der oberen Uebergangsfalte im Verlaufe einer schweren Conjunctivitis gonorrhoica), veröffentlicht im Märzheft 1903 dieses Centralblattes.

4. Herr Mühsam: Krankenvorstellung (Sklerodermie).

5. Herr Steindorff: Krankenvorstellung (Schläfenschuss), veröffentlicht im Septemberheft 1903 dieses Centralblattes.

6. Herr Rosenstein: Mikroskopische Demonstration (Pseudogliom).

7. Herr Hirschberg: Krankenvorstellung. (Cataract in der Vorderkammer).

8. Herr Fehr: Zur Kenntniss der Retinitis proliferans.

Sitzung vom 26. Februar 1903.

1. Herr Fehr: Krankenvorstellung (Stauungspapille nach Skleralverletzung).

2. Herr Steindorff: Krankenvorstellung (Magnet-Fall).

3. Herr F. Mendel: Anatomische Demonstration (Bulbus mit Miliartuberculose).

4. Herr Mai: Iritis mit Glaucom.

5. Herr Rosenstein: Ueber erworbenen Nystagmus bei Nervenkrankheiten.

6. Herr F. Mendel: Ueber einen Fall von Atrophie des Sehnerven bei Tumor der Schädelbasis.

Sitzung vom 26. März 1903.

1. Herr Fehr: Krankenvorstellung (Iris-Sarcom).

2. Herr F. Schoeler: Krankenvorstellung (Pons-Erkrankung).

3. Herr Oppenheimer: Krankenvorstellung (Molluscum contagiosum am Intermarginalsaum).

4. Herr Hoffmann: Krankenvorstellung (Maligner Naevus pigmentosus der Conjunctiva bulbi),

5. Herr Salomonsohn: Ueber Verwendung dreiprocentiger Skopolaminlösung zur Pupillen-Erweiterung.

Da ein Patient mit Iritis chron. sich selbst 6 Mal eine dreiprocentige Skopolaminlösung eingeträufelt hatte, ohne besonders starke Intoxications-Erscheinungen zu erzeugen, verwendet Vortr. seit einem Jahre in seiner

Sprechstunde in vorsichtiger Weise diese starke Lösung häufiger, um energische und selbst bei Sphinkterkrampf anhaltend bleibende Mydriasis zu erzielen. Allgemeinvergiftung in stärkerem Grade (Delirien, Schwindel, Extremitäten- und Zungenschwere, Schwerbesinnlichkeit), kam nur einmal zur Beobachtung bei einer 54jährigen Patientin, die auch gegen kleinere Alkaloid-Dosen empfindlich war. Da Hyoscin und Skopolamin als identisch zu betrachten sind, bei ersterem aber seiner Zeit derartig starke Dosen nicht hatten zur Anwendung gelangen können, ist anzunehmen, dass der Gebrauch so starker Concentration (sie ist in der Wirkung einer 15 % Atropinlösung gleichzusetzen) nur durch grössere Reinheit der chemischen Darstellung ermöglicht ist.

6. Herr Salomonsohn: Yohimbinum hydrochloricum als Anästheticum am Auge.

Die anästhesirende Wirkung der einprocentigen Yohimbinlösung ist von Camillo Magnani entdeckt, im Jahre 1902 publicirt worden. Vortr. bestätigt, dass es ein intensiv und anhaltend wirkendes Anästheticum ist. Es erzeugt gleichzeitig Hyperämie, bei nicht gereizten Augen spät auftretende leichte Mydriasis mit erhaltener Lichtreaction, fast gar keine Accommodationsstörung.

Sitzung vom 14. Mai 1903.

1. Herr Salomonsohn stellt vor I. einen 36jährigen Patienten mit Periphlebitis der Vena temporalis superior des linken Auges und prominenten Bindegewebs-Neubildungen, welcher in den letzten 10 Jahren mehrfach Glaskörperblutungen erlitten hatte. An demselben Auge fanden sich auch choroiditische, peripher gelegene Pigmentflecke. Der Fall harmonirt in Befund und Verlauf durchaus mit den als juvenile, recidivirende Glaskörperblutungen bekannten Beobachtungen. Bemerkenswerth ist die Einseitigkeit, das fast ausschliessliche Befallensein einer Vene und das späte Auftreten des Leidens. Aetiologisch war auch in diesem Falle kein sicherer Anhaltspunkt gegeben. Neigung zu Nasenbluten war vorhanden gewesen, Lungen, Herz, Urin und Blut waren normal, Lues nicht anzunehmen, dagegen hereditäre Prädisposition für Tuberculose sicher.

II. Einen 32jährigen Patienten, bei welchem sich in kurzer Zeit aus einem Herpes corneae mit Hypästhesie der Hornhaut zunächst eine Keratitis punctata centralis und dann in typischer Weise das Bild der Keratitis disciformis (Fuchs) entwickelt hatte. Verlauf des Leidens und die resultirende Hornhauttrübung war therapeutisch bisher nicht beeinflussbar, es soll eine Jequiritolkur versucht werden.

3. Herr Ginsberg: Demonstration einer malignen Geschwulst des Ciliarepithels.

Rechtes Auge eines 5jährigen Kindes. Der temporale Quadrant des Ciliarkörpers erscheint von einem grauen, sehr gefässarmen Tumor eingenommen, welcher, unter Abdrängung der Iris von ihrer Wurzel, in die Vorderkammer gewuchert ist.

Mikroskopisch zeigt sich der temporale Ciliarkörperquadrant von Geschwulst bedeckt und, unter Durchbruch seines Pigmentblattes und Zerstörung seines Gewebes, von ihr ergriffen. Der Tumor ist auf dem Schnitt im Wesentlichen aus Zellsträngen zusammengesetzt, die aus cylindrischen und cubischen, theils ein-, theils mehrschichtig epithelial angeordneten Elementen

bestehen. Die Zellstränge gehen äquatorialwärts in die normale Pars cil. ret. über. Auf der Glaskörperseite des Corp. cil. hängen die Zellstränge vielfach miteinander zusammen und begrenzen hier unregelmässig rundliche, mit hyalinen Massen und vereinzelten Zellen (Leukocyten, Bindegewebszellen) gefüllte Hohlräume, so dass an das Bild eines multiloculären Kystoms erinnert wird. Zwischen Ciliarkörper und abgedrängter Iris formiren die Epithelien im Schnitt theils bogenförmige oder spiralig gewundene, stellenweise den „Rosetten" der Netzhautgliome gleichende Figuren, welche einen meist an der Concavität, seltener an beiden Seiten gelegenen hellen, scharf abgestutzten Randsaum erkennen lassen, in welchem zahlreiche Mitosen sich finden (ähnlich wie beim Centralkanalepithel), theils liegen die Tumorzellen als unregelmässig eckige oder prismatische Formen ohne bestimmte Anordnung in epithelialer Weise aneinander. Dieser Theil des Tumors ist mehr solide, hat viel weniger Hohlräume. Im Ciliarkörper selbst wächst die Geschwulst wie ein gewöhnliches Carcinom in Form verzweigter Zellstränge in die Musculatur hinein. Auf der abgedrängten Iris breitet sich der Tumor membranös aus in Form einer theils ein-, theils mehrschichtigen Cylinder-Epithellage. Eine ebensolche Membran überzieht stellenweise die Glaskörperseite des ganzen Tumors und einen grossen, in der Vorderkammer befindlichen nekrotischen Knoten. Diese Membranen erheben sich hier und da in Falten von der Unterlage. Der Tumor hat ausser der grossen noch einige kleinere nekrotische Stellen, sehr spärliche zartwandige Gefässe und hier und da verstreutes Pigment aus dem zerstörten bezw. durchwanderten Pigmentblatt des Ciliarkörpers. — Im Ganzen macht die Geschwulst den Eindruck, als hätte sie sich aus einer flächenhaft wuchernden und dabei vielfach sich faltenden Membran gebildet.

Alle übrigen Augentheile sind frei von Tumorbildung.

Es handelt sich also um eine vom Ciliarkörper-Epithel ausgegangene maligne Geschwulst. Von dieser Art sind bisher zwei Fälle beschrieben: Lagrange wählt die Bezeichnung „Carcinom", Leber-Emanuel nennen den Tumor „Gliom". Beide Benennungen sind nicht einwandsfrei: die Geschwulst bildet nur stellenweise das histologische Bild eines Carcinoms; den typischen Bau des Netzhautglioms (perivasculäre Anordnung der meist runden Zellen u. s. w.) zeigt sie überhaupt nicht, nur die in der Umgebung der Gliomrosetten vorkommenden eckigen und rübenähnlichen Formen finden sich im Ciliartumor wieder. Da ferner das Ciliarepithel höchstwahrscheinlich nicht als gliös, sondern als undifferencirt aufzufassen ist (Sachsalber u. A.), da ausserdem im Tumor keine Glia gebildet wird (negativer Ausfall der Benda'schen Färbung), so ist die Bezeichnung „Gliom" auch histogenetisch nicht berechtigt. Trotzdem besteht eine sehr enge Beziehung dieser Tumoren zu den aus der Pars optica retinae hervorgegangenen „Gliomen". Die Rosetten und Spiralfiguren der letzteren stellen nach Ansicht des Vortr. undifferencirte Elemente der Netzhautanlage dar von einer Entwicklungsstufe, auf welcher das Ciliarepithel zeitlebens stehen bleibt.

Mag also auch eine befriedigende Bezeichnung noch ausstehen, jedenfalls ist Emanuel darin beizustimmen, dass bisher dem Wesen nach nur eine einheitliche Art primärer maligner Netzhautgeschwülste bekannt ist.

Ueber das Verhältniss der letzteren zu den mit epithelialen Einschlüssen versehenen Gliomen bezw. Ependynomen des Centralnervensystems ist zur Zeit trotz mancher morphologischer Aehnlichkeiten ein Urtheil nicht abzugeben.

Discussion. Herr Greeff weist auf die Anschauung Terrien's hin, dass das Ciliarepithel gliöser Natur sei. Ferner bemerkt er, dass das Ciliarepithel namentlich bei Schlangen sehr schön ausgebildet sei und sich daher besonders zu weiteren Untersuchungen eigne.

Herr Ginsberg hält aus entwicklungsgeschichtlichen Gründen an der Sachsalber'schen Anschauung von der Natur des Ciliarepithels fest.

4. Herr Levinsohn: Ueber das Verhalten des Ganglion cervicale supremum nach Durchschneidung seiner prä- und postcellulären Fasern.

5. Herr v. Michel: Mikroprojectionen von Augenschnitten mit dem neuen Zeiss'schen Projections-Apparat.

Sitzung vom 18. Juni 1903.

1. Herr Salomonsohn: Krankenvorstellung (Schleimhautwucherung der Bindehaut).

2. Herr W. Feilchenfeld: Kurzer Bericht über eine epidemische Augen-Entzündung in zwei Charlottenburger Gemeindeschulen.

In den Schulen werden öfter akute Augen-Entzündungen beobachtet, die zu Schulschluss Veranlassung geben und zu dem Gerüchte, eine Epidemie von ägyptischer Augen-Entzündung sei ausgebrochen. Fast immer handelt es sich dabei um einen recht unschuldigen Katarrh. Im März 1903 wurden zwei Charlottenburger Gemeindeschulen mit 2000 Kindern wegen einer „Augen-Epidemie" geschlossen; für ärztliche Behandlung wurde Seitens der Polizeibehörde nicht gesorgt. Vortr. hatte Gelegenheit, eine verhältnissmässig grosse Zahl der Schüler dieser Schulen im Charlottenburger Jugendheim zu untersuchen und zu behandeln. Von den Mädchen zeigten viele einen leichten Bindehautkatarrh, der aber in fast allen Fällen ohne eingreifende Behandlung in wenigen Tagen schwand; von den Schülern der geschlossenen Knabenschule zeigten nur wenige eine Conjunctival-Affection. Trachom-Verdacht bestand in keinem Falle. Bei der Nachuntersuchung durch den beamteten Arzt erwiesen sich von den 2000 Kindern nur 4 als krank, obwohl die meisten ohne jede Behandlung geblieben waren. Die Augen-Epidemie war demnach anscheinend ein leichter Bindehautkatarrh. Vortr. verlangte, dass bei epidemischer Augen-Entzündung in Schulen ein Augenarzt zugezogen werde, und dass Schulen nur auf Grund einer durch bakteriologische Untersuchung gesicherten Diagnose geschlossen werden, ferner sollte in dem Ministerialerlass vom 20. Mai 1898 in der Anweisung zur Verhütung der Uebertragung ansteckender Augenkrankheiten durch die Schule ein Unterschied zwischen Follicularis und der ganz unschuldigen Follikelschwellung (Schulfollicularis) gemacht werden.

3. Herr Levinsohn: Mikroskopischer Befund eines Aderhautcoloboms mit vorspringendem Skleralzapfen vom Kaninchen.

4. Herr Herzog: Beitrag zur Physiologie der Netzhaut.

Sitzung vom 16. Juli 1903.

1. Herr A. Gutmann: Ueber das Bindegewebe in der menschlichen Iris.

2. Herr v. Haselberg: Krankenvorstellung (doppelseitige Hemianopsie).

3. Herr Wessely: Ueber die Wirkung der verschiedenen Nebennieren-Präparate aufs Auge.

4. Herr Litten (a. G.): Ueber die Veränderungen der Netz- und Aderhaut bei Schrumpfniere.

5. Herr Pollack: Krankenvorstellung (Myxosarcom der Papille).

Sitzung vom 19. November 1903.

1. Herr Hirschberg: Krankenvorstellung (Doppelseitiger Markschwamm der Netzhaut). Vgl. Dezemberheft 1903.

2. Herr Hirschberg: Krankenvorstellung (Verschimmeltes Geschwür am Unterlide). Vgl. Januarheft 1904.

3. Herr Greeff: Krankenvorstellung (Convergenzkrampf).

4. Herr Greeff: Gangliöse Nervenfasern in der Retina.

5. Herr W. Nagel macht Mittheilungen zur Differentialdiagnostik der angeborenen Farbensinns-Störungen.

MAR 22 1904

Abgesehen von den leider nicht ganz seltenen Fällen, in denen ungenügende Kenntniss vom Wesen der Farbenblindheit und unzureichende Vertrautheit mit den besten diagnostischen Methoden (z. B. Holmgren's Wollprobe) irrige Diagnosen über den Zustand des Farbensinns veranlassen, können wirkliche Schwierigkeiten für die Diagnose theils durch die noch sehr wenig verständlichen Fälle hochgradiger „Farbenschwäche", theils durch die in neuerer Zeit eingehend untersuchten und nicht seltenen „anomalen trichromatischen Farbensysteme" (Rayleigh, Donders) entstehen. Diese sind identisch mit Holmgren's „unvollständig Farbenblinden". Bei der Mehrzahl der üblichen Untersuchungsmethoden geben sie Anlass zur Verwechselung mit wirklich Farbenblinden, und zwar der bisher am besten bekannte Typus zur Verwechselung mit „Grünblindheit", ein andrer, neuerdings durch Levy beschriebener, zur Verwechselung mit „Rothblindheit". Sie unterscheiden sich aber von diesen dadurch ganz wesentlich, dass es nicht möglich ist, für ihren Farbensinn sämmtliche Farbentöne des Spectrums durch Mischung von nur zwei Farben wiederzugeben, sondern der anomale Trichromat bedarf zur Herstellung gewisser Farbentöne ebenso wie der normale Trichromat dreier Farben in geeigneter Mischung. Die nach dem Verhalten dieser Leute im praktischen Leben zu erwartende Herabsetzung der Unterschiedsempfindlichkeit für Farben hat sich in Untersuchungen, die Dr. Guttmann unter Leitung des Vortr. ausgeführt hat, nur in beschränktem Sinne nachweisen lassen, nämlich nur bei Untersuchung auf kleinem fovealem Felde (im centralen Sehen). Beobachtungen auf grösserem Felde (Farbenkreisel) lassen die Unterschiedsempfindlichkeit für Farben den Normalen gegenüber nicht herabgesetzt erscheinen. Eine Besonderheit der anomalen Trichromaten liegt in der auffallenden Steigerung des Farbencontrastes, demzufolge sie z. B. an dem diagnostischen Apparate des Vortr. das Orangegelb neben Roth stets als grün bezeichnen. Auch wird es ihnen sehr schwer, die für sie deutlich unterscheidbaren Punkte der Stilling'schen Farbentafeln zu Zahlenbildern zusammenzufassen. An farbigen Laternenlichtern zeigen sie sich, wie Dr. Feilchenfeld fand, als entschieden minderwerthig gegenüber den Normalen. Sie verhalten sich hierbei fast wie Farbenblinde, während sie an Objekten, die unter grossem Gesichtswinkel erscheinen, sich wiederum fast wie Normale verhalten, ganz anders wie Farbenblinde. Für den praktischen Eisenbahn- und Marinedienst werden demnach die anomalen Trichromaten mit den Dichromaten gleichgesetzt werden dürfen, d. h. sie werden von diesen Berufsarten auszuschliessen sein.

6. Herr Herzog: Ueber einen neuen Befund bei Molluscum contagiosum.

Sitzung vom 17. December 1903.

1. Herr Rosenstein: Krankenvorstellung.
2. Herr v. Haselberg: Neue Photometer mit Demonstrationen.
3. Herr Nagel: Einige Worte über den Begriff Lichtsinn.
4. Herr Herzog: Ueber einen neuen Lidmuskel.
5. Herr Koll: Krankenvorstellung (Fall von Braunfärbung der Hornhaut durch Chrom).

Referate, Uebersetzungen, Auszüge.

1) **Beiträge zur Prognose der bösartigen Aderhaut-Geschwülste,** von J. Hirschberg. (Berliner klin. Wochenschrift. 1904. Nr. 4 u. 5.)

. . . . Ich selber[1] habe schon vor mehr als 20 Jahren, gleichzeitig mit der Sonderschrift von Fuchs, versucht, meine Fälle — es waren damals 13 — in prognostischer Hinsicht zu verwerthen. Die Reihe war zwar klein, aber trotzdem schien der Schluss, dass man bei frühzeitiger Operation 25 %, Dauer-Heilungen erwarten dürfe, eher der Wahrheit sich anzunähern, als die gleichzeitig von E. Fuchs aufgestellte Zahl von nur 6 % Dauer-Heilungen; und ist auch meistens von den späteren Autoren als Grundlage der Schätzung angenommen worden.

Stets habe ich dieser Frage meine Aufmerksamkeit weiter zugewendet und dreizehn Jahre später das inzwischen erheblich angewachsene Material neu bearbeitet.[2] Es waren jetzt 39 Fälle. Sie lieferten das folgende Ergebniss: Mindestens ein Drittel der Fälle stirbt 1—2 Jahre nach der Ausschälung des Augapfels an Metastasen, ein Drittel bleibt dauernd geheilt, ein Drittel bleibt zunächst noch unbestimmt. Meine Erfolge sind besser geworden, mit wachsender Erfahrung, mit früherer Operation.

Die letzte Auszählung habe ich, durch eine ganz ungewöhnliche Beobachtung veranlasst, jetzt vorgenommen. Die Zusammenstellung des Wundarztes selber, der auch die Operationen ausgeführt, besitzt merkliche Vorzüge vor den Compilationen Fremder.

Von 1872 bis Ende 1903, also nahezu in einem Lebensalter, sind 68 Fälle von Sarcom des Aderhaut-Tractus zur Aufnahme und zur Operation gelangt.[3] Darunter sind

---

[1] Virchow's Archiv, Bd. 90, 1882.

[2] 25jähriger Bericht über die Augenheilanstalt von Dr. J. Hirschberg, Berlin 1895, S. 77. Diese Veröffentlichung, die damals mit das grösste Material von einem Beobachter umfasste, ist weit seltener citirt worden, als die erste: offenbar, weil diesem 25jähr. Bericht gegenüber dem Virchow'schen Archiv nur eine geringe Verbreitung zukam.

[3] Ein Fall davon entlief aus meiner Anstalt und wurde ein Jahr später von einem Collegen operirt; starb aber 4 Jahre später an Lebermetastasen. — Zu den 68 Fällen kommt noch einer von Sarcom auf dem Augapfel (S. epibulbare). Dieser und ein aufgenommener, aber nicht operirter Fall sind bei der Alter-Statistik mitgezählt. — Die Gesammtzahl der von mir beobachteten Fälle von Aderhaut-Sarcom kann auf das Doppelte veranschlagt werden. Viele Kranke folgten nicht dem Rath der Operation; manche gingen zu andren Aerzten. — A. v. Graefe hatte (von 1854 bis 1868) einige sechzig Fälle von Aderhaut-Sarcom operirt.

2 Fälle von Sarcom der Regenbogenhaut.
3 „ „ „ des Strahlenkörpers.
63 „ „ „ der Aderhaut.
34 Fälle betrafen Männer, 36 Frauen: kein Unterschied.

Auf das

20. bis 30.	Lebensjahr	(das	III.	Jahrzehnt)	kommen	2 Fälle.
30. bis 40.	„	„	IV.	„	„	10 „
40. bis 50.	„	„	V.	„	„	20 „
50. bis 60.	„	„	VI.	„	„	19 „
60. bis 70.	„	„	VII.	„	„	15 „
70. bis 80.	„	„	VIII.	„	„	4 „[1]

Vergleicht man nun die Zahl der Sarcom-Fälle und die durchschnittliche Zahl der Menschen für die einzelnen Lebens-Jahrzehnte,[2] so erhält man ein sehr merkwürdiges Ergebniss. In den beiden ersten Lebens-Jahrzehnten fehlt die Krankheit völlig.[3] Von dem dritten Jahrzehnt bis zum achten nimmt das Häufigkeits-Verhältniss ganz regelmässig zu. Man erhält dafür die folgende Reihe: 1 zu 8,2; 1 zu 1,3; 1 zu 0,5; 1 zu 0,4; 1 zu 0,3; 1 zu 0,15. Natürlich sind das nur Verhältniss-Zahlen.

Setzt man die Veranlagung des dritten Jahrzehnts gleich eins, so ist die des vierten schon 7, die des fünften 16, des sechsten 20, des siebenten 27, des achten sogar 54.[4]

Jetzt komme ich zu dem zahlenmässigen Nachweis der Erfolge. Operirt wurden von 1872 bis Ende 1903, d. h. in 31 Jahren, 68 Fälle von Sarcom der Aderhaut in weiterem Sinne, d. h. der Aderhaut, des Strahlenkörpers und der Regenbogenhaut. 66[5] Ausschälungen des Augapfels, von denen zwei, wegen Ausdehnung der Geschwulst über den Augapfel hinaus in die Augenhöhle hinein, zur Ausweidung der letzteren erweitert werden mussten, hatten jedesmal regelrechte Wundheilung zur Folge. Ein Todesfall im Anschluss an die Beseitigung der primären Geschwulst war nicht zu beklagen.

Das örtliche Recidiv, welches in Alfred Graefe's Reihe in 10%, in der von Th. Leber sogar in 25% der Fälle beobachtet worden, habe ich nur ein Mal gesehen: die 63jährige kam 1872, erst nach Durch-

---

[1] Im neunten und zehnten Lebensjahrzehnt sind überhaupt zu wenig Menschen, vollends zu einer solchen Operation geneigte, als dass aus ihnen Beispiele schon in einer so kurzen Reihe zu erwarten wären. Nur die Statistik aus Moorfields hat einen Fall aus dem neunten Jahrzehnt.

[2] I. 24,9%, II. 19,9%, III. 16,4%, IV. 13,0%. V. 11,1%, VI. 7,5%, VII. 4,7%, VIII. 1,8%, IX. 0,3%, X. 0,02%.

[3] Die anderweitig erwähnten Fälle dürften meist als Tuberculose zu deuten sein.

[4] Die Statistik aus Moorfields und Halle liefern ähnliche Zahlen für die obigen Zahrzehnte; die erste 7, 19, 27, 22, 16, 8; die letztere 13, 4, 11, 19, 33, 18, 2. Pawel schliesst aus der letzteren, dass das fünfte und sechste Lebensjahrzehnt besonders prädisponirt sei. Das ist ein Irrthum. Vgl. meine math. Grundlagen der medic. Statistik, Leipzig 1874. Diese genauere Art der Berechnung sollte von den Aerzten mehr berücksichtigt werden. — Vereinigt man die drei Statistiken (Moorfields, Halle, meine), so steigt die Veranlagung vom dritten zum achten Jahrzehnt wie 1 zu 8.

[5] Eine Ausschälung, die 67., wurde, da der Kranke entlief, von einem Collegen verrichtet. — Die 68. Operation war Ausschneidung eines melanotischen Sarcoms aus der Regenbogenhaut, woselbst es aus einem angeborenen Pigmentfleck sich gebildet hatte, — mit bestem Erfolg, da der Operirte neun Jahre später vollkommener Gesundheit sich erfreute.

bohrung des Augapfels, zur Ausschälung; 6 Jahre später kehrte sie zurück mit einer pflaumengrossen, vom Sehnervenstumpf ausgehenden Geschwulst, welche durch Ausweidung der Orbita entfernt wurde; 4 Tage später erfolgte, bei anscheinend guter Gesundheit, ganz plötzlich der Tod, wohl durch Embolie der Lungen.

Eine Thatsache verdient aber noch Erwähnung. Von den sechs Fällen, bei denen zur Diagnose eine Punction des Augapfels der Ausschälung voraufgeschickt worden, kehrten zwei wieder, der eine nach einem Jahr, der zweite nach 5 Jahren, mit einem ganz kleinen melanotischen Recidiv der Bindehaut, in der Gegend der Punction-Stelle, — obwohl ich nach der ersten Erfahrung der Art die eigentliche Punction-Stelle der Bindehaut immer recht sorgsam bei der Haupt-Operation mit entfernt hatte; in beiden Fällen wurde das Recidiv erfolgreich exstirpirt. In dem einen Fall sind acht Jahre, in dem andren zwei Jahre seitdem verstrichen, ohne dass weiter etwas sich gezeigt hat. Diese beiden Erfahrungen, zusammen mit der ähnlichen von Th. Leber, machen es uns zur Pflicht, die Probe-Punction auf das allernöthigste einzuschränken oder besser ganz aufzugeben.

Tödlicher Ausgang durch Metastasen, hauptsächlich in der Leber, wurde 16 Mal sicher und einmal mit Wahrscheinlichkeit festgestellt aut 68 Fälle, das sind 25 %.

Der Tod erfolgte

1 Jahr nach der Entfernung der Primär-Geschwulst	7	Mal,
$1^1/_2$ bis $1^3/_4$ Jahre	5	Mal,
2 Jahre	1	„
4 „	1	„
über 7 „	1	„
9 „	1	„

Zwölf von den sechzehn Fällen starben durch Metastasen binnen zwei Jahren nach der Ausschälung; nur drei später.

Eine eigenthümliche Form von Metastasen-Bildung, wie sie beim Krebs häufig, beim Sarcom sehr selten vorkommt, möchte ich hier kurz erwähnen. Am 9. Juni 1893 entfernte ich einem 66jährigen den linken Augapfel wegen Aderhaut-Sarcom. Am 24. Januar 1896, also nach $2^3/_4$ Jahren, fand ich ihn gesund. Unterleibs-Organe normal, linke Augenhöhle gesund. Vor 4 Wochen war ihm von Herrn v. Bergmann eine eigrosse Geschwulst einer linksseitigen Halsdrüse entfernt worden. Sie zeigte sarcomatösen Bau mit melanotischen Einsprengungen. Ende 1903, $10^1/_2$ Jahre nach der Ausschälung, war der Mann völlig gesund.

Ausser diesen siebzehn endigten noch drei andre durch Tod: aber der eine Fall, der 15 Jahre nach der Ausschälung gesund geblieben, starb 75jährig an Lungen-Entzündung; der andre, der 9 Jahre nach der Ausschälung gesund gewesen, starb 71jährig gleichfalls an Lungen-Entzündung; der dritte, der 12 Jahre gesund geblieben, starb 71jährig an „Verkalkung der Herzschlagadern". Wir haben guten Grund, diese drei Fälle zu den Dauer-Heilungen zu rechnen. Zu den unentschiedenen rechne ich hingegen einen vierten Fall. Derselbe, 79jährig bei der Ausschälung, erlitt 9 Monate später einen Schlag-Anfall und starb ein Jahr später.

Ohne weitere Nachricht bin ich über dreizehn Fälle von den 68, das sind 19 %. In der grossen Stadt tauchen die Menschen unter und sind nicht wieder aufzufinden. Viele Kranke sind auch von auswärts, zum Theil aus dem Auslande, gekommen.

Gesund waren 38, davon

1	Jahr	nach	der	Ausschälung	8,
2	Jahre	„	„	„	3,
3	„	„	„	„	3.
4	„	„	„	„	5.
5	„	„	„	„	3.
6	„	„	„	„	1,
7	„	„	„	„	2,
9	„	„	„	„	1,
10	„	„	„	„	5.
11	„	„	„	„	1.
13	„	„	„	„	2.
14	„	„	„	„	2,
15	„	„	„	„	1.
19	„	„	„	„	1.

Lassen wir die 14 Fälle der ersten drei Jahre bei Seite, weil die Beobachtungszeit zu kurz war; so bleiben 23 Fälle von anscheinend dauernder Heilung. Lassen wir jetzt die nicht verfolgten (13) und die zu frischen Fälle (14) unberücksichtigt; so bleiben 41 genügend lange beobachtete Fälle.

Von diesen 41 starben 1 an Recidiv = 2,5 %,
17 an Metastasen = 41,5 %,
während 23 gesund geblieben = 56 %.

Das ist die strengste Berechnung und das günstigste Heilungs-Verhältniss, das bisher veröffentlicht worden. In Moorfields-London hatte man 25 % Heilungen; in Göttingen 37,5 %; in Tübingen 47 %; in Halle 51 %.

Ich selber kann in meinem eigenen Material eine stetige Verbesserung der Heilungs-Verhältnisse nachweisen:

von 1872—1882 fand ich $^1/_4$ Heilungen,
„ 1872—1894 „ „ $^1/_3$ „
„ 1872—1903 „ „ über die Hälfte Heilungen.

(Schluss folgt.)

---

2) **Die Blinden-Verhältnisse bei der Lepra.** Klinische Studien von Dr. Lyder Borthen, Augenarzt in Throndjhem, Norwegen. (Christiania. 1902.)

Das vorliegende Werk, das von einem erstaunlichen Fleiss Zeugniss ablegt, soll eine Weiterführung der in der früheren Arbeit des Verf.'s „Die Lepra des Auges" niedergelegten Gedanken sein, indem sich Verf. diesmal eingehender mit den Blinden-Verhältnissen bei der Lepra beschäftigt.

Der erste Theil enthält eine allgemeine Statistik. Nachdem Verf. uns mit dem in den verschiedenen Anstalten untersuchten Material bekannt gemacht hat unter Hinzufügung einer Alters-Tabelle der Patienten, stellt er die gewonnenen Ergebnisse zusammen. Bei der Lepra maculo-anaesthetica waren die Blindheits-Verhältnisse bei beiden Geschlechtern gewissermaassen analog. Die Frauen waren in etwas grösserer Procentzahl, auch betreffs der einseitig Blinden, ergriffen, als die Männer.

Bei der Lepra tuberosa zeigen die Weiber 21,87 %, die Männer 21,42 % Blinde, während betreffs der einseitigen Blindheit die Männer ungünstiger gestellt waren.

Der zweite Theil des Werkes giebt uns Aufschluss über die Ursachen der Blindheit. Alle untersuchten blinden Augen der beiden Formen der Lepra litten an schweren Erkrankungen der Uvea, die nach der Ansicht des Verf.'s, als einzige Ursache der endlichen Blindheit anzusehen sind. Die Schwere der oft gleichzeitigen Hornhaut-Affectionen werden immer von denen der Uvea bedingt. Auch die viel umstrittene Frage, ob der Lagophthalmus bei Erblindung lepröser Augen eine so wesentliche Rolle spielt, glaubt Verf. auf Grund seiner Untersuchungen dahin beantworten zu können, dass die Erblindungs-Verhältnisse sich um so günstiger gestalten, je weniger und je leichter der Uvealtractus von der Lepra angegriffen ist.

Nach einer Literatur-Angabe, welche der Gründlichkeit und Ausführlichkeit des ganzen Werkes entspricht, sind auf 37 Tafeln nach der Dauer der Krankheit 74 künstlerisch ausgeführte Photographien angeordnet, die uns aufs klarste die schweren Verheerungen der Lepra veranschaulichen.

Fritz Mendel.

Journal-Uebersicht.

I. A. v. Graefe's Archiv f. Ophthalmologie. LVI. 3.

1) **Beitrag zur Kenntniss der symmetrischen Orbitaltumoren**, von Dr. A. Birch-Hirschfeld, Privatdocent und Assistent der Universitäts-Augenheilanstalt in Leipzig.

Ein 8jähriger Knabe erlitt einen Stoss oberhalb des linken Auges mit nachfolgender blau-schwarzer Verfärbung und Schwellung des oberen Lides. Neun Monate später wurde Verdrängung des Augapfels nach vorn und unten bemerkt, und am oberen Orbitalrande ein harter Tumor festgestellt, der rasches Wachsthum zeigte und zwar, wie aus der weiteren Verdrängung des Augapfels hervorging, mehr nach innen wucherte. Exstirpation der taubeneigrossen Geschwulst mit nachfolgender Enucleatio bulbi und Exenteratio orbitae. Nach 6 Wochen war auch ein Tumor in der rechten Orbita nachweisbar, und bald folgte Auftreibung des rechten Oberkieferknochens und ein Recidiv in der linken Orbita. Nach einigen Monaten starb der Partient an Erschöpfung.

Die Untersuchung ergab, dass Tumormassen die ganze linke Orbita ausfüllten und sich in die Nasen- und Highmorshöhlen erstreckten. Rechts nahm ein Tumor den Boden der Orbita, die Highmorshöhle und den lateralen Theil der Nasenhöhle ein. Zwischen den beiderseitigen Geschwülsten lag verbindendes Tumorgewebe, welches sich längs der lateralen linken Nasenhöhlenwand nach der Keilbeinhöhle und von hier nach der rechten Nasenhöhle und Orbita verbreitete.

Während das makroskopische Verhalten des Tumors, vor allem die scheinbar umschriebene Form, Anfangs gegen Malignität sprach, zeigte die mikroskopische Untersuchung diffuse Infiltration der Neubildung in alle umgebenden Gewebsarten. Die Geschwulst war eine Mischgeschwulst von vorwiegend sarcomatösem Charakter, beiderseits war je ein kleiner Herd von hyalinem Knorpel eingelagert, der auf versprengte embryonale Keime zurückgeführt werden muss.

Da am Boden der Keilbeinhöhle nur spärliche Tumormassen lagerten, so ist primäre Multiplicität wahrscheinlich, und das um so mehr, als die

Knorpelherde rechts und links annähernd symmetrisch lagen. Vermuthlich hat das Trauma die Tumorbildung links angeregt; wie sie rechts zu Stande kam, ist nicht zu erklären.

---

2) **Ueber das elastische Hornhautgewebe und über eine besondere Metall-Imprägnirungs-Methode,** von Prof. Ferruccio Tartuferi, Prof. der Ophthalmologie an der Universität in Bologna.

Die neue Methode besteht in der metallischen Imprägnation, die Chlorsilber in den Geweben hervorruft, welche mit Natriumhyposulfid behandelt wurden. Höchst wahrscheinlich bildet sich Schwefelsilber.

Die Untersuchungen ergaben, dass in der Hornhaut des Menschen und vieler Säugethiere elastische Fasern in grosser Menge vorhanden sind. Sie finden sich in allen Theilen der Hornhaut und bilden um die Hornhautbündel Netze mit rautenförmigen Maschen, die unter sich zusammenhängen und so ein geschlossenes, elastisches Stützgewebe bilden, welches die Festigkeit der Membran erhöht und die Widerstandsfähigkeit selbst dünner Hornhautschichten gegen den intraocularen Druck erklärlich macht.

Die Hornhaut zeigt in ihrer Structur grössere Uebereinstimmung mit der Sklera, als bisher angenommen wurde.

---

3) **Arbeiten aus dem Gebiet der sympathischen Ophthalmie.** II. Experimentelle Untersuchungen zur Frage der Reizübertragung und Disposition bei sympathischer Ophthalmie, von Dr. Paul Römer, Privatdoc. und I. Assistent. (Aus der Univ.-Augenklinik zu Würzburg.)

Die modificirte Ciliarnerven-Hyopothese nimmt an, dass Reizung der Ciliarnerven des einen Auges unter Umständen das zweite Auge schädigt. Die Theorie ist klinisch nicht haltbar und experimentell ungenügend begründet. Die bisherigen Versuche — Reizung eines Auges und Infection des Körpers durch intravenöse Injection von Pyocyaneus-Bacillen — haben kein bestimmtes Resultat ergeben, können aber auch nicht beweisend sein, weil eine allgemeine Infection hervorgerufen wird.

Verf. suchte die Frage: können von einem Auge reflectorische Circulations- und Ernährungs-Störungen im andren Auge ausgelöst werden? auf experimentellem Wege zu beantworten.

Schon Wessely stellte fest, dass Reizung der Ciliarnerven eines Auges den Eiweissgehalt des Kammerwassers im zweiten Auge nicht vermehrt. Die Beweiskraft seiner Versuche wird dadurch etwas abgeschwächt, dass die Chemiker der exacten quantitativen Bestimmung so geringer Eiweissmengen etwas skeptisch gegenüber stehen.

Nach unsren heutigen Anschauungen besitzen wir kein feineres Mittel, um Circulations- und Ernährungs-Störungen des Auges nachzuweisen, als die Zusammensetzung des Kammerwassers. Es handelt sich nur darum, ein feineres chemisches Reagens zu finden.

Injicirt man einem Kaninchen frisches defibrinirtes Rinderblut, so gewinnt das Kaninchenserum, welches bisher Rinderblut-Körperchen nicht zu lösen vermochte, nach einer Reihe von Tagen die Fähigkeit, schon in kleinsten Mengen grosse Mengen von Rinderblut-Körperchen aufzulösen. Die gebildeten Hämolysine bestehen aus einem gegen Erwärmung von 60° widerstandsfähigen Amboceptor und einem thermolabilen Complement. Letzteres ist stets im normalen Serum vorhanden, dagegen bildet sich der Amboceptor erst nach

der Immunisirung. Für die Lösung der Blutkörperchen ist das Zusammenwirken beider unbedingt erforderlich.

Die behandelten Thiere sind vollkommen gesund uud ihr Kammerwasser zeigt nicht die geringste Abweichung von der Norm. Es enthält keine Hämolysine. Macht man aber die Punction der vorderen Kammer, so gewinnt man in dem sich wieder ansammelnden Kammerwasser ein Sekret, von dem schon Bruchtheile eines Milligramms viele Millionen rother Blutkörperchen aufzulösen im Stande sind. Es handelt sich demnach um ein äusserst feines Reagens, welches jede Circulations- und Ernährungs-Störung im Auge anzeigt. Die Hämolysine finden sich bei jeder Iritis und Iridocyclitis im Kammerwasser, dagegen ist es nie gelungen, sie bei Reizung des einen Auges im andren Auge nachzuweisen. Da eine Reizübertragung nicht stattfindet, so kann sie auch keine Disposition zur Infection schaffen und bei der Entstehung der sympathischen Ophthalmie keine Rolle spielen.

Weitere Versuche bestätigten diese Ansicht. Auch bei künstlich hervorgerufenen Reizungen des Bulbus durch subconjunctivale Kochsalz-Injectionen oder Infection mit Heubacillen finden sich die Hämolysine schon in dem bei der ersten Punction gewonnenen Kammerwasser. Mag diese künstlich bewirkte Entzündung eines Auges bei immunisirten Thieren auch längere Zeit bestehen, so verhält sich der Partner stets wie ein gesundes Auge. Nur das nach einer Punction regenerirte Kammerwasser enthält Hämolysine. Punctirt man dasselbe Auge nach wenigen Stunden nochmals, so hat das Kammerwasser wiederum keine Spur von hämolytischer Wirkung. Eine Reizübertragung ist also nicht nachweisbar.

Dieselben Verhältnisse konnten beim Affen festgestellt werden.

Die Beobachtung, dass hin und wieder nach Fremdkörper-Einwirkung auf ein Auge das andre gereizt erscheint, ist für die vorliegende Frage ohne Bedeutung. Es handelt sich in diesen Fällen stets um Injection des oberflächlichen und nicht des intraocularen Gefässgebiets.

Bekanntlich nimmt Verf. an, dass die Infectionserreger auf dem Wege des Kreislaufs aus dem einen in das zweite Auge gelangen. Dass das relativ selten geschieht, dürfte auf schwankender individueller Disposition beruhen, die, wie wir wissen, auch bei andren Infections-Krankheiten eine so grosse Rolle spielt.

---

4) **Zur pathologischen Anatomie und Differential-Diagnose der Chorioretinitis syphilitica und der Retinitis pigmentosa,** von Dr. Ludwig Stein, III. Assistent. (Aus der Univ.-Augenklinik zu Würzburg.)

Eingehende Beschreibung von 4 Fällen, von denen 1. als Chorioretinitis syphilitica, 2., 3. als Retinitis pigmentosa angesprochen werden, während 4. eine besondere Stellung zukommt.

Der klinische Befund fehlte in 1. und 4. und bot in 2. und 3. das Bild der Retinitis pigmentosa.

Den drei ersten Fällen war gemeinsam eine ausgedehnte Sclerosirung der Netzhaut- und Aderhautgefässe, bindegewebige Entartung der Aderhaut, besonders der Choriocapillaris, Auswanderung von Pigment aus dem Pigmentepithel in die Netzhaut, degenerative Processe der Netzhaut.

Im ersten Falle waren die Veränderungen der Aderhaut sehr viel schwerer als die der Netzhaut, während bei 2. und 3. die massige Pigmentirung der Netzhaut und der ausgedehnte Untergang der nervösen Elemente in den Vordergrund trat. Im ersten Falle war die Lamina basalis mehrfach zerstört

und an einer Stelle Aderhaut und Netzhaut unterbrochen, dagegen fanden ch in 2. und 3. nur Verklebungen zwischen Netzhaut und Aderhaut.

Im Falle 4. war der hintere Abschnitt der Retina relativ wenig verändert, doch zeigte sich in der Netzhaut Proliferation der Gefässe und Pigmentherde, in der Aderhaut Bindegewebswucherung des Parenchyms und Degeneration der Chorio capillaris. In der Aequatorialgegend befanden sich ringsum Herde, welche aus dickem, fibrillärem, mit Pigment durchsetztem Bindegewebe bestanden (Gummata?). Hintere Polarcataract und Residuen von Keratitis parenchymatosa. Vielleicht lag bei dem 40jährigen, dem der Bulbus wegen einer Verletzung enucleïrt werden musste, hereditäre Lues vor. Am andren Auge bestanden ebenfalls Hornhaut-Trübungen und Trübung der hinteren Linsenschichten. Der Hintergrund war auch nach Extraction der Linse nicht deutlich sichtbar.

---

5) **Neuere Ansichten über die Nachbehandlung der am Augengebiete Operirten.** Einige Bemerkungen zum gewöhnlichen Verbande, dem Hohlverbande und zur wirklich offenen Wundbehandlung, sowie zur ambulanten Nachbehandlung von Augen-Operationen, nebst einer operativen Kasuistik aus meiner Privatpraxis, von Dr. Albin Pihl, Marine-Stabsarzt, Gothenburg (Schweden).

Die umfangreiche Arbeit gibt eine eingehende kritische Besprechung der bisherigen Verband-Methoden und des neueren Verfahrens der freien Wund-Behandlung mit und ohne Gitter. Verf. ist ein Freund des Gitter-Verbandes und hat auch den weiteren Schritt gethan, eine grosse Anzahl von Patienten nach eingreifenden Augen-Operationen ambulant zu behandeln. Eine Uebersicht über 300 Operirte mit ambulanter Nachbehandlung — darunter 59 Extractionen — zeigt, dass sich auch auf diesem Wege gute Resultate erzielen lassen.

---

6) **Meine Erfahrungen über Eintritt und Fortschreiten der Myopie, sowie über den Einfluss der Vollcorrection auf letzteres,** von General-Arzt Dr. Seggel in München.

Den Ausführungen liegen die Beobachtungen an 2070 Myopen zu Grunde, von denen 451 voll corrigirt wurden. Die geringe Zahl beruht auf der früheren Furcht des Verf.'s vor Vollcorrection und zum Theil auf der Abneigung besonders weiblicher Myopen gegen das Tragen von Brillen. Die in den letzten Jahren angestellten Beobachtungen über das Stationärbleiben der Myopie und über den Grad der event. Zunahme ergeben die Vorzüge der frühzeitigen Vollcorrection. Bedingung ist aber, dass feiner Druck mit Brille in 25 Ctm bequem und dauernd gelesen werden kann, und dass die Gläser nicht unangenehm empfunden werden. Vielleicht beruht die manchmal geringe Accommodation selbst jugendlicher Myopen auf mangelhafter Entwicklung der Ringportion des Musc. cil., die schon bei Neugeborenen nachgewiesen wurde. Ist die Ringportion schwach, so werden bei stärkerer Anforderung an die Accommodation die meridional verlaufenden Fasern in Wirksamkeit treten, wodurch Anlass zu Zerrungen der inneren Häute gegeben wird. Vielleicht hängt damit zusammen, dass bei beginnender Myopie oder bei erheblicher Zunahme derselben das Sehvermögen sinkt und nach Stationärwerden der Myopie sich wieder hebt.

Verf. ist kein Anhänger der Accommodations-Theorie, sondern nimmt an, dass bei abnormer Weite des Sclerotico-Chorioideal-Kanals oder geringer

Resistenz der hinteren Scleralwand durch den zusammenwirkenden Druck mehrerer äusserer Augenmuskeln die Verlängerung der Bulbusachse entsteht.

Bei rein erworbener Myopie und bei erworbener Anlage ist der Procentsatz der Fälle, welche nach Vollcorrection stationär bleiben, annähernd gleich. Wurde überhaupt nicht oder nicht voll corrigirt, so war bei ererbter Anlage die Zahl der progressiven Fälle wesentlich grösser als bei erworbener Myopie.

Verf. corrigirt voll bis 6 D, falls mit dem Glase feiner Druck in 25 Ctm mühelos gelesen wird, $S > {}^1/_2$ ist und die Brille keine Beschwerden verursacht. Bei M. von 6 bis 10 D gelten dieselben Voraussetzungen, zugleich ist aber auf etwaige störende Verkleinerung und Beeinträchtigung des peripheren Sehens durch die starken Gläser zu achten. Bei $M > 10{,}0$ D werden Gläser nur für bestimmte Zwecke, wie Schiessen u. dgl., verordnet. Besteht Spasmus der Accommodation, so wird eine Atropin-Kur eingeleitet, und wenn sie erfolglos ist, die functionell festgestellte Myopie corrigirt. Insufficienz der Mm. rect. int. fordert Berücksichtigung: Prismen, event. Tenotomie.

Dass bei männlichen Individuen die Entwicklung der Myopien nach dem 18. bis 19. Jahre beginnt, kommt kaum vor. Beim weiblichen Geschlechte erreicht in Folge seiner früheren Entwicklung der Procentsatz der Kurzsichtigen und der kurzsichtig gewordenen schon im 14. Lebensjahre sein Maximum.

In den vom Verf. untersuchten Knaben-Instituten ist der Procentsatz der Kurzsichtigen seit 22 Jahren von 55 auf 45 gefallen. Wesentlich bedeutender ist die Besserung des Sehvermögens, welches im Durchschnitt statt früher ${}^7/_9$ jetzt ${}^{10}/_9$ beträgt und jetzt bei 84 %, statt früher 34 %, normal ist. Die geringe Abnahme der Myopen dürfte auf der relativ grossen Anzahl hereditär Belasteter beruhen.

Bei den Mädchen ist der Procentsatz der Myopen von 45 auf 15,3 gesunken, dagegen ist die Zunahme der Sehschärfe weniger erheblich als bei den Knaben. Die Myopie schädigt die Augen beim weiblichen Geschlechte mehr, als beim männlichen.

Jedenfalls haben die bekannten hygienischen Maassnahmen, bessere Beleuchtung, zweckmässigere Bänke, Einschränkung der Arbeitstunden u. A. bemerkenswerthe Erfolge gezeitigt.

Bei beiden Geschlechtern ist im 15. und 16. Lebensjahre ganz besonders Schonung der Augen geboten. Scheer.

II. Journal of Eye, Ear and Throat Diseases. 1903. März—April.

1) **Heilung des chronischen Trachoms mit X-Strahlen,** von Henry F. Cassidy und Francis Carey Rayne.

Bei einem 23jähr., seit 9 Jahren an Granulose leidenden, von vielen Augenärzten behandelten und u. A. 4 Mal operirten Patienten liessen die Verff. Röntgenstrahlen durch die geschlossenen Lider einwirken, zuerst alle 10, dann alle 5 Tage, dann 3 Mal wöchentlich. Nach der 6. Bestrahlung erhebliche Besserung, nach der 20. war ein Auge, nach der 35. beide vollkommen geheilt.

Mai—Juni.

Dermoidcyste der Conjunctiva, von Francis Blisohn und Rich. H. Johnston.

Juli—August.

Enthält keinen die Ophthalmologie betreffenden Original-Artikel.

III. The American Journal of Ophthalmology. 1903. Juli.

1) **Ausschneidung des sog. Tarsalknorpels in Fällen von chronischem Trachom,** von Casey A. Wood (Chicago).

Die Entfernung des Tarsus giebt in alten, chronischen Fällen, besonders wenn die trachomatöse Infiltration tief in den Tarsus hineingeht, sehr gute Resultate. Genaue Beschreibung der Methode an der Hand von sechs dem Kuhnt'schen Werke entlehnten Abbildungen und Mittheilung von acht entsprechenden Fällen.

2) **Paralyse und Parese des Accommodations-Muskels,** von George F. Suker. Fortsetzung folgt.

August.

1) **Paralyse und Parese des Accommodations-Muskels.** Fortsetzung aus dem Juli-Heft.

Ausführliches Sammelreferat der einschlägigen Literatur.

2) **„Fusion-Tubes" und ihr Gebrauch bei Strabismus,** von Edward Jackson (Denver).

Genaue Beschreibung und Abbildung eines Instrumentes, das zur Erlernung der binocularen Fusion dient.

3) **Der Unterricht in der Augenheilkunde in China,** von Oliver (Philadelphia).

September.

1) **Blepharitis marginalis,** von Dudley S. Reynolds (Louisville).

2) **Bericht über 36 Glaucom-Fälle,** von George Fiske (Chicago).

IV. The Ophthalmic Review. 1903. August.

1) **Ein Instrument zur Messerprüfung,** von Priestley Smith (Birmingham).

Der Druck, der nöthig ist, um mit dem zu prüfenden Messer eine kleine Ledertrommel zu durchstechen, wird mit Hilfe eines Gewichtes gemessen. (Abbildung.)

September.

Kniephänomen bei Keratitis interstitialis, von N. Bishop Harman.

Vgl. Bericht über die 71. Jahresversammlung der Brit. med. Ass.

October.

Einige praktische Punkte bei der Behandlung der sympathischen Ophthalmie, von Edgar Browne und Edgar Stevenson.

V. The Ophthalmic Record. 1903. Juli.

1) **Das Netzhautbild,** von Charles D. Jones.

Nur mit den (6) Figuren verständlich.

2) **Aderhautsarcom bei einem Kinde**, von Brauer (Cleveland).

Bei einem fast 6jährigen Kinde war vor 2 Jahren zum ersten Male ein kleiner gelblicher Fleck in der rechten Pupille bemerkt worden; nach $^1/_2$ Jahre Verschlechterung des Sehens und Schmerzen. Die Operation wurde abgelehnt. Nach etwa $^1/_2$ Jahre starke Protrusion des Bulbus. Bei der jetzt vorgenommenen Enucleation war der Augapfel allseitig mit der Umgebung verwachsen, so dass die Exenteratio orbitae nöthig wurde. 4 Monate später Exitus in Folge Metastasen. Die mikroskopische Untersuchung ergab: Sarcom.

---

3) **Doppeltes Hand-Skiaskop**, von Jennings (St. Louis).

Abbildung und Beschreibung des Instrumentes.

---

4) **Ein Prismen-Apparat zur Messung der Heterophorie**, von L. Pyle (Philadelphia).

Das Instrument trägt in einem Rahmen 6 hintereinander angebrachte Prismen (Abbildung) und wird in der Weise gebraucht, dass durch Vorhalten vor das eine Auge dasjenige Prisma bestimmt wird, das — beispielsweise bei Anwendung des Maddox'schen Stäbchens — den Lichtstreifen durch das fixirte Licht fallen lässt.

---

5) **Ein Fall von syphilitischer Periostitis der Orbita und Neuritis optica mit fast vollständiger Vernichtung und Wiederherstellung des Sehvermögens**, von F. C. Hotz (Chicago).

Interessant war die Doppelseitigkeit und die schnelle und vollkommene Heilung.

---

6) **Tuberculose der Iris mit Demonstration mikroskopischer Präparate**, von H. Wilder (Chicago).

Man unterscheidet den Solitär-Tuberkel, die disseminirte Tuberculose und die einfache, entzündliche, seröse Iritis. Alle 3 Formen zeigen dieselben histologischen Züge, die nur gradweise verschieden sind, d. h. die typische Tuberkelbildung.

---

7) **Operative Behandlung der hinteren Synechien**, von Fulton (St. Paul).

Angabe eines häkchenartigen Instrumentes, mit dem Verf. sehr gute Resultate erzielt hat. Keine Cataract traumatica!

August.

1) **Wie sollen wir die Kapsel eröffnen?** von J. Erwin (Mansfield).

Verf. eröffnet die Linsenkapsel gleichzeitig mit dem Hornhautschnitt, indem er mit dem in gewöhnlicher Weise eingeführten Graefe'schen Starmesser vor der Contrapunction die Linsenkapsel durchstösst und gleichzeitig mit der Bildung des Corneal-Lappens einen Lappen aus der Linsenkapsel ausschneidet. Seine Resultate sind sehr gut. Unter den letzten 100 Extractionen war kein Fall von Sepsis, Iritis oder Luxation; nur 8 Mal war eine Nachstar-Operation nöthig.

---

2) **Interstitielle Keratitis als Complication der Ophthalmia neonatorum**, von A. Hubbell (Buffalo).

Wenige Tage nach dem Beginn einer typischen Ophthalmia neonatorum trat, und zwar nach einander auf beiden Augen, allmählich eine immer

dichter werdende Hornhauttrübung ein, ohne jeden Substanzverlust. Diese bestand lange Zeit nach dem Aufhören der Eiterung fort und nahm den für Keratitis parenchymatosa charakteristischen Verlauf. Verf. hat die Combination der beiden Affectionen niemals gesehen, auch in der Literatur kein Analogon gefunden.

---

3) **Vollständige Absorption der verletzten Linse bei einem 46jähr. Manne,** von F. Keiper.

Die Verletzung war durch einen Eisensplitter erfolgt, der den Bulbus doppelt durchbohrt hatte, wie seine durch X-Strahlen festgestellte Localisation in der Orbita zeigte. Bemerkenswerth ist der zur Differentialdiagnose angewandte Kunstgriff zur Lösung der Frage, ob der Eisensplitter im Bulbus oder in der Orbita gelegen ist. Einige Minuten nach der Exposition liess man eine starke Blickhebung ausführen, so dass, wenn der Splitter sich im Auge befunden hätte, zwei Schatten im Röntgengramm hätten auftreten müssen. Das war nicht der Fall.

---

4) **Ueber die Ausdrücke Antimetropie und Anisometropie; Brachymetropie und Hypometropie statt Myopie, Hypermetropie und Hyperopie,** von G. F. Suker (Chicago).

Eine Auseinandersetzung, um den correcten Gebrauch dieser Begriffe in der Ophthalmologie herbeizuführen.

September.

1) **Tuberculose der Conjunctiva,** von Jackson (Denver).

---

2) **Der systematische Gebrauch von Cylindergläsern bei der Skiaskopie,** von Alex. Duane (New York).

Verf. hält diese etwas umständlichere Methode für zuverlässiger, als die, wobei jeder Meridian mit Hilfe sphärischer Gläser festgestellt wird.

---

3) **Eine uncomplicirte Trochlearis-Parese traumatischen Ursprungs,** von James W. Dunn (Cairo).

Fall auf den Hinterkopf. Im Uebrigen keinerlei Störung. Heilung nach etwa 3 Monaten.

---

4) **Wird durch gewisse Beschäftigungen die cylindrische Krümmung des Augapfels beeinflusst?** von Paul Guilford (Chicago).

Verf. fand bei Lokomotivführern, die alle über 50 Jahre alt waren, ein auffallendes — durch Control-Untersuchung bestätigtes — Ueberwiegen der Hornhautkrümmungsachse gegen die Regel. Er glaubt es mit den das Auge treffenden Berufsschädlichkeiten erklären zu können (Einfluss des Windes bezw. des fortdauernden Drucks der Lider bei dem Hinaussehen aus dem Lokomotivraum mit halb geschlossenen Augen u. s. w.) und hält Untersuchungen für erwünscht bei Personen, die durch ihre Beschäftigung im Freien ähnlichen Einflüssen ausgesetzt sind (Motorfahrer, Farmer u. s. w.).

VI. The Therapeutic Gazette. 1903. August.

1) **Ueber den Einfluss von Gasen und Pulverrauch auf die Augen der Kohlenbergwerks-Arbeiter und die entsprechende Behandlung,** von G. R. Gilbert (Cumberland).

Nach ausführlicher Besprechung der Einrichtungen der Kohlenbergwerke,

des technischen Betriebes, der in Frage kommenden Pulverdämpfe und Gase berichtet Verf. über die an den betreffenden Arbeitern beobachteten Allgemein- und Augenstörungen. Am häufigsten sah er akute, schmerzhafte Hyperämie der Lider und Bindehäute mit starker Lichtscheu und Thränen. Cornea und Iris waren nicht betheiligt. Die Dauer der Affection betrug 1—3 Tage. Die Behandlung bestand in Einträufelung von Zink- oder Cocaïnlösung, oder Adrenalinchlorid (1 : 1000). Das letztere zeigte sich besonders wirksam.

Loeser.

Bibliographie.

1) Verschluss der Arteria temporalis superior der Netzhaut bei einem anämischen jungen Mädchen, von G. E. de Schweinitz (Philadelphia). (The Philad. med. journal. 1903. 14. März.)

2) Ueber einige Punkte bez. der Star-Ausziehung in Indien, von Elliot (Madras). (The journal of tropical medicine. 1902. 1. Sept.) Nach Erfahrungen an über 2000 Fällen.

3) Bericht über eine Serie von 500 Star-Operationen, von Elliot (Madras). (The Lancet. 1902. 8. Nov.)

4) Bericht über eine weitere Serie von 250 Star-Operationen, von Elliot (Madras). (The Lancet. 1903. 2. Mai.)

5) Irrigations-Methode bei der Star-Operation, von Elliot (Madras). (The Indian med. Gazette. 1903. Nr. 4.) In den genannten vier Arbeiten hat Verf. seine reichen Erfahrungen auf dem Gebiete der Extraction der primären Stare niedergelegt, und dabei eine ungeheure Summe statistischer Thatsachen angegeben. Zu einem kurzen Referate sind sie naturgemäss nicht geeignet.

6) Eine klinische Studie über 3 Fälle von Blindheit, bei denen das Sehvermögen im späteren Leben erworben wurde, von A. Maitland Ramsay (Glasgow). Loeser.

7) Ueber die Bedingungen der Durchlässigkeit von Hornhautnarben für Mikroorganismen, von Sokoloff. (St. Petersburg 1902.) (Annales d'Oculistique 1903. Sept.) Die unverletzte Epithelschicht einer Hornhautnarbe beim Kaninchen schützt die Hornhaut vor dem Eindringen von selbst sehr pathogenen Organismen, welche in den Bindehautsack eingebracht worden waren. Man beobachtet in solchen Fällen lediglich eine schnell und spontan heilende Conjunctivitis. Inoculirt man Staphylokokken in die oberflächlichen Schichten der Narbe, so wird diese durchwandert und die Organismen dringen in die Vorderkammer und selbst bis in den hinteren Abschnitt des Auges vor. So finden sich die Kokken bereits nach 2 Tagen in der Vorderkammer, während das Experiment an der gesunden Hornhaut nur ein Vordringen bis zu den mittleren Hornhautlamellen ergiebt. Im gleichen Verhältniss steht die Ausbreitung der Fläche nach. Streptokokken wandern noch schneller. Bedingung für das Eindringen der Mikroorganismen in die Tiefe ist eine Verletzung der Descemet'schen Membran. Ist diese Verletzung nicht der Narbe correspondirend, so bildet sich zwischen beiden Punkten ein Ringabscess. Moll.

8) Das Wachsthum des Auges und gewisse Eigenschaften des Säuglings-Auges, von Baratz (Petersburg). (Annales d'Oculistique. 1903. September.) Die allgemeine Meinung, dass das Auge des Neugeborenen

in seinen Maassen regelmässiger ist, als das der Erwachsenen, konnte durch die vorliegenden Untersuchungen nicht bestätigt werden. Die Charakteristica des Neugeborenen-Auges bestehen in: 1. Fötale Protuberanz der Sklera im äusseren hinteren Segment. 2. Die Fovea liegt ziemlich weit auswärts vom hinteren Augen-Pol. 3. Die Hornhaut ist dicker und die Vorderkammer enger. 4. Die Linse nähert sich der Kugelgestalt. Bereits in den ersten Tagen nach der Geburt beobachtet man die physiologische Excavation der Papille und die gezähnelte vordere Grenze der Netzhaut, die also mit Recht den Namen ora serrata führt, was gegenüber den Untersuchungen von Schön und Lange betont wird. Der Kern der Linse ist bereits beim Neugeborenen auf Schnitten von der Rinde zu unterscheiden. Das stärkste Wachsthum des Auges findet innerhalb des ersten Lebensjahres statt. Die Thränendrüse functionirt bereits beim Neugeborenen, obgleich ihre Structur noch nicht ganz vollendet ist. Moll.

9) Ueber das 30jährige Verweilen eines Eisensplitters im Auge mit anatomischem Befund, von Hartwig Lincke. (Inaug.-Dissert. Jena. 1903.) Ein vor 30 Jahren durch einen Eisensplitter verletzter und erblindeter Augapfel musste wegen schmerzhafter Entzündung enucleirt werden. Unter der Netzhaut steckte in der Lederhaut ein 3,5 mm langer, 2,5 mm breiter, 1 mm dicker und 0,0285 g schwerer eiserner Fremdkörper, der gerade am Limbus eingedrungen war, die Iris durchschlagen und die Linse verletzt hatte, so dass es zu traumatischer Cataract kam. Atrophie von Netz- und Aderhaut verursachten die völlige Erblindung; die beiden Häute waren miteinander verklebt, so dass die Netzhaut nicht dem Zuge des schrumpfenden Glaskörpers folgen, bezw. sich abheben konnte. Die feste Einkapselung des Fremdkörpers liess nur eine geringe Verrostung von Strahlenkörper, ciliaren Antheil der Netzhaut, Linse, Netzhaut und Lederhaut (Fremdkörperbett!) zu.

10) Ueber indirecte Opticus-Verletzungen bei Schädeltraumen, von Eichert. (Inaug.-Dissert. Jena. 1903.) Kasuistischer Beitrag von 16 Fällen, die theils frisch, theils alt in die Jenaer Klinik bezw. Poliklinik kamen. Ursächlich kommen nur stumpfe Verletzungen (Sturz, Schlag u. A.), aber keine Schüsse in Frage. Ein Fall betraf beide Augen. Die Atrophie des Sehnerven führte 9 Mal zu völliger Amaurose, 7 Mal zu partieller. Verf. geht auf die von Prof. Berlin veröffentlichten Sectionsberichte von Hölders zurück, vernachlässigt aber die übrige Literatur.

11) Beitrag zur Kenntniss der Augen-Veränderungen nach Schädelbasis-Fractur, von Koenig. (Inaug.-Dissert. Jena. 1903.) Die Dissertation, die eine Ergänzung der Eichert'schen ist, berichtet über sechs Fälle von Verletzungen bezw. Lähmungen der mit dem Auge zusammenhängenden Hirnnerven (abgesehen vom Sehnerven) nach Bruch der Schädelbasis. Zwei Mal war der Abducens allein betroffen, ein Mal Abducens, Oculomotorius und Facialis; ein Mal zeigte sich eine Parese des Olfactorius und Facialis neben bleibender Lähmung des Abducens und Trigeminus (Keratitis neuroparalytica); in einem Falle resultirte aus der Basisfractur eine Lähmung des Facialis (Lagophthalmus) und Acusticus; bei einem poliklinisch beobachteten Kranken war der Trochlearis isolirt gelähmt.

Kurt Steindorff.

Um Einsendung von Separatabdrücken wird gebeten (Berlin NW. 26 Schiffbauerdamm).

Verlag von Veit & Comp. in Leipzig. — Druck von Metzger & Wittig in Leipzig.

Centralblatt
für praktische
AUGENHEILKUNDE.

Herausgegeben von

Prof. Dr. J. Hirschberg, Geh. Med.-Rath, in Berlin.

Unter ständiger Mitwirkung der Herren Dr. Ancke in München, Dr. Berger in Paris, Prof. Dr. Birnbacher in Graz, Dr. Brailey in London, Prof. Dr. H. Cohn in Breslau, Doc. Dr. Cl. du Bois-Reymond in Berlin, Dr. Czellitzer in Berlin, Doc. Dr. E. Emmert in Bern, Prof. Dr. C. Gallenega in Parma, Dr. Gingberg in Berlin, Prof. Dr. Goldzieher in Budapest, Dr. Gordon Norrie in Kopenhagen, Dr. Hamburger in Berlin, Prof. Dr. Horstmann in Berlin, Dr. Issigonis in Smyrna, Prof. H. Knapp in New York, Prof. Dr. Krückow in Moskau, Dr. Loeser in Berlin, Prof. Dr. Magnus in Breslau, Major F. P. Maynard, I. M. S. Calcutta, Dr. F. Mendel in Berlin, Dr. Moll in Berlin, Dr. Neuburger in Nürnberg, Dr. Pergens in Brüssel, Prof. Dr. Peschel in Frankfurt a. M., Dr. Purtscher in Klagenfurt, Dr. M. Reich in Petersburg, Med.-Rath Dr. Scherer in Oldenburg, Prof. Dr. Schenkel in Prag, Prof. Dr. Schwarz in Leipzig, Dr. Spiro in Berlin, Dr. Stiel in Köln.

Monatlich ein Heft. Preis des Jahrganges 12 Mark. Zu beziehen durch alle Buchhandlungen des In- und Auslandes und die Postanstalten des Deutschen Reiches.

März. Achtundzwanzigster Jahrgang. 1904.

Inhalt: **Original-Mittheilungen.** Beitrag zur Kenntniss der eitrigen Tenonitis. Von Dr. O. Purtscher in Klagenfurt.

Klinische Beobachtungen. Abgelaufene Keratitis parenchymatosa beim Sohn — Hirnsyphilis bei der Mutter. Von Dr. Sigmund Neuburger in Nürnberg.

Neue Instrumente, Medicamente u. s. w. Eine Pincette zur Entfernung des Pterygiums. Von Dr. med. K. Noiszewski in Dünaburg.

Neue Bücher.

Gesellschaftsberichte. Wiener Ophthalmologische Gesellschaft, 1903.

Referate, Uebersetzungen, Auszüge. 1) Beiträge zur Prognose der bösartigen Aderhaut-Geschwülste, von J. Hirschberg. (Schluss.) — 2) Das Trachom als Volks- und Heereskrankheit, von Dr. J. Boldt. — 3) Collectio ophthalmologica veterum auctorum. Fasc. II, von P. Pansier. — 4) Collectio ophthalmologica veterum auctorum. Fasc. III, von P. Pansier. — 4) La pratique de l'ophthalmologie dans le moyen-âge latin, par Pansier.

Journal-Uebersicht. I. La clinique ophtalmologique. 1903. Nr. 5—18. — II. Annales d'oculistique. 1903. August—September.

Vermischtes. Nr. 1—5.

Bibliographie. Nr. 1—2.

Beitrag zur Kenntniss der eiterigen Tenonitis.

Von Dr. O. Purtscher in Klagenfurt.

Rollet[1] bemerkte gelegentlich eines Vortrages über eiterige Tenonitis, dass die klassischen Autoren das Vorkommen einer auf die Tenon'sche

[1] Rollet, E. (de Lyon) Ténonite suppurée. Bericht der Société Franc. d'Opht. in La Clinique ophtalmologique 1902, Nr. 13, p. 202 und R. La Ténonite suppurée Bull. et Mém. de la Soc. Franc. d'Opht. XIX, p. 113, citirt n. Arch. f. Augenheilk. XLVII, 4, S. 284.

Kapsel beschränkten eiterigen Entzündung ohne gleichzeitige Entzündung des Augapfels in Abrede stellen.

Gleichwohl habe bereits O'Ferral, der als Erster die Tenonitis im Jahre 1841 beschrieben habe, angenommen, dass das Exsudat bei sog. primärer Tenonitis ebensowohl ein eiteriges, wie ein seröses sein könne.

Rollet glaubt, dass diese Annahme nur einer Analogie mit den entzündlichen Erkrankungen der Gelenke entsprechen würde, wo bekanntermaassen beide Arten von Exsudat vorkommen.

Sein Fall beweist auch das thatsächliche Vorkommen eiteriger Entzündung des Tenon'schen Raumes ohne complicirende Entzündung des Bulbus-Inneren.

Ein 21jähriger Mann bot anfangs nur das Bild einer (einseitigen) Ptosis. Nach drei Wochen erst entwickelten sich leichter Exophthalmus und Chemosis, denen rasch fast vollständige Unbeweglichkeit des Augapfels folgte mit gleichzeitiger Geschwürsbildung der Cornea (trophische Keratitis?), endlich ein kleiner Abscess in der Gegend des Ansatzes der oberen Rectus-Sehne.

Nach Eröffnung desselben gelangte man in den Tenon'schen Raum. Sondierung der Tiefe der Augenhöhle durch eine zweite Incision förderte keinen Eiter von dort zu Tage. Heilung mit etwas blasser Papille. Nach 3 Monaten S 1/X.

Im Eiter hatten sich Staphylokokken gefunden.

Rollet erwähnt auch einen Fall von Frank Hodges, in welchem wegen allzu heftiger Schmerzen Enucleation gemacht werden musste; des Weiteren einen Fall von Schwarz, in welchem aber auch Panophthalmitis bestand, der somit eigentlich nicht hierher gehört; ferner einen Fall von Fuchs[1], der aber gleichfalls auszuscheiden ist, da gleichzeitig Hypopyon und Hyalitis bestanden, welche sich im Anschlusse an Influenza entwickelt hatten.

Als charakteristisch für eiterige Tenonitis hält Rollet leichten Exophthalmus und einen kleinen Abscess entsprechend einer Sehneninsertion am vorderen Augapfel-Abschnitt.

Diese Symptome fanden sich ausser in seinem eigenen Falle nach ihm auch in einem Falle von Romiée und einem anderen von Capolongo. Rechtzeitige Incision verhüte ein Uebergreifen des Processes auf Bulbus und orbitales Zellgewebe.

In derselben Sitzung berichtete Puech über einen von ihm beobachteten Fall bei einem Kinde mit tuberculöser Meningitis.

Galezowski beobachtete eiterige Tenonitis nach Traumen. Selbstredend stehen solche Fälle ausser dem Rahmen unseres Krankheitsbildes.

---

[1] Tenonitis nach Influenza. Wiener klin. Wochenschrift 1890, Nr. 11 (citirt nach Axenfeld).

Typische Fälle davon aber rühren noch her von Nikolsky[1] und wahrscheinlich auch Schapringer[2] und Kalaschnikof[3].

Im ersten Falle entstand metastatisch eiterige Tenonitis von einem Furunkel am Rücken her. Ausgang in Heilung.

Die beiden letzteren nahmen gleichfalls metastatisch ihren Ursprung auf Grundlage überstandener Influenza.

Im Folgenden werde ich Gelegenheit haben, die spärliche Casuistik reiner eiteriger Tenonitis um einen hübschen neuen Fall zu bereichern.

Victor Sch., 21 Jahr alt, Schriftsetzer aus St. Veit a. d. Glan in Kärnten, wurde am 29. November 1897 auf die Augenabtheilung des Landeskrankenhauses zu Klagenfurt aufgenommen. Er gab an, vor 3 Wochen „einen starken Kopfrheumatismus" gehabt zu haben. Seither habe sich das Sehen am rechten Auge von Tag zu Tag verschlechtert. Er sei vom Sehen heller Flecken, sowie durch Doppeltsehen belästigt, habe daher seit einiger Zeit seine Arbeit als Schriftsetzer nicht mehr verrichten können. P. ist kein Trinker, war auch nie angesteckt. Ein Trauma hat nicht stattgefunden.

Status praesens: Rechtes Auge äusserlich normal bis auf eine auffällige venöse Injection der Augapfelbindehaut und des Randschlingennetzes. Keine Ptosis; dagegen starke Einschränkung der Beweglichkeit des Bulbus nach allen Seiten hin, am meisten nach aussen und nach oben. Die Pupille reagirt prompt, ist gleich weit wie links. Orbitalrand nirgends druckempfindlich; dagegen dumpfer Schmerz in der Tiefe der Augenhöhle beim Versuche, den Bulbus in dieselbe zurückzudrängen. S 3/XXIV kaum; mit — 1,5, 3/XII. Der Augenspiegel zeigt klare Medien; dafür aber die Papillengrenzen fast nicht zu unterscheiden, der Sehnervenkopf mächtig geschwollen (wohl 2—2,5 D Refractionsunterschied); einige weisse Flecken und feine streifige Blutungen auf demselben. Venen strotzend gefüllt; Arterien fast normal. Nach unten und aussen vom Opticus Faltungsringe der Retina erkennbar. Also mächtige Neuritis. Einschränkung des Gesichtsfeldes ist nicht nachweisbar, wohl aber Vergrösserung des blinden Flecks.

Linkes Auge aussen und innen normal. S 3/III. E.

Therapie: Inunctionen; daneben Jodkalium innerlich, sieben Blutegel an die Schläfe.

Vom 1.—3. December täglich, vom 3. December ab jeden 2. Tag, vom 9. December ab wieder täglich eine Pilokarpin-Einspritzung.

---

[1] N. Nikolsky, in seiner Arbeit: Ein Fall von Panophthalmitis malarischen Ursprungs. Wjestnik Ophth. 1902, Januar—Februar, Ref. Arch. f. Augenheilk. XLVI, 2, S. 84.

[2] Schapringer, A. Eiterige Tenonitis. Medic. Records 1890, 14. Juni (citirt nach Axenfeld).

[3] Kalaschnikof, Sitzungsbericht der Petersburger ophthalmologischen Gesellschaft vom 16. Januar 1903. Zeitschrift für Augenheilk. X, 1, S. 71.

10. December. Patient klagt zeitweise über Stechen in der rechten Stirnhälfte. S mit — 1,75 3/VI.

11. December. In der Gegend der Sehnen-Insertion des Rectus internus (etwas mehr nach unten) eine linsengrosse vorspringende Eiterblase unter der Augapfelbindehaut. Aus derselben entleeren sich nach Einstich zwei bis drei Tropfen dicken Eiters (der leider nicht bakteriologisch untersucht wurde).

Das Schwitzen wurde wegen Mattigkeit des P. ausgesetzt.

14. December. S mit — 1 3/VI unvollständig. Das Auge ist wie eingemauert, vollständig unbeweglich. Ptosis auch jetzt nicht vorhanden. Exophthalmus kaum merkbar.

26. December. Neuritis hat noch zugenommen; Prominenz der Papille ca. 3 D. S. mit + 1,25 3/XII kaum.

28. December. Versuchsweise eine subconjunctivale Sublimat-Injection. Gut vertragen.

3. Januar 1898. S 3/XXXVI; mit + 2 D 3/XVIII. P. erhält von nun ab wieder jeden 2. Tag eine Pilokarpin-Einspritzung; ausserdem am 3. Januar und 7. Januar wieder Sublimat subconjunctival.

9. Januar. S = 3/XII; mit — 1,25 3/XIII. Die Neuritis geht nur wenig zurück. Beim Zurückdrängen des Bulbus lebhafter Schmerz in der Orbita; auch spontan zuweilen Schmerzen hinter dem Auge und in der rechten Kopfhälfte.

18. Januar. Neuerdings bricht sich Eiter nach vorne Bahn und zwar wieder an der alten Stelle. Der kleine Abscess wird wieder eröffnet. Von da an rascher Rückgang aller Erscheinungen.

28. Januar. Bulbus nahezu normal beweglich; Bindehaut blass. S mit — 1,5 3/VI kaum. Deutlicher Rückgang der Sehnervenschwellung; doch noch immer sehr stark verschwommene Sehnervengrenzen.

P. wird auf Wunsch mit Jodkalium entlassen.

Etwa 7 Wochen später: Auge äusserlich normal; Beweglichkeit normal. S mit — 1,25 3/III nahezu. Sehnervenscheibe wieder ziemlich gut begrenzt; Venen aber noch deutlich erweitert.

Ein Vierteljahr später kaum mehr Spuren der Erkrankung mit dem Spiegel nachweisbar.

Was uns an dem Falle zunächst interessirt, ist der Umstand, dass es sich hier um einen Fall eiteriger Tenonitis ohne Betheiligung der Uvea gehandelt hat, was — wie aus der Einleitung hervorgeht — zu den grossen Seltenheiten gehört.

Dass hier nicht eine einfache Entzündung des die Fissura orbitalis superior[1] obturirenden periorbitalen Gewebes bestanden haben kann, — eine

[1] Mauthner, Die nicht nuclearen Lähmungen der Augenmuskeln. Wiesbaden 1886, S. 462.

Annahme, die besonders im Hinblick auf den fast ganz fehlenden Exophthalmus sympathisch erscheinen müsste, beweist die wichtige Thatsache des Freibleibens der inneren Augenmusculatur selbst zu einer Zeit, wo das Auge absolut unbeweglich feststand.

Weit eher wäre an eine Entzündung des retrobulbären Zellgewebes zu denken; in solchen Fällen können Pupillarreaction und Accommodation nach Mauthner — so lange das Sehvermögen nicht gelitten hat — vollkommen intact bleiben, selbst wenn der Bulbus ganz unbeweglich ist; der Augenspiegel kann hierbei normalen Befund oder Neuritis optica ergeben. Das Freibleiben der inneren Augenmusculatur erklärt Mauthner daraus, dass die Lähmung der Muskeln keineswegs, wie fälschlich angenommen wurde, auf ein Uebergreifen des entzündlichen Processes auf das Neurilemm der motorischen Nerven zu beziehen sei, sondern vielmehr auf Betheiligung der Muskelscheiden am Entzündungsprocesse.

Hoch interessant ist Mauthner's Hinweis, dass so lange nicht die Tenon'sche Kapsel mitergriffen sei — in ähnlichen Erkrankungsfällen ausser der interioren Musculatur auch der untere schiefe Augenmuskel seine Functionstüchtigkeit bewahren müsse; er citirt einen Fall v. Graefe's,[1] wo thatsächlich dieses theoretische Postulat praktisch sich nachweisen liess. Mauthner hält dieses Freibleiben des Obliquus inferior für ein constantes Symptom; nur giebt er selbst die Schwierigkeit des Nachweises zu, falls der Widerstand der übrigen (entzündeten) Muskeln eine gewisse Höhe erreicht hat.

Erfolgt bei Entzündung des retrobulbären Zellgewebes aber nicht Rückgang der Entzündung, sondern Eiterbildung, so kommt es nach Mauthner zu „handgreiflichen Erscheinungen“: „Der Exophthalmus steigert sich, heftige spontane Schmerzen treten auf, das Oberlid schwillt mächtig an und die Bindehaut wird chemotisch.“

In meinem Falle kam es aber zu Eiterung und dennoch gestaltete sich das Bild ganz abweichend vom soeben beschriebenen.

Verlegen wir aber den primären Sitz der Eiterung in die Tenon'sche Kapsel selbst, so wäre das beobachtete Krankheitsbild gleichfalls ein unerwartetes; man sollte doch nennenswerthe Vortreibung des Augapfels und Chemosis als unausbleibliche Symptome voraussetzen.

Anderseits aber dürfte das Freibleiben des Levator, sowie das anscheinende Mitergriffensein auch des vom retrobulbären Raume am meisten unabhängigen Obliquus inferior für die Annahme des Sitzes in der Tenon'schen Kapsel zu verwerthen sein.

Die schwere Betheiligung des — immerhin ausserhalb deren Bereich sich einpflanzenden Sehnerven erklärt sich durch Fortleitung des entzündlichen Processes, der unter diesen Verhältnissen rings um den Sehnerven-

---

[1] v. Graefe's Archiv Bd. I, 1, S. 424.

eintritt localisirt war, auf die Sehnervenscheiden selbst; war es ja doch auch in ROLLET's Falle zu erheblicher Betheiligung des Opticus gekommen (Ausgang mit S = 1/X bei blasser Papille).

Es kommt aber noch eine andere Auffassung des Processes in Betracht. auf die erst später eingegangen werden soll.

Genau wie in ROLLET's Fall trat die Augapfelmuskel-Lähmung erst 3 Wochen nach dem wahrnehmbaren Beginne der Erkrankung auf; in seinem Falle war Ptosis das erste auffällige Symptom gewesen; in unserem hatte sich Patient über „starken Kopfrheumatismus" beklagt, was natürlich den ersten Anfängen der Entzündung in der Tiefe entsprach.

Dass der Krankheitsherd sich retrobulbär entwickelt haben musste, beweist die mitunter erhebliche Schmerzensäusserung des Kranken bei Zurückdrängen des Bulbus, ferner die mächtige Neuritis, endlich die sehr bemerkenswerthe nahezu 4 Dioptr. betragende subjective Brechungsabnahme auf dem Höhepunkte des Processes, was wohl nur im Sinne einer Axenverkürzung des Bulbus durch Druck des Exsudates von hinten her erklärt werden kann.

Auffällig musste dann die rasche 3,25 D. betragende reactive Brechungszunahme im Zeitraume vom 3.—9. Januar — also innerhalb 6 Tagen erscheinen, die nur auf Durchbruch des Eiters nach vorne bezogen werden kann; freilich kam derselbe erst weitere 9 Tage später unterhalb der Rectus-Sehne — also an typischer Stelle — unter der Augapfelbindehaut zum Vorscheine.

Ist es demnach nicht zu bezweifeln, dass die TENON'sche Kapsel Sitz der Eiterung war, so müssen wir statuiren, dass es eine Tenonitis giebt, welche weder zu erheblicher Chemosis, noch Protrusion, noch zu Ptosis zu führen braucht, sondern als einzigen Symptomen-Complex zunehmende Beweglichkeitsbeschränkung bis zur völligen Fixirung des Bulbus, Neuritis und mässige venöse Stauung im vorderen Augapfelabschnitte aufweist.

Die Prognose eines solchen Processes muss, da Uvea und Glaskörper intact sind, günstig gestellt werden.

Was die Aetiologie der reinen — nicht durch primäre Bulbuserkrankung oder Trauma herbeigeführten — eiterigen Tenonitis im Allgemeinen anbelangt, so ist sie gewiss nahezu ausnahmslos metastatischer Natur und zwar auf Basis aller möglichen Infections-Krankheiten denkbar, gleichviel in welchem Organ sich der primäre Infectionsherd entwickelt habe, einerlei ob von einem Furunkel am Rücken aus (NIKOLSKY) oder im Anschlusse an schwere Bronchitis bei Influenza. Gerade diese letztgenannte Infectionskrankheit scheint mit besonderer Leichtigkeit zu Metastasen in die TENON'sche Kapsel zu führen. (FUCHS, SCHAPRINGER, KALASCHNIKOF.)

Allein gerade die Erwägung aller anamnestischen Momente in unserem

Falle lässt eine weitere Entstehungsmöglichkeit keineswegs ausgeschlossen, ja vielleicht im speciellen Falle sogar recht annehmbar erscheinen.

Zur Zeit der Beobachtung desselben hatte der Kranke über ein vielleicht wichtiges anamnestisches Moment keine Angaben gemacht; dagegen wurde nachträglich Folgendes erhoben: Patient hatte lange Wochen vor seiner Augenerkrankung mit einem cariösen Stockzahn im rechten Oberkiefer zu thun gehabt, der allerdings — soweit P. sich jetzt eben noch erinnern kann — schon etwa 2—3 Monate vor Beginn des Augenleidens gezogen worden war. Das Uebel hatte aber — weil vernachlässigt — bereits zu Fistelbildung nach aussen geführt, die aber im November schon zur Heilung gelangt war.

Wenngleich Abhängigkeit des Orbitalprocesses vom 3 Wochen früher aufgetretenen „Kopf-Rheumatismus" etwa im Sinne, dass es sich um einen ungewöhnlich heftigen Schnupfen gehandelt hätte, denkbar wäre, so scheint es doch plausibler, sich die Orbital-Affection als Folge eines Kieferprocesses zu denken.

War die Extraction des kranken Zahnes wirklich schon 2—3 Monate vor Ausbruch des Augenleidens erfolgt, und ist es auch richtig, dass die Zahnfistel damals schon zur Heilung gelangt war, so steht doch gar nichts der Annahme entgegen, dass trotzdem noch ein chronischer — etwa periostitischer Process am Oberkiefer weiter bestanden haben konnte, der sich per continuitatem oder sonstwie mit der Zeit durch die Fissura orbitalis inferior bis in die Orbita hineingezogen hätte.

Hiermit wäre noch keineswegs metastatische Entstehung der Eiterung in derselben ausgeschlossen.

Allein die Möglichkeit directen Fortkriechens des Processes in unserem Falle gewinnt sehr an Wahrscheinlichkeit durch den Umstand, dass der Zahnprocess am Oberkiefer und zwar derselben Seite bestanden hatte.

Eine andere Frage ist die nach dem primären Entwickelungsherde innerhalb der Augenhöhle, ob die Keime erst innerhalb der Tenon'schen Kapsel zu acuterer Entzündung und Eiterung geführt haben oder vielleicht ursprünglich ausserhalb derselben Entzündung erregten, deren Producte erst später in den Tenon'schen Raum durchgebrochen wären.

Trotzdem diese letztere Annahme keineswegs mit der Krankengeschichte in Widerspruch stände, möchte ich mich dennoch eher für primäre Entwickelung in der Tenon'schen Kapsel aussprechen ausgehend von Rollet's Vergleich derselben mit den Körpergelenken, die ja — zumal für metastatische Eiterungsprocesse — besondere Neigung zeigen.

Sollte aber diese erste Annahme auch unzutreffend sein, so fiele damit zwar wohl die selbständige Stellung der Tenonitis, nicht aber die eiterige Tenonitis überhaupt.

Klinische Beobachtungen.

Abgelaufene Keratitis parenchymatosa beim Sohn — Hirnsyphilis bei der Mutter.[1]

Von Dr. Sigmund Neuburger in Nürnberg.

Es dürfte die Regel sein, bei den Eltern die Spuren früherer syphilitischer Erkrankung zu beobachten, wenn man Kinder mit frischen Krankheitserscheinungen hereditärer Syphilis in Behandlung bekommt. Der umgekehrte Fall, die Eltern mit frischer syphilitischer Erkrankung, deren Kinder mit Spuren solcher gleichzeitig zu beobachten, dürfte seltener sein. Nicht nur diese Seltenheit, sondern auch noch einige mir lehrreich erscheinende Gesichtspunkte veranlassen mich zur kurzen Veröffentlichung folgender Beobachtung.

Der jetzt 15jährige Kaufmannslehrling H. Sch. ist für sein Alter gut entwickelt, sonst gesund. Insbesondere die Augen bieten auf den ersten Blick nichts besonderes, höchstens sieht die Hornhaut beiderseits, rechts mehr als links, etwas hauchig trüb aus, das nicht verschleierte Augenspiegelbild ist normal. Die Sehschärfe beträgt mit -1.0 D R $^5/_{10}$, L $^5/_{13}$. Betrachtet man jedoch die Hornhaut nach Pupillenerweiterung mit dem Lupenspiegel, so sieht man in ihr in typischer Weise zahlreiche besenreiserförmige, tiefe Gefässe von allen Seiten hereindringen und in der Hornhautmitte sich mit den von entgegengesetzter Seite kommenden vereinigen, wie sie nach Keratitis parenchymatosa zurückbleiben und von Hirschberg[2] als sicherer Beweis hereditärer Lues angesehen werden. In der That war der Junge vor $5^1/_2$ Jahren mit ausgesprochener Keratitis parenchymatosa des l. und beginnender des r. Auges in meine Behandlung getreten. Die damals bei den Eltern (NB. bei Vater und Mutter getrennt) erhobene Anamnese auf Syphilis war völlig negativ; eine körperliche Untersuchung derselben war nicht möglich. Der Junge selbst war nie besonders krank gewesen und seinem Alter entsprechend entwickelt, er schnüffelte viel durch die Nase und hatte etwas Athembeengung in Folge chronischer Coryza, Hals- und Nackendrüsen waren zahlreich zu fühlen, im vorhergehenden Jahre hatte er einen Drüsenabscess der linken Achselhöhle gehabt, der incidirt worden war; seine Zähne waren gut, am Naseneingang waren nur einige wenige Rhagaden-Narben sichtbar, ausser leichter Paraphimose zeigte die körperliche Untersuchung nichts Besonderes. Er ist das zweite Kind; eine ältere Tochter vom 1. Mann ist gesund; nach dem Pat. folgt ein gesundes Mädchen mit einseitigem Leucoma adhärens durch Neugeborenen-Augeneiterung; zwei weitere Kinder starben in frühester Kindheit an Ausschlag bez. Convulsionen. Aborte waren angeblich nicht eingetreten. Ich führe diese Daten alle genau an, um zu zeigen, dass weder im objectiven Befund noch in der Anamnese deutliche Beweise für Syphilis vorhanden waren. Trotzdem nahm ich nach Hirschberg[3] angeborene Lues an. Unter Gebrauch von 60 g Ung. ciner. und Jodkali wurde die stark getrübte Hornhaut beiderseits unter reichlicher Gefässentwickelung wieder hell, der Junge gedieh zusehends, Halsdrüsen und Schnupfen verschwanden und er ist seitdem gesund geblieben. Soweit hätte der Fall nichts Besonderes geboten; er erlangte

[1] Nach einer Krankenvorstellung im ärztl. Verein zu Nürnberg am 4. Febr. 1904.
[2] Einführung in die Augenheilkunde II, S. 116 ff.
[3] l. c. S. 119.

seine Bedeutung erst durch den folgenden 2. Akt dieser Familien-Krankengeschichte.

Am 18. Januar 1904 kommt die jetzt 46jährige Mutter des Pat. mit gegen damals ganz verändertem Aussehen in meine Sprechstunde und macht folgende Angaben. Sie sei seit ca. 2 Jahren krank, zuerst Gehörschmerzen und Gallensteinleiden, dann schuppender Ausschlag und Haarausfall und heftigste Schmerzen in Gesicht und Kopf. Vor ca. $^3/_4$ Jahren sei der Gesichtsnerv durchschnitten worden (Resection des l. Supraorbitalnerven wegen Neuralgie), jedoch ohne Erfolg. Die ausserordentlich starken Schmerzen hätten fortbestanden und seien erst später durch Medicin erheblich gebessert worden (hohe Dosen Jodkali nach Angabe des zuletzt behandelnden Collegen Reis, der schon Gehirnlues diagnosticirt hatte). Zu mir kommt sie jetzt, da in letzter Zeit auch die Augen Beschwerde machten: Doppeltsehen und Unfähigkeit zu lesen etc. Die Untersuchung ergiebt R vollständige Oculomotoriuslähmung: Ptosis, Divergenz, gekreuzte Doppelbilder in allen Blickrichtungen mit zunehmendem Höhen- bez. Tiefenabstand nach oben bez. unten, Pupille mittelweit, R grösser als L, absolut starr bei Belichtung des r., als auch des l. Auges, bei Convergenzversuchen leichte Reaction, vollkommene Accomodationslähmung. L findet sich schwache, aber deutliche Lichtreaction der Pupille und Accomodationsschwäche. O: beiderseits n.-S (Astigm. hyp.): R + cyl 2,0 ↓ $^5/_9$: erst + 6 D ⌒ + cyl Sn $1^1/_2$: 6″; L + cyl 1,5 ↓ $^5/_9$; erst + 3 D ⌒ + cyl Sn $1^1/_2$. Gesichtsfeld und Farben n. Im Trigeminusgebiet keine Neuralgien mehr, leichte Anaesthesie an der l. Augenbraue. Ausserdem besteht Leberschwellung, sehr suspect auf Gumma hepatis, wie mir College Reis mittheilt. Urin ist normal. Ist nun schon dies Krankheitsbild an sich, trotzdem auch jetzt die Anamnese auf Syphilis wieder völlig negativ ist, ziemlich beweisend für tertiäre Lueserkrankung in Form von Gummabildung an der Basis cerebri, event. auch mit Erkrankung in der Kernregion (links isolirte Accomodationsparese), so wird die Diagnose noch gestützt durch die vorausgegangene Erkrankung des Sohnes. Andererseits giebt die nachträglich beobachtete Erkrankung der Mutter der Hirschberg'schen Anschauung Recht, auch in Fällen, in denen wie im vorliegenden für angeborene Lues keine strikten Beweise vorliegen, trotzdem diese Krankheit als Ursache der Keratitis parenchymatosa anzusehen. — Eine eingeleitete energische Schmierkur mit hohen Dosen Jodkali bekommt der Patientin bis jetzt (27. Februar 1904) ausgezeichnet. Schmerzen sind ganz fort; Ptosis viel geringer; Doppeltsehen besteht noch.

Neue Instrumente, Medicamente u. s. w.

Eine Pincette zur Entfernung des Pterygiums.

Von Dr. med. K. Noiszewski in Dünaburg.

Alle bis jetzt bekannten Methoden der Entfernung des Pterygiums schützen nicht nur nicht von Recidiven, sondern hinterlassen im Gewebe der Hornhaut eine Menge Fetzen, welche sogar nach einem ganz erfolgreichen Ausgang der Operation zu einer an der Stelle, wo das Pterygium sass, sich bildenden diffusen membranösen Trübung führen.

Allerdings haben einige Autoren nach Abtragung des Pterygiums mit der Scheere (Szokalski) oder Gräfe'schen Messer (Arlt) versucht, die an der Hornhaut zurückgebliebenen Pterygiumfetzen abzuschaben, aber das gelingt fast niemals, weil die Wurzeln des Pterygiums sehr tief in's Gewebe der Hornhaut hineinreichen.

Die Unzulänglichkeiten der bisher giltigen Methoden der operativen Entfernung des Pterygiums veranlassten mich, nach neuen Methoden zu

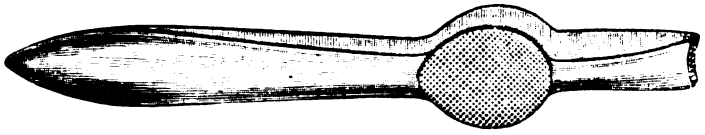

suchen, und bewährte sich mir als die einfachste und wirksamste die folgende: mit einer breiten, niedrigen, sehr fein gezahnten Pincette, ergriff ich das Pterygium so nah wie möglich an der Hornhaut und zog es sehr langsam von der Hornhaut ab; anfangs leistet das Pterygium einen ganz bedeutenden Widerstand, aber allmählich fangen seine Befestigungen an der Hornhaut an nachzugeben, und das Pterygium wird nicht nur von der Oberfläche der Hornhaut abgetrennt, sondern mitsammt seinen im Parenchym der Hornhaut steckenden Wurzeln entfernt.

Ist das Pterygium sehr gross und gelingt es nicht, es mit einem Mal vollständig zu entfernen, so kann das Manöver mehrmals wiederholt werden. Wenn aber aus diesem oder jenem Grunde nach dem Abreissen des Pterygiums doch einige Fetzen zurückbleiben, so verfährt man mit denselben ebenso mehrere Mal, bis vom Pterygium keine Spur mehr nachbleibt. Nach Entfernung des Pterygiums von der Hornhaut wird dasselbe abgeschnitten, und zwar in einer Entfernung von 1 bis 2 mm vom Hornhautrande.

Darauf wird die Hornhaut zwei Mal täglich mit 1 : 100 Cellargollösung gespült.

Die Folgen dieser Operation betreffend kann ich mittheilen, dass in allen solchen Fällen (circa 40), von denen etliche von mir einige Jahre beobachtet worden sind, ich nur in Ausnahmefällen ein Recidiv sah. Die Zeit der Heilungsdauer ist ungefähr von 7—14 Tage.

Unser Büchertisch.

Neue Bücher.

*1. Traité de radiologie médicale. Publié sous la direction de Ch. Bouchard, membre de l'Institut, Prof. de path. générale à la Faculté de méd. . . . Avec 356 figures et 7 planches hors-text. Paris, G. Steinheil. 1904. (1100 S.) Wir werden auf den augenärztlichen Theil dieses ausgezeichneten Werkes demnächst zurückkommen.

2. Tratodo teórico-práctico de las enfermedades de los ojos y de sus accesorios por el ex^mo é il^mo sr. Don Cayetano del Toro y Quartiellers, Doctor en medicina y cirurgía. Edición tercera. Cadiz 1903. (2 Bände, 905 und 642 Seiten.) Ein interessantes und merkwürdiges Buch, das einzige in spanischer Sprache, das mir bekannt ist. Die erste Auflage

erschien vor 25 Jahren. Mit grosser Kühnheit hält Verf. der Fachwissenschaft den Spiegel vor in der Einleitung: Llama, sin embargo, la attención, que en estos últimos timpos la oftalmología, que hace veinte años parecia affectada del vertigo del progreso, ha permanecido estacionaria y aun se nota en ella un principio de decadencia. Der erste Abschnitt enthält Anatomie und Physiologie, der zweite Hygiene und Therapie, der dritte Ophthalmoskopie, der vierte die Pathologie der Augenkrankheiten. Den Schluss des Werkes bildet eine kurze Uebersicht der Geschichte der Augenheilkunde und insbesondere auch der spanischen Augenheilkunde.

*3. Graefe-Saemisch, II. Aufl., 68. bis 71. Lieferung. A. Groenouw und W. Uhthoff: Die Augenveränderung bei Vergiftungen und bei den Erkrankungen des Nervensystems und des Gehirns.

*4. The relation of the cervical Sympathetic to the Eye, papers read before the section of Ophth. of the Americ. Med. Assoc., New Orleans, May 1903, by de Schweinitz, Wilder, Ball, Weeks. Chicago 1904 (119 S.).

*5. Sur l'éblouissement électrique par Doct. E. Mettey, Paris 1903 (123 S.).

*6. Die augenärztlichen Operationen, von Dr. W. Czermak, Univ.-Professor und Vorstand der deutschen Univ.-Augenklinik zu Prag. 15. Heft. Wien 1904, Carl Gerold.

7. Lehrbuch der allgemeinen Chirurgie, von Dr. H. Tillmanns, Prof. an der Universität Leipzig. Neunte, verbesserte und vermehrte Auflage. Mit 624 zum Theil farbigen Abbildungen im Text. Leipzig 1904, Veit und Comp. (814 S.) Es ist die neunte Auflage seit 1887. Der 3. Abschnitt, die allgemeine chirurgische Pathologie und Therapie, ist auch für unser Fach von höchstem Interesse.

8. Taschenbuch für Augenärzte, II. Ausgabe, von L. Jankau. München, Seitz und Schauer. Enthält eine Reihe von Notizen, die für den Augenarzt wichtig sind. Das Verzeichniss der Augenärzte könnte vervollständigt werden.

9. L'hopital municipal ophtalmique à Moscou, fondé par Mme. R. Alexieff d'après l'initiative du Dr. C. v. Adelheim. Genaue Beschreibung und bildliche Darstellung einer Muster-Anstalt. H.

Gesellschaftsberichte.

Wiener ophthalmologische Gesellschaft. (Bericht von Prof. Elschnig, Wien.)

Am 10. Juni 1903 bildete sich in Wien eine ophthalmologische Gesellschaft; als Vorsitzender wurde gewählt Hofrath Prof. Schnabel, als dessen Stellvertreter Doc. Dr. Salzmann, Schriftführer Doc. Dr. M. Sachs, Kassier Doc. Dr. Müller.

Sitzung vom 10. Juni 1903.

I. Schnabel: 1) Demonstration eines Falles von Exophthalmus pulsans zufolge Rankenaneurysma der Art. Ophthalmica; enorme Erweiterung und Schlängelung der Netzhautgefässe. (Siehe Kreutz, Wiener med. Wochenschrift 1903, Nr. 37.)

2) Bemerkungen zur Skiaskopie. Mittheilung der Methode Schnabels. (Siehe Kreutz, Wiener med. Wochenschrift 1903, Nr. 39.)

3) Ueber Suggestions-Amblyopie. Ein Mann, der am linken Auge durch Iridocyklitis traumatica erblindet war, kam mit der Klage, mit dem rechten Auge nichts zu sehen, fast blind zu sein. Objectiver Befund normal; subjectiv lässt sich zuerst mit schwachem Concavglas, nach 8 Tagen mit — 4 D normale Sehschärfe und normales Gesichtsfeld constatieren, obwohl der Kranke behauptet, nicht allein umhergehen zu können. 16 Tage nach dem ersten Auftreten subjectiver Sehstörungen Ausbruch sympathischer Iridocyclitis, die aber (mit gutem Sehvermögen) ausheilte.

II. H. Lauber demonstrirt 1) einen Fall von akuter Lymphämie mit lymphämischen Tumoren in beiden Orbitae, und retinalen Hämorrhagien.

2) Makroskopische Präparate vom Auge des Schwertfisches, an denen man die knöcherne Scleralkapsel mit einer Auftreibung am Cornealrand, und in der Iris an ihrem Ciliar-Ursprunge einen circulär verlaufenden Kanal wahrnimmt, welcher am Boden der Vorderkammer eine offene Communication mit letzterer besitzt.

III. M. Sachs zeigt Gläser a double foyer, hergestellt von F. Fritsch, Wien.

Sitzung vom 11. November 1903.

I. Schnabel demonstrirt einen Fall mit nahezu totaler physiologischer Exkavation,

II. Königstein einen Fall von Herpes zoster frontalis.

III. Topolansky zeigt einen Fall von früher angeblich totalem Symblepharon nach Kalkverätzung, bei welchem er nach eigener Methode — Durchtrennung der Verwachsungen und Einlegung erhärtender Kautschukmasse in den so gebildeten Raum zwischen Lider und Bulbus — einen nahezu normal weiten Bindehautsack gebildet hatte.

L. Müller, Elschnig, Salzmann erklären übereinstimmend, dass mit Rücksicht auf das Vorhandensein normaler und normal beweglicher Conjunctiva bulbi ein totales Symplepharon nicht bestanden haben könne.

IV. V. Hanke: Zur Aetiologie des Ringabscesses der Cornea. Vortr. zeigt Culturen und mikroskopische Präparate seines aus einem Falle von Ringabscess nach Verbrennung mit heissem Maschinenöl gezüchteten Bacillus, der für das Kaninchenauge pathogen war (publicirt in Zeitschrift für Augenheilkunde, X, 5, S. 373, 1903).

V. Elschnig: Zur Refraction der Neugeborenen. Vortr. konnte schon vor 10 Jahren constatieren, dass Neugeborene mitunter post partum myopisch sich erweisen, nach einigen Wochen schwach hypermetropisch sind. Vor 6 Jahren fand er, dass durch Einträuflung von Atropin die myopische Refraction eines Neugeborenen sofort einer schwachen Hypermetropie Platz macht. Aus einer eben vollendeten kleinen Untersuchungsreihe ergab sich die sichere Bestätigung, dass viele Neugeborene durch Accommodationsanspannung myopisch (5 — 7 D) schienen, dass durch Atropin die Myopie einer emmetropischen oder schwach myopischen Refraction weiche. Damit sind die abweichenden Befunde v. Jäger's und seiner Epigonen über die Refraction der Neugeborenen erklärt: v. Jäger untersuchte ohne Mydriatikum, alle späteren Untersucher in Atropinmydriase.

Königstein, durch Elschnig seit längerer Zeit in Kenntniss der Thatsache, konnte sie durch einige eigene Untersuchungen bestätigen.

Es folgte eine kurze Discussion über Skiaskopie und Refractionsbestimmung im aufrechtem Bilde (Klein, Salzmann, Elschnig).

Sitzung vom 9. Dezember 1903.

I. Salzmann demonstrirt eine Patientin mit einer grossen, himbeerähnlichen, wie durch zahllose Facetten glänzenden Excrescenz an der Retina eines sonst normalen Auges (Hyalin-Druse?).

II. Redlich demonstrirt einen Fall von bitemporaler Hemianopsie, wahrscheinlich bedingt durch Ausdehnung der Keilbeinhöhle; die Nase ist von Polypen ausgefüllt. Trotz $1\frac{1}{2}$ jährigen Bestehens sei der ophthalmoskopische Befund normal; Sachs und Salzmann dagegen constatiren Decoloratio beider Papillen.

III. Tertsch stellt einen Fall von beiderseitigem pulsirenden Exophthalmus nach einer Exstirpation des linken Ganglion Gasseri nach Krause vor. Der linksseitige Exophthalmus trat sofort nach der Operation auf, der rechtsseitige 2 Monate später. Zur Zeit der Vorstellung, 4 Monate post operationem, findet man links: Exophthalmus, totale Ophthalmoplegie, beginnende Keratitis neuroparalytica, ausserdem Lähmung des Facialis und aller Aeste des Trigeminus; rechts: Exophthalmus geringer als links, Abducensparese, Fundus normal. Subjectives und objectives pulsatorische Kopfgeräusch, Bulbi synchron mit Carotis pulsirend. Der Fall dürfte als ein Aneurysma arterio-venosum im linken Sinus cavernosus zu erklären sein. Der Fall wird ausführlich publicirt.

IV. Bodenstein zeigt mikroskopische Präparate einer eigenthümlichen, der bandförmigen Hornhauttrübung ähnlichen Hornhautaffection, bei der sich hyalin-colloide Schollen unter der grösstentheils normalen Bowman'schen Membran vorfinden.

V. Meller demonstrirt einen 12jährigen Knaben mit einem frischen Hornhautstaphylom, das eine durch den Druck des oberen Lidrandes erzeugte Einschnürung aufwies.

VI. Lauber: Scleralcyste. An einem vor 13 Jahren verletzten Auge besteht intralamellär in der Sclera ein von Epithel ausgekleideter Hohlraum, der durch eine breite Oeffnung mit dem Bulbusinnern in Communication steht. Die Rückfläche der in toto mit der Hornhaut verwachsenen Iris, der Ciliarkörper und ein Theil der vorgezogenen Retina sind gleichfalls von Epithel überzogen. An den Rändern der Communication schlägt sich zum Theil Iris in die Scleralcyste hinein. (Erscheint ausführlich in v. Graefe's Archiv.)

Elschnig betont, dass es sich hier nicht um eine Scleralcyste handle, da eine Cyste ein völlig in sich abgeschlossener Hohlraum sei, sondern um eine besondere Form cystoider Narbe mit Epithelauskleidung.

VII. Meller zeigt mikroskopische Präparate von eigenthümlichen hyalinen Excrescenzen am Pupillarrande, wahrscheinlich die Ursache der intra vitam beobachteten Pupillenstarre.

VIII. Salzmann demonstrirt 1. anatomischen Befund von Evulsio nervi optici. Glaucomatöse Excavation, deren Boden fehlt, und an deren einem Rande Retina in die Excavation vorgedrängt ist.

Elschnig bemerkt hierzu, es liege wohl eine Eröffnung des Bulbus

bei der Enucleation vor, durch allzu knappes Durchtrennen des Opticus an der Sclera, wobei die tiefe glaucomatöse Excavation angeschnitten wurde, wie er dies schon wiederholt gesehen habe.

2. Mikroskopische Präparate von zwei cataractösen Linsen, bei denen sich quer durch den Kern ein Spalt, von Aequator zu Aequator, findet; in dem Spalt Morgagni'sche Kugeln. Salzmann hält dies für eine intra vitam entstandene Spaltbildung durch Druck auf den Linsenäquator, womit gut die auffallend grosse Linsendicke übereinstimmen würde.

Sitzung vom 20. Januar 1904.

I. M. Sachs stellt einen Fall von hochgradigem Strabismus divergens paralyticus nach Tenotomie beider Recti interni vor. Der Kranke benutzt nur das rechte Auge, hält den Kopf nach links gedreht. Die Eindrücke der beiden Maculae werden identisch localisirt und zwar so, dass die der rechten Macula richtig localisirt, die der linken mit einem der Ablenkung entsprechenden Winkel verlagert werden. Der bei geschlossenen Augen richtig localisirte Kopf wird bei geöffnetem rechten Auge als nach rechts gedreht empfunden. Dass der Kopf als Sehding — insofern er Bestandtheil des Sehraumes ist, falsch localisirt wird, bei angenähert richtiger Localisation der übrigen vom rechten Auge gesehenen Dinge, mag nach Sachs im Mechanismus der localisatorischen Anpassung an die bestehende Stellungs- und Beweglichkeitsanomalie gelegen sein. (Erscheint ausführlich.)

II. Koenigstein stellt einen Fall von Exophthalmus durch Orbitaltumor, der durch Jodkali vollkommen zum Schwinden gebracht worden war. Es handelte sich also offenbar um eine (luetische) Periostitis.

III. Klein: Ein Fall von lochförmiger Irisatrophie bei Glaukom — ein äusserst seltenes Vorkommen. Dieses Auge wies keine glaukomatöse Exkavation auf, — am anderen Auge dagegen bestand glaukomatöse Exkavation, aber keine Irisatrophie.

IV. Wintersteiner demonstrirt eine grössere Anzahl mikroskopischer Präparate, betreffend: 1. Angeblich spontane Irisdodialyse in Folge von Irisatrophie: Anamnese und klinischer Befund fehlt. Das eine Auge, eines 77jährigen Mannes, ist nach oben extrahirt, beide Kolobomschenkel in die Wunde eingeheilt; am Rande der vorhangartig nach oben gezogenen Iris scheint eine Iridodialyse zu bestehen. Bei mikroskopischer Untersuchung zeigt es sich dagegen, dass lediglich eine enorme Atrophie des Irisstromas mit Fehlen des Pigmentblattes vorlag. Ein zweites Auge, von einer 82jährigen Frau, zeigt partielle Iridodialyse und eine eigenthümliche Auflockerung des den Kammerfalz begrenzenden Ciliarkörpers, woraus Wintersteiner ableitet, es handle sich um spontane in Folge Irisatrophie entstandene Iridodialyse.

In der Discussion bekämpfen L. Müller und Elschnig die Schlussfolgerungen des Vortragenden, letzterer insbesondere unter dem Hinweise darauf, dass eine Beschaffenheit des Ciliarkörpers, wie sie im 2. Falle als Folge von Atrophie geschildert wurde, auch als congenitale Anomalie vorkommt, und dass man überhaupt aus klinisch und anamnestisch unbekannten Fällen nicht ein ganz neues Krankheitsbild ableiten dürfe, umsomehr als sich die Irisveränderung der demonstrirten Fälle anstandslos als traumatische erklären lasse. — Lauber erwähnt, dass eine Spaltung des Ciliarkörpers als regelmässiger Befund bei vielen höheren Wirbelthieren vorkommt.

2. Bindegewebsneubildung zwischen Chorioidea und Sklera wahrscheinlich bedingt durch subchorioidale Hämorrhagien.

3. Mehrere Fälle verschiedenartiger traumatischer Epithel-Implantation im Ciliarkörper, Pupillartheil der Iris, Ciliartheil der Iris (mit Cystenbildung), sowie ausgedehnter zum Theil cystoider Epithelschläuche im episkleralen Gewebe und im Bereiche der Vorderkammer.

Sitzung am 10. Februar 1904.

I. L. Müller stellt einen 18jährigen Mann vor, bei dem neben Sympathicusparese rechterseits Bewegungsstörungen am linken Auge bestehen. Während bei grober Untersuchung die Erscheinungen von Parese des obliquus superior vorliegen, auch dafür typische Doppelbilder, ist das Blickfeld des linken Auges normal, und besteht keine falsche Projektion mit dem linken Auge. Es ähnelt daher der Zustand einem Strabismus konkomitas in vertikaler Richtung. Anzunehmen wäre möglich: Pseudospasmus des M. obliquus inferior links, oder abnorme Ansatzverhältnisse der Obliqui, wodurch ihre Gleichgewichtsebene gegen den horizontalen Meridian verschoben ist. Eine sichere Erklärung hält Müller für unmöglich. Diskussion: Sachs.

II. Bárány stellt zwei Fälle von einseitiger chronischer Mittelohr-Eiterung mit Schwindel vor. In der Ruhe halten beide Kranken den Kopf ca. 45° gegen die gesunde Seite geneigt; wird der Kopf aufgerichtet, so stellt sich heftiger Schwindel ein, eine vertikale Linie scheint hierbei nach der kranken Seite sich zu neigen. Nur bei der angegebenen pathologischen Kopfstellung können sie stehen und gehen, bei aufrechtem Kopfe fallen sie nach der kranken Seite. Eine Patientin hat rotatorischen Nystagmus, der seltsamer Weise bei der pathologischen Kopfstellung am intensivsten ist, bei Neigung des Kopfes zur kranken Seite fast sistirt; der Schwindel ist also vom Nystagmus unabhängig. Es lässt sich auf der kranken Seite ausser chronischer Mittelohr-Eiterung, Affection des inneren Ohres (Labyrintes) nachweisen, und sucht Bárány daher die Ursache des Schwindels in einer Erkrankung des Otolytenapparates.

v. Reuss kennt einen Fall von Nystagmus bei gesundem Gehörorgan, welcher den Kopf immer geneigt trug. Beim Aufrichten des Kopfes trat lebhafter Schwindel auf.

III. Lauber zeigt einen 39jährigen Priester, der vor mehreren Wochen bemerkt hatte, dass bei längerem Lesen (bei gesenkter Blickrichtung) sich eine intensive Verschleierung einstelle. Trotz Schwitzcur, die ihm von andrer Seite verordnet worden, keine wesentliche Aenderung. Aeusserlich Bulbi vollkommen normal, ohne Spur von Injection, keinerlei Schmerz. Das einzige Abweichende ist eine ganz schmale graulich-gelbe Linie am Boden der Vorderkammer — wie ein winziges Hypopyon. Sobald Pat. durch einige Minuten Kopf und Augen gesenkt hält, schiebt sich aus dem Boden der Vorderkammer ein 2—4 mm breiter Streifen graulicher Färbung an der Hornhaut-Hinterfläche empor; bei Untersuchung mit dem Zeiss'schen Cornealmikroskop sieht man, dass der Beschlag aus feinsten graulichen Tröpfchen besteht, die bei aufrechter Kopfhaltung in wenigen Minuten wieder sich auf den Boden der Vorderkammer senken. Eine sichere Deutung des Falles lässt sich nicht geben. Keinesfalls handle es sich um gewöhnliches Exsudat, umsomehr, als ja keinerlei Entzündungs-Erscheinungen oder sonstige Anomalien an den

Bulbis bestanden oder bestehen. Vielleicht lässt sich durch Punction der Vorderkammer die Art der Einlagerung in die Kammer bestimmen.

Wintersteiner hat den Kranken bald nach Beginn der Erkrankung gesehen, und glaubt, obwohl jegliche Entzündungs-Erscheinungen fehlen, dieselbe als Cyklitis bezeichnen zu müssen, da die fremde Masse in der Vorderkammer einem Exsudate ähnlich sehe.

IV. Klein demonstrirt eine Kranke mit Strabismus divergens, bei der ein völlig guter cosmetischer Erfolg durch eine Muskelvorlagerung erzielt worden; Klein will über seine Methode demnächst genauer berichten.

V. Elschnig hält folgende Demonstrationen:

1. Bei einem 36jährigen Mann bestanden seit Mai 1903 an beiden Augen mächtige Glaskörper-Blutungen mit Erblindung bis auf Lichtschein. Am linken Auge sah man in den peripheren Glaskörperpartien Stränge, unten war die Netzhaut abgelöst. So entschloss sich Elschnig am 22. December 1903 zu der von Roemer am letzten Ophthalmologen-Congress in Heidelberg vorgeschlagene Injektion von hämolytischem Immun-Serum (aus dem Serotherapeutischen Institut Prof. Paltauf, Wien). Einschnitt und Ablösung der Bindehaut lateral — unten, Einstich mit dem Graefemesser, durch den eine Pravaz'sche Spritze eingeführt wurde. Ansaugen eines leicht blutig gefärbten Serums aus dem Glaskörper (ein Theilstrich der Pravaz'schen Spritze) und nachher Injektion von kaum 1 Theilstrich des specifischen Serums (vom Kaninchen). Schon Nachmittag Eiweissgerinnsel in der Vorderkammer, der rothe Reflex aus dem Glaskörper sehr undeutlich. Intensive Iridocyklitis mit sehr wechselnder Exsudation in der Vorderkammer, zunehmende Glaskörper-Infiltration, Verfärbung und Ektasirung der perikornealen Zone der Sklera, Lichtempfindung fast aufgehoben. Enucleatio bulbi (beide Operationen ausgeführt an d. I. Augenklinik Hofrath Schnabel, Wien). Der halbirte Bulbus, der streifenförmige gelbliche Infiltration im Glaskörper und partielle Netzhaut-Ablösung zeigt, wird demonstrirt.

Tertsch hat an der Klinik Fuchs eine analoge Injektion bei ausgedehnten Netzhaut-Haemorrhagien gemacht, ohne dass irgend eine sichtbare Veränderung nachher auftrat. Er glaubt, dass bisher noch nicht näher studirte Praecipitin-Wirkungen die haemolytische Wirkung des Serums compliciren können.

Elschnig betont, dass das injicirte Serum unmittelbar vor der Verwendung durch Kulturverfahren als keimfrei erwiesen wurde, dass die Operation sicher aseptisch verlief; auch das Krankheitsbild der Iridocyklitis wich in jeder Beziehung von dem einer infektiösen Iridocyklitis ab.

2. Zwei Fälle von Keratokonus (sowie die stereoskopisch-photographischen Aufnahmen vor Behandlung), in denen Elschnig durch einmalige Kauterisation, nach seiner 1894 in den klin. Monatsblättern beschriebenen Methode (Verbindung des centralen Schorfes durch eine Brücke oberflächlich verschorften Gewebes mit dem Hornhautrande) ganz ausreichende Narbenbildung. Abflachung und Besserung des Sehvermögens erzielt hatte.

3. Projektion stereoskopischer Photogramme nach dem Petzold'schen Verfahren, die für Unterrichtszwecke wohl ideales leisten dürften.

Sitzung vom 2. März 1904.

I. Kunn stellt einen 63jährigen Mann vor, mit einer seit 8 Monaten am linken, seit 6 Monaten am rechten Auge bestehenden Affektion der Kon-

junktiva bulbi, langsam etappenweise über die Bindehaut sich ausbreitend, jeder Therapie trotzend. Es scheint sich um eine eigenthümliche Art von Episkleritis zu handeln.

II. Hanke demonstrirt: 1) eine Patientin mit einer seit Jahren langsam zunehmenden circumscripten tumorartigen Abhebung der Netzhaut lateral von der Makula, bei der differential diagnostisch ein Gumma oder eine Neubildung der Chorioidea in Betracht kommen; 2) als zufälligen Befund in einem sonst normalen Auge: eine scharf abgegrenzte, dunkler gefärbte und leicht elevirte Partie des Augengrundes, wahrscheinlich ein Naevus.

III. Klein berichtet, anschliessend an seine Demonstration in der vorhergehenden Sitzung, über seine Methode der Vorlagerung eines Augenmuskels, die er bisher in 4 Fällen ausgeführt hat. Zur besseren Fixirung des Muskels wird derselbe, ähnlich wie bei der Schweigger'schen Art, in dem doppeltarmirten Faden eingeschlungen, und dann die beiden Fäden oberhalb resp. unterhalb der Kornea bis zum medialen Hornhautrande durch die Bindehaut durchgeführt und dort geknüpft. Da die Bindehaut nahe am Kornealrande oft fest der Sklera anliegt, werden die Fäden mitunter nach Art einer Tabaksbeutelnaht durchgeführt.

Kunn hält diese Methode für eine überflüssige Komplikation der zahlreichen bisher bekannten guten Methoden der Vorlagerung.

IV. Bergmeister jun. demonstrirt die mikroskopischen Präparate: 1. zweier Bulbi mit Irideremia congenita, die wegen Sekundärglaukom und Geschwürsbildung der Kornea enukleïrt wurden. Vom rudimentären Irisstumpfe zieht ein gleichartiges Gewebe an die Corneoskleralgrenze, entsprechend dem rudimentären oder fehlenden Ligamentum pektinatum; 2. eines Sekundärglaukoms, mit vereiterter Cornea, durch die Uvea und Retina prolabirt ist; 3. eines vor 40 Jahren durch Pfeilschuss verletzten, nun wegen Schmerzen enukleïrten Auges, an dem besonders ausgedehnte Drusenbildungen an der Chorioidea und ein Bindegewebszapfen, von der Sklera am hinteren Pole in dem Bulbus prominirend, auffallen, letzterer wohl entsprechend einer doppelten Perforation der Bulbuswand.

Referate, Uebersetzungen, Auszüge.

1) **Beiträge zur Prognose der bösartigen Aderhaut-Geschwülste**, von J. Hirschberg. (Berliner klin. Wochenschrift. 1904. Nr. 4 u. 5.)

(Schluss.)

Von grosser Wichtigkeit scheint mir das folgende:

Von den 66 Ausschälungen des Augapfels, nöthigenfalls auch seiner Umgebung, entfielen 39 auf das erste, reizlose Stadium des Aderhaut-Sarcom; 20 auf das zweite, der Drucksteigerung und Entzündung; 7 auf das dritte, der Verbreitung der Geschwulst über die Grenzen des Augapfels. Fast 60 % der Operationen entfallen auf das früheste Stadium, 30 % auf das zweite, nur 10 % auf das dritte.[1]

Im vierten Stadium, dem der Metastasen, habe ich wissentlich nie-

[1] Während bei Leber auf das letztere nicht weniger als 46 % (11 von 24 Fällen) entfallen.

mals operirt. Das heisst, jeder Kranke wurde vor der Operation genau auf Metastasen untersucht, niemals aber solche nachgewiesen. Wie bescheiden wir aber auf diesem Gebiet der Diagnose sein müssen, folgt aus der verhältnissmässig grossen Zahl von 7 Fällen unter 68, wo die Metastasen-Bildung den Kranken bereits binnen Jahresfrist nach der Entfernung des Augapfels hinweggerafft hat. Die vier Stadien greifen eben in einander; namentlich kann schon im ersten, uns verborgen, die Metastasen-Bildung angelegt sein.

Anatomisch untersucht wurde jeder Fall, bei 57 Fällen ist der Bericht den Krankenbüchern einverleibt.

Davon betrafen 35 das melanotische Sarcom,
9 „ wenig pigmentirte Sarcom,
2 „ das helle Sarcom,

während in 8 Fällen nur die Diagnose Sarcom der Aderhaut vermerkt ist. Herrn F. Lagrange's Bestreben, das melanotische Sarcom von dem weissen für die Prognose zu trennen, ist gewiss sehr anerkennenswerth; aber bei der geringen Zahl der weissen ist ein überzeugender Vergleich schwer durchzusetzen. Jedenfalls habe ich bei weissem Sarcom der Aderhaut gelegentlich recht schlimmen Verlauf, d. h. trotz frühzeitiger Ausschälung des Augapfels baldigen Tod durch Metastasen gesehen; während andrerseits auch einmal das schwärzeste Sarcom der Aderhaut scheinbar ganz günstigen Erfolg der Operation liefert.

Aber nunmehr erhebt sich die Frage: Ist die Voraussetzung aller dieser Statistiken eine richtige? Sind Menschen, die vier Jahre nach der wegen Aderhaut-Sarcom vorgenommenen Ausschälung des Augapfels gesund befunden wurden, als dauernd geheilt zu betrachten?

Jetzt komme ich zu derjenigen Beobachtung, welche für mich die Veranlassung zu dieser Veröffentlichung abgegeben hat.[1]

Herrn Collegen Dr. M. Blumenthal verdanke ich den folgenden Krankheitsbericht.

„Frau L. kam am 29. Oct. 1903 das erste Mal in meine Sprechstunde mit Klagen über Magenschmerzen. Die Untersuchung ergab einen grossen, harten Tumor der Lebergegend, bis zur Nabel-Linie hinab und bis in die linke Seite hinüberreichend; auch von der rechten Lumbalgegend aus war der Tumor palpabel. Auf die Diagnose verhalf mir der Ehemann (früherer Leichendiener am Krankenhause Friedrichshain), indem er mir mittheilte, dass vor 9 Jahren das linke Auge wegen eines melanotischen Sarcoms entfernt worden wäre, und es sich gewiss um eine Metastase handle. Daran war schon in Hinsicht auf das weitere, in ausserordentlich schnellem Tempo erfolgende Wachsthum des Tumor nicht zu zweifeln. Nach Kurzem war das Zwerchfell rechterseits stark nach oben gedrängt. Zuweilen trat leichter Husten ein, auch Auswurf von glasig-fadenziehender Beschaffenheit.

Der Marasmus schritt Hand in Hand mit dem schnellen Wachsthum des Tumor und unter zeitweise lebhaftesten Schmerzen im Leibe rapide fort, der Tod erfolgte am 28. November.

Die Therapie bestand von Anbeginn bis zuletzt in Jodkali, das gut genommen wurde. Gegen die Schmerzen wurde reichlich Morphium gegeben.

Der Urin enthielt in der letzten Zeit Eiweiss in geringer Menge, kein Sediment.“

---

[1] Der Fall ist im Centralbl. f. Augenheilk. 1896, S. 268 veröffentlicht, November 1894 hatte die Enucleation stattgefunden, bei einer 34jährigen Frau.

Herrn Collegen Prof. von Hansemann bin ich durch gütige Ueberlassung des Sectionsprotocolls zu besonderem Dank verpflichtet.

Frau L., 43 Jahre. Sect. 29. 11. 1903.

Aeusseres.

Mittelgrosse, stark abgemagerte weibliche Leiche mit Oedemen an den unteren Extremitäten. Künstliches Auge links.

Brusthöhle.

Zwerchfellstand l. u. 5. } Rippe.
r. u. 4. }

Herzbeutelflüssigkeit vermehrt.

Herz von der Grösse der Faust, Muskulatur blassgrauroth, auf dem Durchschnitt gelblich gefleckt und gestreift, schlaff. Aorten- und Pulmonalklappen bei der Wasserprobe schlussfähig. Die Mitral-Segel sind fibrös verdickt und verkürzt, ebenso die Sehnenfäden. Das parietale Endocard ist fibrös verdickt und von sehnig weissem, glänzendem Aussehen. Die Aorten- und Pulmonalklappen an ihrer Basis etwas sklerotisch verdickt. Anfangstheil der Aorta zeigt geringe Intima-Verdickungen.

Im parietalen Endocard sieht man eine etwa kleinschrotkorngrosse glänzende, schwarze, nicht über die Oberfläche vorragende Verfärbung, sowie etwa 4 Stecknadelspitz- bezw. punktgrosse schwarze Stellen (Metastasen).

In jeder Pleurahöhle ca. 300 ccm trüber gelber Flüssigkeit.

Lungen. Beide frei beweglich. Oberlappen mässig lufthaltig und oedematös, im rechten O.-L. eine alte etwa 1 cm grosse Narbe mit Einziehung der Pleura. Die U.-L. stark hyperämisch und hypostatisch. Im l. U.-L. findet sich eine kirschgrosse, über die Pleura etwas prominente derbere Partie, die in ihrem Centrum eine dunklere Farbe hat. Die mikroskopische Untersuchung hat ergeben, dass es sich um Infarkte, nicht um Tumoren handelt. Tracheal- und Hilus-Lymphdrüsen anthrakotisch, sonst o. B. Bronchial- und Trachealschleimhaut stark geröthet, geschwollen und mit Schleim bedeckt.

Halsorgane nicht secirt.

Bauchhöhle.

Beim Eröffnen der Bauchhöhle fällt zunächst die Grösse und dunkelblauschwarze Farbe der Leber auf. Die Leber ragt bis ins linke Hypochondrium und erstreckt sich nach unten bis zum Nabel. In der Bauchhöhle ca. 300 ccm trüber milchiger Flüssigkeit (Ascites chylosus). Peritoneum o. B.

Milz nur wenig vergrössert, derb, Schnittfläche dunkelroth, glatt, Follikel deutlich.

Nieren normal gross, Kapsel nur mit Substanzverlust abziehbar, im Uebrigen Oberfläche glatt. Rinde etwas verbreitert. Zeichnung undeutlich.

Blase enthält ca. 100 ccm trüben Urins. Schleimhaut o. B.

Uterus äusserlich o. B. Die linken Adnexe mit dem Rectum verwachsen. Im r. Ovarium ein Corpus luteum.

Die Leber hat ein Gewicht von 6420 gr, ist 32 cm breit, 25 cm hoch, 14 cm dick, hat derbe Consistenz und dunkel-schwarzblaues Aussehen. Oberfläche höckerig. Auf der Schnittfläche zeigt sich das Parenchym allenthalben durchsetzt von kirschkern- bis stecknadelkopfgrossen, theils melanotischen, theils weissen Tumoren. Gallenblase o. B.

Magen. Schleimhaut geschwollen und mit Schleim bedeckt.

Radix mesenterii. Die Mesenterialdrüsen sind bis bohnengross und geschwollen, auf dem Durchschnitt grauröthlich, es fliesst von der Schnittfläche auf geringen Druck weisslich milchige, chylöse Flüssigkeit ab. Erweist sich mikroskopisch als eine Lymphstauung in den Sinus der Drüsen.

Pankreas normal gross, derb. Im Kopf sowie im Mittelstück vereinzelt ca. 3—4 kleinschrotkorngrosse, schwarze Tumoren.

Aorta o. B.
Ductus thoracicus o. B.
Nebennieren o. B.
Darm nicht secirt.

Kopf.

Der linke Bulbus wurde vor 9 Jahren wegen Melanosarcom entfernt (Prof. Hirschberg). Nach Herausnahme des künstlichen Auges hat man freien Einblick in die von Conjunctiva gebildete Tasche. Der tastende Finger kann nichts Geschwulstartiges fühlen. Der Inhalt der Augenhöhle besteht aus reichlich entwickeltem Fettgewebe, in das Reste der Augenmuskeln und noch ein kleiner Stumpf des Opticus eingebettet sind. Von Geschwulst nichts zu sehen.

Anatomische Diagnose.

Melanosarcoma metastaticum hepatis, pancreatis, myocardii, Endocarditis mitralis chronica fibrosa retrahens. Insufficientia ostii mitralis. Endocarditis parietalis chronica fibrosa. Myocarditis fibrosa et parenchymatosa. Bronchitis et Tracheitis catarrhalis, ascites chylosus, Oedema extremitatum inferiorum. Defectus oculi sinistri ex operatione.

Somit ist dieser ebenso traurige wie wichtige Fall wissenschaftlich und genau beschrieben. So früh wie möglich — als die Kranke noch $^1/_{12}$ der centralen Sehschärfe und $^1/_2$ des normalen Gesichtsfeldes auf dem erkrankten Auge besass, und nur ungern in das Opfer willigte, — wurde die Entfernung der Geschwulst durch Ausschälung des Augapfels vorgenommen. Aber das Leben ist nicht bis zum natürlichen Ende, sondern nur auf 9 Jahre erhalten worden; dann erlag die Kranke den Metastasen der Leber (und des Herzens), — ohne dass örtliches Recidiv sich gebildet hatte.

Hat die Operation das Leben verlängert? Vielleicht, da die Lebensdauer bei spontanem Ablauf des Aderhaut-Sarcom vom Beginn der deutlichen Zeichen an nur auf einige Jahre zu bemessen ist,[1] wiewohl Ausnahmen vorkommen. Ich selber habe eine Kranke beobachtet, die 1881 60jähr. kam mit Aderhaut-Sarcom des rechten Augapfels, dem Rath der Entfernung des Augapfels durchaus nicht folgen wollte und erst 1889, als Schmerzen und Drucksteigerung hinzutraten, der Operation sich fügte, — 8 Jahre nach Beginn der ersten Symptome, — übrigens noch weitere $5^3/_4$ Jahre später 75jähr. ganz gesund von mir befunden worden ist.

Hat die Operation sonst der Kranken genützt? Höchst wahrscheinlich, da sie ihr die Schmerzen der Drucksteigerung und die Beschwerden des Durchbruchs erspart haben mag.

Aber eines lehrt uns diese Beobachtung und die verwandten, die ich

---

[1] Nur 3 nicht operirte Fälle aus älterer Zeit vermochte Fuchs aufzufinden, welche vom Beginn der Zeichen bis zum Tode beobachtet wurden. Im ersten war die Gesammtdauer der Krankheit $5^1/_2$, im zweiten $3^3/_4$, im dritten $1^2/_3$ Jahre. (Aderhaut-Sarcom, S. 272.)

selber gemacht und in der Literatur mitgetheilt. In der Heilkunde ist es schwierig, absolute Zahlen zu finden.[1]

Wir müssen uns zunächst an die Thatsache halten, dass von allen Fällen, die durch Metastasen tödtlich endigen, in der übergrossen Mehrzahl (13 von 16 bei mir) der Tod innerhalb der ersten beiden Jahre nach der Ausschälung eingetreten ist. Dann können wir mit Wahrscheinlichkeit schliessen, dass ein Fall, der 4 Jahre darnach gesund geblieben, auch dauernd geheilt sei. Mehr können wir heutzutage noch nicht erreichen. Weitere Arbeiten sind nöthig, um den Grad jener Wahrscheinlichkeit genauer zu umgrenzen.

Wenn wir aber auf die seltenen Ausnahmen den Hauptwerth legen wollten, so würden wir einerseits einen wissenschaftlichen Irrthum begehen und andrerseits vielleicht gar bald in einen praktischen Fehler verfallen, d. h. die Entfernung des Augapfels, welcher zum Sitz eines bösartigen Sarcom geworden, aus einem gewissen Pessimismus aufschieben oder selbst ganz unterlassen. Das wäre ein grosser Nachtheil für die unsrer Obhut anvertrauten Kranken. Sowie Sarcom der Aderhaut sicher festgestellt worden, muss der erkrankte Augapfel entfernt werden.

---

2) **Das Trachom als Volks- und Heereskrankheit,** von Dr. J. Boldt, Oberstabsarzt und Regimentsarzt. (Berlin 1903, A. Hirschwald.)

Verf., der 8 Jahre im Trachom-Gebiet sich aufgehalten, beginnt mit der Geschichte und Epidemiologie und stützt sich dabei hauptsächlich auf Hirschberg, ferner auf Rust, Eble, C. F. Graefe und die andren Militärärzte vom Beginn des XIX. Jahrhunderts. Sehr genau berichtet er über die militärischen Ophthalmien aus den Napoleonischen Kriegen und nach denselben.

Das 2. Kapitel handelt von der Geographie des Trachoms, wobei er sich zunächst auf Hirschberg's Untersuchungen, ferner auf Kuhnt, Kirchner, Vossius u. A. stützt, und geht dann zu einer genauen Betrachtung der Trachom-Ziffer im preussisch-deutschen Heere über: 1867 betrug sie 32 p. M. der Kopfstärke, 1877 aber 6 p. M., 1887 nur 2 p. M., 1897 nur 0,9 p. M., 1900 endlich nur 0,5 p. M. Hierauf folgen die traurigen Ziffern der russischen Armee, — 1892 noch 67 p. M. der Kopfstärke; doch ist auch hier in neuester Zeit eine Abnahme zu bemerken. Danach folgt die Verbreitung des Trachom in der civilen Bevölkerung Russlands, von den Ostseeprovinzen bis nach Sibirien. Für Oesterreich kommt nach v. Reuss hauptsächlich Galizien als Trachom-Herd in Betracht.

Für Ungarn hat Feuer zwei Hauptherde ermittelt, den einen im südlichen Alföld, der früheren Miltär-Grenze, und einen nördlichen im Neutraër Komitat, wo es durch Arbeiter eingeschleppt ist. Seit 1886 ist in Ungarn ein Trachomdienst eingerichtet. Die österreichisch-ungarische Armee hatte 1900 noch einen Trachom-Zugang von 5 p. M. der Kopfstärke; in der Marine 1899 nur 0,9 p. M. Es folgen die stark durchseuchten Balkan-Staaten.

Italien leidet viel am Trachom, aber das Heer 1900 nur in 1,84 p. M. der Kopfstärke.

Spanien wird an der Hand von Hirschberg's Aufstellung betrachtet, im Süden ist es sehr stark behaftet. Ebenso Portugal, nach Pinto da Gama. Die Schweiz ist trachomfrei. Frankreich hat nur wenige Landstriche mit Trachom, seine Armee ist frei davon. Belgien ist noch immer stark ergriffen.

---

[1] Hippokrates, Von der alten Heilkunde, 9.

In Holland ist eine merkliche Abnahme des unter der armen, jüdischen Bevölkerung herrschenden Trachom zu bemerken. Grossbritannien zeigt nur in Irland einigermaassen grössere Ziffern (bis 38 p. M.). Die nordischen Reiche sind wenig behaftet.

Asien wird kurz behandelt, ausführlich Afrika, namentlich Aegypten, nach den Berichten von Hirschberg (1889), Fuchs (1894), Schmidt-Rimpler und L. Müller (1898), Morax (1901).

Das 3. Kapitel giebt das Krankheitsbild und den Verlauf, nach Rählmann u. A. (Nicht zweckmässig finde ich, dass Verf. das Trachom-Korn als Follikel[1] bezeichnet.) Das 4. Kapitel behandelt die Aetiologie. Trachom ist eine Contact-Infections-Krankheit, deren Erreger noch nicht gefunden worden. In dem 5. Kapitel von der Diagnose erklärt Verf. — mit andren — unsre militär-ärztlichen Directiven von 1893 für verbesserungsbedürftig.

In dem Kapitel von der Behandlung lässt Verf. alle Verfahren von Hippokrates bis auf unsre Tage Revue passiren, wiederholt allerdings bei ersterem die alte, irrthümliche Verwechselung zwischen Atraktos und Atraktylis. (Vgl. Gesch. der Augenheilk. im Alterth., S. 136.) In der arzneilichen Behandlung sind die Hauptmittel Höllenstein-Lösung[2] und Kupferstift. Von grösster Wichtigkeit sind die mechanischen und operativen Verfahren: das haben die Alten schon weit klarer erkannt, als Verf. ihnen zugesteht.

Die Keinig'schen Sublimat-Abreibungen haben in der preussischen Armee gute Erfolge gezeigt, weil man — gutartige Follicular-Katarrhe statistisch mit verwerthet hat. Die Massage ist sehr wirksam. Ebenso die Auspressung. Heisrath hat „durch Einführung der gleichzeitigen Excision der Uebergangsfalte und eines Theiles des Knorpels einen Fortschritt angebahnt". Das letzte Kapitel enthält die Verhütung. Den Schluss bildet eine sorgfältige Literatur-Uebersicht.

Das Buch ist sehr lesenswerth, enthält eine sorgsame Zusammenstellung der über Trachom bekannten Thatsachen und zeigt gesundes Urtheil. Dass der Verf. — mit A. Hirsch und den Andren, die nie ein arabisches Lehrbuch der Augenheilkunde gelesen, — die Araber erheblich unterschätzt, soll ihm nicht zu sehr angerechnet werden. Gelegentlich läuft ihm aber ein Irrthum unter, wenn er abgeleitete Quellen benutzt. So citirt er (S. 59) aus der Königsberger Dissertation von Kob, 1901, den folgenden Satz von Mannhardt: „Uebrigens sollen die türkischen Soldaten . . . unter Trachom nicht viel leiden, während die Armenier . . . in denselben Kasernen auffallend häufig von schwerem Trachom heimgesucht werden". Dieser Satz muss das Staunen eines jeden wachrufen, der in Konstantinopel gewesen; ja eines jeden, der sich nur daran erinnert, dass im türkischen Reich die Nicht-Mohamedaner, gegen eine besondere Steuer, vom Kriegsdienst völlig befreit sind. In der That heisst es bei Mannhardt, Arch. f. Ophth. XIV, 3, S. 31, 1868: „Das Haupt-Contingent für Trachom-Leidende stellt die sehr zahlreiche Klasse der armenischen Lastträger . . . Unter dem türkischen Militär . . . ist das Trachom trotz der Kasernirung nie zur Kalamität geworden." H.

---

[1] „Geschwellte", wie leider bei vielen ärztlichen Schriftstellern für „geschwollene". Vgl. Sanders, W. d. Deutschen Spache II, 2, S. 1045 c. unten; Paul, D. Wörterbuch, 1897, S. 408. — S. 98, Z. 2 lies tubulös für tuberculös. S. 28, Anm. 1 lies 1898 für 1895.

[2] 1 %! nicht 1 oder 2 %, nach meinen Erfahrungen.

3) **Collectio ophthalmologica veterum auctorum.** Fasc. II. Congregatio sive liber de oculis quem compilavit Alcoatin Christianus Toletanus a. d. MCLIX. Publié d'après les manuscrits des bibl. de Metz et d'Erfurt, avec introduction sur l'histoire des oculistes arabes. Par le docteur P. Pansier, d'Avignon. (Paris 1903, 143 S.)

Eine werthvolle Schrift, nicht durch den Inhalt des Alcoatin, der gegenüber den arabischen Lehrbüchern kaum mittelmässig genannt werden kann, sondern durch die sorgfältige Einleitung über die Geschichte der arabischen Augenärzte. Sie enthält alles, was aus der europäischen Literatur über diesen Gegenstand geschöpft werden kann, nämlich einen Auszug aus Leclerc's zwar inhaltreicher, aber wenig übersichtlicher Histoire des médecins arabes, Paris 1876. Hierauf wendet Verf. sich zum liber de oculis quem compilavit Alcoatin, Christianus Toletanus, anno D. I. MCLIX. Alcoatin schrieb zwar lateinisch, aber nach der Weise der Araber, nur weit schlechter als diese, über Augenheilkunde. Sein Werk ist zuerst von Prof. Pagel in Berlin 1896 ans Licht gezogen. Das Manuscript von Metz, welches Verf. benutzte, enthält übrigens nur das 3. Buch, konnte also nur wenig zur Verbesserung des Textes beitragen.

Folgt noch ein Kapitel über die Aussaugung des Stars bei den Arabern und über augenärztliche Stempel bei denselben.

Einige kritische Bemerkungen möchte ich machen. 1) Dass der Araber Amru 640 mit den Büchern der Alexandrinischen Bibliothek 6 Monate lang die Bäder heizen liess, ist eine Fabel. 2) Das arabische ist nicht une langue rebarbative. Die ärztlichen Texte der Araber sind viel klarer, als ihre lateinischen Uebersetzungen des Mittelalters. 3) „De oculis Galeni a Demetrio translatus ex graeco in arabicum et a Constantino de arabico in latinum." Dies ist ein Irrthum. Schon 1899, in meiner Gesch. der Augenheilk. i. A., hatte ich bewiesen, dass das Buch von einem Araber herrührt. In den Abh. der Königl. Preuss. Akademie d. Wissensch. 1903, XLIX, habe ich gezeigt, dass wir hier das älteste arabische Lehrbuch der Augenheilkunde von Hunain zu Bagdad (808—873) vor uns haben, welches sowohl von Demetrius, als auch von Constantinus ins lateinische übersetzt ist. 4) „Das Buch über das Auge in Frag' und Antwort" ist nicht, wie Leclerc und nach ihm unser Verf. annimmt, uns unbekannt. Aus Usaibia's (arabischer) Geschichte der Aerzte wissen wir, dass es gleichfalls von Hunain herrührt. (Vgl. meine oben erwähnte Abhandlung.) In dem Tübinger arabischen Codex Nr. 74, einer Umschreibung der Augenheilkunde des Ali b. Isa in Frag' und Antwort, finden sich „zur Vervollständigung noch Fragen von denen des Hunain." Der Leydener arabische Codex 671 enthält, nach einem Auszug des el-hawi, noch zweitens „Fragen des Hunain Ibn Ishak in Bezug auf das Auge." Es ist aber wohl eine späte Umarbeitung dieses Werkes. 5) Herrn Pansier's Beurtheilung der Juden ist gehässig und ungerecht. 6) 'Ammar aus Mosul's Werk über Augenheilkunde (muntahab) ist nicht blos in dem schlecht conservirten Exemplar des Escurial erhalten. Ich habe es aus dem hebräischen Codex (Parma Nr. 1344) mit Herrn Dr. Eugen Mittwoch vollständig übersetzt. Die sogenannte lateinische Uebersetzung in Cyrurgia parva Guidonis, Venet. 1499—1506, ist eine plumpe Fälschung, nicht dieses geistreichste arabische Werk über Augenheilkunde. 7) Die berühmte Stelle vom Ausziehen und Aussaugen des Stars im Continens des Razi ist falsch übersetzt; sie lautet nach dem arabischen Text: „Antyllus. Einige Leute spalteten den unteren Theil der Pupille und führten heraus den Star; das geht nur beim

dünnen Star, beim dicken aber nicht, weil die Eiweiss-Feuchtigkeit mit ihm herausfliesst. — Einige Leute führten an Stelle der Nadel eine gläserne Röhre ein und saugten die Eiweiss-Feuchtigkeit mit aus.“ Uebrigens folgt aus einem Citat in Ḥalifa's el-kafi fil' kuhhl (das Genügende für die Augenheilkunde), dass nur die erste Hälfte dieses Passus von Antyllus herrührt; die zweite ist ein Zusatz von Razi. Eine Uebersetzung der entsprechenden Stelle aus dem arabischen Text des Kanon, die genauer ist als diejenige von Sichel, findet sich in der Augenheilkunde d. Ibn Sina, von mir und Lippert, S. 164. Endlich lautet die Rand-Note im Star-Kapitel des Ali b. Isa (arabische Handschrift 1100 der National-Bibliothek zu Paris) in richtigerer Uebersetzung, als der von Sichel, folgendermaassen: „Dies ist die Figur der hohlen Star-Nadel, welche genannt wird die ḫorasanische. Sie spaltet den Star bis ins Innere hinein. Und er geht heraus vom Ende der Nadel. Jedoch ist Gefahr dabei, weil sie das Auge spaltet.“

Die Abänderung, welche ʿAmmar in der Aussaugung eingeführt, ist von Leclerc (und Pansier) ganz unrichtig beschrieben. Genau das Gegentheil ist richtig. Während man früher die Hornhaut gespalten und eine gläserne, dickere Röhre eingeführt, erklärt ʿAmmar, dass er eine dünnere, metallene Röhre mit Spitze erfunden habe, und diese, wie beim gewöhnlichen Star-Stich, einführe. Salaḥ ad-Din wiederholt ausführlich die Worte ʿAmmar's und lobt ihn aufs höchste. — Diese Bemerkungen sind aus noch nicht herausgegebenen arabischen (und hebräischen) Handschriften der Werke arabischer Augenärzte geschöpft. H.

---

4) **Collectio ophthalmologica veterum auctorum.** Fasc. III. Memoriale Oculariorum quod compilavit Ali ben Isa. Par le docteur P. Pansier, d'Avignon.

Mit unermüdlichem Fleiss hat Dr. Pansier sich an die lateinischen Uebersetzungen des wichtigsten arabischen Lehrbuchs der Augenheilkunde herangemacht. Er fand in der Nationalbibliothek zwei Handschriften (aus dem XIV. Jahrhundert) des seit 1497 mehrfach und äusserst fehlerhaft gedruckten[1] Textes; und eine Handschrift, die offenbar eine lateinische Uebersetzung aus einer hebräischen Uebertragung desselben Werkes darstellt, aus dem Jahre 1428.

Herr Pansier erklärt, dass „durch Vergleich des gedruckten Textes mit den Handschriften die Fehler sich ausgleichen, die Lücken verschwinden.“ Gewiss viele, aber zahllose sind geblieben. Wenn er meint, einen „präsentablen Text“ erlangt zu haben, so stellt er nur geringe Ansprüche an Klarheit des Sinnes und passende Wahl des Ausdrucks. Kaum eines der mehr als 120 Kapitel giebt uns die Meinung des Arabers in richtigem Sinn und klaren Ausdruck. Von den Lücken, die der Leser nicht ergänzen kann, ganz abgesehen, finden sich zahllose Fehler, die er auch nicht sofort verbessern kann: wie et firmitatis für firmamenti, dolores für colores, modum für nodum, sanie für tensione, meditatio für medicatio, officium für arteficium, sume für sue, rubefactio für putrefactio, oculum für locum, nitrum für vitrum, u. A.

[1] Er erwähnt auch Hille's neue, lateinische Uebersetzung des ersten Buches von Ali ben Isa's Werk (Dresden 1895) und erklärt, dass Hille's historische Einleitung „est faite de notes tirées de Wustenfeld“. Aber Herrn Pansier's historische Einleitung zum zweiten Heft (siehe oben) stammt lediglich aus Noten des Werkes von L. Leclerc.

Dazu kommt, dass Interpunction und Satzgefüge geradezu irreleitend sind. Gelegentlich ist sogar ein richtiger Text des alten Drucks mit Hilfe der Handschriften in einen unrichtigen umgewandelt. (S. 258a Z. 2 u. 3; S. 285, Z. 17.) Hätte er Hille's vortreffliches Stück benutzt, so wäre (I c. 20) die Lehre vom Seh-Geist verständlich geworden.

Sehr merkwürdig ist sein zweiter lateinischer Text, der offenbar aus einer hebräischen Uebersetzung stammt. Der unbekannte Verf. der letzteren zeigt nicht blos, was in den mittelalterlichen Uebersetzungen arabischer Schriften über Heilkunde öfters vorkommt, grosse Unkenntniss in dieser Wissenschaft; sondern auch, was ich sonst noch nicht gefunden habe, — in der arabischen Sprache. Er verwechselt das arabische Wort ramād „Asche" mit dem andren ramad „Augenentzündung" und spricht an zahllosen Stellen, wo Ophthalmie gemeint ist, von morbus cineris, fügt auch gelegentlich hinzu „dictus effori ebraïce": allerdings bedeutet das hebräische epher „die Asche". Das Kapitel vom Thränenabscess (ġarab) hat durchweg scabies (ġarab). Ferner übersetzt er Ali ben Isa's Worte, dass das Kollyr (Zäpfchen) lang sein muss, um es von andren gleichfarbigen zu unterscheiden, mit stet diu. Alles dies ist Herrn Pansier entgangen.

Es ist verlorene Liebesmühe, aus den mittelalterlich-lateinischen Uebersetzungen ein richtiges Bild der arabischen Heilkunde zu gewinnen. Sie zeigen nur die Rückseite des Teppichs. Wer die Vorderseite Andren vorweisen will, darf die Mühe nicht scheuen, die arabischen, noch nicht herausgegebenen Handschriften richtig in eine moderne Sprache zu übersetzen. Für die arabischen Augenärzte ist diese Arbeit geleistet und bereits im Druck. H.

---

5) **La pratique de l'ophthalmologie dans le moyen-âge latin,** par le docteur P. Pansier, Avignon.

Eine sorgsame Quellen-Studie über diese traurigste Zeit. Nach dem Zerfall des römischen Reiches begann ein Rest der Heilkunde in einigen Klöstern wieder sich zu entfalten, zu Chartres, Monte Cassino; dazu kamen Salerno und Montpellier (IX.—XI. Jahrhundert). Aus dem XII. Jahrhundert haben wir liber de oculis q. c. Alcoatin und die Vorlesung des Benvenutus von Jerusalem und die Schrift des Salernitaners Mag. Zacharias. Im XIII. Jahrhundert treten die doctores chirurgici auf, leisten aber auf unsrem Gebiet gar wenig, nur Wilhelm von Salicet zeigt Spuren eigner Praxis.

Das Buch vom Auge des Petrus Hispanus ist aus „Pantegni" und Zacharias abgeschrieben. Einen anonymen Tractatus de egritudinibus oculorum hat Verf. in der Arsenal-Bibliothek zu Paris aufgefunden. Aus dem XIV. Jahrhundert sind nur zwei Augenärzte zu nennen: Guido von Arezzo und Giraldus de Cumba. Der König Johann von Böhmen liess einen französischen Augenarzt kommen und denselben, als die Kur nicht glücklich war, in einen Sack nähen und in die Oder werfen. Er hätte mit einem Araber dasselbe gemacht, wenn dieser nicht vorher das königliche Wort sich hätte verpfänden lassen. Wir haben 3 unbedeutende Schriften über Hygiene des Auges aus dem XIV. Jahrhundert, von Arnaldus, Johannes de Casso und Barnabas de Regio. Im XV. Jahrhundert ist in Südwest-Europa die Augenheilkunde in den Händen jüdischer Aerzte; 1468 wird König Johann von Aragon durch Abbi-Abor, Rabbiner von Lerida, glücklich vom Star befreit. H.

Journal-Uebersicht.

I. La clinique ophtalmologique. 1903. Nr. 5—18.

(Die bereits aus der deutschen Ausgabe referirten Arbeiten blieben unberücksichtigt.)

1) **Streptokokken-Ophthalmie mit Hornhautgeschwüren; Misserfolg von Höllenstein und Protargol. Heilung in 3 Tagen durch Roux'sches Serum,** von Darier.

Die Blennorrhoe trat am 10. Tage nach der Geburt auf. Die Hornhautgeschwüre scheinen durch zu starke Pinselung mit Arg. nitr. hervorgerufen worden zu sein. Im Sekret keine Gonokokken, sondern Streptokokken. Nach Weglassung aller Silberpräparate und 3 Injectionen von Roux'schem Serum trat schnelle Vernarbung der Hornhautgeschwüre und völlige Heilung ein.

2) **Collargol bei Augenleiden,** von Troupeau.

3) **Ptosis-Operation,** von Sourdille.

4) **Dosirung von Augentropfen und Salben,** von Lepriace.

Verf. beschreibt ein kleines Instrument, durch welches die Tropfen und Salben in aseptischer Weise und zwar nur in der vorgeschriebenen Menge in's Auge eingebracht werden können.

5) **Klinische Vorlesung über die Star-Operation,** von Bell Taylor.

Bringt, wie in der Natur der Vorlesung liegt, nichts wesentlich Neues. Zum Hornhautschnitt scheint sich Verf. mit Vorliebe eines knieförmig gebogenen Graefe'schen Messers zu bedienen. Zur focalen Beleuchtung benutzt er eine Schusterkugel.

6) **Modification der Panas'schen Entropion-Operation,** von Thilliez.

7) **Ueber totale und partielle Trichiasis-Operation,** von Terson.

Während bei totaler Trichiasis das Panas'sche Verfahren angezeigt erscheint, empfiehlt Verf. bei partieller, wo nur einzelne Wimpern falsch stehen, oder bei Distichiasis die Ignipunctur als das einfachere und schonendere Verfahren, das sehr gute Resultate erzielt.

8) **Hornhaut-Verletzungen,** von Roques.

Die unter dem Namen „Keratitis traumatica recurrens" bekanntlich häufig ohne sichtbare Veranlassung nach Verletzungen auftretende Affection, welche Verf. als trophische Störung auffasst, konnte in mehreren Fällen durch Aspirin günstig beeinflusst werden.

9) **Cysticercus intraocularis,** von Guiot.

Verf. spricht sich für conservative (?) Behandlung aus, falls nicht eintretende Complicationen dringend zur Operation zwingen.

10) **Schutz-Arbeitsbrillen,** von Bourgeois.

Ueber den corrigirenden Gläsern für die Nähe ist im selben Charnier ein Metallnetz angebracht, welches bei gefährlicher Arbeit heruntergeklappt werden kann.

11) Ueber den Einfluss des See-Klimas und von Salzbädern auf gewisse Augen-Affectionen. von Jocqs.

Wie vorherzusehen, hat der Aufenthalt am Meer überall da guten Einfluss, wo es sich darum handelt, die Constitution zu kräftigen, den Stoffwechsel anzuregen bezw. gewisse Diathesen zu beseitigen. In erster Linie handelt es sich also um phlyctänuläre Erkrankungen und interstitielle Entzündungen der Hornhaut. Auch mehrere Fälle von Iritis und Chorioiditis wurden günstig beeinflusst.

---

12) Argyrol und Collargol und ihre Indicationen, von Darier.

Bezeichnend sind die Worte des Verf., dass die Anwendung beider Salze weniger schmerzhaft ist, als die Einträufelung von Cocaïn oder destillirtem Wasser. Namentlich in Fällen von Dacryocystitis und Thränenträufeln wird durch eine 10—25 % Lösung von Argyrol eine schnelle Wirkung erzielt, insbesondere, wenn der Thränenkanal einige Male damit durchgespritzt wird. Aehnliche Erfahrungen wurden bei Blennorrhoe gemacht.

Ueber Collargol verfügt Verf. noch nicht über genügende eigene Erfahrungen. In 1 % Lösung wirkt es in obigen Fällen günstig. Als subconjunctivale Injection kommt es als Lösung von 1 : 500 oder 1 : 1000 zur Anwendung. Wobei Verf. damit gute Erfahrungen gemacht hat, theilt er nicht mit.

---

13) Günstiger Einfluss von Collargol bei infectiösem Hornhautgeschwür, von Letoutre.

Neben der üblichen Behandlung incl. Brennung kam eine 15 % Collargolsalbe zur Anwendung, welche täglich auf die Lider und die Haut eingerieben wurde. Welches von den Mitteln geholfen hat, dürfte schwer festzustellen sein.

---

14) Prognose und Behandlung der Syphilis des Nervensystems, von Gowers.

Die Chancen der Besserung und Heilung hängen, nach Verschwinden des specifischen Processes, von dem Rückgang der gesetzten anatomischen Läsionen ab. So ist z. B. bei einer langsamen Compression die Möglichkeit der Heilung abhängig theils von dem Grade, theils von der Dauer der Erkrankung. Ausgeschlossen ist sie, wenn sich, durch obige Momente bedingt, eine irreparable Narbe gebildet hat. Die Prognose ist umso ungünstiger, je später eine sachgemässe Behandlung eingeleitet wurde. Häufig auch wird nur oberflächlich untersucht und beweisende Symptome, namentlich Neuritis optica, vom Arzte übersehen. Schwierigkeit macht die Diagnose manchmal, wenn jede charakteristische Anamnese in Abrede gestellt wird oder thatsächlich fehlt. Praktisch betrachtet ist ja auch die Ursache der vom Patienten geklagten Symptome seitens des Nervensystems das secundäre Resultat des ursprünglich specifischen Processes (Narbe, Sklerose des Bindegewebes u. s. w.). Was die Behandlung anbelangt, so giebt Verf. Hg und Jod principiell nicht zu gleicher Zeit, ausser in sehr dringenden Fällen. Bei tertiären Affectionen ist Jod indicirt, während seine Wirkung im primären und secundären Stadium zweifelhaft ist. — Mit Vorliebe benutzt er Einreibungskuren.

---

15) Schwere Form von Bindehaut-Epitheliom, von Fage.

---

16) **Beitrag zur Anwendung des Sublimats,** von Prioux.

Verf. sah nach Anwendung eines Tropfens einer irrthümlich(!)[1] gebrauchten Sublimatlösung von 1 : 1000 nach einer Star-Operation starke parenchymatöse Trübung der Hornhaut mit Betheiligung der Iris, sowie Schwellung und Röthung der Lider. Experimente haben dargethan, dass selbst eine Lösung von 1 : 15000 das Endothel der Descemet'schen Membran zerstört. Verf. ist dagegen mit der Wirkung des Quecksilbercyanürs sehr zufrieden.

17) **Neuritis retrobulbaris,** von Jocqs.

18) **Die Röntgen-Strahlen in der Ophthalmotherapie,** von Darier.

Bisher wurden mit den X-Strahlen behandelt: Epitheliom der Lider, Trachom, Bindehaut-Tuberculose, Blepharitis. Wie Verf. selbst zugesteht, sind es noch zu wenige Fälle, als dass ein sicheres Urtheil auszusprechen wäre. Ueber Erfolge wird nichts Wesentliches mitgetheilt.

19) **Indicationen für intravenöse Injectionen von Quecksilbercyanür,** von Abadie.

Sehr günstig scheinen die Injectionen auf die Manifestationen der Syphilis-Herde zu wirken, welche sich langsam entwickeln und das Sehorgan oder das Centralnervensystem befallen. Die Behandlung mit Quecksilbercyanür hatte Erfolge, wo die übliche specifische Therapie im Stich gelassen hatte. Stets muss die Behandlung lange, selbst über mehrere Jahre, fortgesetzt werden.

20) **X-Strahlen in der Ophthalmotherapie,** von Betremieux.

Verf. hatte gewisse Erfolge bei Trachom.

21) **Ein Fall von Orbitaltumor mit einseitigem Exophthalmus und Pseudosymptomen Basedow'scher Krankheit,** von Truc.

Der Fall bot die klassischen Symptome der Basedow'schen Krankheit, allerdings mit nur einseitigem Exophthalmus. Ausserdem fehlten die Lidphänomene. Vorhanden war Tachycardie, Kropf, Tremor der Hände. Als Ursache des Exophthalmus stellte sich ein Endotheliom der Orbita heraus, das nach der Operation recidivirte und den Tod der Patientin herbeiführte. Ueber das Zusammentreffen mit den obengenannten sog. Pseudosymptomen äussert sich Verf. nicht.

22) **Die Anmeldepflicht bei Blennorrhoe neonatorum,** von Poinot.

23) **Doppelseitige Blindheit nach Masern,** von Rollet.

Das früher gut sehende Kind ohne hereditäre Belastung hatte eine Sehschärfe von $^{4}/_{50}$ mit stark eingeschränktem Gesichtsfeld. Der Spiegel zeigte zunächst nur eine leichte Neuritis. Allmählich entwickelte sich eine starke Pigmentatrophie der Netzhaut, welche das Aussehen wie bei Retinitis pigmentosa bekam. Die Function blieb stets auf dem ersten Punkte. Verf. glaubt eine Toxinwirkung auf Sehnerv und Netzhaut annehmen zu sollen.

24) **Behandlung der Netzhaut-Blutungen und des consecutiven Glaucoms,** von Poinot.

[1] Vgl. Einführung, I, S. 57.

25) **Chininvergiftung,** von Reina.

Nach irrthümlicher (!) Einnahme von 20,0 Chinin. sulfur. sank die Sehschärfe auf $^1/_3$. Das Gesichtsfeld war stark eingeengt, die Farbenperception aufgehoben. Pupillenreaction auf Licht träge, Accommodation in Ordnung. Der Augenhintergrund glich einem solchen nach länger bestehender Embolie der Centralarterie. Therapeutisch wurde Amylnitrit, Strychnin und Massage angewendet. Die Sehschärfe hob sich etwas, während der ophthalmoskopische Befund derselbe blieb.

---

26) **Ein Fall von sympathischer Ophthalmie,** von Delbès.

Drei Jahre nach Eindringen eines Stahlsplitters in das rechte Auge sank die Sehschärfe des linken auf $^1/_8$. Der Augenspiegel zeigte Papilloretinitis. Das ursprünglich verletzte rechte Auge war blind, leicht geschrumpft, hypotonisch und nicht schmerzhaft. Nach der Enucleation, bei der sich der Eisensplitter übrigens neben der Papille fand, blieb die Sehschärfe links stets auf $^1/_8$ reducirt und war nur am Tage nach einer Kochsalzinjection stets auf $^1/_4$ gestiegen, um dann bald wieder zu fallen. Während der Beobachtung entwickelte sich ein Kapselstar, nach dessen Extraction die Sehschärfe $^1/_{15}$ war und blieb. Der Fall ist interessant durch die späte Entwicklung der sympathischen Ophthalmie, obgleich das verletzte Auge fast 4 Jahre den Fremdkörper beherbergt hatte, ohne dass in dieser Zeit Reizerscheinungen eingetreten wären. Die Cataract ist auf Rechnung einer sympathischen Iridocyclitis zu setzen.

Ueber den weiteren Verlauf ist nichts mitgetheilt.

---

27) **Behandlung der schweren syphilitischen Augenleiden,** von Darier.

Wenn die üblichen Mittel nichts nützen, ist eine methodische intravenöse Injectionskur am Platze, die Verf. in der täglichen Dosis von 0,01—0,04 Quecksilber-Cyanür oder -Bijodid vornimmt. Die Dosis wird allmählich gesteigert und bis zur äussersten Zulässigkeit, d. h. bis zum Erscheinen von gastrointestinalen Symptomen fortgesetzt. Unterstützt wird die Kur durch subconjunctivale Injectionen desselben Salzes, alle 3—4 Tage je in ein Auge. Die Wirkung dieser Behandlungsmethode (30—40 intravenöse Injectionen) kommt meist erst einige Zeit nach Beendigung der Kur zu Tage. Die Kur kann im Jahre 2—3 Mal wiederholt werden. Moll.

II. Annales d'oculistique. 1903. August—September.

1) **Beitrag zur Kenntniss der Cysten der inneren Orbitalwand,** von Vacher.

---

2) **Hämorrhagische Retinitis,** von Ahlstrom.

Die Diagnose war auf Thrombose der Centralvene gestellt worden. Wegen starker Schmerzen und Zunahme des Druckes musste das Auge enucleïrt werden.

Die anatomische Untersuchung ergab als wesentliches Moment eine Verdickung und hyaline Entartung der Arterienwände sowohl im Sehnerven wie in der Retina. Es handelte sich somit um eine Endarteriitis proliferans. Ueber die Ursache der Drucksteigerung ist nichts mitgetheilt.

---

3) **Accommodative Asthenopie,** von Bull.

---

4) **Behandlung der recidivirenden Glaskörper-Blutungen durch subcutane Injection von gelatinirtem Serum,** von Fromaget.

Verf. berichtet über zwei Fälle von recidivirenden juvenilen Glaskörper-Blutungen, die die Sehkraft des Auges mehr oder weniger aufgehoben hatten. Nach Versagen aller andren Mittel injicirte er in mehrmaligen Sitzungen je 50 ccm eines 2% Gelatine-Serums unter die Haut. Darauf allmähliche Resorption des Blutes und keine Wiederholung der Hämorrhagie. Die Sehschärfe besserte sich im gleichen Verhältniss, ein Recidiv trat nicht ein. Seit der Heilung sind 3—4 Jahre verstrichen.

---

5) **Intraoculare Tuberculose. Gefahr der Enucleation,** von Rogman.

Ausser einem eigenen Falle stellt Verf. noch mehrere Beobachtungen aus der Literatur zusammen, aus denen hervorgeht, dass in 9 Fällen der Enucleation eine tuberculöse Meningitis mit tödtlichem Ausgange folgte. In zwei Fällen entstand ein locales Recidiv. In sechs Fällen von den mitgetheilten ist ausdrücklich betont, dass die Patienten sich vor der Enucleation wohl befanden und kein Zeichen einer allgemeinen Tuberculose gefunden worden war, sondern die Krankheit nur auf das Auge localisirt erschien.

Der Tod trat ein 19 Tage bis 6 Monate nach der Enucleation.

Mehrere Erklärungen für das Zustandekommen der Meningitis sind zulässig. Erstens kann letztere bereits latent bestanden haben. Zweitens kann die Wanderung der Bacillen in den Sehnervenscheiden bereits vor dem chirurgischen Eingriff begonnen haben.

Drittens aber kann durch die Enucleation erst eine Propagation der Bacillen bedingt werden, was umso wahrscheinlicher ist, als in den untersuchten enucleirten Augen stets die Sklera entweder verdünnt und stark infiltrirt oder bereits perforirt gefunden wurde. In Folge dessen räth Verf. von der Vornahme der Enucleation namentlich in solchen Fällen ab, wo die Sklera ectasirt und verdünnt ist. Hier muss die radicalere Exenteration der Orbita mit Wegnahme des Periosts an ihre Stelle treten.

---

6) **Die Zusammensetzung des Kammerwassers bei Cataracta senilis,** von Uribe-Troncoso.

Man nahm allgemein an, dass der Gehalt an Eiweiss im Kammerwasser während der Bildung der Cataract erhöht sei. Das ist nach den Untersuchungen des Verf.'s nicht der Fall. Bei beginnenden Kern-Staren ist der Salzgehalt des Humor aqueus ein stärkerer, als bei Cortical-Staren. Im Stadium der Reifung zeigt sich normale Zusammensetzung, während bei überreifen Staren die organischen Bestandtheile des Kammerwassers vermehrt sind.

---

7) **Spontane Resorption der Linse bei Erwachsenen in Fällen von traumatischer Cataract,** von Armaignac.

---

8) **Keratitis punctata superficialis bei Masern,** von Trantas.

Diese Keratitis beginnt meist am 3. Tage nach Auftreten des Exanthems und geht mit starken Reizerscheinungen einher. Sie verschwindet spurlos nach 3—4 Tagen und spielt sich stets in den obersten Lagen der Hornhaut ab. Verf. stellt sie in dieselbe Kategorie wie das allgemeine Exanthem. In den grösseren Monographien ist die Krankheit angeblich nicht erwähnt.

---

9) **Ueber Augenaffectionen bei Masern**, von Morax.

Verf. beschränkt sich auf die Besprechung der blepharo-conjunctivalen Symptome bei Masern.

10) **Spontanes recidivirendes Hämatom der Orbita**, von Petit.

In weitaus der grösseren Zahl der mitgetheilten Fälle findet sich als ätiologisches Moment entweder Gefässleiden mit Nierenaffection oder Hämophilie.

Moll.

Vermischtes.

1) X. Internationaler Ophthalmologen-Congress in Luzern 18. September 1904. Ausstellung.

Das Comité des X. internationalen Congresses für Ophthalmologie hat mich beauftragt, Sorge zu tragen für eine zweckmässige Ausstellung aller dem Congresse übermittelten wissenschaftlichen Apparate, Instrumente sowie der verschiedenen Lehr- und Unterrichtsmittel.

Ich ersuche daher alle Collegen sowie alle wissenschaftlichen optischen wie mechanischen Firmen, die irgendwelche Objecte am internationalen Ophthalmologen-Congresse in Luzern auszustellen wünschen, sich bis zum 1. Juli 1904 an mich zu wenden mit der genauen Angabe der Ausstellungs-Objecte, des gewünschten Raumes sowie der Art und Stärke der allenfalls benöthigten elektrischen Kraft. Später angemeldete Ausstellungs-Objecte können nur noch in dem Maasse Berücksichtigung finden, als der noch verfügbare Raum es gestattet.

Professor Dr. A. Siegrist,
Director der Universitäts-Augenklinik Bern.

2) Der russische augenärztliche Bote wird, nachdem Prof. Chodin gesundheitshalber zurückgetreten, von Prof. Krückow in Moskau an erster Stelle, ferner von Prof. Bellarminoff in St. Petersburg, Prof. Ewetzki in Dorpat und Prof. Golowin in Odessa herausgegeben. Es wäre sehr wünschenswerth, am Schluss jedes Heftes eine kurze Uebersicht des Inhalts in deutscher oder französischer Sprache beizufügen.

3) Seit Juli 1903 erscheint in London „The Ophthalmoscope, a monthly review of current ophtalmology.“ Editors Sydney Stephenson (London), Charles A. Oliver (Philadelphia). Subeditor C. Devereux Marshall (London). Mitarbeiter für Deutschland ist Dr. A. Birch-Hirschfeld.

4) *Ἰατρικὴ πρόοδος*, 1. *Νοεμβρ.* 1903. *Ἡ τοιαύτη συνήθεια (ξενογλώσσων ὅρων καὶ ὀνομασιῶν) φρονοῦμεν ὅτι εἶνε ὅλως ἄτοπος καὶ δέον νὰ παύσῃ εἰς τὸ μέλλον, καθ' ὅσον διὰ ταύτης σπουδαίως ἀδικεῖται ἡ πλουσιωτέρα καὶ ὡραιοτέρα τῶν γλωσσῶν.*

Mögen dies auch in unsrem Vaterland die deutsch-schreibenden Aerzte beherzigen.

5) Zur Theorie der Retraction des Auges.

In der wissenschaftlichen Zusammenkunft Deutscher Aerzte von New-York vom 27. Oktober 1899 demonstrirte Dr. Julius Wolff eine Serie von vier Patienten mit Retractionsbewegung des Auges. In Bezug auf das Wie des Zustandekommens dieser abnormen Bewegung bekannte sich Dr. Wolff zu denselben Ansichten wie Dr. Türk (Centralbl. f. pr. Augenh. 1899, S. 14). In der dieser Demonstration sich anschliessenden Discussion nahm ich Gelegenheit zu erwähnen, dass mir ähnliche Fälle auch schon vorgekommen waren,

dass ich mir aber eine andre Erklärungsweise zurecht gelegt hatte, als Türk. Ich hielt die bei intendirter Einwärtsdrehung des Bulbus erfolgende Retraction für bedingt durch die simultane Contraction des Musc. rectus superior und inferior, welche beide Muskeln vom Nervencentrum aus vicariirend für den aus dem einen oder andren Grunde unfähigen Rectus internus innervirt werden. Bei intendirter Auswärtsdrehung wird bei diesen Fällen gewöhnlich ein Hervortreten des Augapfels aus seiner Höhle beobachtet, weil nun die beiden Obliqui sich zu gleicher Zeit contrahiren um die Arbeit des Rectus externus zu ersetzen.

Ein Referat über diese Discussion erschien im Dezemberheft 1899 der „New-Yorker Medicin. Monatsschr.", S. 581. Meines Wissens aber hat keine einzige ophthalmologische Fachzeitschrift hiervon Notiz genommen.

Als nun Dr. Weeks am 15. Februar d. J. der New-York Academy of Medicine einen neuen Fall von Retractionsbewegung des Augapfels vorstellte, kam ich in der Discussion auf meine Theorie zurück, welche, wie ich nun erfuhr, ebenso Dr. Weeks wie den meisten übrigen hier lebenden Fachgenossen unbekannt geblieben war.

Einige Tage hierauf kam mir nun der Artikel von Prof. Peschel im Januarheft des Centralbl. zu Gesichte, in welchem dieselbe Theorie promulgirt wird, wie ich sie schon vor 4 Jahren aufgestellt habe. Unter den Umständen wundert es mich gar nicht, dass Peschel meiner nicht erwähnt, da es ihm offenbar ebenso ergangen ist, wie den vielen übrigen Fachgenossen, denen keine Gelegenheit wurde, mit meiner Theorie bekannt zu werden. Die Theorie ist übrigens so naheliegend, dass ich nicht zweifle, dass ausser Peschel auch noch andere Fachgenossen unabhängig voneinander auf dieselbe Idee verfallen sind, es aber aus dem einen oder andern Grunde unterlassen haben, die Sache im Druck bekannt zu geben.

New York, 22. Febr. 1904. A. Schapringer.

Bibliographie.

1) Naturwissenschaftlich-medizinische Gesellschaft zu Jena (Section für Heilkunde), 27. Mai 1903. (Münchn. medizin. Wochenschrift 1903. Nr. 30.) Wagenmann theilt einen Fall von Cysticercus im Glaskörper mit und stellt den mit Erfolg operirten Patienten vor. Von der Operation ist zu erwähnen, dass es nach mehrmaligen Einführen der Pincette gelang, die Blase zu fassen und in toto unverletzt zu extrahiren. (Netzhaut-Ablösung, Handbewegung nach unten.) Der zweite Fall, über den Wagenmann berichtet, ist ein in diagnostischer Hinsicht interessanter, von Eisensplitter im Glaskörper. Der Verletzte konnte überzeugt werden, dass die von ihm wahrgenommene Flocke ein durch den Magnet anziehbarer Eisensplitter sei; hat sich aber zur Operation nicht eingestellt.

2) Ein Beitrag zur Kasuistik der embryonalen Glaskörper-Stränge mit anatomischem Befund in einem Fall, von Jos. Hillers. (Inaug.-Dissert. Giessen 1903.) 10 Fälle des Giessener Materials werden veröffentlicht, in denen es sich 9 Mal um die Arteria hyaloidea persistens, einmal um den Cloquet'schen Kanal handelte. Fritz Mendel.

Um Einsendung von Separatabdrücken wird gebeten (Berlin NW. 26 Schiffbauerdamm)

Verlag von Veit & Comp. in Leipzig. — Druck von Metzger & Wittig in Leipzig.

Centralblatt
für praktische
AUGENHEILKUNDE.

Herausgegeben von

Prof. Dr. J. Hirschberg, Geh. Med.-Rath, in Berlin.

Unter ständiger Mitwirkung der Herren Dr. Ancke in München, Dr. Berger in Paris, Prof. Dr. Birnbacher in Graz, Dr. Brailey in London, Prof. Dr. H. Cohn in Breslau, Doc. Dr. Cl. du Bois-Reymond in Berlin, Dr. Czellitzer in Berlin, Doc. Dr. E. Emmert in Bern, Prof. Dr. C. Gallenga in Parma, Dr. Ginsberg in Berlin, Prof. Dr. Goldzieher in Budapest, Dr. Gordon Norrie in Kopenhagen, Dr. Hamburger in Berlin, Prof. Dr. Horstmann in Berlin, Dr. Issigonis in Smyrna, Prof. H. Knapp in New York, Prof. Dr. Krückow in Moskau, Dr. Loeser in Berlin, Prof. Dr. Magnus in Breslau, Major F. P. Maynard, I. M. S. Calcutta, Dr. F. Mendel in Berlin, Dr. Moll in Berlin, Dr Neuburger in Nürnberg, Dr. Pergens in Brüssel, Prof. Dr. Peschel in Frankfurt a. M., Dr. Purtscher in Klagenfurt, Dr. M. Reich in Petersburg, Med.-Rath Dr. Scheer in Oldenburg, Prof. Dr. Schenkl in Prag, Prof. Dr. Schwarz in Leipzig, Dr. Spiro in Berlin, Dr. Stiel in Köln.

Monatlich ein Heft. Preis des Jahrganges 12 Mark. Zu beziehen durch alle Buchhandlungen des In- und Auslandes und die Postanstalten des Deutschen Reiches.

April. Achtundzwanzigster Jahrgang. 1904.

Inhalt: **Original-Mittheilungen.** Ueber den Markschwamm der Netzhaut. Von **J. Hirschberg.**

Klinische Beobachtungen. I. Ueber langsame Rückbildung der persistirenden Pupillen-Haut. Von J. Hirschberg. — II. Klümpchen Anilinfarbe als Fremdkörper der Hornhaut. Von Primarius Dr. Emil Bock in Laibach.

Neue Bücher.

Referate, Uebersetzungen, Auszüge. 1) Die augenärztlichen Operationen, von Prof. Czermak in Prag. — 2) Klinische Studien über die Krankheiten der Retinal-Gefässe, von Dr. Ole Bull. — 3) Ultramikroskopische Untersuchung über die Ursachen der sympathischen Ophthalmie, von Rählmann. — 4) Ueber Radium-Strahlen und ihre Wirkung auf das gesunde und kranke Auge, von Greeff.

Journal-Uebersicht. I. A. v. Graefe's Archiv. f. Ophthalmologie. LVII. 1. — II. Zehender's Klinische Monatsblätter für Augenheilkunde. 1904. Januar—März. — III. Zeitschrift für Augenheilkunde. 1903. X. Heft 3—6. — IV. Archiv für Augenheilkunde. XLVIII. 1903. Heft 3—4.

Vermischtes. Nr. 1—4.

Bibliographie. Nr. 1—4.

Ueber den Markschwamm der Netzhaut.

Von **J. Hirschberg.**[1]

M. H. In der November-Sitzung 1903 hatte ich die Ehre, Ihnen einen Fall von doppelseitigem Markschwamm der Netzhaut bei einem zehnmonatlichen Kinde vorzustellen. Der Bericht darüber ist im Decemberheft des Centralbl. f. Augenheilk. 1903 und ein kurzer Auszug davon bereits

[1] Nach einem Vortrag in der Januar-Sitzung der Berliner ophthalm. Gesellschaft.

im Januar-Heft 1904 (S. 1561) der Clinica Oculistica meines Freundes Prof. Cirincione erschienen. Aber in diesem Auszug habe ich zwei kleine Irrthümer zu beklagen. Erstlich wird dem Kinde das Alter von zehn Jahren, ferner mir die Regel zugeschrieben, die Enucleation nicht mehr auszuführen, wenn bereits über zehn Wochen, seit der ersten Feststellung des hellen Reflexes aus der Pupille, verstrichen sind.

Hierüber möchte ich mir einige Worte gestatten.

Bereits in meiner Sonderschrift über den Markschwamm der Netzhaut vom Jahre 1869[1] hatte ich klar hervorgehoben, dass, wenn der helle Schein aus der Pupille erst seit einigen Wochen besteht, wenn der Glaskörper-Raum erst zum geringeren Theil von der Neubildung ausgefüllt erscheint, wenn nach der Ausschälung des Augapfels das daran haftende Stück Sehnerv bei mikroskopischer Untersuchung gesund gefunden wird, eine glückliche Wendung des Krankheits-Verlaufes mit grosser Wahrscheinlichkeit zu erwarten sei.

Genauere Angaben konnte ich später machen, als ich mehr eigene Erfahrungen gesammelt. Im Jahre 1893 hat Herr Dr. Bruno Wolff in seiner Inaugural-Dissertation[2] eine Zusammenstellung der von mir in meiner Anstalt operirten Fälle von Markschwamm der Netzhaut vorgenommen. (Alle Präparate sind mikroskopisch untersucht.) Es handelt sich um siebzehn Fälle.

Sie könnten sagen, das ist ja eine kleine Zahl. In der That, die Zahl der wegen Aderhaut-Sarcom von mir ausgeführten Enucleationen betrug im folgenden Jahre (1894) bereits 39. Der Unterschied ist wohl erklärlich. Zunächst ist Markschwamm der Netzhaut an sich etwas seltener, als Sarcom der Aderhaut: in meinem eigenen Beobachtungs-Material finde ich ersteren in 0,4 auf das Tausend Augenkranker, das letztere in 0,5.[3] Sodann ist Markschwamm der Netzhaut in 18—20 % der Fälle doppelseitig, d. h. für den Arzt wenig einladend zur Operation; während bei Aderhaut-Sarcom Doppelseitigkeit so gut wie gar nicht vorkommt. Endlich geschieht es sehr häufig beim Netzhaut-Markschwamm der kleinen Kinder, dass eine wenig gebildete Mutter, wenn der Arzt Entfernung des Augapfels vorschlägt, sofort entflieht und gar nicht oder zu spät wiederkehrt; während bei dem Aderhaut-Sarcom der Erwachsenen eine ruhigere Erörterung, selbst bei geringerer Bildung der Befallenen, möglich bleibt. Aus diesen Gründen haben wir weniger Augäpfel wegen Markschwamm der Netzhaut, als wegen Sarcom der Aderhaut, zu entfernen.

---

[1] S. 259.

[2] Weder diese Dissertation, noch die kurze Uebersicht ihrer Ergebnisse, welche ich in dem 25jährigen Bericht über meine Augenheilanstalt (Berlin 1895, S. 75) veröffentlicht habe, pflegen in den hierauf bezüglichen Erörterungen erwähnt zu werden.

[3] Vgl. meine Beiträge zur prakt. Augenheilk. 1878, III, S. 103 und 104.

Es waren also siebzehn Fälle von Markschwamm der Netzhaut, die ich bis zum Jahre 1893 operirt hatte. Die lückenlose Reihe eines einzelnen Beobachters liefert zuverlässigere Ergebnisse, als eine noch so umfassende Zusammenstellung aus der Literatur, die eben von den Zufälligkeiten der Veröffentlichung abhängig bleibt. Diese 17 Fälle zerfallen naturgemäss in zwei Gruppen. In der ersten Gruppe, welche zehn Fälle umfasst, hat die anatomische Untersuchung erwiesen, dass die Neubildung noch nicht die Netzhaut überschritten hatte, als die Entfernung des Augapfels mit der Geschwulst vorgenommen wurde. Dagegen sind in der zweiten Gruppe, welche die übrigen sieben Fälle umfasst, bereits auch andre Theile des Auges von der Geschwulst ergriffen gewesen. In den 10 Fällen der ersten Gruppe wurde niemals ein Recidiv festgestellt. Schon damals waren einige dieser Fälle $5^3/_4$, $8^3/_4$, $12^1/_4$ Jahre beobachtet worden. Die weitere Beobachtung hat nichts an dem günstigen Ergebniss geändert. In den 7 Fällen der zweiten Gruppe wurde vier Mal Rückfall festgestellt, zwei Mal tödtlicher Ausgang nicht lange nach der Operation, einmal unter Erscheinungen, die auf Entwicklung einer Neubildung in der Schädelhöhle schliessen liessen.

In der ersten Gruppe betrug sieben Mal die Zeit von der ersten Beobachtung des hellen Scheins aus der Pupille bis zur Operation etwa zehn Wochen. In der zweiten Gruppe schwankte diese Zeit zwischen einigen Monaten und einem Jahr und vier Monaten.

Die Operation des Markschwamms der Netzhaut ergiebt also nur so lange eine günstige Prognose, als die Neubildung auf die Netzhaut selbst beschränkt geblieben; und noch nicht über zehn Wochen, seit Auftreten des hellen Scheins, verstrichen sind.

Aber die günstige Prognose deckt sich nicht mit der Nothwendigkeit der Operation. Wir müssen die Operation des Kindes öfters auch dann noch anrathen, wenn die beste Zeit von den Eltern bereits versäumt worden. Gelegentlich sind auch dann noch Dauer-Heilungen erzielt worden. Ueber einen Fall, der auch erst spät zur Operation kam, aber doch noch einigermaassen günstige anatomische Verhältnisse aufwies, will ich jetzt berichten.

Am 31. Januar 1904 wurde mir ein siebenmonatliches Mädchen gebracht. Seine Eltern sind gesund, ebenso seine drei älteren Geschwister. Es ist gesund geboren und bis heute körperlich gesund, gut entwickelt, blühend und freundlich. Im Beginn seines dritten Lebensmonates bemerkten die Eltern zuerst einen hellen Schein in der Pupille des linken Auges. Sie legten keinen Werth darauf und zeigten erst vor 4 Wochen das Kind einem Augenarzt, der es heute zu mir sendet.

Das rechte Auge ist normal, auch im Hintergrund. Das linke Auge ist zwar reizlos, aber leicht vergrössert und härtlich, die Hornhaut rauchig, die Vorderkammer flach, die Pupille weit, die Iris von Blutgefässen durch-

zogen. Der ganze Binnenraum des Augapfels ist von einer hellen Geschwulstmasse ausgefüllt, welche aus drei bis dicht an die Linsen-Hinterfläche reichenden Knoten oder Buckeln besteht. Dieselben stossen so aneinander, dass durch ihre gegenseitige Berührung in der Mitte ein schmaler, dreistrahliger Raum ausgespart wird. Der nach unten-aussen gelegene Knoten ist solide und markig; die beiden andren, der nach unten-innen gelegene und der obere, schimmern bei seitlicher Beleuchtung graubläulich und dürften hinter der schon geschwulstartig verdickten Netzhaut noch Flüssigkeit enthalten. Alle drei zeigen eine glatte Oberfläche, die von dem Gefässbaum der Netzhaut überzogen ist. (Fig. 1.)

Fig. 1.

Sonst ist das Kind gesund, Drüsen-Erkrankung oder Metastasen sind nicht nachweisbar.

Die Diagnose ist sicher. Es handelt sich um Markschwamm der Netzhaut des linken Auges, und zwar um die gewöhnliche oder Hauptform, die von der Aussenfläche der Netzhaut nach der Aderhaut-Seite hin wuchert und die ich vor 25 Jahren als Glioma retinae exophytum bezeichnet habe. Die Geschwulst ist angeboren, da sie bereits in der 9. Lebenswoche des Kindes von den Eltern bemerkt worden. Leider haben diese ein viertel Jahr und der zuerst consultirte Arzt noch 4 Wochen dazu verstreichen lassen. Die sichere Periode der Krankheit, wo man nach Entfernung des Augapfels auf dauernde Heilung mit grösster Wahrscheinlichkeit rechnen kann, ist vorüber, seit mehr als 6 Wochen. Es besteht bereits leichte Vergrösserung des Augapfels und Drucksteigerung. Aber das Kind ist so gesund und blühend, dass es ein Jammer wäre, dasselbe thatenlos dem üblen Ausgang preiszugeben. Sollte es nicht mehr gelingen, das Leben des Kindes dauernd zu erhalten, so hätten wir ihm doch jedenfalls durch Entfernung des Augapfels die Qualen des Durchbruchs erspart.

Am folgenden Tage wird zur Operation geschritten, — die Eltern wurden von ihrer Nothwendigkeit sofort überzeugt; in solchen Fällen ist es ein Glück für den Kranken, wenn der Arzt Autorität besitzt. Die Betäubung wurde, wie immer bei uns, mit der Billroth'schen Mischung, nach der Tropfen-Methode ausgeführt; 1 g der Mischung, d. h. $^3/_5$ g Chloroform, war genügend.

Zuerst wurde die Lidspalte schläfenwärts durch einen kräftigen Scherenschnitt erweitert, und zwar schon im Beginn der Betäubung; dann, als

letztere genügend tief geworden, der Sperrer eingelegt, der Rectus internus von seiner Sehne abgetrennt, die letztere kräftig gepackt mit der starken Pincette, die ich für diesen Zweck verwende, die andren drei graden Augenmuskel abgetrennt; hierauf an der fest gepackten Sehne des Internus der Augapfel kräftig nach der Schläfenseite gedreht und an der Nasenseite mit der Schere vorgearbeitet, bis man den gespannten Strang des Sehnerven fühlt. Nunmehr wird von GRAEFE's Sichelmesser, das er als Neurotom bezeichnet hat (Fig. 2), hart an der Nasenwand der Orbita vorgeschoben und mit einer starken Hebelbewegung der gespannte Sehnerv so tief, als möglich, nach hinten durchschnitten. An dem Nachlass der Spannung des festgehaltenen Augapfels fühlt man augenblicklich, dass die Durchschneidung gelungen. Man sieht es auch sofort an einem starken Strahl arteriellen Blutes, der zwischen Augapfel und Nasenwand der Orbita hervorsprudelt. Schleunigst wird die Ausschälung des Augapfels vollendet, die Blutung durch Compression vom Assistenten gestillt, — eine Unterbindung war nicht nöthig; und, da inzwischen der Operateur den am Augapfel haftenden Sehnerven normal gefunden, so wird die durch Ausschälung des Augapfels gesetzte Bindehautwunde — unter Berieselung mit Sublimat-Lösung von 1 : 5000 — mittelst 4 Nähten geschlossen. Da aber doch in Folge der starken Blut-Infiltration des orbitalen Gewebes die Bindehaut ein wenig zwischen den Lidern vorsteht, so werden die letzteren durch 2 Cutis-Nähte provisorisch vereinigt, natürlich auch die Erweiterung der Lidspalte durch eine Naht geschlossen und ein Verband angelegt. Das Kind war schon bald nach der Operation ganz munter und fröhlich. Am folgenden Tage hatte die Spannung des Orbital-Gewebes nachgelassen. Am 3. Tage wurden die Cutis-Nähte entfernt, am 7. die Bindehaut-Nähte, am 8. das Kind mit seiner Mutter entlassen.

Natürlich kann man über den End-Ausgang erst später berichten. Aber die anatomische Untersuchung lieferte ein einigermaassen günstiges Ergebniss.

Am herausgenommenen Augapfel haftet ein Stück des Sehnerven von 10 mm Länge, das vollkommen gesund aussieht, auch an der endständigen Schnittfläche. (Fig. 3.) Es fragt sich nun, ein wie grosses Stück des orbitalen Theils vom Sehnerven wir mit dem Augapfel herausgenommen haben; mit andren Worten: wie lang ist der orbitale Theil des Sehnerven bei einem 7monatl. Kinde? In meiner ziemlich vollständigen Bibliothek konnte ich eine Antwort auf die letztgenannte Frage nicht finden. Aber Herr Geheimrath ORTH half mir hier mit seiner bekannten und dankens-

Fig. 2.

werthen Liebenswürdigkeit und liess sofort bei einschlägigen Sectionen die Länge des orbitalen Sehnerven messen: sein Assistent, Herr Dr. Beitzke, theilte mir mit, dass bei einem einjährigen Kinde von Durchschnitts-Entwicklung die Länge des orbitalen Sehnerven 20 mm betrug, und bei einem neugeborenen 18 mm. Somit glaube ich mich nicht weit von der Wahrheit zu entfernen, wenn ich annehme, dass ich die am Augapfel haftende Hälfte des orbitalen Theils vom Sehnerven mit herausgenommen habe. Den, wie üblich, in Formol gehärteten Augapfel durchschnitt ich in einer senkrechten Ebene, so dass der Sehnerv an der kleinen medialen Hälfte verblieb. (Fig. 4, leicht vergrössert, etwa 2 × 1.) Die Verhältnisse wurden so gefunden, wie ich sie erwartet. Die untere Hälfte des Binnenraums vom Augapfel ist von einer soliden Geschwulst-

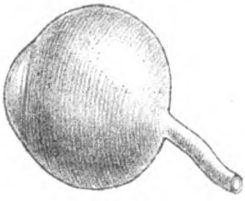

Fig. 3.

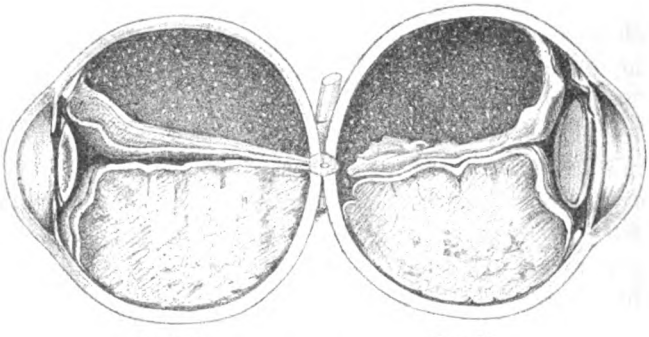

Fig. 4.

Masse ausgefüllt, die oben von glatter Netzhaut-Innenschicht bedeckt wird. Die letztere bildet zusammen mit der oberen, abgelösten und nach innen, gegen die Augenachse, verschobenen Netzhaut-Hälfte einen Trichter.

In der medialen Hälfte des Präparats ist dieser obere Theil der Netzhaut noch ziemlich dünnwandig, in der lateralen Hälfte aber schon, wenigstens nach hinten zu, mit der blumenkohlartigen Aussenwucherung (des Glioma exophytum) bedeckt. Die Hauptmasse der Geschwulst ist grauröthlich, markig, mit zahllosen weissen, punktförmigen Einsprengungen, hauptsächlich verkalkten Nekrosen. Aderhaut nebst Iris und Lederhaut anscheinend normal. Die freie Innenfläche des auf der Aderhaut verbliebenen Pigment-Epithels ist mit einer Aussaat von zahllosen, weissen Punkten bedeckt. Die Linse abgeplattet. Die mikroskopische Untersuchung ergab das gewöhnliche Bild. Aber eine zarte, geschwulstartige Verdickung der Aderhaut wurde gefunden. Das freie Ende des Sehnervenstücks ist frei von Gliom-Wucherung.

Klinische Beobachtungen.

I. Ueber langsame Rückbildung der persistirenden Pupillen-Haut.

Von J. Hirschberg.

Adolf Weber[1] hat das Verdienst, das Klinische der sogenannten Membra pupillaris perseverans vollständig klargelegt zu haben. Die Darstellungen von Manz[2] und E. v. Hippel[3] lieferten im Wesentlichen nur Bestätigungen.

Eine klinische Frage ist die nach dem spontanen Schwinden der angeborenen Pupillen-Haut. A. Weber hebt den Fall von J. Beer[4] hervor, wo die mit angeborener Sperre behaftete Pupille „ohne Zuthun der Kunst in der sechsten Woche nach der Geburt sich wieder geöffnet hatte"; und ist geneigt, derartige Thatsachen zur Beurtheilung älterer, ungenau beschriebenen Fälle mit zu verwerthen. Manz sagt richtig: „Es ist kaum zu bezweifeln, dass diese faserigen Reste der Pupillen-Membran von der Geburt an noch weiteren Veränderungen unterworfen sind, indem einestheils der sonst vor der Geburt bedingte Resorptions- bezw. Veränderungs-Process noch weitere Fortschritte macht, andrerseits das Spiel der Pupille Zerrung und Ablösung herbeiführt." E. v. Hippel hat diese Frage nicht erörtert.

Zwei Fälle muss man unterscheiden.

Erstlich diejenigen, welche unmittelbar oder doch sehr bald nach der Geburt zur Beobachtung gelangen. Es ist nicht unwahrscheinlich, dass man hier öfters binnen wenigen Wochen bedeutende Veränderungen nachweisen kann.

Zweitens diejenigen, welche bei grösseren Kindern oder Erwachsenen zur Beobachtung kommen. Hier beobachtet man in der Mehrzahl der Fälle durch viele Jahre hindurch keine wesentlichen Aenderungen. Ich besitze von mehreren Fällen eine Reihe von Zeichnungen der Pupillen-Haut, welche dieses beweisen.

Aber einen Fall habe ich 18 Jahre lang, vom 2. bis 20. Jahre des Befallenen, beobachtet, wo ein theilweiser Schwund der Pupillen-Haut im Laufe der Jahre ganz deutlich zu Tage trat.

Im Jahre 1885 wurde mir ein 2jähriger Knabe vorgestellt, der von gesunden Eltern stammt, durch normale Entbindung zur Welt gekommen ist und beiderseits zu kleine Augen zeigt.

Die kleine Hornhaut ist längs-oval, mit etwas schräg gestellter Längs-Achse, besonders links, wo Kolobom der Regenbogen- und Ader-Haut deutlich hervortritt. Das rechte Auge zeigt nicht ein Kolobom der Regenbogenhaut, wohl aber eine ziemlich stark entwickelte Pupillen-Haut. Ein breiter Pinsel von Fäden steigt von unten empor und vereinigt sich mit einem schmäleren, der von oben herabsteigt, so dass nur rechts und links ein Segment der Pupille freibleibt. (Fig. 1.)

---

[1] Arch. f. Ophth. VIII, 1, 337, 1861.
[2] Graefe-Saemisch. 1. Aufl., 2. Bd., S. 93, 1876.
[3] Graefe-Saemisch, 2. Aufl., 18. und 19. Lieferung, S. 58, 1900.
[4] Augenkrankh. II, 1817.

1889 wurde der jetzt 5jährige mir wieder gebracht. Jedes Auge für sich sieht, aber das rechte mittelmässig und nahe. Jetzt erkennt man auf dem rechten Auge Verkleinerung der Linse, leichte Verschiebung nach der Nasenseite, so dass in der künstlich erweiterten Pupille der Linsenrand schläfenwärts sichtbar wird, sowie auch feine Trübung-Streifen in der Linse. Auch der rechte Augengrund zeigt Kolobom-Bildung. Der röthliche Sehnerv ist dreieckig begrenzt, dicht darunter folgen zwei dunkel-bläuliche Höhlungen mässiger Grösse und danach eine weisse Zone, wo die Lederhaut sichtbar wird; auch noch 2 kleine, helle Herde dicht oberhalb und nasenwärts am Sehnerven.

Das Kolobom des linken Augengrundes ist typisch, ungefähr entsprechend der bekannten Abbildung von E. Jäger, welche E. v. Hippel auf seiner Fig. 7 wieder dargestellt hat: nur ist das Kolobom breiter, die obere Grenzlinie weniger convex, der Sehnerv weniger scharf, auch mehr dreieckig begrenzt, dicht neben demselben eine tiefe Aushöhlung zweiter Ordnung.

1890 wird auch links leichte Linsen-Verschiebung, und zwar nach der Schläfenseite zu, nachgewiesen: nach künstlicher Erweiterung der Pupille wird dicht bei ihrem nasalen Rand derjenige der Linse sichtbar, zu dem brückenartig feine Pigmentfäden ziehen.

1893 erscheint bei dem 10jährigen die rechte Regenbogenhaut mehr bläulich, die linke bräunlich, das rechte Auge steht höher. Jetzt kann man, acht Jahre nach der ersten Beobachtung, einen theilweisen Schwund der rechtsseitigen Pupillen-Haut feststellen. Das ganze nasale Drittel der Pupille ist frei geworden.

Es sind überhaupt nur noch etwa 5 Fäden vorhanden, von denen einer oben, zwei unten als dreieckige Verlängerungen der Iris-Stroma beginnen, der untere breitere einen bandartigen Fortsatz trägt: alle vereinigen sich auf einer kleinen bläulichen Haut, die der Vorderkapsel aufliegt.

Bei Zusammenziehung der Pupille erfolgt schlangenartige Krümmung der Fäden. Fig. 2 ist bei künstlicher Erweiterung der Pupille gezeichnet;

Fig. 1.

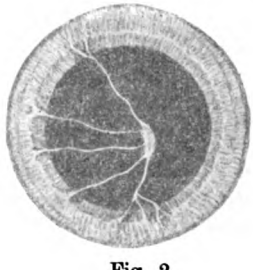

Fig. 2.

etwas stärker vergrössert, als Fig. 1. Der Unterschied zwischen senkrechtem und wagerechtem Durchmesser der rechten Hornhaut ist ziemlich ausgeglichen. Unter dem vorderen Scheitel der Linse ist eine dreieckige Trübung angedeutet.

Das rechte Auge erkennt Sn 2′ : 3″; das linke Sn $1^1/_2$′ : 3″. Das rechte Gesichtsfeld ist von der Nasenseite her bis auf 10° eingeengt, oben mehr, als unten. Das linke Gesichtsfeld ist allseitig bis auf 40°, oben und aussen bis auf 30° eingeengt.

1894 wird auf dem rechten Auge Netzhaut-Abhebung festgestellt.

1895 giebt der nunmehr 12jährige das Gesichtsfeld des linken Auges so an, wie wir es bei Kolobom des Augengrundes gewöhnt sind: d. h. oberhalb des blinden Flecks besteht ein grosser Ausfall, mit nach unten convexer Grenzlinie. Das linke Auge hat mit — 4 D. S = $^5/_9$ (fast); Sn $1^1/_2{}'$ wird in 3″ erkannt. Das rechte Auge erkennt nun Finger auf 2′; nur ganz nach unten zu ist ein Rest des Gesichtsfelds erhalten.

1897 rechts S = $\frac{1}{\infty}$, links — 5 D S = $^5/_{60}$; Sn $1^1/_2$ in $2^1/_2{}''$.

1904 kehrt der jetzt 20jährige wieder, an dem Tage, wo er der Augen halber militär-frei geworden.

Der Farben-Unterschied der Regenbogenhäute ist nicht mehr erheblich, die linke ist bräunlich, die rechte grünlich-bräunlich.

Die rechte Hornhaut ist 9 mm breit und hoch; die linke 7,5 mm breit, 9 mm hoch. (In der rechten Hornhaut hat sich der Unterschied zwischen senkrechtem und wagerechtem Durchmesser im Laufe der Jahre ziemlich wieder ausgeglichen.) Der Krümmungshalbmesser der rechten Hornhaut ist, wegen der Blindheit, nicht genau zu messen; der der linken beträgt 9,6 mm. Links besteht Hornhaut-Astigmatismus nach der Regel, von 3 Dioptrien.

Das rechte Auge ist stockblind, dabei lichtscheu, die Linse getrübt, Spannung gut.

Von der Pupillen-Haut ist nur ein zartes Segel übrig geblieben, welches ungefähr das laterale Drittel der Pupille deckt. Links ist eine eigenthümliche Atrophie des Pupillen-Theils der Iris sichtbar; das Pigmentblatt tritt als Streifen oder Gürtel frei zu Tage; das Stroma hört auf mit abgerundeter Zähnelung.

Das linke Auge erkennt mit — 8 D Finger auf 10′; Sn $1^1/_2$ in 2″ mühsam. Gesichtsfeld ungefähr wie zuvor.

Wir haben hier an dem rechten Auge ein neues Beispiel der Thatsache, dass das angeborene Kolobom durch fortschreitende Schrumpfung des Glaskörpers zur Netzhaut-Abhebung und Erblindung führen kann.

II. Klümpchen Anilinfarbe als Fremdkörper der Hornhaut.

Von Primarius Dr. Emil Bock in Laibach.

Die Mittheilung von Praun „Violettfärbung der Bindehaut und Hornhaut durch Anilin-Tintenstift“ im Februar-Heft 1904 dieses Centralblattes brachte mir einen vor einiger Zeit beobachteten Fall in Erinnerung.

Der 16jährige Lehrling eines Spezereiwaaren-Geschäfts wurde von seinem Herrn angewiesen, in meine Sprechstunde zu gehen, weil er im rechten Auge einen Fremdkörper habe.

Bei der Untersuchung fand ich in dem ganz reizlosen rechten Auge einen schwarzen über mohnkorngrossen Körper am nasenseitigen Hornhautrande sitzen Die röthlichblaue Farbe der Bindehaut des Augapfels in weiter Nachbarschaft des Fremdkörpers liess mich seine Art vermuthen. Um eine weitere Auflösung des Farbstoffes zu verhüten, nahm ich von einer Holocaïn-Einträufelung Abstand und entfernte den Fremdkörper mit der Nadel rasch ohne Zerbröckelung. Dieser erwies sich als eine Anilinfarbe, Gentianaviolett oder dgl. Am andren Tage war die Färbung der Bindehaut vollkommen geschwunden.

Auf mein diesbezügliches Fragen hin erinnerte sich der junge Mann,

dass er zwei oder drei Tage vorher den Vorrath an Farben für Ostereier auf einem hohen Gestelle geordnet habe; dabei sei ein Päckchen geborsten und dessen Inhalt auf seinen Kopf gefallen.

Bemerkenswerth ist es, dass trotz des wenigstens zweitägigen Verweilens des Farbstoffes im Auge die Hornhaut gar nicht und die Bindehaut nur in geringem Grade diesen aufgenommen hatte. Die Färbung dieser verlor sich in einem Tage vollständig, so dass es nicht nothwendig war, zur Entfärbung ein Mittel anzuwenden.

Unser Büchertisch.

Neue Bücher.

*1) Traité des tumeurs de l'oeil, de l'orbite et des annexes, par F. Lagrange, Professeur agrégé à la Faculté de Médecine de Bordeaux. Tome I: Tumeurs de l'oeil. 1901. Tome II: Tumeurs de l'orbite. Un fort volume in 8⁰ grand-jésus de 854 pages avec 218 figures et 12 planches hors texte. 1904. G. Steinheil, Editeur, Paris.

2) Ergänzungstafeln zu dem Atlas der Ophthalmoskopie, von Hofrath Dr. J. Oeller, Prof. an der Univ. zu Erlangen. Zweite Lieferung. 5 Tafeln, Wiesbaden, J. F. Bergmann, 1903. 1. Chorioret. albuminurica et dialysis ret. sanata. Atroph. n. opt., striae retinales, vena chorioretinalis. 2. Obliteratio vasorum retinae. Retinitis proliferans. 3. Melanosis vasculorum retinae; Apoplexia macularis oculi. 4. Sclerosis Arteriarum retinae; Atroph. n. opt., Chorioiditis et striae subretinales. 5. Coloboma vaginae n. optici. In sorgfältiger Ausführung der Abbildungen und genauer Beschreibung des Befundes schliesst sich diese Lieferung den früheren würdig an.

3) Jatromathematiker, vornehmlich im 15. und 16. Jahrhundert. Eine Studie von Karl Sudhoff. Breslau, J. U. Kern's Verlag, Breslau, 1902. Eine äusserst lehrreiche Abhandlung, um die Geschichte der ärztlichen Verirrungen zu studiren.

4) Las vias ópticas. Thesis par Adolfi Noceti, Buenos Ayres 1903, 223 S.

*5) Graefe-Saemisch, II. Aufl., 72. bis 74. Lieferung: Die Untersuchungsmethode von Dr. E. Landolt in Paris. (Schluss.)

Referate, Uebersetzungen, Auszüge.

1) **Die augenärztlichen Operationen,** von Prof. Dr. Czermak in Prag, Heft 13, 14, 15. (Wien, 1904, K. Gerold's Sohn.)

Die nach langer Pause erschienenen neuen Lieferungen der Czermak-schen Operations-Lehre behandeln die wichtigsten Augen-Operationen, die an der Linse. Die Discission und Lanzen-Extraction haben in der Myopie-Operation ein grosses Gebiet gewonnen, sind von geringen Modificationen an Instrumenten und Verfahren abgesehen, ein gleichmässig geübtes Verfahren geblieben. Der Streit um die Ausführung der Star-Extraction, dessen frühere Lebhaftigkeit die geschichtlichen Vorbemerkungen vor Augen führen, ist wenigstens insofern beendet, als die vom Verf. geschilderte Lappen-Extraction als das jetzt allgemein übliche Verfahren gelten kann.

Persönlich ist Verf. für Eröffnung der Linsen-Kapsel mittelst Kapselpincette, beim Vorgehen mit Iridectomie legt er ein grosses Gewicht auf die Rücklagerung der Iris-Schenkel vor der Kapsel-Eröffnung, da hierdurch Einklemmungen am leichtesten vermieden werden. Mit der Nachstar-Discission geht Verf. sehr weit. Sie ist ihm ein wesentlicher Bestandtheil der Star-Operation und er discindirt möglichst in jedem Falle 12—20 Tage nach der Linsen-Entfernung, da diese frühen Discissionen am ungefährlichsten sind und auch eine geringe Kapsel-Wellung die Sehkraft vermindert.

Die Nachbehandlung ist beim Verf. nicht streng, er benutzt Schutzgitter. Auf Ruhe in den ersten Nächten legt er Werth, reicht Morphium und Chloraldehyd.

Sehr eingehend wird die Frage der Anwendung der Iridectomie bei der Lappen-Extraction behandelt, und das Für und Wider gegenüber gestellt. Verf. schliesst, dass die einfache Extraction sich nur für ausgewählte Fälle eigne, dass das sicherere Verfahren die combinirte Extraction sei. Bezüglich der präparatorischen Iridectomie schliesst er sich Hirschberg an. Sie muss gemacht werden bei bestehender Drucksteigerung und nach abgelaufener sympathischer Entzündung, ist zu empfehlen bei Einäugigen, bei erheblichen Synechien, bei unzuverlässigen Patienten. Ueber üble Zufälle bei den Operationen und ihre Verhütung, über Modificationen berichtet Verf. eingehend.

Spiro.

---

2) **Klinische Studien über die Krankheiten der Retinalgefässe,** von Dr. med. Ole Bull. (Veit u. Comp., Leipzig 1903.)

Verf. macht es sich zur Aufgabe zu zeigen, dass die klinische Beobachtung: gründliche Functionsprüfung und genaue Ophthalmoskopie genügt, um klarzulegen, dass die Ursache der meisten „internen Ophthalmien" in Circulations-Störungen zu suchen ist. Diesen können einmal pathologische Veränderungen, zweitens Angio-Neurosen zu Grunde liegen; erstere betreffen sowohl die Gefässe selbst als auch die vasomotorischen Centren und sind meist Folge irgend einer Art von „Dyskrasie". Daraus ergiebt sich die Klassifikation. Wegen der häufig bestehenden Unmöglichkeit, die ursächlichen Verhältnisse zu ergründen, verzichtet Verf. jedoch auf diese und theilt seine Fälle ein in solche, in denen die Sehstörung plötzlich und in solche, in denen sie allmählich entstanden ist. Nach einer historischen Einleitung über die Entwicklung der Lehre von der Gefässverstopfung beginnt er die Beschreibung seiner eigenen Beobachtungen mit ersterer. Sehr schön gemalte und vorzüglich reproduzirte Tafeln demonstrieren diese ophthalmoskopischen Befunde.

Während Verf. in früheren Jahren ohne Bedenken die Diagnose Embolie gestellt hatte, wenn die Sehstörung plötzlich entstanden war und innerhalb der Retinalgefässe Zeichen von Circulations-Störung gefunden wurden, so wurde er im Jahre 1881 durch einen Fall, in dem sich ophthalmoskopisch durch 10 Monate lang unverändert eine streckenweise Verengerung der Art. temp. und nasal. super. vorfand und dem entsprechender Gesichtsfeld-Ausfall, zuerst zu der Vermuthung und nach sorgfältiger Beobachtung weiterer Fälle zu der Ueberzeugung geführt, dass Embolien nur in einer geringeren Anzahl von Fällen den sichtbaren Veränderungen bei diesen Circulationsstörungen zu Grunde liegen, dass vielmehr häufiger vasomotorische Störungen die Ursache des Leidens sind. Das klinische Bild freilich genügt nur ausnahmsweise, um zu entscheiden, ob Embolie oder Thrombose vorliegt. Embolie des Stammes ist entgegen landläufiger Ansicht seltener, als die der einzelnen

Zweige, die zuweilen dem Bilde des arter. Gefäss-Verschlusses vorausgehenden Gesichtsfeld-Verdunkelungen stützen nicht die Annahme einer Embolie, sondern sind vielmehr als Folge von Gefässkrämpfen aufzufassen, die schliesslich zur Bildung von Thromben führen.

In 2 Fällen glaubt Verf. eine unvollständige Verstopfung des Arterien-Stammes annehmen zu müssen.

Der Gefässkrampf ist bei Embolie und Thrombose ein accessorisches Moment, ausgelöst durch Reiz der Gefässwand. Gefässkrämpfe können aber auch in Fällen entstehen, wo weder ein Embolus noch eine Thrombose vorhanden ist; das gilt besonders für alte Leute mit rigiden Gefässwänden; bei jugendlichen und sonst ganz gesunden Personen beobachtete Verf. Gefässkrämpfe nach Traumen, die entweder das Auge selbst oder ihre Umgebung betroffen hatten. Sie werden als traumatische Neurosen aufgefasst. Es sind 8 Patienten, die unmittelbar nach dem Unfall noch gut gesehen haben; erst $^1/_2$—2 Tage danach stellte sich die Schwächung der Sehkraft ein und mehr oder weniger ausgeprägte Contraction sämmtlicher oder einzelner Zweige der Art. centr. retin. Solche Reflexkrämpfe, die ohne Vorhandensein eines Gefässleidens umschriebene Gefässverengerungen machen können, können auch andere Arterien des Auges betreffen. Die Symptome sind dann verschieden je nach der Beschaffenheit der Gewebetheile, deren Ernährung unter der Angioneurose leidet. Als Folge eines Reflexkrampfes fasst Verf. einen Fall auf, in dem 8—14 Tage nach einem Stoss gegen die rechte Stirn Abnahme der Sehschärfe dieses Auges und 6 Monate später eine schmerzhafte Iridochorioiditis mit Ausgang in leichter Phthisis bulbi aufgetreten war.

Als traumatische Reflexneurose der vorderen Ciliargefässe sieht er einen Fall an, in dem sich bei einem 11jährigen Mädchen nach einem leichten Stoss aufs Auge das Bild der Keratitis diffusa entwickelt hatte. Für eine traumatische Reflexneurose in den Adnexen des Auges hält er einen Fall, in dem sich 1 Tag nach einem leichten Stoss über dem Supraorbitalrand Blutröthung der Haut beider Oberlider fand.

Von den nun folgenden „ergänzenden Bemerkungen", die auf der Erfahrung basiren, die er aus sämmtlichen (66) beobachteten Fällen von plötzlich entstandener Sehschärfe-Störung gesammelt hat, sei hervorgehoben, dass in 20 Fällen Herzfehler und Arteriosclerose, in 11 Traumen, in 1 Malaria, in 2 Blutvergiftung dagewesen waren, bei 2 Patienten entwickelte sich später Tabes, bei einem war Scharlach vorausgegangen, in 9 Fällen waren die Auskünfte unzuverlässig und in 18 Fällen fehlte jeder Anhaltspunkt zu einer Aetiologie.

Das relativ häufige Ergriffensein der maculären Aeste, auf das Hirschberg zuerst hingewiesen, bestätigt Verf. Für die centralen Scotome bei Neuritis und Neuroretinitis, ja bei Tabes sind nach Ansicht des Verf.'s nicht selten solche Gefässleiden die Ursache. Auch Glaucom soll nach Gefässkrämpfen ohne Gefässleiden entstehen können.

Bei Gefässkrampf ist die Prognose relativ gut. Verf. erlebte in 30 % der Fälle vollständige Restitutio ad integrum und 6—7 % Besserung. Ist ein Auge durch irgend eine Ursache verloren, so ist die Prognose ungünstiger, da mit dem Verlust des einen Auges eine Schwächung des vasomotorischen Centrums beider Augen eintreten soll.

Die Behandlung vermag nicht viel zu leisten, nur von Massage und Pilocarpin-Einträufelung sah Verf. Nutzen.

Von subacut entstandenen Circulations-Störungen werden 3 Fälle

beschrieben: Im ersten, bei einer 63jährigen Frau fanden sich ophthalmoskopisch Blutungen und helle Heerde im Gebiet der Art. sup., die innerhalb der Blutungen verschwindet; im zweiten, bei einer 28jährig. Patientin, war der aufwärts gehende Hauptarterien-Ast zu einem feinen Strang verengt. In beiden Fällen waren heftige Kopfschmerzen vorausgegangen; für letztere sowohl als für das Augenleiden werden Gefässcontractionen als gemeinschaftliche Ursache betrachtet. In dem dritten Fall, der ein junges Mädchen betraf, bei welcher der Sehnerv blass und die Arterien und Venen eng gefunden wurden, konstatirte Verf. einen sehr auffälligen Wechsel in der Ausdehnung des Gesichtsfeldes und der centralen Sehschärfe.

Ein weiteres Kapitel hat Thromben in den Venen zum Thema. Einen Thrombus anzunehmen ist man nur berechtigt, wenn man ihn selbst sieht oder die Vene central von der erweiterten dunklen Parthie ganz collabirt ist. Verf. sah in einem Fall den Venenthrombus als hellgrauen Zapfen in der erweiterten oberen Hauptvene hervorragen. In allen Fällen, die frisch zur Beobachtung kamen, fand Verf. mehr oder weniger ausgedehnte Blutungen, ferner Anastomosen zwischen den einzelnen Venen und netzförmig verzweigte Gefässe, die als Blutflecke imponirten. Der Verlauf ist immer langsam.

Im letzten Kapitel führt Verf. aus, wie genaue Gesichtsfeld-Prüfungen an Patienten, die an syphilitischer Retinitis litten, ihn zuerst darauf aufmerksam gemacht haben, wie oft Gefässleiden die Ursache für „interne Ophthalmien" sind. 12 solcher Gefäss-Schemata sind beigefügt. Sie zeigen, dass es nicht die Aderhaut, sondern die Netzhaut ist, die bei dieser Krankheit zuerst leidet, freilich im wesentlichen in ihren äusseren Schichten. Gröbere Gefässveränderungen sieht man bei Retinitis syphilit. weniger häufig als bei Glaucom und Nephritis. Plötzliche Circulations-Störung sah Verf. bei frischer Lues nur 2 Mal.

Zum Schluss versucht Verf., die Bedeutung seiner Betrachtungen auf die Gesammt-Medizin auszudehnen, indem er Stellung nimmt zur Frage von der traumatischen Neurose sowie zu der von der Existenz der vasomotorischen und trophischen Nerven. Seine Beobachtungen sollen auch die Lehre stützen, dass die Gefässe es hauptsächlich sind, die bei Infectionskrankheiten erkranken; ferner soll das häufige Auftreten der Retinitis syphilitis dafür sprechen, dass bei Lues die vasomotorischen Centren leiden.

Die vorliegende Arbeit bietet sicherlich neue Gesichtspunkte, sie ist originell und interessant und enthält vieles, das zum Nachdenken und Nacharbeiten anregt. Immerhin wird manchen der Fachgenossen die oft kühn und nicht genügend gestützt scheinenden Folgerungen und Hypothesen zum Widerspruch herausfordern. Fehr.

---

3) **Ultramikroskopische Untersuchung über die Ursache der sympathischen Ophthalmie,** von Prof. Rählmann. Ein Beitrag zur Lehre von der metastatischen Entzündung. (Deutsche med. Wochenschr. 1904, Nr. 13.)

Verf. ist überzeugt durch seine ultramikroskopischen Untersuchungen den Beweis für die maassgebende Rolle erbracht zu haben, welche die Mikroorganismen im Krankheitsbilde der sympathischen Ophthalmie spielen; er glaubt nicht nur ihr Vorhandensein festgestellt zu haben, sondern auch durch diese Feststellung die Eigenthümlichkeit der schleichenden und cyklisch auftretenden Entzündung des sympathisirenden wie des sympathisirten Auges erklären zu können. Der fragliche Augapfel wurde acht Wochen nach der durchbohren-

den Verletzung in schmerzhaft phthisischem Zustande enucleirt, ohne dass auf dem anderen Auge irgend welche Entzündungs- oder auch nur Reizerscheinungen aufgetreten waren. Drei Stunden nach der Operation wurde das Auge mit dem Ultramikroskop bei 2400facher Vergrösserung untersucht. Man sah nun im Glaskörper „zahllose schwärmende Bakterien, welche in lebhafter Bewegung befindlich das ganze Gesichtsfeld ausfüllen. Sie sind entweder einzeln mit Krümmungen und Knicken oder halten sich als Doppelstäbchen bei einander; bei einer dritten Gruppe sind zwei punkt- oder scheibenförmige bewegliche Gebilde vorhanden. Ausser diesen Mikroorganismen finden sich noch zwei Arten von schwingenden oder pendelnden Gebilden, die einen hellgelb glänzend, ganz rund, kugel- oder scheibenförmig, die andern klein, zahlreich und dunkel, bei denen es sich um Eiweisspartikelchen handeln mag, die entweder Reste des Gewebs-Eiweisses sind, grösstentheils aber aus der Lymph- und Blutbahn zugewandert sind. Sie finden sich in jedem Serum und auch in frischem Blut von Thieren und Menschen. Die Gesammtheit der beschriebenen Mikroorganismen ist so übereinstimmend in der Grösse, Gestalt und Bewegung der Einzel-Individuen, dass hier zum ersten Male der Nachweis einer Reinkultur von lebenden Bakterien im Innern des Gewebes vorliegt.“ Die kleinen Eiweiss-Elemente ballen sich bei der Blutgerinnung zu Elementen zusammen, die vielleicht mit den Blutplättchen Bizzozero's identisch sind. Die grösseren Scheibchen sind ihrer Herkunft und ihrem Schicksal nach nicht sicher zu bestimmen, stehen aber vielleicht mit den rothen oder weissen Blutkörperchen in Zusammenhang, vielleicht auch mit den Mastzellen oder den Granulationen Ehrlich's und Altmann's. Sie sind ebenso wie ein Theil der Mikroben so winzig, dass sie „mit den Ernährungsflüssigkeiten die Gefässwände passiren und mit dem Blutstrome wohl überallhin gelangen und im Körper vertheilt werden können“, was für die grösseren, so beweglichen Einzel- und Doppelstäbchen schwerer anzunehmen ist. Vielleicht sind jene kleinsten Keime ebenso Jugendformen der grösseren wie die hellen Scheiben und vermitteln den Transport. Das Sprunghafte, Kyklische im Symptomenbilde der sympathischen Augenentzündung müsste dann auf bestimmte Wachsthumsphasen der Mikroorganismen zurückgeführt werden, wie sie Rählmann vielfach an Fäulnisserregern und den Mikroorganismen der Trachomfollikel beobachtet hat. Aus den Wachsthumsverhältnissen der Bakterien ergiebt sich nun, dass bei der primären Verletzung des Auges im Glaskörper sich Lebewesen ansiedeln, die einen den hintern Bulbus-Abschnitt ergreifenden Entzündungsprozess hervorrufen; sind ihre schwärmenden Keimlinge ausgewachsen, so gelangen sie in's Blut und erzeugen am andern Auge eine metastatische Entzündung: die sympathische Ophthalmie. Für diese Pilze ist der so eigenartig beschaffene, wasserreiche, eiweissarme Glaskörper ein bevorzugter Nährboden, so dass sie mit dem Blut verschleppt, nicht etwa sekretorisch ausgeschieden, in andern Geweben sich nicht ansiedeln und gedeihen können. Die Entzündung im sympathisirenden Auge geht also vom Glaskörper, nicht vom Uvealtractus aus. Das Uebergreifen nach vorn auf Iris und Corpus ciliare nach hinten auf den N. opticus ist also secundär, ist die entzündliche Gewebsreaction auf die intraokularen Keime bezw. auf ihre Stoffwechselproducte. Im ausgeschwemmten Sehnerven-Kopf u. s. w. fanden sich keine Pilze; die von Deutschmann gefundenen entzündlichen Veränderungen im Sehnerven, auf die sich die „migratorische Theorie“ stützt, hält Rählmann auch nur für entzündliche Reactionen des Gewebes auf Mikroben, bezw. ihre Toxine. Kurt Steindorff.

4) **Ueber Radium-Strahlen und ihre Wirkung auf das gesunde und kranke Auge**, von Greeff. (Deutsche med. Wochenschr. 1904, Nr. 13.)

Die sensationellen Artikel London's in Wiener politischen Blättern, „Eine Hoffnung für Blinde", haben Greeff's Untersuchungen bedingt. Ihm standen 1,0 g einer Verbindung von Radiumchlorid mit Baryumchlorid zur Verfügung, das etwa 0,02 g Baryum enthält. Verf. konnte zweierlei Lichtwirkungen unterscheiden, eine Phosphorescenz in andern Gegenständen, die dann ganz gewöhnliche, durch feste Gegenstände leicht abfangbare Strahlen aussenden; und sogenannte Radium-Strahlen. Deren physiologische Wirkung auf das sehende Auge ist bekannt und wurde vom Verf. völlig bestätigt. Den diffusen meergrünen, nicht projicirbaren Schein, den das dunkel adaptirte Auge bei möglichster Annäherung des Radiumpräparates empfindet, erklärt er mit Himstedt und Nagel als Phosphorescenz-Wirkung, obwohl er die einzelnen Theile eines herausgenommenen Schweins-Auges durch Radium nur zu geringem Leuchten bringen konnte. Dabei muss betont werden, dass das Radium sehpurpurhaltige Netzhäute im Dunkeln nicht ausbleicht. Auch Verf. macht London den Vorwurf unwissenschaftlichen Vorgehens. Die „Blinden" London's hatten in Wirklichkeit noch einen mehr oder weniger grossen Rest qualitativen Sehens, waren also nur praktisch, aber nicht im wissenschaftlichem Sinne blind. Wessen Zapfen und Stäbchen nicht mehr Lichtstrahlung in Empfindung umsetzen können, der ist auch für Radiumstrahlen blind. Ein Sehen in Radiumlicht ist schon deshalb unmöglich, weil diese Strahlen nicht brechbar sind. Wenn London's Kranke auf einem durch Radium zur Phosphorescenz gebrachten Baryumplatincyanür-Schirm undurchsichtige Figuren in Folge der Differenzirung von Licht und Schatten sich abheben sähen, so hätte er dasselbe „Wunder" ohne imprägnirten Schirm und ohne Radium mit einer — Petroleumlampe und einer Mattscheibe erzielen können, wie ihm schon Holzknecht und Schwarz gezeigt haben.

Kurt Steindorff.

Journal-Uebersicht.

I. A. v. Graefe's Archiv f. Ophthalmologie. LVII. 1.

1) **Ueber einige eigenthümliche Localisationsphänomene in einem Falle von hochgradiger Netzhaut-Incongruenz**, von Dr. M. Sachs und Dr. J. Meller in Wien. (Aus dem physiolog. Laboratorium der II. Universitäts-Augenklinik in Wien.)

Die Verff. haben schon früher gefunden, dass im dunklen Raume bei aufrechter Kopfhaltung eine verticale Lichtlinie nur bei binocularer Betrachtung vertical gesehen wird, bei monocularer Betrachtung jedoch schräg erscheint. Wird der Raum erhellt, so bleibt die Linie auch monocular gesehen vertical, stellt sich aber sogleich schräg, wenn der Raum wieder verdunkelt wird. Dieser Wechsel in der Localisationsweise wurde von den Verfassern durch verschiedene andere Versuche näher erforscht, wobei sie von dem Umstande begünstigt wurden, dass bei einem von ihnen die Differenz in der scheinbaren Stellung der Lichtlinie am Haploskop gemessen, den hohen Werth von 14° zeigte.

Die Erscheinungen beruhen auf einer physiologischen Incongruenz der Netzhäute, die im Dunkelraume zur Geltung kommt, wo jeder Einfluss der durch Erfahrung erworbenen Localisation fortfällt. Ist im Hellen die Mög-

lichkeit eines Vergleichs mit andern Gegenständen gegeben, so tritt sogleich die durch Erfahrung erworbene Localisationsweise in Kraft, und die verticale Linie erscheint lothrecht. Die angeborene und erworbene Sehrichtung lässt sich beliebig hervorrufen.

---

2) **Die Farbe der Macula lutea,** von Prof. H. Schmidt-Rimpler in Halle.

Veranlasst durch die von Gullstrand ausgesprochene Ansicht, dass die Gegend um die Fovea centralis nicht anders gefärbt sei, als die übrige Netzhaut, hat Verf. frühere Untersuchungen wiederholt und von neuem die gelbe Farbe der Macula festgestellt. Erforderlich ist, dass man die Netzhaut vorsichtig ablöst. So lange sie der Chorioidea aufliegt, erscheint die Macula als dunkler Fleck. Wahrscheinlich wirkt die gelbe Färbung als eine Art Lackfarbe, welche die Dunkelheit der Unterlage vermehrt. Legt man das ausgeschnittene Netzhautstück wieder auf die Chorioidea, so erscheint die deutlich gelblich gefärbte Macula sogleich dunkler. Die gelbe Eigenfarbe der Netzhaut hält sich längere Zeit in physiologischer Kochsalzlösung.

3) **Zwei seltene Missbildungen des Bulbus.** I. Anophthalmus congenitus bilateralis. II. Dermoid der Cornea und endobulbäres Lipom, von Dr. Victor Hanke, I. Assistent an der Univers.-Augenklinik des Hofrathes Prof. Dr. E. Fuchs in Wien.

Das Präparat stammte von einem Kinde, welches am achten Lebenstage starb. In dem spaltförmigen Bindehautsack war ein Augapfelstumpf weder sichtbar noch auch fühlbar. Der Durchschnitt der Orbita zeigte, dass alle äusseren Muskeln in normaler Lage vorhanden waren. In dem Muskeltrichter lag Fett und ein kleiner Augapfelstumpf, 0,5 : 0,5 : 2,0 mm gross, welcher vorne an eine derbe, unter der Subconjunctiva liegende Bindegewebslage grenzte. Von den Muskeln inserirten sich die vier geraden an diesem Bindegewebe, die beiden schrägen am Augapfelstumpf. Dieser bestand aus einer bindegewebigen Kapsel, welche ein Lumen einschloss, dessen Grösse etwa der Kapseldicke entsprach. In dem vom Endothel ausgekleideten Lumen lag lockeres Bindegewebe, welches grösstentheils aus stark in die Länge gezogenen Spindelzellen bestand und neben Gefässen Pigmentmassen enthielt. Das Pigmentgewebe ähnelte dem Chorioidealgewebe. Die fibröse Hülle setzte sich nach hinten in einen Strang fort, in dessen Mitte ein starkes Gefäss verlief, welches sich im Hohlraume des Stumpfes in zahlreiche Aeste auflöste. Auch in dem Stiel fanden sich pigmentirte Spindelzellen.

Verf. weist darauf hin, dass wir nur Gewebe mesodermalen Ursprungs vor uns haben und dass jede Spur einer primären und sekundären Augenblase fehlt. Er nimmt an, dass sie nie vorhanden waren. Dafür spricht erstlich das vollständige Fehlen des N. opticus und — wie sich weiter ergab — des Tractus und des Chiasma. Das corp. genicul. ext. war sichtbar, aber klein, das Stratum zonale nicht nachweisbar. Die Occipitalrinde zeigte allgemeine Atrophie, vor allem aber vollständiges Fehlen der vierten Schicht (Leonowa), der daher enge Beziehungen zum Sehorgan und eine besondere physiologische Bedeutung zukommen dürfte.

II. 14jähriger Knabe mit Lippen- und Gaumenspalte. Die in der Orbita sichtbare Geschwulst erwies sich nach der Exstirpation als ein birnförmiges Gebilde von 21 mm Länge im sagittalem Durchmesser, wovon 12 mm auf den dickeren vorderen, 9 mm auf den hinteren dünneren Theil entfielen. Beide Abschnitte waren durch eine Furche geschieden. Der vordere stellte

das Dermoid, der hintere den Augapfel-Stumpf dar. Das Dermoid enthielt vorzugsweise Fettgewebe und ebenso war der Augapfel-Stumpf mit Fett ausgefüllt. Das Innere von Dermoid und Bulbus stand durch einen fibrösen, in seinen centralen Partien fetthaltigen Strang mit einander in Verbindung, der an der oberen Corneo-Scleralgrenze die Bulbushüllen durchdrang, dann rechtwinklig umbog und zwischen Ciliarmuskel und Pigmentepithel verlaufend die Rückwand der vorderen Kammer bildete, um endlich in den Glaskörperraum zu gelangen. Ausser dem Pigmentepithel war eine pars ciliar. retinae und eine hochgradig degenerirte Netzhaut vorhanden. Von der Iris konnten Reste nachgewiesen werden, doch fehlte die Pupillar-Oeffnung. Von der Linse war keine Spur zu entdecken.

Verf. nimmt an, dass die primäre Augenblase gebildet, aber nicht durch das Ektoderm, sondern durch Mesoderm eingestülpt wurde, welches sich zwischen ihrer Kuppe und dem Ektoderm einschob. Der Weg, welchen das Mesoderm nahm, entspricht dem zwischen Ciliarmuskel und Pigmentepithel gelegenen Bindegewebsstrang, dessen Fettgewebe direct in das intrabulbäre Lipom übergeht. Da die Einstülpung des Ektoderms unterblieb, so konnte sich keine Linse bilden.

Das bei der Entwicklung des Auges ausgeschaltete Ektoderm nahm auf dem unterliegenden Mesoderm wachsend die Charaktere der Haut an und bildete mit dem gewissermaassen verirrten Theile des Mesoderms das Dermoid.

Der Uebergang des Mesoderms in Fett ist bekannt, dagegen das Hineinwuchern durch die vordere Oeffnung des Augenbechers bisher nicht beschrieben worden.

---

4) **Membrana pupillaris persistens cum synechia anteriore,** von Docenten Dr. Wintersteiner in Wien.

In dem Auge eines Kindes, welches an Blennorrhoen neonat. und ulc. corn. gelitten hatte und 6 Wochen alt starb, fand Verf. eine frische centrale Hornhautnarbe, welche sich in der Mitte durch die ganze Dicke der Hornhaut erstreckte und hier durch lockeres Gewebe mit einer persistirenden Pupillarmembran und der Linse verwachsen war. Catar. polar. ant. incip.

Verf. ist der Ansicht, dass die hier deutlich vorliegenden Verhältnisse auch für die Erklärung andrer Fälle von Verwachsung der membr. pupill. persist. mit der Hornhaut herangezogen werden müssen. Es handelt sich stets um eine abgelaufene Keratitis mit Perforation und nicht um eine Missbildung: unvollständige Spaltung der Mesodermschicht, aus welcher sich Cornea und membr. pupill. entwickeln. Man darf die ante partum und im jugendlichen Alter oft erstaunliche Aufhellungsfähigkeit der Cornea nicht übersehen.

---

5) **Beiträge zur Anatomie der Thränenwege,** mit besonderer Berücksichtigung mechanisch bedeutungsvoller Einrichtungen. von Dr. R. Halben Assistent der Univers.-Augenklinik zu Greifswald. (Aus der genannten Klinik.)

Die Thränenröhrchen beginnen mit einem kurzen Trichter, welcher rasch seine engste Stelle erreicht. Dann folgt sofort eine Erweiterung des Lumens, die bei der Umbiegung in den horizontalen Abschnitt am grössten ist: 1,5 bis 2 mm. Während des horizontalen Verlaufs stellen die Röhrchen von oben nach unten abgeplattete Spalten dar. An der Mündungsstelle im Thränen-

sack liegen die Canaliculi meistens als horizontale Schlitze auf einer papillenartigen Erhebung.

Die Thränenröhrchen sind in ihrer ganzen Ausdehnung von einer relativ mächtigen Lage elastischer Fasern umschlossen, die sich unter dem Epithel zu einer festen Masse verdichten und mit radiären Ausläufern die beträchtliche Längsmuskulatur der Röhrchen vielfach durchflechten. Die Längsmuskulatur hat ihr punctum fixum nasalwärts. Contrahirt sie sich, so wird das Röhrchen klaffen und beim Nachlass der Contraction mit Hülfe der elastischen Fasern wieder collabiren. Diese Eigenbewegung der Röhrchen konnte durch den Uebertritt von Salicyllösung aus dem Bindehautsack in die offene Wunde nach Thränensackexstirpation experimentell nachgewiesen werden.

Auch die Sackwandung ist reich an elastischen Fasern, die sich in allen Richtungen verflechten.

Die Mündung der Thränenröhrchen ist von einer verhältnissmässig starken Lage von Muskelfasern umgeben, die einen Sphincter bildet.

Die Röhrchen sind von einem hohen geschichteten Pflasterepithel bekleidet, welches dem Elastin-Mantel direct aufliegt. Der Sack zeigt ein zwei- bis mehrschichtiges Cylinderepithel, welches von der straffen Wand durch adenoides mit feinen elastischen Netzen durchsetztes Gewebe getrennt ist.

---

6) **Ueber traumatische Hornhauterkrankungen (Erosionen, Keratisis disciformis und Ulcus serpens) und ihre Beziehungen zum Herpes corneae,** von Prof. A. Peters in Rostock.

Unter kritischer Berücksichtigung der einschlägigen Literatur und an der Hand einer Reihe eigener Beobachtungen kommt Verf. in eingehender Besprechung der Verhältnisse zu dem Schlusse, dass bei den genannten Erkrankungen ein mehr oder minder tief greifendes Hornhautödem von grosser Bedeutung ist. Für die Anschauung, dass das Oedem neurogenen Ursprungs ist, spricht die Thatsache, dass bei Erosionen und Herpes Sensibilitätsstörungen nicht nur beim Beginn, sondern noch lange Zeit nach vollendeter Heilung häufig beobachtet werden. Die Lockerung des Epithels, welche sich darin zeigt, dass es leicht abgezogen werden kann, ist nur ein geringerer Grad der Blasenbildung und wie diese Folge des Oedems. Erstreckt sich das Oedem in die Tiefe, so entstehen die bekannten Streifen an der hinteren Hornhautfläche und unter Umständen, wenn nach Läsion der Endothelien Kammerwasser in die Hornhautsubstanz eindringt, Keratitis disciformis, bei der Epitheldefecte und leichte Ablösbarkeit des Epithels constant ist. Die trübe Scheibe ist nur ausnahmsweise durch Infection bedingt, in der Regel Folge einer Ernährungsstörung. Sie konnte vom Verf. einmal als lockerer Sequester entfernt werden. Beim Ulcus serpens ist häufig Oedem mit den genannten Folgezuständen zu beobachten, vielleicht begünstigt die Ernährungsstörung des Gewebes die Infection.

Zwischen Herpes, Erosion, Keratitis disciformis und Ulcus serpens besteht kein principieller Unterschied. Verschieden bleibt die Aetiologie soweit, als beim Herpes die Erkrankung der Nerven aus unbekannter Ursache erfolgt, bei den anderen Affectionen in Folge von Verletzung eintritt.

Die Heilwirkung des Saemisch'schen Schnittes ist vielleicht so zu erklären, dass die Oedemflüssigkeit entleert und dadurch eine Besserung der Ernährungsverhältnisse der Hornhaut bewirkt wird. Der Schnitt muss bekanntlich mit seinen beiden Enden über das Geschwür hinausgreifen.

---

7) **Die Aetiologie des Trachoms,** von Dr. Leopold Müller, Privatdocent in Wien. (Aus dem pathologisch-anatomischen Institut von Prof. Weichselbaum in Wien.)

Bekanntlich hat Verf. früher die Aufmerksamkeit auf einen Bacillus gelenkt, den er für den Erreger des Trachoms hält. Der Bacillus zeigt eine gewisse Uebereinstimmung mit der von Koch-Weeks beschriebenen Art, so dass die Frage aufgeworfen werden konnte, ob der neue Bacillus nicht mit dem Koch-Weeks'schen identisch sei. An einem grossen Material hat Verf. von neuem eingehende Untersuchungen angestellt, über die er in der vorliegenden umfangreichen Arbeit berichtet. Die zahlreichen Einzelheiten dürften zunächst in erster Linie für die Forscher Interesse haben, welche die unabweisbare Nachprüfung unternehmen. Hervorgehoben sei nur, dass Verf. eine Reihe von Unterscheidungsmerkmalen aufzählt, welche die Differentialdiagnose zu sichern scheinen. Die Unterschiede liegen auf morphologischem, kulturellem und klinischem Gebiete.

Verf. betont, dass Veränderungen des Thränensacks häufiger vorkommen, als man bisher angenommen hat, und hält es für geboten, bei Trachomatösen jeden erkrankten Thränensack zu exstirpiren. Die Erkrankuug besteht nicht nur in bacillenhaltigem Secrete, sondern manchmal ausschliesslich in einer Infiltration der Wandung, welche bei der Betastung nachgewiesen werden kann. Scheer.

II. Zehender's Klinische Monatsblätter für Augenheilkunde. 1904. Januar.

1) **Die Morphologie der fötalen Thränenwege beim Menschen,** von Luigi Monesi.

Nach den Untersuchungen des Verf.'s vereinigen sich im Alter von wenig über 2 Monaten die Thränenkanälchen zu einer gemeinschaftlichen Portion in Gestalt eines im Centrum mit einem kleinen Lumen versehenen Epithelstranges, ähnlich dem späteren Thränenkanälchen und bis auf geringe Grössenverhältnisse auch dem Thränennasenkanal ähnlich, mit dessen oberem Ende es unter einem Winkel zusammentrifft und in welchen er sich fortsetzt. Bei etwas vorgeschrittenem Alter zeigt sich die gemeinschaftliche Portion der Thränenkanälchen vergrössert, ihr Lumen bald gleich, bald grösser, als ihre Mündungsöffnung in den Thränenkanal, dessen oberes Ende das Niveau der gemeinschaftlichen Portion überragt. Wenn der obere Theil des Thränennasenkanals in diesem Alter verhältnissmässig stärker entwickelt ist als die übrigen Theile, so sehen wir, dass die gemeinschaftliche Portion der Thränenkanälchen in den vorderen Theil des Thränenkanals mündet. Auf einer noch späteren Entwicklungsstufe des fötalen Lebens zeigen sich bemerkenswerthe individuelle Unterschiede. Seitlich von der Höhle, welche den oberen Theil des Thränennasenkanals darstellt, zeigt sich bisweilen in dieser Periode eine verhältnissmässig weite Höhle; in dieselbe münden die beiden Thränenkanälchen und zwar dicht neben einander oder auch getrennt. In diesem Falle kann man aber nicht von einem Sammelgang der beiden Thränenkanälchen sprechen; es handelt sich da um eine in jeder Richtung entwickelte Höhlung. Dieselbe communicirt mit dem oberen Theil des Thränenkanals bald gerade an seiner höchsten Stelle, bald etwas tiefer, immer aber auf der Vorderseite seiner Aussenwandung. Die Mündungsöffnung ist stets viel kleiner als das Lumen der Höhle, weshalb letztere von der Höhle des Thränennasenkanals auf grössere oder kleinere Strecken von einer dickeren oder

dünneren Gewebsschicht getrennt wird. In andren Fällen hingegen liegt in der gleichen Entwicklungsperiode eine geringere Entwicklung der in der Rede stehenden gemeinschaftlichen Portion vor. In einzelnen Fällen übertrifft das Lumen des letzteren an Weite nicht die Mündungsöffnung in dem Thränensack, so dass man von einem kurzen Sammelgang der beiden Thränenkanälchen sprechen kann, der seinerseits wegen seiner häufigen Unregelmässigkeit und durch das Aussehen des Epithels mehr an den Thränensack, als an die Kanälchen erinnert. In einzelnen Fällen kann man überdies an der Sammelportion der Thränenkanälchen zwei Abschnitte unterscheiden; einen äusseren kleineren und regelmässigeren und einen inneren weiteren, welch' letzterer oben eine divertikelartige Aussackung bilden kann, die durch eine dickere oder dünnere Gewebsschicht von der Thränensackhöhle getrennt ist. Dieser letztere Befund ist dem bei älteren Föten und bei Neugeborenen gefundenen gleich. In den ersten Monaten des Fötallebens kann man nicht von einem Thränensack sprechen, erst im dritten Monate erscheint das Lumen des Thränenkanals im höheren Theile etwas breiter als im unteren. Der obere Theil des Thränenkanals beschreibt eine mit der Convexseite nach vorn und unten gewendete Curve und bildet mit dem übrigen Theile des Ganges eine sichelförmige Curve. Der Thränenkanal weist vom dritten Monat bis zur vollen Entwicklung des Fötus viele individuelle Verschiedenheiten auf, welche die Regelmässigkeit und die Weite des Lumens betreffen. Alle Unregelmässigkeiten hängen von der Ungleichheit der Entwicklung an den verschiedenen Stellen ab, die die Ursache der Verschiedenheit der Weite des Lumens an einzelnen Stellen, sowie der Bildung von doppelten Strecken des Kanals und endlich der Bildung röhrenförmiger Kanälchen sein kann. Das untere Endstück des Thränenkanals verbreitert sich in seiner Entwicklung; die Innenwandung erleidet eine Ausdehnung, welche gegen Ende des intrauterinen Lebens derart zunimmt, dass die Wandung dünner wird, atrophirt und eine Oeffnung bildet.

---

2) **Der Lichtreflex der Netzhaut-Arterien des menschlichen Auges,** von Prof. Elschnig.

Nach Dimmer entsteht der Reflexstreif der Netzhaut-Arterien an der Vorderfläche des Achsenstromes, der der Venen aber an der Vorderfläche der Blutsäule. Verf. weist nach, dass diese Ansicht irrig ist, da nach Compression der Centralarterie der Reflexstreif derselben bestehen bleibt, was dagegen spricht, dass derselbe nicht an der Wand des Achsenstromes entsteht. Der Lichtreflex der Arterien und Venen hat dieselbe Ursprungsstelle, doch bedarf es noch erneuter Untersuchungen, um letztere festzustellen.

---

3) **Linksseitige homonyme Hemianopsie nach Kohlenoxyd-Vergiftung,** von Dr. Enslin.

In Folge einer Kohlenoxyd-Vergiftung trat bei einer 54jähr. Patientin eine ausgesprochene homonyme linksseitige Hemianopsie für Farben ein mit durchaus freier Begrenzung in der Peripherie der rechten Hälfte und scharf in der Mittellinie abschneidend; die Grenzen für weisse, bewegte Objecte waren für das linke Auge auch nach aussen völlig intact, rechts bestand ein sectorenförmiger Einschnitt. Es handelte sich wahrscheinlich um eine corticale Störung, wohl um kleine Blutungen.

---

4) **Ueber Abschabung von Hornhautflecken,** von Joh. Holmström.

Verf. schabte bei oberflächlichen Hornhautflecken mit einem scharfen

Löffel den centralen Theil der Hornhautoberfläche soweit ab, bis dieser von den oberflächlichen Trübungen befreit war, und will damit günstige Resultate erzielt haben.

---

5) **Ueber den Müller'schen Trachombacillus und die Influenzabacillen-Conjunctivitis,** von Dr. zur Nedden.

Verf. spricht sich dagegen aus, dass der Müller'sche Trachombacillus, mag er auch mit dem Influenzabacillus identisch sein, der Erreger des Trachoms ist.

---

6) **Ueber den „Diplobacillus liquefaciens (Petit)" und über sein Verhältniss zu dem Morax-Axenfeld'schen Bacillus der Blepharo-Conjunctivitis,** von A. Mc. Nab.

Bemerkung hierzu von Th. Axenfeld.

---

7) **Ueber Infection der Cornea durch den Bacillus Pyocyaneus,** von A. Mc. Nab.

---

8) **Ueber Dakryops,** von Gustav Ahlström.

Verf. beschreibt einen von ihm beobachteten und mikroskopisch untersuchten Dakryops.

Februar.

1) **Beitrag zur Kenntniss der Melanosis corneae,** von H. Yamaguchi.

An zwei Schweinsaugen, die wahrscheinlich von demselben Thiere herstammten, fand sich eine intensive Pigmentirung des mittleren Theiles der sonst durchsichtigen Cornea, die sich aus feinsten, dichtgedrängten, schwarzbraunen Pünktchen zusammensetzte. Bei der mikroskopischen Untersuchung fand sich die Pigmentirung in der Cornea ausschliesslich in der Epithelschicht.

---

2) **Pterygium und Pseudopterygium am oberen Lid,** von Th. Wernike.

Bei einem 12jährigen Knaben fand sich auf der Conjunctiva tarsi des linken oberen Lides eine häutige Membran aufgelagert, die stark gefässhaltig war und sich von der Schleimhaut der Uebergangsfalte kaum unterschied. Am convexen Knorpelrande begann die Bildung, indem sie die ganze Breite des Lides einnahm, und erstreckte sich zungenförmig nach vorn, um hier etwas schmäler werdend sich dicht am Lidrand zu inseriren. Die vordere Insertion erstreckte sich über $^2/_3$ der Breite des ganzen Lides und kennzeichnete sich als grauer Wulst, der gleichmässig in die Conjunctiva tarsi überging. Das Ganze war erhaben und der Conjunctiva aufgelagert. Nach vorn bestand eine feste Verwachsung, seitlich und in der Mitte liess sich jede Stelle in Falten aufheben. Mit der Spitze voran konnte man eine Sonde leicht durchführen, ohne auf wesentlichen Widerstand zu stossen, bewegte man sie seitlich, so fühlte man überall leichte Verwachsungen, die zwischen dem Pterygium und dem Lide bestanden.

---

3) **Ueber Conjunctival-Cysten,** von G. Ischreyt.

Verf. berichtet über 2 Fälle von Conjunctival-Cysten. In dem einen Falle war dieselbe in das Bindegewebe der Mucosa bezw. Submucosa eingebettet, ihre hintere Wand demnach weit vom Conjunctival-Epithel entfernt,

im andren Falle lag die hintere Cystenwand noch innerhalb der subepithelialen Schicht kleinster Gefässe.

4) **Geschichtliches über das Netzhautbildchen und den Opticuseintritt,** von Ed. Pergens.

Der erste, welcher das umgekehrte Bildchen der aussen befindlichen Gegenstände auf der Netzhaut eines ausgeschnittenen Ochsenauges beschrieben hat, war Julius Caesar Aranzi, 1530 zu Bologna geboren, 1589 daselbst gestorben.

5) **Ein Fall von Glaucom mit totaler Iris-Atrophie durch Hämophthalmus traumaticus,** von Dr. Stoewer.

Zwei Tage nach einem nicht sehr schweren Trauma trat bei einem 23jährigen Bergmann eine heftige intraoculare Blutung auf. Danach zeigte sich eine glaucomatöse Drucksteigerung, welche wiederholt eine Sklerotomie und Iridectomie nöthig machte. Im Verlauf von $2^1/_2$ Wochen bildete sich dabei eine Atrophie der Iris aus.

6) **Ueber die Entstehung der Opticus-Drusen,** von J. J. Streiff.

Bei der Drusenbildung handelt es sich um pathologische Bildungen im nervösen Theile des Auges, in dem Abschnitt, der eigentlich nur eine Ausstülpung des Gehirns darstellt. Bei degenerativen Veränderungen dieses Theiles (Retinitis pigmentosa, Senescenz) scheint es mehr zur Bildung der sog. Drusen der Glaslamelle zu kommen, während bei entzündlichen Processen die mechanischen Verhältnisse an der Lamina cribrosa die Entstehung der Drusen im Sehnervenkopfe begünstigen.

7) **Ist Hornhaut-Astigmatismus vererblich?** von Erich Spengler.

Der Einfluss erblicher Verhältnisse lässt sich hinsichtlich des Astigmatismus der Hornhaut deutlich nachweisen; er erstreckt sich sogar auf dessen Grad und die Richtung der Hauptmeridiane.

März.

1) **Beitrag zur Kenntniss des Osteoms der Orbita,** von A. Birch-Hirschfeld.

Bei einer 26jährigen Patientin hatte sich seit 4 Jahren eine erhebliche Verdrängung des linken Auges nach unten-aussen und vorn entwickelt, bedingt durch einen knochenharten Tumor, der entsprechend dem inneren Drittel der oberen Orbitalwand zu fühlen war". Durch Röntgen-Durchleuchtung liess sich feststellen, dass der der Orbita angehörige Theil des Tumors nur einen kleinen Theil desselben darstellte, die Hauptmasse gehörte der linken Stirnhöhle an. Der Tumor wurde entfernt und erwies sich als Osteom, das mit einem bleistiftdicken kurzen Stiel in der Gegend zwischen Stirn- und Siebbein festsass. Nach 5 Minuten hatte sich die Verdrängung des Auges fast vollständig zurückgebildet.

2) **Latentes Osteom und Mucocele des Sinus frontalis mit negativem rhinoskopischem Befund in der Stirnhöhle,** von Th. Axenfeld.

Verf. berichtet über einen Fall von Osteom, das nach der Orbita hin durch eine Mucocele völlig verdeckt war, während von der Nase aus sich eine anscheinend intacte Stirnhöhle sondiren liess. Dasselbe wurde entfernt

nach Ausführung der Krönlein'schen temporären Resection der äusseren Orbitalwand.

---

3) **Ueber Augen-Erkrankungen bei Acanthosis nigricans,** von A. Birch-Hirschfeld und Oskar H. Kraft.

Die Acanthosis nigricans oder Dystrophia papillaris et pigmentosa charakterisirt sich durch die typische Localisation, die Hypertrophie der Hautpapillen und die abnorme Pigmentirung. Betroffen ist vorwiegend die Haut des Halses, der Brust- und Nabelgegend, der Gelenkbeugen, der Hände und Füsse, die Schleimhaut der Lippen, der Zunge, des Zahnfleisches, des Gaumens, der Nasenhöhle und seltener des Kehlkopfes. Die Lider sind häufig, die Bindehaut ist selten mitergriffen. An den bezeichneten Stellen entwickeln sich mehr oder weniger gedrängt stehende papilläre oder condylomartige Excrescenzen. Die abnorme Pigmentirung, die meist der Papillenwucherung voraufgeht, findet sich nur an der Haut, nicht an den betroffenen Schleimhäuten. Meist gingen die Patienten an schweren inneren Erkrankungen, vor Allem bösartigen Geschwülsten des Magendarmtractus oder des Uterus zu Grunde.

Die Verff. beobachteten bei einer 68jährigen Frau, die wahrscheinlich an Carcinom der Cardia litt, das Auftreten von dicht gedrängt stehenden juckenden Warzen am Halse, darauf an der Gürtelgegend, zuletzt an Arm und Bein. Die befallenen Stellen sahen anfangs schwarz aus, später blassten sie ab. Nach einiger Zeit fanden sich bräunliche Pigmentflecke und breit aufsitzende Excrescenzen. Die Lider waren besetzt mit flachen beetartigen Papillen, die sich bis zwischen die Cilien vorschoben und theilweise den Lidrand überschritten. Die Conjunctiva war nicht betheiligt. Die Excrescenzen am Lidrand wurden abgetragen, doch entwickelten sich nach einigen Wochen an den betreffenden Stellen wieder neue Papillen.

---

4) **Mittheilungen über den Schumann'schen Augen-Elektromagneten,** von E. Asmus.

Modification des grossen Elektromagneten.

---

5) **Ueber die Entstehung und Bedeutung der Kurzsichtigkeit,** von Seggel.

Verf. bekämpft die von Stilling ausgesprochene Ansicht, dass zwei Formen von Myopie streng zu unterscheiden sind, Myopie, welche in Folge gesunden Augen durch Veränderung der Form unter äusserem Muskeldruck entsteht und Myopie, welche in Folge hydropischer Entartung unter intraocularer Drucksteigerung sich ausbildet.

---

6) **Ein Fall von primärem Melanosarcom der Augenlider,** von A. W. Lotin.

Es handelt sich um einen 26jährigen Bauer, von dessen rechtem unteren Lid eine kleinapfelgrosse Geschwulst entfernt wurde, die sich als spindelzelliges Melanosarcom erwies.

---

7) **Eine seltene Hornhaut-Verletzung** (Hornhaut-Spaltung), von Hermann Ulbrich.

Durch einen Messerschnitt wurde entlang des unteren Limbus der Cornea eine bogenförmige Wunde hervorgerufen, welche etwa die Lage eines

cornealen Extractionsschnittes nach unten hatte. Die Wunde theilte die Hornhaut von unten nach oben in zwei Blätter, ohne dass der Schnitt die vordere Kammer eröffnet hatte. Der vordere Lappen liess sich wie eine Schaale nach oben klappen. Die Wunde heilte vollständig mit Hinterlassung einer zarten Hornhaut-Trübung. Horstmann.

III. Zeitschrift für Augenheilkunde. 1903. X. Heft 3.

1) **Ueber einseitige familiäre und angeborene Innervations-Störungen des Halssympathicus,** von Prof. v. Michel in Berlin.

Bei einem 9jährigen Knaben bestand seit Geburt gleichzeitige Lähmung und Reizung bestimmter Fasern des rechten Halssympathicus, nämlich Reizung der glatten Muskelfasern der Lider, insbesondere des M. palpebr. sup. in Form des weiten Klaffens und Hinaufgezogenseins des oberen Lides und eine Lähmung der vasomotorischen Fasern in der Form des Exophthalmus und der stärkeren Röthung der rechten Gesichtshälfte. Zugleich bestand ungenügende Leistung des Rectus superior und Obliquus inferior. Eine Störung der Schweissabsonderung bestand nicht. Verf. fasst diese angeborenen Störungen als Stigma der neuropathischen Degeneration auf.

2) **Ein Fall von symmetrischen Geschwülsten der Thränendrüsen, der Lider, von Mund- (und Schlund?) Schleimhaut- (auch Kehlkopf) Drüsen,** von Medicinalrath Dr. Baas in Worms.

Die Geschwülste in den Augenlidern glichen grossen Chalazien, sie waren gutartig und innerer Therapie (Arsen) zugänglich.

3) **Ein weiterer Fall von in den Glaskörper vordringender Arterienschlinge,** von Dr. Alexander in Nürnberg.

Es handelt sich um eine frei in den normalen Glaskörper hineindringende Arterienschlinge, die Verf. als eine Steigerung einer Netzhautgefäss-Schlängelung anspricht.

4) **Experimentelle Untersuchungen über den schädlichen Einfluss von pulverförmigen Anilinfarben auf die Schleimhaut des Kaninchen-Auges,** von Dr. Graeflin (Basler Univers.-Augenklinik).

Durch Beobachtungen von Conjunctival- und Corneal-Erkrankungen an Patienten aus Farbwerken veranlasst, machte Verf. an Kaninchen Experimente über die Schädlichkeit von Anilinfarben. Schädlich erwiesen sich Krystallviolett, Victoriablau, Malachitgrün, Prune, Safranin, Auramin, Rhodamin, Methylenblau, sämmtlich in Wasser lösliche Mineralsalze. Bei ihrer Lösung in der Thränenflüssigkeit bleiben offenbar die schwer löslichen Basen im Conjunctivalsack liegen und reizen das Auge.

Die für das Auge unschädlichen Anilinfarben sind neutrale Salze von sauren Farbstoffen.

5) **Ueber Star-Operationen mit besonderer Berücksichtigung der Nachstar-Operation,** von Dr. Adolph Pagenstecher, Assistent des Prof. Pagenstecher in Wiesbaden.

Verf. betont als die Punkte, denen die erhaltenen guten Resultate zu verdanken sind, 1) die gründliche Reinigung der oberen Uebergangsfalte; 2) Durchspritzen des Thränenkanals mit Sublimat 1:5000; 3) Bildung eines Bindehautlappens beim Schnitt; 4) Ichtyolverband. Bei letzteren wird

Ichtyol. purum auf ein mit Paraffinum liquid. getränktes Gazeläppchen gestrichen und dies auf das Auge gelegt. Darüber, sowie auf das andre Auge kommt Watte, die durch eine Drahtmuschelbrille fixirt wird. Die Nachbehandlung dauert lange. Die Discission des Nachstars wird sehr häufig und zwar bereits 2 Wochen nach der Extraction vorgenommen. Es wird fast stets mit der subconjunctival eingeführten Nadel operirt, am liebsten mit Vermeidung festerer Stränge im zartesten Nachstargebiet ein grosser T-Schnitt ausgeführt. Eine Kritik des Verfahrens liegt in den Worten des Verf.'s: „Leichte Drucksteigerungen treten nach der Discission öfter auf und gehen auf Aspirin und nöthigenfalls Miotica gewöhnlich (!) schnell zurück. Schwere Glaucomanfälle kamen bei unsrem Verfahren in den letzten Jahren nicht mehr zur Beobachtung". Danach besteht die Warnung vor ausgiebigen Discissionen weiter zu Recht.

---

6) **Zur Technik der Iris-Ausschneidungen,** von H. Kuhnt.

Zu optischen Zwecken übt Verf. bei sehr eingeengter Indicationsstellung 1) Einschneidungen in den Verengerer und Ausschneidungen aus demselben; 2) Ausschneidungen aus der Irisbreite mit nachfolgender Durchtrennung des Verengerers; 3) einfache Ausschneidungen des Verengerers; 4) ciliare Loslösungen mit Ausschneidungen. Zur Iris-Ausschneidung zu therapeutischen Zwecken benützt Verf. die Lanze und hat zwecks Erreichung grösserer Schnitte ohne deren Gefahren eine grosse Lanze mit einer tiefen Einkerbung in der Mitte versehen, deren Ränder scharf schneiden. Bei dieser Doppellanze bleiben in der Mitte des Schnitts Gewebtheile stehen, die ein starkes Klaffen verhindern. Auch besondere Irispincetten und ein Stilet zum Abschaben stehen gebliebenen Irispigmentes beschreibt Verf. Auch zu therapeutischen Zwecken werden ciliare Loslösungen mit Iris-Ausschneidung geübt. Sie erfolgen bei Eingeheiltsein des ganzen Pupillenrandes in ein centrales Narbenleucom von einem 5 mm langen Bogenschnitte 1 mm von der Narbe aus. Die Iris wird 1 mm von der Peripherie gefasst und nach dem centralen Schnitte gezogen.

Zu optischen und zugleich therapeutischen Zwecken macht Verf. Iridectomie bei umfangreichen Narbenbildungen nach Ulcus serpens, auch wenn es nicht zu vorderen Synechien kam. Dadurch wird späteres Secundärglaucom und vorderes Staphylom, das sonst häufig ist, vermieden.

Bei aufgehobener Vorderkammer benutzt Verf. stets ein Graefe'sches Messer. Dabei muss der Augapfel besonders sorgfältig fixirt werden.

Heft 4.

1) **Die Netzhaut-Ablösung als Unfallsfolge,** von Dr. Pfalz in Düsseldorf.

Als Unfallsfolge will Verf. nur diejenige Organbeschädigung und ihre Folgen anerkennen, die mit Wahrscheinlichkeit allein oder in ausschlaggebendem Maasse verursacht ist durch eine äussere, betriebsfremde, plötzliche und unvorhersehbar den Organismus treffende Schädigung. Unter dieser Folgerung aus den bestehenden Gesetzen fällt demnach die Netzhautablösung bei hochgradiger Myopie nicht, da ein stark myopisches Auge auf Einflüsse, wie sie mit jeder Thätigkeit verbunden sind, mit einer mehr oder weniger plötzlich wahrgenommenen derartigen Erkrankung reagiren kann. Es besteht demnach ein Missverhältniss zwischen Anforderung des Berufs und ungeeigneter Organbeschaffenheit. Verf. führt einen Fall an, bei dem ein Arbeiter beim Brikettabladen bei starker Hitze spürte, dass das Sehen schlechter wurde. Der zunächst begutachtende Arzt vertrat den Standpunkt, dass die eingetretene

Netzhautablösung als Unfallsfolge aufzufassen sei. Verf. führte dem entgegen aus, dass die Arbeit nicht aus dem Rahmen der Gleichmässigkeit herausgegangen wäre und die Plötzlichkeit der Verschlechterung des Sehens eine Eigenthümlichkeit des Leidens, nicht der äusseren Umstände gewesen wäre. Die Gerichte entschieden in diesem Sinne auf Ablehnung der Unfallsrente.[1]

---

2) **Die Erscheinungen bei Erkrankungen des Sehhügels mit specieller Berücksichtigung der ocularen Symptome,** von Dr. Mörchen. (Univ.-Augenklinik in Marburg.)

Ein für die Thalamus-Erkrankung typisches Krankheitsbild lässt sich nicht ermitteln, nicht einmal ein einzelnes charakteristisches Symptom. Für die Function des Sehapparates besitzt der Thalamus jedenfalls keine wesentliche Bedeutung.

---

3) **Ein Fall von primärer Neubildung auf der Papille des Opticus,** von Dr. Kurzezunge und Dr. Pollack in Berlin.

Bei einem 21jährigen Kellner zeigte sich auf der Papille des rechten Auges bei klaren Medien eine hellrothe, glänzend leuchtende Scheibe von doppelter Papillenbreite, die eine blumenkohl-ähnliche Configuration hatte, sich scharf vom Fundus abhob und, einen graublauen Pigmentsaum zeigend, etwa 1 mm in den Glaskörper ragte. Die Neubildung hat sich in 6 Monaten nicht verändert, ist als benigne anzusehen und könnte als primäres Neurofibrom oder Myxosarcom aufgefasst werden. Der Fall ist ein Unicum.

Heft 5.

1) **Ein bisher unbekannter Bacillus, der Erreger des typischen Ringabscesses der Cornea,** von Dr. Hanke in Wien. (Augenklinik von Prof. Fuchs.)

Verf. fand in den nekrotischen Partien der Cornea bei Ringabscess einen dem B. proteus fluorescens nahestehenden Bacillus, der bei Thierversuchen einen ganz analogen Process auslöste.

---

2) **Die Erscheinungen bei Erkrankungen des Hirnschenkels mit besonderer Berücksichtigung der ocularen Symptome,** von Dr. Mörchen. (Univers.-Augenklinik Marburg.)

Für die Erkrankungen des Pedunculus ist die Hemiplegia alternans superior charakteristisch, speciell für Erkrankungen des Hirnschenkelfusses.

Die Oculomotoriusparese betrifft zunächst den Levator palpebr. sup., dann Rectus int., Rect. sup., Obliquus inf. In den meisten Fällen bleiben auch die inneren Zweige nicht verschont. Reflectorische Pupillenstarre ist beobachtet, Stauungspapille selten, Sehstörungen sind meist durch die Betheiligung des Tractus opticus und die Stauungspapille bedingt.

---

3) **Ein Fall geheilter Wortblindheit mit Persistenz rechtsseitiger Hemianopsie,** von Dr. Halben. (Univ.-Augenklinik Greifswald.)

---

4) **Totales Ankyloblepharon durch Pemphigus mit Ausgang in völlige Heilung,** von Dr. P. Cohn, Assist. des Prof. Silex.

Bei dem 11jährigen Kinde wurden die Verwachsungen blutig getrennt, die Lidspalten erweitert, später regelmässig Borsalbe eingestrichen. Da die

[1] Entgegengesetzte Entscheidung kommt vor, und mit Recht. H.

Beobachtung nur 14 Tage dauerte, kann schwerlich völlige Heilung in Anspruch genommen werden.

---

5) **Zur Frage der in den Glaskörper vordringenden Arterienschlingen,** von Dr. G. Wachtler in Bonn.

Verf. tritt dafür ein, diese Arterienschlingen nicht als Verlaufsanomalien anzusehen, sondern sie aus persistirenden Glaskörpergefässen entstanden anzunehmen.

Heft 6.

1) **Beitrag zur Lehre von den hereditären Erkrankungen des Auges,** von Prof. Dr. Laqueur in Strassburg.

Nach Verf.'s Anschauung spielt die Erblichkeit und die Blutsverwandtschaft der Eltern eine grössere Rolle, als man ihr bisher zugetheilt hat. Erbliche Augen-Anomalien sind der Buphthalmus congenitus, bei dem er unter 13 Fällen 5 Mal Blutsverwandtschaft der Eltern feststellte. Sodann die Cataracta congenita, in 9 von 13 Fällen war Heredität, in einem Blutsverwandtschaft vorhanden. Bei Retinitis pigment., Albinismus, Nystagmus congen. war in 9 von 21 Fällen Blutsverwandtschaft vorhanden, bei extremer Myopie in 31 von 242 Fällen (13 %). Eine weitere Warnung vor Ehen unter Blutsverwandten.

---

2) **Primäres Epitheliom der Cornea,** von Prof. K. Baas.

Eine linsengrosse Geschwulst von weisslich-markigem Aussehen sass der sonst intacten Cornea unterhalb der Mitte auf. Die mikroskopische Untersuchung bewies, dass es sich um ein Epitheliom handelte.

---

3) **Beitrag zur Kenntniss der Keratitis disciformis,** von Dr. Hadano in Rostock.

---

4) **Die bei Erkrankungen des Schläfenlappens und des Stirnlappens beobachteten Symptome mit besonderer Berücksichtigung der ocularen Symptome,** von Dr. Krüger. (Univ.-Augenklinik Marburg.)

Als directe Herdsympstome für die Schläfenlappen-Erkrankungen haben die Sprachstörungen, sowie die Veränderungen des Gehörvermögens und des Geruchssinnes Geltung. Von den ocularen Symptomen ist keines ein directes Herdsymptom. Hemianopsie ist in 20,5 % der Fälle festgestellt, sie ist durch Läsion der das tiefe Mark des Schläfenlappens durchziehenden optischen Leitungsbahn bedingt. Stauungspapille, Opticusatrophie, Neuroretinitis finden sich in 64,1 % der Fälle. Die Pupillenstörungen sind durch Sehnerven-Erkrankungen bedingt. Spiro.

IV. Archiv für Augenheilkunde. XLVIII. 1903. Heft 3.

14) **Astigmatismus der Hornhaut und centrale Chorioiditis der Myopen,** von Dr. A. Senn in Wyl.

Von den vom Verf. innerhalb von 8 Jahren beobachteten 205 Augen mit centraler Chorioiditis bei Myopie zeigen 78,1 % abnormen Astigmatismus, umgekehrt von 196 Augen mit My über 7,0 D. ohne centrale Chorioiditis 72,4 % normale Hornhaut-Krümmung. Verf. ist der Ansicht, dass der Astigmatismus bei der Entstehung der centralen Chorioiditis eine selbständige entscheidende Rolle spielt. Er führt das näher aus. Es folgt daraus die Nothwendigkeit, den Astigmatismus genau zu corrigiren.

---

15) **Ueber primäre Atrophie der Aderhaut mit Sclerose der Gefässe „Atrophia alba chorioideae“**, von Dr. Cuperus in Zwolle (Holland).
Mittheilung eines Falles mit einem der Atrophia gyrata ähnlichen Befunde, wobei das Fehlen von Hemeralopie auffallend ist.

16) **Ein Fall von Entfernung eines Eisensplitters in der Linse mit Erhaltung ihrer Durchsichtigkeit**, von Dr. Feilke. (Univ.-Augenklinik München.)
Der „Mohnsamenkorn“ grosse Splitter wurde 3 Stunden nach dem Eindringen in das Linsenparenchym mit dem grossen Magneten daraus in die Vorderkammer geholt. Als er dem Zuge nach der Wunde hier nicht mehr folgte, wurde er mit dem Hirschberg'schen Magneten leicht herausbefördert. Trotz der verhältnissmässig grossen Eröffnung der Linsenkapsel blieb die kleine Linsentrübung stationär, die Sehkraft fast normal. Verf. führt das gute Resultat auf die völlige Ruhigstellung des Auges zurück.

17) **Ein Fall von neugebildeter Vena optico-ciliaris in Folge von Stauungspapille**, von Dr. v. Genns in Haag.

18) **Ein Beitrag zur Casuistik der peribulbären Carcinome**, von Dr. Reis in Lemberg.
Ein vom Limbus ausgehender Tumor hatte bei einem 72jährigen bis zu Hühnereigrösse wachsend den phthisischen Bulbus weit umfasst, ohne ihn zu durchbrechen. Es handelte sich um Carcinom.

19) **Ueber Augenmuskel-Verletzungen**, von Dr. Fejer, Augenarzt des St. Margaretenspitales in Budapest.
Mittheilung eines Falles von isolirter Durchtrennung des Rectus internus (Obliquus inferior?) durch Stich mit einem Kindersäbel.

20) **Ueber Contusion des Augapfels, mit besonderer Rücksicht auf die Aniridia und Aphakia traumatica**, von Dr. Fejer.
Die Patientin fiel in Verf.'s Falle mit dem rechten Auge in einen vorragenden Knopf eines Stuhles. Die Sklera blieb unverletzt, Iris und Linse fehlten und wurden auch nach Aufsaugung der Blutmassen nicht nachweisbar, sollen demnach beim Mangel eines Bulbusrisses aufgesaugt worden sein.

21) **Ein Fall von doppelter Perforation des Augapfels durch einen Eisensplitter**, von Dr. Genth. (Univ.-Augenklinik Basel.)
Die Diagnose der doppelten Perforation war in Verf.'s Falle leicht. Zunächst wies die Druckerniedrigung darauf hin, dann war ophthalmoskopisch die zweite Durchtrittsstelle mit charakteristischer Pigment-Ablagerung darum sichtbar, endlich sicherte eine Röntgen-Aufnahme den Befund. Der Patient hatte nur mit geringer(!) Kraft zugeschlagen.

22) **Die Original-Artikel der Englischen Ausgabe.** Vol. XXXI, Heft 1 und 2.
1. Behandlung eines Falles von Embolie (Thrombose?) eines Zweiges der Arteria centralis retinae mit Massage. Heilung, von A. Barkan in San Franzisko.

Die Massage hatte bei dem herzleidenden Patienten noch 48 Stunden nach Beginn des Leidens Dauer-Erfolg.

2. Weitere klinische Erfahrungen mit dem Haab'schen Riesenmagneten und einige Experimente über die Wirksamkeit des Hirschberg'schen grossen Hand-Magneten, von A. Barkan in San Franzisko.

Von 10 Fällen bewirkte die Extraction mit dem Riesen-Magneten 8 Heilungen, 2 Verluste. Die Extraction gelang am besten durch die erweiterte Eingangsöffnung möglichst in der Richtung des Eindringens des Fremdkörpers.

Verf. weist auf die bedeutende Fernwirkung des neuen Hirschberg'schen Handmagneten hin und empfiehlt einen Versuch damit vor Anwendung des Haab'schen Magneten.

3. Klinische Beiträge, von C. D. Westcott und B. Pusey in New York.

a) Papilloretinitis auf chlorotischer Basis; b) Befreiung von Augenbeschwerden durch verticale Decentrirung der Brillengläser in 2 Fällen.

4. Ciliarfortsätze im Pupillengebiet, von H. Fischer in London.

Heft 2.

1. Ueber Schutzdecken-Bildung auf der Cornea von Bulbusstümpfen, von H. Gifford in Omaha.

Wenn die Cornea des Stumpfes durch das künstliche Auge gereizt wird, deckt Verf. einen Conjunctivallappen darüber, oder er transplantirt nach Thiersch, auch überträgt er einen epithelialen Bindehautlappen.

2. Ein Fall von Geschwulst der Sehnervenscheide, die nach Krönlein'scher Methode mit Erhaltung guten Sehvermögens entfernt wurde, von A. Pockley in Sidney.
3. Exophthalmus und Verlust eines Auges durch Schlag gegen die Schläfe bei einem Patienten mit hämorrhag. Diathese, von B. Pusey in Chicago.
4. Die Accommodation lähmende und Pupillen erweiternde Wirkung von Atroscin und Scopolamin, von W. F. Macklin in New York.
5. Ein Fall von Leukosarcom der Chorioidea, von A. B. Kee in San Franzisko.
6. Ein Fall von akutem traumatischem Glaucom, ohne sichtbare Zeichen der Verletzung, von Ed. Rust in Cleveland.

Nach einer Verletzung (Ellenbogenstoss) trat bei einem 31jährigen Glaucom auf, das erst nach Iridectomie heilte. Verf. nimmt eine Verlegung der Kammerbucht durch Schwellung oder Neigung der Linse an.

7. Insufficienz der Divergenz als ätiologischer Factor bei Strabismus convergens concomitans; seine Wichtigkeit, Bestimmung und Behandlung, von H. Wright Wootton in New York.

Heft 4.

23) **Ueber erworbene Pigmentflecke der hinteren Hornhautwand,** von Prof. Dr. J. Oeller in Erlangen.

Verf. beobachtete in 3 Fällen isolirt vorkommende braune Flecke an der Membrana Descemeti, deren Entstehung aus einer der Hornhauthinterwand sich anlegenden Irispigmentflocke er in einem Falle beobachten konnte. Die Flocke haftete dadurch leicht, dass nach Extraction der Cataracta eine

Streifenkeratitis entstand, wie sie auch in den beiden ersten Fällen nach grosser Iridectomie anzunehmen ist. Das freiwerdende Pigment wird dann über einen grösseren Raum vertheilt.

24) **Zur Casuistik der angeborenen Iris-Anomalien,** von Dr. C. Häberlin. (Univers.-Augenklinik München.)

In Verf.'s Falle zog ein Gewebslappen aus der Iris über den normalen Pupillenrand hinweg zu einem Wulst auf der vorderen Linsenkapsel. Verf. nimmt als Ursache eine circumscripte Hyperplasie des Irisgewebes in Folge intrauteriner Erkrankung an.

25) **Ueber einen Fall von Knorpelbildung in der Chorioidea,** von Privat-Docent Dr. O. Pes. (Univ.-Augenklinik Turin.)

Der Knorpel fand sich in einem vor 38 Jahren verletzten Auge eines 72jährigen, das wegen drohender sympathischer Entzündung enucleirt wurde.

26) **Ueber Pigmentirung der Netzhaut vom Glaskörperraum aus, sowie über Retinitis pigmentosa typica,** von Dr. E. Knape in Finnland.

Aus dem Befunde an einer lange aufbewahrten hinteren Bulbushälfte entnimmt Verf., dass das in der Netzhaut befindliche Pigment aus dem Ciliarkörper stamme und den Weg durch den Glaskörper genommen habe.

Zur Retinitis pigmentosa entwickelt er den nicht neuen Standpunkt, dass die Ursache in einer congenitalen Entwicklungsanomalie der Blutgefässe der Chorioidea zu suchen sei. Diese bedinge eine Disposition zu Endarteritis obliterans. Damit letztere zum Ausbruch komme, ist ein auslösendes Moment (Lues, Augenaffectionen) nöthig.

27) **Ueber die zweckmässige Vertheilung und Fixirung der Hautlappen bei der Operation des Narbenectropiums zur Verhütung von Recidiven,** von Dr. Hotz in Chicago.

28) **Ein Fall von transitorischer Bleiamaurose,** von Dr. O. Löwe, Frankfurt a. M. (Klinik von Dr. Bockenheimer.)

Der Augenhintergrund blieb während der Erblindung und der Heilung normal. Verf. vertritt die Auffassung, dass das Blei die glatte Muskulatur zu spastischer Contraction anrege, eine dadurch verursachte Störung der Blutversorgung im Occipitalhirn die Sehstörung verursachte.

29) **Beitrag zur pathologischen Anatomie des Hydrophthalmus,** von Dr. E. Gross. (Augenabth. des Krankenhauses Dresden-Johannstadt.)

Das Wesentlichste des Befundes ist das vollkommene Fehlen des Schlemm'schen Kanals.

Es folgen Sitzungsberichte. Spiro.

Vermischtes.

1) X. Internationaler Ophthalmologen-Congress in Luzern findet findet am 13., 14., 15., 16. und 17. September 1904 statt.

„Diejenigen Collegen, welche zum voraus in Luzern Quartier zu bestellen wünschen, ersuchen wir, sich vor dem 1. September an Herrn Dr. F. Stocker,

Präsidenten des Localcomités, in Luzern, wenden zu wollen. Derselbe wird Ihnen, zu 5 Fr. per Person, Bett und erstes Frühstück in einem der ersten Hotels verschaffen."

2) Die Zahl der Blinden ist in Preussen beim Vergleich mit der Gesammtbevölkerung im starken Rückgang begriffen; sie betrug nach der „Statist. Korr." im Jahre 1871 92,09 auf 100000 Personen, 1880 82,49, 1895 66,77 und 1900 61,95. Beim männlichen Geschlecht belief sich die Verhältnisszahl im Jahre 1900 auf 65,13 (1871 90,03), beim weiblichen auf 58,86 (1871 94,08). Während im Jahre 1871 mehr weibliche blinde Personen vorhanden waren als männliche (11759 gegen 10931), ist im Jahre 1900 die Zahl der weiblichen blinden Personen geringer gewesen als die der männlichen (10302 gegen 11504). Von den bei der letzten Volkszählung vorhandenen Blinden waren 4932 seit frühester Jugend mit diesem Fehler behaftet, 15183 waren erst später blind geworden und bei 1131 fehlen genauere Angaben. 4595 Blinde konnten einem Beruf nachgehen; 1275 waren allein in der Landwirthschaft und Gärtnerei u. s. w. und 1263 in der Industrie der Holz- und Schnitzstoffe thätig. Die Zahl der taubstummen Personen schwankt bei den einzelnen Volkszählungen, ist aber von 1871 bis 1900 auch etwas (von 97,51 auf 90,73 für 100000 Personen) zurückgegangen, absolut allerdings von 24027 auf 31278 gestiegen. Von den Taubstummen konnte mehr als die Hälfte (16856) einem Erwerbe nachgehen; davon waren 6281 in der Landwirthschaft und 5387 im Bekleidungs- und Reinigungsgewerbe thätig. Eigenthümlich ist es, dass bei den Taubstummen im Gegensatz zu den Blinden der Rückgang im Vergleich zu der Bevölkerung ganz auf das männliche Geschlecht entfällt, während das weibliche eine kleine Zunahme zeigt. Blind und taubstumm waren im Jahre 1871 288 (1,17 auf 100000), 1900 nur 215 (0,62). Die Zahl ist also im Vergleich zur Bevölkerung fast auf die Hälfte gesunken.

3) Prof. Dr. H. Cohn in Breslau ist zum Geh. Medicinal-Rath ernannt worden.

4) Prof. Dobrowolski ist im Alter von 66 Jahren soeben zu St. Petersburg verstorben. Die Wissenschaft betrauert den Verlust eines hervorragenden Forschers, dessen Verdienste ausführlicher zu würdigen wir uns vorbehalten.

Bibliographie.

1) Bemerkungen zur Trachom-Infection, von Dr. Ludwig Schmeichler in Brünn. (Wiener klin. Wochenschrift. 1903. Nr. 45.) Der Verf. ist nicht dafür, bei der Trachom-Infection von einer körperlichen Disposition, die eine Prophylaxe illusorisch macht, zu sprechen. Er hebt hervor, dass nur secernirende Trachome infectiös sind, und dass Formen, die unter dem Bilde einer Conjunctivitis sicca mit einer geringen Verdickung der Uebergangsfalte ohne weitere Zeichen des Trachoms und ohne Secretion auftreten, auch ohne Prophylaxe keinen Einfluss auf die Ausbreitung des Trachoms nehmen, so lange es eben nicht zur Secretion kommt. Wenn es heute vorkommt, dass schwere Trachomfälle isolirt bleiben und Epidemien keine grosse deletäre Ausdehnung gewinnen, so ist dies einzig der Prophylaxe und der rascheren Behandlung zu danken. Schenkl.

2) Klinische Beiträge zur Neurologie des Auges; infantile und juvenile Tabes, von Dr. Otto Marburg, Secundärarzt an der

Klinik des Hofraths Fuchs. (Wiener klin. Wochenschrift. 1903. Nr. 47.) Mit Bezug auf einen selbstbeobachteten Fall, und mit Verwerthung der aus der Literatur zugänglichen Fälle hebt Verf. als klinisch wichtige Symptome der infantilen Tabes hervor: Argyll Robertson'sches Phänomen, beginnende Opticus-Atrophie, Andeutung von Westphal'schem und Romberg'schem Symptom, vorangegangene Lues und intacte Intelligenz, somit alle Symptome, die sich auch bei der Tabes der Erwachsenen finden. Ein Unterschied besteht nur in der relativen Häufigkeit oder Seltenheit, mit der einzelne dieser Symptome auftreten. Die Lues ist meist hereditär, selten acquirirt; das weibliche Geschlecht scheint häufiger befallen, endlich weist die Symptomatologie eine Differenz in der Häufigkeit der Opticus-Atrophie und in der Seltenheit schwerer Ataxie auf; letztere fällt ungefähr mit dem überaus milden Auftritt und Verlauf der kindlichen und juvenilen Tabes zusammen und hat wohl ihren Grund in dem Umstande, dass das Virus der ererbten Lues nicht den gleichen Einfluss ausübt, als das der acquirirten, dass die weibliche Tabes im Allgemeinen milder verläuft, und dass die Opticus-Atrophie (die im Kindesalter mehr als $^1/_3$ der Fälle von Tabes befällt) mit einem Stillstand oder zumindest einer Besserung des Processes zusammenfällt.

Schenkl.

3) Ueber eine mit der Lichtreaction der Pupille einhergehende Mitbewegung des Augapfels, von Dr. Freund, Assistent an der deutschen psychiatrischen Klinik in Prag. (Prager med. Wochenschrift. 1903. Nr. 44.) Eine mit der Lichtreaction der Pupille verbundene Mitbewegung des Augapfels konnte Verf. bei einer an hysterischen Krampfanfällen leidenden Patientin, die 2 Jahre früher, durch einen Sturz vom zweiten Stockwerke verunglückt war, nachweisen. Das rechte Auge der Patientin ist normal; das linke Auge ist in Folge totaler Sehnerven-Atrophie amaurotisch. Nur consensuelle Reaction der linken Pupille; bei Verengerung der Pupille findet eine Aufwärtsbewegung, bei Erweiterung eine Senkung des linken Bulbus statt. „Es muss angenommen werden, dass bei dem Trauma eine derartige anatomische Läsion des Reflexcentrums stattfand, dass ein Ueberspringen des normal zugeleiteten Reizes auf andre Bahnen in pathologischer Weise ermöglicht wurde.“ Schenkl.

4) Die Keratitis neuroparalytica und verwandte Zustände, von Dr. Walter Albrand in Sachsenberg bei Schwerin. (Wiener klin. Rundschau. 1903. Nr. 43.) Ein Fall von reiner neuroparalytischer Keratitis wird vom Verf. beschrieben; der Fall betraf eine Dame, die wegen hartnäckiger Neuralgie mehrere Male mit günstigem Erfolge neurectomirt wurde. Zehn Jahre nach der letzten Neurectomie konnte eine umschriebene Ulceration an der rechten Cornea nachgewiesen werden. Trotzdem in Folge von Hautknochen-Narben an den Lidern gleichzeitig eine mangelhafte Bedeckung der Cornea gegeben und der Lidschlag beeinträchtigt war, glaubt doch Verf. die Entstehung des Leidens in der gestörten Nervenleitung suchen zu müssen, weil sich das Krankheitsbild an der Cornea, jeder Behandlung trotzend, unverändert erhielt, und dies gerade in der Zeit, wo weder natürliche noch künstliche Bedeckung des betroffenen Hornhautbezirkes vorhanden war.

Schenkl.

Um Einsendung von Separatabdrücken wird gebeten (Berlin NW. 26 Schiffbauerdamm)

Verlag von Veit & Comp. in Leipzig. — Druck von Metzger & Wittig in Leipzig.

Centralblatt
für praktische
AUGENHEILKUNDE.

Herausgegeben von

Prof. Dr. J. Hirschberg, Geh. Med.-Rath, in Berlin.

Unter ständiger Mitwirkung der Herren Dr. Ancke in München, Dr. Berger in Paris, Prof. Dr. Birnbacher in Graz, Dr. Brailey in London, Geh. Med.-Rath Prof. Dr. H. Cohn in Breslau, Doc. Dr. Cl. du Bois-Reymond in Berlin, Dr. Czekelitzer in Berlin, Doc. Dr. E. Emmert in Bern, Prof. Dr. C. Gallenga in Parma, Dr. Ginsberg in Berlin, Prof. Dr. Goldzieher in Budapest, Dr. Gordon Norrie in Kopenhagen, Dr. Hamburger in Berlin, Prof. Dr. Horstmann in Berlin, Dr. Isigonis in Smyrna, Prof. H. Knapp in New York, Prof. Dr. Krückow in Moskau, Dr. Loeser in Berlin, Prof. Dr. Magnus in Breslau, Major F. P. Maynard, I. M. S. Calcutta, Dr. F. Mendel in Berlin, Dr. Moll in Berlin, Dr. Neuburger in Nürnberg, Dr. Pergens in Brüssel, Prof. Dr. Peschel in Frankfurt a. M., Dr. Purtscher in Klagenfurt, Dr. M. Reich in Petersburg, Med.-Rath Dr. Scherer in Oldenburg, Prof. Dr. Schenkl in Prag, Prof. Dr. Schwarz in Leipzig, Dr. Spiro in Berlin, Dr. Stiel in Köln.

Monatlich ein Heft. Preis des Jahrganges 12 Mark. Zu beziehen durch alle Buchhandlungen des In- und Auslandes und die Postanstalten des Deutschen Reiches.

Mai. Achtundzwanzigster Jahrgang. 1904.

Inhalt: **Original-Mittheilungen.** I. Ophthalmologische Miscellen. Von Professor Dr. **W. Goldzieher** in Budapest. — II. Der traumatische Vorfall der Thränendrüse und die Zweckmässigkeit ihrer Exstirpation. Von Dr. **Stefano Santucci**, Assistent.

Gesellschaftsberichte. 1) Berliner med. Gesellschaft, 1904. — 2) Ophthalmological Society of the United Kingdom. 1904.

Referate, Uebersetzungen, Auszüge. Gerichtlich-medicinische Studie über die Verletzungen des Auges und seiner Umgebung, von S. Baudry.

Journal-Uebersicht. I. British medical Journal. 1904, Februar. — II. Journal of eye and ear and throat diseases. 1903, November—December. — III. The Therapeutic Gazette. 1904, Februar. — IV. The Ophthalmic Review. 1904, Januar—Februar. — V. The Ophthalmic Record. 1904, Januar—Februar. — VI. The American Journal of Ophthalmology. 1903, December und 1904, Januar—Februar. — VII. The Ophthalmoscope. 1903, Juli—December und 1904, Januar—März.

Vermischtes.

Bibliographie. Nr. 1—20.

I. Ophthalmologische Miscellen.

Von Professor Dr. **W. Goldzieher** in Budapest.

I. Schädelverletzung und Blindheit.

Bei der grossen Bedeutung, welche die Unfallspraxis heutigen Tages für jeden Arzt besitzt, wird die Darstellung des folgenden Falles nicht ohne Interesse sein, da er so recht die Schwierigkeiten zeigt, die dem Fachmanne bei der Begutachtung von Unfallsfolgen aufstossen. Vom Richter wird die Frage vorgelegt, ob eine eingetretene Erblindung die nothwendige Consequenz einer vorhergegangenen Verletzung sei, und der Sachverständige kann nur

mit Vermuthungen antworten, so dass der Richter schliesslich doch nur auf seine „Einsicht“ angewiesen ist. Ein derartiger Fall ist folgender:

Ein 38jähriger Schlosser aus Raab in Ungarn, den sein Hang zu Abenteuern zuerst nach Canada, dann nach Südafrika getrieben hatte, wo er bei den Buren Kriegsdienste nehmen wollte, geriet daselbst in die Hände der Engländer, die ihn nach England zurückbeförderten. In einem schottischen Hafen freigelassen, reist er in einem Schnellzuge gegen London, schläft während der Fahrt ein, und hat das Unglück, während der Fahrt aus der offenen Waggonthüre hinauszufallen. Er wird bewusstlos auf dem offenen Felde aufgefunden und am 26. Juni 1902 in das Hospital von Dumfries (royal infirmary) transportirt. Nach den kurzen Mtitheilungen, die ich der Liebenswürdigkeit des behandelnden Arztes (Dr. Murray Kerr) verdanke — leider kamen sie erst in meinen Besitz, als der Kranke bereits entlassen war; — war der Kranke bei der Einlieferung tief bewusstlos, ausserdem schien eine leichte Parese der linken Seite und des Gesichtes vorhanden zu sein. Es wurden ausserdem an verschiedenen Stellen Schädelbrüche constatirt (der Ort und die Grösse derselben sind leider nicht angegeben). Zur Behebung der Compressionserscheinungen wurde von Dr. Kerr eine Trepanirung vorgenommen (an welcher Stelle des Schädels wird nicht gesagt), ein grosses Blutcoagulum entfernt und eine spritzende Arterie unterbunden. Der Kranke erholte sich langsam, (nach seiner eigenen Darstellung soll er 28 Tage bewusstlos gewesen sein!) und wurde nach längerer Reconvalescenz bei anscheinend bestem Wohlbefinden in seine Heimath entlassen. Eine Untersuchung des Sehorganes war während des Spitalaufenthaltes niemals vorgenommen worden. Der Kranke konnte wieder seine Arbeit aufnehmen, nahm aber bald wahr, dass sein Sehvermögen sich trübte, worauf er das Spital in Fiume aufsuchte, wo er mit 30 Inunctionen grauer Salbe behandelt wurde. Als sein Sehen sich immer mehr verschlimmerte, reiste er in die Hauptstadt, wo er auf meiner Abtheilung Aufnahme fand. Der Befund ist folgender:

Mittelgrosser, gut gebauter und genährter Mann, der angiebt, dass er ausser einem im Jahre 1883 durchgemachtem Typhus nie eine andre innere Krankheit gehabt habe. 1886 acquirirte er ein oberflächliches Geschwür am Penis, das in 14 Tagen ohne Behandlung heilte und niemals Folgezustände nach sich zog. Geringe Hypospadie. Wir finden eine grosse Hautnarbe, die sich von der rechten Schläfe bogenförmig bis zum Hinterhaupte erstreckt, verschieblich und mit dem Knochen nicht verwachsen ist. Ueber der linken Augenbraue ist eine kleinere, gleichfalls frei verschiebliche Narbe, unter der der Knochen stark verdickt und höckerig ist. Die Pupillen sind mittelweit, von gleichem Durchmesser, lichtstarr, aber bei Convergenz der Augenachsen sich verengernd. Das rechte Auge weicht ein wenig nach aussen ab, die Bewegung der Augen ist jedoch nach keiner Richtung hin beschränkt. Das Sehvermögen stark herabgesetzt: rechts Fingerzählen auf

0,5 m, links auf 2 m. Knie- und Achillessehnenreflexe fehlen. Fusssohlen-, Cremaster- und Bauchreflex lebhaft. Kein „Romberg", keine Ataxie. Sensibilität und Schmerzempfindung der unteren Extremitäten ungestört. Lancinirende Schmerzen, Parästhesien u. s. w. sind nie wahrgenommen worden. Erinnerungsvermögen seit der Schädelverletzung angeblich verringert. Intelligenz intact. Schlaf gut.[1]

Die ophthalmoscopische Untersuchung ergab vollkommen reine Medien, beiderseitige ausgesprochene graue Atrophie der Papillen, mit stark verdünnten Gefässen.

Diagnose: Tabes dorsalis incipiens; Atrophia nerv. opt. utr.

Der Kranke wurde einer Strychnin-Behandlung unterzogen, die aber wie vorauszusehen war, keinen Erfolg hatte, so dass er nach zwei Monaten mit fast erloschenem Sehvermögen aus der Behandlung entlassen wurde.

Wir haben nun zu untersuchen, welchen Ursachen wir in diesem Falle die Entstehung der Sehnervenatrophie zuzuschreiben haben. Unter den beiden Ursachen, die mit einander concurriren, tritt uns als wichtigster Factor die Schädelverletzung entgegen. Aus der Anamnese, die durch die vorhandenen Narben bestätigt wird, wissen wir gewiss, dass Schädelbrüche vorhergegangen sind, von denen einer sich von der Schläfe bis zum Hinterhaupte erstreckte; und ein kleinerer, aber zur Hyperostose führender, über der linken Augenbraue vorhanden war. Nun wissen wir, dass die Entstehung von Sehstörungen nach Schädelverletzungen zu den sichersten Thatsachen gehören. Ich halte es für unnöthig, die Litteratur dieses Gegenstandes hier vorzuführen, die jedem Augenarzte aus der Monographie Berlin's (in Graefe-Saemisch's Handbuch, 1. Aufl.) und aus dem neueren Werke Praun's über die Verletzungen des Sehorgans geläufig ist. Wir können es als klinisch sichergestelltes Factum anführen, dass nach Brüchen der Schädelkapsel sowohl, als auch nach sehr heftigen stumpfen Traumen überaus häufig eine Fractur des oberen Orbitaldaches zu Stande kommt, die in der Regel sich auch auf den Canalis opticus erstreckt, so dass der Sehnerv theils durch Knochensplitter, theils durch Compression in Folge von Blutungen Schaden leidet. Der Bruch des oberen Orbitaldaches ist in den meisten Fällen nur die Fortsetzung des äusseren Bruches, aber auch durch stumpfe Traumen können selbständig Fissuren der mittleren Schädelgrube entstehen, die über das Orbitaldach sich erstrecken, den Canalis opticus in sich begreifen und zu Blutungen in die Sehnervenscheiden führen. Bei der Dünnheit dieser Knochengebilde kann es vorkommen, dass eine solche Querfissur über beide Orbitaldächer läuft, obwohl das einseitige Vorkommen das häufigere ist. Aber auch ohne eine solche Fissur können die Sehnerven durch die in die Duralscheiden sich ergiessende Blutung zu Grunde ge-

[1] Der neurologische Befund war auf der Nervenabtheilung des Spitales (Docent Dr. J. Donath) controllirt worden.

richtet werden, ein klinisches Factum, dessen Beweis durch eine neuerliche Arbeit von Uhthoff erbracht ist. Uhthoff[1] berichtet über zwei selbstbeobachtete Fälle, die wir hier in Kürze referieren, da sie die in Betracht kommenden Verhältnisse vortrefflich illustrieren. In dem einen Falle handelte es sich um eine Schädelcontusion, die nur eine Hautwunde verursachte. Bei der Sektion wurde jedoch ausser einem Blutergusse unter der Haut noch ein subdurales Hämatom gefunden, ferner eine Fissur der mittleren Schädelgrube. Der subdurale Bluterguss hatte sich auch in beide Sehnervenscheiden fortgesetzt, ja war an verschiedenen Stellen zwischen die Sehnervenfasern gedrungen. Im zweiten Falle, wo ein complicirter Schädelbruch vorhanden war, zeigte die Sektion, dass wohl keine Basisfractur vorhanden war, dagegen ein mächtiger Bluterguss in beiden Sehnervenscheiden, der vom intracranialen Theile des Nerven bis in den Bulbus gedrungen war und seröse Infiltration des Nervengewebes sowie Hämorrhagien der Papillen und der Netzhaut verursacht hatte.

Es ist daher für unsern Fall, wo laut dem Berichte des behandelnden Arztes nebst der Schädelfractur ein ausgiebiger Bluterguss aus einer meningealen Arterie sichergestellt ist, mit höchster Wahrscheinlichkeit anzunehmen, dass auch hier ein Eindringen des Blutergusses in die Sehnervenscheiden stattgefunden habe, ob mit oder ohne Fissur der Schädelbasis bleibt ungewiss. Leider aber besitzen wir keinerlei Daten über das Verhalten des Sehvermögens und des Augenhintergrundes während des Spitalaufenthaltes in Dumfries und zur Zeit der Entlassung des Kranken — denn wie oben angegeben, wurde der Kranke zu dieser Zeit nicht ein einziges Mal nach dieser Richtung hin untersucht. Die Schwächung seines Sehvermögens kam dem Patienten erst nach Monaten, als er seine Arbeit wieder aufgenommen hatte, zum Bewusstsein. Dieser Umstand vermag wohl die Bedeutung des Traumas in Bezug auf die Genese der Sehnervenatrophie beträchtlich zu vermindern; wir können uns aber doch nicht entschliessen, es für gänzlich null und nichtig zu halten. Es ist die Annahme doch nicht auszuschliessen, dass in Folge des Traumas und der dadurch mit hoher Wahrscheinlichkeit verursachten Momente (Blutung, Fissur des Orbitaldaches) solche Gewebsstörungen in den Sehnerven zu Stande gekommen waren, die allmählich zur Atrophie führten. Man könnte glauben, dass das supponirte Hämatom der Sehnervenscheiden während der mehrwöchentlichen Bewusstlosigkeit des Kranken wohl zur Aufsaugung gekommen sei, der Druck auf die Fasern jedoch eine solche Ernährungsstörung verursacht habe, die später zur Degeneration führte; wahrscheinlich hätte man, wenn Spiegel- und Functionsuntersuchung früher angestellt worden wären, den Beweis hiefür erbringen können. Da aber alle Daten hiefür mangeln, so sind wir nicht berechtigt, das Schädeltrauma mit hinreichender Sicherheit

[1] Bericht der Heidelberger ophthalm. Gesellschaft 1901, S. 143.

als das ätiologische Moment im gegenwärtigen Falle anzunehmen. Wir sind daher gezwungen, das zweite vorliegende Moment zu erwägen, und die Sehnervenatrophie als Symptom der Tabes zu betrachten, an der unser Kranke leidet, wenn auch nur, wie aus der Untersuchung hervorgeht, die allerersten Stadien zu constatiren sind. Jedenfalls muss auch mit der Annahme gerechnet werden, dass die Erblindung in Folge der Tabes eingetreten wäre, wenn auch kein Schädeltrauma sich ereignet hätte, und um so eher, als in einzelnen, allerdings höchst seltenen Fällen die Sehnervenatrophie zu den allerersten Symptomen der Tabes gehört, ja allen andren Symptomen vorausgehen kann.

Die Angaben der Autoren über die Häufigkeit, in der die Atrophie des Sehnerven unter den Symptomen der Tabes vorkommt, schwankt innerhalb sehr weiter Grenzen, je nachdem, ob die Statistik von Nerven- oder Augenärzten zusammengestellt wurde. Während jene 10—16 % angeben, nehmen verschiedene von Augenärzten herrührende Statistiken 30—88 % an. Ich halte die hohen Zahlen für durchaus unberechtigt, sie sind augenscheinlich nur durch den Umstand erklärlich, dass Tabiker die Augenärzte nur dann aufsuchen, wenn bereits Sehstörungen vorliegen, während andrerseits viele Neuropathologen schon dann Tabes diagnosticiren, wenn das Kniephänomen mangelhaft ist. Die Wahrheit dürfte darum am ehesten zwischen 16 % und 30 % liegen, keinesfalls aber sind wir berechtigt zu behaupten, (wie dies in der Publication eines Augenarztes[1] geschehen ist,) dass die Sehnervenatrophie zu den ständigen Symptomen der Tabes gehöre.[2] Ueber die Epoche, in welcher die Sehnervenatrophie sich bei den Tabikern zeigt, fehlen verlässliche statistische Zusammenstellungen; ob, wie Berger behauptet, die Degeneration der Sehnerven ein Frühsymptom der Tabes sei, bedarf noch sehr der Nachprüfung. In meinem Material waren die Fälle häufiger, in denen die Tabes bereits in vorgerückterem Stadium war, und ausser den Reflexphänomenen noch namhafte Sensibilitätsstörungen und wenigstens die Anfänge der Ataxie darboten, und am seltensten scheinen mir, wie bereits erwähnt, jene Fälle zu sein, wo erst lange nach der verhängnissvollen Abblassung der Papillen die übrigen tabischen Symptome sich zeigen. Ganz anders verhält sich bekanntlich ein andres, ebenfalls cardinales Augensymptom der Tabiker, die Augenmuskellähmungen. Diese treten thatsächlich, und zwar sehr häufig als tabisches Frühsymptom auf, was jedem Augenarzt bekannt ist. Bei unsrem Kranken war die Tabes jedenfalls in der Frühepoche, da weder Sensibilitäts- noch motorische Störungen, keinerlei Neuralgien und Blasenstörungen vorhanden waren, und nur das

---

[1] E. v. Grósz. Ungar. Beiträge zur Augenheilkunde II. Bd., S. 89.

[2] Dieselbe Ansicht äussert Uhthoff in seiner eben erschienenen Monographie über die Beziehungen der Allgemeinleiden z. Veränd. d. Sehorgans, Graefe-Saemisch, 2. Aufl., 68. Heft, S. 184. Er nimmt 10—15 % an und hält 20 % schon als zu hoch gegriffen.

Fehlen des Knie- und Achillessehnenreflexes die Diagnose Tabes ermöglichte.

Wenn nun die Annahme nicht von der Hand zu weisen ist, dass die Erblindung des Kranken von der Tabes abhängig war, so haben wir doch noch zu untersuchen, ob denn nicht in irgend einer Weise die Entstehung der Tabes mit der vorangegangenen Schädelverletzung zusammenhängen könne. Es könnte ja auch dieser Fall möglich sein, dass, obwohl die Sehnervenatrophie von der Tabes bedingt war, die Schädelverletzung **mittelbar** die Atrophie verursacht habe. An einen solchen Zusammenhang könnte man denken, wenn man einige neuere Publicationen liest, welche eine Degeneration der hinteren Wurzeln und der Hinterstränge als eine unmittelbare Folge des vermehrten Hirndruckes statuiren. In der neurologischen Litteratur finden wir nämlich Angaben, die zu beweisen scheinen, dass bei Geschwülsten der hinteren Schädelgrube, die eine Steigerung des intracranialen Druckes herbeiführten, durch die Fortsetzung des gesteigerten Druckes im Wirbelkanal eine Atrophie der hinteren Wurzeln und der Hinterstränge sich ausbildete. Eine grosse Rolle spielen dabei die Geschwülste des Kleinhirns, da sie gelegentlich das Hinterhauptsloch verschliessen, und so zu einer mächtigen serösen Stauung im Wirbelkanal führen. Einzelne Autoren leiten aus diesem Moment geradezu das Fehlen des Patellarreflexes bei Hinterhauptstumoren her.[1]

Was die langsam wachsenden Schädeltumoren erzielen können, nämlich die Steigerung des intracraniellen Druckes, die dann ihrerseits wieder zu Degeneration der Hinterstränge führt, mag auch durch Blutergüsse aus zerrissenen Meningealarterien ausgelöst werden, die natürlich in acuter Weise den intracranialen und intravertebralen Druck erhöhen, wobei noch zu bedenken ist, dass Nervengewebe sich viel eher einer langsam ansteigenden Compression, als einem plötzlich eintretenden Drucke accommodiren kann. Auf diesem Wege könnte die bei dem Kranken diagnosticirte Tabes doch in einem ursächlichen Connex mit dem Schädeltrauma gebracht werden. Diese Vermuthung möchte ich jedoch nur mit allem Vorbehalt geäussert haben, hauptsächlich, um mein klinisches Gewissen zu beruhigen, das sich nicht damit zufrieden geben könnte, dass das Schädeltrauma in unsrem Falle bei der Entstehung der Blindheit nicht das Hauptmoment gewesen

---

[1] S. Bruns, Die Geschwülste des Nervensystems, S. 56; ferner Dinkler, Ein Fall von Hydrocephalus und Hirntumor (Zeitschr. f. Nervenh. VI, S. 437). Wollenberg, Archiv f. Psych. XXI, S. 791. C. Mayer, Ueber anatomische Rückenmarksbefunde in Fällen von Hirntumor (Jahrb. f. Psych. 1893, XII. Bd.). Nach der angeführten Literatur, bei deren Zusammenstellung mich Docent Dr. A. v. Sarbó freundlichst unterstützt hat, erscheint es nicht zweifelhaft, dass bei Hirntumoren der vermehrte Hirndruck eine Atrophie der Hinterstränge zu Stande bringen kann. Besonders instructiv ist der Fall Dinkler's, in dem ein Hydrocephalus acquisitus mit Stauungspapille und Ataxie einherging, und die Section die Degeneration der Dorsal- und Lumbalwurzeln nachwies.

sei. Denn wie wir aus der Litteratur des Gegenstandes ersehen, gehört die Erfahrungsthatsache, dass nach Schädeltraumen Blindheit sich entwickeln könne, zu den ältesten in der Medicin, und ihre Kenntniss stammt noch aus einer Zeit, die durch die Fackel der pathologischen Anatomie noch nicht erleuchtet war.

II. Zur Prognose der bösartigen Aderhautgeschwülste.

In einer höchst lehrreichen Arbeit über die Prognose der bösartigen Aderhautgeschwülste[1] weist Hirschberg nach, dass eine noch so frühzeitige Enucleation eines von Aderhautsarcom ergriffenen Auges nicht vor Metastasen schützt, und dass solche noch nach 9 Jahren zum Tode des Patienten führen können. Wir können, wie aus seinen Beobachtungen, die sich wohl mit den Erfahrungen andrer beschäftigter Kliniker decken, hervorgeht, durch die frühzeitige Operation den Kranken in der Regel vor dem Localrecidiv schützen; aber dürfen es, wenn ein solches sich Jahre hindurch nicht einstellt, noch immer nicht als apodiktisch aussprechen, dass der Kranke nun auch endgiltig gerettet sei, denn das Damoklesschwert der Metastase schwebt immer über seinem Haupte. Bei der praktischen Wichtigkeit dieses Satzes dürfte es nicht unnütz sein, folgenden Fall zu veröffentlichen, der die These Hirschberg's durchaus bestätigt.

Es handelt sich um ein primäres Sarcom des Ciliarkörpers, das im April 1886 zur Beobachtung kam.[2] Der Kranke, 55 Jahre, Eisenbahnbeamter, kam mit der Klage, dass er seit einigen Monaten mit dem rechten Auge schlechter sähe. Ich fand einen Visus von 0,2; mit entsprechendem Convexglase konnte in der Nähe noch kleiner Druck gelesen werden. Die Untersuchung ergab, dass im inneren unteren Quadranten der Iris eine aus dem Kammerfalze dringende Hervorbuckelung vorhanden war, die sich nach oben gegen die Pupille hin erstreckte und in der Mitte der Iris gänzlich aufhörte. Das ganze Gebilde konnte im längsten Durchmesser etwa 4—5 mm, im schmälsten vielleicht 3 mm betragen. Seine Farbe war bräunlich, an einer Stelle tiefschwarz. Das Auge ist frei von jeder entzündlichen Reizung. Auf der Conjunctiva bulbi, etwa $^1/_2$ mm unter dem inneren Limbus ein bräunlicher Pigmentfleck von ungefähr Hirsekorngrösse. Die Spiegeluntersuchung ergab vollkommen reine Medien, im Augenhintergrunde war keine Abnormität wahrzunehmen.

Nach ungefähr $3^1/_2$ Monaten war der Knoten in der Kammer ein wenig gewachsen, erreichte aber noch immer nicht den Pupillenrand. Das Sehvermögen war dasselbe, wie bei der ersten Untersuchung. Enucleatio bulbi.

---

[1] Berliner klin. Wochenschr. 1904, Nr. 4 und 5, und Centralbl. f. Augenheilk. Februar- und März-Nummer.

[2] Der Fall wurde seiner Zeit in der Wiener med. Wochenschrift 1887, Nr. 32 veröffentlicht, ist aber von ophthalmologischer Seite kaum beachtet worden.

Die anatomische Untersuchung ergab, dass die Hauptmasse der Geschwulst im Corpus ciliare sass, als ein schwarzer Knoten, von dem ein Antheil sich in die angrenzende Iris vorschiebt. Ausserdem sitzt unterhalb des grossen Knotens in der Chorioidea ein kleinerer flacher Knoten, der bräunlich durch die angewachsene Retina durchschimmert. Das Corpus ciliare ist in dem betreffenden Quadranten vielleicht um das Doppelte verdickt. Die Netzhaut liegt überall gut an, der hintere Abschnitt des Bulbus ergiebt überall normale Verhältnisse.

Die mikroskopische Untersuchung zeigte das schönste Bild eines jungen Spindel-Zellensarcoms, das höchstwahrscheinlich mit der Gefässadventitia in genetischem Zusammenhange stand.

Der Kranke blieb noch ungefähr ein Jahr in meiner Beobachtung, und zog dann bei vollkommenem Wohlbefinden in die Provinz.

Am 9. Juli 1896, also 10 Jahre nach der Enucleation, wurde Patient abermals auf der internen Abtheilung des Roten-Kreuzspitales (Primärarzt Dr. Imrédy) aufgenommen. Er gab an, sich bis zum Jahre 1894 wohl befunden zu haben. Nach einer Erkältung bekam er Schmerzen in der Lenden- und Kreuzgegend, die für rheumatisch gehalten und dementsprechend behandelt wurden. Die Schmerzen wurden jedoch immer intensiver, so dass er auf Monate ins Bett gerieth und auf Morphiuminjectionen angewiesen war. Gegenwärtig findet sich eine kyphotische Auftreibung des 5. Lumbalwirbels, die den Eindruck einer aus dem Knochen wuchernden Geschwulst macht. Ausserdem sind auf der Haut zerstreut zahlreiche, tiefschwarze offenbar melanotische Knoten, so beispielweise ein haselnussgrosser rechterseits an der 5. Rippe, in der Gegend der Mammillarlinie, an der 8. Rippe ungefähr in der mittleren Axillarlinie und an zahlreichen andren Stellen, die sich alle durch besondere Schmerzhaftigkeit auszeichnen.

Das linke Auge war vollkommen normal, rechterseits Anophthalmus, Bindehautsack normal, in der Tiefe der Orbita keine Spur irgend einer Neubildung zu fühlen. Ebenso wenig lässt sich in den inneren Organen etwas Abnormes nachweisen.

Die Untersuchung ergab demnach ungefähr 10 Jahre nach der Enucleation, während welcher Epoche von einem Localrecidiv keine Rede war eine Geschwulst der Lendenwirbelsäule und zahlreiche melanotische Knoten der äusseren Decke.

Der Kranke entfernte sich im November 1896 aus dem Spitale, und ist einige Zeit darauf in seiner Heimat gestorben. Sektion wurde nicht gemacht. Indessen dürfte es wohl keinem begründeten Zweifel unterliegen, dass die Geschwulst der Wirbelsäule als Metastase zu betrachten ist, wogegen umsoweniger eine Einwendung zu erheben ist, als die multipeln melanotischen Geschwülste der Haut ebenso viele Zeugen für die Natur der Knochengeschwulst sind.

[Augenklinik der kgl. Universität Turin. Director: Prof. Dr. C. Reymond.]

II. Der traumatische Vorfall der Thränendrüse und die Zweckmässigkeit ihrer Exstirpation.

Von Dr. **Stefano Santucci**, Assistent.

Im Beginn dieses Jahres hatte ich Gelegenheit, in der Klinik des Herrn Prof. Dr. C. Reymond, dem ich an dieser Stelle meinen wärmsten Dank zum Ausdruck bringe, einen neuen Fall von traumatischer Luxation der Thränendrüse zu beobachten, der nach der Publikation Dr. Purtschers (Klagenfurt) (1) in dieser Zeitschrift — Dezember 1903 — die auch einen guten Theil der betreffenden Bibliographie enthält, ohne Zweifel von Interesse sein dürfte.

Dieser zweite Fall ist sehr verschieden von dem ersten in dieser Klinik beobachteten und von mir in den Annali di Oftalmologia 1903 beschriebenen.

Der 21jährige D. P., Erdarbeiter, stellte sich am 17. November 1903 in dieser Klinik vor mit einer Wunde am rechten Auge. Er ist kerngesund, war früher niemals krank, und weist keine bemerkenswerthen somatischen Alterationen auf.

Er erzählte, dass er den Tag vorher, eine Treppe hinabsteigend, fiel und mit dem rechten Auge gegen eine Mauerkante schlug.

Bei äusserer Prüfung ergab sich eine Riss-Quetschwunde an der Aussenseite des rechten oberen Augenlids, wenig unterhalb des entsprechenden Orbitalrands.

Die Wunde ist transversal, unregelmässig berandet, etwa $1^1/_2$ cm lang, und dehnt sich auf die ganze Dicke des Augenlids aus. Inmitten der Wundlippen ragt zur Hälfte die roth aussehende, in Grösse und Form einer Bohne gleichende Thränendrüse hervor.

Der luxirte Theil der Drüse wurde abgetragen, das zerrissene Fascia tarso-orbitalis tief vernäht, und dann die Wunde oberflächlich mit continuirlicher Naht geschlossen. Die Heilung ergab sich per primam, ohne jedwede nachfolgende Störung; Augenhintergrund normal.

Mit diesem Falle und den beiden jüngst von Dr. Purtscher veröffentlichten, sowie weiteren noch in der Litteratur vorgefundenen scheint also ihre Gesammtzahl, abgesehen von dem einen oder andern eventuell mir entschlüpften, auf etwa 15 gestiegen zu sein.

Nicht aber bei allen ist die Thränendrüse entfernt worden. Gruppiren wir besagte Fälle, je nachdem jene erhalten oder nicht erhalten worden war, um daraus über die nachher eingetretenen Störungen urtheilen zu können, so beobachten wir dabei Folgendes:

Die luxirte Thränendrüse wurde erhalten:

von Graefe (3) und Panas (4), die sie in zwei Kindern vorfanden

und dabei Heilung per primam verzeichneten ohne nachtheilige Folgen. Bistis (5), der einen analogen klinischen Fall auch bei einem Kinde beobachtete, conservirte sie ebenfalls, doch bemerkte er in der Folge lange Zeit nach der Operation an der Aussenseite der mit der Läsion correspondirenden linken Augenbraue eine leichte Erhöhung, wie wenn die Drüse nicht an ihren ursprünglichen Sitz zurückgekehrt wäre. In gleicher Weise schritt Mittendorf (6) vor, und zwar auch bei einem Kinde und mit gutem Endresultat. Auch Villard (7) conservirte bei einem 8jährigen Knaben die Drüse, doch war es ihm unmöglich, sie wieder vollständig an ihren Ort in ihr natürliches Grübchen zu bringen. Es blieb keine Anschwellung der betr. Gegend zurück, doch bemerkte man erst nach der Heilung, dass sich an dem Wundort in den tiefen Schichten eine leichte Erhärtung vorfand.

Auch Purtscher (1) brachte in zwei Fällen, bei einem 2jährigen Kinde und einem 23jährigen Jüngling die luxirte Drüse an ihren Ort zurück, doch erhielt er damit im 1. Falle nur theilweise Heilung per primam, aber schliesslich vollauf befriedigendes Endresultat in jedem Sinne; im 2. Falle ging die Heilung normal vor sich ohne jede Störung.

Dieser 2. Fall Purtschers ist von ganz besonderem Interesse, weil er erstens der 3. seltene Fall traumatischer Luxation der Drüse bei einem jungen Manne wäre (die andern beiden sind von Coppez (13) und von uns (2) beobachtet worden), während alle andern bei Kindern zur Beobachtung kamen; zweitens, weil er bestätigt, dass die in Frage stehende Luxation nur dann vorkommen kann (wie schon andere Forscher und auch wir bemerkt hatten), wenn der Fall oder der causale Unfall so eigenartig ist, dass das Trauma direct die Drüsengegend trifft, die über der Drüse liegenden Gewebe zerreisst und sie so zwingt, ihren natürlichen Sitz zu verlassen.

Kuropatwinsky (8), der einen andern der in Frage stehenden Fälle auch bei einem 10jährigen Kinde beobachtete, rückte die Drüse in situ zurück und erhielt dabei vollständige Heilung ohne consecutive Störungen.

Andere Forscher dagegen waren für die Abtragung der luxirten Thränendrüse. Auf diese Weise erhielten Goldzieher (9) und Haltenhoff (10), die sie in ungefähr 2jährigen Kindern antrafen, Heilung per primam ohne die geringsten consecutiven Störungen. Ahlström (11) schritt auch bei einem 12jährigen Kinde, das 10 Jahre vorher die traumatische Luxation der Drüse davongetragen hatte, zur Entfernung derselben. Dabei präsentirte sich eine derartige Ptosis, dass das Augenlid die Pupille zur Hälfte bedeckte. Ersteres war verdickt und unter der Haut fühlte man einen ovalen, mandelartigen, lobulären und gut abgegrenzten Körper, der auch bei Druck nicht in die Augenhöhle eintrat. Die luxirte Drüse wurde ausgeschält, wonach die Ptosis nur zum Theile verschwand, das Augenlid aber wieder normal wurde, und in dem betr. Auge weiter keine nachtheiligen Folgen mehr auftraten.

Bei der histologischen Prüfung fand Verf. einen chronischen, interstitiellen Entzündungs-Process mit stark hervortretender Hyperplasie des Bindegewebes, das mehr als die Hälfte der Drüsenmasse ausmachte.

Auch Hilbert (12) nahm die luxirte Drüse bei einem $1^1/_2$jährigen Kinde aus, ohne späterhin consecutive Störungen im Auge wahrnehmen zu können.

Coppez (13) scheint der einzige zu sein, der das Glück hatte, einen Fall von traumatischer Luxation der Thränendrüse ohne Zerreissung der Weichtheile beobachten zu können und zwar bei einem 24jährigen Manne. — Er schritt erst einen Monat nach dem Unfall zur Abtragung der Drüse mit nachfolgender Heilung per primam. Bei der histologischen Prüfung constatirte er, dass die Drüsenbläschen ihre Regelmässigkeit theilweise verloren hatten und auch das Bindegewebe der Drüse zu Hyperplasie neigte. Ueberdies scheint er auch grössere Trockenheit in dem operirten Auge beobachtet zu haben als in dem andern.

Im ersten von mir in dieser Klinik beobachteten Falle — einem jungen 19jährigen Mädchen, das 7 Jahre vorher traumatische Luxation der rechten Thränendrüse sich zugezogen hatte — nahmen wir die Exstirpation vor, worauf Heilung per primam erfolgte, ohne mindeste nachtheilige Folgen. Die histologische Prüfung ergab viele Lymphocyten-Infiltrationscentren und Hyperplasie des interstitiellen Bindegewebes sowie an einigen Stellen Atrophie der Bläschen.

Derselben operativen Behandlung, wenigstens bezüglich des luxirten Theils, wurde der andere zu Anfang citirte Kranke unserer Klinik unterworfen.

Dabei unterblieb die histologische Prüfung des abgetragenen Drüsenstücks, da bei der Frische der traumatischen Verletzung noch kein anatomischer Alterationsprocess begonnen haben konnte.

Wie aus dem Vorstehenden hervorgeht, sind nicht alle Autoren über die Zweckmässigkeit der Entfernung der Thränendrüse bei traumatischer Luxation derselben einig. Alles zusammengenommen, will es mir aber scheinen, dass der grösste Theil der besseren Resultate eben da erhalten wurde, wo die Drüse zur Exstirpation kam.

Ganz abgesehen aber von diesen Thatsachen wird man bei richtiger Würdigung nachstehender Betrachtungen ohne Weiteres zum Anhänger der Exstirpation werden.

Vor allem darf man nicht vergessen, dass es ziemlich schwierig ist, die Rückversetzung der Drüse in ihre anatomische Fossulla genau durchzuführen, womit dann auch die Möglichkeit gegeben ist, das Aussehen des Kranken zu verändern.

Ausserdem ist es bekannt, dass die Drüsen und somit auch die Thränendrüsen sehr leicht in Folge von Trauma oder Verschiebung histologischen Veränderungen unterliegen, wie dies Coppez in seinem Fall consta-

tirt, als er nur einen Monat nach erlittenem Trauma schon vorgeschrittene histologische Veränderungen vorfand.

Schliesslich lassen uns die 2 Fälle von Bistis und Villard, bei denen man an der Stelle der erhaltenen Drüse ein hartes Knötchen fühlte, daran denken, dass in diesen Fällen die ectopisch gebliebene Drüse fast ganz bestimmt in Atrophie übergegangen sei, und also die Conservation zwecklos war.

Hier könnte jedoch eingeworfen werden, dass die Exstirpation der Thränendrüse durch ihre so fehlende Funktion die Schlüpfrigkeit des Augapfels vermindern könne. Doch glaubt heute die Mehrzahl der Physiologen, dass zur Schlüpfrigkeit des Auges die Secretion der Augen-Bindehaut und der Bindehautdrüsen bestimmt seien, und dass die Secretion der Thränendrüse unter normalen Umständen fast null sei. — Diese Secretion scheint entweder dadurch einzutreten, dass äussere Reize auf dem Reflexwege die vermehrte Functionsthätigkeit der Drüse anregen, z. B. die Einwirkung der Luft oder andrer Gase auf die empfindliche Augen-Bindehaut, die Gegenwart von Fremdkörpern u. s. w.; oder aber dadurch, dass die Nasenschleimhaut gereizt wird, oder schliesslich unter besonderen Umständen, bei lebhaften moralischen Erregungen, physischen Schmerzen, Ueberanstrengungen, bei einigen Formen von Ophthalmie u. s. w.

In dieser Hinsicht erinnere ich ganz besonders an die wichtige von Villard u. Chatinières gemachte Beobachtung (14). Ein Individuum, dem die Thränendrüse des rechten Auges entfernt worden war, hatte niemals die mindesten nachtheiligen Folgen zu verzeichnen gehabt. — Eines Tages aber, als er im Begriffe seinem Sohn zu schreiben, vor Erregung weinte, war er sehr überrascht zu bemerken, dass die Thränen im linken Auge sehr reichlich, dagegen im rechten Auge, das seine Drüse durch operativen Eingriff verloren hatte, sehr spärlich herabflossen.

Zur umfassenderen Bestätigung der Opportunität der Thränendrüsen-Exstirpation nach Luxation und zum weiteren Beweise, dass besagte Operation nicht die mindesten nachtheiligen Folgen nach sich zieht, halte ich es für angebracht, einige der bedeutendsten unsre These unterstützenden, klinischen Beobachtungen in Erinnerung zu bringen.

So nahm Bernard (15) schon vor vielen Jahren bei einem seit 10 Jahren an starkem constantem und unbequemem Thränenfluss am linken Auge leidenden Gärtner nach Anwendung aller andren Kunstmittel die Exstirpation der Thränendrüse vor. Der Kranke wurde dadurch vollständig von der äusserst lästigen Störung befreit; das linke Auge selbst blieb ebenso feucht wie das andre, eine consecutive Störung in Folge von Trockenheit zeigte sich auch nicht im mindesten.

Cristowitch (16) hatte bei einem jungen Studenten, der an permanentem Thränenfluss unbekannter Herkunft litt, zuerst alle möglichen Mittel angewandt, war dann schliesslich aber zur Exstirpation der Thränendrüse

übergegangen. Diese Operation hatte nicht nur nicht die mindesten nachtheiligen Folgen, sondern war selbst nicht einmal hinreichend, die Störung zu entfernen, da derselbe Process sich auch auf die Neben-Thränendrüsen ausgedehnt hatte.

Debierre (17) bringt drei ziemlich seltene Fälle von Hypertrophie einer Thränendrüse, bei denen er bezüglich der Thränensecretion nach Exstirpation der Thränendrüse nicht die mindesten nachtheiligen Folgeerscheinungen zu notieren hatte. Bei den drei Kranken konnte er jedoch feststellen, dass beim Weinen das operirte Auge weniger Thränen produzierte, als das andere.

Truc (18) wandte die Exstirpation in einem Falle von alter granulöser Ophthalmie mit Ektropium und Alteration der Thränenkanäle mit permanentem Thränenfluss an, ohne darnach die geringsten nachtheiligen Folgen wahrzunehmen, dagegen eine bedeutende Besserung der kranken Augen. Derselbe Autor (19) entfernte in einem Falle von chronischer, katarrhalischer Conjunctivitis mit Alteration der Thränenkanäle, Ektropium und permanentem Thränenfluss in beiden Augen die Thränendrüsen, rechts jedoch nur theilweise, links vollständig. Sofort nach der Operation verschwand der Thränenfluss, das Allgemeinbefinden der Augen besserte sich, ohne dass sich je das mindeste Trockenheitsgefühl einstellte.

Chibret (20) hatte bei 28 Fällen von Exstirpation der Thränendrüsen nach der Operation niemals die geringste consecutive Störung in Form von Trockenheit des Auges zu verzeichnen.

Dieselben Thatsachen wurden von Terson (Toulouse) und Rochon-Duvigneaud und sehr vielen andren Autoren bestätigt.

Während es mir nun leicht war, die obenstehenden Beobachtungen aufzufinden, ist es mir aber nicht gelungen, auf Fälle zu stossen, bei denen nach Entfernung der Drüsen als sichere consecutive Störungen Trockenheit des Auges festgestellt worden wäre.

Alledem müssen wir noch die anatomische Thatsache hinzufügen, dass nämlich die Bindehaut des Augenlids und ihr Fundus mit vielfachen Drüsen tapeziert sind, wie die Henle'schen tubulösen Drüsen, die Krause'schen bläschen-röhrenförmigen Drüsen, die Drüsenbläschen des Augenlidknorpels von Ciaccio. Die Function dieser Drüsen ist heute wohlbekannt, und einige derselben wurden sogar für Nebenthränendrüsen der Augenbindehaut erklärt.

Die Secretion dieser Drüsen dient dazu, das Auge in steter Schlüpfrigkeit zu erhalten, während ihre Function vollständig diejenige der aus irgend einem Grunde nicht functionirenden Thränendrüsen ersetzt. Es will mir also heute nicht mehr gerechtfertigt erscheinen, dass man sich der Exstirpation der luxirten Thränendrüsen widersetzt, eben aus Furcht davor, dass der Augapfel nicht schlüpfrig genug bleibe.

Schliesslich dürfen wir bei alledem nicht vergessen, dass nicht nur die

Integrität der luxirten Drüsen durch die Einwirkung des Trauma reducirt ist, wie dies einige der herangezogenen Fälle klarlegen, sondern dass heute zur Genüge erwiesen ist, dass jedes verpflanzte oder verschobene Organ, sei es nun in Folge augenblicklicher Ernährungsstörung oder in Folge einer Störung der normalen Innervation, entweder bedeutende histologische Veränderungen aufweist oder aber leicht der Atrophie verfällt.

Literatur-Verzeichniss.

1. Purtscher, Traumatischer Vorfall der Thränendrüse (Centralbl. f. Augenheilk. 1903, December).
2. Santucci, Contributo alla casuistica delle lussazioni linsazioni traumatiche delle ghiandole lacrimali. (Annali di oftalmologia. 1903.)
3 v. Graefe, Archiv für Ophthalmologie. 1866, Bd. XII.
4. Panas, Lecons sur les affections de l'appareil lacrimale. Paris 1877.
5. Bistis, J., Annales d'oculistique 1895, vol 114.
6. Mittendorf, Transactions of the American Ophth. Society, 37. Jahres-Congress, New-London, Conn. 1901.
7. Villard, Revue générale d'ophthalmologie 1903.
8. Kuropatwinsky, Ein Fall von complicirter Thränendrüsen-Luxation. (Postep Okulistyczny 1903.)
9. Goldzieher, Pester Med. chir. Presse 1876 und Nagel's Jahresb. 1876.
10. Haltenhoff, E., Annales d'oculistique 1895, Mai, vol. 113.
11. Ahlström, Centralbl. f. Augenheilk. 1898.
12. Hilbert, Ein Fall von traumat. Prolaps der Thränendrüse. (Klin. Monatsbl. für Augenheilkunde 1900.)
13. Coppez, Archives d'ophtalm. 1903.
14. Villard und Chatinières, Recueil d'ophtalm. 1892.
15. Bernard, Annales d'oculistique 1843, p. 103.
16. Christowitch, Recueil d'ophtalm. 1889.
17. Debierre, Revue gén. d'ophtalm. Avril 1886.
18. Truc, Montpellier Médical 1891.
19. Truc, Montpellier Médical 1892.
20. Chibret, Revue d'ophtalm. 1894.

Gesellschaftsberichte.

1) Berliner med. Gesellschaft, 1904. (Berliner klin. Wochenschrift. 14. März 1904.)

Sitzung vom 2. März 1904.

Herr C. Hamburger: Soll man Augenkranken die bevorstehende Erblindung verheimlichen?

Vortr. weisst kurz darauf hin, dass diese Frage auch für den practischen Arzt, nicht blos für den Ophthalmologen, von Interesse sei, da der behandelnde Arzt die Klagen des Kranken noch zu einer Zeit anhören müsse, wo die Mittel des Specialisten längst erschöpft seien. Er berichtet, dass Alfred Graefe jedem Kranken mit Sehnerven-Atrophie principiell die Wahrheit

sagte, und dass Javal in seiner kürzlich erschienenen Schrift die sog. Humanität des schematischen Vertröstens als Barbarei bezeichnet.

Dass die Diagnose über jeden Zweifel erhaben sein müsse, sei selbstverständlich, nicht minder, dass die Wahrheit nur da in Frage kommen könne, wo der Kranke sein Augenlicht voraussichtlich überleben werde, und die sorgfältigste Individualisirung von Fall zu Fall sei gerade hier, wenn überhaupt irgendwo, geboten; dies vorausgesetzt aber könne man den Kranken nicht früh genug einer Blinden-Anstalt zuführen, zum Zwecke eines systematischen Unterrichtes, denn es sei vollkommen sinnlos, den Rest von Sehkraft unbenützt verfallen zu lassen.

Denn nur mit Hilfe des Restes von Sehkraft sei es dem Erwachsenen möglich, jene feinen, ja geradezu wunderbaren Arbeiten zu erlernen, die in Blinden-Anstalten geleistet werden (als Beispiele werden angeführt: Bau von Gondeln für die Militärabtheilung der Luftschiffer, Hantiren mit siedendem Pech in der Abtheilung für Bürstenbinderei, Blindenschrift und Vieles andere). Ist das Augenlicht erst völlig erloschen, so bringen eben nur ganz Wenige diese Energie auf. Die Handfertigkeit der Blinden gewähre viel mehr Trost, als die leeren Redensarten von Seiten der Aerzte und die thatenlose Trauer der Kranken über sich selbst, ganz besonders auch in der Zeit des Erblindens. Der grösste Werth sei hierauf in der poliklinischen Praxis zu legen. Durch Arbeit könne selbst ein Blinder Lebensfreude wiedergewinnen — dies zeige die in Anstalten keineswegs unerhörte Erfahrung, dass Blinde einander heirathen; auch stimme es damit überein, dass ihre schmerzlichsten Stunden stets die Feiertage bleiben.

Discussion: Herr J. Hirschberg: Herr College Hamburger hat mit grossem Scharfsinn an eine Aufgabe sich herangemacht, welche zwar manchen von Ihnen vielleicht weniger wichtig erscheinen möchte, die aber jedenfalls als recht schwierig bezeichnet werden muss, zumal keine irgendwie bemerkenswerthe Literatur darüber vorliegt. Da eben der Gegenstand etwas Subjectives an sich trägt, mag er weniger zur schriftlichen Ueberlieferung, als etwa zur mündlichen, geeignet sein.

Ich möchte von meinem Standpunkte aus der Lösung dieser Aufgabe durch einige Erfahrung meiner eigenen Praxis, die mir gerade zur Hand sind, etwas näher zu treten suchen; aber zuerst diese Aufgabe erweitern und einerseits von heilbarer Erblindung, andrerseits von unheilbarer sprechen.

Als Beispiel von heilbarer Erblindung wähle ich den Star. Es vergeht keine Woche, wo ich nicht ein oder mehrere Male in der Privat-Sprechstunde den folgenden Fall erlebe. Es kommt ein Mann in reiferem Lebensalter, oder noch häufiger eine Frau. Ich untersuche die Augen genau, und erkläre dieselben für ganz gesund. „Sie geben mir das Leben wieder," sagt der so Angeredete. „Man hat mir mitgetheilt, dass ich am Star leide und operirt werden müsse, wenn auch noch nicht sofort; seitdem habe ich keine ruhige Minute mehr gehabt." „Seien Sie unbesorgt, Sie haben keinen Star," erwidere ich. Das ist nun meinerseits nicht etwa eine fromme Lüge, sondern wissenschaftliche Ueberzeugung und Erfahrung.

Star bedeutet nicht eine beliebige Linsentrübung, sondern Blindheit durch Linsentrübung. So schon vor mehr als 1000 Jahren nach der Bedeutung des ursprünglichen Wortes staraplint; so noch heute im Empfinden des Volkes, nachdem seit Jahrhunderten die Volkssprache dieses Wort zerbrochen und der ersten Hälfte desselben die Bedeutung des Ganzen beigelegt hat. Aber in den von mir geschilderten Fällen handelt es sich um ganz umschriebene

Fleckchen in der Krystall-Linse, entweder um durchaus unschuldige, angeborene, kleine und ständige Linsentrübungen, wegen deren man den Befallenen nicht dem quälenden Gedanken eines fortschreitenden Stares preisgeben sollte; oder es handelt sich wirklich um den allerersten Anfang des Alter-Stars, der aber in 10, 20, 30 Jahren noch nicht zur Erblindung des Auges zu führen braucht. Ein College, Mitglied unsrer Gesellschaft, sagte mir einst, als ich ihm die Brille verschrieb, mit der er noch feinste Schrift las, dass ihm 40 Jahr zuvor der Star diagnosticirt und die Operation in Aussicht gestellt worden war. Ich beruhigte ihn. Er hat bis zu seinem Tode ganz gut gesehen.

Das Wort Star erschreckt den Kranken und soll nach meiner Ansicht erst dann gebraucht werden, wenn es ein Trostwort darstellt, d. h. wenn bereits durch fortschreitende Linsentrübung das Sehvermögen merklich gesunken, das Lesen erschwert oder ganz aufgehoben ist, so dass Hinweis und Aussicht auf operative Besserung dem Kranken wie eine Erlösung erscheint.

Als Beispiel der unheilbaren Erblindung wähle ich den wichtigsten Fall dieser Art, den auch der Herr Vortragende erwähnt hat, den doppelseitigen Schwund des Sehnerven, welcher regelmässig in absehbarer Zeit bis zu völligem Verlust des Sehvermögens fortschreitet, und seit mehr als zwei Jahrtausenden mit dem Namen der Amaurose bezeichnet wird. Diesen Fällen gegenüber ist der Arzt in einer peinlichen Lage. Sie haben wohl einmal in einem Roman die natürlich falsche Schilderung eines Arztes gelesen, der dem anscheinend gesundesten Menschen den Todeskeim von seinem Gesicht abzulesen im Stande war und durch diese Gabe in tiefe Trauer versenkt wurde. Nun, zu uns kommen Menschen im blühenden Alter, und leider viele, welche sich nicht für krank halten und auch nicht halten können, weder in Beziehung auf ihren Gesammt-Organismus, noch in Beziehung auf die Augen, und nur eine Brille zum andauernden Lesen oder zu feinerer Arbeit heischen. Aber der Kundige, welcher das genaue Verfahren des aufrechten Bildes beherrscht und über eine reichere Erfahrung sicher verfügt, erkennt nach wenigen Minuten, dass, trotz nahezu normaler Sehkraft, die Augen beide rettungslos verloren sind.

Was soll der Arzt jetzt thun? Soll er dem Kranken den allgemeinen Satz der alten Griechen zurufen: „Deine Krankheit ist unselig, hebe Dich von mir!“ Soll er nach heutiger Sonde-Erfahrung ihm sagen: „Erst wirst Du blind, dann gelähmt, dann vielleicht noch verrückt: lass mich zufrieden?“ Einige Aerzte — diesseits wie jenseits des Oceans — glauben wirklich die Behandlung solcher Fälle ganz ablehnen zu müssen; andre finden es zweckmässig, dem Kranken vor Beginn der Behandlung zu eröffnen, wie schlimm, ganz schlimm es mit ihm steht.

Ich bin andrer Ansicht. Zunächst handelt es sich um eine wissenschaftliche Frage, nämlich die Dauer der Krankheit von den ersten, für den Kranken merkbaren Zeichen bis zur völligen Erblindung festzustellen. Schon vor 30 Jahren habe ich bei der häufigsten Form, der sogenannten Spinal-Amaurose, welche blasse Verfärbung der Sehnerven zeigt und mit zunehmender concentrischer Verengerung der Gesichtsfelder und Herabsetzung der centralen Sehschärfe einhergeht, diese Dauer auf $2^1/_2$ bis 4 Jahre festgestellt.[1] Nach weiterer Erfahrung kann ich noch hinzufügen, dass es zwei seltnere

[1] Beitr. z. pr. Augenheilk. 1874. S. 69.

Formen aus der gleichen Ursache giebt, die beide ausserordentlich viel langsamer verlaufen und über 10 Jahre sich erstrecken können, ehe vollständige Erblindung eintritt: die eine mit ganz regelmässiger concentrischer Schrumpfung des Gesichtsfeldes bei erhaltener centraler Sehschärfe, die andre mit normaler Ausdehnung des Gesichtsfeldes, das aber einen Dunkelfleck in seiner Mitte trägt. Die letztgenannte Form habe ich leider bei einem vortrefflichen Collegen und Mitglied unsrer Gesellschaft behandeln müssen; ich kann Ihnen versichern, dass ich dem Kranken die Erblindung nicht eher zugestand, als bis sie schon lange wirklich da war, und sie dann auch noch nicht für ganz unheilbar erklärte: ich bin auch heute noch überzeugt, dass diese tröstliche Art der Behandlung zur Belebung des Kranken in seinen letzten Lebensjahren und zur Ermuthigung seiner Frau und seiner alten Mutter ganz wesentlich beigetragen hat. Wollte man solchen Kranken, deren Erblindung man voraussieht, dies ins Gesicht sagen, so würde man sie zur Verzweiflung bringen. Man liest und hört immer, dass Blindheit mit philosophischer Ruhe ertragen wird, dass die Blinden liebenswürdig und glücklich, die Tauben unangenehm und unglücklich sind. Die letzte Hälfte des Satzes will ich zugeben; die erste nicht, nach meinen Erfahrungen, wenigstens nicht so allgemein. Ich besinne mich auf einige Fälle, wo Selbstmord, um mich ganz objectiv auszudrücken, unmittelbar nach der Eröffnung, dass die Erblindung unheilbar sei, erfolgt ist. Ich brauche wohl nicht erst zu sagen, dass von mir diese Eröffnung nicht herrührte.

Andrerseits ist meinem Gedächtniss eine Reihe von Fällen gegenwärtig, wo trotz unheilbarer Erblindung, z. B. in Folge von hämorrhagischem Glaucom bei schwerstem Diabetes, die tröstliche Behandlung bis zum Lebens-Ende genügte, um die Kranken einigermassen mit ihrem traurigen Loose auszusöhnen.

Noch eines: die Eröffnung einer ganz schlimmen Prognose treibt die Kranken in die Hände der Pfuscher; und das ist schädlich, hauptsächlich für die Kranken selber. Ich will nicht sagen, dass es nicht besondere Fälle geben könne und besondere Stadien der Krankheit, die den Arzt zwingen könnten, seine Prognose offen darzulegen. Aber zu dem von dem Herrn Vortragenden empfohlenen und auch von mir als nützlich anerkannten Handarbeits-Unterricht der von Erblindung bedrohten Armen ist dies garnicht nöthig; es genügt, auf die bestehende Seh-Schwäche hinzuweisen. Schwieriger wird schon unser Standpunkt, wenn wir Kranken, die (zum Theil von weit her) zur Operation sich drängen, aber unheilbar sind, mit Sanftmuth und Geduld abweisen, auf spätere Zeiten vertrösten müssen. In einem Falle genire ich mich niemals; bei Schnaps-Neuritis sage ich dem Befallenen: „Sie werden blind, wenn Sie den Schnaps nicht gänzlich aufgeben.“ Aber hier soll die schlechte Prognose eine Heilwirkung ausüben! Wie oft sie es thut, will ich dahingestellt lassen.

Ich schliesse, in Uebereinstimmung mit dem Herrn Vortragenden, mit der folgenden Bemerkung. Wer eine ganz schlimme Prognose stellt, muss sich besonders vor falscher Diagnose hüten und darf namentlich nicht Sehnervenschwund annehmen, wo Reste von Sehnerven-Entzündung vorliegen, die, wie ich selber schon festgestellt, 30 Jahre lang und darüber, d. h. bis zum Tode des Kranken, ganz stationär bleiben können.

Nur ein dramatisches Beispiel will ich anführen. Als ich 1886 soeben in . . . . angekommen, stürmte ein Herr ins Zimmer, zog einen grossen Revolver und rief: „Du sollst mir sagen, wann ich ihn gebrauche. Ich habe

die Amaurose nach der Diagnose hiesiger Augenärzte, und will die völlige Erblindung nicht erleben.“ Ich ersuchte ihn, das störende Werkzeug bei Seite zu legen, prüfte ihn genau und erwiderte; „Schenk' es einem Anderen, der es nöthig hat, Du brauchst es nicht, Du hast ja gar nicht die Amaurose.“

Die Freude des Kranken, eines Abgeordneten und Schriftstellers, war rührend und überwältigend.

Herr Hirsch: Die Frage, die der Herr Vortr. uns vorgelegt hat, entscheidet, genau so wie alle therapeutischen Fragen, lediglich der Nutzen, den wir im individuellen Falle dem Patienten bringen können. Ich kann daher durchaus nicht dem Herrn Vortr. zustimmen, dass wir in jedem Falle einem Manne, dessen Erblindung wir voraussehen, dies kund thun. Denn mir sind in der Praxis wiederholt Fälle vorgekommen, in denen die Mittheilung dieser Prognose unfehlbar Selbstmord nach sich gezogen hätte. Besonders möchte ich davor warnen, Leuten jenseits des 60. Lebensjahres eine üble Prognose mitzutheilen. Das wäre schon deswegen zwecklos, weil Leute in diesem Alter sich sehr selten dazu entschliessen, mit dem Genie eines Javal plötzlich Blindenschrift zu erlernen und sich in einen neuen Beruf einzuleben, in einen Beruf, den Blinde üben können. Nur in solchen Fällen dürfte die Mittheilung der bevorstehenden Erblindung erlaubt sein, in denen nicht nur, wie schon Herr Hirschberg sehr richtig erwähnte, die Diagnose unzweifelhaft feststeht, sondern vor allen Dingen nur dann, wenn dem Patienten damit geholfen, d. h. die Ueberführung in einen anderen Beruf erleichtert werden kann. So stellte sich mir jüngst ein Fein-Mechaniker im Alter von etwa 30 Jahren vor mit der Klage, dass er seit zehn Monaten so schlecht sehe, dass er seine gewohnte Thätigkeit mit einer die Augen weniger anstrengenden Arbeit vertauschen musste. Da ich eine typische Retinitis pigmentosa fand, ohne dass der Mann von der Schwere seines Leidens eine Ahnung hatte, so sah ich mich hier allerdings veranlasst, dem Kranken zu sagen nicht etwa: Sie werden erblinden, sondern ich sagte: Es ist sehr wohl möglich, dass es mit Ihren Augen noch mehr bergab geht, und ich empfehle Ihnen daher dringend, sich einem Berufe zuzuwenden, in dem sie Ihre Augen überhaupt so gut wie gar nicht benöthigen.

Das ist meines Erachtens die einzig annehmbare Form für die Mittheilung der Prognose. Denn selbst die Blinden würden es theilweise höchst übelnehmen, wenn man ihnen sagen wollte, dass ihre Blindheit unheilbar ist. Mich haben viele Hunderte Blinde bei meinen Untersuchungen in Blinden-Anstalten gefragt und auch die Angehörigen haben mich mit Fragen bestürmt, ob es nicht einmal besser werden könne mit der Blindheit. Ich habe die Frage nie mit „Nein“ beantwortet. Selbst bei angeborener Atrophia nervi optici habe ich gesagt: „Gewiss ist es möglich, dass es sich noch einmal bessert, vielleicht dauert es 10 Jahre, vielleicht 20 Jahre, aber Sie brauchen die Hoffnung nicht aufzugeben.“ Die oberste Pflicht des Arztes ist und bleibt, dem Kranken die Hoffnung zu erhalten.

Wenn die Debatte über den Vortrag des Herrn Vortr. dazu beitragen sollte, die zahlreichen Kunstfehler, die in dieser Beziehung alle Tage gemacht werden, etwas einzuschränken, dann sind wir alle dem Herrn Vortr. Dank schuldig.

Herr Hamburger (Schlusswort): Wenn Herr Hirsch sich in schroffer Weise gegen meinen Vortrag hat wenden wollen, so ist es ihm wohl wider seinen Willen passirt, dass er thatsächlich für ihn gesprochen hat, denn er hat soeben selbst berichtet, dass er in einem Falle dem Kranken angedeutet

hat, er möge seine bisherige Thätigkeit aufgeben, sein Augenlicht werde nie mehr dazu fähig sein.

Wie weit ist denn dieser Standpunkt noch von dem meinigen entfernt? Ich habe ausdrücklich und mit grösster Deutlichkeit gesagt: es sei ganz selbstverständlich, dass diesen Kranken gegenüber der denkbar grösste Zartsinn und die denkbar sorgfältigste Individualisirung von Fall zu Fall geboten sei; worauf es ankommt, ist nur: dass mit dem bisherigen System des principiellen Hinhaltens und Lavirens gebrochen werden müsse, und dass man verpflichtet sei, die Wahrheit dort zu sagen, wo die wirthschaftliche Lage dies geboten erscheinen lässt.

Damit ist doch in keiner Weise gesagt, dass man dem Kranken sofort mit der nackten Wahrheit rauh entgegentreten müsse; ganz im Gegentheil. Nur soviel steht fest: man darf nicht schematisch, wie es zweifellos bisher durchgängig geschieht, Heilung und Besserung versprechen (?), sondern soll dem Kranken erklären: seine Krankheit sei ernst, die Augen müssten vollkommen geschont werden, eine dementsprechende Thätigkeit aber sei nur möglich durch systematischen Unterricht bei einem Blindenlehrer. Nur auf diese Weise kann der Rest von Sehkraft noch brauchbar verwerthet werden.

Nun wird erwidert: wer dem Kranken sagt oder auch nur andeutet, er werde erblinden, der treibt ihn zum Selbstmord. Demgegenüber betone ich mit Nachdruck — und der als Gast heute hier anwesende Fachmann, der Director der städtischen Blinden-Anstalt Herr Kull, wird Ihnen das gern bestätigen, — dass Selbstmord wegen Erblindung eine ganz verschwindende Seltenheit ist; dass er vorkommt, ist nicht zu leugnen, aber er bildet, wie gesagt, eine ganz vereinzelte Ausnahme.

Was nun die Bemerkungen des ersten Discussionsredners anlangt, so hat ein jüngerer Augenarzt einer Autorität wie Herrn Geheimrath Hirschberg gegenüber freilich einen sehr schweren Stand. Aber so sehr ich Herrn Geheimrath Hirschberg verehre, ich kann meinen Standpunkt zu Gunsten des seinigen nicht aufgeben; selbst die Schilderung des Vorfalles in . . . . kann mich dazu nicht bewegen: denn strenggenommen — gehört sie überhaupt hierher? Habe ich denn nicht ausdrücklich gesagt, es sei ganz selbstverständlich, dass die Diagnose über jeden Zweifel erhaben sein muss? In dem von Herrn Geheimrath Hirschberg mitgetheilten Falle aber handelte es sich ja gar nicht um bevorstehende Erblindung, sondern um einen abgelaufenen entzündlichen Process, also um eine falsche Diagnose von Seiten des . . . . . Augenarztes, und Herr Geheimrath Hirschberg hat sicher die volle Wahrheit gesagt und sehr recht daran gethan, als er dem Kranken oder vielmehr krank Gewesenen erklärte, dass er sein Augenlicht behalten werde.

Herr Geheimrath Hirschberg hat dann aus seiner reichen Erfahrung mitgetheilt, dass er manchem Kranken die Wahrheit so lange vorenthalten habe, bis der Patient völlig erblindet gewesen sei, und selbst dann habe er ihn in dem Glauben gelassen, dass er noch Sehkraft besitze.

Ja, ich begreife vollkommen, dass man einem reichen Manne in dieser Weise seine Leiden vergolden kann, und es ist sicher sehr richtig und ethisch gehandelt. Aber die Mehrzahl der Menschen ist durchaus nicht in solchen Verhältnissen, und für alle diese ist es von grosser Bedeutung, die Wahrheit zu einer Zeit zu erfahren, wo sie, ich wiederhole es, den Rest von Sehkraft noch brauchbar verwerthen können. Denn sind sie erst erblindet, dann bringen nur ganz Wenige von ihnen die nothwendige Energie auf, und darum werden Sie vielfach ethischer handeln, wenn

Sie in der Praxis — und ich habe immer wieder betont, dass ich vor Allem die poliklinische Praxis meine — dem Erblindenden den Weg zu einer Anstalt zeigen, bevor sein Augenlicht völlig erloschen ist. Ich habe es schon einmal gesagt und wiederhole es mit grösster Bestimmtheit, dass gerade für die Unbemittelten ein sehr wesentliches Moment liegt in dem Hinweise, dass sie ihren Angehörigen um so weniger zur Last sein werden, je früher sie es über sich gewinnen, diesen Rath des Arztes zu befolgen, — und wenn es sich selbst nur um Stuhlflechten handeln sollte, mit einem Tagesverdienst von 1 M. 50 Pfg.

Auch die Befürchtung theile ich nicht, Sie könnten dadurch den Kranken zum Kurpfuscher treiben. Meinen Sie wirklich, Sie könnten dies verhindern, wenn Sie den Kranken mit Redensarten hinhalten? Ganz im Gegentheil: sehr viele tragen ihr Geld und ihren letzten Nothgroschen zum Pfuscher, weil ihnen der Arzt Hoffnung gemacht hat, diese letztere aber in keiner Weise erfüllen konnte.

Nun, nachdem sich leider Herr Geheimrath Hirschberg im Grossen und Ganzen ablehnend gegen meine Ausführungen gewandt hat, werden auch Sie geneigt sein, sich gegen mich zu entscheiden. Sie werden es mir daher nicht verübeln können, wenn ich mich zum Schlusse nochmals darauf berufe, dass mein Standpunkt in vollstem Umfange getheilt wird von dem berühmten französischen Ophthalmologen Emil Javal, welcher an Glaukom beiderseits erblindet ist, dass ferner Prof. Alfred Graefe, der jüngst in Weimar verstorbene verdienstvolle Verwandte Albrecht v. Graefe's, principiell jedem Kranken mit Sehnervenatrophie die Wahrheit sagte, und dass schliesslich ein auf dem Gebiet des praktischen Blinden-Unterrichtes so erfahrener Fachmann wie der hier anwesende Herr Direktor Kull in jeder Weise zu meinen Ausführungen sich bekennt und sich vorgenommen hat, sie ihrer principiellen Wichtigkeit wegen auf dem nächsten Blindenlehrer-Congresse zur Sprache zu bringen.

Zusatz.

Chemnitz, den 29. April 1904.

— — — — — — —

In dem von Herrn Dr. Hamburger in der Berliner med. Gesellschaft gehaltenen Vortrage: Soll man Augenkranken die Erblindung verheimlichen? (D. Med. Wochenschr. 1904 Nr. 13) findet sich folgende Mittheilung des Herrn Geh. Med.-Rath Prof. Cohn, die in der Wochenschrift für Therapie und Hygiene des Auges 1902 Nr. 42 veröffentlicht ist, mir aber bis dahin nicht zu Gesicht gekommen war:

„Graefe in Halle erzählte mir, dass er jedem Atrophiker die Wahrheit sage.“ Für die Zeit 1872—74, wo ich der damals einzige Assistenzarzt des Herrn Prof. Graefe war, verfuhr er sicher nicht nach dieser Regel. Gleich nach meinem Antritt sagte mir mein hochverehrter Lehrer bei Gelegenheit eines Falles drohender Erblindung, er würde nie wieder einen solchen Kranken die Wahrheit sagen, seitdem ein Patient, nachdem er ihm sein Schicksal mitgetheilt, sich sofort das Leben genommen hätte. Im Sinne dieser Erklärung habe ich Graefe immer handeln sehen. Sanitätsrath Dr. Fränkel.

Halle, 28. April 1904.

— — — — — — —

Alfred Graefe hatte das Princip, die volle Wahrheit nicht darzulegen. In den ersten Jahren seiner Thätigkeit war es ihm passirt, dass ein

Mann, welcher völlig gefasst und ruhig erschien und Klarheit haben wollte behufs Vorbereitung, doch sofort nach Mittheilung der traurigen Prognose durch suicidium aus dem Leben schied. — — — —

Prof. Bunge.

---

2) **Ophthalmological Society of the United Kingdom.** (British med. Journal. 1904. 6. Februar.)

Sitzung vom 28. Januar 1904.

Jessop berichtet über zwei Fälle von Exophthalmus. Im ersten Falle, der durch Ptosis, Pupillenstarre, hochgradige Sehstörung, Eiterabsonderung aus der Nase complicirt war, handelte es sich um eine Knochennekrose, so dass eine ausgedehnte Operation nöthig wurde. Im zweiten Falle lag ein retrobulbärer Sehnerventumor — Endotheliom — vor.

Brookebank-James hat, ausgehend von der Erfahrung, dass Uhrmacher, und überhaupt Personen, die nur ein Glas zur Vergrösserung ihrer Arbeit benützen, nur höchst selten kurzsichtig werden, in einem Falle von Myopie (— 1,5 D) + 1,5 D für ein Auge verordnet, um die Convergenz vollkommen auszuschalten. Im Laufe vieler Monate blieb der Refractionszustand unverändert, während nach dem Gebrauch der gewöhnlichen Gläser eine Zunahme der Myopie um 0,5 D auftrat.

Beaumont spricht über Augensymptome bei rheumatischer Arthritis mit besonderer Berücksichtigung des Gesichtsfeldes. Er fand nur centrale Skotome oder Anzeichen einer Opticus-Atrophie, dagegen in vielen Fällen eine ziemlich gleichmässige concentrische Einengung des Gesichtsfeldes. Amylnitrit-Inhalationen bewirkten eine Erweiterung der Gesichtsfeldgrenzen. Es handelt sich danach wahrscheinlich um einen Spasmus der retinalen Gefässendigungen.

Gunn berichtet über ein 6jähriges, an allgemeiner Tuberculose leidendes Kind, bei dem retrobulbäre Neuritis und ein grosser Herd in der Aderhaut sich fand. Es handelt sich zweifellos um Tuberculose der Aderhaut.

Verhandlung des „Colour vision Comité“ über die Frage, inwieweit die Holmgren'sche Methode zur Diagnostik der verschiedenartigen Farbensinnstörungen ausreichend sei.

Sitzung vom 11. Februar 1904.

Bronner berichtet über die überaus günstige Wirkung des Wasserstoffsuperoxyd (3 % Lösung) bei einem schweren Falle von Conj. gonorrhoica beim Erwachsenen. Ein sich schnell vergrösserndes Hornhautgeschwür heilte nach der Anwendung des Wasserstoffsuperoxyds schnell ab.

Parsons spricht über „Angeborenes vorderes Staphylom“. Nach ausführlicher Mittheilung seines eigenen, ein 3 Tage altes Kind betreffenden Falles mit genauer Angabe des mikroskopischen Befundes berichtet er über neun schon früher veröffentlichte Fälle. Für das Zustandekommen der Affection hält er eine intrauterine Infection der Hornhaut mit Perforation und Staphylombildung für wahrscheinlich.

Loeser.

Referate, Uebersetzungen, Auszüge.

Gerichtlich-medizinische Studie über die Verletzungen des Auges und seiner Umgebung, von S. Baudry. 3. Auflage. (Paris, 1904. Vigot frères.)

Das französische Unfall-Gesetz vom 9. April 1898[1] und die Novelle dazu vom 22. März 1902 haben das Interesse der französischen Aerzte in gesteigertem Maasse auf die in industriellen Betrieben entstandenen Verletzungen, ihre Entstehung, Behandlung, Complicationen und Prognose gelenkt. Das Buch Baudry's, des Ophthalmologen an der Universität zu Lille, bezweckt, die Aerzte, Specialisten wie Nichtspecialisten, in die durch die neue Gesetzgebung geschaffenen Verhältnisse einzuführen. Es behandelt daher das Thema vom rein praktischen Standpunkte, alle theoretischen Erörterungen sind auf das nothwendigste Maass beschränkt. In den beiden ersten Theilen behandelt Baudry die Verletzungen der einzelnen Theile des Auges und der Umgebung gesondert, so weit sich dies durchführen lässt; er verzichtet dabei im Gegensatz zu Praun auf eine reichhaltige Casuistik und giebt im Wesentlichen zur Erläuterung der geschilderten Symptome treffende Beispiele aus dem reichen Schatze eigener Erfahrung. Für den Fachgenossen besonders werthvoll ist der dritte Theil des Buches, der zunächst die simulirten Augenleiden und ihre Entlarvung bespricht; die Aufzählung der hierfür üblichen Methoden ist klar und sehr vollständig. Dann erfahren die traumatischen Neurosen (l'hystéro-traumatisme) eine eingehende Schilderung. Von hervorragendem Interesse auch für den Juristen ist das letzte Kapitel über das Vorgehen bei der Untersuchung Verletzter und der Begutachtung; hier stützt man sich vielfach auf die in Deutschland in über zwanzigjähriger Praxis gewonnenen Erfahrungen, wie sich denn die französische Unfall-Gesetzgebung im Wesentlichen an die unsrige anlehnt. Auffallend ist es, dass in Frankreich bei der Abschätzung der Rente die durch die Verletzung entstandene Entstellung nicht in Rechnung gezogen wird. Jeder deutsche Arzt, der als Sachverständiger oder Gutachter in Anspruch genommen ist, wird das Buch Baudry's mit Nutzen und Interesse lesen. Kurt Steindorff.

Journal-Uebersicht.

I. British medical Journal. 1904. Februar.

1) **Augenverletzungen in Bezug auf Unfall-Entschädigung,** von Jameson Evans.

Verf. spricht sich gegen die Anwendung allgemeiner Formeln bei der Abschätzung der Unfalls-Entschädigung aus und meint, dass jeder einzelne Fall auf Grund der besonderen Verhältnisse entschieden werden müsse. Von diesem Gesichtspunkte aus bespricht er zunächst die an ein brauchbares Sehvermögen zu stellenden Anforderungen, um dann auf einige bei der Unfallabschätzung zu berücksichtigende Punkte ausführlich einzugehen. (Die technischen Fertigkeiten und Kenntnisse des Verletzten, die Concurrenzfähig-

---

[1] Das deutsche stammt aus dem Jahre 1884, das Haftpflichtgesetz schon aus dem Jahre 1871. H.

keit, den Werth des binocularen Sehens, die Gefahr der sympathischen Entzündung.)

---

2) **Ueber 60 Fälle von Myopie-Operation,** von Simeon Snell (Sheffield).

II. Journal of eye ear and throat diseases. 1903. November—December.

Enthält keine die Ophthalmologie betreffenden Originalien.

III. The Therapeutic Gazette. 1904. Februar.

Dionin, ein neues augenärztliches Heilmittel, von Wendell Reber.

Verf. hat das Dionin — theils in Pulver-, theils in Tropfen-, theils in Salben-Form — bei postoperativen Complicationen, Iritis, interstitieller Keratitis, Glaskörpertrübungen, Glaucom, Hornhauttrübungen und sympathischer Ophthalmie angewandt, und nach den verschiedensten Seiten hin günstige Wirkungen beobachtet. 1. Es hat ausgezeichnete schmerzlindernde Eigenschaften, besonders bei iritischen Schmerzen, wenn Atropin versagt. 2. Es erhöht die Atropin-Wirkung. 3. Vermöge seines mächtigen lymphagogenen und vasodilatatorischen Wirkung befördert es die Absorption exudativer Producte im Pupillargebiet, besonders auch von postoperativen Starresten. Auch trägt es zur Aufhellung von Hornhauttrübungen nach interstitieller Keratitis bei. Dagegen versagt es bei allen übrigen Formen der Hornhauttrübungen und auch sein Einfluss auf glaucomatöse Processe scheint zweifelhaft.

IV. The Ophthalmic Review. 1904. Januar.

Der Accommodations-Mechanismus beim Menschen, von Karl Grossmann.

Vgl. das Referat in diesem Centralblatt 1903.

Februar.

Bemerkungen über die Behandlung der chronisch-katarrhalischen Entzündungen des Thränenkanals mit Erhaltung der normalen anatomischen Verhältnisse, von Gordon M. Byers.

Verf. hat in einer grossen Zahl von Fällen beginnender Thränenkanal-Erkrankung in der Nase an der Ausgangsöffnung des Thränennasenkanals pathologische Veränderungen feststellen können (Schwellung der umgebenden Schleimhaut, Verengerung und Obliteration des Lumens), und durch locale Behandlung derselben Heilung erzielt. Erstreckt sich die Schwellung der Schleimhaut schon weit nach oben, so müssen gleichzeitig Durchspülungen des Kanals vom Auge aus gemacht werden. Als Spülflüssigkeit hat sich Adrenalin (1 : 2000) oder Argyrol (5—20 %) bewährt.

V. The Ophthalmic Record. 1904. Januar.

1) **Keratoconus. Ein historischer Ueberblick nebst Bemerkungen über ein neues nicht-operatives Heilverfahren,** von L. Webster Fox (Philadelphia).

Verf. hat in einem Falle von Keratoconus durch jahrelanges Ausprobiren mit allen zu Gebote stehenden Mitteln (stenopäisches Loch oder Spalt, Prismen u. s. w.) schliesslich fast normales Sehvermögen erzielt. Es kommt darauf an, die für den Durchgang der Lichtstrahlen günstigste Hornhautpartie ausfindig zu machen und durch Adjustirung eines entsprechenden stenopäischen Apparates ausschliesslich benutzen zu lassen, die übrige Horn-

haut also abzublenden. Der Nachtheil besteht darin, dass nur bei geradeaus gerichteter Blickrichtung brauchbares Sehvermögen besteht. Bei derartigen Untersuchungen hängt sehr viel von der Intelligenz des Patienten ab.

---

2) **Glaucoma simplex im jugendlichen Alter mit einem Bericht über zwei Fälle,** von C. A. Veasey und E. A. Shumway (Philadelphia).

Im ersten Falle handelte es sich um ein 19jähriges Mädchen, bei dem die Krankheit im 16. Lebensjahre begonnen und im Verlaufe von 3 Jahren zur Erblindung, wegen andauernder Schmerzen zur Enucleation geführt hatte, während das andre Auge ganz normal blieb. Die mikroskopische Untersuchung ergab eine auffallend grosse Linse und Pigment-Anhäufung in der Umgebung des Vorderkammerwinkels, Zustände, die möglicher Weise ätiologisch eine Rolle spielen. Der zweite, einen 19jährigen jungen Mann betreffende Fall ist dadurch von Interesse, dass er ein hochgradig myopisches Auge betrifft.

---

3) **Mittheilung einiger bemerkenswerther ophthalmologischer Fälle,** von G. E. de Schweinitz (Philadelphia).

1. Symmetrische Verschiebung der Linsen ins Pupillargebiet.
2. Lenticonus posterior des linken Auges.
3. Doppelseitiges Colobom der Iris nach oben-aussen.

Februar.

1) **Eine Vorrichtung, um bei der Untersuchung im aufrechten Bilde die Augen des Arztes gegen das blendende Licht zu schützen,** von Mark D. Stevenson (Akron, Ohio).

---

2) **Ein Fall von akuter Intoxications-Amblyopie durch Methylalkohol,** von Bruner (Cleveland, Ohio).

Von Interesse war das verschiedene Verhalten der Gesichtsfelder bei demselben ophthalmoskopischen Befund: beiderseits Abblassung der Papillen. Das linke Gesichtsfeld war nämlich vollkommen normal, während rechts ein absolutes centrales Skotom bestand. Dabei vollkommene Farbenblindheit auf beiden Augen und erhebliche Herabsetzung der Sehschärfe. Später war auch das linke Gesichtsfeld concentrisch eingeengt, zeigte aber kein centrales Skotom. Rechts wurde die concentrische Einengung so gross, dass sie in das Skotom überging.

---

3) **Ein neues Starmesser,** von Black (Denver).

---

4) **Die Einwirkung der Neurasthenie auf die Augen,** von Muncaster (Washington).

Definition der Neurasthenie, ihre Ursachen, Symptome, Diagnose, Prognose, Behandlung, mit besonderer Berücksichtigung des Augenapparates. Das alles auf 2 Seiten.

---

5) **Ulcus corneae serpens,** von L. D. Brose (Evansville).

Mittheilung dreier Fälle.

---

6) **Ein verbesserter Augen-Irrigator,** von Todd (Mineapolis, Miss.).

Abbildung und kurze Beschreibung.

---

7) **Eine einfache Entropium-Operation,** von J. H. James (Mankato, Min.).
Verf. hat an einer 50jähr., an Trachom auf beiden Augen erblindeten Frau beiderseits das Entropium operirt, auf dem einen Auge nach „Green", auf dem andren nach „Allport". Die Resultate waren gleich gut, so dass Verf. das einfachere Verfahren von Dr. Allport, das er ausführlich beschreibt, vorzieht.

8) **Ein Ophthalmo-Dynamometer,** von Wishart (Pittsburg).
Abbildung und Beschreibung.

9) **Der Winkel Gamma und seine Beziehung zum Strabismus,** von Brawley (Chicago, Ill.)
Mittheilung zweier Fälle.

VI. The American Journal of Ophthalmology. 1903. December.

1) **Einige Bemerkungen über den Einfluss der Umgebung auf das Auge,** von Hamilton Stillson (Seattle, Wash.)

2) **Seltene Augen-Erkrankungen bei Scharlach,** von Sisson (Keokuk, Jowa).
Es gehören hierher die urämische Amaurose, die eitrige Entzündung des Glaskörpers, die Orbitalphlegmone und Thrombose des Sinus cavernosus.

3) **Einige seltene Fälle von Augen-Affectionen,** von Ball (St. Louis).
1. Anophthalmus congenitus.
2. Verfärbung der Hornhaut durch Blutfarbstoff.
3. Ein Fall von Melanosarcom des unteren Augenlides.

Die Diagnose war ursprünglich auf eine mit dem oberen Theil des Canalis naso-lacrymalis in Verbindung stehende Dermoidcyste gestellt und erst durch die mikroskopische Untersuchung berichtigt worden.

4) **Ueber angeborene Beweglichkeits-Defecte der Augenmuskeln. Bericht zweier Fälle,** von Barck (St. Louis).
Im 1. Falle handelte es sich um Lähmung aller äusseren vom Oculomotorius versorgten Muskeln, während die Binnenmuskulatur intact war. Die Affection war einseitig. Im 2. Falle waren beide Augen betroffen. Es bestand Nystagmus, Lähmung der M. recti externi und ebenfalls aller vom Oculomotorius versorgten äusseren Augenmuskeln bei normaler Function der inneren.

5) **Astigmie oder Astigmatismus?** von Burnet (Washington).
Verf. schlägt vor, statt des Ausdrucks „Astigmatismus" „Astigmie" zu gebrauchen und begründet seinen Vorschlag durch die etymologische Ableitung.

Januar. 1904.

1) **Eine Methode, den Augendruck mit den Fingern nur einer Hand zu prüfen,** von Ayres (Cincinnati).

2) **Zwei Fälle von Syphilom des Ciliarkörpers,** von Kipp (Newark) u. Alt.
Beschreibung zweier Fälle ohne besondere Eigenthümlichkeiten.

Februar.

1) **Ein Fall von primärem, nicht pigmentirtem Sarcom der Iris,** von Alt. **Klinischer Bericht** von Culbertson (Zanesville).

Ausführliche Beschreibung (8 Abbildungen) des mikroskopischen Befundes. Das Sarcom hatte den inneren-oberen Quadranten der Iris eingenommen.

2) **Subconjunctivale Alkohol-Injectionen,** von M. Peschel (Frankfurt a. M.).

Uebersetzung (aus Klin. Monatsbl. f. Augenheilk. November—December 1903) von Alt.

VII. The Ophthalmoscope. 1903. Juli.

Die operative Behandlung der Myopie, von Ad. Frost.

Verf. hat 31 Patienten operirt, von denen nur vier über 30 Jahre alt waren und alle mehr als 12 D. Myopie hatten. In 7 Fällen trat Netzhautablösung ein.

August.

1) **Die oculären Symptome der Tabes und Tabo-Paralyse,** von W. Mott.

2) **Zwei Fälle von periodischer Oculomotorius-Lähmung mit Kopfschmerz,** von Turner (London).

September.

Einige ungewöhnliche Formen von Opticus-Atrophie, von Taylor.

Verf. rechnet dahin die Atrophien bei Sclerosis multiplex und Intoxicationen.

October.

Einige Beobachtungen über die Pathogenese der Iritis rheumatica, von Poynton (London).

Bei seinen Untersuchungen über die Wirkungen intravenöser Einimpfung von Diplokokken, die von zweifellosen Fällen von Gelenkrheumatismus stammten, sah Verf. gelegentlich auf dem einen oder andren Auge eines geimpften Kaninchens eine Iridocyclitis exudativa auftreten. Die in dem Exudat gefundenen Diplokokken riefen, einem andren Versuchskaninchen eingespritzt, eine chronische Arthritis hervor, so dass also Verf. den experimentellen Nachweis für die Natur der rheumatischen Iridocyclitis erbracht zu haben glaubt. — Es folgen ausführliche Bemerkungen über die verschiedenen Formen der Diplokokken und die differentielle Diagnose.

November.

Ueber die Behandlung schwerer syphilitischer Augen-Erkrankungen, von A. Darier.

Ist bereits an andrer Stelle dieses Centralblattes referirt.

December.

Ein Fall von Enucleation wegen eines Netzhautglioms im Jahre 1892, der bis 1903 ohne Recidiv geblieben ist, von A. Oliver (Philadelphia).

1904. Januar.

1) **Ein Ophthalmoscop zur Demonstration des Fundus,** von Ad. Frost in London.

Abbildung. Es können 2 Beobachter zugleich den Fundus betrachten.

---

2) **Eine weitere Bemerkung über die Keratitis superficialis punctata in Bombay,** von Major H. Herbert.

Verf. hat die Affection während seines $2^1/_2$jährigen Aufenthaltes in Indien, besonders bei warmem Wetter, zu Ende der Regenzeit beobachtet und an andrer Stelle ausführlich darüber berichtet. (Vgl. dieses Centralbl.)

---

3) **Ein Fall von dauernder Accommodations-Lähmung nach Typhus,** von Sydney Stephenson.

---

4) **Doppelseitige interstitielle Keratitis bei acquirirter Syphilis,** von Thomas Carwerdine.

Februar.

Fälle von Papillitis bei Enteritis der Kinder, von Carpenter.

Verf. berichtet über zwei entsprechende Fälle.

März.

1) **Die wissenschaftlichen Grundlagen der Silber-Therapie,** von A. C. Barnes.

---

2) **Einige Bemerkungen über die Pathogenese der Amblyopia toxica,** von Birch-Hirschfeld (Leipzig).

---

3) **Ueber Dionin,** von A. Darier (Paris).

Diese 3 Arbeiten sind — durch einen Fehler beim Heften — in der betreffenden Nummer gar nicht enthalten. Loeser.

Vermischtes.

Die Verwaltung der internationalen Ophthalmologen-Congresse findet nicht allgemeinen Beifall. Pflicht der Fach-Presse ist es, die Beschwerden zu erörtern.

Die Mängel des letzten (Utrechter) Congresses haben im Centralbl. f. Augenheilk. 1899, S. 286, ihre Beurtheilung gefunden. Einen Mangel des bevorstehenden (Luzern, September 1904) erörtert Prof. Cirincione (La clinica oculistica, April 1904): dass man bereits vor dem 1. Mai den Auszug eines jeden Vortrags einsenden muss; und schliesst mit den Worten: In sostanza ci sembra che a Lucerna si facciano le cose a rovescio, e ce ne dogliamo perchè siamo caldi partigiani dei Congressi di oftalmologia, reputendoli un buon stimolo alla gara scientifica.

Es dürfte vielleicht an der Zeit sein, dass die Mehrheit der Fachgenossen selber kundgiebt, wie sie fernerhin regiert sein will.

Bibliographie.

1) Ptosis-Operation, von Prof. Elschnig in Wien. (Wiener med. Wochenschrift. 1903. Nr. 51.) Eine Vornähung des Levators für Fälle incompleter Ptosis wird vom Verf. beschrieben. Die Aufsuchung des Muskels findet durch Durchtrennung der Fascia tarso-orbitalis statt und ist so wie die Isolirung des Muskels einfach und sicher. Der Bindehautsack sowie der organische Lidheber bleiben möglichst unberührt und die Hautnarbe ist meist in wenigen Wochen kaum mehr sichtbar. Eine Behinderung der Lidbewegung bleibt nicht zurück. Der Vorgang bei der Operation muss im Originale nachgelesen werden. Schenkl.

2) Ein neues Verfahren bei operativer Behandlung der Ptosis. von Dr. Cassimatis, em. Assistent der ophth. Klinik in Athen. (Allgem. Wiener med. Zeitung. 1903. Nr. 52.) Oberhalb des Augenlidrandes wird parallel mit diesem ein Schnitt durch Haut und Orbicularis geführt und die Sehne des Levator blossgelegt; hierauf werden zwei kleine vertikale Incisionen zu beiden Seiten der Sehne bis zur Conjunctiva gemacht, der Levator mit stumpfen Haken gefasst und an die innere Partie der Sehne eine Doppelnaht angelegt; und zwar eine von aussen nach innen und eine zweite an der Aussenpartie. Hierauf werden die Fäden nach vorn gezogen, um die Sehne nahe am oberen Tarsalrande durchschneiden zu können. Die Fäden, welche den Tarsus durchqueren, treten 3 mm über der Haut heraus oberhalb des freien Randes des oberen Lides. Sind die Fäden gut geknüpft, so vereinigen sich die Wundränder genau. Schenkl.

3) Ueber die Compensation der Sinne, von Dr. H. Gutzmann in Berlin. (Wiener med. Presse. 1903. Nr. 47—50.) Leistung der Erziehung Taubblinder betreffs Compensation verloren gegangener Sinne. Schenkl.

4) Kurzer Bericht über die Wirksamkeit der Augen-Abtheilung des Stefans-Hospitals in Reichenberg im Jahre 1903, erstattet vom ärztlichen Leiter Dr. Franz Bayer. Im Jahre 1903 wurden in dieser Anstalt 430 Männer und 391 Frauen, zusammen 821 Kranke verpflegt und 372 ambulatorisch behandelt. Operationen wurden 267 ausgeführt, darunter 70 Star-Operationen (41 Männer, 29 Frauen) und zwar Lappenschnitt nach oben 50 Mal (3 Mal ohne und 47 Mal mit Iridectomie) bei uncomplicirtem Star mit 42 vollen, 2 theilweisen, 2 ungünstigen Erfolgen: bei complicirtem Star mit 2 vollen Erfolgen, und keinem Erfolge in einem Falle; bei Linsenverschiebung 1 Mal mit Erfolg. Linearschnitt ohne Iridectomie 9 Mal, und zwar bei Wundstar mit 2 vollen Erfolgen, bei Nachstar 1 Mal mit vollem Erfolge, bei angeborenem Star 5 Mal mit Erfolg, und bei Star Jugendlicher 1 Mal ebenfalls mit Erfolg. Discission des Stars wurde 7 Mal bei Schichtstar, 1 Mal bei Nachstar in allen Fällen mit Erfolg vorgenommen. Iridectomien wurden 28, darunter 17 bei Glaucom ausgeführt. Schenkl.

5) Ueber Pulsveränderung beim Schliessen und Oeffnen der Augen, von Prof. Dr. M. Heitler. (Wiener med. Presse. 1904. Nr. 6.) Beim Schliessen der Augen tritt eine Grössenabnahme, beim Oeffnen eine Grössenzunahme des Pulses ein; der Puls bleibt kleiner so lange die Augen geschlossen sind, und wird grösser beim Oeffnen derselben. Nur selten kommt ein Grösserwerden des Pulses beim Schliessen der Augen und Kleiner-

werden beim Oeffnen vor. Das oben angegebene, zur Regel gehörende Phänomen hängt mit dem Einflusse des Lichtes zusammen. Dagegen ist die in seltenen Fällen eintretende Pulserregung beim Schliessen der Augen Folge von Reizung der Conjunctiven durch die herabgleitenden Lider. Bei jüngeren Individuen ist das Augenpuls-Phänomen stärker ausgeprägt als bei älteren.
Schenkl.

6) Auge und Ohr, ihre Aehnlichkeiten und ihre wechselseitigen Verhältnisse, von Dr. R. Spiro in Krakau. (Wiener klin. Rundschau. 1904. Nr. 3—7.) Besprechung der physiologischen und klinischen Abhängigkeit der beiden Sinnesorgane voneinander und ihrer gegenseitigen reflectorischen Beeinflussung. Schenkl.

7) Beobachtungen über das foveale Sehen der total Farbenblinden, von C. Hess. (Pflüger's Archiv f. d. gesammte Physiologie, Bd. 98, 1903.) H. recapitulirt die Hypothesen, die zur Erklärung des Sehens der total Farbenblinden in letzter Zeit aufgestellt wurden, wonach diese Patienten nur „Stäbchenseher" seien. Diese 4 Anschauungen sind: 1) Es soll lediglich Mangel oder Functionsunfähigkeit des Zapfenapparates vorliegen; 2) Diese Augen besässen überhaupt nur Stäbchen; 3) Den supponirten fovealen Stäbchen kämen andere Leitungsverhältnisse zu als den extrafovealen; 4) Diese fovealen Stäbchen besässen einen geringeren Gehalt an Sehpurpur als die extrafovealen. Diese 4 Punkte betrachtet er durch seine früheren Arbeiten im Wesentlichen als erledigt. Für Punkt 1 theilt er eine interessante Beobachtung an einer 23jährigen total Farbenblinden mit, welche zeigt, dass auch bei totaler Farbenblindheit Sehobjecte, die vollständig auf fovealem Bereich abgebildet werden, ähnliche oder gleiche und gleich lang dauernde Nachbilder erzeugen können wie bei Normalsichtigen. Weitere Versuche führen ihn zu dem Schlusse, dass der foveale Bezirk des total Farbenblinden sich nicht nur hinsichtlich der geringeren Lichtempfindlichkeit des dunkeladaptirten Auges, sondern auch hinsichtlich des charakteristischen verspäteten Auftretens der ersten und der dritten Phase des Erregungsablaufes nach kurzdauernder Reizung ganz so verhält, wie im normalen Auge. C. Hamburger.

8) Les névrites optiques au cours des infections aiguës, par A. Antonelli. (Rapport à la section ophthalmologique du Congrès médical international de Madrid, Avril 1903. Paris, Steinheil 1903, 78 pp. 8°.) Verf. hatte für den Congress in Madrid seinen Bericht über Neuritis optica bei akuten Infectionen fertig gestellt. Aus äusseren Gründen konnte von allen Mittheilungen nur ein Auszug gedruckt werden; daher gab er seinen Bericht besonders aus, welcher den allgemeinen Theil und besonders die klinische Seite behandelt. Nach einem allgemeinen Ueberblick behandelt er die Neuritis optica bei Influenza, Typhus, Masern, Scarlatina, Variola, Varicella, bei Malaria, Syphilis, Diphtherie und ähnliche Erkrankungen, Erysipel, Parotitis epidemica; weiter bei Polyneuritis, Beri-Beri, Zona, Myelitis cerebro-spinalis, acuter Myelitis, Keuchhusten, Pneumonie, Rheumatismus, Purpura, Recurrensfieber, Typhus exanthematicus, Gonorrhoea. Nebst persönlichen Fällen, hat Verf. eine sehr ausgedehnte, möglichst vollständige Literatur benutzt, deren Angabe und Inhalt überall gegeben ist. Die Therapie macht den Schluss der sorgfältigen Arbeit. Pergens.

9) Ueber Tuberculose der Thränendrüse, von Wilhelm Fahrenholtz. (Inaug.-Dissert. Jena. 1903.) Bespricht zunächst die bisher veröffentlichten Fälle, die in ihren anatomischen Erörterungen auffallend übereinstimmen: das Drüsengewebe ist meist zum grössten Theile

oder völlig durch tuberculöses Granulationsgewebe ersetzt, in dem sich Riesenzellen und bisweilen auch Tuberkelbacillen finden, daneben auch epitheloide und Lymphzellen. In den beiden vom Verf. besprochenen Fällen Wagenmann's bestätigte er die Befunde der früheren Autoren; der Nachweis von Tuberkelbazillen gelang ein Mal sicher, im zweiten Falle war das Resultat zweifelhaft. Beide Drüsen enthielten Riesenzellen.

Kurt Steindorff.

10) Ein Fall von Akromegalie mit schwerem Diabetes und Cataract, von Felix Stüber. (Inaug.-Dissert. Jena. 1903.) Hertel wies 1895 nach, dass 53 % der Fälle von Akromegalie Störungen des Sehorgans aufweisen, die meist mit der Grundkrankheit in ursächlichen Zusammenhang zu bringen und theils hypertrophischer Natur sind (Lidverdickung. Exophthalmus durch Knochenwucherung, theils nervöser (Nystagmus, Miosis u. s. w.), theils den lichtpercipirenden Apparat betreffen (Halbblindheit, verschiedenartige Gesichtsfelddefecte u. s. w., totale oder partielle Atrophie des Sehnerven in Folge von Neuritis oder Insulten der Sehnervenbahnen durch Hypophysis-Tumoren. Panas hat eine Frau mit typischer Akromegalie. Epilepsie, Vergrösserung der Schilddrüse, Diabetes, Albuminurie und temporaler Halbblindheit beobachtet. Der vom Verf. mitgetheilte Fall von ausgesprochenem Riesenwuchs bei einem 49 Jahre alten Manne zeigt sich ebenfalls mit Diabetes (14 %!) vergesellschaftet, der zu doppelseitiger Cataract führte, nach deren Ausziehung der Hintergrund normal und das Sehvermögen befriedigend waren. Diabetes wie Akromegalie scheinen wie auch in dem Fall von Panas als gemeinsame Ursache eine Veränderung des nervösen Centralorgans zu haben. Kurt Steindorff.

11) Zwei Fälle von Exophthalmus pulsans traumaticus, von J. H. Neff. (Inaug.-Dissert. Heidelberg. 1902.) Bei einem 19 Jahre alten Mädchen trat im Gefolge einer Basisfractur pulsirender Exophthalmus rechts auf, der ein Aneurysma arterio-venosum der Carotis cerebralis im Sinus cavernosus zur Ursache hatte und durch typische Unterbindung der Carotis communis vollständig geheilt wurde. Der andre der beiden mitgetheilten Fälle betrifft einen 46 Jahre alten Mann, bei dem der (nicht pulsirende) Exophthalmus beider Augen sich ebenfalls nach einem Sturz auf den Kopf einstellte und spontan besserte, aber bei Ausbruch einer letal endenden Lungen-Entzündung auf der linken Seite wieder einsetzte; die Section ergab eine Thrombose beider Sinus cavernosi et intercavernosi, der linken oberen und unteren Vena ophthalmica und der feineren Aeste im Orbitalfett, in dem auch schwielige und narbige Züge sich finden; ausserdem Netzhautblutungen.

Kurt Steindorff.

12) Ueber einen Fall von Eisensplitter-Verletzung mit nachfolgender Infection (Heubacillen) und über die dabei gemachte Erfahrung betr. Einführung von Jodoformplättchen, von Hartwig. (Inaug.-Diss. Jena, 1903). Einem sieben Jahre alten Kinde flog, als es mit einem Eisenhammer auf Stein schlug, ein Eisensplitter in das rechte Auge. Als das Kind am folgenden Tage in die Klinik gebracht wurde, bestanden bereits deutliche Zeichen beginnender Vereiterung des Auges. Sideroskopie unsicher, doch förderte der Riesenmagnet sofort einen 1,1 mg schweren Splitter. Obwohl sogleich Jodoformplättchen intraocular eingeführt wurden und man diese Maassnahme mehrfach wiederholte, ging das Auge zu Grunde. Die von einem ausgeschnittenen Irisstück und dem Fremdkörper aus angelegten Agarculturen zeigten als Eitererreger einen zur Gruppe des Bacillus subtilis

gehörigen Pilz. In den mikroskopischen Schnitten liess sich Jodoform nicht nachweisen, also spaltet sich offenbar von dem an seinem Platze verbleibenden Jodoform Jod ab und nicht etwa von im Bulbus sich fein vertheilenden Jodoformtheilchen. Die Schwere der Verletzung, Virulenz und Art der eingedrungenen Bakterien die entfernte Lage des Splitters am hintersten Ende des Wundkanals erklären die Unfähigkeit des Jodoforms den Bulbus zu retten.

Kurt Steindorff.

13) Ueber die traumatische Linsenluxation, von Behm. (Inaug.-Diss., Jena, 1903). Kasuistischer Beitrag. Kurt Steindorff.

14) Ueber intraoculare Galvanokaustik, von Berlin. (Inaug.-Diss., Rostock, 1903.) Die von Eversbusch zuerst angewandte und unabhängig von ihm durch van Millingen in die Praxis eingeführte Methode wird unter Zugrundelegung aller bisher veröffentlichten und dreier neuer Fälle aus der Rostocker Klinik eingehend besprochen. Die intraoculare Galvanokaustik ist gleichwerthig allen bisher zur Bekämpfung posttraumatischer oder postoperativer Infection des Auges angewandten Mitteln. Sowohl acute wie chronische Entzündungen werden unmittelbar nach der Brennung günstig beeinflusst, das trübe Kammerwasser hellt sich rapide auf, die Verfärbung der Regenbogenhaut weicht, die Pupille erweitert sich besser auf Mydriatica u. s. w. Dieser günstige Einfluss beruht nur theilweise auf directer Abtödtung der Mikroorganismen, vor allem wirkt wohl eine erhöhte Gewebsthätigkeit, eine die Resorption fördernde Hyperämie, woraus folgt, dass die intraoculare Galvanokaustik in manchen Fällen mehrfach angewandt werden muss und auch dann nicht immer gute Resultate geben wird. Galvanokaustische Parazentese der vorderen Kammer (Eversbusch) reicht nur in seltenen Fällen aus; ist der Glaskörper betheiligt, so muss die Glühschlinge in ihn eingeführt werden (6—8 mm tief, 3 Secunden lang). Nie soll die bestehende Wund-Oeffnung für die Galvanokaustik erweitert werden. Gleichzeitige Hg-Inunktionen sollen in allen Fällen nebenhergehen, Schirmers günstige Resultate fordern unbedingt zu ihrer Anwendung auf (65 % Heilungen). Subconjunktivale Einspritzungen und Einführung von Jodoform in den Glaskörper hält Berlin für weniger zuverlässig und wirksam zur Bekämpfung intraocularer Eiterungen; höchstens bei grossen Perforations- oder bei bereits eiternden Starwunden ist die Jodoformbehandlung vorzuziehen. Kurt Steindorff.

15) Bericht über 11 Fälle von Sarcom des Uvealtractus, von Rendschmidt. (Inaug.-Diss., Giessen, 1903.) Zehn Fälle kamen an der Giessener Universitätsklinik zur Beobachtung, der elfte wurde zur mikroskopischen Untersuchung übersandt. Ein Sarcom gehörte dem vorderen, die andern dem hinteren Uvealtractus an; fünf waren intraocular, zwei perforirt, eines von starker intraocularer Blutung begleitet, zwei sassen im phthisischen Bulbus, eins war diffus. Die Häufigkeit betrug nur 0,029 %. Sieben von den elf Kranken waren Frauen; acht Mal war die rechte Seite ergriffen. Die einzelnen Lebensdecaden waren fast ganz gleichmässig betroffen.[1] Die Spannung des Auges war sechs Mal normal, vier Mal erhöht, ein Mal vermindert. Ein Patient, der sieben Jahre mit der Operation zögerte, bekam sechs Monate nach derselben ein Localrezidiv mit Metastasen und konnte wegen Kachexie nicht nochmals operirt werden. Ausserdem starb noch ein Fall nach 1 bis 6 Monaten an Metastasen, einer nach drei Jahren an Wassersucht, einer nach fünf Jahren an Lungenleiden; es lebten noch je einer 9, 8, 5 und 2 Jahre

[1] Hierfür ist die Reihe zu klein. H.

nach der Operation, von denen einer mittlerweile, d. h. sieben Jahre nach der Enucleation, an Lebertumor zu Grunde gegangen ist. Zwei Fälle sind für diese Statistik noch zu frisch und einer blieb verschollen. Kurt Steindorff.

16) Ein Reflex im Gesichte, von Dr. Alfred Fuchs in Wien. (Neurol. Centralbl. 1904, Nr. 1.) Uebt man bei leichtem Lidschluss einen geringen Fingerdruck auf den Bulbus aus, so kommt es zu einer Bewegung im Gebiete des Mundfacialis, an welcher vornehmlich die Musc. zygomatici und der Quadratus labii superioris betheiligt sind. Der Reflex, den Verf. in fast 50 % der Fälle nachweisen konnte, ist offenbar vom ersten sensiblen Trigeminus-Ast auf den Facialis übertragen. Fritz Mendel.

17) Ueber den Corneo-mandibular-Reflex. Entgegnung auf J. Kaplan's Einwendungen, von Doc. Dr. F. v. Sölder in Wien. (Neurol. Centralbl. 1904. Nr. 1.) Verf. hält nach wie vor an seiner Auffassung fest, indem er das als „Corneo-mandibular-Reflex" bezeichnete Phänomen für einen an der Hornhaut auslösbaren physiologischen Reflex erklärt. Fritz Mendel.

18) Beitrag zur Kenntniss der hemianopischen Pupillenstarre, von Dr. Friedländer und San.-Rath Dr. Kempner in Wiesbaden. (Neurol. Centralbl. 1904. Nr. 1.) In dem veröffentlichten Falle handelt es sich um eine linksseitige Hemiplegie, in deren weiteren Verlauf leichte Demenz, linksseitige Zungen-Atrophie, linksseitige Gaumenlähmung, Schlingstörungen, beiderseitige Opticus-Atrophie, linksseitige Hemianopsie und deutlich ausgesprochene hemianopische Pupillenstarre aufgetreten waren. Die hemianopische Pupillenstarre wurde durch den von Kempner angegebenen „Pupillenreactionsprüfer" nachgewiesen. Das Princip dieses Instrumentes beruht darauf, dass die Möglichkeit gegeben ist, einen punktförmigen Lichtstrahl auf einen beliebigen Theil der Netzhaut zu werfen, so dass die Diffusion des Lichtes möglichst beschränkt wird. In den seltenen Fällen, in denen der Nachweis der hemianopischen Pupillenstarre sicher gelingt, muss mit grosser Wahrscheinlichkeit eine Tractus-Affection angenommen werden. Fritz Mendel.

19) Verletzungen des Auges, Vortrag, gehalten im Verein St. Petersburger Aerzte am 15. April 1903, von Blessig. (Nach einem Autoreferat in der St. Petersburger med. Wochenschr. 1903. Nr. 37.) Die Traumen machen 12 % aller stationär behandelten Fälle aus. Im Jahre 1902 wurden 144 Verletzungen des Auges behandelt, davon 20 Magnet-Extractionen, unter ihnen 16 Eisensplitter aus dem Glaskörper. Von diesen 16 gingen nach Extraction 5 Augen ganz verloren, 2 behielten ein brauchbares Sehvermögen, die übrigen 9 wurden blind oder mit geringem Sehvermögen erhalten. In der St. Petersburger Augenheilanstalt sind Haab's grosser und Hirschberg's neuerer grösserer Handmagnet in Gebrauch, die oft beide gleichzeitig zur Anwendung kommen. Fritz Mendel.

20) Aspirin in der augenärztlichen Praxis, von Dr. O. Neustätter, Augenarzt in München. (Münchner med. Wochenschrift. 1903. Nr. 42.) Nach den Erfahrungen des Verf.'s besitzt das Aspirin dieselben Heilwirkungen, wie das salicylsaure Natron, ist diesem aber an schmerzstillender und schlafmachender Wirkung, namentlich aber durch den Mangel an Nebenwirkungen und durch angenehmeren Geschmack, überlegen. Verf. verwendet je nach der Leichtigkeit, mit der die betreffenden Patienten zum Schwitzen gebracht werden können, 0,5—1,5 g, selten 2,0 g. Fritz Mendel.

Um Einsendung von Separatabdrücken wird gebeten (Berlin NW. 26 Schiffbauerdamm).

Verlag von Veit & Comp. in Leipzig. — Druck von Metzger & Wittig in Leipzig.

Centralblatt
für praktische
AUGENHEILKUNDE.

Herausgegeben von

Prof. Dr. J. Hirschberg, Geh. Med.-Rath, in Berlin.

Unter ständiger Mitwirkung der Herren Dr. Ancke in München, Dr. Berger in Paris, Prof. Dr. Birnbacher in Graz, Dr. Brailey in London, Geh. Med.-Rath Prof. Dr. H. Cohn in Breslau. Doc. Dr. Cl. du Bois-Reymond in Berlin, Dr. Czellitzer in Berlin, Doc. Dr. E. Emmert in Bern, Prof. Dr. C. Gallenga in Parma, Dr. Ginsberg in Berlin, Prof. Dr. Goldzieher in Budapest, Dr. Gordon Norrie in Kopenhagen, Dr. Hamburger in Berlin, Prof. Dr. Horstmann in Berlin, Dr. Issigonis in Smyrna, Prof. H. Knapp in New York, Prof. Dr. Krückow in Moskau, Dr. Loeser in Berlin, Prof. Dr. Magnus in Breslau, Major F. P. Maynard, I. M. S. Calcutta, Dr. F. Mendel in Berlin, Dr. Moll in Berlin, Dr. Neuburger in Nürnberg, Dr. Pergens in Brüssel, Prof. Dr. Peschel in Frankfurt a. M., Dr. Purtscher in Klagenfurt, Dr. M. Reich in Petersburg, Med.-Rath Dr. Scheer in Oldenburg, Prof. Dr. Schenkl in Prag, Prof. Dr. Schwarz in Leipzig, Dr. Spiro in Berlin, Dr. Stiel in Köln.

Monatlich ein Heft. Preis des Jahrganges 12 Mark. Zu beziehen durch alle Buchhandlungen des In- und Auslandes und die Postanstalten des Deutschen Reiches.

Juni. Achtundzwanzigster Jahrgang. 1904.

Inhalt: **Original-Mittheilungen.** I. Die Instrumente der arabischen Augenärzte. Von **J. Hirschberg.** — II. Ein Fall von gittriger Hornhauttrübbung, Von Dr. **Fehr**, I. Assistenzarzt.

Neue Instrumente, Medicamente u. s. w. Ein neuer Riesen-Magnet. Von J. Hirschberg.

Referate, Uebersetzungen, Auszüge. 1) Traité de radiologie médicale publié sous la direction de Ch. Bouchard. — 2) Die Untersuchungsmethoden. von Dr. Ed. Landolt in Paris. — 3) Weitere Mittheilungen über mein Heilverfahren bei Netzhautablösung, von Prof. Deutschmann in Hamburg. — 4) Mittheilungen aus der Augenklinik des Carolinischen Medico-Chirurgischen Instituts zu Stockholm, von Prof. Dr. J. Widmark.

Journal-Uebersicht. I. Zeitschrift für Augenheilkunde. 1904. Januar—April. — II. Archiv für Augenheilkunde, 1904. Heft 1—2.

Vermischtes. Nr. 1—6.

Bibliographie. Nr. 1.

I. Die Instrumente der arabischen Augenärzte.

Von **J. Hirschberg.**

Wer irgend einen Gegenstand aus der Heilkunde der alten Araber zu behandeln unternimmt, muss immer zuvörderst die Frage sich vorlegen: Wie stand es damit bei den alten Griechen? Denn bei der grossen Begeisterung und beharrlichen Ausdauer, mit welcher die Araber in ihrer Blüthezeit die Schriften der Griechen über Heilkunde, allerdings in Uebersetzungen, studirt haben, wird immer das Griechische zur Erläuterung des Arabischen dienen können.[1]

[1] Uebrigens auch umgekehrt das Arabische zur Ausfüllung der klaffenden Lücken in der griechischen Ueberlieferung, wenn erst mehr arabische Handschriften über Heil-

Recht dürftig ist die griechische Ueberlieferung über augenärztliche Instrumente, was ja begreiflich, da wir kein griechisches Werk über Chirurgie, keines über Augenheilkunde besitzen. In den kürzlich von Prof. H. Schöne veröffentlichten zwei Listen chirurgischer Instrumente[1] zähle ich unter den 104 Nummern 5 rein augenärztliche: *βλεφαροτόμον*, *βλεφαροκάτοχον*, *ὀφθαλμοστατήρ*, *παρακεντητήριον*[2], *πτεριγοτόμον*.

Natürlich kann man diese Liste wohl um einige interessante Nummern vervollständigen. Aët.[3] hat ein *ἄγκιστρον*, das als Lidheber benutzt wurde; Paulos[4] ein *τυφλάγκιστρον* und ein *βλεφαρόξυστον* (oder *βλεφαροξύστρα*); der Thierarzt Cl. Hermerus[5] einen Lidsperrer zur Star-Operation, den er als „tyflodiplangistron v. ophthalmostatum" bezeichnet.[6]

Selbst von dem wichtigsten augenärztlichen Instrument, der Starnadel, erfahren wir aus den kurzen Erwähnungen bei Celsus und Paulos nur so viel, dass die Spitze rund, das untere Ende stumpf gewesen.

Unter den in Herculanum und Pompeji[7], sowie in den Gräbern[8] von gallorömischen Augenärzten gefundenen Instrumenten fehlen die Starnadeln vollständig; zahlreich sind in letzteren die Kollyrien-Stempel, ferner Spatel, Pincetten, Messer. Soviel, oder vielmehr so wenig, bieten die Reste der Griechen.

Ganz anders steht es um die Araber. Natürlich darf man nichts von den mittelalterlichen, arabisch-lateinischen Uebersetzungen erwarten; man muss sich an diejenigen noch nicht herausgegebenen arabischen Handschriften heranmachen, welche die von den arabischen Augenärzten verfassten Lehrbücher der Augenheilkunde enthalten. Mehrere von ihnen bringen Abbildungen, auch von den augenärztlichen Instrumenten.

Es ist ein Irrthum von L. Leclerc[9], dass Andalusien die Wiege der illustrirten Lehrbücher bei den Arabern gewesen. Schon das aus Bagdad

---

kunde dem Staube der Bibliotheken entrissen und von Sachverständigen studirt sein werden.

[1] Hermes, XXXVIII, S. 280. Die Listen enthalten nur die Namen, — weder Beschreibung noch Abbildung. (Die eine der beiden Listen war bereits von Dietz herausgegeben.)

[2] Nur so finde ich das Wort in den ärztlichen Schriften.

[3] S. 150.

[4] VI c. 5 u. III c. 22, § 12.

[5] Ausg. v. Oder, Leipzig 1901, S. 26. (Das Werk ist aus dem Griechischen übersetzt.) Vgl. Centralbl. f. Augenheilk. 1902, S. 85.

[6] Dagegen irrt C. G. Kühn (Addit. ad elenchum medic. veterum, VI, p. 9, Lips. 1826), wenn er (aus Simon Jan.) „Ancistrum, Demost., volangistrum" als *βολβάγκιστρον* für ein augenärztliches Instrument ausgiebt; es ist *βελονάγκιστρον* zu lesen, d. i. ein Nadel-Haken, ein mit Nadelöhr versehener Haken.

[7] Gurlt, G. d. Chir. I, 1898, Taf. II u. III.

[8] Deneffe, Les oculistes Gallo-romains, Anvers 1896.

[9] Hist. de la méd. Arabe, II, S. 82, 1876.

stammende, zweitälteste arabische Lehrbuch der Augenheilkunde, von dem wir sichere Kunde haben, das des Ḥubaiš, aus der 2. Hälfte des IX. Jahrh. n. Chr., war mit zahlreichen Abbildungen versehen. Allerdings, das für die Araber klassische Lehrbuch der Augenheilkunde, welches Ali b. Isa zu Bagdad im Anfang des XI. Jahrh. verfasst hat[1], besass keine Figuren.[2] Hingegen enthielt das geistreichste Lehrbuch der Araber, von 'Ammār[3] aus Mosul, einem Zeitgenossen des Ali b. Isa, wohl Abbildungen der wichtigsten augenärztlichen Instrumente; aber die für uns allein benutzbare Handschrift dieses Werks zeigt nur die Lücken an den Stellen, wo jene Abbildungen stehen sollten, und die Ueberschriften der fehlenden Figuren.

Dafür werden wir entschädigt durch ein Werk, das zwar vom Ende der arabischen Epoche herstammt, aber an Reichhaltigkeit der Abbildung von augenärztlichen Instrumenten wohl von keinem Werke des Mittelalters erreicht, geschweige denn übertroffen wird. Ich meine „Das Buch vom Genügenden in der Augenheilkunde" (Kitāb al-kāfī fī'l-kuḥl) von Ḫalīfa b. Abī 'l Maḥāssin aus Aleppo. Vom Verf. wissen wir nichts, da er in der arabischen Aerzte-Geschichte seines Zeitgenossen Uṣaibi'a nicht mehr erwähnt wird. Das Buch ist bald nach 1256 u. Z. geschrieben, da es die von Ḫalīfa selbst beobachtete Geschichte des Abbrechens einer Aderlass-Lanzettenspitze[4] aus dem J. 654 d. H. (= 1256 n. Chr.) enthält.

L. Leclerc[5] verdanken wir eine kurze Inhalts-Angabe des Werkes nach der Handschrift „Nr. 1043 du supplément arabe" der National-Bibliothek zu Paris, welche 250 Octav-Blätter enthält und, wie auf der letzten Seite zu lesen, im Jahre 1273 u. Z. angefertigt ist. Aber sie darf nicht als die Urschrift des Verf.'s angesehen werden. Dieser war Muslim, wie aus den Worten der Einleitung hervorgeht; der Abschreiber hingegen war „Abd-el-Azīz, der Christ und Arzneigelehrte".

Das verhältnissmässig hohe Alter dieser Handschrift, die wenige Jahre nach der Urschrift, vielleicht noch zu Lebzeiten des Verf.'s, hergestellt ist, — wofür wir in der Literatur der griechischen Heilkunde wohl kaum ein Seitenstück besitzen, — bietet uns grosse Sicherheit, dass die Figuren der augenärztlichen Instrumente, welche wir auf fol. 42 v. und fol. 43 r. vor-

---

[1] Ali Ibn Isa, Erinnerungsbuch für Augenärzte, aus arab. Handschriften übersetzt und erläutert von J. Hirschberg und J. Lippert, ist soeben, Leipzig 1904, bei Veit & Comp. erschienen.

[2] Nur I c. 10 war die Verwachsung der Netzhaut (Zonula) mit dem Krystall-Körper schematisch dargestellt. Doch fehlt diese Abbildung in allen 5 Handschriften, die wir benutzen konnten. — Die Pariser enthält eine Abbildung auf dem Rande, die nicht zum Text gehört, und auf die ich noch zurückkommen werde.

[3] Seine Uebersetzung wird demnächst erscheinen.

[4] Der Magnet-Stein wird zum Ausziehen empfohlen.

[5] Hist. de la méd. Arabe, II, S. 145, 1876. Er hat die Handschrift nicht genau gelesen, sonst würde er ihren Inhalt, namentlich die wichtige literaturgeschichtliche Einleitung, besser verwerthet haben. Wir werden dieselbe demnächst veröffentlichen.

finden, wohl als zuverlässig betrachtet werden können. Aber leider ist die Schrift der Figuren-Erklärung nicht überall gut zu lesen, hie und da auch eine kurze Zeile ausgefallen: so dass, nachdem durch die Güte des Herrn G. Salmon, Attaché à la Bibl. nationale, und seines Nachfolgers Herrn Macler, denen ich auch hier meinen wärmsten Dank ausspreche, genaue Copien bezw. Photographien einiger wichtigen Theile dieses Werks und namentlich auch der Figuren-Tafeln in meine Hände gelangt waren, die Herren J. Lippert und E. Mittwoch nicht unerhebliche Schwierigkeiten fanden, den Text der Figuren-Erklärung genau mit mir zu übersetzen.[1] Da gelang es mir zum Glück, eine zweite arabische Handschrift des nämlichen Werkes zu finden.

Nicht das Orakel-Wort[2] L. Leclerc's („Le Kafy est répresenté par un exemplaire dans les bibliothèques de l'Orient") hat mich hierbei geleitet; es hat mich nicht leiten können. Aber in Brockelmann's ganz einziger und unentbehrlicher Geschichte der arabischen Literatur[3] las ich das Folgende: „Ḫalīfa b. abī 'l Maḥāsin al Ḥalabī schrieb 967/1559 Al Kāfi fī't ṭibb, Jeni 924." Der arabische Titel bedeutet „Das Genügende in der Heilkunde". Der Name des Verf.'s ist identisch mit dem der Pariser Handschrift: so vermuthete ich, dass doch „Augenheilkunde" statt „Heilkunde" zu lesen sei. Sofort schrieb ich nach Constantinopel.

Der Dragoman der Kaiserlichen Botschaft, Herr Dr. Gies, hatte die Güte, die Handschrift 924 der Bibliothek in der Jeni-Dschami zu untersuchen. Die Ueberschrift lautet wirklich „Das Genügende in der Augenheilkunde";[4] es handelt sich in der That um das gesuchte Werk; diese Abschrift ist aus dem Jahre 1560 u. Z.[5] Mein vom Auswärtigen Amt dem Kaiserlichen Botschafter übermittelter Antrag, die Handschrift auf drei Monate geliehen zu erhalten, hatte zur Folge, dass auf Grund eines Kaiserlichen Irade eine genau collationirte, prachtvolle Abschrift des Codex mir zur Verfügung gestellt worden ist, wofür ich auch an dieser Stelle meinen wärmsten Dank auszusprechen nicht unterlassen möchte. Die

---

[1] Herr Pergens sagt im Mai-Heft des Janus 1904: „Il est clair que si Mr. Pansier avait eu à sa disposition un arabiste comme Mr. Lippert, il aurait travaillé d'après sa collaboration. Le Ref. n'a pas continué à éditer les textes latins traduits de l'arabe"... Vortreffliche Arabisten giebt es auch in Frankreich und in den Niederlanden. Es handelt sich nur darum, richtige Aufgaben zu stellen.

[2] Ich kann es gar nicht loben. Wenn er das Richtige wusste, so hätte er es sagen sollen.

[3] Bd. II, S. 365, 1902.

[4] Br. hat seinen Irrthum aufgeklärt. Tibb war die Ueberschrift in dem ganzen Abschnitt des Jeni-Katalogs.

[5] „Beendigt am 29. Aug. 1560."

Abschrift ist in Fol., enthält 564 Seiten und ist sehr sauber, in türkischer Schriftführung des Arabischen, ausgeführt.[1]

Jetzt waren wir in Stand gesetzt, durch Vergleich von zwei Handschriften der wirklichen Meinung des Verf.'s näher zu treten.

Was zunächst die Figuren selber anbetrifft, so bestehen nur geringe Unterschiede[2] zwischen der Pariser und der Jeni-Handschrift (P. und J.), sowohl in der Anordnung, als auch in der Ausführung. In J. ist die Zeichnung geschmückter, in P. natürlicher. Ich werde deshalb die Figuren von P. nachbilden und natürlich für ihre Erklärung beide Texte benutzen.

Es sind 36 Figuren, in P. auf 2 Seiten (f. 42 v. und 43 r.), in J. auf $2^1/_4$ Seiten (221—223) angeordnet. Natürlich ist die Anordnung von rechts nach links. Oberhalb jeder Figur steht der Name des Instruments, unterhalb die Erläuterung seiner Gestalt und seiner Anwendungsweise. Diesen Text werde ich jetzt in Folgendem geben. (Vgl. S. 166 u. 167.)

1. Eine Scheere (miqaṣṣ). Mit breiten Lippen. Ihre Länge ist nach Maassgabe dessen, was vom Lid abgeschnitten wird.

2. Eine Scheere (miqrāḍ.) Dünner als die erste. Sie dient zum Abschneiden des Fells (sabal) von der Bindehaut.

3. Eine Scheere (kāz).[3] Dünner als die erste und dicker als die zweite, — zum Sammeln (Abschneiden) des Fells vom Hornhaut-Umfang.

4. ⟨Die⟩ Oeffner (fatāḥāt)[4]. Die beste Sorte ist von Gold oder Silber; danach von Kupfer.

5. Das Skalpell (qamādīn). Sein Eisen ist verborgen in seinem Kupfer, mit zwei Haken. Bei vielen Augen-Operationen ist es entbehrlich.

[Dies ist also ein gedecktes, in einer Röhre verborgenes Messerchen. Die Figur in P. ist nur zu verstehen, wenn man annimmt, dass die Klinge von der Schmalseite gesehen wird. J. hat hier eine ganz andere und viel klarere Abbildung. (Vgl. Fig. 37.) In der Chirurgie des Abulqāsim[5] ist ein ähnliches Instrument beschrieben, dessen Klinge zwischen zwei Löffeln verborgen liegt. Es wird miǵdaʿ genannt und in der venet. Ausg. fol. 18ᵇ, in der von Channing (S. 242) undeutlich, besser in der von Leclerc Fig. 84 abgebildet.]

Fig. 37.

[1] Geschichtliche Studien, welche den heutigen Anforderungen entsprechen, erheischen Unternehmungen, die man vor 100 Jahren weder für möglich gehalten noch durchgeführt hätte.

[2] J. hat von den drei ganz ähnlichen Brenn-Eisen eines ausgelassen und dafür die zwei bei P. in eine Nummer vereinigten Instrumente für örtliche Behandlung der Nase auf zwei Nummern vertheilt. Das Format der Zeichnungen ist bei J. um ein weniges grösser, als bei P. [3] In J. ist dies Nr. 5.

[4] In J. ist dies Nr. 3. — Es dürfte ein Lidheber sein. — In J. zu fein und scharf, von 6 nicht zu unterscheiden.

[5] Derselbe lebte zu Cordoba bis zum Jahre 1106 u. Z. — Ueber die 3 Ausgaben seiner Chirurgie werde ich sogleich Mittheilung machen.

Tafel I.

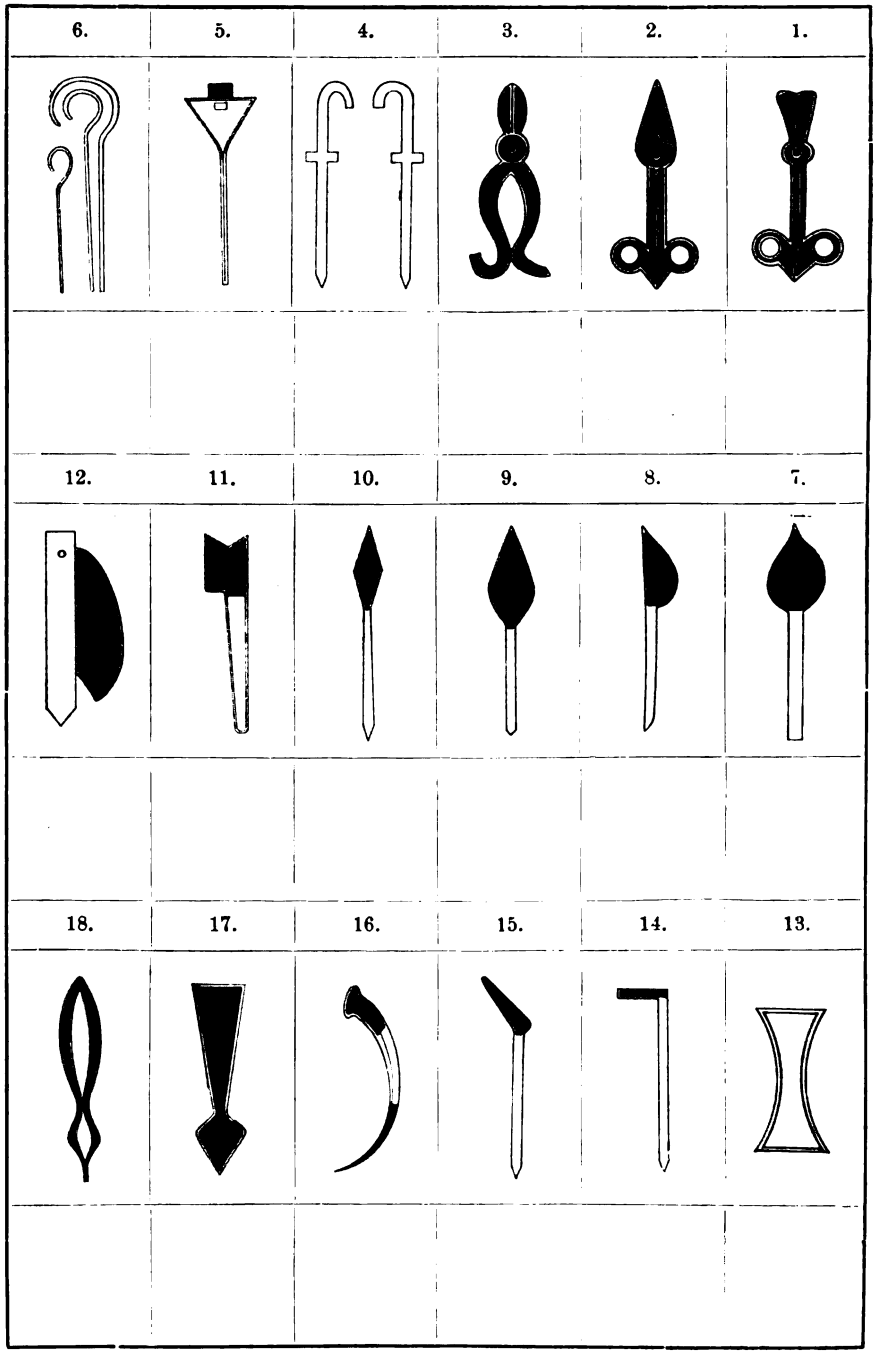

Tafel II.

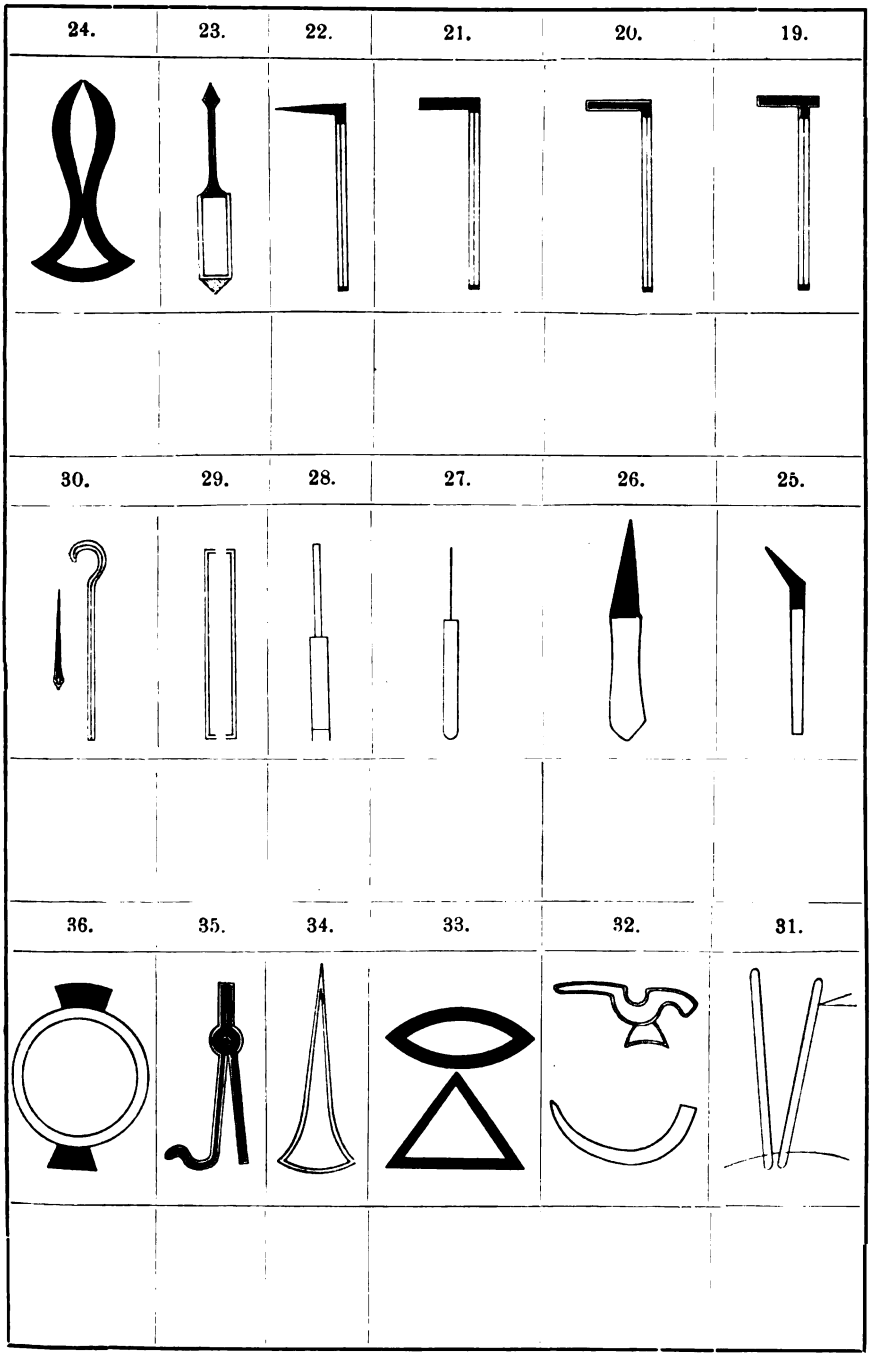

6. Haken (ṣanānīr). Erhoben werden Pannus und Flügelfell mit den kleinen und den grossen[1], zur Schürzung. Einer von ihnen macht den andren entbehrlich.

7. Rose ⟨-n-Blatt⟩ (warda). Zum Abschneiden der Maulbeere des Lids; wird auch gebraucht beim Abschneiden der Balggeschwulst und für einzelne andre Operationen.

8. Das halbe Rose ⟨n-Blatt⟩. Zum Abschneiden der Maulbeere der Bindehaut, insofern es feiner ist, als das vorige; kann auch für jenes verwendet werden.

9. Der Speer (ḥarba). Derselbe spaltet die Balggeschwulst und geht darunter hinein und schneidet ab. Entbehrlich macht ihn das Myrtenblatt.

10. Das Myrtenblatt (āsa). Erhoben wird ⟨damit⟩ das Flügelfell und damit abgehäutet, während zum Abschneiden desselben die Scheere benutzt wird. Man spaltet damit auch die Verwachsung der Augenlider.

11. Die Axt (ṭabar).[2] Zum Eröffnen der Stirn-Vene: der Länge nach wird sie auf die Ader gelegt und mit dem Mittelfinger der rechten Hand die Durchtrennung gemacht.

12. Das Scheermesser (mūs).[3] Leicht von Klinge. Gespalten wird damit die Balggeschwulst, mit Vorsicht.

13. Der Spalter (mišrāṭ). ... gegen die verborgene Materie. Er wird benutzt zur Eröffnung der Chemosis. Er kann die Lanzette, und diese ihn vertreten.

14. Der Kratzer (miǵrād). Zum Reiben der Krätze und zum Herausgraben der Steinbildung. Dafür kann die halbe Rose eintreten.

15. Die Lanzette (mibḍa'). Mit rundköpfiger Spitze, zur Ausrottung der Blase (širnāq). Gespalten wird damit auch das Hagelkorn und ähnliches.

16. Die Sichel (miṅgal). Zum Spalten der Verwachsung zwischen den beiden Lidern. Sie wird auch angewendet bei dem Hasen-Auge (šitra).

17. Der Ausziehen (minqāš). Gedehnt wird damit die Warze; danach schneidet man sie ab mit dem erforderlichen Instrument.

18. Der Sammler (milqaṭ).[4] Gesammelt (gerupft) wird damit das überflüssige Haar. Damit wird auch der in's Auge gefallene ⟨Fremdkörper⟩ herausgezogen.

19. Brenneisen für die Kopfnaht und die Seiten des Kopfes (mikwā 'l-jāfūḫ). Gebrannt wird damit die Kopfnaht und die beiden Adern der beiden Seiten des Kopfes.

20. Brenneisen für die beiden Schläfen (m. aṣ-ṣadġaini). Zum

---

[1] In P. sind alle gleich gross gezeichnet.

[2] Hat in J. die elegante Gestalt einer Streit-Axt.

[3] In J. fehlt dieser Text.

[4] In J. ein wenig anders dargestellt: Gelenk statt elastischer Feder.

Brennen der beiden Adern an den beiden Schläfen und der beiden Adern hinter den beiden Ohren.[1]

21. Brenneisen für die Thränenfistel (m. al-ġarab). Gebrannt wird damit die Thränenfistel nach ihrem Aufbruch.

22. Brenneisen für den Ort des Haars (m. maudi' aš-ša'r). Zum Brennen der Oerter des überschüssigen Haars nach dem Ausrupfen desselben.

23. Reinigungs-Instrument (miḥsaf) für die Thränenfistel. Hiermit wird der ganze Augenwinkel gereinigt, — für denjenigen, welcher das Brennen bei der Fistel nicht liebt.

24. Rabenschnabel (šaft)[2]. Zum Herausnehmen dessen, was am Auge oder an der Innenfläche des Lids festhaftet, wie ich es im 14. Kap. von den Krankheiten der Bindehaut geschildert habe.

25. Gerstenkorn-Lanzette (ḏāt aš-ša'īra). Eine Lanzette. Die Länge ihrer Schneide ist die eines Gerstenkorns, zum Eröffnen der Bindehaut vor der Star-Operation.

26. Dorn-Messer (sikkīn). Geschnitten werden damit die Stirn-Adern, worüber ich noch sprechen werde.

27. Runde Star-Nadel (miḥatt mudawwar). Du kennst das Verfahren damit. Sie kann die dreieckige, und die dreieckige sie ersetzen.

28. Die hohle Star-Nadel (miḥatt muǵawwaf).[3] Zum Saugen des Stars. Du kennst diese Operation. Gott weiss es am besten.

29. Die Röhre für die Ameisen⟨-geschwulst⟩ (unbūbat an-namla). Zum Eindringen in die Ameisengeschwulst. Die letztere wird dadurch radical beseitigt, wie du weisst.

30. Haken und Nadel (ǵūrkān wa ibra) zur Einfädlung des Haars. Wenn der überschüssigen Haare nur wenige sind, so werden sie mit diesen beiden Instrumenten beseitigt.

31. Brettchen zur Abschnürung (dahaq at-tašmīr). Für denjenigen, welcher ⟨dazu⟩ das Eisen nicht mag. Es soll sein Faden sein . . .[4]

32. Einschnauber (mis'aṭ) und Horn (qarn) zum Einblasen. Mittels des letzteren werden die Pulver in die Nase geblasen. Die abwehrenden Mittel mit dem Einschnauber.[5]

33. Bleiplatte der Beschwerung (ruṣāṣ at-taṯqīl). Sie ist rund oder dreieckig oder länglich, nach Maassgabe des Vorfalls.[6]

34. Ein leichtes (dünnes) Reinigungs-Instrument (miḥsaf.) Man gebraucht es bei der Behandlung der Thränenfistel. Es macht den starken Reiniger ⟨Nr. 23⟩ entbehrlich.

---

[1] Die ganze Nummer fehlt in J.

[2] Bei Ali b. Isa „ǵaft" (Persisch = krumm).

[3] In J. ungenau.

[4] In P. fehlt eine Zeile, in J. die ganze Ueberschrift dieser Figur.

[5] Zweiter Satz fehlt in P. In J. ist 32 auf zwei Nummern vertheilt.

[6] P. unvollständig.

35. Grannen-Zange (kalbatāni nuṣūlīja). Man braucht sie, wenn eine Granne oder etwas dergleichen in's Auge gefallen ist, wie in den Bindehaut-Krankheiten auseinander gesetzt worden.

36. Ein Ring (ḥalqa) mit Handgriffen. Das Hantiren damit geschieht nach Maassgabe der Stärke . . ., wie ich es erkannt habe.

Im Anschluss an diese glänzenden Figuren-Tafeln des Ḫalifa will ich noch die andren Abbildungen augenärztlicher Instrumente aus den Lehrbüchern der arabischen Augenärzte, vor allem die Abbildungen und Beschreibung der Star-Nadeln, kurz besprechen.

Fig. 38.

Als Vorbemerkung möge dienen, dass miḥatt (von der Wurzel ḥatta, fregit) eine Star-Nadel mit rundlicher Spitze bedeutet; miqdaḥ (von der Wurzel qadaḥa, perforavit) eine solche mit dreikantiger Spitze; dass aber in manchen arabischen Texten die beiden Worte fast regellos mit einander abwechseln.

Auf dem Rande von S. 130 der prachtvollen Pariser arabischen Handschrift 1100 (N. O., 3480), welche das Erinnerungsbuch für Augenärzte von Ali b. Isa enthält, und welche Dank der Güte des Herrn Directors der Bibl. Nat. uns in Berlin für 3 Monate zur Verfügung stand, ist vom Abschreiber (oder von einem späteren Leser oder Besitzer der Abschrift) eine Figur der soliden und der hohlen Star-Nadel mit kurzer Beschreibung hinzugefügt, während der Text des Werkes gar nicht darauf hinweist. J. Sichel in Paris hat dieser Figur eine längere, bereits 1848 verfasste, aber erst 1868 gedruckte Abhandlung[1] gewidmet; jedoch den die Figur erklärenden Text nicht richtig übersetzt. Die genaue Uebersetzung, die ich Herrn Prof. Lippert verdanke, lautet folgendermaassen. Fig. 38 A steht an der Spitze: „Geht in das Auge hinein". Ferner am hinteren Ende: „Ort des Niedersteigens (Herausgehens) des Stars." Sodann rechts vom Körper der Nadel: „Dies ist die Figur der hohlen Star-Nadel, welche die ḫorasanische heisst; sie spaltet den Star bis nach seinem Innern." Endlich links vom Körper der Nadel: „Und er geht heraus vom Ende der Nadel. Doch ist Gefahr dabei, weil sie das Auge spaltet."

Bei der soliden Nadel (Fig. 38 B) steht am vorderen Ende: „Dies ist viereckig." Am hinteren Ende: „Dies ist gerundet." Links vom Körper: „Dies ist die Figur der runden Star-Nadel (miḥatt)."

Die Abbildung der dreikantigen Star-Nadel (miqdaḥ) finden wir, nebst einigen anderen, in dem Werk „nūr al-ʿujūn" (Licht der Augen), das Ṣalaḥ ad-dīn aus Hama in Syrien um 1296 u. Z. verfasst hat, wenigstens

[1] Arch. f. Ophth. XIV, 3, S. 3 bis 25.

in der Pariser Handschrift desselben, suppl. arabe Nr. 1042.[1] (Dr. C. A. Hille aus Dresden hatte 1847 zu Paris für sich von diesem Codex eine Abschrift angefertigt, welche mir von seinem Sohne, Herrn Prof. Hille in Dresden, bereitwilligst zur Benutzung überlassen wurde, aber leider nur die erste Hälfte des Werks enthält. Herr G. Salmon zu Paris hatte die Güte, das grosse und wichtige Kapitel über Star nebst den Abbildungen für mich neu und sorgfältigst copiren zu lassen.)

Fig. 39 giebt das Bild der dreikantigen Star-Nadel genau so wieder, wie sie in der Pariser Handschrift sich vorfindet. (Es dürfte die hohle dreikantige Nadel in natürlicher Grösse sein.)

Die dreikantige Star-Nadel (miqdaḥ) findet sich auch in dem Buch des Abulqāsim, das allerdings nicht eine Augenheilkunde, sondern eine Chirurgie und nur einen Theil seines grösseren allgemein-medizinischen Werkes (at-tasrīf, Gewährung) darstellt, schon dreimal gedruckt ist und im Kap. 23 des II. Abschnitts den Star-Stich abhandelt. I. Blatt 15ᵇ der mittelalterlich-lateinischen Uebersetzung, welche 1500 zu Venedig gedruckt ist, enthält drei „forme magda", die recht plump gezeichnet sind. II. Die Ausgabe von Joh. Channing[2] (Oxonii 1778, 4⁰), welche den arabischen Text nach zwei Handschriften und die vom Herausgeber neu angefertigte lateinische Uebersetzung enthält, bringt aus der einen Handschrift 3 Figuren, die denen der venetianischen Ausgaben im wesentlichen Theil ähnlich sind, während die andre Handschrift nur eine Figur und unter den beiden andren Ueberschriften zwei Lücken zeigt. III. Fig. 51 und 52 der französischen Uebersetzung von L. Leclerc (Paris 1861, S. 93) kann man als befriedigende Abbildung von „zwei Formen der dreikantigen Star-Nadel" bezeichnen.

Schliesslich erwähne ich noch die Augenheilkunde des Arabisten „Salomon Alcoati, christianus Toletus", die um 1159 n. Chr. verfasst und von Prof. Pagel 1896 in verdienstvoller Weise herausgegeben worden ist. Die Star-Nadel, welche auf S. 164 dieser Ausgabe abgebildet wird, wäre für ihren Zweck völlig ungeeignet. Sie stimmt eher mit dem Speer des Ḫalīfa (unsrer Nr. 9) überein.

Solche Figuren, welche in Werken der Neuzeit als arabische bezeichnet, aber nicht den Quellen, d. h. den ara-



Fig. 39.

[1] Nicht in der Gothaer Handschrift, A 1994, welche die Direction der herzogl. Bibliothek uns gütigst zur Verfügung gestellt. Wir werden die wichtigsten Theile dieses Werkes demnächst veröffentlichen.

[2] Diese Ausgabe wird von L. Leclerc mit Unrecht getadelt; mir scheint, dass sie Leclerc's französische Uebersetzung erst ermöglicht hat.

bischen Handschriften, sondern der Einbildungskraft ihren Ursprung verdanken, sollen uns hier nicht beschäftigen.

Jetzt komme ich zu den Beschreibungen augenärztlicher Instrumente bei den Arabern, will mich aber auf die der Star-Nadel beschränken.

Ali b. Isa sagt (II c. 73) uns nur, dass die Spitze der Star-Nadel dreikantig und nicht ganz scharf ist; ferner, dass ausnahmsweise bei schlaffer Bindehaut diese zuvor mit der Lanzette (mibḍaʿ) durchbohrt wird. Regelmässig übt diesen Vorakt sein Zeitgenosse ʿAmmār, und zwar „mit einem Messerchen (ismil[1]), das al-barīd[2] genannt wird.“ Bei Abulqāsim, der wiederum diesen Vorakt nur bei sehr widerstehender Augenhülle empfiehlt, ist das Instrument al-barīd abgebildet, wohl richtig in der venet Ausgabe (fol. 15[b]); unrichtig bei Leclerc (Fig. 50). Denn dies sichelförmige Messer ist für den vorliegenden Zweck ganz ungeeignet und dürfte überhaupt nur die oben, unter Nr. 16, erwähnte Sichel darstellen. Die Ausgabe von Channing zeigt zwei verschiedene Figuren dieses Instruments, S. 170 ein sichelförmiges, S. 171 ein gradlinig-dreieckiges.

Genauer, als Ali b. Isa, ist ʿAmmār. Es heisst bei ihm: „Dies ist das Bild der Nadel (miqdaḥ), damit der Forscher es erlerne. Ihre Länge misst $1^1/_2$ Handbreiten (= 18 cm), ohne die Spitze, mit welcher die Operation ausgeführt wird. Die Länge der Spitze, welche in das Auge hineingeht, sei wie das Nagelglied des Daumens (= 3 cm). Ein Ring sei an der Nadel hergestellt, welcher zwischen ihrem Körper und der Spitze trennen soll.

Das Ende der Spitze sei dreikantig, damit erstlich die Punctions-Stelle eine dreieckige Form erhält, und somit die Wunde schneller heile; und damit zweitens, wenn die Spitze eingedrungen ist, immer ermöglicht werde, dass eine von den drei Seiten, welche auch immer es sei, auf den Star falle und ihn herunterdrücke, ohne dass man die Nadel zu drehen und sich zu bemühen braucht.“ Wie man sieht, fehlt die Angabe der Dicke. Das sollte durch die Abbildung ergänzt werden, denn die Ueberschrift der (fehlenden) Figur besagt ausdrücklich, dass die Länge und Dicke im richtigen Maassstab wiedergegeben ist.

Bezüglich seiner Hohl-Nadel sagt ʿAmmār: „Die Gestalt der Hohl-Nadel sei gehöriger Weise ebenso wie die der massiven; nur sei die hohle dicker. Die Höhlung gehe von dem einen Ende bis zum andren. Die Stelle, mit welcher der Star gesogen wird, sei eine Durchbohrung an einer der drei Flächen. Dies ist das Bild der Hohl-Nadel. Sie werde verfertigt aus Kupfer oder aus Gold.“[3]

Ziemlich genau mit obigem übereinstimmend und wohl aus dem Werk

---

[1] = σμίλη.

[2] Ableitung unbekannt, wohl ein Fremdwort.

[3] Unter Gold hat man vielleicht Aurichalcum, Messing, zu verstehen. Gold ist dazu wenig brauchbar.

des von ihm so hoch gepriesenen ʿAmmār entnommen, ist diejenige Beschreibung der Star-Nadel, welche wir bei Ṣalāḥ ad-dīn vorfinden:

„Aus rothem oder gelbem Erz[1] muss die Nadel gemacht werden, damit sie bei der Operation sichtbar werde in der Durchsichtigkeit der Hornhaut. Ihre Länge sei $1^1/_2$ Fäuste, unterhalb des Kopf-Endes, mit welchem die Operation ausgeführt wird. Die Länge des Kopf-Endes der Nadel (miqdaḥ), welches hineingeht in das Auge, sei wie das Nagelglied des Daumens. Ein Halsring werde auf der Nadel angebracht, um zwischen Körper und Kopf-Ende derselben zu scheiden. Der Kopf soll dreikantig sein, aber nicht mit scharfen Kanten, damit, wie auch immer die Nadel gedreht wird, eine der drei Seiten auf den Star fällt und ihn herunterdrückt. Ihre Spitze sei derart, dass sie nicht die Traubenhaut durchbohrt.... So ist die Figur der Nadel. Sie führt den Namen miqdaḥ....“

Die Beschreibung der Hohl-Nadel ist bei Ṣalāḥ ad-dīn wörtlich ebenso, wie bei ʿAmmār.

Ueber die ältesten anatomischen Abbildungen des Auges, aus den nämlichen arabischen Handschriften, werde ich demnächst berichten.

[Aus Herrn Geheimrath Hirschberg's Augenheilanstalt.]

II. Ein Fall von gittriger Hornhauttrübung.

Von Dr. **Fehr**, I. Assistenzarzt.

Als gittrige Keratitis bezw. gittrige Hornhauttrübung ist von Bieber[2], Haab[3], Dimmer[4], Hauenschild[5] und Freund[6] eine seltene sehr chronisch verlaufende Hornhaut-Erkrankung beschrieben, die mit Vorliebe mehrere Glieder derselben Familie befällt. Sie ist charakterisirt durch das Auftreten eigenartiger, die oberflächlichen Schichten des Hornhautstromas betreffenden Trübungen, die bestehen 1. aus feinen grauen, besonders im Centrum und Umgebung gelegenen Flecken und 2. aus einem gitterförmigen System von zarten, im Beginn der Krankheit noch durchsichtigen Streifen und Linien. Die Flecke wie das Netzwerk sind mehr oder weniger über die Oberfläche erhaben und geben der Hornhaut ein unebenes ja höckriges Aussehen, besonders wenn später noch schwielige Entartung des Ober-

---

[1] d. h. aus Kupfer oder aus Messing.

[2] Bieber, Ueber einige seltene Hornhaut-Erkrankungen. Inaug.-Diss. Zürich 1890.

[3] Haab, Die gittrige Keratitis. Zeitschr. f. Augenheilk. 1899, Bd. II, Heft 3.

[4] Dimmer, Ueber oberflächliche gittrige Hornhauttrübung. Ebenda 1899, Bd. II, Heft 4.

[5] Hauenschild, Ein Fall von gittriger Keratitis. Ebenda 1901, Bd. III, S. 139.

[6] Freund, Ueber gittrige Hornhauttrübung. v. Gräfe's Archiv f. Ophth. 1903, December-Heft.

flächenepithels hinzukommt. Die Randpartien der Hornhaut bleiben von der Erkrankung frei. Entzündliche Erscheinungen fehlen entweder ganz oder spielen nur eine untergeordnete Rolle.

Der Beginn des Leidens fällt gewöhnlich in das 2. Jahrzehnt, es schreitet sehr langsam, aber meist doch stetig fort und kann im Laufe der Jahre zu hochgradiger Sehstörung führen. Die Aetiologie ist ganz dunkel und die Therapie machtlos.

Histologische Untersuchungen zeigten, dass ein hyaliner Degenerationsprocess der oberflächlichen Hornhautschichten und der Bowman'schen Membran mit secundärer Betheiligung des Oberflächen-Epithels dem Leiden zu Grunde liegt.

Ueber die Literatur dieser Krankheit und über ihre Beziehungen zu der sog. knötchenförmigen Hornhauttrübung[1] und der familiären fleckigen Hornhaut-Entartung[2] habe ich im Januarheft dieses Centralblattes ausführlich berichtet.

Die Literatur verfügt z. Zt. über 27 Fälle von gittriger Hornhauttrübung, die insgesammt 6 Familien entstammen. Die grosse Seltenheit und das in mancher Beziehung noch ganz dunkle Wesen der Krankheit machen es wünschenswerth, alle Beobachtungen mitzutheilen, auch wenn sie sich ganz in dem Rahmen der Beschreibungen der früheren Autoren halten. In dieser Erwägung geschieht die Veröffentlichung eines neuen Falles, der z. Zt. in Herrn Geheimrath Hirschberg's Augenheilanstalt in Behandlung ist.

Der Kranke ist ein 24jähriger Student, der vor $1^1/_2$ Jahren zum ersten Mal die Sprechstunde aufgesucht hat. Er giebt an, immer gesund und abgesehen von einer schnell vorübergehenden, keineswegs schweren Entzündung beider Augen auch nie augenleidend gewesen zu sein. Früher habe er stets befriedigend gesehen; seit 4 Jahren aber beobachte er eine Verschlechterung der Sehkraft, besonders des linken Auges. Seit ebenso langer Zeit seien die Augen sehr empfindlich gegen äussere Reize; er habe zu klagen über Brennen und Stechen in ihnen und über lästiges Blendungsgefühl.

Die Augen sind reizlos und haben normale Spannung. Das Bild der Hornhaut entspricht im Wesentlichen den Beschreibungen, welche die genannten Autoren von der gittrigen Hornhauttrübung in ihrem Anfangsstadium gegeben haben: Die Hornhaut ist beiderseits in ihrer Oberfläche zart diffus getrübt. Betrachtet man sie mit einer starken Kugellupe, so

---

[1] Groenouw. Die knötchenförmige Hornhauttrübung. v. Graefe's Archiv f. Ophth. Bd. XLVI, 1898, S. 85ff. und Fuchs. Ueber knötchenförmige Hornhauttrübung. Ebenda Bd. LIII, 1902, S. 423ff.

[2] Koerber. Bemerkungen über sog. gittrige und knötchenförmige Hornhaut-Degeneration; Zeitschr. f. Augenheilk. 1902, Bd. VIII, S. 340 und Fehr, Ueber familiäre fleckige Hornhaut-Entartung. Centralbl. f. Augenheilk., 1904, Januarheft.

löst sich die diffuse Trübung auf in ein gittriges Netzwerk feiner Linien und Striche, die sich verästelnd und untereinander anastomosirend an ein Capillargefässnetz erinnern (s. Fig.). In das Netzwerk sind Punkte und feinste graue Fleckchen eingestreut. Letztere bevorzugen die Mitte der Hornhaut und werden spärlicher in der intermediären Zone, wo die sich kreuzenden und verzweigenden Linien die gitterförmige Zeichnung am schönsten hervortreten lassen. Die Fleckchen, die denen der familiären fleckigen Hornhaut-Entartung sehr ähnlich sind, setzen sich hier und da in die Linien fort. Eine radiäre Richtung der Hauptlinien ist vorherrschend. Diese zum Theil durchsichtigen Linien sind besonders an den Kreuzungsstellen deutlich über die Oberfläche erhaben und reflectiren Licht bei

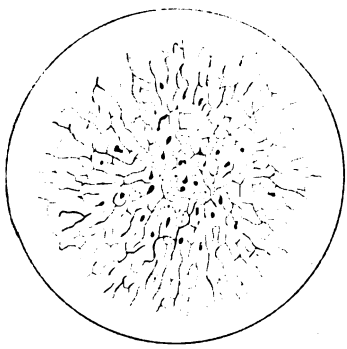

Linkes Auge

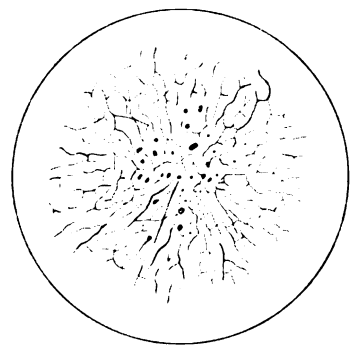

Rechtes Auge

seitlicher Beleuchtung. Sie erinnern thatsächlich an Sprünge in dünnem Glase, mit denen Haab sie verglichen hat.

Ueber den fleckförmigen Trübungen zeigt das Epithel im Gegensatz zu den Linien keine Erhebungen. Hornhautgefässe fehlen. Die Sensibilität ist normal.

Bei der Untersuchung mit dem Lupenspiegel präsentiren sich die Trübungen als scharfe, dunkle Linien und Punkte.

Das Bild ist auf beiden Augen gleich; das linke ist etwas mehr befallen, als das rechte.

Die Sehkraft ist nach Correction der Hypermetropie und des Astigmatismus rechts = $^5/_7$, links = $^5/_{15}$. Das Gesichtsfeld ist normal. Normale Befunde liefert auch die Untersuchung der Regenbogenhaut, der Pupille und des Augenhintergrundes.

Wie in allen andren Fällen der Literatur findet sich kein Anhaltspunkt für eine Aetiologie. Unser Patient ist ein kräftiger junger Mann, in gutem Ernährungszustande, der sich des besten Allgemeinbefindens erfreut. Herz, Lunge, Nieren u. s. w. werden ganz normal befunden.

Eine histologische Untersuchung war natürlich ausgeschlossen, da keine Indication für einen operativen Eingriff bestand.

Auch in vorliegendem Fall können wir mit ziemlicher Sicherheit ein familiäres Auftreten dieser eigenthümlichen Erkrankung annehmen. Freilich war keine Gelegenheit, Familienangehörige zu untersuchen, da sie alle auswärts wohnen; doch berichtet unser Kranker, dass seine Mutter seit langen Jahren augenleidend ist und in Folge Hornhauttrübung ausserordentlich schlecht sieht. Augenleidend sollen ferner beide Brüder seiner Mutter sein. Deren zahlreiche Kinder sind unsrem Patienten nur wenig bekannt; von zweien aber weiss er genau, dass sie augenleidend sind und schlecht sehen.

Die Behandlung war bisher eine locale und beschränkte sich auf Verordnung kühlender Umschläge, Massage mit gelber Salbe und Einpudern von Calomel. Die subjectiven Beschwerden sind darnach gebessert. Der objective Befund ist noch genau derselbe wie bei seiner ersten Vorstellung. Eine Zunahme der Trübungen ist während der Zeit unsrer Beobachtung sicherlich nicht wahrnehmbar gewesen, auch hat sich die Sehkraft keineswegs verschlechtert. Da ferner die Hornhauttrübung im Vergleich zu andren Fällen von gleicher Krankheitsdauer nur geringfügig ist, so sind wir wohl dazu berechtigt, den Fall, wenn auch für einen typischen, so doch für einen leichten zu halten. Vor einer allzu günstigen Prognose müssen uns freilich die Fälle der Literatur warnen, in denen die Trübungen im Anfange lange Zeit stationär und unschuldig blieben, um später doch zuzunehmen und die Sehkraft zu bedrohen.

Neue Instrumente, Medicamente u. s. w.

Ein neuer Riesen-Magnet.

Von J. Hirschberg.

Als einmal mein Freund, Herr von Dolivo-Dobrowolsky, dem wir die elektrische Kraft-Uebertragung von Lauffen nach Frankfurt verdanken, mein Magnet-Operationszimmer besuchte; versprach er mir, Wicklung und Kern für einen neuen Riesen-Magneten zur Entfernung von Eisensplittern aus dem Auge zu construiren.

Nach seinen Angaben ist der Magnet von der Firma Dörffel u. Färber (Berlin N, Friedrichstrasse 105a) angefertigt und unter meiner Ueberwachung praktisch aufgehängt worden.

Der Grundversuch, welcher erläutert, wie alle Kraftlinien nach der Scheitelspitze zusammenstrahlen, ist wahrhaft überraschend. Die Magnetspitze hängt in einiger Entfernung über einer grossen Glasplatte, die mit Eisenfeilspähnen bedeckt ist; jetzt wird der Strom eingeschaltet: alle Feilspähne gleiten wie lebendige Wesen nach der Mitte der Glastafel, um von dort empor zu springen und einen schmalwinkligen Kegel an der Magnet-Spitze zu bilden.

Ueber praktische Versuche hoffe ich baldigst berichten zu können. Heute will ich nur noch die Beschreibung des Fabrikanten folgen lassen.

Der Magnet ist mittels Stahlseilen an einem leichten, aber sehr festen consolartigen Eisengestell aufgehängt, welches an der Wand befestigt ist.



J. Hirschberg's neuer Riesen-Magnet.

Das Gestell ist um Scharniere drehbar, so dass man es, bei Nichtgebrauch, an die Wand drehen kann.

Der Magnet ist so eingerichtet, dass man ihn in horizontaler sowie verticaler Richtung einstellen und demnach Patienten in sitzender oder

liegender Stellung operiren kann. Ferner lässt sich der Magnet um seine verticale Achse drehen, ohne dass sich die Stahlseile verdrillen. Diese Achse läuft auf Stahlkugeln. Auch in jede beliebige Höhe lässt sich der Magnet bringen. Und zwar geschieht dies mit Hilfe einer Schraubenspindel, an deren Mutter die Stahlseile, welche über Rollen geführt werden, befestigt sind. Bei Drehung der Schraubenkurbel nach rechts hebt sich der Magnet; nach links, senkt er sich.

Jedes der beiden Stahlseile hat eine Bruchbelastung von 1200 kg. Da nun der Magnet selbst nur ein Gewicht von etwa 80 kg hat, so ist eine 30fache Sicherheit gegen Zerreissen der Seile gegeben.

Wicklung und Kern (Durchmesser und Länge u. s. w.) sind nach Angaben des Herrn v. Dolivo-Dobrowolski angefertigt für den Anschluss an 220 Volt.

Mittels eines Rheostaten lässt sich die Zugkraft des Magneten auf $^2/_3$ und $^1/_3$ der vollen Stärke reduciren, was an einem Stromzeiger zu erkennen ist.

Was nun die Zugkraft selbst anbetrifft, so wurde dieselbe gemessen mit einer Eisenkugel von etwa 4 mm Durchmesser = $^1/_4$ Grammgewicht und ergab in Kugelgewichten ausgedrückt:

1	2	5	10	20	50	100	Kugelgewichte
8,5	6,5	5	4	2,75	1,25	1,8	verticaler Abstand in cm
12	9,5	7,75	6,5	5	3,75	2,4	horizontaler Abstand in cm

Sämmtliche Messungen wurden am Flachpol (ohne Sonde) ausgeführt, mit Objecten, welche auf einer Glasplatte lagen.

Referate, Uebersetzungen, Auszüge.

1) **Traité de radiologie médicale publié sous la direction** de Ch. Bouchard, membre de l'Institut, professeur de pathologie générale à la Faculté de médecine. (Paris 1904. G. Steinheil, éditeur.)

Noch sind nicht 10 Jahre verstrichen seit der genialen Entdeckung Röntgen's. Aber diese Zeit hat genügt, um das Verfahren der Medicin in einer Weise dienstbar zu machen, die alle Hoffnungen in den Schatten stellt. Ein stattlicher Band ist es, der in 1100 Seiten die Beiträge von 20 Autoren über die Beziehungen der Radiologie zur Medicin vereinigt. Nach einer ausführlichen Darlegung der physikalischen Verhältnisse der X-Strahlen folgt ihre Anwendung in den verschiedenen Gebieten der Medicin. Die Augenheilkunde behandelt Th. Guilloz in Nancy.

Er beginnt damit, an der Hand zahlreicher Illustrationen die Umrisse der Augenhöhle zu beschreiben, wie sie sich bei Aufnahmen in verschiedenen Richtungen darbieten. Diese Erörterungen haben ein mehr topographisches als klinisches Interesse, denn die Knochen-Veränderungen der Orbita (Fracturen, Tumoren) scheinen noch nicht systematisch mit dem Röntgen-Verfahren studirt zu sein: Verf. weiss nur von einem von der Augenhöhle ausgehenden, intracraniellen Osteo-Sarcom zu berichten, das er bei einem 4jährigen Kinde mittels Röntgen-Strahlen festgestellt hat.

Er geht dann über zu der vornehmsten[1] Aufgabe der X-Strahlen im Gebiete der Augenheilkunde: dem Nachweis von Fremdkörpern im Augeninnern und in der Umgebung des Augapfels. Dabei hat es dem Sideroskop gegenüber den Vortheil, alle, auch nicht magnetische, Fremdkörper anzuzeigen, den Nachtheil, dass es uns nichts über das magnetische Verhalten des Fremdkörpers aussagt. Eine Vollständigkeit der Diagnose wird also erst durch Zusammenwirken des Sideroskops und des Röntgen-Verfahrens erreicht. Aber — und das betont Verf. nicht genügend — in frischen Fällen, mit aufgeschlagenem Auge, bei denen das Sideroskop sicheren Ausschlag giebt, wird man nicht durch das immerhin zeitraubende und eine Infection begünstigende Röntgen-Verfahren die Chancen der Magnet-Extraction verschlechtern.

Sehr werthvoll ist die Aufzählung verschiedener Methoden zur Localisirung der Fremdkörper. Sie beruhen zum Theil auf der Verschiebung des Schattens bei Bewegung des Auges, zum Theil auf der Anwendung von 2 Aufnahmen in aufeinander senkrechten Ebenen unter Benutzung von Bleikügelchen als Richtpunkten. Auf eine genauere Wiedergabe der einzelnen Methoden muss hier verzichtet werden, weil sie ohne die dazu gehörigen Figuren nicht genügend verständlich gemacht werden könnten.

Die Abhandlung schliesst mit einer Statistik von Abt (Thèse de Nancy 1901) über 108 bei Verdacht auf Fremdkörper ausgeführte Radiographien. Von diesen ergaben 95 positives, 13 negatives Resultat. In 57 Fällen wurde ein Fremdkörper im Augeninnern entdeckt, in 18 Fällen in der Orbita, in 1 im Lid, in 16 ist der Sitz nicht angegeben.

Der Abschnitt über die Anwendung der Röntgen-Strahlen in der Augenheilkunde hat an Vollständigkeit und Ausführlichkeit bisher nicht seines gleichen in der Literatur. Das ganze Werk mit seinen vorzüglichen Registern und Inhaltsangaben und den schönen Reproductionen von Röntgen-Aufnahmen empfiehlt sich jedem Mediciner, der sich über eine einschlägige Frage informiren will. Wilhelm Mühsam.

---

2) **Die Untersuchungsmethoden,** von Dr. Ed. Landolt in Paris. (Graefe-Saemisch, Handbuch der gesammten Augenheilkunde, 2. Aufl. Theil II, Band IV, Kap. I. Leipzig 1904. W. Engelmann.)

Das nun abgeschlossene Werk Landolt's hat gehalten, was der erste Theil versprach. In grosszügigen Abhandlungen sind die Untersuchungsmethoden des Auges erschöpfend dargestellt.

Die Ophthalmometrie ist durch einen Abschnitt Keratoskopie und Keratometrie von Fick ergänzt. Bei der folgenden Besprechung der Refractionsbestimmung ist die Skiaskopie sehr übersichtlich behandelt. Die Berechnung der Refraction nach Linsenverlust ist ganz analog der Hirschberg'schen Formel entwickelt. Anschliessend sind Photometrie (Hummelsheim) und Chromatopsimetrie (Brückner) besprochen. Bei der Bestimmung der Sehschärfe sind die kritischen Auseinandersetzungen Landolt's über Schriftproben beachtenswerth und die praktischen Tafeln des Verf.'s besonders zu erwähnen. Es folgen Besprechung der Simulation von Schwachsichtigkeit und Blindheit (Wick) und der Prüfung des intraocularen Druckes (Langenhan).

---

[1] Nicht — wie Verf. sagt — der bisher einzigen Anwendung: Hirschberg und Grunmach ist der Nachweis eines Aderhaut-Sarcoms durch das Röntgen-Verfahren gelungen. (S. Centralbl. f. Augenheilk. 1900, S. 336.)

In einer kurzen Erörterung der Methoden zum Nachweis und zur Localisation von Fremdkörpern im Auge beschreibt Langerhans das Sideroskop von Asmus näher, kurz das von Hirschberg. Er warnt davor, den Magneten zur unsicheren und gefährlichen Feststellung eiserner Fremdkörper durch Schmerzempfindung zu benutzen. Die Untersuchung des Auges mittels Röntgenstrahlen bedarf noch der Vervollkommnung.

Sehr eingehend bespricht Landolt die Untersuchung der Augenbewegungen. Besonders beachtenswerth sind unter den bekannten Ausführungen des Verf.'s die über das Schielen.

Ein Anhang, Semiologie der Pupillarbewegung von Heddaeus beschliesst das Werk. Spiro.

---

3) **Weitere Mittheilungen über mein Heilverfahren bei Netzhautablösung.** 2. Fortsetzung von Prof. Deutschmann in Hamburg. (Beiträge zur Augenheilkunde, Heft 59, Januar 1904.)

Verf. spricht zunächst über den geringen Heilwerth subconjunctivaler Injectionen bei Netzhaut-Ablösungen, geht dann, unter zum Theil sehr scharfen polemischen Erörterungen, dazu über, einzelne Erfahrungen bei seinem Verfahren zu berichten. Die Technik der „Durchschneidung" hat er nicht geändert, nur ein bequemeres Messer construirt; er hält sie nach Erschöpfung friedlicher Maassnahmen für den leistungsfähigsten chirurgischen Eingriff bei geringster Schädigung. Verf. macht auf die Häufigkeit der Spontanperforationen der Netzhaut bei der Ablösung aufmerksam und beschreibt einen Fall von seltener äquatorialer Abreissung. Ferner beschreibt er einen Fall, in dem Exsudatmassen auf der Aderhaut beobachtet wurden, die später an der angelegten Netzhaut als gelbe Streifen oder bräunliche Punkte erscheinen.

In verzweifelten Fällen übt Verf. die Glaskörper-Injection. Der Glaskörper kann in seiner Wirkung durch Verdünnung und Filtration dosirt werden. Die Flocken enthalten das phlogogene Princip. Ein besonderes Instrument dient zugleich als Messer zur Durchschneidung und Injection, wobei die Ansaugung durch Rückwärtsbewegung des Stempels mittels Sperrvorrichtung unmöglich gemacht ist.

Gewöhnlich bleibt der Druck normal, eventuell wird eine einfache Durchschneidung gemacht, die den Druck wieder erniedrigt.

Dem Kaninchenglaskörper hat sich Kalbsglaskörper als gleichwerthig erwiesen.

Bisher hat Verf. 185 Augen operirt und 23—26 % Heilungen erreicht. Die längste Heilungs-Beobachtung war für Durchschneidung 13 Jahre, für Glaskörper-Injection 10 Jahre. Recidive können natürlich eintreten.

Da die Augen mit Netzhaut-Ablösung sich selbst überlassen, fast immer verloren sind, hält Verf. seine Zahl für Heilungen für sehr ermuthigend.

Spiro.

---

4) **Mittheilungen aus der Augenklinik des Carolinischen Medico-Chirurgischen Instituts zu Stockholm.** Herausgegeben von Prof. Dr. J. Widmark. 5. Heft. (Gustav Fischer in Jena. 1904.)

1. Ein Fall von doppelseitiger congenitaler Thränensackfistel, von Albin Dalén.

Bei dem 6jährigen Mädchen besteht beiderseits, ganz symmetrisch 4 mm medial und etwas unterhalb des inneren Augenwinkels unter dem Ligam.

canth. int., eine runde, capillare Oeffnung, aus welcher hin und wieder ein kleiner klarer Tropfen hervordringt. Injectionen von Flüssigkeit (Fluorescin) durch die Fistelöffnung zeigen, dass im Uebrigen die Thränenwege normal entwickelt sind. Die Annahme einer angeborenen Affection stützt sich in erster Linie auf das Aussehen und die symmetrische Lage der Fisteln und das Fehlen jeglicher Veränderung in der Umgebung. Auch bestreitet die Mutter, dass jemals eine Entzündung der Augen oder ihrer Umgebung zu beobachten gewesen wäre.

Die congenitale Thränensackfistel ist eine sehr seltene Missbildung, die eine Hemmungsbildung ist und dem stellenweisen Offenbleiben der Augennasenfurche ihre Entstehung verdankt (Manz). In vorliegendem Falle ist aus irgend einem Anlass, den wir nicht kennen, die Abschnürung des Epithelstranges, der Anlage für den Thränenkanal, von der Epidermis, an symmetrisch liegenden Stellen, auf beiden Seiten ausgeblieben.

In Fällen, wo der Ductus nasalis nach unten offen ist, kann die Thränensackfistel leicht durch Excision oder Cauterisation geschlossen werden, in andren Fällen muss eine Communication mit der Nasenhöhle zuwege gebracht werden, nach der von Allard angegebenen Methode.

2. Ein Fall von ungewöhnlich guter Sehkraft eines aphakischen Auges mit Einstellungsfehlern, von Dr. C. Lindahl in Gefle.

Eine wirkliche Accommodation ist bei einem aphakischen Auge nicht möglich. Die Erklärung für das häufig zu beobachtende Vermögen staroperirter Personen, in Entfernungen vom Auge deutlich zu sehen, die nicht der des Einstellungspunktes entspricht, ist wo anders zu suchen: Einmal kann durch Uebung das Sehen in Zerstreuungskreisen erleichtert werden, zweitens kann durch Veränderung der Entfernung des Starglases vom Auge oder dadurch, dass bald die centralen, bald die peripheren Theile desselben zum Sehen benutzt werden, eine Veränderung des Einstellungspunktes in der einen oder andren Richtung bewirkt werden. Aber auch ganz ohne Glas kann eine „Pseudo-Accommodation" erreicht werden, wie es bisweilen bei hohen Myopen beobachtet werden kann. Neben andren Momenten ist bisher das Pupillarspiel als Factor von grosser Bedeutung für die Erklärung der Pseudo-Accommodation angesehen worden. Verf. beobachtete einen Fall von geschrumpfter Cataracta traumat. bei hoher Myopie, der nach einer Discission bei guter Sehschärfe einen hohen Grad von „Pseudo-Accommodation", unabhängig von der Pupillarweite und der Pupillen-Contraction bei Accommodations-Impulsen aufwies.

Die Untersuchung des Sehvermögens zeigte in verschiedenen Entfernungen vom Auge zwischen 5 m und 0,10 m bei gewöhnlicher Pupillarweite und bei ad maximum erweiterter Pupille ziemlich gleiche Werthe (0,2—0,28). Eine positive Erklärung vermag Verf. nicht zu geben.

3. Ueber Transfixion der Iris, von D. Albin Dalén.

Verf. berichtet über die Resultate der an der Augenklinik des Seraphimer Lazareths vorgenommenen Transfixion der Iris, eines Verfahrens, das Fuchs in Fällen von Seclusio pupillae mit Vortreibung der Iris anstatt der Iridectomie mit Erfolg ausgeführt hat. Die Operation besteht in einer Durchstechung der vorgetriebenen Iris mit dem Starmesser, das am äusseren Hornhautrande ein- und am inneren ausgestochen wird und hat den Zweck, die aufgehobene Communication zwischen der hinteren und vorderen Kammer wieder herzustellen.

In den Fällen des Verf.'s wurde 4 Mal an linsenhaltigen und 4 Mal an aphakischen Augen operirt. Der Erfolg wird als sehr befriedigend bezeichnet. Wenn man auch die Ueberlegenheit der Iridectomie zugeben wollte, so ist die Transfixion doch in den Fällen, in denen die Ausführung der Iridectomie mit Schwierigkeiten und Gefahren verknüpft ist, — Verf. rechnet dazu vor Allem die Fälle von Drucksteigerung nach Nachstar-Discissionen, — als eine werthvolle Bereicherung unser Operations-Verfahren zu betrachten.

4. Ein Fall von Chorioidalsarcom mit einem necrotischen Herde in der Geschwulst, von Dr. Einar Key.

Verf. fand in einem Aderhautsarcom, das in noch frühem Stadium zur Operation (Prof. Widmark) kam, beginnende Necrose von höchstwahrscheinlich progressiver Natur. Histologisch konnten Veränderungen der Gefässwände festgestellt werden. Diese und die durch sie hervorgerufene Circulationsstörung in der Geschwulst hält Verf. für die Ursache der Necrose. Gegen eine primär endogene Infection, wie sie Leber und Krahnstöwer als Ursache für die Necrose und Iridocyclitis hinstellen, spricht einmal die Krankengeschichte, ferner das in Bezug auf Bakterien negative Resultat der mikroskopischen Untersuchung. Verf. ist daher geneigt in Fällen von Combination von Aderhautsarcom mit Necrose und Iridocyclitis oder Phthisis bulbi die Necrose als das primäre anzusehen, so auch in einem früher von ihm untersuchten Falle.

In vorliegendem Falle bestanden im Leben als einzige entzündliche Erscheinung recidivirende Anfälle von Episcleritis, die als zufälliges Zusammentreffen aufgefasst wurden. Verf. glaubt an einen Zusammenhang, zumal die episcleritischen Knoten in ihrer Lage auf der Sclera dem Sitz des Sarcoms entsprachen; und zwar sollen sie veranlasst sein durch von der Geschwulst her resorbirte nekrotische Producte.

Um den nekrotischen Herd fand Verf., gerade wie in seinem ersten Falle, eine Zone von grossen pigmentirten Zellen. Diese hält er im Gegensatz zu Leber und Krahnstöwer, sowie P. Kerschbaumer und Schulz, die sie als Reactions-Zone der Leucocyten und Phagocyten auffassen, zusammen mit Evetzky und Billsky für Sarcomzellen, die durch reichliche Pigmentbildung ihre ursprüngliche Form zum Theil verändert haben.

In der viel erörterten Frage über die Herkunft des Pigmentes stellt er sich auf den Standpunkt von P. Kerschbaumer, die zwischen wirklichen Melanomen und hämorrhagisch pigmentirten Sarcomen unterscheidet.

Für den im Leben beobachteten Symptomen-Complex von Enge der Vorderkammer und Herabsetzung des Augendruckes, den Widmark für ein wichtiges differential-diagnostisches Zeichen hält, findet Verf. keine Erklärung.

5. Ein Fall von doppelseitigem Hydrophthalmus, complicirt mit Netzhaut-Ablösung des rechten Auges, von Dr. C. Lindahl.

Es handelt sich um einen typischen Fall von angeborenem doppelseitigen Hydrophthalmus bei einem 25jährigen Mädchen, bei dem im 23. Jahre auf dem einen Auge sich spontane Netzhaut-Ablösung hinzugesellt hatte. Verf. erklärt ihre Entstehung auf die gewöhnliche Weise nach Leber und Nordenson durch Glaskörper-Schrumpfung, die in Veränderungen der Chorioides ihren Grund hat.

Zur Pathogenese des Hydrophthalmus liefert der Fall keinen Beitrag.

6. Zwei Fälle von sog. reinen Mikrophthalmus mit Glaucom, von Albin Dalén.

Der 1. Fall betrifft einen 43jährigen Mann mit angeborener Kleinheit

der Augen und einer Hypermetropie von 14—15 Dioptrien. Seit 1 Jahr bestand links chronisch entzündliches Glaucom. Die Iridectomie bewirkt nur vorübergehende Besserung, bald wird eine diametrale Pupillenbildung nöthig und schliesslich die Enucleation, da die Schmerzen nicht aufhören.

Bei der anatomischen Untersuchung fand Verf. den äquatorialen Linsendurchmesser unverhältnissmässig gross und die Ciliarfortsätze hineingepresst zwischen Linse und Iriswurzel. Er ist daher geneigt, die Drucksteigerung nach der von Priestley Smith aufgestellten Theorie zu erklären.

In dem 2. Fall bei einem 31jähr. Arbeiter war der Mikrophthalmus auf dem einen Auge combinirt mit Netzhautablösung und Drucksteigerung. Wegen Verdachts auf Aderhautsarcom wurde das blinde Auge enucleirt. Als wahrscheinliche Ursache des Glaucoms fand sich Verlöthung zwischen Iris und vorderer Linsenkapsel. Auch hier sind die stark entwickelten Ciliarfortsätze zwischen Iris und Linse eingeklemmt und bedingen auf der Linsenvorderfläche einen Eindruck.

Ob die Netzhaut-Ablösung Ursache oder Folge der Drucksteigerung oder vielleicht die beiden Zustände unabhängig voneinander sind, vermag Verf. nicht zu entscheiden. Die zweite dieser angeführten Möglichkeiten erscheint ihm am wahrscheinlichsten.

7. Ueber Naevus conjunctivae, von Dr. John Landström.

Verf. veröffentlicht als Naevus conjunctivae 2 Fälle einer seltenen Neubildung der Conjunctiva bulbi, die bisher in der Literatur als Dermoëpitheliome de l'oeil, tumeur epitheliale bénigne de la conj. bulb., gutartiges cystisches Epitheliom der Bindehaut, Naevus pigmentosus cysticus und gelatinöse Geschwulst der Bindehaut beschrieben ist Verf. charakterisirt das Krankheitsbild, wie es sich aus den Fällen der Literatur und seinen eigenen construiren lässt, in folgender Weise: „der Naevus conjunctivae ist ein meistens bei jüngeren Individuen auftretender, abgeplatteter, gewöhnlich am Limbus corneae gelegener Tumor von wechselnder, aber im Allgemeinen winziger Grösse. Er ist nur selten unpigmentirt, und dann von einem durchsichtigen gelatinösen, gelb- oder graurothen Aussehen mit glatter oder nahezu glatter Oberfläche und häufig makroskopisch sichtbaren Cystenräumen. Im Allgemeinen ist er pigmentirt mit allen Uebergängen: von schwach braun gefleckt bis völlig schwarz. Er ist gegen die Unterlage verschieblich und scheint nicht selten einen kleinen Rand der Cornea zu bedecken. Seiner Structur nach besteht er aus Epithelzellen, welche in ein Stroma von Bindegewebsbalken eingesprengt sind, theils in Form von Kolben, die aus einem dem normalen Epithel der Conjunctiva entsprechenden Oberflächen-Epithel herabschiessen und mit Cystenräumen versehen sind, theils in Form von schmalen Strängen und Ballen. Unter diesen sicher epithelialen Elementen finden sich unregelmässig verstreute Zellen, deren Natur strittig ist, von welchen aber in gewissen Fällen nachgewiesen werden kann, dass sie gleichfalls epithelialer Natur sind. Die am constantesten vorkommende Gruppirung sind Kolben und Cysten, die übrigen Formen wechseln. Adenoides Gewebe wird in grösseren oder geringeren Mengen angetroffen."

8. Ein Fall von Encanthis maligna, von Einar Key.

Bei einer 73jähr. Dienstmagd hatte sich im inneren Augenwinkel an der Stelle der Karunkel und der Plica semilun. eine „haselnussgrosse, feste, schmutzig graugelbe Geschwulst" entwickelt. Dieselbe wurde excidirt und nach der mikroskopischen Untersuchung als Cancer angesprochen.

9. Eine neue Methode, Entropium senile zu operiren, von Dr. G. Ekehorn.

Die Operation hat den Zweck, den unteren Rand des Tarsus so zu fixiren, dass der Tarsus in seinem ganzen Umfange nicht umgekippt werden kann; dieses soll durch Entfernen eines halbmondförmigen schmalen Streifens der Conjunctiva längs dem unteren Rande des Tarsus erreicht werden.

Verf. hat 2 Fälle auf diese Weise mit Erfolg behandelt. Fehr.

Journal-Uebersicht.

I. Zeitschrift für Augenheilkunde. Bd. XI. 1904. Januar.

1) **Die Bedeutung der bakteriologischen Forschung für die operative Augenheilkunde,** von Prof. Dr. Bach in Marburg.

In dem sehr allgemein gehaltenen Vortrage bemerkt Verf., dass die Gefahr der Infection einer Operationswunde durch Lidrand und Bindehautsack gering ist, es genügt mechanische Reinigung mit fettlösenden Mitteln (Seife) und Abwischen mit sterilen Tupfern bei gleichzeitiger Irrigation mit physiologischer Kochsalzlösung. Den thränenableitenden Wegen ist grosse Beachtung zu widmen. Die Instrumente müssen auch während der Operation steril bleiben, sie werden vom Verf. deshalb in eine Lösung von Hydrarg. oxycyan. 1:200 gelegt. Nach der Operation leistet der antiseptische Verband nichts, eher Verbände mit desinficirenden Salben (Borsalbe 2%, Ichtyolsalbe). Uebrigens findet auch unter einem Verbande eine Einwirkung der Lider auf die Fortbewegung der Thränenflüssigkeit statt.

---

2) **Bemerkungen über Refraction der Neugeborenen,** von Prof. Elschnig in Wien.

Während v. Jäger bei Neugeborenen überwiegend (78%) Myopie beobachtet hatte, stimmen alle andren Beobachter in dem fast regelmässigen Befunde von Hypermetropie überein. Verf. fand häufig bei Neugeborenen eine myopische Refraction, die bei Atropin-Einträuflung schwindet; er nimmt deshalb eine Accommodations-Anspannung an, die als abnorme Reaction auf die ersten Lichtreize anzusehen ist. Da v. Jäger ohne Atropin untersuchte, sind seine Resultate erklärt.

---

3) **Ueber die Verwendbarkeit der Kataphorese zur Local-Behandlung luetischer Augen-Erkrankungen,** von Prof. Dr. Krückmann, Leipzig.

Um die günstige Localwirkung des Quecksilbers auch für luetische Bulbus-Erkrankungen anzuwenden, versuchte Verf. die Kataphorese, also die Methode, Arzneimittel durch die unverletzte Haut unter Beihilfe von Elektricität in den Organismus zu bringen.

Als geeignetes Mittel, das am wenigsten reizte, erwies sich Sublamin 1:3000, daneben das leichter ätzende Quecksilbersuccinimid 1:4000, alle andren Quecksilberpräparate ätzten zu stark.

Der Werth beruht auf einer schnellen und vorübergehenden Therapie, eine Allgemeinkur bleibt unter allen Umständen dabei erforderlich. Mit Erfolg wird sie anzuwenden sein 1. bei schnell wachsenden oder frühzeitig auftretenden grossknotigen Processen (tuberöses Syphilid, epicleritis-artiges Frühgumma); 2. bei hartnäckigen Entzündungen, wenn der Körper durch langdauernde Allgemeinkuren mit Quecksilber überladen ist; 3. zu diagnostischen

Zwecken, wenn es sich darum handelt, die Allgemein-Erscheinungen, die zur Diagnose wichtig sind, nicht zu unterdrücken; 4. zur schnelleren Heilung; 5. bei Stomatitis mercurialis. Die Anwendung geschieht mittels genauer beschriebenen Elektroden bei einer Stromstärke von 0,8—1,0 Milliampère in Sitzungen von 20—30 Minuten, während der Strom alle $2^1/_2$—3 Minuten umgeschaltet werden muss. Die Kataphore kann jeden zweiten Tag wiederholt werden, meist genügen 3—10 Sitzungen. Verf. berichtet über Erfolge in 28 Fällen.

---

4) **Ein Fall von doppelseitiger, metastatischer Pneumokokken-Ophthalmie,** von Dr. G. Zobel, Assistent der Univ.-Augenklinik Greifswald.

Bei der Patientin erkrankte zwei Tage nach der Krise bei einer rechtsseitigen Pneumonie das rechte Auge an Panophthalmie. Die Metastase kam durch Durchbruch einer vereiterten Bronchial-Lymphdrüse in die rechte Lungenvene zu Stande. Es bestanden ferner metastatische Meningitis und Nierenabscesse. Auch das linke Auge erkrankte im Anschluss unter den Erscheinungen der Panophthalmie.

---

5) **Die bei Erkrankungen des Schläfenlappens und des Stirnlappens beobachteten Symptome,** von Dr. Krüger, Univ.-Augenklin. Marburg.

Von ocularen Symptomen besitzt die conjugirte Deviation der Augenmuskeln und des Kopfes Werth, wenn sie auch nur in 17,2 % der Fälle festgestellt ist. In 11 Fällen war sie nach der kranken Hirnseite, in 5 Fällen nach der gesunden gerichtet, sie ist dabei entweder Lähmungs- oder Reizerscheinung.

Am Hintergrunde des Auges sind Stauungspapille, Neuritis optici, Sehnervenatrophie beobachtet, zusammen in 68,8 %. Von anderweitigen Symptomen haben die Pupillenstörung keine wesentliche Bedeutung. In je zwei Fällen wurde Nystagmus und Hemianopie beobachtet.

Februar.

1) **Ueber Lidschlag-Lähmung und Lidschluss-Lähmung, zugleich ein Beitrag zur Lehre von der Thränenabfuhr,** von Prof. Schirmer in Greifswald.

Drei vom Verf. geschilderte Fälle zeigen, dass partielle Lähmungen des M. orbicularis vorkommen, sie bestätigen, dass der Lidschlag an den Horner'schen Muskel gebunden ist und die orbitale Portion den Lidschluss besorgt. Die Fälle dienen Verf. ferner als Stütze für seine Theorie der Thränenbeförderung. Danach ist die Aufnahme der Thränen in den Sack an den Lidschlag gebunden, wobei der dabei allein thätige Horner'sche Muskel den Sack erweitert, der nun aspirirend wirkt. Bei zweien der Fälle mit paretischem Horner'schen Muskel war die Thränenabfuhr dementsprechend verzögert, im ersten Falle bei völlig gelähmtem H.'schen Muskel versagte sie ganz, trotzdem die Thränenwege normal durchgängig waren und normale Lidstellung bestand, so dass die sonst herangezogene Schwerkraft, Capillaratraction, Aspiration von der Nase und der hineinpressende Lidschlag hätten wirken können.

---

2) **Was wissen wir über Pupillenreflexcentren und Pupillenreflexbahnen?** von Prof. Bach in Marburg.

Die Ausführungen des Verf.'s dienen vor allem einer Polemik mit

Bernheimer über die Bedeutung der Edinger-Westphal'schen Kerne und einer Erörterung ähnlicher strittiger Punkte, die zu einem kurzen Referate nicht geeignet sind.

---

3) **Pathologie der Cilien,** von Dr. Herzog, Univ.-Augenklinik Berlin.

Die sehr eingehenden Darlegungen des Verf.'s geben eine genaue Anatomie der Cilien und einige allgemeine Erörterungen über Ekzem und Verwandtes.

Das Lidrand-Ekzem entwickelt sich bei Erkrankungen des Auges, die mit einer vermehrten Flüssigkeits-Absonderung einhergehen, oft in akuter Form. Es findet sich als chronisches Leiden, als Theil-Erscheinung eines Ekzems der Gesichts- oder Kopfhaut, endlich kann es als scheinbar ganz selbständige Affection auftreten. Regelmässig ist mit dem Lidrand-Ekzem eine Folliculitis der Cilienfollikel verbunden. Diese Erkrankung ist nicht als Complication, sondern direct als eine ekzematöse Erkrankung der Follikel zu betrachten. Es giebt keinen Habitus von Cilien, der für eine Ekzemerkrankung charakteristisch ist.

Bei der Erkrankung der Cilien spielt die Ansiedlung von Bakterien eine bedeutende Rolle.

---

4) **Ueber Heterophthalmus,** von Dr. G. Weill in Strassburg i. E.

Auf Grund der Beobachtung von 7 Fällen sieht Verf. in dem Heterophthalmus ein Zeichen von Augen-Erkrankung. Er nimmt an, dass es sich um Circulationsstörungen vor Abschluss der bleibenden Pigmentirung der Iris handelt, die lange Jahre stillstehen, um später in Form von Cataract und Iridocyclitis sich bemerkbar zu machen.

März.

1) **Anleitungen für klinische Untersuchungen über die Serumtherapie des Ulcus serpens,** von Dr. P. Römer in Würzburg.

Nach allgemeinen Erörterungen über Serumtherapie spricht sich Verf. dafür aus, das Serum prophylaktisch subcutan zu injiciren und zwar 10 ccm oder mehr. Inwieweit die Schutz-Impfung allein im Stande ist, das drohende Ulcus zu verhüten, soll die Erfahrung zeigen. Verf. sah günstigen Einfluss auch auf beginnendes Ulcus. Bei localer Anwendung mittels Einträufelns des Serums scheint die Einwirkung nicht zu genügen, dagegen sind Versuche mit subconjunctivalen Injectionen verdünnten Serums zu empfehlen.

---

2) **Zur Kenntniss der recidivirenden, alternirenden Lähmung des Nervus oculomotorius,** von Prof. Dr.. Koster in Leiden.

In Verf.'s Falle liegt eine recidivirende, alternirende Lähmung des N. oculomotorius und trochlearis vor. Da die Lichtreaction fehlt, und zwar auch in dem gesunden Auge, spricht die Wahrscheinlichkeit für beginnende Tabes als Ursache, zumal kleine Aenderungen an Gesichtsfeld und Papille sich finden. Auch fehlen bei der Patientin die heftigen Kopfschmerzen, welche sonst dem Anfalle der recidivirenden Oculomotorius-Lähmung vorangeht, ferner ist das Alterniren der Augensymptome bei der idiopathischen Form extrem selten.

---

3) **Pseudoneuritis optica, Oedem der Papilla n. optici — Neuritis optica,** von Dr. L. Pick in Königsberg.

Verf. bespricht den bekannten Befund der Pseudoneuritis optica bei

Hypermetropie, den er 6 Mal unter 7000 Fällen beobachtete, beschreibt ein Oedem der Papille bei Anämien, wobei die Papille prominent leicht verbreitert mit verwaschenen Grenzen mehr oder weniger blass erscheint, ohne an Durchsichtigkeit einzubüssen. Das Oedem ist meist doppelseitig, conform den andren Körperödemen, verschwindet bei Besserung des Allgemeinbefindens.

---

4) **Die bei Erkrankungen des Hinterhauptlappens beobachteten Erscheinungen mit specieller Berücksichtigung der ocularen Symptome,** von Dr. Bake, Univ.-Augenklinik Marburg.

Von den 175 aus der Literatur zusammengestellten Fällen waren 20 in Folge Trauma entstandene Hinterhauptlappen-Erkrankung, 45 Tumoren, 110 Erweichungsherde im Occipitalhirn. Von Augensymptomen fand sich Hemianopsie 151 Mal, darunter 32 Mal doppelseitig, dabei stets ein geringes centrales Feld frei. Unter den übrigen 24 Fällen waren 13 totale Erblindungen, in 11 Fällen gestattete der Allgemeinzustand die Perimeter-Untersuchung nicht. Hemiachromatopsie fand sich in $^1/_3$ aller Fälle, Stauungspapille 43 Mal, Seelenblindheit 42 Mal, Ataxie und optische Aphaxie 32 Mal, Gesichtshallucinationen in $^1/_3$ aller Fälle als Begleit-Erscheinung der Hemianopsie. Augenbewegungen traten im Sinne einer conjugirten Abweichung 8 Mal auf, sind jedoch wahrscheinlich auf Mitbetheiligung des Gyrus angularis zurückzuführen.

---

5) **Zur Technik der Seifenspiritus-Desinfection augenärztlicher Instrumente,** von Dr. Asmus in Düsseldorf.

Verf. bestätigt, dass der Seifenspiritus ein die Schärfe nicht angreifendes Mittel zur dauernden sterilen Aufbewahrung der Instrumente ist. Er giebt dichtschliessende Glas-Gefässe als besonders zur Aufbewahrung geeignet an und eine Pincette zum Herausheben. Zur Operation wird die Schneide einfach abgetrocknet, die Klinge mit der 1 % Sodalösung, die zum Kochen der nicht schneidenden Instrumente benutzt ist, abgespült.

April.

1) **Die fibrilläre Structur der Ganglienzellenschicht der Netzhaut (Ganglion opticum),** von Dr. Bartels, Univ.-Augenklinik Marburg.

Verf. gelang mittels Silber-Imprägnation der Nachweis von zahlreichen Fibrillen in den Ganglienzellen der Retina. Die Fibrillen gehen von einer Zelle in die andre, von einem Protoplasmafortsatz in den andren, ohne Vermittlung der Zelle, von den Dendriten in den Achsenfortsatz. Damit ist der Neuroncharakter der Zelle in Frage gestellt. Weitere Untersuchungen müssen Klarheit bringen.

---

2) **Zur Kenntniss der Keratitis syphilitica,** von Dr. P. Erdmann, Univ.-Augenklinik Rostock.

Auf einige Fälle gestützt, behauptet Verf. die Existenz eines echten Hornhautgumma von tumorartiger Beschaffenheit des Infiltrates. Damit will Verf. jedoch nur den tertiär syphilitischen Charakter der Erkrankung bezeichnen, da in der gefässlosen Hornhaut die Gefässe zum Aufbau des Gummas normaler Weise fehlen.[1]

Die luetisch infiltrirte Cornea kann zerfallen und erweichen, wenn die im Gefolge tertiärer Lues auftretenden kleinen Infiltrationsherde confluiren.

---

[1] Vgl. Centralbl. f. Augenheilk. 1895, S. 424.

Die schnelle Heilung solcher Keratomalacie durch specifische Behandlung, sowie die tumorartige Beschaffenheit der Krankheitsherde sind charakteristisch.

---

3) **Ueber Ammoniak-Verletzungen des Auges,** von Dr. Denig in New York.

Verf. weist darauf hin, wie man bei Ammoniak-Verletzungen, wenn es sich auch um kleine circumskripte Hornhautstellen handelt, mit schwerem Verlauf rechnen muss.

Die Therapie besteht zunächst in reichlichem Auswaschen der Augen mit Wasser.

---

4) **Verletzungen des Auges durch anilinfarbstoffhaltige Gegenstände,** von Dr. Natanson in Moskau.

Bericht über 2 Fälle, bei denen durch Tintenstift vorübergehende Reizung und Färbung der Conjunctiva bewirkt wurde.

---

5) **Zur Casuistik der Pons-Erkrankungen,** von Dr. W. Feilchenfeld in Charlottenburg.

Der Patient des Verf.'s erkrankte plötzlich unter Doppeltsehen und Ohrensausen. Es fand sich Abducens-, Facialis-, Hypoglossus-Parese rechts. Einige Wochen darauf dieselben Symptome links, dazu Parese des rechten Armes und Beines, taumelnder Gang, kurz darauf Exitus.

Der Herd muss bei der zweiten Erkrankung in der linken Brückenhälfte im Niveau des linken Abducenskernes sitzen. Der Process ist anscheinend durch eine Blutung verursacht.

---

6) **Ein Fall von in den Glaskörper vordringender Arterienschlinge,** von Dr. van Geuns, Gravenhage. Spiro.

II. Archiv für Augenheilkunde. XLIX. 1904. Heft 1.

1) **Ueber Periostitis und Osteomyelitis des Orbitaldaches,** von Dr. v. Ammon in München.

Die expectative Behandlung entzündlicher Orbital-Affectionen, die auch dem Verf. günstige Resultate lieferte, hat ihre Gefahren, wie Verf. an einem Falle erweist. Eine Osteomyelitis des Orbitaldaches verlief unter dem Bilde einer Orbitalphlegmone und heilte anscheinend unter Anwendung von Cataplasmen gut, während der Process weiterschritt und nach 8 Wochen Wohlbefindens Gehirnerscheinungen und 14 Tage darauf den Exitus herbeiführte. Es ist also frühzeitige Operation anzurathen, für die Verf. ein Verfahren empfiehlt.

---

2) **Klinisches und Theoretisches zur Myopiefrage,** von Dr. Heine, Privatdoc. und I. Assistent an der Univ.-Augenklinik Breslau.

Verf. bespricht die Myopie-Theorien und resumirt, dass es verschiedene Formen der Myopie giebt, die sich vermuthlich in der Genese, sicher in der Prognose erheblich unterscheiden, aber klinisch nicht zu trennen sind. Die grösste Gruppe ist bedingt durch Achsenverlängerung, hervorgerufen durch Dehnung der hinteren Bulbushälfte. Eine schwache Veranlagung der Sklera ist oft nachgewiesen, dagegen nie entzündliche Processe. Offen ist die Frage, ob zur Dehnung ein pathologisch gesteigerter, intraocularer Druck nöthig

ist, oder normaler Druck zur Dehnung minderwerthiger Bulbushüllen genügt. Die Accommodation wirkt sicher nicht schädigend.

Verf. tritt für Vollcorrection für Ferne und Nähe ein. Sie verhütet das Blinzeln mit seiner Druckvermehrung und die Druckvermehrung, die Verf. bei accommodationsloser Convergenz beim Nahesehen annimmt. Der Wechsel von Glastragen und Nichttragen ist schädlich.

Ein nachtheiliger Einfluss der Vollcorrection hat sich nie ergeben, wohl aber scheint ein Nutzen festzustehen.

---

3) **Ueber die Augensymptome der multiplen Sklerose,** von Dr. Kampherstein, Univ.-Augenklinik Breslau.

Von 37 beobachteten Fällen zeigen 24 = 70 % ophthalmoskopische Veränderungen. Die hohe Zahl erklärt sich dadurch, dass die Beobachtungen in einer Augenklinik gemacht waren, der Durchschnitt ergiebt sonst 45 bis 50 %. Es fand sich 1. ausgesprochene Atrophia n. opt. 1 Mal doppelseitig, 2. unvollständige atrophische Verfärbung der ganzen Papille, d. h. temporale Hälfte vollkommen blass; nasale noch etwas röthlich: 2 Mal doppelseitig, 1 Mal einseitig, 3. temporale Abblassung beiderseits 8 Mal, einseitig 10 Mal, 4. sectorenförmige Abblassung 2 Mal einseitig. 5. Neuritis optica 1 Mal.

In 11 von 33 untersuchten Fällen fanden sich Gesichtsfeld-Einschränkungen, die nichts Typisches hatten.

Das Verhalten der Pupillen hat nichts Charakteristisches; in 3 Fällen wurde Anisocorie, in einem reflectorische Starre beobachtet. Augenmuskelparese fand sich in 30 % und zwar am häufigsten beim Abducens.

Nystagmus und nystagmusartige Zuckungen fanden sich bei 30 Fällen.

---

4) **Ein Beitrag zur Casuistik der Zündhütchen-Verletzungen,** von Dr. C. Baer, Assistent der Univ.-Augenklinik Innsbruck.

Mittheilung eines Falles mit anatomischem Befunde.

---

5) **Das Freibleiben eines parapapillaren Netzhautbezirkes bei plötzlichem Verschlusse der Centralarterie,** von Dr. F. Fränkel, Assist. der Univ.-Augenklinik Strassburg.

Mittheilung eines Falles und Besprechung der Deutungen des Befundes des Centralarterien-Verschlusses.

---

6) **Javal-Schiötz'sches Ophthalmometer mit complementär gefärbtem Figurenpaar.** Technische Mittheilung von A. Streit.

---

7) **Sitzungsberichte.**

Vermischtes.

1) W. J. Dobrowolsky †.

Am 28. März (10. April) c. verstarb zu St. Petersburg nach kurzer, schwerer Krankheit der Professor emeritus der Ophthalmologie der Militärmedicinischen Akademie, Dr. W. J. Dobrowolsky.

Als Sohn eines Priesters im Jahre 1838 im Gouvernement Rjasan geboren, bezog er nach Absolvirung des Seminars zu Rjasan die Universität Moskau, ging jedoch nach kurzer Zeit in die damalige Mediko-Chirurgische

(gegenwärtig Militär-Medicinische) Akademie über, an der er im Jahre 1865 den Cursus als Arzt mit der silbernen Medaille beendigte und danach auf 3 Jahre zu seiner weiteren Ausbildung beurlaubt wurde. Da er die Ophthalmologie zu seiner Specialität erwählt, arbeitete D. diese 3 Jahre mit grossem Erfolge unter Leitung des weiland Professors E. A. Junge. Im Jahre 1868 erhielt er den Grad eines Doctors der Medicin und bald darauf erfolgte seine Bestätigung als Privatdocent der Akademie.

Im Jahre 1869 seiner ophthalmologischen Arbeiten wegen zu weiteren Specialstudien ins Ausland beurlaubt, arbeitete D. 3 Jahre lang bei den berühmtesten Lehrern jener Zeit: auf dem Gebiete der Ophthalmologie bei A. v. Graefe, Arlt und Stellwag, Snellen und vielen Andren; auf dem Gebiete der Physiologie des Auges und der physiologischen Optik bei Helmholtz und Donders, auf dem der Histologie des Auges bei Krause. Nach seiner Rückkehr wurde er im Jahre 1874 Assistent an der Akademischen Augenklinik und 1875 Mitglied und Consulent der Kaiserlichen philanthropischen Gesellschaft. Im türkischen Feldzuge (1877—1878) wurde er als Consulent für Augen-Krankheiten zu den Kriegslazareten abkommandirt; 1877 dem Nikolai-Militär-Hospital zukommandirt, wo er ophthalmologische Vorlesungen hielt; 1882 erfolgte dann seine Ernennung zum Professor ordin. der Ophthalmologie an der Kaiserlichen Militär-Medicin. Akademie, und 1890 die zum berathenden Mitglied des Militär-Medicinischen gelehrten Comités. In den Jahren 1882—1893 wurde D. wiederholt in verschiedene Städte des Reiches abkommandirt, um die Ursachen der häufigen Augen-Erkrankungen beim Militär kennen zu lernen und Maassnahmen zur Verhütung derselben zu ergreifen. — Elf Jahre lang dauerte D.'s Lehrthätigkeit. 1893 nahm er seinen Abschied und lebte von da an ganz der praktischen Arbeit an seiner Privatklinik und am Hospital der St. Georgsgemeinschaft, wo er Consulent honoris causa war. Der St. Petersburger Ophthalmologischen Gesellschaft gehörte D. als Mitstifter, dann als erster Vorsitzender und zuletzt als Ehrenmitglied an.

W. J. Dobrowolsky war auf dem Gebiete der Ophthalmologie vielfach literarisch thätig, besonders auf dem der Refractions- und Accommodationsanomalien, der physiologischen Optik und der Blindenstatistik Russlands. Die Zahl seiner Arbeiten beläuft sich auf etwa 40. Wir heben unter ihnen folgende hervor: „Ueber den Uebergang des menschlichen Auges aus einem Typus in den andren". „Die scheinbare Kurzsichtigkeit". „Beitrag zur Lehre der anormalen Refraction und Accommodation des Auges". „Ueber die verschiedenen Veränderungen des Astigmatismus unter dem Einfluss der Accommodation". „Ueber die Empfindlichkeit des Auges gegen die Intensität oder Helligkeit des Lichtes". „Ueber die Empfindlichkeit des Auges gegen die Lichtintensität der Farben im Centrum und an der Peripherie der Netzhaut". „Ueber den Unterschied der Farbenempfindung bei Reizung der Netzhaut an einem Punkt oder gleichzeitig an mehreren". „Einige Beiträge und Erläuterungen zur Frage der Verbreitung der Blindheit in Russland, auf Grund officieller Daten".

Die wissenschaftlichen Arbeiten W. J. Dobrowolsky's haben ihm nicht nur bei uns, sondern auch überall im Ausland einen ehrenvollen Namen erworben. Unter den russischen Ophthalmologen, die Schule gemacht haben, nahm er zweifellos einen der ersten Plätze ein.

Als Vortragender zeichnete D. sich durch klare, charakteristisch-schlichte Rede aus, durch feine Kritik und durch Prägnanz des Ausdrucks.

Als Lehrer war D. streng in seinen wissenschaftlichen Forderungen. Seiner Klinik opferte D. seine ganze Zeit. Selbst immer streng pflichtgetreu, war er nicht weniger streng in seinen Anforderungen auch Andren gegenüber.

Im Verkehr mit seinen zahlreichen Patienten war D. immer einfach, zugänglich und herzlich: für ihn waren alle gleich.

Als Mensch zeichnete D. sich durch eine besondere Geradheit aus, durch eine Verachtung alles äusserlichen Wesens. Spartanisch einfach und streng in Bezug auf sich selbst, behielt er dieselbe Strenge auch andren gegenüber bei. Dessen ungeachtet wissen alle, die ihm nahegestanden, dass unter dieser rauhen Hülle ein edles und mitfühlendes Herz sich verbarg.

W. J. Dobrowolsky war der echte Typus eines russischen Mannes, eines russischen Gelehrten.

Friede Deiner Asche, theurer Lehrer! L. Bellarminoff.

2) Nekrolog.

Am 12. Mai 1904 starb in Neapel Prof. Carl de Vincentiis, Director der ophthalmologischen Klinik daselbst.

Geboren am 19. August 1849 zu Neapel, trat er nach Vollendung seiner Studienjahre in die Klinik des Prof. Delmonte ein und wurde 1877 im Wettbewerb zum Professor extraordinarius in Palermo ernannt. 1882 wurde er Ordinarius und 1887 Nachfolger des Prof. Castorani an der Universität in Neapel.

Von 1873 bis 1903 veröffentlichte er wichtige Monographien, welche seine tiefen Kenntnisse in verschiedenen Zweigen der Ophthalmologie bekunden. Ganz besondere Competenz zeigte er in klinischen und pathologisch-anatomischen Untersuchungen, z. B. in seinen Arbeiten über Lepra des Auges, Chalazion, Cysticercus intraocularis, Aneurysmen der Orbita, Elephantiasis der Lider, Xanthelasma u. s. w. Die werthvollen Arbeiten aus der Augenklinik von Neapel, welche früher besonders erschienen, sind seit Jahren mit den Annali di oftalmologia vereinigt.

In seiner Schule bildeten sich zahlreiche Augenärzte. Einige derselben, wie Sgrosso, Tailor, Piccoli, stiegen bereits vor ihm in das Grab. Die Ueberlebenden, wie Scimemi, Cirincione, de Lieti Vollaro, de Berardini und Andre zeigen durch ihre Arbeiten und Untersuchungen die Meisterschaft ihres Lehrers.

Alle ophthalmologischen Kliniken Italiens sind durch den grossen Verlust schmerzlich berührt und auch im Auslande wird die Todesnachricht des neapolitanischen Collegen tiefe Theilnahme finden, besonders auch bei denen, welche das Glück hatten, am sonnigen Ufer von Neapel seine persönliche Bekanntschaft zu machen. Gallenga.

3) Dr. Sous, ehemals Augenarzt in Bordeaux, auch Verfasser eines „Manuel d'ophthalmoscopie, 1865“ ist vor kurzem verstorben.

4) Ludwig Wilhelm Liersch, geb. 2. Juni 1830 zu Kottbus, verst. 8. Mai 1904 in seiner Vaterstadt.

Nach eifriger Vorbereitung in Deutschland, Oesterreich, Italien, Frankreich, England, Holland liess er sich 1856 als Arzt und Augenarzt nieder und wirkte so bis 1888, wo er als Kreisphysikus der Gesundheitspflege sich widmete. Von seinen augenärztlichen Schriften seien erwähnt: Brillen und Augengläser (1859), der Symptomencomplex Photophobie (1860). Das Vertrauen seiner Fachgenossen hatte ihn in den Vorstand der Aerztekammer berufen. H.

5) Berlin, 5. Mai 1904.

— — — — — —

Im Auftrage meines Chefs, Geheimrath Orth, erlaube ich mir Ihnen Folgendes mitzutheilen: Im November v. J. sandten Sie an das Institut Material aus einem eigenartigen Geschwür am Augenlid[1], woraus ich einen Fadenpilz isoliren konnte, dessen nähere Bestimmung mir damals nicht gelang. Ich habe den Pilz inzwischen auf den verschiedensten Nährböden gezüchtet, genau untersucht, mit bekannten pathogenen Fadenbakterien verglichen und kann nunmehr mit Bestimmtheit die Diagnose Trichophyton tonsurans stellen. Es handelt sich somit fraglos um eine der tieferen, durch Trichophyton hervorgerufenen Haut-Eiterungen, wie sie u. A. von J. Rosenbach in seiner Monographie über diesen Gegenstand beschrieben sind. Die in den Original-Ausstrichpräparaten gefundenen eigenthümlichen Gebilde, die ich anfangs als Hefezellen deutete, gehören zum Formenkreis des Pilzes und werden von den Botanikern „Gemmen" (früher „Oidien") genannt. — — —

Dr. Beitzke,
Assistent am pathologischen Institut der Universität.

6) Gesellschaft ungarischer Augenärzte.

In Budapest beschlossen die Augenärzte Ungarns am 22. Mai l. J. die Gründung einer ophthalmologischen Gesellschaft nach Muster der „Heidelberger ophthalmologischen Gesellschaft" und der „Société française d'ophthalmologie". An der Besprechung nahmen 30 Augenärzte theil, ihre Zustimmung gaben weitere 16 Collegen. In das Comité zur Vorbereitung des nächsten Congresses wurden Dr. L. von Blaskovics-Budapest, Prof. I. Csapodi-Budapest, Prof. W. Goldzieher-Budapest, Prof. E. von Grósz-Budapest, Prof. K. Hoór-Kolozsvár (Klausenburg), Dr. I. Imre-Hódmezövásársely, Prof. W. Schulek-Budapest, Dr. Z. Somogyi-Debreczen und Prof. A. von Szily-Budapest gewählt.

Bibliographie.

1) Westnik Ophthalmologie März—April. Inhalt: A. Tschemolossoff, Ueber den Einfluss der lateralen Beleuchtung auf die centrale Sehschärfe. A. Natanson, Die optische Erwerbsfähigkeit; Veränderung derselben durch Augenverletzungen; Abschätzung des Grades (Fortsetzung). W. Strachoff, Zur Exstirpation des Thränensackes. L. Komarowitsch, Ueber die Durchspülung des Thränensackes durch die Thränenpunkte. M. Liekernik, Die einfache mechanische Behandlung des Trachoms. Referate. Sitzungsberichte der Ophthalmologischen Gesellschaften: IX. Congress (Pirogoff'scher) der russischen Aerzte in St. Petersburg. St. Petersburger Ophthalm. Gesellschaft. — Russische ophthalm. Bibliographie. — Ophthalmologische Chronik. — Supplement: Fr. R. Kwiatkowsky, Bericht der Privat-Augenheilanstalt in Kischenew (1899—1903).

[1] Vgl. Centralbl. f. Augenheilk. 1904, S. 14.

Um Einsendung von Separatabdrücken wird gebeten (Berlin NW. 26 Schiffbauerdamm).

Verlag von Veit & Comp. in Leipzig. — Druck von Metzger & Wittig in Leipzig.

Centralblatt
für praktische
AUGENHEILKUNDE.

Herausgegeben von

Prof. Dr. J. Hirschberg, Geh. Med.-Rath, in Berlin.

Unter ständiger Mitwirkung der Herren Dr. Ancke in München, Dr. Berger in Paris, Prof. Dr. Birnbacher in Graz, Dr. Brailey in London, Geh. Med.-Rath Prof. Dr. H. Cohn in Breslau, Doc. Dr. Cl. du Bois-Reymond in Berlin, Dr. Czellitzer in Berlin, Doc. Dr. E. Emmert in Bern, Prof. Dr. C. Gallenga in Parma, Dr. Ginsberg in Berlin, Prof. Dr. Goldzieher in Budapest, Dr. Gordon Norrie in Kopenhagen, Dr. Hamburger in Berlin, Prof. Dr. Horstmann in Berlin, Dr. Issigonis in Smyrna, Prof. H. Knapp in New York, Prof. Dr. Krückow in Moskau, Dr. Loeser in Berlin, Prof. Dr. Magnus in Breslau, Major F. P. Maynard, I. M. S. Calcutta, Dr. F. Mendel in Berlin, Dr. Moll in Berlin, Dr. Neuburger in Nürnberg, Dr. Pergens in Brüssel, Prof. Dr. Peschel in Frankfurt a. M., Dr. Puretscher in Klagenfurt, Dr. M. Reich in Petersburg, Med.-Rath Dr. Scheer in Oldenburg, Prof. Dr. Schenkl in Prag, Prof. Dr. Schwarz in Leipzig, Dr. Spiro in Berlin, Dr. Stiel in Köln.

Monatlich ein Heft. Preis des Jahrganges 12 Mark. Zu beziehen durch alle Buchhandlungen des In- und Auslandes und die Postanstalten des Deutschen Reiches.

Juli. Achtundzwanzigster Jahrgang. 1904.

Inhalt: **Original-Mittheilungen.** Zur Casuistik der sympathischen Ophthalmie. Von **Gustaf Ahlström** in Gothenburg (Schweden).
Klinische Beobachtungen. Ueber zwei seltene Formen der Hornhaut-Entzündung. Von Dr. Julius Fejér in Budapest.
Neue Bücher.
Gesellschaftsberichte. Ophthalmologische Gesellschaft in Wien.
Referate, Uebersetzungen, Auszüge. 1) Die Behandlung der Kurzsichtigkeit, von J. Hirschberg in Berlin. — 2) Klinische und anatomische Beiträge zur Pathologie des Gehirns, von Prof. Dr. Salomon Eberhard Henschen in Stockholm. — 3) Beitrag zur Pathogenese und Therapie des Glaucoms, von Zimmermann.
Journal-Uebersicht. Archivio di Ottalmologia. 1904. Januar—Februar.
Vermischtes. Nr. 1—5.
Bibliographie. Nr. 1—32.

Zur Casuistik der sympathischen Ophthalmie.

Von **Gustaf Ahlström** in Gothenburg (Schweden).

I. Sympathische Ophthalmie nach Panophthalmie.

Dass panophthalmitische Bulbi nicht sympathisiren, hat man sich fast als eine Forderung anzusehen gewöhnt; und in der That wird sie auch erfüllt, indem sich bis jetzt nur bei ein paar Fällen von gemeiner Panophthalmie sympathische Ophthalmie hat constatiren lassen. Es sind ja, um dieses Verhältniss zu erklären, verschiedene Hypothesen aufgestellt

worden. LEBER[1] und DEUTSCHMANN[2] haben die Annahme hingestellt, dass die pathogenen Bakterien durch die hochgradige Eiterproduction theils unwirksam gemacht, und theils bei der späteren Perforation des Bulbus mit dem Eiter entleert würden; dass aber eine solche gänzliche Entleerung von den allerletzten Resten jener Bakterien aus dem Innern des Auges stattfinden sollte, scheint mir doch nicht leicht denkbar zu sein. GIFFORD[3] nimmt an, dass bei der Panophthalmie die Infiltration von den massenhaften Eiterkörperchen in den Lymphräumen des Sehnerven, die vollkommen verlegt würden, ein Hinderniss für das Ueberführen der Bakterien zum andren Auge etablirt. Ich finde diese Hypothese auch nicht besonders plausibel. SCHIRMER[4], der zwei solche panophthalmitische Bulbi untersucht hat, fand freilich eine Menge Eiterkörperchen im Intervaginalraume, jedoch nicht so zahlreich, dass sie denselben unpassirbar machen konnten; zu derselben Auffassung kam ich auch bei meinem unten angeführten Fall. SCHIRMER hat statt dessen die Vermuthung ausgesprochen, dass es sich um eine Misch-Infection von Eiter-Erregern und Erregern der sympathischen Ophthalmie handeln möchte, welche letztere die vorige überdauern sollte, und eine chronische Entzündung in der Uvea unterhalten, auch nachdem die Eiterung abgelaufen ist. RUGE[5] hat diesen Gedanken aufgenommen und ihn näher präcisirt: „eine zur sympathischen Ophthalmie führende rein eitrige Panophthalmie des ersten Auges giebt es nicht."

In den sympathisirenden Bulbi, die der Sitz für eine Panophthalmie waren — bis jetzt liegen aber nur zwei solche ganz einwandfreie Fälle, die einer genauen Untersuchung unterworfen worden, vor, nämlich SCHIRMER's vorhin angeführte Fälle — liessen sich zwar ausser der eitrigen Entzündung auch Symptome von einer fibrinös-plastischen in Form eines, von einkernigen Rundzellen durchsetzten fibrinösen Exsudats, mehr oder weniger bindegewebig organisirt, nachweisen; der letztere Befund sollte dann ein Ausdruck für die chronische Entzündung sein, welche die sympathische Ophthalmie verursacht.

Ich kann mich jedoch in dieser Hinsicht von gewissen Zweifeln nicht vollkommen frei machen; in jedem panophthalmitischen Augapfel, der nicht in gar zu kurzer Zeit nach Beginn der Krankheit enucleirt wurde, zeigen sich nämlich vollkommen gleiche Bilder, und doch rufen ja solche Augen

---

[1] Bemerkungen über die Entstehung der sympathischen Augen-Erkrankungen. Archiv f. Ophthalm. XXVII, 1.

[2] Ueber die Ophthalmia migratoria 1889.

[3] Beitrag zur Lehre der sympathischen Ophthalmie. Archiv f. Augenheilk. XVII.

[4] Klinische und pathologisch-anatomische Untersuchungen zur Pathogenese der sympathischen Augen-Entzündung. Archiv f. Ophthalm. XXXVIII, 4.

[5] Pathologisch-anatomische Untersuchungen über sympathische Ophthalmie und deren Beziehungen zu den übrigen traumatischen und nichttraumatischen Uveitiden. Archiv f. Ophthalm. LVII, 3.

so äusserst selten eine sympathische Entzündung hervor. Mir ist es wahrscheinlicher, dass das Auftreten dieses fibrinösen Exsudats und dieser Bindegewebs-Organisation eher als ein Ausdruck für den Abschluss der eitrigen Entzündung, als ein Heilungsprocess aufzufassen ist. So lange unsre Versuche, den Mikroben der sympathischen Ophthalmie nachzuweisen, nicht mit Erfolg gekrönt werden, dürfte jedoch diese Frage zur Beantwortung offen stehen bleiben.

Ich hatte selbst Gelegenheit, ein sympathisirendes Auge, welches der Sitz für eine heftige Panophthalmie mit spontaner Perforation des Bulbus gewesen war, zu untersuchen; sämmtliche Theile des Auges waren in der eitrigen Entzündung einbegriffen; die Panophthalmie war möglichst rein, und dennoch war diese Krankheit im Stande eine schwere sympathische Ophthalmie, die mit Blindheit endete, hervorzurufen.

Dies war der Fall mit einem 40jährigen Manne Nils A.: am 24. April 1896 wurde er zum ersten Male, wegen Ulcus corneae serpens oc. sin., in die hiesige Augenklinik aufgenommen; dies war eine Woche vorher, als er das Auge gegen einen Ast stiess, entstanden; das Geschwür, welches ungefähr 2 mm gross und recht tief war, hatte mit einem an der Richtung nach oben infiltrirten Rand eine fast centrale Lage; Hypopyon war vorhanden; doppelseitige Dacryocystit.

Ich brannte das Geschwür mit Thermocauter und machte dabei eine kleine punktförmige Paracentese der vorderen Kammer; Besserung trat bald darauf ein, so dass das Auge, als der Patient am 4. Mai nach Hause reiste, unbedeutend injicirt war; etwas ausserhalb des Hornhaut-Centrums befand sich ein etwa 3 mm grosses adhärentes Leucom, das ungefähr die halbe Pupille bedeckte; $S = {}^{6}/_{36}$. Beide Thränensäcke wurden exstirpirt.

Wahrscheinlich war jedoch dieses Leucom von fistulöser Art. Am 11. November desselben Jahres kam nämlich der Patient wieder hierher; der Zustand hatte sich nach seiner Heimkehr täglich gebessert, und das Sehvermögen auf dem beschädigten Auge mehr und mehr zugenommen. Mitte September trat jedoch plötzlich eine Verschlimmerung ein; ohne angebbare Ursache wurde das Auge auf einmal lebhaft roth und geschwollen, schwere Schmerzen stellten sich ein, und das Gesicht war bald vollkommen verschwunden; ein consultirter Arzt in seiner Heimat verordnete warme Breiumschläge; ein operativer Eingriff wurde nicht vorgenommen; den Erkundigungen gemäss, die ich später einholte, wies damals das Auge des Patienten ein typisches Bild von Panophthalmie; nach Verlauf von einigen Tagen, in denen die Anschwellung immer mehr zunahm, trat Durchbohrung des Augapfels ein, wobei reichlich Eiter herauslief, und danach gingen die entzündlichen Symptome zurück. Der Zustand war dann gut bis zum 5. November, als der Patient merkte, dass sich sein rechtes Auge wieder entzündete und sein Gesicht schwächer wurde. Da diese Symptome mit

jedem Tage zunahmen, reiste er wieder nach hier und wurde am 11. November, also 5 Tage später, in der Augenklinik aufgenommen.

Ich fand dann das linke Auge etwas atrophisch, mit dem Bilde einer überstandenen Panophthalmie; die Augenlider etwas ödematös; Conjunctiva noch ziemlich hyperämisch, stark verdickt; die Hornhaut war vollständig zerstört, und an deren Stelle fand sich ein Narbengewebe von ungefähr 8 mm Ausdehnung vor; auf der Lederhaut sah man in der Richtung nach oben, ein paar Millimeter vom früheren Hornhautrand entfernt, eine Durchbohrungsstelle, aus der eine hanfsaamengrosse Granulationsknospe hervortrat; keine Schmerzen, wohl aber eine Empfindlichkeit bei der Palpation.

Sein rechtes Auge zeigte eine recht lebhafte Iridocyklitis; Hornhaut etwas matt und gestichelt, jedoch ohne Zeichen von Ulceration; Kammerwasser leicht getrübt; Iris stark angeschwollen und verfärbt mit zahlreichen hinteren Synechien; die Pupille liess sich nur unbedeutend erweitern; in dem Glaskörper einige grössere schwebende Trübungen. Augenhintergrund, so weit man ihn beobachten konnte, normal. S = $^5/_{60}$.

Selbigen Tages nahm ich die Enucleation seines linken Auges vor, und unterwarf den Patienten danach einer kräftigen Schmierkur; trotz energischer Atropinisirung liess sich die Pupille nur unbedeutend erweitern die entzündlichen Symptome aber nahmen etwas ab. Der Patient musste jedoch schon am 23. November nach Hause reisen, und war das Auge dann noch immer lebhaft geröthet; das Sehvermögen, welches sich in den ersten Tagen nach seiner Herkunft gebessert, verschlimmerte sich wieder gegen Ende seines Krankenhaus-Aufenthaltes, so dass er bei seiner Ausschreibung Finger nur in 3 m zählte; auf der Descemet'schen Haut befanden sich zahlreiche Belege, und an der Linsenkapsel Reste von hinteren Synechien. Glaskörper trübe; T.? Wie mir im folgenden Jahre berichtet wurde, ging die Sehkraft nach der Heimkehr allmählich verloren.

Der herausgenommene Augapfel wurde in Formalin und Alkohol gehärtet; in Celloidin eingebettet; in vertikaler Richtung geschnitten; Färbung mit Hämalaun-Eosin, nach VAN GIESON und WEIGERT, dazu mit LÖFFLER's Metylenblau, und nach GRAM.

Der Augapfel war in mittelmässigem Grade verkleinert, aber seine äussere Form ziemlich gut erhalten; 'er maass 18 mm im Querdiameter; seine Längs-Achse betrug 19 mm.

Die inneren Häute des Auges sind fast ganz verloren gegangen, und das ganze Auge stellt sozusagen eine Abscesshöhle dar. Schon bei schwacher Vergrösserung (s. Abbildung) findet man, dass die Lederhaut ziemlich verdickt ist; Hornhaut gänzlich zerstört und durch ein Narbengewebe von ungefähr 8 mm Ausdehnung ersetzt; oben, ungefähr an der Grenze zwischen diesem und der Lederhaut, befindet sich in der Augapfelwand ein Defect in einer Ausdehnung von etwa 2 mm, und von dieser Oeffnung geht der kurze Stiel eines platten Granulations-Polypen, 3 mm breit und 1,5 mm

dick, aus; diese Perforations-Oeffnung ist mit einem Exsudat von Rundzellen ausgefüllt, das von dort in das Innere des Auges fortsetzt und fast den ganzen Glaskörperraum als eine grosse compacte, eitrige Masse ausfüllt. In Folge dieser Perforation ist oben der Strahlenkörper, in der Richtung nach unten verschoben; er ist dort grösstentheils zerstört und lässt die Fortsätze nur undeutlich hervortreten; in noch höherem Grade ist die Iris zerstört, indem sie hauptsächlich in die genannte Narbenbildung an

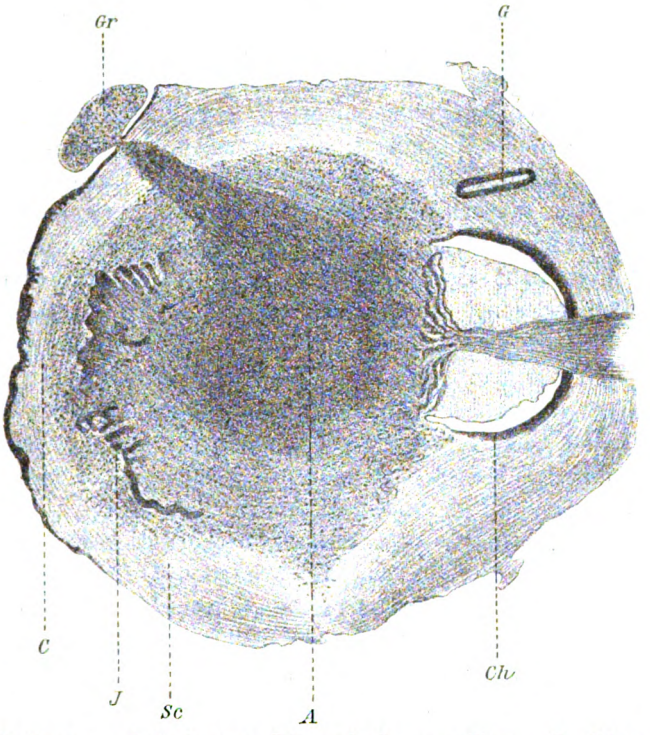

C Cornea. *J* Reste von Iris und Corpus ciliare. *Sc* Sclera. *A* Glaskörper-Abscess. *Ch* Chorioidea. *G* Ciliargefäss. *Gr* Granulationspolyp. Vergr. 1 : 7.

Stelle der Hornhaut aufgegangen und nur als unregelmässiger Pigmentsaum hinter derselben vorhanden ist; keine Andeutung von vorderer Kammer; unten ist der Strahlenkörper besser erhalten; seine Fortsätze lassen sich einigermaassen beobachten; sie sind bedeutend in die Länge gezogen; die ganze Aderhaut, mit Ausnahme ihres hinteren Theils, wo sie ungefähr in 4 mm Ausdehnung, zu beiden Seiten des Eintritts des Sehnerven, als eine verdickte Pigment-Membran zu beobachten ist, vollständig zu Grunde gegangen; die Netzhaut gänzlich abgelöst, erstreckt sich von der Papille 5 mm vorwärts, um dort in die grosse Eiterbildung, die fast das ganze Innere des Auges ausfüllt, aufzugehen; die erhaltene hintere

Partie der Aderhaut liegt an der Sklera, und ist der Zwischenraum zwischen der Aderhaut und der abgelösten Netzhaut mit geronnener seröser Flüssigkeit ausgefüllt.

Bei stärkerer Vergrösserung zeigt das Epithel an dem vorhandenen Theil der Bindehaut, sowie an der Hornhaut-Narbe deutliche Abschuppung; die Epithelbekleidung an der Narbe ist hochgradig unregelmässig, an einigen Stellen äusserst dünn, hier und da hingegen verdickt und Ausläufer in das Narbengewebe sendend; Bindehaut enorm verdickt; unter der Epithelschicht sind besonders zahlreiche Rundzellen eingelagert, die dort fast eine zusammenhängende Schicht bilden; die vorderen Ciliargefässe stark blutgefüllt; in der Hornhautnarbe sind zahlreiche, weite, stark blutgefüllte Gefässe, von Rundzellen umgeben, vorhanden; ebenso sind auch die Ciliargefässe in der Lederhaut, und besonders die Ciliar-Venen, deren Wände stark verdickt, enorm blutgefüllt; in der Umgebung der letztgenannten ist die Eiterzellen-Infiltration hochgradig ausgeprägt, aber auch die ganze Lederhaut ist der Sitz für eine lebhafte Infiltration; in Folge hiervon ist diese Haut wie aufgelockert und lässt sich zwischen dieser und dem innerhalb belegenen Abscess keine scharfe Grenze ziehen. Besonders in einem Gebiet bei dem Aequator nach unten zu, ist die Zellen-Infiltration so hochgradig, dass man annehmen könnte, eine Perforation sei im Begriff sich zu bilden; namentlich aber enthält das episklerale Gewebe Massen von Eiterzellen. Das Gewebe hinter der Hornhautnarbe zeichnet sich besonders durch seinen Pigmentgehalt aus, und stellt Reste von der Iris dar; es ist enorm mit Eiter infiltrirt und geht hinten unmerkbar in den grossen Abscess, der den ganzen Glaskörper ausfüllt, über; dieser Abscess setzt sich fort in die Granulationsknospe, die aus der Perforations-Oeffnung in der oberen Hornhaut-Lederhaut-Grenze hervorschiesst; dieser Polyp enthält ziemlich zahlreiche Blutgefässe, welche von seinem Stiel aus ein Stück in den Abscess hinein zu verfolgen sind; im Uebrigen finden sich keine Zeichen von Vascularisation vor; in dem Abscess lassen sich doch hier und da gewisse fibrilläre Streifen (Glaskörperreste? beginnende Bindegewebs-Umwandlung?) beobachten; an mehreren Stellen liegen kleine Häufchen von freiliegenden Pigmentkörnern; Riesenzellen lassen sich nirgends nachweisen. Der Theil des Strahlenkörpers, der noch vorhanden, ist stark mit Eiter infiltrirt, und in seinem oberen Theil die Grenze zwischen ihm und dem Abscess unmöglich scharf zu ziehen; von der Linse ist nur ein kleiner Theil und zwar von der Kapsel vorhanden. Was nun die Aderhaut anbetrifft, von der ja nur eine kleine Partie an dem hintern Pol des Auges zu finden ist, so lässt sich unmöglich die Anordnung von den verschiedenen Schichten dieser Membran beobachten; die Choriocapillaris ist vollständig verschwunden; die grossen Gefässe sind enorm blutgefüllt; auch Blut-Extravasate sind vorhanden; die ganze Haut ist bedeutend verdickt, dies beruht auf einer diffusen, hochgradigen Eiter-Infiltration zwischen den Gefässen; das Pigmentepithel auf-

gelockert und theilweise im Zerfall begriffen. Die Netzhaut hat ihre Structur gänzlich verloren, ist in eitriger Schmelzung begriffen, und der überwiegend grösste Theil in den Abscess aufgegangen; in der hinteren Grenze des letzteren können undeutlich Retinalfalten auf den stark gefärbten Resten von den Körnerschichten unterschieden werden, die in regelloser Anordnung zwischen den Eiterzellen liegen; die übrigen Schichten sind dort gar nicht nachzuweisen; auch in dem hintersten, am besten erhaltenen Theile der Netzhaut lassen sich nirgends ihre verschiedenen Schichten deutlich beobachten, sondern es besteht diese Haut hauptsächlich aus veränderter Stütz-Substanz in Form von unregelmässigem fibrillären Gewebe: sie ist überall stark eiterinfiltrirt, hier und da mit kleineren Blutungen; ihre Gefässe stark blutgefüllt mit concentrisch verdickten Wänden, die von zahlreichen Eiterzellen umgeben sind. Auch der Sehnerv ist, soweit man denselben beobachten kann, der Sitz für eine lebhafte Infiltration; die Kerne in den Septa sind stark vermehrt; bei Färbung nach Weigert's Methode erwies es sich, dass die Nervenfäden im Sehnerven so gut wie vollständig verschwunden sind. Auch die Ciliarnerven sind sämmtlich der Entartung anheimgefallen; in dem Intervaginalraum finden sich ziemlich zahlreiche Eiterzellen, doch nicht in grösseren Anhäufungen, vor.

Bei der bakteriologischen Untersuchung lassen sich recht zahlreiche Colonien von Kokken nachweisen; nach ihrem Verhältniss zu den verschiedenen Färbungsmethoden zu urtheilen, handelt es sich um Staphylokokken; in dem Glaskörperabscess selbst giebt es hier und da Massen von Kokken, welche theils in langen, zusammenhängenden Streifen, theils in grösseren wie kleineren Haufen liegen, und theils zwischen den Eiterzellen mehr diffus zerstreut sind; besonders haben diese Mikroorganismen in grosser Anzahl die in eitriger Schmelzung begriffene Netzhaut im hintern Theil des Abscesses durchdrungen; andre Stellen des Abscesses sind hingegen vollkommen frei von Kokken; auch in der Aderhaut sind diese Kokken vorhanden, aber jedoch sparsamer und nirgends in dem Innern der Gefässe, in dem Sehnerv können hingegen gar keine solchen nachgewiesen werden, ebensowenig in dem Intervaginalraum.

II. Sympathische Ophthalmie während einer intercurrenten Fieberkrankheit vollkommen geheilt.

Herr Ingenieur E. R., 25 Jahre alt, Schwede von Geburt, und z. Z. im Dienste der Kongostaaten angestellt, wurde im August 1895 auf einer Dampfschifffahrt im Innern Afrikas bei einer Dampfkessel-Explosion beschädigt; ausser einer schweren Contusion am Rücken, die anfänglich eine fast gänzliche Lähmung beider Beine mit sich führte, wurde auch das

rechte Auge verletzt, wobei das Sehvermögen gleich vollständig verloren ging.

Er wurde, so schnell es sich thun liess, nach Antwerpen gebracht. Während seines Aufenthalts im dortigen Krankenhause ging die Paraplegie grösstentheils wieder zurück; das beschädigte Auge hingegen blieb noch entzündet, und begann ausserdem mehr und mehr an Volum abzunehmen; nennenswerthe Schmerzen wurden in demselben nicht verspürt, nicht einmal bei Berührung. Am 9. oder 10. November, also ungefähr 3 Monate nach dem Unglücksfall, begann sein linkes Auge weh zu thun, lichtscheu und entzündet zu werden, und da das Gesicht mit jedem Tage abnahm, trat er die Reise nach hier an.

Als ich ihn am 18. November zum ersten Mal sah, war das rechte Auge atrophisch; Hornhaut kaum grösser als eine Erbse; Pupillen-Sperre; die vordere Kammer vollständig aufgehoben. Narbe nach Perforation konnte nicht deutlich bemerkt werden; unten, nahe der Hornhautgrenze, sah man unmittelbar hinter der Hornhaut einen fremden Körper mit scharfer Spitze, der durch die Iris drang, hervorschiessen; Augapfel schmerzhaft bei der Berührung, welches Symptom sich erst, wie er sagte, gleichzeitig mit der Affection des linken Auges bemerkbar gemacht hatte.

Dieses Auge zeigte eine sehr lebhafte Perikorneal-Injection; Iris matt und geschwollen; hier und da hintere Synechien; Humor aqueus trübe; zahlreiche Belege auf der Descemet'schen Schicht; Tn.; S = $^{3}/_{60}$; konnte die grössten Buchstaben nicht lesen.

Ich meinte nun eine sehr ungünstige Prognose für diesen jungen Mann stellen zu müssen; er wurde selbigen Tages in der hiesigen Augenklinik aufgenommen und sein rechtes Auge sofort enucleirt.

In diesem Auge befand sich ein grosser, sehr scharfer Glassplitter, der, wie der Patient später selbst berichtete, zu einem entzweigesprungenen Manometerrohr gehörte; er hatte eine convex-concave Form, 3 mm Dicke, 12 mm Länge und 10 mm Breite und füllte den grössten Theil des stark geschrumpften Augapfels aus; letzterer war der Sitz einer hochgradigen fibrinösen Uveïtis; sämmtliche inneren Häute des Auges waren so gut wie vollständig in eine junge Granulationsmasse umgewandelt und in der Nähe der Stelle des Fremdkörpers konnten in derselben Riesenzellen nachgewiesen werden.

Eine günstige Einwirkung von der Enucleation oder der Schmierkur, die ich danach den Patienten durchmachen liess, konnte keineswegs verspürt werden, sondern es nahm die Iridocyclitis immer mehr an Schwere zu. Die Pupille liess sich gar nicht erweitern; das Kammerwasser wurde immer trüber; Hornhaut diffus matt, T.; und nach Verlauf von $1^{1}/_{2}$ Woche war das Sehvermögen zu quantitativer Licht-Empfindung herabgesetzt. Der Zustand erschien ganz hoffnungslos zu sein, weshalb ich mich veranlasst

sah, den Kranken mit dem Schicksal, welches ihn allem Anscheine nach erwartete, vertraut zu machen.

Da fand ich bei einer Mittagsrunde, dass er fieberheiss war, Frostschütteln hatte und unter allgemeinem Unwohlsein litt; Temperatur 40,1, Abends 40,8. Das Frieren setzte sich bis zum Morgen fort, dann stellte sich profuses Schwitzen ein; Temperatur 39,6, Abends 39,1, und am folgenden Tage war das Fieber so gut wie gänzlich verschwunden. Mit Ausnahme von etwas Kopfweh befand sich der Kranke dann vollkommen gesund. Gleich zu Anfang des Anfalls erkannte er ein Klima-Fieber, welches ihn bisweilen während des letzten Jahres heimgesucht hatte, und sagte im Voraus, dass es ihn nach Anwendung von Chinin am dritten oder vierten Tage wieder verlassen würde, was auch wirklich der Fall war.

Gleichzeitig mit dem Verschwinden des Fiebers trat eine frappante Verbesserung des Zustandes im Auge ein, und diese Verbesserung des Zustandes nahm dann mit jedem Tage zu; die Injection wurde geringer, die Hornhaut durchsichtiger, Kammerwasser klarer. Die Iris zeigte Atropin-Wirkung. Das Sehvermögen begann allmählich mit jedem Tage wieder zurückzukehren, so dass er nach Verlauf einer Woche Finger in der Entfernung von 5 m zählen konnte.

Dann wurde der Zustand wieder stationär, bis er wieder einen neuen Anfall des Klimafiebers bekam, 3 Wochen nach dem vorigen und genau mit demselben Verlauf wie das letzte Mal. Ebenso auffallend war wieder die Verbesserung des Auges, die er mit sich führte; die Pupille liess sich danach stellenweise gut erweitern, trotz zahlreichen hinteren Synechien; der Augenhintergrund begann sich etwas zu erhellen, aber wegen der zahlreichen Glaskörper-Opacitäten war man nicht im Stande, Einzelheiten zu beobachten.

Nach wiederum 4 Wochen wurde dem Patienten ein gleichartiger Fieberanfall bescheert, und auch nach diesem verbesserte sich der Zustand augenfällig, so dass, als der Patient am 22. Januar ausgeschrieben wurde, nur noch unten eine breite hintere Synechie zurückblieb; an der vorderen Linsenkapsel zahlreiche Spuren von solchen; Glaskörper ziemlich klar; der Augenhintergrund normal; $S = {}^{6}/_{18}$; las mit + 1,00 gewöhnlichen Druck.

Am 20. Februar war $S = {}^{6}/_{9}$; las ziemlich unbehindert feinen Druck, und als ich am 16. December 1896 zum letzten Mal Gelegenheit hatte, den Kranken zu untersuchen, war Sehschärfe noch immer ${}^{6}/_{9}$; die Iris etwas matt; im Glaskörper einzelne kleinere Trübungen. Das Auge war in der ersten Zeit nach der Ausschreibung bisweilen etwas roth, jedoch kein einziges Mal eigentlich entzündet gewesen; in der letzten Zeit zeigte es keine Injection und war auch subjectiv immer besser geworden. Der Kranke war dann an einer mechanischen Werkstatt als Maschinenzeichner angestellt, wo er zu voller Zufriedenheit seinem Platz, den er noch jetzt innehat, vorstehen konnte.

1902 hörte ich zuletzt von ihm; sein Auge war dann noch immer vollkommen gesund, auch konnte er mit Leichtigkeit seine anstrengende Arbeit fortsetzen, und glaube ich mit Bestimmtheit sagen zu können, dass der Zustand auch später gut gewesen ist.

Wollte man nun, um mit HIRSCHBERG[1] zu reden, SOLON's bekannte Aeusserung frei anwenden, und verlangen, dass Niemand vor seinem Lebensende als dauernd geheilt bezeichnet werden dürfte, würde ich es freilich ohne eine gewisse Reserve nicht wagen, den letztgenannten Zustand als Schluss-Stadium der Krankheit anzusehen. Wenn aber, wie es hier der Fall ist, Jemand sein Gesicht bis zur quantitativen Licht-Empfindung verloren gehabt, und dann 9 Jahre später vollkommen arbeitsfähig, mit fast normalem Sehvermögen ist, so dürfte er wohl von seiner sympathischen Ophthalmie für definitiv geheilt gelten; und dass diese Krankheit vorhanden war, ist, wie ich finde, keinem Zweifel unterworfen.

Was nun die Verbesserung dieses Kranken anbetrifft, so war der günstige Einfluss, den die Augenkrankheit bei jedem Anfall des Klimafiebers erfuhr, geradezu frappant: bei jedem Fieber-Anfall ein unverkennbarer Zurückgang der Augen-Entzündung. Bei einigen Fällen hat man ja beobachtet, dass gewisse Augen-Krankheiten als Tuberculosis, Periostitis, Iridochorioiditis u. a. durch ein intercurrentes Gesichts-Erysipel gebessert oder gänzlich geheilt worden, und ohne Zweifel sind bei meinem hier angeführten Fall von Klima-Fieber dieselben heilenden Factoren, wie bei den Erysipelas, wirksam gewesen. Wahrscheinlich sind diese in irgend einer Toxin-Wirkung zu suchen, und wäre es ein wünschenswerthes Ziel, wenn sich auf eine gefahrlose Weise der Zustand dieser intercurrenten Fieberkrankheiten herbeiführen liesse.

Klinische Beobachtungen.

Ueber zwei seltene Formen der Hornhaut-Entzündung.

Von Dr. Julius Fejér, ord. Augenarzt.

(Mittheilung aus dem St. Margarethen-Spitale in Budapest.)

In der Aetiologie der Hornhaut-Entzündungen spielen Skrophulose und Lues wohl die erste Rolle, dagegen ist ein Zusammenhang mit Rheumatismus, Gicht und Tuberculose viel seltener nachzuweisen.

Ich möchte in den folgenden Zeilen über zwei Fälle berichten, welche ich als genügend interessant erachte, um in der Literatur fixirt zu werden, nachdem ich dieselben in keine der allgemein anerkannten Gruppen als zugehörig einreihen könnte.

[1] Sympathische Erblindung dauernd geheilt. Centralbl. f. Augenheilk. 1891.

I. 49 Jahre alte Amtsdieners-Gattin leidet schon seit einem halben Jahre an einer linkseitigen Augen-Entzündung, welche sich stets verschlimmert; sie sieht immer schlechter und schlechter und verspürt bei Einwirkung von Licht intensive Schmerzen.

Status praesens bei der Aufnahme: Patientin hält das linke Auge stets geschlossen, die Bindehaut der Augenlider etwas blutreich, jedoch von normaler Oberfläche. Mässige ciliare Reizung, Hornhaut fast vollkommen getrübt, abgesehen von einer dreieckigen Partie, deren Basis — 8 mm breit —, oben am Limbus liegt, die Spitze des Dreiecks reicht dagegen unten fast zum Limbus; von letzterem ziehen kräftige Gefässe auf die Oberfläche der Hornhaut, wodurch dieselbe uneben, höckerig erscheint. Das Epithel der ungetrübten, durchsichtigen, dreieckigen Partie der Hornhaut ist durchweg glänzend, die Ränder des Dreiecks sind scharf begrenzt, wie durch graulichweisse Linien verschanzt, welche verdicktes Epithel darstellen. An der beiliegenden Zeichnung sind diese Verhältnisse ziemlich naturgetreu dargestellt.

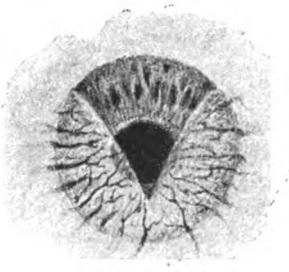

Die Tension des Auges ist normal; Patientin zählt von 2 m Entfernung Finger. Augenhintergrund — soweit die Untersuchung möglich ist — erscheint auch regelmässig. Der Zustand der Patientin, trotzdem ich mir mit ihr alle Mühe gab, verschlechtert sich von Tag zu Tag; Atropin, Dionin, Jodoform, Umschläge versagen. Es entstehen an der oberen Partie des Limbus Eruptionen von kleinen Knötchen, die dreieckige lichte Partie der Hornhaut wird stets kleiner, so dass schliesslich die Cornea vollkommen getrübt und von den erwähnten dicken Gefässen ergriffen und die Grenzen der Sklera fast vollkommen verschwommen erscheinen.

Die Ursache der Hornhaut-Erkrankung war und blieb mir auch immer unbekannt. Der phthisische Habitus der Patientin liess den Verdacht auf tuberculöse Erkrankung der Hornhaut aufkommen; und ich unterliess es auch nicht, in den von der Oberfläche der Cornea mehrmals abgeschabten Epithelpartikelchen auf Tuberkelbacillen nachzuforschen, jedoch erfolglos. Auch habe ich directe Einimpfungen von der Hornhaut in die vordere Kammer von Meerschweinchen vorgenommen, jedoch war auch dieser Versuch negativ, die Iritis blieb aus.

Ich selbst kann mich keines einzigen Falles von positiver Tuberculosis corneae entsinnen. Die Tuberculose der Hornhaut wurde in Gestalt von diffusen Entzündungen beobachtet, jedoch wurden auch „Keratitis sclerotica"-ähnliche Formen beschrieben. In meinem Falle würden nicht nur die am Limbus beobachteten Knoten, sondern die sklerotisirende Form einen Anhaltspunkt für die Diagnose abgeben, obwohl Axenfeld behauptet, dass man nur dort Tuberculose annehmen darf, wo Bacillen und Verkäsung vorhanden sind; wogegen Greeff behauptet, dass auch bei unzweifelhaft diagnosticirten Fällen von Tuberculose der Cornea in der Hornhaut nur sehr selten Bacillen nachgewiesen werden konnten.

Panas, der hervorragende französische Augenarzt, beschreibt in seinem Lehrbuch die aus einem Thierversuch gewonnenen Erfahrungen, um die charakteristischen Eigenschaften und den Verlauf der Krankheit zu schildern,

Die Aehnlichkeit dieser Schilderung mit meinem Falle ist eine so grosse, dass ich nicht umhin kann, auf dieselbe hinzuweisen.

Allerdings habe ich die Anfangsstadien der Krankheit bei meiner Patientin nicht beobachten können, nachdem sie erst in meine Beobachtung kam, als schon zwei Dritttheile der Hornhaut getrübt und mit dicken Gefässen bedeckt waren, jedoch wiesen die späteren Symptome, namentlich die Selbstvertheidigung der Hornhaut durch die erwähnte dammartige Erhebung, die vor meinem Auge entstandenen Knötchen am Limbus, das Compliciren dieser beiden Processe, der aus dicken Gefässen bestehende Pannus und endlich die sklerotisirende Form der Keratitis so viel Aehnlichkeit auf, dass ich nicht umhin kann, in diesem Falle die Diagnose der „Tuberculose der Cornea" anzunehmen, allerdings nur auf klinischer Grundlage, nachdem ich Bacillen nachzuweisen nicht vermochte und die Impfversuche negativ blieben.

Die Patientin hat das Hospital in dem oben beschriebenen Zustande verlassen und sich der weiteren Beobachtung entzogen.

II. Die Arthritis urica spielt in der Aetiologie der Hornhaut-Erkrankungen eine nur ganz kleine Rolle. Allerdings wird sie von vielen Autoren als ätiologisches Moment der Keratitis parenchymatosa und profunda erwähnt, jedoch ist dieser Zusammenhang nicht bestimmt nachgewiesen. Am allerwahrscheinlichsten ist noch ein Zusammenhang der Gicht mit den verschiedenen Formen der Skleritis und Episkleritis. Es wurden auch häufig recidivirende Keratitis sclerotica, Infiltrate, schmerzhafte Geschwüre und bandartige Trübungen der Hornhaut beobachtet. Hirsch behauptet, dass der Hornhautprocess nur im höheren Alter vorkommt, rach recidivirt und sich Wochen lang hinziehen kann; er verheilt, ohne diffuse Narben zurück zu lassen. Der Process entsteht immer in der Nähe des Hornhautrandes und führt niemals zur Perforation.

Ich möchte nun den Fall einer häufig recidivirenden eitrigen Hornhaut-Entzündung beschreiben, welche einen hochgradig gichtischen 58jährigen Mann betrifft, und dessen sämmtliche Symptome, namentlich das stürmische Auftreten, das häufige Recidiviren, die raschen Heilungen, das Alterniren auf beiden Augen darauf hinweisen, dass die Horhnaut-Erkrankung mit der constitutionellen Krankheit im engen Zusammenhange stehen muss.

Der 58 Jahre alte Oekonom leidet schon seit langen Jahren an der Gicht; Blutgefässe verkalkt, die Gelenke sowohl der Hände als auch der Knie und Füsse hochgradig verändert, deformirt. Urin rein, Harnsäure kaum vermehrt. Das Augenleiden des Patienten begann vor 3 Monaten und bestand darin, dass alternirend am rechten und linken Auge in der Hornhaut, nahe zu dessen Rande, sichelförmige, den katarrhalischen ähnliche, tiefe, eitrige Geschwüre entstanden, welche von hochgradiger ciliarer Reizung, Lichtscheu und Schlechtsehen begleitet waren. Zu solchen Zeiten waren auch an den geschwürsfreien Stellen der Hornhaut kleine, wie gestichelte Stellen und reichliche Vascularisation nachzuweisen. Als mir der Patient zum ersten Mal vorgestellt wurde, habe ich am linken Auge, an der unteren Partie der Hornhaut einen Abscess mit gestichelter Oberfläche constatirt, und schritt der Process so stürmisch vorwärts, dass ich Perforation befürchtete; es wurde Pilocarpin eingeträufelt und ein Verband angelegt. Um den Pat. genauer beobachten zu können, habe ich ihn in das Spital aufgenommen, wo die eitrige Entzündung des linken Auges rasch verheilte, der Eiter kam bald zur Resorption und die Hornhaut war in kurzer Zeit zum grössten Theil aufgehellt. Während des Spitalaufenthaltes jedoch wiederholte sich derselbe

Process am rechten Auge; es entstand aussen-unten an der Hornhaut ein kraterförmiges eitriges Geschwür, welches halbkreisförmig fortschreitend die Pupille umrahmte und mit fulminanten Erscheinungen, reichlicher Secretion einherging. Je gefahrdrohender diese Erscheinungen auftraten, so rasch — in kaum einigen Tagen — hörte die Eiterung wieder auf und liess eine durchsichtige Narbe zurück, und nachdem der Process von Stelle zu Stelle weiter wanderte, entstand in der Hornhaut — in Folge der vielfachen Wiederholungen — eine aus kleinen Flecken zusammengesetzte, die Pupille kreisartig umgebende Trübung. Nach fünfwöchentlichem Aufenthalt verliess Pat. in ziemlich zufriedenstellendem Zustande das Hospital; beide Hornhäute waren zwar getrübt, jedoch war die Sehkraft mit entsprechendem Concavglas am rechten Auge $^5/_{30}$, am linken Auge $^5/_{50}$; stufenweise verbesserte sich der Zustand auf $^5/_{15}$ und $^5/_{10}$, so dass Pat. arbeitsfähig wurde. Ich muss noch bemerken, dass Pat. auch an einer chronischen Bindehaut-Entzündung litt, das Secret war nicht reichlich, jedoch fand es sich — weiss und klebrig — stets um die Augenwinkel vor, ja es bedeckte in Form von fadenartigen Schleimfetzen auch die Hornhaut, wobei die Oberfläche der Bindehaut durchwegs von glatter Beschaffenheit war.

Die Therapie bestand in einer Verabreichung von Uricidin, ausserdem trank Pat. Salvatorwasser. Die Localbehandlung der Augen bestand nebst warmen Umschlägen in Einträufelung von Scopolamin und in Einstreuung von Dioninpulver. Letzteres bewährte sich in diesem Falle glänzend; allerdings entstand heftige Reaction, hochgradiges Oedem, Chemosis, reichliche Vascularisation und Secretion, jedoch konnte schon am nächsten Tage wesentliche Besserung nachgewiesen werden; auch hat es die Aufhellung der Narben wesentlich befördert. Noch während des Aufenthaltes im Hospital entstand bei einer Gelegenheit am rechten Auge so hochgradige Infiltration, dass ein hervorragender Consiliarius behufs Verhütung von Recidiven und um das Fortschreiten der Eiterung zu verhindern die Verschorfung der Geschwürsränder mit dem Thermocauter empfohlen hatte; jedoch hat der Pat. seine Einwilligung dazu verweigert, und es blieb bei der alten Behandlung. Pat. hat nach Entlassung aus dem Spital die Behandlung zu Hause mit 10% Dionintropfen fortgesetzt, und obwohl die Entzündung in ganz kleinem Maassstabe ab und zu noch einige Male auftrat, kam es schliesslich zur Beruhigung der Augen, und ist Pat. gegenwärtig vollkommen arbeitsfähig.

Unser Büchertisch.

Neue Bücher.

1. Klinische und anatomische Beiträge zur Pathologie des Gehirns, von Dr. Salomon Eberhard Henschen, o. ö. Prof. a. d. Königl. Carol. medico-chir. Institut, Stockholm, Dir. d. med. Klinik. Vierter Theil, erste Hälfte, mit 19 Tafeln. Upsala 1903, Comm.-Verlag von K. F. Köhler in Leipzig. (Vgl. S. 213.)

*2. Von der Encyclopédie française d'ophtalmologie sind die drei ersten Bände fertig gedruckt. Wir werden demnächst in der Lage sein, darüber zu berichten. Heute liegt uns ein Sonder-Abdruck vor, der einen stattlichen Band darstellt:

Elements d'embryologie et de tératologie de l'oeil, par le Dr. van Duyse. Prof. d'anat. path. et de clinique opht. à l'Univ. de Gand. Avec 384 Fig. dont 211 originales. Paris, Octave Doin, 1904. (471 S.) Es ist ein Lebenswerk, das nur durch die seltne und glückliche Personal-Union des Anatomen und Ophthalmologen geschaffen werden konnte. Wir werden ausführlich darüber berichten.

*3. Manhattan Eye and Ear Hosp. Rep. Nr. III. March. 1904, New York. (184 S.)

4. Lehmann's Med. Hand-Atlanten Bd. XXXI. Atlas und Grundriss der Lehre von den Augen-Operationen, von Prof. Dr. O. Haab in Zürich. München 1904.

Den bekannten und beliebten Bänden von Prof. Haab, I. die äusseren Erkrankungen des Auges, II. Ophthalmoskopie, reiht sich als dritter jetzt dieser von den Augen-Operationen würdig an. Blosse Beschreibung mit Worten reicht bei operativen Eingriffen zur Klarlegung des Vorgehens in der Regel gar nicht aus, so dass gerade auf diesem Gebiete die bildliche Schilderung unumgänglich nothwendig erscheint.

*5. Histologie patholog. de l'oeil, par le prof. Parisotti à Rome. Avec 20 planches dessinées d'après nature. Paris, Baillière & fils, 1904. Wir werden auf dieses Werk noch zurückkommen.

6. Die Behandlung der Kurzsichtigkeit, von J. Hirschberg in Berlin. Mit 12 Figuren. (Sonderabdruck aus der Deutschen Klinik am Eingang des XX. Jahrhunderts von E. v. Leyden und F. Klemperer.) 70 Seiten. (Vgl. S. 211.)

*7. Theorie und Praxis der Augengläser, von Dr. E. H. Oppenheimer, Augenarzt in Berlin. Mit 181 Text-Abbildungen. Berlin 1904, A. Hirschwald. (200 S.).

*8. Die Messung der Pupillengrösse und Zeitbestimmung der Licht-Reaction der Pupillen bei einzelnen Psychosen und Nerven-Krankheiten, von Dr. A. Fuchs in Wien. Leipzig u. Wien 1904.

*9. Schutzmaassregeln und Heilverfahren gegen Trachom. Circular-Verordnung des Kgl. Ung. Ministers des Innern. Budapest 1904.

10. Handbuch der Physik. Zweite Auflage. Herausgegeben von Dr. A. Winkelmann, Prof. an der Universität Jena. Sechster Band. Erste Hälfte. Optik I. Mit 170 Abbildungen.

Die erste Auflage dieses 1896 vollendeten vortrefflichen Werkes, gewiss des inhaltreichsten und besten, das in deutscher Sprache erschienen, und wohl auch in der Welt-Literatur einzigen, ist völlig vergriffen. Bei der neuen Auflage ist wiederum jedes Kapitel, wenn irgend möglich, einem Manne übertragen, der selbständige Untersuchungen in dem betreffenden Gebiet ausgeführt hat. So haben wir denn in dem vorliegenden Bande von S. Czapski die geometrische Optik, die geometrische Theorie der Abbildungen, die sphärische und chromatische Abweichung, die Blende, die Prismen, das Auge, die Lupe, das Mikroskop, das Fernrohr; von M. Rohr das Sehen und die Brillen. Somit ist gegen die frühere Auflage nicht nur die Seitenzahl (432 gegen 292), sondern auch der wesentliche Inhalt erheblich erweitert.

11. Die Paraffin-Injectionen. Theorie und Praxis. Eine zusammenfassende Darstellung ihrer Verwendung in allen Specialfächern der Medicin. Von Dr. med. Albert E. Stein, dirig. Arzt der chirurg.-orthopäd. Abth. am Augusta Victoria-Bad zu Wiesbaden. Mit 81 Abbild. im Text. Stuttgart, F. Enke, 1904. (166 S.)

Kap. XII enthält die Verwendung der Paraffin-Injectionen in der Augenheilkunde, nach Enucleation, bei Epicanthus, Caries des Orbitalrandes, Ektropium, Entropium, Trichiasis, Exstirpation des Thränensacks, — wohl die erste zusammenfassende Darstellung dieses Gegenstandes.

*12. Ueber die Beziehungen von Toxin und Antitoxin. Von R. Grassberger u. A., Schattenfroh. Leipzig und Wien, F. Deuticke, 1904. (Aus dem hyg. Institut der Universität in Wien.)

*13. Das Radium. Seine Darstellung und seine Eigenschaften. Von Dr. Jacques Danne, Privat-Assistent des Herrn Prof. P. Curie. Mit einem Vorwort von Ch. Lauth, Director der Hochschule für angewandte Physik und Chemie zu Paris. Mit zahlreichen Figuren. Autor. Ausgabe. Leipzig, Veit & Comp., 1904.

14. Diseases and injuries of the eye with their medical and surgical treatment. By George Lawson, F. R. C. S. Engl. Sixth Edition, with 249 Illustrations. Revised and in great mensure rewritten by Arnold Lawson, F. R. C. S. Engl. London, 1903, Smith, Elder & Co.

Ein altes Buch, aus der Mitte des vorigen Jahrhunderts, von einem vorzüglichen Chirurgen, den ich vor 27 Jahren zu London thätig gesehen; jetzt, nachdem die letzte Auflage 1885 erschienen, von seinem Sohn, einem praktischen Augenarzt, ganz neu bearbeitet, bestimmt für Studenten und für praktische Aerzte, die mehr auf Heilung, als auf Theorie der Augenkrankheiten ausgehen. Das Buch enthält auf seinen 587 Seiten eine Menge wichtiger Angaben für diesen Zweck, in kurzer und klarer Darstellung. Wir haben hier eine Augenheilkunde in echt englischem Gewande, was ja für Manche, die England nicht besucht haben, besonders interessant sein dürfte. Dass Albr. von Graefe die Iridectomie gegen Glaucom angegeben, wird nicht mitgetheilt, wohl aber die Urheber von andren minder wichtigen Verfahren. Von Helmholtz wird erklärt, dass „er den ersten Augenspiegel 1851 einführte"; doch fehlt die Angabe, dass er das Rad mit den verschiedenen Correctionsgläsern construirt hat, und dass die Methode des umgekehrten Bildes von Rüte (1852) herrührt.

*15. Ali ibn Isa. Erinnerungsbuch für Augenärzte. Aus arabischen Handschriften übersetzt und erläutert von J. Hirschberg und J. Lippert. Leipzig, Verlag von Veit & Comp. H.

Gesellschaftsberichte.

Ophthalmologische Gesellschaft in Wien. (Bericht von Prof. Elschnig.)

Sitzungen vom 13. April und 4. Mai 1904.

Schnabel: Das glaucomatöse Sehnerven-Leiden. Es ist unmöglich, den formell und inhaltlich vollendetsten Vortrag in kurzem Referate wiederzugeben. Referent beschränkt sich daher darauf, die wichtigsten Punkte der Schnabel'schen Glaucomlehre, welche der Vortr. durch eine grosse Zahl von Projections-Bildern mikroskopischer Präparate illustrirte, in Kurzem wiederzugeben.

Die an allen Fällen wiederkehrenden Veränderungen im glaucomatösen Sehnerven bestehen in einem Aufquellen und Zerfall der Sehnervenfasern in der Papille, vor und in der Lamina cribrosa und im vordersten Antheil (gefässführendem Stück) des Sehnervenstammes. Dasjenige, was diese glaucoma-

töse Aufquellung und Zerfall von allen andren bekannten Formen von Sehnervenschwund unterscheidet, ist das völlige Fehlen einer Neubildung von Ersatzgewebe. Dadurch bilden sich im Sehnervenstamme wie in der Papille anfänglich kleine, später immer an Grösse zunehmende Lücken (Cavernen), die ohne besondere Abgrenzung im normalen Nervengewebe liegen können, und die bei vollendeter Entwicklung im Sehnervenstamme selbst, im Querschnitt gesehen, ein Bild erzeugen, wie wenn an einzelnen Partien die Nervenfasern aus dem Stützgewebe durch Pinseln entfernt worden wären. Da schliesslich auch die Glia und die Bindegewebs-Septen rareficirt werden, kommt es zur Bildung grösserer, über mehrere Bündel sich erstreckender Lücken im Sehnerven. Die Veränderung findet sich in den meisten Fällen nur an einzelnen Sectoren oder Quadranten des Sehnerven, an andren, bei länger dauerndem Glaucom, mehr oder weniger gleichmässig über den ganzen Sehnervenquerschnitt ausgebreitet.

Mit der Lückenbildung in der Papille selbst, im marklosen Theil des Sehnerven, wird gleichfalls das Stützgewebe rareficirt, die Wände des Sklerotiko-Chorioidal-Canales abgeglättet, das schwindende, marklose Sehnervenstück mitunter gewissermaassen sequestrirt, die einzelnen Cavernen fliessen zusammen zu der einen grossen Caverne: der glaucomatösen Excavation.

Der vollständige Schwund des gesammten Pupillengewebes ist in vielen Fällen dadurch leicht zu erkennen, dass die Netzhaut in die Excavation hineingezogen ist und direct der nackten Lamina cribrosa anliegt. Die Lamina cribrosa ändert sowohl bei Glaucom mit als ohne Drucksteigerung anfänglich ihre Lage nicht. Erst bei entwickeltem glaucomatösen Sehnervenleiden sinkt sie zufolge der Lückenbilduug im retro-laminaren Sehnervenstück nach hinten ein.

Da, wie Elschnig zuerst gezeigt hat, eine glaucomatöse Excavation in voller Ausbildung ohne jede Verlagerung der Lamina cribrosa vorhanden sein kann, da die Lamina cribrosa, so lange der Sehnerv normal ist, überhaupt nicht excavirt werden kann, da auch ein Zurückweichen der Lamina niemals das Bild der glaucomatösen Excavation liefern kann, kann auch die angeblich durch den Druck erzeugte Excavation der Lamina nicht als Ursache der Excavationsbildung angezogen werden.

Wie schon erwähnt, kommt es nur bei Glaucom zu einer Lückenbildung durch den Schwund des Nervengewebes. Bei jeder andren Art von Atrophie werden die schwindenden Nervenfasern durch wucherndes Stütz- oder Bindegewebe ersetzt; es giebt keine atrophische Excavation. Jede pathologische Excavation ist eine glaucomatöse Excavation, ob sie sich nun in einem Auge mit nachweisbarer Drucksteigerung oder mit andauernd normaler Spannung vorfindet.

Discussion. Salzmann führt an, dass er schon lange nicht mehr auf dem Boden der klassischen Druck-Theorie stehe, und dass ihn in vieler Beziehung Schnabel's Präparate von der Unrichtigkeit der Druck-Hypothese überzeugt haben. Nichtsdestoweniger glaubt er durch einige projicirte Präparate erweisen zu können, dass eine Excavation der Lamina cribrosa bestehen könne, bevor noch eine glaucomatöse Excavation sich auszubilden begonnen. Natürlich weicht nicht die Lamina allein zurück, sondern das ganze Sehnervenende werde zurückgedrängt, comprimirt.

Schnabel zeigt an den Salzmann'schen Präparaten die typische glaucomatöse Cavernenbildung und betont nochmals, dass so stark gewölbte Lamina wie im Falle Salzmann sehr oft in normalen Sehnerven anzutreffen

sei, und betont die Unmöglichkeit, dass die Lamina cribrosa allein zwischen den Sehnervenbündeln hindurch nach hinten gedrückt werden könne.

L. Müller führt an, dass Fälle, wie er sie mehrfach beobachtet — nicht excavirte Papille vor der Iridectomie, nach Iridectomie bei vollständig normaler oder sogar verminderter Spannung Ausbildung typischer glaucomatöser Excavation — nur mit Schnabel's Glaucom-Theorie vereinbar sind.

M. Sachs führt an: 1) Es sind einzelne spärliche Fälle bekannt, wo die ausgebildete Excavation nach der Iridectomie geschwunden ist, so auch der Fall Axenfeld's.

2) Wenn die von Schnabel geschilderte Sequestration des marklosen Sehnervenstückes bei Glaucom zur Regel gehöre, müsste man annehmen, dass das Sehvermögen von vornherein immer sehr wesentlich gestört wäre.

3) Es ist immerhin sehr auffallend, dass das Sehnervenleiden sich so enorm häufig mit Drucksteigerung combinirt, und dass, wenn die Drucksteigerung durch Iridectomie beseitigt ist, der Verfall des Sehvermögens sistirt: es müsse also doch Drucksteigerung und Sehnervenleiden in irgend eine Parallele gestellt werden.

Schnabel hat ad 1) schon vor 25 Jahren Fälle beschrieben, wo die Excavation nach der Iridectomie wieder verschwunden ist. Er hält Axenfeld's Beobachtung für richtig, ihre Deutung für unrichtig. Es kommt in alten glaucomatösen Excavationen durch secundäre Wucherungen von Bindegewebe mitunter zu einer Ausfüllung der Excavation.

ad 2) Schnabel hat es oft genug gesehen, dass lange vor der Ausbildung der Excavation schon Sehstörungen bestanden, dass der Sehnerv schon verfärbt und eisengrau geworden. Aber es können andrerseits auch bedeutende glaucomatöse Veränderungen da sein, ohne dass eine wesentliche Functionsstörung besteht. So die bekannten Fälle von scheinbar totaler glaucomatöser Excavation, bei der durch unsre Untersuchungsmethoden eine Functionsstörung nicht nachweisbar ist.

Ein Rückschluss aus der normalen Beschaffenheit der Papille auf die Beschaffenheit des retrolaminaren Sehnervenstückes ist unzulässig.

ad. 3) Bezüglich Therapie: Schnabel hat nur Thatsachen vorgebracht, die er beobachtet hat. Daraus ergiebt sich für das Verhalten des Glaucom behandelnden Arztes nichts besonderes. Schnabel hat nach der Iridectomie bei glaucomatösem Sehnervenleiden Gutes und Schlechtes gesehen, im Allgemeinen ist aber doch die Iridectomie immer noch das Beste, auch bei Fehlen von Drucksteigerung.

Königstein hat immer das glaucomatöse Sehnervenleiden als etwas ganz Verschiedenes von dem echten Glaucom mit Drucksteigerung gehalten. Schnabel's Präparate und Ausführungen haben ihn vollständig von der Identität beider Processe bezüglich des Verhaltens des Sehnerven überzeugt.

Schnabel (Schlusswort) charakterisirt nochmals, wie diametral die Ergebnisse der anatomischen Forschung den durch die Druck-Hypothese geforderten Veränderungen im Sehnerven entgegenstehen. Die Druck-Hypothese wurde aufgestellt, bevor noch genauere Thatsachen über das Verhalten des Sehnerven bei Glaucom bekannt waren. Alle Thatsachen, die jetzt in dem reichen und reichhaltigen Glaucom-Materiale, das Schnabel zur Beobachtung zur Verfügung stand, festgestellt wurden: die Ausbildung typisch-glaucoma-

töser Excavation ohne Verlagerung der Lamina, die besondere Art des glaucomatösen Sehnervenschwundes (Lücken- oder Cavernenbildung), die bei keiner andren Art von Atrophie irgend einer Ursache sich vorfindet, die also auch nicht durch die supponirte Excavation der Lamina bedingt sein könnte u. s. f. — widersprechen vollständig der auch jetzt noch herrschenden Druck-Hypothese, zwingen uns daher dieselbe zu verwerfen und an ihre Stelle die jetzt gefundenen Thatsachen über das anatomische Verhalten des Sehnerven bei Glaucom mit und ohne Drucksteigerung zu setzen.

Sitzung vom 8. Juni 1904.

I. Schnabel projicirt und erläutert in Ergänzung des Vortrags über Glaucom 4 Meridionalschnitte durch den Sehnerven-Eintritt glaucomatöser Augen, und zwar 1) Secundärglaucom durch metastatisches Carcinom der Aderhaut; lateral typische, nackte, glaucomatöse Excavation, medial ein Rest von Papillengewebe, das in den centralen Partien einfach atrophisch ist, während sich in seinem medialsten Antheile ausgedehnte glaucomatöse Lückenbildung vorfindet. 2) Tiefe glaucomatöse Excavation: der stark ektatischen Lamina cribrosa liegt dicht die über den Rand der Papille hineingezogene Netzhaut an, welche beiderseits den ganz nackten Sklerotitis-Chorioidalcanal frei überbrückt. 3) Glaucomatöse Excavation hinter der Lamina cribrosa; im vordersten Antheile der Sehnerven, hinter der ektatischen Lamina eine grosse Caverne durch einen engen Hals mit der Excavation communicirend (abgebildet in Elschnig, Pathologische Anatomie des Sehnerveneintrittes Magnus, Unterrichtstafeln XIX, Tafel XII).

In allen diesen Fällen kann die besondere Art der Excavation bezw. Cavernenbildung absolut nicht nach der Drucktheorie erklärt werden, ebensowenig der 4. Fall: seit etwa 6 Monaten bestehendes chronisch entzündliches Primär-Glaucom; Tod 8 Tage nach Iridectomie des Sehnerveneintritts — bei normaler Lamina-Lage — intensive Neuritis optici.

II. F. Rabitsch stellt ein junges Weib mit enormer Entwicklung von Drusen im Sehnervenkopfe beiderseits vor, spricht über deren Entstehungstheorie, projicirt mehrere mikroskopische Präparate von Drusen im Sehnervenkopfe (aus Elschnig's Sammlung) und leitet daraus ab, dass es wahrscheinlich zwei Entstehungsarten dieser Gebilde gebe: auf Grund von Neuritis optici, und spontan als locale Hyalin-Ablagerung. Im letzteren Falle können ev. secundär-reactive Veränderungen im Sehnervengewebe auftreten, welche eine entzündliche Entstehungsart der Drusen vortäuschen können. So sei wohl auch Sachsalber's Fall richtig zu deuten.

III. Wintersteiner-Pilcz: Augenspiegel-Befunde bei Geisteskranken. Wintersteiner suchte in den Augen von über 700 Geisteskranken nach somatischen Degenerationszeichen. Indem er alle irgend vom sogenannten normalen Typus abweichenden, aber nicht streng pathologischen Befunde, wie Conus, markhaltige Nervenfasern, cilioretinale Gefässe, getäfelter Fundus, Refractions-Anomalien u. s. f. als positive Befunde zusammenfasst, ergiebt es sich, dass dieselben bei Geisteskrankheiten mit hereditärer Grundlage relativ häufiger vorkommen, als bei solchen ohne hereditäre Grundlage.

Dann berichtet Vortr. noch über die eigentlich pathologischen Befunde, unter denen besonders die hohe Zahl von Sehnerven-Atrophien bei progressiver Paralyse auffällt.

Pilcz (als Gast) erörtert im Anschluss daran die Bedeutung der somatischen Degenerationszeichen überhaupt, und stellt fest, dass sie nur für die Species, nicht für das Individuum bezüglich der Disposition zu Geisteskrankheiten Bedeutung haben. Bei den „Degenerativen", welche geisteskrank sind, hat sich der Einfluss der somatischen Degeneration bereits gezeigt; bei jenen, welche nicht geisteskrank sind, wissen wir nicht, wie es mit der Disposition steht. Die Heredität disponirt nur das Individuum besonders für die Geisteskrankheit. Untersuchungen Gesunder auf somatische Degenerationszeichen haben also für diese Frage keinen Werth.

Discussion. A. Fuchs stellt eine Anfrage bezüglich des grossen Procentsatzes pathologischer Befunde bei progressiver Paralyse.

Königstein meint, dass es nicht angehe, ohne Weiteres Befunde wie temporalen Conus, cilioretinale Gefässe, markhaltige Nervenfasern als positive Befunde im Sinne somatischer Degenerationszeichen aufzufassen, Wintersteiner hätte da wenigstens vorher ihr Vorkommen procentarisch bei Gesunden feststellen müssen.

Elschnig schliesst sich dem an, und weist darauf hin, dass er diese letztere Feststellung bezüglich cilioretinaler Gefässe und Coni verschiedener Lage schon gelegentlich publicirt habe.

Wintersteiner führt an, dass er auch den Conus nach aussen und markhaltige Nervenfasern u. dgl. nicht als sichere Degenerationszeichen auffasst. Unter seinen Kranken mit positiven Augenspiegelbefunden (in Hinsicht auf Degenerationszeichen) fanden sich solche, welche auch andre somatische Degenerationszeichen darboten, und solche, denen diese fehlten.

M. Sachs: Auf Grund ausreichender allgemeiner Erfahrung in Spiegelbefunden könne man sagen: dies sind ungewöhnliche, jene gewöhnliche Spiegelbefunde. Die Registrirung der Häufigkeit des Vorkommens an sich häufiger Befunde — wie das von cilioretinalen Gefässen — bei Geisteskranken erscheint Vortr. belanglos; durch Einschränkung des Rahmens der positiv zu registrirenden Befunde wäre daher der Werth der Untersuchmungen Wintersteiner's gewiss nicht beeinträchtigt worden.

Referate, Uebersetzungen, Auszüge.

1) **Die Behandlung der Kurzsichtigkeit,** von J. Hirschberg in Berlin. (Die Deutsche Klinik. Urban u. Schwarzenberg, Berlin 1904.)

In der vorliegenden Sonderschrift behandelt Verf. mit gewohnter Lebhaftigkeit und Anschaulichkeit der Darstellung Fragen, die von grösster praktischer Bedeutung sind. Den wenig mit der Sache Vertrauten führt eine kurze und sehr übersichtliche Klarlegung der zu Grunde liegenden Begriffe so in das Thema ein, dass er den Auseinandersetzungen leicht folgen kann; der eigentliche Fachmann findet zahlreiche Anregungen und neue Gesichtspunkte.

Verf. wendet sich energisch gegen die in letzter Zeit allgemein aufgenommene fast unterschiedlose Vollcorrection. Er hat bei den höchsten Graden der Kurzsichtigkeit erhebliche Schädigungen dabei gesehen. Bis zu 3 Dioptrien kann man ausgleichende Gläser für Nähe und Ferne tragen lassen, bei den mittleren Graden (3—6 D.) sind die ganz oder nahezu ausgleichenden Gläser nur für die Ferne zu verwenden, für das Nahesehen

schwächere oder gar keine. Bei den höheren Graden der Kurzsichtigkeit (mehr als 6 Diopt.) sind stets zwei verschiedene Gläser zu verordnen, das Naheglas etwa halb so scharf als das Fernglas. Ein schärferes Glas als 9 Dioptr. ist höchstens für kurze Zeit zum Fernsehen zulässig.

Von besonderer Bedeutung ist der Abschnitt über die Complicationen der Kurzsichtigkeit, der ausführlicher behandelt ist, als man es von Lehrbüchern und auch von Sonderschriften gewohnt ist. Erwähnt ist die starke Verdünnung der Hornhaut, die zuweilen bei höchstgradiger Kurzsichtigkeit eintritt, genauer behandelt der Star bei Kurzsichtigen, auch die häufig bei ihnen beobachteten leichten Linsenverschiebungen und die bei Myopie sich ergebenden Besonderheiten der Star-Operation. Glaskörper-Trübungen, wie die näher geschilderten Hintergrunds-Veränderungen, sind eine Folge der Dehnung. Die Annahme einer Entzündung als Ursache ist ganz falsch und damit auch die Anwendung entzündungswidriger Mittel. Richtige Lebensweise, Ruhe und Schonung der Augen sind die Hauptmittel. Eine zu wenig beachtete zwar seltene doch sehr wichtige Complication ist die besondere Drucksteigerung bei starker Kurzsichtigkeit, die hier zuerst so genau dargestellt und durch klinische Beobachtung erläutert ist.

Giebt die Gegend des hinteren Augenpoles nicht mehr nach, so wirkt der Druck der Dehnung auf den Sehnerven, wobei der Schwund grösserer Aderhautbezirke und ihrer Blutgefässe drucksteigernd wirken kann. Es giebt drei Hauptformen des myopischen Glaucom, von denen die erste chronischen Charakter mit gelegentlichen Anfällen stärkerer Drucksteigerung hat, die zweite ohne jede Reizung wie das einfache Glaucom verläuft, die dritte ähnlich wie die zweite sich abspielt, doch neben der Aushöhlung des Sehnerven noch eine bedeutende ringförmige Aushöhlung des ganzen Augengrundes um den Sehnerven herum zeigt. Die letzte Form ist anscheinend nicht heilbar, während in den andren Fällen die Iridectomie gute Erfolge hat. Bei den Operationen an so bedeutend verlängerten und stark gespannten Augäpfeln ist die Allgemeinbetäubung unerlässlich. Diagnose und Behandlung sind durch eingehende Krankengeschichten erläutert.

Bei der schlimmsten Complication, der Netzhaut-Ablösung, die ausführlich erläutert wird, ist der Standpunkt des Verf.'s bekannt. Er ist für friedliche Behandlung (Ruhelage, Schwitzen, subconjunctivale Kochsalz-Injectionen), die nach 2—3 Monaten aufzugeben ist, wenn sie ohne Erfolg blieb. In 4 Fällen (8 %) trat schöner Erfolg ein. Auch der Lederhautstich ist zweckmässig. Deutschmann's Verfahren, der über 20 % Heilungen berichtet, empfiehlt Hirschberg deshalb sorgfältiger Pflege und Berücksichtigung, er schildert auch das noch eingreifendere Verfahren Müller's.

Von den Mitteln, die Kurzsichtigkeit zu beseitigen, sind solche, die auf falschen Voraussetzungen beruhen, wie Atropinkuren, zu verwerfen, auch die Muskel-Durchschneidungen erreichen nichts. Die Myopie-Operation ist bei sorgfältiger Auswahl und guter Technik von befriedigendem Erfolge. Verf. fasst seine bekannten Mittheilungen darüber übersichtlich zusammen, er räth zur grösseren Vorsicht, operirt stets nur ein Auge, das schlechtere.

Die Verhütung der Kurzsichtigkeit hat in der Schule ihr Hauptthätigkeitsfeld. Stilling trat gegen diese Ansicht auf, doch widerlegt Verf. seine Anschauungen. Messungen an 242 hochgradig kurzsichtigen Augen ergaben, dass die Kurzsichtigkeit in keinem Falle von zu starker Hornhautkrümmung abhängt, sie ist durch Sehachsen-Verlängerung bedingt. Blutsverwandtschaft der Eltern bewirkt nicht Kurzsichtigkeit der Kinder, wenn auch die ererbte

Anlage der Kurzsichtigkeit eine grosse Bedeutung besitzt. Da die Entwicklung der Kurzsichtigkeit erst unter dem Einflusse der Schule erfolgt, muss in dieser vorgesorgt werden. Gute Bänke in Schule und Haus, gute Beleuchtung sind nothwendig, Einführung von Steilschrift, Fallenlassen der gothischen Lettern erwünscht. Das Wichtigste ist Vermeiden der Ueberanstrengung, die unnütze Schreiberei, bei den Mädchen der Unfug vieler Handarbeiten, mit sich bringen. Die Glascorrection hat nach den anfangs erwähnten Grundsätzen zu erfolgen. Spiro.

---

2) **Klinische und anatomische Beiträge zur Pathologie des Gehirns.** IV. Theil, erste Hälfte. Von Prof. Dr. Salomon Eberhard Henschen in Stockholm. Upsala, 1903.

In der ersten Hälfte des vierten Theiles seiner Gehirn-Pathologie beschäftigt sich Verf. mit der Frage der Organisation des Gesichts-Sinnes im Gehirn. Solche Fragen können weder anatomisch, noch durch das Thierexperiment gelöst werden. Dazu bedarf es der combinirten klinisch-anatomischen Methode.

An 16 klinisch genau beobachteten und zum grossen Theil auch anatomisch untersuchten Fällen tritt Verf. besonders den beiden Fragen nahe: Welche Ausdehnung hat die Seh-Area der Hirnrinde, und Giebt es eine Projection der Retina auf diese Sehfläche?

Er kommt dabei zu folgenden Resultaten. Die Seh-Area ist auf die Rinde der Fissura calcarina beschränkt. Die laterale Rinde des Occipitallappens und die Rinde der Spitze desselben gehören nicht zum Sehcentrum, vermögen also auch nicht bei Läsion der Seh-Area für dieselbe einzutreten. Diese Localisation ist durch die positive Beobachtung erwiesen, dass bei einer auf die linke Calcarina-Rinde beschränkten Malacie linksseitige Hemianopsie gefunden wurde. Und durch die negative, dass ausgedehnte Malacie der lateralen Rinde kein Skotom hervorgerufen hat. Diese durch eine Reihe völlig übereinstimmender Beobachtungen gestützte Beweisführung steht in directem Gegensatz zu v. Monakow's Ansicht von der Ausdehnung des Sehcentrums. Die Fälle vorübergehender Hemianopsie sind nicht im Sinne v. Monakow's dadurch zu erklären, dass die Rinden-Elemente im Occipitallappen sich vertreten können, sondern dadurch, dass Blutungen in unmittelbarer Nähe entstehen, die wieder der Resorption anheimfallen. Sind solche Insulte cortical, so kommen fast regelmässig Hallucinationen vor. Ja diese sind fast pathognomonisch für corticale Läsionen.

Das Farbenfeld fällt mit dem Lichtfeld zusammen.

Was die zweite Frage anlangt, so ist eine Projection der Netzhaut auf die Calcarina-Rinde zur Evidenz bewiesen. Nämlich die obere Calcarina-Lippe empfängt die Lichtempfindung vom dorsalen Retina-Quadranten, die untere vom ventralen, während die Rinde des Bodens der Fissura calcarina dem horizontalen Netzhautmeridian entspricht. Malacie der oberen Lippe ruft constante Quadranten-Hemianopsie nach unten hervor und Malacie der unteren Ausfall nach oben. Ferner ruft eine begrenzte Läsion der Rinde nach Lage und Form ein constantes Skotom hervor, welches nach unten liegt, wenn der Defect functionirender Rinde in der oberen Lippe liegt und umgekehrt.

In praktischer Beziehung ist die Möglichkeit der Localisation von grösster Wichtigkeit: Quadranten-Hemianopsie nach oben beweist einen Process an

der Basis des Gehirns und contraïndicirt so einen eventuellen chirurgischen Eingriff. Auch Kleinhirntumoren, welche auf das Sensorium einen Druck ausüben, können eine Quadranten-Hemianopsie nach oben zur Folge haben. Es besteht also eine Projection der Netzhaut auf die Hirnrinde. Das periphere Gesichtsfeld scheint näher der Spitze des Hinterhauptlappens zu liegen.

Weiterhin geben die Untersuchungen noch Aufschlüsse über die Sehstrahlung. Das Sehbündel hat in der Sehstrahlung eine ventrale Lage, es ist 6 cm vor dem Occipitalpol höchstens 9 mm hoch und weiter hinten noch niedriger. In der Frontalebene des Gyrus angularis liegt es ganz ventral in der Sehstrahlung und etwa in der Höhe des Gyrus temporalis secundus. Auch hier ist eine bestimmte Anordnung der Fasern bewiesen. Der untere Retina-Quadrant wird durch ein unmittelbar ventral von der unteren Calcarina-Lippe liegendes Bündel im Fasciculus longitudinalis inferior innervirt. Die Fasern des dorsalen Abschnittes innerviren die obere Hälfte der Netzhaut. Auch im Kniekörper ist diese Anordnung vorhanden. Die dorsalen Fasern des Sehbündels kommen von der dorsalen Hälfte des Kniekörpers.

Ausser diesen Thatsachen hält Verf. für sehr wahrscheinlich, dass der horizontale Meridian der Netzhaut, dessen Sehfeld am Boden der Fissura calcarina liegt, doppelt innervirt ist.

Eine Localisation der Macula lutea ist nach des Verf.'s Ansicht bis jetzt nicht möglich. Der letzte Fall macht eine Localisation in den proximalsten Theil der Fissura calcarina wahrscheinlich, doch sprechen andre Thatsachen für Localisation auf den Cuneus-Stiel. Diese Frage können erst weitere Beobachtungen entscheiden.

Dem stattlichen Grossquart-Heft sind die Befunde der Gehirn-Sectionen auf sorgfältig ausgeführten Tafeln beigegeben. Koerber.

---

3) **Beitrag zur Pathogenese und Therapie des Glaukoms,** von Zimmermann. (Deutschmann's Beiträge, 58. Heft.)

In einer neuen Glaucomtheorie bringt Verf. den Arterienpuls in einen ätiologischen Zusammenhang mit der Entstehung des Glaucoms. Arterienpuls finden wir dann, wenn eine Druckdifferenz existirt zwischen dem Augeninnern und dem Innern des Gefässrohrs; gleichgiltig ist es dabei, wo von den beiden eine Steigerung oder Herabsetzung des Druckes Platz gegriffen hat. Verf. sagt nun, dass beim Glaucom eine Erniedrigung des Blutgefässdrucks bei normalem Augendruck vorliegt. Diese Erniedrigung der Spannung in den Blutgefässen beruht auf Erkrankungen des Herzens (Klappenfehlern, Myocarditis u. s. w.), der Gefässe (z. B. Arteriosklerose), kurz auf all denjenigen Processen, die zu einer Störung bezw. Stauung im venösen Kreislauf führen, z. B. Emphysem, Anämie, Leukämie, menstruelle und andre Blutverluste, Infectionskrankheiten (Influenza, Pneumonie, Pocken, Malaria u. s. w.); ferner erklärt sich so der Ausdruck des akuten primären Glaucoms nach heftigen Gemüths-Erregungen. Dass zumal alte Leute hauptsächlich derartige Störungen, demzufolge auch Glaucom aufweisen, liegt auf der Hand. Die durch den Arterienpuls bedingte Unregelmässigkeit in der Blutversorgung der Retina führt in Folge von Stagnation zu spontaner Endarteritis, zumal bei Individuen, die an senilen allgemeinen Gefäss-Erkrankungen oder an irgend welchen constitutionellen Formen derselben leiden. Dabei muss man bedenken, dass die Art. centr. ret. eine End-Arterie im Sinne Cohnheim's

ist. Es kommt weiter zu einer Transsudation aus den retinalen Gefässen, wodurch der intraoculare Druck erhöht wird. Die im Alter rigide gewordene Lederhaut giebt nicht mehr nach, die Venae vorticosae werden verlegt, und es resultirt daraus eine Stauung im Gefässgebiet der Aderhaut und des Corpus ciliare, wodurch die Transsudation nur gesteigert wird: der Circulus vitiosus ist geschlossen. Diese klinisch von Terson nachgewiesene Transsudation erklärt auch hinlänglich die glaucomatösen Symptome am vorderen Bulbus-Abschnitt. Die Abflachung der Vorderkammer hat demnach nicht im Vorrücken des ganzen Linsensystems die Ursache, vielmehr in der Druckwirkung aus der hinteren Kammer und der aktiven Verlagerung der Proc. ciliares. Die Theorie Leber's erklärt hinlänglich die Glaucom-Symptome, welche mit der (auf die dargestellte Weise erfolgende) Verlegung des Fontana'schen Raumes einsetzen. Erhalten die Venen aus den Capillaren nach Normalisirung des Blutdrucks wieder genügend Blut, so wird sich das Auge wieder beruhigen; Miotica unterstützen diese Rückbildung. Das Glaucom ist also nach Verf. „wenigstens im Stadium der Prodrome noch keine gemeine eigentliche Erkrankung des Auges, sondern nur ein Symptomencomplex, welcher sich in mehr passiver Form als Ausdruck der Erkrankung andrer Organe darstellt". Dass es Fälle giebt, in denen trotz enger Vorderkammer und Verlöthung des Kammerwinkels kein Glaucom ausbricht, verwerthet Verf. für die Behauptung, das auslösende Moment liege extrabulbär. Dass Augen, in denen die Abfuhr verlegt ist, ohne die blutdruck-herabsetzenden Momente von Glaucom verschont bleiben, liegt an einer Adaptation des Corpus ciliare, das seine sekretorische Thätigkeit einschränkt. Genaueres ist in der Original-Arbeit nachzulesen. — Für die Therapie ergiebt sich aus dieser Theorie die Wichtigkeit der den Blutdruck erhöhenden Herzmittel (Strophantus Adonis vernalis, aber nicht Digitalis) und allgemeiner diätetischer Maassnahmen (Mastkur, Höhenluft, Hydrotherapie). Nur wenn diese versagen, ist die Operation angezeigt (?); ebenso ist der Gebrauch der Miotica zu reguliren. In den neun mitgetheilten Fällen wurde nur einmal äusserer (?) socialer Gründe halber iridectomirt. Kurt Steindorff.

Journal-Uebersicht.

Archivio di Ottalmologia. 1904. Januar—Februar.

1) Veränderungen der Ciliarfortsätze durch Paracentesen und Läsion des Halssympathicus, von Tornabene.

Verf. bestätigte durch Experimente und anatomische Untersuchung die Resultate Bauer's (1897) betreffs der Paracentesen. Bei Reizung des Halssympathicus ferner tritt wohl Albumin im Humor aqueus auf, jedoch fehlt jede Entzündung oder Bläschenbildung am Corpus ciliare. Nach Exstirpation des obersten Halsganglions fand sich, wie schon Lodato 1901 nachwies, Albumin im Kammerwasser; am Corpus ciliare nur etwas Oedem, Gefässdilatation, wenige Coagula auf dem Epithel, keine Blasenbildung. Verf. hat hiermit bewiesen, dass letztere nicht die Ursache des Eiweissgehaltes des Humor aqueus ist, wie Greeff behauptete.

---

2) Uebergang diffundirender Substanzen in den Humor aqueus bei Reizung oder Durchschneidung des Sympathicus, von Lentini.

Fluorescein, KJ und gelbes Blutlaugensalz gehen bei Kaninchen nach subcutaner Injection von 3 ccm einer 20 % Lösung in den Humor aqueus

über und zwar Fluorescein nach 7—8 Minuten, KJ nach 5, Blutlaugensalz nach 20—22 Minuten. Sublimat in 10 Mal geringerer Dosis injicirt, erscheint nach 6 Minuten im Humor aqueus. Fluorescein geht bei geringen Dosen nicht in die Vorderkammer über, auch nicht wenn es zusammen mit diffundirenden Substanzen, wie KJ oder Sublimat subcutan injicirt wird. Nach frischer Abtragung des obersten Halsganglions (1—2 Tage) gehen Fluorescein und KJ in stärkerer Menge und schneller in den Humor aqueus über, nach älterer Abtragung (20 Tage bis $1^1/_2$ Monate) filtriren die genannten Substanzen, wie auch Sublimat, in geringerer Menge in die Vorderkammer, als am normalen Auge. Bei galvanischer Reizung des sympathischen Ganglions erscheint Fluorescein später und in geringerer Quantität im Humor aqueus, als im Auge der andren Seite.

---

3) **Marginoplastik bei Trichiasis,** von Mobilio.

Empfiehlt die Methode von Scimemi (Bollettino d'oculistica 1889), Transplantation eines gestielten Hautstreifchens in einen Intermarginalschnitt und Befestigung desselben mit einigen Suturen.

---

4) **Favus der Lider,** von Pegoraro.

Verf. giebt die bezügliche Literatur und beschreibt einen eigenen Fall.

---

5) **Ueber Pseudoplasmen der Orbita,** von Carollo.

Einer Frau wurde ein als Sarcom der Orbita diagnosticirter Tumor exstirpirt. Recidiv nach 1 Jahre. Heilung durch antisyphilitische Kur.

März—April.

Halssympathicus und Auge, von Lodato.

Verf. suchte die Wirkung langdauernder Reizung des obersten Halsganglions auf das Auge allseitig zu erforschen. Zu diesem Zwecke betupfte er bei Hunden und Kaninchen das vorsichtig blossgelegte Ganglion mit einem Tröpfchen Essigsäure oder Terpentinöl oder Crotonöl oder führte einen sehr feinen Faden hindurch, welcher so locker geknotet wurde, dass kein Druck ausgeübt wurde oder er injicirte ein Tröpfchen irritirender Flüssigkeit in das Ganglion.

Reizung des Ganglions hat meist eine Verringerung der Flüssigkeitsmenge zur Folge, welche aus dem Leber'schen Manometer-Apparate in die Vorderkammer unter constantem Druck eindringt. Diese Verringerung der Filtration ist im Anfang der Reizung stärker, nimmt darauf ab bis zum Verschwinden, kann aber in einzelnen Fällen noch nach 1 Monat nachweisbar sein. Dabei tritt gleichzeitig Erhöhung des intraocularen Druckes ein, welche vorübergehend oder dauernd sein kann. Je hochgradiger sie nach der Reizung ist, desto schneller wird sie in Folge von Ermüdung der Nerven rückgängig; sie ist um so dauernder, je mässiger gleich vom Anfang an die Reizung des Ganglions ist. Von einem Tage zum andren kann auch Hypertonie mit Hypotonie sich abwechseln. Emotionszustände können den intraoculären Druck steigern.

Die langsame Reizung des Halsganglions ruft meist Pupillendilatation des betreffenden Auges hervor, welche permanent bleiben kann, meist aber nach einer gewissen Zeit verschwindet und von Verengerung der Pupille gefolgt ist. Die Dauer der Erweiterung ist geringer bei heftiger Reizung; grösser, wenn von Anfang an die Reizung des Ganglions mässig ist. Mit-

unter tritt die Pupillen-Erweiterung bei starkem Lichte nicht hervor (bei Vergleichung mit dem gesunden Auge), sondern erst bei schwacher Beleuchtung. In dem Auge der gereizten Seite kann Inversion des Licht-Pupillar-Reflexes auftreten, während im andren Auge der normale Reflex fortbesteht. Ueberhaupt sind von Individuum zu Individuum, wie auch von einem Tage zum andren, die Pupillen-Erscheinungen sehr variabel. Eserin bewirkt bei der durch Reizung dilatirten Pupille weniger schnell Miosis, welche auch weniger vollständig ist; Atropin hingegen schnellere, intensivere und länger dauernde Mydriasis, als im normalen Auge. Die vasomotorischen Erscheinungen fand Verf. bei seinen Experimenten sehr variabel und inconstant. Bei Hunden (weniger bei Kaninchen) fand eine Dissociation der verschiedenen Functionen des Ganglion statt, so dass Verf. in der Variabilität der Erscheinungen einen Beweis für die Ansicht findet, dass das Ganglion als ein nervöses Centrum mit multiplen Functionen zu betrachten sei. So sah er bei den beschriebenen Versuchen Pupillen-Erweiterung ohne vasomotorische Modificationen; oder mit Verengerung, auch mit Erweiterung der Gefässe, woraus hervorgeht, dass die betreffenden Functionen im Ganglion getrennt sind. So fand er auch den intraoculären Druck von vasomotorischen Einflüssen unabhängig, da er wuchs sowohl bei Hyperämie, als bei Ischämie, und in andren Fällen ohne merkliche vasomotorische Aenderungen. Betreffs der Ischämie machte Verf. hierbei einen interessanten Versuch. Er injicirte einem Kaninchen subconjunctival Adrenalin und constatirte, dass bei der dadurch hervorgerufenen Ischämie des ganzen Bulbus die Filtration aus dem Leber'schen Apparate in die Vorderkammer sichtlich verstärkt wird. Mikroskopische Untersuchungen der betreffenden Augen zeigten mitunter Hämorrhagien (ähnlich de Obarrio 1899), auch Veränderungen am Epithel der Ciliarfortsätze, sowie Pigmentinvasion gegen Cornea und den Iriswinkel hin. Die anatomischen Veränderungen lassen auf Vermehrung der Secretion im Auge, Erschwerung der Elimination und Circulationsstörungen schliessen. 2 Tafeln Abbildungen.

Peschel.

Vermischtes.

1) Strassburg, 18. Mai 1904.

— — — —

. . . . Ich habe niemals behauptet, dass eine ungewöhnlich stark gekrümmte Hornhaut allein die höhergradige Myopie bedinge, und wenn Sie die Tabelle von 100 ophthalmometrisch gemessenen myopischen Augen in meinem ersten Buche (von 1887) nachsehen wollen, werden Sie sich überzeugen, dass unsre Resultate sich decken. Ich habe nichts Andres sagen wollen bezw. gesagt, als dass bis zu M = 7 D etwa die Hornhautkrümmung einen grossen Einfluss auf den Grad habe. Wenn ein Auge mit M = 1,50 und r = 8,3, statt dessen r = 7,5 hätte, bestände doch schon statt M = 1,50 eine solche von 7 bis 7,5 D. Dass die Achsen-Verlängerung die Hauptsache ist, ist ja doch auch meine Meinung, dass aber bei Myopie die Hornhautkrümmung sich immer innerhalb der physiologischen Grenzen hält, habe ich streng gegen Tscherning hervorgehoben, der bekanntlich das Gegentheil vermuthete. — — —

J. Stilling.

Zusatz von J. H. Ich freue mich, wenn Herr College Stilling mit mir

einig ist. Aus seinem Satz (1903): „Die Höhe des Grades (der Kurzsichtigkeit) macht nichts aus, weil die Krümmung der Hornhaut so variabel ist", hatte ich dies nicht mit Sicherheit schliessen können. Ich finde eben durch Ophthalmometrie, dass excessive Myopie niemals durch Verkürzung des Hornhaut-Radius bedingt wird.

2) Am 26. Juni fand zu Paris im Hôtel-Dieu, dem Ort seiner langjährigen Wirksamkeit, die Enthüllung des Denkmals für Prof. Panas statt. Das Monument, ein Werk von André Boucher, stellt Panas dar in sitzender Stellung, zu seiner Seite ein blindes Kind, gegen das der Professor die Hand ausstreckt, um es zu untersuchen.

Prof. Guyon übergab das Denkmal dem Director der öffentlichen Krankenpflege. Prof. de Lapersonne zeichnete das wissenschaftliche Leben seines Lehrers und Vorgängers, der den Unterricht in der Augenheilkunde für die Universitäten Frankreichs geschaffen. Prof. Debove sprach für die medicinische Facultät, Prof. van Duyse für die fremden Universitäten, Dr. Nélaton für die alten Schüler, Prof. Jaccoud für die Académie de méd.

Eine Erinnerungs-Medaille von Bottée zeigt auf der Vorderseite das Bild von Panas, auf der Rückseite die Wissenschaft, welche einem Blinden die Binde vom Auge nimmt, und die Unterschrift trägt: Arte et studio e tenebris in lucem revocat.

3) Die erste Nettleship-Medaille ist Herrn Prof. Priestley Smith zu Birmingham für seine wichtigen Beiträge zur Augenheilkunde, insbesondere zur Natur und Behandlung des Glaucoma, verliehen worden.

4) Am 16. Juli d. J. hat die medicinische Facultät zu Giessen Herrn Prof. H. Knapp aus New York sein vor 50 Jahren erworbenes Doctor-Diplom erneuert. Tags zuvor hatten wir in Berlin die grosse Freude, die Rüstigkeit und Thatkraft des 72jährigen zu bewundern und ihm noch eine lange, gesegnete Thätigkeit zu wünschen.

5) Friedrich Heisrath, geb. 1850, gest. 12. Juli 1904. Nachdem er 1876 die Approbation als Arzt erworben, trat er im folgenden Jahre als Assistenzarzt in das Sanitäts-Korps ein, wurde 1885 Stabsarzt, 1895 Oberstabsarzt, 1898 durch den Professor-Titel ausgezeichnet, 1899 Privat-Docent der Augenheilkunde an der Albertus-Universität zu Königsberg. Heisrath hat sich, als Schüler von Julius Jacobson, wesentliche Verdienste um die chirurgische Behandlung der Körnerkrankheit erworben. Wir beklagen den frühen Tod des im besten Mannesalter Dahingeschiedenen. Seine Haupt-Arbeiten sind die folgenden: 1) Ueber die Behandlung der granul. Bindehaut-Entzündungen mit tiefen und ausgedehnten Excisionen. Berliner klin. Wochenschr. 1882, Nr. 28. 2) Grundzüge der operativen Behandlung granulöser Bindehaut-Erkrankungen. Königsberg, 1895.

Bibliographie.

1) XI. Jahresbericht des Directoriums des von der böhmischen Sparkasse gegründeten Blinden-Versorgungshauses Francisco Josephinum in Smichov bei Prag für das Jahr 1903. 119 Pfleglinge: 57 Männer, 62 Frauen; 10 Todesfälle, 11 Neuaufnahmen.

Schenkl.

2) Die diagnostische und prognostische Bedeutung der Netzhaut-Erkrankungen bei Nephritis, von Prof. Elschnig in Wien.

(Wiener med. Wochenschrift. 1904. Nr. 11 und 12.) Unter 199 Fällen von Nephritis fanden sich nur 74 mit normalem Augenhintergrunde. Arteriosklerose allein, oder mit zartem Netzhautödem war in 60, leichte atypische Retinitis in 15, schwere atypische Retinitis in 24, typische Retinitis albuminurica in 13, Retino-Chorioiditis albuminurica in 6 Fällen zu constatiren. Durch Nephritis bedingte sonstige Netzhaut-Erkrankungen fanden sich in 7 Fällen. Aus diesen Fällen konnte geschlossen werden, dass bei Nephritis mit zunehmendem Alter die Disposition der Netzhaut zu Erkrankungen zunimmt, und dass der pathologische Netzhautbefund im Allgemeinen parallel dem Allgemeinzustande läuft; bessert sich letzterer, so können selbst die schwersten retinitischen Veränderungen rückgängig werden. Stationärbleiben der Retinitis oder Zunahme sind immer von allgemein prognostisch schlechter Bedeutung. Die Mortalität der Nephritiker mit negativem Netzhautbefunde ist eine ganz erheblich geringere, als der mit pathognomonischem Befunde an der Netzhaut. Schenkl.

3) Beitrag zur Frage der Leber-Ophthalmie, von Dr. Fr. Vollbracht in Wien. (Zeitschrift für Heilkunde. 1903. Bd. 24, Heft 3.) In einem Falle von hypertrophischer Lebercirrhose kam es zu Hemeralopie und im Anschlusse an eine Erkältung zu Conjunctivitis und zu Hornhautgeschwüren beider Augen. Der Fall verlief letal. Nach dem Sectionsergebniss und nach der histologischen Untersuchung der Bulbi kommt Verf. zum Schlusse, dass die Entstehung der Leber-Ophthalmien nicht auf das durch Gallenbeimischung veränderte Blut, sondern auf die durch die Grundkrankheiten bedingten Ernährungsstörungen zurückzuführen ist. Manchmal kommt es in Folge einer Gelegenheitsursache zu bakterieller Invasion und damit zu entzündlichen Erscheinungen. Schenkl.

4) Ueber Hypophysis-Tumoren, von Secundärarzt Dr. Emil Zak. (Wiener klin. Rundschau. 1904. Nr. 10.) Ein Fall von Hypophysis-Tumor ohne Akromegalie, der sich bei der Section als Adenom der Hypophysis erwies. Es war totaler Sehnervenschwund vorhanden. Schenkl.

5) Tetanie als Ursache der Starbildung, von Regimentsarzt Dr. H. Freund. (Wiener med. Wochenschrift. 1904. Nr. 10 und 11.) Beschreibung von 5 Fällen, in welchen der Zusammenhang der Starbildung mit Tetanie sichergestellt worden war. In 4 Fällen kam es dabei zur Ausbildung einer Cataracta perinuclearis, während sich in einem Falle eine Trübung der peripherischen Rindenschichten einstellte. Die Intensität der Linsentrübung und die Schnelligkeit ihres Fortschreitens steht nach den bisher beobachteten Fällen mit der Intensität der Grundkrankheit und ihrer Dauer im Zusammenhange. Schenkl.

6) Beitrag zur Trachomfrage in Böhmen, von Dr. Adolf Hála. (Wiener klin. Rundschau. 1904. Nr. 11.) Nachweis, dass sich trotz aller sanitären Vorkehrungen das Tarchom in Böhmen auf gleicher Höhe hält. Verf. fordert die Anstellung oculistisch ausgebildeter Aerzte zur Behandlung des Trachoms und zur Einleitung der Prophylaxe. Auf Grund angezeigter und fachmännisch sichergestellter Fälle hätten die Behörden ständige Verzeichnisse der trachomkranken Personen nach Namen, Alter, Wohnort und Beschäftigung zusammenzustellen, und Kranke und ihre Umgebung durch geeignete populär geschriebene Flugblätter über das Trachom und seine Gefahren aufzuklären. Schenkl.

7) Fremdkörper in den Thränenröhrchen, von Primarius Dr. Emil Bock in Laibach. (Wiener med. Wochenschrift. 1904. Nr. 12.) Bei einer 59jährigen, an Trachoma inveteratum cum panno oc. utr. leidenden Frau fand sich im rechten oberen Thränenröhrchen ein pfefferkorngrosser echter Thränenstein, in welchem nur anorganische Stoffe nachweisbar waren. Verf. erklärte die Entstehung durch die Veränderungen, die das Trachom in dem Thränenröhrchen verursacht hat, wodurch die in letzterer befindlichen, der Thränen- bezw. Bindehautsack-Flüssigkeit entstammenden anorganischen Bestandtheile haften geblieben sind. Schenkl.

8) Dreizehnter Bericht über die Abtheilung für Augenkranke im Landesspital zu Laibach vom 1. Januar bis 31. December 1903. von Primarius Dr. Emil Bock. 1370 Kranke (645 Männer, 665 Weiber), 526 grössere Operationen, darunter 94 Star-Operationen und zwar: 26 Star-Ausziehungen mit dem Lappenschnitt und Iridectomie, 30 Star-Ausziehungen mit dem Lappenschnitt ohne Iridectomie, 17 Star-Ausziehungen mit dem Lanzenschnitt, 12 Star-Zerschneidungen und 9 Zerreissungen des Nachstars. Ein an Star operirtes Auge ging durch Wundeiterung in Folge eines unheilbaren chronischen Ekzems der Lider verloren. Schenkl.

9) Ueber die Variabilität der Gonokokken, von Dr. Fritz Schanz in Dresden. (Deutsche med. Wochenschr. 1904. Nr. 10.) Verf. zeigt durch seine Ausführungen, dass viele Diplokokken, die bis jetzt nur für gonokokkenähnlich gegolten, zu den Gonokokken gerechnet werden müssen, ebenso wie der echte Diphtheriebacillus in viel weiteren Grenzen variirt als man dies anfangs angenommen. Fritz Mendel.

10) Medicinische Gesellschaft in Giessen am 24. November 1903. (Deutsche med. Wochenschr. 1904. Nr. 5.) Vossius: Ueber eine ringförmige Trübung an der vorderen Linsenfläche nach stumpfen Contusions-Verletzungen. Best stellt ein Mädchen mit doppelseitig angeborenem Anophthalmus vor. Fritz Mendel.

11) Unterelsässischer Aerzteverein in Strassburg am 19. December 1903. (Deutsche med. Wochenschr. 1904. Nr. 5.) Laqueur stellt eine 22jährige Patientin vor, an der er genöthigt war, alle vier Augenlider, die durch Lupus zerstört waren, durch plastische Operationen zu ersetzen. Für die beste Methode der Blepharoplastik hält Vortr. die Fricke'sche. Nur wo Mangel an brauchbarer Haut eintritt, kann Thiersch's Methode als Ersatz angewendet werden. Fritz Mendel.

12) Ueber Bewegungs-Erscheinungen an gelähmten Augenmuskeln in einem Fall von Korsakow'scher Psychose, von Prof. A. Westphal. (Berliner klin. Wochenschr. 1904. Nr. 8.) In dem vom Verf. beobachteten Falle war die Lähmung der die Bulbi nach oben drehenden Muskeln eine vollständige, so dass bei dem Versuch nach oben zu sehen, auch nicht die geringste Bewegung constatirt werden konnte. Bei intendirtem, aber durch Auseinanderhalten der Lider verhindertem Lidschluss tritt sofort eine lebhafte Bewegung der Bulbi nach oben und aussen auf, zugleich mit einer starken Contraction der auf Licht nur sehr wenig und träge reagirenden Pupillen. Verf. nimmt als Ursache für das Aufwärtsfliehen des gelähmten Bulbus eine Mitbewegung an. Fritz Mendel.

13) Noch einige Bemerkungen über Wattepinsel für's Auge, von Dr. Otto Neustätter in München. (Münchner med. Wochenschr. 1904. Nr. 4.) Wattepinsel sind praktischer als Haarpinsel. Verf. empfiehlt aseptische Wattepinsel in Fabriken und Betrieben anzuschaffen, damit mit diesen

von den Arbeitern selbst Fremdkörper aus dem Auge entfernt werden können. Auch zum Einstäuben von Pulvern und zur Application von Jodtinktur leisten sie gute Dienste. Fritz Mendel.

14) Das „Ultramikroskop", von W. Guttmann. (Fortschritte der Medicin. 1904. Nr. 7.) Den Jenenser Gelehrten Siedenhoff und Zsigmondy ist es gelungen, die Vergrösserungsfähigkeit auf mikroskopischem Gebiet um ein Wesentliches zu erhöhen, so dass allerfeinste „ultramikroskopische" Theilchen sichtbar gemacht werden können, dass aber die Sichtbarmachung nur unter Verzichtleistung auf ähnliche Abbildung ermöglicht ist. Das Princip besteht in der Anwendung intensivster seitlicher Beleuchtung, in deren Brennpunkte das zu beobachtende Object sich befindet. Das Ultramikroskop eignet sich hauptsächlich zum Nachweis getrennter materieller feinster Theilchen, z. B. bei Untersuchungen von Farbstoffen, Gewebsflüssigkeiten, Sera u. s. w. Im Conjunctival- und Trachomsecret wurde von Rählmann eine Reihe bisher unbekannter kleinster eigenbeweglicher Lebewesen gesehen; die Linsentrübungen sind zurückzuführen auf optische Differenzen der Brechung, als Ausdruck dafür, dass die Eiweisstheilchen auseinander gehen bezw. in das Kammerwasser übertreten. Fritz Mendel.

15) Ueber Behandlung der granulösen Augen-Entzündung, von Kreisarzt Dr. Post in Strasburg (Westpreussen). (Deutsche med. Wochenschr. 1904. Nr. 1.) Verf. bedient sich zur Behandlung des Trachoms des Irrigator-Strahls, an dem eine kleine technische Veränderung in Form eines Bügelhakens von ihm angegeben wurde, und legt den Hauptwerth auf die durch den Strahl bewirkte Massage der kranken Bindehaut. Er verwendet Wasser mit physiologischem Salzgehalt, das auf Körpertemperatur erwärmt ist. Zu 3 Litern der Lösung wird $^1/_2$ g Sublimat zugefügt.

16) Ueber Asthenopie und ihre Behandlung, von Philipp Fischer. (Inaug.-Dissert. Rostock. 1903.) Bei der Untersuchung auf Asthenopie wird in der Rostocker Augenklinik das Hauptaugenmerk auf folgende Punkte gerichtet. 1. Genaue Functionsprüfung; 2. Prüfung der Accommodation; 3. Prüfung der Muskelverhältnisse; 4. genaue Inspection der Bindehaut; 5. bei Verdacht auf allgemeine Neurose Prüfung auf Gesichtsfeld-Einschränkungen; 6. Palpation des Bulbus und der Austrittsstelle des Supraorbitalis; 7. Exploration auf Nebenhöhlen-Erkrankungen und Allgemeinleiden. Bei chronischen Conjunctividen wird mit bestem Erfolge Gebrauch gemacht von Massage mit Zink-Ichthyolsalbe. (Ammon. Ichthyol 0,15. Zinc. oxydat. 5,0. Amyl. trit. 3,0. Vas. alb. ad. 15,0.) Bei Druckempfindlichkeit des Bulbus oder des Supraorbitalis leistet eine Combination von Secale cornutum, Chinin und Ferrum beste Dienste. Sec. corunt. 1,0. Chin. mur. 2,0. Ferr. sulf. 3,0. Extr. Gent. q. s. u. f. pil. Nr. 100. S. 3 Mal täglich 2 Pillen.

17) Zur Siderosis retinae et bulbi. Ein Beitrag zu den Eisensplitter-Verletzungen des Auges, von W. Uhthoff in Breslau. (Deutsche med. Wochenschr. 1903. Nr. 48 und 49.) Die an 4 Fällen von Eisensplitter-Verletzung gemachten Beobachtungen liefern werthvolle klinische Beiträge zur Frage der Siderosis retinae beim Menschen. In den drei ersten Fällen zeigte sich als gemeinsamer Symptomencomplex: Herabsetzung der Sehschärfe, concentrische Gesichtsfeld-Beschränkung, Hemeralopie und langsam progressiver Verlauf des Processes. Es sind dies die klinischen Erscheinungen, wie sie sonst bei atrophirenden Netzhautprocessen gefunden werden. Der Eisensplitter bringt zuerst gerade in den äusseren Netzhautschichten Degene-

rations-Erscheinungen hervor. Ausgesprochene periphere Pigmentirung des Augenhintergrundes konnte nur in Fall I ophthalmoskopisch nachgewiesen werden. In Fall II und III war der Augenhintergrund normal, Glaskörpertrübungen ausgenommen, die Verf. auch der Eisenwirkung zuschreibt. Während in den ersten drei Beobachtungen eine Ablösung der Netzhaut trotz ihrer Degenerations-Erscheinungen nicht eingetreten war, zeigt Fall IV, in dem der Bulbus enucleirt werden musste, diese Complication. Die Iris war in 3 Fällen deutlich verfärbt. In Fall I wurde der Eisensplitter mit dem kleinen Hirschberg'schen Magneten ohne Zwischenfall extrahirt, in Fall II und III wurde keine Magnet-Operation gemacht, da die Gefahr der Extraction mit dem eventuellen Gewinn nicht im Einklang zu stehen schien. Ob nach Entfernung des Fremdkörpers durchweg auf einen Stillstand der Eisendegeneration der Netzhaut gerechnet werden kann, ist bis jetzt noch nicht sicher nachgewiesen. Der anatomische Befund des Falles IV, der schon intra vitam zu einer ausgesprochenen Siderosis corneae geführt hatte, zeigt nach der Ansicht des Verf.'s, dass wir es mit einer „xenogenen" durch den Fremdkörper direct bedingten Siderosis und nicht mit einer hämatogenen zu thun haben. Fritz Mendel.

18) L'ophtalmologie provinciale, sous la direction de Mr. le Dr. Motais, Prof. de clinique opht., Angers. Diese April 1904 neu begründete Zeitschrift enthält in ihrer ersten Nummer die folgenden Artikel: Ueber die Schwere der Syphilis mit Augen-Komplicationen von Motais, Pathogenie des Schielens von Cosse, Diagnose des Netzhaut-Markschwamms von Gendron u. A.

19) Blindheit durch Embolie der Arteria centralis retinae im unmittelbaren Anschluss an eine Paraffin-Injection, von Hurd und Holden. (Med. Rec. Juli 1903. Nach einem Referat in der Deutschen med. Zeitung. 1904. Nr. 2.) Während der Paraffin-Injection in den oberen Theil der Nase, der schon vorher 2 Injectionen ohne weitere Störung vorangegangen waren, trat sofort vollständige Blindheit des rechten Auges auf. Nach $^1/_2$ Stunde: rechte Pupille erweitert, reactionslos; S = 0: der untere Ast der Arteria centralis retinae und seine Verzweigungen leer. Einige Stunden später Oedem der Retina und das Sehvermögen war definitiv verloren. Welchen Weg der Embolus im vorliegenden Fall genommen hat, ist schwer zu sagen.

20) Blindheit und Taubheit bei Urämie, von Dr. Treitel. (Deutsche med. Ztg. 1904. Nr. 2.) Ein Knabe erkrankte in Folge von Scharlach an Nephritis mit Urämie. Kurz vor dem Eintritt der Urämie Entzündung beider Ohren, der erst Blindheit, dann Taubheit gefolgt waren. Das Augenlicht kehrte am vierten Tage zurück, das Gehör am fünften.

21) Mittheilungen aus der chirurgischen Abtheilung des Bosn.-Herzegow. Landesspitals in Sarajevo für die Jahre 1897 bis 1900, von Primararzt Dr. Josef Preindlsberger. Aus dem Bericht über Augenkrankheiten ist hervorzuheben: In den Jahren 1897 und 1898 gelangten 84 Fälle von Cataracta senilis zur Operation, wovon 28 beiderseitig, in den Jahren 1899 und 1900 wurden 244 Fälle, wovon 128 beiderseitig, operirt. Fast in sämmtlichen Fällen wurde die periphere Lappen-Extraction mit Iridectomie ausgeführt. Resultate ziemlich befriedigend. Erwähnenswerth sind noch 8 Fälle von Star-Operation, wo auf dem ersten Auge die Reclination (in 3 Fällen von einem türkischen Starstecher) mit schlechtem Erfolge vorgenommen war.

22) Westnik Ophthalmologie Mai—Juni 1904. Inhalt: E. Braunstein, Ueber die operative Behandlung des Trachoms. A. Marlenikoff, Cavernöse Angiome der Orbita. Krönlein'sche Operation. A. Natanson, Die optische Erwerbsfähigkeit; Verminderung derselben durch Augenverletzungen; Abschätzung des Grades (Schluss). Th. Kubli, Ueber die grösstmögliche Einschränkung des Gebrauches von Atropin und andren Mydriaticis bei einigen Augen-Erkrankungen. S. Segal, Drei ophthalmologische Beobachtungen. A. Pohl, Cuprum citricum bei Trachom. Referate. Sitzungsbericht Moskauer Ophthalmologische Gesellschaft (September, October, November, December 1903). Russische ophthalmologische Bibliographie. Ophthalmologische Chronik. Beilage: J. Chorzeff, Bericht über die Thätigkeit der „Colonie volante" im Gouvernement Mogilew im Jahre 1903. K. Tschachtschiani, Bericht über die Augenabtheilung des Landesspitals im Gouvernement Nigni-Nowgard.

23) Diagnostik und Untersuchungs-Methoden mittelst Roentgen-Strahlen, von Dr. W. Cowl. (Lehrb. d. klin. Untersuch.-Methoden v. Eulenburg, Kolle, Weintraud, 1903). Was die Roentgen-Aufnahme am Auge betrifft, so unterscheidet Verf. die Transversal- und die Vertical-Aufnahme auf einer zwischen dem Führer gehaltenen Platte. Zur Feststellung der Lage und Krümmung des vorderen Bulbus-Teiles im Bilde bei beiden Aufnahmen sind mindestens drei abgebildete Punkte der Krümmung nötig.

24) Ueber die Behandlung von Hornhaut-Erkrankungen mit dem scharfen Löffel, von Eïsaburo Hadano aus Japan. (Inaug.-Dissert. Rostock 1903.) Haupt-Indication für die Anwendung des scharfen Löffels: 1. Entfernung erkrankter oder abgestorbner Gewebstheile; 2. aufgeflogener oder eingelagerter Fremdkörper; 3. Behandlung des Flügelfells; 4. Phlyctänuläre Hornhaut-Erkrankungen.

25) Ueber die Wurm-Krankheit (Ankylostomiasis) und ihre Bekämpfung, von W. Zinn, Berlin. (Therapie der Gegenwart, 1903. December.) Aus der umfangreichen Arbeit ist für den Augenarzt als besonders interessant hervorzuheben, dass Netzhaut-Blutungen nur bei den Kranken mit hochgradiger Anämie vorkommen, und dass die nach Extractum filicis maris vorkommende Erblindung oder hochgradige Herabsetzung der Sehschärfe zum Glück, ein äusserst seltenes Vorkommniss ist. (Bisher unter mehreren Tausend Kuren ungefähr 3—5 Fälle.)

26) Ueber Hornhaut-Erosionen und ihre Folgen, von Ernst Krause. (Inaug.-Dissert. Rostock 1903.) Die Arbeit stellt die Literatur über die Hornhaut-Erosionen zusammen. Fritz Mendel.

27) Ueber einen Fall von Doppel-Perforation des Auges durch Eisensplitter, von Hermann Kessel. (Inaug.-Dissert. Jena. 1903.) Einem 33 Jahre alten Schlosser, dessen rechtes Auge durch eine Verletzung in der Kindheit linsenlos geworden war, flog im December 1890 in das linke Auge ein Stahlsplitter; zwei Tage darauf wurde anderwärts eine erfolglose Magnetsondirung vorgenommen, die schliesslich zu schmerzhafter Schrumpfung und 1902 zur Ausschälung des Bulbus führte. Beim Durchschneiden des Sehnerven stiess die Scheere auf einen Eisensplitter, der 4,7 mm lang, 3,5 mm breit, 1,7 mm dick und 0,0725 g schwer war und auf der Lederhaut eingekapselt sass; er hatte die Hornhaut temporal durchbohrt, die Iris perforirt und den Bulbus durch die Lederhaut verlassen. Die Ferrocyankalium-Reaction ergab Blaufärbung namentlich in der Gegend, wo der Splitter

eingekapselt gewesen; war aber auch in der Netzhaut, theilweise in Drusen der Aderhaut und in der Hornhaut nachweisbar. Kurt Steindorff.

28) Die Keratitis parenchymatosa bei acquirirter Lues, von Arthur Wandel. (Inaug.-Dissertat. Breslau 1903.) Veröffentlichung von 46 in der Literatur beschriebenen Fällen, in denen es sich zweifellos um erworbene Syphilis als Ursache der Hornhaut-Erkrankung handelt.

Fritz Mendel.

29) Perforirende Verletzungen des Augapfels durch Mannschaft-Schrankschlüssel, von Langenhan. (Deutsche militärärztl. Ztschr. 1904. Nr. 2.) Der Soldat pflegt seinen Schlüssel mit einer möglichst langen Schnur am Brustbeutel zu befestigen, was zwar sehr praktisch ist, aber unter Umständen gefährlich werden kann, z. B. wenn beim Turnen der Waffenrock unten aufgeknöpft und der Schlüssel nun hin und her geschleudert wird. Dann kann er, wenn das Kinn der Brust genähert wird und der Schlüssel aufwärts fliegt, das Auge treffen. Dieser Mechanismus führte beim Turnen am Querbaume in 2 Fällen zu perforirender Verletzung der Hornhaut, die einmal mit Wund-Star complicirt war. Die schliessliche Sehschärfe war bei beiden Kranken vorzüglich. Verf. warnt, das Aufhängeband der Schrankschlüssel länger als bis zum viertuntersten Knopf des Waffenrocks gehend zu tragen. Kurt Steindorff.

30) Noch einmal die Lage des Centrums der Macula lutea im menschlichen Gehirn, von L. Laqueur. (Virchow's Archiv. 1904. 175. Bd.) Im Gegensatz zu Bernheimer und Monakow nimmt Verf. eine inselförmige Vertretung der Macula lutea im Gehirn an; sie liegt im hintersten Theile der Fissura calcarina beider Hemisphären und nicht, wie Henschen behauptet, im vordersten. Verf. stützt diese seine Behauptung auf eine Reihe combinirter klinisch-anatomischer Befunde. In der doppelten Vertretung des gelben Flecks in beiden Hemisphären sieht Verf. „eine Schutzvorrichtung der Natur für denjenigen Theil des Sehorgans, dessen das Individuum zu seiner Existenz am nöthigsten bedarf.“ Kurt Steindorff.

31) Ein neuer Apparat zur Behandlung der Erkrankungen der Bindehaut, von Bahnarzt Dr. J. Feig in Oberleutersdorf. (Prager med. Wochenschrift. 1903. Nr. 47.) Ein Apparat zur Reinigung und Berieselung der Bindehaut, bestehend aus einem Glasgefäss, das durch einen 1 m langen Schlauch mit einem feinen Glasrohr in Verbindung steht, welches an seinem freien Ende sich zweifach theilt. Den Endigungen der Aeste sitzen feine Oeffnungen auf. Schenkl.

32) Beitrag zur Casuistik der retrochorioidealen Blutung nach Star-Operation, von F. X. Frey. (Inaug.-Dissert. Tübingen, 1903.) Unter 3900 Star-Operationen wurde die ominöse Complication an der Tübinger Klinik 5 Mal beobachtet (1 : 780 = 0,13 %); die betreffenden Krankengeschichten werden mitgetheilt. Alle entfallen in die Zeit nach der Einführung des Cocaïn, was in Rücksicht auf Sattler's Vermuthungen einen Zusammenhang zwischen retrochorioidealer Blutung und Cocaïn-Wirkung wichtig ist. Eine besonders fleissige tabellarische Zusammenstellung aller bisher veröffentlichten Fälle nebst Literatur-Angabe macht diese Dissertation werthvoll.

Kurt Steindorff.

Um Einsendung von Separatabdrücken wird gebeten (Berlin NW. 26 Schiffbauerdamm).

Verlag von Veit & Comp. in Leipzig. — Druck von Metzger & Wittig in Leipzig.

Centralblatt
für praktische
AUGENHEILKUNDE.

Herausgegeben von

Prof. Dr. J. Hirschberg, Geh. Med.-Rath, in Berlin.

Unter ständiger Mitwirkung der Herren Dr. Ancke in München, Dr. Berger in Paris, Prof. Dr. Birnbacher in Graz, Dr. Brailey in London, Geh. Med.-Rath Prof. Dr. H. Cohn in Breslau, Doc. Dr. Cl. du Bois-Reymond in Berlin, Dr. Czeklitzer in Berlin, Doc. Dr. E. Emmert in Bern, Prof. Dr. C. Gallenga in Parma, Dr. Ginsberg in Berlin, Prof. Dr. Goldzieher in Budapest, Dr. Gordon Norrie in Kopenhagen, Dr. Hamburger in Berlin, Prof. Dr. Horstmann in Berlin, Dr. Issigonis in Smyrna, Prof. H. Knapp in New York, Prof. Dr. Krückow in Moskau. Dr. Loeser in Berlin, Prof. Dr. Magnus in Breslau, Major F. P. Maynard, I. M. S. Calcutta, Dr. F. Mendel in Berlin, Dr. Moll in Berlin, Dr. Neuburger in Nürnberg, Dr. Pergens in Brüssel, Prof. Dr. Peschel in Frankfurt a. M., Dr. Purtscher in Klagenfurt, Dr. M. Reich in Petersburg, Med.-Rath Dr. Scherer in Oldenburg, Prof. Dr. Schenkel in Prag, Prof. Dr. Schwarz in Leipzig, Dr. Spiro in Berlin, Dr. Stiel in Köln.

Monatlich ein Heft. Preis des Jahrganges 12 Mark. Zu beziehen durch alle Buchhandlungen des In- und Auslandes und die Postanstalten des Deutschen Reiches.

August. Achtundzwanzigster Jahrgang. 1904.

Inhalt: **Original-Mittheilungen.** Die Aussaugung des Stars, eine Radical-Operation der Araber. Von **J. Hirschberg.**

Klinische Beobachtungen. Oedem der Hornhaut — beim Neugeborenen — nach Zangen-Geburt. Von Dr. Julius Fejér in Budapest.

Referate, Uebersetzungen, Auszüge. 1) Traité des Tumeurs de l'oeil, de l'orbite et des annexes, par le Dr. Felix Lagrange. — 2) Klinische und experimentelle Untersuchungen über Blendung durch elektrisches Licht, von Mettey. — 3) Die Verminderung der Finnenkrankheit, von J. Hirschberg in Berlin.

Journal-Uebersicht. A. v. Graefe's Archiv f. Ophthalmologie. LVII. 2 u. 3.

Vermischtes. Nr. 1—2.

Bibliographie. Nr. 1—28.

Die Aussaugung des Stars, eine Radical-Operation der Araber.

Von **J. Hirschberg.**

Die Aussaugung des Stars bei den Arabern ist zwar schon öfters behandelt worden, von J. Sichel[1], H. Magnus[2], A. Hirsch[3], L. Leclerc[4], P. Pansier.[5] Aber, obwohl jeder von den genannten Forschern beachtens-

[1] Annal. d'Oculist. XVII, S. 104, 1847 und Arch. f. Ophth. XIV, 3, S. 1, 1868.

[2] Gesch. des grauen Staares, 1876, S. 289.

[3] Gesch. d. Augenheilk., Graefe-Saemisch, 1. Aufl., VII, S. 292, 1877.

[4] Histoire des méd. arab. I, S. 354, 1876 (und a. a. O.).

[5] Coll. ophth. vet. auctorum, fasc. II, Paris 1903. (Hauptquelle für 5 ist 4.)

werthe Beiträge geliefert, so hat doch keiner von ihnen die Entwicklung dieser Operation richtig[1] dargestellt: die Hauptquellen (ʿAmmār, Ḫalīfa, Ṣalāḥ ad-dīn) sind eben den drei erstgenannten überhaupt verborgen geblieben, den beiden letzten nicht genügend klar geworden.[2]

Die Griechen hatten nichts mit diesem Verfahren zu thun; dasselbe stammt aus dem Morgenlande, aus Ḫorasan (Persien) und aus dem Irāq (Mesopotamien).

Zwei Arten des Verfahrens sind zu unterscheiden: ein älteres, mit Hornhaut-Schnitt und Einführung einer gläsernen Röhre; und ein jüngeres mit Lederhaut-Stich und Einführung einer dünneren, ausgehöhlten, metallischen Star-Nadel.

Die erste Art glaubt Jeder von uns zu kennen; denn man findet ja allenthalben die folgende Stelle aus dem Continens des Rases[3] citirt:

Dixit Antilus: et aliqui aperuerunt sub pupilla et extraxerunt cataractam; et potest esse, cum cataracta est subtilis; et cum est grossa, non poterit extrahi, quia humor egrederetur cum ea. Et aliqui loco instrumenti posuerunt concilium vitreum et sugendo eam suxerunt albugineum cum ea.

Zunächst möchte ich darauf hinweisen, wie ungereimt es ist, auf Grund des ersten Satzes dieser Stelle den Antyllos[4] zum Erfinder der Star-Ausziehung zu machen, da er sie doch eigentlich tadelt und nur Ausnahmefällen vorbehalten will.

Den zweiten Satz, von der gläsernen Röhre, will J. Sichel dem Antyllos entziehen, H. Magnus (nach dem Vorgang von Guy de Chauliac und von Billaudeau[5]) ihm zuschreiben. Aus dem lateinischen Wortlaut der Stelle ist gar nichts zu schliessen. Ich habe die 1267 Paragraphen des zweiten Buchs vom Continens genau durchgesehen, und die Citate aus den Griechen — sie umfassen die grössere Hälfte, — mit den Originalen, wenn diese uns erhalten geblieben, sorgsam verglichen[6]: ausserordentlich häufig ist dem Citat aus den Griechen ein Zusatz angeschweisst, den man als solchen nicht erkannt hätte, ohne das Original zu vergleichen. Die

---

[1] Es ist unmöglich, auch wohl unnöthig, alle über diesen Gegenstand bisher gedruckten Irrthümer einzeln zu widerlegen; oder die richtigeren Bemerkungen besonders hervorzuheben. Jedenfalls ist ʿAmmār's Leistung in 4, also auch in 5, vollständig verkannt worden.

[2] Vgl. meine Bemerk. im Centralbl. f. Augenheilk. 1904, S. 87.

[3] Ar-Rāzī's (850—923 n. Z.) Encyklopädie der Heilkunde (al-ḥāwī), deren zweites Buch von den Augenkrankheiten handelt, wurde 1279 von dem Juden Faraǵ zu Salerno ins Lateinische übersetzt; in der (Venedig 1506 gedruckten) Ausgabe von H. de Saliis steht die erwähnte Stelle auf Blatt 41 b. (II, § 887.)

[4] Zeitgenosse des Galen (V. Rose, Anecdot. gr. I, S. 22) und Verfasser von χειρουργούμενα (Real-Encykl. von Pauly-Wissowa, I, 2644, 1894). Der betreffende Artikel im biographischen Lexikon von A. Hirsch (1884, I, S. 156) ist recht fehlerhaft.

[5] Gazette des hôpitaux, 1847, S. 38. Vgl. Anm. 1.

[6] Diese Arbeit soll bei passender Gelegenheit veröffentlicht werden.

directe Entscheidung ist unmöglich, da die bei den Griechen wie bei Arabern gleich berühmten χειρουργούμενα des trefflichen Antyllos, aus denen Paulos so wacker abgeschrieben, für uns leider unwiderbringlich verloren sind. Selbst den vollständigen arabischen Text vom zweiten Buch des Continens (al-ḥāwī) herbeizuschaffen, stösst auf schier unübersteigliche Schwierigkeiten. Aber gerade diese besondere Stelle aus demselben haben wir zum Glück arabisch citirt gefunden und zwar in Ṣalāḥ ad-dīn's (1296 u. Z.) Schrift „Licht der Augen", Buch VIII, Kap. 5, vom Star. Die wörtliche Uebersetzung weicht doch von dem oben erwähnten lateinischen Text etwas ab und lautet folgendermaassen:

„Rāzī sagt im 2. Buch des Continens, nach Antyllos. Einige Leute spalteten den unteren Theil der Pupille und führten den Star heraus; das geht nur beim dünnen Star, beim dicken aber nicht, weil die Eiweiss-Feuchtigkeit mit ihm herausfliesst. Einige Leute führten an Stelle der Nadel (miqdaḥ) eine gläserne Röhre ein und saugten den Star mit aus."

Diejenigen, welche die Röhre dem Antyllos zuschreiben wollen, könnten frohlocken über den Wortlaut dieser Stelle, — wenn nicht gleich darauf die folgende stände: Zu dem was die Ansicht des ʿAmmār kräftigt, gehört das Wort des Antyllos vom Spalten des unteren Theiles der Pupille, da dies ja viele Gefahr für die Hornhaut bietet, und eine Narbe entsteht am Ort der Zusammenhangs-Trennung, und wegen der Nähe der letzteren zur Eiweiss-Feuchtigkeit, weshalb diese leicht ausfliesst."

Noch wichtiger ist für uns Ḫalīfa (um 1256 u. Z., aus Aleppo), mit seiner Schrift „vom Genügenden in der Augenheilkunde". Dieselbe enthält im Kapital von der Star-Operation an zwei verschiedenen, voneinander getrennten Stellen die folgenden beiden Citate:

1. Manṣūr erwähnt in seinem Erinnerungsbuch, dass der griechische Augenarzt ⟨Antyllos⟩ das Folgende gesagt habe: Ich habe Leute gesehen, welche den unteren Theil der Pupille gespalten und den Star herausgenommen haben; dies ist nur möglich bei einem dünnen Star; aber bei einem dicken ist es nicht möglich, weil die Eiweissfeuchtigkeit mit diesem Star ausfliesst.

2. Manṣūr sagt in seinem Erinnerungsbuch: Ich habe Leute gesehen, welche an Stelle der Nadel (miqdaḥ) eine Röhre aus Glas eingeführt und mit dem Star die Eiweiss-Feuchtigkeit ausgesaugt haben.

Danach muss man Antyllos für die Quelle des ersten Satzes in jenem Citat von Rāzī ansehen. Für die Quelle des zweiten könnte man Manṣūr ansehen, wenn sich erweisen liesse, dass er selbst entweder vor Rāzī oder wenigstens gleichzeitig mit diesem gelebt: aber leider wissen wir gar nichts über sein Zeitalter.[1] Weitere Vermuthungen hinzuzufügen, möchte ich unterlassen.

[1] In Ḫalīfa's wichtiger, literargeschichtlicher Einleitung, welche 17 arabische Werke über Augenheilkunde aufzählt, — wie es scheint, einigermaassen, wenn auch

Jedenfalls besitzen wir keinen Beleg dafür, dass die Operation des Aussaugens dem griechischen Kreise angehört. Alle Beweis-Stellen deuten auf den arabischen Kreis. Bei den Arabern ist diese Operation sogar ziemlich alt, da ausser der besprochenen Stelle des Razī (850 – 923 u. Z.) noch bei Ṣalaḥ ad-dīn das folgende Citat aus Ṯābit b. Qurra[1] (826—901 u. Z.) vorliegt:

„Diese Operation ⟨des Aussaugens⟩ ist eine Täuschung. Es ziemt sich nicht, dass du sie annimmst von demjenigen, welcher erwähnt, damit gut zu operiren, selbst wenn er darauf hinweist, dass er ein Augenarzt sei, weil eben im Auge eine Feuchtigkeit vorhanden ist, feuchter als der Körper des Stars. Wenn es zulässig wäre, dass der Star durch das Saugen ausgezogen wird, so würde noch mehr von den Feuchtigkeiten des Auges ausgezogen werden, als vom Star. Uebrigens ist der Star von einer Hülle bedeckt, wodurch er behindert wird, in die Hohlnadel bei dem Saugen auszutreten.“

Die zweite Art der Operation und die zweite Periode ihrer Anwendung beginnt mit ʿAmmār aus Mosul (um 1020 u. Z.), dem geistreichsten der arabischen Augenärzte, Verf. des uns erhaltenen „Buchs von der Auswahl in der Augenheilkunde“. Der Ursprung seines Verfahrens ist gradezu dramatisch, ähnlich wie 730 Jahre später derjenige der Daviel'schen Star-Ausziehung.

Um den Kernpunkt der Sache zu verstehen, muss man sich klar halten, dass bei der gewöhnlichen Niederdrückung des Stars, wie die Araber sie nach griechischem Vorbild übten, die Hauptgefahr in dem Wiederaufsteigen des Stars bestand; und dass man, um dieses zu vermeiden, unbedingt für nöthig hielt, jeden Kranken nach diesem Star-Stich sieben Tage auf dem Rücken liegen zu lassen.

Einst operirte nun ʿAmmār zu Diarbekr[2] einen 30jährigen mit angeborenem Star, der sich nicht niederdrücken liess, sondern mit der Nadel ganz und gar in kleine Theile zerstückelt und aus der Pupille entfernt wurde. Der Mann erlangte gute Sehkraft, wider Erwarten. „Geschworen hat der Mann, dass er nicht auf dem Rücken gelegen einen einzigen Tag. und dass er durchaus nicht gehöriger Weise sich in Acht genommen.

---

nicht genau nach der geschichtlichen Reihenfolge, — steht ar-Rāzī als fünfter, Manṣūr als siebenter. Immerhin könnte das Werk des letzteren in die Encyklopädie des ersteren, welcher nach Uṣaibiʿa alles sammelte „bis auf seine Zeit“, noch mit hineingekommen sein. Allerdings, der Name Manṣūr findet sich nicht in dem 2. Buch des Continens; doch fehlt auch Ḥubaiš, der Verfasser des zweiten arabischen Lehrbuchs der Augenheilkunde, der älter als Rāzī, oder höchstens gleichaltrig mit ihm gewesen.

[1] Wenige Seiten zuvor war von demselben das Buch „über den Blick und das Sehvermögen“ citirt worden. Bei dem grossen Ruhm dieses Schriftstellers in der arabischen Literatur kann unmöglich ein andrer gleichen Namens erwähnt werden, ohne dass ein sondernder Zusatz gemacht wird.

[2] In Kurdistan, am Tigris; das alte Amida, Geburtsort des Aëtios.

Da nahm ich die hohle Star-Nadel (miqdaḥ)[1], habe aber Niemand damit operirt, als bis ich nach Tiberias kam. Da kam ein Mann, damit ich sein Auge operire, und sagte zu mir: „„Mache mit mir, was du willst, aber ich kann nicht auf dem Hinterkopf schlafen.““ Da operirte ich ihn mit der hohlen Nadel und brachte den Star heraus, und er sah sofort, und brauchte nicht zu liegen, sondern schlief, wie er wollte. Nur verband ich sein Auge sieben Tage lang. Mit dieser Nadel ist mir keiner zuvor gekommen, ich habe damit viele in Aegypten operirt.“

Hieraus ist vollkommen klar, was ʿAmmār bezweckte und, was er geleistet hat. Er wollte eine Radical-Operation haben, nach der das Wiederaufsteigen des Stars unmöglich war, namentlich für solche Fälle, wo die nach dem gewöhnlichen Niederdrücken des Stars unerlässliche Rückenlage nicht durchführbar schien. Das ist denn doch ein ganz tüchtiger Fortschritt; ich stehe nicht an zu behaupten, es ist, nach den schüchternen Versuchen der Griechen mit der Star-Ausziehung, die zweite Etappe auf dem Wege, den endlich Daviel so erfolgreich uns geebnet hat. (Dass weichere Stare dafür sich eignen, wird von Ṣalāḥ ad-dīn ausdrücklich für das Verfahren von ʿAmmār hervorgehoben; für das ältere Verfahren der Aussaugung, mit der gläsernen Röhre, war es ja schon bei Manṣūr und ar-Rāzī angedeutet).

Wie gestaltet sich nun die Operation von ʿAmmār? „Das Verfahren bei dem Einführen der hohlen Nadel[2] ist ganz ebenso, wie bei dem der massiven ⟨d. h. durch die Bindehaut, um $^2/_3$ eines Gerstenkorns, d. s. etwa 6 mm, schläfenwärts vom Hornhaut-Rande⟩.

Aber die Handhabung ist anders. Sowie die Nadel in's Innere des Auges gelangt ist, so stosse den Star nieder, nach der ersten (gewöhnlichen) Vorschrift. Wenn nun der Star niedersteigt, und die Hälfte der Pupille klar ist und dir die Nadel im Innern des Auges sichtbar wird, — sie ist dir ja nicht eher sichtbar, als bis die Pupille klar wird[3], — dann sieh' zu, an welcher von den drei Seiten der Nadel das Loch sich befindet. Diese lass auf dem Star reiten. Jetzt befiehl dem Gehilfen, dass er ihn kräftig sauge. Denn siehe, der Star hat einen dicken Körper und über ihm ist eine Haut, wie die des Weissen vom Ei. Wenn der Gehilfe nun saugt, und der Star sich hängt an das Loch der Nadel; dann befiehl dem ersteren, dass er mit Kraft sauge: du aber betrachte den Star mit deinen Augen;

---

[1] Ueber den Unterschied zwischen miḥatt und miqdaḥ vgl. Centralbl. f. Augenh. 1904, S. 170.

[2] Uebrigens empfiehlt ʿAmmār nicht bloss ausnahmsweise, sondern regelmässig, für jeden Star-Stich, auch den gewöhnlichen, die Augenhäute zuvörderst mit einer schmalen, rundköpfigen Lanzette zu spalten, ehe die Nadel eingeführt wird.

[3] ʿAmmār ging also mit der Nadel immer durch die Linsensubstanz. Uebrigens erklärt Arlt, dass die Nadel meist die hintere Kapsel, die Linsenrinde und die vordere Kapsel durchbohrt. (Graefe-Saemisch 1. Aufl., III, 1, S. 255, 1874.)

und, wenn der Star in die Nadel hineingelangt ist, dann führe die Nadel heraus, während der Gehilfe ⟨immer weiter⟩ daran saugt, in der üblichen Weise, bis die Nadel herauskommt aus dem Auge. Dann ist der Star mit ihr herausgekommen.

Hierbei braucht der Kranke nicht zu liegen. Nur muss man sein Auge verbinden, sieben Tage lang, bis die Operationsstelle fest ⟨verheilt⟩ ist. Der Gehilfe muss sich aber in Acht nehmen zur Zeit des Saugens, dass nicht von seinem Hauch etwas in's Auge zurückkehrt[1], denn dann würde der Star zurückkehren; und dass nicht die Nadel auf die Eiweiss-Feuchtigkeit fällt und zur Zeit des Saugens viel von ihr anzieht, und das Auge schrumpft.

Nach der Operation muss der Kranke sich vor Licht und Helligkeit in Acht nehmen, bis 40 Tage vergangen sind, und vor dem Coïtus, und vor Erbrechen und Stuhl-Verstopfung. Das gehört zur Heilung der Operation. Hätte ich Musse, so würde ich diese Angelegenheit weit ausführlicher behandeln . . .

Beschreibung der hohlen Nadel. Ihre Gestalt sei die der massiven, nur dicker, und die Aushöhlung reiche vom Anfang bis zum Ende. Die Stelle, mit welcher gesogen wird, sei ein Loch in einer von den drei Seitenflächen ⟨der dreikantigen Spitze⟩. Wer mit dieser Nadel operirt muss einen ebenso geübten Gehilfen haben. Dies ist das Bild[2] der hohlen Nadel. Sie werde verfertigt aus gelbem Kupfer oder aus Gold von dieser Art".

Sehr merkwürdig ist, dass einerseits Ibn Sina (980—1037 u. Z.), der Urheber des berühmten und ausführlichen Kanon der gesammten Heilkunde, andrerseits der Verf. des für die Araber klassischen Lehrbuchs der Augenheilkunde, Ali b. Isa[3] aus Bagdad, der wohl ein jüngerer Zeitgenosse von ʿAmmār gewesen, von der Aussaugung des Stars gar nicht spricht. Aber die Pariser Handschrift von dem Werke des letzteren enthält im Star-Kapitel auf dem Rande die Figur der Hohlnadel[4] und beifolgende Bemerkung[5]: „Dies ist die Figur der hohlen Nadel, welche genannt wird die ḫorasanische. Sie spaltet den Star bis in's Innere hinein.

---

[1] An Instrumenten unsrer Tage ist im Saugrohr ein Ventil, das sich nur nach aussen öffnet. (Aspirator von Rédard. Vgl. Panas, Mal. des yeux, I, 573, 1894.) — „Eiweiss-Feuchtigkeit" war wohl Glaskörper.

[2] Es fehlt leider in unsrer Handschrift. Vgl. Centralbl. f. Augenheilk. 1904, S. 171, Fig. 39. — Einigermaassen ähnlich ist Ed. Jäger's Punctions-Instrument. (Einstell. d. dioptr. A., 1861, S. 136.)

[3] Vgl. die arabischen Augenärzte I. Ali ibn Isa, Erinnerungsbuch für Augenärzte von J. Hirschberg und J. Lippert, Leipzig, Veit & Comp., 1904.

[4] Vgl. Centralbl. f. Augenheilk. 1904, S. 170, Fig. 38 A.

[5] Sie wird, gegen die ausdrückliche Bekundung von J. Sichel und gegen den Augenschein, von Magnus dem Ali b. Isa zugeschrieben. Aber der Text geht gar nicht darauf ein; die Tinte ist verschieden: es ist ein Zusatz, den ein Unbekannter auf dem Rand der fertigen Handschrift verzeichnet hat.

Und er geht heraus vom Ende der Nadel (miḥatt). Jedoch ist Gefahr dabei, weil sie das Auge spaltet.“ Diese Figur weicht ab von derjenigen, welche bei Ṣalāḥ ad-dīn[1] uns ʿAmmār's hohle Star-Nadel (miqdaḥ) darstellt. Dass aber ausserdem noch Ṣadīd ad-dīn b. Raqīqa (aus Syrien, geb. 1168) von Uṣaibiʿa, seinem Krankenhaus-Collegen, als Erfinder einer Hohl-Nadel zum Aussaugen des Stars bezeichnet werde, — das ist eine von den Ungenauigkeiten L. Leclerc's (II, 174), die Pansier (S. 80) getreulich wiederholt. In Wirklichkeit lautet die betreffende Stelle in Uṣaibiʿa's Aerzte-Geschichte (II, 219—233), nach Prof. Lippert's Uebersetzung, folgendermaassen: „Er besass ebenfalls Kenntniss in der Augenheilkunde und in der Wundbehandlung und erfand viele von den Behandlungen mit dem Eisen bei der Behandlung der Augenkrankheiten und operirte auch den in's Auge herabsteigenden Star bei einer grossen Anzahl, und seine Operation hatte Erfolg und jene sahen wieder; und es war die Nadel (miqdaḥ), die er anwandte, hohl und hatte eine Biegung, die das Aussaugen des Stars zur Zeit der Operation ermöglichte, wodurch die Heilung erfolgreicher wurde“. Grade der Wichtigste, die Biegung der hohlen Nadel, ist bei den Herren Leclerc und Pansier ausgelassen.

In der Chirurgie[2] des Abulqāsim aus Cordoba (um 1100 u. Z.) steht am Schluss des Kapitels von der Star-Operation der folgende Satz: „Ich habe einen Mann aus dem Iraq getroffen, der mir versicherte, dass man in seiner Heimath eine durchbohrte Star-Nadel (miqdaḥ) verfertige und damit den Star aussauge. Ich habe das bei uns nie gesehen und davon in den Schriften der Alten nichts gelesen. Möglicherweise ist das eine neue Erfindung.“ Ganz ausführlich aber handeln von ʿAmmār's Operation die beiden umfangreichsten Lehrbücher der Augenheilkunde, die gegen Ende der arabischen Epoche von den Augenärzten Ṣalāḥ ad-dīn (um 1296, aus Hama in Syrien) und von Ḫalīfa (um 1256, aus Aleppo) verfasst und uns in arabischen Handschriften erhalten sind.

Ṣalāḥ ad-dīn war ein begeisterter Verehrer des ʿAmmār. Er wiederholt dessen ganze Erörterung über Erfindung und Ausführung des Hohlnadel-Stichs; fügt daran die tadelnde Bemerkung des Ṯābit b. Qurra und die kritische des Rāzī über die Aussaugung und schliesst mit der folgenden Lobpreisung: „Jetzt aber tadelt man den gelehrten ʿAmmār nicht wegen seiner Operation des dünnen (weichen) Stars mit der Hohlnadel, da er berühmt ist an Trefflichkeit und durch chirurgische Praxis am Auge. Ich erkläre ebenfalls, dass die eherne Hohlnadel nicht so ist, wie die Glasröhre. Denn das Glas muss dick sein, da es erstlich

[1] Centralbl. f. Augenheilk. 1904, S. 171, Fig. 39.

[2] Das heisst in dem Abschnitt über Chirurgie aus seinem Lehrbuch der gesammten Heilkunde (at-taṣrīf, Gewährung). Abulqāsim wird gewöhnlich überschätzt. Auch in der vorliegenden Frage zeigt er sich wenig beschlagen.

einen Hohlraum enthalten muss, und zweitens sonst bei der Operation leicht zerbrechen könnte, woraus grosse Gefahr entstehen würde.

Zudem, was die Ansicht des ʿAmmār bekräftigt, gehört das Wort des Antyllos vom Spalten des unteren Theiles der Pupille, da dies ja für die Hornhaut grosse Gefahr bedingt, und eine Narbe entsteht am Orte der Zusammenhangs-Trennung; und wegen der Nähe derselben zur Eiweiss-Feuchtigkeit diese leicht ausfliessen könnte. ʿAmmār aber hat die Operation in der Bindehaut ausgeführt, wie es auch sonst ⟨beim gewöhnlichen Star-Stich⟩ üblich ist.“ Somit sehen wir, dass Ṣalāḥ ad-dīn für die Aussaugung genau dieselbe Anzeige aufstellt, wie ihre Erneuerer im 19. Jahrhundert, nämlich dass dazu der Star weich sein müsse; und dass ein Gewährsmann ʿAmmār wohl dasselbe gemeint haben muss, obwohl wir es in dessen „kurzer“ Erörterung nicht ausdrücklich angegeben finden.

Ḫalīfa sagt, nach der vollständigen Beschreibung des Star-Stichs und seiner Nachbehandlung: „Wisse, der Star wird auch auf eine andre Weise operirt, nämlich ausgeleert durch Saugen mit der hohlen Nadel, nach beifolgendem Bilde.“

Nun folgt die Beschreibung der Operation, wie bei ʿAmmār (und Ṣalāḥ ad-dīn).

Grösste Behutsamkeit beim Saugen wird empfohlen: ist es zu kräftig so wird mit dem Star die Eiweiss-Flüssigkeit[1] herausgezogen; ist es zu leicht, so wird der Star nicht vollkommen herausgeschöpft. „Wenn du den Star zu saugen unternommen, und er dann nicht herausgeht; so ist danach seine Operation recht schwierig.“[2]

Wer diese genauen Uebersetzungen aus arabischen Lehrbüchern der Augenheilkunde aufmerksam erwägt, wird wohl mit mir übereinstimmen, dass die von einigen Schriftstellern über Geschichte unsres Fachs künstlich herausstaffirte „arabische Unwissenheit“ getrost zu ihrer griechischen Mutter in den Hades hinabsteigen kann.

Wir wissen also das Folgende.

Erstens, die gläserne Röhre zum Aussaugen des Stars, deren Urheber wir nicht anzugeben vermögen, und die durch einen Schnitt am unteren Rande der Hornhaut eingebracht wurde, war bereits dem Rāzī und dem Ṯābit b. Qurra, um das Jahr 900 u. Z., bekannt.

Zweitens, die durchbohrte, dreikantige, metallische Nadel (miqdaḥ) ist offenbar durch ʿAmmār (um 1020 n. Z.), erfunden, in die augenärztliche Praxis der Araber eingeführt und bis zum Schluss der arabischen Epoche (1300) im Morgenland ausgiebig verwendet worden. Das ist auch die Nadel aus dem Iraq, von der Abulqāsim in Spanien „gehört“ hat. Sie wurde durch Lederhaut-Stich eingebracht; ihre dreikantige Spitze war

---

[1] Natürlich ist es der Glaskörper.

[2] Eine ganz richtige Bemerkung.

so breit, wie eine schmale Lanze der heutigen Augenheilkunde. Ibn Raqīqa hat (nach 1200 u. Z., zu Damas), ein gebogenes Saugstück der durchbohrten Star-Nadel benutzt.

Drittens, die durchbohrte, rundliche Star-Nadel (miḥatt), wird als ḫorasanische in einer zusätzlichen Bemerkung der Pariser Handschrift von Ali b. Isa's Erinnerungsbuch für Augenärzte beschrieben und abgebildet. Wann und von wem sie angegeben worden, ist unbekannt. Sie dürfte jünger sein, als die zweite.

Das europäische Mittelalter hatte von der so vorgeschrittenen arabischen Augenheilkunde wohl gewisse Ahnungen, aber doch nur ganz unvollkommene Ueberlieferungen: eine unklare, barbarisch-lateinische Uebersetzung des Erinnerungsbuchs für Augenärzte von Ali b. Isa und eine plumpe Fälschung auf den hochberühmten Namen von ʿAmmār, nämlich Canamusali de oculis, die beide nichts von der Aussaugung des Stars enthalten; ferner besass es noch Meister Gerard's lateinische Uebersetzung der Chirurgie des Abulqāsim mit dem oben erwähnten Satze und die recht schwächliche, lateinisch geschriebene Augenheilkunde des Salomo Alcoati (Christianus Toletus, 1159 u. Z.), die den folgenden Satz bringt: Et dixerunt aliqui autores quod in Graecia habent acum concavum et sugetur aqua cum ore, et nos non vidimus haec.

Die grosse Chirurgie des Arabisten Guy de Chauliac (1363) enthält einen kurzen Satz über die Aussaugung des Stars[1], welcher allerdings durch zwei literarische[2] und einen sachlichen Fehler entstellt ist: Quelques-uns des anciens grecs (comme recitent Albucasis et Auicenne) faisans un trou sous la cornée, avec une aiguille cannulée la tiroient en succeant: ce que je ne loue pas, car peut-estre que auec l'eau (d. h. dem Star) sortiroit l'humeur albugineux.

Andre noch spätere Arabisten schreiben sich selbst die Erfindung zu, wie Galeazzo S. Sofia, (1360—1427); oder sie wiederholen die Worte des Guy, wie z. B. Arcolani (1420, zu Padua). Doch dieser unfruchtbare Theil der Geschichte, wo immer nur Worte gemacht, nicht Thatsachen beigebracht werden, ist von J. Sichel[3] so gründlich abgehandelt worden, dass ich kein Wort hinzuzufügen habe.

Aber im neunzehnten Jahrhundert ist die Aussaugung des Stars (Succion, Aspiration) thatsächlich wieder neu eingeführt und

---

[1] La grande Chirurgie de Guy de Chauliac, par E. Nicaise, Paris 1890, S. 489.

[2] In Terrien's vorzüglicher Chirurgie des Auges (1902, S. 190) liest man: La succion et l'aspiration, déjà employées par les Arabes (Antyllus) ... Das ist mindestens irreleitend.

[3] Arch. f. Ophth. XIV, 3, S. 15 fgd., 1868. Uebrigens aber fast ebenso Annal. d'Ocul. XVII, 1847.

auch in zahlreichen Fällen angewendet worden[1], — von Blanchet (1846) und Laugier (1847) in Paris, von Teale (1864), Bowman (1864), Lawson (1864), Greenway (1867) in England; ja noch neuerdings von Fieuzal in Paris (St. Martin[2], 1883), Rogman[3] in Gent und namentlich von Coppez[4] in Brüssel (1885), der, nach Trousseau[5], dieser Operation eine neue Jugend verliehen; endlich noch von L. Howe[6] in Buffallo (1893), O. Landau[7] in Koblenz (1895) und Person[8] (1899). Die neueren Lehrbücher[9] verhalten sich freilich meist kritisch oder ablehnend.

Berücksichtigt man den ersten Fall von Blanchet[10], eines 32jähr. der seit 15 Monaten an halbweichem Star gelitten und zehn Tage nach der Aspiration des Stars der Académie de méd. zu Paris mit reiner Pupille und guter Sehkraft vorgestellt wurde; berücksichtigt man ferner den Ausspruch von Laugier[11], dass eine ziemlich grosse Zahl von Staren bei Kranken verschiedenen Alter für diese Operation geeignet scheint, endlich die begeisterten Lobpreisungen von Teale, Carter, Coppez: so wird man wohl zugestehen müssen, dass für die Araber, welche den Lappenschnitt zur Star-Ausziehung nicht kannten und dem Linearschnitt zu diesem Zweck so gut wie gar nicht anwendeten, welche Zerschneidung und Zerstückelung des Stars nur aus Verlegenheit übten, in solchem Falle, wo die Niederlegung nicht gelang, denn doch wohl die Aussaugung eine weit grössere Wichtigkeit und Bedeutung besitzen musste, als für uns um die Mitte des vorigen Jahrhunderts, wo man immerhin noch, wegen mangelhafter Wund-Behandlung, grössere Schnitte zu vermeiden liebte; und vollends heutzutage, wo die verbesserte Technik des Lappen- und des Linear-Schnitts, verbunden mit richtigen Grundsätzen der Asepsie uns die

[1] Pecchioli in Siena (1829) hat wohl eine Hohlnadel angegeben, aber damit nicht den Star operirt.

[2] Bull. des Quinze Vingts I, 3, S. 138.

[3] Annal. d'Oculist. XCIV, S. 126.

[4] Soc. franc. d'Opht. 1885, Annal. d'Ocul. XCIII, S. 97. (81 Fälle, 14 angeborene, 14 Jugend-Stare, 45 traumatische, 2 complicirte, 2 secundäre; 4 nur anscheinend weiche, wo die Aspiration vergeblich versucht wurde.)

[5] Annal. d'Ocul. XCIV, S. 84.

[6] Americ. Ophth. Soc. 1893, Ophth. Review. September 1893. Saugt harten Star mit Gummirohr an, wenn er durch den Hornhaut-Schnitt nur mit Schwierigkeit entbunden werden kann.

[7] Centralbl. f. Augenheilk. 1895, S. 37.

[8] Annal. d'Ocul. März 1899. — 1904 (zu Oxford) hat W. W. Griffin eine Modification von Bowman's Instrument mitgetheilt: die Aspiration wird durch eine Feder bewirkt.

[9] Arlt, Operationslehre, in Graefe-Saemisch 2. Aufl. III, 262, 1877. Terrien, Chir. de l'oeil, 1902, S. 190. Snellen, Operationslehre, in Graefe-Saemisch, 2. Aufl. enthält nichts darüber. Lawson, Diseases and i. of the eye, London 1903, S. 260. Die beste und gründlichste Darstellung finde ich bei Panas I, 1894, S. 572.

[10] Annal. d'Ocul. XVIII, 1847, S. 39.

[11] Ebend. XVII, 1847, S. 38.

Aussaugung weicher Stare ja fast ganz entbehrlich macht. Doch will ich gar nicht leugnen, dass sie auch noch heutzutage gelegentlich uns gute Dienste leisten kann, wenn wir bei der Linear-Ausziehung weicher Stare mit Erhaltung einer runden Pupille — trotz Anwendung des Spatels, des Löffelchens und der äusseren Reibung — einen grossen Theil der Linsen-Massen nicht zu entleeren im Stande sind.

Klinische Beobachtungen.

Oedem der Hornhaut — beim Neugeborenen — nach Zangen-Geburt.

Von Dr. Julius Fejér, ord. Augenarzt.

(Mittheilung aus dem St. Margarethen-Spitale in Budapest.)

Die Verletzungen des Auges in Folge des Geburts-Aktes werden in den Lehrbüchern kaum einer Erwähnung gewürdigt. Die Monographie von Zander und Geissler beschäftigt sich mit denselben ebenso wenig, wie das treffliche Lehrbuch von Fuchs. Dagegen widmet Praun dieser Frage ein besonderes Kapitel und theilt derartige Verletzungen des Auges in 5 Gruppen ein. Sidler-Huguenin hat eine kleine Monographie der in Folge der Geburt zu Stande gekommenen Augenverletzungen zusammengestellt und beschreibt in derselben mehrere interessante Fälle aus seiner Züricher augenärztlichen Praxis. Bloch hat schon 1891 (Centralbl. f. Augenheilk. S. 134) aus Prof. Hirschberg's Augenklinik 3 Fälle von Abducens-Lähmung durch Zangengewalt beschrieben und einen Anhang über Augenverletzungen aus dieser Ursache mitgetheilt.

Unter normalen Verhältnissen ist das Auge des Kindes während der Geburt keinen Verletzungen ausgesetzt, trotzdem werden Fälle schwerer Augenverletzungen auch während normaler Geburten beobachtet. Zumeist aber werden sie durch Zangen-Operationen — bei Beckenverengerungen — verursacht; es kommen dabei Fracturen der Schädelknochen, Verletzungen der Augenlider, totales Herausreissen des Augapfels, Lähmungen der Augenmuskeln und Verletzungen der äusseren Membranen des Augapfels vor.

In diesen Zeilen möchte ich über einen Fall berichten, bei welchem es sich um die Verletzung der Hornhaut handelte. Praun erwähnt nur den Fall von Wecker, wo nach einer Zangengeburt in der Hornhaut einseitig eine weissliche Trübung auftrat, so dass die Pupille auch bei seitlicher Beleuchtung nicht sichtbar gemacht werden konnte. Der die Geburt leitende Geburtshelfer fasste die Sache als eine angeborene Krankheit der Cornea auf, Wecker jedoch hielt sie für eine, durch die Zange verursachte Entzündung, welche allmählich verschwand, so dass die Hornhaut nach Verlauf eines Monates vollkommen aufgehellt erschien. Sidler-Huguenin beschreibt weitere drei ähnliche Fälle. Auch in meinem Falle wurde die Geburt mit Hilfe der Zange beendet. Der Blasensprung erfolgte nach 24stündigem Kreisen und von da ab wurde noch 5 Stunden zugewartet, bis endlich das Kind mit Hilfe der Zange zur Welt gebracht wurde. Der Befund am Auge des Neugeborenen war folgender: die Umgebung des linken Auges ist geschwollen, die Augenlider gleichfalls, die Epidermis an mehreren Stellen abgeschürft; mehrfach

Blut-Unterlaufung, das Auge sondert wenig ab. Der Hausarzt hat schon am 2. Tage nach der Geburt Trübung der Hornhaut wahrgenommen; am 3. Tage wurde ich zugezogen.

Abgesehen von den Quetschungen der Augenlider und der Blut-Unterlaufung der Augapfel-Bindehaut fand ich die Hornhaut ganz und gar milchartig getrübt, so dass die Pupille kaum unterschieden werden konnte, wobei jedoch die Hornhaut ihren Glanz keineswegs eingebüsst hat. Spuren einer Verletzung konnten nur am äusseren Rande des Limbus nachgewiesen werden, an dieser Stelle erschien das Epithel ein wenig gestichelt. Zunächst habe ich auch an eine congenitale Keratitis gedacht, da die Spuren einer directen Verletzung an der Hornhaut vollkommen fehlten. Unter der Wirkung von warmen Umschlägen begann die Trübung vom 3. Tage ab zu schwinden und bis zum 8. Tage erfolgte vollkommene Aufhellung der Hornhaut.

Das Zustandekommen der Hornhaut-Trübung kann ich mir nur mit der Annahme erklären, dass der eine Löffel der Zange auf das Auge zu liegen kam und einen Druck auf die Hornhaut ausgeübt hat, in Folge dessen zwischen den Lamellen ein Oedem zu Stande kam.

Nach Sidler-Huguenin wird die Trübung der Hornhaut nicht nur durch directen Druck von Seiten des Zangenlöffels verursacht, da in einem seiner Fälle der Geburtshelfer entschieden behauptet hat, dass der Zangenlöffel nicht unmittelbar auf das Auge zu liegen kam.

In der Mehrzahl der Fälle sah die Trübung der Hornhaut milchartig aus, oder so wie nach Verätzung mit Kalk. Sidler-Huguenin sah die Hornhaut bei akutem infantilen Glaucom in ähnlicher Weise getrübt und publicirt auch den Fall eines $3^1/_2$jährigen Mädchens, bei welchem infantiles Glaucom mit typischer, bandartiger, cornealen Trübung beobachtet wurde. Das Kind wurde mit der Zange zur Welt gebracht, wobei die Augen geschwollen und blutunterlaufen waren und Sidler-Huguenin nimmt an, dass in Folge der Zange die Spannung des Auges eine Steigerung erlitt; späterhin kam es zur Trübung der Hornhaut, so dass schliesslich das Zustandekommen des infantilen Glaucoms mit dieser Verletzung in Zusammenhang gebracht werden könnte.

Auf Grund des Studiums der in der Literatur beschriebenen Fälle, ihres pathologischen Befundes und Verlaufes, wie auch auf Grund der aus der Beobachtung meines Falles geschöpften Erfahrungen glaube ich mit Recht annehmen zu dürfen, dass derartige Trübungen der Hornhaut durch den unmittelbaren Druck von Seiten des Zangenlöffels verursacht werden: sie bedeuten ein örtliches Zeichen, dessen Wesen darin besteht, dass zwischen den vorderen Schichten der Hornhaut oder unterhalb der Bowman'schen Haut ein Oedem sich entwickelt, welches rasch und vollkommen wieder schwindet, ohne dass eine Trübung zurückbleibt.

Referate, Uebersetzungen, Auszüge.

1) **Traité des Tumeurs de l'oeil, de l'orbite et des annexes**, par le Dr. Felix Lagrange. Tome deuxième. Tumeurs de l'orbite et des annexes. (Paris, 1904. G. Steinheil.)

3 Jahre nach dem Erscheinen des 1. Bandes des umfangreichen Werkes von Felix Lagrange ist nunmehr der zweite ebenso starke Band der

Oeffentlichkeit übergeben. Er behandelt die Geschwülste der Orbita und der Hilfsorgane des Auges. Da die diesbezügliche Literatur lange nicht so gross ist, wie die über die Tumoren des Augapfels selbst, so hat die Augenheilkunde mit diesem 2. Bande eine vielleicht noch werthvollere Bereicherung erfahren, als mit dem ersten. Die klare Darstellung der klinischen Verhältnisse bei gründlicher Behandlung der pathologischen Anatomie, die wir bei Besprechung des 1. Bandes lobend anerkennen mussten, ist auch in dem vorliegenden wiederzufinden. Zahlreiche gut, meist nach Photographien reproducirte Abbildungen im Text und auf Tafeln illustriren die klinischen und anatomischen Befunde.

Es ist natürlich unmöglich, die auf der Bearbeitung eines ungeheuren, allerdings meist fremden Materials basirenden Ausführungen eingehender zu referiren; immerhin will ich versuchen ein Bild von der Anlage des Buches zu geben und einige wesentliche Thatsachen hervorheben.

Der II. Theil enthält die Bücher VI—X. Buch VI behandelt die Geschwülste des Sehnerven. Diese sind einmal primär, zweitens secundär. Letztere greifen von der Orbita oder häufiger noch von dem Augeninnern auf ihn über. Die primären Sehnerven-Geschwülste, ob sie gut- oder bösartig sind, verbleiben fast immer innerhalb der äusseren Sehnervenscheide und durchbrechen sie nicht; nur die malignen schleichen längs den Scheiden in die Schädelhöhle und generalisiren sich von dort aus; der Augapfel bleibt immer intact; allerdings können durch Compression und Vordringen schwere Circulations- und Ernährungs-Störungen hervorgerufen werden.

Ihrer Structur nach sind die Sehnerven-Tumoren fast alle bindegewebigen Ursprungs. Aus der Literatur vermag Verf. 162 Fälle zusammenzustellen, und zwar 47 Myxosarcome, 20 Sarcome, 11 Fibrosarcome, 11 Fibrome, 10 Gliome, 9 Myxome, 8 Endotheliome, 6 Gliosarcome, 3 Psammome, 3 Kalk-Concretionen, 2 Cysten, 1 Angiom und 31 Geschwülste ohne bestimmte Benennung.

Die Symptome des ersten Stadiums sind Exophthalmus, Strabismus und Doppeltsehen. Ophthalmoskopisch sieht man Venenstauung, beginnende Neuritis und eventuell schon Atrophie. Exophthalmus und Sehstörungen beherrschen das Krankheitsbild des ersten Stadiums. Im zweiten nimmt der Exophthalmus zu, so dass schliesslich die Lider nicht mehr geschlossen werden können und Lagophthalmus mit allen seinen Folgezuständen besteht. Im 3. Stadium treten bei völligem Verlust der Sehschärfe und Schmerzen Hirnsymptome auf, als Zeichen dafür, dass die Geschwulst auf dem Wege des Chiasma nach hinten gewuchert ist.

Die Dauer der Krankheit hängt ab von der Natur der Neubildung.

Die Differential-Diagnose stützt sich besonders auf folgende Punkte: 1) langsamen schmerzlosen Verlauf ohne Entzündungs-Erscheinungen, 2) frühzeitige Sehstörung, die nicht erklärt wird durch das ophthalmoskopische Bild, 3) relativ gut erhaltene Beweglichkeit des Augapfels und 4) Fühlbarkeit einer Geschwulst im Muskeltrichter.

Die Prognose ist bei frühzeitiger Operation ziemlich günstig. In der Mehrzahl der Fälle rettet die Operation dem Kranken das Leben. Die Operation ist immer nöthig, wenn die Diagnose sicher ist, gleichwie ob der Tumor gut- oder bösartig ist. Ja auch wenn er tuberculösen oder syphilitischen Ursprungs ist, ist der chirurgische Eingriff angezeigt; denn beim Bestehen von Tuberculose ist die Behandlung der localen Tuberculose am Platze, beim Bestehen von Syphilis hat man es mit einer Affection des Spätstadiums zu thun, wo

die medicamentöse Therapie nicht genügt. 3 Operationen kommen in Frage: 1) vollständige Exenteratio orbitae, 2) Exstirpation des Tumors mit dem Augapfel und 3) Exstirpation des Tumors allein. Die Exenteratio orbitae ist meist zu vermeiden, da, wie gesagt, die Geschwulst gewöhnlich abgekapselt ist. Bestehen oculare Complicationen, so wird man den Augapfel mit der Geschwulst entfernen, ist er aber intact, so kann man ihn meist erhalten. Neben der Krönlein'schen Operation empfiehlt Verf. eine von ihm selbst erprobte einfache Exstirpations-Methode ohne Osteoplastik.

Den grössten Theil des 2. Bandes nimmt das VII. Buch ein, das die Tumoren der Orbita zum Thema hat (der Wand und ihres Inhalts ausser Augapfel, Sehnerv und Thränen-Apparat).

Das 1. Kapitel behandelt die Cysten der Orbita, die angeborenen und die erworbenen; zu ersteren gehören die Cysten, die ihren Ursprung herleiten von eingeschlossenen Hirn- und Hirnhaut-Theilen (Encephalocele, Hydro-Encephalocele, Meningocele), ferner die serösen angeborenen Cysten und die Dermoidcysten; zu den erworbenen sind zu rechnen 1) die durch Exsudation entstandenen, 2) die durch Entozoën bedingten (die Hydatide und der Cysticercus). Im 2. Kapitel finden wir die Gefässgeschwülste (Angiome, Varicocele, pulsirenden Exophthalmus); im dritten die Osteome und im vierten die Geschwülste, die vom Bindegewebe, Fettgewebe, den Muskeln und der Bindehaut ihre Entstehung herleiten (Lipome, Fibrome, Sarcome, Lymphadenome und Lymphome).

Wie bei den Sehnerven-Tumoren wird in sehr ausführlicher, und übersichtlicher Weise die Aetiologie, die pathologische Anatomie, die Symptome, die Differentialdiagnose und die Therapie besprochen, und gut reproducirte Photographien geben ein anschauliches Bild dieser meist sehr seltenen Krankheiten. Interessant ist, wenn ich aus der Fülle des Gesagten etwas herausgreifen darf, dass Verf. im Gegensatz zu v. Gräfe, Hirschberg und Knapp an ein primäres Gliom der Orbita glaubt und dieses nach der Cohnheim'schen Theorie von der Verschleppung des Keimes zu erklären sucht.

Nach dem Verf. ist schon in den frühesten Stadien der Orbitaltumoren Exophthalmus da. Er kennt daher nur 2 Perioden in dem Krankheitsbild. Die des Exophthalmus ohne sichtbaren Tumor und die des Exophthalmus mit sichtbarem Tumor. Der Exophthalmus ist nicht immer leicht zu erkennen. In zweifelhaften Fällen thut hier Javal's Ophthalmometer gute Dienste.

In eingehendster Weise werden die verschiedenen Operationen besprochen und ihre Indicationen bei den einzelnen Formen der Orbitaltumoren, die conservativen wie die radicalen, die mit und die ohne Knochenresectionen.

Von Interesse ist das Resultat der Unterbindung der Carotis bei pulsirendem Exophthalmus. In 86 Fällen der Literatur von traumatischem pulsirendem Exophthalmus sind 62 Erfolge, 21 Misserfolge und 6 Todesfälle zu verzeichnen, in 31 idiopathischen 20 Erfolge, 3 Misserfolge und 6 Todesfälle.

Die echten Tumoren der Orbita erheischen stets die chirurgische Behandlung, und zwar je früher desto besser, nur bei Verdacht auf das Bestehen von syphilitischen Pseudotumoren, die alle Symptomen der echten Tumoren bedingen können, ist eine energische Quecksilberkur vorauszuschicken.

Ist die Geschwulst gutartig, so wird man die Entfernung derselben mit Erhaltung des Auges anstreben; handelt es sich aber um Sarcom, so wird man stets, auch wenn der Tumor umschrieben ist und die Hoffnung zuliesse.

dass er in toto herausgebracht werden könnte, die Exenteratio orbitae wählen müssen, da hier das Leben des Kranken auf dem Spiele steht.

Das Buch VIII handelt von den Geschwülsten des Thränenapparates, den Cysten der Thränendrüse (Dacryops), den soliden Tumoren derselben und den Geschwülsten der abführenden Wege. Dacryops ist ein schlechter Name, er ist eigentlich nur für die Retentionscysten passend; oft aber hat die Retention gar keinen Antheil an der Entstehung der Cyste, vielmehr leitet sie dieselbe her von einer schleimigen Entartung der drüsigen Elemente und hyaliner Umwandlung und Zerfall der bindegewebigen Septen. Verf. vermag aus der Literatur 23 Fälle von Dacryops der accessorischen Thränendrüse (17 Dacryops simpl. und 7 Dacryops fistulos.) und nur 5 Fälle der oberen Thränendrüse, der Portio orbitalis, anzuführen; von dieser letzten Gruppe ist es sogar nicht einmal bewiesen, ob der cystische Tumor sich in der Thränendrüse selbst oder in ihrer Nachbarschaft entwickelt hat.

Die Behandlung ist stets eine chirurgische und besteht in Punction, die allerdings nur ausnahmsweise genügt, in Incision oder partieller Excision mit nachfolgender Cauterisation der Wand und in Total-Exstirpation.

Die soliden Tumoren der Thränendrüse sind sowohl bindegewebigen, als epithelialen Ursprungs. Letztere sind freilich sehr selten und als Epitheliom beschriebene Fälle sind vielleicht zumeist Endotheliome, die sich im Nachbargewebe entwickelt haben. Es werden aus der Literatur 55 Fälle von Thränendrüsen-Geschwülsten citirt. In weiteren 3 Fällen hatte sich ein Sarcom im Bett der Thränendrüse entwickelt, ohne auf diese selbst überzugreifen.

Tumoren der abführenden Wege sind einmal Schleimhaut-Polypen analog dem Nasenpolyp. Sie bilden sich spontan an der Wand des Thränensacks. Die sog. Polypen, die sich nach Fistel-Operationen oder durch Fremdkörper entwickeln, nennt Verf. Granulome.

Primäre bösartige Tumoren, von denen einige wenige Fälle in der Literatur niedergelegt sind, sind sehr selten.

Im IX. Buch folgen die Tumoren der Lider. Sie werden eingetheilt 1) in solche, die sich aus den Elementen des mittleren Keimblatts entwickelt haben, 2) in solche der Haut, der Conjunctiva und der zahlreichen Drüsen, und 3) in solche der Karunkel und der Plica semilunaris. Im Anschluss daran folgt eine Besprechung der infectiös entzündlichen Tumoren, der Tuberculose und der Lues, ferner des Chalazions. In die erste Rubrik gehören die Cysten, die Angiome, für die nach Ansicht des Verf.'s die Elektrolyse die empfehlenswertheste Behandlung ist; die Elephantiasis, sowohl die angeborene als die erworbene, bei der frühzeitige Operation stets angebracht ist, das seltene Neuroma plexiforme, das Billroth an den Lidern zuerst beschrieben hat, dann die Granulome, die Polypen, Lipome, Fibrome, Sarcome, Lymphadenome und Lymphome.

Zur 2. Gruppe gehören die Hauthörner, die Cysten, die Adenome, die Epitheliome bezw. Carcinome der Haut, der Drüsen und der Lidbindehaut.

Die Tumoren der Karunkel und die der Plica semilunaris vereinigt Verf. in einem Kapitel, da beider Gewebe dem der Lider analog ist. Von Fabry aus Hilden (17. Jahrhundert) sind sie unter dem Namen Encanthis zusammengefasst. Verf. trennt wieder Tumoren bindegewebigen und epithelialen Ursprungs. Erstere sind auf der Karunkel äusserst selten, nur einige wenige mehr oder weniger zweifelhafte Fälle von Angiom und Sarcom sind beschrieben, häufiger sind sie auf der Plica semilunaris beobachtet. Von

den epithelialen Tumoren kommen Adenome der Caruncula lacrymalis und Epitheliome sowohl der Karunkel als der Plica semilunaris vor.

Das letzte, 10. Kapitel ist den Geschwülsten der Nebenhöhlen der Nase gewidmet, soweit sie Störungen in der Orbita bedingen und für den Augenarzt von Interesse sind. Die mannigfaltigen oculo-orbitalen Symptome kann man gruppiren: 1) in Störungen durch Druck auf die Nerven, und zwar zuerst des Sehnerven. Dieselben sind functionelle und objective: erstere sind Reiz-Erscheinungen, Phosphene u. s. w., ferner Gesichtsfeld-Beschränkung, auch Hemiopien, falls Chiasma oder der Tractus betroffen ist, Herabsetzung der centralen Sehschärfe bis zur Amaurose; die objectiven Störungen sind Oedem der Papille, Stauung, Papillitis, Blutungen im Augengrunde und Atrophie. Druck auf die sensiblen und trophischen Nerven kann sich äussern in Anästhesien, Neuralgien, im Herpes zoster ophthalmicus und in der Keratitis neuroparalytica; dann auf die motorischen in Augenmuskel-Lähmungen aller Art.

2) In Störungen durch Compression von Gefässen. Druck auf die Gefässe der Orbita ist wegen gut ausgebildeten Anastomosen weniger folgenschwer, als der auf den Sinus cavernosus, wodurch die bekannten Symptome der Sinus-Trombose hervorgerufen werden.

3) In Störungen durch Druck auf den Augapfel selbst. Bei seiner grossen Beweglichkeit ist eine Dislocation schon bei leisem Druck möglich; es können die schwersten Grade von Exophthalmus entstehen mit allen verderblichen Folgen. Es kann auch zu Formveränderungen mit erworbener Hypermetropie und Ernährungs-Störungen kommen.

4) In Störungen durch Affection der Thränenwege und der Lider. Vortreibung des Thränenbeins, Obliteration des Sacks und Verschluss des Thränen-Nasen-Kanals und secundäre Dacryocystitis, das sind besonders häufig Folgen von Exostosen der Wand des Sinus maxillaris, ebenso von Geschwülsten in den Siebbeinzellen und dem Sinus frontalis. An den Lidern haben wir Ptosis durch Druck auf den Oculomotorius und Oedem durch Gefässcompression.

Das Schlusskapitel füllt diagnostische Betrachtungen über die Sinus-Geschwülste. Während die Differentaldiagnose zwischen Sinus- und Orbitaltumoren schon im VIII. Buche behandelt worden ist, so werden in diesem Kapitel ihre Symptome von denen der entzündlichen Zustände, den Parasiten der Nebenhöhlen und der Tumoren der Nachbarschaft geschieden. Es wird 2) die Differentialdiagnose der einzelnen erkrankten Sinus erörtert und 3) die Frage nach der Natur der Geschwulst. Fehr.

---

2) **Klinische und experimentelle Untersuchungen über Blendung durch elektrisches Licht,** von Mettey. (Paris 1903, Soc. nouv. de librairie et d'édition.)

Verf. bespricht nicht die Betheiligung des Auges bei Blitzschlag, der den ganzen Körper trifft, sondern die durch den elektrischen Strom, vornehmlich durch Kurzschluss hervorgerufenen Augenstörungen, bei denen das Auge nicht direct getroffen wird.[1] Die Ophthalmia electrica der Autoren ist nur die Vorstufe oder ein leichter Verlauf der gewöhnlichen Kurzschluss-Ophthalmie, die vornehmlich gekennzeichnet ist durch Verminderung der Sehschärfe, concentrische Einengung des Gesichtsfeldes, Herabsetzung des

[1] Verf. nennt die Krankheit: l'éblouissement électrique.

Lichtsinnes, sowohl der Reiz- wie der Unterschiedsschwelle (Verf. giebt ein neues von Weiss construirtes Photometer an), Druckempfindlichkeit des Trigeminus, heftigste Kopfschmerzen u. ä. Es giebt schwerere und leichtere Formen, die sich durch Heftigkeit, Dauer (von einer Woche bis zu mehreren Jahren) und mehr oder weniger vollständige Restitutio ad integrum unterscheiden; der Beginn ist bei den leichten, den mittelschweren und schweren Formen immer derselbe, eine Prognose daher anfangs kaum zu stellen. Die Krankheit ist mit der Hysterie verwandt und oft vergesellschaftet; die Hysterie ist dann als traumatische Neurose aufzufassen. Verf. bringt acht ausführliche Beobachtungen von Kurzschluss-Blendung, die in der Klinik des Hotel Dieu theils von ihm selber, theils von Prof. de Lapersonne genau verfolgt wurden. Es handelte sich ausnahmslos um Arbeiter der Pariser Untergrundbahn, des Métropolitain. Experimente an Augen von Kaninchen und Hunden mit dem Volta-Bogen zeigten an der Netzhaut unter Zuhilfenahme der gewöhnlichen Untersuchungsmethoden keinerlei Veränderungen, wohl aber Degeneration des Sehnerven (Färbung nach Marchi), wenn die Lichtwirkung lange und häufig genug angewandt wurde; blendete man die chemischen und einen Theil der leuchtenden Strahlen durch ein vorgesetztes rothes Glas ab, so blieb der Sehnerv normal. Vom pathologischen Standpunkt betrachtet, erscheint die Kurzschluss-Blendung nicht als eine rein dynamische, d. h. hysterische Erkrankung, sie ist vielmehr durch organisch nachweisbare Läsionen bedingt; der übermässige Reiz, der das dunkeladaptirte Auge überrascht, ruft in den leichten Fällen gewissermaassen einen „Shock" der Retina, in den schweren mikroskopische Störungen im N. opt. hervor. Vornehmlich wirken die chemischen Strahlen. Kurt Steindorff.

---

3) **Die Verminderung der Finnenkrankheit**[1], von J. Hirschberg in Berlin.

M. H. Durch die fortschreitende Kultur sind ja gewisse Krankheiten, die auf einer von aussen her an den menschlichen Körper herantretenden Ansteckung beruhen, wenigstens für gewisse Gegenden, so gut wie vollständig beseitigt worden. Als klassisches Beispiel hierfür wird gewöhnlich die Lepra angeführt, welche bei uns, im Herzen von Europa, zwar während des Mittelalters ausserordentlich verbreitet gewesen, jedoch heutzutage bodenwüchsig gar nicht mehr vorkommt. Aber bei diesem Beispiel erstreckt sich der Vergleich des schlimmeren und des besseren Zustands über viele Jahrhunderte. Wenn jedoch beide Zustände in dasselbe Menschenalter fallen, wenn ein und derselbe Arzt den Umschwung persönlich zu beobachten und der Ursache desselben nachzugeben im Stande ist; so scheint dies noch weit merkwürdiger zu sein und zugleich uns wichtige Handhaben für nützliches Wirken zu bieten.

Dies trifft zu für die Finnenkrankheit des menschlichen Auges, d. h. für das Eindringen des Cysticercus cellulosae in den menschlichen Augapfel und seine nächste Umgebung: eine Erkrankungsform, welche seit dem Beginn meiner Thätigkeit stets meine Aufmerksamkeit gefesselt, und über die ich auch schon öfters in dieser Gesellschaft, ausführlicher vor 12 Jahren, zu sprechen die Ehre hatte.[2]

---

[1] Nach einem in der Berliner med. Gesellschaft am 8. Juni 1904 gehaltenen Vortrag. Vgl. Berl. klin. Wochenschrift 1904, Nr. 25.

[2] Vgl. „Die Parasiten des menschlichen Augapfels", Probevorlesung zur Habilitation. Veröffentlicht in der med.-chir. Rundschau 1870, XI. III. — Cystic. intraoc.,

Heute möchte ich zunächst die Häufigkeitsziffer der Augenfinne für Berlin festzustellen suchen. Sie finden dieselbe auf der ersten Tabelle.

Tabelle 1.

Zahl der Augen-Finnen in Berlin.

Jahr	Zahl der Augenkranken	Zahl der Fälle mit Augen-Finne	Verhältniss
1853—1866 (14 Jahre) A. v. Graefe	80 000	90	grösser, als 1 : 1000 (1 : 888)
I. 1869—1885 (17 Jahre)	60 000	70	grösser, als 1 : 1000 (1 : 857)
II. 1886—1894 (9 Jahre)	78 000	3 (2 von auswärts)	ungefähr 1 : 25 000 (1 : 24 333)
III. 1895—1902 (8 Jahre)	65 000	keiner	Null

Aus der obersten Zeile ersehen Sie, dass nach der Mitte des vorigen Jahrhunderts die Finnenkrankheit des menschlichen Auges bei uns leider recht häufig gewesen, dass in runder Zahl ein Fall auf tausend Augenkranke kam. Dies folgt aus der Statistik meines Lehrers Albrecht von Graefe, der von 1853 bis 1866 auf 80 000 Augenkranke 90 Fälle von Cysticercus am oder im Auge beobachtet hatte.[1]

Die folgenden drei Zeilen der Tabelle enthalten meine eigenen Beobachtungen. Ich habe meine Beobachtungs-Zeit in drei Abschnitte eingetheilt. Der erste umfasst den alten, schlechten Zustand, der zweite den Uebergang zum besseren, der dritte den jetzigen guten Zustand.

Der erste Abschnitt, der von 1869 bis 1885, also über mehr als 15 Jahre sich erstreckt, zeigt auf 60 000 Augenkranke 70 Fälle der Augenfinne, also gleichfalls das Verhältniss von etwa 1 : 1000. Diese Verhältnisszahl von 1 : 1000 kann für Berlin vom Jahre 1853 bis zum Jahre 1885, d. h. für ein Menschen-Alter, als annähernd richtig angesehen werden. Sie gilt für das aufblühende Berlin, welches seine Bevölkerungs-Zahl von einer halben Million bis auf fünfviertel Millionen anwachsen lässt und seine Gesundheits-Einrichtungen, wie die neu erbauten städtischen Krankenhäuser und die Kanalisation, durch den 1881 eröffneten und mit Schlachthäusern versehenen Viehhof zu einem vorläufigen Abschluss gebracht hat.

Der zweite Abschnitt umfasst die neun Jahre von 1886 bis 1894 und liefert unter 73 000 neuen Augenkranken nur drei Fälle von Augenfinne,

---

Arch. f. Aug. u. Ohrenh. 1869, I. 2. — Anat. Unters. eines Augapfels mit Cyst. subret. Virchow's Arch. Bd. 45. — Cyst. cell. des Augengrundes. Arch. f. Ophth. 1876, XXII, 4. — Cyst. des Unterlids. C.-Bl. f. A., Juni 1879. — Cyst. im Auge. Eulenb. Real-Encycl. 1880 (erweitert in der 2. Aufl., 1885). — Ueber die Finnenkr. des menschl. Auges. Berl. klin. W. 1892, Nr. 14 (mit 41 Fällen). — Ein Fall der Finnenkr. des menschl. Auges. Berl. klin. W. 1893, Nr. 23. — Pseudocyst. C.-Bl. f. A., Sept. 1886. — Ueber den sogenannten schlauchförmig eingekapselten Cyst. C.-Bl. f. A., Mai 1893, und Einführung in die Augenh. 1901, II, 1, S. 203. — 25j. Bericht, 1895, S. 79. — Verhandl. d. Berl. med. Ges. III, 2, 78, 173; IV, 2, 64; VII, 1, 53; VIII, 1, 70; XVI, 2, 187; XXIII, 2, 23.

[1] Arch. f. Ophth. 1866. XII, 2, 174.

darunter zwei von auswärts. Das ist ein Verhältniss von nur etwa 1 : 25 000, statt des früheren 1 : 1000.

Der dritte Abschnitt umfasst die acht Jahre von 1895 bis 1902 und liefert unter 65 000 Augenkranken keinen einzigen Fall von Augenfinne. Dagegen hätten wir 65 Fälle zu erwarten, wenn die Verhältnisse des dritten Viertels vom vorigen Jahrhundert noch heutzutage bei uns maassgebend wären. Der Unterschied ist denn doch so bedeutend, dass die sonst bei ärztlichen Statistiken so gewöhnlich erhobenen Zweifel hier völlig unzulässig erscheinen. Ich bemerke noch ausdrücklich, dass ein Uebersehen der Augenfinne für jeden aufmerksamen Arzt unmöglich ist, vollends für einen, der in den ersten sechzehn Jahren seiner eignen Praxis so reichlich Gelegenheit zur Beobachtung der Augenfinne und zur Hebung ihrer Diagnose gefunden hat.

Fragen wir nunmehr nach den Ursachen dieses Umschwungs, so müssen wir mit wenigen Worten uns die Ursachen der menschlichen Finnenkrankheit wieder ins Gedächtniss zurückrufen.[1]

Eine Bevökerung, welche regelmässig oder häufig rohes oder ungenügend gekochtes Schweinefleisch geniesst und dabei das finnige nicht vollständig ausschliesst, unterliegt der Gefahr der Finnenkrankheit. Natürlich, der einzelne Mensch, welcher von dem mit lebenden Finnen durchsetzten Schweinefleisch genossen, erwirbt zuuächst nicht den Blasenwurm, Cysticercus cellulosae, sondern den dazu gehörigen Bandwurm, Taenia solium. Die Möglichkeit einer inneren Selbstansteckung des Bandwurm-Trägers, indem ein reifes Glied des Bandwurms unmittelbar in den Magen des Wirthes emporgelangt, kann durchaus nicht völlig bestritten werden. Die Möglichkeit einer äusseren Selbstansteckung, indem der Träger eines Bandwurms mit den Eiern des letzteren unbewusst und zufällig seinen eignen Mund besudelt, muss jedenfalls zugelassen werden. Gleichzeitiges Vorkommen von Bandwurm und Finne bei demselben Menschen war doch wohl häufiger, als man zuerst angenommen. Ich selbst hatte in den letzten dreizehn Fällen, in welchen ich die Finne durch Schnitt aus dem Auge entbunden, fünf Mal gleichzeitig, oder sehr bald danach, die Anwesenheit des Bandwurms festgestellt, – einige Male erst nach Verabreichung entsprechender Bandwurm-Mittel.[2] In meinem 6. Fall litt der Vater des finnenkranken Knaben an Taenia solium. Bandwurm im Hause, d. h. in der Familie, ist fast ebenso bedenklich, wie Bandwurm im Leibe.

Jedenfalls herrscht die Finnenkrankheit nur in denjenigen Gegenden, wo der gemeine, bewaffnete Bandwurm häufiger vorkommt. Mit dem Trinkwasser, mit dem Gemüse könnte das Embryon[3] eingeführt werden und eine zufällige Ansteckung von aussen her bewirken; ob dies thatsächlich eine häufigere Ursache der Finnenkrankheit darstellt, ist gänzlich unbekannt. Von erheblichem Einfluss ist die Lebensweise, enges Zusammenwohnen, unordentliches Hauswesen In den besser lebenden Kreisen hatten wir die Augenfinne bei uns so gut wie gar nicht beobachtet.

So viel ist nach dem Gesagten klar und von mir bereits im Jahre

---

[1] Vgl. Berl. klin. W. 1892, Nr. 14.

[2] Die Zweifel an der Selbstansteckung schwinden allmählich. Mosler nnd Peiper (Nothnagel's spec. Path. u. Therap. 1894, VI, S. 77) halten Selbstansteckung für sehr wahrscheinlich. (Sie haben übrigens meine Arbeit aus dem Jahre 1892 nicht berücksichtigt.)

[3] Die „Oncosphaera".

1876 [1] ausdrücklich hervorgehoben, dass nur allein die Fleisch-Schau den Hebel der Besserung anzusetzen im Stande war. Wenn wir durch Fleisch-Schau die finnigen Schweine ausmerzen, so wird der gemeine Bandwurm seltner werden; also weniger Gelegenheit geboten sein, dass sein Embryon in den menschlichen Körper gelangen und daselbst zum Blasenwurm sich ausbilden könne.

Nun, wir haben die Fleisch-Schau in Berlin seit mehr als zwanzig Jahren. Die amtlichen Berichte über die städtische Fleisch-Schau in Berlin für die zwanzig ersten Jahre von 1883 bis 1992 sind Jahr für Jahr erschienen. Ich bemerke, dass das Studium dieser Berichte für den Arzt wie für den Thierarzt, für den Volkswirth wie für den Verwaltungsbeamten gleich anziehend und belehrend erscheint.

Die Hauptzahlen, welche aus diesen zwanzig Berichten für unsre Untersuchung in Betracht kommen, habe ich auf der zweiten Tabelle Ihnen

Tabelle 2. Städtische Fleisch-Schau zu Berlin.

Jahr	Zahl der geschlachteten Schweine	Davon wegen Finnen beanstandet		
		im Ganzen	das heisst	oder in Procenten
I. 1883/84 vom 1. April bis 31. März	244 343	1621	1 : 150	0,66
II. 1884/85	264 727	1467	1 : 180	0,55
III. 1885/86	285 282	2587 (solitär 150)	1 : 111	0,9
IV. 1886/87	310 840	1507 (solitär 92)	1 : 206	0,48
V. 1887/88	419 848	1925 (solitär 408)	1 : 217	0,46
VI. 1888/89	479 124	2328 (solitär 446)	1 : 205	0,49
VII. 1889/90	442 115	1570 (solitär 317)	1 : 281	0,35
VIII. 1890/91	472 859	1143	1 : 414	0,24
IX. 1891/92	530 551	1383	1 : 383	0,26
X. 1892/93	518 073	1662 (spärlich 1090)	1 : 311	0,32
XI. 1893/94	557 573	2584	1 : 215	0,46
XII. 1894/95	579 367	1032	1 : 561	0,18 (Erhebliche Abnahme)
XIII. 1895/96	627 821	627	1 : 1000	0,10
XIV. 1896/97	694 170	509	1 : 1364	0,074
XV. 1897/98	657 659	482	1 : 1364	0,074
XVI. 1898/99	659 551	399 (spärlich 330)	1 : 1653	0,06
XVII. 1899	741 922	328 (spärlich 207)	1 : 2262	0,043
XVIII. 1900	837 057	474 (spärlich 284)	1 : 1766	0,056
XIX. 1901	773 513	302	1 : 2554	0,089
XX. 1902	778 538	258 (spärlich 187)	1 : 3041	0,033
Summe	10 874 933	24 188		

[1] Deutsche med. Wochenschr. 1876, Nr. 36.

vorgelegt. In der ersten senkrechten Reihe finden Sie das Jahr, in der zweiten die Zahl der geschlachteten Schweine, in der dritten die der finnig befundenen Schweine, in der vierten die Verhältniss-Zahl, in der fünften die letztere in Procenten ausgedrückt.

Bereits vor 12 Jahren hatte ich betont, dass in den ersten 8 Jahren unsrer Fleisch-Schau unter drei Millionen geschlachteter Schweine 14000 finnige ermittelt und ausgemerzt worden sind. Heute können wir dies dahin erweitern, dass in den 20 Jahren unter den nahezu elf Millionen Schweinen, welche im städtischen Viehhof zu Berlin geschlachtet und untersucht worden sind, über 24000 finnige Schweine ausgemerzt und vom Magen und der Gesundheit unsrer Bevölkerung fern gehalten wurden. Bei dem Vergleich dieser beiden Hauptzahlen wird Ihnen sofort auffallen, wie beträchtlich die Verhältniss-Zahl der finnigen Schweine abgenommen hat. Im ersten Jahre, 1883, betrug das Verhältniss der finnigen Schweine zu den geschlachteten 0,6 vom Hundert; im letzten Jahre, 1902, nur 0,3 vom Tausend. Das Verhältniss ist heutzutage 20 Mal so günstig, wie vor 20 Jahren.

Diese Verbesserung des Schweine-Materials beruht wohl einerseits auf der thierärztlichen Bewachung unsrer Grenzen, da unsre Fleisch-Schau sofort festgestellt hatte, dass die russischen und serbischen Schweine stärker durchseucht waren, als die deutschen; aber andrerseits wohl auch auf der allmählichen und fortschreitenden Ausmerzung des gemeinen Bandwurms in Deutschland, welche in Folge der Fleisch-Schau und der ärztlichen Thätigkeit Platz gegriffen hat, so dass bei uns heutzutage den Schweinen weniger Stoff zur Erwerbung der Finnen dargeboten wird. Denn erst das zarte Verhältniss der Symbiose von Mensch und Schwein schliesst diese Kette. Saugende Ferkel sind finnenfrei: das weiss man seit Jahrtausenden, es steht schon im Aristoteles.[1] (Schluss folgt.)

Journal-Uebersicht.

I. A. v. Graefe's Archiv für Ophthalmologie. LVII. 2.

1) **Pupillenstudien,** von L. Bach in Marburg.

Die Methodik der Pupillen-Untersuchung ist bisher nicht genügend beachtet. Verf. hat sich eine bestimmte Methode ausgebildet, deren Anwendung über alle wichtigen Verhältnisse Aufschluss giebt: Pupillenweite bei herabgesetzter und stärkerer Beleuchtung, directe und indirecte Lichtreaction u. s. w. Die künstliche Beleuchtung eignet sich am besten. Abgesehen von andren Vortheilen gestattet sie eine feinere Beobachtung, weil die störenden Hornhautreflexe fortfallen.

Herabsetzung der Sehschärfe ist meistens mit Erweiterung der Pupille verbunden, doch übt selbst Erblindung in Folge von Störungen der Sehstrahlung und der Rindensehsphäre keinen Einfluss auf die Pupille aus. Häufig sind Pupillendifferenzen angeboren.

Lichtreflexe werden auch von den peripheren Netzhautbezirken ausgelöst und erfolgen bei allen Geschöpfen mit partieller Sehnervenkreuzung doppelseitig, aber die Pupillen sind bei ungleicher Belichtung beider Augen nicht gleich weit.

---

[1] Thierkunde herausgeg. von Aubert und Wimmer, II, S. 183, 1868.

Die Lidschlussreaction kommt auch unter normalen Verhältnissen vor, wenn auch nicht so häufig wie bei Sphinkterlähmung und reflectorischer Pupillenstarre. Die Convergenz bewirkt im Ganzen stärkere Verengerung der Pupille als die Accommodation. Das Ausbleiben der Convergenzreaction deutet in erster Linie auf Lähmung des Sphinkters hin. Störungen der Lichtreaction können auf Schädigung der centripetalen und centrifugalen Reflexbahn beruhen oder auf einer Affection der vom Verf. und H. Meyer angenommenen Hemmungsbahn. Der Sympathicus kommt wenig in Betracht.

Da man von jeder Netzhautstelle directe und indirecte Lichtreflexe auslösen kann, so gehen vermuthlich von jeder Netzhautstelle gekreuzte und ungekreuzte Pupillenfasern aus.

Verf. hat noch keinen reinen Fall von hemianopischer Pupillenreaction beobachtet, glaubt aber an ihr Vorkommen.

Reflectorische Pupillenstarre besteht nur dann, wenn die Pupille sich weder direct noch indirect bei Lichteinfall verändert, aber bei Convergenz reagirt. Sie kommt fast nur bei Tabes vor, geht nicht selten lange Zeit allen andren Symptomen voraus und kann Jahre lang bei sonst normalen Augen bestehen.

Für die Erklärung der reflectorischen Pupillenstarre und der Miosis bei der Starre verweist Verf. auf das von ihm und H. Meyer auf Grund ihrer Experimente angenommene, am spinalen Ende der Rautengrube gelegene Hemmungscentrum für den Lichtreflex und die Pupillen-Erweiterung.

Für die Beurtheilung der Pupillenfunction ist festzustellen: Weite der Pupillen im Dunkelzimmer bei der Untersuchung im durchfallenden Lichte, Weite der Pupillen bei starker Belichtung, wie durch Gasglühlicht, monocular und binocular, Weite der Pupillen bei der Convergenz, Verhalten gegen Cocaïn, Atropin, Eserin.

Es folgt die Mittheilung von mancherlei Einzelheiten aus zahlreichen klinischen Beobachtungen.

---

2) **Kurzer Beitrag zur Histologie angeborener Augen-Anomalien,** von Dr. Georg Levinsohn in Berlin. (Aus der mikrosk.-biol. Abth. des Physiol. Instituts zu Berlin.)

In einem Kaninchenauge fand sich ein Aderhautcolobom mit einem von der Sklera ausgehenden, in den Glaskörper vordringenden sklerosirten Zapfen und einem an der Hinterfläche der Sklera aufsitzenden soliden Dermoid von schleimhautähnlichem Charakter. Der eigentliche Zapfen bestand aus einem äusserst zellarmen, zum Theil zellfreien, hyalinen Gewebe, dagegen enthielt die in der Sklera gelegene Basis zwischen kräftigen Bündeln sklerosirten Bindegewebes pigmentirte Bindegewebszellen und Rundzellen. Der Zapfen ist als der zurückgebliebene Rest des in die fötale Augenspalte eingedrungenen embryonalen Mesodermgewebes anzusehen. Dafür spricht die nachweisbare Duplicatur der Netzhaut am Eintritt des Zapfens in das Augeninnere.

Das Dedmoid hatte eine Länge von etwa 2 mm und lag zwischen Papille und A erhautcolobom auf der Hinterfläche der Sklera. Der Epithelüberzug mit seinen oberflächlichen cylindrischen, tieferen cubischen und eingestreuten Becherzellen deutete auf den Ursprung aus der Conjunctiva. Vielleicht hatte ein stärker gewucherter Epithelzapfen den Zusammenhang mit dem Ectoderm verloren.

---

3) **Scheincataract,** von Dr. R. Halben, Assistent der kgl. Universitäts-Augenklinik zu Greifswald.

Verf. erhob zuerst bei einem 46jährigen Manne und später in mehreren andren Fällen einen eigenartigen Linsenbefund, welcher, wie die einschlägige Literatur zeigt, zwar auch sonst schon beobachtet wurde, indessen bisher nicht in allen seinen bemerkenswerthen Erscheinungsformen beschrieben und noch viel weniger eingehend untersucht und erschöpfend gedeutet wurde.

Der erste Befund wird vom Verf. kurz so zusammengefasst: Ein Gebilde im Innern der Linse von 5—6 mm im Durchmesser erscheint im auffallenden Licht als dichte Tropfenform mit matter, leicht wolkiger Oberfläche. Bei schräger Erleuchtung des linken Randes erglüht der rechte Rand des Gebildes. Im durchfallenden Licht hebt sich dieses Gebilde als dunkler, aber klarer von vorn nach hinten abgeplatteter Tropfen inmitten und in der Tiefe der hellrothen Pupille schwebend gegen diese ab. Ein feiner leuchtender Saum umzieht seinen Rand. Dreht man den erleuchtenden Planspiegel nach rechts, so wandert dieses centrale schattenartige Gebilde gleichfalls nach rechts, als drehte es sich um seinen hinteren Pol. Ein Schichtstar gleicher Form, Lage und Grösse zeigt diese Phänomene nicht. Im Bereich des Centralgebildes ist die Refraction um etwa 10 D höher als in der Peripherie.

Anatomisch ist keinerlei pathologische Veränderung in den mittleren Linsenschichten nachzuweisen. Refractometrisch findet sich im Linsencentrum ein ungewöhnlich hoher Brechungsindex.

Die Wanderung des Centralgebildes bei Spiegeldrehungen ist als skiaskopisches Phänomen gedeutet worden. Diese Annahme kann nicht zutreffend sein, da der Centralschatten die Scheibenform immer beibehält und sich nicht in entgegengesetzter Richtung zu bewegen scheint, wenn man die Fernpunktdistanz des myopischen Centrums unterschreitet.

Verf. weist in längerer Ausführung nach, wie sich die Erscheinungen unter Annahme eines stufenförmigen Index-Absatzes durch totale Reflexion erklären lassen, wie die von vorn auffallenden Lichtstrahlen erst am entgegengesetzten Rande wieder austreten und die vom Fundus reflectirten Strahlen zum Theil dahin zurückkehren, so dass das centrale Gebilde dunkel erscheint.

Wahrscheinlich beruht die Erkrankung auf abnormer Wasserverarmung des Linsencentrums. Die Erhöhung des Index wäre dadurch ausreichend erklärt. Vielleicht handelt es sich um die Anfangsform der Cataracte nigra.

---

4) **Ueber das Verhalten der Radiumstrahlen auf dem Gebiete des Sehens,** von Dr. E. L. London. (Aus der Abtheilung für allgemeine Pathologie des kaiserl. Instituts für experimentelle Medicin in St Petersburg.)

Wird, nachdem die Dunkeladaptation eingetreten ist, ein Minimum (0,03 des Bromsalzes) in einer Schachtel eingeschlossenen Radiums dem mit schwarzer Binde verbundenen oder im Dunkelzimmer unbedeckten Auge genähert, so tritt eine Lichtempfindung ein, deren Intensität mit der Menge des Radiums wächst. Die Lichtempfindung kann auch von der Schläfe, Stirn, sowie vom Hinterhaupte aus hervorgerufen werden. Der Sehnerv ist nicht erregbar, wie der Versuch bei einem Exenterirten zeigte, ebenso wird bei Atrophie n. o. nach vollständiger erloschener Lichtempfindung keine Einwirkung der Radiumstrahlen erzielt. Bei unvollständiger Atrophie n. o. tritt

Lichtempfindung ein. Im Bulbus ist nur die Netzhaut empfindlich, das Phänomen wird durch Fluorescenz ausgelöst. Aphakie und Cataracta matura verstärken die Lichtempfindung.

Bewegungen der Radiumschachtel werden bei einiger Uebung richtig localisirt, so dass selbst Figuren, welche man mit der Schachtel beschreibt, erkannt werden.

Wirkt das Radium auf einen Baryumplatincyanür-Schirm, so erstrahlt derselbe in ruhig grünlich-gelber Fluorescenz, welche in der Peripherie des Gesichtsfeldes besser wahrgenommen wird als im Centrum. Legt man auf den beleuchteten Schirm einen dunklen Gegenstand, so zeichnet sich sein Schattenriss auf dem hellen Grunde ab. Die Form des Schattens wird von einem Auge, dessen Sehvermögen auf Q. L. herabgesetzt ist, ebenso wahrgenommen, wie die Form der fluorescirenden Stelle, welche entsteht, wenn man den Schirm mit schwarzem Papier zudeckt, in welchem ein Ausschnitt angelegt ist. Auf diesem Wege ist es möglich, gewissen „Blinden" bestimmte Gesichtseindrücke zu vermitteln, so dass sie lesen lernen. Bei denjenigen, welche bisher nur tastend gelesen haben, ist es erforderlich, die neuen optischen Eindrücke mit den bekannten Tasteindrücken in Uebereinstimmung zu bringen.

Die Uebungen erfordern Vorsicht, da, wie sich beim Kaninchen zeigte, längere Einwirkung der Radiumstrahlen auf das Auge Nekrose der Lider, Hornhauttrübung und Retinitis hervorruft.

Die „Silhouettenmethode" ergab bei einigen Blinden (Atrophie n. o., Leucoma totale, Atroph. ant., überall geringe Q. L.) bemerkenswerthe Resultate.

---

5) **Die Gehirnbahnen der Augenbewegungen**, von Prof. St. Bernheimer in Innsbruck.

Verf. hat schon früher experimentell nachgewiesen, dass die Bahnen des Rindenfeldes der Augenbewegungen im Gyrus angularis nicht durch die Vierhügeldächer hindurchziehen, um zu den Kernen der Augenmuskelnerven zu gelangen, sondern dass sie den Weg unter dem Aquaeductus einschlagen müssen.

Neuere Versuche bei Affen ergaben, dass nach Exstirpation des linken Gyrus angularis die associirten Bewegungen der Augäpfel nach rechts aufgehoben waren, während sich die Linkswendung erhalten zeigte. Ob die Lähmung vollständig war, konnte, da Thiere eine so genaue Beobachtung nicht gestatten, ebensowenig bestimmt nachgewiesen werden, wie sich später feststellen liess, ob der nach 8 Tagen beginnende und dann fortschreitende Nachlass der Störungen mit vollständiger Wiederherstellung der Rechtswendung endete. Wahrscheinlich war die Lähmung nicht vollständig, weil Nebenbahnen bestehen, welche Impulse von der Rinde zur motorischen Kernregion fortleiten. Diese Nebenbahnen bewirken auch das mehr oder minder vollständige Verschwinden der Lähmungs-Erscheinungen.

Die anatomische Untersuchung der nach Marchi behandelten Gehirnpräparate ergab, dass mit Sicherheit ein Faserzug von dem Gyrus angularis jeder Hemisphäre mit den Augen-Nervenkernen der gegenüberliegenden Seite in Contactbeziehung tritt. Das Endstück des Faserzuges zieht hauptsächlich in den ventralen Antheil der Faserung des hinteren Längsbündels ein und tritt zum Theil durch seine Vermittlung in Beziehung zu den motorischen

Ganglienzellen der motorischen Augen-Nervenkerne. Das hintere Längsbündel stellt die Hauptverbindungsbahn aller motorischen Nervenkerne dar.

---

6) **Die gittrige Hornhauttrübung**, von Dr. Heinrich Freund, Regimentsarzt in Reichenberg (Böhmen).

Verf. giebt die Genealogie von 2 Familien, in denen die Krankheit heimisch ist. In der einen Familie waren von zehn erwachsenen Mitgliedern sieben, in der zweiten alle acht erwachsenen Mitglieder erkrankt. Zudem hatten noch mehrere verstorbene Angehörige nach der Beschreibung der Hinterbliebenen an der Krankheit gelitten. Sämmtliche Kinder waren gesund, doch ist damit für die Zukunft nichts bewiesen, da das Leiden gewöhnlich erst in den 20er Jahren beginnt.

Die klinischen Erscheinungen entsprechen früheren Beobachtungen.

LVII. 3.

1) **Pathologisch-anatomische Untersuchungen über sympathische Ophthalmie und deren Beziehungen zu den übrigen traumatischen und nichttraumatischen Uveïtiden**, von Dr. Sophus Ruge, I. Assist.-Arzt der königl. Universitäts-Augenklinik in Greifswald.

Verf. hat ein grosses Material untersucht: 26 Bulbi, welche wegen sympathisirender Entzündung des andren Auges enucleïrt wurden, 2 Bulbi, welche an sympathischer Ophthalmie erkrankt waren, und 34 Bulbi mit Uveïtis traumatica, ohne dass es zu einer sympathischen Affection gekommen war.

Die sympathische Ophthalmie wird nur durch eine fibrinös-plastische Uveïtis des erst erkrankten Auges hervorgerufen. Wo anscheinend eine eitrige Entzündung die Veranlassung gab, bestand stets neben der eitrigen eine fibrinös-plastische Entzündung, welche als die wahre Ursache angesehen werden musste. Die fibrinöse Form kann sich aus der primär eitrigen entwickeln oder beide Formen bilden sich in Folge einer Misch-Infection nebeneinander aus.

Im erst- und zweiterkrankten Auge zeigen die pathologisch-anatomischen Veränderungen vollkommene Uebereinstimmung.

Zwischen der einfachen traumatischen Uveïtis und der sympathischen Entzündung ist nur ein gradueller Unterschied vorhanden. Die bald mehr diffuse, bald mehr herdförmige, bald gefässlose, bald um Gefässe gelagerte Infiltration der Uvea mit einkernigen Rundzellen pflegt nur bei der einfachen Form geringer zu sein als bei der sympathisirenden. Ebenso sind auch das entzündliche Exsudat und die nach Organisation des Exsudats entstehenden Schwarten bei der sympathisirenden Ophthalmie stärker ausgebildet, als bei der nicht sympathisirenden.

Zellige Infiltration des Opticus in der Nähe des Bulbus ist bei der sympathisirenden Form häufiger, bei der nicht sympathisirenden sehr selten. Wahrscheinlich wird die Neuritis durch Toxine hervorgerufen, welche durch den Sehnerv mit dem Lymphstrom austreten. Das Aussehen der Intervaginalräume zeigt bei beiden Formen keine Verschiedenheit. Im Ganzen ist die zellige Infiltration so gering, dass sie leicht übersehen werden kann. Befunde, welche die Annahme einer Ophthalmia migratoria stützen, scheinen nicht erhoben zu sein.

Bemerkenswerth ist, dass bei der sympathisirenden Entzündung in der Hälfte der Fälle Riesenzellen gefunden werden, dagegen bei der nicht sym-

pathisirenden nur etwa in einem Fünftel der Fälle. Die Riesenzellen lagen einzeln oder in Gruppen in dem neugebildeten Granulationsgewebe und in der Uvea selbst. In den nicht sympathisirenden Bulbis fanden sich fast nur einzelne Riesenzellen und sie fehlten in der bei dieser Form stets weniger schwer erkrankten Chorioidea selbst. Ob den Riesenzellen eine besondere pathologische und prognostische Bedeutung zukommt, ist vorläufig nicht zu sagen. Vielleicht sind sie in allen Fällen zeitweise vorhanden und in manchen Bulbis zu der Zeit, in welcher sie zur Untersuchung gelangen, schon wieder verschwunden. Wenn, wie in seltenen Fällen das entzündliche Granulationsgewebe die Sklera durchbohrte, fanden sich stets Riesenzellen.

Sowohl die luetische, als auch die tuberculöse Uveïtis unterscheiden sich wesentlich von der fibrinös-plastischen Form. Die Anwesenheit von Riesenzellen deutet nicht auf einen Zusammenhang mit Tuberculose hin, die charakteristische Anordnung der zelligen Elemente findet sich nur bei Tuberculose.

---

2) Ueber eine Missbildung des menschlichen Auges. (Coloboma iridis, Cataract, Stränge und Gefässe im Glaskörper), von W. M. de Vries, Assistent der Universitäts-Augenklinik in Amsterdam.

Das von einem 10 Monate alten Kinde stammende Auge zeigte unten ein Iriscolobom und wurde wegen suspecter, hinter der Linse gelegener weisser Massen enucleïrt. Kein Mikrophthalmus.

Von der Spitze des Coloboms geht ein Strang ab, welcher in einen schmäleren und breiteren Theil zerfällt. Der breitere Theil zieht aufwärts und verbindet sich mit einem an der Hinterfläche der Linse befindlichen Bindegewebskegel. Die Stränge bestehen aus beiden Blättern des vorderen Theils der Augenblase und sind an der Vorderseite mit Bindegewebe bekleidet. Ausserdem erstrecken sich lateral 1 und medial 2 kurze Stränge auf die Hinterfläche der Linse. Der laterale erweist sich als Duplicatur des inneren Blattes der Augenblase, die medialen als verlängerte Proc. ciliares: Duplicatur beider Blätter des Augenbechers, welche gefässhaltiges Bindegewebe umschliesst.

Auf der Papille befindet sich ein in den Glaskörper prominirender Hohlkegel, in dem die Art. hyaloid. als directe Fortsetzung der Art. centr. retin. verläuft und 2 Netzhautäste abgiebt.

Im Uebrigen ist das Auge ganz normal, Entzündungs-Erscheinungen fehlen vollständig.

Die Verlagerung von Theilen der Augenblase sucht Verf. durch eine frühzeitige Verwachsung zwischen Augenblase und Tunica vascul. lentis zu erklären. Die Verwachsung muss erfolgt sein, als der Augenspalt vorn noch nicht geschlossen war. Die Verwachsung der Vordergrenze der Fötalspalte verursachte das Iriscolobom und die beiden Stränge unten, die Verwachsung des inneren Blattes die drei andren Fortsätze. Die pathologischen Stränge bewirkten, dass der fötale Kreislauf länger fortbestand, und die Folge davon war der Bindegewebskegel auf der hinteren Linsenkapsel, sowie die Persistenz der Art. hyaloid.

In der unteren Hälfte der Linse finden sich Hohlräume und abnorm gelagerte Fasern. Sie deuten auf eine fötale Erkrankung des Auges hin, in welcher vermuthlich die Ursache der ganzen Missbildung zu suchen ist.

---

3) **Krystalldrusen in und unter der abgelösten Netzhaut,** von Dr. K. Baas, a. o. Prof. der Augenheilkunde zu Freiburg i. Br.

In einem myopischen Bulbus mit Glauc. secund. und Netzhautablösung fanden sich Drusen unmittelbar an und auf der Aussenfläche der Retina, die ihre Stäbchen und Zapfen vollständig verloren hatte. Die Grösse schwankte zwischen mikroskopisch kleinen Körnchen bis zu makroskopisch wahrnehmbaren, unregelmässig geformten Auflagerungen. Entzündliche Veränderungen fehlten ganz. Die Gebilde zeigten radiär-strahligen Bau um ein dunkles grünliches Centrum.

Eine Erklärung ist vorläufig nicht zu geben.

---

4) **Adeno-Carcinom in einer aberrirten Thränendrüse,** von demselben.

Ein älterer Mann wünscht die Exstirpation eines kirschgrossen Tumors, der 1 cm nach oben-aussen vom Canth. ext beweglich unter der Haut liegt. Die Geschwulst erweist sich als versprengte Thränendrüse, die zum Theil normal ist, zum Theil aber eine von einer Kapsel umgebene Neubildung von etwa 1 cm Durchmesser enthält. Die Untersuchung des Tumors ergiebt carcinomatösen Bau. Versprengte Thränendrüsen sind schon früher einzeln beobachtet. Scheer.

Vermischtes.

1) William Alexander McKeown, M. D., Senator der kgl. Univers. von Irland, Lehrer der Augen- und Ohren-Heilkunde in Queen's College, Belfast, ist am 9. Juli d. J. im Alter von 60 Jahren verstorben. Seine beiden Haupt-Leistungen sind 1) die Eröffnung der Lederhaut mittels eines dem Hornhaut-Rand parallelen Schnittes, um mit Hilfe eines permanenten stabförmigen Stahl-Magneten einen Eisensplitter aus dem Glaskörper zu entfernen (Brit. med. Journ. 1874, 27. Juni; 1878, 4. Mai und Dublin J. of med. science, 1876, September.) 2) Abhandlung vom unreifen Star und seiner erfolgreichen Behandlung durch Operation, mit Tabellen von 152 Fällen, 1899. Sein Verfahren besteht in der Ausspülung der Rinden-Substanz, durch Eingiessungen von sterilisirter physiologischer Kochsalz-Lösung in den Linsen-Kapselsack oder die Vorderkammer.

McKeown erfreute sich eines grossen Ansehens, beschäftigte sich auch eingehend mit der Schulfrage und kämpfte für Unabhängigkeit der Schulen vom Einfluss der Geistlichkeit und war ein hervorragender Charakter.

Vor 25 Jahren erhielt ich liebenswürdige und interessante Briefe von ihm in Sachen der Magnet-Operation (vgl. Berl. klin. W. 1879, Nr. 46). Doch ist es mir nicht vergönnt gewesen, seine persönliche Bekanntschaft zu machen. Friede seiner Asche! H.

2) Am 26. Juli d. J. verstarb im 71. Lebensjahr unser ausgezeichneter Fachgenosse Prof. Gayet in Lyon. Wir müssen uns eingehende Würdigung seiner hervorragenden Verdienste vorbehalten.

Bibliographie.

1) Bakteriologische Untersuchungen über Masern-Conjunctivitis, von Dr. Ernst Schottelius, Assistent am Untersuchungsamt des hygienischen Instituts in Freiburg i. Br. (Münchener med. Wochenschr. 1904.

Nr. 9.) Bei den 80 untersuchten Fällen konnte festgestellt werden, dass gegenüber dem bakteriologischen Verhalten gewöhnlicher Bindehaut-Absonderung das Auftreten der Wund-Infectionsträger bei der Conjunctivitis morbillosa auffallend erscheint, so dass, nach der Ansicht des Verf.'s, jene als Mithelfer bei der Masern-Conjunctivitis eine nicht unwesentliche Rolle spielen.

2) Zur Prophylaxe der Ophthalmoblennorrhoea neonatorum, von Dr. Dauber, Assistent an der Universitäts-Frauenklinik zu Würzburg. (Münchener med. Wochenschr. 1904. Nr. 7.) Obwohl die Anwendung des Credé'schen Verfahrens die Ophthalmoblennorrhoe fast sicher verhütet, haben sich die Blindenstatistiken kaum nennenswerth gebessert. Durch die obligatorische Einführung der Silber-Einträuflung, verbunden mit der Anzeigepflicht, wird, wie Verf. meint, der grösste Theil der Ophthalmoblennorrhöen verhütet werden, und die geringe Anzahl noch auftretender Erkrankungen kommt früh in ärztliche Behandlung.

3) Zur Behandlung der Gonorrhoe des Auges, von Dr. G. Hirsch in Halberstadt. (Münchener med. Wochenschr. 1904. Nr. 11.) Bei subconjunctivaler Injection von Sol. hydrarg. oxycyan. 1 : 500 mit Akoin-Zusatz blieb einem 17jährigen sein durch Gonorrhoe gefährdetes Auge erhalten.

4) Ein Beitrag zur Kenntniss der Hornhaut-Tuberculose, von Johannes Schmidt. (Inaug.-Dissert. Leipzig. 1903.) In dem veröffentlichten Falle, in dem die Diagnose durch die Bacillenfärbung gesichert ist, handelt es sich um directen causalen Zusammenhang zwischen Skleral- und Corneal-Tuberculose. Eine besondere für Tuberculose charakteristische Form der Ulcerationen besteht nicht.

5) Ein Unikum einer Augen-Erkrankung, von Prof. Dr. Ewetzky. (St. Petersburger med. Wochenschr. 1904. Nr. 15.) Ein $5^1/_2$jähriger Knabe litt an einer Augen-Erkrankung bei starker Trübung der Sehkraft. In der Vorderkammer fand sich ein blaugrauer Wurm von etwa 7 mm Länge, der auf operativem Wege entfernt wurde. Nach der zoologischen Untersuchung erwies er sich als ganz durchsichtige und in 10 Segmente gegliederte Fliegenlarve.

6) Die elektrische Leitfähigkeit des Humor aqueus, von Richard Niewerth. (Inaug.-Dissert. Rostock. 1904.) Die Methode der Leitfähigkeits-Bestimmung ist geeignet, Concentrations-Unterschiede des Kammerwassers nachzuweisen.

7) Ueber die Häufigkeit und klinische Bedeutung der Pupillendifferenz nebst einigen speciellen Bemerkungen über die sog. „springende Mydriasis", von Ossian Schauman. [Zeitschr. f. klin. Med. XLIX, S. 61. (Neurol. Centralbl. 1904. Nr. 8.)] Verf. stellt folgende Formen von Pupillendifferenz auf: 1. „Symptomatische Pupillenungleichheit", in welchem ein organisches Leiden im Auge, im Nervensystem oder anderswo die Ungleichheit hervorruft. Sie ist in vielen Fällen mit Pupillenstarre verbunden. 2. Bei gewissen constitutionellen Eigenthümlichkeiten besteht die „constitutionelle Pupillenungleichheit", nur selten von Lichtstarre begleitet. Verf. ist der Ansicht, dass die Bedeutung der Pupillenungleichheit für die specielle Diagnostik sehr geringfügig ist. Die Erscheinung der springenden Mydriasis giebt zu ernsthaften Befürchtungen keinen Anlass.

8) Noch einmal die Lage des Centrums der Macula lutea im menschlichen Gehirn, von L. Laqueur. [Virchow's Archiv CLXXV, 3. (Neurolog. Centralbl. 1904. Nr. 8.)] Verf. ist der Meinung, dass das Centrum

im hintersten Theile der Fissura calcarina gelegen ist. Gegen diese Ansicht führt Henschen einen Fall an, in welchem trotz fast völliger Erblindung der hinterste Theil der Fissura calcarina erhalten war, worauf Verf. entgegnet, dass bei dem Zustande des fast dementen Pat. eine genaue Untersuchung der Sehschärfe nicht möglich war. Gegen die von Bernheimer und Monakow vertretene Anschauung, dass es überhaupt keine inselförmige Vertretung der Macula im Gehirn giebt, wendet Verf. ein, dass dann in dem intacten Rindentheil auch zahlreiche Peripherie-Fasern gesund und leistungsfähig geblieben sein mussten.

9) Ueber Pupillenstarre bei hereditärer Syphilis, von Dr. Rudolf Finkelnburg, Privatdocent in Bonn. [Deutsche Zeitschr. f. Nervenheilk. XXIII. 1903. (Ref. nach Neurol. Centralbl. 1904. Nr. 8.)] Bei zwei jugendlichen Individuen (9jähriger Knabe und 10jähriges Mädchen) bildeten die Pupillenveränderungen das wichtigste Symptom der offenbar hereditären Lues und zwar bestand das eine Mal deutliche Trägheit der sonst normalen Pupille, während in dem andren Falle dieselbe lichtstarr war.

10) Zur Lehre vom Westphal-Piltz'schen Pupillenphänomen, von Dr. Raecke in Frankfurt a. M. (Journ. f. Psychologie u. Neurologie II. 1903, Heft 5.) Um die Behauptung Kirchner's zu widerlegen, dass der Kneif-Reflex der Pupille gegen einen peripheren Sitz der Erkrankung spreche, veröffentlicht Verf. einen Fall aus der Frankfurter Irrenanstalt, in dem bei peripherer Läsion des Oculomotorius mit Lähmung der inneren und äusseren Aeste der Lidschlussreflex im stärksten Grade ausgebildet war. Bei einer andren vom Verf. beobachteten Patientin, die an einer totalen Oculomotoriuslähmung centralen Ursprungs leidet, ist der Kneif-Reflex nicht auszulösen. Wie also das Verhalten des Kneif-Reflexes, das in den einzelnen Fällen ein verschiedenartiges ist, zu erklären sei, muss durch zahlreiche Beobachtungen von möglichst totaler Oculomotoriuslähmung nachgewiesen werden.

11) Die Messung der Pupillengrösse und Zeitbestimmung der Lichtreaction der Pupillen bei einzelnen Psychosen und Krankheiten, von Fuchs. [Jahrbücher f. Psych. u. Neurol. XXIV, 1903, S. 326. (Nach einem Referat im Neurol. Centralbl. 1904. Nr. 9.)] Verf. beschreibt seine eigene, nach mühsamen Vorversuchen ersonnene Methode, mittels der Photographie auf graphischem Wege die Zeit der Lichtreaction der Pupille darzustellen und so einer exacten Messung zugänglich zu machen. Untersucht wurden sowohl Psychosen wie Nervenkrankheiten.

12) 3 Fälle von paradoxer Reaction der Pupillen auf Accommodation, von William G. Spiller. (Philadelph. med. Journ. 1903. 2. Mai.) Eine befriedigende Erklärung für das Phänomen kann Verf. nicht geben.

13) Ueber eine mit der Lichtreaction der Pupille einhergehende Mitbewegung des Augapfels, von Freund. [Prager med. Wochenschr. 1903. Nr. 44. (Nach einem Ref. im Neurol. Centralbl. 1904. Nr. 9.)] 20jähriges Mädchen erblindete nach einem Sturze auf dem linken Auge. Rechts directe Lichtreaction prompt, consensuelle erloschen. Sehvermögen normal. Links Amaurosis, directe Lichtreaction aufgehoben, consensuelle erhalten. (Opticusatrophie.) Bei der Verengerung erfolgt constant eine Aufwärtsbewegung, bei Erweiterung eine Senkung des linken Bulbus. Es handelt sich wohl um eine anatomische Läsion des Reflexcentrums.

14) Die Operations-Erfolge bei angeborenem Star, von Heinrich Schroeder. (Inaug.-Dissert. Greifswald. 1903.) Die Operation des

angeborenen Stars bei Anwendung der nöthigen Vorsichtsmaassregeln giebt bezüglich des Heilungsverlaufes eine völlig gute Prognose, wenn der Star uncomplicirt ist, während bei complicirten Fällen in 50 % der Fälle die alte Iritis sich wieder bemerkbar macht. Für die reifen und fast reifen Stare muss die einfache Extraction ohne Iridectomie der Discission vorgezogen werden.

15) Stirnhöhlen-Eiterung und partielle Ophthalmoplegia interna, von Manning Fish. (New Yorker medical Journal and Philadelph. medic. Journal. 1904. Februar.) Die plötzlich und in verschiedenen Zwischenräumen auftretende Ophthalmoplegia interna steht, nach den Erfahrungen des Verf.'s, öfter mit einer Stirnhöhlen-Eiterung in Zusammenhang.

16) Stirnhöhlen-Eiterung eine Ursache von Accommodationslähmung, von U. Manning Fish. (New Orleans Medic. and Surgical. 1904. Februar.) Veröffentlichung von 3 Krankengeschichten.

17) Beziehungen zwischen Krankheiten der Nase und des Auges, von Schmiegelow. [Arch. f. Lar. XV, S. 2. (Nach einem Ref. in „Fortschritte der Medizin". 1904. Nr. 10.)] Von 63 Patienten, die Verf. an Nebenhöhlenleiden behandelte, fanden sich 17 mit Augencomplicationen. Am häufigsten sind Thränenwege, Conjunctiva und Cornea bei Nasenleiden erkrankt. Orbitale Neuralgien, Flimmerskotome und Thränenfluss können durch Behandlung der Nase und ihrer Nebenhöhlen geheilt werden. Mydriasis, Accommodationsparesen und Asthenopien können nach Kiefer- oder Nasenleiden auftreten. Keilbeinhöhlen-Eiterung führt zu Neuritis und Neuroretinitis. Jedenfalls ist die sorgfältige Untersuchung der Nase und ihrer Nebenhöhlen bei Augen-Erkrankungen, die nasalen Ursprungs sein könnten, nicht zu vernachlässigen.

18) Zur Casuistik der Mucocele des Sinus frontalis, von Max Topp. (Inaug.-Dissert. Greifswald. 1903.) Verf. ist der Ansicht, dass sich die Mucocelen des Sinus frontalis durch einfache Secretstauung nach Verlegung des Ausführungsganges entwickeln; zuweilen können sie auch aus chronischen Sinusitiden hervorgehen.

19) Ueber den Zusammenhang zwischen Augenleiden und anderweitigen Erkrankungen, von E. Valude. [Rapports des affections oculaires avec les maladies constitutionelles et infectieuses. Bullet. méd. XVIII, 1904, Nr. 19 u. 23, S. 213 u. 265. (Nach einem Referat in „Fortschritte der Medicin". 1904. Nr. 14.) Folgende Hauptpunkte sind hervorzuheben: Bei gichtischer oder rheumatischer Diathese treten Entzündungen der Bindehäute auf, die erst einer Allgemeinbehandlung mit alkalischen Wassern weichen. Eine rheumatische, retrobulbäre Neuritis des N. opticus kommt — wenn auch selten — vor. Am Ende der Masern tritt bisweilen eine vorübergehende, toxische Amaurose auf. Bei Typhus schwere, entzündliche, eitrige Prozesse an der Hornhaut, die zu Keratomalacie führen können, bisweilen absteigende Neuritis optica. Bei Endokarditis plötzliche einseitige Erblindung in Folge von Embolie der Arteria centralis retinae, theilweise Amblyopie bei Embolie eines ihrer Aeste.

20) Académie de médecine. Sitzung am 25. März 1904. (Referirt nach „le Progrès médical" Nr. 15.) Motais ist der Meinung, dass die syphilitischen Augen-Erkrankungen in der grossen Mehrzahl der Fälle für die Schwere der Syphilis selbst sprechen. In 52 % der Fälle sind die specifischen Augen-Erkrankungen von tertiären Symptomen gefolgt.

Fritz Mendel.

21) Beitrag zur Lehre des intermittirenden Lichtreizes der gesunden und kranken Retina, von E. P. Braunstein in Charkow. (Zeitschrift für Psychologie und Physiologie der Sinnesorgane. 1903.) Das intermittirende Licht wurde mit Hilfe rotirender Scheiben aus Blech, bezw. Carton erzeugt, armirt mit weichem, glanzlosem Papier, auf welches mit schwarzer Farbe Sectoren eingezeichnet waren. Intermittirendes buntes Licht wurde entweder mit dem Rothe'schen bunten Papier, oder mit Spectralfarben hervorgerufen. Die Rotirung wurde besorgt mit Hilfe des Kries-Baader'schen Apparates, die Registrirung mit dem Baltzar'schen Kymographion. Verf. fand u. A., dass bei dem Filehne'schen Phänomen (Seite 184 der Arbeit) ausser den Augenbewegungen noch die Zusammensetzung des Gesichtsfeldes eine Rolle spielt; ferner, dass bei abgeschwächter Beleuchtung und nach [wohl richtiger „trotz" (Ref.)] genügender Adaptation die Empfindlichkeit des Netzhautcentrums für intermittirendes Licht sehr unbedeutend ist; nach der Peripherie hin nimmt diese Empfindlichkeit zu: — bei guter Beleuchtung ist das Gegentheil der Fall; dies gilt für Weiss und für sämmtliche Grundfarben. Dass die Herabsetzung der Unterschieds-Empfindlichkeit bei Netzhaut-Erkrankung sowie bei Trübungen der brechenden Medien sinkt, ist nicht überraschend; interessant aber erscheint, dass bei diesen Affectionen die Unterschieds-Empfindlichkeit stärker sinkt als bei Gesunden und zwar der Abschwächung der Beleuchtung nicht proportional. Verf. sieht in seinen Befunden eine neue Stütze für die bekannte v. Kries'sche Theorie, wonach den Stäbchen die Bedeutung eines an die Dunkelheit angepassten Apparates zukommt. Das intermittirende Licht könne klinisch zur Untersuchung des Lichtsinnes benutzt werden. C. Hamburger.

22) Zur Entstehung und zur klinischen Bedeutung der Stauungspapille, von M. Liebrecht in Hamburg. (Münchener med. Wochenschrift. 1903. Nr. 28.) Verf. konnte während 2 Jahren anatomische Untersuchungen an einem grösseren Materiale anstellen und kommt zu dem Resultat, dass die Stauungspapille durch Lymphstauung im Nerven entsteht, und dass diese letztere stets auf ein raumbeschränkendes Moment in der Schädelhöhle hinweist. Die Leber'sche Entzündungstheorie sei zurückzuweisen, trotz der Unterstützung, die sie von Seiten Deutschmann's und Elschnig's gefunden habe: erstens ist das ophthalmoskopische Bild einer reinen Stauungspapille ein von dem der hochgradigen Neuritis oder Neuroretinitis durchaus verschiedenes, — am klarsten erkenne man das bei rasch auftretender Stauungspapille: ferner spricht durchaus gegen eine Entzündung die Thatsache, dass bei typischer Stauungspapille das Sehvermögen lange Zeit intact bleiben kann, des Weiteren, dass die typische Stauungspapille auch bei intracraniellen Blutungen beobachtet wird. Auch in einem Falle von schwerer, uncomplicirter Gehirnblutung konnte Verf. schon 3 Tage nach Beginn der Erkrankung diese Augen-Affection beiderseits nachweisen, desgleichen dreimal bei Schädelbruch mit intracraniellen Blutungen. C. Hamburger.

23) Ueber monoculare Vorherrschaft beim binocularen Sehen, von Prof. O. Rosenbach in Berlin. (Münchener med. Wochenschr. 1903. Nr. 30.) Mittheilung zweier Versuche, aus denen gefolgert wird, dass in der Regel — gleiche Sehschärfe vorausgesetzt — beim binocularen Sehact nur mit dem rechten Auge visirt wurde.

24) Monoculare Vorherrschaft beim binocularen Sehen, von S. R. Hirsch. (Münchener med. Wochenschr. 1903. Nr. 34.) Entgegnung auf vorstehende Arbeit. Verf. will die von Rosenbach aufgestellte Behaup-

tung nicht anzweifeln, hält aber den einen der mitgetheilten Versuche nicht für stichhaltig.

25) Ueber die Anwendung von Akoin-Cocaïn zur Localanästhesie, von W. Krauss. Aus der Marburger Universitäts-Augenklinik. (Münchener med. Wochenschr. 1903. Nr. 34.) In der Marburger Augenklinik wird bei kleineren und grösseren operativen Eingriffen, sei es an der äusseren Haut oder der Bindehaut des Auges, dem Muskelapparat desselben oder den Thränen zu- und ableitenden Wegen stets folgende Lösung benutzt: Akoin 0,025, Cocaïn 0,05, Sol. natr. chlor. 0,75 % ad 5,0. Wird stärkere Blutung erwartet (Thränensack-Exstirpation), so werden zu 1 ccm der Lösung 2—3 Tropfen der 1 ‰ Adrenalinlösung zugefügt. Auch subcutan kommt die Lösung in Anwendung, an 4 Stellen rings um das Operationsgebiet, 1 cm von diesem entfernt, an jeder Stelle 0,2 ccm zu injiciren. Die sonst so schmerzhaften Kochsalz-Injectionen werden durch Hinzufügung von 2 Theilstrichen des Akoingemisches zu 8 der Kochsalz-Lösung „stets schmerzfrei". Auch beim Ausquetschen trachomatöser Körner wird das Akoingemisch mit bestem Erfolg angewandt, temporal und nasal unter die Bindehaut des Lides gespritzt, nahe der Uebergangsfalte. In entsprechend modificirter Weise werden in der Marburger Universitätsklinik Thränensack-Exstirpationen, Geschwulst-Entfernungen und Ptosis-Operationen u. s. w. ohne Narkose „mit vorzüglichem Erfolg" ausgeführt. C. Hamburger.

26) Ueber Behandlung der granulösen Augen-Entzündung, von Kreisarzt Dr. Post in Strassburg. (Deutsche med. Wochenschrift. 1904. Nr. 1.) Verf. hat von der Anwendung des Irrigator-Strahles bei Trachom die besten Erfolge gesehen. Verf. legt bezüglich der Wirkungsweise den Hauptwerth auf die durch den Strahl bewirkte Massage der kranken Bindehaut. Er verwendet Wasser mit physiologischem Salzgehalt und fügt zu 3 Litern der Lösung $^1/_2$ g Sublimat hinzu. Alle bis jetzt geübten Methoden sollen durch den Irrigator-Strahl ersetzt werden, ohne die Bindehaut zu schädigen. Fritz Mendel.

27) Medicinische Gesellschaft in Kiel. Sitzung vom 2. Mai 1903. Herr Völckers spricht über Keratitis parenchymatosa hereditaria syphilitica. C. Hamburger.

28) Zur Lösung der Schultafel-Frage, von Dr. O. Lange in Braunschweig. (Zeitschrift für Schulgesundheitspflege.) Die vom Verf. angegebene (u. A. von Herm. Cohn in Breslau empfohlene) Schreibtafel für Schulkinder ist eine 20 : 15$^1/_2$ cm grosse, 1 mm dicke weisse Celluloidplatte. Sie hat vor der Schiefertafel viele Vorzüge, vor allem den, dass die Schrift sich schwarz von weissem Grunde abhebt, während die Schiefertafel eine graue Schrift auf schwarzem Grunde zeigt. Die Brennbarkeit des Celluloids komme nicht in Betracht: die Tafel brennt nur, wenn sie — wie Papier, das doch ebenfalls anstandslos benutzt wird — direct in eine Flamme gehalten oder ihr sehr nahe gebracht wird. Zum Schreiben muss eine besondere Tinte bezw. ein besonderer Stift benutzt werden, sonst bleiben trotz des Abwischens Spuren auf der Tafel zurück. Reinigung mit denaturirtem Spiritus oder, falls Eindrücke auf der Tafel zurückbleiben, mit Sandpapier. — Bezugsquelle ist Carl Fischer, Braunschweig, Packhofstr. 9; Preis 75 Pf. C. Hamburger.

Um Einsendung von Separatabdrücken wird gebeten (Berlin NW. 26 Schiffbauerdamm).

Verlag von Veit & Comp. in Leipzig. — Druck von Metzger & Wittig in Leipzig.

Centralblatt
für praktische
AUGENHEILKUNDE.

Herausgegeben von

Prof. Dr. J. Hirschberg, Geh. Med.-Rath, in Berlin.

Unter ständiger Mitwirkung der Herren Dr. Ancke in München, Dr. Berger in Paris, Prof. Dr. Birnbacher in Graz, Dr. Brailey in London, Geh. Med.-Rath Prof. Dr. H. Cohn in Breslau, Doc. Dr. Cl. du Bois-Reymond in Berlin, Dr. Czellitzer in Berlin, Prof. Dr. E. Emmert in Bern, Prof. Dr. C. Gallenga in Parma, Dr. Ginsberg in Berlin, Prof. Dr. Goldzieher in Budapest, Dr. Gordon Norrie in Kopenhagen, Dr. Hamburger in Berlin, Prof. Dr. Horstmann in Berlin, Dr. Issigonis in Smyrna, Prof. H. Knapp in New York, Prof. Dr. Krückow in Moskau. Dr. Loeser in Berlin, Prof. Dr. Magnus in Breslau, Major F. P. Maynard, I. M. S. Calcutta, Dr. F. Mendel in Berlin, Dr. Moll in Berlin, Dr. Neuburger in Nürnberg, Dr. Pergens in Brüssel, Prof. Dr. Peschel in Frankfurt a. M., Dr. Puntscher in Klagenfurt, Dr. M. Reich in Petersburg, Med.-Rath Dr. Scheer in Oldenburg, Prof. Dr. Schenkl in Prag, Prof. Dr. Schwarz in Leipzig, Dr. Spiro in Berlin, Dr. Stiel in Köln.

Monatlich ein Heft. Preis des Jahrganges 12 Mark. Zu beziehen durch alle Buchhandlungen des In- und Auslandes und die Postanstalten des Deutschen Reiches.

September. Achtundzwanzigster Jahrgang. 1904.

Inhalt: **Original-Mittheilungen.** Ein Fall von angeborenem Herzfehler und Hyperglobulie in Verbindung mit Iridocyklitis haemorrhagica. Von Prof. **W. Goldzieher** in Budapest.

Klinische Beobachtungen. Ueber excessive Myopie. Von Dr. Heine in Breslau.

Gesellschaftsberichte. 1) Medicinische Gesellschaft in Leipzig. — 2) Schlesische Gesellschaft für vaterländische Kultur in Breslau. — 3) Niederrheinische Gesellschaft für Natur- und Heilkunde in Bonn. — 4) Aerztlicher Verein in Nürnberg. — 5) Naturforschende Gesellschaft in Freiburg i. B. — 6) Medicinischer Verein in Greifswald. — 7) Berliner medicin. Gesellschaft. — 8) Ophthalmological Society of the United Kingdom.

Referate, Uebersetzungen, Auszüge. 1) Theorie und Praxis der Augengläser, von E. H. Oppenheimer. — 2) Die Verminderung der Finnenkrankheit, von J. Hirschberg in Berlin. (Schluss.)

Journal-Uebersicht. A. v. Graefe's Archiv f. Ophthalmologie. LVIII. 1 u. 2.

Vermischtes. Nr. 1—4.

Bibliographie. Nr. 1—20.

[Aus dem Verein der Spitalärzte in Budapest.]

Ein Fall von angeborenem Herzfehler und Hyperglobulie in Verbindung mit Iridocyklitis haemorrhagica.

Vorgestellt am 9. März 1904 von Prof. **W. Goldzieher** in Budapest.

Es handelt sich um ein 9jähriges, sehr schwächliches und abgemagertes Mädchen, bei dem sich seit einigen Wochen Schmerzhaftigkeit und Entzündung des linken Auges eingestellt hatte, und das darum von ihren

Eltern aus der Provinz auf meine Abtheilung im St. Rochusspitale gebracht wurde. Die Anamnese ergab, dass Eltern und Geschwister gesund seien; das Kind, abgesehen von seiner Schwächlichkeit, nie eine fieberhafte Krankheit durchgemacht, aber zu wiederholten Malen an reichlichen Nasenblutungen gelitten habe. Eine solche Blutung soll einmal durch zwei Wochen nicht zum Stillstand gekommen sein. Die im Spitale vorgenommene Untersuchung ergab nun folgendes:

Vor allem fällt eine, wenn auch nicht hochgradige, doch immerhin gut wahrnehmbare Cyanosis der Gesichtshaut und der Lippen auf. Die Venen der oberen Augenlider, besonders linkerseits, sind beträchtlich ausgedehnt und geschlängelt. Sehr charakteristisch sind die Veränderungen an den Fingern: die Nagelglieder sind bläulich verfärbt, verbreitert und plump, typische Trommelschlägelfinger.

Am linken Auge ist die Conjunctiva im höchsten Grade injicirt, wobei die Füllung und Schlängelung der Conjunctivalvenen ganz besonders auffällt, ausserdem ist Ciliarinjection vorhanden. Die Hornhaut ist von normaler Durchsichtigkeit, die früher hellblaue Iris von schmutzig rothbrauner Farbe, ihre Oberfläche aufgelockert, mit zahlreichen frischen, punkt- und spritzerförmigen, aus dem Parenchym hervordringenden Blutflecken. Die Pupille ist starr, mittelweit, Synechien sind nicht vorhanden, beim Spiegeln ist keine Spur von rothem Licht zu bekommen. Das Augeninnere bleibt schwarz, wie wir dies bei der Durchtränkung des Glaskörpers mit Blut stets wahrnehmen. Das Auge ist steinhart (T = + 3). die Berührung ungemein schmerzhaft. Vollkommene Blindheit.

Das rechte Auge ist normal, von guter Sehkraft, die Medien vollkommen rein, die Refraction emmetropisch; der Augenhintergrund zeigt das schönste Bild der Cyanosis retinae, wie dasselbe seit der Abbildung und Beschreibung in Liebreich's Atlas (I. Aufl., VII. Tafel) allgemein bekannt ist. Wir finden eine Stauungshyperämie höchsten Grades, mit enormer Injection auch der kleinsten Gefässe, Venen verbreitert und geschlängelt, aber auch die Arterien stark gefüllt. Dabei sind jedoch die Grenzen der Papille scharf zu sehen, die Macula lutea normal, aber von einem Kranz ausgedehnter Gefässe umgeben.

Die eben beschriebenen Veränderungen, und zwar allgemeine Cyanose, Gewebsveränderungen an den Endphalangen der Finger, die besondere Schwäche und Unterentwicklung des Individuums, der Augenspiegelbefund am gesunden, und die Blutungen am entzündeten Auge, lassen sich nur so untereinander und mit den in der Anamnese erwähnten habituellen profusen Nasenblutungen in Einklang bringen, wenn wir annehmen, dass im venösen Kreislaufe und den Capillaren eine hochgradige Stauung ständiger, nicht vorübergehender Natur besteht. Der ganze Symptomencomplex entspräche einem Krankenbilde, wie wir es bei angeborenen Herzdefecten zu finden erwarten könnten.

Die innere Untersuchung der Kranken ergab nun zunächst bis auf eine beträchtliche Milzschwellung keine positive Veränderung der inneren Organe. Man überführte sie daher behufs genauerer Untersuchung auf die interne Abtheilung des Docenten Dr. K. HOCHHALT, wo sie durch einige Wochen verblieb. Während dieser Zeit vermehrten sich die intraoculären Blutungen, indem zuerst die vordere Kammer von einem Blutergusse ausgefüllt wurde, der Augapfel immer härter und schmerzhafter wurde, und zuletzt, was zu den grössten Seltenheiten gehört, eine spontane Ruptur der Sklera in der oberen Aequatorgegend (wahrscheinlich an der Stelle eines grösseren Venenemissariums) mit beträchtlicher Blutung aus dem Augeninnern zu Stande kam. Die Rissstelle (die ich erst einige Tage nach geschehener Ruptur zu Gesicht bekam) betrug ungefähr 3 mm an Länge und hatte glatte Ränder. Innerhalb dieser Zeit waren auch Verschwärungen an den Fingernagelgliedern mit Zugrundegehen der Nägel eingetreten.

Ueber die bei der Kranken gefundenen Veränderungen legte Docent Dr. HOCHHALT in der Sitzung folgenden Bericht vor:

„Vor allem waren wir bestrebt an der von GOLDZIEHER vorgestellten Kranken die Erklärung der intraoculären Blutungen zu suchen, wobei zunächst die Cyanosis und die hohe Concentration des Blutes gefunden wurde. Die Blutuntersuchung ergab die Zahl von 8 150 000 rothen Blutkörperchen bei der normalen Zahl der farblosen, der Hämoglobingehalt betrug 115%. Die Autoren betrachten die wesentliche Erhöhung des Hämoglobingehaltes bei Zunahme der Zahl der rothen Blutkörperchen als Ausdruck vermehrter Blutconcentration und belegen sie mit dem Namen der Hyperglobulie.

Für die Hyperglobulie ständigen Charakters sind bisher dreierlei ätiologische Momente gefunden worden, und zwar 1) der Einfluss des Höhenklimas (über 1000 m), wie dies von LEICHTENSTERN, SCHRÖDER u. A. beschrieben wurde; 2) congenitale Herzleiden und 3) ein Krankheitsbild von noch unbekannter Aetiologie, das sich in dem Symptomencomplexe von Polycythämie, Cyanosis und Milztumor äussert. Von diesem sub 3) erwähnten Krankheitsbilde sind bisher im Ganzen 14 Fälle beschrieben worden — zuerst vor 12 Jahren von RENDU und VIDAL; zuletzt von TÜRK aus der NEUSSER'schen Klinik. VIDAL und VAQUEZ stellen zur Erklärung des Symptomencomplexes diese Hypothese auf, dass eine vermehrte Thätigkeit des erythroblastischen Apparates im Knochenmarke den Erscheinungen zu Grunde läge, ähnlich wie bei Leukämie eine krankhafte Thätigkeit des leukoplastischen Apparates vorhanden sei. Obwohl nun in dem Falle GOLDZIEHER's sämmtliche der drei Cardinalsymptome, in specie Milzvergrösserung, Hyperglobulie und Cyanosis, ferner auch Neigung zu Blutungen, Kopfschmerz u. s. w. vorhanden sind, so glauben wir doch nicht, dass er in diese Gruppe gehört, und zwar aus folgenden Gründen: a. Ist die Hyperglobulie doch nicht von so hohem Grade, wie sie von TÜRK be-

schrieben wurde; b. fehlen die von den Autoren beschriebenen morphologischen Veränderungen der rothen Blutkörperchen; c. ist die Blutconcentration nicht gleichmässig im ganzen Gefässsystem verbreitet, in der Vena cephalica bei 5 Millionen Blutkörperchen 102 % Hämoglobin, in den Fingerspitzen jedoch 115 %.

Schon dieser letztere Umstand spricht dafür, dass eine Kreislaufsstörung, eine bestimmte capillare Stase vorliegt, wie sie bei congenitalen Herzleiden von Krehl, Malassez, Banholzer u. A. beschrieben wurde. Die Stase wird so erklärt, dass die Vertheilung des Blutes im Gefässsystem nicht gleichmässig und die Decarbonisation unvollständig sei. Es ist natürlich, dass man aus dieser Stase und Cyanose allein noch nicht auf ein angeborenes Herzleiden schliessen dürfte, aber es kommen eben noch andre Momente hinzu, wie sie oben bereits von Goldzieher vorgeführt wurden. Die physikalische Untersuchung des Herzens ergiebt durchaus nichts Positives. Die obere Grenze der absoluten Herzdämpfung fängt zwar etwas höher an und zieht sich in steiler, fast senkrechter Linie gegen die Herzspitze, aber der Spitzenstoss ist an normaler Stelle, und nirgends eine abnorme Dämpfung oder ein abnormes Geräusch wahrzunehmen. Die Herztöne sind überall rein und entsprechend accentuirt. Um so überraschender ist jedoch das Bild, das wir bei Durchleuchtung des Brustkorbes in dorsoventraler Richtung mittels Röntgenstrahlen erhalten.

An der oberen Hälfte der linken Grenze des Herzschattens sehen wir eine rhythmische, energische Pulsation, die an Stärke die Pulsation der Herzspitze übertrifft. Die Pulsation der linken Herzgrenze beschreibt gleichsam eine Schlangenlinie, deren punctum maximum mit der Gegend des linken Vorhofes zusammenfällt. Dieser abnorme Befund lässt entweder auf das Offenbleiben des Foramen ovale, oder auf einen Defect des Septum atriorum schliessen.

Diese Annahme gewinnt noch Unterstützung durch den Umstand dass wir linkerseits im oberen Drittel der Lunge einen gedämpften Percussionsschall erhalten und dementsprechend bei der radioskopischen Untersuchung einen schwarzen Schatten sehen. Bei der Auscultation ist an dieser Stelle unbestimmte Exspiration wahrzunehmen. Wir sind daher berechtigt, eine tuberculöse Infiltration der linken Lungenspitze zu diagnosticiren, um so eher, als bei der Kranken abendliche Temperatursteigerungen (38°) vorhanden sind Nun wissen wir seit Rokitansky, dass bei den ständigen functionellen Störungen des rechten Herzens sich im grossen Kreislauf Plethora, im kleinen Kreislauf Ischämie ausbildet. In der blutarmen Lunge ist jedoch die tuberculöse Infiltration ein ständiger Befund.

Was den Milztumor anbelangt, so dürfte er wohl keine cordiale Ursache haben; wir können — trotzdem die Blutuntersuchung keine Plasmodien nachwies — an frühere Malaria-Erkrankung denken (die Kranke lebt in einer Malariagegend) oder aber an ererbte Syphilis.

Ueber das weitere Schicksal der Patientin ist noch zu berichten, dass die Blutungen des linken Auges mit der Verkleinerung desselben aufhörten, die bis zur totalen Schrumpfung des Augapfels gedieh. Die Schmerzen treten nur bei Berührung des Bulbus auf und da von irgend welchen Eingriffen überhaupt nicht die Rede sein konnte, wurde die Patientin in ihre Heimath entlassen.

Klinische Beobachtungen.

Ueber excessive Myopie.

Von Heine in Breslau.

Krankenvorstellung in der Schlesischen Gesellschaft für vaterländische Cultur. Medicinische Section.

M. H.! Gestatten Sie mir, Ihnen einige Patienten vorzustellen, welche durch die Hochgradigkeit ihrer Refractionsanomalie sowie durch die Therapie Ihr Interesse erwecken dürften.

Dieser erste Patient (Flügelmann) zeigt eine Myopie von einigen 30 D. Der Fernpunkt liegt etwa 3 cm vor dem Knotenpunkte des Auges, die Axenlänge eines solchen Auges beträgt etwa 35 mm (gegen 24 der Norm). Halten wir eine Leseprobe an den Fernpunkt des Auges, so entsteht auf der Retina von dieser ein gleich grosses, umgekehrtes Bild. So weit das Auge also im Stande ist, scharfe Bilder ohne corrigirende Gläser zu entwerfen, sind diese nicht verkleinerte, sondern gleich grosse oder vergrösserte. Bei ophthalmoskopischer Untersuchung sehen wir in diesem Auge ausser grossem Conus aufs schönste die von Weiss und später von Otto beschriebenen Schatten, die auf scharfbegrenzte Ektasien am Augengrunde (Staphyloma verum) schliessen lassen. Für die Ferne brauchbar wird ein solches Auge

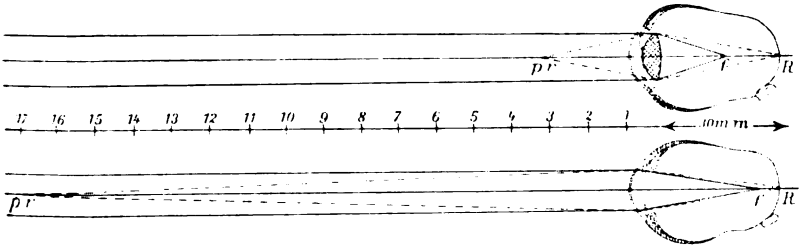

nur durch ausserordentlich starke Gläser, wie sie der Brillenkasten gar nicht enthält.

Auch wenn man solche Gläser für die Patienten besonders schleifen lässt, so werden sie doch meist zu ständigem Gebrauch nicht vertragen. Das ideale Verfahren wäre in diesem Falle die Entfernung der Linse, wenn es sich nicht um ein „letztes Auge“ handelte, denn das andre Auge zeigt Amotio retinae. In solchen Fällen nehmen wir von einer operativen Behandlung der Myopie grundsätzlich Abstand. Den Einfluss der Linsenentfernung zeigt obenstehende Figur in $^1/_2$ der natürlichen Grösse.

Anders würden die Verhältnisse zu beurtheilen sein, wenn sich z. B. auf diesem letzten Auge Cataract entwickelte; Ein solcher Patient (Hübner) kam vor einiger Zeit in die Klinik mit der Angabe stets ausserordentlich kurzsichtig gewesen zu sein. Das rechte Auge war an Amotio erblindet, das Gesichtsfeld des linken Auges noch frei, das Auge aber wegen der Starbildung nur befähigt, hell und dunkel zu unterscheiden. Das rechte Auge war dauernd als verloren zu betrachten, das linke Auge wegen des Stares unbrauchbar.

Hier war die Entfernung der Linse indicirt, nicht zur Correction der Myopie, wohl aber, um das optische Hinderniss zu beseitigen. Verläuft die Operation glücklich, so sind die Sehbedingungen solcher Patienten nachher gelegentlich sehr günstige. Die ohne Iridectomie ausgeführte Extraction verlief völlig regelrecht, eine nach wenigen Wochen nachgeschickte Discission verschaffte den Patienten ein relativ gutes Sehvermögen: mit einem schwachen Concavglas hatte er fast $^1/_{10}$ Sehkraft.

Leider trat aber bald darauf Amotio ein, ausgelöst vermuthlich — das wird man kaum leugnen können — durch die Eingriffe. Solche Erfahrungen nöthigen uns, mit Vornahme der Fukala'schen Operation bei „letzten Augen" recht zurückhaltend zu sein.

Was man aber in geeigneten Fällen mit dieser Operation zu leisten vermag, das kann Ihnen vielleicht eine andre Kranke beweisen, die wegen Star und höchstgradiger Myopie vor 2 Jahren in der Klinik operirt wurde. Frau L. Ring, 47 Jahre alt, sah rechts Finger in $^3/_4$ m, mit — 15 D Finger in 2 m. Auf dem linken Auge besserten Gläser nicht. Sehschärfe: Finger in $^3/_4$ m. Durch die in 2 Sitzungen ausgeführte doppelseitige Extraction ohne Iridectomie mit nachgeschickter Discission kam Patientin mit — 4,0 D sph. auf Sehschärfe $^6/_{18}$. In 25 cm wurde feinster Druck (N. 0,4) ohne jedes Glas gelesen.

Patientin sah jetzt so gut, wie sie bisher nie in ihrem Leben gesehen hatte, denn sie hatte nie ein Glas getragen, ein Punkt, auf den ich noch mit einigen Worten zurückkommen werde.

Eine einfache Berechnung ergiebt, dass die Bulbi dieser Patientin eine Axenlänge von 34 mm haben müssen. Dem linsenhaltigen Auge entspricht eine Myopie von 30 D. Auch wenn sich bei dieser Patientin keine Linsentrübungen gefunden hätten, wäre die Entfernung wenigstens einer Linse durchaus gerechtfertigt: so, bei progressiver Cataract-Entwicklung, war die baldige Entfernung möglichst beider Linsen strict indicirt.

Als letzten Fall endlich gestatte ich mir, Ihnen dieses junge Mädchen (B. Gutsch, 21 Jahre alt) vorzustellen, welche eine Myopie von etwa 20 D hat. Fernpunkt etwa 5 cm von den Augen. Beste Sehschärfe mit — 25 D $^6/_{36}$ jederseits. Patientin ist mit Cigarrenwickeln beschäftigt und thut dies ohne Benutzung einer Brille. Gelernt hat sie es freilich mit Hülfe einer solchen. Da hier beide Augen relativ gute Sehschärfe haben, und so starke Gläser erfahrungsgemäss nicht vertragen werden, kann man wohl den Versuch machen, auf einem Auge zunächst durch Entfernung der Linse nach Fukala die Sehbedingungen zu verbessern. Dies ist hier auf dem rechten Auge geschehen, doch ist der Resorptionsprocess noch nicht beendet. Nicht vor Ablauf eines Jahres soll das andre Auge operirt werden. Man lasse dem Patienten Zeit, sich von der Zweckmässigkeit der Behandlung im täglichen Leben selbst zu überzeugen. Er vergleiche beide Augen selbst miteinander, welches wohl nachher mehr leistet, das operirte oder das andre. Erst wenn

er nach Ablauf mindestens etwa eines Jahres die Operation selbst dringend wünscht, nehme man auch diese in Angriff. Auch diese Patientin zeigt auf dem linken Auge die Weiss'schen Ektasien.

Sie sehen an den geschilderten Fällen recht instructive Beispiele für die Fragen: Wann müssen wir operiren? wann dürfen wir operiren und wann sollen wir nicht mehr operiren?

Wir sollen für gewöhnlich nicht operiren ein „letztes Auge" mit klarer Linse, auch wenn die Myopie hochgradig ist. Wir müssen auch dieses noch in Angriff nehmen, wenn sich die Linse trübt.

Wir müssen selbstverständlich operiren, wenn in beiden hochgradig kurzsichtigen Augen sich Linsentrübungen einstellen. In diesen Fällen ist es rathsam, das Auge zunächst zu operiren, welches nach dem Zustand der Retina den besseren Erfolg verspricht.

Wir dürfen die klare Linse entfernen, wenn beide Augen hochgradig kurzsichtig sind, wobei die Grenze bei 18 oder 20 D zu ziehen wäre, wenn ferner beide relativ gute Sehschärfe haben, und wenn die starken Gläser auf die Dauer nicht vertragen werden.

Noch folgenden Punkt bitte ich, berühren zu dürfen: Keiner der genannten Patienten hat consequent eine Brille getragen. Es ist dies eine stets wiederkehrende Angabe hochgradiger Myopen. Durch Tragen von starken Gläsern haben sie also sicher nicht ihre Myopie ungünstig beeinflusst, wie es ja immer noch ein weit verbreitetes Vorurtheil ist. „Nun habe ich doch nie ein Glas getragen und trotzdem ist die Kurzsichtigkeit so stark geworden!" lautet die gewöhnliche Angabe.

Umgekehrt müssen wir sagen: „hättest du nur immer das richtige Glas getragen, so wäre die Sache vielleicht nicht so weit gekommen." Nicht warnen dürfen wir die Patienten vor den starken Gläsern, sondern ihnen zureden, sie regelmässig und beständig zu tragen.

Gesellschaftsberichte.

1) Medicinische Gesellschaft in Leipzig.

Sitzung vom 12. Januar 1904.

1. Herr Sattler: Ueber die Augensymptome der Basedow'schen Krankheit mit Projection pathologisch-anatomischer Bilder.

Die Grösse des Exophthalmos wird mit einem von Hering construirten Apparat gemessen; es kommen Schwankungen bei Basedow'scher Krankheit vor, der Exophthalmos kann zu- und abnehmen. Sehr selten tritt Luxation des Auges vor die Lider auf. Andre Symptome sind 1) die Retraction des oberen Lides, — sie ist nie mit einer solchen des unteren Lides verbunden; 2) die mangelhafte Uebereinstimmung zwischen Senken des oberen Lides und Senken der Blicklinie, — sie ist vom Bestehen des Exophthalmos unabhängig und wird auch bei andren nervösen Erkrankungen beobachtet. 3) Das Stellwag'sche Symptom der Seltenheit des Lidschlages. 4) Das Möbius'sche Symptom der geschwächten Convergenz. Das von Donders über den Exophthalmos gehörte Geräusch, das dem Placentargeräusch ähneln soll, hat Vortr. nie gehört und hält es für das von Hering entdeckte Muskelgeräusch, das durch die Contraction der Lidmuskeln hervorgerufen wird.

Vortr. stellt einen Basedow-Kranken vor, der zahlreiche Neurofibrome an den Händen aufweist. Zum Schluss Projection pathologisch-anatomischer Präparate.

2. A. Bielschowsky demonstrirt a) ein ungewöhnliches Pupillenphänomen. Bei einem Patienten mit Parese des linken N. oculomotorius verengt sich die 7,5 bis 8 mm weite, auf Lichteinfall und Convergenz völlig starre linke Pupille bei Linkswendung und bei energischem Lidschluss und zwar um die Hälfte ihres Durchmessers, während die rechte ebenfalls licht-, aber nicht convergenzstarre Pupille davon unberührt bleibt. Da die linke Pupille sich auch verengt, wenn die zunächst geradeaus in die Ferne gerichteten Augen sich auf ein in die linke Gesichtslinie gebrachtes Object einstellen, während Convergenz auf einen noch näheren, aber in der Medianebene befindlichen Gegenstand die Weite der linken Pupille nicht beeinflusst, so giebt der Fall eine Illustration zu dem Gesetz von der stets gleichmässigen Innervation beiden Augen, welches Hering auch bei ungleichmässigen, bezw. einseitigen Augenbewegungen bewiesen hat; der Eintritt der Miosis am gelähmten linken Auge zeigt, dass dasselbe — obwohl es unbeweglich bleibt — unter einer Linkswendungs-Innervation steht, deren Effect aber durch die gleichzeitig erfolgende Convergenz-Innervation gerade aufgehoben wird.

b) Einen Kranken mit isolirter totaler Lähmung des Musc. obl. inferior.

C. Hamburger.

---

2) Schlesische Gesellschaft für vaterländische Kultur in Breslau.

Sitzung vom 20. Februar 1903.

Herr Uhthoff: Ueber Siderosis bulbi et retinae (mit Krankenvorstellung).

Vorstellung eines Kranken der Universitäts-Augenklinik, der wegen innerer linksseitiger Augenentzündung aufgenommen wurde; dieselbe ähnelte stark einer Chorioretinitis specifica älteren Datums (diffuse staubförmige Glaskörper-Trübungen, periphere Retinalpigment-Veränderungen u. s. w.). Das Auge war äusserlich ganz reizlos und hatte auch früher keine entzündlichen Erscheinungen dargeboten. Vor $^3/_4$ Jahren hatte Patient angeblich eine Eisensplitterverletzung erlitten, doch war ärztlicherseits nichts davon constatirt worden, auch hatte Patient die Arbeit nicht ausgesetzt. Erst nach Monaten machte sich Abnahme der Sehkraft bemerkbar.

Die genauere Untersuchung ergab jetzt Anwesenheit eines Eisensplitters im Glaskörper, S = $^1/_{10}$, starke Hemeralopie und concentrische Gesichtsfeldbeschränkung mit Störung der Farbenperception. Der Fall bot somit die seltene Gelegenheit die allmählich eintretenden Symptome der Siderosis retinae genau zu beobachten. Vortr. geht auf die Literatur (Leber, E. v. Hippel, Vossius, Hirschberg u. A.) ein und besonders auch auf die Bedeutung der Hemeralopie für die Diagnose der Siderosis.

Entfernung des Eisensplitters mit Erfolg mittels des kleinen Hirschberg'schen Magneten (also nach $^3/_4$jährigem Verweilen im Auge).

Vortr. berichtet über einen zweiten Fall, in welchem der Eisensplitter ebenfalls allmählich zu Siderosis retinae et bulbi geführt hatte; hier war Cataracta traumatica eingetreten. Der Splitter befand sich über ein halbes Jahr im Auge — der Kranke vermochte nicht einmal mit Sicherheit anzugeben, wann er die Verletzung erlitten hatte. C. Hamburger.

---

3) Niederrheinische Gesellschaft für Natur- und Heilkunde in Bonn.

Sitzung vom 18. Januar 1904.

Herr Schiefferdecker: Eine Eigenthümlichkeit im Bau der Augenmuskeln.

Vortr. fand im Rectus superior, den er im Ganzen in 5 Fällen untersucht hat, darunter bei einem Neugeborenen, einen viel grösseren Reichthum an elastischen Fasern, als bei den Skelettmuskeln gefunden werden. Während bei diesen letzteren die Hauptrichtung der elastischen Fasern parallel ist der Muskelrichtung, treten am Rectus superior des Auges auch massenhaft solche Fasern auf, welche die Längsfasern miteinander verbinden, so dass auf dem Durchschnitt die Muskelfaser-Querschnitte oft wie von elastischen Ringen umgeben aussehen. Am Neugeborenen lässt sich feststellen, dass die elastischen Fasern von aussen, vom Perimysium her, in die Muskelfasern eindringen. Sie sind in solcher Menge, längs- und querverlaufend, vorhanden, dass „ein solcher Muskel, wenn man das Muskelgewebe unberücksichtigt liess, ganz gut als ein elastisches Band angesehen werden konnte.“ Man könne direct Pars muscularis und Pars elastica unterscheiden.

In den umspinnenden elastischen Netzen sieht Vortr. eine Hilfsvorrichtung, welche die Muskelfaser nach deren Contraction hinreichend schnell auf ihre frühere Dicke und Länge zurückführt.

---

4) Aerztlicher Verein in Nürnberg.

Sitzung vom 4. Februar 1904.

Herr Neuburger stellt einen 15jährigen Knaben vor, der vor 5 Jahren wegen beiderseitiger Keratitis parenchymatosa behandelt worden war. Damals fand sich für Lues hereditaria kein Anhaltspunkt. Jetzt aber hat Vortr. die Mutter des früheren Patienten in Behandlung bekommen mit Zeichen von Gehirnlues (completer Oculomotoriusslähmung, Trigeminusstörung).

---

5) Naturforschende Gesellschaft in Freiburg i. B.

Sitzung vom 8. März 1904.

Th. Axenfeld: Ueber die Thränen.

Die Thatsache, dass Neugeborene nicht zu weinen vermögen und erst nach Wochen beim Schreien Thränen zeigen, beruht nicht darauf, dass die Thränendrüse noch nicht abzusondern vermöge (denn Berührung der Nasenschleimhaut oder der Oberfläche des Auges führt Thränen-Absonderung herbei); sondern nach Axenfeld darauf, dass die nervösen Centralorgane noch nicht genug ausgebildet sind, um „psychisches“ Weinen zu gestatten. Die Drüsen-Epithelien enthalten schon beim Neugeborenen die vom Vortr., Bietti u. A. nachgewiesenen physiologischen Fetttröpfchen.

Vortr. betont, dass die im Blute enthaltenen Schutzstoffe nicht ohne Weiteres in die Thränen übergehen. Für den relativ aseptischen Verlauf der Augen-Operationen sei die mechanische Fortspülung mittels der Thränen jedenfalls bedeutsamer, als die für manche Bakterien behaupteten baktericiden Eigenschaften des in Rede stehenden Sekretes. Bezüglich der für die Ableitung der Thränen wirksamen Kräfte schliesst sich Vortr. der Meinung Schirmer's an, dass die „Pumpwirkung des Lidschlages“ das Wesentliche sei.

Das Versiegen des Thränens, z. B. nach Exstirpation des Thränensackes, liege nicht an einer Drüsenatrophie, sondern am Fortfall des Reizes. Bleibt trotzdem Thränenträufeln zurück, so sei die „kleinere untere (palpebrale)" Thränendrüse zu exstirpiren — womit auch die Ausführungsgänge der grossen orbitalen Thränendrüse beseitigt würden. Dass nunmehr keine Retensionscyste entstehe, liege an der jetzt auftretenden Degeneration des Drüsenepithels.

Untersuchungen über die Frage, ob Thiere seelisch weinen können, erklärt Vortr. für wünschenswerth, trotz des negativ lautenden Materials, welches über diesen Punkt von Darwin gesammelt worden ist.

Das vielgenannte Krokodil besitze keine Thränendrüse.

C. Hamburger.

---

6) Medicinischer Verein in Greifswald.

Sitzung vom 6. Februar 1904.

Herr Westphal: Ueber Bewegungs-Erscheinungen an gelähmten Augenmuskeln.

Fall 1. Demonstration eines an Korsakow'scher Psychose leidenden Kranken mit completer Blicklähmung nach oben.

Die nach diesen Richtungen völlig unbeweglichen Bulbi fliehen bei intendirtem, aber verhindertem Lidschluss in sehr lebhafter und ausgiebiger Weise in den oberen äusseren Augenwinkel. Zugleich verengt sich die Pupille intensiv, während sie auf Lichteinfall nur sehr träge reagirt (Lidschlussreaction der Pupille). Die Bewegung der gelähmten Bulbi nach oben fasst er als Mitbewegung auf zwischen Musculus orbicularis und Musculus obliquus inferior.

Fall 2. Photographien einer an völliger Ptosis des rechten Auges leidenden Patientin; während Patientin bei geöffnetem linken Auge das gelähmte rechte Augenlid nur ganz wenig und unter grosser Anstrengung zu heben vermag, ist sie bei fest geschlossenem linken Auge im Stande das rechte Auge in ausgiebiger Weise etwa bis zur Hälfte durch einseitige Contraction des Musc. frontalis zu öffnen. Man erkennt diese einseitige Contraction durch erhebliches Höherstehen der rechten Augenbraue und durch starke Faltenbildung des rechten Frontalis („Schaukelptosis", „Ptosis a bascule" [Mello Vianna]).

Interessant ist folgender Hinweis Wilbrandt's und Sänger's: während nur ganz wenige Menschen den Musc. frontalis einseitig zu contrahiren vermögen, bildet sich diese Fähigkeit bei einseitiger Ptosis aus, verschwindet aber wieder, wenn die Ptosis heilt.

C. Hamburger.

---

7) Berliner medicinische Gesellschaft.

Sitzung vom 9. December 1903.

Vortrag und Discussion über Radium.

Prof. Miethe a. G. bespricht kurz die Auffindung sowie die Eigenschaften des Radium und demonstrirt unter starkem Beifall das Leuchten des mitgebrachten Radiumbromid-Präparates sowie dessen Fähigkeit, den Fluorescenzschirm zum Leuchten zu bringen. Vortr. erwähnt zum Schlusse, dass es ihm gelungen sei, wenn er ein Schrotkorn zwischen sein Auge und das 4 cm von diesem entfernte Radium brachte, den Schatten wahrzunehmen,

dessen Bewegung der etwaigen Bewegung des Schrotkorns entsprach. Hieraus ergäben sich Aussichten für eine therapeutische Verwerthung.

Discussion. Aschkinass und Caspari haben nachgewiesen, dass die Bequerelstrahlen auf Bakterien wachsthumshemmend wirken. Gegenüber Pfeiffer und Friedberger, die als erste mit diesen Strahlen pathogene Bakterien abgetödtet haben wollen, wahren sie ihre Priorität.

Ferner berichten sie von Versuchen mit Injection von radioactiven Lösungen. Da lösliche Baryumsalze starke Gifte sind, verwandten sie eine Aufschwemmung des unlöslichen Baryumsulfats. Die Versuche scheiterten im Wesentlichen durch die allgemeine deletäre Wirkung der radioactiven Substanzen, was eigentlich (vgl. die London'schen Versuche an Mäusen! Ref.) von vornherein zu erwarten war.

Crzellitzer weist im Anschluss an die Bemerkung des Vortr., er habe im „Radiumlicht" den Schatten eines Schrotkorns wahrgenommen, auf die Unmöglichkeit dieses Phänomens sowie auf den Widerspruch zu den Ergebnissen Himstedt's und Nagel's hin. Es sei bereits erwiesen, dass die Radiumstrahlen nicht direct die Netzhaut reizen, sondern die Augenmedien, besonders den Glaskörper zum Fluoresciren bringen und so indirect eine Lichterscheinung bewirken.

Aber selbst, wenn dies nicht der Fall wäre und eine wirkliche Netzhautreizung erfolge, so könne man doch niemals von einem eigentlichen Sehen oder vom Wahrnehmen eines Schattens sprechen, da ja die Strahlen nicht brechbar seien, also keine Netzhautbilder zu Stande kommen können.

Aussichten für Blinde aus dem Radium herzuleiten, sei somit unzulässig. Crzellitzer.

---

8) Ophthalmological Society of the United Kingdom. (British medic. Journal. 1904. 19. März 1904.)

Sitzung vom 10. März 1904.

Crittchet und Lunn stellten einen älteren Mann vor mit Compression der Netzhautvenen durch verdickte Arterien auf dem einen, und geringer Degeneration der Gefässe auf dem andren Auge. Ueber der Macula-Gegend fand sich eine grosse Blutung.

Grimsdale zeigte einen Patienten mit Leucoma corneae nach gonorrhoischer Ophthalmie, bei dem jedesmal mit der Pupillar-Lichtreaction auf dem gesunden Auge eine aufwärts gerichtete Rotations-Bewegung des andren und eine entgegengesetzte Bewegung bei Abschluss des Lichtes erfolgte.

Eaton demonstrirte einen Fall von Arteria hyaloidea persistens, ferner eine Retinitis albuminurica in einem Falle, wo 3 Jahre vorher doppelseitige Netzhautablösung bestanden hatte.

Morton stellte einen Fall von Dislocation der Linse vor, in dessen Familie bereits durch fünf Generationen hindurch diese Affection beobachtet worden war.

Thompson ein 10jähriges Mädchen mit Colobom der Iris und Chorioidea.

Harmann ein 5jähriges Kind, das die folgenden Abnormitäten zeigte: Offenbleiben der vorderen Fontanelle, Colobom beider Oberlider, Colobom der Netz- und Aderhaut einer Seite; 2 Dermoide am rechten Bulbus, Tortuositas vasorum, einen unvollkommenen Mund; eine Fovea sacralis, 2 Ohren auf der rechten und 4 auf der linken Seite.

Bennet zeigte ein 9jähriges Mädchen mit Keratitis punctata ohne nachweisbare specifische oder tuberculöse Belastung.

Gunn demonstrirte eine Skizze von einem Falle mangelhafter Entwicklung des Lig. suspensor. lentis.

Sitzung vom 5. Mai 1904.

Stephen Mayon hält einen Vortrag über die Netzhaut und die Sehnerven bei Anencephalie und erörtert im Wesentlichen die Frage, ob die Achsencylinder des Sehnerven von der Netzhaut oder dem Gehirn aus sich entwickelten. Er hält das letztere für wahrscheinlich.

Cant (Jerusalem) spricht über Trichiasis-Operation. Unter 68 000 Fällen fand er 12 200 Mal Trichiasis. Die Hauptschwierigkeiten der Operation liegen in der starken Bindehaut-Schrumpfung und der oft enormen Verdickung des Tarsus (auf das 5—6fache des Normalen). Er hält im Allgemeinen Snellen's Operation für die beste, die je nach den individuellen Verhältnissen zu modificiren ist.

Rockliffe stellt folgende Fälle vor:

1) Atrophie beider Optici in Folge von Amenorrhoe. (Infantiler Uterus, unentwickelte Geschlechtsorgane.)

2) Neuritis optica nach Erschütterung des Bulbus (ohne perforirende Verletzung).

3) Ungewöhnliche Complication einer Star-Operation (diphtherischer Belag der Cornea und Conjunctiven, Exfoliation der Cornea).

4) Eigenartiger Ausbruch einer „Ophthalmia granularis". Bei 7 Personen, die alle ein diphtheritisches Kind gepflegt hatten, kam eine eigenartige Ophthalmie zum Ausbruch, die weder als Trachom, noch als Diphtherie zu deuten war: Sie nahm in allen Fällen etwa den gleichen über etwa 14 Tage sich erstreckenden Verlauf. Bakteriologisch: negativ. Nur in einem Falle fand sich Xerose-Bacillus. Loeser.

Referate, Uebersetzungen, Auszüge.

1) **Theorie und Praxis der Augengläser,** von E. H. Oppenheimer. (Hirschwald. 1904. 200 S. 8⁰.)

Während die wissenschaftliche Optik, die Theorie der Brechungsfehler und ihrer Ausgleichung durch Brillenverordnung, ein reichbeschicktes Feld darstellt, fehlte es bisher an einer Darstellung der „praktischen Optik".

Mühselig mussten wir alle, die wir augenärztliche „Praxis" treiben, über praktisch wichtige Dinge, wie Gläserfassung, Brillen- und Pincenezformen, Qualität, Herstellungsart und Preis der Gläser uns durch Befragen der Optiker, aus Katalogen u. s. w. orientiren.

Diese Lücke hat Verf. in dankenswerther Weise ausgefüllt und uns ein Buch geschenkt, das in erschöpfender Weise alles Wesentliche über Geschichte, Fabrikation, Eintheilung und Anpassung der Augengläser im weiteren Sinne zusammenstellt. Das Buch, das sowohl für Augenärzte wie für Optiker bestimmt ist, soll dem einen mittheilen, was die Technik bietet, dem andren, was die Wissenschaft verlangt, und es wird sicherlich diesen seinen Zweck erfüllen.

Dass die eigentliche Refractionsbestimmung fehlt, betrachtet Refer. als einen Vorzug. Ungern vermisst man die Besprechung der Feldstecher und

sog. „Operngläser", die gerade in den letzten Jahren wesentliche Verbesserungen erfahren haben. Beim Ankauf dieser Instrumente sollte der Augenarzt zu Rathe gezogen werden, darum aber auch gründlich über diese Bescheid wissen.

Auch die Eintheilung des Materials liesse sich noch übersichtlicher denken. In Kap. XI „die verschiedenen Glasarten" und XII „die verschiedenen Schleifarten" wird einiges wiederholt, was im II. und III. Kap. gesagt ist. Es wäre wohl praktischer, alles im Zusammenhange im III. Kap. zu bringen; die Besprechung der torischen Gläser ist nicht besonders glücklich. Etwas grössere Ausführlichkeit wäre der Klarheit förderlich. Aber alles dies sind Kleinigkeiten, die sich bei einer — hoffentlich recht bald nöthig werdenden — zweiten Auflage unschwer werden beseitigen lassen.

Crzellitzer.

---

2) Die Verminderung der Finnenkrankheit, von J. Hirschberg in Berlin.
(Schluss.)

Uebrigens hat im ganzen Staat Preussen die Zahl der finnigen Schweine während der letzten Jahre ganz erheblich abgenommen. An der Spitze des Staates steht aber auch in dieser Hinsicht die Hauptstadt Berlin. Das lehrt unzweideutig die folgende Uebersicht der in den öffentlichen Schlachthäusern geschlachteten und auf Finnen untersuchten Schweine in den Jahren 1898 bis 1902.[1]

Jahre	Anzahl der geschlachteten Schweine				Auf 1000 geschlachtete Schweine kamen mit Finnen behaftete	
	im Staate	davon wurden finnig befunden	in der Stadt Berlin	davon wurden finnig befunden	im Staate	in der Stadt Berlin
1902	3 600 879	2480	761 101	260	0,69	0,34
1901	3 792 753	2405	797 202	360	0,63	0,45
1900	3 950 569	2642	830 533	471	0,67	0,57
1899	3 390 196	3055	715 305	306	0,90	0,43
1898	2 975 820	2556	640 854	401	0,86	0,63

Wir haben also in Berlin seit etwa 18 Jahren eine wesentliche Verminderung der Finnenkrankheit des menschlichen Auges festgestellt, während die letztere früher bei uns leider recht häufig gewesen; seit etwa zehn Jahren erfreut uns ein vollständiges Verschwinden dieser unangenehmen und gefährlichen Augenkrankheit. Die Ursache für diesen günstigen Umschwung fand ich schon vor 12 Jahren in der Fleisch-Schau. Ich erklärte damals, der Schluss wäre noch sicherer, wenn die kommenden zehn Jahre das gleiche Ergebniss liefern würden.

Das ist nun thatsächlich eingetreten. Uebrigens schien es mir selber recht merkwürdig, dass in diesen letzten zehn Jahren diese Augenkrankheit nicht bloss erheblich seltener geworden, sondern gänzlich verschwunden ist.

Nur Fehl-Diagnosen, nicht Cysticercus-Fälle haben sich mir vorgestellt; und dann im letzten Jahre (1903) einmal ein so zu sagen fossiler

[1] Das Gesundheitswesen des preussischen Staates. (Ich verdanke diese Zahlen Herrn Collegen Guttstadt.)

Ueberrest einer abgestorbenen Augenfinne. Das muss man ja auch erwarten.

Nachdem die Augenfinne in dem durch ihre eigene Lebensthätigkeit erblindeten und geschrumpften Augapfel längst abgestorben ist; bleibt doch der Wirth des Schmarotzers, nämlich der Mensch, am Leben und kann noch Jahrzehnte lang leben.

Der von mir im vorigen Jahr beobachtete Fall war sogar die eigentliche Veranlassung für meine heutige Mittheilung.

Am 28. Januar 1903 kam ein 56jähriger Landmann zur Aufnahme. Vor 20 Jahren wurde er von einem Bandwurm geplagt, bis ein Arzt ihm denselben abtrieb. Einige Monate danach klagte er über Sehstörung auf dem rechten Auge. Ein Augenarzt stellte die Anwesenheit eines Blasenwurms in diesem rechten Auge fest und versuchte in zwei Sitzungen, durch Stich den Wurm zu tödten: beiläufig bemerkt, ein aussichtsloses Beginnen, da nur die Ausziehung des Wurms aus einem Schnitt Erfolg verspricht. Der Augapfel blieb blind, verkleinerte sich allmählich und wurde erst vor 4 Wochen schmerzhaft. Ich fand den rechten Augapfel stockblind, geschrumpft, geröthet, schmerzhaft; die verkalkte Linse in die Vorderkammer vorgefallen und entfernte natürlich den entarteten Augapfel.

Durchschneidung des letzteren in der Aequatorial-Ebene legte eine dickwandige Blase frei, welche natürlich vom Wirth herrührt und die grössere Hälfte des Augapfels ausfüllt, der inneren und unteren Wand des letzteren näher liegt und mit der hierselbst theilweise verknöcherten Aderhaut verwachsen ist. Vom blossen Auge kann man keine Spur des Blasenwurms entdecken, — wohl aber mit dem Mikroskop.

Die mikroskopische Untersuchung hatte Herr College Ginsberg freundlichst ausgeführt; für die folgende Beschreibung bin ich ihm zu besonderem Dank verpflichtet.

„Von dem Cysticercus-Auge erhielt ich den Vorderabschnitt und ein etwa 3 mm hohes, etwa 10 cm breites Stück des Hinterabschnittes, welches den Sehnerv enthielt. An letzterem Stück sah man, nach innen von der Sklera, feste Masse, von der eine Hälfte sehr derb war, weiss mit schwarzen Zügen darin, während das Uebrige das Aussehen grauen, homogen geronnenen Exsudats darbot. In der Mitte des weissen Theils sah man auf der Schnittfläche ein etwa 2 mm im Durchmesser haltendes, concentrisch gestreiftes, rundliches Gebilde.

Mikroskopisch erwies sich letzteres als Durchschnitt der Cysticercus-Blase. Diese war vielfach gefaltet und enthielt deutliche Reste des Wurms in Gestalt von zum Theil verkalkten Leibestheilen, wie die bekannten hyalinen Zell-Einschlüsse, welche, verkalkt und unverkalkt, sich in Cysticerken finden, ferner einige Haken. Die Blase war von einer schmalen Schicht riesenzellenhaltigen Granulationsgewebes umgeben, welches durch eine sehr schmale, mehr faserige Bindegewebsschicht in das sclerotische Gewebe überging, aus welchem die makroskopisch derb aussehende Masse bestand. Letztere war im Ganzen zellarm, zeigte sich aber von umschriebenen Zügen einkerniger Rundzellen mehrfach durchsetzt. Ausserdem fanden sich darin, namentlich am Rande, Haufen von Canälen, die mit pigmentgefüllten Zellen ausgekleidet waren, sowie Reste von Netzhautgewebe eingeschlossen.

Die Aderhaut war zum Theil atrophisch, zum Theil zeigte sie ältere entzündliche Veränderungen (sclerotische Herde mit Pigmentgängen, Knochen-

inseln), und auch frischere Rundzellen-Anhäufungen, letztere an der Grenze gegen das sclerotische Bindegewebe.

Die Retina ist nur bruchstückweise erkennbar, vielfach mit Aderhautherden und -Schwielen verwachsen; von ihrer Structur sind nur noch Andeutungen der Körnerschichten zu sehen.

Die Papille erscheint in den Bulbus hineingezogen, der weitere Verlauf der Netzhaut lässt sich nicht feststellen; entweder ist letztere abgerissen oder so gefaltet, dass sie in eine andre Ebene umbiegt und in dem mir übergebenen Stück bei der gewählten Schnittrichtung nicht mehr getroffen wurde. Der Opticus ist atrophisch.

In der Vorderkammer liegt die cataractöse, von hyalinen und kalkigen Massen erfüllte Linse, von deren Structur nichts mehr wahrnehmbar ist. Wo sie der Iris anliegt, ist die Kapsel aufgeblättert, und von dieser Stelle aus sind Bindegewebszellen, Pigmentzellen und Phagocyten in die Linse eingedrungen; man sieht ganze Haufen von Fettkörnchenzellen darin".

Ein ähnlicher Ueberrest einer abgestorbenen Augenfinne ist vor Kurzem auch von Herrn Collegen Greeff auf der Augenklinik der Charité in einem enucleirten Augapfel gefunden worden. Dass in der hiesigen augenärztlichen Praxis die Augenfinne kaum noch vorkommt, hatte Herr College Schweigger schon 1892 in der Discussion über meinen Vortrag ausdrücklich bestätigt. Damit stimmt auch, was ich persönlich vernommen: nur dass sich einmal gelegentlich ein Fall aus dem Ausland über unsre Grenzen verirrt hat.

Auch aus andren Gegenden Deutschlands, die früher finnenreich gewesen, wird Verminderung der Zahl der Augenfinnen gemeldet. So für Göttingen von Prof. Schmidt-Rimpler[1], der sich meiner Auffassung vom Werth der Fleisch-Schau anschliesst. In Göttingen wurden 1871–1890 noch zwanzig Operationen wegen Augenfinne verrichtet, von 1890–1900 nur sieben. Der Unterschied ist nicht so bedeutend. Weit überzeugender sind die Zahlen aus Halle.[2] Während daselbst früher — ganz ebenso, wie in Berlin, — etwa auf 1000 Augenkranke ein Cysticercus-Fall kam, wurde von October 1892 bis März 1896 auf 15 145 Augenkranke nur ein Fall von Augenfinne beobachtet. In Leipzig erklärte Prof. Sattler[3] 1903 während der letzten zwölf Jahre unter 90 000 Augenkranken nur zwei Fälle und seit dem Jahre 1897 überhaupt keinen mehr gesehen zu haben.

Im Ausland[4] hingegen gelangen auch neuerdings immer noch zahlreiche Fälle von Augenfinne zur Beobachtung, z. B. in Russland und ganz besonders in Italien.

Zur Bekräftigung unsrer Ansicht von der Ursache der bei uns eingetretenen Besserung und zur Unterstützung unsrer Hoffnung auf noch weiteren Fortschritt in der Zukunft könnte es nun wesentlich beitragen, wenn der Nachweis gelänge, dass bei uns einerseits der frische Cysticercus auch in den andren Organen des Menschen, dem Unterhautzellgewebe, den Muskeln, dem Gehirn, erheblich an Häufigkeit abnimmt; andrerseits auch der gemeine Bandwurm, Taenia solium, mehr und mehr aus unsrer Beobachtung ver-

[1] Zeitschr. f. Aug. IV, S. 93, 1900.

[2] Heldmann, Diss. Halle 1896. Vgl. Centralbl. f. Augenh. 1896, S. 625.

[3] Protokoll d. med. G. zu Leipzig, vom 3. Nov. 1903. Münch. med. W., 1903, Nr. 51, S. 2278.

[4] Centralbl. f. Augenh. 1900, S. 408 (England); S. 421 (Belgien). 1901, S. 413 u. 447 (Russland); S. 450, 453, 473 (Italien). 1902, S. 300 u. 415 (Italien); S. 443 (Mexico).

schwindet. Uebrigens wäre es dazu gar nicht nöthig, dass die Häufigkeits-Abnahme des Cysticercus im Allgemeinen derjenigen der Augenfinne im Besonderen vollkommen parallel läuft: denn wegen der Kleinheit des Auges und wegen der Enge seiner Blutgefässe wird ja nur selten[1] das vom Taenien-Ei abstammende Embryon gerade dorthin verschlagen werden.

Zuerst kommt die anatomische Untersuchung in Betracht.

Drei Zahlen-Angaben aus älterer Zeit und dem ersten Jahrzehnt nach Einführung der Fleisch-Schau stehen uns für Berlin zur Verfügung, um mit einer Zahl aus den letzten Jahren verglichen zu werden.

1. Schon im Anfang des 19. Jahrhunderts hatte Rudolfi in Berlin, der erste Professor der Anatomie an unsrer neubegründeten Universität und Verfasser einer klassischen Naturgeschichte der Entozoen, unter 250 obducirten Leichen 5 Mal den Cysticercus cellulosae gefunden, d. h. ungefähr in 2 %.[2]

2. R. Virchow[3] hat um 1866 in Berlin, nach mündlicher Mittheilung an A. v. Graefe, den Cysticercus gleichfalls in etwa 2 % aller Leichen vorgefunden; unter den 771 Obductionen des Jahres 1875 fand Virchow ihn genau 13 Mal, d. h. in 1,7 %.[4]

Hieraus folgt, dass von 1810 bis 1875 auf diesem Gebiet des Gesundheitswesens ein merkbarer Fortschritt nicht zu verzeichnen ist: es bedurfte eben der gesetzlichen Fleisch-Schau, um einen solchen anzubahnen. Jedenfalls muss man aber die betrübende Thatsache feststellen, dass die Obduction beim Menschen häufiger, — nämlich in 2 %, — als die Fleisch-Schau beim Schweine — höchstens in 0,9 % — die Anwesenheit der Finne nachgewiesen hatte. Nur durch die Menge der Finnen im Einzelfall, nicht durch die Zahl der finnigen Fälle an sich übertraf das Schwein den Menschen! Das giebt denn doch zu denken und leitet uns zu der Anschauung zurück, dass eben die Nähe des gemeinen Bandwurms — sei es im Leibe, sei es in der Wohnung des von der Finne heimgesuchten Menschen, — für diesen die wirkliche Gelegenheits-Ursache zur Ansteckung mit der Finne abgegeben hat.

3. Die wichtigste anatomische Mittheilung ist diejenige, welche R. Virchow 1892 in der Discussion über meinen Vortrag gemacht hat.[5] Allerdings hebt er sogleich die Schwierigkeit der Untersuchung hervor; den Unterschied zwischen der Prüfung eines Organs, des Auges, und derjenigen des ganzen Körpers; die Unmöglichkeit, bei jeder Section die Muskeln und Knochen genau durch zu untersuchen.[6]

In den 17 Jahren von 1875 bis 1891 sind in dem pathologischen Institut der Charité 122 Fälle von Cysticercus ermittelt worden, darunter waren aber 104 allein in dem Gehirn und seinen Häuten. In den einzelnen Jahren, von 1875 bis 1891, wurden für das Jahr ermittelt: 15, 9, 10, 7, 9, 8, 7, 5, 9, 2, 7, 6, 1, 4, 5. Die Abnahme ist nicht so auffallend, aber unver-

---

[1] Wir fanden früher bei uns in 2 % der Menschen die Finne, aber nur in 1 ‰ der Augenkranken die Augenfinne.

[2] Arch. f. Ophth., XII, 2, 175, 1886.

[3] Arch. f. Ophth. XII, 2, 175, 1886.

[4] Eulenburg's Real Encycl., II. Aufl., Cystic. im Auge, 1885.

[5] Verhandl. d. Berl. med. Ges., XXIII, 1, 85, 1893.

[6] Es scheint mir geboten, Sonder-Untersuchungen über die Anwesenheit von Entozoën im Anschluss an die regelmässigen Sectionen einer grösseren Anstalt von Zeit zu Zeit durchzuführen, damit wir auf diesem wichtigen Gebiet unzweideutige Unterlagen für unsre Schlussfolgerungen gewinnen.

kennbar, zumal die Sectionen zugenommen, und kann wohl mit der verbesserten Fleisch-Schau zusammenhängen.

Klarer wird uns das Verhältniss aus den relativen Zahlen: im Jahre 1875 verhielt sich die Zahl der Cysticercus-Fälle (15) zu derjenigen der secirten Gehirne (275), wie 1:18, das sind 5,5 %; hingegen 1890 wie 1:72 und 1891 wie 1:70, das sind 1,4 %. Soweit R. Virchow.

4. Herrn Collegen von Hansemann bin ich nun zu besondrem Danke verpflichtet für die Mittheilung, dass er in den Jahren 1896 bis 1902 unter 8907 Sectionen, wobei in 2549 Fällen auch das Gehirn secirt worden ist, 16 Mal Cysticerken gefunden; das wäre also 1:562 oder 0,18 % der Körper-, und 1:159 oder 0,6 % der Gehirn-Sectionen. Das wäre eine bedeutende Verbesserung gegenüber den Zahlen von R. Virchow. Doch hebt auch Herr College von Hansemann hervor, dass diese Zahlen nicht ganz zuverlässig sein können, da bei seiner Ueberlastung mit Sectionen eine genaue Durchforschung des Gehirns und namentlich der Muskeln für jeden Fall eben ganz ausgeschlossen sei.

Uebrigens muss man bei der anatomischen Untersuchung auf Cysticercus noch eines berücksichtigen, dass nämlich an einzelnen Orten, z. B. gerade im Gehirn des Menschen, der Blasenwurm wahrscheinlich viele Jahre lang lebendig bleiben kann, während dann ein etwa gleichzeitig in das Auge eingewanderter Cysticercus durch die Entzündungs- und Schrumpfungs-Processe, die er selber anregt, schon seit langer Zeit abgestorben wäre.

Ich selber habe im Januar des Jahres 1885 einem 61jährigen Manne einen lebenskräftigen, 10 mm grossen Cysticercus aus dem Glaskörper des linken Auges mittels Schnitts durch die drei Augenhäute herausgezogen; und in der Nacht zum 1. Februar desselben Jahres einen Anfall von tiefstem Koma, der zwei Stunden dauerte, bei dem Operirten beobachtet, wonach für kurze Zeit Lähmung seiner rechten Körperhälfte zurückblieb. Ich bezog diesen Anfall natürlich auf Hirn-Cysticerken und habe dies auch in meiner Veröffentlichung vom Jahre 1892 ausgesprochen.[1] Neun Jahre nach meiner Operation, im Jahre 1894, wurde der Kranke, der an Krämpfen mit Bewusstseinsverlust und zunehmender Schwäche litt, auf die Nervenabtheilung der Charité aufgenommen und verstarb nach neun Tagen. Die Section zeigte an der Ober- wie Grund-Fläche des Gehirns mehrere Cysticerken, zum Theil blasenförmige, zum Theil verkalkte; ebenso in der weissen Substanz beider Hemisphären, nahe der Oberfläche; im linken Ventrikel einen im Ependym festsitzenden und einen freien Cysticercus. Im theilweise obliterirten vierten Ventrikel findet sich ein abgestorbener Blasenwurm. Am Rückenmark liegen zwischen Dura und Pia sieben Cysticerken, alle blasenförmig und bis zu Bohnengrösse.[2]

Aus meiner klinischen Beobachtung dieses Falles ist doch wohl zu schliessen, dass die Keime der Augen- und Hirn-Cysticerken ziemlich gleichzeitig eingewandert sind; und aus der anatomischen, dass von den Hirn-Cysticerken die meisten noch nach 10 Jahren lebendig und wirksam geblieben sind.

Nächst den Anatomen kämen die Chirurgen und Hautärzte an die Reihe, um über die Häufigkeit der Haut-Cysticerken zu entscheiden.

---

[1] Berl. klin. W., 1892, Nr. 14, F. 5.

[2] Vgl. die Dissertation von Sasson Alkalai, Berlin 1895: Ein Fall von Cysticercus des Auges, Gehirns und Rückenmarks; ferner Centralbl. f. Augenh. 1896, S. 592.

G. Lewin hatte von 1875 bis gegen 1885 bei 4000 Menschen die Haut genau auf Cysticerken untersucht und solche in neun Fällen nachgewiesen. Um eine Vergleichsziffer zu erhalten, müsste diese Untersuchung in entsprechender Weise wiederholt werden. Dass im Beginn der Umschwungs-Zeit Haut-Cysticerken bei uns noch ziemlich häufig vorgekommen sind, folgt z. B. aus den Beobachtungen von College J. Israel und College Karewski. Letzterer hat von November 1884 bis Februar 1887 unter 8500 Kranken der Poliklinik 9 Fälle von solitärem Cysticercus der Haut und der Muskeln festgestellt: das wäre eine Zahl, die der ursprünglichen für die Augenfinne, 1 : 1000, fast gleichkommt. Ich selber habe dem in der Umgebung des Auges vorkommenden Haut-Cysticercus meine besondere Aufmerksamkeit zugewendet und von 1870 bis 1885 vier Fälle der Art; 1892 noch einen, und zwar von auswärts; seitdem keinen mehr beobachtet.

Endlich müssen wir noch die Häufigkeits-Verhältnisse des gemeinen Bandwurms berücksichtigen.

Es ist merkwürdig, wie wenig[1] heutzutage über Taenia solium veröffentlicht wird; aber die neueren Lehrbücher sind einig über ihre Abnahme.

So heisst es in der 2. Auflage von Leuckart (1881, I, 606 u. 670): „Taenia solium ist selten geworden, seitdem ihre Beziehungen zur Schweinefinne in immer weiteren Kreisen bekannt wurden, und die Trichinenfurcht uns gelehrt hat, der Beschaffenheit des Fleisches eine grössere Aufmerksamkeit zuzuwenden". In dem Werk von Mosler und Peiper (1884, S. 31), sowie gleichlautend in Peiper's Abhandlung, die in Eulenburg's Real-Encycl. (III. Aufl., X, S. 267, 1896) veröffentlicht ist, heisst es: „Allseitig wird, ebenso wohl aus Deutschland wie aus andren Ländern, über ein auffälliges Seltenwerden der Taenia solium berichtet, unzweifelhaft in Folge der Einführung der obligatorischen Fleisch-Schau."

Ganz ebenso äussert sich Braun[2]: „Im letzten Jahrzehnt hat die Häufigkeit der Taenia solium in Norddeutschland bedeutend abgenommen, in Folge der sorgfältigeren Behandlung des Schweinefleisches."

Ja, die allerneuesten Nachrichten geben noch tröstlichere Kunde.

„Taenia solium scheint bei uns ganz zu verschwinden; ich suche wenigstens seit längerer Zeit in meinem Material vergeblich nach einem Exemplar für meine Sammlung." Dies hat in diesem Jahre[3] unser College Prof. Carl Benda veröffentlicht, dem doch als Prosector am städtischen Krankenhaus am Urban ein genügendes Material zur Verfügung steht.

„In Leipzig kommt Taenia solium gar nicht vor." Das hat in der Sitzung der med. Gesellschaft zu Leipzig vom 3. November vorigen Jahres sowohl Prof. Curschmann als auch Dr. Bahrdt ausdrücklich hervorgehoben.[4]

Somit finde ich in den sonstigen Beobachtungen wenigstens keinen Widerspruch mit meiner Anschauung, dass die Finnenkrankheit beim Menschen durch die Fleisch-Schau vermindert und die Augenfinnen dadurch bei uns zum Verschwinden gebracht sind; und dass wir aus der Fortsetzung

---

[1] Virchow's Jahresbericht für 1901 und 1902 enthält nichts, der für 1900 die Angabe, dass in Mailand unter 150 Bandwürmern des Menschen 121 Taen. sag., 11 T. sol., 4 Bothrioceph., 11 unbestimmbar gewesen.

[2] Die thierischen Parasiten des Menschen. Würzburg 1895, S. 178.

[3] Deutsche med. Wochenschr. 1904, Nr. 15, S. 570.

[4] Münchner med. Wochenschr. 1903, Nr. 51.

der genauen Fleisch-Schau und der sonstigen hygienischen Maassregeln immer weitere Verbesserungen auf diesem Gebiet der Schmarotzer-Krankheiten des Menschen erwarten dürfen, während jeder Nachlass in der Strenge der Fleisch-Schau uns bald wieder in den alten Zustand zurückschleudern könnte.

Journal-Uebersicht.

A. v. Graefe's Archiv f. Ophthalmologie. LVIII. 1.

1) **Beitrag zur pathologischen Anatomie des Frühjahrskatarrhs,** von Dr. Franz Schieck, Privatdocent und I. Assistent der kgl. Univers.-Augenklinik zu Göttingen.

Bei einem hartnäckigen Falle von Frühjahrskatarrh wurden beiderseits der Tarsus sammt der erkrankten Conjunctiva entfernt. Ausserdem standen zwei ausgeschnittene Wucherungen des Limbus und von einem vierten Falle abgetragene Wucherungen des oberen Lides zur Verfügung.

Die Untersuchung ergab, dass es sich neben der hochgradigen Wucherung des Epithels um eine starke Hyperplasie des subconjunctivalen Gewebes handelte, und zwar liess sich sowohl am Tarsus wie am Limbus nachweisen, dass der ganze Process mit der Erkrankung des Bindegewebes beginnt. Die jüngst ergriffenen Stellen zeigen nur starke Zellneubildung innerhalb des Bindegewebes im Stroma, aber noch keine Veränderungen am Epithel. Erst wenn durch die Vermehrung der fixen Bindegewebszellen und durch die Hyperplasie der Fasern die Tunica propria verdickt ist, wird die Epithellage von ihrer Unterlage abgedrängt. Das Epithel umwuchert dann das Bindegewebe und treibt Sprossen in die Tiefe, betheiligt sich also auch activ, aber immer erst secundär.

Die Proliferation des subepithelialen Gewebes ist nicht auf das Bindegewebe beschränkt. Mächtige Züge elastischer Fasern lösen sich vom Lidknorpel ab, streben der freien Oberfläche zu und vermischen sich mit den Bindegewebsfasern, um zum Theil mit ihnen zu verschmelzen. Weiterhin gehen die elastischen Fasern eine glasige Degeneration ein, wobei zugleich die umgebenden fixen Zellen einer regressiven Metamorphose verfallen. Aehnlich liegen die Verhältnisse am Limbus, wo bekanntlich ebenso wie am Tarsus die Conjunctiva auch auf einer dicken Lage elastischer Fasern liegt.

Leukocytenherde, welche sich da, wo das Epithel gelockert ist und stets in der Umgebung der tiefsten Stellen der Furchen zu finden pflegen, sind der Ausdruck einer entzündlichen Reaction, die durch Fremdkörper, event. auch durch therapeutische Eingriffe hervorgerufen wird.

Die Bemühungen, die Aetiologie der Erkrankung aufzudecken, waren erfolglos, die bakteriologischen Untersuchungen ohne Resultat. Verf. neigt zu der Ansicht, dass chemische Reize den Process hervorrufen.

Therapeutisch ergiebt sich die Schlussfolgerung, dass nicht durch oberflächliches Abtragen der Wucherungen, sondern nur durch Entfernung der subconjunctivalen Lage elastischer Fasern Erfolg erzielt werden kann.

---

2) **Klinisches und Anatomisches über eine bisher unbekannte Missbildung des Auges: Angeborene Cystenretina,** von Dr. L. Heine, I. Assistent und Docent. (Aus der Univers.-Augenklinik zu Breslau.)

Bei einem an Knochentuberculose leidenden Mädchen von 9 Jahren bot das seit frühester Jugend schwachsichtige linke Auge folgenden Befund.

Sehschärfe = Lichtschein unten-aussen. Aeusserlich normal. Augenspiegel: Nahe der hinteren Linsenfläche liegt eine graue membranartige Wand, welche Pigmentkörner trägt und anscheinend rings umher durch fächerartige Stränge mit dem Ciliarkörper in Verbindung tritt. Zwischen diesen Strängen sieht man undeutlich am Fundus Pigmentirung und Blutgefässe.

Das rechte Auge hatte S = $^{6}/_{60}$. Aeusserlich normal. Augenspiegel: Dichte Glaskörpertrübungen. Von der Papille erstreckt sich ein trichterartiger Strang nach vorne, welcher in der Nähe des hinteren Linsenpols anscheinend aufgesplittert ist und sich unten in der Gegend des Ciliarkörpers weiter fortsetzt. Der blassgelb bis grauröthlich gefärbte Fundus zeigt Pigmentirung.

Die Diagnose blieb zweifelhaft. Aufschluss giebt vielleicht die anatomische Beschreibung eines Bulbus, über dessen klinisches Verhalten nur bekannt ist, dass er seit frühester Jugend des betreffenden Patienten erblindet war und wegen einer in die vordere Kammer luxirten verkreideten Linse, die heftige Entzündung verursachte, enucleirt werden musste.

In dem eröffneten Bulbus sieht man, dass von der Papille aus ein Strang nach vorn zieht und in ein frontales Septum übergeht, welches ringsumher mit der Ora serrata in Verbindung tritt. Nur vor diesem Septum befindet sich Glaskörper, dagegen stellt der von dem Strange durchzogene grosse Hohlraum eine in der Netzhaut gelegene Cyste dar. Netzhautgewebe bedeckt nicht nur das Pigmentepithel, sondern erstreckt sich auch in dem Strange nach vorn zur Ora serrata. Die Hauptmasse des Stranges wird von Sehnervenfasern gebildet, welche durch die Lamina cribrosa direct nach vorn ziehen. Gefässe befinden sich sowohl in der dem Pigment-Epithel anliegenden Netzhaut, als auch in dem Strange. In letzterem ist eine Arterie und eine Vene nachweisbar, woraus hervorgeht, dass es sich nicht um Glaskörpergefässe handeln kann. Die Netzhaut ist entartet, die Limitans interna fehlt.

Die Missbildung beschränkte sich auf den Theil des inneren Blattes der secundären Augenblase, welcher zur lichtempfindlichen Retina wird.

---

3) **Eine Erklärung der Erythropsie und der farbig abklingenden Nachbilder,** von C. Pino, Stabsarzt bei der königl. niederländischen Marine.

Die Erythropsie steht mit Blendung in engem Zusammenhange (Fuchs), kann aber nicht darauf beruhen, dass der sich regenerirende Sehpurpur sichtbar wird, weil sie schon während der Blendung auftritt. Unter geeigneter Anordnung der Versuche lässt sich folgender Ablauf der Erscheinungen nachweisen. Licht, welches uns, so lange Sehpurpur vorhanden ist, weiss erscheint, wird nach dem Erbleichen des Purpurs gelbgrün. Darauf folgt das Rothsehen, welches ein Ermüdungssymptom ist, das complementäre Nachbild des gelb-grünen Lichts. In der That zeigt die Erythropsie alle Eigenschaften eines negativen Nachbildes, es wird bei offenen Augen auf hellen Flächen gesehen u. s. w.

Das Grünsehen beruht darauf, dass durch die dünne Blutschicht der retinalen Gefässe das einfallende Licht grün gefärbt wird. Unter gewöhnlichen Verhältnissen wird die grüne Farbe durch den Sehpurpur neutralisirt und kann erst gesehen werden, wenn der Purpur geschwunden ist. Erst dann ist auch die Möglichkeit der rothen Nachbilder gegeben. Die biconcaven Blutkörperchen zerstreuen das Licht so, dass auch die gefässlose Fovea wenigstens schwach grün gefärbt wird und die Erythropsie, wenn auch in geringerem Grade, zeigen kann.

Beim raschen Uebergange vom Dunkeln ins Helle ist der Sehpurpur wahrnehmbar. Ein weisses Tuch erscheint schwach rosa, schliesst man dann die Augen, so sieht man zunächst ein positives rothes und dann ein negatives grünes Nachbild des Tuches.

Durch das Erbleichen des Sehpurpurs lässt sich auch das farbige Abklingen der Nachbilder sowie die Farbenveränderungen bei langer Fixirung von weissem Licht (Fechner) zwanglos erklären.

---

4) **Vergleichend-histologische Untersuchungen über den Bau der Augenlider der Haus-Säugethiere,** von Dr. Otto Zietschmann, Assistent des physiol. und histol. Instituts der Thierärztlichen Hochschule zu Dresden.

Die zahlreichen Einzelheiten lassen sich nicht kurz zusammenfassen.

---

5) **Ueber das Emphysem der Orbita,** von Dr. med. C. F. Heerfordt in Kopenhagen.

Kritische Besprechung der bisherigen Beobachtungen und zwei eigene Fälle.

Der von Fuchs vermuthete Vorgang, dass unter dem Einfluss des Traumas der Bulbus die mediale Orbitalwand, besonders die Lamina papyracea, eindrückt, dürfte für viele Fälle zutreffend sein. Manchmal liegt eine durch krankhafte Processe bedingte herabgesetzte Widerstandskraft der Orbitalwand vor, so dass das Emphysem selbst spontan entsteht.

Nach Lage der anatomischen Verhältnisse tritt die Luft zunächst in die Orbita (E. orbitale) und erst nach Durchbruch der Membrana orbito-palpebr. unter die Lidhaut (E. orbito-palpebr.). Das reine E. palpebr., welches selten ist, kann nur nach Fractur des Os lacrymale entstehen.

Bei dem E. orbitale sind die Lider geschwollen, die Lidspalte geschlossen, der Bulbus vorgetrieben. Die Schwellung liegt dem Orbitalrande nahe und wird meistens durch Oedem der Lidhaut verstärkt. Im Ganzen ist die Spannung beträchtlich und die Beweglichkeit des Bulbus beschränkt, ja aufgehoben. Durch die Spannung kann es zu Circulations-Störungen im Bulbus und zu Störungen des Allgemeinbefindens, Schwindel, Brechneigung, kommen. Das „Brodeln" ist häufig erst nach Resorption eines Theiles der Luft nachzuweisen. Anfangs lässt sich die Differentialdiagnose zwischen Emphysem und Blutung manchmal nur unter Berücksichtigung der begleitenden Symptome stellen.

Bei dem E. orbito palpebr. ist die Spannung gering, so dass ihre Folgezustände fortfallen. Protrusion des Bulbus pflegt zu fehlen. Die Lidschwellung ist weicher und erstreckt sich bis an den Rand der Lider, auf denen das bekannte Knistern hervorgerufen werden kann. Unter Umständen dehnt sich das Emphysem auf die Gesichtshaut aus.

In leichteren Fällen wird nicht immer sicher entschieden werden können, ob ein orbitales oder orbito-palpebrales Emphysem vorliegt. In seltenen Fällen kann beim E. orbitale die Entleerung der Luft geboten sein.

Von den beiden Beobachtungen des Verf.'s betraf die erste ein rein orbitales Emphysem, wahrscheinlich nach Fractur der Wand des Sinus frontalis. Beim Holzhacken flog ein Stück Holz an's linke Auge. Schwindel, Brechneigung, Auftreibung der Lider, Exophthalmus, Anästhesie und Hypästhesie im Bereiche der Nn. infra- und supratrochlearis, Doppelbilder, vor-

übergehender Status glaucomatosus des Bulbus mit Herabsetzung der Sehschärfe.

Beim zweiten Falle handelte es sich um ein orbito-palpebrales Emphysem mit secundärem Gesichtsemphysem, verursacht durch einen Fusstritt in die Beckengegend. Exophthalmus gering, Bulbus beweglich, keine Spannung. Schwellung der Lidhaut, überall Knistern. Wahrscheinlich war eine Fractur der medialen Orbitalwand eingetreten und hatte die Membr. orbito-palpebr. nur geringen Widerstand geleistet.

Verf. konnte das Emphysem an Leichen hervorrufen. Bemerkenswerth ist, dass der Durchbruch der Membr. orbito-palpebr. im Durchschnitt bei 40—50 mm Hg erfolgte, einmal aber bei 120 mm Hg noch nicht eintrat. Bei alten Leuten scheint sie weniger widerstandsfähig zu sein.

6) **Die Augenveränderungen beim Thurmschädel, besonders die Sehnerven-Erkrankung,** von Dr. Enslin, Oberarzt beim 2. Garde-Feldartillerie-Regiment, bisher kommandirt zur Univers.-Augenkl. in Breslau. (Aus der genannten Klinik.)

Eine eingehende Uebersicht über 26 ältere Fälle, denen Verf. 16 eigene Beobachtungen anreiht. Er versteht unter Thurmschädel „eine durch vorzeitige Verknöcherung der Sutura coronaria entstandene Schädelform, die eine über den localen Durchschnitt hinausgehende gleichmässige Höhen-Entwicklung aufweist, während Länge und Breite den örtlichen Maassen angepasst sind.“

36 Mal bestand postneuritische Atrophie. Dass man die Neuritis fast nie sieht, liegt wohl daran, dass sie bei guter Sehschärfe verlaufen kann und daher keine Veranlassung giebt, den Arzt aufzusuchen. In einem Falle wurde die Neuritis zufällig beobachtet.

Wahrscheinlich ist das Foramen opticum der Sitz der Störung. Eine Verengerung des Foramen opticum, über welche einzelne Autoren berichten, konnte Verf. an Schädeln der Breslauer Anatomie nicht nachweisen. Allerdings scheiterten genaue Messungen an technischen Schwierigkeiten.

Das Sehvermögen ist meistens mehr oder minder erhalten, doppelseitige Amaurose selten. Einengung des Gesichtsfeldes bleibt manchmal aus, ein centrales Skotom ist nie beobachtet. Andre Sinnesorgane und die Intelligenz waren stets intact.

---

7) **Zur Erklärung der paradoxen parallaktischen Verschiebung der Stereographenbilder,** von Dr. M. Weinhold in Plauen.

Die von Heine mitgetheilte Erscheinung der paradoxen parallaktischen Verschiebung der Stereographenbilder bedarf keiner psychologischen Erklärung. Verf. weist durch Construction nach, dass die Verschiebung durch die verschiedene Stellung des Bildes zum Beobachter bedingt ist. (Vgl. Zeichnungen des Originals.)

LVIII. 2.

1) **Beitrag zur Anatomie des Lidxanthelasma,** von Dr. A. Birch-Hirschfeld, Privatdocent und Assistent der Univ.-Augenheilanstalt zu Leipzig.

Anatomische Untersuchung von 4 Fällen. Die ausgeschnittenen Stücke entstammten sämmtlich dem inneren Lidwinkel.

Die Sudanfärbung zeigte besser, als es mit Osmiumsäure gelingt, feinkörnige Fetttröpfchen, welche sich bis in die tiefen Epithelschichten hinein

erstrecken und stets zwischen, nie in den Zellen liegen. Die eigentliche, aus herdförmig gelagerten sogenannten Xanthomzellen bestehende Neubildung befindet sich in den tieferen Schichten des Coriums. Die grösseren Tröpfchen liegen zwischen Zellhaufen in den Lymphspalten, die kleineren zweifellos im Innern von Zellen. In Endothel und Perithel von Blut und Lymphgefässen sind sehr feine Fettkörperchen enthalten, ohne dass die Kerne der betreffenden Zellen Zeichen von regressiven Veränderungen darbieten. Die Xanthomzelle besitzt ein feines protoplasmatisches Netzwerk und einen oder mehrere Kerne sowie eine zarte, aber stets nachweisbare Membran. Riesenzellen sind häufig, ihre Kerne sind unregelmässig gelagert und entsprechen kleinen Xanthomzellen.

Die Zellen gruppiren sich meistens um ein Gefäss, wodurch die Vermuthung, dass die Xanthomzellen aus dem Perithel der Gefässe hervorgehen, nahe gelegt wird.

---

2) **Ueber Scleralcysten,** von Dr. Hans Lauber, ehem. Assistent der Augenabtheilung des k. k. Allgem. Krankenhauses in Wien.

In den beiden Fällen, über welche Verf. berichtet, handelte es sich um perforirende Verletzungen in der Corneo-Scleralgrenze, denen sich die Cystenbildung anschloss. Die Cysten liegen zwischen den Lamellen der Sclera und sind an ihrer Innenfläche mit Epithel ausgekleidet, welches von der Bindehaut und Hornhaut hineingewuchert ist. Die Epithelwucherung und anscheinend die Einlagerung der Iris in die Wunde bewirkt, dass nach Schluss der äusseren Wunde innerhalb der Sclera ein Hohlraum entsteht, welcher mit dem Augeninnern communicirt und durch den intraocularen Druck allmählich ausgeweitet wird.

---

3) **Ueber die Krümmung des Blickfeldes,** von Dr. Erich Spengler in Hildesheim. (Aus dem Laboratorium für Ophthalmologie, Paris.)

Die Arbeit enthält zahlreiche Einzelheiten, welche vorläufig nicht einwandfrei erklärt werden können, daher ist der Inhalt nicht kurz wiederzugeben.

---

4) **Experimentelle Untersuchungen über die Wirkung in das Auge eingebrachter saprophytischer Bakterien,** von Dr. Herm. Ulbrich, gew. Volontärassist. der Univ.-Augenklin. zu Würzburg, derzeit Assistent der k. k. deutschen Univ.-Augenklinik in Prag. (Aus der Univ.-Augenklinik zu Würzburg.)

Die Berlin-Römer'sche Theorie der metastatischen Entstehung der sympathischen Ophthalmie setzt voraus, dass im Blute Mikroorganismen kreisen, welche längere Zeit entwicklungsfähig bleiben und zudem die Eigenschaft besitzen, nur im Auge Entzündungs-Erscheinungen hervorzurufen. Die Erreger der sympathischen Ophthalmie sind noch nicht bekannt, indessen würde es von Bedeutung sein zu wissen, dass es thatsächlich Keime giebt, welche für den übrigen Körper harmlos und nur für das Auge pathogen sind. Manche in der Literatur niedergelegten Beobachtungen beweisen das Vorkommen solcher Keime. Auf Anregung Römer's hat Verf. in grösserem Maassstabe mit zahlreichen Saprophytenarten experimentirt und festgestellt, dass alle, wenn auch in verschiedener Weise, Entzündungen im Auge hervorzurufen im Stande sind, die nicht etwa auf Fremdkörperreiz beruhen. Da diese Arten für den übrigen Organismus nicht pathogen sind, so ist durch

den Versuch eine wenn auch nur theoretische Stütze für die Berlin-Römer'sche Anschauung gewonnen.

Es ist nicht unwahrscheinlich, dass manche nach Verletzungen und Operationen auftretende Irido-Cyclitiden durch eine Infection mit Saprophyten hervorgerufen werden. In der Würzburger Klinik zeigte sich bei einem Patienten, der 14 Tage nach glatter Extractio lentis mit reizfreiem Auge entlassen war, 2 Monate später eine schwere Irido-Cyclitis, die zur Enucleation führte. Die Section des Bulbus ergab ein Kapselconvolut in der Hornhautnarbe und ein zur Gruppe des Bacillus subtilis gehörendes Bacterium, welches für Kaninchen selbst bei intravenöser Injection indifferent war, nach Injection in Kaninchen-Glaskörper aber heftige Entzündung hervorrief.

---

5) **Experimenteller Beitrag zur Frage nach dem Sitz und Wesen der Accommodationsparese bei bakteriellen Intoxications-Krankheiten. I. Die Accommodationsparese bei Botulismus,** von Dr. Paul Römer, Privatdocent, und Dr. Ludwig Stein, Assistent der Univ.-Augenklinik zu Würzburg.

Von 3 Affen wurde einer als Controlthier benutzt, die beiden andren mit Injectionen von Botulismustoxin behandelt. Nach Einverleibung einer schwachen Dosis trat Erweiterung und träge Reaction der Pupillen ein und nach einer zweiten grösseren Gabe erfolgten stürmische Allgemein-Erscheinungen, welche zur Decapitation der Thiere zwangen, um frisches Untersuchungsmaterial zu gewinnen. Bei beiden Affen zeigte sich ausgesprochene Degeneration der Ganglienzellen des unpaaren grossen Mediankerns, der bekanntlich allgemein als Centrum der Accommodation angesehen wird.

---

6) **Ein atypisches Netzhautgliom,** von Dr. Theod. Lenders, approb. Arzt aus Köln. (Aus der Augenklinik zu Heidelberg.)

Ein 9jähriges Mädchen zeigte heftige akute Irido-Cyclitis des linken Auges und gelben Reflex aus der Tiefe desselben. Das Sehvermögen war erloschen, die Tension erhöht. Sonstige Anamnese fehlt. Das Auge wurde wegen heftiger Schmerzen enucleirt. Nach 9 Jahren kein Recidiv.

Die Untersuchung ergab einen nahe der Papille gelegenen 7 : 10 mm grossen Netzhauttumor, welcher nur als Gliom angesehen werden konnte, obgleich er nicht den charakteristischen Bau dieser Geschwülste, vor Allem nicht die Anordnung der Geschwulst-Elemente um die Gefässe zeigte. Dazu bestand als besondere Complication Eiterung in grösserer Ausdehnung.

Wie das Alter der Patientin und eingelagerte Kalkmassen vermuthen liessen, hatte der Tumor schon länger bestanden. Die Eiterung war erst später hinzugetreten. Dass die Eiterung auf Toxinwirkung beruht, ist bei ihrem seltenen Vorkommen kaum anzunehmen; wahrscheinlicher ist, dass in nekrotischen Tumorbezirken Eitererreger einen günstigen Boden finden. Alle nekrotischen Partien waren dicht mit Eiterzellen durchsetzt. Die Untersuchung auf Mikroorganismen war ohne Resultat.

---

7) **Bemerkungen über die entzündungserregende Wirksamkeit gewisser Mikroorganismen im Auge und in sonstigen Körpertheilen, mit Rücksicht auf die Entstehung der sympathischen Augenentzündung,** von Prof. Th. Leber in Heidelberg.

Verf. verwahrt sich dagegen, die ihm von Ulbrich (siehe Nr. 4) zugeschriebene Ansicht je geäussert zu haben, dass es keine Mikroorganismen

geben könne, welche nur im Auge und nicht in andren Organen Entzündung erregten. Er ist aber der Ansicht, dass der Beweis für das Vorkommen solcher Mikroorganismen von Ulbrich nicht erbracht worden ist. Ulbrich hat sich bei den Angaben andrer Autoren, dass die betr. Mikroorganismen für den Thierkörper unschädlich seien, beruhigt und in keinem Falle geprüft, ob das von ihm benutzte Impfmaterial nicht auch bei Einführung in verschiedene andre Körpertheile Veränderungen hervorgerufen hätte. Da die Veränderungen möglicher Weise ohne hervorstechende Symptome bestehen konnten, so wäre eine anatomische Untersuchung der betreffenden Körpertheile erforderlich gewesen.

Von dem Bacillus subtilis ist bekannt, dass nur kleine dem Körper einverleibte Mengen ohne schwere Krankheits-Erscheinungen vertragen werden. Selbst Staphylococcus aureus erregt in der Bauchhöhle des Kaninchens keine Entzündung, wenn nur eine Infection der Bauchwunde und eine sonstige Schädigung des Peritoneums vermieden wird. Ein solcher Versuch gestattet keinen Schluss auf die Gesammtverhältnisse des Staphylococcus aureus.

Wollte man die Metastasentheorie stützen, so wäre es besser gewesen, die Mikroben nicht direct ins Auge, sondern in die Blutgefässe zu injiciren. Die Menge und die Vertheilung der mit dem Blutstrom ins Auge gelangten Keime ist wesentlich anders als bei örtlicher Einverleibung. Die direct injicirte Substanz kann an sich, auch ohne Wachsthum der Mikroben, Entzündung erregen, während die mit dem Blutstrom zugeführten spärlichen Keime schwerlich ohne weitere Entwicklung im Auge entzündungserregend wirken können.

Ob bei der sympathischen Ophthalmie das Auge wirklich immer allein von Entzündung ergriffen wird, steht noch nicht fest. Vereinzelte Beobachtungen deuten auf eine gleichzeitig bestehende Meningitis hin, gestatten wenigstens nicht, sie sicher auszuschliessen; und ausserdem ist noch nicht erwiesen, ob sich nicht manchmal in den serösen Häuten krankhafte Processe abspielen, welche keine Beschwerden hervorrufen und daher verborgen bleiben. Diese Verhältnisse verdienen Beachtung, und ihre Kenntniss kann vielleicht mit dazu beitragen, das die Entstehung der sympathischen Ophthalmie umgebende Dunkel aufzuhellen.

---

8) **Ueber vitale Indigkarmin-Färbung der Hornhaut nebst Bemerkungen über das Verhalten des Indigkarmins im Blute und im Auge,** von Dr. Ludwig Schreiber, Assistent der Univ.-Augenklinik zu Heidelberg.

Die technischen Einzelheiten, wie Wahl der Farbstoffe, Methode der Injection in die Lymphsäcke und des Indigkarminbades der Frösche, Dosirung und subcutane Einverleibung bei Kaninchen, Injection in die vordere Kammer, sind im Original nachzulesen.

Bei allen Methoden der vitalen Färbung erscheint die Hornhaut zunächst diffus blau gefärbt, mit fortschreitender Eintrocknung der Membran heben sich aber von der blasseren Grundsubstanz stärker gefärbte Gebilde ab, welche genau dem entsprechen, was als Saftkanälchen der Hornhaut beschrieben worden ist. Die deutliche Kernfärbung der Epithel- und Endothelzellen sowie der zufällig anwesenden rothen Blutkörperchen führte zu der Vermuthung, dass es sich um die Kerne der Hornhaut-Stromazellen handelte. In der That zeigte die Doppelfärbung mit Bismarckbraun, dass die Vermuthung richtig war. Häufig wird der Farbstoff krystallinisch in Form

von feinen Nadeln ausgeschieden, welche sich mit Vorliebe an die Kerne anreihen und Protoplasmafortsätze vortäuschen können.

Wird vital gefärbte Hornhaut luftdicht verschlossen, so entfärbt sie sich, um nach Luftzutritt ihre Färbung, besonders die der leichter färbbaren Kerne wiederzugewinnen. Das Indigkarmin verblasst bekanntlich bei Sauerstoffentziehung und wird bei Sauerstoffzutritt wieder farbig. Zellfreies Gewebe, wie M. Descemeti und Linsenkapsel ohne Epithel zeigen auf eine luftdicht verschlossene Indigkarmin-Lösung keine Einwirkung. Man darf daher vermuthen, dass nur die Zellen ein hohes Sauerstoffbedürfniss besitzen, und dass die Reduction des Indigkarmins sich unter ihrem Einflusse vollzieht.

Saftkanälchen sind nicht nachzuweisen, und die Leber'sche Anschauung, dass die Ernährung der Hornhaut ausschliesslich durch Diffusion erfolgt, wird durch die vitale Injection bestätigt. Die Hornhaut nimmt dadurch keine Sonderstellung ein, denn auch der hyaline Knorpel und die Knochen jugendlicher Thiere zeigen ein Verhalten, welches für die Ernährung durch Diffusion spricht.

Im Blute findet keine Reduction (Entfärbung) des Indigkarmins statt.

---

9) **Ueber Lähmungen des Musculus obliquus inferior,** von Dr. A. Bielschowsky, Privatdoc. und Assistent an der Univ.-Augenklin. zu Leipzig.

3 Fälle wurden genauer untersucht, Lähmung des Obliq. inf. dext., Parese beider Obliqui inf., Lähmung des Obliq. inf. sin.; bei einem vierten Falle, Parese des Obliq. inf. sin. und des rect. sup. sin., konnte nur eine einmalige Untersuchung stattfinden. Die eingehende Analyse der Fälle würde hier zu weit führen. Bemerkenswerth ist die beim ersten Falle durch Portraits der Patientin erläuterte Bedeutung der objectiven Prüfung. Bei adducirtem Auge fällt dem Obliq. inf. die Hebung des Bulbus zu, daher ein auffallendes Zurückbleiben des rechten Auges beim Blick nach oben-links. Beträchtliche Verschiedenheiten bestehen in der Lateraldistanz der Doppelbilder. Man wird diese Verschiedenheiten nicht immer erklären können und unter Umständen gezwungen sein, an vorher vorhandene latente Gleichgewichts-Störungen zu denken.

Lähmungen des Obliq. inf. sind sehr selten. In der Aetiologie spielt das Trauma eine Hauptrolle; doch kommen auch nucleare, zum Theil mit mehr oder minder ausgeprägten Symptomen von Lues verbundene Lähmungen vor. **Scheer.**

Vermischtes.

1) Erblindung durch Magenblutung.

Die gelegentlich nach Magenblutung auftretenden plötzlichen Erblindungen und andre nervösen Störungen würden meines Erachtens am einfachsten durch die Annahme minimaler Luftembolien erklärt. Diese Annahme hat nichts Gezwungenes. Ausgedehnte Luftembolien der Arterien des Kopfes in vereinzelten Fällen von Magenblutung, die mit Tod ausgingen, finden sich in der deutschen Literatur beschrieben. Andrerseits hat sich noch keine der verschiedenen Theorien, welche bisher aufgestellt wurden, um die plötzliche Erblindung zu erklären, Geltung verschaffen können. Die, allerdings sehr seltenen Fälle von einseitiger Erblindung können gewiss auf keine andre Weise als durch Luftembolie der Art. centr. retinae erklärt werden.

Auch die gelegentlich zu beobachtenden Augenmuskel-Lähmungen finden in dieser Annahme die plausibelste Erklärung.

Vorstehende Bemerkungen über multiple minimale Luftembolien machte ich bei Gelegenheit der Discussion eines Falles von plötzlicher vollständiger Erblindung nach Hämatemesis, welcher in der New York Academy of Medicine (Section für Augenheilkunde) am 15. Februar d. J. vorgestellt wurde. Ein Bericht über diese Discussion findet sich auf S. 328 von Vol XXXIII, Nr. 3 der Archives of Ophthalmology, aber mit Auslassung der von mir vorgebrachten Bemerkungen. Das Vorstehende ist somit als Ergänzung jenes lückenhaften Sitzungsberichtes anzusehen.

New York, 15. Juli 1904. A. Schapringer.

2) Unser geschätzter Mitarbeiter Prof. Horstmann in Berlin hat am 26. Juli sein 25jähriges Docenten-Jubiläum gefeiert.

3) Geh. Med.-Rath Schöler hat am 3. August sein 25jähr. Professor-Jubiläum gefeiert.

4) Eine internationale Ophthalmologische Gesellschaft.
Ein Vorschlag.

Die neun Internationalen Ophthalmologischen Congresse sind Denkmäler, die für alle Zeit die Fortschritte bezeugen, welche unsre Wissenschaft gemacht, und die Erfolge, welche sie erlangt hat, während eine Vergleichung ihrer Verhandlungen, vom ersten Bande an in 1857 bis zum neunten in 1899, deutlich darlegt, wie schnell das Vorwärtsschreiten unsrer Kenntniss gewesen ist.

Nationen begegnen sich in einem Wettstreit, der keine Gehässigkeit kennt, in einem Kampf, der frei von Erbitterung ist, und der Welt wird eine Lehre ertheilt, welche höhere Resultate für das allgemeine Wohl zur Folge hat, als die blosse Förderung unsrer anziehenden Specialität; denn, wenn das Wohl aller Menschen jedes einzelnen Menschen Regel wird, lässt sich die Verwirklichung jenes Weltbundes erwarten, von dem die Dichter bisher geträumt haben.

Ich komme ohne weitere Einleitung auf den Zweck dieses Briefes. Liessen sich diese Congresse nicht in ununterbrochener Reihenfolge aneinander knüpfen, und die Zwischenräume durch einen Internationalen Ophthalmologischen Verein überbrücken?

Es bedarf keiner Umänderung in der Routine unsrer Versammlungen, aber jede Nationalität mit ihrer eigenen Executive, in steter Fühlung und stetem Zusammenwirken mit den andren, würde, wenn die Reihe an sie kommt, bereit sein, die Anordnungen zu einem Congress zu übernehmen. Gegen einen geringen jährlichen Beitrag würde dieser Weltverein jedem Mitgliede jährlich einen in seiner eigenen Sprache verfassten gedruckten Bericht über die Fortschritte in der Ophthalmologie in allen Theilen der Welt nebst Abhandlungen von anerkannten Sachkundigen über specielle Gegenstände liefern. Mitglieder einer solchen Gesellschaft würden auf Reisen im Auslande Anknüpfungspunkte finden, wodurch ihnen bei nur geringen Formalitäten eine Einsicht in die Thätigkeit ihrer Collegen verschafft würde; und eine „Entente cordiale“ würde somit ins Leben gerufen, die sich vielleicht in keiner besseren Weise erzeugen liesse.

Das sind in wenigen Worten die Umrisse des Vorschlages, welchen ich der ernstlichen Erwägung meiner Collegen, der Mitglieder des Internationalen

Ophthalmologischen Congresses, empfehle, der sich so passend unter dem Banner der Schweizerischen Gesellschaft vom Rothen Kreuz versammelt.

W. M. Beaumont, Bath (England).

Bibliographie.

1) Hysterische Blindheit, von Dr. Camill Hirsch in Prag. (Prager med. Wochenschr. 1904. Nr. 15.) Bei einem 15jährigen Knaben trat als alleiniges Symptom der Hysterie eine etwa 14 Tage anhaltende beiderseitige Amaurose auf, die einer rein psychischen, suggestiven Therapie wich. Schenkl.

2) Zur Wirkung des Sonnenlichtes auf Haut und Conjunctiva, von Prof. Karl Kreibich in Graz. (Wiener klin. Wochenschr. 1904. Nr. 24.) In mehreren Fällen von Hautlicht-Schädigungen (Pigmentation und Lichenification) fand Verf. auch die Conjunctiva unter dem Bilde eines Frühjahrskatarrh betheiligt. Die Bindehaut-Affection schwand unter Anwendung von Occlussiv-Verbänden. Verf. glaubt, dass der Frühjahrskatarrh der Augen, wenn man denselben als eine einheitliche Erkrankung auffassen kann, als durch Sonnenlicht hervorgerufen aufgefasst werden muss. Occlussiv-Verband wäre die radicale, und rothe Schutzbrille die prophylaktische Therapie. Schenkl.

3) Bemerkungen zur Operationstechnik der Augenmuskel-Vorlagerung, von Prof. Dr. S. Klein in Wien. (Wiener med. Wochenschrift. 1904. Nr. 18.) Die Modification, die Verf. für die Augenmuskel-Vorlagerung empfiehlt, bezieht sich auf das Fassen des Muskels und auf das Knüpfen der Fäden. Die Art des Vorgehens muss im Original nachgelesen werden. Um dem Faden mehr Festigkeit zu geben, führt Verf. denselben um die ganze Cornea herum, indem er dabei, wie bei der Anlegung einer Tabaksbeutelnaht, vorgeht; das Zusammenziehen nach Art eines Beutels findet an dem Hornhautrande eine Grenze. Schenkl.

4) Simulation von Augenleiden, von Doc. Dr. L. Schmeichler in Brünn. (Wiener med. Wochenschr. 1904. Nr. 16—24.) Besprechung der häufigsten Formen von Simulation von Augenleiden mit einer grossen Zahl instructiver Beispiele. Schenkl.

5) Evidentführung der Augenbefunde bei der präsent dienenden Mannschaft. (Der Militärarzt 38. Jahrgang. Nr. 9 u. 10. — Wiener med. Wochenschr. 1904. Nr. 22.) Um den als Augenspecialisten ausgebildeten Militärärzten Gelegenheit zu geben in ihrem Specialfache thätig zu sein, wird der Vorschlag gemacht, die gesammte präsent dienende Mannschaft, sowie die Rekruten in einem Protokolle evident zu führen, in dem nebst dem Nationale die Rubriken: äusserer Befund, Spiegelbefund, Refraction und Anmerkung eingetragen sind. Die Mannschaft müsste partienweise dem betreffenden Augenarzte vorgeführt werden. In kleineren Garnisonen müsste der nächste Oculist zu dieser Untersuchung auf die Dauer des Bedarfes commandirt werden. Schenkl.

6) Zwei Fälle von bilateraler Blicklähmung werden von Dr. R. v. Stejskal und Dr. M. Sachs in der Gesellschaft für innere Medicin und Kinderheilkunde in Wien am 24. März 1904 demonstrirt. (Wiener klin. Wochenschr. 1904. Nr. 21.) Im ersten Falle trat bilaterale Blicklähmung beim Sehen nach der Seite mit nystagmusartigen Bewegungen nach einem

Schlage auf den Kopf auf. Augenhintergrund und Sehfeld normal. Bilaterale Störung des schallpercipirenden Apparates. Als wahrscheinlich wird eine von der Labyrinthstörung ausgehende reflectorische Augenmuskel-Lähmung angenommen. Ein gleiches ursächliches Moment musste im 2. Falle angenommen werden. Bei einer Ohren-Operation musste ein Bogengang verletzt werden. Beim Blick nach der Seite führen die Augen zuerst die Seitenwendung in normaler Weise aus, dann lässt aber die Abducenswirkung etwas nach und das betreffende Auge geht etwas zurück. Die Convergenz ist ungestört. Schenkl.

7) Ueber die Einwirkung der Röntgen-Strahlen auf die trachomatöse Infiltration, von Prof. W. Goldzieher in Budapest. (Wiener med. Wochenschr. 1904. Nr. 19.) Bei 4 Fällen von Trachom (einem glattnarbigen Trachom mit Pannus, 2 Fällen von bösartigem, sulzigem Trachom, und einem reinen follicularen Trachom) versuchte Verf. die Röntgen-Bestrahlung. Bei dem Repräsentanten der ersten Gruppe war der Erfolg, wie vorauszusehen, kein günstiger. Die Reiz-Erscheinungen schienen zuzunehmen; günstig waren dagegen die Erfolge bei den beiden Fällen von sulzigem Trachom, doch stand auch hier der Effect den Erfolgen der Behandlung mittels des Knapp'schen Expressions-Verfahrens nach; die Röntgen-Bindehaut ist in diesen Fällen narbig, wie nach der Behandlung mit Aetzmitteln. Die günstigsten Erfolge zeigte das Trachoma folliculare. Der Erfolg stand hier dem, nach Knapp'schen Verfahren, in keiner Weise nach. Schenkl.

8) Oculomotoriuslähmung und plötzlicher Tod in Folge von Aneurysma der Arteria carotis interna, von Regimentsarzt Dr. Siegfried Beykovsky. (I. Wiener Augenklinik des Prof. Schnabel.) (Wiener med. Wochenschrift. 1904. Nr. 19.) Eine 40jährige Frau, die seit einigen Tagen an einer completen, isolirten, rechtsseitigen Oculomotoriuslähmung litt, stürzte während der Untersuchung plötzlich bewusstlos zusammen und starb einige Stunden darauf. Die Section ergab eine Blutung zwischen die Hirnhäute in Folge von Berstung eines etwa erbsengrossen Aneurysmas der Carotis interna dextra nächst der Abzweigung der Arteria communicans posterior; das Aneurysma war mit dem Oculomotorius fest verwachsen und flachte denselben bandartig ab; im Uebrigen waren keinerlei abnorme Verhältnisse vorhanden. Schenkl.

9) Zweiter Bericht über die augenärztliche Thätigkeit im allgemeinen Krankenhause in Iglau vom 1. Januar bis 31. December 1903, von ordin. Arzte Dr. Maximilian Bondi. (Prager med. Wochenschrift. 1904. Nr. 15 u. 16.) Zahl der aufgenommenen Patienten 178; Zahl der vorgenommenen Operationen 84, darunter Operationen an der Linse 22 und zwar Star-Ausziehungen mit Lappenschnitt 18, Zerschneidung des Nachstars 2, Entfernung luxirter Linsen 2. Die Erfolge der Star-Operationen waren günstig, der Wundverlauf gestaltete sich, 2 Fälle ausgenommen (und zwar 1 Fall von Wundsprengung, 1 Fall mit Iritis), ganz normal. Iridectomien: 15 Fälle und zwar 12 Fälle zum Zwecke der Pupillarbildung und 5 zum Zwecke der Glaucombehandlung. Schenkl.

10) Cataracta traumatica nach Blitzschlag, von Oberstabsarzt Arpad Lingsch. (Wiener med. Wochenschrift. 1904. Nr. 23.) Ein Soldat wurde, während eines Gewitters in der Wachstube liegend, vom Blitze getroffen; er wurde von der Pritsche herabgeschleudert und war eine Stunde lang bewusstlos. 3 Monate später bemerkte er die ersten Sehstörungen und erst nach weiteren 4 Monaten konnte Totalcataract beider

Augen nachgewiesen werden. An den übrigen Organen war nichts Krankhaftes zu constatiren. Die Operation ergab am rechten Auge ein günstiges Resultat; am linken Auge blieben Kapsel und Linsenreste zurück, die eine Nachoperation nothwendig machen. Schenkl.

11) Westnik Ophthalmologii Juli—August 1904. Inhalt: Prof. Ognew, Ueber die Müller'schen Fasern der Retina. Prof. Ewetzky, Eine Fliegenlarve in der vorderen Augenkammer. Dr. Gagarin, Ein Fall von Evulsio optic. utriusque. Dr. Katz, Individualität in der Schulhygiene der Augen. Dr. Blagoweschensky, Die Blutentziehung als Heilmittel bei Hemeralopie. Dr. Jerusalimsky, Ein Fall von Art. hyaloidea persistens completa. Dr. Skorohogatow, Zur Technik der Kanthoplastik. Referate. Sitzungsberichte: St. Petersburger Ophthalm. Gesellschaft. 31. Versammlung der Heidelberger Ophthalmolog. Gesellschaft. Ophthalmologische Chronik. Beilage: S. Krauss, Bericht der Augenabtheilung der ersten städtischen Heilanstalt in Baku.

12) Zur Frage des „Druckverbandes" bei Netzhaut-Ablösung, von Asmus. (Münchner med. Wochenschr. 1904. Nr. 16.) Verf. bespricht an der Hand von 3 Krankengeschichten seine Behandlung der Netzhaut-Ablösung bei Kurzsichtigen. Dieselbe besteht in Rückenlage, Jodkali, leichtem Verband mit gezupfter Watte und Querbinde und Schwitzen mit Hülfe von Fliederthee, bezw. mit Zusatz von 10 Tropfen 1 % Pilocarpinlösung. Die drei geheilten Fälle hatten normale Tension, klaren Glaskörper und kamen frisch zur Behandlung. Die dauernde Verlöthung mit der Chorioidea zeigte sich bei 1 und 2 durch schwarze Pigmentirungen der betreffenden Stellen. Bei 1 zeigte dieselbe Pigmentirung auf dem andren ungeheilten Auge wenigstens eine Befestigung des Randes und Schutz gegen Fortschreiten an. Bei Fall 2 erfolgte die definitive Verlöthung noch trotz eines Rückfalles nach 1 Monat und eines zweiten nach 1½ Jahren. Alle 3 Fälle haben unter längerer Beobachtung keinen Rückfall mehr gezeigt. Koerber.

13) Der Conjunctivallappen bei der Extraction, von Frugiele. (Medicina 1904, Napoli). Ital. II. Verf. räth, den Conjunctivallappen einfach oder brückenförmig (d. h. in der Mitte ungetrennt) vor der Ausführung des Sclerocornealschnittes zu präpariren. Er findet die Indication hierzu bei Conjunctivitis, Blepharitis u. s. w. Der brückenförmige Lappen wird in den Fällen empfohlen, wo voraussichtlich Glaskörperverlust eintreten kann. Gallenga.

14) Doppelte Perforation des Auges durch einen Eisensplitter, von Frugiele. (Ebendas.) Ein 38jähriger Arbeiter zeigte am oberen Cornealrande eines Auges die perforirende Wunde. Versuche mit dem Magneten den Eisensplitter zu extrahiren blieben erfolglos. Nach 2 Monaten folgte sympathische Reizung, Enucleation. Der Splitter hatte die Sclera hinten durchbohrt und sass auf deren äusserer Oberfläche umgeben von stark pigmentirtem Bindegewebe. Das Pigment war hämatogenen Ursprungs. Auf der Iris sass eine epitheliale Insel, welche von der Hornhaut-Oberfläche dorthin durch den Fremdkörper transplantirt worden war, wie Gallenga (1885) und Guaita (1887) ähnliche Fälle beschrieben haben. Verf. giebt eine genaue Beschreibung des mikroskopischen Befundes. Gallenga.

15) Retinalveränderungen bei experimenteller Glykosurie, von Orlandini. (Riv. Veneta di Sc. Med. 1904. Februar.) A) Untersuchung der Retinalveränderungen bei Fröschen, in deren Gefässen starke Lösungen von Traubenzucker circuliren. Die Thiere werden in nicht sehr

concentrirte Zuckerlösung gelegt, welche öfters erneuert wird. Nach wenigen Stunden tritt Diapedese aus dem Gefässnetz der Hyaloïdea auf, weiterhin Hämorrhagie auf die innere Netzhautoberfläche aus jenen zum Theil veränderten Gefässen. Schliesslich degeneriren die retinalen Ganglienzellen, während die äusseren Schichten der Retina auch nach 15—20 Tagen noch unversehrt sind. B) Bei Kaninchen wurde (durch Injection von Phloridzin) Glycosurie erzeugt. Bei prolongirter Vergiftung (5—6 Monate) atrophirten die Ganglienzellen, die Nervenfaserschicht und der Opticus, hingegen waren die Gefässveränderungen gering. Bei der akuten Vergiftung fehlten entzündliche Erscheinungen und man constatirte nur Chromatolysis in den Ganglienzellen der Retina. C) 2 Monate nach Exstirpation des Pancreas war das ophthalmoskopische Bild normal, später traten retinale Hämorrhagien und Linsentrübung auf. Mikroskopisch fand sich in den frischen Fällen mehr oder weniger ausgesprochene Zerstörung der Ganglienzellen, später Gefässveränderungen, jedoch weder in der Retina, noch in andren Organen entzündliche Vorgänge. Gallenga.

16) Ueber einen zweiten Typus des anomalen trichromatischen Farbensystems nebst einigen Bemerkungen über den schwachen Farbensinn, von Dr. Max Levi. (Inaug.-Dissertation. Freiburg i. B. 1903.) Lässt man am Farbenmisch-Apparat eine Gleichung herstellen zwischen Gelb und einem Gemisch aus Roth und Grün, so zeigt es sich, dass die nicht Farbenblinden (also Trichromaten) in 3 Gruppen zerfallen. Die Mehrzahl, sozusagen die normalen Trichromaten brauchten etwa ebensoviel Grün (Thalliumlinie) als Roth (Lithiumlinie), manche Menschen mehr Grün, andre mehr Roth. Diese 3 Gruppen gehen nicht continuirlich ineinander über, sondern bilden dreierlei gut gesonderte Typen. Schon 1881 hat Rayleigh das Vorhandensein derselben festgestellt; König den Begriff der „anomalen Trichromaten" geschaffen. Ueber den einen, den „grünschwachen" Typus liegen bereits zahlreiche Untersuchungen vor, nicht aber über den (offenbar noch selteneren) der für roth unterempfindlichen Trichromaten. Verf., der selbst diesem Typus angehört, hat unter Leitung v. Kries' eine genaue Analyse seines sowie seines Bruders Farbensinn angestellt und hierdurch den bündigen Beweis erbracht, dass nicht physikalische Ursachen (Verschiedenheit im Macularpigment, wie Hering seiner Zeit behauptete), sondern physiologische (veränderte Erregbarkeit der Sehsubstanz für Roth) in Frage kommen. Für den praktischen Augenarzt ist folgendes vielleicht wesentlich. Der Verf. merkte von seiner Anomalie zuerst etwas beim Mikroskopiren von rothgefärbten Tuberkelbacillen, die er gar nicht oder schwer erkannte. Bei Untersuchung mit Wollproben verhielt er sich wie ein Normaler. Die Stilling'schen pseudoisochromatischen Tafeln konnte Verf. nicht vollständig entziffern. Verf. legt mit einer gewissen Förmlichkeit „Verwahrung" ein gegen die daraus etwa abgeleitete Bezeichnung der Farbensinnschwäche oder des herabgesetzten Farbensinns. Sein Farbensinn sei, wie die genauen Bestimmungen der Unterschiedsempfindlichkeit, der Schwellenwerthe u. a. m. beweisen, nicht schwächer, sondern nur anders als der der meisten Normalen. Dem Referenten will dies ebenso wie die Erörterungen über die „Ungerechtigkeit" der von den Bahnverwaltungen an den Farbensinn der Beamten gestellten Ansprüche als müssig erscheinen. Ob man den Zustand „Anomalie" oder „Schwäche" nennt, jedenfalls können solche Augen nicht alles das leisten, was normale leisten, sind also in gewisser Beziehung unterwerthig. Dass die Stilling'schen Tafeln solche

Menschen rasch erkennen lassen, ist sicherlich für den Praktiker ein Vorzug dieser Methode. Crzellitzer.

17) Ueber eine eigenthümliche compensatorische Augenbewegung der Oktopoden mit Bemerkungen über deren Zwangsbewegungen, von Dr. L. J. J. Muskens. (Arch. f. Physiologie. 1904. S. 49.) Die Pupille der Oktopoden hat die Form eines horizontal liegenden, bisquitähnlichen Schlitzes. Während der Fortbewegung (activ wie passiv) bleibt dieser Schlitz gerade oder doch annähernd horizontal. Nimmt man dem Thier seine Otolithen, so bleibt dieser Pupillenlagen-Reflex aus, bei einseitiger Operation nur am gleichseitigen Auge. Da ausserdem nach der totalen Otolithen-Exstirpation Roll- und Manège-Bewegungen auftreten, so ist auch für diese nicht bilateral symmetrisch gebauten, niederen Thiere der functionelle Zusammenhang zwischen dem Gleichgewichtsorgan (Otolithen bezw. halbzirkelförmigen Kanäle) und den Augenbewegungen bezw. den Zwangsbewegungen des ganzen Körpers erbracht. Crzellitzer.

18) Ueber die „blaze"-Ströme der Krystall-Linse, von Augustus D. Waller. (Archiv f. Physiologie. 1903. S. 412.) Die vom Verf. auch in der deutschen Mittheilung beibehaltene Bezeichnung „blaze"-Ströme liesse sich vielleicht mit „Flackerströme" übersetzen. Es sind dies secundäre elektrische Ströme, die in den verschiedensten Geweben auftreten, sobald man einen einzigen sehr starken Inductionsschlag durch sie hindurch sandte. Unabhängig von der Richtung des reizenden Stromes ist der „Antwortstrom" immer von der Linsenvorderfläche zur Hinterfläche laufend, d. h. der vordere Pol wird negativ gegenüber dem hinteren Pol. Die Details der Versuche eignen sich nicht zum Referat. Crzellitzer.

19) Hirnrinde und Augenbewegungen, von W. Sterling. (Arch. f. Physiol. 1903. S. 487.) 4 Stellen der Grosshirnrinde eines Hundes geben bei elektrischer Reizung Augenbewegungen. Zwei davon als Reflexe auf optische oder akustische Eindrücke (nämlich die Sehsphäre und eine Stelle im untern Schläfenlappen); die beiden andren sind: eine Stelle am Rande des Facialisgebietes und eine in der „Nackenregion". Verf. entscheidet sich per exclusionem für die alleinige Bedeutung des Facialisgebietes, da auch in der Nackenregion die Augenbewegungen nur durch Association mit primären Nackenbewegungen zu Stande kämen. Er beweist dies durch Experimente an sehr jungen Hündchen, bei denen schon vom 8. Lebenstage ab auf Reizung der Nackenregion Nackenbewegungen folgen, Augenbewegungen aber erst nach dem 21. Tage. Auch müsse die Erregung, da diese Augenbewegungen stets conjugirte sind, ein Centrum für conjugirte Bewegungen durchlaufen haben, während sich vom Facialisgebiete aus einseitige Augenbewegungen erzeugen lassen, hier also das eigentlich primäre Augenbewegungs-Centrum zu erblicken ist. Crzellitzer.

20) Streptomycosis bullosa in der Blindenanstalt, von Winkler. (Deutsche Medicinal-Zeitung. 1904. Januar.) Gutartige, impetigoähnliche, durch Streptokokken hervorgerufene Affection der Finger bei etwa 10 Kindern. Wahrscheinlich durch ein Lesebuch inficirt. Crzellitzer.

Um Einsendung von Separatabdrücken wird gebeten (Berlin NW. 26 Schiffbauerdamm).

Verlag von Veit & Comp. in Leipzig. — Druck von Metzger & Wittig in Leipzig.

Centralblatt
für praktische
AUGENHEILKUNDE.

Herausgegeben von

Prof. Dr. J. Hirschberg, Geh. Med.-Rath, in Berlin.

Unter ständiger Mitwirkung der Herren Dr. Ancke in München, Dr. Berger in Paris, Prof. Dr. Birnbacher in Graz, Dr. Brailey in London, Geh. Med.-Rath Prof. Dr. H. Cohn in Breslau, Doc. Dr. Cl. du Bois-Reymond in Berlin, Dr. Czellitzer in Berlin, Prof. Dr. E. Emmert in Bern, Prof. Dr. C. Gallenga in Parma, Dr. Ginsberg in Berlin, Prof. Dr. Goldzieher in Budapest, Dr. Gordon Norrie in Kopenhagen, Dr. Hamburger in Berlin, Prof. Dr. Horstmann in Berlin, Dr. Issigonis in Smyrna, Prof. H. Knapp in New York, Prof. Dr. Krückow in Moskau. Dr. Loeser in Berlin, Prof. Dr. Magnus in Breslau, Major F. P. Maynard, I. M. S. Calcutta, Dr. F. Mendel in Berlin, Dr. Moll in Berlin, Dr. Neuburger in Nürnberg, Dr. Pergens in Brüssel, Prof. Dr. Peschel in Frankfurt a. M., Dr. Purtscher in Klagenfurt, Dr. M. Reich in Petersburg, Med.-Rath Dr. Scheer in Oldenburg, Prof. Dr. Schenkl in Prag, Prof. Dr. Schwarz in Leipzig, Dr. Spiro in Berlin, Dr. Stiel in Köln.

Monatlich ein Heft. Preis des Jahrganges 12 Mark. Zu beziehen durch alle Buchhandlungen des In- und Auslandes und die Postanstalten des Deutschen Reiches.

October. Achtundzwanzigster Jahrgang. 1904.

Inhalt: **Original-Mittheilungen.** I. Beiträge zur Resorption des abgerissenen Irisgewebes durch den Augapfel. Von **Julius Fejér**, Augenarzt. — II. Die anatomischen Abbildungen vom Auge bei den Arabern. Von **J. Hirschberg.**

Klinische Beobachtungen. Abreissung des hinteren Blattes der retinalen Pigmentschicht der Iris nahe ihrem ciliaren Ursprunge und Vorfall des umgestülpten Lappens durch die Pupille in die Vorderkammer. Von Dr. E. Praun in Darmstadt.

Neue Bücher.

Gesellschaftsberichte. 1) Verein Freiburger Aerzte. — 2) 76. Versammlung deutscher Naturforscher und Aerzte Breslau 1904.

Referate, Uebersetzungen, Auszüge. 1) Éléments d'embryologie et de tératologie de l'oeil, par le Prof. van Duyse. — 2) Ueber artificielle Augen-Entzündungen, von Dr. E. Herford. — 3) Ueber die Kephalokele der Augenhöhle, von Dr. A. Stadtfeldt. — 4) Neuere Untersuchungen zur Physiologie und Pathologie der Pupillen-Phänomene, von Prof. Dr. v. Hippel in Heidelberg. — 5) Ueber Pupillarfasern im Sehnerv und über reflectorische Pupillenstarre, von Seichardt.

Journal-Uebersicht. Archiv für Augenheilkunde. 1904. XLIX, 2.

Vermischtes. Nr. 1—4.

Bibliographie. Nr. 1—15.

[Mittheilung aus dem St. Margarethenspitale in Budapest.]

I. Beiträge zur Resorption des abgerissenen Irisgewebes durch den Augapfel.

Von Dr. **Julius Fejér**, ord. Augenarzt.

Die Resorptionsfähigkeit des Augapfels wurde durch vielfache experimentelle Untersuchungen studirt. Es wurde hierbei festgestellt, dass die Resorption von Flüssigkeiten und fremden Substanzen durch das Netz des

Fontana'schen Raumes und durch den Circulus venosus Schlemmii hindurch von den vorderen ciliären Venen, von der Oberfläche der Regenbogenhaut, den Venen des Corpus ciliare und endlich von den Venae vorticosae bewerkstelligt werde. Bezüglich des menschlichen Auges hat im Besonderen Deutschmann die Erfahrung gemacht, dass bei der Resorption aus der vorderen Kammer der Iris eine hervorragende Rolle zukommt, indem Blut und Eiter bei enger Pupille viel rascher resorbirt wird, als bei weiter Pupille, welche Thatsache er mit der Grösse der Resorptionsfläche in Zusammenhang brachte. Demgegenüber macht Leber darauf aufmerksam, dass die Schnelligkeit der Resorption wahrscheinlich nicht von der Grösse der Resorptionsfläche, sondern hauptsächlich davon abhängig ist, dass durch Miotica die Tension vermindert, durch Mydriatica dagegen erhöht wird und somit der Kammerwinkel sich entsprechend eröffnet und verschliesst, und dass auch die Gefässe sich erweitern oder verengen. Bei Resorption von festen Substanzen spielt nicht nur die Diffusion eine wesentliche Rolle, sondern es wirken dabei auch die Zellen, namentlich die Leukocyten und Riesenzellen mit. Die Wirkung der Mellinger'schen subconjunctivalen Injectionen besteht in der Unterstützung der Resorption, welche dadurch bewerkstelligt wird, dass eine gewisse Hyperämie entsteht, und hierdurch die Lymphströmung gehoben wird. Derselbe Forscher hat nachgewiesen, dass in die vordere Kammer von Thieren injicirte Tuschepartikelchen unter dem Einfluss von Kochsalz-Injectionen 3—5 Mal so rasch resorbirt werden, als ohne denselben. Auch in den Glaskörper injicirte Tuschepartikelchen werden resorbirt, jedoch sind hierzu mehr Injectionen erforderlich, und die Lösung muss auch concentrirter genommen werden. Betreffs der Resorption von Blut und Eiter aus der vorderen Kammer stehen klinische Erfahrungen zur Verfügung, welche im Ganzen und Grossen mit den experimentellen Thatsachen übereinstimmen. Der Kliniker macht häufig die Erfahrung, dass der in der vorderen Kammer angesammelte Eiter unter dem Einfluss von Miotica, wenn auch nicht rascher, so unbedingt doch sicherer resorbirt wird, als unter dem Einfluss von Atropin; dabei wird auch dem Durchbruch des Eiters vorgebeugt. Die Resorption aus dem Glaskörper kann nicht so genau verfolgt werden. Subconjunctivale Kochsalz-Injectionen beeinflussen die Resorption von Glaskörper-Trübungen oder Blutungen unbedingt in günstiger Weise; in Folge der gehobenen und reichlichen Lymphcirculation zerfallen die fremdartigen Substanzen und können in diesem Zustande resorbirt werden. Diese Wirkung kann man mit derjenigen, der neuerlich aufgetauchten reizenden Medicamente, als Dionin und Jequirity, vergleichen, welche in den succulenten, reichlich vascularisirten Geweben ein entzündliches Oedem hervorrufen.

Flüssige Substanzen werden aus dem Augapfel ziemlich rasch resorbirt; diese Thatsache kann auf Schritt und Tritt verfolgt und nachgewiesen werden bei traumatischen oder postoperativen Blutungen und bei fibrinösen, eitrigen

Exsudaten einer Iritis. Was geschieht aber mit einer festen Substanz, mit einem abgerissenen Theile der Regenbogenhaut? Delacroix behauptet, dass die Iris vollkommen resorbirt werden kann und Praun schliesst sich dieser Meinung an; dagegen behaupten Gayet und Lyder Borthen, dass ein geschrumpfter Theil der Iris immer zurückbleiben muss. Sehr geeignet für die Beobachtung dieser Verhältnisse sind jene seltenen Fälle, bei welchen die Sclera nicht einreisst, der Bulbus nicht eröffnet wird und das Verschwinden, die Resorption des abgerissenen Irisstückes Schritt für Schritt verfolgt werden kann. Aus der Literatur konnte ich insgesammt nur 2 Fälle herausfinden, wo das Abreissen und die Resorption der Iris bei unversehrter Sclera vor sich ging. Der eine wurde von Toyl publicirt, den andren habe ich im Archiv f. Augenheilk. Bd. 48, Heft 3 beschrieben. Ich möchte mich an dieser Stelle mit letzterem Falle nicht ausführlicher beschäftigen, will vielmehr nur erwähnen, dass die absolute Unversehrtheit der Sclera ganz bestimmt constatirt war, dass die Iris vollkommen abgerissen, die Linse von ihrer normalen Stelle verschwunden und zum grössten Theil ebenfalls resorbirt war, so dass das Auge aphakisch wurde und mit 10,0 D Convexglas $^{6}/_{36}$ heilte.

Ich möchte nur einen Fall beschreiben, bei welchem die Resorption des Irisgewebes vor meinen Augen vor sich ging. Der 37jährige Schiffmann suchte meine Spitalsambulanz mit der Angabe auf, dass er von einem Kameraden bei nächtlicher Arbeit unversehens in's Auge geschlagen wurde; er kann mit Bestimmtheit behaupten, dass der Schlag keineswegs von einem scharfen Gegenstande herrühre. Befund: mässige conjunctivale und ciliare Reizung; im oberen inneren Quadranten der Hornhaut einwärts vom Limbus eine 5—6 mm lange, ein wenig ektatische frische Narbe; die vordere Kammer ist ausserordentlich tief, die Iris ringsherum abgerissen, der vordere Theil der Linse getrübt, oben und unten ragen aus ihr sogar geschwollene Partien in die vordere Kammer hervor. Diese geschwollenen Theile der Linse werden von einem röthlich-braunen Körper umgeben, in welchem bei Vergrösserung eine faserige Substanz — die Structur der Iris — nachweisbar ist; einem Blutgerinsel entsprach er keineswegs. Nach zweiwöchentlicher Beobachtung war der mittlere Theil dieses Gebildes — d. h. ein abgerissener Iristheil — resorbirt und an der Oberfläche der Linse waren Pigmentpartikelchen zu sehen, welche gewiss auch von der Iris herrühren. Bei seitlicher Beleuchtung kann man die ciliaren Fortsätze sehen, bei Vergrösserung sogar die Fasern der Zonula. Nach vollkommener Vernarbung der Wunde habe ich die geschwollenen Starpartikelchen — durch Lanzenschnitt — entfernt und später die Discission vorgenommen, worauf die Sehkraft von $^{1}/_{2}$ m Fingerzählen mit 10,0 D. Convex glas auf 3 mm stieg. Im Auge lassen sich die Spuren der Iris nicht nachweisen, sie wurde theilweise durch die Wunde der Cornea ausgestossen, theilweise vor meinen Augen resorbirt.

Es wird von vielen Seiten behauptet, dass eine vollkommene Resorption

der Iris ein Ding der Unmöglichkeit sei. Auch bei Vorstellung meines ersten Falles hat sich ein hervorragender Augenarzt (Prof. Goldzieher) in diesem Sinne geäussert; andererseits aber hat ebendaselbst ein Pathologe von sehr grosser Erfahrung, Primarius Dr. Carl Minnich, die Bemerkung gemacht, dass es durch unzählige Beispiele bewiesen ist, dass viel resistentere Gewebe, als die Iris, vollkommen resorbirt werden und verschwinden können, wenn sie absterben, d. h. ihrer ernährenden Gefässe beraubt werden. Er hat das Beispiel der Apoplexia cerebri angeführt, bei welcher das betroffene Gewebe des Gehirns mit der Zeit vollkommen verschwindet und an seiner Stelle eine apoplectische Cyste zurücklässt. Es findet jedoch bekanntermaassen auch im Auge selbst eine hochgradige Resorption statt; bei jugendlichen Individuen verschwindet nach einer Discission die ganze Substanz der Linse ohne Spur, ja es ist sogar auch bei alten Personen nicht gar so sehr selten, dass ein Star spontan resorbirt wird. Reuss hat 34 solche Fälle zusammengestellt, bei welchen der senile, überreife Star in der Kapsel resorbirt wurde und aus dem Gebiet der Pupille verschwand. Die überflüssigen, fremdartigen Substanzen können auf den in den einleitenden Zeilen erwähnten Bahnen rasch und vollkommen verschwinden.

II. Die anatomischen Abbildungen vom Auge bei den Arabern.

Von **J. Hirschberg.**

I.

Von den alten Griechen besitzen wir keine anatomische Abbildung des Auges. Solche Figuren in geschichtlichen Werken unsrer Tage, welche diesen Mangel ersetzen sollen, aber nicht auf Ueberlieferung, sondern nur auf der Einbildungskraft beruhen, zumal die zu Grunde gelegten Texte nicht immer als einwandsfrei betrachtet werden können, verdienen ja nicht, hier unsre Aufmerksamkeit zu beschäftigen.

Für die Araber hat man Aehnliches versucht. Diejenige Figur des Auges, mit welcher Risner die von ihm herausgegebene lateinische Uebersetzung von „Opticae Thesaurus Alhazeni Arabis“ (Basel, 1572) geschmückt, und die er nach eigner Angabe neueren Werken entnommen hat, wird immer noch als arabische Abbildung des Auges angeführt. Nur P. Pansier[1] hat vor Kurzem in verdienstvoller Weise eine wirkliche arabische Abbildung des Auges aus einer Handschrift veröffentlicht, — aber ohne Erläuterung.

Die Araber haben nämlich schon frühzeitig angefangen, ihre Lehr-

[1] Collect. ophth. vet. auct. fasc. II, Paris 1903, S. 89.

bücher der Augenheilkunde — von mehr als zwanzig haben wir literarische Kunde, zehn sind uns erhalten, darunter vier von vortrefflichen Augenärzten, — mit anatomischen Abbildungen des Seh-Organs zu schmücken. So war nach der ausdrücklichen Angabe von Ḫalīfa (1256 u. Z.) das (für uns verlorene) Buch von der Bekanntmachung der Augenkrankheit (taʿrīf 'amrād al-ʿain) des Ḥubaiš, des Schwestersohns von Ḥunain, aus Bagdad (im IX. Jahrhundert u. Z.), mit der Abbildung des Auges geschmückt. Das für die Araber klassische Lehrbuch der Augenheilkunde, welches Ali ibn Isa zu Bagdad im Anfang des XI. Jahrhunderts verfasst[1], enthielt keine Figuren, ausser einer schematischen Darstellung der Verwachsung der Netzhaut (Zonula) mit dem Krystall-Körper. Leider fehlte diese Abbildung in allen fünf Handschriften des Werks, die wir benutzen konnten. Das Gleiche beklagen wir für das ungefähr gleichzeitige Werk von ʿAmmār aus Mosul: der Text, allerdings nur der hebräische, spricht von Figuren; die beiden allein vorhandenen Handschriften enthalten nichts davon; die eine, nämlich die hebräische, hat wohl die Lücken, wo jene hineingezeichnet werden sollten. Dies ist besonders beklagenswerth, da in K. 14 eine Figur der Sehnerven-Kreuzung — verheissen wird.

Zum Glück besitzen wir diese Abbildung in einer späteren arabischen Augenheilkunde, der des Ḫalīfa aus Syrien, etwa vom Jahre 1256 u. Z., jedoch nur in der Jeni-Handschrift dieses Werkes, nicht in der Pariser. Ich gehe dazu über, die Beschreibung dieser Figur zu liefern. (Uebrigens sind die Worte dieser Beschreibung noch einmal in die Figur hineingeschrieben. Ich ziehe es aber vor, in meine Wiedergabe der Figur nur die hinweisenden Zahlen, in üblicher Weise, hineinzuzeichnen.)

„Dies ist das Bild der Figur des Gehirns und seiner drei[2] Ventrikel. Diese stellen den Ort dar für die fünf Kräfte[3]: nämlich Gemeinsinn

---

[1] Herausgegeben von J. Hirschberg und J. Lippert, Leipzig 1904.

[2] Galen zieht es vor, vier zu unterscheiden, die beiden seitlichen, einen hinteren und einen mittleren, der den ersteren angefügt ist. Er erklärt aber, dass einige nur drei annehmen, indem sie den letztgenannten nicht besonders zählen. (Galen, vom Nutzen der Theile, X. c. 10, B. III, S. 663.) Die Araber folgten dem Galen. So ar-Razi im Mansurischen Buch, ganz ausdrücklich. (I c. 7. Vgl. de Koning, Anat. arab., S. 47, 1903.) Ebenso beschreibt auch 'Ali ibn 'Abbas im Königlichen Buch (I, 3, c. 11; de Koning S. 281), obwohl er drei nennt, doch vier Ventrikel. Hingegen beschreibt Ibn Sina (im Kanun, III; vgl. de Koning, S. 652) drei Ventrikel, von denen der vordere deutlich in eine rechte und eine linke Hälfte getheilt sei. Der oder die vorderen entsprechen also unsren Seiten-Ventrikeln, der mittlere unsrem dritten, der hintere unsrem vierten.

[3] Schon bei den Griechen angedeutet. Galen, von den leidenden Theilen, III, c. 9, B. VIII, S. 175. Theophilos, vom Bau des Menschen IV, c. 31: *Ἐν μὲν οὖν τῷ ἔμπροσθεν τόπῳ* (Ventrikel) *ἡ φαντασία κατοικεῖ, ἐν δὲ τῷ μέσῳ ἡ διάνοια, ἐν δὲ τῷ ὀπίσω ἡ μνήμη.*

Von den Arabern hat besonders Ibn-Sina diese Lehre weiter ausgebildet. In seinem Kanun heisst es: In dem vorderen Doppelventrikel sitzt die formative Kraft,

Phantasia genannt) und Abbildungs-Vermögen und Orts-Sinn sitzen in der Vorderkammer (1), Einbildungs- nebst Urtheils-Kraft in der mittleren (2), die Kraft der Erinnerung und Bewahrung in der hinteren (3).

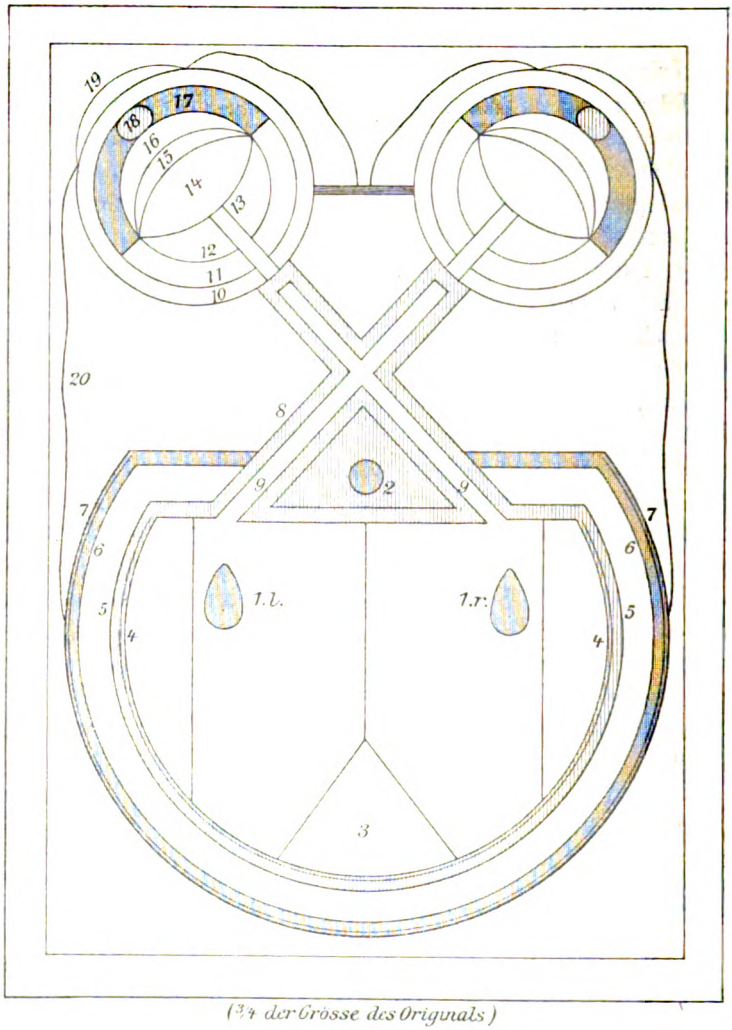

(3/4 der Grösse des Originals)

Sodann ist auf dieser Figur ein Bild der feinen Haut (4) dargestellt, welche die Substanz des Gehirns umfasst und der harten (5) darüber. Dann auch ein Bild der Knochen (6) des Schädels und der Haut, welche

---

im hinteren die retentive, im mittleren die Denk- und Einbildungskraft. In seinem Opus egregium de anima heisst es: Der Gemeinsinn und die abbildende Kraft sitzen im vorderen Ventrikel, das Vorstellungs-(Denk-)Vermögen und die Urtheilskraft im mittleren, das Erinnerungs-Vermögen im hinteren Ventrikel. (Vgl. M. Winter, Avicenna's op. egr. de anima, München, 1904, S, 29 f.)

darüber sich befindet und unter dem Namen Pericranium (simḥāq) (7) bekannt ist. Dann ein Bild, wie hervortritt der Sehgeist in den hohlen Nerven (8) aus der Substanz des Gehirns und wie der Hohlraum (9) sich trennt von der Mark-Substanz des Gehirns. Dann das Hervorwachsen der Häute des Auges aus der Substanz des Nerven und aus derjenigen seiner beiden Häute, die Gestalten der ersteren und diejenigen der Feuchtigkeiten des Auges[1] und ihre Lage, — soweit es möglich ist, dies in einer Ebene, nicht auf einer Kugel, darzustellen. Zu dem, was du wissen musst, gehört (das folgende): Das Gehirn ist der Ort des Ursprungs jedes Gefühls und jeder leitenden und führenden Bewegung und auch der Ort der Rückkehr. Und insbesondere für das Auge ist der Ursprungs-Ort von jenem und das Ziel seines Wirkens zu jenem hin. Deswegen musst du die Mischung des Gehirns kennen und seine Sonderheit, ich meine seine Definition und seine Wirkung, wenn du die Erkenntniss des Auges befestigen willst."[2]

Zunächst muss man anerkennen, dass die arabischen Augenärzte, seit Ḥunain, redlich sich Mühe gegeben haben, die Anatomie, Physiologie und Pathologie des Gehirns für ihre Kranken zu verwerthen. Wir wollen sie nicht darum tadeln, dass sie in dieser phantastischen, stylisirten Darstellung des Gehirns die Kreuzung der Sehnerven, um sie überhaupt zu veranschaulichen, widernatürlich nach vorn gezerrt haben: das thun wir ja auch in unsren schematischen Darstellungen. (Vgl. Einführung in die Augenheilkunde I, S. 80, 1892.) Eher könnten wir uns wundern, dass die Fortsetzung der Schädelkapsel nach vorn, zur Bildung der Augenhöhle, vermisst wird.

Das seit Galen immer, auch von den Arabern, betonte Auswachsen der harten Haut des Sehnerven in die Lederhaut des Auges, der weichen in die Aderhaut, des Nerven selber in die Netzhaut, ist auf unsrer Figur nicht zur Anschauung gebracht; aber „die Häute und Feuchtigkeiten des Auges" sind einigermaassen verständlich angeordnet.

Natürlich liegt die Linse in der Mitte des Augapfels[3], die Spinngewebshaut (Vorderkapsel) ist sehr dick gerathen, die Hinterkammer mit der Eiweiss-Feuchtigkeit viel zu gross. Die Pupille ist zur Verdeutlichung[4] auch auf dem Durchschnitt als Kreisfläche gezeichnet, wie sie doch nur bei der Ansicht von vorn (oder von hinten) erscheint. Der Uebergang der Lederhaut in die Hornhaut ist nicht richtig abgebildet.

---

[1] 10 Lederhaut
11 Aderhaut
12 Netzhaut
13 Glaskörper
14 Krystall
15 Spinngewebshaut
16 Eiweiss-Feuchtigkeit
17 Traubenhaut
18 Pupille
19 Hornhaut
20 Bindehaut.

[2] „Gemacht hat (diese Zeichnung) Jaḥjā aus Mosul, der Zeichner, der Arme." Dies steht auf dem Chiasma.

[3] So noch bei Vesal!

[4] Die ja auch in der Plastik der alten Babylonier und Aegypter zu merkwürdigen Fehlern Veranlassung gegeben.

Die nach der alten Lehre bestehende Faltung der Bindehaut konnte auf unsrem Bilde nicht richtig dargestellt sein, da die Lider fehlen und der Schädelknochen nicht weit genug nach vorn reicht. Dagegen ist der Weg des Sehgeistes vom „hohlen“ Sehnerven durch das Auge bis zum Krystall hin kräftig angedeutet, — als ob der Centralkanal des Glaskörpers bekannt gewesen wäre.

Jedenfalls erblicken wir in diesem altehrwürdigen Bilde, das wohl auf Vorlagen mindestens aus der Zeit um das Jahr 1000 n. Chr. zurückgeht, einen schüchternen Versuch, das darzustellen, was D. W. Sömmering[1] 1827 in seiner klassischen Abbildung verständissvoll ausgestaltet hat.

Die Figur der Sehnerven-Kreuzung, welche „der Director“ (muršid) von al-Ǵāfiqi (zu Cordoba im XII. Jahrhundert) uns überliefert, werde ich in dem folgenden Artikel bringen.

Klinische Beobachtungen.

Abreissung des hinteren Blattes der retinalen Pigmentschicht der Iris nahe ihrem ciliaren Ursprunge und Vorfall des umgestülpten Lappens durch die Pupille in die Vorderkammer.

Von Dr. E. Praun in Darmstadt.

Landwirthsfrau, 50 Jahre alt, von jeher stark kurzsichtig, kommt mit der Angabe, dass ihr beim Holzhacken ein Splitter in's Auge gedrungen sei und sie deshalb schlechter sehe.

Man sieht in der Vorderkammer des linken Auges einen kleinen braunen Fremdkörper, wie Baumrinde. Bei Lupenbetrachtung ergiebt sich, dass dieser Fremdkörper das abgelöste und umgestülpte hintere Blatt des Irispigments ist.

Die Pupille ist auf beiden Augen gleich weit und reagirt beiderseits gleichmässig. Ueber den unteren Rand der Pupille des linken Auges kommt ein brauner Lappen hervor, der wie ein Teppich aus einem Fenster ausgelegt ist und bis in die Hälfte der Höhe der Vorderkammer auf der sonst intacten Iris herabhängt. Dieser vorgefallene Lappen ist längsgefaltet, hat braune Farbe und zeigt an einigen Stellen, besonders nach unten, einen schwarzen Saum. Je nach der Kopfhaltung schiebt er sich, in der Pupille festliegend, mit seinem freien unteren Theile nach rechts und links.

Auf der vorderen Linsenkapsel und an einigen Stellen der Iris-Vorderfläche findet sich verstreutes schwarzes Pigment; nach aussen vom Lappen *a'* zeigt sich der genaue Abdruck dieses Lappens in seinem Contour; der herabhängende Lappen hatte, während die Frau in der Nacht auf der linken Seite ruhte, diese Lage eingenommen; die Verklebung war wieder gelöst.

Fig. 1 zeigt den Vorfall von vorne, Fig. 2 einen Querschnitt.

Das anprallende Stück Holz wird das Auge von unten her getroffen.

---

[1] De oculorum hominis animaliumque sectione horizontali, Gotting. 1827, Tab. I.

die hintere Pigmentschicht unten abgerissen und nach oben zwischen Iris und vorderer Linsenkapsel durch die Pupille hinausgetrieben haben; dabei musste die losgetrennte Schürze sich umstülpen. Die Contusion hatte merkwürdiger Weise keine weitere Veränderung am Auge bewirkt.



Fig. 1.
a Abriss-Stelle und *a'* Ende der vorgefallenen Pigmentstücke.

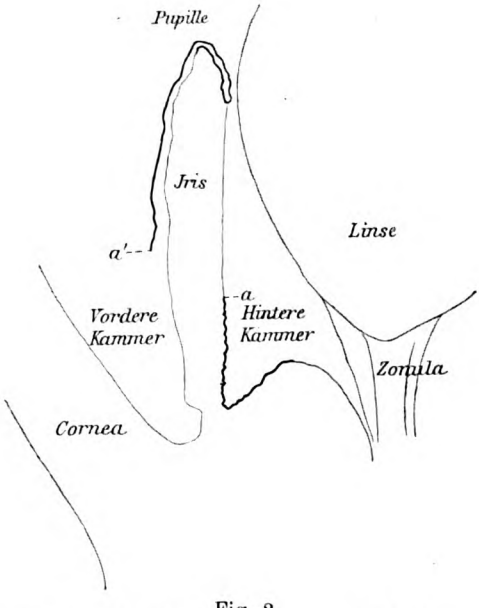

Fig. 2.
p Zerstreutes Pigment auf Iris- und Linsenkapsel-Vorderfläche.

Die Sehschärfe beträgt bei Myopie 15 rechts $^1/_{35}$, links Fingerzählen in 30 cm. Es besteht beiderseits Chorioretinitis centralis und Degeneratio retinae. Wahrscheinlich war das Irispigment besonders brüchig und so eine Disposition zu der seltenen Ruptur geschaffen.

Unser Büchertisch.

Neue Bücher.

1. Guiseppe Albertotti. Il libro delle affezioni oculari di Jacopo Palmerio da Cingoli ed altri scritti di oculistica tratti da un codice del secolo XV di Marco Sinzanogio da Sarnano. Modena, 1904. (4°, 84 S.) Der unermüdliche Benvenuto-Forscher, Prof. Albertotti in Modena, giebt hier einen neuen Text, der sich eng anlehnt an das Werk von Benvenuto, von Palmerio „verfasst" und von dem Abschreiber, Marco Sinzanogio, der 1476—1480 zu Perugia Medizin studirte, mit der Ueberschrift Benvenutus versehen ist.

2. Collectio ophthalmologica[1] veterum auctorum. Fasc. IV. Magistri David Armenici compilatio in libros de oculorum curationibus Accanomosali et diversorum philosophorum de Baldach. Publiée pour la première fois par le Docteur P. Pansier, d'Avignon. Paris 1904. (56 S.)

Im Centralbl. f. Augenheilk. 1904, S. 87, habe ich bereits mitgetheilt, dass das Machwerk „Canamusali" eine plumpe Fälschung darstellt und mit der Schrift des 'Amār aus Mosul, (muntahab, d. h. Auswahl,) dem geistreichsten arabischen Werk über Augenheilkunde, nichts zu thun hat. Letzteres habe ich aus dem hebräischen Codex (Parma Nr. 1344) mit Herrn Dr. Eugen Mittwoch vollständig übersetzt: und den einzig vorhandenen arabischen Codex (Escorial Nr. 894) in photographischer Wiedergabe erhalten: er stimmt mit dem hebräischen überein, endigt aber schon bei K. 96: die letzten dreissig Kapitel fehlen und sind auch nicht in dem anonymen Codex Nr. 876 des Escorial, den ich gleichfalls in photographischer Wiedergabe erhielt, zu entdecken.

Mit dem lateinischen Machwerk sich zu befassen, ist wenig lohnend. Freilich werden Bücher-Sammler Herrn Pansier recht dankbar sein, da der frühere Druck (in Cyrurgia parva Guidonis, Venet 1497, 1499, 1500) schwer zu erlangen ist, wie ich aus eigner Erfahrung weiss. Immerhin sollte nicht „publiée pour la première fois" gedruckt sein.

Ich finde den Text meiner Ausgabe vom Jahre 1500 nicht viel schlechter,[2] als den von Pansier nach seinen Handschriften angefertigten. (Bibl. nat. Nr. 10 234 aus dem XIII. Jahrhundert; Neapel c. VIII. G. 100, XIV. Jahrhundert; Caen, Nr. 93, XIV. Jahrhundert; Besançon Nr. 475, XV. Jahrhundert. Die letzte Handschrift war nach einer hebräischen Anmerkung einst im Besitze des Arztes Abraham ben Kohen.)

3. Die Augenheilkunde des Arnald von Villanova, von W. Perlitz, Inaug.-Diss. Freiburg i. Br., 4. März 1904.

4. Arbeiten aus der Universitäts-Augenklinik Freiburg i. Br. Director: Prof. Dr. Th. Axenfeld. 1903, mit 18 Tafeln und 42 in den Text gedruckten Abbildungen. Sonder-Abdruck aus den Klinischen Monatsblättern XLI und XLII, Stuttgart (1904). Ein stattlicher Band, dessen Inhalt in unsren Journal-Uebersichten bereits wiedergegeben ist.

5. Encyclopédie française d'ophtalmologie. Publiée sous la direction de MM. F. Lagrange, Professeur agrégé à la Faculté de médecine de l'Université de Bordeaux et E. Valude, Médecin de la Clinique nationale ophtalmologique des Quinze-Vingts. Avec la collaboration de MM. Dufour, pour la Suisse; Venneman et van Duyse, pour la Belgique: Angelucci, pour l'Italie; Gama Pinto, pour le Portugal; et, pour la France, de MM. Javal, Parinaud, Dor père et fils, Truc et Vialleton, Rohmer, Rollet, Motais, Chevallereau, Kalt, E. Berger, Morax, Rochon-Duvigneaud, A. Terson, Sauvineau, Sulzer, A. Broca, Tscherning, Pansier, Roure etc.

---

[1] Hr. Pansier schreibt ophtalmologica, ohne das zweite h. Littré hat noch 1889 in seinem grossen französischen Wörterbuch ganz richtig ophthalmie, während die 7. Ausgabe des Dict. de l'Académie française vom Jahre 1884 ophtalmie einführt. Die letztere Schreibweise hat in Frankreich den Sieg davongetragen. Aber wir können ihr unmöglich rückwirkende Kraft für die lateinische Sprache zugestehen.

[2] Manchmal ist er besser. I c. v. Venet. 1500: Ego C. fui in Baldach, coram caliphi amiraglio et multis. — Pansier: Ego Acc. fui ad Baldach coram Caliph et multis aliis armenicis. Der Emir wäre doch noch wahrscheinlicher, als der Kaliph. Was aber sollen die vielen Armenier am Hofe des Khaliten?

8 volumes grand in-8 de 700 à 1200 pages avec nombreuses figures. Prix de l'ouvrage, en souscription, payable d'avance, 125 francs.

Tome I: Histoire de l'ophtalmologie. — Anatomie des régions de l'oeil. Tome II: Physiologie générale de l'oeil. — Embryologie. — Anatomie et physiologie comparées. Tome III: Optique et réfraction. Les tomes I à III sont parus. (Octave Doin, Editeur, 8, Place de l'Odéon, Paris-6e.)

Auf diese höchst bemerkenswerthe Erscheinung der neueren Literatur werden wir ausführlich zurückkommen.

*6. Physiologie générale de l'oeil par M. A. Angelucci (de Palerme). Traduit par le Dr. Zanotti (134 S.). Sonder-Abdruck aus der Encycl. fr. d'ophtalmologie.

*7. The pathology of the eye, by J. Herbert Parsons, B. S., D. Sc. (London), F. R. C. S. (Eng.), Ass. ophth. Surg. Un. Coll. Hosp., Curator and Pathol. R. L. O. H., Lecturer on physiol. Univ. C. Lond. Vol. I, Hist. p. I. London 1904 (388 S.). Dies ist wohl die bemerkenswertheste Gabe Englands aus diesem Jahr in unsrem Fach; das Werk wurde im Juli d. J. zu Oxford, in öffentlicher Sitzung der British med. Assoc., mit dem Middlemoore-Preis ausgezeichnet.

8. Histoire de la Coca, la plante divine des Incas, par le Dr. W. Golden Mortimer, membre de l'Acad. de méd. de New York, ancien chirurgien du New York Hosp. de Rhinol. et laryng. Traduction de la deuxième édit. (1902) par H. B. Gausseron, prof. aggr. de l'Univ. de Paris. Paris, A. Maloine, 1904 (328 S.). Ein merkwürdiges Buch, das wohl geeignet ist, die Fachgenossen zu interessiren. Es beginnt mit der Geschichte der Coca-Pflanze bei den Incas und bei den Europäern, bis auf Koller, 1884. Dann folgt die Physiologie der Coca-Pflanze, Einfluss auf Muskel, Nerven, Respiration, Ernährung. Den Schluss macht die therapeutische Anwendung.

9. The ophthalmic year book, a digest of the Literature of Ophthalmology with index of Publications for the year 1903, by Edward Jackson, A. M., M. D., Denver 1904. (260 S.)

„Die augenärztliche Literatur wächst jährlich um 20 000 Seiten. Ein Drittel (?) davon mag Original von einigem Werthe sein.“ Verf. hat den Versuch gemacht, einen kritischen Auszug der Literatur des letzten Jahres, vom Standpunkte des Augenarztes, zu liefern; und ferner eine Liste der wichtigeren Original-Abhandlungen. Der systematische Bericht ist recht sorgfältig. Auch die Liste der Abhandlungen ziemlich vollständig, wie aus dem folgenden Vergleich zwischen den im Jahrbuch und im Centralblatt für Augenheilk. erwähnten Nummern einiger Autoren zu ersehen.

	Jahrbuch	Centralbl. f. Augenheilk.
E. Fuchs . . .	1	3
Axenfeld . . .	3	6
de Lapersonne .	6	7
Parsons . . .	8	9
Cirincione . .	5	8
H. Knapp . . .	1	1.

10. Das Farbenempfindungs-System der Hellenen von W. Schultz. Mit drei farbigen Tafeln und Figuren im Text. Leipzig, J. A. Barth, 1904.

„Glaube aus ehrlicher Ueberzeugung sagen zu können, dass ich ad personam zwar als erwiesen erachte, dass die Hellenen höchst wahrscheinlich

farbenblind (blaugelbblind) waren, dass ich jedoch überzeugt bin, dies nicht bewiesen zu haben".

11. The eye, its refraction and diseases, the refraction and functional testing of the eye, complete in itself, in 28 chapters with numerous explanatory cuts and diagrams, by Edward E. Gibbons M. D., Ass. surgeon of the Presbyterian eye, ear and throat hosp., Demonstrator and chief of clinic of eye and ear diseases in the Univ. of Maryland, Baltimore. New York, The Macmillan Co., 1904. (472 S.)

Verf. behandelt den Gegenstand vollständig und begründet die optischen Lehrsätze für den Studenten. Zahlreiche Figuren erläutern den Text. Manche, wie z. B. den Durchgang der Lichtstrahlen durch Cylinder-Linsen, haben wir schon besser gesehen. Retinoskopie, Ophthalmometrie, Heterophorie, das praktische Anpassen von Brillen sind eingehend geschildert.

12. Die Encyklopädie der Augenheilkunde, herausgegeben von Prof. Dr. O. Schwarz in Leipzig, ist bis zur 10. Lieferung (Kolobom) gediehen.

13. Catalogue général des Thèses françaises d'Ophtalmologie publié sous la direction du Dr. H. Truc, Prof. de clinique opht. à Montpellier, par A. Jalabert et P. Chavernac. Deux. Éd. Montpellier 1904. (323 S.) Ein verdienstvolles Werk der Bibliographie, das erst die Diss. in alphabetischer Reihenfolge, dann nach den Gegenständen geordnet, uns vorführt. Ich wünschte wohl die entsprechende Arbeit für die Dissertation der deutschen Universitäten.

14. Memorias de la primera reunion anual de la Societad oftalmológica Mexicana verificada en la ciudad de Mexico del 27 al 31 de marzo 1903. Vernünftiger Weise sind 30 Minuten für den Vortrag und 10 Minuten für die Discussion bewilligt. Der Bericht enthält eine kurze Darstellung der Entwicklung der Augenheilkunde in Mexico und zahlreiche Abhandlungen, die in den Anales de Oftalmologia erschienen und bereits im Centralblatt f. Augenheilk. referirt sind.

*15. Aus der Universitäts-Augenklinik zu Berlin. (Director: Geh. Med.-Rath Prof. Dr. J. v. Michel.) Pathologie der Cilien, von Dr. Hans Herzog, Privatdocent an der Universität und Labor.-Assistent der Klinik. Mit 5 Abbildungen im Text und 5 Tafeln, Berlin 1904. (122 S.)

*16. Précis de thérapeutique oculaire par le Dr. Scrini, chef de clinique opht. de la Faculté de Paris à l'Hôtel-Dieu. Préface du Professeur de Lapersonne. Paris, G. Steinheil, 1904. Das Werk ist dem Andenken seines verehrten Lehrers Ph. Panas gewidmet und soll noch ausführlich besprochen werden.

*17. Handbuch der Physiologie des Menschen, herausgegeben von W. Nagel in Berlin. III. Band, I. (Der Gesichtssinn.) Braunschweig, Vieweg und Sohn, 1904.

18. Wann und warum sehen wir Farben? Ein Beitrag zur Farbenlehre von Karl Weidlich. Leipzig, J. J. Weber, 1904. (44 S. 4⁰.)

*19. Le fond de l'oeil dans les affections du système nerveux par le Dr. Jean Galezowski. Paris, 1904, F. Alcan. (Avec 3 planches en couleurs. 152 S.)

*20. Mittheilungen aus der Augenklinik in Jurjew (Dorpat). Herausgegeben von Prof. Dr. Th. v. Ewetzky. Heft 2. Berlin, 1905, S. Karger. (119 S.) H.

Gesellschaftsberichte.

1) **Verein Freiburger Aerzte.** (Münchener med. Wochenschrift. 1904. Nr. 17.)

Sitzung vom 26. Februar 1904.

Axenfeld demonstrirt 1. ein $^1/_2$jähr. Kind mit Cataracta congenita e lue. Die Cataract ist durch schleichende intrauterine Uveïtis zu Stande gekommen, durch welche gute operative Resultate später noch zerstört werden können. Deshalb auch Allgemeinbehandlung. Das andre Auge hat Nystagmus und tiefere Veränderungen.

2. Ferner bespricht er die Augen-Complicationen bei Masern. Bei zwei Fällen necrotisirender Conjunctivitis fand man vorwiegend Streptococcus pyogenes und Diphtheriebacillen. Einer der beiden zeigte totale Lidgangrän. Vereiterung der Cornea trat bei einem andren Falle ein. Eine Masernsepsis führte zu metastatischer eitriger Iritis. Beides heilte aus. Vielfach folgen den Masern schwere „scrofulöse" Augen-Entzündungen. Daher ist bei Masern-Reconvalescenz ausser den Augen auch der Allgemeinbehandlung besondere Aufmerksamkeit zuzuwenden.

3. Ein diffuses Angiom der Orbita bei einer 10jährigen besteht seit den ersten Jahren, bewirkt Exophthalmus mit Gefässwülsten in den Lidern. Umgebende Knochen auseinander getrieben und verdünnt, Sehschärfe noch gut. Es wurde die Carotis communis unterbunden (Ausgang noch unbekannt).

4. Statt nach May die Epidermis-Läppchen nur durch Prothese anzudrücken, nähte Axenfeld sie vorher fest bei Symblepharon nach Verbrennung mit Verlust des Bulbus.

5. Doppelseitige Sinusitis frontalis bei communicirenden Stirnhöhlen führte zu Durchbruch in die Orbita. Auf der kranken Seite negativer rhinoskopischer Befund.

Stock demonstrirt an Präparaten von Bindehautplastik auf Hornhautwunde, dass ausser der bindegewebigen Vernarbung an epithelfreien Stellen eine Epithelial-Verklebung vorkommt. Die prolabirte Iris muss vorher abgetragen werden, um eine Vorwölbung zu vermeiden.

Zweitens demonstrirte er die Präparate einer Papillitis gummosa und anschliessenden Chorioiditis gummosa mit secundärem Gefässverschluss.

Koerber.

---

2) **76. Versammlung deutscher Naturforscher und Aerzte Breslau 1904.** (Abtheilung: Augenheilkunde.)

Sitzung vom 19. September 1904.

H. Cohn (Breslau). Ueber Einwärtsschielen.

Peters (Rostock). Ueber Glaucom nach Contusionen des Auges.

Vortr. räth bei jedem akuten Glaucom nach der Aetiologie zu forschen, da in einzelnen Fälllen, in denen es sich um Circulationsstörungen in den Gefässen handelt, eine Punction der Vorderkammer die Iridectomie vollkommen ersetzen kann.

Liebrecht (Hamburg) berichtet über 12 Fälle von Schuss-Verletzung des Sehnerven und demonstrirt den pathologisch anatomischen Befund.

Heine (Breslau). Das centrale Skotom bei der congenitalen Amblyopie.

Paul (Breslau). Beitrag zur Serum-Therapie speciell des Ulcus corneae serpens.

Vortr. hat in der Breslauer königl. Augenklinik Versuche mit dem Römer'schen Serum gemacht und 11 Fälle von Ulcus serpens damit behandelt. Nur in 2 Fällen trat eine Besserung ein. Ueble Nebenwirkungen hat er bei der Serum-Therapie nicht beobachtet.

Sitzung vom 20. September 1904.

Paul (Breslau). Ueber Hornhaut-Ulcerationen durch Diplobacillen.

Augstein (Bromberg). Demonstration starker Vergrösserungen des Hornhaut-Mikroskops bei Beleuchtung mit einer Nernstlampe

Bondi (Iglau). Schule und Auge.

Nach der Ansicht des Vortr. muss der Schulmyopie dann Bedeutung zugemessen werden, wenn nicht volle Sehschärfe mit corrigirenden Gläsern erreicht wird. In den vom Vortr. beobachteten Fällen hat die Schulmyopie niemals einen hohen Grad erreicht..

Best (Giessen) berichtet über 7 Fälle, alle in einer Familie, mit hereditärer Macula-Erkrankung.

Ob dieselbe angeboren oder erst später erworben, kann Vortr. mit Sicherheit nicht sagen.

Jakoby (Breslau). Ueber die Glia des Sehnerven-Kopfes.

Otto Mayer (Breslau). Enucleatio bulbi in combinirter Localanaesthesie.

Der erste Theil der Operation wurde wie bisher unter Kocaineinspritzung ausgeführt, vor der Durchschneidung des Sehnerven wurde dann noch eine Injection der Schleich'schen Lösung Nr. 2 gemacht. Von 80 Fällen äusserten 46 gar keine Schmerzen, 24 gaben geringe Schmerzens-Ausserungen von sich, während 10 über grosse Schmerzen klagten. Wenn auch keine absolute, so wird doch durch die Schleich'sche Lösung eine relative Schmerzstillung erreicht.

Uhthoff (Breslau). Ueber hochgradigen Exophthalmus.

Durch Verengerung der Orbita in Folge von Dislocation des oberen Orbitaldaches.

Groenouw (Breslau). Kasuistische Mittheilungen zur Frage der Erwerbsfähigkeit bei Sehstörungen.

Depène (Breslau). Ueber die Abhängigkeit der Tiefenwahrnehmung von der Kopfneigung.

Sitzung vom 21. September 1904.

In der gemeinsamen Sitzung für Neurologie und Ophthalmologie giebt Sänger (Hamburg) ein ausserordentlich übersichtliches und erschöpfendes Referat über die Lehre von der Stauungspapille. Er unterzieht die verschiedenen aufgestellten Theorien einer Kritik und spricht sich schliesslich für den erhöhten Druck im Schädel als Ursache der Stauungspapille aus, während er die Toxin- und Entzündungstheorie als unrichtig zurückweist. Er räth in

den Fällen von Stauungspapille, in denen das Sehvermögen abzunehmen droht, zu einer palliativen Trepanation über dem rechten Parietallappen.

Uhthoff schliesst sich zum grössten Theil den Ausführungen Sänger's an, indem er auch die Stauungspapille als ein Zeichen von Drucksteigerung ansieht, wie es schon Gräfe gelehrt hat.

Mann (Breslau) zusammen mit Paul (Breslau). Ueber elekrotherapeutische Versuche bei Opticus-Erkrankungen.

Versuche an 12 Fällen mittelst Reuss'scher Elektroden. Bis zu 10 Milliampère wurde der Strom im Laufe einer Stunde verstärkt. In 10 Fällen besserte sich die centrale Sehschärfe. Sie stieg in einzelnen Fällen während einer Sitzung von $^5/_{20}$ auf $^5/_{15}$, in einem Fall von $^1/_{40}$ auf $^1/_5$. Auch eine Erweiterung des Gesichtsfeldes konnte festgestellt werden.

Uhthoff. Ueber totale congenitale Farbenblindheit (mit Kranken-Vorstellung).

Von 6 farbenblinden Patienten ist bei 5 centrales Skotom nachweisbar. Nach der Ansicht des Vortr. ist fast in allen Fällen von Farbenblindheit ein centrales Skotom vorhanden, ein Beweis dafür, dass die Fovea schlechter functionirt als die Peripherie. In $^1/_3$ der Fälle ist ein pathologisch anatomischer Befund in der Macula nachgewiesen. Die Netzhaut adaptirt sich viel schneller in der Dunkelheit bei Farbenblinden.

Gottschalk (Breslau). Experimentelle Untersuchungen über die Ursachen normaler Farbenempfinduug.

Harms (Breslau) berichtet über den anatomischen Befund in 4 Fällen von Verschluss der Centralvene der Retina. Fritz Mendel.

Referate, Uebersetzungen, Auszüge.

1) **Éléments d'embryologie et de tératologie de l'oeil,** par le Professeur van Duyse. Paris, 1904. Octave Doin. (Encycl. française d'ophtalmologie.)

Das vortreffliche, umfangreiche Werk ist eine historisch-kritische Sammlung aller einschlägigen Fragen. Die übersichtliche Anordnung, die erschöpfenden Literatur-Angaben und die werthvollen eigenen Beobachtungen des Herrn Verf.'s werden das Werk zu einem willkommenen Nachschlagebuch machen.

Einiges aus dem reichen Inhalt wollen wir kurz mittheilen. Im ersten Theil, der Embryologie, werden die Ergebnisse der neueren Forschung möglichst objectiv wiedergegeben. Zu der actuellen Frage der Entwicklung des Glaskörpers nimmt Verf. insofern Stellung, als er den Anschauungen Cirincione-Tornatola's und denen v. Lenhossek's zuneigt, die den ectodermalen Ursprung betonen und dem im Augenbecher eingeschlossenen Mesoderm nur eine vorübergehende Bedeutung zur Bildung der Glaskörpergefässe zuschreiben. Ob nun (nach Cirincione-Tornatola) der Glaskörper direct aus dem Protoplasma der embryonalen Retinalzellen oder (nach v. Lenhossek) als primäre Meridionalfaser aus den Basalpolen der Linsenzellen entsteht, aus der sich die secundären Radial- und Latitudinalfasern entwickeln, das lässt Verf. unentschieden.

Die Teratologie beginnt mit der Beschreibung der verschiedenen typischen und atypischen Colobom-Arten. Genetisch kommt dabei für den Verf. nur die Spalt-Theorie in Betracht. Er misst indessen der Heredität

(v. Hippel) keine so grosse Bedeutung bei, wie der Consanguinität. Bemerkenswerth ist die eigene Beobachtung eines typischen Chorioretinal-Coloboms mit Mikrocornea, Coloboma totale iridis und Colobom der Linse bei mässig guter Sehschärfe ($= {}^1/_{10}$); ebenso beachtenswerth (es sei hier vorweggenommen) die mikroskopischen Untersuchungen von 13 Mikrophthalmen, bei denen stets Colobome der verschiedensten Art constatirt wurden, die also zweifellos einen Zusammenhang beider Anomalien erkennen lassen.

Die angeborenen Trübungen der Hornhaut und deren totale Staphylome mit und ohne Cystenbildung sind stets Folgen intrauteriner Entzündungen.

Bei Besprechung der Iris-Anomalien bekennt sich Verf. zu der Amnion-Theorie. Er meint, dass gerade am Anfange des 3. Monats, also zu einer Zeit, wo das Mesoderm über den Rand der secundären Augenblase einzuwuchern beginnt, anormaler oder langdauernder Druck der amniotischen Hüllen sowohl, wie des Liquor amnioticus, der auf den vorspringenden Augenblasen symmetrisch lastet, die Bildung und Lagerung der Iris beeinflussen kann. Daher ist auch die Symmetrie der Corectopien und die Aniridien (die niemals Folgen fötaler Mydriasis sind) erklärlich.

Eine längere Besprechung widmet Verf. der persistirenden Art. hyaloidea und dem Cloquet'schen Kanal. Er stellt die von Hirschberg beschriebenen 3 klinischen Kriterien (1. hellere Verfärbung der Iris; 2. bläulichen, tubulösen Strang von der Gegend der Papille nach dem Vordertheil des Glaskörpers laufend, von Pigmentanomalien des Hintergrundes umgeben u. s. w.; 3. Amblyopie, centrales Scotom, Strabismus) als maassgebend hin und weiss aus seinen Beobachtungen nur noch maculäre Colobome hinzuzufügen.

Für Kryptophthalmus und Ankyloblepharon wendet er auch seine Ammiontheorie an, desgleichen auf gewisse Formen des Mikrophthalmus, den er in

1. den reinen Mikrophthalmus,
2. den Mikrophthalmus mit Colobomen,
3. den Mikrophthalmus mit schweren Deformitäten

(letztere als die Ueberleitung zum Anophthalmus) eingetheilt wissen will.

Bei der Besprechung der Cysten weist er auf Grund eigener Beobachtungen auf den engen Zusammenhang der Retinal-, atypischen, colobomatösen und der Lid-Cysten hin.

Zur Erklärung des Cyklopen-Auges, das er übrigens hauptsächlich bei Rhinocephalen beobachtete, führt er auch anomale amniotische Druckverhältnisse an; er pflichtet Dareste bei, der die Ursache in einer Behinderung der Ausdehnungs-Möglichkeit des vorderen Endes des Neural-Rohres sieht.

Amniotische Schnür-Effecte sind seines Erachtens auch die Ursache der Palpebral-Colobome und der grossen Schaar der Dermoide und Lipodermoide, zumal da letztere oft mit Corectopien und Iriscolobomen combinirt sind.

Die Elephantiasis wird im Wesentlichen klinisch nach ihrer fibrösen, vasculären und neuromatösen Beschaffenheit beschrieben.

Die operative Behandlung wird vom Verf. auch eingehend besprochen.

Den Schluss bildet eine Aufzählung der wichtigsten äusseren Missbildungen und der Teratome, die selbst in ihrem Innern gut organisirte Augenanlagen einschlossen. In einer Schluss-Zusammenfassung sagt Verf.:

Die Teratogenese gehört der embryonalen, die Pathogenese der fötalen Periode an. Die Schädigungen der ersten Periode gehen, abgesehen vom mütterlichen Organismus, fast ausnahmslos vom Amnion aus.

Dr. Rosenstein, Elberfeld.

---

2) **Ueber artificielle Augen-Entzündungen,** von Dr. E. Herford. (Vossius' Sammlung Band V, Heft 8.)

Verf. hat die artificielle Augen-Entzündung mit so vielen interessanten Einzelheiten zusammengetragen, dass jeder Fachgenosse das Heft gern durchlesen wird.

Selbstbeschädigungen des Auges sind häufig, weil leicht offensichtliche, wenig schmerzhafte und nicht sehr gefährliche Entzündungen an ihm hervorgebracht werden können. Dagegen sind schwere Selbstverletzungen selten. Ein grosses Contingent stellen Militärpflichtige, wenig bei uns in Deutschland, viel in Russland. In zweiter Linie kommen die Unfallversicherten und Kassenmitglieder.

Als einfachstes Mittel ruft schon Reiben mit Fingern, Tüchern, Handschuhen, Aermeln Röthung des ganzen Auges hervor. Der Nachweis wird geführt durch Ertappen oder durch Heilung unter einem „fingersicheren Occlusivverband". Von Fremdkörpern ist eine grosse Reihe von Gegenständen aus allen 3 Reichen ins Auge, event. unter das Oberlid gebracht worden, woselbst bei langem Verweilen sogar Ueberwuchern erfolgte. Den Nachweis erbringt dauerndes unauffälliges Ueberwachen oder die Untersuchung von Resten der Fremdkörper, z. B. fand man unter dem Mikroskop Wollfäden, Frauenhaar u. s. w. Diese Entzündungen sind meist einseitig.

Perforirende Verletzungen wurden durch Nadelstiche, Messerstiche, Schröpfschnepper, Blutegel verursacht und führten oft zu Cataract. Der Nachweis gelingt leicht durch die Hornhautwunde.

Nur erwähnt werden die Luxationen des Bulbus von Geisteskranken und bei Raufereien besonders in Nordamerika, London, Steiermark, Salzburg, Oberbayern. Von chemisch wirkenden Mitteln seien nur erwähnt Kalk, Höllenstein, Kanthariden, Tabak, Pfeffer, Salz, Senfpulver, Sublimat, Pottasche, Bleizucker, Säuren, Alkalien. Auch hier ist aus der Einseitigkeit, dem Betroffensein besonders des Unterlides die Erkennung nicht schwer, wohl aber die Ueberführung, die oft durch das Auffinden des Mittels bei unvermutheten Untersuchungen der Effecten u. s. w. gelingt. Ein Schulmädchen ätzte sich mit dem Lap. mitigatus die Bindehaut, den man in einer Falte ihres Rockes entdeckte. Bei einem Soldaten fand man Fläschchen mit aufgeweichtem spanischen Fliegen-Pflaster in der Matratze. Mit Sublimat hatten 300 englische Soldaten eine künstliche Epidemie erzeugt. In dem beliebten Versteck, unter dem Nagel der grossen Zehen, fand sich ferner einmal ein Kantharidenpflaster, ein andermal Belladonna-Extract. Im letzteren Falle heilte ein warmes Bad die Mydriasis, wonach der Aufbewahrungsort eingestanden wurde. Künstliche Hornhautflecke zwecks Militärbefreiung stellte man in Frankreich mit dem Lapis her, mehr noch in Russland, auch mit andren Mitteln. Frankreich stellt auch in Verätzung der Augen durch Säuren u. s. w. aus Eifersucht und Rachsucht ein grosses Contingent. Hierher gehört aus der Kriegsgeschichte des Mittelalters das Herabschütten von Kalkpulver auf stürmende Soldaten. Bekannt sind die schweren Verletzungen der Kinder beim Spielen mit Kalk und Mörtel. Unrichtig angewandte Medikamente, so 10 % Lapislösung, abgebrochenes Lapisstück, führten zu heftigen Entzündungen, ferner Verwechslung von Lapis mitigatus mit Kali causticum, Sublimat mit Kalomel, Formalin (40 %!) mit Cocaïn. Zu lange Anwendung von Kalomel führte bei einem Arzte zu gürtelförmiger Hornhaut-Trübung, schlecht gereinigtes war salzsäurehaltig. Zur Warzenvertreibung angewandter Wolfsmilchsaft kam in die Bindehaut und rief heftige Iritis hervor. Auch Cocaïn und Holocaïn, besonders Eucaïn

können bei zu langem oder zu häufigem Gebrauche Epithelschädigung und Entzündung machen. Vom Cocaïn berichtet Verf. einen eigenen in der Giessener Klinik erlebten Fall, bei dem ein centraler, grosser Epitheldefect mit ausstrahlender Streifentrübung vier Wochen zur Heilung brauchte und eine dichte Narbe mit Hypästhesie zurückliess. Auf einem Substanz-Verlust der Hornhaut festsitzende Borkrystalle führten zu starker Reizung mit Iritis. Nach Weglassen der Borspülungen heilte das Auge bald. Auch Atropin und der Credé'sche Tropfen (auch Eserin. Ref.) können bekanntlich Conjunctivitis hervorrufen. Dionin und Jequirity wurden und werden zum Hervorrufen einer Entzündung zur Aufhellung von Hornhautflecken benutzt. Jetzt hat man in Römer's Jequiritol eine genaue Dosirung in der Hand und kann nöthigenfalls eine zu heftige Entzündung durch das Jequiritol-Serum kupiren. Zum selben Zwecke wie Jequirity hat man Tripper inoculirt, ferner aus Fahrlässigkeit bei der Unsitte des Gesichtwaschens mit Urin, durch Ausspritzen mit Tripper-Urin u. s. w. Auslecken von Fremdkörpern führt gelegentlich zu Primäraffect der Bindehaut. Ein hysterisches Mädchen that sich Spinnen in die Augen. Ein kleines Kind zerquetschte eine todte Kreuzspinne mit den Fingern und rieb sich die Augen. Heftige Entzündung der Lidhaut bis zur Abstossung der Epidermis war die Folge. Aehnlich reizend wie spanisches Fliegen-Pflaster sollen auch Secrete von Maiwurm, Marienkäferchen, Scorpion, Tausendfuss, Ameisen, Wanzen, den Giftdrüsen gewisser Kröten-Arten wirken. Die Raupen-Haare rufen oberflächliche Keratitis, beim Vordringen bis zur Kammer Iritis mit Knötchen-Bildung nach Art der Tuberculose hervor. Die Entzündung ist heftig und langwierig, führt zu Synechien und Exsudaten. Oft ist die Zähnelung der Haare oder ihre Spitzen aus den Knötchen ragend mit der Lupe zu sehen. Das Schädigende ist Ameisen-Säure im Haarschaft. Die Behandlung hat die Knötchen zu entfernen, eventl. durch Excision. Aehnliche Erkrankung haben Hagebutten-Haare hervorgerufen. Von Pflanzentheilen sind noch Holzstückchen und Zwiebelschalen zu erwähnen, die zu Conjunctivitis führen. Verbrennungen, selten zur Selbst-Beschädigung verwandt, kommen durch Flammen, Pulver, glühendes und geschmolzenes Metall, Brennscheeren, Cigarren, Streichholz-Köpfchen zu Stande. Bei Selbst-Beschädigung wird meist die Hornhaut oberflächlich verschorft. Das charakteristische Aussehen und die Therapie der schwereren Fälle ist bekannt. Die Diagnose wurde in einem Falle aus den angesengten Wimpern (Lupe!) gestellt, als ein Soldat sich nach einander auf beiden Augen Hornhaut-Trübungen beigebracht hatte.

Im Anschlusse daran werden die §§ 81, 82, 83 des Militär-Strafgesetzbuches und §§ 142 und 143 des Strafgesetzbuches citirt, die sich mit den Selbstverstümmelungen zwecks Entziehung von der Wehrpflicht befassen.

Koerber.

---

3) **Ueber die Cephalocele der Augenhöhle,** von Dr. A. Stadtfeldt. (Nordiskt Medicinskt Arkiv. 1903. Heft 3 und 4.)

Nach Besprechung von Begriff, Localisation, Anatomie und Pathogenese der Cephalocele überhaupt, wendet sich Verf. zu den Cephalocelen der Augen-Höhle, die in vordere und hintere eingetheilt werden. Die Cephalocele orbitae anterior sitzt in der Gegend des inneren Lidwinkels und tritt auf verschiedenen Wegen an die Oberfläche und zwar zwischen Primordial-Cranium (Siebbein) und anstossenden Deckknochen (Stirn- und Nasenbeine). Die Grenze zwischen zwei Geweben so verschiedenen Ursprunges wird leicht der Sitz von Missbildungen, besonders wenn eine abnorme Anlage des Primordialknorpels dazu

kommt, dessen vorderes Stück zu dem so individuell verschiedenen Siebbein wird. Im Einzelnen werden unterschieden: 1. Cephalocele frontoëthmoidalis mit tiefliegendem Siebbein, dessen Lamina sich an die Rückseite der Nasenbeine anheftet. Der Bruchkanal liegt zwischen Lamina cribrosa unten, Stirnbein oben und Stirntheil des Oberkiefers seitlich. Nasenbein-Rudimente sitzen am Stirnbein. 2. Cephalocele frontoëthmoidalis mit tiefliegendem Siebbein, dessen Lamina hinter dem Nasenbein frei endigt. Der Kanal wird begrenzt von oben vom Nasenbein, seitlich vom Stirnbein und Stirntheil des Kiefers, hinten unten von einer Verlängerung der Siebplatte vor der Crista galli, welche Verlängerung die persistirte und verknöcherte Pars nasalis des Primordial-Knorpels darstellt. 3. Cephalocele frontoëthmoidalis mit normalem Siebbein. Hier fehlt die disponirende Ursache, der Bruchkanal ist eine Lücke zwischen dem knorpligen Primordial-Cranium und dem Stirnbein. Die Abgrenzung gegen die Nasenhöhle besorgen auch hier Theile des Primordial-Knorpels. Hierher gehören die meisten Fälle, sie können ein- und doppelseitig sein und verschiedene äussere Bruchpforten haben.

Das klinische Bild ist eine angeborene, meist von kleinen Anfängen wachsende Geschwulst am Canthus internus zwischen Erbsen- und Hühnerei-, ja bis Gänseei-Grösse. Die solideren wachsen langsam und bleiben nach den ersten Jahren constant, während die „Hydroencephalocelen" stärker und länger wachsen. Die Oberfläche ist bald glatt, bald gelappt, die Consistenz meist elastisch, mehr oder weniger gespannt, oft fluctuirend. Der Tumor sitzt bald breitbasig und fest auf, bald mit Stiel, ist bei grösserer Flüssigkeitsmenge durchscheinend, kann durch Druck zum Verschwinden gebracht werden, worauf man die Knochenränder fühlt. Dabei tritt eventuell Hirndruck mit seinen Folgen auf. Die bedeckende Haut ist normal bis roth, ja bis zur echten Angiombildung. Pulsation zeigt nur die Minderzahl der Cephalocelen. Stärkere Spannung bei forcirter Exspiration wurde einige Male beobachtet, ein Mal continuirliches Blasen mit systolischer Verstärkung. (Punction sicherte die Diagnose gegen Angiom.) Das Geräusch soll mit dem Fontanellen-Geräusch der Säuglinge identisch sein und vom Strömen in der Carotis herrühren. Entsprechend dem Sitze ist Exophthalmus selten, dagegen Verschiebung nach aussen, Divergeuz und Bewegungs-Beschränkung häufiger. Dislocation des Thränensackes, Erweiterung der Orbita wurden gesehen und nur einmal Opticus-Atrophie. Häufig war Hydrocephalus, auch gleichzeitige andre Missbildungen kamen vor.

Die Diagnose der typischen Fälle ergiebt sich aus Obigem. Aber z. B. bei abgeschnürtem Stiel ist die Unterscheidung von andren Geschwülsten oft unmöglich. Angiom schliesst gleichzeitiges Bestehen einer Cephalocele nicht aus. Dermoidcysten sitzen auch am Knochen fest, lassen oft einen Knochenrand fühlen, unterscheiden sich aber durch den Mangel von Reponibilität, von Pulsation, von Zunahme beim Schreien, von Hirndrucksymtomen bei Compression und durch den Mangel von komplicirendem Angiom. In Schleimcysten kann der Schleim durch Punction erwiesen werden. Dagegen ergiebt sie bei Cephalocelen eine klare seröse Flüssigkeit von 1004—1012 spez. Gewicht, NaCl und meist Albumen enthaltend. Abschnürung ändert daran nichts, nur füllen sich mit dem Liquor cerebrospinalis communicirende schneller wieder. Bernstein-Säure spricht für Echinococcus, ihr Fehlen aber nicht gegen Cephalocelen. Das Bild des pulsirenden Exophthalmus kann nicht vorgetäuscht werden. Die ungünstige Prognose für die Cephalocelen im Allgemeinen trifft für die Cephalocele orbitae ant. nicht zu. Operative Eingriffe mit falscher Diagnose

haben ja oft zu traurigem Ausgang geführt. Will man überhaupt operiren, so ist radicale Entfernung mit exacter Naht unter strengster Asepsie das rationellste. Hydrocephalus ist jedenfalls eine Contra-Indication.

Bei der Cephalocele orbitae posterior liegt die Austrittsstelle in der Gegend des Foramen opticum und der Fissura orbitalis superior, jedenfalls auch zwischen Deckknochen (Stirnbein) einerseits und Primordialknochen (Sieb- und Keilbein) andrerseits, was darauf zielende Beobachtungen noch festlegen müssen. Die Angaben über den Bruchinhalt sind in der Literatur mangelhaft, Stirnlappen, Temporallappen, in's Gehirn reichende Cysten, Ausbuchtungen des Seitenventrikels wurden gefunden.

Unter den Symptomen ist der Exophthalmus das dominirende. Er entwickelt sich verschieden früh, nur in einem Fall bestand er schon bei der Geburt, ist meist mit Verdrängung nach aussen und unten combinirt, selten nach oben. Daneben ist öfters ein Tumor von weicher, fluctuirender Consistenz zu constatiren. Pulsation von Tumor und Bulbus wurde mehrfach beobachtet. In einem Falle war Reposition des Bulbus unter Hirndruck-Erscheinungen möglich, in andren trat beim Zurückdrängen des Tumors das Auge stärker hervor und umgekehrt. Die Beweglichkeits-Beschränkung war am stärksten nach oben, häufig fand sich Ptosis. Der Bulbus selbst war meist normal, doch kam auch Atrophie des Opticus, Papillitis, Phthisis bulbi vor. Oft fand sich Vergrösserung der Orbita, begleitende Schädeldeformitäten und Hydrocephalus.

Der Verlauf ist ein langsames, schmerzloses Wachsthum des meist erst einige Jahre nach der Geburt erkannten Tumors. Die Diagnose muss sich auf bestimmte Symptome von Communication mit der Schädelhöhle stützen; Reponibilität, dabei Hirndrucksymptome,' Defect im Orbitaldach, Schädeldeformität, psychische Defecte, andre Missbildungen sind zu berücksichtigen. Auch hier kommt die Punction in Betracht und eventuell die Krönlein'sche Operation. Die Prognose ist nicht allzuschlecht, wenn man von einer Operation absieht.

Der eigne Fall des Verf.'s litt an Schädeldeformität der linken Seite und pulsirendem Exophthalmus mit starker Ptosis links neben leichten, psychischen Defecten. Schon am 8. Tage waren die ersten Symptome bemerkt worden. Ausserdem hatte das Auge ein kleines Iriskolobom aussen-oben, S = $^{4}/_{36}$ M 3,0, G.-F. n., T. n. Pulsirende Retinalvenen und Arterien. Da der Fall anfangs für wahren Exophthalmus pulsans gehalten wurde, unterband man die linke Carotis communis mit günstigem Erfolge. (Zurückgehen des Exophthalmus und der Ptosis auf ein geringeres Maass.) Diese kosmetische Verbesserung wurde noch durch eine Snellen'sche Naht und Tarsorrhaphie verstärkt. Die Diagnose Cephalocele orbitae posterior wurde schliesslich sichergestellt durch Hirndruck bei Compression der Geschwulst, die aussen-oben sass, im Gegensatz zu Carotisrupturen, die sich einwärts vom Bulbus bemerkbar machen. Dass trotzdem der Exophthalmus und das Pulsiren abnahm, wird auf veränderte Circulationsverhältnisse und Verminderung der Cephalocele-Flüssigkeit nach der Ligatur geschoben. Vielleicht ist auch ein Angiom als Complication vorhanden gewesen.

Zum Schlusse hat Verf. in einer Casuistik die in der Literatur zerstreuten 20 Fälle von Cephalocele orbitae anterior und acht von Cephalocele orbitae posterior zusammengestellt, die seiner Arbeit zu Grunde liegen.

Koerber.

---

4) **Neuere Untersuchungen zur Physiologie und Pathologie der Pupillen-Phänomene,** von Prof. Dr. v. Hippel in Heidelberg. (Münch. med. Wochenschrift. 1904. Nr. 16 u. 17.)

Verf. beginnt sein kritisches Sammelreferat mit den anatomischen Bahnen des Pupillenreflexes. Hochst wahrscheinlich giebt es anatomisch verschiedene Fasern für das Sehen und für den Reflex, die im Centralorgan einen verschiedenen Verlauf nehmen. Die dickeren Fasern wurden durch das Thierexperiment für Reflexfasern, die dünneren für Sehfasern gehalten. Die klinische Beobachtung, dass Herabsetzung des Sehens und der Reaction durchaus in keinem constanten Verhältniss stehen, stützt diese Theorie. Ferner lassen Erkrankungen der Retina, welche im Wesentlichen die äusseren Schichten betreffen, die Reaction intact. Danach ist der Beginn der Reflexbahn in die mittleren Netzhautschichten zu verlegen. Doch kann man bis jetzt nicht die amakrinen Zellen als Beginn ansehen, einmal weil die Abhängigkeit der Pupillenweite von der Adaption, letztere für die amakrinen Zellen postuliren würde, zweitens könnte die Fovea mangels amakriner Zellen keinen Reflex auslösen.

Im Oculomotorius-Kerngebiet unterscheiden die neueren Untersuchungen die paarigen Seitenhauptkerne, die paarigen, kleinzelligen Mediankerne (Edinger-Westphal) und den grosszelligen, unpaarigen Mediankern (Perlias' Centralkern). Die Wurzelfasern haben partielle Kreuzung, im distalen Theil sind nur gekreuzte, im proximalen nur ungekreuzte Fasern. Die getrennt entspringenden, gekreuzten und ungekreuzten Fasern haben fast bis zu ihrem Austritt aus dem Gehirn getrennten Verlauf. Deshalb sind wohl viele als nucleäre diagnosticirte Lähmungen fasciculäre gewesen.

Bernheimer erklärt die kleinzelligen Mediankerne für die Sphinkterkerne. Er fand nach Exenteratio bulbi beim Affen in denselben auf der operirten Seite veränderte Zellen. Im grosszelligen, unpaarigen Mediankern waren beiderseits, auf der operirten häufiger, veränderte Zellen. Er fand bei einem 5 Tage nach Exenteratio gestorbenen Kinde Reizung im Mediankern derselben Seite. Elektrische Reizung an der Stelle des kleinzelligen Mediankerns ergab isolirte Contraction der Pupille. Isolirte Zerstörung derselben Stelle erzeugt einseitige reflectorische Starre derselben Pupille. Ferner hat Bernheimer an menschlichen Embryonalgehirnen gefunden, dass ein Zug von Fasern vor dem Corpus geniculatum externum den Tractus verlässt, neben und unter dem Corpus geniculatum internum vorbeizieht, um zum Theil zum Vierhügeldach, zum andren zum Sphinkterkern zu verlaufen. Dieser Zug wurde experimentell nach Exenteratio oder Opticus-Durchschneidung nach Marchi als zum gleichen Theil aus degenerirten und nicht degenerirten Fasern bestehend gefunden und als Pupillenbahn angesprochen, die sich im Chiasma partiell kreuzt. Sagittale Durchschneidung des Chiasma und Durchschneidung eines Tractus hoben das Sehen und die Pupillarreaction nicht auf, was ebenfalls für partielle Kreuzung der centripetalen Pupillarfasern spricht. Die Verbindung der kleinzelligen Mediankerne ist anatomisch nicht sicher nachgewiesen.

Diesen Bernheimer'schen Ansichten stehen gegenüber Bach's Ansichten, welchen theilweise Marina, Schwabe und v. Biervliet zugestimmt haben. Bach behauptet, auch das Kaninchen hätte den kleinzelligen Mediankern, was Bernheimer bestreitet. Bach bestreitet wiederum die Uebereinstimmung zwischen Mensch und Affe, leugnet die Zugehörigkeit des kleinzelligen Mediankernes zum Sphinkter, weil er bei Kaninchen, Katze und

Hund keine Veränderung an diesen Zellen nach Exenteratio fand, wie auch Marina. Bach behauptet nun, dass die Reflexcentren der Pupille im oberen Theile des Halsmarkes liegen, wie schon vor ihm Rieger und v. Forster behauptet hatten. Bei Paralytikern mit fehlender Pupillarreaction fanden sie stets Hinterstrang-Degeneration im Halsmark.

Ruge bestätigte das Resultat der Bach'schen Versuche insoweit, als er fand, das Centrum liege oberhalb der Mitte der Rautengrube. Bach und Meyer prüften an Katzen diese Frage genauer und fanden unter Aufgabe des Reflexcentrums im Halsmark ganz neue Verhältnisse. Völlige Durchschneidung des Halsmarkes unterhalb der Rautengrube macht keine Lichtstarre. Doppelseitige Durchschneidung giebt bei ganz bestimmter Lage des Schnittes doppelseitige Lichtstarre. Ein Schnitt durch die rechte Hälfte der Medulla am unteren Ende der Rautengrube ergiebt linksseitige Starre. Hat die Freilegung der Medulla zu lichtstarren, engen „Tabespupillen" geführt, so tritt nach einem Schnitt durch die Mitte der Rautengrube oder höher sofort prompte Reaction ein. Einseitige Durchschneidung weiter oben lässt sofort die Reaction auf beiden Seiten wieder auftreten. Daraus wurde auf ein Reflex-Hemmungscentrum am unteren Ende der Rautengrube geschlossen. Auch die centrifugalen Reflexbahnen sollen sich kreuzen und auf noch unbekannten Wegen zum Oculomotorius laufen.

Verf. hält nun die Vereinigung der Bach'schen Annahme eines Reflex-Hemmungscentrums mit der Bernheimer'schen Ansicht von der Bedeutung des kleinzelligen Mediankernes für wohl möglich.

Neuere Untersuchungen über das Ganglion ciliare compliciren die ganze Frage noch mehr. Nach einer Reihe von Autoren ist es spinal und zum III gehörig, nach andren zum V. Andre halten es für rein sympathisch, wieder andre sprechen ihm eine Doppelnatur zu. Herausreissen von Iris und Corpus ciliare beim Kaninchen und Exenteratio bulbi ergiebt hochgradige Veränderung fast aller Zellen des Ganglions. Dieser Versuch ist nicht eindeutig, weil auch die sensiblen Fasern der Cornea mit zerstört werden. Nach Zerstörung der Cornea bis auf die Descemet fand Bernheimer $^1/_5$ der Zellen erkrankt, deshalb hält er das Ganglion für sensibel oder gemischt. Bach bestreitet dies, Marina bestätigt es. Apolant und Marina erhielten bei Marchi-Versuchen nach Durchschneidung des Oculomotorius und der Ciliarnerven keine Degeneration über das Ganglion hinweg und halten es für motorisch.

Demnach ist das Ganglion bei Affe, Katze, Hund wohl ein gemischtes mit Ueberwiegen der sympathischen und geringem Gehalt an sensiblen Elementen. Im Wesentlichen sind die Zellen wohl motorisch und vermitteln die durch den Oculomotorius zugeführte Erregung. Es ist also wohl ein peripheres Reflexcentrum für die Pupille. Das widerstreitet nicht der Möglichkeit, dass das Bernheimer'sche Centrum existirt.

Ueber das Wesen der Convergenz- und Accommodations-Reaction wissen wir nichts. Die Lidschluss-Reaction hat noch keine Erklärung und keine diagnostische Bedeutung gefunden. Der Hirnrindenreflex verlangt Pupillenfasern, die zur Hirnrinde ziehen und centrifugal zum Oculomotoriuskern. Piltz fand ausserdem Erweiterung, wenn die Aufmerksamkeit auf einen peripheren, dunklen Gegenstand gelenkt wurde. Bumke hat bei Controll-Untersuchungen wohl die Piltz'sche Erweiterung, aber nicht die Haab'sche Verengerung gefunden, erklärt erstere aber als in den Kreis der übrigen psychischen Reflexe gehörig. So ist auch die bei allen Gesunden — Bumke

untersuchte mit der Lupe — zu sehende Pupillen-Unruhe zu erklären, die bei Dementia praecox vermisst wurde. Bumke hat auch durch galvanische Reizung Reflexe bekommen.

Die Pupillen-Erweiterung ist ebenfalls ein äusserst complicirter Vorgang. Die Sympathicusbahn zum Dilatator ist am häufigsten bekannt und berührt das Ganglion ciliare höchstens zum kleinsten Theil. Die Erweiterung durch sensible Reize ist wahrscheinlich durch das Grosshirn ausgelöst. In ihm sind einige Stellen, deren Reizung nach Braunstein Erweiterung bewirkt. Bach und Meyer haben auch ein Reflex-Hemmungscentrum für die Erweiterung angenommen. Die von Langendorff beobachtete paradoxe Erweiterung längere Zeit nach Entfernung des G. cervicale supr., die selbst Verengerung bewirkt, erklärt Langendorff als Reizwirkung durch Absterben der Fasern, Lewandowsky durch die Automatie des Sphinkter.

Von pathologischen Pupillen-Phänomenen ist gut bekannt die Oculomotorius-Lähmung, die Sympathicus-Lähmung, die reflectorische, meist mit Miosis verbundene Starre. Warum dabei die Convergenz-Reaction erhalten bleibt, ist noch dunkel. Die reflectorische Starre muss übrigens nicht immer von derselben Stelle ausgelöst sein. Bei der einseitigen Lichtstarre nach Zerstörung des Sphinkterkernes durch Bernheimer bestand Mydriasis. Marina fand bei Tabes und Paralyse deutliche Veränderung im Ganglion ciliare nach Nissl. Einseitige Mydriasis mit Starre und Accommodations-Lähmung ist recht gut durch Erkrankung des Ganglion ciliare zu erklären. Der Sitz der Störung bei tabischer reflectorischer Starre ist zur Zeit noch nicht mit Sicherheit localisirbar. Koerber.

---

5) **Ueber Pupillarfasern im Sehnerv und über reflectorische Pupillenstarre,** von Seichardt. (Deutsche Zeitschrift für Nervenheilkunde. Band XXV.)

Zu der Annahme getrennter Seh- und Pupillar-Reflexfasern im Opticus, die ausser durch anatomische Befunde durch die klinische Beobachtung von erhaltener Reaction bei Amaurose gestützt wird, bringt Verf. einen Fall, bei dem Opticus und Gehirn anatomisch untersucht wurden.

Ein 67jähriger Paralytiker wurde im Juli 1900 mit Atrophie nur des linken Opticus und normaler beiderseitiger Pupillenreaction aufgenommen. Im November 1900 war die Sehschärfe links noch zum Lesen eben ausreichend. Reaction normal. Anfang 1901 völlige Erblindung links. Im Februar 1901 träge Reaction beider Pupillen, keine Differenz, auch nicht der Weite. Convergenzreaction nicht zu prüfen. Exitus April 1901.

Aus diesem Verlauf und dem Gezwungenen einer Annahme von symmetrischer Erkrankung beider centrifugalen Schenkel des Reflexbogens an gleicher Stelle in gleicher Stärke wird auf eine von der Atrophie unabhängige Ursache der Pupillenstörung geschlossen. Die Untersuchung ergab makroskopisch eine Abplattung des linken Opticus auf 4 : 2 mm gegen rechts 4 : 4. Rechter Tractus dünner, als linker. Mikroskopisch im linken Opticus Vermehrung der Glia und der Bindegewebs-Septen, Markscheiden blasser gefärbt, in der Mitte eine helle Stelle. Die dünnen Fasern stark in der Minderzahl. Im Chiasma dieselben Veränderungen, ein degenerirtes Bündel geht in den linken Tractus über, die Hauptmasse in den rechten, gesondert in ein schwächeres ventrales und stärkeres dorsales Bündel. In der distalen Hälfte des vorderen Vierhügelpaares zwei hanfkorngrosse Entzündungsherde, der eine ventral von einem hinteren Längsbündel, etwas in

dasselbe hineinreichend, jedoch ohne Degeneration der auf- und absteigenden Fasern zu machen. Der andre an der lateralen Grenze des rothen Kerns der andren Seite. Aehnliche Veränderungen noch weiterhin im Hirnstamm. Nucleus III frei.

Im Marke spärliche Degeneration im Goll'schen Strang, dann Partien um die dorsale Hälfte der Mittellinie, in Theilen des Burdach'schen Stranges und der Pyramiden-Vorderstrangbahn. Im Brustmark nur noch der Goll'sche, weiter abwärts keiner mehr degenerirt.

Entprechend der Amaurose bei relativ erhaltener Reaction wurden degenerirte und degenerirende Fasern, feine, anscheinend normale, darunter wohl die centrifugalen, und dicke, normale, die über die Hälfte ausmachen, gefunden. Dies sind wohl sicher die Pupillarfasern.

Die in den letzten Lebenswochen aufgetretene Trägheit der Pupillenreaction muss einen andren Grund haben als die Veränderungen des Opticus. Auch der Herd im vorderen Vierhügelpaar kann der Grund nicht sein, einmal weil er zu keiner Veränderung der Faserbündel geführt hat, dann weil er nur eine einseitige Störung hätte hervorrufen können. Dagegen erklärt diese Trägheit, die sich wohl zur reflectorischen Starre ausgebildet hätte, die Erkrankung im Halsmark. Dorthin ist das Pupillencentrum schon lange von vielen verlegt worden und es sprechen viele Thatsachen dafür, während nichts Positives dagegen geltend gemacht werden kann. Die negativen Befunde an Halsmarken von Paralytikern mit reflect. Starre hält Verf. für Beobachtungsfehler und will dieser Frage an Hand des mikroskopischen Materials der Würzburger psychiatrischen Klinik näher treten.

Zur Frage der partiellen Kreuzung theilt Verf. noch einen Fall von linksseitiger Hemichorea mit rechtsseitiger, unvollständiger III. Lähmung und rechtsseitiger Amaurose mit. Ohne letztere wäre das Bild erklärlich, durch Annahme eines Herdes in der Gegend des rechten Nucleus ruber segmenti. Die Amaurose ist durch einen zweiten Herd nicht erklärt, denn ein solcher müsste Hemianopsie machen. Das Gesichtsfeld des andren Auges ist aber normal. Auch ist Retina und Opticus trotz 8jährigen sicheren Bestehens der Amaurose normal. Nur die Annahme totaler Kreuzung als Anomalie oder psychische Erblindung können als Erklärungsversuche gelten. Für die Wahrscheinlichkeit letzterer Annahme spricht eine neuerdings gefundene hysterische Hemianästhesie. Koerber.

Journal-Uebersicht.

Archiv für Augenheilkunde. XLIX, 1904. Heft 2.

8) **Ein weiterer Fall von Ausreissung des Sehnerven mit mehrjähriger Beobachtung,** von Dr. A. Genth, Assist. der Univ.-Augenklinik Basel.

---

9) **Beiträge zur pathologischen Anatomie der Thränenorgane,** von Dr. G. Ischreyt, Augenarzt in Libau.

Beschreibung der Präparate eines Falles von Trachom des Thränenröhrchens, von Veränderungen an einer palpebralen Thränendrüse bei altem Trachom, eines Prolapses der palpebralen Thränendrüse bei einem eitrigen Process in der Gegend des oberen Orbitaldaches.

10) **Casuistischer Beitrag zur Ophthalmoplegia exterior chronica progressiva,** von Dr. W. Altland, Assistent der schlesischen Augenklinik Breslau.

Bei dem 51jährigen Patienten hat sich in 30 Jahren eine Lähmung sämmtlicher äusserer Augenmuskeln mit Einschluss des Lidhebers entwickelt. Aetiologie und pathologische Anatomie des Leidens bleibt ungeklärt.

---

11) **Ueber die definitiven Erfolge der Phakolyse,** von Dr. Gelpke in Karlsruhe.

Verf. hat innerhalb von 10 Jahren 169 hochgradig kurzsichtige Augen operirt, von denen 120 gut beobachtet sind. Es bestätigt sich die erhebliche Zunahme der Sehschärfe als Dauererfolg, dagegen kann Verf. die von ihm früher mitgetheilte Gesichtsfeld-Erweiterung nicht mehr voll aufrecht erhalten. Die Refractionsdifferenz betrug nach der Operation durchschnittlich 21 Dioptrien, der Astigmatismus erfuhr meist eine Zunahme. Auf Veränderungen der Chorioidea und Retina wirkte die Operation überwiegend günstig.

Das Verfahren bestand in Discission, an die sich 1—2 Extractionen schlossen. Im Heilungsverlauf zeigte sich häufig Drucksteigerung, die einen ernsten Charakter zeigte (35 Fälle). Netzhautablösung trat 5 Mal auf, konnte jedoch nur 2 Mal (1,5 %) auf die Operation bezogen werden. Die Gesammt-Verlustziffer betrug 5 %.

Verf. spricht sich abschliessend über die Indicationen aus und erklärt den Eingriff bei einwandsfreier Technik und scrupulöser Auswahl für sehr segensreich.

---

12) **Experimentelle und klinische Beiträge über die Einwirkung von Anilinfarben auf das Auge,** von Y. Kawahare, Univ.-Augenklinik Erlangen.

Die Untersuchungen des Verf.'s erwiesen die Schädlichkeit verschiedener Anilinfarben für das Auge, so dass auf die Gefährdung durch den „Copirstift" geachtet werden muss.

---

13) **Ueber die mögliche Heilbarkeit des Nystagmus,** von Dr. N. J. Cuperus in Zwolle (Holland).

In einem Falle gelang Heilung des Nystagmus durch Besserung der Sehschärfe nach Discission einer secundären Cataract, im zweiten durch Operation von Strabismus.

---

14) **Parese des Rectus externus und Obliquus superior als Folge einer Atropinvergiftung vom Auge aus,** von Prof. M. Baas in Freiburg i. Br.

Bei einem 12jährigen Knaben zeigte sich bei einer Atropinkur neben schlechtem Allgemeinergehen Lähmung des rechten Abducens und Trochlearis. Heilung erfolgte innerhalb von 6 Wochen ohne besondere Therapie.

Spiro.

Vermischtes.

1) Geheimrath Dr. med. Graf John Magawly. †

Am 29. August verschied an croupöser Pneumonie in Bad Salzungen der kais. russische Geheimrath Dr. Graf John Magawly. Geboren am

7. Juli 1831 auf Cummingsdorf bei Riga, woselbst sein Vater, gebürtig aus England und deutscher Reichsgraf, Vice-Gouverneur von Livland war, erhielt J. Magawly seine Schulbildung auf der Krümmer'schen Anstalt in Werro (Livland), sowie auf dem Birkenruh'schen Gymnasium und bezog im Jahre 1849 die Universität Dorpat, um zuerst Philosophie und vom Jahre 1850 bis 1855 Medicin zu studiren. 1856 wurde er zum Doctor medicinae promovirt. Während seiner Studienzeit war Magawly Mitglied der Dorpater Landsmannschaft Livonia und nahm unter seinen Commilitonen eine hervorragende Stellung ein. Im Sommersemester 1855 war er Assistent an der therapeutischen Klinik in Dorpat. Nach seiner Promotion begab er sich zur weiteren Ausbildung ins Ausland und setzte seine Studien in Würzburg, Wien, Prag, Paris und Berlin fort, wobei er besonders in Berlin unter Albrecht v. Graefe mit grossem Eifer dem Studium der Ophthalmologie oblag, die sein vollstes Interesse in Anspruch genommen hatte. — 1859 kehrte Magawly nach Russland zurück und liess sich als Augenarzt in St. Peterburg nieder. Noch im selben Jahre wurde er als ausseretatmässiger Ordinator an der St. Petersburger Augenheilanstalt angestellt, die schon damals ein poliklinisches Material von jährlich 6000, ein stationäres Material von 450 Patienten aufzuweisen hatte. Von 1861 bis 1878 war Magawly etatmässiger Ordinator der Anstalt und von März 1878, nach dem Tode Robert Blessig's, mit dem er seit der Studienzeit auf's Innigste befreundet gewesen, Oberarzt und Director derselben. Seit 1861 war Magawly Consultant für Augenkrankheiten bei der St. Petersburger philanthropischen Gesellschaft, seit 1863 an der Maximilian-Anstalt, seit 1865 an den Erziehungsinstituten des Ressorts der Kaiserin Maria. 1874 wurde Magawly zum Leiboculisten S. M. des Kaisers von Russland ernannt, 1882 wurde er Mitglied des Medicinal-Conseils des Ministerium des Inneren. Ausserdem war Magawly Präsident des Comités der Blessig'schen Blindenanstalt. Im Mai 190 1legte Magawly, in Folge geschwächter Gesundheit, — so schwer es ihm auch wurde sich von seiner, durch ihn gross gewordenen St. Petersburger Augenheilanstalt, die er geliebt, wie nur ein Vater sein Kind lieben kann, zu trennen und seinem Beruf als Arzt für immer Lebewohl zu sagen, — alle seine Aemter nieder und siedelte nach Leutzsch bei Leipzig über, woselbst sein ältester Sohn Prediger ist. Auf dem Friedhof in Leutzsch hat er seine letzte Ruhestätte gefunden.

Wie sehr die Zahl der in der St. Petersburger Augenheilanstalt behandelten Kranken unter Magawly's Directorat ständig wuchs, trotz der vielen während derselben Zeit neuentstandenen Augen-Polikliniken an den verschiedenen Spitälern der Stadt, mögen folgende Zahlen beweisen. Als Magawly die Directorstelle der Anstalt im März 1878 antrat, betrug die Zahl der ambulatorischen Kranken etwa 14250 pro Jahr, die der stationären etwa 730; bis zum Jahre 1901 war die Zahl der poliklinischen Patienten auf die gewaltige Ziffer von etwa 45000 pro Jahr, die der stationären auf etwa 1400 gestiegen, ohne dass die Zahl der Betten vergrössert worden war. — In Folge der sehr umfangreichen, zeitraubenden Hospitalsthätigkeit und der ausgedehnten Privatpraxis, die Magawly sehr bald nach seiner Niederlassung in St. Petersburg in Anspruch nahmen, nicht zum Geringsten aber auch in Folge seiner grossen Bescheidenheit, ist Magawly literarisch nur wenig hervorgetreten; um so mehr betheiligte er sich aber an den wissenschaftlichen Discussionen in dem Verein St. Petersburger Aerzte, dessen wissenschaftlicher Secretär er eine lange Reihe von Jahren war. — Magawly und

sein leider nur zu früh verstorbener Studienfreund Rob. Blessig waren die Begründer der modernen Ophthalmologie in Russland. Sie waren die ersten, die das in Russland so häufig vorkommende Glaucom durch Iridectomie heilten. Magawly war zweifellos der populärste Augenarzt, den Russland je besessen, sein Ruf hatte sich bald über das grosse Reich verbreitet und aus allen, auch den entferntesten Theilen desselben kamen die Augenkranken und Blinden mit der begründeten Hoffnung zu ihm, bei ihm Hilfe zu finden.

Für uns jüngere, die wir als seine Assistenten und Schüler das Glück hatten, lange Jahre unter ihm und mit ihm zu arbeiten, wird es stets unvergesslich bleiben in wie liebevoller, eingehender Weise unser innigverehrter Chef, Lehrer und älterer Freund sich mit jedem einzelnen seiner Kranken abmühte. Magawly hatte ein goldenes Herz, und wir, seine Schüler, die wir durch lange Jahre mit ihm zusammen gearbeitet und von ihm gelernt haben, werden es nie vergessen, was der „Alte" uns gewesen ist. Magawly war Aristokrat des Geistes vom Scheitel bis zur Sohle, als wahrer Ritter ohne Furcht und Tadel ist er durchs Leben gegangen: geehrt und geliebt von jung und alt, von hoch und niedrig; von der St. Petersburger Aerzteschaft hoch verehrt und geachtet wie wenige, von seinen zahlreichen Patienten vergöttert; überzeugungstreu bis zum letzten Blutstropfen, dabei bescheiden und von herzgewinnenden, leichten Umgangsformen, ein echter Sohn der livländischen Erde. — Selbst begeisterungsfähig für alles Schöne, Grosse und Wahre hat er uns für unseren Beruf begeistert; sich selbst gegenüber rücksichtslos in der Pflichterfüllung, hat er uns zur Pflicht erzogen; selbst Idealist im besten Sinne des Wortes, hat er uns gelehrt idealen Gütern nachstreben und nicht das Glück in äusseren Ehren suchen. Durch seine markige Persönlichkeit hat Magawly unbewusst auf seine Umgebung eingewirkt, wie selten einer.

Ehre dem Andenken des Grafen Dr. John Magawly!

Magawly's wissenschaftliche Arbeiten sind alle in der St. Petersburger medicinischen Wochenschrift erschienen, es sind dieses folgende: 1) Ueber Tarsitis syphilitica. St. Petersburger med. Wochenschrift Bd. XII, Heft 4. — 2) Amblyopie in Folge von Contusion des Kopfes. 1878 S. 5. — 3) Fälle von Tumoren des Auges. 1879, S. 52. — 4) Ein Fall von Eserinvergiftung. 1881, S. 166. — 5) Ueber Thränenfistel-Operation, 1883, S. 230. — 6) Ueber Antiseptik in der Augenheilkunde. 1884 S. 200. — 7) Lepraknoten der Hornhaut. 1885, S. 9 und 313. — 8) Ein Fall von Cysticercus im Glaskörper. 1890, S. 1. O. Lange in Braunschweig.

2) Charles J. A. Gayet, geb. am 19. Mai 1833 zu St. Génis-Laval (Rhone), gest. den 19. Juli 1904 zu Lyon.

Gayet machte seine ärztlichen Studien zu Lyon, promovirte 1858 mit einer Arbeit über die Vernarbung der Arterien nach Unterbindung und wurde 1862 Oberchirurg des Hotel-Dieu daselbst. Im Jahre 1877 wurde zu Lyon die medicinische Facultät begründet und Gayet zum Professor der Augenheilkunde, als erster in Frankreich, ernannt.

Seine Arbeiten umfassen zwei grosse Gebiete: die Chirurgie und die Augenheilkunde. Für die erste schuf er die Rippen-Resection bei Empyem, für die letztere verfasste er zahlreiche monographische Arbeiten, die theils in der Encyklopädie von Dechambre, theils in den von ihm mitbegründeten Archives d'Ophtalm. erschienen sind. Zu den ersteren gehören die Artikel Cornée, Cristallin, Glaucome, Héméralopie, Photophobie; zu den letzteren: 1) Ueber ein angeborenes Netzhautleiden. 2) Erziehung

des Sehsinns bei einem Blindgeborenen. 3) Ueber Atrophie des Augapfels. 4) Ueber symmetrische Orbitalgeschwülste. 5) Asepsie in der Augenheilkunde. 6) Adenom der Aderhaut. 7) Experimentelle sympathische Augen Entzündung. Ferner 8) Sehprüfung nach Star-Operation. (In der Festschrift für Helmholtz.) 9) Serotherapie bei Bindehaut-Diphtherie. 10) Augen Zeichen des Todes. 11) Pathologische Pigment-Veränderungen. 12) Vertheilung des Stars in der Gegend von Lyon.

In dem internationalen Ophthalmologen-Congress zu Heidelberg 1888 wurde er mit dem Referat über Star-Operation betraut. Im Jahre 1893 schrieb er einen Grundriss der Augenheilkunde für prakt. Aerzte (Paris, Masson).

Gayet war ein vortrefflicher Operateur, beliebter Praktiker, ausgezeichneter Lehrer, unter dessen Leitung zahlreiche Dissertationen erschienen sind, ein liebenswürdiger Charakter, dessen Andenken bei denen nicht schwinden wird, die das Glück gehabt, ihn kennen zu lernen. H.

3) In Wien ist der a. o. Prof. Dr. von Reuss zum ordentlichen Professor ernannt worden. Doc. Dr. Wintersteiner hat den Professor-Titel erhalten.

4) Der X. internationale Ophthalmologen-Congress hat zu Luzern vom 13. bis 17. September d. J. seine Sitzungen gehalten. Die Liebenswürdigkeit des Vorstandes, die Gastfreundschaft der schönen Stadt hat allgemeinen Beifall gefunden.

Aber in Luzern, wie schon in Utrecht, hat sich das Bedürfniss einer Arbeits- und Geschäfts-Ordnung für den internationalen Ophthalmologen-Congress herausgestellt. Praktische Vorschläge sollten bereits vor der Vorbereitung des XI. Congresses, der ja im Frühjahr 1909 zu Neapel unter Vorsitz des Herrn Prof. Angelucci stattfinden wird, diesem als Material überwiesen und sogleich in einer Geschäfts-Sitzung durchberathen werden. Dann steht zu hoffen, dass der internationale Ophthalmologen-Congress wieder fruchtbringender sich gestalten werde.

Bibliographie.

1) Ueber hysterische Augenmuskel-Lähmungen in einer Familie, von Dr. Maximilian Bondi in Iglau. (Prager med. Wochenschrift. 1904. Nr. 33.) Zwei Fälle von hysterischen Augenmuskel-Lähmungen, bei Mutter und Tochter beobachtet. Der erste Fall bot das Bild einer ausgesprochenen Abducenslähmung dar; eine längere Beobachtung ergab, dass es sich nicht um Lähmung, sondern um Contractur handelte. Im zweiten Falle war eine spastische Ptosis, wahrscheinlich durch Lichtblendung bedingt, vorhanden. Schenkl.

2) Farbenhören, von Docent Dr. Chalupecký. (Wiener klin. Rundschau. 1904. Nr. 21—25.) Die Symptome, die bei Fällen von Farbenhören bekannt geworden sind, resumirt Verf. in folgender Weise: Von allen Photismen ist das Farbenhören das häufigste; diese abnorme Farbenempfindung wird häufiger durch Vokale als Konsonanten, häufiger durch musikalische Töne, als durch andre Klänge und Geräusche, hervorgerufen; die Vokale sind zumeist ausschlaggebend; die Bedeutung des Wortes nimmt keinen Einfluss; vielleicht spielt bei den einzelnen Sprachen der Klang der Sprache eine Rolle; zur Erzeugung der Farbenempfindung genügt mitunter die blosse

Vorstellung des Lautes; unbestimmte Geräusche erzeugen oft die Empfindung einer ebenfalls unbestimmten Farbe und verschiedener Helligkeitsnuancen; das Auftreten der Doppel-Empfindung wird in das zarte Lebensalter verlegt; ihre Ursache scheint angeboren zu sein. Die Dauer der Doppel-Empfindungen ist verschieden lang; meist ändern sich dieselben aber während des ganzen Lebens nicht; ein Einfluss der Heredität ist nicht in Abrede zu stellen; alle damit Behafteten besitzen eine reiche Phantasie und gehören den gebildeten Ständen an; die Mehrzahl empfindet die secundären Empfindungen ganz sicher innerhalb des Bewusstseins etwa wie eine klare Vorstellung oder eine bestimmte Erinnerung. Verf. fasst die Doppel-Empfindungen einfach als die Folge einer erhöhten Empfindlichkeit der ganzen Hirnrinde, als eine corticale Hyperästhesie, auf und bezeichnet sie als geringfügige Abweichung vom physiologischen Zustande, als Steigerung gewöhnlicher Sensationen in Folge der erhöhten Reizbarkeit des Gehirns.

3) Zur Therapie des Keratoconus, von Prof. Elschnig in Wien. (Wiener klin. Rundschau. 1904. Nr. 20.) Verf. bespricht eine von ihm im Jahre 1894 empfohlene Modification der Cauterisation des Keratoconus, welche den Vortheil hat, mit einer einzigen Cauterisation das gewünschte Resultat zu erreichen. Die Modification besteht darin, dass man den tiefgreifenden Schorf der Kegelspitze durch ein ebenso breites Band oberflächlich verschorften Gewebes mit dem nächstgelegenen Corneoscleralrande verbindet. Es wird dadurch eine rasche Vascularisation der zu erwartenden Narbe der Kegelspitze eingeleitet.

4) Ueber meine Vorlagerung des Musculus levator palp. sup. bei Ptosis, von Dr. H. Wolf in Berlin. (Wiener med. Wochenschrift. 1904. Nr. 28 und 29.) Erwiderung auf die von Prof. Elschnig gemachten Einwendungen gegen Wolf's Methode.

5) Zur Levator-Vornähung; Bemerkungen zu dem vorhergehenden Aufsatz, von Prof. Elschnig in Wien. (Wiener med. Wochenschrift. 1904. Nr. 30.) Schenkl.

6) Ueber die Beziehungen zwischen Trigeminus-Neuralgie und der recidivirenden Hornhaut-Erosion, von Dr. M. Bartels. (Münchener med. Wochenschrift. 1904. Nr. 17.) Verf. berührt kurz die älteren Erklärungsversuche der recidivirenden Hornhaut-Erosion (neurogener Charakter, Abhebbarkeit des Epithels), um sich mit Peters' Ansicht näher zu beschäftigen. Nach diesem ist die leichte Abhebbarkeit des Epithels ein Symptom, die Erkrankung des Nerven die Ursache. Ein leichtes Oedem des Epithels bleibe auch in der anfallsfreien Zeit bestehen und löse den Rückfall aus. Nachdem Verf. genauer auf den Unterschied zwischen Neuritis und Neuralgie eingegangen, weist er nach, dass Anfälle, wie sie bei der recidivirenden Erosion stattfinden, durchaus denen der Neuralgie entsprechen, nicht aber einer Neuritis ihr Entstehen verdanken. Eine wirkliche Neuralgie erklärt auch die bekannte Thatsache, dass Abhebungen auch an andren, als den lädirten Stellen auftreten können. Nicht jede Hornhautverletzung führt zum Recidiv, weil dazu noch die Disposition gehört. Einmal kann die primäre Verletzung einen schon leichter lädirbaren Nerven treffen, oder durch directe Mitverletzung z. B. des Supraorbitalis wird eine Neuralgie hervorgerufen. Langes Fortbestehen der Neuralgie erklärt auch Szili's Beobachtung von lange bestehender leichter Abziehbarkeit des Epithels. Das Verkleben des Lides mit der Cornea und Abziehen ihres Epithels beim Erwachen kommt für eine Reihe von Fällen als auslösendes Moment in Betracht. Aehnliche

auslösende Wirkung haben auch Witterung, Licht u. s. w. Wodurch aber ein neuralgischer Anfall überhaupt zu Stande kommt, wissen wir nicht. Bei drei näher geschilderten Fällen von recidivirender Erosion wies Verf. die gleichzeitig bestehende Trigeminus-Erkrankung nach. Von einem Resistiren eines Oedems konnte er nichts finden. Das Bleibende ist lediglich die Neuralgie, besonders die Supraorbitalis. Diese löst die Anfälle mit der Erosion aus. Der zweite Krankheitsfall des Verf.'s beweist jedoch, dass auch Anfälle ohne jegliche Erosion vorkommen. Auf jeden Fall ist bei recidivirender Erosion stets auf Trigeminusstörung genau zu untersuchen, und wenn sie gefunden wurde, zu behandeln. Es kommen besonders in Betracht Na. salicyl., Chinin neben Bettruhe und Kataplasmen. Auch Pyramidon wirkt oft vorzüglich. Bei heftigen Anfällen hilft wenigstens für Stunden eine locale Injection von Schleich II. Der constante Strom — Anode auf den Nerven oder das Auge, 0,5—3 Milliampère mit leichtem Einschleichen und vorsichtigem Ausschalten — hat gute Erfolge gegeben. Koerber.

7) Ueber die Papillombildung auf der Conjunctiva, von Dr. Velhagen. (Vossius' Sammlung. 1904. Band V, Heft 7.) Verf. theilt zum Theil nach Elschnig die „polypenähnlichen" Geschwülste der Bindehaut ein in 1) weiche, leicht blutende Fibrome, 2) harte Fibrome, 3) papilläre Fibrome oder Papillome, 4) Adenome. Von eignen Fällen bringt er ein blumenkohlartiges P. der Plica und einige begleitende kleine an der inneren Lidkante bei einem 46jährigen Bauer. Es wurden die Geschwülste entfernt. Kein Recidiv ($2^1/_2$ Jahre). Der zweite Fall betrifft einen 26jähr. Schlosser, der schon einmal operirt war und eine dünnstielig der Carunkel aufsitzende himbeergrosse und -artige Geschwulst nebst zahlreichen kleinen in der Umgebung, auf der C. bulbi und palpebr., aufwies. Die grosse Geschwulst und die meisten kleinen wurden entfernt, ebenso wie die zweimaligen Recidive, worauf Patient wegblieb. Die mikroskopische Untersuchung ergab ähnliche Befunde. Im ersten Fall zeigte die Geschwulst Zusammensetzung aus feingestielten kleinen Läppchen, wenig Bindegewebe von reticulärem Charakter mit weiten Gefässen, eingestreuten Leukocyten und Mastzellen und einigen glatten Muskelfasern. Das stark überwiegende, nicht verhornte Epithel sass in 12—20 Reihen auf den Capillargefäss-Schlingen der kleinen Läppchen auf und war massenhaft von Schleimzellen jeder Form und Grösse bis zu 30 nebeneinander durchsetzt. Der zweite Fall hatte eine geringere Oberflächen-Entwicklung, durch flache bis fast unmerkliche Einschnitte bedingt, Schleimzellen seltener, Mast- und Plasmazellen fehlten. Es fanden sich structurlose, hyalin reagirende Schollen und in den Gefässen Endothelwucherungen bis zum Verschluss. Darauf entwirft Verf. an Hand der 95 Fälle der Literatur ein Bild des Papilloms. Die Grösse schwankt zwischen der eines Hirsekorns und einer Bohne, die Farbe zwischen grauroth und rosa, die Oberfläche zeigte alle Uebergänge von glatt bis himbeerartig und Blumenkohlstructur. Die meisten P. sind gestielt, einzelne breitbasig aufsitzend. Die Häufigkeitsskala der solitären ist Limbus und Hornhaut, Carunkel und Plica, C. palpebrae, C. bulbi, C. fornicis, und die wenigsten am äusseren Lidwinkel. Grössere Beschwerden und Gefahren verursachen einmal die P. der Cornea, welche diese ganz bedecken und zerstören können, dann die Uebergänge in Carcinom (4,4 %). Die Structur ist condylomähnlich mit dicker Epithelschicht. Die Differentialdiagnose meist makroskopisch einfach gegenüber Frühjahrskatarrh, mikroskopisch leicht gegen Adenom, Granulom, Fibrom, Angiom. Auch mikroskopisch oft schwer bis unmöglich gegen Carcinom. Abgesehen von

der verschiedenen Auffassung kommen in Betracht die secundären papillomatösen Wucherungen primärer Carcinome und der Uebergang der P. in wahre Carcinome. In der Aetiologie sollen chronische Entzündungszustände (Episcleritis, Trachom u. s. w.) eine Rolle spielen, auch Traumen werden angegeben. In wenig Fällen bestand Lues. Auch kommen zugleich andre Papillome am Körper vor bis zur universellen Papillomatose. Recidive sind recht häufig. Wenn Beschwerden vorliegen und kein zu grosser Verlust an Bindehaut schwere Folgen fürchten lässt, hat die Exstirpation einzutreten, auch bei Recidiven, eventuell der Pacquelin. Koerber.

8) Zur Casuistik der directen Verletzungen des Sehnerven in der Augenhöhle, von Rapp. (Inaug.-Dissert. Tübingen, 1903.) Sechs Fälle aus den Jahren 1896—1903, von denen drei eine Verletzung des gefässhaltigen Sehnerventheiles darstellen, drei eine solche des gefässlosen. Das verletzende Instrument drang zweimal vom inneren Augenwinkel her ein, einmal vom temporalen, einmal vom inneren der andren Seite, zweimal vom Supraorbitalrande her. Die Fälle bieten sonst keine Besonderheiten.

9) Ueber einige neuere Mittel in der Augenheilkunde: Cuprocitrol, Dionin, Methylatropinium bromatum, Mydriatica, Jequiritol, Jequiritolserum, subconjunctivale Injection, von Dr. Ohlemann. (Deutsche Medicinal-Zeitung, XXV, Nr. 30.) Sammelreferat über die im Titel aufgeführten Arzneimittel; es wird dem Fachmann Bekanntes wiederholt, die Mehrzahl der benutzten Originalarbeiten sind im Centralbl. f. Augenheilk. bereits besprochen worden.

10) Ueber Vioform, von Wehrle. (Supplement zum Correspondenzblatt für Schweizer Aerzte. 1903. Nr. 20.) Vioform ist nach Verf. der beste Ersatz für Jodoform; es wird als Streupulver oder in Form einer 10% Gaze verwendet. Reiche eigne Erfahrung und die vielfachen Untersuchungen Andrer lassen den Verf. zu folgenden Schlusssätzen kommen: 1) Das Vioform kann nach den vorliegenden Untersuchungen als ein Antisepticum verwendet werden, das stärkere baktericide Eigenschaften hat, als das Jodoform. 2) Es reizt die Haut in keinerlei Weise und erzeugt namentlich keine Ekzeme, vielmehr ist es vortheilhaft, durch Jodoform verursachte Ekzeme damit zu behandeln. 3) Es wirkt in hohem Maasse desodorirend. 4) Es kann in grössten Quantitäten angewendet werden, ohne dass Vergiftungserscheinungen eintreten. 5) Zu Injectionen, z. B. bei der conservativen Behandlung tuberculöser Gelenke, ist es ungeeignet, [weil es sich im Blutserum weder zersetzt noch löst, (Ref.)]. 6) Es ist beständig und verflüchtigt sich nicht. 7) Es kann leicht sterilisirt werden, erträgt Temperaturen bis zu 140° ohne zersetzt zu werden, ebenso wenig wird es durch Dampf von 115° verändert. 8) Es ist in seiner Anwendung geruchlos. Verf. empfiehlt das Mittel vornehmlich für den Militärarzt und für die Privatpraxis des praktischen Arztes.

11) Bericht über die Wirksamkeit der Universitäts-Augenklinik zu Tübingen vom 1. Januar bis 31. December 1901, von Haussmann. (Inaug.-Dissert. Tübingen, 1903.) Die Krankenbewegung der stationären (1041 Kranke) wie der Poliklinik (4037 Kranke), Alter, Confession, Wohnort, Zahl der Verpflegungstage, Morbidität, Operationen, Todesfälle u. s. w. werden tabellarisch geordnet aufgeführt. (Vgl. die folgende Nummer.)

12) Bericht über die Wirksamkeit der Universitäts-Augenklinik in Tübingen in der Zeit vom 1. Januar bis zum 31. Decem-

ber 1902, von Hoegg. (Inaug.-Dissert., Tübingen, 1903.) Verf.'s Arbeit ist genau der Haussmann'schen nachgebildet, theilweise deckt sich sogar der Wortlaut. Er berichtet über 1118 stationär und 4187 ambulatorisch behandelte Kranke.

13) Zwei Fälle von pulsirendem Exophthalmus, geheilt durch Unterbindung der Carotis communis, von Schlüpmann. (Inaug.-Dissert., Tübingen, 1904.) Beide Fälle sind schon in Inaugural-Dissertationen veröffentlicht worden, der eine von Werner (1898), der andre von Reuchlin (1902). Die vorliegende Arbeit ergänzt die beiden früheren Publicationen bis auf die neueste Zeit; die Heilung ist in dem Werner'schen Falle fast sechs, in dem Reuchlin's $1^1/_2$ Jahre nach der Operation definitiv.

Kurt Steindorff.

14) Ein Fall von einseitiger Amaurose nach Magenblutung, von A. Fraenkel. (Medicinische Woche. 1904. 25. April.) Die Erblindung trat bei einem 46jährigen Manne erst 3 Wochen nach Einsetzen der Magenblutung auf, welche zu sehr starker Anämie geführt hatte. Beiderseits entstand undeutliche Begrenzung der Papillen, links ging dieselbe — ebenso wie die concentrische Einengung des Gesichtsfeldes — zurück, rechts blieb völlige Erblindung bestehen. Vor der Mehrzahl der andren Mittheilungen dieser Erblindung nach Blutverlust ist die vorliegende durch das einseitige Auftreten ausgezeichnet.

15) Ueber Radiumstrahlen und ihre Wirkung auf das gesunde und blinde Auge. Erwiderung auf den Aufsatz des Herrn Prof. Greeff in Nr. 13 dieser Wochenschrift, von E. S. London in St. Petersburg. (Deutsche med. Wochenschr. 1904, Nr. 21.) Verf. verwahrt sich dagegen, dass er versprochen habe, vermittelst der Radiumstrahlen Blinde sehend zu machen, er habe dies nur innerhalb bestimmter Grenzen gethan. (Welche Grenzen dies sind, erfährt man leider nicht. Ref.) Die, dem allgemeinen Urtheil entsprechende Behauptung Greeff's, dass bei Belichtung mit Radium (des geschlossenen Auges) überall auf der Netzhaut die gleiche diffuse Lichtwirkung eintrete, eine distincte Localisation also nicht möglich sei, diese Behauptung weist Verf. zurück mit dem Bemerken, es käme hierbei alles auf die Methode des Experimentirens an; er beruft sich dabei auf eine Arbeit Exner's im Centralblatt für Physiologie 1903, Nr. 7. — Besser wäre es gewesen, Verf. hätte bei dieser Gelegenheit seine Methode nur gleich mitgetheilt. Verf. stellt schliesslich fest, dass man ihn „durchaus unbegründet für einen Professor der Ophthalmologie" hält; doch seien bei der Untersuchung seiner Versuchspersonen, sowie bei seinen Experimenten mehrfach Specialärzte zugegen gewesen. „Nicht im Radium liegt das Wesen der Sache, sondern in der durch die Experimente mit dem Radium geschaffene Silhouettenlehrmethode für lichtempfängliche Zöglinge der Blindenschulen." Verf. erkennt mit diesem Satz ja ganz direct an, dass bei seiner „Methode" das Radium völlig Nebensache ist und ebenso gut, oder vielmehr besser durch irgend eine andre, billgere Lichtquelle ersetzt werden kann.

C. Hamburger.

Um Einsendung von Separatabdrücken wird gebeten (Berlin NW. 26 Schiffbauerdamm).

Verlag von Veit & Comp. in Leipzig. — Druck von Metzger & Wittig in Leipzig.

Centralblatt
für praktische
AUGENHEILKUNDE.

Herausgegeben von

Prof. Dr. J. Hirschberg, Geh. Med.-Rath, in Berlin.

Unter ständiger Mitwirkung der Herren Dr. Ancke in München, Dr. Berger in Paris, Prof. Dr. Birnbacher in Graz, Dr. Brailey in London, Geh. Med.-Rath Prof. Dr. H. Cohn in Breslau. Doc. Dr. Cl. du Bois-Reymond in Berlin, Dr. Czellitzer in Berlin, Prof. Dr. E. Emmert in Bern, Prof. Dr. C. Gallenga in Parma, Dr. Ginsberg in Berlin, Prof. Dr. Goldzieher in Budapest, Dr. Gordon Norrie in Kopenhagen, Dr. Hamburger in Berlin, Prof. Dr. Horstmann in Berlin, Dr. Issigonis in Smyrna, Prof. H. Knapp in New York, Prof. Dr. Krückow in Moskau. Dr. Loeser in Berlin, Prof. Dr. Magnus in Breslau, Major F. P. Maynard, I. M. S. Calcutta, Dr. F. Mendel in Berlin, Dr. Moll in Berlin, Dr Neuburger in Nürnberg, Dr. Pergens in Brüssel, Prof. Dr. Peschel in Frankfurt a. M., Dr. Purtscher in Klagenfurt, Dr. M. Reich in Petersburg, Med.-Rath Dr. Scheer in Oldenburg, Prof. Dr. Schenkl in Prag, Prof. Dr. Schwarz in Leipzig, Dr. Spiro in Berlin, Dr. Stiel in Köln.

Monatlich ein Heft. Preis des Jahrganges 12 Mark. Zu beziehen durch alle Buchhandlungen des In- und Auslandes und die Postanstalten des Deutschen Reiches.

November. Achtundzwanzigster Jahrgang. 1904.

Inhalt: **Original-Mittheilungen.** Ein Beitrag zur Kenntniss der interepithelialen Uvealcysten. Von Dr. F. Rabitsch.

Neue Instrumente, Medicamente u. s. w. Trigemin. Von A. Birnbacher.

Gesellschaftsberichte. 1) Bericht über die 31. Versammlung der Ophthalmologischen Gesellschaft zu Heidelberg 1903. — 2) Ophthalmological Soc. of the United Kingdom. — 3) 72. Jahresversammlung der Brit. med. Association in Oxford vom 26. bis 29. Juli 1904.

Referate, Uebersetzungen, Auszüge. Ein Fall von intraocularem Echinococcus mit Brutkapseln, von L. Werner, Dublin. Uebersetzt von J. Hirschberg.

Journal-Uebersicht. I. A. v. Graefe's Archiv f. Ophthalmologie. LVIII. 3. — II. Zehender's Klinische Monatsblätter für Augenheilkunde. 1904. April—Juni. — III. Archiv für Augenheilkunde. 1904. XLIX, 3 u. 4. — IV. British med. Journal. 1904. Juni.

Vermischtes. Nr. 1—2.

Bibliographie. Nr. 1—15.

[Aus der I. Universitäts-Augenklinik in Wien.]

Ein Beitrag zur Kenntniss der interepithelialen Uvealcysten.

Von Dr. F. Rabitsch.

Im Octoberhefte der Klinischen Monatshefte für Augenheilkunde hat Schieck[1] zwei Fälle von Pigmentcysten der Irishinterfläche beschrieben,

[1] F. Schieck, Ueber pigmentirte Cysten an der Irishinterfläche. Klinische Monatsblätter für Augenheilkunde 1904, XLII, 2, S. 341.

bei deren einem die Diagnose Tumor des Corpus ciliare gestellt und das Auge enucleïrt worden war. Es hatte sich, wie die histologische Untersuchung ergab, um multiloculäre Cysten gehandelt, deren Wand SCHIECK durch Proliferation des retinalen Pigmentblattes entstanden erklärt.

Sein zweiter Fall betrifft eine Cyste, die ein zufälliger Befund post enucleationem wegen Iridocyclitis war; hier aber waren die anatomischen Verhältnisse andre, indem eine Dehiscenz beider Pigmentblätter, wahrscheinlich hervorgerufen durch Zug der cyclitischen Schwarten, zur Cystenbildung führte. SCHIECK erwähnt auch Fälle von TREACHER COLLINS, bei welchen

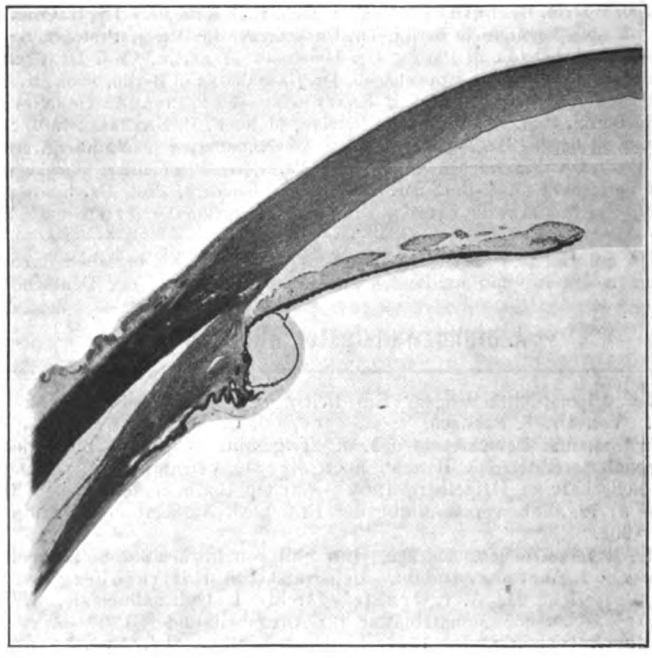

Fig. 1.

ähnliche Processe zu analogen, cystenähnlichen Bildungen geführt hatten. Solche sind nun, bei länger dauernden Erkrankungen des vorderen Bulbusabschnittes, durchaus nicht selten; doch möchte ich erwähnen, dass am häufigsten an der Irishinterfläche die Bildung cystenähnlicher Hohlräume bei Kerat. suppur. beobachtet wird, und zwar durch Abhebung der ganzen Pigmentlage von der BRUCH'schen Membran, wovon ich mich an zahlreichen Präparaten der ELSCHNIG'schen Sammlung überzeugen konnte.

Eine grosse Seltenheit sind jedoch derartige cystische Gebilde in sonst normalen Augen. Solche hat KUHNT seiner Zeit[1] beschrieben und kommt

[1] Klinische Monatsblätter für Augenheilkunde 1883.

mit andren Autoren zu dem Resultat, dass sie durch Dehiscenz der beiden Blätter des uvealen Pigmentepithels entstanden sind.

Professor Elschnig hat mir eine kleine Serie von Präparaten zur Verfügung gestellt, welche bezüglich des anatomischen Aufbaues solcher Cysten ein deutliches Bild geben. Sie entstammen dem myopischen Auge eines 54jährigen Mannes, die Cyste war ein ganz zufälliger Befund. Es handelt sich um eine seröse Cyste ohne geformten Inhalt, nur stellenweise findet man abgesprengte Pigmentschollen. Während Kuhnt und

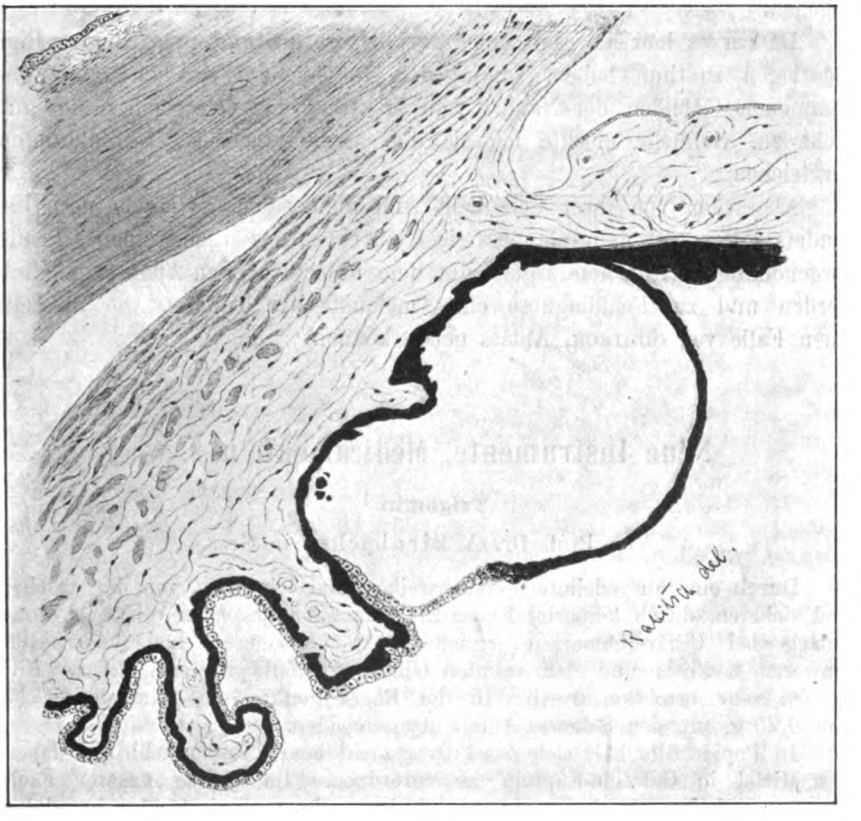

Fig. 2.

Orth übereinstimmend als gewöhnliche Localisation den der Ora serata zunächst gelegenen Theil des Cyclons angeben, erstreckt sich unsere Cyste vom vordersten Ciliarfortsatz bis über die Iriswurzel hinaus. Ihre Wandung wird lediglich von Pigmentepithel gebildet. Ein Vergleich mit dem normalen Pigmentepithel der Iris ergiebt deutlich, dass dieses dort, wo es die vordere Cystenwand bildet, bis auf die Hälfte seiner sonstigen Mächtigkeit reducirt ist, die hintere Cystenwand stellenweise aus einschichtigem Pigment-

epithel besteht. Auch zeigt der Abgang der Cystenwand vom normalen Epithel ähnliche Verhältnisse wie in dem von Schieck beschriebenen Falle.

Noch deutlicheren Aufschluss geben die Verhältnisse an anderen Präparaten, welche auch durch die beigegebene Abbildung illustrirt werden sollen.

Verfolgt man nämlich das retinale Pigmentblatt, so erkennt man, wie dasselbe, nachdem es den ersten Ciliarfortsatz überkleidet hat, sich umschlägt, um weiterhin auf eine Strecke weit die Cystenwand zu bilden und dann in das dicht pigmentirte Retinalpigment der Irishinterfläche überzugehen.

Da wir es hier also mit einer wirklichen Spaltung präexistenter Pigmentlagen zu thun haben, kommt den auf solche Weise zu Stande gekommenen Gebilden der Name Cyste in streng histologischem Sinne gar nicht zu, vielmehr möchte ich sie den akantolytischen Blasenbildungen vergleichen.

Abgesehen von ihrer Seltenheit sind die cystoiden Gebilde noch besonders interessant dadurch, dass sie nach einer, aus irgend einem Grunde vorgenommenen Iridectomie ganz gut dem untersuchenden Auge zugänglich werden und zur Fehldiagnose eines melanotischen Tumors, wie in dem einen Falle von Schieck, Anlass geben können.

Neue Instrumente, Medicamente u. s. w.

Trigemin.[1]

Von Prof. Dr. A. Birnbacher in Graz.

Durch eine ausgedehnte Versuchsreihe habe ich mich von der raschen und sicheren, durch keinerlei Neben-Erscheinungen gestörten Wirkung dieses Mittels bei Ciliar-Schmerzen jeglicher Art überzeugt. Insbesondere bei schwerer Kyklitis und dem akuten Glaucom-Anfalle ist sein sicheres Eingreifen sehr bemerkenswerth. In der Regel genügt eine einmalige Dosis von 0,25 g, um den Schmerz-Anfall abzuschneiden.

In Papierhülle hält sich das Pulver nicht lange, es empfiehlt sich daher, das Mittel in Gelatine-Kapseln zu verordnen. Im Kreise unserer Fachgenossen scheint das Trigemin noch nicht sehr verbreitet zu sein, daher nehme ich Anlass, es wärmstens zu empfehlen.

[1] Trigemin wird dargestellt durch Einwirkung von Butylchloralhydrat auf Pyramidon. Letzteres ist Dimethylamidoantipyrin. H.

Gesellschaftsberichte.

1) **Bericht über die 31. Versammlung der Ophthalmologischen Gesellschaft zu Heidelberg 1903.** Redigirt durch A. Wagenmann in Jena. (Verlag von Bergmann in Wiesbaden 1904.)

Erste wissenschaftliche Sitzung vom 14. September 1903.

Vorsitzender: Jessop (London).

1. Zur Wiederanlegung der Netzhaut-Ablösung, von W. Uhthoff in Breslau.

Bei einem 17jährigen mit chronischer Nephritis und Retinitis albuminurica beobachtete Vortr. die Wiederanlegung einer ausgedehnten Netzhautablösung innerhalb von 2 Monaten, nachdem 21 Liter Oedemflüssigkeit durch Drainage entfernt waren. Die wiederangelegten Netzhauttheile nahmen zum Theil ihre Function wieder auf, nachdem fast völlige Erblindung vorhanden gewesen war.

Die anatomische Untersuchung ergab, dass ausgedehnte Strecken sich durch einfaches Verschwinden des subretinalen Exsudates angelegt hatten, wobei selbst die Stäbchen und Zapfenschicht relativ gut erhalten blieb. In zweiter Linie trat Wiederanheilung der Netzhaut durch eine dünne Schicht organisirten Exsudates auf grossen Strecken ein. Hier vermitteln dünne, bindegewebige Streifen die Verbindung zwischen Netzhaut und Aderhaut oder circumskripte Wucherungen, denen die ophthalmoskopischen sichtbaren, weissen Stränge oder herdförmigen Gebilde entsprechen. Die Pigmentschicht blieb an den abgelösten Stellen durchweg an der Chorioidea haften. Netzhautrupturen sind nicht nachweisbar, ebensowenig Glaskörperschrumpfung.

Vortr. geht auf einen 2. Fall ein, dessen anatomischer Befund bereits von Müglich veröffentlicht ist.

Im Ganzen hat Vortr. 34 Fälle von Wiederanlegung der abgelösten Netzhaut beobachtet (8 %), auf deren ophthalmoskopischen Befund er näher eingeht.

In der Discussion bemerkt Elschnig, dass er in 10 % von Ret. albuminurica Netzhaut-Ablösung sah. Deutschmann bestätigt Uhthoff's Beobachtungen; er hat mit seiner Methode 23 % Heilungen erzielt. Uhthoff bemerkt, dass von seinen 34 geheilten Fällen nur etwa $^1/_4$ operativ behandelt waren.

2. Ueber trachomatöse Conjunctival-Geschwüre, Epithel-Einsenkung und Cystenbildung bei Trachom, von E. Rählmann in Weimar.

Der Follikel ist unter den Erscheinungsformen des Trachoms das Primäre, die andren Veränderungen Folge-Erscheinungen. Er hat die Tendenz zu bersten. Häufig treten bei der Abstossung seiner Oberfläche Ulcerationen und Gewebsdefecte ein, die tief in das submucöse Stratum hineinreichen können.

Vortr. beobachtete, dass die Epithelzapfen und Sprossen und zum Theil auch die neugebildeten Drüsen mit diesen ulcerativen Defecten der Follikel in ursächlichem Zusammenhang stehen.

In der Discussion sprechen Müller, Sattler, Hoppe, Goldzieher, Rählmann.

3. Aus dem Gebiet der sympathischen Ophthalmie. Experimen-

telle Untersuchungen über die Wirkung unsichtbarer Mikroorganismen im Auge, von Paul Roemer in Würzburg.

Vortr. begründet die Anschauung, dass die sympathische Iridocyclitis auf dem Wege der Blutbahn zu Stande kommt. Die Erreger sind vielleicht unter den nach den bisherigen Methoden unsichtbaren Mikroorganisma zu suchen. In der Discussion entwickeln Schirmer und Deutschmann ihre Ansichten.

4. Immunitätsvorgänge im lebenden Auge, von P. Roemer.

a) Kurzer Bericht über den gegenwärtigen Stand der Serumtherapie des Ulcus serpens.

Von 68 bisher behandelten Fällen heilten 20 im allerersten Infiltrationsstadium vollständig, von den übrigen 48 wurden 38 (80 %) geheilt: besonderen Werth hat die prophylaktische Anwendung.

b) Zur Physiologie der Hornhaut-Ernährung.

Normaler Weise gelangen nur minimale Spuren der Antikörper in die Cornea, bei Entzündungen nimmt die Menge erheblich zu.

c) Eine neue Therapie bei Hämophthalmus.

Die Einbringung hämolytischen Immunserums in den Glaskörper löst grosse Mengen Blutes rasch auf.

5. Beitrag zur Kenntniss der Lues des Augenhintergrundes, von E. Krückmann in Leipzig.

In der Frühperiode der Lues kommt am Sehnervenkopf eine Hyperämie, verbunden mit einem entzündlichen Oedem vor, welche sonstigen maculösen Erscheinungen parallel aufgefasst werden kann. Die Veränderungen heilen ohne jede Functionsstörung ab. Vortr. bespricht die seltene Papilloretinitis und Retinitis dieses Stadiums, ferner die Retinitis circumpapillaris, die ebenfalls ohne alle ophthalmoskopischen und functionellen Veränderungen abheilen.

In der Chorioidea scheidet Vortr. die flächenhaften Früh-Erkrankungen von den später auftretenden herdförmigen. Bei letzteren grenzt er die dissiminirten Formen von den gruppirten ab.

An sich haben die Chorioideal-Erkrankungen nichts Charakteristisches für Lues.

Kurz geht Vortr. auf die sogenannte centrale recidivirende Retinitis ein, ferner auf Aderhaut-Gummata.

Discussion: Elschnig, Uhthoff, Laqueur.

6. Ueber Pilzconcremente in den Thränenkanälchen, von M. zur Nedden in Bonn.

An der Bildung des Concrements im Thränenkanälchen können verschiedene Arten der Streptothrixgruppe betheiligt sein, von einfachen Saprophyten bis zum echten Actinomycose-Pilz. Das Erkrankungsbild ist stets ein gutartiges, da es sich lediglich um Fremdkörperreiz handelt, eventuell ist deshalb der Name Streptothrichie (Axenfeld) statt Actinomycose zu empfehlen.

7. Ueber Erkrankung der Thränendrüse, von H. v. Krüdener in Riga.

Vortr. berichtet über 4 Fälle von Entzündung der Thränendrüse. Der erste, bei dem eine Aetiologie nicht zu ermitteln war, verlief unter dem Bilde eines Tumors. Im zweiten Falle, bei einem Diabetiker, waren die plötzlich auftretenden Schmerzen sehr erheblich, ebenso im dritten Falle, bei

dem der Pneumococcus gefunden wurde. Im vierten Falle handelte es sich um einen Abscess, an dem neben dem Streptococcus der Influenzabacillus betheiligt war.

Ferner berichtet Vortr. über einen Fall von Verlagerung der Thränendrüse bei Trachom.

8. Ueber Stauungspapille bei Cysticercus cerebri, von E. Jacoby in Bromberg.

Bericht über 2 Fälle aus Breslauer Kliniken, die bei Traubencysticerken der Hirnbasis Stauungspapille zeigten. Da bei Hirncysticerken Stauungspapillen sehr selten sind, kommt die Raumbeengungs- und die Entzündungstheorie nicht in Betracht, wohl aber die Parinaud'sche, die als wesentliches Moment ein Oedem hinzufügt, das zur Papille fortschreitet. Dieses Oedem kann durch die hochgradige Endarteriitis der Hirnarterien verursacht sein, die ähnlich der syphilitischen in den berichteten Fällen bestand.

9. Heilung peripherer Reizzustände sensibler und motorischer Nerven, von Schlösser in München.

Vortr. hat 8 Fälle von Tic convulsif, die $^1/_2$—30 Jahre bestanden, durh Einspritzung von Alkohol an den Facialisstamm am Warzenfortsatz geheilt. Er erreichte eine vorübergehende Facialislähmung, am erwünschtesten von $^1/_2$—1 Stunde Dauer. Bei zu schwacher Wirkung muss die Einspritzung wiederholt werden, bei zu starker Lähmung, von $2^1/_2$—$4^1/_2$ Monaten Dauer in zwei Fällen, ist entsprechende Behandlung nothwendig. Recidive sind in zwei Fällen eingetreten, die erneute Injection nöthig machten. Die etwas complicirte Technik muss im Original nachgelesen werden.

In der Discussion bemerkt Nieden, dass er gleich gute therapeutische Erfahrungen mit Hüter'scher 1 % Karbol-Injection in die Nervenscheide machte. Schlösser hält die dazu gehörende Technik für zu schwierig. Es sprechen Straub, Augstein.

10. Klinische Erfahrungen über Spasmus und Tonus des Accommodations-Apparates, von Pfalz in Düsseldorf.

Wie Donders, Hirschberg, Schnabel glaubt Vortr. nicht an einen Accommodationskrampf. Die Differenzen zwischen der Refraction des atropinisirten und nicht atropinisirten Auges erklären sich dadurch, dass bei weiter Pupille die flacheren Randtheile von Cornea und Linse refractionserniedrigend wirken (Hess). Das Atropin hebt auch den normalen Tonus des Accommodationsmuskels auf, der aber mitcorrigirt werden muss. Vortr. geht näher auf diesen Tonus ein, der gelegentlich auch in myopischen Augen etwas höher ist und eine stärkere Myopie bedingt, nicht vortäuscht. Er erklärt diesen Hypertonus als einen Accommodationsreflex, der früher beim Nahesehen eintretend, bei entstandener Myopie unzweckmässig beibehalten wird. Die beste Therapie ist die passende Brille.

Mit astigmatischer Accommodation nimmt Vortr. auch einen astigmatischen Hypertonus an, der Astigmatismus für die Ferne ausgleicht, während für die Nähe asthenopische Beschwerden oft eine Correction des Astigmatismus nöthig machen.

In der Discussion berichtet Höderath über einen Fall von Accommodationskrampf, der, bei Hypermetropie 2 D, nur mit — 10 D nahe sehen konnte. Augstein macht auf Accommodationskrampf bei Neurasthenie aufmerksam. Königshöfer bemerkt, dass die Annahme eines Hypertonus nicht weit von der Annahme eines Accommodationskrampfes entfernt sei.

Zweite wissenschaftliche Sitzung vom 15. September.

Vorsitzender: Czermak in Prag.

11. Ueber traumatische Hornhaut-Erkrankungen mit specieller Berücksichtigung der Abhebung des Epithels, von A. Peters in Rostock.

Die Abziehbarkeit des Epithels bei Hornhaut-Erosionen stellt den geringsten Grad der Blasenbildung dar. Aehnliche Verhältnisse finden sich beim Herpes corneae, der Keratitis disciformis und dem Ulcus corneae serpens. Die Blasenbildung hängt von einem Oedem der Hornhaut ab. Dieses Oedem beruht auf Nervenläsionen durch Trauma. Geht es in die Tiefe, so befällt es das Parenchym, wo es dem Bezirk der verletzten Nerven-Endigungen entsprechend Scheibenform annimmt. Es ist demnach bei der Kerat. disciformis die Annahme einer Infection unnöthig. Beim Ulcus serpens leistet das Oedem der Ausbreitung der Entzündung Vorschub, die schädigenden bakteriellen Einflüsse finden ein geschädigtes Gewebe vor.

In der Discussion sprechen Schirmer, v. Hippel, Franke, Leber gegen die Anschauungen des Vortr.

12. Ueber subconjunctivale Extraction (Extraction mit haftendem Bindehautlappen), von W. Czermak in Prag.

Nachdem Vortr. ursprünglich bei der subconjunctivalen Extraction einen Bindehautlappen beim Ausschnitt gebildet hatte, legte er später, um den Lappen breiter zu erhalten, die Bindehautschnitte vor dem Hornhautschnitt an. Hierbei war die Iridectomie nöthig. Um diese zu vermeiden, wendet er jetzt ein drittes Verfahren an, das er subconjunctivale Extraction mit Bindehauttasche nennt.

Er schneidet dabei, die Bindehaut 1,5—2 mm vom Limbus aufnehmend, im horizontalen Meridian am Hornhautrande ein, führt das nach unten gerichtete Messer zur Pupille und macht bei ruhigen Kranken den Ausstich, der aber nicht nöthig ist. Beim nun folgenden Herausziehen des Messers kann die unverdickte Kapsel gleich eröffnet werden. Dann wird mit der Scheere vom Einstich aus ein Schnitt vertikal nach unten in der Bindehaut bis zum Uebergangstheil ausgeführt, die Bindehaut nach innen unterminirt, darauf mit der Louis'schen Scheere, deren ein Blatt im Kammerfalz, das andre unter der Bindehaut geführt wird, der Hornhautschnitt in 3—4 Absätzen bis zum nasalen Ende des wagerechten Meridians ausgeführt. Nun erfolgt eventuell Kapselöffnung und Star-Austreibung wie gewöhnlich. Die Pupille bleibt meist rund, kann auch leicht mit dem Spatel ausgeglichen werden. Abschliessend erfolgt eine Bindehautnaht. Starke Anwendung von Adrenalin ist zweckmässig.

Zu den Vortheilen andrer subconjunctivaler Verfahren tritt die vollständige Deckung der Wunde durch die Bindehaut und die Lage der Wunde nach unten hinzu, auch Erschwerung der Wundsprengung, Erhaltung der runden Pupille.

Während die ersten Verfahren für besonders schwierige Fälle gedacht waren, glaubt Vortr. das beshriebene Verfahren zu allgemeiner Geltung bringen zu können.

13. Zur Technik der optischen Iridectomie, von Th. Axenfeld in Freiburg.

Der Vortrag empfiehlt die Anwendung des Irishäkchens, das die Operation schmerzloser macht. Es sprechen Kuhnt, Müller, Czermak zustimmend, ferner Rogmann, Schönemann, Pfalz, Gutmann.

14. Zur Kenntniss der Scleritis posterior, von A. Wagenmann in Jena.

An einem an Netzhautablösung lange erblindeten Auge wurde als Ursache schwerer Erscheinungen, die an Tumor chorioideae denken liessen, anatomisch tiefe Scleritis posterior nachgewiesen.

Die Diagnose ist an vorher veränderten Augen besonders schwierig.

15. Experimentelles über ultraviolettes Licht, von E. Hertel in Jena.

Am geeignetsten für die Untersuchungen erwies sich das Magnesiumlicht. Es wirkt stark baktericid, dringt jedoch nicht sehr tief in das Gewebe ein, wenn es auch bei längerer Bestrahlung Bakterien durch die ganze Dicke der Hornhaut abtödtet. Durch die Linse hindurch wirkte es nicht. Die Veränderungen im bestrahlten Gewebe liessen eine deutliche Anregung der Proliferation der fixen Gewebszellen erkennen.

16. Die Wirkung der ultravioletten Strahlen auf die Netzhaut, von Birch-Hirschfeld in Leipzig.

Vortr. untersuchte, wie sich die Wirkung des ultravioletten Lichtes auf die Netzhaut nach Fortfall der Linse verhält. Er fand, dass das Unterscheidungsvermögen des Auges für ultraviolette Strahlen im Durchschnitt nach Entfernung der Linse wächst. Weitere Experimente zeigten, dass die ultravioletten Strahlen besonders an der Netzhaut aphakischer Augen ausgeprägte charakteristische, morphologische Störungen hervorrufen. Sie bewirken eine Auflösung der chromatischen Substanz in den nervösen Zellen der Netzhaut, sowohl der Körnerschichten, als der Ganglienzellen.

Bei der Blendung durch Sonnenlicht spielen die ultravioletten Strahlen keine wesentliche Rolle, wohl aber bei Blitzblendung, Blendung durch elektrisches Licht und der Schneeblindheit wie auch der Erythropie.

In der Discussion bespricht Herzog Versuche, die er über Linsentrübung durch Lichteinwirkung anstellte. Bei der Entstehung der Trübungen handelte es sich ausschliesslich um eine Wirkung der leuchtenden Strahlen, auch die Wärmestrahlen kommen nicht in Betracht.

Es sprechen ferner v. Hippel, Rählmann, Hoppe.

17. Beitrag zur Therapie der gonorrhoischen Hornhaut-Verschwärungen, von W. Goldzieher in Budapest.

Das Wesen der Behandlungsmethode besteht in frühzeitiger Bedeckung von Substanzverlusten der Cornea bei Conjunctiva blennorrhoica adultorum mit blutig abgelöster Conjunctiva bulbi nach der Schoeler-Kuhnt'schen Methode. Selbst in schwersten Fällen wurden sehr gute Resultate erzielt.

In der Discussion bemerkt Dufour, dass er von subconjunctivalen Sublimat-Injectionen gute Erfolge sah. Kuhnt beschreibt die Methode zur Deckung von annulären Randgeschwüren mit Conjunctiva.

Dritte wissenschaftliche Sitzung vom 16. September.

Vorsitzender: v. Schröder in St. Petersburg.

18. Ueber die Bedeutung der Längenwerthe für das Körperlichsehen, von L. Heine in Breslau.

Vortr. kommt zu folgenden Resultaten: Die Tiefenwahrnehmung ist eine Function der Vertikalmeridiane des Doppelauges. Wahre Längsdispara-

tionen stereoskopischer Halbbilder veranlassen keine Tiefenwahrnehmungen. Scheinbare Längsdisparationen stereoskopischer Halbbilder vermitteln nur insofern eine Tiefenwahrnehmung, als sie Querdisparationen in sich schliessen. Längenwerthe, welche — ohne Querdisparation zu besitzen — in stereoskopischen Halbbildern congruent auftreten, können uns eine körperliche Vorstellung suggeriren, wenn sie ihrer Ausdehnung nach erfahrungsgemäss von dreidimensionalen Objecten herrühren.

19. Ueber eine sehr seltene Erkrankung der Netzhaut, von E. v. Hippel in Heidelberg.

Mittheilung zweier Fälle, die identisch mit dem von Fuchs beschriebenen Aneurysma arteriovenosum traumaticum sind (Arch. f. Augenheilk. Bd. XI). Die Erklärung von Fuchs, dass durch das Trauma eine Netzhautarterie und Vene geplatzt sind, wonach das Blut ein sackförmiges Aneurysma bildet, hält Vortr. nicht für zutreffend, da in seinen Fällen das Trauma fehlt. Es handelt sich vielleicht um eine Netzhaut-Tuberculose, bestehend in ausgedehnter endarteriitischer und endophlebitischer Erkrankung der Netzhautgefässe.

In der Discussion berichten Sattler, Wagenmann, Best, Müller, Herzog über ähnliche Fälle.

20. Die Augensymptome bei Vergiftung mit Paraphenylendiamin nebst Bemerkungen über die Histologie der Thränendrüse, von Grunert in Tübingen.

Das in mehreren Haarfärbemitteln enthaltene Paraphenylendiamin brachte bei einzelnen Personen ein akutes Ekzem der behandelten Hautstellen und Thränenfluss, Röthung der Bindehaut, Chemosis und Exophthalmus hervor. Es handelt sich dabei entweder um eine Idiosynkrasie oder eine directe Einführung in das Gefässsystem durch wunde Stellen. Vortr. vergiftete Hunde durch Einspritzung unter die Haut und erhielt sehr schwere Vergiftungs-Erscheinungen. Stets fand sich Chemosis und Exophthalmus mit Steigerung des intraocularen Druckes nebst vermehrter Thränen- und Schleimsecretion der Bindehaut und Speichelfluss.

Anatomisch fand sich vor Allem seröse Durchtränkung des Orbitalgewebes bei normalem Verhalten des Bulbus, ferner intensive Braunfärbung der Thränendrüsen und der Nickhautdrüsen durch Imprägnation des Drüsenprotoplasmas mit braunem Farbstoff. Im Zellprotoplasma fanden sich feine Granula, die physiologische Erscheinungen sind. Auch das innere Epithel der Ausführungsgänge der Thränendrüse fand sich gefärbt, so dass ihm sekretorische Bedeutung beizulegen ist.

21. Neue Untersuchungen über die Bahnen des Pupillenreflexes, von G. Levinsohn in Berlin.

Die Frage über den Weg der Pupillenreflexbahnen ist noch eine offene. Vortr. spricht sich gegen die Anschauungen von Bach aus, dessen Versuche zu viel Fehlerquellen haben. Nach seinen Experimenten bestehen Bernheimer's Ansichten, nach denen der Westphal-Edinger'sche Kern das Centrum des gleichseitigen Sphinkterkerns darstellt, zu Recht. Vortr. fand ferner, dass beim Kaninchen die im Chiasma gekreuzten Pupillenfasern sich nochmals kreuzen, bevor sie den Sphinkterkern erreichen, und zwar in nächster Nähe des Sphinktercentrums.

In der Discussion wendet sich Bach gegen die Bemerkungen des Vortr. Axenfeld erwähnt, dass er an vier mit der Guillotine Hingerichteten

17—40 Sekunden nach der Execution Versuche machte. Nur bei einem bestand von der 17.—30. Sekunde Pupillenreaction. Bei der Durchtrennung der Medulla oblongata zur Ausscheidung event. Hemmungscentren kam die Pupillenreaction nicht wieder.

22. Beitrag zur Physiologie der Bewegungsvorgänge in der Netzhaut, von Herzog in Berlin.

Vortr. suchte der Frage über die Erregung der Netzhaut auf Grundlage der elektromagnetischen Lichttheorie näher zu kommen. Es gelang ihm beim Froschauge Präparate der durch retinomotorische Agentien bewirkten Veränderungen zu erhalten.

Die maximale Verkürzung der Zapfen bei der Contraction des Zapfenmyoids erfolgt auch bei hoher Lichtintensität erst nach 2 Minuten. Diese Contraction dauert demnach zu lange, um sie mit der Lichtempfindung in Beziehung zu setzen.

Die Zapfencontraction entspricht nicht gleichmässig einer Farbe, vielmehr der Intensität des Lichtes.

Die Contractions-Geschwindigkeit erscheint proportional der Schwingungszahl des Reizlichtes, verkürzt sich je mehr man sich dem brechbaren Ende des Spektrums nähert.

Ausser durch Belichtung wird der Zapfenapparat beeinflusst durch Zerstörung des Gehirns und Rückenmarks, wobei excessive Streckung erfolgt. Wärme und Kälte bewirkten maximale Contraction der Zapfen und Pigmentabwanderung, es handelt sich dabei um die reflectorische Wirkung physiologischer Reize.

Die Uebertragungs-Möglichkeit der Versuchsergebnisse auf das Neuroepithel höherer Thiere muss durch weitere Versuche untersucht werden.

23. Die Aetiologie der Thränensack-Erkrankungen, von L. Müller in Wien.

Es geht nicht an, alle Thränensack-Blennorrhoen auf Erkrankungen der Nase zu beziehen. Dies trifft nur für etwa $^2/_3$ der Fälle zu. Durch Untersuchungen bei Trachom fand Vortr., dass häufig das Trachom Ursache der Thränensack-Eiterung ist. Von 35 beobachteten Fällen zeigten 16 den Trachombacillus im Thränensacksekret. Diese litten an Conjunctivaltrachom oder hatten, bis auf einen daran gelitten. In den übrigen 15 verwerthbaren Fällen bestand kein Trachom, 2 Mal fanden sich Reinkulturen von Diplobacillus Morax-Axenfeld. Vortr. fand häufig bei Conjunctivaltrachom eine Verdickung der Thränensackwand. Er empfiehlt in Trachomgegenden secernirende Thränensäcke zu exstirpiren, da sie sonst Jahre lang Impfstoff zur Weiterverbreitung des Trachoms liefern.

24. a) Abhängigkeit vieler functioneller, nervöser Allgemeinstörungen von den Augen. b) Ein Fall von Abhängigkeit hartnäckigen eitrigen Mittelohr-Katarrhs von Augenstörungen, von C. Adelheim in Moskau.

Vortr. schildert die günstige Wirkung der Correction von Refractionsanomalien auf Neurose und den angeblichen Erfolg solcher Correction und der Galvanisation des Auges auf einen Fall von Mittelohr-Katarrh.

25. Ein neues Augensymptom der diffusen Sclerodermie, von L. Logetschnikow in Moskau,

Vortr. sieht dieses seltene Symptom in einer beiderseitigen symmetrischen Unbeweglichkeit der Augen.

26. Eine tarsoplastische Operations-Methode des Coloboma palpebrae, von M. Peschel in Frankfurt a. M.

Benutzung eines Tarsallappens zur Deckung des Defectes.

Erste Demonstrations-Sitzung vom 14. September.

Vorsitzender: Schlösser in München.

1. Deutschmann in Hamburg: Demonstration von Patienten mit geheilter Netzhautablösung.

Bei den 7 vorgestellten Patienten mit 8 operirten Augen besteht die Heilung 6—13 Jahre mit zum Theil sehr guter Sehschärfe. Sie sind mit Durchschneidungen und Kaninchenglaskörper-Injectionen behandelt. Bei frischen Netzhaut-Ablösungen sind die Verfahren nicht angebracht, erst wenn die friedliche Behandlung erfolglos war.

Von 174 operirten Augen wurden 23—26 % geheilt.

In der Discussion spricht Müller sich gegen Deutschmann's Behandlungsart aus, v. Hippel anerkennend, schliesslich beschreibt Deutschmann seine Operationsmethode eingehend. (Vgl. Referate der Originalien im Centralblatt f. Augenheilk.)

2—8. Uhthoff, Rählmann, Römer, Krückmann, zur Nedden, Krüdener, Jacoby Demonstrationen zu ihren Vorträgen.

9. Peters in Rostock demonstrirt Präparate von secundär-luetischer Opticus-Erkrankung und von Fremdkörper-Riesenzellen bei sympathisirender Chorioiditis.

10. Heine in Breslau beobachtete bei einer Patientin im Coma diabeticum hochgradige Hypotonie, demonstrirt ferner ein einfaches Epidiaskop.

11. Axenfeld in Freiburg i. B.: a) Zur Differentialdiagnose zwischen Epitheliom und Endotheliom (Cylindrom) der Thränendrüse.

Die Geschwülste der Thränendrüse, die aus epithelartigen Zellschläuchen mit hyalinen oder perlartigen Concretionen bestehen, wurden bisher als Abkömmlinge der Endothelien als Cylindrome bezeichnet. Das vorgelegte Präparat (Dr. Schulze) zeigt solche Concretionen bei echtem epithelialen Carcinom der Thränendrüse. Demnach bedarf die Diagnostik einer Verbesserung.

b) Metastasenbildung bei Sarcoma iridis.

Die Präparate zeigen frühzeitige Metastasenbildung in der Iris, entfernt vom Tumor. Dies spricht für die Nothwendigkeit bei Irissarcom stets frühzeitig zu enucleïren.

c) Mikroskopische Präparate von Acne necrotica.

d) Sarcom der Keilbeinhöhle, welches auf die Orbita und zwar besonders früh auf den Nervus opticus im knöchernen Kanal übergegriffen hat.

12. Pfalz in Düsseldorf: a) Demonstration einer verbesserten Fingerlinse.

b) Demonstration von Kästchen zur Sterilisation von schneidenden Instrumenten nach Mikulicz-Straub.

Die Aufbewahrung von Instrumenten in Seifenspiritus zur Sterilisation hat sich Vortr. sehr bewährt. Er giebt luftdicht schliessende Glaskästchen an.

In der Discussion sprechen Straub und Elschnig ihre Zufriedenheit mit dieser Aufbewahrungsmethode der Instrumente aus.

13. Stock in Freiburg: Ueber experimentelle endogene Tuberculose der Augen beim Kaninchen (besonders Iritis und Chorioiditis disseminata).

Nach Injection von virulenten Tuberkelbacillen in die Ohrvene junger Kaninchen trat nach 12—16 Tagen Chorioiditis disseminata, auch Iritis auf, die gutartig verliefen.

Beim Menschen reagirte nur ein Fall von Iritis auf Tuberculin-Injection, sonst auch bei klinisch diagnosticirter Tuberculose nicht. Demnach reagirt entweder eine locale Tuberculose des Auges nicht immer auf Tuberculin oder das gleiche Krankheitsbild wird auch durch andre Keime erzeugt.

Zweite Demonstrations-Sitzung vom 15. September.

Vorsitzender: Krückmann in Leipzig.

14. Ransohoff in Frankfurt a. M.: Demonstration eines Patienten mit einer eigenartigen Bindehaut-Erkrankung.

Bei einem 14jährigen Knaben bestehen stark hypertrophische Follikel der Uebergangsfalte, die seit 8 Jahren jeder Therapie trotzen.

15. Wagenmann in Jena: Angioma cavernosum chorioideae.

16. C. Hess in Würzburg: Neue Beobachtungen an total Farbblinden.

Gegen die Theorie der Zapfenblindheit der Farbenblinden ist ausser dem häufigen Fehlen eines der Fovea entsprechenden Gesichtsfeldausfalles unter andrem anzuführen, dass total Farbenblinde bei Hess' Versuchen von Sehobjecten, die vollständig auf fovealem Gebiete abgebildet wurden, ähnliche oder gleiche Nachbilder erhalten wie der Normale. Im normalen Auge tritt die foveale Erregung später auf und dauert kürzere Zeit als die extrafoveale. Dasselbe findet sich beim total Farbenblinden, demnach verhalten sich die fovealen Elemente ebenso wie beim Normalen, es fehlen ihnen alle physiologischen Merkmale der Stäbchen, die von der betreffenden Theorie an dieser Stelle angenommen werden.

Discussion: Uhthoff, Grunert, v. Hippel, Rählmann.

17. Schlösser in München demonstrirt a) einen elektrischen Augen-Wärmeapparat, bestehend aus Glühdraht zwischen Asbestplatten; b) eine verbesserte Form des Magneten, der verstärkt und beweglich gemacht ist neben kleinen Neuerungen.

18. L. Müller in Wien: Demonstration von Secundärglaucom-Präparaten.

19. Tartuferi in Bologna: Demonstration mikroskopischer Präparate.

Vortr. suchte durch eine neue Metall-Imprägnation die Gewebselemente in den Formen des Lebens getreu zu erhalten. Es werden Hornhaut-Präparate demonstrirt, ferner Präparate zur pathologischen Anatomie der Thränenwege.

20. Harms in Breslau: Demonstration mikroskopischer Präparate von Iridocyclitis mit Beschlägen auf der hinteren Hornhautwand (Iritis serosa).

21. Grunert in Tübingen: Demonstration zu seinem Vortrag.

22. Natanson in Moskau: a) Bericht über anatomische Untersuchung zweier neuer Fälle von doppelter Perforation des Auges. Die Fremdkörper lagen im Häutchen, denen sich Exsudat und Bindegewebe anschlossen, geliefert von der Chorioidea, Episclera und dem Orbitalgewebe. Die 8 Wochen bezw. 4 Monate im Auge verbliebenen Splitter haben hochgradige Verrostung erzeugt.

b) Mittheilung über Präparate von 2 Fällen doppelseitiger Mikrophthalmie und Bulbuscysten.

23. Schieck in Göttingen: Zur Genese der sogenannten Drusen der Glaslamelle.

Des Vortr. Beobachtungen stammen von einem Falle von Pseudogliom. Es zeigte sich die Glaslamelle besät mit beginnenden und fertigen Excrescenzen. Die Glaslamelle war an diesen Bildungen nicht betheiligt, vielmehr legten gequollene und degenerirte Pigmentepithelien den Grund zum Bau der Drusen. Sie verlieren ihr Pigment und ihre Structur, um in eine glasige Masse überzugehen.

24. Elschnig in Wien: Bemerkungen über den Lichtreflex der Netzhautarterien.

Dimmer's Theorie, dass der Arterien-Lichtreflex an der Vorderfläche des Axenstromes entstehe, lässt sich beim Menschen experimentell widerlegen. Vortr. hält an der Ansicht fest, dass der Lichtreflex bei Arterien und Venen an der Vorderfläche der Blutsäule entstehe, dass aber bei den Arterien die Gefässwand selbst zur Beschaffenheit des Reflexes beitrage.

25. Schwarz in Leipzig demonstrirt die Abbildung einer eigenartigen Macula-Blutung.

26. Blessig in St. Petersburg demonstrirt Präparate von Pilzconcrementen der Thränenröhrchen.

27. Becker in Dresden: Primäre retrobulbäre Plattenepithel-Carcinome der Orbita.

Die beiden Tumoren bestanden aus reichlichem fibrillären Bindegewebe, in welches zahlreiche Zellnester eingestreut waren. Die Differentialdiagnose zwischen Carcinom und alveolärem Sarcom wurde dahin entschieden, dass es sich um Plattenepithel-Carcinome der Orbita handele, welche wohl von Dermoidcysten ausgegangen wären. Spiro.

---

2) Ophthalmological society of the United Kingdom. (British med. Journal 1904. Nr. 2268.)

Sitzung vom 9. Juni 1904.

Simeon Snell berichtet über einen Fall von primärer Opticusatrophie in Folge von Bleivergiftung, der einen 16jährigen Feilenhauer betraf. Beide Papillen waren weiss und atrophisch, ohne die Spuren einer vorausgegangenen Neuritis erkennen zu lassen. (Bezüglich des Gesichtsfeldes, insbesondere des Vorhandenseins centraler Skotome fehlen alle Angaben. Ref.)

Ferner berichtet er über eine 28jährige Dame, bei der sich, aller Wahrscheinlichkeit nach im Anschluss an eine — nicht sehr profuse — post-partum-Blutung, doppelseitige Atrophie des Sehnerven mit totaler Blindheit entwickelt hatte.

Schliesslich theilt Vortr. noch einen Fall von doppelseitigem Glioma retinae mit. Das eine Auge wurde 1897 befallen, das andre 1899; beide wurden enucleirt.

Mayon demonstrirte Präparate dreier Fälle von Mikrophthalmus.

Sitzung vom 8. Juli 1904.

George Coates demonstrirte mikroskopische Präparate von 5 Fällen von Thrombose der Centralvene der Netzhaut. Viermal fand sich ein organisirter Thrombus. In drei von diesen Fällen fand sich in Folge dessen eine vollkommene Obliteration in einem Theile des Verlaufs; in einem konnte die Wiederherstellung des Lumens durch das Hinzutreten von Collateralen deutlich erkannt werden; einmal war es zu einer Canalisation des Thrombus gekommen. In dem fünften Falle wurde — wohl in Folge unzweckmässiger Schnittführung bei der Anfertigung der Präparate — ein Thrombus nicht aufgefunden. Im Uebrigen fand sich an den Netzhautgefässen Endothelproliferation, Verdickung des Bindegewebes der Gefässwände, hyaline Degeneration, secundäre Thrombose.

---

3) 72. **Jahresversammlung der Brit. med. Association in Oxford vom 26. bis 29. Juli 1904.** Section für Ophthalmologie. (Brit. med. Journ. 1904. Nr. 2274.)

Discussion über Neuritis retrobulbaris. Gunn eröffnet die Besprechung und weist auf die Wichtigkeit des Verhaltens der Pupille hin. Licht- und Farbensinn sind stets herabgesetzt. Berry hält gleichfalls den Defect des Lichtsinns für äusserst wichtig. Uhthoff behandelte das Thema vom pathologisch-anatomischen Standpunkte.

Es sprachen noch Higgens, Cross, Oliver, Griffith (in einigen Fällen sei secundäre Scleritis die Ursache), Nettleship, Miller.

Poulton sprach über seine Untersuchungen über das Sehvermögen der Vögel, die auf Betrachtung von Nachahmungsfarben beruhten, und ihn zu der Annahme führten, dass die Vögel ebenso sehen wie die Menschen.

Hardy spricht über Maturation und Extraction des Altersstars, nach seinen Erfahrungen an mehreren Hundert Fällen. Die Rinde war nie klebrig und kam stets leicht heraus. Er räth dringend zu einer präparatorischen Iridectomie. Hintere Synechien sind eine Contra-Indication für die Reifung. Higgens hat die Maturation schon lange aufgegeben, hat nie Schwierigkeiten bei der Entfernung der Linse und sucht die Iridectomie möglichst zu vermeiden. Es sprachen ferner Griffith, Thompson, Grossmann, Thomas.

Grossmann spricht über Astigmatismus mit wechselnden Axen

Berry hält den Umfang und die Excentricität der Pupille für die Ursache, Bull einen früher bestehenden Keratoconus.

Sitzung vom 28. Juli.

Intraoculare Hämorrhagien bei Constitutions-Krankheiten.

Hill Griffith berichtet über seine ausgedehnten Erfahrungen, macht auf die grosse Seltenheit dieser Fälle und die Wichtigkeit der Blutveränderungen für ihre Entstehung aufmerksam. Discussion: Howe, Uhthoff, Risley, Oliver, Carpenter.

Hirschberg giebt einige praktische Winke für die Magnet-Operation.[1] Er weist darauf hin, dass das Symptom der Schmerzempfindung bei Annäherung des grossen Magneten trügerisch sei, hält für die Diagnose für wichtiger Sideroskopie und Röntgenphotographie. Discussion: Barkan, Hardy, Mackay, Hirschberg.

Rivers: Ueber die Sehschärfe der Wilden und Civilisirten. Vortr. konnte keine wesentlichen Differenzen feststellen.

Berry: Ueber die Diagnose und Natur des Glaukoms.

Frost: Ueber die operative Behandlung der Myopie.

Er meint, dass Netzhaut-Ablösung an operirten Augen häufiger sei und ist ein Gegner der doppelseitigen Operation.

Gillivray: Ueber die Temperatur der Cornea und ihre Beziehung zur Therapie.

Sitzung vom 29. Juli.

Keratitis profunda. Holmes Spicer hält Excesse im Essen und Trinken in etwa $^3/_4$ aller Fälle für die Ursache.

Köller: Ueber subconjunctivale Injection von Cocaïn bei Star-Extractionen.

Howe berichtet über seine Untersuchungen zur Messung der Zeit, die ein Auge zu einer bestimmten seitlichen Bogenbewegung braucht.

Griffin demonstrirte eine Spritze zur Entfernung von Linsenresten nach der Extraction. Hirschberg giebt einen geschichtlichen Ueberblick über das Aussaugen des Stars.

Hinshelwood: Reine Wortblindheit mit rechtsseitiger homonymer Hemianopsie.

Carpenter: Ein Fall von Neuroretinitis bei einem Kind mit grosser weisser Niere.

Harman: Ueber Conjunctivitis follicularis. Vortr. macht auf den Einfluss von Kopfläusen aufmerksam.

Burnham räth bei entsprechenden Erkrankungen, besonders des Uvealtractus zu einer combinirten Behandlung: Pilocarpin subcutan, Quecksilber und Jod innerlich.

Bronner berichtet über einen Fall von septischer Thrombose des Sinus cavernosus in Folge von Empyem der Siebbeinzellen.

Section für Physiologie.

Weitere Studien über den Accommodations-Vorgang, von Karl Grossmann, Liverpool.

Vortr. hat seine früheren Ergebnisse über den Accommodations-Mechanismus durch neue Untersuchungen bestätigen können, und besonders einen Punkt, dass nämlich die Linse bei der Accommodations-Anspannung eine Auf- und Einwärtsbewegung mache, durch verschiedene Beobachtungen gestützt. So beschreibt er ausführlich einen Fall von zusammengesetztem myopischen Astigmatismus mit excentrischer Lage der Pupillen, wo beim Nahesehen eine deutliche Einwärtsdrehung der Axe erfolgte. Vortr. erklärt dieses Phänomen durch die beschriebene Accom-

[1] Der Vortrag wird in „The Ophthalmoscope" erscheinen.

modationsbewegung der Linse, die er auch durch ophthalmometrische Untersuchung in diesem Falle nachweisen und messen konnte. Solche Axenänderung bei der Accommodation tritt noch deutlicher bei leicht erweiterter Pupille (Cocaïn) ein. Zur weiteren Klärung dieser und sich anschliessenden Fragen hat Vortr. zahlreiche Untersuchungen an Katzenaugen unternommen, die sich indessen zu einem Referate nicht eignen.

Das sogenannte Sanson-Purkinje'sche Reflexbild der vorderen Linsenfläche, von Grossmann.

Winke zur leichteren Beobachtung des Reflexbildchens, Beschreibung der Schattenbildungen durch die Wimpern, Unterbrechung des Lichtbildchens in Folge der anatomischen Structur der Linse u. s. w. Loeser.

Referate, Uebersetzungen, Auszüge.

Ein Fall von intraocularem Echinococcus mit Brutkapseln, von L. Werner, Dublin. (Uebersetzt von J. Hirschberg. Vgl. Transact. of the Ophth. Soc. U. K., Vol. XXIII, 1903.)

Ein Landarbeiter von 28 Jahren bemerkte 7 Monate, bevor er zur Untersuchung kam, dass er mit dem linken Auge die obere Hälfte der Gegenstände nicht wahrzunehmen vermochte. Das Auge wurde dann ganz blind und 6 Monate später geröthet und schmerzhaft. Bei der Untersuchung bestand ciliare Röthe, leichte Staphylom-Bildung vorn und eine feine halbmondförmige blaue Linie in der Lederhaut. Die Iris war atrophisch und in ihrer lateralen Hälfte an die Linse geheftet. Eine grauweisse Trübung sass im Pupillen-Bereich dicht hinter der durchsichtigen Linse; kein rother Reflex vom Augengrunde. T +, aber nicht viel. S = 0. Wegen Verdacht einer Geschwulst entfernte ich das Auge und fand dasselbe, nach der Härtung, erfüllt von einer grauweissen, dünnwandigen Blase, die den Glaskörper-Raum einnahm. Die Blase war allenthalben frei, nur an einem Punkte unten mit

Fig. 1. Echinococcus-Blase, in natürl. Grösse, mit Brutkapseln im Innern, — gezeichnet, während das Präparat in Wasser schwamm.

Fig. 2.
Blättriger Ectocyst, einwärts gekrümmt.

den Augenhäuten verwachsen, mittels eines vertieften, narbenähnlichen Herdes. Sie enthielt eine Anzahl von kleinen, weissen, sphärischen Körpern, welche ihrer Innenfläche anhafteten; keiner war grösser, als ein kleiner Stecknadelkopf. (Fig. 1.) Diese enthüllten sich als Brut-Kapseln. Die Blase war typisch für Echinococcus. Ihre Wandung bestand aus zwei Schichten: die äussere war homogen, elastisch, geschichtet (Fig. 2); die innere fein granulirt und gekernt (Endocyste oder Parenchym, Fig. 3 b). In einigen von den

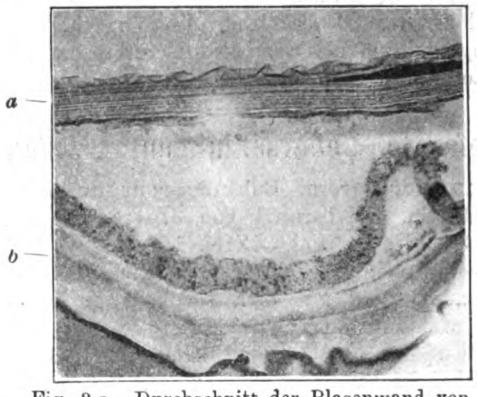

Fig. 3 *a*. Durchschnitt der Blasenwand von Griffith's Fall; zeigt nur den blättrigen Ectocyst. *b*. Der vorliegende Fall zeigt Ectocyst und granuläres Parenchym.

Brut-Kapseln konnten bis zu 15 Echinococcus-Köpfe oder Scolices gezählt werden. Jeder von ihnen zeigte den charakteristischen Hakenkranz; in denjenigen, deren Rostellum vorgestülpt war, konnte man die 4 Saugnäpfe deutlich erkennen.

Fig. 4. Zerrissene Brut-Kapsel, zeigt Scolices, die meisten mit eingezogenem Rostellum. Oben ist einer sichtbar, Rostellum und Haken vorgeschoben, Saugnapf an jeder Seite.

Die mikroskopische Untersuchung des Augapfels zeigte, dass die Blase unter der Netzhaut sass. Sie war an die Aderhaut nach unten zu angeheftet durch eine Lage von Bindegewebe. Durch ihr Wachsthum hob sie die untere Hälfte der Netzhaut empor, bis diese mit der oberen sich berührte und verwuchs. Die Verdoppelung der Netzhaut und die Verwachsung der beiden Lagen derselben sind deutlich sichtbar in den Mikrophotographien, wenigstens in einer der Platten.

Nur zwei Fälle von vermuthlichem intraocularem Echinococcus sind bisher erwähnt, nämlich von Gescheidt 1837 und von Hill Griffith 1897. Doch werden sie für unsicher gehalten. Selbst Krämer, in der neuen Auflage von Graefe-Saemisch leugnet noch, dass Ecchinococus jemals im Augeninnern nachgewiesen sei.

Ich denke jedoch, dass Hill Griffith's Fall echt ist. Die Blätterung der Blasenwand ist kennzeichnend (Fig. 3a), obwohl die Blase unfruchtbar war. Die Abhandlung schliesst mit einem Vergleich der Symptome in Griffith's und in dem vorliegenden Fall, und stellt gegenüber Echinococcus und Cysticercus in dem hinteren Theile des Augapfels.

Journal-Uebersicht.

I. A. v. Graefe's Archiv für Ophthalmologie. LVIII. 3.

1) **Anatomische Veränderungen bei Entzündung der Aderhaut,** von Prof. Dr. Ernst Fuchs in Wien.

Verf. behandelt die Fälle von Panophthalmitis, eitriger und plastischer Irido-Cyclitis, welche auf metastatischem Wege oder durch Infection von aussen her nach Perforation der Bulbushüllen entstehen.

Eitrige und fibrinös-plastische Uveïtis beruhen auf zwei grundverschiedenen Arten von Infection. Ob die Bakterien in das Gewebe der Uvea selbst oder in den Glaskörper gelangen, spielt keine Rolle. Mischformen kommen vor, sind aber Folgezustände gemischter Infection und nicht etwa dadurch bedingt, dass die eitrige Form durch Abschwächung der Erreger in die plastische Form übergeht. Beide Formen sind anatomisch gut charakterisirt, klinisch aber nicht immer scharf zu trennen.

Sind die Infections-Erreger nur in die vordere Kammer eingedrungen, so beschränkt sich die Entzündung häufig auf den vorderen Theil des Auges, doch können unter Umständen, besonders bei Aphakie, auch Keime aus der vorderen Kammer in den Glaskörper gelangen. Ist der Glaskörper inficirt, so verbreitet sich die Entzündung auf die innere Auskleidung des Glaskörperraums, vor Allem auf die Pars ciliaris retinae und die eigentliche Netzhaut. Der anliegende Ciliarkörper erkrankt stets, dagegen kann die Aderhaut fast entzündungsfrei bleiben, wenn, wie es häufig geschieht, die Netzhaut sich frühzeitig abhebt. Bei Betheiligung der Uvea erkrankt der vordere Rand vom Ciliarkörper, der hintere Rand vom Sehnervenkopfe aus, dagegen ist die Verbreitung der Entzündung in der Fläche sehr gering. Entzündung des flachen Theils des Ciliarkörpers führt häufig zu ausgebreiteter Erkrankung des suprachorioidealen Raumes.

Die Lage der Mikroorganismen im Bulbus lässt darauf schliessen, dass die Entzündung der Membranen durch Fernwirkung der Bakterien mittels der von ihnen producirten Toxine hervorgerufen wird.

Eingehend schildert Verf. die Entwicklung der bindegewebigen Mem-

branen, welche nicht selten im suprachorioidealen Raume nach Ablauf schwerer Entzündungen und auch nach Blutungen angetroffen werden. Proliferirende Zellen bilden ein feinfaseriges, junges Bindegewebe, welches sich später verdichtet und dickere, straffere Fasern zeigt, in dem neugebildete Gefässe auftreten und nicht selten Hohlräume angetroffen werden. Nach Blutungen pflegen die Membranen besonders stark zu sein. Verknöcherung der suprachorioidealen Schwarten scheint nicht vorzukommen, während sie bekanntlich bei Schwarten auf der vorderen Fläche der Aderhaut nicht selten ist.

---

2) **Ueber einen eigenartigen Erregungsvorgang im Sehorgan,** von Prof. C. Hess in Würzburg.

Wenn man die Lider in einem mässig hellen Zimmer einige Minuten geschlossen hält, ein Auge für $^1/_2$ bis 1 Sekunde gegen den grauen Himmel richtet und das Auge dann schliesst, so treten an der Stelle des directen Sehens leuchtende helle Pünktchen auf, welche scheinbar in radiärer Richtung nach allen Seiten fortschreiten, während in Wirklichkeit die centralen verschwinden und peripherwärts neue auftreten. Die Erscheinung dauert 1 bis 3 Sekunden, kann aber nach erneutem Schliessen der Lider mehrmals hervorgerufen werden. Wie Belichtungsdauer, Belichtungsstärke, Färbung des Reizlichtes auf das Phänomen einwirken, vgl. Original.

Ueber Sitz und Ursache des Vorganges kann man nur Vermuthungen hegen, wahrscheinlich wird er durch irgend eine Zapfen-Erregung hervorgerufen. Um Nachbilder im gewöhnlichen Sinne kann es sich nicht handeln. Nachbilder entsprechen im Grossen und Ganzen der Form des Reizlichtes und treten rascher auf, wenn die Lichtstärke des Reizlichtes wächst, während hier helle Pünktchen sichtbar werden, und der Eintritt der Erscheinung durch hohe Lichtstärke des Reizlichtes verzögert wird.

---

3) **Ueber experimentelle Erzeugung phlyktänen-artiger Entzündungen durch abgetödtete Tuberkelbacillen,** von Dr. Otto Bruns, Assistent an der Universitäts-Augenklinik zu Heidelberg.

Bekanntlich ruft die Einverleibung abgestorbener Tuberkelbacillen histologische Veränderungen hervor, welche den durch lebende erzeugten sehr nahe kommen. Dass die entstandenen Knötchen nicht verimpfbar sind, und dass eine Generalisirung des Processes nicht eintritt, liegt auf der Hand. Ob Verkäsung erfolgt, ist noch nicht entschieden. Nach der Ansicht einzelner Forscher haben die abgestorbenen Bacillen ihre specifischen Eigenschaften verloren, so dass sie nur als Fremdkörper wirken.

Verf. injicirte sterilisirte Tuberkelbacillen in die Cornea und in das arterielle Gefässsystem. Dass die Bacillen nicht mehr lebensfähig waren, wurde durch Controlversuche festgestellt.

Die Injectionen in die Cornea riefen Veränderungen hervor, welche von der gewöhnlichen Tuberculose nur graduell verschieden waren, indessen niemals dem Krankheitsbilde der Keratitis phlyctaenulosa glichen. Nekrobiotische Vorgänge im Centrum der Gewebsproliferationen wurden beobachtet, konnten aber nicht als wirkliche Verkäsung angesehen werden. Wahrscheinlich handelte es sich nicht um eine einfache Fremdkörperreizung, sondern um die chemische Wirkung von hitzebeständigen Proteïnen.

Bei den Injectionen in die Gefässe wurden der Bacillenaufschwemmung in einer Reihe von Fällen Graphit oder Weizengries hinzugefügt, um die Bildung von Embolien zu begünstigen. Von den Versuchsthieren gingen

mehrere ein, andre blieben ganz gesund. Von 33 Thieren erkrankten 10 an den Augen und von diesen waren 5, welche der menschlichen Conjunctivitis phlyctaenulosa ähnliche Erscheinungen zeigten. Als Verschiedenheit ist hervorzuheben, dass die experimentell erzeugten Knötchen sämmtlich sehr klein waren und niemals ulcerirten.

---

4) **Die Wirkung der ultravioletten Strahlen auf das Auge**, von Dr. A. Birch-Hirschfeld, Privatdocent und Assistent der Universitäts-Augenheilanstalt in Leipzig.

Die Linse absorbirt einen grossen Theil des ultravioletten Lichtes und stellt also einen Schutz der Netzhaut dar gegen die an kurzwelligen Strahlen reichen Lichtarten, wie Sonnenlicht auf hohen Bergen, Blitzlicht, Bogenlampe, Eisenlicht der Finsenlampe. In Uebereinstimmung mit früheren Untersuchern fand Verf., dass das Unterscheidungsvermögen des Auges für ultraviolette Strahlen nach der Entfernung der Linse zunimmt.

Wird die Netzhaut aphakischer Augen durch ultraviolettes Licht geblendet, so bestehen die anatomisch nachweisbaren Veränderungen in hochgradigem Chromatinverlust und Vakuolisation der Ganglienzellen neben Chromatinschwund der Körnerschichten, ganz besonders der äusseren Körnerschicht. Es handelt sich also um dieselben, nur stärker entwickelten Veränderungen wie bei der physiologischen Hell-Adaptation. Auch die hochgradigen Veränderungen, welche sich nach Blendung mit ultraviolettem Lichte in aphakischen Augen entwickeln, gehen nach einigen Tagen zurück, worauf ein besonders chromatinreiches Stadium folgt.

Wurde ein Kaninchenauge 5—10 Minuten lang mittels einer Finsen'schen Dermolampe (3,5 bis 4,5 Ampère) geblendet, so beobachtete Verf. nach 6—12 Stunden Conjunctivitis, Chemosis, Hornhauttrübung, Abhebung des Hornhautepithels, Infiltration und Ulceration des Hornhautgewebes, Iritis, Cyclitis mit fibrinöser Exsudation in die vordere und hintere Kammer. Die Linse blieb klar. Die Netzhaut zeigte auch im linsenhaltigen Auge Veränderungen, die jedoch im aphakischen Auge stärker ausgeprägt waren. Sie bestanden ebenfalls in Auflösung der Chromatinsubstanz, Vakuolenbildung u. A. Das Pigmentepithel war intact, der vordere Abschnitt der Chorioidea stark hyperämisch.

Die Veränderungen bildeten sich in wenigen Tagen zurück, nur in den besonders stark geblendeten Augen konnte noch nach mehreren Wochen zarte Hornhauttrübung, Hyperämie des Uvealtractus und Vakuolen in den Ganglienzellen der Netzhaut nachgewiesen werden.

Die therapeutische Verwendung des ultravioletten Lichtes stösst auf die Schwierigkeit, dass man es nicht beliebig lange einwirken lassen darf. Die baktericide Wirkung ist zweifellos.

Wahrscheinlich beruhen die Folgezustände der Schneeblendung auf der Einwirkung ultravioletten Lichtes. Auch bei der elektrischen Blendung scheint den ultravioletten Strahlen eine wesentliche Rolle zuzufallen.

Der Blitzschlag wirkt sowohl blendend, als auch elektrolytisch und mechanisch auf das Auge. Linsentrübung, schwere Veränderungen der Uvea, Atrophie des Opticus dürften hauptsächlich durch mechanische und elektrolytische Einwirkung bedingt sein.

Bei der Sonnenblendung kommt den ultravioletten Strahlen keine Bedeutung zu. Die durch Sonnenblendung hervorgerufenen Veränderungen

localisiren sich wesentlich im Bereiche der äusseren Netzhautschichten (Oedem) und der Aderhaut mit secundärer Betheiligung des Pigmentepithels.

Dagegen scheint die nach Blendung entstehende Erythropsie hauptsächlich durch ultraviolettes Licht hervorgerufen zu werden.

Die Entstehung einer Cataract durch reine Lichtwirkung ist bisher völlig unerwiesen.

Schutz gegen ultraviolettes Licht wird schon durch eine einfache Glasplatte verliehen. Will man auch die relativ kurzwelligen blauen und violetten Strahlen ausschliessen, so sind rauchgraue Gläser besser als blaue, welche gerade die chemisch besonders activen, leuchtenden Strahlen durchlassen.

---

5) **Pathologisch-anatomischer Beitrag zur Entstehung der Druckexcavation,** von H. Schmidt-Rimpler, Prof. in Halle.

In einem Falle von totalem Narbenstaphylom mit mässiger Drucksteigerung fand sich eine eigenartige Druckexcavation. Die Lamina cribrosa war in ihrer ganzen Ausdehnung stark nach hinten zurückgedrängt. In Schnitten, welche die ganze intraoculare Papillenbreite trafen, sah man das ausgeprägte Bild der Excavation mit vorspringendem Rande. In der Mitte der Excavation ragte eine mit feinfaserigen, vielkernigem Bindegewebe überzogene Vene in die Höhe. Nach dem Rande der Papille hin waren in dem hier erhaltenen Papillargewebe durch Zugrundegehen des Nervengewebes Hohlräume entstanden, an deren Wandung glänzende myelinähnliche Kugeln, Fasern und Detritus lagen.

Vermuthlich drückte nach Schwund der Nervenfasern im Centrum der Papille und nach Entstehung der seitlich gelegenen Hohlräume der Augeninhalt auf die schutzlos gewordene Lamina cribrosa, so dass eine Ausbuchtung erfolgte. Scheer.

II. Zehender's Klinische Monatsblätter für Augenheilkunde. 1904. April.

1) **Beobachtungen über den Accommodations-Vorgang,** von C. Hess.

Verf. vertheidigt seine Ansichten über den Accommodations-Vorgang gegenüber Tscherning und sucht dessen Ansichten zu widerlegen.

---

2) **Einige seltene Glaucomformen,** von Dr. Sala.

Verf. beschreibt das Auftreten von beiderseitigem Glaucom mehrere Stunden nach der Discission einer Cataracta fluida bei einem 8jähr. Jungen, zwei Fälle von traumatischem Glaucom nach Contusion des Augapfels und macht Bemerkungen über die Bedeutung des erhöhten Eiweissgehaltes des Kammerwassers für die Pathogenese des Glaucoms.

---

3) **Ueber Infiltrations-Oedem (gallertigen Pannus degenerativus) unter der Bowman'schen Membran,** von E. E. Foster.

Bei der mikroskopischen Untersuchung eines wegen schwerer Iridochorioiditis enucleirten Auges fand Verf. in der Cornea eine eigenthümliche Veränderung, welche er als gallertigen Pannus unter der Bowman'schen Membran bezeichnete.

---

4) **Zur Pathogenese der Amotio chorioideae nach Iridectomie bei Glaucom und über Corpora amylacea in der excavirten Papille,** von B. Demaria.

Verf. untersuchte einen Bulbus pathologisch-anatomisch, an dem wegen eines Glaucoma inflammatorium chronicum eine Iridectomie gemacht worden war, die eine klinisch beobachtete Amotio Chorioidea zur Folge hatte. Es war ihm möglich eine directe Verbindung der Vorderkammer mit dem Perichorioidealraum nachzuweisen. Auch communicirte der Riss, der die Vorderkammer mit dem Perichorioidealraum verband, mit dem Schlemm'schen Kanal.

Ausserdem fand Verf. Drusen in der Papille, welche nach ihrem Aussehen und ihrer chemischen Reaction als Corpora amylacea aufzufassen waren. Dieselben hatten die durch den intraocularen Druck excavirte Papille derartig wieder ausgefüllt, dass ihr Niveau wieder annähernd mit der Retina gleich hoch war.

---

5) **Zur pathologischen Anatomie des wegen Hornhaut-Staphylom operirten Auges,** von H. Yamaguchi.

Bericht über zwei von ihm untersuchte Fälle.

---

6) **Kann eine von ihrem Ciliaransatze abgelöste Iris spontan wieder anheilen?** von B. Wicherkiewicz.

Verf. berichtet über einen Fall von Iridodialyse, woselbst nach energischer Anwendung von zusammengesetzten Mydriatica eine Wieder-Anheilung der Iris erfolgte.

---

7) **Die Diagnose der anomalen trichromatischen Systeme,** von W. A. Nagel.

Mai.

1) **Versuch eines Systems der physiologischen Farben-Empfindungen nebst einem Beitrag zur Kenntniss derselben,** von Richard Hilbert.

Verf. versucht eine Classification der physiologischen Farben-Empfindungen zu geben.

---

2) **Ueber die Trepanation der Sclera bei schmerzhafter Glaucom-Blindheit,** von Konrad Fröhlich.

Bei schmerzhafter Glaucom-Blindheit trepanirt Verf. ein Stück der Sclera. Er bildet zunächst einen Bindehautlappen. Mittels einer spitzen geraden Scheere führt er einen 10—12 mm langen Schnitt längs des untern Randes des M. externus und einen ebensolchen entsprechend dem äusseren Rande des M. inferior aus. Die zwischen beiden Schnittanfängen stehende Bindehaut an der Hornhautbasis wird durchtrennt, der Lappen möglichst rein von der Lederhaut abpräparirt und nach dem Aequator zu umgeschlagen. Mit der Trepankrone wird der Scleralkreis hinter dem Ciliarkörper herausgeschnitten und der Bindehautlappen mit einigen Nähten in seiner ursprünglichen Lage befestigt. In 4 Fällen hatte Verf. günstige Resultate, die Spannung wurde unter das normale Niveau herabgedrückt und die entzündlichen Erscheinungen hörten auf.

---

3) **Ueber einen Fall von traumatischer, bitemporaler Hemianopsie mit hemianopischer Pupillenreaction,** von O. Lange.

Verf. berichtet über eine bitemporale, complete Hemianopsie, an der ein Dachdecker in Folge eines Falles vom Dache litt. Dieselbe zeigte eine

scharfe Begrenzung in der Mittellinie, die nasalen Gesichtsfeldhälften zeigten für Weiss und Farben normale Grenzen, die centrale Sehschärfe war erhalten, und es bestand hemianopische, sowohl directe als consensuelle Pupillenreaction. Der Zustand ist auf Dislaceratio chiasmalis mediana totalis zurückzuführen.

4) **Ueber die primäre bandförmige Hornhauttrübung,** von Dr. Velbagen.
Verf. bespricht 2 Fälle von beiderseitigen bandförmigen Hornhauttrübungen an sonst gesunden Augen, von denen einmal die beiden Bulbi zur anatomischen Untersuchung gelangten. Es fanden sich Kalkkörnchen in der sonst normalen Bowman'schen Membran unter dem Epithel der Hornhaut.

5) **Ueber kroupöse und diphtherische Bindehaut-Erkrankungen,** von Dr. zur Nedden.
Die kroupöse und diphtherische Conjunctivitis werden jetzt meistens, da sie durch denselben Mikroorganismus hervorgerufen werden, gemeinsam als Conjunctivitis pseudomembranosa beschrieben. In Folge ihres klinischen Verlaufes sind sie nach der Ansicht des Verf.'s zu trennen. Bei der kroupösen Bindehaut-Entzündung lag das zu einer Membran geronnene Sekret auf der Bindehaut, indem es nur mit dem Epithel in Zusammenhang stand ohne sich in die Bindehaut selbst fortzusetzen, während bei der Diphtherie die Gerinnungsschicht früher oder später das ganze Gewebe der Bindehaut durchsetzte, wodurch letztere anämisch und bald nekrotisch wurde. Verf. untersuchte im Ganzen 23 Fälle, 18 kroupöse und 5 diphtherische. In der Mehrzahl der Fälle bei beiden Krankheitsprocesse fanden sich Diphtheriebacillen, Streptokokken und Staphylokokken theils allein, theils combinirt. Drei Fälle von Kroup waren bakterienfrei, welche alle gutartig verliefen. Eine echte Bindehautdiphtherie ohne Bakterien kam nicht vor.

6) **Anatomisches über die senile Macula-Affection,** von Clemens Harms.
Verf. untersuchte das Auge eines 77jährigen Mannes, woselbst während des Lebens die von Haab beschriebene senile Macula-Erkrankung nachgewiesen worden war, dunkle Herde neben hellen Stellen. Er konnte nachweisen, dass dieselbe auf Veränderungen in der Netzhaut allein beruhen.

7) **Zur Casuistik der Cysten der Lidhaut,** von Otto Zeller.
Beschreibung eines Falles.

Juni.

1) **Beitrag zur Pathologie und Pathogenese der Stauungspapille,** von Dr. Kampherstein.
Unter 51 Fällen von Stauungspapille bestand nach den Untersuchungen des Verf.'s in 32 eine Erweiterung des Sehnerven-Scheidenraums, 19 Mal ging dieselbe nur ein wenig über das Physiologische hinaus. Entzündungserscheinungen in den Scheidenräumen fanden sich in 38 von den 51 Hirnfällen, im Sehnervenstamm in 28. Oedem im Sehnervenstamm war in 30 Fällen mehr oder weniger stark ausgebildet, Oedem mit Entzündungserscheinungen verbunden in 19 Fällen. In 27 Fällen zeigten sich entzündliche Erscheinungen in der Papille, 33 Mal waren die Lamina cribrosa vorgebuckelt. In den bei weitem zahlreichsten Fällen ist die Stauungspapille nicht anders zu erklären, als durch ein fortgesetztes Oedem vom Gehirn aus. Das Oedem dringt vom Gehirn in den Opticus, durch die Lamina cribrosa

in die Papille und ruft hier als eine Art Inkarzerations-Erscheinung des intraocularen Sehnervenendes in dem starren Scleralring und der nur wenig nachgiebigen scleralen Lamina cribrosa eine Schwellung hervor.

2) **Ueber unpigmentirten Naevus der Bindehaut,** von E. E. Foster.

Der nicht pigmentirte Naevus der Bindehaut pflegt im Lidspaltentheil der Conjunctiva bulbi zu sitzen, besonders aussen, in Gestalt einer flachen, gelblichen oder röthlichgelben Geschwulst, die sich gern vergrössert, ohne dass jedoch bisher ein Uebergang in eine maligne Geschwulst beobachtet ist. Histologisch verhalten sie sich wie die Pigmentnaevi, abgesehen vom Pigment, sie geben zu Bildung multipler Cysten Veranlassung, welche von den Epitheleinsenkungen ausgehen.

3) **Experimentelle Untersuchungen über die Veränderungen der Thränendrüse nach Exstirpation ihrer Ausführungsgänge,** von A. Natanson.

Verf. trennte die Ausführungsgänge der Thränendrüse am Hunde von der Orbita aus ab und schnitt sie aus, so dass der Zusammenhang der Drüse mit dem Conjunctivalsack aufgehoben wurde. In der Thränendrüse vollzogen sich erhebliche Veränderungen in den Epithelien. Dieselben waren verkleinert, ihr Protoplasma fast ganz geschwunden und degenerirt.

4) **Die armirte Sonde,** von Alexander Qurin.

Die armirte Sonde besteht aus einem etwa 8—10 cm langen und etwa 0,2—0,4 mm dicken Draht von möglichst reinem Silber, dessen beide Enden mit dem betreffenden Agens, meistens Argentum nitricum, armirt werden.

5) **Zur Myopiefrage,** von J. Stilling.

Verf. vertheidigt seine Ansicht über den Einfluss des Obliquus superior bei der Genese der Myopie Cohn, Hamburger, Seggel und Schnabel gegenüber.

6) **Ueber die Schleifart und das Kaliber von Brillengläsern,** von Ed. Pergens.

Bei Cataract-Operirten empfiehlt sich in erster Linie der Gebrauch von convex-periskopischen Gläsern, dann folgen die planconvexen und die Huyghens-schen, wonach die gewöhnliche biconvexe Form kommt; die Bicylinder geben die geringsten Resultate. Was das Kaliber der Brillen anlangt, so wären Gläser von einem Vertikal-Durchmesser von 35 mm und einem Horizontal-Durchmesser von 55 mm am meisten am Platze.

7) **Bakteriologische Untersuchungen über Masern-Conjunctivitis,** von Ernst Schottelius.

In 40 Fällen von Masern-Conjunctivitiden fand sich im Sekret 25 Mal der Staphylococcus, der Streptococcus 6 Mal. Bei 40 letalen Fällen fanden sich Streptokokken 20 Mal.

8) **Ein neues Verfahren der Blepharoraphie,** von Albert B. Hale.

Verf. markirt auf beiden Lidern die Stelle, wo der neue Lidspalt enden soll. Zunächst auf dem untern Lide, von diesem Punkte beginnend macht er einen senkrechten Schnitt 5—6 mm lang, und von dessen untrem Ende

einen bogenförmigen, ungefähr parallel zur freien Kante des Lides bis zur äusseren Seite des Canthus externus. Von dieser Fläche entfernt er nun die Haut und die darin liegenden Haare sammt Follikel. Auf dem oberen Lide markirt er eine Fläche, der des unteren Lids entsprechend, jedoch 1 mm nach jeder Richtung weiter. Von der freien Kante beginnend entfernt er alles — Haare, Follikel, Tarsus und Bindehaut — unterhalb der Haut. In dieser Weise hat er am oberen Lid einen Hautlappen, am unteren einen Unterhautlappen; beide aufeinandergenäht bilden ein ganzes Lid.

Horstmann.

III. Archiv für Augenheilkunde. XLIX. 1904. Heft 3.

15) **Presbyopie in jugendlichem Alter, astigmatische Accommodation unter dem Einfluss von Eserin,** von Prof. Dr. Koster Gzn. in Leiden.

Verf. berichtet über eine erhebliche Verringerung der Accommodationsbreite bei einem 27jährigen, die nach Ausschluss aller andren Möglichkeiten als Presbyopie zu deuten ist. Als Ursache nimmt Verf. einen unbekannten Widerstand bei der Contraction des Ciliarmuskels an. Interessant war, dass Eserin zunächst eine ovale Pupillenverengerung hervorbrachte, erst nach $^1/_2$ Stunde wurde die Pupille kreisrund. Der ungleichmässigen Contraction des Ciliarmuskels entsprach eine ungleichmässige Accommodation in den correspondirenden Meridianen, die sich mit voller Sicherheit feststellen liess.

---

16) **Ueber Impftuberculose der Cornea,** von Dr. Nakagawa. (Augenklinik der Charité, Berlin.)

Bei einem Kaninchen, dessen Cornea mit Tuberculose geimpft war, konnte Verf. verfolgen, wie die Bacillen, nachdem sie die Descemet aufgesplittert hatten, in die Vorderkammer gelangten. Sie breiteten sich im Fontana'schen Raum, in der Wand des Schlemm'schen Kanals und dem Corpus ciliare aus und bildeten Herde und Knoten in der Iris. Bei andren Kaninchen war die Ausbreitung wesentlich geringer, überhaupt wurden die grössten Verschiedenheiten des Verhaltens nach der Impfung beobachtet. Auffällig war das Fehlen von Riesenzellen. Verf. erörtert die Frage der Verbreitung der Bacillen durch fixe oder bewegliche Hornhautzellen, die noch der Klärung bedarf.

---

17) **Ophthalmologische Miscellen,** von Prof. Hosch in Basel.

a) Zur subconjunctivalen Injection.

Verf. hat bei einer Infection nach Nachstar-Discission von subconjunctivaler Injection einer Lösung von Hydrarg. oxycyan. $^1/_{5000}$ vorzüglichen Erfolg gesehen. Es wurden in $2^1/_2$ Wochen 5 Injectionen ($^1/_2$ g) gemacht, daneben Cataplasmen und Atropin gebraucht. Verf. zweifelt nicht daran, dass eine baktericide Wirkung des injicirten Antisepticum in Action getreten ist.

b) Zur Einheilung metallischer Fremdkörper in die Netzhaut.

Mit 2 Patienten, die einige Jahre einen eisernen Fremdkörper in der Netzhaut gut vertrugen, machte Verf. die Erfahrung, dass es später zu schweren Entzündungen kam, die Enucleation erforderlich machten, da Extractionsversuche vergeblich gewesen waren. Er schliesst daraus, dass frühzeitige Extraction mit allen Mitteln zu erstreben ist.

c) Spontanruptur eines Bulbus mit Uvealsarcom.

d) Pilzconcrement im oberen Thränenröhrchen.

Die Untersuchung ergab Streptothrix. Verf. geht auf die Schwierigkeiten der Unterscheidung von Actinomyces ein. Weshalb Actinomyces im Thränenröhrchen nur als Fremdkörper wirkt und nicht in das Gewebe eindringt, ist nicht bekannt.

---

18) **Ein Fall von Irisverglasung bei Buphthalmus und eine Kritik der Weinstein'schen Theorie der Bildung der Descemet'schen Membran,** von Dr. Halben, Assist. d. Univ.-Augenklin. Greifswald.

Verf. untersuchte einen Fall, in dem die Descemet'sche Membran am Kammerwinkel continuirlich in eine von ihr nicht zu unterscheidende Glashaut übergeht, welche die Vorderfläche der Iris überzieht, um den Pupillenrand umbiegt und die Rückfläche des Pigmentblattes der Iris noch eine Strecke weit überkleidet. Der Befund ist mit der Wagenmann'schen Theorie, nach der die Glashaut als homogenes Product des Hornhaut-Endothels aufzufassen ist, leicht erklärt.

Verf. wendet sich gegen die Weinstein'sche Theorie, nach der die Descemet als ein Product der Hyalinisation der innersten Hornhaut-Grundsubstanz-Schichten aufzufassen ist, in sehr eingehenden Auseinandersetzungen.

---

19) **Original-Artikel der englischen Ausgabe.** (Vol. XXXI, Heft 3—5.)

Heft 3.

1) Gummata des Knochens, der Haut, Conjunctiva, Retina und des Uvealtractus. Vollständige und schnelle Heilung, von A. Barkan in San Francisco.

2) Entfernung einer Augenwimper aus der vorderen Kammer, von J. Dunn in Richmond.

Die Wimper hatte, ohne zu inficiren, 2 Monate in der vorderen Kammer gelegen. Der Hornhautschnitt zur Entfernung muss gross sein und gegenüber der Mitte des Haares liegen.

3) Aufklärung einer traumatischen Cataract, von J. Mills in Baltimore.

Eine isolirte Kapselwunde, in der ein Pulverkorn stecken blieb, führte zu keiner weiteren Trübung der Linse.

4) Eine Stichwunde in der Occipitalgegend mit nachfolgender homonymer Hemianopsie, von H. Friedenwald in Baltimore.

Die Hemianopsie, die mit anfänglicher Bewusstlosigkeit und epileptiformen Krämpfen auf den Stich folgte, ist wohl durch eine Hämorrhagie im Occipitallappen zu erklären.

5) Die Behandlung von Hornhaut-Geschwüren mit subconjunctivalen Injectionen, von J. Dunn in Richmond.

Den subconjunctivalen Jodjodkali-Injectionen schreibt Verf. eine sterilisirende Wirkung auf den Conjunctivalsack zu.

Heft 4.

1) Primäres Sarcom der Iris, von Casey A. Wood und B. Pusey in Chicago.

Vgl. Original-Artikel Band XLVII.

2) Ein Fall von traumatischem Enophthalmus, von Kilburn in Boston.

Der Enophthalmus folgte auf eine Verletzung am linken Oberlid durch

das Brillenglas. Verf. neigt zu der Erklärung durch einen Riss der Tenon'schen Kapsel.

3) Zwei bemerkenswerthe Fälle von Eisensplitter-Extraction aus dem Glaskörper mit dem Riesenmagneten, von F. Kipp in Newark.

4) Ein Fall von Blennorrhoe des Thränensackes, hervorgerufen durch einen Nasenstein, von F. Kipp in Newark.

5) Ein Fall von Streptothrix im unteren Thränenkanälchen, von F. Kipp in Newark.

In amerikanischen Kliniken kommt nach Verf.'s Zusammenstellung erst ein Fall auf 53 600 Augenpatienten, während Hirschberg einen auf 3000 schätzt.

Heft 5.

1) Ein Fall von metastatischem Carcinom des einen Sehnerven mit eigenthümlichen Degenerationen beider Nerven, von W. Holden in New York.

Vgl. Original-Artikel Band XLVI.

2) Die Behandlung von Hornhaut-Infiltraten mit Jodvasogen, von A. Duane in New York.

Die Anwendung des 10 % Jodvasogens, das einen Tag um den andren auf das Infiltrat getupft wurde, hatte guten Erfolg.

3) Retinitis albuminurica bei Syphilis, von Zimmermann in Milwaukee.

Eine charakteristische Retina albuminurica bei einer syphilitischen Nephritis ging auf energische Quecksilberkur vollständig zurück.

---

20) **Sitzungsbericht der British Medical Association.** (Ophthalmological Section.)

Heft 4. April.

21) **Astigmatische Accommodation unter dem Einfluss einseitiger Einwirkung von Homatropin und Eserin,** von Dr. S. Brandes in Haag (Holland).

Sehr eingehende Untersuchungen ergaben, dass Homatropin und Eserin astigmatische Accommodation hervorrufen können, bei Homatropin 1 D, bei Eserin bis 2,5 D.

---

22) **Ueber subconjunctivale Kochsalz-Injectionen und Schädigungen des Auges nach ihrer Anwendung,** von Dr. L. Alexander in Nürnberg.

In den 3 berichteten Fällen fanden sich nach 5—10 % subconjunctivalen Kochsalz-Injectionen Verwachsungen zwischen Conjunctiva bulbi und Sclera, partielle Gangrän der Conjunctiva und auch vorübergehende Veränderungen der Hornhaut und Linse.

---

23) **Ueber Pilzconcremente in den Thränenröhrchen,** von Dr. Awerbach in Alexejeff. Augenheilanstalt zu Moskau.

Im Anschluss an die Mittheilung eines Actinomyces-Befundes bezweifelt Verf., dass andre Befunde als Actinomyces-Concremente im Thränenröhrchen richtig sind.

24) **Ueber Längsdisparationen und über die Ueberplasticität naher Gegenstände,** von Dr. Kothe in Bonn.

Verf. führt den Nachweis, dass vertikale Unterschiede bei entfernten Gegenständen, wie Helmholtz annahm, gar nicht vorkommen können, vielmehr nur bei nahen Gegenständen möglich sind. Tiefenwahrnehmungen werden durch vertikale Unterschiede nicht vermittelt.

---

25) **Sitzungsbericht der Englischen Ophthalmologischen Gesellschaft.** Spiro.

IV. British med. Journal. 1904. Juni.

Behandlung der Ophthalmia neonatorum, von Albert Corner.

Verf. empfiehlt, tagsüber einstündlich, Nachts alle zwei Stunden eine schwache Höllensteinlösung nach vorheriger sorgfältiger Reinigung des Bindehautsackes und der Lider einzuträufeln. Er zieht diese Behandlung der directen Bepinselung der Conjunctiva mit starken Höllensteinlösungen vor.

Vermischtes.

1) Soeben kommt die Trauer-Nachricht, dass Stellwag von Carion, einer unsrer Senioren, im 82. Lebensjahre verstorben ist.

2) Unser geschätzter College, Geh. Hofrath Dr. Emil Maier, Leiter der Augenklinik des Ludwig Wilhelm-Krankenheims, ist, 69 Jahre alt, am 19. October in Karlsruhe gestorben.

Bibliographie.

1) Pathologie der Cilien, von Dr. Hans Herzog. (Verlag von Karger, Berlin 1904.) Die ausserordentlich fleissige und interessante Arbeit, in der der übersichtlich geordnete Stoff durch Abbildungen und Tafeln erläutert wird und die mit einem reichhaltigen Literaturverzeichniss versehen ist, eignet sich nicht zum Referat, sondern muss im Original nachgelesen werden.

2) Ueber Initialsklerosen der Augenlider, von Otto Kornacker. (Inaug.-Dissert. Berlin, 1904.) Nach der Statistik kommen auf 10000 Erkrankungen 1 Fall von Primäraffect der Lider, bei Männern häufiger als bei Frauen.

3) Bericht über 1000 Cataract-Extractionen, zusammengestellt nach 153 Fällen aus der Marburger und 847 aus der Breslauer Augenklinik, von Abraham Aronoff. (Inaug.-Dissert. Breslau, 1904.)

4) Zur Frage der Stauungspapille, von W. Uhthoff in Breslau. (Neurol. Centralbl. 1904. Nr. 20.) Auf dem Gebiete der Stauungspapille überwiegt der Hirntumor ausserordentlich, er fand sich unter 204 Fällen von Stauungspapille 134 Mal. Die Diagnose „Stauungspapille" ist nur dann zu stellen, wenn die Prominenz mindestens 2 Dioptrien und darüber beträgt. Nach der Ansicht des Verf.'s lässt sich das Zustandekommen der Stauungspapille nicht immer auf Grundlage primärer entzündlicher Vorgänge erklären, sondern den mechanischen Verhältnissen der intracraniellen Drucksteigerung in Verbindung mit Ventrikelhydrops kommt eine sehr wichtige Rolle zu.

5) Ein Fall von Abducenslähmung und Extremitätenparese nach Schädelbruch, von Dr. Ernst Bloch in Kattowitz. Es handelt sich um eine rechtsseitige Abducens- und Extremitätenparese bei einem

53jährigen Patienten, den ein Balken an der rechten Kopfseite getroffen hatte. Verf. nimmt einen Bruch des rechten Felsenbeins an, wodurch ein Bluterguss entstand, der den Abducens an der Schädelbasis comprimirt hat und der langsam resorbirt wird. Die Extremitätenparese rechts ist wohl die Folge einiger miliarer Blutungen im Pons links nach Abgang der corticalen Facialisfasern.

6) Ueber hysterische Augenmuskel-„Lähmungen" in einer Familie, von Bondi. (Prager med. Wochenschr. 1904. Nr. 33. Nach einem Referat in dem Neurol. Centralbl. 1904. Nr. 20.) Bei der 38jähr. Mutter wurde ein Contractionszustand im rechten Internus, bei der 12jähr. Tochter die spastische Form der hysterischen Ptosis beobachtet. In beiden Fällen völlige Heilung.

7) Biologische Abtheilung des ärztlichen Vereins zu Hamburg. Sitzung vom 26. April 1904. (Nach einem Referat im Neurol. Centralbl. 1904. Nr. 12.) Saenger: Ueber den Faserverlauf im Chiasma nerv. opticorum. Das Resultat der mit Dr. Wilbrand zusammen an einer grösseren Reihe von Fällen mit einseitiger Opticus-Atrophie erhobenen Befunde geht dahin, dass in allen Fällen eine Partialkreuzung der Sehnervenfasern im Chiasma angenommen werden musste. In der unteren basalen Chiasmahälfte sieht man im vorderen Abschnitt in der Mitte gekreuzte, lateralwärts aber auch ungekreuzte Fasern. Im hinteren Abschnitt trifft man dagegen nur gekreuzte Fasern.

8) Ein neuer Apparat zum Photographiren der Pupillenbewegungen, von Dr. J. Piltz. (Neurol. Centralbl. 1904. Nr. 17 u. 18.) Die Beschreibung des Apparats mit anschaulichen Abbildungen muss im Original nachgelesen werden.

9) Ueber die, bei den coordinirten Seitenbewegungen der Augen, an dem sich medialwärts drehenden Auge eintretende Pupillenverengerung, von Dr. Marina in Triest. (Neurol. Centralbl. 1904. Nr. 17.) Verf. hat an Menschen fehlende Accommodations-Reaction bei normaler Accommodation und intacter Convergenzreaction beobachtet; ferner stellte er nach Atropinisation fest, dass die Convergenzreaction die letzte ist, welche verschwindet, und die erste, welche wiederkehrt. In einzelnen Fällen verengert sich die Pupille des nach einwärts gehenden Auges auch bei den Seitenbewegungen der Bulbi.

10) Ueber den Eintritt der vicariirenden Frontaliscontraction bei congenitaler Ptosis, von Dr. M. Bartels. (Zeitschr. f. Augenheilk. XI. 1904. Mai.) Bei einem 16 Wochen alten Kinde fand sich beiderseitige Blepharophimosis, Ptosis, Epicanthus und Beschränkung der Bulbusbewegung nach oben, ausserdem hochgradige Hypermetropie. Am auffallendsten war bei dem so jugendlichen Individuum das frühzeitige Auftreten der vicariirenden Contractur des M. frontales und der Kopfhaltungsmuskeln zur Ermöglichung des besseren Sehens. Nach der Ansicht des Verf.'s muss angenommen werden, dass bei dem Kinde die Muskelaction rein reflectorisch zu Stande kam und dass die Reflexbahn dafür schon frühzeitig ausgebildet war.

11) Wie verhält sich die Pupille bei der typischen reflectorischen Pupillenstarre? von Prof. L. Bach in Marburg. (Neurol. Centralbl. 1904. Nr. 15.) Verf. verfolgt mit seinen Ausführungen hauptsächlich den Zweck, auf die Nothwendigkeit einer bestimmten Definition des Begriffes der reflectorischen Pupillenstarre hinzuweisen und damit zu weiteren

Beobachtungen über die Weite der Pupille bei der typischen reflectorischen Starre anzuregen.

12) Das Verhalten des Rückenmarkes bei reflectorischer Pupillenstarre, von Dr. M. Reichardt. (Archiv f. Psychiatrie. Bd. 39, Heft 1.) Verf. kommt auf Grund seiner genauen und lehrreichen Untersuchungen zu folgendem Schluss: Bei allen Kranken mit Pupillenstarre fand sich, gleichgültig ob sonst vorwiegend lumbaler, oder cervicaler, oder generalisirter Sitz der Hinterstrang Erkrankung vorlag, ferner ob die Hinterstränge allein oder combinirt mit den Seitensträngen erkrankt waren, eine Degeneration an der Grenze zwischen Goll'schem und Burdach'schem Strang, also in der Bechterew'schen Zwischenzone und zwar am deutlichsten im ventralen Theil derselben in Höhe des 3.—2. Cervicalsegments. Auf Grund dieser Thatsachen glaubt sich Verf. berechtigt, eine bestimmte Degeneration im ventralen Theil der Zwischenzone vorwiegend des 3. Cervicalsegments als charakteristisch für Pupillenstarre anzunehmen und somit in letzterer ein Symptom einer Rückenmarkserkrankung erblicken zu dürfen. Ein Zusammenhang zwischen Rückenmarksdegeneration und Opticusatrophie konnte bis jetzt nicht gefunden werden. Fritz Mendel

12) Lichttherapie in der Augenheilkunde, von H. Strebel. (Klinisch-therap. Woch. 1903. Nr. 45.) Verf. geht davon aus, dass nur den ultravioletten, chemisch wirksamen oder „aktinischen" Strahlen eine specifische Wirkung zukommt, während die gewöhnlichen oder sichtbaren Lichtstrahlen sich von der Hitzewirkung (durch Kataplasmen, heissen Dampf, Thermophor u. s. w.) nicht wesentlich unterscheiden. Consequenter Weise benutzte er daher diejenige Lichtquelle, die am wenigsten Wärme- und am meisten aktinische Strahlen aussendet. Dies seien alle diejenigen Lampen, bei denen der elektrische Lichtbogen zwischen Eisenstäben erzeugt wird (Bang'sche Lampe, Dermolampe und Strebel'sche Lampe, die sich nur durch Constructions-Details unterscheiden). Versuche an Augenkranken hat Verf. überhaupt nicht gemacht. Auf Grund von Thierversuchen, in denen sich bei kurzer Bestrahlung Epithel-Abstossung auf Cornea und Conjunctiva erzeugen liess, die nach einigen Tagen spontan verheilte, empfiehlt Verf. die Verwendung bei verschiedenen Augenkrankheiten, bei denen wir bestimmte Zellen oder Keime zu zerstören wünschen (Ulcus corneae, Blepharitis, Hordeolum, Chalazion, Trachom u. a. m.). Die Arbeit hat somit nur den Werth einer Anregung, da die eigentlichen grundlegenden Versuche über Dosirung und Wirkung fehlen. Crzellitzer.

13) Das Jequirity, das Jequiritol und Jequiritol-Serum, von Hoor. (Samml. zwangl. Abhandl. a. d. Geb. d. Augenheilk. 1903. V. Bd. Heft 3/4.) An der Hand von 121 Fällen, die Verf. mit den Römer-Merck'schen Präparaten behandelte, bespricht er die Eigenschaften derselben. Vor der alten Jequirity-Behandlung haben sie voraus die feste Dosirbarkeit. Contraindicirt sind alle noch gereizten Augen. Nur die Hornhaut wird beeinflusst, d. h. vascularisirt und aufgehellt. Für Follikeln, Trachomkörner ist es wertlos. Da es nicht ungefährlich ist, sollen immer andre, harmlosere Mittel vorher angewandt bezw. erschöpft sein; die Anwendung muss in der Klinik, nicht ambulant und nur an einem Auge erfolgen. Vom Jequiritolserum, das ja alle Gefahren des Jequiritols nach Angabe seines Erfinders beseitigen soll, hält Verf. nicht allzu viel. Nur die schmerzlindernde Wirkung concedirt er als sicher. Doch hat er das Serum viel zu selten angewandt, um über dieses competent zu urtheilen. Erwähnt sei, dass bei einem Falle,

wo nach Jequiritolcur Phlegmone des Thränensacks eintrat, bei einem andren, wo ein Hornhautgeschwür erzeugt wurde, sowie bei mehreren äusserst heftigen croupösen Ophthalmien das Serum wirkungslos blieb. Ref. erwähnt dies, damit die Collegen bei der Anwendung des Jequiritols sich ihrer grossen Verantwortlichkeit bewusst bleiben und nicht im blinden Vertrauen auf das Serum den Hinweis auf event. Gefahren unterlassen.

Crzellitzer.

14) Ueber die Grundsätze bei der Behandlung der Kurzsichtigkeit, von Prof. H. Sattler, Geh. Med.-Rath in Leipzig. (Deutsche med. Wochenschrift. 1904. Nr. 17 u. 18.) Verf. spricht sich zunächst über die Entstehung der Kurzsichtigkeit aus. Er verwirft die Accommodations-Theorie, ist Anhänger einer Convergenz-Theorie. Bei der Nahearbeit wird zunächst eine Schädigung durch Erschwerung des venösen Rückflusses beim Vorbücken ausgeübt, sodann wirkt die Contraction mehrerer Augenmuskeln auf die jugendliche Bulbuskapsel allmählich drucksteigernd und das Auge verlängernd. Voraussetzung ist eine Anlage, die häufiger, als gewöhnlich angenommen wird, ererbt ist. Deshalb ist bei der Bekämpfung der Myopie auf die Vermeidung zu starker Annäherung und zu langer Nahearbeit hinzuwirken. Dazu gehören geeignete Subsellien u. s. w. und nach des Verf.'s Ansicht dauernde Correction durch die vollständig neutralisirenden Concavgläser. Verf. hat bei Vollcorrection nur gute Erfolge gesehen, nie eine grössere Weiterzunahme als 1—1,5 D. Von My 0,75 D an wird Vollcorrection für Nähe und Ferne empfohlen. Lässt sich dies (bei Mädchen) nicht durchsetzen, so ist wenigstens das Tragen der Gläser für die Nähe und in der Schule durchzusetzen, wenn auch das Blinzeln der uncorrigirten Myopen einen nicht gleichgültigen Muskeldruck auf das Auge ausübt. Die Vollcorrection lässt sich bis zum 25. Lebensjahre stets gut durchführen. Bei Aelteren muss bei einer Myopie > 5,0 für die Nähe eine 1—2 D schwächere Brille genügen, falls nicht auch hierbei Vollcorrection von den Patienten vorgezogen wird. Um die prismatische Wirkung der starken Concavgläser zu vermeiden, sind periskopische Gläser zu empfehlen. Bei My 12—18 D ist von einer Vollcorrection nicht mehr die Rede, doch soll auch hier für die Nähe eine nur 3—4 D schwächere Brille und eventuell ein Zusatzglas für die Ferne getragen werden. Bleibt trotz Vollcorrection eine erhebliche dynamische Divergenz bestehen, so macht Verf. eine Tenotomie des Externus. Bei hohen Graden der Myopie, bei Kindern selbst bis zu 13—14 D herunter, entfernt Verf. die Krystalllinse nach dem Vorgehen von Hess mittels Extraction durch Lanzenschnitt. Er empfiehlt, falls keine Gegenanzeigen vorliegen, stets Operation beider Augen.

Spiro.

15) Eumydrin, ein neues Mydriaticum, von Dr. Lindemeyer. (Berl. klin. Wochenschrift 1903. Nr. 47.) Das Eumydrin, durch eine Umwandlung des Atropin gewonnen, indem seine tertiäre Base in eine quaternäre übergeführt wird, — dessen Giftigkeit 50mal geringer sein soll, als diejenige des Atropin, kann in verschieden starken Lösungen (1 %, 2 %, 5 % und 10 %) verwandt werden, um je nach Wunsch eine Mydriasis und Accommodations-Lähmung von entsprechender Dauer hervorzurufen.

Fritz Mendel.

Um Einsendung von Separatabdrücken wird gebeten (Berlin NW. 26 Schiffbauerdamm).

Verlag von Veit & Comp. in Leipzig. — Druck von Metzger & Wittig in Leipzig.

Centralblatt
für praktische
AUGENHEILKUNDE.

Herausgegeben von

Prof. Dr. J. Hirschberg, Geh. Med.-Rath, in Berlin.

Unter ständiger Mitwirkung der Herren Dr. Ancke in München, Dr. Berger in Paris, Prof. Dr. Birnbacher in Graz, Dr. Brailey in London, Geh. Med.-Rath Prof. Dr. H. Cohn in Breslau, Doc. Dr. Cl. du Bois-Reymond in Berlin, Dr. Czellitzer in Berlin, Prof. Dr. E. Emmert in Bern, Prof. Dr. C. Gallenga in Parma, Dr. Ginsberg in Berlin, Prof. Dr. Goldzieher in Budapest, Dr. Gordon Norrie in Kopenhagen, Dr. Hamburger in Berlin, Prof. Dr. Horstmann in Berlin, Dr. Issigonis in Smyrna, Prof. H. Knapp in New York, Prof. Dr. Krückow in Moskau. Dr. Loeser in Berlin, Prof. Dr. Magnus in Breslau, Major F. P. Maynard, I. M. S. Calcutta, Dr. F. Mendel in Berlin, Dr. Moll in Berlin, Dr Neuburger in Nürnberg, Dr. Pergens in Brüssel, Prof. Dr. Peschel in Frankfurt a. M., Dr. Purtscher in Klagenfurt, Dr. M. Reich in Petersburg, Med.-Rath Dr. Scheer in Oldenburg, Prof. Dr. Schenkl in Prag, Prof. Dr. Schwarz in Leipzig, Dr. Spiro in Berlin, Dr. Stiel in Köln.

Monatlich ein Heft. Preis des Jahrganges 12 Mark. Zu beziehen durch alle Buchhandlungen des In- und Auslandes und die Postanstalten des Deutschen Reiches.

December. Achtundzwanzigster Jahrgang. 1904.

Inhalt: **Original-Mittheilung.** Ein seltener Operations-Fall. Von **J. Hirschberg** in Berlin.

Gesellschaftsberichte. 1) Medicinische Gesellschaft in Leipzig. — 2) Wiener ophthalmologische Gesellschaft. — 3) X. Internationaler Ophthalmologen-Congress in Luzern, September 1904.

Referate, Uebersetzungen, Auszüge. 1) The pathology of the eye, by J. Herbert Parsons. — 2) Ueber Magnet-Operationen am Auge, von Heinrich Bernartz. — 3) Encyclopédie française d'ophtalmologie, par F. Lagrange et E. Valude. — 4) Histologie pathologique de l'oeil, par O. Parisotti. — 5) Anatomie de l'appareil nerveux sensoriel de la vision. Rétine. — Nerf optique. — Centres optiques, par M. Rochon-Duvigneaud.

Journal-Uebersicht. I. A. v. Graefe's Archiv f. Ophthalmologie. LIX. 1. — II. Zehender's Klinische Monatsblätter für Augenheilkunde. 1904. Juli—November.

Vermischtes. Nr. 1—2.

Bibliographie. Nr. 1—15.

Ein seltener Operations-Fall.

Von **J. Hirschberg.**[1]

M. H.! Ueber eine seltene Operation möchte ich Ihnen berichten, ja über eine solche, welche, soviel ich weiss, bisher noch niemals mit Erfolg ausgeführt worden ist, nämlich über die Ausziehung eines an den Sehnerven-Eintritt angehefteten Eisensplitters.

[1] Nach einem in der Berliner ophthal. Gesellsch. am 17. XI. 1904 gehaltenen Vortrage.

Am 7. XI. 1904 wurde mir aus Wilna in Russland von dem dortigen Augenarzt ein 26jähriger Schlosser zur Operation übersendet. 2 Monate zuvor hatte der Mann eine Verletzung sich zugezogen; beim Hämmern auf Stahl war ihm ein Splitter vom Hammer in's rechte Auge geflogen. Das Weisse des Auges war etwas zerfetzt und geröthet. Er wurde mit Einträuflungen und Umschlägen behandelt. Einen Monat lang setzte er die Arbeit aus, dann nahm er sie wieder auf; litt aber in der letzten Zeit viel an Schmerzen im rechten Auge sowie in der rechten Kopfhälfte. Die Krankenbefragung, die Prüfung des verletzten Auges und auch die Behandlung war dadurch erschwert, dass der Verletzte nur polnisch und ein wenig russisch spricht, aber meine Kenntnisse in den beiden slavischen Sprachen leider nur ziemlich dürftig sind; weshalb ich bei der Operation selber einen Dolmetsch zuzog.

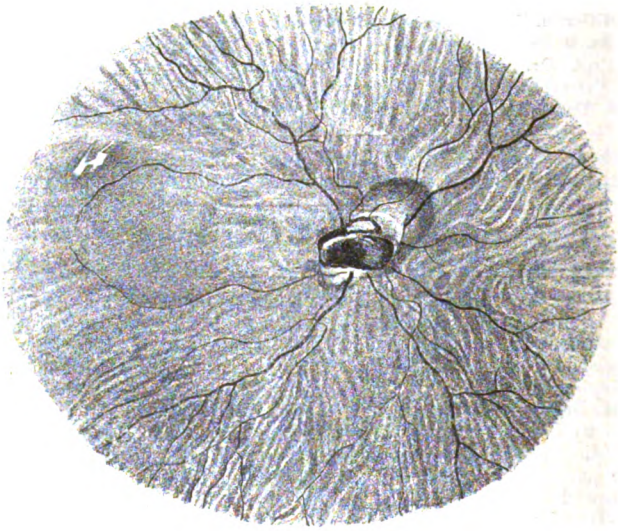

Fig. 1.

Das rechte Auge war wenig gereizt, aber doch etwas lichtscheu und thränend. Hornhaut klar. Nach aussen-unten von ihrem Rande und nahe bei demselben entdeckt man mit der Lupe eine feine Narbe in der Lederhaut, die wagerecht zieht und etwa 1,5 mm lang ist; sie stellt die Eingangspforte des Eisensplitters dar. Die brechenden Theile des Auges sind in dem mittleren Bezirk frei von groben Trübungen. Aber eine bläuliche Trübung, die im untersten Theil des Glaskörpers dicht vor, bezw. an der Netzhaut sich befindet, dürfte von dem ursprünglichen Blut-Erguss in den Glaskörper herrühren. Man sieht sofort den Eisensplitter, derselbe bedeckt den Sehnerven-Eintritt. Der Splitter ist schwarz, sieht aus wie ein Sargdeckel mit scharfer, wagerechter, nach vorn gerichteter Kante, welche metallisch glitzert. Die obere von den beiden Flächen, die in der Kante

zusammenstossen, ist etwas schmäler und grossentheils von einer dünnen hellweissen Auflagerung verhüllt. Der Splitter verdeckt den Sehnerven bis auf ein schmales, unteres Segment und ragt beiderseits noch ein wenig in die Netzhaut hinein. Die Blutgefässe der letzteren erscheinen, so wie sie auftauchen, im Wesentlichen normal. Nach innen-oben vom Sehnerven-Eintritt und einigermaassen concentrisch mit ihrem Rande zieht hinter den Netzhaut-Gefässen eine zarte, dunkelgraue Linie, der Ausdruck eines sogenannten Aderhaut-Risses.

Die genauere Untersuchung im aufrechten Bild enthüllt uns zunächst eine zarte, fadige Glaskörpertrübung, die ungefähr 1,5—2 mm vor der Vorderfläche des Fremdkörpers schwebt. Man erkennt jetzt, auch indem man die Drehscheibe spielen lässt, dass der Fremdkörper den Umriss eines plumpen, kegelförmigen Zahnes mit abgestumpfter Wurzel und halb abgebrochener Krone darstellt. Die scharfe Kante ragt 1 mm über die Oberfläche der umgebenden Netzhaut hervor, die schläfenwärts gelegene plumpe Spitze 0,6 mm, der Rand der nasenwärts belegenen Aushöhlung nur 0,3 mm. Der letztere ist durch zartes, weissliches Gewebe mit der Netzhaut verbunden, während die Spitze frei in den Glaskörper hervorragt; allerdings wie aus den angeführten Zahlen folgt, nur um ein kleines. (Fig. 2.) Eine kleine helle Prallstelle ist einige Millimeter schläfenwärts vom gelben Fleck und etwas oberhalb desselben sichtbar. Die Sehprüfung ergiebt links normale Verhältnisse, rechts mit -1 Di. S $= {}^{5}/_{10}$ m, leichte Einengung der Peripherie des Gesichts-Feldes sowohl nasen-, wie auch schläfenwärts; und einen grossen Dunkelfleck, der, schläfenwärts vom Fixir-Punkt, vom 10. bis zum 30. Grad reicht, und in welchem die Stelle des Mariotte'schen Fleckes gewissermaassen eine excentrische Insel darstellen würde. Die innigere Berührung des nasalen Splitter-Endes bewirkt es, dass der Ausfall nach der Schläfenseite weiter reicht. Die Sideroskopie ergab zuerst nur einen ganz unbedeutenden Ausschlag. Nachdem wir durch vorsichtiges Aufsetzen des dicksten End-Stückes vom Hand-Magneten auf den Schläfen-Theil des Aequators den Splitter einigermaassen magnetisirt hatten, erzielten wir an der genannten Stelle einen Ausschlag von 5°, an der entsprechenden Stelle der Nasenseite nur 3°, vorn an der Hornhaut Null. Obwohl der Sehnerv des Menschen in den Augapfel ja nasenwärts vom hinteren Scheitel des letzteren eintritt, so kann man doch schläfenwärts näher an denselben herankommen, weil eben die Menschen den Augapfel mehr nach einwärts, als nach auswärts zu drehen vermögen. Dieses bestimmte auch den Operations-Plan.

Fig. 2.

Der Fall lag recht schwierig, wie fast alle, welche mir von auswärts zugesendet werden; denn die leichten werden an Ort und Stelle erledigt

und nicht versendet. Ich selber hatte einen gleichen noch nicht erlebt. Nur zwei Fälle aus der Literatur sind mir bekannt geworden.

1. Professor Oeller hat in seinem Atlas (B, Taf. XIV) einen an dem Sehnerven befestigten Eisensplitter abgebildet: nach Eröffnung der Augenkapsel durch einen etwa 5 mm langen horizontalen Schnitt, 12 mm von der Mitte des äusseren Hornhautrandes, wurde der Versuch einer Ausziehung des Fremdkörpers mittelst eines grossen Elektromagneten gemacht; der Versuch misslang; die Sehkraft des Auges dürfte sich nicht erhalten haben, da bei Abschluss der Beobachtung, 3 Wochen nach dem Einschnitt, bereits beginnende Iridocyclitis festgestellt wurde.

2. Der zweite Fall von Eisensplitter im oder unmittelbar am Sehnerven, von dem ich gelesen, in der Klinik des Hrn. Geh. R. Saemisch während dessen Krankheit von seinem Vertreter operirt, hat in Ausschneidung des Augapfels geendigt.[1]

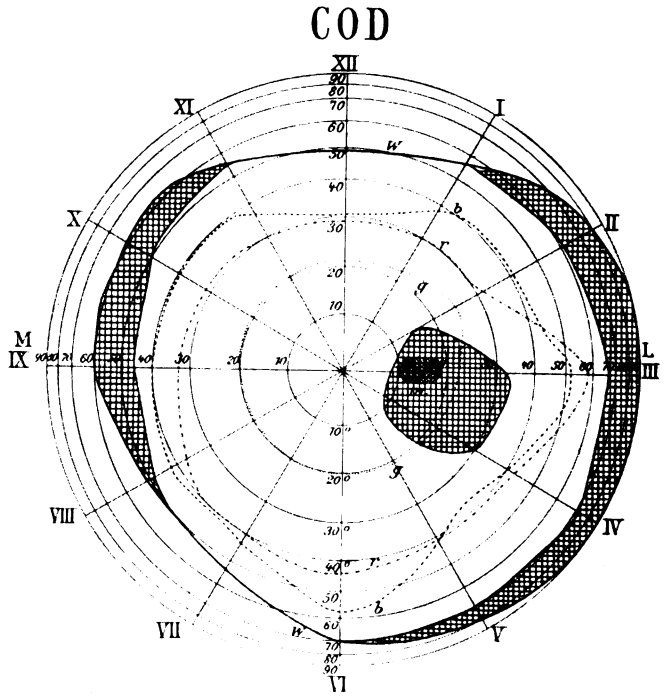

Fig. 3.

Unser Splitter sitzt unmittelbar vor dem Sehnerven, mit seiner Vorderfläche um 0,3—0,6—1,0 mm vor der umgebenden Netzhaut. Aber die Hinterfläche des Splitters kann in die eigentliche Substanz des Sehnerven nicht weit eingedrungen sein; sonst müssten wir wegen der Durch-

[1] Ueber Magnet-Operation am Auge. Dissert. von H. Bernartz. Bonn 1904.

schneidung von Sehnerven-Faserbündeln einen kometen-ähnlichen Ausfall im Gesichtsfeld haben; sonst müssten wir auch Störungen im Netzhaut-Kreislauf mit ihren Folgen vor uns sehen. Daraus ergiebt sich, dass der Splitter, trotz seiner anscheinenden Länge von 2,5 mm und seiner Breite von etwa 1,5 mm, doch ziemlich dünn sein muss; sein Gewicht kann nicht gross sein. Hiermit stimmt auch die Sideroskopie, welche als Maximum des Ausschlages 5 Grad am Schläfen-Scheitel des Aequators ergab.

Somit war der Plan der Operation (11. XI. 1904) vorgeschrieben. Jedenfalls durfte man nicht, nach der bei vielen Fachgenossen üblichen Routine, den Magneten vorn an die Hornhaut ansetzen. Dann würde er nicht gewirkt haben; oder wenn doch, so konnte der gerade nach vorn fliegende Splitter die Linse verletzen. Auch musste man jede heftige Einwirkung vermeiden, um Zerreissung der mit dem Splitter durch Gewebe zusammenhängenden Central-Gefässe zu verhüten. Dass der Plan glückte, verdanke ich zwei Maassnahmen, deren Wichtigkeit ich selber erprobt, die aber noch nicht genügend bekannt zu sein scheinen; wenigstens vermuthe ich dies nach der Discussion, die sich in der letzten Sitzung der British med. Association an meinen Vortrag anschloss. Das eine ist die möglichst sanfte Herausbeförderung des Splitters aus seinem Bett mit meinem Hand-Magneten; das andre ist die sofortige Augenspiegelung, um an den ersten Handgriff, wenn er geglückt ist, den nunmehr gebotenen zweiten richtig anzuschliessen.

Der Verletzte sitzt, das Auge ist durch Holocain-Einträuflung unempfindlich gemacht. Das stärkste Endstück meines Hand-Magneten wird an die Stelle des grössten Ausschlags angesetzt, d. h. schläfenwärts, in der wagerechten Mittel-Ebene, am Aequator, und dadurch der Splitter gelockert; sodann lasse ich die halbe Kraft des Riesen-Magneten vorsichtig auf die selbe Gegend kurze Zeit einwirken und greife sofort danach zum Augenspiegel.

Jetzt ist der Splitter fort von seiner Einbettung, die rein weiss erscheint. Der Splitter kann mit dem Augenspiegel nirgends entdeckt werden, musste also schon vor dem Aequator sitzen.

Nunmehr lasse ich die halbe Kraft des Riesen auf den lateralen Hornhaut-Rand wirken. Während bisher nicht die geringste Empfindung seitens des Verletzten angegeben wurde[1], trat jetzt deutlich Schmerz auf. Sofort war der Splitter hinter der Iris sichtbar, er kam auch zum Pupillenrand und wurde, indem wir nun volle Kraft einschalteten, um diesen herum gezogen, so dass er auf die untere Irishälfte fiel. Jetzt machte ich den üblichen Schnitt am unteren Hornhaut-Rande; das kleine Ende des Hand-

[1] Man sieht, dass Fehlen der Schmerz-Empfindung nicht auf Abwesenheit des Eisensplitters schliessen lässt. Die Behauptung mag noch so oft wiederholt werden sie ist irrthümlich.

Magneten brauchte nur zwischen die Wundlefzen geführt zu werden, so war der Splitter daran und gleich draussen. Kleine Blutung auf der Iris. Durch leichtes Reiben wird die Pupille gleich rund. Eserin, Verband, zu Bett.

Der Splitter hat die Maasse, die wir ihm zugeschrieben, eine Länge von 2,5 mm, grösste Breite von 1,5 mm, und besitzt ein Gewicht von nur 4 Milligramm.

Schon am Abend war das Blut von der Iris geschwunden. Vorderkammer gut gebildet. Der Verletzte bekam für die Nacht Chloral und Schnaps und schlief gut. Am 3. Tage fand man Sehkraft und Spannung befriedigend. Das Auge sieht fast wie ein normales aus.

Am 6. Tage ist das Auge ganz reizlos, die Pupille durch Atropin maximal erweitert und rund. Auf dem Sehnerven sitzt eine dünne weisse Schicht, welche zwei quer-verlängerte, seichte, durch eine niedrige Leiste geschiedene Gruben an ihrer Vorderfläche trägt.

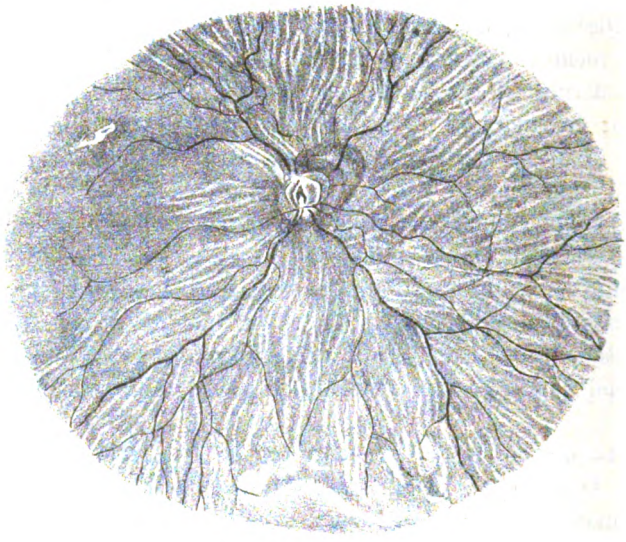

Fig. 4.

4 Wochen nach der Operation sieht das operirte Auge äusserlich wie ein gesundes aus. Hornhaut klar. Die Pupille rund und frei von Verwachsungen; nur aussen-unten zeigt sie, bei seitlicher Beleuchtung und Lupen-Betrachtung, eine zarte Kerbe des Randes, die sich als bläuliche, leicht eingesunkene Linie auf die Vorderfläche der Regenbogenhaut fortsetzt, — an der Stelle, wo der Splitter um den Pupillen-Rand herum in die Vorderkammer gedrungen. Bei Durchleuchtung erscheinen die durchsichtigen Theile klar; der Reflex roth, nur nach unten zu etwas bläulich. Mit dem Lupenspiegel erscheinen unter der Vorderkapsel einige grosse, zarte Linsen-

bläschen von seltener Form, wie abgerundete Dreiecke; der mittlere und Haupttheil des Glaskörpers bleibt frei von Trübungen. Der Sehnerven-Eintritt ist vollkommen klar zu erkennen. Nur das untere Drittel der Sehnervenscheibe liegt zu Tage und ist dabei röthlich, von normalem Aussehen; die oberen zwei Drittel sind bedeckt von einer dünnen, bläulich-weissen Bindegewebsbildung, die in der Mitte eine Delle zeigt, entsprechend der physiologischen Grube (Fig. 4). Weiter nach innen-oben schliesst sich der Aderhaut-Riss an: eine helle Verfärbung der Aderhaut hinter den Netzhaut-Gefässen, mit convexem, leicht pigmentirtem Aussenrande. Die Prallstelle sieht jetzt leicht-rosa aus. Der übrige Augengrund ist unverändert. Nur unten liegt noch bläuliche Auflagerung auf der Netzhaut, zart wolkig, hie und da schon in Zerfall begriffen. Keine Spur von Netzhaut-Ablösung.

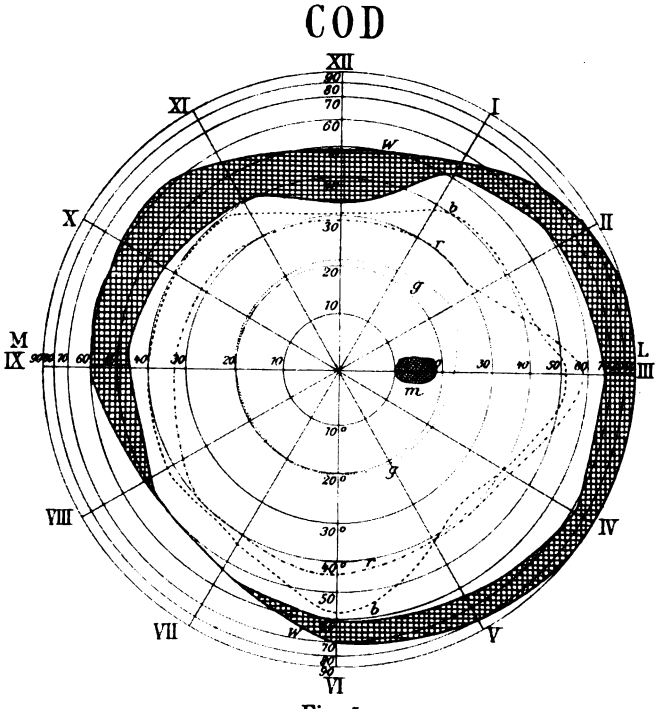

Fig. 5.

S = $^5/_7$. Gesichtsfeld-Grenzen nahezu normal. Der Dunkelfleck (Fig. 3) geschwunden. Man ist wohl berechtigt, von einem vollen Erfolg in diesem Falle zu sprechen.

Zweiundvierzig Tage nach der Operation wurde der Geheilte nach seiner Heimath entlassen.

Gesellschaftsberichte.

1) **Medicinische Gesellschaft in Leipzig.** (Deutsche med. Wochenschr. 1904. Nr. 34.)

Sitzung vom 3. Mai 1904.

1. Herr Sattler berichtet über einen Fall von pulsirendem Exophthalmus. Dieser entsteht durch Ruptur der Arteria carotis in den Sinus cavernosus hinein. Die Kranken schielen dabei gewöhnlich nach der Nasenseite zu, hauptsächlich bei traumatischer Entstehung, indem auf diese Weise gewöhnlich der Abducens mit betroffen wird. Das Charakteristische ist die Pulsation. Beim Auscultiren hört man über dem Exophthalmus ein Rauschen. Comprimirt man die Carotis, so sinkt die Anschwellung in sich zusammen und das Rauschen hört auf. Die Behandlung besteht in der Unterbindung der Carotis communis, doch kommen zuweilen Recidive vor. Bei dem demonstrirten Fall befanden sich mehrere starke Geschwülste am oberen Lid. Der Exophthalmus war hier durch Fractur oder durch Fissur an der Spitze der Felsenbein-Pyramide entstanden. Die Therapie wurde hier in der Weise eingeleitet, dass der aneurysmatische Sack an den Venen direct in Angriff genommen wurde (Unterbindung der Ophthalmica). Herr Perthes berichtet über die Operation.

2. Herr Birch-Hirschfeld: Die Nervenzellen der Netzhaut unter physiologischen und pathologischen Verhältnissen, mit besonderer Berücksichtigung der Blendung (Finsen, Röntgen, Radium).

Vortr. berichtet über die Ergebnisse, die er durch experimentelle Untersuchungen, besonders an Kaninchen ermittelt hat, und welche den Einfluss der verschiedenen Strahlenarten auf die Nervenzell-Structur der Netzhaut zum Gegenstande haben. Die Methode bestand in Nisslfärbung bezw. in der Verwendung des Methylen-Blau, vital, nach Ehrlich. — Resultat:

1. Schon bei der physiologischen Hell-Adaption (Tageslicht) erfahren die Netzhaut-Nervenzellen constante (geringe) Veränderungen, bestehend in Verminderung des Chromatin-Gehaltes und in geringer Grössenzunahme der Zelle und des Kernes.

2. Bei gesteigerter Intensität des Lichtes wird der Chromatinverlust immer stärker, schliesslich schrumpft und zerfällt Zelle und Kern.

3. Bei kurzer Sonnenblendung wird ein umschriebener Blendungsherd im Augengrunde erzeugt, entsprechend dem Strahlenbündel der Linse, bei dem sich die Hauptveränderungen am Pigment-Epithel und an der Aderhaut abspielen.

4. Reines ultraviolettes Licht (spectrales Ultraviolett) einer electrischen Bogenlampe ruft am linsenhaltigen Auge nur leichte Reiz-Erscheinungen des vorderen Abschnittes hervor, am aphakischen hingegen führt es zu Auflösung der Chromatin-Substanz und Vacuolisation des Protoplasmas. Doch kann sich diese Veränderung in mehreren Tagen ausgleichen.

5. Intensives ultraviolettes Licht (Finsenlicht), das am vorderen Theil des Auges zu schweren entzündlichen Störungen führt (Bindehaut-, Hornhaut-, Regenbogenhaut-Entzündung) kann auch am linsenhaltigem Auge die Netzhaut schädigen. Die Linse gewährt also keinen absoluten Schutz.

6. Durch Röntgen- und Radiumstrahlen treten am Kaninchen-Auge nach meist wehrwöchentlicher Latenz entzündliche Störungen am Hornhaut-Epithel auf, während die Netzhaut und der Sehnerv Degenerations- und Zerfalls-Erscheinungen am Myelin zeigen.

7. Während gegen die blendende Wirkung des ultravioletten Lichtes (Schneeblindheit, Blitzblendung, Ophthalmia electrica, Erythropsie) eine graue Schutzbrille genügend schützt, ist bei der therapeutischen Verwendung sowohl des Finsenlichtes, als auch besonders der Röntgen- und Radiumstrahlen in der Nähe des Auges Vorsicht geboten. C. Hamburger.

---

2) Wiener ophthalmologische Gesellschaft. (Bericht von Professor Elschnig.)

Sitzung vom 26. October 1904.

1. Lauber demonstrirt drei Patienten, 61, 66 und 74 Jahre alt, von denen die beiden ersten an einem, der letzte an beiden Augen eine Verdünnung des oberen peripheren Theiles der Hornhaut darbieten. Der ektatische Theil ist durchsichtig, nur von feinen oberflächlichen Gefässen durchzogen und wird von der übrigen Hornhaut durch eine bogenförmige weisse Trübung abgegrenzt. Durch diese Veränderung wird ein sehr bedeutender (7—13 D) betragender Astigmatismus hervorgerufen, der sich in zwei Fällen recht gut durch Cylindergläser corrigiren liess. Der Vortr. erinnert an die Aehnlichkeit mit den von Fuchs beschriebenen Fällen von Randsclerose und Randverdünnung der Hornhaut. Diese Fälle sind aber nicht dasselbe, da sich bei ihnen kein Greisenbogen vorfindet. Sie dürften auf Grund catarrhalischer Randgeschwüre der Hornhaut entstanden sein, trotzdem zwei der Patienten leugnen, jemals augenkrank gewesen zu sein.

Fuchs meint, die vorgestellten Fälle sind von den von ihm als senile Randatrophie beschriebenen verschieden, wie schon daraus hervorgeht, dass bei letzterer die Atrophie auf Grundlage eines Greisenbogens entstehe, während in den vorgestellten Fällen der Greisenbogen fehlt. Fuchs glaubt, dass die Ektasien durch entzündliche Prozesse entstanden sind.

2. stud. med. Gerstel, Demonstrator an der Klinik Schnabel, stellt zwei Fälle von luetischen oberflächlichen Ulcerationen am Lidrande und an der Conjunctiva tarsi, sowie knötchenförmigen Infiltrationen an letzterer Stelle vor, und zeigt eine Anzahl stereoskopischer Bilder in natürlicher Grösse (von Prof. Elschnig) von ähnlichen Fällen. Er zieht aus der Art der Infiltration den Schluss, dass es sich nicht um zerfallene Condylome, sondern um tarsitische Affectionen mit nachträglicher oberflächlicher Ulceration handelt.

3. Rabitsch demonstrirt Präparate (von Prof. Elschnig) eines Falles von Ciliarkörpercyste. (Ausführlich im Nov.-Heft mitgetheilt.)

4. Meller demonstrirt a) einen Fall von Keratitis punctata superficialis leprosa. Der Kranke, der seit mehr als vier Jahren an Lepra tuberosa leidet, bemerkt seit 2 Jahren eine Abnahme der Sehschärfe des rechten Auges unter leichten Entzündungs-Erscheinungen, seit ungefähr 1 Jahre auch des linken Auges. Das Sehvermögen beträgt jetzt nur noch Fingerzählen in 1 m.

Beide Hornhäute sind dicht besetzt mit äusserst feinen intensiv weissen, scharf umschriebenen, ganz oberflächlich gelegenen Pünktchen. Dazwischen hat sich eine mehr gleichmässige Trübung des Hornhautparenchyms entwickelt, indem jedes dieser Pünktchen von einem zart grauen Hof umgeben ist, und

diese Höfe vielfach confluieren. Die Randtheile der Hornhaut sind von einer pannusartigen Trübung eingenommen. An der Iris des rechten Auges liegen aussen oben zwei weisse stecknadelkopfgrosse, scharf umschriebene Knötchen, die deutlich über die Oberfläche der Iris vorspringen, das eine im kleinen Kreis, das andere näher dem Ciliarrande: Leprome der Iris. Innen oben sind zwei andere nur viel kleinere, eben noch mit der Lupe sichtbare. Zahlreiche hintere Synechien, Pupillarmembran.

Es handelt sich zweifellos um eine specifische Infection der Hornhaut mit Leprabacillen. Vortr. verweist auf die diesbezügliche Beschreibungen von Lyder Borthen u. A. (Ausführlichere Beschreibung folgt.)

Meller stellt b) einen Patienten vor mit einem symmetrischen Tumor der Thränen- und Krause'schen Drüsen. Der nicht ganz verlässlichen Anamnese nach soll die Geschwulst erst seit einigen Monaten sich entwickelt, in der letzten Zeit aber nicht mehr an Grösse zugenommen haben. Vier Jahre früher wurde Patient an der Klinik seines Chefs Prof. Fuchs wegen Blepharochalasis operirt (Excision einer Hautfalte aus beiden Oberlidern).

Die Oberlider sind in ihrer äusseren Hälfte stark vorgewölbt. Man fühlt unter der Haut einen exquisit lappig gebauten Tumor, dessen hinteres Ende in der Gegend der Thränendrüse hinter den Knochen zieht und daher nicht getastet werden kann.

Unter der Lidhaut zieht aber der Tumor, der sich hier aus einzelnen ziemlich derben leicht beweglichen Knoten zusammensetzt, medialwärts bis zum inneren Drittel des Lides.

Bindehaut normal. Keine Drüsenschwellungen, keine Vergrösserung der Speicheldrüsen, interner und Blutbefund (aufgenommen von der Klinik Neusser) negativ. Keine Lues.

Die Diagnose ist nicht mit Sicherheit zu stellen. Möglicher Weise handelt es sich um eine chronisch-entzündliche Infiltration der Thränen- und Krause'schen Drüsen, oder aber um einen von denselben ausgehenden Tumor. Gegen letzteres spricht die Angabe des Patienten, dass die Geschwulst in der letzten Zeit sich nicht mehr vergrössert habe.

Histologischer Befund wird nachgetragen werden.

5. Sachs hält den angekündigten Vortrag „Ueber die absolute Localisation des Gesehenen". Im kritischen Theile seiner Ausführungen erinnert er an die bekannten Versuche von Hillebrand, der auf Grund der Erfahrung erwartete, dass die Grössenänderung des Probe-Objectes bei dessen Annäherung und Entfernung die Localisation des Gesehenen beeinflussen könnte. Durch seine Versuche ist es ihm gelungen, diese Grössenveränderung auszuschalten und dadurch einen etwa vorhandenen Einfluss der Convergenz nebst Accommodation auf die Entfernungs-Wahrnehmung aufzudecken. Sicher ist der Einfluss von Convergenz nebst Accommodation nicht so gross und bestimmend, dass er nicht nach Beseitigung der Grössenveränderungen des Fixations-Objectes unwirksam werden würde.

Nach Sachs wird der Schwankungsbereich in der absoluten Localisation einer Gesichts-Empfindung durch das Hinzutreten von anderen relativ bestimmt localisirten eingeengt. Es wächst die Bestimmtheit und Richtigkeit der absoluten Localisation, unter gleichen Umständen, mit der Menge des gleichzeitig Sichtbaren. Es wird also die absolute Localisation durch den Gesammt-Inhalt des Gesichtsfeldes, in hohem Grade gewiss auch durch die Wahrnehmung von Theilen des eigenen Körpers gefördert. Bei aller Anerkennung der grossen zuerst von Hillebrand erkannten Bedeutung des erstgenannten Momentes dürfte

nicht übersehen werden, dass die Sichtbarkeit von Theilen des eigenen Körpers nicht nothwendig eine unveränderliche Localisation des Fixirten zur Folge habe.

6. Elschnig projicirt mikroskopische Präparate von jenem Auge, welches er nach Injection von hämolytischem Immunserum, wegen recidivirender Glaskörperblutung ausgeführt, enucleirt hat. (S. Februarsitzung der Gesellschaft.) Es fehlten jegliche Mikroorganismen, dagegen war die Netzhaut allenthalben in der Gehirnschicht, an vielen Stellen in toto nekrotisirt (Coagulationsnekrose). Die Nekrose, sowie die hochgradige nicht eitrige Entzündung der gesammten Uvea führt Elschnig auf cytotoxische Nebenwirkungen des Serums zurück.

---

3) **X. Internationaler Ophthalmologen-Congress in Luzern**, September 1904.

Die Unfallsentschädigung in der Augenheilkunde, von Th. Axenfeld (Freiburg i. B.).

Vortr. kommt am Schluss seiner umfangreichen und eingehenden Arbeit zu folgenden Resultaten:

Die Einäugigenrente ca. 30% für erwerbliche, 20—25% für einfache Lohnarbeiter, wie sie vom Reichsversicherungsamt gewährt wird, erscheint nach dem bisherigen Material angemessen. Für Einäugigkeit ist unter allen Umständen Dauerrente zu gewähren. Alle einseitigen Sehstörungen bis unter $S = 1/10$ bedürfen keiner Rente[1], mit $S < 1/10$ und bei einseitiger Aphakie soll die Hälfte der Einäugigenrente zuerkannt werden. Praktische Prüfungen des Tiefschätzungsvermögens müssen vorgenommen und höchstereoskopische Berufe besonders berücksichtigt werden.

Die Sehschärfeprüfungen zum Zwecke erwerblicher Begutachtungen haben möglichst unter Verhältnissen zu geschehen, welche den Arbeitsbedingungen gleichen.

Einseitige Augenmuskelstörungen mit Doppelsehen müssen wie die Einäugigkeit beurtheilt werden.

Bei gleichseitigen Hemianopsien wie bei hochgradiger einseitiger Einengung des Gesichtsfeldes ist mehr als bisher auch die Störung der binokularen Stereoskopie zu beachten. Reizzustände, Blendung u. s. w. dürfen nicht zu niedrig veranschlagt werden.

Unter keinen Umständen ist die Erwerbsschädigung auf rein theoretisch-mathematischem Wege zu berechnen.

Die Bestimmung des Werthes eines verlorenen oder beschädigten Auges im Hinblick auf die zu gewährende Entschädigung von Dr. Sulzer (Paris).

Umfangreiche Arbeit, zum Referat nicht geeignet, muss im Original nachgelesen werden.

Verlust des Sehvermögens durch Verletzungen und ihr Einfluss auf die Erwerbsfähigkeit, von Würdemann (Milwaukee).

Die von den amerikanischen Lebens- und Unfallsversicherungen bezahlten Entschädigungen betragen bei vollständiger Blindheit überall 100% der für totale Erwerbsunfähigkeit bedingten Summe, bei Erblindung eines Auges werden von 12½—50% dieser Summe vergütet, ohne Berücksichtigung einer kosmetischen Schädigung. Von den zur Berechnung der Erwerbsunfähigkeit aufgestellten mathematischen Formeln schliesst sich Vortr. ganz Magnus an.

---

[1] Möchte ich nicht billigen. H.

Ein Vorschlag zur Einigung über die Meridianbezeichnung bei der Astigmatismus- und Gesichtsfeldaufnahme, von Hummelsheim (Bonn).

Für Astigmatismus und Gesichtsfeldaufzeichnung soll die gleiche Meridianbenennung eingeführt werden und zwar das Snellen-Landolt'sche Schema.

Der Bacillus subtilis bei den Augenaffectionen (klinische und experimentelle Untersuchungen), von Dr. Gourfein (Genf).

Der Bacillus subtilis, der sich in den oberflächlichen Schichten der Erde findet, ist ein pathogener Mikro-Organismus, welcher bald schwerere, bald leichtere Augenentzündungen, je nach seinem Sitz, hervorrufen kann. Vom klinischen Standpunkte aus unterscheiden sich diese Augenaffectionen in nichts von den durch andre pathogene Mikro-Organismen hervorgerufenen.

Untersuchung von 1000 enukleirten Augen, von Leslie Buchanan (Glasgow).

Welche Rolle spielt der Glaskörper bei den verschiedenen Formen von Netzhaut-Ablösung? von Gonin (Lausanne).

Die Leber'sche Theorie, welche die Netzhaut-Ablösung auf Zug durch den Glaskörper zurückführt, ist nur auf die gewöhnlichen, nicht traumatischen Ablösungen anwendbar, in der grossen Mehrzahl der Fälle von traumatischer Ablösung trifft die Erklärung nicht zu.

Netzhaut-Ablösung bei Retinitis albuminurica, von Dr. Gourfein-Welt (Genf).

Aehnlich den Oedemen der andren Organe sammelt sich auch Flüssigkeit zwischen Netzhaut und Aderhaut an und führt dadurch zur Ablösung.

Das Exsudat stammt von der Netzhaut. Verwachsungen zwischen Glaskörper und Netzhaut wurden nicht gefunden.

Die Schrumpfung des Glaskörpers, die anatomisch festgestellt werden kann, ist eine Folge der Netzhaut-Ablösung und kann also nicht die Ursache sein.

Keilförmige Excision eines Schleimhautstückchens. Eine Verbesserung der Bowman'schen Schlitzung, von Dr. v. Hoffmann (Baden-Baden).

Ursachen der Kurzsichtigkeit. Behandlung progressiver Fälle von Kurzsichtigkeit, von Prof. Dr. Emmert (Bern).

Als sicher festgestellte Ursachen der Kurzsichtigkeit können betrachtet werden:

1. Erblichkeit;
2. die Jahre stärkster körperlicher Entwicklung;
3. schwächliche körperliche Anlage, sowie vorübergehende Ernährungsstörungen;
4. anhaltender Gebrauch der Augen für die Nähe.

Die Hauptaufgabe besteht bei der Behandlung der Kurzsichtigkeit darin, die Schwächung des Ciliar-Muskels, speciell des Tensor chorioideae, zu verhüten und andrerseits mit allen uns zu Gebot stehenden Mitteln denselben zu kräftigen.

Entfernung der Linse bei hoher Kurzsichtigkeit, von Henry Dickson Bruns (New-Orleans).

Bei einer Myopie von mehr als 12 Dioptrien im Alter von 10—25 Jahren entfernt Vortr. die Linse durch kleine Discissionen. Bei älteren Myopien mit normalem Augenhintergrund ist die Entfernung der Linse unnöthig, bei Glaskörper- und Chorioidea-Erkrankungen ist die Operation contraindicirt.

Ueber Früh-Operationen nach Starreifungen, von Dr. Bahr (Mannheim).

Um den Patienten einen zweimaligen klinischen Aufenthalt zu ersparen, lässt Vortr. in den letzten Jahren die Extraction des Stars am fünften Tage nach der Förster'schen Tritur folgen. Die Resultate waren sehr befriedigende.

Die Behandlung der Infection nach Star-Operation, von Dr. Bourgeois (Reims).

In jedem verdächtigen Falle soll der Verband am ersten Tage nach der Operation geöffnet werden. Als bestes Mittel bei Infectionen betrachtet Vortr. Injectionen von Hydrargyr. cyanat. 0,01/10,0, dazu 4 Tropfen 5 % Cocaïnlösung pro Injection. Injection mindestens $^1/_2$ ccm, im Ganzen 4—8 Injectionen.

Meine Erfahrung über Subconjunctival-Therapie, von Dr. A. Senn (Wyl).

Kochsalz-Injectionen besonders wirkungsvoll bei Herpes corneae und Netzhaut-Blutungen. Als specifische Behandlungsmethode zeigen sich die Hydrargyr. oxycyanat. Injectionen (1,0 : 5000,0) bei der centralen Chorioiditis der Myopien.

Wenig bekannte Varietäten des Glaucoms. Ihre Behandlung, von Dr. Abadie (Paris).

Bei bestimmten Formen von Glaucom treten drei Symptome entweder allein oder miteinander combinirt auf:

1. Schmerzen. 2. Auftreten von Regenbogenringen. 3. Anfälle von Verschleierung des Sehens. Bei acutem Glaucom Iridectomie, bei chronischem Miotica.

Zur Behandlung schwerer ekzematöser Hornhaut-Erkrankungen, von Prof. Emmert (Bern).

Vortr. empfiehlt eine wirksame Salbe von Protargol 2,0; Hyoscin. hydrobrom. 0,05 (Eumydrin 0,1), Vaselin oder Lanolin 40,0, — auf Leinwandlappen aufzustreichen. Fritz Mendel.

Referate, Uebersetzungen, Auszüge.

1) **The pathology of the eye,** by J. Herbert Parsons. (London, Hodder and Stoughton, 1904. Vol. 1. Histology, part. 1, 388 Seiten.)

Es ist zweifellos gerechtfertigt und darf freudig begrüsst werden, wenn ein neuer Versuch gemacht wird, aus dem Material der kaum zu bewältigenden ophthalmo-pathologischen Casuistik eine zusammenfassende Darstellung der pathologisch-anatomischen Vorgänge im kranken Auge zu schaffen. Das neue englische Werk, welches dieser Aufgabe sich unterzieht, soll vier Bände umfassen, von denen die beiden ersten für die „pathologische Histologie", die beiden letzten für die „allgemeine Pathologie des Auges" bestimmt sind; in den letztgenannten will Verf. die Krankheiten, welche das Auge als Ganzes betreffen, sowie die pathogenetischen Theorien darstellen.

Mitbestimmend bei der Abfassung des Buches war für den Verf. der Gedanke, dass den Ophthalmologen englischer Zunge kein modernes Werk dieser Art zur Verfügung hätten; das muss berücksichtigt werden, wenn man dem Buche gerecht werden will. Denn offenbar ist Verf. bei seiner Eintheilung von didaktischen Gesichtspunkten geleitet worden; nur aus solchen ist, nach Ansicht des Ref., ein Abtrennung der pathologischen Histologie von der

Pathologie gerechtfertigt, da jene — als ein Theil der pathologischen Anatomie — doch nur ein Stück der durch anatomischen Befund und Klinik gegebenen Basis darstellt, auf welcher die Pathologie sich aufbaut.

In dem vorliegenden, 388 Seiten starken, mit 267 Abbildungen versehenen ersten Bande des ersten Theils giebt Verf. in sechs Kapiteln die pathologische Histologie der Lider, der Bindehaut, Cornea, Sclera, Iris mit Vorderkammer und des Ciliar-Körpers. Jedes Kapitel wird durch eine Darstellung der normalen Verhältnisse des betreffenden Theils eingeleitet. Ausser den Gewebsveränderungen ist auch die Bakteriologie überall, wo Mikro-Organismen in Frage kommen, eingehend behandelt. Aus dem oben erwähnten didaktischen Gesichtspunkt erklären sich wohl die vielfach eingestreuten Bemerkungen allgemein-pathologischer Natur, welche meist recht elementare Dinge betreffen, z. B. dass die Säurefestigkeit der Tuberkelbacillen auf deren fettartiger Hülle beruht, dass aus Leukocyten keine Bindegewebszellen werden u. a., Dinge, die doch wohl für denjenigen, der sich mit pathologischer Anatomie beschäftigt hat, als bekannt vorausgesetzt werden dürften. Uebrigens sind diese Bemerkungen nicht immer zutreffend: Dass die Milchdrüsen-Epithelien (mit denen Verf. die Becherzellen in Parallele stellt), bei der Milch-Production zu Grunde gehen, ist keineswegs die zur Zeit geltende Meinung. Keratohyalin färbt sich nach v. Gieson nicht roth, sondern blau; roth färbt sich junge Hornsubstanz, die etwas ganz anderes ist als jenes und nicht etwa aus ihm hervorgeht.

Noch zweierlei hätte Ref. gern vermieden gesehen. Erstens wechselt das Eintheilungsprincip der einzelnen Abschnitte stellenweise, so dass dann Wiederholungen entstehen; so finden sich unter „Degenerationen der Cornea" die Absätze: Arcus senilis, Fettige Entartung, hyaline, colloide und amyloide Entartung, Kalkentartung, Bandförmige Hornhaut-Trübung u. s. w., es gehen also hier klinische und allgemein-pathologische Gesichtspunkte durch einander. Eine zweite, dem Ref. nicht zweckmässig erscheinende Anordnung ist die, dass manches in Abschnitten besprochen wird, in die es nicht hinein gehört. So steht der bekannte Peppmüller'sche Fall von epibulbärem Tumor, welcher zunächst als „luetisch" veröffentlicht wurde, während nachträglich der Bacillen-Befund (wie auch Verf. anführt) positiv war, unter „Syphilis der Conjunctiva"; unter den Sarcomen der Cornea stehen Fälle, von denen Verf. selbst sagt, dass sie vom Limbus ausgagangen waren; die von Badal-Lagrange und von Emanuel veröffentlichten Fälle epithelialer Tumoren des Ciliar-Körpers gehören zusammen, werden aber, da die Autoren verschiedene Bezeichnungen gewählt haben, an verschiedenen Stellen besprochen, der eine unter Carcinom, der andere unter Gliom des Ciliar-Körpers.

Das wären die Ausstellungen, die Ref. an Eintheilung und Text des Buches zu machen hätte, und welche schliesslich mehr nebensächliche Dinge betreffen. Abgesehen davon, muss aber gesagt werden, dass der Stoff in grosser Vollständigkeit zusammengetragen ist. (Nur im Trachom-Kapitel vermisst Ref. im Text die Verwerthung der wichtigen Arbeit von Junius, welche übrigens im Litteratur-Verzeichniss angeführt ist.) Wir wissen ja alle, dass unsere wissenschaftliche Ophthalmologie noch zu jung ist, als dass sie überall über eine solche Fülle anatomischer Thatsachen verfügte, dass in jedem Abschnitt eine zusammenfassende Darstellung gegeben werden könnte; man muss sich eben noch vielfach auf die Zusammenstellung der Casuistik beschränken. Aber soweit es möglich war, ist das vorliegende Werk doch kein rein compilatorisches; vielmehr tritt die Kritik des Verf., der ja durch

seine Thätigkeit an Moorfield's Hospital reichliche Erfahrung sich zu erwerben Gelegenheit hatte, vielfach hervor. Von selbständigen Bearbeitungen wäre namentlich der Abschnitt über den Greisenbogen hervorzuheben.

Die Darstellung ist durchaus einfach, klar, sachlich. Das Buch liest sich dem zu Folge leicht, zumal durch die offenbar sehr sorgfältige Correctur des Druckes dieser fast frei von Fehlern ist. Letzteres gilt auch von den sehr reichhaltigen Literatur-Nachweisen, welche jedem Abschnitt beigefügt sind; die hierauf verwandte Sorgfalt wird von Jedem dankbar anerkannt werden, welcher die angeführten Quellen aufsuchen will und weiss, wieviel Zeit bei Benutzung fehlerhafter Quellenangaben oft verloren wird. Bei Stichproben sind dem Ref. nur folgende irrthümliche Angaben aufgefallen, die vielleicht am Schluss des zweiten Bandes berichtigt werden könnten: S. 79, Zeile 1 v. o. muss es statt Wiener klin. Woch. 1897 heissen 1896, ebenda muss statt Reiner, Beitr. z. Augenheilk. 1898 die Jahreszahl 1896 gesetzt werden; S. 83, Zeile 3 v. u. Birch-Hirschfeld, Kl. Mbl. f. Augenh. Bd. XXXVIII statt Bd. XXXVII; S. 247, Zeile 11 v. u. ist die Jahreszahl von Dimmer, Zeitschr. f. Augenh. nicht 1890, sondern 1899.

Weniger aber als der Text sind die Abbildungen zu loben. Soweit sie aus andren Werken übernommen sind, sind sie meist gut. Ein sehr grosser Theil aber ist nach Präparaten photographirt und stellt Abdrücke von der unretouchirten Platte dar; und von diesen Figuren ist ein sehr grosser Theil ganz unzureichend. Der Meinung des Verf., dass durch Wiedergabe unretouchirter Photographien absolute Naturtreue erreicht wird, ist entgegen zuhalten, dass dies zwecklos ist, wenn nicht die Präparate nach Färbung, Deutlichkeit, faltenloser, ebener Ausbreitung u. a. dem entsprechend hergestellt sind; dann leistet die Photographie, wie ja aus manchem Werk bekannt ist, Hervorragendes. Dies Erforderniss scheint aber dem Ref. meist nicht erfüllt zu sein. Auch leiden viele solche Abbildungen beim Cliché-Verfahren. Da die meisten der so hergestellten Figuren leider sehr undeutlich, viele ganz unkenntlich sind, so möchte Ref. wünschen, dass diesbezüglich in den folgenden Bänden eine Aenderung eintritt; es würde das den Werth des Werkes noch wesentlich erhöhen. Dr. Ginsberg.

---

2) **Ueber Magnet-Operationen am Auge**, von Heinrich Bernartz. (Bonn. 1904. Inaug.-Dissert.)

Verf. berichtet über die Magnet-Operationen, die in den letzten 8 Jahren von Hrn. Geheimrath Prof. Dr. Saemisch in der Universitäts-Augenklinik zu Bonn ausgeführt wurden. Nach einer historischen Einleitung und der Beschreibung der modernen Methoden, der von Hirschberg, des „Vaters der Magnet-Operation" und der von Haab, folgen die 39 Krankengeschichten. 26 Mal handelt es sich um Eisenarbeiter; einmal ist ein 3jähriges Kind und einmal ein 10jähriger Schüler betroffen, die sich in der Nähe der Arbeitsstätten aufgehalten. Die Verletzungen kamen fast alle frisch, meist nach 1—2 Tagen zur Operation, der längste Zeitraum war 4 Monate. Die Eingangspforte war in der grössten Mehrzahl der Fälle die Hornhaut, bezw. Hornhaut und Lederhaut, 6 Mal nur war es die letztere allein, einmal war sie nicht zu ermitteln. 7 Mal sass der Splitter in der Linse, 2 Mal in der Iris, einmal in der Vorderkammer, 5 Mal in der Retina, einmal auf der Papille und in den übrigen Fällen im Glaskörper. 15 Mal war der Splitter direct oder mit dem Augenspiegel zu sehen. In der Mehrzahl der Fälle war

die Sideroskopie positiv, verschiedentlich aber versagte sie; Verf. giebt die Schuld dafür der ungünstigen Aufstellung in der alten Augen-Klinik, die in der neuen verbessert ist. Es scheint freilich noch das alte Asmus'sche Instrument in Gebrauch zu sein. In 4 Fällen, in denen die Sideroskopie negativ war, würde die Diagnose durch den grossen Magneten dadurch gesichert sein, dass beim Annähern die Patienten Schmerz empfanden. (Natürlich, der positive Ausfall des Versuchs ist beweisend, der negative nicht.) Die grösste Anzahl der Operationen wurde mit dem Hirschberg'schen Elektromagneten ausgeführt, dem uneingeschränktes Lob gespendet wird. In 11 Fällen wurde dabei durch die Eingangspforte des Fremdkörpers eingegangen, 8 Mal wurde ein Hornhaut-Schnitt gemacht und in den übrigen Fällen ein Scleral-Schnitt angelegt. Der Riesen-Magnet allein wurde nur 2 Mal angewandt, 3 Mal kam das combinirte Verfahren des Riesen-Magneten und Hand-Magneten zur Anwendung.

5 Mal gelang es nicht, den Splitter zu extrahiren; in einem dieser Fälle ist es wahrscheinlich, in einem andren möglich, dass er doppelt perforirt hatte. In dem Fall, in dem der Splitter auf dem Sehnerven sass, trat nach der erfolglosen Einführung des Hand-Magneten Schrumpfung des Augapfels ein. Die Operation wurde, während der Erkrankung des Hrn. Geh.-Rath Saemisch, von dem ersten Assistenten ausgeführt. In einem andren Fall war der Extraktions-Versuch eines in der Retina sitzenden Splitters erfolglos, da dieser scheinbar zu fest eingekeilt war. In dem 5. Fall gelang es nur mit dem grossen Magneten des physikalischen Instituts einen Splitter am Kammerfalz zum Vorschein zu bringen, trotzdem aber war das Eingehen mit Hand-Magneten ohne Erfolg.

Was die Endresultate betrifft, so werden sie als durchaus gute bezeichnet. Nur 2 Mal war die Enucleation nöthig, wegen Gefahr der sympathischen Ophthalmie. In dem einen dieser Fälle war der wahrscheinlich sehr grosse Splitter nach vergeblichem Eingehen mit dem Magneten mit der magnetisch gemachten Pincette aus dem Glaskörper geholt, in dem andren kam der in der Retina sitzende Splitter erst beim 9. Mal des Einführens des Magneten. Pantophthalmie und Schrumpfung folgte.

In 7 Fällen konnte der Augapfel nach Erlöschen des Licht-Scheines erhalten werden, 3 Mal war nur noch quantitative Licht-Empfindung vorhanden; in diesen 10 Fällen war die Prognose meistens schon vor der Operation wegen der Grösse des Splitters und der schweren Zerreissungen schlecht gewesen. In 2 Fällen hatte die Verletzung gleich zur Infection geführt. 6 Mal wurden Handbewegungen und einmal Finger in nächster Nähe erkannt. Einmal war die $S = {}^{3}/_{200}$, und einmal $= {}^{5}/_{200}$ und einmal, bei dem 3jährigen Kinde, liess sie sich nicht ermitteln. Es bleiben noch 17 Fälle = 43,6 %, in denen ein gutes Sehvermögen erzielt wurde; unter diesen sind 4 Fälle mit vollkommener Sehschärfe.

In dieser Weise gestaltet sich etwa das Resumé der Bernartz'schen Arbeit. Das Material ist günstig, weil es sich in allen Fällen um frische Verletzungen handelt.

In den Hirschberg'schen Statistiken[1] sind die leichten Fälle, d. h. Fälle, in denen der Splitter in der Hornhaut, Vorderkammer, Iris oder Linse steckt, von den schweren, in denen er im Glaskörper oder Netzhaut haftet, getrennt, und bei der Berechnung ausgeschieden. Auch hat Herr Geh.-Rath

[1] Die neueste wird demnächst in The Ophthalmoscope erscheinen.

Hirschberg vorgeschlagen, die Fälle, in denen die Extraction des Splitters nicht gelang, unter Verlust zu führen. Danach würde die Statistik der Bonner Fälle folgendermaassen ausfallen:

39 Fälle kamen zur Operation; 10 Fälle sind zunächst auszuscheiden, da sie nur den vorderen Bulbusabschnitt betreffen. In den übrigen 29 ist in 5 Fällen kein Splitter gefördert; wenn wir die beiden Fälle, in denen die Möglichkeit der doppelten Perforation besteht, ausschalten und den einen, in dem möglicher Weise der Splitter abgestreift ist, als Erfolg rechnen, so bleiben 2 Fälle, die als Verlust zu bezeichnen sind. In 24 Fällen gelang die Extraction. Das Endresultat war in 2 Fällen die Enucleation, in 6 Fällen Amaurose, in 3 Fällen Erhaltung des Lichtscheins, in 5 Fällen war die Sehschärfe = $^1/_{2000}$—$^3/_{2000}$, in 1 Fall = $^3/_{200}$ und in 7 Fällen = $^5/_{50}$—$^5/_5$. Rechnen wir zu diesen 7 guten Fällen noch die 4, in denen nach Extraction der Cataracta traumatica eine bessere Sehschärfe zu erhoffen ist, so kommen wir zu dem Resultat, dass unter 27 Fällen von Entfernung eines Eisensplitters aus der Tiefe des Auges 12 Erfolge und 15 Misserfolge zu verzeichnen sind. Da es sich bei letzteren in der Mehrzahl um übergrosse oder inficirende Splitter handelte, so ist das Resultat immerhin ein gutes zu nennen und spricht für die geschickte Handhabung und Leistungsfähigkeit des Hand-Magneten, der fast ausschliesslich zur Anwendung gekommen ist. Fehr.

---

3) **Encyclopédie française d'ophtalmologie**, publiée sous la direct. de F. Lagrange et de E. Valude. (Paris, Octave Doin, T. I—III, 1903 et 1904.)

Von der auf 8 Bände berechneten französischen Encyclopädie der Augenheilkunde, die nicht bloss aus Frankreich, sondern auch aus den Nachbarländern, Belgien, der französischen Schweiz, Italien und sogar aus Portugal ihre Mitarbeiter gewonnen hat, und „bestimmt ist, für die romanischen Länder eine Lücke auszufüllen", — sagen wir, das deutsche Handbuch von v. Graefe-Sämisch, das jetzt in zweiter Auflage erscheint, durch ein originales Gegenstück zu ersetzen, — sind drei überaus stattliche, vortrefflich gedruckte und reich mit Abbildungen versehene Bände (von 805, 947 und 1137 Seiten) erschienen, welche die grösste Beachtung verdienen, nicht bloss in den romanischen Ländern, sondern auch in den Ländern deutscher Zunge.

Natürlich ist bei der sehr eingehenden Theilung und der sehr grossen Zahl der Mitarbeiter der Werth der einzelnen Kapitel verschieden. Nur mässig ist der der Geschichte der Augenheilkunde von P. Pansier (I, S. 3—86, 1903); jedenfalls wäre es zweckmässig gewesen, wenn er in seiner Einleitung angegeben hätte, dass 1899 und 1901 zwei deutsche, auf Quellenstudien beruhende Bearbeitungen der Geschichte der Augenheilkunde im Alterthume erschienen sind. Der sonstige Inhalt des ersten Bandes ist sehr gründlich und ausgezeichnet: Anatomie der Orbita von Lagrange; Anatomie und Physiologie des Bewegungs-Apparates vom Auge von Motais; Anatomie der Sinus des Gesichtes von Rollet, eine willkommene Gabe; Anatomie und Physiologie der Lider von Terson in Paris; Anatomie und Physiologie des Thränen-Apparates von Kalt; allgemeine Anatomie des Auges von Berger; Anatomie der Bindehaut von Morax; Anatomie der Hornhaut von demselben; Anatomie und Physiologie der Liderhaut von Rohmer; Anatomie und Physiologie des Uveal-Tractus von Venneman; Anatomie und Physiologie der Linse von Truc und Vialleton, nebst geschichtlicher Einleitung von H. Dor;

Anatomie und Physiologie des Glaskörpers von Rohmer; Anatomie des sensorischen Nerven-Apparates vom Sehorgan von Rochon-Duvigneaud. Der letzten, umfangreichsten Abhandlung aus Bd. I (S. 551—800) wollen wir eine gesonderte Besprechung widmen und auf die beiden folgenden Bände im nächsten Hefte eingehen. H.

---

4) **Histologie pathologique de l'œil**, par le professeur O. Parisotti. (Paris, J.-B. Baillière et fils, 1904.)

Verf. bietet nach eingehender Besprechung der histologischen Merkmale der wichtigsten Krankheitsformen eine Anzahl aussergewöhnlich schöner Reproductionen mikroskopischer Präparate. Wenn er in der Vorrede verspricht, sich besonders mit den Epitheliomen der Conjunctiva, dem Trachom, den epithelialen Geschwülsten der Cornea, dem Sarkom des Uveal-Tractus und dem Gliom der Retina zu beschäftigen, so thut er das vorzugsweise dadurch, dass er schöne Typen im Bilde vorführt, ohne jedoch wesentlich Neues zu bieten. Besonders gut ist ein ausgesprochenes Perithelial-Sarkom des Limbus. Bei Weitem interessanter sind seine aktuellen Forschungen über Blastomyceten, denen er eine nach unsren Begriffen übermächtige Rolle zuschreibt. Er führt sie beim Trachom an und lässt dessen andre Characteristica, z. B. die Phagocyten, ganz in den Hintergrund treten. Dieselben Blastomyceten findet er beim Früjahrskatarrh und beim Pterygium.

Beachtenswerth sind seine Beobachtungen der verschiedenen Degenerations-Formen der Bindehaut, denen er stets eine Endovasculitis obliterans zu Grunde legt.

Besonders genau studierte Verf. die Chalazien in ihren verschiedenen Stadien. In 18 Fällen mit 2000 Schnitten konnte er stets endotheliale Zellen und Riesenzellen mit wandständig-kranzförmigen Kernen, niemals aber Bacillen feststellen; er steht daher auch der Frage nach der tuberculösen Genese skeptisch gegenüber. — Der Abschnitt über Retinis albuminur. bringt nichts Neues; recht bemerkenswerth aber ist der ausführliche Bericht über eine Arbeit von Gonin, welche die Retinitis pigmentosa behandelt. G. unterscheidet histologisch 4 Stadien:

I Verkleinerung des äusseren Segmentes der Stäbchen und Zapfen;

II. unregelmässige Schrumpfung der Zwischenkörnerschicht;

III. Pigmentepithel nicht mehr zu differenziren; Entartung der äusseren Körner;

IV. völlige bindegewebige Entartung der Netzhaut.

Die Netzhautverbindungen beginnen am Aequator, genau dort, wo die Grenze der beiden arteriellen Gefäss-Systeme der Chorioïdea liegt.

Bei Stadium II sind Zahl und Weite der Chorio-Capillar-Gefässe bedeutend verringert.

Leider sind diese interessanten Befunde nicht durch Bilder veranschaulicht.

Rosenstein (Elberfeld).

5) **Anatomie de l'appareil nerveux sensoriel de la vision. Rétine. — Nerf optique. — Centres optiques**, par M. Rochon-Duvigneaud (de Paris).

Das vorliegende, umfangreiche Werk, das in der französischen Encyklopädie der Augenheilkunde erschienen, ist eine auf erschöpfender Quellensammlung beruhende Zusammenstellung alles dessen, was die moderne Ana-

tomie und Pathologie über Netzhaut, Sehnerv und optische Centren zu Tage gefördert hat. Wenn schon die Sammlung dieses schwierigen Stoffes ein Verdienst ist, so liegt meines Erachtens der Hauptwerth der eigenen Arbeit des Verf.'s in der Schematisirung und Entwirrung der histologischen Bilder; dies leistet die Darstellung der retinalen Partie des centrifugalen cerebro-retinalen Apparates, dessen erste Darstellung wir Cajal verdanken, ferner die vergleichende Anatomie des Chiasma, und vor allem die Schematisirung der Bilder von Dejerine, Schnitte durch Corp. quadrigem. ant., Corp. genicul. extern., pulvinar, segment. retro-lenticulat. capsulae internae und Grosshirnrinde, die ganz ausgezeichnet in drei Bildern (je nach der Schnittrichtung) die Seh-Bahnen vom Chiasma zur Rinde darstellen.

Eigene Untersuchungen des Verf.'s beschäftigen sich eingehend mit der Anatomie des Seh-Nerven, insbesondere mit der Verteilung der fibrösen und gliösen Elemente zwischen den Primär- und Secundärbündeln der Nervensubstanz.

Das Studium der centripetalen und centrifugalen Sehnerven-Degenerationen bringt nichts wesentlich Neues; es schliesst sich eng an die pathologisch-klinischen Untersuchungen von v. Monakow an und erkennt das bekannte Henschen-Bernheimer'sche Schema, das die Schematisirung der verschiedenen Sehnervenbündel im Opticus, Chiasma und der Sehnerven-Strahlung darstellt, noch als zu Recht bestehend an.

Der Frage nach der Projection der verschiedenen Netzhaut-Abschnitte, speciell der Macula, auf die Grosshirnrinde ist besondere Beachtung geschenkt. Verf. ist geneigt, eine derartige Projection in Frage zu stellen und für die Macula zu verneinen.

Den Schluss bilden die Ergebnisse der Golgi'schen Methode, vermittelst der die Neurone der Seh-Bahn von Cajal dargestellt wurden. — Auf die Einzelheiten des reichen Inhaltes genau einzugehen, ist nicht möglich.

Rosenstein (Elberfeld).

Journal-Uebersicht.

I. A. v. Graefe's Archiv für Ophthalmologie. LIX. 1.

1) Ueber den Nutzen des Tuberculins bei der Tuberculose des Auges, von Prof. A. v. Hippel in Göttingen.

Verf. berichtet eingehend über eine grössere Reihe einschlägiger Fälle, welche er erfolgreich mit Tuberculin behandelt hat. Tuberkeln der Aderhaut werden von den Versuchen ausgeschlossen, weil die Diagnose meistens nicht mit voller Sicherheit gestellt werden kann. Anfangs verwandte Verf. das alte, später das neue Tuberculin T. R., welches in seiner Wirkung sicherer ist und weniger unliebsame Complicationen im Gefolge hat. Als zweckmässigste Methode fand Verf.: Beginn mit $^1/_{500}$ mg Trockensubstanz, regelmässige 2stündige Temperaturmessungen, Wiederholung einen um den andren Tag, jedes Mal um $^1/_{500}$ mg steigend. Tägliche Injectionen sind nicht empfehlenswerth, weil Temperatursteigerungen manchmal erst am Tage nach der Injection auftreten, und grundsätzlich die Injection erst dann wiederholt werden soll, wenn eine etwaige Temperatursteigerung zurückgegangen ist. Von $^1/_{50}$ mg ab wird die Dosis jedes Mal um ein $^1/_{50}$ mg erhöht, von $^{10}/_{50}$ ab um $^4/_{50}$ bis $^5/_{50}$, falls die Temperatur normal bleibt. Erhebt sie sich über 38°, so wird dieselbe Dosis wiederholt und eine höhere erst dann gegeben, wenn

eine allgemeine Reaction ausbleibt. Ueber 1 mg Trockensubstanz wurde nicht hinausgegangen. Wichtig ist, dass die Behandlung so lange fortgesetzt wird, bis alle Tuberkelknoten vernarbt und alle Folgezustände, wie Injection, Iris-Gefässe, Präcipitate der Membran. Descem., Glaskörper-Trübungen verschwunden sind. Bei frühzeitiger Unterbrechung der Injectionen tritt stets ein Recidiv ein.

Ueber 10 Fälle von Tuberculose der Cornea und des Uvealtractus, 3 Fälle von Tuberculose der Conjunctiva und 1 Fall von Tuberculose der Sclera werden ausführliche Krankengeschichten mitgetheilt. Die Erfolge sind ermuthigend. Bereits erblindete Augen werden reizlos und in ihrer Form erhalten, mehrmals wurde ein mehr oder minder gutes Sehvermögen gerettet, welches zum Theil vorraussichtlich noch auf operativem Wege gebessert werden kann. Die 3 Fälle von Tuberculose der Conjunctiva heilten ohne Stellungsanomalie der Lider.

Briefliche Erkundigungen bei den betr. Patienten ergaben, dass die Heilungen dauernd sind. Ein Patient war nach $9^1/_2$ Jahren recidivfrei, bei andren Kranken lag die Behandlung kürzere Zeit, doch wiederholt mehrere Jahre, zurück.

---

2) **Zwei Fälle von angeborener Irideremie,** von Dr. Rudolf Bergmeister, Assistenten an der Univers.-Augenklinik des Prof. Fuchs in Wien.

In beiden Fällen bestand Drucksteigerung und Verschwärung der Hornhaut. Heftige Schmerzen zwangen zur Enucleation.

Beiderseits fand sich ein kleiner Irisstumpf, in dem weder ein Sphinkter, noch — in entpigmentirten Schnitten — ein Dilatator nachgewiesen werden konnte. In einem Falle erschien die Kammerbucht durch ein von der Iriswurzel zur Cornea-Scleralgrenze ziehendes Gewebe verschlossen, welches histologisch denselben Bau zeigte, wie der Irisstumpf. Dieser Irisfortsatz war unten am stärksten entwickelt und nach der Vorderkammer zu mit Epithel überzogen. Durch seine Lage bewirkte er eine Compression des Ligament. pectinat., doch waren die Abflusswege des Kammerwassers schwerlich ganz gesperrt.

Anhaltspunkte für die Erklärung der Aniridie wurden nicht gefunden. Irgend welche Anzeichen einer fötalen Entzündung fehlten. Der Irisfortsatz erinnert an ähnliche Gebilde, welche bei Thieren und in menschlichen Föten gefunden wurden.

---

3) **Klinische und histologische Befunde bei Verletzung der Cornea durch Bienenstiche.** Ein Beitrag zur Entstehung des Vorderkapsel-Stares, von Dr. Georg Huwald, Assist. der Univ.-Augenklin. zu Heidelberg. (Aus der genannten Klinik.)

Bei dem beobachteten Falle bestand an der Stichstelle ein kleiner Epithelverlust mit dichter gelblicher Infiltration der Umgebung. Von dem Infiltrate strahlten viele theils zartere, theils dichtere grauweisse Trübungen nach der Peripherie hin aus. Pupille nach Atropin wenig erweitert, Hypopyon. Nach etwa 3 Wochen waren die entzündlichen Erscheinungen fast ganz zurückgegangen, die Hornhaut heller, so dass inmitten der vorderen Linsenkapsel ein halblinsengrosser grauweisser Fleck wahrgenommen werden konnte. Man erkannte jetzt auch im Hornhaut-Gewebe den Rest des Bienenenstachels, der seiner Lage nach die Linsenkapsel nicht direct verletzt haben konnte.

Diese Beobachtung gab Verf. Veranlassung, zu experimentellen Studien

an Kaninchenaugen, deren Cornea ein Bienenstich beigebracht wurde und die dann kürzere oder längere Zeit nach dem Stich zur Enucleation gelangten. Die Bienenstich-Keratitis zeigte bei Kaninchen ähnliche Symptome wie bei Menschen, nur waren die Trübungsstreifen nicht radiär angeordnet. Der weissliche Fleck der vorderen Linsenkapsel im Pupillargebiet fehlte meistens nicht. Nach 2—3 Wochen nahmen die entzündlichen Erscheinungen ab, die Hornhaut hellt sich auf, der Bienenstachel heilt reizlos ein. Der Fleck der Vorderkapsel wird scharfrandig und verändert sich dann nicht mehr.

Das Bienengift hat nekrotisirende Eigenschaften. Um den Stich herum stirbt Gewebe ab, die Membr. Descem. zeigt Epitheldefecte, die Leukocyteneinwanderung ist beträchtlich, der Infiltrationsring um die Stichstelle ausgeprägt. Neben den nekrotisirenden Processen finden sich aber auch proliferative vor Allem in Gestalt von Wucherung des Endothels und Epithels. Die Iris zeigt starke Reiz-Erscheinungen, aber keine Nekrose. Das im Kammerwasser lösliche Gift trifft die Iris in geringerer Concentration als die Cornea.

Linsenveränderungen treten in $^2/_3$, eine scharf begrenzte Trübung am vorderen Pol in $^1/_4$ der Versuche auf. Die Betheiligung der Linse ist nicht abhängig von der Intensität der Keratitis, vielleicht spielt das Alter der Biene und die Jahreszeit eine Rolle, die meisten Kapselflecke treten im Herbst auf. Unter allen Umständen ist erforderlich, dass der Stachel bis in die vordere Kammer vorgedrungen ist, dagegen braucht die Linsenkapsel nicht verletzt zu sein. Vermuthlich dringt das dem Kammerwasser mitgetheilte Gift durch die vordere Kapsel in die Linse ein und nekrotisirt das Epithel und anliegende Linsensubstanz. Da die Pupille sich auf den Reiz sofort stark contrahirt und die Iris für den grössten Theil der Linse eine schützende Decke bildet, so liegt nur der vordere Pol dem Gifte frei. Daher sind die Veränderungen stets central.

Ist das Gift aus dem Auge entfernt, so beginnt das intacte Epithel am Rande des Defects zu wuchern und vielleicht unter einer Nachwirkung des Giftes besonders stark zu proliferiren. So entwickelt sich der dauernde Folgezustand, der klinisch einem Kapselstar gleicht, anatomisch aber nur einmal dem typischen Bilde entsprach. Vielleicht war die Beobachtungszeit zu kurz.

Der Linsenrand zeigte nie Veränderungen. Die Versuche lassen vermuthen, dass der Bildung eines vorderen Polarstars nicht immer eine Perforation der Hornhaut vorherzugehen braucht, sondern, dass Toxine ebenfalls wie das Bienengift die Ernährungsstörungen hervorrufen können.

---

4) **Ueber eine seltene Erkrankung der Netzhaut.** Klinische Beobachtungen, von Prof. Eugen v. Hippel in Heidelberg. (Aus der Univ.-Augenklinik zu Heidelberg.)

Verf. berichtet eingehend über zwei eigene Beobachtungen: 1. 23jähr. Mann stellte sich etwa 2 Monate nach Beginn einer Sehstörung auf dem rechten Auge vor. $S = {}^6/_{18}$, Gesichtsfelddefect unten-innen. Augenspiegel: Papille normal, „Arteria und Vena tempor. super. sind von ihrem Austritte aus der Papille an etwa auf das Dreifache der Norm ausgedehnt und verlaufen unter starken Schlängelungen zu einem peripher gelegenen gelbweissen, am Rande mehr grauen, leicht prominirenden Herde, hinter welchem sie verschwinden, ohne jenseits wieder sichtbar zu werden". Der Herd ist rundlich, etwa 4 P. D. gross; er pulsirt nicht. Arterie und Vene sind in ihrer Farbe kaum von einander zu unterscheiden. Nach und nach trat im Bereiche der Gefässe eine fortschreitende Netzhaut-Ablösung auf. Später

entstanden an mehreren Stellen rothgelbe leicht prominirende Herde, zu denen ein feiner arterieller Ast hinzog und aus denen ein venöses Aestchen austrat.

Vom Beginn an befanden sich in der Macula-Gegend und längs mehrerer kleiner Venen und Arterien an verschiedenen Stellen der Peripherie Gruppen glänzend weisser Flecke.

Der Ausgang war totale Netzhaut-Ablösung, Synicesis, Cataract, Amaurose.

Der zweite Fall bot ähnliche Erscheinungen.

Verf. geht ausführlich auf frühere Beobachtungen ähnlicher Art ein und begründet seine Ansicht, dass die in zwei, wie er annimmt, gleichartigen Fällen gestellte Diagnose: Aneurysma arterio-venosum traumaticum bezw. congenitum nicht zutreffend sein kann.

Da anatomische Untersuchungen fehlen, so ist eine sichere Deutung nicht möglich. Vermuthlich handelt es sich um einen schleppend verlaufenden Entzündungsprocess mit Betheiligung der Netzhaut-Gefässe. Vielleicht kommt ätiologisch die Tuberculose in Betracht.

---

5) **Schädigung des Lichtsinns bei den Myopen.** Mit Zugrundelegung eines in Gruppe E des I. internationalen schulhygienischen Kongresses in Nürnberg, am 8. April 1904 gehaltenen Vortrages, von General-Arzt Dr. Seggel in München.

Bei umfangreichen Untersuchungen in zwei Schulen bestimmte Verf. mit seinen Lichtsinntafeln den kleinsten wahrnehmbaren Unterschied zwischen zwei objectiven Helligkeiten (Unterschieds-Empfindlichkeit) und mit dem Förster'schen Photometer die geringste noch wahrnehmbare Helligkeit (Reiz-Empfindlichkeit). Es ergab sich, dass Myopen selten einen normalen Lichtsinn besitzen und dass die Herabsetzung des Lichtsinns schon mit der Evolution des myopischen Processes und bei den niedrigsten Myopiegraden meistens in der Form der Schädigung der Reiz-Empfindlichkeit eintritt. Sie ist erheblicher als die Herabsetzung der Sehschärfe. Kann sie bei beginnender und geringer Myopie vorrübergehend sein, so ist sie bei mittleren und höheren Graden dauernd und bei $M > 6{,}0$ D sehr erheblich.

Verf. sieht in diesem Verhalten eine Bestätigung der Ansicht, dass bei der Myopie eine Dehnung und Zerrung der inneren Augenhäute erfolgt.

---

6) **Ueber Cyanose der Netzhaut,** von J. Hirschberg in Berlin.

Zwei Beobachtungen. Arterien der Netzhaut normal, Venen stark verbreitert und geschlängelt, dunkelblau, Grenze der Papillen verschwommen, keine Blutungen. In beiden Fällen bestand allgemeine Cyanose, in einem durch angeborenen Herzfehler, im andren in Folge von Emphysem und Erweiterung der rechten Herzkammer.

---

7) **Ueber Keratitis disciformis und Keratitis postvaccinolosa,** von Prof. Otto Schirmer in Greifswald.

Die vom Verf. beschriebene Keratitis postvaccinolosa ist identisch mit der Keratitis disciformis (Fuchs). Verf. hatte Gelegenheit, in drei Fällen vaccinären Ursprungs den Anfang der Erkrankung zu beobachten. Zunächst erfolgt Trübung und Abschilferung des Epithels, wonach der Rand des Defects sich zu einem grauen Epithelwall erhebt. Erst nach einigen Tagen trüben sich die oberflächlichen Parenchymschichten, und dann entsteht die bekannte graue Scheibe, während das Epithel sich regenerirt. Ob bei andrer Aetiologie die Entwicklung ebenso erfolgt, ist noch nicht festgestellt.

Getrübtes Hornhaut-Epithel, welches dem Auge einer in Folge von Vaccine des Lidrandes an Keratitis disciformis erkrankten Frau entnommen war, wurde in das Hornhaut-Epithel von Kaninchen und Meerschweinchen eingeimpft. Bei Meerschweinchen entstand dieselbe Trübung des Parenchyms und ein grosser Epitheldefect mit grauem Epithelwall. Dieses Epithel konnte erfolgreich auf andre Meerschweinchen-Hornhäute weiter geimpft werden.

Die bei Vaccine-Erkrankung des Lidrandes auftretende Keratitis disciformis beruht demnach auf einer Infection zunächst des Hornhaut-Epithels und dann des Parenchyms mit Vaccine-Erregern.

---

8) **Kann ein abgetödteter Cysticercus im Auge ohne Schaden verweilen?** von Dr. med. Stölting, Augenarzt in Hannover.

Verf. glaubt die Frage bejahen zu dürfen. In einem Falle gelang es, die Blase anzustechen, nicht aber den Parasiten zu entfernen. Nach 16 Monaten war der Bulbus noch reizfrei. Der Cysticercus sass paramacular, daher S nur = F.-Z.: 5 $^1/_2$ m. Anscheinend feste Vernarbung.

---

9) **Ein Abscess in der Lamina cribrosa des Sehnerven als Komplication im Verlaufe einer Orbitalphlegmone,** von Dr. Victor Reis in Lemberg. (Aus dem Laboratorium der Universitäts-Augenklinik in Lemberg.)

Tötliche Sepsis in Folge einer Pustel der Oberlippe. Beiderseits war die Lamina cribrosa mit dem angrenzenden Gewebe des Schnerven in eine Eiterhöhle (1 : 0,5 mm gross) umgewandelt. Der Eiter enthielt Staphylokokken und Streptokokken.

---

10) **Zur Frage des Vorkommens eines Tarsus im Lide der Haussäugethiere,** von Dr. Otto Zietschmann in Dresden. (Aus dem physiol. und histolog. Institut der Thierärztl. Hochschule (Geh. Med.-Rat Dr. Ellenberger).

Eggeling spricht nur den Quadrumanen einen Tarsus zu. Verf. bleibt bei seiner früheren Ansicht, dass in den Lidern der Haus-Säugethiere eine derbere Bindegewebsmasse nachgewiesen werden kann, welche als Tarsus angesprochen werden muss, wenn auch die Begrenzung nicht ganz scharf ist.

---

11) **Ueber die chemische Reaction der Netzhaut,** von Dr. G. F. Rochat, Assistenten der Universitäts-Augenklinik zu Utrecht. (Aus dem Laboratorium des Prof. Hess in Würzburg.)

Die Retina ändert ihre Reaction Indicatoren gegenüber nicht bei Belichtung.

Die Retina reagirt auf Phenolphtaleïn und säureempfindliche Indicatoren sauer, auf Lakmus und andre alkaliempfindliche Indicatoren dagegen alkalisch.

Dieses Resultat der Untersuchungen des Verf.'s erklärt die widersprechenden Angaben andrer Autoren, welche das Verhalten der Retina verschiedenen Indicatoren gegenüber nicht beachteten.

---

12) **Zur Erklärung der Scheinbewegungen in Stereoskopbildern,** von Dr. L. Heine in Breslau.

Die von Weinhold (v. Graefe's Arch. f. O. LVIII, 1) gegebene Construction kann das Phänomen nicht erklären. Die Scheinbewegungen treten auch bei Heben und Senken des Kopfes auf. Die Anwendung der Wein-

hold'schen Construction würde in diesem Falle nur statthaft sein, wenn die Augen übereinander ständen. Die Scheinbewegungen in der Horizontalen müssten nach Wainhold als Function des Drehungswinkels eine zu- und abnehmende Geschwindigkeit zeigen, was ebenso wenig beobachtet wird, wie eine Aenderung der Scheinbewegungen stark gewölbter Bilder, die doch bei der veränderten binocularen Projection eintreten müsste. Im Ganzen sind wir in der Beobachtung horizontaler Verschiebungen besser ausgebildet. Verf. hält an seiner psychophysischen Auffassung fest. Scheer.

II. Zehender's Klinische Monatsblätter für Augenheilkunde. 1904. Juli—November.

1) **Experimentelle Untersuchungen zur Pathogenese der Sehstörungen bei Chininvergiftungen,** von W. Altland.

Verf. injicirte 10 Thieren, Kaninchen, Katzen und Hunden eine wässerige Chininlösung subcutan, bei Application einmaliger höherer Dosen (1,3 Chinin) findet man bei den auf der Höhe der Intoxication getödteten Thieren Hypercolorisation und leichte Chromatolyse. Ist die Erscheinung bereits wieder abgeklungen, ohne eine Ischämie der Netzhaut und Sehstörungen zu hinterlassen, so fehlen jegliche Veränderungen. Bei den häufiger geimpften Thieren, die auf der Höhe der Intoxications-Erscheinungen getödtet waren, fanden sich ebenfalls Hypercolorisation und Chromatolyse. Gelang es durch häufige Injectionen Sehstörungen und Netzhaut-Ischämie zu erzeugen, erst dann fanden sich schwere Alterationen der Ganglienzellen der Netzhaut.

---

2) **Ueber Retinitis punctata albescens,** von Alexander Aurin.

Verf. beschreibt einen Fall von Retinitis punctata albescens. Es handelt sich um eine 18jährige Patientin, die in der Dämmerung immer schlecht gesehen haben will. Der Fundus ist übersät von kleinen weissen bis gelblichweissen, runden Herdchen, welche nur die Maculagegend verschonen. Am dichtesten liegen dieselben temporalwärts von der Papille, nach der Peripherie hin werden sie spärlicher. Die Herde verlaufen an den Gefässen her, ohne sie zu bedecken. In der Peripherie sieht man keine Pigment-Verschiebungen. Verf. ist der Ansicht, dass es sich um Degenerationsherde in der Netzhaut handelt. Als Endursache dieses Degenerations-Processes sieht Verf. Consanguinität der Eltern an.

---

3) **Zur pathologischen Anatomie der Iridocyclitis mit Beschlägen auf der hinteren Hornhautwand,** von Clemens Harms.

Verf. untersuchte anatomisch ein Auge mit chronischer Iridocyclitis und Beschlägen auf der Descemetis. Die entzündliche Erkrankung des Uvealtractus beschränkte sich lediglich auf den vorderen Bulbusabschnitt, sie erstreckt sich über die ganze Iris und den Ciliarkörper. Die Entwicklung der Präcipitate liess sich anatomisch sehr gut nachweisen. Es liessen sich 3 Grundtypen nachweisen: das sich bildende Präcipitat, das fertige Präcipitat und das in der Resorption begriffene. Ersteres hat eine Kugel- oder Eiform, das zweite eine Halbkugel- und das dritte eine Pilzform.

---

4) **Weitere Beiträge zur Pathologie der Linse.** Siebente Mittheilung. von A. Peters.

Verf. berichtet über einen 26jährigen Patienten, bei welchem sich nach Tetanus Cataract entwickelt hatte. Bei der mikroskopischen Untersuchung

der Augen zeigten sich an der Kernperipherie, besonders am Kernäquator der Linse die typischen Merkmale des Schichtstares in Form von Tröpfchen und Lücken, während der Kern selbst ziemlich unbetheiligt war. Weiter waren die Ciliarepithelien sehr stark verändert. Letzteres Verhalten wird auf die Tetanie zurückgeführt, welche die Ciliarepithelien schädigt und so die Linsentrübung hervorruft. Veränderungen an den Ciliarepithelien kommen auch bei Vergiftungen mit Naphthalin und Ergotin vor. Hierdurch wird eine quantitative Aenderung der normalen Bestandtheile des Kammerwassers hervorgerufen. Der Salzgehalt derselben nimmt zu, die Ernährung der Linse leidet.

---

5) **Einfluss der Schule auf Auge und Wirbelsäule der Kinder,** von R. Liebreich.

Auf einer zu grossen Annäherung des Kopfes zum Buche beim Lesen und Schreiben beruhen die Abweichungen vom normalen Zustande, sowohl des Auges wie der Wirbelsäule. Durch diese zu grosse Annäherung Convergiren die Augen zu stark, wodurch Kurzsichtigkeit sich entwickeln kann. Die Wirbelsäule erleidet eine Steigerung ihrer normalen Biegungen und durch gleichzeitige Drehung des Kopfes und des Körpers eine seitliche Verkrümmung. Um dies zu vermeiden, ist eine genügende Beleuchtung der Schulzimmer nothwendig, sowie der Gebrauch passender Schulbänke. Um ohne Anstrengung lesen zu können, ist unter Umständen die Benutzung prismatischer Brillen zu empfehlen.

---

6) **Ueber die pathologisch-anatomischen Veränderungen hochgradig myopischer Augen durch Glaucom,** von G. Hotta.

Verf. beschreibt die pathologisch-anatomischen Veränderungen durch Glaucom an drei hochgradig myopischen Augen und zwar zwei von Erwachsenen und einen von einer jugendlichen Person. In erster Linie ist dies die Excavation des Sehnervenkopfes. Erst wenn der Druck grösser ist und länger dauert, erfolgt die Einstülpung des unmittelbar neben dem Opticuseintritt liegenden Scleralstückes in den Scheidenraum.

---

7) **Ein Beitrag zur Lehre der primären Orbitalsarcome, besonders der Sarcome mit Höhlenbildung,** von Willi Besch.

Es handelt sich um ein Sarcom mit auffallend grosser Höhlenbildung, das seinen Sitz mitten im Muskeltrichter hatte und mittels der Krönlein'schen Methode erfolgreich operirt wurde.

---

8) **Ein Fall von Melanosarcom des Unterlides,** von Eduard Enslin.

Es handelt sich um ein Melanosarcom des Unterlides bei einer 60jähr. Frau, das nach einem Trauma sich entwickelt hatte.

---

9) **Beitrag zur Technik der Operation bei Symblepharon totale nach May,** von A. Natanson jun.

---

10) **Ueber markhaltige Nervenfasern der Papilla nervi optici,** von Gilbert.

---

11) **Zur Myopiefrage.** Eine Entgegnung an Prof. Dr. J. Stilling, von Dr. Seggel. Polemik.

---

12) **Erwiderung auf den Aufsatz Herrn Prof. Stilling's „Zur Myopiefrage“**, von C. Hamburger. Polemik.

13) **Ein neues Iridotomieverfahren**, von Höderath.

Der Stelle gegenüber, wo die Irisöffnung angelegt werden soll, wird 1 mm vom Hornhautrand entfernt und parallel mit demselben mit der Lanze eingestochen, in die Hornhaut. Alsdann wird ein langer, schmaler Irisspatel durch die Hornhautwunde in die vordere Kammer eingeführt. Während der Spatel liegen bleibt, wird ein Graefe'sches Messer in die vordere Kammer eingeschoben. Alsdann wird der Spatel herausgezogen und mit dem Messer ein Einschnitt in die Iris gemacht. (Bei Aphakie und Pupillen-Sperre.)

September.

1) **Ueber freie Cysten in der Vorderkammer**, von J. Meller.

Verf. berichtet über 3 Fälle von freien Cysten, bezw. cystenähnlichen Gebilden in der Vorderkammer des Auges. Der erste Fall betraf ein Schweine-Auge, in welchem ein kleines wasserhelles Bläschen in der vorderen Kammer frei flottirte. Die Wand der Cyste, die nirgends einen Zusammenhang mit den die vordere Kammer begrenzenden Gebilden zeigte, bestand aus einer Fibrinmembran. — Im zweiten Falle konnte die Cyste im lebenden Auge nicht constatirt werden, da die Hornhaut in Folge von Blut-Tinction eine braune Farbe angenommen hatte. Das Auge war vor 4 Monaten in Folge eines Trauma zu Grunde gegangen. Bei der anatomischen Untersuchung des Bulbus lag in der Vorderkammer eine kleine Cyste, deren Wand aus feinfaserigen Bindegewebe bestand. Der Hohlraum der Cyste war von einem einschichtigen Epithel ausgekleidet, der Inhalt bestand aus geronnenen Massen. — Der dritte Fall betraf ein 10jähriges Mädchen, in dessen rechtem Auge unten im Kammerwinkel ein schwarzer Fleck auffiel. Bei seitlicher Beleuchtung erwies er sich als ein hirsekorngrosses, braunschwarzes, kugeliges Gebilde.

2) **Ueber eine entoptische Erscheinung bei starker Exspiration und ihre Deutung**, von A. Bietti.

Bei starker plötzlicher Exspiration kann man vor dem Auge eine rasch vorübergehende Licht-Empfindung haben. Bell suchte die Ursache dieser Erscheinung in einer Contraction der Lider. Hess wies nach, dass dieselbe auch bei geöffneten Lidern vorkommen kann. Er ist der Ansicht, dass die plötzliche venöse Drucksteigerung, die bei den heftigen Exspirationsstössen auftritt, genüge, um die Erscheinung zu erklären. Verf. wiederholte die Versuche von Hess und bestätigte dessen Ansicht, dass die Erregung der Netzhaut an den Austrittsstellen der Wirbelvenen erfolge.

3) **Zur Frage der offenen Wundbehandlung nach Star-Operationen**, von B. Wicherkiewicz.

Verf. wandte nach allen Augen-Operationen einen Papierhohlverband an. Ueber das Auge kommt ein entsprechend zugeschnittenes Stück etwas stärkeren braunen Seidenpapiers, welches das Auge selbst ganz frei lässt, so dass es an seinen Bewegungen nicht behindert wird und keinen Druck erfährt. Das Papier wird an Stirn, Schläfe, Nase und Backe angeklebt, darf aber den Lidern nicht anliegen.

4) **Beitrag zur eitrigen Augen-Entzündung der Brand-Enten**, von R. Bartels.

Verf. theilt die Resultate seiner Untersuchungen von 4 Augen von Brand-Enten, die an der eitrigen Augen-Entzündung litten, mit.

---

5) **Experimentelle Untersuchungen über antitoxische Wirkung der Thränen gegenüber dem Diphtherie-Toxin**, von Enrique B. Demaria.

Verf. untersucht die Wirkung der Thränen auf das Diphtherie-Toxin. Er fand, dass die menschlichen Thränen von immunisirten, antitoxinreichen Personen keine antitoxischen Eigenschaften gegen Diphtherie-Toxin zeigten. Die Thränen an und für sich wirken nicht antitoxisch, auch nicht von Personen, welche gegen Diphtherie immunisirt sind. Da nun ein höherer Antitoxingehalt des Körpers, als er hier künstlich hervorgerufen ist, jedenfalls nur ausnahmsweise vorkommen wird, so ist mit einer antitoxischen Eigenschaft der Thränen gegen das Diphtherie-Gift im Allgemeinen nicht zu rechnen.

---

6) **Ein Fall von Evulsio nervi optici utriusque**, von N. W. Gagarin.

In Folge eines Hufschlages in das Gesicht trat bei einem 38jährigen Bauern sofort vollständige Erblindung ein, was auf eine vollständige Zerreissung beider Sehnerven zurückzuführen war. Die Papille ist nicht mehr zu sehen, sie ist verschwunden. An ihrer Stelle findet sich an beiden Skleren ein Loch. Im Glaskörper und der Netzhaut sind Blut-Ergüsse zu constatiren und von den Netzhaut-Gefässen ist nur wenig zu sehen.

---

7) **Ein Beitrag zur Casuistik der traumatischen hinteren Polar-Katarakt**, von E. Weiss.

Mittheilungen eines Falles.

8) **Zur Casuistik der tertiär-luetischen Erscheinungen am Auge**, von Stoewer.

Verf. beschreibt einen Fall von Iritis mit tumorenartigen Bildungen am Corpus ciliare auf luetischer Basis.

---

9) **Ein Fall von pseudoleukämischen Orbitaltumoren**, von Gustav Ahlström.

Es handelt sich um einen Fall von beiderseitigem Exophthalmus bei einem 60jährigen Bauern, veranlasst durch symmetrische Orbitaltumoren. Da sich auch sonst am Körper eine grosse Anzahl geschwollener Lymphdrüsen fanden, so wurde der Zustand auf eine pseudoleukämische Allgemeinerkrankung zurückgeführt.

October.

1) **Binoculare Untersuchung des Gesichtsfeld-Centrums vermittelst des Stereoskops**, von Ernst Haitz.

Im Original nachzulesen, zum Referat nicht geeignet.

---

2) **Ueber pigmentirte Cysten an der Iris-Hinterfläche**, von P. Schieck.

Verf. berichtet über zwei Fälle von mehrkammeriger pigmentirter Cyste welche sich an der Iris-Hinterfläche entwickelt hatten.

3) **Beitrag zur Casuistik der Aderhaut-Tumoren,** von B. Fleischer.

Verf. berichtet über einen Aderhaut-Tumor, der von einer Stelle nahe am temporalen Rande der Papille ausgegangen war. Die Geschwulst durchbrach das Eintrittsloch des Sehnerven und entwickelte sich weiter in den Glaskörper hinein unter Verdrängung der Nervenmasse der Papille.

---

4) **Zur pathologischen Anatomie der sog. Drusen der Glaslamelle der Aderhaut,** von R. Rumschewitsch.

Auf Grund der Untersuchung von 4 Augen ist der Verf. der Ansicht, dass sich die Drusen auf Rechnung der Zellen des Pigment-Epithels entwickeln, die zuerst, an ihrem Platze bleibend, eine hyaline Substanz ausscheiden, sich nachher jedoch augenscheinlich selbst zum grössten Theil ihrer Masse in diese Substanz verwandeln. Die Zellkerne mit einem gewissen Theil des Protoplasma betheiligen sich an der anfänglichen Bildung der Hülle auf der Oberfläche der Drusen.

November.

1) **Zwei Fälle zwiefach corrigirbarer, monoculärer, doppelter Refraction. Erworbene partielle Hyperopie im Bereiche einer centralen Hornhaut-Facette in vorher myopischem Auge,** von R. Halben.

Verf. berichtet über 2 Fälle von doppelter Refraction auf demselben Auge, welche nach einer Hornhaut-Erkrankung entstanden war, in Folge deren das Centrum etwas flach gedrückt erschien. Ophthalmometrisch, sowie skiaskopisch liess die verschiedene Refraction durch dies Verhalten bestätigen.

---

2) **Seltener Befund an der Hinterfläche der Cornea bei einer klinisch diagnosticirten Keratitis parenchymatosa,** von G. Stanculéano.

Verf. untersuchte die Augen eines an Tuberculose zu Grunde gegangenen Mädchens, das früher an Keratitis parenchymatosa gelitten hatte, anatomisch. Im Centrum der beiden Bulbi fand sich ein Ulcus internum, erzeugt durch die Zerstörung der tieferen Schichten der Cornea und des Gewebes der Iris, welches an dieser Stelle verwachsen war. An den Rändern des Geschwürs machte die Descemet'sche Membran vorspringende Falten im Innern der Vorderkammer. Es gab Stellen, wo die Descemet'sche Membran fehlte und und die Iris adhärirte, vordere Synechien bildend, während die davorliegenden Hornhaut-Schichten gesund waren. Das Parenchym der Cornea besass zahlreiche Zellenhäufungen und Gefässneubildungen. Die Bowman'sche Membran war theilweise am rechten Auge erhalten, am linken war sie fast ganz durch kleine Zellen zerstört.

---

3) **Ein Fall von Mydriasis und leichter Accommodationslähmung in Folge des Hereinfallens eines Fruchtkörnchens von Datura Stramonii in die Bindehaut des Auges,** von Dr. Vollert.

Einer Arbeiterin von künstlichen Blumen war beim Aufbrechen der Samenhülsen von Datura Stramonii ein Körnchen in das Auge gesprungen, welches eine einige Tage lang dauernde Mydriasis und Accommodationslähmung veranlasste.

---

4) **Zur Wiedereinführung der Iridodesis,** von H. Sattler.

In einem Falle von Ectopia lentis führte Verfasser die Iridodesis aus, um die Pupille nach aussen oben zu verlagern. Der Erfolg war zufriedenstellend.

5) **Unsere sterilisirbaren Augentropffläschchen. — Ein neues Modell,** von Ed. Hummelsheim.

Das Augentropffläschchen vom Verf. gleicht dem Stroschein'schen, hat aber eine Eiform. Am Tropfer ist in die obere Ausbuchtung ein horizontaler Zapfen angeschmolzen, um den unteren Conus ist ein Rand gelegt, möglichst dicht über dem Rande des Flaschenhalses. Die Flaschen werden auf einem besonders construirten Gestell gekocht. Horstmann.

Vermischtes.

1) Carl Stellwag von Carion, geb. zu Langendorf am 28. Jan. 1823, gest. zu Wien am 21. Nov. 1904. Studirte in Prag und Wien, war 1848 bis 1851 Secundär-Arzt an der Augenkranken-Abtheilung, 1854 Privatdocent, 1857 Prof. an der Josephs-Akademie, 1873 o. Prof. an der Wiener Universität bis zu seiner Emeritirung, die in Oesterreich nach Vollendung des 70. Jahres eintritt. Bahnbrechend war seine Ophthalmologie vom naturwissenschaftlichen Standpunkt (Freiburg-Erlangen 1853—1858), sein Lehrbuch der prakt. Augenheilk. (Wien 1862, 5. Aufl. 1882), an dessen Benutzung zu meiner Studienzeit ich noch gern zurückdenke, seine Abhandlung über die Accommodationsfehler des Auges (Wien 1855), welche die ersten graduirten Schriftproben enthält, seine Abhandlungen (1882) und neuen Abhandlungen (1886) aus dem Gebiet der prakt. Augen-Heilkunde.

Stellwag war einer der gelehrtesten und vielseitigsten Augenärzte unsrer Zeit. Seine lichtvollen Vorträge über die schwierigsten Gegenstände waren geradezu bewunderungswürdig. Aus seiner Schule sind namhafte Gelehrte hervorgegangen, wie Borysikiewicz und Primar-Arzt Bock. Die Wissenschaft wird sein Andenken in Ehren halten. H.

2) Prof. Elschnig-Wien, ersucht uns, mitzutheilen, dass er seine sämmtlichen photographischen Aufnahmen (steroskopische Photographien natürlicher Grösse kranker Augen, Mikrophotographien histologischer Augenpräparte) der photographischen Hofmanufactur W. Lechner (Müller) in Wien, 1. am Graben 31, übergeben hat. Der ausführliche Katalog der Glasdiapositive und Laternbilder ist daselbst erhältlich.

Bibliographie.

1) Das Wesen des Reizes. Ein Beitrag zur Physiologie der Sinnes-Organe, insbesondere des Auges, von Fr. Klein. Aus dem physiolog. Institut zu Kiel. (Arch. f. Anat. u. Physiol. 1904. S. 305.) Der Ausgangspunkt der vorliegenden Beobachtungen ist die geläufige, aber für das Auge nicht durchgeführte Anschauung, dass nur mehr oder minder plötzliche Aenderung der äusseren Bedingungen einen Reiz darstellen kann. Auf dem Boden dieser Anschauung, die in voller Ausdehnung auch auf das Auge aufgewandt wird, kommt Verf. zu der zunächst frappanten Consequenz, dass constante Belichtung der Netzhaut keine Lichtempfindung giebt, bezw. dass unter dem Einfluss gleichmässiger Belichtung das unbewegte Auge geradezu aufhört zu sehen — ein Zustand, den Verf. als „Ruheblindheit" bezeichnet. So fixirte Verf. liegend einen Punkt an der Wand, und nahm dabei peripher einen Kronleuchter wahr, der auf dunklem Grunde glänzende Verzierungen

darbot: je besser das Fixiren gelang, um so vollständiger verschwammen die Einzelheiten des Kronleuchters, um bei einer geringen Bewegung der Augen sofort wieder deutlich hervorzutreten. Der Versuch zum Nachweis der Ruheblindheit gelingt aber nur bei nicht allzu hell beleuchteten Objecten. Einen vollen Beweis liefert die Beobachtung des Sternenhimmels: „Fixire ich einen hellen Stern in der Nähe des Zeniths, so sehe ich im ersten Augenblick den Himmel übersäet mit Sternen. Aber schon nach ganz kurzer Zeit, höchstene nach 2 Sekunden, ist der Himmel vollkommen leer bis auf den einen fixirten Stern; die ganze Retina ist blind, ausgenommen die Fovea centralis. Eine geringe Bewegung des Auges genügt, um den Sternenhimmel in voller Pracht wieder erscheinen zu lassen". Fixirte Lichtpunkte, wenn nicht gar zu klein, verschwinden nicht. — Diese „Ruheblindheit" wird durch mannigfache Vorrichtungen am Zustandekommen verhindert. Die wichtigste sind die Augen-Bewegungen, von denen schon die leiseste genügt, ferner Schwankungen im Grade der Helligkeit. Verf. vergleicht das Auge mit einem Schachspieler, für den das ganze Schachbrett verschwindet, nur der Stein, welcher bewegt wird, wird gesehen. Lidschlag, Spiel der Pupille, stärkeres Pulsiren der Netzhaut-Gefässe verhindern die Ruheblindheit. Gänzlich geschützt gegen sie erscheint die Macula lutea, und zwar wahrscheinlich in Folge des „Augenwanderns", vermöge dessen die Fovea centralis auch bei grösster Bemühung, das Auge ruhig zu halten, von der fixirten Stelle „abgleitet". Der durch die Augenmuskeln garantirte Schutz gegen Ruheblindheit wird unwirksam, wenn das Object keine Helligkeits-Unterschiede aufweist (einfarbiges Papier); alsdann sorgen Bewegungen der Lider, der Iris und des Blutes für „Beleuchtungs-Aenderungen". Verf. fand, dass nur Helligkeits-Zunahme einen Reiz setzt, nicht aber -Abnahme; er führt des Weiteren Versuche an, aus denen er im Sinne Hensen's schliesst, dass nur die Aussenglieder lichtempfindlich sind. — Als gelegentliche im Text vertheilte entoptische Beobachtungen seien hervorgehoben: Das Pulsiren des blinden Fleckes, das Aufschlitzen der Anfangsstücke der Gefäss-Stämme bei der Pulsation, das Pulsiren der grösseren Gefässe und das scharfe Bild des Capillar-Kreislaufes beim Ansehen einer reizlosen Fläche mit einem Auge (bei enger Iris).

C. Hamburger.

2) Zur Kenntniss der Innervation des Säugethier-Auges (vorläufige Mittheilung) von Dr. Max Bielschowsky und Dr. Bernhard Pollack in Berlin. (Neurolog. Centralbl. 1904. Nr. 9.) Die Verf. theilen die Befunde mit, die auf den Ergebnissen der von ihnen angegebenen Methode beruhen. Die Beschreibung der sinnreichen Methode und die damit erzielten Resultate müssen im Original nachgelesen werden. Rich. Mendel.

3) Die Augenerkrankung im k. Waisenhaus Ochsenhausen. Bericht von Prof. Dr. Schleich in Tübingen. (Württ. Med. Correspondenbl. 1903.) Es handelte sich um eine endemisch aufgetretene Bindehaut-Entzündung unter den Knaben des Waisenhauses, die trachomähnlich mit der Bildung auffallend grosser froschlaichähnlicher Körner bei mässiger Röthung und Schwellung einherging. Die grössere Hälfte der 135 interner Zöglinge waren mehr oder weniger davon befallen. Der günstige Verlauf der Erkrankung zeigte, wie gewöhnlich bei derartigen Haus-Endemien, dass nicht Trachom, sondern eine einfache Conjunctivitis follicularis vorgelegen hat. Fehr.

4) Zur vollen Correctur der Kurzsichtigkeit, von P. Prokopenko. (Westnik Oftalmologii. Nov.—Dez. 1903. Bericht aus der St. Petersburger Med. Wochenschr. 1904. Nr. 1.) Verf. ist Anhänger der Voll-

correction: Jugendlichen Myopen — bis zu 20 Jahren — soll man die volle Correction langsam ansteigend geben und beständig, auch bei der Naharbeit tragen lassen.

5) Die Hemeralopie und ihre Begleit-Erscheinungen, von J. Nikolukin. (Ebenda.) Die Erfahrungen des Verf.'s in seiner landärztlichen Praxis sprechen dafür, dass schlechte Ernährung, im Besonderen Mangel an Fett in der Nahrung bei schwerer körperlicher Arbeit die Ursache der Hühner-Blindheit sind.

6) Zur Behandlung des hinteren Kapsel-Stares, von M. Koslowsky. (Ebenda.) Verf. empfiehlt sofortige Extraction der durchsichtigen Linse und verwirft präparatorische Iridectomie, Abwarten oder künstliche Reifung der Cataract. Fehr.

7) Ueber amyloïde Geschwülste der Conjunctiva, von J. Poshariski. (Medicinskoje Obosrenje Nr. 15—21. 1903. Bericht aus der St. Petersburger Med. Wochenschr. 1904. Nr. 2.) Zwei Fälle; im ersten fand sich Anhäufung des Amyloïds in präformirten Räumen, in erweiterten Venen, und Knochenbildung. Im zweiten bestanden in der Geschwulst zerstreute zellweise an Cylindrom erinnernde Herde. Verf. meint, dass der amyloide Tumor durch Umwandlung einer ursprünglich endothelialer Neubildung entstehe.

8) Ueber die Anwendung des Cuprum citricum gegen Trachom, von K. Suchow. (Ebenda.) Verf. empfiehlt das Cuprum citricum wegen der viel geringeren Reizung und Schmerzempfindung bei seiner Anwendung, als bei der des Cupr. sulf., und der günstigen Beeinflussung der Bindehaut- und Hornhaut-Veränderungen. Fehr.

9) Demonstration eines Falles von Retinitis proliferans, von M. Eliasberg. (Mittheilungen aus der Gesellschaft praktischer Aerzte zu Riga. Sitzung vom 5. Febr. 1903.) 53jähr. Mann erlitt einen Schlag mit einer Eisenstange auf die linke Seite des Nasenrückens. 1 Monat später Sehstörung auf diesem Auge, die nach weiteren 4 Wochen bis zur Erblindung fortschritt. Als Ursache der letzteren fand sich eine präretinale Bindegewebs-Bildung, die sich fächerförmig vom Centrum der Netzhaut zur Peripherie ausbreitete. Verf. lässt die Frage offen, ob Blutungen in Folge des Schlages gegen die Nase und das Hinterhaupt, ob Erschütterung oder Sehnerven-Entzündung die Ursache der Bindegewebs-Bildung gewesen sind. Fehr.

10) Weitere vier Fälle von präretinaler Blutung, von Franz Göckeler. (Inaug.-Dissert. Tübingen 1904.) Es sind drei Frauen im Alter von 48, 23 und 33 Jahren und ein Mann von 57 Jahren. In einem Fall scheint ein ursächlicher Zusammenhang mit Nephritis, in einem mit Anämie und in einem mit Arteriosclerose zu bestehen. Im letzten Fall ist eine scheinbar sonst gesunde Person betroffen. In den Fällen, die in Beobachtung blieben, war der Verlauf günstig. Sie bestätigen frühere Beobachtungen über das Wesen der Krankheit, ohne neue Gesichtspunkte zu eröffnen. Fehr.

11) Ein neuer Fall von cavernösem Aderhaut-Angiom, von Karl Gustav Kuhlo. (Inaug.-Dissert. Greifswald 1904.) Bisher sind zehn Fälle beschrieben. Der Fall des Verf.'s ist ein 13jähr. Mädchen. In frühester Kindheit scheinen keine Störungen bestanden zu haben; im elften Jahre trat Glaucom auf, das zur Erblindung und schliesslich der grossen Schmerzen wegen zur Nothwendigkeit der Enucleation führte. In dem abnorm kleinen Augapfel findet sich unter hochgradigen glaucomatösen Veränderungen in der äusseren Hälfte ein flächenhafter Tumor der Aderhaut, der vom Verf. als

reines cavernöses Angiom gedeutet wird. Wie in der Hälfte der bekannten Fälle, ist die Oberfläche des Tumors von einer Schale echten Knochen-Gewebes bedeckt. Das gleichzeitige Bestehen eines congenitalen Naevus vasculosus der betreffenden Gesichtshälfte lässt auf eine angeborene Anomalie schliessen; die Kleinheit des Augapfels scheint darauf hinzudeuten, dass das Angiom eine Wachsthums-Störung oder Entwicklungs-Hemmung zur Folge hat (oder umgekehrt, d. Ref.). Fehr.

12) Fast 2jähriges Verweilen eines Fremdkörpers im Bindehaut-Sacke, von Dr. S. Hirsch in Halberstadt. (Wiener klin. Rundschau. 1904. Nr. 33.) Ein 10 mm langes Strohstück im Fornix des oberen Lides des linken Auges; das Auge bot beim ersten Anblicke das Bild einer Blennorrhoe oder eines Trachoms dar. Schenkl.

13) Bemerkungen über Häufigkeit und Verhütung der Blennorrhea neonatorum, von Doc. Dr. Wintersteiner. (Wiener klin. Wochenschrift. 1904. Nr. 37.) Unter 2483 augenkranken Kindern des Augenabulatorium des St. Anna-Kinderspitales in Wien befanden sich 122 mit Blennorrhoea neonatorum (5 %), von denen 7 bereits schwere Complicationen darboten. Der Verf. zweifelt, dass alle diese Erkrankungen sammt den schweren Schädigungen der Augen in den 7 Fällen durch das Crede'sche Verfahren hätten vermieden werden können, denn 2 Kinder brachten die Blennorrhoe mit auf die Welt und bei 40 Kindern waren die ersten Zeichen der Erkrankung erst nach dem 5. Tage aufgetreten; es handelte sich daher bei letzteren um eine secundäre Infection und zwar bedingt durch Uebertragung des mütterlichen Lochialsrecretes (alle Kinder schliefen im Bette der Mutter). Solche Fälle von Spätinfection können nur durch Aufklärung und Belehrung hintangehalten werden und die Prophylaxe der Blennorrhoe darf sich nicht mit der einmaligen Reinigung und Silbereinträuflung begnügen, sondern muss sich auf die ganze Zeit des Wochenbettes erstrecken. Die Therapie betreffend, erklärte sich Verf. für Stellwag's Behandlungsmethode: Ausspülungen mit einer hellweinrothen Lösung von Kalium hypermag. und tägliche Touchirungen mit 2 % Höllenstein-Lösung. Schenkl.

14) Das Achsen-Skiaskop, von Oberarzt Dr. Alfred Braschke in Wien. (Wiener med. Wochenschrift. 1904. Nr. 37. Der Militärarzt. Nr. 17 und 18.) Zur Skiaskopie benutzt Verf. eine planconvexe central durchbohrte Cylinderlinse von 0,75 D, deren plane Seite mit Spiegelfolie belegt ist. Die Achse der Handhabe kreuzt sich mit der Achse des Spiegels unter einem Winkel von 90°. Der Spiegel hat Rechteckform. Schenkl.

15) Papillitis und Amenorrhoe, von Dr. R. Herbst, k. k. Regiments-Arzt. (Augen-Klinik des Prof. E Fuchs.) (Wiener klin. Wochenschrift. 1904. Nr. 37.) In 2 Fällen von Papillitis mit Amenorrhoe konnte ein Abhängigkeits-Verhältniss der Sehnervenaffection von der Amenorrhoe nicht sichergestellt werden; dagegen musste als gemeinschaftliche Ursache beider Affectionen eine intrakranielle Drucksteigerung in Folge von Hydrocephalus (im 2. Falle von Tumor) angenommen werden. Im 1. Falle kam es nach Lumbalpunction zur Abschwellung der Papille und Hebung der Sehschärfe. Die Menses stellten sich wieder regelmässig ein. Schenkl.

Um Einsendung von Separatabdrücken wird gebeten (Berlin NW. 26 Schiffbauerdamm).

Verlag von Veit & Comp. in Leipzig. — Druck von Metzger & Wittig in Leipzig.

Centralblatt
für praktische
AUGENHEILKUNDE.

Herausgegeben von

Prof. Dr. J. Hirschberg, Geh. Med.-Rath, in Berlin.

Unter ständiger Mitwirkung der Herren Dr. Ancke in München, Dr. Berger in Paris, Prof. Dr. Birnbacher in Graz, Dr. Brailey in London, Dr. Bruns in Steglitz, Geh. Med.-Rath Prof. Dr. H. Cohn in Breslau, Doc. Dr. Cl. du Bois-Reymond in Berlin, Dr. Czellitzer in Berlin, Prof. Dr. E. Emmert in Bern, Prof. Dr. C. Gallenga in Parma, Dr. Ginsberg in Berlin, Prof. Dr. Goldzieher in Budapest, Dr. Gordon Norrie in Kopenhagen, Dr. Hamburger in Berlin, Prof. Dr. Horstmann in Berlin, Dr. Issigonis in Smyrna, Prof. H. Knapp in New York, Prof. Dr. Krückow in Moskau, Dr. Lorser in Berlin, Prof. Dr. Magnus in Breslau, Major F. P. Maynard, I. M. S. Calcutta, Dr. F. Mendel in Berlin, Dr. Moll in Berlin, Dr. Neuburger in Nürnberg, Dr. Pergens in Maeseyck, Prof. Dr. Peschel in Frankfurt a. M., Dr. Puntscher in Klagenfurt, Dr. M. Reich in Petersburg, Med.-Rath Dr. Scherer in Oldenburg, Prof. Dr. Schenkl in Prag, Prof. Dr. Schwarz in Leipzig, Dr. Spiro in Berlin, Dr. Stiel in Köln.

Monatlich ein Heft. Preis des Jahrganges 12 Mark. Zu beziehen durch alle Buchhandlungen des In- und Auslandes und die Postanstalten des Deutschen Reiches.

Supplement zum Jahrgang 1904.

Inhalt: **Gesellschaftsberichte.** (S. 386—392.) 1) Berliner medicinische Gesellschaft. — 2) Physiologische Gesellschaft zu Berlin. — 3) Verein für wissenschaftl. Heilkunde in Königsberg i. Pr. — 4) Verein Freiburger Aerzte. — 5) X. internationaler ophthalmologischer Congress Luzern, 13.—17. September 1904. — 6) Ophthalmological society of the United Kingdon. — 7) Société belge d'ophtalmologie in Brüssel.

Referate, Uebersetzungen, Auszüge. (S. 392—400) 1) Ali ibn Isa, von J. Hirschberg und J. Lippert. — 2) Die Regensburger Brillenmacher-Ordnung, von Dr. Sigmund Neuburger. — 3) Mittheilungen aus der Augenklinik des Carolinischen Medico-Chirurgischen Instituts zu Stockholm. — 4) Specielle Bakteriologie des Auges, von Prof. Axenfeld. — 5) Die Pupillenstörungen bei Geistes- und Nervenkrankheiten, von Dr. Bumke.

Journal-Uebersicht. (S. 400—444.) I. Archiv für Augenheilkunde. — II. Wochenschrift für Therapie und Hygiene des Auges. — III. Zeitschrift für Augenheilkunde. — IV. Zeitschrift für Schulgesundheitspflege. — V. Die ophthalmologische Klinik. — VI. Münchener Medicinische Wochenschrift. — VII. Archives d'ophtalmologie. — VIII. Annales d'Oculistique. — IX. La clinique ophtalmologique. — X. Recueil d'ophtalmologie. — XI. Revue générale d'ophtalmologie. — XII. Le progrès médical. — XIII. British med. Journal. — XIV. The American Journal of Ophthalmology. — XV. Revue der Russischen Medicinischen Zeitschriften. — XVI. Archivio di Ottalmologia. — XVII. Annali di Ottalmologia di Guaita e Rampoldi. — XVIII. Clinica oculistica. — XIX. Bollettino dell' Ospedale Oftalmico Roma.

Bibliographie. (S. 444—465.) Nr. 1—105.

Uebersicht über die Leistungen der Augenheilkunde im Jahre 1904. (S. 465—484.)

Gesellschaftsberichte.

1) **Berliner medicinische Gesellschaft.** (Berliner klin. Wochenschrift. 1904. Nr. 29.)

Sitzung vom 29. Juni 1904.

Herr Orth: Nachdem vor Kurzem Herr College Hirschberg in dieser Gesellschaft hervorgehoben hat, dass der Cysticercus zu den aussterbenden Parasiten des Menschen gehöre, dürfte es Sie vielleicht interessiren, zu sehen, dass er doch noch immer vorkommt, denn ich kann Ihnen hier ein Präparat vorlegen, das wir in diesen Tagen bei einer Section gewonnen haben, freilich nicht von einem Cysticercus aus dem Auge, sondern von einem Cysticercus der Pia mater. Es ist freilich ein alter Herr. Er ist abgestorben. Man sieht nur eine kleine Kapsel, in der ein ganz kalkiges Körperchen drin ist, aber der Nachweis von Haken hat keinen Zweifel darüber gelassen, dass es ein Cysticercus ist.

Mir hat dies Anlass gegeben, und auch zugleich die Anregung, die Herr Hirschberg gegeben hat, eine Zusammenstellung der Cysticerken aus den Protokollen des Pathologischen Institutes anzufertigen. Virchow hat bekanntlich Herrn Gräfe mitgetheilt, dass er 20 ‰ in den 60er Jahren gefunden habe. Vom Jahre 1875 an hat Virchow in den neuen Charité-Annalen eine Statistik gegeben, die sich über eine Reihe von Jahren erstreckt. Da waren in der ersten Statistik von 1875 16,3 ‰ von Gehirn-Cysticerken gefunden — ich beschränke mich nur auf Gehirn und weiche Hirnhaut —, in dem nächsten Jahre war der pro Mille-Satz 9,3, dann 7,4, 8,4, 9,9, 7,1, 5 im Jahre 1881. Dann zeigte sich ein plötzlicher Abfall. Wir haben im Jahre 1882 nur 2,6 ‰, dann 1,3, 2,2. Nun kommen allerdings einige Jahre, wo der Befund wieder steigt: 1885 5,7, 1887 5,6 aber im Grossen und Ganzen sieht man doch unzweifelhaft eine Abnahme der Befunde, und ganz besonders tritt das hervor in den letzten 5 Jahren: im Jahre 1898 2,2 ‰, im Jahre 1899 0,7 ‰, 1900 1,5 ‰, 1901 1,1 ‰, 1902 2 und 1903 1,6 ‰. Es sind das ja keine Zahlen, die absoluten Werth haben, denn es sind die Zahlen nicht berechnet auf die secirten Gehirne, sondern auf die Gesammt-Sectionen. Da sind nicht immer die Gehirne untersucht. Aber Virchow hatte die Ausrechnung auf die Gesammt-Sectionen gemacht, — das heisst, die protocollirten, nur die natürlich können wir der Statistik zu Grunde legen, — und nun bin ich so weiter verfahren. Also mir scheint zweifellos auch nach unserem Material eine Abnahme der Befunde an Cysticerken im Laufe der letzten 20 Jahre vorhanden zu sein, und vor allen Dingen in den allerletzten Jahren ist die Abnahme ganz unzweifelhaft.

Nun kommt noch hinzu, dass in einer Reihe von Jahren wir ziemlich sicher haben feststellen können, dass immer nur ein Cysticercus in jedem Falle da war. Das sind die Jahre, an die ich in der ausgehängten Tabelle ein rothes Kreuz gemacht habe. Also in den letzten 5 Jahren ist immer nur ein einziger Cysticercus gefunden. Früher kam es noch öfter vor, dass mehrere gefunden worden sind.

Nun habe ich bei den Sectionen der letzten Zeit noch einen zweiten Parasiten gefunden, der ein ganz interessantes Verhältniss darbietet, nämlich einen Echinococcus der Leber. Es ist ja lange bekannt, dass die Leber ein Vorzugssitz der Echinokokken ist, und man hat sich das immer so erklärt,

dass das damit zusammenhängt, dass die Pfortader das Blut aus dem Magen- und Darmcanal bekommt. Nun habe ich hier einen Echinococcus gefunden, der noch in einem Ast der Pfortader liegt. Man sieht ihn frei in dem Lumen der Pfortader drin stecken. Die Pfortader ist etwas erweitert, aber eine wesentliche Veränderung hat die Wand nicht erfahren. Also das ist ein Echinococcus auf dem Wege, den er gemacht hat von dem Magendarmcanal aus in die Leber hinein. Nun dachte ich, es würde vielleicht von Interesse sein, eine Zusammenstellung auch von den Echinokokken der Leber zu haben, so wie wir die Zusammenstellung von den Cysticerken des Gehirns haben. Diese rothen Zahlen hier auf der Tabelle beziehen sich auf die Echinokokken der Leber, auch pro Mille ausgerechnet. Da werden Sie nun sehen, dass die Zahlen hier absolut keine Gleichförmigkeit darbieten. Bald sind sie hoch und bald sind sie niedrig, und so haben wir z. B. im Jahre 1902 6 ‰ Echinokokken der Leber gehabt, während wir 1895, 1896 gar keine hatten, dann im Jahre 1889 nur 1 ‰ und im Jahre 1882 2,6 ‰. Kurzum, das wechselt regellos auf und ab. Also bezüglich der Echinokokken kann man nicht sagen, dass irgend eine wesentliche Besserung eingetreten sei. Bezüglich der Cysticerken des Gehirns und der Pia mater können wir auch aus unsren Befunden den Schluss ziehen: es ist erheblich besser geworden.

---

2) **Physiologische Gesellschaft zu Berlin.** (Deutsche med. Wochenschr. 1904. Nr. 24.)

Sitzung vom 6. Mai 1904.

Herr Rawitz: Ueber die Papilla nervi optici beim Zahnwal.

Beim Zahnwal fand Vortr., wie das schon von einigen andren Säugern bekannt ist, die Papilla nervi optici pigmentirt und zwar deren Centrum. Von ihm geht ein Härchen in den Glaskörper über, das Capillaren besitzt. Auch dieses ist am basalen Drittel pigmentirt. Das Pigment erinnert an das Pigmentepithel der Retina. C. Hamburger.

---

3) **Verein für wissenschaftl. Heilkunde in Königsberg i. Pr.** (Deutsche med. Wochenschr. 1904, Nr. 27.)

Sitzung vom 7. März 1904.

Herr C. Pick demonstrirt einen Fall von Exophthalmus intermittens bei einer 48jährigen Frau; derselbe ist nur beim Bücken, starkem Pressen und bei Druck auf die Venae jugulares zu constatiren, — nach Aufhören dieser Ursachen tritt das Auge schnell in die Orbita zurück. — Sehkraft, Gesichtsfeld normal.

Die Diagnose lautet: varicöse Erweiterung eines Astes der Vena ophthalmica, entstanden vermuthlich durch syphilitische Endophlebitis (Infection vor 14 Jahren), begünstigt durch die vielfachen Momente der Blutstauung, denen Patientin in ihrer Thätigkeit als Arbeiterin ausgesetzt ist.

Im Ganzen hat sich der Zustand gebessert, unter Gebrauch von Jodkali, Tinctura Paracelsi, Fussbädern: zu Beginn der Behandlung betrug die Vortreibung 10 mm, jetzt nur noch 5 mm und ist viel schwerer hervorzurufen, als zu Anfang. C. Hamburger.

4) Verein Freiburger Aerzte. (Münchener med. Wochenschr. 1903. Nr. 13.)

Sitzung vom 28. November 1902.

Herr Axenfeld: Klinische Demonstrationen.

1) Anatomisches Präparat eines Bulbus mit intraocularem, vor der Netzhaut fixirtem Cysticercus cellulosae. Dies ist der dritte im südlichen Baden beobachtete Fall; zwei frühere sind von Manz (A. f. A. XIII.) mitgetheilt. Schon vor Einführung der Fleischschau war in Süddeutschland Cysticercus am Auge selten; jetzt dürfte es zu den grössten Raritäten gehören. Die klinische Diagnose hatte „Tumor" gelautet, da in Folge von Glaskörper-Trübungen die Details schwer erkennbar gewesen waren.

2) Zur Blepharoplastik mittels Doppellappen nach Entfernung des Lides in toto.

Vortr. demonstrirt eine Frau, der wegen Krebses das Unterlid und der innere Lidwinkel exstirpirt waren und wo in einer einzigen Sitzung ein mit Schleimhaut bezw. Epidermis (nach Thiersch) unterfüttertes Lid sich hatte bilden lassen.

3) Vorstellung einer 50jähr. Frau mit Pseudoleukämie und linksseitigem retrobulbärem Tumor des Sehnerven, vermuthlich lymphomatöser Art. Durch Arsen gingen die Drüsenpakete ganz zurück, desgleichen die Sehstörung bezw. Erblindung, doch war diese Besserung nur vorübergehend.

4) Vorstellung eines Kranken mit linksseitigem pulsirendem Exophthalmus, entstanden durch Sturz mit dem Rade (Basisfissur mit Ruptur der Carotis interna im Sinus cavernosus). Erhebliche Besserung durch Unterbindung der Carotis communis sinistra.

Bemerkenswerth ist eine partielle Iridoplegie und beginnende cataractöse Veränderungen auf der erkrankten Seite.

Als Pendant dazu: Vorstellung eines etwa 40jähr. Mannes mit pulsirendem Enophthalmus, ebenfalls nach Schädeltrauma. Auch hier hat ursprünglich pulsirender Exophthalmus bestanden; durch Druck der erweiterten Orbitalvenen ist das retrobulbäre Gewebe atrophirt. Durch Druck auf die Venae jugulares lässt sich der Exophthalmus wieder hervorrufen.

5) Ein typischer Fall von angeborener Retractionsbewegung des Auges. Beiderseits besteht seit Geburt völlige Unbeweglichkeit der Augen nach rechts und links. Versucht aber Pat. nach links zu sehen, so wird das rechte Auge nach hinten gezogen, umgekehrt beim Blick nach rechts das linke.

Das doppelseitige Vorkommen ist selten; die Mehrzahl der bisher beobachteten Fälle betraf ausschliesslich das linke Auge — ein auf dem Gebiete der Missbildungen sehr merkwürdiges Factum. C. Hamburger.

---

5) X. internationaler ophthalmologischer Congress zu Luzern, 13. bis 17. September 1904.

Discussionen.

Feststellung der oberen und unteren Grenze der erwerblichen centralen Sehschärfe.

Pfalz (Düsseldorf) schlägt vor, die Frage der untersten Grenze der

wissenschaftlichen Sehschärfe, wo sie aufhört, als erwerblich noch gerade ausreichend bezeichnet zu werden, zunächst noch zurückzustellen und für die oberste Grenze die wissenschaftliche Sehschärfe von $^2/_3$ anzunehmen.

Vorschläge welche gemacht worden sind, um für die Erwerbsfähigkeit feste Werthe zu gewinnen.

Axenfeld (Freiburg i. B.). 1) Für Einäugigkeit ist unter allen Umständen eine Dauerrente zu gewähren, bezw. eine entsprechende Capitalisirung.

2) Der in Deutschland beim Reichsversicherungsamt nach langjähriger Praxis übliche Satz von 20—30 % für Einäugigkeit ist vorläufig festzuhalten.

3) Einseitige Erblindung ohne Entstellung kann nach der Angewöhnungszeit niedriger veranschlagt werden.

Wicherkiewicz (Krakau) erklärt sich mit Nr. 3 nicht einverstanden, da auch nach Angewöhnung thatsächlich ein Ausfall besteht.

Discussion über die Notierung der Sehschärfe.

Zum Referat nicht geeignet.

Die Rolle des Glaskörpers bei den verschiedenen Formen von Netzhaut-Ablösung.

Th. Leber (Heidelberg). Es handelt sich in vielen Fällen von spontaner, ophthalmoskopisch diagnosticirbarer Netzhaut-Ablösung nicht um einen primären Flüssigkeits-Erguss hinter der Netzhaut, sondern nur um eine Ortsveränderung von Flüssigkeit innerhalb des Auges, die durch das Auftreten einer spontanen Perforation ermöglicht wird. Bei Aderhautsarcomen entsteht die Netzhaut-Ablösung durch Absonderung subretinaler Flüssigkeit unter erhöhtem Druck. Für eine grosse Anzahl von Netzhaut-Ablösungen traumatischen Ursprungs kommt die Retractions-Theorie in Betracht, während es sich bei Netzhaut-Ablösungen bei Orbital-Abscessen um gar keine Ablösung, sondern um Einbiegungen der Bulbuswandung handelt.

Ursachen der Kurzsichtigkeit.

Lange (Braunschweig) sieht die progressive Myopie als Folge eines angeborenen Mangels oder einer mangelhaften Entwicklung elastischer Fasern in der Sklera an. Dieselbe ist erblich, weil sie auf den vererbbaren anatomischen Befund zurückzuführen ist.

Ueber Frühoperation nach Starreifung.

Die meisten Redner sprechen sich dagegen aus. Fritz Mendel.

---

6) **Ophthalmological society of the United Kingdon.** (Brit. med. Journal. 1904. October.)

Sitzung vom 20. October 1904.

Die Blutversorgung des N. opticus.

Nettleship berichtete über seine vergleichende Untersuchung der Opticus-Blutgefässe bei 18 verschiedenen Arten von Säugethieren. Er fand, dass bei vielen Säugethieren die Netzhaut ihr Blut fast ausschliesslich durch cilio-retinale Arterien, also aus dem Chorioidealsystem erhielt. Aber auch in diesen Fällen war die Centralarterie fast immer vorhanden, wenn auch oft zu einem dünnen Gefässchen reducirt.

Bacteriologie der Conjunctiva.

Pollock hat 204 Fälle verschiedenartiger Conjunctivitiden bakteriologisch untersucht. Unter den 145 akuten schleimig-eitrigen Formen wurde 108 Mal der Weeks'sche Bacillus gefunden, 7 Mal Morax'scher, 1 Mal Pneumococcus, 2 Mal Gonococcus, 6 Mal Staphylococcus pyog. aur. gefunden: 3 Mal handelte es sich um Misch-Infectionen, 18 Mal blieb die Untersuchung resultatlos. In 20 Fällen von subakuter Conjunctivitis (Morax) wurde 14 Mal Diplobacillus, 1 Mal Weeks' Bacillus gef.; 5 Mal unbestimmte oder negative Resultate. In 9 Fällen von eitriger Conjunctivitis: 4 Mal Gonococcus, 3 Mal Weeks', 1 Mal Pneumococcus, 1 Mal gemischt mit Bac. subtilis. In 10 Fällen von Ophthalmia neonator. 8 Mal Gonococcus, 1 Mal Pneumococcus, 1 Mal negativ; in einem Falle von membranöser Conjunctivitis: Staphyl. pyog. aureus.

Sitzung vom 10. November 1904.

Snell berichtet über einen intraocularen Tumor bei einem 37jährigen Former. Er nahm die Gegend der Papille ein, die vollständig von ihm verdeckt wurde, war etwa $2^1/_2$ PO breit und ragte nach vorn fast 4 mm vor. Nach der Enucleation zeigte sich, dass es sich um ein melanotisches Gewächs am hinteren Augenpol handelte, das in der Umgebung der Papille aus der Aderhaut seinen Ursprung genommen hatte.

Parsons sprach über anomale Sarcome der Aderhaut.

Sitzung vom 8. December 1904.

Jones demonstrirt einen Patienten, bei dem anscheinend ein retrobulbärer Tumor vorlag.

Roll zeigte ein 14monatl. blindes Kind mit Exophthalmus, Nystagmus, Atrophia n. opt., Chorioiditis oc. dext. Ferner waren Entwicklungs-Anomalien vorhanden (geistige Defecte, fehlender Descensus testicul.) und ein schleimiger Ausfluss aus der Nase.

Marshall zeigte einen gut ausgebildeten Fall von Lenticonus poster. bei einer 23jährigen Frau.

Thompson und Chatterton zeigten Präparate einer Cyste der Krause'schen Drüsen.

Boats zeigte ein Geschwisterpaar mit ähnlichen Anomalien in der Verästelung der Netzhaut-Arterien.

Paton demonstrirte einen schon früher vorgestellten Fall von Endotheliom der Orbita, und einen vor einem Jahre durch Ueberpflanzung von Froschmundschleimhaut operirten Fall von Symblepharon, bei dem bis jetzt keine Schrumpfung eingetreten war.

Morton stellte einen 28jährigen Mann mit recidivirenden Glaskörperblutungen vor, wobei es zur Neubildung von Blutgefässen im Glaskörper gekommen war. Loeser.

7) Société belge d'ophthalmologie in Brüssel.

Sechszehnte Sitzung am 24. April 1904.

1. Delantsheere (Brüssel) zeigt ein Kind, 26 Monate alt, vor mit Glioma retinae rechts. Vor einem Monate war das Bild des amaurotischen

Katzen-Auges zu sehen; Operation verweigert; jetzt ist der Tumor nach aussen vorgedrungen und hat den Bulbus nach aussen gedrängt; der Tumor hängt auf der Wange und hat die Grösse einer Apfelsine; Allgemeinbefinden gut; keine Gehirn-Erscheinungen. 1896 beobachtete Vortr. ein 15 monatliches Kind mit Gliom an beiden Augen; Operation verweigert; Exitus ein halbes Jahr nachher.

2. Derselbe sprach über Schadenersatz für Augenverletzungen; die bei der Arbeit entstanden sind.

3. Bettrémieux (Roubaix) zeigt ein neues Kystitom vor. Es hat die Form einer Schlinge, wie die Weber'sche, ist aber in der Mitte convex nach oben gebogen. Am distalen Ende erhebt sich die Spitze eines kleinen Messerchens verticalwärts, mit der Schneide nach innen gekehrt.

4. Rogman (Gent) sprach über eine neue Epicanthus-Operation; dieselbe ist mit Abbildung in den Annales d'oculistique Bd. 131, S. 464 (1904) veröffentlicht und gestaltet sich folgendermaassen. Zwischen Medianlinie und Plica semilunaris wird ein Lappen gebildet in Gestalt eines umgekehrten V, sodass die beiden unteren Enden sich in der Höhe des inneren Augenwinkels befinden, oder etwas tiefer. Dann wird der laterale Theil verlängert in der Weise, dass er den inneren Ast formirt, eines zweiten, aber gerade gestellten V, dessen Spitze gerade auf der Falte sitzt, während der äussere Ast auf der andren Seite der Falte verläuft bis zur Höhe des inneren Augenwinkels. Die Breite der Lappen, speciell des zweiten, muss je nach den Fällen verschieden sein. Die Lappen werden gelockert, gekreuzt, suturirt. Das Verfahren dient speciell für cicatricielle oder sonstige schwerere Fälle.

5. Marbaix (Tournai) sprach über Trachom in Tournai, und behandelte 1903 26 % seiner Augenkranken wegen dieser Erkrankung. Es kamen vor

im Alter	unter 10 Jahren	. . .	15 Fälle
„ „	von 10—20 „	. . .	50 „
„ „	„ 20—40 „	. . .	35 „
„ „	„ 40—60 „	. . .	16 „
„ „	über 60 Jahre	. . . .	5 „

Während die städtische Augenklinik 1873 noch 50 % Trachom-Kranke vorwies (Bribosia), kamen dort 1886 nur 16 % vor (Vallez) und 1893 nur $9^1/_4$ % (Chantry).

Das Maximum von 10—20 Jahre rührt nicht vom Auftreten der Erkrankung in dieser Periode her; die Kranken werden sich erst ihres Leidens bewusst, wenn sich schon Sehstörungen entwickelt haben. Vortr. hat in Tournai 224 Kinder von 3—6 Jahren untersucht: 23 Augen hatten richtiges Trachom (6 %); aber daneben kamen 10 % verdächtige Fälle vor. Auch bei 81 Kindern von 8—13 Jahren fand Vortr. 17 % typisches Trachom; dabei 5 % mit Pannus, mit blossem Auge zu sehen. — Unter 162 Arbeiterinnen (Leinenweberei) von 15—25 Jahren, fand er 18 % Trachom, wovon 9 % mit Hornhaut-Complicationen; $^2/_3$ der Arbeiterinnen waren schon als Kinder damit behaftet; diese gehen zur Weberei, weil sie nicht als Schneiderin, Stickerin u. s. w. mit ihren schlechten Augen Carrière machen können. Von 87 Lehrlingen (15—25 Jahre) einer Druckerei fand er 14 % cicatricielles Trachom, wovon einige spontan geheilt waren. Es bieten sich mehr Personen an, als Plätze offen sind, und so wird schon keiner angenommen, welcher nicht in ordentlicher Entfernung lesen kann. Vortr. betont die Ursachen,

wodurch zu wenig Trachomatöse genesen: die lange Dauer der Behandlung, der Schmerz bei derselben, die Lehrzeit in der Jugend, welche den Besuch einer Klinik erschwert; dabei glauben die Kranken, dass sie genesen sind, wenn die acuten Erscheinungen nachgelassen haben. Die Eltern und Lehrer meinen häufig, wenn die Sehschärfe geringer wird, dass es sich um Myopie handelt, und lassen die Kinder näher an der Tafel sitzen. In Tournai ist eine Ambulanz aufgehoben, wo die kleinen Kinder sehr gut versorgt wurden: Vortr. verlangt, dass diese wieder eröffnet wird, dass man das Volk besser über die Krankheit belehre, und den Erkrankten die Mittel zur Genesung besorge und die Infection verhindere.

6. Venneman (Löwen) sprach über die Ernährung des Auges.

7. Tacke (Brüssel) theilte einen Fall von Spontanheilung eines Alterstares mit. Ein 75jähr. Mann, ohne Zucker, ohne Albumin im Urin, wurde links extrahirt; sechs Wochen später V mit $+9$ D $= {}^2/_3$. Nach zwei Monaten sollte das rechte Auge an grauem Stare operirt werden, aber Patient blieb aus. Ein halbes Jahr später traf Vortr. den Patienten, welcher angab, ein Pulver bekommen zu haben, welches er in das Auge streute und wodurch er jetzt besser sah. Vortr. fand einen weissen Totalstar und rieth von der Anwendung des Pulvers ab. Patient gebrauchte es doch weiter, und vier Monate später konnte er mühsam den Raum zwischen den gespreizten Fingern sehen; ophthalmoskopisch ein leichter rother Schein; der äussere obere Quadrant fing an, sich zu resorbiren; nach weiteren fünf Monaten wurden Finger in ${}^1/_2$ m gezählt; nach zehn Monaten V nach Correction $= {}^1/_2$. Die Kapsel enthielt noch unten den Kern, welcher in fünf Monaten resorbirt wurde.

8. Rogmann (Gent) sprach über preventive Serotherapie bei Star-Extraction. Er spritzt, wenn Verdacht auf eventuelle Infection besteht, einige Stunden vor der Extraction 10 ccm von Roemer's Antipneumokokken-Serum ein, sowie ebensoviel von Menzer's Antistreptokokken-Serum; eventuell wurde von beiden schon die Hälfte am Tage vorher eingespritzt. Vortr. behandelte so einen Fall, nach Extirpation des eitrigen Thränensackes, und einen Fall mit Ozaena, wo je nur mehr ein Auge erhalten war mit Leucoma adhaerens; beide verliefen gut. Pergens.

Referate, Uebersetzungen, Auszüge.

1) **Ali ibn Isa,** Erinnerungsbuch für Augenärzte. Aus arabischen Handschriften übersetzt und erläutert von J. Hirschberg und J. Lippert. (Verlag von Veit & Comp. in Leipzig, 1904.)

Das Werk, dessen deutsche Uebersetzung wir dem wissenschaftlichen Publicum vorlegen, das Handbuch der Augenheilkunde von Ali b. Isa, ist vor etwa 900 Jahren in arabischer Sprache zu Bagdad geschrieben worden und hat in kulturgeschichtlicher Hinsicht eine hohe Bedeutung. Denn, da von den fünf berühmten griechischen Werken über Augenheilkunde (des Herophilos, Demosthenes, Soranos, Galenos, Alexandros) leider keines bis auf unsre Tage gekommen; so stellt unser arabisch geschriebenes Werk das älteste Handbuch dieses Zweigs der Heilkunde dar, welches wir vollständig und in der Ursprache besitzen. Da nun die arabische

Heilkunde ganz und gar aus der griechischen hervorgegangen ist und viele wichtige Quellen benutzen konnte, welche für uns unwiederbringlich verloren sind; da ferner der Verfasser unsres Werks ausdrücklich hervorhebt, dass er die Schriften der Alten, d. h. der Griechen, durchforscht, und dass er seinen Grundriss der Augenheilkunde „erschöpfend" hergestellt habe, um das Nachschlagen andrer umfangreicherer Werke unnöthig zu machen: so kann man wohl behaupten, dass wir in dem Rahmen dieser Schrift eine Uebersicht dessen besitzen, was den Griechen auf dem Gebiet der Augenheilkunde bekannt gewesen ist. Es handelt sich hier um ein systematisches Werk eines erfahrenen, ausübenden Augenarztes, das aus einem Guss herrührt und uns vollständig erhalten ist, während die griechischen Abhandlungen der Compendien-Verfasser Aëtios und Paulos nachweislich wesentliche Lücken erkennen lassen. Wenn es z. B. immer noch unverbesserliche Geschichts-Forscher giebt, welche behaupten, dass die Griechen und Römer Zerstreuungsgläser gegen Kurzsichtigkeit und Sammelgläser gegen Weit- und Altersichtigkeit angewendet haben; so kann jeder Urtheilsfähige hier von der Grundlosigkeit dieser Ansicht von Neuem sich überzeugen.

Aber, wenn auch unsre Schrift, wie jede arabische über Heilkunde, auf griechischen Krankheits-Erklärungen und Heil-Verfahren beruht; so enthält sie doch manches — wie der Verfasser selber voller Bescheidenheit sagt, weniges, — was er öffentlich von den Lehrern seiner Zeit gelernt und was er persönlich in der Ausübung seiner Kunst erfahren. Somit dürfen wir auch einiges erwarten, was über die Kenntnisse der Griechen hinausgeht. Dazu kommt die geordnete, ganz systematische Gliederung und Darstellung, welche gegen die mittelmässige Anordnung und ungleichmässige Behandlung des Stoffs bei Aëtios und Paulos vortheilhaft absticht. Ali b. Isa giebt jeder wichtigen und häufigen Krankheit, wie der Bindehaut-Entzündung, der Körnerkrankheit (Trachoma), dem Star, ein ausführliches Kapitel; die Anordnung ist eine streng anatomische, nach dem damaligen Stande der Wissenschaft.

Man könnte billig sich wundern, dass dies von uns so gelobte Werk bei den europäischen Gelehrten bisher so wenig Anerkennung, ja überhaupt nur Beachtung gefunden. Die arabischen Handschriften desselben sind ja allerdings nur wenigen Europäern in die Hand gekommen, aber in lateinischer Uebersetzung liegt es seit 400 Jahren gedruckt vor.

Die Sache liegt einfach so, dass diese lateinische Uebersetzung unverständlich und unlesbar ist.

Zur Charakteristik des A. b. I. sagt Ibn Abī Uṣaibiʿa in seiner Aerztegeschichte, dass er ein geschickter Arzt gewesen sei, und dass die Aerzte sich nach seiner Lehre gerichtet hätten; dass die Aerzte sich unter Vernachlässigung ähnlicher Werke lediglich auf dieses Buch beschränkten. Und Ibn al-Qifṭī bestätigt dies, wenn er sagt: „Danach arbeiten die Aerzte dieser Disciplin zu aller Zeit".

Die Taḏkira des Ali b. Isa wird von späteren arabischen Augenärzten wiederholentlich citirt, ja, gelegentlich in wichtigen Kapiteln, wie z. B. dem des Star-Stichs, fast wörtlich ausgeschrieben.

Ferner soll noch die Thatsache erwähnt werden, dass das Werk des Ali b. Isa in der arabischen Welt bis auf unsre Tage als Lehr- und Handbuch benutzt worden ist.

Von arabischen Handschriften unsrer Taḏkira erwähnt Wüstenfeld (S. 39): 1. Florenz Nr. 251, 2. Dresden Nr. 244, 3. Paris 1100 [N. O. 3480].

Brockelmann (I, S. 236) fügt noch hinzu 4. Gotha Nr. 1992. Wir können diese Liste ergänzen zunächst durch 5. Khediviale Bibliothek zu Kaïro (B. II, S. 9, Nr. 24 des Katalogs).

Alle diese fünf Handschriften standen zu unsrer Verfügung.

Wir haben den einzelnen Sätzen des Ali b. Isa — gerade wie unsrer Augenheilkunde des Ibn Sina — die griechischen Parallel-Stellen, die man als wirkliche oder mögliche (wenngleich nur abgeleitete) Quellen ansehen kann, sorgfältig beigefügt, mit gelegentlichen Verbesserungen des überlieferten griechischen Textes.

Die griechischen Schriftsteller, welche Ali b. Isa citirt, sind Hippokrates, Dioscurides, Galenos, Oreibasios, Paulos.

Ueber den thatsächlichen Inhalt des Erinnerungsbuches für Augenärzte können wir uns kurz fassen. Im ersten Buch wird die Anatomie des Auges besprochen, die zwar ganz und gar von der Galen's abgeleitet, aber doch lesbarer und praktischer ist, als diejenige, welche wir wenigstens heutzutage in dessen Werk vom Nutzen der Theile besitzen. Das zweite Buch handelt von den sinnfälligen Krankheiten des Auges und beginnt mit denen der Lider. Es spricht für die Erfahrung und den Scharfsinn des Ali b. Isa, dass er das Trachom (ǵarab = Krätze) an die Spitze seiner praktischen Erörterung stellt und ihm ein gründliches Kapitel widmet. Bei veralteten Fällen hilft nur das Reiben mit dem Eisen, im Anfang aber die scharfe Arznei. Hagel- und Gersten-Korn, Lid-Verwachsung und Ausstülpung werden genau besprochen. Die Haarkrankheit wird durch fünf Verfahren beseitigt, durch scharfe Arznei, Klebmittel, Brennen, Einfädlung, Empornähung oder (bei messerscheuen) durch Abschnürung. Bei dem Wimper-Ausfall und auch sonst hat Ali b. Isa von dem ungeheuren Recept-Ballast der meisten Griechen und Araber wenigstens einigermaassen sich frei gehalten, und zwar mit Bewusstsein. Entzündung des Lidrands, Blase, Balggeschwulst, Erschlaffung, Brausche sind die folgenden Kapitel.

Von den 13 Krankheiten der Bindehaut wird die Ophthalmie (ramad) auf das Gründlichste abgehandelt. Sie hat, wie bei den Griechen (taraxis, phlegmone, chemosis) drei Arten. Die Reizung schwindet durch Beseitigung der Ursache. Bei den andren beiden Arten passt Aderlass, Abführung: örtlich im Anfang nur Eiweiss, Milch u. dgl., mit betäubenden Mitteln, allenfalls Zink-Asche; wenn die Absonderung geringer geworden, zusammenziehende Kollyrien. Das sind Grundsätze, die wir eigentlich noch heute befolgen. Dauert die Ophthalmie an, so besteht Trachom: eine sehr richtige Bemerkung.

Das Flügelfell wird entweder fortgeätzt; oder, wenn grösser, abgetragen. Ein Federkiel wird zur Abhäutung empfohlen. Pannus (sabal) ist nicht von den Griechen, sondern erst von den Arabern beschrieben. Die eine Form sitzt tiefer. Die oberflächliche entsteht auch aus altem Trachom: diese ist übertragbar, ja erblich. Das sind gute Beobachtungen. Bei der chronischen Form nützt nur die Abtragung. (Diese Operation hat Furnari 1862 als tonsura conjunctivalis beschrieben, d. h. den Arabern — entlehnt.)

Die Phlyktaene (wadaqa) wird hier zum ersten Mal genau geschildert, auch die perlschnur-artige und die bei weissem Augapfel. Krankheiten der Hornhaut giebt es dreizehn. Die Geschwüre werden in ihren sieben Unterarten nach griechischem Vorbild, sogar mit den griechischen Namen, beschrieben. Ebenso die Pusteln, die je nach ihrem Sitz zwischen zwei der vier Schichten der Hornhaut unterschieden werden.

Bei den Hornhaut-Narben wird als örtliches Mittel auch das Moschus-Pulver erwähnt, das ja bekanntlich von den Griechen nicht erwähnt ist. Dagegen gelten zur Färbung von Hornhaut-Narben die griechischen Mittel.

Eiter hinter der Hornhaut hat zur Ursache 1. Hornhautgeschwür, 2. Versetzung der Materie, 3. Ophthalmie. Die Behandlung geschieht mittels reifender, dann lösender Mittel, nöthigenfalls mit der Punction. Unter den Erkrankungen der Traubenhaut wird zwar beiläufig auch die Entzündung derselben erwähnt, aber nur als eine der Ursachen von Pupillen-Erweiterung. Bei der Pupillen-Verengerung wird auch einer erdigen, harten Verstopfung der Pupille gedacht, so dass man das Loch gar nicht mehr wahrnimmt. Die Vorwölbung der Traubenhaut hat vier Arten, die ein wenig anders bezeichnet werden, als bei den Griechen. Verband, nöthigenfalls auch mit Bleiplatte, wird empfohlen; bei alter, nur zur Verschönerung, das Abschneiden oder Abbinden.

Star ist eine Ausschwitzung, welche gerinnt in der Vorderfläche der Pupille; sie bewirkt eine Unterbrechung zwischen Krystall und dem austretenden Licht. Der Anfang ist schwer zu erkennen. Wenn der Star sich befestigt, geht das Sehen verloren, und die Farbe der Pupille ändert sich. Es giebt elf Farben, acht Ursachen; dazu fünf Prüfungen des operablen. Nur der Star-Anfang wird geheilt durch Diät, Einstreichen von Gallen-Salben u. dgl. Die Star-Operation wird genau beschrieben.

Neu gegenüber den griechischen Texten ist die (für den Araber einnehmende) Vorschrift, nach dem Eindringen der Nadel dem Kranken gütig zuzureden, dass seine Angst sich lege.

Das dritte Buch — von den nicht sinnfälligen Augenkrankheiten — beginnt mit dem Unterschied derjenigen Gesichts-Erscheinungen, welche vom Star, und derjenigen, welche von Magen- und Hirn-Leiden herstammen. Hierauf folgen die sieben Erkrankungen der Eiweiss-Feuchtigkeit und die dreizehn der Krystall-Feuchtigkeit. Verschiebung der letzteren nach rechts oder links bewirkt das Schielen der Kinder, die nach oben oder unten aber Doppeltsehen. Eintrocknung derselben verursacht Verblauung (Glaucoma) und Erblindung. Die Veränderungen des Sehgeistes werden nach griechischen Mustern abgehandelt, ebenso Tag- und Nachtblindheit.

Von den Krankheiten des Glaskörpers und der Netzhaut werden eigentlich nur die Cadres angeführt. Verstopfung, Pressung, entzündliche Anschwellung des Sehnerven, Vorfall und Schrumpfung des Augapfels sind Kapitel mit merkwürdigen Beobachtungen.

Die Krankheiten der Ader- und Lederhaut beruhen, nach unsrem Verf., meist auf Vermuthung. Krampf und Lähmung der Bewegungsmuskeln werden streng systematisch abgehandelt. Das Schielen der Kinder soll durch Geradrichtung des Blicks behandelt werden. Gegen Schwäche der Sehkraft wird neben richtiger Lebensweise auch die Anwendung von Kollyrien empfohlen. Nach einem ausführlichen Kapitel über die Erhaltung der Gesundheit schliesst das Werk mit einer Aufzählung der einfachen Augenheilmittel, 143 an der Zahl, und ihrer specifischen Wirkung auf das Auge: darunter sind ganz gute und wirksame, wie Bleiweiss, Zink-Asche, Blut-Eisenstein, Grünspan, Vitriol, Opium, Bilsenkraut; und neue, den Griechen noch unbekannte, wie Ambra, Kampfer, Moschus.

Gegen achtzig Recepte von zusammengesetzten Augenheilmitteln finden sich in unsrer Tadkira.

Werfen wir einen Rückblick auf den Inhalt der Tadkira von Ali b. Isa, so können wir wohl begreifen, dass die arabischen Aerzte dies als das vornehmliche, ja fast ausschliessliche Lehrbuch der Augenheilkunde betrachtet haben. Nachdem wir es im Urtext genau studirt, müssen wir es weit über die uns erhaltenen Darstellungen der Augenheilkunde von Aëtios und Paulos stellen; auch über die betreffenden Abschnitte im al-Ḥawī und im Kanon, endlich auch über die andren uns bekannten arabischen Lehrbücher der Augenheilkunde.

Wie gross die „Originalität" der Tadkira zu veranschlagen ist, das würden wir genauer zu beurtheilen in der Lage sein, wenn wir die auf das erste arabische Lehrbuch der Augenheilkunde des Ḥunain (809—873) folgenden besässen. Gegen Ḥunain's Werk bedeutet das von Ali b. Isa einen ungeheuren Fortschritt. Ja, (wenn wir, wie billig, von dem eng an ihn sich anschliessenden Werk des Ṣalaḥ ad-dīn absehen), können wir behaupten, dass in den folgenden 800 Jahren kaum ein andres Lehrbuch der Augenheilkunde geschrieben ist, das dem seinigen gleichkommt oder dasselbe übertrifft. Jedenfalls hätte die Augenheilkunde im Abendland während dieser Zeit einen höheren Stand gehabt und mehr zum Nutzen der Menschheit leisten können, wenn die frühzeitig von seinem Werk verfertigte lateinische Uebersetzung brauchbarer und dem entsprechend auch verbreiteter gewesen wäre. Freilich nützt ein Lehrbuch der Augenheilkunde nichts ohne Schule, mündliche Ueberlieferung und praktische Unterweisung! Immerhin müssen wir bis zum Anfang des 18. Jahrhunderts herabsteigen, wo die von Kepler vollendete Lehre der Dioptrik des Auges und der Gläser auch den Aerzten geläufiger zu werden anfing, und ferner der heftige Kampf um den Sitz des Stars zu Gunsten der Wahrheit entschieden worden, um bessere Bücher über Augenheilkunde zu finden, als unsre Tadkira gewesen. Das ist die kulturgeschichtliche Stellung des Ali b. Isa.

Aber den Aerzten und Augenärzten unsrer Tage hoffen wir durch unsre Uebersetzung eine Darstellung des Inhalts der arabischen Augenheilkunde an die Hand zu geben, die besser und richtiger ist, als das, was bisher dafür gegolten hat.

---

2) **Die Regensburger Brillenmacher-Ordnung,** von Dr. Sigmund Neuburger in Nürnberg. (Janus. Archives internationales de la Médecine et la Géographie Médicale. März 1904. Harlem.)

Auf Anregung Hirschberg's hat Verf. die Regensburger Brillenmacher-Ordnung, welche handschriftlich im Germanischen Museum zu Nürnberg aufbewahrt ist, abgeschrieben und nunmehr weiteren Kreisen zugänglich gemacht. Sie ist in dem Buche von Bock („Die Brille und ihre Geschichte, Wien 1903) als ein überaus merkwürdiges und werthvolles Denkmal deutscher Gewerbegeschichte bezeichnet und stammt vermuthlich aus der Zeit um's Jahr 1600. Im Original sind der Handschrift zahlreiche Abbildungen beigegeben und die verschiedenen Brillenarten beschrieben. Der erste Absatz lautet:

„Copi der Parillnmacher Ordnung.

Zu wissen Das ein Erbar Camrer vnnd Rath der Statt Regenspurg sich Nachuolgennder ordnung eines E. hanndtwerchs der Parillnmacher verglichen vnnd enntschlossen haben dieselb auch zu wirklicher Volziehung in ein E. Hannssgericht (Name eines Gerichtes in Regensburg) Anntwortten lassen.

Vnnd willen das hinfüro von Maistern vnnd gesellen der Parillnmacher allhie solcher ordnung durchaus in allen Puncten gehorrsamblich geleben. wirkhilich also volzogen Vnnd durch ein E. Hannss mit ermesen darob gesetzt werde."

Die andren Abschnitte handeln:

„Von des Hanndtwerchs versamblung", — „Von der Viermaister Wahl", — „Von den Maistern", — „Von den Maisterstuckhen", — „Von den Frembden Maistern", — „Von den Lehrjungen wie die sollen verdingt werden", — „Von gemainen Satzungen des Hanndtwerchs", — „Von der Laden oder Püchssen" und „Von der Begröbnus".

Als erstes Meisterstück wird verlangt: „Erstlich ein Pindtspiegel von gelbem Leder das horn auch gelb geferbt das Innere grosse glass auf beiden seitten auf der Tafel abgemacht von gemainem glass." „Zum Fürsten ein durchsichtige khlaine Parillen das Innere mittl gesicht auf das eltest doch das kürzer ist das doppelgesicht in Rot Horn von gemainem glass." u. s. w. Sehr nett ist u. A. auch der folgende Passus in dem Abschnitt, welcher „von gemainen Satzungen des Hanndtwerchs" handelt: „Item es sol khain Maister den anndren seine Khaufleuth oder Khundten haimblich oder offenntlich durch sich selbs oder yemandts sonnsten abstrickhen oder abwerben bei Straf eins dalers halb in ein E. Hannss vnnd halb Ins hanndtwerchs Püchssen." —

Die Veröffentlichung dieses Dokumentes ist in hohem Grade dankenswerth. Aber sehr zweckmässig wäre es gewesen, wenn der Herausgeber bei gewissen Ausdrücken (wie „Pindtspiegel" oder „Pöglete" u. dgl.) die hochdeutsche Bezeichnung beigefügt hätte. C. Hamburger.

---

3) Mittheilungen aus der Augenklinik des Carolinischen Medico-Chirurgischen Instituts zu Stockholm. Heft 6. 1904.

I. Zur Kenntnis der sog. Chorioiditis sympathica, von Albin Dalén.

Verf. untersuchte zwei sympathisirende Augen, die ohne vorhergehende Reizung 5 bezw. 7 Wochen nach der Verletzung Erkrankung des 2. hervorgerufen, mikroskopisch. Die Fundusveränderungen traten beim ersten Falle früher auf, als die am vorderen Bulbusabschnitt, beim zweiten mindestens gleichzeitig. Die bekannten auch im sympathisirenden Auge gefundenen Herde konnten in diesem untersucht werden. Sie waren äusserst spärlich, im oder hinter dem Aequator gelegen, kreisrund bis $^1/_6$ mm Durchmesser. Sie lagen auf der intacten Lamina vitrea der Chorioidea, destruirten das Pigment-Epithel und wölbten die Netzhaut etwas vor, indem sie zugleich die Stäbchen- und Zapfenschicht zerstörten. Die Zellen waren einkernige Leukocyten und epitheloide Zellen. Diese Herde spricht Verf. als das anatomische Substrat der Chorioretinitis s. (richtiger als Chorioiditis) an.

Der dritte bereits mit ausgebrochener s. Ophthalmie in Behandlung gekommene Fall wurde nicht mikroskopisch untersucht. Therapie in den ersten beiden Fällen Hg-Inunction, im dritten Na salic., wegen Auftretens von Eryth. exsud. multiforme. Alle drei Fälle heilten mit gutem Erfolg.

II. Ueber das Vorkommen der Kurzsichtigkeit in der höheren Djursholmer Schule, nebst einigen daran geknüpften Betrachtungen, von Johann Widmark.

Verf. untersuchte die Kurzsichtigkeit der Schüler in einer Villenstadt und einer Grossstadt (Stockholm). Er fand Abnahme der Kurzsichtigkeit in den letzten Decennien und ferner grössere Kurzsichtigkeit und geringere Sehschärfe in der Grossstadt. Als Grund für den ersten Umstand nimmt er die besseren hygienischen Verhältnisse und die vermehrten Leibesübungen an, für den andren die geringe Möglichkeit, in der Grossstadt sich im Freien zu erholen und beschäftigen, wo vielmehr die häusliche Beschäftigung besonders in den langen nordischen Wintern eine grössere Rolle spielt. Anders in der Villenstadt. Hierin sieht er einen Fingerzeig zur Prophylaxe.

III. Ueber die Behandlung der symp. Ophthalmitis mit Natron salic., von Karl Lindahl.

Verf. behandelte 13 symp. Ophthalmien theils mit Schmierkur, theils mit Natron salic. Die kürzeste Frist zwischen Trauma und Ausbrechen war 10 Tage. Aus seinen Erfolgen scheint hervorzugehen, dass das Natron salic. in Dosen von 4—6 g täglich verabreicht ein gegen die symp. Iritis oder Iridocyklitis kräftig wirksames Mittel ist, dass es sicherer und schneller wirkt, als die Hg-Inunctionskur, dass, nachdem die Symptome von Reizung während der Behandlung geschwunden sind, später doch Rückfälle der Entzündung eintreffen können, dass das Mittel, bei traumatischer Iridocyklitis benutzt, das Auftreten einer symp. Ophthalmitis nicht verhüten kann, dass aber bei einer solchen Behandlung der traumatischen Iridocyklitis die event. auftretende symp. Ophthalmitis einen gutartigen Charakter erhält.

IV. Ein Fall von Intoxications-Amblyopie zur vollständigen Blindheit führend, von Johann Widmark.

Die Intoxications-Amblyopie (Tabak, Alkohol) greift in der typischen Form nur einen eiförmigen Theil des Gesichtsfeldes an und zwar den Theil, welcher der Ausbreitung des papillo-maculären Bündels entspricht. In schweren Fällen kann sich die Veränderung auch darüber hinausstrecken und selbst bis zu den äussersten Grenzen des Gesichtsfeldes gelangen. Die häufig durch diese Krankheit hervorgerufene Atrophie beschränkt sich dann nicht auf einen Theil des Sehnerven, sondern wird ausnahmsweise total und führt dann zur völligen Amaurose, wie in dem vorliegenden Falle von Amblyopie nach schwerem Tabak-Missbrauch (kauen). Koerber.

---

4) **Specielle Bakteriologie des Auges,** von Prof. Axenfeld. (Handbuch der pathogenen Mikro-Organismen 1903.)

Verf. bespricht ausführlich nur die dem Auge mehr oder weniger eigenthümlichen Bakterien und zwar nach Geschichte, Geographie, klinischem Bild, Secretbefund, Pathogenität und Differentialdiagnose. Die Therapie ist nach der Natur des Buches nur gestreift.

Den Beginn machen die Conjunctivitis-Erreger Koch-Weeks, Morax-Axenfeld und Pneumococcus, beim ersten ist Argentum, beim zweiten Zink geradezu die specifische Therapie. Pneumokokken-Conjunctivitis befällt gern Kinder.

Dann wird die Diphtherie kurz gestreift. Die Blennorrhöen sind nicht alle durch den Gonococcus hervorgerufen, aber selbst dann ist das klinische Bild doch verschieden. Nach der Staphylokokken-Conjunctivitis werden die selteneren durch B. coli, Meningococcus intracellularis, Ocaena-Bacillen hervorgerufenen Erkrankungen besprochen.

Die Frage nach Entstehung der scrofulösen Entzündung muss noch offen gelassen werden. Auch der Erreger des Trachoms ist noch unbekannt, das akute ist allerdings meist eine Mischung mit akutem Katarrh. Die Schulepidemien von harmlosem Follikularkatarrh sind durch verschiedene Bakterien bedingt. Bei Chalazien wird oft Xerose-B. gefunden, jedoch ist der aetiologische Zusammenhang noch nicht sicher. Bei Thränensack-Eiterung kommen besonders Staphylo- und Streptokokken in Betracht. Etwas ausführlicher werden die Thränenröhrchen-Concremente besprochen und fast stets auf Streptothrix-Arten zurückgeführt.

Das Ulcus serpens wird nach Epithel-Verletzung und nur nach dieser durch die Pneumokokken des Thränensack-Eiters erzeugt, und findet sich fast nie bei Pneumokokken-Conjunctivitis.

Bei Keratomykose durch Aspergillus wird das necrotische Hornhautstück sequesterartig abgeschlossen.

Den Schluss macht zur Nedden's Bacillus des infectiösen Randgeschwürs.

Nach jedem einzelnen Kapitel ist die gesammte Literatur aufgeführt.

Koerber.

---

5) Die Pupillenstörungen bei Geistes- und Nervenkrankheiten, von Priv. Doc. Dr. Bumke in Freiburg i. Br. (Jena 1904, Gustav Fischer.)

In der äusserst umfangreichen und fleissigen Arbeit hat Verf., wie er in der Einleitung selbst hervorhebt, angesichts der ausgedehnten und zum Theil recht schwer zugänglichen Literatur über die Pupillenstörungen bei Geistes- und Nervenkrankheiten trotz oder gerade wegen der Lücken unsres Wissens festzustellen versucht, was schon gewonnen, was schon gesicherter Besitz ist, und was noch Gegenstand weiterer Forschung sein muss. Es ist dies dem Verf. wohl gelungen, und in übersichtlicher Form hat er den umfangreichen Stoff in drei Hauptabteilungen gegliedert:

1) Physiologie der Pupillenbewegungen.

2) Allgemeine Pathologie der Pupillenbewegungen.

3) Specielle Pathologie der Pupillenbewegungen.

Was die hauptsächlichsten physiologischen Erfahrungsthatsachen anbetrifft, fasst Verf. dieselben in die 4 Sätze zusammen:

1) Die Pupillenweite ist das Product aus der äusseren Helligkeit und dem Adaptationszustand der Netzhaut.

2) Die Belichtung einer Retina bewirkt eine doppelseitige Irisbewegung, bei der bisweilen der pupillomotorische Effect auf der Seite des gereizten Auges überwiegt.

3) Die Netzhautmitte ist für den Reflex empfindlicher als die Peripherie, die aber keineswegs ganz unerregbar ist.

4) Ausser dem adaequaten Reiz vermag auch die galvanische Reizung die den Reflex vermittelnden Elemente der Retina zu erregen.

Im Anfang des zweiten Haupttheiles bespricht Verf. die theoretisch und praktisch wichtigsten Pupillensymptome, die die Pathologie kennt, mit den Störungen des Lichtreflexes und widmet seine besondere Aufmerksamkeit der reflectorischen Pupillenstarre. „Eine Pupille ist reflectorisch starr, wenn sie sich auf Belichtung weder desselben noch des andren Auges, dagegen in normaler Weise bei der Convergenz verengert, und wenn eine doppelseitige Reflextaubheit als Ursache dieser Störung nicht anzuschuldigen ist.“ Nach

dem übereinstimmenden Ergebniss aller in exacter Weise angestellten Untersuchungen findet sich die reflectorische Pupillenstarre vornehmlich bei Tabes und Paralyse.

Die Methodik der Pupillen-Untersuchung und der anatomische Verlauf der Pupillen-Reflexbahnen bildet den Anhang zu den beiden ersten Theilen.

Es würde für den Rahmen eines Referates zu weit führen, näher auf den dritten Haupttheil, die specielle Pathologie der Pupillenbewegungen, einzugehen, der die organischen, toxischen, functionellen und traumatischen Erkrankungen des Nervensystems in eingehendster Weise behandelt.

Wenn wir zum Schluss noch hinzufügen, dass das Literaturverzeichnis 617 Arbeiten (bis zum 1. April 1904) umfasst, die in dem vorliegenden Werke berücksichtigt wurden, so können wir wohl dasselbe den Neurologen und Ophthalmologen auf's angelegentlichste empfehlen. Fritz Mendel.

Journal-Uebersicht.

I. Archiv für Augenheilkunde. L. 1904. Heft 1.

1) **Ein überzähliges monströses Oberlid mit Oberlid-Colobom beider Augen,** von Prof. Dr. J. Oeller in Erlangen.

Verf. beobachtete bei einem neugeborenen Kinde gestielte Geschwülste, die von den Oberlidern herabhingen. Er fasst die Geschwülste als Dermoide auf und nimmt eine rein mechanische Entstehung als abnorme Lidanlage an. Diese Auffassung als partielle, irreguläre Duplicaturen des Lidblastems gestatten eine analoge Erklärung der Schapringer'schen angeborenen Schürze der Bindehaut.

2) **Zur Differentialdiagnose der mit Phthisis bulbi combinirten Sarcome,** von Dr. V. Reis, Universitäts-Augenklinik in Lemberg.

Verf. stellt die diagnostischen Kennzeichen zusammen und weist an der Hand eines Falles nach, dass sie nicht immer vereint vorhanden sind, bezw. nicht genügen.

3) **Ueber die Erkrankungen des Tarsus mit besonderer Rücksicht auf die Pathologie des Chalazion,** von Dr. Fejer in Budapest.

Bericht über einen Fall, bei dem auf Operation eines Chalazion eine starke Schwellung des ganzen Knorpels bezw. Lides gefolgt war. Die Aetiologie blieb unklar. Die Operation ergab, dass es sich um eine dickwandige Cyste in der ganzen Länge der Geschwulst handelte, ein Riesen-Chalazion. Die mikroskopische Untersuchung ergab nichts besonderes. Verf. nimmt für seinen Fall in Anspruch, dass er eine besondere Krankheitsform darstellt.

4) **Sind die anomalen Trichromaten tauglich zum Eisenbahndienst?** von Dr. H. Feilchenfeld in Berlin.

Die Unterwerthigkeit der anomalen Trichromaten wird festgestellt, die Tauglichkeit zum Bahndienst ist bei der Verschiedenheit der Einzelfälle einzeln zu prüfen.

5) **Kryptenblatt und Krypten-Grundblatt der Regenbogenhaut und die Entstehung der serösen Cysten an der vorderen Seite der Iris,** von Dr. J. Streif. (Univers.-Augenklinik in Zürich.)

Die sehr eingehenden Ausführungen des Verf.'s bestehen in einer Sichtung des Materials der Literatur und in Beibringung neuer Fälle. Seine anknüpfenden Erörterungen gipfeln in dem Schlusse: Die eigentlich serösen Cysten an der vorderen Seite der Regenbogenhaut entstehen unter dem Kryptenblatt der Iris, entweder als endotheliale Cysten durch Absackung oder nach traumatischer Auseinanderdrängung eines Theiles der Fuchs'schen Irisspalte (Retentionscysten, Spaltungscysten) oder als epitheliale durch congenitale oder traumatische Verlagerung von Epithel in diese Spalte (congenitale Epithelcysten, Implantationscysten, Epithel-Einsenkungscysten).

Heft 2.

1) **Ueber die Schädlichkeit moderner Lichtquellen für das Auge und deren Verhütung,** von Dr. Staerkle, I. Assistent der Universitäts-Augenklinik in Basel.

Moderne Lichtquellen wie Gasglühlicht, Acetylen, elektrisches Glühlicht und Bogenlicht bringen häufig Blendungs- und asthenopische Beschwerden hervor. Die Schädlichkeit beruht in dem Mehrgehalt der genannten Lichtquellen an kurzwelligen Strahlen gegenüber Gas(Argand)licht und Petroleum. Verf. verglich photographische Spectren bei gleicher Lichtstärke von Petroleum, Gas, elektrischem Glühlicht, Gasglühlicht, Acetylen, die in der angegebenen Reihenfolge Steigerung an ultravioletten Strahlen zeigten.

Weitere Versuche ergaben, dass dicke Gläser und solche mit hohem Bleigehalt günstig auf das Abhalten kurzwelliger Strahlen wirken. Von matten Gläsern wirkten am besten grüne und gelbe, dann rothe, wenig blaue Gläser. Besonders bewährten sich grau-gelbe Gläser (Fienzel), die die Lichtstärke unerheblich beeinträchtigen.

---

2) **Bemerkungen zu den Leichen-Veränderungen des menschlichen Auges,** von Dr. W. Albrand, z. Zt. Assistenzarzt an der Irrenanstalt Sachsenberg, früher Assistent der Schöler'schen Augenklinik in Berlin.

Sehr schnell nach dem Eintritt des Todes wird die Papille papierweiss und die Arterien schwinden; länger (6—7 Stunden) bleiben die Venen sichtbar. In der Retina schwinden die Lichtreflexe und beginnt die Trübung zunächst am hinteren Augenpol.

Die Cornea trübt sich langsam, so dass noch nach 50 Stunden Einzelheiten an Regenbogenhaut und Pupille zu sehen sind. Die Spannung des Bulbus sinkt, zugleich wird die Vorderkammer flacher, an der Pupille sind Formänderungen durch leichten Druck zu erreichen. Die Linse trübt sich analog den Veränderungen bei der senilen Cataract.

Das Eintreten der Veränderungen schwankt zeitlich ausserordentlich. Temperatur, Oertlichkeit, Lidschluss u. s. w. sind dabei wichtig.

---

3) **Ueber ein geeignetes Verfahren gegen kleinere Lidcolobome,** von Prof. Wicherkiewicz in Krakau.

Nach Freimachen der Hautcolobom-Schenkel durch Intermarginalschnitt wird durch einen Hautlappen aus dem Lide das Knorpelcolobom überbrückt und das Hautcolobom gedeckt.

---

4) **Sitzungsbericht der Englischen Ophthalmologischen Gesellschaft.**

Heft 3.

1) **Ein neuer Fall von Keratomycosis aspergillina,** von Dr. A. Martin. (Universitäts-Augenklinik in Erlangen.)

2) **Zur Kenntniss der oculären Symptome bei Aneurysmen der Carotis interna,** von Dr. Loeser in Berlin.

Eingehender Bericht über einen Fall, der die charakteristischen Erscheinungen eines Aneurysma der Carotis interna bot, erstens die allgemein durch Druck auf den benachbarten Sinus cavernosus bedingten: Augenmuskellähmung, Protrusio bulbi und die Stauungs-Erscheinungen in den Venen des Bulbus; zweitens das für eine aneurysmatische Neubildung specifische Symptom: das pulsirende Gefässgeräusch.

Die Fälle, in denen intra vitam die Diagnose gestellt werden konnte, sind selten. Verf. ist gegen Unterbindung der Carotis, da es sich um eine primäre Gefäss-Erkrankung handelt.

3) **Ueber den gegenwärtigen Stand der Frage hinsichtlich der Genesis des Glaskörpers,** von Prof. Cirincione in Genua.

Verf. legt dar, weshalb er eine mesodermische Genesis des Glaskörpers bei allen Classen von Wirbelthieren als sicher annimmt.

4) **Zur Frage der gummösen Geschwülste der Sklera,** von Dr. A. Lotin. (Aus der akadem. Augenklinik zu St. Petersburg.)

Gummöse Skleralgeschwülste sind sehr selten. Sie ragen als (1—3) Knoten von Erbsen- bis Haselnussgrösse über die Oberfläche der Sklera oder in's Augeninnere, sind gegen die Sklera nicht verschieblich. Die Conjunctiva ist darüber violett gefärbt, blutstrotzend, der Tumor schimmert gelblich durch. Schmerzen treten bei Mitbetheiligung der Gefässhaut ein.

Im Falle des Verf.'s wurde ein erblindetes Auge der Schmerzen wegen enucleirt, die mikroskopische Untersuchung ergab die Diagnose auf Skleralgumma.

5) **Meine Erfahrungen über Subconjunctivaltherapie,** von Dr. A. Senn, Augenarzt in Wyl.

Verf. ist ein begeisterter Anhänger der Subconjunctivaltherapie, von der er bei einer überraschend grossen Zahl der verschiedensten Leiden Erfolge zu verzeichnen hat. Er hat 463 Augen von 330 Patienten mit etwa 5000 Injectionen behandelt.

Bei Herpes corneae, Ulcus corneae, Keratitis traumat., bei Netzhautblutungen benutzt er Kochsalzlösungen, gelegentlich auch hier Injectionen von Hydrarg. oxycyanat. 1 : 5000, die bei centraler Chorioretinitis der Myopen, Chorioiditis disseminata, Retino-Chorioiditis chronica, Retino-Chorioiditis rudimentaris e lue cong., Netzhautablösung, Skleritis, Ulcus serpens cum hypopyo, Infection nach Operationen, Glaskörpertrübungen allein verwendet werden.

Zur Verminderung der Schmerzhaftigkeit fügt Verf. eine 1% Acoinlösung zu, die nur bei bestehender oder drohender Drucksteigerung fort-

gelassen werden muss. Von 1 ccm der Gesammtlösung steigt Verf. auf 4 ccm. Die erhebliche Schwellung wird mit heissen Borumschlägen bekämpft, die Injectionen können jeden 3.—4. Tag wiederholt werden. Die Ausbreitungsverhältnisse sind bei Injectionen oberhalb der Hornhaut am günstigsten. Vorzügliches leisten die Injectionen bei Herpes corneae, bei Ulcus corneae, wo sie den Thermokauter verdrängen. Das praktisch grösste Interesse beansprucht die Behandlung der centralen Chorioiditis der Myopen, auch nach Myopie-Operation. Hier berichtet Verf. über sehr erhebliche Besserungen der Sehschärfe durch die Behandlung (von durchschnittlich 0,29 auf 0,67 bei 53 Fällen). Bei der Retino-Chorioiditis rudimentaris e lue congenita waren die Erfolge einer antiluetischen Behandlung combinirt mit der Injectionstherapie so gross, dass die Sehschärfe durchschnittlich von 0,44 auf 1,09 stieg. Bei Retinitis pigmentosa und Netzhaut-Ablösung waren die Erfolge unsicher, ebenso bei Keratitis diffusa.

Bei Glaskörpertrübungen kann ein praktisch erblindetes Auge durch die Injectionen wieder sehend gemacht werden, wie Verf. mit Nachdruck hervorhebt.

Heft 4.

1) **Eitrige Meningitis als Folge von Enucleatio bulbi,** von Dr. Enslin und Y. Kuwahara. (Univers.-Augenklinik in Erlangen.)

Nach Enucleation eines schmerzhaften, ein Jahr lang entzündeten Auges folgte am andren Tage der Tod der Patientin. Die Section ergab, dass das Auge virulente Bakterien enthielt und der Eiterungsprocess entlang den weichen Scheiden des Sehnerven zum Gehirn verlief. Der Zusammenhang zwischen Operation und Tod ist deutlich. Er ist nach den Verff. auch dann oft vorhanden, wenn es bei ähnlichen Fällen heisst: Makroskopisch lässt sich ein Zusammenhang zwischen der Meningitis und der Orbita nicht erkennen, die mikroskopische Untersuchung würde hier den Zusammenhang erweisen. Demnach räth Verf. ab, bei Panophthalmie zu operiren, da die frische Wunde durch den aus dem Bulbus stammenden Eiter inficirt werden kann.

---

2) **Sehstörung in Folge der Anwendung eines anilinhaltigen Haarfärbemittels,** von Dr. Berger in Paris.

Bericht über einen Fall.

---

3) **Anatomische Beobachtungen über einen Fall von einfachem, chronischen absolutem Glaucom, mit einer eigenthümlichen Schichtung des Stratum pigmentatum retinae,** von Dr. Orlando Pes. (Univers.-Augenklinik in Turin.)

---

4) **Ein persistirendes Glaskörpergefäss,** von Dr. G. Hirsch in Halberstadt.

Band LI. Heft 1.

1) **Ueber Anophthalmus mit andren Missbildungen am Auge und deren Aetiologie,** von Prof. Dr. Greef in Berlin.

Verf. demonstrirte ein $1^1/_2$jähriges Kind mit zahlreichen Missbildungen des Gesichts, rechtsseitigem Anophthalmus, linksseitigen Lidcolobomen; er nimmt eine Entstehung der Missbildungen durch hemmenden Druck amniotischer Stränge an.

2) **Ueber Tarsitis syphilitica unter dem Bilde der Amyloid-Degeneration,** von Dr. H. Yamaguchi. (Univers.-Augenklinik in Berlin.)

Bei einem Falle, der als Amyloid-Degeneration der Conjunctiva aufgefasst war, ergab die anatomische Untersuchung der excidirten Stücke als wahrscheinlichstes Tarsitis syphilitica.

---

3) **Zusatz zu der Arbeit von J. Nakagawa** (Bd. LXIX, 3), von Prof. Greef in Berlin.

Literatur-Ergänzung.

---

4) **1. Abhebung des Endothelrohres in der Centralarterie und canalisirter Thrombus in der Centralvene unter dem klinischen Bilde der Venenthrombose verlaufend.**

2. Kurze Beschreibung eines ähnlichen Falles von Intima-Abhebung, von Privat-Docent Dr. Sidler-Huguenin in Zürich.

Als Ursache der Gefäss-Unterbrechungen, die das Bild der Embolie der Centralarterie bieten, fand man anatomisch in den Arterien und Venen thrombosische, entzündliche oder senile Processe, die mit degenerativen Veränderungen verbunden waren.

Andre anatomische Veränderungen fand Verf. bei seinem eingehend geschilderten Falle. Es zeigte sich Abhebung des Endothelrohres der Centralarterie, das gefaltet und rissig in das Lumen hineinragte.

Verf. nimmt an, dass ein Aneurysma dissecans sich bildete, dabei Blut unter das Epithel mit den Faserschichten sich ergoss und durch weiteres Unterminiren das abgehobene Gewebe in Form einer Falte in der Richtung des Blutstromes vorgeschoben wurde.

---

5) **Paranephrin, ein neues Nebennieren-Präparat,** von Dr. Polte, Assistent an der Univers.-Augenklinik in Halle.

Der therapeutische Werth ist derselbe, wie der der andren Nebennieren-Präparate.

---

6) **Bericht über die Tagung des X. Internationalen Ophthalmologen-Congresses in Luzern 14.—17. September 1904.**

---

7) **Ueber die Heilung der hinteren Kapselstare,** von Dr. Koslowski in Kiew.

Der hintere Kapselstar ist meist eine Folge pathologischer Veränderungen des Augengrundes. In etwa 33 % seiner Fälle fand Verf. nach der Operation normalen Augenhintergrund, er räth zur Operation bei regelrechter Lichtempfindung. Da die künstliche Trübung der Linse unsichere Erfolge hatte, operirt Verf. jetzt so, dass er nach einem mittelgrossen Hornhautschnitte im Limbus nach Kapselspaltung die durchsichtige Linse mittels zweier Löffel herauspresst. Unter 21 derartig operirten Fällen war 8 Mal eine Discission des Nachstars nöthig. 3 Mal war keine Besserung der Sehschärfe eingetreten, in 6 Fällen eine erhebliche, 7 zeigten normalen Augenhintergrund.

---

8) **Ein weiterer Fall von Freibleiben eines parapapillären Netzhautbezirkes bei partiellem Verschluss der Arteria centralis retinae,** von Dr. A. Genth, Assistent der Univers.-Augenklinik in Basel.

---

9) Die Original-Artikel der Englischen Ausgabe (Vol. XXXI, 6 und XXXII, 1, 2).

1) Angeborene Cyste des Augapfels; mikroskopische Untersuchung, von Arnold Knapp in New York.

2) Ein Fall von Castanienschalen-Dornen in der Cornea, theilweise durch Resorption, theilweise durch Entfernung der Dornen geheilt, von C. B. Meding in New York.

3) Zur Geschichte der Theorie der sympathischen Ophthalmie, von H. Gifford in Omaha.

4) Uebersicht über 69 Fälle von Ruptur der Chorioidea, von F. E. d'Oench in New York.

Von zahlreichen, die Verletzung begleitenden Complicationen waren die häufigsten Hämorrhagien und zwar in 8 Fällen, in 7 Fällen wurde Atrophie des Sehnerven beobachtet, Iridodialysis 4 Mal, Bindegewebsbildung in der Retina 3 Mal, Cataracta traumatica 2 Mal. Das Sehvermögen sank meist unter $^1/_{10}$.

5) Ein Fall von localisirter Tuberculose am Sehnervenkopf; mikroskopische Untersuchung, von Arnold Knapp in New York.

6) Eine Methode zur Verhütung des Symblepharon nach Verbrennung der Conjunctiva, von E. Syndacker in Illinois.

Einlegen von Bleiplatten zwischen Lid und Bulbus, die durch Nähte durch das Lid hindurch fixirt werden.

7) Ein Fall von primärem, epibulbärem Sarcom mit secundärer Geschwulst-Bildung im Limbus und Sklera und Invasion der Chorioidea, des Ciliarkörpers und der Iris, von F. H. Verhoeff und Rob. C. Loring in Boston.

8) Die bei Sehprüfungen erforderliche Genauigkeit, von Kenneth Scott.

Heft 2.

10) Ein Fall von Panophthalmie mit Tetanus und tödtlichem Ausgange, von Prof. Dr. Oeller in Erlangen.

Bei einer Patientin, der Grashalme mit einer Heugabelspitze in's Auge gedrängt waren, wurde das Auge der floriden Panophthalmie wegen nicht enucleirt. Es entwickelte sich Tetanus, der rasch zum Tode führte.

Im Sehnerven fand sich ohne Eiter-Ansammlung ein strangförmiger Degenerationsherd, den Verf. als Product der Giftwirkung deutet.

---

11) Ueber einen Bakterienrasen am Auge, von Dr. A. Martin, Assist. an der Univers.-Augenklinik in Erlangen.

Bei einem Patienten fand sich ein weisser Knoten auf Conjunctiva und Cornea, der sich als eine Cultur von Xerosebacillen auf einer eingedrungenen Spelze erwies.

---

12) Die akute bilaterale Entzündung der Thränendrüse bei Blennorrhagie der Urethra. Klinische und bakteriologische Beobachtungen, von Dr. Pes, Privat-Docent in Turin.

In 4 Fällen beobachtete Verf. eine Dacryoadenitis beider Seiten, die rasch verlief. Er erklärte die Fälle als Metastasen der gleichzeitig bestehenden gonorrhoischen Urethritis.

---

13) **Ueber einen Fall von Chalazion marginale,** von Dr. P. Erdmann, Assistent der Univers.-Augenklinik in Rostock.

Die Chalazien entwickelten sich vielfach an den Lidrändern. Als Ursache der Entwicklung wurde Secretstauung nachgewiesen, Bakterien wurden nicht gefunden.

---

14) **Ueber dauernde Filix-mas-Amaurosen bei der „Wurmkur" der Bergleute im rhein.-westf. Kohlenrevier.** Ein Beitrag zur Wirkungsweise des Extr. Fil. mar. auf das Sehorgan, von Dr. Stuelp, Augenarzt in Mühlheim (Ruhr).

Unter 22000 „Wurmkuren" sind 45 Fälle plötzlicher, dauernder Erblindung vorgekommen, von denen Verf. einen beobachtete. Er fand etwa 12 Stunden nach Eintritt der Amaurose den Fundus mit colossalem, schneeweissem Oedem bedeckt. Details waren nicht zu unterscheiden, nur streckenweise tauchten verdünnte Arterien und geschlängelte Venen auf. Das Oedem nahm allmählich ab. Die drei andren Fälle, durch Dr. Haberkamp untersucht, zeigten ebenfalls ein Bild, das der Thrombose der Centralarterie entsprach.

Im Gegensatz zu den verschiedenen Ansichten über die Giftwirkung des Extr. Fil. nimmt Verf. an, dass Gefässveränderungen hervorgerufen werden und der Verfall der nervösen Elemente secundär durch Ernährungsstörung in Folge Sauerstoffmangels erfolgt.

---

15) **Sitzungsbericht der Englischen Ophthalmologischen Gesellschaft.** Spiro.

II. Wochenschrift für Therapie und Hygiene des Auges. 1903. Nr. 1.

Zur Behandlung der Lidrand-Leiden, von Dr. Wolffberg in Breslau.

Zum Entfernen der Schuppen von Lidrändern eignet sich sehr gut ein mit Benzin getränktes Watte-Bäuschchen, besser als Wasser. (Das „Brennen" des Auges ist mässig und geht durch Einfetten mit gelber Salbe rasch vorüber.) Die Lidränder würden hierdurch völlig bakterienfrei.

Weniger intensiv wirken Waschungen mit Wasserstoffsuperoxyd (H_2O_2). Das beste Präparat sei das von Merck in Darmstadt, in 0,3 % Lösung. Beim Aufträufeln auf die Lidränder entwickele sich O-haltiger Schaum, welcher Krusten und Schuppen leicht entferne. Einträufelungen von H_2O_2 eignen sich auch gut für Behandlung des Frühjahrskatarrhs.

Nr. 2.

Ueber die Behandlung der Hypopyon-Keratitis mit den Sera von Prof. Tizzoni-Panichi und Dr. Römer, von Dr. H. Calderaro in Siena. (Vorläufige Mittheilung.)

Die genannten Sera kamen in (zusammen) 35 Fällen zur Anwendung, und zwar subconjunctival; nur „in schweren Fällen wurde auch eine Injection, subcutan, 5—10 ccm in die Lende oder den Schenkel gemacht." Verf. giebt dem italienischen Serum den Vorzug.

Nr. 4.

Glasstäbchen zum Einstreichen von Augensalbe, von Dr. Haas in Viersen

---

Nr. 5.

Die Verhandlungen der Abtheilung für Augenheilkunde auf der 75. Versammlung deutscher Naturforscher und Aerzte zu Cassel, von Dr. Stern in Cassel.

Nr. 6 und 7.

Die Bedenken des Breslauer Stadtarztes gegen die Anstellung von Schul-Augenärzten, von Herm. Cohn.

Verf. tadelt den vom Breslauer Stadtarzt publicirten Bericht über die Thätigkeit der Schulärzte, soweit er die Augen-Hygiene betrifft, und verlangt methodische Ueberwachung sämmtlicher krank befundener Schüler-Augen durch Schul-Augenärzte.

Nr. 9.

Die objective Bestimmung des Brechzustandes der Augen vermittelst der Schattenprobe, von Dr. Sommer in Niedermendig.

Verf. empfiehlt als bestes Instrument zur Skiaskopie der Apparat von Hess.

Nr. 10.

Zwei Fälle von spontaner Linsenluxation in die vordere Augenkammer, von Dr. Bondi in Iglau.

In beiden Fällen bestand hochgradige Myopie. Im ersten Falle (52jähr. Landwirth) war beiderseits Luxation eingetreten, beide Augen schon seit Jahren zu Grunde gegangen. Im zweiten Falle (39jährige Frau) war das eine Auge ebenfalls bereits erblindet, die verkalkte Linse liegt fast vollständig in der Vorderkammer; S = 0. Das andre Auge, an welchem jetzt seit drei Tagen Linsenluxation in die Vorderkammer hinein bestand, konnte mit Erfolg operirt werden: Refraction bei der Entlassung annähernd emmetropisch, S = $^1/_{10}$ bis $^2/_{10}$ ohne Glas. Eine traumatische Veranlassung für diese Verschiebungen der durchsichtigen Linse fehlte. Die Sehschärfe soll vor der Luxation schlechter gewesen sein als nach der Linsen-Extraction.

Nr. 11.

Klinische Vorlesungen über Star-Operation, von C. Bell Taylor M. D., Surgeon to the Notthingheam and Midland eye Infirmary, Annals of Ophthalmology, Juli 1903. (Uebersetzt von Ohlemann in Wiesbaden.)

Nr. 12.

1) **Erwiderung auf den Aufsatz von Prof. Dr. H. Cohn „die Bedenken des Breslauer Stadtarztes gegen die Anstellung von Schul-Augenärzten,** von Dr. Oebbecke.

Verf. hält die Vorschläge H. Cohn's für praktisch unbrauchbar.

---

2) **Replik auf die Erwiderung des Herrn Stadtarztes Dr. Oebbecke,** von H. Cohn.

---

3) **Erwiderung,** von Dr. Oebbecke.

Nr. 12, 13 und 14.

Ueber die Nothwendigkeit der Anstellung von Schulärzten in höheren Lehranstalten. Commissionsbericht der hygienischen Section der Schle-

sischen Gesellschaft für vaterl. Kultur (25. November 1903). Referenten Prof. Dr. Herm. Cohn, Dr. Reich, Dr. Samosch in Breslau.

Die Commission giebt eine werthvolle und interessante Begründung ihrer Forderungen.

Nr. 42.

Zur Diagnose intraocularer Fremdkörper, von Dr. R. Mengelberg.

Das Verfahren beruht auf der Ueberlegung, dass bei der Aufnahme in „Profilkopflage" in verschiedenen Augenstellungen Verschiebungen des Fremdkörpers sich feststellen lassen müssen.

Nr. 43.

1) **Zur Untersuchung der Augen von Schulkindern,** von Dr. Ohlemann.

---

2) **Zur Prophylaxe der Blennorrhoea neonatorum,** von Dr. H. Urbahn in Köln.

Verf. schlägt vor, die Credé'schen Tropfen 2 % Argentum-Lösung durch ein 5 % Protargolbad zu ersetzen, d. h. durch Einträufelung mehrerer Tropfen auf die innere Commissur, woraufhin das Auge geöffnet und von der Lösung überschwemmt wird.

Nr. 48.

1) **Ueber einen Fall von eigenartiger Augen-Entzündung im Anschluss an Gelenkrheumatismus,** von Dr. Stern in Cassel.

---

2) **Beiträge zur operativen Augenheilkunde,** von Dr. G. Ahlström in Gothenburg.

I. Zur Technik des Exenteratio bulbi.

Die Modification besteht darin, dass nach Bildung eines Corneal-Lappens nach unten und Ausräumung des Bulbus keine Nähte angelegt werden.

II. Zur operativen Behandlung des Narben-Ektropiums.

Beschreibung des Operations-Verfahrens in 2 Fällen von Narben-Ektropion nach Caries am äusseren-unteren Orbitalrande: rund um die Narbe wurde eine ovale Incision bis zum Knochen gemacht, das Epithel der Narbe entfernt, die Verbindung dieser letzteren mit dem Knochen aber nicht gelöst, sondern nur nach unten die Wundränder unterminirt; — dann liess sich das Lid mit Leichtigkeit bis zum Rande des oberen Lides aufheben. — Das Verfahren sei der Exstirpation der Narbe vorzuziehen.

III. Eine neue Form der Irispincette (mit Abbildung).

Nr. 50.

1) **Leseproben-Album,** von Dr. Lesshafft in Görlitz.

---

2) **Zwölf Grundregeln für Augenkranke,** von Dr. Fr. Kauffmann in Ulm.

Nr. 52.

Röntgen- und Becquerelstrahlen in der Augentherapie, von Dr. A. Darier in Paris.

Tumoren der Augenlider wurden unter dem Einfluss der Radiumstrahlen

resorbirt, Periorbital-Neuralgie geheilt. Die Schmerzen bei Iritis blennorrhoica und Iridocyclitis wurden beseitigt.

1904. Nr. 21.

Die erste fliegende augenärztliche Colonne in Aegypten, von Dr. A. Osborne.

Schilderung der Thätigkeit der von Sir Ernest Cassel in Aegypten ins Leben gerufenen ambulanten Augen-Hospitäler. Von den operativen Eingriffen sind $^5/_6$ Entropium-(Trichiasis-)Operationen. „Da man den culturell sehr tiefstehenden und entsprechend schmutzigen Patienten einen Zettel nicht mitgeben könnte, ohne ihn am nächsten Tage in unkenntlichem Zustande wiederzufinden, werden an alle Kranken Blechmarken vertheilt, die . . . eine Nummer tragen. Diese Blechmarken . . . werden von weiblichen Patientinnen als Amuletts besonders hoch geschätzt (!)".

Nr. 23.

Zur Technik der Glaucom-Iridectomie, von Dr. G. Sommer in Niedermendig.

Verf. räth den Schnitt nach unten ein für allemal aufzugeben.[1]

Nr. 24.

Bemerkungen zu dem Aufsatz von Ch. A. Oliver über „die sogenannten Mydriatica, ihre Wirkungen, ihre Anwendungen und ihre Gefahren", von Dr. Treutler.

Nr. 25.

1) **Zur Wirkung des Adrenalinum hydrochloricum bei einigen Augen-Erkrankungen,** von A. B. Zazkin in Novogradrohynsk (Gouv. Wolhyn).

Auf Grund seiner an 53 Augen-Operationen gesammelten Erfahrung mit Adrenalin kommt Verf. zu dem Schlusse, dass der therapeutische Werth des Adrenalin sowohl in Bezug auf Vermehrung der Anästhesie als auch betreffs Verminderung der Blutung (bei Ausquetschungen, Auskratzungen u. s. w.) „nicht gross" sei.

2) **Tabulettae compressae ophthalmicae,** von Dr. Wolffberg.

Nr. 26

Iritis nach Bienenstich, von Dr. Rich. Hilbert in Sensburg.

Hypopyon-Iritis mit Descemet'schen Beschlägen bei einer 63jährigen Frau, die am Oberlide von einer Biene gestochen worden war.

Nr. 27.

Ein seltener Fall von einseitiger Amaurosis partialis fugax, von Dr. Wolffberg in Breslau.

Die Anfälle zeigten als Besonderheit eine jedesmal auftretende Papillen-Hyperämie, welche nach wenigen Minuten wieder verschwand. Die Affection war einseitig, Flimmern und Kopfschmerz fehlten, der Anfall bestand in einem genau centralen Skotom bei starkem Nikotingebrauch (43jähriger Arzt).

[1] Wenn aber die obere Iris-Hälfte zu schmal ist? H.

Nr. 28.

Ueber Oel-Kollyrien, von Dr. Sommer in Niedermendig.

In einem Falle, wo bei Hornhaut-Erosion die unerträglichen Schmerzen durch $2^1/_2$ % Cocaïnlösung und selbst durch doppelseitigen Verband nicht gelindert wurden, trat Anästhesie ein durch 3 % Cocaïnlösung in sterilisirtem Olivenöl, welches warm eingeträufelt wurde.

Nr. 31.

Ein Fall von Blepharospasmus durch Nasen-Affection, von Dr. Wolffberg in Breslau.

Plötzliches Auftreten von Blepharospasmus mit heftigem Thränen und starker Lichtscheu bei einer 18jährigen Gymnasiastin. Nachdem Dunkelzimmer, Abführmittel, Cocaïn, Aspirin, Brom u. s. w. versagt hatten, trat nach wiederholtem energischen Schnupfen von Atrabilin-Schnupfpulver (ein in der Mohren-Apotheke in Breslau hergestelltes Nebennieren-Präparat, welches ausser Atrabilin noch Menthol, Borsäure, Sacch. lactis enthält) plötzlich dauernde Heilung ein.

Nr. 32.

1) **Zur Frage der Hemeralopie und Xerosis,** von Dr. A. Schiele in Kursk.

Im Gouvernement Kursk herrscht die Hemeralopie endemisch, besonders stark im Frühjahr. In den Jahren 1893, 1896 und 1898 kamen die meisten Krankheitsfälle dieser Art zur Beobachtung, jedem dieser 3 Jahre ging ein Jahr der Missernte voran. Meteorologische Factoren sind nicht erweislich. Am meisten befallen werden Erwachsene im Alter von 25—60 Jahren. Männer erheblich öfter als Frauen: die ersteren stellen 64,4 %, die letzteren 35,6 % der Erkrankten.

Bezüglich der Jahreszeit ist zu „constatiren, dass die Hemeralopie in den Februar- und März-, oder März- und April-Monaten je nach der Zeit, in welche die grossen Fasten fallen, ihre grösste Intensität erreicht, um später jäh abzufallen und nur im Juni-Monat, der zweiten Fastenzeit, wieder etwas anzusteigen. In der dritten Fastenperiode, vom 15. Nov. bis 24. Dec., ist die Zahl der Hemeralopen sehr gering, weil die Vorrathskammern der Bauern noch gefüllt sind."

Eine „ziemlich häufige Begleiterin" der Hemeralopie ist die Xerosis conjunctivae; „ausnahmsweise" erstreckt sich die Xerosis auch auf die Cornea. Vielfach beginnt die Hemeralopie mit einer Reizung, mit Thränen. Die Fälle von Xerosis erreichen bei Erwachsenen selten einen gefährlichen Grad: 3 schwere Fälle werden mitgetheilt, darunter einer, in welchem die Hornhaut beiderseits im Verlauf von 4—5 Tagen in einen eitrigen Brei verwandelt wurden — es handelte sich um den Insassen einer Strafanstalt.

Zur raschen Heilung der Hemeralopie und Xerosis genügt nicht beliebiges Fett, sondern nur der Lebertran; „einige Esslöffel von demselben reichen für gewöhnlich aus, um die Hemeralopie brüsk und die Xerosis bald zum Schwinden zu bringen."

In 6 Jahren kamen im Kurskschen Gouvernement ($2^3/_4$ Millionen Landbevölkerung) 36 000 Hemeralopen zur Beobachtung.

2) **Was geschieht in den Augenkliniken für die Blinden?** von Konrad Luthmer in Hagenau.

Verf. (vor seiner Erblindung Offizier), welcher Schreibmaschine schreibt (für Sehende wie für Blinde), ohne Begleitung in Deutschland und Frankreich Reisen macht und Schlittschuh läuft, beantwortet die in der Ueberschrift gestellte Frage wahrheitsgemäss mit: nichts. In eindringlichen Worten, unter Darlegung seines eigenen ergreifenden Schicksals, weist er auf die bedeutsamen Vortheile hin, welche es für viele, unbeschäftigt in den Augenkliniken befindliche Kranke haben würde in die segensreichen Geheimnisse der Blindenschrift eingeweiht zu werden. Dazu sei freilich nöthig, dass die Augenärzte wenigstens einigermaassen über die Fortschritte auf dem Gebiete des Blindenbildungswesens auf dem Laufenden blieben — es genüge absolut nicht dem Blinden ein Alphabet und eine Brailletafel mit Papier in die Hand zu drücken, damit er lesen und schreiben lerne.

Verf. selbst ist ein Beispiel, wie durch Energie auch ein Erblindeter Lebensfreude gewinnen kann. Er stellt die wichtigsten Bezugsquellen bezüglich des Materials für Erblindete zusammen (Alphabete und Schreibtafeln, Bücher in Blindendruck, Papier zur Blindenschrift) und giebt „drei praktische Winke", welche der Bedeutung dieses Aufsatzes entsprechend hier wörtlich angeführt seien: „1) die Fingernägel müssen gut beschnitten werden. 2) Erst muss man schreiben lernen, dann lesen. 3) Die Lese-Uebungen müssen unbedingt damit beginnen, das zu lesen, was man selbst geschrieben hat."

Nr. 33.

Ueber den Einfluss des Alkohol-Verbandes bei der Panophthalmie, von Dr. A. Schiele in Kursk.

Zur Verwendung kommt absoluter oder 96 % Alkohol, 2 Mal täglich gewechselt. Die alkoholgetränkte Watte wird mit undurchlässigem Stoff bedeckt, der die Verdunstung hindern, aber nicht aufheben soll. Stirn, Schläfe und Wange wird mitbedeckt. Der Verband besitze die Fähigkeit, die Reizung und die Schmerzen zu lindern und die Zeit bis zur Schrumpfung abzukürzen. — Krankengeschichten fehlen.

Nr. 34.

Zur Therapie der sog. Blei-Inkrustation des Hornhaut-Gewebes, von Dr. A. Schiele in Kursk.

Von der Erwägung ausgehend, dass Jodkali die Eigenschaft besitzt, „im Körper befindliches Blei durch die Niere auszuscheiden", applicirt Verf. auf Hornhaut-Inkrustationen mittels Watte eine 3—5 % Jodkaliumlösung und dann sofort auf dieselbe Stelle eine 3—5 % Jodsäurelösung. Hierdurch wird „eine massenhafte Leucocyten-Ansammlung" hervorgerufen, durch welche sich die gebildeten Blei-Albuminate lockern und der Hornhautdefect zur Regeneration gebracht wird. — Zwei frische Fälle sollen in dieser Weise innerhalb einer Woche spurlos geheilt worden sein.

Nr. 35.

Aniridia congenita bilateralis bei Vater und Sohn, von Dr. Ernst N. Knape in Finnland.

Nr. 37.

Zur Prophylaxe des akuten Glaucoms, von Dr. G. Sommer in Niedermendig.

Verf. hat nach einer subcutanen Einspritzung von Morphium, welchem nach Vorgang der Gynäkologen etwas Atropin beigegeben war (Morph. 0,4. Atrop. 0,02, Aq. 15), bei einer älteren Frau $1^1/_2$ Stunden nach der Application einen (leichten) Glaucomanfall auftreten sehen, der durch Eserin beseitigt werden konnte. — Nicht uninteressant erscheint, dass der Anfall nur einseitig auftrat.

Nr. 39.

Blindenfürsorge in Augenkliniken, von Konrad Luthmer in Hagenau i. E.

Verf., bekanntlich früher Offizier und in diesem Beruf beiderseits erblindet (durch Unfall), erörtert zwei Zuschriften, die ihm in Verfolg seines Aufsatzes „Was geschieht in Augenkliniken für die Blinden?" (Wolffb.'sche Zeitschrift Nr. 32, 1904) zugegangen waren. Im ersten Theil („Wie schreibt man Blindenschrift?") empfiehlt er als einzig wirklich brauchbare Maschine die Hall-Schreibmaschine zum Schreiben der Blindenschrift (Preis 90 Mark, Franz Berta in Fulda), „Ein geübter Hall-Schreiber schreibt unter Anwendung der Blindenkurzschrift sicher ebenso schnell, wie ein geübter sehender Schreiber mit der Feder". Auch der gering Gebildete könne in drei Tagen schnell und sicher auf der Hall-Schreibmaschine schreiben lernen. Verf., der ein Mann von hervorragender Energie sein muss (er schreibt u. A. tadellos die gewöhnliche Schreibmaschine, fährt Schlittschuh, und macht ohne Begleitung im In- und Auslande Reisen [Ref.]), warnt dringend vor dem Ankauf neu erfundener Blinden-Bildungsmittel, „die nur den Werth haben, die Blinden-Museen von Steglitz, Wien, Paris und Genua zu bereichern."

Im zweiten Theil bespricht Verf. die jüngst in der Berliner med. Gesellschaft erörterte Frage: soll der Augenarzt dem Patienten die Erblindung verheimlichen? Seine Ausführungen gipfeln in dem Satze: „In einem günstigen Augenblicke — und solche giebt es bei Kranken immer — würde ich meinem Patienten etwa Folgendes sagen: Es ist mit grosser Wahrscheinlichkeit zu erwarten, dass Ihr Sehvermögen erheblich herabgesetzt wird, und es ist Ihnen dringend zu rathen, so bald als möglich mit der Ausbildung des Tastgefühles zu beginnen; die Tastschrift (die Worte blind und Blindenschrift bleiben besser unausgesprochen) bietet hierzu ein vortreffliches Hilfsmittel; hier ist Schreibtafel, Papier, Griffel und Alphabet." Erst wenn der Patient Fortschritte in dieser neuen Fertigkeit gemacht habe, könne der Arzt, immer günstige Stimmungen benützend, bis zur Aufdeckung der vollen Wahrheit schreiten. Einen Schimmer von Hoffnung räth Verf. dem Kranken auf jeden Fall zu belassen.

Nr. 45 und 46.

1) **Zehnter Bericht über die Augen-Abtheilung der mährischen Landes-Krankenanstalt in Olmütz vom 1. Januar bis 31. December 1903,** von Dr. Ed. Zirm.

In Beobachtung standen 1317 Augenkranke, gegen 1201 im Vorjahre. Hervorzuheben ist ein Fall, in welchem bei einem seit längerer Zeit bestehenden Verletzungsstar „mit der getrübten Linse ein Eisensplitter extrahirt" wurde. — Von 156 Star-Operationen wurden 69 ohne Iridectomie gemacht;

verbunden wurde niemals, vielmehr unmittelbar nach der Operation der Schutzkorb angelegt. Nachstar wurde 10 Tage nach der Star-Operation discindirt.

---

2) **Zur Kasuistik der angeborenen Dakryocystitis,** von Militärarzt A. B. Zazkin in Nowogradwolhynsk, Gouv. Wolhyn.

Verf. weist an der Hand eines 12tägigen Kindes mit beginnender Dakryocystitis darauf hin, dass im ersten Beginne diese angeborene Krankheit — auf noch unfertigem Thränen-Nasenkanal beruhend — sehr leicht für einfache Bindehaut-Entzündung angesehen werden kann.

Nr. 50 und 51.

Tritt das Ekzem der Conjunctiva nur als eine herdförmige Erkrankung derselben auf? Welche Behandlung wirkt am günstigsten? von Dr. A. Schiele in Kursk.

Nach Verf. ist die ekzematöse Entzündung der Bindehaut eher als eine confluirende, denn als eine herdförmige aufzufassen. — Zur Einstreuung empfiehlt Verf. Jod-Gallicin.

Nr. 52.

1) **Eine neue Methode der künstlichen Star-Reifung nebst Bemerkungen über die Indicationen zur Heissluft-Behandlung am Auge,** von Dr. Wolffberg.

Verf. empfiehlt zur schnelleren Reifung unreifer Cataracte die Anwendung heisser Luft, 70° warm, mit Hilfe des Dr. Vorstädter'schen „Kalorisators" (Medic. Waarenhaus, Berlin) auf das geschlossene Auge. Die Sitzung dauert etwa 5 Minuten lang, mit Unterbrechungen von $^1/_4$ bis $^1/_2$ Minute. Verf.'s Erfahrung bezieht sich bisher auf 6 Fälle, 3 jugendliche wegen excessiver Myopie discindirte Augen, und 3 präparatorisch iridectomirte ältere Augen (50- bezw. 58jähriger Mann). „Der Effect war . . . so unverkennbar, dass ich nicht anstehe, diese neue Methode der künstlichen Star-Reifung bereits jetzt den Herren Collegen anzuempfehlen." Die Operationsreife trat — bei täglich 2—3 Mal vorgenommener Sitzung — in durchschnittlich 8 Tagen ein, nachdem sie vorher vergeblich viele Wochen lang erwartet worden war.

Die Grundlage dieser Methode wird gebildet durch die von Meyhöfer, Hirschberg, Hess beobachteten Linsentrübungen bei Glasbläsern, die ihr Gesicht einer Temperatur von etwa 65° aussetzen müssen. Nicht unwichtig erscheint die Notiz: „Ein bei den Operations-Uebungen am Thierauge gelegentlich vorgenommenes Experiment besteht darin, ein glühendes Plätteisen der Cornea zu nähern; es trübt sich dann die Linse und eignet sich hierdurch vorzüglich zur Uebung der Star-Extraction."

Auch bei Blepharospasmus durch skrophulöse Keratitis, ferner bei Iritis mit heftigen Schmerzen, ebenso bei Supraorbitalneuralgie sei die Heissluftdouche von vorzüglicher Wirkung.

---

2) **Ueber das primäre Melanosarcom der Augenlider,** von Dr. O. Sommer in Niedermendig.

Beschreibung eines Falles bei einer 82jährigen marantischen Frau. Ausgangspunkt: oberes Lid. C. Hamburger.

III. Zeitschrift für Augenheilkunde. Bd. XI. 1904. Heft 5.

1 **Klinische Beobachtungen über die Entstehung und den Verlauf der Cataracta corticalis posterior traumatica,** von Privat-Dozent Dr. zur Nedden in Bonn.

Die sternförmige Trübung der Linse in den hinteren Rindenschichten, die bei nicht durchbohrenden oder nur oberflächlich die Linse treffenden Verletzungen beobachtet wird, ist mit der Annahme einer Injection eines präformirten Lückensystems in den tieferen Schichten der Linse erklärt worden. Dies ist unzulässig, da solch präformirte Lücken nach Leber's Arbeiten nicht vorhanden sind.

Verf. nimmt eine leichte Verschiebung der Linsenmasse gegen die Kapsel an, durch die der Schutz der Kapsel gegen die quellende Wirkung des Corpus vitreum vermindert wird. Die Flüssigkeit breitet sich entsprechend der Kittsubstanz sternförmig aus.

---

2) **Metastatische Thränendrüsen-Entzündung bei Gonorrhöe,** von Dr. Causé. (Univ.-Augenklinik in Würzburg.)

Nachdem Hirschberg 1890 zuerst auf das Vorkommen einer Dakryoadenitis hingewiesen hat, sind häufig Fälle von sehr verschiedener Aetiologie berichtet worden, am häufigsten bei Mumps. Der Fall des Verf.'s verlief unter Fieber und allgemeinem Uebelbefinden, er wird als hämatogene toxische Metastase der Gonorrhöe aufgefasst.

---

3) **Netzhautablösung und Unfall,** von Dr. Ammann in Winterthur.

Bei einem Patienten, Myopie 12 D., der keine Unfalls-Ansprüche erhob, sah Verf. 3 Wochen nach einer Verletzung durch stumpfe Gewalt eine Netzhaut-Ablösung eintreten. Es kommt hier nur die Verletzung als Ursache der Ablösung in Frage, es ist deshalb auch dann eine Unfallsfolge bei Netzhaut-Ablösung nach stumpfem Trauma nicht auszuschliessen, wenn die Ablösung nicht unmittelbar auf den Unfall folgt.

---

4) **Ein Fall von Iridocyclitis purulenta, Abscessus retrobulbaris und Abscessus cerebri,** von Dr. Vidéky. (Augenabth. Prof. Goldzieher.)

10 Tage nach der Enucleation des schmerzhaften Auges starb der Pat. Es ergab sich, dass ein Hirnabscess die Todesursache war. Der Abscess war ebenso wie der retrobulbäre und das Augenleiden durch eine Verletzung verursacht. Die Enucleation stand mit dem tödtlichen Verlaufe nicht in Zusammenhang.

---

5) **Ein Fall von Keratitis neuroparalytica auf Grund einer Periostitis des Oberkiefers mit tödtlichem Ausgang,** von Dr. Stasinski in Posen.

---

6) **Ein Beitrag zur pathologischen Anatomie der Retino-Chorioiditis albuminurica,** von Dr. Yamaguchi in Tokio.

Mittheilung einer anatomischen Untersuchung, die einige Abweichungen von dem gewöhnlichen Befunde bot.

---

7) **Ein Beitrag zur Kenntniss der Distichiasis congenita (hereditaria),** von Dr. Erdmann. (Univers.-Augenklinik in Rostock.)

Unter Distichiasis ist nur das Vorkommen zweier regelmässiger Reihen von Cilien zu verstehen, unter Trichiasis die Unregelmässigkeiten in der

Stellung und Richtung der Cilien, wie sie als Folge pathologischer Vorgänge eintreten.

In Verf.'s Fällen von Distichiasis congenita fand sich eine unmittelbare Verbindung der hinteren Cilien mit der Anlage der Meibom'schen Drüsen. Letztere differenziren sich nicht, wie Verf. aus seinen Befunden schliesst, es entsteht eine rudimentäre Entwicklung beider Theile.

---

8) **Zur Methode der Pupillen-Untersuchung bei Gasglühlicht,** von Dr. Bartels, Assistent der Univ.-Augenklinik Marburg.

Es ergab sich, dass bei Gasglühlicht-Beleuchtung die Pupille ungefähr 0,5 mm weiter war, als bei Tageslicht.

---

9) **Ueber den Eintritt der vikariirenden Frontalis-Contraction bei congenitaler Ptosis,** von Dr. Bartels, Assistent der Univ.-Augenklinik in Marburg.

Bei einem Kinde von 16 Wochen mit beiderseitiger Ptosis wurden durch Frontalis-Contraction die Lider energisch gehoben. Die Frontalis-Benutzung tritt demnach schon sehr früh ein, bei diesem Kinde wahrscheinlich schon am achten Tage nach der Geburt.

Band XI, Heft 6.

1) **Doppelte Perforation der Bulbus-Wandungen durch einen Eisenspitter mit Sichtbarwerden der Ciliarfortsätze,** von Dr. Kraus. (Univers.-Augenklinik in Berlin.)

Bei einem Patienten, der über $^1/_2$ Jahr nach der Verletzung beobachtet wurde, fand sich bei der schliesslich vorgenommenen Enucleation überraschend ein 4 cm langer, $^3/_4$ mm dicker, eiserner messing-überzogener Fremdkörper, der in schräger Richtung im Bulbus steckte. Sideroskop und Röntgenbild waren aus äusseren Gründen nicht zur Untersuchung benutzt worden. Der Bulbus war zunächst frei beweglich geblieben.

---

2) **Angeborene Schlauch-Bildung im Glaskörper und an der Papille,** von Dr. Polte, Assistent der Univ.-Augenklinik in Halle.

Es handelt sich bei den Bildungen um Reste der Arteria hyaloides.

---

3) **Ein Fall von indirecter Aderhautruptur,** von Dr. Haas in Viersen.

---

4) **Die bei Erkrankungen des Corpus striatum beobachteten Symptome mit besonderer Berücksichtigung der ocularen Symptome,** von Dr. Ascher. (Univers.-Augenklinik in Marburg.)

Verf. fasst seine Aufzählungen dahin zusammen, dass Affectionen des Corpus striatum nicht zur Hervorrufung ocularer Symptome neigen.

---

5) **Ueber juvenile Formen nicht toxischer chronischer Neuritis retrobulbaris,** von Dr. Ehrenfried Cramer.

Der Verlauf der Erkrankung war in den drei mitgetheilten Fällen der gewöhnliche. Starke Abnahme der Sehschärfe, centrales Skotom bei normalem Spiegelbefunde, später temporale Abblassung der Sehnerven. Das Sehvermögen stellte sich wieder her. Verf. spricht sich vorsichtig über den anderweit angenommenen Zusammenhang des Leidens mit multipler Sklerose aus.

---

6) **Ueber die Verordnung und Zubereitung der gelben Salbe,** von Dr. F. Schanz in Dresden.

Verf. wendet sich gegen die Ansicht, dass ein Wasserzusatz die Haltbarkeit der Salbe verringere. Er empfiehlt einen Zusatz von Lanolin zum Vaselin. Spiro.

IV. Zeitschrift für Schulgesundheitspflege. 1904. Nr. 4.

Die künstliche Beleuchtung der Schulsäle, von Dr. Pröbsting in Köln.

Zusammenstellung der zur Zeit als maassgebend anerkannten Grundsätze der künstlichen Beleuchtung. Am meisten empfohlen wird Nachahmung der natürlichen Himmelsbeleuchtung, d. h. Verwandlung des directen Lichtes in indirectes durch Projection an die mattweiss gestrichenen Decken.

Nr. 5.

Normen für Tageslicht-Einfall in Schulen, von Prof. M. Gruber in München. (Vortrag, gehalten auf dem Internationalen Congress für Schulhygiene in Nürnberg.)

Nach Wiederholung der im Wesentlichen von H. Cohn mit den Weber'schen Instrumenten vorgeschlagenen Grundsätze zeigt Vortr., dass die trigonometrische Berechnung des reducirten Raumwinkels von 50 Quadratgraden noch einfacher gestaltet werden könne. Er polemisirt alsdann gegen die von Gotschlich stammenden Vorschläge: die Feststellung der Tagesbeleuchtung eines Platzes dadurch zu vereinfachen, dass nur 2 Winkel gemessen werden, 1) der Oeffnungswinkel, d. h. derjenige Winkel, den der oberste und der unterste Grenzstrahl (in der Vertikalebene von der Mitte des Arbeitsfeldes zum oberen und zum unteren Rande des sichtbaren Himmelsstückes gezogen) miteinander bilden, und 2) der Winkel, den der oberste Grenzstrahl mit der Horizontalen bildet; als Minimum für den Oeffnungswinkel hatte Gotschlich 4°, als Minimum für den grössten Elevationswinkel 27° festgesetzt. — Vortr. bemängelt, dass bei Gotschlich's Vorschlag die Breite der lichtspendenden Fläche unberücksichtigt bliebe. Den Oeffnungswinkel von 4° hält er für unnöthig gross, sofern der Breitenwinkel („breite Verglasung der Fensterwand") gross (wie gross? Ref.) ist, und wenn das Licht steil einfällt. Auch der Elevationswinkel von mindestens 27° sei eine überflüssige Forderung, sowie die freie Lage des Schulhauses gesichert sei. Die Durchführung dieser Forderungen würde zu grossen Schwierigkeiten führen.

Vortr. zeigt an Beispielen, ein wie enorm grosser Procentsatz an Baugrund bezw. an freien Flächen rings um das Schulhaus erspart bleiben würde, wenn die Baumeister sich entschliessen könnten den Fenstersturz in's Niveau der Zimmerdecke zu legen und die Geschosshöhe der untersten Geschosse möglichst gross zu wählen. Die Fenster also müssten möglichst hoch hinaufreichen, die Fensterbrüstung dürfe ruhig ebenfalls hoch gelegt werden, $1^1/_2$ m hoch über der Diele und höher. Das Hochlegen des Fussbodens im untersten Schulgeschoss und Erhöhung der Mauern um 2 m würde, in dem vom Vortr. gewählten praktischen Beispiel eine Ersparniss an Horizontalabstand von fast 5 m zur Folge haben.

Liegen Schulgebäude in engen Strassen und Höfen, so sollen nur die oberen Stockwerke für den Unterricht verwandt werden, die unteren hingegen für andre Zwecke, sei's öffentliche oder private.

Zur Messung der Platzhelligkeit empfiehlt Vortr. das Weber'sche Photometer oder direkte Leseproben. Cohn's Lichtprüfer stelle eine wesent-

liche Verbesserung der Leseproben-Methode dar, doch liesse sich das Instrument noch wesentlich einfacher und billiger machen. An Plätze mit verhältnissmässig schwacher Beleuchtung sollen Kinder mit sehr lichtempfindlichen Augen gesetzt werden, die auch bei geringer Platzhelligkeit noch volle Sehschärfe besässen. H. Cohn habe unter 9 Personen eine gefunden, welche noch bei 1,6 MK (in Roth) volle Sehschärfe besass und 5 Personen, welchen 3—8 MK genügten.

Nr. 7.

Ueber die einfachste Methode der Sehprüfung bei Lern-Anfängern, von C. Hamburger in Berlin.

Als zur Zeit noch immer beste Sehprüfungs-Methode empfiehlt Verf. die Snellen'schen Haken in der Modification nach H. Cohn: ein kleiner quadratischer Pappcarton, der vorn und hinten nur je einen Haken enthält in verschiedener Stellung, so dass durch Umdrehen jedes Auswendiglernen vereitelt wird. Besser, weil noch einfacher, sei die Heimann'sche Sehprobe (ausgestreckte Hand, deren Stellung der Prüfling nachzuahmen hat), doch sei dieses Modell in der jetzt vorliegenden Ausgabe nicht exact construirt, sondern zu gross, so dass es auch bei $S < 1$ noch in und selbst jenseits 5 m erkannt wurde.

Nr. 8.

Hygiene des Sehvermögens in den Schulen von Mexiko, von Dr. Urich Troncoso in Mexiko. (Annales de Oftalm. Mexiko, Febr. 1904.)

Von 449 Schülern hatten nur 6,01 % reine Myopie, weitere 6,23 % Astigmatismus myopicus. Diesen auffallend geringen Procentsatz führt Verf. u. A. auf die intensivere Tageshelligkeit zurück, welche zur Folge habe, dass selbst im Winter selten bei künstlichem Licht gearbeitet werde.

Nr. 9.

Augenuntersuchungen an Schulkindern in Tübingen, von Prof. Schleich. (Nach einer Mittheilung des Schwäb. Merkur.)

Das Material bestand aus 1153 Schülern, 945 Schülerinnen. Das Ergebniss bestätigt die seit H. Cohn's Untersuchungen überall erhobenen Befunde vom Anwachsen der Kurzsichtigkeit mit den Anforderungen der Schulen u. s. w. C. Hamburger.

V. Die ophthalmologische Klinik. 1904. Nr. 11—19.

1) **Ein Fall von Parinaud'scher infectiöser Conjunctivitis,** von Jocqs.

Das Hauptmerkmal dieser durch das Auftreten von Granulationen ausgezeichneten infectiösen Conjunctivitis, besteht in einer Mit-Erkrankung der Präauriculardrüsen. Die Aetiologie ist noch unsicher, die Unterscheidung von Trachom und Tuberculose durch den günstigen Verlauf gegeben. Die Behandlung besteht in localen Mitteln, event. Galvanocaustik der grösseren Granulationen.

---

2) **4jährige Erfahrungen über Dionin,** von Darier.

Dionin ist ein physiologisches Antisepticum. Das Thränen, die conjunctivale Hyperämie, das Oedem, die Chemosis sind ein Symptomencomplex, der mit Lymph-Ueberschwemmung bezeichnet wurde. Diese Lymph-Ueber-

schwemmung bewirkt nicht nur eine Auswaschung der Hornhaut-Oberfläche, sondern auch der subconjunctivalen und intracornealen Lymphräume, ja vielleicht selbst der intraocularen Räume; nicht nur Flüssigkeit fliesst zu, sondern auch Lymphocyten, die zu den Abwehrmitteln des Organismus gehören; es kommt zur Production von Antitoxinen und Phagocyten.

Hieraus ergiebt sich für den Verf. die Anwendung des Mittels bei allen möglichen inneren und äusseren, auch infectiösen Augenleiden.

---

3) **Ueber die Classification der Neuritiden,** von Königshöfer.

---

4) **Zum 70. Geburtstage E. Hering's,** von Asher.

---

5) **Casuistischer Beitrag zur Frage der Hornhaut-Durchblutung,** von Richter.

Es handelte sich um ein Kind mit Blennorrhoea neonatorum, dessen eine Hornhaut den bekannten braungrünen Ton der Durchblutung darbot. Das Kind war stark cyanotisch und litt offenbar an einem congenitalen Herzfehler. Traumen während der Geburt waren auszuschliessen. Der Tod erfolgte am 24. Lebenstage. Section wurde nicht gemacht.

---

6) **Kann man ein Glaucom mit Adrenalin ohne Operation heilen?** von Grandclément.

Verf. möchte nach einigen günstig verlaufenen Fällen der Hoffnung Ausdruck geben, dass wir im Adrenalin, gemeinschaftlich mit Eserin angewandt, ein Mittel besitzen, welches uns in den Stand setzt, alle mit Spannungsvermehrung primärer oder secundärer Natur einhergehende Erkrankungen des Augapfels erfolgreich und ohne Operation zu bekämpfen, aber nur unter der Bedingung, dass der glaucomatöse Process nicht zu alt ist und nicht schon nicht mehr rückbildungsfähige plastische Producte im Auge zur Organisation gelangt sind. Um aber das Glaucom zum Rückgang zu bringen, muss man Adrenalin mit Eserin mindestens halbstündlich etwa 3 Tage lang ohne Unterbrechung einträufeln; der Gebrauch des Adrenalins ist sofort zu unterlassen, wenn der Druck zur Norm gesunken ist, sonst setzt man sich schweren hypotonischen Zuständen mit ihren gefährlichen Folgen aus. Moll.

VI. Münchener Medicinische Wochenschrift. 1908. Nr. 7.

Ueber eine Conjunctivitis-Schul-Epidemie nebst einigen allgemeinen Bemerkungen über ärztliche Anordnungen bei Schul-Epidemien, von Dr. H. Zia.

Die Mittheilung ist nicht ohne allgemeineres Interesse, weil sie eine sog. Conjunctivitis-Schul-Epidemie auf eine im Wesentlichen „psychische" Infection zurückführt, welche dadurch geheilt werden konnte, dass von den über die Augen klagenden Kindern keines vom Schulbesuch befreit wurde; vielmehr wurden die Kranken — es handelte sich bei mindestens $^4/_5$ um Follikelbefund ohne Katarrh — auf die ersten Bänke gesetzt und „möglichst oft aufgerufen". „Die drohende Epidemie war im Keime erstickt."

Nr. 8.

Eine einfache elektrische Beleuchtungs-Vorrichtung für Augenuntersuchungen, von Dr. v. Ammon in München.

Beschreibung einer Vorrichtung, um die Nernst-Lampen ophthalmoskopischen Zwecken dienstbar zu machen.

Nr. 9.

Casuistischer Beitrag zur urämischen Amaurose, von Dr. Roscher in Regensburg.

Am zweiten Tage einer akuten Nephritis bei einem 18jährigen wurde S = 0; kurze Zeit darauf Krämpfe und Tod.

Nr. 12.

Kurzsichtigkeit durch Diabetes mellitus, von Dr. Sigmund Neuburger.

Mittheilung zweier Fälle, in denen Kurzsichtigkeit bei Zuckerharnruhr nachgewiesen und der Beweis erbracht werden konnte, dass dieser Brechzustand früher nicht bestanden hatte, sondern erst mit der Krankheit erworben worden war. Welcher Art die Ernährungsstörung ist, welche diese Refraction zur Folge hat, ist noch nicht sichergestellt; denn nach C. Hess müsse das Kammerwasser 20 % Traubenzucker enthalten, um den Brechungsindex auch nur so zu erhöhen, dass 1 D Kurzsichtigkeit entsteht, während andrerseits Deutschmann gefunden hat, dass die menschliche Linse sich schon in einer 5 % Traubenzuckerlösung in wenigen Stunden trübt.

Nr. 15.

Zur Kenntniss der anästhesirenden Wirkung des Yohimbin (Spiegel), von Prof. Dr. A. Loewy und Privatdocent Franz Müller. (Aus dem thierphysiol. Laboratorium der landwirthschaftlichen Hochschule, Berlin.)

Nach Einträuflung dieser Substanz (welche bekanntlich bei subcutaner Einverleibung am Versuchsthier langdauernde Erectionen erzeugt) in $^1/_3$ bis 1 % Lösung in den Bindehautsack tritt 3—5 Minuten später totale Anästhesie der Horn- und der Bindehaut ein; dabei ist letztere bisweilen hyperämisch, es findet geringe Thränensecretion statt, und die Pupille ist schwach verengt oder von normaler Weite, jedenfalls nicht erweitert. „Auch am Menschen konnte die anästhesirende Wirkung des Yohimbins auf die Conjunctivalschleimhaut und die Cornea von Herrn Geh. Rath Hirschberg und Herrn Collegen L. Loeser mehrfach beobachtet werden; sie geht so weit, dass Fremdkörper aus der Cornea schmerzlos entfernt werden können.“ — Die erste diesbezügliche Mittheilung stammt von Magnani in Turin. — Auch die Nasenschleimhaut wird unempfindlich (z. B. beim Thier gegen Ammoniakdämpfe); an der Mundschleimhaut wurde durch Bepinselung der Zunge die Unterscheidung zwischen Chinin und Zucker u. s. w. unmöglich.

Auch auf den Nervenstamm (Vagus) wirkt das Mittel, indem sowohl die Erregbarkeit, wie die Leitungsfähigkeit der motorischen Herzfasern durch Yohimbin erheblich geschädigt und die Leitungsfähigkeit so gut wie aufgehoben wird. Die Wirkung ist wie beim Cocaïn eine vorübergehende.

C. Hamburger.

VII. Archives d'Ophtalmologie. 1904. October—December.

1) **Nachruf auf Prof. Gayet,** von Aurand.

---

2) **Die zeitige Discission des Nachstars,** von de Lapersonne und Poulard.

Verff. haben in vorsichtig ausgewählten Fällen bereits am 13.—15. Tage nach der Extraction die Discission der hinteren Kapsel vorgenommen. Sie gingen von der Erfahrung aus, dass der Nachstar, je älter er ist, desto schwieriger zu durchtrennen ist, bezw. dass durch Abnahme der Elasticität später nur schwer eine wirklich klaffende Lücke geschaffen werden kann. Sie durchschneiden die Kapsel, ungeachtet der Anwesenheit von noch vorhandenen quellenden Rindenmassen mit einem eigens construirten nadelförmigen Instrument von hinten nach vorn und haben gute optische Resultate erreicht.

---

3) **Mydriasis à bascule,** von Frenkel.

Die hier „schaukelnde", bei uns springende Mydriasis genannte Affection kommt sowohl spontan, wie durch äussere Bedingungen hervorgerufen vor. Erstere, ziemlich selten, ist nur zu constatiren, wenn man für gleichmässige Beleuchtung beider Augen sorgt. Die spontane springende Mydriasis ist stets durch Reizung des Sympathicus bedingt und oft mit einer Vergrösserung der Lidspalte verbunden. Sie tritt auf im Gefolge von Erkrankungen des Nervensystems unter Mitbetheiligung des Hals-Sympathicus

---

4) **Hygienische Grundsätze zur Bekämpfung der Augenkrankheiten in Algier,** von Cange und Delogé.

Es kommen hauptsächlich in Frage: Trachom, Blennorrhöe, Variola. Die hygienischen Grundsätze sind, wie in der Natur der Sache begründet, im Wesentlichen die gleichen wie in andren Ländern, nur relativ schwerer durchführbar.

---

5) **Der osmotische Druck der intraocularen Flüssigkeit bei Glaucom,** von Demaret.

---

6) **Haken-Neurotom zur Durchschneidung des Sehnerven im Grunde der Augenhöhle,** von Joseph.

Wo es darauf ankommt, die Sehnerven möglichst lang zu reseciren, dürfte das in der Form und nach dem Princip des Tonsillotoms construirte Instrument von Nutzen sein.[1]

---

7) **Partielle doppelseitige Colobome der Iris,** von Cosmettatos.

Es handelt sich um einen Fall von doppelseitigem Iriscolobom, das aber nur die mesodermale Schicht der Regenbogenhaut betraf, während die retinale Portion intact war. Die Colobome sassen nach aussen-unten, sind also in doppelter Beziehung atypisch.

---

8) **Augenstörungen elektrischen Ursprungs,** von le Roux.

---

9) **Verbrennung des Auges durch Schwefelsäure,** von Kramsztyk.

---

10) **Operation des Entropiums und der Trichiasis,** von Lagleyze.

Verf. benutzt einen mit 5—6 Nadeln armirten Faden. Erstere werden

[1] Centralbl. f. Augenh., 1904, S. 101 ist A. v. Graefe's Neurotom abgebildet. H.

am evertirten Oberlid am oberen Tarsalrande eingestochen, zwischen Tarsus und Haut durchgeführt und vor den Cilien ausgestochen. Darauf wird der Tarsus 3 mm vom Lidrand bis auf die Nadeln bogenförmig durchschnitten, die Fadenschleifen über eine Gazerolle geknüpft und dabei der Wimperboden richtig gestellt. Die Resultate sind sehr zufriedenstellend.

---

11) **Beitrag zur Augenhygiene,** von Eliasberg.

Verf. hat nach dem Vorgang von H. Cohn eine grosse Reihe von französischen Journalen auf die Grösse der Typen und den Durchschuss der Zeilen geprüft und ist dabei zu sehr ungünstigen Erhebungen gelangt. Die grosse Mehrzahl ist zu klein und zu eng gedruckt. Sehr beherzigenswerth sind die nach Cohn citirten Schlussworte der Arbeit, dass es wichtiger sei, nicht alles mögliche Unwichtige zu drucken, sondern lieber das Wichtige in sachgemässer Druckweise wiederzugeben.

---

12) **Maligne parenchymatöse Keratitis und Schwangerschaft. Heilung nach künstlichem Abort,** von Trantas.

Bemerkenswerth ist die Indication des Abortes.

---

13) **Ueber die Theorie des Cuignet'schen Verfahrens,** von Gagnière.

---

14) **Correction der Anisometropie,** von Delogé. Moll.

VIII. Annales d'Oculistique. 1904. October—December.

1) **Dauer-Resultate der Myopie-Operation,** von Lagrange.

Verf. theilt 20 Fälle mit, die mehrere Jahre nach der Operation beobachtet werden konnten. In allen Fällen hat sich die centrale Sehschärfe gehoben, manchmal um das Dreifache. Die Refractions-Abnahme schwankte zwischen 19 und 25 Dioptrien. Eine Schädigung der Netzhaut, insbesondere eine Ablösung kam in keinem Falle zur Beobachtung. Nach der Operation blieb die Myopie im Ganzen stationär.

---

2) **Die Affectionen der Hornhaut bei erworbener Syphilis,** von Villard.

Bringt im Wesentlichen bekannte Thatsachen.

---

3) **Traumatische Myopie, durch Vorlagerung der Linse,** von Bourgeois.

---

4) **Subjective Skiaskopie,** von van den Bergh.

---

5) **Riesen-Erweiterung des Thränensackes,** von Rollet.

Die Ectasie hatte die Grösse einer grossen Nuss. Nach Punction und Injection von Paraffin wurde der Sack exstirpirt und zeigte folgende Maasse: 36 : 18 : 28 mm. Im Eiter fanden sich Pneumokokken.

---

6) **Klinische Beobachtungen,** von Hatzidakis.

1. Doppelseitige congenitale Cataract, 12 Jahre nach der Geburt operirt, mit normalem Augenhintergrund.

2. Das Trachom auf Creta. In Hierapetra leiden 70 % der Bevölkerung daran; von diesen 70 % werden 30 % blind gegen das 50. Jahr. (?)

---

7) **Die operative Behandlung des senilen Ectropiums,** von Terson.

Die ectropionirte, gewulstete Conjunctiva wird in Form eines Halbmondes mit der Scheere herausgeschnitten. Sodann fasst man am äusseren Lidwinkel soviel Haut zwischen den Fingerspitzen als nöthig ist, um den Wimperboden zum Anlegen an den Bulbus zu bringen. Entsprechend dieser Hautfalte wird ein Dreieck herausgeschnitten und die Wundränder in Form eines stumpfen Winkels, dessen Scheitel schläfenwärts zieht, vereinigt. Nach 12 Tagen ist die Conjunctiva vernarbt. Die Nähte der Hautwunde können bereits nach 5 Tagen entfernt werden.

---

8) **Mechanismus der subconjunctivalen Linsenluxation traumatischen Ursprungs,** von Paon.

---

9) **Diagnostische und therapeutische Untersuchungen bei Keratitis parenchymatosa mit Tuberkulin,** von Stanculeano.

Zur Anwendung kam das alte Tuberkulin, und zwar wurden 8 Kranke behandelt, die im Uebrigen keine Zeichen von Tuberculose darboten. Alle bis auf einen reagirten. Locale Erscheinungen am Auge zeigten sich in einem Falle unter dem Bilde stärkerer Röthung, Thränen und Schmerzen. Verf. ist der Ansicht, dass die Aetiologie der Keratitis parenchymatosa sich nur durch eingehende anatomische Untersuchungen wird feststellen lassen.

---

10) **Beitrag zur Lehre der Neuritis optica infectiösen Ursprungs,** von Bichelonne.

Zwei Wochen nach den Ueberstehen einer catarrhalischen Angina wurde ein sonst gesunder Mann von doppelseitiger Neuritis optica befallen. Das Sehvermögen erlosch bis auf Lichtschein und blieb so während 6 Monaten, um dann allmählich zur Norm zurückzukehren.

---

11) **Der Ringabscess der Cornea,** von Morax.

Mittheilung eines Falles von tödtlich verlaufener Pneumokokken-Infection, der während des Lebens auf einem Auge einen Ringabscess, auf dem andren eine metastatische Iridocyclitis darbot. Ersteres wurde enucleirt und ergab die Anwesenheit von Pneumokokken in der Vorderkammer, dem Ciliarkörper und dem h nteren Pol der Netzhaut. Der eigentliche Abscess, wie überhaupt die Hornhaut, erwies sich völlig frei von Bakterien, so dass sich Verf. zu der Ansicht von Fuchs bekennt, dass bei endogener Infection der Ringabscess lediglich eine Leucocyten-Exsudation darstellt, die als Reaction auf die in der Vorderkammer wuchernden Bakterien und die von ihnen gelieferten Stoffwechselproducte anzusehen sei.

---

12) **Grosse Exostose der Augenhöhle,** von Mazza.

Die durch Operation gewonnene, im Wesentlichen die obere Wand der Augenhöhle einnehmende Exostose hatte eine Ausdehnung von 3 : 4 : 5 cm.

---

13) **Chromasie des Auges und das Sehen der Farben,** von Polack.

---

14) **Albuminurische Neuroretinitis nach Erkältung und angestrengter Nahearbeit,** von Bichelonne.

Moll.

IX. La clinique ophtalmologique. 1904. Nr. 11—19.

1) **Blepharoplastik durch einen gestielten Stirnlappen in einem Fall von traumatischem Oberlid-Colobom,** von Sureau.

Der Fall war complicirt durch ein infectiöses Hornhautgeschwür. Die Heilung kam mit Erhaltung der Sehkraft zu Stande.

---

2) **Therapeutische und klinische Notizen,** von Terson.

---

3) **Muskulo-capsuläre Vorlagerung,** von Jocqs.

In einem Falle von Strabismus divergens von 50° bei einem fast emmetropischen Mädchen fehlte jede Spur von Convergenz, während die Augenbewegungen jedes Auges für sich nicht beschränkt waren. Durch das obengenannte Verfahren wurde die Convergenzmöglichkeit und das binoculare Sehen wiederhergestellt.

---

4) **Partielle temporäre Arbeitsunfähigkeit nach Augenverletzungen,** von Deschamps.

---

5) **Missbrauch der Sondirung bei einfacher Dacryocystitis,** von Bérard.

Verf. wendet sich gegen das oft lange kritiklose Sondiren bei einfachem Katarrh des Thränensackes. Sobald der Kanal für die Sonde gut durchgängig ist, höre man mit dem Sondiren auf und beschränke sich auf Ausspülungen. Jedes unnöthige Sondiren reizt nur.

---

6) **Der Pemphigus der Conjunctiva,** von Salva.

---

7) **Hornhautsclerose bei einem jugendlichen Individuum,** von Jacqueau.

Die Affection glich einem Greisenbogen. Ihr Zustandekommen erklärt Verf. aus wiederholten, wenn auch leichten Störungen in dem pericornealen Gefässsystem, wodurch eine Ernährungsstörung der Peripherie der Hornhaut bedingt sei.

---

8) **Lähmung des Rectus externus und hereditäre Belastung,** von de Micas.

Wie von manchen Autoren auch die Facialis-Lähmung als Krankheit sui generis aufgefasst wird, bei der die erbliche nervöse Belastung eine Rolle spielt, so versucht Verf. bei zwei mitgetheilten Fällen von Lähmung des Rectus externus durch genaue Anamnese eine gewisse nervöse Erblichkeit festzustellen. In der That leuchtet die angenommene Ursache ein, namentlich da anderweitige Ursachen für die Lähmung nicht vorlagen.

---

9) **Beitrag zur Lehre von der Neurectomie optico-ciliaris,** von de Britto.

Verf. empfiehlt die in Rede stehende Operation zur Vermeidung der Enucleation bei schmerzhafter Iridocyclitis mit Verlust der Sehkraft sowie bei entzündlichem absolutem Glaucom.

---

10) **Spontanresorption der cataractösen Linse,** von Augieras.

---

11) **Muskel-Insufficienz; ihre Folgen und Behandlung,** von Bordeaux.
Die Arbeit beschäftigt sich mit den bekannten Klagen, namentlich über Stirn-Kopfschmerz der Ametropen oder schlecht oder ungenügend corrigirten Brillenträger. Das beste Mittel gegen Asthenopie ist bekanntlich möglichst gute Correction, bei Myopen event. durch eine Nahebrille. Allgemeine Maassnahmen bei Nervösen können diese Therapie unterstützen.

---

12) **Ablösung der Netzhaut, Gelatine-Serum und Serum von Truncek,** von Guibert.
Eine im Wesentlichen durch Hämorrhagien herbeigeführte Netzhautablösung wurde nach einer Reihe von Serum-Injectionen mit voller Sehschärfe entlassen. (Vgl. hierzu Clinique ophthalmologique 10. November 1901.)

---

13) **Behandlung der Infection nach der Star-Operation,** von Bourgeois.
Es werden von neuem subconjunctivale Injectionen von Quecksilbercyanür empfohlen. Namentlich bei den zwischen dem 5. und 8. Tage auftretenden Spät-Infectionen hat Verf. gute Erfolge gesehen. Moll.

X. Recueil d'Ophtalmologie. 1904. Juni—September.

1) **Cryoskopie und Pathogenese des Altersstars,** von Grilli.
Die Untersuchung des Urins von Patienten mit Cataracta senilis ergab, dass stets mehr oder weniger Nierensclerose vorlag. Die hierdurch verringerte Ausscheidung der molecularen und so im Blute zurückbleibenden Bestandtheile hat eine Erhöhung des Blutdruckes und somit auch der Lymphe, der Augenflüssigkeiten u. s. w. im Gefolge. Die Linse, welche sich durch Endosmose ernährt, ist auf diese Weise von hypertonischer Flüssigkeit umgeben und folglich entwässert. So kommt es zur Trübung.

---

2) **Metastatisches Carcinom der Aderhaut,** von Bailliast.
Der primäre Tumor sass wahrscheinlich am Magen. Eine Autopsie ist nicht gemacht.

---

3) **Traumatische Hysterie des Auges,** von Teillais.
Bereits referirt.

---

4) **Optischer Werth der Iridectomie bei Hornhautflecken,** von Fage.
Wie allgemein bekannt, nützt die Iridectomie bei halbdurchscheinenden Hornhautflecken nur bei gleichzeitiger Tätowirung.

---

5) **Anwendung des Diploskops,** von Remy.

---

6) **Augenstörungen hämorrhagischen Ursprungs bei Greisen,** von Péchin.
Zusammenstellung von 6 Fällen mit verschiedener Symptomatologie, je nachdem die Blutung in der Bindehaut, der Netzhaut oder in den Kernen der Augenmuskeln ihren Sitz hatte.

---

7) **Prognose und Dauer der Ophthalmia purulenta,** von Golesceano.
Bietet nichts Neues.

---

8) **Experimentelle und histologische Untersuchungen über Verbrennung des Auges mit Schwefelsäure,** von Villard.

Die am Kaninchenauge vorgenommenen Untersuchungen ergaben, dass man die Folgen der Verbrennung in verschiedene Phasen eintheilen kann.

1. Phase der chemischen Fixirung. Die Gewebe sind modificirt und fixirt, wie bei Anwendung eines Fixirungsmittels bei histologischer Untersuchung. Nur erscheinen die Hornhautlamellen stark gelockert. In der Vorderkammer zeigt sich schon nach kurzer Zeit ein zunächst albuminöses, später mehr fibrinöses stark leucocytenhaltiges Exsudat.

2. Phase der Reaction. Hier findet sich, meist 30—40 Stunden nach der Verletzung, eine starke Infiltration und ein die ganze Vorderkammer einnehmendes Hypopyon aus polynucleären Leucocyten.

3. Phase der Ulceration und Hornhautperforation.

4. Phase der Vernarbung.

---

9) **Neues Verfahren der Moulage der Orbitalhöhle,** von Coulomb.

Bereits referirt.

---

10) **Argentum nitricum in der Prophylaxe und Behandlung der Blennorrhoe,** von Alvarado.

Der Artikel hat den Zweck, die Ueberlegenheit der Höllenstein-Lösung über die verschiedenen andren Silbersalze von neuem festzustellen.

---

11) **Behandlung der Amblyopie durch Nichtgebrauch beim Strabismus,** von Vallet.

Mittheilung von zwei Fällen, in denen es gelang, nach genauer Correction des Refractionsfehlers des schielenden Auges normales binoculares Sehen im Laufe der Uebungszeit wiederherzustellen. Ein Recidiv des operirten Strabismus erscheint hierdurch ausgeschlossen.

---

12) **Syphilis des Auges und ihre Behandlung,** von Galezowski.

Verf. räth zu Schmierkuren in kleinen Dosen mit kleinen Ruhepausen durch zwei Jahre hindurch fortgesetzt. Der Gebrauch von Jod zu gleicher Zeit ist zu unterlassen.

---

13) **Körperliches und Relief-Sehen,** von Bouchart. Moll.

XI. Revue générale d'Ophtalmologie. 1904. Nr. 6—10.

1) **Endgültige Resultate der Star-Operation,** von Rollet.

Aus einer grossen, sehr sorgsam geführten Statistik geht hervor, dass sich die Sehschärfe fast aller Patienten kürzere oder längere Zeit nach der Operation in hohem Maasse besserte. Diese Verbesserung hat ihren Grund in der allmähligen Resorption von zurückgebliebenen Linsenmassen, in dem Verschwinden oder der Abnahme des postoperativen Astigmatismus und in der Uebung des Auges.

---

2) **Doppelseitiger Keratokonus bei Basedow'scher Krankheit. Wirkung der Operation und der Organtherapie,** von Dor.

Eine Patientin mit ausgesprochener Basedow'scher Krankheit litt beiderseits an Keratokonus. Das eine Auge wurde in üblicher Weise mit

dem Thermokauter behandelt, während das andre nicht berührt wurde. Dagegen wurde Patientin vom Tage nach der Operation einer energischen Kur mit Schilddrüsen-Extract unterworfen, nach deren Beendigung nicht nur die Symptome der Basedow'schen Krankheit fast völlig verschwunden waren, sondern auch die Hornhaut des nicht operirten Auges eine ganz normale war, so dass S = 1 festgestellt werden konnte. Eine Erklärung dieses Vorganges vermag Verf. nicht zu geben.

---

3) **Tumor der Schädelbasis und Keratitis neuroparalytica mit Lagophthalmus,** von Lafon und Delord.

---

4) **Gummöse Iritis als Pseudohypopyon,** von Rollet.

Mittheilung zweier Fälle von Iritis gummosa, in denen die erweichenden Gummata den Eindruck eines Hypopyons hervorriefen. Von dem echten Hypopyon unterscheidet sich dieses durch geringere Beweglichkeit und die weniger scharfe Begrenzung. Moll.

XII. Le progrès médical. 1904. Nr. 23.

1) **Aetiologie und Symptomatologie des Glaucoms.** Nach einer Vorlesung von Dr. Galezowski veröffentlicht von Dr. A. Beauvois.

Die für Studenten bestimmte Vorlesung ist sehr klar und prägnant, bringt aber, ihrer Bestimmung entsprechend, dem Fachmanne nichts Neues.

---

2) **Schwankungen im Binnendrucke des Auges,** von Löffner und Cantonnet. (Société de biologie, 28. Mai.)

Steigert man beim Thiere künstlich den Binnendruck im Auge, so absorbirt es schneller als in gesundem Zustande. Unterbindung der Ureteren vermindert bald den Augendruck, bald ist sie ohne Einfluss. Subcutane isothermische Einspritzungen von Kochsalz, Glycose u. s. w. führen erst zu einer Verminderung, dann zu einer Steigerung des Augapfelvolumens; ebenso, nur schneller wirken hypertonische und vor allem intravenöse Einspritzungen.

Nr. 26.

1) **Die durch Hämorrhagien bedingten Sehstörungen bei Greisen,** von Péchin.

Sechs Beobachtungen; die Blutungen sassen theils in der Bindehaut, theils in der Ader- bezw. Netzhaut, theils betrafen sie die Nerven sowohl peripher, wie central sitzend. Verf. betont die Wichtigkeit dieser Symptome für die Prognose bei alten, arteriosklerotischen Individuen.

---

2) **Refraction und Farbensehen,** von Polack. (Académie des Sciences, 13. Juni.)

Die Dioptrik des Auges ist nicht ohne Belang für das Erkennen von Farben. Ist das Auge für eine Entfernung eingestellt, die geringer ist als die, in der sich ein farbiges Object befindet (gewöhnliche chromometrische Skala; schwarzer Untergrund) oder ist es mit einem passenden Convexglase bewaffnet, so erscheint roth gesättigter, gelb mehr als orange, grün als gelb oder röthlich, blau mehr als violett. Giebt man dagegen eine Concav-Linse, so dass der Fernpunkt jenseits des fixirten Objectes fällt, so wird roth

violett, gelb grünlich, grün blau und blau gesättigter. Auf weissem Grund sind diese Erscheinungen umgekehrt, aber weniger deutlich.

Nr. 32.

Der Werth der Iridectomie für die erfolgreiche Ausziehung des Altersstars, von Péchin.

Verf. ist aus einem Anhänger der runden Pupille zu einem energischen Vertheidiger der präparatorischen oder auch gleichzeitigen Iridectomie geworden, weil die Gefahren eines Irisvorfalls und der daraus folgenden Complicationen bei der Ausziehung ohne Iridectomie zu gross, die Vortheile zu gering und der Ausgang überhaupt mehr dem Zufall als dem Arzt überlassen sei.

Nr. 33.

Oculare Hemiplegie, von Brissaud und Péchin.

Die Hemiplegia ocularis ist der bekannten conjugirten Deviation ähnlich und besteht in einer Motilitätsstörung: die Augen können nach rechts, aber auch nur nach rechts, nach links, aber auch nur nach links sehen, aber weder nach oben noch nach unten: andre oculare Lähmungen fehlen, ebenso die Rotation des Kopfes. Verff. berichten über einen einschlägigen Fall.

Nr. 36

Studie über den syphilitischen Schanker des Auges, von Terrien.

Extragenitale Initialsklerosen sind im Allgemeinen bei Frauen häufiger als bei Männern; am Auge finden sie sich besonders selten, sind hier aber bei Männern besonders häufig. Der Schanker des Augapfels (Cornea) ist noch nicht beschrieben; der Primäraffect sitzt vielmehr an den Lidern, dem Thränenapparat oder auch der Bindehaut. Für die Diagnose ist die Schwellung der präauricularen und der submaxillaren Lymphdrüsen zu beachten. Von den extragenitalen Schankern hat der der Lider eine Frequenz von 4—5 %; auf 631 syphilitische Erkrankungen des Auges beobachtete Badal 11 Primäraffecte, Alexander aber nur 8 unter 1385 Kranken (= 0,57 %). Kein Alter ist verschont. Die Uebertragung erfolgt durch Küssen oder auch durch Speien (Husten), beim Beissen oder Lecken oder auf indirectem Wege durch inficirte Gegenstände. Der Schanker des Lidrandes ist eine umschriebene Neubildung mit harter Induration des Bodens und glatter, röthlicher Oberfläche; der der Conjunctiva ist sehr selten (etwa 20 Fälle) und sitzt mit Vorliebe im innern Winkel (Stagnation der Thränen!). Der Schanker der Conjunctiva bulbi ist durch seine Indolenz und die Chemosis der Bindehaut ausgezeichnet, der der Thränendrüse ist noch sehr hypothetisch hinsichtlich seines Vorkommens. Vor der Verwechslung mit einem Hordeolum ist man sicher, wenn man den akuten, schmerzhaften, entzündlichen Verlauf dieser Affection bedenkt; die tuberculöse Neubildung hat einen elastischen Untergrund; der Lupus verläuft sehr chronisch und ist am Lidrande sehr selten; das Epitheliom befällt alte Leute, sitzt tiefer und blutet leicht, auch von dem exulcerirten Gumma und der Pustula maligna ist der Schanker des Lidrandes meist nicht schwer zu unterscheiden. Der Primäraffect der Bindehaut kann eventuell mit episkleritischen, phlyktänulären, herpetischen oder malignen Processen, mit weichem Schanker, Diphtherie u. s. w. verwechselt

werden. Die Prognose ist günstig, ausser Verlust der Cilien hinterbleibt selten eine Folge. Neben der Allgemeinbehandlung kommen local warme Umschläge und Jodoform — bezw. Cocaïnsalben in Frage.

Nr. 37.

Neuritis und Atrophia n. ophth. bei Erysipelas faciei, von Terrien.

Mittheilung eines entsprechenden Falles mit Ausgang in absolute Blindheit beiderseits bei einem an sich gutartigen Erysipel.

Nr. 39.

Pathogenie und Behandlung des Glaucoms. Nach einer Vorlesung von Dr. Galezowski, veröffentlicht von Dr. A. Beauvois.

Die Ursachen des Glaucoms sind mannigfach, gehen aber stets von den Lymphbahnen aus; die Retentions- und die Donders'sche Hypersecretionstheorie haben wohl für eine Reihe von Fällen Gültigkeit; für das Glaucoma simplex aber z. B. sind sie nicht brauchbar, um dies zu erklären zieht Verf. seine (bereits 1894) veröffentlichte Theorie einer an der Oberfläche des Sehnervenkopfes localisirten Lymphangitis heran.

Die medikamentöse Behandlung mit Mioticis (Eserin, Pilocarpin) ist nur eine Aushilfe für das Prodromalstadium und den akuten Anfall, so lange der Kranke die Operation verweigert; für das akute entzündliche Glaucom kommt nur die Iridectomie in Frage, thunlichst schon im Prodromalstadium, für das Glaucoma simplex die Sclerotomie; die Sympathectomie ist zu complicirt und zu unsicher. Kurt Steindorff.

XIII. British med. Journal. 1904. November.

Die Sehstörungen und Erblindungen nasalen Ursprungs im Anschluss an Erkrankungen der hinteren accessorischen Sinus, von Onodi in Budapest.

Verf. theilt die durch seine Umfrage ermittelten Ansichten verschiedener namhafter Autoren mit und erörtert an der Hand von 8 Abbildungen die anatomischen Grundlagen.

December.

1) **Superior Strabismus,** von Strachau.

Trauma des Rectus inferior durch ein eingedrungenes Stück eines Baumastes.

---

2) **Akutes Glaucom, gleichzeitig beide Augen befallend; Operation; Heilung,** von Killick.

XIV. The American Journal of Ophthalmology. 1904. September.

1) **Ueber das Glioma retinae und die Frage der Rosetten,** von Ad. Alt.

Verf. wendet sich auf Grund seiner Untersuchungen gegen die Ansicht Wintersteiner's, dass die Rosetten auf rudimentäre Stäbchen und Zapfen zu beziehen sein und hält deswegen den Ausdruck „Neuroepithelioma retinae" für unzweckmässig. Verf. ist vielmehr der Meinung, dass die Rosettenbildung

durch die Beschaffenheit des Mutterbodens bedingt sei (in der Umgebung von Blut- und Lymphgefässen, bei Gewebseinschliessung andrer Art u. s. w.).

---

2) **Ueber den Gebrauch und Missbrauch der Thränenkanal-Sondirung,** von Suker.

Verf. wendet sich auf Grund anatomischer und physiologischer Thatsachen über den Bau des Thränen-Nasenkanals bezw. den Abfluss der Thränen gegen die Anwendung dicker Sonden, die, abgesehen von den starken Schmerzen, die sie den Patienten verursachen, durch Verletzung der Kanalauskleidung Blutungen und neue Stricturen veranlassen können oder eine unnöthige Erweiterung, durch die die Infectionsgefahr von der Nase aus vermehrt wird.

October.

1) **Samuel Sharp, der erste Chirurg, der den Hornhautschnitt bei der Star-Extraction mit einem Messer gemacht hat.** Eine bibliographische und historische Skizze, von A. Hubbel in Buffalo.

---

2) **Blutung aus dem Thränen-Nasenkanal nach Entfernung einer Dauer-Sonde,** von Buckwalter in St. Louis.

Trotz vielfacher Versuche gelang es nicht, die Sonde zu entfernen, die über 6 Jahre im Thränen-Nasenkanal blieb, bis in Folge der Absonderung eines blutig-schleimigen Secretes aus der entsprechenden Nase und andauernde Verstopfung derselben eine operative Entfernung der Sonde nöthig wurde. Auf die Operation folgte eine profuse Blutung.

November.

1) **Die Ausbildung zum Augenarzt,** von Edward Jackson in Denver.

---

2) **Ueber die Prognose und Behandlung der Hypopyon-Keratitis,** von Kipp in Newark.

---

3) **Extraction der vorderen Kapsel bei Star-Extractionen. Morphium subcutan bei einfacher Extraction,** von Eugene Smith in Detroit.

Verf. empfiehlt zur möglichst ausgiebigen Entfernung der vorderen Linsenkapsel und damit zur Verminderung der Nachstarbildung den Gebrauch einer von ihm construirten Pincette. — Ferner glaubt er gleich nach der Star-Operation Morphium-Injectionen empfehlen zu können, die sowohl wegen ihrer beruhigenden, schmerzlindernden, als auch ihrer pupillenverengernden Wirkung indicirt seien. (Verhütung des Irisprolaps.)

---

4) **Ueber die sicherste Methode zur Operation der Altersstare,** von H. Gifford in Omaha.

Verf. empfiehlt Anlegung eines Conjunctival-Lappens und ausgedehntere Vornahme der präparatorischen Iridectomie.

December.

1) **Einige Fälle von Uveitis in Folge von Nebenhöhlen-Erkrankung,** von Fish in New Orleans.

Ausführliche Mittheilung von 6 Krankengeschichten, aus denen hervorgeht, dass oftmals alle subjectiven, auf das Grundleiden hindeutenden Symptome

fehlen. Es sei deshalb in allen Fällen von Iritis, Cyclitis, Chorioiditis u. s. w., wo ein ätiologisches Moment nicht nachweisbar ist, eine sorgfältige Untersuchung der Nebenhöhlen wünschenswerth.

---

2) **Hoher Grad von Hypermetropie,** von Ayres in Cincinati.
Fall von 18 D. H. Loeser.

XV. Revue der Russischen Medicinischen Zeitschriften. 1904. Nr. 4.

1) **Auswaschung des Thränensacks durch die Thränenkanälchen,** von L. Komarowitsch.

Verf. benutzt eine Pravazspritze mit feinen stumpfen Röhrchen-Ansatze. Kali Hypermanganicum 1,0 : 1000,0.

---

2) **Zur vollen Correctur der Kurzsichtigkeit,** von Lobanow.

Alle Discutirenden sind darüber einig, nur bei jugendlichen Individuen die volle Correctur zu versuchen.

---

3) **Ueber die Wirkung des Mydrols auf das Auge,** von Kusmitzky.

Lösungen bis zu 20 % reizen absolut nicht. Eine 1 % Lösung besitzt noch bakteriocide Wirkung, nach dem Einträufeln Lidspalten-Erweiterung und Anämie der gesammten Bindehaut. Langsame Mydriasis, keine Drucksteigerung. Fritz Mendel.

XVI. Archivio di Ottalmologia. 1904. Mai—Juni.

1) **Geschichte des Farbensinnes,** von Scimemi.

Einleitung zum Cursus über physiologische Optik. Besprechung der Theorien der alten Griechen, speciell des Aristoteles, auf welchen Göthe wieder zurückkehren wollte im Gegensatz zu Newton's Entdeckungen, ferner der Bezeichnungen der Farben im Homer und in der Bibel, endlich der ältesten Denkmäler ägyptischer, chaldäischer, assyrischer Cultur.

---

2) **Theorie der Skiascopie,** von Arcadipone.

Verf. stellt 17 optische Gesetze auf und entwickelt daraus die Form der Grenze des skiascopischen Schattens, die Richtung und Schnelligkeit seiner Bewegung, die Lichtintensität des Pupillarreflexes, die Verschiedenheit in der Intensität des Schattens, und bespricht endlich die secundären Schatten: den circulären bei hochgradiger Hypermetropie, den paracentralen und die lateralen oder falschen Schatten.

---

3) **Operation der Ptosis paralytica,** von Angelucci. (Vgl. dieses Centralblatt 1900, S. 473.)

Verf. stimmt der ungünstigen Kritik bei, welche das Operationsverfahren Motais erfahren hat, und ist der Ansicht, dass die beste Operationsmethode die Befestigung der Levatorsehne an die Stirmusculatur durch tief laufende Naht ist. Er beschreibt genau sein Verfahren. Er macht 4—5 mm unterhalb des untern Randes der Augenbrauen einen Hautschnitt von $2^1/_2$ cm Länge, dringt bis an den oberen Tarsalrand, nimmt oberhalb desselben die Sehne des Levator auf einen Haken und durchtrennt dieselbe entweder 5 bis 6 mm oberhalb des Tarsus oder noch höher. Im ersteren Falle werden die

Weichtheile der Augenbrauengegend nach oben hin vom Periost abgetrennt und die Sehne wird hinter demselben nach oben genäht, indem die Fäden oberhalb der Augenbrauen geknüpft werden. Im zweiten Falle kann man am oberen Rande der Augenbrauen einen kleinen Hautschnitt hinzufügen, denselben soweit vertiefen, dass er hinter den Muskelmassen mit dem ersten Hautschnitte communicirt und nur die Sehne direct an den oberen Hautrand jenes kleinen Schnittes annähen. Die Sehne soll so weit emporgenäht werden, dass ohne jede Action des Musculus frontalis der obere Pupillarrand vom Oberlide nicht bedeckt sei. Wenn der Musculus levator noch eine geringe Functionsfähigkeit besitzt, so kann nach Ausführung der beschriebenen Operation der abgetrennte Levator an den obern Tarsalrand angenäht, seine Kraft also benutzt werden.

---

4) **Necrolog von Prof. de Vincentiis,** von de Sieto Vollaro.
Mit vollständigem Verzeichnisse der Arbeiten des Verstorbenen.

Juli—August.

1) **Bakteriologische Untersuchungen über Keratitis fascicularis,** von Addario.

Verf. untersuchte 12 Fälle und giebt deren detailirte Beschreibung. In 11 Fällen wurden Staphylokokken gefunden und gezüchtet, und dieselben waren auch in etwa gleichzeitig bestehenden Phlyctänen vorhanden.

---

2) **Atrophia optica durch Erysipeles.** von Addario.

Verf. beschreibt 2 klinische Fälle, in denen ohne jede ophthalmoskopisch sichtbare entzündliche Veränderung des Sehnervenkopfes Atrophia optica eintrat. Er meint, dass dieselbe durch Streptokokken-Thrombophlebitis verursacht ist, wie alle schweren Complicationen des Erysipeles, und nicht durch Einwirkung der Toxine auf den Nerven. Er veranstaltete zur Aufklärung dieser Frage Injectionen von Streptokokken- und Staphylokokken-Toxiproteïn in die Nähe des Nervus opticus bei Kaninchen, wodurch er stets vorübergehenden Exophthalmus, aber auch bei Wiederholung der Injectionen während 4 Tagen nie irgend eine Alteration des Opticus erzielte. Die Thiere wurden darauf über einen Monat beobachtet und zeigten nie eine Opticus-Erkrankung.

---

3) **Die Störungen des Nervus opticus bei eitriger Meningitis,** von de Sieto Vollaro.

5 anatomisch untersuchte Fälle. Verf. constatirte theils mikroskopisch, theils bakteriologisch verschiedene Mikroorganismen, so Pneumokokken, Streptokokken, Staphylokokken, Bacillus pyocyaneus, Xerosebaccillus u. s. w. in den das Chiasma und die Nervi optici einhüllenden Exsudaten. Oefter konnten die Mikroorganismen nicht über das Foramen opticum hinaus in die Scheidenräume des Opticus sich verbreiten, wohl durch das entzündliche Exsudat gehindert, welches im knöchernen Canale den Scheidenraum comprimirt. Die Tuberkelbacillen setzen weniger massenhaftes Exsudat, weshalb sich die Meningitis tuberculosa leichter als die purulenta auf die Optici fortsetzt, indem der Canalis opticus nicht verstopft wird. Befund von Neuritis optica ohne Existenz von Mikroorganismen am Opticus deutet auf Einwirkung der Toxine. Meist ist anatomisch Erweiterung des Scheidencanals des Opticus und leukocytäre Infiltration desselben auch bei negativem ophthalmoskopischen

Befunde nachweisbar. In einem Falle fand Verf. im Intervaginalraume bis zum Bulbus hin Diplokokken, wie bereits früher Axenfeld in einem ähnlichen Falle. Die pyogenen Bakterien fanden sich im Intervaginalraume in einem Falle, waren aber nicht im Stande gewesen, in den Bulbus einzudringen. Dies stimmt mit den Beobachtungen von Axenfeld und von Wintersteiner (1901), wonach eitrige Entzündung im Bulbus bei Meningitis cerebrospinalis nicht durch Continuität, sondern als wahre Metastase entsteht. Verf. kommt betreffs der bei Meningitis auftretenden Amaurose, welche öfters wieder heilen kann, zu dem Ergebniss, dass dieselbe durch die perineuritische und interstitielle Entzündung des Opticusstammes im Foramen opticum entsteht, eine Alteration, welche er in allen seinen Fällen nachweisen konnte. Er constatirte in einem Falle von Meningitis auch Perineuritis an andren Orbitalnerven, nämlich am Oculomotorius und Trigeminus, auch Myositis interstitialis, ohne dass er im Stande war, Bakterien daselbst nachzuweisen. Dass aber auch letztere durch die Fissura supraorbitalis in die Orbita eindringen können, hat Axenfeld in einem einschlägigen Falle von Diplokokken-Meningitis erwiesen.

---

4) **Einfluss der Iridectomie, der Miotica, Mydriatica, Anästhetica auf den Uebergang subcutan injicirter Substanzen in die Vorderkammer,** von Tornabene.

Verf. erwähnt die Arbeiten von Ulrich, Schick, Ovio (1892), Lentini (1904) und kommt durch seine Experimente an Kaninchen zu folgenden Resultaten. An Augen, welche mit Cornealschnitt iridectomirt sind, geht Kaliumjodid und Fluorescein ebenso schnell in den Humor aqueus über, wie an normalen Augen. Ist bei der Iridectomie Skleralschnitt angewendet worden, so treten jene Substanzen constant einige Minuten früher und in grösserer Menge über, als im zweiten normalen Auge. Die sklerale Iridectomie erleichtert nicht nur den Austritt des Humor aqueus aus dem Auge, sondern beschleunigt und vermehrt auch die Production desselben. Cocaïn, Eserin, Pilocarpin beschleunigen und vermehren den Uebergang subcutan injicirter Substanzen (KJ, Fluorescein) in die Vorderkammer, Atropin hingegen verzögert und verringert denselben.

---

5) **Tachiol in der Augentherapie,** von Re.

Verf. empfiehlt, wie bereits Benedetti, das Arg. fluoratum als Antisepticum bei Katarrh, Trachom, Thränensackleiden. Die Lösung 1:1000 (zum Pinseln bis 1:100) befleckt die Wäsche und greift die Instrumente an.

September—October.

1) **Aetiologie des Frühjahrs-Katarrhs,** von Fortunati.

Verf. erzielte bei Culturversuchen mit excidirten Stückchen pericornealen Gewebes und Lidconjunctiva von Frühjahrs-Katarrh Blastomyceten, welche an Thieren sich als pathogen erwiesen. Kaninchen gingen durch subcutane Injection derselben zu Grunde, und bei localer Inoculation in die Conjunctiva entstand mehr oder weniger heftige Conjunctivitis. Aehnlich bei Affen, doch wirkten die 2 Hauptformen der gezüchteten Pilze etwas anders, als bei Kaninchen. Verf. impfte auch die Conjunctiva bulbi und palpebrae von 3 Patienten, deren Erlaubniss er einholte. Es entstanden kleine Knötchen, welche alsbald heilten. In einem Falle traten dieselben in den zwei darauf-

folgenden Sommern wieder auf und heilten darauf. Aber die Blastomycetenknötchen sind weich, vascularisirt, nicht epithelial, wie beim Frühjahrs-Katarrh. Verf. meint nicht die Aetiologie gefunden zu haben, aber auf dem Wege dazu zu sein.

---

2) **Operation eines nicht cicatriciellen Ectropium des Unterlides nach Angelucci,** von Lentini.

---

3) **Schusswunden des Auges,** von Mobilio.

Beschreibung einiger Fälle sowie einiger Versuche an Kaninchen, denen aseptische Schrotkugeln in Vorderkammer oder Glaskörper eingeführt wurden. Verf. kommt zu dem Schlusse, dass bei Vorhandensein von Schrot im Auge die Enucleation nur dann vorzunehmen ist, wenn die Reizung andauert oder wenn Panophthalmitis droht.

---

4) **Physikalische und chemische Vorgänge in der Retina bei galvanischer Reizung des Gehirns,** von Re.

Bei Fröschen ergab leichte galvanische Reizung der Hirnrinde keine Contraction der Retinal-Elemente noch Herabsteigen des Retinal-Pigments. Hingegenfanden beide genannten Vorgänge statt bei Reizung der Lobi optici oder des Chiasma; bei Reizung des letzteren in höherem Grade, als bei Reizung der Lobi optici. Die elektrische Reizung des Chiasma erhöhte überdies die Acidität der Retinae stärker, als die der Lobi optici. Diese Acidität verhielt sich hingegen nach Reizung der Hirnrinde gerade so, wie bei neutralen Controllfröschen, blieb in diesem Falle also unverändert.

November—December.

1) **Das elastische Gewebe des fötalen menschlichen Auges,** von Lodato. Mit 31 Abbildungen.

Die ersten Spuren elastischen Gewebes fand Verf. bei Föten von über 2 Monaten intrauterinen Lebens. Dasselbe scheint im Unterlide früher, als im Oberlide aufzutreten, entwickelt sich aber später stärker im letzteren besonders vom 7. Monate an. Schon vom 3. Monate an sind die Lidränder reicher an elastischen Fasern, als das übrige Lid.

Das erste Auftreten elastischer Substanz geschieht in feinen Körnchen theils im Gewebe, theils in Gefässwänden. Dieselben confluiren, reihen sich kettenartig aneinander und bilden schliesslich continuirliche, wellige Fasern oder Ringe um die grösseren Gefässe.

In der Conjunctiva bulbi erscheinen von Anfang an die feinen Körnchen, am reichlichsten in der Gegend des Limbus corneae. Erst bei 8- und 9monatlichen Föten ist das elastische Gewebe der Conjunctiva so ausgebildet, wie beim Neugeborenen. Erst vom 5. Monat an finden sich elastische Fasern im Fornix der Conjunctiva, welche von den Lidern her hineinwachsen.

Im Kammerwinkel erscheinen die elastischen Fasern im 3. Monate. Die elastischen Elemente der Descemet'schen Haut entstehen im 5. Monate, vom 6. Monate an erscheint sie als eine homogene, elastische Membran. Im 3. Monate beginnt die erste Entwicklung elastischer Fasern im vordern Theile der Uvea und zwar da, wo diese in die Membrana capsulo-pupillaris übergeht. Diese Fasern, sowie auch die elastischen Fasern letzterer Membran selbst sind nur transitorisch und die Iris ist im späteren Fötalleben ganz frei von elastischen

Fasern, sowohl im Gewebe, wie in den Gefässwänden. Hingegen entwickelt sich im Corpus ciliare vom 4. Monate an bis zur Geburt das elastische Gewebe immer stärker und zwar tritt dasselbe zuerst am hinteren Rande des Ciliarmuskels in dem Gewebe auf, von welchem die Erhebungen der Ciliarfortsätze ausgehen. Diese selbst enthalten in den letzten Fötalmonaten bis in ihre Spitzen hinein elastische Fasern in netzförmiger Anordnung um die Capillaren herum. In der Iris entwickeln sich die elastischen Fasern erst nach der Geburt.

In der Sklera und Choroidea erscheinen die ersten Andeutungen elastischen Gewebes im 3. Monate. In der Choroidea finden sich alsdann elastische Fasern im Stroma und grosse Körner elastischer Substanz dicht unter dem Pigmentepithel. Diese Körner bilden bereits im Anfange des 4. Monates eine continuirliche Membran, welche die Basalmembran des Erwachsenen darstellt. Gegen das Ende des 4. Monats erscheint ein elastisches Häutchen, welches die Suprachoroidea repräsentirt. Nach dem 6. Monate sieht man das Stratum elasticum supracapillare (Smirnow) an der Grenze zwischen der Choriocapillaris und der Schicht der grösseren Gefässe. Von dieser Zeit an sind auch die Choroidealgefässe mit deutlicher elastischer Schicht versehen. In den Sehnervenscheiden treten die elastischen Fasern sehr früh auf. Von der pialen Scheide dringen im Anfang des 4. Monats elastische Fibrillen zwischen die Sehnervenfasern ein. Die elastischen Fasern der Lamina cribrosa sind zwischen dem 5. und 6. Monate im Entstehen begriffen und nehmen bis zum 9. Monate stetig zu. In der Thränendrüse fand Verf. bei Föten von 8 und 9 Monaten reichliche elastische Fasern in der Kapsel, welche auch zwischen die Lappen sich fortsetzen. Auch die Ausführungsgänge und die Blutgefässe haben ihre elastische Tunica, aber es finden sich beim Fötus keine elastischen Fasern zwischen den Tubulis der Drüse. Hingegen fand Verf. bei Erwachsenen in dem intertubulären Bindegewebe der Thränendrüse elastische Fasern, welche meist die Tubuli ringförmig umgeben.

---

2) **Der ciliare Ursprung der Glaskörperfibrillen,** von Addario. Mit 30 Mikrophotographien.

Verf. giebt dem Ciliarepithel, welches den Glaskörper durch seine protoplasmatischen Fortsätze bildet, den Namen: ciliovitreale Zellen. Er beschreibt genau die Stellung sowie die Form dieser Zellen mit ihren flügelartigen Fortsätzen und ihren protoplasmatischen Verlängerungen. Letztere lagern sich aneinander und ziehen über die benachbarten Zellen hinweg, so dass sie als Membrana hyaloidea anterior irrthümlicher Weise aufgefasst wurden. Verf. nennt diese Faserzüge: Fasciculi primarii oder meridionales oder limitantes corporis vitrei. Im Auge des Erwachsenen ist der Verlauf der Glaskörperfibrillen verschieden von dem beim Neugeborenen. Bei diesem finden sich nicht eigentliche Fasciculi primarii.

Die Fasciculi secundarii corporis vitrei gehen beim Erwachsenen von den primarii aus und laufen fächerartig in den Glaskörper hinein, einzelne protoplasmatische Fortsätze gehen aber auch direct von den Zellen in den Glaskörper, ohne sich zuvor den Fasciculi primarii anzuschliessen. Diese letzteren gehen, sich allmählich verschmächtigend, bis zur Fovea patellaris. Daselbst besteht keine vordere Grenzmembran des Glaskörpers, sondern nur eben diese meridionalen Fibrillenzüge der protoplasmatischen Fortsätze. Die hintersten der ciliaren Matrixzellen der Glaskörperfibrillen sind nach hinten, d. h. nach der Ora serrata hin gerichtet und ihre protoplasmatischen Fort-

sätze ziehen meridional nach dem hinteren Augenpol zu, aber erschöpfen sich alsbald hinter der Ora serrata.

Mittels 14tägiger Orceïnfärbung konnte Verf. bei Profilansichten zeigen, dass die Glaskörperfibrillen bandförmig, breit und dünn sind, dass ihre Oberfläche homogen, ihre Ränder fein gezähnelt sind. Ihr Verlauf ist gewellt und zeigt dichotome Theilung in dünnere Bänder, welche aber die ursprüngliche Breite voll beibehalten. Nirgends ist netzförmige Disposition vorhanden. Unter fortgesetzter Dichotomie gehen die Bänder in die terminalen Fibrillen über. Die frischen Fibrillen sind in Folge ihres Wassergehaltes viel breiter, als die gehärteten, fixirten. Verf. meint, dass die von ihm gefärbte homogene, bandartige Fibrille die Protoplasmascheide der Glaskörperfibrille ist, dieselbe Scheide, welche neuerdings für die Bindegewebsfibrillen und von Weigert für die Neurogliafasern nachgewiesen wurde. Die Granulationen der Glaskörperfibrillen sind integrirende Bestandtheile derselben und repräsentiren Präcipitate dieser Scheide auf den axialen Theil der Fibrillen. Das sehr feine Netzwerk, dessen Maschen kleiner als ein rothes Blutkörperchen sind, ist ein Coagulationsproduct zwischen den Fibrillen.

In ganz frischen Augen hängt vom Aequator nach vorn zu der Glaskörper hartnäckig an der Retina an und zwar beträgt im menschlichen Auge die Breite dieser Zone 2—3 mm, im Rindsauge etwa 1 cm. Daselbst steht die Retina, welche grösstentheils hier aus Neuroglia besteht, mit dem Corpus vitreum durch lange Ausstrahlungen der Neuroglia in Verbindung. Besonders ausgesprochen sind diese bandartigen, mit seitlichen Flügeln versehenen Ausläufer in der Nähe der Retinalgefässe, wie überhaupt die Neuroglia sich gern auf Gefässe stützt. Vom Aequator nach der Ora serrata hin stellen diese Neurogliafasern sich immer schiefer, so dass sie am Retinalrande parallel mit der Retina ziehen und daselbst eine Zähnelung bilden. Letztere wurde von Berger und Schön genau abgebildet, beide hielten aber diese Bildungen irrthümlich für Zonulafasern, welche aus der Retina stammen. Die Züge der Zähnelungen vereinigen sich hingegen mit den Fasciculi primarii corporis vitrei und gehen also in die Fibrillen des Glaskörpers ein. Verf. bestreitet auch die Existenz einer Membrana limitans interna retinae zunächst in der prääquatorialen Gegend, wo die Neuroglia der Retina direct in den Glaskörper übergeht, aber auch im Bereiche der ganzen Retina, wo die scheinbare Membrana limitans nur Effect der Dicke des Schnittes ist. In 2—3 μ dicken Schnitten löst sich diese Membran in parallel laufende Fasern auf, wohl Fortsetzungen der Müller'schen Stützfasern, welche erst eine Strecke parallel mit der Retina gehen, ehe sie in den Glaskörper einbiegen. So nimmt Verf. auch retinalen Ursprung des Glaskörpers an, welchen Tornatola behauptete. Aber nur die oberflächlichsten hinteren Schichten des Glaskörpers empfangen diese retinalen Fasern, welche überdies mehr oder weniger parallel der Retinaloberfläche verlaufen, die grosse Masse des Glaskörpers hingegen, welche strahlige nach dem Orbiculus ciliaris hin gerichtete Anordnung besitzt, ist ciliaren Ursprungs.

Verf. verwirft den Ausdruck Corpus vitreum. Er empfiehlt mit Humor vitreus den flüssigen Theil, die Fibrillen aber mit Epithelium cilio-vitreum zu bezeichnen.

---

3) **Nekrolog Pietro Gradenigo,** von der Redaction. Peschel.

XVII. Annali di Ottalmologia di Guaita e Rampoldi. 1904. Fasc. 6.

1) **Colobome des Augenhintergrundes,** von Nicodemi. Mit 2 Tafeln.

2 Fälle werden genau beschrieben und abgebildet, einer von Colobom des Sehnerven und der Choroidea, sowie einer von doppeltem Colobom der Choroidea in der Maculagegend und unterhalb der Papille. Aetiologisch scheint Lues congenita im Spiele. Verf. fügt einen Ueberblick über Symptomatologie und pathologische Anatomie der Colobome hinzu.

---

2) **Anatomische Untersuchungen über akutes Trachom,** von Addario. Mit 1 Tafel.

Die Existenz dieser Krankheitsform wurde vielfach angezweifelt. In wenigen Tagen wurde die Lidconjunctiva roth und maulbeerförmig, dabei tritt Lidödem auf, geringe Secretion, starke Schmerzen. Dieser Zustand dauert Wochen oder Monate, die Conjunctiva bleibt maulbeerartig, und lässt schliesslich diffuse graugelbe Substanz durchschimmern, welche aber nie die Gestalt von Trachomfollikeln annimmt. Diese Krankheitsform hat nichts mit dem folliculären Trachom zu thun, welches sich mit akutem Katarrh complicirt. Ausgang ist narbige Atrophie der Conjunctiva. Verf. giebt den sorgfältig aufgenommenen anatomischen Befund dieser Trachomform.

---

3) **Tropische Augenkrankheiten,** von Ruata.

Verf. bespricht die geographische Vertheilung derselben, den Einfluss der Race, der Blendung durch Licht, des Windes und Staubes, der Malaria, Lepra, Pest, Syphilis und thierischer Parasiten.

Fasc. 7, 8, 9.

1) **Exstiration des Ganglion sympathicum cervicale superius,** von Gasparrini. Mit 1 Tafel.

Verf. fand bei Hunden und Affen, dass nach Exstirpation des genannten Ganglion der einen Seite Degenerations-Erscheinungen in den der andren Seite auftraten und dass sofort nach der Exstirpation Atropin auf das Auge der operirten Seite weniger, Eserin hingegen stärker wirkt, dass hingegen nach einiger Zeit in dieser Weise beide Augen sich gleich verhalten. Auch hieraus ist zu schliessen, dass durch die einseitige Operation auch die Innervation des zweiten Auges beeinträchtigt wird.

---

2) **Exstirpation des Thränen-Sackes und Kanales,** von Basso. Mit 1 Tafel.

Verf. betont, dass mit der Exstirpation des Thränensackes immer die des Nasenganges zu verbinden ist, da sonst häufig Fisteln und fortdauernde Eiterung zurückbleiben. Er beschreibt seine Methode, beide Theile in einem Stücke zu exstirpiren.

---

3) **Colobom des Augenhintergrundes,** von Nicodemi. Schluss.

Besprechung der verschiedenen Theorien über Pathologie und Aetiologie der Colobome mit reichlicher Literaturangabe.

---

4) **Erkrankungen des Opticus und der Retina in Folge von solchen des Gefässsystems und der Nieren,** von Orlandini.

Verf. bringt klinische Beobachtungen und histologische Untersuchungen. Ferner brachte er experimentell Kaninchen und Mäusen durch Injection des

Diphtherie-Toxins Nephritis bei und erzielte dabei auch Schwellung der Papille und Hämorrhagien in der Retina, welche aber auch durch das Toxin verursacht sein konnten. Er bewirkte daher bei Kaninchen die Albuminurie durch Injection von 2 % Argentum citricum-Lösung in verschiedene Punkte der blossgelegten Niere und exstirpirte 3 Tage später die 2. Niere. In Folge dieser Eingriffe sammelten sich reichlich Toxine im Körper, welche nicht ausgeschieden werden konnten, auch die Toxicität des Urins stieg hochgradig. Es traten urämische Erscheinungen auf und eine Art akutester albuminurischer Retinitis mit Blutungen. Einem andren Kaninchen wurde die rechte Niere exstirpirt, die linke unter die Haut derart luxirt, dass der Pedunculus nach Belieben der Compression unterworfen werden konnte. Durch Sutur der Lendenmuskeln wurde ein Zurückrutschen der Niere in die Bauchhöhle verhindert. Nun wurde durch Compession des Pedunculus von $^1/_2$ bis 3stündiger Dauer Ischämie der Niere hervorgerufen. In den Zwischenzeiten war der Urin nur wenig eiweisshaltig und wenig toxisch. In der Retina traten nur leichte Alterationen ähnlich den oben beschriebenen auf. In der kurzen Zeit, welche Kaninchen noch leben, nachdem beide Nieren ihnen exstirpirt sind, treten bereits leichte Netzhaut-Veränderungen derselben Art auf. Bei chronischer interstitieller Nephritis tritt in der Retina weniger Entzündung als Degeneration und Necrose in Folge von Alterationen der Gefässwände auf. Akute Entzündung mit Oedem und kleinzelliger Infiltration kommt meist erst in den letzten Stadien der Krankheit als Folge der urämischen Intoxication hinzu. Hingegen tritt bei akuten Nierenkrankheiten entzündliche Retinitis auf, während wegen Mangels von Gefässwand-Veränderungen necrotische Herde fehlen können. Dasselbe Bild gewährt die Retinitis albuminurica der Schwangeren wegen des meist akuten Auftretens.

---

5) **Eine Oxydase bei Naphtalin-Cataract,** von Yatti.

Die Naphtalin-Cataract entsteht nicht durch chemische Einwirkung des Naphtalins oder von dessen Oxydationsproducten auf die Linse, sondern durch Alteration der chemischen Constitution des Blutes und somit der Ernährung der Linse. Die gelbröthliche Färbung, welche Linse und Glaskörper oft annehmen, wird an der Luft intensiver, so dass sie wie rostfarben erscheint. Wird die Linse in diesem Zustande in einer luftleeren, zugeschmolzenen Glasröhre aufbewahrt, so verschwindet die Färbung langsam, um beim Wiederöffnen der Röhre wiederzukehren. Diese Erscheinung führte den Verf. auf die Idee, dass eine Oxydase vorhanden sei, was seine Experimente bestätigten. Er benutzte als Reaction die des Indophenols mittels des Reagens von Röhmann und Spitzer (1895). Durch die violette Färbung der Reaction wurde nachgewiesen, dass im Blutserum, im Glaskörper und in der Linse naphtalinisirter Kaninchen eine Oxydase in grösserer Menge vorhanden ist, als bei normalen Kaninchen, Um Irrthum zu vermeiden, wurde durch Anwendung des Vacuum bewiesen, dass der positive Ausfall der Reaction nicht etwa auf Verringerung der reducirenden Substanzen beruht, und gezeigt, dass die letzteren in gleicher Menge bei normalen und naphtalinisirten Kaninchen in den Geweben vorhanden sind. Das Ferment ist kein Derivat des Naphtalins, sondern ein Spaltungsproduct von Proteïnsubstanz. Der Eisengehalt in Glaskörper und Linse ist bei normalen und naphtalinisirten Thieren der gleiche. Welcher Zusammenhang zwischen der gelben Färbung und der grauen Trübung des Glaskörpers sowie der Linse bei Naphtalinthieren besteht, vermag Verf. nicht zu sagen.

---

6) **Aniridie mit Ectopie der Linse,** von Scalinci.
Verf. beschreibt vier eigene in 10 Jahren beobachtete Fälle.

---

7) **Toxische Neuritis optica,** von Scalinci.
Zusammenfassende Arbeit, welche zu dem Schlusse kommt, dass bei der Intoxications-Amblyopie sowohl interstitielle Neuritis, wie Alteration der Nervenfasern und der Gefässe gleichzeitig durch die Einwirkung des Giftes hervorgerufen werde.

---

8) **Angiosarcom der Aderhaut,** von Baquis.
An die genaue mikroskopische Untersuchung eines Falles knüpft Verf. Bemerkungen über Differentialdiagnose, namentlich von Gliom. Der Tumor enthielt kein anderes Bindegewebe, als die Gefässverzweigungen und ist daher als wahres Angiosarcom zu bezeichnen.

---

9) **Nekrolog auf Prof. Carl de Vincentiis,** von Scalinci.

Fasc. 10 u. 11.

1) **Angiosarcom der Aderhaut,** von Baquis. Schluss.
Bespricht die verschiedenen Ansichten über Structur und über Ursprung der Aderhautsarcome. Das von ihm beschriebene Leucosarcom hatte seinen Ursprung nicht in der Choriocapillaris, sondern in den äussersten Schichten der Aderhaut.

---

2) **Behandlung der Star-Operirten ohne Verband,** von Bocchi.
Empfiehlt das Metallnetz von Fuchs.

---

3) **Tuberculose der Thränendrüse,** von Fortunati. Mit 1 Tafel.
Verf. operirte einen Fall und beschreibt den histologischen Befund des Tumors. Zusammenstellung der wenigen in der Literatur zu findenden Fälle.

---

4) **Melanotisches Sarcom des Limbus corneae,** von A. del Monte. Mit 1 Tafel.
Beschreibung eines Falles mit Invasion der Corneal-Oberfläche.

---

5) **Cysticercus subretinalis,** von Bardelli.
Glückliche Extraction des Parasiten.

---

6) **Ein Gemälde des Tommaso da Modena,** von Albertotti. Mit 1 Abbildung.
Eines der ältesten Gemälde mit Brille, von 1352.

---

7) **Operation des Keratoconus,** von Puccioni.
Businelli cauterisirt, wie Andre, mit Galvanocauter die Spitze und hält durch Einführung einer sterilisirten Borste einige Tage die Wunde offen, um eine resistente Narbe zu erzielen.

---

8) **Verhalten der Linse bei Astigmatismus,** von Orlandini.
Verf. fand niemals, dass künstlich erzeugter Astigmatismus bei jugendlichen

Emmetropen durch partielle Ciliarmuskel-Contraction corrigirt wurde. Dasselbe constatirte er bei allen Astigmatikern.

---

9) **Einheitliche Pathogenese der entzündlichen Krankheiten der Conjuntiva und der benachbarten Schleimhäute,** von de Falco.

Verf. negirt die Specificität des Trachoms, verwirft daher auch Unterscheidung dieses von einfachem Follicularkatarrh. Der Einfluss der Ermüdung des Auges soll sich auch auf den Thränencanal erstrecken, dessen Verstopfung erleichtern, er soll auch die Trachom-Epidemien erklären (!).

Fasc. 12.

1) **Pathologische Anatomie des Ulcus corneae mit Hypopyon,** von Colombo und Ricchi.

Eingehende histologische Untersuchung eines Falles, welcher enucleirt wurde.

---

2) **Die Entstehung des Ligamentum pectinatum,** von Scilinci. Mit 1 Tafel.

Das Balkenwerk des Ligamentum pectinatum entwickelt sich aus demselben Mesodermzuge, aus welchem der Musculus ciliaris entsteht, hat also mit letzterem enge Verbindung auch beim Erwachsenen und ist daher nicht als nur modificirtes Skleralgewebe aufzufassen.

---

3) **Cysticercus intraocularis,** von E. Sgrosso. Mit 1 Tafel.

Ein Auge mit 2 Cysticercen, sowie eines mit einfachem Cysticercus wurden histologisch untersucht.

---

4) **Ulcus corneae durch Streptothrix,** von de Berardinis. Mit 1 Tafel.

2 Fälle traumatischer Keratitis mit Ulceration, in welchem Streptothrix nachgewiesen wurde. Der eine Fall mit Hypopyon endigte mit Heilung unter Zurücklassung eines grossen, aber nicht adhärenten Leucomes, der andre ging in Panophthalmitis über. Culturen und Injectionen bei Thieren zeigten die Virulenz der pathogenen Keime.

---

5) **Gumma palpebrae bei Syphilis hereditaria,** von Colucci.

Ein Fall bei einem 25jährigen Mädchen heilte unter antisyphilitischer Kur, hinterliess aber einen cicatriciellen Lagophthalmus, welcher durch Plastik beseitigt wurde. Verf. giebt die genaue histologische Analyse eines vor der Kur excidirten Stückes des Tumors. Peschel.

XVIII. Clinica oculistica. 1904. Redaction Prof. Cirincione.

1) **Operation des Ectropium bei Sclerodermia facialis,** von Calderaro.

Verf. bespricht die specielle Genese dieses Ectropiums und beschreibt die von Cirincione angegebene Operationsmethode, welche in 2 Acten geschieht: 1) Ablösung der Conjunctiva in der ganzen Länge des Lidrandes und Einpflanzung eines Hautstreifchens von Präputium auf die innere Lidfläche, welche der Conjunctiva entbehrt. 2) Plastik des Ectropion mittels gestielten Lappens.

---

2) **Reclination des Stares,** von Basso.

Verf. meint, dass diese Operation in gewissen Fällen statt der Extraction zu üben sei. Nach Erwähnung der bekannten Methoden der Reclination und Darstellung der bei ihnen vorkommenden Zufälle beschreibt Verf. seine neue Modification, welche auf der Zonulotomie von Gradenigo fusst. Er construirte hierzu einen neuen Reclinator. Schliesslich bespricht er die Gründe, welche öfter ein Wiederaufsteigen der versenkten Linse bewirken.

---

3) **Biographie von Thomas Reid.**

Derselbe hinterliess 172 000 Lire der Turiner Universitäts-Klinik.

---

4) **Der Mechanismus der Accommodation,** von Carl Hess.

In Beantwortung der Bemerkungen von Tscherning bespricht Verf. eigene neue Beobachtungen, insbesondere eine bei Accommodation auftretende chagrinartige Veränderung der vorderen Linsenkapsel, welche er mit dem Mikroskope von Czapski betrachtete. Er constatirte von Neuem ein Herabsteigen der Linse bei starker Accommodation und nachfolgendes Wiederaufsteigen, wiederholte die Beobachtungen mit Homatropin und Eserin, besteht auf der Thatsache des Hervortretens des Processus ciliares bei der Contraction des Musculus ciliaris und betont, dass bei der Accommodation der intraoculare Druck unverändert bleibt, weshalb bei Myopie volle Correction erlaubt ist.

---

5) **Dionin in der Augenheilkunde,** von Spoto.

Aus einigen klinischen Beobachtungen zieht Verf. folgende Schlüsse. Bei Glaucom wirkt Dionin auflösend und verringert den intraoculären Druck so lange, als es eine starke Chemosis hervorruft. Bei fortgesetztem Gebrauche hingegen schwächt sich diese wohlthätige Wirkung ab. Es wirkt nicht miotisch, kann also Eserin nicht ersetzen. Bei exsudativer Iritis begünstigt es die Resorption und wirkt analgetisch. Bei frischen oberflächlichen Hornhaut-Trübungen steht es mit den andren Reizmitteln auf einer Stufe betreffs der Wirksamkeit. Bei Kalkverbrennung hatte es keine auffallende Wirkung auf die Cornealnarben.

---

6) **Concremente im Sehnervenkopfe,** von Cirincione.

Bericht über zwei derartige Fälle, von denen der eine zur anatomischen Untersuchung kam. Unter Hinweis auf seine frühere Arbeit (s. dieses Centralblatt 1891) bespricht Verf. chemische und mikrochemische Reactionen der Concremente. Er kommt zum Schlusse, dass dieselben nicht Producte hyaliner Degeneration des Papillargewebes sind, sondern durch langsames und andauerndes Ablagern hyaliner Substanz in feinen Körnchen zwischen die Maschen des Stützgewebes entstehen. Durch Confluiren bilden sich voluminöse Massen, welche die Sehnervenfasern auseinanderdrängen, ohne ihre Function oder Structur zu beeinträchtigen.

---

7) **Ein Fall von Retinitis circinata,** von Bossalino.

Verf. konnte mittels Anamnese, Aetiologie und ophthalmoskopischen Befund die Diagnose dieser Retinitisform in einem klinischen Falle sichern. Es ist der erste Fall unter 50 000 Augenkranken.

8) **Heutiger Stand der Frage nach der Genese des Corpus vitreum,** von Cirincione.

Verf. bespricht seine früheren Untersuchungen und betont besonders die letzte Arbeit von Kölliker, welcher die ectoderme Genese des Glaskörpers annimmt. Er hält dafür, dass der einzige Theil des Glaskörpers, welcher von der Retina abstamme, der sogen. Humor vitreus sei, d. h. die klebrige Flüssigkeit zwischen den Gewebsmaschen. Diese hingegen seien wesentlich mesodermal, wie er schon 1902 nachgewiesen habe.

Als Anhang folgt die Discussion hierüber vom anatomischen Congresse in Heidelberg (31. Mai 1903).

9) **Necrolog auf Prof. de Vincentiis, seine Arbeiten.**

10) **Penetrirende Bulbuswunden,** von Businelli.

Klinische Vorlesung mit besonderer Rücksicht auf Prognose und auf gerichtsärztliche Fragen.

11) **Cysticercus intraocularis,** von Carbone.

Verf. legt Gewicht auf frühzeitige Operation. Für die Prognose ist auch das Verhalten der Tension des Auges von Belang. In einem Falle wurde bei früher Operation die Sehkraft erhalten, während in einem spät operirten Falle die Sehschärfe nach der Extraction schlechter als vorher war.

12) **Kur der Netzhaut-Ablösung,** von Deutschmann.

Verf. meint, dass der Krankheitsprocess mit einer äquatorialen Choroiditis beginnt, welche die Ernährung des Glaskörpers derart stört, dass derselbe schrumpft und sich von der Retina abhebt. Der Raum füllt sich mit Flüssigkeit, welche von den Ciliargefässen, von denen der Retina und vom Glaskörper stammt. Die Choroiditis zerrt ferner an der Ora serrata und an der Retina, welche sich ablöst, sobald die Grenze ihrer Elasticität erreicht und der präretinale Raum nicht mehr durch Flüssigkeit erfüllt ist. Nach einigen Betrachtuugen über die spontane Heilung der Ablösung setzt er die Technik seines bekannten Operationsverfahrens auseinander.

13) **Elfenbeinexostose der Orbita,** von Nicolini.

Verf. veröffentlicht einen Fall von Osteoma eburneum nicht als pathologische Rarität, sondern wegen der unerklärlichen Art der Heilung. Ein 12jähriger Knabe zeigte rechterseits eine orbitale Anschwellung von der Grösse einer halben Aprikose und sehr harter Consistenz. Bei der Operation wurde nur die Umgebung des Tumors, welche aus Narbengewebe, Resten entzündlicher Processe bestand, entfernt, der Tumor aber wegen seiner breiten Basis und seiner Lage nicht exstirpirt. 2 Wochen nachher entleerten sich aus der eiternden Wunde 2 kleine Knochenfragmente. Heilung unter Verschwinden des Tumors in 4 Monaten.

14) **Das Glaucom,** von Galezowskki.

Klinischer Vortrag.

15) **Exstirpation des Thränensacks,** von Speciale-Cirincione.

Verf. kritisirt die von Aubaret angegebene Operationsmethode, macht einige Betrachtungen über die pathologische Anatomie der Thränenwege und

beschreibt endlich die Methode Cirincione: Nach Isolirung der Crista lacrymalis wird die äussere Wand des Sackes abgelöst, darauf die Kuppel und schliesslich die innere Wand. Hierauf wird die Aponeurose eingeschnitten, welche das untere Ende des Sackes an die knöcherne Oeffnung des Nasenganges heftet und mit einem bajonettartig gebogenen Bistouri der Gang im knöchernen Canale abgelöst, endlich dessen Insertion von der Nasenschleimhaut des Meatus nasalis inferior abgeschnitten. Cauterisation der Canaliculi, Naht der Hautwunde, Druckverband für 4 Tage.

---

16) **Wirkung der Iridectomie bei Glaucom,** von Carbone.

---

17) **Polychrome Hornhauttätowirung,** von Holt in Christiania.

Auseinandersetzung der Präparationsmethode der Farben und der Operationstechnik. Verf. hat gute Resultate mit folgenden Farben erzielt: Russ, Zinnober; für Braun ein Gemisch von Zinnober, schwarzer Terra di Siena und Sepia; für Gelb rohe Terra di Siena; für Blau verschiedene Arten Ultramarin.

---

18) **Häufigkeit phlegmonöser Lidabscesse im Sommer 1904,** von Gallenga.

Verf. machte, von der Häufigkeit derartiger Fälle überrascht (12 Fälle auf 450 Patienten im Juli und August) klinische und bakteriologische Untersuchungen. 10 Fälle waren durch Staphylokokken, 2 (Schwestern) durch Streptokokken verursacht. Fast immer handelte es sich um Kinder mit staphylogenen Erkrankungen an andren Körperstellen, wie Impetigo vulgaris und circinata, Furunkel, Hautabscesse aus vernachlässigten Sudamina. Letztere traten bei der hohen Temperatur dieses Sommers, welche auch in den Nächten relativ hohe Minima aufwies, sehr häufig auf. Durch den starken Juckreiz mit nachfolgender Reaction wurde die Entstehung von Entzündungen an den Follikelöffnungen der Lider begünstigt mit Eindringen der Eiterkokken in die Haut und das subcutane Gewebe. Die Streptokokken-Abscesse konnten von Impetigo contagiosa, furfuracea oder Impetigo der Uebergangsstellen von Haut und Schleimhaut herrühren, welche bekanntlich durch Streptokokken bedingt sind.

---

19) **Exstirpation des Thränensacks,** von Speciale-Cirincione.

Kurzer Vergleich zwischen den Methoden von Cirincione und Basso.

Gallenga-Peschel.

XIX. Bollettino dell' Ospedale Oftalmico Roma. 1904.

1) **Tuberculose des Auges,** von Puccioni.

Ein 9jähriges Kind zeigte Tuberkel in der Iris des linken Auges Injection von Koch'schem Tuberculin (1 mg : 1,0 g H_2O) hatte unmittelbar febrile Reaction zur Folge. Enucleation. Die anatomische Untersuchung ergab Tuberculose, Bacillen konnten nicht nachgewiesen werden, auch blieb eine Impfung auf ein Kaninchen erfolglos.

---

2) **Modification der Camera von Flees,** von Vagliascudi.

Verf. vermeidet den Verschluss des centralen Fensters des Chauvel' Diaphragma's, indem er jedes der seitlichen Fenster für sich unabhängig ver-

schliessbar macht. Hinter jedem Oculare bringt er einen Vorhang an, welcher jedem Auge theilweise (schiefe Incidenz) oder gänzlich den Blick verdeckt.

---

3) **Knöcherne Entartung**[1] **im Augapfel in ihrer Beziehung zur sympathischen Ophthalmie,** von Massi.

Bespricht die Ossification der Aderhaut, Linse, Iris, Retina, Glaskörper, Cornea, beschreibt 17 bezügliche Fälle in Augen, welche durch Scellingo enucleirt wurden und kommt zu folgenden Resultaten. Die Verknöcherung findet sich am häufigsten in der Aderhaut, wird im Anfang leicht ertragen, führt jedoch später zu Ciliarschmerz und sympathischer Ophthalmie. Die Verknöcherung hängt von der Gefässatrophie im Auge ab, welche secundär sich mit entzündlichen Processen complicirt. Prädisponirend wirkt Gicht.

---

4) **Heilung eines Lidepithelioms durch Mirmol,** von Maurizi.

Ein recidivirtes Epitheliom des Unterlids nahe dem innern Augenwinkel von 2 cm Ausdehnung wurde durch Compressen mit 1 % Mirmol-Lösung (3 Theile Phenol in 100 Theilen Formalin), welche 2—3 Mal täglich erneuert wurden und unter später stärkerer Concentration der Lösung in 2 Monaten geheilt.

---

5) **Suprareninum hydrochloricum in der Augenheilkunde,** von Ramoni.

Verf. hebt die anämisirende und anästhesirende Fähigkeit des Medicamentes hervor. Bekannt ist ferner, dass es die Resorption verschiedener Alkaloide und Adstringentien begünstigt, wenn dieselbe durch Hyperämie der Conjunctiva herabgesetzt ist. Vorzüglich brauchbar ist es auch bei Operationen.

---

6) **Aetiologie der Conjunctivitis pseudomembranacea,** von Puccioni.

In einem Falle wurde Staphylococcus pyog. citreus (Passet) als Ursache nachgewiesen. Bei der 22jährigen Patientin traten nach der Entwicklung der Conjunctivitis zahlreiche Furunkel an verschiedenen Körperstellen auf, welche dem Mikrococcus Lembke ihre Entstehung zu verdanken schienen.

---

7) **Bericht über die Provinzial-Augenheilanstalt in Rom,** von Scellingo.

1562 Kranke in der Ambulanz, 528 stationäre Kranke. 371 Operationen in der Ambulanz, 326 in der Anstalt. 75 Star-Extractionen, 51 Iridectomien, 39 Enucleationen.

---

8) **11 Jahre augenärztlicher Thätigkeit im Jesus-Spital in Rom,** von Roselli.

Bespricht die in diesem Kinderhospital beobachteten Krankheitsformen.

---

9) **Augenkrankheiten auf Grund von Malaria,** von Chiarini.

Ohne erwähnenswerthe eigene Beobachtungen.

---

10) **Cytologie des Humor aqueus bei Erkrankungen des vorderen Bulbusabschnittes,** von Puccioni.

Verf. extrahirt den Humor aqueus mittels Pravaz'scher Spritze, etwa 0,2—0,3 ccm. centrifugirt ihn in sterilisirten Röhrchen und untersucht das

---

[1] Besser „Neubildung". Gallenga.

Sediment auf Deckgläschen nach Fixation mittels Wärme oder mittels Alkohol. Färbung mit Hämatoxylin-, Eosin- oder Triacid-Lösung (Ehrlich). Die Fälle betrafen Iritis syphilitica, Keratitis parenchymatosa, Kerato-Hypopyon, Iridochoroiditis traumatica u. s. w. Bei florider Iritis fand er grosse mononucleäre Lymphocyten und wenige polynucleäre neutrophile Leukocyten. In älteren Fällen und bei Keratitis parenchymatosa waren die Zellen sehr sparsam, bei infectiösen Keratitiden fand sich sehr starkes Vorwiegen der neutrophilen, polynucleären Zellen (Polynucleosis). Bei experimenteller Tuberculose des Kaninchen-Auges überwogen mononucleäre Zellen (Lymphocytosis), bei traumatischer Keratitis desselben wurde Polynucleosis festgestellt.

---

11) **Graduirte Sonde zur Untersuchung des Augapfels,** von Rosselli. Soll für erblindete Augäpfel benutzt werden.

---

12) **Zur Nicotinvergiftung,** von Valenti und Marchi.

Experimente an Hunden mit innerer oder hypodermatischer Anwendung von Nicotin ergaben bei akuter Vergiftung Tod in wenigen Minuten, bei chronischer Vergiftung durch internen Gebrauch auch Andeutungen von Amblyopie. Anatomisch war die Untersuchung auf entzündliche Processe im Opticus negativ.

---

13) **Primäres Epitheliom der Tarsalconjunctiva,** von Benedetti.

50jähriger Mann mit blutendem, gelapptem Tumor der Conjunctiva des linken Oberlides. Abtragung und Auskratzen oder Basis: papilläres Epitheliom mit einzelnen Knorpelzellen, welche auf Metaplasie zurückzuführen sind.

---

14) **Prophylaxe für Trachom und Schulen für Trachomatöse,** von Valenti.

Genaue prophylactische Vorschriften für Fabriken, Schulen u. s. w. Verf. bespricht ferner die Schulen ad hoc, ihre Desinfection, Mobiliar, Beleuchtung, die bei den Schülern zu empfehlende Behandlung. Die Arbeit wurde bei einem Preisausschreiben der medicinischen Facultät von Parma über dies Thema prämiirt. Gallenga-Peschel.

Bibliographie.

1) Eine einfache Methode, die Tiefe der vorderen Augenkammer zu messen, von V. Grönholm in Helsingfors. (Skandinavisches Archiv f. Physiol. 1903. XIV.) Das Princip ist dasjenige Czermak's, die schon 1851 bei dessen „Orthoskop" angewandte Armirung der Augengegend mit einer kleinen Glaswanne, die mit Wasser, bezw. lauwarmer physiologischer Kochsalzlösung gefüllt wird. Im Profil betrachtet, tritt jetzt die „Hornhaut als durchsichtige gewölbte Blase hervor, die Iris hingegen als ein fast ebener Vorhang von ihr zurück." Die perspectivische Entfernung zwischen dem Pupillenrande der Iris und dem Scheitel der Hornhaut wird mittels eines mit Nonius versehenen Stangenzirkels gemessen. Aus mehreren Messungen — die grössten Differenzen betrugen 0,3 mm — wird das Mittel genommen. Verf. bezeichnet die Methode klinisch für ausreichend, die Fehlergrenze betrage nicht mehr als 0,1 mm.

2) Was haben die Augenärzte für die Schulhygiene geleistet und was müssen sie noch leisten? von Geh. Med.-Rath Herm. Cohn in Breslau. (Allgem. med. Centralzeitung 1904. Nr. 23—25.) In interessanter Darstellung giebt Verf. einen Ueberblick über die Arbeiten der ophthalmologischen Schulhygiene in historischer Reihenfolge. Als Schulkrankheit schlechtweg führt er die Kurzsichtigkeit an, zu deren Bekämpfung die Erfindung des L. Weber'schen Photometers so sehr viel beigetragen habe, denn früher war ihm (dem Verf.), sowie er eine Schule als „finster" bezeichnete, stets entgegnet worden, sie sei durchaus „hell". Erreicht sei jedoch auf diesem Gebiete noch recht wenig, denn trotz aller Prophylaxe habe z. B. in Breslau der durchschnittliche Procentsatz der kurzsichtigen Studenten nicht abgenommen: er betrug 1867 60% und 1902 wiederum 60%; vergleichende Untersuchungen in Volksschulen fehlen. Durch systematische Schüler-Untersuchungen könne u. A. auch die wichtige Frage gelöst werden: ob durch Tragen von vollcorrigirenden Brillen das Fortschreiten der Kurzsichtigkeit verhindert werde, wie dies Förster schon früher ausgesprochen hat und wie dies jetzt — gegen H. Cohn's und Hirschberg's Einwendungen von einer grossen Anzahl Augenärzten angenommen wird. Diese Untersuchungen könnten aber am besten nur an Gymnasien gemacht werden. In jedem Falle müsse die Untersuchung und Ueberwachung augenkranker Schüler in die Hände von Specialärzten gelegt werden, denn vom allgemein gebildeten Praktiker sei die Kenntniss der subtilen Untersuchungsmethoden des Auges nicht zu beanspruchen. Cohn schliesst seine Ausführungen mit dem Mahnruf: „Keine Schule ohne Augenarzt."

3) Ueber Geradehalter, von Prof. Königshöfer in Stuttgart. (Medicinisches Correspondenzblatt des Württembergischen ärztlichen Landesvereins. 1904. Nr. 23.) Verf. lehnt die bisherigen Geradehalter ab und beschreibt einen eigenen, nach seinen Angaben construirten. Von denjenigen Apparaten, welche nicht als Stütze dienen, sondern lediglich „mahnen" sollen, bevorzugt Verf. den von Gey angegebenen, während er die Müller'sche Klappbrille verwirft.

4) Die Bedeutung des ophthalmoskopischen Befundes als Zeichen des eingetretenen Todes, von Dr. Walter Albrand in Sachsenberg. (Vierteljahrsschr. f. gerichtl. Medicin u. öffentl. Sanitätswesen. 3. Folge, XXVII, 2.) Die Papille erscheint $^1/_4$ bis $^1/_2$ Stunde post mortem bereits schneeweiss, die Netzhaut zeigt eine gleichmässige Graufärbung, nach wenigen Stunden sind die Arterien nicht mehr wahrzunehmen, alles erscheint grau in grau. Der Befund erinnert an den bei Embolia arteriae retinae centralis.

5) Ueber Augensymptome bei Armlähmungen, von Dr. Franz Volhard. (Aus der Med. Univ.-Poliklinik zu Giessen.) (Deutsche med. Wochenschrift. 1904. Nr. 37.) Beschreibung mehrerer (4) Fälle von Armlähmung, verschiedenartig entstanden, alle vier boten als höchst eigenartige Symptome an den Augen folgende Erscheinungen: Miosis, Verkleinerung der Lidspalte und geringere Prominenz des Augapfels auf der Seite der Verletzung; dabei reagirte die Pupille auf Licht sowohl, wie accommodativ und die Augenbewegungen verliefen ohne Störung. Diese Trias, von einer Lähmung glatter Muskeln herrührend, die sämmtlich vom Sympathicus innervirt werden, hatte in den beiden ersten Fällen ihre Ursache in einem schweren Trauma: beide Male waren die (männlichen) Patienten dem Treibriemen einer Maschine zu nahe gekommen, von diesem erfasst und herumgeschleudert

worden; in beiden Fällen hingen seitdem die Arme wie leblos, activ absolut unbeweglich, vom Körper herab. Der dritte Patient bot dieselbe Armlähmung und dieselben ocularen Symptome seit einer Stichverletzung (Messerstich) in den Nacken, welche die Gegend zwischen dem dritten und vierten Halswirbel getroffen hatte. Im letzten (4.) Falle endlich bestand Syringomyelie in der Gegend des achten Cervical- und ersten Dorsalsegmentes, mit besonders starken Lähmungs-Erscheinungen am rechten Arm. Es liegt also eine Störung im Gebiete des Sympathicus vor und zwar eine Leitungs-Unterbrechung, hervorgerufen durch Zerreissung sämmtlicher Wurzeln des Plexus brachialis, welche an den Zwischen-Wirbellöchern aus- oder abgerissen (bezw. durchschnitten oder entzündlich zerstört) worden sind. Hierbei sind die Fasern des Halssympathicus, die ihr medulläres Centrum in der Höhe des 6. Hals- bis 2. Brustwirbels haben und dann auf dem Umwege der Ansa Vieuss. aufwärts bis zum Ganglion Gasseri ziehen, mit durchtrennt worden. Die Diagnose „Zerreissung" ist deshalb namentlich auch in praktischer Hinsicht von Bedeutung, weil in neuerer Zeit vielfach versucht wird, traumatische Nervenlähmungen operativ zu beseitigen, die Stelle der Quetschung u. s. w. freizulegen, Narbengewebe zu entfernen, in letzteres eingebettete Nerven zu lösen, getrennte Nerven zu nähen. Die Augensymptome beweisen eben, dass nicht bloss Quetschung, sondern Durchtrennung und Zerreissung der Wurzeln vorliegt, — was auch in dem einen dieser Fälle durch die operative Autopsie bestätigt werden konnte.

6) Ein neues sterilisirbares Augentropfglas, von Dr. F. Becker in Düsseldorf. (Münchener med. Wochenschrift. 1904. Nr. 24.) Des Verf.'s Augentropfglas besteht aus einem verhältnissmässig weiten aber kleinen Reagenzglase, das oben mit einem durchbohrten Gummistopfen verschlossen ist. Durch die Oeffnung geht ein Glasstab, der unten in einem Knöpfchen endet, ähnlich wie Salbenstäbe. Das Wesentliche ist, dass über dem Glasknöpfchen der Stab einige Male schraubenförmig gewunden ist, wodurch sich die Haftfläche für die Flüssigkeit bedeutend vergrössert. Bei schräger Haltung des Stabes haftet die Flüssigkeit ziemlich fest, wird er senkrecht gehalten, tropft sie sofort ab. Die Sterilisirung erfolgt durch Kochen, indem einfach das Reagenzröhrchen (das sonst in einem kleinen Holzrahmen steht) in der offenen Flamme erhitzt wird. Zu beziehen durch H. Schröder in Köln, Brüderstrasse 7.

7) Ueber Vererbung und Behandlung des Einwärts-Schielens, von H. Cohn in Breslau. (Berliner klin. Wochenschrift. 1904. Nr. 40.) Unter 27000 Privatpatienten fand Verf. 805 Mal Einwärts-Schielende, von diesen hatten 183 schielende Verwandte, „d. h. im Durchschnitt 23 % Vererbung". In einer Tabelle, die sich auf 104 Schielende bezieht, ist gezeigt, dass 44 der Kranken väterlicherseits, 60 mütterlicherseits schielende Verwandte hatten, d. h. 42 % vom Vater her, 58 % von der Mutter. „Von der Mutter wird also wohl etwas mehr vererbt." Eine zweite Tabelle erläutert, „dass unter 172 Verwandten 44 Mal die Eltern, 12 Mal die Grosseltern, 20 Onkel, 21 Tanten, 46 Geschwister und 29 entferntere Verwandte waren." Verf. spricht sich auf Grund 40jähriger Erfahrung offen dahin aus, dass eine wirklich sichere Dosirung bei der Schiel-Operation nicht möglich sei; man müsse nur die Operirten lange genug im Auge behalten. Er fasst seine Anschauungen in folgende Rathschläge zusammen: 1) Bis zum 4. Jahre nur das gesunde Auge einige Stunden täglich beim Spielen zu verbinden. 2) Im 5. Jahre mit Sonderübungen durch Convexgläser und Stereo-

skop zu beginnen. 3) Die totale Hyperopie beständig zu corrigiren. 4) Die Operation nicht vor dem 10. Jahre zu machen und nur in den höchst entstellenden Fällen schon im 6. Jahre zu tenotomiren. 5) Nur Besserung, aber nicht Heilung zu versprechen. 6) Bei hohen Graden den Externus vorzulagern." C. Hamburger.

8) Beitrag zur Casuistik der Stauungspapille, von Ernst Mock. (Inaug.-Dissert. Tübingen, 1904.) 52 Fälle, von denen 5 durch orbitale Erkrankungen (Tumor bezw. Phlegmone), die übrigen durch intrakranielle Processe bedingt waren. Es litten an Hirn-Geschwulst 33 Patienten = 70,2 %, Hydrocephalus 5 Patienten = 10,6 %, Gehör-Erkrankung 4 Patienten = 8,5 %, Allgemein-Erkrankung (Leukämie, Chlorose) 2 Patienten = 4,3 %, Bruch des Schädel-Grundes mit Blutung, Genital-Erkrankung, Idiopathische Stauungspapille je 1 Patient = 2,1 %. Kurt Steindorff.

9) Ueber Cataract in Beziehung zur Blindheit im Norden von Frankreich, von Dr. Dransart. (L'Ophtalmologie provinciale. 1904. Nr. 8, 9, 10.)

10) Die Augen-Unfälle bei der Arbeit, von Dr. Aubineau. (Ebenda.)

11) Ueber einen Fall von tuberculöser Iridocyclitis, von Dr. Moissonnier. (Ebenda.)

12) Asepsis und Antisepsis in der Augenchirurgie, von Dr. Lacaussade. (Ebenda.)

13) Ueber die Anwendung des Anästhesin in der Augenheilkunde, von Dr. Chevalier. (Ebenda.) Verf. hat gute Erfahrungen mit dem neuen Mittel gemacht.

14) Ueber die offene Wundbehandlung bei Star-Operirten, von Prof. Wicherkiewicz. (Ebenda.) Verf. bedient sich der offenen Wundbehandlung nicht nur nach Star-Operationen, sondern bei allen Iridectomien und hat stets gute Resultate erzielt.

15) Die Behandlung der Tumoren des Auges, der Orbita und ihrer Adnexe, von Lagrange. (Ebenda.)

16) Orbitomeningeale Thrombo-Phlebitis, von Prof. de Lapersonne. (Gazette des hôpitaux. 1904. Nr. 38.) Während Verf. im ersten Theile seiner interessanten Arbeit einen Ueberblick über die Anatomie und Physiologie der Orbitalvenen giebt, kommt er am Schluss seiner Betrachtungen zu folgendem Resultate: Bei den thrombophlebitischen Infectionen der Orbitalvenen sind die klinischen Bilder je nach dem einzelnen Falle verschiedene. Es können ausgedehnte Verletzungen in den Hirnhäuten und im Gehirn selbst vorhanden sein, ohne dass Contracturen oder Krämpfe auftreten; die allgemeinen Symptome sind dann vorherrschend: typhöses Aussehen, sehr hohe Temperaturen, Diarrhöe, Eiweiss-Ausscheidung.

17) Ein neues locales Anästheticum, Stovaïn, von Prof. F. de Lapersonne. (La Presse médicale. 1904. Nr. 30.) Nach Versuchen, die an Thieren und Menschen ausgeführt wurden, kommt Verf. zu folgendem Endurtheil über das von Billon eingeführte Stovaïn. Seine geringe Giftigkeit erlaubt, es im weiteren Umfange als das Cocaïn anzuwenden. Nach Einträuflung von Stovaïn können fast sämmtliche Operationen an der Bindehaut, der Hornhaut, auch Star-Operationen ausgeführt werden. Bis auf eine leichte Abschürfung des Epithels ohne weitere Folgen hindert es den

Gang der Heilung in keiner Weise. Während die Einträuflung des Stovaïns schmerzhafter als die des Cocaïns und die Anästhesie weniger vollständig und von kürzerer Dauer ist, fallen diese Nachtheile bei den subcutanen, bezw. subconjunctivalen Injectionen des neuen Mittels fort, bei denen die Anästhesie in weniger als einer Minute hergestellt ist und die für eine Operation nothwendige Zeit überdauert. Verf. räth daher, bei Einträuflungen das Stovaïn und das Cocaïn zu verbinden (2 Theile Stovaïn, 1 Theil Cocaïn) oder hinter einander die beiden Mittel anzuwenden, wodurch weder die durch das Cocaïn so häufig herabgesetzte Spannung, noch die Vacularisation der Conjunctiva verändert wird.

18) Zur Kenntniss der recidivirenden, alternirenden Lähmung des N. oculomotorius, von Prof. Dr. Koster. (Zeitschr. f. Augenheilk. 1903. XI.) Verf. veröffentlicht die Krankengeschichte einer 36jähr. Frau, bei der es sich um eine recidivirende, alternirende Augenmuskellähmung handelt, und zwar des N. oculomotorius, complicirt mit Lähmung des N. trochlearis. Eine genauere Betrachtung des Falles lehrt, dass diese Paralysen nicht als idiopathische Oculomotorius-Lähmung, sondern als Anfangssymptome einer Tabes dorsalis aufgefasst werden müssen, und dass die Erkrankung mit grösster Wahrscheinlichkeit auf eine Kernlähmung des Oculomotorius zurückzuführen ist. Verf. hält, nach den Veröffentlichungen in der Literatur zu schliessen, den Fall für einen äusserst seltenen und legt besonderes Gewicht darauf, dass hier die recidivirende, alternirende Lähmung des Oculomotorius als Initialsymptom der Tabes erscheint.

19) Ueber die Augen-Eiterung der Neugeborenen, von C. Hess in Würzburg. (Med. Klinik. 1904. Nr. 3.) Da bei richtiger Anwendung die einmalige Einträuflung einer 2 % Höllensteinlösung nichts schadet und auch diese 2 % durch eine 1 % ersetzt werden kann, spricht sich Verf. für die obligatorische Einführung des Credé'schen Verfahrens aus, während er die facultative Credéisirung durch die Hebammen unbedingt verwirft; dieselben können kein genügend sicheres Urtheil darüber haben, ob ein Scheidenausfluss „verdächtig" ist oder nicht. Bei jeder entzündlichen Augenerkrankung beim Neugeborenen müsste unbedingt die Anzeigepflicht eingeführt werden. Was die Behandlung der Blennorrhöe betrifft, so kommt vor allem die häufige und sorgfältige mechanische Entfernung des Eiters mittels Ausspülungen des Bindehautsackes durch Borsäure, physiologische Kochsalzlösung oder sehr verdünnte Sublimatlösungen in Betracht. Neben diesen Ausspülungen empfiehlt Verf. die ausgiebige Pinselung der Bindehaut mit 1 % Höllensteinlösung, die dem Protargol entschieden vorzuziehen ist. Auch wenn die Absonderung der Bindehaut schon aufgehört hat, müssen die Augen noch einige Zeit hindurch touchirt werden, da Gonokokken selbst noch 25 Tage nach Aufhören der Eiterung in der Bindehaut gefunden worden sind.

20) Beitrag zur Verwendung der Nebennieren-Präparate, von Dr. E. H. Oppenheimer. (Deutsche med. Wochenschr. 1904. Nr. 41.) Bei einem 50jährigen Patienten mit vorgeschrittener Iritis nebst Ab- und Versperrung der Pupille bediente sich Verf., da Atropin nicht wirkte, eines Nebennieren-Präparates (Hemisin). Wenn auch die Pupille sich mässig gut erweiterte, zeigte das Auge doch das Bild einer starken Blutung, wie sie bei schwerer Protrusio öfter gefunden wird. Erst nach $3^1/_2$ Wochen war das Auge wieder gänzlich reizfrei. Der Fall lehrt also, bei starken entzündlichen Erscheinungen älterer Leuten, auch wenn Arteriosklerose nicht vorliegt, in der Anwendung von Nebennieren-Präparaten vorsichtig zu sein.

21) Zur Behandlung des Ulcus corneae serpens mit Pneumokokken-Serum (Römer), von Dr. Otto Zeller. (Württemb. Medicin. Correspond.-Blatt. 1904.) Nach den Erfahrungen, die an 13 in der Tübinger Universitäts-Augenklinik an Ulcus corneae serpens behandelten Fällen gemacht wurden, kommt Verf. zu dem Resultate, dass die ausgezeichneten Erfolge Römer's mit dem Pneumokokken-Serum nicht bestätigt werden konnten. Bei vorgeschrittenen Fällen musste neben dem Serum zur Cauterisation geschritten werden, in den schwereren war keine Einwirkung des Serum zu constatiren.

22) Traumatische Hysterie nach Verletzungen des Auges, von de Lapersonne. (La Presse médicale. 1904. Nr. 85.) Die hauptsächlichsten Symptome von Seiten des Sehorgans bei der traumatischen Hysterie sind der Blepharospasmus, die Anästhesie der Hornhaut und Bindehaut, die Lichtscheu, die Amblyopie mit concentrischer Einschränkung des Gesichtsfeldes für Weiss und Farben, schliesslich noch die ein- oder doppelseitige Amaurose mit Erhaltung der Pupillenreflexe. Das wichtigste Symptom ist, nach der Ansicht des Verf.'s, die Einschränkung des Gesichtsfeldes.

23) Vergiftungsfälle mit Methyl-Alkohol, von Dr. C. Ströhmberg. (St. Petersburger med. Wochenschr. 1904. Nr. 39—42.) Verf. berichtet über 2 Fälle, bei denen in Folge des Genusses von Methylalkohol eine doppelseitige Neuritis optica retrobulbaris acuta hervorgerufen wurde.

24) Zur Tuberculose des Auges, von Dr. Th. Werncke. (Ebenda.) Verf. hat 4 Fälle von Tuberculose des Auges klinisch und pathologisch-anatomisch untersucht. 1. Tuberculose der Conjunctiva des Lides; 2. secundäre Tuberculose der Iris und des Corpus ciliare mit Durchbruch nach aussen; 3. Metastasen im Auge bei allgemeiner miliarer Tuberculose; 4. Solitärtuberkel der Chorioidea.

25) Fliegenlarve in der vorderen Augenkammer, von Ewetzki. (Ebenda.) Am Boden der vorderen Augenkammer eines $5^1/_2$jährigen Knaben fand sich ein wurmförmiger Parasit von 6—7 mm Länge und 1,5 mm Dicke. Extraction mit der Pincette nach Lanzenschnitt.

26) Untersuchung der Netzhaut bei tabischer Amaurose, von André Lévi. (Nouv. Icon. de la Salp. 1904. Nr. 4.) Verf. untersuchte die Netzhaut von elf amaurotischen Tabikern und fand, dass der Beginn der Atrophia optici nicht in die Retina zu verlegen ist; insbesondere handle es sich nicht um eine primäre elective Degeneration der Ursprungszellen des N. opticus, der multipolären Zellen der Retina.

27) Zur Frage der recidivirenden Oculomotorius-Lähmung, von Dr. Theodor Schilling. (Münchener med. Wochenschr. 1903. Nr. 18. Nach einem Referat im Neurolog. Centralbl. 1904. Nr. 21.) Bei einem 15jährigen Arbeiter treten seit dem 8. Lebensjahre periodenweise Anfälle von Kopfschmerz und einer 4—6 Wochen währenden Lähmung des linken Oberlids auf, während ständiges Doppeltsehen vorhanden ist. Es besteht eine vollkommene Lähmung aller vom linken Oculomotorius versorgten Muskeln. Es handelt sich vielleicht um eine congenitale Schwäche des Oculomotorius oder seines Kernes.

28) Trochlearis-Lähmung und Kieferhöhlen-Eiterung, von Dr. G. Krebs. (Therap. Monatsh. 1903. September. Nach einem Referat im Neurolog. Centralbl. 1904. Nr. 21.) Nach Entleerung des Empyems

und Sistirung der Eiterung war auch die Trochlearis-Lähmung völlig und dauernd geheilt.

29) Ein Fall vollständig geheilter Blindheit (Hemianopsie), von S. Tschirjew. (Arch. f. Psych. XXXVIII. Nach einem Referat im Neurolog. Centralbl. 1904. Nr. 23.) Im Anschluss an ein Kopftrauma bei einem 22jährigen Studenten entwickelte sich zunächst eine Pachymeningitis haemorrhagica, später kam es im Occipitaltheil der rechten Hemisphäre des Grosshirns zur Bildung eines Glioms, welches durch sein Wachsthum auf den linken Occipitaltheil des Grosshirns drückte. Es trat linksseitige Halbblindheit auf, welche auf die rechte Seite später überging. Nach Quecksilbereinreibungen und warmen Bädern wurde die Sehkraft wieder vollständig hergestellt.

30) Vergiftungen bei Methyl-Alkohol, von Frank Buller und A. Wood. (Journal of the American Medical Association. 1904. October.) Nach der Ansicht der Verff. ist der Methyl-Alkohol ein gefährliches Gift sowohl für das Leben wie für das Augenlicht. 153 Fälle von Erblindung und 122 Todesfälle sind bis jetzt veröffentlicht worden. Es handelt sich meistens um eine Entzündung der Opticusfasern, die von einer Atrophie gefolgt ist. Die Vergiftungs-Erscheinungen bestehen in einem mehr oder weniger schweren Magendarmkatarrh, allgemeiner Schwäche, Erbrechen, Schwindel, Kopfschmerz, weiten Pupillen und Erblindung, die doppelseitig und in kürzester Zeit auftritt. Das Gesichtsfeld ist eingeengt und zeigt ein absolutes centrales Skotom. Die Behandlung besteht in Magen-Ausspülungen, Eingiessungen in's Rectum, Stimulantien in Form von Aethyl-Alkohol, Strychnin und Kaffee, gegen die Erblindung Pilocarpin und Jodkali.

31) Stypticin gegen hämorrhagische Chorioiditis, von Prof. Dr. Peschel. (Deutsche med. Wochenschr. 1904. Nr. 44.) Bei chronischer Chorioiditis mit recidivirenden Glaskörper-Blutungen hat Verf. durch inneren Gebrauch von Stypticin (Tabletten Merck à 0,05 g) Heilwirkung in dem Sinne erzielt, als das Medikament Nachschübe der Blutung verhinderte, und daher Aufhellung des Glaskörpers eintrat.

32) Die Obliquusfurche. Ein Wort an meinen neuesten Gegner, von Prof. Stilling. (Deutsche med. Wochenschr. 1904. Nr. 45.) Verf. hält an seiner bekannten Lehre von der Entstehung der Kurzsichtigkeit fest gegenüber der Behauptung von Hamburger, dass die vom Verf. beschriebene Schnürfurche, welche man durch leichte Contraction der Obliquussehne am Augapfel hervorrufen kann, eine Leichen-Erscheinung sei.

33) Binoculares und stereoskopisches Sehen beim Menschen und andren Wirbelthieren in Beziehung zu der Sehnervenkreuzung; die Augenbewegung und der Pupillar-Reflex, von W. Harris. (Brain. 1904. Referirt im Neurolog. Centralbl. 1904. Nr. 23.)

34) Ein Beitrag zur Pathologie des Sehnerven bei Hirn-Erkrankungen. I. Recidivirende Stauungspapille mit Thrombose der Vena centralis retinae bei einem Sarcom des Stirnbeins. II. Menstruations-Störungen und Sehnerven-Atrophie bei basalen Tumoren, von Dr. H. Yamaguchi. (Klin. Monatsblätter f. Augenheilk. XLI. Beilageheft.) I. Die mikroskopische Untersuchung zeigte, dass die Venenthrombose als die Ursache der erneuten Stauung anzusprechen war, da das schwartige Gewebe im Zwischenscheidenraum die Vene strangulirt hatte.

II. Die vier mitgetheilten Krankengeschichten haben das Gemeinsame, dass bei ihnen allen, obwohl unzweifelhaft ein Tumor cerebri vorhanden gewesen war, keine Stauungspapille gefunden wurde. Bei drei von den Fällen waren gleichzeitig mit dem Sehnervenleiden hochgradige Störungen der Menstruation vorhanden. Wie weit ein Zusammenhang zwischen Menstruation und Augenleiden besteht, ist schwer zu beweisen, und Verf. will durch die von ihm veröffentlichten Fälle davor warnen, eine Opticus-Atrophie allzu schnell ätiologisch von Amenorrhöe abzuleiten. Hirntumoren können nicht nur Stauungspapille, sondern relativ häufig einfache absteigende Atrophie der Sehnerven hervorrufen, und diese Hirntumoren können gleichzeitig zu Amenorrhöe führen.

35) Doppelseitige Abducens- und seitliche Blicklähmung, von Generalarzt Dr. Seggel. (Münchener med. Wochenschr. 1903. Nr. 18. Nach einem Referat im Neurolog. Centralbl. 1903. Nr. 21.) Bei der Autopsie fand sich im oberen Theil des Pons unter der Rautengrube ein 2 cm langer und 1 cm hoher Solitär-Tuberkel. Die Contactwirkung zwischen Rectus externus des rechten und Rectus internus des linken Auges war also zerstört.

36) Lähmung des M. rectus externus, von Prof. E. Moravcsik. (Orvosi Hetilap. 1904. Nr. 7. Nach einem Referat im Neurolog. Centralbl. 1904. Nr. 21.) 42jähriger Patient erkrankte im Anschluss an eine Erkältung an rechtsseitiger Abducenslähmung. Nach Anwendung des faradischen Stroms successive Besserung mit Uebergang in völlige Heilung.

37) Pseudoneuritis optica, Oedem der Papilla n. optici — Neuritis optica, von Dr. L. Pick in Königsberg i. Pr. (Zeitschrift für Augenheilk. 1904. XI. Heft 3.) Was die Diagnose Neuritis optica bezw. Papillitis anbetrifft, so kommen Anomalien der Sehnervenscheibe vor, die der echten Neuritis optica täuschend ähnlich sehen, die in ihrer Bedeutung aber grundverschieden sind. Es sind dies 1. die Pseudoneuritis optica bei Ametropie; 2. das Oedem der Papille n. optici. Bei Hypermetropie oder hypermetropischem Astigmatismus täuscht die Papille nicht selten das Bild einer Neuritis optica vor; ein wesentlicher Unterschied zeigt sich jedoch in dem Verhalten der Gefässe, die keine Abnormitäten im Verlauf, Reflexen, Pulsation bei der Pseudoneuritis erkennen lassen und auch auf der Papille deutlich bis zur Gefässpforte verfolgt werden können, die Prominenz der Papille ist minimal, meist gar nicht vorhanden. Aller Wahrscheinlichkeit nach ist die Scheinneuritis eine angeborene Affection, die meist doppelseitig vorkommt. Das Oedem der Papilla n. optici wird in einer Reihe von Allgemein-Erkrankungen, die mit Anämien verbunden sind, beobachtet, z. B. in Folge von Nephritis, Krebscachexien, selten bei Chlorose und verschwindet bei Besserung des Allgemeinbefindens. In einzelnen Fällen ist die sichere Unterscheidung zwischen wahrer und Scheinneuritis nur sehr schwer möglich.

38) Opticus-Atrophie, Folge von Metrorrhagie, von Gallemaerts. (La Policlinique. 1904. Nr. 20.) Bei einer 43jährigen Frau, die an einer starken intrauterinen Blutung erkrankt, sinkt die Sehschärfe in Folge von Opticus-Atrophie im Laufe von wenigen Wochen auf dem rechten Auge bis auf Lichtempfindung, auf dem linken bis auf $^{8}/_{10}$ der normalen Sehschärfe.

39) Aerztlicher Verein in Nürnberg. Sitzung vom 16. Juni 1904. Neuburger demonstrirt eine 35jähr. Frau mit cerebraler Lues. Alexander

stellt einen 19jähr. Patienten vor mit traumatischer Lähmung des rechten Musculus rectus inferior. Vortr. nimmt eine Blutung in dem Muskelgewebe an, die wieder zur Aufsaugung kommen wird.

40) Medicinische Gesellschaft in Göttingen. Sitzung vom 2. Juni 1904. v. Hippel stellt eine Patientin vor, bei der er vor 5 Wochen eine Hornhaut-Transplantation zu optischen Zwecken ausgeführt hat. Die Sehschärfe, die auf 2 m gesunken war, hob sich auf 0,2, und Patient wurde wieder erwerbsfähig. Schieck: Trachom und Frühjahrskatarrh. An der Hand von mikroskopischen Präparaten macht Vortr. auf die fundamentalen Unterschiede zwischen den Prominenzen des Oberlides bei Trachom und Frühjahrskatarrh aufmerksam.

41) Medicinische Gesellschaft in Giessen. Sitzung vom 7. Juni 1904. Osterroht stellt einen Fall von totaler Abreissung und Verlagerung der Iris vor. Trotz totaler Abreissung ist die Iris in ihrer Form zum grössten Theil erhalten, nur in ihrer Lage verdrängt. Best stellt eine Patientin mit beiderseitigem Mikrophthalmus sowie Iris-Aderhautcolobom nach unten vor und ausserdem eine Missgeburt mit beiderseitigem Mikrophthalmus, Iris und Aderhaut-Anomalien, Glaskörpersträngen. Der einzig bekannte Factor, der für die Genese des Coloboms feststeht, ist die Vererbung.

42) Ein Fall von Lähmung des rechten Obliquus superior mit contralateralen Parästhesien der linken Gesichtshälfte, erworbenem cerebralem Nystagmus und Schwindel-Erscheinungen. Ausgang in Heilung, von Dr. Vollert in Leipzig. (Münchener med. Wochenschr. 1904. Nr. 45.) Verf. sucht den Herd der Erkrankung in einer syphilitischen gummösen Infiltration an einer Stelle, die in und um den Trochleariskern herum liegt und eine Verbreitung in das dorsale Längsbündel erfährt. In engere Concurrenz käme Polioencephalitis haemorrhagica und Meningitis, auf dem Boden der Lues entstanden.

43) Die Augensymptome bei der Myasthenie, von Dr. Alfred Bielschowsky. (Münchener med. Wochenschr. 1904. Nr. 51.) Veröffentlichung der Krankengeschichte einer 17jähr. Patientin mit Myasthenie und einer 50jährigen mit einer congenitalen Ophthalmoplegie.

44) Doppelte Perforation eines Augapfels der vorderen und hinteren Wand mit einer Häkelnadel. Günstige Heilung, von Dr. Feilke. (Gesellsch. f. Natur- u. Heilkunde zu Dresden, Sitzung vom 8. October 1904.) Nach Entfernung der Nadel bei der 8jährigen Patientin heilte die schwere Verletzung reactionslos. Es entstand ausser einem peripher gelegenen Netzhaut-Aderhautdefect und einer kleinen pigmentirten Skleralnarbe mit angrenzendem, sehr kleinen Iriscolobom keine weitere Beschädigung und Patient behielt auf dem verletzten Auge volle Sehschärfe.

45) Bedingen Eiterungen der Nasen-Nebenhöhlen eine Einengung des Gesichtsfeldes? von Dr. Henrici und Dr. Haeffner aus Rostock. (Münchener med. Wochenschr. 1904. Nr. 49.) Nach den Untersuchungen der Verff. glauben dieselben mit Sicherheit behaupten zu dürfen, dass selbst lange bestehende Nebenhöhlen-Eiterungen an sich nicht im Stande sind, Gesichtsfeld-Einschränkungen herbeizuführen.

46) Zum Studium der traumatischen Neurose. Ein Fall von Kurzsichtigkeit in Folge von Accommodationskrampf, von Dr. de Mets. (Annales de la Société de Médecine de Gand. 1904. Vol. LXXXIV.)

An dem beschriebenen Falle zeigt sich, dass der Accommodationskrampf die Folge einer Verletzung sein kann, und dass er allein genügt die Diagnose auf traumatische Neurose zu stellen.

47) Zur Kenntniss der Cyklopen-Augen, von cand. med. Rafael van Oye. (Ebenda.) Beschreibung des Cyklopen-Auges einer Katze und eines Schweines.

48) Aerztlicher Verein zu Nürnberg. Sitzung vom 18. August 1904. Koch berichtet über operativ geheilte Fälle von Orbitalphlegmone, während Alexander einen durch Operation geheilten Fall von Orbitalphlegmone nach Furunkel vorstellt.

49) Ueber Augenhintergrunds-Befunde bei multipler Sklerose und Arteriosklerose, von Rosenfeld. (Unterelsässischer Aerzteverein in Strassburg. Sitzung vom 29. October 1904.) Verf. beschreibt einen Fall von multipler Sklerose mit doppelseitiger Stauungspapille. Die Stauungspapille bei der multiplen Sklerose ist nicht der Ausdruck einer allgemeinen Hirndrucksteigerung, sondern sie hat eine rein locale Ursache. Je näher ein Herd der Papille liegt, um so günstiger sind die Bedingungen für das Zustandekommen von Stauungs-Erscheinungen. In einem zweiten Falle führte die Arteriosklerose der Carotis zu Schädigung des Sehnerven.

50) Zur Kasuistik der Krönlein'schen temporären Resection der temporalen Orbitalwand, von Vossius. (Medic. Gesellschaft in Giessen. 21. Juni 1904.) Der Vortr. hat in 3 Fällen zu diagnostischen Zwecken wegen eines fraglichen Orbitaltumors die Krönlein'sche Operation gemacht, ohne einen Tumor zu finden. In allen Fällen war der Heilungsverlauf normal und der kosmetische Effect ein guter.

51) Schlesische Gesellschaft für vaterländische Kultur in Breslau. Sitzung vom 24. Juni 1904. Uhthoff: a. Ueber Keratomalacie mit Xerose der Conjunctiva und Hemeralopie bei Erwachsenen. Gute Ernährung nach der Aufnahme besserte den Zustand erheblich. b. Ueber einen forensisch bemerkenswerthen Fall von sympathischer Ophthalmie. Eine Inunctionskur ohne Enucleation des verletzten Auges führte allmählich zur Besserung auf beiden Augen. Paul: a. Schussverletzung der linken Orbitalgegend und des linken Auges. b. Demonstration zweier Geschwister mit Nystagmus bei monocularem Sehen, Fehlen des Nystagmus bei binocularer Fixation.

52) Aerztlicher Verein in Hamburg. Sitzung vom 14. Juni 1904. Franke bespricht die Möglichkeit der Erkennung retrobulbärer Erkrankungen durch das Röntgenbild. Er zeigt eine Platte, welche Veränderungen der Orbita bei der Barlow'schen Krankheit aufweist. Die Röntgenaufnahme bei einem einjährigen Kinde ergab einen dunklen Schatten im Bereiche der Orbita und in Theilen der Oberlider, der wohl auf Blutungen zurückgeführt werden muss.

53) Ein Fall von beiderseitiger hochgradiger Sehnervenentzündung (Papillitis) nach Warzenfortsatz-Operation bei Mittelohr-Eiterung mit Ausgang in vollständige Rückbildung, von Amandus Meuche. (Inaug.-Dissert. Giessen. 1904.)

54) Ueber die Beziehungen der Phlegmonen und Fistelbildungen in der Gegend des Thränensackes zu den Nebenhöhlen-Eiterungen der Nase, von Hugo Hammer. (Inaugural-Dissertation. Rostock. 1904.) Von den 26 Fällen von Phlegmonen und Fistelbildungen der Thränensackgegend waren 14 ohne nachweisbare Nebenhöhlen-Erkrankungen

und 12 mit positivem Befunde. Was die Behandlung anbetrifft, so bleibt das Wichtigste bei diesen Erkrankungen, für einen ausgiebigen Abfluss auch des Thränensackeiters nach der Nase hin Sorge zu tragen. Durch dieses conservative Verfahren kann die Thränensack-Exstirpation so viel als möglich umgangen werden.

55) Beitrag zur Kenntniss der auf multiple Sklerose verdächtigen Sehnerven-Erkrankungen, von Ernst Ebeling. (Inaug.-Dissertat. Rostock. 1904.) Nach den Erfahrungen, die in der Rostocker Universitäts-Augenklinik gemacht wurden, kann in Fällen von scheinbar gänzlich abgelaufenen Neuritiden noch nach Monaten eine spontane Besserung eintreten. Bezüglich der Behandlung verdienen Schwitzkur und gelegentliche Blut-Entziehungen vermittelst des Heurteloup'schen Blutegels den Vorzug.

56) Ueber die Operations-Resultate der mit inneren Augenkrankheiten complicirten Cataracten, von Curt Berger. (Inaugural-Dissertation. Strassburg. 1904.)

57) Ein Fall von Retractions-Bewegung des Auges, von Dr. A. Schapringer. (New Yorker med. Monatsschrift. 1904. Nr. 9.) Es handelt sich um eine 30jährige Frau mit Retractions-Bewegung des rechten Auges, das nach aussen nicht über die Mittellinie hinaus bewegt werden kann, da wohl der Musculus rectus externus in einen sehnigen Strang umgewandelt ist. Bei jedesmaliger Adductions-Bewegung des rechten Auges erfolgt eine eigenthümliche Retraction des Bulbus. Nach Ansicht des Verf.'s handelt es sich um eine paradoxe Co-Innervation mit dem Charakter einer angestrebten Substitution.

58) Ein weiterer Fall von Retractions-Bewegung des Auges, von Dr. A. Schapringer. (Ebenda. Nr. 8.) Bei einem 10jähr. Mädchen ist die Abductionsfähigkeit des linken Auges vollständig aufgehoben. Wird das gesunde Auge verdeckt, dann kann das linke auch in horizontaler Richtung zur Adduction gebracht werden und dabei erfolgt die Retractions-Bewegung des Bulbus mit bedeutender Verengerung der Lidspalte. Verf. erklärt sich diese Erscheinung durch die Annahme einer paradoxen Co-Innervation mit dem Charakter der angestrebten Substitution.

59) Fadenförmiger Rest der embryonalen Pupillarmembran, von Dr. A. Schapringer. (Ebenda.) Bei einer 40jährigen Frau zieht sich ein hellbrauner Faden von der temporalen Hälfte der Vorderfläche der Iris quer durch das Pupillargebiet bis zum nasalen Theil des kleinen Iriskreises: nur bei seitlicher Focalbeleuchtung, combinirt mit Lupenvergrösserung, sichtbar.

60) Bericht über 628 Star-Operationen, von Franz Wilmes. (Inaug.-Dissertat. Giessen. 1904.) Die 628 Star-Operationen wurden in der Universitäts-Augenklinik zu Giessen in der Zeit vom 1. April 1890 bis zum 1. Januar 1904 bei Personen über 30 Jahre theils mit, theils ohne Iridectomie ausgeführt. **Fritz Mendel.**

61) Morphogenese der Blutgefässe der menschlichen Netzhaut, von Versari. (Ricerche di Anatomia normale nel lab. di Roma ed in altri lab. Vol. X fasc. 1.) Nach Prüfung der Literatur stellt Verf. fest, welche Puncte betreffs der Entwicklung der Retinalgefässe noch der Aufklärung bedürfen: die Zeit des ersten Auftretens, ob die Arterien von Anfang

an aus der Arteria hyaloides entstehen, wann die cilio-retinalen Gefässe erscheinen, der Mechanismus der Bildung des Retinal-Venensystems, dessen allmähliche Modificationen u. s. w. Er beschreibt die gebrauchte Technik der Injectionen mit gefärbter Gelatine und gibt die Resultate der Untersuchung von mehr als 100 menschlichen embryonalen Augen. Er beginnt mit Embryonen von 7 bis 8 cm Länge, bei welchen die Retina noch gefässlos ist und die Arteria hyaloides die Papilla des Sehnerven durchdringt, ohne irgend einen Collateral-Ast abzugeben. Bei Föten von 10 cm bemerkt man in dem die Arteria hyaloides umgebenden Bindegewebe zahlreiche Gefässe und Capillaren im Sehnervenkopfe, welche an der Papille weniger zahlreich sind und sich in 2 Venenstämmchen sammeln, die mit der Arteria hyaloides ziehen, und darauf in 1 Stämmchen vereint neben der Arterie aus dem Opticus austreten. Bei der Weiterentwicklung rückt die Vereinigungsstelle jener 2 Venen immer näher an die Papille, bis bei Föten von 22—24 cm die Vena centralis ausgebildet erscheint. Die Arterien des Retina entwickeln sich aus der Arterie hyaloides im Bindegewebe des Trichters des Nervus opticus. Bei Föten von 12 cm sind die Gefässe bereits in einem beschränkten Bezirke der Retina gebildet, ohne dass man eine Spur von der sogen. Membrana vasculosa retinae der Säugethiere finden kann. Bei letzteren gehen nach O. Schultze die Retinalarterien aus den Artt. ciliares post. breves hervor. Bei menschlichen Embrya existiren normaler Weise keine Arteriae cilio-retinales, welche aus den Artt. cil. post. breves hervorgehen und wenn solche ophthalmoskopisch wahrgenommen wurden (Müller, Loring u. s. w.), so ist dies demnach nicht ein anomal persistirender Zustand aus dem embryonalen Leben. Verf. macht ferner interessante Schlüsse über den Capillarkreislauf sowie über die Bildung des inneren und äusseren Capillarnetzes von Hesse in der Retina.

62) Eine einfache Methode zur Construction photoptometrischer Tafeln, von Colombo. (Bologna, Tip. Andreoli 1904.) Diese Methode ist auf das Princip des Lucimeters Lonet basirt, bei welchem das auf ein sensibles Papier einwirkende Licht allmählich durch eine Reihe von Papierstreifen verschiedener Länge aufgefangen wird. Verf. liess auf ein 5,5 m langes Blatt Velinpapier in 10 rechteckigen Feldern eine Reihe der Optotypen von Landolt lithographiren und pulverte auf den ganz frischen Druck Purpurin, um die Oberfläche der Typen dunkel zu machen. Wenn das Blatt trocken geworden, entfernte er den Ueberschuss des Purpurins. Nun bedeckte er das Blatt mit 10 Streifen Velinpapier von abnehmender Länge derart, dass das 1. Feld von einer, das 10. von 10 Lagen Papier überdeckt war. Dies diente nun als photographisches Negativ, von welchem Photogramme angefertigt wurden, auf denen die Optotypen in weiss auf grauem bis schwarzem Grunde hervortraten. Diese Photogramme wurden darauf als Phototypen benutzt und auf Brompapier mittels elektrischer Beleuchtung neue positive Sehproben hergestellt, in denen die Buchstaben schwarz auf grauem, stufenweise in geometrischer Progression immer dunkler werdenden Grunde erschienen.

63) Mucocele des Sinus frontalis, von Puccioni. (Atti Ra.-Clin. Otolaringoiatrica, Roma 1904.) Eine 28jährige Frau hatte vor 7 Jahren die ersten Symptome der Krankheit, welche seit 10 Monaten stärker wurden. Leichter lateraler Exophthalmus mit Diplopie. Zwischen Nase und Supercilium findet sich eine Schwellung der Gewebe, welche den Knochen anhaftet. Incision der Haut, Bloslegung und Herausbringen der vorderen Wand der Ge-

schwulst. Beide Sinus communiciren. Die entleerte Flüssigkeit enthält polynucleäre und degenerirte Lymphkörperchen, Blutkörperchen und cylindrische Epithelzellen. Die Wand war fibrös, besass zweischichtiges Epithel und war aussen von einer Schicht lockeren Bindegewebes umhüllt.

64) Endotheliom der Aderhaut mit Verbreitung auf die Netzhaut, von Gasparrini. (Atti Acad. Fisiocrit. Siena 1904.) Mädchen von 22 Jahren. Netzhaut-Abhebung mit absolutem Secundärglaucom. Enucleation. Die innersten Schichten der Retina sind mikroskopisch noch zu erkennen.

65) Eine seltene Complication in Folge der Star-Operation, von Gasparrini. (Ebenda.) Ein mit Iridectomie star-operirtes Auge musste wegen post-operativer Hämorrhagie enucleïrt werden. Die Retina war oben abgelöst und prolabirt, unten noch adhärent. Verf. meint, dass wenn in solchen Fällen ohne Iridectomie operirt würde, die Iris den Prolaps der Retina verhindern und so die Hämorrhagie aufhalten könne. Er verweist auf einen 1894 von ihm beschriebenen Fall.

66) Gumma der Iris bei Syphilis hereditaria tardiva, von Gasparrini. (Ebenda.) 22jähriges Individuum. Im oberen Theile der Iris fand sich gegen den Pupillen-Rand hin ein Knoten. Die Diagnose wurde auf ophthalmoskopische Merkmale im Augenhintergrunde, Knochenverbildung und Zahnanomalien gestützt. Heilung durch antisyphilitische Kur in 6 Wochen.

67) Ein Fall von langjährigem Frühjahrs-Katarrh, von Gasparrini. (Ebenda.) Das Auge eines 64jährigen, welcher Jahrzehnte lang an Frühjahrs-Katarrh gelitten hatte, wurde wegen absolutem Glaucoms enucleïrt. Conjunctiva bulbi zeigt Verdickung des Epithels, welches Zapfen in die Tiefe sendet, entzündliche Infiltration und Bindegewebs-Sclerose. An der Cornealperipherie ist die Bowman zerstört, und zeigen sich vielfach Degenerationsherde im gewucherten Epithel.

68) Alternirende Ungleichheit der Pupillen, von Stefani und Ugolotti. (Manicomini di Parma in Colorno.) Die Verff. berichten über 8 Fälle transitorischer einfacher, und über 6 Fälle alternirender Ungleichheit der Pupillen. Da beide Zustände auch bei normalen Personen vorkommen, schliessen sie jede specifische klinische Bedeutung der Erscheinung aus, betrachten hingegen ihre physiologische Seite und constatiren, dass die transitorische Ungleichheit der Pupillen sich mit ihrer normalen Beweglichkeit durch äussere und centrale Reize associirt. Unter Berücksichtigung der heutigen Kenntniss von dem oscillatorischen Charakter der Muskel- und Nerventhätigkeit und der biologischen Functionen überhaupt glauben die Verff. schliessen zu dürfen, dass jene Pupillar-Erscheinungen auf automatischem Rhytmus der Irismuskeln beruhen, welcher entweder in den Muskeln selbst oder in ihren peripheren Nerven seinen Sitz hat. Diese automatische Activität der Iris ist rechts und links qualitativ verschieden, woraus folgt, dass das allgemeine biologische Gesetz der specifischen Energien auch auf homologe symmetrische Organe auszudehnen ist, welche eine vollkommen consensuelle Reaction gegen reflectorische und centrale Reize besitzen.

69) Ueber die Granulationen des Protoplasma, von Colombo. (Nuovo Raccoglitore med. 1904.) Verf. untersuchte die protoplasmatischen Granulationen des Corneal-Epithels während der Heilung nach Verletzungen (vgl. Annali di Ottalmologia 1904) und beschäftigte sich mit ihrer anato-

mischen und physiologischen Bedeutung. Unter den Theorien der Protoplasma-Structur verweilt er insbesondere bei derjenigen, welche granulären Bau annimmt. A priori scheint die Hypothese einer einheitlichen Structur der lebenden Substanz annehmbar, aber die mikroskopische Beobachtung widerspricht derselben und jede der verschiedenen Theorien hat unbestreitbare Gründe für sich. Die Granula sind nicht Kunstproducte der Technik, noch postmortale Bildungen, sondern constituirende Theile des Cytoplasma im anatomischen Sinne, sind constante Bestandtheile vieler Zellen und nehmen in denselben einen constanten Platz gegenüber andren Elementen ein. Von den Methoden der Demonstration der Granula ist die intravitale Färbung die vorzüglichste, von deren Geschichte und Ausführung Verf. ausführlich handelt. Er selbst wandte speciell Neutralroth an und kommt zu folgenden Schlüssen: Die Färbung einer lebenden Zelle in toto ist nicht möglich, auch die Möglichkeit einer Kernfärbung ist nicht erwiesen. Das lebende Protoplasma färbt sich nur theilweise. Zuletzt bespricht Verf. die Hypothesen über die physiologische Bedeutung der Granula und hält es für experimentell bewiesen, dass dieselben Producte der Zellthätigkeit sind. Verf. hat in der Arbeit auch Alles gesammelt, was über Granula und den Geweben des Augapfels und der Thränendrüse veröffentlicht ist. Die Bibliographie enthält 340 Nummern.

70) Sympathectomie und Augentuberculose, von de Vecchi und Colombo. (Riforma med. 1904.) An Kaninchen wurde das oberste Halsganglion einer Seite exstirpirt und gleichzeitig in die Vorderkammer beider Augen Tuberculose eingeimpft. Bei andren wurde die Inoculation erst längere Zeit nach der Sympathectomie vorgenommen, bei noch andren wurde die letztere erst nach reichlich entwickelter Tuberculose ausgeführt. Auf der Seite der Sympathicus-Operation fand sich Gefäss-Erweiterung, Veränderungen der Gefässwände, Dilatation der Lymph-Lücken der Cornea und der perivasculären Lymphräume der Iris, Oedem des Irisstroma und der Ciliarfortsätze, intensive Leucocytose, welche die Structur der Tuberkel merklich modificirte, endlich vorzeitiges Auftreten von Riesenzellen.

71) Die äussersten Grenzen des Gesichtsfeldes, von Colombo. (Officina industriale tipografica, Bologna 1904.) Verf. bespricht zuerst eine Reihe diesbezüglicher Arbeiten und darauf zahlreiche eigene Versuche an jugendlichen emmetropischen Individuen. Er machte die Bestimmungen an einem eigens construirten Perimeter, dessen Bogen 2 m Durchmesser besass. Um in horizontalen Meridianen die äussersten temporalen Grenzen zu finden, liess er 44° nasal fixiren, so dass das Auge nahezu an der Grenze des nasalen Blickfeldes eingestellt war. Die Untersuchung geschah mit Tageslicht und wurde mit Objecten von weissem und farbigem Papier ausgeführt. Verf. stellte 2 Grenzen des Gesichtsfeldes fest, nämlich die erste als den Punkt, wo ein sich bewegendes Object gerade noch an der Peripherie des Gesichtsfeldes bemerkt wird, die zweite als die Grenze, wo die Farbe des Probeobjectes mit Sicherheit erkannt wird. Die erstere Grenze beträgt im horizontalen Meridiane nach aussen 114—121°, auch 112—123° ausnahmsweise. Die Grösse der Probeobjecte hat nur sehr geringen Einfluss auf diese Grenzen, die Farbe gar keinen. Beide Augen verhalten sich oft verschieden, ja in demselben Auge kommen Schwankungen vor. Die Uebung im Experimentiren hat keine Veränderung der Grenzen im Gefolge. Betreffs der zweiten Grenze stimmt Verf. mit Landolt überein. Auch wirkt Uebung erweiternd, aber für Weiss und die Farben in verschiedenem Grade. Auch

die Grösse der Probeobjecte hat einen geringen und zwar für die verschiedenen Farben nicht gleichbleibenden Einfluss. Die Aenderungen des Tageslichtes rufen in gewissen Grenzen keine Veränderung der Ausdehnung des Gesichtsfeldes hervor. Verf. behandelt weitläufig die Schwankungen der Grenzen unter physiologischen Verhältnissen, und hält dieselben für grösser, als andre Forscher. Der Literaturnachweis enthält 141 Arbeiten.

Gallenga-Peschel.

72) Anatomische Veränderung des Retinal-Epithels in einem Falle von chronischem Glaucom, von Pes. (Torino, Tipogr. Streglio, 1904.) Es bestand Atrophie der Papille und tiefe Alterationen der Retina. Das Retinal-Epithel war stark gewuchert, sodass es gefaltet und verdoppelt erschien. Diese schon von Krükmann und Anderen beschriebene Veränderung ist immer Folge von entzündlichen Processen der Aderhaut. Die wuchernden Zellen des Epithels lagern sich in die benachbarten Schichten der Retina und verschieben sich. Das Pigment wird dabei bis in die innersten Retinalschichten verschleppt, zum Theil durch Leukocyten, welche dasselbe in sich aufnehmen. Verf. fand in diesem Falle keine frischen entzündlichen Veränderungen in Ader- und Netzhaut.

73) Bericht über die Augenabteilung in Vigevano, von Bialetti. (Tipogr. Morone, Vigevano 1904.) Ambulatorium 816 Kranke, stationär 124. 12 Starextractionen, 12 Iridectomien, 5 Tenotomien.

74) 100 Thränensack-Exstirpationen mit Auskratzung des Nasencanals, von Fumagalli. (Tipogr. Roux, 1904.) Verf. liess in 100 Fällen chronischer Dacryocystitis der Exstirpation des Sackes die Auskratzung des Nasenganges nach Tartuferi (vgl. Centralbl. f. Augenheilk. 1885) folgen und hatte so befriedigende Resultate, dass er die systematische Anwendung dieser Methode räth namentlich in Fällen mit Ectasie des Sackes und reichlicher Secretion.

75) Chirurgische Kur des Trachoms, von Fortunati. (Boll. d. Ra.-Accad. med. di Roma 1904.) Verf. macht unter Narcose oberflächliche Auskratzung der Conjunctiva palpebrarum und Ausquetschung der Caruncula lacrymalis. Darauf 12 Stunden kalte Umschläge. Nach 5—6 Tagen Jequirity. Nach Ablauf der entzündlichen Erscheinungen tägliches Touchiren mit Cupr. sulf. nach Cocainisirung.

76) Akute bilaterale Dacryoadenitis im Verlaufe von Gonorrhoe, von Pes. (Progresso Med. 1904, Nr. 6.) Beschreibung von 3 Fällen. Verf. meint, dass die vom Gonococcus erzeugten Toxine specifisch auf die Thränendrüse wirken und daher in Distanz secundäre Entzündung derselben hervorrufen.

77) Akute gangränöse Phlegmone der Lider, von Pes. (Progresso Med. 1904.) Beschreibung von 3 traumatischen Fällen, von denen einer tödtlich verlief. Dieser gab negatives bakteriologisches Resultat, die andren 2 waren durch Streptokokken veranlasst. 12 in der Literatur gesammelte Fälle beruhten 5 Mal auf Streptokokken, 2 Mal auf Staphylokokken, 1 Mal auf Diphtherie, 4 Mal auf gemischter Infection.

78) Drusen der Aderhaut, von Pes. (Ebenda.) Nach Untersuchungen an 7 enucleirten Augen stammen, wie bekannt, die Drusen vom retinalen Epithel ab. Fibrinpräcipitate auf die innere Oberfläche der Aderhaut können mit Drusen verwechselt werden, da sie hyaline Warzen vor-

täuschen. Ferner kommen nach entzündlichen Processen selbst in den äussersten Schichten der Aderhaut Drusen vor, welche durch Atrophie glasiges Aussehen annehmen.

79) Ophthalmoskopie bei Schädelverletzungen, von Carbone. (Gazz. Ospedali 1904.) Mann von 46 Jahren fiel mit der rechten Schädelseite gegen eine Tischkante. Verlust des Bewusstseins für einige Stunden, theilweise Wiederkehr desselben, aber nach 24 Stunden leichtes Coma. Linksseitige leichte Parese und Hemianästhesie. Rechts Papillitis mit retinalen Blutungen. Hämatom der rechten Scheitelbeingegend. Klinische Diagnose: intracranielle Blutung mit Fractur. Prof. Carle führte die Trepanation in der motorischen Zone aus, wo sich thatsächlich die Fractur vorfand. Unter dem Knochen ein Hämatom, unter der durchschnittenen Dura mater ein ausgedehntes subdurales Hämatom auf den aufsteigenden Frontal- und Parietalwindungen. Heilung. Nach 18 Tagen ein epileptischer Anfall, welcher nicht wiederkehrte. Langsame Herstellung der normalen Functionen.

80) Irisbewegungen während der Respiration, von Negro und Agazzotti. (Gazz. Med. Italiana, 1903.) Mit dem Mikro-Stereoscop erkannten die Verff. bei Gesunden und bei Tabikern während der Inspirationsphase Erweiterung der Pupillen, und synchron mit dem Radialpulse Erweiterung mit darauffolgender Verengerung, auch bei tabischer Pupillenstarre. Sie brachten diesen Befund in Beziehung mit der hydraulischen Theorie von Mosso über die Irisbewegungen und fanden, dass die genannten Thatsachen bei Kaninchen, denen das Ganglion cervicale supremum des Sympathicus exstirpirt war, fortbestanden und ebenso bei Individuen mit einseitiger Halssympathicuslähmung. Sie schliessen daraus zu Gunsten der hydraulischen Theorie.

81) Klinischer Beitrag zu den retrobulbären Tumoren, von Orlandini. (Rivista Veneta d. Sc. Med. 1904.) Klinischer und histologischer Befund von 6 Fällen. 1. Perilymphatisches Endotheliom mit Betheiligung der Thränendrüse bei einem 52jährigen. 2. Fibrom der Orbita mit Phthisis bulbi bei einem Knaben. 3. Recidivirendes Lipom bei einer 17jährigen. Exstirpation mit Exenteratio orbitae. Es bestand Oedem der Papille. 4. Metastase in der Orbita und im Antrum Highmori von Adenocarcinom der Brustdrüsen mit Drüsen-Metastasen. 5. Melanosarcom der Orbita bei einer 18jährigen mit langsamem Verlaufe, wahrscheinlich durch Transformation eines congenitalen Angioms entstanden. Verf. schliesst einige Bemerkungen über die Differential-Diagnose der Orbitaltumoren an.

82) Ueber das Conoid von Sturm und Messung der sphärischen Aberration, von demselben. (Ebenda.) Verf. sucht genau die verschiedenen Theile der interfocalen Strecke zu messen und den Einfluss der sphärischen Aberration dabei festzustellen. Er fügt an das Ocular eines horizontalen Mikroskopes starke cylindrische Linsen und prüft unter Anwendung verschiedener Objective die Deformation eines leuchtenden Punctes. Er schliesst, dass man auf diese Weise mit grosser Genauigkeit die sphärische Aberration erkennen kann.

83) Linksseitiges Epitheliom der Conjunctiva mit rechtsseitigem Epitheliom des Unterlides, von Carbone. (Gazz. degli osped. 1904 Nr. 145.) Bei einer 63jährigen Frau bestand seit 23 Jahren Epitheliom des rechten Unterlides, welches in Folge von Verletzung ulcerirt war. Verf.

sah im Laufe von 3 Monaten auf dem Limbus corneae des linken Auges ein Epitheliom entstehen, welches er abtrug. Recidiv nach 14 Tagen auf der Cornea. Die mikroskopische Untersuchung bestätigte die Diagnose des Epithelioms. Verf. vermutet Autoinfection.

84) Bilateraler Anophthalmus, von Ovio. (Tipogr. Prosperini, Padova 1904.) Neugeborenes Kind, welches wenige Tage lebte. Gehirn klein, regelmässig, Fehlen der Sehnerven, des Chiasma, der Tractus optici, des corpus geniculatum externum. Verf. machte Serienschnitte durch den im Ganzen herausgenommenen Orbitalinhalt und constatirte Gegenwart von Muskeln und von der Thränendrüse. Er suchte ferner durch Experimente an der neugeborenen Katze die Factoren der Oeffnung der Lidspalte festzustellen, indem er durch einen Schnitt im Lide vor der Eröffnung der Spalte beide Augen zerstörte. Die Lidspalte öffnete sich in der Folge, blieb aber kleiner als die normale.

85) Gliom der Netzhaut, von Ovio. (Tipogr. Prosperini, Padova 1904.) Anatomische Untersuchung von 7 Augen. Verf. fand nur einmal die Rosetten von Wintersteiner und hält sie für nicht specifische Bildungen. Weiter handelt Verf. von der Unsicherheit der Diagnose und referirt 5 Fälle, wo Gliom diagnosticirt wurde, hingegen Ausgänge von Choroiditis exsudativa oder Tuberculose vorlagen. Endlich bespricht er die Differential-Diagnose vom klinischen und histologischen Standpuncte aus unter Anlehnung an die betreffenden Arbeiten anderer Autoren.

86) Die Structur der Netzhaut, von Sala. (Bullettino d. Società Med. Pavia 1904.) Mit der Metall-Imprägnation von Ramon y Cajal fand Verf. in der Retina des Kaninchens, Hundes und der Katze, dass die äussere plexiforme Schicht fast ausschliesslich aus grossen Zellen mit bandförmigen Ausläufern besteht, welche sich fortgesetzt theilen und ein Flechtwerk bilden. Zellen wie Fortsätze haben fibrilläre Structur. Einzelne Fasern umfassen mittels einer Schlinge oder mit Spiralwindungen ein Capillargefäss, andere bilden durch Theilung und Verflechtung eine Art fibrilläre Hülle um das Gefäss, andere endlich setzen sich mit häkchenförmiger Spitze an die Gefässwand an. Anastomosen lassen sich zwischen diesen Fortsätzen nicht nachweisen, sie haben nicht den Charakter nervöser Elemente. Verf. glaubt, dass es sich um die sogenannten horizontalen Zellen handelt, welche von den einen für gliös, von den andern für nervös gehalten wurden. Im ersten Falle würde die fibrilläre Structur, im zweiten die Beziehung der Fortsätze zu den Gefässen interessant sein.

87) Ueber umschriebene Leptomeningitis und Abducens-Lähmung durch Otitis, von Gradenigo. (Giornale dell' Accad. di Med. Torino 1904.) Die isolirte Abducens-Paralyse ist als Complication der Otitis selten. Als Ursache schuldigte man Reflexwirkung oder seröse Infiltration der Nervenscheide in Folge eines pachymeningitischen Herdes an der Spitze der Schläfenbeinpyramide an oder einen leptomeningitischen Herd, oder gleichzeitiges Empyem des Sinus sphenoidalis. Verf. beobachtete 6 Fälle, von denen einer tödtlich endigte. Mann von 33 Jahren wurde im November 1903 von linksseitiger akuter Otitis media befallen. Im Januar 1904 Perforation des Trommelfells und Trepanation der Apophysis mastoidea mit Entleerung von wenig Eiter. Nach 6 Tagen Paralyse des Abducens, Sehschärfe normal, Augenhintergrund normal, Apyrexie. Nach weiteren 6 Tagen heftiges Fieber mit Meningitis. Lumbalpunctur ergab, dass der Liquor cerebrospinalis eine

Reincultur von Streptokokken enthielt. Coma, Tod hauptsächlich durch Meningitis spinalis. Verf. meint, dass es sich bei dieser Abducensparalyse um ein ganz bestimmtes Krankheitsbild handelt, nämlich um einen circumscripten Herd von Leptomeningitis purulenta oder serosa in Folge von Infection durch die Paukenhöhle. Derselbe heilt meist mit der primären Krankheit des Schläfenbeines, kann aber auch zu allgemeiner Meningitis führen. Aehnliche Fälle wurden von verschiedenen Autoren beobachtet. Verf. führt einige derartige klinische Fälle italienischer Ohrenärzte an.

88) Ungleichheit der Pupillen bei Aneurysmen, von Pasca. (Gazz. internaz. di Med. 1904. Napoli.) Sorgfältige Zusammenstellung der Literatur. 6 eigene Fälle von Aortenaneurysma werden beschrieben, sämmtlich Männer von 43—57 Jahren betreffend, von denen 4 syphilitisch waren.

Sitz des Aneurysma	Pupillenstörung	
linker Winkel des Arcus aortae	Mydriasis	rechts
linker „ „ „ „	„	links
rechter „ „ „ „	„	rechts
rechter „ „ „ „	„	links
linker „ „ „ „	Miosis	links
Aortenbogen	Mydriasis	links.

In einem Falle von Aneurysma des Truncus brachiocephalicus dexter bei einem 43jährigen Syphilitischen bestand rechtsseitige Miosis. Verf. hält die Pupillarveränderung für abhängig vom Sympathicus und glaubt nicht, wie Babinsky, dass bei Syphilis Betheiligung der Centra der Pupillenbewegung vorliege. Die Anisocorie soll theils Effect directer Reizung oder Lähmung von Seiten des Aneurysma, theils Reflexwirkung sein, welche vom Plexus cardiaco-aorticus ausgeht. Durch die directe Wirkung kann sowohl Mydriasis, wie Miosis entstehen, durch Reflex nur Mydriasis. Die Miosis findet sich stets auf der Seite des Aneurysma, die Mydriasis kann auch auf der andren Seite eintreten.

89) Bindegewebszellen zwischen den Epithelien, von Reymond und Reid in Glasgow. (Giornale Accad. med. Torino, 1904.) Vorläufige Mittheilung mit 29 Mikrophotographien. Reid fand fibrocelluläre Elemente zwischen den Epithelien der Cornea, auch der Cutis, der Haare und Drüsen, in pathologischen Zuständen und beim Embryo. Die Präparation geschieht mittels Chrom-Essigsäure, Färbung mit Hämatoxylin, Aufbewahrung in Glycerin. Im Cornealepithel fand er die Zellen in den tiefsten Schichten, in pathologischen Fällen auch bis in dem Stratum granulosum, mit welchem sie innig verbunden waren. Beim Neugeborenen zeigten sie protoplasmatische Verlängerungen, welche die Basalzellen umgaben. Er nennt diese Zellen gliös. Verf. behauptet, dass das Gliagewebe ein constantes und wesentliches Element des cutanen Epiblastes ist, dass es activ eingreift bei der Entwicklung des Haares, dass es bei Wunden oder Erkrankungen des Epiblastes für das Epithel als Schutz dient bei dem Process der Heilung und der Reproduction.

90) Rückgrats-Verkrümmungen in der Schule, von Braveta. (Progresso med. Torino. 1904.) Empfiehlt gegen die schlechte Haltung der Schulkinder beim Schreiben prophylactisch, um Kyphoskoliosis zu vermeiden, den Geradehalter von Müller in Basel.

91) Dacryocystorhinotomie, von Toti. (Clinica moderna, Firenze 1904, und Tipogr. Bonducciana, Firenze 1904.) Entfernung der knöchernen

Scheidewand zwischen dem Thränensack und der Nasenschleimhaut und Herstellung einer Oeffnung in beiden Schleimhäuten. Gute Resultate in 7 Fällen.

92) Dacryocystorhinotomie, von Strazza. (Clinica moderna, 1904.) Verf. modificirte das Verfahren von Toti dahin, dass er die untere Muschel theilweise entfernte und von unten her den Canalis nasolacrymalis und Thränensack auskratzte. Jedoch waren die Resultate nicht dauernd, indem Narbengewebe alsbald die Oeffnung verlegte. Er zieht daher die Exstirpation des Sackes vor.

93) Congenitales Pulsiren des Augapfels, von Frugiele. (Giornale internaz. Scienze Mediche 1904.) Verf. beobachtete einen ähnlichen Fall, wie de Vincentiis (Centralbl. f. Augenheilk. 1894, August) geschildert hat. Ein 12jähriger Knabe zeigte Exophthalmus pulsans rechts und Asymmetrie des Gesichtes. Bei Druck auf den Bulbus entstand deutlicher Enophthalmus. Verf. nahm sphygmographische Kurven der Pulsation bei verschiedenen Körperstellungen auf, mit und ohne Compression der Carotiden und der rechtsseitigen Vena jugularis. Die Pulsation verschwand mit der Compression der Carotiden und modificirte sich bei Compression der Vena jugularis. Verf. urtheilt wie de Vincentiis, dass die Pulsation der Carotis interna bei starker Erweiterung der Vena ophthalmica durch das Venenblut auf den Bulbus übertragen wird.

94) Gesichtsfeld-Veränderungen in der Schwangerschaft, von Bellinzona und Tridondani. (Bollett. d. Società Med.-Chir. Pavia, 1903.) Aus wiederholten Prüfungen in 24 Fällen normal verlaufender Schwangerschaft kamen die Verff. zum Schlusse, dass öfter eine bilaterale Gesichtsfeldbeschränkung geringen Grades derart besteht, dass man an heteronyme Hemianopie erinnert wird. Sie ist ausgesprochener bei Primiparen und im linken Auge und ist weder mit Dyschromatopsie, noch mit Amblyopie complicirt. Die Verff. beziehen diese Erscheinungen auf die den Schwangeren eigene nervöse Asthenie, welche sich oft in Herabsetzung des psychischen Tonus und der Reflex-Erregbarkeit, in Hypoacusie, in oculärer Asthenie äussert, die, wie die nervöse, immer links stärker als rechts ausgeprägt ist.

95) Luxation der Linse unter die Bindehaut, von Bellinzona. (Gazz. Med. Lombarda 1904.) 59jährige Frau, Ruptur des rechten Augapfels oben durch Stoss gegen einen in der Wand steckenden Nagel mit Luxation der Linse unter die Bindehaut. Nach etwa 2 Monaten wurde die Linse durch Einschnitt entfernt. $H = 11{,}0\,D$ $V = {}^1/_6$. Der Kern der Linse war histologisch gut erhalten, die Rinde aber radiär zerrissen, theilweise in Krümel verwandelt.

96) Modification der Landolt'schen Blepharoplastik für die innere Hälfte des Oberlides, von Frugiele. (Gazz. Internaz. di Med. Napoli, 1904.) Nach Auseinandersetzung des Landolt'schen Verfahrens (Archives d'Ophtalm. 1885, p. 490) räth Verf. dem autoplastischen Lappen die Bildung eines dreieckigen, gestielten Lappens zu substituiren, um den Substanzverlust auf der temporalen Seite des Lides zu decken. Der Lappen soll mit der Basis nach oben aus der Haut, welche temporal vom Unterlide liegt, genommen werden.

97) Die Retina der Vögel im Vergleiche mit der des Menschen, von Roselli. (Bollett. R. Accad. Med. Roma, 1904.) Die ausserordentliche Grösse des Vogelauges im Vergleiche mit der des Schädels (bei

manchen Species 1 : 5) findet ihr Analogon in der starken Entwicklung der Thalami optici gegenüber der Gehirnmasse. Nach Besprechung einiger makroskopischen Merkmale des Vogelauges (Pecten, rapide Irisbewegungen, excentrische Lage der Pupille u. s. w.) erörtert Verf. die Structur der Retina verschiedener Species. Das Pigment-Epithel ist stärker pigmentirt, als beim Menschen und sendet mehr Fortsätze zwischen die musivischen Elemente. Diese sind weniger zahlreich und das myoide Glied derselben ist länger, als beim Menschen. Die äussere Körnerschicht ist dünner, die innere hingegen viel dicker, als beim Menschen. Die plexiformen Schichten sind ziemlich gleich. Die Ganglienzellen sind kleiner, enthalten wenig Protoplasma, die Müller'schen Stützfasern sind dünner und weniger zahlreich. Die Differenzen zwischen den verschiedenen Species der Vögel sind geringfügig. Bei allen fehlt das Tapetum.

98) Gliom der Retina bei einer Taube, von Chiarini. (Ebenda.) Verf. bespricht die Ansichten von Virchow, Wintersteiner, Greeff, Scaffidi. Letzterer glaubt, dass die retinalen Gliome aus der Mesoglia (d. h. Neuroglia mesodermischen Ursprungs) hervorgehen und nennt sie deshalb Mesogliome, während er die Retinitis proliferans der Hyperplasie der Ectoglia (d. h. Neuroglia ectodermischen Ursprungs) zuschreibt. Verf. folgt nicht den Anschauungen von Wintersteiner und Scaffidi, sondern meint mit Greeff, dass das Gliom aus embryonalen Keimen entsteht, welche in der Retina liegen geblieben sind. Er meint ferner mit Lagrange, dass in der Retina gerade so wie es im Gehirn statthat, sowohl wahre Gliome, als wahre Sarcome sich entwickeln können, welche letztere sich aus dem perivasalen Bindegewebe bilden und maligner sind, auch leichter zu Metastasen führen, als die aus der Neuroglia hervorgehenden wahren Gliome.

99) Methode, die Granula der Cornea intra vitam zu färben, von Colombo. (Zeitschr. f. wiss. Mikroskopie. 1903.)

100) Morphologische Veränderungen der Retina der Vertebraten durch Licht, von Chiarini. (Bollett. Accad. med. Roma, 1904.) Mit 10 Mikrophotographien. 1. Theil: Fische und Amphibien. Vollständiges Literaturverzeichniss. Durch Einwirkung des Lichtes wird Wanderung des Pigmentes innerhalb der Verlängerungen der retinalen Epithelzellen bis an die Membrana limitans externa, Contraction der Epithelzelle, Verringerung des Pigmentes, Verkürzung des innern Gliedes der Zapfen und Verlängerung der äussern Körner beim Frosch hervorgerufen. Eine Verschmächtigung der innern Glieder der Stäbchen des Frosches wird durch Druck der Zapfenellipsoide verursacht, welche gegen die Limitans externa hin gezogen werden. Durch Einwirkung der Dunkelheit wandert das Pigment nach dem Körper der Epithelzelle, verlängert sich die letztere und nimmt ihr Pigment an Menge zu, endlich verlängern sich die innern Zapfenglieder. Alle andren beschriebenen Veränderungen hält Verf. für zweifelhaft und glaubt, dass es sich dabei um individuelle Differenzen der Elemente in demselben Thiere oder zwischen verschiedenen Thieren auch um Veränderungen durch die Fixationsmittel handle.

101) Nichtexistenz einer interretinalen Commissur im Chiasma, von Rebizzi. (Rivista di Patol. Nervosa e Mentale, 1903.) Experimente an Kaninchen, Hunden, Katzen, Meerschweinchen. Verf. machte einen Einstich in die Sklera, führte eine Nadel durch diese Oeffnung ein und suchte mit derselben Retina und Choroidea möglichst vollständig abzulösen. Nach

15—25 Tagen tödtete er die Thiere und untersuchte mit Serienschnitten Chiasma mit dem Sehnerven und einem Theile der Tractus. Er fand im 2. Opticus und in der Retina des 2. Auges keine Veränderung. Bei Fröschen entfernte er eine Retina und untersuchte nach 1—2 Monaten. Auch hier konnte er mit Sicherheit die Existenz von Fasern ausschliessen, welche im oder am Chiasma von einer Retina zur andren ziehen und einer Associationsfunction zwischen beiden Retina dienen könnten. Erwähnt seien einige Befunde am Chiasma des Frosches. Dasselbe ist stark quer verlängert, so dass die Nervi optici und die Tractus unter scharfen Winkeln verlaufen und die gekreuzten Fasern einen eigenthümlichen Gang annehmen. An Schnitten fand Verf. ferner 2 oder 3 homolateral verlaufende Nervenfasern, welche die andren an Stärke bedeutend übertrafen. Er meint gegen Lodato und Pirrone, dass nach Analogie dieser Befunde an Thieren die genannten Commissurfasern auch beim Menschen nicht existiren.

102) Sitz des psychischen Sehcentrums, von Panichi. (Archivio d. Scienze Med., 1903.) Nach ausführlicher Besprechung der Resultate von Luciani (1885) und Henschen (1892, 1894) setzt Verf. seine Untersuchungen an Macacus cynomolgus auseinander. Die einseitige Entrindung der blossen Fissura calcarina führt nur zu vorübergehender homonymer Hemianopie. Verf. kann den Cuneus nicht als Centrum der Sehsphäre anerkennen, welche übrigens über die ganze innere (mediale) Rinde des Lobus occipitalis vertheilt ist. Er findet beim Affen, dass die gesammte graue Substanz des Hinterhauptlappens zur Sehsphäre gehört. Da nun aber auch nach deren Totalexstirpation nicht permanente und absolute Blindheit eintritt, so folgert er mit Luciani, dass, wie man bereits beim Hunde ermittelt hat, so auch beim Affen die Sehsphäre bis in die Rinde des Gyrus angularis und vielleicht weiter reicht. Das Pulvinar hat wenig Beziehung zum Sehen.

103) Actinomycosis der Conjunctiva, von Magnani. (Giornale Accad. di Med. di Torino, 1904.) Mädchen von 14 Jahren zeigte seit 8 Tagen blutgemischte Thränen. Am Oberlide fand sich im äusseren Winkel in der Conjunctiva ein kleiner linsenförmiger Tumor, welcher mikroskopisch aus verschieden gestalteten Bildungszellen bestand und die charakteristischen Actinomyces-Drusen enthielt. Auch die ausgekratzte Basis des Tumors besass die Pilzrasen, ausserdem aber 2 kleine pflanzliche Zellmassen, welche wahrscheinlich die Keime des Parasiten übertragen hatten.

Gallenga-Peschel.

104) 14. Tagung des Congresses französischer Irrenärzte und Neurologen. Pau, 1.—7. August 1904. (Le progrès médical. 1904. Nr. 34.) Cabannes: Entzündung und Atrophie des Sehnerven bei Gesichtsrose. Die Neuritis optica bei Erysipel entsteht zumeist nach einer Entzündung des orbitalen Zellgewebes und zwar durch Druck; die entzündlichen bezw. mechanischen Störungen betreffen entweder die Gegend des Foramen opticum oder der Lamina cribrosa, und dem entsprechend bietet sich entweder das Bild einer Papillitis oder das einer Neuritis retrobulbaris. Cabannes und Robmeau: Die normale Sensibilität der Horn- und Bindehaut. Gegen Stiche ist die Cornea in 75% bis 80% der Fälle unterempfindlich, die Conjunctiva bulbi ebenfalls, aber weniger ausgesprochen; ihre temporale Hälfte ist es mehr als die nasale. Einfache Berührung empfindet die Hornhaut viel stumpfer als die Bindehaut,

ebenso thermische Reize. Die Schmerz-Empfindung ist schärfer bei der Hornhaut, aber diese trennt Nuancen der Reize nicht so scharf, wie die Bindehaut. Leri: Progressive Paralyse und Tabes in ihren Beziehungen zur Blindheit. Bei progressiver Paralyse sind leichte Sehstörungen häufig, Blindheit selten (meist vor dem Auftreten psychischer Störungen); schwere Tabes ist selten, leichte oft mit Blindheit vereint, sie ist ein Frühsymptom; Tabes cum amaurosi geht sehr oft mit geringen psychischen Erscheinungen einher, die denen der progressiven Paralyse ähnlich sind. Es handelt sich also bei Tabes, progressiver Paralyse und tabischer Amaurose um drei verschiedene Localisationen eines und desselben Krankheitsprocesses, die gemeinsam oder weniger vereint auftreten können. Taxy und Giraud: Verletzungen der Grosshirn- und Kleinhirnrinde bei einem blindgeborenen(?) Idioten. Anatomische Mittheilung. (Vgl. le progrès méd. Nr. 35.) Das Kind war durch Augen-Eiterung der Neugeborenen erblindet. Kurt Steindorff.

105) Die chronische Vergiftung des Auges mit Blei, von L. Lewin. (Berliner klin. Wochenschrift. 1904. Nr. 50.) An der Hand von statistischem Material bespricht Verf. die mannigfaltigen Sehstörungen und Erkrankungen des Auges, von denen die Bleiarbeiter betroffen werden.[1] Vorübergehende Blindheit, Entzündung des Sehnerven, Netzhaut-Entzündung, Augenmuskel-Lähmungen und Krämpfe, Hornhaut-Trübungen sind bei Arbeitern in Bleisalz-Fabriken beobachtet worden. Bei den geringsten Erscheinungen von Seiten der Augen muss der Kranke aus der Bleiarbeit entfernt und in gute Ernährungs-Verhältnisse gebracht werden.

Fritz Mendel.

---

[1] Im Jahre 1a83 habe ich eine Arbeit über Blei-Amblyopie in der Berliner klin. Wochenschrift veröffentlicht und der Blei-Vergiftung des Auges stets die grösste Aufmerksamkeit zugewendet und kann zu meiner Freude hervorheben, dass Fälle der Art schon seit einer langen Reihe von Jahren in meinem Beobachtungs-Material nicht mehr vorkommen. H.

Uebersicht über die Leistungen der Augenheilkunde im Jahre 1904.

Anatomie des Auges: Bielschowsky und Pollak (Neurol. Centralblatt): Silber-Imprägnation zum Studium des Nervenverlaufes in den Augengeweben. Agababow (Arch. f. mikr. An.): Ueber die Nerven der Sklera. Münch (Z. f. A.): Das als thätiges Muskelnetz erwiesene Stromazellennetz ist der Dilatator pupillae. Derselbe (Z. f. A.): Das pigmentirte Zellnetz des Stroma der Uvea ist ein Muskelnetz; die Stroma-Muskelzelle ist relativ hoch organisirt und muss sehr contractil sein. Das Netz dürfte vorwiegend vasomotorischen Zwecken dienen. Szily (Anatom. Anzeiger): Zur Glaskörperfrage. Bartels (Z. f. A.) gelang der Nachweis zahlreicher Fibrillen in den Ganglienzellen der Retina. Ognew (West. ophth.): Vergleichende Untersuchungen ergaben, dass die den Müllerschen Fasern anhaftenden, scheinbar mit ihnen verbundenen Plättchen und Häutchen nicht als integrirende Bestandtheile der Müller'schen Fasern zu betrachten sind. Cajal (Intern. Mon. f. Anat. u. Phys.): Das Neuro-Fibrillennetz der Retina. Verhoeff (R. L. ophth. Hosp. Rep.): Die Membrana limitans ext. retin. reicht bis an den Papillenrand und dringt auch bis in die Pigmentschichte. Die Membran in der Pigmentschicht ist ein Product der Zellen, die in dieselbe hineinragen; ähnlichen Ursprunges ist auch die Membrana lim. ext.; Stäbchen und Zapfen sowie Zellen der Pigmentschichte sind von derselben Beschaffenheit. Erstere sind nur modificirte Spongioblasten. Retzius (Biolog. Untersuchungen): Die Membrana limitans interna der Netzhaut des Auges. Sala (Anatom. Anzeiger): Beitrag zum Studium der feineren Structur der Netzhaut. Opin (Arch. d'opht.): Bei Sehnerven-Untersuchungen sind die Nerven sammt der knöchernen Umgebung des Foramen optic. herauszunehmen, der Nerv. opt. erst nach Härtung in Müller'scher Lösung zu entfernen, um Austritt von Myelin (dunkle Punkte in der Umgebung der Septa und dem Netze der Neurogliazellen) zu vermeiden. Verhoeff (R. L. opht. Hosp. Rep.): Die Untersuchung des Musc. pap. opt. (Nicolai) mittels Mallory's Färbemethode macht es wahrscheinlich, dass es sich nicht um Muskelfasern, sondern um Neurogliazellen handelt. Herzog (Anatom. Anzeiger): Ueber einen neuen Lidmuskel. Adachi (Zeitschr. f. Morph. u. Anthrop.): Die Orbita und die Hauptmasse des Schädels der Japaner und die Methode der Orbitalmessung. Albrandt (A. f. A.): Leichenveränderungen an den einzelnen Theilen des menschlichen Auges.

Entwicklungsgeschichte des Auges und Missbildungen: Cirincione (A. f. A.): Besprechung der bisherigen Untersuchungen über die Genesis des Glaskörpers. van Duyse (Encycl. franc.) hebt den ectodermalen Ursprung des Glaskörpers hervor; dem, im Augenbecher eingeschlossenen Mesoderm ist nur eine vorübergehende Bedeutung zur Bildung der Glaskörpergefässe zuzuschreiben. Für die Erklärung der Colobom-Arten kommt nur die Spalttheorie in Betracht. Consanguinität ist hier bedeutungsvoller, als Heredität. Angeborene Cornealtrübungen und Totalstaphylome sind Folgen intrauteriner Entzündung. In Bezug auf Iris-Anomalien hat die Amniontheorie Geltung. Monesi (Z. M.): Morphologie der fötalen Thränenwege beim Menschen. van Duyse (Arch. d'opht.): Für Beurtheilung angeborener Missbildungen ist es wichtig, ob die Schädlichkeits-Einwirkung in der embryonalen oder

fötalen Periode stattgefunden hat. In der ersteren bewirken sie wirkliche Missbildungen, in der zweiten Krankheits-Veränderungen. Ginestous (Gaz. hebd. des sc. med.): Fälle von congenitaler Cryptophthalmie. Hecht (Münch. med. Woch.): Fall von Cyclopie.

Physiologie des Auges: Hess (La clin. oculist.): Bei kräftiger Accommodation verschiebt sich das Epithel der vorderen Kapsel nach unten. Der Druck in beiden Augensegmenten bleibt gleich. Derselbe (Z. M.) weist durch Untersuchungen betreffs des Accommodationsvorganges nach, dass bei dem von ihm beschriebenen Linsenschlottern auch die vordere Kapsel der Linse mitschlottert; auch zeigt er, dass das accommodative Heruntersinken des Epithels der vorderen Linsenkapsel der directen Beobachtung mit der Lupe zugänglich ist. Grossmann (Ophth. Rev.): Bei der Accommodation ändert sich die hintere Linsenfläche so wie die vordere, sie bildet einen hinteren Lenticonus (central stärker gekrümmt, peripher abgeflacht). Tscherning (Ann. d'ocul.): Die Veränderungen der Linse während der Accommodation kommen nicht durch Erschlaffung, sondern durch Spannung der Zonula zu Stande. Maklakow (West. Ophth.) tritt für die Richtigkeit der Helmholtz'schen Accommodationstheorie ein. Bach (Z. f. A.): Ueber Pupillenreflexcentren und Pupillenreflexbahnen. Derselbe (Z. f. A.): Verhalten der Pupillen bei der Convergenz und Accommodation. Untersuchungen bei 100 Personen unter gleichen äusseren Verhältnissen. Wolf (Z. f. A.) nimmt die Priorität des Nachweises der Thatsache, dass die Pupillarreflex-Empfindlichkeit vom Centrum nach der Peripherie abnimmt für sich in Anspruch. Gstettner (Arch. f. Phys.) constatirte ein Hellerwerden der Iris bei Lichteinfall nach Abdunklung des Auges und das Auftreten einer gelben Beimischung: Ursache: Doppelbrechung durch Dehnung bedingt. Nach Bartel's (Z. f. A.) Versuchen beträgt die mittlere Weite der Pupille bei Neugeborenen bei Adaption an helles Auer-Gasglühlicht meist etwas weniger als 3 mm. Die relativ engen Pupillen im Säuglingsalter erweitern sich allmählich bis zum 6. Lebensjahr, erreichen hier die grösste Weite und bleiben constant bis zum 20. Lebensjahr. Selbst bei schwächster Beleuchtung geht die Pupillenweite beim Säugling nie über 5 mm. Derselbe (Z. f. A.) hat bei seinen Untersuchungen der Pupillen bei Gasglühlicht gefunden, dass der Unterschied in der Weite gegenüber dem Tageslicht ungefähr 0,5 mm durchschnittlich mehr beträgt. Rochat (A. f. O.): Die Retina ändert ihre Reaction Indicatoren gegenüber nicht bei Belichtung; sie reagirt auf Phenolphthalein und säureempfindliche Indicatoren sauer, auf Lackmus und andre alkaliempfindliche alkalisch. Nagel und Schäfer (Zeitschr. f. Psych. u. Physiol.): Die Zapfen gewinnen durch „Ausruhen" (Dunkeladaption) an Empfindlichkeit ohne spec. Unterschied für die einzelnen Farben. Klein (Zeitschr. f. Anat. u. Phys.): Constante Belichtung der Retina giebt keine Lichtempfindung; das unbewegte Auge hört unter dem Einflusse gleichmässiger Belichtung zu sehen auf (Ruheblindheit); Lidschlag, Pupillarspiel, stärkeres Pulsiren der Retinalgefässe verhindern die Ruheblindheit. Gänzlich geschützt gegen sie scheint die Macula. Hess (Arch. f. Phys.): Constant durch einige Secunden auf das Sehorgan wirkende Lichtreize lösen keine continuirlich an- und absteigende, sondern oscillatorische Erregungsvorgänge aus. Bietti (Z. M.): Rasch vorübergehende Lichtempfindung bei starker Exspiration ist durch Druck der Wirbelvenen auf die Retina zu erklären. Abelsdorff und Nagel (Zeitschr. f. Psych. u. Phys.): Kleine, glänzende Gebilde beim Blick durch ein blaues Glas gegen den Himmel gesehen, sind entoptische Wahrnehmungen rother Blutkörperchen auf Grund

der Absorption gewisser Lichtsorten. Abelsdorff und Feilchenfeld (Zeitschr. f. Psych. u. Phys.) untersuchen, ob die pupillomotorische Wirksamkeit leuchtender Objecte mit ihrer Winkelgrösse zunimmt. Nagel (Zeitschr. f. Psych. u. Phys.): Weder bei Einwirkung sich einschleichender absteigender, noch aufsteigender galvanischer Ströme (im ersten Falle erscheint das Gesichtsfeld schwarz, im zweiten weisslich) wird die Lichtempfindlichkeit des dunkeladaptirten Auges alterirt. Die Empfindlichkeits-Steigerung der dunkeladaptirten Netzhaut ist für mechanische Reize geringer, als für den Lichtreiz, und fehlt ganz für den galvanischen Reiz. Wertheim, Salomonson und Schoute (Arch. f. Phys.): Untersuchungen über den Zusammenhang zwischen dem Reizungsgesetz und dem Gesetze Weber-Fechner's. Pino (A. f. O.): Die Erythropsie ist ein complem. Nachbild des gelbgrünen Lichtes, welches beim Durchgang von weissem Licht durch das retin. Blutgefässsystem auftritt (Erbleichen des Sehpurpurs). Hilbert (Z. M.): Versuch einer Klassification der physiologischen Farbenempfindungen. Rählmann (Arch. f. Phys.): Es giebt zahlreiche Personen mit abweichendem Farbensinn, deren einzige Abnormität in einer Vergrösserung der Reizschwelle und einem abnormen simultanen Contrast gegen farbige Lichter besteht. Loeser (Zeitschr. f. Psych. u. Phys.): Versuche über den Einfluss der Dunkeladaption auf die spec. Farbenschwelle ergeben, dass bei einer über die Macula hinaus erstreckende Reizung sehr rasch eine Zunahme der Farbenempfindlichkeit eintritt. Nach etwa 40 Minuten keine weiteren Veränderungen. Ein quantitativer Unterschied zwischen den einzelnen Farben besteht insofern, als die, mit Fortschreiten der Dunkeladaption eintretende Abnahme der Empfindlichkeit gerade an dem Zeitpunkte einsetzt, an welchem nach neueren Untersuchungen die Empfindlichkeit für farblose Lichteindrücke eine Steigerung erfährt. Baumann (Arch. f. Phys.): Zwei abweichende Farben müssen sich in ungleichen Entfernungen vom Auge befinden, um eine gleichzeitige scharfe Wahrnehmung zu ermöglichen. Urbantschisch (Arch. f. Phys.): Einfluss der Farbenempfindungen auf den Hörsinn, den statischen Sinn, auf den Geschmack, Geruch, sowie auf den Tast- und Temperatursinn. Chalupecky (Wiener klin. Rundschau) fasst das Farbenhören als Folge einer erhöhten Empfindlichkeit der ganzen Hirnrinde, als eine corticale Hyperästhesie auf. Greeff (Deutsche med. Woch.): Blinde mit unempfindlicher Netzhaut sehen Radiumstrahlen nicht; bei Veränderungen an den Medien und erhaltenen Lichtscheine ist der Effect der Radiumstrahlen derselbe, wie der einer Petroleumflamme hinter einem Mattschirme. Albrand (Berl. klin. Woch.): Vereinfachung der Helligkeitsprüfung in geschlossenen Räumen. Becker (A. f. O.): Es giebt noch keine Lichtart, die in Bezug auf den Farbencharakter dem Tageslicht gleichkäme; den meisten Lichtarten kommt eine starke Herabsetzung des Farbencontrastes für gelb zu. Das Licht einer guten Petroleumlampe mit schwachblauem Cylinder ist das empfehlenswertheste. Von den kalten Beleuchtungsarten (Auerlicht und Acetylen) verdient Auerlicht den Vorzug. Hess (A. f. O.): Ueber einen eigenartigen Erregungsvorgang (wahrscheinlich Zapfenerregung) im Sehorgane. Parinaud (Ann. d'oculist.): Eine Theorie des stereoskopischen Sehens. Weinhold (A. f. O.): Die paradoxe, parallaktische Verschiebung der Stereographenbilder ist, wie sich durch Construction nachweisen lässt, nothwendig bedingt durch die verschiedene Stellung des Bildes zum Beobachter. Heine (Z. M.): Körperlichsehen im Spiegelstereskop und in Doppelveranten. Weinhold (A. f. O.): Bei der Verschmelzung von Halbbildern entstehen Entfernungs-Vorstellungen, die durch die Lage der

Sammelbilder, d. h. durch die Lage der Schnittpunkte der Gesichtslinien physikalisch bestimmt und durch die Convergenz-Empfindungen in gleicher Weise ausgelöst werden, aber durch Vorstellungen von wirklicher und scheinbarer Grösse der gesehenen Gegenstände mehr oder minder verändert werden können. Spengler (A. f. O.): Bei monocularer Betrachtung eines Quadratmusters auf matter Glasscheibe scheint sich die Tafel kugelförmig gegen den Beschauer hinzuwölben. Heine (Arch. f. Phys.) hält seine Ansicht, dass rechts- und linksäugige Gesichtseindrücke unter gewissen Bedingungen nicht unterscheidbar sind, aufrecht. Depène (Z. M.): Ueber Abhängigkeit der Tiefenwahrnehmung von der Kopfneigung. Feilchenfeld (Zeitschr. f. Psych. u. Phys.): Das durch eine eigene Versuchs-Anordnung dem Flimmerlicht ausgesetzte Auge zeigt herabgesetzte Sehschärfe, trotzdem die verkürzte Exposition durch verlängerte Beobachtungszeit compensirt wurde. Tschemollossow (Westn. Ophth.): Einfluss der seitlichen Beleuchtung auf Veränderung der centralen Sehschärfe des beleuchteten und des zweiten Auges auf die monoculare Farbenempfindung. Bedeutung der Pupillenweite bei seitlicher Beleuchtung. Bielschowsky (Z. f. A.): Für das Auftreten der einseitigen Verticalbewegungen ist das Fehlen des binocularen Sehactes eine unerlässliche Vorbedingung; soweit überhaupt willkürliche Augenbewegungen ausgeführt werden, sind diese stets associirte Bewegungen; die einseitigen Bewegungen sind dem Willen nicht unterstellt. Delage (Rec. d'opht.): Ueber die Drehbewegungen des Auges. Best (Z. M.): Bei jeder Augenbewegung treten erhebliche Verschiebungen im Glaskörper ein, die sich immer wieder ausgleichen. Der Ausgleich wird bewirkt durch die Zähigkeit der feinen Glaskörperfäden. Sachs (Arch. f. Phys.): Bei beschränkter Beweglichkeit und anomaler Stellung der Augen (Strab. div. paralyt.) erfuhren die Fehler in der Localisation eine Compensation durch fehlerhafte Localisation des Kopfes. Broca und Sulzer (Ann. d'ocul.): Ueber Leistungen der Netzhaut als Function der Zeit; Experimente über Reizung und Schwellenwerth. Heitler (Wiener med. Presse): Beim Schliessen der Augen tritt Grössenabnahme des Pulses, beim Oeffnen Grössenzunahme ein. Sölder (Neurolog. Centralbl.) hält den Corneo-mandibular-Reflex für einen an der Cornea auslösbaren physiol. Reflex. Herbert Parsons (Ophth. Hosp. Rep.): Experimentelle Untersuchungen über die Natur der corticalen Pupillencentren. Levinsohn (A. f O.): Der Ursprung der centrifugalen Pupillenbahn entspricht dem gleichseitigen kleinzelligen Mediankern. Die vorderen Vierhügel und die oberste Schichte der Haube bis unterhalb des Aquaeductus sind auf das Zustandekommen des Pupillen- und Blinzelreflexes bei Kaninchen ohne Einfluss. Die centripetale Pupillenbahn, die im Chiasma ihre erste Kreuzung erfährt, muss, bevor sie die kleinzelligen Mediankerne erreicht, eine zweite Kreuzung unterhalb des Aquaeduct. Sylv. (Mitte des vorderen Vierhügels) durchmachen. Derselbe (A. f. O.): Der Lidschlussreflex auf Berührung ist an 2 Centren gebunden, an ein corticales und ein subcorticales. Letzteres für kräftigere Berührungen. Beim Menschen macht sich auf Belichtung ausser dem Blinzeln und der Verkleinerung der Lidspalte nicht selten nur eine auf subcorticalem Wege zu Stande kommende zuckende Bewegung am Unterlide bemerkbar. Laqueur (Virch. Arch.) nimmt eine inselförmige Vertretung der Macula lutea im Gehirn an; sie liegt im hintersten Theil der Fissura calcarina beider Hemisphären. Kahn (Centralbl. f. Physiol.): Steigerung des arteriellen Druckes bei Katzen und Kaninchen erzeugt passive Erweiterung der Netzhautgefässe. Bei Reizung des peripheren Sympathicusstumpfes am

Halse bei Kaninchen, Contraction der Netzhautarterien, bei der Katze passive Venenerweiterung; bei Affen keine Wirkung. Elschnig (Z. M.): Der Lichtreflex der Arterien und Venen der Retina hat dieselbe Ursprungsstelle. Albrand (Viertelj. f. gerichtl. Medicin): Zeichen des eingetretenen Todes: schneeweisse Papille, dünne Gefässe, Fehlen der Reflexstreifen, graue Verfärbung der Retina.

Experimentelle Pathologie, pathologische Anatomie und Bakteriologie des Auges: Schreiber (A. f. O.): Ueber vitale Indigkarmin-Färbung der Cornea zum Zwecke der Darstellung eines Saftkanal-Systems in der Cornea. Lentini (Arch. di Ott.): Uebergang von Fluorescin, Jodkali, gelbem Blutlaugensalz und Sublimat in den Hum. aq. bei Reizung und Durchschneidung des Sympathicus. Bach und Meyer (A. f. O.): Entfernung der Grosshirnhemisphären ohne Einfluss auf die Lichtreaction der Pupille; bei einseitiger Entfernung des Grosshirns Schmerzreaction der Pupille noch doppelseitig; vollständige Entfernung hebt Schmerzreflex auf; bei Entfernung des Kleinhirns Lichtreaction prompt. Nach Reizung des V. nahe der Austrittsstelle, Pupillenverengerung. Nach Reizung des Ganglion Gasseri, Erweiterung der Pupille (bei Katzen). Nach mechanischer Reizung der Trigeminus Verengerung der gleichseitigen Pupille und Zurückgehen der Miosis nach Nachlass des Reizes und ebenso bei Reizung des obersten Ganglion des Halssympathicus (bei Kaninchen). Levinsohn (A. f. O.) untersuchte die Beziehungen der Medulla oblongata zur Pupille; bei hoher Durchschneidung der Medulla erweitern sich die, durch Schnitte in die Medulla miotisch gemachten Pupillen wieder und reagiren prompter. Aber auch Schnitte auf der entgegengesetzten Seite üben diesen Einfluss aus. Einseitige Durchschneidung der Medulla hat zunächst eine gleichseitige und erst später eine ungleichseitige Störung zur Folge. Die Miosis wird durch Reizung des absteigenden Trigeminuskernes durch den Schnitt erzeugt. Tschirkowsky (Neurolog. Westn.): Nach Durchschneidung des Sehnerven erweitert sich die Pupille des blinden Auges reflectorisch nur auf tactile Reizung. Marina (Neurol. Centralbl.) hat fehlende Accommodationsreaction bei normaler Accommodation und intacter Convergenzreaction beobachtet. Die letztere schwindet bei Atropinisirung zuletzt und kehrt die erste wieder. Lodato (Arch. di Ott.): Versuche über die Wirkung langdauernder Reizung des obersten Halsganglion auf das Auge. Die anatomischen Veränderungen lassen auf Secretions-Vermehrung, Erschwerung der Elimination und Circulationsstörungen schliessen. Cosmothatos (Arch. d'opht.): Auf das oberste Cervicalganglion gebrachte Nicotinlösung ruft Lähmung der Ganglienzellen ohne vorhergehendes Reizungsstadium hervor. Tornabene (Arch. di Ott.): Bestätigung der Resultate Bauer's betreffs Veränderungen der Ciliarfortsätze durch Paracenthese und Läsion des Halssympathicus. Salffner (A. f. O.) konnte bei Naphthalin-Experimenten nachweisen, dass nicht das gefütterte Naphthalin, sondern ein von ihm stammendes Zersetzungsproduct ins Blut aufgenommen und von diesem in die Organe des Körpers und auch ins Auge getragen wird. Bei den Versuchen mit dem, dieses Gift enthaltenden Blute konnte sichergestellt werden, dass das Kapselepithel der Linse Veränderungen zeigte, lange bevor der Ciliarkörper irgend welche Alteration nachweisen liess. Gleichzeitig mit den ersten Zeichen der Epithel-Erkrankung beginnt die Linsenquellung. Demaria (A. f. O.): Die durch die Massage erzeugte Cataract unterscheidet sich von der traumatischen dadurch, dass bei letzterer die Verletzungen nicht auf das Epithel beschränkt sind, sondern dass auch die Kapsel selbst lädirt

ist. Cantonnet (Arch. d'opht.) hat bei artificiellem Glaucom (Kaninchen) nach Unterbindung der Nierengefässe verschiedene Lösungen subcutan und intravenös injicirt, um den Einfluss der Blutconcentration auf die Spannung des Auges zu prüfen. Birch-Hirschfeld (A. f. O.): Das ultraviolette Licht erzeugt an der Netzhaut des aphakischen Auges hochgradigen Chromatinverlust, Vacuolisation der Ganglienschicht und Chromatinschwund der Körnerschicht. Darauf scheinen die Folgezustände der Schneeblendung und der Blitzblendung zu beruhen. Natanson (Z. M.): Verkleinerung der Drüsen-Epithelien und Schwund des Protoplasma nach experimenteller Entfernung der Ausführungsgänge der orbitalen Thränendrüse. Kuwahara (A. f. A.): Nachweis der Schädlichkeit gewisser Anilinfarbstoffe auf das Auge. Ricchi (Arch. d'opht.): Jodoform in die Vorderkammer gebracht, bewirkt traumatische Ablösung des Endothels der Cornea an der Berührungsstelle; sodann als Jodoformwirkung, Infiltration dieser Stelle. Dagegen hebt Ostwalt (Arch. d'opht.) hervor, dass die Art der Einführung des Jodoforms bei diesen Versuchen eine viel zu verletzende war. Villard (Arch. d'opht.): Ueber die Stadien der Schwefelsäure-Verätzungen am Kaninchenauge. Alland (Z. M.): Subcutane Einverleibung von Chininlösungen bei Thieren ruft auf der Höhe der Intoxication Hypercolorisation und Chromatolyse hervor; gelingt es dabei, Sehstörungen und Netzhaut-Ischämie zu erzeugen, so finden sich auch schwere Alterationen der Ganglienzellen der Retina. Bartels (Z. f. A.): Reaction der Pupille auf Gasglühlicht. Mettey (Arch. d'opht.): Längere Einwirkung des elektrischen Bogenlichtes auf das Thierauge ruft an dem Sehnerven Zerfall des Myelins und staubförmige Körperchen hervor. Stärkle (A. f. A.): Je stärker der Gehalt an kurzwelligen Strahlen, desto schädlicher die Lichtquelle für das Auge. Petroleumlicht hat die wenigsten, Acetylenlicht die meisten dieser Strahlen. Birch-Hirschfeld (A. f. O.): Von den Augenmedien absorbirt die Linse am meisten die X-Strahlen. Chorioidea, Retina und Opticus sind fast absolut durchlässig. Schwere Erscheinungen am Auge möglich. Greeff (Deutsche med. Woch.): Radium zur Zeit für Blinde ohne Nutzen. Schick (A. f. O.): Die Vorgänge an den elastischen Fasern, wie sie bei Frühjahrskatarrh vorkommen, finden sich in der Reihe der übrigen Conjunctival-Affectionen nicht. Velhagen (Vossius' Abhandl.) fand bei Papillomen der Conjunctiva viele Lobuli mit wenig Bindegewebe reticulären Charakters im Vergleiche zu den massenhaften Epithelialbildungen. Huwald (A. f. O.): Bei Bienenstichkeratitis: eitrige Infiltration und Epithelverlust an der Stichstelle, Hypopyon und vorderkapselstarartige Trübung im Pupillenbereich. Nach 2—3 Wochen reizlose Einheilung des Stachels. Bodenstein (Deutschmann's Beiträge): Bei bandförmiger Hornhauttrübung amyloide Schollen bis zur Bowman'schen Membran. Colombo e Ricchi (Ann. di Ottalm.): Pathologische Anatomie der Hypopyonkeratitis. Meller (A. f. O.) fand hyaline Degeneration des Pupillarrandes (hyaline Entartung des Endothels) bei Untersuchung von Augäpfeln alter Leute, deren Sehvermögen schon lange erloschen war und bei denen auch an andren Stellen der Augen Degenerations-Erscheinungen nachweisbar waren. Villard und Delord (Arch. d'opht.): Histologischer Befund an der Punctionsstelle der Cornea bei eitriger Iridocyclitis. Pes (A. f. O.): Die hyalinen warzenartigen Bildungen der Chorioides entstehen durch degenerative Processe des Pigmentepithels der Retina. Verschieden davon sind die glasartigen Körper, die aus den papillaren Körpern der Chorioides bei Atrophie und Sklerose entstehen. Nach Peters (Z. M.) bei Tetaniecataract: schichtstar-

ähnliche Linsen-Erkrankung und Veränderungen an dem Ciliarepithel. Yamaguchi (Z. f. A.) theilt folgenden abnormen pathol.-anatom. Befund bei Retino-chorioiditis albuminurica mit: Veränderungen an den Retinalgefässen sehr gering, spärliche Hämorrhagien, Fehlen fettiger Degeneration, Neubildung einer bindegewebigen Schwarte rings um die Papille. Gonin (Ann. d'ocul.) konnte bei anatomischer Untersuchung spontaner Netzhaut-Ablösung Rissstellen in der Netzhaut als Folge der Zugwirkung des an der Netzhaut adhärenten Glaskörpers nachweisen. Chorioiditische Veränderungen in der Gegend der Rissstellen von Bedeutung für die Entstehung der Netzhaut-Abhebung. Harms (Z. M.): Der anatomische Befund zur senilen Macula-Affection ergab die Richtigkeit der Vermuthung, dass das Sinnes- und Pigment-Epithel zuerst erkrankt, und dass es sich um Degenerationsvorgänge handelt. Elschnig (Z. M.): Die Annahme, dass in Augen mit Staph. post. intra vitam häufig Glaskörper-Ablösung vorkommt, ist nicht richtig. Coats (Ophth. Hosp. Rep.): bei Thrombose der Centralvene an den Arterien zumeist Endothelial-Veränderungen, an den Venen vornehmlich glasige Wucherungen der Intima und bindegewebige Hypertrophie der Adventitia. Nach Streiff (Z. M.) sind Opticusdrusen pathol. Bildungen im nervösen Theile des Auges. Bei degenerativen Veränderungen häufiger Drusen der Glaslamellen, bei entzündlichen Processen Entstehung von Drusen im Sehnervenkopfe, begünstigt durch die mechanischen Verhältnisse an der Lamina cribrosa. Erdmann (Z. f. A.) fand bei Distichiasis congenita (hereditaria) schwach entwickelte Meibom'sche Drüsen, die als Anhangsgebilde der hinteren Cilien erschienen; rudimentäre Haar-Anlagen, die als aus einer Sprossen- oder Knospenbildung der Epithelschichte der äusseren Wurzelscheide in der Embryonalzeit oder in einer späteren Lebensperiode hervorgegangen zu denken sind. Hanke (A. f. O.): Bei Ranken-Neurom des Lides: endo- und perineurale Wucherung in den überaus zahlreichen Nervenfasern; später Untergang der nervösen Elemente, hydropische Degeneration der endothelialen Lymphspalten-Auskleidung und myxomatöse Degeneration des neugebildeten Bindegewebes. Schnaudigel (A. f. O.): Bei starken Gehirnblutungen werden im Sehnervenstamm weite Cysten geschaffen, die ganz analog sind den hämorrhagischen Herden des Gehirns. Die Neuroglia schaffte auch hier eine Wandung zur Demarkirung der Höhle. Coburn (Arch. of Ophth.) fand bei anatomischer Untersuchung von Augen Neugeborener: Hämorrhagien an der Iris, in der Sklera, Chorioides, Retina, im Sehnerven und Glaskörper. Evans (The ophthalmosc.): Bei Conjunctivitis catarrhalis kommen in Betracht: der Koch-Weeks'sche Bacillus, der Pneumococcus, der Morax-Axenfeld'sche Diplobacillus, der Staphylococcus, der Streptococcus. Nab (Z. M.): Der Petit'sche Bacillus wirkt nur an der Bindehaut pathogen und verhält sich wesentlich anders, als der Morax-Axenfeld'sche Bacillus. Bruns (A. f. O.): In die Gefässe injicirte, abgetödtete Tuberkelbacillen erzeugen bei Thieren ein der Conj. phlyct. des Menschen ähnliches Bild. Knapp (Arch. of Ophth.) fand bei Conj. pseudomembrana einen mit dem Influenzabacillus identischen Spaltpilz. Schanz (Deutsche med. Woch.): Viele Diplokokken, die man bisher zu den gonokokken-ähnlichen rechnete, müssen zu den Gonokokken gerechnet werden. Zur Nedden (Z. M.) spricht sich dagegen aus, dass der Müller'sche Trachombacillus der Trachomerreger ist. Knapp (Arch. of Ophth.) konnte bei Trachom einen, mit dem Müller'schen Trachombacillus identischen influenza-ähnlichen Bacillus nachweisen. Wahrscheinlich nur accidentelles Vorkommen. Nab (Z. M.) hat bei Ulc. serp. Corneae aus dem Secret und aus dem Hypopyon Bacillus pyo-

cyaneus gewonnen. Der Verlauf war ein sehr schwerer. Zur Nedden (A. f. O.) liefert den Nachweis, dass der Bacillus ulceris corneae nur bei Hornhautgeschwüren, nie bei andren äusseren Augenkrankheiten vorkommt. Er wirkt vom Bindehautsack auf die unversehrten Randpartien der Cornea, ohne in der Bindehaut Krankheits-Erscheinungen hervorzurufen. de Berardini (Ann. di Ottalm.): Durch Streptotrix bedingtes Hornhautgeschwür. Nakagawa (A. f. A.): Nachweis, wie durch Impfung der Cornea mit virulenten Tuberkelbacillen die Descemetis zerstört wird, und die Bacillen in die übrigen Theile des vorderen Augapfelraumes gelangen. Schirmer (A. f. O.): Die Keratitis disciformis, die bei Vaccine-Erkrankung des Lidrandes sich entwickeln kann, ist eine Infection zunächst des Hornhautepithels, dann auch des Parenchyms mit Vaccine-Erreger. Fuchs (A. f. O.): Eitrige und fibrinös plastische Uveitis beruhen auf 2 grundverschiedenen Arten von Infection. Mischformen als Folge gemischter Infection können vorkommen. Bei Eindringen der Infections-Erreger nur in die vordere Kammer kann die Entzündung auf den vorderen Bulbusabschnitt beschränkt bleiben. Der Glaskörper-Infection folgt stets Entzündung des hinteren Abschnittes des Bulbus. Die Entzündung der Membranen wird durch Fernwirkung der Bakterien mittels der von ihnen producirten Toxine hervorgerufen. Herzog (Virchow's Archiv) fand bei Molluscum contagiosum der Lider massenhafte Mikroorganismen von Habitus der Staphylokokken in den Ausführungsgängen. Demaria (Z. M.): Die Thränen von immunisirten, antitoxinreichen Menschen besitzen keine antitoxischen Eigenschaften gegen Diphtherie-Toxin. Ulbrich (A. f. O.): Experimente mit zahlreichen Saprophyten-Arten, von denen alle Entzündungen im Auge hervorriefen. Sie scheinen die Ursache mancher Iridocyclitiden nach Verletzungen und Operationen zu sein.

Therapie der Augenkrankheiten: Comer (Brit. med. Journ.): Bei Blennorrhöe neonatorum tagsüber stündlich, Nachts 2stündlich schwache Lapislösungen. Wintersteiner (Wiener klin. Wochenschr.): Die Prophylaxe der Blenn. neonat. darf sich nicht mit der einmaligen Silber-Einträufelung begnügen, sondern muss sich auf die ganze Zeit des Wochenbettes erstrecken. Für die obligatorische Einführung des Credé'schen Verfahrens treten ein: Dauber (Münch. med. Wochenschr.); Hirsch (Deutsche Aerzte-Zeitung) und Allport (Birmingh. Medic. Rec.). Nach Deutschmann (Med. Woche) bei akutem Trachom: kalte Umschläge mit übermangansaurem Kali, Jodoformeinstäubung; bei eitrigem Secret: Nitr. arg.; bei chron. Trachom: Kupferstift, Kupfercitrol, Paquelin, Thermokauter, endlich mechanische Entleerung oder Entfernung der Trachomkörner. Post (Deutsche med. Woch.) empfiehlt Massage mit Irrigatorstrahl (von 1 m Fallhöhe) nebst Ausspülung mit phys. Kochsalzlösung und Sublimat. Likiernik (Centralbl. f. Augenheilk.) massirt mit dem Knopfende eines Glasstabes. Roschtschewsky (Wratsch) befürwortet Seebäder und klimatische Kur. Das Kupfercitrol befürworten Zaskin (Woch. f. Ther. u. Hyg. des Auges) und Suchow (Med. Obosrenj.); keine Erfolge sahen von demselben Pol (Westn. Ophth.) und Jasnicy (Wojenno med. Journ.). Von Röntgenbestrahlung hatte Goldzieher (Wiener med. Woch.) gute Erfolge bei follic. Trachom, weniger günstige bei sulzigen, ungünstige bei glattnarbigem Trachom. Bei tiefen Hornhaut-Infiltrationen und parenchymatöser Keratitis empfiehlt Manolesco (Ann. d'ocul.) Einträuflungen von heissem Wasser (5—10 Minuten) 2 Mal des Tages. Gifford (Ophth. Rec.) für leichtere Formen von Hornhautgeschwüren Acidum trichloraceticum. Dunn (A. f. A.) Jodkalilösungen. Duane (A. f. A.) 10% Jodvasogen. Gegen drohendes

Ulc. serpens empfiehlt Römer (Z. f. A.) die Serumtherapie als Prophylacticum in Form von subcutaner Einverleibung oder local angewendet. Zur Nedden (Z. M.) kann die Wirksamkeit des Römer'schen Pneumokokken-Serums (subcutan angewendet) nur für kleine Ulcera serpentia bestätigen. Bei Hornhautflecken empfehlen Olivares (La clin. ophth.) subconjunctivale Injectionen von benzoesaurem Lithion, Holmström (Z. M.) Abschabung höckriger Formen, dann warme Umschläge, Massage. Schiele (Woch. f. Ther. u. Hyg. d. Auges): Bei frischen Blei-Inkrustationen der Hornhaut Jodkali, hierauf Jodsäurelösungen. Scalinci (Ann. di Ottalm.): Bei Keratoconus galvanokaustische Behandlung gradatim immer tiefer bis zur Perforation. Roy (Rec. d'opht.): Bei specifischer Iritis subconjunctivale und temporale Injectionen von Sublimat und Cocaïn in Verbindung mit der gewöhnlichen Behandlung. Oppenheimer (Deutsche med. Woch.): Gute Erfolge von Hemisin bei Pupillen-Verschluss und Pupillen-Abschluss. Abadie (Arch. d'opht.): Bei tuberculöser Iritis Einreibungen mit Guajacol-Leberthran und Gebrauch von Jodogenol. Hippel (A. f. O.): Tuberculin-Injectionen vermögen selbst schwerste Formen von Tuberculose des Auges mit Erhaltung des Sehvermögens dauernd zu heilen, wenn sie genügend lange angewendet werden. Peschel (Deutsche med. Woch.): Stypticin bei hämorrhagischer Chorioiditis. Schiele (Woch. f. Ther. u. Hyg. d. Auges): Alkoholverbände wirken analgetisch und anästhesirend auf das Gewebe bei Panophthalmitis. Wolfberg (Woch. f. Ther. u. Hyg. d. Auges): Heissluft-Behandlung des Auges zum Zwecke der Star-Reifung. Grandclément (Ophth. Klinik): Die Mehrzahl frischer Glaucome ist durch Adrenalin (jede $^1/_2$ Stunde) ohne Operation heilbar. Abadie (La clin. opht.): Bei Glaucoma chron. simpl. nur Pilocarpin-Behandlung; Iridectomie zu unterlassen. Cantonnet (Arch. d'opht.): Versuch der Behandlung des Glaucoms mit osmotischen Substanzen (Diureticis, Kochsalz, Lactose). Deutschmann (Beitr. z. Augenheilk.): Bei verzweifelten Fällen von Netzhautablösung, Glaskörper-Injectionen (Kalbsglaskörper dem Kaninchenglaskörper gleichwerthig). Blagoweschensky (West. oph.): Blut-Entziehungen bei Hemeralopie. Darier (Ophthalm. Klinik): Massage bei Amblyopie aus Nichtgebrauch. Elschnig (La clin. opht.): Bei Amblyopie nach Blutverlust subcutane Kochsalz-Injectionen, um den Blutdruck wieder zu steigern und die Flüssigkeit zu ersetzen. Albrand (Deutsche med. Woch.): Bei Behandlung der Lidrand-Entzündung gleichzeitig sorgfältige Pflege der Kopfhaut. Reumaux (La clin. opht.) bei hartnäckiger Blepharitis Compressen mit Ichthyol und Thiogenol. Bebbeze (Wiener klin.-therap. Wochenschr.): Behandlung der Dacryocystitis acuta durch Punction und Injection mit Wasserstoffsuperoxyd. Dornee (La clin. opht.): Druckmassage, um die Entwicklung der Myopie aufzuhalten oder Folgezuständen vorzubeugen. Asmus (Münch. med. Woch.) bei Netzhautablösung Kurzsichtiger: Rückenlage, Jodkali, leichten Verband, Schwitzkur. Krückmann (Z. f. A.): Bei luetischen Augen-Affectionen Quecksilberlösungen mit schwachen Strömen in das Auge eingeführt (Kataphorese). Abadie (Le bulletin med.): Bei Parasyphilis intramusculäre Injectionen von Sublimat (0,02); wirksam auch bei Krankheiten mit unbekannten Erregern (Trachom, symp. Ophthalmie u. s. w.) Frank (Beitr. zur Augenheilk.): Methodische Behandlung mit grossen Quecksilbergaben bei inficirten Augenverletzungen. Jodismus an den Augen sahen nach Jodgebrauch: Prioux (Die ophth. Klinik) akute Dakryoadenitis, Corda (Ann. di Ottalm.) vordere Polarcataracta mit Lichtscheu und Thränen. Gegen intraoculäre Jodoform-Desinfection erklären sich: Kraus (Z. f. A.) und

Cohn (Z. f. A.). Combenale und Deliarde (Sem. med.): Günstige Wirkung von Methylenblau bei eitriger Ophthalmie im Verlaufe von Blattern. Zazkin (Woch. f. Ther. u. Hyg. d. Auges): Therapeutische Wirkung des Adrenalins sehr geringfügig. Polte (A. f. A.): Paranephrin scheint sich in seiner Wirkung von andren Nebennieren-Präparaten nicht zu unterscheiden, die Lösungen sind haltbar. Dionin empfehlen Darier (La clin. opht.) als ausgezeichnetes physiologisches Antisepticum und Anästheticum, Bucsani (Budapesti Orvosuj.) bei hartnäckigen Cornealnarben und vielen Augen-Erkrankungen in Folge mangelhafter Ernährung. Spoto (La clin. ocul.) speciell bei Glaucom, Reber (Ther. Gaz.) bei Erkrankungen der Cornea, Iris und bei Glaucom. Subconjunctivale Injectionen von Hydrarg. oxycyan. befürworten: Senn (A. f. A.), Hosch (A. f. A.), Hirsch (Münch. med. Woch.), Rollet (Rev. gen. d'opht.) solche von Quecksilberjodür oder Methylenblau bei Keratitis parenchymatosa. Alexander (A. f. A.) macht auf die Gefahren der subconj. Anwendung von Kochsalz-Lösungen aufmerksam. Vacher (La clin. opht.) empfiehlt als Ersatz für subconjunctivale Injection die Massage mit grauem Oele. Terson (Clin. Opht.) verwendet Antipyrinlösungen zur Blutstillung nach Exenteration; Antipyrincollodium an Stelle des reinen Collodiums. Gute Erfolge von Radiumsalzen hatten bei Behandlung des Epithelioms und Ulc. rodens Mackenzie-Davidson (Brit. med. Journ.) und Gerald Sichel (Brit. med. Journ.). Strebel (Klin.-therap. Wochenschr.): Lichttherapie bei Augenkrankheiten zur Zerstörung von Keimen und Zellen. Birnbacher (Centralbl. f. Augenh.): Trigemin bei Ciliarschmerz. de Lapersonne (Presse med.): Stovaïn als lolales Anästheticum in der Augenheilkunde. Langgaard (Therap. Monatshefte): Eukaïnum lacticum, guter Ersatz für salzsaures Kokaïn und Eukaïn. Kubly (West. Ophth.) befürwortet eine gewisse Einschränkung der Atropin-Anwendung. Hoor (Samml. zwangl. Abh.) Römer-Merk'sche Jequirity-Präparate haben vor den alten Jequirity-Präparaten den Vorzug genauer Dosirbarkeit. Gereizte Augen contra-indiciren die Anwendung. Bei Follikeln und Trachom werthlos. Galezowski (Prog. med. und Rec. d'opht.) kleine Schmierkuren bei Augenkrankheiten, in der Umgebung des Auges 10 Tage hindurch, dann 5 Tage Pause; 4 Mal zu wiederholen, dann 10—14 Tage Pause; so 2 Jahre hindurch. Leredde (Presse medic.) befürwortet grosse Dosen von Quecksilber aus prophylactischen Gründen, Motais (Rec. d'opht.) langdauernde Quecksilber-Behandlungen. Sommer (Woch. f. Ther. u. Hyg. d. Auges) empfiehlt Oel-Collyrien. Derby (The Ophth. Rec.) warme Augenwässer, auf die das Auge rascher reagirt. Neustätter (Münch. med. Woch.): Wattepinseln (zur Einträufelung, zum Entfernen von Fremdkörpern, von blenn. Secret u. s. w.).

Augenoperationen: Noiszewski (Centralbl. f. Augenheilk.) zieht das Pterygium mit einer breiten, niedrigen, feingezahnten Pincette ab. Schulte (Ophthalm. Klinik): Punction des Ulcus serpens mit feinem Thermokauter. Elschnig (Wiener klin. Rundschau) hat die Methode der Kauterisation des Keratokonus insofern verbessert, als er von dem verschorften Centrum aus noch eine bandförmige Verschorfung gegen den Hornhautrand hin anlegt. Loring (Arch. of Ophth.): Sympathectomie bei Glaucom nach erfolgloser Iridectomie gerechtfertigt. Fröhlich (Z. M.): Trepanation der Sklera bei schmerzhafter Glaucomblindheit. Sommer (Woch. f. Ther. u. Hyg. d. Auges) Gefahr des Schnittes nach unten bei Glaucom-Iridectomie. Sattler (Z. M.) empfiehlt für Fälle von Ectopia lentis die Iridodesis. Kuhnt (Z. f. A.) berichtet über die Ausziehung des einfachen Altersstars, wie er sie seit Jahren

an seiner Klinik übt. Black (The ophth. Rec.) verwendet bei der Cataractextraction nach Eröffnung der Kammer ein Messer mit stumpfer, sondenknopfähnlicher Spitze. Kostenitsch (Woj. Med. Journ.): Ausspülung der vorderen Kammer mit physiologischer Kochsalzlösung zur leichteren Entfernung der Corticalmassen. Koslowski (A. f. A.) extrahirt bei Cataracta capsularis posterior die durchsichtige Linse sammt der getrübten Kapsel, wie bei einer gewöhnlichen Star-Extraction. Manolesco (Ann. d'ocul.) befürwortet die Iridotomie an Stelle der Iridectomie bei der Cataract-Extraction. Péchin (Arch. d'opht.) befürwortet die Beibehaltung der Iridectomie bei der Cataractextraction, namentlich als präparatorische Iridectomie. Haass (Woch. f. Ther. u. Hyg. d. Auges): Subconjunctivale Discission juveniler Stare. Quakenboos (Arch. of Ophth.): Fälle von Chorioidalblutung nach Extraction, die die Enucleation erforderten. Basso (La clin. ocul.): Instrument zur Reclination der Linse (Zonulotom und Reclinator). Joseph (Arch. d'opht.): Tonsillotomähnliches Instrument zur Durchschneidung des Sehnerven bei Enucleation. Coulomb (Ann. d'ocul.) empfiehlt für Bestellungen von künstlichen Augen einen Abguss der Augenhöhle zu machen, den man sammt einem Farbenmuster als Modell dem Fabrikanten einsendet. Ball (Journ. Americ. Med. Assoc.): Excision des cervicalen Sympathicusganglion bei Sehnervenatrophie zu versuchen. Zur Beseitigung der Trichiasis empfehlen: Villard (Rec. d'opht.) bei leichten Formen Einpflanzung eines Lidhautlappens in die Lücke hinter dem Intermarginalschnitt. Motilio (Arch. di Ottalm.) Randplastik. Cange und Bentami (Arch. d'opht.) Bildung von zwei Brückenlappen. Hale (Z. M.) beschreibt eine Blepharoraphie mittels 2 Läppchen am äusseren Lidwinkel (vom oberen und unteren Lide). Natanson jun. (Z. M.) Modification der Symblepharon-Operation nach May, die in einer Nahtfixation der transplantirten Läppchen besteht. Gullstrand (Somska Läkar. Förhandl.) Symplepharon-Operation mittels Einheilung eines Thiers'schen Hautlappen. Wicherkiewicz (A. f. A.) Plastisches Verfahren gegen kleine Lidcolobome. Rogman (Ann. d'ocul.) Epicanthus-Operation. Landolt (Arch. d'opht.) empfiehlt die Rücklagerung überall durch die Vorlagerung zu ersetzen. Dagegen tritt Wecker (Arch. d'opht.) für die Rücklagerung zur Beseitigung des paralytischen Schielens ein, namentlich für solche Fälle, bei welchen nach Heilung der Lähmung concomitirender Strabismus zurückgeblieben ist. Klein (Wiener med. Woch.) Modification der Vorlagerung in Bezug auf Fassen des Muskels und Knüpfen der Fäden. Parinaud (Ann. d'oculist.) Methode zur Heilung der Ptosis durch Verbindung des Oberlides mit dem Rect. sup. Gruening (New York eye and ear inf. rep.) partielle Resection des Tarsalknorpels bei Ptosis. Strackow (West. ophth.) Exstirpation des Thränensackes nach Kuhnt. Todd (Arch. of Ophth.): Zur Erleichterung der Exstirpation des Thränensackes, zuvor Paraffin in denselben zu injiciren. Schulte (Ophth. Klinik) als Ersatz für Thränensack-Exstirpation galvanokaustischer Verschluss beider Thränenröhrchen. Bach (Z. f. A.) Gefahr der Infection von Operationswunden durch den Lidrand und die Conjunctiva gering. Grosse Beachtung den Thränenwegen. Instrumente während der Operation steril erhalten. Antiseptische Verbände nutzlos, besser Salbenverbände. Asmus (Z. f. A.) Seifenspiritus zur Desinfection der Instrumente. Guttmann (Arch. of Ophth.) Injectionen von Cocaïn mit Natr. chlor. bei Augen-Operationen, Injection auch am Oberlide ausführbar. Wicherkiewicz (Z. M.) Papier-Hohlverband nach Augen-Operationen. Qurin (Z. M.) empfiehlt mit Argentum nitricum armirte Sonden.

Krankheiten der Bindehaut: Nach zur Nedden (Z. M.) sind die croupöse und diphtheritische Conjunctivitis in Folge ihres klinischen Verlaufes zu trennen. Schiele (Woch. f. Ther. u. Hyg. d. Auges): Die ekzematöse Entzündung der Conjunctiva ist eher als eine confluirende, denn als eine herdförmige aufzufassen. Verhoeff und Derby (Arch. of Ophth.) Parinauds Conjunctivitis. Chaillons (Ann. d'ocul.) fand bei Conjunctivitis infectiosa animalis himbeerfarbige Wucherungen der Bindehaut und Schwellung der präauricularen und submaxillaren Drüsen. Cornea nie ergriffen. Nach Matys (Z. f. A.) bestehen die herdförmigen, entzündlichen Infiltrate aus plasmatischen Zellen, unter denen nur spärliche Leukocyten bemerkbar sind. Schieck (A. f. O.) fand bei Frühjahrskatarrh neben hochgradiger Wucherung des Epithels starke Hyperplasie des subconjunctivalen Gewebes. Der Process beginnt mit der Erkrankung des Bindegewebes und scheint durch chemische Reize hervorgerufen zu werden. Johnston (The ophth. Rec.) hält denselben für eine Neubildung, er fand Epithel und Bindegewebs-Proliferation. Nach Kreibich (Wiener klin. Woch.) wird der Frühjahrskatarrh durch Sonnenlicht hervorgerufen (Beobachtung bei Hautlichtschädigung). Schmeichler (Wiener klin. Woch.) persönliche Disposition spielt bei Trachom eine Rolle; nur secernirende Trachome sind infectiös. Grönholm (Z. f. A.): In Finnland sind 3,7 % der Gesammtbevölkerung an Trachom leidend. Trousseau (La clin. opht.) Es besteht kein ätiologischer Zusammenhang zwischen Blutungen der Conjunctiva und solchen der Netzhaut und des Gehirns. Ischreyt (Z. M.) berichtet über Conjunctivalcysten; eine wahrscheinlich aus einer Kraus'schen Drüse, die andre aus einer Epithel-Einstülpung hervorgegangen. Ursache: chronisch-entzündlicher Zustand der Conjunctiva. Foster (Z. M.) Der unpigmentirte Naevus der Conjunctiva verhält sich histologisch, bis auf das Pigment, wie die Pigment Naevi; er giebt Veranlassung zur Bildung multipler Cysten. Velhagen (Vossius' Samml.). Ueber Grösse, Sitz, Beschwerden, Structur und Aetiologie der Conjunctival-Papillome. Ahlström (Beitr. z. Augenh.): Subconjunctivale Fettgeschwülste enthalten zwar auch Hautderivate, es kommen aber auch rein lipomatöse Gewächse vor.

Krankheiten der Hornhaut und Lederhaut: Krykow (West. Ophth.) Kleine Epidemie superficieller Keratitis durch grellen Sonnenschein bei Schnee. Herbert (The Ophthalm.) häufiges Auftreten der Keratitis superfic. punctata bei warmem Wetter nach der Regenzeit in Indien. Meller (Z. M.). Die Keratitis punctata leprosa ist eine specifische Infection der Cornea mit Leprabacillen, die aus den Gefässen der Umgebung in das Parenchym gelangen. Adamück (Wratsch) fand bei Keratitis annularis mit verdächtigen Allgemeinerscheinungen diphtherische Bacillen im Bindehautsecret. Heilung durch Serum-Injection. Albrand (Wiener klin. Rundschau): Als eigentliche Keratitis neuroparalytica sind nur solche Formen aufzufassen, die durch Störung der den Trigeminus begleitenden Sympathicusfasern entstehen und klinisch einen torpiden Charakter zeigen. Bartels (Münchener med. Wochenschr.): recidivirende Hornhaut-Erosionen mit Neuralgie des Supra- und Infraorbitalis. Deutschmann (Beitr. z. Augenheilk.) Hornhaut-Entartung bei reizfreien Augen unter Bildung grober, stark vorspringender Knötchen und starker Trübung des Zwischengewebes. Fehr (Centralbl. f. Augenheilk.): fleckige Hornhaut-Entartung bei 3 Geschwistern, die grosse Aehnlichkeit mit gitterförmigen und knötchenförmigen Hornhauttrübungen zeigt. Langsame Entwicklung ohne entzündliche Erscheinungen, Beginn in frühester Jugend, chronischer Verlauf, familiäres Auftreten ohne nachweisbare Grundkrankheit.

Feyer (Centralbl. f. Augenheilk.). Die nach Zangengeburt auftretenden Cornealtrübungen der Neugeborenen sind traumatischen Ursprunges durch directen Druck des Zangenlöffels auf das Auge; es handelt sich um ein Oedem der Hornhaut. Veasey (Arch. of Ophth.). Verschlechterung des Sehvermögens bei in den 40. Jahren stehenden Geschwistern, die seit dem 10. Lebensjahre an diffusen, aus kleinen Fleckchen bestehenden Cornealtrübungen litten. Fox (Ophth. Record) dunkle Linsen mit hellen Löchern und Schlitzen bei Keratoconus. Velhagen (Z. M.). Die primäre bandförmige Hornhauttrübung ist eine Erkrankung, deren erstes klinisches und anatomisches Symptom die Anwesenheit von Körnchen in der sonst normalen Bowmann'schen Membran ist. Erdmann[1] (Z. f. A.) hält die Existenz eines echten Hornhautgummas (spec. tertiäre luetische Erkrankung) von tumorartiger Beschaffenheit des Infiltrates für möglich. Oatman (Arch. of Ophth.). Aetiologie und Pathologie der Cornealcysten. Lauber (A. f. O.). Bei der Entstehung der Skleralcysten wirken Perforation durch Trauma oder Ulceration der Sklera, Epithel-Auskleidung der Cyste und Iris-Einheilung zusammen.

Krankheiten der Linse und des Glaskörpers: Lewis (Arch. of Ophth.). Linsen-Ectopie in 16 Fällen bei 6 aufeinander folgenden Generationen. zur Nedden (Z. f. A.) nimmt als Ursache für traumatische hintere Corticalcataract Zerreissung oder Lockerung der Verbindung der Linsenfasern mit der hinteren Kapsel an; damit mangelnder Schutz gegen die quellende Wirkung des Glaskörpers.

Krankheiten des Uvealtractus: Weill (Z. f. A.). Heterophthalmus soll durch Circulationsstörungen vor Abschluss der bleibenden Pigmentirung der Iris entstehen. Moissonier (Arch. d'opht.). Die Tuberculose des vorderen Abschnittes des Auges tritt meist unter dem Bilde einer exsudativen Iridocyclitis auf; sie ist stets von einer andren Stelle des Körpers übertragen, wenn auch in klinischem Sinne primär. Streiff (A. f. A.). Eigentliche seröse Cysten an der vorderen Seite der Iris entstehen unter dem Kryptenblatt der Iris entweder als endotheliale Cysten, durch Absackung oder nach Auseinanderdrängen eines Theiles der Fuchs'schen Irisspalte oder als epitheliale, durch congenitale oder traumatische Verlagerung von Epithel in diese Spalte. Hirschberg (Centralbl. f. Augenheilk. und Berliner klin. Woch.). Von 68 operirten Fällen von Sarcom des Uvealtractus starben 25 % an Metastasen der Leber. Schaumann (Zeitschr. f. klin. Medic.). Pupillendifferenz symptomatisch bei organischen Leiden des Auges, des Nervensystems oder anderswo und constitutionell bei constitutionellen Eigenthümlichkeiten; bei ersterer Form häufig Pupillenstarre, bei letzterer selten.

Sympathische Erkrankungen: Ruge (A. f. O.). Die zur sympath. Entzündung des zweiten Auges führende Entzündung des ersten Auges ist stets eine fibrinös-plastische Uveitis; pathologisch-anatomisch bieten das sympathisirende und sympathisirte Auge gleiche Bilder; die sympathisirende Uveitis unterscheidet sich nur graduell von einer nicht sympathisirenden. Riesenzellen werden sowohl im sympathisirenden als sympathisirten Auge gefunden. Rählmann (Deutsche med. Wochenschr.) fand bei ultramikroskopischen Untersuchungen im Glaskörper eines wegen Ophth. symp. entfernten Auges zahlreiche schwärmende Bakterien (Stäbchen, Doppelstäbchen und runde Scheiben und Kugeln) in lebhafter Eigenbewegung. Er bezeichnet die sympathische Ophthalmie als eine metastatische Infection des zweiten

[1] Vgl. Centralbl. f. Augenheilk. 1895, S. 424. H.

Auges durch Mikroorganismen. Nach Leber (A. f. O.) ist es fraglich, ob bei sympathischer Ophthalmie immer das Auge allein ergriffen ist. Die Möglichkeit einer Mitbetheiligung der Meningen ist nicht ausgeschlossen; auch Erkrankungen der serösen Häute, die ohne Beschwerden einhergehen, können mitspielen. Selenkowsky (West. Ophth.). Ueber die Toxine und andre Theorien der sympathischen Entzündung.

Glaucom: May (Z. f. A.). Eigenartige, von seröser Iritis oder Iridocyclitis eingeleitete Glaucomform jugendlicher Individuen ohne Betheiligung des Gesichtsfeldes und mit Heilung ohne operativen Eingriff. Die Iridocyclitis macht sich nur durch Punctirung der Cornea bemerkbar. Sala (Z. M.). Glaucom in unmittelbarem Anschlusse an eine Discission und zwei Fälle nach Contusion des Augapfels. Wicherkiewicz (Rec. d'opht.): Drucksteigerungen nach Star-Operationen sind nicht als primäres Glaucom, sondern als Sekundärglaucom, bedingt durch Operationsfehler, postoperative Iritis oder Retraction eines Nachstars nach Discission aufzufassen. Dupuy-Dutemps (Rec. d'opht.) Ursachen des nach Star-Operationen auftretenden Secundärglaucoms sind: totale Verlöthung der Kapsel mit der Iris und Einheilung der Iris in die Cornealnarbe. Abadie (Ann. d'ocul.): Iridectomie im Protromalstadium. Miotica allein halten die Erblindung nicht auf. Wilder (The Ann. of Ophth.) fand in herausgeschnittenen Stücken nach Resection des obersten Cervicalganglion des Sympathicus bei Glaucom vermehrte Pigmentirung, unregelmässige Form und gelegentlich Vacuolenbildung und starke Vacularisation. Peters (Z. M.): Glaucomfälle nach Contusion des Auges. Mechanische Beeinträchtigung der Circulation im Kammerwinkel durch gelatinöse Beschaffenheit des Kammerwassers.

Krankheiten der Netzhaut und der Sehnerven: Hippel (A. f. O.) berichtet über eine seltene Erkrankung der Netzhaut, die sich durch einen äusserst chronischen Verlauf auszeichnet und mit entzündlichen Erscheinungen, sowie mit localen Gefäss-Veränderungen einhergeht. In ätiologischer Hinsicht ist an Tuberculose zu denken. Die Affection ist nicht angeboren und steht nicht mit einem Trauma in Zusammenhang. Die Bezeichnung Aneurysma arterio-venosum ist unrichtig. Hirschberg (A. f. O.) bezeichnet als Cyanose der Netzhaut (nur eine Theil-Erscheinung der Cyanosis bulbi) Fälle, wo in Folge von Störungen des Blutkreislaufes alle Venen der Netzhaut erheblich erweitert und bläulich verfärbt erscheinen. Sänger (Neurolog. Centralbl.) hält, was die Pathogenese der Stauungspapille anbelangt, an der mechanischen Theorie fest; das wesentlichste Moment ist die Steigerung des intracraniellen Druckes. Auch Uhthoff (Neurolog. Centralbl.) ist der Ansicht, dass den mechanischen Verhältnissen der intracraniellen Drucksteigerung in Verbindung mit Ventrikelhydrops eine wichtige Rolle zukommt. Nach Kampherstein (Z. M.) ist die Stauungspapille als ein fortgesetztes Oedem vom Gehirn aus zu betrachten; die Schwellung der Papille ist Folge der Inkarzeration des Opticus. Bachauer (Deutsche med. Woch.) erklärt das Zustandekommen einer Stauungspapille bei Schädelcontusionen durch intracranielle Blutungen. Cramer (Z. f. A.). Bei jugendlichen Individuen kommen nicht toxische Formen von Neuritis retrobulbaris, die mit hochgradiger Schwachsichtigkeit einsetzen, vor; sie nehmen einen chronischen Verlauf, geben aber eine günstige Prognose. Pick (Z. f. A.) bespricht die Pseudoneuritis bei Refractions-Anomalien und ihre charakteristischen Zeichen. Die Affection ist wahrscheinlich angeboren. Heine (Z. M.). Bei congenitaler Amblyopie: stationäre Herabsetzung der Sehschärfe ohne nachweisbare Ver-

änderung an den Medien und am Hintergrund des Auges. In der Ueberzahl der Fälle centrales Skotom in der der herabgesetzten Sehschärfe entsprechenden Ausdehnung Skotom functionell bedingt (in frühester Kindheit erworben), oder anatomisch (also angeboren). Pick (Amer. Journ. Med. Scienc.) sucht neuerdings zu erweisen, dass Hallucinationen im hemianopischen Felde ihren Ursprung in dem primären Tractus optici haben können. Knapp (Arch. of Ophthalm.) hereditäre Sehnerven-Atrophie bei 3 Generationen derselben Familie.

Motilitätsstörungen: Peschel (Centralbl. f. Augenheilk.) erklärt die Retraction des Bulbus bei congenitalen Beweglichkeits-Anomalien durch die gemeinsame Action der noch functionirenden Recti; die 2 Obliqui übernehmen dann bei Abduction das Hervorziehen des Bulbus. Bartels (Z. f. A.) konnte bei congenitaler Ptosis nachweisen, dass die Frontales die Levatores ersetzen, ohne dass dabei die Intelligenz in Betracht kommt. Diese Muskelaction kommt rein reflectorisch zu Stande und muss angenommen werden, dass die Reflexbahn dafür schon frühzeitig ausgebildet ist. Cosse (L'opht. provinc.) Ursachen des Strabismus in erster Reihe: hereditäre Belastung in Form von Nervenkrankheiten, hereditäre Lues, angeborene Refractionsfehler; in zweiter Reihe: Entwicklungsfehler, Krämpfe im Kindesalter und das Schielen nach mangelhaftem binocularen Sehen. Cohn (Berliner klin. Woch.). Schielen tritt hereditär auf; orthopädische Uebungen, bei Hyperopen Correction der totalen Hyperopie, Operation nicht vor dem 10. Lebensjahr. Bielschowsky (A. f. O.). Bericht über mehrere Fälle von Lähmung des Obliq. inf. mit besonderer Berücksichtigung der Symptome und Aetiologie. Hémiplégie oculaire nennen Brissaud und Péchin (Arch. d'opht.) die Lähmung der Seitenwender, bei der die Augen nach rechts oder links nur bis zur Mittellinie bewegt werden können und entsprechend der veränderten Muskelspannung abgelenkt sind, ohne Mitwirkung eines Krampfzustandes der Antagonisten der gelähmten Muskeln. Remy (Rec. d'opht.). Verwendung des Diploskop bei der in Folge von Strabismus aufgetretenen Neutralisation. Cuperus (A. f. A.). In 2 Fällen Heilung des Nystagmus durch kleine Operationen (Discission einer Cataracta secund. und Strabotomie).

Refractions- und Accommodations-Anomalien: Elschnig (Z. f. A.). Refractionszustand der Neugeborenen: hypermetropisch; relativ häufig Myopie vortäuschende Accommodations-Anspannung. Seggel (Z. M.). Polemik gegen Stilling's Theorie über die Entstehung der von letzteren als ungefährlich bezeichneten Anpassungs-Myopie. Liebreich (Z. M.). Prophylaxe gegen Myopie: gute Beleuchtung, richtige Subsellien, unter Umständen prismatische Brillen. Seggel (A. f. O.). Unter den verschiedenen Refractionszuständen haben Myopen den schlechtesten Lichtsinn; er wird mit Zunahme des Alters und des Myopiegrades schlechter. Die Herabsetzung des Lichtsinnes ist eine erheblichere, als die der Sehschärfe. Bei den höheren Graden und bei vielen Formen der mittleren Grade ist sie eine dauernde. Für die Vollcorrection bei Myopie treten ein: Sattler (Deutsche med. Woch.), selbst bei leichtesten Graden. Prokopenko (West. Ophth.) bei jugendlichen Myopen langsam ansteigend; Heine (A. f. A.). Gegen dieselbe erklären sich: Hirschberg (Deutsche Klinik), schon bei mittleren Graden nur für die Ferne neutralisirende Gläser; und Schmidt-Rimpler (Münch. med. Woch.) bei Myopen unter 2,5 kein dauerndes Brillentragen. Senn-Wyl (Ophth. Klinik) bei Astigmatismus und centraler Chorioiditis der Myopen prophylaktisch frühzeitige Correction, bei ausgebrochener Krankheit subconjunctivale Injection mit Queck-

silberlösungen. Myopie-Operation soll nach Hirschberg (Deutsche Klinik) nur bei Myopen gemacht werden, die ohne Operation hilflos sind und zwar nur an einem Auge; auch Schmidt-Rimpler (Münch. med. Woch.) empfiehlt grösste Vorsicht. Nach Snell (Amer. Journ. of Ophth.) soll sie auf Kurzsichtigkeit über 14 D beschränkt bleiben. Gelpke (A. f. A.) bezeichnet die Operation als eine für den Operateur zwar sehr verantwortungsvolle, aber für den zu Operirenden höchst segensreiche. Bei einer grossen Zahl der Fälle Zunahme des Sehvermögens um mehr als das doppelte, bis 20fache. Frenkel (Ann. d'ocul.) fand bei $^1/_3$ der von ihm untersuchten Fälle von Hornhauttrübungen, progressive mit Veränderungen des Augenhintergrundes einhergehende Axenmyopie. Der durch die Trübungen entstandene Astigmatismus begünstigt das Entstehen der Kurzsichtigkeit. Herbst (Z. M.). Der echte Accommodationskrampf ist sehr selten; in den meisten Fällen liegt nicht wirklicher, sondern scheinbarer Krampf vor. Feilchenfeld (Deutsche med. Woch.). Bei Schulkindern, namentlich Mädchen, wird häufig Myopie vorgetäuscht. Der Affection liegt Hysterie zu Grunde. Peters (Z. f. A.) macht für solche Fälle auf die Schwierigkeiten aufmerksam, die sich ergeben, wenn bei diesen Kindern zu einer thatsächlich vorhandenen, oder nach der Sachlage zu vermutheten Amblyopie noch eine Sehstörung durch Autosuggestion hinzutritt. Spengler (Z. M.). Hornhaut-Astigmatismus der Augen von fünf aufeinander folgenden Generationen derselben Familie. Brandes (A. f. A.) führt den Nachweis, dass eine astigmatische Accommodation möglich sei (im Durchschnitt 1 Diopt., bei Eserin aber oft 1—2,5 Diopt.). M'Gillvray (Ophth. Rev.). Maassstab zur Feststellung der Centrirung von Brillengläsern.

Krankheiten der Lider: Herzog (Z. f. A.). Ansiedlung von Bakterien spielt bei der Erkrankung der Cilienfollikel eine bedeutungsvolle Rolle; es giebt keine für Ekzem-Erkrankung charakteristischen Cilien-Wurzeln. Für die Bedeutung einer ekzematösen Cilien-Erkrankung sind lediglich die Affectionen des Wimperbodens, bezw. des Follikels maassgebend. Wechselwirkungen zwischen dem Ekzem des Lidrandes und den gleichartigen Erkrankungen der Bindehaut und der Hornhaut sind denkbar. Fejer (A. f. A.) ein Fall, der als Tarsitis chron., die sich auf primärer Grundlage entwickelt hat, bezeichnet wird. Pes (Z. f. A.). Unter 15 Fällen von akuter, gangränöser Phlegmone der Lider war die Infection 10 Mal monomikrobisch und 4 Mal gemischt. Mit Sicherheit kann ausgeschlossen werden, dass die Lidgangrän nur von einem einzigen specifischen Mikroorganismus abhängt. Birch-Hirschfeld (A. f. O.). Der Xanthomzelle kommt eine wesentliche Rolle für den xanthomatösen Process zu: um fettige Degeneration der Xanthomzellen handelt es sich nicht: wahrscheinlich ist, dass die Xanthomzellen aus dem Perithel der Gefässe hervorgehen. Terson (Arch. d'opht.) nennt Dermatolyse eine durch den Sympathicus vermittelte tropho-neurotische Störung der in die Lidhautschichten ausstrahlenden Fasern der Lidhebersehne. Lindenmeyer (Vossius' Samml.). Die paradoxen Lidbewegungen erscheinen spontan oder mit Bulbusbewegungen verknüpft, oder sie treten auch bei gleichzeitiger Action andrer Muskeln auf. Die einzelnen Formen werden angeführt. Hadano (Ophth. Klinik) beschreibt als Lidwinkeltasche eine Anomalie, die in einem Abstehen des äusseren Lidwinkels vom Augapfel besteht. Schirmer (Z. f. A.) partielle Lähmungen des Orbicularis kommen vor; sie bestätigen, dass der Lidschlag an den Horner'schen Muskel gebunden ist, und dass die orbitale Portion den vollständigen Lidschluss besorgt.

Krankheiten der Thränenorgane: Causé (Z. f. A.) nimmt bei einem Falle von Thränendrüsen-Entzündung nach Gonorrhöe an, dass die Gonokokken durch die Blutbahnen zur Thränendrüse gelangt sind, oder dass sie ein specifisches Gift produciren, das durch Blut- und Lymphbahnen weitergeführt Entzündung in beliebigen Organen hervorruft. Orlando Pes (A. f. A.) nimmt letzteres bei einer bilateralen Thränendrüsen-Entzündung und Urethralblennorrhagie an. Nach Inmann (Ophth. Hosp. Rep.) giebt es 2 Formen akuter Thränendrüsen-Entzündung, eine doppelseitige nicht abscedirende mit Mumps, und eine einseitige nicht zur Eiterung führende ohne Mumps. Concremente in den Thränenröhrchen haben beobachtet: Auerbach (A. f. A.) von Actinomycespilz und Kipp (A. f. A., engl. Ausg.) von Streptothrix. Zazkin (Woch. f. Ther. u. Hyg. d. Auges): Der Ursprung der angeborenen Dakryocystitis ist ein dem des Thränensackkatarrhes Erwachsener analoger. Gordon A. Byers (Ophth. Rev.): Den meisten Fällen von chronischen Thränensack-Katarrhen liegen anatomische Veränderungen des unteren Nasenganges zu Grunde.

Krankheiten der Augenhöhle: Herfordt (A. f. O.). Bei Orbitalemphysem wird unter dem Einflusse des Trauma des Bulbus die mediale Orbitalwand (besonders Lamina papyr.) eingedrückt. Auch krankhaft herabgesetzte Widerstandskraft der Orbitalwand kommt in Betracht. Damit es zu orbitopalpebralen Emphysem kommen kann, ist ein Durchbruch der Membran. orbitopalpebralis nothwendig. Reines Emphysem palpebralis entsteht nur durch Fractur des Os lacrymale vor der Membr. orbito-palpebralis. Den grossen Werth der Röntgen-Untersuchung für knöcherne Tumoren heben hervor: Birch-Hirschfeld (Z. M.) und Axenfeld (Z. M.).

Augenkrankheiten in Beziehung zu Krankheiten der übrigen Organe: de Micas (Rec. d'opht.) bespricht die Bedeutung von Augen-Erkrankungen bei Allgemeinleiden in prognostischer Beziehung. Henrici und Haefner (Münch. med. Woch.). Eiterungen der Nasennebenhöhlen bedingen keine Gesichtsfeld-Einschränkung. Freund (Wiener med. Woch.): Starbildung nach Tetanie. Schottelius (Z. M. und Münch. med. Woch.) fand bei Masern-Conjunctivitis im Secrete Staphylococcus und Streptococcus. Letztere sehr häufig bei letalen Fällen. Sisson (Amer. Journ. ophth.). Seltene Form von Augenstörungen bei Scharlach. Bull (Med. Rec. und Ann. of Ophth.). Die zur Arteriosklerose in Beziehung stehenden Läsionen der Netzhaut und des Sehnerven. Birch-Hirschfeld und Kraft (Z. M.). Bei Acanthracis nigricans und Dystrophia pap. et pigmentosa, Lider häufig, Conjunctiva selten ergriffen. Excrescenzen der Haut und Schleimhäute nicht als Metastasen des Magentumors aufzufassen. Bistis (Arch. d'opht.). Die Sehstörungen während der Lactation (Papillitis oder retrobulbäre Neuritis) haben ihren Grund in einer mit dem Beginne der Milchsecretion einhergehenden Infection oder Autointoxication durch Zerfallsproducte des Eiweiss. Loeser (Z. f. A.). Oculare Symptome bei Myasthenie: ein- oder doppelseitige Ptosis, Lähmungs-Erscheinungen der äusseren Augenmuskeln bei intacter Binnenmuskulatur. Betheiligung des den Schliessmuskel versorgenden Facialis. Selten Lidzittern. Blepharoclonus. Opin und Rochon-Duvigneaud (Arch. d'opht.). Weder die Natur der Netzhaut-Veränderungen, noch die meist negativen Ergebnisse der Untersuchung des allgemeinen arteriellen Systems geben eine Erklärung für die Pathogenese der Retinitis albuminurica. Nettleship (Ophth. Hosp. Rep.). Sind bei renaler Retinitis die Netzhautarterien verdickt, bestehen retinitische Veränderungen und ist der Puls hochgespannt, so handelt es sich

(auch bei Fehlen von Eiweiss) um beginnende Schrumpfniere. Elschnig (Wiener med. Woch.). Bei Nephritis nimmt mit zunehmendem Alter die Disposition der Retina zu Erkrankungen zu; der pathologische Netzhautbefund läuft parallel dem Allgemeinzustand. Carpenter (The Ophth. Rec.). Statistische Zusammenstellungen ergaben, dass, sobald sich bei Nieren-Erkrankungen Netzhaut-Veränderungen einstellen, binnen 18 Monaten der Tod erfolgt. Nettleship (The R. L. ophth. Hosp. Rep.). Die diabetische Netzhaut-Erkrankung hat keine so üble prognostische Bedeutung, wie die Retinitis albuminurica. Muncaster (The Ophth. Rec.). Beschreibung des Krankheitsbildes der Augen-Neurasthenie. Reichardt (Arch. f. Psych.) nimmt eine bestimmte Degeneration im sensiblen Theile der Zwischenzone, vorwiegend des 3. Cervicalsegmentes, als charakteristisch für Pupillenstarre an, und sieht in letzterer ein Symptom einer Rückenmarks-Erkrankung. Roemhold (Münch. med. Woch.) betrachtet tonische Reaction lichtstarrer Pupillen als eine Affection des Iriscentrums. Friedländer und Klemperer (Neurol. Centralbl.). In den seltenen Fällen, in denen der Nachweis hemianopischer Pupillenstarre sicher gelingt, muss mit Wahrscheinlichkeit eine Tractus-Affection angenommen werden. Frenkel (Arch. d'opht.). Springende Mydriase bei progr. Paralyse, Tabes, multipler Sklerose, Geisteskrankheiten, als functionelle Störung bei Allgemein-Erkrankungen und bei Neurosen. Bard (Sem. med.) weist nach, dass weder die paralytische noch spastische Form der conjugirten Ablenkung der Augen mit Drehung des Kopfes bei Hemiplegischen mit den klinischen Erscheinungen von Muskelparalysen oder Muskelspasmen übereinstimmen. Nacht (Z. f. A.). Oculare Symptome bei Meningitis cerebro-spinalis epidem., purulenta, serosa, syphilitica, und bei Tumoren der Meningen. Krüger (Z. f. A.). Bei Erkrankungen des Schläfenlappens besitzen local-diagnostischen Werth: conjugirte Deviation der Augen und des Kopfes; am Hintergrund des Auges: Stauungspapille, Neuritis optica, Atroph. nerv. opt. Kampherstein (A. f. A.). Bei multipler Sklerose: Abblassung des temporalen Theiles der Papille, sectorenförmige Abblassung, Neuritis optica; endlich Gesichtsfeldeinschränkung, Augenmuskelparese (namentlich des Abducens), Nystagmus. Becker (Z. f. A.) bei Erkrankung des Hinterhauptlappens: Hemianopsie, Hemiachromatopsie, Stauungspapille, Rindenblindheit und Seelenblindheit, Ataxie, optische Aphasie, Gesichtshallucinationen. Ascher (Z. f. A.). Oculare Symptome bei Herden im Gebiete des Corpus striatum sehr spärlich. Nur in vereinzelten Fällen Stauungspapille, Hemianopsie und conjugirte Deviation. Enslin (A. f. O.). Bei Thurmschädel-Bildung häufig postneuritische Atrophie des Opticus, Sehschärfe besser als nach dem Augenspiegelbefund zu erwarten wäre; häufig concentrische Einengung des Gesichtsfeldes. Gelpke (Vossius' Abhandl.) hat in Bezug auf Schwachsichtigkeit bei jugendlichem Schwachsinn gefunden, dass erstere am häufigsten bei den niedrigsten Graden des Schwachsinnes zu finden ist, weitaus häufiger, als bei Idioten. Pilcz und Wintersteiner (Z. f. A.) fanden bei Augenspiegel-Untersuchungen von Geisteskranken eine Uebereinstimmung zwischen Augenbefunden und Psychosen in der Richtung, dass bei den Psychosen, welche auf Degeneration beruhen, bezw. bei erblich Belasteten sich zu entwickeln pflegen, sich auch im Augenhintergrund relativ viel häufiger angeborene Anomalien fanden, von denen die Mehrzahl als Degenerations-Zeichen gedeutet werden kann, als bei andren Geisteskranken, bei welchen Heredität keine Rolle spielt. Vaquez (La Trib. med.). Amaurosis saturnina und uraemica, sowie die Amaurose Eklamptischer ist durch Steigerung des Gefässdruckes zu erklären;

Hypertension geht der Amaurose häufig voraus. Stuelp (A. f. A.). Die Filix-Amaurose (Wurmkur) wird bedingt durch primäre Giftwirkung auf die Netzhautgefässe. Römer und Stein (A. f. O.) erhielten nach Infection von Botulismus Toxin bei Affen Degeneration der Ganglienzellen des unpaaren grossen Mediankernes (Centrum der Accommodation). Tschemolossow (Ophth. Klinik). Die Blutungen in der Netzhaut bei Bandwurm-Anämie sind identisch mit denjenigen bei essentieller, perniciöser Anämie. Sie haben prognostische Bedeutung, liegen in der Nervenfaserschichte, und gehen nie mit entzündlichen Erscheinungen einher. Calhoun (Ophth. Rec.) glaubt, dass in Fällen von Hakenwurm-Erkrankung und Cataracta, letztere indirect hervorgerufen werde. Volhard (Deutsche med. Woch.) fand bei aus verschiedenen Ursachen entstandenen Armlähmungen Verengerung der Pupille und Lidspalte. Orlow (West. Ophth.). Bei Morb. mac. Werlh. Verdickungen an der Retina in Folge von Erytrocyten-Anhäufung; Extravasate zwischen Retina und Glaskörper; Netzhaut stellenweise durch Extravasate abgehoben. Memb. lim. ext. zerstört. Gefäss-Veränderungen an der Iris und Netzhaut. Schmiegelow (Hospitalstidende). Die mit Krankheiten der Nase im Zusammenhang stehenden Augenkrankheiten.

Verletzungen des Auges. Entozoen: Terson (Rec. d'opht.). Die meisten Läsionen der Nerven bei Kopfschüssen in den vorderen Theil des Kopfes, werden durch Knochensplitter und Blut-Ergüsse bedingt. Kraus (Z. f. A.). Doppelte Perforation der Bulbuswandungen, durch einen Eisensplitter, wobei der Fremdkörper in schräger Richtung durch den ganzen Bulbus hindurchstak. Gonin (Ann. d'ocul.) nach Blitzschlag: Cornealtrübungen, Cataracta, Netzhaut-Veränderungen, Augenmuskel-Lähmungen. Ursache: mechanische Action des elektrischen Stromes und elektro-chemische Wirkung. Lundsgaard (Hospitalstidende) durch elektrischen Kurzschluss bedingte Augen-Läsionen. Mahillon (Rec. d'opht.). Bei traumatischer Hysterie findet sich stets auch eine Inversion der farbigen Gesichtsfelder. Nach Teillais (Arch. d'opht.) bietet die traumatische Hysterie dieselben Symptome dar, wie die idiopathische. Von grosser Wichtigkeit ist die Anamnese. Jamesons Evans (Brit. med. Journ.) Unfall-Entschädigungen lassen sich nicht nach allgemeinen Formeln abschätzen. Jeder Fall muss auf Grund besonderer Verhältnisse entschieden werden. Bouchard (Paris, Steinheil). Röntgenstrahlen und ihre Verwerthung bei Fremdkörpern im Augeninnern und in der Umgebung der Augen. Asmus (Z. M.). Modification des grossen Augenmagneten Hirschberg (Centralbl. f. Augenheilk.) Nach Doliso-Dobrowolsky's Angaben angefertigter Augenmagnet. Stölting (A. f. O.). Eine todte Cysticercusblase kann im Auge ohne erhebliche Schädigung des Organs verweilen. Hirschberg (Centralbl. f. Augenheilk.) Wesentliche Verminderung der Finnenkrankheit in Berlin seit der Einführung der Fleischschau. Collacci (Ann. di Ottalm.). Fälle von Echinococcus in der Orbita. Symptome: Schmerz, Exophthalmus, Fluctuation, Papillitis. Schenkl.

41e
521 +

U. HOLZER
BINDER

3 2044 103