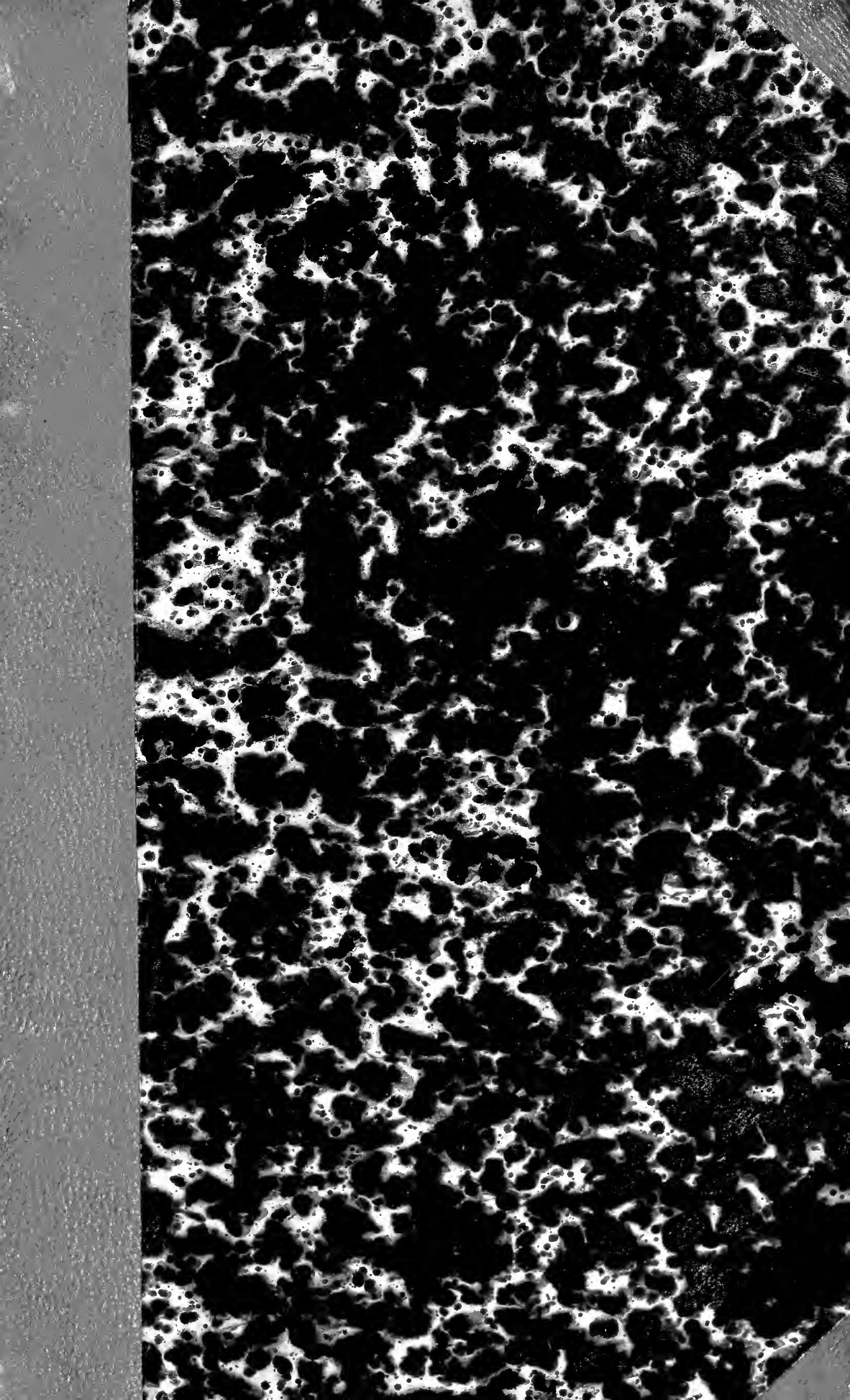


~~28.087~~


19323

Library of
Thomas B. Curtis, M.D.
bequeathed to the
Boston Medical Library
Association.

1881.







Digitized by the Internet Archive
in 2010 with funding from
University of Ottawa

1/2 Gald moro

à mon collègue. C. C. C.

Bureau des H. H. H.

Paris

DE LA

DÉVIATION CONJUGUÉE DES YEUX

ET DE LA

ROTATION DE LA TÊTE

DANS CERTAINS CAS D'HÉMIPLÉGIE

B

DE LA
DÉVIATION CONJUGUÉE DES YEUX

ET DE LA

ROTATION DE LA TÊTE

DANS CERTAINS CAS D'HÉMIPLÉGIE

PAR

LE D^r J.-L. PREVOST

(De Genève)

Ex-interne des hôpitaux de Paris

Membre de la Société de biologie

Lauréat de la Faculté de médecine (prix Châteauvillard, 1867; 4^e mention)

Lauréat des hôpitaux (concours de l'Internat, 1863; 4^e mention)

PARIS

VICTOR MASSON ET FILS

PLACE DE L'ÉCOLE-DE-MÉDECINE

1868



AVANT-PROPOS

Pendant que j'étais interne à la Salpêtrière, M. Vulpian attira mon attention sur un symptôme peu connu de l'attaque apoplectique : *la déviation conjuguée des deux globes oculaires du côté opposé à la paralysie, accompagnée souvent d'une rotation de la tête dans le même sens.*

Dans le cours qu'il avait fait, en 1864, au Muséum (1), M. Vulpian avait traité de ce phénomène intéressant de la pathologie humaine, qu'il avait rapproché des mouvements de rotation observés chez les animaux à la suite de certaines lésions unilatérales de l'encéphale. M. Vulpian considérait en effet cette rotation de la tête, cette déviation des

(1) Voyez à ce sujet *Revue des cours scientifiques*, 1865, p. 410, et *Leçons sur la physiologie du système nerveux*. Paris, 1866, p. 588 et suivantes.

yeux comme l'indice d'une tendance à un mouvement de rotation.

En 1865, je réunis, dans une note publiée dans la *Gazette hebdomadaire* (n° 41), sept observations, dont plusieurs m'avaient été remises par M. Vulpian, et j'exposai en abrégé les opinions qu'il m'avait suggérées (1).

Dans le mémoire sur le ramollissement cérébral que nous avons présenté, mon collègue et ami M. J. Cotard et moi, à la Société de biologie (2), nous avons insisté sur le symptôme en question; nous avons pu le comparer aux phénomènes de rotation que nous observions dans les cas de ramollissement que nous produisions expérimentalement chez des chiens, justifiant ainsi l'opinion émise par M. Vulpian.

Depuis lors, j'ai eu plusieurs occasions d'observer des faits analogues, et j'ai publié une observation sur ce sujet (3) quand j'étais interne dans le service de M. Lorain.

Depuis quelques années surtout, ce symptôme a été minutieusement noté dans les observations recueillies à la Salpêtrière dans les services et sous la direction de M. Vulpian et de M. Charcot. Ce

(1) Cette note a été analysée et reproduite en partie par M. Bouchut dans son ouvrage intitulé : *Du diagnostic des maladies du système nerveux par l'ophtalmoscopie*. Paris, 1866.

(2) *Études physiologiques et pathologiques sur le ramollissement cérébral*, par MM. J. L. Prevost et J. Cotard (*Mémoires de la Soc. de biologie*, 1865, et *Gazette médicale de Paris*, 1866).


(3) *Union médicale*, 1866, n° 64, 31 mai. (Voy. ch. I, obs. LVI.)

dernier, dans un cours, actuellement en voie de publication, qu'il fit l'an dernier à l'École pratique, consacra une leçon fort intéressante à l'étude de ce symptôme. M. Charcot, qui, avant d'observer la déviation oculaire, avait déjà depuis longtemps remarqué la direction particulière de la tête, insista sur la fréquence de ces deux symptômes peu connus.

M. Charcot serait presque tenté d'admettre que cette rotation de la tête et des yeux existe à un degré plus ou moins intense, toutes les fois qu'il y a *attaque apoplectique*.

M. Charcot et M. Vulpian ont bien voulu mettre à ma disposition toutes leurs observations d'apoplexie suivies d'autopsie. J'ai pu ainsi réunir un grand nombre de faits qui, ajoutés à ceux que j'ai recueillis ailleurs, me permettront d'étudier en détail ce symptôme intéressant et peu connu.

Je prie M. Vulpian et M. Charcot, ainsi que M. Philipeaux, aide-naturaliste au Muséum d'histoire naturelle, de vouloir bien agréer ici mes sentiments de vive gratitude pour leurs excellents conseils, et l'obligeance avec laquelle ils ont mis à ma disposition les matériaux nécessaires à mes expériences de physiologie médicale.



DE LA

DÉVIATION CONJUGUÉE DES YEUX

ET DE LA

ROTATION DE LA TÊTE

DANS CERTAINS CAS D'HÉMIPLÉGIE

HISTORIQUE. — PLAN ET DIVISION DU SUJET.

Il est étonnant qu'un symptôme qui est loin d'être rare dans l'attaque apoplectique, et qui frappe immédiatement les observateurs qui le connaissent, ait presque complètement passé inaperçu et soit si rarement signalé par les auteurs qui ont traité des maladies cérébrales. J'ai pu cependant recueillir quelques indications à cet égard.

M. Cruveilhier, dans son Atlas d'anatomie pathologique (livraison 33, t. II), parle d'un cas d'hémiplégie gauche, avec rigidité précoce du membre supérieur. « La face, dit-il, est tournée à droite, avec rigidité des muscles du cou. Les tentatives que je fais pour ramener la face à gauche sont infructueuses à raison de la douleur. Voilà plusieurs fois que j'observe ce phénomène qui se rattache au même ordre de faits que la rigidité du membre supérieur. »

À la nécropsie, on trouva, outre une pneumonie, une

hémorrhagie du corps strié, un foyer du volume d'une noix qui occupait l'épaisseur d'une des circonvolutions postérieures, et des foyers miliaires disséminés dans la protubérance et ailleurs, avec petites cicatrices.

Dans les recherches que j'ai faites dans les traités de Rostan, Rochoux, dans ceux de M. Andral, de M. Gendrin, je n'ai trouvé la déviation des globes oculaires et la rotation de la tête signalées dans aucune observation; ce symptôme ne paraît cependant pas avoir complètement échappé à ces deux derniers auteurs.

En effet, M. Andral dit dans sa *Clinique* (3^e édition, 1834, t. V, p. 359) :

« La paralysie des muscles qui impriment le mouvement aux globes oculaires, se dénote par la déviation constante de ces globes dans un sens ou dans un autre; c'est alors le strabisme (1), qu'on observe le plus communément : mais ce phénomène lui-même est fort rare, et on ne le trouve presque jamais noté dans les nombreuses observations publiées sur l'hémorrhagie cérébrale; nous ne l'avons nous-même rencontré que dans un petit nombre de cas. Pour qu'il se produise, il faut que les muscles antagonistes de ceux qui portent le globe de l'œil en bas et en dedans soient frappés de paralysie. »

Quant à M. Gendrin (2), il s'exprime ainsi qu'il suit :

« Les muscles cervicaux participent à l'hémiplégie

(1) Il est difficile de savoir si M. Andral a voulu parler du strabisme ou de la déviation conjuguée des deux globes oculaires, symptômes fort différents l'un de l'autre, comme je le montrerai plus loin.

(2) Gendrin, *Médecine pratique*, t. 1, p. 415.

sans qu'il en résulte de déviation et même de gêne apparente dans les mouvements du cou, lorsque la paralysie n'atteint pas en même temps les muscles trapèze et sterno-cléido-mastoïdien. Quand ces derniers muscles sont en même temps paralysés ou même quand ils le sont sans les autres muscles du cou, ce qui est néanmoins rare, la face est tournée du côté malade, en même temps que la tête est penchée vers l'épaule opposée. »

Dans une série d'observations de maladies des centres nerveux, recueillies en 1833 à l'hôpital de la Pitié dans le service du professeur Rostan, par A. Duplay, son chef de clinique (1), j'ai trouvé signalée dans l'observation VII une torsion du cou et une déviation des yeux, mais la déviation des yeux est notée comme ayant eu lieu du côté paralysé, et la rotation de la tête, du côté opposé. Le foyer hémorragique était situé dans l'hémisphère opposé à la paralysie. Ce cas serait en contradiction, comme on le verra plus loin, avec la règle que j'ai observée, et qui est basée sur des faits nombreux : je suis tenté de croire que dans cette observation on a fait erreur dans la détermination du sens de la déviation des globes oculaires.

Dans les nombreuses observations qui sont publiées dans le *Traité des maladies des vieillards* de M. Durand-Fardel (2), j'ai trouvé la déviation des yeux signalée une seule fois (page 131) ; cette déviation avait lieu, selon la règle, du côté opposé à l'hémiplégie.

(1) *Archives de médecine*, série 2, t. II, p. 480.

(2) Durand-Fardel, *Traité clinique et pratique des maladies des vieillards*. Paris, 1854.

Mais la déviation des yeux n'a pas frappé M. Durand-Fardel, qui n'en parle pas dans la partie didactique de son ouvrage ; cet auteur a ajouté une plus grande importance à la rotation de la tête qui marche très-ordinairement de pair avec elle, car il dit (page 119), en parlant des symptômes du ramollissement qu'il nomme *chronique* :

« La contracture peut apparaître à des époques très-différentes de la maladie ; tantôt au début et pour faire place ensuite à la résolution ; tantôt, au contraire, consécutivement à une simple résolution. Quelquefois elle persiste pendant toute la durée de la maladie, ou bien elle apparaît par intervalles dans son cours. Elle peut offrir toutes sortes de degrés d'énergie, tantôt occupant toutes les jointures des membres paralysés, tantôt une ou deux seulement. Il est rare qu'elle se montre dans les membres non paralysés ; on l'observe moins rarement au muscle sterno-mastoïdien, d'où il résulte une déviation de la tête du côté opposé aux membres contracturés. »

Dans l'année 1858, M. le docteur A. Foville fils lut à la Société anatomique, séance du 2 juillet, une note intitulée : *Sur une paralysie peu connue de certains muscles de l'œil et sur sa liaison avec quelques points de l'anatomie et de la physiologie de la protubérance annulaire* (1).

Il s'agissait d'une hémiplegie faciale gauche avec hémiplegie droite des membres, non suivie d'autopsie.

« Les globes de l'œil, nous dit M. Foville dans cette

(1) Voyez *Mém. de la Société anat.*, 1858, et *Gazette hebdomadaire*, 1859.

observation, peuvent se porter en haut, en bas et à droite. Quand le malade veut regarder du côté gauche, les yeux une fois parvenus au milieu de l'espace interpupillaire s'arrêtent sans pouvoir passer outre, et pour voir vers sa gauche le malade doit faire un mouvement de rotation de toute la tête. J'ai pu constater, ainsi que les personnes présentes, qu'il y avait paralysie du muscle droit externe (abducteur de la pupille) à gauche, du muscle droit interne (adducteur) à droite. Les autres muscles moteurs du globe de l'œil étant intacts des deux côtés. »

M. Foville propose une théorie pour expliquer ce phénomène qui lui était complètement inconnu, j'aurai l'occasion de revenir sur les opinions de cet auteur dans le chapitre III, consacré à la physiologie pathologique.

Dans un très-intéressant mémoire sur les paralysies alternes, M. Gubler (1) rapporte les opinions émises par M. Foville. Il est tenté de les admettre et ajoute :

« Plusieurs faits pathologiques, où l'on a rencontré simultanément un strabisme interne d'un côté et externe de l'autre, donnent déjà un certain degré de vraisemblance à cette vue ingénieuse, et *je me demande si ces cas assez peu rares où les apoplectiques regardent toujours invariablement du même côté ne pourraient rentrer dans cette catégorie.* »

Dans un travail plus récent, M. Bamberger (2) signale,

(1) Gubler, *Mémoire sur les paralysies alternes en général, et particulièrement sur l'hémiplégie alterne avec lésion de la protubérance annulaire* (Gazette hebdom., 1858, p. 837).

(2) Bamberger, *Ueber Hirnkrankheiten* (Verhandlungen der phys. med. Ges. in Würzburg, 1856, t. VI, p. 295).

dans une observation d'hémorrhagie méningée, une déviation des yeux et de la tête que je puis rapprocher des cas observés récemment par M. Lépine (1) et que je reproduis (ch. I, obs. VII et VIII).

Mais M. Bamberger n'insiste nullement sur ce symptôme, qui ne l'a évidemment pas frappé.

J'en dirai de même de la 127^e observation de M. Calmeil (2), dans laquelle l'auteur, sans y insister, signale qu'un malade frappé d'une attaque apoplectique avec hémiplegie droite avait *les yeux tirés du côté gauche*.

Plusieurs auteurs anglais qui n'avaient pas eu connaissance des travaux que je viens d'énumérer, ont insisté récemment sur la déviation des yeux dans l'hémiplegie, symptôme sur lequel M. Lockhart-Clarke avait attiré leur attention ; c'est ainsi qu'ont été publiées plusieurs observations et quelques notes intéressantes par MM. Lockhart-Clarke, Hughlings Jackson, Humphry, Russell Reynolds, Boadbent, Garrett (3). Toutes ces observations peuvent se rapprocher des groupes IV et V, du chapitre I^{er} ; dans toutes la déviation des yeux avait eu lieu du côté opposé à l'hémiplegie.

Enfin, je dois ajouter que M. Schützenberger (4), dans un article sur l'apoplexie, dit :

« Signalons enfin, chez quelques apoplectiques, les mouvements désordonnés, convulsifs, mais associés, analogues à ceux que les physiologistes déterminent chez

(1) Lépine, *Note sur deux cas d'hémorrhagie sous-méningée* (*Gazette méd. de Paris*, 1867, p. 700 et 798, et *Mém. de la Soc. de biologie.*)

(2) Calmeil, *Traité des maladies inflammatoires du cerveau*. Paris, 1859, t. II, p. 466.

(3) Voyez à ce sujet, *The Lancet*, 1866, t. 1.

(4) Schützenberger, article APOPLEXIE (*Dict. encycl. des Sciences méd.*, 1867, t. V, p. 700).

les animaux. M. Nonat (1) observa chez une vieille femme frappée d'apoplexie et transportée sans connaissance à la Salpêtrière, les lésions de motilité suivantes : Tête fortement inclinée à droite par la contracture des muscles du cou du même côté ; œil droit dirigé en dehors et en bas ; œil gauche dirigé en haut et en dedans ; immobilité complète, avec résolution. M. Nonat ayant souvent observé, au cours de Magendie, cette étrange direction des yeux chez les animaux auxquels on avait sectionné le pédoncule cérébelleux droit, diagnostiqua une lésion analogue apoplectique que l'autopsie permit de constater sous forme d'un petit foyer hémorrhagique. »

Je diviserai ce mémoire en trois chapitres : Dans un premier chapitre, je rassemblerai toutes les observations que je possède en les classant par groupes. Je crois, en effet, devoir placer en tête de ce travail les faits qui en forment la base, plutôt que de rejeter à la fin cette partie la plus importante, comme on le fait trop souvent. — Dans un second chapitre, j'analyserai ces observations ; je ferai, en un mot, l'histoire clinique du symptôme que j'étudie. — Dans un troisième chapitre, je traiterai de sa physiologie pathologique et je chercherai à l'interpréter, en m'aidant de l'expérimentation. — Enfin, je me résumerai en formulant quelques conclusions.

(1) Cette observation, présentée à l'Académie des sciences avec une note de M. Nonat, a été publiée dans la *Gazette hebdomadaire*, 1864 ; je l'ai reproduite, chapitre I, observation LIV.

CHAPITRE PREMIER

EXPOSÉ DES FAITS. — CLASSIFICATION DES OBSERVATIONS.

On ne peut point, comme je le montrerai, établir un rapport constant entre la déviation conjuguée des yeux et les autres symptômes concomitants. En sorte que toute classification qui se baserait sur la plus ou moins grande intensité de ce symptôme, donnerait lieu à des groupes tout à fait artificiels et disparates.

Telle est la raison qui m'a engagé à classer mes observations d'après la lésion anatomique et en allant de la superficie au centre du cerveau.

En suivant en effet cette marche, j'aurai l'avantage de voir le symptôme se dessiner de mieux en mieux, et devenir de plus en plus fréquent à mesure que la lésion atteindra la profondeur des hémisphères cérébraux.

Je réunirai enfin dans un dernier groupe quelques observations qui n'ont pas été suivies de nécropsie, et qui présentent quelques particularités intéressantes.

Plusieurs observations de M. Vulpian et de M. Charcot

qui signalent la déviation oculaire, ont été déjà publiées dans d'autres mémoires, et en particulier dans la thèse de M. Poumeau (1). Quand ce sera le cas, j'aurai toujours le soin de l'indiquer en tête de l'observation.

GROUPE I^{er}. — LÉSIONS LIMITÉES A LA SUBSTANCE GRISE.

OBSERVATION I.

(Due à M. Vulpian.)

Attaque apoplectique. — Mort en trois jours. — Hémiplegie gauche incomplète, déviation passagère des yeux et de la tête à droite. — Ramollissement des circonvolutions du lobe postérieur gauche.

Marie C..., 62 ans. Morte le 2 février 1866 à l'infirmerie de la Salpêtrière. (Service de M. Vulpian.)

Cette femme, qui était sujette aux étourdissements, est frappée le 31 janvier 1866 d'une attaque d'hémiplegie gauche incomplète, les traits sont déviés vers la droite.

La tête est entraînée en rotation vers la droite; si on lui dit de l'incliner du côté opposé, elle n'obéit pas, et l'on est forcé de la diriger. Les yeux sont dirigés tous les deux à droite, et ne paraissent pas pouvoir se tourner à gauche. Les paupières sont ouvertes, moins celle du côté gauche que celle du côté droit. La pupille gauche est plus dilatée que la droite.

Vers midi la malade s'est levée seule pour aller à la selle; mais n'a pas pu remonter seule dans son lit.

Dans la soirée la malade est plus absorbée, elle peut exécuter quelques mouvements. La paupière gauche est close, la droite reste

(1) Ivan Poumeau, *Du rôle de l'inflammation dans le ramollissement cérébral*. Thèse de Paris, 1866.

ouverte, mais en touchant la gauche elle se relève incomplètement. Elle fume un peu la pipe.

1^{er} février. — Râles d'agonie. Les paupières sont fermées, quand on excite la malade, elle les ouvre et l'on constate que la pupille gauche est plus large que la droite, et que les yeux sont encore déviés tous deux du côté droit. L'hémiplégie gauche a augmenté, il y a de plus un peu de contracture.

La tête n'est plus entraînée en rotation vers la droite, et repose à peu près droite sur l'oreiller. Elle meurt le 2 février.

NÉCROPSIE. — *Hémisphère droit.* — Ramollissement récent, blanc, un peu rougeâtre par places, limité en avant par la scissure de Rolando, et se prolongeant jusque sur le lobe postérieur. En profondeur ce ramollissement paraît ne pas dépasser la substance grise. Aucune altération des autres parties de l'encéphale.

OBSERVATION II.

(Extrait de Prevost et Cotard, obs. XI. — Poumeau, obs. IV.)

Hémiplégie gauche flaccide. — Mort en treize jours. — Déviation passagère de la tête et constante des yeux à droite. — Raideur du cou. — Ramollissement superficiel des lobes frontal et sphénoïdal droits.

Lucie-Reine P..., 47 ans. Morte le 22 janvier 1866 à l'infirmerie de la Salpêtrière. (Service de M. Charcot.)

Entrée à la Salpêtrière le 4 janvier 1861, pour un cancer utérin. Etat profondément cachectique.

9 janvier 1866. — On s'est aperçu cette nuit vers onze heures que la malade était hémiplégique à gauche. Les membres gauches sont flasques et inertes, la bouche est tirée à droite, la langue est déviée à gauche, la tête est tournée vers l'épaule droite, les deux yeux regardent fortement à droite, les pupilles sont égales. L'intelligence n'est pas complètement abolie, la sensibilité est conservée, il y a des mouvements réflexes.

Les jours suivants la malade reste dans le même état. Une eschare se développe à la fesse gauche et fait des progrès rapides.

La sensibilité et les mouvements réflexes disparaissent dans les membres paralysés, la malade parle assez distinctement. Les phénomènes de déviation des yeux et de la tête sont signalés comme il suit :

11 janvier. — Les yeux sont encore constamment tournés à droite, de même que le 15 et le 16 janvier ; le cou est tordu de gauche à droite.

Le 17, la tête est renversée à gauche avec tension du muscle sterno-cléido-mastôïdien de ce côté ; les yeux sont toujours dirigés vers la droite.

Le 18, la tête a repris son attitude ancienne, c'est-à-dire qu'elle est dirigée à droite.

Le 21, la tête est toujours tournée du côté opposé à la paralysie, les yeux sont hagards.

La malade meurt le 22 janvier.

NÉCROPSIE. — *Hémisphère droit.* — Ramollissement avec conservation de la couleur normale de la deuxième circonvolution frontale et de la deuxième circonvolution sphénoïdale.

Parties centrales saines. L'artère sylvienne est oblitérée complètement par un caillot blanc qui se prolonge dans deux bifurcations.

OBSERVATION III.

(Due à M. Charcot.)

Apoplexie. — Mort en douze heures. — Hémiplegie droite flaccide. — Déviation de la tête et des yeux à gauche. — Ramollissement superficiel du lobe frontal gauche. — Oblitération de l'artère sylvienne (1).

Pierrette C..., 71 ans. Morte le 9 novembre 1866, à l'infirmerie de la Salpêtrière. (Service de M. Charcot.)

(1) Le ramollissement, dans ce cas, peut très-bien n'avoir pas eu le temps de se faire, vu la promptitude de la mort. L'oblitération de l'artère sylvienne explique ainsi fort bien les symptômes graves dus à une ischémie cérébrale assez étendue, ce qui rapproche ce cas des lésions cérébrales profondes. Il en est de même de l'observation suivante et peut-être aussi de la précédente.

Le 8 novembre, à quatre heures du soir, cette femme est frappée d'une attaque apoplectique avec perte de connaissance et coma stertoreux.

A huit heures du soir son état n'est pas modifié. La face est pâle, les yeux sont déviés à gauche, la face est aussi légèrement tournée du côté gauche. Flaccidité complète et perte des mouvements volontaires des deux membres du côté droit. Les mouvements réflexes y sont exagérés. La sensibilité paraît très-obtuse de ce côté. Rien de semblable du côté gauche.

La malade meurt à quatre heures du matin.

NÉCROPSIE. — *Hémisphère gauche.* — Sur la seconde et la troisième circonvolutions frontales gauches existe un ramollissement récent superficiel avec très-peu de diffluence du tissu, s'écorchant lorsqu'on enlève la pie-mère, et présentant la coloration normale du tissu ou tout au plus une teinte légèrement rosée avec quelques points d'apoplexie capillaire. Point de ramollissement des parties centrales.

Oblitération de l'artère sylvienne gauche.

Pas de lésions récentes dans le reste de l'encéphale.

OBSERVATION IV.

(Due à M. Charcot.)

Apoplexie. — Mort en cinq jours. — Hémiplegie gauche avec contracture. — Rotation passagère de la tête et des yeux à droite sans raideur du cou. — Ramollissement superficiel de l'hémisphère droit avec extravasations sous-méningées. — Oblitération du sinus latéral droit.

Marie-Marguerite A..., 88 ans. Morte le 25 janvier 1867 à l'infirmerie de la Salpêtrière. (Service de M. Charcot.)

Le 21 janvier, cette femme est frappée d'une attaque subite d'apoplexie avec perte de connaissance ; à son entrée à l'infirmerie on constate :

Hémiplegie gauche des membres avec un peu de contracture, et augmentation de la température du côté paralysé. La sensibilité

paraît conservée. Parole inintelligible, intelligence très-obtuse.

La tête est indifféremment dirigée du côté droit ou du côté gauche, les yeux sont déviés à droite, la paupière supérieure gauche à demi fermée, la commissure labiale tirée à droite.

Le 22 *janvier*, tête tournée à droite, sans raideur du cou, lorsque la malade est dans le décubitus dorsal. Le sterno-cléido-mastoïdien gauche est saillant. Les yeux sont tournés à droite. Les paupières sont demi-tombantes, les pupilles égales. Même état des membres.

L'état de la malade s'aggrave, elle tombe dans un carus complet; l'attitude particulière des yeux et de la tête qui avait presque disparu le 22, réapparaît le 23 janvier avec un peu de nystagmus. Il y a toujours contracture des membres paralysés.

Le 24 *janvier*, stertor, flaccidité du membre supérieur gauche; les yeux et la tête ne sont plus tournés à droite, les pupilles sont contractées et égales, les paupières abaissées.

Elle succombe le 25 janvier.

NÉCROPSIE. — *Hémisphère droit*. — Ramollissement rouge superficiel siégeant à la partie latérale et postérieure; il est limité en avant par la scissure de Sylvius et se prolonge en arrière. Sous les méninges on voit des extravasations sanguines suivant l'intervalle des circonvolutions et le foyer de ramollissement qui est irrégulier et pointillé d'apoplexie capillaire.

Oblitération du sinus latéral droit.

GROUPE II. — LÉSIONS DES MÉNINGES.

OBSERVATION V.

(Due à M. Vulpian.)

Attaque apoplectique. — Pas d'hémiplégie nette. — Tendance à la déviation des yeux à gauche. — Hémorragie méningée du côté gauche, partant des circonvolutions latérales.

Marie-Geneviève B..., 88 ans. Morte le 14 mars 1862 à l'infirmerie de la Salpêtrière. (Service de M. Vulpian.)

13 mars. — Attaque apoplectique avec perte de connaissance, mouvements convulsifs et vomissements ; les yeux sont agités de mouvements convulsifs, il n'y a pas d'hémiplégie nette.

14 mars. — La bouche est oblique de droite à gauche et de haut en bas : carphologie des deux mains. Les deux avant-bras sont demi-fléchis et contracturés.

Les yeux ont de la tendance à se diriger à gauche. Elle meurt le soir.

NÉCROPSIE. — *Hémisphère gauche.* — Hémorragie des circonvolutions au fond de la scissure de Sylvius ; foyer large de 4 à 5 centimètres, qui ne s'enfonce que peu au-dessous de la substance grise. Le sang s'est répandu au-dessous de l'arachnoïde et s'est surtout rassemblé à la base de l'encéphale. Artères athéromateuses, non oblitérées.

OBSERVATION VI.

(Due à M. Charcot.)

Attaque apoplectique. — Peu d'hémiplégie. — Rotation passagère de la tête et des yeux à droite. — Pachyméningite droite.

Marie-Rose P..., 79 ans. Morte le 22 janvier 1866 à l'infirmerie de la Salpêtrière. (Service de M. Charcot.)

Le 6 janvier, cette femme est frappée d'une attaque brusque d'apoplexie, sans perte de connaissance, il n'y a pas d'hémiplégie bien accusée.

Le 7, l'hémiplégie s'accuse à gauche, elle est incomplète, la sensibilité est conservée. La bouche est tirée à droite. Rotation de la tête et des yeux à droite. Langue déviée à gauche.

9 janvier. — Paralysie faciale de plus en plus prononcée. La tête est très-déviée à droite. Stupeur.

10 janvier. — Grande agitation.

14 janvier. — La malade est assoupie. Même attitude de la tête et des yeux qui sont toujours tournés avec force du côté droit. La malade tombe bientôt dans le coma, l'attitude de la tête et des yeux

persiste jusqu'au 22 janvier. La tête tombe ce jour-là sur la gauche, la malade succombe dans la journée.

NÉCROPSIE. — Les méninges étaient très-congestionnées, elles s'enlèvent par grands lambeaux sans entraîner la substance cérébrale; les membranes étaient d'un rouge vif produit par l'imbibition du sang. Le lobe sphénoïdal du côté droit est teinté de rouge ne disparaissant que par le lavage; néomembranes de la dure-mère plus épaisses à droite, elles existent dans les fosses sphénoïdale et frontale, à gauche dans la fosse occipitale seulement.

Le cerveau est ferme, on n'y a point trouvé d'altération. Artères athéromateuses, mais toutes perméables.

OBSERVATION VII.

(Extrait de Lépine, obs. I) (1).

Attaque apoplectique. — Mort en cinq jours. — Hémiplégie gauche. — Rotation de la tête et des yeux à droite avec raideur du cou. — Nystagmus. — Hémorragie méningée plus abondante à droite. — Attrition d'une circonvolution sphénoïdale droite.

B..., âgée de 78 ans. Morte le 12 juin 1867 à l'infirmerie de la Salpêtrière. (Service de M. Charcot.)

Cette femme fut frappée brusquement, le 7 juin, d'une attaque apoplectique foudroyante, avec perte complète de connaissance et résolution des membres; les paupières sont abaissées. Il n'y a pas de déviation de la tête ni des yeux.

Le soir, même perte de connaissance; mais par des pincements énergiques des membres et du tronc, on provoque des grimaces du visage et des mouvements des membres. L'attitude de la tête paraît à peu près indifférente, mais les yeux sont manifestement tournés à droite. Pas de nystagmus. Les paupières sont abaissées, les pupilles égales. Légère déviation des traits du visage; le côté

(1) *Note sur deux cas d'hémorragie sous-méningée*, par R. Lépine, interne des hôpitaux (*Gaz. méd.*, 1867, p. 700, 729 et 798, et *Soc. de biologie*).

gauche de la bouche est plus ouvert que le côté droit. Les membres sont également flasques.

8 juin. — Coma. Pendant qu'on a assis la malade sur son lit pour ausculter sa poitrine, elle a ouvert les yeux. Habituellement les paupières sont complètement abaissées. Il n'y a pas de différence dans la mobilité de l'une et de l'autre paupière. Les pupilles sont égales et très-contractées, nystagmus. Les yeux sont toujours dirigés à droite. Ce matin, la tête est manifestement tournée aussi à droite ; et le sterno-mastoïdien gauche étant légèrement contracturé, lorsqu'on l'abandonne après l'avoir tournée à gauche, elle reprend sa position primitive. La commissure labiale droite est un peu tirée en arrière, le côté gauche de la face un peu proéminent.

Ce matin, l'hémiplégie des membres du côté gauche est on ne peut plus évidente. Du côté droit il n'y a qu'une paralysie incomplète.

Cet état s'aggrave progressivement, il se forme une eschare sur la fesse gauche.

L'attitude de la tête, la déviation des yeux, le nystagmus, la contraction des pupilles et la paralysie faciale persistent sans changements.

La malade meurt le 12 juin à sept heures du soir.

NÉCROPSIE. — Dans la grande cavité de l'arachnoïde il existe de chaque côté, sur la moitié postérieure de la face convexe de l'hémisphère, une petite quantité (15 grammes à peine) de sang coagulé et formant une couche extrêmement mince, homogène et peu résistante. Pas de couche fibrineuse à la surface de ce caillot. On constate de plus, à la base du crâne, dans la fosse cérébrale moyenne (entre la petite aile du sphénoïde et le rocher) du côté droit, environ une demi-cuillerée de sang noir dans la grande cavité arachnoïdienne constituant un caillot homogène identique avec les précédents.

La pie-mère est très-injectée ; nombreuses extravasations paraissant occuper, soit les mailles de la pie-mère, soit les espaces sous-arachnoïdiens, irrégulièrement disséminées entre les circonvolutions de la base de l'encéphale presque tout entière, notamment au niveau des deux scissures de Sylvius et de la grande fente cérébrale de Bichat. Il est à noter qu'il n'existe pas

d'épanchement notable dans les confluent sous-arachnoïdiens de la base. Au niveau de l'extrémité antérieure du lobe sphénoïdal droit, la substance cérébrale présente à travers les méninges un point ramolli fluctuant. L'incision des méninges montre en ce point une destruction superficielle de la portion de la circonvolution correspondante ; elle est remplacée par un caillot noir irrégulier. La substance nerveuse qui constitue une des parois de ce petit foyer hémorragique dont la pie-mère forme la paroi superficielle, est rouge, tomenteuse, ramollie. L'examen microscopique démontre qu'il s'agit, non d'un ramolissement rouge, mais d'une simple encéphalo-malacie par attrition ; il n'existe point de corps granuleux dans la substance nerveuse de la paroi du foyer.

OBSERVATION VIII.

(Extrait de Lépine, obs. II. Même mémoire.)

Dans cette observation on a noté une simple déviation de la tête du côté gauche, qui d'ailleurs n'a pas été durable ; pas de déviation des yeux, mais par moments du nystagmus. Je n'en donne par conséquent qu'un extrait très-succinct.

Attaque d'apoplexie foudroyante ; chute, coma profond, abaissement de la température centrale ; hémiplegie droite qui s'aggrave les jours suivants, troubles variables des pupilles. Le jour de la mort la tête est tournée à gauche.

Hémorragie sous-méningée circonscrite au niveau de la scissure de Sylvius et du lobe sphénoïdal gauche. Destruction partielle des circonvolutions de ce lobe. Anévrysmes des méninges, très-petite hémorragie intra-arachnoïdienne à gauche. Fracture du rocher du côté droit, épanchement sanguin très-minime entre la dure-mère et l'os.

GROUPE III. — LÉSIONS S'ÉTENDANT DANS LE CENTRE OVALE SANS ATTEINDRE LE CORPS STRIÉ ET LA COUCHE OPTIQUES.

OBSERVATION IX.

(Due à M. Charcot.)

Attaque d'hémiplégie gauche complète avec un peu de contracture. — Rotation de la tête et des yeux à droite avec raideur du cou. — Nystagmus. — Mort en quatre jours. — Ramollissement rouge du lobe sphénoïdal s'étendant un peu dans la substance blanche.

Jeanne P..., 76 ans. Morte le 19 août 1867 à l'infirmerie de la Salpêtrière. (Service de M. Charcot.)

Cette femme avait eu il y a douze ans une attaque d'hémiplégie et avait conservé le bras droit contracturé.

Le 15 août 1867, elle est frappée d'une attaque d'apoplexie sans perte de connaissance, et l'on constate une hémiplégie gauche complète avec un peu de contracture et d'élévation de la température du bras gauche. La commissure labiale gauche est abaissée. La malade ne peut pas tirer la langue. La tête est tournée du côté droit, les muscles du cou du côté droit sont contracturés. Les yeux sont dirigés du côté droit.

16 août. — La contracture du bras gauche est moins forte et l'on peut la faire disparaître.

La tête est tournée avec force vers l'épaule droite, les muscles du cou sont très-raides. Quand on tourne la tête du côté gauche elle revient comme un ressort du côté droit. Nystagmus.

La sensibilité est conservée, l'intelligence est obtuse.

17 août. — Même état des membres. Contraction du muscle sterno-cléido-mastoïdien droit. Les yeux sont toujours dirigés à droite, et offrent du nystagmus avec clignotement des paupières. Les pupilles sont égales.

La malade ne tarde pas à tomber dans un coma stertoreux, une eschare se forme sur la fesse gauche. L'attitude de la tête et des yeux subsiste, et elle succombe le 19 août.

NÉCROPSIE. — *Hémisphère droit.* — Congestion sous-méningée intense, avec épanchements sanguins par places. En enlevant les méninges, on entraîne en certains points des parcelles de substance cérébrale. Tout le lobe sphénoïdal est converti en un foyer de ramollissement rouge. La substance cérébrale est intimement mêlée au sang et présente une coloration rouge noirâtre. Par places on trouve de petits épanchements sanguins isolés.

Le ramollissement occupe seulement les parties externes; le corps strié et la couche optique ne sont pas atteints. Le ventricule latéral est également sain.

Hémisphère gauche. — Pas de lésions récentes.

OBSERVATION X.

(Extrait de Prevost et Cotard, obs. XXXII.)

Attaque d'hémiplégie gauche complète. — Rotation non permanente de la tête et des yeux à droite. — Mort en six jours. — Ramollissement étendu des circonvolutions à droite. — Ramollissement dans le centre ovale droit.

Victoire-Honorine D..., 72 ans. Morte le 8 juillet 1865 à l'infirmerie de la Salpêtrière. (Service de M. Vulpian.)

Le 2 juillet 1865, cette femme se rendit seule, sans bâton, à la Halle, et y fut prise d'une attaque d'hémiplégie gauche, sans perte de connaissance; on la ramena à la Salpêtrière sur un brancard. A son entrée à l'infirmerie, on constate : hémiplégie gauche incomplète, commissure labiale tirée à droite, paralysie légère du buccinateur. Langue déviée à gauche.

Les yeux sont dirigés constamment, tous deux, du côté droit; la malade peut cependant les porter à gauche, mais alors le bord des iris n'atteint pas de ce côté les commissures palpébrales; pas d'inégalité pupillaire; quand on abandonne la malade à elle-même, les yeux se reportent invariablement du côté droit.

6 juillet. — Même état de paralysie, la malade tourne bien les yeux le matin.

7 juillet. — La paralysie du côté gauche a augmenté; il y a résolution complète des membres. La malade a toujours de la tendance à diriger les yeux du côté droit.

8 juillet. — Mort.

NÉCROPSIE. — *Hémisphère droit.* — Ramollissement superficiel à teinte rosée des circonvolutions, s'étendant comme une traînée depuis le lobe frontal jusqu'au lobe occipital, occupant la partie supérieure de l'hémisphère, et n'attaquant pas toutes les circonvolutions; la substance des circonvolutions est comme déchiquetée par places, à la suite de l'ablation de la pie-mère.

Dans le centre ovale de Vieussens, on trouve deux petits foyers de ramollissement blanc, autour desquels le centre ovale offre un aspect criblé remarquable, et une teinte hortensia qui n'existe point dans l'autre hémisphère.

Rien dans les corps striés, les couches optiques, ni dans les autres parties de l'encéphale.

OBSERVATION XI.

(Due à M. Charcot.)

Hémiplégie gauche avec flaccidité à marche progressive. — Rotation de la tête et des yeux à droite, avec raideur du cou. — Ramollissement du centre ovale droit.

Félicité M..., âgée de 69 ans. Morte le 19 avril 1867 à l'infirmerie de la Salpêtrière. (Service de M. Charcot.)

Cette femme, qui depuis longtemps était confinée au lit pour un ostéosarcome du fémur, est prise depuis le 16 février 1867 d'une hémiplégie gauche à marche progressive.

Le 10 avril on remarque une aggravation de l'hémiplégie, de plus une eschare se forme sur la fesse gauche.

La face et les yeux sont constamment dirigés vers le côté droit; rigidité du muscle sterno-cléido-mastoïdien gauche. La pupille gauche est moins dilatée que la droite. Les plis de la joue, du menton et des ailes du nez sont effacés à gauche, et en même temps la commissure labiale est à droite déviée en dehors et en haut. La

pointe de la langue tirée hors de la bouche se porte manifestement du côté gauche. Le membre supérieur gauche est flasque, inerte. Élévation de température du côté paralysé.

Le 12 avril, la tête qui est habituellement tournée à droite, se tourne plus facilement à gauche. L'état s'aggrave, et la malade succombe le 19 avril.

NÉCROPSIE. — *Hémisphère droit.* — Ramollissement blanc violacé, occupant la substance blanche du centre ovale, en dehors du corps strié et occupant la presque totalité du lobe pariétal.

Hémisphère gauche sain.

OBSERVATION XII.

(Extrait de Prevost et Cotard, obs. VIII.)

Hémiplégie gauche complète avec résolution. — Mort en trois jours. — Rotation de la tête à droite sans raideur du cou. — Ramollissement des lobes pariétal et occipital. — Centre ovale droit.

Suzanne G..., 62 ans. Morte le 13 décembre 1864 à l'infirmerie de la Salpêtrière. (Service de M. Charcot.)

Cette femme était entrée à la Salpêtrière pour un carcinome utérin.

Le 1^{er} décembre on s'aperçut d'une hémiplégie gauche qui n'avait offert aucun prodrome.

Face. — Tournée du côté droit, la malade regarde fixement de ce côté. Commissure labiale droite tirée un peu en haut. Langue déviée à gauche.

Membres. — Hémiplégie gauche complète avec résolution. Pas de mouvements réflexes. Sensibilité abolie. Température égale des deux côtés.

2 décembre. — Tête toujours tournée à droite, la malade peut cependant la tourner à gauche. Quelques mouvements réflexes dans le côté paralysé.

3 décembre. — Coma. Mort.

NÉCROPSIE. — *Hémisphère droit.* — Ramollissement blanc pultacé

occupant une portion des lobes occipital et pariétal droits et pénétrant assez profondément. Couche optique et corps strié sains.

Hémisphère gauche sain.

OBSERVATION XIII.

(Due à M. Vulpian.)

Attaque apoplectique. — Hémiplégiè gauche. — Rotation de la tête et des yeux à droite, avec raideur du cou. — Mort en cinq jours. — Ramollissement s'enfonçant dans le centre ovale droit.

Ursule-Jeanne C..., 75 ans. Morte le 8 janvier 1866 à l'infirmerie de la Salpêtrière. (Service de M. Vulpian.)

Cette malade est prise le 2 janvier 1866 de défaillance et de faiblesse générale ; on ne constate pas de paralysie bien nette, le bras gauche semble cependant engourdi, la face ni la langue ne sont déviées. Il n'y a pas de troubles de la vue, pas de déviation oculaire. Le 7 janvier, à six heures du matin, la fille de service s'aperçoit que la malade est dans le coma, et à la visite du matin on constate une hémiplégiè gauche ; la joue gauche est soulevée à chaque expiration, comme un voile membraneux. Coma.

La tête est tournée de gauche à droite ; on a un peu de difficulté à la redresser. Les paupières sont fermées, et quand on les soulève on voit que les yeux sont tournés tous les deux fortement à droite, et ne cessent pas de se dévier quand on exagère la rotation de la tête. Pas d'inégalité des pupilles.

Elle meurt le 8 janvier.

NÉCROPSIE. — *Hémisphère droit.* — Ramollissement récent siégeant dans la partie la plus postérieure de la troisième circonvolution frontale et empiétant sur les circonvolutions voisines de l'insula. Ce ramollissement s'étend en profondeur jusqu'au niveau de la limite externe du corps strié. A la surface du même hémisphère on trouve deux autres ramollissements peu étendus, l'un sur le lobe frontal, l'autre sur le lobe sphénoïdal.

Corps strié et couche optique sains.

Pas d'autres lésions récentes de l'encéphale.

OBSERVATION XIV.

(Extrait de Prevost et Cotard, obs. XXV. — Note de la *Gaz. hebd.*, obs. I.)

Apoplexie. — Hémiplegie droite avec raideur, puis résolution. — Déviation passagère des yeux à gauche. — Ramollissement du lobe antérieur gauche (centre ovale).

Marie-Louise N..., 82 ans. Morte le 24 mai 1865 à l'infirmerie de la Salpêtrière. (Service de M. Vulpian.)

Depuis plusieurs années, cette malade ne marchait pas, elle était gâteuse, mais ne présentait pas d'hémiplegie accusée.

Le 15 mai 1865, attaque apoplectique; les deux globes oculaires sont portés à gauche; on ne peut les lui faire tourner à droite, pupilles égales. Les membres sont raides, surtout du côté droit. Sensibilité très-obtuse. Intelligence presque nulle, parole abolie.

Les jours suivants, la malade ne sort pas de la stupeur apoplectique. L'hémiplegie droite se dessine bien, et succède à la raideur qui avait subsisté pendant deux jours. Le 17 mai, l'hémiplegie droite est complète, avec déviation des traits à gauche; paralysie du buccinateur droit, température plus élevée à droite qu'à gauche; sensibilité conservée. La stupeur apoplectique augmente. Elle meurt le 24 mai.

La déviation des yeux du côté gauche n'a pas été constante : Plus manifeste au début, elle a cessé le lendemain pour réapparaître le jour suivant, et disparaître de nouveau quelques jours avant la mort.

NÉCROPSIE. — *Hémisphère gauche.* — Ramollissement de la partie postérieure du lobe antérieur, situé immédiatement en avant du sillon de Rolando. Ce ramollissement a détruit surtout les parties postérieures des deuxième et troisième circonvolutions frontales gauches. Il se prolonge en dedans jusqu'à une petite distance du corps strié qui est sain.

Pas d'autre lésion de l'encéphale.

OBSERVATION XV.

(Extrait de Prevost et Cotard, obs. IV.)

Apoplexie. — Hémiplégie droite avec flaccidité. — Rotation de la tête à gauche avec raideur. — Ramollissement attaquant le centre ovale gauche.

Anne S..., 84 ans. Morte le 20 septembre 1865, à l'infirmerie de la Salpêtrière. (Service de M. Vulpian.)

Cette malade depuis longtemps hémiplégique du côté gauche, fut prise, le 15 septembre 1865, d'une attaque d'hémiplégie droite subite, avec perte de connaissance. Flaccidité du membre inférieur, un peu de contracture du membre supérieur; hémiplégie faciale légère; tête tournée à gauche et difficilement ramenée à droite. La malade reste dans le même état, ne sort pas du coma et meurt le 20 septembre.

NÉCROPSIE. — *Hémisphère gauche.* — Ramollissement récent superficiel de la circonvolution marginale postérieure d'une partie de la surface du lobe postérieur.

Ramollissement récent d'une grande partie du noyau blanc du lobe frontal.

Plusieurs lésions anciennes sur lesquelles je n'insisterai pas ici.

OBSERVATION XVI.

(Duc à M. Charcot.)

Attaque d'hémiplégie gauche avec un peu de raideur. — Rotation de la tête et des yeux à droite, avec raideur du cou. — Tumeur sarcomateuse de l'hémisphère droit.

S..., 45 ans. Morte le 19 mars 1867 à l'infirmerie de la Salpêtrière. (Service de M. Charcot).

Cette femme avait eu une attaque d'hémiplégie gauche subite sans perte de connaissance en décembre 1866. Elle a été admise à

la Salpêtrière le 16 février 1867, et elle est tombée peu à peu dans la somnolence.

A son entrée à l'infirmerie, 7 mars, on constate : État comateux, dont on ne peut presque pas la tirer. Les membres retombent lourdement quand on les soulève, cependant il y a un peu de rigidité dans le membre inférieur gauche. Sensibilité abolie des deux côtés. La tête et les yeux sont dirigés du côté droit, les pupilles sont égales, la paupière supérieure gauche est un peu abaissée. La commissure labiale droite est un peu tirée en arrière.

L'état de la malade reste analogue; il s'est formé une eschare sur la fesse gauche; elle est toujours dans l'hébétude et le coma, la température est plus élevée du côté gauche, la déviation des yeux et de la tête du côté droit subsiste.

Le 19 mars, râles laryngés. On constate que la tête et les yeux sont toujours tournés à droite. Il y a de la raideur de la tête et une tension du muscle sterno-cléido-mastoïdien du côté droit.

Elle meurt le soir.

NÉCROPSIE. — *Hémisphère droit.* — Tumeur sarcomateuse du volume d'un œuf de pigeon occupant le centre blanc, en arrière du sillon de Rolando, le long de la scissure interhémisphérique et recouverte d'une mince couche de substance grise.

OBSERVATION XVII.

(Duc à M. Charcot.)

Ancienne hémiplegie. — Attaque nouvelle. — Hémiplegie droite peu nette au début avec contracture. — Rotation de la tête et des yeux à gauche. — Hémorragie du centre ovale gauche.

Thérèse-Euphrosyne D..., 71 ans. Morte le 16 mars 1866 à l'infirmerie de la Salpêtrière. (Service de M. Charcot.)

Cette femme, affectée d'une ancienne hémiplegie gauche avec contracture, est frappée brusquement, le 11 mars, d'une attaque d'apoplexie avec perte de connaissance. On constate, outre l'ancienne hémiplegie gauche, une *hémiplegie droite*, mal caractérisées

il y a aussi un peu de contracture dans le bras droit, qui offre une température plus élevée que le gauche. La commissure labiale est un peu tirée à gauche et élevée. La tête est en rotation du côté gauche, les yeux sont déviés à gauche, sans strabisme; les pupilles, égales, sont légèrement contractées.

État comateux.

Les jours suivants, l'hémiplégie droite se dessine davantage. La malade conserve toujours la même attitude de la tête et des yeux, qui sont tournés du côté gauche, le coma devient stertoreux. Elle succombe le 14 mars.

NÉCROPSIE. — *Hémisphère gauche.* — La partie postérieure du lobe pariétal présente une tumeur considérable, les circonvolutions sont effacées. Cette tumeur est sillonnée par deux veines très-grosses et gorgées de sang. Au niveau de la tumeur, les membranes s'enlèvent sans entraîner la substance cérébrale; un peu d'hémorragie sous-arachnoïdienne.

Cette tumeur est constituée par du sang formant un caillot de la grosseur d'un gros œuf, entouré par la substance extra-ventriculaire. La substance blanche qui forme les parois du foyer hémorragique est ramollie, et réduit en pulpe diffluent, rougie par le sang dans les parties les plus proches du caillot. Au delà, il prend la teinte des ramollissements blancs, mais se montre piqueté de petits points hémorragiques.

Rien dans le corps strié ni dans la couche optique.

Hémisphère droit. — Anciennes lésions sur lesquelles je n'ai pas à insister ici. Il n'y a pas de lésion récente.

OBSERVATION XVIII.

(Due à M. Vulpian.)

Ancienne hémiplégie droite. — Attaque nouvelle. — Mort en trois jours. — Hémiplégie gauche avec raideur. — Rotation de la tête et des yeux à droite avec raideur du cou. — Hémorragie du centre ovale droit.

Agathe D..., 62 ans. Morte le 3 avril 1867 à l'infirmerie de la Salpêtrière. (Service de M. Vulpian.)

Cette femme, qui avait une ancienne hémiplegie droite, est prise le 19 mars d'étourdissements sans durée.

1^{er} avril. — Hier soir, il y a eu agitation et délire ; ce matin, on constate : Décubitus dorsal avec raideur du cou et du tronc ; face tournée vers l'épaule droite, avec résistance lorsqu'on veut la redresser ; yeux dirigés tous deux dans le même sens, ils gardent cette position lorsqu'on fait tourner la tête ; pupille gauche plus large ; commissure labiale droite, relevée vers l'oreille.

Paralysie incomplète des membres du côté gauche avec un peu de raideur. Pas de déviation de la langue ; elle comprend vaguement ce qu'on lui dit : un peu de carphologie.

Elle meurt le 3 avril. La déviation des yeux et de la tête n'est pas signalée dans les deux derniers jours.

NÉCROPSIE. — *Hémisphère droit.* — Vaste foyer hémorragique occupant presque tout le noyau blanc jusqu'au niveau du plancher ventriculaire. Le foyer s'étend jusqu'à la cavité ancyroïde sans y pénétrer.

Corps strié et couche optique sains.

Pas d'autres lésions récentes de l'encéphale.

OBSERVATION XIX.

(Due à M. Charcot.)

Apoplexie. — *Hémiplegie gauche avec un peu de raideur.* — *Tendance à la déviation des yeux à droite.* — *Hémorragie du centre ovale droit, se rapprochant du corps strié.*

Victoire M..., 71 ans. Morte le 1^{er} novembre 1866 à l'infirmerie de la Salpêtrière. (Service de M. Charcot.)

Cette femme qui était valide, mais qui se plaignait de fréquents étourdissements, est frappée le 29 octobre d'une attaque apoplectique avec perte de connaissance. A son entrée à l'infirmerie, la connaissance est revenue, mais elle est obtuse ; on constate une hémiplegie gauche. Le membre supérieur retombe inerte quand on le soulève ; mais dans le coude et dans l'épaule, il n'y a pas une flaccidité absolue. La main gauche est plus chaude que la droite.

Le membre inférieur offre un peu de rigidité.

La sensibilité est conservée.

Les yeux sont très-manifestement tournés vers l'épaule droite ; quand on dit à la malade de tourner les yeux à gauche, elle le fait très-bien, mais habituellement les yeux sont tournés à droite.

La tête n'est tournée ni d'un côté ni de l'autre. Il n'y a pas de raideur du cou, et la malade tourne facilement la tête à droite et à gauche.

30 octobre. — Paralyse faciale assez prononcée.

Les yeux sont tournés à droite, mais quand la malade s'éveille, elle peut les porter dans toutes les directions. Même état des membres.

La malade ne tarde pas à tomber dans l'agonie et succombe le 1^{er} novembre.

NÉCROPSIE. — *Hémisphère droit.* — En incisant cet hémisphère, on trouve sous les circonvolutions de l'insula, et en dehors du noyau extra-ventriculaire du corps strié, qui est comme disséqué, une collection sanguine assez considérable, fluctuante, qui laisse échapper une certaine quantité de sérosité sanguinolente et qui renferme un caillot pesant 40 grammes.

Pas d'épanchement sanguin dans les ventricules.

Pas d'autres lésions récentes de l'encéphale.

OBSERVATION XX.

(Extrait de Prevost et Cotard, obs. III. — Note de la *Gaz. hebdomadaire*, obs. IV.)

Ancienne hémiplegique. — Attaque nouvelle. — Résolution générale. — Déviation des yeux à droite. — Vaste ramollissement de l'hémisphère droit.

Jeanne-Constance B..., 70 ans. Morte le 15 juin 1865 à l'infirmierie de la Salpêtrière. (Service de M. Vulpian.)

Cette femme, depuis longtemps paralysée du côté droit et aphasique, est prise le 13 juin 1865 d'une attaque apoplectique.

Le 14 juin, à la visite, on constate : un carus complet avec perte

de sensibilité des deux côtés et une paralysie des deux buccinateurs.

Les yeux sont dirigés tous les deux à droite ; les pupilles sont égales et dilatées.

Les membres supérieur et inférieur gauches sont paralysés et flaccides.

Cette femme meurt dans la nuit du 15 au 16 juin, sans être sortie de ce coma apoplectique.

NÉCROPSIE. — *Hémisphère droit.* — Ramollissement récent, pulpeux, rouge, de presque toute l'étendue de cet hémisphère. Le ramollissement devient diffluent dans la partie postérieure du lobe occipital et le foyer communique avec le ventricule.

On remarque, en outre, un pointillé d'apoplexie capillaire situé sur l'une des circonvolutions frontales et sur le lobe de l'insula, dont la substance est aussi ramollie.

Les parties profondes n'ont pu être examinées, car le cerveau a été conservé dans l'alcool à cause d'anciennes lésions de l'hémisphère gauche, intéressantes au point de vue de l'aphasie.

GROUPE IV. — LÉSIONS ÉTENDUES ATTAQUANT LE CORPS STRIÉ OU LA COUCHE OPTIQUE, EN MÊME TEMPS QUE LE CENTRE OVALE.

OBSERVATION XXI.

(Due à M. le docteur Duguet, chef de clinique de la Faculté) (1).

Apoplexie. — Hémiplégie gauche complète avec flaccidité d'abord, puis avec contracture. — Rotation de la tête et des yeux à droite, sans raideur du cou, diminuant au bout de quelques jours. — Hémorrhagie du corps strié et du centre ovale droits.

P...., 71 ans, entré à l'Hôtel-Dieu, salle Sainte-Jeanne, n° 13,

(1) Je dois à l'obligeance de M. Duguet d'avoir pu examiner moi-même ce malade pendant que j'étais interne à l'Hôtel-Dieu. Je remercie M. Duguet qui m'a remis, sur ce cas intéressant, une observation détaillée que j'extrait ici.

service de M. Bucquoy (suppléant de M. Grisolle), le 8 novembre 1867, morte le 8 décembre.

Le 7 novembre, P..., qui n'avait jamais été malade, est frappé d'une attaque apoplectique avec perte de connaissance, et est transporté à l'Hôtel-Dieu.

A son entrée on constate : une hémiplegie gauche complète avec flaccidité ; la langue, la luette et les divers muscles de la face ne paraissent pas sensiblement atteints. La connaissance est revenue. La sensibilité n'est pas abolie, mais elle est sensiblement diminuée du côté gauche. Si l'on vient à pincer la joue gauche ou les parties latérales du cou, on provoque des mouvements réflexes très-prononcés dans les muscles de la face et dans ceux du bras gauche.

La vue paraît sensiblement troublée ; le malade ne distingue pas nettement les objets, comme il le faisait avant son attaque ; de plus on remarque dans son regard une fixité particulière : les deux axes oculaires sont dirigés en avant et à droite, le malade étant couché sur le dos, le menton est à peu près à la même distance de l'une et de l'autre épaule. La dilatation des pupilles est moyenne et la même à droite et à gauche. Au repos, ces pupilles sont comme fixées à droite, de telle sorte que l'angle externe de l'œil droit et l'angle interne de l'œil gauche laissent à peine voir une petite portion de sclérotique, tandis qu'au contraire l'angle interne à droite et l'angle externe à gauche permettent d'en voir une portion plus grande qu'à l'état normal.

P... ne peut mouvoir ses yeux que dans une certaine limite ; on lui fait exagérer très-facilement la déviation de ses globes oculaires, au point que les pupilles vont se loger complètement dans les angles vers lesquels elles tendent ; mais le mouvement en sens contraire ne dépasse point la ligne médiane : de sorte que tous les objets placés à gauche du malade sont dérobés à sa vue, à moins qu'il n'y supplée en tournant la tête fortement à gauche.

Aussi ne voit-il pas les objets qu'on lui présente lorsqu'on les place à gauche de son axe médian.

Si l'on vient, quand le malade est couché sur le dos la face en avant, à tourner brusquement la tête à gauche, on voit les globes oculaires rester complètement en place, c'est-à-dire qu'ils ne suivent

pas le mouvement imprimé à l'orbite et aux paupières, ils paraissent fuir en sens contraire, et la pupille vient se cacher dans l'angle externe à droite, dans l'angle interne à gauche.

Puis, après quelques secondes, on voit les axes oculaires prendre, mais très-lentement, le mouvement inverse qui ramène la pupille au point où elle se trouvait avant cette exploration.

Si, au contraire, la face regardant directement en avant, on imprime un mouvement brusque à la tête qui la fasse incliner fortement sur l'épaule droite, on voit fuir immédiatement les pupilles à gauche, pour se cacher cette fois dans les angles externe à droite, interne à gauche; angles dont elles semblent toujours s'éloigner quand le malade est au repos. Puis, quelques secondes après que ce mouvement s'est opéré, on les voit revenir lentement à leur première position fixe, qui est la déviation simultanée ou conjuguée à droite.

Volontairement le malade peut exagérer cette déviation; mais il lui est impossible de faire mouvoir les yeux à gauche. Les mouvements en haut et en bas sont assez bien conservés.

Quelque temps après, le malade offrit de la contraction du bras qui fut surtout accusée à gauche, l'hémiplégie faciale gauche s'accusa davantage. On remarqua qu'il se couchait de préférence du côté gauche; il tomba un jour de son lit, on ne dit pas de quel côté.

La déviation des yeux diminua d'une manière notable, mais subsista cependant, quoique à un degré moindre.

Le 6 décembre il se développa une pneumonie du côté gauche à laquelle P... succomba le 8 décembre.

NÉCROPSIE. — *Hémisphère droit.* — Dans le corps strié, il existe un épanchement sanguin considérable, s'étendant en arrière jusqu'au voisinage de la corne postérieure, en avant à une distance de 2 à 3 centimètres de la surface des circonvolutions antérieures, et latéralement à la même distance des circonvolutions correspondantes, en contournant ainsi le ventricule latéral. La couche optique se trouve également comprise dans le foyer par sa partie antérieure et supérieure. Ce foyer, d'une forme ovoïde et atteignant les dimensions d'un gros œuf de poule, est séparé du ventricule par une couche très-mince de substance nerveuse doublée de la membrane ven-

triculaire. En enlevant le cerveau, la membrane ventriculaire s'est rompue et la portion du sang qui était restée fluide a fait irruption dans la cavité ventriculaire. Rien dans les autres parties de l'encéphale.

OBSERVATION XXII.

(Extrait de Prevost et Cotard, obs. I. — Note de la *Gaz. hebdomadaire*, obs. VI.)

Apoplexie. — Hémiplegie gauche avec flaccidité. — Rotation passagère de la tête et des yeux à droite avec raideur du cou. — Ramollissement étendu de l'hémisphère droit comprenant le corps strié.

Marie F..., 84 ans. Morte le 17 février 1865 à l'infirmerie de la Salpêtrière.

Cette femme, qui était déjà venue plusieurs fois à l'infirmerie pour des bronchites, présente un emphysème pulmonaire très-considérable avec complication de bronchite aiguë. Accès violents de dyspnée. — Cœur sain. — Elle ne signale aucune hémiplegie ancienne.

Le 15 février 1865, la malade qui avait bien dormi pendant toute la nuit, se plaint ce matin, à huit heures et demie, de ressentir des étourdissements ; elle dit *qu'elle ne voit pas clair, et qu'elle n'a pas sa raison*. Elle n'a pu manger ce matin. On ne constate rien de particulier, pas de paralysie.

À neuf heures, attaque apoplectique. Hémiplegie gauche avec flaccidité des membres. La face est déviée à droite ; il y a paralysie du buccinateur gauche, la langue est très-embarrassée, elle ne peut la sortir de la bouche, on comprend à peine ce qu'elle dit.

Les yeux sont tous les deux portés à droite, et ce n'est qu'à grand-peine qu'elle les tourne un peu du côté gauche ; les pupilles, qui sont égales, ne dépassent pas alors le milieu des ouvertures palpébrales. La tête est penchée aussi, de même que les yeux, du côté non paralysé. Elle regarde toujours à droite et l'on ne peut la faire tourner à gauche.

16 février. — L'état s'aggrave, la déviation oculaire subsiste. L'intelligence est encore conservée.

17 février. — Résolution générale et coma. Les yeux ne sont plus déviés. — Pupilles un peu contractées, égales.

Mort à dix heures du matin.

NÉCROPSIE. — Comme lésion récente on trouve dans l'hémisphère droit les lobes moyen et postérieur ramollis superficiellement au niveau de leurs faces latérales. A la coupe on constate un ramollissement pulpeux du tiers postérieur de l'hémisphère. Le corps strié offre un ramollissement récent, s'étendant jusqu'à la partie externe de la couche optique qui est saine, et passant au-dessous d'elle.

Dans l'hémisphère gauche, un ramollissement superficiel récent siègeant en arrière de la scissure de Sylvius. Les parties profondes sont saines.

OBSERVATION XXIII.

(Extrait de Prevost et Colard, obs. XXXV.)

Attaque d'hémiplégie gauche avec flaccidité. — Mort en deux jours. — Rotation énergique et permanente de la tête et des yeux à droite. — Ramollissement étendu de l'hémisphère droit, attaquant le corps strié.

Nicole F..., 77 ans. Morte le 6 décembre 1865 à l'infirmerie de la Salpêtrière. (Service de M. Vulpian.)

Cette malade, qui marchait bien la veille, fut prise, le 4 décembre 1865, d'une attaque apoplectique subite, sans perte de connaissance.

A son entrée à l'infirmerie on constate une hémiplégie gauche avec flaccidité des membres. La bouche est tirée à droite, la commissure gauche abaissée, la langue non déviée. Déviation de la tête et des deux yeux du côté droit. Quand la malade regarde du côté gauche, les iris ne peuvent dépasser le milieu des ouvertures palpébrales.

La sensibilité est très-affaiblie.

L'état s'aggrave les jours suivants et elle meurt le 6 décembre. Elle a conservé jusqu'à la fin une tendance à la déviation des yeux

du côté droit et la demi-rotation de la tête à droite quoiqu'à un degré moins prononcé qu'au début.

NÉCROPSIE. — Comme lésions récentes de l'encéphale :

Hémisphère droit. — Au niveau de la partie postérieure de la troisième circonvolution frontale, tache d'apoplexie capillaire d'un diamètre d'environ 2 centimètres, mais ne s'enfonçant pas en profondeur.

Ramollissement pulpeux récent, imbibé de sang, formant une bouillie rouge qui occupe le corps strié (partie postérieure et intraventriculaire) et qui se prolonge en dehors jusqu'à la partie postérieure de l'insula, atteignant une plaque jaune qui se trouve à ce niveau.

OBSERVATION XXIV.

(Extrait de Poumeau, obs. I.)

Attaque d'hémiplégie gauche avec flaccidité. — Rotation énergique de la tête et des yeux à droite, avec raideur du cou. — Ramollissement du centre ovale et du corps strié droits.

Judith-Isabelle H..., 7½ ans. Morte le 4^{er} avril 1866, à l'infirmerie de la Salpêtrière. (Service de M. Charcot.)

Cette femme, qui était démente, mais qui marchait encore dans les cours de l'hospice, est tombée de son lit le 26 mars. Le matin, elle s'est levée, s'est assise sur sa chaise, et l'on s'est aperçu qu'elle était paralysée et penchée du côté gauche.

Le 27 mars, à la visite, on remarque que la tête est fortement tournée à droite et que, quand on la porte à gauche, elle reprend rapidement sa première position, comme si elle était mue par un ressort. Les yeux sont tournés du même côté. Le sterno-mastoïdien droit est contracturé. La bouche est déviée, la commissure droite est tirée en haut, la gauche en bas, la langue est tirée du côté droit. Coma. Les membres du côté gauche sont paralysés et flaccides.

Le 28, la tête est toujours fortement inclinée sur le côté droit. La paupière gauche est tombante. La fesse gauche présente une excoriation, tandis que la droite n'est pas encore rouge.

31 mars. — La malade a toujours la tête tournée du côté droit; elle reprend cette position quand on la porte à gauche : elle ne sort pas du coma ; même état du reste ; elle meurt le 1^{er} avril.

NÉCROPSIE. — *Hémisphère droit* piqueté d'apoplexie capillaire sur plusieurs circonvolutions des lobes frontaux et pariétaux. On trouve un ramollissement blanc avec diffluence de tout le noyau intra-ventriculaire du corps strié droit et des parties blanches adjacentes, mais qui n'atteint pas les circonvolutions.

Pas d'autre lésion récente de l'encéphale.

OBSERVATION XXV.

(Due à M. Charcot.)

Ancienne hémiplegie. — Attaque nouvelle avec hémiplegie gauche complète et flaccide. — Rotation de la face et des yeux à droite avec raideur du cou. — Nystagmus. — Mort rapide. — Ramollissement des circonvolutions du lobe moyen et du corps strié droits.

Anne M..., 69 ans. Morte le 7 août 1867 à l'infirmerie de la Salpêtrière. (Service de M. Charcot.)

Cette femme avait eu deux attaques successives d'hémiplegie droite, la première en novembre 1866 et la seconde en mai 1867 ; sans que l'on ait signalé dans ces attaques de déviation de la tête et des globes oculaires.

Le 2 août 1867, la malade est tombée de son lit dans la nuit. Lorsqu'on l'a relevée il lui était impossible de parler, bien qu'elle parût avoir conservé sa connaissance.

En outre, il y a *hémiplegie gauche* complète avec flaccidité des membres, qui retombent inertes quand on les abandonne après les avoir soulevés. La face et les yeux regardent à droite. Les muscles du cou sont rigides, surtout ceux du côté droit. Les pupilles sont égales.

Les jours suivants, l'état s'aggrave, la déviation des globes oculaires et de la tête du côté droit persiste.

7 août. — Il s'y ajoute du nystagmus ; les pupilles restent égales ; la malade est dans le coma et succombe le soir.

NÉCROPSIE. — *Hémisphère droit.* — Ramollissement récent de la grandeur d'une pièce de 5 francs, situé en arrière de la circonvolution postérieure du sillon de Rolando, et occupant la partie inférieure et antérieure des circonvolutions occipitales et la partie moyenne de la circonvolution marginale postérieure.

On trouve également à la partie antérieure du corps strié une plaque de ramollissement de la largeur d'une pièce de 2 francs.

Hémisphère gauche. — Lésions anciennes.

OBSERVATION XXVI.

(Due à M. Charcot.)

Ancienne hémiplegie droite chez une aveugle. — Augmentation de la paralysie qui est flaccide. — Rotation de la tête et des yeux à gauche, avec raideur du cou. — Nystagmus. — Vaste ramollissement de l'hémisphère gauche, s'étendant au corps strié.

Marie-Louise D..., 86 ans. Morte le 26 octobre 1866 à l'infirmerie de la Salpêtrière. (Service de M. Charcot.)

Cette femme, qui était aveugle, eut le 28 juillet 1866 une attaque apoplectique, avec hémiplegie droite, accusée surtout au membre supérieur. La paralysie se dissipa, mais, depuis lors, elle resta gâteuse et confinée au lit.

21 octobre 1866. — Il se développe une gangrène sur les orteils gauches, et l'hémiplegie droite augmente. On constate une paralysie complète avec flaccidité et conservation de la sensibilité du membre supérieur droit ; une paralysie incomplète avec un peu de raideur dans le membre inférieur droit ; mouvements réflexes dans les deux membres ; température égale des deux côtés ; nystagmus bilatéral.

Le 22 octobre et les jours suivants, la température s'élève dans les membres paralysés, il y a un peu de carphologie du côté gauche.

La tête est en rotation à gauche, la face déviée du côté gauche,

la rigidité du cou ne permet pas de redresser la tête. Les deux globes oculaires sont affectés de nystagmus et sont tournés à gauche. La malade tombe bientôt dans le coma et succombe le 25 octobre, en conservant jusqu'à la fin la même attitude des yeux et de la tête.

NÉCROPSIE. — *Hémisphère gauche.* — Vaste ramollissement, avec conservation de la coloration normale, portant plus spécialement sur les circonvolutions du lobe sphénoïdal et s'étendant jusqu'au corps strié qu'il attaque. Ce ramollissement comprend ainsi le corps strié et la partie moyenne du centre ovale.

La couche optique paraît intacte, mais elle est comme énucléée par le ramollissement.

Oblitération de l'artère sylvienne.

Rien dans les autres parties de l'encéphale.

OBSERVATION XXVII.

(Due à M. Charcot.)

Attaque épileptiforme. — Coma. — Hémiplegie droite avec flaccidité. — Rotation de la tête et des yeux à gauche. — Mort rapide. — Vaste ramollissement du centre ovale de la couche optique et du corps strié gauches.

P..., 76 ans. Morte le 26 décembre 1865 à l'infirmerie de la Salpêtrière. (Service de M. Charcot.)

Cette femme, qui avait déjà eu des attaques convulsives et des vertiges, est prise, il y a quatre jours, d'une attaque épileptiforme avec écume à la bouche; depuis lors, elle est dans un état comateux.

Aujourd'hui, 22 décembre, on constate une hémiplegie droite avec résolution complète des membres, la sensibilité y est abolie. Elle ne dit pas un mot.

Les yeux sont largement ouverts, la vue n'est pas abolie, car elle ferme les yeux quand on avance la main. Les pupilles sont assez dilatées.

Le regard est constamment tourné du côté gauche. La face est elle-même tournée à gauche, par rotation de la tête. Pas de paralysie faciale. Pas de différence de température entre les deux côtés.

Les jours suivants, l'état de la malade est assez analogue, elle conserve la même attitude de la tête et des yeux qui sont tournés du côté gauche.

25 décembre. — La paralysie faciale droite s'est accusée, la malade fume la pipe de la joue droite. Mouvements réflexes. Même attitude de la tête et des yeux.

26 décembre. — Même état; toujours hémiplégie droite avec flaccidité et coma. L'attitude de la tête et des yeux reste toujours la même. La malade succombe à huit heures du soir.

NÉCROPSIE. — *Hémisphère gauche.* — Circonvolutions saines, à l'exception des circonvolutions orbitaires du lobe frontal, qui sont lacérées au voisinage de l'insula et laissent apercevoir un foyer d'apoplexie capillaire, framboisé et de consistance molle. En ouvrant l'hémisphère, on voit que ce foyer occupe tout le corps strié et une portion de la couche optique. En avant, le foyer s'étend dans la substance blanche du lobe frontal, il offre le volume d'un petit œuf.

Oblitération de l'artère sylvienne gauche.

OBSERVATION XXVIII.

(Extrait de Prevost et Cotard, obs. XXXIV.)

Attaque d'apoplexie. — Hémiplégie gauche avec flaccidité. — Yeux tournés à droite. — Mort en trois jours. — Vaste ramollissement du lobe droit, attaquant le corps strié.

Anne-Dauphine D., âgée de 82 ans. Morte à l'infirmerie de la Salpêtrière le 1^{er} juillet 1865. (Service de M. Charcot.)

Le 27 juin 1865, perte subite de connaissance; hémiplégie gauche. Au bout d'une heure, la malade reprend un peu de connaissance. Flaccidité complète des membres gauches. Face déviée à droite, langue déviée à gauche.

Les yeux sont tournés du côté droit et la malade paraît ne pas pouvoir les diriger à gauche.

30 juin. — Coma ; les yeux sont fermés ; si l'on ouvre les paupières, on voit les prunelles tournées en haut et à droite.

1^{er} juillet. — Mort.

NÉCROPSIE. — *Hémisphère droit.* — Ramollissement violacé occupant le lobule de l'insula, la partie postérieure des deuxième et troisième circonvolutions frontales, une portion de la marginale inférieure, et le corps strié dans sa plus grande partie ; la tête du corps strié est transformée en une boue sanguinolente.

OBSERVATION XXIX.

Extrait de Prevost et Cotard, obs. VII.)

Attaque d'hémiplégie gauche avec résolution. — Déviation énergique des yeux à droite. — Mort rapide. — Ramollissement du centre ovale et du corps strié droits.

Marie-Anne D..., 58 ans. Morte le 1^{er} avril 1864 à l'infirmerie de la Salpêtrière. (Service de M. Vulpian.)

Le 29 mars 1864, la malade, voulant se lever, est prise d'un étourdissement, tombe à terre, et, quand on la relève, on constate une hémiplégie gauche avec perte complète du mouvement ; la sensibilité est très-émoussée.

Commissure labiale tirée à droite, paralysie du buccinateur gauche. Langue déviée à gauche.

Les yeux sont dirigés tous deux du côté droit ; lorsque la malade veut regarder du côté gauche, les deux iris ne peuvent dépasser le milieu des ouvertures palpébrales. (Il en est de même de l'un ou de l'autre œil, lorsqu'on ferme les paupières de l'autre.) Elle ferme bien les paupières, pupilles égales.

Cet état s'aggrave progressivement, la déviation des yeux subsiste et la malade succombe le 1^{er} avril.

NÉCROPSIE. — Comme lésions récentes de l'encéphale, on trouve : dans l'*hémisphère droit*, un ramollissement blanc du corps

strié siégeant au niveau du noyau lenticulaire, s'arrêtant sur la limite qui sépare le corps strié de la couche optique, n'occupant pas le noyau caudé, mais se prolongeant dans la substance blanche en dehors du corps strié et devenant pultacé à ce niveau. La partie ramollie est infiltrée d'une grande quantité de liquide transparent.

OBSERVATION XXX.

(Extrait de Prevost et Cotard, obs. XXXVII.)

Hémiplégie droite avec flaccidité, probablement ancienne. — Rotation de la tête et des yeux à gauche, sans raideur du cou. — Ramollissement ancien et étendu de l'hémisphère gauche.

Marguerite H..., 56 ans. Morte le 14 septembre 1863 à l'infirmerie de la Salpêtrière. (Service de M. Charcot.)

Transportée de la Pitié le 1^{er} septembre 1863 sans renseignements, cette malade est dans un état d'hébétude absolue, et ne prononce, quand on la pince, que des paroles inarticulées. Elle paraît ne rien comprendre. Gâteuse. Arc sénile prononcé. Tête et regard constamment tournés à gauche, sans qu'il paraisse y avoir contraction des muscles du cou.

Hémiplégie faciale droite, bouche déviée à gauche et en haut, sillon naso-labial, plus marqué à gauche.

Hémiplégie droite avec flaccidité parfaite. Sensibilité conservée. Mouvements réflexes dans le membre inférieur droit.

Le lendemain de son entrée, la malade, en prenant un bain, se fait une brûlure au genou droit ; la plaie prend bientôt un mauvais aspect, la malade tombe dans le coma et succombe le 14 septembre.

NÉCROPSIE. — *Hémisphère gauche.* — Vaste ramollissement jaune à la surface occupant le lobe antérieur dans toute son étendue, s'étendant jusqu'au sillon de Rolando qu'il dépasse, comprenant en arrière de ce sillon deux groupes de circonvolutions. Le lobe ramolli est flasque et atrophié, la surface du cerveau est transformée en une membrane plissée, formant une sorte de sac dans lequel on

trouve la substance cérébrale blanche ramollie et comme caséuse.

Corps strié ramolli dans presque toute son étendue.

La couche optique l'est beaucoup moins.

Hémisphère droit sain.

**GROUPE V. — HÉMORRHAGIE AYANT FAIT IRRUPTION
DANS LE VENTRICULE LATÉRAL.**

OBSERVATION XXXI.

(Due à M. Vulpian.)

Attaque apoplectique. — Hémiplegie gauche. — Rotation peu durable, mais prononcée de la tête et des yeux à droite. — Nystagmus. — Mort rapide. — Hémorrhagie ventriculaire partie du centre ovale et du corps strié droits.

Jeanne-Adélaïde L..., 84 ans. Morte le 27 janvier 1865 à l'infirmerie de la Salpêtrière. (Service de M. Vulpian.)

Cette malade qui, la veille, était bien portante, est frappée le 26 janvier d'une attaque apoplectique subite. A son entrée à l'infirmerie, on constate une hémiplegie gauche, avec perte incomplète de la connaissance.

Mouvements réflexes très-prononcés. Bouche tirée à droite. Paupières supérieures abaissées, la gauche est plus plissée que la droite. Quand on soulève les paupières, on voit que les globes oculaires sont tous deux dirigés à droite. Pupilles égales et contractées. Un peu de nystagmus.

La tête est en rotation sur le cou, la face étant tournée, de même que les yeux, du côté droit.

Langue déviée un peu à gauche.

27 janvier. — Agonie. La face n'est plus tournée à droite, elle est en direction normale. Les paupières sont fermées. On n'a pas regardé les yeux.

Elle meurt le soir.

NÉCROPSIE. — *Hémisphère droit.* — Vaste foyer hémorragique dans la substance blanche du centre ovale, et s'étendant jusqu'à une petite distance de la couche corticale de la base du cerveau. En dedans, le foyer pénètre dans le corps strié, le traverse à une faible distance de sa surface ventriculaire et au niveau de sa moitié caudale; il occupe même le tiers externe de la couche optique vers le milieu de la hauteur de ce renflement. Ça et là, dans la substance blanche qui confine au foyer, se voient de petits foyers indépendants. Ils sont peu nombreux et existent surtout dans le noyau blanc de l'hémisphère près de la paroi externe du foyer. Un foyer gros comme un grain de millet est situé dans la couche optique droite près du foyer principal.

Le ventricule latéral contient du sang coagulé qui a fait irruption par une déchirure occupant la lisière externe du corps strié et de la couche optique.

Sang à demi liquide dans le troisième ventricule, ainsi que dans le ventricule latéral gauche.

OBSERVATION XXXII.

(Due à M. Charcot.)

Attaque d'apoplexie. — Hémiplégie droite avec contracture puis flaccidité. — Rotation peu durable de la tête et des yeux à gauche. — Mort en cinq jours. — Vaste foyer hémorragique parti du corps strié et de la couche optique gauches.

Marie-Rose B..., 75 ans. Morte le 29 septembre 1866 à l'infirmerie de la Salpêtrière. (Service de M. Charcot.)

Le 24 septembre, cette femme est frappée d'une attaque subite d'apoplexie; à son entrée à l'infirmerie, on constate : hémiplégie droite, avec contracture et augmentation de la température du membre supérieur, sensibilité obtuse. Mouvements réflexes; coma complet; hémiplégie faciale droite, commissure labiale droite abaissée, sillon naso-labial presque effacé. La malade fume un peu la pipe du côté droit. Langue déviée à droite.

La tête est inclinée sans rotation sur l'épaule droite. Les deux yeux sont déviés du côté gauche. Les pupilles sont égales et un peu contractées.

25 *septembre*. — Le coma a disparu, et la malade peut parler assez bien. La tête est moins inclinée à droite, mais elle offre une légère rotation à droite. Les yeux sont toujours un peu déviés du gauche.

27 *septembre*. — On note qu'il n'y a plus de déviation de la face ni des yeux. Le bras droit est devenu flaccide depuis hier, il y a un peu de raideur dans la jambe droite.

L'état s'aggrave ; la malade ne tarde pas à tomber dans un carus complet et succombe le 29 septembre à quatre heures du matin.

NÉCROPSIE. — Les ventricules latéraux et moyens sont remplis de sang coagulé. La couche optique gauche, la partie postérieure du noyau intra-ventriculaire du corps strié gauche, l'étage supérieur du pédoncule cérébral gauche, sont complètement transformés en un vaste foyer hémorragique. De plus, on trouve des taches ecchymotiques le long des vaisseaux qui rampent sur les parois des ventricules latéraux.

OBSERVATION XXXIII.

(Due à M. Vulpian.)

Hémiplégie gauche sans attaque nette. — Contracture du bras. — Rotation de la tête et des yeux à droite. — Mort en sept jours. — Foyer hémorragique du centre ovale droit rompu dans le ventricule latéral.

Hélène-Françoise L..., 71 ans. Morte le 30 juillet 1863 à l'infirmerie de la Salpêtrière. (Service de M. Vulpian.)

Le 23 *juillet*, à la visite, cette malade, qui depuis la veille est plus assoupie que d'habitude, présente une hémiplégie gauche avec contracture du membre supérieur et résolution du membre inférieur. Pas de déviation des traits. La tête est un peu renversée en arrière, la face légèrement tournée à droite, elle ne peut pas la

tourner tout à fait à droite, et pas du tout à gauche. Les yeux ouverts sont dirigés en face, un peu à droite; elle peut porter les cornées à droite, mais ne peut pas leur faire dépasser la ligne médiane des ouvertures palpébrales dans le mouvement de droite à gauche; pupilles égales; elle peut fermer les paupières; la vue est conservée.

27 juillet. — Même état de la tête et des yeux; résolution du bras.

28 — La tête est penchée à droite; la malade se plaint quand on veut la redresser. Les yeux se meuvent un peu, mais ne se tournent pas à gauche.

29. — Même état. Les yeux regardent à droite, la tête est tournée à droite avec contracture.

Mort le 30.

NÉCROPSIE. — *Hémisphère droit.* — Vaste foyer hémorragique siégeant dans le centre ovale de Vieussens, situé à peu près au niveau de la réunion du quart postérieur avec les trois quarts antérieurs de l'hémisphère droit. Ce foyer paraît avoir le volume d'un œuf de poule.

La substance qui forme paroi, est dilacérée, contondue et, dans une épaisseur de quelques millimètres, elle présente un nombre considérable de macules noires d'apoplexie capillaire. Le foyer contient du sang en caillots noirâtres et mous, il s'est ouvert largement par sa partie inférieure dans le ventricule latéral droit, et l'on trouve tous les ventricules remplis de caillots tout à fait semblables à ceux du foyer lui-même.

OBSERVATION XXXIV.

(Due à M. Vulpian.)

Apoplexie. — Hémiplegie gauche flaccide. — Rotation légère de la tête et forte des yeux à droite. — Mort rapide. — Foyer hémorragique de la couche optique et du corps strié droits, rompu dans le ventricule.

Marie-Rosalie P..., 75 ans. Morte le 2 février 1864 à l'infirmerie de la Salpêtrière. (Service de M. Vulpian.)

Le 28 janvier, cette femme est frappée d'une attaque d'apoplexie avec perte de connaissance momentanée, les membres du côté gauche sont flaccides, la bouche légèrement tirée à droite.

On constate que les yeux ne sont pas déviés, qu'elle voit bien, qu'il n'y a ni strabisme, ni inégalité pupillaire.

31 janvier. — Même état de paralysie, l'intelligence est presque intacte. La tête est presque toujours tournée à droite, cependant la malade peut la redresser et la tourner, mais pas complètement du côté gauche. Les yeux sont constamment dirigés à droite, habituellement la malade ne peut pas les faire tourner complètement à gauche, elle ne leur fait d'ordinaire atteindre que le milieu des ouvertures palpébrales ; mais, par un effort soutenu de volonté, elle parvient très-lentement à les faire tourner à gauche, sans que le mouvement dans ce sens soit aussi complet que dans le sens opposé. Pupilles égales, non dilatées.

La malade ne tarde pas à tomber dans le coma et meurt le 2 février.

NÉCROPSIE. — *Hémisphère droit.* — Foyer hémorragique qui a environ les dimensions d'une noix et qui siège surtout dans la couche optique qui est distendue ; au niveau du bord externe de la couche optique, à l'endroit où ce renflement est longé par le prolongement caudiforme du corps strié, le foyer est superficiel, sa paroi s'est rompue, le sang s'est répandu dans le ventricule latéral droit et de là un peu dans le ventricule gauche. Le foyer s'étend en dehors dans le prolongement caudiforme du corps strié et même un peu au delà. En dedans, il a respecté la partie la plus interne de la couche optique, dans une épaisseur de près d'un demi-centimètre.

OBSERVATION XXXV.

(Due à M. Charcot.)

Attaque apoplectique. — Hémiplegie gauche, avec contracture. — Rotation de la tête et des yeux à droite. — Foyer hémorragique de l'interstice du corps strié et de la couche optique droits rompu dans le ventricule latéral et dans le troisième ventricule

Marie-Marguerite Q..., 74 ans. Morte le 31 juillet 1866 à l'infirmierie de la Salpêtrière. (Service de M. Charcot.)

Le 22 juillet, cette femme qui marchait, dit-on, mal et qui avait déjà eu plusieurs attaques, est frappée d'une attaque d'apoplexie avec perte de connaissance. A son entrée à l'infirmerie, on constate :

Intelligence très-obtuse, cependant la malade tire la langue quand on le lui demande.

Hémiplégie gauche complète avec légère contracture du membre supérieur. Sensibilité obtuse. Mouvements réflexes très-prononcés.

Hémiplégie faciale gauche ; la bouche est déviée à droite et les plis de la face sont plus effacés à gauche.

La face et les yeux sont tournés à droite.

Rien aux paupières ni aux pupilles.

Les jours suivants, l'état reste le même ; on signale la même attitude de la tête et des yeux. Il se développe une eschare sur la fesse gauche.

29 juillet. — Flaccidité du membre supérieur. La tête est toujours très-fortement tournée vers la droite, avec rigidité du cou.

30 juillet. — La tête est toujours déviée du côté droit, le cou très-raide, l'œil droit en strabisme externe. État comateux. Elle meurt dans la nuit.

NÉCROPSIE. — *Hémisphère droit.* — Foyer hémorragique situé dans l'intervalle de la couche optique et du corps strié, qui sont séparés l'un de l'autre par ce foyer. Il y a attrition de la substance cérébrale qui est mélangée au sang, et épanchement de sang dans le ventricule latéral droit et dans le troisième ventricule.

OBSERVATION XXXVI.

(Due à M. Alling, interne des hôpitaux.)

Apoplexie. — Hémiplégie gauche avec flaccidité. — Rotation de la tête et des yeux à droite, diminuant au bout de quelques jours. — Raideur des muscles du cou. — Foyer hémorragique de la couche optique et du corps strié droits, rompu dans le ventricule latéral.

Jean R..., 68 ans. Mort le 11 décembre 1867 à l'Hôtel-Dieu, salle Sainte-Madeleine, n° 9. (Service de M. Isambert, suppléant de M. Verneis.)

Ce malade fut frappé, le 3 décembre, d'une attaque d'apoplexie avec hémiparésie gauche et perte passagère de la connaissance.

Transporté le 7 décembre à l'Hôtel-Dieu, on constate une hémiparésie gauche complète avec flaccidité des membres. La langue est déviée à gauche. La bouche est tirée à droite : paralysie légère du buccinateur gauche.

La tête est penchée à droite, la face tournée du côté droit. Les yeux regardent tous deux du côté droit. Quand on dit au malade de regarder du côté gauche, il peut porter ses yeux de ce côté, les iris atteignent même les commissures palpébrales ; mais dès que l'on abandonne le malade à lui-même, il reporte invariablement les yeux du côté droit.

Quand on veut redresser la tête du malade on constate qu'il y a une contraction des muscles du cou qui paraît siéger surtout dans le sterno-mastoïdien et le trapèze droits. Le redressement de la tête est douloureux. Quand on abandonne la tête redressée, elle reprend immédiatement sa position primitive, la face se tournant du côté droit. On peut très-facilement exagérer le mouvement de rotation de la tête du côté droit, sans être arrêté par la contraction musculaire qui s'oppose au mouvement de rotation du côté gauche.

Le malade ne tarde pas à tomber dans un état comateux, de gros râles trachéaux apparaissent, et il succombe le 11 décembre.

NÉCROPSIE. — *Hémisphère droit.* — Hémorragie occupant à peu près toute la couche optique et empiétant un peu sur le corps strié. Le sang s'était répandu dans le ventricule latéral droit, qui est distendu à sa partie antérieure par un caillot.

On trouve aussi un peu de sang dans le ventricule latéral gauche.

Pas d'autres lésions de l'encéphale, si ce n'est d'anciennes lacunes des deux corps striés, et une petite lacune de la protubérance.

N. B. — L'examen détaillé des symptômes a été fait la veille de la mort.

OBSERVATION XXXVII.

(Due à M. Charcot.)

Attaque d'hémiplégie gauche avec contracture. — Tendance à la rotation de la tête et des yeux à droite qui se dessine mieux après quelques jours. — Raideur du cou. — Foyer hémorragique du corps strié droit, rompu dans le ventricule latéral.

Marie-Joséphine L..., 73 ans. Morte le 9 mars 1867 à l'infirmerie de la Salpêtrière. (Service de M. Charcot.)

Cette femme se portait bien habituellement, depuis huit jours on remarquait qu'elle avait de la peine à parler. Le 26 février, elle est brusquement frappée d'une attaque apoplectique, sans perte complète de connaissance. A son entrée à l'infirmerie on constate :

Hémiplégie gauche de la face et des membres, avec contracture assez prononcée du membre supérieur.

La commissure labiale droite est tirée en arrière, la gauche reste à la même hauteur. Les yeux sont mobiles, les pupilles sont égales, les paupières sont mobiles et semblables. Les yeux paraissent se diriger surtout du côté droit. La tête tout entière est tournée à droite.

Les jours suivants, la rigidité du membre supérieur gauche cesse et fait place à une flaccidité complète; le membre inférieur est aussi flasque. Sensibilité conservée; pas de mouvements réflexes. Main gauche plus chaude que la droite.

Le 2 mars, les deux yeux sont tournés à droite, la tête appuyée sur l'épaule gauche.

Les jours suivants, la même attitude des yeux persiste, le cou est raide, le muscle sterno-cléido-mastoïdien gauche contracturé.

Des eschares se forment sur les deux fesses, surtout à gauche, et la malade, tombée dans le coma, succombe le 9 mars.

NÉCROPSIE. — *Hémisphère droit.* — Le ventricule latéral est rempli par un sang noir, liquide. A la partie postérieure du corps strié, immédiatement en arrière de la bandelette cornée, existe une déchirure de la substance nerveuse par laquelle le sang s'est épan-

ché dans le ventricule. Cette perforation a environ le diamètre d'une pièce de 5 francs. Elle conduit dans un vaste foyer, rempli de caillots noirs et mous, creusé principalement aux dépens de la partie postérieure du corps strié et de la couche optique, plutôt aux dépens de celle-ci que de celui-là.

Pas d'autres lésions récentes de l'encéphale.

OBSERVATION XXXVIII.

(Note de la *Gaz. hebdomadaire*, obs. VII.)

Hémiplégie gauche subite avec résolution. — Rotation légère des yeux à droite. — Mort en quatre jours. — Foyer hémorragique du corps strié droit, ouvert dans le ventricule latéral.

Marie-Françoise M..., 80 ans. Morte le 29 juin 1865 à l'infirmerie de la Salpêtrière. (Service de M. Vulpian.)

Cette femme, qui, les jours précédents, n'offrait aucun symptôme appréciable, est trouvée paralysée le 24 juin 1865 et transportée à l'infirmerie, où l'on constate l'état suivant :

Hémiplégie gauche avec résolution complète du bras et incomplète de la jambe. La bouche reste légèrement tirée du côté droit. La malade tire difficilement la langue, qui est un peu déviée à gauche ; elle ne fume pas la pipe.

Les deux yeux sont tournés à droite, les pupilles égales et contractées.

Demi-coma dont on peut sortir la malade.

25 juin.— Le coma a diminué, les yeux ont toujours une tendance à être dirigés du côté droit, mais ils sont plus facilement qu'hier dirigés du côté gauche, les iris n'atteignent cependant pas alors les commissures palpébrales.

26 juin.— La déviation des yeux a cessé ; même état du reste.

27 juin.— La malade tourne moins facilement les yeux à gauche qu'à droite, ce qui n'existait pas hier. Plus d'abattement.

28 juin.— Elle tombe dans le coma et meurt dans la journée.

NÉCROPSIE. — *Hémisphère droit.* — Hémorragie ventriculaire

partant de la partie antérieure du corps strié qui est distendue par le sang. Des caillots sanguins occupent toute la partie antérieure du ventricule latéral.

OBSERVATION XXXIX.

(Due à M. Charcot.)

Attaque apoplectique. — Hémiplegie gauche flaccide. — Yeux tournés à droite. — Tête inclinée à gauche. — Mort en dix-huit heures. — Foyer hémorragique de la couche optique droite rompu dans le ventricule gauche.

Charlotte T..., 83 ans. Morte le 6 janvier 1867 à l'infirmerie de la Salpêtrière. (Service de M. Charcot.)

Le 6 janvier, à midi, cette femme est prise d'une attaque apoplectique subite, et est transportée à l'infirmerie où l'on constate le soir : coma complet, hémiplegie gauche flaccide ; quand on la pince, surtout du côté sain, elle manifeste de la douleur.

Hémiplegie faciale gauche : la bouche est très-déviée à droite. Les yeux sont dirigés à droite (surtout le gauche) ; les pupilles, contractées, sont insensibles à la lumière.

La tête est inclinée à gauche.

Elle meurt le 7 janvier à sept heures du matin.

NÉCROPSIE. — *Hémisphère droit.* — Foyer hémorragique, du volume d'une petite noix, siégeant dans la couche optique ; il s'est rompu dans le ventricule latéral.

OBSERVATION XL.

(Due à M. Vulpian.)

Geneviève-Opportune L..., 72 ans. Morte le 13 janvier 1867 à l'infirmerie de la Salpêtrière. (Service de M. Vulpian.)

Cette femme était entrée plusieurs fois à l'infirmerie pour des douleurs : en 1865 pour des étourdissements et des troubles de l'intelligence qui durèrent quelques jours.

GROUPE VI. — LÉSIONS LIMITÉES AU CORPS STRIÉ. 51

En janvier 1867, elle est prise d'hémiplégie droite. La tête est tournée constamment vers l'épaule gauche, lorsqu'on la redresse, les deux yeux restent à peu près dirigés à gauche.

13 janvier. — Mort.

NÉCROPSIE. — *Hémisphère gauche.* — Foyer hémorragique situé dans le lobe occipital et allant jusqu'à la cavité ancyroïde. Le ventricule contient un peu de sang coagulé, qui paraît avoir pénétré au niveau de la partie postérieure de la voûte à trois piliers.

GROUPE VI. — LÉSIONS LIMITÉES AU CORPS STRIÉ.

OBSERVATION XLII.

(Due à M. Charcot.)

Attaque d'hémiplégie droite avec flaccidité. — Rotation de la tête et des yeux à gauche avec raideur du cou. — Mort en quatre jours. — Ramollissement du corps strié gauche. — Oblitération de la sylvienne.

Marie M..., 84 ans. Morte le 1^{er} novembre 1867 à l'infirmerie de la Salpêtrière. (Service de M. Charcot.)

Le 31 octobre, cette femme est prise d'une attaque apoplectique sans perte complète de la connaissance; à son entrée à l'infirmerie on constate une hémiplégie droite avec flaccidité des membres.

Hémiplégie faciale droite. Les sillons sont effacés de ce côté et la malade fume légèrement la pipe à droite.

La tête et les yeux sont tournés du côté gauche, la paupière supérieure droite est notablement abaissée.

Température plus élevée du côté paralysé.

7 novembre. — Stupeur. L'hémiplégie faciale droite a un peu augmenté. La face est tournée vers l'épaule gauche, avec un peu de raideur dans les muscles du cou. Paupières demi-tombantes, yeux tournés à gauche sans nystagmus.

Le coma augmente et la malade succombe le 3 novembre.

NÉCROPSIE. — *Hémisphère gauche.* — Ramollissement de la tête du corps strié, oblitération de la sylvienne. Ancienne lésion siégeant sur plusieurs des circonvolutions occipitales.

Hémisphère droit sain.

OBSERVATION XLII.

(Due à M. Charcot.)

Hémiplégie gauche incomplète. — *Tendance à la rotation de la tête et des yeux à droite.* — *Vestiges de translation dans son lit.* — *Mort en quatre jours.* — *Ramollissement du corps strié droit.*

Charlotte F..., 72 ans. Entrée le 23 septembre 1867. (Service de M. Charcot.) Morte le 5 octobre 1867.

Quelques prodromes : vertiges.

2 octobre. — Hémiplégie gauche avec flaccidité ; incomplète les premiers jours. Légère hémiplégie faciale gauche ; elle fume un peu la pipe du côté gauche. Tête penchée sur l'épaule gauche avec un peu de raideur du muscle sterno-mastoïdien gauche.

Yeux toujours dirigés vers le côté droit, elle ne peut suivre le doigt qu'on lui montre du côté gauche.

Pas de différence de température d'un côté à l'autre.

3 octobre. — Plusieurs fois on l'a trouvée en travers de son lit les pieds à gauche et la tête à droite (vestiges de translation).

Même attitude de la face et des yeux.

4 octobre. — Les yeux tournés vers la droite ne paraissent pas pouvoir être dirigés à gauche ; la paupière gauche est un peu tombante, pupille droite plus contractée que la gauche.

5 octobre. — On a encore constaté les mêmes déviations. Mort à cinq heures du soir.

NÉCROPSIE. — Oblitération incomplète de la sylvienne droite, athéromateuse. Ramollissement limité, récent, occupant la substance blanche située au-dessus de la capsule interne, au-dessus et en dehors de la partie intra-ventriculaire du corps strié, et à peu près à l'union du tiers postérieur avec les deux tiers antérieurs de ce noyau.

OBSERVATION XLIII.

(Extrait de Prevost et Cotard, obs. XXIX. — Note de la *Gaz. hebd.*, obs. III.)

Attaque d'hémiplégie droite avec flaccidité. — Déviation des yeux à gauche accusée surtout les premiers jours. — Ramollissement du corps strié gauche.

Marguerite C..., 74 ans. Morte le 15 mai 1863. Salle Saint-Jean n° 25, infirmerie de la Salpêtrière. (Service de M. Vulpian.)

Le 4 avril 1863, attaque d'hémiplégie droite, sans perte de connaissance, face déviée à gauche. Yeux portés tous les deux à gauche ; elle ne peut que fort imparfaitement les diriger à droite ; langue déviée du côté paralysé.

Paralyse complète des membres du côté droit ; le bras et la jambe retombent inertes ; légers mouvements réflexes du membre inférieur.

Sensibilité conservée.

Les jours suivants, la paralyse sembla un peu diminuer de même que la déviation des yeux.

23 avril. — Gangrène des extrémités supérieure et inférieure droites. — Mort le 14 mai.

NÉCROPSIE. — *Corps strié gauche.* — Ramollissement blanc sans trace de congestion, contenant un liquide laiteux. Ce ramollissement semble formé par la réunion d'une foule de petites lacunes ; il occupe la moitié postérieure du corps strié, et siège exclusivement dans le noyau extra-ventriculaire (lenticulaire) et la capsule interne ; il n'atteint pas le prolongement caudiforme du noyau caudé (intra-ventriculaire), ni la capsule externe. La portion la plus interne du corps strié était seule atteinte.

Pas de lésions des autres parties de l'encéphale.

OBSERVATION XLIV.

(Due à M. Charcot.)

Attaque d'hémiplégie gauche incomplète avec flaccidité. — Rotation passagère de la tête et des yeux à droite. — Nystagmus. — Mort en trois jours. — Ramollissement du corps strié droit.

Catherine-Edmée B. . . , 62 ans. Morte le 13 juillet 1867 à l'infirmerie de la Salpêtrière. (Service de M. Charcot.)

Cette femme, qui est habituellement en bonne santé, est frappée le 6 juillet 1867 d'une attaque subite d'apoplexie, sans perte de connaissance. A son entrée à l'infirmerie, on constate : une *hémiplegie gauche* incomplète, sans raideur des membres ; une légère *hémiplegie faciale*, les sillons gauches de la face sont simplement effacés.

La température est plus élevée du côté paralysé.

La face est tournée du côté droit, les yeux sont tous deux dirigés à droite et en haut. La pupille droite est un peu plus dilatée, les paupières sont également ouvertes. L'état de la malade reste le même jusqu'au 7 juillet ; dans le milieu de la journée, elle tombe dans un demi-coma, et il se produit du *nystagmus* ; même déviation de la tête et des yeux à droite, la pupille droite est plus dilatée que la gauche.

Les jours suivants l'état s'aggrave, elle offre souvent du *nystagmus*. La déviation des yeux et de la tête à droite cesse d'être continuelle, et disparaît la veille de la mort, qui survient le 13 juillet.

NÉCROPSIE. — *Hémisphère droit.* — Ramollissement peu étendu siégeant principalement dans la partie moyenne du noyau extraventriculaire du corps strié.

Rien dans les autres parties de l'encéphale.

OBSERVATION XLV.

(Due à M. Charcot.)

Ancienne hémiplegie gauche; nouvelle attaque : paralysie gauche complète avec contracture. — Rotation de la tête et des yeux à droite qui ne dure qu'un jour. — Amélioration. — Mort quelques mois plus tard d'une nouvelle attaque avec hémiplegie droite sans déviation oculaire. — Foyers anciens limités au corps strié gauche.

Claudine A..., 67 ans Morte le 17 novembre à l'infirmerie de la Salpêtrière. (Service de M. Charcot.)

Cette femme était déjà hémiplegique à gauche, elle était gâteuse.

Le 24 juin 1865, elle est prise d'une attaque apoplectique avec mouvements convulsifs et raideur dans le bras droit. Coma profond. Il n'y a pas de différence de température des deux côtés.

La tête est tournée à droite. Les yeux sont dirigés en haut et à droite.

Elle peut remuer son bras droit, et le porte à sa tête.

25 juin. — La malade a repris connaissance, l'intelligence est obtuse comme avant l'attaque, la paralysie est complète dans le bras, il n'y a plus de déviation de la tête ni des yeux.

Elle sort le 14 octobre et rentre à l'infirmerie le 14 novembre 1865, avec perte de connaissance, coma, vomissements, membre supérieur droit flasque. Il n'y a ni déviation des yeux, ni rotation de la tête.

15 novembre. — Résolution générale. Stertor.

Elle succombe le 17 novembre.

NÉCROPSIE. — *Protubérance.* — Foyer hémorragique gros comme un pois, entouré d'apoplexie capillaire, dans la moitié gauche de la protubérance.

Hémisphère gauche. — Vaste foyer hémorragique dans le lobe occipital. Les ventricules sont pleins de sang.

Hémisphère droit. — Plusieurs anciens foyers, limités par une

membrane assez dure de coloration jaune ocré, situés à la partie externe du corps strié. Un de ces foyers a détruit la capsule interne qui est interrompue à sa partie moyenne.

Atrophie descendante de la pyramide antérieure droite.

OBSERVATION XLVI.

(Note de la *Gaz. hebdomadaire*, obs. II.)

Attaque d'apoplexie avec hémiplegie droite flaccide. — Rotation de la tête et des yeux à gauche. — Ramollissement du corps strié à gauche.

Catherine-Elisabeth R..., 78 ans. Morte le 31 décembre 1862 à l'infirmerie de la Salpêtrière. (Service de M. Vulpian.)

Le 25 décembre 1862, cette femme, qui marchait bien la veille, pousse un cri et tombe paralysée du côté droit. Les membres droits sont flaccides ; la connaissance, perdue au début, revient le lendemain, mais elle reste obtuse.

Hémiplegie faciale droite très-légère.

Les deux yeux sont ouverts, ils regardent presque constamment du côté gauche, la malade peut cependant les tourner à droite ; elle voit bien et cherche à saisir de sa main gauche les objets qu'on lui présente ; les pupilles sont égales.

La tête est habituellement en demi-rotation, la face dirigée du côté gauche ; cependant il n'y a pas de contracture, et l'on peut facilement la redresser.

Quand on pince très-fortement les membres paralysés, il s'y produit un mouvement réflexe tonique, et la malade ne fait pas de signe de douleur.

Cet état s'aggrave les jours suivants ; la tendance à la déviation à gauche de la tête et des yeux subsiste, et la malade meurt le 31 décembre.

NÉCROPSIE. — *Hémisphère gauche.* — Ramollissement du corps strié (noyau profond, gris), se prolongeant dans la partie profonde qui se rapproche le plus de la scissure de Sylvius. Là on constate un petit foyer hémorragique, d'une capacité égalant environ celle d'un dé à coudre.

GROUPE VII. — LÉSIONS LIMITÉES A LA COUCHE OPTIQUE
 OU S'ÉTENDANT AU PÉDONCULE CÉRÉBRAL.

OBSERVATION XLVII.

(Due à M. Charcot.)

Attaque d'hémiplégie gauche avec flaccidité. — Rotation non permanente de la tête et des yeux à droite. — Ramollissements peu étendus dans la couche optique et le corps strié droits.

Anne-Catherine N..., 79 ans. Morte le 26 janvier 1866 à l'infirmerie de la Salpêtrière. (Service de M. Charcot.)

Le 17 décembre, cette femme est prise de vertiges sans perte de connaissance, et le 18, à la visite du matin, on constate qu'elle offre une hémiplégie gauche avec flaccidité. La tête est constamment tournée vers l'épaule droite, les yeux sont tous les deux déviés dans le même sens. Les pupilles sont égales.

19 décembre. — La tête est en rotation à droite, sans raideur; la malade peut la ramener à gauche quand on le lui demande. La langue est déviée à gauche, la commissure labiale gauche est abaissée, le sillon naso-labial de ce côté affaissé.

Les jours suivants, la déviation des yeux et la rotation de la tête disparaissent presque complètement, il reste cependant encore une tendance à cette attitude.

3 janvier. — Tête portée à gauche, contracture des muscles du cou. Les yeux ne sont pas dirigés à gauche.

Le 22, il se produit des phénomènes de contracture du côté paralysé, de la douleur, du délire.

25 janvier. — Tendance au sommeil. Les yeux sont tournés du côté droit.

26 janvier. — Mort.

NÉCROPSIE. — *Hémisphère droit.* — Trois petits foyers de ramollissement dans la couche optique et le corps strié.

Pas d'autres lésions.

OBSERVATION XLVIII.

(Extrait de Pouneau, obs. VII.)

Attaque d'hémiplégie gauche avec contracture. — Rotation de la tête et des yeux à droite. — Hémorragie de la couche optique droite.

Marie C..., 95 ans. Morte le 10 avril 1866 à l'infirmerie de la Salpêtrière. (Service de M. Charcot.)

Cette malade est transportée, le 10 avril, à l'infirmerie. La face et surtout les yeux sont tournés du côté droit. La commissure labiale gauche est affaissée; elle fume un peu la pipe du côté gauche. Le cou et les membres sont raides. La malade tire la langue quand on le lui demande, et la dirige un peu à gauche. La malade a conservé un peu sa connaissance. Le bras et la jambe gauches sont contracturés et paralysés, la sensibilité y est diminuée. Elle meurt dans la soirée.

NÉCROPSIE. — *Hémisphère droit.* — Comme lésions récentes, on trouve plusieurs plaques de couleur hortensia sur un certain nombre de circonvolutions. Dans le centre de la *couche optique*, un foyer d'apoplexie capillaire ayant le volume d'un pois, avec une légère diffluence du tissu.

OBSERVATION XLIX.

(Due à M. Charcot.)

Attaque d'apoplexie. — Hémiplégie gauche avec contracture. — Tendance à regarder et à rouler à droite avec nystagmus. — Foyer hémorragique de la couche optique droite rompu dans le troisième ventricule.

B..., 91 ans. Morte le 24 avril 1867 à l'infirmerie de la Salpêtrière. (Service de M. Charcot.)

Le 15 avril 1867, cette femme est frappée d'une attaque apoplectique avec perte de connaissance. Une heure et demie après son attaque, on constate : hémiplégie gauche de la face et des membres avec contracture des deux membres.

La connaissance est revenue, mais l'intelligence est obtuse. La face a une tendance à se tourner du côté droit; les yeux ne sont pas sensiblement déviés, mais sont agités de mouvements de nystagmus de droite et de gauche. Les pupilles sont égales et étroites.

Les jours suivants, l'état reste assez analogue; la contraction des membres paralysés subsiste jusqu'à la veille de la mort, on constate aussi une légère élévation de température du côté gauche.

Quant à la déviation de la tête et des yeux, elle n'a été caractérisée que par une tendance à regarder à droite avec nystagmus et à tourner la face à droite; mais la malade pouvait aussi tourner la tête à gauche quand on le lui demandait. Le 16 avril, on fut obligé de lui mettre une planche du côté droit de son lit, côté vers lequel elle avait une tendance à se tourner; cette attitude de la tête cessa depuis le 19 avril. Le 23 avril, la malade tomba dans le coma et succomba le 24

NÉCRÓPSIF. — *Hémisphère droit.* — Hémorragie de la couche optique: le foyer, de la grosseur d'une petite noix, atteint un peu la capsule interne de Burdach, mais les deux noyaux du corps strié ne sont pas intéressés.

Le sang s'est répandu dans le troisième ventricule, la perforation a divisé en arrière le frein de la glande pinéale.

Les ventricules latéraux et le quatrième ventricule ne contiennent pas de sang, mais de la sérosité sanguinolente.

OBSERVATION L.

(Extrait de Poumeau, obs. II.)

Attaque apoplectique. — Hémiplegie droite avec flaccidité. — Rotation énergique de la tête et des yeux à gauche, avec raideur du cou. — Ramollissement de la couche optique et du pédoncule cérébral gauches.

Marie E..., 75 ans. Morte le 27 mars 1866 à l'infirmerie de la Salpêtrière. (Service de M. Charcot.)

Cette femme, qui était bien portante, est prise le 21 mars d'une attaque apoplectique, avec coma, hémiplegie droite flaccide. Para-

lysie faciale, la commissure labiale gauche est déviée à gauche et abaissée. La malade fume la pipe du côté droit.

On remarque de la raideur des muscles du cou. Ceux-ci paraissent cependant plus flasques à droite qu'à gauche. On a une certaine résistance à vaincre pour tourner la tête à droite, et la rotation à gauche se produit. Cependant, si l'on maintient quelque temps la tête à droite, elle revient seulement à la position moyenne, qu'elle peut conserver assez longtemps.

Les yeux sont déviés à gauche, surtout l'œil gauche ; la pupille gauche est dilatée : les paupières sont closes, mais sans rigidité. La malade a une double cataracte.

L'observation ne parle plus de ce symptôme.

Elle meurt le 27 mars.

NÉCROPSIE. — *Hémisphère gauche*. — La lésion (ramollissement) occupait la partie la plus inférieure de la couche optique et la partie la plus supérieure (couche la plus supérieure) du pédoncule cérébral, et descendait ainsi à peu près jusqu'au niveau de la protubérance. La coupe de cette traînée avait environ 5 millimètres de diamètre dans le pédoncule et occupait toute la longueur du pédoncule.

La couche optique est malade dans une bonne partie de son étendue ; elle présente un petit foyer rouge d'apoplexie capillaire du volume d'une noisette ; puis çà et là au voisinage, un piqueté rouge formant par places de petites ecchymoses.

OBSERVATION LI.

(Due à M. Charcot.)

Attaque d'hémiplégie gauche avec contracture. — Rotation non permanente de la tête et des yeux à droite. — Nystagmus. — Mort en deux jours. — Hémorragie de la couche optique droite, fusée dans le pédoncule cérébral. — Rupture du foyer dans le troisième ventricule.

Catherine H..., 58 ans. Morte le 20 juillet 1867 à l'infirmerie de la Salpêtrière. (Service de M. Charcot.)

Cette femme était gâteuse et confinée au lit.

Le 18 juillet, elle est frappée d'une attaque d'apoplexie avec perte incomplète de la connaissance. On constate : hémiplegie gauche complète, avec contracture, et diminution considérable de la sensibilité.

Hémiplegie faciale gauche prononcée, bouche tirée en arrière et à droite.

La tête est fortement inclinée à gauche, et la face est tournée du côté droit. Les globes oculaires, agités de nystagmus, sont dirigés tous les deux du côté droit.

Quand la malade le veut, elle peut cependant leur faire dépasser le milieu des ouvertures palpébrales, en regardant du côté gauche. Les paupières sont ouvertes.

Le soir, on constate la même attitude de la tête et des yeux avec nystagmus. La pupille gauche est plus large que la droite.

19 juillet. — Même état des membres, élévation de la température à gauche. La déviation de la tête et des globes oculaires a cessé. La pupille gauche reste toujours plus dilatée que la droite. La malade tombe dans le coma.

20 juillet. — Même état des pupilles, les paupières sont ouvertes, les yeux sont tournés à droite; la face regarde en haut et à droite.

La contracture des membres paralysés a diminué.

Agonie. La malade succombe dans la soirée.

NÉCROPSIE. — *Hémisphère droit.* — Foyer hémorragique de la couche optique; le corps strié n'est nullement intéressé. En bas, le sang a suivi le pédoncule cérébral droit, en dissociant ses fibres, et s'étend dans l'épaisseur de ce pédoncule, presque jusqu'à la protubérance.

Rupture du foyer dans le troisième ventricule, et un peu dans le ventricule latéral droit.

**GROUPE VIII. — LÉSIONS DE LA PROTUBÉRANCE
ET DU CERVELET.**

OBSERVATION LII.

(Due à M. Charcot.)

Attaque apoplectique. — Hémiplegie droite avec flaccidité. — Rotation de la tête et des yeux à droite. — La face se tourne ensuite du côté gauche. — Ramollissement du côté gauche de la protubérance.

Marie M..., 70 ans. Morte le 27 avril 1867 à l'infirmerie de la Salpêtrière. (Service de M. Charcot.)

Cette malade entre le 22 avril à l'infirmerie ; on s'est aperçu depuis deux jours qu'elle ne mange pas et qu'elle offre de la faiblesse dans le membre supérieur droit. On ne constate que de la stupeur et de l'exagération de température, surtout du côté droit, mais pas de paralysie. Face jaune, abattement (1).

Le 25, pour la première fois, l'hémiplegie avec flaccidité du côté droit devient nette. La malade fume la pipe du côté droit ; la langue est déviée à droite.

Les yeux et la face sont tournés *à droite* sans raideur du cou.

26 avril. — Les yeux sont dirigés à droite, avec nystagmus. La face est tournée du côté gauche.

Même état du reste.

Le soir, la tête est tournée *à gauche*, les yeux tournés un peu à droite. Nystagmus.

Paralysie complète du bras, l'hémiplegie faciale a aussi augmenté.

27 avril. — Agonie. Face tournée fortement à gauche.

Elle succombe dans la journée.

NÉCROPSIE. — *Protubérance.* — On observe du côté *gauche*

(1) Cette malade avait en même temps que son affection encéphalique une pneumonie, dont je ne parlerai pas.

dans l'étage moyen, mais près de la face inférieure, un petit ramollissement caractérisé par une simple diffuence de tissu, sans grand changement de couleur.

OBSERVATION LIII.

(Publiée par M. A. Ollivier dans *C. R. de la Soc. de biol.*, 1863, p. 84, et que j'extrai.)

Attaque apoplectique. — Hémiplegie mal caractérisée. — Déviation conjuguée des yeux en haut et à droite. — Hémorrhagie du lobe cérébelleux gauche.

Louis T..., 70 ans. Entre le 27 avril 1863 à l'hôpital de la Charité, salle Saint-Félix, n° 3, dans le service de N. Guillot.

Le 27 avril, cet homme est pris d'une attaque apoplectique avec perte de connaissance et vomissements. Le lendemain, à la visite du matin, le malade qui a repris sa connaissance, n'offre pas de symptôme d'hémiplegie, il n'accuse que de la céphalalgie généralisée et de l'hébétude.

A la visite du soir, M. Ollivier trouve le malade dans le décubitus dorsal, les yeux immobiles et convulsés tous deux en haut et à droite. Les pupilles sont un peu dilatées et insensibles à la lumière. Le malade semble entendre ce qu'on lui dit.

Les membres soulevés retombent lourdement, quand on les pince le malade ne les remue pas non plus, quelle que soit la force avec laquelle on le pince ; mais la figure devient grimaçante et les paupières se remuent.

La face et les conjonctives sont également sensibles. Il existe une légère déviation en bas de la commissure labiale droite, tandis que la gauche est un peu entraînée en haut. Quand on rapproche les deux mâchoires et qu'on ferme la bouche, le malade fume un peu la pipe des deux côtés, mais d'une façon plus notable à droite.

Le 29, l'expiration plus stertoreuse, les yeux sont toujours dans la même position, la sensibilité des membres a disparu, mais elle persiste encore à la face et aux conjonctives, quoique un peu diminuée. Le malade ne semble plus rien entendre.

Le soir, un peu de contracture des membres supérieurs. La sensibilité de la face est tout à fait éteinte. Les paupières sont demi fermées, et les deux yeux sont toujours déviés *en haut et à droite*.

Mort dans la nuit.

NÉCROPSIE. — *Cerveau*. — Pas d'altération ancienne ni récente.

Cervelet. — A la face inférieure de l'hémisphère gauche du cervelet existe une vaste dépression remplie par deux cuillerées de sang moitié liquide, moitié coagulé. L'épanchement occupe la face entière de l'hémisphère cérébelleux et s'étend jusqu'aux parties latérales de la protubérance et du bulbe.

A ce niveau il n'y avait que du sang liquide. Le quatrième ventricule ne renferme pas de sang.

OBSERVATION LIV.

(Extrait de : *Note sur un cas d'apoplexie de l'un des pédoncules du cervelet diagnostiquée pendant la vie, par M. Nonat, présentée à l'Académie des sciences, 7 janvier 1861. — Gaz. hebdom., 1861, p. 57.*)

En 1845, pendant que j'étais médecin à la Salpêtrière, on amena dans ma division une femme d'une soixantaine d'années, qui venait d'être frappée d'une attaque d'apoplexie. L'intelligence était abolie, la sensibilité générale anéantie, les mouvements volontaires étaient paralysés. La malade se tenait couchée sur le côté droit et la tête était fortement inclinée du même côté par la contracture spasmodique des muscles de la région latérale du cou. Mais le phénomène suivant frappa surtout notre attention : les yeux étaient immobiles et dirigés obliquement, l'œil droit en bas et en dehors, l'œil gauche en haut et en dedans.

Invoquant alors les données de la physiologie expérimentale, je n'hésitai pas à diagnostiquer une hémorrhagie dans le pédoncule cérébelleux droit.

La malade succomba le lendemain et, à l'autopsie, nous trouvâ-

mes, comme je l'avais prévu, un épanchement sanguin récent du volume d'une petite châtaigne, occupant le pédoncule cérébelleux du côté droit et pénétrant même un peu dans l'épaisseur de l'hémisphère correspondant. Le reste de l'encéphale était sain ; les méninges nous parurent intactes.

[OBSERVATION LV.

(Extrait d'une observation publiée par M. Vulpian dans *C. R. de la Soc. de biol.*, 1861, p. 29.)

Hémiplégie droite. — Rotation de la tête et des yeux à gauche. — Amaurose, tendance à la rotation sur l'axe. — Tumeur tuberculeuse de l'hémisphère cérébelleux droit.

Jean B. ., 15 ans, entre le 19 décembre 1860 à l'hôpital Sainte-Eugénie, salle Saint-Joseph, 19. (Service de M. Bergeron.)

Cet enfant, qui avait, depuis plusieurs mois, présenté des symptômes divers sur lesquels je n'insisterai pas, offrait, au moment où M. Vulpian suppléa M. Bergeron dans son service, l'état suivant que j'extraits ici.

30 janvier 1861. — Paralyse assez prononcée de la moitié droite de la face. La vue est excessivement faible du côté gauche. Le malade ne peut pas fermer complètement les paupières de l'œil droit, même en faisant effort. Lorsqu'il cherche à fermer les yeux, l'œil droit se porte en haut et en dedans, l'œil gauche en haut et en dehors. D'ailleurs, dans l'état ordinaire de veille, les deux yeux sont involontairement dirigés vers la gauche du malade ; et il ne peut faire dépasser la ligne médiane de l'ouverture palpébrale, ni à l'un ni à l'autre de ses yeux ; l'œil droit se porte facilement en dedans ou même de dedans en dehors jusqu'à la ligne médiane, mais sans la franchir non plus. Il semble, en un mot, y avoir un double lien tendu de plus en plus par les mouvements des yeux de gauche à droite et les arrêtant dans ce mouvement lorsqu'ils sont arrivés au milieu de l'ouverture palpébrale. Aussi le malade ne peut-il voir, sans tourner la tête, que les objets placés à sa gauche ou en face de lui ; dès qu'ils sont portés à droite, à une certaine distance du plan médian vertical de la tête, ils ne sont plus aperçus. Cette expérience

fait constater en même temps qu'il y a monopie lorsque les objets sont situés à gauche ou en face du malade, et diplopie lorsqu'ils sont un peu à droite du plan médian vertical de la tête; nous venons de dire qu'en écartant encore plus de gauche à droite les objets, ils ne sont plus vus du tout. Les deux iris sont également contractiles...

Les membres du côté droit sont plus faibles que ceux du côté gauche. La démarche est chancelante, le malade porte en général la tête à gauche; il lui arrive souvent de faire tourner un peu son corps de droite à gauche, autour de son axe vertical; il simule ainsi un très-léger mouvement de rotation de droite à gauche, mouvement non effectué en réalité parce qu'il se passe dans le tronc et que les membres inférieurs ne tournent pas avec le corps.

L'état du malade s'aggrave, il succombe le 10 février.

NÉCROPSIE. — *Cerveau*. — Pas de lésion, si ce n'est une assez grande abondance du liquide encéphalo-rachidien.

Cervelet. — Une masse tuberculeuse blanc jaunâtre, de la grosseur d'un œuf de poule, à contours irréguliers, occupe la substance blanche de l'hémisphère cérébelleux *droit*, qui a disparu en grande partie. Cette tumeur paraît avoir écarté ou détruit en un point la substance du cervelet, pour contracter adhérence avec la dure-mère sur une étendue égale au diamètre d'une pièce de 2 francs.

L'hémisphère cérébelleux gauche est sain, car la tumeur n'a pas dépassé la partie médiane de l'organe.

GROUPE IX. — PAS DE NÉCROPSIE.

OBSERVATION LVI.

(Publiée par moi dans l'*Union méd.*, 1866, n° 64.)

Attaque d'hémiplégie droite, marche progressive. — Rotation de la tête et des yeux à droite, qui se montre lors de l'augmentation des symptômes d'hémiplégie. — Pas de nécropsie.

Louise U..., 34 ans, entre le 22 avril 1866 à l'hôpital Saint-Antoine, salle Sainte-Adélaïde, n° 21. (Service de M. Lorain.)

En amenant cette malade à l'hôpital, ses parents apprennent qu'elle avait déjà eu, quatre ans auparavant, une attaque semblable qui fut suivie pendant six mois d'embarras de la parole ; ils ajoutent que, la veille de son entrée, elle fut prise subitement, à la suite d'une émotion morale vive, d'une attaque apoplectique avec perte incomplète de la connaissance, qui la mit dans l'état où elle se trouvait.

A son entrée, la malade, plongée dans une demi-stupeur, répond à peine à ce qu'on lui demande ; ce n'est qu'à grand'peine qu'on lui fait prononcer quelques mots. On constate une hémiplegie droite incomplète, avec flaccidité ; elle peut exécuter quelques mouvements des membres supérieur et inférieur droits. La sensibilité est très-obtuse dans les quatre membres, mais surtout du côté droit ; pas de mouvements réflexes. Les jours suivants, l'hémiplegie droite se prononce davantage.

Le 1^{er} mai, les mouvements sont presque complètement abolis dans le côté droit ; l'hémiplegie faciale, peu prononcée au début, est maintenant manifeste ; on constate de plus des mouvements réflexes assez prononcés quand on chatouille le membre inférieur droit.

L'affaiblissement de l'intelligence est plus prononcé qu'au début, la malade est devenue gâteuse et est toujours plongée dans une demi-stupeur.

Elle présente depuis ce jour-là une légère tendance à la déviation des yeux du côté gauche ; la tête est un peu fléchie sur l'épaule gauche. Température axillaire, $37^{\circ} \frac{1}{5}$.

Les jours suivants, la stupeur augmente encore, l'hémiplegie devient plus complète, la déviation des yeux et de la tête du côté gauche se prononce davantage ; la malade regarde constamment du côté gauche ; les deux globes oculaires sont tous deux portés à gauche, la malade peut cependant les porter à droite, les iris dépassant alors un peu la ligne médiane des ouvertures palpébrales, sans atteindre cependant les commissures palpébrales du côté droit, et dès que l'on ne fixe plus son attention, la malade porte de nouveau les deux globes oculaires du côté gauche. La tête a, de plus, subi une demi-rotation à gauche sur le cou, et le menton est porté vers l'épaule gauche.

Les mouvements réflexes sont très-prononcés dans le membre inférieur droit.

Tel était encore l'état de la malade le 10 mai ; depuis lors la stupeur diminua, la malade recommença à parler, mais elle était devenue démente. L'hémiplégie droite était devenue presque complète, la malade ne pouvait exécuter que quelques légers mouvements des doigts, et la déviation des yeux et de la tête persistait.

Le 18 mai, la déviation des yeux et de la tête existait encore, quoique moins prononcée et moins constante qu'au début ; la malade poussait continuellement des gémissements qui dérangent les autres malades et obligèrent de la transférer à la Salpêtrière (1).

OBSERVATION LVII.

Hémiplégie gauche avec contracture. — Rotation de la tête et des yeux du côté droit, subsistant après plus d'un an. — Pas de raideur du cou.

Isabelle G..., 55 ans. Entrée le 12 juin 1867 à l'hôpital de la Salpêtrière, salle Sainte-Rosalie, n° 14. (Service de M. Charcot.)

Cette femme, qui a eu plusieurs fois des étourdissements et des vertiges, est prise, dans le mois de novembre 1856, d'une attaque apoplectique subite, sans perte complète de connaissance ; elle put appeler à son secours, mais était incapable de se relever elle-même, elle resta, dit-elle, dix-sept heures sur le carreau.

Elle fut transportée le 5 décembre 1866 à l'Hôtel-Dieu, salle Sainte-Anne, n° 13 (service de M. Vigla).

Quand je la vis (2) (14 mars 1867), je constatai l'état suivant :

La malade est démente, gâteuse et pleure sans motifs.

Les membres du côté gauche offrent une paralysie complète et

(1) En recherchant, cette année, cette femme, à la Salpêtrière, j'ai appris qu'elle avait succombé il y a peu de temps dans le service de chirurgie, et je n'ai pu recueillir aucun renseignement précis sur son état de maladie.

(2) Pendant mon internat à l'Hôtel-Dieu (1867), j'ai pu, grâce à l'obligeance de mon collègue M. Lebreton, observer cette malade dans le service de M. Vigla et y recueillir son observation.

prononcée ; le membre supérieur présente une légère contracture ; quand on étend les doigts, on provoque de la douleur.

La jambe gauche est fléchie dans le lit, et quand on veut l'étendre on provoque de la douleur.

La sensibilité est conservée. Pas de mouvements réflexes.

La *face* est déviée à droite, sans paralysie du buccinateur.

La tête est en rotation habituelle sur le cou, la face tournée du côté droit, le menton porté du côté de l'épaule droite. Les deux yeux sont fortement tournés à droite ; elle peut cependant, quand on le lui demande, les porter à gauche jusqu'aux commissures palpébrales de ce côté ; mais dès qu'on laisse la malade à elle-même, les deux yeux se reportent invariablement à droite en gagnant les commissures palpébrales de ce côté.

Cette malade fut transportée le 12 juin 1867 à la Salpêtrière, où elle est actuellement dans l'état suivant :

Elle est confinée au lit, gâteuse, démente, et pleure dès qu'on lui adresse la parole.

Couchée dans le décubitus dorsal, on peut remarquer que sa tête inclinée légèrement sur l'épaule gauche est en rotation sur le cou, la face étant tournée du côté droit ; le muscle sterno-cléido-mastoïdien gauche est saillant, cependant il n'y a pas de raideur du cou, et l'on peut ramener la tête dans toutes les positions sans difficulté et sans occasionner de douleur ; la malade peut d'elle-même porter la tête du côté gauche, mais aussitôt qu'elle est abandonnée à elle-même, elle tourne invariablement la face du côté droit.

Les deux globes oculaires sont habituellement tournés tous les deux également à droite, le bord des iris atteignant l'angle palpébral de ce côté. Les pupilles sont égales, contractiles, et la malade voit bien des deux yeux ; il n'y a pas de strabisme. Elle peut porter ses deux yeux à gauche, les iris atteignant même alors les angles palpébraux de ce côté ; mais il faut évidemment pour cela un effort soutenu de la malade ; dès qu'on la laisse à elle-même elle porte de nouveau son regard du côté droit.

Les sillons droits de la face sont plus marqués que ceux du côté gauche, la bouche est tirée à droite, surtout quand elle parle ; il y a un

soulèvement évident du buccinateur gauche quand la malade imite le mouvement que l'on fait en soufflant une chandelle. L'œil gauche est un peu plus fermé et paraît plus enfoncé dans l'orbite que le droit. La paupière gauche est légèrement froncée.

La langue n'est pas déviée.

Les mouvements spontanés sont complètement abolis dans le membre supérieur gauche, et presque complètement dans le membre inférieur. Du côté gauche, le chatouillement provoque des mouvements réflexes prononcés surtout dans le membre inférieur ; la sensibilité, obtuse du côté gauche, y est cependant conservée.

Le bras gauche est contracturé, le coude fléchi avec raideur, la main en extension forcée sur l'avant-bras et les doigts demi-fléchis sur la paume de la main. A la face dorsale de la main, au niveau de l'articulation métacarpo-phalangienne du médius, existe une petite eschare offrant un diamètre d'environ un demi-centimètre, trace de la pression que subit constamment cet endroit.

Les deux membres inférieurs sont contracturés, surtout le gauche, ils sont en demi-flexion, ils reposent le membre gauche sur sa face externe, le droit sur sa face interne (côté opposé à la rotation de la tête).

On ne peut vaincre la contracture des membres, et quand on cherche à le faire on excite des douleurs.

La température est plus élevée dans la main gauche que dans la droite.

Il y a de la rougeur et de la tendance aux eschares sur le sacrum et surtout sur la fesse gauche.

OBSERVATION LVIII.

Hémiplégie gauche ancienne avec contracture. — Rotation de la tête et des yeux à droite sans raideur du cou, subsistant depuis plusieurs mois. — Cécité absolue.

Marie H..., 67 ans, entrée le 30 avril 1867 à l'infirmerie de la Salpêtrière. (Service de M. Vulpian.)

Cette femme qui a eu souvent des étourdissements et, il y a quatre ans, dit-on, une attaque apoplectique avec hémiplégie du

côté droit et perte de connaissance, est prise le 30 avril d'une nouvelle attaque apoplectiforme avec perte de connaissance.

A son entrée à l'infirmerie, on constate que la malade voit très-mal, surtout de l'œil droit, dont la pupille est un peu plus dilatée que la gauche.

Il n'y a pas d'hémiplégie bien nette.

15 mai. — La vue est complètement perdue, les deux pupilles sont contractiles. La tête est habituellement tournée vers l'épaule droite, les yeux regardent toujours du côté droit.

Hémiplégie bien nette du côté gauche, le membre supérieur retombe inerte quand on le soulève, la sensibilité y est presque abolie. L'intelligence est très-obtuse.

29 mai. — Même attitude des yeux et de la tête; nystagmus; pupilles égales.

24 juin. — L'hémiplégie gauche a augmenté; elle remue cependant encore spontanément le membre inférieur.

Il y a dans le bras une contracture douloureuse.

Pendant la fin de l'année 1867, on vit la contracture du bras gauche augmenter. La malade conserva toujours la même attitude des yeux et de la tête qui sont tournés habituellement du côté droit, quoiqu'elle puisse aussi les porter du côté gauche avec une certaine difficulté.

Elle reste dans son lit à peu près dans la même position où on la met. Le 15 octobre, on remarqua que, placée sur ses jambes, elle avait une tendance à tourner de gauche à droite sur son axe.

14 janvier 1868. — La malade est aujourd'hui dans l'état suivant :

Confinée habituellement au lit, démente et gâteuse, cette femme peut cependant faire quelques pas. Quand on la soutient, elle ne présente plus alors de tendance à tourner plus d'un côté que de l'autre. Sa tête est habituellement légèrement inclinée du côté de l'épaule gauche, la face tournée du côté droit, mais sans raideur; elle peut porter sa tête à gauche.

La malade ne voit point, les pupilles sont égales et contractiles, les deux globes oculaires sont habituellement dirigés du côté droit, l'iris atteignant généralement l'angle palpébral de ce côté. Cepen-

tant la malade peut tourner ses globes oculaires du côté gauche et atteindre même les angles des ouvertures palpébrales de ce côté. Quand on l'abandonne à elle-même, elle porte invariablement son regard du côté droit.

Il n'y a pas d'hémiplégie faciale bien accusée; cependant les sillons de la face sont un peu plus marqués du côté droit.

Quant aux membres gauches, elle peut les remuer, quoique moins bien que les droits.

Le bras gauche qu'elle peut porter jusqu'à son oreille et non jusqu'au-dessus de sa tête, est contracturé, l'avant-bras demi-fléchi sur le bras et les doigts recoquevillés dans la paume de la main, et cela si fortement que l'on fut obligé pendant quelques temps de lui mettre un linge dans la main pour qu'elle ne s'écorchât pas avec ses ongles. Si l'on cherche à vaincre la contracture, on occasionne des douleurs.

La sensibilité, quoique moins accusée qu'à droite, est cependant conservée à gauche. On ne provoque pas de mouvements réflexes par le pincement ou le chatouillement des extrémités.

CHAPITRE II

ÉTUDE CLINIQUE DE LA DÉVIATION CONJUGUÉE DES YEUX ET DE LA ROTATION DE LA TÊTE.

Le symptôme que j'étudie dans ce mémoire et que l'on peut retrouver signalé dans toutes les observations rassemblées dans le chapitre précédent, est caractérisé, quand il est le plus manifeste, par une attitude spéciale du malade : l'hémiplégique, couché ordinairement dans le décubitus dorsal, offre une inclinaison légère de la tête sur l'épaule du côté paralysé ; la face, au contraire, est tournée du côté opposé et regarde du côté non paralysé.

A cette rotation de la tête sur son axe s'ajoute une déviation des deux globes oculaires du même côté.

Je ne puis lui donner une meilleure définition qu'en la nommant *déviaton conjuguee ou synergique* des yeux.

Les deux yeux sont, en effet, tournés tous deux du côté opposé à la paralysie et les iris atteignent les angles des commissures palpébrales de ce côté. Il semble que le malade ait une propension invincible à diriger son regard du côté opposé à la paralysie.

On voit que la dénomination de strabisme ne conviendrait nullement à ce symptôme, et un observateur qui voudrait faire du mot *strabisme* le synonyme du mot *déviaton*, devrait dire qu'il y a strabisme interne de l'œil du côté hémiplegique et strabisme externe de l'autre.

Mais je crois qu'il est beaucoup plus convenable de rejeter complètement le mot de *strabisme*, car loin d'être un changement apporté dans l'angle optique, la rotation synergique des globes oculaires, dont je m'occupe, est une simple déviation particulière de cet angle, accompagnée très-habituellement d'une attitude analogue de la tête. J'aurai cependant à parler incidemment de cas dans lesquels un léger strabisme s'est ajouté à la déviation synergique. Mais je rejeterai complètement de ce travail les cas de strabisme simple, fréquents dans certaines lésions encéphaliques; car ces cas ne rentrent nullement dans le cadre que je me suis tracé.

Assez souvent, la tête est en rotation comme forcée sur le cou, dans les muscles duquel on constate une certaine raideur, paraissant siéger tantôt dans le muscle sterno-cléido-mastoïdien du côté opposé à la rotation de la tête, tantôt, au contraire, dans la partie supérieure du trapèze.

Il est d'ailleurs difficile de spécifier les muscles qui sont contractés, car cette rotation du cou est un mouvement auquel concourent un grand nombre de muscles qui paraissent agir tous pour leur part dans cette circonstance, en tendant au même but : la rotation de la tête.

Quand il y a de la raideur du cou, il n'est pas rare de voir le redressement de la tête occasionner de la douleur.

Si en combattant la raideur on a ramené la tête dans sa position médiane et qu'on l'abandonne, la rotation se produit de nouveau. Quelquefois même le retour à l'attitude primitive se fait brusquement, comme si la tête était mue par un ressort.

J'examinerai tout à l'heure si cette contracture des muscles du cou coïncide avec des contractures d'autres muscles.

Dans ces cas où l'on a de la peine à opérer une rotation de la tête en sens inverse à celle qui existe, il est, au contraire, habituellement facile d'exagérer la rotation et de la prononcer davantage.

Dans un grand nombre de cas, au contraire, il n'y a point de raideur des muscles de la région cervicale, et l'on peut facilement placer la tête dans la position directe ou la porter en rotation du côté paralysé.

Mais quand on abandonne ensuite le malade à lui-même, il ne tarde pas à replacer la tête dans la position qu'elle occupait d'abord et qu'il semble affectionner.

Il ne paraît y avoir alors qu'une simple tendance à la rotation, si caractérisée, au contraire, dans les cas précédents : les yeux sont généralement moins déviés et l'on est souvent obligé de placer la tête de face pour apprécier la déviation oculaire ; en plaçant, en effet, la tête dans cette position médiane, on exagère la déviation oculaire, et l'on voit les iris qui paraissaient à peine déviés de la ligne médiane gagner les angles des ouvertures palpébrales du côté opposé à l'hémiplégie.

Si le malade a conservé sa connaissance, ou si la connaissance qu'il avait perdue au moment de l'attaque est revenue, on peut mieux étudier le phénomène; et si l'on cherche à faire tourner les yeux de l'hémiplégique du côté opposé à leur déviation, on pourra remarquer que cette rotation est fort imparfaite : les iris atteindront dans ce mouvement à peine le milieu des ouvertures palpébrales, et dès que le malade sera abandonné à lui-même les yeux reprendront leur position initiale.

Dans certains cas, la ligne médiane des ouvertures palpébrales pourra être dépassée, quand le malade regardera du côté paralysé; mais les iris n'atteindront généralement pas les commissures de ce côté.

Ajoutons que ces particularités peuvent s'observer aussi bien en fermant l'un ou l'autre des yeux et en n'observant que les mouvements de l'un d'eux, la synergie d'action des globes oculaires n'étant nullement détruite. Je dois faire exception pour des cas rares dans lesquels un léger strabisme d'un œil s'est ajouté à la déviation conjuguée des yeux, faits dont je parlerai plus loin.

Dans les cas enfin où le symptôme sera peu accusé, il y aura simplement une légère tendance à la déviation des globes oculaires et à la rotation de la tête sur le cou; l'observateur non prévenu pourra fort bien alors ne point remarquer que le malade, dans son attitude habituelle, a une propension à porter son regard plus volontiers du côté opposé à l'hémiplégie, quoiqu'il puisse fort bien regarder aussi du côté paralysé.

J'ai décrit jusqu'à présent la déviation conjuguée des

yeux comme accompagnée d'une rotation de la tête dans le même sens.

Ces deux phénomènes marchent en effet de pair : cependant dans certains cas, un seul peut avoir frappé l'observateur ; dans certains autres, l'un d'eux paraît plus caractérisé que l'autre, et je dois dire que la déviation des yeux m'a paru offrir ordinairement une plus grande persistance, et une plus grande importance au point de vue du diagnostic, que la rotation de la tête qui a manqué même quelquefois complètement.

La déviation conjugquée des yeux est, en outre, assez fréquemment accompagnée de nystagmus; ce symptôme, qui se trouve signalé dans plusieurs observations (1), offre une certaine importance au point de vue de la physiologie pathologique, comme je le montrerai dans le chapitre III.

Il est des cas nombreux, d'après M. Vulpian, et dont je me souviens d'avoir observé quelques exemples, sur lesquels je n'ai malheureusement pas de notes écrites, dans lesquels la déviation en question ne s'est montrée que pendant fort peu de temps. Elle a pu cesser presque immédiatement après les phénomènes apoplectiques du début. Elle a pu disparaître complètement au bout de quelques jours, chez des malades qui ne sont point morts de leur attaque d'apoplexie, qui se sont guéris de leur hémiplegie, ou qui n'en ont conservé qu'un léger degré.

Il ne faudrait pas, en effet, que le lecteur, en voyant presque toutes les observations que je publie terminées

(1) Voyez observations V, VII, VIII, IX, XXV, XXVI, XXXI, XLIV., XLIX, LI, LVIII.

par la mort, en conclût à la gravité pronostique du symptôme que j'étudie.

J'ai voulu, surtout au point de vue de la physiologie pathologique, réunir des observations dans lesquelles je connaissais la lésion cérébrale. D'ailleurs, la plupart des observations que j'ai eues à ma disposition ont été tirées des collections de M. Vulpian et de M. Charcot, qui ne classent les faits qu'ils recueillent à la Salpêtrière que lorsque l'observation est complètement achevée.

En me fondant donc sur quelques-uns des faits que je publie, sur ceux que j'ai vus moi-même, et sur l'affirmation que m'en a donnée M. Vulpian, dont l'expérience est si grande en pareille matière, je dirai : que le plus habituellement la déviation conjuguée des yeux et de la tête est un phénomène passager, qu'il tend à diminuer au bout de quelques jours, pour cesser complètement dans un grand nombre de cas.

Quand l'apoplexie doit avoir une terminaison fatale, il n'est point rare de voir le symptôme cesser au moment où se développent les symptômes de l'agonie et l'apparition de la résolution générale. Quelquefois, au contraire, il persiste jusqu'à la mort.

La marche du symptôme n'est cependant pas toujours celle que je viens d'indiquer. Il est des cas dans lesquels sa durée est plus longue ; il en est d'autres dans lesquels l'équilibre des mouvements des yeux et de la tête ne se rétablit pas, et l'on voit la déviation persister pendant des mois entiers, et peut-être même pendant des années (1).

(1) M. Bouchard pensait que ce phénomène est toujours passager quand il a dit : « Quant aux muscles de l'orbite et du cou, dont la contraction

Cette marche est exceptionnelle dans mes observations, je dois cependant à cet égard renvoyer aux cas suivants : Obs. LV, LVI, et surtout LVII et LVIII.

Il est un certain nombre de cas dans lesquels la déviation des yeux et de la tête a paru coïncider avec une augmentation des symptômes, et peut-être est-il permis de dire, avec une extension du foyer encéphalique (telles sont les obs. VII, XI, XXVI, XXXIV, LVI).

Quant à la fréquence de la déviation dans l'hémiplégie, il m'est difficile de la préciser exactement. Les matériaux me manquent pour faire une statistique à cet égard, car on n'a pas toujours le soin dans les observations de noter l'absence de ce symptôme, quand on n'a pas constaté sa présence. Je dois, par conséquent, me contenter de dire aujourd'hui que ce symptôme est loin d'être rare.

J'ai pu observer, il est vrai, des cas assez nombreux d'hémiplégie dans lesquels la déviation faisait défaut ; et rien jusqu'à présent ne m'a permis de déterminer d'une façon précise la cause de la présence ou de l'absence de ce symptôme, avec des lésions encéphaliques qui paraissaient être identiques.

Valeur diagnostique de ce symptôme. — J'ai montré que l'on ne pouvait se baser sur la déviation de la tête et des yeux pour fixer le pronostic de l'attaque d'apoplexie, car la terminaison des cas où elle se rencontre peut être variable ; mais je dois insister ici sur l'utilité

tourne si souvent la face et les yeux du côté de l'hémisphère malade au moment de l'attaque, on ne voit pas qu'ils soient jamais pris de contracture tardive permanente. » (*Des dégénéralions secondaires de la moelle épinière*, in *Arch. de méd.*, 1866, t. 1.)

que ce signe peut avoir dans le diagnostic des affections cérébrales.

On a déjà pu voir, par les nombreuses observations du chapitre I^{er} et par l'exposé fait ci-dessus, que la déviation conjuguée des globes oculaires et la rotation de la tête qui l'accompagne ordinairement, ont lieu du côté opposé à la paralysie, c'est déjà dire qu'elles se font du côté de la lésion encéphalique, si cette lésion a pour siège l'un des hémisphères cérébraux ; c'est, d'ailleurs, un fait sur lequel j'aurai à insister plus longuement dans le chapitre III. Je dois cependant, dès maintenant, attirer l'attention sur trois observations (groupe VIII) qui paraissent au premier abord faire exception à cette loi ; mais dans ces trois observations, la lésion ne siègeait pas dans les hémisphères cérébraux, mais dans l'isthme de l'encéphale ou le cervelet.

Ces trois faits, loin d'être défavorables à la loi que j'avance, serviront au contraire d'argument en faveur de la thèse que je soutiens, en assimilant le symptôme en question aux mouvements de rotation observés chez les animaux. Mais ce n'est point le lieu d'anticiper sur l'interprétation physiologique qui fait le sujet du chapitre III.

Ce symptôme peut être d'une grande valeur dans le diagnostic d'une affection cérébrale unilatérale. Il est souvent fort difficile, en effet, de décider si un malade plongé dans le coma est affecté ou non d'hémiplégie, s'il n'est pas en proie à un empoisonnement ou à une asphyxie. Quand tous les membres retombent inertes et sont en résolution, quand il s'agit d'un ancien hémiplégique, le médecin peut être fort embarrassé de pré-

ciser le diagnostic. Si, en soulevant les paupières de ce malade plongé dans le coma et la résolution générale, on trouve les deux globes oculaires tournés d'un côté, si le malade offre de plus une rotation de la tête qui porte la face du même côté que les yeux, on pourra diagnostiquer une hémiplegie du côté opposé et presque à coup sûr une lésion de l'encéphale du côté de la rotation oculaire.

J'ai eu plusieurs fois l'occasion de me convaincre de l'importance de ce symptôme dans le diagnostic de l'hémiplegie. C'est un point sur lequel nous avons insisté M. Cotard et moi dans notre mémoire sur le ramollissement, et je crois devoir reproduire ce que nous disions à cet égard (1) :

« Ce signe nous a été une fois d'une grande utilité pour diagnostiquer une attaque récente survenue chez une ancienne hémiplegique tombée dans le coma pendant qu'elle mangeait; la face était violacée, la malade était prise de suffocation. Ces symptômes semblaient si bien indiquer l'existence d'un corps étranger dans le pharynx, que nous pratiquâmes le cathétérisme de l'œsophage par les fosses nasales (il était impossible d'ouvrir la bouche de la malade); c'est alors que nous aperçûmes la déviation synergique des deux yeux qui nous fit reconnaître à coup sûr une lésion cérébrale récente; il s'agissait en effet d'une vaste hémorragie ventriculaire, comme le montra l'autopsie.

» La confusion entre une attaque apoplectique et un corps étranger du pharynx peut paraître extraordinaire

(1) *Soc. de biol.*, 1865, *Mém. cité.*

au premier abord ; mais nous devons dire que trois fois, dans l'année que nous avons passée à la Salpêtrière, nos collègues ou nous-mêmes avons été embarrassés dans ce diagnostic différentiel. Dans un des cas, les symptômes de résolution générale ressemblaient si bien à ceux du cas précédent (1), que l'on crut à une hémorragie cérébrale ou à une ischémie généralisée. L'autopsie fit constater la présence dans le pharynx d'un bol alimentaire volumineux qui avait produit des symptômes de suffocation, et à leur suite la résolution apoplectique. »

En comparant la déviation oculaire et la rotation de la tête avec les autres symptômes concomitants, est-il possible d'établir un rapport constant entre ce signe et les autres symptômes de l'hémiplégie? Tel est le point que je vais examiner maintenant.

Paralysie faciale. — On peut voir, dans les observations que je publie, que l'hémiplégie faciale, presque toujours notée, a toujours eu lieu du même côté que la paralysie des membres. Mais comme c'est le cas général dans les hémiplégies faciales de cause cérébrale, la paralysie était peu intense, et caractérisée généralement par une simple déviation des traits et surtout de la bouche du côté opposé à la paralysie. Le muscle buccinateur n'était même pas toujours atteint. Cette hémiplégie incomplète, nullement comparable à celle qui est due aux lésions du nerf facial, n'offrait pas un degré

(1) Je puis dire qu'il n'existait point dans ce cas de déviation des yeux ni de la tête, et que je l'ai constaté moi-même.

d'intensité exceptionnel par rapport à ce que l'on observe d'habitude en pareille circonstance.

État des paupières. — Quand l'attaque apoplectique est accompagnée de coma, il est assez général de constater la chute des deux paupières; cette particularité peut se rencontrer aussi lorsque le coma n'est pas complet.

Dans quelques observations, il est noté que les deux yeux étaient ouverts, mais que l'une des paupières était plus tombante que l'autre, ou l'un des yeux moins ouvert que l'autre.

Je dois faire remarquer que toujours la paupière affectée d'un léger degré de ptosis était celle de l'œil correspondant au côté hémiplegique. (Obs. I, IV, XVI, XXIV, XLI, XLII.)

État des pupilles. — On peut trouver la plus grande variété dans l'état des pupilles, qui quelquefois sont égales, dilatées ou contractées toutes deux et souvent peu contractiles; quelquefois, au contraire, inégales.

Dans trente-deux observations dans lesquelles l'état de dilatation des pupilles est noté, voici comment se présentèrent ces pupilles :

Dans vingt-quatre cas, les deux pupilles étaient égales.

Dans trois cas, la pupille la plus dilatée était celle du côté hémiplegique. (Obs. I, XLII, LI.)

Dans cinq cas, au contraire, la pupille la plus dilatée était celle du côté opposé à l'hémiplegie. (Obs. XI, XVIII, XLIV, L, LVIII.)

On voit donc que la plus grande variété s'est montrée dans l'état des pupilles; ce qui n'est point inutile à considérer au point de vue de la physiologie patholo-

rique de la déviation oculaire. Si cette déviation était due en effet à une paralysie du nerf moteur oculaire commun du côté correspondant à la déviation, la pupille devrait toujours être dilatée du côté opposé à l'hémiplégie, ce qui n'est point le cas.

Je ferai remarquer, en outre, que le ptosis, qui pourrait être attribué par quelques personnes à une paralysie du nerf moteur oculaire commun de ce côté, n'a point correspondu invariablement à la pupille la plus dilatée, mais s'est toujours montré du côté de l'hémiplégie, et quelquefois avec des pupilles égales. (Obs. IV, XVI.)

Dans l'observation XLII avec une déviation des yeux du côté droit, il y avait léger ptosis de la paupière gauche et plus de dilatation de la pupille gauche que de la droite; ce ptosis et cette dilatation pupillaire auraient dû se rencontrer du côté droit si la déviation des yeux à droite était due à une paralysie du nerf moteur oculaire commun droit qui fournit les rameaux nerveux qui animent le muscle droit interne de l'œil droit.

Strabisme. — Dans quelques observations, on a noté un certain degré de strabisme de l'un des yeux qui s'ajoutait à leur déviation conjuguée, et à la rotation de la tête. Cette particularité est signalée dans les observations XXXV, XXXIX et L. Mais tandis que dans les observations XXXV et L, c'était l'œil opposé au côté hémiplégique dont la déviation était exagérée par rapport à l'autre œil, dans l'observation XXXIX, au contraire, c'était l'œil correspondant au côté hémiplégique dont la déviation était exagérée par rapport à l'autre œil.

Il faudrait savoir si, dans ces cas, il n'y avait point

peut-être un certain degré de strabisme congénital, ce qui n'est pas noté dans ces observations.

État de la paralysie des membres. — Les membres paralysés ont pu être dans des dispositions très-diverses, sans que je puisse établir le moindre rapport entre cet état et le degré de déviation des yeux et de la tête.

Tantôt, en effet, en flaccidité complète, tantôt plus ou moins contracturés, avec une rotation de la tête et des yeux très-prononcée, ils ont pu être dans le même état avec une déviation légère ou une simple tendance à cette déviation.

Tantôt la paralysie a pu être complète, tantôt, au contraire, incomplète avec une déviation très-variable dans les deux cas, et nullement en rapport, comme intensité, avec le degré plus ou moins considérable de la paralysie.

Il est impossible aussi de rapprocher le phénomène de raideur des muscles du cou, observé assez souvent, des contractures des membres. Il est en effet des cas où l'on trouve signalée une raideur très-énergique des muscles du cou, qui ramène brusquement la tête dans sa position, comme le ferait un ressort, avec une flaccidité complète des membres. Il est des cas dans lesquels il n'y avait aucune trace de contracture du cou, quand existait, au contraire, une contracture manifeste du côté hémiplegique.

Phénomènes apoplectiques. — On peut établir un rapport entre la déviation oculaire et les phénomènes de l'apoplexie. Le plus habituellement, en effet, cette déviation se montre dans les cas où il y a *ictus apoplecticus* ; j'ai dit plus haut que M. Charcot ne serait pas éloigné

d'admettre que dans les apoplexies dues à une lésion cérébrale unilatérale, on pourrait toujours observer un certain degré de déviation oculaire. Mais il n'est pas possible d'établir un rapport entre l'intensité de cette déviation et la perte plus ou moins complète de connaissance.

La déviation oculaire se rencontrant ordinairement dans les attaques brusques, il n'est point impossible que quelquefois elle se montre comme phénomène tout à fait passager, au début même de l'attaque: il se peut qu'elle disparaisse après quelques moments, comme on voit les mouvements rotatoires des animaux ne se montrer quelquefois qu'au moment même de la blessure du cerveau, et cesser au bout de fort peu de temps.

Si l'*ictus apoplecticus* est une condition généralement nécessaire pour la manifestation de la déviation oculaire, il est cependant quelques cas d'hémiplégie à marche lente dans lesquels on a pu remarquer ce phénomène. L'exemple le plus remarquable que je possède est l'observation LV de tumeurs tuberculeuses du cervelet observées par M. Vulpian.

Température. — On ne peut non plus établir un rapport constant entre la déviation des yeux et de la tête et l'élévation de la température du côté paralysé qui a pu manquer dans certains cas, exister au contraire dans d'autres.

CHAPITRE III

PHYSIOLOGIE PATHOLOGIQUE.

DE LA DÉVIATION CONJUGUÉE DES YEUX ET DE LA ROTATION DE
LA TÊTE COMPARÉES AU SIÈGE DE LA LÉSION CÉRÉBRALE.

En montrant dans la partie sémiologique que la déviation conjugulée des yeux et de la tête avait lieu du côté opposé à l'hémiplégie, c'était déjà démontrer qu'elle avait lieu du côté de l'hémisphère malade si la lésion siège dans le cerveau : toutes les observations réunies dans le chapitre I, hormis les observations du groupe VIII, répondent à cette règle sur laquelle je n'ai pas besoin d'insister davantage. On me permettra de laisser de côté pour le moment les trois observations exceptionnelles du groupe VIII, les lésions qu'elles présentent ne siégeant point dans les hémisphères cérébraux, mais dans l'isthme de l'encéphale.

Ces cas exceptionnels s'expliqueront tout naturellement plus loin.

Mais si le sens de la déviation des yeux et de la tête

se fait toujours du côté de l'hémisphère cérébral malade, je crois qu'il n'est pas possible d'établir un rapport constant entre le degré, entre l'intensité, entre la durée de ce symptôme et le siège de la lésion anatomique.

Dans la note que j'avais publiée en 1865 dans la *Gazette hebdomadaire*, j'avais cru, en me fondant sur les observations que j'avais alors, pouvoir avancer que ce symptôme ne se rencontrait que dans les cas de lésions profondes de l'un des hémisphères cérébraux, et qu'il était surtout accusé quand la lésion se rapprochait du corps strié et de l'irradiation pédonculaire.

Je dois modifier aujourd'hui cette opinion, car dans les cas que j'ai pu rassembler, il est un certain nombre de faits qui sont contraires à cette manière de voir. On a vu, en effet, que la déviation conjuguée des yeux du côté de l'hémisphère malade et la rotation de la tête dans le même sens se sont montrées avec des lésions superficielles du cerveau (ch. I, groupe I), et dans des cas d'hémorragies méningées (ch. I, groupe II).

Mais si je dois modifier l'opinion que j'énonçais en 1865, il n'en reste pas moins vrai que les cas de lésions superficielles du cerveau accompagnées de déviation conjuguée des yeux et de la tête, sont des cas relativement exceptionnels; que les exemples les plus constants et les plus accusés de ce symptôme sont fournis par des lésions profondes du cerveau, par des lésions qui se rapprochent des corps striés et de l'irradiation pédonculaire.

Je dois citer à cette occasion des cas d'oblitération d'une des artères parties du cercle de Willis, d'une sylviennienne, par exemple, à la suite desquels on a observé

une déviation de la tête et des yeux du côté de l'oblitération et une hémiplegie du côté opposé sans que l'on ait trouvé à l'autopsie de ramollissement cérébral très-net, et quelquefois le ramollissement était noté comme étant superficiel. Mais alors la mort était survenue trop tôt pour que le ramollissement ait eu le temps de se produire; on ne doit point oublier que les symptômes fonctionnels sont dus non au ramollissement cérébral, mais à l'ischémie cérébrale, résultant de l'oblitération artérielle et produisant secondairement le ramollissement du tissu nerveux.

Je citerai comme exemple les observations II, III, IV, et j'ajouterai que dans la séance de la Société de biologie du 18 janvier 1868, M. Charcot a parlé d'un cas, qu'il venait d'observer à la Salpêtrière, dans lequel une oblitération cérébrale suivie d'une mort très-prompte, avait donné lieu à une hémiplegie et à une déviation de la tête et des yeux du côté opposé, sans que l'on ait pu constater de ramollissement cérébral bien net, vu la promptitude de la mort.

Il faut remarquer d'ailleurs que quand la déviation des yeux et de la tête s'est montrée avec une lésion superficielle d'un hémisphère, les autres symptômes ont été graves relativement à la lésion. Il y a toujours eu, en particulier, un *ictus apoplecticus* bien net et bien accusé; c'est là un point important à considérer.

M. Brown-Sequard ainsi que M. Schiff(1) ont cherché

(1) Voyez à ce sujet, Schiff, *Physiologie des Menschen*, Lehr, 1859, p. 364. — Brown-Sequard, *Journ. de physiol.*, *passim*, et en particulier t. I, p. 534 et 762. — Voyez aussi, Griesinger, *Remarques sur le diagn. des affections cérébrales* (*Arch. de méd.*, 1860, t. I, p. 674, ou *Arch. der Heilkunde*, 1860).

à démontrer que le siège des altérations anatomiques du cerveau n'est point toujours le siège des troubles fonctionnels, ou le point de départ des symptômes. Selon ces auteurs, en effet, la lésion n'agirait souvent que comme agent excitateur de parties voisines plus ou moins éloignées.

On peut donc se demander si les cas de déviation conjuguée des yeux, observés avec des lésions superficielles du cerveau, ou même des méninges, ne pourraient pas rentrer quelquefois dans l'ordre de faits signalés par MM. Brown-Sequard et Schiff, et si le symptôme ne résulterait pas d'une action de voisinage, d'une influence de la lésion superficielle de l'hémisphère malade sur ses parties profondes.

INTERPRÉTATION PHYSIOLOGIQUE DE LA DÉVIATION DES YEUX ET DE LA ROTATION DE LA TÊTE.

Il me semble difficile, quand on cherche à se rendre compte de la déviation conjuguée des yeux et de la tête, de ne pas rapprocher, avec M. Vulpian (1), ce phénomène des mouvements de rotation que l'on observe chez les animaux, à la suite de certaines lésions cérébrales.

Dans le mouvement dit *de manège*, en effet, pour prendre le cas le plus simple, il est de règle que l'animal tourne sa tête et dirige ses deux globes oculaires du côté où s'exécute la rotation. Un exemple me fera

(1) *Loc. cit.*

mieux comprendre : Je suppose un chien, qui, à la suite d'une lésion cérébrale dont je ne spécifie pas maintenant le siège, décrit un mouvement de manège de gauche à droite.

Son corps est plus ou moins arqué et forme une courbe dont la concavité est tournée du côté droit ; son cou offre une rotation plus ou moins prononcée, qui, infléchissant légèrement la tête du côté gauche, dirige le vertex du côté gauche de façon que l'œil gauche soit sur un plan inférieur à celui de l'œil droit.

Le museau de l'animal est porté du côté droit. Si l'on examine ses yeux, on peut voir que les deux globes, souvent affectés de nystagmus, sont tous les deux portés à droite. L'iris gauche atteint l'angle interne de l'ouverture palpébrale en laissant la sclérotique apparente sous forme de demi-lune en dehors ; l'iris droit au contraire atteignant l'angle externe de l'ouverture palpébrale, laisse apparaître la sclérotique en dedans.

Si l'on redresse la tête de l'animal qui n'offre souvent aucune raideur, la déviation oculaire apparaîtra bien plus manifeste. Souvent même, si elle est légère, ce sera le seul moyen de la constater d'une manière évidente.

Quelques auteurs ont été jusqu'à supposer avec Henle que la déviation des yeux était la cause de l'entraînement de l'animal du côté de la déviation ; cette théorie ne résiste pas aux expériences qui prouvent que le mouvement anormal peut subsister même après l'ablation complète des yeux ; mais elle montre du moins que la déviation des globes oculaires du côté de la rotation est habituelle.

En comparant à cet exemple un cas type de déviation conjuguée des yeux et de la tête chez un hémiplégique, on est frappé de l'analogie des phénomènes.

Je suppose en effet qu'un malade frappé d'une attaque d'apoplexie et couché dans le décubitus dorsal présente une hémiplégie gauche et une déviation des deux globes oculaires du côté droit avec mouvement de rotation de la tête dans le même sens.

La tête sera légèrement inclinée du côté de l'épaule gauche, le vertex dirigé du côté gauche, la face au contraire tournée du côté de l'épaule droite. L'œil gauche sera placé de manière que l'iris soit porté du côté de l'angle palpébral interne et la sclérotique apparente en dehors; l'œil droit, au contraire, sera placé de manière que l'iris soit porté du côté de l'angle palpébral externe et la sclérotique apparente en dedans. Ajoutons que les yeux offrent souvent du nystagmus, et que leur déviation s'accusera mieux si l'on vient à redresser la tête et à la placer sur la ligne de l'axe du corps.

Pour continuer ce parallèle, je suppose que l'hémiplégique soit placé dans la même position que le chien, c'est-à-dire à quatre pattes, si je puis m'exprimer ainsi, il sera difficile de ne pas saisir la parfaite analogie que présentent les deux cas; et il est fort probable que si le mode de progression de l'homme était le même que celui du quadrupède, les mêmes phénomènes de *mouvement de manège* seraient observés.

Je dois maintenant, en faisant un pas de plus dans le domaine de la physiologie, chercher à déterminer les rapports qu'offre chez l'animal en rotation l'attitude spéciale des yeux et de la tête avec la paralysie et la

lésion encéphalique ; analyser en un mot les divers mouvements de rotation observés chez les animaux en les comparant à mes observations pathologiques.

De cette analyse ressortira, je l'espère, plus évidente encore la thèse que je soutiens.

DES DIVERS MOUVEMENTS DE ROTATION OBSERVÉS
CHEZ LES ANIMAUX.

Depuis que Magendie eut fixé l'attention des physiologistes sur les phénomènes de rotation qui se produisent à la suite de la blessure de l'un des pédoncules cérébelleux moyens, de nombreux expérimentateurs se sont occupés de ces phénomènes, les ont décrits, et ont cherché à les interpréter de diverses façons.

En prenant connaissance de ces travaux, on peut se convaincre que les physiologistes sont loin d'être d'accord sur la variété du mouvement produit par la lésion de telle ou telle partie de l'encéphale.

Avant d'analyser ces diverses variétés de mouvements, je signalerai tout d'abord une cause de confusion et d'obscurité dont j'ai été frappé, et qui doit avoir embarrassé comme moi tous ceux qui se sont occupés de cette question. Je veux parler de la détermination du sens du mouvement produit ; je m'explique :

Les diverses espèces de mouvements circulaires (1) observés chez les animaux peuvent être ramenés en

(1) Je n'étudierai pas ici les mouvements qui ne rentrent pas dans le type circulaire, et en particulier ceux qui résultent de la blessure des canaux semi-circulaires de l'oreille, comme l'a montré Flourens.

somme à deux groupes : le *mouvement de manège* (1) et le *mouvement gyrateur* ou de *roulement sur l'axe*, tous les autres mouvements n'étant que des variétés de ces deux groupes. On peut même ajouter que ces deux groupes ne sont eux-mêmes que le dérivé l'un de l'autre, car, comme le fait remarquer M. Brown-Sequard (2) :

« Le roulement n'est, en général, qu'une exagération du tournoiement (ou mouvement de manège), c'est-à-dire que, lorsqu'il y a une diminution d'intensité de la cause qui produisait le roulement, cette même cause produit le tournoiement. »

Il est très-facile de comprendre ce qu'entend un observateur qui, en parlant d'un mouvement de manège, dit que ce mouvement se fait de gauche à droite, ou de droite à gauche ; le lecteur, en effet, se plaçant au centre du cercle décrit par l'animal, saisit parfaitement la pensée de l'observateur.

Mais il n'en est plus de même quand il s'agit du mouvement de roulement. Quand un physiologiste, en rendant compte d'une expérience, dit que l'animal tourne sur son axe de droite à gauche, qu'il roule de droite à gauche, qu'il roule du côté de la lésion ou du côté opposé à la lésion, le lecteur est fort embarrassé et peut interpréter le phénomène de diverses façons. Je suis même tenté de croire que des discussions ont dû, faute

¹ (1) On peut, en effet, rapprocher du mouvement de manège à court rayon le mouvement circulaire exécuté autour du train postérieur de l'animal et qui a été décrit par MM. Brown-Sequard et Schiff. — Voy. *Compte rendu Soc. biol.*, 1853, p. 167, et *Journ. de physiol.*, t. V. — Schiff, *Physiologie des Menschen*, Lahr, 1859, p. 348.

(2) *Note sur les mouvements rotatoires* (*Journ. de phys.* du docteur Brown-Sequard, 1863, III, p. 721).

de s'entendre, s'élever entre des expérimentateurs qui étaient au fond du même avis.

Le mécanicien ou le physicien qui décrit le sens de rotation d'un cylindre prend la précaution de définir d'abord la position qu'il prend par rapport à ce cylindre. S'il veut décrire le sens dans lequel le cylindre tourne sur son axe, le physicien le fera par rapport à lui, observateur, en se supposant étendu dans l'axe du cylindre, suivant une direction déterminée.

Si le cylindre roule sur le sol, le physicien dira que le cylindre roule d'un côté, ou d'un autre, par rapport à un observateur placé en tel ou tel endroit.

Les physiologistes ont complètement négligé cette précaution ; de là l'obscurité que je signale, avec d'autant plus de raison qu'il me semble que les termes de *rouler* et de *tourner* ont été employés souvent l'un pour l'autre.

Quelques observateurs me paraissent avoir décrit le mouvement en se substituant à la place de l'animal en expérience ; d'autres, au contraire, ont décrit sous le nom de *roulement*, le déplacement de l'animal sur le sol par rapport à un observateur regardant le train postérieur de cet animal. Cette dernière manière de voir me paraît avoir été, à juste titre, admise le plus souvent, quoiqu'on ait toujours négligé de fixer la place qu'occupait l'observateur par rapport à l'animal en expérience. C'est ainsi que M. Vulpian considère le mouvement de rotation quand il fait la remarque que le roulement se fait en sens inverse du mouvement de manège ou du tournoiement (1).

(1) *Leçons sur la phys. du système nerveux*, p. 586.

Cette différence dans le sens de ces deux mouvements provient uniquement de ce que dans le roulement s'ajoute un élément nouveau, le frottement du sol, fait sur lequel on n'a pas assez insisté à mon avis. Aussi quand on opère sur des animaux dont le mode de progression est la nage, voit-on souvent se produire, comme M. Vulpian (1) l'a observé sur des têtards de grenouille, un mouvement représentant une sorte de spirale.

On comprendra mieux ce que j'avance si l'on se souvient de ce que j'ai dit plus haut : les mouvements de rotation se font du côté indiqué par la direction des yeux ; non pas, je le rappelle, que je fasse de cette déviation la cause de la rotation.

Il suffit alors de se substituer à l'animal en expérience, pour bien saisir le phénomène :

Si, en effet, je présente une déviation de mes deux globes oculaires du côté droit, je tournerai en manège de gauche à droite.

Si je suis placé sur mes pieds, je tournerai autour de mon axe, toujours de gauche à droite, en opérant un mouvement de *toupie* (2).

Si je suis étendu sur le sol, je continuerai à tourner sur mon axe de gauche à droite, mais rencontrant la résistance du sol, je me déplacerai grâce au frottement ;

(1) Vulpian, *Mouvements de rotation observés chez les têtards de grenouille à la suite de lésions pratiquées sur le centre nerveux. — Examen critique des diverses explications proposées au sujet des mouvements que l'on détermine ainsi* (Mém. de la Soc. de biologie, 1861).

(2) Cette expression a été fort heureusement employée par M. Mesnet dans un mémoire sur lequel j'aurai l'occasion de revenir. — Voyez *Physiopath. des mouvements circulaires*, par M. Mesnet. — *Arch. de méd.*, 1862, t. I.

et, pour un observateur placé du côté de mes pieds et me regardant rouler, je *roulerai de droite à gauche*, tout en continuant à tourner moi-même sur mon axe de *gauche à droite*.

Mouvements de rotation produits par la lésion d'un hémisphère cérébral.

Les mouvements de rotation qui sont dus aux lésions siégeant dans l'un des hémisphères cérébraux ont été beaucoup moins étudiés par les physiologistes que ceux qui dépendent des lésions unilatérales de l'isthme de l'encéphale ; cela se comprend aisément, car ces mouvements ne sont bien accusés que chez les animaux supérieurs, et sont généralement moins énergiques que ceux qui sont produits par les lésions latérales de l'isthme.

Les mouvements de rotation qui résultent de la blessure d'un hémisphère cérébral rentrent tous dans la variété du mouvement de manège, le cercle décrit étant plus ou moins grand.

Mais ce mouvement de manège s'exécute-t-il toujours dans le même sens ? et dans quel sens s'exécute-t-il ? Tel est un point sur lequel les physiologistes ne sont pas tous d'accord.

M. Longet (1), se fondant surtout sur des expériences faites sur des lapins, admet, comme M. Lafargue (2), que dans le cas de lésion de la couche optique, la rotation se

(1) Longet, *Traité de physiologie*, 1860, t. II, p. 408 et 419. — Voyez aussi *Physiol. du système nerveux*.

(2) Lafargue, thèse de Paris, 1838.

fait du côté opposé à la lésion, du côté le plus fort vers le côté le plus faible, comme dans le cas de lésion de l'un des pédoncules cérébraux.

Flourens, au contraire, en faisant des lésions d'une couche optique, trouva que la rotation se faisait du côté lésé ; tandis qu'une lésion un peu profonde d'un des tubercules bijumeaux faite chez un oiseau donnait lieu à la rotation du côté opposé à la lésion, et chez les reptiles du côté de la lésion.

M. Schiff (1) chercha à expliquer ces divergences des auteurs en montrant que le sens du mouvement de manège varie suivant la portion de la couche optique que l'on a détruite. D'après ses expériences sur des vertébrés supérieurs (lapins), il conclut que la destruction des trois quarts antérieurs de la couche optique détermine des mouvements de manège vers le côté lésé, tandis que la destruction du quart postérieur produit le mouvement vers le côté opposé à celui de la lésion :

M. Brown-Sequard (2) a confirmé depuis les opinions émises par M. Schiff.

Les divergences des auteurs ont surtout porté sur l'interprétation des blessures qui se rapprochent le plus de l'isthme ; or, en lésant la partie postérieure de la couche optique, on peut atteindre les pédoncules et troubler ainsi les résultats.

Je crois pouvoir soutenir, en en donnant des preuves, que du moins chez les mammifères les plus élevés dans

(1) Schiff, *loc. cit.*

(2) Brown-Sequard, *Note sur les mouvements rotatoires (Journal de physiologie, 1860, t. III).*

la série, et se rapprochant par conséquent le plus de l'homme, le mouvement de manège a lieu invariablement du côté de l'hémisphère lésé ; cette opinion a aussi été admise par M. Mesnet (1).

Voici les preuves que je puis fournir.

Je citerai d'abord quatre expériences de MM. Philipeaux et Vulpian (2) qui sont très-confirmatives à cet égard :

« Le 26 juin 1862, on produit des lésions du cerveau proprement dit sur quatre chiens, après avoir enlevé une rondelle du crâne à l'aide d'un trépan. Sur deux d'entre eux, on fait une incision transversale de l'hémisphère cérébral gauche, en ayant soin de pratiquer l'incision autant que possible en avant du corps strié. Sur un troisième chien, on extirpe, par l'ouverture du crâne, une partie de l'hémisphère gauche, un peu plus d'un centimètre cube ; enfin sur le quatrième animal, on laboure l'hémisphère cérébral gauche à l'aide d'une petite lame de fer. Tous ces chiens, une fois l'opération faite, offrent un léger degré d'hémiplégie du côté droit, plus marqué dans la patte antérieure que dans la patte postérieure ; *et ils tournent tous en manège de droite à gauche*, mais sans rapidité, dès qu'on les force à marcher. Dans les cas de ce genre, l'hémiplégie se voit bien, quoiqu'elle soit assez légère, car les animaux fléchissent souvent sur les membres du côté affaibli : ces membres peuvent quelquefois même se dérober sous l'animal qui tombe alors sur le côté correspondant. »

(1) *Arch. de méd., loc. cit.*

(2) Vulpian, *Leçons sur la physiologie du système nerveux*. Paris, 1866, p. 686.

On trouve à cet égard de précieuses données dans la médecine vétérinaire. Le tournis du mouton nous offre en effet des expériences toutes faites, dans lesquelles les couches profondes d'un hémisphère ont pu être lésées, sans que la couche superficielle le soit.

Mais les vétérinaires dans leurs observations ne sont point d'accord sur le sens du mouvement de manège décrit par le mouton tournis, et des opinions très-diverses ont été soutenues à cet égard.

Frappé de ces divergences d'opinions, M. Reynal (1) a fait un relevé de soixante observations de tournis prises avec soin, et suivies de nécropsie ; il en a fait le sujet d'un fort intéressant mémoire dans lequel il compare le sens du mouvement exécuté par le mouton avec le siège qu'occupait l'entozoaire dans le cerveau.

De ces faits nombreux M. Reynal tire les conclusions suivantes :

« Nous avons observé une soixantaine de moutons affectés de tournis ; nous avons noté ou fait noter avec soin les symptômes et les lésions morbides. Sur plus de la moitié, nous avons remarqué que le mouton tournait du côté où était le ver. Que ce dernier existe soit sur un point de la surface du cerveau, soit qu'il se trouve dans l'épaisseur même des couches qui forment le plan supérieur de cet organe, constamment nous avons vu les animaux exécuter les mouvements circulaires du côté où le cœnure avait établi son lieu d'élection. Il en était de

(1) Reynal, *Essai monographique sur le tournis des bêtes à laine*. (*Rec. de méd. vét.*, 1854, série 4, t. I, p. 420). — M. Leven n'est pas arrivé aux mêmes conclusions, car il dit : « Les mouvements d'entraînement et de manège ne sont soumis à aucune loi ; ils ont eu lieu tantôt dans le sens de la lésion et tantôt dans le sens opposé. » (*Mém. de la Soc. de biologie*, 1864, p. 100.)

même lorsque le cœnure était contenu dans les grands ventricules et que, laissant intactes les parties sur lesquelles il reposait, il n'imprimait de modification à la substance cérébrale qu'en produisant un amincissement des couches qui forment le plafond de ces cavités.

» Les moutons tournaient, au contraire, le plus ordinairement du côté opposé lorsque le travail destructeur du cœnure avait intéressé les couches les plus profondes du cerveau, ou produit des changements dans la forme des corps striés, des cornes d'Ammon, des couches optiques, du trigone cérébral. Cependant lorsque ces dernières lésions existent, les animaux ne tournent pas toujours; souvent sans suivre une ligne droite, ils marchent devant eux ou dévient tantôt à gauche, tantôt à droite; la locomotion est lente, limitée, chancelante.

» Il est même commun, dans cet état, de voir des symptômes de paralysie générale avec une diminution considérable de la sensibilité. On observe, à quelque chose près, ces derniers symptômes, lorsque le cœnure existe dans le cervelet, ou lorsque ce dernier éprouve une compression, en raison du volume qu'occupe le ver, dans le ventricule du cerveau. Seulement la faiblesse des mouvements est plus grande; ils s'exécutent d'une manière automatique, le mouton tombe fréquemment; le moindre obstacle détermine sa chute. »

On voit par ce passage que le manège ne s'exécute du côté opposé au siège du cœnure que lorsque les parties profondes, se rapprochant de l'isthme encéphalique, se trouvent plus ou moins atteintes; les résultats sont alors assez variables, et l'on n'observe plus la même homogénéité dans les symptômes.

Je vais exposer maintenant les résultats que m'ont fournis mes expériences personnelles.

Les hémisphères cérébraux prennent, on le sait, une importance d'autant plus grande, relativement à l'exécution des mouvements volontaires, que le sujet est plus haut placé dans l'échelle animale.

L'isthme de l'encéphale et ses dépendances acquièrent au contraire, relativement à l'exécution des mouvements, une importance plus grande par rapport au cerveau, à mesure que l'on descend l'échelle animale. C'est là un fait bien connu, qui a été très-bien exposé par M. Vulpian, dans ses *Leçons sur le système nerveux* (p. 667 et suiv.).

Une lésion étendue d'un lobe cérébral, son ablation même, ne donnera lieu chez la grenouille à aucune trace de paralysie ; chez l'oiseau, il n'y aura pas encore d'hémiplégie. Chez le mammifère, au contraire, l'hémiplégie apparaîtra et deviendra de plus en plus nette à mesure que l'on considérera un mammifère plus élevé dans la série.

Peu nette chez le lapin, elle deviendra évidente chez le mouton, le chien, etc.

Mais si l'on compare l'hémiplégie produite chez le chien par la lésion d'un hémisphère à celle que l'on observe dans le même cas chez l'homme, on sera frappé de la différence d'intensité des symptômes.

Tandis qu'en effet, chez l'homme, une lésion très-limitée d'un hémisphère cérébral, siégeant dans le corps strié, par exemple, produira une hémiplégie du côté opposé avec résolution et flaccidité complètes des membres, l'ablation de tout un hémisphère cérébral chez le

chien ne donnera lieu au contraire qu'à une hémiplegie fort incomplète.

C'est là un fait qu'il ne faut point oublier dans l'examen des mouvements de rotation produits par les lésions des hémisphères cérébraux.

En faisant une lésion étendue d'un lobe cérébral chez la grenouille, en enlevant tout ce lobe, il est rare que l'on observe, à moins que l'on ne touche aux tubercules bijumeaux, si volumineux chez elle en comparaison des hémisphères, il est rare, dis-je, que l'on observe un mouvement qui représente le mouvement de manège. J'ai cru cependant remarquer quelquefois, tout de suite après la lésion, une tendance au saut du côté de la lésion, une sorte d'ébauche du mouvement de manège; mais il n'y avait là rien de comparable aux phénomènes qui se produisent quand chez la grenouille on attaque l'isthme, faits que j'examinerai plus loin.

Chez les mammifères, les résultats sont bien différents; j'ai fait à cet égard des expériences sur des chiens et des lapins. Voici ces expériences, qui prouvent avec les faits ci-dessus que les lésions d'un hémisphère donnent lieu à un mouvement de manège du côté de la lésion, et que ce mouvement, mieux caractérisé chez le chien que chez le lapin, probablement à cause de la prédominance d'action du cerveau, devient plus manifeste quand on atteint les couches profondes de l'hémisphère (corps strié, couches optiques et même le pédoncule cérébral).

Dans mes expériences, je n'ai pas eu l'occasion de vérifier l'opinion de M. Schiff, relativement au sens de rotation du côté opposé à la lésion lors de la blessure de

la partie postérieure de la couche optique, car je n'ai jamais produit de lésion limitée à ce niveau. La rotation produite dans mes expériences par la lésion de la couche optique a toujours eu lieu du côté de la lésion. J'en dirai de même de la lésion du pédoncule cérébral observée dans l'expérience I.

Je place en tête de ces expériences (1) l'observation d'un chien que j'ai présenté à la Société de biologie, et qui est remarquable à cause de la guérison de l'animal et de la persistance des mouvements de rotation en manège. On trouvera dans cette expérience plusieurs données importantes au point de vue de la théorie des mouvements de rotation.

EXPÉRIENCE I.

Plaie profonde de l'hémisphère droit traversant le pédoncule cérébral droit. — Rotation de la tête et des yeux du côté droit. — Manège de gauche à droite, remarquable par sa persistance. — Hémiplegie gauche.

Chienne adulte, de taille moyenne.

Le 24 décembre 1867, je perfore, avec une vrille offrant un diamètre d'environ 2 ou 3 millimètres, la voûte crânienne du côté droit, et j'enfonce l'instrument profondément dans le cerveau.

L'animal décrit immédiatement un mouvement de manège de gauche à droite ; il infléchit légèrement la tête du côté gauche en dirigeant le vertex de ce côté, de façon que l'œil gauche soit sur un plan plus inférieur que l'œil droit ; il tourne, au contraire, le museau du côté de l'épaule droite.

Les deux globes oculaires sont tous deux déviés à droite, l'iris

(1) Ces expériences, excepté les expériences III et IV, ont été faites dans le laboratoire d'anatomie pathologique de la Faculté de médecine.

gauche étant porté dans l'angle palpébral interne, l'iris droit dans l'angle palpébral externe, la sclérotique gauche visible, au contraire, dans l'angle externe et la droite dans l'angle interne des ouvertures palpébrales. La pupille droite est très-dilatée, la gauche contractée. Il y a du nystagmus.

En décrivant le mauége, le chien s'infléchit en arc à concavité dirigée à droite.

On constate une hémiplegie gauche notable, surtout accusée dans le membre antérieur qui cède souvent sous l'animal et se recoquille sous lui.

En marchant, le chien pose souvent la patte antérieure gauche sur sa face dorsale, le membre alors se dérobe sous lui, et l'animal tombe sur le côté gauche.

La sensibilité est diminuée dans la patte du côté gauche.

Les jours suivants, l'animal resta triste et malade en offrant les mêmes symptômes; mais il ne tarda pas à reprendre de l'appétit, de la gaieté, bref à se guérir complètement des symptômes généraux dus à l'opération, aussi put-il être bien mieux observé, et c'est l'état qu'il présenta alors que je vais décrire avec détails.

Le chien est intelligent, me reconnaît fort bien; chaque jour quand j'arrive, avant de me voir, il reconnaît ma voix, et même mon pas, et manifeste sa joie par ses cris, car j'ai l'habitude de lui donner à manger moi-même.

La paralysie du côté gauche a diminué, mais est cependant encore manifeste, surtout dans le membre antérieur qui cède sous l'animal quand on le pousse brusquement. Les troubles de motilité n'ont jamais été très-apparents dans le membre postérieur.

La sensibilité est diminuée dans les deux membres du côté gauche, car il faut pincer les pattes gauches beaucoup plus vigoureusement que les droites, pour que l'animal les retire ou manifeste de la douleur.

La tête est habituellement légèrement infléchie à gauche, le vertex étant dirigé du côté gauche, l'œil gauche plus rapproché de la terre que le droit; le museau, au contraire, est tourné du côté droit; mais il n'y a pas de raideur dans le cou, et l'on peut aussi bien tourner la tête à gauche qu'à droite. L'animal ne la tourne

cependant de lui-même que légèrement du côté gauche ; et son corps est généralement infléchi en arc en concavité légère dirigée du côté droit.

Les deux globes oculaires sont habituellement déviés du côté droit, les deux sclérotiques étant apparentes du côté gauche de l'animal, cependant le chien peut porter ses deux yeux à gauche, mais moins énergiquement qu'à droite.

Il y a des mouvements légers de nystagmus dans les deux yeux.

La pupille droite est plus dilatée que la gauche, mais elles sont toutes deux contractiles sous l'influence de la lumière, et elles ont été dilatées toutes deux également par une solution d'atropine.

Quand on présente de la viande à l'animal, en la plaçant à sa gauche, il ne la voit pas ; en la plaçant à sa droite, au contraire, il la voit bien et la saisit. J'avais cru d'abord à une hémioptie ; mais par un examen répété des yeux, j'ai pu me convaincre qu'il voyait bien de l'œil droit, et que la vision était, au contraire, abolie dans l'œil gauche. En fermant, en effet, l'œil droit de l'animal et menaçant du doigt l'œil gauche, il ne s'y produit pas de mouvement réflexe tant que l'on ne touche pas à la cornée ou à la paupière. La même expérience faite du côté droit donne des résultats contraires, et le chien cligne au moindre mouvement du doigt qui le menace. A l'examen ophthalmoscopique, je n'ai point trouvé de lésion de l'œil gauche, l'aspect du fond de l'œil était semblable des deux côtés.

Le chien a conservé un mouvement de manège de gauche à droite ; mais il ne l'exécute pas constamment quand il veut marcher, comme dans les premiers jours. Quand l'animal a la ferme volonté de se diriger vers un but, quand on place à une certaine distance de lui de la nourriture, il se dirige droit devant lui ; puis, sans que rien ne rende compte du phénomène, il exécute tout à coup un tour de manège de gauche à droite, quelquefois plusieurs, reprend sa marche directe, puis exécute souvent encore le même mouvement, une fois, deux fois, avant d'arriver à son but, quelquefois, au contraire, il s'y rend directement.

Quand l'animal est laissé à lui-même dans la chambre, et qu'il marche sans but fixé, il tourne presque constamment en manège de gauche à droite. Quand il mange et qu'il est placé devant le vase

qui contient sa nourriture, il exécute encore de temps en temps un tour de manège toujours dans le même sens.

Quand on place très-près de la gauche de son museau un morceau de viande, au lieu de tourner légèrement le museau à gauche pour saisir la proie, il préfère exécuter un tour de manège pour prendre la viande qui se trouve ainsi sur son passage.

Cette tendance au manège à droite est très-manifeste quand, en se faisant suivre par le chien, on le fait tourner circulairement autour de la chambre. Quand le circuit, ou grand manège, se fait de gauche à droite, l'animal n'a pas de peine à le parcourir, cependant il se trouve comme contraint d'exécuter de temps en temps ce que les écuyers nommeraient une petite volte à droite, puis il continue le grand manège.

Ce n'est qu'avec une très-grande difficulté que l'animal exécute, au contraire, un grand manège de droite à gauche autour de la chambre, il augmente la fréquence de ses voltes à droite, et il peut rarement faire le tour complet de la chambre.

Cette impulsion involontaire au manège de gauche à droite devient encore plus remarquable quand l'animal veut monter ou descendre les escaliers. Il se dirige d'abord devant lui, monte quelques marches, puis il hésite, semblant résister à la force comme invincible qui lui commande d'exécuter sa volte à droite, il y résiste quelquefois, mais souvent il cède, il agit alors avec précaution pour ne pas rouler au bas de l'escalier, ce qui lui est arrivé quelquefois ; souvent alors il gémit et manifeste son impatience d'être obligé de céder à l'impulsion qui le force à tourner.

Ce n'est point la perte de l'œil gauche qui dirige l'animal ; car les mêmes phénomènes se produisent quand on lui ferme l'œil droit, ou que plus simplement encore on place un mouchoir couvrant ses deux yeux.

Ces symptômes ont subsisté jusqu'au jour où l'on sacrifia l'animal ; cependant dans les derniers temps, la tendance à la rotation semblait avoir un peu diminué, et le chien, en marchant devant lui, exécutait de moins fréquents mouvements de manège.

J'ai pu observer longtemps ce chien et constater à plusieurs reprises les phénomènes intéressants que j'ai cru devoir exposer avec

détails, comme présentant de l'importance au point de vue de la théorie des mouvements de rotation. Je les ai fait constater aux membres de la Société de biologie, à laquelle j'ai présenté ce chien à deux époques différentes, avant et après sa complète guérison, et j'ai montré de plus à la Société de biologie les lésions cérébrales trouvées après sa mort.

Ce chien fut sacrifié le 18 janvier 1868.

NÉCROPSIE. — Rien aux méninges, si ce n'est une adhérence peu étendue de la dure-mère à l'hémisphère droit au niveau de la plaie du cerveau.

Hémisphère droit. — On constate une petite plaie triangulaire située sur le lobe sphénoïdal à la partie antérieure de la quatrième circonvolution, en comptant depuis la scissure interhémisphérique, et sur la partie de cette circonvolution qui dépasse antérieurement la troisième circonvolution qui est la plus courte des quatre.

En pénétrant en profondeur, l'instrument a longé la partie inférieure du corps strié droit, en laissant la couche optique en dedans. Il a traversé à sa partie externe la bandelette optique droite, dont la moitié environ de l'épaisseur a été dilacérée. Puis, pénétrant obliquement dans la partie supérieure du pédoncule cérébral droit, la vrille a traversé de part en part ce pédoncule, et est ressortie à la base du cerveau, un peu au-dessous des tubercules mamillaires, et a été arrêtée probablement par les os, qui ne portent pas de trace de lésion.

Le point d'émergence de l'instrument forme une petite plaie arrondie, d'un diamètre d'environ un millimètre et éloigné, comme suit, des diverses parties voisines :

Distance de la partie inférieure des tubercules mamillaires,	1 millimètre 1/2.
— de la ligne interpédonculaire.....	3 millimètres.
— de la partie externe du pédoncule droit.....	8 —
— de la partie supérieure de la protubérance.....	8 —

Le trajet de la plaie est plus ou moins anfractueux, ses parois sont rosées, très-légèrement jaunâtres par place et sont formées par de la substance cérébrale mêlée de sang et dégénérée.

L'examen microscopique fait découvrir dans ces parties des débris d'éléments nerveux, une foule de corps granuleux dont les uns sont

formés par une simple agglomération de granulations graisseuses, et les autres présentent une enveloppe, un noyau et un nucléole (1). Il y a en outre une très-riche prolifération des noyaux des vaisseaux, et un commencement de formation d'une trame cellulaire interstitielle, et de très-rares granulations d'hématosine.

L'hémisphère gauche, les tubercules quadrijumeaux et les autres parties de l'encéphale sont sains.

Les deux yeux ont été examinés et ne présentaient aucune altération.

On n'a pas non plus constaté, soit à l'œil nu, soit par l'examen microscopique, de dégénérescence descendante de la pyramide antérieure droite, ni de la moitié opposée de la moelle.

EXPÉRIENCE II.

Blessure de l'hémisphère droit, atteignant la partie externe du corps strié. — Formation d'un abcès dans ce trajet. — Rotation de la tête et des yeux à droite. Manège très-prononcé de gauche à droite.

Petite chienne adulte de race terrier.

Le 6 décembre 1867, je perfore avec une vrille, offrant un diamètre d'environ 2 à 3 millimètres, la voûte crânienne du côté droit, et j'enfonce l'instrument à une certaine profondeur dans la substance cérébrale. Il ne se produit aucun symptôme.

Je pratique une nouvelle perforation du crâne à peu de distance de la première et j'enfonce plus profondément l'instrument dans l'hémisphère cérébral droit.

Aussitôt l'animal se met à tourner de gauche à droite en décrivant un mouvement de manège à court rayon. La tête est légèrement infléchie sur l'axe de cou, le vertex étant dirigé du côté gauche

(1) M. Bouchard a fort bien décrit la différence de ces deux espèces de corps granuleux, dus les premiers à la nécrobiose, les seconds à un travail phlegmasique. (Voyez Thèse de M. Poumeau, p. 140 et suiv.)

de l'animal, et l'œil gauche étant sur un plan inférieur à l'œil droit : le museau au contraire est tourné vers l'épaule droite.

Les deux globes oculaires sont dirigés tous deux fortement du côté droit, l'iris gauche atteint l'angle interne, l'iris droit l'angle externe des ouvertures palpébrales. — La sclérotique de l'œil gauche est apparente dans l'angle externe et celle de l'œil droit est apparente dans l'angle interne.

En redressant la tête, ce qui se fait facilement, car il ne semble pas y avoir de raideur dans le cou, la déviation des globes oculaires du côté droit apparaît encore plus évidente.

En tournant, l'animal se jette souvent sur les objets qu'il rencontre, et paraît ne pas voir bien.

On remarque de plus une légère hémiplegie du côté gauche, surtout dans la patte antérieure. L'animal, quand on le pousse, tombe plus facilement sur le côté gauche que sur le côté droit.

12 décembre. — Les mêmes symptômes ont persisté, et, aujourd'hui, ils sont encore plus accusés. L'animal souffre et gémit, il est affaîssé, quand on le met sur ses pattes, il s'infléchit en arc de cercle, à concavité tournée à droite. Le museau est dirigé à droite et se rapproche beaucoup de la cuisse droite, les deux globes oculaires sont tous deux tournés du côté droit. En marchant, l'animal décrit un mouvement de manège de *gauche à droite*, en formant un cercle à rayon plus court encore que le jour de l'opération.

On sacrifie l'animal par pendaison.

NÉCROPSIE. — *Hémisphère droit*. — Les méninges cérébrales n'offrent rien de particulier. On trouve sur la voûte occipitale deux petites plaies. L'une, très-superficielle, a dépassé à peine la substance grise et a été produite évidemment par la première piqûre que j'avais faite.

La seconde plaie, située plus en dehors, pénètre profondément et, après avoir traversé la substance blanche du centre ovale, elle atteint la partie externe du corps strié. A ce niveau, il s'est formé un vaste foyer purulent, qui siège surtout au niveau de la base du corps strié, et de l'irradiation pédonculaire. Ce foyer atteint un diamètre qui égale environ celui du pédoncule cérébral.

Le pus a pénétré dans le ventricule droit et de là a fusé dans le

troisième, puis dans le quatrième ventricule, puis, par l'intermédiaire du *calamus scriptorius*, il s'est répandu sur la partie supérieure de la moelle, qui est entourée de pus et de fausses membranes.

On trouve dans ce foyer de nombreux leucocytes granuleux et de vrais corps granuleux sans noyaux, formés évidemment par des granulations graisseuses rassemblées en groupes.

Il n'y a pas de dégénérescence descendante appréciable du pédoncule ni de la pyramide antérieure.

L'hémisphère gauche est sain, de même que le cervelet et ses pédoncules.

EXPÉRIENCE III.

(Prevost et Cotard, expérience VI.)

Injection de graines de tabac dans la carotide droite (bout périphérique). — Mouvement de manège de gauche à droite. — Hémiplégie gauche incomplète. — Ramollissement purulent de l'hémisphère droit.

19 octobre 1865. — Chienne jeune, de taille moyenne.

Nous injectons dans le bout périphérique de la carotide droite une fort minime proportion d'eau tenant en suspension des graines de tabac. Immédiatement, cris de l'animal qui se débat. Quand il est délié, nous remarquons les symptômes suivants : la chienne retombe sur le côté gauche et fait de violents mouvements de ses membres gauches pour se relever, puis retombe.

Remis sur ses pattes, l'animal décrit bientôt un mouvement de manège de gauche à droite et dans un petit cercle, la tête est constamment tournée à droite, les yeux regardent aussi de ce côté. Pupilles égales, contractiles.

Ces symptômes deviennent bientôt encore plus manifestes, et en quittant l'animal à cinq heures, nous constatons une *hémiplégie incomplète du côté gauche*, le mouvement de manège de gauche à droite, la déviation des yeux et de la tête à droite persistent. L'animal retombe toujours sur son côté gauche, le mouvement des pattes

gauche est difficile; très-souvent il les traîne à demi, et ne pouvant alors les appliquer sur la face plantaire, il appuie la face dorsale des pattes gauches contre le sol et tombe; souvent alors les pattes gauches (surtout l'antérieure) s'écartent à angle droit et l'animal ne peut les rapprocher qu'avec difficulté. Les mouvements du côté droit paraissent normaux.

Intelligence. — Conservée; l'animal cherche à se défendre et à mordre quand on veut le saisir.

On le muselle, et il cherche à enlever la muselière avec ses pattes.

Sensibilité. — Moindre à gauche qu'à droite, mais pas éteinte.

20 octobre, dix heures et demie. — L'animal est à peu près dans le même état que la veille, quoiqu'il puisse mieux se soutenir sur ses pattes gauches. Intelligence nette. Pas de coma. Le mouvement de manège, la déviation de la tête et des yeux à droite subsistent, mais le cercle du manège paraît plus grand qu'hier.

23 octobre. — L'animal est resté dans le même état qui est décrit ci-dessus, marchant avec plus de facilité cependant que les jours précédents, mais conservant toujours une tendance à la rotation; il continue à paraître triste et malade, son poil est hérissé; il mange cependant un peu, boit beaucoup. Pas de perte de l'intelligence.

24 octobre. — L'animal tombe dans le coma et meurt à quatre heures.

AUTOPSIE. — *Artères cérébrales.* — On retrouve trois graines de tabac dans l'artère sylvienne droite.

Hémisphère droit. — Paraît tuméfié et s'étale quand on place le cerveau sur sa base; au toucher, il est fluctuant et paraît diffluent. Une tache rouge pointillée d'apoplexie capillaire au niveau de la partie externe du lobe moyen. A la coupe, on trouve toute la substance blanche du centre ovale ramollie et diffluite jusqu'au ventricule latéral. Ce foyer de ramollissement est rempli d'une substance verdâtre, un peu filante et ayant l'apparence de pus mêlé à de la substance cérébrale. L'examen microscopique y fait découvrir des débris de fibres nerveuses, des granulations graisseuses isolées et en groupe, et un grand nombre de corpuscules pyoïdes

montrant l'existence d'une encéphalite qui était déjà évidente à l'œil nu.

Corps strié. — Présente à sa partie moyenne un petit foyer de ramollissement grisâtre, diffluent, gros comme une lentille.

Couche optique. — Saine.

Hémisphère gauche. — Sain.

Cervelet. — Ramollissement rouge avec quelques points d'apoplexie capillaire au niveau du vermis inférieur.

EXPÉRIENCE IV.

(Extrait de Prevost et Cotard, expérience IV.)

Injection de graines de tabac dans la carotide gauche (bout périphérique). — *Rotation de gauche à droite.* — *Déviation des yeux à droite.* — *Ramollissement des hémisphères, surtout prononcé à droite.*

16 octobre 1865. — Jeune chien de taille moyenne.

A trois heures et demie, nous injectons dans la carotide gauche (bout périphérique) environ 15 grammes d'eau tenant en suspension des graines de tabac. Immédiatement après l'opération, le chien est délié et nous constatons les phénomènes suivants :

Rotation de gauche à droite, l'animal exécute un mouvement de manège dans un très-petit cercle. Ce phénomène est passager et dure au plus trois minutes, après lesquelles l'animal tombe à terre. Les yeux regardent tous les deux à droite; pupille gauche très-dilatée, 7 à 8 millimètres; pupille droite contractée, 2 à 3 millimètres. L'animal pousse des cris plaintifs. Pas d'hémiplégie nette, faiblesse générale.

L'animal ne tarde pas à tomber dans le coma, et meurt dans la nuit.

NÉCROPSIE. — Le lobe moyen de chaque hémisphère présente à sa surface une coloration rosée et une diminution de consistance manifeste avec coloration grisâtre de la substance cérébrale; ce ramollissement devient plus manifeste au niveau de la scissure interhémisphérique.

Ramollissement violacé occupant le pilier postérieur *droit* de la voûte à trois piliers; ce pilier est pulpeux et infiltré de sang.

Les tubercules quadrijumeaux droits sont recouverts d'une bouillie d'un gris rosé, composée du tissu cérébral ramolli, adhérent à la pie-mère, et qui n'est probablement qu'une partie du pilier réduite en bouillie et qui est restée adhérente aux tubercules quadrijumeaux. Cette bouillie est infiltrée de sang. Après son ablation, nous constatons que les tubercules quadrijumeaux sont sains.

Corps strié. — Ramollissement rouge, légèrement pulpeux à la surface, occupant le noyau ventriculaire des deux corps striés, mais plus accusé du côté droit, où nous trouvons une partie pointillée rouge d'apoplexie capillaire. Couche optique, pédoncules, cervelet, pilier postérieur gauche sains.

EXPÉRIENCE V.

Blessure de l'hémisphère droit. — *Manège léger de gauche à droite.*
— *Rotation de la tête et des yeux à droite.*

LAPIN. — 10 janvier 1868. — Je perfore avec une vrille la voûte du crâne à droite et j'enfonce l'instrument dans la substance cérébrale.

Il se produit un mouvement de manège de gauche à droite qui dure deux ou trois minutes. La pupille gauche est contractée, la droite dilatée, la paupière gauche abaissée.

Pas d'hémiplégie notable, hébétude. Après une demi-heure, les pupilles sont égales, dilatées, les paupières toutes deux ouvertes. L'animal a une tendance à tourner la tête du côté droit, et quand on l'excite, il tourne plus souvent à droite qu'à gauche. Légère tendance au manège de gauche à droite.

NÉCROPSIE. — Hémorragie méningée qui entoure la base du cerveau et le bulbe.

La lésion a porté sur la partie externe de l'*hémisphère droit*, au niveau de l'union du lobe frontal avec le lobe sphénoïdal; le pédoncule olfactif droit a été légèrement effleuré.

Il y a un peu de sang dans les ventricules.

Les parties profondes (corps striés, couches optiques, tubercules quadrijumeaux) ne sont pas atteintes.

EXPÉRIENCE VI.

Blessure de l'hémisphère droit. — Pas de manège. — Rotation légère de la tête à droite.

LAPIN. — 17 janvier 1868. — Par le même procédé, je fais une blessure du cerveau.

Il ne se produit pas de mouvement de manège manifeste, mais on remarque que l'animal a une tendance à tourner la tête plutôt à droite qu'à gauche, et quand on l'excite, il se dirige plus fréquemment du côté droit que du gauche.

Pupilles égales; les yeux ne sont pas sensiblement déviés.

18 janvier. — Les symptômes précédents ne sont plus appréciables et le lapin tourne tantôt d'un côté, tantôt de l'autre, quand on l'effraye. Il est sacrifié.

NÉCROPSIE. — Légère hémorragie méningée à la base. L'instrument a atteint la partie antérieure et externe du lobe frontal droit; la substance cérébrale est mélangée à du sang. Le pédoncule olfactif est coupé dans toute son épaisseur. Le corps strié droit est très-légèrement effleuré à sa partie antérieure et externe.

EXPÉRIENCE VII.

Blessure de l'hémisphère droit et du corps strié. — Pas de manège. — Rotation légère de la tête à droite.

LAPIN. — 17 janvier 1868. — Même opération. Le lapin ne décrit pas de manège, mais a une tendance à incliner la tête à gauche en portant le museau à droite; les yeux sont peut-être légèrement déviés à droite (?), l'œil gauche est plus saillant, la pupille plus dilatée que la droite. Très-léger nystagmus.

18 janvier. — Rien d'appréciable, le lapin est sacrifié.

NÉCROPSIE. — L'instrument a pénétré l'hémisphère droit au niveau de l'union du lobe frontal avec le lobe sphénoïdal. L'hémisphère a été transpercé, et à la base, la plaie est située à 2 millimètres environ en dehors de la naissance du pédoncule olfactif droit.

L'instrument a atteint la partie postéro-externe du corps strié et légèrement la partie antéro-externe de la couche optique. Un foyer sanguin s'étend un peu au-dessous de la couche optique dans l'extrémité antérieure du lobe sphénoïdal.

EXPÉRIENCE VIII.

Blessure de l'hémisphère droit. — Couche optique. — Rotation de la tête et des yeux à droite. — Tendance au manège de gauche à droite.

LAPIN. — 13 janvier 1868. — Je perfore le crâne et je fais une blessure du cerveau.

La tête est inclinée du côté gauche et en rotation à droite, le museau est dirigé du côté de l'épaule droite. Les yeux sont légèrement déviés à droite, ce que l'on voit surtout en redressant la tête de l'animal; la sclérotique apparaît alors du côté de l'angle palpébral externe à l'œil gauche et du côté de l'angle palpébral interne à l'œil droit. Quand on excite l'animal, on observe une légère tendance à tourner en manège de gauche à droite, en décrivant un cercle à grand rayon.

NÉCROPSIE. — La blessure a porté au niveau du milieu de l'hémisphère droit, a traversé le lobe, lacéré la voûte à quatre piliers du côté droit, ainsi que la partie antérieure de la couche optique droite qui est infiltrée de sang.

La plaie n'a pas atteint les parties les plus profondes de la couche optique.

Le corps strié et les autres parties de l'encéphale sont sains.

EXPÉRIENCE IX.

Blessure de l'hémisphère droit. — Corps strié et couche optique. — Rotation de la tête et des yeux à droite. — Manège de gauche à droite.

LAPIN. — 17 janvier 1868. — Même opération. Le lapin tourne la tête à droite en l'infléchissant légèrement du côté gauche de manière à diriger un peu le vertex du côté gauche. Les oreilles sont toutes deux à gauche de l'animal. Les yeux sont tous deux manifestement tournés à droite, la sclérotique apparaît à l'angle externe de l'œil gauche et à l'angle interne de l'œil droit. Pupille gauche plus dilatée que la droite. Légers nystagmus.

Quand on excite l'animal, il exécute un manège à court rayon de gauche à droite.

La patte antérieure gauche semble être un peu plus faible que la droite.

18 janvier. — Mêmes symptômes d'hémiplégie gauche très-légère et de rotation en manège de gauche à droite. Pupilles égales. — Le lapin est sacrifié.

NÉCROPSIE. — L'instrument a atteint la partie supérieure de l'hémisphère droit au niveau de l'union du lobe frontal avec le lobe sphénoïdal, à 2 millimètres environ de la scissure interhémisphérique. Il a passé en dehors du corps strié droit qui est comme soulevé et détaché, et a atteint la couche optique droite, dont la substance nerveuse est labourée et mélangée à du sang.

EXPÉRIENCE X.

Blessure de la couche optique gauche. — Rotation de la tête et des yeux à gauche. — Manège de droite à gauche.

LAPIN. — 15 janvier 1868. — Je pratique par le même procédé une plaie au cerveau.

L'animal infléchit la tête du côté droit, la tourne à gauche, le mu-

seau étant porté du côté de l'épaule gauche ; les deux yeux sont légèrement déviés à gauche.

L'animal, quand on l'excite, décrit un mouvement de manège de droite à gauche dans un grand cercle.

16 *janvier* — Même état, pupilles égales, tête et yeux tournés à gauche, manège de droite à gauche.

17 *janvier*. — NÉCROPSIE. — On constate sur la face supérieure de l'hémisphère droit, au niveau de la partie médiane, dans le sens antéro-postérieur et à 4 millimètre environ de la scissure inter-hémisphérique, une petite plaie de 4 millimètre de diamètre environ.

En s'enfonçant dans la profondeur, l'instrument a obliqué du côté gauche, a traversé le corps calleux sur la ligne médiane et a atteint la paroi antérieure du troisième ventricule, qui contient du sang et de la substance cérébrale mélangée au sang.

On constate que la paroi gauche du troisième ventricule (couche optique) est labourée et infiltrée de sang, surtout au niveau de sa partie antérieure, tandis que la couche optique droite a été simplement effleurée très-légèrement et offre une consistance et une coloration normales.

EXPÉRIENCE XI.

Blessure de la couche optique gauche. — Rotation de la tête et des yeux à gauche. — Manège de droite à gauche.

LAPIN. — 15 *janvier* 1868. — Je fais par le même procédé une blessure du cerveau.

Le lapin tourne la tête du côté gauche et l'incline légèrement à droite les yeux sont dirigés tous les deux du côté gauche, les pupilles sont égales. En marchant, l'animal décrit un mouvement de manège de droite à gauche dans un cercle à court rayon.

16 *janvier*. — Mêmes symptômes.

17 *janvier*. — Abattement, pupilles égales, la tête et les yeux sont toujours dirigés à gauche. Le lapin décrit, quand on l'excite, un manège à très-court rayon, de droite à gauche.

Il est sacrifié par décapitation.

NÉCROPSIE. — Pas d'épanchement sous-méningé.

L'instrument a atteint l'hémisphère droit tout près de la partie médiane de la scissure interhémisphérique; il a obliqué à gauche et est allé, en traversant le corps calleux sur la ligne médiane, labourer la couche optique gauche. Il y a là un foyer hémorragique formé de substance cérébrale, mêlée au sang, et comprenant toute l'épaisseur de la couche optique. — La couche optique droite est à peine effleurée.

Les corps striés n'ont pas été atteints.

Je dois répondre maintenant à une objection que l'on ne manquerait pas de me faire. Il est vrai, peut-on dire, qu'un animal qui offre un mouvement de manège de *gauche à droite* par exemple, à la suite d'une lésion faite dans l'hémisphère droit, présente un certain degré d'hémiplégie gauche, et souvent une attitude spéciale de la tête et des yeux qui sont en rotation du côté droit et souvent agités de nystagmus.

Il est vrai que chez un apoplectique offrant un foyer dans l'hémisphère droit et une hémiplégie gauche, les yeux et la tête sont souvent tournés du côté droit; c'est là une simple coïncidence, une analogie entre ces deux cas, et non une similitude : où sont en effet les mouvements de translation de l'hémiplégique ? pourquoi n'offre-t-il pas dans son lit un mouvement représentant le mouvement de manège ? D'ailleurs, dans tous les cas où l'on a observé le mouvement de manège, on n'a pas toujours vu une déviation des yeux et de la tête du côté de la rotation (1).

Je répondrai d'abord à cette dernière objection que,

(1) Voyez à cet égard, Brown-Sequard, à propos d'un cas de tournoisement observé chez un enfant par M. Le Bret (*Mém. de la Soc. de biol.*, 1^{re} sér., II, p. 7). — Vulpien, *Leçons de physiol. du système nerveux*, p. 596.

s'il est des cas où l'on a observé des mouvements de rotation sans déviation des yeux, ces cas sont rares et exceptionnels ; on a aussi cité d'un autre côté, chez les animaux, des cas dans lesquels une déviation conjuguée des yeux n'était pas accompagnée de rotation.

Quant à la première partie de l'objection, je rappellerai pour y répondre ce que j'ai dit plus haut sur la prédominance d'action que les hémisphères ont chez l'homme relativement aux mouvements volontaires. Il se peut fort bien que l'absence de translation provienne de la plus grande intensité de l'hémiplégie. D'ailleurs, comme je l'ai montré, il s'agit ici d'un mouvement de manège, et pour s'assurer qu'il n'existe pas, il faudrait, au lieu de laisser l'hémiplégique dans le décubitus dorsal, le faire marcher de la même façon que l'animal qui exécute un mouvement de manège, ce qui, on l'avouera, n'est guère praticable.

Je dois ajouter que si la tendance à la translation est rarement signalée dans mes observations, il en est cependant quelques-unes dans lesquelles on a cru en remarquer quelques vestiges. Les malades avaient quelquefois de la tendance à tomber de leur lit du côté opposé à leur hémiplégie, du côté de la déviation oculaire ; d'autres fois les malades avaient de la tendance à se placer en travers dans leur lit. Cette sorte d'entraînement s'est montrée encore plus manifeste chez la malade de l'observation LVIII, que l'on a vue avoir de la tendance à tourner sur son axe (mouvement de toupie).

M. Laborde (1) a constaté chez un vieillard, alors que

(1) Leven, *Nouv. rech. sur la phys. et la path. du cervelet* (Mém. de la Soc. de biol., 1864, p. 106).

le corps strié et la couche optique étaient ramollis et profondément désorganisés, l'entraînement latéral et une tendance à l'incurvation en arc.

Il existe en outre quelques observations dans la science dans lesquelles un mouvement, semblant se rapprocher du mouvement de manège, a pu être observé dans des cas de tumeurs ou d'autres lésions d'un hémisphère.

Le cas le plus remarquable à tous égards est celui que cite M. Mesnet (1) dans son mémoire.

Extrait du cas de M. Mesnet : observation recueillie avec le concours de M. Brouardel, interne du service.

François D..., 42 ans, entré à l'hôpital le 4 mai, mort le 27 juillet 1861.

Ce malade qui, depuis plus de deux ans, éprouve des douleurs de tête et de la faiblesse générale, offre, pendant son séjour à l'hôpital, les symptômes suivants :

De l'hébétude et une hémiplegie gauche peu caractérisée et visible seulement par un examen attentif.

« En faisant marcher le malade, on ne constate pas de faiblesse anormale de la jambe gauche ; mais s'il veut faire un effort, s'il veut monter sur son lit par exemple, il ne cherche jamais à s'enlever sur la jambe gauche, c'est toujours sur la jambe droite qu'il prend son point d'appui.

» Il meut librement ses membres, il active ou retarde le pas, il tourne sur lui-même sans hésitation, bien que son pas soit lourd et sa démarche pesante ; mais il présente le phénomène singulier, qu'il lui est impossible de marcher directement vers le but qu'il veut

(1) Mesnet, *Arch. de méd.*, 1862, p. 514. Dans ce cas, il n'est pas fait mention de déviation des yeux ni de la tête.

atteindre. *Il est toujours entraîné vers sa droite*, de telle sorte que pour aller chercher la garde-robe placée à vingt pas de son lit, il va se heurtant au mur de la salle, et pour regagner sa place, il accroche, en passant, tous les lits placés en regard de la muraille et qui se trouvent alors situés à sa droite.

» Cet entraînement que subit le malade se répète chaque fois qu'il veut marcher, et se montre avec d'autant plus d'évidence qu'il marche dans un couloir, dans un endroit plus rétréci. »

Ce malade est pris d'attaques épileptiformes, son état s'aggrave ses forces s'affaiblissent, et il meurt le 25 juillet.

NÉCROPSIE. — On trouve une tumeur ovoïde de la grosseur d'un œuf de poule, développée dans l'épaisseur même de la substance du lobe antérieur droit.

Cette tumeur a refoulé en arrière le genou antérieur du corps calleux vers le corps strié, qui lui-même est aplati et refoulé sur la couche optique.

La moitié antérieure du ventricule latéral droit est complètement effacée et remplie par la tumeur.

En examinant attentivement ces faits expérimentaux et pathologiques, on doit reconnaître que chez les hémiplegiques la rotation de la tête du côté de l'hémisphère malade, et la déviation conjuguée des deux globes oculaires dans le même sens, sont les représentants exacts d'un mouvement de rotation en manège.

Mouvements de rotation produits par des lésions uni-latérales de l'isthme encéphalique.

Aussi apparents chez les vertébrés inférieurs que chez les mammifères, les mouvements produits par les lésions de l'isthme encéphalique sont tantôt un mouvement

de manège, tantôt un mouvement gyrotoire ou de rotation sur l'axe.

J'ai signalé plus haut une des causes d'obscurités relativement à la détermination du sens de la rotation sur l'axe ; je ne reviendrai pas ici sur ce sujet, mais je rappellerais simplement que le sens du mouvement sur l'axe est le même que celui du manège, que ces deux mouvements s'effectuent dans le sens indiqué par la déviation des yeux, et que si l'animal se déplace sur le sol dans un sens opposé à la rotation qu'il effectue sur son axe, cela dépend uniquement du frottement du sol.

Le sens de la rotation, dans le cas de lésion unilatérale de l'isthme, est variable, suivant le point de l'isthme qui a été atteint, et il n'est pas rare d'observer, pendant les premiers moments qui suivent l'opération, un mouvement de manège dans le sens opposé à celui qui s'établit définitivement quelques minutes plus tard. C'est là une particularité que m'a fait observer M. Vulpian.

Examinons le sens de ce mouvement de rotation suivant les diverses lésions unilatérales de l'isthme.

Magendie (1), spécifiant mieux des phénomènes déjà entrevus par Pourfour du Petit (2) et par Serres (3), observa que la lésion du pédoncule cérébelleux moyen, donnait lieu à un mouvement rotatoire qui se produit toujours *du même côté que la section* ; il remarqua, en outre, que l'œil du côté blessé se dirige en bas et en

(1) Magendie, *Journ. de phys. expérim.*, 1824, t. IV, p. 399, et *Leçons sur les fonctions et les malad. au syst. nerv.* Paris, 1839.

(2) Pourfour du Petit, *Nouv. syst. du cerveau.* Paris, 1766.

(3) Serres, *Journ. de phys. expérim.* de Magendie, 1823, t. III.

avant, celui du côté opposé est porté en haut et en arrière. Magendie, en faisant une section du cervelet, de manière à laisser intacts les trois quarts à gauche et le dernier quart à droite, observa que l'animal roula à droite, et que les yeux se placèrent comme s'il avait coupé le pédoncule droit.

M. Longet (1), dans son *Traité d'anatomie et de physiologie du système nerveux*, avance, de même que Lafargue (2), que la rotation s'effectue, au contraire, du côté opposé à la section d'un des pédoncules cérébelleux moyens.

Depuis lors, M. Longet (3) a émis l'opinion que cette différence entre ses résultats et ceux de Magendie tient à ce que le pédoncule moyen contient, en arrière surtout, des fibres non entrecroisées et en avant des fibres entrecroisées.

Avec les lésions partielles d'un pédoncule cérébral faites immédiatement au devant de la protubérance, et un peu au delà, M. Longet observa un mouvement de manège du côté opposé à la lésion; tandis que Magendie, dans des cas de lésion d'un pédoncule cérébral, avait observé un mouvement circulaire du côté de la lésion.

M. Claude Bernard (4), en blessant le pédoncule cérébral en arrière de l'origine des trijumeaux, observa que le roulement se faisait du même côté où la section avait été pratiquée. En faisant, au contraire, la section au devant de l'origine des trijumeaux, il observa le tournoiement du côté opposé à la section.

(1) Longet, *Anat. et physiol. du système nerveux*. Paris, 1842.

(2) Thèse de Paris, 1838.

(3) Voy. *Traité de physiologie*, 1860, t. II, p. 406.

(4) *Mém. de la Soc. de biologie*, année 1849.

M. Schiff observa, dans le cas de lésion des parties postérieures d'un pédoncule cérébral, un mouvement rotatoire du côté lésé.

M. Brown-Sequard (1), dans les cas de lésion de quelques parties du pédoncule cérébral situées près de la couche optique, observa un mouvement circulaire du côté opposé à la lésion ; il obtint une rotation dans le même sens avec des lésions portant sur les parties antérieures et supérieures du pont de Varole, la partie du bulbe où s'insère le glosso-pharyngien, la partie de la moelle épinière où s'insèrent les deux ou trois premières paires de nerfs.

M. Brown-Sequard observa, au contraire, un mouvement rotatoire du côté lésé, avec les lésions voisines de l'insertion des racines inférieures du nerf vague ; il observa, avec M. Martin Magron, le même sens de rotation lors des lésions du bulbe portant sur les parties où s'insèrent le nerf auditif et le nerf facial.

M. Vulpian (2), en blessant le plancher du quatrième ventricule, observa une rotation de la tête et des yeux du côté opposé à la lésion, quelquefois un mouvement de manège du côté indiqué par la déviation oculaire, quelquefois une rotation sur l'axe dans le même sens, et un déplacement de l'animal sur le sol dans le sens opposé.

M. H. Paris (3) publia un cas d'hémorrhagie de la

(1) Voy. *Note sur les mouvements rotatoires*, dans *Journ. de physiologie* du docteur Brown-Sequard. 1860, t. III, p. 724.

(2) Voy. *Effets des lésions du plancher du quatrième ventricule, etc.* (*Mém. de la Soc. de biologie*, année 1861).

(3) H. Paris, *Journal de physiologie* du docteur Brown-Sequard. 1860, t. III, p. 717.

partie latérale gauche de la protubérance, qui a donné lieu, chez un chat, à un mouvement de manège de droite à gauche, c'est-à-dire du côté de la lésion.

MM. Leven et Ollivier (1), dans des expériences nombreuses pratiquées sur le cervelet, ont observé souvent le mouvement de manège ou des mouvements de rotation s'effectuant le plus ordinairement du côté opposé au côté lésé ; mais quelquefois du côté de la lésion.

On voit, par cet exposé, que le sens du mouvement de manège et du mouvement de rotation sur l'axe produits par des lésions latérales de l'isthme, peut varier suivant les parties atteintes. Dans ce cas, comme le fait remarquer M. Vulpian, dans son *Cours de physiologie* (p. 586) : « Le sens des mouvements de rotation en » manège a lieu le plus souvent du côté opéré vers le » côté sain, c'est-à-dire de gauche à droite, si la lésion » est à gauche. Toutefois, il n'est pas rare de voir le » mouvement de manège se faire dans le sens inverse.»

Mes expériences personnelles ont confirmé exactement ces données.

On doit rapprocher, sous ce point de vue, des lésions de l'isthme, les lésions d'une couche optique et d'un tubercule quadrijumeau ; les auteurs, comme je l'ai dit, n'ont pas été tous d'accord à leur égard ; mais comme je l'ai fait remarquer plus haut, il est fort possible qu'en attaquant postérieurement la couche

(1) M. Leven et A. Ollivier, *Recherches sur la phys. et la path. du cervelet* (*Arch. gén. de méd.*, 1862, t. II). — Voyez aussi, Gratiolet et Leven, *Sur les mouvements de rotation sur l'axe que déterminent les lésions du cervelet* (*Compte rendu Ac. sc.*, 1860). — Leven, *Nouv. rech. sur la phys. et la path. du cervelet* (*Mém. Soc. de biol.*, 1864).

optique, ou excite les parties latérales de l'isthme, les effets produits sont alors dus à l'isthme encéphalique : on a vu, que dans mes expériences, j'ai toujours obtenu, en attaquant de haut en bas la couche optique, une rotation du côté de la lésion. Dans les observations du groupe VII, dont plusieurs offraient une lésion limitée à la couche optique, ou s'étendant au pédoncule cérébral la rotation de la tête et des yeux a toujours eu lieu du côté de la lésion et du côté opposé à l'hémiplégie.

Quant aux tubercules quadrijumeaux ou bijumeaux, j'ai pu me convaincre, par des expériences faites chez la grenouille dont ces parties sont facilement découvertes, que le sens de rotation varie suivant le point lésé. La rotation m'a paru se faire le plus habituellement dans le sens de la lésion, si celle-ci siège à la partie tout à fait antérieure du tubercule, et du côté opposé si l'on attaque les parties moyennes ou postérieures du tubercule bijumeau : dans ce dernier cas, la rotation est plus prononcée et plus persistante.

Ces différences dans les résultats obtenus avec les lésions de l'isthme se conçoivent très-bien quand on songe que les entrecroisements des fibres nerveuses ne sont pas encore complets à ce niveau, comme ils le seront à un niveau plus supérieur.

Les données physiologiques que je viens d'exposer sont très-précieuses au point de vue des observations du groupe VIII. Dans trois de ces observations, en effet (LII, LIII, LV), la rotation des yeux de la tête s'était faite du côté opposé à la lésion de l'encéphale. Dans l'une au contraire (LIV), cette rotation avait lieu du côté du foyer encéphalique. Dans toutes ces observations, la lésion

siégeait dans l'isthme de l'encéphale, et comme je viens de le montrer, la rotation observée dans ce cas chez les animaux se fait le plus habituellement du côté opposé à la lésion encéphalique.

Ces observations qui, au premier abord, pourraient paraître exceptionnelles, sont donc un argument nouveau en faveur de l'opinion que j'avance en assimilant la rotation de la tête et des yeux aux phénomènes de rotation observés chez les animaux.

Les faits de véritable rotation observés chez l'homme, dans les cas de lésion unilatérale de l'isthme, sont moins rares que ceux qui dépendent d'une lésion de l'un des hémisphères : l'observation LV, chapitre I, en fournit un exemple. En publiant ce fait, M. Vulpian l'accompagna d'une note détaillée et intéressante relativement à ces phénomènes.

Le malade observé par Serres (1), avant que Magendie ait rendu compte de ses expériences sur les pédoncules cérébelleux moyens, présentait une lésion du pédoncule cérébelleux droit et tournait sur lui-même de droite à gauche.

La malade observée par Belhomme roulait le plus souvent à droite, quelquefois à gauche, et une exostose comprimait surtout le pédoncule cérébelleux gauche.

Plusieurs faits analogues ont été réunis dans différents mémoires, dans ceux de MM. Roth (2), Hillairet (3), Mesnet (4), Leven et Ollivier (5) Ladame (6), etc.

(1) Serres, *Journ. de phys.* de Magendie, 1823, t. III.

(2) Roth, *Histoire de la chorée anormale*, Paris, 1850.

(3) Hillairet, *Hémorrhagies cérébelleuses* (*Arch. gén. de méd.*, 1858, t. 1).

(4) Mesnet, *loc. cit.*

(5) Leven et Ollivier, *loc. cit.*

(6) Ladame, *Hirngeschwülste Wurtzburg*, 1865.

Les citer avec détails n'ajouterait rien au sujet que je traite ; d'ailleurs, dans ces cas, la déviation des yeux n'a pas toujours été exactement notée et il est fort souvent difficile, comme je l'ai dit, de comprendre le sens dans lequel s'effectuait la rotation.

Les faits expérimentaux et pathologiques que j'ai cités suffisent pour prouver que dans les lésions latérales de l'isthme le sens de la rotation est sujet à varier suivant le point lésé.

Plusieurs auteurs, et en particulier M. Brown-Sequard (1) et M. Mesnet (2), ont signalé des cas d'épilepsie dans lesquels le début de l'attaque était caractérisé par un mouvement gyrotoire sur l'axe ; ces cas peuvent être rapprochés des observations citées ci-dessus.

J'ai eu l'occasion de voir, l'an dernier, à l'une des consultations de l'Hôtel-Dieu, un jeune homme affecté depuis longtemps d'attaques d'épilepsie qui survenaient périodiquement tous les mois. Ce malade m'affirma de lui-même qu'il ressentait, avant de tomber, une sorte d'attraction invincible de ses deux globes oculaires, tantôt d'un côté, tantôt de l'autre, mais plus souvent, croyait-il, du côté droit ; il s'écriait alors : « Voici mon attaque ! » et perdait connaissance ; ses camarades d'atelier lui auraient dit, qu'avant de tomber, il tournait plusieurs fois sur ses pieds. Comme je n'ai pas assisté moi-même à ce phénomène, je ne puis le citer qu'avec réserves ; mais je dois dire que ce malade m'a conté

(1) *Loc. cit.*

(2) *Loc. cit.*

de lui-même ces faits, sans que je l'aie interrogé à cet égard, et qu'il n'avait aucun intérêt à me tromper.

Je ne parlerai pas ici de troubles divers de la motilité, qui ne rentrent pas dans le type des mouvements circulaires; on sait en effet qu'avec les lésions de l'isthme et du cervelet en particulier, on a signalé des mouvements variés, une propension à tomber sur la tête, à tomber en arrière, à perdre l'équilibre, etc.

Mais ces cas, dans lesquels la position des yeux a été rarement spécifiée, ne rentrent pas dans le cadre que m'out tracé mes observations pathologiques.

J'exclus aussi de ce travail tous les cas de strabisme qui s'observent fréquemment avec des lésions de l'isthme, car, comme je l'ai dit, le phénomène de déviation conjuguée des yeux n'a pas de rapport, selon moi, avec le strabisme.

QUELQUES REMARQUES RELATIVES A LA THÉORIE DE LA DÉVIATION CONJUGUÉE DES YEUX ET DES MOUVEMENTS DE ROTATION.

Doit-on considérer la déviation conjuguée des yeux et la rotation de la tête que j'ai décrites dans ce mémoire comme le résultat d'une paralysie? Doit-on, au contraire, en faire le résultat d'un mouvement actif des muscles antagonistes de ceux qui seraient paralysés?

C'est là, je l'avoue, une question très-difficile, si ce n'est impossible à résoudre dans l'état actuel de la science.

J'ai assimilé le phénomène de déviation conjuguée

des yeux aux mouvements de rotation observés chez les animaux dans des cas de lésions analogues ; aucune des théories que l'on a proposées pour expliquer ces mouvements de rotation n'est vraiment satisfaisante.

Je n'ai nullement l'intention de discuter ici ces théories ; ce sujet a été traité d'une manière complète par M. Vulpian (1), et je n'aurais rien à ajouter à ce qu'il en a dit ; mais j'attirerai l'attention sur quelques points de mes observations pathologiques et de mes expériences qui se rapportent à ces théories.

A l'état normal, les mouvements synergiques des globes oculaires sont assez difficiles à interpréter. M. Foville fils (2), comparant ingénieusement les deux yeux à un attelage à deux chevaux, interprète ainsi les entrecroisements nerveux qui doivent exister dans la protubérance. Le nerf moteur oculaire commun d'un côté offrirait un noyau commun d'origine avec le nerf moteur oculaire externe de l'autre œil, et la déviation oculaire résulterait de la paralysie de l'un de ces noyaux d'origine.

Dans la paralysie du nerf moteur oculaire commun, la déviation de l'œil en dehors est habituellement accompagnée de la chute de la paupière et de la dilatation de la pupille. Or, j'ai montré (chap. II) que la chute de la paupière et la dilatation pupillaire étaient exceptionnelles dans le cas de déviation conjuguée des yeux.

Lorsque ces symptômes sont observés, ils ne se montrent point simultanément dans le même œil, et ils existent souvent dans l'œil opposé à celui qui, d'après

(1) Vulpian, *Mém. de la Soc. de biol.*, 1861, et *Cours de physiol.*, 1866.

(2) *Loc. cit.*

son attitude, devrait offrir une paralysie du nerf moteur oculaire commun.

D'ailleurs, les mouvements des yeux du côté opposé à leur déviation sont rarement abolis et les iris peuvent ordinairement gagner tout au moins le milieu des ouvertures palpébrales, et par un effort du malade, ils dépassent souvent ce niveau ; ce qui ne serait pas le cas avec une paralysie conjuguée.

Il est difficile de voir dans ce phénomène une contracture, car j'ai montré que quand la tête était en rotation du côté du foyer cérébral, il y avait tantôt contracture, tantôt flaccidité complète du cou.

L'expérience I, que j'ai publiée avec détails, est instructive relativement aux théories des mouvements de rotation.

Devant ce fait et les trois suivants, on ne peut pas dire avec certains auteurs que l'animal se pousse du côté le plus faible, puisque ces chiens tournaient tous du côté opposé à leur hémiplegie.

On ne peut pas attribuer la rotation à la contracture de certains groupes musculaires, puisque cette contracture n'existait pas.

On ne peut pas soutenir davantage l'opinion qui repose sur la paralysie de certains groupes musculaires, puisque l'animal se servait aussi bien de ses membres faibles que des autres, pour exécuter sa rotation.

On ne peut point attribuer la rotation à la direction des yeux ou à la perte de l'œil gauche, puisque les mêmes phénomènes se montraient quand les yeux étaient fermés.

Devant ces faits pathologiques et expérimentaux, on

est forcé de se rapprocher des hypothèses de Magendie ou de Flourens, modifiées par M. Vulpian, et d'admettre simplement « qu'il y a une tendance impulsive d'origine encéphalique qui joue le principal rôle dans ces phénomènes ».

Mais ce vertige cérébral admis, à quoi est-il dû ?

Avouons notre ignorance et contentons-nous de définir les faits que nous ne pouvons expliquer dans l'état actuel de la science.

CONCLUSIONS.

1° Il est fréquent d'observer dans les cas d'hémiplégie une déviation conjuguée des deux globes oculaires, qui n'offre pas de rapport avec le strabisme.

2° Cette déviation conjuguée des yeux est souvent accompagnée d'une rotation de la tête sur son axe.

3° Dans le cas de lésion siégeant dans l'un des hémisphères cérébraux, la déviation des yeux et de la tête suit une règle constante et se fait du côté opposé à l'hémiplégie, du côté de l'hémisphère malade.

4° Dans le cas de lésions siégeant dans l'isthme encéphalique, la déviation des yeux et de la tête peut avoir lieu du côté opposé à la lésion.

5° On peut observer ce symptôme dans les cas de lésions superficielles d'un hémisphère et même dans des cas de lésions unilatérales des méninges, la déviation a toujours eu lieu alors du côté de la lésion.

6° Ce symptôme devient plus fréquent quand la lésion se rapproche du corps strié et de l'irradiation du pédoncule cérébral.

7° C'est surtout dans les attaques brusques que s'observe cette déviation.

8° Sa durée est généralement passagère, mais peut être longue dans certains cas.

9° Cette déviation de la tête et des yeux peut être très-utile dans le cas de diagnostic incertain d'une lésion cérébrale unilatérale.

10° La déviation conjuguée des yeux et de la tête peut être assimilée aux phénomènes de rotation en manège observés chez les animaux, qui offrent une lésion unilatérale de l'encéphale. En effet :

11° Il résulte de l'analyse des faits cités par les auteurs et de mes expériences personnelles :

a. Que dans le cas de lésion siégeant dans un hémisphère cérébral, le mouvement de manège s'effectue du côté de la lésion et est généralement accompagné d'une déviation conjuguée des yeux et d'une rotation de la tête dans le même sens.

b. Qu'une lésion de l'isthme encéphalique donne lieu à un mouvement de manège et à une déviation des yeux et de la tête dans un sens souvent opposé au siège de la lésion.

Ce mouvement de manège se convertit alors, dans certains cas, en une rotation sur l'axe s'effectuant dans le même sens ; l'animal étendu sur le sol se déplace, et roule, grâce au frottement du sol, du côté opposé à la rotation qu'il décrit sur son axe.

12° Les phénomènes de rotation de la tête et de dévia-

tion conjuguée des yeux observés chez les hémiplegiques répondent exactement à ces faits expérimentaux ; ils ont quelquefois été accompagnés de véritables mouvements de translation ou de rotation, et doivent être classés dans le même ordre de faits.

FIN.

TABLE DES MATIÈRES.

Avant-propos.....	v
Historique. — Plan et division du sujet.....	1
CHAPITRE I. — Exposé des faits. — Classification des observations...	8
Groupe I. — Lésions limitées à la substance grise (obs. I-IV)..	9
Groupe II. — Lésions des méninges (obs. V-VIII).....	13
Groupe III. — Lésions s'étendant dans le centre ovale, sans atteindre le corps strié et la couche optique (obs. IX-XX).	48
Groupe IV. — Lésions étendues attaquant le corps strié ou la couche optique en même temps que le centre ovale (obs. XXI-XXX).....	29
Groupe V. — Hémorrhagie ayant fait irruption dans le ventri- cule latéral (obs. XXXI-XL).....	41
Groupe VI. — Lésions limitées au corps strié (obs. XLI-XLVI).	51
Groupe VII. — Lésions limitées à la couche optique ou s'éten- dant au pédoncule cérébral (obs. XLVII-LI).....	57
Groupe VIII. — Lésions de la protubérance et du cervelet (obs. LII-LV).....	62
Groupe IX. — Pas de nécropsie (obs. LVI-LVIII).....	66
CHAPITRE II. — Etude clinique de la déviation conjuguée des yeux et de la rotation de la tête.....	73
CHAPITRE III. — Physiologie pathologique.....	
De la déviation conjuguée des yeux et de la rotation de la tête comparées au siège de la lésion cérébrale.....	87
Interprétation physiologique de la déviation des yeux et de la rotation de la tête.....	90
Des divers mouvements de rotation observés chez les animaux..	93
Mouvements de rotation produits par la lésion d'un hémisphère cérébral.....	97
Mouvements de rotation produits par des lésions unilatérales de l'isthme encéphalique.....	122
Quelques remarques relatives à la théorie de la déviation conjuguée des yeux et des mouvements de rotation.....	130
Conclusions.....	133

