


Chas. Greene Amston



OUVRAGES DE CH. DARWIN

- L'Origine des Espèces** au moyen de la sélection naturelle ou la Lutte pour l'existence dans la nature, traduit sur l'édition anglaise définitive par Edmond Barbier. 1 volume in-8°. Cartonné à l'anglaise 8 fr.
- De la Variation des Animaux et des Plantes** à l'état domestique, traduit sur la seconde édition anglaise par Ed. Barbier, préface par Carl Vogt. 2 vol. in-8°, avec 43 gravures sur bois. Cart. à l'anglaise..... 20 fr.
- La Descendance de l'Homme et la Sélection sexuelle.** Traduit de l'anglais par Edmond Barbier, préface de Carl Vogt. Troisième édition française. 1 vol. in-8° avec grav. sur bois. Cartonné à l'anglaise 12 fr. 50
- De la Fécondation des Orchidées** par les insectes et du bon résultat du croisement. Traduit de l'anglais par L. Rérolle. 1 vol. in-8° avec 34 grav. sur bois. Cart. à l'anglaise..... 8 fr.
- L'Expression des Émotions** chez l'homme et les animaux. Traduit par Samuel Pozzi et René Benoit. 2° édition, revue. 1 vol. in-8°, avec 21 grav. sur bois et 7 photographies. Cartonné à l'anglaise..... 10 fr.
- Voyage d'un Naturaliste autour du Monde**, fait à bord du navire *Beagle*, de 1831 à 1836. Traduit de l'anglais par E. Barbier. 1 vol. in-8° avec gravures sur bois. Cartonné à l'anglaise..... 10 fr.
- Les Mouvements et les Habitudes des Plantes grimpantes.** Ouvrage traduit de l'anglais sur la deuxième édition par le docteur Richard Gordon. 1 vol. in-8° avec 13 figures dans le texte. Cart. à l'anglaise..... 6 fr.
- Les Plantes insectivores**, ouvrage traduit de l'anglais par Edm. Barbier, précédé d'une Introduction biographique et augmenté de Notes complémentaires par le professeur Charles Martins. 1 vol. in-8° avec 30 figures dans le texte. Cartonné à l'anglaise..... 10 fr.
- Des Effets de la Fécondation croisée et directe dans le règne végétal.** Traduit de l'anglais par le docteur Ed. Heckel, professeur à la Faculté des sciences de Marseille. 1 vol. in-8°. Cartonné à l'anglaise. 10 fr.
- Des différentes Formes de Fleurs** dans les plantes de la même espèce. Ouvrage traduit de l'anglais avec l'autorisation de l'auteur et annoté par le D^r Ed. Heckel, précédé d'une Préface analytique du professeur Coutance. 1 vol. in-8° avec 15 gravures dans le texte. Cartonné à l'anglaise.... 8 fr.
- La Faculté motrice dans les Plantes**, avec la collaboration de Fr. Darwin fils, traduit par le professeur E. Heckel. 1 vol. in-8° avec figures dans le texte. Cartonné à l'anglaise 10 fr.

Sous presse :

La Formation de la Terre végétale par le moyen des vers de terre. 1 vol. in-8° avec gravures.

Librairie G. REINWALD, 15, rue des Saints-Pères, à Paris.

ARCHIVES
DE
ZOOLOGIE EXPÉRIMENTALE ET GÉNÉRALE

HISTOIRE NATURELLE — MORPHOLOGIE — HISTOLOGIE — ÉVOLUTION DES ANIMAUX

publiées sous la direction de

HENRI DE LACAZE-DUTHIERS

Membre de l'Institut de France (Académie des sciences),
Professeur d'anatomie comparée et de zoologie à la Sorbonne (Faculté des sciences),
Fondateur et directeur des laboratoires de zoologie expérimentale de Roscoff
et de la station de Banyuls-sur-Mer.

Les *Archives de Zoologie expérimentale et générale* paraissent par cahiers trimestriels. Quatre cahiers ou numéros forment un volume. Prix de l'abonnement : pour Paris, 40 fr.; pour les départements et l'étranger, 42 fr.

Chaque année forme un volume gr. in-8° avec planches noires et coloriées.

Les volumes I à IX sont en vente. — Prix de chaque volume, cartonné en toile anglaise : 42 francs. — Le premier cahier du tome X (année 1882) paraîtra fin du mois d'avril 1882.

ÉLÉMENTS D'EMBRYOLOGIE

PAR

M. FOSTER et Francis BALFOUR

Ouvrage contenant 71 gravures sur bois, traduit de l'anglais

par le D^r **E. ROCHEFORT**

1 vol. in-8°. Cartonné à l'anglaise..... 7 fr.

MANUEL D'ANATOMIE COMPARÉE

par **CARL GEGENBAUR**

Professeur à l'Université d'Heidelberg.

AVEC 319 GRAVURES SUR BOIS INTERCALÉES DANS LE TEXTE

TRADUIT EN FRANÇAIS SOUS LA DIRECTION DE

CARL VOGT

Professeur à l'Académie de Genève, président de l'Institut genevois.

1 volume gr. in-8°. Broché, 18 fr.; cartonné à l'anglaise, 20 fr.

RECHERCHES SUR LA PRODUCTION ARTIFICIELLE DES

MONSTRUOSITÉS

OU

ESSAIS DE TÉRATOLOGIE EXPÉRIMENTALE

Par M. **Camille DARESTE**

Docteur ès sciences et en médecine, professeur à la Faculté des sciences de Lille, lauréat de l'Institut.

1 volume grand in-8° avec 16 planches chromolithographiques.
Cartonné à l'anglaise..... 18 fr.

EMBRYOLOGIE

OU TRAITÉ COMPLET DU DÉVELOPPEMENT

DE L'HOMME

ET DES ANIMAUX SUPÉRIEURS

~~~~~  
PARIS, — TYPOGRAPHIE PAUL SCHMIDT, 5, RUE PERRONET  
~~~~~


EMBRYOLOGIE

OU

TRAITÉ COMPLET DU DÉVELOPPEMENT

DE L'HOMME

ET DES ANIMAUX SUPÉRIEURS

PAR

ALBERT KÖLLIKER

PROFESSEUR D'ANATOMIE A L'UNIVERSITÉ DE WURZBOURG

Traduction faite sur la deuxième édition allemande

Par **AIMÉ SCHNEIDER**

Professeur à la Faculté des sciences de Poitiers

REVUE ET MISE AU COURANT DES DERNIÈRES CONNAISSANCES PAR L'AUTEUR

Avec une Préface

Par **H. de LACAZE-DUTHIERS**

Membre de l'Institut de France

SOUS LES AUSPICES DUQUEL LA TRADUCTION A ÉTÉ FAITE.

Avec 606 Figures dans le texte.

PARIS

C. REINWALD, LIBRAIRE-ÉDITEUR

45, RUE DES SAINTS-PÈRES, 45

1882

Tous droits réservés.

Digitized by the Internet Archive
in 2011 with funding from
Open Knowledge Commons and Harvard Medical School

PRÉFACE

DE M. H. DE LACAZE-DUTHIERS

La traduction de l'*Embryologie* ou *Traité complet du développement de l'homme et des animaux supérieurs*, de Albert v. KÖLLIKER, est, on peut le dire avec l'éditeur, une bonne fortune pour les jeunes naturalistes français.

L'éloge de cet ouvrage serait ici hors de propos. Son savant auteur, dont les traités d'histologie, plusieurs fois traduits dans notre langue, sont entre les mains de tous les anatomistes, est trop connu pour qu'il soit nécessaire d'adresser des louanges à son œuvre nouvelle.

Il suffira de dire que la traduction, faite avec un très grand soin, reproduit avec la plus scrupuleuse fidélité les idées de M. le professeur Kölliker, qui s'est plu, en maintes circonstances, à manifester la satisfaction qu'il éprouvait de voir son livre dans des mains telles que celles de mon savant collègue et ami, M. A. Schneider.

De son côté, M. Reinwald a tenu, comme éditeur, à faire une publication qui pût prendre rang parmi les mieux faites et les plus utiles de la librairie des sciences naturelles.

En répondant donc au désir exprimé par l'auteur, M. le professeur A. v. Kölliker, le traducteur M. A. Schneider et l'éditeur M. C. Reinwald, de me voir ajouter quelques lignes en tête de l'édition française, ma tâche est facile. Car, du fond de l'ouvrage, je n'ai rien à dire, le nom seul de l'auteur

s'imposant, il ne me reste plus qu'à apprendre au lecteur que cette traduction soignée et presque littérale a été revue entièrement par M. Kölliker lui-même, dans le but spécial de faire de nombreuses additions à l'édition originale, et que par cela même le livre français est plus étendu que le livre allemand ; que l'auteur l'a mis au courant de la science en y ajoutant soit des faits nouveaux trouvés par lui, soit des résumés des découvertes faites depuis la publication de la première édition.

Il était utile de signaler cette particularité, qui a rendu l'ouvrage plus étendu, et qui explique aussi les lenteurs forcées de sa publication.

Mais une observation me semble devoir trouver place en tête d'un traité d'embryologie paraissant pour la première fois aussi complet dans notre pays.

Cette observation s'adresse surtout à la génération des jeunes naturalistes qui se forme en ce moment, et qui entre dans la carrière des sciences naturelles, si délaissée il y a peu d'années, et vers laquelle un mouvement si nettement accusé se prononce aujourd'hui.

On a reproché aux savants français de ne pas cultiver l'embryologie avec une ardeur égale à celle qui les dirige vers la zoologie proprement dite, ou l'anatomie comparée.

Incontestablement, le reproche est fondé. Il suffit, pour bien s'en convaincre, de voir combien le nombre des embryologistes de profession est grand à l'étranger, comparé à ce qu'il est en France.

Aussi, ne faut-il pas craindre de signaler ce reproche à nos jeunes naturalistes, afin qu'ils cherchent à l'éviter pour eux-mêmes, et qu'ils se lancent dans la voie si féconde de l'embryogénie.

Il ne faudrait pas cependant, la réalité du fait étant reconnue, en conclure que les savants français ont méconnu

complètement la valeur que les recherches d'embryogénie donnent aux études zoologiques.

Ils sont nombreux et convaincus ceux qui, chez nous, apprécient à sa juste valeur le poids que le contrôle des faits observés chez l'adulte donne, par l'étude de l'évolution, aux conceptions du zoologiste.

Ils sont nombreux aussi ceux qui, parallèlement à l'histoire anatomique d'un animal, ont fait son histoire embryologique, et qui croient fermement à l'impossibilité d'aborder la recherche des rapports des êtres sans tenir le plus grand compte de la forme primitive, de cette forme première qu'il faut, dans bien des cas, considérer comme prototype, et qui, incontestablement, marque souvent au coin de la vérité les types bien définis du règne animal.

L'anatomie comparée et la zoologie proprement dite ont jeté un trop grand éclat en France pour qu'il ne soit pas nécessaire de réagir, en toute circonstance, et autant que possible, contre l'accusation, qu'il faut reconnaître juste dans une certaine limite, mais qu'il faut travailler activement à faire disparaître, en cherchant à multiplier le nombre de ceux qui fonderont les considérations de philosophie zoologiques sur les faits tirés de la connaissance de l'évolution.

Les trois branches de l'histoire des animaux, la zoologie proprement dite, l'anatomie comparée, et l'embryologie, ne peuvent rester isolées. Elles sont corrélatives les unes des autres, et vouloir s'occuper exclusivement et isolément de l'une d'elles, c'est méconnaître le progrès et les besoins de la zoologie, c'est vouloir rester stationnaire.

Cette corrélation est certainement reconnue, mais, en fait, elle est souvent négligée. Aussi, un écueil existe, et n'est pas toujours évité par ceux-là même qui nous reprochent le plus vivement de délaisser l'embryologie pour la zoologie pure.

On voit, en effet, trop souvent les embryologistes de profession se désintéresser à un degré extrême des études de la

zoologie, et c'est avec un dédain voulu et souvent accusé que la connaissance de l'extérieur et des rapports des animaux est négligée.

Sans doute, c'est un moyen sûr d'arriver vite, plus vite qu'il ne faudrait peut-être, à des publications, utiles dans une certaine mesure, mais qui, faites sans ce lien dont les connaissances générales ne sauraient se passer, conduit bien souvent à des déductions que, plus tard, on doit abandonner.

Nous le répétons encore, c'est poursuivre une chimère que de rechercher les rapports naturels des êtres indépendamment de leur développement; mais, après avoir fait une part aussi large à l'importance des études embryologiques, n'est-il pas permis de dire aussi que les déductions tirées souvent trop à la hâte des travaux isolés, doivent être modifiées ou abandonnées parce qu'elles ont été conçues en dehors des notions nécessaires et fondamentales de la zoologie?

Signaler ce double reproche, cet isolement regrettable des deux parts, de l'une ou de l'autre des branches de l'histoire des animaux, n'est-ce pas indiquer aussi le plus sûr moyen d'éviter l'écueil?

Pourquoi ne pas citer ici, comme le modèle le plus utile à imiter par les jeunes zoologistes, l'auteur même de cette embryologie qui, avant d'arriver à ses études sur l'évolution, s'est occupé, avec le plus grand succès, de recherches zoologiques dont les résultats sont justement estimés?

Mais si nous admettons une part aussi large dans la place que doivent occuper les études embryologiques, il nous est bien permis de faire quelques réserves, et de penser que c'est avec une certaine mesure, je voudrais dire une certaine prudence, qu'il faut admettre les déductions hardies qu'on tire de quelques résultats considérés prématurément comme définitivement acquis.

L'embryogénie est d'origine toute moderne. Ce qui est connu d'elle, comparé à ce qui reste à en connaître, est infiniment peu étendu.

Aujourd'hui, l'attention est surtout portée sur les pre-

miers stades du développement, sur la connaissance de la formation du blastoderme et de ses feuillettes. Il y a, dans les recherches se rapportant à ces périodes de l'évolution, un intérêt extrême; mais l'origine des formes si variées, souvent en apparence si étranges, que nous montre l'adulte, dans une foule de groupes du règne animal, mérite bien aussi d'être dévoilée. Il y a là tout un champ inexploré dans lequel les moissons seront aussi précieuses que nombreuses. Or, c'est pour un bien petit nombre d'êtres que des études ont été faites, semblables à celles que nous montre le traité du professeur Kölliker.

Des résultats précis sont cependant plus nécessaires que jamais, car aujourd'hui beaucoup d'embryogénistes sont dominés par une tendance exagérée; beaucoup sont trop fréquemment guidés par des idées préconçues.

En effet, on demande à l'embryogénie plus qu'elle ne peut encore donner, en raison même de l'insuffisance de nos connaissances sur une foule de points difficiles à éclairer, vaguement entrevus, et qui sont quelquefois interprétés favorablement aux idées les plus opposées, parce qu'ils répondent à des interprétations diverses et théoriques.

Du reste, à toutes les époques, il en a été de même, et toujours il a régné dans la science des idées qu'on pourrait appeler dominatrices, découlant de l'apparition de travaux éclatants, ayant ou fait naître des théories nouvelles, ou joué un rôle dont l'influence agit même sur les plus grands esprits.

Telle fut, au commencement de ce siècle, la grande réforme de la classification du règne animal.

Les embranchements de Cuvier semblaient alors absolument inattaquables; ils étaient acceptés, et, on peut le dire, ils dominaient de très haut la zoologie.

Aussi, quand vers cette époque eurent lieu les premiers essais de l'application de l'embryologie à la classification zoologique, vit-on reproduire entièrement, quoique sous une forme nouvelle, et avec des noms différents, les grandes divisions de Cuvier.

On ne peut contester que v. Baer fut lui-même sous l'influence de cette idée générale de la subordination des caractères, et de la division du règne animal en quatre embranchements.

Il s'en est défendu, mais le fait est indéniable.

Les divisions basées sur l'*evolutio bigemina, gemina, contorta et radiata* répondent trop bien aux embranchements cuvierriens, pour qu'il soit possible de se refuser à reconnaître l'influence du grand naturaliste français sur les idées générales ayant cours à cette époque dans les sciences naturelles.

Loin de ma pensée de vouloir critiquer les travaux d'embryologie proprement dits de notre ancien et illustre associé étranger. Il ne peut en être question : leur valeur est incontestée et il ne s'agit que des interprétations. Je dirai même que d'autres applications de l'embryogénie, faites par lui pour créer des divisions secondaires dans le groupe des vertébrés, par exemple, sont plus heureuses, et ont été imitées sans qu'on lui en ait rapporté suffisamment le mérite.

Nous ne voulons parler ici, cela est entendu, que des deux dernières divisions correspondant aux mollusques et aux radiaires.

Le soin tout particulier que prennent des zoologistes, trop portés à croire qu'ils représentent seuls le progrès, de combattre la classification de Cuvier, ne conduit-il pas les zélés partisans de l'embryologie, considérée comme fournissant seule le véritable criterium, à travailler un peu contre ce qu'ils soutiennent avec une persistance parfois maladroite ?

Si l'on n'admet pas les radiaires, que devient la division caractérisée par l'*evolutio radiata* ? De même, si l'on rejette le type et l'embranchement des mollusques, la division de v. Baer, caractérisée par une *evolutio contorta* qui lui correspond, ne peut plus guère être soutenue.

Il est peu d'embryologistes qui admettent ces deux modes d'évolution contournée et radiaire, ce qui n'empêcherait pas

de conserver encore les embranchements basés sur l'organisation de l'adulte, avec les modifications que comportent les progrès de la science moderne.

A l'époque de v. Baer, la croyance aux quatre embranchements dominait la science des animaux, et l'on en trouve comme un reflet dans la création des types embryogéniques ; car on ne peut pas admettre qu'à une même époque, deux grands esprits soient arrivés, par des voies aussi détournées et différentes, à des résultats identiques, erronés, dit-on, et inadmissibles en partie.

Puisque aujourd'hui on n'admet pas cette *evolutio contorta* pour les mollusques qu'on démembre, et cette *evolutio radiata* pour les zoophytes qu'on rejette, que faut-il penser de cette application de l'embryogénie à la classification, application qui fut cependant, à un moment, considérée comme l'un des plus grands progrès de la zoologie ?

La conclusion qui découle de ces remarques est certaine : au commencement du siècle, les embryologistes, trop enclins, comme de nos jours, à vouloir trouver quand même la démonstration des idées ayant cours, des idées dominatrices dont l'influence sur la science et sur eux-mêmes est évidente, étaient conduits à voir et à admettre ce qu'ils croyaient vrai, ce qui, plus tard, ne pouvait résister au contrôle de la méthode expérimentale.

De nos jours, les faits semblables se multiplient à chaque instant avec moins d'éclat, parce que leurs auteurs sont loin d'approcher de la renommée des savants illustres d'autrefois. Les classifications d'ordre embryogénique se succèdent tout aussi pressées que peu solides les unes que les autres ; elles paraissent, et le lendemain on n'en parle plus ; aussi, peut-on compter les zoologistes qui n'ont pas essayé de faire des classifications, jugeant prudemment que le moment n'était pas encore venu.

De ces observations, il faut tirer un enseignement : plus qu'on ne le fait, il est nécessaire de multiplier les recherches détaillées d'embryogénie, faites parallèlement aux études d'a-

anatomie. La comparaison de l'adulte et de l'embryon dans toutes les périodes de son développement est trop négligée. Cependant l'histoire de l'adulte offre bien sans doute quelque intérêt, puisqu'il représente l'être à l'état le plus parfait.

Pour ne pas suivre assez servilement cette méthode du double contrôle, on voit se produire quelquefois des résultats inattendus, conséquence des conceptions purement hypothétiques.

L'un de ces résultats, qu'on peut citer comme fort curieux dans cet ordre d'idées, est celui qu'ont fourni les observations sur le développement du cochon d'Inde.

La position des feuilles blastodermiques et de la vésicule ombilicale de cet animal offre, paraît-il, des caractères entièrement différents de ceux qu'on observe dans le groupe des rongeurs.

Faut-il, d'après cela, en s'inclinant devant la valeur du caractère embryologique considérée comme absolue, éloigner le cobraï du groupe des rongeurs, groupe dans lequel les adultes constituent un ensemble d'êtres si naturel à tous les points de vue? Ce serait là un résultat bien absolu, et qui, par son étrangeté, répugnera à tous les zoologistes.

D'autre part, est-il bien certain que les observations ne doivent pas être reprises sur ce sujet, rendu aussi intéressant que curieux par l'exception qu'il présente?

Enfin, si ces observations ne méritaient pas toute créance, n'en faudrait-il pas conclure aussi que c'est trop précipitamment que l'on introduit dans la science des données que le contrôle expérimental n'a pas rendues inattaquables?

Nous ne prendrons qu'un second exemple, bien qu'il soit facile d'en multiplier le nombre.

Le groupe des crustacés offre incontestablement, dans quelques-unes de ses divisions secondaires, une forme embryonnaire typique.

Le Nauplius est sans aucun doute un embryon aux formes constantes et caractéristiques, mais cette forme se retrouve-t-elle dans toutes les divisions?

Malgré toute la bonne volonté possible, et il en faut beaucoup, on a bien de la peine à voir, par exemple, vers le stade où commencent les premières traces des appendices locomoteurs de l'écrevisse, quelque chose de semblable à un nauplius.

Mais l'embarras devient bien plus grand quand on veut décider de la position zoologique de quelques animaux fort difficiles à classer, comme le limule, les pycnogonides et le pentastome.

En se servant de la forme embryonnaire, les uns voient et admettent la forme nauplienne là où d'autres ont beaucoup de peine à la reconnaître. Sur ce point, les opinions sont aussi diverses que controversées.

Le peu d'accord régnant encore sur la place à donner à ces êtres dont la nature est si différemment interprétée, ne vient-il pas prouver ou bien l'insuffisance de la valeur absolue du caractère embryogénique, ou bien l'insuffisance de nos connaissances et des observations?

Sans doute, on tourne facilement la difficulté en admettant une abréviation dans l'évolution embryonnaire, ou bien une extension des phases du développement. Mais n'est-il pas préférable de réserver encore son opinion, et de demander à de nouvelles études comparatives la solution de questions aussi difficiles?

Attendre n'est pas le fait de qui désire arriver promptement à un but.

Aussi, voyons-nous à chaque instant, quand la forme embryonnaire n'est pas suffisamment claire, quand elle embarrasse, imaginer des ancêtres hypothétiques, d'où l'on fait dériver les êtres du groupe contesté, ne s'apercevant pas qu'en multipliant ainsi le nombre des formes-types ou ancestrales, on court le risque de fournir des arguments peu favorables aux théories que l'on soutient en donnant une importance ou exagérée, ou prématurée, aux caractères favoris dans les théories et les idées dominantes du jour.

Des observations qui précèdent, on doit conclure que la valeur des études embryogéniques est grande, mais qu'il n'est point encore, dans l'état actuel de nos connaissances, possible de faire d'un caractère purement embryogénique un critérium aussi exclusivement absolu, dans toute la série, que quelques naturalistes le pensent ;

Que, tout en admettant la nécessité de l'emploi des données embryogéniques comme facteurs des problèmes zoologiques, il est plus que jamais nécessaire de multiplier les recherches, afin de ne pas voir planer des incertitudes fâcheuses sur des questions dont la solution intéresse au plus haut degré la philosophie zoologique.

Et maintenant, ne m'est-il pas permis de répéter, avec plus de raison, aux jeunes naturalistes français, qu'ils ont tout à gagner en dirigeant leurs études vers l'embryologie, et qu'en prenant pour modèle le livre du professeur v. Kölliker dans leurs recherches spéciales sur des types d'animaux bien choisis, ils seront dans la bonne voie ; mais j'ajoute : à la condition de faire leurs observations indépendamment de toute idée préconçue, en restant dégagés de cette pensée qu'ils doivent prouver des théories dont la démonstration deviendra la conséquence, et non le but prévu d'avance de leurs travaux.

H. DE LACAZE-DUTHIERS.

Membre de l'Institut.

AVANT-PROPOS

DE L'AUTEUR

Lorsque, en 1861, je publiai mon *Cours d'Embryologie*, j'avais surtout pour but de guider, sans trop de détails, mes élèves dans leurs études. Il en était résulté que mon livre avait un cachet extérieur particulier, et qu'en outre, son contenu se basait, pour une bonne part, sur des recherches d'autres savants. Ceci est surtout vrai pour le dernier chapitre, traitant du développement de la forme extérieure du corps. J'avais, en effet, été en mesure, à cette époque, de donner le premier une représentation exacte de diverses coupes transversales d'embryons de poulets; je m'étais, en outre, appliqué à l'étude de beaucoup d'invertébrés (insectes, céphalopodes, entozoaires), et de quelques problèmes d'embryologie, mais je manquais de documents complets sur le premier développement des vertébrés. Le chapitre du développement des organes avait un cachet plus personnel; à cette époque déjà, je crois avoir comblé bien des lacunes par une série de travaux faits sur des embryons humains et sur certains organes (œil, oreille, moelle épinière, organe olfactif, etc.). Tout cela était cependant encore bien incomplet, je manquais surtout alors de séries d'observations reliées les unes aux autres. Mon travail m'apparaissait donc sous un aspect très imparfait : j'espérais depuis longtemps remplacer cette œuvre par une autre plus satisfaisante; je

crois jusqu'à un certain point avoir aujourd'hui atteint mon but.

Ma seconde édition est, en effet, dans toutes ses parties le fruit de recherches personnelles; c'est une œuvre absolument neuve. Non seulement j'ai refait de fond en comble toutes les recherches sur les premiers développements de l'embryon du poulet, mais j'ai encore essayé d'arriver au même résultat pour les mammifères. Je fus, avec Hensen, le premier à instituer la méthode des coupes pratiquées sur des embryons à leur plus jeune âge. Je ferai, à ce sujet, quelques remarques personnelles. Au printemps de l'année 1875, j'allai faire visite, à Kiel, à mon ancien élève et ami Hensen. Il me montra une quantité considérable de dessins ayant trait à l'embryogénie du lapin et du cobaye; il me les offrit, en ajoutant qu'il n'aurait pas le temps de travailler ce sujet à fond. Étonné d'une offre aussi aimable, j'acceptai : Hensen me fit alors cadeau d'une série de dessins représentant des embryons de lapins; j'emportai les dessins à Würzbourg. Après un examen plus approfondi, je reconnus que je ne pourrais atteindre aucun résultat satisfaisant avec le seul concours des dessins, même en utilisant les commentaires écrits que Hensen m'offrait aussi. J'arrivai ainsi à étudier par moi-même le développement du lapin. Il est donc naturel que je me sois empressé de prier Hensen de publier lui-même ses recherches, et cela avant les miennes : c'est ce qui eut lieu, pour le plus grand bien de la science. Quant à moi, je suis redevable à Hensen de la première idée de mes recherches sur l'embryogénie des vertébrés, et mes travaux ont les siens pour base.

Je dirigeai mon attention, dans la seconde édition de cet ouvrage, sur le développement des organes de mammifères peu connus jusqu'à ce jour. L'embryon humain a été ainsi forcément un peu laissé de côté; ce n'est que chez les pre-

miers qu'on peut examiner les stades primordiaux de tous les organes. Je ne pus même pas accorder aux embryons du poulet et des vertébrés inférieurs l'attention qu'ils méritent; je n'avais, en effet, pas l'intention de publier un ouvrage d'embryogénie comparée, bien que j'aie, il y a plusieurs années déjà, assigné comme but suprême aux recherches embryologiques une œuvre sur ce sujet (voir : *Zweiter Bericht von der Zootomischen Anstalt*, Würzburg, 1849).

Si j'ai tant tardé à faire paraître cette seconde partie, la cause en est à des circonstances de famille qu'il ne m'a pas été possible d'empêcher. Il en est malheureusement résulté que les deux parties de l'œuvre ne représentent pas à un égal degré l'état actuel de la science. J'ai essayé, il est vrai, de remédier à cet inconvénient, en ajoutant des notes à la première moitié de l'ouvrage; il m'a été, malgré cela, impossible d'étudier avec tous les détails nécessaires tous les travaux nouveaux importants.

J'ai expliqué dans le dernier paragraphe de la première partie à quel point de vue général je me plaçais, au sujet des questions embryogéniques fondamentales. Je ne vois rien d'essentiel à changer dans ces données. J'insiste surtout sur ce fait, qu'il faut comprendre le développement de chaque être spécial comme se formant de son propre blastème d'après des règles fixes. L'histoire de l'origine généalogique de chaque être ne pourra servir d'éclaircissement pour l'ontogénie, qu'au moment seulement où cette origine elle-même sera clairement comprise et démontrée.

Je tiens à remercier, avant de terminer, mon vieil ami W. Engelmann et son excellent fils Rodolphe, pour les sacrifices et les peines que leur ont causé cette entreprise.

J'exprime aussi ici toute ma reconnaissance à M. Rabus, qui a fait presque tous les bois de cette deuxième édition,

mon premier dessinateur Lochow ayant malheureusement perdu la vue. M. Rabus a montré beaucoup d'intelligence et d'habileté dans l'exécution de sa tâche. Je tiens aussi à remercier ici publiquement mon préparateur à l'Institut d'embryologie, d'anatomie comparée et de microscopie, M. P. Hoffmann. Je n'aurais pu à moi seul, avec tous les travaux que ma position me force à entreprendre, terminer aussi rapidement toutes les coupes d'embryons nécessaires.

A. KÖLLIKER.

TABLE DES MATIÈRES

INTRODUCTION

	Pages
§ 1. Définition de la science du développement. — Ses subdivisions. — Ontogénie. — Zoogénie. — Méthode de recherche.	1
§ 2. Histoire de l'embryologie jusqu'à C. Fr. Wolff	3
§ 3. De Wolff à Schwann	10
§ 4. De Schwann à nos jours.	16

PREMIÈRE PARTIE

DÉVELOPPEMENT DE LA FORME DU CORPS ET DES ENVELOPPES DE L'ŒUF

§ 5. Remarques préliminaires.	40
§ 6. De l'œuf non encore fécondé	40
§ 7. Premiers phénomènes de développement dans l'œuf fécondé. — Segmentation	52
§ 8. Segmentation partielle. — Segmentation de l'œuf d'oiseau	60
§ 9. Premier développement de l'embryon du poulet. — Formation des feuilletts blastodermiques.	85
§ 10. De la première apparition du rudiment embryonnaire, jusqu'à celle des premières protovertébres.	107
§ 11. Rapports des premiers rudiments embryonnaires étudiés sur des coupes transversales	119
§ 12. De l'importance de la ligne primitive pour le développement de l'embryon	137
§ 13. Transformations ultérieures de l'embryon du poulet jusqu'au moment où le corps commence à se recourber.	142
§ 14. Étude sur des coupes des embryons décrits dans le paragraphe précédent	149
§ 15. Manière d'être du blastoderme dans les embryons décrits dans les paragraphes précédents. — Formation des premiers vaisseaux.	163
§ 16. Changements de la forme du corps à partir du contournement de l'embryon. — Amnios. — Velum général. — Allantoïde. — Reins primitifs	187

§ 17.	Courbures du corps. — Bouche. — Anus. — Arcs branchiaux et fentes branchiales. — Organes des sens les plus élevés. — Extrémités.	210
§ 18.	Formation des organes internes dans l'embryon du poulet.	221
§ 19.	Premier développement de l'œuf du mammifère après la segmentation. — Formation de la vésicule blastodermique et de l'aire embryonnaire.	230
§ 20.	Première apparition de l'embryon des mammifères dans l'aire embryonnaire.	243
§ 21.	Études de champ d'embryons plus âgés. — Coalescence des deux rudiments cardiaques. — Premiers états de l'amnios et de l'allantoïde.	254
§ 22.	Achèvement de la forme extérieure du lapin. — Membranes de l'œuf.	262
§ 23.	Conformation intérieure de l'embryon de lapin. — Feuilletts blastodermiques. — Organes primitifs.	278
§ 24.	Modifications ultérieures des embryons dans leur organisation interne. — Reins primitifs. — Allantoïde. — Cœur. — Organes des sens supérieurs.	290
§ 25.	Premier développement de l'homme	315
§ 26.	Enveloppes de l'œuf humain en général. — Chorion. — Amnios. Vésicule ombilicale, caduque vraie, caduque réfléchie.	332
§ 27.	Placenta. — Cordon ombilical	345
§ 28.	Développement des enveloppes de l'œuf humain.	379
§ 29.	Considérations générales	393

DEUXIÈME PARTIE

DÉVELOPPEMENT DES ORGANES ET DES SYSTÈMES

I. — Développement du système osseux.

§ 30.	Colonne vertébrale. — Côtes. — Sternum	414
§ 31.	Développement du crâne. — Crâne primordial, membraneux et cartilagineux. — Corde dans le crâne.	440
§ 32.	Ossification du crâne	462
§ 33.	Développement du squelette viscéral de la tête.	477
§ 34.	Développement du squelette des membres	500
	Littérature	515

II. — Développement du système nerveux.

§ 35.	Premier développement du cerveau. — Vésicules cérébrales. — Flexions du cerveau.	517
-------	--	-----

	Pages
§ 36. Transformations ultérieures des vésicules cérébrales. — Cerveau antérieur. — Cerveau intermédiaire. — Cerveau moyen.	527
§ 37. Cerveau postérieur	552
§ 38. Achèvement de constitution du cerveau. — Fornix. — Corps cal- leux. — Circonvolutions	567
§ 39. Développement histologique du cerveau. — Apparition des fibres nerveuses. — Enveloppes cérébrales	585
§ 40. Moelle épinière	601
§ 41. Système nerveux périphérique	617
Bibliographie	642

III. — Développement des organes des sens.

A. — *Œil.*

§ 42. Premières phases du développement de l'œil. — Constitution de ses parties principales.	643
§ 43. Formation du cristallin.	651
§ 44. Corps vitré. — Vaisseaux du corps vitré et du cristallin	662
§ 45. Développement de la membrane fibreuse et de la membrane vas- culaire de l'œil	689
§ 46. Développement de la rétine	706
§ 47. Organes accessoires de l'œil	720
Bibliographie	728

B. — *Ouïe.*

§ 48. Généralités. — Vésicule auditive primitive et ses premières mé- tamorphoses	729
§ 49. Développement ultérieur du labyrinthe	749
§ 50. Développement de l'oreille moyenne et de l'externe	772
Bibliographie	782

C. — *Odeur.*

Bibliographie	796
-------------------------	-----

IV. — Développement du tégument externe.

§ 51. Généralités. — Épiderme. — Chorion	796
§ 52. Développement des ongles et des poils.	805
§ 53. Développement des glandes de la peau	823
Bibliographie	833

V. — Développement du système musculaire.

§ 54.	834
Littérature	841

VI. — Développement du système intestinal.*A. — Développement du canal intestinal.*

- § 55. Intestin initial. — Dents. — Glandes salivaires 841
 § 56. Intestin moyen proprement dit. — Intestin terminal 865

B. — Développement des grosses glandes annexes de l'intestin.

- § 57. Poumons. — Glande thyroïde. — Thymus 893
 § 58. Foie. — Pancréas. — Rate. 920
 Littérature 939

VII. — Développement du système vasculaire.

- § 59. Développement du cœur. 940
 § 60. Développement des vaisseaux. 956
 Littérature 980

VIII. — Développement des organes génito-urinaires.

- § 61. Organes urinaires. 980
 § 62. Organes génitaux en général. — Glandes génitales 997
 § 63. Canaux excréteurs des glandes génitales. — Organes génitaux
 externes. 1019
 Littérature 1044

EMBRYOLOGIE DE L'HOMME

ET

DES ANIMAUX SUPÉRIEURS

*

INTRODUCTION

§ 1.

DÉFINITION DE LA SCIENCE DU DÉVELOPPEMENT. — SES SUBDIVISIONS.
ONTOGÉNIE, ZOOGÉNIE. — MÉTHODE DE RECHERCHE.

L'histoire du développement ou Embryologie, comme on l'appelle encore, mais plus improprement, est une science morphologique dont le but est d'établir les lois qui président au développement des êtres organisés.

Définition
de
l'Embryologie.

Dans son application spéciale aux animaux, aussi bien d'ailleurs qu'aux végétaux, elle se subdivise en deux grandes branches :

1° La science du développement des individus ou des êtres considérés isolément (Ontogénie, HAECKEL);

2° La science du développement de groupes entiers d'organismes, pris collectivement (genres, ordres, classes, ensemble du règne animal) ou science de la descendance (Phylogénie [HAECKEL], Zoogénie, Phytogénie).

1. La science du développement des individus (Ontogénie), qui porte aussi à tort le titre général de science du développement, a pour but d'exposer la formation graduelle, non seulement de chaque organisme composé dans son ensemble, mais encore celle de tous ses systèmes et organes jusqu'aux plus simples éléments, depuis leur première apparition jusqu'à leur entier achèvement, dans la somme de leurs rapports morphologiques, et d'établir les

Ontogénie.

lois qui président à l'apparition des diverses unités morphologiques (lois histogéniques, organogéniques, ontogéniques). Il ne saurait encore être question de s'élever à des principes généraux valables; les Ontogénies des divers êtres sont, à maints points de vue, trop insuffisantes aujourd'hui; il est nécessaire d'attendre pour cela qu'on puisse rapprocher et comparer le plus grand nombre possible, et même, si l'on veut marquer la dernière aspiration de la science, toutes les Ontogénies. Alors, seulement, et par l'étude comparée du développement de tous les êtres, il sera possible d'arriver à séparer graduellement l'insignifiant de l'essentiel, le général du particulier et d'atteindre le but suprême de la science, à chaque fait morphologique, assigner une formule précise, une loi mathématique.

Remarque. — La façon dont, par une Anatomie et une Embryologie scientifiques comparées, on arrive à définir les mots: cellule, fibre musculaire, tissu épithélial, poulmon, vertèbre, crâne, côtes, arcs branchiaux, membres, etc., fournit de bons exemples de la méthode précitée.

Zoogénie.

2. La science du développement des individus a aussi, en seconde ligne, à résoudre l'importante question de savoir si ces êtres, pris dans leur collectivité, doivent être envisagés comme des représentations fixes et immuables ou s'ils possèdent la faculté de varier et peut-être de se transformer les uns dans les autres. Les naturalistes préféraient autrefois la première opinion; mais les vents, on le sait, ont complètement tourné depuis, et il n'y a plus, sans doute, maintenant, que de rares savants qui professent encore la croyance que les individus de chaque sorte ont été produits à l'origine, isolément et indépendamment les uns des autres par la *generatio originaria*, *primaria* ou *spontanea* (génération primordiale). Au contraire, depuis les travaux de DARWIN surtout, pour des raisons dont le détail ne saurait trouver place ici, l'opinion que les différents types d'individus sont entre eux dans une relation génétique déterminée, a gagné, de jour en jour, du terrain, et elle est aujourd'hui certainement de beaucoup l'opinion dominante. Toutefois, les partisans de la nouvelle doctrine, à laquelle nous donnerons le nom de Théorie de la descendance, se divisent à leur tour en deux groupes. Les uns, avec DARWIN, admettent une transformation lente et graduelle des formes sous l'empire de circonstances extérieures (darwinistes, darwinisme, transformisme); les autres, une métamorphose lente ou rapide sous l'influence de ressorts intérieurs, et se rattachent à l'admission de lois générales gouvernant le développement, hypothèse que l'on peut classer sous

Théorie de
la descendance.

Darwinisme.
Transformisme.

le titre de Doctrine de l'évolution. Il résulte de ce changement, survenu dans les idées, qu'aujourd'hui la théorie du développement de l'ensemble du règne animal ou la Zoogénie, est devenue une branche importante de la science générale du développement, branche dont les rameaux détachés, à leur tour, peuvent être désignés sous le nom de Phylogénies.

Doctrine
de l'évolution.

Il va de soi que la méthode de la Zoogénie ne peut être autre que celle des Ontogénies particulières, je veux dire celle consistant à établir sur la base de l'expérience les transformations des diverses formes animales les unes dans les autres, pour mettre au jour les lois qui les régissent. Mais comme jusqu'à présent l'observation n'est pas arrivée une seule fois à la constatation formelle de semblables transformations, il a fallu se préoccuper en première ligne d'arriver indirectement au but. Et pour cela, deux voies se sont montrées particulièrement propices : 1^o *la comparaison de l'organisation de tous les êtres adultes*; 2^o *l'investigation de l'Ontogénie des animaux supérieurs*.

Méthode
de la Zoogénie.

Méthodes
indirectes.

La comparaison de l'organisation des différents êtres présente, on le sait, une grande diversité de structure, depuis les derniers de tous jusqu'aux plus élevés. Il est clair, d'ailleurs, que si les animaux ont vraiment des rapports génétiques entre eux, la plus grande vraisemblance porte à penser que les plus simples sont venus les premiers, les plus complexes les derniers, si bien que, d'après cette supposition, la série des degrés d'organisation à laquelle arrive l'anatomiste en comparant les êtres adultes, peut être regardée dans ses traits généraux comme exprimant aussi les étapes franchies par le règne animal dans son édification. Et cette conclusion paraîtra d'autant plus légitime, l'arbre généalogique hypothétique ainsi construit inspirera d'autant plus de confiance que l'anatomie comparée se sera davantage efforcée d'interpréter plus scientifiquement la composition du corps des animaux et que le nombre des formes connues et exactement étudiées s'accroîtra davantage.

Par l'anatomie
comparée.

Les résultats fournis par cette méthode reçoivent un appui précieux, un renfort essentiel par ceux qu'apporte l'histoire du développement, les Ontogénies des animaux, surtout des supérieurs. Admettons qu'il soit exact que tous les animaux soient rattachés entre eux par leur genèse en une chaîne continue, il sera, *à priori*, vraisemblable, — conformément au principe indiscutable que le descendant reproduit, jusqu'à un certain point, les traits de l'ascendant dans sa configuration, même après l'interposition de nombreuses générations (Hérédité, Atavisme), — il sera, dis-je,

Par
l'Embryologie.

vraisemblable que les formes supérieures devront, dans leurs jeunes états, être la répétition de formes animales ayant eu antérieurement une existence autonome et qu'elles feront revivre plus ou moins complètement pour nous. Et, de fait, l'histoire du développement de tous les animaux apprend qu'il en est ainsi, et c'est de la sorte qu'il est possible de plonger un regard dans la généalogie des diverses formes et de compléter, d'une façon très instructive, les données des recherches d'Anatomie comparée.

Critique
des méthodes
indirectes.

Mais, si importants que soient les résultats de ces deux méthodes d'investigation pour la Zoogénie, chacune n'en offre pas moins de grandes lacunes dont il est indispensable d'avoir la claire conscience, si on ne veut pas s'exposer à surfaire la valeur des choses. L'anatomie comparée pêche par disette de renseignements, parce qu'il est manifeste qu'une très petite partie seulement des organismes qui ont existé à chaque époque est connue et qu'il paraît tout à fait impossible, les progrès de la Paléontologie mis de côté, d'arriver jamais sur l'organisation des formes éteintes aux connaissances que nécessiterait la science. Ainsi les classifications fondées par cette science sont destinées à demeurer toujours incomplètes, et il n'y faut recourir qu'avec grande prudence.

En ce qui touche les Ontogénies, HAECKEL a sans doute raison quand il dit : « Chaque Ontogénie est une courte récapitulation de la Phylogénie, » mais il n'en est pas moins vrai que le libre emploi des données ontogénétiques rencontre des objections de poids. Tout d'abord, ainsi qu'on le reconnaît généralement, la Phylogénie ne s'y reflète que très en raccourci, par suite que très effacée, de telle façon que quelques-unes seulement des phases parcourues par chaque forme dans sa création s'y dessinent, et celles-là même encore, d'une façon souvent peu claire, en rendant l'emploi difficile. Une autre difficulté, et celle-là plus grave, vient de ce fait, que la science n'a jusqu'à ce jour aucunement expliqué, à savoir que l'Ontogénie nous offre des formations, sur lesquelles la Phylogénie est muette et qui semblent des créations de toutes pièces (Amnios, Allantoïde, cordon ombilical et placenta, phénomènes particuliers de développement chez le cochon d'Inde, certaines larves d'invertébrés comme les *Bipinnaria*, *Pluteus*, *Auricularia*, etc.). En présence de ces faits, il est tout à fait impossible de déterminer, *à priori*, quelles sont les phases de l'Ontogénie qui constituent des emprunts à la Phylogénie, quelles sont celles qui se revendiquent de formes originales, et les conclusions que l'on peut tirer des diverses Ontogénies pour l'histoire du développement du règne animal tout entier, deviennent si incertaines qu'il

semble convenable de ne s'aventurer sur cette voie qu'avec une extrême circonspection.

Les choses étant telles, on ne saurait trop le répéter, la Zoogénie n'a qu'un chemin assuré vers le progrès, c'est celui de l'observation directe. Si, jusqu'à ce jour, celle-ci n'a nulle part encore donné de résultat entièrement concluant, il n'y a, du moins, aucune raison de l'abandonner. Les nombreuses expériences de DARWIN, NÆGELI, WEISMANN et autres, sur la variation des caractères dans les animaux et les végétaux, les observations sur les rapports génétiques de différentes formes animales (*Siredon-Amblystoma*, *Heteronereis*, etc.), inspirent à coup sûr les meilleures espérances, si bien que je ne pourrais mieux faire que de répéter encore ici l'axiome : La ligne droite est le plus court chemin.

Méthode
directe.

Remarque. — Je crois devoir résolument refuser au principe d'HAECKEL : « l'Ontogénie est une brève récapitulation de la Phylogénie, » une importance plus grande que celle qui lui appartient, et d'autant plus que c'est devenu une mode, semble-t-il, d'avoir à tout propos dans la bouche le mot adaptation. Celui qui veut se représenter clairement les difficultés que le sujet comporte, n'a qu'à prendre la peine de comparer les ontogénies de deux animaux aussi proches parents que le sont le lapin et le cochon d'Inde. Leur développement diffère tellement en tant de points importants qu'on serait tout aussi bien autorisé à formuler le principe que l'Ontogénie n'est pas nécessairement une récapitulation de la Phylogénie. Et il y a d'autres exemples analogues. Si l'on ajoute enfin qu'il est difficile d'admettre que la Phylogénie se déroule aussi simplement que le pense HAECKEL, point sur lequel j'aurai à revenir à la fin du premier chapitre, on reconnaîtra que la science sur cette question générale s'appuie absolument encore sur une base bien incertaine.

§ 2.

HISTOIRE DE L'EMBRYOLOGIE JUSQU'À C. FR. WOLFF.

La science du développement date des temps modernes ; s'il est vrai, en effet, que l'antiquité elle-même n'a pas été entièrement privée de notions embryologiques, des descriptions plus étendues, plus suivies, n'apparaissent, toutefois, que dans le moyen âge. Mais, tandis que l'Anatomie fêtait déjà sa renaissance au xv^e siècle, ce n'est que cent ans plus tard que de meilleures recherches ontogéniques se montrent, et ce n'est qu'à une époque bien plus rapprochée de nous encore que cette branche de nos connaissances a revêtu pour la première fois le caractère d'une science. Si nous voulons établir des périodes dans son histoire, deux seulement peuvent être acceptées, la première allant des premiers essais à la première consécration scientifique par les tra-

VAUX de CASPAR FRIEDRICH WOLFF, la seconde de WOLFF à nos jours.

Première
période.
Aristote.

En ce qui touche la première période, il n'est venu que peu de chose jusqu'à nous des œuvres de l'antiquité; mais ce que nous en connaissons suffit à témoigner que déjà, chez les Grecs, il y avait une certaine somme de notions ontogéniques qui ont atteint leur apogée avec ARISTOTE. Dans son écrit περὶ ζῴων γενέσεως surtout, mais un peu aussi en d'autres endroits, ce naturaliste, le plus grand des temps anciens, a réuni une foule d'observations délicates sur la génération et le développement des animaux, et beaucoup d'entre elles, après avoir rencontré partout l'incrédulité ou l'oubli, faute aussi de n'avoir pas été comprises, ont dû attendre jusqu'à nous pour reparaitre et révéler leur exactitude; ainsi, les observations sur le squalo lisse, pourvu d'un placenta, sur la vésicule ombilicale des poulpes, sur la génération des abeilles, le bras fécondateur des céphalopodes et bien d'autres. Et s'il est vrai qu'Aristote, dans son exploration du jeune poulet pendant l'incubation, ne s'est pas avancé très avant, puisqu'il regarde le cœur comme la première partie formée (περὶ καρτὸς κεντρικῆς, *punctum saliens* des traducteurs), du moins n'est-il pas douteux qu'il ne soit le premier qui, avec conscience du but, ait entrepris des recherches embryologiques et nous ait légué dans ce domaine ce que l'antiquité a produit de meilleur.

xvi^e et xvii^e
siècles.

Laissant de côté les autres observateurs d'intérêt secondaire, nous arrivons immédiatement au moyen âge; la renaissance de l'Anatomie appelle une restauration de l'Embryologie. L'Anatomie, toutefois, marche toujours en tête; les grands anatomistes VESALE, EUSTACHE et FALLOPE ne donnent rien à l'Embryologie, et c'est FABRICE D'AQUAPENDENTE (*Fabricius ab Aquapendente*), professeur à Pavie et élève de FALLOPE, qui, le premier, se signale à notre reconnaissance, en nous laissant dans ses écrits *De formato foetu* (1600), et *De formatione foetus* (1604), les premières descriptions complètes et les premiers dessins sur le développement du poulet, des mammifères et de l'homme. Dans le xvii^e siècle, il faut citer: A. SPIGELIUS, *De formato foetu* (1631), relatif à l'homme et se distinguant par la naïveté des dessins; C. NEEDHAM, *De formato foetu* (1667), avec des figures d'embryons de mammifères; HARVEY, qui énonce l'aphorisme: *Omne vivum ex ovo*, et dans ses *Exercitationes de generatione animalium* (1652), publie des observations sur le poulet et les mammifères, sans arriver toutefois, en ce qui concerne ces derniers, à quelque résultat notable. REGNER DE GRAAF († 1673) au contraire, par son traité *de Mulierum organis* (*Opera omnia*, 1677, cap. xvi), et par la

découverte dans l'ovaire du follicule qui porte son nom, par celle de l'œuf du mammifère dans la trompe, exerce une influence durable sur la direction ultérieure des recherches, bien qu'il n'ait pu réellement démontrer l'œuf du mammifère dans l'ovaire où il a été pourtant bien près de le découvrir. SWAMMERDAM enfin († 1685), donne, dans sa *Bible de la nature*, le développement de l'œuf de grenouille et le premier dessin d'une phase de segmentation du vitellus (Tab. XLVIII); LEUWENHOEK exerce une action par sa description des animalcules spermatiques (1690); VALLISNERI (*Erzeugung der Menschen und Thiere*, 1739) et VERHEEYEN (*Anat. corp. hum.*) reprennent l'étude des ovaires dans le même sens que GRAAF; RUYSCH figure des squelettes d'embryons (*Thesaurus anatomicus*); KERKRING (*Spicilegium anatomicum*, 1670) et CLOPTON HAVERS (*Osteologia nova*, 1692), donnent des renseignements précieux sur la formation des os. Mais, au-dessus de tous, s'élève MARCELLUS MALPHIGI. Dans ses deux mémoires : *De formatione pulli* et *De ovo incubato* (*Opera omnia*, Lugd.-Batav., 1687, tom. II), il donne la première histoire suivie du poulet dans l'œuf avec une foule de fines observations et des dessins relativement déjà très bons.

Le XVIII^e siècle, dans sa première moitié, ne fait rien éclore de bien important dans notre science; les discussions peu récréatives sur la participation des œufs et des filaments spermatiques à la formation première de l'embryon (Ovistes et Animalculistes), et sur la question de savoir si l'embryon préexiste ou non dans l'œuf (Théories de l'Évolution et de l'Épigénèse), préoccupaient plus les naturalistes que la poursuite des faits eux-mêmes. Aussi nous ne trouvons à citer de cette époque que NESBITT (*Human osteogeny*, 1736), ALBINUS (*Ieones ossium fœtus*, 1737), et les travaux d'HALLER, contenus principalement dans sa grande Physiologie et dans ses Traités sur la formation du cœur et des os (1758). Mais, dans la seconde moitié de ce siècle, émerge un homme auquel l'Embryologie ne doit pas seulement toute une série d'observations de détail exactes, mais dont elle a reçu encore sa première base scientifique, de façon que nous sommes entièrement autorisés à dater de lui une ère nouvelle.

CASPAR FRIEDRICH WOLFF (né à Berlin en 1733, mort à Saint-Pétersbourg en 1794), savant Allemand qui, plus tard, se fixa à Saint-Pétersbourg, en qualité d'académicien, avait attiré déjà sur lui l'attention de ses contemporains par sa dissertation : *Theoria generationis*, Halae, 1759, et, plus tard, par un second mémoire : *De formatione intestinorum in Nov. Comment. Ac. sc. J. Petr. XII*,

1768, et XIII, 1769, traduit en allemand par MECKEL, Halle, 1812, il fonda sa gloire pour toujours. Si nous cherchons à caractériser ce qu'il y a de plus saillant dans les services par lui rendus, voici ce qu'il faut avant tout proclamer : WOLFF fut un précurseur de la théorie de l'Épigenèse et on lui doit, avant tout, d'avoir enfin renversé la théorie de l'évolution, cette théorie que soutenaient des adversaires aussi redoutables que HALLER, BONNET et LEIBNIZ. De quelle influence cette victoire devait être pour l'Embryologie, on le comprendra facilement si on pense qu'il ne pouvait être question de s'attacher à une recherche minutieuse de la première formation des êtres qu'autant qu'on admettait d'abord que l'Embryon part de rudiments très simples pour se constituer ensuite graduellement. Mais la théorie de l'évolution ou du développement par le déploiement au dehors de parties préexistantes barrait, dès l'entrée, la route à toute investigation embryologique un peu approfondie. Or, maintenant, ce n'est pas seulement au point de vue théorique que WOLFF a montré la voie dans laquelle la science devait marcher; il s'y est avancé lui-même par ses travaux, laissant bien loin derrière lui dans ses recherches sur le développement du poulet tout ce qui avait été fait auparavant. Indépendamment de nombreuses découvertes importantes relatives à la première ébauche des organes, comme par exemple de ceux qui ont reçu d'après lui le nom de corps de Wolff, ses études sur la formation du canal intestinal sont surtout dignes de mention. Là, il montre comment ce canal, de la forme d'un feuillet plan, passe à celle d'une demi-gouttière; comment celle-ci se ferme ensuite en avant et en arrière et se convertit enfin en un tube ou canal complètement clos et détaché de la vésicule ombilicale; comment encore, en dernière lieu, se constituent les orifices qui le font communiquer au dehors. *Par ces recherches de Wolff on pouvait, pour la première fois, suivre un organe depuis ses premiers rudiments jusqu'à son complet achèvement, et, ce qui est encore plus important, la formation d'un appareil aussi compliqué que l'intestin était ramenée comme première expression à un simple feuillet.*

Si fécondes que fussent ces recherches, WOLFF exerça encore une influence plus large dans ses considérations théoriques par le point de vue général auquel il sut se placer. WOLFF est l'auteur de la découverte des métamorphoses des plantes et non GÖTHE, ainsi que ce dernier lui-même le reconnaît, et c'est jeune homme encore, à vingt-six ans, qu'il a soutenu cette doctrine dans sa thèse avec toute l'extension qu'elle comporte. Celui qui avait ra-

mené toutes les parties essentielles de la plante, la tige exceptée, à n'être que des feuilles, devait tout naturellement être porté à l'idée de développer d'une façon analogue la théorie de la génération des animaux. Il constata bientôt cependant que, vu l'extrême diversité des organes chez l'animal, un seul organe primitif, analogue à la feuille, était insuffisant et ne pouvait exister. En poursuivant cette question il fut frappé de la ressemblance de la première ébauche de l'intestin avec celle du système nerveux, du système vasculaire, de la masse charnue, enfin avec celle du germe entier (*Ueber die Bildung des Darmkanals*, page 141), et il arrive ainsi finalement aux remarques suivantes (*loc. cit.*, page 157), dans lesquelles toute la théorie moderne de la constitution du corps par plusieurs organes primitifs lamelliformes est contenue en rudiment : « Cette analogie qui n'est en rien le fruit de l'imagination, mais le résultat de l'observation la plus exacte, cette merveilleuse analogie entre des parties qui, dans la nature, s'éloignent autant les unes des autres, mérite au plus haut point l'attention des physiologistes, car on avouera facilement qu'elle a un sens profond et se tient dans une étroite relation avec la production et la nature des animaux. Il semble que *les divers systèmes constitutifs de l'animal entier se forment en différentes fois, les uns après les autres, d'après un seul et même type, et qu'ils soient par là semblables quoique bien distincts par leurs transformations ultérieures.* Le système qui est produit le premier, qui acquiert d'abord une forme spéciale et déterminée, est le système nerveux. Celui-ci constitué, la masse charnue qui, à proprement parler, détermine l'embryon, se forme d'après le même type.... Puis, paraît un troisième système, le vasculaire, qui certainement..... n'est pas tellement différent des autres qu'on n'y puisse facilement reconnaître la forme commune précédemment décrite sous laquelle se montrent les autres systèmes. Puis vient le quatrième, le canal intestinal, de nouveau construit sur le même type et formant comme les trois premiers un appareil bien circonscrit en soi. »

Enfin, on peut encore ajouter, et c'est là un point sur lequel HUXLEY a appelé le premier l'attention, que WOLFF peut aussi être considéré comme *le précurseur* de SCHLEIDEN et de SCHWANN, en ce qu'il a démontré la composition des animaux et des plantes par des utricules. Mais cette connaissance chez lui n'a exercé encore aucune influence marquée sur ses études embryologiques, si ce n'est qu'il fait dépendre la croissance des organes en partie au moins de ces éléments.

§ 3.

DE WOLFF A SCHWANN.

Successeurs
de Wolff.

Ces théories de WOLFF, toutes pleines de génie, demeurèrent longtemps privées de l'action qu'elles eussent pu exercer, le travail le plus important de WOLFF sur la formation du tube digestif étant resté si peu connu que même OKEN et KIESER l'ignoraient entièrement lors de la publication, en 1806 et 1810, de leurs recherches sur le développement du canal alimentaire. Dans l'intervalle, la science fit des progrès nombreux et dignes de mention, non sans doute sur les premières phases du développement ni sous le rapport théorique, mais sur des points de détail. Parmi les nombreux travaux éclos dans le dernier tiers du xviii^e siècle et dans les vingt premières années du nôtre, voici ceux qui méritent d'être cités :

HUNTER, *Anatomia uteri humani gravidi*, Lond., 1775, avec d'excellentes figures des enveloppes de l'œuf et de l'*Uterus gravidæ*; AUTENRIETH, *Suppl. ad histor. embr. humani*, Tubing., 1797; SÖMMERING, *Icones embryon. human.*, Francof., 1799; SENFF, *Nonnulla de incremento ossium embryonum*, Halae, 1801; OKEN, *Ueber die Bildung des Darmkanals aus der Vesicula umbilicalis* dans OKEN et KIESER, *Beitr. z. vergl. Zool., Zoot. und Phys.*, Bamberg, 1806, mémoire également remarquable au point de vue général; du même, *Ueber die Bedeutung der Schädelknochen*, Iéna, 1807, travail qui fait époque pour l'anatomie comparée, et aussi, en tant que basé sur des faits embryologiques, point de départ de recherches plus suivies sur le développement des vertèbres et du crâne; KIESER, *Der Ursprung des Darmkanals aus der Ves. umbilicalis darg. im menschlichen Embryo*, Gottingue, 1810; J. FR. MECKEL, de nombreux mémoires sur l'Embryologie dans ses contributions à l'Anatomie comparée, 1808-1812, ses mémoires d'Anatomie humaine et comparée, 1806, et dans ses Archives; TIEDEMANN, *Bildungsgeschichte des Gehirns*, Landshut, 1816, excellente étude de détail.

En outre, durant cette période, les progrès marqués accomplis par la science des monstruosité, tels qu'ils sont réalisés, particulièrement dans l'Anatomie pathologique de J. FR. MECKEL, contribuèrent puissamment à la connaissance des processus normaux du développement.

Chr. Pander.

En 1812, le travail de WOLFF, sur le canal intestinal, vulga-

risé par la traduction qu'en fit MECKEL, ne pouvait manquer de susciter les ardeurs de toutes parts. Rien ne prouve mieux la grandeur des recherches de cet auteur et l'exactitude de ses conceptions générales que la circonstance que, cinq ans seulement après, en 1817, notre science reçut de PANDER une telle impulsion qu'incontestablement il faudrait dater de lui toute l'Embryologie moderne, si, par les paroles mêmes de l'auteur, dans sa Dissertation, p. 17 : *Omnem tamen laudem superant egregiae Wolffii observationes*, il n'était suffisamment clair que lui aussi procède de WOLFF. Et comme c'est précisément la théorie de la composition du germe par des feuillettes qui a rendu PANDER célèbre, et que cette théorie, nous l'avons vu, est déjà indiquée en germe dans WOLFF, nous croyons ne commettre aucune injustice en faisant partir de WOLFF cette ère nouvelle de l'Embryologie et en représentant PANDER comme le premier qui démontra, par l'observation, l'exactitude des vues de ce grand homme, que BAER appelle : *Vir sempiternæ gloriæ, cui ingenio paucos, perseverantia vero in investigandis rebus subtilissimis nullum parem vidit orbis terrarum (de Ovi mammal. genesi, præfatio)*. D'ailleurs, pour rendre justice à tout le monde, nous dirons encore que PANDER fut entraîné à ses recherches par son maître éminent DÖLLINGER et aussi par d'ALTON l'aîné, auxquels il eut souvent recours ; et qu'indépendamment des théories de WOLFF, la direction philosophique représentée par DÖLLINGER eut une influence marquée sur la marche de ses travaux.

Les recherches que PANDER fit ici, à Würzbourg, et installa sur une vaste échelle, dont il consigna les résultats dans sa dissertation (*Hist. metamorphoseos, quam ovum incubatum prioribus quinque diebus subit, Wirceburgi, 1817*), et dans un travail à part (*Beit. z. Entwicklungsgesch. des Hühnchens im Eie, Würzburg, 1817, avec pl.*), avec d'excellentes planches préparées par d'ALTON, ne donnent pas seulement une histoire des toutes premières phases du développement du poulet, plus exacte que tout ce qu'on possédait jusqu'alors, mais elles furent encore et surtout d'une importance capitale, parce que, pour la première fois, les organes initiaux primitifs pressentis par WOLFF, les feuillettes germinatives qui sont la base du développement des organes et des systèmes, apparaissaient comme fruits de l'observation directe. PANDER distingue d'abord dans le germe de l'œuf de poule une unique couche formée de grains cohérents, le *feuillet muqueux*; sur la face externe de celle-ci, après douze heures d'incubation, naît une couche plus mince et plus transparente, le *feuillet*

séreux, et, entre les deux, à la fin du premier jour, commence à se constituer un troisième feuillet, le *vasculaire*. Maintenant, bien que PANDER considère ces trois feuillets comme le point de départ de tous les organes futurs, il n'a pourtant, à tout prendre, que très brièvement traité de leurs transformations et de leur signification, et leur forme aphoristique eût empêché ses données d'acquérir aussi vite une grande importance, si elles n'avaient trouvé dans v. BAER un promoteur et en partie aussi un représentant qui fût apte à propager, de la façon la plus large, la théorie des feuillets germinatifs. On sait, en effet, que PANDER lui-même n'a pas continué plus tard ses études embryologiques, et, bien que son nom revienne encore à plusieurs reprises dans la science, nous n'avons de lui, dans ce domaine de nos connaissances, rien de plus qu'une défense de ses vues contre une critique d'OKEN (voy. *Isis* de 1817 et 1818), défense qui mérite sans doute une mention parce que, en beaucoup de points, elle offre une description plus minutieuse que les écrits spéciaux de l'auteur.

K. E. v. Baer.

KARL ERNST VON BAER, ami de jeunesse de PANDER, avait suivi avec ce dernier à Wurzburg, les leçons de DÖLLINGER et avait été aussi en partie témoin des recherches précitées sur le développement du poulet dans l'œuf soumis à l'incubation (voy. la préface à l'Histoire du développement des animaux, et l'Autobiographie de BAER). Ce fut plus tard, à Königsberg, qu'il reçut les travaux de PANDER et qu'il commença, en 1819, ses recherches personnelles sur l'œuf de poule. Il les continua jusqu'en 1823, les compléta ensuite dans les années 1826 et 1827, et en publia les résultats partie, sous forme d'extraits, dans la Physiologie de BURDACH, partie dans un écrit spécial : *Ueber Entwicklungsgeschichte der Thiere, Beobachtung und Reflexion*, 1^{er} volume, Königsberg, 1828. — VON BAER avait projeté de publier, dans un second volume, une nouvelle série de recherches sur le poulet et les autres vertébrés. L'impression de ce tome fut commencée dès 1829 et, après une longue interruption, portée en 1834 jusqu'à trente-six feuilles, mais il n'arriva pas à le terminer, de telle sorte qu'on est en grande partie redevable à l'éditeur de la publication, en 1837, de la portion de ce travail qui était prête, comme deuxième partie de l'*Entwicklungsgeschichte*.

Par ces deux ouvrages, v. BAER est entré de la façon la plus éclatante dans la voie tracée par WOLFF et PANDER. La richesse et l'excellence des faits qui y sont consignés, la profondeur et l'étendue des considérations générales *en font incontestablement*

ce que la littérature embryologique de tous les temps et de tous les peuples peut offrir de meilleur.

Entrer, comme ils le mériteraient, dans le détail des services rendus par v. BAER, est chose absolument impossible ici, et je me borne à ce qui suit. En ce qui touche les *faits*, ses travaux d'abord donnent la première investigation complète, poussée jusqu'aux détails, du développement du poulet et, en second lieu, ils exposent aussi celui des autres vertébrés d'une façon si nouvelle qu'on doit le considérer comme *le véritable fondateur de l'Embryologie comparée*. Énumérer ses découvertes en particulier nous obligerait à prendre tous les systèmes et tous les organes un à un, car son regard pénétrant et sa persévérance mettaient partout à jour du nouveau et je dois me contenter de mentionner, comme ses conquêtes les plus importantes, la découverte du véritable ovule du mammifère (*De ovi mammal. et hominis genesi*, Lipsiæ, 1827), de la corde dorsale, du développement de l'amnios et de l'enveloppe séreuse. Excellant à l'observation, BAER ne fut pas moins grand dans ses *Réflexions* et je donne, dans les lignes suivantes, une rapide esquisse de ses *vues théoriques*.

Principales
découvertes
de v. Baer.

Pour v. BAER, le germe est au début d'une nature différente, il est vrai, sur ses deux faces, lisse sur l'externe, granuleux sur l'interne, mais non pourtant subdivisible en couches et spécialement sans différenciation à l'intérieur. Plus tard seulement s'accuse une séparation en deux couches : animale et végétative, de la façon suivante. Les deux faces du germe se différencient d'abord, après quoi le milieu resté à l'origine indifférent se divise à son tour en une lame supérieure et une inférieure, de telle façon que chacune des deux grandes fractions de la division se compose de deux feuillets : *l'animale, du feuillet cutané et du feuillet musculaire ; la végétative, du feuillet vasculaire et du feuillet muqueux*. De ces feuillets se développent alors en seconde ligne, ce que v. BAER nomme *Organes fondamentaux* (vol. I, scholie III, p. 153, et scholie IV, p. 160 ; vol. II, p. 67 et suivantes), lesquels ont pour lui la forme de *tubes*. Ainsi le *feuillet cutané* produit le *tube cutané* et le *tube du système nerveux central* ; sans avoir suivi ce dernier depuis sa première apparition, v. BAER admet pourtant sur de bonnes raisons et d'une façon très remarquable qu'il dérive des parties moyennes du feuillet cutané (vol. I, p. 154, 165, 166 ; vol. II, p. 68, remarq.). Du *feuillet musculaire* naît le *double tube du système osseux et du système musculaire avec l'axe osseux impair et médian* ; les *feuillets vasculaire et muqueux*, enfin, forment réunis le *tube intestinal*, et le pre-

Vues théoriques
de v. Baer.

mier seul, le *tube mésentérique*, dont les parois, cependant, se soude plus tard l'une à l'autre. De ce petit nombre de tubes fondamentaux procèdent alors directement par changements histologiques et différenciations morphologiques dans la forme extérieure, tous les organes qui doivent ultérieurement composer le corps et, dans ce second ordre de phénomènes, nous devons faire mention particulièrement que v. BAER fait dériver les organes des sens du tube nerveux, les glandes salivaires, le foie, le pancréas, les poumons du tube intestinal, le cœur qui est donné comme analogue du mésentère, les capsules surrénales, la glande thyroïde, le thymus, la rate, les corps de WOLFF, les reins véritables et les glandes génitales, du moins dans les oiseaux, du feuillet vasculaire.

Si on ajoute encore à cela que cette description si simple du plan de développement des animaux supérieurs, v. BAER l'appuie d'une excellente analyse, montrant la conformité de l'organisation de l'adulte à cet ordre et de figures schématiques très claires, on comprendra aisément qu'elle ait presque aussitôt conquis les suffrages et la reconnaissance de tous les naturalistes.

Dans le fait, v. BAER avait pour ainsi dire réalisé tout ce qu'il était possible de conquérir à la science dans l'état où elle se trouvait et avec les moyens disponibles. Ce qui manquait à ses travaux, c'était de ramener les feuillets germinatifs et les organes fondamentaux jusqu'aux éléments histologiques, en d'autres termes c'était d'établir leur connexion avec les éléments organiques primitifs ou avec la cellule-œuf; c'était de montrer leur développement graduel aux dépens de ces éléments par différenciation histologique. Mais cette démonstration, cela va de soi, ne pouvait être tentée qu'après la découverte, par SCHWANN, en 1838, de la composition du corps animal par des éléments ayant valeur de simples cellules, et c'est bien, en effet, de cette époque que date la dernière extension de notre science. Toutefois, avant d'en arriver à cette ère nouvelle, nous avons encore à mentionner rapidement les autres progrès accomplis dans l'intervalle qui s'étend entre PANDER et SCHWANN.

Contemporains
de v. Baer.

A la même époque, en effet, où PANDER et v. BAER instituaient leurs recherches, un grand nombre d'autres naturalistes cultivaient simultanément le domaine de l'Embryologie. De leurs travaux nous ne pouvons citer ici que ceux qui ont exercé une influence sur la marche générale de la science ou de ses branches importantes, ou ceux qui concernent plus particulièrement l'homme. Une grande importance s'attache avant tout aux recherches qui conduisirent à *une connaissance plus intime de l'œuf*.

En 1825, PURKINJE démontra la vésicule germinative dans l'œuf de l'oiseau (*Symbolæ ad ovi avium historiam*, Vratisl., 1825, écrit dédié à Blumenbach), et, deux ans plus tard, comme nous l'avons déjà indiqué, v. BAER fit l'éclatante découverte de l'ovule du mammifère et de l'homme dans le follicule de GRAAF, de cet ovule que déjà d'ailleurs, dans le XVII^e siècle REGNER DE GRAAF, dans le XVIII^e CRUIKSHANK, et immédiatement avant v. BAER, dans la vingtième année du XIX^e, PRÉVOST et DUMAS avaient rencontré dans l'oviducte. Bien que v. BAER n'ait que vaguement reconnu la vésicule germinative de l'œuf du mammifère (Voy. le Commentaire de son *Epistola de ovi genesi* dans le journal d'HEUSINGER, II, p. 125), et qu'il n'ait pas été heureux dans la comparaison qu'il fit de cet œuf et de celui d'oiseau, il n'en est pas moins vrai pourtant que sa découverte marque le commencement d'une nouvelle période pour l'histoire du développement des mammifères. Ces résultats furent ensuite complétés par une démonstration plus précise de la vésicule germinative des mammifères par COSTE (Recherches sur la génération des mammifères, par DELPECH et COSTE, Paris, 1834), et un peu plus tard aussi, d'une façon indépendante, par WHARTON JONES (*London and Edinb. philos. magaz.*, 3^e série, vol. VII, 1835), et par la découverte de la tache germinative par R. WAGNER (*Müll. Arch.*, 1835, p. 373; *Münchener Denkschr.*, II, p. 531, et *Prodromus historicæ generationis*, Lips., 1836).

En seconde ligne, nous devons encore signaler comme importantes, dans cette même époque, les recherches tentées sur le premier développement des mammifères, puis celles portant sur de jeunes embryons humains et sur le placenta. PRÉVOST et DUMAS (Ann. des Sc. nat., tom. III, 1824), et v. BAER (*De ovi genesi*, 1827), nous fournirent les premières notions sur les rudiments les plus précoces de l'embryon de mammifère, sur la vésicule blastodermique et le germe (aire embryonnaire), notions qui furent ensuite portées plus loin par Coste (*loc. cit.*, et Embryologie comparée, Paris, 1837), observateur qui, le premier aussi, distingua nettement la vésicule blastodermique. Les embryons humains et les enveloppes de l'œuf furent à cette époque l'objet de nombreuses études et je me borne à citer les travaux plus considérables de POCKELS (*Isis*, 1825), SEILER (*Die Gebärmutter und das Ei des Menschen*, Dresden, 1831), BRESCHET (Études anatomiques sur l'œuf humain, Paris, 1832), VELPEAU (Embryologie ou Ovologie humaine, Paris, 1833), BISCHOFF (*Beitr. z. Lehre von den Eihüllen des menschlichen Fötus*, Bonn, 1834), dans le

Découverte
de la vésicule
germinative
des oiseaux

Ovule
des mammifères.

Vésicule
germinative
des mammifères.

Tache
germinative.

Observations
sur de jeunes
embryons
des mammifères
et de l'homme.

voisinage desquels prennent place une foule de mémoires moins étendus de E. H. WEBER, JOH. MÜLLER, R. WAGNER, V. BAER, WHARTON JONES, ALLEN THOMSON, ESCHRICHT et autres.

Embryologie comparée.

L'Embryologie comparée, dans la période comprise entre PANDER et SCHWANN, fut cultivée avec beaucoup de zèle, indépendamment de V. BAER, par nombre d'autres observateurs; mais aucun ne sut comme lui mettre si bien en relief l'importance générale de cette science. Parmi les progrès ainsi réalisés, on peut citer

Découverte de la segmentation.

comme les plus marquants la découverte de la segmentation faite à nouveau dans l'œuf de la grenouille par PRÉVOST et DUMAS (Ann. des Sc. nat., t. II), la constatation du même fait dans l'œuf des poissons par RUSCONI (*Müll. Archiv.*, 1836), les études ultérieures sur cet important phénomène des mêmes observateurs et

Développement du squelette.

de V. BAER (*Müll. Arch.*, 1834); ensuite, les travaux sur le Développement du squelette par DUGÈS (Ostéologie et Myologie des Batraciens, 1834), par RATHKE (*Isis*, 1825 et 1827; *Ueber den Kiemenapparat und das Zungenbein*, Riga, 1832; *Ueber die Entwicklung des Schädels der Wirbelthiere*, dans le quatrième *Bericht des naturwiss. Seminars in Königsberg*, 1839); par REICHERT (*Vergl. Entwickl. des Kopfes der nackten Amphibien*, Königsberg, 1838); en troisième lieu, enfin, les recherches sur la

Organes génitaux, glandes.

Formation des organes génitaux et des glandes, par RATHKE (*Beiträge z. Gesch. d. Thierwelt*, 3^e part., Halle, 1825; *Meckel's Archiv.*, 1832 et *Abh. z. Bildungs- und Entwicklungsgesch.*, I, Leipzig, 1832), et J. MÜLLER (*Meckel's Arch.*, 1829, *Bildungsgeschichte der Genitalien*, Düsseldorf, 1830, et *De glandularum secern. structura penitiori*, Lipsiæ, 1830).

Manuels.

Il nous reste enfin à mentionner les traités généraux sur le développement qui apparaissent pour la première fois à cette époque. Ce sont le *Handbuch der Entwicklungsgeschichte des Menschens* de VALENTIN, Berlin, 1835, manuel fait avec beaucoup de soin et sur les données de nombreuses observations personnelles, puis les articles relatifs à l'Embryologie par E. H. WEBER (dans l'Anatomie d'Hildebrandt); par R. WAGNER (Physiologie, 1^{re} édit.), et BURDACH (Physiologie, 2^e édit., vol. II).

§ 4.

DE SCHWANN A NOS JOURS.

Si multiples qu'aient été en somme les progrès réalisés par les travaux cités à la fin du paragraphe précédent et par beau-

coup d'autres qui n'ont pu y trouver place, toujours est-il qu'on n'en saurait trouver un dans le nombre qui, au point de vue de son importance générale, pût être comparé, même de loin, avec l'œuvre de v. BAER et eût été apte à faire avancer l'Embryologie au delà du point où l'avaient amenée PANDER et v. BAER. Rien n'atteste mieux l'importance des travaux de v. BAER en particulier que cette circonstance qu'il ne fallût rien moins que la révolution générale produite par SCHWANN dans le domaine entier des sciences anatomiques, pour faire entrer l'Embryologie elle aussi dans une nouvelle phase. Mais après la découverte de la composition élémentaire des animaux, qui fut basée par SCHWANN avant tout sur les tissus embryonnaires, les observateurs virent un nouvel horizon s'ouvrir pour l'Embryologie, c'était d'étudier en premier lieu la composition histologique des feuilletts germinatifs de PANDER et BAER, et de suivre leur dérivation de la cellule de l'œuf primitif; puis, de rattacher leur participation à la formation des organes aux fonctions accomplies par leurs éléments morphologiques. Aussi, constatons-nous qu'à partir de 1839, la plupart des observateurs s'efforcent, plus ou moins sciemment et résolument, à pénétrer dans cette voie, d'ailleurs si scabreuse. Pour nous faire une idée exacte des nombreux travaux éclos durant cette dernière période, il sera utile de séparer ceux qui ont eu une importance générale des autres, qui ne donnent que de nouveaux faits.

Au premier point de vue, deux questions surtout préoccupèrent les naturalistes : d'abord, *la première formation des éléments histologiques de l'Embryon et leurs rapports à ceux de l'organisme adulte*; en second lieu, *les feuilletts blastodermiques et leurs transformations*.

Le fractionnement du Vitellus fut tout d'abord le thème principal. Abstraction faite d'une foule d'observations signalant la grande extension de ce phénomène, on ne tarda pas à en reconnaître les points importants. C. TH. v. SIEBOLD fut le premier qui découvrit dans les segments vitellins (sphères de segmentation) des Nématoïdes une vésicule claire (Physiologie de Burdach, 2^e édit., tom. II), dont son élève BAGGE (*De evolutione Strongyli auricularis et Ascaridis acuminatae*, Erlangae, 1841) fit voir que la division en deux précédait toujours celle des sphères de segmentation. Je confirmai ces observations et les étendis en démontrant que ces vésicules, — que j'appelai d'abord, pour des raisons inutiles à reproduire ici, cellules embryonnaires (*Ueber die ersten Vorgänge im befruchteten Ei*, Müller's Arch., 1843), et que

Fractionnement
du Vitellus.

je reconnus plus tard être des noyaux ordinaires (*Entwicklung der Cephalopoden*, Zürich, 1844), — contenaient encore un corpuscule analogue au Nucléole et que RATHKE avait déjà vu avant moi (*Frör. Notizen*, 1842, n° 517). Puis j'émis tant pour la segmentation totale que pour la segmentation partielle que, le premier, je ramenai à ses principes chez les Céphalopodes, la théorie que ce phénomène n'est qu'un mode de division cellulaire, interprétation qui rencontra l'acceptation générale.

La première
formation
cellulaire
de l'embryon.
Ses relations
avec
la segmentation.

En même temps qu'on cherchait à pénétrer la nature intime de la segmentation, la question de son rôle pour la constitution de l'embryon et des éléments de celui-ci était aussi soulevée. BISCHOFF (œuf du lapin) et plus nettement encore REICHERT (*Entwicklungsleben im Wirbelthierreich*, 1840), démontrèrent que les sphères de segmentation se transformaient plus tard en cellules, et le dernier des deux auteurs cités, en particulier, montra que chez la grenouille les éléments de tous les organes sont les descendants des cellules de segmentation. Mais cette conception ne put se faire jour à l'origine, car VOGT, en 1842, dans ses travaux sur le développement de l'*Alytes* et du *Coregonus*, a exprimé une manière de voir diamétralement opposée, et s'est efforcé de prouver en détail que les sphères de segmentation se dissolvent plus tard et que les premières cellules de l'embryon naissent par formation libre dans le fluide plastique résultant de cette fusion (Cytoblastème, SCHWANN). Dans ce conflit d'idées, ce n'était pas chose inutile que de montrer, comme je le fis dans mon Embryologie des Céphalopodes, l'inadmissibilité de la théorie de VOGT et surtout de suivre sur un seul et même être à segmentation partielle, toute la marche du phénomène et sa relation avec la future formation cellulaire. C'est ainsi que REICHERT et plus nettement encore moi, nous formulâmes l'important principe qu'*en opposition à l'hypothèse de SCHWANN, il n'existe nulle part, dans le développement embryonnaire, une formation libre de cellules; qu'au contraire toutes les parties élémentaires du futur embryon sont les descendants immédiats de la première sphère de segmentation, et par conséquent de l'œuf.* Cette proposition fut appuyée et complétée plus tard aussi par REMAK par de nombreuses recherches, et devint dès l'origine le point de départ d'une théorie histologique toute nouvelle, si bien que déjà dans l'opuscule précité j'arrivai à formuler avec un grand degré de vraisemblance, l'hypothèse (*l. c.*, p. 100) : *Que dans tout le développement des tissus animaux, aussi bien que végétaux, il n'y a aucune production de cellules en dehors de celles exis-*

tant déjà; qu'au contraire tous les phénomènes doivent être interprétés comme dérivant de modifications d'organes élémentaires tous initialement de même valeur et descendant d'un seul élément primitif.

Par cet énoncé émis en 1844, j'étais, en ce qui touche les animaux adultes, de beaucoup en avance sur les faits, et ce ne fut que beaucoup plus tard, après que même en moi se furent élevés bien des doutes, partagés par REMAK, sur la généralité de son application aux tissus post-embryonnaires, que ce principe fut élevé à la hauteur d'une loi générale, grâce avant tout aux observations de VIRCHOW dans le domaine de l'Anatomie normale et pathologique.

A cet état de choses, les travaux modernes n'ont rien changé d'essentiel. En ce qui touche d'abord les premiers phénomènes dans l'œuf fécondé, des recherches nombreuses ont appris que la formation des premières cellules de l'embryon offre maintes divergences dans les différents types d'animaux, mais que pourtant le fond du phénomène reste partout le même et consiste, comme je l'ai exposé le premier, en une production de cellules par l'œuf, qui paraît comparable dans le plus grand nombre des cas à la multiplication habituelle des cellules par division, et qui est aussi accompagnée de certains phénomènes curieux, dont les noyaux sont le siège, qui depuis les recherches d'AUERBACH (54) ont attiré l'attention de beaucoup d'observateurs (STRASBURGER, FOL, O. HERTWIG, BÜTSCHLI et autres). Enfin, il me paraît indubitable que les *contractions du protoplasma vitellin* sur lesquelles j'ai appelé l'attention (*Gewebelehre*, 3^e éd., 1859, p. 26, et *Entwicklungsgeschichte*, 1^{re} éd., 1861, p. 33), ainsi que M. SCHULTZE (*Observat. nonnullae de ovorum ranarum segmentatione*, 1863), jouent également un rôle dans la segmentation de l'œuf. Un seul observateur, GÖRTE (*Entwicklungsgeschichte der Unke*, 1875), a produit des idées essentiellement différentes. Pour lui, la segmentation n'est rien qu'un simple phénomène physique, qui se déroule d'une manière spéciale dans la masse vitelline de l'œuf. Mais si recommandable que puisse être l'essai de ramener la division du vitellus à de purs phénomènes physiques, celui de GÖRTE ne peut être considéré autrement que comme manqué, car GÖRTE part de la supposition entièrement indémontrée et intenable que l'œuf n'a pas la signification d'une cellule ou d'un organisme vivant, et en second lieu il n'a pas pris en considération que le mode de développement de beaucoup d'œufs est tout autre que dans le Bombinator, et que les phénomènes dont celui-

Nouvelles observations sur la première formation cellulaire de l'embryon.

ci est le siège, sont on ne peut plus impropres à fournir des conclusions de la nature de celles qu'en a tirées GÖRTE.

J'arrive maintenant aux rapports des premières cellules embryonnaires avec les éléments anatomiques de l'adulte. La grande majorité des recherches nouvelles a purement et simplement confirmé le principe professé par VIRCHOW, REMAK et moi, qu'il n'y a pas de formation libre de cellules, ce que VIRCHOW a formulé le premier nettement par l'aphorisme : *Omnis cellula e cellula* ; mais on ne saurait méconnaître pourtant que le développement de certains êtres n'a pas cessé d'offrir toujours bien des points obscurs et mystérieux, et celui des Muscides notamment n'est rien moins qu'expliqué au point de vue qui nous occupe (Voy. WEISMANN, *Zeitschr. f. wiss. Zool.*, t. XIV).

Nouvelles
théories
sur les feuillets
blastodermiques.

Reichert.

Sous l'influence des découvertes de SCHWANN, les feuillets blastodermiques furent aussi ramenés dans le cercle des recherches, et la question des organes primitifs du germe passa de plus en plus à l'ordre du jour. Dès 1840 déjà, REICHERT apparut avec de nouvelles descriptions des premières ébauches de l'Embryon, qu'il compléta en 1843 (*Entwicklungsleben im Wirbelthierreiche*, 1840, et *Beiträge zur Kenntniss des heutigen Zustandes der Entwicklungsgeschichte*, 1843). Dans la Grenouille, d'après REICHERT, le vitellus, après la segmentation, donne naissance à sa surface à une enveloppe épithéliale transitoire qu'il nomme membrane d'enveloppe (*Umhüllungshaut*). Puis naissent successivement, par des couches de sphères de segmentation qui s'organisent l'une après l'autre : 1° Les rudiments lamelliformes du système nerveux central et du système cutané ; 2° la corde avec le double rudiment lamelleux du système vertébral ; 3° le système sanguin avec le cœur, les gros vaisseaux, le foie, le pancréas et les reins primitifs ; enfin 4° le rudiment du système intestinal concernant la totalité des enveloppes du tube alimentaire. Chez le poulet, REICHERT fait encore naître du blastoderme de l'œuf fécondé, dans lequel il n'admet qu'un feuillet, une membrane d'enveloppe transitoire ; les couches destinées à l'embryon lui-même se constituent ensuite au-dessous de celle-ci une à une, en se séparant du cumulus proligère comme on le nomme, ou du noyau vitellin blanc (noyau de la cicatrice de PANDER) ; ce sont : 1° les rudiments du système nerveux central ; 2° le *stratum* ou la *membrana intermedia* pour tous les autres organes vasculaires, c'est-à-dire le système vertébral, le système cutané, le système sanguin, le système des tuniques externes de l'intestin, et enfin 3° la membrane muqueuse intestinale, c'est-à-dire l'épithélium cylindrique de l'intestin.

Cette description est sans doute erronée en plus d'un point, comme REMAK l'a fait voir le premier, d'une manière convaincante, et notamment en ce que la membrane d'enveloppe, dans sa partie qui revêt l'embryon, n'est rien moins qu'une organisation transitoire, mais bien la base du système nerveux central et de l'épiderme, et en ce que, chez le poulet, la cicatricule de l'œuf fécondé représente seule et unique le germe de l'embryon et qu'aucune couche du vitellus ne vient s'associer à elle. Mais dans leur ensemble, les données de REICHERT doivent pourtant être regardées comme marquant un progrès très essentiel. REICHERT est le premier qui ait scruté minutieusement les feuilletts blastodermiques, et le secours du microscope lui a permis de définir bien plus nettement leurs couches que ne l'avait pu faire BAER dans l'état où se trouvait de son temps l'Histologie. Les couches que REICHERT trouve dans la grenouille et dans le poulet surtout sont, abstraction faite des explications et des données sur leur mode de production, essentiellement les mêmes que celles admises aussi par les auteurs modernes, et on ne pourra que dire que cet observateur est arrivé très près de la vérité.

Marchant sur les traces de REICHERT, il était réservé à REMAK Remak. de donner pour le poulet, et en partie pour la grenouille, une description des organes primitifs de l'embryon qu'on peut considérer comme très satisfaisante, de même que les travaux de cet auteur (*Untersuchungen über die Entwicklung der Wirbelthiere*, 1^{re} livr., 1850; 2^e livr., 1851; 3^e livr., 1855) sont, avec les recherches de v. BAER, ce qu'il y a de plus parfait dans la première moitié de notre siècle. D'après REMAK, la cicatricule de l'œuf fécondé de la poule est formée de deux couches, auxquelles une troisième s'ajoute plus tard, qui dérive du feuillet inférieur primitif. De ces trois feuilletts naissent tous les organes et systèmes du corps; en effet, le feuillet *externe* ou *sensoriel* produit l'épiderme et le système nerveux central et, en outre, le cristallin de l'œil, l'épithélium de la capsule auditive, les éléments cellulaires de toutes les glandes cutanées, l'appareil nerveux de l'œil aussi bien que l'uvée et que la partie nerveuse de l'organe de l'odorat. Du feuillet *moyen* ou *moto-germinatif* naissent les systèmes osseux et musculaire, les nerfs périphériques, enfin toutes les parties conjonctives et les vaisseaux, ceux des centres nerveux exceptés, les glandes dites vasculaires, les reins primitifs et les glandes génitales. Du feuillet *interne*, enfin, ou feuillet *intestino-glandulaire* proviennent, d'après REMAK, tout le revêtement épithélial de l'intestin, les épithéliums de toutes les glandes annexes du

tube digestif (poumons, foie, pancréas, etc.), aussi bien que celui des reins. Ainsi le germe consiste, d'après REMAK, en deux feuillets épithéliaux séparés par un feuillet moyen, formé de tissus conjonctifs (cartilages, os), de vaisseaux, muscles et nerfs et qui s'associe aux deux premiers pour produire la peau, les muqueuses et toutes les glandes. — Il est vrai que dans ce tableau quelques exceptions nuisent à l'impression générale; comme par exemple le fait que le feuillet externe produit aussi les vaisseaux des centres nerveux et de l'uvée, et le feuillet moyen les nerfs et les épithéliums de certaines glandes (reins primitifs, glandes génitales); mais cela n'a pu empêcher la théorie des feuillets blastodermiques de REMAK d'être reçue partout avec le plus grand enthousiasme; et de droit, car elle nous fit connaître pour la première fois la structure et le rôle des feuillets blastodermiques et les rapports histologiques qui existent entre eux et les organes et systèmes de l'adulte.

Successeurs
de Remak.

Toutes les recherches ultérieures se rattachent d'abord à celles de REMAK et portent aussi sur l'être qu'il a pris pour point de départ dans ses études, le poulet. Pourtant l'Embryologie des poissons et des amphibiens arrive aussi graduellement à l'ordre du jour, tandis que celle des reptiles et des mammifères ne suscita que peu de travaux.

Pour le poulet, on s'efforça tout d'abord à compléter et à étendre les données générales de REMAK, et nous devons citer avant tout les recherches qui eurent pour objet l'origine des feuillets blastodermiques. REMAK avait commencé ses études sur l'œuf qui vient d'être pondu sans s'occuper de l'origine du blastoderme. Un progrès important se réalisa donc quand COSTE découvrit la segmentation de l'œuf dans l'oviducte (Comptes rendus, 1848), et la fit comprendre par de bonnes figures, phénomène dont OELLACHER, et en partie aussi GÖTTE (Schultze, *Arch.*, X) et moi, s'attachèrent ensuite à suivre de plus près le détail. En même temps que ces recherches, surgissaient de nombreux travaux sur la formation des feuillets blastodermiques que REMAK avait traitée d'une manière un peu aphoristique. Le feuillet intermédiaire surtout provoqua une foule d'études. La plupart des observateurs se rangèrent, en ces matières, au sentiment de REMAK, admettant avec cet auteur que l'embryon se développe exclusivement du disque prolifère, et que tout le reste du vitellus est nutritif; HIS seul (*Untersuchungen über die erste Anlage des Wirbelthierleibes*, Leipzig, 1868), ouvrit une nouvelle voie qui, si elle était juste, expliquerait non seulement la formation des feuillets germinatifs,

Découverte
de
la segmentation
partielle de l'œuf
de poule
par Coste.

Feuillets
germinatifs
de His.

mais donnerait encore une nouvelle base à toute l'Embryologie. La pensée dominante de His est que l'embryon du poulet *n'est pas le produit exclusif du blastoderme seul*, comme presque tous les Embryologistes l'avaient admis avant lui, *mais aussi celui d'une partie du vitellus blanc. Du blastoderme se développent, pour His, l'ensemble des tissus nerveux, les muscles striés et lisses, les véritables épithéliums et le tissu glandulaire. Des éléments du vitellus blanc procèdent le sang et les tissus de substance conjonctive.* Le blastoderme n'est plus alors que la masse principale du germe ou l'*Archiblaste*, comme l'appelle His, ou le *Neuroblaste*, comme il le nomme encore, pour rappeler le rôle physiologique le plus essentiel de cette première base de l'embryon. La seconde base (vitellus blanc) devient le germe accessoire, le *Parablaste* dit aussi *Haemoblaste*. Cette nouvelle théorie, fondée sur de nouvelles études sur le développement des organes primitifs du germe, His a cherché aussi à l'appuyer d'un autre ordre de faits, en s'efforçant de prouver que le vitellus blanc de l'œuf de poule est lui-même formé de cellules et que tout l'œuf dérive d'une double source. D'après les suppositions de His, en effet, chez le poulet notamment, la vésicule germinative et les éléments constitutifs de la cicatricule sont d'origine archiblastique et possèdent la valeur d'une cellule glandulaire, tandis que le vitellus dérive de parties parablásticas, c'est-à-dire qu'il provient de la pénétration dans l'œuf de cellules de substance conjonctive de l'ovaire.

En particulier, His envisage le premier développement de la façon suivante. Le disque prolifère de l'œuf fécondé, au moment de la ponte est partout constitué de cellules nucléées et consiste en un feuillet blastodermique supérieur. De feuillet inférieur individualisé, il n'y en a pas dans la règle, mais en lieu et place, on trouve de nombreux cordons et prolongements coniques, émanant du feuillet supérieur, soudés entre eux en réseau ou reliés en arcade; ce sont: « les prolongements sous-germinaux (*Subgerminale Fortsätze*) ». Dans la région de l'aire opaque de la cicatricule, ces prolongements pénètrent dans une masse de vitellus blanc solidement adhérente au disque et formant ce que His nomme le bourrelet germinatif (*Keimwall*). Ils peuvent aussi, de la marge interne du bourrelet, passer sur le fond de la cavité située au-dessous du milieu du disque (cavité sous-germinale).

Sous l'influence de l'incubation, l'accroissement et la réunion des prolongements sous-germinaux donnent naissance à un feuillet inférieur continu. Celui-ci se détache bientôt du supérieur, sauf

dans la région répondant à la *ligne primitive* ou *ligne axile* (His), dans l'étendue de laquelle une masse cellulaire (*cordon axile*) unit l'un à l'autre les deux feuillets. Un peu plus tard, chacun de ceux-ci développe sur les côtés du cordon axile, à droite et à gauche, une nouvelle couche. Ce sont les *lames musculaires* ou *accessoires*, distinctes en *supérieures* ou *animales* et en *inférieures* ou *végétatives*, comme les nomme l'auteur. Les parties des feuillets supérieur et inférieur situées en regard de ces lames musculaires sont appelées par His *feuillelet limitant* (*Grenzblatt*) *supérieur* et *feuillelet limitant inférieur*, répondant au feuillelet cutané et au feuillelet intestino-glandulaire de REMAK. Il suit de là que le blastoderme, en tant qu'envisagé dans sa portion qui dérive de l'Archiblaste, est finalement constitué par la ligne axile au milieu, point de confluence des deux feuillets primitifs, et latéralement par quatre couches, chacune formée d'une lame limitante et d'une lame musculaire, et dont les unes appartiennent à la sphère animale, les autres à la sphère végétative.

En ce qui touche l'emploi de ces couches primitives pour la constitution des parties futures, His (*l. c.*, p. 43, et notes et additions à la p. 43) expose ce qui suit :

Le *feuillelet supérieur* fournit le système nerveux cérébro-spinal, les muscles de la vie animale et l'épiderme avec ses dérivés.

Le *feuillelet inférieur* fournit les muscles lisses du corps, les épithéliums et les glandes de la muqueuse interne.

La *ligne axile* enfin, après décompte fait des rudiments du système nerveux central, renferme, d'après His, plus d'éléments du feuillelet supérieur que de l'inférieur; bien plus, appartient peut-être exclusivement au premier. Ce cordon donne naissance au nerf sympathique, aux corps de WOLFF, aux glandes génitales, aux reins véritables, à la corde dorsale et à l'hypophyse cérébrale.

A ces couches il faut ajouter, comme produit du *germe accessoire* ou Parablaste, le feuillelet vasculaire qui se glisse entre la lame musculaire inférieure et le feuillelet limitant inférieur. De là il gagne le cordon axile et envoie finalement ses prolongements dans tous les intervalles que laissent entre elles les parties du germe principal.

Telle est la doctrine de His. Quant à sa portée, cette conception des feuillets blastodermiques qui s'écarte de celle de REMAK, spécialement par le rejet d'un feuillelet blastodermique moyen et se rapproche davantage de celle de v. BAER, ne s'appuie aucu-

nement, d'après mes propres recherches, sur une base suffisante, ainsi que je l'exposerai plus loin en détail. D'autre part aussi, l'hypothèse de deux germes, principal et accessoire, est une innovation qui, jusqu'à ce jour, est demeurée sans adhésions. Mais, on le doit avouer, l'hypothèse que His a déroulée en différents endroits d'une façon si ingénieuse sur la provenance à part du tissu conjonctif et du sang est bien séduisante, tellement qu'on regrette presque de ne la pouvoir appuyer par les faits, et puis, il faut l'avouer, His semble avoir raison dans un point très important, savoir : l'indépendance d'origine des rudiments du système vasculaire dans l'aire opaque, et la pénétration de ceux-ci, par végétation centripète, dans l'embryon (Comp. aussi His, *Unters. ü. d. Ei u. d. Eientwickl. bei Knochenfischen*, Leipzig, 1872, p. 37, 50, surtout p. 44). Mais en ce qui touche la participation du vitellus blanc à la constitution des vaisseaux et du sang, H. VIRCHOW et moi, nous avons dû nous déclarer contre His; des recherches aussi minutieuses que possible sur l'origine des feuillettes du blastoderme dans l'œuf de poule, nous ayant conduits au résultat qu'aucune portion du vitellus blanc ne participe directement à la formation du blastoderme et que le bourrelet blastodermique de His en particulier est une partie intégrante de la cicatricule segmentée (*Zur Entw. d. Keimblätter im Hühnereie*, Würzb. Verh. N. F., vol. VIII, 1875 et n° 254). Toute une série d'autres observateurs comme WALDEYER, PEREMESCHKO, OELLACHER, STRICKER, KLEIN et GÖTTE se sont aussi prononcés plus ou moins explicitement contre His; mais je dois pourtant reconnaître que His déclare à bon droit (*Ei der Knochenfische*) que les données des auteurs précités en partie, ne sont pas directement contraires à ses hypothèses, en partie ne sont pas probantes. GÖTTE concorde en apparence avec His sur un point important, car lui aussi admet une intervention du vitellus blanc dans la formation du blastoderme et même dans celle du sang; mais les parties que GÖTTE a en vue ne sont que des portions circonscrites du fond de la cavité de segmentation, qu'il interprète comme vitellus blanc, *lesquelles*, d'après lui, *participent à la segmentation* et produisent plus tard le sang en qualité de soi-disant cellules vitellines. (*Bildung der Keimblätter und des Blutes im Hühnereie*, dans les Arch. de Schultze, t. X, p. 156, 183). Mais il est bien éloigné d'admettre avec His une participation directe du vitellus blanc à la formation du germe et de déclarer cellules les éléments du vitellus blanc.

Un nombre notable d'observateurs, en prenant pour point de départ l'idée que la cicatricule seule produit l'embryon, ont

Propositions
nouvelles
sur
le mésoderme.

étudié le développement des feuillets blastodermiques dans l'œuf de poule, et donné des descriptions qui s'éloignent plus ou moins de celle de REMAK. Comme cette question reviendra entière dans la partie spéciale et y sera traitée tout au long, je me bornerai à mentionner les propositions nouvelles les plus importantes qui toutes se rattachent au feuillet intermédiaire. Ce sont les suivantes : 1° *Le feuillet moyen se produit en direction centripète par immigration de sphères de segmentation*, entre les deux autres feuillets *des bords vers le milieu* (PEREMESCHKO, STRICKER, OELLACHER, KLEIN, BALFOUR, FOSTER); 2° *le feuillet moyen naît en direction centripète par prolifération des bords (bourrelet marginal) du disque blastodermique* (GÖTTE); 3° *le feuillet moyen naît par une prolifération de la région médiane de l'Ectoderme, la couche ainsi proliférée devenant indépendante et continuant de s'étendre en direction centrifuge*. (Moi.)

En outre, je dois mentionner que la formation des feuillets dans l'œuf des poissons et des amphibiens a été étudiée aussi avec soin, par toute une série d'auteurs, parmi lesquels KUPFFER, OELLACHER, GÖTTE, HIS, BALFOUR, BAMBEKE, OWSJANIKOW, KOWALEWSKY, SALENSKY, GERBE, avant tout, doivent être cités. L'œuf des mammifères aussi, qui, depuis les travaux importants de BISCHOFF et REICHERT, avait été négligé pendant de longues années, a fourni dans les derniers temps de nombreuses observations par les travaux de HENSEN, v. BENEDEN, SCHAEFFER et moi-même.

Recherche
des causes
dernières
du
développement.

Les progrès de l'Embryologie moderne, en ce qui touche les questions générales, ne se bornent pas d'ailleurs aux études sur la formation des cellules de segmentation dans l'œuf et sur celle des feuillets blastodermiques, la science a pris encore un vol plus élevé et s'est engagée dans la recherche des lois propres du développement et des causes dernières qui déterminent la forme des êtres organisés. Ainsi que nous l'avons déjà exposé dans l'introduction, le Darwinisme, en ce qui touche cette question, a cherché en la personne de son représentant le plus zélé, HAECKEL, à démontrer que l'Ontogénie n'est pas autre chose qu'une brève récapitulation de la Phylogénie et qu'elle s'explique seulement et uniquement par elle. (Anthropogénie, Leipzig, 1874, et Paris, 1877.) La variabilité et l'hérédité sont les facteurs de toute l'histoire de la descendance, et en tant que chaque être particulier ne fait que répéter dans son développement l'histoire de la descendance, on peut aussi dire simplement que « la Phylogénèse est le principe méca-

Théorie
de Haeckel basée
sur
la phylogénèse.

nique de l'Ontogénèse ». Le côté critique de cette doctrine a été exposé plus haut déjà, tout en reconnaissant ce qu'elle a de fondé à certains points de vue, et jusqu'à quel degré elle est autorisée dans ses prétentions.

La tentative de His pour ramener l'Ontogénie à des causes mécaniques est tout autre. Nous la trouvons déjà dans son grand ouvrage, et l'auteur vient de la reprendre à nouveau et de la développer avec énergie dans un écrit tout récemment paru (*Unsere Körperform*, Leipzig, 1875). L'hypothèse de His que dans tout le développement du corps il n'y a au fond que des moments mécaniques très simples (tension de lames élastiques sous l'influence de l'inégalité d'accroissement de certaines parties, replis déterminés par des obstacles clos), ne mérite pas seulement d'être prise en sérieuse considération parce qu'elle est le premier essai pour expliquer logiquement, au sens de l'histoire naturelle moderne, la formation du corps, mais encore parce que, incontestablement, elle a beaucoup de vrai en soi. Et, bien que His, à mon avis, ne mette pas suffisamment en avant le mobile profond et ultime de tout développement, la croissance des parties élémentaires, il n'en demeure pas moins que tout embryologiste ne pourra faire autrement que de reconnaître que le côté mécanique, dans le phénomène du développement, a été jusqu'ici trop peu apprécié et qu'il faut savoir gré à His d'avoir à nouveau appelé l'attention sur son étude.

Enfin, GÖTTE a aussi fait des questions générales l'objet de communications provisoires et pris les phénomènes physiques, en partie, au sens de His, d'une façon à lui propre, comme base de ceux qui se passent dans tout développement, sans qu'il nous soit possible d'ailleurs de donner ici même un aperçu des vues de ce savant, pour lesquelles je renvoie à d'autres chapitres.

Il me reste à dresser la liste des mémoires spéciaux les plus importants et des descriptions générales depuis l'époque de SCHWANN ¹ :

A. — Sur l'Homme.

1. ERDL, *Die Entwicklung der Leibform des Menschen* (Le développement de la forme du corps humain). Leipzig, 1846. Avec de bonnes figures de l'extérieur d'embryons humains.
2. COSTE, *Histoire générale et particulière du développement des corps organisés*. 4 fasc. 1847-1859. Pl. I-XII. Cet ouvrage renferme les plus belles repré-

sentations qui aient été faites de jeunes embryons humains, des enveloppes de l'œuf et de l'utérus gravide.

3. REICHERT, *Beschreibung einer frühzeitigen menschlichen Frucht im bläschenförmigen Bildungszustande* (Description d'un produit humain avorté à l'état d'un corps vésiculeux). Berlin, 1873. Abh. d. Berl. Akad.
- 3a. HENKE, W., *Zur Anatomie des Kin-*

Théorie
mécanique
de His.

Théorie
mécanique
de Götte.

Bibliographie.

1. Les ouvrages suivants seront cités dans le texte par leurs numéros mis entre parenthèses.

desalters, in Handbuch der Kinderkrankheiten, von Gerhardt (L'anatomie de l'enfance, dans le manuel des maladies des enfants, de Gerhardt). T. 1, p. 225-302. Excellente description des transformations postembryonnaires du squelette. 8 pages sont en outre consacrées aux vaisseaux et aux viscères.

B. — Sur les Mammifères.

4. BARRY, *Researches on Embryology*. First Series. Philos. Transact for 1838, Part. II. Second Series, *ibid.*, 1839, Part. II. Third Series, *ibid.*, 1840 (Recherches sur le premier développement du lapin, contenant à côté de bonnes choses bien des données inadmissibles).
- 4a. HAUSMANN, *Ueber die Zeugung und die Entstehung des wahren weiblichen Eies bei den Säugethieren und beim Menschen* (Sur la génération et l'origine du véritable ovule femelle dans les mammifères et l'homme). Hanovre, 1840.
5. BISCHOFF, *Entwicklungsgeschichte des Kanincheneies* (Développement de l'œuf de lapine). Brunswick, 1842.
- 5a. — *Entwicklungsgeschichte des Hundeeies* (Développement de l'œuf de la chienne). Brunswick, 1845.
- 5b. — *Entwicklungsgeschichte des Meerschweinchens* (Développement de l'œuf de cochon d'Inde). Giessen, 1852.
- 5c. — *Entwicklungsgeschichte des Rehes* (Embryologie du chevreuil). Giessen, 1854.
- 5d. — *Historisch-kritische Bemerkungen zu den neuesten Mittheilungen über die erste Entwicklung des Säugethieries* (Remarques historiques et critiques sur le premier développement de l'œuf de mammifère). Munich, 1877.

(BISCHOFF a le grand mérite d'avoir donné le premier travail suivi sur les premiers traits de l'embryon de mammifère, et les deux mémoires 5 et 5 a notamment sont la base principale pour nos idées sur les plus jeunes états de l'être humain.)

6. REICHERT, *Entwicklung des Meerschweinchens* (Développement du cochon d'Inde). Abh. der Berl. Akad., 1862.
7. BRESCHET, *Recherches anatom. et physiol. sur la gestation des quadrumanes*. Mémoires de l'Acad. d. Scienc. de Paris. T. XIX, p. 401-490, 14 planches. Le seul ouvrage qui traite des enveloppes de l'œuf chez les singes.
- 7a. BENEDEN, VAN, *La Maturation de l'œuf, la fécondation et les premières phases du développement embryonnaire des mammifères* (lapin). Bull. del'Acad. roy. de Belgique, 1875, p. 686-736.
- 7b. HENSEN, V., *Beobachtung über die Befruchtung und die Entwicklung des Kaninchens und Meerschweinchens* (Observations sur la fécondation et le développement du lapin et du cochon d'Inde). Zeitschr. f. Anat. und Entw. T. I, 1876.

7c. SCHAEFFER, *A contribution to the history of the development of the guinea-pig* (cochon d'Inde). Journal of Anat. and Phys. Vol. X, p. 772.

C. — Sur les Oiseaux.

8. REICHERT, *Das Entwicklungsleben im Wirbelthierreiche* (La vie du développement dans les vertébrés). Berlin, 1840.
9. REMAK, *Untersuch. über die Entwickl. der Wirbelthiere* (Recherches sur le développement des vertébrés). Berlin, 1850-1855.
10. ERDL, *Entwicklung der Leibesform des Hühnchens* (Développement de la forme du corps du poulet). Leipzig, 1845.
11. COSTE, *Histoire générale*, Pl. I, II. (Fractionnement de l'œuf d'oiseau.)
12. HIS, W., *Untersuch. über die erste Anlage des Wirbelthierleibes* (Recherches sur les premiers rudiments du corps des vertébrés). Leipzig, 1868.
13. DURSÏ, E., *Der Primitivstreif des Hühnchens* (La ligne primitive de l'embryon du poulet). Lahr, 1866.

D. — Sur les Amphibies.

14. RATHKE, *Entwicklungsgeschichte der Natter* (Développement de la couleuvre). Königsberg, 1839.
 - 14a. — *Ueber die Entwicklung der Schildkröten* (Sur le développement de la tortue). Brunswick, 1848.
 - 14b. — *Ueber die Entwicklung der Krokodile* (Sur le développement du crocodile). Brunswick, 1866.
- (Tous les travaux embryologiques de RATHKE témoignent de la plus fine observation et d'un grand soin, et sont dignes d'être placés à côté de ceux des maîtres; ces qualités font du premier mémoire surtout une véritable mine pour la théorie du développement des organes.)
15. REICHERT, *Entwicklungsleben im Wirbelthierreiche* (La vie du développement dans les vertébrés). 1840.
 - 15a. — *Vergl. Entwicklung des Kopfes der nackten Amphibien* (Développement comparé de la tête des amphibiens nus). Königsberg, 1838.
 16. VOGT, C., *Unters. über die Entwicklung der Geburtshelferkröte* [Alytes obstetricans] (Recherches sur le développement du crapaud-accoucheur). Solothurn, 1842.
 17. RUSCONI, M., *Histoire naturelle, développement et métamorphoses de la Salamandre terrestre*. Paris, 1864.
 18. CLARK, H. J., *Embryology of the turtle in Agassiz Contributions to the natural history of the United States of N. America*, Vol. II, Part. III, 1857.
 19. LEREBOULET, A., *Recherches embryologie comparée sur le développe-*

- ment de la truite, du lézard et du limnée. Paris, 1863.
20. STRICKER, *Entwicklungsgeschichte von Bufo cinereus* (Embryologie du *Bufo cinereus*). Sitzungsber. der Wiener Akademie, 1860.
21. SCHULTZE, M., *Observat. nonnullae de ovarum ranarum segmentatione*. 1863.
22. v. BAMBECKE, *Recherches sur le développement du pélobate brun*. Mém. de l'Académie belge. T. XXXIV, 1868.
23. GOETTE, C., *Entwicklungsgeschichte der Unke (Bombinator igneus) als Grundlage einer vergleichenden Morphologie der Wirbelthiere* (Embryologie du crapaud (*Bombinator igneus*) comme base d'une Morphologie comparée des vertébrés). Avec atlas de 22 pl. Leipzig, 1874. Ouvrage de luxe, rempli d'une foule de faits nouveaux et de nombreuses considérations générales.
- 23a. KUPFFER, C., und B. BENECKE, *Die ersten Entwicklungsvorgänge am Ei der Reptilien* (Les premiers phénomènes du développement dans l'œuf des reptiles). Königsberg, 1878.
- E. — Sur les Poissons.**
24. VOGT, C., *Embryologie der Salmones*. Neuchâtel, 1842.
25. AUBERT, *Zeitschr. f. wiss. Zool.* V. 1853, p. 99, VII, 1856.
26. LEREBoullet, *l. s. c.* (Truite).
- 26a. — *Sur le développement du brochet, de la perche et de l'écrevisse*. Mém. d. Sav. étrang., 1853; Ann. d. sc. nat., 4^e ser. Tom. I, II, 1855.
27. — *Recherches sur les monstrosités du brochet*. Ibid., T. XX.
28. LEYDIG, *Beiträge zur mikr. Anatomie und Entwickl. der Rochen und Haie* (Contributions à l'anatomie microscopique et au développement des raies et des squales). Leipzig, 1852.
29. SCHULTZE, M., *Die Entwicklungsgeschichte von Petromyzon Planeri* (L'embryologie du *Petromyzon Planeri*). Verh. d. Ges. d. Wissensch. zu Harlem, 1856. Notizen, 1838, T. II, p. 321.
30. REICHERT, K. B., *Beobachtungen über die ersten Blutgefäße und deren Bildung bei Fischembryonen* (Observations sur les premiers vaisseaux sanguins et leur formation dans les embryons de poissons). Studien des phys. Instituts von Breslau, 1858.
31. KUPFFER, C., *Beobachtungen über die Entwicklung der Knochenfische* (Observations sur le développement des poissons osseux). Schultze's Arch., 1868.
32. OELLACHER, *Beitr. zur Entwickl. der Knochenfische* (Matériaux pour servir à l'hist. du développement des poissons osseux). Zeitschr. f. wiss. Zool., T. XXII, 1872.
33. OWSJANNIKOW, *Entwicklung des Petromyzon fluviatilis* (Développement du *Petromyzon fluviatilis*). Bull. de l'Acad. de St-Petersbourg, T. XIV, p. 325, 1870.
- 33a. — *Ueber d. ersten Vorgänge d. Entwickl. in den Eiern von Coregonus lavaretus* (Sur les premiers phénomènes du développement dans les œufs de *Coregonus lavaretus*). Bull. d. Petersburger Akad. T. XIX, p. 225, 1873.
34. KOWALEWSKY, OWSJANNIKOW und N. WAGNER, *Die Entwicklungsgeschichte der Störe* (L'embryologie des sturioniciens). Bull. de l'Acad. de St-Petersbourg. T. XIV, 1870, p. 317.
35. GERBE, J., *Journal de l'Anatomie*, 1872, p. 609, pl. 20-22 (Fractionnement de l'œuf de raie).
36. GOETTE, *Der Keim des Forellencies* (Le germe de l'œuf de truite). M. Schultze's Archiv, 1873.
37. KOWALEWSKY, *Entwicklungsgesch. des Amphioxus lanceolatus* (Embryologie de l'*Amphioxus lanceolatus*). Mém. de l'Acad. de St-Petersbourg, 7^e ser., T. XI.
38. HIS, *Untersuchungen über das Ei und die Entwicklung bei Knochenfischen* (Recherches sur l'œuf et le développement des poissons osseux). Leipzig, 1873.
39. — *Unters. ü. d. Entwickl. v. Knochenfischen* (Recherches sur le développement des poissons osseux). Zeitschr. f. Anatomie und Entwicklungsgeschichte von His und Braune. T. I, 1875, p. 1.
- 39a. BALFOUR, F. M., *Quart. Journ. of Microsc. Scienc.* Oct. 1874, p. 323, pl. 13-15. (Développement des Elasmobranches).
- 39b. BAMBEKE, Ch. VAN, *Recherches sur l'embryologie des poissons osseux*. Bruxelles, 1875.
- 39c. HIS, W., *Neue Untersuchungen über das Ei und die Entwicklung bei den Knochenfischen* (Nouvelles recherches sur l'œuf et le développement des poissons osseux). Zeitschr. f. Anat. und Phys. T. I. Leipzig, 1877.
- 39d. — *Untersuchungen über die Bildung des Knochenfischen-Embryons* (Recherches sur la formation de l'embryon des poissons osseux). Arch. f. Anat. und Phys. Anat. Abh., 1878, p. 181.
- 39e. KLEIN, E., *Observat. on the early development of the common trout*. Quart. Journ. of microsc. scienc. Vol. XVI, 1875.
- 39f. BALFOUR, F. M., *Journal of Anatomy and Phys.* Vol. XI. On the development of the Elasmobranch fishes, 1878.
- 39g. KUPFFER, C., *Ueber Laichen und Entwicklung des Ostseehäringes* (Sur la ponte et le développement du hareng de la mer Baltique). Berlin, 1878.
- 39h. SALENSKY, *Sur le développement de l'Acipenser ruthenus*. Kasan, 1878. Le contenu de ce travail en russe, que je dois à l'obligeance de l'auteur, m'est inabordable.

Parmi les *Traité*s et les *Descriptions générales*, je citerai :

40. BISCHOFF, *Entwicklungsgeschichte der Säugthiere u. des Menschen* (Développement des mammifères et de l'homme). Leipzig, 1842. Livre excellent au point de vue morphologique.

41. — Article *Entwicklungsgeschichte* (Développement) dans le Manuel de physiologie de R. WAGNER. T. I.

J. MUELLER, dans son Manuel de physiologie.

R. WAGNER et FUNKE, dans leurs *Traité*s de Physiologie.

R. WAGNER, *Icones physiologicae*. 1^{re} éd.

42. ECKER, A., *Icones physiologicae*. 2^e éd. 1851-1859. Pl. XII-XXXI. Remarquable représentation consacrée surtout au développement de l'homme.

LONGET, dans son *Traité* de Physiologie, II.

43. RATHKE, *Entwicklungsgeschichte der Wirbelthiere* (Développement des vertébrés). Leipzig, 1861.

KLEIN, *Handbook of the physiology laboratory* by Klein, Bardou-Sanderson, M. Foster and L. Brunton. Londres, 1873, p. 147-157, pl. 71-78.

44. SCHENK, S. L., *Lehrbuch der vergleichenden Embryologie der Wirbelthiere* (Traité de l'embryologie comparée des vertébrés). Vienne, 1874.

BRUECKE, *Vorträge über Physiologie* (Conférences sur la physiologie). T. II, p. 243-321. Vienne, 1873.

45. FOSTER, M. et Fr. M. BALFOUR. *The elements of embryology*. Part. I. Londres, 1874. Contient une bonne description du développement du poulet en partie d'après des recherches personnelles.

Le même ouvrage, traduit en français par Rochefort. Paris, 1877.

46. HAECKEL, E., *Anthropogenie. Entwicklungsgeschichte des Menschen* (Anthropogénie; histoire du développement de l'homme). Leipzig, 1874 (Traduit en français par le D^r Letourneau. Paris, 1877). Description de l'ontogénie et de la phylogénie de l'homme d'après le darwinisme d'Haeckel.

47. HIS, W., *Unsere Körperform u. d. physiologische Problem ihrer Entstehung* (La forme de notre corps et le problème physiologique de sa formation). Leipzig, 1875. Ingénieuse exposition de la théorie mécanique du développement de His et réfutation des vues d'Haeckel sur l'ontogénie.

47a. SAPPEY, *Anatomie*. 3^e édition. Tome IV. p. 821-944. Paris, 1879.

(En outre il faut encore mentionner les représentations plastiques en cire sur l'embryologie de l'homme et les animaux que le D^r A. ZIEGLER a exécutées à Fribourg sous la direction de A. ECKER, W. HIS

et W. MANZ; elles sont tout à fait remarquables.)

Ci-après j'ajoute encore l'indication des monographies et mémoires de moindre étendue les plus importants sur l'embryologie. Comme pour les précédents, ils seront indiqués dans le texte par les numéros qu'ils portent ici.

48. AFANASIEFF, *Zur Entwicklung des embryonalen Herzens* (Sur le développement du cœur embryonnaire). Bull. de l'Acad. de St-Petersbourg. T. XIII, 1859, p. 321-335, avec 1 pl.

49. — *Ueber die Entwicklung der ersten Blutbahnen im Hühnerembryo* (Sur le développement des premiers conduits sanguins dans l'embryon du poulet). Wiener Sitzungsber., 1866.

49a. AHLFELD, Fr., *Beschreibung eines sehr kleinen menschlichen Eies* (Description d'un très petit œuf humain). Arch. f. Gynäkol. T. XIII, livr. 2.

49b. — *Die Beschaffenheit der decidua ein Zeichen der Reife oder Frühreife der Frucht* (La structure de la caduque comme signe de la maturité ou de la non-maturité du produit). Centrabl. f. Gynäk., 1878, n^o 10.

49c. ALTMANN, *Ueber Pigmentbildung in der Uterinschleimhaut* (Sur la formation de pigment dans la muqueuse utérine). Marburger Sitzungsber. 1877, p. 51.

50. AMMON, *Die Entwicklungsgeschichte des menschlichen Auges* (Le développement de l'œil humain). Graefe's Arch. f. Ophthalmologie. T. IV, 1^{re} part. Berlin, 1858.

51. ARNOLD, J., *Beschreibung einer Missbildung mit Agnathie und Hydropsie der gemeinsamen Schlundtrichterhöhle* (Description d'une monstruosité avec agnathie et hydropisie de la totalité du pharynx). Virchow's Archiv. T. XXXVIII.

52. — *Ein Beitrag zur normalen und patholog. Entwicklungsgeschichte der Vorhofschleimwand des Herzens* (Étude sur le développement normal et pathologique de la cloison auriculaire du cœur). Virchow's Archiv, 1870, avec 1 pl.

53. — *Beiträge zur Entwicklungsgesch. des Auges* (Contributions au développement de l'œil). Heidelberg, 1874.

54. AUERBACH, L., *Organologische Studien* (Études organologiques). Livr. 1 et 2, 1874.

54a. — *Zelle und Zellkern, Bemerkungen zu Strassburger's Schrift: «Ueber Zellbildung und Zelltheilung»* (Cellule et noyau cellulaire, remarques sur l'écrit de Strassburger: «Sur la formation et la division des cellules»). Cohn's Beitr. zur Biol. der Pflanzen. T. XI, livr. 1, 1855.

55. BALBIANI, M., *Sur la constitution du germe dans l'œuf animal avant la fécondation*. Comptes rendus 1864. T. 58,

- p. 584, 621. Un extrait avec 3 fig. dans la traduction de l'histologie de FREY par RANVIER, p. 103.
56. BABUCHIN, *Beiträge zur Entwicklungsgeschichte des Auges* (Contributions au développement de l'œil). Würzburger Verhandlungen, T. IV, p. 83, 1863.
57. — *Vergleichend histologische Studien nebst einem Anhang zur Entwicklungsgeschichte d. Retina* (Etudes d'histologie comparée avec un appendice sur le développement de la rétine). Würzburger naturwiss. Zeitschr. T. V. 1865.
58. BAER, v., *Die Metamorphose des Eies der Batrachier vor der Erscheinung des Embryo* (La métamorphose de l'œuf des batrachies avant l'apparition de l'embryon). Müller's Archiv, 1834.
59. BALFOUR, F. M., *The development and growth of the layers of the Blastoderm.*
60. — *On the disappearance of the primitive groove in the Embryo Chick.*
61. — *The development of the Blood-vessels of the Chick.* (Ces trois mémoires se trouvent dans Studies from the Physiological Laboratory in the University of Cambridge. I. 1873, et Microsc. Journal, 1873.)
62. — *A preliminary account of the development of the Elasmobranch fishes.* Quarterly Journal of microscopic science, oct. 1874.
- 62a. — *A comparison of the early stages in the development of vertebrates.* Quart. Journal of microsc. science, 1875.
63. BAMBEKE, Ch. v., *Premiers effets de la fécondation sur les œufs des poissons; sur l'origine et la signification du feuillet muqueux ou glandulaire chez les poissons osseux.* Compt. rendus, LXIV, 1872.
64. — *De la présence du noyau de Balbiani dans l'œuf des poissons osseux.* Bull. de la Société des médecins de Gand, 1873.
65. — *Sur les trous vitellins que présentent les œufs fécondés des amphibiens.* Bulletins de l'Académie de Belgique. 2^e série. T. XXX, n^o 7, 1870.
- 65a. — *Recherches sur l'embryologie des Batraciens.* Bruxelles, 1876.
66. BANKS, W. M., *On the Wolffian bodies of the foetus and their remains in the adult.* Edinburgh, 1864.
67. BARKAU, A., *Beiträge zur Entwicklungsgesch. des Auges der Batrachier* (Contributions au développement de l'œil des batraciens). Wiener Sitzungsbericht. 1866. T. LIV.
68. BARTH, *Beitrag zur Entwicklung der Darmwand* (Contribution au développement de la paroi stomacale). Wiener Sitzungsber., 1868.
- 68a. BEIGEL, H., et LÖWE, L., *Beschreibung eines menschlichen Eies aus der 2. bis 3. Woche der Schwangerschaft* (Description d'un œuf humain de la 2^e à la 3^e semaine de grossesse). Archiv für Gynäkologie. T. XII, livr. 3.
69. BENEDEN, Ed. van, *De la distinction originelle du testicule et de l'ovaire.* Bull. de l'Acad. de Belgique. T. XXXVII, 1874.
70. — *Recherches sur la composition et la signification de l'œuf.* Bruxelles, 1870. 12 pl.
- 70a. — *Contribution à l'histoire de la vésicule germinative et du premier noyau embryonnaire*, in Bull. Académ. Belg., 11^e série, T. LI, 1876.
71. BERGMANN, *Die Zerklüftung und Zellenbildung im Froschdotter* (Le sillonnement et la formation des cellules dans le vitellus de grenouille). Müller's Archiv, 1841.
72. — *Zur Verständigung über die Dotterzellenbildung* (Pour l'intelligence de la formation des cellules vitellines). Müller's Archiv, 1842.
73. BIDDER, A. A., *De cranii conformatione.* Dorpat, 1847.
74. BIDDER et KUPFFER, *Untersuchungen über das Rückenmark* (Recherches sur la moelle épinière). Leipzig, 1857.
75. BISCHOFF, Th. L. W., *Beiträge zur Lehre von den Eihüllen* (Contributions à la théorie des enveloppes de l'œuf). Bonn, 1833.
76. — *Ueber die Bildung des Säugethieries und seine Stellung in der Zellenlehre* (Sur la formation de l'œuf de mammifère et sa place dans la théorie cellulaire). Sitzungsber. d. k. bayr. Akademie, 1863. T. I, p. 242.
77. — *Article Entwicklungsgeschichte in R. WAGNER's Handwörterbuch der Physiologie* (Article Développement dans le Manuel de Physiologie de WAGNER).
78. — *Geschichtliche Bemerkungen zu der Lehre von der Befruchtung und der ersten Entwicklung des Säugethieries* (Remarques historiques sur la théorie de la fécondation et du premier développement de l'œuf de mammifère). Wiener medicin. Wochenschrift, n^{os} 8, 9, 1873.
79. — *Die Ranzeit des Fuchses und die erste Entwicklung seines Eies* (L'époque du rut du renard et le premier développement de son œuf). Sitzungsber. d. k. bayr. Akademie d. Wissensch., 1863, II, p. 44.
80. — *Bemerkung über den Ort der Befruchtung der Säugethierier* (Remarques sur le lieu où s'accomplit la fécondation des mammifères). Zeitschr. f. rat. Med., 1865. T. XXIII, p. 268.
- 80a. — *Ueber die Zeichen der Reife des Säugethieries* (Sur les signes de la maturité de l'œuf de mammifère). Archiv f. Anat. u. Phys. Abb., 1878, p. 43.
81. BORNHAUPT, Th., *Untersuchungen über die Entwicklung des Urogenitalsystems beim Hühnchen* (Recherches sur le développement du système urogénital dans poulet). Riga, 1867.

82. BORSENKOW, *Genitalanlage des Hühnchens* (Rudiments des organes génitaux dans le poulet). Bulletin de la Société imp. des Naturalistes de Moscou, 1871.
83. BOETTCHER, *Bau u. Entwicklung der Schnecke* (Structure et développement du limaçon). Denkschriften der kaiserl. Leop. Carol. Akad. d. Wissensch. T. XXXV.
- 83a. BRANDT, Al., *Ueber das Ei und seine Bildungsstätte* (Sur l'œuf et son lieu de formation). Leipzig, 1878.
- 83b. BREUS, *Ueber ein junges menschliches Ei* (Sur un jeune œuf humain). Wiener med. Wochenschrift, 1877, p. 502.
84. BUETSCHLI, O., *Beiträge zur Kenntniss der frei lebenden Nematoden* (Matériaux pour servir à la connaissance des nématodes libres). Nova Act. Nat. Cur. T. XXXVI, n° 5, 1873, et *Erste Entwicklungsvorgänge im befruchteten Ei von Nematoden* (Les premiers processus du développement dans l'œuf fécondé des nématodes). Zeitschr. für w. Zoologie. T. XXV, p. 203.
- 84a. — *Studien über die ersten Entwicklungsvorgänge der Eizellen, die Zelltheilung und die Conjugation der Infusorien* (Études sur les premiers phénomènes du développement de la cellule-œuf, la division cellulaire et la conjugaison des infusoires). Abh. d. Senkenberg'schen Naturf.-Ges. T. X, 1876.
85. CALLENDER, G. W., *The formation and early growth of the bones of the human face*. Philos. Trans. Vol. CLIX, 1878.
- 85a. — *The formation of the subaxial arches in man*. Ibid. Vol. CLXI, 1870.
- 85b. CONRAD et LANGHANS, *Tubenschwangerschaft, Ueberwanderung des Eies* (Grossesse des trompes, déplacement de l'œuf humain). Archiv f. Gynäk. T. IX.
86. CRAMER, *Beitrag zur Kenntniss der Bedeutung und Entwicklung des Vogelieies* (Contribution à la connaissance de la signification de l'œuf d'oiseau et de son développement). Verhandl. der physik.-med. Gesellschaft in Würzburg, 1868.
- 86a. CREIGHTON, Ch., *The formation of the placenta in the guinea pig*. Journal of Anat. and Phys. Vol. XII, p. 534.
87. DARESTE, *Recherches sur la dualité primitive du cœur et sur la formation de l'aire vasculaire dans l'embryon de la poule*. Comptes rendus de l'Acad. des sciences. 1866. T. LXIII.
- 87a. DISSE, *Die Entwicklung des mittleren Keimblattes im Hühnerie* (Le développement du feuillet moyen dans l'œuf de poule). Arch. f. micr. Anatomie. T. XV, p. 67.
- 87b. DARESTE, *Rech. sur la production artificielle des Monstruosités*. Paris, 1877.
88. DOBRYNIN, P. v., *Ueber die erste Anlage der Allantois* (Sur le premier rudiment de l'allantoïde). Wiener Sitzungsbericht, 1871. Avec I pl.
89. DOHRN, H., *Ueber die Müller'schen Gänge und die Entwicklung des Uterus* (Sur les canaux de Müller et le développement de l'utérus). Monatschrift für Geburtskunde. T. XXXIV. 1869, p. 382-384.
90. — *Beiträge zur Anatomie d. menschlichen Eihüllen* (Contributions à l'anatomie des enveloppes de l'œuf humain). Monatschrift f. Geburtskunde. T. XXIX.
91. DOENITZ, *Ueber das Remak'sche Sinnesblatt* (Sur le feuillet sensoriel de Remak). Müller's Archiv, 1869.
92. DURANTE, Fr., *Sulla struttura della Macula germinativa delle uova di Gallina*. Ricerche fatte nel laboratorio di Anatomia normale della R. Università di Roma, 1872.
93. DURSÏ, E., *Ueber den Bau der Urnieren des Menschen und der Säugethiere* (Sur la structure des reins primitifs de l'homme et des mammifères). Henle und Pfeufer's Zeitschrift f. rationelle Medicin, 1865. T. XXIII.
94. — *Zur Entwicklungsgeschichte des Kopfes des Menschen und der höheren Wirbelthiere* (Pour servir à l'histoire du développement de la tête dans l'homme et les mammifères). Tübingen, 1869.
- 94a. M. DUVAL, *La ligne primitive de l'embryon du poulet*, dans *An. d. sc. nat.* 6^e série, tom. VII, art. 17.
- 94b. — *Sur l'origine de l'allantoïde chez le poulet*, dans *Revue des sciences natur. de Montpellier*, tom. VI, 1877.
95. ECKER, A., *Zur Entwicklungsgesch. d. Furchen u. Windungen der Grosshirnhemisphären im Foetus des Menschen* (Pour servir à l'histoire du développement des sillons et circonvolutions des hémisphères cérébraux dans le fœtus humain). Archiv f. Anthropologie. T. III, 1868, p. 203-225, pl. I-IV.
96. EHRLICH, F., *Ueber den peripheren Theil der Urvirbel* (Sur la partie périphérique des protovertèbres). Archiv f. microsc. Anatomie. T. XI.
97. EIMER, *Untersuchungen über die Eier der Reptilien* (Recherches sur les œufs des reptiles). Archiv f. micr. Anatomie. T. VIII, p. 216 et 397.
98. ERCOLANI, J. B., *Delle glandule ovariali del utero*. Memorie dell' Accademia di Bologna. T. VII, 1868.
99. — *Sul processo formativo della porzione glandulare materna della Placenta*. Memorie dell' Accademia di Bologna. Tom. IX, 1870, et dans les Mémoires de l'Acad. de Bologne pour 1876-1877.
100. FARRE, A., Article *Uterus* dans Todd's Cyclopaedia of anatomy. T. supplém. 1858, p. 550-725.
101. FLEMMING, W., *Ueber die ersten Entwicklungserscheinungen am Ei der Teichmuschel* (Sur les premiers phénomènes du développement dans l'œuf de l'anodonte). Archiv f. micr. Anat. T. X.

- 101a. FLEMMING, W., *Studien in der Entwicklungsgeschichte der Najaden* (Etudes sur le développement des naïadés). Wiener Sitzungsber. T. LXXI, 1875.
- 101b. FOL, H., *Sur le commencement de l'Hénogénie*. Arch. d. sc. phys. et nat. de Genève. T. LVIII, et Mém. T. XXVI.
102. GASSER, *Ueber die Entwicklung der Müller'schen Gänge* (Sur le développement des canaux de Müller). Sitzungsber. d. Gesellschaft zur Beförderung d. Naturwissenschaften zu Marburg, 1872.
103. — *Beiträge zur Entwicklungsgesch. der Allantois, der Müller'schen Gänge und des Afters* (Contributions à l'histoire du développement de l'allantoïde, des canaux de Müller et de l'anus). Avec 3 pl. Francfort s/M., 1874.
- 103a. — *Ueber den Primitivstreifen bei den Vogelembryonen* (Sur la ligne primitive dans les embryons d'oiseaux). Marburg. Sitzungsber., 26 Oct. 1877.
104. GEGENBAUR, *Das Kopfskelet der Seelachier als Grundlage zur Beurtheilung der Genese des Kopfskelets der Wirbelthiere* (Le squelette céphalique des selaciens comme base pour l'interprétation de la genèse du squelette céphalique des vertébrés). Avec 22 pl. Leipzig, 1872.
105. — *Ueber den Bau und die Entwicklung der Wirbelthier Eier* (Sur la structure et le développement des œufs des vertébrés). Archiv f. Anatomie und physiol., 1861, et Jenaische Zeitschrift für Medicin und Naturw., 1864.
- 105a. GIARD, *Note sur les premiers phénomènes du développement de l'oursin*. 1877.
- 105b. GODET, *Recherches sur le placenta du lapin*. Neuveville, 1877. Diss.
106. GOETTE, *Beiträge zur Entwicklungsgeschichte des Darmkanals im Hühnchen* (Contributions à l'histoire du développement du canal intestinal dans le poulet). Tübingen, 1868.
107. — *Zur Entwicklungsgeschichte der Wirbelthiere* (Sur le développement des vertébrés). Centralbl. für die med. Wissenschaften, 1869, n° 26.
108. — *Beiträge zur Entwicklungsgesch. der Wirbelthiere. II. Die Bildung der Keimblätter u. d. Blutes im Hühnerei* (Contribution à l'histoire du développement des vertébrés. II. La formation des feuilletts blastodermiques et du sang dans l'œuf de poule). M. Schultze's Arch. 1874.
109. — *Zur Entwicklungsgeschichte des Kaninchens* (Sur le développement du lapin). Centralblatt für die med. Wissenschaften, 1868, n° 55.
110. HAECKEL, E., *Die Gastraea-Theorie, die phylogenetische Classification des Thierreichs und die Homologie der Keimblätter* (La Gastraea-Théorie, la classification phylogénétique du règne animal et l'homologie des feuilletts blastodermiques). Jenaische Zeitschrift für Naturw., 1874. T. VIII.
111. HASSE, C., *Die Entwicklung d. Atlas und Epistropheus des Menschen und der Säugethiere* (Le développement de l'atlas et de la vertèbre axis dans l'homme et les mammifères). Anatom. Studien von C. Hasse. Leipzig, 1872. Avec 1 pl.
- 111a. HARTING, P., *Het Ei en de placenta van Halicore Dugong*. Utrecht, 1878, Egalement traduit en français.
112. HEGAR, *Die Placenta materna am Ende d. Schwangerschaft* (Le Placenta materna à la fin de la grossesse). Monatschrift f. Geburtskunde. T. XXIX, p. I-II.
113. HENKE, W., et C. REYHER, *Studien über die Entwicklung der Extremitäten d. Menschen, insbesondere der Gelenkflächen* (Etudes sur le développement des extrémités de l'homme, particulièrement des surfaces articulaires). Wiener Sitzgber. 1874. T. LXX.
114. HENSEN, *Embryolog. Mittheilungen* (Mémoires embryol.) Archiv f. mic. Anat. 1867. T. III, p. 500.
115. — *Ueber eine Züchtung unbefruchteter Eier* (Sur un développement anormal d'œufs non fécondés). Centralbl. f. d. med. Wiss., 1869, n° 26, p. 403-404.
116. — *Ueber die Entwicklung des Gewebes und der Nerven im Schwanz d. Froschlurven* (Sur le développement des tissus et des nerfs dans la queue des têtards). Virchow's Archiv, 1864. T. XXXI, p. 51.
- 116a. — *Beitrag zur Morphologie der Körperform u. d. Gehirns d. menschlichen Embryo* (Contribution à la morphologie de la forme du corps et du cerveau de l'embryon humain). Archiv für Anatomie und Phys. Anat. Abh., 1877.
- 116b. — HERTWIG, O., *Beiträge z. Kenntniss der Bildung, Befruchtung und Theilung des thierischen Eies* (Contributions à la connaissance de la formation, de la fécondation et de la division de l'œuf animal). Gegenbaur's Morph. Jahrbuch, 1876, t. I, p. 347; 1877, t. III, p. 1 et 271; t. IV, p. 177.
117. HIS, W., *Ueber die Bedeutung der Entwicklungsgeschichte für die Auffassung der organischen Natur* (Sur l'importance de l'embryologie pour la conception de la nature organisée). Leipzig, 1870.
- 117a. — *Der Keimwall des Hühnereies und die Entstehung der parablastischen Zellen* (Le bourrelet germinatif dans l'œuf de poule et l'origine des cellules parablastiques). Zeitschr. f. Anatomie und Entw. I, 1875.
- 117b. — *Neue Untersuchungen über die Bildung des Hühnerembryo* (Nouvelles recherches sur la formation de l'embryon de poulet). Arch. f. Anat. u. Phys., 1877. Anat. Abth., p. 112.
- 117c. HOTZ, Anna, *Ueber das Epithel des Amnion* (Sur l'Épithélium de l'amnios). Dresden, 1878. Berner diss.

118. HUSS, M., *Beiträge zur Entwicklung der Milchdrüse beim Menschen u. den Wiederkäuern* (Contributions au développement des glandes mammaires dans l'homme et les ruminants). Jena'sche Zeitschr. T. VII, livr. 2.
119. JASSINSKY, *Zur Lehre über d. Structur d. Placenta* (Observations sur la structure du placenta). Virchow's Archiv, oct. 1867.
120. WHARTON JONES, *On the first changes in the Ova of the Mammifera in consequence of Impregnation and on the mode of Origin of the Chorion*. Phil. Trans., 1837, p. 344.
121. KESSLER, *Untersuchungen über die Entwicklungsgeschichte des Auges am Hühnchen und Triton* (Recherches sur le développement de l'œil dans le poulet et le triton). Dorpat, 1871.
122. KLEIN, E., *Das mittlere Keimblatt in seinen Beziehungen zur Entwicklung der ersten Blutgefäße und Blutkörperchen im Hühnerembryo* (Le feuillet moyen blastodermique dans ses relations avec le développement des premiers vaisseaux sanguins et des globules du sang dans l'embryon de poule). Wiener Sitzungsber. T. LXIII.
123. KOESTER, K., *Ueber die feinere Structur der menschlichen Nabelschnur* (Sur la structure fine du cordon ombilical du fœtus humain). Dissert. Würzburg, 1868.
- 123a. KOLESSNIKOF, N., *Ueber die Eientwicklung bei Batrachiern u. Knochenfischen* (Sur le développement de l'œuf dans les batraciens et les poissons osseux). Archiv f. microsc. Anat. T. XV, p. 382.
124. KOLLMANN, J., *Beiträge z. Entwicklungsgeschichte des Menschen* (Contributions à l'embryologie de l'homme). Zeitschr. f. Biologie. T. IV.
125. KÖLLIKER, *Ueber die Blutkörperchen eines menschlichen Embryo und die Entwicklung der Blutkörperchen bei Säugethieren* (Sur les globules sanguins d'un embryon humain et sur leur développement dans les mammifères). Zeitschr. f. ration. Med. 1846. T. IV, p. 112. Avec 1 pl.
126. — *Zur Entwicklungsgeschichte der äussern Haut* (Sur le développement du tégument externe). Zeitschr. f. wissenschaft. Zoologie, 1850. T. II.
127. — *Kritische Bemerkungen zur Geschichte der Untersuchungen über die Scheiden der Chorda dorsalis* (Remarques critiques pour l'histoire des recherches sur les gaines de la corde dorsale). Würzburger Verh., 1872. T. III, p. 336.
128. — *Ueber die Entwicklung der Linse* (Sur le développement du cristallin). Zeitschrift f. wissenschaft. Zoologie, 1855. T. VI.
129. — *Ueber die Entwicklung d. Zahnsäckchen der Wiederkauer* (Sur le développement des follicules dentaires des ruminants). Zeitschr. f. wissenschaftl. Zoologie, 1863.
130. KÖLLIKER, *Zur Entwicklung der Keimblätter im Hühnerrei* (Sur le développement des feuilletts blastodermiques dans l'œuf de poule). Verh. d. phys.-med. Ges. N. F. Würzburg, 1875. T. VIII.
131. — *Sur le développement des tissus des batraciens*. Ann. d. Sc. natur., 1846. T. V, p. 91, avec 3 pl.
132. — *Beiträge z. Entwicklungsgesch. wirbelloser Thiere* (Sur le développement des invertébrés). Müller's Archiv 1843. Avec 2 pl.
133. — *Zur Lehre von den Furchungen* (Pour servir à la théorie des segmentations). Wiegmann's Arch. f. Naturgesch., 1847.
134. — *Entwicklungsgeschichte d. Cephalopoden* (Développement des céphalopodes). Zürich, 1844.
135. KOSTER, W., *Eientwicklung* (Développement de l'œuf). Mitth. der Holländ. Akad., 1868. II, 3.
- 135a. — *Remarques sur la signification du jaune de l'œuf des oiseaux, comparée avec l'ovule des mammifères*. Archives néerlandaises des Sc. exactes. I. 1860, p. 472-874. c. Fig.
136. KRAUSE, W., *Ueber die Allantois des Menschen* (Sur l'allantoïde de l'homme). Müller's Archiv, 1875, p. 215.
- 136a. — *Ueber die Allantois des Menschen* (Sur l'allantoïde de l'homme). Müll. Arch., 1876, p. 204.
137. KUPFFER, *Untersuchungen über die Entwicklung des Harn- u. Geschlechtssystems* (Recherches sur le développement des organes génitaux et urinaires). Archiv f. micr. Anat., 1865, t. I. p. 233. 1866, t. II, p. 473.
138. LANGHANS, Th., *Zur Kenntniss der menschl. Placenta* (De la structure du Placenta de l'homme). Archiv für Gynäkol. I, 317-334. Centralbl. 1870, n° 30.
- 138a. — *Untersuchungen üb. d. menschl. Placenta* (Recherches sur le Placenta humain). Arch. f. Anat. u. Phys. Anat. Abh., 1878, p. 188.
139. LANGER, C., *Ueber den Bau und die Entwicklung der Milchdrüsen* (Sur la structure et le développement des glandes mammaires). Denkschr. d. Wiener Akad. Wien, 1851, t. III.
140. LASKOVSKY, *Ueber die Entwicklung der Magenwand* (Sur le développement de la paroi stomacale). Sitzungsber. der Wiener Akad. d. Wissensch. 1868.
141. LEOPOLD, G., *Untersuchungen über das Epithel des Ovarium u. dessen Beziehung zum Ovulum* (Recherches sur l'épithélium de l'ovaire et ses rapports avec l'ovule). Leipzig, 1870. Dissert.
- 141a. — *Die Uterusschleimhaut während der Schwangerschaft und der Bau der Placenta* (La muqueuse utérine pendant la grossesse et la structure du placenta). Leipzig, 1877.

142. LEUCKART, Art. *Zengung* in R. Wagner's Handbuch d. Physiol. (Article *Génération* dans le Manuel de Physiologie de Wagner). 1853.
143. LIEBERKUEHN, N., *Ueber das Auge des Wirbelthierembryo* (Sur l'œil de l'embryon des vertébrés). Marburger Denkschriften. Cassel, 1872. T. X.
144. LINDES, *Ein Beitrag zur Entwicklungsgeschichte des Herzens* (Etude sur le développement du cœur). Dorpat, 1835. Dissert.
- 144a. LINDGREN, H., *Ueber d. Vorhandensein von wirklichen Porenkanälchen in der Zona pallucida des Säugethieres und über die von Zeit zu Zeit stattfindende Einwanderung v. Granulosazellen in das Ei* (Sur la présence de véritables pores dans la *zona pellucida* de l'œuf de mammifère et sur la pénétration dans l'intérieur de l'œuf de cellules de la membrane granuleuse). Arch. f. Anat. u. Phys. f. 1877. Anat. Abh., p. 334.
145. LUDWIG, Herbert, *Ueber d. Eibildung im Thierreiche* (Sur la formation de l'œuf dans le règne animal). Würzburg, 1874. 3 planches.
146. MAJEWSKI, *De subst., quae liquore Amnii et Allant. insunt, rationibus*. Dorpati, 1858.
147. MANZ, *Entwicklungsgeschichte des menschlichen Auges* (Développement de l'œil humain). Handbuch d. Ophthalmologie. T. II, livr. 1, p. 1-57.
148. MARSHAL, *On de development of the great anterior veins in man and mammalia*. Philosoph. Transactions. 1850.
149. MAUTHNER, J., *Ueber den mütterlichen Kreislauf in der Kaninchenplacenta* (Sur la circulation maternelle dans le placenta de la lapine). Wiener Sitzungsber. 1873.
150. MECKEL v. HEMSBACH, *Die Bildung der für part. Furchung bestimmten Eier der Vögel* (La formation des œufs d'oiseaux destinés à subir la segmentation partielle). Zeitschr. f. wissenschaft. Zool. 1852. T. III.
151. MIESCHER, *Die Kerngebilde im Dotter des Hühnereies* (Les corps nucléaires dans le vitellus de l'œuf de poule). Hoppe-Seyler's med.-chem. Untersuchungen. II.
152. MIHALKOVICS, Victor v., *Entwicklung des Gehirnanhangs* (Développement de l'hypophyse cérébrale). Centralbl. f. med. Wissenschaft. 1874, n° 20.
153. — *Entwicklung der Zirbeldrüse* (Développement de la glande pinéale). Centralbl. f. med. Wissenschaft. 1874, n° 16.
154. — *Wirbelsaite und Hirnanhang* (Corde vertébrale et hypophyse cérébrale). Archiv f. mikr. Anat. 1874. T. XI.
155. — *Ueber den Kamm des Vogelauges* (Sur le peigne dans l'œil d'oiseau). *Ibid.* T. IX, p. 591.
156. MOLESCHOTT, J., *Zur Embryologie d. Hühnchens* (Sur l'embryologie du poulet). Untersuchungen z. Naturlehre des Menschen. 1866. T. X.
157. MUELLER, H., *Ueber den Bau der Molen* (Sur la structure des mûles). Würzburg, 1847.
158. MUELLER, J., *Bildungsgeschichte der Genitalien* (Formation des organes génitaux). Düsseldorf, 1830. 4.
159. — *Beschreibung eines Eies mit Allantois* (Description d'un œuf avec allantoïde). Müller's Archiv, 1834.
160. MUELLER, W., *Beobachtungen des Pathologischen Instituts zu Jena* (Observations de l'Institut pathologique d'Jena). Jenaische Zeitschrift f. Medicin und Naturwissensch., 1871. — *Entwickl. d. Hypophysis u. Schilddrüse* (Développement de l'hypophyse et de la glande thyroïde).
161. — *Ueber das Urogenitalsystem des Amphioxus und der Cyclostomen* (Sur le système urogénital de l'amphioxus et des cyclostomes). Jen. Zeitschr., 1875.
162. — *Ueber die Stammesentwicklung des Sehorgans der Wirbelthiere* (Sur le développement phylogénique de l'organe visuel dans les vertébrés). Leipzig, 1875. (Aus der Festschrift zu Ludwig's Jubiläum).
163. NATHUSIUS, *Ueber die Hüllen, welche den Dotter des Vogeleies umgeben* (Sur les enveloppes qui recouvrent le vitellus de l'œuf d'oiseau). Zeitschr. f. wissenschaft. Zoologie. T. XVIII, p. 225.
164. NEWPORT, *On the impregnation of the ovum in the Amphibia*. London, Philosoph. Transactions, 1851, p. 169.
165. OELLACHER, J., *Ueber die erste Entwicklung des Herzens und der Pericardial- oder Herzhöhle bei Bufo ciner.* (Sur le premier développement du cœur et de la cavité péricardiale dans le *Bufo ciner.*) Archiv f. micr. Anat. T. VII.
166. — *Beiträge zur Geschichte d. Keimbläschens im Wirbelthiere* (Contributions à l'histoire de la vés. germinative dans l'œuf des vertébrés). Arch. f. micr. Anat. T. VIII.
167. — *Ueber eine im befruchteten Forellenkeime vor d. einzelnen Furchungsacten zu beobachtende radiäre Structur des Protoplasmas* (Sur une structure radiée du protoplasma qui s'observe dans le germe fécondé de la truite avant les divers actes de segmentation). Berichte des naturw.-med. Vereins in Innsbruck. T. IV.
168. — *Untersuchung über d. Furchung und Blätterbildung im Hühnerei* (Recherches sur la segmentation et la formation des feuillettes dans l'œuf de poule). Studien f. experimentelle Pathologie von Stricker. 1870, chap. V.
169. — *Beiträge zur Entwicklungsgesch. d. Knochenfische* (Contributions à l'embryologie des poissons osseux). Nach Beobachtungen am Bachforelleneie. Zeitschr. f. wiss. Zool., 1872.

170. OELLACHER, J., *Die Veränderungen d. unbefruchteten Keimes d. Hühnerreies im Eileiter u. bei Bebrütungsversuchen* (Les changements subis dans l'ovoducte et dans les essais d'incubation artificielle par la cicatricule non-fécondée de l'œuf de poule). Zeitschr. f. wiss. Zool. T. XXII.
171. OWEN, *Description of the foetal Membranes and Placenta of the Elephas Indicus*, Cuv., with Remarks on the value of placental characters in the classification of the Mammalia. 1857.
172. PARKER, *On the Structure and development of the Skull of the common frog*. Phil. Transact. 1871. Vol. CLXI.
173. PARKER, K. W., *Monograph on the structure and development of the shoulder-girdle and sternum in the Vertebrata*. Londres, 1858 (Ray Society) et 30 pl. in-fol.
174. — *Structure and development of the Skull of Salmo Salar*. Phil. Transact. 1873. Vol. CLXIII.
175. — *On the Structure and development of the Skull of the common fowl* (Gallus domesticus). Phil. Transact. 1870. Vol. CLIX.
176. PEREMESCHKO, *Ueber die Bildung der Keimblätter im Hühnerreie* (Sur la formation des feuilletts embryonnaires dans l'œuf de poule). Wiener Sitzungsbericht, 1868. T. LVII, p. 499.
177. — *Ueber die Entwicklung der Milz* (Sur le développement de la rate). Sitzgb. d. Wiener Akad. d. Wissensch. 1867.
178. PERNITZA, E., *Bau und Entwicklung des Erstlingsfederers des Hühnchens* (Structure et développement du premier plumage du poulet). Wiener Sitzungsber. 1871.
179. PFLUEGER, E., *Die Eierstöcke d. Säugethiere u. des Menschen* (L'ovaire des mammifères et de l'espèce humaine). Leipzig, 1863.
180. PRÉVOST et LEBERT, *Mémoire sur la formation des organes de la circulation du sang dans les batraciens*. Ann. d. scienc. nat., 1844, 3^e serie, t. I, II et III.
181. RANSOM, W., *On the ova of osseous fishes*. Phil. Trans. 1868. Vol. CLVII, p. 631-701. Pl. 15-18.
182. RATHKE, *Beiträge zur Geschichte d. Thierwelt* (aus den Danziger Schriften). Erstes Heft, 1820. (*Entw. d. Geschlechts-theile d. Urodelen*). Zweites Heft, 1827 (*Entw. d. Hai-fische u. Rochen*). Viertes Heft (*Entw. d. Geschlechtsth. d. Fische, Amphibien, Vögel u. Säuger*) (Contributions à l'histoire du monde animal. 1^{re} partie, 1820 (Développement des org. génit. des urodèles). 2^e partie, 1827 (Développement des squales et des raies). 4^e part. (Développement des organes génit. des poissons, amphibiés, oiseaux et mammifères).
183. — *Abhandlungen zur Bildungs- u. Entwicklungsgeschichte des Menschen u. d. Thiere* (Mémoires sur la formation et le développement de l'homme). Leipzig, 1833, part. I; 1833, part. II.
184. RATHKE, *Ueber d. Entwickl. d. Athmungswerkzeuge bei d. Vögeln und Säugethiere* (Sur le développement de l'appareil respiratoire des oiseaux et des mammifères). Verhandl. d. Carol. Leop. Akad. der Naturforscher v. Jahre 1828. T. XIV. part. I.
185. — *Ueber die Entwickl. des Schädels der Wirbelthiere* (Sur le développement du crâne des vertébrés). Vierter Bericht des naturwissensch. Seminars zu Königsberg. Königsberg, 1839.
186. — *Ueber die früheste Form u. die Entwickl. des Venensystems u. d. Lungen beim Schafe; Ueber die Bildung d. Pfortader u. der Leberveinen d. Säugethiere* (Sur la forme primitive et le développement du système veineux dans la brebis; sur la formation de la veine-porte et des veines du foie dans les mammifères). Meckel's Archiv, 1830.
187. — *Ueber die Entstehung der glandula pituitaria* (Sur l'origine de la glande pituitaire). Müller's Arch., 1838.
188. RAUBER, A., *Ueber die embryonale Anlage des Hühnchens* (Sur les rudiments embryonnaires du poulet). Centralblatt f. die med. Wissenschaften. 1874 und 1875. Trois articles.
- 188a. — *Ueber die Stellung des Hühnchens im Entwicklungsplan* (Sur la place du poulet dans le plan du développement). Leipzig, 1876.
- 188b. — *Primitivrinne u. Urmund, Beiträge z. Entwicklungsgeschichte des Hühnchens* (La gouttière primitive et la bouche primordiale du poulet). Morph. Jahrb. v. Gegenbaur. T. XI, p. 550.
- 188c. — *Die erste Entwicklung d. Kaninchens* (Le premier développement du lapin). Sitzungsber. d. Leipziger Naturf.-Ges., 1875, p. 103.
- 188d. — *Med. Centralblatt 1876, p. 1: Ueber Variabilität der Entwicklung* (Sur la variabilité dans le développement). Leipzig, 1876. — *Ueber die Nervencentren der Gliederthiere u. Wirbelthiere* (Sur les centres nerveux des articulés et vertébrés). Ibid., 1877, p. 1. — *Die Theorien der excessiven Monstra* (Les théories des monstruosités excessives). Virch. Archiv, T. LXXI et LXXIII.
- 188e. RAY LANKESTER, *Notes on the Embryology and classification of the animal Kingdom*. Quart. Journal, 1877.
189. REICHERT, *Beiträge zur Kenntniss des Zustandes der heutigen Entwicklungsgeschichte* (Contributions pour servir à la connaissance de l'état actuel de l'embryologie). 1843.
190. — *Der Furchungsprozess u. die sogenannte Zellenbildung um Inhaltsportionen* (Le processus de la segmentation et la prétendue formation de cellules autour de portions de contenu). Müller's Archiv, 1846.

191. REICHERT, *Zur Controverse über d. Primordialschädel* (Sur la controverse relative au crâne primitif). Müller's Arch., 1849.
192. — *Der Faltenkranz an den beiden ersten Furchungskugeln des Froschdocters und seine Bedeutung für die Lehre von der Zelle* (La couronne de plis sur les deux premières sphères de segmentation du vitellus de grenouille et son importance pour la théorie de la cellule). Müller's Archiv, 1861.
193. — *Ueber die Visceralbögen d. Wirbelthiere* (Sur les arcs viscéraux des vertébrés). Müller's Archiv, 1837.
194. — *Beiträge zur Entwicklungsgesch. der Zahnanlage*. (Contributions au développement des rudiments dentaires). Müller's Archiv, 1869, p. 539.
195. — *Ueber Müllers'sche u. Wolff'sche Gänge bei Fischembryonen* (Sur les conduits de Müller et de Wolff dans les embryons de poisson). Müller's Archiv, 1856.
- 195a. — *Das vordere Ende der Chorda dorsalis bei Haiisfischembryonen* (L'extrémité antérieure de la corde dorsale dans les embryons de synobes). Abh. d. Berliner Akademie, 1877.
196. REISSNER, *De auris internae formatione*. Dissert. Dorpati, 1851.
197. REITZ, *Beiträge zur Kenntniss des Baues der Placenta des Weibes* (Contributions à la connaissance de la structure du placenta de la femme). Sitzungsber. d. k. Akad. d. Wissensch. in Wien, 1868. T. LVII, p. 1009.
198. — *Art. Placenta in Stricker's Handbuch der Gewerbelehre* (Article Placenta dans le Manuel d'histologie de Stricker). 1872.
199. REMAK, *Compt. rend.*, 1852, T. XXXV, p. 341.
200. — *Ueber ein selbstständiges Darmnervensystem* (Sur un système nerveux intestinal indépendant). 1847.
201. RICHARDI, S., *Sopra il sistema vascolare sanguifero dell'occhio del feto umano e dei mammiferi*. Archivio per la zoologia, l'anatomia et la fisiologia. 1869, seria 2, vol. I, p. 193-210.
202. ROBIN, Ch., *Sur quelques points de l'anatomie et de la physiologie de la muqueuse et de l'épithélium de l'utérus pendant la grossesse*. Journal de la physiologie, I. 1858, p. 46.
203. — *Recherches sur les modifications graduelles des villosités du chorion et du placenta*. Mémoires de la Société de biologie. 1854.
204. — *Mémoire sur les phénomènes qui se passent dans l'ovule avant la segmentation du vitellus*. Journal de la Physiologie. 1862, T. V, p. 67 et suiv.
205. ROMITI, *Ueber den Bau u. die Entwicklung des Eierstockes u. d. Wolff'schen Ganges* (Sur la structure et le développement de l'ovaire et du canal de Wolff). Archiv f. micr. Anat., 1873, T. X.
206. ROSENBERG, Al., *Ueber die Entwicklung d. Extremitäten-Skeletes bei einigen durch Reduction ihrer Gliedmassen charakterisirten Würbelthieren* (Sur le développement du squelette des extrémités dans quelques vertébrés caractérisés par la réduction de leurs membres). Zeitschr. f. wiss. Zoologie, 1872.
207. ROSENBERG, E., *Untersuchungen üb. die Entwicklung der Teleostiermiere* (Recherches sur le développement des rems des téléostiens). Dissert. Dorpat, 1867.
208. RUSCONI, *Ueber künstliche Befruchtung von Fischen u. über einige neue Versuche in Betreff künstlicher Befruchtung an Fröschen* (Sur la fécondation artificielle d'œufs de poissons et sur quelques nouveaux essais concernant la fécondation artificielle de ceux de grenouille). Müller's Arch. f. Anat., Phys. und wiss. Medicin, 1840.
209. SCHAPFINGER, A., *Ueber d. Bildung des Medullarrohres bei den Knochenfischen* (Sur la formation du tube médullaire dans les poissons osseux). Sitzungsber. d. Wiener Akad. d. Wiss. II. Abth. Novemberheft 1871.
210. SCHAEFER, E. A., *Note on the Intracellular development of Blood-corpuscles in Mammalia*, from the Proceedings of the Royal Society. 1874, n° 151.
- 210a. — *Description of a Mammalian ovum in an early condition of development*. Proc. roy. Soc. 1876, n° 168.
211. SCHENK, S. L., *Untersuchungen üb. d. erste Anlage des Gehörorgans der Batrachier* (Recherches sur les premiers rudiments de l'organe de l'ouïe dans les batraciens). Sitzungsber. d. Wiener Akademie, 1864.
212. — *Ueber die Entwicklung des Herzens und der Pleuroperitonealhöhle in der Herzgegend* (Sur le développement du cœur et de la cavité pleuroperitoneale dans la région du cœur). Sitzungsber. d. Wiener Akad., 1866.
213. — *Entwicklungsvorgänge im Eichen von Serpula nach der künstlichen Befruchtung* (Phénomènes de développement dans les œufs de serpule après l'opération de la fécondation artificielle). T. LXX, II. Abth. der Sitzungsber. der Wiener Akad. Jahrg. 1874.
214. — *Zur Physiologie d. embryonalen Herzens* (Sur la physiologie du cœur embryonnaire). Sitzungsber. der Wiener Akad., 1867. T. LVI, II. Abth., p. 111-115.
215. — *Beiträge zur Lehre vom Amnion* (Contributions à la connaissance de l'amnios). Arch. f. micr. Anat. VII, avec 1 pl.
216. — *Zur Entwicklungsgeschichte des Auges der Fische* (Sur le développement de l'œil des poissons). Sitzungsber. der Wiener Akademie, 1867. T. V, Abth. II, p. 480-492. 2 pl.
217. — *Anat.-physiol. Untersuchungen* (Recherches anat.-physiol.). Wien. 1872.

218. SCHENK, S. L., *Beitrag zur Lehre von d. Organanlagen im motorischen Keimblatt* (Contributions à la connaissance des organes dérivant du feuillet moteur). Sitzungsber. d. Wiener Akad., 1868. Tom. LVII, II. Abth., p. 189-202. Avec 3 planch.
- 218a. — *Versuche über künstliche Befruchtung von Kaninchen und Meer-schweinen* (Essais de fécondation artificielle sur la lapine et le cochon d'Inde). Mitth., 1878, p. 107.
219. SCHMIDT, F. T., *Bidrag til kundskaben om Hjertets Udviklingshistorie* Nordiskt Medicinskt Arkiv. T. II, n° 23.
220. SCHÖLER, H., *De oculi evolutione in embryonibus gallinaceis*. Dissert. inaugur. Dorpati, 1848.
221. SCHOTT, J. A. C., *Die Controverse ü. d. Nerven des Nabelstranges und seine Gefässe* (La controverse relative aux nerfs et vaisseaux du cordon ombilical). Francfort s/M., 1836.
222. SCHROEDER v. d. KOLK, *Waarnemingen over het maaksel van de menschelijke Placenta en over haren Bloedsomloop*. Verhandl. van het k. Nederlandsche Instituut. 1851.
223. SCHULTZE, S. B., *Das Nabelbläschen ein constantes Gebilde der Nachgeburt des ausgewachsenen Kindes* (La vésicule ombilicale existe constamment dans le délivre resultant d'un fœtus à terme). Leipzig, 1860. Avec 16 pl.
224. — *Die genetische Bedeutung der velamentalen Insertion d. Nabelstranges* (La signification génétique de l'insertion velamenteuse du cordon ombilical). Erster Artikel. Jenaische Zeitschr., 1867. III, p. 198-205.
225. — *Die Placentarrespiration d. Fœtus* (La respiration placentaire du fœtus). Jen. Zeitschr. f. Med. und Naturwiss. P. 541-552.
226. SCHWARCK, W., *Beiträge zur Entwicklungsgeschichte der Wirbelsäule bei den Vögeln* (Contributions à l'histoire du développement de la colonne vertébrale dans les oiseaux). Anatom. Studien von C. Hassé. Leipzig, Engelmann, 1872. Avec 1 planche.
227. SCHWEGEL, *Die Entwicklungsgesch. der Knochen des Stammes und der Extremitäten* (Le développement des os du tronc et des extrémités). Wiener Sitzungsber., 1858. T. XXX, p. 337.
228. SELENKA, Emil, *Beitrag z. Entwicklungsgeschichte d. Luftsäcke d. Huhns* (Contributions à l'histoire du développement des sacs aériens de la poule). Zeitschrift f. wiss. Zoologie, 1866.
- 228a. — *Beobachtungen üb. d. Befruchtung u. Theilung des Eies am Toxopneustes variegatus* (Observations sur la fécondation et la division de l'œuf du *Toxopneustes variegatus*). Erlang. Stzgb., 1877, livr. 10.
229. SEMMER, A., *Untersuchungen über die Entwicklung d. Meckel'schen Knorpels und seiner Nachbargebilde* (Recherches sur le développement du cartilage de Meckel et des productions qui l'accompagnent). Dorpat, 1872. Avec 2 pl.
230. SERTOLI, *Entwicklungsgeschichte der Lymphdrüsen* (Développement des glandes lymphatiques). Sitzungsber. d. Wiener Akad., 1866.
231. SHARPEY, W., *Ueber d. Uterindrüsen und die Bildung der Placenta*. J. Müller's Physiologie par Baly. (Sur les glandes de l'utérus et la formation du placenta. Physiologie de J. Müller par Baly).
- 231a. SINETY, Archives de Physiologie. 1876, p. 342. (Glande mammaire.)
232. SIRENA, Santi, *Sui corpi di Wolffe sulle relazioni di essi con le Ghiandole indifferenti e con i reni*. Estratto della Gazzetta Clinica di Palermo, Anno V, fasc. 8.
- 232a. STUTZ, G., *Der Nabelstrang und dessen Absterbeprocess* (Le cordon ombilical et le mécanisme de son atrophie). Archiv f. Gynäk. T. XIII. Erlang. Diss.
233. STRASBURGER, E., *Ueber die Zellbildung und Zelltheilung* (Sur la formation et la division des cellules). Léna, 1875. Avec 7 pl.
234. STRICKER, S., *Mittheilungen über die selbstständigen Bewegungen embryonaler Zellen* (Communications sur les mouvements indépendants des cellules embryonnaires). Sitzungsber. der Wiener Akad., 1864.
235. — *Untersuchungen über die ersten Anlagen in Batrachier-Eiern* (Recherches sur les premiers rudiments dans les œufs des batraciens). Zeitschr. f. wiss. Zoologie, 1861. T. XI.
236. — *Untersuchungen üb. d. Entwicklung des Kopfes der Batrachier* (Recherches sur le développement de la tête des batraciens). Müller's Archiv, 1864.
237. — *Beiträge z. Kenntniss d. Hühner-eies* (Contributions à la connaissance de l'œuf de poule). Sitzungsber. d. Wiener Akad., 1866. T. LIV, 2. Abth.
238. TSCHERNOW, *De Liquorum embryonalium in animalibus carnivoris constit. chemica*. Dorpati, 1858.
239. THIERSCH, *Entwickl. d. Geschlechtsorgane* (Développement des organes génitaux). Illustr. med. Zeitung, 1852. T. I.
240. THOMSON, Allen, *On the development of the vascular system in the fœtus of vertebrated animals*, from the Edinburgh New Philosophical Journal. Oct. 1830 and Jan. 1831.
241. — *Edinb. Med. and surg. Journ.*, 1839, n° 40. *Amnion am Rücken offen bei Katzen u. Hasen gesehen* (Amnios ouvert au dos chez le chat et le lièvre).
242. — *Article Ovum*. Todd's Cyclopaedia of Anatomy, 1859, vol. V.
243. TOLDT, C., *Untersuchungen über das*

- Wachsthum der Nieren des Menschen u. d. Säugethiere* (Recherches sur la croissance des reins de l'homme et des mammifères). Anzeiger d. kais. Akad. d. Wiss. Jahrgang 1874, n° 10.
244. TONGE, MORRIS, *On the development of the semilunar valves of the aorta and pulmonary artery of chick*. Phil. Trans. 1870, vol. CLIX.
245. TOEROEK, A. v., *Untersuchungen über die Entwicklung der Mundhöhle und ihrer nächsten Umgebung* (Recherches sur le développement de la cavité buccale et des parties immédiatement contiguës). Wiener Sitzungsber., 1866.
246. — *Beiträge z. Kenntniss d. ersten Anlagen d. Sinnesorgane u. d. primären Schädelformation bei den Batrachiern* (Contributions à la connaissance des premiers rudiments des organes des sens et de la formation primaire du crâne chez les batraciens). Wiener Sitzungsber., 1865.
247. — *Die Rolle d. Dotterplättchen beim Aufbau d. Gewebe* (Le rôle des corpuscules vitellins dans la constitution des tissus). Centralbl. f. med. Wissensch. 1874, n° 17.
248. TURNER, *Observations on the Structure of the Human Placenta*. Journal of Anat. and Physiol. VII, p. 120.
249. — *On the gravid uterus and on the arrangement of the fetal membranes in the Cetacea* (Orca Gladiator). Edinburgh, 1871.
- 249a. — *On the placentation of the Cape Anteater*. Journal of Anat. and Phys. Vol. X.
250. URBANISCHITSCH, v., *Ein Beitrag zur Entwicklungsgeschichte der Paukenhöhle* (Étude sur le développement de la caisse du tympan). Wiener Sitzungsber., 1873.
251. USSOW, M., *Zoologisch-embryolog. Untersuchungen* (Recherches zoologico-embryologiques). Wiegmann's Archiv für Naturgesch. Jahrg. 40-41, T. 1.
252. VINTSCHGAW, M. C. di, *Struttura e movimenti delle Cellule di segmentazione dell'uovo di Rana*. Atti dell'Istituto veneto. Vol. III, série 3.
253. VIRCHOW, R., *Ueber die Dotterplättchen bei Fischen u. Amphibien* (Sur les corpuscules vitellins dans les poissons et les amphibiens). Zeitschr. f. wiss. Zoologie. T. I.
254. VIRCHOW, H., *Beobacht. am Hühnerei über das dritte Keimblatt im Bereiche des Dottersackes* (Observations sur le troisième feuillet dans l'aire de la vésicule ombilicale dans l'œuf de poule). Virchow's Archiv, 1874, T. LXII.
255. WAGNER, R., *Prodromus histor. generationis*. Leipzig, 1836, in-fol.
256. WALDEYER, *Anatom. Untersuchung eines menschlichen Embryo von 28 bis 30 Tagen* (Étude anatomique d'un embryon humain du 28^e au 30^e jour). Studien des Physiol. Institutes zu Breslau, 1865.
257. — *Ueber d. Keimblätter u. d. Primitivstreifen b. d. Entwickl. d. Hühnerembryo* (Sur les feuillets blastodermiques et la ligne primitive dans le développement de l'embryon du poulet). Zeitschr. f. rat. Med., 1863.
258. — *Eierstock und Ei* (Ovaire et œuf). Leipzig, 1870.
259. WENDT, H., *Ueber das Verhalten der Paukenhöhle beim Foetus und beim Neugeborenen* (Sur la manière d'être de la caisse du tympan dans le fœtus et dans le nouveau-né). Archiv f. Heilkunde, XIV.
260. WEBER, E. H., *Zusätze z. Lehre vom Bau und den Verrichtungen der Geschlechtsorgane* (Additions à la doctrine concernant la structure et les fonctions des organes génitaux, publié en l'honneur du 200^e anniversaire de la naissance de Leibniz). Müller's Archiv, Leipzig, 1846, p. 421.
261. WEIL, C., *Beiträge zur Kenntniss d. Befruchtung und Entwicklung der Kanincheneier* (Contributions à la connaissance de la fécondation et du développement de l'œuf de lapine). Wiener Med. Jahrbücher, 1873, 1^{re} livr.
262. WINKLER, F. N., *Textur, Structur u. Zelleben in d. Adnexen d. menschlichen Eies* (Texture, structure et vie cellulaire dans les annexes de l'œuf humain). Iéna, 1870.
263. — *Die Zotten d. menschl. Amnions* (Les villosités de l'amnios humain). Jen. Zeitschr. f. Med. und Naturwiss., 1868, T. IV, p. 535-540.
264. WITTICH, v., *Beiträge z. Entwickl. d. Harn- u. Geschlechtswerkzeuge d. nackten Amphibien* (Contributions au développement des organes génitaux-urinaires chez les amphibiens nus). Zeitschr. f. wiss. Zool., 1853, T. IV.
265. ZUNTZ, *Ueber die Quelle und Bedeutung des Fruchtwassers* (Sur l'origine et l'importance du liquide amniotique). Pflüger's Arch. T. XVI.

PREMIÈRE PARTIE.

DÉVELOPPEMENT DE LA FORME DU CORPS ET DES ENVELOPPES DE L'ŒUF.

§ 5.

Après avoir exposé dans les paragraphes précédents l'histoire de l'Embryologie sous ses aspects les plus importants et indiqué l'état actuel de cette science, j'arrive à l'objet propre de cet ouvrage. Le développement de l'homme et des animaux supérieurs formera la matière de *deux* parties, l'une consacré aux premiers linéaments de la forme du corps et des organes les plus importants, l'autre traitant du développement des différents organes et systèmes en particulier. En tout lieu l'organisme humain sera notre point de départ, autant que cela sera possible. Mais comme nos connaissances sur les premiers états de l'œuf humain fécondé offrent de grandes lacunes, nous ne pourrons guère faire autrement que de nous baser, pour cette période, sur les vertébrés supérieurs et, avant tout, sur les mammifères, dont le développement, du moins en ce qui concerne la première ébauche du corps, montre, d'après tout ce que nous savons, la plus grande concordance avec celui de l'homme. Quand, à leur tour, nos connaissances sur les mammifères ne suffiront pas, comme cela a lieu par exemple pour les feuillet primitifs de l'embryon, nous nous adresserons aux oiseaux, dont le développement à ses débuts présente également une grande ressemblance en beaucoup de points importants avec celui des mammifères.

§ 6.

DE L'ŒUF NON ENCORE FÉCONDÉ.

L'œuf non encore fécondé offre chez tous les êtres ces trois parties bien connues : *le vitellus, la vésicule germinative* ou

de PURKINJE, et la ou les taches *germinatives*, appelées encore *taches de WAGNER*. Cette concordance générale n'exclut pas maintes diversités dans le détail. Tout d'abord le revêtement de l'œuf diffère beaucoup : dans certains cas, l'unique membrane qui le forme est une production de l'œuf lui-même, c'est alors la *membrane vitelline*; dans d'autres, cette membrane est un dérivé du follicule de l'œuf, et se nomme la tunique *adventice* ou *externe* (le *chorion* des auteurs); dans d'autres cas enfin, les deux enveloppes existent en même temps.

Mais c'est surtout le vitellus qui présente des rapports extrêmement variables, dont l'exacte notion est importante pour les embryologistes, car cette partie de l'œuf est celle qui représente ou renferme la matière même dont l'embryon se constitue. Aussi les observateurs se sont-ils efforcés depuis longtemps de fixer la composition du vitellus, son développement aussi bien que son importance et son emploi pour les premiers rudiments du nouvel être.

En ce qui touche ce dernier point, le vitellus a montré un double rôle qu'on a mis à profit pour établir deux catégories parmi les œufs. Chez les uns, en effet, ainsi que REICHERT l'a signalé le premier (190, p. 25 et suiv.), la totalité du vitellus passe dans la première ébauche de l'embryon, tandis que dans les autres ce n'est que la plus faible partie du contenu de l'œuf qui se comporte ainsi, le reste jouant le rôle d'une simple provision d'aliments pour l'être en voie de constitution. Pour désigner ces deux sortes de vitellus, REICHERT s'est servi des expressions de *vitellus plastique* ou *de formation*, et de *vitellus nutritif*, qui ont été adoptées par la plupart des observateurs, par LEUCKART et ALLEN THOMSON en particulier dans leurs excellents travaux sur l'œuf animal (142 et 242). L'œuf lui-même est dit, suivant qu'il n'a que le vitellus plastique ou qu'il contient en plus du vitellus nutritif, *holoblastique* ou *méroblastique*, suivant l'appellation de REMAK (199).

De nouvelles recherches enfin ont établi qu'il y a encore d'autres différences parmi les œufs pourvus d'un *vitellus nutritif*, résultant de ce que chez les uns *ce vitellus est un produit de la cellule œuf primitive*, tandis que dans les autres *c'est un élément venu du dehors d'une façon ou d'une autre, qui s'est adjoint à cette même cellule*, et ce caractère permet d'établir en première ligne deux grands groupes parmi les œufs, les œufs *simples* et les œufs *composés*, chacun susceptible à son tour de divisions secondaires.

Vitellus nutritif
et vitellus
primitif.

Les œufs simples sont pour nous ceux qui correspondent à une seule et unique cellule et chez lesquels la somme des éléments plastiques et nutritifs de l'embryon, le vitellus en un mot, a exclusivement la valeur d'un contenu de cellule, à raison de quoi ce vitellus sera dit *primaire*.

Œufs simples.

Ces œufs à vitellus primaire se divisent en holoblastiques et méroblastiques, et ces derniers à leur tour en une multitude de formes secondaires, jusqu'à ce que de transition en transition on arrive aux œufs qui n'ont que le vitellus plastique. Les œufs holoblastiques présentent après la fécondation cette segmentation particulière de toute la masse du vitellus, qu'on a nommée *segmentation totale*, tandis que dans les œufs méroblastiques, le vitellus plastique seul se divisant, la segmentation est dite *partielle*.

L'œuf du mammifère peut servir de type pour l'*œuf simple holoblastique*. Il nous présente une enveloppe relativement épaisse, entourant le vitellus comme une bordure claire et appelée pour cette raison *zona pellucida*. Cette membrane a été considérée généralement jusqu'ici comme vitelline, mais les recherches de PFLUEGER (179, p. 80 et suiv.) nous la montrent comme un produit de sécrétion du follicule, auquel cas il faudrait la regarder comme adventice ou tunique externe de l'œuf. Dans le fait, E. VAN

Œuf de mammifère.

BENEDEN prétend aussi, comme maints autres observateurs avant lui, avoir constaté sur l'œuf fécondé du lapin, aux premiers stades du fractionnement, en dedans de la *zona*, une mince enveloppe entourant les spermatozoïdes et les sphères vitellines, dans laquelle il faudrait voir un produit de sécrétion du vitellus et par suite une véritable membrane vitelline (70, p. 145, pl. XII, fig. 5 et 7). Chez le dauphin, VAN BENEDEN a reconnu cette membrane vitelline déjà sur l'œuf ovarique et cela peu de temps après l'apparition des premières traces de la *zona pellucida*. La *zona pellucida* est, en certains cas, finement striée dans son épaisseur comme par des canalicules poreux (Mon *Histologie*, 5^e édit.) et peut, en outre, présenter l'indication de couches concentriques stratifiées (179, p. 80). L'existence sur elle d'un orifice destiné à la pénétration des spermatozoïdes, d'un micropyle, comme on le

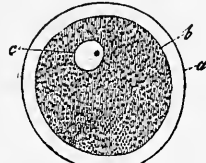


Fig. 1.

Fig. 1. — Ovule humain provenant d'un follicule de moyenne grosseur. Gross. 250. *a*, membrane vitelline ou zone transparente; *b*, limite externe du vitellus et en même temps limite interne de la membrane vitelline; *c*, vésicule germinative avec la tache germinative.

nomme, et tel que M. BARRY prétend l'avoir constaté depuis plusieurs années chez le lapin, n'est pas encore hors de cause. Toutefois, les récentes recherches de PFLUEGER sur le chat (179, p. 82, et tab. v, fig. 6, 7 et 8) et de VAN BENEDEN sur la vache (70, p. 147 et suiv., pl. xi, fig. 7) montrent la possibilité de son existence.

Le *vitellus* du mammifère offre deux parties constitutives : l'une homogène et relativement fluide, l'autre granuleuse ; cette dernière est formée en partie de granules foncés de différentes grosseurs paraissant constitués par de la graisse, en partie de fines granulations pâles dont la nature n'est pas autrement connue. Dans beaucoup de genres de mammifères, les granules foncés abondent dans l'œuf et le vitellus paraît blanchâtre, comme cela a lieu chez la vache et le chat ; ailleurs ces mêmes granules devenant rares, comme chez l'homme, l'œuf se montre plus clair et plus transparent. A l'intérieur du vitellus, et le plus souvent non pas précisément au centre même de sa masse, se voit un corps sphérique, utriculaire d'apparence, la *vésicule germinative* ou de PURKINJE, présentant à son intérieur un fluide limpide et clair et un corps solide et foncé, la *tache germinative* ou de WAGNER (*Macula germinativa*). L'œuf mûr de l'homme et du mammifère mesure en moyenne 0,2^{mm} de diamètre, la vésicule germinative 40 à 50 μ et la tache germinative 5 à 7 μ .

Le type de l'œuf de mammifère que nous venons d'étudier comprend encore les œufs de beaucoup d'animaux inférieurs, principalement des embranchements des vers, mollusques, échinodermes et polypes, mais dans beaucoup de cas de nouvelles recherches sont nécessaires pour déterminer si, dans plusieurs de ces œufs, ultérieurement, après que la segmentation totale est plus ou moins avancée, il n'y a pas séparation d'une partie du vitellus et emploi de cette fraction comme vitellus nutritif.

Comme type d'un œuf *simple méroblastique*, je prendrai celui de poule, parce que c'est celui dont la constitution a été étudiée avec le plus de soin.

Œuf
de la poule.
Son organisation
générale.

L'œuf ovarique de poule est composé, pour nous en tenir d'abord à la *grosse organisation*, d'une mince *membrane vitelline* et du *vitellus*. Dans celui-ci, on distingue un *vitellus plastique* et un *vitellus nutritif*, ce dernier formant presque la totalité de la masse et se divisant lui-même en *vitellus blanc* et *vitellus jaune*. Le *vitellus plastique* se présente sous forme d'un disque blanc, à contour un peu vague, de 2,5^{mm} à 3,5^{mm} de diamètre et de 0,28^{mm} à 0,37^{mm} d'épaisseur au centre ; c'est la *cicatricule* (*cicatricula*) ou mieux *disque proligère* (*stratum s. discus*

proligerus). Sa position à la surface du vitellus est rigoureusement déterminée. Si, en effet, nous faisons une coupe d'un œuf durci, voici les rapports que nous observerons. Immédiatement appliquée à la face interne de la membrane vitelline, la cicatricule dessine un petit disque blanc, plus épais au milieu, faisant légèrement saillie vers l'intérieur de l'œuf et reposant de ce côté sur la couche superficielle du vitellus qui paraît blanc en cet endroit. De cette couche située juste au-dessous du centre du vitellus plastique, le vitellus nutritif envoie comme un cordon blanc qui s'enfonce à l'intérieur du vitellus jaune et qui, parvenu au centre de ce dernier, se renfle en un corps irrégulièrement sphérique et toujours de même teinte. C'est à toute cette portion du vitellus sous-jacente au disque proligère et pénétrant jusqu'au milieu du jaune qu'on donne le nom de *vitellus blanc*. Il est plus fluide, moins consistant que le reste du vitellus, ce qui a permis d'exprimer les rapports qui viennent de nous occuper, sous une autre forme, et de décrire dans le centre du vitellus une cavité (*Latebra*, PURKINJÆ), de laquelle part un canal qui gagne la surface pour s'ouvrir au-dessous de la cicatricule. C'est là la masse principale du vitellus blanc, non sa totalité, car il s'étend encore sous forme d'une couche extrêmement mince, insensible à l'œil nu, sur toute la surface du vitellus jaune, immédiatement au-dessous de la membrane vitelline, et cette *couche corticale blanche*, s'infléchissant au niveau des bords de la cicatricule pour passer au-dessous, se réunit en ce point au corps principal du vitellus blanc.

Tout le reste de la masse du vitellus nutritif est formé par le *vitellus jaune*, lequel présente, sur un œuf durci par la cuisson, des indices plus ou moins nets de couches qui s'étendent dans le jaune, en général en zones concentriques, autour du noyau du vitellus blanc et de son prolongement.

Dans le *disque proligère*, l'œuf ovarique offre la vésicule germinative sous forme d'un corps rond, aplati, *lenticulaire* enfin, situé dans l'œuf au terme de la maturité, immédiatement sous la membrane vitelline (fig. 3 et 4).

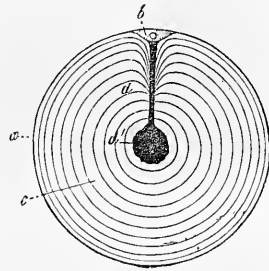


Fig. 2.

Fig. 2. — Coupe schématique d'un œuf ovarique de poule à maturité. *a*, membrane vitelline; *b*, disque proligère ou vitellus plastique avec la vésicule germinative; *c*, vitellus nutritif jaune avec indication de couches concentriques; *d*, vitellus nutritif blanc, montrant en *d* l'amas plus considérable qu'il présente au centre de l'œuf.

Structure. Si nous passons maintenant à *l'examen microscopique*, voici ce que nous constaterons :

Membrane vitelline.

La *membrane vitelline* de 7μ d'épaisseur, mince et pourtant relativement résistante, offre vue de face un aspect vaguement strié

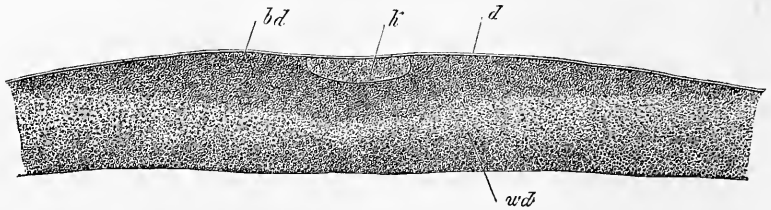


Fig. 3.

et pointillé, comme si elle était constituée par de courtes fibrilles qui se dirigeraient en sens divers et s'entrecroiseraient. Dans beaucoup de cas, en coupe optique, elle laisse apparaître comme deux couches, une externe fibrilleuse, une interne ponctuée. Quant à sa signification, jusqu'à présent cette enveloppe a été regardée comme une véritable membrane vitelline, bien que dans ces derniers temps EIMER (97) en ait considéré la couche la plus externe comme un produit de la sécrétion de l'épithélium du follicule et par suite comme une adventice.

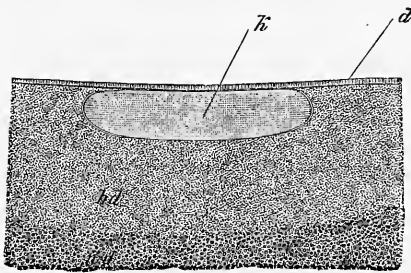


Fig. 4.

Vitellus jaune.

Le *vitellus jaune* est formé par des éléments arrondis, mous et extensibles, de 23 à 100μ de grosseur, offrant un contenu jaune uniformément et finement granuleux, sans la moindre trace d'un noyau et peut-être en outre une mince membrane, mais certainement, en tous cas, une couche corticale plus dense que le reste. Ces *globules* ou *sphérules* du vitellus jaune, mêlés à une faible quantité de *liquide interposé*, constituent les couches les plus externes du vitellus jaune. Vers le centre, au contraire, autour du noyau blanc, dans beaucoup d'œufs, la quantité du liquide interposé augmente, et dans ce liquide, en outre des éléments précédents, s'en peuvent rencontrer d'autres en petite quantité, d'une

Fig. 3. — Coupe perpendiculaire à travers le vitellus plastique d'un œuf ovarique à maturité. Gross. 30. *bd*, vitellus plastique; *wd*, vitellus blanc; *k*, vésicule germinative; *a*, membrane vitelline et épithélium folliculaire réunis.

Fig. 4. — Portion médiane de la coupe précédente au gross. 60 environ. Lettres comme ci-dessus.

constitution différente, semblables à ceux que nous allons trouver dans le vitellus blanc. L'aspect grenu du vitellus jaune dans l'œuf soumis à la coction est déterminé par ces globules jaunes qui, partout où ils ne sont séparés que par une faible quantité de liquide, deviennent anguleux par pression réciproque, souvent comme des cristaux.

Le *vitellus blanc* est constitué par un liquide et des éléments sphériques de deux tailles, des gros et des petits. Les petits sont de simples granules à bords foncés, rappelant des gouttes de graisse; les gros, de 18 à 22 μ en moyenne, de 4 à 75 μ pour les extrêmes, sont, du moins les plus volumineux, d'incontestables vésicules caractérisées par une mince membrane fort tranchée et la nature particulière du contenu. La plupart, en effet, ne renferment pas autre chose qu'un fluide clair et un gros globule, analogue à une gouttelette de graisse; mais il y en a d'autres qui contiennent un certain nombre de globules ou granules semblables, gros et petits; certains même en sont entièrement comblés. Et ces formes se trouvent en particulier à la limite entre le vitellus blanc et le vitellus jaune, où la variété de leurs aspects ne permet guère de douter que les éléments des deux sortes de vitellus ne soient reliés entre eux par des termes intermédiaires.

Vitellus blanc.

La *cicatricule*, le *disque prolifère* (fig. 3) est une substance finement grenue, n'offrant pas cependant la même structure en tous les points. Dans le voisinage de la vésicule germinative et dans toute la région centrale du disque, elle est entièrement et uniformément granuleuse, à granules si fins qu'on pourrait à peine trouver quelque chose d'analogue dans les éléments anatomiques des animaux. Près de ses bords, au contraire, et au niveau de sa face profonde, on voit apparaître graduellement une granulation plus grossière, et de cette zone on passe sous le microscope insensiblement et sans aucune limite rigoureuse au vitellus blanc. Si, au contraire, l'œuf a été préalablement durci dans la liqueur de Müller et l'alcool; la cicatricule semble nettement séparée à l'œil nu du vitellus nutritif. Sur des œufs ainsi traités, j'ai également toujours trouvé que la cicatricule était environnée d'un anneau foncé de 0,3^{mm} à 0,5^{mm} de large, qui n'est pourtant qu'une dépendance du vitellus nutritif et ne participe en rien à la segmentation.

Cicatricules.

La *vésicule germinative* dans l'œuf ovarique mûr est une grosse vésicule à mince paroi, contenant à son intérieur sur le frais un liquide clair (fig. 3 et 4).

Vésicule germinative.

Sa forme est *lenticulaire* ou *discoidale*; sa position telle que l'une de ses faces confine à la membrane vitelline et que ses bords

arrondis et sa face profonde sont plongés dans le vitellus plastique. Son épaisseur mesure 0,10^{mm} à 0,12^{mm} ; sa largeur 0,42^{mm} à 0,54^{mm} ; aussi occupe-t-elle une notable portion de l'espace départi au vitellus plastique. Sur un œuf ovarique mûr qu'on a fait durcir, le contenu de la vésicule germinative est coagulé et, l'organe se laissant facilement en cet état diviser en coupes minces, son intérieur peut être analysé avec de forts grossissements. Or, en opérant ainsi, jamais je n'ai pu distinguer la moindre trace d'une tache germinative ; au contraire, le contenu était partout ponctué de granules si extraordinairement petits qu'on eût dû le dire homogène, et que çà et là, seulement, on apercevait des traces de vésicules arrondies, petites, d'une extrême délicatesse, que je n'ai pourtant jamais été à même de déterminer comme *taches germinatives* (*maculae germinativæ*).

Dans les tout jeunes œufs ovariens, la vésicule germinative est, comme on le sait, sphérique, située au centre du jaune et pourvue d'une tache germinative apparente.

A ce type représenté par l'œuf de poule, on doit rapporter les œufs de tous les oiseaux, des reptiles, des poissons, à l'exception des cyclostomes, ceux des céphalopodes, des crustacés et arachnides supérieurs. Il y a cette différence pourtant que dans les vertébrés le vitellus plastique se montre déjà dans l'œuf avant la fécondation, tandis que dans les invertébrés, suivant toute apparence, il ne commence à former une couche distincte qu'au début du développement.

Œuf composé.

La seconde catégorie primaire des œufs comprend *les œufs composés*. J'appelle ainsi ceux chez lesquels, à l'œuf primitif, se surajoute une seconde substance qu'on peut nommer *vitellus secondaire*, destinée à jouer le rôle d'un vitellus nutritif et produite soit dans des organes spéciaux, soit dans des cellules particulières de l'ovaire. *Ces œufs sont complexes et représentent plus qu'une simple cellule*. D'ailleurs les uns ont encore l'air de former une véritable unité par la coalescence du vitellus secondaire et du vitellus primaire de l'œuf (chez les insectes), ou par la superposition insensible de l'un à l'autre (*Prorhynchus*), si bien que rien au dehors ne les distingue d'un œuf véritablement simple. Les autres, au contraire, trahissant leur multiple origine, nous offrent un vitellus secondaire, entourant comme annexe l'œuf simple, dont le vitellus propre, la vésicule et la tache germinative forment un tout à part bien délimité (trématodes, cestoïdes, turbellariés rhabdocèles).

Si, au terme de cet exposé, nous jetons un regard d'ensemble

sur l'œuf et les éléments de l'œuf au point de vue de leur signification générale, nous trouverons que chez tous les animaux l'œuf simple est l'équivalent d'une unique cellule, et que par suite le vitellus, la vésicule et les taches germinatives sont les homologues *équivalents* au corps cellulaire, au nucléus et aux nucléoles. L'œuf méroblastique de la poule, cet œuf lui-même, n'est pas autre chose à mes yeux, malgré l'opinion contraire de His, qui prétend que le vitellus nutritif de cet œuf dérive de la pénétration dans l'ovule primitif de cellules détachées du follicule de GRAAF, supposition démontrée erronée par les recherches de GEGENBAUR (104), de CRAMER (86) et de WALDEYER (258).

Remarque. — Sur le sujet du développement et de la signification des éléments de l'œuf dans le règne animal, il y aurait encore beaucoup à dire. Mais il m'est absolument impossible d'entrer ici dans plus de détails sur ce point, et je me borne à renvoyer aux travaux récents de PFLÜGER (179), WALDEYER (258), HIS (38), GÖTTE (23), v. BENEDEN (70), LUDWIG (145), et je n'ajouterai que ce qui suit :

Basé sur ses recherches sur le *Bombinator igneus*, GÖTTE vient d'émettre l'hypothèse que *l'œuf n'est en rien une cellule, mais une masse non organisée*, et cela premièrement, parce que l'œuf ne provient pas d'une seule cellule, mais de la fusion de plusieurs, et en second lieu, parce que le vitellus est le produit de la sécrétion des parois du follicule ovarique. A cette manière de voir, j'opposerai ce qui suit. En premier lieu, les recherches de GÖTTE ne me paraissent pas prouver avec la certitude nécessaire que les œufs du *Bombinator* naissent réellement comme il l'admet, attendu que les faits observés pourraient être également mis sur le compte de divisions des œufs ou rapportés à ce que la cellule œuf s'incorporerait d'autres cellules. Mais, même en supposant juste l'interprétation de GÖTTE, de la circonstance qu'un œuf s'est formé par coalescence de plusieurs cellules, il ne suit pas encore qu'il ne soit en rien une cellule, et qu'on doive l'appeler une masse non organisée. Est-ce qu'une spore de *Zygnema* ou de *Spirogyra*, bien que née de deux cellules, n'est pas une cellule? De même que les deux fractions de la division d'une cellule sont des cellules, je pense que deux ou plusieurs cellules conjuguées sont un organisme élémentaire de la valeur d'une cellule. Il suit de là aussi que le contenu de l'œuf est certainement organisé dès le commencement et a la valeur d'un contenu de cellule. Et quand bien même sa masse s'accroîtrait plus tard par participation de la paroi du follicule et des vaisseaux de cette paroi, il n'y aurait là rien qui pût le faire qualifier de masse non organisée, d'autant plus que tout vitellus est indubitablement le siège de transformations chimiques et morphologiques, comme elles se trouvent partout dans les éléments histologiques des corps organisés.

GÖTTE a cru aussi pouvoir généraliser les résultats de ses études sur l'œuf du *Bombinator*; mais on doit lui en contester absolument le droit, tant qu'il n'aura pas produit de véritables observations sur d'autres animaux. Toutes les recherches, en effet, jusqu'à ce jour, confirment l'hypothèse, qu'abstraction faite des œufs composés, l'œuf est une simple cellule, et c'est à cette conclusion aussi que m'ont amené mes récentes observations sur l'œuf des mammifères.

Signalons enfin les recherches récentes de His sur l'œuf de poisson (38), d'après lesquelles il serait très vraisemblable, qu'une partie du vitellus de ces œufs vient du dehors, c'est-à-dire d'une immigration dans l'œuf de cellules de

substance conjonctive de l'ovaire. Je ne puis me permettre d'émettre un jugement sur ces données, et je me borne à répéter que beaucoup de recherches seront nécessaires avant qu'on puisse déterminer quels sont les œufs qu'il faut regarder comme composés, chez lesquels d'autres cellules que la cellule-œuf prennent part à la formation du vitellus.

En ce qui concerne l'œuf de poule, j'ajouterai encore ce qui suit. D'après His, le vitellus jaune ne contient aucun liquide interposé, et les éléments de ce vitellus, dans leur situation naturelle, ont par pression réciproque l'aspect de cristaux. A l'inverse de cela, je trouve que ces éléments, dans leur état naturel, sont arrondis et qu'ils ne deviennent anguleux et limités par des plans que dans l'œuf soumis à la coction; d'où je conclus qu'il doit exister un fluide entre eux, même dans les couches périphériques du vitellus (voyez aussi BAER, *Entw.*, II, p. 19), et ce fluide, en de certains cas, se présente aussi en grande quantité au voisinage du blastoderme. La présence d'un semblable liquide en *grande quantité* dans les parties profondes du vitellus jaune, est démontrée par les coupes microscopiques sur des œufs fécondés, pris au moment de la ponte et durcis par la cuisson ou les réactifs; sur des étendues plus ou moins considérables de ce vitellus, en effet, on ne trouve pas trace de globules jaunes; tandis qu'ailleurs on les rencontre seulement par groupes logés au milieu d'une abondante substance intermédiaire. Cette substance intermédiaire qu'on doit supposer avoir eu l'état liquide sur l'œuf qui n'a pas été manipulé, et que GÖTTE aussi a déjà mentionné brièvement (108), renferme encore une certaine quantité d'éléments du vitellus blanc, mais je dois relever que ces derniers ne m'ont pas paru remarquablement nombreux, même dans les cas où le vitellus jaune montrait dans sa masse des zones concentriques blanchâtres (His, 12, p. 2). Au cours du développement de l'embryon, le vitellus jaune offre une quantité croissante de liquide déterminant l'augmentation *in toto* de la masse vitelline jusqu'au 8^e ou 10^e jour; elle a déjà été mentionnée par BAER (*Entw.*, I, p. 65, 78, 91, 106). D'après lui, le vitellus en cet état renferme aussi des éléments plus volumineux, atteignant jusqu'à 0,11^{mm} (*l. c.*, p. 91).

D'après His, le vitellus blanc aussi ne contient aucun fluide interposé, ses éléments étant en contact réciproque et aplatis. Quant à moi, je trouve même dans l'œuf soumis à la coction beaucoup de ces éléments arrondis et comme v. BAER (*Entw.*, II, p. 20) une grande quantité de liquide dans la masse principale du vitellus blanc sous le disque prolifère. Les éléments du vitellus blanc sont tous pour His des utricules et leur corps central est regardé par lui comme un noyau. A mon sens, le vitellus blanc contient aussi un grand nombre de granules opaques libres de dimensions variables, et quant aux noyaux supposés, je ne puis aucunement partager l'opinion de His. Le seul fait sur lequel His pourrait s'appuyer, est que d'après les recherches de MIESCHER (151), la substance constitutive de ces corps contenus dans les utricules du vitellus blanc offre les caractères de la *Nucléine*, substance découverte par cet auteur dans les noyaux des cellules du pus: Mais c'est là un fait qui, même supposé juste, n'a pas une grande importance à mes yeux, aussi peu que les caractères tirés de la coloration que prennent les corps précités par l'iode, le carmin et l'acide osmique, car ils n'ont pas la moindre ressemblance avec des noyaux, dans leur aspect sous le microscope ni dans leur structure. En effet, ils possèdent des contours foncés comme des gouttelettes de graisse, et sont, d'autre part, ainsi que His lui-même le reconnaît, solides et résistants, à cassure étoilée quand on les écrase. L'acide acétique ne les attaque pas, ne les rend ni plus clairs ni plus foncés, et ils offrent dans leur taille des différences telles qu'on ne les constate jamais pour des noyaux. En présence de ces faits, je ne puis non plus attacher la moindre valeur à la circonstance que sur le frais, mais surtout après action de l'acide osmique, des espaces clairs, arrondis (vacuoles? granules?), qu'on pourrait comparer à des nucléoles, se montrent dans leur intérieur, et cela d'autant plus que ces espaces apparaissent le plus

souvent beaucoup plus nombreux que ce n'est le cas, dans la règle, pour les nucléoles. D'ailleurs, je ferai encore remarquer que les noyaux véritables des cellules des trois feuilletts blastodermiques ne se colorent pas ou ne se teignent que très faiblement dans les solutions étendues d'acide osmique, alors que le corps central des utricules du vitellus blanc se fonce en noir intense dans ce réactif, et il est tant soit peu étonnant que His n'ait pas pris davantage ces faits en considération, bien qu'il les représente exactement dans toutes ses figures, principalement dans les fig. 3 et 4 de la pl. I.

La *nature chimique* des éléments du vitellus de l'œuf de poule a été principalement étudiée par His, auquel je renvoie pour ce sujet. Les granules pâles dans les sphères vitellines jaunes sont de nature albuminoïde et se dissolvent dans les dissolutions de sel, dans l'acide chlorhydrique au millième, dans l'acide acétique; les sphères renferment en outre de la graisse, du protagon, de la cholestérine, de l'hæmatôïdine. Les sphérules centrales des éléments du vitellus blanc sont insolubles dans l'éther, le chloroforme, et dans un mélange bouillant d'éther et d'alcool. L'acide chlorhydrique au millième dissout l'enveloppe des éléments du vitellus blanc, mais non leur corps central: il en est de même des solutions de sel.

La constitution du vitellus de l'œuf du mammifère n'a pas encore été suffisamment étudiée et ce que PFLÜGER en a fait pressentir (179, p. 78 et suivantes), appelle de nouvelles recherches. D'après cet auteur, le vitellus des œufs du chat et du veau en voie de développement consiste en deux parties, l'une interne plus claire, l'autre externe plus granuleuse, très souvent séparées l'une de l'autre par une limite tranchée (*l. c.*, pl. V, fig. 7). Mais le vitellus externe peut à son tour redevenir plus clair et plus pauvre en granules à sa périphérie. Dans l'œuf mûr de chat, le vitellus externe est entièrement granuleux en permettant plus l'observation de l'intérieur. PFLÜGER agite la question, si l'œuf de mammifère n'aurait pas aussi un vitellus nutritif, mais sans la résoudre.

Un corps qui mérite encore d'être signalé et qui appelle de nouvelles recherches, est le *noyau* de BALBIANI ou la *vésicule embryogène* de MILNE EDWARDS. Ce corps connu depuis longtemps dans les œufs de grenouille et d'aranéides est, d'après BALBIANI, universellement répandu — assertion qui, pour le moment du moins, dépasse de beaucoup les faits — et existe aussi chez les mammifères et l'homme (voy. FREY, *Histologie*, trad. par RANVIER, Paris, 1871, p. 103, fig. C).

En ce qui touche les *œufs composés*, j'ajouterai les détails suivants :

Dans les *insectes*, la formation de l'œuf s'effectue de façon diverse. Dans un cas, l'œuf répond à une simple cellule, comme dans les Orthoptères, Libellulides et Pulicides; dans d'autres, au contraire, il est le produit de plusieurs cellules, parmi lesquelles il en est toujours une qui doit être considérée comme cellule-œuf, les autres, cellules germinatives de LEYDIG, méritant l'appellation de cellules vitellogènes (STEIN), ou de cellules nutritives (H. LUDWIG). Ces dernières peuvent en certains cas se fondre avec la cellule-œuf (HUXLEY, WEIS-MANN), de façon à former un ensemble dont l'origine par plusieurs cellules ne se trahit en rien, mode de production pourtant qui a été combattu pour les Muscides par WALDEYER. Dans d'autres cas, comme par exemple chez les Aphides, les cellules nutritives déversent leur contenu par des canaux excréteurs dans la cellule-œuf (HUXLEY, LUBBOCK, CLAUS, LEYDIG), sans entrer en union avec elle.

Parmi les *Vers*, le genre *Proclynchus* rappelle au mieux ce qui se passe dans les insectes. Chez lui, les œufs, pâles et pauvres en granules, s'entourent dans l'ovaire même de cellules vitellines isolées, qui probablement plus tard deviennent coalescentes en un vitellus secondaire (Schultze, *Die Turbellarien*, p. 61, pl. VI). Chez les autres vers qui rentrent dans la catégorie qui nous occupe, l'œuf proprement dit et le vitellus secondaire sont formés dans des organes particuliers, qu'on a appelé le germigène et le vitellogène, et la seule différence qui existe, c'est que le prétendu vitellus, qui est toujours produit sous

forme de cellules, laisse encore en certains cas reconnaître celles-ci après qu'il a entouré l'œuf, tandis que dans d'autres ses éléments se sont fusionnés auparavant en une masse granuleuse commune.

§ 7.

PREMIERS PHÉNOMÈNES DE DÉVELOPPEMENT DANS L'ŒUF FÉCONDÉ.
SEGMENTATION.

Deux sortes
de segmentation.

Chez tous les êtres, le développement de l'œuf débute par des phénomènes particuliers de division, dont la marche varie avec la composition de l'œuf, mais dont le résultat constant et invariable est la formation d'un grand nombre d'éléments cellulaires de la nature des protoblastes, c'est-à-dire des cellules nues, sans paroi, qui serviront de matériaux premiers à la constitution du futur embryon. Dans les œufs simples on rencontre deux formes extrêmes de cette segmentation, désignées sous les noms de *segmentation totale* et de *segmentation partielle du vitellus*. (*Disseptio vitelli partialis et totalis*.)

Segmentation
totale.

Dans la *segmentation totale*, toute la masse vitelline se divise en deux, quatre, huit, et en un nombre de plus en plus grand de segments, chacun pourvu d'un noyau, les sphères de segmentation comme on les appelle, jusqu'à ce qu'on arrive à une multitude de sphères semblables de taille très petite servant de point de départ au développement ultérieur. La *segmentation partielle*, au contraire, n'intéresse qu'une partie du vitellus des œufs méroblastiques, celle à laquelle nous avons donné le nom de vitellus plastique. Celui-ci, d'ailleurs, se résout également de division en division en éléments plastiques microscopiques, pendant que le vitellus nutritif demeure complètement étranger à ces phénomènes.

Segmentation
partielle.

Formes
intermédiaires.

Entre ces deux formes, d'aspect extérieur si nettement tranché, on trouve des formes intermédiaires offrant au début la segmentation totale, et dans lesquelles à la fin, plus ou moins tard, une partie du vitellus, je veux dire des sphères de segmentation, se convertit en élément nutritif et se dissout.

Segmentation
des œufs
composés.

Si nous passons aux *œufs composés*, nous voyons que dans certains cas (Cestoides, Trématodes, Turbellaries), l'ovule primitif, contenu dans l'œuf composé, réalise entièrement le type de la segmentation totale, tandis que dans d'autres, chez les insectes, par exemple, ce qui se divise et se multiplie, ce sont des corps n'ayant que la valeur de noyaux, qui, chez ces animaux, apparaissent dans le vitellus immédiatement après la fécondation.

Ceci posé, je décrirai maintenant plus en détail, les phénomènes qui se passent dans l'œuf fécondé de mammifère.

Les toutes premières phases du développement sont inconnues chez l'homme, par cette raison qu'on n'a pas su utiliser pour cette étude les rares cas où il aurait été possible de rencontrer l'œuf dans l'oviducte. Plus complètes sont nos connaissances sur quelques mammifères, grâce, avant tout, aux heureux efforts de BISCHOFF et de COSTE, à côté de qui il faut aussi nommer BARRY, REICHERT, HENSEN, E. VAN BENEDEN et WEIL.

L'œuf de mammifère est dans la règle fécondé dans l'oviducte, et c'est là aussi qu'il subit l'acte si particulier et si souvent débattu de la segmentation.

L'œuf se présente d'abord dans l'oviducte avec la même constitution que dans l'ovaire, mêmes parties, mêmes dimensions, entouré seulement des cellules avoisinantes de la *membrana granulosa*, qui lui formaient un revêtement dans le follicule de de GRAAF. C'est avec ces caractères que BISCHOFF, en effet, a plusieurs fois rencontré l'œuf, à l'origine des trompes, dans des femelles de mammifères qui venaient d'être couvertes. Des filaments spermatiques adhérents à la membrane vitelline ou placés au-dessous d'elle (E. v. BENEDEN, C. WEIL, HENSEN), souvent encore en mouvement, trahissent toujours plus ou moins la fécondation qui vient de s'opérer; mais le premier signe propre de son accomplissement, c'est la *disparition de la vésicule et de la tache germinative*. En second lieu, le vitellus qui remplissait auparavant toute entière la capacité de la membrane vitelline, se rétracte quelque peu en formant une sphère qui laisse entre elle et cette membrane un certain intervalle. En même temps, ainsi que l'apprennent des observations sur les animaux inférieurs, l'œuf renferme maintenant un corps nucléiforme différent de la vésicule germinative. Ce vitellus ainsi rétracté, pourvu d'un nouveau noyau de cellule, constitue ce que je nommerai la *première sphère de segmentation*, et est le point de départ de la formation d'une multitude de sphères semblables, mais beaucoup plus petites, dérivant de la première par des divisions répétées suivant certaines lois fixes.

D'abord, l'apparition d'un sillon circulaire qui pénètre graduellement dans l'épaisseur de cette première sphère la divise en deux moitiés (fig. 5), dont chacune renferme un noyau. Les deux nouvelles sphères de segmentation se divisent à leur tour chacune en deux autres par des sillons perpendiculaires au premier, de façon qu'on obtient ainsi quatre sphères (fig. 6) qui, tantôt, sont simplement accolées de manière que leur ensemble offre encore

Premiers
phénomènes
du
développement
dans l'œuf
de mammifère.

Signes
de la fécondation.
Disparition
de la vésicule
germinative.
Formation
d'un nouveau
noyau.

Segmentation.

l'image d'une sphère, mais qui, d'autres fois, sont placées deux par deux en croix. De nouvelles divisions de ces quatre sphères, également nucléées, portent le nombre de ces éléments à huit, dont la disposition n'est déjà plus tout à fait régulière (fig. 7), puis à seize, trente-deux, soixante-quatre, de taille de plus en plus petite (fig. 8), et ainsi de suite, jusqu'à ce que finalement on arrive à une multitude d'éléments très petits, tous munis d'un noyau au centre. Le vitellus qui, dans les premières phases de la segmentation, avait offert une surface toute mamelonnée qui l'a fait comparer à une masse framboisée, reprend maintenant à nouveau une surface lisse, si bien, qu'à première inspection, on ne le distinguerait pas d'un œuf non segmenté, et qu'il faut un examen attentif pour reconnaître ces petites sphères ultimes de segmentation dont la grosseur, d'après Bischoff, varie entre 20 et 45 μ .

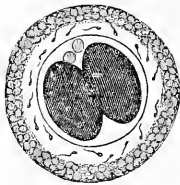


Fig. 5.

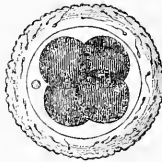


Fig. 6.

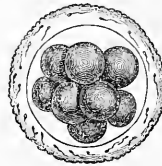


Fig. 7.

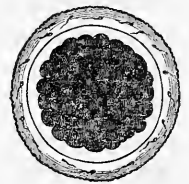


Fig. 8.

Émission
des globules
polaires.

Dès le début de la segmentation, on voit paraître au-dessous de la zone transparente un, deux et même un plus grand nombre de corps arrondis (*globules de direction* des auteurs, *globules polaires* de ROBIN), qui reposent à la surface des sphères de segmentation (fig. 5, 6) et qui ne sont que des parties détachées de la vésicule germinative.

Nature
du phénomène
de
la segmentation.

Comme on le voit, la segmentation totale est simple et facile à comprendre, au point de vue morphologique. Où les difficultés apparaissent, c'est quand on se demande ce qu'il y a au fond de ce phénomène, et quelle signification histologique il faut accorder aux segments du vitellus. En m'appuyant sur les faits précédents, j'ai exprimé, dès les années 1843 et 1844, l'idée que ce phénomène n'était qu'un fait de multiplication cellulaire, dont la cause résidait dans la multiplication même du noyau. Après la disparition de la vésicule germinative, au premier stade, un nouveau

Fig. 5 à 8. — Œufs de chien pris dans l'oviducte, entourés de la *zona pellucida* ou membrane vitelline, dont la surface est partout couverte de spermatozoïdes.

Fig. 5. — Œuf contenant deux sphères de segmentation surmontées de deux globules clairs. La *zona* est encore entourée des cellules de la *membrana granulosa*. — Fig. 6. Œuf avec quatre sphères de segmentation et en outre un globule clair. — Fig. 7. Œuf avec huit sphères. — Fig. 8. Œuf avec de nombreuses sphérules.

noyau se constitue dans la masse du vitellus qui se condense autour de ce nucléus comme d'un centre. Au second stade, ce noyau se divise en deux, dont chacun entraîne autour de lui une moitié du vitellus. Au troisième stade, ces deux noyaux en donnent quatre et nous trouvons quatre sphères, et le phénomène progresse ainsi jusqu'à la fin. Ainsi, c'est la constitution du premier noyau qui détermine la formation de la première sphère, la division de ce noyau, celle du vitellus, etc. Jamais la division d'une sphère n'a lieu avant qu'il n'y ait eu production de deux noyaux, et très rarement elle attend pour s'effectuer que ces deux noyaux aient fait place à quatre, auquel cas naissent de suite quatre sphères secondaires.

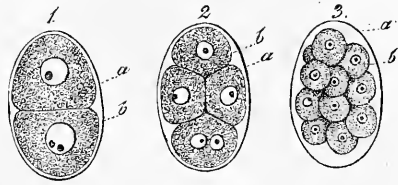


Fig. 9.

Telle est l'interprétation que j'ai proposée du phénomène de la segmentation; elle a reçu l'assentiment de la plupart des savants. Mais tout récemment, les recherches d'un grand nombre d'auteurs, particulièrement de FOL, O. HERTWIG, AUERBACH, BUTSCHLI, E. v. BENEDEN, l'ont considérablement élargie et complétée et nous ont aussi donné des renseignements très importants sur les processus de la fécondation.

Travaux récents.

Je renverrai pour plus amples détails aux travaux de ces auteurs, surtout au dernier mémoire de FOL et à deux excellentes expositions générales, l'une de F. M. BALFOUR (*On the phenomena accompanying the maturation and impregnation of the ovum* dans *Quarterly Journ. of micr. sc.*, avril 1878), l'autre, de H. v. JHERING (*Befruchtung und Furchung des thierischen Eies und Zelltheilung nach d. gegenw. Stande d. Wissench.*, Leipzig, 1878), et je me bornerai ici aux points les plus importants des nouvelles découvertes.

La *vésicule germinative* de l'œuf mûr ne disparaît pas entièrement, comme on l'admettait il y a peu de temps encore, avec de nombreux observateurs. Une partie de ce corps se conserve, au contraire, et devient ce que O. HERTWIG a nommé le *noyau de l'œuf* (*Eikern*), corpuscule, qu'antérieurement déjà E. v. BENEDEN, sous le nom de *pronucleus central*, avait considéré dans le lapin

La vésicule germinative produit les globules polaires et donne ensuite le noyau de l'œuf.

Fig. 9. — Trois œufs de l'*Ascaris nigrovenosa*.

1. Du premier stade de segmentation;
2. Du second;
3. Du troisième ils offrent deux, quatre et seize sphères de segmentation. En 1, le noyau de la sphère inférieure contient deux nucléoles et en 2 la sphère inférieure offre deux noyaux.

comme un produit de l'œuf de nouvelle formation. En outre, la vésicule germinative subit, au cours de ces vicissitudes, des transformations très particulières, dont tous les détails ne sont pas encore suffisamment connus, mais dont les points importants sont les suivants. Premièrement, la vésicule germinative se porte à la surface de l'œuf et perd sa membrane. En second lieu, son contenu se convertit, ainsi que O. HERTWIG l'a démontré, en un corps fusiforme strié, aux deux extrémités duquel le plasma vitellin ambiant se dispose en lignes rayonnantes, alternativement granuleuses et dépourvues de granules, de façon qu'il en résulte ce qu'AUERBACH nomme figure karyolytique ou l'aspect d'une double étoile (*Amphiaster*, FOL), absolument comme cela a lieu dans la segmentation (voy. p. 58). Mais ici la signification de l'étoile double n'est pas celle du prélude d'une division de l'œuf; elle est tout autre, au contraire. L'une des moitiés de cette étoile, en effet, semblant sortir du vitellus, fait saillie à la surface de celui-ci sous forme d'un mamelon, qui se détache bientôt entièrement de la masse vitelline. La partie, ainsi détachée, n'est autre qu'un *globule de direction* ou *globule polaire* (fig. 5 et 6). Quand il doit y avoir production de deux de ces globules, ainsi que c'est le cas dans les astéries, comme l'a montré FOL, une nouvelle fraction du corps fusiforme strié se sépare derechef par la répétition des phénomènes qui ont présidé à l'émission du premier globule. La portion subsistante du corps fusiforme strié ou de l'*Amphiaster*, devient alors le noyau de l'œuf précité ou le *pronucleus femelle* et regagne lentement le centre du vitellus.

Noyau
spermatique.

C'est à ce noyau de l'œuf ou élément femelle que vient maintenant s'unir un autre corps tirant son origine d'un spermatozoïde qui a pénétré dans le vitellus. C'est à ce second corps qu'on a donné les noms de *noyau spermatique* (HERTWIG), ou *pronucleus mâle* (FOL). Quand son union avec le noyau de l'œuf a été consommée, le noyau unique, résultant de cette fusion, est ce qu'on appelle le *noyau de la première sphère de segmentation* du nouvel être.

Double origine
du noyau
de la première
sphère
de segmentation.

La connaissance de ces faits importants n'a été obtenue que graduellement par les efforts d'un grand nombre de naturalistes. Sans revenir sur les anciennes expériences qui démontrèrent la pénétration des spermatozoïdes à travers les enveloppes de l'œuf jusque dans la masse vitelline, je rappellerai ici seulement que WEIL et HENSEN furent les premiers à décrire, chez les mammifères, les spermatozoïdes dans le vitellus, et que c'est FOL qui, le premier, a directement constaté l'acte même de la pénétration

sous le microscope sur des œufs de l'*Asterias glacialis*. L'origine du noyau de la première sphère de segmentation par fusion de deux corps nucléiformes a été observée, avant que la nature de ces corps, comme productions mâle et femelle, ait été reconnue, par WARNECK, BUTSCHLI, AUERBACH et v. BENEDEN, ce dernier, toutefois, ayant déjà exprimé, sous forme de supposition, ce que l'avenir a prouvé être la vérité. O. HERTWIG vint ensuite, qui fit connaître positivement l'origine du pronucleus femelle, et montra combien il était probable que le noyau, appelé par lui spermatique, dérivait d'un filament fécondateur, supposition dont il était réservé à FOL de prouver la réalité. D'après FOL, chez l'*Asterias*, un seul spermatozoïde normalement pénètre dans le vitellus; il y perd son filament qui se dissout et qui se convertit en même temps que le corps même du spermatozoïde en le *pronucleus mâle*. Celui-ci croît, ainsi l'admet FOL, en absorbant des éléments du vitellus, devient le centre d'une figure étoilée et se porte ainsi à la rencontre du pronucleus femelle. Ce dernier demeure en place tant que le noyau mâle ne s'est pas rapproché de lui jusqu'à un certain point, après quoi, il se met en marche également et s'avance très rapidement au-devant du noyau mâle pour se fusionner avec lui.

En ce qui touche les détails, je n'ajouterai que ce qui suit :

FOL constate que chez l'*Asterias* normalement il ne pénètre qu'un seul spermatozoïde dans le vitellus, et qu'aussitôt après celui-ci s'entoure d'une membrane vitelline, mettant obstacle à l'introduction de nouveaux éléments fécondateurs. SELENKA estime également qu'en règle il n'y a pénétration que d'un seul spermatozoïde. De nouvelles recherches seront nécessaires pour faire connaître comment le phénomène se passe chez d'autres animaux et spécialement chez les mammifères, chez lesquels il est facile de démontrer, on le sait, l'introduction à travers la zone transparente de nombreux éléments spermatiques.

Un ou plusieurs spermatozoïdes ?

En ce qui touche l'origine du pronucleus mâle, SELENKA pense que ce n'est pas la tête du filament fécondateur, mais le segment moyen qui lui donne naissance, et à ce sujet je rappellerai les observations de HENSEN (*l. c.*, p. 238 et suivantes), d'après lesquelles, les corps des spermatozoïdes de mammifères, arrivés dans le vitellus, se gonflent et deviennent granuleux.

Il n'y a pas émission de globules de direction, semble-t-il, chez les arthropodes, et BALFOUR fait remarquer à ce propos que chez ces animaux la *Parthénogenèse* est très répandue. V. JHERING se place à un point de vue voisin quand il dit que l'élimination d'une

Relation entre l'absence de globules polaires et la parthénogenèse.

partie de la vésicule germinative, sous forme de globules polaires, n'est qu'un moyen de diminuer la prépondérance trop considérable de la substance du noyau femelle vis-à-vis du noyau mâle.

Enfin, j'ajouterai encore que, chez certains animaux, les transformations de la vésicule germinative, la formation des globules polaires et du pronucleus femelle ont lieu avant la fécondation et, chez d'autres, seulement après.

Essence
de
la fécondation.

Ainsi que chacun peut le voir, les recherches couronnées de succès, qui viennent de nous occuper, avant tout celles de O. HERTWIG et de FOL, nous donnent la première base assurée pour la connaissance des phénomènes de fécondation et le fait, maintenant positif, qu'un substratum matériel mâle et un femelle se fusionnent l'un avec l'autre dans la reproduction sexuelle, et se mêlent intimement, doit devenir le point de départ de toutes les études ultérieures et des interprétations nouvelles. Si l'opinion que j'ai émise depuis longtemps, et à laquelle je tiens de plus en plus, est vraie, s'il est exact que les filaments spermatiques ont valeur de noyaux, alors l'essence de la fécondation consiste en la fusion d'une portion d'un noyau mâle, le spermatozoïde, avec une portion d'un noyau femelle, la vésicule germinative.

Manière d'être
des noyaux
dans
la segmentation.

En ce qui concerne la segmentation elle-même, toutes les recherches récentes tendent de plus en plus à montrer qu'il n'y a pas dissolution des noyaux avant la division des sphères, mais que celle-ci s'effectue après l'apparition en leur sein d'une étoile double. On sait que sous ce nom, remplacé quelquefois par l'expression de *deux soleils accouplés*, par celle d'*Amphiaster* (FOL), de figure *karyolytique* (AUERBACH), on désigne une transformation particulière du noyau et aussi du contenu des sphères de segmentation, qui a été observée pour la première fois par FOL chez le genre *Geryonia* (voy. *Compt. rend.*, 1875, 18 janvier, et *Arch. de Zool.*, par de LACAZE-DUTHIERS, vol. III, p. 333), et qui précède la division des sphères. Les noyaux qui subissent cette transformation s'allongent et s'étranglent graduellement par le milieu en façon de biscuits à la cuiller, pendant qu'autour de chacune de leurs extrémités le plasma ambiant s'ordonne en stries rayonnantes. AUERBACH, ayant cru devoir rapporter ces transformations, qui s'observent aussi fréquemment dans la division cellulaire ordinaire, à une dissolution des noyaux précédant la division des sphères, a donné le nom de *figure karyolytique* à l'aspect que nous venons de décrire, mais il ressort, au contraire, des nouvelles recherches, avec une certitude toujours croissante que, dans le fractionnement aussi bien que dans la division cellulaire habituelle, les noyaux ne se dissolvent

pas, mais qu'ils se divisent réellement en présentant tout un cortège de changements spéciaux, auxquels les corps cellulaires ne demeurent pas étrangers et dont tous les détails, d'ailleurs, ne sont pas encore suffisamment connus.

La segmentation totale, telle qu'elle a lieu dans l'œuf du mammifère, se rencontre aussi chez beaucoup d'invertébrés, parmi lesquels je ne citerai que les Nématoïdes et les Rayonnés. Chez les vertébrés, au contraire, ce n'est que chez les mammifères qu'on la trouve ainsi caractérisée par l'emploi de toutes les sphères de segmentation pour la formation de l'embryon. Car si les Batraciens, l'Esturgeon (KOWALEWSKI, WAGNER, OWSJANNIKOW) et le Petromyzon montrent, à la vérité, au début du développement une segmentation totale, il n'y a pourtant plus tard qu'une partie des produits de la division qui passent dans la constitution des organes et des systèmes, le reste faisant office de vitellus nutritif.

Les sphères de segmentation ont, chez tous les animaux, la nature de cellules nues ou protoblastes, mais il faut ajouter que des observateurs, anciennement et de nos jours, leur ont attribué une enveloppe. Quant à l'argument si décisif en apparence en faveur de cette vue, à savoir que les sphères de segmentation des Batraciens montrent, pendant leur division, tout un système de plis superficiels, un examen plus attentif lui enlève toute valeur (M. SCHULTZE, n° 21).

Animaux
à segmentation
totale.

Nature
des sphères
de segmentation.

Remarques. — RANSOM a déjà fait connaître, en 1854, que le vitellus du *Gasterosteus* présente des mouvements, et douze ans plus tard (181), il a publié sur ces mouvements dans différents œufs de poisson, d'importantes observations, desquelles il ressort que le phénomène a son siège dans le vitellus plastique et qu'en règle, il commence seulement après la fécondation, et déjà dès avant la segmentation. Avant ces dernières observations de RANSOM, REICHERT avait aussi vu des mouvements dans l'œuf de brochet et avant toutes les études de RANSOM, d'une façon générale, ECKER en observant des sphères de segmentation de grenouille, SIEBOLD et moi en étudiant celles de planariées, nous avons déjà trouvé des contractions de ce genre. A ces faits sont venus s'adjoindre encore de nombreuses observations nouvelles sur les mouvements de l'œuf, des sphères de segmentation et des cellules embryonnaires, parmi lesquelles je citerai particulièrement celles de STRICKER, VINTSCHGAU, C. WEIL et HIS, si bien qu'aujourd'hui on ne paraît plus dénué de droit quand on assigne à ces mouvements un rôle dans la segmentation.

Ces mouvements sont peut-être encore pleins d'intérêt à un autre point de vue. C. VOGT a déjà exprimé l'idée que les déplacements des cellules embryonnaires sont peut-être la suite de ces contractions, et STRICKER a insisté résolument sur cette possibilité et l'a fait servir à l'explication de certains phénomènes dans l'œuf de batracien. D'autres auteurs se sont prononcés dans le même sens pour l'œuf d'oiseau, et je pense également que ces faits sont dignes de toute considération, et que les glissements et les migrations de sphères de segmentation et de cellules embryonnaires sont peut-être plus fréquents qu'on ne le suppose.

Une explication toute nouvelle de l'accomplissement de la segmentation est

celle donnée par GÖTTE dans son grand ouvrage sur le *Bombinator*. Tout le processus s'y déroule en vertu de phénomènes physiques dont le premier moteur est une absorption d'eau par le vitellus. Ne partageant pas l'avis de GÖTTE sur la signification de l'œuf (voyez ci-dessus), il n'y a aussi pour moi aucune nécessité à envisager la segmentation comme un phénomène qui n'est pas d'ordre vital. Et pourtant je ne demanderais pas mieux que de m'associer aux idées de GÖTTE dans cette voie, s'il ne m'était impossible de partager son hypothèse, singulièrement artificielle à mes yeux et exclusive, principalement inapplicable à la grande majorité des œufs qui ne se développent pas dans l'eau, à peine utilisable dans la segmentation partielle. Il n'y a pas, d'ailleurs, de relation directe entre l'hypothèse de GÖTTE et les descriptions qu'il donne des noyaux des sphères de segmentation des premiers stades, nommés par lui « germes de vie » et qu'on pourrait voir à l'endroit cité.

§ 8.

SEGMENTATION PARTIELLE. SEGMENTATION DE L'ŒUF D'OISEAU.

La segmentation partielle a été observée d'abord par RUSCONI et plus tard, surtout, par VOGT sur les œufs de poisson, sans que ce dernier auteur ait vu clairement les phénomènes fondamentaux qui la caractérisent. Ce fut seulement en 1844, par mes observations sur les Céphalopodes (134), que cet intéressant phénomène fut suivi assez loin et d'assez près pour qu'il fût possible de le faire rentrer dans un même cadre avec la segmentation totale et de dégager les particularités communes aux deux. Comme mes observations sur les Céphalopodes n'ont rien perdu de leur intérêt dominant, leur exposé m'occupera d'abord, et d'autant mieux que la segmentation, beaucoup moins connue de cet œuf si important, l'œuf d'oiseau, semble s'accomplir essentiellement de la même façon.

Segmentation
partielle
des
céphalopodes.

Dans l'œuf ovaire des sèches, il n'y a qu'une toute petite place au voisinage de l'extrémité pointue de l'œuf qui participe à la segmentation. Au premier stade observé par moi (fig. 10, 1) deux mamelons, légèrement saillants, occupaient cette région. Ils n'étaient séparés l'un de l'autre par un faible sillon et délimités par un trait curviligne de peu d'étendue que du côté par lequel ils s'adossaient l'un à l'autre; de toute autre part, ils se continuaient insensiblement avec la surface générale du vitellus. Chaque mamelon présentait un noyau pourvu d'un corpuscule à son centre, et entouré d'une masse finement grenue, dont la présence antérieure dans le vitellus n'avait pu être constatée. C'est là le second stade du fractionnement. Quant au premier, celui dans lequel l'œuf ne doit offrir qu'un mamelon et qu'un noyau, je ne l'ai pas reconnu avec certi-

tude, mais j'ai pu du moins me convaincre de la disparition de la vésicule germinative dès avant la ponte et le fractionnement.

Ces deux fractions du premier sillonnement continuent à se

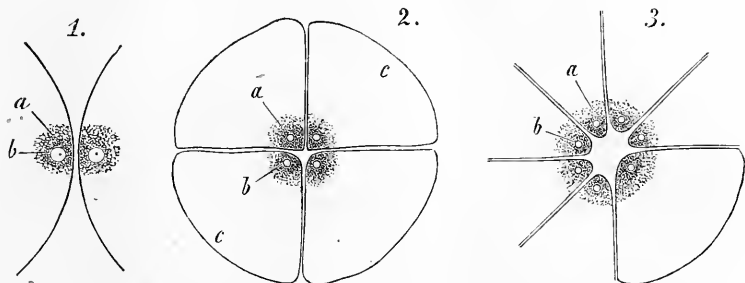


Fig. 10.

Fig. 10.

Fig. 10.

diviser et l'on a bientôt quatre segments, chacun avec un noyau (fig. 10, 2), et qui ne sont délimités du reste de la masse vitelline à

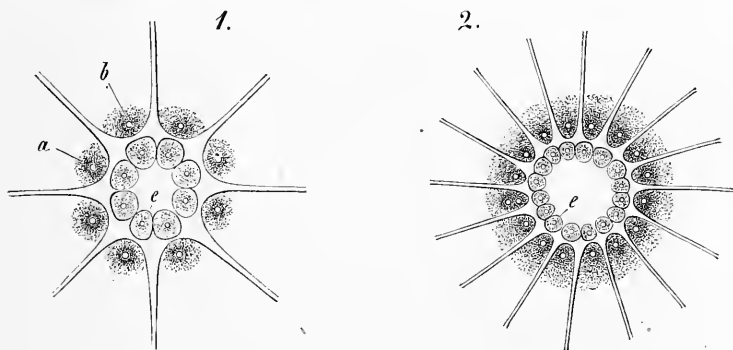


Fig. 11.

Fig. 11.

leur périphérie que par un trait extrêmement faible, si bien que, comme tous les segments ultérieurs, ils ont l'air de simples renfle-

Fig. 10. — Région correspondant au germe dans l'œuf du *Sepia officinalis* pendant la segmentation grossie quarante fois. On n'a pas représenté dans les segments les granules vitellins.

1. Deuxième phase, production de deux segments :

a, amas granuleux au centre du segment ;

b, noyau avec le corpuscule inclus.

2. Troisième stade avec quatre segments : *ab*, comme plus haut ; *c*, ligne de délimitation des segments à la périphérie.

3. Phase avec sept segments, six représentant des huitièmes et un représentant un quart du germe primitif.

Fig. 11. — Même région que dans les figures 10 d'œufs de *Sepia* en voie de division au grossissement de quatre fois. *a* et *b*, comme en 10.

1. Phase cinquième avec huit segments et la première génération des sphérules *c*.

2. Sixième stade avec seize segments et seize sphérules. Dans un des segments deux noyaux, prélude de la séparation de l'extrémité du segment.

ments de la surface vitelline. Puis, ces quatre segments en deviennent huit, chacun encore avec son noyau (fig. 10, 3). A partir de ce moment, les choses changent d'aspect. Il naît dans chacun

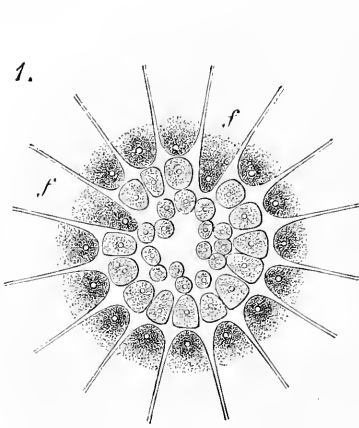


Fig. 12.

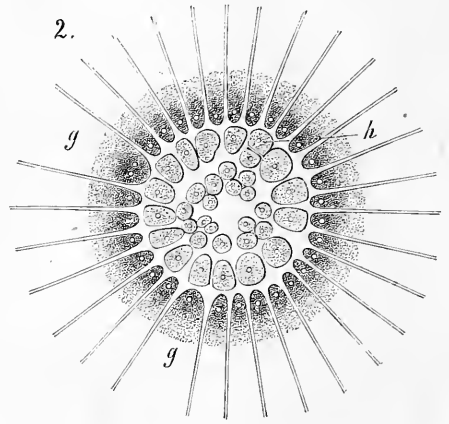


Fig. 12.

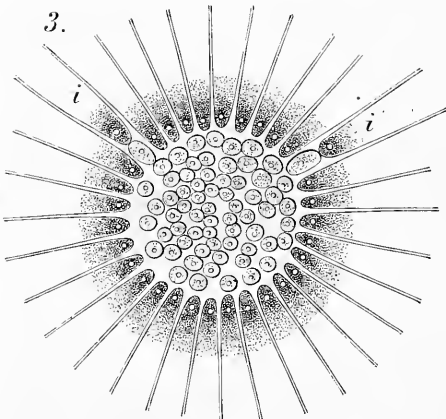


Fig. 12.

des huit segments constitués deux noyaux placés l'un derrière l'autre (comme dans la fig. 11, 2) et les divisions qui surviennent ont pour effet de détacher de chaque segment l'extrémité centrale sous forme d'une sphère parfaite, pendant que le reste garde l'aspect d'un nouveau segment, situé plus au dehors. On a donc dans ce cinquième stade huit sphères de segmentation parfaites dis-

posées en couronne à l'intérieur du cercle circonscrit par les huit segments de nouvelle formation (fig. 11, 1). Au cours de ces faits, la masse finement grenue dont nous avons déjà parlé, et qu'on peut comparer au vitellus plastique de l'œuf de poule, a aug-

Fig. 12. — Même région que dans les figures précédentes, mais à un stade plus avancé.

1. Septième stade. Deux segments *f* sont restés au sixième stade.
2. Huitième stade. Les segments *g*, dont l'un contient deux noyaux, sont demeurés au septième stade. Une des sphères de segmentation de la rangée la plus externe s'est divisée en deux.
3. Neuvième stade. Dans deux segments *i*, les sommets sont détachés.

menté aussi et se voit dans toutes les sphères et dans tous les segments accumulés autour des noyaux.

La segmentation, suivant la marche continue de la multiplication des noyaux, procède maintenant de telle façon : 1° que les segments se divisent à maintes reprises longitudinalement, c'est-à-dire dans le sens des rayons du disque prolifère, et 2° qu'alternant avec les premières, des divisions transversales du sommet des segments viennent sans cesse accroître le nombre des sphères et reconstituer de nouveaux segments toujours plus en dehors (fig. 11 et 12). Pendant que les choses vont ainsi de ce côté, les sphères de segmentation elles-mêmes se multiplient du leur et finalement on obtient un grand nombre de petits éléments. Le phénomène cesse quand, dans les derniers segments, le sommet se détache sans qu'il y ait eu préalablement dédoublement du noyau. Le germe est alors un disque entièrement formé de sphères nucléées qui, par les progrès d'une multiplication toujours active, vont constituer le premier rudiment des organes embryonnaires.

Remarque. — La segmentation des céphalopodes a été aussi étudiée dans ces derniers temps par Usow (251), dont les résultats sont *essentiellement* semblables aux miens, si ce n'est que pour lui la vésicule germinative ne disparaît pas et passe dans les noyaux des sphères de segmentation. Les divergences de sa description proviennent sans doute de ce qu'il s'est moins attaché aux *Sepia* qu'aux autres genres, et je ne puis saisir sur quoi s'appuie Usow pour déclarer mes observations inexactes et faites dans des conditions anormales. Bien que datant de plus de trente ans, je n'ai aucun motif de mettre en doute la justesse de mes observations, à l'appui desquelles déposent encore mes notes d'alors.

La *segmentation de l'œuf de poule* s'accomplit durant le passage à travers l'oviducte et l'utérus, et est à peu près terminée au moment de la ponte. Pour la saine intelligence des choses, il est bon de partir de l'œuf fécondé, fraîchement pondu, et de commencer par décrire l'ensemble de ses parties.

Cet œuf comprend outre l'œuf proprement dit, c'est-à-dire outre le vitellus et la membrane vitelline, des parties secondaires, produits de la sécrétion de l'utérus ou de l'oviducte et qu'on peut désigner sous les noms de *coquille*, *membrane du test* et *enveloppes albumineuses*.

La *coquille (testa)* renferme, suivant PROUET, 97 parties pour 100 de carbonate de chaux, 1 de phosphate de chaux et 2 de substance organique. Elle est constituée par une couche fondamentale de matière organique et par des sels calcaires en dépôt dans celle-ci, sous forme de grains ou de masses plus ou moins volumineuses d'aspect

Parties
accessories
de l'œuf de poule.

Coquille.

et de texture cristallins, avec cette particularité que les couches les plus externes de la coquille ont une structure plus fine, les profondes une plus grossière, et que notamment, tout à fait en dedans, se sont formées des saillies ou des verrues (*Mammillae*, NATHUSIUS) et même, quand les tests ont une certaine épaisseur, des sortes de fûts qui rappellent les prismes des coquilles de Bivalves (voy. NATHUSIUS, 163, pl. xv). Chez tous les Oiseaux, la coquille présente un grand nombre de canalicules poreux permettant l'accès de l'air à l'intérieur de l'œuf. Dans l'autruche, ces canalicules sont agminés, dans d'autres oiseaux, ils sont disséminés; ils mesurent chez la poule 22 à 29 μ , d'après WITTICH. Toutefois, ces pores ne débouchent pas directement à l'extérieur, mais sous une pellicule non calcifiée formant le revêtement superficiel de l'œuf et qui est le siège, dans beaucoup d'oiseaux, d'une coloration particulière.

Canalicules.

Membrane du test.

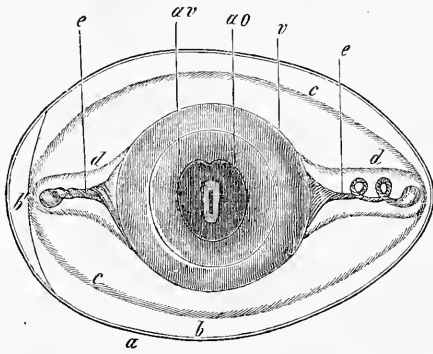


Fig. 13.

Chambre à air.

Le blanc.

La membrane du test (*membrana testae*) peut être aisément divisée en deux feuillets, l'externe plus résistant et plus grossier, l'interne plus mince et plus lisse. Appliqués partout l'un à l'autre sur l'œuf, tant qu'il séjourne dans l'utérus et même aux premiers instants qui suivent la ponte, ils ne tardent pas, dès que l'œuf se refroidit, à s'é-

carter l'un de l'autre dans la grosse extrémité de ce corps en appelant le fluide extérieur dans l'espace résultant de ce dédoublement, la *chambre à air*, dont le volume croîtra au fur et à mesure que le développement s'avancera. Ces deux feuillets ont une texture lamelleuse et sont formés de fibrilles anastomosées en un feutrage serré. Elles rappellent d'aspect et de caractères chimiques les fibres élastiques et sont en général plus fines dans le feuillet interne que dans l'externe.

Le blanc (*albumen*) se présente, au voisinage du vitellus, sous forme d'une sorte de membrane (*M. chalazifera*) qui, aux deux

Fig. 13. — Œuf après vingt-quatre heures environ d'incubation; la coquille et la membrane du test représentées seulement en coupe optique. D'après V. BAER. — *ao*, *area opaca*, entourant l'*area pellucida*; *av*, *area vitellina*, avec une région interne plus foncée et une externe plus claire; elle marque la limite du blastoderme; *v*, *vitellus*; *c*, *chalazas*; *a*, coquille; *b*, membrane du test; *b'*, chambre à air entre les deux feuillets de cette membrane; *e*, limite entre les couches moyennes et externes de l'albumen; *d*, limite entre les couches moyennes et profondes du même corps.

pôles de l'œuf s'étire en deux cordons enroulés en spirales de direction inverse, les Chalazes, *Chalazae seu Grandines* (fig. 13, e). L'une, celle qui regarde la petite extrémité de l'œuf, pénètre dans la zone moyenne et consistante du blanc à laquelle elle adhère légèrement; l'autre flotte librement dans les couches plus internes et plus fluides de l'albumen. C'est qu'en effet l'œuf pondu présente tout une alternance de couches d'albumine de consistance différente; ainsi, à cette première enveloppe solide du blanc qui produit les chalazes en succède une seconde formée de couches très fluides, puis une intermédiaire ou moyenne *d* ayant la densité d'une gelée molle et enfin une externe *c* de nouveau plus fluide.

Toutes ces enveloppes de l'œuf sont un produit de l'oviducte et de l'utérus de la poule. La fécondation de l'œuf a lieu chez elle dans la partie la plus supérieure de l'oviducte où OELLACHER vient de trouver des spermatozoïdes. Une seule imprégnation suffit pour cinq à six œufs, d'après COSTE, pour une vingtaine même, suivant HARVEY. Beaucoup de poules donnent un œuf toutes les vingt-quatre heures, mais avec des interruptions irrégulières d'un jour, d'autres toutes les trente-six heures. De trois à six heures après la ponte du dernier œuf, on trouve déjà que l'extrémité élargie de l'oviducte ou pavillon (*infundibulum*) est venue embrasser un gros follicule ovarique à maturité, qui s'ouvre alors pour donner issue à l'œuf. Celui-ci n'emploie guère plus de trois heures (COSTE) pour parcourir les deux tiers supérieurs de l'oviducte, d'une longueur d'environ 25 centimètres. Il y progresse suivant une direction spirale par les mouvements péristaltiques de l'oviducte, en s'entourant d'albumine et en y formant les chalazes. La rotation que subissent les couches molles d'albumine autour du vitellus doit être plus grande que celle éprouvée par ce corps lui-même, et c'est ce qui produit le refoulement de l'albumine vers les deux pôles pour constituer les chalazes et l'enroulement de ces dernières en sens inverse l'une de l'autre.

Quand le dépôt d'albumine est effectué, l'œuf s'engage dans la partie inférieure et plus étroite de l'oviducte, d'environ 10 centimètres de long. Il y séjourne environ trois heures, pendant que le produit d'une sécrétion spéciale de cette région se dépose sur lui en formant les feuillets fibreux de la membrane coquillière, feuillets qu'on pourrait d'après cela comparer aux formations cuticulaires fibrillaires.

Enfin, dans l'utérus, la muqueuse donne un liquide riche en calcaire qui se précipite à la surface de la membrane du test, s'y dur-

Ou se fait
la fécondation.

Formation
de la
coquille.

Formation
de la
coquille.

cit graduellement et forme la coquille en douze à dix-huit ou vingt-quatre heures.

Quant aux détails relatifs à la structure et à la production des enveloppes de l'œuf, je renvoie aux travaux de MECKEL v. HEMS-BACH (*Zeitschr. f. w. Zool.*, vol. III), LANDOIS (*ibidem*, vol. XV), BLASIUS (*ibidem*, vol. XVII), v. NATHUSIUS (*ibidem*, vol. XVIII) et COSTE (2).

Le blastoderme
de l'œuf de poule.

Le vitellus de l'œuf fécondé qui vient d'être pondu diffère en un point très essentiel de celui qui n'a pas été fécondé aussi bien que de l'œuf ovarique mûr. C'est qu'en effet chez lui le vitellus plastique, auquel il convient dès maintenant de donner le nom de *blastoderme* (*blastoderma*), est entièrement formé d'éléments sphériques dont SCHWANN et REMAK ont démontré qu'ils possèdent

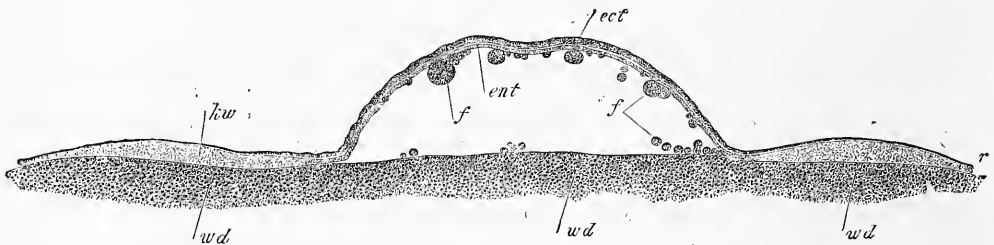


Fig. 14.

tous la valeur de cellules nucléées. Quant au vitellus nutritif, ses caractères sont les mêmes qu'auparavant.

Sa composition
par
deux feuillets.

Le blastoderme dont nous traitons mesure, en moyenne, 3,5^{mm} à 4,0^{mm} de diamètre et est constitué par deux feuillets ou couches, dont l'externe seule dans la règle est entièrement formée. Le feuillet *blastodermique le plus externe ou superficiel*, l'*ectoderme* (*ect*) représente une lame circulaire continue, un peu plus épaisse au milieu que vers les bords et dont la face externe est immédiatement sous-jacente à la membrane vitelline. Au centre, il est formé de plusieurs couches superposées de cellules cylindriques, sur les bords, d'une seule assise de cellules pavimenteuses. Toutes ces cellules renferment de petits granules foncés et un nucleus vésiculeux très net avec un à deux nucléoles.

Ectoderme.

Fig. 14. — Blastoderme d'un œuf de poule fécondé, au moment de la ponte qui, par l'action des réactifs, a été soulevé de façon à rendre exagérées les dimensions de la cavité sous-germinale. Grossi environ trente-sept fois. *wd*, vitellus blanc sous le blastoderme; *ect*, ectoderme; *ent*, entoderme; *kw*, bourrelet entodermique, c'est-à-dire marge renflée de l'entoderme; *ff*, sphères de segmentation sur le plancher de la cavité sous-germinale et appliquées à la face inférieure du blastoderme; *r*, bord du blastoderme, à la constitution duquel les deux feuillets participent.

Le *feuillet inférieur ou profond, l'entoderme (entoderma) (ent)*, se présente dans l'œuf frais pondu avec des caractères moins constants et à des degrés variables de constitution. Dans certains cas, par exemple, il figure une couche continue doublant le germe en dessous; dans d'autres, au contraire, il consiste en amas locaux d'éléments imparfaitement réunis ou même entièrement séparés. Toujours pourtant, et sans exception, ce feuillet profond offre au niveau des bords du blastoderme une zone d'environ 1,0 à 1,3^{mm} de largeur, parfaitement constituée, épaisse et figurant un bourrelet que j'appellerai *bourrelet entodermique (kw) (Keimwulst)*, répondant au *bourrelet marginal (Randwulst)*, de GÖTTE ¹.

Entoderme.

Ce *bourrelet entodermique* est, tant du côté de sa face inférieure que sur ses bords, rigoureusement délimité vis-à-vis du vitellus blanc. Plus épais en dedans, sur le bord tourné vers le centre du blastoderme, il s'amincit sur sa marge périphérique et finit par une seule couche de cellules comme le feuillet supérieur dont il atteint le contour. En ce qui touche sa composition, le bourrelet du feuillet interne est formé de cellules nucléées arrondies de 20 à 30 μ de grosseur, toutes gorgées de gros granules de taille uniforme, tels qu'on les trouve dans tous les éléments du feuillet profond avant l'incubation. Ce feuillet ne renferme, au contraire, jamais d'éléments du vitellus blanc; mais on y trouve en quantité variable de grosses sphères granuleuses vues déjà par REMAK, de 40 à 60 ou 80 μ de diamètre, qui ne sont pas autre chose que des sphères de segmentation non encore transformées en cellules embryonnaires.

Bourrelet entodermique.

Dans sa région centrale, l'entoderme est représenté tantôt par une couche continue de cellules rondes semblables à celles que nous avons trouvées dans le bourrelet entodermique, et placées sur une seule ou sur une double assise en épaisseur, tantôt, comme HIS l'a exactement décrit, par un réseau interrompu, semé de lacunes, de ces mêmes éléments. Là aussi se rencontrent (fig. 14, *ff'*) en quantité variable, de grosses sphères de segmentation entremêlées aux cellules entodermiques plus petites.

Le vitellus blanc, dans l'œuf non couvé, s'écarte, en dessous, de la région centrale du blastoderme, en circonscrivant entre elle et lui une cavité étroite, resserrée, la *cavité sous-germinale*. On

Cavité sous-germinale.

¹ Le mot *Keimwulst* devrait être traduit par *bourrelet du germe, bourrelet blastodermique*, si on voulait le rendre exactement. C'est avec l'assentiment de l'auteur que nous disons *bourrelet entodermique*, pour éviter toute confusion et indiquer clairement l'opinion que s'en fait M. Kölliker.

y trouve appliquées sur ce vitellus un nombre variable de sphères de segmentation grosses et petites, dont il est difficile de savoir si elles sont en place ou si elles n'ont pas été détachées du blastoderme. Mais la circonstance que souvent plusieurs de ces sphères sont *enfoncées comme dans des fossettes* du fond de cette cavité, semble autoriser la conclusion, qu'en fait, une partie d'entre elles y ont bien leur siège naturel.

Le plancher de cette cavité se trouve limité sur des préparations durcies, par un trait fort tranché (une membrane d'après His) et est formé par du vitellus à grains fins qu'on doit considérer comme du vitellus blanc. Une ligne non moins nette sépare également le bourrelet entodermique du vitellus blanc sur lequel il s'appuie.

Différences
entre les cellules
blastodermiques
et les sphères
du
vitellus blanc.

Les granulations qui forment le contenu des cellules du feuillet blastodermique inférieur et celles des sphères de segmentation qu'il renferme ou qui lui sont accolées, ressemblent à la vérité aux granules foncés des éléments du vitellus blanc, mais en diffèrent pourtant par un caractère essentiel, celui de pâlir dans l'acide acétique et même, à ce qu'il me semble, de s'y dissoudre en partie. Toutes les cellules du blastoderme, même celles du feuillet inférieur, contiennent un nucleus véritable, de constitution typique, avec un ou deux gros nucléoles qui n'ont aucune ressemblance avec le contenu granuleux des mêmes cellules et ne se confondent pas davantage avec les granules opaques des éléments du vitellus blanc. J'appellerai de nouveau l'attention sur ce fait, que ces derniers granules se colorent dans l'acide osmique jusqu'au noir, alors que les véritables noyaux des cellules blastodermiques pâlisent dans le même réactif jusqu'à n'être plus perceptibles; le carmin les faisant, au contraire, ressortir très nettement.

La conclusion que je tire de ces faits est que *le blastoderme de l'œuf fécondé et le vitellus blanc sont deux formations distinctes, parfaitement séparées.*

Situation
du blastoderme.

Le blastoderme recouvre, de même que le vitellus plastique de l'œuf infécond, la région du vitellus blanc qui envoie un prolongement dans le centre du vitellus jaune, et s'avance même au delà par ses bords tandis que son centre en est séparé par la cavité sous-germinale interposée. Comme il résulte de cette disposition que la marge du blastoderme ne s'applique pas seulement sur du vitellus blanc, mais qu'elle empiète aussi sur du jaune, cette marge paraît foncée et opaque, comme sera plus tard *l'aire opaque (area opaca)*, tandis que le centre du blastoderme, qui n'a au-dessous de lui qu'un liquide et du vitellus

blanc, paraît clair comme sera la future *aire transparente* (*area pellucida*). Le milieu de ce centre présente une opacité (noyau de la cicatricule de PANDER) résultant de l'impression produite par le prolongement centripète du vitellus blanc. Quand le blastoderme a été soigneusement détaché et débarrassé de tout vitellus, il se montre encore clair au centre et foncé sur le bord, grâce au notable renflement qui en occupe la marge, le bourrelet entodermique.

Le vitellus blanc sous-jacent au blastoderme ou confinant à ses bords, offre un nombre variable de cavités pleines de liquide (*vacuoles vitellines* de HIS), qu'on doit considérer comme marquant le prélude de la dissolution de cette partie du vitellus.

Après avoir exposé la structure de l'œuf fécondé au moment de la ponte, il devient nécessaire de se demander comment se sont formées les cellules qui constituent le blastoderme. L'observation démontre que ces éléments sont le résultat d'une segmentation partielle offrant la plus grande analogie avec celle des Céphalopodes. Cette segmentation qui s'accomplit dans la portion inférieure de l'oviducte a été découverte par COSTE en 1848 (*Comptes rendus*) et illustrée dans son grand ouvrage par toute une planche de dessins (n° 11, pl. II et fig. 15) qui ont le tort pourtant de ne représenter que la superficie sans offrir de renseignements sur ce qui se passe dans la profondeur de la région en voie de division. Aussi COSTE n'est-il arrivé à aucune conclusion sur le fond du phénomène et les causes qui le déterminent, et cela d'autant moins qu'il n'a pas réussi à trouver de noyaux dans les segments et les plus grosses sphères de segmentation. Depuis COSTE, OELLACHER et GÖRTE seuls ont fait des études sur la segmentation de l'œuf de poule, bien que ce phénomène important soit digne d'une investigation approfondie. OELLACHER a le mérite d'avoir le premier donné une description de coupes faites à travers la région segmentée, mais comme il a négligé de représenter en même temps la superficie de ses cicatricules, ses observations ne sont pas d'une aussi grande portée qu'elles pourraient l'être; sans compter qu'à proprement parler, il n'a vu que trois stades du début de la segmentation. GÖRTE est encore plus sommaire (108); il n'a observé qu'un des stades du début, sans en faire d'ailleurs une description minutieuse et sans le représenter. Mais, d'un autre côté, il a donné plusieurs dessins de coupes se rapportant aux phases plus avancées de l'extrémité la plus inférieure de l'oviducte.

Vacuoles
vitellines.

Siège
de
la segmentation
de
l'œuf de poule.

J'ai entrepris à mon tour, dans l'été de 1875, de soumettre à

une investigation plus rigoureuse la segmentation de l'œuf de poule. Ce sont les résultats de ces recherches que je vais décrire maintenant.

Étude
de
la segmentation.

La segmentation commence dans cette portion inférieure de l'oviducte où se forme la membrane du test, et sans exception, c'est sur les œufs qui n'ont encore aucune trace de dépôt calcaire

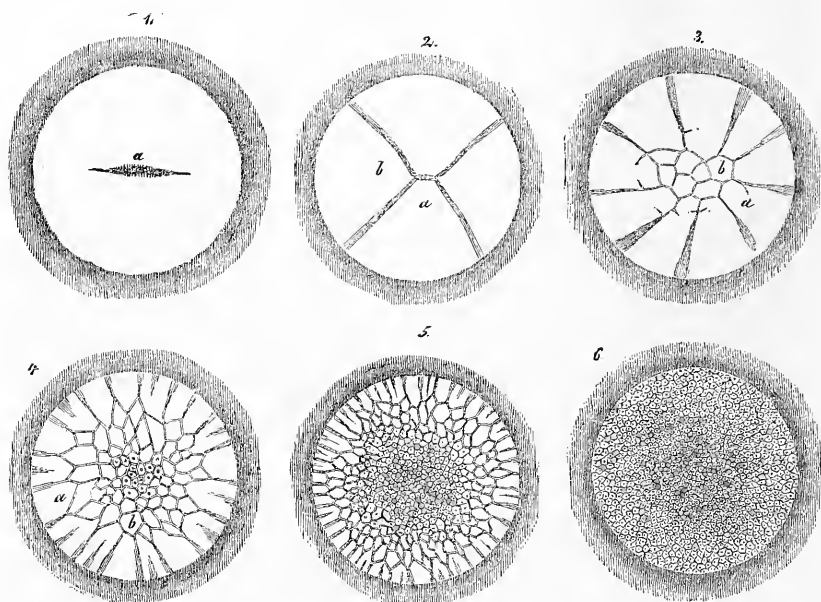


Fig. 15.

Première phase. à la surface qu'il en faut chercher les premières phases. Je n'ai vu le premier stade qu'une seule fois (fig. 16). La cicatricule était blanche, d'environ 3^{mm} de diamètre, entourée d'un léger cercle foncé et divisée incomplètement par un sillon médian curviligne en deux moitiés, dans lesquelles aucune autre particularité, spécialement aucune trace de noyau ou de débris de la vésicule germinative, ne se faisaient remarquer. En ce qui touche cette der-

Fig. 15. — Six phases de segmentation de la cicatricule de l'œuf de poule, d'après COSTE. Tous les œufs proviennent de la portion inférieure de l'oviducte, dite uterus. Dimensions de la cicatricule, 3^{mm} . — 1. Cicatricule avec deux segments. — 2. Cicatricule avec quatre segments. — 3. Une autre avec neuf segments et sept sphères de segmentation se montrant polygonales par pression réciproque. — 4. Autre avec dix-huit segments dont quelques-uns présentent des indices de nouvelles lignes de division et un grand nombre de sphères de segmentation polygonales, certaines avec un point central (noyau ?). — 5. Une autre près du terme des phénomènes avec de nombreux et petits segments aux bords et un grand nombre de sphères de segmentation. — 6. Cicatricule à éléments uniformes formant deux couches, dont l'inférieure incomplète. Ces éléments ont la nature de protoblastes nucléés, et dès cette phase la cicatricule peut porter le titre de blastoderme.

nière, je n'ai rien à dire de particulier, sinon qu'elle disparaît sans exception dans la partie supérieure de l'oviducte, et que même sur des œufs de cette région qui n'avaient encore aucune trace de segmentation, il m'a toujours été impossible de l'apercevoir. Même sur les œufs qui n'ont pas été fécondés, elle devient invisible pendant leur passage à travers les *tubes* et l'utérus.

Je n'ai également vu la seconde phase de segmentation (fig. 17) qu'une seule fois. La cicatricule s'y est offerte claire au centre

Seconde phase.




Fig. 16.




Fig. 17.

sur une région de 1,7^{mm} à 1,8^{mm} de diamètre, avec une bordure foncée bien délimitée, le tout mesurant 2,8^{mm}. Les quatre sillons étaient *légèrement excentriques*, leur point de rencontre ne correspondant pas exactement au milieu du disque. L'un des sillons était aussi plus long que les trois autres et atteignait la ligne de séparation entre le centre clair et la bordure foncée, tandis que le sillon opposé se perdait à grande distance de celle-ci. A de faibles grossissements, les quatre sillons semblaient avoir pour centre de convergence un point géométrique; mais quand la cicatricule eut été détachée et colorée, puis soumise à de plus forts grossissements, on voyait que deux des segments placés en diagonale, se rencontraient suivant une ligne droite de 0,072^{mm} d'étendue, en d'autres termes qu'ils avaient des sommets tronqués, pendant que les deux autres venaient aboutir par leurs sommets aigus aux extrémités de l'arête de séparation des premiers. Un seul des segments, un de ceux à extrémité aiguë, présentait

Fig. 16. — Cicatricule d'un œuf de poule, de la portion la plus inférieure de l'oviducte. Elle offre le premier sillon. Gross. quatorze fois.

Fig. 17. — Cicatricule d'un œuf de poule, de l'utérus. Elle offre quatre segments. Gross. dix-sept fois.

à 0,45^{mm} de son sommet un corps arrondi vésiculiforme (un noyau?) de 34 μ de grosseur.

Phases
suivantes.

La phase qui se présenta ensuite est dessinée figure 18. La cicatricule, dans sa région claire, mesurait 2,9 à 3,0^{mm} et avec le cercle foncé 3,9 à 4,1^{mm}. Il y avait onze segments et, entourées par eux, dix divisions détachées sur tout leur périmètre, autrement dit dix sphères de segmentation, comme nous les nommons. Un examen minutieux fit reconnaître que, là aussi, les segments et les sphères n'étaient pas groupés régulièrement sur disque, mais que les premiers le

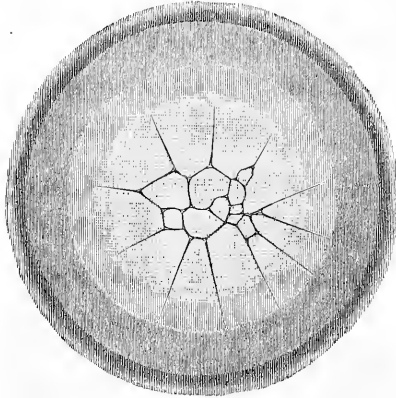


Fig. 18.

se montraient plus petits d'un côté et qu'ils atteignaient sur cette région la bordure foncée du disque. Comme corrélation, l'ensemble

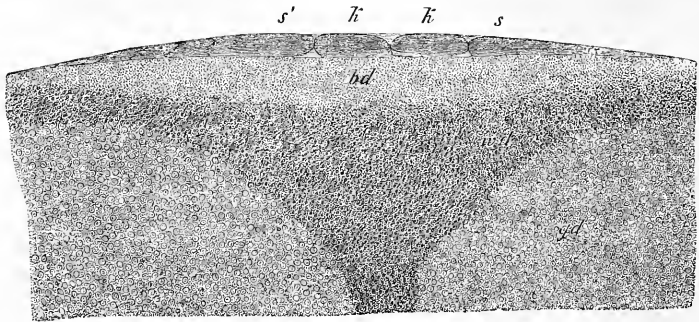


Fig. 19.

des sphères aussi occupait une situation excentrique et les plus petites d'entre elles répondaient aux segments les plus courts. Les sphères de cette cicatricule mesuraient 0,15^{mm} pour les plus petites, et 0,57^{mm} pour les plus grosses.

Étude
sur des coupes.

Je mis à profit cette cicatricule pour étudier la région segmentée sur des coupes perpendiculaires. L'une d'elles est repré-

Fig. 18. — Disque prolifère d'un œuf de poule, de l'utérus, avec onze segments et dix sphères. Gross. seize fois environ. Les anneaux foncés appartiennent au vitellus nutritif.

Fig. 19. — Coupe perpendiculaire à travers la cicatricule de la figure 18. Gross. trente fois. *gd*, vitellus jaune; *wd*, vitellus blanc; *bd*, région non segmentée du vitellus plastique; *s*, grand segment; *s'*, petit segment; *k*, sphère.

sentée figure 19; elle concorde presque entièrement avec la figure 5 d'OELLACHER. Au vitellus jaune *gd*, qui, soit dit en passant, renfermait beaucoup de substance amorphe interposée (voy. plus haut), succédait une zone de vitellus blanc à gros éléments *wd*, laquelle passait insensiblement à une couche finement grenue *bd*, représentant la partie non segmentée du vitellus plastique. Quant à la portion de ce dernier, qui était intéressée par la segmentation, elle figurait une couche de 0,14^{mm} d'épaisseur dans le milieu et était composée de granulations encore plus fines et plus régulières que dans l'autre partie. Sur ces coupes, les segments *ss'* n'étaient nulle part détachés inférieurement de la région sous-jacente; ils étaient, au contraire, nettement séparés par des sillons perpendiculaires des sphères avoisinantes (*k*). Pour ces sphères, c'était autre chose; ce n'était pas seulement sur les côtés qu'elles étaient distinctes l'une de l'autre, mais elles étaient aussi plus ou moins délimitées en dessous, vis-à-vis de la région non segmentée. Si, en certains points, les sillons verticaux n'émettaient en bas que de courtes branches horizontales entre ces

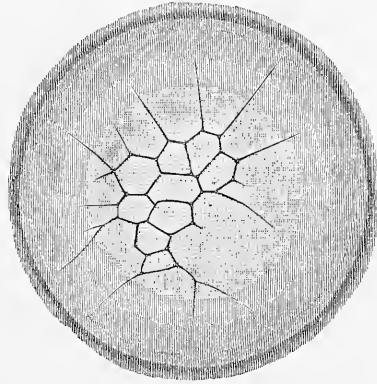


Fig. 20.

sphères et la zone indivise du vitellus plastique, par ailleurs, ces branches ceignaient complètement les sphères qui paraissaient ainsi, même en dessous, complètement isolées. Pourtant, en réalité, il n'en était réellement ainsi nulle part; partout, plutôt, les sphères demeuraient en relation par un pédicule, dans une plus ou moins grande étendue avec le reste du vitellus plastique. Il y avait dans plusieurs sphères des indices d'un corps analogue à un noyau, mais nulle part avec assez de netteté, pour qu'on pût dire quelque chose de plus précis à cet égard. L'épaisseur des sphères de segmentation et celle des segments au point le plus épais était de 0,085^{mm} à 0,142^{mm}, les segments d'ailleurs, et par suite aussi la cicatricule, finissant à rien sur les bords.

La figure 20 représente un œuf à peu près au même stade, si ce n'est que le nombre des sphères est moindre, que celles-ci sont de taille plus uniforme et que les segments, au contraire, sont

plus nombreux, bien que non également formés sur tout le pourtour du disque. Cet œuf encore montre le siège de la région segmentée dans une position excentrique sur la cicatricule. Quant à des noyaux, soit dans les sphères, soit dans les segments, impossible d'en apercevoir un, même après avoir coloré tout le vitellus plastique par le carmin et l'avoir inclus dans le baume de Canada.

Une cicatricule plus avancée, de 2,9^{mm}, mesurant avec son anneau foncé 3,74^{mm}, présentait en outre deux autres anneaux, l'un sombre, l'autre clair, si bien que l'ensemble de l'aire ainsi comprise, formait sur le vitellus jaune un cercle de 6^{mm} de diamètre. La manière d'être de ces anneaux était remarquable. Le plus interne présentait sur un fond blanc, des champs foncés, arrondis, qui le faisaient paraître aréolé, pendant que l'autre laissait vaguement apercevoir des indices d'une fine striation radiaire. La région claire du disque contenait quinze segments et vingt-neuf sphères et là encore la situation des sphères était légèrement *excentrique*; de même aussi les sphères et les segments étaient sur un côté du disque plus petits que sur l'autre. De face, il était impossible de rien voir qui ressemblât à un noyau dans les produits de la segmentation.

État
de la cicatricule
sur des œufs
des premières
portions
de l'utérus.

Dans tous les cas qui nous ont occupés jusqu'ici, les œufs ne montraient encore aucun vestige de la coquille; dans les phases suivantes, au contraire, le test s'offrait à des degrés divers de sa constitution et les œufs dont il va être question proviennent tous de l'utérus.

Examen de face.

La figure 21 représente à une échelle un peu plus grande que pour les œufs précédents, un disque prolifère de 3,3^{mm} de diamètre, avec vingt-cinq segments et un nombre indéterminé de sphères. Son intérêt spécial provient de ce que dans un certain nombre de sphères et de segments on aperçoit un champ nucléaire et même deux dans un des segments. La position excentrique de la région occupée par les sphères est de nouveau très marquée ici; il en est de même de l'inégalité de grandeur des segments. Il m'a paru nécessaire de serrer de plus près sur ce disque la question des noyaux des sphères de segmentation. Je divisai donc la pièce en trois coupes parallèlement à la surface et après les avoir colorées par le carmin, je les plaçai dans le baume. Leur aspect était des plus remarquables. Tout d'abord, ces coupes montrèrent que dans la région des sphères les produits de la segmentation formaient *plusieurs couches superposées* (2-3-4), tandis que dans la région des segments il n'y avait rien d'analogue. En second lieu,

les corps nucléiformes n'étaient pas seulement reconnaissables dans les grosses sphères, mais encore dans beaucoup de petites, bien que ne ressortant pourtant nulle part avec autant de netteté et de vigueur que dans l'œuf plus avancé que nous allons décrire. Dans les grosses sphères, ces corps mesuraient 59 à 75 μ ; dans les petites, 12 à 21 μ .

Dans le dernier œuf, encore pourvu de segments, que j'eus l'occasion de rencontrer, il y avait trente-six segments et des

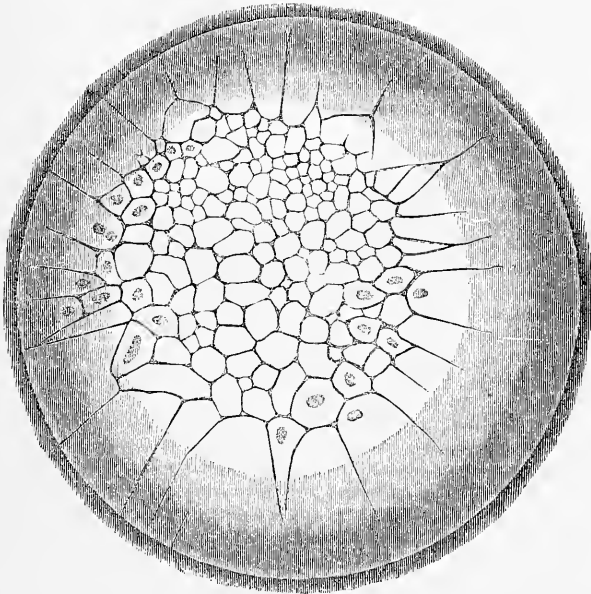


Fig. 21.

sphères si nombreuses que je ne déterminai pas leur chiffre. L'ensemble du champ segmenté était encore ici de nouveau *asymétrique*. En effet, sur l'un des côtés les segments offraient 0,57 à 0,71^{mm} de long, et 0,57 à 0,76^{mm} de large, tandis qu'à l'opposite les dimensions n'étaient que de 0,19 à 0,25 pour la longueur et 0,14 à 0,25 pour la largeur. Les sphères de segmentation les plus superficielles mesuraient de 0,057 à 0,28^{mm} et la majorité des petites ici encore se trouvait à proximité des petits segments. L'aspect du disque était très remarquable à la périphérie. Le champ clair de 3,0^{mm} de diamètre du disque prolifère, qui offrait l'image de la segmentation, était, à son extrême bord, pourvu d'une

Fig. 21. — Disque prolifère d'un œuf de poule, de l'utérus, avec nombreux segments et sphères. Dans plusieurs segments, des corps nucléiformes, au nombre de deux même dans l'un d'eux.

quantité de lignes radiaires, en nombre bien supérieur à celui des segments et s'étendant même un peu sur l'anneau marginal foncé de 0,57^{mm} de large. Il y a plus: le vitellus nutritif lui-même dans la région avoisinante laissait encore apercevoir la trace de rayons semblables, qui pourtant n'étaient pas rattachés à ceux de la portion claire de la cicatricule.

Étude
sur des coupes.

Des coupes perpendiculaires pratiquées sur ce disque (fig. 22) donnèrent d'importants résultats. Tout d'abord, elles montrèrent que dans le milieu de la cicatricule l'épaisseur de la région segmentée était environ double de ce qu'elle était dans le cas de la fig. 19, c'est-à-dire de 0,28^{mm} à 0,30^{mm}, tandis que la zone marginale, dans le voisinage des segments, avait encore conservé sa

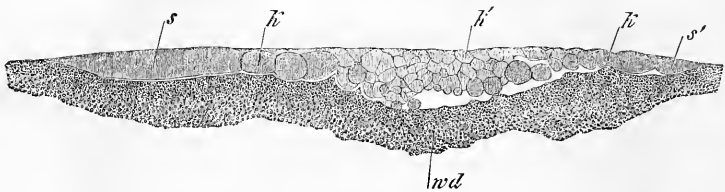


Fig. 22.

minceur primitive. D'où résulte cette conclusion que la *segmentation*, à mesure qu'elle progresse, *gagne toujours de plus en plus en profondeur*, ainsi qu'OELLACHER en a déjà émis le soupçon et qu'elle arrive à la fin jusqu'aux dernières limites de la couche marquée *bd* dans la figure 19 sous le titre de vitellus plastique non segmenté. Si l'on demande maintenant comment ce résultat se produit, on pose une question à laquelle il n'est pas facile de faire une réponse précise, car les phénomènes intimes qui président à la segmentation de l'œuf de poule sont encore très peu connus; voici du moins ce qui paraît le plus vraisemblable. Ainsi que nous l'avons vu dans la description de coupes perpendiculaires relatives à une phase plus jeune de la segmentation, les premières sphères qui apparaissent ne sont jamais complètement détachées, en dessous, du vitellus plastique encore indivis; au contraire elles sont en continuité de substance avec lui dans une étendue plus ou moins grande. En cela, elles se comportent essentiellement comme les segments qui bordent l'ensemble de ces sphères; comme eux, elles ne sont nullement des

Fig. 22. — Coupe perpendiculaire à travers la région segmentée d'un œuf de poule. Gross. trente fois. *s*, segment de grande taille; *s'* segment de petite dimension; *k*, grosse sphère de celles qui forment la région marginale à une seule couche; *k'*, sphères plus petites de la région médiane stratifiée; *wd*, vitellus blanc.

parties complètement isolées et individualisées. Or, de même que la segmentation, en progressant à la surface du disque du centre vers les bords, retranche sans cesse de nouvelles portions aux segments pour en constituer des sphères jusqu'à ce qu'enfin les derniers segments eux-mêmes soient transformés de la sorte; ainsi pour les sphères aussi, la division en gagnant en profondeur pourra détacher constamment de nouvelles sphères les unes au-dessous des autres de la région non segmentée, laquelle ira se réduisant graduellement d'épaisseur jusqu'à ce que sa dernière couche elle-même soit convertie en sphères. Et je trouve qu'effectivement, dans l'œuf de la fig. 21, une notable quantité de sphères de segmentation, des plus profondes, sont en continuité immédiate de substance avec le reste du vitellus plastique, vis-à-vis duquel elles se dressent comme des excroissances et protubérances de configuration diverse, dont GÖRTE a déjà représenté quelques-unes, se rapportant à un œuf un peu plus âgé (108, pl. X, fig. 2 à 3). Mais GÖRTE pense que ce que je considère comme reste du vitellus plastique, est du vitellus blanc, sans raison suffisante à mon avis, puisque la substance en question est finement granuleuse et ne renferme aucun élément véritable du vitellus blanc. Quelques-unes des formes dont il s'agit, parmi les plus saillantes, sont représentées dans la figure 22 qui nous montre en même temps que ces sphères se dressent comme des bourgeons à la surface du reste du vitellus plastique.

Comme autres détails relatifs à la manière d'être et à la disposition des produits de la division dans cet œuf, il faut mentionner ce qui suit. La marge du champ en voie de division était partout formée de segments au-dessous desquels ne se trouvait aucun produit de segmentation. Sur la surface et près du sommet, ces segments offraient la même granulation fine et uniforme qui caractérisait les autres fractions de la division, tandis que dans la profondeur et près de leur bord externe ils présentaient des granules plus gros, mesurant jusqu'à 5 et 6 μ . de diamètre et ne tranchaient pas nettement sur la substance sous-jacente, douée d'une composition semblable. Toutefois, à de plus faibles grossissements, les segments paraissaient assez distinctement délimités même en dessous, pour qu'on pût évaluer leur épaisseur de 81 à 108 μ . En s'avancant vers le centre, on rencontrait d'abord un petit nombre (1 à 2) de sphères de segmentation sur une unique assise en profondeur, de 100 à 152 μ . d'épaisseur; puis venait la masse principale du germe, offrant de 2 à 4 couches, et même plus, superposées, sans autre régularité d'ailleurs dans la strati-

fication. De ces sphères, les plus superficielles mesuraient 54 à 108 μ , quelques-unes même, jusqu'à 280 μ , les sphères de l'un des côtés, comme nous l'avons déjà vu, étant plus petites que celles de l'autre. Les sphères inférieures portaient en partie de 54 à 81 à 100 μ , en partie de 27 à 54 μ seulement; ces dernières, les plus petites, occupant surtout les parties les plus profondes, mais çà et là aussi se trouvant à un niveau plus élevé et ressemblant entièrement aux sphères de segmentation, telles qu'on les trouve encore sur des cicatricules déjà soumises à l'incubation. En ce qui touche le contenu, la grande majorité des sphères de segmentation proprement dites étaient entièrement gorgées de granules uniformément fins, mais celles confinant aux segments faisaient exception en ce que dans leur portion inférieure elles renfermaient de ces mêmes grains plus gros que nous avons signalés dans les segments eux-mêmes.

Sur cette coupe aussi, on trouvait dans plusieurs des grosses sphères des corps analogues à des noyaux, et même dans un assez grand nombre d'entre elles pour qu'on fût en droit d'admettre leur existence dans toutes, si sur ce point une certaine réserve n'était commandée. Dans les petites sphères, au contraire, je n'ai jamais pu apercevoir rien des noyaux, tout aussi peu que dans les renflements précédemment cités, que le vitellus plastique indivis présente au-dessous des sphères de segmentation complètement formées. Les corps nucléiformes précités mesuraient de 16 à 27 μ et paraissaient les uns utriculeux et sphériques, les autres homogènes et arrondis.

La forme des sphères de segmentation était en partie anguleuse à angles mousses, en partie arrondie, et toutes montraient, après avoir été traitées par la liqueur de Müller et le carmin, et après inclusion dans le baume, des limites si tranchées et si nettes que la présence d'une couche corticale différenciée ne pouvait être mise en doute, ce qui ne veut pas dire toutefois que celle-ci existât déjà pendant la vie.

La couche de vitellus située au-dessous de la région segmentée et à laquelle, dans l'œuf précédent, nous avons donné la qualification de vitellus plastique, mesurait dans le cas actuel, au centre, environ 0,22 à 0,28^{mm} d'épaisseur; sur les bords, beaucoup moins, et était constituée, au centre et superficiellement, par ces mêmes et fines granulations qui sont également si répandues dans les sphères de segmentation. A des niveaux plus inférieurs, au contraire, et vers les bords, c'étaient des grains devenant de plus en plus gros, auxquels s'entremêlaient enfin les éléments nettement

vésiculeux du vitellus blanc, si bien que toute ligne de démarcation tranchée entre le vitellus en voie de division et le vitellus blanc, faisait entièrement défaut. Nous avons vu que c'était déjà le cas antérieurement, mais la circonstance qu'à mesure des progrès du développement, quand on compare l'œuf ovarique à l'œuf aux premières phases de la segmentation, la quantité du vitellus plastique à fins granules a éprouvé un notable accroissement; cette circonstance, disons-nous, prouve avec certitude que ce qu'on a appelé *vitellus plastique n'est pas une substance préexistante dans l'œuf avant l'incubation dans tout son ensemble*. Nous pensons plutôt que ce vitellus peut subir des modifications au cours du développement, et peut-être se compléter aux dépens de la couche du vitellus blanc.

Indépendamment de ces œufs offrant encore des segments, j'en ai étudié aussi un certain nombre d'autres déjà pourvus de leur coquille, provenant de la partie la plus inférieure de l'utérus et sur le point d'être pondus. Tous se rapprochaient plus ou moins du type de l'œuf fécondé et pondus. Les disques étaient exclusivement composés d'éléments arrondis, bien délimités, avec cette particularité que le milieu du blastoderme, c'est le nom qui convient maintenant, était plus épais qu'on ne le trouve dans la règle dans l'œuf après la ponte; leurs cellules constitutives formaient quatre ou cinq ou six couches superposées et ces éléments étaient aussi généralement plus gros que dans l'œuf pondus. Quelques-uns de ces œufs montraient déjà nettement la distinction d'un feuillet supérieur, bien qu'encore formé d'éléments volumineux; d'autres n'en présentaient pas encore trace. De tels blastodermes offraient aussi dans leur profondeur les sphères rondes à gros granules plus fréquentes qu'aux phases antérieures, mais celles-ci ne laissaient encore pourtant que rarement reconnaître un noyau dont l'existence était au contraire constante à ce moment dans les éléments finement granuleux où quelquefois les nucléoles eux-mêmes se montraient.

Quoique la série des cicatricules que j'ai observée ne soit pas aussi complète que celle étudiée par COSTE sur des vues de face, je n'en crois pas moins avoir mis davantage à profit celles que j'ai rencontrées que ne l'a fait des siennes cet observateur dont je ne veux d'ailleurs pas diminuer le mérite. Mes résultats, assez différents des siens, concordent, au contraire, essentiellement avec ceux d'OELLACHER et de GÖTTE, et les conclusions suivantes renferment ce qu'on peut établir relativement à l'important phénomène qui vient de nous occuper.

Etat
de la cicatricule
sur des œufs
de la partie
la plus inférieure
de l'utérus.

Conclusions
sur
la segmentation.

1. *La segmentation de l'œuf de poule porte sur une partie du vitellus qui n'est pas rigoureusement séparée du reste et que ni sa forme ni sa composition ne permettent de regarder comme une unité entière.*

La doctrine proposée par REICHERT de la distinction d'un vitellus plastique et d'un vitellus nutritif, ne peut subsister chez l'œuf de poule, qu'à la condition de dire que ce n'est qu'une certaine partie de la masse vitelline qui est employée directement à la procréation des premiers rudiments de l'embryon ou des premières cellules embryonnaires. Mais ce vitellus plastique, avant sa transformation en cellules, n'est en aucune façon rigoureusement délimité du vitellus blanc sous-jacent, ni tellement distinct par sa composition du vitellus blanc, qu'on puisse lui assigner des caractères microscopiques propres. Sans doute, le vitellus plastique est constitué dans sa masse principale par des granules très fins et uniformes; mais déjà dans l'œuf ovarique et mieux encore pendant le fractionnement, on constate qu'il comprend aussi des granulations plus grossières, semblables à celles du vitellus blanc que la segmentation n'intéresse pas. Ainsi, il n'existe pas de limite tranchée entre le vitellus plastique et le vitellus blanc et l'unique criterium de la distinction, c'est la participation de l'un et la non-participation de l'autre à la segmentation. Je ne puis donc dès lors ratifier l'expression dont se sert GÖRTE quand il dit que le vitellus blanc sur le plancher de la cavité sous-germinale participe à la division, bien qu'en réalité, je sois d'accord avec lui quant aux faits. GÖRTE veut aussi faire une distinction entre les produits de la segmentation. Ceux qui sont situés le plus profondément, qui persistent longtemps sous leur forme initiale et qui, en partie aussi, ont pris naissance plus tard que les autres, sont appelés *cellules vitellines* par cet observateur qui réserve, au contraire, l'expression de *cellules embryonnaires* pour les autres produits de la division. Or, d'après lui, les cellules vitellines ne doivent être utilisées que plus tard pour la production du sang, et les cellules embryonnaires seules constituent le blastoderme et ses feuilletts. Mais c'est là une différence qu'aucune base ne motive. Je trouve que les grosses sphères de segmentation (*cellules vitellines* de GÖRTE), qu'on peut voir encore dans des œufs soumis à l'incubation tant à la face inférieure du blastoderme que sur le fond de la cavité sous-germinale et que dans l'entoderme lui-même, je trouve, dis-je, que ces éléments pour la plus grande partie se divisent encore avant la formation du sang, se transforment en éléments plus petits et sont incorporés dans

le feuillet inférieur, et qu'ainsi on ne peut leur assigner aucune place particulière, d'autant plus que l'existence d'un rapport entre quelques-uns d'eux et la formation du sang n'est rien moins que prouvée. De même il n'est pas établi, comme le pense GÖRTE, que ceux de ces éléments qui occupent le fond de la cavité sous-germinale continuent à s'y développer, et s'incorporent en quelque sorte une partie de ce fond; mais quand bien même cela serait, je n'y verrais rien de remarquable, puisqu'il n'y a aucun moyen de décider jusqu'où s'étend le vitellus plastique, et que le fond de la cavité sous-germinale n'est pas *eo ipso* du vitellus blanc.

2° *La segmentation suit une marche asymétrique, de façon que toujours une moitié du disque prolifère précède l'autre dans la division*, et que la masse principale des sphères, ainsi que les sphères et les segments les plus petits, appartiennent à une même moitié du disque, et que le centre du champ représenté par les sphères de segmentation est excentrique.

Cette asymétrie que les figures de COSTE laissent à peine percer, quoique on la rencontre régulièrement dans les jeunes stades, mérite d'être prise en toute considération, et des recherches ultérieures établiront à quelle région du blastoderme répond la moitié qui se divise plus vite. L'embryon étant couché sur le blastoderme dans la direction de l'axe transverse de l'œuf et son côté gauche regardant en règle la grosse extrémité de l'œuf, il sera peut être possible par une détermination exacte de la position du champ de segmentation sur le vitellus d'arriver plus tard à une relation plus précise; pour le moment, il y a déjà lieu de penser que la partie qui se divise plus rapidement devient plus tard la partie postérieure du blastoderme, celle dans laquelle les premières traces de l'embryon apparaissent.

Si l'on compare mes résultats aux observations intéressantes d'OELLACHER sur la segmentation d'œufs non fécondés, provenant de l'oviducte, on trouvera une concordance remarquable. Il en suit que l'excentricité du foyer de segmentation est caractéristique pour l'œuf de la poule et que les dessins de COSTE sont en partie schématiques.

3° *La segmentation procède de telle façon qu'elle n'intéresse en premier lieu que la couche superficielle du vitellus plastique* en produisant une unique assise de sphères et de segments. Puis elle *gagne aussi les parties plus profondes qui se divisent du centre vers les bords*, de manière pourtant que sur les bords l'épaisseur intéressée par la segmentation semble être la même à tous les stades. Ainsi se produit un blastoderme, à plu-

sieurs couches de cellules au centre, à une seule assise d'éléments sur les bords. En dernier lieu, le blastoderme change totalement de forme, son milieu devenant plus mince que les bords, ce qui ne saurait s'expliquer que par un déplacement des parties profondes pendant que les éléments superficiels se multipliaient rapidement en surface.

Quand on compare des œufs assez avancés dans la segmentation (fig. 22; OELLACHER, *l. c.*, fig. 6; GÖTTE, *l. c.*, fig. 1) avec des œufs arrivés au terme de ce phénomène ou avec des cicatricules provenant d'œufs pris au moment de la ponte (fig. 14; GÖTTE, fig. 4-5), il est très remarquable de voir dans les premiers le centre épais et la marge mince; tandis que dans les seconds, la marge compte plus d'assises de cellules que le milieu. Si on demande comment ce changement se produit, l'accroissement de la cicatricule pendant le passage de l'œuf à travers les organes sexuels internes et la formation si rapide de l'ectoderme se présentent comme facteurs influents. En ce qui touche l'accroissement de la cicatricule, le blastoderme a, en général, dans l'œuf frais pondu, 1^{mm} de plus en diamètre que dans les stades du milieu de la segmentation, et si on en recherche la raison, la prompte constitution de l'ectoderme prouve bien que c'est avant tout à la couche la plus superficielle des cellules de segmentation qu'il faut rapporter l'augmentation de dimensions du disque prolifère. Je crois avoir raison d'admettre que pendant que la couche externe croît en superficie les cellules plus profondes changent de place, et que c'est surtout des points où l'ectoderme s'épaissit le plus, c'est-à-dire de la région moyenne du blastoderme, que ces éléments sont refoulés sur les côtés.

4° *On ne peut constater quelque régularité dans la division du vitellus plastique chez le poulet que dans les premiers stades.* Plus tard, la segmentation procède avec une telle irrégularité, qu'il est impossible de trouver une autre loi sinon que les segments et les sphères se divisent tantôt dans un sens et tantôt dans un autre. Des segmentations irrégulières de ce genre se trouvent aussi chez beaucoup de poissons (STRICKER, OELLACHER).

5° *Le rôle qui revient aux noyaux des sphères de segmentation dans le sillonnement du vitellus de l'oiseau ne saurait être déterminé présentement.*

Les observations faites jusqu'à ce jour ont donné les résultats suivants. Dans les stades avancés du fractionnement, sur des œufs de l'extrémité inférieure de l'utérus, presque toutes les sphères montrent de véritables noyaux. Mais ces corps ne s'ob-

servent pas fréquemment dans les stades antérieurs, et d'autant moins que le stade est plus jeune. Ainsi sur un œuf avec deux segments, je ne pus trouver aucune trace de noyau. Un œuf avec quatre segments ne renfermait un corps analogue que dans un seul d'entre eux. Au stade où l'on comptait onze segments et dix sphères, des coupes perpendiculaires présentaient bien çà et là des traces de noyaux, mais nulle part ceux-ci n'étaient nettement apparents, et ce sont seulement, à proprement parler, les stades ultérieurs de la figure 21 et des suivantes qui ont offert, dans nombre de segments et de sphères, d'une façon bien accusée, des corps nucléiformes. Mais aussi, dans ces cas, il était souvent impossible de découvrir de pareilles formations.

Il faut ajouter à cela que les corps nucléiformes que j'ai observés aux premiers stades de segmentation ne renfermaient jamais rien à l'intérieur qu'on pût comparer à des nucléoles, et que par conséquent, je ne suis aucunement en état de décider quel rôle jouent les noyaux dans la segmentation. D'un autre côté, il me paraît que l'impossibilité de démontrer la présence de noyaux dans certains produits de la segmentation, ne suffit pas pour admettre leur absence, attendu que le disque prolifère de l'œuf de poule présente aux observations de ce genre de bien autres difficultés que la plupart des autres œufs.

La segmentation partielle, telle que nous venons de la décrire dans les céphalopodes et dans les oiseaux, se rencontre encore chez les reptiles, dans la plupart des poissons et parmi les invertébrés, dans les arachnides supérieurs et les crustacés les plus élevés. Elle a été étudiée avec le plus grand soin chez les poissons, principalement par VOGT (24), LEREBoulLET (25, 26 a), KUPFFER (31), OWSJANNIKOW (33, 33 a), GERBE (35), OELLACHER (32), HIS (39), et les faits qu'elle a présentés dans cette classe sont entièrement favorables à l'hypothèse qui a été émise plus haut dans la description de la segmentation totale relativement au rôle des noyaux. Un fait très remarquable chez les poissons est celui vu d'abord par LEREBoulLET (26 a, p. 494, pl. I, fig. 32), de l'apparition d'éléments celluliformes dans le vitellus nutritif au voisinage du germe (cellules germinatives accessoires, HIS). Les tentatives faites pour établir la provenance de ces éléments de ceux du germe, n'ont pas été jusqu'ici plus heureuses que celles relatives à leur sort ultérieur (HIS, 39, p. 34 et suiv.).

En outre des segmentations partielle et totale typiques, il existe un bon nombre de *formes intermédiaires*, telles que les cas notamment dans lesquels l'œuf, à l'origine, se divise absolument

Formes
intermédiaires
de
la segmentation.

comme dans la segmentation totale, et où plus ou moins tard, d'une façon ou d'une autre, il se différencie en deux parties, dont une seule est employée directement à la formation de l'embryon, l'autre jouant le rôle de simple élément nutritif et comme telle se dissolvant graduellement. Une segmentation de ce genre s'observe chez les batraciens, quelques poissons (Esturgeons, *Petromyzon*), beaucoup de mollusques et les crustacés inférieurs. Je renverrai pour les détails principalement à v. BENEDEX (70) et à GÖTTE (23).

Développement
des œufs
composés.

Jusqu'à présent il n'a été question que du développement des œufs simples. Les œufs composés dont il nous faut dire un mot avant de terminer ce paragraphe, tantôt offrent, comme chez les Cestoïdes et les Trématodes, une segmentation totale de l'œuf simple au sein de la masse du vitellus secondaire, et ce sont alors absolument les phénomènes de la segmentation totale qu'on observe; tantôt, comme dans les insectes, ils présentent une manière d'être si particulière que nous ne saurions ici en traiter plus longuement. Je me bornerai à faire remarquer que vraisemblablement, ici aussi, les noyaux nouvellement produits dans le vitellus s'entourent d'une partie de son plasma pour engendrer ainsi les premières cellules embryonnaires, processus dans lequel on peut voir une analogie lointaine avec la segmentation partielle. Pour les détails, consulter surtout les travaux de WEISMANN et METSCHNIKOFF.

Remarque. — Les rapports offerts par le blastoderme de l'œuf au moment de la ponte, avant toute incubation, tels que nous les avons décrits, n'ont été vus jusqu'ici que par un petit nombre d'observateurs. OELLACHER rentre à un certain point de vue dans cette catégorie. La description qu'il donne de semblables blastodermes est juste quant au texte, bien qu'aucune de ses figures ne reproduise exactement ni un blastoderme entier de cette époque, ni même la région marginale seule; bien plus, la figure 12 représente quelque chose qui ne s'offre jamais, un entoderme n'arrivant pas aussi loin que l'ectoderme. Je ne puis m'empêcher, sans vouloir atténuer en rien les services rendus par OELLACHER à la connaissance du premier développement de l'œuf de poule, de qualifier résolument cette figure d'inexacte, par cette raison que l'auteur l'interprète à l'avantage de la théorie de PEREMESCHKO sur l'origine du feuillet moyen, ce qui ne saurait être permis à mon sens. PEREMESCHKO donne deux dessins (fig. 1 et 2) qui rendent exactement la physionomie générale de la région marginale d'un blastoderme non soumis à l'incubation et d'un autre de la deuxième heure; mais les parties élémentaires de ces blastodermes, ne sont reproduites que très insuffisamment. La première bonne représentation d'un blastoderme avant la fécondation a été donnée par GÖTTE (*l. c.*, fig. 3), mais ici aussi le bourrelet entodermique (bourrelet marginal, GÖTTE), n'a pas assez d'étendue, et les éléments des feuillets sont trop gros. A part ces auteurs, BALFOUR (*l. c.*, pl. 1, fig. 1) et HIS, dans un travail tout récent (117 a), ont donné de bonnes représentations du blastoderme de l'œuf au moment de la ponte.

Pour les intéressantes recherches d'OELLACHER sur les cas de segmentation

observés sur des œufs de poule qui n'avaient pas été fécondés et qui étaient pris dans l'oviducte ou recueillis après la ponte, et alors après avoir été ou non soumis à l'incubation, je renvoie au travail de l'auteur (170) en faisant seulement remarquer que je suis en mesure de confirmer ses résultats au moins pour les œufs pondus. Sur tous les œufs segmentés sans fécondation préalable, que j'ai eu occasion de voir, 1^o toujours une partie seulement du vitellus plastique était segmentée et 2^o ce vitellus contenait toujours et sans exception, surtout dans la région non segmentée, de nombreuses vacuoles situées en partie très superficiellement, en parties logées à l'intérieur; 3^o enfin je n'ai jamais encore trouvé dans ces cas un noyau incontestable dans les produits de la division. Je n'ai pas encore recherché si tous les œufs non fécondés sont segmentés, non plus que je n'ai suivi leur segmentation dans l'oviducte.

§ 9.

PREMIER DÉVELOPPEMENT DE L'EMBRYON DU POULET. — FORMATION DES FEUILLETS BLASTODERMIQUES.

Nous arrivons maintenant à l'exposition des premières phases du développement de l'embryon de poulet dans l'œuf qui vient d'être pondu; cet embryon sera notre point de départ pour toutes les descriptions ultérieures.

Sous l'influence de l'incubation, le blastoderme éprouve de rapides et profonds changements. On peut ramener ceux du début aux phénomènes suivants :

D'abord tout le blastoderme s'accroît rapidement en surface, de façon à recouvrir peu à peu la plus grande partie de la sphère vitelline. Dans l'œuf pondu, mais non encore couvé, le blastoderme mesure de 3,5 à 4,0^{mm}; ses bords, qui ne sont encore constitués que par les feuillets supérieur et inférieur, s'étendent maintenant si bien, qu'à la fin du premier jour d'incubation, le blastoderme atteint 11 à 12^{mm}, et qu'il en mesure 24 et plus à la fin du second jour. Au commencement du quatrième jour, le vitellus est déjà presque entièrement entouré par le blastoderme; il n'y a d'exceptée qu'une petite place de 15^{mm} de largeur sur 21 de long, qui occupe le pôle opposé à l'embryon; et cette région-là même, à la fin du sixième jour, est à son tour recouverte, on peut dire entièrement, par le blastoderme, qui embrasse tout le jaune comme un sac, et représente l'homologue de la formation dont il sera question plus loin chez les mammifères, sous le nom de vésicule blastodermique.

Le blastoderme
entoure
le vitellus.

Un second changement important que subit le blastoderme sous l'action de l'incubation consiste en son épaissement et en sa subdivision en un certain nombre de couches. La première modification de cette nature porte sur le développement d'un

Le blastoderme
se subdivise
en feuillets.

feuillet inférieur continu, tel qu'il n'existe généralement pas sur l'œuf fraîchement pondu et en sa séparation bien nette du supérieur. Puis on voit se constituer dans la région centrale du blastoderme un épaissement affectant la forme d'une ligne allongée. C'est la première tracé de l'embryon proprement dit. Simultanément à l'apparition de celle-ci, le blastoderme s'est différencié si bien, qu'il s'est graduellement divisé en trois, feuillets qui sont ceux d'où procéderont tous les développements ultérieurs. Nous les désignerons sous les noms : 1° de *feuillet supérieur* ou *ectoderme*¹; 2° de *feuillet moyen* ou *mésoderme*²; 3° de *feuillet inférieur* ou *entoderme*³.

Après que ces changements se sont accomplis, *des différenciations commencent à se produire dans les divers feuillets*, dont le résultat commun est l'apparition des premiers organes de l'embryon, parmi lesquels nous citerons les principaux, savoir : 1° une production axile précédant la colonne vertébrale, *la corde dorsale*; 2° une lame épaisse creusée en gouttière, *le feuillet médullaire, rudiment du système nerveux central*, et 3° des corps cuboïdes et symétriquement placés à droite et à gauche de la corde dorsale, les *protovertèbres*.

Reprenons maintenant en détail et avec plus de soin les changements qui viennent d'être indiqués rapidement.

Développement
du feuillet
inférieur.

La différenciation du blastoderme en deux feuillets, ou le développement d'un feuillet inférieur continu, a lieu dans les premières heures d'incubation, et sans exception est complète au bout de la sixième heure. Ainsi que nous l'avons vu plus haut, déjà dans l'œuf fécondé pris au moment de la ponte, le feuillet inférieur est parfaitement bien constitué et nettement distinct du supérieur sur les bords du blastoderme où il forme même un épais bourrelet, le *bourrelet entodermique*, d'un diamètre assez notablement supérieur à celui du feuillet supérieur. C'est donc la région médiane de l'entoderme, qui répond à l'*area pellucida*, qui seule subit encore quelques changements pour former enfin, elle aussi, une couche continue à la face inférieure du blastoderme.

Si nous nous demandons maintenant comment ce changement s'accomplit, il faut tout d'abord insister sur le fait précédemment signalé déjà, que l'entoderme se présente dans l'œuf, au moment de la ponte, à tous les degrés possibles depuis l'état d'une couche cellulaire fréquemment interrompue et parsemée de lacunes, jusqu'à

¹ Feuillet sensoriel de REMAK; épiblaste de BALFOUR.

² Feuillet moteur-germinatif de REMAK; mésoblaste BALFOUR.

³ Feuillet intestino-glandulaire de REMAK; hypoblaste BALFOUR.

celui d'une couche cohérente en toutes ses parties. Ces derniers cas montrent que le mode de production du feuillet inférieur doit être recherché sur des blastodermes pris avant toute incubation. Une pareille investigation révèle deux faits de grande importance : premièrement, que les cellules de la région profonde du blastoderme dans l'œuf au moment de la ponte se distinguent sans exception de celles du feuillet supérieur déjà constitué, par leur contenu à gros granules et leur taille plus considérable : deuxièmement, qu'on ne trouve jamais le moindre indice qui puisse faire penser que les éléments du feuillet supérieur donnent naissance à des éléments du feuillet inférieur. Ce que His a nommé « prolongements sous-germinaux » du blastoderme ne doit pas être, à mon sens, interprété comme exprimant une prolifération des cellules du feuillet supérieur au niveau de la face profonde du blastoderme : au contraire, les productions dont il s'agit sont bien plutôt des amas de cellules simplement accolées au feuillet supérieur avec lequel elles n'ont aucune relation génétique.

Les choses étant ainsi, il n'y a plus de possible qu'une seule interprétation des faits. Le fractionnement produit à son terme, comme nous l'avons vu plus haut, un disque mince au centre, plus épais sur les bords et formé de sphères de segmentation. Parmi celles-ci, les superficielles sont d'un développement plus avancé, plus petites, plus pauvres en granules, et elles se différencient dès avant la ponte de l'œuf en un feuillet supérieur distinct. Les plus profondes, plus volumineuses et plus riches en granules, au contraire, constituent, sur les bords du blastoderme, dès le moment de la ponte, une couche inférieure, cohérente, épaisse, le bourrelet entodermique, tandis que vers le centre, elles ne figurent encore tout d'abord qu'une couche plus lâche, en partie sur plusieurs rangs en épaisseur, en partie interrompue, qui ne tarde pas, le plus souvent pourtant, sous l'influence du début de l'incubation, à prendre la forme d'un feuillet continu grâce aux déplacements de ses éléments, lesquels pullulent et se multiplient en même temps par divisions répétées. Pour se faire une idée de l'augmentation d'éléments éprouvée par le blastoderme, il faut bien se représenter que la masse soumise à la segmentation, le vitellus plastique, n'a suffi naturellement qu'à la constitution d'un nombre défini de cellules, et que par conséquent le blastoderme, en voie d'accroissement, en est bien vite réduit aux matériaux provenant de la dissolution graduelle du vitellus nutritif, pour subvenir à la formation d'un nombre toujours croissant de cellules. Cette dissolution du vitellus nutritif commence avec l'incubation. L'appa-

L'entoderme
dérive
directement
des cellules
de segmentation
et n'a pas
de rapports
génétiques
avec l'ectoderme.

rition, à cette époque, d'une certaine quantité de liquide sous le blastoderme, dans la cavité sous-germinale et dans la couche superficielle de vitellus blanc (*vacuoles*), est un sûr indice de l'accomplissement du phénomène. Or, l'achèvement de constitution du feuillet inférieur, qui n'arrive généralement qu'à ce même moment, est un phénomène en relation avec le précédent.

Les blastodermes pourvus d'un feuillet inférieur entièrement constitué, mesurent 4 à 5^{mm} de diamètre et laissent reconnaître de champ, quand on les a séparés du vitellus, deux zones distinctes, l'aire transparente et l'aire opaque (*area pellucida* et *opaca*). L'aire transparente occupe le milieu, est circulaire et mesure environ la moitié du diamètre entier du blastoderme.

Aspect
du blastoderme
qui a deux
feuillets
complets.

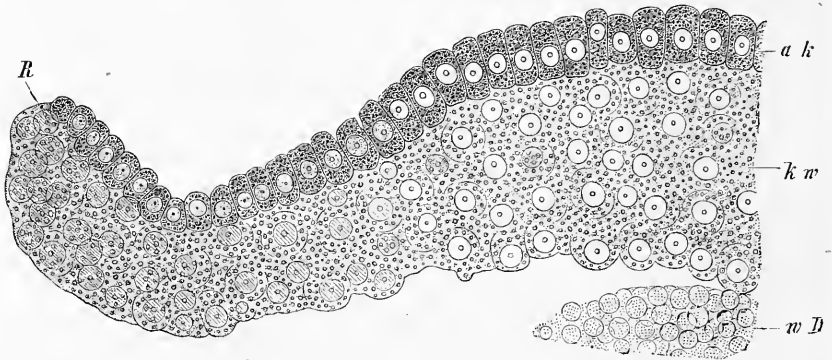


Fig. 23.

Elle est encore, maintenant, entièrement et uniformément mince, claire et transparente: ce ne sera que plus tard, quand apparaîtront les premières traces de l'embryon, qu'elle épaissira et deviendra opaque du centre vers les bords. Cette aire transparente est bordée circulairement d'une marge plus épaisse, opaque, d'environ 1^{mm} de large, l'*area opaca*. Celle-ci est déterminée par cet épaississement de l'entoderme que j'ai appelé *bourrelet entodermique* (fig. 23, 24), tandis que, au niveau de l'*area pellucida*, c'est l'ectoderme qui est généralement plus épais que le feuillet inférieur. Le feuillet supérieur mesure, en effet, au centre, 34 à 38 μ , sur les bords 19 à 32 μ d'épaisseur; au contraire, le feuillet inférieur, au niveau du bourrelet blastodermique, a de 61 à 118 μ d'épaisseur, dans l'*area pellucida* 15 à 30 seulement, abstraction faite des

Fig. 23. — Coupe transversale dans la partie externe du bourrelet blastodermique comprenant le bord même du blastoderme. (Euf de poule à la sixième heure d'incubation. Gross. deux cent cinquante fois environ. *a k*, feuillet blastodermique externe (ectoderme); *k w*, bourrelet blastodermique, épaississement de l'entoderme; *R*, bord du blastoderme; *w D*, vitellus blanc sous-jacent au bourrelet.

cas exceptionnels dans lesquels il renferme des amas de grosses sphères de segmentation. Les cellules du feuillet supérieur ont une forme allongée et mesurent de 18 à 22 μ . de hauteur; celles de l'inférieur sont plutôt sphériques et ont de 20 à 80 μ . Toute-

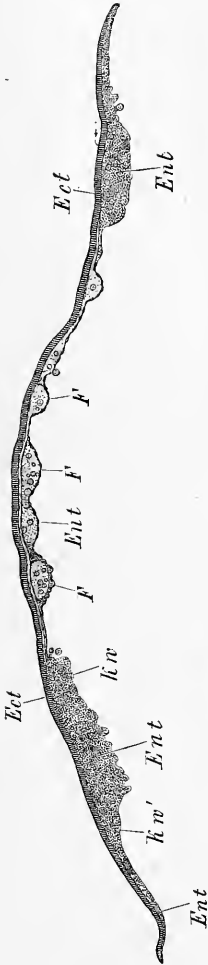


Fig. 24.

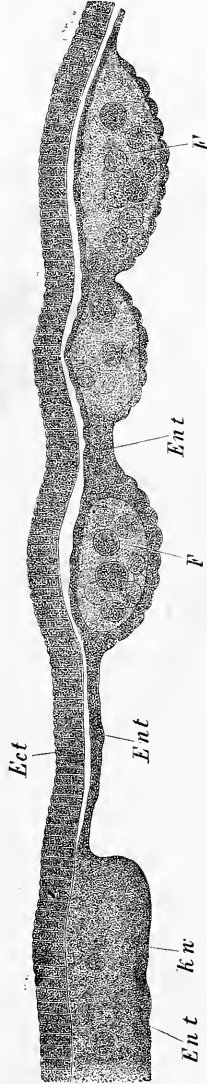


Fig. 25.

Fig. 24. — Blastoderme d'un œuf de poule fécondé, avant l'incubation, mesurant 4,5^{mm} de diamètre, du chaud été de 1874, offrant un magnifique développement. Trente-trois fois grossi. *Ect*, ectoderme; *Ent*, entoderme; *F*, sphères de segmentation formant de gros amas dans l'entoderme; *k w*, *k w'*, bourrelet blastodermique ou partie épaissie du bord de l'entoderme; *k w*, partie plus épaisse du bourrelet; *k w'*, partie plus mince.

Fig. 25. — Une portion de la figure 24 au grossissement de cent vingt fois. Les lettres comme ci-dessus.

fois, les gros éléments, ceux mesurant 40 μ . et au delà, sont rares et souvent répartis d'une manière particulière. Ils ne sont autre chose que des sphères de segmentation primitives qui sont demeurées sans changements, caractérisées par leur contenu grossièrement granuleux, et par la difficulté qu'on éprouve à reconnaître leur noyau. Elles sont habituellement logées éparses dans le bourrelet entodermique, spécialement dans la partie de ce dernier qui confine à l'*area pellucida*; mais elles peuvent exister

aussi dans la région centrale du feuillet intérieur, où on les trouve en effet souvent formant de gros amas renfermés dans l'épaisseur de ce feuillet (fig. 25).

Après que les deux feuillets du blastoderme se sont constitués, de nouvelles modifications se produisent bientôt, dont le résultat est, vers la douzième ou la quinzième heure, l'apparition de la première trace de l'embryon et la formation graduelle d'un troisième feuillet blastodermique. Pour plus de clarté, je décrirai d'abord un blas-

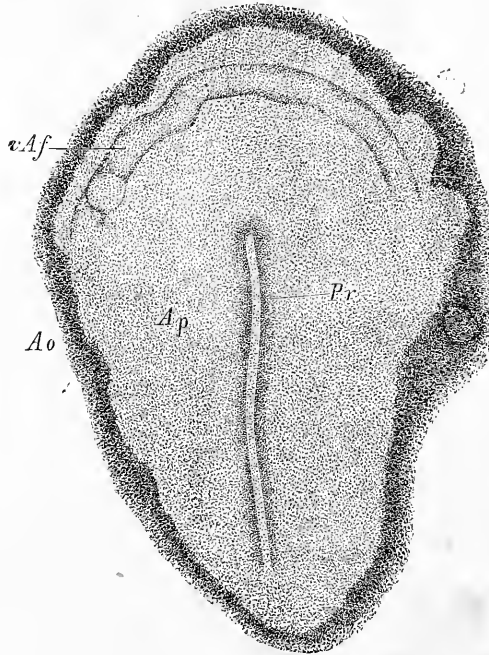


Fig. 26.

toderme de la fin du premier jour, et j'essaierai ensuite de faire comprendre comment le nouvel état de choses dérive du précédent.

Blastoderme
de la
seconde moitié
du
second jour.

Si l'on considère de face un blastoderme de la seconde moitié du premier jour, époque à laquelle il mesure 10 à 12^{mm} de diamètre, on verra qu'il offre alors en général la distinction de deux zones, que leur manière d'être à la lumière transmise peut faire appeler avec plus de raison encore maintenant qu'aux phases antérieures les aires transparente et opaque (*area opaca* et *area pellucida*). Dans l'aire transparente (fig. 26, *Ap*), dont le diamètre

Aires
transparente
et opaque.

Fig. 26. — *Ap*, *area pellucida* et *Pr*, ligne primitive d'un œuf de la vingtième heure. Gross. vingt-quatre fois. *Ao*, *area opaca*, région interne; *vAf*, repli antérieur (His).

vaut environ 1/6 à 1/7 du diamètre total, on trouve que parallèlement à l'axe transverse du vitellus s'étend une place allongée, pas nettement limitée, opaque et épaisse, le *rudiment embryonnaire* plus rapproché de l'extrémité postérieure de l'*area pellucida* que de l'antérieure, et par là légèrement excentrique. Dans l'axe de ce rudiment à son tour, et de nouveau plus près de l'extrémité postérieure que de l'antérieure, on distingue une ligne médiane, plus épaisse (*Pr*), la *ligne primitive* de v. BAER ou la *lame axile* de REMÁK (cordon axile HIS), dont les limites ne sont pas davantage rigoureuses et qui présente dans son milieu un léger sillon, la *gouttière primitive*.

Rudiment embryonnaire.

Ligne primitive.

Gouttière primitive.

L'aire opaque semble divisée dans le sens de sa largeur en deux grandes zones. L'intérieure, qui est un peu plus claire et plus mince, de 0,5 à 0,8^{mm} de large, répond à la région de l'*area opaca*, qui est pourvue actuellement de trois feuillets blastodermiques. Comme l'intermédiaire de ces trois feuillets, le *mésoderme* sera celui qui développera plus tard les premiers vaisseaux sanguins, on peut appeler dès maintenant la partie de l'*area opaca*, qui nous occupe, l'aire vasculaire, *area vasculosa* (fig. 27, *av*) et avec VON BAER, donner le nom d'*aire vitelline*, *area vitellina* (fig. 27, *av*), à la partie de l'aire opaque située plus en dehors et dont la largeur est bien plus considérable. Sur cette aire vitelline pourtant, nous distinguerons encore une zone périphérique mince et une région interne plus épaisse et plus opaque sous les termes de *zone interne* et de *zone externe de l'aire vitelline*.

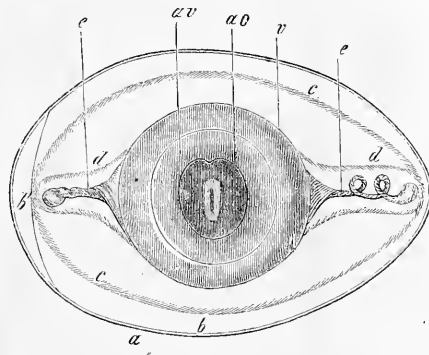


Fig. 27.

Aire vasculaire.

Aire vitelline.

On ne peut obtenir des renseignements complets sur la manière d'être d'un semblable blastoderme que par l'examen de coupes telles que celle qui est représentée dans la fig. 28. *Ect* y désigne l'ectoderme qu'on voit s'étendre sur toute la largeur du blasto-

Étude de ce blastoderme sur une coupe.

Fig. 27. — Un œuf après vingt-quatre heures d'incubation; la coquille et la membrane du test ne sont figurées qu'en coupe. D'après v. BAER. *av*, aire vitelline avec une zone foncée interne et une zone claire externe; elle marque les limites du blastoderme; *v*, vitellus; *e*, chalazes; *a*, coquille; *b*, membrane du test; *b'*, chambre à air entre les deux feuillets de la membrane du test; *c*, limite entre les couches externes et moyennes d'albumine; *d*, limite entre les couches moyennes et internes de l'albumen.

derme, et qui se montre épaissi dans la partie moyenne. Avec même extension, le feuillet inférieur ou entoderme, occupe la face inférieure du blastoderme. Extrêmement mince dans le centre, ses parties latérales montrent au contraire un épaississement très fort, le bourrelet entodermique, qui s'atténue pourtant plus en dehors et finit par une partie également très mince. Entre ces deux couches, on trouve, beaucoup moins étendu, le feuillet moyen ou mésoderme, soudé sur la ligne médiane avec

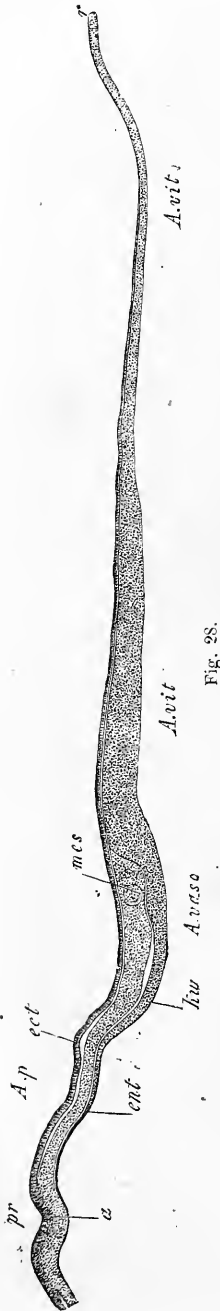


Fig. 28.

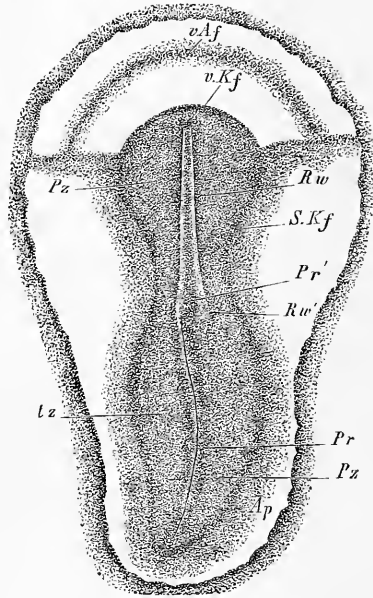


Fig. 29.

Fig. 28. — Coupe transversale à travers la ligne primitive et le blastoderme d'un œuf de poule après vingt-deux heures d'incubation. Gross. trente-neuf fois. *A. p.* aire transparente; *A. vasc.* aire vasculaire; *A. vit.* aire vitelline; *a.* ligne primitive avec *pr.* gouttière primitive; *ent.* entoderme; *kw.* bourrelet blastodermique de l'entoderme; *mes.* bord épaissi du mésoderme avec le rudiment de la veine terminale; *ect.* ectoderme.

Fig. 29. — Aire transparente et rudiment embryonnaire d'un œuf après vingt-quatre heures d'incubation, grossi environ vingt fois. Longueur de l'embryon 3^{mm}, de l'aire transparente 3,8^{mm}; *Pz.* zone pariétale; *Stz.* zone rachidienne; *Rw.* lames médullaires avec le sillon dorsal entre eux; *Rw'.* extrémité postérieure de la lame médullaire droite située à droite de la ligne primitive; *Pr.* ligne primitive; *Pr'.* extrémité antérieure de celle-ci déjetée à gauche; *Ap.* aire pellucide; *S. kf.* repli latéral marquant la limite de l'embryon; *vKf.* repli antérieur marquant la limite de la tête; *vAf.* repli antéro-externe.

l'ectoderme et constituant ainsi avec lui la *ligne primitive* ou *lame axiale a*. Les parties latérales du mésoderme, au contraire, s'étendent libres de toute adhérence entre les deux autres feuillets blastodermiques, et sur leurs bords, elles présentent un épaississement, le bourrelet marginal du mésoderme.

Pour permettre de rattacher la vue de face à la vue de profil, nous désignons dans cette dernière l'aire transparente par les lettres *A. p.*, placées au-dessus de la figure, tandis qu'au-dessous, les lettres *A. vasc.* indiquent l'aire vasculaire, et *A. vit.* l'aire vitelline, celle-ci portant ces caractères répétés près de son bord interne et près de sa marge externe.

Si les blastodermes analogues à celui que nous venons d'étudier représentent déjà, relativement à ceux des figures 14 et 24, un important progrès, la différence est encore bien plus caractérisée à un stade un peu plus avancé. La figure 29 montre précisément un blastoderme de la fin du premier jour d'incubation, dans lequel le rudiment embryonnaire est comme composé de deux parties, un segment antérieur et court et un segment postérieur plus long, séparés l'un de l'autre par une légère échancrure transverse. Le segment postérieur est absolument constitué comme tout à l'heure et porte en son milieu la ligne primitive (*Pr*) et la gouttière primitive; le segment antérieur, au contraire, laisse plus ou moins distinctement reconnaître un sillon large et peu profond, que limitent deux bourrelets longitudinaux (*Rw*), et dans le fond duquel on peut en outre distinguer la trace d'une ligne médiane obscure. Nous appellerons ces parties

Blastoderme de la fin du premier jour.

Les deux segments du rudiment embryonnaire.

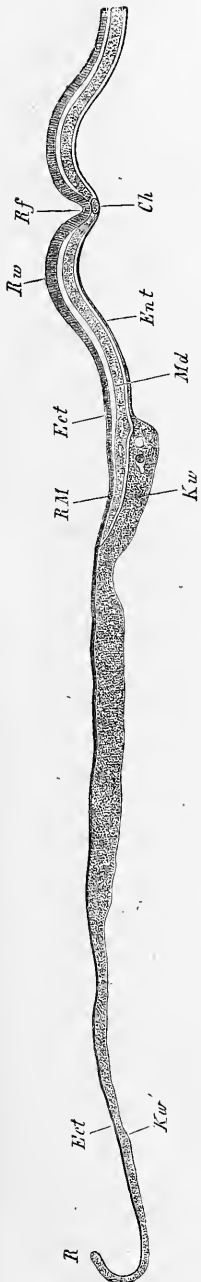

Fig. 30.

Fig. 30. — Coupe transversale à travers la partie antérieure d'un blastoderme de la vingt-deuxième heure d'incubation, provenant de la même pièce qui a fourni aussi la figure 28. Gross. quarante fois. *Ect*, ectoderme; *Mes*, mésoderme; *Ent*, entoderme; *Ch*, corde dorsale; *Rf*, sillon dorsal; *Rw*, lame médullaire; *RM*, bord du mésoderme; *Kw*, bourrelet blastodermique (épaississement de l'entoderme avec quelques grosses sphères de segmentation); *Kw'*, zone mince externe de l'aire vitelline; *R*, bord extrême du blastoderme avec deux feuillets.

Sillon dorsal.
Bourrelets
dorsaux.
Corde dorsale.

sillon dorsal ou *gouttière médullaire* et *replis médullaires*, et la ligne médiane obscure, la *corde dorsale* (*notocorde* de M. ROBIN). Ce sont là les premiers organes formés de l'embryon.

Feuillet
médullaire.

Des coupes transversales sur le segment postérieur d'un semblable blastoderme ne nous offriraient que la répétition de ce que nous avons vu tout à l'heure ; dans la région du sillon dorsal, au contraire, de telles coupes présentent un nouvel intérêt : pour la première fois, le mésoderme s'est complètement séparé de l'ectoderme ; en même temps, le premier montre l'apparition en son sein d'un organe particulier, la *corde dorsale*, pendant que simultanément, dans le second, la partie qui limite le sillon dorsal forme une lame plus épaisse à laquelle on peut donner le nom de *feuillet médullaire*. C'est un blastoderme ainsi constitué qui est représenté dans la fig. 30. On y voit facilement que les parties latérales sont encore dans le même état qu'antérieurement, tandis que dans le centre, le sillon dorsal *rf*, la corde *ch*, les replis médullaires *Rw* sont bien marqués, et le mésoderme et l'ectoderme entièrement séparés.

Origine
du mésoderme.

Après avoir reconnu, par ce qui précède, que le blastoderme primitif à deux feuillets en a acquis trois au cours du développement, nous avons à nous poser l'importante question de l'*origine du feuillet moyen*. Tous les auteurs récents, dont les vues sont exposées dans une remarque à la fin de ce paragraphe, font naître le mésoderme d'une façon ou d'une autre des bords du blastoderme et admettent que de là il gagne graduellement le centre. Quant à moi, je n'ai jamais trouvé un seul fait qui parlât en faveur d'une telle origine pour ce feuillet, et je dois au contraire exprimer, sans aucune réserve, l'opinion qu'à l'inverse de cela, *le mésoderme naît dans les parties axiales du rudiment embryonnaire, et qu'il s'étend de là graduellement vers les bords*. Toutefois, ce n'est pas chose aisée que la démonstration rigoureuse de son mode de production.

Par prolifération
de l'ectoderme.

Si on étudie le développement du mésoderme sur des coupes transversales de blastodermes préalablement durcis, datant de la sixième à la douzième ou quatorzième heure d'incubation, on reconnaît que le feuillet moyen se forme au centre du blastoderme, dans la région de l'axe longitudinal de l'embryon et procède de l'ectoderme par une prolifération des cellules de ce dernier. En d'autres mots, le mésoderme en voie de formation n'est pas autre chose que la partie inférieure ou profonde de la ligne *primitive* de BAER ou de la *lame axiale* de REMAK. D'après mes observations il est indubitable que, dans la ligne primitive, l'union de l'ecto-

derme et du mésoderme n'est pas le résultat d'une condescence secondaire, mais que ces deux feuillets ont été en relation, depuis la première apparition de cet épaissement axile, et qu'ils ne se séparent que plus tard. Il est également de toute certitude que l'entoderme ne prend aucune part à la formation de la ligne primitive, et que la lame axile ne désigne pas, comme le croit His, une place dans laquelle l'ectoderme et l'entoderme demeureraient unis, après qu'ils seraient devenus indépendants dans tout le reste du blastoderme. Si on examine la lame axile à de forts grossissements sur des coupes minces (fig. 31), on observe avec facilité, que ceux de ses éléments, qui formeront plus tard le mésoderme, sont, dès la première apparition de cette lame, en continuité parfaite avec les cellules occupant le niveau de l'ecto-

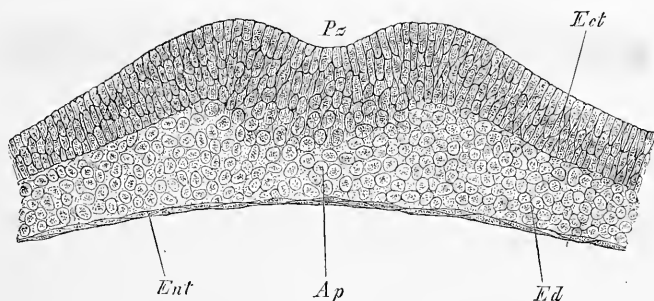


Fig. 31.

derme; et si on recherche leur mode de production on se convainc facilement qu'il y a pas mal de cas dans lesquels leur provenance et leur dérivation graduelle de l'ectoderme peuvent être suivies *in loco*, pas à pas. Voici maintenant le détail des faits : Dans les premières heures d'incubation, et cela en règle, jusque vers la huitième ou neuvième heure, l'ectoderme et l'entoderme sont entièrement séparés, et ce dernier, comme nous l'avons déjà vu, en voie de transformation en une couche continue. Puis paraît de la dixième à la douzième heure l'épaississement du blastoderme connu sous le nom de ligne primitive, lequel atteint graduellement une épaisseur de 90 à 114 μ et plus, et offre aussi bientôt, dans son milieu, une légère dépression, la gouttière primitive, limitée par deux bourrelets longitudinaux assez saillants (replis primitifs). De bonnes coupes apprennent, sans laisser le moindre doute, d'abord que l'entoderme ne participe pas à la formation de la ligne

Fig. 31. — Ligne primitive d'un œuf de poule couvé quatre jours à 30° centigr. Gross. cent cinquante fois. *Ap*, lame axile ou ligne primitive; *Pz*, gouttière primitive; *Ect*, ectoderme; *Ent*, entoderme; *Ed*, mésoderme.

primitive, mais que ce feuillet s'étend au contraire au-dessous de celle-ci en formant une couche bien délimitée de cellules plus ou moins aplaties, et en second lieu, que la ligne primitive, à sa première apparition, n'est pas autre chose qu'un épaississement auquel l'ectoderme donne naissance sur sa face profonde vis-à-vis de l'entoderme. Cet épaississement apparaît, dans sa première configuration, sur des coupes transversales, comme une lame largement adossée à l'ectoderme (fig. 32). Bientôt pourtant les bords de cette lame s'avancent des deux côtés en prolongements indépendants, en manière d'ailes, figurant ainsi des annexes de la lame logées entre l'ectoderme et l'entoderme, et gagnant graduellement jusqu'au milieu de l'espace compris entre l'*area opaca* et la ligne

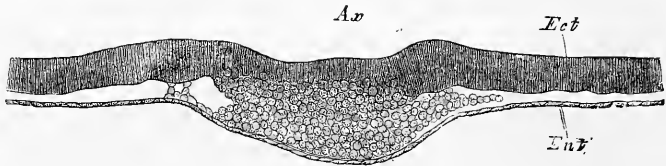


Fig. 32.

primitive, ainsi que le montre la figure 33. Or, dans des cas de ce genre, évidemment, ces annexes de la lame axile méritent le nom de mésoderme. Qu'en fait, ce ne soit pas là autre chose que le feuillet intermédiaire, c'est ce qu'apprennent les recherches ultérieures, en montrant que les prolongements latéraux de la lame axile atteignent des points de plus en plus reculés de l'*area pellucida* (fig. 34) et finissent par gagner le bord interne de l'*area opaca* (fig. 35), puisque, continuant à s'insinuer entre l'ectoderme et l'entoderme, ils s'avancent d'une plus ou moins grande quantité sur le bord de cette aire opaque (fig. 28). Comme d'autre part encore, pour le dire par anticipation, les couches profondes de la lame axile primitive se séparent plus tard des superficielles pour constituer, avec les prolongements qui viennent de nous occuper, l'ensemble du mésoderme (fig. 30), il est en tous cas bien certain que la lame axile est en étroite connexion avec la formation du feuillet moyen.

Pour tirer au clair la nature de cette relation, il faut d'abord examiner la lame axile elle-même plus minutieusement, et en second lieu, s'assurer si les parties latérales et marginales du mésoderme, ne dérivent pas d'une autre source et ne sont pas

Fig. 32. — Coupe à travers la ligne primitive d'un œuf de poule couvé deux jours à 26°. Gross. cent dix-sept fois. *Ax*, lame axile ou ligne primitive dont la partie profonde est le rudiment du mésoderme; *Ect*, ectoderme; *Ent*, entoderme.

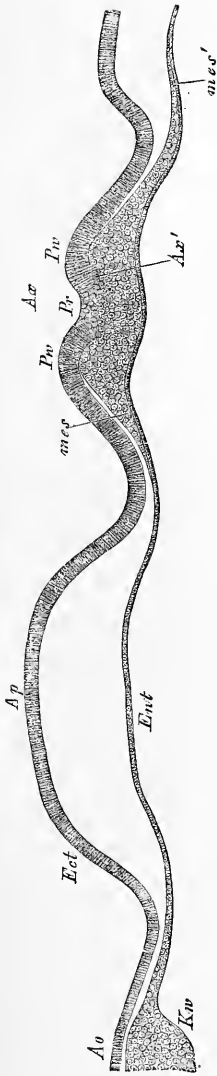


Fig. 33.

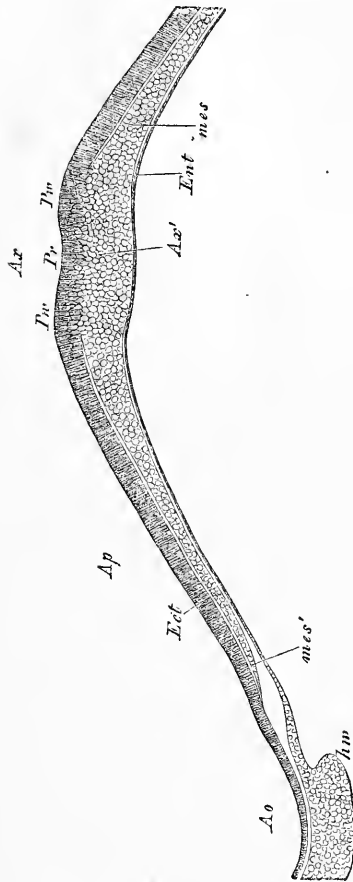


Fig. 34.

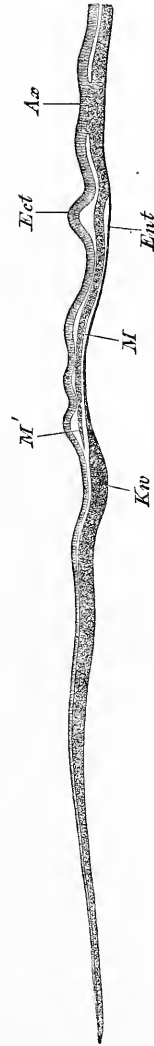


Fig. 35.

Fig. 33. — Coupe transversale d'un blastoderme de poulet après quatre jours d'incubation à 30° C. Gross. soixante-dix-huit fois. *Ap*, aire transparente; *Ao*, aire opaque; *Ect*, ectoderme; *Ent*, entoderme; *Ax*, lame axile; *Ax'*, partie profonde de celle-ci en continuité avec le mésoderme *mes* en voie de constitution; *mes'*, bord du mésoderme; *Kw*, bourrelet blastodermique; *Pw*, replis primitifs; *Pr*, gouttière primitive.

Fig. 34. — Coupe transversale passant par la ligne primitive et une partie du blastoderme d'un embryon de poule après quatorze heures d'incubation. Gross. soixante-six fois. Les lettres comme ci-dessus.

Fig. 35. — Coupe transversale par la ligne primitive et la moitié d'un blastoderme d'un œuf de poule après dix heures d'incubation. Gross. trente-deux fois. Lettres comme dans la figure 33, excepté *M*, mésoderme; *M'*, bord du mésoderme à la limite de l'*area pellucida*.

redevables de leur origine à quelque délamination ou prolifération des bords de l'ectoderme ou de ceux de l'entoderme. Cette recherche, disons-le de suite, donne le résultat entièrement précis que *tout le mésoderme provient de la lame axile*, et qu'elle-même est une émanation de la région moyenne de l'ectoderme, si bien qu'ainsi, en définitive, *le feuillet blastodermique intermédiaire du poulet est de tous points une production du feuillet supérieur.*

Si nous voulons maintenant entrer dans les détails, et si nous nous demandons d'abord si *les parties latérales* des deux feuillets blastodermiques primitifs participent à la formation du mésoderme, nous devons répondre par un non absolu. En ce qui touche l'ectoderme d'abord, de bonnes coupes de blastodermes, convenablement durcis, montrent que, en dehors de la ligne primitive, il est sans exception partout bien séparé du mésoderme, et cela même dans le cas où ce mésoderme est étroitement accolé au feuillet supérieur. Ainsi en est-il même au moment de la première formation du mésoderme, et comme d'autre part on ne trouve jamais les moindres traces d'excroissances cellulaires sur la face inférieure de l'ectoderme, il ne reste plus qu'à admettre que le mésoderme n'a aucune relation avec les parties latérales du feuillet externe. A l'époque où le mésoderme commence à apparaître comme annexe de la lame axile, l'entoderme ne consiste dans la région correspondante qu'en une simple couche de cellules aplaties, parfaitement bien délimitées du feuillet moyen, sans la moindre trace d'excroissances, et ces caractères, l'entoderme les conserve tout aussi rigoureusement dans les autres régions de l'*area pellucida*, à l'exception de la marge la plus reculée, où il s'épaissit graduellement avant que de se renfler en le puissant bourrelet de l'*area opaca*, décrit plus haut, sous le nom de bourrelet entodermique. Mais là même encore, on ne voit rien qui ressemble à une prolifération ou à une délamination du feuillet inférieur, et je dois appeler particulièrement l'attention sur ce que les cellules mésodermiques ne renferment jamais le contenu grossièrement granuleux qu'on trouve encore à ce moment dans les cellules entodermiques.

Le seul fait qu'on pourrait invoquer pour admettre que l'entoderme participe à la formation du mésoderme, c'est que quelquefois, mais rarement, l'entoderme présente sur sa face supérieure de grosses sphères de segmentation isolées, et que quelques-unes d'entre elles occupent même des niveaux qui peuvent les faire rentrer dans la circonscription du mésoderme. J'ai vu de ces

sphères dans ces situations en différents points du blastoderme ; elles sont très rares dans les parties les plus inférieures de la lame axile ; un peu plus fréquentes dans les parties latérales du mésoderme, et c'est principalement à la limite entre l'aire transparente et l'aire opaque que je les ai rencontrées. Ces corps, qu'il faut rapporter au feuillet profond primitif, sont d'ailleurs toujours si clairsemés, que quand même ils devraient être plus tard incorporés dans le mésoderme, on n'en pourrait conclure que ce feuillet est un dérivé de l'entoderme. Mais cette incorporation n'est rien moins que certaine, et il est infiniment plus vraisemblable que ces grosses cellules, après s'être converties en une multitude d'éléments plus petits, sont reprises par l'entoderme et qu'elles viennent s'étaler sur un même plan avec les éléments de ce dernier, à la faveur des déplacements dont les cellules entodermiques sont le siège. On ne saurait nier la réalité de ces déplacements quand on voit l'entoderme offrir, dans les premiers jours d'incubation, à la limite de l'aire transparente et de l'aire opaque, des inégalités extrêmement prononcées, auxquelles succède plus tard une surface parfaitement lisse.

Ainsi ce ne sont ni les parties latérales de l'entoderme ni celles de l'ectoderme qui servent de point de départ à la formation du mésoderme, et il est au contraire certain que ce feuillet tire son origine de la lame axile pour s'étendre ensuite vers les bords du blastoderme. Le problème qui nous occupe est donc ramené à celui de l'origine et du développement de cette lame axile, de la ligne primitive en un mot.

L'entoderme, nous l'avons déjà fait remarquer, n'a aucune part à la production de la lame axile qui se manifeste sous forme d'un épaissement de l'ectoderme. Si l'on pousse plus loin l'analyse, on constate qu'au niveau de la lame axile, les cellules ectodermiques des plans les plus superficiels sont allongées et disposées les unes au-dessous des autres en files (fig. 31), dont les unes, celles du milieu, se dirigent perpendiculairement en bas vers l'entoderme, et dont les latérales vont graduellement en divergeant vers les côtés comme les poils d'un pinceau, pour se transformer finalement en éléments ovalaires, sphériques ou aplatis qui occupent les parties profondes et latérales de la lame axile. Il n'est pas rare de trouver parmi elles des noyaux avec deux nucléoles et avec indices de division par formation d'une cloison ou des cellules avec deux noyaux, si bien que sans avoir été témoin de l'acte même de la division, on ne doit pas moins conclure que la lame axile est le siège d'une active multiplication cellulaire. Or, tous ces caractères,

tout ce faciès se retrouvent quand la lame axile commence à développer les ailes qui ne tardent pas à laisser reconnaître en elles les parties latérales du mésoderme; aussi ne puis-je hésiter à faire dériver le feuillet moyen, dans sa première expression, d'une prolifération des bords de la lame axile. Plus tard sans doute les cellules mésodermiques peuvent se multiplier d'une manière indépendante, mais il ne me paraît pas impossible que tout le mésoderme primitif, aussi longtemps que subsiste la lame axile, soit le produit exclusif d'une multiplication de cellules localisée dans cette lame, et qu'ainsi le feuillet intermédiaire ne commence à avoir un accroissement propre qu'à partir du moment où la lame axile se divise en deux couches. C'est là d'ailleurs, par rapport à la question actuelle, l'origine du mésoderme, un point sans importance, car avec ou sans cette faculté d'extension indépendante, le mésoderme n'en demeure pas moins toujours un dérivé de l'ectoderme.

Remarque. — La formation des feuilletts blastodermiques est une des questions les plus importantes de toute l'embryologie. Aussi consacrerai-je les lignes suivantes à un exposé plus détaillé et à une discussion critique plus approfondie des vues des auteurs modernes sur l'origine de ces feuilletts dans l'embryon de poulet.

L'œuf fécondé, comme nous l'avons vu, renferme déjà, au moment de la ponte, un feuillet blastodermique complètement constitué, le supérieur; mais REMAK, aussi bien que PEREMESCHKO et KLEIN, qui l'ont suivi, ont certainement tort d'admettre qu'à cette même époque aussi, sans aucune exception, il existe un feuillet inférieur entier. Mes observations montrent qu'en effet les plus grandes variations règnent sous ce rapport. Dans certains cas, le bord épais de l'ectoderme, le bourrelet entodermique, est seul complètement formé et la partie centrale du feuillet profond n'est représentée que par une couche irrégulière, interrompue, de grosses cellules arrondies, ainsi que HIS l'a le premier décrit exactement. Dans d'autres cas, au contraire, l'ectoderme forme déjà une couche continue avant l'incubation. La température ambiante, au moment de la ponte, paraît avoir beaucoup d'influence sur ce point, ainsi que HIS et OELLACHER l'ont déjà dit, et de plus, ajouterai-je à mon tour, le temps écoulé entre la ponte et l'instant de l'observation. C'est ainsi que HIS, opérant en plein été sur des œufs vraisemblablement pondus depuis longtemps, a trouvé des disques prolifères de 4,5^{mm}, et même une fois de 6,5^{mm}, et dans ce dernier cas avec des traces de la ligne axile. J'ai moi-même rencontré plusieurs faits de ce genre pendant les fortes chaleurs de juillet 1874. Deux œufs abandonnés pendant quarante-huit heures, dans une chambre dont la température atteignit pendant le jour 26° R., m'offrirent un blastoderme de 5,5^{mm} avec une ligne primitive bien développée. D'autre part, des œufs qui avaient été soumis, au cours de quelques essais d'incubations artificielles à basses températures, à une chaleur de 26° C. seulement, mais qui y demeurèrent exposés deux jours et vingt-deux heures, m'ont également présenté un blastoderme de 5,5^{mm} avec ligne primitive et blastoderme développé exclusivement au voisinage de cette ligne. Un œuf soumis pendant quatre jours à l'incubation à 30° C. montra une belle ligne primitive et un mésoderme en voie de formation, s'étendant en arrière jusque dans l'aire opaque, mais s'arrêtant en avant dans l'aire transparente. Trois œufs, enfin, laissés trois jours à 30° C. dans la couveuse, offrirent un blastoderme de 8^{mm} avec une belle ligne primitive et un sillon dorsal en avant. J'ai aussi porté à

une température de 40° C. des œufs qui avaient subi quatre jours d'incubation à 30° C., et j'ai trouvé dans l'un d'eux, après vingt-huit heures d'exposition à 40 degrés, un blastoderme de 2,6 cent. et un embryon bien développé avec 8 protovertèbres; dans un second, après deux jours et dix-neuf heures à 40 degrés, un embryon avec la tête déjà fortement recourbée et une aire vasculaire de 2,25 cent. Les essais de ce genre méritent d'être continués; *ceux tentés à basses températures peuvent être particulièrement importants en permettant de suivre, à la faveur du ralentissement imprimé au développement, des phénomènes que la rapidité de leur marche ne rend que difficilement accessibles autrement*, comme par exemple la formation du mésoderme. Naturellement, dans ces expériences, il ne faut pas perdre de vue que le développement normal peut subir des déviations; mais je dois dire pourtant que les feuillets blastodermiques ne m'ont offert, dans tous ces cas, aucune différence notable dans leur constitution ou leur manière d'être, à moins qu'on ne veuille considérer comme telle, dans le blastoderme de la figure 24, l'abondance des masses de grosses sphères de segmentation qui s'y présentent; c'était là pourtant un œuf qui était resté simplement abandonné à lui-même en plein air.

L'origine du mésoderme offre aux recherches bien plus de difficultés que l'étude de l'ectoderme et de l'entoderme. Tandis que REMAK le fait dériver du feuillet profond, presque tous les auteurs modernes, à l'exception de HENSEN et DURSÝ, désertent cette manière de voir, et donnent des descriptions qui, seulement d'accord sur ce point négatif, divergent singulièrement entre elles pour le reste. Chronologiquement, la première description et aussi la plus particulière que nous rencontrons est celle de HIS (12); son importance exige que nous nous y arrêtons plus au long.

Partant de ce fait, qu'avant l'incubation il n'y a qu'un seul et unique feuillet blastodermique entièrement constitué, savoir le supérieur, HIS nomme tous les autres éléments formateurs qu'on trouve à la face inférieure de celui-ci, les *prolongements sous-germinaux* du feuillet supérieur (subgerminale Forsätze), expression dont le résultat a été, contre le gré de son auteur, de faire naître l'idée que c'est l'ectoderme lui-même qui produit ces prolongements. Ceux-ci consistent en grosses cellules fortement granuleuses, mesurant le plus souvent 12 à 15 μ , mais quelquefois aussi 20, 30, 35 μ de diamètre. Vues de face, elles sont disposées par rangs simples ou multiples, et figurent en général un réseau étendu horizontalement, mais qui, souvent aussi, détache de sa face inférieure des branches qui se relient entre elles par des arcades, et circonscrivent ainsi des espaces vides, ouverts en bas sur la cavité sous-germinale, avec laquelle ils sont en libre communication. Ces branches comprennent aussi plusieurs couches de cellules, dont les inférieures sont habituellement les plus grosses.

Ces prolongements sous-germinaux du blastoderme existent aussi bien au centre que sur les bords du disque proligère, c'est-à-dire aussi bien dans l'aire transparente que dans l'aire opaque. Ceux de cette dernière région pénètrent dans cette partie du vitellus blanc qui forme ce que HIS appelle le bourrelet germinatif (*Keimwall*), et peuvent, du bord interne de celui-ci, gagner le fond de la cavité sous-germinale et s'étendre plus ou moins loin sur son plancher. On rencontre aussi quelquefois sur ce plancher des cellules isolées qui ont été détachées des prolongements sous-germinaux, et qui se distinguent des sphères plus volumineuses du vitellus blanc, à côté desquelles elles se trouvent, par l'absence d'une membrane et la présence d'un noyau. Le contenu, au contraire, ne pourrait suffire à faire distinguer ces deux sortes d'éléments, car les granules qui remplissent les cellules des prolongements (granules vitellins, HIS) ne diffèrent pas des granules les plus petits (noyaux pour HIS) des cellules du vitellus blanc.

Sous l'influence de l'incubation, le disque proligère tout entier s'étend, d'après HIS, par accroissement de ses cellules, dans les cinq à huit premières heures, de façon que de 3,6^{mm} il arrive à mesurer 5,0^{mm} de diamètre. En même

temps, les prolongements sous-germinaux s'accroissent aussi, s'unissent de plus en plus les uns aux autres dans un plan parallèle au disque, et forment ainsi dans l'aire transparente une couche continue, le *feuillet profond*, étendu à la face inférieure du feuillet superficiel avec lequel il demeure encore en étroite relation par des cellules interposées. Il faut cependant remarquer ici que la formation de ce feuillet inférieur n'est pas partout simultanée, qu'elle débute dans la partie postérieure de l'aire transparente pour gagner de là la région antérieure.

Après s'être complètement constitué dans l'aire transparente le feuillet inférieur ne tarde pas à se détacher du supérieur. Cette séparation s'effectue aussi complètement que possible dans les parties antéro-externes de l'aire transparente, suivant une zone en croissant (*zone externe*, His), mesurant en avant 0,5 à 0,7^{mm} de largeur. Dans les régions moyenne et postérieure de l'aire transparente (*zone germinale*, His), la séparation des feuillets ne se fait qu'incomplètement; ils conservent entre eux quelques traits d'union dont le nombre augmente d'avant en arrière, et de dehors en dedans. Dans l'étendue de la ligne médiane de la *zone germinale*, les deux feuillets restent intimement unis par des masses de cellules étroitement pressées et, de la sorte, se produit une ligne (*ligne axile*, His) qui divise la zone germinale en deux moitiés. His nomme « *cordon axile* » (p. 62) la masse cellulaire qui soude ainsi les deux feuillets. Ce cordon commence un peu avant le milieu de l'aire transparente et s'étend jusqu'à l'extrémité postérieure de celle-ci où il s'élargit notablement.

Le feuillet inférieur, dans les endroits où il est séparé du supérieur, est très mince (de 10 à 15 μ). Ses cellules sont en même temps arrondies, renflées, tandis qu'elles sont plus aplaties dans les endroits où il est adhérent. Ces cellules contiennent un certain nombre de granules vitellins.

Le feuillet blastodermique supérieur est maintenant épais de 12 μ à la périphérie avec des cellules sphériques sur une seule assise en épaisseur. Dans le milieu, il mesure 35 à 60 μ , et comprend environ trois couches de cellules plus ou moins allongées, placées verticalement, dont les plus petites ont 5 à 7 μ de hauteur.

Pendant que les phénomènes précédents s'accomplissent, les prolongements sous-germinaux s'accroissent aussi, d'après His, dans la région de l'aire opaque, mais sans arriver encore à y constituer un feuillet inférieur distinct. Au contraire, cette région est alors le siège, d'après His, d'une transformation très remarquable des éléments du vitellus blanc du bourrelet germinatif. Ces éléments, en effet, se dissolvent et se détruisent, pendant que corrélativement les granules qui en formaient le contenu (granules considérés comme noyaux par l'auteur), sont mis en liberté et sont pris, pour y être incorporés, par les cellules du feuillet inférieur et du feuillet supérieur dans lesquelles ils apparaissent sous forme de granulations vitellines fortement réfringentes. Cette incorporation est rangée par His au nombre des cas dans lesquels des cellules, douées de motilité, puisent au dehors et absorbent des particules solides.

En ce qui touche le développement propre du feuillet moyen, His présente des données très indéterminées qui ne laissent pas facilement indiquer quelle est sa manière de voir. A la page 67 il parle d'abord d'attaches cellulaires en manière de ponts qui relient les deux feuillets primitifs et se tendent pendant que ceux-ci se séparent. Dans la partie antérieure de l'aire transparente, ces attaches, dont on ne nous dit pas si elles appartiennent à l'un ou à l'autre des deux feuillets ou à tous les deux, doivent être entraînées presque toutes par le feuillet inférieur, pour constituer sur la face supérieure de celui-ci une mince couche, d'abord irrégulière et plus tard continue. Puis, un peu plus loin, His parle de cellules situées dans la région postérieure du disque prolifère entre les deux feuillets et qui, lors de la séparation de ces derniers, suivent, les unes,

le feuillet inférieur, les autres, le supérieur; les premières venant s'ordonner au-dessous de l'ectoderme; les secondes, au-dessus de l'entoderme, et les deux couches ainsi formées s'accroissant ensuite, la supérieure recevant même du renfort du feuillet blastodermique supérieur. De ces deux couches, la supérieure (*lame musculaire* de REMAK), est appelée par His *lame accessoire supérieure* ou *lame cutanée de la vie animale*; l'inférieure (*lame fibro-intestinale* de REMAK), est dite *lame accessoire inférieure* ou *lame musculaire de la vie organique*.

Enfin, on trouve encore dans His des données qui parlent en faveur d'une double origine du feuillet intermédiaire aux dépens des deux feuillets blastodermiques primitifs, supérieur et inférieur. Ainsi, il dit à la page 67, que dans la région postérieure du disque prolifère, à l'origine, toute ligne de démarcation tranchée entre les limites des feuillets (supérieur et inférieur) et la couche interposée (le feuillet moyen) fait défaut; les assises profondes du feuillet supérieur sont, en quelque sorte, à l'état meuble, et leurs cellules entremêlées à celles de la couche attenante; d'autre part, il n'y a encore aucun indice de l'existence indépendante d'un feuillet limitant inférieur. A la page 73, il dit: « A l'extrémité la plus postérieure de la zone germinale, la séparation se fait de telle façon que les feuillets animal et végétatif (les deux feuillets blastodermiques primitifs) s'écartent l'un de l'autre, sans qu'il reste entre eux la moindre union sur la lame axile, et ce n'est qu'après, sur leurs faces en regard, que se constituent les deux lames musculaires, sans avoir jamais été en connexion entre elles d'aucune part.

Les deux lames musculaires, qui sont ainsi, pour His, passablement indépendantes l'une de l'autre dans leur origine, confluent plus tard dans une portion de leur étendue en une lame unique appelée par l'auteur *lame musculaire d'union* (lame latérale de REMAK), et se séparent ensuite à nouveau.

Jusqu'à présent, il n'a été question que de l'aire transparente. Dans l'aire opaque, il y a aussi, d'après His, formation de prolongements sous-germinaux. Ils y produisent une couche cohérente et s'insinuent plus tard entre les éléments du bourrelet germinatif (vitellus blanc), arrivent jusqu'à la face interne de ce bourrelet, en constituant également là une couche continue. La partie du bourrelet germinatif, appelée *bourrelet interne* par His, qui a subi cette transformation et qui se rattache en-dedans au feuillet inférieur, se sépare du feuillet supérieur et se subdivise alors en une mince couche supérieure, le *feuillet vasculaire*, et en une couche inférieure plus épaisse; en d'autres termes, His admet qu'ici le feuillet moyen est un produit ou un dérivé du feuillet inférieur.

Il faut ajouter que, d'après His, la substance blanche du bourrelet germinatif n'est pas partout complètement envahie par les prolongements sous-germinaux, mais qu'il en reste une partie avec ses caractères primitifs tout autour de l'aire embryonnaire, à l'extrême limite de celle-ci, surtout près du bord postérieur. Cette partie subsistante, qui s'étend à quelque distance au-dessous de l'entoderme en voie de constitution, disparaîtra plus tard, partie détruite mécaniquement, partie dissoute, et l'aire transparente s'accroîtra d'autant.

Quant à la substance blanche de l'enceinte du germe qui est envahie, d'après His, par les prolongements sous-germinaux, celle-là se dissout en bonne partie et la portion qui reste sert plus tard à la première formation des vaisseaux et du sang.

Réservant l'examen de ce dernier point si important pour le moment où j'aurai à traiter du mode de production des premiers vaisseaux, je me bornerai à faire encore remarquer que ce que His nous dit sur la production du feuillet moyen dans la région de l'axe du rudiment embryonnaire n'est pas plus précis. Le cordon axile de His, dont nous avons déjà tant parlé, sert surtout plus tard, d'après cet auteur, à la formation de la corde dorsale et, en partie aussi, à celle des lames protovertébrales (p. 81); néanmoins, nous ne trouvons nulle part rien de positif sur son origine. Quant à l'expression déjà citée de His, à savoir que ce cordon axile est un amas de cellules entre les deux feuillets pri-

mitifs, c'est une manière de parler qui peut se concilier avec les interprétations les plus opposées.

Au total, His est certainement d'avis que les éléments du feuillet moyen sont produits *in loco*. Mais, dérivent-ils du feuillet primitif inférieur ou du supérieur ou des deux à la fois? C'est une question qui reste sans réponse précise, du moins pour le cordon axile et les lames musculaires, et qui n'est tranchée que pour le feuillet vasculaire, rattaché sans un doute possible, par l'auteur, au feuillet inférieur.

Quoi qu'il en soit, His incline avec une préférence marquée (les additions et notes qu'il a placées à la fin de son grand ouvrage en font foi), vers l'idée que la partie du feuillet moyen qui donne les muscles de la vie animale (voy. ci-dessous) dérive du feuillet supérieur et celle qui fournit les muscles lisses, du feuillet inférieur. C'est encore au même endroit de son livre que nous le voyons émettre au sujet du cordon axile, cette nouvelle opinion que ce cordon résulte de la coalescence des deux feuilletts, qu'il contient certainement plus d'éléments du feuillet supérieur que de l'inférieur, et que peut-être même il appartient entièrement au premier.

Telles sont les descriptions de His; je ne puis les ratifier, on l'a vu par mon texte. C'est, je le pense, l'emploi trop exclusif de l'acide osmique qui a conduit ainsi l'auteur à des vues inconciliables avec la réalité. Autant ce réactif est d'un grand secours quand il s'agit d'étudier la morphologie des embryons, autant son utilité est contestable quand c'est la structure histologique qui est en jeu. C'est à lui qu'il faut s'en prendre quand His déclare que dans les cicatricules développées sans fécondation l'entoderme n'est pas distinct du vitellus blanc; à lui encore, quand His ne reconnaît pas que l'entoderme présente un épaissement notable vers ses bords, et qu'il constitue un feuillet formé de cellules rondes, s'étendant aussi loin que l'ectoderme. Ce que His appelle *bourrelet du germe*, et considère comme du vitellus blanc, n'est pas autre chose que cet épaissement, ou que mon bourrelet entodermique (bourrelet marginal, GÖRRE), et ce seul fait renverse toute la théorie de His d'une participation directe des éléments du vitellus blanc à la constitution du blastoderme. C'est aussi l'emploi de l'acide osmique qui a conduit His à poser en principe l'existence des prolongements sous-germinaux du blastoderme, car ce n'est qu'après l'action de ce réactif, par suite des adhérences et des tiraillements éprouvés par les cellules de l'entoderme, qu'on voit l'ectoderme offrir ces appendices tels que His les dessine; dans des préparations à l'alcool ou à l'acide chromique on ne les observe jamais; les cellules entodermiques sur des blastoderms des premiers temps se montrent, au contraire, toutes arrondies et sans rapport direct avec l'ectoderme. Les divergences d'opinion de His, relativement à l'origine du feuillet moyen, me semblent également pouvoir être mises en grande partie sur le compte de la méthode de durcissement par le même acide, montrant soudé ce qui était séparé, et divisé ce qui était uni. Il faut reconnaître d'ailleurs que His a été très près d'arriver à une conception exacte de la lame axile comme produit de l'ectoderme, et que beaucoup de ses dessins la représentent plus fidèlement qu'il ne la décrit.

On peut en dire autant de WALDEYER (257), dont les figures 2 et 3, en ce qui touche la lame axile, sont excellentes, malgré que l'auteur soit bien éloigné de rattacher le mésoderme au feuillet externe exclusivement. Il dit avec beaucoup de raison (p. 164), que de la ligne médiane du feuillet externe (le fond de la future gouttière primitive), on voit des cellules nouvellement formées émigrer de tous côtés, s'amasser dans la région de l'axe aussi bien que s'étendre à une grande distance sur les côtés, là où seront plus tard les lames latérales; mais il ajoute qu'en même temps aussi les prolongements sous-germinaux (qui font pour lui partie de l'entoderme) prolifèrent abondamment, et que les jeunes cellules, ainsi produites, restent en partie situées dans le cordon axile, en partie se portent également sur les côtés, si bien que la lame axile est, de la sorte, un

produit des deux feuillets blastodermiques (voy. aussi n° 256, page 111).

Conséquemment, WALDEYER rapporte l'origine de la corde et des lames protovertébrales, auxquelles la lame axiale donne naissance, aux deux feuillets blastodermiques primitifs; mais il fait provenir les parties latérales du mésoderme (lames latérales de REMAK) presque entièrement de l'ectoderme, admettant pourtant (p. 168) qu'on y rencontre aussi des dérivés de l'ectoderme (voy. p. 168).

En ce qui touche le bourrelet germinatif, WALDEYER n'est pas allé plus loin que HIS et laisse indéciée la question de savoir si le vitellus blanc prend part à la formation du blastoderme. Il estime pourtant, croyant suivre en cela HIS, que certainement une grande partie des cellules qui se trouveront plus tard placées dans le rudiment embryonnaire entre les deux feuillets primitifs, y sont venues par migration du dehors et spécialement des bords du germe, c'est-à-dire du bourrelet germinatif. Cette idée rappelle l'hypothèse produite presque en même temps par PEREMESCHKO (176) que le feuillet moyen dérive d'éléments qui, partis des bords du blastoderme, ont été s'interposer entre l'ectoderme et l'entoderme. Cette hypothèse s'appuie, en première ligne, sur l'opinion émise par STRICKER (235, 236), que dans les batraciens, les cellules qui tapissent le fond de la cavité de segmentation rampent çà et là par des mouvements propres, vont se ranger sous la voûte de cette cavité, et produisent les rudiments des feuillets moyen et supérieur. C'est ce phénomène de migrations de cellules qui venait d'être ainsi constaté pour la première fois en embryologie que PEREMESCHKO a voulu faire servir à l'explication du développement des feuillets blastodermiques dans le poulet. Il a donc pris les sphères qui, dans cet être, reposent sur le fond de la cavité sous-germinale et qu'OELLACHER a interprétées plus tard résolument comme sphères de segmentation; il les a étudiées au point de vue de leur motilité et a constaté qu'à une température de 32 à 34° C., elles montrent des contractions et expansions d'une remarquable lenteur pourtant. Basé là-dessus et sur l'impossibilité, a-t-il cru, de rattacher l'origine du mésoderme au feuillet supérieur ou à l'inférieur, PEREMESCHKO a admis que les sphères en question s'insinuent, dans la région du bourrelet germinatif (HIS), entre l'ectoderme et l'entoderme, et que, continuant à progresser en même temps qu'elles se divisent en éléments plus petits, elles venaient constituer le feuillet moyen. A l'appui de cette supposition, il ne cite plus qu'un seul fait, c'est qu'il a réellement trouvé de ces sphères entre l'ectoderme et l'entoderme (fig. 5) et dans un cas, dans le mésoderme lui-même (fig. 6). OELLACHER (168, fig. 12) et KLEIN (122, fig. 2 et 4) ont également rencontré des cas semblables qui se concilient tout à fait avec l'hypothèse de PEREMESCHKO sur la formation du feuillet intermédiaire, et il faut signaler, en outre, que KLEIN aussi a observé les mouvements des sphères qui nous occupent. Mais pourtant, comme aucun de ces savants ne s'est trouvé en mesure de nous prouver par des faits le développement graduel du mésoderme à partir du bord de l'*area pellucida*, non plus que d'établir avec certitude la réalité de l'immigration des grosses sphères de segmentation, l'hypothèse de PEREMESCHKO n'a aucun droit à faire valoir en faveur de sa validité, et d'autant moins qu'il existe dans une tout autre direction des observations positives et qu'il est facile de prouver qu'aucun des trois auteurs dont nous parlons n'a connu d'une manière suffisante la région marginale du blastoderme. Je vais d'ailleurs revenir sur ce dernier point à propos des vues de GÖRTE, mais je veux dès maintenant faire remarquer que la formation de la ligne primitive aux dépens de l'ectoderme, et le développement du mésoderme aux dépens de cette ligne, ont pu être suivis par moi pas à pas, ainsi que la chose est dite dans le texte. Et, ce qui vient encore à l'appui de mon opinion, c'est que PEREMESCHKO qui, sans aucun doute, a observé avec soin et donné beaucoup de bonnes figures, est lui-même forcé d'avouer (voy. page 11) : *que la partie centrale du feuillet intermédiaire se développe plus tôt que les autres régions*. Il y a aussi d'excel-

lentes figures de cet auteur (fig. 7, 8, 12) qui montrent le mésoderme existant seulement dans l'aire transparente, très mince sur ses bords, tandis qu'il est très épais dans la lame axile. Il est étonnant que ces dessins ne l'aient pas conduit à une autre manière de voir.

J'arrive maintenant aux auteurs les plus récents : GÖTTE, BALFOUR, FORSTER et DURANTE. GÖTTE (107) conteste que le feuillet supérieur participe, à aucune époque et de quelque manière que ce soit, à la production du feuillet intermédiaire, qu'il fait entièrement dériver du primitif inférieur. Voici comment : ce sont, d'après lui, les éléments du bourrelet marginal de l'entoderme qui émigrent dans la région centrale du blastoderme et produisent, en ce point, une lame épaisse qui se dédouble bientôt en deux couches représentant le feuillet inférieur et le feuillet moyen. La conséquence de ce phénomène est la disparition totale du bourrelet marginal dans la partie antérieure et les parties latérales adjacentes du blastoderme, tandis qu'en arrière le bourrelet continue à exister, mais très aminci. D'ailleurs, GÖTTE n'a rien vu de l'union de l'ectoderme et du mésoderme dans la lame axile, et il est aussi opposé à l'hypothèse de PEREMESCHKO et consorts, touchant l'immigration des grosses sphères de segmentation à partir des bords de la cavité sous-germinale.

Je ne puis pas davantage donner mon assentiment à cette description de GÖTTE, cela ressort suffisamment des remarques antérieures. La méprise de cet observateur distingué et zélé tient à ce qu'il n'a pas plus reconnu que les auteurs précités que le bourrelet marginal du blastoderme avant l'incubation, ou si l'on aime mieux la marge épaissie de l'entoderme, en modifiant graduellement ses éléments et en croissant en tous sens, en largeur et en épaisseur, se transforme en le bourrelet blastodermique de HIS. C'est par là que GÖTTE a été amené à croire que le bourrelet marginal disparaissait et passait dans la constitution du blastoderme. GÖTTE est d'ailleurs arrivé très près, plus près qu'aucun autre, d'une connaissance exacte du bourrelet marginal comme bord épaissi de l'entoderme, et je ferai encore remarquer qu'il a été influencé dans son travail par les idées qu'il avait retirées de ses études sur les poissons et les batraciens, et que le désir de comprendre dans une même formule le développement des feuillets blastodermiques dans le règne entier des vertébrés, a pu l'amener à interpréter les phénomènes offerts par le poulet autrement qu'il ne l'eût fait sans aucune préoccupation de ce genre.

D'après F. M. BALFOUR et M. FORSTER (59, 45), le feuillet intermédiaire est formé partie par des cellules du feuillet inférieur primitif, partie par des sphères de segmentation qui s'insinuent entre les deux feuillets primitifs, à partir du bord de l'entoderme, d'une manière analogue à celle que PEREMESCHKO a imaginée le premier. Ces cellules se multiplient par formation endogène, et cela d'abord dans la région médiane de l'*area pellucida*; le résultat de cette prolifération, en ce point, est la lame axile qui demeure toujours indépendante de l'ectoderme, d'après ces auteurs. Plus tard, il y a également une multiplication cellulaire du même genre dans les parties périphériques entre les deux feuillets, c'est-à-dire sur les bords de l'aire transparente et la marge interne de l'aire opaque, à la faveur de l'arrivée constante de nouvelles sphères de segmentation, quittant la cavité sous-germinale pour venir s'adjoindre au feuillet moyen et le renforcer. Je ne puis que répéter, à propos de cette manière de voir, ce que j'ai déjà dit, que le mésoderme dérive seulement et exclusivement de l'ectoderme, et j'ajouterai que FORSTER et BALFOUR, eux aussi, n'ont pas reconnu que l'entoderme a toujours la même extension que l'ectoderme, et que le bourrelet marginal du blastoderme, avant l'incubation, devient directement le bourrelet de la période suivante (bourrelet germinatif de HIS). A ce sujet, on rencontre chez ces deux auteurs une donnée qui, pour n'être pas juste, n'en est pas moins digne de remarque, c'est que l'entoderme, qui n'arrive d'abord que jusqu'au bord de l'aire transparente, s'accroît en superficie, parce que les éléments du vitellus blanc qui lui parviennent acquièrent graduellement un noyau

et se juxtaposent à lui. Ces cellules ne sont pas autre chose, d'après ce que j'ai pu voir, que les cellules primitives du bourrelet marginal, qui sont pourvues de fins granules aux premiers stades, qui, plus tard, sous l'influence de l'incubation, présentent une granulation plus grossière en absorbant des éléments mis en liberté par la dissolution du vitellus, et qui, finalement, redeviennent plus claires à partir de l'aire transparente vers les bords.

DURANTE (92) s'exprime d'une façon à peu près semblable à celle des auteurs anglais. Il est pourtant plus enclin qu'eux à nier la participation des grosses sphères de segmentation à la formation du feuillet moyen, bien qu'il se soit aussi convaincu des mouvements dont ces sphères sont douées.

Voyez aussi les nouveaux travaux de HIS (117 a et b) et de DISSE (*Arch. f. mikrosk. Anatom.*, XVI, p. 545).

§ 10.

DE LA PREMIÈRE APPARITION DU RUDIMENT EMBRYONNAIRE JUSQU'À CELLE DES PREMIÈRES PROTOVERTÈBRES.

Nous avons exposé dans le paragraphe précédent le mode d'origine et la manière d'être primitive des trois feuilletts blastodermiques. Nous n'avons pu dans cette étude éviter de faire allusion à certaines conformations initiales de l'embryon, et ce sont maintenant ces premières transformations morphologiques qu'il faut étudier d'une manière toute spéciale et plus étendue.

Le blastoderme n'éprouve aucune modification notable dans les premières heures d'incubation ; il s'étend simplement en surface et cette surface se montre encore divisée en deux zones circulaires, les aires transparente et opaque, comme dans l'œuf après la ponte. De la huitième à la dixième heure, la zone transparente en voie d'accroissement présente, dans sa partie médiane, une figure arrondie, opaque, occupant une position un peu excentrique, en ce sens qu'elle est plus rapprochée de l'extrémité de l'aire qui répondra par la suite aux parties postérieures de l'embryon que de l'extrémité opposée. La cause de cette opacité provient de l'épaississement de l'ectoderme commençant à cette époque. De la dixième à la quatorzième heure, on voit paraître la ligne primitive dont nous avons déjà parlé ou lame axile de REMAK dans l'aire transparente devenue maintenant pyriforme. C'est une ligne à contours peu marqués, longue environ de 1^{mm}, large de 0,2^{mm} (fig. 36), plus voisine de l'extrémité postérieure de l'aire que de l'antérieure, et qui, peu de temps après son apparition, se montre distinctement sous l'aspect d'un léger renflement du blastoderme dans l'étendue correspondante. Cette ligne saillante est parcourue suivant sa longueur par la *gouttière primitive*, que limitent deux replis peu proéminents, les *replis primitifs*. Dans la région qui

Apparition
de la ligne
de la gouttière
et des replis
primitifs.

sera plus tard céphalique, et qui répond à la partie la plus large de l'aire transparente, les replis primitifs se continuent l'un avec l'autre par une ligne arquée; en arrière, au contraire, ils s'atténuent jusqu'à s'effacer sans limite précise et la gouttière avec eux.

Des coupes transversales montrent, comme nous l'avons fait voir dans le paragraphe précédent, que cette première figure qui se dessine dans le blastoderme résulte d'une prolifération de

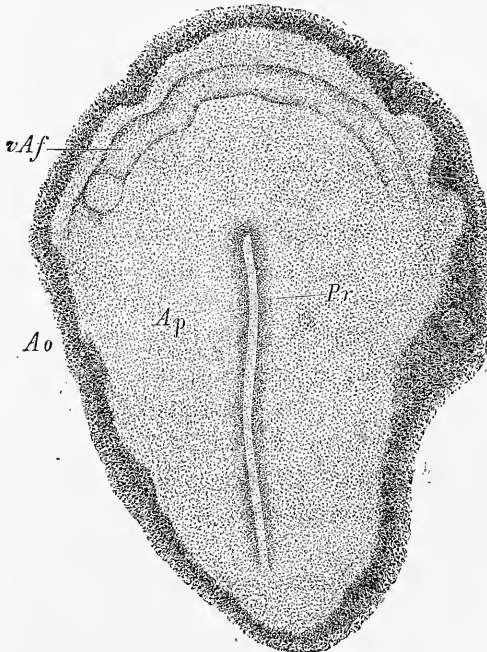


Fig. 33.

l'ectoderme suivant son axe, dans laquelle il faut voir le préluce de la formation du feuillet moyen. Mais cette figure a aussi d'autre part une importance morphologique très grande, car la ligne primitive représente le rudiment duquel procéderont graduellement les organes axiles si essentiels de l'embryon, le système nerveux central, la corde dorsale et les protovertèbres.

Une fois la ligne axile constituée, la partie de l'aire transparente qui l'entoure ne tarde pas à s'épaissir, pendant que

simultanément la ligne s'accroît en longueur, mais très peu seulement en largeur. Cet épaissement se manifeste sous l'aspect d'une zone légèrement trouble ou opaque environnant la ligne, et dont la forme générale est à une faible échelle, la même que celle de l'aire transparente, plus large par conséquent à l'extrémité céphalique de la ligne primitive qu'à l'opposite. Il faut remarquer en outre que cette *zone marginale* de la ligne primitive, c'est ainsi que je l'appelle, est plus avancée dans son développement en avant qu'en arrière, et que, de la quinzième à la vingtième heure, elle donne naissance dans l'axe de cette partie antérieure

Zone marginale
de la ligne
primitive.

Fig. 36. — Aire transparente *Ap* et ligne primitive *Pr* d'un œuf à la vingtième heure d'incubation. Gross. vingt-quatre fois. *Ao*, aire opaque dont on ne voit que la zone la plus interne; *vAf*, repli antérieur de His.

à une ligne plus épaisse, ressemblant à un appendice de la ligne primitive, auquel je donnerai le nom d'*appendice céphalique* (fig. 37 *pr'*). Cet appendice et la région adjacente de la zone marginale représentent le premier rudiment de la tête.

C'est de cet appendice céphalique que procède maintenant directement le développement ultérieur, de la façon dont on le voit

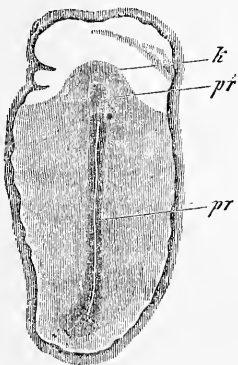


Fig. 37.

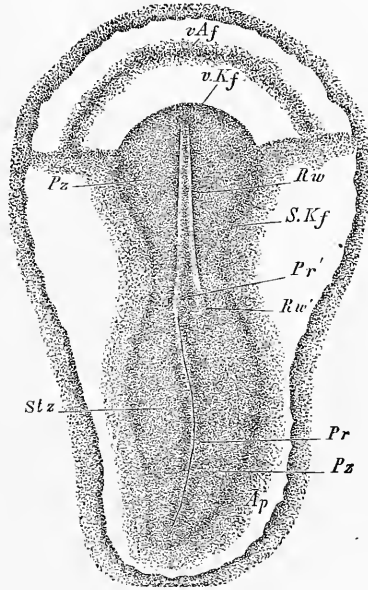


Fig. 38.

sur la figure 38. En s'allongeant, cet appendice produit sur sa surface un sillon placé en général dans le prolongement de la gouttière primitive, mais souvent aussi un peu asymétrique, c'est-à-dire déjeté vers la droite; il est limité par deux bourrelets d'un relief apparent. Ce sillon et ces bourrelets ne sont autres, comme la suite nous le révélera nettement, que le *sillon dorsal* et les *lames dorsales* (*Rw*) de la tête dans leur première expression, et

Sillon dorsal
et
lames dorsales.

Fig. 37. — Aire transparente et rudiment embryonnaire d'un embryon de poulet de la fin du premier jour. Gross. dix-sept fois. *pr*, ligne primitive; *pr'*, appendice céphalique de cette ligne; *k*, partie latérale du rudiment céphalique ou zone pariétale de la tête.

Fig. 38. — Aire transparente et rudiment embryonnaire d'un œuf de poule de la vingt-septième heure. Gross. environ vingt fois. Longueur de l'embryon, 3^{mm}; de l'aire transparente, 3,8^{mm}. *Pz*, zone pariétale; *Stz*, zone rachidienne; *Rw*, lames dorsales avec sillon dorsal entre elles; *Rw'*, extrémité postérieure de la lame dorsale droite, située à droite de la ligne primitive; *Pr*, ligne primitive; *Pr'*, extrémité antérieure de cette ligne un peu déviée à gauche; *Ap*, aire transparente; *sKf*, replis latéraux limitant l'embryonnaire; *vKf*, repli céphalique marquant la limite de la région céphalique; *vAf*, repli antéro-externe de His.

déjà à la fin du premier jour ou au commencement du second, ils se sont assez transformés pour que leur signification ne soit plus douteuse. Auparavant déjà, l'extrémité antérieure de l'appendice céphalique s'est légèrement soulevée au-dessus du plan de l'aire transparente (fig. 38), en même temps qu'elle s'est infléchie de manière à regarder en bas et en arrière. Vue d'en haut à ce moment, elle est limitée par une ligne arquée, *repli germinatif antérieur* de HIS (*repli céphalique* des auteurs) *v Kf*, tandis que regardée du côté ventral elle dessine un étroit « rebord ». Au-dessous et en avant de cette saillie de l'extrémité antérieure, existe une dépression en manière de fosse, très peu profonde dans les premiers stades, mais qui se creusera de plus en plus au cours du développement. Devant cette fosse à son tour est un second repli assez faible, étendu parallèlement au premier, le repli *antéro-externe* de HIS, ou repli amiotique (*v Af*).

Si maintenant, avant de nous engager plus avant, nous nous demandons de quels phénomènes internes résultent les aspects que nous venons de décrire, l'étude de coupes transversales et longitudinales nous fera facilement reconnaître que la zone épaisse qui entoure la ligne primitive, et que j'ai appelée zone marginale, n'est autre que le relief produit par le mésoderme en voie d'extension. Effectivement, le feuillet moyen, comme nous le savons, se développe à partir de la ligne primitive et cela dans toutes les directions, aussi bien des deux côtés qu'en avant et qu'en arrière de cette ligne. En continuant à pousser, le mésoderme ne tarde pas, à la vérité, à atteindre le bord de l'aire transparente et à empiéter aussi sur le terrain de l'aire opaque (fig. 28), d'où suit que la zone marginale de la ligne primitive n'est égale à la totalité du mésoderme développé que dans les premiers moments qui suivent l'apparition de ce feuillet, et que plus tard elle répond seulement aux parties axiales du mésoderme, la ligne primitive exceptée, parties qui s'accusent bientôt par leur notable épaissement. Mais à l'origine, il ne saurait aucunement être question d'attribuer une limite rigoureuse à la zone marginale de la ligne primitive, cette limite n'apparaissant que plus tard à l'époque où le sillon dorsal devient plus manifeste dans la région de la tête.

Nous avons trouvé tout à l'heure que le bord du mésoderme s'étend rapidement jusque dans l'aire opaque où il vient se placer entre l'ectoderme, très mince ici, et le puissant bourrelet de l'entoderme. Le bord de ce mésoderme étant très mince au début, et constitué seulement par une ou deux assises de cellules, ne se trahit pas tout d'abord ou ne se reconnaît que très difficilement à

un examen de champ. Ce n'est qu'au second jour, quand ont lieu les préludes de la formation des vaisseaux, que le bord mésodermique dont il s'agit s'épaissit et qu'il se révèle à la surface du blastoderme, avec une netteté toujours croissante, dans la région où apparaîtra plus tard la *veine terminale*. A partir de ce moment, la zone interne de l'aire opaque dans toute l'étendue où règne le mésoderme se nomme l'*aire vasculaire* et la zone qui vient en dehors de celle-ci, l'*aire vitelline*.

Quand la partie céphalique du rudiment embryonnaire a atteint une longueur de 1,3 à 1,5^{mm}, et le rudiment tout entier la taille de 3,0 à 3,3^{mm}, on voit apparaître un peu en avant du milieu de l'embryon la première trace du cou et de la segmentation ultérieure du tronc, sous forme de ce qu'on a appelé les protovertèbres. Mais pour mieux faire comprendre les choses, prenons d'abord pour point de départ un embryon chez lequel cette segmentation soit déjà bien apparente, tel que celui de la figure 39 par exemple. Cette figure nous montre, dans le champ de plus en plus piriforme de l'aire transparente, le rudiment embryonnaire, étendu sous forme d'une ligne de 3,52^{mm} de long sur 1^{mm} et même plus de large. Son extrémité céphalique *K* est déjà notablement soulevée à la surface du blastoderme, et cette extrémité se montre sous forme d'un sommet arrondi, ayant déjà un caractère d'autonomie bien marqué et mesurant 0,3^{mm} de long sur 0,4^{mm} de large. Les côtés, au contraire, ne sont séparés de l'aire transparente environnante que par un faible sillon de chaque côté, *sillons limitants latéraux* de Hrs (Seitliche Grenzrinne). En arrière enfin, le rudiment embryonnaire n'a pas de limite précise. La partie antérieure, qui est aussi la plus considérable, de ce rudiment embryonnaire peut

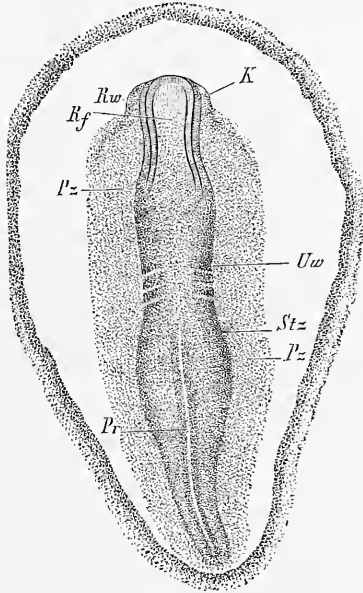


Fig. 39.

Fig. 39. — Aire transparente *Ap* et rudiment embryonnaire pourvu de 3 à 4 protovertèbres d'un embryon de poulet, au commencement du deuxième jour (trentième heure). Gross. vingt fois. *Rf*, sillon dorsal; *Rw*, lames dorsales; *K*, rudiment céphalique, partie en relief; *Stz*, zone rachidienne; *Pz*, zone pariétale; *Uw*, protovertèbres; *Pr*, ligne primitive.

être subdivisée en trois zones longitudinales, une impaire et médiane, à laquelle je donnerai avec His le nom de *zone rachidienne*, *Stz* (Stammzone) et deux autres étendues l'une à droite et l'autre à gauche de la première, que j'appellerai, avec le même auteur, *zones pariétales*, *Pz* (Parietalzone). La zone rachidienne montre dans sa partie céphalique, sur la ligne médiane, le sillon dorsal *Rf*, large de 0,085^{mm} à 0,114 et très profond, limité par les lames dorsales *Rw* fort saillantes. Elles sont, en général, un peu plus rapprochées l'une de l'autre en arrière et se réunissent en avant en manière d'arc; elles ont une épaisseur dont on peut prendre une idée par l'écartement des deux traits qui la mesurent. Plus en arrière, le sillon dorsal devient graduellement de moins en moins profond et de plus en plus large jusqu'au double de sa largeur primitive. Simultanément, les lames dorsales s'atténuent jusqu'à devenir imperceptibles à une faible distance en avant des protovertèbres et dans la région de celles-ci. Puis vient une région dans laquelle la zone rachidienne présente de chaque côté trois masses cellulaires, chacune de forme carrée, bien circonscrites, la première étant seulement moins nettement délimitée en avant qu'en arrière. Ce sont les *protovertèbres* (*Uw*), comme on les nomme, n'offrant que de légères différences de configuration et de grandeur dont on peut juger à l'inspection de la figure. Cette région des premières protovertèbres est le rudiment de la partie la plus antérieure du cou. Vue de face, elle s'accuse sous forme d'une portion étranglée de la zone rachidienne, car cette zone en effet est notablement plus large en avant et en arrière des protovertèbres. D'autre part, quand on observe l'embryon avec un microscope stéréoscopique, et sur des coupes longitudinales, on reconnaît qu'il y a au niveau qui nous occupe, une légère dépression, *gouttière transverse* de His.

A peu de distance des protovertèbres on voit sur la ligne médiane de la zone rachidienne, la *ligne primitive* (*Pr*) avec la *gouttière primitive*, s'étendant en décrivant de légères sinuosités jusqu'à l'extrémité postérieure du rudiment embryonnaire, et mesurant 1,79^{mm} dans sa plus grande extension. L'extrémité antérieure de la ligne primitive ne paraît plus ici limitée par un trait net comme auparavant, mais elle se perd insensiblement sur le plancher du sillon dorsal qui existe encore, et est même largement ouvert en arrière des dernières protovertèbres actuelles. C'est au niveau de l'extrémité antérieure de la ligne primitive que la zone rachidienne qui la borde présente la plus grande largeur; elle se rétrécit rapidement en arrière, et ne forme plus qu'une

Zone
rachidienne,
zones pariétales.

Protovertèbres.

étroite bordure autour de la seconde moitié de la ligne pour disparaître tout à fait à l'extrémité postérieure de celle-ci.

La *zone pariétale* du rudiment embryonnaire (fig. 39 *Pz*) est le reste de la zone marginale primitive, et représente la portion de celle-ci qui n'a pas passé dans la constitution de la zone rachidienne. Étroite à l'extrémité céphalique la plus antérieure, elle se dilate bientôt et s'étend en arrière avec une largeur uniforme, un peu resserrée seulement à la hauteur des protovertèbres. Ce n'est qu'au niveau de la seconde moitié de la ligne primitive qu'elle commence à se rétrécir graduellement, mais elle arrive aussi loin en arrière que l'extrémité elle-même de cette ligne accusée ici par un trait de toute netteté. A leur commune limite postérieure, la ligne et la zone en question ne sont séparées que par une distance excessivement faible du bord de l'aire transparente, tandis qu'en avant l'intervalle est bien plus considérable. Le blastoderme que nous venons de décrire ne présentait pas de repli antéro-externe.

Si on examine un embryon analogue à celui qui nous occupe par sa face inférieure ou ventrale, les zones et les parties que nous avons décrites ne se laissent plus reconnaître que vaguement et indistinctement. Une seule particularité nouvelle se révèle, c'est le rebord de l'extrémité céphalique qui s'offre maintenant en toute netteté, et qui déjà à ce stade recouvre une fossette ou cavité peu profonde, qui n'est pas autre chose que le premier rudiment de la partie antérieure du tube digestif. L'orifice très large encore qui donne accès dans cette cavité, se nomme *entrée antérieure de l'intestin* ou *orifice pharyngo-ombilical* et ne doit pas être confondu avec l'orifice buccal qui s'ouvrira plus tard à un tout autre endroit.

Orifice
pharyngo-
ombilical.

Si nous nous demandons maintenant comment l'état représenté dans la figure 39 a succédé à celui qui est dessiné dans la figure 37, nous n'aurons pas de peine à répondre en comparant avec ces deux dessins les états intermédiaires reproduits dans les figures 40 et 41. Tandis que la ligne primitive au total ne se raccourcit pas beaucoup, l'ensemble de la partie céphalique du rudiment embryonnaire s'accroît d'une façon très notable au cours du développement, et atteint graduellement, avec la partie cervicale la plus antérieure qui s'y rattache et qui commence à se révéler aussi à cette époque, la valeur d'un tiers de la longueur totale du rudiment et même plus. Simultanément à cet accroissement, la partie la plus antérieure du rudiment embryonnaire se transforme de plus en plus dans sa région médiane et à son extrémité. Le bord infléchi de

cette dernière continue à s'infléchir et à s'avancer en dessous davantage (fig. 42); le repli céphalique s'accuse plus nettement, pendant que l'extrémité antérieure qui était primitivement très large acquiert graduellement la forme d'une extrémité distincte. Le sillon dorsal s'y élargit de plus en plus; les bords qui le limitent, lames dorsales, proéminent peu à peu davantage près de l'extrémité libre. Corrélativement à ces changements, la subdivision de

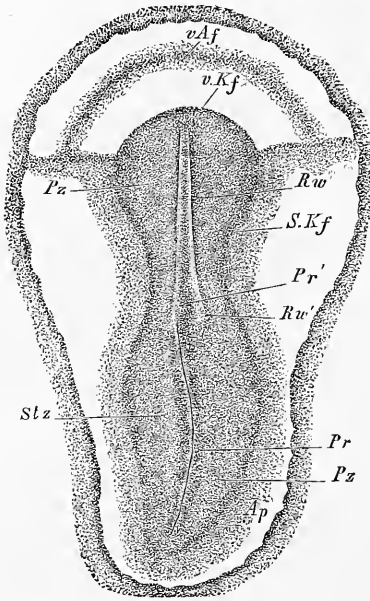


Fig. 40.

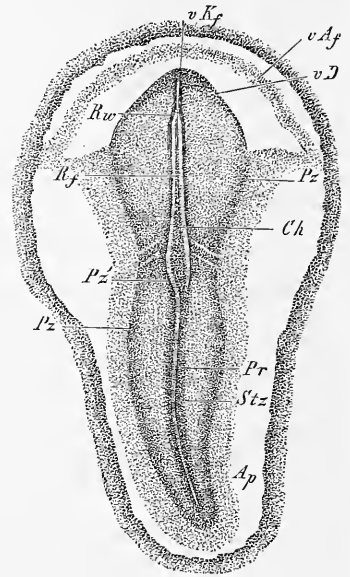


Fig. 41.

la partie antérieure du rudiment en zone rachidienne et zones pariétales devient plus nette et la première offre les premières traces des protovertèbres. La formation de ces protovertèbres s'annonce d'abord par une désagrégation des éléments suivant une ligne transversale située à environ 0,14^{mm} en avant de la ligne primitive. Cette désagrégation amène bientôt la production d'une fente qui semble couper en deux les parties latérales de la zone rachidienne, mais qui pourtant, comme le montrent les sections longitudinales, a son siège exclusivement dans le feuillet

Formation
des
protovertèbres.

Fig. 40. — Aire transparente et rudiment embryonnaire d'un œuf à la vingt-septième heure d'incubation. Gross. vingt fois environ. Longueur de l'embryon, 3^{mm}; de l'aire transparente, 3,8^{mm}. Lettres comme dans la figure 38. Entre les lames dorsales, on voit par transparence dans le fond du sillon la corde dorsale.

Fig. 41. — Aire transparente et rudiment embryonnaire avec deux protovertèbres, au commencement du deuxième jour. Embryon 3,18^{mm}. Aire transparente 3,56^{mm}. Gross. environ dix-neuf fois. Lettres comme dans la figure 38. *R.f.*, partie moyenne du sillon dorsal d'ailleurs très superficiel encore; *v.D.*, bord réfléchi de l'extrémité céphalique vu par transparence; *C.h.*, corde.

moyen. A cette première fente à droite et à gauche s'en ajoute bientôt une deuxième, placée plus en arrière, qui est également distante d'environ 0,14 à 0,19^{mm} de la ligne primitive, ce qui prouve qu'au cours de la formation des protovertèbres il y a un refoulement de la ligne primitive en arrière, dont la raison sera expliquée plus tard. Par la production de la première et de la seconde fente se trouve constitué le rudiment d'une protovertèbre, mais qui n'est pas l'antérieure, car bientôt, en avant de la première fente, une autre fente se produira. La protovertèbre nouvelle qui se trouvera ainsi accusée, la seconde dans l'ordre chronologique, est la première dans l'ordre sérial, la plus antérieure de toutes, car à partir de celle-ci, toutes les fentes et toutes les protovertèbres qui seront encore formées, le seront en arrière de la seconde fente et de la première protovertèbre constituées. Remarquons encore que les protovertèbres qui apparaissent d'abord sont au début très larges et se perdent sur le bord sans limites tranchées. Plus tard, elles se rapprocheront les unes des autres sur la ligne médiane, s'épaissiront et paraîtront plus étroites et mieux délimitées.

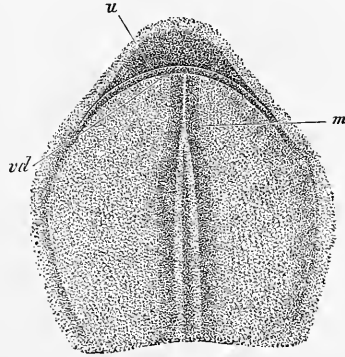


Fig. 42.

Revenons maintenant à notre examen de face des rudiments embryonnaires. Sur un embryon de la trente-sixième heure, qui n'offrait cependant que 3^{mm} de long (fig. 43), nous trouvons les rapports suivants. Le rudiment embryonnaire tout entier est devenu plus étroit et plus long, l'accroissement de longueur provenant surtout de la région céphalique et des parties situées entre la première protovertèbre et l'extrémité antérieure de la ligne primitive. Quant à celle-ci, elle diminue graduellement de longueur.

Examen de face
d'un embryon
de
la trente-sixième
heure.

En ce qui touche les différentes parties en particulier, la tête paraît maintenant plus longue, mieux délimitée; le sillon dorsal, à quelque distance en arrière de l'extrémité céphalique, la plus antérieure, est déjà fermé par la réunion des lames dorsales, la ligne de suture se décelant encore nettement (*Mn*). Tout à fait à l'extrémité antérieure de la tête pourtant, le sillon dorsal subsiste

Fig. 42. — Tête de l'embryon de la figure 41 vue du côté ventral. Fort grossiss.
u, marge réfléchie en dessous et en arrière de l'extrémité la plus antérieure de la tête;
vd, orifice pharyngo-ombilical; *m*, tube médullaire en voie de formation.

encore sous forme d'une gouttière de moyenne largeur (*R f'*). On le retrouve aussi, également ouvert, en arrière, à partir du milieu de la tête, mais il ne tarde pas à se dilater, au point d'occu-

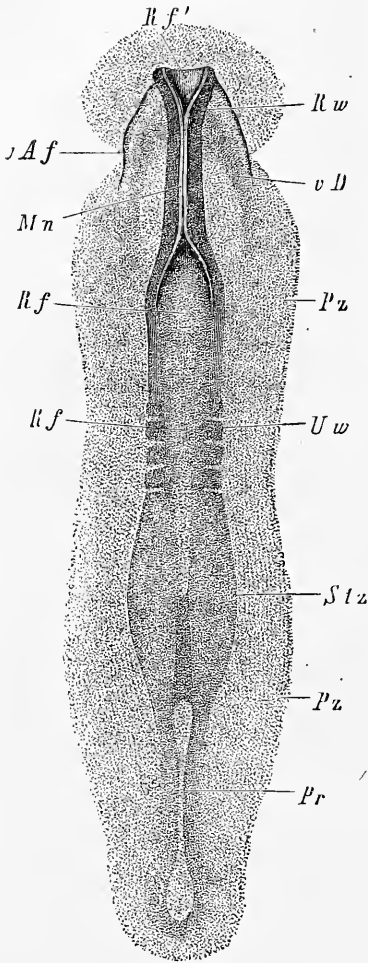


Fig. 43.

per toute la largeur de la zone rachidienne pour se prolonger avec ces caractères jusque dans la région des protovertèbres et même au delà, en même temps qu'il se déprime graduellement, ce qu'il est très facile de reconnaître avec un microscope stéréoscopique. En arrière, entre les lettres *Stz* et *Pz*, le sillon dorsal se continue en s'amincissant avec la gouttière primitive; cette dernière s'étendant comme précédemment jusqu'à l'extrémité la plus reculée de la ligne primitive.

Les *protovertèbres* sont plus nettement dessinées dans cet embryon et mieux délimitées qu'antérieurement; elles sont au nombre de quatre, avec une cinquième en cours de formation; la plus antérieure de toutes n'est pourtant pas encore délimitée en avant par un trait net. En arrière des protovertèbres, la zone rachidienne s'étend en s'élargissant jusqu'à la ligne primitive, mais à partir de ce point, elle se rétrécit rapidement et finit en se réduisant à la plus simple expression.

La *zone pariétale* est plus étroite, et, en la plupart des points, pas plus nettement délimitée qu'auparavant, à l'exception de la tête, où il en est tout autrement. On voit sur la face ventrale que la ligne *vD*, qui marque la position actuelle du bord infléchi de

Fig. 43. — Rudiment embryonnaire de 3^{mm} de longueur après trente-six heures d'incubation. Gross. trente-neuf fois. Lettres comme dans les figures 40 et 41. En outre : *Mn*, suture du tube médullaire à la tête; *vD*, bord vu par transparence du sinus ombilical antérieur; *Rf*, sillon dorsal ouvert en avant aux lettres *Rf'*; *vAf*, point de départ du repli amniotique antérieur de la tête; *Uw*, protovertèbres.

la tête, est située plus en arrière, d'où la constitution dans la tête d'une cavité assez notable déjà, le rudiment du pharynx, qui ne communique toujours avec le dehors que par l'intermédiaire de l'orifice ombilical. Le bord qui limite cette ouverture est comme auparavant en continuité avec le blastoderme de l'aire transparente; il y a pourtant cette particularité nouvelle que la partie du repli céphalique, qui ferme en dessous la cavité du pharynx, s'est dédoublée en deux lames, de telle façon, que la continuité avec le blastoderme est double aussi et se fait suivant deux lignes. La ligne antérieure de réunion se voit en *v A f* dans la figure 43 et elle ne représente pas autre chose que le futur capuchon céphalique; la ligne postérieure, au contraire, part de *v D* ou du bord antérieur de l'orifice ombilical. L'importance de toutes ces parties ne pourra être expliquée que plus tard; nonobstant je donnerai encore quelques indications à l'occasion de la figure 45, pour permettre au lecteur de se retrouver.

Je vais maintenant décrire un embryon à la quarantième ou quarante-deuxième heure d'incubation (fig. 44 et 45), en ne m'arrêtant qu'aux rapports qui constituent un progrès sur l'état de la figure 43. L'embryon présente une longueur totale de 4,2^{mm}, savoir 1,45^{mm} pour la tête, 0,80^{mm} pour la région des protovertèbres, et 1,95^{mm} pour l'extrémité postérieure du corps, dont 0,85^{mm} appartiennent à la ligne primitive. Le sillon dorsal est maintenant entièrement fermé à la tête, à l'exception de l'extrémité la plus antérieure qui demeure encore un peu ouverte. Avec l'occlusion du sillon, le cerveau aussi s'est constitué, aux dépens de la substance limitant immédiatement le sillon, le *feuillet médullaire*, comme on le nomme. Le rudiment du cerveau offre déjà à cette époque la distinction de trois parties appelées *cerveau antérieur* (*Vh*), *cerveau moyen* (*Mh*), et *cerveau postérieur* (*Hh*), ou encore première, deuxième et troisième vésicule cérébrale, l'antérieure étant parmi elles la plus large. Pour le reste, la tête se dégage plus nettement qu'auparavant; le repli céphalique sur la face ventrale a plus d'étendue, et par suite aussi le pharynx est plus développé. Enfin une nouvelle production se montre dans l'intervalle résultant du dédoublement de la paroi antérieure du pharynx, c'est le cœur (*H*), sous sa forme primitive d'un canal rectiligne, en connexion en arrière avec les rudiments de deux veines, les veines *omphalo-mésentériques* (*om*), et émettant en avant deux *arcs aortiques*.

Étude
d'un embryon
de
la quarantième
heure
d'incubation.

Dans la région du cou de l'embryon, on reconnaît sept protovertèbres nettement délimitées, et le sillon dorsal s'y présente clos

jusqu'en arrière de la deuxième protovertèbre ; corrélativement, le tube médullaire est constitué dans la même étendue. Plus en arrière, le sillon reparait à nouveau (en *omr*), étroit pourtant dans la région des protovertèbres, mais se dilatant rapidement en arrière et se perdant ensuite au niveau de l'extrémité antérieure de la ligne primitive.

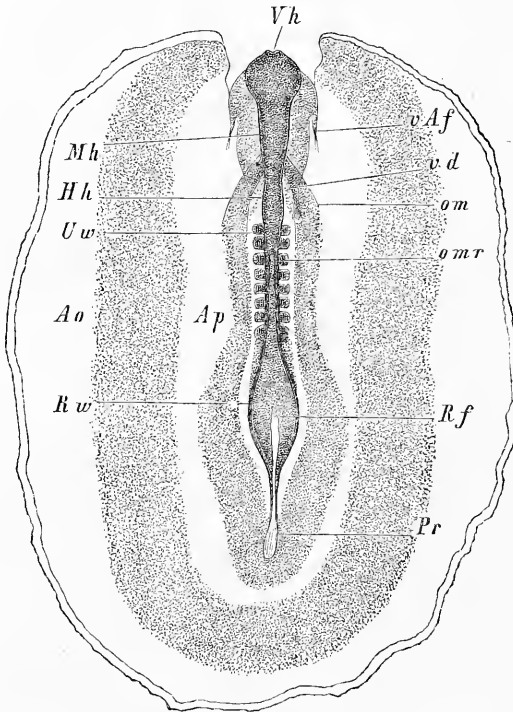


Fig. 44.

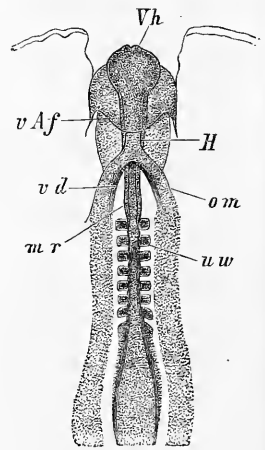


Fig. 45.

La *zone pariétale*, qui dans la figure ne porte pas de lettres particulières, est étroite à la tête, un peu plus large dans la région des protovertèbres et atteint son maximum de largeur vers l'extrémité postérieure du corps.

Fig. 44. — Embryon de 4,2^{mm} de long, du deuxième jour, avec les aires transparente et vasculaire, vu de dos. Gross. un peu plus de quinze fois. *Ao*, aire vasculaire limitée par le rudiment de la veine terminale. La partie la plus extérieure de cette aire n'a pas été ombrée (les rudiments des vaisseaux sanguins ne sont pas représentés). *Ap*, aire transparente ; *Vh*, cerveau antérieur ; *Mh*, cerveau moyen ; *Hh*, cerveau postérieur ; *omr*, point où s'ouvre en arrière le tube médullaire ; *Rw*, lames dorsales ; *Rf*, sillon largement ouvert ; *Uw*, protovertèbres ; *Pr*, ligne primitive ; *vd*, orifice pharyngo-ombilical ; *om*, veines omphalo-mésentériques (rudiments) ; *vAf*, repli amniotique antérieur.

Fig. 45. — Partie antérieure du même embryon vue du côté ventral. Lettres comme plus haut. En outre : *H*, rudiment du cœur sous forme d'un tube droit ; *nr*, tube médullaire.

Le *blastoderme* de ce dernier embryon offre une aire transparente étroite et en manière de lyre. L'*aire vasculaire* mesure 4,5^{mm} de large, 6^{mm} de long, et laisse reconnaître nettement, bien qu'aucun vaisseau ne soit encore visible, les rudiments de la veine terminale. Au delà de l'aire vasculaire s'étend encore, sous forme de large marge, l'*aire vitelline*, non représentée dans le dessin, limitée par un trait circulaire, et dans laquelle la partie interne paraît plus foncée que la périphérique.

§ 11.

RAPPORTS DES PREMIERS RUDIMENTS EMBRYONNAIRES ÉTUDIÉS
SUR DES COUPES TRANSVERSALES.

Après avoir décrit la façon dont les premiers rudiments embryonnaires se montrent sur des vues de face, il est devenu opportun de jeter aussi un coup d'œil sur leur structure intérieure, telle qu'elle se décèle sur des coupes transversales.

Je prendrai comme point de départ un embryon avancé, répondant à peu près à l'âge de celui qui est dessiné dans la figure 44, parce que sur un exemplaire de cette sorte on n'observe pas seulement les conformations propres à cette phase, mais aussi, en portant l'étude sur l'extrémité postérieure du corps, des états plus jeunes et même les états les plus jeunes de tous, et que les rapports des uns aux autres se laissent ainsi reconnaître sans trop de peine.

Si nous commençons notre examen par celui de coupes pratiquées sur la région postérieure aux protovertèbres, là où le sillon dorsal est encore largement ouvert, nous observerons ce qui suit (fig. 46). Le rudiment embryonnaire est formé de trois couches bien séparées, parmi lesquelles la profonde, le feuillet intestino-glandulaire (REMAK) ou l'entoderme (*dd*), n'offre aucune particularité à noter, si ce n'est son épaisseur moyennement développée et égale en tous points, tandis que dans le mésoderme ou feuillet moyen on trouve sur la ligne médiane un organe particulier, la corde dorsale (*ch*), et sur le feuillet supérieur ou ectoderme le profond sillon dorsal (*rf*).

A prendre les choses de plus près, l'ectoderme se divise en deux parties. La région médiane épaissie est le *feuillet médullaire* de REMAK, lequel mesure de 37 à 43 μ . d'épaisseur et tapisse le sillon dorsal (*rf*) qui forme une dépression de 0,15^{mm} de profondeur et comptant jusqu'à 0,15^{mm} de large. Des deux côtés, ce

Coupes
transversales
d'un embryon
de deux jours.

Feuillet
médullaire.

Feuillet corné.

feuillet se relève pour limiter le sillon dorsal sous forme de *lames dorsales* ou *lames médullaires* (*rw*). Parvenu au sommet de ceux-ci, le feuillet médullaire se réfléchit sur lui-même à angle aigu et se transforme alors en la seconde partie de l'ectoderme, plus mince que la première et nommée par REMAK le *feuillet corné* (*h*). Ce feuillet corné recouvre d'abord exactement la face externe de la lame médullaire, mais l'abandonne bientôt pour s'appliquer au mésoderme qu'il suit dans le reste de son étendue. Au voisinage du sillon dorsal, abstraction faite du point de réflexion, le feuillet corné offre jusqu'à 27 μ de puissance, mais il

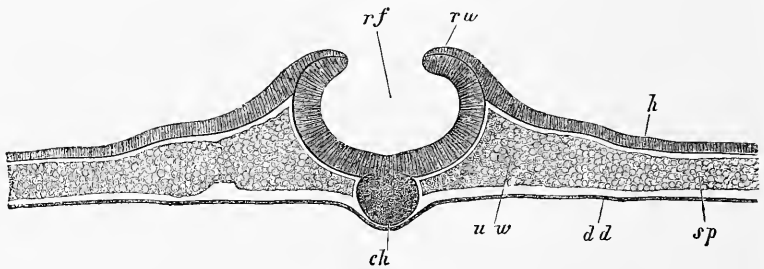


Fig. 46.

descend bientôt à 21, puis à 16, et ne mesure plus sur la marge de l'aire transparente que 8 μ , épaisseur qu'il conserve d'ailleurs dans toute l'étendue des zones vasculaire et vitelline; à l'exception du bord libre de la dernière qui est toujours un peu renflé. Quant à la structure, le feuillet médullaire et la portion épaisse du feuillet corné sont formés de deux à trois couches de minces cellules disposées normalement à la surface; la portion mince du feuillet corné, au contraire, ne comprend qu'une seule couche de cellules acquérant bientôt les caractères d'un épithélium pavimenteux ordinaire.

Corde dorsale.

Dans le *mésoderme*, la *corde dorsale* appelle tout d'abord l'attention. C'est un corps à peu près circulaire, placé sous la ligne médiane du feuillet médullaire, épais de 81 μ , large de 97, montrant à de puissants grossissements comme éléments constitutifs des cellules arrondies nucléées, mais dépourvu de toute enveloppe propre. Les parties latérales du mésoderme sont nettement séparées de ce cordon dans lequel il faut voir le précurseur des corps

Fig. 46. — Coupe d'un embryon de poulet de la seconde moitié du deuxième jour, pratiquée en arrière des protovertèbres, là où le sillon dorsal est largement ouvert. Gross. quatre-vingt-trois fois. *rf*, sillon dorsal tapissé par le feuillet médullaire; *rw*, lames dorsales; *h*, feuillet corné, partie latérale de l'ectoderme; *ch*, corde; *wo*, lames protovertébrales (REMAK); *sp*, lames latérales (REMAK); *dd*, feuillet intestino-glandulaire (entoderme).

vertébraux. Les parties latérales, immédiatement sur les côtés de la corde dorsale (*uw*) et sur la largeur de la zone rachidienne du rudiment embryonnaire, mesurent jusqu'à 0,1^{mm} d'épaisseur et sont appelées avec REMAK, dans cette portion de leur étendue, les *lames protovertébrales*; de là, elles se prolongent sans ligne de démarcation tranchée avec une portion plus mince et plus externe (*sp*), les *lames latérales* de REMAK, qui atteignent les limites de ce que sur les vues de face nous avons appelé la zone pariétale; ces lames latérales, à leur tour, se continuent directement avec le mésoderme encore plus mince de l'aire transparente. Mais le mésoderme ne s'arrête pas là; sortant de l'aire transparente, il se prolonge encore sur une largeur d'environ 1,5^{mm} dans les parties marginales du blastoderme où il se termine par un épaissement périphérique, rudiment de la veine terminale du premier système circulatoire à venir. Le mésoderme tout entier est formé de cellules arrondies; il présente dans la zone vasculaire les premières traces de la formation des vaisseaux, sujet que nous aurons ultérieurement l'occasion de traiter dans son ensemble.

L'*entoderme* (*dd*) enfin consiste dans la région du rudiment embryonnaire en une simple assise de cellules pavimenteuses aplaties. En avançant vers le bord de l'aire transparente, ces cellules deviennent graduellement plus hautes et plus cylindriques, et passent dans l'aire vasculaire à de gros éléments, en partie sur un rang d'épaisseur, en partie sur plusieurs, formant dans la zone vasculaire une couche de 54 à 64 μ . de puissance qui atteint à l'origine de la zone vitelline, en devenant ce que j'ai appelé le *bourrelet entodermique*, une épaisseur de 108 à 130 μ . Dans le reste de la zone vitelline l'entoderme se réduit rapidement, acquiert des éléments plus petits et finit en même temps que l'ectoderme en s'amincissant extrêmement.

Entoderme.

Bourrelet
entodermique.

Passons maintenant à l'étude d'une région plus antérieure, et bien que toujours en arrière des protovertèbres, située du moins immédiatement près d'elles (fig. 47). La coupe nous présentera les deux feuillets externes sensiblement modifiés. Sur le feuillet superficiel, le sillon dorsal est devenu plus profond et son ouverture supérieure est réduite à une fente par le rapprochement convergent des lames dorsales. Le feuillet médullaire, de la configuration d'une demi-gouttière, a acquis à peu près celle d'un tube dans lequel on reconnaît nettement le rudiment du canal de la moelle épinière. Dans le mésoderme la corde est plus mince qu'auparavant, quelque peu déprimée; les lames protovertébrales, au contraire, plus épaisses et autres aussi dans la forme. Un détail

nouveau se fait jour, c'est *la lumière d'un vaisseau*, situé de chaque côté, à la jonction des lames protovertébrales avec les lames latérales, immédiatement au-dessus de l'entoderme; ce n'est autre chose que *l'aorte descendante*; en outre de celle-ci, on peut encore observer la section d'autres vaisseaux placés plus en dehors, dans les assises profondes du mésoderme. Une autre particularité mérite encore de nous arrêter, c'est une mince fente dans l'épaisseur des lames latérales (*p*), les *fentes péritonéales*, dans lesquelles il faut voir la première expression de la grande cavité pleuro-péritonéale du corps.

Fentes
péritonéales.

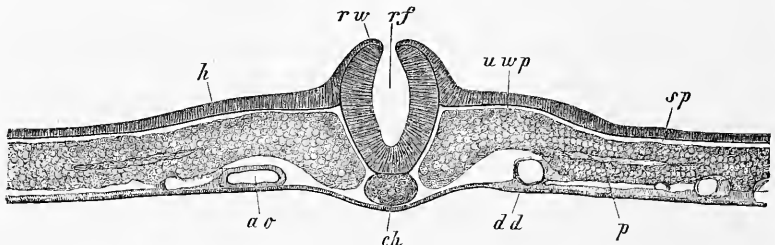


Fig. 17.

La figure 48 est tirée de la région des protovertèbres et n'est séparée de la figure 47 que par l'épaisseur de deux coupes; elle représente à un fort grossissement la région moyenne du blastoderme. On y voit le *tube médullaire* entièrement fermé, détaché du feuillet cutané, mais de façon que la suture d'occlusion est encore apparente dans les deux feuillets. Les *protovertèbres*, bien que non encore complètement séparées des lames latérales (*sp*), se laissent maintenant distinctement reconnaître sous forme de grosses masses quadrangulaires plus ou moins arrondies (*uw*). Les lames latérales, immédiatement en dehors de leur ligne de départ d'avec les protovertèbres, détachent de leur partie supérieure un mamelon (*ung*) qui n'est pas autre chose que le premier rudiment du *canal des reins primitifs*. Pour le reste, cette coupe concorde entièrement avec la précédente, et je me bornerai à mentionner encore spécialement que les lames latérales renferment également ici une fente bien apparente.

Tube médullaire.

Canal des reins
de Wolff.

Si nous continuons à nous avancer dans la série des coupes, le canal des reins primitifs ne sera plus représenté que sur les

Fig. 47. — Coupe transversale de l'embryon, qui a fourni la figure 46, mais pratiquée ici un peu plus en avant. Lettres comme ci-dessus. En outre : *ao*, aorte descendante; *uwp*, lame protovertébrale; *p*, fente dans la lame latérale: elle est le premier vestige de la cavité pleuro-péritonéale.

deux seules coupes qui viennent immédiatement en avant de la précédente. Ce canal disparaît ensuite dans la région des protovertèbres les plus antérieures. Les autres modifications, dont cette région est le siège, sont représentées dans la figure 49, prise au niveau de la troisième protovertèbre. On peut les résumer en quelques mots. Les aortes se sont rapprochées davantage l'une de l'autre; la moelle et la corde sont devenues plus épaissies et sur la face inférieure une légère gouttière, la *gouttière intestinale*, est en train de naître. La manière d'être des lames latérales est aussi

Gouttière
intestinale.

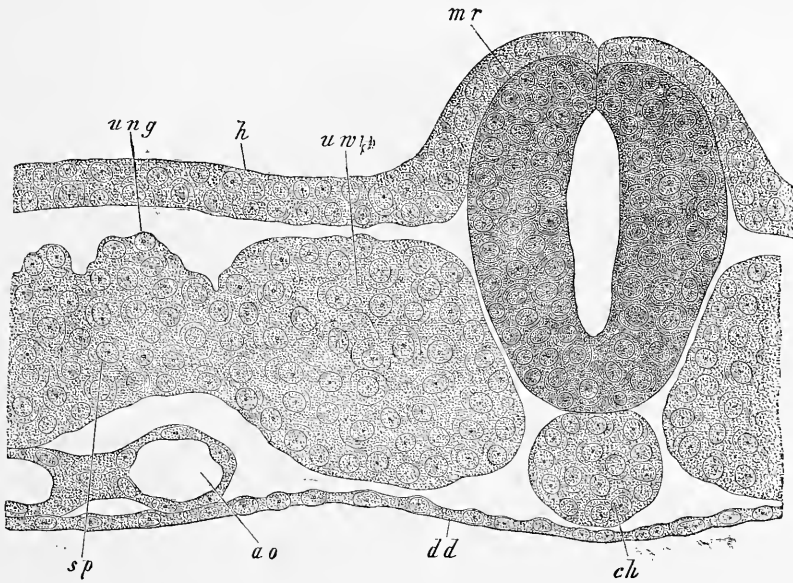


Fig. 48.

très remarquable; leur fente est maintenant bien apparente et les divise en une couche supérieure, la *lame cutanée* (REMAK) et en une couche inférieure, la *lame fibro-intestinale* (REMAK). Cette dernière lame est, sur des coupes de la région des protovertèbres les plus antérieures, remarquablement épaisse et comme formée de cellules cylindriques.

Lame cutanée.
Lame
fibro-intestinale.

La région qui vient en avant des protovertèbres montre sur des embryons de cet âge, sur une longue étendue, la *portion antérieure du tube intestinal* déjà constituée et, appliqué à sa paroi

Fig. 48. — Coupe transversale du même embryon, qui a déjà fourni le sujet des figures 46 et 47, passant dans la région des protovertèbres. Gross. quatre cent quatre-vingt fois. Lettres comme dans la figure 47 et de plus : *mr*, tube médullaire, dont la suture d'occlusion est encore visible; *ung*, canal des reins primitifs en voie de séparation; *uw*, protovertèbres.

antérieure, le cœur. Je prendrai comme exemple un point dans lequel le cœur et ses deux mésentères sont apparents, et je ferai simplement la description de la coupe (fig. 50), sans entrer dans plus de détails sur la manière dont naît le cœur, sujet qui sera traité plus bas dans son ensemble.

La coupe présente dans le corps même de l'embryon, sur la ligne médiane, la corde dorsale et le tube médullaire (*m*), répondant ici à la troisième vésicule cérébrale. La grande fente transversale qui vient au-dessous dans la figure (*ph*) est la cavité de la portion antérieure du tube intestinal, lequel offre un épithé-

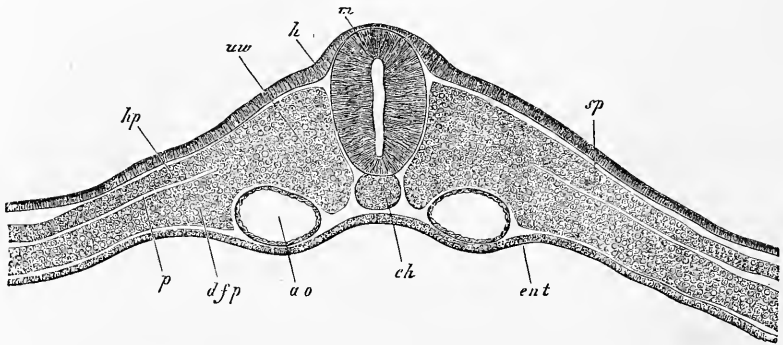


Fig. 49.

lium remarquablement épais en certains points, en d'autres, très mince. Les parties latérales de cette portion de l'intestin s'infléchissent fortement en bas, et comprennent dans leur concavité les aortes descendantes situées entre elles et le tube médullaire. Une autre incurvation du tube intestinal s'observe sur la ligne médiane de sa paroi antérieure, au point où s'applique le cœur. Toutes les masses cellulaires qui entourent le tube médullaire, les aortes et la corde, appartiennent au mésoderme dont elles représentent la zone rachidienne, celle qui sur le tronc offre la formation des protovertèbres; aussi ces assises cellulaires correspondantes de la tête peuvent-elles recevoir le nom de *lames céphaliques protovertébrales* (REMAK). En dehors des bords de l'intestin, ces lames se continuent immédiatement, d'une part, avec la lame cutanée (*hp*); de l'autre, avec la lame fibro-intestinale. Cette dernière, qu'on a omis de désigner par des lettres dans la figure, se

Fig. 49. — Coupe transversale de l'embryon de poulet, duquel proviennent également les coupes des figures 46, 47, 48. La section actuelle passe par la troisième protovertèbre. Gross. cent six fois. Lettres comme dans la figure 48. En outre : *m*, tube; *hp*, feuillet cutané de REMAK; *dfp*, feuillet fibro-intestinal de REMAK, nés tous deux de la scission dans l'épaisseur de la lame latérale antérieure. La fente comprise entre eux est la cavité pleuro-péritonéale.

prolonge à son tour pour former la paroi antérieure de l'utricule cardiaque (*h z p*) et venir constituer ensuite au-dessous du cœur, sur la ligne médiane, le *mésentère cardiaque inférieur* (*u h g*) qui rattache le cœur à une mince membrane, fermant en avant la vaste cavité (*h h*) dans laquelle ce viscère est contenu et qu'on peut nommer la *cavité péricardique*. Cette paroi antérieure ou paroi cervicale est constituée par un prolongement de la lame fibro-intestinale, c'est-à-dire par un prolongement de la paroi externe du cœur (*d f p'*) et par le feuillet blastodermique inférieur qui s'applique sur elle en dessous (*Ent*). Dans le cœur lui-même on aperçoit la membrane cardiaque interne (*i h h*) ou endothéliale,

Mésentère
cardiaque
inférieur.

Cavité cervicale
ou
péricardique.

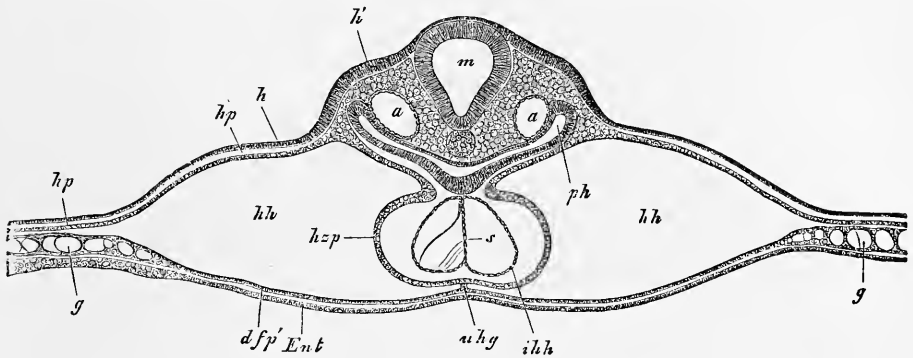


Fig. 50.

formant encore à cette époque deux cavités séparées par un septum (*s*). Les parties latérales de la figure, là où se trouve la lettre *g*, appartiennent à la région la plus interne de l'aire opaque.

Enfin je décrirai encore une coupe transversale de la tête de l'embryon de poulet, vue à un fort grossissement. Elle provient du même embryon qui a fourni la plupart des figures données dans ce paragraphe. Cette coupe présente une particularité des plus intéressantes : le *sinus buccal* en *m*, tapissé par l'ectoderme ou feuillet corné qui est contigu ici à l'entoderme (*Ent*) du pha-

Sinus buccal.

Fig. 50. — Coupe transversale passant par le cœur provenant d'un embryon de poulet après un jour et quinze heures d'incubation. C'est le même individu que celui qui a donné les coupes 46, 47, 48 et 49. Gross. soixante et une fois. *m*, moelle allongée; *h*, feuillet corné; *h'*, partie épaissie du feuillet corné dans la région où naissent plus tard les fossettes auditives; *a*, aorte descendante; *ph*, pharynx (intestin antérieur); *h p'*, feuillet cutané; *h z p*, lame cardiaque (paroi externe du cœur); *u h g*, mésentère cardiaque inférieur, se continuant en *d f p'* avec la lame fibro-intestinale, qui, de concert avec l'entoderme, forme la paroi antérieure de la cavité péricardique *h h*. *i h h*, membrane cardiaque interne (tube endothélial) avec le septum *s*; *g*, vaisseaux du bord interne de l'aire opaque.

rynix (*ph*). Plus tard, quand le sinus buccal se sera creusé davantage, il se formera à cette place une perforation qui donnera à l'intestin un orifice antérieur en même temps que le sinus buccal deviendra la cavité buccale primitive. La coupe présente en outre, dans la paroi antérieure du pharynx, un arc aortique (*a*) et derrière ce même pharynx les aortes descendantes (*a'*); elle

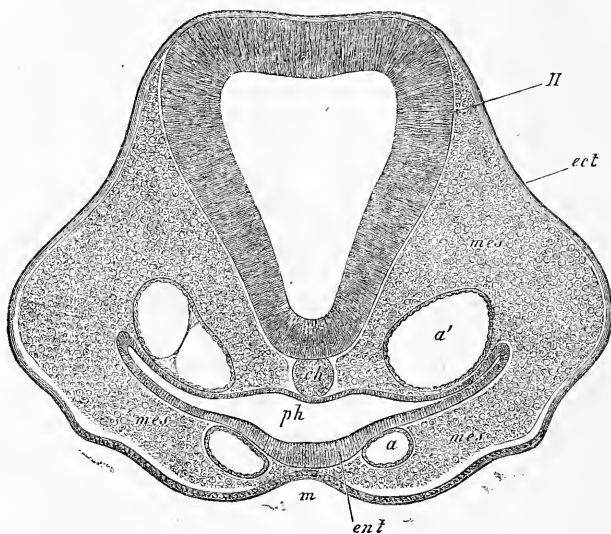


Fig. 51.

montre enfin, en fait de cerveau, la deuxième vésicule cérébrale ou cerveau moyen.

Après avoir étudié la série des coupes de cet embryon en allant vers la tête, et après avoir reconnu les différenciations qui s'y montrent graduellement, nous pouvons encore considérer les rapports plus simples qui se présentent vers l'extrémité postérieure du corps, en nous guidant sur les figures 52, 53, 54 et 55, qui toutes proviennent du même exemplaire qui a fourni les coupes des régions antérieures que nous venons de décrire.

La série de ces sections permet de reconnaître les faits suivants. D'abord, nous trouvons une région offrant encore le sillon dorsal très net et dans laquelle le feuillet médullaire et la corde sont fusionnés l'un avec l'autre, bien qu'à l'origine encore les lames protovertébrales demeurent distinctes et séparées (fig. 52).

Fig. 51. — Coupe transversale à travers la tête de l'embryon de poulet n° 11. Gross. cent une fois. *II*, cerveau (2^e vésicule); *ch*, corde; *a*, un arc aortique; *a'*, aorte descendante; *ph*, pharynx; *m*, sinus buccal; *ect*, ectoderme; *ent*, entoderme; *mes*, mésoderme.

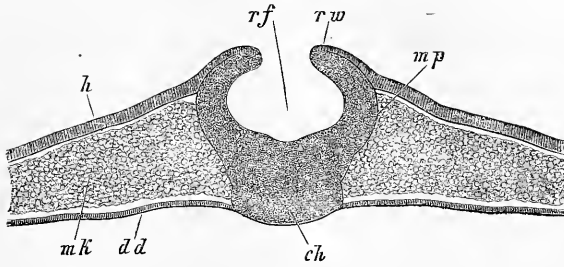


Fig. 52.

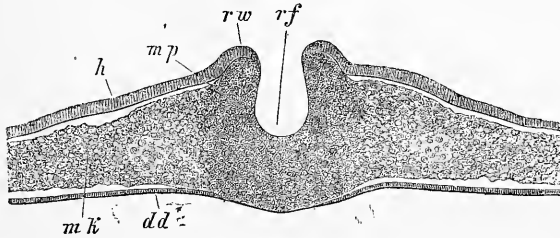


Fig. 53.

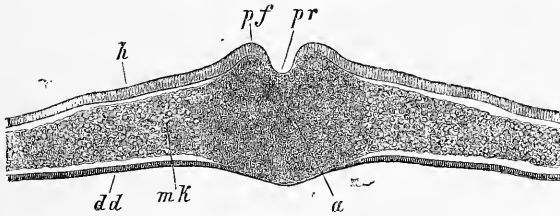


Fig. 54.

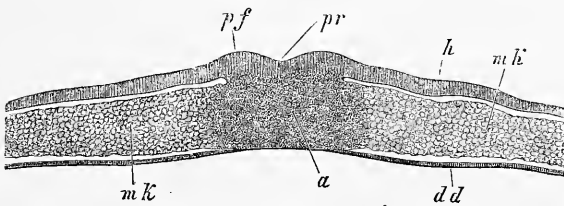


Fig. 55.

Fig. 52-55. — Coupes transversales à travers l'extrémité postérieure de l'embryon. Gross. quatre-vingt trois fois.

Fig. 52. — Région dans laquelle le sillon dorsal est ouvert. La corde n'est pas séparée du feuillet médullaire.

Fig. 53. — Sillon dorsal plus étroit. Feuillet médullaire, corde et mésoderme en continuité.

Fig. 54. — Continuation du sillon dorsal avec la gouttière primitive.

Fig. 55. — Région de la ligne primitive. Lettres communes à toutes les figures : *h*, feuillet corné; *mf*, feuillet moyen; *dd*, feuillet intestino-glandulaire; *ch*, corde; *af*, sillon dorsal; *mw*, lamelles dorsales; *pr*, gouttière primitive; *pf*, replis primitifs; *a*, lame axiale ou ligne primitive.

Puis, le sillon dorsal devient plus étroit, le feuillet médullaire et la corde disparaissent en tant que formations nettement reconnaissables et se continuent latéralement, sans ligne de démarcation, avec le feuillet moyen; toutefois il faut mentionner que sur les lames dorsales le feuillet corné demeure très net jusqu'à l'entrée du sillon (fig. 53). Enfin paraît (fig. 54, 55) une lame axile véritable ou ligne primitive. La gouttière primitive (pr) est la continuation du sillon dorsal (rf), les replis primitifs (pf) le prolongement des lames dorsales (rw). Enfin ces parties se montrent d'abord bien empreintes (fig. 54) et perdent ensuite de leur netteté (fig. 55), en nous menant à un état de choses rappelant celui que présentent les rudiments embryonnaires les plus primitifs et les plus jeunes, si ce n'est pourtant que le mésoderme est ici plus épais.

Étude
sur des coupes
d'un embryon
de vingt-deux
heures
d'incubation.

J'arrive maintenant à des embryons plus jeunes, et je choisirai d'abord un blastoderme ayant vingt-deux heures d'incubation, dans le rudiment embryonnaire duquel il n'y avait pas encore de protovertèbres, mais qui présentait en avant un sillon dorsal et répondait à peu près à l'embryon dessiné dans la figure 40.

Ce blastoderme fut divisé dans sa région moyenne, celle offrant le rudiment embryonnaire, en 34 coupes transversales comprenant toute la largeur, et dont les suivantes, destinées à l'intelligence des rapports qui nous occupent ici, ont été dessinées à un même grossissement. En même temps, je donne dans la figure 56 une vue d'ensemble d'un blastoderme semblable, dont on a aussi une représentation dans la figure 28.

Les rapports généraux offerts par ce blastoderme, se reconnaissent sans autre explication à l'inspection des figures 57 à 63; je n'ajouterai que les remarques suivantes. Les deux premières coupes tombent au devant de la tête et le n° 1 ne montre aucun mésoderme. La troisième coupe (fig. 57) intéresse la région dans laquelle la tête se soulève du côté ventral au-dessus de la surface générale du blastoderme, et elle présente le pharynx parfaitement clos et le cerveau sous forme d'un sillon. La quatrième montre le pharynx conformé en manière de gouttière et le sillon dorsal moins profond. Dans toutes les autres coupes, le blastoderme était plus ou moins plan du côté ventral et présentait le sillon dorsal jusqu'à la coupe n° 12 (fig. 58, 59) et, à partir de là, la gouttière primitive jusqu'à la coupe 32 (fig. 60, 61, 62, 63). Il y avait un mésoderme indépendant, même sur la ligne médiane, dans toutes les coupes de la région antérieure 4 à 12, bien que seules les coupes 7, 8 et 9 contiennent une corde. A partir de la coupe 13 parut la lame axile qui

persista jusqu'à la coupe 32 (fig. 59 à 63). Les deux dernières coupes 33 et 34 portaient en arrière de la ligne primitive; elles avaient pourtant un mésoderme indépendant.

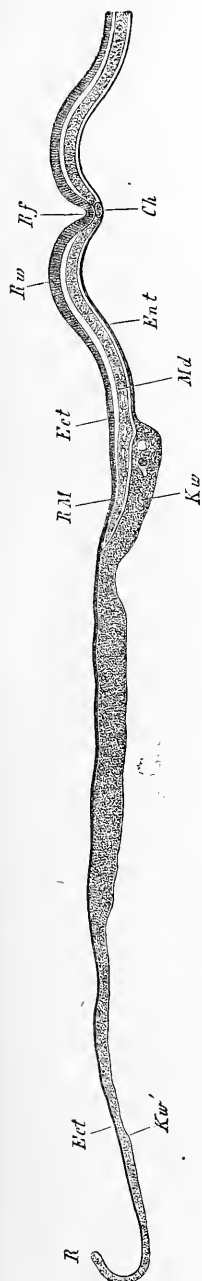


Fig. 56.

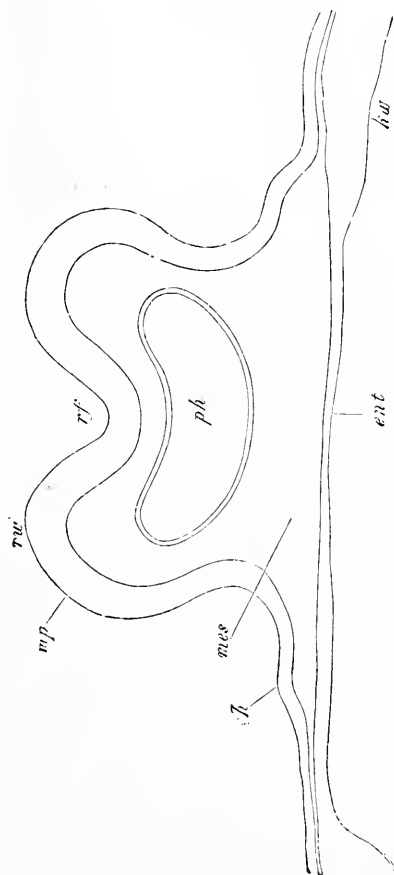


Fig. 57.

Fig. 56. — Coupe transversale à travers la partie antérieure d'un rudiment embryonnaire et d'un blastoderme, à la vingt-deuxième heure; c'est le même sujet qui a fourni la figure 28. Gross. quarante fois. *Ect*, ectoderme; *Md*, mésoderme; *Ent*, entoderme; *ch*, corde; *Rf*, sillon dorsal; *Rw*, lames dorsales; *Rm*, bord du mésoderme; *Kw*, bourrelet entodermique renfermant dans son épaisseur quelques grosses sphères de segmentation; *Kw'*, zone externe très mince de l'aire vitelline; *R*, bord du blastoderme ne comprenant que deux feuillets.

Fig. 57 à 63. — Coupes transversales à travers le rudiment embryonnaire et la ligne primitive d'un blastoderme à la vingt-deuxième heure (voy. les figures 28 et 56). Cent dix-huit fois grossies. La courbure des parties latérales dans presque toutes ces figures est un accident de préparation. *Ect*, ectoderme; *Ent*, entoderme; *Md*, mésoderme; *Rf*, sillon dorsal; *Rw*, lames dorsales; *Pr*, gout-

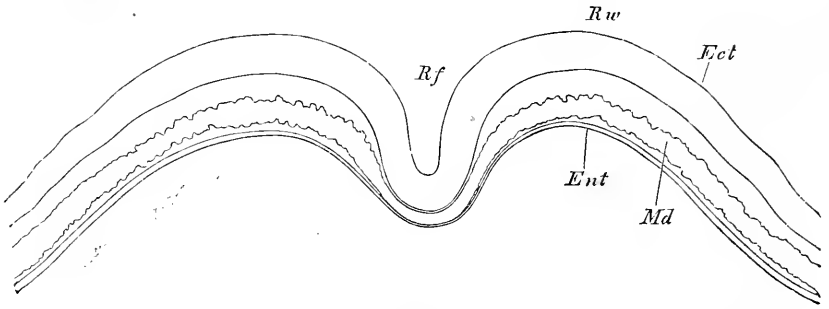


Fig. 58.

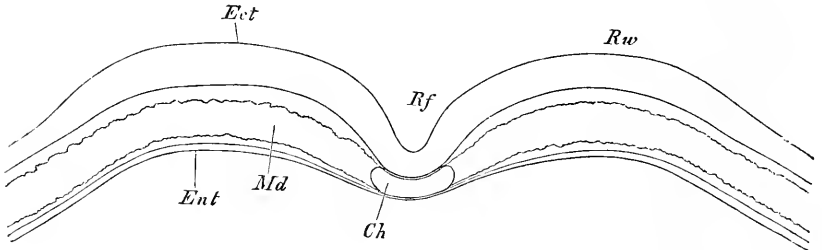


Fig. 59.

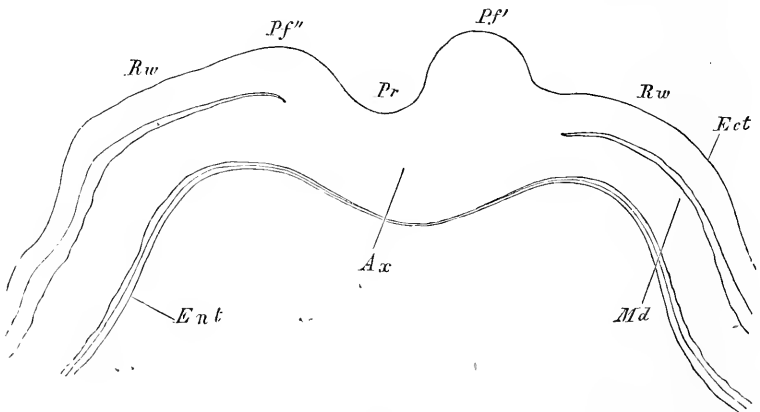


Fig. 60.

tière primitive; *Rp*, replis primitifs; *ch*, corde; *Ax* ou *Ap*, lame axile ou ligne primitive.

Fig. 57. — Coupe (n° 3) passant par le bord infléchi de la tête, avec le pharynx *ph*, entièrement clos en dessous; *mp*, feuillet médullaire ou rudiment du cerveau, formant un sillon profond: *kw*, bourrelet entodermique.

Fig. 58. — Coupe (n° 5) à travers la région céphalique postérieure avec le rudiment du cerveau sous forme d'une gouttière plus profonde.

Fig. 59. — Coupe (n° 7) intéressant la région où la corde commence à apparaître.

Fig. 60. — Coupe (n° 12) passant par l'extrémité la plus antérieure de la gouttière primitive. Le repli primitif de droite (*Pf'*) plus haut que celui de gauche (*Pf''*). Dernier vestige du sillon dorsal.

En ce qui touche les détails, j'appellerai tout d'abord l'attention sur les relations de la gouttière primitive avec le sillon dorsal, que mettent en lumière les coupes 12 et 13 (fig. 60). Les deux

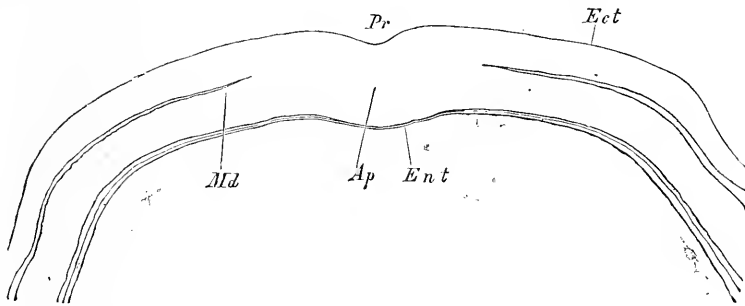


Fig. 61.

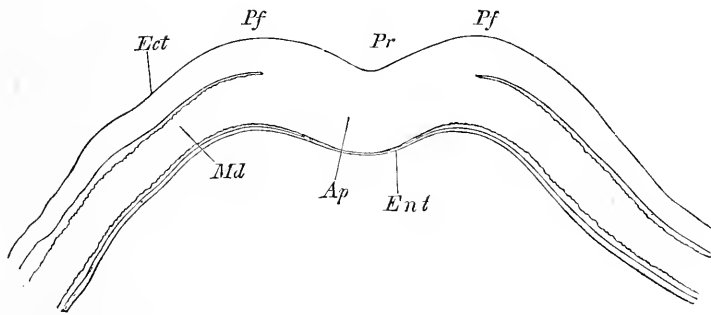


Fig. 62.

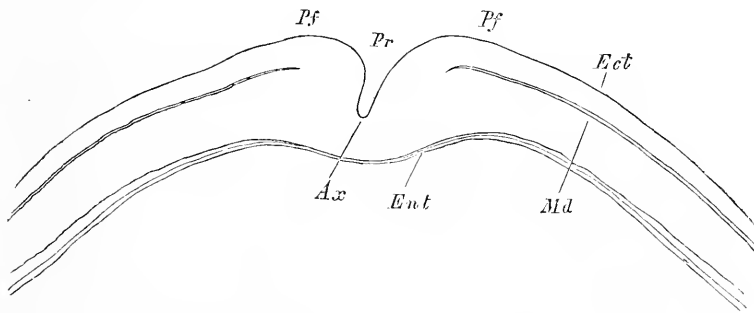


Fig. 63.

dépansions longitudinales se continuent à la vérité l'une l'autre, mais non de telle sorte que leurs axes soient dans le prolongement

Fig. 61. — Coupe (n° 15) à travers la partie antérieure de la ligne primitive.

Fig. 62. — Coupe (n° 21) passant par la partie moyenne de la ligne primitive.

Fig. 63. — Coupe (n° 27) passant par la partie postérieure de la ligne primitive avec une gouttière très profonde.

l'un de l'autre. Au contraire, ainsi que GÖRTE l'a le premier décrit, la gouttière primitive tombe dans la partie gauche du sillon dorsal, le repli primitif droit porte sur le fond du sillon dorsal, de telle façon que celui-ci, comparé à la gouttière primitive, paraît comme quelque peu dévié vers la droite. D'ailleurs, le sillon dorsal comprend dans sa constitution une bien plus large part d'éléments des feuilletés blastodermiques que la gouttière primitive.

Le sillon dorsal, immédiatement en avant de la ligne primitive, est peu excavé (fig. 58) et gagne ensuite graduellement en profondeur, de même que les lames dorsales en hauteur, mais sans pourtant arriver tout à fait à se convertir en tube. Ces rapports ressortent également avec netteté à l'inspection des figures 57 et 58.

D'autre part je ferai remarquer la forme particulière que présentent en coupe transversale de semblables sillons dorsaux (fig. 58), forme si différente de celle qu'ils offrent sur des embryons plus âgés (fig. 46). C'est par cette raison également qu'ils paraissent aussi, dans les vues de face (voy. fig. 40 et 41), si étroits, beaucoup plus étroits qu'ultérieurement (voy. fig. 39 et 43), de façon que ces vues ne peuvent fournir aucun renseignement sur la largeur du feuillet médullaire lui-même ou de la partie de l'ectoderme qui est employée à la formation du tube médullaire.

L'*ectoderme* mesure à ce stade, dans la région du rudiment embryonnaire, en moyenne 25 à 35 μ d'épaisseur, 40 à 48 dans les points les plus épais, 7 à 8 seulement dans la circonscription de l'aire opaque.

Dans le *mésoderme*, ce qui saute aux yeux avant tout, c'est l'apparition de la *corde dorsale*. Dans tout le segment postérieur du rudiment embryonnaire la ligne primitive originelle se comporte essentiellement comme auparavant, c'est-à-dire que l'ectoderme et le mésoderme y sont solidement unis. La séparation des deux couches ne commence qu'au point où la ligne primitive se transforme en le sillon dorsal et se montre d'abord du côté du repli primitif droit. Elle devient aussitôt complète, de telle façon que le mésoderme existe maintenant d'une manière indépendante. Sa portion moyenne n'est pas encore détachée pour former la corde, mais cela ne tarde pas à se produire, et la chose est déjà nette trois à quatre coupes en avant de la ligne primitive (fig. 59). Au moment où elle vient ainsi de s'individualiser, la corde est plate, large de 80 μ , haute de 48 et si étroitement contiguë encore aux parties latérales du mésoderme qu'on ne peut reconnaître ses limites qu'avec le secours de puissants grossissements. — La corde ne

conserve d'ailleurs ces caractères que sur un court trajet d'environ 0,45^{mm}, après quoi nous retrouvons l'état d'un mésoderme indivis (fig. 58) qui persiste jusqu'à l'extrémité de la tête.

En ce qui concerne le mésoderme, plusieurs rapports méritent encore d'être cités, avant tout sa *largeur* et son *épaisseur*. Pour ce qui est de la première, le mésoderme est en général moins développé en avant qu'en arrière et latéralement, c'est-à-dire que dans le premier sens il déborde moins le rudiment embryonnaire que dans les deux autres. De deux coupes qui portèrent en avant de la tête, la première ne montrait déjà plus de mésoderme et dans la coupe n° 3 (fig. 57), intéressant la partie la plus antérieure de la tête, ce mésoderme était encore très étroit. Plus en arrière, il s'étendait partout jusque dans l'aire opaque (laquelle passait ainsi sur l'étendue correspondante à la qualité d'aire vasculaire), et il ne se comportait pas différemment à l'extrémité postérieure de l'embryon.

En ce qui touche l'*épaisseur*, il faut particulièrement relever que le *bord* de ce feuillet offre une épaisseur très variable, et que

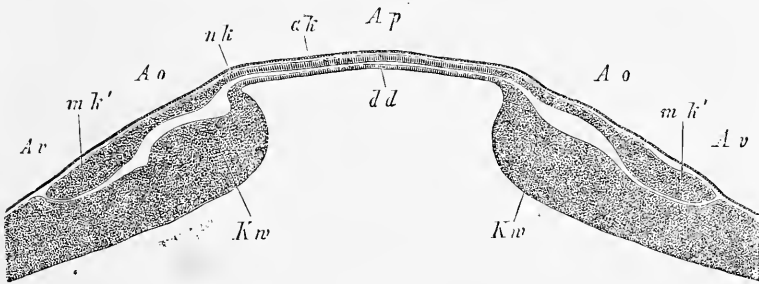


Fig. 64.

tandis que celle-ci n'atteint que 19 à 26 μ dans la partie céphalique du rudiment embryonnaire, elle porte jusqu'à 0,1^{mm} et plus sur les coupes pratiquées dans la région de la ligne primitive (fig. 28, p. 92) et en arrière du rudiment embryonnaire. C'est une coupe faite à ce dernier niveau qui est représentée dans la figure 64, d'après un autre embryon que celui auquel se rapportent les figures précédentes.

Dans la constitution du mésoderme, il faut relever deux parti-

Fig. 64. — Coupe transversale à travers les trois feuillets intéressant l'aire transparente et l'aire vasculaire en arrière du rudiment embryonnaire. Elle provient d'un blastoderme de la fin du premier jour, lequel avait une ligne primitive et un sillon dorsal. Gross. quarante fois. *Ap*, aire transparente; *Ao*, aire vasculaire; *Av*, aire vitelline; *ak*, ectoderme; *mk*, mésoderme; *mk'*, bord épaissi du mésoderme avec rudiments de vaisseaux; *dd*, entoderm; *Kw*, bourrelet entodermique.

cularités. La première est relative à l'existence de *lacunes* et de *fentes* d'étendue et de grandeur variables situées dans les parties marginales, et cela aussi bien dans la circonscription de l'aire transparente que dans celle de la future

aire vasculaire. Ces lacunes sont toujours disposées de telle sorte (fig. 30). qu'elles divisent le mésoderme en une couche supérieure et une couche inférieure, et qu'elles semblent, vu l'impossibilité de penser déjà à ce moment à des vaisseaux constitués, devoir être comparées aux fentes qui, plus tard, subdiviseront le mésoderme en une lame cutanée et une lame fibro-intestinale (voyez ci-dessous à l'article des vaisseaux).

Une seconde particularité, beaucoup plus importante, c'est que les parties marginales du mésoderme, dans l'étendue répondant au bourrelet entodermique, présentent sur beaucoup de coupes (fig. 28) des *masses cellulaires arrondies à contours nets*, dans lesquelles je ne puis voir autre chose que les rudiments des vaisseaux qui apparaîtront plus tard dans l'aire vasculaire. Le plus distinct et le plus gros de ces rudiments qui ont leur siège dans les assises profondes du mésoderme, c'en est un placé au bord même de ce feuillet et qui correspondra plus tard à la veine terminale.

Quant à l'entoderme du blastoderme de la vingt-deuxième heure d'incuba-

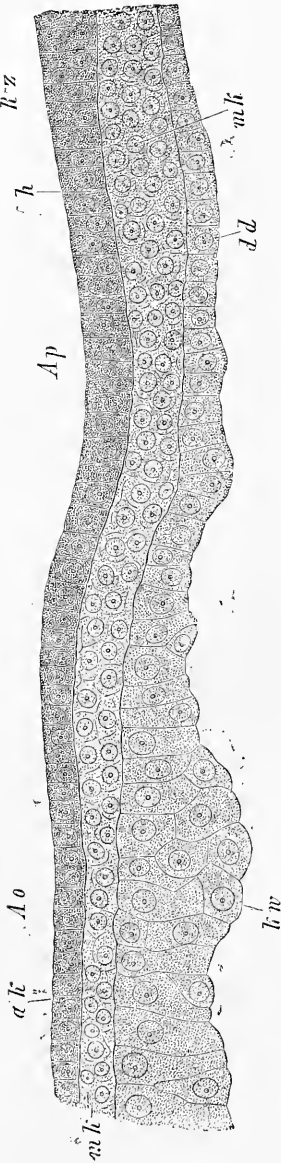


Fig. 65.

Fig. 65. — Coupe transversale montrant les détails de la limite commune de l'aire transparente et de l'aire vasculaire, provenant d'un blastoderme de la fin du premier jour. La coupe a été pratiquée à un niveau auquel le sillon dorsal était largement ouvert et la corde en voie de formation. Préparation à l'acide chromique et au carmin. Inclusion dans le baume de Canada. Gross. trois cent cinquante fois. *Rz*, zone marginale de l'embryon; *Ao*, aire vasculaire; *Ap*, aire transparente; *h*, feuillet corné; *mk*, feuillet moyen; *dk*, feuillet intestino-glandulaire; *ak*, feuillet blastodermique moyen; *kw*, bourrelet entodermique dont les cellules renferment de gros granules rendus invisibles par l'action des réactifs.

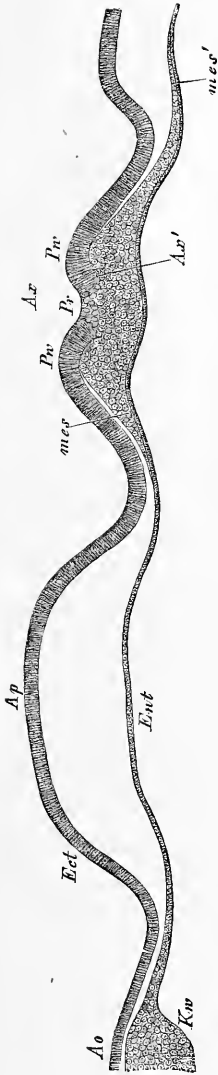


Fig. 66.

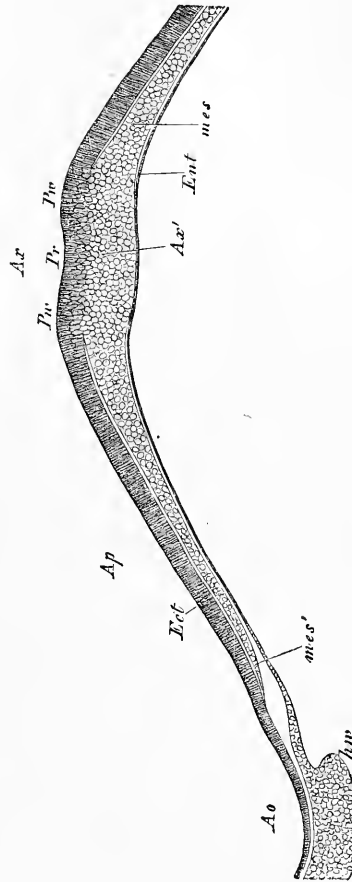


Fig. 67.

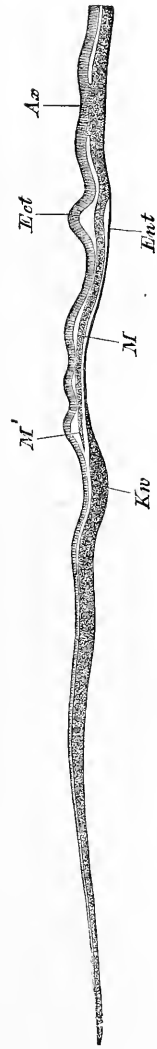


Fig. 68.

Fig. 66. — Coupe transversale d'une portion de blastoderme d'un œuf de poule soumis durant quatre jours à l'incubation à 30° C. Gross. soixante-dix-huit fois. *Ap*, aire transparente; *Ao*, aire opaque; *Ect*, ectoderme; *Ent*, entoderme; *Ax*, lame axile; *Ax'*, partie profonde de cette lame, en connexion avec le mésoderme; *Mes*, en voie de constitution; *Mes'*, bord du mésoderme; *Kw*, bourrelet entodermique.

Fig. 67. — Coupe transversale à travers la ligne primitive et la partie voisine d'un blastoderme de poulet à la quatorzième heure. Gross. soixante-six fois. Lettres comme ci-dessus.

Fig. 68. — Coupe transversale à travers la ligne primitive et la partie voisine du blastoderme d'un œuf de poule après dix heures d'incubation. Gross. environ trente-trois fois. Lettres comme ci-dessus et en plus : *M*, mésoderme; *M'*, bord du mésoderme à la limite de l'aire transparente.

tion qui nous occupe, il n'y a pas autre chose à en dire, sinon qu'il renferme dans le bourrelet entodermique un certain nombre de grosses sphères de segmentation, semblables à celles qu'on voit souvent reposer dans le voisinage du mésoderme. Mais on n'arrive pas à constater de rapports spéciaux entre ces cellules et le mésoderme, et elles n'en ont pas davantage avec les masses cellulaires que nous venons d'interpréter comme rudiments de vaisseaux. Le *bourrelet entodermique* mesure au niveau du mésoderme environ 0,1^{mm}, au delà 0,15, et est composé entièrement d'assises de cellules bien nettes, arrondies, ou plus ou moins anguleuses, avec beau nucleus et contenu grossièrement granuleux, bien que les granules n'aient pas encore atteint leur maximum de grosseur. Dans l'aire transparente, l'entoderme est formé au centre de cellules plates et sur les bords d'éléments plus épais, plus hauts, qui se continuent sans ligne de démarcation avec ceux du bourrelet blastodermique. La figure 65 donne une représentation de l'entoderme, ainsi d'ailleurs que des deux autres feuillets à la limite entre l'aire opaque et l'aire transparente.

Avant de clore cette description, qu'on nous permette encore de revenir sur les coupes des stades les plus jeunes, c'est-à-dire des blastoderms dont nous avons eu déjà l'occasion de faire connaître plus haut maintes particularités à propos de notre exposé de la formation du mésoderme. Les blastoderms de cette catégorie (fig. 66, 67, 68) offrent une ligne primitive semblable en coupe optique, d'une façon générale, à celle que nous avons décrite dans le blastoderme plus âgé de la vingt-deuxième heure, à la différence près qu'ici la gouttière primitive est d'autant plus superficielle (elle peut même être complètement absente) que l'œuf est plus jeune. Le mésoderme est toujours d'autant plus étroit, et dans ses parties marginales d'autant plus mince, qu'on rétrograde vers des stades plus jeunes. Quant à l'entoderme, il n'y a rien d'autre à en dire, sinon que les cellules de son bourrelet entodermique ont un contenu à granules d'autant plus petits qu'elles sont plus jeunes.

Entre ces blastoderms et ceux qui ont été décrits immédiatement avant, on en trouve encore dans lesquels le premier rudiment du sillon dorsal existe déjà, mais sans qu'on puisse rien apercevoir d'une corde, bien que le feuillet moyen soit nettement détaché, même dans le milieu, de la lame médullaire.

§ 12.

DE L'IMPORTANCE DE LA LIGNE PRIMITIVE POUR LE DÉVELOPPEMENT
DE L'EMBRYON.

Tandis qu'autrefois les embryologistes partaient tous, d'une façon plus ou moins prononcée, de l'idée que la ligne primitive, avec les parties adjacentes de l'aire transparente, se convertissait en embryon, nos jours ont vu se produire un grand nombre d'essais tendant à réduire plus ou moins l'importance de cette partie pour la constitution du corps embryonnaire. DURSÏ est allé aussi loin que possible dans cette voie, car, à son gré, aucune partie de l'embryon ne procède de la ligne primitive elle-même. L'embryon, au contraire, est, d'après cet auteur, produit tout entier en avant de cette ligne, et cela, de telle façon, que la tête et la partie caudale se forment les premières, et qu'entre elles le tronc se constitue ensuite graduellement d'avant en arrière. Deux autres auteurs, HIS et WALDEYER, ont émis l'idée que la tête, au moins, est produite en avant de la ligne primitive, tandis que le tronc est le résultat de la différenciation de la ligne elle-même. L'auteur le plus récent, GÖTTE, si je le comprends bien, est d'avis qu'il y a bien une partie de l'embryon qui naît en avant de la ligne primitive, mais il lui paraît difficile de préciser l'étendue de cette fraction. GÖTTE est d'ailleurs le premier qui ait essayé d'éclaircir, sur une série de coupes se suivant régulièrement, les rapports de la ligne primitive avec les parties embryonnaires qui apparaissent les premières.

On ne peut résoudre cette question de l'importance de la ligne primitive qu'en partant de l'exacte connaissance du développement de cette partie. Ainsi que nous l'avons vu plus haut, la ligne primitive ou lame axile est un épaississement médian du blastoderme, dont l'origine dérive d'une prolifération de l'ectoderme. Tout d'abord, cet épaississement est situé tout entier dans l'axe futur du corps, mais bientôt ses parties profondes croissent intensément et, débordant, s'étendent entre l'ectoderme et l'entoderme pour constituer graduellement une couche particulière, le feuillet moyen ou mésoderme. Si l'on suit exactement le mode de production du troisième feuillet, on voit que cette extension des parties profondes de la ligne primitive, sous l'influence d'une active croissance, ne s'effectue pas seulement sur les parties latérales de la ligne, mais encore en *avant* et en *arrière*, de telle façon que la

ligne primitive constitue graduellement autour d'elle une zone orbiculaire ou à peu près, qui atteint bientôt les limites de l'aire transparente et les transgresse. Mais la croissance de cette zone ou du mésoderme n'est pas partout également rapide : très prompte sur les côtés, plus modérée en arrière, elle est à son minimum d'intensité à l'extrémité céphalique de la ligne. Il est vrai pourtant qu'à cette extrémité, à l'exception d'une place déterminée (voy. plus bas), le mésoderme acquiert rapidement une certaine largeur, mais son accroissement ultérieur est excessivement lent, de façon que le mésoderme n'atteint ici le bord de l'aire transparente que bien après y être arrivé partout ailleurs.

Cette émanation de la ligne primitive, le mésoderme, va maintenant, en connexion avec les parties correspondantes de l'ectoderme et de l'entoderme, produire, à tout le moins, l'ensemble des parties périphériques du futur rudiment embryonnaire, en d'autres termes, tout ce que, avec HIS, on comprend dans la zone dite pariétale, et certainement aussi une portion de ce qui appartient à la zone rachidienne, c'est-à-dire une portion des parties situées plus près de l'axe. Mais si l'on demande d'indiquer exactement ce qui dérive de la ligne primitive originelle elle-même et ce qui procède, au contraire, de ses parties périphériques plus tardivement formées, la réponse ne peut être fournie que par des recherches excessivement minutieuses.

Quand on compare les uns aux autres de jeunes blastodermes avec ligne primitive, pris à des temps différents, on trouve qu'à côté de ceux qui n'ont qu'une ligne primitive ordinaire, il y en a d'autres chez lesquels l'extrémité antérieure de cette partie, bien qu'aussi nettement délimitée que chez les premiers, est en quelque sorte continuée par une autre ligne que j'appellerai le *prolongement céphalique de la ligne primitive*. DURSUY, HIS, WALDEYER et GÖTTE ont déjà vu ce prolongement et en partie l'ont dessiné, mais sans arriver à se mettre d'accord sur sa signification et son développement. DURSUY le tient pour le premier rudiment de la corde dorsale et le fait dériver de la ma-

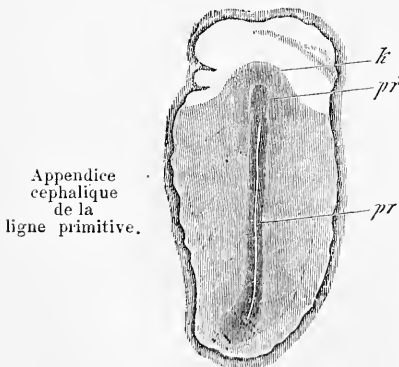


Fig. 69.

Fig. 69. — Aire transparente et rudiment embryonnaire d'un embryon de poulet de la fin du premier jour. Gross. dix-sept fois. *pr*, ligne primitive; *pr'*, appendice céphalique de cette ligne; *k*, partie latérale du rudiment céphalique ou zone pariétale de la tête.

tière plastique à l'extrémité antérieure de la ligne primitive. Pour HIS, il résulte de ce que le cordon axile se prolonge au delà de l'extrémité antérieure de la gouttière primitive et que, dans cette étendue, le cordon axile se séparant du feuillet supérieur, va s'accoler au feuillet inférieur et se confond avec un épaississement médian de ce dernier.

WALDEYER, à son tour, voit la chose autrement. Le cordon axile n'a pas eu besoin de se prolonger au delà de la gouttière primitive en avant, car il existait déjà à l'état d'ébauche dans cette région dès le stade où le blastoderme ne présentait qu'une ligne primitive ordinaire; seulement, il y était alors invisible à un examen de face, et il n'est devenu apparent qu'après que ses cellules ont eu formé un amas d'un certain volume et pris une disposition particulière. Cette ligne représente pour WALDEYER la partie céphalique de la corde.

D'après la description de GÖRTE enfin, la ligne primitive, ou mieux sa partie profonde, appelée *cordon axile* par GÖRTE, et regardée par lui comme toujours parfaitement séparée de l'ectoderme, se transforme en avant en un léger épaississement axile du germe, qui pourrait, à ce que pense l'auteur, se révéler dans les vues de face, sous forme d'une ligne peu empreinte. Dans les coupes transversales, ce prolongement du cordon axile dessine une place médiocrement épaissie (108, fig. 11, 12), que l'on peut suivre quelque temps encore au devant de la ligne primitive, et qui se perd bientôt tout à fait en avant. GÖRTE admet aussi la transformation du cordon axile en corde, mais sans dire en rien quelle portion exacte du rudiment embryonnaire est le produit de la partie située en avant de la ligne primitive.

D'après mes observations, comme on sait, la ligne primitive apparaît sous un tout autre jour qu'avec les auteurs précédents et par suite aussi sa continuation antérieure, que je nomme prolongement céphalique de la ligne primitive, doit être interprétée autrement qu'on ne l'a fait jusqu'ici. Pour moi, ce prolongement est aussi un produit de la ligne primitive, comme tout le mésoderme, mais il acquiert un autre faciès en raison de ce que la ligne primitive ne prolifère pas à son extrémité céphalique un mésoderme d'égale épaisseur en tous points, mais l'engendre plus épais suivant une ligne placée dans son propre prolongement, ligne épaissie, à laquelle conviendrait, à proprement parler, le nom de ligne axile. Les figures de GÖRTE, citées tout à l'heure, relatives à cette ligne sur des coupes transversales, sont parfaitement exactes. Le fait en question est d'autant plus curieux qu'à l'extrémité postérieure

de la ligne primitive on n'observe rien de semblable et que le mésoderme qui s'y constitue ne montre aucune différenciation axile.

Il me paraît indubitable que le prolongement céphalique de la ligne primitive et les parties adjacentes du blastoderme produisent une partie de la tête de l'embryon; il me paraît même vraisemblable que toute la tête naît de ce rudiment. Cependant, il me semble entièrement impossible, en ce qui touche ce dernier point, d'exprimer une opinion définitive, quelque intérêt qu'il y ait d'ailleurs à pouvoir démontrer que ce qui se produit d'abord du corps de l'oiseau c'est le tronc, et que la tête bourgeonne secondairement du tronc.

Des remarques précédentes, il résulte que tout au moins une notable portion de la tête ne doit pas être mise directement au compte de la ligne primitive, et qu'elle n'a avec cette ligne qu'une relation génétique secondaire. Il en est tout autrement pour le tronc, car ici il est bien certain que la ligne primitive, en disparaissant, sert à la constitution des formations définitives, point sur lequel s'accordent tous les observateurs récents, à l'exception de DURSÿ. Mais de ce côté encore, il s'en faut que tout soit clair, et ce qui crée notamment une certaine incertitude, c'est que la première paire de protovertèbres qui apparaît n'est pas la première paire cervicale. En effet, si la ligne primitive donnait naissance au tronc entier, et si la partie située au devant d'elle ne produisait que la tête, la première partie du tronc qui se dessinerait devrait être, semble-t-il, la région cervicale la plus antérieure. Mais, comme il n'en est pas ainsi, on est conduit à supposer que la région cervicale la plus antérieure aussi pourrait bien être mise sur le compte du rudiment céphalique, hypothèse au sujet de laquelle on ne peut pas non plus présentement fournir de solution certaine.

Nous arrivons maintenant aux transformations de la ligne primitive elle-même, et je puis être bref sur ce point, puisque les coupes transversales qui y ont trait ont été décrites dans le paragraphe précédent. En ce qui touche la question générale de savoir si la ligne primitive elle-même est employée pour la constitution du rudiment embryonnaire, la solution me paraît aller de soi quand on sait : 1° que cette ligne est entourée d'une partie de la zone rachidienne, qui plus tard se scinde certainement en protovertèbres, ainsi que DURSÿ lui-même l'a représenté dans beaucoup de ses figures (pl. I, fig. 6 à 9; pl. II, fig. 1, 2, 3), et 2° que, simultanément à cette segmentation de la zone rachidienne, la ligne primitive devient sans cesse plus courte.

La façon dont s'opère la transformation de la ligne primitive a

été décrite exactement pour la première fois, comme nous l'avons vu plus haut, par GÖRTE, et je suis arrivé dans mes recherches à des figures en partie identiques aux siennes, à l'exception d'un point important : c'est que j'admets dans la ligne primitive une fusion de l'ectoderme et du mésoderme, et que GÖRTE en nie à tort l'existence. A mon point de vue, voici quelles sont essentiellement les transformations de la ligne primitive. D'abord, l'ectoderme et le mésoderme s'y séparent l'un de l'autre, et par suite les parties axiles primitives du rudiment embryonnaire offrent la distinction de trois feuilletts blastodermiques indépendants. En second lieu, les bords de la zone rachidienne se soulèvent pour former les lames dorsales, tandis que son milieu forme le sillon dorsal. En troisième lieu enfin, le feuillet moyen se différencie dans la circonscription de la zone rachidienne en la corde et les lames protovertébrales, lesquelles se scinderont plus tard en protovertèbres. Les matériaux qui passent dans la constitution de la corde sont, ainsi qu'il résulte de l'étude de coupes transversales, ceux de la partie profonde de la ligne primitive originelle, mais cette partie sert encore manifestement à la formation de la région interne des lames protovertébrales. Comme d'ailleurs, ainsi que nous le savons, tout le mésoderme provient de la ligne primitive, il ne faut pas non plus attacher une trop grande importance à ces distinctions. En ce qui touche le feuillet médullaire, c'est-à-dire le revêtement que l'ectoderme fournit dans le sillon dorsal, il est clair que celui-ci englobe en lui plus de cellules que n'en comprenait originairement la ligne primitive, et en cela le sillon dorsal n'est pas simplement la continuation de la gouttière primitive. Quant à l'asymétrie, décrite par GÖRTE dans le rapport de la ligne primitive au sillon dorsal, je puis aussi la confirmer pour beaucoup de cas ; mais *je ne l'ai pas trouvée sans exception* et je possède plusieurs blastodermes dans lesquels l'axe de la gouttière primitive se continue régulièrement avec celui du sillon dorsal. Quand l'asymétrie existe, j'ai vu aussi le repli primitif droit disposé de telle façon qu'il se prolongeait en quelque sorte sur le plancher du sillon dorsal ; que, par suite, la lame médullaire droite se trouvait placée à gauche de la ligne primitive, et que la gouttière primitive venait se jeter sur la portion gauche du sillon (fig. 60).

§ 13.

TRANSFORMATIONS ULTÉRIEURES DE L'EMBRYON DE POULET JUSQU'AU MOMENT OU LE CORPS COMMENCE A SE RECOURBER.

Nous avons laissé l'embryon de poulet au stade représenté figure 44, page 118, et nous arrivons maintenant à l'étude des phases

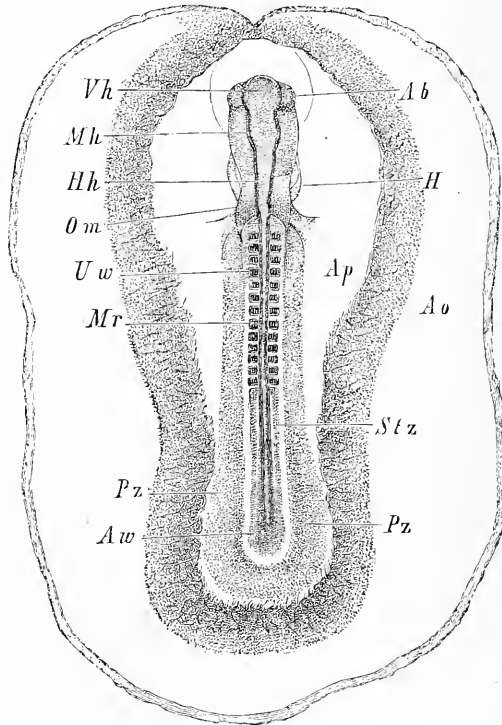


Fig. 70.

plus avancées, pour lesquelles les figures 70, 71, 72, 73 nous serviront de base.

Portant d'abord les yeux sur l'embryon dans son ensemble, nous voyons que sa longueur totale augmente à peine dans l'origine, mais que les dimensions relatives des divers segments du corps éprouvent des changements importants. L'allongement de la

Fig. 70. — Embryon de poulet de la fin du deuxième jour, de 4,27^{mm} de long avec son aire transparente et l'aire vasculaire (les vaisseaux non représentés). Gross. quinze fois ou un peu plus. *Ao*, aire vasculaire; *Ap*, aire transparente; *Vh*, cerveau antérieur; *Mh*, cerveau moyen; *Hh*, cerveau postérieur; *Ab*, vésicule oculaire; *H*, cœur; *Om*, veine omphalo-mésentérique; *Uw*, protovertèbres; *Mr*, tube médullaire; *Stz*, zone rachidienne; *Pz*, zone pariétale; *Aw*, bourrelet axile.

zone moyenne avec les protovertèbres saute d'abord aux yeux; elle amène graduellement une réduction de l'extrémité postérieure du corps et de la ligne primitive, de façon que dans l'embryon pourvu de treize protovertèbres (fig. 70), on n'aperçoit plus qu'une faible trace de la ligne primitive. A la tête se produit également un allongement, mais qui se fait moins remarquer, parce que cette

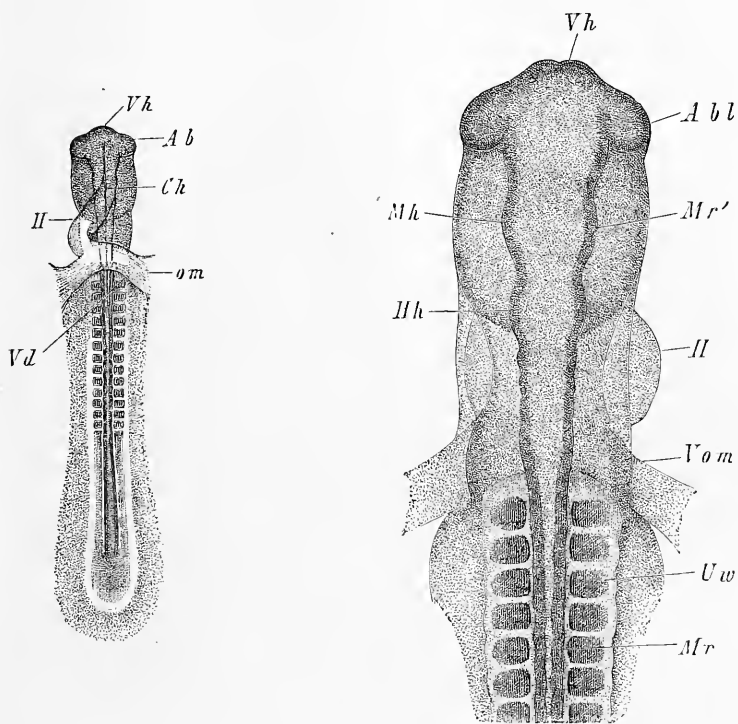


Fig. 71.

Fig. 72.

partie commence bientôt après à se recourber et qu'ainsi elle n'apparaît pas avec toute sa longueur dans les vues de haut.

Simultanément à ces changements l'embryon tout entier se détache plus nettement de l'aire transparente, se délimite plus distinctement dans ses zones rachidienne et pariétale et devient plus étroit, non pas seulement relativement, mais d'une façon absolue.

Abordant les détails, le côté dorsal nous frappera surtout par les changements survenus dans le tube médullaire. Tandis que nous

Fig. 71. — Embryon de la fig. 70, mais vu par la face ventrale. Les lettres comme pour la fig. 70. *Ch*, corde; *om*, veine omphalo-mésentérique.

Fig. 72. — Partie antérieure de l'embryon de la fig. 70, vue par le dos. Gross. quarante fois. Lettres comme pour la fig. 70. *Mr'*, paroi de la deuxième vésicule cérébrale.

l'avions laissé, au stade précédent (fig. 44), non encore entièrement clos en avant, ouvert en arrière à partir des protovertèbres antérieures, et derrière celles-ci, à l'état d'une gouttière large et peu profonde, nous trouvons maintenant que les bords de cet organe sont entièrement soudés en avant et qu'ils se rapprochent aussi graduellement dans l'extrémité postérieure. Des embryons avec huit, neuf et douze protovertèbres présentent le tube médullaire ouvert seule-

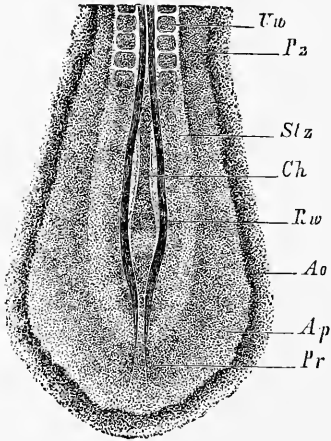


Fig. 73.




Fig. 71.

ment encore en arrière des protovertèbres (fig. 73), et dans ceux pourvus de treize protovertèbres, ce tube est entièrement ou presque entièrement fermé (fig. 70). Simultanément à cela, la zone rachidienne perd aussi à l'extrémité postérieure sa forme lancéolée, la

Fig. 73. — Extrémité postérieure d'un embryon ayant douze protovertèbres vue par le dos. Gross. vingt et une fois. *Uw*, protovertèbres; *Stz*, zone rachidienne; *Pz*, zone pariétale; *Ch*, corde; *Rw*, lames dorsales avec sillon dorsal largement ouvert; *Ao*, aire vasculaire; *Ap*, aire transparente très étroite; *Pr*, dernier reste de la gouttière primitive.

Fig. 74. — Extrémité antérieure d'un embryon de 4,55^{mm} de longueur, vue par dessous. *H*, cœur; *Ao*, arc aortique; *Hhl*, cavité cervicale; *Vd*, orifice pharyngo-ombilical; *Uw*, protovertèbres; *Abt*, vésicule oculaire; *Vh*, cerveau antérieur; *vAf*, point de départ du repli antérieur amniotique, lequel s'étend d'ailleurs jusqu'à la ligne médiane.

ligne primitive disparaît de plus en plus jusqu'à ce que finalement on n'en reconnaisse plus qu'un faible reste (fig. 73).

Dans la portion antérieure du tube médullaire ou *cerveau antérieur*, on voit à cette époque apparaître, comme modification la

Cerveau
antérieur.

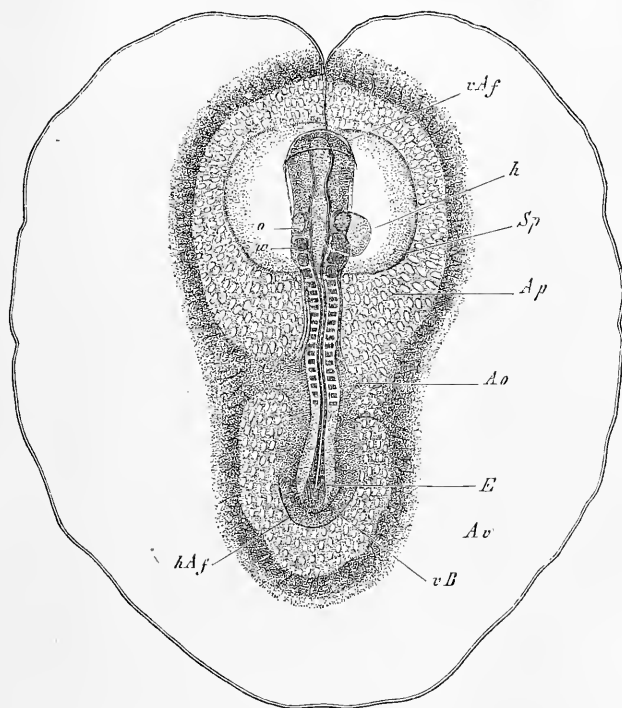


Fig. 75.

plus importante, deux excroissances latérales et inférieures (fig. 70, 71, 72, 73 *Ab, Abl*), qui ne sont autre chose que l'appareil nerveux des yeux, ou, comme on les nomme, les *vesicules optiques primitives*. Elles ne sont recouvertes, comme le tube médullaire tout entier, que par le feuillet corné, et figurent à l'origine de simples di-

Vesicules
optiques
primitives.

Fig. 75. — Embryon de la fin du deuxième jour avec dix-sept protovertèbres, l'aire transparente et l'aire vasculaire, celle-ci montrant la veine terminale. Gross. six fois et demie environ. Longueur de l'embryon 5,61^{mm}; diamètre de l'aire vasculaire 9,5^{mm}. Les vaisseaux s'étendaient partout; on ne les a pourtant dessinés que dans l'aire transparente. *vAf*, repli amniotique antérieur recouvrant déjà un peu la tête (capuchon céphalique); *Ap*, aire transparente; *Sp*, cavité résultant du dédoublement du feuillet moyen, et formée en partie par la cavité cervicale qui contient le cœur, en partie par la cavité comprise entre l'amnios et la paroi de ce qui sera plus tard la vésicule ombilicale; *Ao*, artères omphalo-mésentériques; *o*, fossettes auditives; *w*, masse analogue à une protovertèbre située immédiatement en arrière de ces fossettes; *h*, cœur; *hAf*, repli amniotique postérieur; *vB*, rudiment de la paroi abdominale antérieure à l'extrémité postérieure du corps ou rebord postérieur; *E*, bourrelet terminal ou axile, dans lequel le tube médullaire est encore visible en partie.

verticules de la première vésicule cérébrale, pourvus d'une vaste cavité et en communication par un large orifice avec cette vésicule. Mais elles se séparent graduellement du cerveau par un étranglement, deviennent comme pédonculées en même temps qu'elles chevauchent davantage sur la face inférieure de la vésicule antérieure; mais c'est là pourtant un état qui ne s'accuse bien qu'au stade immédiatement suivant.

Cerveau moyen
et cerveau
postérieur.

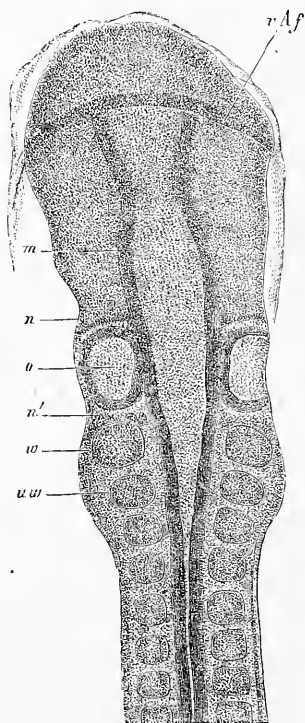


Fig. 76.

Fossettes
auditives.

Quant au *cerveau moyen* (*Mh*) et au *cerveau postérieur* (*Hh*), il n'y a rien à en dire, si ce n'est qu'ils se prononcent plus nettement et se séparent davantage l'un de l'autre. Sur le cerveau postérieur, dont la longueur est plus considérable, se dessinent vers cette époque des étranglements ondulés (fig. 72), qui le divisent en un grand nombre (jusqu'à 5 ou 6) de compartiments secondaires, sans qu'on puisse encore décider présentement si cette particularité a quelque autre importance.

A la fin de cette période, dans des embryons qui ont quinze à dix-sept protovertèbres, paraissent, à côté du cerveau postérieur, les premières traces des organes de l'audition, sous forme des *fossettes auditives primitives* (fig. 75, 76 *o*). A l'inverse de ce qu'on observe pour les yeux, ces organes des sens tirent leur premier rudiment du feuillet corné, et ce rudiment consiste en ce que

ce feuillet se déprime et s'envagine en formant une fossette qui se porte en dedans vers les parties latérales du cerveau postérieur. Dans la région qui est le siège de cette dépression, le feuillet corné est remarquablement (du double au triple) plus épais. La fossette atteint bientôt la paroi externe du cerveau postérieur, sans pourtant, présentement du moins, se mettre en relation avec lui. Ces fossettes auditives se détachent plus tard du feuillet corné et de-

Fig. 76. — Extrémité antérieure du corps de l'embryon de la fig. 75. Gross. environ quarante fois. Lettres comme dans la figure précédente et en outre : *uw*, première protovertèbre; *m*, cerveau moyen; *n*, rudiment nerveux en avant des capsules auditives (facial?); *n'*, rudiment nerveux en arrière de ces mêmes capsules (glosso-pharyngien?).

viennent les *capsules auditives primitives*, lesquelles doivent être considérées, ainsi que l'ont montré les recherches de ces dix dernières années, comme les précurseurs de toutes les formations épithéliales du labyrinthe membraneux.

Capsules
auditives.

La partie moyenne du rudiment embryonnaire, à cette époque, présente moins de particularités. Ainsi que nous l'avons déjà remarqué, le tube médullaire se referme bientôt dans cette région, et, comme détail à mentionner, ses contours sont souvent ondulés (fig. 72), un léger renflement répondant à chaque paire de protovertèbres. Les *protovertèbres* se multiplient lentement et arrivent au nombre de seize à dix-sept, car les lames protovertébrales, qui se montrent maintenant très nettement sur les côtés du tube médullaire (fig. 70 en *Stz*), se segmentent d'avant en arrière. Y a-t-il aussi production de protovertèbres en avant de celle qui était la première antérieurement? c'est ce qu'il est difficile de dire; mais il est remarquable, qu'au stade où les fossettes auditives se montrent, il y ait une apparence de protovertèbres jusqu'au niveau de ces organes, ainsi que ERDL l'a déjà dessiné (pl. IX). Effectivement, on trouve à cette époque, de chaque côté, deux masses épaissies, semblables à des protovertèbres, situées le long du cerveau postérieur et de l'origine de la portion rétrécie du tube médullaire (fig. 75, 76), masses dont l'interprétation nous occupera plus tard. Je ferai seulement remarquer ici que la première d'entre elles (76 *n'*) semble répondre à ce que HIS (p. 110) désigne comme les rudiments réunis des ganglions du glosso-pharyngien et du nerf vague.

Protovertèbres.

L'extrémité postérieure du rudiment embryonnaire au stade que nous étudions (fig. 70, 73) offre sur la ligne médiane le tube médullaire plus ou moins fermé; des deux côtés de celui-ci, dans la zone rachidienne, les lames protovertébrales, et plus en dehors, la zone pariétale, qui se dessine avec une netteté toujours croissante. Une particularité à signaler, c'est la manière d'être de l'extrémité la plus reculée de la zone rachidienne sur des embryons plus âgés, offrant déjà le tube médullaire entièrement ou presque entièrement fermé. Cette particularité consiste en ce qu'en ce point le tube médullaire se renfle graduellement en massue et se fusionne avec les lames protovertébrales en une seule masse, qui porte le dernier vestige de la ligne primitive (fig. 70, 75). Les coupes transversales donnent des renseignements précis sur les rapports qui déterminent cet aspect, et c'est en les prenant pour guide que je vais plus loin faire connaître plus intimement la constitution de ce renflement terminal ou axile.

Renflement
terminal
ou axile.

La *face ventrale* des embryons qui nous occupent, et telle que

Cavité
du pharynx.

la représentent les figures 71 et 74, offre les particularités suivantes : développement croissant de la cavité du pharynx et puis le cœur (fig. 71, 74). En ce qui concerne la première, elle arrive progressivement à une extension telle que son entrée se trouve placée au niveau des premières protovertèbres (fig. 71) et même un peu plus en arrière (fig. 74). L'allongement de cette cavité résulte de ce que les bords antérieurs et latéro-antérieurs de l'orifice ombilical s'unissent et se fusionnent graduellement d'avant en arrière sur la ligne médiane, si bien que l'orifice pharyngo-ombilical, sans changer de forme, recule constamment en arrière. La partie de la zone pariétale qui est ainsi employée à la constitution d'une paroi latérale et antérieure du corps peut être désignée sous le nom de *membrane unissante inférieure* (*membrana reuniens inferior*). Je rattache à cette membrane le rebord de l'extrémité céphalique, dont l'apparition a été le point de départ du phénomène qui nous occupe.

Membrane
unissante
inférieure.

Le cœur.

Le cœur, que nous avons laissé sous forme de tube droit, situé dans le plan médian vertical du corps, recevant en arrière les deux veines omphalo-mésentériques et émettant en avant deux arcs aortiques, se transforme bientôt, comme le montrent les figures 71 et 74. Tout d'abord, il infléchit sa partie médiane en avant et à droite, puis se recourbe de manière à offrir l'image exacte d'un *S*, comme on le voit sur la figure 74. Sur le cœur ainsi conformé, l'*extrémité veineuse*, c'est-à-dire la région qui deviendra plus tard les oreillettes, est dirigée en arrière et convexe supérieurement. Elle est suivie en avant par la *portion ventriculaire* qui lui succède par l'intermédiaire d'une partie un peu rétrécie formant le canal auriculaire des anciens. Fortement renflée, déjetée à gauche et en avant, la portion auriculaire se termine par une partie qui se porte à gauche et en haut, le bulbe aortique. Séparé lui aussi par une constriction (*Fretum Halleri*) de la portion auriculaire, il émet à son extrémité antérieure les deux aortes primitives.

Oreillette.

Ventricule.

Bulbe aortique.

Positions
du cœur.

Cavité cervicale.

La position du cœur est toute spéciale, et ce n'est que plus loin et avec l'aide de coupes transversales que je pourrai la décrire plus exactement. Je ferai seulement remarquer ici qu'il est situé dans une cavité résultant du dédoublement du mésoderme de la paroi antérieure du corps, et qu'à l'origine il est rattaché dans toute sa longueur à la paroi du pharynx. Cette cavité (cavité cardiaque, cavité cervicale des auteurs, cavité pariétale de Hrs) s'étend dès le début hors des limites du corps de l'embryon jusque dans l'aire transparente et gagne aussi sans cesse en extension en

avant, si bien que dans un embryon tel que celui représenté figure 74, elle entoure la tête presque entièrement sur les côtés et va même un peu au delà en arrière.

§ 14.

ÉTUDE SUR DES COUPES DES EMBRYONS DÉCRITS DANS LE § PRÉCÉDENT.

A. — LA TÊTE.

Ainsi que nous l'avons exposé dans le § 10, la tête se développe aux dépens de la partie antérieure des zones rachidienne et pariétale du rudiment embryonnaire. L'ectoderme de la zone rachidienne fournit les rudiments du cerveau et, de la forme d'une demi-gouttière, passe ici comme au cou et dans la région dorsale à celle d'un tube entièrement clos (fig. 79). Le mésoderme correspondant forme un revêtement extérieur au tube médullaire, en partie sans se diviser en corde et lames protovertébrales (fig. 77), en partie en se différenciant en ces parties (fig. 79).

La tête.

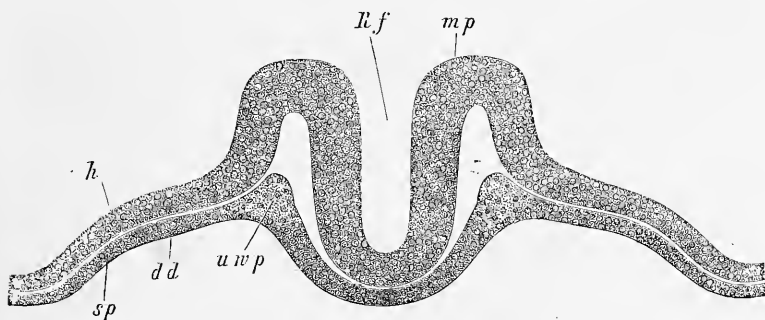


Fig. 77.

La zone pariétale de la région céphalique est employée à la constitution de la paroi antérieure et latérale du corps, et la tête montre, quand ce processus est suffisamment avancé, deux segments de composition bien distincte. L'antérieur (fig. 78, 79) contient la partie la plus antérieure du tube digestif ou le *pharynx*, à paroi interne formée par l'entoderme ou futur épithélium intes-

Pharynx.

Fig. 77. — Coupe à travers la tête d'un embryon de poulet de la vingt-quatrième heure ayant un sillon dorsal et une ligne primitive, mais dépourvu de protovertèbres. Gross. cent trente-cinq fois. *Rf*, sillon dorsal; *mp*, feuillet médullaire constituant une gouttière profonde, rudiment du cerveau; *h*, feuillet corné; *uwp*, feuillet moyen ou lames protovertébrales de la tête (lames céphaliques), formant une lame placée au-dessous du tube médullaire et se continuant latéralement avec les lames latérales *sp*; *dd*, feuillet intestino-glandulaire.

tinal, à paroi externe constituée par le feuillet moyen. Toutefois, ce n'est que du côté ventral que ce feuillet moyen s'organise en une couche de fibres appartenant en propre au pharynx, et appelée la *lame pharyngienne*; du côté dorsal, au contraire, il forme une couche commune qui figure en même temps et le rudiment de la base du crâne et la paroi pharyngienne dorsale. Cette couche présente en outre, dans sa partie postérieure, la corde dorsale qui était accolée primitivement à l'épithélium pharyngien. Tout ce segment antérieur de la tête fait librement saillie, est entièrement

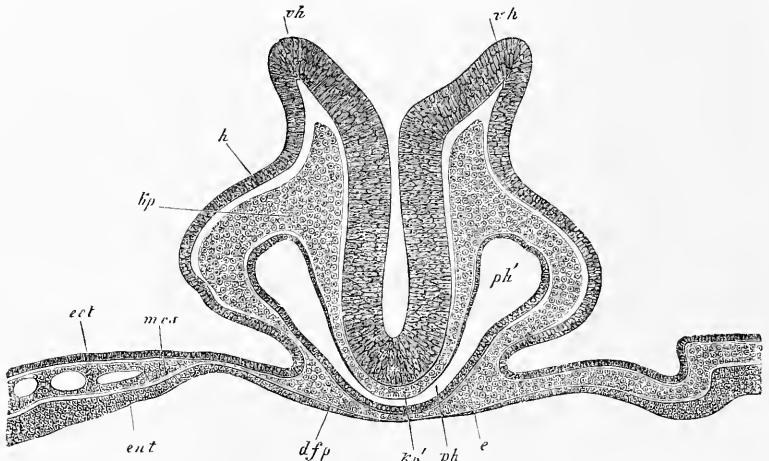


Fig. 78.

soulevé ou détaché, comme on dit. Il est en outre entouré, d'autant plus distinctement que l'embryon est plus âgé, d'un repli du blastoderme, constitué sur la ligne médiane par l'ectoderme et l'entoderme seuls, mais comprenant sur les côtés les trois feuillets dans son épaisseur. Ce repli figure le *capuchon céphalique* et le *velum céphalique* encore réunis; nous reviendrons plus loin sur leur compte.

Intestin
antérieur.

Le *segment postérieur* de la tête contient une partie du tube digestif, qu'au sens strict on peut appeler l'*intestin antérieur*. Ce

Fig. 78. — Coupe transversale de l'extrémité la plus antérieure d'un embryon de poulet de la vingt-huitième heure; elle tombe précisément sur le bord antérieur de l'ombilic (n° XX b.). Gross. cent fois. *vh*, bords largement écartés du cerveau antérieur ou sillon dorsal de la tête encore ouvert; *h*, feuillet corné des côtés de la tête; *kp*, feuillet moyen ou lames céphaliques ou lames protovertébrales de la tête sur les côtés du tube médullaire; *kp'*, les mêmes au-dessous du cerveau à la base du crâne (sans corde); *ph*, partie médiale en forme de fente de l'intestin antérieur (pharynx); *ph'*, partie latérale du pharynx plus élargie; *dfp*, paroi antérieure ou ventrale du pharynx ou lame pharyngienne; *e*, épithélium pharyngien; *ect*, *mes*, *ent*, les trois feuillets blastodermiques dans l'aire opaque près de la tête.

qui le caractérise avant tout, c'est qu'il offre, au-devant de la paroi antérieure ou *ventrale* de l'intestin, une vaste cavité s'étendant au delà de l'embryon, appelée *cavité péricardique ou cervicale* (fig. 82), dont le développement va nous occuper de plus près dans les lignes suivantes.

Je commencerai par exposer la façon dont la partie postérieure de la tête acquiert ses parois latérales et antérieure, et je renverrai

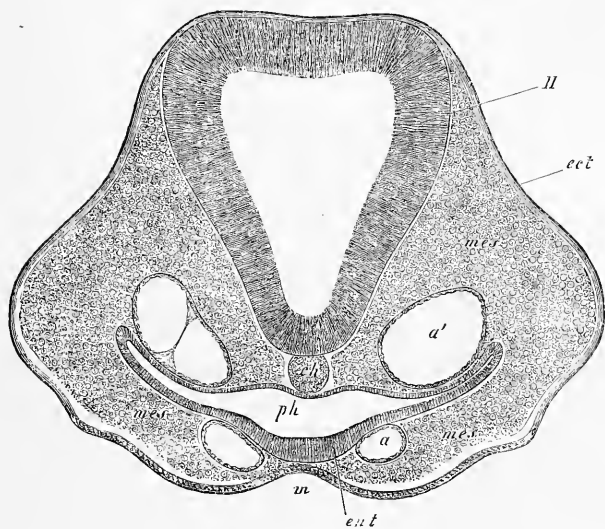


Fig. 79.

pour cela le lecteur avant tout à la figure 81. Tout à fait en avant, ces parois de la tête résultent simplement d'un repli de la totalité des trois feuilletts blastodermiques de la partie antérieure du rudiment embryonnaire (fig. 80). Mais plus en arrière, au point où sera plus tard le cœur, la façon dont ces feuilletts se comportent est identique à celle qu'ils suivent sur le tronc. La zone pariétale du rudiment s'incurve latéralement en des-

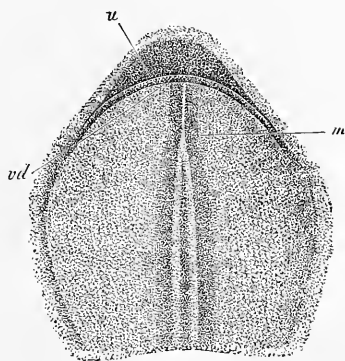


Fig. 80.

Fig. 79. — Coupe transversale de la tête d'un embryon de poulet (voy. fig. 46, p. 120). Gross. cent et une fois. Légende comme dans la figure 51, page 126.

Fig. 80. — Tête de l'embryon de la figure 41, vue du côté ventral et plus grossie. *u*, rebord inférieur de la tête; *vd*, orifice pharyngo-ombilical; *m*, tube médullaire en voie de constitution.

sous vers la ligne médio-ventrale; le feuillet moyen ou les lames latérales de la tête se divisent dans l'épaisseur de la partie ainsi incurvée en deux couches, une couche cutanée et une couche intestinale, la première s'unissant au feuillet corné, la seconde à l'entoderme, et faisant ainsi apparaître de chaque côté, par leur écartement, une cavité, qui représente la partie céphalique de la cavité générale du corps ou *cavité cervicale* (cavité pariétale, H18). C'est dans cette cavité, qui communique avec la grande cavité pleuro-péritonéale du corps, que le cœur sera bientôt contenu. La figure 81 montre le premier stade du processus qui nous occupe. La paroi inférieure du pharynx, constituée par la couche fibro-intestinale du mésoderme (*dfp*) et par l'entoderme (*e'*), est en train de se fer-

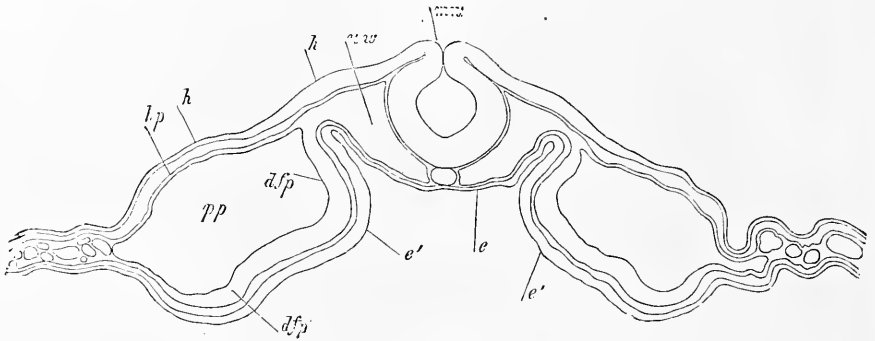


Fig. 81.

mer; les parois du corps (*hp*, *h*) sont simplement dirigées en bas, mais elles ne montrent encore aucune tendance à se réunir et à se souder. Elles sont en même temps séparées de la paroi inférieure du tube intestinal par l'interposition d'une vaste cavité (*pp*), produit de la scission du mésoderme.

Pendant que l'intestin se ferme et après que sa fermeture a eu lieu, on voit paraître la première trace du cœur sous forme de deux fentes longitudinales qui naissent entre les lames fibro-intestinales et l'épithélium de l'intestin antérieur. Dès l'instant de

Fig. 81. — Coupe transversale de la partie postérieure de la tête d'un embryon de poulet du deuxième jour (préparation à l'acide osmique). Gross. cent treize fois. *mn*, suture du tube médullaire; *hw*, lames protovertébrales de la tête (lames céphaliques) comprenant entre elles la corde; *h'*, épaissement du feuillet corné au point où naîtront plus tard les fossettes auditives; *h*, feuillet corné de la zone pariétale de l'embryon; *e*, entoderme de la paroi postérieure du pharynx; *e'*, partie plus épaisse de l'entoderme destinée à donner ultérieurement l'épithélium de la paroi antérieure du pharynx; *dfp*, lame fibro-intestinale de la paroi pharyngienne antérieure en voie de constitution ou lame pharyngienne; *dfp'*, lame fibro-intestinale de la future paroi antérieure de la cavité cervicale (portion cervicale de la grande cavité pleuro-péritonéale).

leur production, on reconnaît aussi, à l'intérieur de ces fentes, un délicat revêtement de cellules, le futur endothélium du cœur. Ces deux fentes sont à l'origine entièrement séparées (je renvoie ici aux figures que je donne plus loin du développement du cœur dans le lapin), et les lames fibro-intestinales viennent s'appliquer étroitement en dessous, sur la ligne médiane, contre l'épithélium intestinal avant de se réfléchir en dehors pour se continuer avec la partie périphérique du mésoderme, celle qui constitue actuellement, conjointement à la portion de l'entoderme que la fermeture du pharynx a détachée du tube digestif, la paroi antérieure de la cavité cervicale. Le point où se fait cette réflexion des lames fibro-intestinales du mésoderme figure comme un court mésentère inférieur de l'intestin antérieur, et comme ce point va se retrouver sur le cœur dans une situation identique, on peut le nommer dès maintenant le *mésentère cardiaque inférieur* (fig. 82, *uhg*).

Mésentère
cardiaque
inférieur.

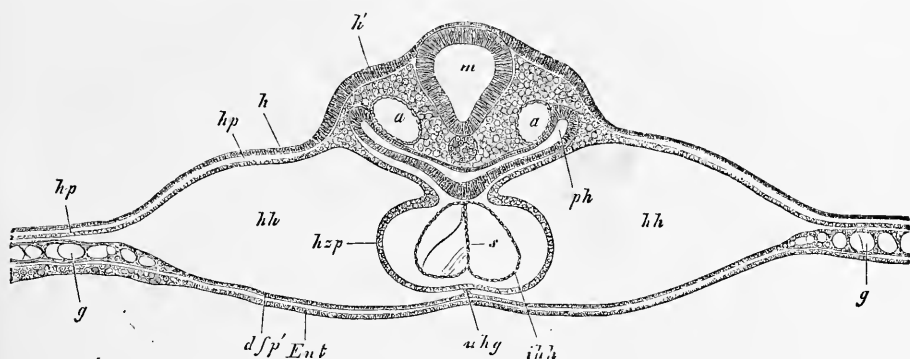


Fig. 82.

Le développement ultérieur du cœur résulte maintenant de ce que les deux rudiments cardiaques viennent à se rencontrer et finalement à se souder l'un à l'autre, ce qui doit s'entendre également et des endothéliums qui tapissent les parois des rudiments cardiaques et de la partie des lames fibro-intestinales qui les entoure. C'est ainsi qu'on arrive à un stade tel que celui de la figure 82,

Fig. 82. — Coupe transversale de la région cardiaque d'un embryon de poulet d'un jour et quinze heures, à peu près du même âge que celui sur lequel les fig. 46, 47, 48 et 49 ont été prises. Gross. soixante et une fois. *m*, moelle allongée; *h*, feuillet corné, *h'*, partie épaissie du feuillet corné au point où naissent les fossettes auditives; *a*, aorte descendante; *ph*, pharynx (intestin antérieur); *hp*, lame cutanée; *hsp*, lame cardiaque (paroi cardiaque externe); *uhg*, mésentère cardiaque inférieur se continuant en *dfp'*, avec la lame fibro-intestinale qui forme, conjointement à l'entoderme *Ent*, la paroi antérieure de la cavité cervicale *hh*; *ihh*, tunique cardiaque interne (tube endothélial) avec le septum *s*; *g*, vaisseaux de la marge interne de l'aire opaque.

qu'il est aisé de rattacher à l'état précédent. Le cœur y figure une vésicule à peu près circulaire en coupe transversale, dont la paroi externe, celle qui dérive des lames pharyngiennes du mésoderme, et qu'on peut appeler la *lame cardiaque*, laisse encore reconnaître sa composition par deux moitiés. Le tube endothélial interne ou *paroi cardiaque interne* (*hh*) accuse encore bien plus nettement la chose par l'existence d'un *septum* médian (*s*). Le *mésentère cardiaque inférieur* (*uhg*) est encore très net, mais plus mince pourtant, et comme formé d'une seule lame. En même temps, on reconnaît aussi déjà la partie qui portera plus tard le nom de *mésentère cardiaque supérieur*. Elle est ici, dans sa

Lame cardiaque.

Tunique
cardiaque
interne.

Septum
cardiaque.

Mésentère
cardiaque
supérieur.

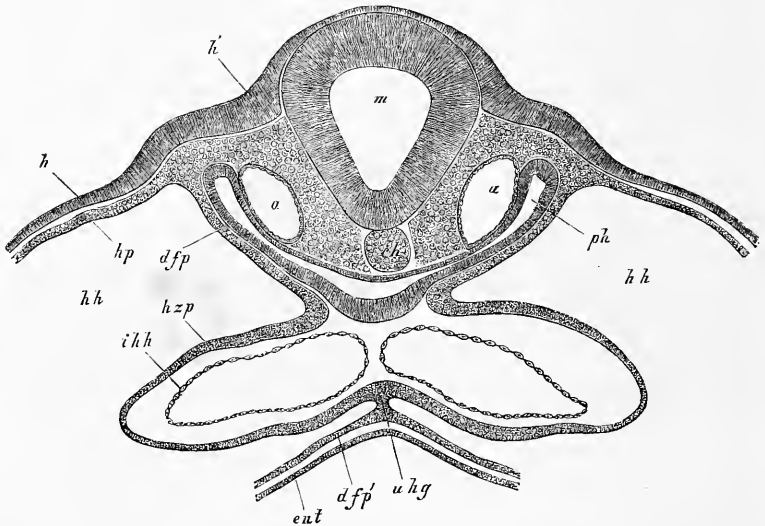


Fig. 83.

première expression, représentée par les plis que forment les lames cardiaques à leur union avec les lames pharyngiennes. Ces plis arrivent plus tard au contact mutuel en séparant le tube endothélial de tout contact avec l'épithélium intestinal, phénomène dont le résultat est de donner aussi au cœur un degré plus avancé d'autonomie. Ce processus est un peu plus marqué dans la figure 83 que dans la figure 82.

Si l'on étudie le cœur après que ses deux moitiés se sont fusionnées en un seul tout, mode de formation qui a été entrevu pour

Fig. 83. — Coupe transversale de la région cardiaque de l'embryon de poulet qui a fourni la fig. 82. Elle passe ici par le point où les veines omphalo-mésentériques débouchent dans le cœur. Gross. environ quatre-vingt-quinze fois. Mêmes lettres que dans la figure 82.

la première fois par M. Dareste (87 et 87 *a*) et si on le suit en avant et en arrière, on trouve que de part et d'autre il se prolonge en deux canaux qui sont dans les mêmes rapports vis-à-vis de l'intestin antérieur que les deux rudiments cardiaques. Ce sont les deux aortes et les veines omphalo-mésentériques qui ramèneront le sang au cœur et l'en éloigneront aussitôt que la circulation sera établie. Dans la figure 83, prise sur le même embryon que celui qui a fourni la figure 82, les deux veines précitées sont représentées juste au point de leur abouchement sur l'utricule cardiaque externe, et le dessin montre suffisamment qu'elles offrent les mêmes particularités essentielles que le cœur lui-même, avant tout qu'elles

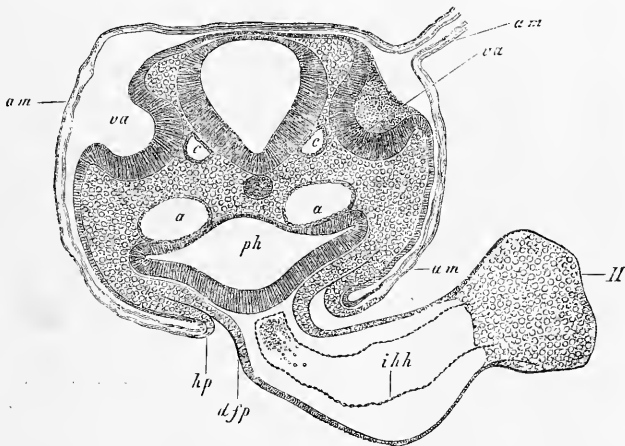


Fig. 84.

ont également un revêtement fourni par la lame fibro-intestinale, lequel leur fait défaut, il est vrai, dans leur trajet ultérieur.

Des états plus avancés du cœur, un seul est encore représenté en coupe dans la figure 84. Le détail le plus important qu'elle montre, est la disparition du mésentère inférieur et le degré plus prononcé de constitution du mésentère supérieur. La cavité dans laquelle le cœur est situé n'a pas été dessinée dans cette figure; on y voit, au contraire, en *hp* le commencement de la formation

Fig. 84. — Coupe transversale de l'arrière-tête d'un embryon de poulet de la seconde moitié du deuxième jour, intéressant les fossettes auditives (préparation à l'acide osmique). Gross. quatre-vingt-quatre fois. *am*, amnios avec ses deux lames; *am'*, suture de amnios, située sur le côté droit de la tête (elle n'a pas été dessinée en totalité); *va*, fossettes auditives largement ouvertes; *a*, aortes descendantes; *c*, racine des veines cérébrales inférieures; *hp*, feuillet cutané de la paroi latérale du corps au point où il se réfléchit pour former l'amnios; *ph*, pharynx; *djp*, lame fibro-intestinale du pharynx se continuant avec la paroi externe du cœur et formant un court mésentère cardiaque postérieur; *H*, cœur; *ihh*, tunique interne du cœur (endothelium). Les parois de la cavité cervicale ne sont pas dessinées.

de la paroi latérale du corps dans la région cardiaque, alors que les autres coupes n'en offraient aucune trace. A ce stade, l'amnios est déjà constitué, et la figure montre aussi la suture amniotique sur le côté droit.

Je n'ajoute plus qu'un détail : le mésentère cardiaque supérieur disparaît plus tard, lui aussi, dans toute la longueur du cœur, de telle sorte que sans les veines et les artères qui s'insèrent sur lui,

le cœur serait entièrement libre dans la cavité qui le contient. Corrélativement à cette disparition des deux mésentères cardiaques, cette cavité, de double qu'elle était à l'origine, devient simple, tout en restant en relation cependant avec les deux cavités pleuro-péritonéales primitives.

Pour arriver à une intelligence complète du développement du cœur, il est absolument nécessaire de placer aussi sous les yeux une coupe longitudinale. La figure 85 en montre une prise sur un embryon plus âgé. Dans cette figure, *ph* représente la cavité cervicale, renfermant le cœur déjà recourbé ici en manière d'*S*. Le cœur lui-même laisse reconnaître le tube endothélial et la paroi musculaire dérivant du feuillet fibro-intestinal, pa-

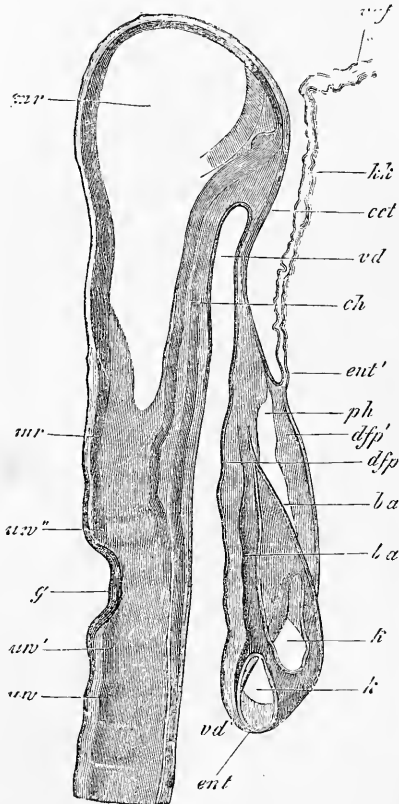


Fig. 85.

Fig. 85. — Coupe longitudinale de la tête d'un embryon de poulet âgé de trente-huit heures, passant près de la ligne médiane et en partie même par cette ligne. Grosseur, soixante-neuf fois. *uv*, première protovertèbre; *uv'*, segment analogue à une protovertèbre placée en arrière des fossettes auditives; *uv''*, autre corps rappelant encore une protovertèbre et situé en avant des fossettes auditives; il est formé par un ganglion (gangl. de GASSER?) et par deux nerfs; *ch*, corde; *mr*, tube médullaire; *vd*, partie antérieure du tube digestif (pharynx); *vd'*, orifice pharyngo-ombilical; *ent*, entoderme du pharynx, passant en *ent'* à l'entoderme du capuchon céphalique *kk*, qui ne contient ici aucune trace de mésoderme; *ect*, ectoderme de la tête passant en *ect'* dans le repli amniotique antérieur formé exclusivement du feuillet corné; *ph*, cavité cervicale contenant le cœur; *ba*, limite antérieure et postérieure du bulbe aortique; *k*, ventricule cardiaque coupé en deux endroits; *dfp*, feuillet fibro-intestinal de la paroi antérieure (inférieure de la cavité cervicale).

roi que nous avons nommée lame cardiaque. Celle-ci n'est cependant bien individualisée et indépendante que sur la face antérieure, car en remontant vers le pharynx, on la voit se relier au feuillet fibro-intestinal de cette première partie du tube digestif. De même, le cœur adhère en arrière à l'extrémité des veines, et en avant, près de l'origine de l'aorte, à la paroi du pharynx. La lame qui ferme inférieurement la cavité cervicale est appelée *capuchon cardiaque* par REMAK. Elle est constituée par deux feuillets : d'abord, par un prolongement de l'épithélium intestinal, puis par la partie du feuillet fibro-intestinal que la fermeture de la gouttière digestive a détachée du pharynx en dessous (*dfp'*). De ces deux couches, l'épithélium intestinal seul passe en *ent'* dans la constitution d'un repli que le blastoderme sous-jacent à la tête forme autour d'elle, la cachant en partie, et qui a reçu le nom de *velum céphalique* (*kk*) ; mais le feuillet moyen de la tête s'arrête juste au point à partir duquel la tête est soulevée au-dessus du blastoderme, et ne se prolonge pas sur ce dernier. Il en résulte aussi que le repli amniotique *vaf* n'est doublé que par l'entoderme. Ces faits ont été reconnus exactement pour la première fois par HIS ; REMAK, au contraire, a faussement attribué au capuchon céphalique aussi bien qu'au velum céphalique une couche dérivant du feuillet moyen (voy. n° 9, pl. III, fig. 25 B, 27 B).

Des coupes longitudinales d'embryons, appartenant à des stades plus jeunes, montrent essentiellement les mêmes rapports, si ce n'est que le rudiment du cœur et la cavité cervicale ont moins d'étendue. Pour plus ample intelligence de la figure 85, comparez la figure 82.

B. — LE TRONC.

Je prendrai pour point de départ dans l'étude du tronc sur des coupes transverses un embryon du début du troisième jour, dont le canal vertébral était entièrement clos, et les fossettes auditives largement ouvertes. Son âge est un peu plus avancé que celui de la figure 84. Cet embryon, désigné par *m*, d'un peu plus de 6^{mm} de longueur, fut sectionné d'avant en arrière en 47 coupes, dont les plus intéressantes sont représentées ici, à un même grossissement, dans les figures 86, 87, 88, 89 et 91.

Si nous partons de la figure 86, nous verrons que cette coupe est très semblable à celle précédemment décrite et représentée (fig. 49) d'un embryon du deuxième jour. Mais cette dernière provenait d'une section faite au niveau des protovertèbres les plus

antérieures, tandis qu'ici c'est de la neuvième avant-dernière coupe de toute la série qu'il s'agit, laquelle tombe en arrière des dernières protovertèbres et provient de la région, non différenciée encore, des lombes. Aussi ne montre-t-elle que des lames protovertébrales. On voit encore dans cette coupe les dernières extrémités des aortes descendantes sous forme de lumières étroites, séparées l'une de l'autre par un grand intervalle, alors que dans la figure 49 ces vaisseaux étaient beaucoup plus larges et plus rapprochés.

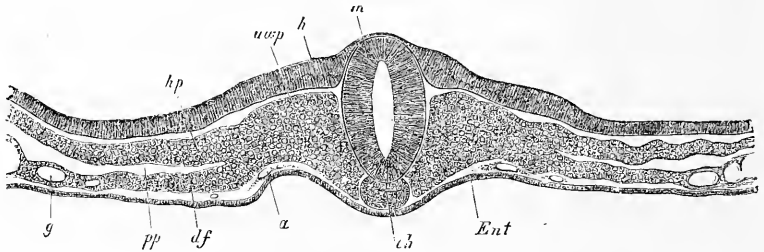


Fig. 86.

Si de la coupe n° 38, représentée dans la figure 86, on se dirige en avant, on tombe avec la coupe 34 sur les dernières proto-

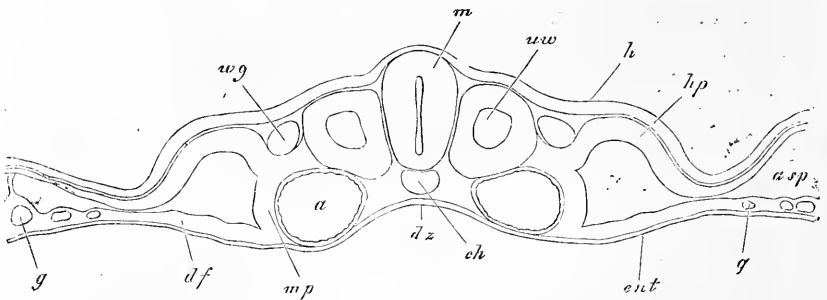


Fig. 87.

vertèbres, et en même temps sur le *canal de Wolff*; celui-ci peut être suivi jusqu'à la coupe n° 12, les protovertèbres jusqu'à la coupe n° 8. Les figures 87 (coupe 24) et 88 (coupe 16), se rap-

Fig. 86. — Coupe transversale de la région située en arrière des protovertèbres dans un embryon de poulet du commencement du troisième jour. Gross. soixante-dix-huit fois. *m*, tube médullaire; *h*, feuillet corné; *uwp*, lame protovertébrale; *hp*, feuillet cutané; *pp*, cavité viscérale; *df*, feuillet fibro-intestinal; *ch*, corde; *Ent*, entoderme; *a*, aorte descendante; *g*, vaisseaux de l'aire transparente.

Fig. 87. — Coupe transversale passant par une des protovertèbres postérieures de l'embryon qui a fourni la fig. 86. Gross. soixante-dix-huit fois. Lettres comme ci-dessus; en outre: *uw*, protovertèbre; *wg*, canal de Wolff; *ar*, gouttière intestinale; *mp*, lame moyenne; *asp*, fente en relation avec la formation de l'amnios.

portent aux régions moyenne et postérieure du tronc. Ce qu'il y a de plus remarquable dans la figure 87, c'est le degré de développement de la cavité pleuro-péritonéale, et le fait que le feuillet corné et le feuillet cutané réunis sont fortement recourbés en bas par rapport à la *région dorsale*; ils représentent dès ce moment les rudiments des parois latérales et de la paroi antérieure du corps. Mais pourtant, à tout prendre, l'embryon dans son ensemble est encore couché entièrement à plat sur le milieu du blastoderme, montrant seulement une légère dépression en dessous de la corde, dépression qui représente le rudiment de la *gouttière intestinale*.

Pour le reste, toutes les parties sont déjà bien marquées, et j'appelle particulièrement l'attention sur l'apparition dans les protovertèbres d'une cavité destinée à être occupée plus tard par une

Gouttière
intestinale.

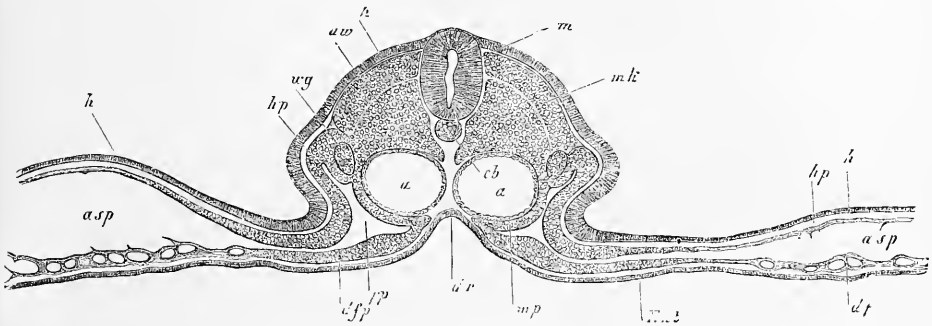


Fig. 88.

masse sphérique de cellules, le noyau protovertébral, et aussi sur ceci, que les protovertèbres se continuent latéralement avec la lame d'union du feuillet musculaire cutané et du feuillet musculaire intestinal, en d'autres termes avec la *lame moyenne* (*m p*) comme on la nomme; enfin je signalerai la grosseur des aortes. Ces vaisseaux ne sont constitués, cela est de toute netteté, que par une seule tunique, le tube endothélial. Ils confinent toujours au feuillet glandulaire intestinal, bien que déjà sur la face inférieure, le feuillet intermédiaire commence à envoyer une mince lame qui se glisse entre les aortes et l'entoderme, les séparant partiellement au moins de ce feuillet.

Lame moyenne.

La figure 88 appartient à la région cervicale la plus antérieure et représente la cinquième coupe de celles qui montrent le canal de WOLFF. Dans cette coupe, nous trouvons déjà de tout autres

Fig. 88. — Coupe transversale passant par une des protovertèbres antérieures dans l'embryon qui a fourni les fig. 86 et 87 (n° 16). Mêmes lettres que ci-dessus. *m k*, lame musculaire. Gross. soixante-seize fois.

rappports que plus en arrière et que dans des embryons plus jeunes (fig. 49). L'embryon est cette fois décidément *soulevé* sur la surface du blastoderme, ou, comme on dit habituellement, *détaché* de ce dernier. Ce soulèvement est le résultat de ce que les lames cutanées se sont recourbées l'une vers l'autre, pour se rapprocher du côté ventral. Le même phénomène s'est produit, bien qu'à un moindre degré, dans les parties inférieures des lames moyennes et les parties avoisinantes des lames fibro-intestinales. La conséquence de ces faits, c'est avant tout la profondeur plus considérable de la gouttière intestinale (*dr*), le changement de forme et l'étendue de la cavité pleuro-péritonéale, qui sautent aux yeux. Corrélativement, les aortes ont dû se rapprocher du plan médian, et la corde, en se portant vers le dos, s'est éloignée de l'entoderme. Il est plus difficile de dire si le changement de position du conduit des reins primitifs, la descente de ces organes sur le côté ventral, sont une suite de ce soulèvement de l'embryon, car il est possible qu'il y ait ici aussi un résultat de soudures entre les protovertèbres et les lames cutanées.

Les protovertèbres offrent un détail nouveau dans cette région céphalique ; leur partie supérieure s'est en effet séparée de l'inférieure, qui est de beaucoup la plus volumineuse, par une fente qui paraît être un reste de la cavité protovertébrale, dont l'existence antérieure a été signalée. La partie supérieure est la *lame musculaire* de REMAK, tandis que le segment inférieur constitue la *protovertèbre proprement dite*, parties sur l'importance desquelles nous aurons à revenir plus tard.

Lame musculaire.
Protovertèbre proprement dite.

Nous avons maintenant encore à nous occuper de la *région postérieure* de cet embryon. Les lames protovertébrales et la moelle se poursuivent avec les mêmes caractères qu'ils offrent sur la figure 86, de la coupe 35 à la coupe 39. Dans la coupe 39, la corde et le tube médullaire sont inséparablement unis, bien que ces parties se laissent encore reconnaître très bien, et que le tube médullaire offre encore distinctement une cavité, à parois inégales pourtant. Les feuillet externe et profond sont encore présents dans cette région sur la ligne médiane, de même que les lames vertébrales continuent à se dessiner comme parties distinctes. Dans la coupe 41, la moelle et la corde constituent une masse unique sans cavité, avec laquelle aussi l'ectoderme est soudé dans une faible étendue, et qui ne se montre plus très distinctement ni nettement séparées des lames protovertébrales ; quant à l'entoderme, il paraît continuer à former une couche séparée. Puis vient une coupe, reproduite dans la figure 89, et qui

montre ce que j'ai appelé plus haut le *bourrelet terminal* ou bourrelet axile, partie qui n'est cependant pas toujours aussi développée que dans le cas actuel, ce qui m'a déterminé à donner en outre la figure 90, faite d'après un autre embryon, et dans laquelle la manière d'être habituelle de cette partie est rendue fidèlement. Le bourrelet terminal dans ces deux figures, même à de forts grossissements, n'offre plus la distinction d'un entoderme comme partie propre. Comme cette distinction pourtant se montre sur les coupes 45 et 47, situées plus en arrière que la région qui nous occupe, et sur lesquelles, au lieu d'un bourrelet terminal,

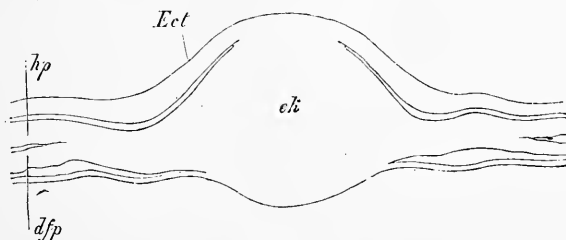


Fig. 89.

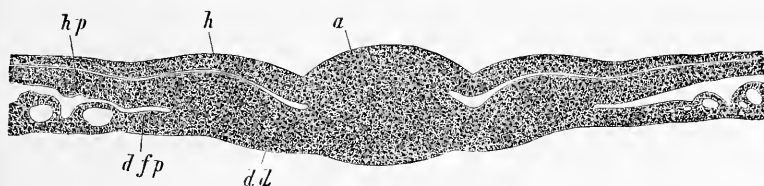


Fig. 90.

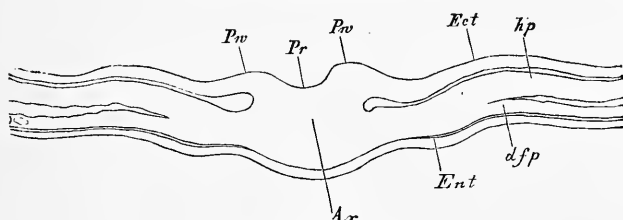


Fig. 91.

Fig. 89. — Coupe transversale passant par le bourrelet terminal tirée de l'embryon qui a donné les fig. 86 à 88. Gross. soixante-quatorze fois. *ek*, bourrelet terminal; *Ect*, entoderme; *hp*, feuillet cutané; *dfp*, feuillet intestinal.

Fig. 90. — Coupe transversale passant par le bourrelet terminal d'un embryon de poulet à la fin du deuxième jour. Gross. soixante-et-onze fois. *a*, lame axiale du bourrelet terminal; *h*, feuillet corné; *hp*, feuillet cutané; *dfp*, feuillet fibro-intestinal; *dd*, feuillet intestino-glandulaire.

Fig. 91. — Coupe transversale passant par l'extrémité la plus reculée du même embryon qui a fourni les fig. 87, 88, 89, 90. Gross. soixante-quinze fois. Lettres comme dans la fig. 89. *Pr*, gouttière primitive; *Pw*, replis primitifs; *Ax*, lame axiale ou ligne primitive; *Ent* entoderme.

on apercevait le dernier reste de la ligne et de la gouttière primitives (fig. 91), je croirais assez volontiers que l'entoderme, même aussi dans la région du bourrelet terminal, forme une assise particulière. Ce bourrelet terminal doit être comparé à cette région qui, dans des embryons plus jeunes, est située immédiatement en avant de la ligne primitive, au point où celle-ci commence à se différencier en couches particulières. Ce bourrelet représente, en effet, dans des embryons comme celui qui nous occupe ici, une substance formative qui, nous le verrons plus tard, continuant à proliférer, se différencie incessamment en tube médullaire, corde et lames protovertébrales, et joue un grand rôle dans la formation de la queue.

Remarque. — Dans ces derniers temps, la partie postérieure des embryons des oiseaux a été l'objet de nouvelles recherches de la part de GASSER (*Der Primitivstreifen bei Vogelembryonen*, Cassel, 1879, 98 p. et 10 planches, in-4°). Nous lui devons la découverte remarquable, que chez des embryons de l'oie avec quatorze protovertèbres, le canal médullaire se fraye un passage à travers le renflement terminal de l'axe (*Endwulst mihi*), pour s'ouvrir à la surface ventrale par un orifice très apparent dans l'entoderme. GASSER compare cette communication au canal découvert par KOWALEWSKY, qui, chez les embryons des vertébrés inférieurs, réunit le canal médullaire au tube intestinal (Blastopore des batraciens). — Depuis peu, F. M. BALFOUR a trouvé un pareil canal aussi chez l'embryon de la *Lacerta muralis* (*Quarterly Journal of micr. science*, N. S., n° LXXV July, 1879, p. 421, pl. XIX), et déjà KUPFFER et B. BENECKE, en avaient vu une partie chez le même reptile (23 a). D'après BALFOUR, ce canal serait situé entre la partie postérieure de l'embryon et la ligne primitive, et cet observateur voit dans ce fait un argument en faveur de son hypothèse, déjà émise dans une autre occasion (*Journ. of Anat. and Phys.*, vol. X, p. 790), que nulle partie de la ligne primitive ne se transforme en embryon.

Tout en acceptant la découverte de GASSER et sa confirmation par BALFOUR, nous ne pouvons pas partager les déductions de l'embryologiste anglais et nous sommes toujours encore de l'opinion, que la ligne primitive des oiseaux et des mammifères se transforme en une partie de l'embryon, sans d'ailleurs vouloir prétendre que cette transformation s'accomplisse aussi dans la partie la plus reculée de cette ligne, qui pourrait bien n'être que de peu de valeur pour le développement de l'embryon. Et pour montrer que le canal de KOWALEWSKY, comme nous nommons la communication précitée entre les tubes médullaire et intestinal (*neurenteric canal*, BALFOUR), n'est pas fait pour trancher la question de la signification de la ligne primitive sans retour dans le sens de M. BALFOUR, nous nous permettons de rendre publiques ici, avec l'assentiment de l'auteur, des observations que M. M. BRAUN, l'auteur connu d'un excellent travail sur le développement de l'appareil urogénital des reptiles (voir § 62), vient de faire sur le développement des perroquets.

Chez le *Melopsittacus undulatus*, M. BRAUN a trouvé sur des embryons de 5,5^{mm} de longueur un canal entre les tubes médullaire et intestinal, s'ouvrant des deux côtés, au dos et à la surface ventrale, en allant diagonalement de la première partie à la seconde, et d'arrière en avant ! L'ouverture dorsale de ce canal n'est pas située à la dernière extrémité du canal neural, mais un peu en avant de celle-ci, d'où il suit, que la partie située en arrière du blastopore n'est pas pour rien dans la formation de l'embryon. Le même fait ressort d'ailleurs aussi

des observations de GASSER, puisque la partie située en arrière du canal de KOWALEWSKY de l'oie (voy. *l. c.*, pl. VIII, coupes longitudinales 1 et 2), sert à la formation de la queue, de l'allantoïde et d'une partie de la paroi abdominale. Finissons avec la remarque que BALFOUR lui-même décrit un fait, qui est un argument contre son hypothèse, savoir que le canal neurentérique du lézard envoie un *diverticulum* étroit dans la ligne primitive (p. 424, pl. XIX, Sér. B, fig. 5).

§ 15.

MANIÈRE D'ÊTRE DU BLASTODERME DANS LES EMBRYONS DÉCRITS DANS LES PARAGRAPHES PRÉCÉDENTS. — FORMATION DES PREMIERS VAISSEAUX.

L'aire transparente, l'aire vasculaire et l'aire vitelline ne se modifient en rien d'essentiel, abstraction faite de leur extension en surface, dans leur forme et leurs rapports mutuels, durant la période à laquelle se rapportent les faits décrits dans les paragraphes précédents. En revanche, les changements qui s'accomplissent dans leur intimité et déterminent l'apparition des premiers vaisseaux sanguins, ne sont que plus profonds.

Je commencerai par décrire un blastoderme ayant ses premiers vaisseaux bien développés et dans lequel la *première circulation* a son cours régulier.

Première
circulation.

Les premiers vaisseaux sont disposés sur *une seule* couche en épaisseur dans l'aire vasculaire, et figurent un réseau à grandes mailles de larges tubes, dans lequel le sang arrive par deux *artères omphalo-mésentériques*, et d'où il retourne au cœur par deux *veines omphalo-mésentériques*. Les artères omphalo-mésentériques sont des branches puissantes des aortes descendantes, qui s'écartent de l'embryon au niveau des dernières protovertèbres, se portent dans l'aire transparente (fig. 75), et finalement vont se jeter dans la *veine terminale*. Celle-ci, après avoir fait le tour de l'embryon, s'infléchit à droite et à gauche au niveau de la tête de ce dernier et redescend, soit par un tronc unique, la *veine vitelline antérieure*, soit par deux troncs distincts, pour se jeter, dans le premier cas, dans la veine omphalo-mésentérique gauche; dans le second, dans les deux veines mésentériques, droite et gauche. Les ramifications des artères omphalo-mésentériques occupent plus spécialement les régions moyenne et postérieure de l'aire transparente. Elles s'y résolvent en partie en un réseau à larges mailles, et en partie s'abouchent directement par de fortes branches sur la veine terminale. Cette dernière tire en outre de toutes parts, en arrière et latéralement, une infinité de racines du réseau général du blastoderme. Il faut

ajouter que la veine terminale et la *veine vitelline antérieure* s'unissent aussi en avant directement par une foule de larges anastomoses, si bien qu'à proprement parler, la partie antérieure de l'aire vasculaire ne comprend que des veines.

Une seule région est à ce moment entièrement dépourvue de vaisseaux; c'est une petite place de l'aire vasculaire, située immédiatement sous l'extrémité céphalique la plus antérieure et au devant de la tête, entre les deux *veines vitellines antérieures*, et confinant au capuchon céphalique.

Dans l'embryon, le cœur recourbé en *S*, comme nous l'avons vu plus haut, émet, de son extrémité antérieure, deux arcs aortiques qui remontent sur les côtés du tube digestif, pour devenir les aortes descendantes, lesquelles se dirigent entre les protovertèbres, les lames latérales et l'entoderme, pour aller se perdre dans l'extrémité postérieure de l'embryon, après avoir abandonné à l'aire transparente les branches dont nous avons parlé tout à l'heure. Plus tard, en arrière de cette première paire d'arcs, en naît une seconde, puis une troisième, qui à leur sortie du bulbe aortique longent les côtés du tube digestif, pour aller se jeter dans les aortes descendantes. A l'époque de la première formation des vaisseaux, l'embryon ne contient pas de vaisseaux de petit calibre, mais ils se montrent de très bonne heure, dès la fin du deuxième jour et le commencement du troisième.

Les mouvements du sang dans ce premier système de vaisseaux, désigné sous le nom de *système circulatoire de l'aire embryonnaire*, s'effectuent de la manière la plus simple, le cœur représentant un unique canal qui reçoit les veines en arrière, et émet les artères en avant. Il n'y a rien de particulier à signaler, sinon que le cœur se contracte d'abord plus lentement (40 à 60 fois), et puis avec plus de rapidité (100 à 120 fois). Le fait physiologique le plus important, c'est que le cœur commence à se contracter à un moment où il ne renferme encore aucune trace de fibres musculaires, et où il est exclusivement composé de simples cellules, remarquable exemple et des plus anciennement cités de la contractilité des cellules.

Déjà au troisième jour, les vaisseaux précédemment décrits se constituent plus complètement, et il ne tardent pas à affecter une disposition qui persistera longtemps. De telles aires vasculaires ont été souvent décrites et figurées, et pourtant, c'est à peine si dans le nombre des descriptions, on en peut trouver une complètement exempte de reproches. Le nouvel état de choses se distingue de l'ancien avant tout par ce fait que dans la région où les

artères omphalo-mésentériques se ramifient, les vaisseaux sont disposés en beaucoup de points sur deux étages superposés : les artères formant la couche profonde, celle qui regarde le vitellus ; les veines, la couche superficielle. Les veines consistent à cette époque : 1° en une *veine terminale*, formant le contour de l'aire vasculaire, 2° en *une ou deux veines vitellines antérieures* (*venæ vitellinæ anteriores*), déversant leur sang, quand il n'y en a qu'une, dans la veine omphalo-mésentérique gauche, quand il

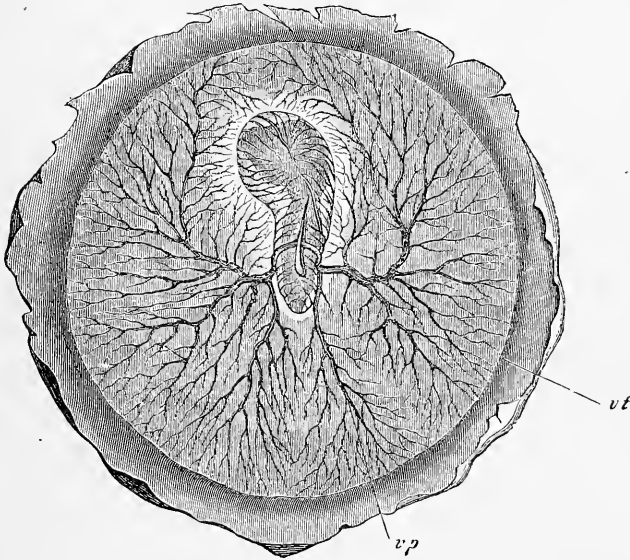


Fig. 92.

y en a deux, dans les deux veines de ce nom ; 3° d'une *veine vitelline postérieure gauche* (*vena vitellina posterior*) qui naît, en arrière, du sinus terminal et qui, passant au-dessus de l'*artère omphalo-mésentérique gauche*, se porte en avant, pour se jeter dans la veine omphalo-mésentérique du même côté, et 4° de *deux*

Fig. 92. — Aire vasculaire d'un embryon de poulet du troisième jour, vue du côté ventral ; gross. quatre fois. Du côté par lequel il est vu, l'embryon est recouvert par les couches les plus inférieures du blastoderme, le feuillet glandulo-intestinal et le feuillet fibro-intestinal, qui se replient autour de lui pour constituer ce qu'on nomme le *velum* du corps. Seule la gouttière intestinale se montre distinctement sur la ligne médiane de l'embryon et l'on voit en même temps la manière dont les artères omphalo-mésentériques se détachent de ses bords. Les ramifications des vaisseaux dans l'aire vasculaire n'ont été représentées que superficiellement, de telle sorte que bien des particularités ne peuvent être reconnues ; il en est ainsi, par exemple, des veines vitellines latérales et de la veine vitelline antérieure. *vt*, veine terminale ; *vp*, veine vitelline postérieure.

veines vitellines latérales, qui accompagnent les troncs des grosses artères. A gauche, la veine de ce nom s'unit à la veine vitelline postérieure, tandis qu'à droite, elle se joint à la veine vitelline antérieure, ou, à son défaut, représente seule le tronc indépendant de la veine omphalo-mésentérique droite. A l'exception de la place déjà signalée précédemment et située au-dessous et au devant de la tête, dans le *velum* céphalique, si l'on veut préciser davantage (voy. plus loin la signification du mot *velum*), toutes les parties de l'aire vasculaire possèdent des réseaux vasculaires, à cette différence près qu'à la région céphalique sur une grande étendue et à la région caudale sur un espace restreint, ces réseaux sont

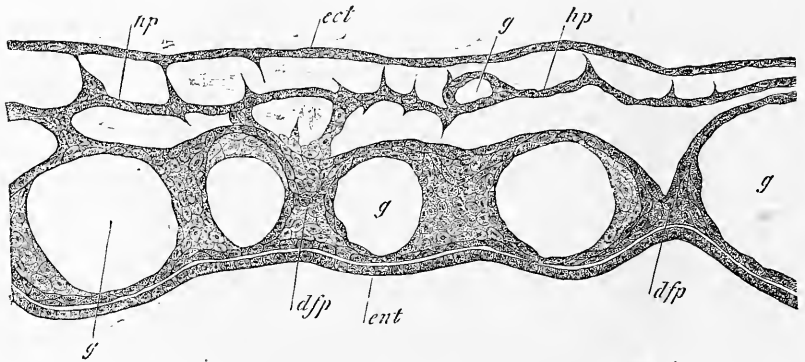


Fig. 93.

simples, tandis que sur les parties latérales ils sont doubles, artériels et veineux, mais redevenant simples, il est vrai, au voisinage de la veine terminale.

J'arrive maintenant à la description du mode d'origine des premiers vaisseaux et du sang, et la première question qui se pose, c'est de savoir dans quelle couche du blastoderme, dans quelle région de cette couche a lieu le développement des parties qui nous occupent. L'étude de coupes transversales de jeunes blastoderms et l'examen de face donnent des renseignements très complets sur ce sujet et nous montrent que la première production des vaisseaux est exclusivement localisée dans l'aire vasculaire et les parties adjacentes latérales et postérieures de l'aire transparente. De plus le feuillet dans lequel se fait cette production est le mésoderme, et c'est même, à ce que j'ai vu (fig. 93), la *couche profonde* de ce

Lieu d'origine
des premiers
vaisseaux
et du sang.

Fig. 93. — Coupe transversale d'une partie du blastoderme de l'aire transparente d'un embryon de poulet de un jour et quinze heures. Gross. trois cent cinquante fois. *ent*, entoderme; *dfp*, feuillet fibro-intestinal; *gg*, vaisseaux avec endothélium; *hp*, lame cutanée; *g'*, vaisseau dans la lame cutanée; *ect*, ectoderme.

mésoderme qui joue partout ce rôle, celle qui répond à la partie de ce feuillet que nous avons appelée la lame fibro-intestinale dans la circonscription de l'embryon et de l'aire transparente. Toutefois la couche formatrice des vaisseaux est si épaisse sur le bord de l'aire vasculaire qu'il semble qu'en ce point toute l'épaisseur du mésoderme participe au phénomène, tandis qu'en se rapprochant de l'embryon, la couche en question devient de plus en plus mince et finit par s'isoler entièrement, en tant que lame fibro-intestinale, de l'assise supérieure du mésoderme. En ce qui touche enfin la *première formation du sang*, elle s'accomplit exclusivement

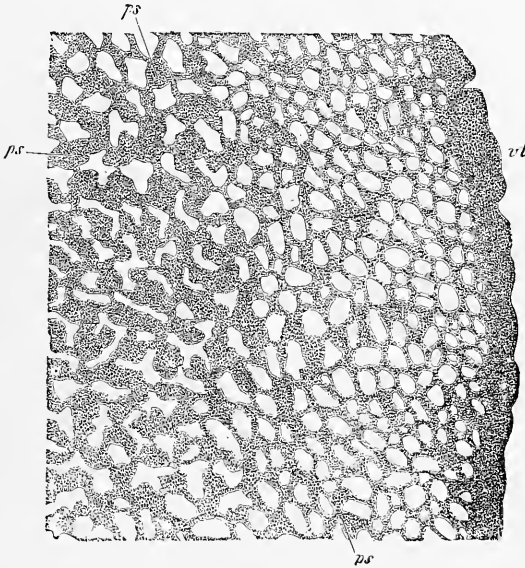


Fig. 94.

dans l'aire vasculaire et seulement en outre, mais à un degré très restreint, dans les parties postérieures de l'aire transparente.

La formation des vaisseaux et du sang commence déjà dans le dernier quart du premier jour d'incubation, mais ce n'est pourtant qu'au second jour que les vaisseaux se montrent sous forme de tubes bien nets et que le sang se trahit par sa coloration rouge. Au moment où ils viennent ainsi d'apparaître, les vaisseaux constituent un réseau compact à mailles étroites (fig. 94) dans lequel

Fig. 94. — Rudiments de vaisseaux dans l'aire vasculaire d'un blastoderme de poulet de la quarantième heure. Gross. vingt-six fois. *vt*, veine terminale; *ps*, fils sanguines.

Iles de sang.

aucune distinction en troncs et branches n'est apparente et qui s'étend, sur une *seule* couche en épaisseur, depuis la veine terminale jusqu'aux premiers rudiments des veines et des artères omphalo-mésentériques, à travers l'aire vasculaire et la partie vasculaire de l'aire transparente. Ce réseau se fait remarquer par la présence de places colorées en rouge dans toute l'aire vasculaire et dans la partie postérieure de l'aire transparente. Ces places rouges, ce sont les *îles de sang* ou *îles de Wolff*, en partie de figure ronde, en partie de forme ovalaire, en partie aussi comme ramifiées et même en manière de cordons reliés en réseau, ainsi que cela a lieu sur le bord de l'aire vasculaire. A un certain moment même, le rudiment de la veine terminale se dessine lui-même comme un simple cordon coloré en rouge, du bord interne duquel naît le réseau qui nous occupe. Toutes ces places teintées de rouge sont constituées par des amas plus ou moins colorés de cellules rondes qui tantôt sont appliqués latéralement contre la paroi de vaisseaux déjà praticables, et qui tantôt sont situés dans le prolongement de l'axe de tels vaisseaux, dont ils semblent être la continuation immédiate. Au moment où ils commencent à devenir praticables, c'est-à-dire aptes à la circulation, les vaisseaux eux-mêmes se présentent sous forme de tubes dont les parois, plus ou moins bombées et saillantes en dedans, sont formées d'une unique couche de cellules polygonales. Comme la paroi de ces vaisseaux se continue directement avec le revêtement endothélial du cœur et constituera plus tard la tunique interne des vaisseaux de la vésicule ombilicale, nous dirons que les vaisseaux de l'aire embryonnaire sont de simples *tubes endothéliaux*.

Mode
de production
des vaisseaux
et du sang.

Et maintenant, comment naissent ces tubes endothéliaux, comment naît le sang? Ce problème est un des plus difficiles à résoudre de toute l'embryologie, et sans avoir le moins du monde la prétention de répondre à la question en levant tous les doutes, je n'en crois pas moins être arrivé sur quelques points importants à des résultats précis.

En ce qui concerne d'abord les tubes endothéliaux de l'aire vasculaire, je ne puis faire autrement que de persister dans l'opinion que j'ai exprimée depuis longtemps déjà, à savoir que ces tubes se présentent au début comme des *cordons solides de cellules* et qu'ils ne deviennent creux qu'ultérieurement. Mes descriptions sur ce point ont été ratifiées par les recherches de REMAK et de HIS sur le poulet. Pour résoudre la question qui nous occupe, j'ai mis à profit le feuillet moyen du poulet après l'avoir isolé dans l'aire vasculaire et dans l'aire transparente, et j'ai eu recours, en

même temps, à de fines sections transversales de blastoderms très jeunes; dans les deux cas, j'ai obtenu le même résultat. En examinant de champ des préparations de ce genre sur des blastoderms de la fin du premier jour et du commencement du second, on voit apparaître des cordons cellulaires anastomosés de 20 à 54 μ . et au delà, tels exactement que REMAK (9, p. 13) et HIS (12, p. 98) les dessinent, et, sur des coupes transversales, on se convainc que ces rudiments sont réellement et entièrement formés de cellules. Comme

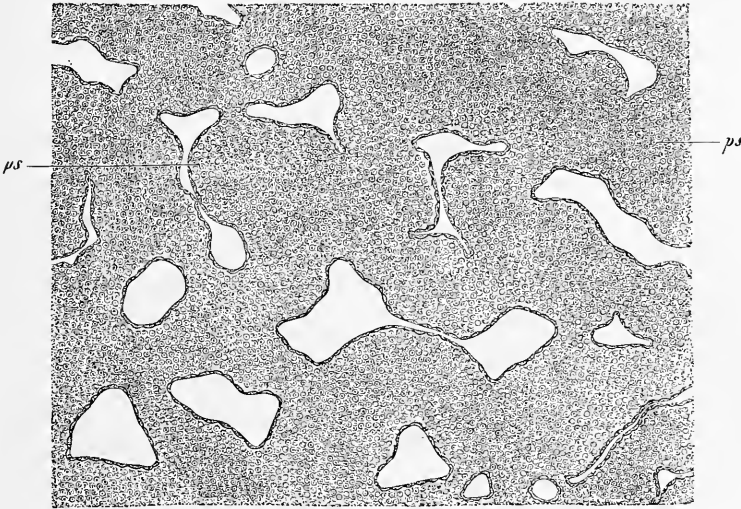


Fig. 95.

personne, à ma connaissance, n'a encore étudié ni décrit de coupes transversales de rudiments vasculaires de poulet, je crois devoir signaler qu'on voit facilement de ces sections de vaisseaux en voie de formation, près des bords de l'aire vasculaire, sur des blastoderms de la vingtième à la vingt-quatrième heure. C'est ainsi que je les ai rencontrés dans le blastoderme de vingt-deux heures qui nous a déjà occupés (voy. p. 127 et fig. 96), dans presque toutes les coupes qui contenaient la ligne primitive, depuis la coupe n° 16 jusqu'à celle n° 29, et la fig. 96, malgré la faiblesse du grossissement, laisse apercevoir le rudiment de la veine terminale. Sur toutes les coupes, près de la limite la plus externe du mésoderme, le rudiment de la veine terminale se montrait le plus nettement

Fig. 95. — Partie des rudiments vasculaires de la figure 94. Gross. cent cinquante fois. *ps*, flots de sang. Les flots de substance interposée entre les rudiments des vaisseaux sont représentés comme des espaces vides.

du monde, mesurant presque toute l'épaisseur de la couche en question et en outre, plus en dedans, on voyait encore des masses cellulaires à section ronde ou ovalaire, limitées par un trait net, que j'interprète de même comme coupes de rudiments de vaisseaux et d'autant mieux que ces masses se montrèrent souvent en relation avec le rudiment de la veine terminale et figurant de puissants cordons transversaux unis à ce rudiment.

Dans l'interprétation de ces amas de cellules à section arrondie et funiformes qui s'offrent sur les coupes transversales de jeunes blastodermes, il est avant tout une question à examiner, celle de savoir si l'on n'aurait pas affaire là à quelque vaisseau déjà constitué et rempli de globules sanguins tout formés, car c'est un fait que dans des embryons plus âgés, il n'est pas rare de trouver, sur les coupes transversales ou de champ, des vaisseaux entièrement oblitérés par des globules sanguins et ressemblant aux rudiments qui nous occupent. Contre la possibilité d'une telle méprise, nous invoquerons d'abord la circonstance que des embryons de vingt-deux heures qui n'ont pas dépassé le degré d'organisation de celui que nous avons étudié (c'est-à-dire avec le sillon dorsal ouvert, sans protovertèbres, sans trace de cœur), ne possèdent pas, généralement parlant, de globules sanguins, colorés ou non, à titre d'éléments distincts et, en second lieu, que dans tous les cas relatifs à des embryons plus âgés où des vaisseaux furent trouvés oblitérés par des globules, on pouvait toujours reconnaître facilement la paroi du tube endothélial, ce qui n'est pas le cas ici. Les choses étant ainsi, il ne reste plus qu'une objection possible, celle qui consisterait à regarder ce que j'ai appelé cordons vasculaires solides comme n'étant autre chose que des amas de globules non encore colorés, qui seraient logés dans des lacunes du mésoderme, conformément à la description donnée par GÖTTE. Cet auteur, en effet, fait naître les vaisseaux sanguins sous forme de simples lacunes dans le mésoderme et y fait arriver les globules par voie de migration, des bords du bourrelet germinatif; les globules sanguins devenant ainsi les dérivés des grosses sphères de segmentation (cellules vitellines, GÖTTE) renfermés dans l'entoderme et dont il a été déjà tant de fois question (voy. GÖTTE, 108, pl. XII, fig. 43, 44, 45, 46 et dans cet ouvrage, p. 90 et fig. 25, 97). A cette manière de voir, j'opposerai que dans la région où la veine terminale se constitue et, plus généralement parlant, dans la couche mésodermique de l'aire vasculaire qui est le siège de production des premiers vaisseaux, on ne trouve jamais de lacunes avant le moment où l'on aperçoit les masses cellulaires que je considère comme

rudiments vasculaires. Par conséquent, il est impossible, de ce chef, qu'aucune des sphères de segmentation survivantes pénètre dans des lacunes préexistantes. Mais, dira-t-on, ces éléments pourraient peut-être *s'insinuer* entre les cellules mésodermiques et concourir, au point où ils s'arrêtent, à la formation des vaisseaux et à celle du sang. Mes propres observations me rangent à un avis complètement opposé; les cellules en question ne jouent, d'après elles, aucun rôle essentiel dans la production des

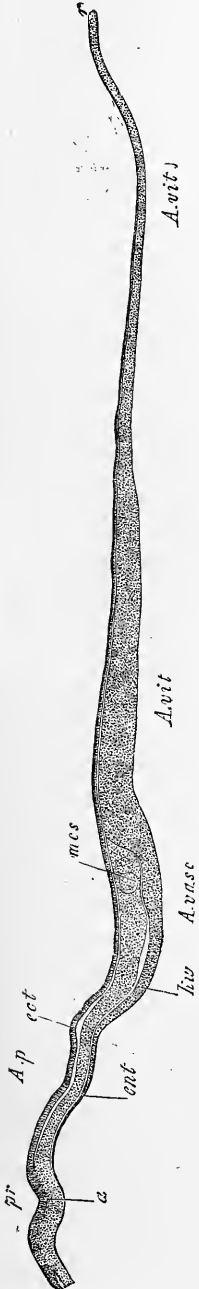


Fig. 96.

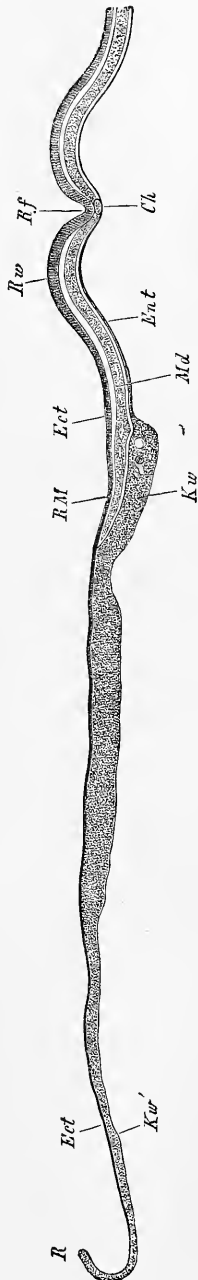


Fig. 97.

Fig. 96. — Coupe transversale de la ligne primitive et d'un blastoderme de poulet de la vingt-deuxième heure. Gross. trente-neuf fois. *Ap*, aire transparente; *A. vasc*, aire vasculaire; *A. vit*, aire vitelline; *a*, ligne primitive avec gouttière primitive *pr*; *ent*, entoderme; *kw*, bourrelet entodermique; *mes*, bord épaissi du mésoderme, rudiment de la veine terminale; *ect*, ectoderme.

Fig. 97. — Coupe de la partie antérieure d'un rudiment embryonnaire et d'un blastoderme de la vingt-deuxième heure, provenant du même embryon qui a fourni la figure 96. Gross. quarante fois. *Ect*, ectoderme; *Md*, mésoderme; *Ent*, entoderme; *Ch*, corde; *Rf*, sillon dorsal; *Rw*, lames dorsales; *Rm*, bord du mésoderme; *Kw*, bourrelet entodermique renfermant quelques grosses sphères de segmentation; *Kw'*, zone externe et mince de l'aire vitelline; *R*, bord du blastoderme constitué par deux feuillets blastodermiques seulement.

vaisseaux ni dans celle du sang, et je considère les rares cas où il m'est arrivé, à moi aussi, de rencontrer de semblables éléments dans les couches les plus profondes du mésoderme, comme sans importance par rapport à la question qui nous occupe. L'embryon de la vingt-deuxième heure qui nous a servi de point de départ dans cette étude et qui se trouve essentiellement au même stade que celui sur lequel GÖTTE a basé sa description, fournit précisément sous ce rapport des renseignements décisifs, car bien que l'entoderme de la partie antérieure du blastoderme contînt relativement de nombreuses sphères de segmentation, je ne pus rencontrer une seule coupe qui me présentât une seule de ces sphères dans le mésoderme.

De même, pour ce qui a trait aux lacunes mésodermiques que GÖTTE rattache à la formation des vaisseaux, je crois devoir accepter une toute autre interprétation. J'ai trouvé ces lacunes sur le blastoderme de la vingt-deuxième heure, très nettes dans le milieu de l'épaisseur du mésoderme de l'aire transparente (fig. 97), et s'étendant même à une certaine distance dans celui de l'aire vasculaire, et même jusqu'au voisinage du rudiment de la veine terminale et là, subdivisant plus ou moins le mésoderme en une mince lamelle supérieure et en une couche inférieure plus épaisse, renfermant les rudiments vasculaires. Conséquemment j'estime que ces lacunes sont les premiers indices de la scission du mésoderme en feuillet cutané et feuillet fibro-intestinal.

Il résulte de cette discussion que les premiers rudiments des vaisseaux sont des *cordons compacts de cellules* dans le mésoderme de l'aire vasculaire. Comme second stade de leur formation, on les voit se creuser d'un canal à paroi renfermant des amas puissants de cellules dont la couleur devient de plus en plus jaune et finalement rouge, et qui ne sont ainsi pas autre chose que les îles de sang précitées. Des vaisseaux de ce genre, commençant seulement à devenir viables, offrent dans leur constitution les irrégularités les plus grandes (fig. 98, 95), tour à tour étranglés et dilatés sans aucune loi fixe, avec des nodosités et des épaissements de forme éminemment variable qui sont précisément les îles de sang. Le développement continuant, les cellules qui constituent ces îles de sang deviennent toutes des globules rouges et se détachent des parois pour se disperser à l'intérieur des vaisseaux au sein du plasma limpide qui s'y trouve déjà, et le phénomène continue jusqu'à ce que toutes les îles de sang aient disparu et que tous les vaisseaux contiennent du sang rouge.

La formation des vaisseaux et celle du sang s'accomplit ainsi

dans l'aire vasculaire tout entière. Aussi cette partie du mésoderme est-elle très importante, d'autant plus qu'en aucun autre point du blastoderme, à l'exception de la région la plus postérieure de l'aire transparente, il n'y a production de globules sanguins. Il faut notamment considérer comme un fait certain que l'embryon ne participe en aucune façon à la première formation des globules du sang, car, ainsi que v. BAER l'admettait déjà avec raison, le cœur au moment où il commence de battre, ne renferme qu'un liquide incolore. Mais ce n'est pas seulement la production des globules rouges qui

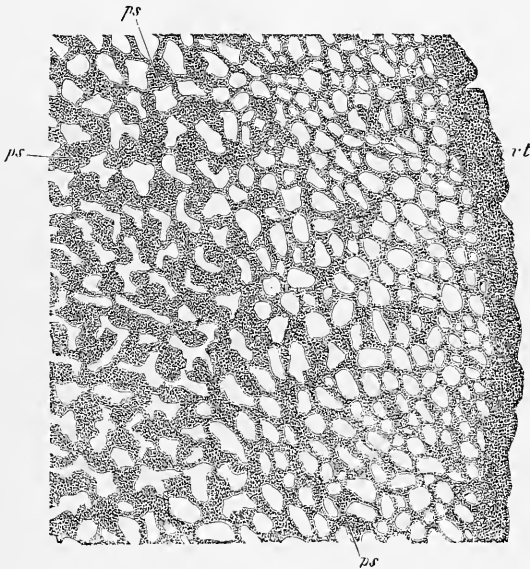


Fig. 98.

est ainsi localisée dans l'aire vasculaire et une faible portion de l'aire transparente, c'est aussi celle des premiers vaisseaux, car ils n'apparaissent nulle part ailleurs d'une manière indépendante, fût-ce même dans le rudiment embryonnaire. Tout au contraire, les vaisseaux qui se montrent dans l'embryon ne sont que des branches issues par bourgeonnement des vaisseaux primitifs, ces bourgeons partant de l'aire vasculaire, pour s'avancer graduellement vers l'embryon et pénétrer finalement en lui, comme HIS l'a indiqué le premier.

Si nous voulons analyser maintenant en détail les phénomènes dont nous avons indiqué les traits généraux, nous verrons qu'en

Canalisation
des premiers
rudiments
vasculaires.

Fig. 98. — Rudiments vasculaires de l'aire vasculaire d'un blastoderme de poulet de la quarantième heure. Gross. vingt-six fois. *vt*, veine terminale; *ps*, îles de sang.

ce qui touche la manière dont les premiers rudiments vasculaires se creusent et acquièrent une lumière, les faits positifs, en dehors de ce qui a été dit, font complètement défaut, et que les hypothèses par suite, ont sur ce point, libre carrière. Mais on peut du moins se reporter au mécanisme qui préside à la formation d'autres cavités et d'autres fentes, avant tout à celui qui se déroule dans le développement des glandes (follicules de GRAAF, glandes cutanées, etc.), et des cavités des séreuses (cavité abdominale, espaces qui entourent le labyrinthe membraneux), et l'analogie autorisera alors à admettre qu'ici, comme là, l'accumulation d'un liquide sécrété entre des masses cellulaires compactes

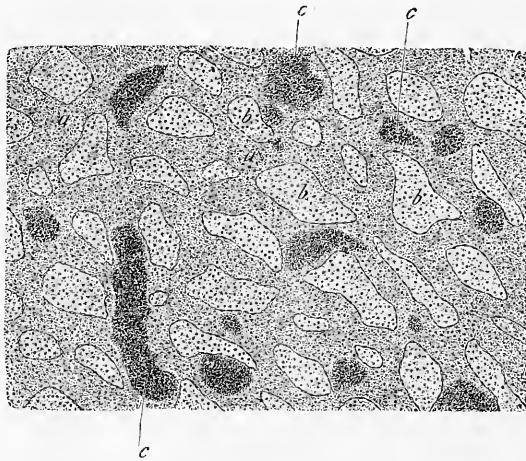


Fig. 99.

est la cause ultime de la canalisation, bien que la raison d'être de cette sécrétion au point considéré, nous échappe. Cette accumulation de liquide s'effectue de telle façon que la cavité, dont se creusent pour la recevoir les cordons cellulaires qui doivent former les vaisseaux, n'est pas toujours axiale, mais en partie excentrique, ce qui fait que la lumière de ces vaisseaux est en certains points rétrécie par de volumineux amas de cellules qui semblent se détacher de la paroi comme des sortes d'épaississements, et qui ne sont que le *berceau des globules sanguins*. Bien que ces îles de sang, comme on les nomme, paraissent situées en dehors des vaisseaux, à l'époque où ceux-ci ont déjà acquis une lumière, apparence frappante surtout sur les vues de face, mes

Fig. 99. — Vaisseaux de l'aire transparente d'un embryon de poulet du deuxième jour. Gross. quarante fois. *a*, vaisseaux; *b*, intervalles entre eux; *c*, berceaux des globules sanguins.

observations ne peuvent me permettre de leur assigner une autre origine que celle qui leur appartient en commun avec les vaisseaux eux-mêmes et s'effectue aux dépens des mêmes rudiments primitifs, leurs cellules constitutives n'étant que le reliquat de celles qui n'ont pas été employées pour la formation de la paroi des vaisseaux.

Ainsi, d'après cela, les îles de sang sont partie intégrante des vaisseaux, et la meilleure idée qu'on puisse s'en faire, c'est de les regarder comme des épaissements de la paroi de ces tubes, présentant toutes sortes de configurations, le plus souvent arrondies, ovalaires ou funiformes. Leurs cellules, primitivement identiques à celles de la paroi des vaisseaux, se différencient bientôt de telle sorte, que celles qui regardent la lumière du tube prennent une forme plus aplatie, par laquelle elles se rapprochent des cellules endothéliales de la paroi du vaisseau, tandis que celles de l'intérieur deviennent sphériques. C'est ainsi que ces îles de sang paraissent, à un certain moment, placées en dehors des vaisseaux et qu'elles semblent, à les examiner d'une certaine façon, pourvues d'une paroi propre, alors qu'elles ne sont pas autre chose que des épaissements unilatéraux de la paroi des vaisseaux. Dans la transformation des cellules des îles de sang en globules rouges ce sont les cellules occupant l'intérieur de l'île, qui se colorent d'abord et ensuite aussi celles des assises avoisinant la lumière du tube; c'est par ces dernières que commence la désagrégation de ces éléments et leur mélange graduel au torrent sanguin qui dure jusqu'à ce que toutes les cellules de l'île se soient détachées, sauf celles de la couche la plus externe qui persiste pour former ultérieurement la paroi du vaisseau au point correspondant.

La *formation des globules sanguins* elle-même s'effectue de la manière la plus simple. Ce sont primitivement des cellules semblables à celles des rudiments des vaisseaux, rondes comme elles, nucléées, pourvues de granules foncés, mesurant de 9 à 11 μ . Elles commencent ensuite à se colorer faiblement, pour acquérir bientôt une couleur plus intense en même temps qu'elles perdent peu à peu leurs granules et qu'elles deviennent ovalaires, présentant alors aussi, comme REMAK l'a vu le premier, une multiplication facilement démontrable, par division, les noyaux se scindant d'abord, et le corps cellulaire se partageant ensuite en deux.

La première apparition des globules rouges a lieu en règle, dans la première moitié du second jour d'incubation, un peu plus tôt ou un peu plus tard selon la température et les autres circonstances ambiantes et, le fait se recommande particulièrement à

Formation
des globules
du sang.

l'attention, la formation de ces globules commence avant que la circulation soit établie et souvent même avant qu'on ait pu reconnaître les premières traces des rudiments du cœur. Pour le reste, ce sont les parties les plus externes de l'aire vasculaires et, avant tout, le rudiment de la veine terminale et des cordons vasculaires en connexion avec elle qui sont le siège principal de la formation des globules; plus en dedans les îles de sang deviennent plus petites et prennent de plus en plus l'aspect de taches arrondies bien limitées, de telle sorte que les îles de sang les plus minimes de toutes sont dans l'aire transparente et cela surtout dans la partie la plus antérieure de l'étendue sur laquelle cette aire en renferme.

Il y aurait lieu aussi de remarquer que dans la partie antérieure de l'aire vasculaire les îles de sang sont plus petites que dans le segment postérieur et que leurs éléments se dispersent plus tôt. Dans le segment postérieur, cette désagrégation commence d'abord au voisinage de la veine terminale, contrairement à l'opinion de Hrs qui veut que les îles de ce voisinage persistent très longtemps, et elle progresse lentement dans la direction de l'aire transparente. Cette aire est donc seule, finalement, à contenir des îles de sang qu'on peut encore y observer au commencement du troisième jour, époque à laquelle on ne les trouve plus que rarement dans l'aire vasculaire. Une question encore en suspens est celle de savoir s'il n'y a production d'îles de sang dans l'aire vasculaire qu'au moment de la formation des premiers rudiments vasculaires, ou s'il en naît encore d'autres plus tard. Dans la façon dont j'envisage le sujet, il ne saurait en être ainsi que si d'autres cordons cellulaires solides se développaient comme nouveaux rudiments vasculaires après que la constitution du premier réseau s'est opérée, et c'est là une vue à laquelle mes observations jusqu'à ce jour ne sont pas précisément favorables.

D'après les données de REMAK, il n'est presque plus possible au quatrième et au cinquième jour de trouver dans le sang un seul globule primitif incolore, et au cinquième jour, l'impossibilité est absolue. A ce moment, au contraire, spécialement au troisième et au quatrième jour, le sang renferme encore de nombreuses cellules, en voie de division, qui disparaissent pourtant à leur tour au sixième jour. Après cette époque, on voit réapparaître des cellules incolores plus petites que les premières, et sans granules, sur la provenance desquelles on n'est pas fixé.

Après que les premiers rudiments vasculaires se sont creusés d'une lumière, on voit paraître sur eux des *rudiments vascu-*

laires secondaires (REMAK), formés d'une ou deux rangées de cellules nucléées, mais, en certains cas aussi, de très fins filaments sans noyau, tels qu'on les connaît depuis longtemps dans la queue des têtards de grenouilles. La production de vaisseaux secondaires de ce genre s'opère en partie entre les vaisseaux primitifs et en partie, comme HIS l'a fait voir le premier, par des *bourgeons*, naissant sur les vaisseaux les plus proches de l'embryon et s'avancant de plus en plus vers le centre, jusqu'à ce qu'enfin ils pénètrent dans l'embryon lui-même.

D'après HIS, dont c'est un des titres d'avoir le premier étudié minutieusement ce point important (12, p. 99 et suivantes), tous les vaisseaux primitifs de l'embryon lui sont arrivés de cette façon, et nulle partie de son système vasculaire, hormis la paroi externe du cœur, n'est née sans être tributaire des vaisseaux du blastoderme.

Ces bourgeons vasculaires, d'après les observations de HIS, faciles à vérifier dans l'aire transparente, sont des cordons minces et solides de cellules polyédriques ou fusiformes, ne mesurant pas en partie plus de 4 à 8 μ de largeur, qui se divisent en réseaux et deviennent creux à partir des vaisseaux primitifs. Comme au fur et à mesure de leur constitution les premiers vaisseaux secondaires établis deviennent centres de production de nouveaux rudiments, ceux-ci finissent par arriver près de l'embryon et en lui, en s'insinuant entre l'entoderme et le feuillet fibro-intestinal. Toutefois, comme REMAK l'a déjà mentionné (p. 23), une partie du *velum* céphalique et de la paroi antérieure de la cavité cervicale demeurent exemptes de vaisseaux (voy. aussi HIS, p. 101), et c'est par la région qui répondra plus tard au tronc de la veine omphalomésentérique que les vaisseaux qui s'avancent de la partie antérieure du blastoderme pénètrent dans l'embryon; en d'autres termes, ils entrent par le bord de l'orifice pharyngo-ombilical. De là, les bourgeons vasculaires remontent dans le cœur et au delà pour constituer le revêtement endothélial de cet organe et les aortes descendantes. Mais ces dernières sont aussi en partie redevables de leur origine à de nombreux bourgeons, qui pénètrent à angle droit dans l'embryon, en arrière des veines omphalomésentériques, et c'est par ce double concours que les aortes se constituent pas à pas, d'avant en arrière. A une époque postérieure à la formation de ces rudiments vasculaires secondaires, des bourgeons entrent aussi dans le feuillet cutané de l'embryon, où ils se transforment principalement en veines.

Si exacte que soit cette description, comme je m'en suis assuré,

dans ses traits généraux, toujours est-il que bien des points ne sont pas encore tout à fait clairs, et qu'avant tout on manque d'une connaissance suffisamment précise de la formation et du mode d'introduction des bourgeons vasculaires dans l'embryon. En ce qui touche la formation de ces bourgeons, on comprend facilement comment ils peuvent naître dans l'aire vasculaire, surtout entre les vaisseaux déjà existants, puisque les vaisseaux de cette aire sont partout entourés, comme je m'en suis assuré, contrairement à l'opinion de His, du même tissu qui a constitué les îles de sang. Les éléments qui le composent sont des cellules, rondes d'abord, mais qui, après la formation des premiers vaisseaux, deviennent plus ou moins étoilées, et en partie s'appliquent, en une couche unique, à la paroi des vaisseaux, pour y constituer l'adventice, en partie subsistent dans leurs intervalles sous forme de tissu intermédiaire. Naturellement ces cellules, aussi bien les unes que les autres, peuvent facilement servir à la propagation des vaisseaux et à l'établissement d'anastomoses entre eux. Il en est autrement pour les bourgeons vasculaires, qui se forment à l'intérieur de l'embryon et qui y constituent le revêtement endothélial du cœur et la paroi de l'aorte. Ces bourgeons sont placés entre l'entoderme et le feuillet moyen, et l'on ne voit aucunement où est le blastème, qui leur permettrait de s'étendre et de s'accroître. Il n'y a donc d'autre issue sinon que d'admettre que les bourgeons vasculaires en question se propagent en vertu d'une faculté d'accroissement propre de leurs cellules, chose possible d'ailleurs, surtout par analogie avec beaucoup de glandes, mais qui n'est pas encore démontrée.

Au terme de cette description de la première formation des vaisseaux et du sang, il me faut revenir encore sur le cœur. Le cœur, nous le savons, et avec lui le tronc intra-embryonnaire des veines mésentériques et le tronc de l'aorte, naissent en apparence d'une tout autre façon que les vaisseaux des deux aires vasculaire et transparente, en ce sens qu'ils résultent de l'apparition de deux lacunes symétriquement disposées entre la paroi musculuse du pharynx et l'épithélium intestinal, lacunes dans lesquelles pénètrent, par l'intermédiaire des veines, les bourgeons endothéliaux de l'aire transparente. Ces deux lacunes confluent plus tard l'une avec l'autre en une cavité unique, graduellement entourée dans son étendue par la tunique musculuse du pharynx, et en même temps aussi les deux tubes endothéliaux se fondent en un seul. Si spécial que semble au premier abord ce mode de formation du cœur, nous pouvons pourtant le paralléliser par certains côtés avec

la formation des vaisseaux périphériques. Si l'on veut bien considérer comme premier stade de la formation du cœur deux bourgeons endothéliaux provenant des vaisseaux de l'aire transparente, et qui en pénétrant, pour y progresser, entre les lames fibro-intestinales et l'épithélium du pharynx, amènent l'écartement de ces deux feuillets, on se trouvera en présence d'un mécanisme identique à celui qui, d'une façon générale, préside à l'introduction des rudiments vasculaires secondaires de l'aire transparente dans l'embryon. Quant à ce qui concerne le revêtement de ces tubes endothéliaux par la paroi musculuse du pharynx, c'est un processus qu'on peut comparer à la formation des enveloppes externes autour des vaisseaux. Car aussi bien ces enveloppes externes naissent en grande partie du feuillet fibro-intestinal, et en tous cas certainement de parties appartenant au mésoderme, et ce n'est aussi que secondairement qu'elles entourent les tubes endothéliaux. Mais cette analogie ne saurait nous empêcher de signaler que les tuniques externes des vaisseaux ne se constituent nulle part ailleurs d'une façon si particulière, que nulle part elles ne naissent d'abord sur un seul côté du tube endothélial qu'elles doivent recouvrir, pour ne l'envelopper que secondairement et pas à pas. Un fait également digne de mention, c'est que précisément une partie des vaisseaux situés le plus à proximité du cœur, les aortes notamment, n'acquièrent une tunique externe sur toute leur longueur que *beaucoup plus tard*, alors que, pour les artères et les veines omphalo-mésentériques et beaucoup de vaisseaux de l'aire transparente, ce revêtement a eu lieu de très bonne heure.

Nous avons maintenant à ajouter quelques détails relativement à la manière d'être et à la constitution des feuillets embryonnaires dans le blastoderme.

Déjà antérieurement, nous avons mentionné avec quelle rapidité le blastoderme s'étend sur le vitellus; mais cette extension en superficie n'intéresse d'abord que l'ectoderme et l'entoderme, toujours doués d'un accroissement égal, tandis que le mésoderme et les vaisseaux qui se développent en lui restent notablement en retard. L'*ectoderme* consiste, à l'époque à laquelle nous en sommes, dans toute l'étendue des aires blastodermiques, en une unique couche de cellules transparentes, polygonales et plus ou moins aplaties, qui sont d'autant moins granuleuses qu'elles se rapprochent davantage de l'aire transparente, et qui plus tard ne renferment plus de granules que dans les parties les plus externes de l'aire vitelline. En ce qui touche les dimensions et la forme des cellules de cette couche, BALFOUR (59, p. 8, 9, 10) a déjà relevé qu'il y a les plus

Texture
des feuillets
blastodermiques
à l'époque
de la première
formation
des vaisseaux.

Texture
de l'ectoderme.

grandes variations. Je trouve qu'en général les cellules ont de champ une surface moindre sur l'embryon que dans les aires qui l'entourent, et parmi celles-ci une surface plus petite dans l'aire transparente que dans les aires vasculaire et vitelline, mais qu'en revanche la hauteur de ces éléments dans ces deux aires est moindre que dans l'aire transparente et que sur l'embryon. Ce sont les cellules marginales ectodermiques les plus externes qui sont les plus volumineuses; elles se distinguent en outre par leur forme sphérique, et elles constituent souvent comme un bord épaissi et recourbé en dehors.

Texture
de l'entoderme.

L'*entoderme* montre de très bonne heure, dans la circonscription de l'embryon et dans les parties internes de l'aire transparente, des éléments fort aplatis, que nous avons déjà mentionnés plus d'une fois. Près du bord de l'aire transparente, ils deviennent plus épais, et, dans le bourrelet entodermique lui-même, s'offrent d'abord sous forme de cellules rondes, en plusieurs couches superposées, dont il y a encore deux ou trois dans les parties marginales elles-mêmes. Mais, plus tard, des changements surviennent dans l'entoderme et avant tout dans le bourrelet entodermique; la zone marginale externe de ce dernier, au cours de la croissance, s'aminuit graduellement et se réduit à une seule assise de cellules en épaisseur; puis finalement, la partie la plus épaisse elle-même du bourrelet montre en lieu et place des cellules sphériques superposées que nous venons de citer, une couche de cellules cylindriques élevées, dont la constitution s'affirme de plus en plus nettement. La figure 100 représente un stade du début de cette transformation; les figures 101 et 102 montrent des stades plus avancés. A la fin du second jour, la transformation est achevée, et l'entoderme, à ce moment, ne présente plus partout dans l'aire vasculaire, à l'exception de certaines places déterminées, qu'une seule et unique assise de cellules cylindriques, hautes de 50 à 70 μ , avec de beaux noyaux arrondis de 15 μ , pourvus d'un ou de deux nucléoles; de face, ces cellules mesurent 15 à 30 à 38 μ de largeur, et constituent une très jolie mosaïque. Dans la circonscription de l'aire vitelline, les cellules entodermiques répondent à peu près à la description précédente pour les parties les plus centrales et les plus épaisses de cette aire (fig. 102 *dd*); mais plus en dehors, ces cellules diminuent de hauteur, deviennent plus sphériques, et se trouvent encore placées le plus ordinairement sur deux ou trois couches dans la mince marge terminale de cette aire. Les exceptions auxquelles il a été fait allusion concernent : 1° la région de la veine terminale, suivant laquelle l'entoderme présente, même à

une époque plus tardive, un épaississement annulaire, le *bourrelet limitant de l'aire vasculaire* (fig. 102 *dd'*), dans lequel les cellules se montrent sur plusieurs couches; 2° certaines places dans

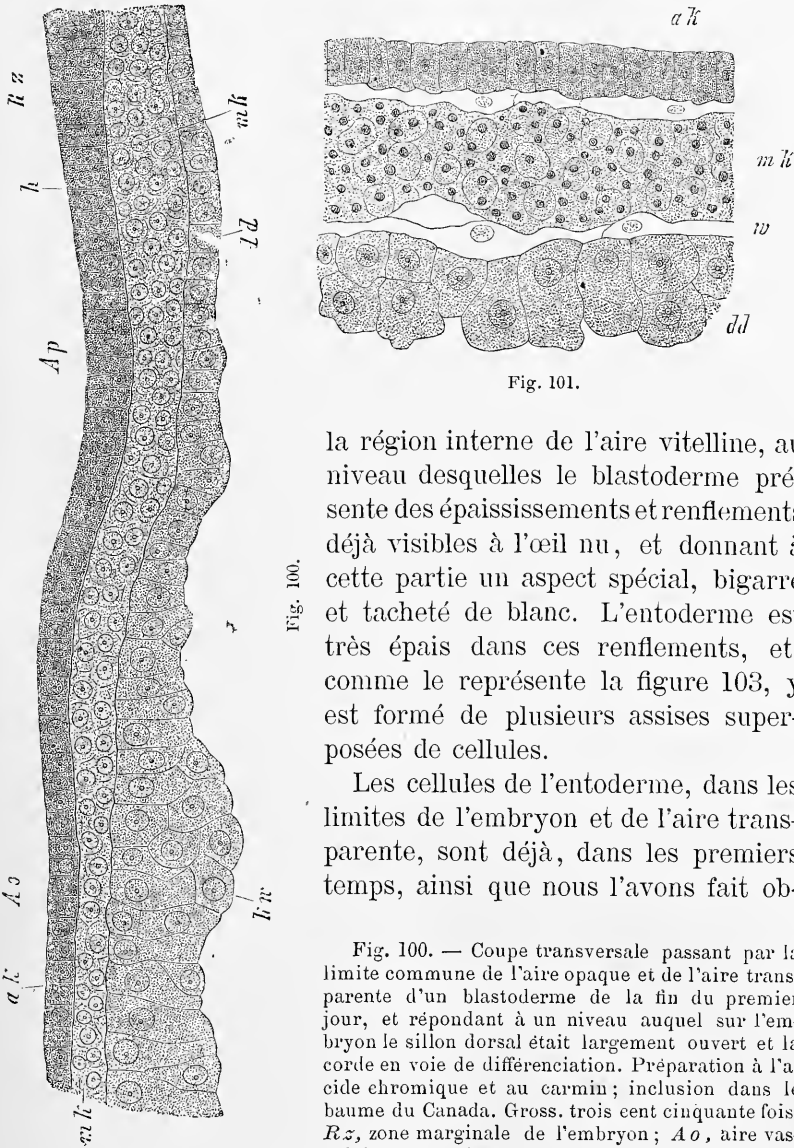


Fig. 101.

Fig. 100.

la région interne de l'aire vitelline, au niveau desquelles le blastoderme présente des épaississements et renflements déjà visibles à l'œil nu, et donnant à cette partie un aspect spécial, bigarré et tacheté de blanc. L'entoderme est très épais dans ces renflements, et, comme le représente la figure 103, y est formé de plusieurs assises superposées de cellules.

Les cellules de l'entoderme, dans les limites de l'embryon et de l'aire transparente, sont déjà, dans les premiers temps, ainsi que nous l'avons fait ob-

Fig. 100. — Coupe transversale passant par la limite commune de l'aire opaque et de l'aire transparente d'un blastoderme de la fin du premier jour, et répondant à un niveau auquel sur l'embryon le sillon dorsal était largement ouvert et la corde en voie de différenciation. Préparation à l'acide chromique et au carmin; inclusion dans le baume du Canada. Gross. trois cent cinquante fois. *Rz*, zone marginale de l'embryon; *Aa*, aire vasculaire; *Ap*, aire transparente; *h*, feuillet corné;

mk, feuillet moyen; *dd*, feuillet intestino-glandulaire; *ak*, feuillet blastodermique externe; *Kw*, bourrelet entodermique dont les cellules renfermaient une granulation grossière rendue invisible par les réactifs employés.

Fig. 101. — Fragment de l'aire vasculaire de la fin du deuxième jour en coupe verticale. Gross. trois cent cinquante fois. *ak*, feuillet externe; *mk*, mésoderme avec veines remplies de globules sanguins, dont on voit aussi les parois *w*; *dd*, entoderme.

server, pâles et pauvres en granules. Dans le bourrelet entodermique, au contraire, elles acquièrent promptement, par les progrès de l'incubation, des corpuscules foncés et sphériques dans leur intérieur, qui ne tarde pas à en être rempli, de telle sorte que dans chaque cellule on trouve, autour d'un granule foncé et plus gros, un certain nombre de granulations plus petites, de même aspect. Au second et au troisième jour d'incubation, ces granulations deviennent jaunâtres, et l'entoderme prend le même aspect que le vitellus jaune sous-jacent; cette colora-

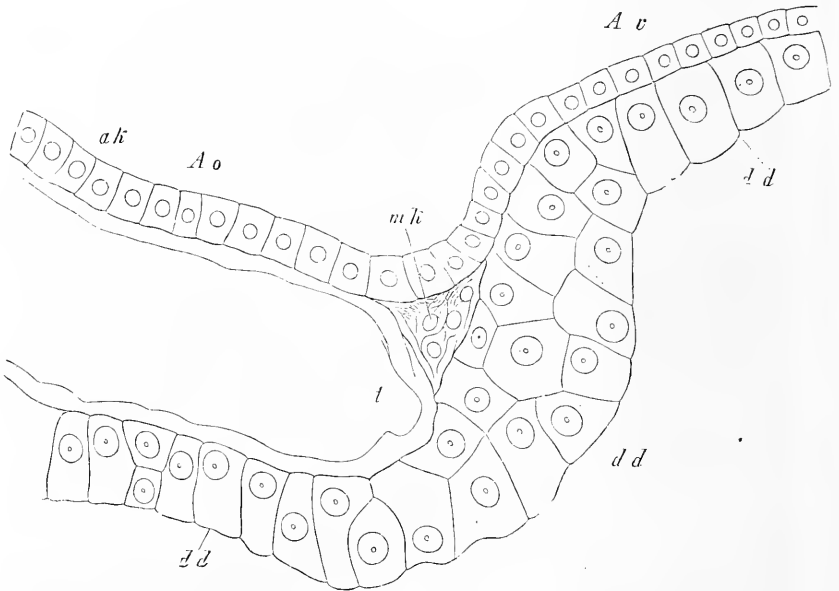


Fig. 102.

tion persiste d'ailleurs à partir de cet instant dans l'aire vasculaire et les parties adjacentes de l'aire vitelline. Si l'on demande maintenant d'où proviennent ces granules, deux hypothèses se présentent. Ou bien ce sont des éléments du vitellus blanc qui ont pénétré dans les cellules entodermiques, ou bien ce sont des corps nés dans les éléments où on les trouve. En ce qui concerne la première hypothèse, à laquelle se sont rattachés HIS et OELLACHER, elle

Fig. 102. — Coupe transversale passant par la limite commune de l'aire vasculaire et de l'aire vitelline du même blastoderme qui a fourni la figure 101. Gross. quatre cent cinquante fois. *Ao*, aire vasculaire; *Av*, aire vitelline; *vt*, veine terminale (les globules qui la comblent ne sont pas dessinés); *mk*, marge amincie du feuillet moyen se prolongeant un peu au delà de la veine terminale; *ak*, ectoderme; *dd*, entoderme. Le contenu grossièrement granuleux de ces cellules n'a pas été représenté,

a pour elle la similitude des granulations en question avec les sphères foncées du vitellus blanc, similitude d'autant plus accusée que les unes comme les autres se colorent intensément dans l'acide osmique. J'ai pourtant fait remarquer (n° 130) que les corpuscules contenus dans les cellules du bourrelet entodermique pâlisent dans l'acide acétique et se dissolvent, ce qui n'a pas lieu pour les sphères foncées du vitellus blanc, et j'ai par suite exprimé l'opinion que les corpuscules en litige doivent être envisagés comme des produits des échanges nutritifs qui ont lieu dans les cellules entodermiques, auxquelles incombe en première ligne la mission d'absorber les principes résultant de la dissolution du vitellus.

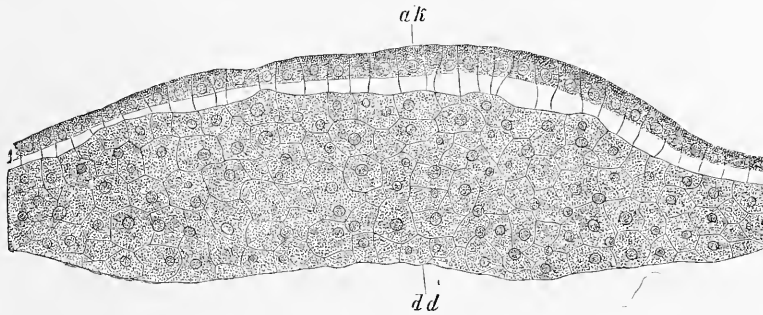


Fig. 103.

Quand une fois toutes les cellules entodermiques placées en dehors de l'aire transparente ont pris ce contenu caractéristique, leurs noyaux ne se trahissent plus que difficilement, et les cellules elles-mêmes ne sont pas aisées à reconnaître pour ce qu'elles sont, ce qui fait que presque tous les auteurs modernes n'ont pas vu que le bourrelet germinatif était un épaissement de l'entoderme. Mais les rapports apparaissent le plus nettement du monde sur des préparations à l'acide chromique et au carmin, qu'on a incluses dans le baume de Canada. Les granules opaques du contenu pâlisent plus ou moins et s'éclaircissent, et la présence régulière d'un gros nucléus avec nucléole se révèle d'une manière convaincante dans les cellules du bourrelet entodermique. Ces noyaux sont placés partout où les cellules sont sur un seul rang en épaisseur, dans la partie supérieure de l'élément, celle qui regarde le mésoderme (voy. aussi le travail de HANS VIRCHOW, 254).

Fig. 103. — Coupe transversale d'un des épaissements de l'entoderme dans l'aire vitelline d'un blastoderme de la quarante et unième heure. Gross. trois cent cinquante fois. *ak*, ectoderme dont les cellules sont devenues plus hautes que nature par absorption d'eau dans leur partie inférieure; *dd*, entoderme,

J'ai maintenant encore à examiner cette question : comment le bourrelet entodermique, d'abord pourvu de plusieurs couches superposées de cellules, arrive-t-il à n'en plus avoir qu'une? Je ne puis répondre qu'une chose, c'est par *glissements* de ces éléments, corrélativement à la grande extension de surface du mésoderme, laquelle atteint son maximum d'intensité, précisément dans les premiers jours d'incubation. Que des glissements de ce genre s'accomplissent dans la réalité, c'est ce qui apparaît aussi nettement que possible à la limite entre l'aire opaque et l'aire transparente, où l'ectoderme présente presque constamment au premier jour des renflements noduleux et des irrégularités, dont toute trace disparaît plus tard. Ces glissements sont peut-être aussi aidés par les mouvements propres des cellules, comme il est également possible que l'accroissement du mésoderme dans l'aire vasculaire, en exerçant une traction mécanique sur la partie adhérente de l'entoderme, concoure à la faire étaler. En relation avec ces glissements des éléments du bourrelet entodermique, il faut peut-être placer la production des renflements précités dans l'aire vitelline (fig. 103). Ce sont sans doute moins des épaisissements que des restes et comme des témoins de l'épaisseur primitive.

Le mésoderme.

Le *mésoderme*, auquel j'arrive enfin, montre, dans les premiers jours d'incubation, une croissance beaucoup plus lente que les deux autres feuillets blastodermiques. D'autant plus remarquables sont les transformations profondes et l'accroissement en épaisseur qu'il subit, corrélativement aux préludes de la formation des vaisseaux et du sang. Comme nous nous sommes déjà occupés de ces phénomènes, je me bornerai à mentionner que le tissu interstitiel de ce feuillet moyen constitue ce qu'on nomme les *îles intermédiaires*. Composé d'abord de cellules rondes, il prend, au moment de la formation des vaisseaux, un caractère spécial, et se transforme entièrement en cellules étoilées, reliées entre elles par de nombreuses anastomoses, et constituant un délicat tissu spongieux, à mailles serrées. Ce sont aussi des cellules de ce genre qui forment la tunique externe qu'on voit apparaître de si bonne heure autour des vaisseaux de l'aire vasculaire.

En terminant ce paragraphe, faisons encore remarquer qu'on ne saurait que difficilement localiser en un point défini l'accroissement en superficie des trois feuillets blastodermiques, comme par exemple l'attribuer exclusivement à leurs bords, car il s'accomplit en chacun de leurs points. Lorsque j'eus rencontré ces grosses cellules marginales de l'ectoderme, dont j'ai parlé plus haut, j'ai pensé un instant pouvoir considérer cette région comme

le foyer le plus actif de l'accroissement de ce feuillet. Mais je ne pus y trouver aucune trace marquée d'une multiplication de cellules, alors que tous les autres points de l'ectoderme offraient les signes visibles d'une prolifération cellulaire (noyaux avec deux nucléoles, cellules avec deux noyaux, cellules petites étroitement adhérentes l'une à l'autre par couples), et force me fut bien d'admettre un accroissement diffus de ce feuillet. Il pourrait bien en être de même pour les autres couches du blastoderme, dans lesquelles il est plus rare d'observer des symptômes de division cellulaire; mais on les y trouve pourtant ça et là. Pour le feuillet vasculaire, le remarquable élargissement des mailles des vaisseaux et l'allongement de ceux-ci sont entièrement favorables à cette manière de voir.

Remarque. — Sur la première formation des vaisseaux et du sang, il y a presque autant d'opinions que d'auteurs; c'est dire que le sujet est des plus difficiles. Comme il n'est pas dans le plan de ce livre de donner une histoire complète de l'embryologie, je me bornerai à indiquer les vues des auteurs les plus récents. REMAK admet comme moi que les vaisseaux naissent de cordons compacts de cellules, mais il se borne à quelques indications en ce qui touche l'origine des globules sanguins; ces globules proviendraient, d'après lui, soit de cellules détachées de la paroi des vaisseaux, soit des cellules de l'axe des rudiments vasculaires (pages 13, 14, 22). Quant aux îles de sang, REMAK les tient pour simple produit de coagulations. — HIS représente un progrès sur REMAK en ce qu'il considère les îles de sang comme une formation normale, et qu'il les envisage, avec les cordons cellulaires qui les relient, comme les premiers rudiments des vaisseaux. Il fait naître les tubes vasculaires, comme REMAK et comme moi, et il est aussi d'accord avec moi sur le siège des îles de sang qu'il place dans la paroi des vaisseaux. Mais sa description s'écarte complètement de la mienne, en faisant provenir du vitellus blanc, les éléments formateurs des rudiments vasculaires et du sang; hypothèse pour les détails de laquelle je renverrai à l'auteur (pages 95 à 100). HIS n'a pas reconnu que les vaisseaux naissent dans le mésoderme de l'aire vasculaire, il a à tort considéré le bourrelet germinatif qui est une dépendance de l'entoderme, comme du vitellus blanc, et enfin la manière dont il fait dériver les vaisseaux et le sang de son bourrelet germinatif n'est pas non plus complètement satisfaisante. Les éléments tirés de ce bourrelet, qu'il représente dans la figure 4 de la pl. X comme concourant à la formation des vaisseaux et à celle du sang, me sont inexplicables. En fait de cellules proliférant ou se divisant, auxquelles puissent convenir les figures de HIS, je ne connais dans le bourrelet entodermique que les grosses sphères de segmentation qui, nous l'avons vu, y persistent longtemps et se transforment à la fin en éléments plus petits par division; mais toutefois ces corps sont beaucoup plus foncés et plus granuleux que HIS n'a représenté ses cellules formatrices des vaisseaux et du sang.

Presque simultanément à la première communication de HIS, AFANASIEFF a décrit aussi la formation des vaisseaux et du sang. D'après son second mémoire, les premiers vaisseaux sanguins sont des *fentes* ou des *lacunes* situées dans le feuillet moyen; mais en ce qui touche les îles de sang dont AFANASIEFF admet l'existence comme formation normale, et dont il décrit d'une façon générale exacte les rapports aux vaisseaux, son écrit ne nous dit pas comment elles sont venues à l'intérieur de ces fentes, ni comment elles sont nées. Cette théorie de

l'apparition des premiers vaisseaux, sous forme de fentes, se retrouve aussi chez GÖRTE, et je dois, par suite, répéter encore ici ce que je dis dans le texte de ce paragraphe, à savoir que des coupes transversales de blastoderms suffisamment jeunes (de la vingtième à la vingt-quatrième heure) montrent d'une manière indéniable que les vaisseaux se constituent sous forme de cordons cellulaires solides. J'ai commis une erreur dans la première édition de cet ouvrage, en étendant au cœur, et en cela je suivais l'autorité de REMAK, ce mode de formation; il faut savoir gré à HIS, HENSEN et AFANASIEFF d'avoir sur ce point ouvert la voie à une conception plus juste. Mais en ce qui touche les premiers vaisseaux, c'est certainement l'ancienne théorie de REMAK, de HIS et de moi qui est la seule vraie.

La description de KLEIN (122) est très particulière. Des cellules spéciales du feuillet moyen se transforment en vésicules qui acquièrent graduellement une paroi abondamment pourvue de noyaux, qui engendre par prolifération les globules sanguins. Ces vésicules endothéliques, dont la paroi est formée d'une ou de deux couches de cellules, se fusionnent plus tard les unes avec les autres, et produisent ainsi les premiers vaisseaux continus. — Au premier moment, il est difficile de comprendre comment KLEIN est arrivé à cette étrange conception; je crois pourtant en avoir trouvé la clef. KLEIN s'est laissé aller à considérer comme normaux certains états pathologiques du blastoderme, et c'est en les prenant pour point de départ qu'il est arrivé à des propositions que personne ne saurait admettre. Les vésicules endothéliques dessinées par KLEIN (fig. 12, 13, 14, 15, 16, 17) sont des formations *anormales* que j'ai rencontrées plusieurs fois, telles que KLEIN les a vues, en faisant couvrir artificiellement, l'été dernier, des œufs dans une atmosphère close ou insuffisamment renouvelée dans le but d'obtenir des monstruosités, et chaque fois que je les ai obtenues, l'embryon était plus ou moins déformé. Mais l'aire embryonnaire que KLEIN représente, fig. 12, n'est elle-même certes pas normale! Un embryon avec tête déjà contournée, avec dix-sept protovertèbres et un cœur replié sur lui-même n'avoir encore ni artères, ni veines mésentériques! Et c'est d'un cas aussi monstrueux, que KLEIN veut déduire le mode de formation normal des vaisseaux et du sang! Je ne puis m'empêcher d'appeler cela une étrange méprise, tout en déplorant qu'elle soit le fait d'un savant dont je reconnais volontiers le mérite, et dont je ferai précisément remarquer, à l'occasion de la question pendante, qu'il a mieux compris l'entoderme que ses devanciers.

L'opinion de GÖRTE sur la formation des vaisseaux a été réfutée plus haut et il ne reste plus par conséquent à signaler que ce point, à savoir que les globules sanguins sont pour lui des dérivés des grosses sphères de segmentation qu'on trouve encore aux premiers jours d'incubation dans le bourrelet marginal surtout. Ces éléments, GÖRTE les appelle des « cellules vitellines »; ils doivent, d'après lui, pénétrer par migration dans les lacunes vasculaires du feuillet moyen, et s'y diviser en globules sanguins. J'ai déjà fait remarquer, dans le texte, qu'il ne m'est jamais arrivé de rien voir d'une semblable migration, et que je me suis, au contraire, convaincu de l'origine des îles de sang aux dépens des cellules des rudiments vasculaires, et je me bornerai à ajouter encore que des anomalies des premiers vaisseaux, telles que celles qui ont été regardées par KLEIN comme formations normales, sont pourtant peut-être aptes à contribuer à assoier nos connaissances sur la formation du sang. Je trouve, en effet, dans des cas de ce genre, des stades plus précoces que ceux dessinés par KLEIN, et offrant des *cordons cellulaires compacts bien délimités, de formes très diverses, passant par toutes les transitions possibles à l'état de vésicules pourvues de globules rouges.*

La conclusion à tirer de ce fait n'a pas besoin d'être indiquée. J'observerai encore que le nombre des sphères de segmentation en question est *beaucoup trop petit* pour qu'on puisse en faire dériver les premiers globules sanguins, et qu'en examinant de champ ces sphères dans leur situation natu-

relle, on ne les trouve qu'exceptionnellement dans une position qui puisse donner à penser qu'elles sont à l'intérieur des rudiments vasculaires.

L'auteur le plus récent, BALFOUR, fait naître les vaisseaux sous forme de *cavités intracellulaires*, et fait provenir les globules sanguins de la multiplication des noyaux des cellules en question; il assigne alors aux globules sanguins la valeur de nucléus. Cette manière de voir s'appuie en partie sur des observations précises sur le développement des vaisseaux secondaires dans l'aire transparente, mais même pour ces vaisseaux, elle est à peine exacte (car il est beaucoup plus vraisemblable que ces vaisseaux aussi sont des espaces intercellulaires) et, en aucun cas, elle n'est applicable aux *premiers* rudiments vasculaires. Quant à la théorie qui ferait des globules sanguins de véritables noyaux, nous doutons qu'elle recrute beaucoup d'adhérents.

§ 16.

CHANGEMENTS DE LA FORME DU CORPS A PARTIR DU CONTOURNEMENT DE L'EMBRYON.

AMNIOS, VELUM GÉNÉRAL, ALLANTOÏDE, REINS PRIMITIFS.

L'embryon de poulet, tel que nous l'avons laissé (fig. 104), était étendu en droite ligne et à plat sur le vitellus; la tête un peu développée se détachait du blastoderme et était légèrement recourbée; elle présentait aussi une paroi antérieure et latérale du corps, montrait le pharynx et le cœur (fig. 105). La tête réalise cette transformation de fort bonne heure, comme nous l'avons vu, dès la fin du premier jour et le commencement du second. Le tronc, au contraire, n'arrive à une organisation semblable que beaucoup plus tard; c'est à peine s'il offre, même au second jour, autre chose que des traces de la paroi antérieure et des parois latérales du corps. Il faut arriver au troisième jour pour voir se produire à l'extrémité postérieure du rudiment embryonnaire et par un processus un peu différent de celui que présente l'extrémité antérieure, un rebord infléchi limitant une petite cavité, la *cavité pelvio-intestinale* avec l'*orifice intestino-ombilical postérieur*, et ce n'est qu'à ce moment aussi que les lames latérales commencent, dans la région moyenne du tronc, à se recourber en dessous pour constituer graduellement la paroi ventrale de cette partie du corps. Les détails des rapports qui se présentent dans cette région ne sont pas des plus faciles à saisir; l'étude de coupes transversales en aidera singulièrement l'intelligence.

La figure 106 représente une section de ce genre passant par le milieu du corps d'un embryon de la trente-sixième heure. Cet embryon qui n'offrirait encore aucune trace de l'inflexion des lames latérales en dessous, n'en montrait pas moins le commencement d'un phénomène en corrélation intime avec la production de la cavité péritonéale, je veux dire la scission de chaque lame latérale (*h*)

Dédoublement
des lames
latérales.

en deux lames secondaires dont l'une s'unissant au feuillet corné devient la *lame cutanée hpl*, lame musculaire supérieure de H1s, et dont l'autre, sous le nom de lame *fibro-intestinale* (lame musculaire inférieure de H1s), s'unit au feuillet intestino-glandulaire. Ces deux lames, si on les suit en dehors, se réunissent l'une à l'autre pour se continuer en une lame unique avec le mésoderme de l'aire

Lame cutanée.
Lame
fibro-intestinale.

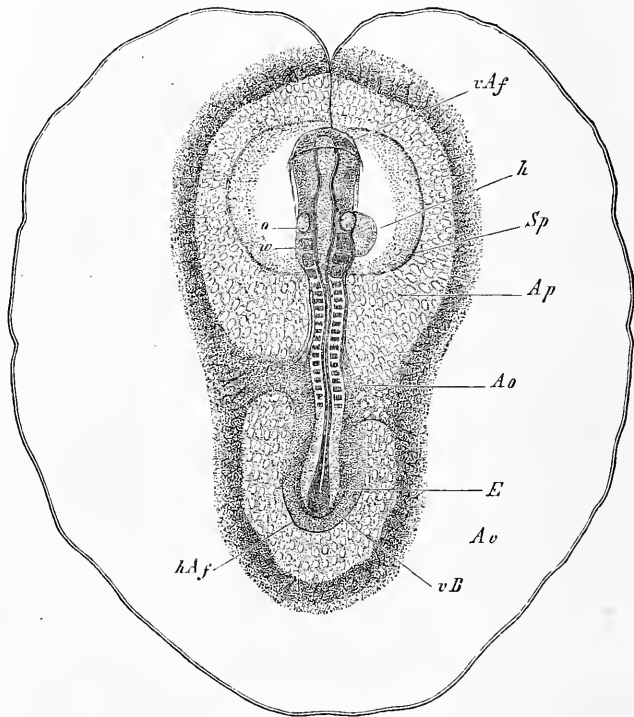


Fig. 101.

transparente, tandis qu'en dedans elles se recourbent l'une vers l'autre pour se relier en arc et constituer dans cette portion com-

Fig. 104. — Embryon de la fin du deuxième jour avec dix-sept protovertèbres, l'aire transparente et l'aire vasculaire avec la veine terminale. Gross. environ six fois et demie. Long. de l'embryon, 5,61^{mm}; diamètre de l'aire vasculaire, 9,5^{mm}. Les vaisseaux partout bien développés n'ont été dessinés que dans l'aire transparente. *vAf*, repli anniotique antérieur, recouvrant déjà un peu la tête (capuchon céphalique); *Ap*, aire transparente; *Sp*, cavité de dédoublement du feuillet moyen répondant en partie à la cavité cervicale qui renferme le cœur et en partie à la cavité interposée au repli anniotique et à la paroi de la future vésicule ombilicale; *Ao*, artères omphalo-mésentériques; *o*, fossette auditive; *w*, masse ressemblant à une protovertèbre, située immédiatement en arrière de la fossette auditive; *h*, cœur; *hAf*, repli anniotique postérieur; *vB*, rudiment de la paroi abdominale antérieure à l'extrémité postérieure du corps ou rebord postérieur ou rudiment embryonnaire; *E*, bourrelet terminal ou axile dans lequel on voit encore le tube médullaire en partie.

mune de leur étendue ce qu'on nomme la *lame médiane* ou *mésentérique* (*mp*), par laquelle les lames latérales confinent aux protovertèbres (*uw*), aux canaux des corps de WOLFF (*ung*) situés entre ces protovertèbres et elles, et enfin aux aortes descendantes (*ao*). Chacune des cavités résultant de ce dédoublement des lames latérales s'étend dans la longueur de la zone pariétale correspondante, en formant une sorte de canal qu'on retrouve même encore très net à l'extrémité la plus reculée du corps, où celui d'un côté se réunit à celui de l'autre par une ligne arquée. En avant, au contraire, ces canaux viennent s'ouvrir dans la cavité cervicale, double à l'origine et unique secondairement, qui renferme le cœur (fig. 50).




Fig. 105.

La figure 107 représente un stade plus avancé : c'est une coupe transversale passant par la partie moyenne du tronc d'un embryon du commencement du troisième jour (voy. aussi les fig. 86 et 88).

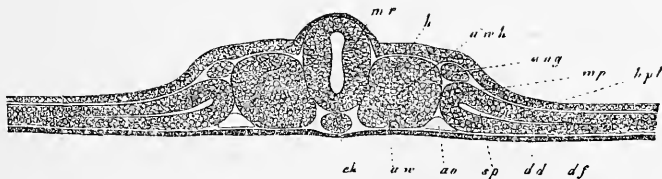


Fig. 106.

Fig. 105. — Extrémité antérieure d'un embryon de 4,55^{mm} de long, vue par la face inférieure. *H*, cœur; *Aa*, *arcus aortae*; *Hhl*, cavité cervicale; *Vd*, orifice pharyngo-ombilical; *Uw*, protovertèbres; *abl*, vésicules oculaires; *Vh*, cerveau antérieur; *VAf*, origine du repli amniotique antérieur, lequel s'étend ici d'ailleurs jusque sur la ligne médiane.

Fig. 106. — Coupe transversale d'un embryon de poulet du second jour. Gross. quatre-vingt-dix à cent fois. *dd*, feuillet intestino-glandulaire; *ch*, corde; *uw*, protovertèbre; *uw h*, cavité des protovertèbres; *ao*, aorte primitive; *ung*, canal des reins primitifs; *sp*, scission dans les lames latérales (premier vestige de la cavité pleuro-péritonéale) divisant ces lames en lames cutanées *hpl*, et lames fibro-intestinales *df*, reliées ensemble par les lames médianes *mp*; *mr*, tube médullaire (moelle épinière) *h*, feuillet corné, épaissi localement.

Les *lames cutanées* *hp* avec le feuillet cutané *h*, auquel elles s'appliquent, sont ici déjà fortement recourbées, et simultanément la scission du mésoderme en deux lames et l'écartement de ces lames se sont étendus, en franchissant les limites de l'embryon, à

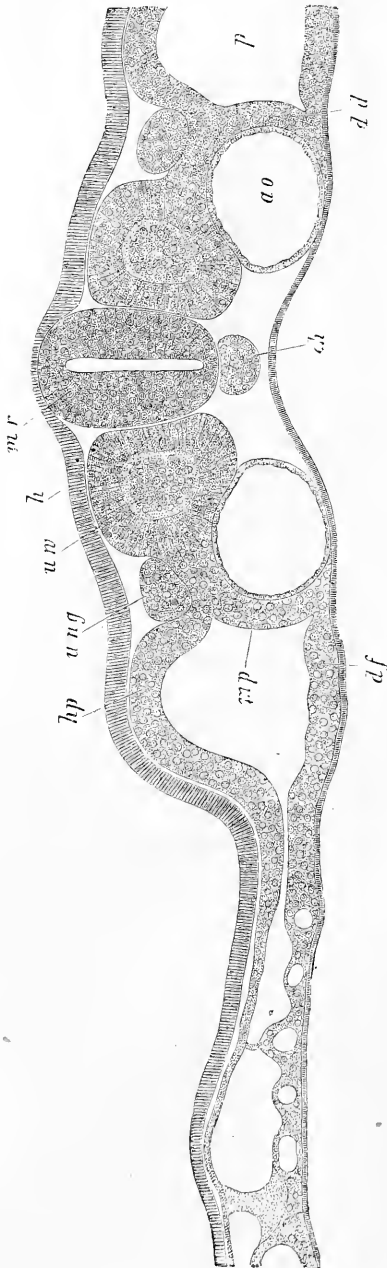


Fig. 107.

une distance plus ou moins grande dans l'aire transparente. En même temps la lame cutanée et le feuillet corné avec elle, dans la partie par laquelle ils se prolongent en dehors de l'embryon, se sont quelque peu soulevés au voisinage de celui-ci et offrent dans le pli qui se dessine ainsi le premier vestige du *repli amniotique* que la figure 108 nous présente déjà plus marqué. En dedans, les lames cutanées s'infléchissent pour se relier en manière d'arc par les *lames médianes* *mp* aux lames fibro-intestinales *df*. Au point de concours, elles détachent en commun, mais surtout la lame fibro-intestinale, un prolongement qui entoure partiellement l'aorte, s'avance plus près de la ligne médiane et figure une couche dans laquelle on peut voir le premier vestige du *mésentère*. La face ventrale de l'embryon n'est encore que faiblement

Fig. 107. — Coupe transversale passant par une des paires postérieures des protovertèbres d'un embryon de poulet du commencement du troisième jour (voy. fig. 86, 87 de la page 158). *Gross.* cent trente-cinq fois. *mr*, tube médullaire; *h*, feuillet corné; *uw*, protovertèbre; *ung*, canal des reins primitifs; *ch*, corde; *hp*, feuillet cutané; *mp*, lame intermédiaire; *df*, lame fibro-intestinale; *p*, cavité abdominale; *ao*, aorte; *ad*, feuillet intestino-glandulaire.

excavée. On remarque pourtant sur la ligne médiane une gouttière tapissée par l'entoderme (*dd*), la *gouttière intestinale*.

Au cours du développement, les lames cutanées *hp* se recourbent fortement en bas et vers la ligne médiane, comme le montrent les figures 108 et 109, et corrélativement le repli amniotique *af* fait en dessus une saillie de plus en plus prononcée. Le feuillet fibro-intestinal est plus puissant, mais c'est surtout dans la partie par

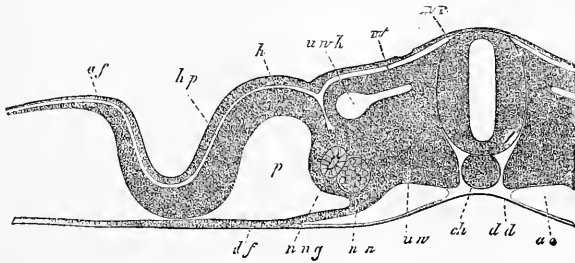


Fig. 108.

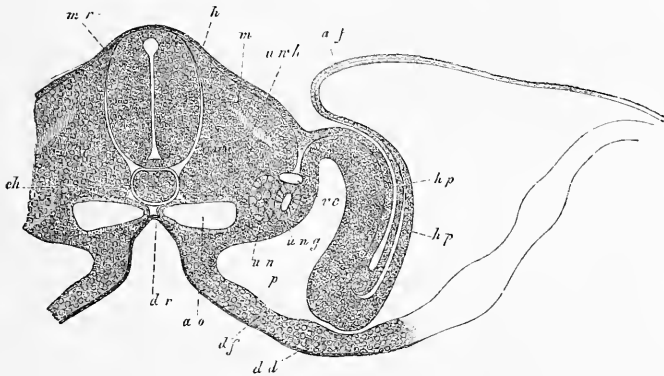


Fig. 109.

laquelle il se recourbe pour se continuer avec le feuillet cutané, immédiatement au dessous des aortes qui sont maintenant plus rapprochées l'une de l'autre, que ce feuillet s'est épaissi et que la lame ainsi constituée peut porter dès maintenant le nom de *lame mésentérique* ou *lame médiane* (REMAK). Toutefois, l'entoderme qui constitue le fond de la gouttière intestinale devenue plus profonde, n'est pas encore revêtu d'un prolongement des lames fibro-

Fig. 108. — Moitié d'une coupe transversale d'un embryon de poulet du deuxième jour. Gross. quatre-vingt-dix à cent fois. Lettres comme dans la figure 107 et en outre : *un*, reins primitifs; *m*, lame musculaire; *af*, replis amniotiques latéraux.

Fig. 109. — Coupe transversale d'un embryon de poulet du commencement du troisième jour. Gross. quatre-vingt-dix à cent fois. Lettres comme ci-dessus. *vc*, veine cardinale.

intestinales; il continue toujours à confiner à la corde, bien que les aortes, en se rapprochant sur la ligne médiane, l'en aient éloigné un peu plus qu'il n'était auparavant.

La figure 110, enfin, représente un stade auquel la fermeture de la cavité abdominale, limitée par une paroi mince, la *paroi abdominale primitive*, que constituent le feuillet cutané et le feuillet

corné, et qui se relie, par ses bords, à l'amnios, est presque entièrement close. Elle contient, à son intérieur, le canal intestinal, sous forme d'une gouttière profonde, qui se continue par ses deux couches constitutives, le feuillet fibro-intestinal *df* et le feuillet intestino-glandulaire *d*, avec les parties périphériques du blastoderme, lesquelles ont presque achevé, maintenant, d'entourer le vitellus, et représentent le rudiment de la *vésicule ombilicale*.

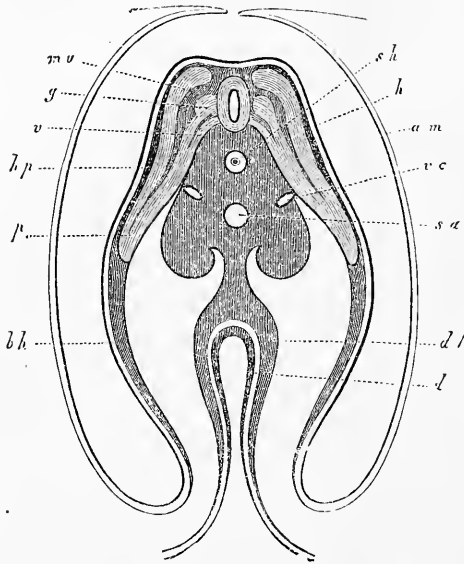


Fig. 110.

Vésicule
ombilicale.

Mésentère.

Le tube intestinal est maintenu en place par un *mésentère* bien net, issu d'une couche, dépendant du feuillet moyen, placée au devant de la corde et du rudiment de la colonne vertébrale, et enfermant, dans une masse commune, les corps de WOLFF, qui ne sont pas dessinés ici, l'aorte, maintenant impaire, et les veines cardinales. Cette masse n'est rien autre chose que le résultat de l'accroissement en dedans, et de la fusion mutuelle des deux lames moyennes, c'est-à-dire des parties arquées par lesquelles les

Fig. 110. — Coupe transversale du tronc d'un embryon de cinq jours, au niveau de l'ombilic. D'après REMAK. *sh*, fourreau de la corde; *h*, feuillet corné; *am*, amnios presque fermé; *sa*, aorte secondaire; *vc*, veines cardinales; *mu*, lame musculaire; *g*, ganglion spinal; *v*, racine nerveuse antérieure; *hp*, feuillet cutané; *up*, prolongement des protovertèbres dans la paroi abdominale (lame protovertébrale de REMAK, lame viscérale de REICHERT); *bh*, paroi abdominale primitive constituée par le feuillet cutané et le feuillet corné; *df*, feuillet fibro-intestinal; *d*, feuillet intestino-glandulaire, tous deux épaissis au point où l'intestin est en train de se former. La masse qui entoure la corde répond au corps vertébral en voie de formation; elle renferme en avant des vaisseaux, dans ses suillies latérales, les reins primitifs et se prolonge sur la ligne médiane pour constituer le mésentère.

lames cutanées et les lames fibro-intestinales se rattachaient précédemment l'une à l'autre, et le mésentère en question n'est aussi que le résultat de l'accolement et de l'allongement de ces lames moyennes.

Enfin, les lames cutanées se réunissent de toutes parts (d'avant et d'arrière) sur la ligne médiane de la face ventrale du corps en ne laissant libre qu'une fente représentant l'*ombilic cutané* ou *externe*, par les bords duquel la paroi abdominale primitive se continue comme précédemment avec l'amnios. En même temps que le corps, le tube digestif aussi se ferme, suivant une ligne appelée *suture intestinale* et il ne demeure ouvert qu'en un point répondant à l'ombilic externe, et formant l'*ombilic intestinal* ou *interne*, par les bords duquel la paroi du tube digestif se prolonge en un étroit canal, le *canal vitellin*, comme on le nomme (*Ductus vitellino-intestinalis* s. *omphalo-mesentericus*), qui met en communication le tube digestif avec la cavité du sac vitellin ou vésicule ombilicale.

En même temps que le corps et le tube digestif se fermaient en dessous, l'*amnios* se constituait aussi, formant un sac transparent qui entoure étroitement l'embryon au quatrième jour et qui se détache des bords de l'ombilic externe.

La première trace de ce sac amniotique apparaît de très bonne heure, dès que la tête commence à se soulever à la surface du blastoderme, et la partie remontante du repli céphalique n'est pas autre chose que le *pli externe* ou *repli amniotique antérieur* dessiné dans plusieurs figures (40, 41, 75). Ce repli croît rapidement, et déjà, à la fin du deuxième jour d'incubation, recouvre la partie la plus antérieure de la tête de l'embryon, en formant ce qu'on nomme le *capuchon céphalique* (fig. 111, *v Af*). La formation d'un repli semblable sur les parties latérales et postérieures et par conséquent sur tout le pourtour de l'aire transparente avoisinant l'embryon (*replis amniotiques latéraux et postérieurs*), est beaucoup plus lente, et il faut beaucoup plus de temps pour que les replis en question arrivent à recouvrir l'embryon, dans les régions correspondantes, sous les noms de *capuchons latéraux* et *capuchon caudal*. La figure 104 montre la première trace de ce dernier en *h Af*, et les capuchons latéraux se voient sur les figures 108 et 109, précédemment décrites. La production de ces replis amniotiques résulte de ce fait, que sur tout le pourtour de l'embryon, la région céphalique exceptée, le prolongement du feuillet moyen, ou la lame latérale, se scinde en deux feuillets secondaires, de la même manière que cela a eu lieu

Ombilic cutané
ou externe.

Suture
intestinale.
Ombilic
intestinal.

Canal vitellin.

Amnios.

Capuchon
céphalique.

Capuchons
latéraux
et caudal.

dans l'embryon lui-même. Pendant que la cavité résultant de ce dédoublement s'accroît, le feuillet cutané, qui limite supérieure-ment cette cavité, et le feuillet corné qui le recouvre, se soulèvent pour constituer l'enveloppe amniotique; le feuillet fibro-intestinal, au contraire, et l'entoderme sur lequel il s'applique, sans rester entièrement étrangers à ce soulèvement, n'arrivent pourtant ja-

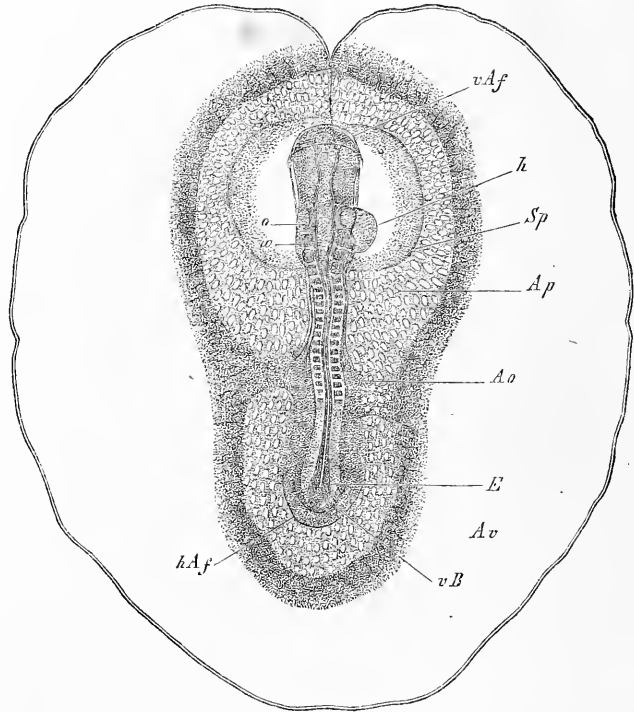


Fig. 111.

mais à former une enveloppe complète à l'embryon, ainsi que nous allons l'expliquer dans un instant.

La fermeture de l'amnios, dans le poulet, s'opère d'une façon

Fig. 111. — Embryon de la fin du deuxième jour avec dix-sept protovertèbres, l'aire transparente et l'aire vasculaire avec la veine terminale. Gross. environ six fois et demie. Longueur de l'embryon 5,61^{mm}; diamètre de l'aire vasculaire 9,5^{mm}. Les vaisseaux bien développés partout ne sont représentés que dans l'aire transparente. *v Af*, repli amniotique antérieur, couvrant déjà quelque peu la tête (capuchon céphalique); *Ap*, aire transparente; *Sp*, cavité de dédoublement dans le feuillet moyen répondant en partie à la cavité cervicale qui contient le cœur et en partie à la cavité interposée aux replis amniotiques et à la paroi de la future vésicule ombilicale; *Ao*, artères omphalo-mésentériques; *o*, fossettes auditives; *w*, masse analogue à une protovertèbre située immédiatement en arrière de ces fossettes; *h*, cœur; *h Af*, repli amniotique postérieur; *v B*, rudiment de la paroi abdominale antérieure à l'extrémité postérieure ou rebord postérieur du corps; *E*, bourrelet terminal ou axile dans lequel le tube médullaire est encore visible en partie.

toute particulière que seul, jusqu'à présent, His a décrite exactement. Après que le capuchon céphalique est arrivé à une certaine hauteur comme bord du blastoderme réfléchi sur l'embryon, les capuchons latéraux s'avancent vers la ligne médio-dorsale et se soudent suivant une *suture linéaire*, la *suture amniotique*, facile à reconnaître, même après qu'elle a pris naissance, à l'épaississement qu'elle présente dans sa longueur et qui figure une sorte de bourrelet, bien décrit par SCHENK (211) pour la première fois. Cette suture amniotique progresse *d'avant en arrière* jusqu'à ce

Suture
amniotique.

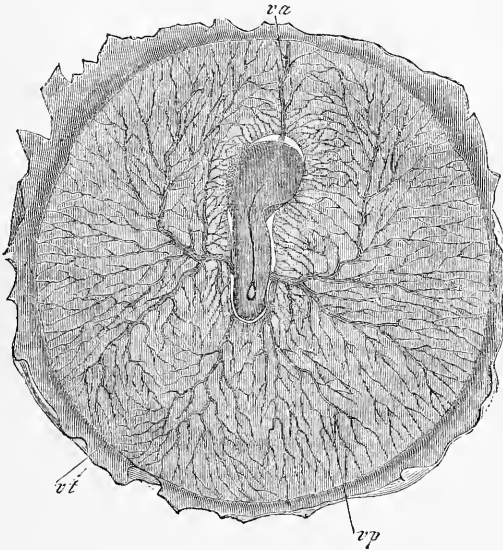


Fig. 112.

qu'elle aille rencontrer à l'extrémité postérieure du corps le capuchon caudal qui n'a jamais eu qu'un faible développement. C'est dans cette région que se voit la dernière trace de l'ouverture du sac amniotique (*ombilic amniotique*), sous forme d'un petit orifice ovalaire ou pyriforme qui devient rond ensuite et se trouve situé au-dessus de l'extrémité caudale de l'embryon (fig. 112). Il résulte

Fig. 112. — Blastoderme d'un embryon de poulet du troisième jour. Gross. quatre fois, vu d'en haut. Le dos de l'embryon montre la suture de l'amnios étendue du côté droit de la tête à l'extrémité postérieure du corps où l'amnios est encore ouvert. L'embryon est entouré latéralement et en partie recouvert par le velum général formé par les deux feuillets profonds du blastoderme et les vaisseaux omphalo-mésentériques. L'embryon est en outre recouvert par l'enveloppe séreuse qu'on n'a pas pu représenter, mais qu'on apercevait aisément à de forts grossissements. Les vaisseaux sont une veine vitelline antérieure *va*, une veine vitelline postérieure *vp*, un sinus terminal *vt*, devenu déjà très grêle et deux artères omphalo-mésentériques sur les côtés, près desquelles existent les veines vitellines latérales non représentées dans le dessin.

de cette description que la fermeture de l'amnios s'effectue, dans le poulet, d'une façon bien différente de celle qui s'observe dans les mammifères, d'après les recherches de BISCHOFF et les miennes (voy. ci-dessous).

En avant de l'extrémité céphalique de l'embryon, c'est-à-dire dans ce point où l'aire transparente ne renferme pas de prolongement du feuillet moyen de l'embryon, il est clair que le capuchon céphalique ne peut être constitué à l'origine que par le seul feuillet corné (voy. fig. 86); mais il est possible que ce capuchon acquière

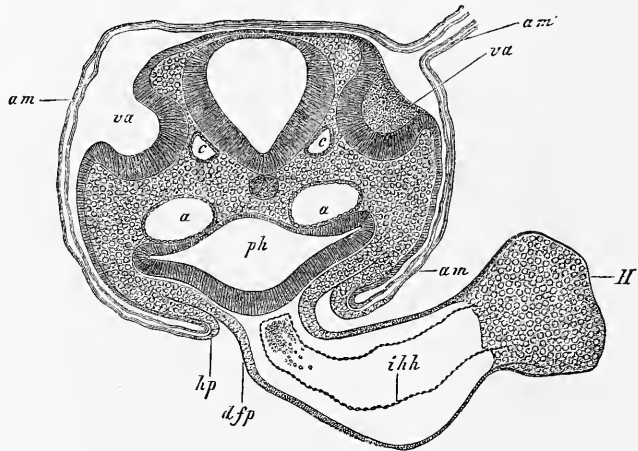


Fig. 113.

aussi plus tard une couche mésodermique, comme cela semble avoir lieu également pour le *velum* général.

La suture amniotique précédemment décrite, et dont la figure 113 donne aussi une représentation, ne répond pas chez le poulet à la ligne médiane du dos (fig. 113). En effet, comme pendant la fermeture de l'ombilic amniotique au troisième jour, la tête se contourne de droite à gauche de manière qu'elle ne tarde pas à être appliquée par son côté gauche sur le vitellus, la suture amniotique dans la région céphalique semble déjetée *vers la droite*; mais, en arrière, elle remonte graduellement sur la ligne médiane avec

Fig. 113. — Coupe transversale de la partie postérieure de la tête d'un embryon de poulet de la seconde moitié du deuxième jour, passant par les fossettes auditives (préparation à l'acide osmique). Gross. quatre-vingt-quatre fois. *am*, amnios avec ses deux lamelles; *am'*, suture amniotique, dessinée dans une partie de son étendue seulement et située du côté droit de la tête; *va*, fossettes auditives largement ouvertes; *a*, aorte descendante; *c*, racine de la veine cérébrale inférieure; *hp*, feuillet cutané de la paroi latérale du corps se continuant sur l'amnios; *ph*, pharynx; *dfp*, feuillet fibro-intestinal du pharynx se continuant sur la tunique cardiaque externe et formant un mésentère cardiaque postérieur; *H*, cœur; *ihh*, tunique cardiaque interne (endothélium).

laquelle elle coïncide à l'extrémité postérieure du corps. D'ailleurs, cette suture n'a pas une existence bien longue, car elle est bientôt détruite de telle façon que la partie réfléchiée en dehors ou partie externe des plis amniotiques se sépare de l'amnios proprement dit pour former une membrane continue, à laquelle v. BAER a donné le nom d'*enveloppe séreuse*. A partir de ce moment, l'amnios figure aussi une vésicule indépendante qui n'a d'autre attache que celle par laquelle elle adhère à l'ombilic externe. La figure 114 donne une représentation schématique, en coupe transversale, des rapports mutuels des deux enveloppes qui nous occupent ; on y voit

Enveloppe
séreuse.

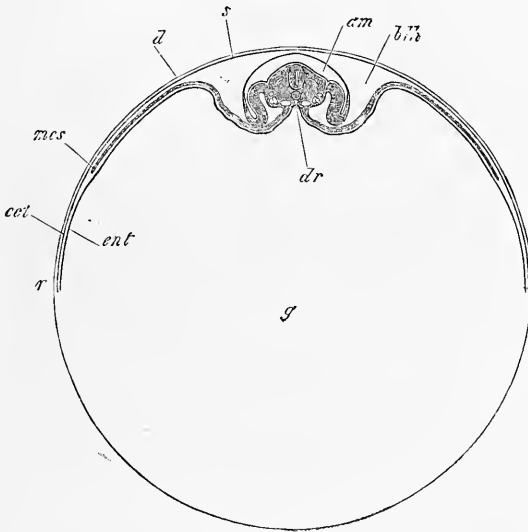


Fig. 114.

qu'entre l'amnios, l'enveloppe séreuse et le sac vitellin existe un espace que nous appellerons la *cavité du blastoderme*.

Cavité
du blastoderme.

A la même époque où se forme l'amnios, commence aussi à se produire ce que v. BAER a nommé le *velum général*, ce que WOLFF a appelé le *faux amnios*. Les rapports de cette partie ont été déjà décrits excellemment par v. BAER. Si l'on vient à isoler un blastoderme de la seconde moitié du troisième jour ou du quatrième et son embryon avec lui, et si on examine par la face ventrale, on n'apercevra plus aucune partie de l'embryon, à l'exception de la

Faux amnios
ou
velum général.

Fig. 114. — Vitellus de poulet avec un embryon et un blastoderme de trois jours en coupe optique. Les dimensions de l'embryon sont exagérées. *r*, bord du blastoderme ou de l'aire vitelline, formé par l'ectoderme *ect*, et l'entoderme *ent*; *mes*, bord du mésoderme ou de l'aire vasculaire; *s*, membrane séreuse; *dr*, gouttière intestinale; *am*, amnios; *blh*, cavité du blastoderme; *d*, membrane vitelline; *g*, vitellus jaune.

gouttière intestinale plus ou moins close; quant à la tête, aux parties latérales et à l'extrémité caudale, elles paraissent couvertes d'une membrane vasculaire qui se détache de toute l'étendue des bords de la gouttière intestinale et qui a reçu, suivant ses régions, les noms de *velum céphalique*, *velum caudal*, *velums latéraux*. Porte-t-on l'examen sur le côté dorsal (fig. 115), on verra alors que ce *velum* général entoure l'embryon jusqu'à la hauteur du dos, mais en laissant libre, pourtant, la partie médiane de cette région dorsale, sur laquelle il n'est pas difficile de reconnaître sous le

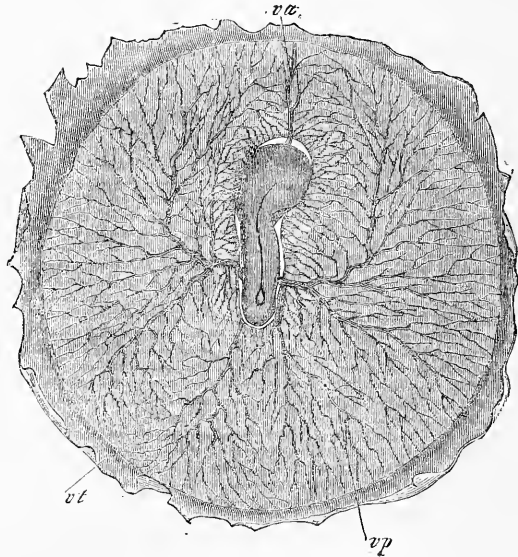


Fig. 115.

microscope, sur un plan superficiel, la membrane séreuse et, à un niveau plus profond, l'amnios avec la suture amiotique et un orifice plus ou moins grand, suivant les cas, dont ces deux enveloppes sont encore traversées. Étudie-t-on, enfin, les vaisseaux de ce *velum* général, on reconnaîtra qu'ils ne sont autres que les troncs artériels et veineux de l'aire vasculaire et leurs ramifica-

Fig. 115. — Blastoderme d'un embryon de poulet de quatre jours, grossi quatre fois, vu d'en haut. Le dos de l'embryon montre la suture de l'amnios étendue du côté droit de la tête à l'extrémité postérieure du corps où l'amnios est encore ouvert. L'embryon est entouré latéralement et en partie recouvert par le velum général formé par les deux feuilletts profonds du blastoderme et les vaisseaux omphalo-mésentériques. L'embryon est en outre recouvert par l'enveloppe séreuse qu'on n'a pas pu représenter mais qu'on aperçoit aisément à de forts grossissements. Les vaisseaux sont une veine vitelline antérieure *vo*, une veine vitelline postérieure *vp*, une veine terminale *vt* devenue déjà très grêle et deux artères omphalo-mésentériques sur les côtés. Près d'elles sont les veines vitellines latérales non représentées dans le dessin.

tions avec eux, lesquels entourent circulairement l'embryon au second jour et se trouvent avec lui sur un même plan. D'où il résulte, que ce qu'on nomme *velum général* n'est pas autre chose qu'une partie de la couche profonde du blastoderme de l'aire embryonnaire, formée par le feuillet fibro-intestinal et l'entoderme, et recevant à ce moment l'embryon dans ses plis. C'est ce qui apparaît encore plus nettement sur des coupes transversales et longitudinales. Ces coupes (fig. 117) montrent nettement qu'à ce

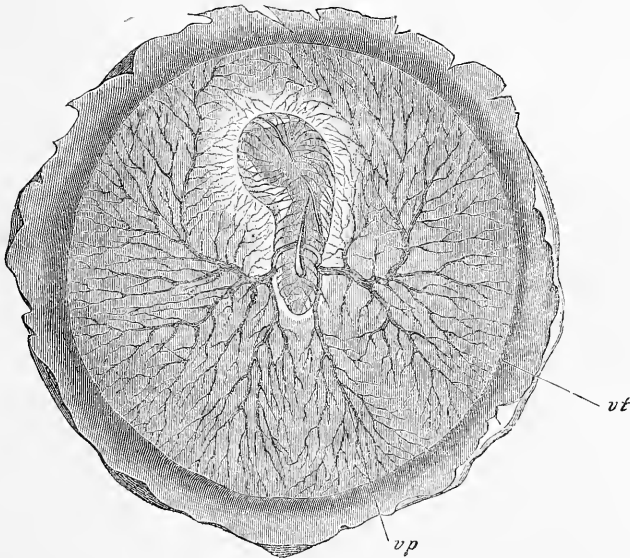


Fig. 116.

stade, l'embryon est comme enfoncé dans une fossette du blastoderme.

La constitution du *velum* général, qui vient d'être décrit, coïncide avec celle de l'amnios et commence en même temps qu'elle. Si l'on suit de plus près les rapports, on arrive à cette impression que les replis amniotiques, en se soulevant, ont entraîné avec eux les couches profondes du mésoderme. Plus tard, par suite de la

Fig. 116. — Aire vasculaire d'un embryon de poulet de trois jours, vue du côté ventral. Gross. quatre fois. L'embryon étant vu de ce côté est tout entier recouvert par les couches profondes du blastoderme, savoir, le feuillet intestino-glandulaire et le feuillet fibro-intestinal qui se relèvent sur lui et constituent ce qu'on nomme le velum général du corps. Seule, la gouttière intestinale apparaît sur la ligne médiane de l'embryon et l'on voit les artères omphalo-mésentériques se détacher de ses bords. Les ramifications des vaisseaux dans l'aire vasculaire n'ont été dessinées que pour le plan le plus superficiel, de façon que plusieurs particularités ne peuvent être reconnues. C'est ainsi qu'on n'aperçoit pas les veines vitellines latérales et la veine vitelline antérieure, *vt*, veine terminale; *vp*, veine vitelline postérieure.

production et de l'extension de la cavité de dédoublement du mésoderme, au niveau où naissent les replis amniotiques, ces replis deviennent entièrement indépendants de la couche profonde et peuvent continuer à remonter seuls sur le dos de l'embryon en abandonnant les *velums* qui ne peuvent s'élever qu'à une certaine hauteur. Enfin, après que l'amnios s'est complètement fermé et s'est séparé de l'enveloppe séreuse, les *velums* retombent, leurs plis s'effacent, et au cinquième jour l'embryon n'est plus recouvert que par l'enveloppe séreuse et l'amnios, à la surface du blastoderme ou de la vésicule vitelline en voie de développement.

Allantoïde.

Un organe très important, qui apparaît en même temps que

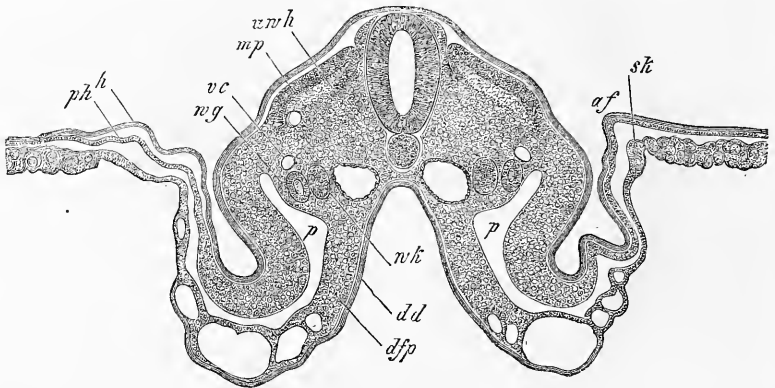


Fig. 117.

l'amnios, c'est l'allantoïde ou *sac urinaire*, ainsi nommée parce qu'elle reçoit en effet le produit de la sécrétion des *reins primitifs* ou *corps de Wolff*. Plus tard pourtant, cette vésicule, chez le poulet, devient essentiellement un organe de respiration, tandis que, chez le mammifère, elle sert plus spécialement aux connexions qui s'établissent entre la mère et l'embryon. Aussi ne donnerons-nous ici que les détails strictement nécessaires sur l'allantoïde de l'oiseau.

Ouraque.

L'allantoïde, au moment où elle vient de se constituer, est une vésicule piriforme, qui naît de la paroi inférieure du rectum par un pédicule creux nommé *canal urinaire* ou *ouraque*. Elle est située en dehors du corps de l'embryon, immédiatement en avant

Fig. 117. — Coupe transversale de la région moyenne d'un embryon de poulet de trois jours avec amnios ouvert. Gross. quarante fois. *af*, repli amniotique; *sk*, velum latéral; *mp*, lame musculaire; *dr*, gouttière intestinale; *vc*, veine cardinale; *wg*, canal de Wolff; *wk*, glande de Wolff; *p*, cavité péritonéale; *h*, feuillelet corné; *dd*, feuillelet intestino-glandulaire; *dfp*, feuillelet fibro-intestinal; *uwh*, reste de la cavité des protovertèbres.

de la fosse pelvienne, au-dessous de l'orifice intestino-ombilical postérieur, et appliquée sur le côté droit du corps. Deux couches prennent part à sa constitution : en dedans, un mince revêtement épithélial, prolongement de l'épithélium intestinal; en dehors, une couche plus épaisse, riche en vaisseaux, qui se rattache au feuillet *fibro-intestinal* du rectum. Les vaisseaux proviennent des aortes primitives, de la partie par laquelle ces vaisseaux se recourbent au voisinage de l'allantoïde pour suivre l'excavation de la fosse pelvienne, et aller se ramifier dans l'aire embryonnaire (voy. PANDER, *Beiträge*, pl. VIII); on les nommera, quand ils seront un peu plus développés, les *artères ombilicales*. Les veines

Artères
ombilicales.

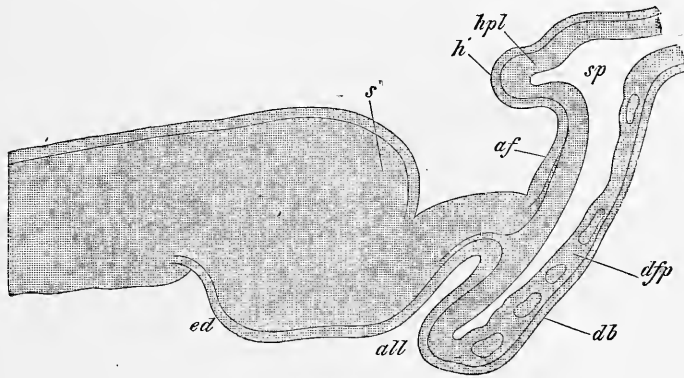


Fig. 118.

vont se jeter dans celles de la paroi latérale de l'abdomen, et constitueront plus tard les deux *veines ombilicales*.

Le premier développement de l'allantoïde a été étudié avec le plus grand soin par HIS, DOBRYNIN, BORNHAUPT, et surtout par GASSER. Je ne puis que confirmer, dans tout ce qu'elles ont d'essentiel, les données de ce dernier auteur. Comme c'est surtout sur des coupes longitudinales que ce développement peut être facilement compris, je prie le lecteur de se reporter aux figures ci-annexées. La figure 118 montre une coupe longitudinale de l'extrémité la plus reculée d'un embryon de la seconde moitié du deuxième jour. *s* est le bourrelet terminal de l'axe précédemment

Fig. 118. — Coupe longitudinale de l'extrémité postérieure d'un embryon de poulet du troisième jour. Gross. soixante fois. *ed*, rudiment du rectum; *s*, extrémité caudale de l'embryon; *all*, rudiment de l'allantoïde; *af*, repli amniotique; *h*, feuillet corné de ce repli; *hpl*, feuillet cutané du même; *da*, feuillet intestino-glandulaire; *dfp*, feuillet fibro-intestinal, se continuant tous deux dans la partie du blastoderme située en arrière de l'embryon et qui passera plus tard dans la constitution de la vésicule ombilicale; *p*, fente résultant du dédoublement du mésoderme.

décrit déjà sur des sections transverses, bourrelet dans lequel la corde et le tube médullaire se fusionnent l'une avec l'autre, sur lequel aussi l'ectoderme ne forme plus une couche distincte, et qui se trouve ainsi réduit à un degré d'organisation identique à celui que la lame axile avait offert au début. Sur la face ventrale de ce bourrelet ou du rudiment caudal, on voit en avant une dépression peu marquée *ed*, qui est le premier vestige du rectum, et en arrière une fossette plus profonde et étroite *all*, mesurant environ 0,28^{mm}, qui n'est pas autre chose que la première trace de l'allantoïde. En arrière du bourrelet terminal de l'axe, l'embryon se continue avec le blastoderme de l'aire transparente, dont le mésoderme est ici, comme plus en avant, subdivisé en un feuillet cutané et en un feuillet intestinal, séparés l'un de l'autre par une fente *sp*.

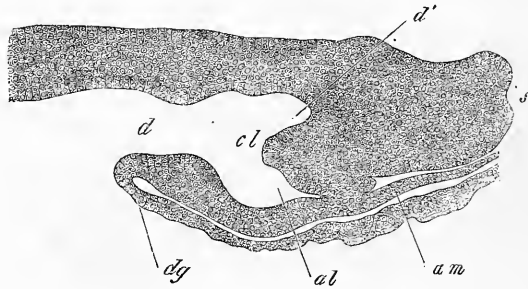


Fig. 119.

Les figures 119 et 120 représentent des états plus avancés, montrant que le rudiment de l'allantoïde chevauche graduellement en avant, et cela sous une double influence : d'une part, celle de l'inflexion progressive du rebord de la partie profonde du blastoderme, qui limite l'allantoïde en arrière et deviendra plus tard une partie de la paroi antérieure de l'intestin; d'autre part, celle du prolongement du bourrelet terminal prolifère en arrière et au-dessus, et dans lequel il n'est pas difficile de reconnaître le rudiment de l'appendice caudal. Dans la figure 119, la situation de l'allantoïde est déjà telle que cette vésicule se détache de la paroi antérieure du rectum, ce qui devient encore plus net dans l'état suivant (fig. 120), qui présente en outre, comme particularité nouvelle, un épaissement notable de la paroi de l'allantoïde (*al'*),

Fig. 119. — Coupe longitudinale de l'extrémité postérieure d'un embryon de poulet au troisième jour. Préparation à l'acide osmique, fortement contractée par le réactif. Gross. cent cinquante fois. *h*, orifice intestino-ombilical postérieur; *d'*, rectum; *cl*, éminence cloacale; *al*, rudiment de l'allantoïde; *am*, repli amniotique; *dg*, rudiment du canal de la vésicule ombilicale, c'est-à-dire partie par laquelle la paroi de l'intestin se continue avec les couches profondes du blastoderme.

auquel nous donnerons, avec GASSER, le nom de *éminence allantoïdienne* (allantoishöcker). Une fois le développement parvenu au stade de la figure 120, les rapports de l'allantoïde au rectum deviennent suffisamment clairs, et je me bornerai à noter que la cavité de cette vésicule mesure alors 0,31^{mm}; la largeur à la base, 0,25^{mm}; la longueur de l'éminence allantoïdienne, 0,17^{mm}; l'épaisseur de l'épithélium, 26 à 30 μ ; celle de la couche qui le recouvre, 0,049 à 0,114^{mm}.

L'allantoïde en voie de développement est donc, d'après ce qui précède, *creuse* à toutes les phases, et même, à proprement parler, c'est la cavité, ou, en d'autres termes, le petit *cæcum*, tapissé par l'entoderme, qui constitue la première partie observable de l'organe. A ce *cæcum* s'ajoute en seconde ligne, une couche externe dérivant du feuillet-moyen, c'est la couche fibreuse de l'allantoïde. Toutefois, ce n'est que plus tard qu'elle se sépare suffisamment des parties avoisinantes, pour que l'allantoïde revête au dehors le caractère d'un organe spécial. La paroi antérieure ou supérieure de cette enveloppe externe, celle qui apparaît d'abord comme limitant l'organe en arrière, dérive de la lame d'union du feuillet cutané et du feuillet fibro-intestinal à l'extrémité postérieure du corps, lame à laquelle on peut ici aussi donner le nom de *lame médiane*. La paroi postérieure ou inférieure, au contraire, celle qui au début constitue la limite antérieure de l'allantoïde, est un prolongement immédiat de la paroi du rectum. La cavité dans laquelle l'allantoïde en voie de développement se

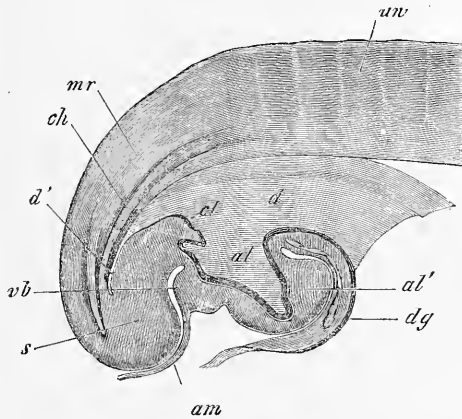


Fig. 120.

Fig. 120. — Coupe longitudinale de l'extrémité postérieure d'un embryon de poulet de deux jours et seize heures. Gross. trente-trois fois. *d*, orifice intestino-ombilical postérieur; *d'*, extrémité de la partie la plus reculée du tube intestinal; *al*, cavité de l'allantoïde; *al'*, éminence allantoïdienne; *dg*, paroi du futur canal de la vésicule ombilicale, c'est-à-dire partie par laquelle la paroi de l'intestin se continue avec les couches profondes du blastoderme qui formeront plus tard la vésicule ombilicale; *am*, point de départ de l'amnios se détachant de l'extrémité postérieure du rudiment de l'allantoïde. Dans le fond de la fente que l'amnios et l'extrémité caudale *s* laissent entre eux, se formera plus tard l'anus; *cl*, éminence cloacale; *ch*, corde; *mr*, tube médullaire; *uw*, protovertèbre.

trouve contenue, résulte d'une scission du feuillet moyen, et n'est que le prolongement de la cavité à laquelle le développement de l'amnios donne naissance tout autour de l'embryon; ici aussi la paroi supérieure de cet espace entre dans la constitution de l'amnios, et l'inférieure dans celle du tube digestif et de la vésicule ombilicale.

Nous devons encore maintenant une attention spéciale à la façon dont le rectum et la fosse pelvienne acquièrent leurs parois antérieures, car ici nous trouvons des processus tout à fait différents de ceux qui interviennent à l'extrémité antérieure. A la tête, les trois feuillets réunis s'incurvaient ensemble en dessous, pour constituer un bord infléchi, représentant en même temps la paroi antérieure du pharynx et la paroi antérieure du corps. Tout autre est le phénomène à l'extrémité opposée, car de ce côté le mésoderme se scinde en deux couches, *avant* que ne se soit opérée la formation des parois en question, et la couche inférieure, composée du feuillet fibro-intestinal et du feuillet intestino-glandulaire, est d'abord la seule qui se prolonge en avant pour former une paroi antérieure. La partie la plus reculée de cette paroi est le rudiment de l'allantoïde, et ce n'est que quand cette vésicule a acquis un développement notable, qu'on voit la zone située en arrière, et de laquelle procède le repli amniotique, se transformer graduellement en la paroi antérieure du bassin (fig. 119, 120), en même temps que l'allantoïde se sépare du repli amniotique. Mais avant que les choses ne fussent aussi avancées, l'allantoïde avait l'air de n'être qu'une portion de la paroi pelvienne antérieure, avec laquelle, de fait, elle était continue.

Quand on examine l'allantoïde de face, elle s'offre, dans ses jeunes stades, sous l'aspect reproduit dans la figure 122, et je signale ici, contrairement aux données courantes, qu'elle se présente de bonne heure dans une position oblique, en général inclinée à droite, et qu'elle est aussi, le plus souvent, conoïde, ainsi que v. BAER l'avait déjà relevé. Quant au double rudiment, par lequel REICHERT, REMAK et BISCHOFF font naître l'allantoïde, et dont GASSER appuie l'existence implicitement, par ce fait qu'il a trouvé l'éminence allantoïdienne double, j'en ai bien vu des indices çà et là; mais j'ai trouvé aussi, sur des préparations examinées de champ, le rudiment de l'allantoïde parfaitement simple, et je ne puis par suite présentement attacher une trop grande importance à l'argument tiré de la dualité de l'éminence.

Plus développée, l'allantoïde paraît sphérique, et s'étire bientôt en un long pédoncule. En même temps, elle se place définitivement

sur le côté droit de l'embryon, et devient rapidement une volumineuse vésicule, riche en vaisseaux, située entre l'amnios, la vésicule ombilicale et l'enveloppe séreuse; mais il n'est pas dans notre plan de suivre plus loin sa destinée.

Les *reins primitifs* se développent chez le poulet à la fin du second jour, et dans le courant du troisième; ils n'ont encore été que peu étudiés dans leur état initial. Reins primitifs.

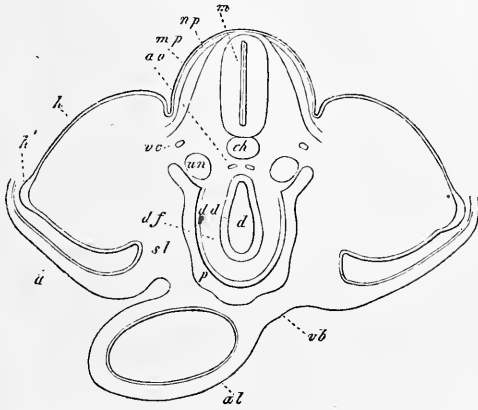


Fig. 121.

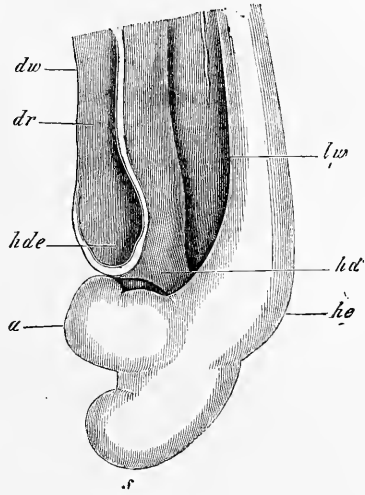


Fig. 122.

La partie de ces organes qui apparaît la première est le *canal excréteur* ou *canal de Wolff*. Nous avons vu en effet que, dans la deuxième moitié du second jour, ce canal se constituait par la séparation et l'individualisation d'une petite masse cellulaire provenant des lames latérales, et qu'à ses premiers débuts, il n'avait Canal de Wolff.

Fig. 121. — Coupe transversale passant par le bassin et l'allantoïde d'un embryon de poulet à extrémités postérieures à peine naissantes (cinquième jour). Gross. environ trente fois. *ch*, corde; *m*, tube médullaire; *ao*, aortes postérieures (portion caudale), qui se continuent avec les artères ombilicales; *vc*, veines cardinales; *un*, reins primitifs; *mp*, lame musculaire faiblement prolongée dans les rudiments des extrémités; *np*, feuillet cutané du dos; *h*, feuillet corné; *h'*, région très épaisse de ce feuillet au sommet du moignon postérieur; *a*, amnios (non dessiné en totalité) avec ses deux couches, feuillet corné et feuillet cutané; *d*, cavité de l'intestin postérieur; *da*, feuillet intestino-glandulaire ou épithélium; *df*, feuillet fibro-intestinal recouvert par une séreuse déjà distincte, n'entourant pas encore complètement l'intestin; *p*, cavité péritonéale; *sl*, paroi latérale du corps se continuant en *vb* avec la paroi antérieure; *al*, allantoïde encore reliée à la paroi abdominale antérieure et tapissée par un mince prolongement du feuillet intestino-glandulaire.

Fig. 122. — Extrémité postérieure d'un embryon de poulet de la fin du troisième jour dont on a enlevé l'amnios et dont l'intestin a été détaché du blastoderme. Gross. vingt fois. *a*, allantoïde; *s*, extrémité caudale; *dr*, gouttière intestinale; *dw*, paroi de l'intestin; *hde*, orifice intestino-ombilical postérieur; *hd*, rectum; *lw*, paroi latérale du corps; *he*, rudiment des extrémités postérieures.

encore aucune lumière. C'est dans la région des protovertèbres antérieures (4. à 5.) qu'il se constitue de la sorte en premier lieu; il s'étend ensuite rapidement en arrière, si bien qu'à la fin du second jour il a déjà acquis une longueur notable, et arrive presque jusqu'aux dernières protovertèbres. En ce qui touche les reins primitifs eux-mêmes, voici ce que dit REMAK (p. 59): « Au troisième jour, on voit paraître, sur le côté interne du canal excréteur, à l'intérieur d'une mince couche de blastème, qui sert en même temps de gaine protectrice au canal, une rangée, mesurant presque toute la longueur de la cavité abdominale, de corpuscules sphériques, ayant environ $1/40^{\text{m}}$ de diamètre, lesquels sont solides, et se transforment bientôt en vésicules creuses. Ces vésicules ne sont autres que les rudiments des canaux transversaux à cellules épithéliales des organes de WOLFF nouvellement formés, et elles le prouvent bientôt en s'allongeant et venant s'aboucher sur le canal des reins primitifs. Toutefois, avant que cette union ne se soit établie, on voit paraître, près de l'autre extrémité des vésicules, l'extrémité libre regardant l'axe du corps, une seconde rangée de corpuscules sphériques, transparents, solides, formés de cellules, rangée qui occupe la même étendue que celle qui l'a précédée. Ces nouveaux corps sont les rudiments des glomérules de Malphigi des reins primitifs. Toutefois, les vaisseaux ne s'y montrent qu'au cinquième jour, quand les canaux transversaux, avec lesquels ces glomérules entrent en relation, ont acquis une certaine dimension. »

Voilà tout ce que renferme REMAK, qui dessine *les reins primitifs* aux premiers moments de leur formation (pl. VIII, fig. 2 et 3) à peu près comme BISCHOFF ceux du chien (voyez plus loin). Quant à moi, j'ai longtemps essayé en vain de découvrir le mode de développement de ces organes, et ce n'est qu'à la fin de l'été de 1855, quand le manuscrit de ce livre était prêt pour l'impression, que je suis arrivé à des observations décisives, mais que je n'ai pu suivre au delà d'un certain point.

Utricules
des
reins primitifs.

Pour le dire en quelques mots, les reins primitifs naissent sous forme de diverticules de la cavité générale, diverticules que les lames médianes produisent par prolifération, et émettent au-dessous des canaux de WOLFF, entre ces canaux et les aortes, en regard des faces latérales des protovertèbres, qu'ils finissent même par atteindre (fig. 123, 124). Ces utricules sont de configuration conique ou en massue, s'ouvrent sur la cavité viscérale par un orifice arrondi, petit et difficile à reconnaître, et possèdent une cavité centrale très étroite, qui ne se montre distinctement que dans des cas tout à

fait favorables, et qui le plus souvent, comme dans les figures 123 et 124, par exemple, est entièrement invisible. D'une manière générale, les rapports de ces utricules ne peuvent être reconnus que sur des coupes très minces, et se révèlent au mieux sur des préparations à l'acide osmique; c'est pour cette raison qu'ils restèrent si longtemps impénétrables à moi et aux autres. Si les coupes ont une certaine épaisseur, en effet, on ne voit plus ces organes que comme le représente la figure 107, dans laquelle la masse quadrangulaire, interposée au canal de WOLFF et à l'aorte, semblant

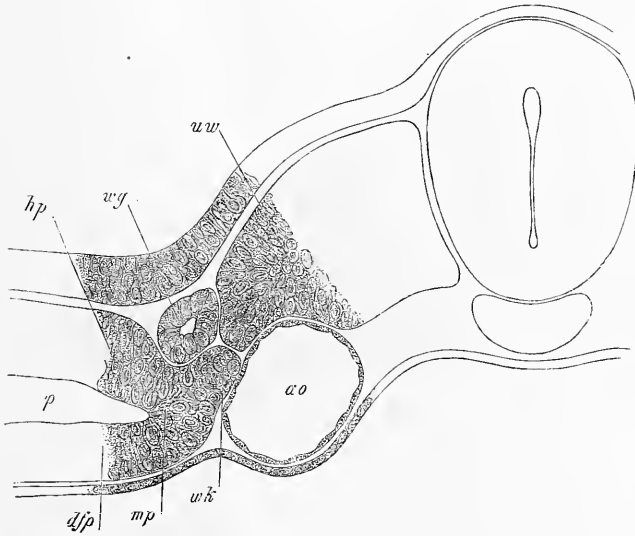


Fig. 123.

relier la protovertèbre à la lame médiane, n'est précisément autre que l'utricule en question.

Après que les utricules des reins primitifs ont persisté ainsi pendant un certain temps, elles entrent en connexion avec le canal de WOLFF, et constituent alors des corps recourbés en manière d'S, comme le représente la figure 125. Encore unies à la lame médiane, encore munies d'un orifice s'ouvrant sur la cavité abdominale, elles figurent dès ce moment les premiers rudiments des reins primitifs, dont la constitution est ainsi bien éloignée de de la simplicité qu'elle a dans les dessins de REMAK. Comment

Fig. 123. — Coupe transversale (n° 19 à compter d'arrière en avant) d'un embryon de poulet de deux jours et six heures. Gross. deux cent quatre-vingt-deux fois. *mp*, lame médiane; *dfp*, feuillet fibro-intestinal; *hp*, lame cutanée; *p*, cavité péritonéale; *wg*, canal de WOLFF; *wk*, rudiment des utricules glandulaires des reins primitifs (utricules des reins primitifs); *ao*, aorte; *uw*, protovertèbre.

maintenant ces premiers rudiments continuent-ils à se développer? C'est ce que je n'ai pas encore eu le loisir de rechercher pas à pas, et tout ce que je puis dire, c'est que dans des embryons du quatrième jour, avec extrémités bien développées, ces rudiments des reins primitifs se sont déjà séparés de la lame médiane, et ne laissent plus reconnaître la moindre trace de leur orifice primitif. Vers la même époque, les canaux de WOLFF, devenus plus forts, émettent, de distance en distance, des canalicules creux, qui, après

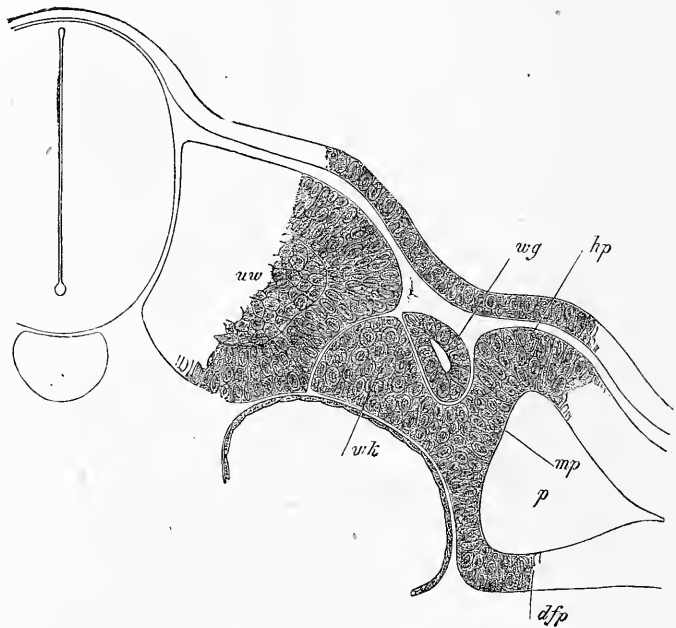


Fig. 121.

un court trajet, aboutissent au rudiment d'un glomérule de MALPIGHI, dans lequel on peut reconnaître nettement un tube épithélial invaginé, coiffé par un mamelon de blastème.

Je ferai encore remarquer que les utricules des reins primitifs que je viens de décrire, et les diverticules de la cavité générale figurés par ROMITI, dans lesquels cet auteur voit à tort l'origine des canaux de WOLFF, sont manifestement une seule et même chose. J'ajouterai que mes *utricules des reins primitifs* représentent incontestablement les homologues des « entonnoirs », que les recherches récentes de SEMPER, BALFOUR et W. MULLER vien-

Entonnoirs.

Fig. 124. — Coupe du n° 25. Gross. deux cent quatre-vingt-trois fois. Même légende que pour la figure 123.

ment de faire connaître dans l'appareil urinaire des poissons, et les travaux de SPENGLER et MEYER dans celui des amphibiés.

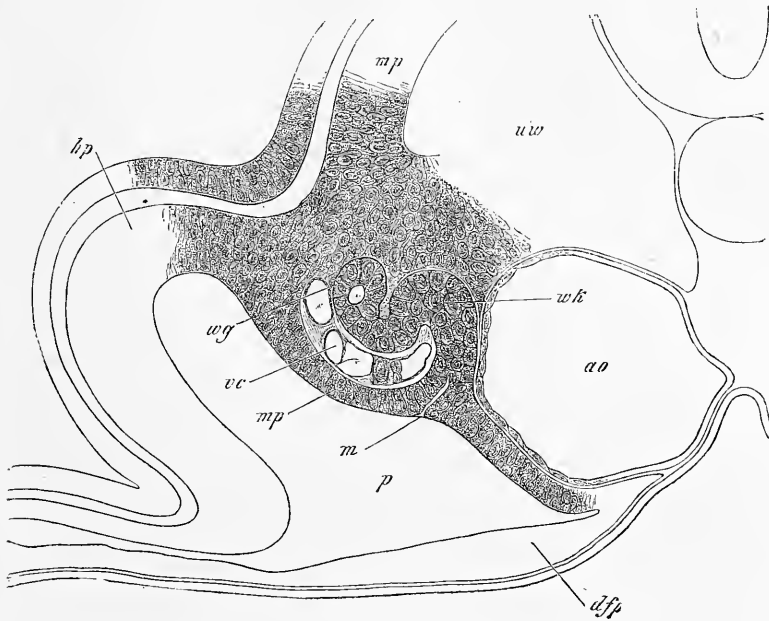


Fig. 125.

Remarque. — J'ajouterai ici quelques détails relativement au développement des reins primitifs dans le poulet. Un embryon de poulet de deux jours et six heures, avec capsule du cristallin largement ouverte encore et avec vésicules auditives non closes, fut durci par l'acide osmique et débité en soixante-six coupes, numérotées d'arrière en avant. De ces coupes, celle n° 12 fut la première dans laquelle le conduit de WOLFF put être reconnu ; sans lumière encore, il figurait un amas de cellules de $19\ \mu$ de diamètre, profondément situé entre la lame médiane et la protovertèbre qu'il séparait l'une de l'autre. Plus en avant, le canal remontait graduellement sur le dos ; devenu creux à partir de la coupe n° 16 avec calibre croissant, il mesurait, dans la coupe 24, $45\ \mu$ de largeur, $26\ \mu$ d'épaisseur, et sa lumière $7,6\ \mu$. Bien avant ce niveau, les utricules étaient déjà apparues, à l'état d'indices, entre les nos 12 à 15, plus nettes entre les nos 16 à 24, bien que non encore rigoureusement délimitées, dans ces coupes, vis-à-vis des protovertèbres ; mais la coupe 25 montra cette délimitation très nette. Dans la coupe 36, on constate pour la première fois l'insertion des utricules sur le canal de WOLFF et cette relation s'observe jusqu'au n° 43. De 44 à 49, les utricules semblent atrophiées, n'ont plus la même forme ni le même développement des deux côtés du corps et, dans la coupe 50 enfin, elles cessent d'exister. Pour permettre de mesurer jusqu'où les rudiments des reins primitifs s'avançaient dans cet embryon, je ferai remarquer que dans la coupe 47 l'amnios était clos

Fig. 125. — Coupe transversale (n° 41) du même embryon qui a fourni le sujet des figures 123 et 124. Gross. deux cent quatre-vingt-six fois. Lettres comme ci-dessus ; *m*, orifice de l'utricule des reins primitifs ; *mp*, lame musculaire ; *vc*, veine cardinale.

avec suture du côté droit et la partie antérieure du corps déjà fléchie ou recourbée à ce niveau ; que dans la coupe 48, les deux aortes étaient réunies en une seule, si bien que le cœur se montrait déjà sur la coupe 53.

§ 17.

COURBURES DU CORPS. BOUCHE. ANUS. ARCS BRANCHIAUX
ET FENTES BRANCHIALES.
ORGANES DES SENS LES PLUS ÉLEVÉS. EXTRÉMITÉS.

Simultanément à l'apparition de l'amnios et à celle de l'allantoïde, le corps de l'embryon subit des flexions particulières, que l'on peut désigner sous les noms de *flexion sur l'axe transverse* et *torsion sur l'axe longitudinal*. La flexion sur l'axe transverse consiste en ce que le corps s'incurve à ses deux extrémités sur la face ventrale, et se recourbe bientôt si fort de la sorte que la tête et la queue arrivent jusqu'à se toucher. Cette incurvation commence par la tête dès le second jour (fig. 104) ; mais ce n'est pourtant qu'au commencement du troisième jour qu'elle s'accuse nettement, et détermine ce qu'on a appelé la *flexion céphalique antérieure*, consistant en ce que la partie antérieure de la tête s'infléchit à angle droit, de telle façon que c'est le cerveau moyen qui devient alors le point culminant de la tête. A cette première courbure amenant la production de ce premier sommet, le *vertex*, s'en ajoute une autre dans la seconde moitié du troisième jour et durant le quatrième : c'est la *flexion céphalique postérieure*, par laquelle la partie postérieure de la tête s'infléchit à son tour sur l'axe transverse et détermine à la limite de la moelle épinière et de la moelle allongée l'apparition d'un point culminant, la *nuque* (fig. 127). De la même façon, on voit déjà, au troisième jour, se produire en arrière une *courbure caudale* (fig. 122), suivie ici aussi d'une seconde inflexion dans la région dorsale.

En ce qui touche les phénomènes de *torsion sur l'axe longitudinal*, je mentionnerai, en première ligne, dans le poulet, une torsion très remarquable, survenant au troisième jour, et consistant en ce que le tronc restant appliqué par sa face ventrale sur le vitellus, la tête se contourne pour venir appliquer sa face gauche sur le même plan, c'est-à-dire du même côté que la face ventrale de l'embryon (fig. 126). Plus tard, l'extrémité postérieure du corps elle aussi, se contourne et se trouve couchée par son côté gauche sur le vitellus. Puis la tête redevient droite, mais pour se contourner bientôt en sens inversé, de façon qu'alors le corps, dans sa totalité, figure une spirale tournant de gauche à droite.

Flexion sur l'axe
transverse.

Flexion
céphalique
antérieure.

Flexion
céphalique
postérieure.

Courbure
caudale.

Torsion sur l'axe
longitudinal.

Les deux catégories de flexions, aussi bien la torsion sur l'axe longitudinal que l'incurvation sur l'axe transversé, atteignent leur degré le plus marqué au quatrième et au cinquième jour. A partir de là, l'embryon redevient de plus en plus droit, et se déroule si bien, qu'à compter du sixième jour, l'axe longitudinal est redevenu rectiligne, et que la face ventrale augmente sans cesse d'étendue.

Pendant que les changements de position, qui viennent d'être décrits, s'accomplissent, non seulement la tête se développe de plus en plus, mais le cou aussi se constitue graduellement, amenant, avec sa production, de très remarquables phénomènes. On voit, en effet, paraître, au troisième jour, dans les parois latérales du cou, des *fentes*, qui établissent une communication entre le dehors et le pharynx, et qui ont reçu les noms de *fentes branchiales*, *fentes viscérales*, ou encore *fentes pharyngiennes* (*fissuræ branchiales*). Il ne s'en produit d'abord que trois, que l'on compte d'avant en arrière (fig. 127). A la fin du troisième jour, une quatrième s'ajoute. D'après REMAK, ces fentes sont le résultat d'autant de perforations, que le pharynx seul a produites, et il n'intervient, dans leur formation, ni refoulement du tégument externe de dehors en dedans, ni efforts combinés de ce tégument et de la paroi pharyngienne. Il s'ensuit que les bords des fentes doivent être revêtus par la muqueuse seule du pharynx.

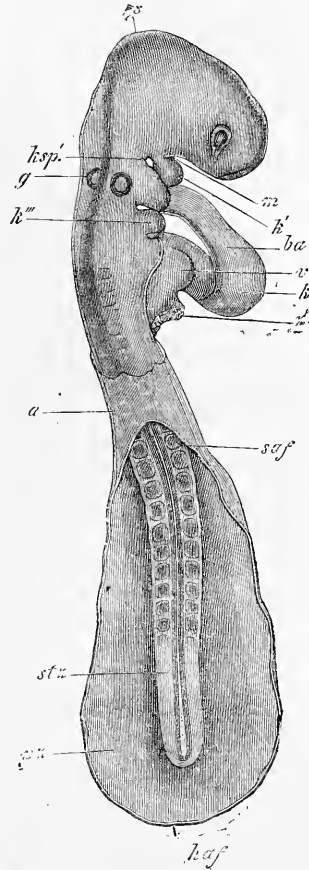


Fig. 126.

Fig. 126. — Embryon de poulet de 7,41^{mm} de long, de deux jours et huit heures, vu par le côté dorsal. Gross. quatorze fois et demie. L'amnios a été détaché circulairement dans la partie antérieure du corps et le cœur repose librement au dehors. *a*, un reste de l'amnios, dans la partie où la vésicule amniotique était close en dessus; *saf*, replis latéraux de l'amnios; *haf*, repli amniotique postérieur, laissant entre lui et les précédents un orifice considérable; *ps*, zone pariétale de l'embryon; *stz*, zone rachidienne; *v*, oreillette; *k*, ventricule; *ba*, bulbe aortique; *z*, franges à l'extrémité veineuse du cœur (REMAK, p. 64, pl. IV, fig. 36, 37 *z*); *m*, fosse buccale; *ksp'*, première fente branchiale avec deux autres visibles en arrière de celle-ci; *k'*, premier arc branchial; *k'''*, troisième arc branchial; *g*, fossette auditive placée au-dessus du deuxième arc branchial; *s*, vertex.

Arcs branchiaux.

La production de ces fentes détermine celle corrélative des *arcs branchiaux* ou *viscéraux* (*arcs branchiales*). Les parties de la paroi du pharynx interposées aux fentes s'épaississent graduellement, de la région dorsale vers la ventrale, et finissent par constituer des barreaux solides, auxquels on a donné le nom d'*arcs branchiaux*. Il y en a quatre dans l'embryon de poulet. Le premier (fig. 127 *k'*) est situé entre la bouche et la première fente ; le second

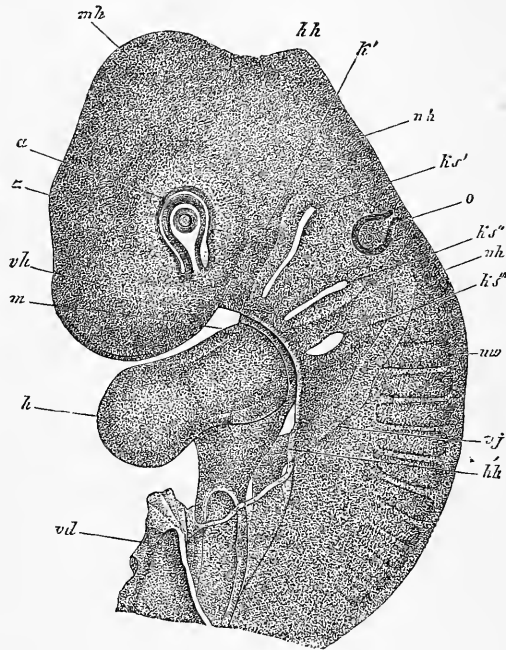


Fig. 127.

entre la première et la seconde fente ; le troisième entre la seconde et la troisième ; le quatrième entre la troisième et la quatrième. Le premier et le second arc, chez le poulet, sont d'abord renflés à leurs extrémités antérieures (fig. 126), par lesquelles ils s'accolent aux arcs correspondants du côté opposé. A l'accolement succède bientôt une fusion, si intime que toute ligne de séparation s'efface.

Fig. 127. — Extrémité antérieure d'un embryon de poulet du troisième jour. Gross. vingt-cinq fois. *v h*, région cervicale antérieure ; *m h*, région cervicale moyenne, vertex ; *h h*, région cervicale postérieure ; *n h*, nuque ou région de la moelle allongée ; *a*, œil avec fente oculaire et capsule cristalline encore ouverte ; *o*, vésicule auditive, piriforme, encore ouverte supérieurement ; *k s'*, *k s''*, *k s'''*, 1, 2, 3, fente branchiale ; *m*, région de l'orifice oral ; *k'*, premier arc branchial (région du maxillaire inférieur) ; *u w*, première protovertèbre ; *v j*, veine jugulaire ; *h*, cœur ; *h h*, bord incisé de la paroi cervicale antérieure (capuchon cardiaque) qui recouvre le cœur ; *v d*, orifice pharyngo-ombilical.

Le troisième et le quatrième arc se comportent autrement; ils s'amincissent en avant et viennent mourir insensiblement sur la paroi inférieure du pharynx. Dans les parties internes ou profondes de ces arcs courent les quatre arcs aortiques primitifs, le cinquième longeant le bord postérieur de la quatrième fente branchiale. Le premier arc viscéral enfin offre un petit prolongement qui entoure postérieurement et supérieurement l'orifice buccal, et est nommé *branche maxillaire supérieure* du premier arc.

Branche
maxillaire
supérieure.

La relation des parties qui viennent de nous occuper, avec la constitution ultérieure du cou, se présentera plus tard à notre examen, mais dès maintenant nous pouvons faire place aux détails suivants. Au cours du développement, toutes les fentes branchiales, chez les mammifères, disparaissent, excepté la première, qui se transforme pour produire le conduit auditif externe, la cavité du tympan et la trompe d'Eustache. Les arcs branchiaux en partie disparaissent en tant que formations distinctement reconnaissables, en partie deviennent cartilagineux, et, à la faveur d'une ossification partielle, se transforment en organes persistant plus ou moins longtemps, avant tout dans le cartilage de MECKEL de la mâchoire inférieure, dans le marteau, l'enclume, l'étrier, l'hyoïde et l'apophyse styloïde de la base du crâne.

Pendant que la tête subit ses mouvements de torsion, d'importants changements s'accomplissent aussi dans les rudiments déjà existants des deux organes des sens les plus élevés, et le troisième organe des sens fait son apparition.

Organes
des sens les plus
élevés.

En ce qui touche l'œil d'abord, nous l'avons laissé au stade dessiné figure 128, dans lequel cet organe représente un prolongement creux des parties latérales du cerveau antérieur. Ce prolongement, où la *vésicule optique primitive* descend graduellement sur la face inférieure de la première vésicule cérébrale, en s'étirant lentement à son point de jonction avec elle, de façon qu'elle paraît comme pédonculée. En même temps, cette vésicule optique subit une invagination de dehors en dedans et de haut en bas, par laquelle sa paroi antérieure vient s'accoler à la postérieure, et sa paroi inféro-latérale à la supéro-médiane. Corrélativement à cette invagination du dehors, le *cristallin* se développe aux dépens de la partie du feuillet corné, qui s'applique étroitement sur la vésicule oculaire. Les figures 129 et 130 montrent cet organe sous sa forme première d'un disque ectodermique légèrement déprimé en son centre par la *fossette cristalline*. Dans l'invagination par en bas de la vésicule oculaire primitive, invagination que la figure 127 permet de reconnaître, il y a également une partie du tégument

ŒIL.

Vésicule
optique
primitive.

Cristallin.

Fossette
cristalline.

externe qui s'avance au-devant de l'œil; mais de ce côté, ce n'est pas le feuillet corné qui joue ce rôle, c'est une couche plus profondément située, appartenant au feuillet moyen, et que l'on peut considérer comme une partie du chorion ou cutis.

Dès que l'invagination de la vésicule a atteint un degré plus marqué, tel déjà que celui représenté figure 127 et tel surtout que




Fig. 128.

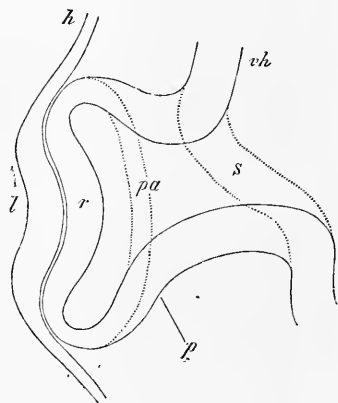


Fig. 129.

Vésicule optique
secondaire.

celui de la figure 141, la vésicule oculaire primitive passe à l'état de *vésicule optique secondaire*, et les prolongements du feuil-

Fig. 128. — Partie antérieure d'un embryon de 4,55^{mm} de longueur, vue par la face inférieure. *H*, cœur; *Aa*, arc aortique; *Hhl*, cavité cervicale; *Vd*, orifice pharyngo-ombilical; *Hw*, protovertèbre; *AbL*, vésicule optique; *Vh*, cerveau antérieur; *vAf*, point de départ du repli amniotique antérieur, lequel s'avance d'ailleurs jusque sur la ligne médiane.

Fig. 129. — Coupe transversale du rudiment de l'œil d'un embryon de poulet de la fin du second jour, si bien que le pédoncule de la vésicule optique primaire est visible. Les lignes ponctuées indiquent les limites du pédoncule à sa naissance sur le cerveau et à son insertion sur la vésicule. Gross. cent fois environ. *vh*, cavité du cerveau antérieur; *s*, pédoncule de la vésicule optique primaire; *pa*, vésicule optique primaire ayant déjà un commencement d'invagination; *r*, sa paroi antérieure, celle qui devient plus tard la rétine; *p*, sa paroi postérieure, rudiment du *pigmentum nigrum*; *h*, feuillet corné au devant de la vésicule oculaire; *l*, rudiment du cristallin représenté par la partie épaissie du feuillet corné avec dépression centrale, cupule du cristallin.

let corné et du feuillet moyen pénètrent bien plus profondément dans sa cavité d'invagination. Cette vésicule secondaire offre alors la distinction d'une paroi antérieure (inférieure), épaisse, représentant, pour le dire de suite, le rudiment de toute la surface de la rétine proprement dite, et d'une paroi postérieure (supérieure),

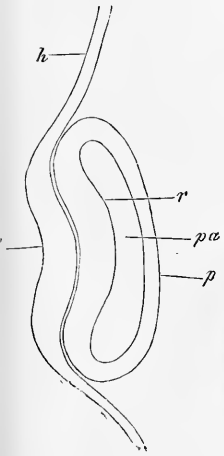


Fig. 130.

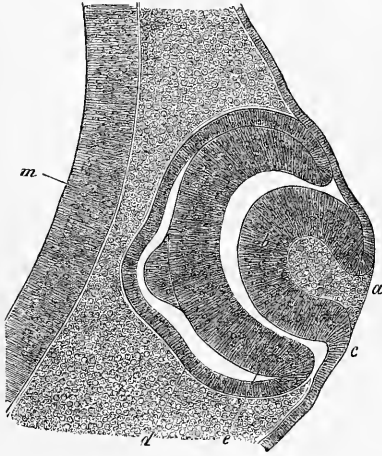


Fig. 131.

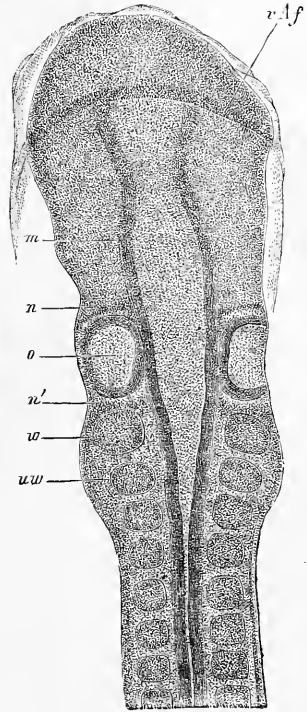


Fig. 132.

plus mince, figurant le rudiment de la couche pigmentaire de la choroïde (*pigmentum nigrum*), qui se trouve ainsi rattachée

Fig. 130. — Coupe de la fig. 129 menée dans un plan qui ne laisse plus reconnaître le pédoncule de la vésicule. Lettres comme ci-dessus.

Fig. 131. — Coupe tangentielle du rudiment optique d'un embryon de poulet du troisième jour (préparation à l'acide osmique). *a*, fossette du cristallin; *b*, paroi de la cupule cristalline; *c*, point de raccord de cette paroi avec le feuillet corné; *d*, vésicule optique secondaire; *e*, sa moitié antérieure (rétine); *d*, sa moitié postérieure (pigment); *m*, paroi du cerveau antérieur. — L'éminence papilliforme que présente chacun de ces deux feuillets de la vésicule optique secondaire, semble être un pur effet des réactifs.

Fig. 132. — Extrémité antérieure de l'embryon de la fig. 75. Gross. quarante fois environ. Lettre comme dans la figure précitée; *uw*, première vertèbre; *m*, cerveau moyen; *n*, rudiment nerveux situé au devant de la vésicule auditive (facial?); *n'*, rudiment nerveux situé en arrière de la même vésicule (glossopharyngien).

génétiquement à la rétine. Le cristallin forme, au stade de la figure 131, une vésicule creuse à paroi épaisse, largement ouverte au dehors; cet orifice de la fossette cristalline se voit également dans la figure 126, avec des dimensions à peu près semblables; dans la figure 127, ce n'est plus qu'un tout petit trou.

Organe auditif.

Nous avons laissé l'*organe auditif* à l'état d'une capsule, tapissée en dedans par le feuillet corné, largement ouverte au dehors (fig. 132, 133), et située sur le côté du cerveau postérieur. Au troisième jour, cette cupule se ferme graduellement, en même temps qu'elle passe à l'état d'une vésicule piriforme n'offrant plus,

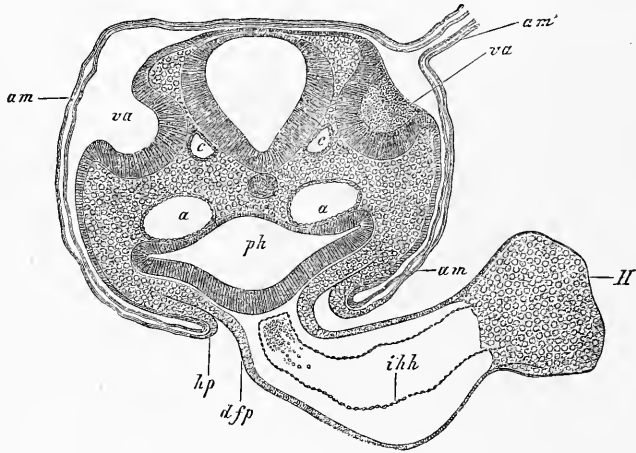


Fig. 133.

à l'extrémité de sa portion rétrécie, qu'un orifice petit, ovalaire, situé dans un plan vertical (fig. 134), orifice qui disparaît lui-même à la fin du troisième jour. La queue de la poire représentée par la vésicule auditive primitive figure alors un prolongement creux et conique, appelé *recessus vestibuli*; la partie dilatée de la poire demeure encore, à l'origine, sous forme sphérique ou à peu près; nous la reprendrons à cet état pour continuer plus tard son histoire.

Organe
de l'olfaction.

L'*organe de l'olfaction* enfin n'apparaît qu'après que le corps a commencé à se fléchir, durant le troisième jour, et il se présente, dans son état initial, sous l'aspect d'une petite fossette arron-

Fig. 133. — Coupe transversale de l'arrière-tête d'un embryon de poulet de la seconde moitié du deuxième jour, passant par les fossettes auditives (préparation à l'acide osmique). Gross. quatre-vingt-quatre fois. *Am*, amnios avec ses deux lamelles; *am'*, suture amniotique placée sur le côté droit et non dessinée dans toute son étendue; *va*, vésicules auditives largement ouvertes; *a*, aortes descendantes; *c*, racine de la veine cérébrale inférieure; *hp*, feuillet cutané de la paroi latérale du corps se continuant dans l'amnios; *ph*, pharynx; *dfp*, feuillet fibro-intestinal du pharynx se continuant avec l'enveloppe externe du cœur et formant un mésentère cardiaque inférieur; *H*, cœur; *ihh*, endothélium du cœur.

die, à paroi épaisse, formée à la face inférieure du cerveau antérieur par le feuillet corné, et nommée *fossette olfactive primitive* (fig. 126).

C'est maintenant le lieu de parler des *orifices oral et buccal*. L'*orifice oral* se produit chez le poulet au quatrième jour. La première trace de la cavité buccale se montre déjà dès le second jour, représentée par le *sinus buccal*, sous forme d'une dépression de la tête, au-dessous et en arrière du cerveau antérieur (fig. 135). Peu

Orifice oral.

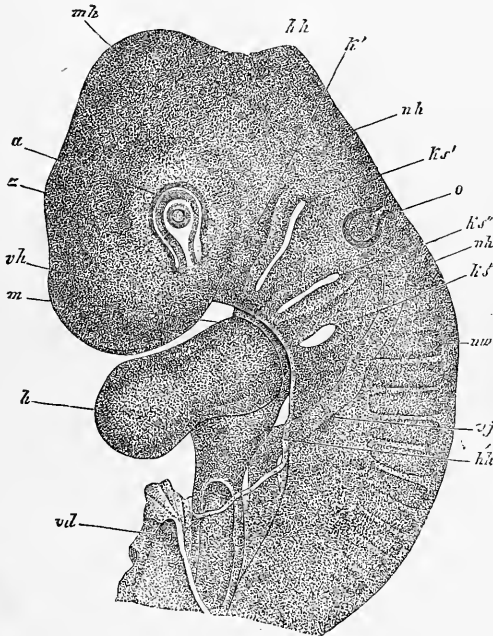


Fig. 134.

à peu, cette dépression se convertit, au troisième jour, en une fosse délimitée de cinq côtés de la façon suivante : en arrière, par les corps des deux premiers arcs branchiaux; latéralement, par les branches maxillaires supérieures de ces arcs; en avant, par l'extrémité la plus antérieure du crâne, celle qui constituera plus tard le prolongement frontal (voy. REMAK, 199, pl. V, fig. 55,

Fig. 134. — Partie antérieure d'un embryon de poulet du troisième jour. Gross. vingt-cinq fois. *z*, cerveau intermédiaire; *m̄h*, région du cerveau moyen, vertex; *h̄h*, région du cerveau postérieur, nuque; *a*, œil avec fente oculaire, avec cristallin, encore creusé d'une cavité en communication avec le dehors; *o*, vésicule auditive, piriforme, encore ouverte supérieurement; *k̄s'*, *k̄s''*, *k̄s'''*, 1, 2, 3^e fentes branchiales; *m*, région de l'orifice oral; *k̄'*, premier arc branchial (région maxillaire inférieure); *ūw*, première protovertèbre; *v̄j*, veine jugulaire; *h̄*, cœur; *h̄h'*, bord incisé de la paroi cervicale antérieure qui recouvre le cœur (capuchon cardiaque).

Membrane
pharyngienne.

Voile primitif
du palais.

56, 57). Dans le fond de cette fosse, l'ectoderme arrive au contact direct de l'entoderme du pharynx, ainsi que le montre déjà la figure 85, et ils constituent alors de concert ce que REMAK appelle la *membrane pharyngienne* (199, p. 74, remarq. 56). Cette cloison, à son tour, s'ouvre au quatrième jour par une fente verticale, qui relie pour la première fois le pharynx à la surface externe du corps. Les restes de la membrane pharyngienne, qui figurent d'abord une sorte de voile primitif du palais, disparaissent bientôt cependant, et déjà, au cinquième jour, la bouche et le pharynx communiquent largement ensemble. La bouche primitive dérive

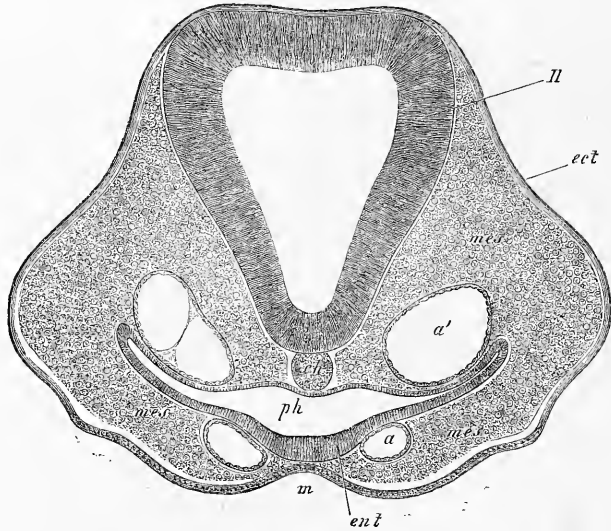


Fig. 135.

donc d'après cela d'une dépression du tégument externe, et, à proprement parler, ne représente pas autre chose que l'espace compris entre le premier arc branchial et la partie la plus antérieure de la base du crâne. Plus tard, elle se divise par la formation du palais, qui a lieu aux dépens des branches maxillaires supérieures de la première paire d'arcs viscéraux, en un étage inférieur, la cavité buccale proprement dite, et en un étage supérieur, qui n'est autre que le segment respiratoire de la cavité nasale.

Orifice anal.

Le développement de l'*orifice anal* n'a été étudié jusqu'à ce

Fig. 135. — Coupe transversale de la tête d'un embryon de poulet. Gross. 100 fois. H, cerveau (deuxième vésicule); *ch*, corde; *a*, aortes ascendantes; *a'*, aortes descendantes; *ph*, pharynx; *m*, fosse buccale; *ect*, ectoderme; *ent*, entoderme; *mes*, mésoderme ou lame céphalique.

jour, chez le poulet, que par BORNHAUPT (81) et GASSER. D'après ce dernier auteur, dans la région répondant à cet orifice, l'ectoderme et l'entoderme doivent se fusionner ensemble d'avant en arrière, et le troisième feuillet manquerait. C'est une opinion que je ne puis partager, attendu que des coupes transversales d'embryons du deuxième jour montrent que le feuillet moyen existe partout en arrière du bourrelet terminal. Il s'ensuit que la concrescence des deux feuillets superficiels, externe et profond, dans la région qui nous occupe, telle qu'on la trouve effectivement plus tard, est un phénomène consécutif. Quant à la formation de l'orifice anal lui-même, chez le poulet, elle est en relation avec la production de la *bourse de FABRICIUS*, sorte de cæcum débouchant dans le cloaque, et nous ne saurions ici en traiter en détail. Je renverrai donc le lecteur à GASSER et à BORNHAUPT, et je ferai seulement remarquer que la perforation de l'orifice n'a lieu qu'après le quinzième jour, et qu'il est établi que la partie externe du cloaque, y comprise la poche de FABRICIUS, se développe de dehors en dedans; que, par suite, l'ectoderme participe à sa formation, et que

du sixième ou septième jour jusqu'au quinzième, elle représente une dépression indépendante, séparée du rectum. Ces observations importantes permettent d'établir un parallèle entre la formation de la bouche et celle de l'extrémité la plus reculée du tube intestinal. Je donnerai plus tard quelques nouvelles indications sur ce point; pour le moment, je me bornerai à citer encore cette singulière opinion de HIS

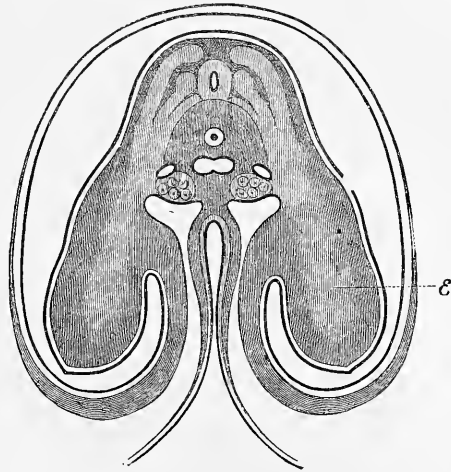


Fig. 136.

Fig. 136. — Coupe transversale d'un embryon de poulet du quatrième jour faite au niveau des extrémités antérieures. Gross. vingt fois environ (d'après REMAK). Des deux côtés de la moelle épinière, on rencontre la lame musculaire, la racine nerveuse postérieure avec le ganglion intervertébral et la racine nerveuse antérieure, et l'on voit ces trois parties se prolonger dans l'extrémité et se perdre insensiblement dans la partie axiale et plus claire de cette dernière *E*. Sous la corde, on voit les aortes confluentes; des deux côtés, les veines cardinales; au-dessous de ces veines, les reins primitifs. L'intestin est presque clos, l'annios entièrement formé et ses deux feuillets, passant au-dessous des extrémités naissantes, se continuent avec les lames cutanée et cornée de la paroi antérieure du corps.

(12, p. 163) : à savoir que les branches maxillaires supérieures trouvent leurs analogues dans les replis périnéaux qui viennent converger en avant du cloaque, la langue ayant comme équivalent l'organe copulateur.

Extrémités.

Je donnerai enfin quelques indications sur la première formation des *extrémités*. La première trace des membres consiste en un épaississement, en manière de mamelon, de la partie la plus élevée, la plus voisine du dos, des lames cutanées (fig. 122). Peu à peu, ce mamelon devient plus épais et plus saillant, et sa base ou point d'insertion arrive plus tard à occuper toute la hauteur

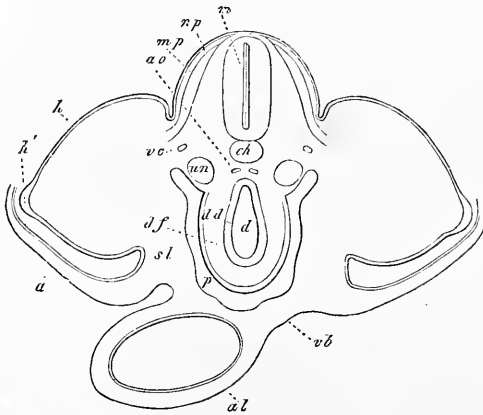


Fig. 137.

de la lame cutanée, ainsi que la figure 136 le montre pour les membres supérieurs et la figure 137 pour les extrémités inférieures du poulet. Devenu plus proéminent, le membre prend la forme d'une rame ou d'un aileron, que des sillons superficiels divisent ensuite en deux, puis en trois segments : rudiments du bras, de l'avant-bras et de la main,

ou des termes correspondants de l'extrémité inférieure. Décrire en détail l'achèvement de constitution des extrémités du poulet dans leur forme extérieure n'est point dans mon plan, et je renvoie pour ce sujet à ERDL.

Fig. 137. — Coupe transversale par le bassin et l'allantoïde d'un embryon de poulet à extrémités postérieures à peine naissantes (cinquième jour). Gross. trente fois environ. *ch*, corde; *m*, tube médullaire; *ao*, artères postérieures (portion caudale) se continuant avec les artères ombilicales; *ve*, veines cardinales; *un*, reins primitifs; *mp*, lame musculaire se prolongeant faiblement dans l'une des extrémités; *np*, lame cutanée du dos; *h*, feuillet corné; *h'*, région fortement épaissie de ce dernier au sommet du moignon du membre; *a*, amnios (non continué dans le dessin) avec ses deux couches, cutanée et cornée; *d'*, cavité du rectum; *dd*, feuillet intestino-glandulaire ou épithélium; *df*, feuillet fibro-intestinal, avec séreuse déjà visible, mais n'entourant pas encore complètement l'intestin; *p*, cavité péritonéale; *sl*, paroi latérale du corps, se continuant en *vb* avec la paroi antérieure; *al*, allantoïde encore soudée à la paroi ventrale et tapissée d'une mince couche d'épithélium intestinal.

§ 18.

FORMATION DES ORGANES INTERNES DANS L'EMBRYON DE POULET.

Le point auquel nous sommes parvenus dans l'étude du développement du poulet, nous a permis de reconnaître comment le rudiment embryonnaire, avec ses trois feuilletts blastodermiques étendus à plat sur le vitellus, a donné naissance à un être appartenant au type vertébré; il nous reste maintenant encore à décrire les changements profonds d'où résultent les organes et les systèmes de l'adulte auxquels le feuillet moyen donne naissance, systèmes parmi lesquels le musculaire et l'osseux ont le principal rôle. Jetons les yeux sur l'embryon dessiné dans la figure 138, et demandons-nous si nous sommes capables de deviner comment, de ce

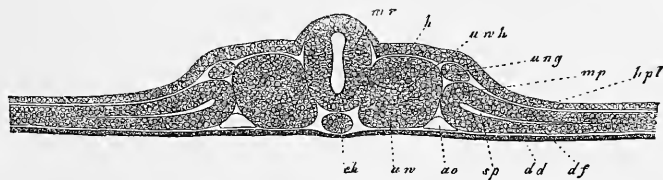


Fig. 138.

rudiment si simple au dedans, procèdent et se déroulent les parties si diverses du corps de l'adulte? A coup sûr, nous nous garderons bien de répondre. Dans la région de l'axe du corps, que trouvons-nous, en effet, au-dessus de la moelle épinière, à la place où seront plus tard la peau, les muscles, les os et les enveloppes recouvrantes de la moelle? rien que le feuillet corné (le futur épiderme). D'un autre côté, sur la face ventrale, au lieu d'une colonne vertébrale, qu'y a-t-il? une corde dorsale immédiatement contiguë à la moelle d'une part, à l'entoderme ou futur épithélium intestinal de l'autre. Sur les côtés, les rapports ne sont pas moins surprenants en ce qui concerne les parties latérales du rudiment embryonnaire. D'une part, chaque protovertèbre s'y montre comme une masse cellulaire compacte, sans la moindre différenciation histo-

Fig. 138. — Coupe transversale d'un embryon de poulet du second jour. Gross. quatre-vingt-dix à cent fois. *dd*, feuillet intestino-glandulaire; *ch*, corde; *uv*, protovertèbre; *uwh*, cavité de la protovertèbre; *ao*, aorte primitive; *ung*, canal des reins primitifs; *sp*, fente résultant de la scission des lames latérales (premier rudiment de la cavité pleuro-péritonéale); *hpl* et *df*, les deux feuilletts cutané et fibro-intestinal résultant de cette scission, unis entre eux en *mp* par la lame médiane; *mr*, tube médullaire. (moelle épinière); *h*, feuillet corné, épaissi en quelques points.

logique ou morphologique, mesurant toute la hauteur comprise entre l'ectoderme et l'entoderme; d'autre part, pour représenter la paroi abdominale et intestinale de l'adulte, nous n'avons que le feuillet corné avec la lame cutanée et l'entoderme avec la lame fibro-intestinale. Mais de chorion, de muqueuse, de couches musculaires, de côtes, de péritoine, il n'y en a pas trace. Enfin, c'est encore une particularité étrange que les aortes primitives confinent à l'épithélium intestinal et les conduits des reins primitifs à l'épiderme.

C'est là précisément qu'est le mérite de RATHKE, REICHERT, et

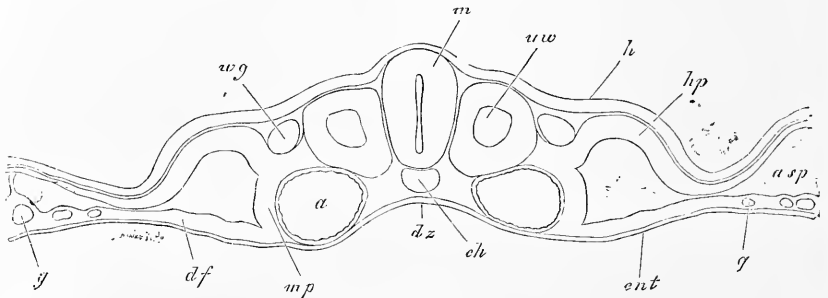


Fig. 139.

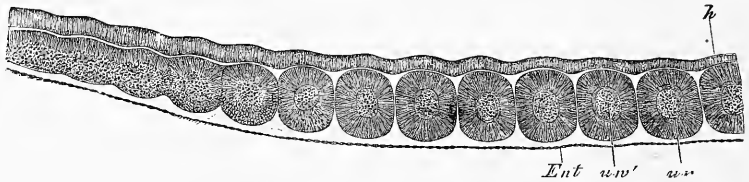


Fig. 140.

surtout de REMAK; c'est d'avoir soigneusement démontré comment cet état primitif fait place aux états suivants, et ce sont ces phénomènes de transformations qu'il nous faut suivre maintenant. Je m'appuierai pour cela sur mes propres recherches, qui presque partout confirment les données de REMAK.

Protovertèbres.

Les *protovertèbres*, masses cellulaires entièrement solides au début, acquièrent plus tard une cavité à leur intérieur par un processus, qu'on peut vraisemblablement comparer à la scission des

Fig. 139. — Coupe transversale au niveau d'une des dernières protovertèbres de l'embryon de la figure 86. Gross. soixante-dix-huit fois. Lettres comme pour la figure 86. En outre : *uw*, protovertèbre; *wg*, canal de WOLFF; *dr*, gouttière intestinale; *mp*, lame médiane; *asp*, fente en rapport avec la formation de l'amnios.

Fig. 140. — Coupe longitudinale des dernières protovertèbres d'un embryon de poulet de un jour et vingt heures. Gross. quarante fois. *uw*, protovertèbre; *uw'*, cavité protovertébrale; *h*, feuillet corné ou ectoderme; *Ent*, entoderme.

lames latérales en le faisant remonter à l'apparition, entre les éléments de la protovertèbre, d'une certaine quantité de liquide sécrété. Après que cette cavité a duré quelque temps, la paroi inférieure de la vésicule protovertébrale se met à proliférer de dehors en dedans, et cette prolifération est surtout active au point de jonction de cette paroi inférieure avec la paroi interne. Par les progrès de cette action, la cavité de la protovertèbre se trouve bientôt si complètement remplie qu'il n'en reste plus qu'une fente pour toute trace, fente qui présente souvent la forme reproduite dans

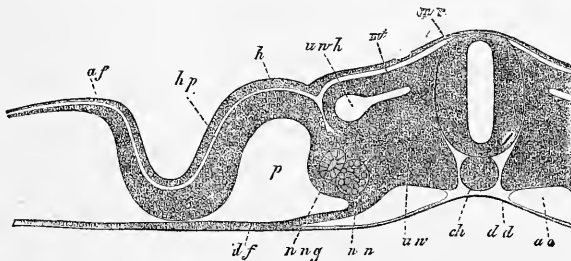


Fig. 141.

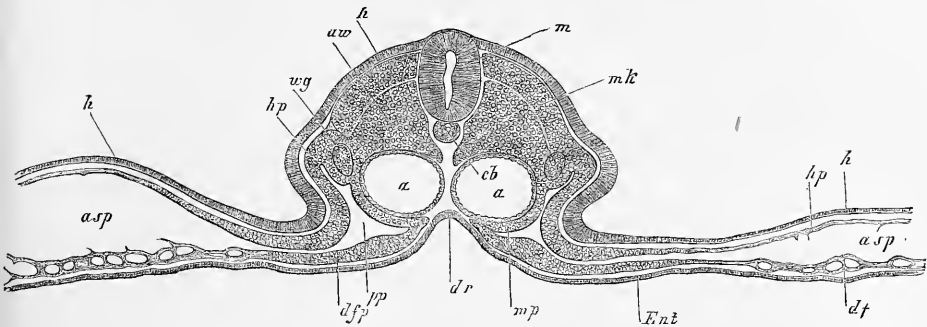


Fig. 142.

la figure 141; celle-ci même diminue encore, et finalement disparaît tout à fait (fig. 142 et 143). Mais toutefois, avant que ce résultat soit atteint, la paroi supérieure de la vésicule protovertébrale s'est séparée, sous le nom de *lame musculaire* ou *plaque dorsale* de REMAK, de la partie inférieure, qui devient ce que je nomme la *protovertèbre proprement dite* (noyau vertébral RE-

Lame musculaire.
Protovertèbres proprement dites.

Fig. 141. — Moitié d'une coupe transversale d'un embryon de poulet de deux jours. Gross. quatre-vingt-dix à cent fois. Lettres comme pour la figure 139. En outre : *un*, reins primitifs ; *m*, lame musculaire ; *p*, cavité pleuro-péritonéale ; *af*, plis amniotiques latéraux.

Fig. 142. — Coupe transversale d'une protovertèbre antérieure de l'embryon des figures 86 et 87 (coupe n° 16). Lettres comme pour ces figures. *mk*, lame musculaire. Gross. soixante-seize fois.

MAK). A partir de ce moment, la lame musculaire revêt, par sa situation et la forme allongée de ses éléments, le caractère d'une partie autonome.

En seconde ligne, les protovertèbres proprement dites entourent la corde et la moelle épinière, la première ayant encore conservé présentement son épaisseur primitive. L'investissement de la moelle, qui commence au troisième jour, se fait de la façon suivante : la partie de la protovertèbre proprement dite, qui borde latéralement la moelle, détache une mince lamelle (fig. 143) qui remonte vers le dos en se plaçant entre la moelle, la lame musculaire et le feuillet corné, pour se réunir, au quatrième jour, avec celle du côté opposé (fig. 144 et 145). Cette lamelle est la *membrane*

Membrane
unissante
supérieure.

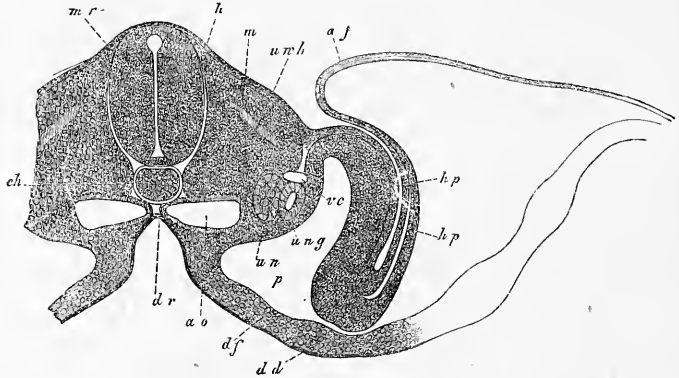


Fig. 143.

Investissement
de la corde.

unissante supérieure de RATHKE (*membrana reuniens superior*), que l'on pourrait préférablement appeler *arc vertébral membraneux*. L'investissement de la corde procède des parties profondes de la protovertèbre proprement dite. Il s'accomplit d'abord sur la moitié inférieure de la corde (fig. 144, 145), et plus tard seulement sur sa partie supérieure par un mince feuillet, qui s'insinue entre elle et la moelle. La corde arrive donc à être complètement endiguée par le blastème de la protovertèbre proprement dite, formant là ce qu'on peut appeler le *fourreau de la corde*. A ce moment, les protovertèbres proprement dites *s'étant aussi soudées entre elles dans le sens de la longueur, il existe une véritable colonne vertébrale*, bien qu'encore dans un état *membraneux*. En effet, la partie inférieure des protovertèbres a

Fourreau
de la corde.

Fig. 143. — Coupe transversale d'un embryon de poulet du commencement du troisième jour. Gross. quatre-vingt-dix à cent fois. Lettres comme pour la figure 139. v c, veine cardinale.

donné naissance au fourreau de la corde, c'est-à-dire à ce qui est le rudiment des corps vertébraux; la partie supérieure des protovertèbres, d'autre part, a produit les arcs membraneux supérieurs intimement soudés à la base aux corps vertébraux. Sous cette forme rudimentaire, la colonne vertébrale rappelle entièrement le rachis membraneux des cyclostomes et des embryons des pois-

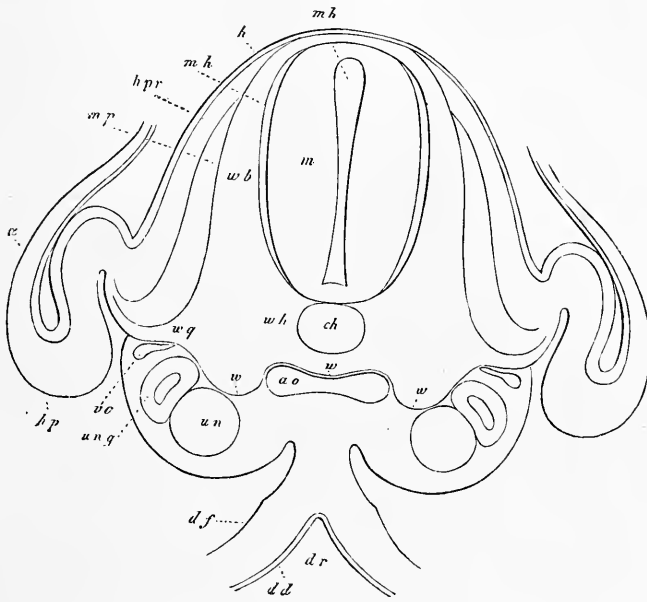


Fig. 144.

sons plus élevés. Toutefois, je dois faire remarquer qu'une partie de ce double tube protecteur de la corde et de la moelle, dont nous venons de suivre la production aux dépens des protovertèbres proprement dites, ne se convertira pas seulement plus tard en la co-

Fig. 144. — Coupe transversale de la partie postérieure du tronc d'un embryon de poulet de quatre jours. Gros, quatre-vingt-dix à cent fois. Lettres comme dans la figure 143. *ao*, les deux aortes déjà fondues en une seule; *ve*, veine cardinale; *wh*, rudiment membraneux du corps vertébral provenant d'une partie de la protovertèbre et n'entourant la corde que par en dessous; *wvw*, ligne moins nettement marquée, indiquant jusqu'où s'avancent les produits de la protovertèbre par rapport aux lames médianes et aux aortes; *wv*, arc vertébral membraneux entourant la moelle (*membr. reuniens superior* РАТНКЕ); *wg*, prolongement du rudiment vertébral dans la paroi ventrale (apophyses transverses et côtes); *mp*, lame musculaire; *hpr*, feuillet cutané du dos; *mh*, enveloppe de la moelle: c'est un produit de la protovertèbre; *a*, amnios, qui était entièrement clos, mais n'a pas été dessiné. Le canal de la moelle est indiqué par les lettres *mh*.

Les figures 138, 141 et 143 ont été dessinées au même grossissement aussi, fidèlement que possible d'après nature, et peuvent conséquemment servir à suivre le développement des divers organes.

lonne vertébrale et en les ligaments annexes, mais donnera encore naissance à d'autres organes. C'est, qu'en effet, *les enveloppes de la moelle* en proviendront aussi. D'après REMAK, les ganglions spinaux seraient de même des productions des protovertèbres; mais des observations ultérieures, que nous décrirons en détail à l'occasion du système nerveux, ont montré que ces ganglions proviennent directement du système nerveux et sont des excroissances de la moelle épinière et de certaines parties du cerveau.

Après que le rachis membraneux, à l'exclusion des parties qui viennent d'être citées, a persisté sous cette forme un certain

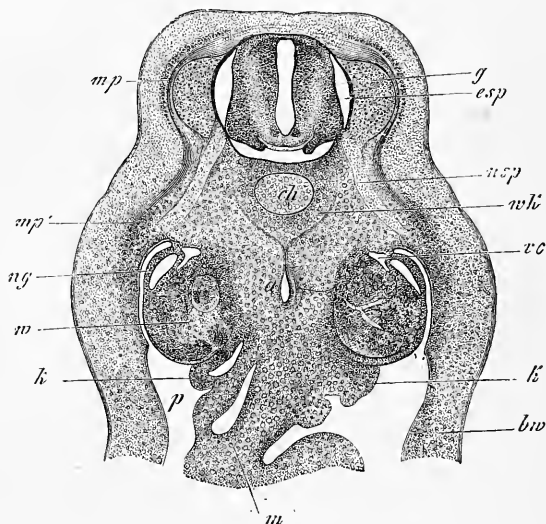


Fig. 145.

temps, il devient cartilagineux, à commencer par les corps vertébraux. Comme sous l'action d'une coulée apparaissent les *cartilages vertébraux*, avec corps, arcs et apophyses, pendant que le reste du rachis membraneux devient les *ligaments intervertébraux*, *ligaments jaunes*, etc., et *péricondre*. Les processus qui entrent en jeu dans ces transformations ne pourront faire l'objet de notre examen que plus tard; pour le moment, je dirai simplement que, contrairement à ce que prétend GÖTTE, il est indubitable que le corps de chaque vertèbre dérive en entier du rachis membraneux.

Fig. 145. — Coupe transversale d'un embryon de poulet de quatre jours. Gross. trente-deux fois. *ch*, corde; *a*, aorte; *g*, ganglion spinal; *mp*, lame musculaire; *mp'*, prolongement de celle-ci dans la paroi ventrale; *m*, mésentère; *k*, rudiment de la glande génitale avec épithélium germinal; *csp*, canal spinal; *wk*, rudiment du corps vertébral; *ve*, veine cardinale; *bw*, paroi ventrale primitive.

Après que les modifications qui viennent d'être décrites se sont accomplies dans les régions de l'axe du corps et du dos, de nouveaux et importants phénomènes commencent à se produire, menant graduellement au complet achèvement des parois dorsale et ventrale du corps. Voici en quoi ils consistent essentiellement. Des parties dérivant des protovertèbres, c'est-à-dire les lames musculaires et les arcs vertébraux, auxquels s'associent les nerfs spinaux, envoient des prolongements partie au-dessus de la moelle, partie au-dessous, dans la paroi ventrale, c'est-à-dire à l'intérieur des lames cutanées, en même temps que ces lames cutanées elles-mêmes se développent en dessus, de manière à remonter sur le dos.

Considérons d'abord la formation de la *paroi ventrale primitive* (fig. 143) est constituée, nous l'avons vu plus haut, par la lame cutanée *hp* et le feuillet corné, assez épais en ce point. D'abord séparées des protovertèbres, les lames cutanées se réunissent plus tard à elles (fig. 144). A partir de ce moment, la lame musculaire, le nerf spinal et les appendices latéraux

du rachis membraneux, parties qui, réunies, peuvent être désignées, avec REMAK, sous le nom de *produits de la protovertèbre*, commencent à pénétrer et à croître dans les lames cutanées, de façon à les subdiviser en deux parties : une externe et épaisse et une

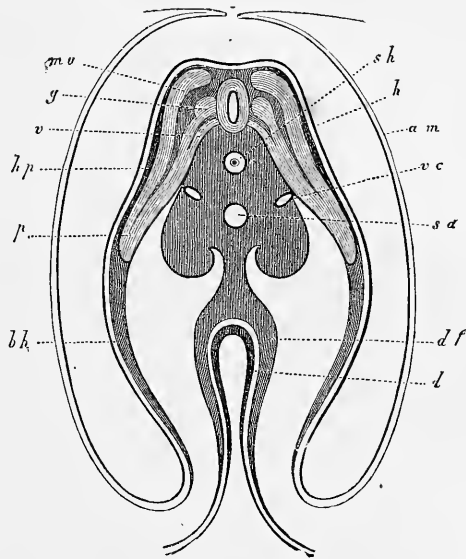


Fig. 146.

Formation
de la paroi
ventrale
primitive.

Fig. 146. — Coupe transversale du tronc d'un embryon de cinq jours, au niveau de l'ombilic. D'après REMAK. *sh*, fourreau de la corde; *h*, feuillet corné; *am*, amnios presque fermé; *sa*, aorte secondaire; *vc*, veines cardinales; *mu*, lame musculaire; *g*, ganglion spinal; *v*, racine nerveuse antérieure; *hp*, feuillet cutané; *u p*, prolongement des protovertèbres dans la paroi abdominale (lame protovertébrale de REMAK, lame viscérale de REICHERT); *bh*, paroi abdominale primitive constituée par le feuillet cutané et le feuillet corné; *df*, feuillet fibro-intestinal; *d*, feuillet intestino-glandulaire, tous deux épaissis au point où l'intestin est en train de se former. La masse qui entoure la corde répond au corps vertébral en voie de formation; elle renferme en avant des vaisseaux, dans ses saillies latérales, les reins primitifs et se prolonge sur la ligne médiane pour constituer le mésentère.

interne et plus mince. Quand ce processus a atteint un certain degré (fig. 146), on compte, dans la paroi ventrale, les couches suivantes : 1° le feuillet corné ou futur épiderme; 2° la fraction épaisse et externe de la lame cutanée ou chorion; 3° la lame musculaire, c'est-à-dire le rudiment des muscles viscéraux (intercostaux, etc.), y compris celui des nerfs intercostaux et celui des côtes, ces dernières étant déjà, au début, à l'état cartilagineux, unies par ligaments aux cartilages vertébraux; et 4° la fraction interne et mince des lames cutanées, c'est-à-dire le rudiment des séreuses. Dans les régions où les côtes n'existent pas, il ne faut pas croire qu'il n'y ait pas pour cela pénétration des produits des protovertèbres et des parties axiles; elle a lieu également, mais limitée aux muscles et aux nerfs avec le tissu conjonctif concomitant; d'où suit que les muscles abdominaux appartiennent au même groupe que les muscles intercostaux.

Le premier auteur qui ait étudié le processus que nous venons de décrire, RATHKE, nomme la paroi ventrale primitive, la *membrane unissante inférieure* (*membrana reuniens inferior*), et les parties axiles qui pénètrent dans l'intérieur de celle-ci, les *lames ventrales*; mais RATHKE s'est trompé en admettant que la membrane unissante était refoulée par les lames ventrales. REICHERT a montré, au contraire, que celles-ci, qu'il appelle lames viscérales, ne faisaient que se prolonger dans la paroi ventrale, et, enfin, REMAK a donné une description très complète de tout le phénomène.

L'achèvement de constitution de la paroi ventrale a lieu de la façon suivante. Après que les rudiments costaux sont devenus cartilagineux et que les différents muscles se sont différenciés, phénomènes qui se réalisent longtemps avant que les lames ventrales aient atteint la ligne médio-ventrale, on voit les produits des protovertèbres continuer à s'allonger en vertu d'un accroissement propre à l'intérieur des lames ventrales qui, dans l'intervalle, sont arrivées à fermer la paroi de l'abdomen jusqu'à l'ombilic. Il en résulte que les produits protovertébraux arrivent à leur tour, soit à se toucher sur la ligne médiane, comme les muscles droits de l'abdomen, soit même à se souder comme les deux moitiés du sternum dérivant des extrémités costales. Mais c'est là un sujet dont il sera question plus loin en détail.

En ce qui touche la constitution du dos, le premier pas de l'achèvement de cette région du corps résulte, d'après REMAK, de ce que les lames cutanées de la paroi ventrale, par la partie d'elles-mêmes qui est située en dehors des lames abdominales et confine étroitement aux protovertèbres, s'allongent vers le dos et peu à

Lames
ventrales
ou viscérales.

Achèvement
de constitution
de la région
dorsale.

peu s'insinuent, en tant que *lames cutanées dorsales*, entre la lame musculaire et le feuillet corné, jusqu'à ce qu'elles arrivent au contact sur la ligne médio-dorsale. Parvenues là, entre le feuillet corné et les arcs membraneux supérieurs (*membrana reuniens superior*, RATHKE), elles se soudent l'une à l'autre. Ce très curieux phénomène en vertu duquel le *cutis* ou *chorion* du dos — car les prolongements supérieurs des lames cutanées, dont il vient d'être question, ne sont pas autre chose — proviendrait des lames latérales primitives du rudiment embryonnaire; c'est REICHERT qui, le premier, nous l'a fait entrevoir (189, p. 133, 164). Cet auteur pourtant

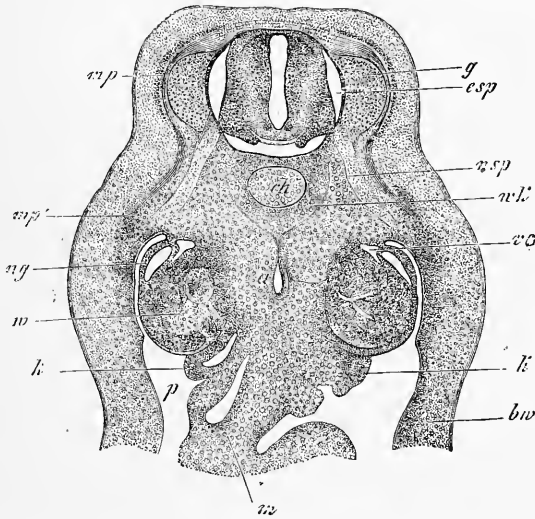


Fig. 147.

rattache aussi sa *membrana reuniens superior* à son système cutané, dérivation qu'avec REMAK je considère comme erronée. Pour le reste, REMAK n'a fait que confirmer simplement les données de REICHERT, sans apporter des détails plus précis. En ce qui me concerne, j'avouerai que j'étais d'abord peu favorable à cette façon de décrire les choses; mais des recherches réitérées m'ont amené à reconnaître qu'à partir du point d'union des lames cutanées avec les protovertèbres, point situé immédiatement en arrière du conduit de WOLFF, des cellules se détachaient et graduellement remontaient entre le feuillet corné et la lame musculaire. Du moins, je ne puis interpréter autrement toute une série d'observations dans lesquelles j'ai vu, dans le point indiqué, des cellules éparses ou plus

ou moins densément pressées les unes contre les autres, qui descendaient jusqu'à la lame cutanée. Je suis donc actuellement porté à me rattacher à la manière de voir des auteurs précédents et je me permets d'ajouter encore que dans la formation du segment supérieur de la ceinture des extrémités, il est indubitable que les lames cutanées détachent vers le dos des amas de cellules.

Une fois la couche cutanée du dos à l'état d'ébauche (fig. 144, 145), le dos arrive lentement à son entière constitution ainsi qu'il suit : premièrement les arcs vertébraux cartilagineux, qui sont apparus durant ce temps, s'accroissent de plus en plus à l'intérieur des arcs membraneux primitifs et finissent enfin par se souder l'un à l'autre, ce qui toutefois n'arrive que plus tard. En second lieu, les lames cutanées convergent des deux côtés vers la ligne médio-dorsale et s'y unissent. En troisième lieu, enfin, les lames musculaires, elles aussi, détachent en dessus des prolongements qui, conjointement aux autres parties de ces lames situées dans le voisinage des rudiments vertébraux, donnent naissance aux muscles de la colonne vertébrale. La lame musculaire du dos est accompagnée naturellement par un rameau du nerf spinal (*rameau supérieur*), qu'on n'a cependant pu encore apercevoir dans les premiers temps.

§ 19.

PREMIER DÉVELOPPEMENT DE L'ŒUF DU MAMMIFÈRE APRÈS LA SEGMENTATION. — FORMATION DE LA VÉSICULE BLASTODERMIQUE ET DE L'AIRE EMBRYONNAIRE.

Après avoir exposé en détail, dans les paragraphes précédents, l'histoire du premier développement du poulet, j'ai à m'occuper maintenant des mêmes phénomènes chez les mammifères. Je me baserai surtout sur mes propres recherches sur le développement du lapin.

Nous avons déjà fait connaître dans le § 7 que l'œuf de mammifère est fécondé dans la trompe; j'ajoute ici un dessin de HENSEN représentant l'œuf du lapin, encore contenu dans la trompe, et dans lequel cet observateur a vu au-dessous de la zone transparente de nombreux filaments spermatiques en mouvement. Après la fécondation opérée, l'œuf subit, toujours dans la trompe, la segmentation totale, phénomène que nous avons déjà décrit plus haut et dont le résultat est de convertir le vitellus en un amas sphérique d'une infinité de petites sphères de segmentation de 20

à 45 μ . de grosseur. C'est sous cette forme que l'œuf de mammifère pénètre dans l'utérus, entouré de la zone transparente demeurée sans changement, et en outre, chez le lapin, d'une couche puissante d'albumine (voy. BISCHOFF, 5, pl. III à VII). Dans l'utérus, il grossit, et rapidement toutes les sphères de segmentation superficielles prennent, avec une forme polygonale, des contours nettement délimités, constituant ainsi un tissu cellulaire dont le joli aspect rappelle celui d'un épithélium pavimenteux simple. C'est ainsi que sous la membrane vitelline, et étroitement appliquée à

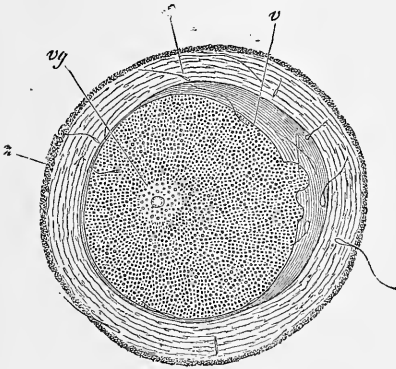


Fig. 148.

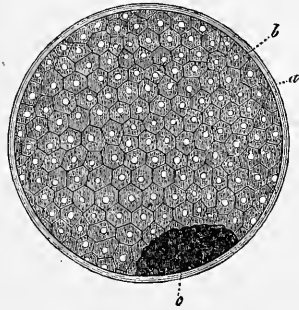


Fig. 149.

elle, se constitue une vésicule close formée par une unique assise, en épaisseur, de cellules placées en mosaïque (fig. 149).

Cette vésicule, les anciens, REGNER DE GRAAF et CRUIKSHANK, l'avaient aperçue; de nos jours, PRÉVOST et DUMAS et v. BAER, les premiers, BARRY et COSTE ensuite, l'observèrent. Ce dernier auteur lui a donné le nom de *vésicule blastodermique* que nous lui conserverons. BISCHOFF est le premier qui l'ait décrite en détail dans le lapin et le chien; dans le cochon d'Inde et le chevreuil, au contraire, il n'a pu suivre avec précision sa formation, et si cette circonstance — bien à tort certes — a fait naître dans son esprit des doutes sur la validité de ses constatations antérieures, il n'en reste pas moins le premier qui ait élucidé la façon dont cette importante vésicule dérive des sphères de segmentation, et qui ait donné sur

Vésicule
blastodermique
(*vesicula
blastodermica*).

Fig. 148. — Œuf de lapin pris dans la trompe quatorze heures et demie après le coït. *s*, spermatozoïdes; *z*, zone transparente; *v*, vitellus; *vg*, vésicule germinative; Gross. trois cents fois. D'après HENSEN.

Fig. 149. — Œuf de lapin, pris dans l'utérus, mesurant environ 0,011 de pouce parisien. Au-dessous de la zone transparente *a*, on voit la vésicule blastodermique (*b*) à une seule couche de cellules en épaisseur et à son intérieur des sphères de segmentation non utilisées (*c*). La couche externe d'albumine, encore assez épaisse à ce stade, n'est pas figurée. D'après BISCHOFF, figure 35.

elle de très beaux dessins. Plus tard, COSTE a également suivi pas à pas le mode de formation de cette vésicule chez le lapin et l'a bien représentée dans la planche III de son grand ouvrage (2).

A l'intérieur de la vésicule se trouve un liquide et la masse centrale des sphères de segmentation. Tout d'abord, minime est la quantité du liquide et la vésicule blastodermique intimement adhérente encore à l'amas central des sphères. Mais bientôt la vésicule se soulève plus complètement d'un côté; ses éléments croissent et se multiplient, et une quantité toujours plus grande de liquide s'interpose entre elle et l'amas résiduel des sphères de segmentation, jusqu'à ce que celui-ci soit finalement repoussé sur un point de la surface interne de la vésicule (fig. 149 c), où il se présente d'abord comme un mamelon hémisphérique pour se convertir plus tard en un gâteau discoïdal dont les éléments sont demeurés des sphères de segmentation sans aucune modification. Une fois constituée, la vésicule s'accroît très rapidement; ses cellules deviennent de plus en plus distinctes et une quantité toujours plus grande de liquide, provenant sans aucun doute de l'organisme maternel, je veux dire de l'utérus, s'accumule à son intérieur. C'est ainsi que la vésicule arrive rapidement à mesurer 0,7 à 1,0^{mm} de diamètre, pendant que la zone transparente et la couche albumineuse superposée, chez le lapin, se transforment en une enveloppe unique et très mince.

Tache
embryonnaire.

Une fois que la vésicule blastodermique du lapin a atteint un diamètre de 1,65 à 2,0^{mm}, on voit paraître en un point une tache circulaire et blanchâtre, l'*aire germinative* des auteurs, à laquelle, avec COSTE, je donnerai le nom de *tache embryonnaire*. Cette tache figure un centre à partir duquel la vésicule blastodermique devient graduellement une vésicule à deux feuilletts.

Les figures 150 et 151 représentent un œuf de lapin à ce stade, mesurant 3,47^{mm} de long et 2,85^{mm} de large, âgé de sept jours, encore libre dans l'utérus. Elles le montrent sous deux aspects. Le revêtement de l'œuf, *mo*, légèrement écarté, est formé de deux assises : l'interne, dérivant de la zone transparente, a des contours nets et offre en général une épaisseur uniforme de 11,0 à 11,5 μ ; l'externe, qu'il faut regarder comme la portion subsistante de l'enveloppe d'albumine, se fait reconnaître de suite par son épaisseur variable, 7 à 15 μ , et ses épaississements locaux, en manière de verrues, dont la taille toutefois ne dépasse pas le double de l'épaisseur de la couche d'albumine. La vésicule blastodermique elle-même de forme ovalaire, comme l'œuf dans son ensemble, présente tout d'abord une tache circulaire et blanchâtre, la tache germinative *ag*, d'un diamètre de 0,57^{mm}, occupant à peu près exactement le centre

d'un hémisphère de l'œuf, c'est-à-dire le point d'intersection des diamètres longitudinal et transverse; puis, à une certaine distance de cette tache, une ligne légèrement ondulée *ge*, qui marque la limite jusqu'à laquelle la vésicule blastodermique est doublée en dedans d'un *second feuillet*. Cette ligne occupe à peu près l'équateur de la vésicule, et il suffit d'examiner l'œuf par sa face supérieure (fig. 150) pour voir que le second feuillet dont elle indique l'existence appartient au même hémisphère de l'œuf que la tache embryonnaire elle-même.

En ce qui concerne la constitution histologique de la vésicule blastodermique et celle de la tache embryonnaire, voici ce qu'il faut




Fig. 150.

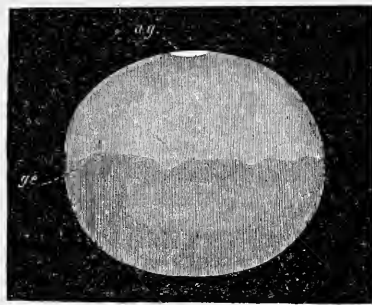


Fig. 151.

noter. La tache embryonnaire et, avec elle la partie de la vésicule blastodermique qui l'entoure, est formée, ainsi qu'on le peut facilement constater sur des plis ou sur des coupes transversales, de *deux* couches : une externe et une interne qui doivent, la suite du développement le prouve, être comparées respectivement à l'ectoderme et à l'entoderme du blastoderme de l'œuf de poule avant l'incubation. De ces deux feuillets, l'un, l'interne, offre une composition semblable et une minceur uniforme (7,6 à 11,0 μ) sur la tache embryonnaire et sur la partie à deux feuillets de la vésicule blastodermique; l'ectoderme, au contraire, mesure 22 μ de puissance dans l'étendue de la tache embryonnaire, et dans le reste de la vésicule blastodermique 7 à 8 μ seulement. Donc, *l'épaisseur plus*

Fig. 150. — Œuf de lapin pris dans l'utérus sept jours après le coït; 3,47^{mm} de longueur; vu en dessus. *mo*, zone transparente avec le reste de la couche albumineuse, représentant ensemble une enveloppe externe, artificiellement écartée de la vésicule blastodermique; *ag*, tache embryonnaire ou aire embryonnaire; *ge*, limite de l'entoderme ou ligne marquant le niveau jusqu'auquel la vésicule blastodermique est à deux feuillets.

Fig. 151. — Le même œuf vu de profil, mais débarrassé de son enveloppe. Lettres comme plus haut. Gross. dix fois environ.

grande de la vésicule blastodermique, au niveau de la tache embryonnaire, provient uniquement de l'augmentation d'épaisseur en ce point de l'ectoderme. C'est donc à tort aussi que BISCHOFF, dans sa planche VIII, fig. 40 D, a figuré un épaississement de l'entoderme au niveau de la tache embryonnaire du lapin. Nonobstant sa plus grande puissance dans la région de la tache embryonnaire, le feuillet externe y demeure simple, formé d'une unique assise de cellules nucléées et cylindriques de 11 à 15 μ . de largeur, tandis que les cellules entodermiques, au même point, mesurent jusqu'à 19 et 26 μ . de largeur et corrélativement sont très aplaties, à tel point que leurs noyaux assez volumineux (11 à 22 μ) déterminent un bombement à la place qu'ils occupent. Les cellules des deux feuillets, d'ailleurs, vues de champ, sont assez régulièrement polygonales, comme celles d'un épithélium pavimenteux.

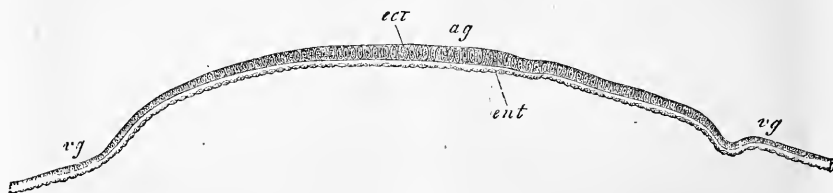


Fig. 152.

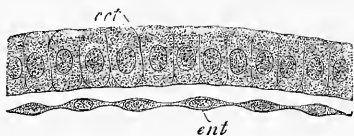


Fig. 153.

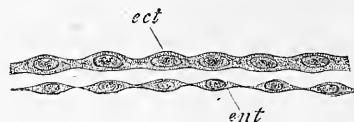


Fig. 154.

Les cellules de l'ectoderme de la tache embryonnaire passent insensiblement aux éléments de la vésicule blastodermique primitive et conjointement à eux concourent à la formation d'une vésicule entièrement close. L'entoderme de la tache embryonnaire, au contraire, s'arrêtant en dedans de la vésicule à la ligne *ge*, représente simplement une coupole. Les deux couches mesurent à peu près la même épaisseur sur la vésicule blastodermique; elles y sont aussi, l'une et l'autre, formées d'éléments aplaties, polygonaux de face; mais les noyaux des éléments entodermiques continuent à

Fig. 152. — Coupe transversale de la tache embryonnaire à l'époque où elle est encore circulaire. (Œuf de lapin de sept jours. Gross. quatre-vingts fois. *ag*, tache embryonnaire; *vg*, vésicule blastodermique; *ent*, entoderme; *ect*, ectoderme.

Fig. 153. — Portion de la tache embryonnaire de la coupe précédente au grossissement de trois cent soixante fois. Mêmes lettres.

Fig. 154. — Portion de la coupe de la vésicule blastodermique à deux feuillets de la figure 152, au grossissement de trois cent soixante fois. Lettres comme ci-dessus.

soulever les parois des cellules qui les renferment, tandis que l'épaisseur des cellules ectodermiques est encore suffisante pour que le même aspect ne se produise pas sur elles ou ne s'y montre que bien moins prononcé. Abstraction faite de cette similitude extérieure des deux couches blastodermiques sur la vésicule, les dimensions et le contenu de leurs éléments offrent quelques différences. Les cellules ectodermiques mesurent 20 à 25 μ au centre et renferment de nombreux granules foncés, analogues à de la graisse. Les cellules de l'ectoderme, au contraire, ont en surface un diamètre de 30 à 38 μ , sont pâles et ne contiennent que quelques fines granulations moléculaires.

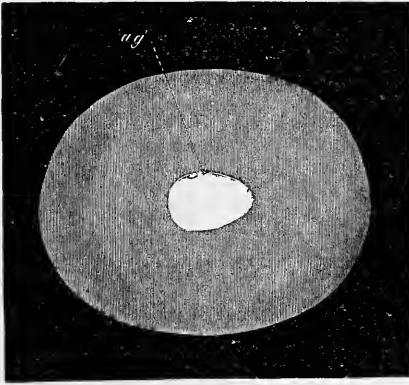


Fig. 155.

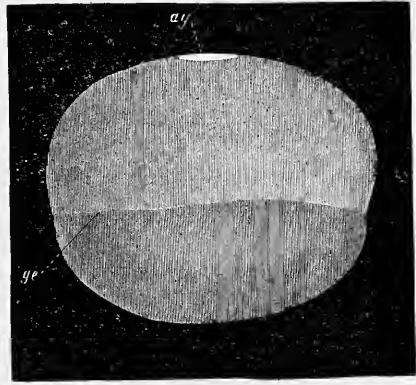


Fig. 156.

Au cours du développement, le feuillet interne de la vésicule blastodermique s'étend toujours davantage en descendant vers le pôle opposé à la tache embryonnaire, et celle-ci devient piriforme. Les figures 155 et 156 représentent un œuf à ce stade, dépouillé de ses enveloppes et recueilli dans le même utérus que ceux qui ont été dessinés figures 150 et 151. Il mesure 4,4^{mm} de long, 3,5 de large et possède une tache embryonnaire ovale de 1,3^{mm} de long sur 0,8 au point de la plus grande largeur; l'entoderme enfin est descendu un peu au-dessous de l'équateur. D'ailleurs, il ne semble pas qu'il y ait un rapport bien constant entre la forme et la grandeur de la tache embryonnaire d'une part et le degré d'extension de l'entoderme de l'autre; car sur un autre œuf provenant d'une lapine au septième jour de la gestation et mesurant 2,2^{mm} de long sur 1,88^{mm}

Fig. 155 et 156. — Œuf de lapin, septième jour après le coït, vu de côté et de face, l'enveloppe extérieure étant éliminée. Long. 4,4^{mm}. *ag*, aire embryonnaire; *ge*, ligne marquant le niveau jusqu'auquel la vésicule blastodermique est à deux feuillets.

de large, avec une tache embryonnaire presque circulaire (0,62 sur 0,55^{mm}), je trouve que l'entoderme de la vésicule offre un tel développement que, seul, le sixième de la vésicule n'est pas doublé par lui.

Pendant que les modifications dont il vient d'être question s'accomplissent sur la vésicule, et avant que celle-ci n'ait acquis partout deux feuillets, on voit paraître sur la tache embryonnaire les premières traces des rudiments primitifs de l'embryon, de la façon que nous indiquerons dans le paragraphe suivant. Auparavant il reste une question importante à résoudre : comment naît la tache embryonnaire; comment la vésicule primitive à un seul feuillet en acquiert-elle deux?

Origine
de la tache
embryonnaire.

Rappelons, comme point de départ, que la vésicule blastodermique à un seul feuillet, offre, ainsi que nous le savons, à son intérieur, l'amas central et résiduel des sphères de segmentation. Or, après les recherches précises et les dessins de BISCHOFF relatifs au lapin et au chien, il ne peut rester le moindre doute sur ce fait que l'amas en question des sphères de segmentation s'applique, au cours de la croissance de la vésicule, en un point de la surface interne de celle-ci, et s'y étale graduellement en un disque aplati qui n'est autre que le rudiment du feuillet profond ou de l'entoderme. Peu à peu ce disque, en effet, se convertit en un feuillet à une seule couche de cellules, tel que COSTE l'a représenté, et c'est à partir des bords de ce feuillet, par la multiplication en surface de ses éléments, que la vésicule acquiert graduellement une double paroi et que l'ectoderme se trouve tapissé en dedans, dans une étendue toujours plus grande, par une nouvelle couche de cellules. Quant à l'apparition et à la formation de la tache embryonnaire, elles n'ont rien à démêler directement avec l'amas résiduel des sphères de segmentation; en d'autres termes, la tache obscure et circulaire que ces sphères déterminent au point où elles s'accolent à la vésicule blastodermique, cette tache, disons-nous, n'est pas la tache embryonnaire. Celle-ci n'apparaîtra que quand ces sphères auront été utilisées pour la production de l'entoderme, et elle sera simplement son origine dans un épaississement local de l'ectoderme, résultant de l'accroissement et de la transformation des cellules constitutives de ce feuillet.

Donc : *l'organe primitif duquel procède le développement du mammifère est une simple vésicule, tapissée dans une étendue limitée de sa face interne par un second feuillet, et c'est à partir de cette place, comme centre, que, graduellement, la vésicule devient secondairement à deux feuillets.*

Remarque. — Après la façon brillante dont BISCHOFF, vers 1840, avait prélué aux recherches sur le développement des mammifères, on aurait pu s'attendre à voir ce domaine de nos connaissances devenir rapidement un champ d'explorations aussi approfondies, que l'avait été pour REMAK l'embryologie des oiseaux. Il n'en fut pas ainsi cependant, et durant de longues années, si nous faisons abstraction des recherches de BISCHOFF et de REICHERT sur la marche exceptionnelle du développement dans le cochon d'Inde, la littérature embryologique ne nous offre à citer que les courts mémoires de REMAK sur la vésicule blastodermique du lapin (9, p. 83), de COSTE sur différents mammifères (2), et le travail de BISCHOFF sur le chevreuil (5 c). On devait cependant sentir le besoin urgent d'une étude histologique des embryons de mammifères, et la nécessité de soumettre les résultats morphologiques déjà acquis au contrôle de coupes longitudinales et transversales.

La période actuelle semble avoir voulu combler cette lacune. VICTOR HENSEN a le mérite d'avoir entrepris l'étude du développement du lapin et du cochon d'Inde, à un point de vue qui satisfait aux exigences les plus sévères de la science. Il est vrai que jusqu'à ces derniers temps cet auteur s'était borné à quelques communications aphoristiques (144); et à quelques dessins sur les résultats obtenus par lui (*Archiv für Ohrenheilkunde*, t. VI, 1873, pl. I); mais ce peu déjà permettait de juger avec certitude de l'importance de ces recherches. Aujourd'hui que le travail de ce savant a paru en entier (*Beobachtungen über die Befruchtung und Entwicklung des Kaninchens und Meerschweinchens* dans *Zeitschrift für Anatomie und Entwicklungsgeschichte*, t. I), le jugement que j'exprime ne saurait manquer d'être ratifié de tous points.

Encouragé par les résultats obtenus par HENSEN, j'ai voulu à mon tour, durant l'été de 1875, suivre le développement du lapin, et j'ai sacrifié à cette œuvre plus de cent vingt œufs appartenant aux stades les plus jeunes (jusqu'au onzième jour). Mais je ne suis pas le seul, et pendant que j'écrivais ces lignes, j'ai reçu un mémoire de LIEBERKÜHN (*Marburger Sitzungsberichte*, 5, 6, 1875), qui prouve que ce savant s'est aussi occupé avec succès de ces études difficiles, mais méritoires. N'oublions pas enfin quelques notes plus anciennes de GÖRTE et de WEIL.

L'étude du premier développement du lapin, faite simultanément sur des vues de champ et sur des sections longitudinales et transverses, donne des résultats si remarquables, si pleins d'intérêt, qu'on ne me demandera pas de me justifier si je m'attache à décrire en détail les premiers phénomènes du développement de cet être en m'appuyant sur de nombreuses figures, et en insistant spécialement sur les points qui s'écartent des processus reconnus chez l'oiseau.

En ce qui concerne mes propres recherches sur le lapin, j'ajouterai encore ce qui suit. Les femelles, immédiatement après avoir mis bas, ou quelques heures après, furent abandonnées au mâle. Un garçon de laboratoire nota l'heure du premier coït, après lequel le mâle fut encore laissé un demi-jour environ à la femelle. Toutes les indications relatives à l'âge des embryons comptent à partir du premier coït, et sont par suite un peu trop fortes. Mais il m'a semblé qu'il valait mieux les donner ainsi, que de déduire arbitrairement de chacune un certain nombre d'heures, nombre qui devrait être de dix, suivant les expériences faites jusqu'à ce jour (voy. HENSEN, p. 224). En ce qui touche ce sujet, on remarque que jamais les embryons ou les œufs, provenant de la même femelle, ne se trouvent au même point du développement et, que sans exception, ceux occupant les parties les plus inférieures de l'utérus sont plus avancés. D'où suit que quand il y a ainsi dans chaque moitié de l'utérus trois ou quatre embryons à des niveaux différents, les écarts qu'ils accusent peuvent devenir considérables. Quelle est la cause de ce fait? On ne le sait pas encore au juste, mais il est possible que tous les œufs ne s'échappent pas en même temps de l'ovaire, et par suite ne soient pas fécondés simultanément (voy. HENSEN, p. 228). Mais ce

qui certainement ressort de là avec plus de force encore, c'est l'impossibilité d'arriver à déterminer, avec précision, l'âge des œufs d'une seule et même lapine. Les difficultés provenant de cet état de choses ne font que mieux ressortir d'autre part qu'il fournit un moyen aisé d'observer des séries de stades évolutifs très rapprochés, se suivant dans leur ordre naturel, sans qu'on soit obligé pour cela de recourir au procédé ingénieux, mais long, de BISCHOFF, celui de l'excision graduelle, segment par segment, des parties de l'utérus dans lesquelles sont contenus les œufs.

En ce qui touche les procédés techniques, je noterai ce qui suit. A l'exemple de HENSEN, j'ouvre l'utérus, fraîchement extrait de l'animal, dans la liqueur de MÜLLER, en l'incisant suivant le bord libre. Si les œufs sont encore librement contenus dans cet organe, ou je les étudie de suite dans le liquide de MÜLLER, ou je les plonge préalablement dans une solution d'acide osmique à 5 pour 1000, jusqu'à ce qu'ils aient pris une teinte légèrement foncée, ce qui exige environ une heure, et je les immerge ensuite dans de l'alcool dilué, puis, douze heures après, dans de l'alcool à 33 degrés. Si les œufs sont déjà greffés à la paroi utérine, je fais une incision à la place correspondante sur le bord libre, ouvrant ainsi en même temps la vésicule blastodermique, et après avoir excisé tout le lambeau de la muqueuse auquel l'œuf adhère, je l'étends avec des épingles dans une cuvette garnie de cire et contenant de l'acide osmique à 1 pour 1000. Au bout de quelques heures (quatre à six), la vésicule blastodermique tout entière se laisse facilement enlever de la partie incisée. Elle est alors, comme je l'ai déjà dit plus haut, plongée durant quelques heures encore dans l'acide osmique à 5 pour 1000, avant d'être placée dans l'alcool. En outre de ces procédés, j'ai eu recours aussi au liquide de MÜLLER, ainsi que l'a fait HENSEN, car cette liqueur permet d'isoler facilement la vésicule blastodermique une fois durcie, et conserve bien les rudiments embryonnaires; mais j'ai trouvé que l'acide osmique donnait des images plus nettes et mieux dessinées, et assurait aussi très bien la conservation en durée des rudiments embryonnaires. Des rudiments de ce genre, appartenant à tous les âges, seraient aujourd'hui encore, après deux années et plus, parfaitement intacts, si l'action de l'acide osmique ne les avait pas rendus dès le commencement trop foncés. De jeunes embryons placés dans du baume de Canada très fluide, en préparations bien cimentées sur les bords, se sont aussi fort bien conservés.

Pour isoler des œufs en segmentation contenus dans les trompes de Fallope, le meilleur procédé est de faire passer à l'aide d'une seringue du liquide de MÜLLER ou de l'acide osmique dilué par cet organe, qui doit être préalablement détaché du péritoine. On reçoit le liquide dans une série de verres de montre qui, portés sous un grossissement faible, montrent les œufs avec facilité.

Pour faire des coupes de ces embryons, je les ai inclus dans des morceaux de moelle épinière durcie ou dans un mélange de paraffine et d'huile de lin, et les coupes ainsi obtenues se sont montrées excellentes et tout à fait intactes. Dans certains cas, les coupes ont été, sans autres manipulations, incluses simplement, à la façon habituelle, dans le baume de Canada et, à ce sujet, je ferai remarquer que pour tous les points d'une certaine difficulté, les coupes ont été observées immédiatement après avoir été éclaircies par la créosote, et avant leur inclusion dans le baume, l'expérience m'ayant montré que le baume détermine certaines modifications qu'il est bon de connaître. En ce qui touche l'acide osmique, je puis dire que son emploi au degré de dilution indiqué conserve très bien, d'une façon générale, les éléments anatomiques des embryons de mammifères, et qu'il m'a de la sorte paru devoir rendre plus de services ici que dans l'étude microscopique des embryons de poulet. Mais j'ai aussi coloré un grand nombre d'embryons par du carmin ou du picrocarminate avant de pratiquer des coupes. Ce dernier réactif peut aussi être employé après l'acide osmique dilué.

Entre les résultats que BISCHOFF obtint à son époque, et ceux auxquels nous sommes arrivés, HENSEN et moi, il y a quelques différences; mais HENSEN et moi, nous n'avons pas non plus toujours trouvé partout des images identiques, et l'on ne saurait douter que ces divergences ne viennent avant tout de la diversité des méthodes employées. Il conviendra donc d'étudier, le plus tôt possible, les différents liquides conservateurs à ce point de vue, afin de découvrir le meilleur. Comme pour le poulet, je crois pouvoir dire dès maintenant qu'ici aussi, aucun véhicule ne conserve mieux les formes qu'une solution soigneusement préparée d'acide osmique.

J'ai maintenant à faire l'histoire critique des données des autres auteurs sur le mode d'origine de la tache ou aire embryonnaire, et sur la production du feuillet qui double en dedans la vésicule germinative. Chez le lapin, BISCHOFF admet que les sphères de segmentation les plus superficielles, en se convertissant en cellules, constituent une vésicule à un seul feuillet. Les sphères plus profondes continuent quelque temps encore à former des amas visibles, mais graduellement, au fur et à mesure que l'œuf croît, elles se transforment aussi en cellules, et viennent avec les premières concourir à la formation du feuillet superficiel de la vésicule (5, p. 90). Pour ce qui est de la tache embryonnaire, BISCHOFF n'a pu encore la reconnaître dans des œufs de lapine, mesurant $1,1^{\text{mm}}$ ($1/2''$), mais il l'a vue distinctement dans ceux mesurant $1,65^{\text{mm}}$ ($3/4''$). Il n'a pourtant pas suivi avec rigueur son mode de formation, mais il estime qu'il est possible qu'elle dérive du dernier reste des sphères de segmentation (p. 92). Cette supposition se concilie mal avec le fait que BISCHOFF n'a trouvé ni trace d'aire embryonnaire, ni reste des sphères de segmentation dans des œufs de $1,1^{\text{mm}}$. Dans l'œuf de $1,65^{\text{mm}}$, BISCHOFF décrit l'aire embryonnaire comme un amas de cellules et de noyaux de cellules assez marqué, déterminant un épaississement de la vésicule blastodermique. Dans des œufs de $3,85^{\text{mm}}$ ($1\ 3/4''$), au contraire, il a pu reconnaître dans la tache embryonnaire, et à quelque distance autour d'elle, deux couches, car dans cette région, un feuillet très mince de cellules délicates avait commencé à se former ou à se détacher de la vésicule (p. 93). Dans des œufs enfin de $6,6^{\text{mm}}$ de long, et de $5,5^{\text{mm}}$ de large ($3'' : 2\ 1/2''$), BISCHOFF trouva que la vésicule blastodermique était doublée par un second feuillet, jusqu'à une grande distance de la tache embryonnaire (*l. c.*, pl. VIII, fig. 41), et que ce second feuillet présentait dans l'aire embryonnaire un épaississement, donnée qui, suivant moi, est absolument inexacte pour l'entoderme.

Dans le chien, BISCHOFF fait naître la tache embryonnaire de quelques sphères vitellines demeurées de reste (5a, p. 67), et il admet de plus que le feuillet profond de la vésicule blastodermique dérive de la tache embryonnaire, dont les cellules se multiplieraient de plus en plus à la périphérie, et se déposeraient à la face interne du feuillet externe, données qui laissent à désirer au point de vue de la précision. D'ailleurs, BISCHOFF prétend aussi que sur des œufs de chienne de $4,5^{\text{mm}}$ de longueur, et de $2,3^{\text{mm}}$ de large, il a constaté un épaississement des deux feuillets dans la région de la tache embryonnaire (p. 63, 64); mais en opposition avec son texte, sa figure (pl. V, fig. 31 D) n'offre pas trace d'épaississement sur le feuillet profond.

Les données des autres auteurs sur cette importante question sont les suivantes. Les figures et l'explication des planches du grand ouvrage de COSTE (2, pl. III) montrent que cet observateur a reconnu plus nettement que BISCHOFF, que l'accroissement de taille de la vésicule blastodermique entraînait une diminution de celle de ses cellules constitutives et une augmentation du nombre de ces éléments, provenant pour lui de leur multiplication. En ce qui touche l'amas résiduel des sphères de segmentation dans la vésicule, COSTE admet premièrement une diminution de taille de ces sphères, dépendant d'après lui de leur division répétée, et en second lieu, il parle de l'augmentation graduelle de

volume de l'amas pris dans son ensemble et d'une incorporation de ses éléments dans la paroi de la vésicule. Finalement (explication de la fig. 6), il dit qu'au point où repose l'amas résiduel, on trouve plus tard des cellules petites et régulièrement disposées (fig. 6), déterminant, sur la paroi de la vésicule elle-même, une tache arrondie, la tache embryonnaire. Quelle est la constitution de cette tache? Dans quel rapport les sphères résiduelles sont-elles, vis-à-vis des éléments primitifs de la vésicule? C'est ce que COSTE ne nous apprend pas; mais l'opinion qui semble résulter de ses figures avec le plus de vraisemblance, c'est que le reste des sphères se dispose en une seule couche à la face interne de la vésicule, représentant ainsi, non pas l'aire embryonnaire, mais bien le premier vestige de l'entoderme.

HENSEN dit simplement, dans ses premières communications (114), que, chez le lapin, la tache embryonnaire naît de la façon décrite par COSTE. Ce qui est nouveau et important, c'est cette remarque, que la tache embryonnaire est formée tout d'abord par deux assises de simples cellules épithéliales, l'interne à éléments aplatis, l'externe à cellules cylindriques, données avec lesquelles je suis entièrement d'accord, comme on l'a vu par mon texte. Dans le *cochon d'Inde*, suivant HENSEN, il se forme au huitième jour, dans l'amas des sphères de segmentation, une cavité dont la paroi est constituée par la masse cellulaire du feuillet blastodermique externe (animal) et à laquelle s'applique, *en dehors*, un amas résiduel de sphères de segmentation, lequel, plus tard, s'étend sur toute la surface du feuillet animal et représente l'homologue du feuillet profond du lapin. Pendant que cette extension s'accomplit, le feuillet animal s'amincit en un point. De la sorte, quand la vésicule blastodermique est arrivée au terme de sa constitution, elle est formée par un feuillet externe d'une épaisseur uniforme, l'entoderme, et par un feuillet interne, l'ectoderme, dont la région qui est restée épaisse représente la tache embryonnaire. Abstraction faite de l'inversion des feuillets, c'est donc la même chose que ce qui a lieu chez le lapin, et HENSEN a vu nettement que l'entoderme, ici aussi, dérive du reste des sphères de segmentation. Dans ses dernières publications plus étendues (*l. s. c.*), HENSEN s'exprime encore plus résolument dans ce sens, et je citerai encore particulièrement ce qui suit. Comme BARRY, HENSEN a vu la première trace de la cavité de la future vésicule blastodermique se révéler sous forme d'une fente en croissant sur des coupes transversales (p. 260). En sus, HENSEN a observé que les cellules du feuillet profond de la vésicule étaient unies entre elles par des prolongements, et il décrit l'accroissement de ce feuillet comme si des cellules étoilées y prenaient part. A ce sujet, je me permettrai de faire remarquer que je n'ai jamais trouvé autre chose que des cellules aplaties et pavimenteuses dans l'entoderme, et je regarde les cellules anastomosées en réseau comme un produit artificiel. Une donnée remarquable de HENSEN, c'est que la tache embryonnaire, nommée disque germinatif par l'auteur, ne mesure d'abord que quelques millièmes de millimètre, et qu'elle s'accroît ensuite sous forme de cercle, jusqu'à mesurer 0,89^{mm}; je ne vois pas où sont les preuves de la première assertion.

Nous trouvons quelques autres communications sur de jeunes œufs de lapine, dans REMAK, REICHERT, GÖTTE et C. WEIL; celles des deux premiers auteurs cités ont d'ailleurs précédé HENSEN. REMAK (9, p. 83), décrit une vésicule blastodermique, dont il ne donne malheureusement ni l'âge ni la grosseur, mais qui certainement se rapportait à un jeune stade, puisque l'œuf était encore revêtu d'une couche épaisse d'une substance claire, stratifiée, désignée sans raison valable, comme le dit REMAK, sous le nom d'albumine. Cette vésicule était à une seule couche de cellules polyédriques de 22 μ , offrant après l'action d'acide acétique à 0,2 pour 100, une membrane de cellule foncée, et un ou deux noyaux avec un ou deux nucléoles. La zone transparente n'était pas reconnaissable, tout aussi peu que la tache embryonnaire ou quelque reste que ce soit des sphères de segmentation à l'intérieur de la vésicule. Un œuf un peu plus âgé

montra une aire embryonnaire avec deux couches de cellules, dont la plus externe, contrairement aux données de BISCHOFF, était claire, et l'interne plus granuleuse, comme étaient les cellules qui constituaient le feuillet unique de la vésicule blastodermique, dans le reste de l'étendue de celle-ci. Aussi REMAK est-il enclin à admettre que la vésicule primitive à un seul feuillet subdivise graduellement sa paroi en deux assises, à partir d'un point qui devient la tache embryonnaire, et de telle façon, que la seconde couche ainsi formée, et d'abord incomplète, est la couche externe ou le feuillet ectodermique. Il n'est cependant pas douteux que cette conception ne soit fautive, de même qu'il faut se tenir en garde contre certains détails relatifs à l'œuf le plus jeune, car il est bien certain que celui-ci avait une zone transparente, que REMAK n'a pas vue.

REICHERT (6, p. 189), admet que dans le lapin, après la fécondation, il se produit une vésicule à un seul feuillet d'abord. Au côté interne de cette vésicule, est appliqué l'amas résiduel des sphères de segmentation, représentant le rudiment de la tache embryonnaire. Telle est la constitution de ce que REICHERT appelle l'*embryon vésiculiforme*. La figure explicative (42 de la pl. VIII) est donnée comme schématique, et elle l'est, en effet, à un haut degré, car à l'exception de la *zona*, elle ne répond en rien à la nature. Dans un œuf de lapine pleine de six jours, ce n'est pas seulement le feuillet externe (*membrane enveloppante* de l'auteur), qui est beaucoup plus mince que REICHERT ne le dessine, mais encore et avant tout « le reste du vitellus plastique (tache embryonnaire COSTE), duquel proviennent les organes primitifs de l'embryon vertébré », comme dit REICHERT, ne se présente jamais sous la forme qu'il affecte dans le dessin, et figure seulement une mince assise à une seule couche, vestige du feuillet profond.

GÖTTE (109, p. 866) renferme les données suivantes sur le lapin. Sur des œufs d'environ 1^{mm}, il a distingué la vésicule blastodermique, formée de cellules aplaties cohérentes. L'amas résiduel, vu par tous les auteurs à la face interne de la vésicule, paraissait moins distinctement. Sur des œufs de 2 à 3^{mm}, cet amas, au contraire, se révélait très nettement sous l'aspect d'un champ obscur ou d'une accumulation de cellules, avec une large bordure claire, laquelle provenait d'une extension périphérique de l'amas, sous forme de feuillet mince (feuillet végétatif des auteurs). Du bord circulaire de ce délicat feuillet, GÖTTE fait naître un anneau, dont la zone s'accroît de dehors en dedans, et qui finit ainsi par se transformer en un disque appliqué à la face interne de la couche cellulaire qui lui a donné naissance. En comparant ces faits avec les résultats obtenus par lui, dans l'étude de la formation des feuillets blastodermiques chez les poissons osseux, les oiseaux et les batraciens, GÖTTE trouve que le prétendu feuillet végétatif du lapin correspond au feuillet supérieur des autres vertébrés, et qu'un rebord circulaire de ce feuillet, jusqu'ici demeuré inaperçu, engendre une couche germinale secondaire, destinée sans doute à produire le mésoderme et l'entoderme.

Dans ces données de GÖTTE, il n'y a qu'une chose qui soit exacte, c'est que des œufs de 2 à 3^{mm} montrent un champ obscur entouré d'une large bordure claire. Mais ce champ n'est pas l'amas cellulaire résiduel dont il a été déjà tant question, c'est la tache embryonnaire, c'est-à-dire la région épaissie du feuillet blastodermique externe; quant à la marge claire, elle est produite par le feuillet profond. Le rebord annulaire dont GÖTTE fait tant de cas, ce feuillet ne l'offre décidément pas, et le feuillet profond s'étend simplement en tous sens, à la face interne du superficiel, jusqu'à ce qu'il l'ait entièrement doublé, ainsi que BISCHOFF l'admettait déjà avec beaucoup de raison. Il résulte de là, que la description de GÖTTE, de l'origine des feuillets blastodermiques du mammifère, description dans laquelle, en outre, le feuillet externe (c'est-à-dire le feuillet primitif de la vésicule blastodermique) demeure sans emploi, est entièrement privée de base.

C. WEIL a vu, à la fin du troisième jour, une vésicule à un seul feuillet avec un amas de cellules, reposant à sa face interne. La zone transparente était très épaisse et sans albumine à titre de couche distincte. Sur des œufs âgés de cinq jours et neuf heures, la zone transparente était également très épaisse. Il n'y avait pas d'épaississement (aire embryonnaire) sur la vésicule blastodermique, qui était à un seul feuillet, et il n'y avait pas trace davantage de l'amas résiduel primitif. A la fin du sixième jour, enfin, la tache embryonnaire existait, formée par deux couches, le reste de la vésicule demeurant à une seule assise de cellules.

Il me reste enfin à mentionner les communications les plus récentes. LIEBERKÜHN (*l. s. c.*), qui a étudié la vésicule blastodermique de la taupe, ne dit rien touchant le premier développement de cette vésicule et de la tache embryonnaire. Il décrit seulement sur une vésicule de 2^{mm}, la tache embryonnaire comme constituée par deux couches ; l'externe, la plus épaisse, était à cellules sensiblement sphériques, dont plusieurs superposées les unes aux autres, mais sans stratification régulière, tandis que la couche interne consistait en une simple assise de cellules aplaties. LIEBERKÜHN admet à tort, certainement, que seule cette couche profonde se continue avec la vésicule blastodermique à un unique feuillet, à moins qu'il n'y ait ici des rapports identiques à ce qui existe chez le cochon d'Inde. Sur un œuf un peu plus âgé, pourvu d'une aire embryonnaire de presque 1 millimètre de long, mais sans trace encore de ligne primitive, LIEBERKÜHN a pu distinguer déjà trois feuilllets, qui n'étaient pourtant bien distincts que dans la partie la plus antérieure, pendant qu'en arrière l'ectoderme et le mésoderme étaient fusionnés ensemble. En conséquence, LIEBERKÜHN fait comme moi dériver le mésoderme de l'ectoderme, ce qui ne cadre cependant pas tout à fait avec la circonstance, qu'au centre de l'aire embryonnaire qui nous occupe, le mésoderme, séparé de l'ectoderme, ne l'était pas de l'entoderme. Une autre particularité en opposition avec les résultats de HENSEN et les miens (voy. plus bas), c'est que LIEBERKÜHN fait apparaître le mésoderme d'abord en avant, tandis que c'est en arrière que nous l'avons reconnu en premier lieu. Serait-ce qu'à l'époque correspondante, on ne pourrait encore reconnaître avec certitude, chez la taupe, quelle région est antérieure, et quelle est postérieure ?

E. v. BENEDEN prétend (7a) que le feuillet moyen des mammifères se développe par un dédoublement du feuillet interne primitif, celui-ci d'ailleurs tirant son origine, comme nous l'avons démontré plus haut, des sphères résiduelles de segmentation que nous pouvons appeler sphères entodermiques. Cette assertion du savant belge est certainement erronée. V. BENEDEN n'a pas suivi assez longtemps la destinée des sphères entodermiques ; sans cela, il se serait convaincu qu'après avoir formé un amas à plusieurs assises superposées, elles finissent par se disposer en une couche à un seul rang d'éléments en épaisseur, et, qu'à l'époque où paraît la tache embryonnaire, la vésicule blastodermique est partout, dans la région correspondante, à deux feuilllets seulement et jamais à trois, ainsi que je l'ai exprimé dans le texte et dans la figure 152, et comme l'ont admis aussi HENSEN et LIEBERKÜHN. En outre, il n'est pas exact que le feuillet moyen du lapin procède, dans son développement, du centre de la tache embryonnaire, comme le veut E. v. BENEDEN ; il apparaît corrélativement à la ligne primitive, à l'extrémité postérieure de la tache embryonnaire, et l'on pourrait ainsi renvoyer à E. v. BENEDEN le jugement sévère qu'il porte sur GÖTTE (page 727).

Les dernières recherches que j'ai faites sur la destinée des sphères entodermiques chez le lapin m'ont permis de constater et de vérifier, dans tout ce qu'elles ont d'essentiel, les données de COSTE et de HENSEN. La conversion du disque entodermique pluristratifié en une couche à une seule assise de cellules en épaisseur s'accomplit sur des vésicules blastodermiques mesurant entre 0,49 et 0,62^{mm}. J'ai rencontré ce stade nettement prononcé sur cinq œufs de lapine

situés à un niveau élevé dans l'utérus. La plus petite de ces vésicules (0,494^{mm}) offrait un disque entodermique de 0,247^{mm} de diamètre et de 0,014^{mm} d'épaisseur au centre. On comptait dans cette région du centre deux à trois couches au moins de cellules aplaties, tandis que la marge du disque était à une seule assise d'éléments et présentait des cellules plus arrondies et même isolément placées, cellules que l'on voyait aussi çà et là, dans les couches profondes de la région centrale du disque. La plus grande des vésicules précitées (0,627^{mm}) offrait une lame entodermique de 0,3^{mm} de diamètre, partout à une seule couche et ne mesurant pas plus de 0,004^{mm} d'épaisseur. Dans les trois vésicules que leurs dimensions (0,61 et 0,57^{mm}) plaçaient entre ces deux extrêmes, la lame mésodermique s'offrait aussi à des états intermédiaires aux deux précédents. La couche albumineuse et la zone transparente mesuraient sur la vésicule blastodermique la plus grosse 0,0072^{mm}. Enfin, je noterai encore que les cellules de l'entoderme étaient plus petites que celles de l'ectoderme et à granules plus opaques.

SCHÄFER aussi et RAUBER ont décrit, contrairement à E. v. BENEDEN, la vésicule blastodermique d'autres mammifères comme formée par deux couches de cellules seulement, à une époque à laquelle l'entoderme est bien constitué. La vésicule blastodermique du chat dessinée par le premier de ces auteurs montrait déjà un rudiment embryonnaire sous forme d'une région épaissie de l'ectoderme et même à plusieurs assises de cellules, vis-à-vis de laquelle l'entoderme offrait aussi en quelques points deux cellules en épaisseur. La mince membrane qui sépare les deux feuilletts, nommée par SCHÄFER *membrana limitans hypoblastica*, est identique à la *membrana prima* de HENSEN. Le large intervalle que SCHÄFER a vu séparer la vésicule ectodermique de la vésicule entodermique n'est certainement pas normal.

RAUBER a décrit sur des rudiments embryonnaires de lapin appartenant à des vésicules blastodermiques de 1,25^{mm}, en dehors de l'ectoderme, une *couche recouvrante* particulière, formée de cellules très aplaties, éparses, largement distantes. Cette couche ne se trouve plus sur des œufs de 6^{mm}, et l'auteur la compare à la couche ectodermique la plus superficielle des vertébrés inférieurs. J'ai vu cette couche sur les préparations de RAUBER, et l'interprétation qu'il en donne ne me semble pas sans justesse.

Somme toute, il me paraît que la majorité des observations est favorable aux résultats suivants : 1° l'amas résiduel des sphères de segmentation produit l'entoderme; et 2° la tache ou aire embryonnaire des auteurs n'est autre chose qu'une partie légèrement épaissie de l'ectoderme.

§ 20.

PREMIÈRE APPARITION DE L'EMBRYON DE MAMMIFÈRES DANS L'AIRE EMBRYONNAIRE.

Pendant que les changements décrits dans le § précédent s'accomplissent, et avant que les œufs ne se soient greffés dans l'utérus, les premières traces de l'embryon apparaissent dans l'aire embryonnaire, en suivant une marche dont les recherches soignées de BISCHOFF ne donnent elles-mêmes aucune idée et que seul HENSEN semble avoir aperçue (voy. sa fig. 17 A). On voit effectivement se constituer, à l'extrémité la plus reculée de l'aire embryonnaire piriforme, un épaississement de figure arrondie qui se prolonge graduellement en un appendice conoïde, si bien qu'à

Première
apparition
de la ligne
primitive.

un certain moment l'ensemble a l'aspect d'une massue, ainsi que le représente la figure 157. Cet épaissement n'est pas autre chose que la première trace de la ligne primitive, ainsi qu'il ressort des stades suivants, et comme preuve immédiate, je donne dès maintenant, à côté de la première, une seconde figure d'un œuf de lapine, après huit jours de gestation (fig. 158), dans lequel la ligne primitive et la gouttière primitive avec elle s'accusent d'une manière indéniable ; mais ce n'est pas encore le moment d'en parler avec détails.

Je n'ai vu jusqu'ici la première apparition de la ligne primitive qu'une seule fois dans une lapine au septième jour de gestation. Son utérus renfermait sept œufs, dont six offraient la ligne primitive, tandis que le septième, qui occupait d'ailleurs le niveau

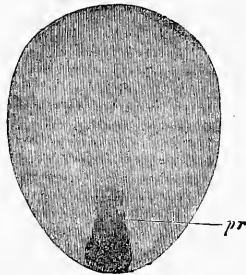


Fig. 157.

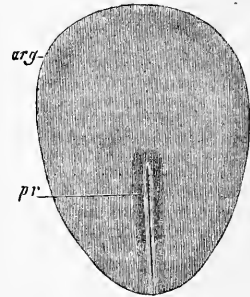


Fig. 158.

le plus élevé dans l'utérus gauche, gardait encore une tache embryonnaire presque circulaire. C'est un œuf que nous avons déjà eu l'occasion de citer dans le paragraphe précédent, à raison du remarquable développement de l'entoderme de sa vésicule blastodermique. Les œufs plus développés mesuraient 4,0 à 5,0^{mm} de long et 3,5 à 4,1^{mm} de large. Chez tous, la lamelle interne de la vésicule blastodermique, ou si l'on aime mieux l'entoderme, s'étendait assez loin vers le pôle distal de la vésicule, sans être entièrement clos dans aucun d'eux. Ces œufs n'offraient pas la moindre apparence de villosités sur l'enveloppe externe de l'œuf, bien que BISOFF en ait dessiné sur des œufs même plus petits (*l. c.*, fig. 41) ; quelques-uns montraient seulement de faibles éminences

Fig. 157. — Aire embryonnaire d'un œuf de lapine de 5^{mm}, âgé de sept jours. Longueur de l'aire embryonnaire : 1,61^{mm}. Gross. trente fois environ. *pr*, ligne primitive, sa première trace.

Fig. 158. — Tache embryonnaire d'un œuf de lapin au huitième jour. Grandeur de la tache embryonnaire : 1,73^{mm}. *arg*, aire embryonnaire ; *pr*, ligne primitive avec gouttière. Gross. environ vingt-deux fois.

verruqueuses de la couche albumineuse, analogues à celles dont il a été déjà question plus haut.

Les aires embryonnaires de ces œufs étaient toutes ovalaires et mesuraient 1,28^{mm} à 1,61^{mm} de long sur 0,93^{mm} à 1,07^{mm} de large. Un détail remarquable, c'est qu'elles n'occupaient pas toutes une même situation par rapport au grand axe de l'œuf. Dans deux d'entre elles, le grand axe coïncidait avec celui de l'œuf; dans deux autres, ces deux lignes faisaient entre elles un angle aigu; dans une autre, un angle droit. Dans l'aire du sixième, il était difficile de reconnaître le rapport existant, à cause de la forme comprimée de l'œuf.

En ce qui touche maintenant le point essentiel, l'apparition de la ligne primitive, la figure 157 représente l'état le plus avancé de son développement dans les œufs qui nous occupent. La longueur de la ligne tout entière était, dans ce cas, de 0,45^{mm}; la largeur, dans sa partie postérieure plus épaisse et plus opaque, 0,25^{mm}; celle, au contraire, de son prolongement antérieur plus clair 0,11 à 0,15^{mm} seulement. Sur une coupe longitudinale, la tache embryonnaire mesurait 49 à 57 μ . de puissance dans la partie la plus épaisse de la ligne primitive et 38 à 45 μ . au niveau de son prolongement.

Ainsi que je l'ai fait remarquer, les six œufs en question ne présentaient pas tous leur ligne primitive sous la forme qui vient d'être décrite; au contraire, chacun la montrait à une phase différente. Au premier stade, c'est un épaississement circulaire, à peine marqué, s'offrant, de champ, sous forme d'une tache arrondie blanchâtre, située à l'extrémité la plus reculée de l'aire embryonnaire. Puis cette tache semble pousser un petit prolongement en avant; puis elle devient distinctement piriforme ou en massue et, s'étendant toujours davantage en largeur et en longueur, arrive enfin à l'état que nous avons décrit.

La nature véritable de la ligne primitive en voie de constitution ne peut être reconnue qu'avec le secours de coupes longitudinales et transversales. Voici quels résultats découlent de l'examen de ces coupes.

Si l'on pratique des sections transversales à l'extrémité postérieure et épaisse de la ligne primitive et des parties adjacentes, on obtient l'aspect reproduit dans la figure 159. Cette figure prouve qu'au niveau de la ligne primitive, l'entoderme n'éprouve aucune modification et garde entièrement la même constitution qu'il offre sur la vésicule blastodermique et sur les parties périphériques de la tache embryonnaire. L'ectoderme, au contraire,

s'y épaissit d'une façon notable et consiste en plusieurs assises superposées de cellules sur une zone de 0,25 à 0,30^{mm} de large. Dans la partie médiane de la ligne, laquelle se présente sur la coupe comme légèrement excavée en gouttière supérieurement et convexe inférieurement, l'épaisseur de l'ectoderme atteint 50 à 52 μ , et l'on compte trois étages de cellules ; sur les côtés, au contraire, le nombre des couches se réduit à deux et l'épaisseur diminue graduellement jusqu'à ce qu'enfin, aux bords extrêmes de la ligne, il n'y ait plus qu'une seule assise de cellules cylindriques comme celles qui existent d'ailleurs dans toute l'étendue de l'aire em-

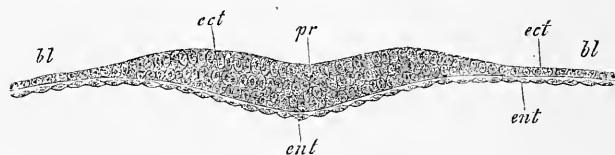


Fig. 159.

bryonnaire et qui, à leur tour, passent insensiblement aux éléments plus aplatis de la vésicule blastodermique. Les sections pratiquées à travers la partie antérieure plus mince de la ligne primitive offrent des rapports semblables, à cela près que l'ectoderme est d'autant plus mince que la coupe est plus antérieure jusqu'à ce qu'on tombe sur l'assise normale de l'aire embryonnaire.

Les sections longitudinales donnent aussi essentiellement les mêmes résultats ; mais elles montrent plus nettement encore que les coupes transversales, que la partie épaisse et en massue de la ligne primitive constitue un fort bourrelet saillant vers l'intérieur de la vésicule blastodermique et dont la hauteur décroît rapidement en arrière, lentement en avant.

Il résulte de ces faits que, dans le mammifère comme dans le poulet, la ligne primitive est un épaississement ou le produit d'une *prolifération de l'ectoderme* ; et cet épaississement, comme le montre la suite, n'est pas autre chose que la première trace du feuillet moyen. Mes préparations n'offrent pas le moindre indice d'une participation de l'entoderme à cet épaississement, et je me crois autorisé à nier absolument toute intervention de ce genre de la part de ce feuillet. La partie périphérique de la vésicule blastodermique de l'œuf qui vient de nous occuper présentait un rapport

Fig. 159. — Coupe transversale de la partie épaisse du premier rudiment de la ligne primitive d'un œuf de lapine du septième jour. Gross. cent cinq fois. *pr*, ligne primitive ; *bl*, vésicule blastodermique ; *ect*, ectoderme ; *ent*, entoderme.

que je n'ai vu encore mentionné nulle part, je veux dire des *épaississements particuliers de l'ectoderme*, dérivant de proliférations locales. Ils se manifestent dans la région de l'équateur de la vésicule blastodermique à laquelle ils impriment en ces points, même déjà à de faibles grossissements, un aspect tacheté. Examinées de plus près, ces taches se révèlent comme de légers épaississements de l'ectoderme, tantôt ronds, tantôt funiformes, tantôt même en réseaux. Ils sont formés par des cellules plus étroites et plus hautes, plus cylindriques, que celles qui constituent les autres portions de l'ectoderme. Incontestablement ce sont là les premiers vestiges de la région épaissie de l'ectoderme dans l'aire opaque, dont il sera question plus tard.

Suivons maintenant la ligne primitive dans son développement ultérieur.

Du septième au huitième jour, les œufs de lapine se fixent dans l'utérus suivant une marche que nous aurons à décrire plus loin, et ce n'est qu'à partir de ce moment que la ligne primitive affecte une forme qui répond à celle de la ligne primitive du poulet (fig. 160). Des œufs de ce genre offrent encore en apparence la même aire embryonnaire piriforme qu'auparavant avec une longueur de 1,73 à 1,76^{mm} et une largeur de 1,14 à 1,25^{mm}; mais en y regardant de plus près,

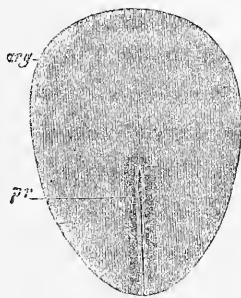


Fig. 160.

on constate que cette aire est entourée en plus d'une large aréole, qui ne représente pas autre chose que ce que nous avons nommé dans le poulet l'aire vasculaire, tandis que ce que nous avons appelé jusqu'ici tache embryonnaire, ou l'aire embryonnaire des anciens auteurs, répond de tous points au rudiment embryonnaire lui-même. Chez le lapin comme chez le poulet, la formation de l'aire vasculaire est en connexion avec le développement du mésoderme, lequel prolifère à partir de la ligne primitive entre les deux premiers feuillettes, arrive jusqu'aux limites de l'aire embryonnaire et les transgressant, s'étend sur la vésicule blastodermique. La constitution du mésoderme commence à l'époque de la première apparition de la ligne primitive, mais la suite de son développement n'a lieu que plus tard, après que les œufs se sont greffés à la paroi de l'utérus, et il n'est pas facile d'en suivre la marche, parce que la ligne qui indique la limite du méso-

Aire vasculaire
ou opaque.

derme sur la vésicule blastodermique, ou si l'on aime mieux le bord de l'aire vasculaire, est au début très peu distinct. Dans le rudiment embryonnaire de la figure 160, l'aire vasculaire était tout à fait *asymétrique*, et tout autre que BISCHOFF ne la décrit. J'ai trouvé la même asymétrie dans tous les jeunes embryons de lapin, et HENSEN avait déjà signalé la chose avant moi (*l. s. c.*, pl. IX, fig. 21 à 28). Cette aire, si l'on veut plus de précision, était étroite (0,20^{mm}) à l'extrémité antérieure du rudiment embryonnaire, s'élargissait sur les côtés (jusqu'à mesurer 0,57^{mm} sur l'un d'eux) et atteignait son maximum de largeur en arrière (1,71^{mm}), de telle sorte que le rudiment embryonnaire occupait une position tout à fait excentrique sur l'aire vasculaire, ainsi que le représente la figure 161 pour un œuf un peu plus âgé.

En ce qui touche maintenant la ligne primitive, la plus jeune, déjà bien constituée, que j'ai rencontrée dans des œufs déjà greffés dans l'utérus (fig. 160), mesurait 0,85^{mm} de long sur 0,22^{mm} de large et était située dans la partie postérieure de la tache embryonnaire et non au centre, comme le représente BISCHOFF, si bien que son extrémité antérieure demeurait distante de 0,88^{mm} du bord correspondant du rudiment embryonnaire. En arrière, elle arrivait jusqu'à l'extrémité la plus reculée de ce rudiment. Elle portait une gouttière très apparente à sa partie antérieure, à extrémité antérieure distante de 0,11^{mm} de celle de la ligne même, dont la substance atteignait ici son maximum d'épaisseur et d'opacité. On voit donc par ce qui précède que la ligne primitive occupait la même situation qu'elle avait eue au moment de son apparition, à cela près qu'au rudiment primitif, court et large, en massue, avait succédé maintenant une ligne allongée, d'une largeur uniforme, transformation dont je n'ai pas suivi tous les termes, il est vrai, mais qu'il est facile de comprendre quand on sait que la ligne primitive résulte d'une prolifération de l'ectoderme, dont les parties latérales produisent le mésoderme.

Déjà dans cette ligne primitive, la plus jeune de celles observées par moi, on voyait la substance du rudiment embryonnaire creusée en une sorte de gouttière en avant de la ligne, et cet aspect se montrait encore plus nettement dans quelques autres œufs du même âge, dont les lignes primitives mesuraient 1,19 et 1,16^{mm}; on avait ainsi des images rappelant ce que nous avons trouvé dans le poulet (fig. 161). Ce sillon antérieur à la ligne, qui n'est manifestement pas autre chose que le *sillon dorsal*, est au début assez court, occupant seulement la moitié antérieure du rudiment embryonnaire (fig. 161). Mais plus tard il acquiert, en même temps

que le rudiment embryonnaire lui-même, une plus grande longueur, pendant que la ligne primitive diminue peu à peu d'une façon relative et absolue et devient indistincte. C'est un rudiment embryonnaire de la sorte provenant d'un œuf âgé de huit jours et quatre heures que représente la figure 162. Ce rudiment était piri-forme, long de 3,1^{mm}, large de 1,71^{mm} en avant. Ses deux tiers antérieurs étaient presque entièrement occupés par le sillon dorsal, étroit en son milieu, dilaté à ses deux extrémités, où il mesurait jusqu'à 0,22^{mm} de largeur, limité par des bourrelets bien

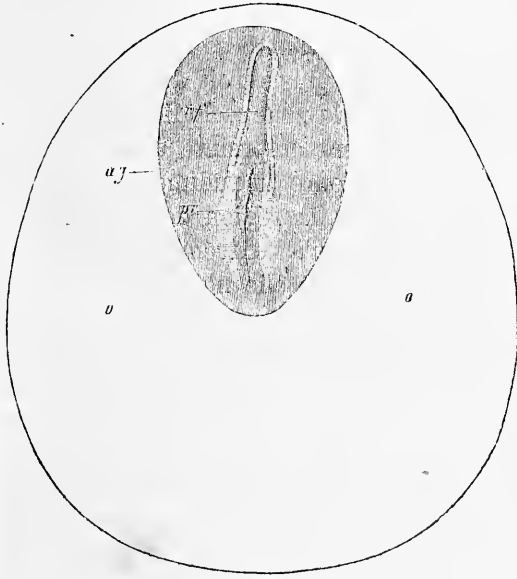


Fig. 161.

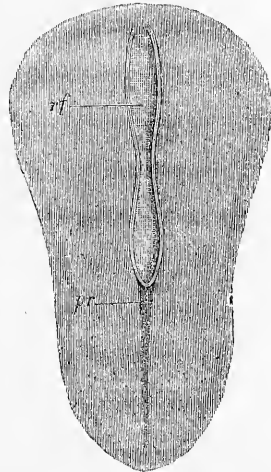


Fig. 162.

marqués, qui se réunissaient l'un à l'autre en arrière à angle aigu, tandis qu'à l'autre extrémité, près de la marge antérieure du rudiment embryonnaire, ils s'atténaient en devenant invisibles sans se réunir. A l'extrémité postérieure du sillon dorsal, une ligne étroite, faible reste de la ligne primitive, s'étendait jusqu'à l'extrémité postérieure du rudiment embryonnaire, ne montrant plus, du moins à un examen de champ, la moindre trace d'une gouttière primitive.

Un autre œuf de la même lapine, bien que pourvu d'un rudi-

Fig. 161. — Aire vasculaire et aire embryonnaire (rudiment embryonnaire) d'un œuf de lapine de sept jours. Gross. vingt-huit fois. *o*, aire vasculaire (*area opaca*); *ag*, tache ou rudiment embryonnaire; *pr*, ligne primitive; *rf*, sillon dorsal.

Fig. 162. — Tache ou rudiment embryonnaire d'un œuf de lapine de huit jours et quatre heures. Gross. vingt fois. *rf*, sillon dorsal; *pr*, ligne primitive.

Zone
rachidienne.
Zone pariétale.
Protovertèbres.

ment embryonnaire de 2,7^{mm} seulement, offrait un degré de plus dans son développement. Dans cet œuf, en effet (fig. 163), on voyait très nettement d'abord que le rudiment embryonnaire tout entier se transforme en embryon, puisque déjà on y distinguait une large zone rachidienne *stz* avec deux protovertèbres, limitée par les zones pariétales *pz*, représentées par la marge de ce que nous avons appelé jusqu'ici le rudiment embryonnaire, c'est-à-dire par la marge de la tache embryonnaire primitive. A un examen de champ, ce rudiment laissait reconnaître distinctement en premier lieu le sillon dorsal (*rf*), atteignant son maximum de largeur au niveau des protovertèbres et en arrière d'elles (0,17 à 0,19^{mm}),

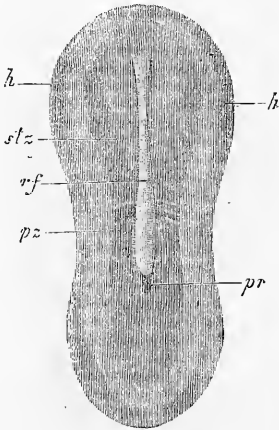


Fig. 163.

tandis qu'en avant il se rétrécissait jusqu'à devenir plus étroit de moitié. En second lieu, la zone rachidienne se révélait nettement empreinte dans toute la moitié antérieure du rudiment embryonnaire jusqu'à la région des protovertèbres, tandis qu'à l'extrémité postérieure du sillon dorsal elle n'était plus reconnaissable. Par une conséquence naturelle, la zone pariétale n'était aussi accusée qu'en avant, où elle offrait, des deux côtés de la région céphalique, une bande marginale plus foncée qui n'est autre, comme nous le verrons plus tard, que la première et faible expression des deux

Rudiments
cardiaques.

rudiments cardiaques. Les deux premières protovertèbres étaient étroites (courtes) et longues (larges) : la première était distante de 1,44^{mm} de l'extrémité antérieure de l'embryon ; la seconde de 0,37^{mm} de l'extrémité postérieure du sillon dorsal ; elles étaient donc par suite situées à peu près exactement au milieu du rudiment pris dans son ensemble. Pour plus ample intelligence, je noterai encore que des coupes transversales, dont l'examen plus détaillé viendra plus tard, apprirent qu'il y avait dans cet œuf un feuillet médullaire distinct, mesurant la même largeur que le sillon dorsal. Disons enfin que ce rudiment embryonnaire tout entier était complètement plan sur sa face ventrale, sans trace de rebord infléchi à la région céphalique, et qu'il n'offrait plus le moindre

Fig. 163. — Rudiment embryonnaire d'un autre œuf de la même lapine dont provient l'œuf de la fig. 162. Gross. vingt fois. *rf*, sillon dorsal ; *pr*, reste de la ligne primitive ; *stz*, zone rachidienne avec deux protovertèbres ; *pz*, zone pariétale ; *h*, première trace des rudiments cardiaques.

vestige de la ligne primitive, à moins qu'on ne veuille considérer comme tel une petite place obscure située immédiatement en arrière du sillon dorsal.

La figure 164 représente un stade consécutif. L'embryon, âgé de neuf jours, d'une longueur totale de 3,24^{mm}, montrait une zone rachidienne bien délimitée sur tout son pourtour, avec trois protovertèbres et une zone pariétale également nette. La partie céphalique de la zone rachidienne, examinée du côté dorsal, montre la lame médullaire avec le sillon dorsal, celui-ci laissant déjà reconnaître un petit élargissement répondant à la région de ce qui sera plus tard le cerveau moyen. Le sillon dorsal s'étend entre les protovertèbres et se prolonge au delà pour se terminer par une extrémité arrondie à 0,62^{mm} de la troisième d'entre elles. A partir de ce point jusqu'à l'extrémité postérieure de l'embryon, on voit une ligne obscure, dernier vestige de la ligne primitive.

Comme particularité nouvelle offerte par cet embryon, il faut citer la présence d'une *aire transparente* sous forme d'une bordure claire, étroite à la tête, s'élargissant en arrière, dont j'ai reconnu l'existence dans tous les embryons de ce stade et des suivants. On peut demander si cette bordure claire est née aux dépens de la tache embryonnaire primitive ou aux dépens de la partie de l'aire vasculaire qui confine à l'embryon; mais la réponse à la question ainsi posée n'est pas facile à donner avec certitude. Je croirais assez volontiers que c'est le second cas qui a lieu, et il me semble que la formation de l'aire transparente résulte de ce que, comme nous le verrons plus tard, l'ectoderme éprouve à cette époque un épaississement particulier tout autour de l'embryon, mais à une certaine distance de lui. C'est l'inverse de ce qui a lieu pour l'aire transparente du poulet, puisque l'apparition de celle-ci provient

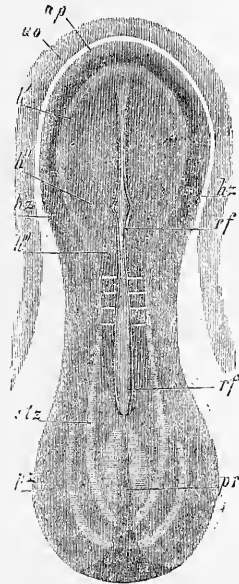


Fig. 164.

Fig. 164. — Embryon de lapin de neuf jours, avec une portion de l'aire opaque. Gross. vingt-deux fois. *ap*, aire transparente; *ao*, aire opaque; *h'*, feuillet médullaire dans la région qui sera plus tard la première vésicule cérébrale; *h''*, le même, au point où sera plus tard le cerveau moyen, point auquel le sillon dorsal *rf* montre un élargissement; *h'''*, feuillet médullaire dans la région de la troisième vésicule cérébrale future; *h_x*, rudiment du cœur; *st*, zone rachidienne; *p_x*, zone pariétale; *pr*, reste de la ligne primitive.

de la ceinture que l'épaississement de l'entoderme (bourrelet entodermique) trace autour de l'embryon.

Un état, un peu plus avancé à certains égards que le précédent, me fut offert par un embryon de huit jours et neuf heures avec cinq protovertèbres (fig. 165), dans lequel toutes les parties étaient très bien marquées. L'embryon de 3,13^{mm} de long reposait excent-

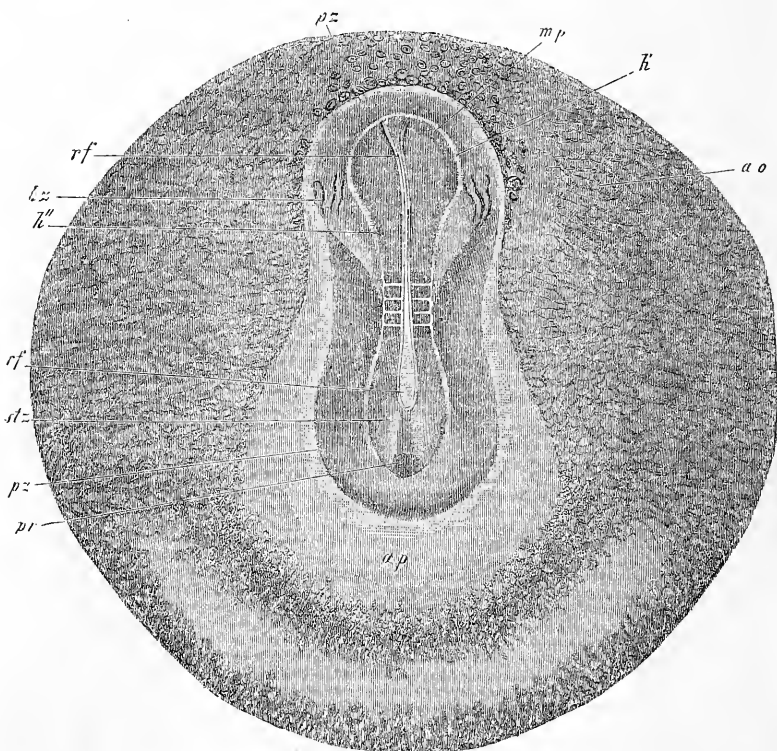


Fig. 165.

triement dans une aire transparente très large en arrière (*ap*), et cette aire à son tour et l'embryon avec elle étaient placés excentriquement dans l'aire vasculaire (*ao*), si bien qu'en avant les deux aires réunies ne mesuraient que 0,40^{mm}, tandis qu'en arrière et sur les côtés elles atteignaient jusqu'à 2,39^{mm} de largeur. L'aire vasculaire en particulier n'avait en avant que 0,28^{mm}

Fig. 165. — Aire opaque (vasculaire) et rudiment embryonnaire d'un lapin de huit jours et neuf heures. Longueur de l'embryon : 3,13^{mm}. Gross. à peu près dix-huit fois. *ao*, aire vasculaire ou opaque; *mp*, feuillet médullaire dans la région céphalique; *h'*, région du futur cerveau antérieur; *h''*, régions des cerveau moyen et postérieur à venir; *rf*, sillon dorsal; *hz*, rudiment cardiaque; *st*, zone rachidienne; *pz*, zone pariétale; *pr*, ligne primitive.

de large; sur les côtés elle portait, à raison de l'étroitesse en ce point de la zone transparente, 1,99^{mm} et en arrière 1,56^{mm}. L'embryon lui-même, conformé en manière de lyre, mesurait dans la région céphalique 0,93, au milieu 0,76 et en arrière 1,04^{mm} de large. Il offrait la distinction d'une zone rachidienne et d'une zone pariétale avec netteté croissante.

La *zone rachidienne* (*stz*) présentait la même forme que l'embryon dans son ensemble et était très distinctement délimitée sur tout son pourtour, principalement en avant, au devant des protovertèbres, où sa limite coïncidait avec celle du *feuillet médullaire mp* et était établie, à proprement parler, par les lames dorsales peu saillantes. La partie céphalique de la zone rachidienne mesurait 1,0^{mm} de long et se subdivisait en un segment antérieur *h'* plus étendu (0,74^{mm} de large sur 0,51^{mm} de long), rudiment du cerveau antérieur, et en un segment postérieur *h''* plus resserré (0,45^{mm} de long sur 0,40^{mm} de largeur minimum), rudiment du cerveau moyen et du cerveau postérieur. Sur la ligne médiane de la tête régnait un sillon, le *sillon dorsal*, dont le fond seul apparaissait de champ avec une largeur de 28 à 40 μ . et qui s'arrêtait à une distance de 0,12^{mm} de l'extrémité antérieure de la zone rachidienne. Des coupes transversales montrèrent, au contraire, que le sillon dorsal de même que le feuillet médullaire occupait toute la longueur et toute la largeur de la zone rachidienne à la tête. Si l'on compare avec ce qui a lieu chez les oiseaux, on est surtout frappé de la délimitation antérieure si nette de la lame médullaire, et l'on peut dire d'une façon générale que, dans les mammifères, dès cette époque déjà le rudiment du cerveau se caractérise avec une évidence bien plus grande.

La *région des protovertèbres* avait dans cet embryon une longueur de 0,57^{mm} et une largeur de 0,39^{mm}. Elle offrait trois protovertèbres moyennes bien empreintes et deux extrêmes, une en avant, une en arrière, sans délimitation nette sur le bord libre. Le sillon dorsal était plus large en cette région que plus en avant (jusqu'à 0,085^{mm}); en revanche le feuillet médullaire ne s'étendait pas jusqu'au bord de la zone rachidienne.

La *région caudale de la zone rachidienne* présentait une longueur de 11^{mm} et offrait dans ses deux cinquièmes antérieurs un sillon dorsal bien développé de 0,14^{mm} de largeur au maximum, et se terminant légèrement en pointe en arrière. A partir de ce point jusqu'à l'extrémité postérieure de la zone rachidienne, s'étendait une ligne épaisse, qu'on doit considérer comme le dernier vestige de la ligne primitive.

En ce qui touche la *zone pariétale*, une chose est à mentionner, c'est qu'elle offre en avant près du bord, de chaque côté, une sorte de production creuse et tubuleuse *hz*, représentant distinctement dès maintenant, comme la suite du développement l'apprendra, le premier rudiment d'une moitié du cœur.

La *zone vasculaire* (*ao*) n'offre rien à signaler, sinon qu'elle renferme déjà des rudiments vasculaires indistincts sous forme de cordons cellulaires solides ou creux, sur lesquels nous reviendrons à l'occasion de la première formation des vaisseaux.

Remarque. — Mes observations sur le premier développement de l'embryon du lapin coïncident, en beaucoup de points, avec celles de HENSEN, avant tout en ceci, que d'après elles aussi, la tache ou aire embryonnaire tout entière (disque germinatif de HENSEN) se convertit en embryon. Je crois ne devoir attacher qu'une importance secondaire à la circonstance que HENSEN n'a pu trouver d'aire transparente, alors que j'en ai constaté la présence dans certains stades, car la cause de cette divergence doit provenir de la différence dans la manière de traiter les œufs. D'ailleurs, je ne puis m'empêcher de trouver que HENSEN, dans ses figures 26, 27, 28, 29, 30 et 31, dessine une aire transparente tout à fait nette, sans vouloir la reconnaître pour telle. De même, en ce qui touche la première apparition de la ligne primitive et du sillon dorsal, nous nous rapprochons assez l'un de l'autre; s'il est vrai que je n'ai rien vu qui ressemble aux figures 23 *A* et *B* de HENSEN, les figures 24, 25, 26 et 27 de cet auteur concordent du moins avec les miennes.

La constitution de la ligne primitive sur des coupes s'est montrée à moi la même qu'à HENSEN, à cela près que je ne puis acquiescer à sa manière de voir, quand il appelle les cellules profondes de cette ligne, des cellules ramifiées, et qu'il admet une union de la ligne avec l'entoderme. La circonstance que tous deux nous avons reconnu que les couches profondes de la ligne primitive dérivent de l'ectoderme et se développaient pour former le mésoderme, apporte une précieuse confirmation aux faits découverts par moi dans le poulet.

§ 21.

ÉTUDE DE CHAMP D'EMBRYONS PLUS AGÉS; COALESCENCE DES DEUX RUDIMENTS CARDIAQUES; PREMIERS ÉTATS DE L'AMNIOS ET DE L'AL-LANTOÏDE.

Je ferai suivre maintenant les embryons précédemment décrits de l'étude de ceux dessinés dans les figures 166, 167 et 168; elle sera facilement comprise après ce qui a été dit.

La figure 166 montre un embryon pourvu de six protovertèbres et d'une longueur de 4,2^{mm} à l'état frais. La tête de cet embryon présentait déjà un rebord infléchi *v* bien constitué dans la région où la tête atteint sa plus grande largeur. La conformation et la position si spéciale des rudiments cardiaques, distants l'un de l'autre de 1,16^{mm} par leurs bords latéraux, ne se laissaient pas encore bien reconnaître dans cet embryon; on voyait seulement

qu'aux points correspondants, il y avait dans l'épaisseur des feuillets blastodermiques une lacune entourant un corps tubuleux. La forme de la lame médullaire à la tête est digne aussi d'attention. Bien qu'encore entièrement étendue à plat, et creusée seulement d'un léger sillon sur sa ligne médiane, cette lame offrait pourtant très nettement la distinction de deux segments, mais d'une toute autre façon qu'antérieurement. Le postérieur (*h'''*), en effet, répond maintenant au cerveau postérieur seul, et l'antérieur aux cerveaux moyen (*h''*) et antérieur (*h'*). Le fond du sillon dorsal *rf*, qui s'étendait à travers les deux segments jusqu'en avant et ne cessait d'être reconnaissable qu'au voisinage du rebord infléchi de la tête, paraissait en tous points d'uniforme largeur; à un examen plus minutieux, il présentait cependant trois légères dilatactions qui ne sont certes pas sans importance : la première dans l'aire du segment postérieur, les deux autres dans celle du segment antérieur; la postérieure d'entre celles-ci étant située à la limite commune des deux segments et figurant le premier vestige du cerveau moyen, ainsi que la suite nous l'apprendra.

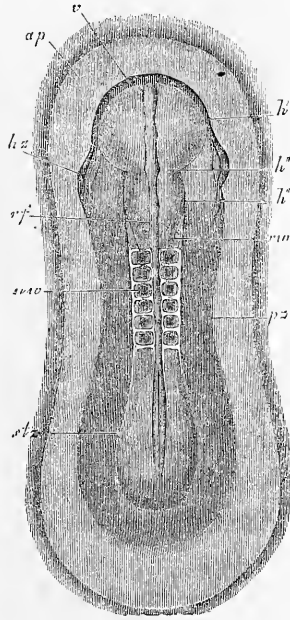


Fig. 166.

Les protovertèbres de cet embryon étaient très nettement délimités, offrant même, en partie, des indices d'une cavité intérieure. Elles s'étendaient aussi bien visiblement sur les côtés au delà des lames dorsales qui couraient sur leur milieu en limitant un sillon dorsal assez étroit, dont la partie profonde figurait une sorte de canal situé entre les protovertèbres, et de largeur assez uniforme, bien qu'offrant toujours de légères varicosités dans les intervalles répondant à deux protovertèbres. En arrière de la septième protovertèbre qui n'était qu'indistinctement marquée, la partie profonde du sillon dorsal s'élargissait en devenant plus superficielle,

Fig. 166. — Rudiment embryonnaire d'un lapin de huit jours et quatorze heures. Longueur de l'embryon frais : 4,2^{mm}; après durcissement par acide osmique : 3,05^{mm}. Gross. 22,7 fois. *ap*, aire transparente; *v*, rebord céphalique antérieur infléchi, limitant une petite cavité pharyngienne; *h'*, cerveau antérieur; *h''*, région du futur cerveau moyen; *h'''*, rudiment du cerveau postérieur; *rz*, rudiment du cœur; *rf*, sillon dorsal; *rv*, lames dorsales; *u*, *w*, protovertèbres; *p*, zone pariétale; *st*, zone rachidienne.

en même temps que les lames dorsales s'affaissaient; à l'extrémité postérieure, enfin, de la zone rachidienne, le sillon dorsal courait entièrement à plat sans offrir le moindre reste de la ligne primitive à titre de prolongement.

Les figures 167 et 168 représentent un embryon un peu plus avancé provenant du même utérus que celui de la figure 166. Il a

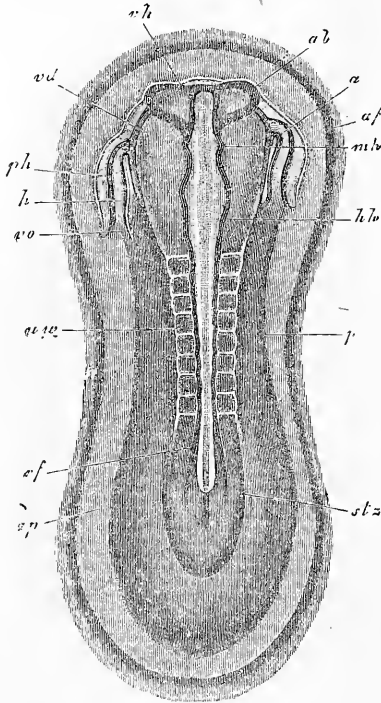


Fig. 167.

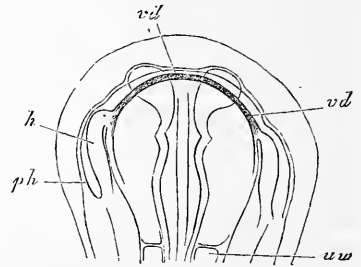


Fig. 168.

huit protovertèbres apparentes, et sa longueur après durcissement dans l'acide osmique faible mesurait 3,56^{mm}. Comme beaucoup de particularités lui sont communes avec l'embryon de la figure 166, je ne signalerai que les points qui constituent des différences. Avant tout, je mentionnerai, comme dignes d'attention, les rudiments cardiaques. Les deux moitiés du cœur figurent de chaque côté de la tête comme deux

appendices en manière d'oreille, d'aspect étrange, séparés par une distance de 1,31^{mm} du bord externe de l'un au bord externe de l'autre. Dans chaque rudiment, on distingue maintenant avec netteté l'utricule cardiaque proprement dit (*h*) et une fente ou cavité entourant le cœur (*ph*), la cavité cervicale ou pariétale (*H*is). Dans l'utricule cardiaque lui-même, on reconnaît en arrière la veine om-

Fig. 167. — Aire transparente et rudiment embryonnaire d'un embryon de lapin de huit jours et quatorze heures. Gross. vingt et une fois. *ap*, aire transparente; *af*, repli antéro-externe; *stz*, zone rachidienne; *px*, zone pariétale; *rf*, sillon dorsal; *uw*, protovertèbres; *stz*, zone rachidienne; *px*, zone pariétale; *rf*, sillon dorsal; *uw*, protovertèbres; *stz*, zone rachidienne; *px*, zone pariétale; *rf*, sillon dorsal; *uw*, protovertèbres; *h*, ventricule du cœur; *vo*, veine omphalo-mésentérique; *o*, extrémité aortique du cœur; *ph*, cavité pariétale ou cervicale; *vd*, bord vu par transparence de l'orifice pharyngo-ombilical.

Fig. 168. — Tête du même embryon vue par la face ventrale, dessinée au trait seulement. Lettres et grossissement comme dans la précédente.

phalo-mésentérique (*vo*) qui provient de l'aire transparente, puis une portion moyenne fusiforme (*h*), le ventricule et, enfin, un segment antérieur recourbé vers la ligne médiane (*a*) ou l'extrémité aortique avec le commencement de l'aorte. La cavité pariétale qui renferme le cœur est surtout très distincte latéralement, mais même dans les autres sens elle est reconnaissable. En arrière, sa limite latérale s'arrête au repli *af* qui entoure la tête en manière d'arc et représente la première trace du capuchon et du velum céphaliques. La lame médullaire et le sillon dorsal de cet embryon méritent en second lieu un examen soigné. Le sillon est encore *ouvert* dans toute sa longueur, mais il n'en montre pas moins dans la tête trois segments bien apparents. Le postérieur d'entre eux (*hh*), qui répondra plus tard au cerveau postérieur, est le plus long; les rudiments du cerveau moyen (*mh*) et antérieur (*vh*) sont plus courts, ce dernier laissant déjà reconnaître les vésicules optiques (*ab*) sous forme de deux éminences latérales ouvertes en dessus. La partie la plus antérieure du rudiment du cerveau est d'ailleurs quelque peu recourbée vers la face ventrale, et le bord infléchi de la zone pariétale a gagné, sinon en extension, du moins en hauteur, ainsi qu'on peut le voir sur la figure 168.

Je décrirai maintenant encore un embryon de neuf jours, des plus jolis; je l'ai étudié également sur des coupes transversales; il en sera question plus loin à ce point de vue. Malgré sa faible longueur de 2,6^{mm} après durcissement par acide osmique, cet embryon était pourtant mieux développé que ceux plus longs que nous avons déjà décrits et dessinés, figures 166 et 167. La figure 169 le représente sur la face ventrale. Les particularités les plus dignes de mention qu'il nous offre sont le degré plus avancé de constitution de la paroi antérieure du corps et du pharynx et la saillie notable de l'extrémité céphalique dans la région du cerveau antérieur, aussi bien que le changement de position des deux cœurs. Il est vrai que si l'on compare avec la figure 167, les extrémités veineuses des deux cœurs sont encore dans la même situation; mais leurs extrémités antérieures paraissent maintenant fortement recourbées l'une vers l'autre et les bulbes artériels sont ainsi, sinon fusionnés, du moins très rapprochés.

Le *système nerveux central* de cet embryon est encore dans toute son étendue à l'état d'un sillon ouvert supérieurement; toutefois les lèvres de ce sillon sont déjà si rapprochées l'une de l'autre dans la région du cerveau moyen (*mh*), que l'occlusion de cette partie est presque complète. De plus, le cerveau antérieur lui-même (*vh*) avec ses bords épais est plus fortement recourbé

en haut qu'auparavant. Il ne présente pas, cependant, des vésicules optiques aussi nettes que l'embryon de la figure 167, bien que ses diverticules latéraux doivent recevoir cette interprétation. En ce qui touche la moelle épinière, je mentionnerai la largeur du sillon dorsal, qui se prolonge bien au delà des protovertèbres et finit très superficiellement.

Ce n'était pas seulement en avant, mais encore en arrière que

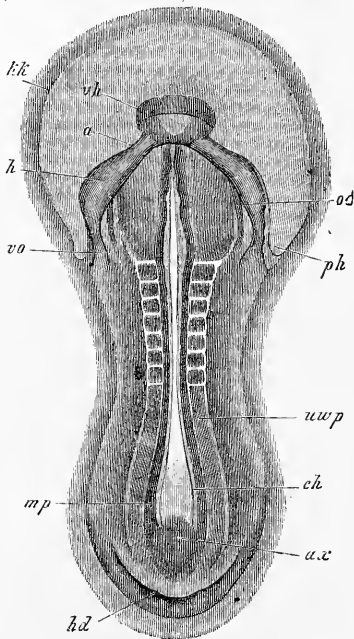


Fig. 169.

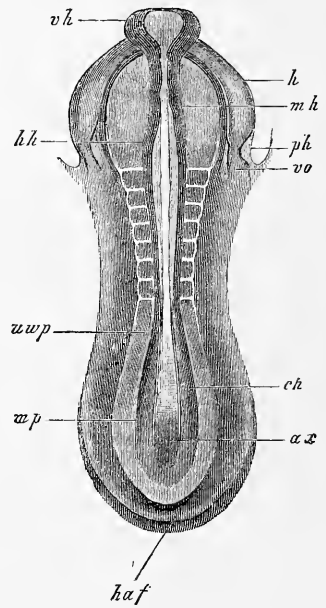


Fig. 170.

cet embryon offrait un rebord infléchi (*hd*); toutefois le rebord de l'extrémité postérieure n'était qu'à l'état de première ébauche et ne permettait guère de parler déjà d'un intestin postérieur. En outre, les replis amniotiques antérieur et postérieur étaient faiblement indiqués; le postérieur seul a été figuré en *haf*; en avant, on s'est borné à marquer les limites du capuchon céphalique dont l'étendue à cette époque est déjà notable.

Fig. 169. — Embryon de lapin de neuf jours vu du côté ventral. Gross. vingt-quatre fois environ.

Fig. 170. — Le même embryon du côté dorsal. *vh*, cerveau antérieur; *mh*, cerveau moyen; *hh*, cerveau postérieur; *h*, cœur; *vo*, veine omphalo-mésentérique; *a*, extrémité aortique du cœur; *uw p*, lame protovertébrale; *mp*, lame médullaire avec large sillon dorsal; *ch*, corde dorsale; *ax*, bourrelet terminal de l'axe ou ligne primitive; *vd*, orifice pharyngo-ombilical; *hd*, orifice intestino-ombilical postérieur; *kk*, capuchon céphalique; *haf*, repli amniotique postérieur; *ph*, cavité cervicale contenant le cœur.

On comptait dans notre embryon huit protovertèbres bien constituées, suivies en arrière des lames protovertébrales très distinctes encore (*wvp*). La partie située entre elles est la lame médullaire (*mp*) avec un sillon déprimé, à l'extrémité postérieure duquel succède un tissu non différencié que l'on peut considérer comme reste de la ligne primitive antérieure et comparer au bourrelet terminal de l'axe dans l'embryon d'oiseau (voy. p. 161, fig. 89, 90).

Un intérêt particulier s'attache dans l'embryon de mammifère à la formation du cœur, si différente de celle de cet organe dans l'oiseau, aussi je donne dans les figures 171 et 172 deux dessins de plus, destinés à illustrer le phénomène de la coalescence graduelle de deux cœurs.

La figure 171 représente un embryon de neuf jours et trois heures mesurant 3 millimètres après durcissement par acide osmique. Il montre les deux cœurs (*h*) si rapprochés l'un de l'autre, qu'ils ne sont plus qu'à un faible intervalle de la ligne médiane de la paroi antérieure du thorax, paroi dont la longueur a cru beaucoup, au point que l'orifice pharyngo-ombilical *vd* n'est plus que très peu distant de la région de la première protovertèbre. En outre, il faut mentionner que chaque cœur est fortement recourbé sur lui-même, tournant sa

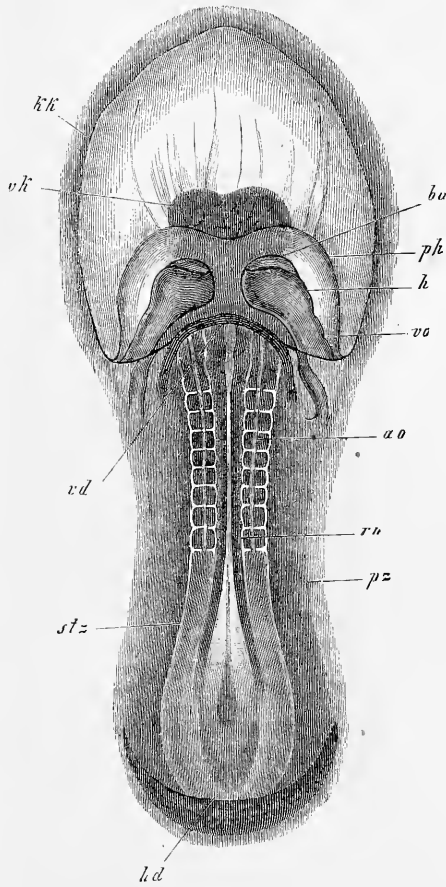


Fig. 171.

Fig. 171. — Embryon de lapin de neuf jours et trois heures vu du côté ventral. Gross. vingt-neuf fois. *kk*, velum céphalique; *vk*, partie antérieure de la tête; *h*, ventricule du cœur; *ba*, bulbe aortique; *vo*, sinus veineux avec la veine omphalo-mésentérique; *ph*, paroi de la cavité pariétale qui entoure le cœur; *vd*, orifice pharyngo-ombilical; *hd*, orifice intestino-ombilical postérieur; *mv*, tube médullaire; *ao*, limite des aortes descendantes; *stz*, zone rachidienne; *pz*, zone pariétale.

convexité vers son correspondant du côté opposé, et qu'aussi — cela est encore plus important — on distingue déjà dans chacun les trois parties dont se composera le cœur unique résultant de la coalescence, le bulbe aortique *ba*, le ventricule *h* et l'extrémité veineuse *vo*. — En dehors des cœurs, les cavités pariétales qui les renferment sont aussi très nettes, et, comme l'apprennent des coupes transversales, elles sont encore à cette époque entièrement séparées l'une de l'autre.

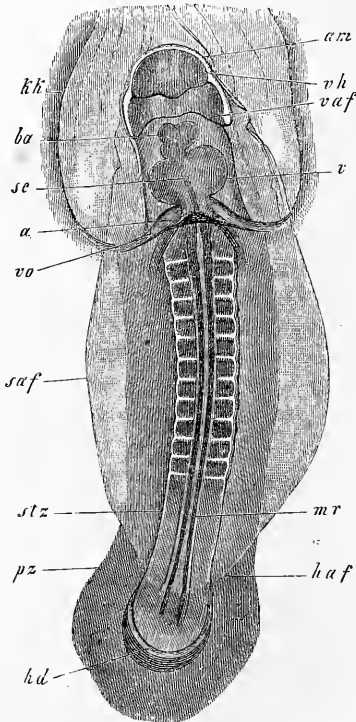


Fig. 172.

La figure 172 représente un embryon de neuf jours et deux heures dans lequel les deux cœurs sont fusionnés, un septum (*sc*) marquant encore à l'intérieur des trois compartiments du cœur la séparation originelle. Pris à cette phase, le cœur du lapin est très différent du cœur primitif du poulet, et la raison en est tout simplement dans le fait mentionné plus haut que les deux cœurs offrent déjà avant la coalescence la distinction des trois segments.

Fig. 172. — Embryon de lapin de neuf jours et deux heures, vu du côté ventral. Gross. dix-neuf fois. *kk*, velum céphalique; *am*, amnios; *vaf*, *sa*, *haf*, replis amniotiques antérieur, latéraux, postérieur; *vh*, cerveau antérieur; *v*, ventricule du cœur; *ba*, bulbe aortique; *a*, oreillette; *vo*, veine omphalo-mésentérique; *sc*, septum cardiaque; *mr*, tube médullaire; *stz*, zone rachidienne; *pz*, zone pariétale; *hd*, orifice intestino-ombilical postérieur.

Cependant le cœur ne tarde pas à prendre la forme en *S* telle qu'elle se présente dans le poulet et telle aussi qu'on la connaît depuis longtemps dans les embryons de mammifères par les dessins de BISCHOFF et autres.

Les autres rapports de cet embryon sont les suivants. Déjà notablement recourbé dans le sens de sa longueur, il avait la partie antérieure de la tête très nettement fléchie, si bien qu'en regardant par la face ventrale, le cerveau antérieur et ses deux moitiés se révélaient de suite. La légère dépression située en arrière du cerveau antérieur, au devant du point de départ du repli amniotique antérieur (*vaf*), et les deux bourrelets latéraux, expriment les premiers rudiments des premiers arcs branchiaux et de l'orifice buccal. Aux extrémités céphalique et caudale, l'amnios offre des capuchons bien constitués (*am*, *haf*) et les replis latéraux de cette enveloppe du fœtus se laissent en outre distinctement reconnaître même par la face ventrale (*saf*). Cependant une notable partie du dos restait encore à découvert. Le pharynx, d'un développement avancé, montrait son orifice ombilical situé maintenant au niveau de la première protovertèbre; l'intestin postérieur paraissait également plus long qu'antérieurement. Un épaissement à l'extrémité postérieure du corps figurait la première trace de l'allantoïde.

L'embryon reproduit dans la figure 173 était notablement plus développé que le précédent, bien que n'étant guère plus âgé; il n'avait que neuf jours et trois heures. Ce qui frappe avant tout dans cet embryon, c'est le *situs inversus cordis* qui ne s'est jamais offert de si bonne heure à l'ob-

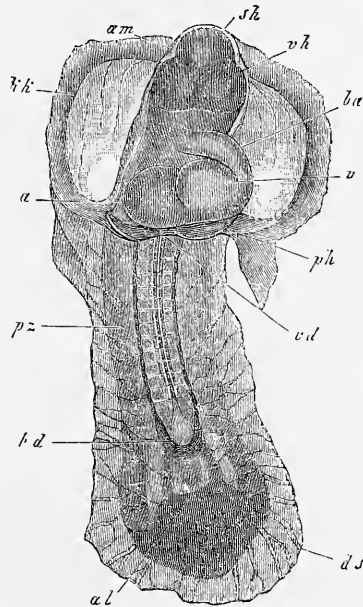


Fig. 173.

Fig. 173. — Embryon de lapin de neuf jours et trois heures. Gross. vingt-cinq fois. *am*, amnios; *kk*, capuchou céphalique; *sh*, vertex (cerveau moyen); *vh*, cerveau antérieur; *ba*, bulbe aortique; *v*, ventricule; *a*, oreillette; *ph*, cavité pariétale; *pz*, zone pariétale formant ici la paroi latérale du corps; *hd*, orifice intestino-ombilical postérieur, et en avant de lui la gouttière de l'intestin moyen; *al*, éminence allantoïdienne; *ds*, parties profondes du blastoderme (entoderme et feuillet fibro-intestinal) voilant l'embryon en dessous.

servation. Abstraction faite de cette particularité, le cœur est maintenant simple, sans trace de sa dualité primitive et recourbé comme on sait. L'embryon est aussi fortement recourbé suivant sa longueur, et la flexion antérieure de la tête avec le vertex pour sommet est bien marquée. Portons aussi notre attention sur le remarquable développement de l'intestin antérieur et du postérieur, et remarquons encore que les parties latérales du corps et de la paroi de l'intestin sont fortement recourbées en dessous et qu'en conséquence l'intestin moyen présente aussi la forme d'une gouttière. A l'extrémité postérieure du corps, l'allantoïde s'accuse comme un épais bourrelet pourvu de deux légères éminences (*al*) saillantes en avant. Si nous examinons l'embryon par le côté dorsal, le tube médullaire se montrera à nous entièrement clos à l'exception de l'extrémité la plus reculée; l'amnios est de même presque complètement fermé.

Remarque. — C'est un des grands mérites de HENSEN d'avoir décrit le premier d'une façon exacte le développement du cœur des mammifères, et je suis en mesure de confirmer dans tout ce qu'elles ont d'essentiel, et d'étendre les données de cet auteur. Il n'y a qu'un point dans lequel je ne puisse décidément pas suivre HENSEN, c'est quand il admet que les deux rudiments cardiaques figurent primitivement un arc en fer à cheval en avant et sur les côtés de la tête (*l. c.*, fig. 28, 29, 30, 31). J'ai rencontré aussi cette formation en fer à cheval, et je l'ai même représentée plus haut dans la fig. 164; mais il n'existe aucun fait pouvant prouver qu'il faut la regarder *in toto* comme rudiment cardiaque. Suivant moi, il ne saurait être question de rudiment cardiaque qu'après qu'il y a eu constitution d'une cavité pariétale et production à l'intérieur de celle-ci d'un tube endothélial, et ces parties, à ce que j'ai vu, apparaissent au nombre de deux, sous forme de rudiments latéraux. En conséquence les rudiments du cœur, des aortes et des veines omphalo-mésentériques, en un mot de tout le système circulatoire primitif de l'embryon, me paraissent devoir être considérés comme initialement doubles et ne se fusionnant en partie que secondairement pour constituer un appareil unique.

BISCHOFF, dans sa belle monographie du lapin, n'a pas reconnu les premiers stades du cœur, ni même rendu bien fidèlement la forme primitive de ce viscère après la coalescence de ses rudiments (fig. 57), ce qui tient simplement à ce que cet observateur n'a pas employé la méthode voulue, puisque avec elle il n'y a rien de plus facile que de trouver les deux rudiments cardiaques à leurs différents états.

§ 22.

ACHÈVEMENT DE LA FORME EXTÉRIEURE DU LAPIN. MEMBRANES DE L'ŒUF.

Après avoir acquis la configuration décrite à la fin du paragraphe précédent, l'embryon de lapin parvient à sa forme définitive par la succession des mêmes phénomènes que l'embryon de poulet. Tout d'abord la tête prend un développement de plus en

plus puissant, déterminé avant tout par la grosseur et la rapide constitution du cerveau, en même temps que la *flexion céphalique*, mentionnée déjà dans le paragraphe précédent, se prononce davantage et paraît même *double* à un examen soigné. Si nous partons du stade de la figure 173, nous verrons l'embryon, à ce stade, se présenter de profil, comme Bischoff l'a parfaitement reproduit

Flexion
céphalique
antérieure
et postérieure.
Vertex et nuque.

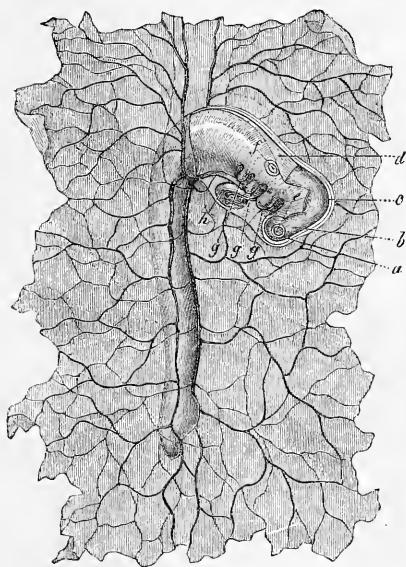


Fig. 174.

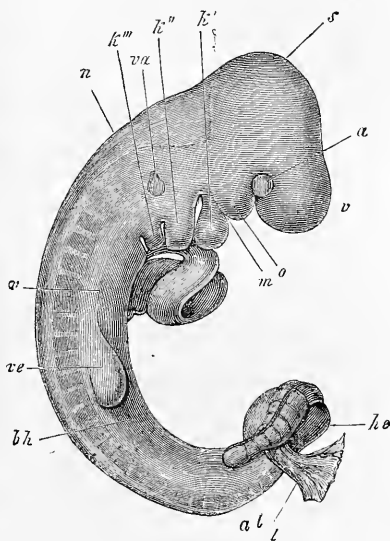


Fig. 175.

sur un embryon de chien (fig. 174) et montrer distinctement la *flexion céphalique antérieure* et la *postérieure*, avec les sommets du *vertex* et de la *nuque*, pendant que l'extrémité postérieure du corps est encore entièrement rectiligne. Il y a un degré de plus dans la figure 175 qui appartient à un embryon de lapin ;

Fig. 174. — Embryon de chien avec amnios entièrement constitué et appliqué étroitement sur le corps, sans allantoïde encore; il est représenté avec les parties adjacentes de la vésicule ombilicale. Gross. dix fois environ. D'après Bischoff, l'embryon a la tête enfoncée dans une fossette de la vésicule ombilicale. *a*, cerveau antérieur; *b*, cerveau intermédiaire; *c*, cerveau moyen; *d*, troisième vésicule cérébrale primitive; *e*, œil; *f*, vésicule auditive; *ggg*, arcs branchiaux; *h*, cœur. Sur le ventre on voit les bords des parois latérales du corps qui est excavé en manière de gouttière.

Fig. 175. — Embryon de lapin de dix jours; on a enlevé l'amnios, l'allantoïde (*al*), la vésicule ombilicale, et le cœur est à nu. Gross. douze fois. *v*, partie antérieure de la tête; *a*, œil; *s*, vertex et cerveau moyen; *k'k''k'''*, premier, deuxième et troisième arc branchial; *o*, appendice maxillaire supérieur du premier arc. Trois fentes branchiales sont visibles; la quatrième, bien que présente, n'était pas visible à la loupe; *v*, ventricule du cœur précédé en avant par le bulbe aortique et suivi en arrière par l'oreillette; *ve*, extrémités antérieures; *he*, extrémités postérieures; *m*, région buccale; *va*, organe auditif; *vp*, lame viscérale; *bh*, paroi abdominale primitive; *n*, sommet nuchal, région du quatrième ventricule.

la *flexion caudale* s'y montre également bien empreinte, mais la flexion céphalique postérieure ou nuchale n'est pas, en revanche, aussi prononcée que dans le chien.

Les courbures dont il vient d'être question n'expriment pas encore le maximum de ce que ce genre de phénomène atteint ici. J'ajoute donc encore deux figures se rapportant à d'autres mammifères et je renvoie aussi à la figure 233, qui a trait à l'homme, pour bien faire comprendre les rapports qui interviennent. La figure 176

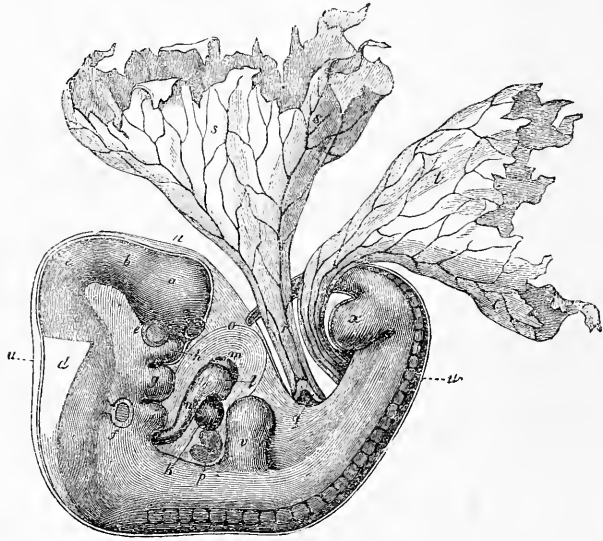


Fig. 176.

représente un embryon de chien chez lequel les flexions du corps ont atteint le plus haut degré qu'elles puissent comporter. Si l'on tire les lignes qui expriment l'axe des diverses parties du corps, on verra que l'axe du dos est à peu près à angle droit sur celui de l'extrémité postérieure, comme celui-ci à son tour l'est sensiblement sur l'axe de l'extrémité antérieure. En outre, il y a une forte courbure entre les régions cervicale et thoracique et une autre au niveau des extrémités postérieures, la flexion caudale. La courbure

Fig. 176. — Embryon de chien de vingt-cinq jours. Gross. cinq fois. D'après BISHOFF. *a*, cerveau antérieur; *b*, cerveau intermédiaire; *c*, cerveau moyen; *d*, troisième vésicule cérébrale; *e*, œil; *f*, vésicule auditive; *g*, appendice maxillaire supérieur du premier arc branchial, avec la bouche entre eux; *h*, deuxième arc branchial avec la première fente branchiale au devant de lui; *k*, tube cardiaque rectiligne; *l*, ventricule droit; *m*, ventricule gauche; *n*, aorte; *o*, péricarde; *p*, foie; *q*, intestin; *r*, canal vitellin avec les vaisseaux omphalo-mésentériques; *s*, vésicule ombilicale; *t*, allantoïde; *u*, amnios; *v*, extrémité antérieure; *x*, extrémité postérieure; *z*, fossette olfactive.

totale est telle que les extrémités antérieure et postérieure du corps sont fort rapprochées et circonscrivent entre elles une anse presque close dans le fond de laquelle, endigués par les parois latérales et antérieures du corps, dont le développement est aussi plus prononcé, sont contenus le cœur, le rudiment du foie et le tube digestif en voie de formation; de cette même anse s'échappent le pédicule de l'allantoïde ou ouraque et le canal vitellin (*x*). Ces courbures sont un peu moins prononcées dans l'embryon plus âgé de la figure 177, où on les retrouve cependant encore assez apparentes.

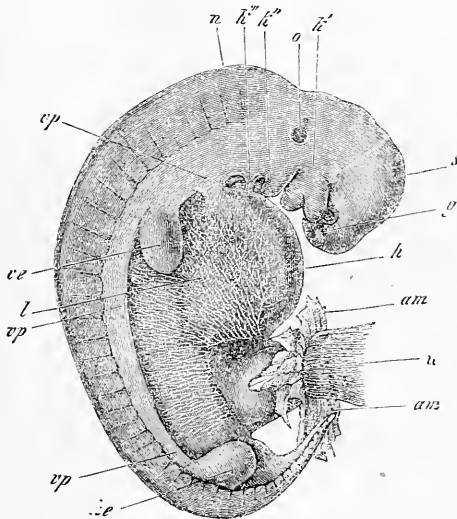


Fig. 177.

Aux flexions céphalique et caudale, qui viennent d'être décrites, s'ajoute encore maintenant une torsion de l'embryon sur l'axe longitudinal, très prononcée à un certain moment. Il y a un stade, en effet, auquel l'embryon repose sur la vésicule blastodermique, de telle façon que la tête vue de haut s'offre de profil et présente la face gauche, tandis que la partie moyenne du corps tourne de

Fig. 177. — Embryon de veau, grossi cinq fois. *g*, fossette olfactive; *k'*, premier arc branchial avec les appendices maxillaire supérieur et maxillaire inférieur; au-dessus du premier, l'œil; *k''* et *k'''*, deuxième et troisième arc viscéral. Entre les trois arcs viscéraux on voit deux fentes branchiales, pendant que la bouche est située entre les deux appendices du premier arc. *s*, vertex; *n*, nuque; *o*, vésicule auditive apparaissant par transparence, avec un appendice supérieur (*recessus vestibuli*); *vp*, lames viscérales ou ventrales; *l*, région hépatique; *am*, reste de l'amnios; *h*, cordon ombilical. La membrane ventrale de cet embryon est encore formée en grande partie par la paroi abdominale primitive (*membrana reuniens inferior*), pourvue de beaux réseaux vasculaires.

plus en plus le dos à l'observateur; dans la seconde moitié du corps, le dos arrive ainsi à regarder directement en haut, la face ventrale en bas. L'extrémité postérieure elle-même est souvent à son tour couchée sur le flanc, et elle présente alors, dans la suite du développement, la trace d'un enroulement en spirale, que j'ai trouvé tellement prononcé chez le lapin que l'extrémité caudale la plus reculée était recourbée en hameçon, tandis que chez le chien et chez le veau il n'y a rien d'important à mentionner sous ce rapport. Cet enroulement de la queue est au contraire très accentué dans les embryons de lézards (v. REMAK, pl. IV, fig. 66), et surtout dans ceux de serpents, d'après RATHKE. Chez ces derniers,

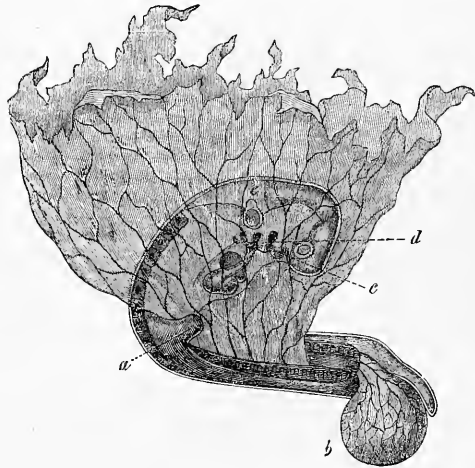


Fig. 178.

en effet, à l'époque à laquelle ce rapport est à son maximum d'intensité, la queue décrit sept tours de spire, et ressemble à la coquille d'un escargot.

Si l'on examine, du côté de la vésicule blastodermique, un embryon ayant l'enroulement spiral développé, c'est naturellement la moitié droite et la face ventrale qui apparaîtront, comme le montre la figure 178. Remarquons encore que l'enroulement de la spire se fait de gauche à droite, comme on peut le voir au mieux sur les embryons de serpents.

L'enroulement spiral et les flexions céphalique et caudale per-

Fig. 178. — Embryon de chien vu par sa face inférieure et du côté droit avec la vésicule ombilicale déjetée à gauche. D'après BISCHOFF. *a*, extrémité antérieure; *b*, allantoïde; *c*, premier arc branchial (appendice maxillaire inférieur); *d*, deuxième arc branchial. Il y en a encore deux en arrière de celui-ci. *e*, vésicule auditive. On voit en outre quatre fentes branchiales, le cœur, les reins primitifs. Gross. cinq fois.

sistent quelque temps après leur entière production; puis l'embryon s'étend de nouveau; la spire se déroule la première et la flexion sur l'axe transverse s'efface à son tour, bien que demeurant encore indiquée longtemps.

Quant aux causes de ces courbures, elles sont incontestablement la conséquence de ce que le dos et surtout le système nerveux central, dont nous avons déjà vu plus haut que l'apparition et la constitution avaient lieu plus tôt que pour les autres parties, croissent plus rapidement que la région ventrale, ce qui détermine nécessairement la convexité dorsale de l'embryon. Plus tard, ces parties cessent de croître aussi vite, et les organes de la face

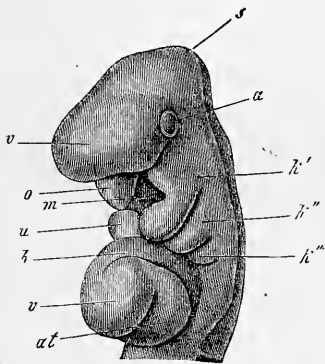


Fig. 179.

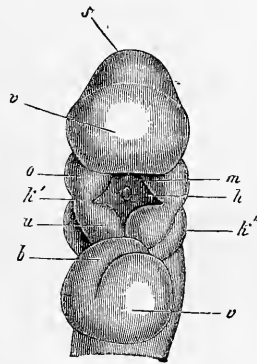


Fig. 180.

ventrale commencent au contraire à se développer, ce qui oblige en quelque sorte l'embryon à se dérouler.

Pendant que l'embryon éprouvait ces changements de position, non seulement la tête se constituait toujours plus complètement, mais encore le cou se formait graduellement et d'une façon tout à fait semblable à ce qui a lieu chez le poulet (fig. 179, 180). Chez le mammifère aussi, en effet, on voit se développer au cou des *fentes branchiales* et des *arcs branchiaux*. On distingue trois arcs branchiaux. Le premier circonscrit la bouche et se divise distinctement en une *branche maxillaire supérieure* courte, située à la face inférieure de la partie antérieure de la tête, et en une branche plus longue, la *branche maxillaire inférieure*, figurant un maxillaire

Cou.

Fentes branchiales et arcs branchiaux.

Branche maxillaire supérieure.

Branche maxillaire inférieure.

Fig. 179. — Tête de l'embryon de la figure 175, à moitié de profil.

Fig. 180. — Tête du même, vue par la face antérieure et inférieure. Gross. des deux figures douze fois. *v*, partie antérieure de la tête avec cerveau antérieur; *a*, oeil; *s*, vertex et cerveau moyen; *k'*, premier arc branchial; *o* et *u*, ses branches maxillaires supérieure et inférieure; *m*, orifice buccal; *h*, poche de l'hypophyse; *k''*, *k'''*, second et troisième arc viscéral; *b*, bulbe de l'aorte; *v*, ventricule; *at*, oreillette du cœur.

Bouche
primitive.

inférieur provisoire, bien que se terminant encore au début par une extrémité renflée sans se réunir à la branche correspondante du côté opposé (fig. 180). Entre ces parties se trouve la *bouche primitive*, sous forme d'un large orifice losangique, fermé au cours de la formation des arcs branchiaux par une mince membrane pharyngienne (fig. 218 *r*), qui disparaît plus tard. Entre le premier arc branchial et le second se trouve la *première fente branchiale*, qui est également bien marquée chez les mammifères (fig. 175, 176, 177). Le second arc est aussi bien développé et arrondi de même à son extrémité antérieure (fig. 179); le troisième arc branchial, au contraire, est notablement plus court; quant à un quatrième arc, en tant que formation distincte, on n'en trouve pas trace chez les mammifères. Mais il y a une troisième et même une quatrième fente branchiale bien nettes aussi chez le lapin, et seulement plus petites que les deux antérieures. La troisième fente présente, au maximum de son développement, une longueur de 0,19 à 0,20^{mm}, et une forme semblable à celle des fentes antérieures; la quatrième, au contraire, ne mesure que 0,068^{mm} et est de figure ronde. Tous les arcs branchiaux naissent dans la paroi primitive du pharynx sous forme de bourgeons, qui descendent des parties latérales de la base du crâne et s'allongent en avant. Ils représentent les homologues des lames ventrales du tronc (voyez plus bas).

Organes
des sens les plus
élevés.

Les *organes des sens les plus élevés* apparaissent, pour ce qui est de leur *manifestation extérieure*, absolument comme dans le poulet, et conséquemment je renvoie, pour tout ce qui les regarde, aux coupes qui seront décrites plus loin.

Achèvement
de constitution
du tronc.

Après avoir parlé de la tête et du cou, j'ai à m'occuper maintenant de la *configuration du tronc* à une époque plus avancée. Dans les embryons de lapin les plus âgés de ceux décrits jusqu'à présent (fig. 173), le corps n'était pas du tout fermé en dessous dans sa partie moyenne, et par suite, le rudiment de l'intestin, aussi bien que celui du corps proprement dit, figuraient chacun, dans la région correspondante, une demi-gouttière largement ouverte, se continuant par les bords, l'une avec les couches profondes du blastoderme, l'autre avec l'amnios; il n'y avait pas trace non plus d'extrémités. Mais cet état de choses se modifie rapidement, et déjà, à la fin du dixième jour, pendant le onzième surtout, on trouve les parties latérales et ventrales plus développées et les membres en train de paraître (fig. 175 à 178). Chez les mammifères, comme chez le poulet, la fermeture du corps dans la région ventrale est opérée d'abord par une mince mem-

brane, la *membrane unissante inférieure* de RATHKE, constituée par le feuillet cutané et le feuillet corné, et représentée à un stade rapproché de sa formation dans la figure 175 et à un stade plus avancé dans la figure 177, à une époque à laquelle elle renferme un riche réseau veineux, déjà décrit par RATHKE et bien dessiné par COSTE, réseau en connexion partielle avec les veines ombilicales. Dans cette paroi abdominale primitive pénètrent plus tard et s'organisent les parties dérivant des protovertèbres déjà décrites dans le poulet, les lames musculaires et les nerfs spinaux, ou ce que nous avons appelé les *lames ventrales* ou *viscérales*, que l'on voit en *vp*, dans la figure 177, percer par transparence à travers la paroi abdominale primitive avec une limite accusée par un trait net, et que l'on reconnaît aussi distinctement dans la figure 176. Ces lames s'avanceront de plus en plus vers la ligne médiane, y arriveront au contact mutuel et, s'unissant, constitueront la paroi abdominale primitive.

Membrane
unissante
inférieure.

Lames ventrales.

Ce qui a lieu pour le corps s'accomplit aussi pour l'*intestin*. Il se ferme également en se séparant des couches profondes de la vésicule blastodermique, qui deviennent alors parties intégrantes de la *vésicule ombilicale*, comme le représente la figure 178.

Fermeture
de l'intestin.

En ce qui touche enfin les *extrémités*, que l'on peut voir dans presque toutes les figures qui accompagnent ce paragraphe, je ferai seulement remarquer que dans leurs premières stades elles offrent la plus entière concordance à tous les points de vue avec celles du poulet.

Vésicule
ombilicale.
Extrémités.

J'arrive maintenant à la description des rapports offerts par les enveloppes de l'œuf chez le lapin et dans les mammifères en général aux premiers temps du développement. La figure 181 donne des dessins schématiques, se rapportant surtout à l'homme pour les derniers états.

La figure 1 représente une vésicule blastodermique, à deux feuillets, offrant en outre, dans la région du rudiment embryonnaire *a*, un troisième feuillet *m*, qui se prolonge en s'amincissant hors des limites de ce rudiment, et détermine ainsi une aire opaque ou vasculaire. Le dessin répond à peu près au stade que la figure 161 est destinée à faire comprendre de face. Dans la figure 2, l'embryon est plus développé : il y a déjà un pharynx, un intestin postérieur et un cœur constitués; quant aux enveloppes, le dessin montre l'amnios en voie de formation avec le capuchon céphalique *ks* et le capuchon caudal *ss*, représentés ici comme plis appartenant au feuillet externe de la vésicule blastodermique ou, si l'on aime mieux, à l'ectoderme, bien qu'il entre aussi dans leur constitution une couche

dérivant du feuillet moyen. La formation des replis amniotiques a pour effet de séparer la lame vasculaire du feuillet moyen, c'est-à-

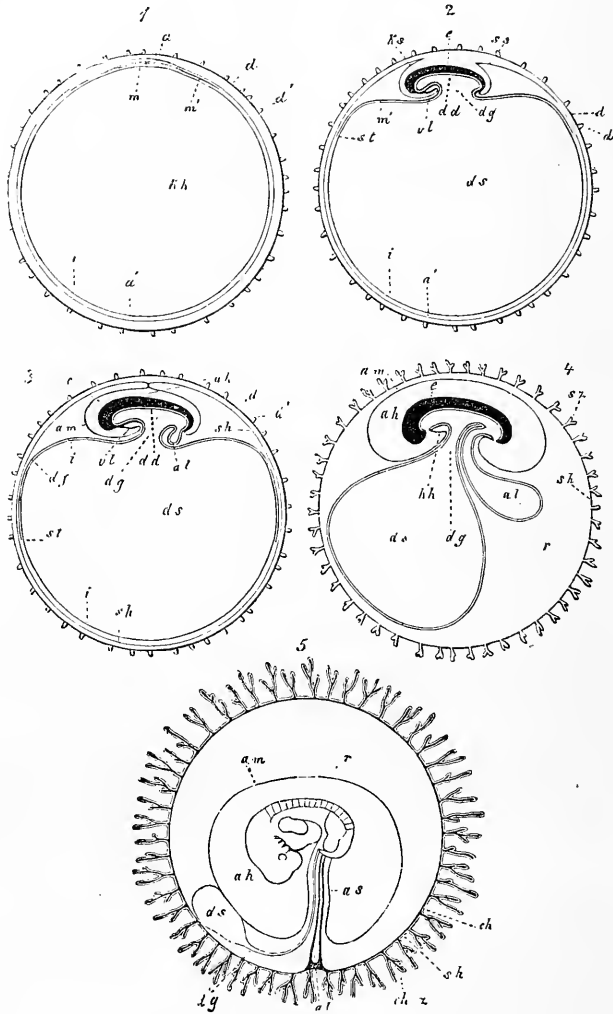


Fig. 181.

Fig. 181. — Cinq figures schématiques pour l'intelligence du développement des enveloppes du fœtus. Dans toutes, à l'exception de la dernière, l'embryon est représenté en coupe longitudinale. 1° Œuf avec zone transparente, vésicule blastodermique, tache embryonnaire et rudiment embryonnaire; 2° œuf avec vésicule ombilicale et amnios en voie de production; 3° œuf avec amnios en train de se former et allantoïde commençant à paraître; 4° œuf avec membrane séreuse et les villosités qui la couvrent, avec allantoïde plus développée et embryon pourvu de bouche et d'anus; 5° œuf dans lequel la couche de l'allantoïde qui porte les vaisseaux s'est appliquée circulairement à la face interne de l'enveloppe séreuse et s'est fusionnée avec elle pour produire le chorion. Vésicule ombilicale atrophiée, cavité amniotique en voie d'accroissement.

a Membrane vitelline; *d'* villosités de cette membrane représentées d'après les

dire la lame fibro-intestinale *m'* de tout contact avec l'ectoderme, et cette lame, s'appliquant au feuillet profond de la vésicule blastodermique ou entoderme, constitue avec lui une vésicule partiellement vasculaire, qui n'est autre que le rudiment de la vésicule ombilicale ou sac vitellin, laquelle reste en libre communication avec le tube digestif largement ouvert encore à cette époque, par l'intermédiaire d'un canal large et court, le canal ombilical ou vitellin (*ductus vitello-intestinalis seu omphalo-mesentericus*). La figure 3 montre l'amnios entièrement clos, mais avec une suture amniotique persistant encore, et elle permet de reconnaître que la lamelle supérieure ou réfléchie des replis amniotiques, conjointement à toute la partie périphérique de l'ectoderme qui formait le feuillet externe de la vésicule blastodermique, constitue maintenant, par la disparition et la résorption de la suture amniotique, une enveloppe vésiculeuse, close de toutes parts, à laquelle v. BAER a donné le nom d'*enveloppe séreuse*. En outre, à ce stade la vésicule ombilicale s'est séparée ou détachée davantage de l'intestin, le canal vitellin est devenu plus long et plus étroit, et la partie de la vésicule sur laquelle s'étendaient des vaisseaux, partie dont la limite est établie par une veine terminale *st*, a pris plus d'étendue. Un organe entièrement nouveau, l'*allantoïde al* est apparu sous forme de corps creux en relation avec l'intestin postérieur, tapissé en dedans par l'épithélium intestinal, revêtu en dehors par un prolongement du feuillet fibro-intestinal, et, ainsi constitué, faisant saillie dans l'espace libre compris entre l'amnios, l'enveloppe séreuse et le sac vitellin ou vésicule ombilicale. Dans les figures 1, 2 et 3, l'enveloppe la plus externe des œufs est formée par la couche albumineuse, qui disparaît aux stades suivants.

figures de BISCHOFF; *sh*, membrane séreuse; *sz*, villosités de l'enveloppe séreuse; *ch*, chorion (couche vasculaire de l'allantoïde); *chs*, véritables villosités du chorion (formées par les prolongements du chorion avec revêtement de l'enveloppe séreuse); *am*, amnios; *ks*, capuchon céphalique du même; *ss*, capuchon caudal; *ah*, cavité de l'amnios; *as*, fourreau de l'amnios autour du cordon ombilical; *a*, épaissement du feuillet externe, appartenant au rudiment embryonnaire; *m*, épaissement du feuillet moyen *m'* dans le rudiment embryonnaire; cet épaissement ne s'étend d'abord que jusqu'aux limites de l'aire embryonnaire; plus tard il forme la couche vasculaire de la vésicule ombilicale *df*, correspondant au feuillet fibro-intestinal de l'embryon avec lequel elle est en relation; *st*, *sinus terminalis*; *ad*, feuillet intestino-glandulaire, formé aux dépens d'une portion du feuillet interne *i* de la vésicule ombilicale (futur épithélium de cette vésicule); *kh*, cavité de la vésicule blastodermique devenant plus tard la cavité de la vésicule ombilicale *ds*; *dg*, canal vitellin; *al*, allantoïde; *e*, embryon; *v*, espace primitif compris entre l'amnios et le chorion et rempli par un liquide albumineux; *vl*, paroi antérieure du corps dans la région du cœur; *hh*, cavité cervicale renfermant le cœur (celui-ci toutefois non représenté dans la gravure). — Dans les figures 2 et 3 on a figuré, pour plus de clarté, l'amnios comme trop écarté du corps. Semblablement la cavité cervicale destinée au cœur est partout dessinée trop petite et ainsi de bien d'autres parties, de même que le corps en particulier est partout représenté schématiquement, sauf dans la figure 5.

Dans la figure 4, la vésicule ombilicale est devenue relativement plus petite et l'allantoïde plus grande. Dans l'amnios, le *liquor amnii* commence à s'accumuler, et sur l'enveloppe *épithéliale*, des villosités creuses *sz* sont apparues, qui transforment cette enveloppe en *chorion primitif* (*chorion primitivum*). Dans ces villosités pénétreront plus tard des vaisseaux émanés de l'allantoïde, et de la sorte se constituera le *chorion définitif* (*chorion secundarium seu verum*). L'allantoïde, en effet, devenue plus volumineuse, s'applique contre l'enveloppe séreuse, sa tunique interne dérivant de l'entoderme disparaît, sa tunique externe, vasculaire, s'étend sur toute la face interne de l'enveloppe séreuse, et se fusionne avec elle en une couche vasculaire. Pendant que cela s'accomplit, la vésicule ombilicale devient toujours de plus en plus petite relativement, tandis que l'amnios, s'emplissant de liquide, finit par s'appliquer au *chorion verum* en produisant corrélativement une gaine autour du canal urinaire (ouraque) quand il persiste, ou, à son défaut, autour des vaisseaux de l'allantoïde (vaisseaux ombilicaux), du canal vitellin et de ses vaisseaux, parties dont la réunion constitue le cordon ombilical.

Enveloppes
de l'œuf du lapin.

J'ajouterai maintenant encore quelques remarques sur les enveloppes de l'œuf du lapin en particulier, puisque c'est surtout de cet animal qu'il s'agit. Cet œuf en voie de développement (fig. 182), que les recherches de v. BAER et surtout celles de BISCHOFF nous ont fait connaître, présente, dans son état de parfaite constitution, un placenta discordial, subdivisé en quelques lobes, produit, du côté de l'œuf, par l'allantoïde qui garde sa forme de vésicule. Cette allantoïde est soudée à l'enveloppe séreuse, et les deux membranes forment en commun les villosités du *placenta foetal*, qui s'engrènent intimement dans le placenta utérin en voie d'épaississement, si bien que les deux placentas, le foetal et le maternel, sont inséparablement unis. On n'a cependant pas encore démontré que chez le lapin il y ait pénétration et croissance des villosités placentaires dans des glandes utérines (voyez ci-dessous). Les vaisseaux de l'un et l'autre placentas sont très développés, mais ils ne présentent rien, même dans le placenta maternel, qui mérite d'être cité par rapport au placenta humain.

En ce qui touche la vésicule ombilicale du lapin, il faut noter qu'elle est le siège d'une transformation très spéciale. Elle prend en effet la forme d'un chapeau de champignon (fig. 182 *ds*), dont la paroi profonde ou concave développe des vaisseaux (*fl*) appartenant au feuillet fibro-intestinal et aboutissant à un sinus terminal (*st*), tandis que la paroi externe ou convexe demeure entièrement

privée de vaisseaux, et n'est constituée que par le feuillet primitif de la vésicule blastodermique ou futur épithélium de la vésicule ombilicale (*ed''*). Entre l'allantoïde, l'amnios et le sac vitellin, se développe chez le lapin un vaste espace (*r*), qu'un liquide albumineux remplit, et qui correspond à l'espace que, chez le poulet, j'ai appelé cavité ou lacune blastodermique; il y a toutefois cette différence que, chez le lapin, l'enveloppe séreuse n'en forme nulle part la paroi. Plus tard, la partie vasculaire du sac vitellin se fusionnera avec l'enveloppe séreuse, si bien que la partie de l'œuf qui n'est pas doublée en dedans par l'allantoïde n'en acquerra pas moins une membrane interne vasculaire. L'enveloppe externe (*chorion secundarium*) de l'œuf de lapin à maturité présente donc ce fait remarquable que ses vaisseaux tirent leur origine d'une double source, rapport qui n'a été observé jusqu'à ce jour que dans certains rongeurs. Toutefois, il n'en subsiste pas moins que, même dans le lapin, c'est seulement la partie du chorion, à la formation de laquelle s'est associée l'allantoïde, qui développe de véritables villosités et produit un placenta.

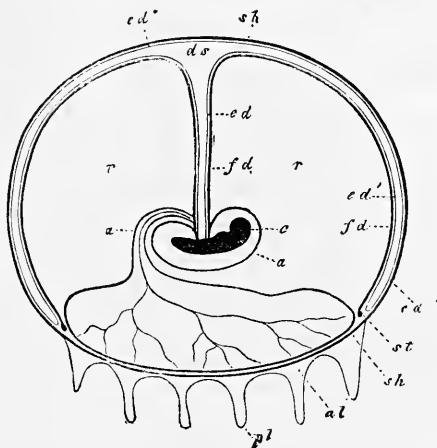


Fig. 182.

Après avoir ainsi décrit d'une façon générale l'ensemble des enveloppes de l'œuf du mammifère et celles du lapin, j'ai à faire connaître maintenant leur mode d'origine, que je suivrai chez le lapin, en me bornant aux points les plus importants.

Ainsi que nous l'avons vu dans le § 19, l'œuf fécondé de lapine arrive dans l'utérus avec deux couches : la zone transparente et la couche albumineuse, cette dernière produite dans l'oviducte. Dans l'utérus, la couche d'albumine diminue rapidement, simultanément

Zone
transparente.

Fig. 182. — Œuf de lapin en coupe longitudinale. D'après Bischoff. *e*, embryon; *a*, amnios; *u*, ouraque; *al*, allantoïde avec ses vaisseaux; *sh*, enveloppe séreuse; *pl*, indique les villosités de la région placentaire de l'œuf; elles sont formées par l'allantoïde et l'enveloppe séreuse, ce qu'on n'a pu rendre dans la figure; *fd*, feuillet fibreux et vasculaire de la vésicule ombilicale; *ed*, épithélium du canal vitellin; *ed''*, épithélium de la lamelle inférieure du sac vitellin; *ed'*, épithélium de sa lamelle externe; *st*, sinus terminal, limite de la couche vasculaire de la vésicule; *r*, espace plein de liquide entre l'amnios, l'allantoïde et le sac vitellin.

à la formation de la vésicule blastodermique et au grossissement de l'œuf, si bien que, sur des œufs de 3 à 4^{mm} de long, elle ne mesure plus que 7 à 15 μ , à l'inverse de la *zone*, qui s'accroît manifestement, son épaisseur étant alors plus grande (11 μ) que sur l'œuf non fécondé. La zone se conserve ainsi jusqu'au moment où l'œuf se greffe dans l'utérus; à partir de cet instant, elle disparaît graduellement. REICHERT dit (3, p. 49) que cette disparition a lieu à la fin du sixième jour, mais c'est une donnée que je ne puis m'expliquer, puisque des œufs de huit jours, avec ligne primitive, m'ont encore montré une *zona* d'une notable épaisseur, bien que d'une structure granuleuse, tandis que sur des œufs de neuf ou dix jours la *zona* ne constituait plus, sur la face opposée à la région placentaire, qu'une très mince pellicule de 1 à 2 μ , paraissant formée tout entière de fibrilles extrêmement fines, et ne possédant qu'une très faible consistance. Je n'ai pas suivi la *zona* plus loin; HENSEN, au contraire, admet (*Zeitschrift für Anatomie und Entw.*, I, p. 262) que le *prochorion* (c'est sous ce nom excellent qu'il désigne à la fois la zone et la couche d'albumine) ne se résorbe pas, mais que l'existence de cette partie peut encore être démontrée au vingtième jour sous forme d'une mince pellicule. Certainement, dans cette assertion, HENSEN ne vise pas la région placentaire, et il n'est pas le moins du monde douteux que ce qui subsiste du *prochorion* n'a plus aucun rôle à jouer.

Prochorion.

L'*amnios* et l'*enveloppe séreuse* naissent dans le lapin absolument de la même façon que dans le poulet. En ce qui touche l'*amnios*, il faut remarquer que sa fermeture ne se fait pas par une suture, comme dans le poulet, mais par la coalescence graduelle et centripète de ses bords, et que, par suite, avant l'occlusion, il présente toujours, comme BISCHOFF l'a parfaitement dessiné, un orifice d'abord ovalaire, puis rond, au-dessus du dos. Une particularité, très remarquable au premier abord, c'est l'épaisseur du feuillet cutané dans les parties inférieures de l'*amnios* (fig. 203), mais il faut noter pourtant que le feuillet correspondant dans l'*amnios* du poulet présente, en certaines régions, une épaisseur qui n'est pas insignifiante, bien que moindre que dans le cas actuel. Je crois aussi avoir reconnu, dans ces parties plus épaisses de l'*amnios*, avant la fermeture de l'ombilic ventral, la présence de vaisseaux que l'on pourrait comparer à ceux qui, chez quelques animaux, se prolongent jusqu'à une certaine distance sur le cordon ombilical, et qui ne sont, comme ceux-ci, que des rameaux détachés du système vasculaire des téguments abdominaux.

Amnios.

Enveloppe
séreuse.

L'*enveloppe séreuse* n'offre rien de particulier dans son mode

d'origine chez le lapin, mais plus tard elle subit des transformations très spéciales. Une partie de cette enveloppe (*pars allantotica*) entre en rapport intime avec l'allantoïde, se convertit en l'épithélium des villosités allantoïdiennes, et subsiste pendant toute la période fœtale (voy. plus bas), tandis que l'autre partie (*pars vitellina*) s'unit au feuillet intestino-glandulaire du sac vitellin, conformé en chapeau de champignon, et, d'après les recherches de SLAVJANSKY, disparaît plus tard sous l'influence de modifications spéciales de ses éléments (*Sitzungsber. der sächs. Akad.*, 1872, p. 247). Ce même auteur, auquel nous devons une représentation schématique des enveloppes de l'œuf de lapin, différente en quelques points de celle de BISCHOFF, mentionne aussi que l'espace indiqué par la lettre *r* dans la figure 182, présente un revêtement endothélial démontrable par le nitrate d'argent. S'il en est ainsi, ce que je ne suis pas en mesure de décider, l'endothélium en question doit être considéré comme le prolongement de l'endothélium péritonéal, et il faut admettre qu'il est produit par une différenciation histologique semblable du feuillet fibro-intestinal du sac vitellin et de l'allantoïde d'une part et du feuillet cutané de l'amnios de l'autre, tout comme l'endothélium de la cavité abdominale naît aux dépens du feuillet fibro-intestinal de l'intestin et du feuillet cutané des parois latérales du corps. L'espace *r* de la figure 182 ou la cavité blastodermique, comme je l'ai déjà nommée, serait alors une annexe de la cavité abdominale, dont elle se rapproche aussi dans son mode de production, par scission du feuillet moyen et écartement des deux lames (voy. fig. 109), et il se pourrait par suite que le même espace offrît également chez d'autres animaux et chez l'homme, avant que l'amnios ne l'ait fait disparaître en accolant sa paroi contre le chorion, un revêtement endothélique.

Le *sac vitellin* ou *vésicule ombilicale* du lapin se développe aux dépens des couches profondes de la vésicule blastodermique, c'est-à-dire aux dépens de l'entoderme et de la lame fibro-intestinale du mésoderme, et c'est dans son mésoderme qu'a lieu la formation des premiers vaisseaux périphériques ou *vaisseaux de l'aire embryonnaire*. Par une différence remarquable avec ce qui a lieu chez le poulet et aussi chez d'autres mammifères, nous avons vu que, chez le lapin, le mésoderme n'entourait pas dans toute son étendue le feuillet profond de la vésicule blastodermique (fig. 182), et par conséquent il ne peut jamais y avoir ici production d'une vésicule ombilicale entièrement à deux feuillets. En ce qui touche les vaisseaux du sac vitellin, je n'ai fait aucune recherche

Sac vitellin.

Circulation
dans l'aire
vasculaire.

personnelle sur leur manière d'être, et je me borne par conséquent à reproduire un dessin bien connu de BISCHOFF, sans entrer d'ailleurs dans le détail de toutes les particularités qu'il offre (fig. 183). De son inspection, il résulte que la première circulation dans le lapin concorde, en beaucoup de points, avec celle du poulet, si ce n'est qu'il y a ici plus de symétrie entre les deux côtés, et qu'au lieu de deux artères omphalo-mésentériques, les aortes descendantes émettent latéralement, dans l'aire embryonnaire, de nombreuses paires de petites artères. En outre, l'aire embryonnaire contient

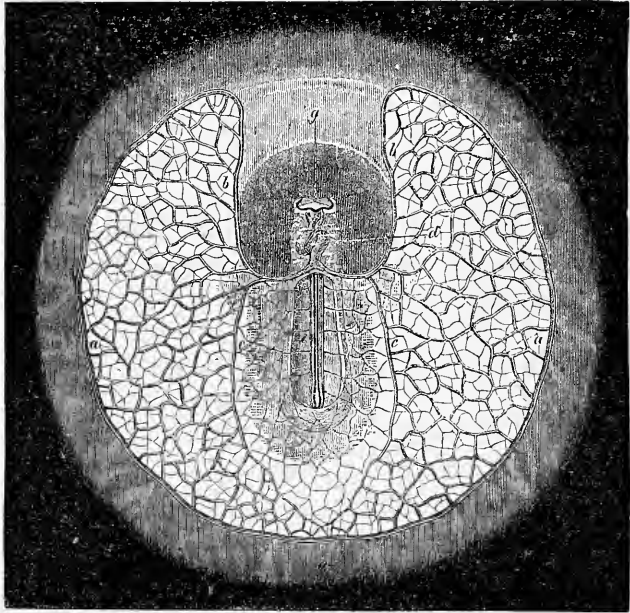


Fig. 183.

ici, dans une plus grande étendue de sa circonscription, un *double* réseau vasculaire, un réseau artériel superficiel et un veineux plus profond.

Une étude plus importante que celle de la distribution des premiers vaisseaux, c'est la recherche de la première formation de ces parties et du sang, car, à ce sujet, chez les mammifères, nous

Fig. 183. — Aire embryonnaire et embryon de lapin vus du côté ventral, présentant un diamètre de quatre lignes de Paris, avec premier système circulatoire bien développé. D'après BISCHOFF, un peu raccourci. *a*, veine ou sinus terminal; *b*, veine omphalo-mésentérique; *c*, branche postérieure la plus considérable de la même; *d*, cœur, déjà contourné en *s*; *e*, aortes primitives ou artères vertébrales postérieures; *f*, artères omphalo-mésentériques; *g*, vésicules optiques primitives. On aperçoit dans l'aire embryonnaire le réseau superficiel, à mailles plus fines, essentiellement artériel, et le réseau profond à mailles plus fortes, principalement veineux.

ne savons pour ainsi dire rien. J'ai été assez heureux pour découvrir, sous ce rapport, quelques faits entièrement précis.

J'ai constaté la première trace de la formation des vaisseaux dans un embryon de huit jours, avec sillon dorsal et ligne primitive, mais encore dépourvu de protovertèbres et de rudiments cardiaques apparents. On voyait distinctement, sur la marge de l'aire embryonnaire, quelques rudiments vasculaires, avant tout le rudiment de la veine terminale elle-même, et çà et là, en outre, celui d'un vaisseau adjacent. Ces parties représentaient simplement, comme le montre la figure 184, des épaissements du [mésoderme, formés de cellules arrondies, tandis que les éléments des parties avoisinantes de ce même feuillet étaient plus aplatis. Vue de face, les rudiments qui nous occupent se présentaient sous forme de cordons formés de cellules, sans limites précises, unis entre eux en réseau. Dans des embryons un peu plus âgés, avec trois ou quatre

Origine
des vaisseaux.

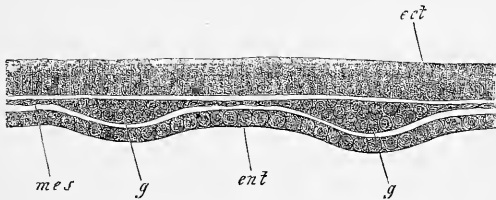


Fig. 184.

protovertèbres, comme dans celui de la figure 164, ces cordons étaient en partie déjà creux à l'intérieur comme de véritables vaisseaux avec paroi distincte, et en partie solides et pleins encore comme au stade précédent. Plus tard enfin, tous les cordons avaient disparu en tant que tels, et l'aire embryonnaire présentait partout des vaisseaux bien délimités, avec globules sanguins rouges et nucléés. La constitution des uns et des autres était la même que dans le poulet. De ces données, si incomplètes qu'elles soient, il ressort avec certitude que les premiers vaisseaux et les premiers globules du sang naissent dans le lapin absolument comme dans les oiseaux.

Un mot encore sur l'allantoïde du lapin. Nous avons déjà dit plus haut comment elle se développait, et je me borne à signaler que plus volumineuse, devenue indépendante et saillante hors de l'embryon, elle est située au côté droit de celui-ci, et que, se re-

Allantoïde
du lapin.

Fig. 184. — Coupe perpendiculaire du bord de l'aire embryonnaire (aire opaque) d'un embryon de lapin de huit jours, avec sillon dorsal et ligne primitive, sans protovertèbres. Gross. deux cent fois. *ect*, ectoderme, ici épaissi (bourrelet ectodermique); *ent*, entoderme; *mes*, mésoderme; *gg*, rudiments vasculaires dans ce mésoderme, l'un d'eux appartenant à la veine terminale.

courbant bientôt en crochet de deux côtés opposés, elle s'applique suivant une zone circulaire à l'enveloppe séreuse, et se fusionne avec elle dans l'étendue correspondante. Les deux couches réunies poussent en commun des villosités, qui pénètrent dans une région épaissie de la paroi utérine, sans cependant s'enfoncer dans les glandes utérines, à ce que prétend BISCHOFF. Un point digne de remarque, sur lequel j'ai déjà appelé l'attention, c'est que l'ectoderme de la vésicule blastodermique présente déjà de très bonne heure, à la place qui deviendra plus tard la partie allantoïdienne de l'enveloppe séreuse, un épaississement auquel j'ai donné le nom de *bourrelet ectodermique*. Celui-ci, d'après ce que j'ai pu voir, dès avant que l'amnios se forme et que l'enveloppe séreuse se constitue, prolifère fortement et porte déjà, avant de s'unir à l'allantoïde, des prolongements semblables à des villosités.

§ 23.

CONFORMATION INTÉRIEURE DE L'EMBRYON DE LAPIN. FEUILLETS BLASTODERMIQUES. ORGANES PRIMITIFS.

Après avoir consacré les paragraphes précédents à la description des rapports de la forme extérieure de jeunes embryons de lapin dans tous les points importants, le moment est venu de jeter un coup d'œil sur l'organisation profonde telle qu'elle se révèle sur des coupes longitudinales et transversales.

Feuillets
blastodermiques.

La première question qui se dresse, celle du *nombre* et de l'*origine des feuillets blastodermiques*, a déjà été résolue dans le § 20 d'une manière essentielle. Nous avons indiqué qu'après le fractionnement se constituait en première ligne un feuillet blastodermique externe figurant la vésicule blastodermique, comme on la nomme. Nous avons vu que l'amas résiduel des sphères de segmentation s'organisait en une lame discoïdale, qui se fixait en un point à la face interne de la vésicule blastodermique, et représentait le premier rudiment de l'entoderme. Nous savons encore qu'au cours du développement cette lame discoïdale, en croissant en tous sens à la périphérie, donne naissance à une seconde vésicule doublant la première en dedans, et qu'ainsi l'organe primitif, duquel procède toute la suite du développement du lapin, est, à son état de parfaite constitution, une vésicule à deux feuillets, entièrement close. Toutefois, avant que la seconde vésicule soit devenue complète, le feuillet moyen a commencé aussi à se développer, ce qu'il fait d'une façon essentiellement semblable à ce qui a lieu

chez le poulet, sa production étant ici aussi dans le rapport le plus intime avec la première apparition de l'embryon.

La première trace de l'embryon de lapin se dessine sous forme d'un épaissement discoïdal du feuillet superficiel de la vésicule blastodermique ou ectoderme; épaissement que j'ai appelé plus haut la tache embryonnaire, et que les embryologistes avaient jusqu'à ce jour désigné, à l'exception de HENSEN, sous le nom d'aire embryonnaire. Cette région épaissie est constituée au début par une unique couche de cellules hautes et étroites résultant d'une transformation des cellules primitives pavimenteuses du feuillet externe; mais aussitôt que la ligne primitive apparaît sur le rudiment embryonnaire, ces cellules commencent à proliférer dans l'étendue correspondante, et c'est même, à proprement parler,

Première trace
de l'embryon.

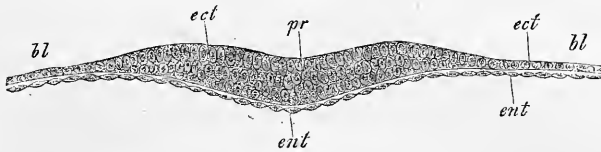


Fig. 185.

cette prolifération qui est la cause de l'apparition de la ligne primitive, ainsi que le montre la figure 185. Cette prolifération du feuillet externe, ici comme dans le poulet, n'est pas autre chose que la première expression du mésoderme. Au cours du développement ultérieur, en effet, cette prolifération s'étend rapidement non seulement sur le rudiment embryonnaire, mais aussi au delà, sur la vésicule blastodermique, si bien que dans des rudiments embryonnaires, montrant la première trace du sillon dorsal, elle constitue déjà une large bordure autour du sillon, ainsi que le représente la figure 185. Je dois dire maintenant qu'à la vérité je n'ai pas suivi pas à pas l'extension graduelle de ce mésoderme sur une surface de plus en plus grande à partir de son premier rudiment, la ligne primitive, mais je ne m'en crois pas moins autorisé à admettre que ce processus, chez le lapin, s'accomplit absolument comme chez le poulet. Cette opinion s'appuie d'abord sur ce que, dans le lapin aussi, des lignes primitives plus développées ont, sans exception, présenté l'union intime du mésoderme et de l'ectoderme, comme le montre la figure 186, et, en second lieu, sur la circonstance qu'incontestablement le mésoderme s'étend en rayon-

Fig. 185. — Coupe transversale de la partie épaisse du premier rudiment de la ligne primitive d'un œuf de lapine de sept jours. Gross. cent cinq fois. *pr*, ligne primitive; *bl*, vésicule blastodermique; *ect*, ectoderme; *ent*, entoderme.

nant à partir du rudiment embryonnaire vers des points de plus en plus reculés de la périphérie, fait connu depuis longtemps par les dessins de BISCHOFF. C'est dans le mésoderme, en effet, que se développent les premiers vaisseaux, et par suite la grandeur de l'aire vasculaire ou de l'aire opaque exprime aussi l'étendue du feuillet moyen. Or, cette aire vasculaire, au début, entoure l'embryon comme une étroite bordure, tandis qu'à la fin elle recouvre le feuillet profond de la vésicule dans une grande étendue, constituant avec lui le sac vitellin. Avant l'établissement des rudiments vasculaires dans l'aire embryonnaire, quand cette aire est encore telle que dans la figure 187, le mésoderme est tout à fait mince sur les bords, et ce n'est que dans la circonscription du rudiment embryon-

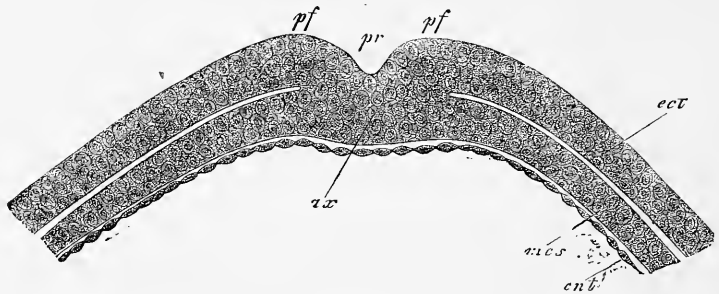


Fig. 186.

naire qu'il se montre plus épais. Mais plus tard, le bord de ce feuillet présente un épaississement plus ou moins renflé, le rudiment du sinus terminal, et les parties périphériques du mésoderme, d'une manière générale, augmentent d'épaisseur.

Une particularité très remarquable, c'est l'*inégalité d'accroissement du mésoderme* dans les premiers stades de son développement. Elle a été constatée par HENSEN et par moi de la façon la plus concordante. Comme l'apprend la figure 187, le feuillet moyen est très étroit à l'extrémité céphalique de jeunes rudiments embryonnaires; plus large déjà sur les côtés, il atteint son maximum de largeur en arrière, de telle façon que l'embryon se trouve situé excentriquement dans l'aire opaque ou vasculaire. Par conséquent, la puissance d'accroissement de ce feuillet est à son minimum en avant; bien plus, il semble, à ce que montrent du moins les stades ultérieurs, que la formation du mésoderme s'arrête bientôt défini-

Fig. 186. — Ligne primitive ou lame axile d'un embryon de lapin de huit jours et neuf heures, qui ne possédait encore ni sillon dorsal, ni protovertèbres. Coupe transversale. Gross. deux cent vingt fois. *ax*, ligne primitive ou lame axile; *pr*, gouttière primitive; *pf*, replis primitifs; *ect*, ectoderme; *mes*, mésoderme; *ent*, entoderme.

tivement au devant de la tête de l'embryon, puisque, à l'époque de la production des premiers vaisseaux, le velum céphalique et le capuchon céphalique ne possèdent ni l'un ni l'autre de couche mésodermique dans leur partie médiane.

En ce qui touche la constitution des feuillets blastodermiques de jeunes embryons de lapin, je noterai ce qui suit.

Dans des rudiments embryonnaires avec ligne primitive sans

Manière d'être
des feuillets
blastodermiques
dans de jeunes
embryons.

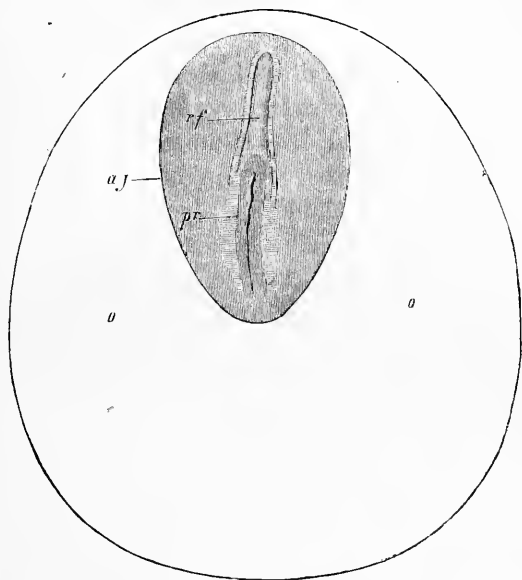


Fig. 187.

sillon dorsal et sans protovertèbres, comme ceux dont la figure 186 reproduit un spécimen, voici quels sont les rapports que l'on constate :

L'*ectoderme* mesure, sur les côtés de la ligne primitive, $30\ \mu$ d'épaisseur, et est formé par une couche, localement par deux couches de cellules cylindriques. A une faible distance de la ligne, son épaisseur descend à 15 ou $19\ \mu$, pour remonter bientôt jusqu'à 30 et $34\ \mu$, chiffres exprimant la puissance qu'il conserve jusqu'à $1,55\text{mm}$ de distance de la ligne primitive, c'est-à-dire jusqu'au point où cesse le mésoderme. Puis suit une zone de $0,40$ à $0,45\text{mm}$ de large, dans laquelle l'*ectoderme* ne mesure plus que 15 à $16\ \mu$, et à laquelle succède une région où l'épaisseur devient de 7 à $8\ \mu$ seulement, c'est-à-dire celle qui règne sur tout le reste de l'étendue de

Ectoderme.

Fig. 187. — Aire vasculaire et tache embryonnaire d'un œuf de lapin de sept jours. Gross. vingt-huit fois. *o*, aire vasculaire (*area opaca*); *ag*, tache embryonnaire ou rudiment de l'embryon; *pr*, ligne primitive; *rf*, sillon dorsal.

la vésicule blastodermique. L'épaississement précité, formant ce que j'appellerai le *bourrelet ectodermique de l'aire embryonnaire*, mérite de fixer l'attention, car, ainsi que je l'ai mentionné dans le paragraphe précédent, c'est une conformation qui sert à mettre en rapport l'œuf avec l'utérus. Ce bourrelet consiste actuellement en une ou deux couches de cellules cylindriques, semblables à celles des parties centrales de l'ectoderme.

Mésoderme.

Le *feuillelet moyen* offre la particularité remarquable d'atteindre son maximum de puissance au centre, près la ligne primitive, où il mesure jusqu'à 22 μ . A partir de là, il s'amincit graduellement sur les côtés et en arrière, ne mesurant plus en arrivant près du bourrelet ectodermique que 7, 6 à 11 μ , et tombant ensuite à 5, 7 ou même à 4,0 μ , minceur qu'il conserve jusqu'au bord de l'aire opaque. Il n'y a qu'une place où la manière d'être de l'ectoderme soit spéciale, c'est à l'extrémité antérieure de la ligne primitive et au devant d'elle. Dans cette région, on voit le mésoderme s'épaissir déjà à l'extrémité antérieure de la ligne, et se prolonger en avant d'elle sur le rudiment embryonnaire sous forme d'une forte lame. Je ne crois pas errer en voyant dans cet épaississement du mésoderme, libre de toute union avec l'ectoderme en avant de la ligne, un terme comparable à ce que j'ai appelé dans le poulet le *prolongement céphalique de la ligne primitive*, et en le mettant en rapport direct avec le développement de la tête; toutefois, ce que j'ai pu constater à ce point de vue dans le lapin ne suffit pas encore pour permettre une conclusion absolument positive. Le prolongement céphalique du rudiment embryonnaire de la figure 186 mesurait 41 à 45 μ . d'épaisseur, 0,30 à 0,38^{mm} de largeur, tandis que l'ectoderme, dans cette région, ne portait que 11 à 19 μ et l'entoderme 11 μ .

Prolongement
céphalique
de la ligne
primitive.

Entoderme.

Le *feuillelet profond*, dans les rudiments embryonnaires avec ligne primitive, se montre mince au centre, sous cette ligne, et formé comme auparavant d'éléments très déprimés (voy. fig. 154). Il est très curieux de voir, au contraire, qu'à une faible distance du centre, l'entoderme s'épaissit jusqu'à mesurer 11 à 15 μ , et présente des cellules plus ou moins sphériques, auxquelles un certain nombre de granulations foncées, fines et arrondies donnent une physionomie particulière. Les cellules entodermiques gardent cette forme et ces dimensions jusque dans la région du bourrelet ectodermique, point à partir duquel elles retournent graduellement à la forme aplatie; mais c'est seulement en dehors de l'aire opaque qu'elles arrivent à reprendre entièrement la configuration qu'elles ont dans la région de la ligne primitive et celle

qu'elles avaient antérieurement dans toute l'étendue du feuillet profond de la vésicule blastodermique.

Après avoir parlé de l'origine des feuillots blastodermiques du lapin et de leur configuration initiale, j'ai à m'occuper de la manière d'être des premiers organes constitués telle qu'elle se révèle sur des coupes transversales. Pour plus de clarté, je crois devoir prendre pour point de départ un embryon un peu plus âgé dans lequel tous les organes primitifs soient déjà ébauchés. La figure 188 représente une coupe transversale, dans la région des protovertèbres, d'un embryon de cinq jours et douze heures, dont le corps ne montrait pas encore trace de flexion. Elle nous apprend qu'à ce

Apparition
des organes
primitifs.

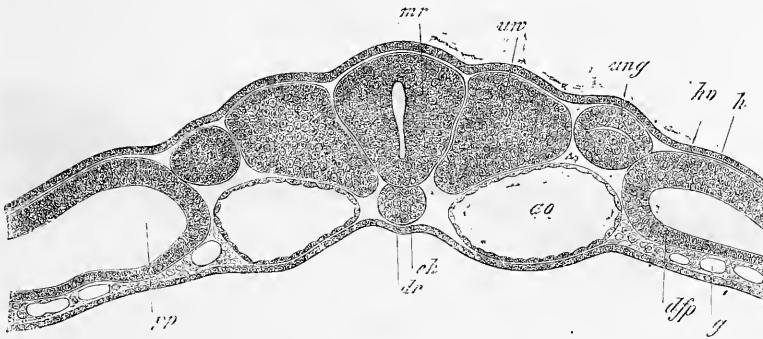


Fig. 188.

stade, les rapports offerts par l'embryon de mammifère sont si semblables à ceux du poulet que toute description de la coupe est inutile.

Si de ce stade nous retournons en arrière, les images qui se présentent se comprennent facilement d'abord ; mais quand on arrive à l'époque de la première apparition du sillon dorsal, on tombe sur des conformations tout à fait à part, et qui ont conduit HENSEN à admettre que dans les jeunes embryons de mammifères, au début, la corde dorsale n'existe pas. D'après HENSEN, en effet, les jeunes rudiments embryonnaires présentent primitivement un feuillet moyen en tous points continu, mais plus tard ce feuillet disparaît sur la ligne médiane, de telle sorte que l'ectoderme et l'entoderme y viennent en contact. La corde dorsale se constitue

La corde dorsale
existe-t-elle au
début ?

Fig. 188. — Coupe transversale de la région moyenne du tronc d'un embryon de lapin de neuf jours et deux heures. Gross. cent cinquante-huit fois. *dr*, gouttière intestinale tapissée par l'entoderme ; *ch*, corde ; *ao*, aortes descendantes ; *uw*, protovertèbres avec leur cavité ; *mr*, tube médullaire ; *ung*, canal des reins primitifs ; *dfp*, feuillet fibro-intestinal ; *g*, vaisseaux dans les parties profondes de ce feuillet ; *hp*, lame cutanée ; *h*, feuillet corné ; *p*, cavité péritonéale.

plus tard, non comme produit du feuillet moyen, mais comme pli longitudinal médian du feuillet profond. Si ces données de HENSEN étaient l'expression de la vérité, il y aurait entre le développement du mammifère et celui de l'oiseau un écart considérable dans un point des plus importants, et une nouvelle et profonde lacune dans la théorie de REMAK, au gré de laquelle chaque feuillet blastodermique est préposé à l'édification d'organes rigoureusement déterminés, et le feuillet intestino-glandulaire en particulier, à la constitution d'organes épithéliaux seulement et exclusivement. Il y avait donc un réel intérêt à rechercher minutieusement comment la corde se constitue dans les mammifères, et d'autant plus que BALFOUR annonçait qu'il avait trouvé dans les œufs d'élastombranches la même chose que HENSEN dans le lapin (39).

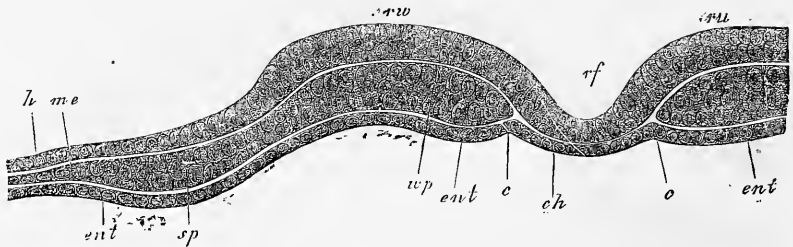


Fig. 189.

Si l'on suit de jeunes embryons de mammifères à l'époque de la formation du sillon dorsal, on observe effectivement des aspects très particuliers, et je reproduis dans la figure 189 une section transversale d'embryon de lapin de huit jours et neuf heures, avec ligne primitive et sillon dorsal, sans protovertèbres, dans lequel la corde semble ne pas exister et le feuillet médullaire confiner directement à l'entoderme. Si pourtant l'on étudie cette coupe plus minutieusement, on rencontre des indices qui parlent en faveur de l'existence d'une corde, en ce sens qu'aux points où se trouve la lettre *c*, on voit comme une ligne de séparation, et que l'entoderme semble chevaucher là quelque peu au-dessous des bords d'un corps analogue à une corde. C'est ce que j'ai aperçu plus nettement encore dans une autre coupe du même embryon, coupe

Fig. 189. — Coupe transversale du rudiment embryonnaire d'un embryon de lapin de huit jours et neuf heures, avec ligne primitive et sillon dorsal, sans protovertèbres. Gross. deux cent cinquante fois. *ch*, corps analogue à une corde; *ent*, entoderme; *c*, région où l'entoderme s'infléchit sous la corde; *rf*, sillon dorsal; *rv*, lames dorsales; *uvp*, lames protovertébrales; *me*, feuillet moyen de l'aire transparente; *ent*, entoderme épais dans l'aire embryonnaire; *sp*, épaissement du mésoderme, destiné à devenir plus tard lame latérale.

que l'importance du sujet me fait reproduire figure 190. Ici le corps analogue à la corde confine très manifestement sur les bords au feuillet moyen, et paraît être bien plus nettement une partie individualisée de ce feuillet. Mais, particularité remarquable, commune aux deux coupes, au-dessous de la corde supposée, on ne distingue pas trace d'entoderme, même à de forts grossissements. Il ne reste donc plus d'autre issue que d'admettre ou bien qu'à raison de son extrême minceur l'entoderme n'est pas visible en ce point, ou bien qu'il manque tout à fait. En tout cas, il faut reconnaître que les coupes en question ne sauraient mener à une solution certaine du problème de l'origine de la corde dans le lapin.

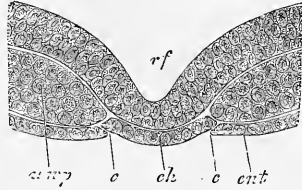


Fig. 190.

J'obtins des renseignements plus importants dans une autre série d'observations relatives à l'étude de l'extrémité postérieure d'embryons plus âgés déjà pourvus de protovertèbres, et présentant en avant de celles-ci une corde incontestable (fig. 191). Le résultat constant et invariable dans ces recherches fut le suivant :

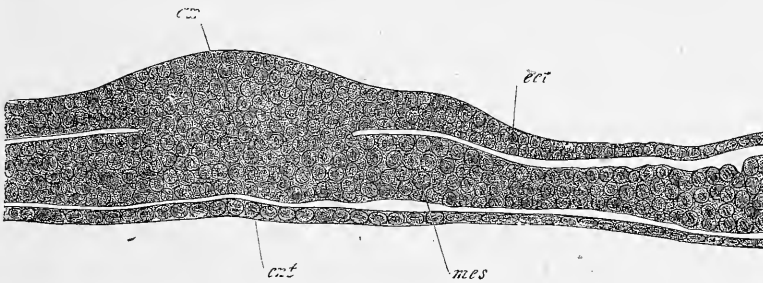


Fig. 191.

le feuillet médullaire et la corde se perdent en arrière dans une épaisse lame axile ou bourrelet terminal, absolument comme c'est le cas chez le poulet, pendant que l'entoderme se prolonge, entièrement libre et distinct, sous la lame axile. On ne peut donc douter que la corde, une fois constituée du moins, ne se continue avec le feuillet moyen, et n'emprunte à celui-ci les matériaux qui doivent la prolonger en arrière.

Bourrelet
terminal de l'axe.

Fig. 190. — Partie médiane d'une coupe transversale d'un embryon de lapin de huit jours et neuf heures. Lettres comme ci-dessus.

Fig. 191. — Coupe transversale du bourrelet terminal de l'axe d'un embryon de lapin de huit jours et neuf heures, déjà pourvu de belles protovertèbres. Gross. trois cent cinq fois. *ax*, lame axile; *ent*, entoderme; *mes*, mésoderme; *ect*, ectoderme.

Des faits entièrement décisifs enfin ressortirent de l'étude de l'embryon dessiné dans les figures 169 et 170, pourvu de sept protovertèbres et à cœurs encore séparés. Pour rechercher sur cet embryon le développement de la corde, je le divisai en quarante-quatre coupes transversales, dont je vais décrire avec soin les plus importantes.

Je commencerai par la trente-septième, à compter d'avant en arrière. Elle répond à une région dans laquelle la lame médullaire *mp* était constituée et le sillon dorsal *rf* formé, mais la lame mé-

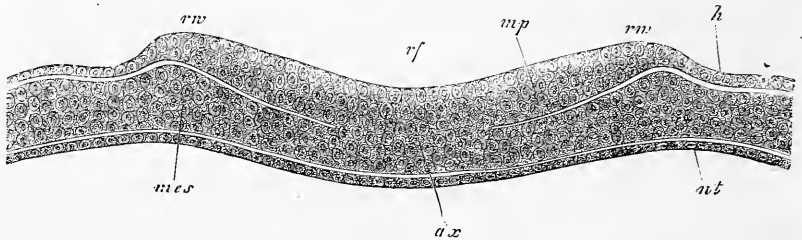


Fig. 192.

dullaire n'était pas encore entièrement séparée du feuillet moyen sur la ligne médiane (fig. 192). Il y avait donc là un reste subsistant de l'union primitive de l'ectoderme et du mésoderme, ou, si l'on aime mieux, un reste de la lame axiale de la ligne primitive. L'entoderme au contraire était, sur cette coupe, entièrement libre et séparé. En se dirigeant en arrière, on trouvait encore sur deux coupes une trace du sillon dorsal de la lame médullaire, c'est-à-dire d'une région épaissie de l'ectoderme, puis, dans les trois suivantes, une simple ligne axiale avec gouttière primitive, et enfin, dans la coupe 43, toute trace de rudiment embryonnaire disparaissait. Sur toutes ces coupes portant sur la partie postérieure, le feuillet moyen, à une faible distance (0,25 à 0,30^{mm}) de la lame axiale ou de la ligne primitive, se montrait épaissi et subdivisé en un feuillet cutané et en un feuillet fibro-intestinal, avec cette particularité que le feuillet cutané était du double au triple plus épais que l'autre. Enfin l'ectoderme présentait, dans les limites de l'aire embryonnaire, le bourrelet précédemment décrit bien empreint; il en était de même de l'épaississement périphérique déjà indiqué de l'entoderme.

Fig. 192. — Coupe transversale de la partie la plus reculée du sillon dorsal de l'embryon de la figure 169. Gross. deux cent huit fois. *rf*, sillon dorsal; *rw*, lames dorsales; *mp*, lame médullaire; *ax*, lame axiale ou ligne primitive; *mes*, mésoderme; *h*, feuillet corné; *ent*, entoderme.

En revenant plus en avant, la coupe 36 montrait encore les mêmes rapports que la figure 190, tandis que la coupe 35 laissait apparaître une corde distincte sous la forme rendue par la figure 193 à un faible grossissement. Malheureusement, je perdis cette coupe, après l'avoir dessinée à un faible grossissement, et je ne puis ainsi fournir aucune indication sur les dimensions des différentes parties. Mais j'avais cependant recherché minutieusement sur elle les détails qu'il importe de connaître ici, et je puis, par conséquent, dire avec certitude que la corde appartenait au

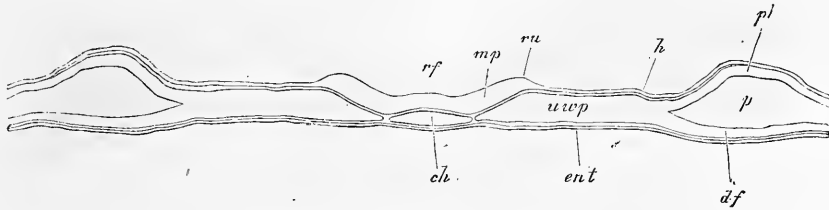


Fig. 193.

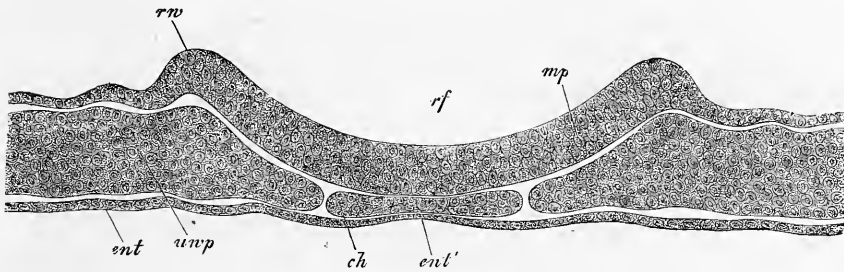


Fig. 194.

feuillet moyen, et qu'au-dessous d'elle l'entoderme formait une couche continue.

Je n'en ai mis que plus de soin à scruter les coupes immédiatement suivantes, 34 et 33, qui permettent de reconnaître clairement les rapports de la corde. Ce qui frappe de suite en elles, c'est l'*aplatissement de la corde*, reconnaissable déjà sur la figure 193, et allant ici à ce point qu'avec une largeur de 0,125 à 0,133^{mm} l'organe ne mesure plus que 11 à 15 μ . d'épaisseur au maximum. Une autre particularité notable aussi, c'est l'*amincissement de l'entoderme* sous la corde. Il est déjà visible sur la figure 194, et dans

Fig. 193. — Coupe transversale de l'embryon de la figure 192 passant par le point où la corde apparaît pour la première fois. Gross. quatre-vingt-dix fois. Lettres comme ci-dessus et en outre : *ch*, corde; *df*, feuillet fibro-intestinal; *hp*, feuillet cutané; *p*, cavité péritonéale; *uwp*, lamelles protovertébrales.

Fig. 194. — Coupe transversale n° 34 du même embryon. Gross. deux cent huit fois.

la figure 195 il est tel que l'entoderme, sous le milieu de la corde, n'est plus accusé que par une ligne très fine, et que dans cette région il ne présente plus de noyaux, alors que ceux-ci existent encore dans l'entoderme plus épais situé sous les bords de la corde.

Cet amincissement de l'entoderme à l'endroit précité s'accuse toujours de plus en plus à mesure qu'on se dirige en avant, et pour

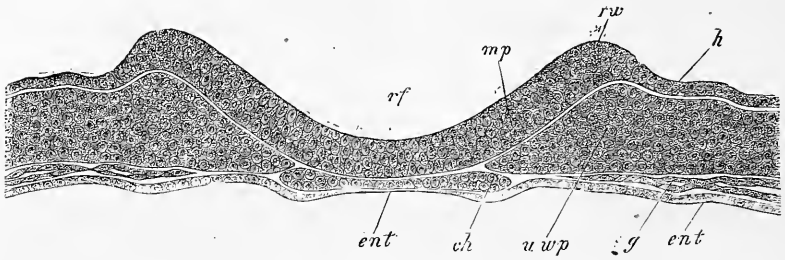


Fig. 195.

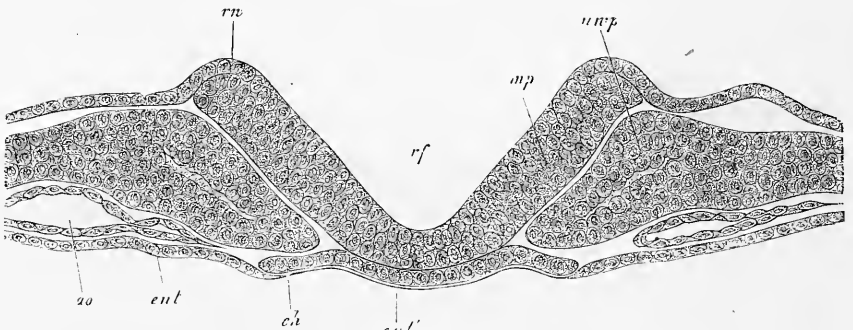


Fig. 196.

l'attester, aussi bien que pour servir à l'intelligence des rapports offerts par la corde, j'ajoute encore deux figures, correspondant aux coupes 28 et 29, en signalant soigneusement que l'une est dessinée à un plus faible grossissement que les précédentes. La coupe 28 (fig. 196) est située près de la région des protovertèbres et montre une corde de 0,148^{mm} de large sur 7 à 11 μ . d'épaisseur, au-dessous de laquelle l'entoderme n'apparaît avec une épaisseur mesurable qu'au niveau des bords extrêmes de la corde, alors que dans l'espace intermédiaire il est réduit à l'état d'une ligne très fine, sur

Fig. 195. — Coupe transversale n° 33 du même. Gross. deux cent trente-trois fois. Lettres comme dans les figures 192 et 193. En outre : *ent'*, amincissement de l'entoderme sous la corde ; *g*, vaisseaux. dernière extrémité des aortes.

Fig. 196. — Coupe transversale dans l'embryon de lapin des figures 192 à 195, passant au voisinage de la dernière protovertèbre. Gross. deux cent quatre-vingt-trois fois. Lettres comme plus haut. En outre : *ao*, aorte descendante.

laquelle aucun détail de structure ne se révèle plus. L'entoderme était encore moins développé sous la corde dans la coupe 24, qui tombe sur la dernière protovertèbre et offre une corde de 0,152^{mm} de largeur.

L'état qui vient d'être décrit persistait dans toute la région des protovertèbres, si ce n'est que la corde s'atténuait toujours davantage en avant. Elle mesurait, au niveau des deux dernières protovertèbres, 0,126^{mm} seulement, mais elle baisse encore, et, au niveau de la protovertèbre la plus antérieure, elle n'a plus que 49 μ .

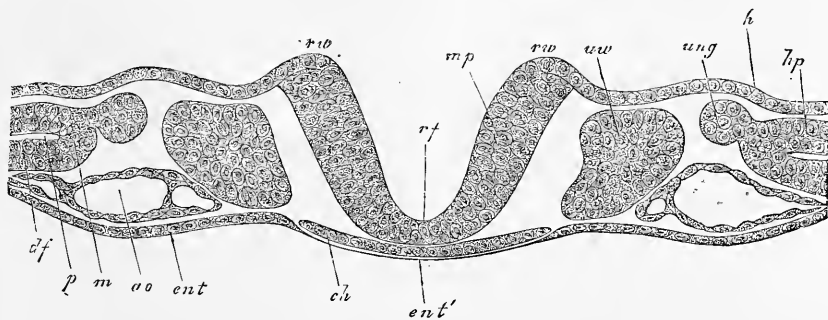


Fig. 197.

de large sur 7 μ d'épaisseur. L'entoderme ne se laissait pas reconnaître dans toutes les coupes avec certitude au-dessous de la corde; dans celles où il était apparent, il se montrait à l'état de ligne fine, tantôt sans, tantôt avec traces de noyaux, et il est par suite naturel d'admettre que la corde n'était, en aucun point, à nu à la face inférieure de l'embryon.

En avant des protovertèbres, dans la région céphalique, la corde se montrait encore, bien que ne se présentant pas longtemps sur mes préparations, aussi bien empreinte qu'en arrière. La coupe la plus antérieure de celles qui m'offrirent encore une corde correspondait à la région la plus reculée dans laquelle l'intestin antérieur fût clos, et la corde y mesurait 41 μ de largeur. A la tête comme sur le tronc, il y avait une fine couche d'entoderme au-dessous de la corde.

Somme toute, il faut bien admettre d'après cela que chez le lapin aussi la corde dérive du feuillet blastodermique moyen, et que c'est aux dépens de ce feuillet aussi qu'elle se prolonge en ar-

Fig. 197. — Coupe transversale du même embryon passant par la dernière protovertèbre. Gross. deux cent vingt-deux fois. Lettres comme plus haut. En outre : *ao*, aortes; *ung*, rudiment du canal des reins primitifs; *uo*, protovertèbre; *m*, lame médiane.

rière; mais il faut avouer en même temps que sa première apparition est très spéciale, et que sa grande largeur avec faible épaisseur, jointe à l'amincissement de l'entoderme au-dessous d'elle, est bien faite pour suggérer l'idée qu'elle n'est qu'une partie de l'entoderme et un dérivé du feuillet profond.

Les autres organes primitifs qui sont apparus à côté de la corde, le feuillet médullaire, les protovertèbres et les lames latérales concordent tellement, dans tous les points importants, avec les mêmes parties, chez le poulet, qu'il est inutile d'en faire l'objet d'une description nouvelle. Je renverrai donc simplement aux figures données dans ce paragraphe; elles permettent de reconnaître de suite le mode d'origine des organes en question, aussi bien qu'une partie de leurs transformations ultérieures.

Remarque. — J'ai éprouvé moi-même combien la recherche du premier développement de la corde peut facilement conduire à l'erreur, car pendant longtemps je me suis rattaché à l'opinion établie par HENSEN, et ce n'est qu'à la suite d'études nombreuses et pénibles que je suis arrivé à reconnaître les véritables rapports (voyez ma communication sur le premier développement de l'embryon de mammifère dans *Verh. der phys.-med. Gesellsch. v. Würzburg*, Bd. IX, p. 3 et 4, addition).

§ 24.

MODIFICATIONS ULTÉRIEURES DES EMBRYONS DANS LEUR ORGANISATION INTERNE. REINS PRIMITIFS, ALLANTOÏDE, CŒUR, ORGANES DES SENS SUPÉRIEURS.

A. — LE TRONC.

Région moyenne
du tronc.

Dans l'examen de cette région du corps, je commencerai par la partie moyenne, et je me servirai pour cela de la figure 198, que j'ai choisie également, dans le paragraphe précédent, comme point de départ, dans l'étude des états moins avancés de l'embryon. Cette figure montre un embryon presque encore plan dans la partie médiane, chez lequel tous les organes primitifs : corde, protovertèbres, lames latérales, tube médullaire, feuillet corné, feuillet fibro-intestinal, canal de WOLFF enfin et aortes descendantes, sont bien marqués. Elle a été fournie par un embryon, chez lequel les deux cœurs étaient réunis et le sillon dorsal entièrement clos, à l'exception de la partie la plus reculée du corps. Ainsi que nous l'avons déjà indiqué, cette coupe présente essentiellement les mêmes rapports que ceux offerts par les coupes correspondantes de l'embryon de poulet, et elle dérive d'une manière semblable des stades antérieurs, ainsi qu'il résulte suffisamment

de sa comparaison avec les figures 199 et 200. Voici les détails à signaler.

Premièrement, dans les embryons de lapin, le feuillet cutané est toujours remarquablement épais dans la circonscription du corps de l'embryon, et dans la région moyenne du tronc il se termine sur l'amnios en formant un épais bourrelet, que l'amnios d'ailleurs soit déjà clos ou non. Dans ce bourrelet, que j'appellerai le *bourrelet marginal du feuillet cutané*, est situé de chaque

Bourrelet marginal du feuillet cutané.

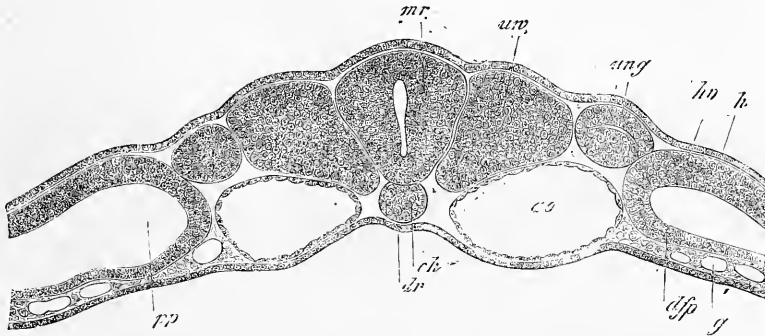


Fig. 198.

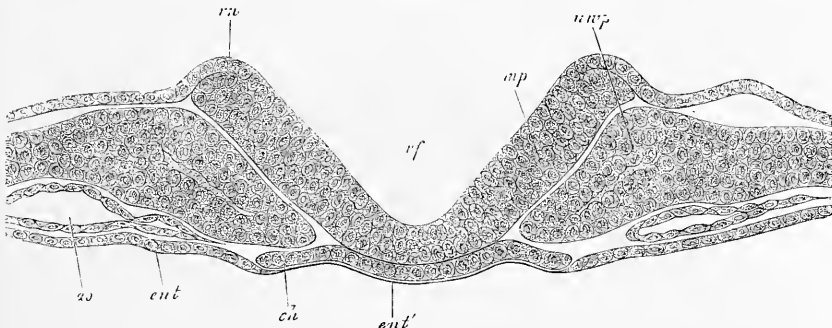


Fig. 199.

côté le vaisseau qui ramène le sang de l'allantoïde, la *veine ombilicale*, rapports pour lesquels je renvoie aux figures 201 et 202, dérivant d'embryons plus âgés.

Deuxièmement, en ce qui touche la corde dorsale, il faut remar-

Fig. 198. — Coupe transversale de la région moyenne du tronc d'un embryon de lapin de neuf jours et deux heures. Gross. cent cinquante-huit fois. *dd*, feuillet intestino-glandulaire (entoderme); *dr*, gouttière intestinale; *ch*, corde; *ao*, aortes descendantes; *uw*, protovertèbres avec cavité; *mr*, tube médullaire; *ung*, canal des reins primitifs; *d'f'p*, feuillet fibro-intestinal; *g*, vaisseaux dans la partie profonde de ce feuillet; *h'p*, feuillet cutané; *h*, feuillet corné; *p*, cavité péritonéale.

Fig. 199. — Coupe transversale de l'embryon de lapin des figures 192 à 195, passant au voisinage de la dernière protovertèbre. Gross. deux cent quatre-vingt-trois fois. Lettres comme dans les figures 192, 193. En outre : *ao*, aorte descendante.

quer que dans des embryons comme celui qui a fourni la figure 198, la plupart des coupes ne la présentent pas ronde, mais triangulaire d'une façon spéciale ou trapézoïde, de telle sorte que sa base la plus large confine à l'entoderme, et la moins large au tube médullaire. Il est possible que ce soit là une forme de transition entre la configuration primitive de la corde qui était rubanée et la figure cylindrique qu'elle aura plus tard. Il faut cependant représenter qu'il peut bien s'agir là aussi d'un état artificiel, déterminé

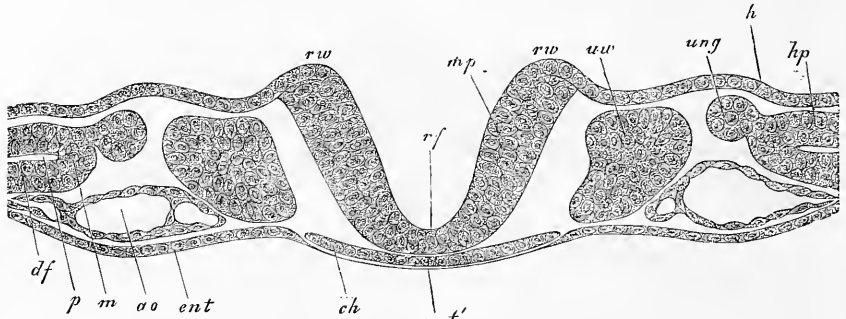


Fig. 200.

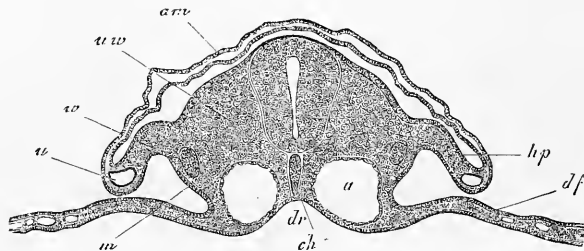


Fig. 201.

par la méthode de durcissement par l'acide osmique. En tout cas, je pense bien devoir considérer comme une altération de ce genre les cordes dorsales comprimées que montrent les figures 201 et 202.

Si le stade de la figure 198 concorde par son mode de production avec ce qui a lieu dans le poulet, il ne s'en rapproche pas

Fig. 200. — Coupe transversale du même, passant par la dernière protovertèbre. Gross. deux cent vingt-deux fois. Lettres comme dans les figures 192, 193. En outre : *ao*, aortes; *ung*, rudiment du canal des reins primitifs; *uw*, protovertèbre; *m*, lame médiane.

Fig. 201. — Coupe transversale de la partie moyenne du tronc d'un embryon de lapin de dix jours. Gross. quatre-vingt-une fois. *am*, amnios; *ch*, corde; *uw*, protovertèbre; *hp*, feuillet cutané; *df*, feuillet fibro-intestinal; *m*, lame médiane; *w*, canal de WOLFF; *u*, veine ombilicale dans le bourrelet marginal du feuillet cutané. En dedans de ce bourrelet, la cavité du corps; *a*, aorte; *dr*, gouttière intestinale.

moins pas ses transformations ultérieures. La figure 201 en particulier, provenant d'un fœtus âgé de dix jours, montre comment, au cours du développement, l'embryon plan de lapin que nous avons sous les yeux se renfle et croît en épaisseur dans ses parties axiles, en même temps qu'il recourbe ses parties latérales en dessous vers la ligne médio-ventrale, et comment encore l'intestin prend la forme d'une gouttière. Une comparaison de cette figure avec les figures 88, 109, et 117 du poulet rend toute description détaillée superflue.

La figure 202 reproduit un stade plus avancé du même embryon dans une coupe tombant immédiatement en arrière de l'orifice pharyngo-intestinal. Elle montre la gouttière intestinale pro-

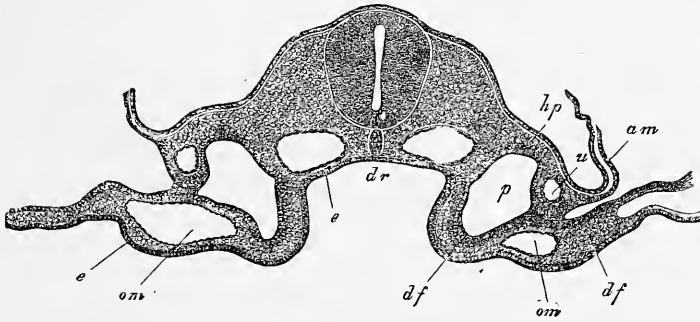


Fig. 202.

fonde *dr*, la future paroi intestinale *df'*, la paroi latérale du corps en *hp* avec la veine ombilicale *u* dans le bourrelet marginal du feuillet cutané. Ce bourrelet marginal est aussi soudé au feuillet fibro-intestinal *df* du blastoderme, et par suite la cavité péritonéale *p* se trouve entièrement fermée dans cette région, tandis que plus en arrière (fig. 201) elle est simplement limitée par le rapprochement du feuillet cutané et du feuillet fibro-intestinal.

Dans des embryons plus avancés encore, tels que ceux en partie du dixième jour et plus certainement du onzième, les modifications les plus importantes aux dispositions qui viennent d'être décrites sont les suivantes.

Avant tout les parties axiles subissent cette transformation, en vertu de laquelle les protovertèbres se subdivisent en lame mus-

Fig. 202. — Coupe transversale du tronc de l'embryon de la figure 201, immédiatement en arrière de l'orifice pharyngo-ombilical. Gross. quatre-vingt-une fois. Lettres comme pour la figure 201. En outre : *df'*, feuillet fibro-intestinal de la future paroi antérieure du pharynx; *e'*, épithélium du pharynx; *e*, entoderme; *om*, veine omphalomesentérique.

culaire et en protovertèbre proprement dite. Cette dernière entoure ensuite graduellement la corde de deux côtés, supérieurement et inférieurement, et envoie aussi vers le haut des prolongements qui investissent la moelle épinière (*membrana reuniens superior*). Déjà, au dixième jour, j'ai trouvé sur l'embryon de la figure 175, au niveau des extrémités antérieures, la corde complètement entourée par les protovertèbres, et le rudiment de la colonne vertébrale constitué. Toutefois, l'épaisseur de cette colonne, mesurée à partir du tube médullaire jusqu'à la paroi dorsale des aortes, n'était pas supérieure à 53 μ , tandis que la corde seule mesurait 53 μ de largeur et 69 μ d'épaisseur. D'autant plus volumineuse était en revanche la masse latérale de la protovertèbre proprement dite, qui mesurait, de la corde à la lame musculaire, 0,3^{mm}, et d'autant plus grande aussi la hauteur du dos, qui, de la corde à la ligne médio-dorsale, portait 0,38^{mm}, ce qui doit être mis surtout sur le compte du développement avancé de la moelle épinière (0,35^{mm} de haut sur 0,22^{mm} de large). Les prolongements supérieurs des protovertèbres étaient épais jusque sur le dos, à l'exception de la ligne médio-dorsale, sur laquelle la moelle n'était recouverte que par le feuillet corné très mince et une couche non moins ténue de mésoderme. La *lame musculaire* était bien développée et pénétrait manifestement jusqu'à une certaine distance dans le rudiment des extrémités. En dedans d'elle, on reconnaissait, dans certaines coupes, le rudiment des ganglions spinaux, sous forme de masse ovale accolée à la moelle, envoyant à la partie dorsale de celle-ci un prolongement, la racine nerveuse postérieure. Quant à la racine antérieure, on n'en distinguait rien encore.

Les *rudiments des extrémités* étaient constitués comme le sont les jeunes rudiments des extrémités postérieures du poulet (fig. 137) et occupaient aussi la même position. Abstraction faite de la lame musculaire, qui ne pénétrait qu'à une faible distance en eux, ils étaient formés par un puissant noyau de cellules arrondies et uniformes, qu'une mince membrane (*membrana prima* de HENSEN) séparait du feuillet corné ou revêtement externe. A propos de ce feuillet, notons seulement qu'il offre ici aussi, comme chez le poulet, au sommet de l'extrémité naissante, un *épaississement* mesurant, dans l'embryon qui m'occupe, 22 μ .

Parmi les organes de la région ventrale, l'aorte descendante, maintenant *unique*, frappe surtout les yeux par son volume (0,22 à 0,26^{mm} de diamètre); puis viennent les épais bourrelets uro-génitaux de la paroi abdominale postérieure avec les rudiments des

reins primitifs et ceux de la *veine cardinale*; enfin, l'intestin complètement clos avec un mésentère court et épais et avec une forte veine et une artère puissante dans sa paroi fibreuse (*Art. et vena omphalo-mesenterica*). En outre, on trouvait, au point où la paroi latérale du corps s'infléchissait pour se continuer avec la ventrale, deux veines ombilicales, qui étaient plus fortes que les veines omphalo-mésentériques.

Au total, la partie moyenne du tronc d'un embryon de lapin de l'âge de celui-ci présente essentiellement les mêmes rapports que l'embryon de poulet, et l'on y voit que les parties définitives y dérivent aussi de la même façon des organes primitifs.

Je passe maintenant à l'*extrémité postérieure du tronc*, et je décrirai d'abord une coupe transversale de la région de l'orifice in-

Extrémité
postérieure
du tronc.

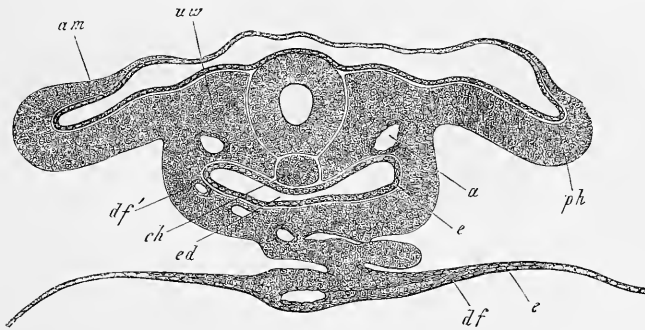


Fig. 203.

testino-ombilical postérieur d'un embryon de neuf jours. Ces coupes (fig. 203) s'écartent notablement de celles correspondantes du poulet, et une particularité à mentionner avant tout, c'est la position spéciale des parois latérales du corps ou des feuillets cutanés *ph* et la manière d'être de l'amnios, dont le feuillelet cutané est fort épais dans les parties qui confinent à la paroi du corps. L'intestin postérieur *ed* présente également une notable épaisseur et beaucoup de vaisseaux dans sa paroi antérieure ou ventrale (*df'*), mais il manque d'une paroi dorsale propre, et son épithélium ou entoderme *e* confine directement de ce côté aux aortes descendantes (*a*), aux protovertèbres (*uw*) et à la corde (*ch*). Des

Fig. 203. — Coupe transversale d'un embryon de lapin de neuf jours, passant par l'orifice intestino-ombilical postérieur. Gross. cent quinze fois. *uw*, protovertèbre; *am*, amnios; *ph*, feuillelet cutané de la paroi latérale du corps; *ed*, intestin postérieur; *e*, entoderme de cet intestin; *df'*, feuillelet fibro-intestinal de la paroi ventrale de l'intestin postérieur; on y voit les lumières de vaisseaux sectionnés; *a*, aorte; *df*, feuillelet fibro-intestinal du blastoderme; *e'*, entoderme du blastoderme; *ch*, corde.

reins et des canaux des reins primitifs, on ne voyait pas trace; mais les canaux de WOLFF existaient dans les coupes antérieures, et peut-être aussi les rudiments des reins primitifs eux-mêmes s'y trouvaient-ils.

La coupe transversale 204 est tirée du même embryon, et se trouve seulement trois coupes plus loin en arrière. Comme point important nouveau, elle montre un des premiers états de l'*allantoïde*, sous lequel cet organe représente un épais bourrelet à l'extrémité la plus reculée de l'embryon, ainsi qu'il ressort des sections longitudinales 205 et 206. Ce rudiment allantoïdien, comme l'a déjà fait voir de champ la figure 173, est double à un stade très jeune,

Allantoïde.

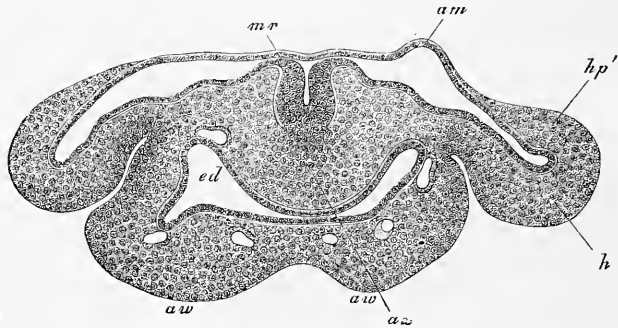


Fig. 204.

ou du moins son extrémité antérieure se prolonge en deux éminences, que les coupes transversales montrent aussi distinctement en *aw*, *aw*. Il faut remarquer aussi sur cette figure l'épaisseur plus forte encore du feuillet cutané de l'amnios par rapport à la figure 203, et aussi, avant tout, l'état des parties axiles. D'abord le tube médullaire y est encore ouvert; c'est l'état primitif du sillon, et, en second lieu, il n'y a plus de corde, même réduite, mais à sa place une masse cellulaire en continuité de substance, d'une part, avec les couches qui, plus en avant, représentaient les protovertèbres, et de l'autre, passant, sans ligne de démarcation, aux cellules profondes du feuillet médullaire. D'où suit que nous avons ici, chez l'embryon du lapin, un état semblable à celui que présente, à une époque antérieure, la lame axile ou la ligne primitive (voy. plus haut, fig. 186), ou, plus exactement encore, un rapport identique à celui que le bourrelet terminal de l'axe nous

Fig. 204. — Coupe transversale de la partie antérieure du rudiment allantoïdien de l'embryon de la figure 203. Gross. cent quinze fois. Même légende que pour la figure 203. En outre : *aw*, bourrelets allantoïdiens; *mr*, tube médullaire ouvert; *ax*, lame axile; *hp'*, épaissement du feuillet cutané à la naissance de l'amnios.

a offert chez le poulet et chez le lapin (fig. 191), puisque nous voyons également ici corde, feuillet médullaire et lames protovertébrales confondus en une seule masse de cellules. J'ai trouvé absolument les mêmes dispositions (celles dessinées fig. 204) dans tous les embryons de lapin compris entre le neuvième et le onzième jour, et j'attache à cette conformité d'état la plus grande importance, ainsi que je l'ai déjà dit, puisque j'y vois une preuve puissante à l'appui de l'opinion que, dans le lapin aussi, la corde dérive du feuillet moyen.

Les coupes longitudinales, telles que celles dessinées figures 204 et 206, donnent des renseignements très précieux sur l'allantoïde du lapin. La figure 205 montre que l'allantoïde est en première ligne le résultat d'une prolifération de la partie la plus re-

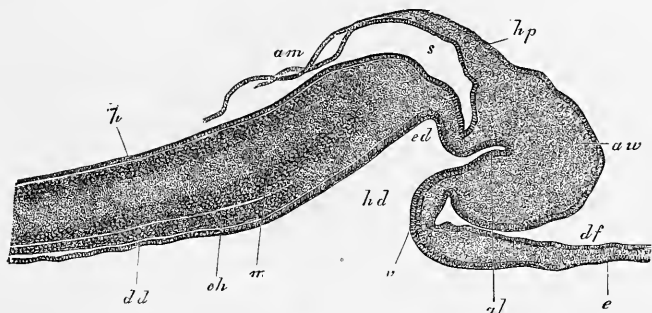


Fig. 205.

culée de la zone pariétale de l'embryon, tout près du point où cette zone pariétale, succédant à la zone rachidienne, se recourbe en dessous pour constituer le rebord infléchi qui mènera à la production de l'intestin postérieur et de la paroi pelvienne antérieure. La position de cette prolifération est telle, qu'au début le repli amiotique postérieur se détache d'elle; mais au cours du développement, le rudiment de l'allantoïde descend de plus en plus en avant sur la paroi pelvienne antérieure, ainsi qu'on peut le voir sur la figure 206, qui représente un stade intermédiaire. Le rudiment allantoïdien tout entier est une prolifération du mésoderme dans une région dans laquelle le feuillet cutané de la ca-

Fig. 205. — Coupe longitudinale de l'extrémité postérieure du corps d'un embryon de lapin de neuf jours. Gross. soixante-seize fois. *ed*, intestin postérieur; *hd*, orifice intestino-ombilical postérieur; *al*, cavité de l'allantoïde; *aw*, bourrelet de l'allantoïde; *dd*, feuillet intestino-glandulaire de l'intestin moyen; *ch*, corde courant dans l'épaisseur du feuillet moyen; *m*, tube médullaire étendu en arrière; *h*, feuillet corné; *s*, extrémité caudale de l'embryon; *hp*, feuillet cutané de l'amnios *am*; *v*, paroi antérieure de l'intestin postérieur, point auquel elle se recourbe pour se continuer avec le blastoderme, formé du feuillet fibro-intestinal *df* et de l'entoderme *e*.

vité pariétale à l'extrémité postérieure du corps confine au feuillet fibro-intestinal, et, par suite, on peut rattacher ici aussi l'origine de l'allantoïde à la lame médiane à l'extrémité postérieure de l'embryon. Ce sont là des rapports dont la figure 118, relative au poulet, donne une bonne idée, du moins en ce qui touche les premiers états.

Le bourrelet allantoïdien *aw*, au moment où il vient de se constituer, contient dans son intérieur un diverticule *al* de l'intestin postérieur. Il est formé tout entier de cellules, telles que celles qui caractérisent le mésoderme, c'est-à-dire les unes rondes,

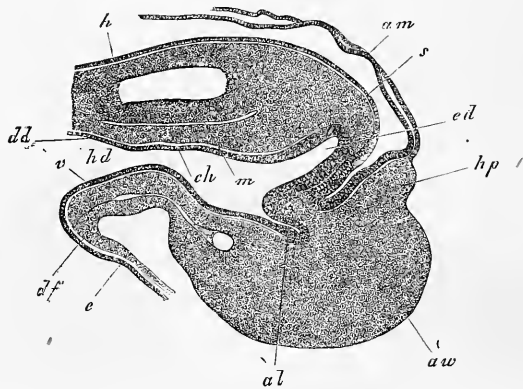


Fig. 206.

les autres étoilées, entre lesquelles paraissent de fort bonne heure de nombreux vaisseaux, qui ne tardent pas à donner au bourrelet tout entier le caractère d'un organe fongueux.

Comment la cavité de l'allantoïde et le bourrelet allantoïdien, qui sont directement dirigés en arrière au début, arrivent-ils graduellement à se placer sur la face ventrale de la paroi postérieure du corps? C'est ce que l'on voit clairement par la figure 206, qui atteste en même temps que sous ce rapport les processus sont les mêmes chez le lapin que chez le poulet.

J'ajouterai encore quelques mensurations se rapportant aux figures qui nous ont servi.

L'épaisseur du bourrelet allantoïdien dans la figure 204 vaut, au point le plus épais, de 0,11 à 0,12^{mm}, et le point le plus épais du feuillet cutané de l'amnios, 76 μ . Dans la figure 205, la plus grande longueur du bourrelet allantoïdien, mesurée à partir de

Fig. 206. — Coupe longitudinale de l'extrémité postérieure du corps d'un embryon de lapin de neuf jours. Gross. soixante-dix-huit fois. Mêmes lettres que pour la figure précédente.

l'origine du repli amniotique, est de 0,25^{mm}; sa plus grande hauteur, 0,285, tandis que dans la figure 206 les chiffres correspondants étaient de 0,268 et 0,41. L'intestin postérieur à ce stade a une longueur de 0,14^{mm}, et la cavité de l'allantoïde une profondeur de 83 μ , tandis que dans le stade plus jeune de la figure 205, la cavité de l'allantoïde avait 0,114^{mm}, et l'intestin postérieur 49 μ de long.

Les *reins primitifs* du lapin n'ont pas été, de ma part, jusqu'à présent, l'objet d'études spéciales. BISCHOFF a fait connaître un de leurs jeunes états dans le lapin (Kaninchenei, fig. 70) et dans le chien (Hundeei, 39 B et 42 C), mais cet auteur ne nous dit rien sur leur développement. D'après ce que j'ai pu voir jusqu'à ce jour, les reins primitifs naissent, comme chez le poulet, aux dépens des lames médianes, et j'ai pu observer leur premier développement sur deux embryons de dix jours. Dans ces deux sujets, ils se montrèrent sous forme de prolongements en massue, que les lames médianes avaient proliférées vis-à-vis des protovertèbres, prolongements très semblables d'aspect aux diverticules que nous avons décrits dans le poulet. Mais jusqu'à présent, il m'a été impossible de découvrir une cavité dans ces *bourgeons des reins primitifs*, bien que, à leur point d'insertion sur les lames médianes, ils aient offert, dans quelques coupes, une légère excavation regardant la cavité péritonéale. La longueur de ces bourgeons des reins primitifs, dans des préparations à l'acide osmique, était environ de 50 μ , et leur épaisseur de 23 μ , tandis que le canal de WOLFF mesurait de 26 à 38 μ de diamètre. Quant aux transformations ultérieures de ces rudiments, tout ce que je puis dire, c'est que certainement ils ne demeurent en relation avec les lames médianes que peu de temps, puisque les mêmes embryons offraient, dans les coupes postérieures, les rudiments des corps de WOLFF sous leur première expression, et, dans les coupes antérieures, les mêmes parties, entièrement détachées des lames moyennes et déjà réunies au canal de WOLFF, en même temps que les vaisseaux adjacents (*vena cardinalis?*) étaient devenus plus distincts et plus gros.

Reins primitifs.

En conséquence des faits précédents, les entonnoirs dont SEMPER fait les premiers rudiments des reins primitifs n'ont pas encore été découverts chez le lapin; mais si l'on songe aussi à la difficulté qu'il y a déjà à les observer chez le poulet, et que l'on considère en outre que nos méthodes de durcissement déterminent d'énormes ratatinements des tissus, il pourra paraître vraisemblable que le dernier mot sur cette question n'a pas été dit encore.

En ce qui touche la région postérieure du tronc d'embryons plus âgés, je me bornerai à signaler les rapports qui règnent au moment où les extrémités postérieures apparaissent, et je prendrai de nouveau l'embryon de la figure 175 comme paradigme.

Corde, moelle épinière et protovertèbres, au niveau des extrémités postérieures, présentent essentiellement les mêmes rapports que plus en avant, si ce n'est que les protovertèbres contiennent encore une cavité et que la moelle est plus grêle (0,26^{mm} de hauteur). La lame musculaire existe, mais elle ne se prolonge pas encore dans les rudiments des extrémités postérieures. Celles-ci ont, d'une manière générale, la même configuration et la même situation que les rudiments des membres antérieurs, hormis qu'elles sont plus petites, et que le dos étant moins saillant, elles semblent insérées plus haut. D'ailleurs leur constitution est la même, et l'épaississement du feuillet corné ne fait pas non plus défaut à leur sommet. La cavité abdominale est une fente étroite, fortement recourbée en croissant de lune et, comme chez le poulet (fig. 137), occupée par une masse presque circulaire en section transversale, adossée en haut à toute la largeur des parties axiles, dont elle n'est pas bien distincte. Cette masse renferme, sous une couche de mésoderme, que l'on peut considérer comme résultant de l'union du feuillet fibro-intestinal avec la lame médiane : en haut, sur la ligne médiane, l'aorte, encore très grosse, tantôt simple, tantôt subdivisée en les deux artères ombilicales ; en haut et latéralement, la dernière extrémité des reins primitifs ; en bas et sur la ligne médiane, le rectum étroit. En outre, la paroi abdominale antérieure montre dans son épaisseur les deux veines ombilicales.

La dernière extrémité du corps ou la queue dans des embryons de lapin de dix à onze jours renferme, dans la partie antérieure, un prolongement de la moelle épinière et de la corde avec des protovertèbres distinctes, tandis que dans sa partie postérieure tous ces organes se montrent confondus en une masse cellulaire unique.

La région antérieure du tronc concorde entièrement avec la région moyenne aussi longtemps que le cœur reste situé à la tête ; elle acquiert au contraire plus tard un cachet particulier quand le cœur arrive à se trouver placé au cou. Comme il ne paraît pas convenable de traiter du cœur en deux endroits différents, je renverrai à la description que je donne dans les alinéas suivants.

B. — LA TÊTE.

Dans les très jeunes embryons de lapin, la tête tire une physionomie toute spéciale de la situation très particulière qu'occupe le cœur, je veux dire de son origine par deux moitiés distinctes et séparées l'une de l'autre par un large intervalle. Déjà très frappant à un examen de champ (voy. les fig. 207, 169 et 171), l'aspect devient encore bien plus étrange sur des coupes transversales, et je renvoie avant tout aux figures 208 et 209, représentant des sections faites sur l'embryon de la figure 207, pour faire comprendre les rapports que je vais décrire. La figure 208 donne une vue totale de la région cardiaque de la tête, et elle montre nettement la situation des deux rudiments cardiaques *h* et *h'* par rapport à la région médiane, dans laquelle le tube médullaire est encore largement ouvert. Toutefois, on ne peut bien juger des relations des différentes parties les unes avec les autres que par la figure 209. Dans cette figure, on voit, au centre, l'épais feuillet médullaire *mp* sous forme d'un demi-canal largement ouvert (*rf*), rudiment du cerveau, dont les bords ou lames dorsales (*rw*) sont plus épais que le fond. Sous le feuillet médullaire, l'entoderme montre une sorte d'épaississement *dal*, qui représente à la fois la corde très aplatie et le mince feuillet intestino-glandulaire qui lui est sous-jacent. Sur les côtés des organes précédents, et en grande partie situées sous la lame

Tête.

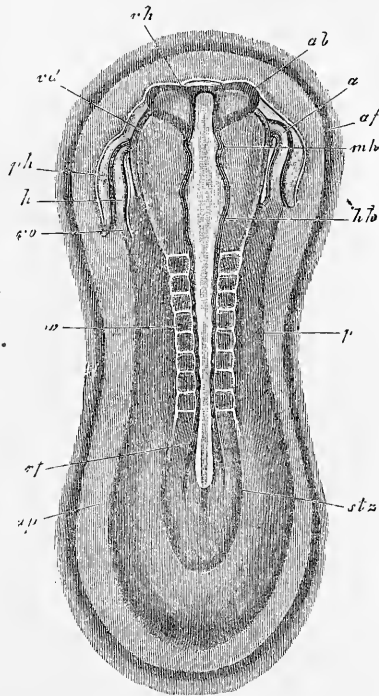
Développement
du cœur.

Fig. 207.

Fig. 207. — Aire transparente et rudiment d'un embryon de lapin de huit jours et quatorze heures. Gross. vingt et une fois. *ah*, aire transparente; *af*, repli antéro-externe; *stz*, zone rachidienne; *ps*, zone pariétale; *rf*, sillon dorsal; *wo*, protovertèbres; *hh*, cerveau postérieur; *mh*, cerveau moyen; *vh*, cerveau antérieur; *ab*, rudiment des vésicules optiques; *h*, ventricules du cœur; *vo*, veine omphalo-mésentérique; *a*, extrémité aortique du cœur; *ph*, cavité pariétale ou cervicale; *vd*, bord vu par transparence de l'orifice pharyngo-ombilical.

médullaire, se voient les *lames protovertébrales* de la tête, qui se prolongent sans limite tranchée avec les *lames latérales* (*sp*), lesquelles portent les rudiments cardiaques dans leur partie externe, extrêmement épaisse et recourbée en dessous.

Vient-on à analyser cette dernière région sur une bonne coupe, voici ce que l'on constate. D'abord il y a ici, dans l'épaisseur du

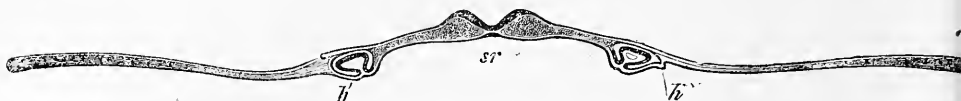

Fig. 208.

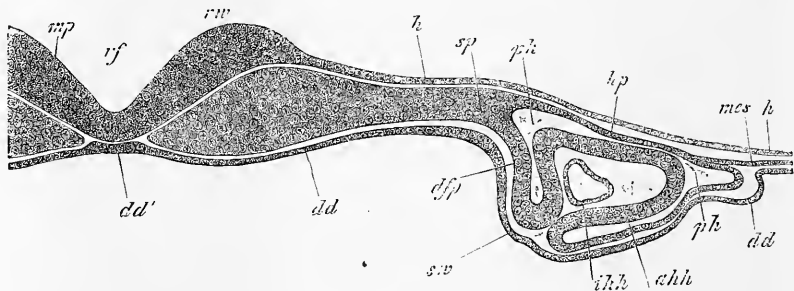


Fig. 209.

mésoderme, une fente (*ph*), répondant à la cavité pariétale ou cervicale du poulet, qui entoure le cœur, avec cette différence importante pourtant que les cavités pariétales du lapin sont au début largement distantes l'une de l'autre. Les limites de ces cavités pariétales sont, d'un côté, un mince *feuillet cutané* (*hp*), et de l'autre un *feuillet fibro-intestinal* (*dfp*), ce dernier étant dans un rapport tout spécial avec le rudiment cardiaque ou tube endothélial du cœur (*ihh*), en ce sens que c'est lui qui fournit le revêtement externe du cœur ou tunique cardiaque externe (*ahh*). Ces deux parties, tube endothélial et tunique externe, sont désignées ensemble sous le nom de *rudiment cardiaque*, et comme la tunique externe du cœur est rattachée par une sorte de tige au

Fig. 208. — Coupe transversale de la tête d'un embryon de lapin de huit jours et quatorze heures avec les parties adjacentes du blastoderme. Gross. quarante-huit fois; *hh'*, rudiments du cœur; *sr*, gouttière intestinale.

Fig. 209. — Portion de la figure précédente au grossissement de cent cinquante-deux fois. *rf*, sillon dorsal; *rv*, lames dorsales; *mp*, feuillet médullaire, rudiment du cerveau; *h*, feuillet corné; *hp*, feuillet cutané; *dfp*, feuillet fibro-intestinal se continuant avec la tunique externe du cœur *ahh*; *ihh*, tunique interne du cœur (tube endothélial); *ph*, cavité pariétale, renfermant le cœur; *mes*, feuillet moyen indivis en dehors du rudiment cardiaque; *dd*, feuillet intestino-glandulaire; *dd'*, épaissement semblant appartenir au feuillet intestino-glandulaire, en réalité formé de la corde et d'une partie de l'entoderme; *sv*, parois latérales du pharynx en voie de développement.

feuillet fibro-intestinal, on peut également dire que chacun des deux rudiments cardiaques possède déjà un *mésocarde* répondant au mésentère postérieur du cœur du poulet.

Mésocarde.

Au côté externe de la cavité pariétale, le feuillet cutané et le feuillet fibro-intestinal, devenu plus mince ici, se réunissent l'un à l'autre et se prolongent, à titre de mésoderme indivis, dans l'aire embryonnaire. Ce mésoderme y demeure d'abord très ténu, et ce n'est que plus en dehors qu'il atteint une certaine épaisseur. Dans certains cas même, la paroi de la cavité pariétale n'est en rien rattachée au mésoderme de l'aire embryonnaire, point sur lequel j'aurai à revenir plus tard.

Notons encore que sur des coupes transversales telles que celles qui viennent d'être décrites, on distingue aussi les premières traces de la formation du pharynx. Ainsi qu'on pouvait le voir déjà à l'inspection de la figure 168, le rebord antérieur infléchi de la tête s'étend à cette époque déjà sur la face ventrale jusque dans la région du cœur, et l'on reconnaît facilement sur des coupes transversales que le pharynx forme déjà une demi-gouttière bien empreinte (fig. 208 *sr*), dont la partie la plus profonde se trouve dans la région des rudiments cardiaques. Le feuillet intestino-glandulaire y est aussi remarquablement épaissi, en rapport avec les conditions que le pharynx présentera plus tard après sa fermeture.

Toutes les coupes faites dans la région du cœur concordent essentiellement avec celle de la figure 209, si ce n'est que la profondeur et la forme du sillon dorsal et la largeur du feuillet médullaire ne sont pas partout semblables, de même aussi que le diamètre du rudiment cardiaque varie suivant le niveau de la coupe.

Si l'on suit le cœur en arrière sur des sections transversales, on voit que l'invagination du feuillet fibro-intestinal dans la cavité pariétale, invagination qui forme la tunique externe du viscère, devient toujours moindre et finit par disparaître. La cavité pariétale elle-même diminue à vue d'œil, et passe enfin dans la région des premières protovertèbres à l'état d'une fente étroite, qui représente, on le sait, le prélude de la formation de la cavité abdominale. Toutes les coupes de cette région, semblables d'aspect à celle de la figure 197, laissent distinctement reconnaître cette fente, et elles apprennent, en outre, qu'aussitôt le rudiment cardiaque disparu de la section, on voit apparaître des vaisseaux situés entre l'entoderme et le feuillet fibro-intestinal, et même entre celui-ci et les protovertèbres, représentant incontestablement,

dans ce dernier cas, les rudiments des aortes. Cette apparition de l'aorte descendante dans la région des protovertèbres, à une époque à laquelle la tête ne montre nulle part trace de l'existence de ce vaisseau, peut bien prouver que celui-ci naît, du moins dans sa partie postérieure, d'une façon indépendante du cœur.

En suivant le cœur vers l'extrémité antérieure de la tête, on voit également les deux parties du rudiment cardiaque disparaître et la cavité pariétale subsister seule quelque temps, pour cesser d'être aussi à son tour. Les figures 210 et 211 sont des coupes relatives à cette région, et je m'occuperai d'abord de la première,

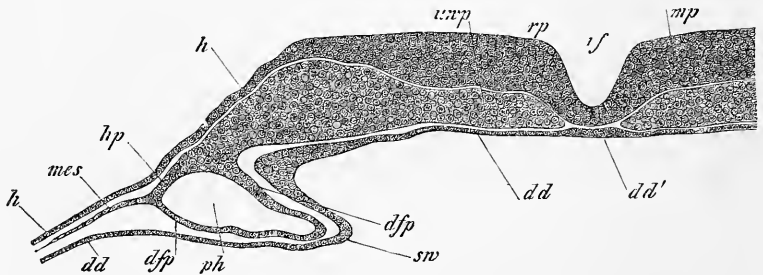


Fig. 210.

puisqu'elle a été fournie par le même embryon que la figure 209. Ce qu'il y a de plus remarquable dans cette coupe, c'est la grande largeur du feuillet médullaire, le degré de développement de la gouttière pharyngienne et l'étendue de la cavité pariétale. Signalons encore la grande minceur du mésoderme en dehors de cette cavité, minceur telle que le mésoderme ne semble pas devoir aller plus loin. La figure 211 reproduit également une coupe de la région céphalique la plus antérieure d'un embryon un peu plus jeune; on y remarquera surtout la forme du tube médullaire, l'incurvation de ses bords, l'exiguïté de la cavité pariétale. Dans cette coupe, la corde n'était pas distincte de l'entoderme; mais elle existait pourtant vraisemblablement, puisque, dans la figure 210 du moins, on l'apercevait à de forts grossissements.

Après que le cœur et la tête ont constitué leurs rudiments, comme il vient d'être dit, leur organisation se complète durant le

Fig. 210. — Coupe transversale de la région céphalique la plus antérieure d'un embryon de lapin de huit jours et quatorze heures. Gross. cent quarante fois. *rf*, sillon dorsal; *rp*, lames dorsales; *mp*, feuillet médullaire; *h*, feuillet corné; *uwp*, lames protovertébrales de la tête; *hp*, feuillet cutané; *d'fp'*, feuillet fibro-intestinal; *ph*, cavité pariétale; *mes*, mésoderme indivis en dehors de la cavité; *dd*, feuillet intestino-glandulaire; *dd'*, corde et feuillet intestino-glandulaire, semblant figurer un épaississement de ce dernier; *sw*, bourrelet pharyngien, c'est-à-dire paroi latérale du pharynx en voie de développement.

neuvième jour. La fermeture du tube médullaire, celle du pharynx et la formation du cerveau, ne diffèrent pas beaucoup de ce qui a lieu chez le poulet, à l'exception de certains points, qui seront signalés plus loin; pour le cœur, au contraire, interviennent des particularités qui doivent trouver place ici.

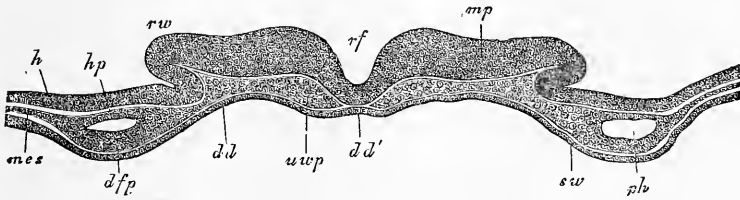


Fig. 211.

Mentionnons en première ligne que chez le lapin aussi les deux rudiments cardiaques demeurent encore quelque temps séparés après la complète constitution et la fermeture du pharynx, et que la réunion des deux moitiés du cœur se fait tout autrement que dans le poulet. Si nous partons du stade de la figure 209, nous trouverons d'abord une série d'états montrant le pharynx à des degrés divers de sa fermeture, et par suite les deux cœurs d'autant plus rapprochés, ainsi que HENSEN l'a déjà représenté dans

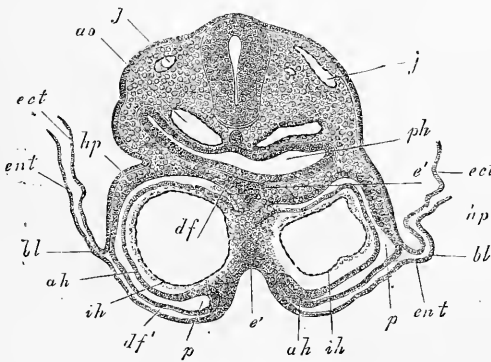


Fig. 212.

Fig. 211. — Coupe transversale de l'extrémité céphalique la plus antérieure d'un embryon de lapin de neuf jours. Gross. cent et une fois. Même légende que pour la figure 210. *rw*, lames dorsales.

Fig. 212. — Coupe transversale de la région cardiaque d'un embryon de lapin de neuf jours. Gross. quatre-vingts fois. *ih*, tunique cardiaque interne (tube endothélial); *ah*, membrane cardiaque externe, se continuant *df* avec le feuillet fibro-intestinal du pharynx *ph* et en *df'* avec le feuillet fibro-intestinal de la future paroi antérieure de la cavité pariétale *p*; *ao*, aorte; *j*, veine jugulaire; *e'*, prolongement de l'entoderme du pharynx et de la paroi antérieure de la cavité pariétale entre les deux moitiés du cœur; *bl*, blastoderme formé de l'entoderme *ent* et de l'ectoderme *ect*; *hp*, feuillet cutané d'une paroi latérale du corps.

deux dessins (*Arch. f. Ohrenheilkunde*, t. VI, 1873, pl. I, fig. 3 et 4). Puis succède un état dans lequel le pharynx est déjà clos, alors que les deux cœurs, au contraire, ne sont pas encore fusionnés, ainsi qu'il ressort de la figure 212. Dans cette coupe, en effet, les deux cavités pariétales (*p*) et les deux tuniques cardiaques internes (tubes endothéliaux) (*ih*) sont encore parfaitement séparées, tandis que les tuniques cardiaques externes *ah*, dérivant du feuillet fibro-intestinal, sont en train de se souder l'une à l'autre, et que la fusion est déjà un fait accompli pour l'entoderme. Il en résulte que la cloison de séparation des deux cavités pariétales est constituée premièrement par un reste de l'entoderme *e'* et deuxièmement par une partie des tuniques cardiaques externes, qui se continue avec le feuillet fibro-intestinal.

Ultérieurement, les deux cavités pariétales se fusionnent l'une avec l'autre, et augmentent de volume corrélativement à l'accroissement de grosseur du cœur. Pendant que cela s'accomplit, les deux cœurs aussi se réunissent, de telle façon que les deux tubes endothéliaux n'en forment plus qu'un, et que les deux tuniques externes se fusionnent sur la face ventrale en se séparant du feuillet fibro-intestinal. Le cœur devient donc libre d'adhérence du côté ventral, sans qu'il y ait jamais de *mésocarde inférieur* bien prononcé, et la cavité pariétale, devenue simple, acquiert ainsi une paroi propre et indépendante, formée, comme chez le poulet, par le feuillet fibro-intestinal et par l'entoderme. Cette paroi se continue latéralement avec le blastoderme, et se comporte enfin comme chez le poulet (voy. fig. 82). Du côté dorsal, au contraire, le cœur reste plus longtemps rattaché au feuillet fibro-intestinal du pharynx, et la figure 213 montre distinctement le mésentère postérieur ou supérieur qui existe de ce côté (*mp*). En ce qui touche la manière d'être ultérieure du cœur, tel que nous venons de le décrire, j'ai réuni sur un embryon de lapin de dix jours une suite d'observations, qui ne paraissent pas dépourvues d'intérêt, en ce qu'elles concernent une série de faits qu'on n'a pas encore constatés, jusqu'à ce jour du moins, dans l'embryon du poulet. En suivant un cœur sur des coupes successives, j'ai reconnu, dans la région du bulbe aortique, l'aspect reproduit par la figure 213. Au niveau des ventricules, le mésocarde postérieur existait en partie, et le cœur remplissait, sous forme de volumineuse utricule, une bonne partie de la cavité pariétale. Mais dès que l'oreillette parut, une particularité nouvelle se fit jour aussi, je veux dire l'existence d'une connexion entre les parties latérales du cœur et les parois latérales du corps, au point où celles-ci renferment une

veine puissante, la veine jugulaire (*j*), ainsi qu'on le voit sur la figure 214. Je donnerai le nom de *mésocarde latéral* au pont qui, de chaque côté, établit cette connexion. Il appartient au feuillet moyen, et vraisemblablement il faut le regarder comme une for-

Mésocarde
latéral.

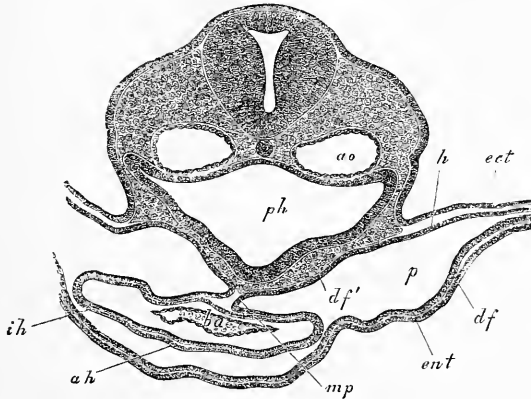


Fig. 213.

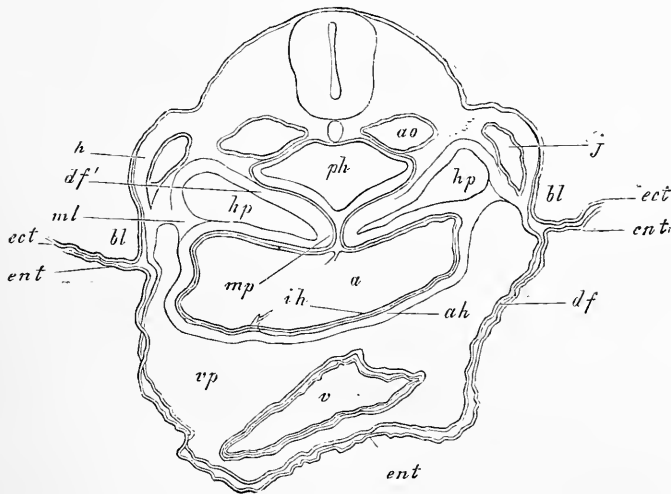


Fig. 214.

Fig. 213. — Coupe transversale de la région cardiaque d'un embryon de lapin de dix jours. Gross. cent dix-neuf fois. *ph*, pharynx; *ao*, aorte descendante; *df'*, feuillet fibro-intestinal du pharynx; *mp*, *mesocardium posterius*; *ba*, bulbe aortique; *ah*, *ih*, tuniques externe et interne du même; *df*, feuillet fibro-intestinal de la paroi antérieure de la cavité pariétale *p*; *ent*, entoderme de la même; *h*, feuillet cutané; *ect*, ectoderme.

Fig. 214. — Coupe transversale du cœur d'un embryon de lapin de dix jours. Gross. quatre-vingts fois. Lettres comme dans la figure 213. En outre: *hp*, cavité pariétale supérieure ou postérieure; *vp*, cavité pariétale inférieure ou antérieure; *a*, oreillette; *v*, ventricule; *bl*, blastoderme; *j*, veine jugulaire; *ml*, *mesocardium laterale*.

mation primordiale. Je lui accorde de l'importance, parce que d'abord il sert au passage de vaisseaux du feuillet cutané au cœur, et ensuite parce qu'il subdivise la cavité pariétale en trois compartiments, deux supérieurs *hp* et un inférieur *vp*, que je nommerai *cavités pariétales postérieures* et *cavité pariétale antérieure*.

Les figures 215, 216 et 217 représentent les transformations ultérieures de ces rapports. Elles ont été fournies par le même embryon que celui qui a donné la figure 214. Dans la figure 215, l'oreillette se montre ouverte au point d'abouchement de la veine omphalo-mésentérique, et le septum *s* doit sans doute être rapporté

Cavités
pariétales
postérieures
et cavité
pariétale
antérieure.

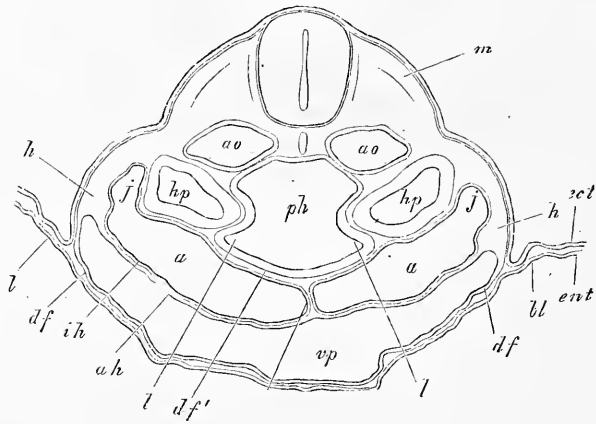


Fig. 215.

à cette veine. Les angles externes ou latéraux de l'espace auriculaire laissent encore reconnaître à un léger étranglement le lieu d'insertion de la veine jugulaire (*j*). Les cavités pariétales postérieures (*hp*) prennent déjà dans cette coupe une position assez spéciale, grâce à deux prolongements antérieurs (*l*) auxquels le pharynx a donné naissance et dont la signification est encore douteuse.

La figure 216 paraît encore plus particulière que la figure 215. La cavité pariétale antérieure, dont on voit ici la partie la plus reculée, ne montre plus rien du cœur, et sa paroi supérieure ou dorsale est constituée par le feuillet fibro-intestinal du pharynx, très épais à ce niveau, et en partie comme couvert de franges; les prolongements, qui émanent de ce pharynx, se montrent

Fig. 215. — Coupe transversale n° 21 de la région cardiaque d'un embryon de lapin de dix jours. Gross. quatre-vingts fois. Lettres comme dans la figure 214. En outre : *u*, prolongements de nature douteuse; *m*, lame musculaire du dos; *s*, septum inter-auriculaire.

aussi notablement plus grands ici que dans la coupe précédente. Les cavités pariétales postérieures *hp* occupent à peu près la même position que tout à l'heure, si ce n'est qu'elles sont plus spacieuses, et que, sur leur face ventrale et un peu latéralement, on trouve actuellement la section du tronc des veines omphalo-mésentériques (*om*). Dans la figure 217 enfin, l'intestin antérieur est

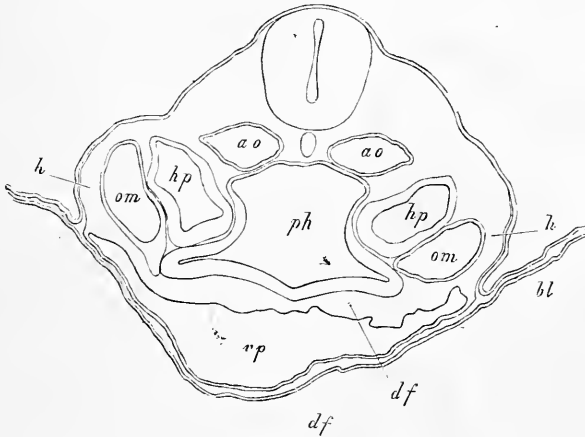


Fig. 216.

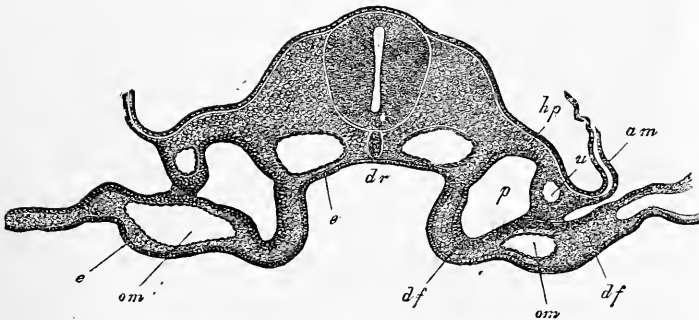


Fig. 217.

ouvert, et le tronc des veines omphalo-mésentériques s'est subdivisé en deux branches, dont l'une, située dans le feuillet fibro-intestinal, la veine omphalo-mésentérique proprement dite, et l'autre,

Fig. 216. — Coupe transversale n° 22 de la partie la plus reculée de la cavité pariétale du cou d'un embryon de lapin de dix jours. Gross. quatre-vingts fois. Lettres comme dans la figure 215. En outre: *om*, veine omphalo-mésentérique.

Fig. 217. — Coupe transversale n° 29 du tronc de l'embryon des figures 201, 213, 214, 215 et 216, passant immédiatement en arrière de l'orifice pharyngo-ombilical. Gross. quatre-vingt-une fois. Lettres comme dans la figure 201. En outre: *df*, feuillet fibro-intestinal de la future paroi antérieure de l'intestin antérieur; *e*, épithélium de l'intestin antérieur; *om*, veine omphalo-mésentérique.

placée dans le feuillet cutané, ramenant le sang de l'allantoïde, la veine ombilicale (*u*). Les cavités pariétales postérieures précédemment signalées, concurremment à la disparition de la cavité pariétale antérieure, sont passées maintenant à l'état de cavité abdominale (*p*), et en tant que telles se prolongent à travers toute la longueur du corps jusqu'en arrière. Mentionnons aussi qu'à cet état, il y a encore un reste de mésocarde latéral, sous forme d'un

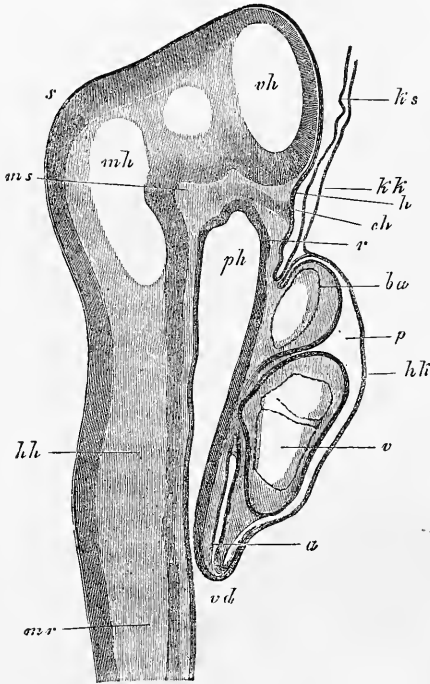


Fig. 218.

suffisamment clairs, à première vue, pour qu'une description soit inutile. Je puis seulement signaler que chez le mammifère aussi le feuillet moyen ne se prolonge ni dans le capuchon céphalique de l'amnios (*ks*), ni dans le velum céphalique (*kk*). C'est ce qu'attestent encore les coupes transversales 214 et 216, puisque sur elles aussi la partie du blastoderme adjacente à l'embryon

pont étendu du feuillet cutané au feuillet fibro-intestinal, dans le voisinage de la veine ombilicale.

Les rapports les plus essentiels de ceux qui viennent d'être décrits ici existent manifestement aussi chez le poulet, et semblent n'avoir pas échappé à His, si j'en juge par les modèles en cire exécutés par le Dr ZIEGLER sur les données de cet auteur.

Pour compléter la description des rapports du cœur de l'embryon de mammifère, étudiés sur des coupes, je reproduis dans la figure 218 une section longitudinale de la tête et du cœur d'un embryon de lapin de neuf jours et deux heures, dont les détails sont

Fig. 218. — Coupe longitudinale de la tête et du cœur d'un embryon de lapin de neuf jours et deux heures. *ph*, pharynx; *vd*, orifice pharyngo-ombilical; *r*, membrane pharyngienne; *p*, cavité pariétale; *kk*, sa paroi antérieure (capuchon cardiaque REMAK) constituée par l'entoderme et le feuillet fibro-intestinal; *a*, oreillette; *v*, ventricule; *ba*, bulbe aortique; *hk*, velum céphalique formé par l'entoderme seul; *ks*, capuchon céphalique de l'amnios, formé par l'ectoderme seul; *mr*, tube médullaire; *vh*, cerveau antérieur; *mh*, cerveau moyen; *hh*, cerveau postérieur; *s*, vertex; *ms*, pilier moyen de la base du crâne (RATHKE); *ch*, extrémité la plus antérieure de la corde, venant buter contre l'entoderme; *h*, première trace de l'hypophyse.

est exclusivement formée par l'ectoderme et par l'entoderme.

Pour en finir avec la description de la tête, j'entrerai encore dans quelques indications relativement aux organes des sens les plus élevés. La figure 219 représente une coupe transversale de la tête d'un embryon de dix jours, dans lequel le cerveau antérieur (*v*) et le cerveau moyen (*m*) sont ouverts, et dans lequel les vésicules optiques primitives se montrent admirablement. Notons qu'à ce stade, il existe une mince couche de mésoderme entre l'œil et le feuillet corné, et que ce dernier ne présente encore aucune trace d'épaississement qui puisse faire penser à la formation du cristallin. Tout au contraire, c'est en avant ou au-dessus de l'œil, comme on voudra, que ce feuillet corné est épaissi en *g*, et qu'il offre dans son épaisseur les lumières d'étroits vaisseaux (veines cérébrales?).

Dans un embryon plus avancé, mais qui n'était âgé également que de dix jours (voy. fig. 175), la vésicule optique était encore plus étroitement rapprochée du feuillet corné, bien qu'il existât toujours entre les deux une couche excessivement mince de mésoderme. Le feuillet corné, cette fois, était manifestement épaissi en regard de la vésicule optique. Il était formé de plusieurs couches et avait 26 μ d'épaisseur, tandis que la vésicule optique mesurait 72 à 76 μ dans sa paroi postérieure et 57 à 60 sur sa paroi antérieure. La vésicule tout entière était occupée par une cavité de 0,47^{mm}; sa paroi antérieure était légèrement déprimée, sans que le feuillet corné présentât d'inflexion correspondante. — Sur cette coupe aussi, le feuillet corné était épaissi en avant ou au-dessus de l'œil, et, sur la partie antérieure de la tête, dans une étendue notable, et mesurait jusqu'à 26 μ d'épaisseur. Cet épaississement est incontestablement en rapport avec le développement des fos-

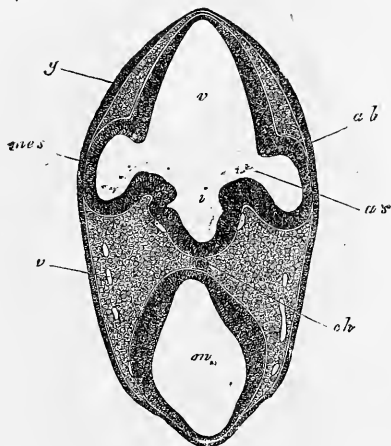


Fig. 219.

Fig. 219. — Coupe de la partie antérieure de la tête d'un lapin de dix jours. Gross. quarante fois. *ab*, vésicules optiques (0,26^{mm} de hauteur); *as*, pédoncule de la vésicule optique (83 μ de lumière); *v*, cerveau antérieur; *m*, cerveau moyen; *i*, infundibulum; *cb*, corde vue par transparence; *v*, veines; *g*, épaississement du feuillet corné dans la région des futures fossettes olfactives; *mes*, mésoderme.

Fossettes
olfactives.

settes olfactives, qui ne se constituent que notablement après l'œil et l'oreille.

Organes
de l'audition.

L'organe de l'audition apparaît dans l'embryon de mammifère de la même façon que dans le poulet, et la figure 220 reproduit presque le premier stade de sa formation, je veux dire celui d'une fossette largement ouverte, tapissée par le feuillet corné épaissi, placée aux deux côtés du cerveau postérieur, arrivant jus-

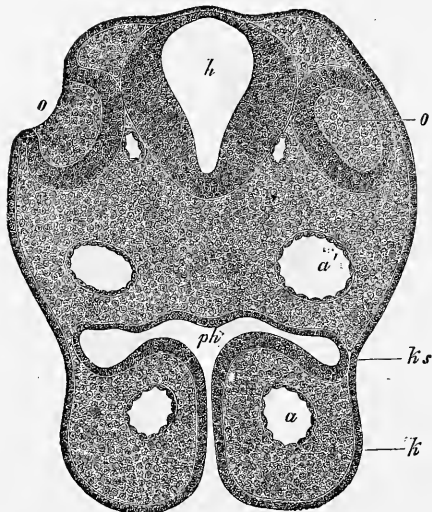


Fig. 220.

qu'au contact du cerveau, mais sans entrer encore en relation avec lui. Cette figure montre, en outre, les extrémités antérieures des branches maxillaires supérieures du premier arc branchial avec les arcs aortiques antérieurs et la partie la plus antérieure du pharynx, et nous ferons remarquer, à propos de ce dernier, que sa paroi latérale confine en un point à l'ectoderme, qui est lui-même légèrement déprimé à l'endroit correspondant. C'est qu'en ce point se trouvait primitive-

ment la première fente branchiale. Elle est close maintenant, et constituera plus tard la trompe d'Eustache, la membrane du tympan et le conduit auditif externe.

Je mentionnerai encore deux des états plus avancés de l'organe de l'audition. La figure 221 montre la vésicule auditive en train de se fermer, n'étant plus rattachée au feuillet corné que par un court prolongement de 34μ d'épaisseur. Elle est quadrangulaire-arrondie, de $0,182^{\text{mm}}$ de grandeur, et laisse déjà reconnaître au côté supérieur comme un petit diverticule, la première trace du *recessus vestibuli*. En outre, la paroi inférieure, celle qui deviendra plus tard l'épithélium du canal cochléaire, est déjà plus épaisse

Fig. 220. — Coupe transversale de l'arrière-tête d'un lapin de dix jours. Gross. quatre-vingt-huit fois. *o*, fossette auditive ouverte, tapissée par le feuillet corné épaissi; *o'*, la même fossette du côté opposé intéressée par la section de telle façon que son orifice n'est pas visible; *h*, cerveau postérieur; *ph*, pharynx, s'ouvrant au dehors par une fente entre les branches maxillaires supérieures *k* du premier arc branchial; *ks*, région de la première fente branchiale, fermée ici par l'accolement de l'ectoderme et de l'entoderme; *a*, arc de l'aorte; *a'*, aorte descendante ou partie dorsale ou postérieure du premier arc aortique. La corde ne se montrait pas nettement sur cette coupe et n'a pas été représentée.

que la paroi supérieure. Pour le reste, cette figure montre encore mieux que la précédente l'occlusion de la première fente branchiale. En outre, les premiers arcs branchiaux sont fusionnés, et il y a des veines cérébrales visibles, dont deux plongées dans la substance même du cerveau (*vc*). Quant à une masse foncée située sous la vésicule auditive, je la considère comme un ganglion.

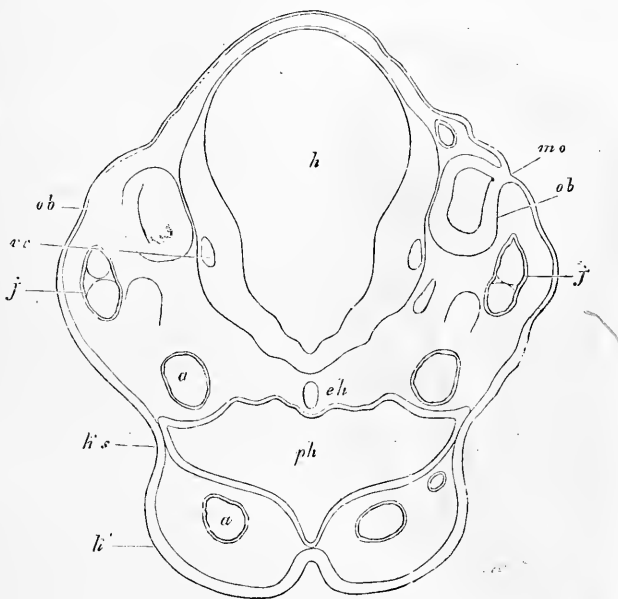


Fig. 221.

Dans un embryon de dix jours enfin, plus avancé encore que le dernier décrit, la vésicule auditive était entièrement séparée de l'ectoderme et même recouverte extérieurement d'une couche assez épaisse de mésoderme. Elle était maintenant très nettement piriforme, dirigeant vers le haut un prolongement, figurant la queue de la poire, le *recessus vestibuli*. Elle mesurait *in toto* 0,31^{mm} de long, et 0,19^{mm} de large dans sa partie la plus dilatée.

Pour compléter nos idées sur la conformation intérieure de la tête, jetons encore les yeux sur la coupe longitudinale figure 222, déjà donnée. On y reconnaît nettement la flexion céphalique antérieure et la corde (*ch*) arrivant primitivement jusqu'à l'extrémité antérieure de la tête, ou peu s'en faut, et venant confiner à l'ecto-

Fig. 221. — Coupe transversale de l'arrière-tête d'un lapin de dix jours. Gross. quatre-vingt-huit fois. Lettres comme précédemment. En outre, *ch*, corde; *j*, veine jugulaire; *vc*, veine cérébrale; *ob*, vésicule auditive; *mo*, dernier vestige de leur communication avec le dehors.

derme. Enfin, on voit aussi la position spéciale du cœur à la tête dans la paroi antérieure de l'intestin antérieur; on distingue aussi où s'ouvrira ultérieurement la bouche, qui est actuellement fermée par la membrane pharyngienne (*r*). Une légère dépression en *h* engendrera plus tard l'hypophyse cérébrale, comme l'a montré MIHALKOVICS, en se transformant en une sorte de poche, qui se portera en haut à la rencontre du cerveau. La figure 180 permet

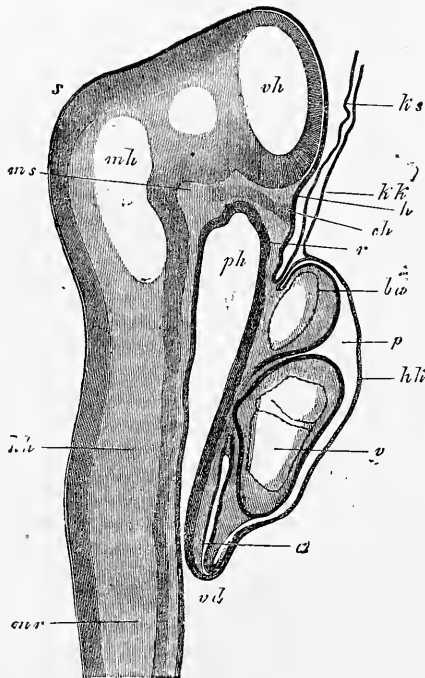


Fig. 222.

de la reconnaître à travers l'orifice oral sous forme d'une fossette ovale (*h*), mesurant, dans une coupe sagittale, 0,19^{mm} de long. La base du crâne se montre aussi distinctement dans la figure 222, ainsi que la saillie qu'elle offre au niveau du cerveau moyen *ms*, désignée par RATHKE sous le nom de *pilier moyen du crâne*. On trouve de bonnes coupes longitudinales de l'extrémité antérieure de la tête d'un embryon un peu plus âgé seulement que celui de la figure 222, et de plusieurs autres plus avancés dans le beau travail de MIHALKOVICS (154). Les rapports qu'elles offrent se présenteront plus tard à notre examen. Je signalerai encore les figures de coupes transversales de la région oculaire de la tête de jeunes embryons de mammifères qui se trouvent dans les travaux de ARNOLD (53), LIEBERKHUN (143) et MIHALKOVICS (*Arch. f. mikr. Anat.*, t. XI), et les sections transversales de l'extrémité postérieure du corps d'embryons de mouton données par KUPFFER (137).

Je terminerai ici la description de la configuration et de la structure de jeunes embryons de mammifères, en renvoyant, pour les détails relatifs à certains points de vue, avant tout aux travaux de BISCHOFF, REICHERT et COSTE. Pour ce qui est de la structure de ces embryons, telle qu'elle se dessine sur des coupes, le mé-

Je terminerai ici la description de la configuration et de la structure de jeunes embryons de mammifères, en renvoyant, pour les détails relatifs à certains points de vue, avant tout aux travaux de BISCHOFF, REICHERT et COSTE. Pour ce qui est de la structure de ces embryons, telle qu'elle se dessine sur des coupes, le mé-

moire de HENSEN, et l'exposé qu'on vient de lire sont les seuls travaux d'ensemble qui existent jusqu'à ce jour sur ce sujet; j'espère qu'ils serviront à provoquer de nouvelles recherches, tant sur le lapin que sur d'autres mammifères.

§ 25.

PREMIER DÉVELOPPEMENT DE L'HOMME.

Les observations relatives aux premiers états de l'embryon humain sont si clairsemées qu'il ne saurait être question de les présenter d'une façon semblable à celle que nous avons suivie pour le poulet et le mammifère, et qu'il faut nous borner à décrire dans leur ordre les quelques stades que l'on connaît.

Nous ne possédons aucune observation, susceptible d'être utilisée ici, sur la première semaine de la grossesse, celle durant laquelle l'œuf parcourt la trompe et y subit certainement une segmentation totale. Pour la seconde semaine, au contraire, nous avons quelques données qui méritent d'être mentionnées, bien qu'aucune d'elles peut-être n'ait trait à un œuf entièrement normal.

Le plus jeune œuf qui ait été observé jusqu'ici est celui décrit à la date de deux ans par REICHERT (3), et dont l'âge est compris

Œufs humains
les plus jeunes.

Œufs
de la seconde
semaine.
Œuf
de REICHERT.

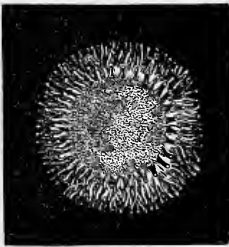


Fig. 223.

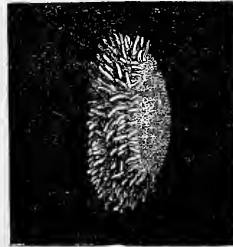

Fig. 224.

entre le douzième et treizième jour ou entre le treizième et le quatorzième. Il fut observé en position dans l'utérus d'une suicidée, et consistait en une vésicule de forme lenticulaire, que l'on voit représentée au grossissement de quatre fois, de face et de profil, dans les figures 223 et 224. Le bord de cette vésicule était abondamment couvert de villosités, dont les plus développées mesuraient

Fig. 223 et 224. — Œuf humain fécondé de douze à treize jours, vu de face et de côté. Gross. environ quatre fois. Sur la vue de face, on distingue ce que Reichert prend pour la tache embryonnaire.

0,2^{mm}, et portaient aussi en partie de courts rameaux secondaires. A partir de là, les franges s'étendaient, en diminuant de hauteur, jusqu'à une certaine distance sur la face utérine de la vésicule (face basilaire de REICHERT), tout en laissant libre sur cette face une aire circulaire de 2,5^{mm}, offrant en son milieu l'image d'un champ foncé, également circulaire. Sur la face opposée, légèrement bombée, de la vésicule (face pariétale R), les villosités faisaient, au contraire, entièrement défaut. Le diamètre total de ce « produit vésiculeux », comme dit REICHERT, mesurait 5,5^{mm} de long pour le grand diamètre, et 3,3^{mm} pour le petit.

En ce qui concerne la structure de cet œuf, voici ce que dit REICHERT. Nulle part, ni à l'extérieur, ni à l'intérieur, il n'y avait la moindre trace d'une formation embryonnaire, de rien qui ressemblât à une gouttière primitive ou au sillon dorsal ou à un embryon apparent avec aire vasculaire. Au contraire, cet œuf était plutôt constitué simplement par une délicate membrane de nature épithéliale, de laquelle s'élevaient les villosités semblablement constituées. Dans la seule région du champ obscur, signalé sur la face utérine de l'œuf, se trouvait, en dedans de la couche précitée, une mince couche de cellules polyédriques, petites, finement granuleuses, nucléées. Il n'y avait pas trace de *zona pellucida*. L'intérieur de l'œuf était rempli par des productions fibromembraneuses, que REICHERT considère comme produit de coagulations.

En conséquence de ces faits, REICHERT considère l'œuf en question comme *vésicule blastodermique*, et la région à deux feuilletts comme la tache embryonnaire, interprétation dont l'exactitude ne saurait être mise en doute. Une tout autre question, au contraire, c'est celle de savoir si cet œuf était absolument normal, car la présence de villosités sur un œuf fécondé, sans rudiment embryonnaire et sans amnios, est un fait que l'on doit tout d'abord signaler comme suggérant des doutes. Dans tous les mammifères chez lesquels jusqu'à ce jour les enveloppes de l'œuf ont offert des villosités, celles-ci ne se sont montrées qu'après la formation de l'amnios sur le feuillet externe de la vésicule blastodermique qu'on nomme l'enveloppe séreuse, jamais avant. Comme pourtant on ne saurait nier qu'il ne fût possible que la vésicule blastodermique pût déjà développer des villosités, et que précisément chez le lapin, ainsi que nous l'avons vu plus haut, la partie de la vésicule où naissent les villosités s'épaissit déjà de très bonne heure et figure ce que j'ai appelé le bourrelet ectodermique, il me semble que l'observation de REICHERT peut repousser le doute de ce côté, et

je suis, pour mon compte, tout disposé à l'accepter dans sa teneur aussi longtemps que personne ne lui opposera des faits précis.

En dehors de ce cas rapporté par REICHERT, nous ne possédons aucun autre renseignement sur l'œuf humain avant la constitution de l'embryon, et j'arrive par conséquent de suite à la description des plus jeunes embryons qui aient été vus jusqu'à ce jour. C'est à ALLEN THOMSON, de Glasgow, que nous devons ces observations.

Le premier œuf de THOMSON (fig. 225), âgé, suivant l'estimation de l'auteur, de douze à treize jours, avait une grosseur de 6,6^{mm}, et présentait une membrane externe ou chorion couverte de villosités courtes et grêles. A son intérieur se trouvait une vésicule, sans doute le sac vitellin, remplissant presque entièrement le chorion, et sur cette vésicule un embryon long de 2,2^{mm}, légèrement soulevé en avant et en arrière à la surface du sac vitellin, mais reposant à plat sur lui dans sa partie moyenne, et se continuant par les bords avec cette vésicule, n'ayant pas encore de tube

Premier œuf
de THOMSON.

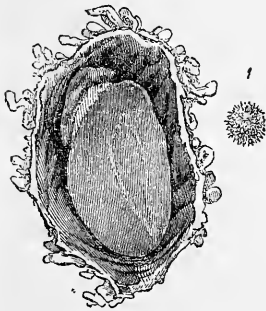


Fig. 225.



Fig. 226.

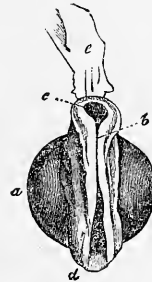


Fig. 227.

digestif par suite. Pas d'allantoïde ni de cordon ombilical; de l'amnios aussi, THOMSON ne dit rien. Mais de la circonstance indiquée par THOMSON, que l'embryon était fixé par le dos à la membrane externe de l'œuf, on peut inférer avec BISCHOFF qu'il y avait un amnios, auquel cas la membrane externe de l'œuf aurait été représentée par l'enveloppe séreuse.

La seconde observation de THOMSON est relative à un œuf de 13,2^{mm} de grosseur (fig. 226), dont l'auteur porte l'âge à quinze

Second œuf
de THOMSON.

Fig. 225. — Œuf humain de douze à treize jours, d'après THOMSON. 1 non ouvert et de grandeur naturelle; 2 ouvert et grossi.

Fig. 226. — Œuf humain de quinze jours, d'après THOMSON, de grandeur naturelle et ouvert pour montrer le grand espace intérieur et l'embryon très petit.

Fig. 227. — Embryon grossi de cet œuf. *a*, sac vitellin; *b*, région dorsale dans laquelle le sillon est déjà fermé; *c*, partie céphalique de l'embryon avec sillon dorsal encore ouvert; *d*, extrémité postérieure avec sillon également ouvert; *e*, appendice membraniforme, sans doute une partie de l'amnios.

jours. Il avait une forme plus ovalaire et était également couvert de villosités. Sous la membrane de l'œuf se trouvait un grand espace plein de liquide, et en un point une vésicule d'environ 2,2^{mm} de grosseur, présentant le rudiment d'un embryon. L'embryon lui-même avait aussi environ 2,8^{mm} d'étendue, et débordait quelque peu la vésicule; vu du côté dorsal (fig. 227), il offrait un *sillon dorsal* très apparent, déjà en train de se fermer dans la partie moyenne, et des lames dorsales également très prononcées. La face ventrale montrait le cœur; à l'extrémité céphalique s'insérait un lobe membraneux, faisant sans doute partie de l'amnios. THOMSON mentionne encore pour cet embryon l'insertion dorsale à la membrane externe de l'œuf, ce qui permet de tirer la même conclusion que dans le cas précédent, relativement à la nature de cette tunique externe.

Maintenant, ce second œuf n'est manifestement pas normal; d'après la constitution de l'embryon, il est très jeune, à coup sûr aussi jeune que l'œuf de la première observation, si ce n'est même plus jeune, et pourtant on y trouve un intervalle considérable entre l'embryon, le sac vitellin et le chorion, alors que le premier n'offrait rien de semblable. Il y a donc lieu d'admettre que l'œuf, dans ce cas, comme il arrive souvent, avait continué à grossir quelque temps encore après la mort de l'embryon.

Viennent maintenant des cas dans lesquels l'embryon présentait un amnios, un sac vitellin et une allantoïde; malheureusement nous ne possédons aucune observation bien certaine d'un œuf humain avec allantoïde libre, c'est-à-dire dont l'allantoïde n'ait pas encore été soudée au chorion, et sans cordon ombilical constitué. Sans doute la littérature fait bien mention de quelques faits de ce genre, et il y a des observations de COSTE (*Embryogénie comparée*), de PÖCKELS (*Isis*, 1825, p. 346), de MECKEL (*Deutsch. Archiv.*, 1817, pl. I, fig. 2), de THOMSON (*l. c.*), de V. BAER (*Entwickl.*, II, pl. VI, fig. 16 et 17), et d'autres; mais les unes n'ont rien à faire ici, comme dans le cas de THOMSON, dans lequel le cordon ombilical était déjà formé, et les autres ont trait à des embryons imparfaitement constitués, ou bien les descriptions sont si incomplètes, les figures si vagues, qu'elles ne peuvent non plus rendre aucun service.

Le cas récemment décrit par W. KRAUSE d'une allantoïde libre (136), éveille lui-même des doutes. Un embryon de 8^{mm} de taille, de la quatrième semaine, avec rudiments des extrémités antérieures et postérieures, avec flexion céphalique, avec fentes branchiales, avec œil et cœur développé, n'aurait pas encore offert trace de cor-

don ombilical, alors que dans des embryons décidément plus jeunes, comme avant tout dans ceux de COSTE et de THOMSON, dont nous allons parler, et que dans beaucoup d'autres embryons aussi de la troisième semaine, on a déjà trouvé un *funiculus umbilicalis*! D'après HIS, dont je partage entièrement la manière de voir, l'embryon de W. KRAUSE ne serait autre chose qu'un embryon de poulet, décrit par suite d'une impardonnable méprise comme embryon humain!

Pour les œufs avec cordon ombilical, amnios et sac vitellin de la troisième semaine de la grossesse, je dois avant tout m'occuper d'un œuf décrit par COSTE (*Hist. du dév.*, pl. II), parce que incontestablement c'est le mieux et le plus complètement observé de tous les œufs humains des premiers temps. L'œuf lui-même, dont Coste porte l'âge à quinze ou dix-huit jours, avait 13,2^{mm} de grosseur, et était tout autour couvert de courtes villosités, légèrement rameuses. A l'intérieur se trouvait un grand espace, et en un point l'embryon avec amnios et sac vitellin, fixé au chorion par un court cordon ombilical (fig. 228). L'embryon de 4,4^{mm} de long (fig. 228, 229) était légèrement recourbé du côté dorsal; son extrémité antérieure et la postérieure bien détachées; la première cependant, du moins dans la partie céphalique proprement dite, se montrait peu épaissie, tandis que la région du cou, celle dans laquelle se trouvait le cœur recourbé en *S*, s'accusait plus fortement, et était la partie la plus massive de l'embryon. Pour le cœur lui-même, on reconnaissait la cavité qui le contenait (cavité pariétale) et le bulbe aortique (fig. 229 *b*), mais les ventricules et les oreillettes (en *c*) n'étaient que faiblement séparés les uns des autres. A la tête, il y avait des arcs branchiaux et des fentes branchiales (fentes pharyngiennes) (fig. 228 *f*), descendant assez bas en dessous, mais les fentes n'étaient pas encore ouvertes. En regardant par la face inférieure (fig. 229), on voyait enfin à la tête, au-dessus ou en avant de la première paire d'arcs, qui était assez distincte, un prolongement conique impair, dirigé en avant, le prolongement frontal ou nasal, et entre lui et la première paire d'arcs une fossette répondant à l'invagination, en voie de production, qui doit former la cavité buccale. Le ventre de l'embryon était largement ouvert, ainsi que le montrent la vue de côté et celle de face; la vésicule ombilicale, de 2,75^{mm} de grosseur (elle est figurée ouverte dans la vue de face), communiquait librement avec l'intestin dans une grande étendue; de l'intestin lui-même, il n'y avait de constituée que la partie tout à fait antérieure, qu'on voit s'ouvrir en *x* dans l'intestin moyen sur la fig. 229, et l'intestin postérieur

Œufs
de la troisième
semaine.

(fig. 229, 1). A l'extrémité postérieure du corps se trouvait l'allantoïde (*u*), qu'un large canal, l'ouraque futur (*a*), reliait à l'intestin postérieur, et qui était en relation, semble-t-il, avec la paroi péelvienne antérieure. L'allantoïde se perdait ensuite dans le chorion, dont elle constituait la lamelle interne. Quelle était l'étendue de la cavité de l'allantoïde et celle de son feuillet épithélial interne?

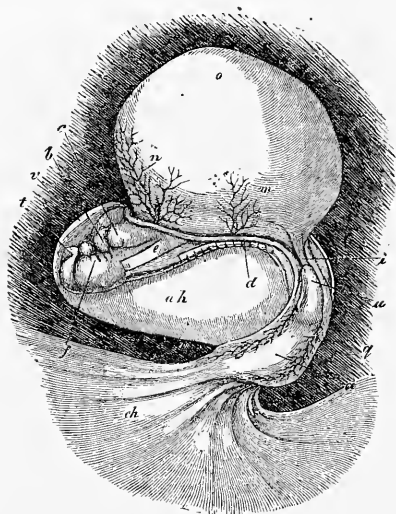


Fig. 228.

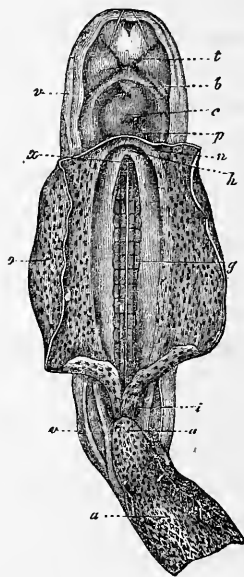


Fig. 229.

COSTE n'en dit rien. Sur le sac vitellin et sur l'allantoïde se faisaient remarquer des vaisseaux. C'étaient, sur le sac vitellin, deux artères omphalo-mésentériques droite et gauche sensiblement au centre (fig. 228 *m*), et deux veines omphalo-mésentériques plus en avant (fig. 228 *n*). Il y avait aussi des vaisseaux sur l'allantoïde, et qui même passaient dans l'expansion membraneuse, par

Fig. 228. — Embryon humain de quinze à dix-huit jours avec vésicule ombilicale, amnios et cordon ombilical, d'après COSTE. Il est grossi. *b*, aorte; *c*, cœur; *d*, bord de la large ouverture abdominale; *e*, œsophage; *f*, arcs branchiaux; *i*, instestin postérieur; *m*, artère omphalo-mésentérique; *n*, veine omphalo-mésentérique; *o*, sac vitellin, dont les vaisseaux ne sont pas représentés; *u*, pédoncule de l'allantoïde (*urachus*); *a*, allantoïde avec vaisseaux apparents: elle va s'appliquer au chorion (*ch*) par l'intermédiaire d'un court cordon ombilical; *v*, amnios; *ah*, cavité de l'amnios.

Fig. 229. — Le même embryon plus grossi vu par la face ventrale, le sac vitellin a été ouvert et en partie enlevé. *a*, allantoïde; elle est déjà en ce point à l'état de cordon ombilical; *u*, ouraque ou pédoncule de l'allantoïde; *i*, intestin postérieur; *v*, amnios; *o*, sac vitellin ou vésicule ombilicale; *g*, aortes primitives situées sur la face ventrale des protovertèbres: la ligne blanche marque la séparation entre les deux vaisseaux; *x*, orifice de communication de l'intestin antérieur avec le sac vitellin; *h*, point où la veine ombilicale et la veine omphalo-mésentérique *n* se réunissent pour aller s'ouvrir dans le cœur; *p*, cavité péricardique; *c*, cœur; *b*, aorte; *t*, prolongement frontal.

laquelle elle s'étalait sous le chorion, mais ici ils n'étaient visibles qu'avec le secours du microscope. L'amnios se détachait des bords de la vaste cavité abdominale, enveloppait assez étroitement la face inférieure de la tête, mais restait à distance du dos et de l'extrémité postérieure du corps. Dans sa partie la plus reculée, il constituait aussi une enveloppe incomplète au côté postérieur du pédoncule de l'allantoïde. D'extrémités, d'œil, de vésicule auditive, il n'y avait pas trace dans cet embryon. De même aussi COSTE ne dit rien des corps de WOLFF, dont les rudiments cependant devaient vraisemblablement exister; en revanche, COSTE prétend avoir vu deux artères assez grosses (fig. 229 *g*) aux deux côtés de la région moyenne du corps, mais qui n'étaient pourtant pas particulièrement évidentes. J'ai vu chez COSTE lui-même l'embryon dont il vient d'être question, et autant que cela était possible sur un objet de cette nature conservé dans l'alcool, je me suis convaincu de l'exactitude de la description, bien que n'ayant pu reconnaître tout ce que COSTE a dessiné.

Un mot encore maintenant sur le *chorion* de cet œuf. Il était formé par deux *couches* : la couche *interne*, que COSTE regarde comme expansion de l'allantoïde, était partout vasculaire, mais sans villosités encore; la couche *externe*, au contraire, portait des franges creuses, légèrement rameuses et, chose remarquable, chacune d'elles s'ouvrait librement par un orifice arrondi sur la face de cette couche, qui était appliquée à l'allantoïde.

L'obligeance de M. GERBE, le collaborateur de COSTE, m'a mis à même d'étudier au microscope, au printemps de 1861, le chorion de cet œuf. Cet instrument m'a montré que les franges et la membrane qui les porte étaient partout constituées par des cellules épithéliales de nature semblable à celles des futures franges vasculaires du chorion, opinion à laquelle se sont rangés COSTE et GERBE. La couche interne du chorion, que j'ai également étudiée, était formée par du tissu conjonctif développé, et portait partout de fins vaisseaux sanguins, fait que nous aurons occasion d'apprécier plus loin.

A l'observation précédente de COSTE se rattache un cas brièvement décrit par JOH. MUELLER dans sa *Physiologie* (II, p. 713). L'œuf en question avait une dimension de 15,2 à 17,6^{mm}, l'*embryon* une longueur de 5,6^{mm}, le *cordon ombilical* une épaisseur de 1,3^{mm}, et le sac vitellin ou vésicule ombilicale une taille de 3,3^{mm}, et était largement uni au tube digestif sans l'intermédiaire d'un canal vitellin. L'*amnios*, partant des bords de la vaste cavité abdominale, enveloppait très étroitement l'embryon, mais il for-

Œuf
de J. MUELLER.

mait déjà un fourreau autour du pédoncule de l'allantoïde ou cordon ombilical. Il y avait trois paires d'*arcs branchiaux* et de *fentes branchiales*, et en arrière d'elles l'*utricule cardiaque* en saillie. Il n'est pas fait mention d'extrémités. V. BAER et R. WAGNER estiment l'âge de cet œuf à vingt-cinq jours, d'après les données de J. MUELLER. Suivant moi, et sur la considération du faible degré de développement de cet embryon, son âge ne saurait dépasser trois semaines. Cet œuf, en tout cas, se rapproche beaucoup de celui de COSTE.

Œuf
de R. WAGNER.

R. WAGNER a représenté, dans ses *Icones physiologicae* (1^{re} édition, pl. 8; 2^e éd., pl. 25), un œuf de la troisième semaine de la grossesse un peu plus avancé seulement. La taille de l'œuf était de 13^{mm}, celle de l'embryon de 4,5^{mm}. Le *sac vitellin* avait une longueur de 2,2^{mm}, était ovale et rattaché à l'*intestin*, déjà presque entièrement clos, par un *canal vitellin* court, mais large. Le *chorion* couvert de *franges* petites, mais simples, offrait une cavité assez vaste, pleine d'un liquide albumineux, dans laquelle flottait librement, fixé seulement à l'extrémité d'un court cordon ombilical, l'embryon avec amnios et sac vitellin. L'*amnios* n'entourait que lâchement l'embryon. WAGNER dessine l'*allantoïde* comme une courte vésicule en massue apparaissant par transparence à travers le cordon ombilical, mais sans rien dire de plus sur les vaisseaux et les autres rapports de la vésicule. L'embryon lui-même est courbé; il montre trois *fentes branchiales* : les corps de WOLFF, les rudiments à peine naissants des *extrémités*, les trois *vésicules cérébrales* et les *vésicules auditives*, mais pas trace d'*œil*. Par suite, il est [certainement plus âgé que ceux précédemment décrits, tout au moins plus âgé que l'embryon de MÜLLER, qui vient de nous occuper, si l'on a égard aux rapports offerts ici par la vésicule ombilicale.

Œuf de COSTE
de vingt
à vingt et un
jours.

C'est parmi ces jeunes œufs avec embryons plus développés que je placerai encore deux cas de COSTE et THOMSON, qui doivent se rapporter également à la fin de la troisième semaine ou au commencement de la quatrième. Dans sa planche II a, COSTE a représenté un œuf de 2,7^{mm} de diamètre, qu'il estime âgé de vingt à vingt et un jours. L'*embryon* offrait une flexion telle qu'il figurait un arc prononcé, et que la tête et l'extrémité aigüe de la queue étaient fort rapprochées l'une de l'autre. A la tête, qui ressort assez bien et offre les deux flexions précédemment décrites chez les mammifères, on distingue les rudiments des *fossettes olfactives*, des *yeux* et des *vésicules auditives*, celles-ci figurées par COSTE avec un orifice. En outre, on trouve *quatre arcs bran-*

chiaux, le premier bifide, divisé en une branche maxillaire supérieure et en une branche maxillaire inférieure, lesquelles entourent la bouche limitée aussi en avant par le *prolongement frontal* déjà mentionné. Au tronc, les rudiments des *extrémités antérieures* figurent de légers mamelons; des extrémités postérieures, COSTE ne dit rien. En arrière des arcs branchiaux, on voit, dans une cavité cervicale fortement saillante, le *cœur*, dont le ventricule est déjà double et on distingue aussi les oreillettes. Plus en arrière paraît le *foie*, encore peu développé, et les *corps de Wolff*, que l'on aperçoit par transparence. L'abdomen est assez largement ouvert, et de son intérieur s'échappe, par l'intermédiaire d'une large et longue tige, le *sac vitellin*, dont les vaisseaux sont bien visibles.

A l'extrémité postérieure de l'embryon, en arrière du sac vitellin, on voit le *cordon ombilical* assez court, muni de deux veines et de deux artères (*arteriæ* et *venæ umbilicales*), et allant s'insérer au *chorion*, qui est vascularisé dans toute son étendue, et couvert de villosités ramifiées. L'*amnios* entoure très étroitement l'embryon, comme on l'a toujours observé dans les jeunes embryons de mammifères, de telle façon qu'il n'y a par suite aucun liquide amniotique. D'une façon générale d'ailleurs, cet embryon se rapproche à un haut degré de certaines formes d'embryons de mammifères décrites dans les paragraphes précédents, similitude dans laquelle nous puisons le droit de compléter les lacunes de l'embryologie humaine par les faits acquis sur les animaux.

C'est aussi à la troisième, ou au commencement de la quatrième semaine, que je range un embryon observé par THOMSON, et que je reproduis ici d'après un dessin original de mon savant ami, dans les figures 230 et 231. Dans cet embryon, le sac vitellin est à peu près dans les mêmes rapports que dans l'œuf précédent, un peu flétri seulement et ridé à la surface. Le cordon ombilical court se trouve sur la face inférieure, et n'est pas visible dans le dessin; THOMSON d'ailleurs ne dit rien de plus à son égard. La tête de l'embryon, les arcs branchiaux, les fentes branchiales et les organes des sens se comportent comme dans l'embryon de COSTE. L'œil et l'oreille se révèlent nettement; toutefois ce que l'on voit de la dernière n'est encore qu'une vésicule auditive primitive. L'*amnios* enveloppe assez étroitement l'embryon; l'extrémité antérieure se voit dans le dessin; la postérieure existe-t-elle déjà? On ne saurait le reconnaître. Cet œuf, dont THOMSON estime l'âge trop haut certainement, à quatre ou cinq semaines, avait une di-

Embryon
de THOMSON
du
commencement
de la quatrième
semaine.

mension de 2,7^{mm}, et présentait une vaste cavité à l'intérieur; l'embryon portait 4,5^{mm} et le sac vitellin 3,3^{mm}.

De toutes les observations qui précèdent, à l'exception de celles de REICHERT, il résulte que les plus jeunes œufs humains fécondés provenant de l'utérus avaient partout la forme de vésicules couvertes de villosités. D'où suit que l'œuf de REICHERT, à raison de sa forme et de ses villosités, s'il a été normal, a dû subir postérieurement des modifications du genre de celles dont nous avons parlé.

Nous arrivons maintenant à des embryons que leur vésicule

Embryons
de la quatrième
semaine.

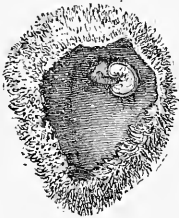


Fig. 230.

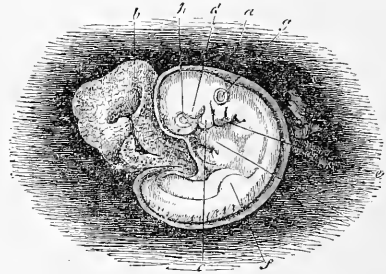


Fig. 231.

ombilicale nettement pédiculée et leurs extrémités bien saillantes séparent aisément des précédents, et qui n'ont pas moins de trois semaines et demie. On a observé si souvent déjà des embryons de cette sorte qu'il n'est plus possible de relater les cas en particulier, et que je dois me borner à la description qui suit, en renvoyant, pour d'autres exemples, surtout à ECKER (*Icon. phys.*), et aussi aux figures de ERDL.

Embryons
de THOMSON.

La figure 232 montre un embryon de ce genre d'après un dessin inédit de THOMSON; les diverses parties en sont intelligibles sans autre explication. THOMSON estime de quatre à cinq semaines l'âge de cet embryon, qui mesurait 11^{mm}, en tenant compte de la courbure. Le sac vitellin avait une dimension de 4,5^{mm}. J'ai déjà décrit, dans la première édition de ce livre, un embryon semblable

Fig. 230. — Œuf humain de la fin de la troisième semaine ou du commencement de la quatrième, d'après un dessin original de THOMSON. Grand. natur. L'embryon, ainsi que l'amnios et le sac vitellin, sont attachés par l'intermédiaire d'un court cordon ombilical, non visible ici, à l'intérieur d'une volumineuse cavité qui est celle du chorion.

Fig. 231. — Embryon de cet œuf grossi. *a*, amnios; *b*, sac vitellin; *c*, premier arc branchial (branche maxillaire inférieure); *d*, branche maxillaire supérieure de ce premier arc; *e*, second arc branchial; on en aperçoit encore deux autres derrière lui, plus petits. Trois fentes branchiales existent situées entre le premier et le deuxième arc, entre les deuxième et troisième et entre les troisième et quatrième; *f*, rudiment des extrémités antérieures; *g*, vésicules auditives primitives; *h*, œil; *i*, cœur.

très joli (voy. fig. 233), de 13^{mm} de long, de la quatrième semaine. Il offrait un sac vitellin volumineux, situé du côté gauche et brièvement pédiculé, qu'on n'a pas représenté dans le dessin. Il y avait, en outre, un amnios et un cordon ombilical bien constitués. La tête ne montrait plus que trois arcs branchiaux, et même le troisième n'était visible qu'en dessous (fig. 233 *k*³). Il n'y avait plus également que les deux fentes branchiales les plus antérieures et une grande fente transversale représentant la bouche, au-dessus de laquelle se voyaient les fossettes olfactives sans le moindre

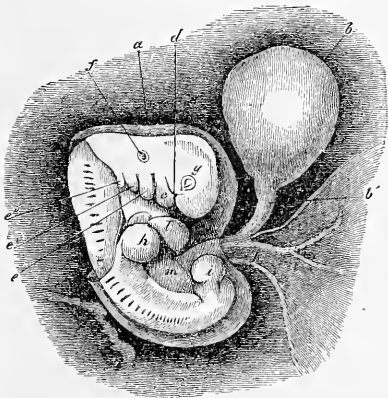


Fig. 232.

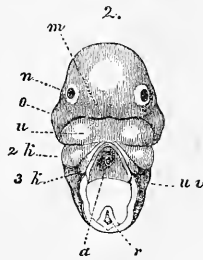
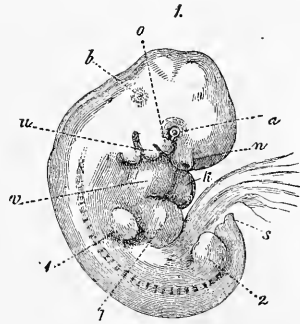


Fig. 233.

Fig. 232. — Embryon humain de quatre semaines, d'après un dessin inédit de THOMSON. *a*, amnios, qu'on a enlevé au dos dans une certaine étendue; *b*, sac vitellin; *b'*, canal vitellin; *c*, branche maxillaire inférieure du premier arc branchial; *d*, branche maxillaire supérieure du même; *e e' e''*, deuxième, troisième et quatrième arc branchial; *f*, vésicule auditive primitive; *g*, œil; *h*, extrémités antérieures; *i*, extrémités postérieures; *k*, gaine amniotique; *l*, cœur; *m*, foie.

Fig. 233. — Embryon humain de quatre semaines, de 13^{mm} de long. Grossi. En 1, il est vu de profil. La vésicule ombilicale, munie d'un court pédoncule, mesurait les deux tiers du volume de l'embryon sur le côté gauche duquel elle était placée. Elle n'est pas dessinée dans la figure. En 2, l'on voit la tête du même embryon par la face antérieure. *a*, œil; *n*, fossette olfactive; *o*, branche maxillaire supérieure du premier arc; *u*, branche maxillaire inférieure du même; *b*, légère éminence marquant la place du labyrinthe; *v*, oreillette droite; *k*, ventricule; *l*, foie; 1, extrémités antérieures; 2, extrémités postérieures; *s*, extrémité caudale du corps; *m*, fente buccale; *k*², second arc branchial; *k*³, troisième arc branchial; *u v*, membrane buccale inférieure que l'on voit ici recouvrir le cœur qu'on a enlevé; *a*, dans la figure 2, aorte; *r*, moelle, un peu déformée. L'espace compris entre ces deux dernières parties n'a pas été dessiné dans la figure 2, parce que l'épingle servant à fixer l'objet en avait détruit l'aspect naturel.

rapport avec la bouche. La tête était plus fortement développée que dans les embryons précédemment décrits, et toutes les courbures du corps, y compris la flexion caudale, très bien empreintes. COSTE a également décrit deux embryons semblables (pl. III et III *a*); je donnerai encore quelques détails sur leur structure. La membrane externe de l'œuf ou chorion, qui n'est reproduite, grandeur naturelle, que pour l'un d'eux, offrait un diamètre de 17,6^{mm}; l'embryon, au contraire, mesuré à l'état de contraction

et de ratatinement, était réduit à 9^{mm}; en réalité, il en avait 13 environ; la vésicule ombilicale, 4,5^{mm}. L'embryon du second œuf (pl. III *a* de COSTE) présentait les rapports suivants (fig. 234). La tête est très volumineuse, la région du cerveau moyen fait une saillie considérable, et le front laisse percer par transparence les deux vésicules du cerveau proprement dit. La bouche est un orifice encore informe relié maintenant aux fossettes olfactives (fig. 234, 3) situées à droite et à gauche au-dessus de lui. Elle est limitée en haut par le prolongement frontal, latéralement par les branches maxillaires supérieures du premier arc branchial, et en arrière par les branches maxillaires inférieures du même arc, figurant déjà par leur union un maxillaire inférieur. Les quatre (?) arcs branchiaux existent toujours; toutefois, dans la vue par la face ventrale, en outre du premier dont nous venons de nous occuper, on ne distingue plus que le second arc et le troisième. Le quatrième, au contraire, aussi bien que les quatre (?) fentes existantes n'apparaissent pas. On n'aperçoit qu'une faible portion de l'œil encore dépourvu de coloration; l'oreille, au contraire, qui offre la même constitution que dans l'embryon de THOMSON, est entièrement cachée dans le dessin. Le cœur a déjà essentiellement la forme

Embryon
de COSTE de
vingt-huit jours.

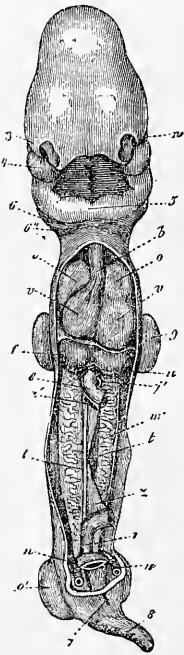


Fig. 234.

On n'aperçoit qu'une faible portion de l'œil encore dépourvu de coloration; l'oreille, au contraire, qui offre la même constitution que dans l'embryon de THOMSON, est entièrement cachée dans le dessin. Le cœur a déjà essentiellement la forme

Fig. 234. — Embryon humain de vingt-cinq à vingt-huit jours, d'après COSTE. Il est vu étendu ou déroulé et après l'ablation de la paroi antérieure de la poitrine et de l'abdomen et d'une partie de l'intestin. *n*, œil; 3, orifice nasal; 4, branche maxillaire supérieure; 5, branches maxillaires inférieures réunies maintenant et formant le maxillaire inférieur primitif; 6, second arc branchial; 6', le troisième; *b*, bulbe aortique; *o*, *o'*, oreillettes; *v v*, ventricules droit et gauche; *u*, veine ombilicale au-dessous du foie; *f*, *e*, intestin; *a'*, artère omphalo-mésentérique; *j'*, veine omphalo-mésentérique; *m*, corps de WOLFF; *t*, blastème des glandes génitales; *z*, mésentère; *r*, rectum; *n*, artère ombilicale; *u*, veine de même nom; 7, orifice du cloaque; 8, queue; 9, membre antérieur; 9', le postérieur.

qu'il conservera plus tard. On distingue l'aorte et le bulbe aortique (*b*), les oreillettes et les ventricules (*oo'* et *w*), toutes ces parties étant situées superficiellement et recouvertes seulement par une fine membrane, qui a été enlevée dans la figure 234. Audessous et en arrière du cœur et du péricarde, qui occupent encore toute la largeur de la poitrine et recouvrent les poumons tout à fait rudimentaires, on reconnaît les deux lobes du foie un peu plus développés (*f'*), avec le tronc des deux veines ombilicales (*u*) logé dans leur sillon de séparation. Les corps de WOLFF ou reins primitifs (*m*) sont deux organes minces et allongés, occupant encore toute la cavité abdominale sous-jacente au péricarde, c'est-à-dire étendus du foie jusqu'au fond de la cavité pelvienne en arrière. Le corps de la glande est formé de canalicules contournés, et à son côté externe on voit le canal excréteur rectiligne allant s'ouvrir, suivant COSTE, à l'extrémité de l'intestin, dans le cloaque, comme on le nomme. Au côté interne de la glande, on distingue déjà une couche de blastème (*t*), qui donnera naissance aux glandes génitales. Le canal intestinal figure un tube rectiligne (*r*) décrivant, en face du cordon ombilical, une anse légère à convexité tournée vers celui-ci.

Dans toute cette région de l'intestin, y comprise l'anse intestinale (on n'a pas représenté ces parties dans le dessin; voy. fig. 235), le mésentère (*y*) existe aussi déjà. A son sommet ou environ, l'anse intestinale donne naissance au canal vitellin (*Ductus omphalomesentericus*), qui commence par une légère dilatation, et se continue, en décrivant quelques sinuosités, jusqu'à la vésicule. Il est accompagné dans son trajet par l'artère omphalo-mésentérique droite (*a'*), la gauche étant maintenant oblitérée, de même aussi que la vésicule ombilicale n'envoie plus au cœur qu'une seule des deux veines omphalo-mésentériques qui existaient auparavant, savoir la gauche (*j'*). A la surface du sac vitellin se dessine un joli réseau vasculaire en connexion avec les vaisseaux précités. A l'extrémité postérieure de l'embryon, on reconnaît le pédicule sectionné de l'allantoïde; sa coupe montre une lumière centrale, celle de l'ouraque, dans la partie de ce conduit qui deviendra la vessie urinaire; à droite et à gauche du pédicule sont deux vaisseaux: ce sont les deux *veines ombilicales* (*u*) dirigées d'arrière en avant, dont la droite, qui doit disparaître plus tard, est déjà plus grêle que la gauche, et les deux *artères ombilicales* *n*, qui sont dirigées d'avant en arrière, c'est-à-dire vers le bassin. Toutes ces parties, les quatre vaisseaux et l'ouraque, sont entourées par une gaine de tissu conjonctif, qui, primitivement, n'est autre que

la tunique conjonctive externe du pédicule de l'allantoïde, mais qui atteindra graduellement une épaisseur considérable, et se convertira plus tard en un tissu muqueux particulier, la gelée de WHARTON, dans laquelle les vaisseaux du cordon ombilical paraîtront plongés. Les membres (q, q') sont de simples moignons assez courts, et l'extrémité postérieure du corps se prolonge en un appendice caudal effilé qui rappelle les rapports offerts par les embryons de mammifères. Il y a un orifice anal déjà bien visible, ou, pour l'appeler d'un nom plus juste, un orifice commun au tube digestif et à l'appareil uro-génital (j). Il est bordé par deux légers bourrelets génitaux, rudiments des organes génitaux externes. L'amnios n'était plus aussi étroitement appliqué sur l'embryon, et il y avait déjà une certaine quantité de liquide amniotique. L'amnios constituait, à cette époque, une gaine bien nette autour du cordon ombilical, mais il ne se prolongeait pas encore jusqu'au chorion, et laissait sortir au dehors le canal vitellin comme par un petit orifice. Entre l'embryon et l'amnios d'une part et le chorion de l'autre, se trouvait compris, comme dans tous les jeunes œufs de cette sorte, un assez vaste espace, rempli de liquide, dans lequel la vésicule ombilicale était librement contenue; c'est cet espace que j'ai appelé la cavité ou lacune blastodermique. Extérieurement, l'embryon était entouré de toutes parts par le chorion, dont *la surface interne tout entière*, et non pas seulement la partie répondant à la région placentaire, *était abondamment pourvue de sang par les vaisseaux ombilicaux*. Sur sa surface externe, ce chorion portait des villosités élégamment ramifiées. Mes recherches personnelles me permettent d'ajouter que dans des embryons semblables, âgés de quatre semaines, les villosités ne sont plus simplement constituées comme auparavant par la couche épithéliale du chorion, c'est-à-dire par l'enveloppe séreuse, mais qu'elles offrent maintenant en outre un cordon axile de tissu conjonctif, renfermant des vaisseaux et dérivant de la lamelle interne du chorion.

Embryon
de la cinquième
semaine.

Pour compléter le tableau, il me reste à décrire un embryon humain de la cinquième semaine et un de la sixième. Dans la cinquième semaine, du vingt-huitième au trente-cinquième jour, l'embryon, dont la tête et la queue avaient jusqu'alors offert une forte flexion, commence peu à peu à s'étendre, bien que la flexion demeure encore très accusée au commencement de la sixième semaine. En même temps, les fentes branchiales se ferment, à l'exception de la première, dont l'entrée se convertit en l'orifice externe de l'organe de l'audition; la tête grossit; les extrémités

s'allongent et se subdivisent en segments. Entrant dans les détails, la figure ci-jointe 235 représente, d'après COSTE, un embryon de trente-cinq jours, vu par la face ventrale. Le cordon ombilical, situé tout à fait en arrière, est encore, comme auparavant, court et épais; au lieu des quatre vaisseaux allantoïdiens ou ombilicaux, qu'il renfermait auparavant, il n'en contient maintenant plus que trois : deux artères ombilicales (*nn*) et la veine gauche de même nom (*u*), la droite étant atrophiée.

Dans le cordon ombilical pénètre, en manière de hernie, une longue anse intestinale, constituée par la totalité de l'intestin grêle et le commencement du gros intestin, dont le cæcum est déjà indiqué par un léger diverticule situé à mi-hauteur de la branche postérieure de l'anse. Partant du sommet de l'anse, que la figure 234 montre déjetée à droite, le canal vitellin (*w*) figure un cordon grêle, qui, après avoir traversé la longueur du cordon ombilical, se prolonge encore quelque temps entre l'amnios et le chorion, et se continue alors avec la vésicule ombilicale. Les vaisseaux de celle-ci se comportent absolument comme dans les embryons de quatre semaines, si ce n'est que l'artère omphalo-mésentérique donne maintenant à l'anse intestinale des branches, qui constitueront plus tard l'artère mésentérique supérieure. Le cordon ombilical d'ailleurs présente dans toute sa longueur le canal de l'ou-

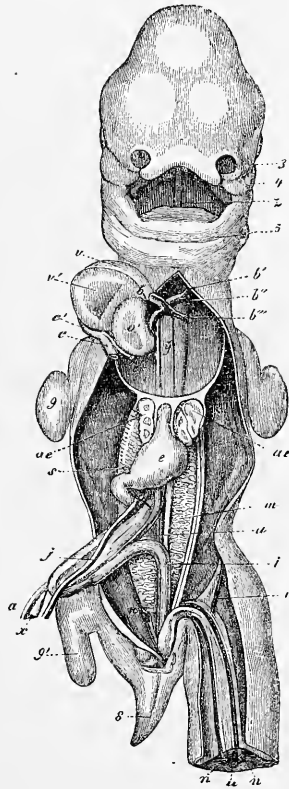


Fig. 235.

Fig. 235. — Embryon humain de trente-cinq jours vu par la face ventrale, d'après COSTE. 3, appendice nasal externe du côté gauche; 4, branche maxillaire supérieure du premier arc branchial; 5, maxillaire inférieur primitif; *z*, langue; *b*, bulbe aortique; *b'*, premier arc aortique persistant, formant l'aorte descendante; *b''*, deuxième arc branchial donnant la crosse de l'aorte; *b'''*, troisième arc branchial ou *Ductus Botalli*; *y*, les deux filets situés l'un à droite, l'autre à gauche de cette lettre, sont les artères pulmonaires au moment de leur constitution; *c'*, sinus axineux général du cœur; *c*, tronc de la veine-cave supérieure et de l'azygos droite; *c''*, tronc de la veine-cave supérieure et de l'azygos gauche; *o'*, oreillette gauche; *v*, ventricule droit; *v'*, le gauche; *ae*, poumons; *e*, estomac; *j*, veine omphalo-mésentérique gauche; *s*, sa continuation en arrière du pylore ou ce qui deviendra plus tard le tronc de la veine-porte; *x*, canal vitellin; *a*, artère omphalo-mésentérique droite; *m*, corps de WOLFF; *i*, rectum; *n*, artère ombilicale; *u*, veine ombilicale; 8, queue; 9, membre antérieur; 9', membre postérieur. Le foie est enlevé.

raque non encore obstrué, mais se terminant par une extrémité aveugle à son point d'insertion sur le chorion, tandis que du côté opposé il communique avec le gros intestin par une portion légèrement dilatée, qui est le rudiment de la vessie urinaire. L'amnios est déjà une vésicule assez spacieuse, distendue par une plus grande quantité de liquide, et remplissant maintenant presque entièrement la cavité du chorion. Toute la surface de ce chorion est encore couverte de franges, mais celles de la future région placentaire sont déjà d'un développement plus avancé. En ce qui concerne l'embryon lui-même, la constitution de la face a fait des progrès; le prolongement frontal est plus grand et presque réuni aux branches maxillaires supérieures du premier arc branchial, de façon que les orifices nasaux sont plus distinctement séparés de l'orifice oral. Dans la cavité buccale, on voit la langue. Les fentes branchiales sont atrophiées, à l'exception de la première (orifice de l'oreille), et parmi les arcs branchiaux, à l'exception du premier (maxillaire inférieur et supérieur), les second et troisième seuls sont encore indiqués par des bourrelets transversaux. Les yeux sont colorés par le pigment, et font une saillie plus notable; les vésicules auditives, au contraire, n'offrent aucune particularité nouvelle.

Le développement des extrémités est plus avancé; les antérieures laissent reconnaître les rudiments de la main et de légers sillons marquant la séparation future des doigts. Des deux côtés et en avant de l'orifice du rectum ou du cloaque sont deux bourrelets, circonscrivant entre eux un sillon bien marqué maintenant; ce sont les rudiments des organes génitaux externes. Le foie, que l'on a enlevé dans la figure 235, a grossi; le cœur a complété davantage son organisation. Les corps de WOLFF légèrement atrophiés, mais volumineux encore, montrent au côté externe le canal excréteur, et en outre ce qu'on nomme le conduit de MULLER, partie que nous décrirons plus tard en détail; au côté interne, ils présentent les rudiments des glandes génitales sous la forme d'une bandelette blanchâtre. On voit les premières traces des poumons (*ae*) des deux côtés de l'œsophage, au-dessus de l'estomac (*e*), devenu déjà reconnaissable et le duodenum avec lui. — L'appendice caudal continue à exister (8).

Les œufs et embryons humains de la sixième semaine, dont COSTE a représenté l'organisation profonde dans sa planche V *a*, d'après un spécimen âgé de quarante jours, diffèrent de ceux de la cinquième par des caractères, dont voici les principaux. Le corps est davantage étendu en ligne droite, et la tête relativement

plus grosse. La branche maxillaire supérieure du premier arc branchial et le prolongement frontal se sont appliqués l'une à l'autre, et l'orifice nasal est entièrement séparé de l'orifice buccal. Le nez commence à proéminer quelque peu, bien que le visage soit encore entièrement plat et la bouche démesurément large. L'orifice externe de l'organe de l'audition se trouve situé à un niveau plus élevé, au même niveau que l'angle de la mâchoire; il est déjà quelque peu anguleux et légèrement rebordé tout autour. La poitrine et l'abdomen prédominent beaucoup en avant, et le cordon ombilical a déjà remonté davantage vers le milieu de l'abdomen. Les extrémités montrent distinctement leurs trois segments, et les doigts se dessinent déjà au pied, mais avec infiniment moins de netteté qu'à la main, dans laquelle d'ailleurs leurs rudiments demeurent encore comme réunis par une membrane palmaire.

A l'orifice uro-génital, les traces des replis génitaux s'accroissent plus nettement; l'extrémité postérieure du corps cesse de figurer une queue comme dans le mammifère. Relativement à l'organisation profonde de ces embryons, je me bornerai aux indications suivantes. Les corps de WOLFF sont très réduits, n'occupant plus qu'un faible espace dans le segment postérieur de la cavité abdominale; au côté interne et au côté postérieur de ces organes se font remarquer les glandes génitales, dont on ne saurait d'ailleurs déjà reconnaître le caractère spécial (ovaire ou testicule), les reins et les capsules surrénales. Le foie est d'un volume considérable et gorgé de sang; les poumons apparaissent plus nettement, bien qu'encore situés entièrement au-dessous et en arrière du cœur et du foie. L'intestin constitue une seule anse, mais plus longue, dont une plus grande partie pénètre dans le cordon ombilical; c'est sur la branche postérieure de l'anse, non loin du point où s'insère le canal vitellin, que le cæcum se montre maintenant très distinctement situé. Les enveloppes de l'œuf sont essentiellement ce qu'elles étaient à la cinquième semaine, si ce n'est que l'œuf est plus gros.

Je terminerai ici l'étude des œufs et des embryons humains, en faisant remarquer une fois pour toutes que nous aurons à nous occuper plus tard de bien des points qui n'ont pu trouver place ici relativement à l'organisation et à la forme du corps de l'embryon ou à la constitution des enveloppes de l'œuf. Il ne serait pas dans le plan de ce livre de consacrer une description étendue à la configuration et à la structure d'embryons plus âgés, et je renvoie pour ce sujet à la physiologie de WAGNER-FUNKÉ, à la splan-

nologie de HUSCHKE, à l'anatomie de E. H. WEBER et à celle de QUAIN-SHARPEY, et aux travaux embryologiques de VALENTIN, BISCHOFF et ERDL (1).

§ 26.

ENVELOPPES DE L'ŒUF HUMAIN EN GÉNÉRAL. CHORION, AMNIOS, VÉSICULE OMBILICALE, CADUQUE VRAIE, CADUQUE RÉFLÉCHIE.

Il a été question plusieurs fois, dans le paragraphe précédent, des enveloppes du fœtus, sans qu'il nous ait été possible de faire une description suivie des plus importantes d'entre elles, spécialement du chorion. Nous n'avons pu davantage nous occuper de l'origine de ces enveloppes et de leur manière d'être aux époques plus avancées de la grossesse; le moment est venu maintenant d'exposer avec soin ces rapports et les dispositions par lesquelles l'utérus subvient à la protection de l'œuf. Pour faciliter l'intelligence des faits, je commencerai par décrire l'ensemble des enveloppes de l'œuf d'abord dans la seconde moitié; puis à la fin de la grossesse.

Si l'on ouvre la matrice au quatrième mois de la grossesse, on y trouve une volumineuse vésicule, adhérente par un côté à la paroi de l'utérus et comblant presque la cavité de celui-ci. C'est cette vésicule qui contient l'œuf; la figure 236 en représente la coupe dans un schéma se rapportant à une époque un peu antérieure. Cette vésicule n'est pas formée que par des parties émanant du fœtus; il entre aussi dans sa constitution une membrane mince et transparente, dérivant de l'utérus, superposée aux enveloppes fœtales qu'elle recouvre dans toute la partie de l'œuf qui n'adhère pas à l'utérus. Cette membrane (236 *dr*) que l'on nomme la *caduque réfléchie* (*membrana decidua s. caduca reflexa*), arrivée au niveau auquel l'œuf adhère à la matrice, se continue simplement avec la surface interne de l'utérus et se confond avec elle. Quant à la cavité elle-même de l'utérus, elle est, à cette période, occupée déjà presque tout entière par l'œuf; au second et au troisième mois, au contraire, elle subsistait encore en partie sous forme d'un certain intervalle compris l'œuf et l'utérus, mais qu'il ne faut pas se figurer aussi grand que le représente le schéma; il n'est pas exact non plus que cet espace soit rempli, comme l'ont dit certains auteurs, par un liquide particulier (Hydropérione, BRESCHET); il ne contient que du mucus et pas autre chose. Un seul orifice ou les deux orifices d'abouchement des trompes sur l'utérus peuvent demeurer

Caduque
refléchie.

ouverts; cela dépend de la position de l'œuf. *L'orificium uteri internum* est également ouvert; celui du *canalis cervicis*, au contraire, est obstrué par un tampon de mucus (*bouchon gélatineux*), sécrétion des follicules des *plicæ palmatæ*. La muqueuse elle-même de l'utérus (*dv*) offre sur toute l'étendue de la surface interne du corps de l'organe une épaisseur remarquable et une constitution spéciale; elle prend dès maintenant le nom de *caduque vraie* (*membrana caduca s. decidua vera*). Les deux caduques se prolongent aussi sur la partie de l'utérus sur laquelle l'œuf est greffé par le chorion, et elles constituent là, dans leur ensemble, le *placenta utérin* ou la *sérotine* des auteurs, *placenta uterina s. membrana serotina* (fig. 236 *plu*); ce placenta utérin ou maternel adhère au *placenta foetal* d'une façon que nous aurons l'occasion de décrire plus loin,

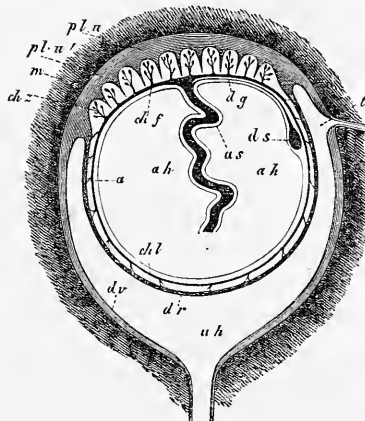


Fig. 236.

Caduque vraie.

Placenta utérin.

Placenta foetal.

Chorion.
Membrane
villoseuse.

Placenta rameux
ou foetal.

Chorion lisse.

et c'est l'ensemble de ces deux placentas partiels qui constitue le placenta général. Abordant maintenant l'intérieur de l'œuf, nous trouverons de suite, étroitement accolé à la caduque réfléchie et au placenta utérin, le *chorion* ou *membrane villoseuse* de l'œuf, lequel constitue une vésicule complète. Dans ce chorion, on doit d'ailleurs distinguer deux régions: l'une couverte de villosités serrées, pourvues de nombreuses ramifications, arborescentes, constituant le *placenta foetal* ou *chorion rameux* (*chorion frondosum chf*) et intimement unie par ces franges au placenta utérin; l'autre, le *chorion lisse* (*chorion laeve chl*), paraissant tel en effet au premier abord, mais montrant aussi à un examen plus attentif de petites villosités. Celles-ci, toutefois, sauf sur la zone qui borne immédiatement le placenta, sont très distantes les unes des autres et peu ramifiées, ce qui fait qu'elles échappent facilement à la vue.

Fig. 236. — Enveloppes de l'œuf humain *in situ*, dessin schématique. *m*, membrane musculaire de l'utérus non dessinée; *dv*, *decidua vera* ou caduque vraie; *plu*, *placenta uterina*, couche externe; *plu'*, couche interne du même, envoyant des prolongements entre les villosités du chorion *chz*; *dr*, *decidua reflexa*; *chl*, *chorion laeve*; *chf*, *chorion frondosum* constituant avec les villosités *chz* le *placenta foetalis*; *a*, amnios; *ah*, cavité de l'amnios; *as*, gaine de l'amnios autour du cordon ombilical; *dg*, canal vitellin; *ds*, sac vitellin ou vésicule ombilicale; *t*, orifice d'une trompe; *ah*, cavité de l'utérus figurée trop spacieuse.

Du chorion lisse, ces villosités se portent, d'autre part, sur ou dans la caduque réfléchie qu'elles rattachent ainsi au chorion à la manière de petits filaments fibreux. Au-dessous du *chorion*, on trouve l'*amnios*, mais entre les deux on rencontre une couche gélatineuse qui, sur des œufs conservés dans l'alcool, ressemble à une membrane molle à laquelle on a donné le nom de *membrane intermédiaire* (*Magma réticulé* de VELPEAU). Dans quelques cas, ce n'est pas autre chose qu'un reste épaissi du liquide albumineux qui existait au début en notable quantité entre l'*amnios* et le chorion; dans d'autres, au contraire, cette couche a la nature du tissu muqueux et elle peut se présenter alors en proportion très variable. L'*amnios*, conjointement à cette couche, tapisse toute la surface interne du chorion et se prolonge au-dessous du placenta sur le cordon ombilical passablement long déjà, en constituant une gaine autour de lui. L'*amnios* arrive ainsi à l'ombilic où il se termine en se continuant avec la peau de l'embryon. Au niveau de son insertion sur le placenta, le cordon ombilical présente, au-dessous de l'*amnios*, une sorte de petit orifice par lequel s'échappe le *canal vitellin* (*d g*). Celui-ci continue sa course entre le chorion et l'*amnios* et s'abouche à une plus ou moins grande distance de l'insertion placentaire du cordon ombilical sur le *sac vitellin* ou *vésicule ombilicale* (*ds*). La cavité spacieuse, circonscrite par l'*amnios*, est occupée par le *liquide amniotique* dans lequel l'embryon est librement suspendu.

Je passe maintenant à un examen plus détaillé des enveloppes de l'œuf, en même temps que je ferai connaître leur manière d'être dans toute la durée de la seconde période de la grossesse. Les deux études marcheront de pair.

Nous décrirons, dans le paragraphe prochain, le *placenta fœtal*, la partie la plus importante du chorion ou enveloppe fœtale la plus externe; nous n'avons donc à nous occuper ici que du *chorion lisse*. C'est une membrane mince, blanchâtre; translucide, formée de tissu conjonctif sans vaisseaux, qui se laisse assez facilement séparer de la caduque réfléchie, bien qu'elle soit rattachée à elle par des villosités clairsemées d'ailleurs, peu ramifiées et plus ou moins courtes. C'est tout autour du placenta, sur la zone adjacente du chorion lisse, que ces villosités sont le plus nombreuses, mais tout naturellement elles y sont également privées de vaisseaux. En ce qui touche sa constitution, le chorion lisse est formé par une substance conjonctive avec cellules étoilées ou fusiformes, et ses caractères se rapprochent d'autant plus de ceux du tissu conjonctif fibrillaire qu'on considère

Amnios.

Membrane intermédiaire.

Canal vitellin.

Vésicule ombilicale. Liquide amniotique.

Enveloppes dérivant du fœtus. Chorion.

Chorion lisse.

une époque plus avancée de la grossesse ; à la fin de celle-ci, c'est vraiment ce nom qu'il faut attribuer à ce tissu. Sur la face externe de cette couche conjonctive, on trouve vers le milieu de la grossesse un épithélium pavimenteux qui existe encore à terme. Il consiste généralement en plusieurs assises superposées de cellules, plus ou moins avancées, en règle, dans la dégénérescence graisseuse. L'épithélium des villosités du chorion lisse est aussi stratifié d'après ce que j'ai vu, et même si notablement épais par place qu'un grand nombre de couches de cellules entrent dans sa constitution. L'épithélium du chorion lisse est d'ailleurs si intimement adhérent à la caduque réfléchie que, même sur des coupes fines, on n'en distingue pas toujours la limite avec certitude. Il n'en est que plus net sur les vues de champ, et l'épithélium des franges du chorion mérite en particulier cette mention que les limites de ses cellules sont ici extrêmement prononcées.

Au chorion succède la couche gélatiniforme précédemment citée, à laquelle on ne saurait vraiment donner le titre d'enveloppe de l'œuf. Quand elle est en quantité assez considérable, elle présente l'organisation du tissu muqueux, ainsi que B. SCHULTZE le premier (223, p. 7) et CH. ROBIN, en 1861, l'ont fait voir. Elle consiste alors en une substance gélatineuse interposée à des cellules étoilées de formes très variables, avec quelques faisceaux fibrillaires épars et quelques cellules amœboïdes (WINKLER). ROBIN envisage ce tissu comme un dérivé du tissu de l'allantoïde, au même titre que la gelée de WHARTON, en d'autres termes comme une dépendance du chorion, opinion qui me semble avoir beaucoup en sa faveur. Mais une autre origine serait aussi possible ; il se pourrait, en effet, que ce tissu appartînt à l'amnios ou qu'il dérivât de l'arrivée par migration, dans l'espace compris entre le chorion et l'amnios, de cellules amœboïdes et d'un liquide transsudé.

L'amnios présente sur la face qui regarde la cavité amniotique un épithélium pavimenteux, dont les éléments sont disposés, pour ce qui est de l'amnios lui-même, en une couche unique en épaisseur. Ces cellules mesurent en moyenne 11 à 15 μ . en hauteur sur 11 à 19 μ . de large, et dans les cas extrêmes 7 à 30 μ . Le titre de cellules pavimenteuses paraît donc leur convenir plus que tout autre. Mais j'ai vu aussi des cellules cylindriques bien prononcées sur un amnios humain au voisinage de l'insertion du cordon ombilical, dans un cas où les caroncules qui vont nous occuper existaient aussi en grand nombre, et M^{me} Anna HORTZ prétend que de pareilles cellules sont la règle. KÖSTER (123, p. 30) appelle l'épithélium du cordon ombilical un épithélium stratifié, et je dois ratifier ce

Couche
gélatiniforme.

Amnios.

nom à mon tour, car ce cordon, par exception à ce qui a lieu sur le reste de l'amnios, montre, outre une couche inférieure de cellules pavimenteuses ordinaires, au moins une autre couche superficielle de grandes squamules, de façon qu'il rappelle davantage l'épiderme, et A. HOTZ a observé jusqu'à cinq couches de cellules dans la partie inférieure du cordon. KÖSTER trouve des *stomates* sur le cordon ombilical, entre les cellules épithéliales *profondes* (*l. c.*, pl. II, fig. 11), et WINKLER décrit des formations analogues sur la membrane de l'amnios. Ce sont des aspects que l'on observe facilement sur l'amnios frais et sur des préparations imprégnées d'argent; mais ils sont moins aisés à interpréter, d'autant plus qu'il n'est pas rare, comme l'a déjà montré H. MUELLER (157, p. 49), de rencontrer aussi des lacunes ou cavités bien délimitées (des noyaux transformés, A. HOTZ) à l'intérieur même des cellules de l'amnios. Du moins, n'ai-je pu encore acquérir la certitude parfaite qu'il s'agit bien véritablement là d'interstices réels entre des cellules normalement constituées. H. MUELLER, ainsi que WINKLER plus tard, ont vu aussi des cellules plurinucléées dans l'épithélium de l'amnios. — L'épithélium de l'amnios a pour substratum une mince couche de substance conjonctive qui se comporte comme celle du chorion, à cela près que les cellules y sont plus rares et plus délicates et qu'elles disparaissent même immédiatement au-dessous de l'épithélium pour faire place à une zone entièrement homogène. En outre, WINKLER croit pouvoir admettre ici la présence de *canalicules plasmatiques* dont les prolongements aboutiraient aux stomates. Ces canalicules ne sont pas autre chose que ce que d'autres désignent sous le nom de cellules étoilées de la substance conjonctive. La couche de substance conjonctive de l'amnios correspond à la couche pourvue de fibres musculaires de l'amnios du poulet, et c'est elle qui, à l'ombilic, se continue directement avec le cutis de la peau. Il faut toutefois noter à ce sujet que chez l'homme le passage de la couche en question au cutis ne se fait pas exactement à l'ombilic, mais à quelques millimètres (7 à 9) de ce point sur le cordon ombilical lui-même. Dans cette même étendue, le cordon ombilical possède aussi de véritables capillaires. Dans certains animaux, dans les embryons de veau par exemple, la gaine du cordon ombilical, nous pouvons en faire la remarque en passant, offre sur une plus grande longueur encore (2 à 4 centimètres) les caractères du tégument externe. L'épithélium de l'amnios des ruminants montre aussi par places des productions analogues à des villosités, mais de dimensions plus grandes, nommées les caroncules de l'amnios, que H. MUELLER a

également retrouvées chez l'homme (*l. c.*). Elles s'observent dans notre espèce presque constamment au point où l'amnios se prolonge sur le cordon ombilical; leur nombre est variable; leur nature est celle de produits épithéliaux de forme conoïde ou en lames, mesurant jusqu'à 2 et 3 millimètres de largeur, ayant leurs cellules supérieures transformées en écailles cornées. Il faut les regarder comme le résultat de proliférations locales de l'épithélium de l'amnios. Elles naissent de la façon suivante: au-dessous de l'épithélium normal de l'amnios, des cellules plus petites se développent, qui prolifèrent et engendrent ainsi une masse de plus en plus épaisse, dont les éléments supérieurs se transforment en squamules et de laquelle se détache enfin l'épithélium primitif recouvrant, demeuré jusqu'au bout sans changement. WINKLER (263) a déjà décrit d'une manière générale exacte ce phénomène; toutefois, je ne puis considérer comme prouvée l'origine assignée par lui aux cellules plus petites qui sont le point de départ des caroncules.

La cavité de l'amnios est occupée par le *liquide amniotique*, dont la quantité varie avec les individus et le moment considéré de la grossesse. En ce qui touche ce dernier point, par exemple, c'est au cinquième et au sixième mois que cette quantité est la plus considérable. Elle peut s'élever alors jusqu'à 1 kilogramme; à la fin de la grossesse, elle diminue et n'atteint plus, généralement, qu'à 500 grammes environ. La *composition chimique* de cette humeur a été étudiée surtout par C. VOGT, REES, SCHERER (*Zeitschr. f. wiss. Zool.* Bd. I, p. 88, Würzburger Verh. Bd. II, p. 2), MAJEWSKI (146) et TSCHERNOW (238). Elle s'est montrée douée d'une réaction alcaline et analogue, par sa nature, à du sérum sanguin dilué. Quand l'embryon est à terme, elle ne contient que 1 pour 100 environ de parties solides; dans les mois précédents, elle est un peu plus concentrée. Suivant MAJEWSKI, ce serait le contraire pour les herbivores, et ce serait dans les derniers temps de la gestation que la richesse en parties solides serait la plus grande. Au nombre des principes organiques, on a toujours rencontré l'*albumine* et aussi l'*urée*. Cette dernière provient certainement des reins (et dans les animaux, d'après TSCHERNOW, du liquide allantoidien qui la laisserait passer par endosmose), et MAJEWSKI a fixé sa quantité chez l'homme pour deux cas à 0,34 pour 100 et à 0,42 pour 100. Il y a du sucre de raisin dans le liquide amniotique des herbivores, comme BERNARD l'a fait voir le premier; il y en a des traces d'après TSCHERNOW dans celui des carnivores, pas du tout chez l'homme d'après MAJEWSKI; mais TSCHERNOW l'y a pourtant constaté.

Liquide
amniotique.

Quelle est la provenance du liquide amniotique? Chez les oiseaux et les reptiles dont les œufs sont déposés au dehors et chez lesquels cependant amnios et liquide amniotique existent parfaitement bien, il est incontestable que ce liquide vient du fœtus, et il est éminemment vraisemblable qu'il en est de même chez les mammifères. Les sources seraient alors : 1° la peau, si extraordinairement riche en vaisseaux sanguins chez les jeunes embryons surtout, et 2° les reins dont l'intervention est accusée par la présence d'urée dans le liquide amniotique, et aussi par ce fait que si l'expulsion de l'urine est empêchée par suite d'un accident pathologique, des maladies des voies urinaires se développent (VIRCHOW). Cela ne veut pas dire d'ailleurs que l'organisme maternel ne contribue aussi pour une certaine part à la production du liquide amniotique, comme nous savons déjà que c'est de lui qu'émane le liquide de la vésicule blastodermique. Les hydropsies de l'amnios (*Hydramnion*) sont invoquées comme argument à l'appui de cette vue. De ce côté, du côté de la mère, il faudrait avant tout, suivant moi, penser aux riches vaisseaux de la caduque vraie, car à partir du moment où les deux caduques s'accolent l'une à l'autre (voyez ci-dessous), ils se trouvent dans une situation très favorable pour remplir le rôle auquel nous faisons allusion.

Vésicule
ombilicale.

Le *sac vitellin* ou *vésicule ombilicale* est encore au quatrième et au cinquième mois un corps rond, bien apparent, blanchâtre, d'un diamètre de 7 à 9 ou 11^{mm}, situé entre l'amnios et le chorion dans la région du placenta, mais le plus ordinairement à une certaine distance de l'insertion placentaire du cordon ombilical, soit au niveau de la marge du placenta, soit plus en dehors. Cette vésicule, qui renferme à l'intérieur une minime quantité d'un liquide dont la nature est inconnue, est constituée par une enveloppe de tissu conjonctif et un épithélium pavimenteux bien net à cellules contenant de la graisse. Elle montre fréquemment encore des vaisseaux, les vaisseaux omphalo-mésentériques et, particularité curieuse, sur sa surface interne, de petites villosités découvertes par v. BAER (*Entw.* II, p. 190), lesquelles sont pourvues de vaisseaux, ainsi que je l'ai fait voir, et rappellent par là les appendices vasculaires du sac vitellin des vertébrés inférieurs, sans en avoir toutefois la signification. Un funicule, dont la portion libre duquel on peut encore reconnaître le canal vitellin, rattache le sac vitellin au cordon ombilical, à l'intérieur duquel les vaisseaux omphalo-mésentériques, s'ils existent encore, se prolongent jusqu'à l'embryon.

A la fin de la vie fœtale, le sac vitellin subsiste encore presque

sans exception, comme l'a surtout fait voir B. SCHULTZE (223). Il mesure alors de 4 à 7^{mm}, est placé le plus ordinairement en dehors de la région placentaire, souvent loin d'elle, et adhère habituellement à l'amnios. Le conduit omphalo-mésentérique lui-même et dans certains cas rares (environ 1 cas sur 900 d'après HARTMANN, *Arch. f. Gynäk.* I) les vaisseaux de même nom peuvent encore se retrouver à cette époque au voisinage de la vésicule. Celle-ci contient maintenant à son intérieur de la graisse et des carbonates en quantité variable.

Parmi les *enveloppes maternelles*, la *caduque vraie*, pour commencer par elle, revêt non seulement toute la partie de la cavité utérine qui n'est pas occupée par le placenta, mais encore, à la faveur des orifices de la matrice, se continue avec la muqueuse du *cervix* et avec celle des trompes, et je noterai que la transition, à l'égard de ces dernières — on se rappelle que l'accès de l'une peut être obstrué par le placenta — se fait très insensiblement; le passage à la muqueuse du *cervix* au niveau de l'*os uteri internum* est, au contraire, très tranché dans le plus grand nombre des cas, la caduque se terminant là par un bord renflé, irrégulièrement dentelé, qui même se soulevant quelque peu au-dessus du niveau de la paroi utérine, peut proéminer à la façon d'un orifice propre de la caduque. Quant à sa nature, la caduque vraie n'est pas autre chose que le produit de la transformation de la muqueuse utérine; mais elle n'est en rien une couche de nouvelle formation, ni le résultat d'une exsudation particulière, comme on le croyait auparavant. L'épaisseur de la caduque vraie au quatrième mois n'est plus que de 1 à 3^{mm}; mais au troisième mois elle mesure jusqu'à 4 à 7^{mm}, de façon qu'elle forme alors le quart ou le tiers de l'épaisseur totale de la paroi utérine. Malgré son amincissement au quatrième mois, la caduque vraie demeure encore à cette époque très riche en vaisseaux sanguins, et sa surface interne, examinée sur le frais, montre une grande quantité de ramifications vasculaires, parmi lesquelles se font remarquer surtout de larges sinus veineux, principalement développés près des bords du placenta, dans la région où la caduque vraie se continue avec la réfléchie. Unis entre eux par de nombreuses anastomoses, ces sinus constituent là une sorte d'anneau veineux auquel on peut donner le nom de *sinus marginal* ou *coronaire* du placenta. En outre de ce siège principal, on les trouve aussi dans les autres régions de la caduque vraie. En ce qui touche les *éléments constitutifs* de cette membrane, il est certain qu'à sa surface l'épithélium vibratile primitif de l'utérus n'existe plus. Un autre

Enveloppes
de l'œuf dérivant
de la mère.

Sinus coronaire.

épithélium l'a-t-il remplacé, comme le veut ROBIN? c'est ce qui reste douteux. Sans doute, en certains cas, durant la première moitié de la grossesse, on remarque çà et là, surtout à proximité des orifices des glandes utérines, un épithélium pavimenteux sur la caduque; mais je n'ai pas encore cependant trouvé un seul cas dans lequel cet épithélium s'étendit normalement constitué sur des espaces plus considérables, et il est certain qu'à partir du cinquième et du sixième mois, dès que les deux caduques se sont accolées l'une à l'autre, il n'y a plus d'épithélium en ces points. Dans l'épaisseur même de la caduque, on trouve différents éléments, avant tout une substance fondamentale amorphe dans laquelle sont plongées les parties figurées. Parmi ces dernières, en outre de nombreux vaisseaux et de glandes transformées, ce sont des cellules rondes et fusiformes qui sont de beaucoup les éléments dominants. Les *cellules rondes*, décrites par moi d'abord d'une manière exacte (1^{re} édition, p. 140), et qu'avec FRIEDLAENDER on peut appeler *cellules de la caduque* (decidualzellen), parce qu'elles sont en effet caractéristiques de cette membrane, sont de belles et grosses cellules (mesurant jusqu'à 30 et 40 μ), le plus ordinairement sphériques, à contours nets, comme si elles avaient une paroi propre, pourvues de noyaux et de nucléoles apparents [comparez les dessins des cellules semblables de la caduque menstruelle dans le travail de mon élève et ami SAVIOTTI, sur la *Decidua menstrualis* (*l. i. c.*)]. Elles rappellent en partie les chondroplastes, en partie les cellules épithéliales et se rapprochent surtout de ces dernières lorsqu'elles offrent un contour polygonal plus ou moins vaguement accusé, ce qui arrive çà et là. Toutefois, leur interprétation comme cellules épithéliales a contre elle cette circonstance qu'elles se trouvent dans toutes les couches de la caduque, même les plus profondes; qu'on les observe aussi dans la paroi des vaisseaux, comme SAVIOTTI l'a montré le premier pour la caduque menstruelle, et enfin qu'elles ne font pas défaut même aux places où se trouvent les glandes utérines transformées ou des restes de ces glandes avec épithélium bien net; elles viennent même immédiatement en dehors de ces glandes. Ces deux dernières particularités surtout vont à l'encontre d'une supposition qui se présente de suite à l'esprit de quiconque sait que la caduque vraie, dans les premières semaines de la grossesse, n'est pour ainsi dire formée que de glandes utérines hypertrophiées, et que plus tard l'épithélium de ces glandes a, au total, beaucoup diminué, de telle sorte qu'on se demande ce qu'il est devenu. A ces considérations, s'ajoute encore la circonstance qu'ultérieurement une bonne partie des cel-

Cellules
de la caduque.

lules de la caduque se convertit en cellules fusiformes ou fibres cellulaires que l'on trouve déjà associées à elles à la fin du premier mois de la grossesse, et ce sont surtout, comme FRIEDLAENDER l'a montré le premier, les cellules des plans profonds de la caduque qui subissent cette transformation, tandis que les éléments des couches superficielles restent en majorité arrondis. Ces fibres cellulaires ne sont d'ailleurs que des cellules fusiformes très prononcées, renfermant chacune un noyau bien net, arrondi ou ovalaire, et entre lesquelles apparaît graduellement aussi une substance fondamentale plus ou moins distinctement fibrillaire.

Une question, non sans importance, est celle de savoir si la caduque vraie possède encore des glandes utérines au milieu de la grossesse, ainsi que COSTE l'a admis depuis longtemps. Elles y sont même, d'après lui, en grand nombre, et bien que toujours simples, si contournées cependant et si tortillées qu'elles figurent un corps analogue au glomérule des glandes sudoripares (*Hist. du dével.*, pl. III). On sait avec certitude et depuis longtemps que la caduque vraie à cette époque, aussi bien avant qu'après, présente sur sa surface interne une multitude de larges fissures ou de trous visibles à l'œil nu, qui donnent à toute la surface de cette membrane un aspect cribléux très net, surtout accentué quand les vaisseaux sanguins sont à l'état de vacuité. Quant à l'aspect que COSTE a représenté, au contraire, je ne l'ai jamais rencontré au milieu de la grossesse. Si maintenant on suit les trous qui viennent d'être mentionnés, on arrive dans des fossettes et même dans des canaux qui, traversant toute l'épaisseur de la muqueuse, viennent se terminer en culs-de-sac sur la face de cette membrane qui regarde la couche musculaire de l'utérus, et il y a déjà longtemps (1^{re} édit., p. 141, 142) que j'ai apporté la preuve certaine que ces cavités sont des glandes utérines transformées, puisque une caduque de la quatrième semaine m'a montré l'existence, à côté de nombreuses glandes utérines normales, de beaucoup d'autres aussi qui, sans avoir perdu leur épithélium, étaient déjà converties en larges canaux, en partie sinueux, et qui avaient ainsi passablement déjà l'aspect des larges lacunes qu'on observera plus tard. Depuis cette époque, ces glandes utérines modifiées ont été de la part de plusieurs savants, avant tout de FRIEDLAENDER, de KUNDRAT et ENGELMANN et de LANGHANS (*ll. i. c.*), l'objet d'une attention répétée, et j'ai moi-même aussi porté sur elles de nouvelles recherches. Les résultats de ces études sont les suivants :

1° Les glandes utérines éprouvent dans les premiers mois de la grossesse un accroissement énorme, s'allongeant et se contournant

Glandes
de la caduque
vraie.

nant, d'une part, parce qu'elles croissent plus rapidement que la muqueuse, pendant que d'autre part elles s'élargissent et s'excavent.

2° A cette hypertrophie participent d'abord également toutes les parties des glandes; mais bientôt l'accroissement se concentre sur les parties moyennes et supérieures, tandis que les extrémités closes ne grossissent plus que très peu. Durant ce stade qui commence au second mois de la grossesse et dure jusqu'au cinquième et sixième, la surface de la caduque devient cribleuse par l'énorme dilatation des orifices glandulaires, de même que les couches sous-jacentes deviennent poreuses jusqu'à une certaine profondeur, et que les couches moyennes et inférieures jusqu'au voisinage de la tunique musculaire, prennent un aspect spongieux très marqué. Dans la couche supérieure ou *couche cellulaire*, ce sont surtout les cellules de la caduque précédemment décrites qui, par leur rapide multiplication et leur grossissement, déterminent la grande extension de surface de cette membrane, et très peu les glandes, qui se trouvent en conséquence séparées par des intervalles plus larges. Dans la *couche spongieuse*, au contraire, c'est l'inverse; ce sont les glandes qui s'accroissent énormément et l'on ne trouve pas d'élément qui prolifère avec même énergie dans la substance interposée, dans laquelle les cellules fusiformes dominent.

3° Dans les derniers mois de la grossesse, aussitôt que la caduque vraie et la caduque réfléchie se sont fusionnées l'une avec l'autre en une membrane unique devenant toujours de plus en plus mince, les canaux glandulaires et les excavations résultant de leur dilatation ne disparaissent pas seulement de plus en plus de la couche cellulaire de la caduque vraie, mais encore leur partie supérieure contenue dans la couche spongieuse s'atrophie, de telle façon que seule la partie profonde de la muqueuse persiste dans son aspect primitif. Les culs-de-sac des glandes utérines, ou se trouvent encore, à cette époque, sous leur forme antérieure, ou ils ont disparu entraînés avec la couche spongieuse.

4° A toutes les phases de la grossesse, les glandes transformées montrent encore, en quelques points, un épithélium, et l'on peut établir comme loi que cet épithélium disparaît de la surface vers la profondeur. Du troisième au cinquième mois, on ne trouve presque plus l'épithélium intact dans les canaux de la couche celluleuse, tandis qu'il est encore bien conservé dans les cavités des couches spongieuses et à l'extrémité des glandes. Mais plus tard, ce revêtement épithélial devient aussi très incomplet dans ces

cavités, sans faire jamais défaut pourtant dans les couches les plus profondes. L'épithélium est en partie cylindrique, en partie pavimenteux, à éléments tantôt gros, tantôt petits; mais avec cette particularité que les cellules cylindriques prédominent dans les premiers mois et à l'extrémité des glandes. — La cavité des glandes de la caduque se montre toujours vide de contenu sur les meilleures préparations; elle renferme sans doute pendant la vie un liquide, sur la nature duquel nous ne possédons aucun fait qui puisse nous éclairer.

Les *vaisseaux* de la caduque vraie possèdent, à tous les stades de la grossesse, des parois propres, mais plus tard ces parois se réduisent à la tunique endothéliale et les autres couches disparaissent sous l'influence de la formation de cellules de substance conjonctive et se confondent avec le tissu des parties adjacentes.

Vaisseaux
de la caduque
vraie.

En outre des parties précitées, il n'est pas rare de trouver dans la caduque, en plus ou moins grande quantité, des *cellules analogues aux globules de la lymphe*, qui jouent peut-être un rôle important dans l'accroissement de cette membrane.

La *caduque réfléchie*, qui se relie au placenta aussi bien qu'à la caduque vraie, offre une structure qui sous bien des rapports concorde avec celle de cette dernière, mais qui s'en éloigne sous d'autres. La surface externe de la caduque réfléchie, celle qui regarde la paroi utérine, est libre et lisse et sans épithélium au milieu de la grossesse; la surface interne, au contraire, est appliquée au chorion et même soudée à lui par les petites villosités précédemment mentionnées. A l'inverse de la caduque vraie, la caduque réfléchie est, au milieu de la grossesse, époque à laquelle elle mesure de 0,5 à 1,0^{mm}, entièrement *dépourvue de vaisseaux*. Les orifices glandulaires que l'on remarque sur la caduque vraie font aussi absolument défaut à la même époque sur la membrane en question, sauf au niveau auquel elle se raccorde à la caduque vraie. A ce niveau, il y a aussi dans la couche profonde un peu de tissu spongieux résultant de l'élargissement des glandes. Dans le reste de son étendue, la caduque réfléchie ne contient plus trace de glandes ou n'en montre que les vestiges les plus faibles et les plus insignifiants.

Caduque
réfléchie.

Le tissu de la caduque réfléchie concorde assez avec celui de la caduque vraie et consiste essentiellement, au milieu de la grossesse, en un nombre plus considérable de cellules arrondies et de cellules fusiformes avec une moindre quantité de substance interposée et celle-ci plus homogène. Les deux formes de cellules s'écartent pourtant de celles de la caduque vraie, en ce qu'elles sont plus

aplaties. Il s'y trouve aussi beaucoup plus souvent des cellules polygonales, épithélioformes, tandis que les gros éléments vésiculeux y sont plus rares.

Vers la fin de la grossesse, les deux caduques se soudent l'une avec l'autre, et deviennent en même temps si minces qu'elles ne figurent plus au moment de l'accouchement qu'une membrane unique et ténue. Le résultat de cette coalescence est aussi tout naturellement de faire disparaître l'espace interposé entre l'œuf et la paroi de l'utérus. Si l'on vient à analyser les couches d'un utérus à terme en allant de dehors en dedans, on tombera, après avoir incisé la tunique musculaire très amincie, sur un feuillet de 1/2 à 1^{mm} d'épaisseur, blanc jaunâtre, d'aspect spongieux extérieurement, fibreux en dedans, résultant de la fusion des deux caduques, et après son incision, on rencontrera immédiatement le chorion et l'amnios. C'est qu'en effet, au fur et à mesure du grossissement de l'œuf, les deux caduques se fusionnent plus intimement, après s'être appliquées l'une à l'autre dès le sixième mois ou même un peu plus tôt; l'utérus à son tour grossissant, et leur masse n'augmentant pas dans la même proportion, elles deviennent de plus en plus minces. Il n'en est pas moins vrai qu'il n'est pas rare qu'on puisse, même à la fin de la grossesse, séparer artificiellement, çà et là, surtout sur les bords du placenta, les deux caduques l'une de l'autre souvent sur d'assez grands espaces. Le tissu des caduques, à la fin de la grossesse, est essentiellement le même qu'auparavant, et c'est alors surtout que dans la caduque vraie les grosses cellules sphériques superficielles sont dans tout leur développement, tandis que dans les couches plus profondes on continue toujours à trouver les cavités glandulaires dont il a été question plus haut, mais avec une plus grande quantité de substance intermédiaire fibrillaire qu'auparavant. Dans la caduque réfléchie, au contraire, les grosses cellules sphériques font entièrement défaut, et l'on trouve plus d'éléments polygonaux et fusiformes aplatis. Dans cette couche surtout, il n'est pas rare de rencontrer dans les cellules de fines gouttelettes de graisse en grand nombre, bien que ce ne soit pas là du tout un phénomène général. Le plus ordinairement, la caduque vraie est encore richement pourvue de vaisseaux à la fin de la vie fœtale, mais il y a aussi des cas dans lesquels les vaisseaux sont rares, du moins dans les couches les plus internes de cette membrane.

Remarque. — La couche de cellules que je regarde comme l'épithélium du chorion lisse est décrite et figurée par FRIEDLÄNDER (*l. i. c.*, fig. 4) comme appartenant à la caduque réfléchie, et telle semble être aussi l'opinion de KUNDRAT

et ENGELMANN (*l. i. c.*, p. 163), bien que ces auteurs corrigent l'erreur par laquelle FRIEDLÄNDER a désigné les villosités dans l'épithélium comme *des espaces clairs et sphériques*. L'exactitude de mon interprétation, qui est aussi celle de DOHRN (*l. i. c.*), ressort de ce fait que la couche cellulaire en question se poursuit directement sur le *chorion frondosum*, sur lequel il ne saurait plus être question de caduque réfléchie. D'ailleurs, j'avouerai volontiers que sur l'œuf à terme cette couche se montre dans les coupes sous un aspect très particulier. Mais en soumettant à un examen attentif la couche limite entre le chorion et la caduque réfléchie, on obtiendra souvent des vues de face irréprochables d'une membrane épithéliale qui lèvent tous les doutes.

En ce qui touche les glandes de la caduque vraie, de nouvelles recherches me les ont également montrées à toutes les époques de la grossesse dans les couches profondes de cette membrane, et ce que j'en dis dans le texte est l'expression des résultats auxquels je suis arrivé à cet égard. J'ai trouvé au sixième mois la largeur de l'extrémité des glandes de 0,076 à 0,152^{mm} et, en ce qui touche leur longueur, je les ai vues souvent plus ou moins enfoncées dans la couche musculieuse de l'utérus. Je n'ai pas observé de contenu spécial dans les cavités glandulaires hypertrophiées de la couche spongieuse de la caduque vraie, lesquelles mesuraient au sixième mois de 0,14 à 0,60^{mm}. La caduque réfléchie ne m'a offert jusqu'à présent que dans un seul cas, relatif à un utérus de la troisième semaine de la grossesse, des glandes avec épithélium. Voici pour le sixième mois les mensurations prises par moi pour les diverses assises de la muqueuse vraie : épaisseur de la couche cellulaire, 0,85 à 1,6^{mm}; épaisseur du *stratum spongiosum*, 0,7 à 1,14^{mm}; épaisseur de la couche à extrémités glandulaires, 0,28^{mm}.

La muqueuse de l'utérus gravide renferme, d'après LÉOPOLD, une multitude de lacunes lymphatiques autour des glandes et des vaisseaux. De nouvelles recherches sont nécessaires sur ce sujet (*Arch. f. Gyn.*, t. VII, p. 747).

En ce qui touche l'époque à laquelle la caduque réfléchie perd ses vaisseaux, il faudra se livrer à de nouvelles études. Je les ai encore rencontrées dans un cas à la dix-septième semaine; ils étaient assez nombreux dans le champ du microscope, gorgés de sang, mais à parois minces.

§ 27.

PLACENTA. CORDON OMBILICAL.

Le placenta, pris dans son ensemble, est un corps très mou et très vasculaire qu'on ne peut guère arriver à connaître par l'emploi des procédés anatomiques ordinaires, le scalpel ou les injections. C'est ce qui explique la diversité des vues qui ont été émises sur le placenta et l'obscurité qui, aujourd'hui même, environne encore bien des points de son histoire. Envisagé comme un seul tout, le placenta s'offre sous l'aspect d'un corps discoïdal ou en gâteau, ayant, au milieu de la grossesse, un diamètre de 10 à 13 centimètres, et à terme un diamètre de 16 à 21 centimètres sur 3 à 4 de puissance. On y distingue une face utérine convexe et une face embryonnaire concave, et pour la commodité de la description on peut le subdiviser en une partie maternelle et en une partie fœtale, désignées sous les noms de *placenta maternel* ou *utérin*

et de *placenta foetal*, que l'on peut effectivement séparer l'un de l'autre jusqu'au troisième mois, mais qui sont unis ensemble de la manière la plus intime au milieu de la grossesse.

Placenta foetal.

Le *placenta foetal* est formé, comme nous l'avons déjà dit plus haut, par la partie du chorion qui se trouve primitivement en rapport avec la paroi de l'utérus et qui est le siège exclusif d'un développement considérable des villosités et des ramifications des vaisseaux dits placentaires, c'est-à-dire des deux artères et de la veine ombilicales. Le chorion sous-jacent au placenta se présente, par la face qui regarde le fœtus et qui est doublée par l'amnios, sous l'aspect d'une membrane assez résistante, lisse, paraissant blanchâtre. Cette face reçoit l'insertion du cordon ombilical et présente en relief les troncs principaux des vaisseaux ombilicaux qui envoient de là des branches aux villosités. Les tiges des villosités s'élèvent de la *membrana chorii* et constituent par leurs nombreuses ramifications une masse assez épaisse et assez cohérente, rouge sur le frais, formant de beaucoup la majeure partie du placenta foetal et qui offrirait, si on la supposait séparée du placenta utérin, une surface dôme et lobée. Les tiges de ces arborisations varient tellement de nombre et d'épaisseur sur les différents placentas qu'il est difficile de rien dire de général à ce sujet; il en est de même de leurs ramifications, à l'égard desquelles nous ferons simplement remarquer qu'elles sont infiniment nombreuses sur chaque arbuscule, qu'elles naissent dans toutes les directions, commençant même tout près de la surface de la *membrana chorii*. Les branches les plus grosses, ou bien résultent de la division répétée de la tige-mère de l'arbuscule, ou bien elles naissent à angle droit sur le tronc et ses divisions primaires; la même chose a lieu pour les derniers rameaux. Un détail très caractéristique pour ces derniers, c'est l'existence d'un nombre prodigieux de prolongements courts, simples ou très peu divisés, qui se détachent à angle droit des rameaux ou des ramules les plus ténus et qui forment souvent le seul revêtement des branches sur une grande étendue. Les dernières ramules constituent les unes des *prolongements libres* et les autres des *prolongements qui s'engagent dans le placenta utérin*. On trouve des terminaisons libres de ramules à tous les niveaux dans le placenta; elles sont filiformes, cylindriques, piriformes ou en massue, droites, coudées ou courbes, pédiculées ou sessiles. La multitude de ces prolongements, dont le calibre est de 57 à 114 μ , est si extraordinairement grande, ils s'imbriquent de tant de façons et si bien les uns dans les autres, qu'ils constituent à eux seuls presque tout le tissu inté-

rieur du placenta, et qu'en tout cas il ne subsiste plus entre eux que des fentes et des lacunes très étroites qu'on a supposées renfermer un contenu dont nous aurons à parler plus bas.

La seconde sorte de prolongements, que je nommerai des CRAMPONS, a été découverte par LANGHANS (138) dans ces derniers temps. Ce sont des appendices des arbuscules des villosités, les uns fins, les autres forts, mesurant jusqu'à 1^{mm} d'épaisseur, simples ou peu ramifiés, qui se portent jusqu'au placenta utérin et s'y enfoncent pour s'unir, libres de tout épithélium, au tissu de celui-ci d'une façon si intime que même une forte traction ne les dégage pas. C'est aux cloisons que le placenta maternel émet entre les cotylédons que ces crampons se rendent en plus grand nombre; beaucoup s'y portent perpendiculairement et ils y atteignent là leur maximum d'épaisseur; mais on les trouve aussi toujours en certaine quantité dans les parties centrales des cotylédons où ils sont tendus comme des piliers entre les arbuscules du chorion et le placenta maternel (VOY. LANGHANS, *l. c.*, fig. 1). Toutes les branches des arbuscules terminées en crampons portent d'ailleurs dans tout leur trajet des rameaux plus fins qui se subdivisent à la façon habituelle ou ont une terminaison libre.

En outre de ces moyens d'attaches plus solides, LANGHANS a vu aussi de très fins prolongements des villosités, produits au voisinage du placenta utérin, s'enfoncer dans celui-ci, de façon qu'ainsi l'union des deux placentas est bien plus intime qu'on ne l'a cru jusqu'à présent.

En ce qui touche la structure, le placenta foetal se comporte essentiellement comme le reste du chorion, et consiste en un *épithélium* externe recouvrant toutes les parties et en une membrane de tissu conjonctif, plus profonde. Ce sont aussi ces deux éléments qui constituent de concert les arbuscules du chorion. Chacun d'eux, en effet, est formé dans toutes ses parties d'un axe de tissu conjonctif et d'un revêtement externe d'épithélium de 7 à 11 μ d'épaisseur, à cellules plus ou moins petites et se présentent à des degrés fort variables de netteté. Les villosités à l'état frais, et surtout leurs extrémités, ne montrent souvent aucune limite entre les cellules, dont l'ensemble s'offre alors sous l'aspect d'une couche continue finement grenue avec un grand nombre de petits noyaux ronds ou ovalaires. Sur la tige des arbuscules, au contraire, sur la *membrana chorii*, et surtout sur des placentas non entièrement frais, on peut voir souvent avec netteté les lignes de séparation des cellules. Dans le dernier cas surtout, il arrive fréquemment que des lambeaux plus ou moins grands d'épithélium se détachent

Structure
du placenta.

des extrémités des villosités, ou que même leur revêtement tout entier s'en aille à la manière d'un doigt de gant; les parties détachées montrent alors leurs différents éléments. Mais d'un autre côté, il faut signaler que certaines productions épithéliques des villosités ne montrent en aucun cas de cellules délimitées, je vise ici ce qu'on nomme les *bourgeons épithéliques*. Sous cette appellation, on désigne des excroissances épithéliales de forme et de grandeur variables qui se trouvent principalement au sommet ou sur les côtés des derniers prolongements des villosités, sans faire toutefois défaut sur les ramules qui portent ces derniers. Ces bourgeons, en manière de verrues ou de forme cylindrique ou en masse, consistent en le protoplasma finement grenu des cellules épithéliales avec un nombre plus ou moins grand de noyaux, réunis en amas, ce qui prouve du premier coup d'œil que ces bourgeons ne sont pas le produit de cellules distinctes. Et comme, en outre, les bourgeons épithéliques naissent souvent par une large base de l'épithélium, il en résulte que l'épithélium lui-même, aux places correspondantes, n'est pas formé par des cellules distinctes.

Nous reviendrons plus loin sur la signification de ces excroissances épithéliques; mais ajoutons encore ici quelques détails relatifs à l'épithélium. Dans tous les cas où l'épithélium n'a qu'une épaisseur moyenne, on distingue en lui une région profonde qui est le siège des noyaux et une mince couche superficielle, rappelant le plateau cuticulaire de l'épithélium cylindrique de l'intestin grêle, et d'autant plus que sous l'influence de certains réactifs, comme par exemple de l'acide acétique, la couche en question se soulève sur toute une étendue de cellules en une membrane continue, fait qui a été maintes fois considéré comme attestant l'existence d'une seconde enveloppe superposée à l'épithélium. On peut aussi d'ailleurs reconnaître souvent une fine ponctuation dans cette bordure, mais jamais l'aspect strié. Dans un cas relatif à un chorion de trois semaines qui avait séjourné longtemps dans l'esprit-de-vin, ce plateau était très épais et les cellules épithéliales semblaient par suite divisées en deux, ce qui explique l'opinion de certains auteurs d'une double couche épithéliale sur les villosités. J'ajouterai encore que, surtout à l'extrémité des villosités, on trouve çà et là, dans l'épithélium, des places extrêmement minces, qui ne montrent pas de noyaux, tandis qu'ailleurs ceux-ci sont, d'une façon générale, distribués très régulièrement à courtes distances. Il est vraisemblable qu'aux points que je viens de signaler il n'y a pas individualisation en cellules et les noyaux se trouvent alors irrégulièrement répandus dans la couche continue de protoplasma.

Le tissu conjonctif des arbuscules des villosités est résistant, épais, fibrilleux dans les branches, plus mou et même gélatineux dans les ramifications les plus fines. Il renferme partout une certaine quantité de cellules fusiformes et même de cellules étoilées, ces dernières se trouvant surtout dans les parties les plus molles où elles constituent souvent de jolis réseaux avec substance interposée homogène.

Tissu conjonctif
des villosités.

Dans chaque villosité pénètre un rameau de l'une ou l'autre artère ombilicale, comme de chacune aussi sort une veinule qui devient une racine de la veine ombilicale, et ces vaisseaux envoient leurs ramifications jusque dans les derniers prolongements des villosités. Là, les artères se recourbant en anse, se continuent avec les veines où le passage des unes aux autres se fait par le moyen de quelques anastomoses. Mais, en outre, on trouve aussi tout le long des branches des villosités de nombreux réseaux capillaires (fig. 237), comme SCHRÖDER VAN DER KOLK l'a fait voir dans un beau travail (222). De ce qui précède, il résulte que le système vasculaire de l'embryon, dans sa partie placentaire au moins, est un système entièrement clos. Mais il faut remarquer, qu'à l'extrémité des divisions ultimes des arbuscules, les vaisseaux sont très superficiellement situés et, pour ainsi dire, immédiatement sous l'épithélium; comme celui-ci est mince et facilement perméable et que les capillaires des villosités sont réduits, d'autre part, à la paroi endothéliale caractéristique, que le nitrate d'argent met facilement en évidence, on comprend que si les villosités sont baignées par le fluide maternel, les échanges soient faciles entre la mère et le fœtus par les capillaires de ce dernier.

Vaisseaux
des villosités.

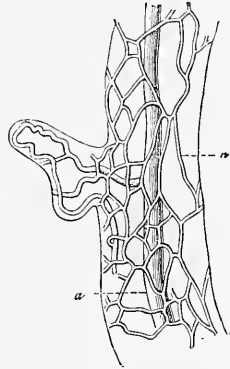


Fig. 237.

Les capillaires des villosités mesurent à l'état de réplétion naturelle 11 à 15 μ ; injectés, un peu plus. Les troncs vasculaires les plus gros montrent essentiellement la même structure que les vaisseaux du cordon ombilical dont il sera question plus loin, et je me bornerai ici à mentionner que les artères et les veines sont abondamment pourvues de fibres musculaires lisses.

Le *placenta maternel* est beaucoup plus difficile à étudier que le fœtal. Si l'on examine par la face convexe ou utérine un pla-

Placenta
maternel.

Fig. 237. — Partie d'un rameau injecté d'une villosité choriale. D'après ECKER. *Icon. Phys.* Explication de la planche XXVIII. a, tronc vasculaire principal; n, capillaires du réseau superficiel.

centa normalement séparé de l'utérus, on le verra subdivisé en un certain nombre de segments irrégulièrement arrondis-polygonaux ou lobes, qu'on nomme les *cotylédons*. Ces cotylédons sont constitués par les villosités du chorion, réunies en groupes et maintenues ainsi en paquets, par ce fait que le placenta maternel fournit à ces amas une bordure qui les endigue et pénètre entre eux. Effectivement, les villosités du chorion dans un placenta détaché naturellement ne sont pas libres du côté de l'utérus, mais bien recouvertes toujours d'une partie du placenta maternel qui n'a pas plus de 0,5 à 1,0^{mm} d'épaisseur et qui, quand elle est bien conservée, représente une membrane continue, revêtant tout le placenta fœtal sur les bords duquel elle se continue avec la caduque vraie et avec la caduque réfléchie.

Caduque
placentaire.

Si l'on veut connaître avec exactitude la façon dont l'utérus se comporte au niveau de la région placentaire, il faut prendre pour point de départ les cas dans lesquels le placenta est en situation naturelle. On reconnaîtra alors que la membrane dont il vient d'être question et que je désignerai, ainsi que les prolongements qu'elle envoie dans le placenta fœtal, sous le nom de *portion caduque du placenta utérin* ou de *caduque placentaire*, n'est que la partie la plus profonde du *placenta utérin* proprement dit. Quant à la partie externe et plus puissante de ce même placenta, que l'on peut appeler la *portion non caduque* ou *fixe*, elle demeure en place sur la tunique musculuse de l'utérus dans l'acte de la parturition. Ces deux couches réunies répondent, comme cela sera exposé plus bas, à la caduque vraie, et elles présentent aussi tout d'abord une structure semblable à celle de la caduque et notamment des glandes. Mais plus tard et même déjà vers le milieu de la vie fœtale, les glandes utriculiformes s'atrophient dans les couches que nous étudions, corrélativement au puissant développement qu'y prennent les vaisseaux sanguins; aussi finalement ne reste-t-il plus guère qu'une substance conjonctive molle et très vasculaire. Malgré tout, on peut encore distinguer dans le placenta utérin de la seconde moitié de la grossesse, ainsi que je l'ai constaté aussi bien que FRIEDLAENDER, KUNDRAT et ENGELMANN, un *stratum spongiosum* répondant à la couche glandulaire de la caduque vraie et un *stratum cellulosum*. Mais je dois faire observer, d'après mon expérience personnelle, qu'on ne peut pas toujours du moins reconnaître, à cette époque, dans le placenta utérin des restes bien conservés des glandes.

En ce qui touche les rapports du placenta utérin aux villosités du chorion, une étude soignée faite sur des coupes et les prépara-

tions au scalpel et à la pince, montre que la caduque placentaire s'étend par des prolongements, les uns forts, les autres plus faibles, entre les cotylédons, et qu'elle constitue entre eux des séparations. Tous ces prolongements sont reliés les uns aux autres et pénètrent plus ou moins profondément dans le placenta foetal ou entre les villosités du chorion. En règle, ces *cloisons placentaires*, comme je les nommerai, ne gagnent pas jusqu'aux parties les plus profondes du placenta foetal, c'est-à-dire ne descendent pas jusqu'à la *membrana chorii* qui donne attache aux arbuscules des villosités, bien que plusieurs d'entre elles arrivent tout près du chorion. Toutefois, il y a dans chaque placenta une région, celle des bords, où l'inverse est la loi; là, les cloisons mesurant toute l'épaisseur du placenta, gagnent le chorion pour se rattacher à une couche particulière de la caduque placentaire, sur laquelle je vais revenir et qui tapisse la zone marginale du placenta foetal. A une analyse plus minutieuse, les cloisons se laissent aisément scinder en deux feuillets, dont chacun appartient à un cotylédon différent et entre lesquels se trouvent à différentes hauteurs des vaisseaux provenant de la mère, sur le compte desquels nous reviendrons. Il ne semble pas que les cloisons se subdivisent dans leur trajet vers la profondeur ou ces partitions sont un fait rare. Il suit de là que le placenta utérin, si par la pensée on faisait abstraction des villosités, offrirait une surface qui ressemblerait assez à un gâteau de cire dont les alvéoles — en même nombre que les cotylédons — seraient profondes et irrégulières. Pour compléter cette image, il faudrait en outre se représenter le fond de ces alvéoles principales comme très accidenté, car la caduque placentaire, au-dessus de chaque cotylédon, offre une foule de petites inégalités par lesquelles elle s'avance vers le chorion.

J'ai parlé tout à l'heure d'une couche *sous-choriale* de la caduque placentaire; il me faut maintenant décrire cette partie peu connue qui semble répondre à ce que WINKLER a appelé la *lame obturante (Schlussplatte)*. Si, prenant un délivre frais, on sépare et écarte le chorion lisse des caduques, au voisinage des bords du placenta et en poussant l'opération vers cet organe, on se convainc facilement que les caduques, au niveau de la marge du placenta foetal, empiètent sur la face sous-choriale de celui-ci. Il arrive même, quand on enlève également la membrane du *chorion frondosum*, après avoir eu la précaution d'inciser à leur origine les villosités, de voir que cet empiètement des caduques s'étend jusqu'à une distance de 2 à 3 centimètres et même plus vers le centre du placenta. En d'autres termes et avec plus de précision, du sinus

Cloisons
placentaires.

coronaire du placenta, situé à la limite de la caduque vraie, de la caduque réfléchie et de la caduque placentaire, partent deux couches maternelles qui s'étendent sur le placenta, et dont l'une passe au-dessus des cotylédons qu'elle couvre : c'est la couche déjà mentionnée plus haut (basalplatte, WINKLER), et que je nomme la *caduque placentaire* au sens restreint, tandis que l'autre, s'insinuant entre les bases des villosités marginales, s'applique à la *membrana chorii* : c'est la *caduque placentaire sous-choriale* (*lame obturante*, WINKLER). Ces deux couches sont en relation par l'intermédiaire des cloisons placentaires. Il en résulte que les cotylédons sont ici entourés de toutes parts de tissu maternel.

En ce qui touche l'étendue superficielle de sa *lame obturante*, WINKLER admet que cette couche tapisse toute entière la *membrana chorii*, s'élève de là sur les troncs des arbuscules des villosités et les revêt, mais sans recouvrir les rameaux les plus fins (voy. le schéma donné par lui, *l. c.*, pl. V). Pour ce qui regarde le premier point, il m'a toujours été impossible jusqu'ici de trouver, sur des placentas typiques, la caduque sous-choriale ailleurs que sur les bords de l'organe, et je n'ai jamais rencontré dans les parties plus centrales, au-dessous du chorion, que des espaces lacuneux remplis de sang maternel, lesquels n'avaient d'autre limite du côté du fœtus que le chorion lui-même. Mais la *membrana chorii*, sur des placentas âgés, est subdivisible en lamelles, et il est facile, surtout sur sa face utérine, de détacher d'elle des feuillets qui pourraient être pris pour des productions de la mère ; toutefois, ces feuillets ont une autre structure que les caduques (voy. la remarque), et ils me semblent être des produits pathologiques de peu d'importance, à la formation desquels le sang maternel peut sans doute avoir participé aussi. Je n'ai pas réussi davantage à découvrir, sauf sur la marge du placenta, le revêtement que le tissu maternel fournit, d'après WINKLER, à toutes les villosités et, sur ce point encore, je ne puis m'accorder avec lui.

Je n'ai trouvé jusqu'à présent la caduque sous-choriale plus étendue en superficie que dans certaines formes particulières de placentas que je nommerai les *placentas bordés* (*placentæ marginatæ*). Nous reviendrons plus loin sur leur compte.

J'arrive maintenant à l'examen de la constitution histologique du placenta utérin. Son tissu concorde essentiellement avec celui des caduques, et toute la différence consiste en ce seul point que le placenta utérin renferme une forme de cellules que la caduque vraie et la caduque réfléchie ne présentent que rarement, si même elles la présentent jamais. Ce sont des cellules sphériques, offrant

en moyenne 38 à 76 μ . de diamètre, mesurant dans les cas extrêmes jusqu'à 0,13^{mm}, et renfermant de nombreux noyaux arrondis de 15 à 19 μ . Ces *cellules gigantesques* ou à *noyaux multiples* se trouvent surtout dans la caduque placentaire et dans les cloisons. Mais elles ne font pas défaut pour cela dans les parties plus externes, bien que dans ces dernières les éléments dominants soient représentés par de longues et larges cellules fusiformes, en partie à plusieurs noyaux, et par des cellules sphériques plus petites, dont une sorte très petite doit être regardée comme globules blancs du sang. Le reste du tissu est constitué par une substance intermédiaire en quantité variable, offrant par places, dans les placentas âgés, une structure nettement fibrillaire, ainsi que c'est surtout le cas dans les couches les plus profondes, les plus rapprochées des villosités et dans les cloisons où ce tissu fibrillaire loge, comme dans des nids plus ou moins vastes, les cellules gigantesques. Toutefois, d'un placenta à l'autre, il y a de grandes variations dans le développement de cette substance interposée. — Mes recherches, même les plus récentes, ne m'ont pas montré trace de *fibres musculaires lisses* dans le placenta. En ce qui touche les *glandes*, j'ai déjà exprimé plus haut mon opinion et je noterai seulement ici que les placentas les plus âgés que j'ai pu voir jusqu'ici *in situ* (6 mois), n'offraient plus, immédiatement au-dessus de la tunique musculuse de l'utérus, que des restes d'extrémités glandulaires à peine dignes d'être cités et que, dans les lacunes de la partie spongieuse, qui représentent des espaces glandulaires, il n'y avait plus trace nulle part d'épithélium. Je ne veux pourtant pas dire que ce dernier résultat s'applique à tous les cas, puisque FRIEDLAENDER, KUNDRAT et ENGELMANN et LANGHANS ont aperçu, même à une époque plus avancée, des restes de l'épithélium des glandes utérines en certains points du placenta.

La manière d'être des *vaisseaux du placenta utérin* est très particulière. Sur un placenta injecté ou simplement préparé, on peut reconnaître sans peine que l'utérus renferme un grand nombre d'artères contournées en spirale qui pénètrent dans la partie la plus externe du placenta utérin, et l'on se convainc aussi, facilement, que cette même couche contient une prodigieuse quantité de veines larges et fréquemment reliées entre elles. Si l'on pénètre davantage dans la profondeur, et si l'on examine la partie du placenta maternel qui est entraînée avec le délivre dans l'accouchement, on reconnaît que la face utérine de cette caduque placentaire présente les prolongements des troncs artériels qui viennent d'être cités, que, de plus en plus contournés et accompagnés par le

Vaisseaux
sanguins
du placenta.

tissu de la caduque, ils pénètrent davantage dans l'intérieur. Ces vaisseaux ne sont pourtant pas la continuation, sans modification, des artères de la tunique musculuse de l'utérus. Au contraire, le microscope montre aisément qu'en dehors d'une tunique endothéliale, ils ne possèdent guère de paroi propre, car la couche mince, striée longitudinalement, qui vient après l'endothélium, n'est pas bien distincte du tissu de la caduque placentaire. Il n'y a spécialement ni fibres musculaires ni fibres élastiques, ce qui fait que, par leur structure, ces vaisseaux ne se distinguent guère des veines dont nous allons bientôt parler. La même cause fait qu'il est aussi très difficile de suivre plus avant ces artères dans l'intérieur. Quoi qu'il en soit, les injections comme les préparations faites sur ces vaisseaux encore remplis de sang donnent le même résultat : c'est que, sans former de capillaires, les artères placentaires, après s'être ramifiées un petit nombre de fois, quittent les cloisons intercotylédonaires pour s'ouvrir librement dans les espaces lacuneux qui se trouvent compris entre les ramifications des arbuscules des villosités et qui se continuent à travers tout le placenta. Ce qui a lieu pour les artères s'applique aussi aux *veines*. Dans les parties profondes du placenta, les plus rapprochées de l'embryon, on ne voit pas trace de veines; celles-ci n'apparaissent que dans les régions où il existe des artères et sur la marge du placenta; voici de quelle façon elles naissent.

Veines
du placenta
utérin.

Tout autour du placenta, en partie dans la substance même de cet organe, en partie déjà dans celle de la caduque vraie, existe une sorte de large vaisseau marginal, nommé *sinus veineux* du placenta ou *sinus coronaire*, qui, d'un côté, tire du placenta un grand nombre de racines secondaires et qui, de l'autre, émettant maints canaux efférents, débouche dans les veines de la partie profonde de la caduque vraie et de la tunique musculuse. À prendre les choses de plus près, ce sinus coronaire ne forme pas un vaisseau unique et continu, mais résulte, au contraire, d'anastomoses entre les veines efférentes de l'intérieur du placenta. Ces anastomoses étant habituellement interrompues çà et là, le cercle est rarement complet. Les racines que le sinus coronaire tire du placenta sont de *deux sortes*. Les unes viennent des cloisons situées près du bord du placenta et les veines correspondantes se laissent suivre souvent sur une grande longueur, cheminant entre les cotylédons dans l'épaisseur de ces cloisons, auquel cas on peut voir qu'elles reçoivent des cotylédons voisins un grand nombre d'*emissaria* dont les orifices donnent à leurs parois un aspect criblé. Parvenues au terme de leur trajet, ces veines s'ouvrent aussi, librement,

dans le réseau lacuneux des cotylédons où le tissu maternel qui fournit leurs parois se perd insensiblement. D'une façon analogue se comportent aussi un certain nombre de veines provenant de la face convexe du placenta et descendant de là dans les cloisons.

Une seconde sorte de racines, s'abouchant dans le sinus coronaire, s'ouvre dans ce vaisseau, tout près du niveau même du chorion et provient d'un riche système de lacunes siégeant sur la face fœtale du placenta, immédiatement au-dessous du chorion et de la caduque sous-choriale, en tant que celle-ci existe encore, et couvrant tout le placenta. Si l'on ouvre le sinus coronaire du côté externe, on voit qu'une partie de ce sinus est comme surmontée par les cotylédons du bord placentaire, de façon que la marge du placenta qui est tournée vers le chorion demeure encore revêtue par la paroi du sinus coronaire. Dans cette région, le sinus présente une grande quantité de trous et de fentes qui, lorsqu'on les suit, conduisent au-dessous de la caduque sous-choriale et, plus vers le centre du placenta, mènent immédiatement au-dessous du chorion, dans de vastes lacunes anastomosées, qui entourent les tiges des arbuscules des villosités et qui s'étendent, comme je l'ai dit, au-dessous de la surface entière du chorion. Ce *réseau veineux de lacunes sous-choriales* qui se laissent distendre et injecter avec facilité par le sinus coronaire, a à son tour les relations les plus multiples avec les réseaux lacuneux occupant l'intérieur des cotylédons, disposition qui, manifestement, a pour but d'offrir au sang maternel, dans le placenta, une issue facile. Tous les sinus veineux du placenta utérin, qui sont encore plongés dans le tissu de la caduque placentaire, ont pour revêtement un bel épithélium, dont les cellules longues de 38 à 76 μ . et larges de 15 à 30 μ . possèdent de gros noyaux. Tout revêtement de ce genre fait au contraire défaut aux prolongements de ces lacunes dans le tissu placentaire caverneux, et les vastes lacunes sous-choriales elles-mêmes n'ont pas de couche endothéliale.

De ce qui vient d'être dit, il résulte que la partie maternelle du placenta humain n'offre aucune trace de capillaires, et que les artères et les veines n'y communiquent ensemble que par le seul intermédiaire de lacunes anastomosées, qui sont tout entières délimitées par les villosités du chorion. D'après cette manière de voir que j'ai présentée depuis longtemps (comp. C. WILD, *Zur Physiologie der Placenta*, Würzburg, 1849), le sang de la mère baigne directement dans le placenta les villosités de l'embryon, et il n'est séparé des vaisseaux sanguins du fœtus que par l'épithélium des villosités et leur couche de tissu conjonctif. Sans doute,

des vues opposées ont été émises par des auteurs tant anciens que récents, qui ont décrit dans les lacunes sanguines de la mère une membrane dérivant de l'organisme maternel et formant une tunique externe à tous les arbuscules des villosités; mais je dois encore à nouveau déclarer que cette tunique externe des villosités n'existe en aucune manière, et que le nitrate d'argent lui-même n'en montre pas trace. Une tout autre question, c'est celle de savoir comment les rapports que nous avons décrits se sont produits, et à ce sujet, je mentionnerai ici une observation qui peut avoir un grand intérêt pour la solution de ce problème. Il y a déjà des années que E. H. WEBER (*Anatomie* de HILDEBRANDT, IV) a montré, comme VIRCHOW l'a fait aussi plus tard, que dans la partie du placenta dont les vaisseaux sont encore plongés dans le tissu maternel, on voit çà et là des *touffes tantôt grosses, tantôt petites, de villosités choriales, faire librement hernie dans les vaisseaux de la mère*, résultat qui ne saurait s'être produit que par la pression que les villosités exercent, en s'accroissant, sur le tissu maternel. Ce que nous voyons ainsi à une faible échelle sur le placenta à terme, a pu s'opérer, comme VIRCHOW l'a exposé le premier avec netteté, sur une échelle plus grande lors de la première formation du placenta, et c'est incontestablement sur le compte de la croissance, si envahissante des villosités, qu'il faut mettre la disparition dans le placenta des capillaires qui s'y trouvaient primitivement.

Circulation
dans le placenta
utérin.

La *circulation* du sang maternel dans le placenta doit être irrégulière, on le comprend aisément, étant donnée la structure de l'organe. Comme les artères arrivent par la face convexe du placenta et que les veines principales naissent de ses bords, on peut dire, d'une façon générale, que le cours du sang est dirigé de la face convexe vers la face concave et vers les bords du placenta. Mais en présence de la multiplicité des connexions des mailles du réseau, bien des irrégularités, bien des arrêts momentanés doivent se produire dans cette marche du torrent sanguin, accidents auxquels les autres canaux veineux efférents, qui se trouvent sur la face convexe du placenta, peuvent sans doute parer dans une certaine mesure, mais qui n'en conduisent pas moins, dans beaucoup de cas, à une stagnation permanente et aux coagulations qu'il est si fréquent de rencontrer dans le placenta. Comme régulateurs principaux, destinés à maintenir une circulation uniforme dans le système lacunaire de la mère, on peut faire intervenir : 1° la turgescence des villosités choriales qui, dans les conditions normales, demeurant toujours la même pour

une longue période de temps, entretient aussi la permanence de forme des interstices compris entre ces villosités; 2° la pression que le liquide amniotique exerce sur la *membrana chorii*, dont l'effet est de régler le diamètre des lacunes sous-choriales; 3° les contractions de l'utérus et des vaisseaux maternels du placenta.

Le placenta est, en général, fixé sur le fond de l'utérus et tantôt plus rapproché de la face antérieure, tantôt davantage sur la postérieure. Rarement sur la ligne médiane, il se trouve le plus souvent déjeté de l'un ou de l'autre côté, de façon qu'il obstrue l'un ou l'autre orifice des trompes. Il peut pourtant descendre davantage vers le col ou s'insérer tout à fait sur le côté; il peut même se placer complètement en bas, de façon qu'il chevauche sur l'orifice interne de l'utérus et le bouche (*placenta previa*). Cette situation est extrêmement dangereuse. Dès le commencement de l'accouchement, la dilatation de l'orifice de la matrice sépare de plus en plus, en effet, dans le cas dont il s'agit, le placenta de l'utérus, ce qui, en l'absence d'une contraction soutenue, qui, dans les cas normaux, succède toujours à la séparation du placenta, provoque tout naturellement, dès le commencement de l'accouchement, des hémorrhagies abondantes. Dans les cas habituels, au contraire, la rupture des membranes de l'œuf qui confinent à l'orifice de l'utérus (caduque réfléchie, chorion, amnios), n'entraîne aucun danger, puisque ces membranes sont entièrement dépourvues de vaisseaux sanguins.

Il n'est pas fréquent d'observer des déviations considérables dans la forme ou la structure du placenta. Je rangerai cependant dans ce nombre: 1° le *placenta bordé* (*placenta marginata mihi*), dans lequel le *chorion frondosum* n'occupe que la région centrale du placenta (voy. la remarque); 2° le *placenta succenturié*, *placenta succenturiata H.* (HYRTL, pl. X), avec un lobe secondaire plus ou moins séparé. En outre, HYRTL décrit aussi de tout petits *placentulæ succenturiatæ*; 3° le *placenta double*, *placenta duplex* (*placenta dimidiata s. bipartita* HYRTL). Ce placenta, formé de deux parties entièrement séparées, offre un intérêt particulier, parce que les singes de l'ancien continent, à l'exception des antropomorphes, en possèdent normalement un semblable (voy. ci-dessous); mais chez eux le second placenta reçoit toujours le sang des vaisseaux du premier, tandis que chez l'homme il semble être de règle que le cordon ombilical se divise et donne une branche à chaque placenta. Pourtant HYRTL décrit un *placenta dimidiata* (cas n° 3), dans lequel le cordon ombilical se rend à l'un seulement des placentas, et il représente dans sa planche XI un pla-

Situation
du placenta.

*Placenta
previa.*

Variations
de forme
du placenta.

centa succenturiata, qui mériterait aussi bien l'appellation de *dimidiata* et qui se trouve dans le même cas; 4° le *placenta tripartit*, *placenta tripartita* (HYRTL, pl. XIII), très rare; 5° le *placenta multilobé*, *placenta multiloba* HYRTL, offrant un grand nombre de lobes (jusqu'à 30 et 40), bien séparés, mais demeurant cependant toujours si rapprochés les uns des autres qu'il n'en résulte dans l'aspect aucune ressemblance marquée avec les cotylédons des ruminants; aussi bien cette ressemblance ne se trouve-t-elle pas non plus dans la structure.

Cordon
ombilical.

Le *cordon ombilical*, *funiculus umbilicalis*, qu'il me reste à décrire, est un corps complexe. En ce qui touche les détails de grosse anatomie, je noterai qu'au milieu de la grossesse il a 13 à 21 centimètres de long et une épaisseur de 9 à 11^{mm}. Dans l'embryon à terme, il mesure en moyenne 48 à 60 centimètres. On a observé comme dimensions extrêmes d'un côté 12 à 20 centimètres; de l'autre, 1,67^m. L'épaisseur est de 11 à 13^{mm}. Presque toujours, il est contourné en spirale, de telle façon que le cordon est d'abord spiralé dans son ensemble et qu'en second lieu, à son intérieur, les artères sont enroulées autour de la veine ou inversement. Au total, il peut y avoir ainsi 30 à 40 tours de spire. Cette torsion qui commence environ au milieu du deuxième mois et qui, le plus ordinairement, marche de gauche à droite, de l'embryon au placenta, a donné lieu à d'assez longues discussions sur les causes qui la déterminent. Il est très vraisemblable que l'accroissement en spirale des vaisseaux ombilicaux, analogue à celui des vrilles, produit l'enroulement du cordon, lequel à son tour provoque chez l'embryon des mouvements de rotation auxquels sa situation de corps flottant dans un liquide ne lui permet pas d'opposer de résistance. La même cause engendre aussi la torsion de la gaine du cordon ombilical, qui n'est pas nécessairement aussi forte que celle des vaisseaux.

Le cordon ombilical s'insère sur le placenta, rarement au centre même, mais en règle au voisinage de ce point. Toutefois, les exceptions, les insertions différentes ne sont pas rares. Dans des cas exceptionnels, le cordon ombilical se bifurque avant son insertion et se fixe par deux branches au placenta (*insertio furcata*, HYRTL), et ce fait s'est aussi rencontré dans l'insertion vélamenteuse (moi), ou bien il n'y a qu'un cordon simple qui s'insère très excentriquement, voire même au bord du placenta (*insertio excentrica*, *marginalis*). Il peut même arriver que le cordon ombilical ne s'attache pas au placenta, mais à une partie non villeuse du chorion et qu'il envoie de là ses vaisseaux à l'organe (*insertio*

velamentosa). Dans le cordon ombilical lui-même, on observe comme déviations des épaissemens nodiformes et des amincissements, des hernies en anse des vaisseaux, des pelotonnements et de véritables nœuds produits par l'entortillement du cordon durant la grossesse ou dans l'accouchement. La situation du cordon par rapport à l'embryon offre les plus grandes variations. Il y a notamment des cas dans lesquels on le trouve enroulé autour du cou, du tronc et des extrémités.

Voici maintenant quelle est la *composition* du cordon ombilical :

Composition
du cordon
ombilical.

1° La *gaine de l'amnios* qu'on ne peut isoler que sur une faible longueur, au point d'insertion du cordon sur le placenta, et qui, dans le reste de son étendue, est intimement fusionnée par sa couche de tissu conjonctif avec le tissu de même nom du cordon.

2° Les *deux artères ombilicales*. Ces vaisseaux, dont il est rare qu'il n'y ait qu'un seul, s'élargissent du fœtus vers le placenta et offrent presque sans exception, dans la région de l'*insertio funiculi*, une anastomose, le plus souvent par l'intermédiaire d'une branche unissante (HYRTL, pl. 1). Dans deux cents cas de placentas injectés, l'anastomose n'a fait défaut que quatre fois.

3° La *veine ombilicale*. Cette veine qui se maintient double dans des cas rares, et garde ainsi la forme qu'elle a chez les embryons jeunes et dans certains mammifères, comme les ruminants, a des parois plus minces que les artères et présente à l'intérieur des plis saillants que HYRTL appelle des « valvules » et qui se retrouvent aussi, à un moindre degré de développement, dans les artères.

4° L'*ouraque* ou plus exactement la *lame épithéliale de l'allantoïde*. Cette lame que j'appellerai allantoïde au sens restreint, est au premier et au deuxième mois un élément constant du cordon ombilical (voyez plus bas), puis elle disparaît à une époque qui n'est pas encore fixée avec précision. Toutefois, il m'est si souvent arrivé de trouver encore des restes de l'allantoïde dans le cordon ombilical à terme, que je me crois autorisé à considérer sa présence dans ce cas comme un fait nullement rare. Ces restes consistent en un cordon de 0,076 à 0,114^{mm} de large, situé le plus ordinairement entre les vaisseaux, composé exclusivement de cellules épithélioïdes, cordon qu'il est impossible de suivre sur une grande longueur, et qui s'observe tantôt à l'extrémité fœtale, tantôt au milieu du cordon ombilical. Je n'ai pu encore reconnaître le corps en question à l'extrémité placentaire, et c'est là ce qui a fait naître en moi, dès la première observation, l'opinion que ce cordon

cellulaire était un reste de l'allantoïde, opinion qu'est ensuite venu confirmer entièrement le fait que j'ai trouvé dans le cordon ombilical de jeunes embryons, entre les vaisseaux ombilicaux, l'allantoïde sous forme de vésicule relativement large, et, en outre, dans les couches superficielles du cordon, le canal vitellin et les vaisseaux omphalo-mésentériques. Le corps qui m'occupe ici est le même que le Dr AHLFELD (*Archiv für Gynäkol.*, VIII, p. 363) a décrit sous le nom de *canal vitellin*, détermination qui m'avait paru devoir être acceptée avant que je n'eusse étudié le cordon ombilical de jeunes embryons.

5° Les *vaisseaux omphalo-mésentériques*. Ces vaisseaux ne se trouvent que très rarement, ainsi que nous l'avons déjà dit (p. 338), dans le cordon ombilical à terme, et je n'ai vu jusqu'à présent qu'une seule fois une lumière de vaisseau de 0,19^{mm} qui pût être rapportée avec quelque apparence de justesse aux vaisseaux en question. On ne sait en rien si le *canal vitellin* persiste dans le *cordon ombilical* à terme; il pourrait bien se rencontrer encore à l'extrémité placentaire du cordon, puisque la vésicule ombilicale persiste jusqu'à la fin de la grossesse.

Tous les organes précités sont maintenus ensemble par un tissu conjonctif, en partie mou et gélatineux, en partie consistant. Il est connu sous le nom de *gelée de WHARTON*, et à un examen attentif montre une certaine constance et fixité dans la répartition de ses parties molles et de ses parties plus consistantes. Ces dernières constituent : 1° une couche mince et superficielle sous l'épithélium; 2° un fourreau ou une gaine autour de chacun des trois vaisseaux (« *columns* » de TAIT, *l. i. c.*), et 3° une sorte de cordon axile qui envoie trois prolongements, entre les vaisseaux, jusqu'à la surface où ils se renflent en trois masses de substance gélatineuse qu'on voit courir à la surface du cordon sous forme de trois lignes blanchâtres. Ce « *cloisonnement* » que NOORTWYCK, cité par HYRTL, avait déjà bien vu il y a plus de cent ans, et que HYRTL désigne sous le nom de « *chordæ funiculi* » (*l. c.*, p. 46), est empreint à des degrés variables d'un cordon ombilical à l'autre, quelquefois à peine perceptible; d'autres fois, déjà visible à l'œil nu sur la section du cordon. Quand il existe un reste de l'allantoïde, c'est dans le cordon axile qu'il est plongé, entouré d'une gaine plus molle. Les parties de consistance plus gélatineuse consistent en : 1° les trois cordons superficiels gélatineux qui terminent les trois prolongements du cordon axile; 2° une couche superficielle située sous la couche corticale mince, et 3° trois masses profondes, de développement variable, interposées aux gaines des

vaisseaux et aux cloisons du cordon axile. Toutes ces assises plus molles passent d'ailleurs avec toutes les transitions aux parties plus consistantes.

En ce qui touche la *structure du cordon ombilical*, nous connaissons déjà l'épithélium (voy. p. 336). La gelée de WHARTON consiste, dans les parties molles du cordon, comme cela a lieu dans le tissu conjonctif sous-cutané des embryons, en un tissu réticulé de fibrilles molles et en gelée interposée dans les mailles. Plus exactement parlant, cette gelée présente des faisceaux de fibrilles, les uns forts, les autres minces, qui, courant le plus ordinairement en direction longitudinale, sont anastomosés entre eux en un réseau à mailles de grandeur variable, dans lesquelles est emprisonnée une substance claire, muqueuse et molle. Dans les parties plus consistantes du cordon dont il a été question plus haut, les faisceaux sont plus épais et plus forts, les mailles plus étroites et la substance interposée moindre, tandis que dans les autres le tissu est plus délicat. Ce qui achève encore de caractériser ce tissu gélatineux (VIRCHOW) ou ce tissu conjonctif muqueux (moi), c'est la présence de grosses cellules, de figure variable, le plus souvent fusiformes ou étoilées; celle aussi d'éléments sphériques doués de mouvements amœboïdes (KÖSTER), et celle enfin, dans les placentas à terme, de fibres élastiques.

En ce qui touche les vaisseaux du cordon ombilical, un point de structure doit être mentionné, c'est que, comme je l'ai déjà montré depuis longtemps (*Mitth. der naturf. Ges. in Zürich*, 1848), ils possèdent une tunique musculeuse particulièrement développée, avec fibres longitudinales et transverses, et qu'ils sont ainsi très contractiles (voy. aussi STRAWINSKY, *l. i. c.*). En dehors de ces gros vaisseaux, le cordon ombilical n'en renferme pas d'autres; on n'y a non plus rencontré jusqu'à ce jour aucun lymphatique. KÖSTER, au contraire, a injecté par piqûre des « canaux plasmatiques », comme on les nomme, qui, s'anastomosant, s'étendraient à travers toute la gelée de WHARTON, et dont les parois seraient constituées par les cellules allongées, précédemment mentionnées et que KÖSTER considère comme homologues aux cellules de l'épithélium vasculaire. TAIT (*l. i. c.*) a présenté aussi, récemment, des données analogues; comme KÖSTER, il a vu la masse injectée dans les canaux plasmatiques s'ouvrir à la surface du cordon ombilical, d'où il conclut à une communication entre les canaux plasmatiques et les stomates mentionnés précédemment dans l'épithélium. KÖSTER avait, au contraire, évité de se prononcer sur ce point. En ce qui me concerne et en présence de mes

Constitution
histologique
du cordon
ombilical.

récentes recherches sur le cordon ombilical à l'aide du chlorure d'or, je ne suis pas éloigné de me ranger à l'opinion de KÖSTER, car, soumises à cette méthode, les parties molles, du moins, du cordon montrent un réseau de cordons si larges, si semblables souvent à des canaux qu'on peut à peine se soustraire à l'idée qu'il y a là autre chose et plus que des cellules anastomosées.

Le cordon ombilical n'a jusqu'à présent offert de *nerfs* qu'au voisinage de l'embryon. D'après SCHOTT (*Die Controverse über die Nerven des Nabelstranges*, Frankfort, 1836), on peut suivre sur la veine ombilicale des rameaux du plexus hépatique gauche jusqu'à l'anneau ombilical, et sur les artères accompagner des branches du plexus hœmorrhoidal et dans le sexe femelle des branches du plexus utérin jusqu'à une hauteur de 3 à 4 centimètres sur le cordon. VALENTIN a trouvé, grâce au microscope, des nerfs dans le cordon ombilical, jusqu'à 8 et 11 centimètres au-dessus de l'ombilic. Je puis confirmer ces données, mais je me suis toujours efforcé en vain, autrefois et aussi tout récemment, chez l'homme et chez les animaux, de trouver des nerfs à l'extrémité et dans la partie médiane du cordon ombilical, malgré que j'eusse l'esprit dirigé sur la possibilité de l'existence de fibres embryonnaires pâles, et que je me servisse avant tout de chlorure d'or comme réactif. Si vraiment le cordon ombilical était dépourvu de nerfs dans la majeure partie de sa longueur; si vraiment le placenta foetal n'en avait aucun, nous serions là en présence d'un fait plein d'intérêt au point de vue physiologique, étant donnée la grande contractilité des vaisseaux sanguins de cette partie.

Jetons un regard maintenant sur la manière dont les enveloppes de l'œuf se comportent dans l'accouchement et sur la façon dont l'utérus recouvre une muqueuse normale. Immédiatement après l'accouchement, les enveloppes de l'œuf sont éliminées avec le placenta, et dans les cas réguliers, le délivre, comme on le nomme (*secundinae*), est formé par la totalité du placenta foetal et par la partie la plus interne du placenta maternel, celle décrite plus haut sous le nom de caduque placentaire. On trouve, en outre, les deux caduques fusionnées en une seule membrane, le chorion, l'amnios, le plus souvent assez bien conservés et en relation avec le placenta, sous la forme d'un sac, qui, naturellement, est déchiré à une place variable suivant l'insertion du placenta à la matrice, tantôt près de ce dernier, tantôt à une certaine distance. La caduque vraie et la caduque placentaire du délivre ne représentent pas, ainsi qu'il résulte des détails dans lesquels nous sommes entré plus haut, la totalité de la muqueuse utérine. Cette mu-

queuse, en effet, se dédouble à la limite environ de la couche cellulaire et de la couche spongieuse, de façon que, dans certains cas, le délivre offre des débris de cette dernière assise, et que dans d'autres il n'en montre pas trace, ce qui explique les données contradictoires de FRIEDLAENDER et de LANGHANS, l'un mettant la ligne de séparation dans la couche cellulaire, l'autre la plaçant dans la couche spongieuse.

Après l'accouchement, de nouveaux lambeaux de la muqueuse utérine continuent à être éliminés avec les lochies. Ils proviennent surtout de la région placentaire que caractérisent sa surface inégale, déchiquetée et ses grosses veines déchirées remplies de sang coagulé; mais elles proviennent aussi des autres régions de l'utérus. D'après les recherches de FRIEDLAENDER, avec lesquelles concordent d'une manière essentielle celles de KUNDRAT-ENGELMANN et de LANGHANS, presque toute la partie spongieuse de l'utérus se trouve finalement entraînée ainsi, c'est-à-dire l'assise qui renferme les cavités glandulaires hypertrophiées et plus ou moins dépouillées d'épithélium, et il ne reste en place dans l'utérus que l'assise la plus profonde de la muqueuse, celle confinant à la tunique musculuse et renfermant les extrémités glandulaires peu modifiées, et c'est elle qui régénère la totalité de la muqueuse dans un espace de trois à cinq semaines, y comprise la région placentaire. Dans ce phénomène, il semble que l'épithélium superficiel se reforme aux dépens de l'épithélium des restes glandulaires par un mécanisme qui n'est pas suffisamment connu.

J'ajouterai maintenant ici quelques données sur la manière d'être des enveloppes de l'œuf et du placenta dans des conditions anormales. Il y a des cas dans lesquels l'œuf fécondé n'arrive pas dans l'utérus et pourtant se développe. Ou bien il reste alors dans les trompes (*grossesse tubaire ordinaire* et *grossesse interstitielle*, s'il reste dans la partie des trompes comprise dans l'épaisseur des parois utérines, forme dont l'existence n'est pas prouvée avec une netteté suffisante), ou bien il n'arrive pas même dans les trompes, mais se perd dans la cavité pelvienne et se fixe en un point ou à l'autre des ligaments larges (*grossesse abdominale*). Dans les deux cas, le développement s'accomplit d'une façon régulière et les enveloppes fœtales se constituent normalement, phénomène moins extraordinaire sans doute que la production, dans ces cas, d'une sorte de caduque vraie et de placenta utérin, et l'établissement entre la mère et l'œuf d'une union permettant la nutrition du produit à un degré suffisant. Dans la grossesse abdominale, l'œuf détermine un état congestionnel des parties voisines

Grossesses
extra-utérines.

et il y a peu à peu production d'une hypertrophie du péritoine, assez grande pour mettre cette partie en état de jouer le rôle de la muqueuse de l'utérus. Dans le cas de grossesse tubaire, la production des enveloppes maternelles habituelles, à l'exception de la caduque réfléchie, autour de l'œuf en voie de développement, est plus facile à comprendre, puisqu'il y a dans les trompes une muqueuse qui peut représenter celle de l'utérus. Un fait digne de remarque, c'est que, dans les grossesses abdominales et tubaires, l'utérus, bien que ne prenant aucune part à la protection et à la nutrition du fœtus, grossit pourtant et que la muqueuse utérine s'hypertrophie, si bien qu'à côté de la fausse, il y a production d'une véritable caduque vraie, à l'état rudimentaire du moins. C'est encore ce qui a lieu dans la partie de l'utérus inoccupée, quand la matrice est double ou bicorne et qu'il n'y a qu'un fœtus.

Dans les *grossesses gémellaires* ou *doubles*, les enveloppes de l'œuf et les placentas offrent des rapports très variables, qu'on peut distinguer comme il suit.

1° *Il y a deux œufs entièrement séparés, deux placentas et deux caduques réfléchies.*

Cette forme s'explique très aisément si l'on admet que deux œufs sont arrivés dans l'utérus, chacun par une trompe, et qu'ils se sont fixés à une certaine distance l'un de l'autre. De deux cas que j'ai étudiés avec soin, l'un m'a montré deux caduques réfléchies bien séparées, mais accolées en partie; l'autre des caduques réfléchies soudées aux points de contact des œufs en une membrane unique et mince, dans laquelle les villosités du chorion lisse de chaque œuf s'enfonçaient de part et d'autre. En outre, l'un des placentas était sur une moitié de sa circonférence un placenta marginé (voy. ci-dessous).

2° *Il y a deux œufs entièrement séparés, mais une seule caduque réfléchie.*

Dans ce cas, plus fréquent que le précédent (HYRTL), les deux placentas sont confondus, mais les vaisseaux ombilicaux séparés. Le chorion est double, mais réduit à une lame unique, non subdivisible en deux feuillets sur les faces en contact. Ce cas suppose que deux œufs se sont fixés simultanément dans l'utérus à faible distance l'un de l'autre, ce qui doit se produire très facilement quand les deux œufs suivent la même trompe, que ces œufs d'ailleurs dérivent ou non d'un seul et même follicule.

3° *Il y a deux amnios, deux cordons ombilicaux, un placenta, un chorion, une caduque réfléchie.*

D'après HYRTL, ce cas est plus fréquent que les nos 1 et 2; plus rare, d'après SPAETH. Les vaisseaux ombilicaux des deux fœtus s'anastomosent toujours sur le placenta (de là la nécessité de lier toujours la partie périphérique du cordon du premier-né des jumeaux. Les jumeaux appartiennent toujours au même sexe). L'explication de ce cas laisse encore à désirer. Ou bien il y a eu d'abord deux chorions distincts, comme dans le n° 2, et les parois en contact se sont résorbées plus tard (BISCHOFF), ou bien il y a eu primitivement un seul œuf avec un vitellus double, comme BARRY et WH. JONES veulent en avoir vu des exemples et comme BISCHOFF l'a supposé, ou bien enfin un œuf unique avec deux vésicules germinatives, comme je l'ai vu chez l'homme (*Histologie*, 5^e édition, fig. 400 D). Des œufs de ce genre ont pu sans doute produire, sous une même zone transparente, deux vésicules blastodermiques et deux chorions, et il y aurait eu ensuite fusion de ces deux derniers. Mais il me paraît plus naturel encore d'admettre que dans ces cas il y a eu, aux premiers stades du développement, production de deux taches embryonnaires à une certaine distance l'une de l'autre sur la même vésicule blastodermique. Cette hypothèse donne deux amnios, mais une seule enveloppe séreuse, et il y aurait eu ensuite nécessairement une fusion des deux allantoïdes et de leurs vaisseaux, durant la période dans laquelle ces annexes du fœtus s'étalent à la face interne de la membrane séreuse. Le sac vitellin devrait être simple, mais il y aurait deux canaux vitellins. J'ai vu dans le poulet des œufs de ce genre avec une vésicule ombilicale, deux canaux vitellins, deux amnios et deux allantoïdes, et le Dr M. BRAUN en a vu dans les sauriens (BRAUN, in *Würzb. Verhandl.*, Bd. VIII, 1876), et PANUM a décrit des aires embryonnaires séparées sur un même et unique vitellus.

4^o Comme dans le n° 3, mais en outre, l'amnios aussi est unique.

C'est un cas très rare dont le point de départ peut avoir été une vésicule blastodermique unique avec deux embryons distincts produits sur la même aire embryonnaire, comme C. F. WOLFF (*ovum simplex gemelliferum in novi Comment. Ac. Petropol.*, tom. XIV, 1770) en a vu un exemple dans le poulet, et comme ALLEN THOMSON (*Edinb. Monthly. medical Journal*, 1844) en a décrit un dans le même animal. De ces cas à la monstruosité double, il n'y a qu'un pas.

Dans les grossesses triples, on a vu le troisième cas avec un chorion unique; on a vu aussi les chorions séparés (type n° 2), et

même en outre, les caduques réfléchies distinctes (type n° 1). Dans une observation, l'un des œufs était à part et les deux autres réunis suivant le type n° 3. On connaît un cas de *grossesse quintuple* dans lequel trois embryons avaient en commun un seul amnios et un seul placenta, et les deux autres un autre amnios et un autre placenta pour eux (*Bibliotheca med.*, t. XIX, p. 374).

Remarque. — La couche lamelleuse signalée plus haut dans le *chorion frondosum* de placentas âgés (lame obturante, WINKLER, *pro parte?*), couche que personne, jusqu'à ce jour, ne semble avoir vue, sauf LANGHANS, présente une constitution spéciale. Elle s'offre, suivant moi, sous deux formes légèrement différentes. Sous l'un de ces aspects, je ne saurais mieux la désigner qu'en l'appelant un tissu osseux mou, car elle renferme dans une substance intermédiaire, claire et homogène, de petites cavités étoilées, de telle façon que l'ensemble produit l'impression d'une lamelle osseuse décalcifiée. Si l'on traite ces lamelles par les acides, on voit apparaître des noyaux de forme allongée et arrondie, et les cavités paraissent des cellules étoilées anastomosées. Une seconde forme plus rare est celle dans laquelle, au sein d'une substance entièrement amorphe, existent de jolis canalicules anastomosés de 3,8 à 5 μ , pourvus de dilatations et de renflements mesurant jusqu'à 7,6 μ , doués de bords très nets, renfermant un contenu clair, comme un liquide, et par places présentant des noyaux ou des corps nucléiformes. Le tout ressemble, à s'y méprendre, à des filaments mycéliens anastomosés ou à de fins réseaux capillaires et mérite, plus que tout ce que j'ai vu jusqu'ici, le nom de canaux plasmatiques. L'acide acétique, dans ce cas encore, fait apparaître des noyaux et fait naître l'impression de cellules anastomosées.

Sous le nom de *placentas marginés* (*placentæ marginatæ*), je désigne ceux dans lesquels le chorion n'adhère qu'à une partie plus ou moins étendue de la face fœtale du placenta en laissant le bord libre. J'ai rencontré quatre fois des placentas de ce genre dans les deux dernières années. Ils semblent, par suite, n'être pas très rares, bien que je n'en aie trouvé la mention nulle part, pas même dans la monographie de HYRTL, mais je ne veux pas dire par là qu'on ne les avait pas encore vus. Dans ces placentas, la face fœtale offre une marge de 6 à 7 centimètres de large, revêtue d'un prolongement de la caduque vraie et de la caduque réfléchie, lesquelles même se laissent dans cette région facilement séparer l'une de l'autre. Il en résulte que la lame obturante de WINKLER, ma caduque sous-choriale, existe ici dans une étendue bien plus considérable qu'ailleurs et cette circonstance donne un grand intérêt à ces placentas. Je noterai, en outre, que le *chorion frondosum*, n'occupant que le centre de ces placentas, les gros vaisseaux ne se ramifient aussi que dans cette aire, qui ressemble à une sorte de jatte peu profonde et est séparée, par un bourrelet annulaire, de la région marginale. A partir de ce bourrelet, les arbuscules du chorion s'étendent horizontalement et à la surface de la caduque sous-choriale jusqu'au bord périphérique du placenta. Les quatre placentas qui m'occupent mesuraient en largeur le premier 14 à 16 centimètres; le deuxième, 15 à 18 centimètres; le troisième, 12 à 16 centimètres; le quatrième, 15 à 16 centimètres, et la marge recouverte par la caduque sous-choriale avait dans le premier 2,7 à 4,5 centimètres; dans le deuxième, 2,0 à 6,2 centimètres; dans le troisième, 2,4 à 7,2 centimètres; et dans le quatrième, 1 à 2 centimètres. Le diamètre du *chorion frondosum* ne mesurait pas plus de 5 à 7 centimètres dans le cas le plus typique (le troisième).

En ce qui touche la manière d'être spéciale des *vaisseaux placentaires émanant du fœtus* et pour maintes variations, consultez le beau livre de HYRTL. Je

me bornerai à mentionner ici encore : 1° les *vasa aberrantia* qui, du placenta, chevauchent sur le chorion lisse (HYRTL, pl. 9), et qui sont intéressants en ce qu'ils semblent un reste des vaisseaux qui, primitivement, desservaient le chorion entier. HYRTL n'a vu aucun de ces vaisseaux s'avancer à plus de 13^{mm} du bord placentaire ; j'ai, au contraire, observé récemment un chorion lisse provenant d'une grossesse double, dont le côté, qui était en rapport avec le second chorion, présentait des vaisseaux ramifiés jusqu'à une distance de 2 centimètres du placenta ; 2° les *vasa nutritiva membranae chorii frondosi*. Ces vaisseaux décrits par HYRTL peuvent être démontrés facilement sur tout placenta, quand on a rendu transparente par l'acide acétique la *membrana chorii* ; au total, ils sont pourtant clairsemés.

En ce qui touche les *vaisseaux maternels* du placenta, il faut tout d'abord mentionner l'opinion de BRAXTON-HICKS, au gré duquel les sinus maternels interarbusculaires décrits dans le texte n'existent pas, le sang maternel n'arrivant pas le moins du monde entre les villosités. Il y a des cas qui semblent parler en faveur de cette vue et dans lesquels on ne trouve pas, en effet, de sang entre les arbuscules des villosités, *mais ces cas comparés aux autres sont de beaucoup la minorité*. Si l'on veut, d'ailleurs, décider cette question avec rigueur, il faut avant tout recourir au moyen suivant : faire durcir dans l'alcool des placentas entièrement frais et aussi intacts que possible, ou même des utérus gravides, et pratiquer ensuite de fines coupes dans ces placentas ; les plus petites quantités de sang maternel entre les villosités se révéleront alors de suite. Je recommanderai aussi les dissections, faites avec les ménagements convenables, du réseau lacuneux sous-chorial ; il ne m'est jamais arrivé de le voir dépourvu de sang. L'opinion de BRAXTON-HICKS a contre elle une objection insurmontable, dans le fait indéniable que la veine coronaire conduit directement par toute une série d'orifices dans les espaces intervillositaires.

La controverse relative à la question de savoir si les villosités du chorion sont recouvertes d'une membrane dérivant de la mère, duré encore de nos jours et je noterai ce qui suit sur ce point. Demander si l'épithélium des villosités provient du fœtus ou de la mère (ERCOLANI), est une question qu'on ne peut sérieusement poser en présence du fait que les villosités et le chorion ont leur épithélium bien avant que l'œuf se greffe sur l'utérus. Il peut donc seulement s'agir de savoir si, en outre de cet épithélium, les villosités ont encore un autre revêtement. WINKLER pense avoir constaté l'existence d'un endothélium remplissant cette fonction, mais on ne trouve chez lui ni description plus étendue, ni dessin de ce revêtement et il semble que la présence, facile à vérifier, d'un épithélium dans la veine coronaire soit le motif qui l'ait déterminé à admettre également l'existence d'un endothélium sur les arbuscules. J'ai eu beau recourir au nitrate d'argent, ni les villosités, ni les parois des sinus sous-choriaux ne m'ont rien montré qui ressemblât à un endothélium ; mais, par exemple, j'ai trouvé ce revêtement dans tous les vaisseaux de la caduque placentaire qui étaient encore plongés dans le tissu maternel. Une apparence trompeuse, qui a pu faire admettre la seconde enveloppe dont il s'agit, résulte de ce que la couche la plus externe et plus homogène des cellules épithéliales des villosités peut être détachée souvent sur un grand espace à la façon d'une cuticule. Une autre circonstance s'ajoute encore : c'est que dans beaucoup de cas, l'épithélium des sommets des villosités n'offre aucun noyau sur une étendue relativement grande, et ne consiste qu'en une *mince* couche de protoplasma. Cette couche vient-elle à se détacher dans l'un de ces points, on croit avoir affaire à une enveloppe étrangère, mais sa nature est vite reconnue quand une fois on est averti du fait en question.

Les réseaux cellulaires du cordon ombilical se laissent injecter en piquant en un point avec la canule, ainsi que l'a montré KÖSTER et comme TAIR l'a confirmé récemment. Toutefois on ne peut pas rapporter à ces réseaux tout ce que

KÖSTER a dessiné. Si ces prétendus réseaux cellulaires étaient réellement des canaux plasmatiques à parois limitées par des cellules plates, — ce que j'estime possible, mais ce que je ne tiens pas pour établi, d'autant plus que le fait que ces réseaux passent à des réticulums très nets de cellules minces et très petites, me paraît aller contre, — s'il en était ainsi, dis-je, ils ne devraient jouir, me semble-t-il, que d'une extensibilité limitée.

Membranes
de l'œuf
dans
les mammifères.

Comme on ne saurait bien comprendre la formation des enveloppes de l'œuf humain qu'à la condition de connaître aussi les rapports existants chez les mammifères, j'estime qu'il est utile de donner ici un court aperçu des *enveloppes de l'œuf dans les mammifères*.

En ce qui touche les rapports de la mère et du fœtus, deux types s'observent dans les mammifères. Dans l'un, le fœtus est simplement en contact avec l'utérus; dans l'autre, il lui est uni.

Mammalia
achoria.

I. — *Mammalia achoria* (M. *Implacentalia* OWEN).

Les mammifères chez lesquels il n'y a aucune union entre la mère et le produit sont, d'après la découverte d'OWEN, les Marsupiaux, auxquels il faut sans doute ajouter les Monotrèmes. OWEN a par suite désigné ces mammifères sous le nom d'*implacentalia*. Mais comme, à mon sens, beaucoup des mammifères réputés *placentalia* n'ont pas davantage de placenta, je désignerai les uns sous le nom de *achoria*, et les autres sous celui de *choriata*.

Marsupiaux.

Relativement aux mammifères sans chorion, nous ne connaissons jusqu'à présent que le fœtus à terme du kangourou (*Macropus major*), par OWEN. Ce fœtus, mesurant 7^m de long en direction rectiligne et 1^m4^m en suivant la courbure du dos, était renfermé dans une mince enveloppe, représentant l'œuf, dépourvue de villosités et de vaisseaux, dépassant d'un tiers la dimension du fœtus, et que très vraisemblablement il faut regarder comme la membrane séreuse. Au-dessous d'elle, venait le fœtus avec son *amnios* et un *sac vitellin* de même taille que l'enveloppe externe de l'œuf avec de forts vaisseaux omphalomésentériques. Ce sac vitellin était en partie soudé avec l'enveloppe externe, mais il n'y avait aucune trace d'allantoïde ni de vaisseaux allantoïdiens. Comme pourtant OWEN a trouvé dans un jeune kangourou de 1^m2^m, qui n'était que depuis peu dans le *Marsupium*, une vessie urinaire et un ouraque étendu d'elle jusqu'à l'ombilic, voire même deux artères ombilicales (mais pas de veine), cet auteur pense qu'à la fin de la vie fœtale il se produit aussi une allantoïde dans cette espèce, mais une allantoïde qui n'atteint jamais que des dimensions limitées et ne sert pas à établir une relation avec la mère.

Les Monotrèmes (*Ornithorhynchus* et *Echidna*) sont placés hypothétiquement par OWEN dans la catégorie des mammifères qui nous occupe. OWEN s'appuie en cela sur la grosseur de leurs œufs et sur la circonstance que ceux-ci ont été trouvés libres dans l'utérus (*Phil. Trans.*, 1834, p. 555).

Mammalia
choriata.

II. — *Mammalia choriata* (M. *Placentalia* OWEN).

Ces mammifères possèdent tous un chorion villex, mais ils diffèrent encore beaucoup entre eux en ce que, chez les uns, le produit est uni très intimement à la mère et qu'à la naissance une partie de la muqueuse utérine se détache en règle générale, tandis que chez les autres rien de tout cela n'a lieu (E. H. WEBER). En conséquence, on peut avec HUXLEY subdiviser ce groupe en deux autres sous les dénominations de *Decidua* et de *Non decidua*.

Mammalia
non decidua.

A. — MAMMALIA NON DECIDUATA.

Les villosités du chorion pénètrent dans des fossettes de la muqueuse utérine qui ne se développent qu'au moment de la gestation et dont elles se détachent entièrement à l'époque de la parturition, quelque ramifiées qu'elles soient.

Ce groupe comprend lui-même deux divisions :

1. Dans la première, le chorion n'a que des villosités simples et courtes, s'enfonçant dans des fossettes très simples également de la muqueuse utérine, dont elles se séparent plus tard très aisément. Il n'y a rien chez eux d'analogue à un placenta, ce qui fait que l'expression de *placenta diffus*, dont on s'est servi, paraît peu convenable. Type du cochon.

Ce sont des rapports de ce genre qu'on observe chez le cochon, le tapir, l'hippopotame, les solipèdes, les cétacés (*Balænoptera Sibbaldii*, *Orca gladiator*, *Phocæna platanista*, *Orcella*), le Dugong (P. Harting), dans le genre *Manis* parmi les Edentés (SHARPEY, TURNER) et dans quelques divisions des Ruminants, comme dans les *Camelidæ* et les *Tragulidæ* (BABO, A. M. EDWARDS).

V. BAER et ESCHRICHT ont fait connaître depuis longtemps l'œuf du cochon. Sa forme et sa composition concordent sous tous les rapports avec ce qui a lieu chez les Ruminants (voy. ci-dessous). Comme l'œuf de ces derniers il a une longueur notable, un sac vitellin et une allantoïde bicornes, celle-ci formant plus tard le chorion. Ce chorion est couvert sur toute sa surface, à l'exception d'une zone de 7 centimètres de long à chaque extrémité, de petites éminences villeuses qui pénètrent dans des dépressions correspondantes de la muqueuse utérine, de telle façon que la séparation de l'œuf de l'utérus est facile. Ces éminences villeuses portent les dernières ramifications des vaisseaux ombilicaux, mais il faut remarquer que les intervalles qu'elles laissent entre elles sont également pourvus d'un réseau capillaire des mêmes vaisseaux et qu'ils peuvent, en conséquence, prendre également part aux échanges entre la mère et le produit. La muqueuse de l'utérus montre, dans la région répondant à la partie villeuse du chorion, un épithélium et des glandes utérines, ces dernières débouchant sur les espaces lisses en regard desquels le chorion n'émet pas de villosités (ESCHRICHT, TURNER). Pour le reste, la muqueuse est riche en vaisseaux dans les points où elle reçoit les villosités du chorion et ils y forment habituellement des réseaux-capillaires.

La chorion et la muqueuse utérine des autres mammifères que nous avons cités se comportent essentiellement de la même manière, si ce n'est que les espaces dépourvus de villosités ne se trouvent pas toujours aux extrémités du chorion. Celles-ci peuvent également porter des villosités, comme dans le cheval. Nulle part, d'ailleurs, les villosités n'ont rien à démêler avec les glandes utérines, mais il y a des cas où des glandes s'ouvrent dans certaines des fossettes qui reçoivent les villosités du chorion, comme dans l'*Orca* (TURNER). Chez le *Halicore dugong*, la surface interne du chorion villeux porte un grand nombre d'appendices de 0,5 à 12,0^{mm} de grandeur, qui sont des diverticules des vaisseaux, surtout des veines, et contiennent dans leur intérieur un tissu spongieux, comparable à celui des corps caverneux.

J'ai rangé ici le genre *Tragulus* sur l'autorité de BABO et de A. MILNE-EDWARDS ; à présent, je trouve dans une investigation récente sur le *Tragulus kanchil* (?) que les rapports dans cette espèce se rapprochent davantage de ce qui a lieu dans les ruminants. Il est vrai qu'il n'y a pas de cotylédons sous forme habituelle, mais la muqueuse utérine est soulevée en une lame épaisse de 1 à 2^{mm}, dont la surface est percée d'autant d'orifices que le chorion porte de villosités. Ces villosités, qui sont le plus souvent aplaties, ont 1 à 2^{mm} de long et, au total, sont simples, bien que montrant à leurs extrémités des vestiges de rameaux. Elles s'implantent solidement dans la grosse lame aplatie de la muqueuse, qui figure un cotylédon, et ne se laissent extraire de leurs fossettes que sur le bord d'une région dans laquelle le chorion ne porte pas de villosités et dont la position n'a pu être fixée avec certitude. On voyait alors que la lame utérine ou placenta utérin se décomposait sur le bord en petites éminences séparées de 0,2 à 0,54 à 1^{mm}, qui sont exactement des cotylédons en miniature. Toutes les fossettes du placenta utérin sont tapissées par un épithélium en partie à

Dugong.

Tragulus.

grosses cellules à noyaux multiples, étroitement appliqué à l'épithélium des villosités du chorion. Ces fossettes ressemblent à des glandes, et quelques-unes d'entre elles présentent les orifices de glandes utérines profondes. Toutefois, je ne puis les considérer elles-mêmes comme glandes utérines, parce que dans la région de la muqueuse qui répond à celle où le chorion est dépourvu de villosités, on trouvait à la surface de la muqueuse des sillons et des fossettes à côté de véritables glandes. Dans cette étendue, le chorion portait des plis qui, graduellement, se couvraient de petites villosités, auxquelles succédaient enfin des arbuscules. — De ce qui précède, il suit donc que l'union entre la mère et le produit est, dans le *Tragulus kanchil*, très voisine de ce qui a lieu dans les ruminants, et que le placenta de cette espèce peut être considéré comme un large cotylédon déprimé. Consultez, pour plus de détails, mon travail mentionné ci-dessous.

Hyomoschus. Un autre type des *Tragulidæ*, le *Hyomoschus aquaticus*, qui a été examiné dernièrement par TURNER et GARROD (*l. i. c.*), se comporte de la même manière, comme les *Suina* et les Solipèdes.

Manis. Dans *Manis*, SHARPEY (HUXLEY, *Elements of comparative anatomy*, London, 1864, p. 112) a trouvé l'allantoïde lisse à l'extrémité et même pourvue d'une ligne nue dans sa partie médiane. Au lieu de villosités, il y avait de légers bourrelets anastomosés, comme ceux de la vésicule biliaire. La surface interne de l'utérus ne montrait aussi que de légères éminences de ce genre, avec glandes utérines de la muqueuse bien conservées. Le sac vitellin était fusiforme.

Lémuridés. C'est ici qu'il faut ranger, d'après les dernières observations de TURNER, les *Lemuridæ*, chez lesquels A. MILNE-EDWARDS avait décrit un placenta en forme de cloche. TURNER trouve, au contraire, un placenta dit diffus, c'est-à-dire le même arrangement des villosités que chez le cochon, le cheval, les cétacés, et une grande allantoïde, qui aide à former le chorion.

Type
des ruminants.

2. Dans le second cas, les villosités du chorion sont ramifiées un grand nombre de fois et pénètrent profondément dans des dépressions de la muqueuse utérine hypertrophiée. En même temps, les parties maternelles et fœtales se comportent de façon à constituer un grand nombre de corps semblables à des placentas (cotylédons).

A ce type appartient la majorité des ruminants, dont l'œuf (fig. 238) représente un long utricule fusiforme. Quand l'œuf a atteint un certain développement, on trouve qu'il est limité à l'extérieur par le chorion portant çà et là des touffes ou faisceaux de villosités qui figurent des éminences arrondies, à face terminale convexe dans certains genres, concave dans d'autres.

Ces masses qui sont disséminées à de grands intervalles sur toute la surface de l'œuf et ne font défaut qu'aux extrémités pointues de ce corps, sont appelées les *cotylédons*; elles ne sont pourtant pas autre chose que de petits placentas fœtaux. Le chorion est, en outre, vasculaire, sauf aux extrémités de l'œuf. Les vaisseaux ombilicaux, en effet, ne se ramifient pas seulement, de la façon la plus riche, dans les cotylédons, mais se répandent aussi dans les intervalles. En rapport avec ce grand nombre de petits placentas fœtaux, la muqueuse utérine possède de son côté, de distance en distance, des éminences, sortes de larges bourrelets, qui représentent les placentas maternels. Placentas fœtaux et maternels s'engrènent les uns dans les autres de la manière la plus intime et se correspondent exactement par la forme; le placenta fœtal, par exemple, est-il convexe, alors le placenta maternel aura la forme d'une éminence déprimée sur la face en regard et inversement. Une autre particularité digne de remarque, c'est qu'on peut séparer les uns des autres les placentas. Cette séparation, qui n'est sans doute pas très facile sur les œufs frais, réussit entièrement peu de temps après la mort, si bien que, comme dit

WEBER, les villosités des cotylédons se laissent retirer des fossettes des placentas maternels comme le sabre du fourreau, ou la main d'un gant. Comme dans les carnivores et dans les rongeurs (voyez ci-dessous), il n'y a pas trace non plus dans les ruminants, d'après WEBER, du remplacement des capillaires par de larges lacunes sans parois; il y a plus: à l'exception du nombre, les capillaires n'offrent rien de particulièrement remarquable dans leur développement.

Les autres parties de l'œuf se comportent de la façon suivante: l'embryon, comme c'est le cas habituel, est entouré par l'amnios, et il y a un cordon ombilical qui conduit jusqu'à l'allantoïde les troncs des vaisseaux ombilicaux et qui contient aussi l'ouraque. L'allantoïde elle-même est un sac bicorné, dont la couche vasculaire, primitivement appliquée très exactement à la couche épithéliale, croît ensuite plus vite que celle-ci, s'applique à l'enveloppe séreuse et

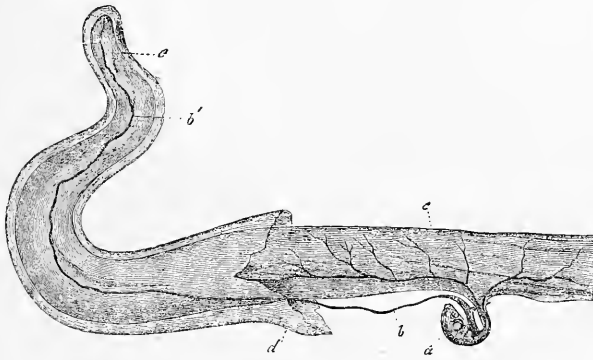


Fig. 238.

constitue la base proprement dite du chorion, qui se trouve alors contenir à son intérieur un sac bicorné, couche épithéliale de l'allantoïde, que BAER a depuis appelé l'allantoïde au sens restreint. Ce qui est en tous cas certain, c'est que la couche vasculaire du sac urinaire témoigne plus tard d'une notable indépendance. C'est ainsi qu'elle se constitue, même sur des parties de l'œuf auxquelles l'allantoïde ne vient jamais s'appliquer dans la totalité de ses éléments, par exemple, dans la région où l'amnios s'accolle à l'enveloppe séreuse. Cette couche vasculaire s'étend ainsi par l'intermédiaire d'une masse gélatineuse occupant l'intérieur de l'œuf, de telle façon qu'elle constitue plus tard un sac entièrement clos, dont la forme répond exactement à celle de l'enveloppe séreuse et qui produit avec elle le chorion, corps dont il serait impossible plus tard de reconnaître le développement aux dépens de l'allantoïde bicorné.

Les œufs des ruminants présentent aussi un sac vitellin d'une conformation spéciale. Ce sac, en effet, se subdivise, à peu de distance de l'intestin, en deux branches (fig. 238 *bb'*), qui s'atténuent bientôt chacune en un filament se prolongeant jusqu'à l'extrémité, droite ou gauche, de l'œuf. D'après COSTE, il y a primitivement des vaisseaux sanguins sur toute l'étendue du sac vitellin; plus

Fig. 238. — Embryon du chevreuil avec les enveloppes. D'après BISCHOFF, non entièrement dessiné. *a*, embryon; *b*, sac vitellin divisé en deux branches; *b'*, une des extrémités filiformes de ce sac; *c*, allantoïde bicorné avec ses vaisseaux; *c'*, extrémité aveugle de l'allantoïde; *d*, enveloppe séreuse.

tard, ils disparaissent des extrémités, en voie d'atrophie, de cette vésicule et se retirent sur la partie médiane de l'organe, qui finit aussi par subsister seule.

L'œuf des ruminants se développe de la façon suivante. Il est d'abord arrondi comme celui des rongeurs et des carnivores, et c'est sous cette forme, entouré de la membrane vitelline, qu'il arrive dans l'utérus. Là il s'allonge et toutes ses parties avec lui, la vésicule blastodermique aussi bien que la membrane vitelline. Puis, sur la vésicule blastodermique allongée se développent de la façon habituelle l'aire embryonnaire et l'embryon, pendant que corrélativement un liquide s'accumule entre la membrane vitelline et la vésicule blastodermique. Dès que l'amnios et l'enveloppe séreuse sont constitués, cette dernière s'applique peu à peu à la membrane vitelline, en se séparant de plus en plus du sac vitellin ou feuillet profond de la vésicule germinative, auquel elle était accolée dans le principe. Dans l'espace qui naît ainsi entre le sac vitellin et l'enveloppe séreuse, l'allantoïde se développe. Celle-ci sort du corps de l'embryon sous forme de deux appendices recourbés en hameçon et ne tarde pas à combler tout l'espace de l'enveloppe séreuse, car sa couche épithéliale se sépare de sa couche vasculaire, ainsi que nous l'avons indiqué plus haut. La membrane vitelline (*zona pellucida*) de l'œuf de ruminant ne possède jamais de couche albumineuse et manque aussi des éminences verruqueuses sans structure que nous avons décrites dans les rongeurs. Aussitôt que la couche vasculaire de l'allantoïde s'est appliquée à l'enveloppe séreuse et l'enveloppe séreuse à la membrane vitelline, cette dernière disparaît et le chorion, c'est-à-dire la couche vasculaire de l'allantoïde, plus l'enveloppe séreuse, développe ses villosités qui constituent peu à peu les cotylédons précédemment décrits.

Outre les cotylédons, le chorion des ruminants présente aussi, d'après v. BAER et E. H. WEBER, des éminences en manière de franges ou de replis interposées aux cotylédons. Elles sont disposées en regard des orifices des glandes utérines, ont un certain développement et sont très vasculaires, circonstance qui autorise à penser que la sécrétion des glandes utérines est absorbée par l'œuf. En ce qui touche la participation des glandes utérines à la formation du placenta, E. H. WEBER a admis à son époque que les villosités pénètrent dans ces glandes. BISCHOFF, au contraire, comme ESCHRICHT longtemps auparavant, déclare que dans le chevreuil les régions de l'utérus qui se transforment en placentas ne possèdent pas de glandes utérines, tandis que celles-ci sont abondantes autour des cotylédons. Cette manière de voir a reçu la confirmation des recherches récentes d'ERCOLANI et de TURNER.

Les fossettes et les dépressions des cotylédons maternels, dans lesquelles les villosités du chorion pénètrent, sont toutes tapissées par l'épithélium de la muqueuse. Il en résulte que dans ce mode d'union du produit à la mère, les épithéliums de part et d'autre viennent en contact. Il faut aussi mentionner que, par la pression, on peut faire sortir des cotylédons maternels des ruminants un liquide lacté, que HARVEY déjà regardait comme destiné à la nutrition du fœtus. Ce lait utérin (HALLER) contient de l'albumine et de la graisse, et au microscope consiste essentiellement en cellules épithéliales à contenu graisseux, détachées des fossettes des cotylédons maternels.

Quelques ruminants, comme la *Girafe* et surtout le *Cervus mexicanus*, possèdent, d'après TURNER, un chorion qui tient le milieu entre celui des ruminants typiques et celui du type du cochon et autres, en possédant outre les cotylédons des parties couvertes de courtes villosités.

B. — MAMMALIA DECIDUATA.

*Mammalia
deciduata.*

Les parties fœtales et maternelles sont unies intimement en un placenta unique, et dans la parturition il y a toujours une partie de la muqueuse utérine qui est éliminée avec le produit.

Ce type comprend deux sous-types, suivant que le placenta est *zonaire* ou qu'il est *discoidal*.

1. Le *placenta zonaire* (*placenta zonaria*) qui, jusqu'à ce jour, caractérise surtout les carnivores et les chéiroptères, mais qu'on trouve aussi chez l'éléphant (OWEN, TURNER) et dans *Hyrae* (E. HOME, HUXLEY, TURNER contre H. M. EDWARDS), a été surtout étudié dans le chien et dans le chat. Dans le *chien*, l'œuf est sphérique, mais il devient bientôt doliiforme et son chorion développe des villosités creuses qui, au lieu d'être disséminées partout, sont limitées à une large zone circulaire qui occupe la région équatoriale de l'œuf, les pôles restant lisses. On observe, en outre, les rapports suivants : l'embryon possède un sac vitellin volumineux qui pénètre dans les extrémités de l'œuf; sur le côté de celui-ci est placée l'allantoïde qui, devenue un peu plus grande, s'applique à la zone équatoriale villeuse du chorion, entoure peu à peu le sac vitellin et l'embryon, pénètre avec ses vaisseaux sanguins dans les villosités creuses de l'enveloppe séreuse et constitue ainsi, conjointement à cette dernière, le chorion proprement dit ou, plus exactement parlant, le chorion fœtal (fig. 239). Il faut signaler pourtant que chez le chien l'allantoïde garde sa forme de vésicule et que, par conséquent, ce

n'est que la paroi externe du sac qu'elle représente qui, s'accolant à l'enveloppe séreuse (fig. 239, *fa, la*), entre dans la constitution du chorion, tandis que la paroi interne s'accole au sac vitellin et à l'amnios. De ce qui précède, il résulte que l'œuf de chien présente successivement deux enveloppes villeuses qui sont : 1° l'enveloppe séreuse avec ses franges cellulaires, sans vaisseaux, et 2° le chorion définitif, formé par la pénétration, dans les franges précédentes, des vaisseaux allantoïdiens.

Le placenta du chien se constitue par l'union de la zone équatoriale villeuse du chorion à une région semblablement conformée, annulaire, de l'utérus, région qui, d'après SHARPEY (dans la traduction anglaise de la *Physiologie* de J. MÜLLER par BALLY), n'est autre que le résultat d'une prolifération de la muqueuse utérine, renfermant les mêmes éléments qu'elle et spécialement des glandes utérines hypertrophiées. SHARPEY admettait de plus à son époque que les villosités du chorion pénètrent dans ces glandes, ou tout au moins dans la première partie de leur canal et que cette partie, prenant un développement correspondant à celui des villosités, grossissait, se creusait de saccules et de ramifications, tandis que la partie externe des glandes restait sans changement. Graduellement les glandes disparaissent ainsi de la zone de la muqueuse qui se transforme en placenta; mais les vaisseaux maternels s'y développent puissamment et, suivant les recherches de E. H. WEBER, comme suivant celles plus récentes de BISCHOFF, confirmatives de toutes les données de SHARPEY (n° 260), ces vaisseaux y montrent des

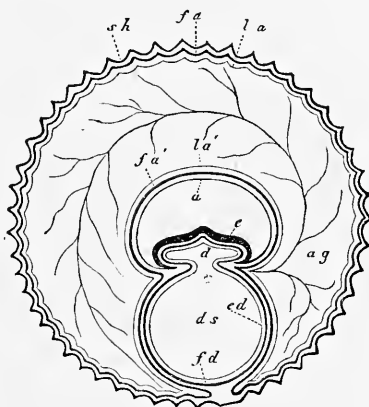


Fig. 239.

Fig. 239. — Œuf de chien dessiné en coupe transversale. D'après BISCHOFF. *sh*, enveloppe séreuse; *fa*, feuillet fibreux de la paroi externe de l'allantoïde; *la*, épithélium de cette paroi; *fa'*, couche fibreuse de la paroi interne de l'allantoïde; *la'*, épithélium de cette paroi; *ag*, vaisseaux ombilicaux; *e*, embryon; *d*, cavité du canal intestinal en connexion avec celle *ds* du sac vitellin; *fd*, couche vasculaire du sac vitellin; *ed*, son épithélium; *a*, amnios.

Type
des carnivores.
Placenta zonaire

Chien.

capillaires larges de 0,36^{mm}, à parois entièrement minces, qui sont entourés de toutes parts des excroissances également vasculaires du chorion, de façon que les échanges réciproques entre le sang fœtal et le sang maternel sont possibles. Comme le placenta humain, le placenta utérin du chien (et aussi celui du chat d'après WEBER et ESCHRICHT) contient donc à la vérité de larges canaux sanguins, mais des canaux qui ont une paroi propre, et on n'y trouve pas les sinus veineux sans paroi qui font du placenta humain un corps d'une constitution si remarquable. Dans l'acte de la parturition, il y a élimination de la partie superficielle de la région hypertrophiée de la muqueuse utérine, c'est-à-dire du placenta utérin, et la partie qui reste devient le siège et l'agent de la régénération d'une nouvelle muqueuse.

Dans cette description, il y a une partie, celle qui est relative aux rapports des villosités avec les glandes utérines, qui est devenue dans ces derniers temps l'objet d'une controverse. ERCOLANI et TURNER, en effet, estiment que les villosités du chorion ne pénètrent pas non plus, chez les carnivores, dans les glandes utérines, mais qu'elles sont reçues dans des fossettes particulières de la muqueuse. Ces deux auteurs combattent aussi l'existence chez la chienne des deux ordres de glandes utérines que SHARPEY et BISCHOFF avaient décrites. Je ne suis pas en mesure de prononcer sur le débat, mais je ferai remarquer que FRIEDLÄNDER a trouvé dans les chiennes en rut des glandes de deux sortes, dont une seule existait en dehors de cette période, et que d'après SOLOWJEFF (Comptes rendus de la Société de Marburg, 1877, p. 51), les petites glandes ne se développent qu'au temps du premier rut, pour ne plus disparaître. Cet auteur se range aussi du côté de SHARPEY quant aux rapports des villosités avec les glandes.

Dans cette forme de placenta aussi, les fossettes maternelles qui reçoivent les villosités du chorion sont tapissées par un épithélium. ERCOLANI en est parti pour envisager la muqueuse transformée qui constitue le placenta comme une sorte d'organe glandulaire (*organo glandulare*). Il pense que les fossettes de la muqueuse récemment formées secrètent un suc qui, absorbé par les villosités du chorion, sert à la nutrition du fœtus, opinion que TURNER approuve.

Halichaeris.

Ce que TURNER dit du placenta d'un phoque (*Halichaeris gryphus*) est très particulier. Dans cette espèce, certaines extrémités des excroissances du chorion s'unissent entre elles pour constituer une membrane qui, non seulement recouvre les lobules du placenta sur leur face utérine, mais qui pénètre en outre entre eux jusqu'à une certaine distance dans la masse du placenta (*l. i. c.*, pl. XIX, fig. 5). Dans la *loutre*, le chorion montre, d'après BISCHOFF, une formation particulière représentée par une invagination sacciforme faisant hernie à l'intérieur de l'œuf, située à l'opposé du bord mésentérique de l'utérus, et plus ou moins pleine de sang coagulé. L'entrée de cette poche est entourée d'un certain nombre de villosités colorées en rouge jaune à leur sommet, par dépôt de pigment dans l'épithélium, et cette même teinte s'observe aussi sur l'épithélium du chorion (enveloppe séreuse) qui tapisse l'intérieur de la poche.

Lutra.

Mustela.

BISCHOFF a trouvé une poche semblable, mais plus plate, à la même place, dans les *martres*. Le placenta, chez elles, ne forme pas d'ailleurs une zone entière et continue, mais est interrompu du côté répondant au bord mésentérique de l'utérus; dans quelques œufs, il y a même le plus souvent aussi deux poches choriales. La *belette*, d'après le même auteur, n'a pas de poche choriale, mais on trouve à des places déterminées des villosités d'une teinte orange avec du sang extravasé, et cela dans une région située précisément à l'opposé du mésentère et répondant à la solution de continuité du placenta. Ce placenta est d'ailleurs interrompu en deux points et, par suite, se trouve double.

Ces cas d'une pigmentation particulière appartiennent manifestement au même ordre de faits que les observations connues depuis longtemps de points

colorés en verdâtre sur les bords du placenta de chien et de chat, et sur les villosités de la vésicule ombilicale de la *musaraigne* (voyez plus bas). Les matières colorantes en question se rapprochent tantôt de l'hématosine, tantôt de la matière colorante de la bile, et sont dans une certaine relation avec les phénomènes d'échanges mutuels qui s'accomplissent dans l'œuf. Aussi BRESCHET a-t-il admis, à son époque, que le placenta était un organe d'hématose, comme le foie. Comp. aussi BISCHOFF, *l. i. c.* et sa *Monographie de l'œuf de chien*, p. 106, et H. MECKEL, in *Deutsch. Klinik*, p. 466, 1852, qui désigne sous le nom d'hématochlorine la matière colorante des carnivores.

Je signalerais encore que tous les carnivores semblent présenter des vestiges plus ou moins marqués d'une caduque réfléchie, en ce sens que, des bords du placenta, la muqueuse utérine s'avance jusqu'à une certaine distance sur le chorion, qui présente d'ailleurs aussi des villosités sur la même largeur.

2. Le *placenta discoïdal* (*placenta discoïde*). On trouve cette forme dans les singes, les chéiroptères, les insectivores et les rongeurs, et en outre chez la plupart des édentés. Elle n'a été étudiée d'une manière soignée que dans un petit nombre d'animaux.

Chez les *singes*, à l'exception des Lémuridés (voy. p. 370), le placenta est tantôt simple, tantôt formé de deux parties. BRESCHET croyait même que ce dernier cas était caractéristique pour les singes de l'ancien continent, et le placenta simple pour ceux de l'Amérique. Mais cette loi s'est déjà trouvée en défaut pour le *chimpanzé*, dont le placenta est unique d'après OWEN et ROLLESTON; dernièrement la même chose a été signalée chez le *Cynocephalus mormon* par TURNER. D'après les observations récentes de cet auteur sur des objets frais, il paraît que la structure des enveloppes de l'embryon et du placenta des singes est, en général, la même que chez l'homme, à l'exception près qu'une caduque réfléchie n'a pas encore été démontrée avec certitude chez ces animaux.

Les *chéiroptères* n'ont été encore que peu étudiés. REICHERT indique (*Meerschweinchen*, p. 145) que les chauve-souris possèdent une caduque réfléchie presque entière. ROLLESTON a confirmé le fait pour le *phyllostoma hastatum*, et il ajoute que le chorion reçoit aussi une artère omphalo-mésentérique, comme chez les rongeurs. Dans le *pteropus medius*, OWEN a trouvé le placenta discoïdal et la vésicule ombilicale, petite, réniforme, plissée et embrassée par l'allantoïde? Dans le *vespertilio*, je trouve un placenta discoïdal et un chorion comme chez l'homme. Le sac vitellin est relativement grand, situé entre le chorion et l'amnios, au-dessous du placenta, fortement plissé et couvert extérieurement de villosités.

Nous ne savons pas grand'chose non plus sur les *insectivores* (*centetes*, *erinaceus*, *sorex*, *macroscelides*). Dans le *centetes*, d'après ROLLESTON, le chorion n'aurait pas la forme d'un sac et l'amnios demeurerait libre? On n'a trouvé ni sac vitellin, ni allantoïde. Le *hérisson* a, d'après le même auteur, une caduque réfléchie assez complète, puis un chorion auquel s'unit l'allantoïde dans la région placentifère, le sac vitellin dans le reste de l'étendue. Ce sac vitellin porterait des villosités sur une partie de sa surface (MÜLLER's *Archiv*, 1868, p. 730). Dans la *musaraigne*, NASSE a trouvé un sac vitellin qui, à l'exception de la place où s'insère le cordon ombilical, revêt toute la surface interne du chorion et présente sur sa face externe des villosités dont l'épithélium contient une belle matière verte, qui n'est autre que de la biliverdine. Il n'y a pas d'allantoïde en tant que vésicule (NASSE), ni de caduque réfléchie (ROLLESTON).

Les *rongeurs* sont mieux connus et j'ai déjà décrit plus haut les enveloppes de l'œuf du lapin. Quant à la structure intime du placenta du lapin, je renvoie le lecteur aux travaux récents de MAUTHNER (149), R. GODET (105 b), MASQUELIN et SWAEN (*l. i. c.*) et KONDRATOWICZ. Parmi ces observations, dont celles du der-

Placenta
discoïdal.

Singes.

Chéiroptères.

Insectivores.

Rongeurs.
Lapin.

nier auteur, publiées en russe, ne me sont connues que par un court résumé dans les rapports annuels (Jahresberichte) de HOFFMANN et SCHWALBE (tom. IV, p. 269), celles de GODET méritent surtout l'attention, puisqu'elles nous font connaître les éléments qui secrètent le glycogène découvert par Cl. BERNARD dans le placenta (*Comptes rendus*, 1859, I, p. 77). A part ceci, les observations de GODET se rapportent au placenta entier, tandis que MASQUELIN et SWAEN ne traitent que de la partie maternelle de cet organe. Les résultats obtenus par tous les observateurs mentionnés sont d'ailleurs tellement contradictoires, que de nouvelles recherches seront nécessaires pour bien faire comprendre la structure compliquée du placenta du lapin.

Dans les autres rongeurs, on a étudié les *rats* et les *souris*; ils se comportent, d'après NASSE, comme le lapin, mais, d'après ROLLESTON, ils n'offrent pas d'allantoïde sous forme de vésicule. On a étudié aussi le *cavia aperea*, dont le placenta est pédiculé du côté maternel, et le *cavia cobaya*. Il a été déjà question de la façon merveilleuse dont s'opère le premier développement de cet être. L'inversion des feuillets, qu'on y remarque, conduit aussi à une constitution et à un développement particuliers des enveloppes de l'œuf, dont j'indiquerai brièvement les principaux traits. Comme l'ectoderme constitue le feuillet interne de la vésicule blastodermique, l'embryon possède de prime abord un amnios entièrement clos et il n'y a pas d'enveloppe séreuse. Le feuillet externe de la vésicule blastodermique étant l'entoderme, il n'y a pas de sac vitellin, ainsi que je l'admets avec HENSEN. A la face interne de cet entoderme s'applique l'allantoïde, dans la région placentaire, et le feuillet fibro-intestinal, avec les vaisseaux omphalo-mésentériques, tapisse toute l'étendue qui reste, c'est-à-dire la région non placentaire. L'embryon est d'abord situé superficiellement sur la vésicule germinative, le dos regardant l'intérieur, la face ventrale tournée vers le dehors. Mais par les progrès de la fermeture du tube digestif et des parois du corps, l'embryon s'enfonce dans la vésicule blastodermique (entoderme + feuillet fibro-intestinal et se détache d'elle, enfin, de façon à se trouver renfermé à l'intérieur en n'étant plus rattaché à la paroi que par les vaisseaux omphalo-mésentériques. De la sorte, les deux couches précédemment citées passent à l'état de paroi externe de l'œuf qu'elles délimitent dans toute son étendue, à l'exception de la région placentaire, mais sans développer jamais de villosités, sauf en un point circonscrit dans les derniers temps de la vie fœtale. Le placenta fœtal du cochon d'Inde, formé par une partie de l'entoderme de la vésicule germinative et par l'allantoïde qui disparaît plus tard en tant que vésicule, est divisé en deux segments différents dont la structure et le développement ont été étudiés surtout par ERCOLANI et CREIGHTON, sans pour cela avoir été élucidés entièrement. Pour ce qui a trait aux rapports de l'œuf avec l'utérus, je renverrai aux travaux de BISCHOFF, REICHERT, HENSEN, SCHAEFER (7c) et CREIGHTON (86a), et je signalerai seulement que le premier de ces auteurs est revenu de sa première manière de voir, d'après laquelle l'œuf pénétrait dans une glande utérine pour y suivre le cours de son développement.

Enfin, cette même division à placenta discoïdal comprend aussi certains *édentés*. Le placenta et les enveloppes de l'œuf du *pareseux* (*choloepus*) ont été étudiés avec soin par TURNER. Ces parties concordent en beaucoup de points avec ce qui a lieu chez l'homme. Il faut particulièrement signaler la présence dans le placenta de larges sinus veineux maternels d'un diamètre de 0,076 à 0,203^{mm}, qui tous cependant possèdent un revêtement épithélial. On trouve, en outre, un placenta lobé, discoïdal, un chorion avec une caduque réfléchie; l'allantoïde, au contraire, fait défaut et on n'a pas reconnu de sac vitellin. Des rapports analogues à ceux du *choloepus* paraissent se présenter aussi dans *dasyypus* (OWEN), *orycteropus* (HUXLEY), *cyclothurus didactyla* (MAYER, WELCKER, M. EDWARDS), *tamandua tetradactyla* (A. M. EDWARDS), *bradyypus* (CARUS). Mais dans aucun d'eux le placenta n'a été étudié avec soin, et par conséquent on ne

Cochon d'Inde.

Édentés.
Choloepus.

lira pas sans quelque intérêt les détails que je suis en mesure de donner sur les enveloppes de l'œuf dans le genre *dasyppus*, la collection d'anatomie comparée à la tête de laquelle je suis placé renfermant deux utérus gravides de paresseux. Dans l'un d'eux, contenant un embryon de 10 centimètres et appartenant vraisemblablement au *dasyppus gymnurus*, le placenta était un ovale transversal occupant les deux tiers supérieurs de l'utérus. Le cordon ombilical offrait l'insertion vélamenteuse. Le placenta fœtal consistait en jolis arbuscules, mesurant jusqu'à 15^{mm} et constitués d'une façon essentielle comme dans l'homme. Le placenta utérin n'offrait pas de caduque placentaire ou de sérotine démontrable, bien qu'elle existât peut-être ; mais il y avait un grand nombre de prolongements de la muqueuse qui, s'enfonçant dans le placenta, se réunissaient immédiatement au-dessous du chorion en une *lame obturante* mince ici, épaisse là. Il n'y avait nulle part ailleurs de tissu maternel entre les villosités, et il n'y avait pas davantage de membrane maternelle de revêtement sur les villosités, dont l'épithélium était bien conservé. Le second utérus, appartenant au *dasyppus novemcinctus*, renfermait quatre embryons de 4,4 centimètres de longueur, chacun avec son amnios, mais tous ensemble placés, autant que j'ai pu voir, sous un seul chorion et n'ayant aussi à eux tous qu'un placenta unique et continu ! Celui-ci se comportait exactement comme dans le premier exemple et même laissait, dans le cas actuel, reconnaître avec une netteté toute particulière, sur le bord du placenta, la connexion de la lame obturante avec la muqueuse utérine en dehors de la région placentaire. On ne voyait ni caduque réfléchie, ni sac vitellin. En tous cas, ce qui précède établit que les paresseux appartiennent aux *deciduata*. A. MILNE-EDWARDS vient de constater le fait, que le tatou à neuf bandes présente quatre embryons dans un seul chorion et fixés dans un placenta unique (*l. i. c.*). Quant à l'explication de ce fait curieux, je renvoie à ce qui a été dit plus haut des grossesses doubles sous le n° 3.

Dasyppus.

Les différences dans le mode d'union du produit à la mère, que nous avons décrites dans les paragraphes précédents, sont en connexion, comme E. H. WEBER l'a le premier signalé, avec un autre ordre de phénomènes, c'est-à-dire avec l'élimination, chez un certain nombre de mammifères, d'une partie de la muqueuse utérine dans l'acte de la parturition, avec la non élimination chez les autres. Dans tous les animaux du typé B, par exemple, une portion de la muqueuse utérine est rejetée au dehors comme caduque, mais il y a sous ce rapport une grande différence secondaire, car, chez les uns et les moins nombreux (homme, singes supérieurs), c'est la muqueuse utérine tout entière (caduque placentaire, caduque vraie et caduque réfléchie) qui se détache, tandis que, dans les autres représentants de ce type, ce n'est qu'une partie de cette muqueuse qui est éliminée, celle qui participe à la formation du placenta, le reste demeurant, à l'exception des traces de caduque réfléchie qui se présentent dans beaucoup de genres ; ces animaux manquent, par suite, non seulement d'une caduque réfléchie complète, mais encore et surtout d'une caduque vraie. Dans les animaux du premier type, *il n'y a normalement élimination d'aucune partie de la muqueuse utérine dans l'acte de la parturition*. C'est ce qui a lieu chez le cochon, comme on l'a vu clairement par la description donnée plus haut ; chez les ruminants aussi, les villosités des cotylédons du fœtus sortent purement et simplement des cotylédons maternels qui, peu à peu, s'atrophient. Et, quand bien même encore ces villosités emporteraient avec elles, comme TURNER l'a répété avec insistance, une partie de l'épithélium des fossettes maternelles, cela ne suffirait pas pour ranger les ruminants parmi les *mammalia deciduata*, car les squamules d'un épithélium qui se désagrège ne constituent pas un tissu, une membrane de la mère.

Quel que soit le mode d'union du produit à la mère, les rapports des vaisseaux sanguins demeurent essentiellement les mêmes dans tous les mammi-

fères soigneusement étudiés à ce point de vue. Chez tous, le placenta maternel renferme des réseaux capillaires et nulle part on n'a observé les rapports si particuliers que présente le placenta humain.

Malgré cette concordance générale, il y a entre les mammifères cette différence que dans le lapin, les ruminants, le cochon, etc., le placenta utérin ne renferme que des capillaires habituels, tandis que chez les carnivores et les paresseux (TURNER), ces capillaires ont un diamètre énorme, ce qui constitue une sorte de transition avec les rapports existant chez l'homme.

J'ajoute encore ici l'indication de ce que la littérature offre de plus important sur les enveloppes de l'œuf et le placenta des animaux, en me bornant aux renseignements non renfermés dans les index bibliographiques antérieurs (voyez les travaux de ALTMANN (49 c), BISCHOFF (78, 79), CREIGHTON (86 a), ERCOLANI (98, 99), GODET (105 b), HARTING (111 a), et je renvoie pour plus amples détails à l'*Anatomie comparée* de OWEN, vol. III, p. 715, puis aux indications bibliographiques soignées qui sont contenues dans la *Physiologie comparée* de H. MILNE-EDWARDS et dans les travaux de TURNER.

ESCHRICHT, *De organis, quæ respir. et nutrit. fetus mammalium inseruiunt*. Hafniæ, 1837.

F. v. BABO, *Ueber die äussere Eihaut des javanischen Moschusthières* (Sur l'enveloppe externe de l'œuf du porte-musc javanais). Heidelb., 1847.

KÖLLIKER, *Sur le placenta du genre Tragulus* dans *Würzburger Verh.*, Bd. X, 1877, s. 74.

R. OWEN, *On the Generation of the marsupial animals* in *Phil. Trans.*, 1834, p. 336. — LE MÊME, *Descr. of the fetal membranes of an Elephant* in *Philos. Trans. for 1857*, p. 347.

ROLLESTON, *On the placental structures of the Tenrec* in *Trans. of the Zool. Soc.*, t. V, 1866, p. 285.

BISCHOFF, *Ueb. d. Vork. e. eigenth., Blut und Hämatoidin enthaltend. Beutels an der Placenta der Fischotter* (Sur l'existence dans le placenta de la loutre d'une poche particulière renfermant du sang et de l'hématoidine), in *Sitzungsber. d. K. Bayr. Akad.* 1865, p. 213. — LE MÊME, *Ueber die Ei- und Placentabildung der Mustelen* (Sur la formation de l'œuf et du placenta dans les mustélidés). *Ibid.*, p. 339. — LE MÊME, *Neue Beobachtungen über die Entwickl. des Meerschweinchens* (Nouvelles observations sur le développement du cochon d'Inde), in *Denkschr. d. Münchn. Akad.* 1866, p. 145.

ERCOLANI, *In Memorie dell' Acad. delle Science di Bologna*, 1870 et 1873. — LE MÊME, *Analyse de deux mémoires de M. ERCOLANI*, par le Dr R. ANDREINI. Alger, 1870.

H. MASQUELIN et A. SWAEN, *Développement du placenta maternel chez le lapin* dans *Bullet. de l'Académie royale de Belgique*, t. XLVII, 1879, n° 7, p. 45.

A. MILNE-EDWARDS, *Observ. sur l'Embryologie des Lemuriens* in *Ann. d. Sc. nat.*, t. XV, oct. 1871, p. 1. — LE MÊME, *Sur la gestation des Indrisinés dans Histoire du Madagascar*, par Alfred Grandidier, Paris, 1875, vol. 1, p. 278-286, pl. 113-121. — LE MÊME, *Sur les enveloppes fœtales du Tatou à neuf bandes* dans *Compt. rend.*, t. LXXXVIII, n° 9, p. 406, et dans les *Annal. des sc. nat.*, VI^e série, tom. VIII, n° 4.

TURNER, *On the placentation of the Sloths* in *Trans. R. Soc. Edinb.*, t. 27, P. 1, p. 71. — LE MÊME, *On the Structure of the placenta* in *Journal of Anat. and phys.*, t. X, p. 126 et 433. — LE MÊME, *On the placentation of the Seals (HALICHAERUS gryphus)* in *Trans. R. Soc. Edinb.*, 1875. — LE MÊME, *Note on the placentation of Hyrax* in *Proc. of the Royal Society*, n° 165,

1875. — LE MÊME, *The Placenta of ruminants — a deciduate placenta* in *Proc. of the Roy. Soc. of Edinb.* Session 1874-75, p. 537. — LE MÊME, *On the placentation of the Lemurs* in *Phil. Trans.*, vol. 166, p. II, p. 569. — LE MÊME, *On the placentation of the apes*, *Ibid.*, 1878, vol. 169, pl. II, p. 523. — LE MÊME, *On the fetal membranes of the reindeer* in *Journ. of Anat. and Phys.*, vol. XII, p. 601. — LE MÊME, *On the cotyledonary and diffuse placenta of Cervus mexicanus*, *Ibid.*, vol. XIII, p. 495. — LE MÊME, *On the placenta of Cervus porcinus*, *Ibid.*, vol. XIII, p. 94. — LE MÊME et A. H. GARROD, *On the gravid uterus and placenta of Hyomoschus aquaticus* in *Proc. of the Zool. Soc.*, 1878, p. 682.

ROMITI, *Sulla struttura e sviluppo della placenta* in *Rivista clinica di Bologna*, 2^e sér., III-4, p. 5, 1873.

§ 28.

DÉVELOPPEMENT DES ENVELOPPES DE L'ŒUF HUMAIN.

Après avoir décrit les enveloppes de l'œuf humain à mi-terme et à une époque plus avancée, et après avoir fait connaître aussi les rapports les plus importants de ces parties dans les différents types de mammifères, j'ai à répondre à la question de savoir comment ces enveloppes de l'œuf humain sont nées. Si nous considérons d'abord celles dérivant du *fœtus*, il ne nous reste plus à parler que du *chorion*.

Développement
des enveloppes
de l'œuf.

Le chorion, chez tous les mammifères, est formé de deux parties, savoir : 1^o d'une couche épithéliale externe, revêtant aussi les villosités, et 2^o d'une couche de tissu conjonctif avec vaisseaux, en dedans. La couche épithéliale, toutes les recherches faites jusqu'ici l'établissent d'une façon irrécusable, n'est autre que l'enveloppe séreuse dont le développement est en étroite relation avec la formation de l'amnios (fig. 240). La couche de tissu conjonctif du chorion, cette couche interne, qui porte les vaisseaux sanguins, dérive, dans la plupart des animaux, de l'allantoïde. Toutefois, nous l'avons vu chez les rongeurs, le sac vitellin peut aussi donner des vaisseaux aux enveloppes de l'œuf et participer à la formation du chorion. Mais la question actuellement, c'est de savoir quels sont les rapports qui interviennent chez l'homme sur ce point. Sommes-nous autorisés à appliquer à l'homme des faits établis pour les animaux, ou devons-nous admettre pour lui des rapports spécifiques particuliers? Avant tout, il faut répéter que nos connaissances sur les premiers états de l'œuf humain fécondé sont extrêmement incomplètes, et qu'ainsi on ne peut rien dire d'entièrement précis sur la première apparition du chorion dans notre espèce. Si, tout récemment encore, on admettait que

Développement
du chorion.

les villosités ne se montrent sur l'œuf humain qu'après que l'amnios s'est constitué, et si les deux cas de THOMSON (fig. 225 et

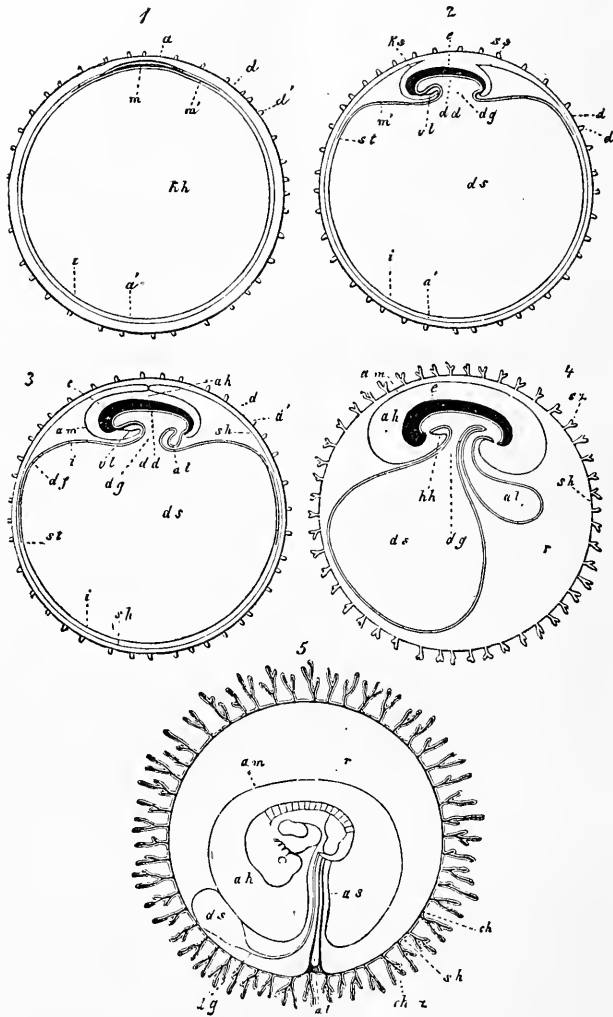


Fig. 240.

Fig. 240. — Cinq figures schématiques pour l'intelligence du développement des enveloppes du fœtus. Dans toutes, à l'exception de la dernière, l'embryon est représenté en coupe longitudinale. 1° Œuf avec zone transparente, vésicule blastodermique, tache embryonnaire et rudiment embryonnaire; 2° œuf avec vésicule ombilicale et amnios en voie de production; 3° œuf avec amnios en train de se former et allantoïde commençant à paraître; 4° œuf avec membrane séreuse et les villosités qui la couvrent, avec allantoïde plus développée et embryon pourvu de bouche et d'anus; 5° œuf dans lequel la couche de l'allantoïde qui porte les vaisseaux s'est appliquée circulairement à la face interne de l'enveloppe séreuse et s'est fusionnée avec elle pour produire le chorion. Vésicule ombilicale atrophiée, cavité amniotique en voie d'accroissement.

a Membrane vitelline; *d'* villosités de cette membrane représentées d'après les

226) n'apportaient eux-mêmes aucune objection décisive à cette opinion, le cas de REICHERT, précédemment décrit (fig. 223 et 224), nous a fait, au contraire, retomber dans l'incertitude sur ce point et le doute ne peut être levé présentement. Tout ce qu'on peut dire, c'est que si l'œuf de REICHERT est normal, il faut admettre qu'il y a sur l'ectoderme de la vésicule blastodermique production de villosités, même avant que ce feuillet se soit scindé en amnios et enveloppe séreuse, avant même que l'embryon soit apparu à l'état d'ébauche.

En ce qui touche la zone transparente, il est certain qu'elle disparaît bientôt chez l'homme, et je puis du moins affirmer que sur l'œuf de COSTE, âgé de quinze à dix-huit jours, que j'ai étudié moi-même (voy. fig. 228), et dans deux autres œufs de la troisième semaine, elle n'existait plus.

De ce qui précède, nous pouvons du moins tirer avec grande vraisemblance la conclusion que la couche épithéliale du chorion dérive de l'ectoderme de la vésicule blastodermique. D'un autre côté, on peut établir avec certitude que la couche profonde et vasculaire du chorion est le produit d'une transformation de l'allantoïde. Mais ce que l'on ne peut encore en rien déterminer, c'est la façon détaillée dont se comporte pour cela l'allantoïde, et spécialement si elle s'étend, en tant que vésicule, à la face interne de l'enveloppe séreuse, ou si elle ne cède à celle-ci que sa couche de tissu conjonctif. Que l'allantoïde, que sa couche externe et vasculaire, du moins, s'étende sur la totalité de la face interne de l'enveloppe séreuse et ne s'applique pas seulement, comme on l'a cru, à la future région placentaire, on le peut prouver avec rigueur. COSTE, entre tous, en particulier, a montré que le cho-

figures de BISCHOFF; *sh*, membrane séreuse; *sz*, villosités de l'enveloppe séreuse; *ch*, chorion (couche vasculaire de l'allantoïde); *chz*, véritables villosités du chorion (formées par les prolongements du chorion avec revêtement de l'enveloppe séreuse); *am*, amnios; *ks*, capuchon céphalique du même; *ss*, capuchon caudal; *ah*, cavité de l'amnios; *as*, fourreau de l'amnios autour du cordon ombilical; *a*, épaissement du feuillet externe, appartenant au rudiment embryonnaire; *m*, épaissement du feuillet moyen *m'* dans le rudiment embryonnaire: cet épaissement ne s'étend d'abord que jusqu'aux limites de l'aire embryonnaire; plus tard il forme la couche vasculaire de la vésicule ombilicale *df*, correspondant au feuillet fibro-intestinal de l'embryon avec lequel elle est en relation; *st*, *sinus terminalis*; *dd*, feuillet intestino-glandulaire, formé aux dépens d'une portion du feuillet interne *i* de la vésicule ombilicale (futur épithélium de cette vésicule); *hh*, cavité de la vésicule blastodermique devenant plus tard la cavité de la vésicule ombilicale *ds*; *dg*, canal vitellin; *al*, allantoïde; *e*, embryon; *r*, espace primitif compris entre l'amnios et le chorion et rempli par un liquide albumineux; *vl*, paroi antérieure du corps dans la région du cœur; *hh*, cavité cervicale renfermant le cœur (celui-ci toutefois non représenté dans la gravure). — Dans les figures 2 et 3 on a figuré, pour plus de clarté, l'amnios comme trop écarté du corps. Semblablement la cavité cervicale destinée au cœur est partout dessinée trop petite et ainsi de bien d'autres parties, de même que le corps en particulier est partout représenté schématiquement, sauf dans la figure 5.

tion, à une époque très peu avancée, est vasculaire dans toute son étendue et qu'il reçoit le sang des vaisseaux ombilicaux. Dans le petit embryon de la troisième semaine, que j'ai décrit plus haut d'après COSTE (fig. 228), il y avait un chorion vilieux sur tout son pourtour. Les villosités étaient, comme l'enveloppe séreuse, formées par des cellules et n'étaient autres que des excroissances creuses de cette enveloppe, *dans lesquelles n'entrait pas la couche conjonctive du chorion*. Cette couche s'étendait sur toute la face interne de l'enveloppe vilieuse de l'œuf (séreuse) *et présentait partout des vaisseaux sanguins émanant des vaisseaux ombilicaux*. Des embryons de la troisième et de la quatrième semaine m'ont également offert des cas dans lesquels le chorion était entièrement vasculaire; seulement dans ces œufs les villosités étaient déjà toutes pourvues d'un axe de tissu conjonctif avec rameaux des vaisseaux ombilicaux, en même temps que l'enveloppe séreuse ou couche épithéliale du chorion était extrêmement nette. Dans des œufs même plus âgés, du second mois, le chorion continuait quelque temps encore à se montrer vasculaire dans toute son étendue (voy. les planches de COSTE), puis les vaisseaux disparaissaient graduellement sur toute une région dont les villosités ne se développaient pas non plus davantage, et de la sorte s'accusait graduellement la distinction sur le chorion entre une région vasculaire et une non-vasculaire, en une région riche en villosités et en une n'en offrant presque pas, comme on sait que c'est le cas à une époque plus reculée.

Comment se comporte l'allantoïde pour participer à la formation de la couche vasculaire en question du chorion? Comme on l'a vu, il y a plusieurs cas possibles; je crois pourtant que la manière de voir suivante, déjà indiquée par v. BAER et de nos jours représentée surtout par COSTE et par moi, doit être la plus rapprochée de la vérité. L'allantoïde ne s'allonge hors de l'embryon, en tant que vésicule, que jusqu'à ce qu'elle atteigne l'enveloppe séreuse. Quand cela est fait, sa couche de tissu conjonctif avec les vaisseaux prolifère seule avec rapidité, en s'étendant à la face interne de l'enveloppe séreuse et en constituant une vésicule qui double en dedans cette dernière, mais qui n'a plus rien à démêler avec l'allantoïde primitive et qui n'est redevable de son origine qu'à la couche vasculaire de celle-ci. Le reste de l'allantoïde proprement dite, ou la couche épithéliale de l'allantoïde, s'atrophie plus tard et disparaît sans avoir eu d'autre rôle, et la vessie urinaire avec l'ouraqué qui s'étend de la vessie à l'ombilic est tout ce qui reste de la vésicule primitive.

Dans cette manière de voir, l'allantoïde chez l'homme ne prendrait aucune part, en tant que vésicule, à la constitution du chorion et elle n'aurait, sous cette forme, qu'une existence temporaire, tandis que sa couche externe formée de tissu conjonctif, avec les vaisseaux qu'elle contient, prendrait un développement considérable, s'étendrait à la face interne de l'enveloppe séreuse et constituerait ainsi le chorion conjonctif proprement dit, qui proliférerait ensuite, comme cela va de soi, les axes destinés aux villosités et dont la pénétration dans celles-ci vient seule donner au chorion son entier achèvement. Si l'on demande sur quoi s'appuie cette conception, il faut répondre avant tout, me semble-t-il, qu'elle a pour elle le fait très important que dans les très jeunes œufs humains on ne trouve *pas trace de la couche épithéliale de l'allantoïde* dans les parties vasculaires du chorion ou, plus généralement parlant, entre le chorion et l'amnios, comme on la devrait trouver si toute l'allantoïde participait à la formation du chorion. En second lieu, je mentionnerai que, dans de très jeunes embryons humains, on a observé plusieurs fois, partie dans le cordon ombilical, partie immédiatement accolé à lui, un corps vésiculeux qui a pu être interprété, avec une assez grande certitude, comme vésicule épithéliale de l'allantoïde; v. BAER (*Entwickl.*, II, p. 278), R. WAGNER (*Icon. phys.*, pl. VIII), COSTE (*l. c.*), pour ne pas parler des observations plus anciennes et douteuses de SEILER et de POCKELS, ont trouvé de ces cas. Je suis en mesure de leur apporter le témoignage de faits nouveaux et précis. J'ai trouvé notamment dans le cordon ombilical d'embryons du deuxième mois, dans certains cas, le reste le plus net de l'allantoïde sous forme d'un tube épithélial se prolongeant, en s'aminéissant, vers l'insertion du cordon ombilical, et que sa position entre les vaisseaux ombilicaux et sa connexion avec l'ouraques désignaient avec certitude comme sac urinaire. Dans un cas, que j'ai enregistré avec soin, le tube épithélial de l'allantoïde, sur un fœtus de 20^{mm} de long, mesurait au voisinage de l'ombilic 68 à 76 μ . de large, puis se dilatait jusqu'au diamètre de 0,22 à 0,52^{mm}, descendait ensuite au milieu du cordon jusqu'à 57 μ , pour se dilater à nouveau au voisinage du placenta jusqu'à 1,14^{mm} et finir ensuite par une extrémité de 0,28^{mm} de large. En présence de ces faits, il y a sans doute une raison suffisante pour se rallier à la manière de voir exposée plus haut, celle dans laquelle la couche vasculaire seule de l'allantoïde prolifère et s'étend sur toute la face interne de l'enveloppe séreuse, et qui refuse à la couche épithéliale de l'allantoïde toute intervention dans le phénomène. Un seul

point, me semble-t-il, demeure obscur, celui de savoir si le feuillet vasculaire de l'allantoïde s'étend sous forme de vésicule, ou si lui et ses vaisseaux croissent seulement en couche simple pour s'étaler sous l'enveloppe séreuse. Il y a chez les animaux des exemples des deux cas, ainsi que v. BAER l'a montré depuis longtemps, et par conséquent toute la question est de savoir si l'on connaît chez l'homme quelque fait qui puisse faire pencher d'un côté ou de l'autre. Il y en a, certes. Effectivement, même dans de très jeunes embryons de la troisième ou de la quatrième semaine, le chorion, dans sa couche dérivant de l'allantoïde, est à *un seul feuillet* et il n'existe pas de seconde membrane entre lui et l'amnios, ce qui fait que je ne pense pas me tromper en donnant la préférence à la première hypothèse.

De ce qui précède, il faut également conclure qu'une autre hypothèse déjà mentionnée, d'après laquelle l'allantoïde ne s'appliquerait qu'à la région qui formera plus tard le placenta, doit être rejetée en tout état de cause. Elle se heurte à ce fait mis surtout en lumière par COSTE, nous l'avons vu, qu'à une certaine époque, dans des œufs très jeunes, le chorion est pourvu de vaisseaux ombilicaux dans toute son étendue. Mais sans même recourir à cet argument, la seule circonstance que le chorion est partout à deux feuillets, que partout il offre une couche de tissu conjonctif, prouve suffisamment que l'allantoïde ne vient pas seulement s'unir au chorion dans la région limitée du futur placenta, mais qu'elle le double de toutes parts. Il n'y a effectivement aucun moyen de faire dériver d'une autre source la couche de tissu conjonctif du chorion lisse.

Ici surgit une autre question. Qu'advient-il de la lame cutanée de la partie externe ou réfléchiée des replis amniotiques? L'enveloppe séreuse dans le poulet, aussi bien d'ailleurs que dans les mammifères, présente tout d'abord, au voisinage de la suture amniotique, deux couches (fig. 108, 109), dérivant l'une du feuillet corné, l'autre du mésoderme. Mais cette enveloppe ne s'étend après tout avec ces caractères que dans la même étendue où règne la cavité de dédoublement produite dans le feuillet moyen par la formation de l'amnios (fig. 109 et 114); au delà de cette cavité, le mésoderme paraît indivis et l'enveloppe séreuse semble être réduite à un seul feuillet. En harmonie avec ce fait, nous avons déjà vu que l'embryon de COSTE n'offrait aucune trace d'une couche de tissu conjonctif en beaucoup de points de son enveloppe séreuse. En a-t-il été également ainsi dans la région de la suture amniotique primitive et dans celle de la suture de

l'enveloppe séreuse? c'est ce qui resterait à chercher. D'après ce qui vient d'être dit, la couche de tissu conjonctif du chorion pourrait dériver d'une double source : 1° du feuillet cutané dans la région qui regarde le dos de l'embryon ; 2° de l'allantoïde. S'il en était ainsi, les vaisseaux ombilicaux devraient se prolonger aussi dans la partie provenant du feuillet cutané, puisque le chorion est primitivement vasculaire dans toute son étendue.

Le sort ultérieur du chorion nous est en grande partie connu, et je n'aurai que peu de choses à ajouter. Dans le courant de la quatrième semaine, les vaisseaux ombilicaux, accompagnés par le tissu conjonctif qui leur sert de support, pénètrent dans les villosités creuses du chorion ; à partir de ce moment le chorion s'accroît, durant quelque temps, d'une manière uniforme dans toutes ses régions. Cela dure jusque vers la fin du second mois. C'est à cette époque seulement, et durant le troisième mois, que le placenta fœtal commence à se constituer par les villosités qui répondent à la région par laquelle l'œuf s'applique à l'utérus et continuent toujours de croître tandis que celles des autres points s'atrophient et leurs vaisseaux avec elles. Ainsi s'accuse peu à peu la distinction, sur le chorion, d'une région riche en villosités et d'une aire qui en est dépourvue, d'une région très vasculaire et d'une zone invasculaire. La façon dont s'opère la croissance des villosités, peut être facilement suivie à l'aide du microscope ; ce qui la caractérise surtout, c'est que la couche épithéliale des villosités est dans le plus grand nombre des cas, en avance sur le développement de la couche de tissu conjonctif. A toutes les époques, en effet, mais spécialement dans les premières périodes, on trouve sur toutes les villosités un nombre considérable de petites excroissances latérales ou terminales, une foule d'appendices des formes les plus variées, depuis celle d'un filament jusqu'à celles de courtes massues comprimées, de feuillets ovalaires sessiles et de sphérules, et toutes ces excroissances proviennent de l'épithélium seul et sont constituées par une substance finement grenue renfermant de nombreux noyaux, sous individualisation en cellules. Or, c'est après coup que dans ces *prolongements épithéliaux* le tissu conjonctif pénètre avec les vaisseaux. Il y a donc là une répétition des processus qui caractérisent la première formation des villosités, l'enveloppe séreuse marchant, ici encore, plus vite dans son développement que le tissu conjonctif.

Pour le *cordon ombilical*, mentionnons encore que sa couche de tissu conjonctif, ou gelée de WHARTON, dérive manifestement, pour la plus grande partie, de l'allantoïde ; il se peut qu'une

faible portion provienne aussi du tissu conjonctif appartenant au canal vitellin et aux vaisseaux de la vésicule ombilicale. La partie dérivant de l'allantoïde et le pédicule de la vésicule ombilicale se montrent comme deux corps bien distincts tout à fait au début, le pédicule de la vésicule étant comme reçu dans un sillon de l'autre partie; mais, plus tard, cette partie provenant de l'allantoïde entoure complètement le canal vitellin et ses annexes, et c'est de la sorte que, corrélativement à l'étroussure croissante de la gaine fournie par l'amnios, les éléments de provenance différente se fusionnent en un cordon cylindrique dans lequel n'apparaît plus trace des rapports primitifs.

Développement
des enveloppes
maternelles
de l'œuf.

J'arrive au développement des *enveloppes maternelles de l'œuf*, et j'indiquerai d'abord quelques faits qui me paraissent propres à donner une idée juste de la composition et de la signification de la caduque vraie, de la caduque réfléchie et du placenta utérin.

Nous avons décrit la caduque réfléchie, au quatrième et au cinquième mois, comme dépourvue de vaisseaux; il faut maintenant ajouter et signaler ce fait important (fig. 241) que *dans les premiers mois cette membrane est vasculaire* et d'autant plus qu'on la prend plus jeune, ainsi que le montrent les belles figures de COSTE (*l. c.*, Pl. II-V). Quelques points seuls sont moins riches en vaisseaux; disons même que ces derniers font complètement défaut dans une aire restreinte qui répond à peu près au centre et qu'on observe en ce point une *sorte d'ombilic ou de légère dépression*, telle qu'une cavité antérieure ouverte en cette région aurait pu la produire en se fermant. Indépendamment de ces vaisseaux, facilement reconnaissables au deuxième mois, la caduque réfléchie offre presque partout, aux jeunes stades, des *orifices glandulaires*, c'est-à-dire ces trous que nous avons déjà eu l'occasion de décrire dans la caduque vraie. Seule, la région centrale où se trouve cette sorte d'ombilic demeure exempte aussi de ces orifices. En ce qui touche la caduque vraie, les recherches de E. H. WEBER (MUELLER, *Physiologie*, 1840, t. II, p. 710 et *Zusätze zur Lehre vom Baue und von den Verricht. der Geschlechtsorgane* in *Abh. d. k. sächs. Akademie*, 1846, p. 406 et suivantes) et de SHARPEY (dans la traduction anglaise de la *Physiologie* de MUELLER) ont montré, depuis des années, que cette membrane n'est que la muqueuse utérine transformée. Cette vue formulée déjà bien avant par OKEN, SEILER et SABATIER, était restée jusqu'alors à l'état d'assertion, dénuée de preuves tirées de recherches anatomiques exactes et elle n'avait pu dès lors renverser l'hypo-

Caduque vraie.

thèse favorite, qui faisait de la caduque vraie le produit d'une exsudation de l'utérus.

Les recherches de E. H. WEBER et celles de SHARPEY, qui le premier découvrit les glandes utérines sur un utérus authentiquement gravide, tandis que WEBER ne signalait pas la présence de l'œuf dans son observation et que l'utérus pouvait ainsi se trou-

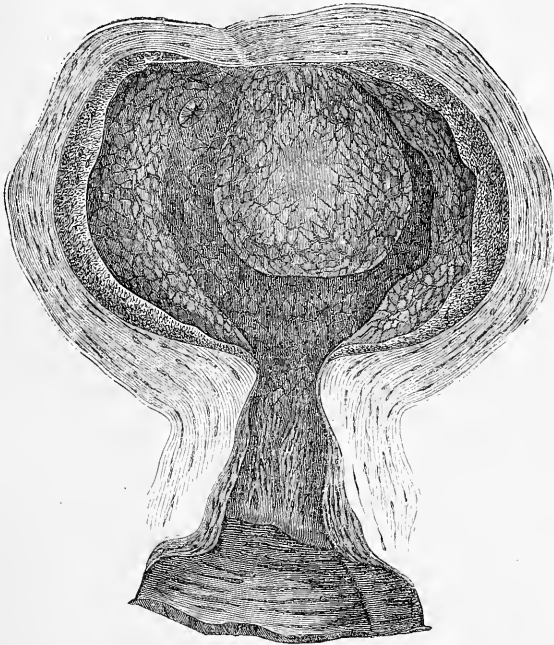


Fig. 241.

ver simplement à la période menstruelle, les recherches postérieures aussi de COSTE et les miennes (1^{re} édit., p. 139), ont prouvé que la caduque vraie possède entièrement la structure de la muqueuse utérine et qu'en particulier elle montre des glandes identiques à celles que possède l'utérus non gravide, et qui sont si développées au moment des règles. Dans le cas de SHARPEY, le premier de ceux qui se sont offerts récemment — car, nous l'avons dit, l'observation de WEBER, celles analogues de BISCHOFF, VIRCHOW et autres, dans lesquelles on ne trouva pas d'œuf, ne sau-

Fig. 241. — Utérus gravide de quarante jours environ, réduit de moitié, d'après COSTE. L'utérus est ouvert en avant. On voit appliqué à sa face postérieure et à son fond l'œuf entouré de la caduque réfléchie. En dehors de l'œuf, on voit d'un côté, l'orifice de la trompe. La caduque réfléchie est pourvue de vaisseaux, en connexion avec ceux de la caduque vraie. Ces vaisseaux ne font défaut que sur une place centrale, sur laquelle se voit une sorte d'ombilic.

raient être citées comme se rapportant avec certitude à notre objet — l'utérus contenait un œuf âgé au plus de quinze jours. La caduque vraie était quelque peu ridée et présentait l'aspect cribleux habituel. Parmi ces fossettes, les plus étroites offraient tous les caractères de follicules glandulaires, et, entre elles et les canaux les plus larges on observait une transition marquée. COSTE semble avoir vu la même chose et, quant à moi, j'ai pu me convaincre, même à la quatrième semaine, de l'existence de glandes peu modifiées encore, à côté d'autres qui s'étaient converties en larges canaux. Les observations récentes de FRIEDLAENDER, KUNDRAT-ENGELMANN et de REICHERT ont confirmé et étendu ces données; celles de REICHERT surtout doivent occuper la première place parce qu'elles ont trait à l'utérus gravide de la grossesse la moins avancée. Aussi pouvons-nous maintenant admettre, à titre définitif, que la caduque vraie n'est que *la muqueuse utérine hypertrophiée et hyperhémée*. Ajoutons encore que les modifications que subit la muqueuse utérine dans la période menstruelle (vascularité plus grande, épaissement jusqu'à mesurer 6 à 13^{mm}, plissements, glandes magnifiquement contournées), s'accomplissent aussi très vraisemblablement dans la première semaine de la grossesse. Il se peut même que l'un ou l'autre des cas cités par WEBER, BISCHOFF, SHARPEY, VIRCHOW et autres, dans lequel la muqueuse utérine était hypertrophiée simultanément à la formation toute fraîche d'un corps jaune dans l'ovaire, ait trait en réalité à une conception, malgré l'absence d'œuf dans l'utérus.

Caduque
réfléchie.

Nous arrivons maintenant à la caduque réfléchie. On s'est fait d'abord de son origine une idée entièrement inexacte, parce qu'on partait de l'opinion erronée que les orifices des trompes étaient bouchés par la caduque vraie envisagée alors comme simple produit d'exsudation. Bâtissant sur cette supposition, on croyait que l'œuf, en arrivant de la trompe dans l'utérus, refoulait devant lui la caduque vraie, s'en coiffait en quelque sorte, et par les progrès de sa propre croissance la soulevait en une membrane que ce mode de production fit appeler *caduque réfléchie*. Dès qu'il fut reconnu que la caduque vraie n'est que la muqueuse utérine hypertrophiée, un revirement se fit aussi dans les idées sur la caduque réfléchie. E. H. WEBER et SHARPEY trouvèrent alors dans celle-ci les mêmes orifices glandulaires qui existent dans la caduque vraie, et arrivèrent à cette proposition que cette membrane doit être également rattachée à la muqueuse utérine. Cette proposition fut adoptée par tous les auteurs postérieurs, et les recherches étendues de COSTE lui ont apporté une confirmation complète. Une

fois arrivé à ce point, c'était évidemment une nécessité que de chercher une autre explication pour la formation de la caduque réfléchie, car de penser à une oblitération de l'orifice des trompes par la muqueuse utérine, ou à un refoulement de cette tunique par l'œuf, il n'y avait pas moyen. Cela était d'autant moins possible que la remarque faite déjà par d'anciens observateurs que l'orifice interne des trompes même dans un utérus gravide n'est pas oblitéré, acquérait de jour en jour la valeur d'une règle sans exception, comme les travaux de Coste ont surtout contribué à l'établir. Parmi les différentes explications auxquelles on a songé, celle proposée d'abord par SHARPEY me paraît la meilleure de beaucoup, et la seule acceptable. SHARPEY admet que l'œuf, après être entré dans la cavité de l'utérus, s'enfonce dans un pli de la muqueuse utérine ou de la caduque vraie, si l'on aime mieux; puis que celle-ci prolifère autour de lui, et finit par le recouvrir complètement. La possibilité d'une inclusion de ce genre pour l'œuf se comprend, quand on songe que ce corps, à son arrivée dans l'utérus, offre au plus une taille de 0,24^{mm}, et que par conséquent, il peut facilement séjourner dans n'importe quel pli, et être recouvert par la muqueuse en voie de prolifération. E. H. WEBER a pensé à autre chose; il croit possible que l'œuf, arrivé dans l'utérus, s'enfonce dans la muqueuse même, pénètre dans l'intimité du tissu de cette dernière et qu'en s'accroissant, il la dédouble; la partie soulevée par lui devenant la caduque réfléchie; celle qui reste en place formant le placenta utérin. Il faut objecter que cette hypothèse ne peut invoquer un seul fait en sa faveur et, qu'abstraction faite de ce qui se passe dans les espèces animales chez lesquelles l'œuf demeure toujours libre, elle n'offre pas la moindre vraisemblance. FUNKE a émis à une époque une troisième hypothèse, entée sur une supposition de BISCHOFF relative à l'œuf du cochon d'Inde, BISCHOFF ayant cru possible que ce corps pénétrât dans une glande utérine et s'y fixât; mais comme ce savant a lui-même réfuté ultérieurement cette donnée pour le cochon d'Inde, il est douteux que FUNKE veuille encore maintenir son hypothèse.

Comparée à ces deux hypothèses, la théorie de SHARPEY est certainement très satisfaisante, mais nous ne devons pas cacher qu'elle aussi n'a pas reçu jusqu'à ce jour la consécration de faits authentiques et indiscutables. Il n'est encore arrivé à personne, en effet, de voir un œuf au moment de la formation de la caduque réfléchie, en d'autres termes, d'observer une caduque réfléchie à une phase où celle-ci laisserait encore à découvert une partie de

l'œuf. Sans doute la place mentionnée plus haut, cette sorte d'ombilic au centre de la caduque réfléchie, est un argument important pour la théorie de SHARPEY, mais ce fait n'est cependant pas un témoignage complètement décisif. Par contre, nous ne voyons, nous l'avouons, rien d'impossible ni d'in vraisemblable dans l'hypothèse qu'une membrane muqueuse ou une membrane homologue puisse finir par recouvrir un corps situé d'abord à sa surface. Déjà E. H. WEBER a rappelé à ce sujet les sacs qui se développent autour des œufs sur le tégument dorsal du *pipa americana*; mais sans courir si loin, les faits analogues ne manquent pas. Reportons-nous à la formation de l'amnios: c'est d'abord un simple repli de la peau de l'embryon, qui peu à peu s'élève autour de celui-ci, et qui se ferme enfin au milieu de sa paroi supérieure en formant alors un sac complet autour du jeune être. Rappelons-nous aussi la fermeture du tube médullaire corrélatrice de l'occlusion du sillon dorsal; reportons-nous à la façon dont la paroi abdominale entoure l'intestin et se ferme enfin au-dessous de lui, et nous aurons là des analogies qu'il ne faut pas d'ailleurs appliquer trop à la lettre. Par suite de la façon dont nous concevons la formation de la caduque réfléchie, le placenta utérin n'est pas une *sérotine*, c'est-à-dire une couche formée postérieurement à la caduque réfléchie, comme on était forcé de l'admettre avec l'ancienne théorie de l'invagination, mais c'est simplement la partie de la muqueuse utérine sur laquelle l'œuf est venu reposer en sortant des trompes, et à laquelle des transformations particulières ont donné plus tard une structure si spéciale qu'il a fallu créer un nom pour la désigner.

Placenta utérin.

L'œuf entièrement couvert de villosités est au début *tout à fait libre* à l'intérieur du sac que la muqueuse utérine, sous le nom de caduque réfléchie, a constitué autour de lui. Il se laisse encore extraire facilement de cette poche dans la quatrième semaine. La séparation ne rencontre pas davantage d'obstacle le plus souvent même [durant le second mois; mais à la fin de ce mois les villosités du chorion prennent plus de développement sur la région qui répond au placenta, et au troisième mois, l'adhérence de l'œuf à l'utérus devient de plus en plus prononcée. Voici comment s'établit cette union intime: d'abord toute la surface de la muqueuse qui regarde l'œuf, y comprise par conséquent la surface interne de la caduque réfléchie, se creuse de fossettes et prend un aspect réticulé ou fovéolé. Ces fossettes s'effacent plus tard sur la caduque réfléchie, tandis qu'elles s'accusent toujours davantage sur la région qui se transforme en placenta maternel;

dans ce point, en effet, la muqueuse, prenant un développement opposé à celui des villosités qui la pénètrent, descend sur elles en les entourant de plus en plus étroitement. Suivant ma conviction, on doit considérer comme certain que les villosités du chorion chez l'homme ne pénètrent pas dans des glandes utérines. D'après mes observations, les orifices glandulaires, en effet, disparaissent très rapidement du placenta utérin, et on ne peut déjà plus les

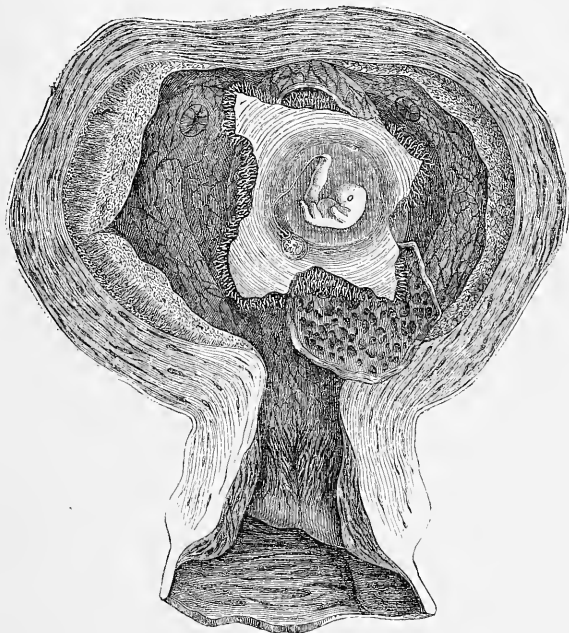


Fig. 212.

retrouver à la fin du premier mois, à une époque où l'œuf n'a encore contracté aucune adhérence avec la matrice. Toutefois ce placenta garde encore dans son épaisseur des vestiges des glandes. L'homme vient donc se ranger à côté des mammifères chez lesquels la muqueuse utérine proliférant par toute sa surface s'avance sur les villosités, et les emprisonne finalement. Au troisième et au quatrième mois l'union est déjà devenue très intime et, dès cette époque, le tissu du placenta utérin en voie rapide d'accroissement,

Fig. 242. — Utérus de la fig. 241, la caduque réfléchie ouverte. Gross. une demi-fois, d'après COSTE. Un lambeau de la caduque réfléchie est étalé en bas, montrant sa surface interne creusée de fossettes dans lesquelles s'enfoncent les villosités du chorion. La région placentaire offrait également des fossettes semblables et d'autres plus profondes, ainsi qu'on le reconnut en enlevant l'œuf de la matrice. Le chorion est ouvert par une incision cruciale, montrant l'embryon avec le cordon ombilical et la vésicule ombilicale située entre l'amnios et le chorion.

et en train de développer en grand nombre de larges vaisseaux à parois minces, s'est remarquablement rapproché du chorion et *peut même atteindre la base des troncs des villosités*. Au cours ultérieur du développement, la croissance du tissu formant le placenta utérin ne marche cependant pas d'un pas égal à celle des villosités du chorion et seules, les parties qui deviendront les cloisons placentaires et la lame obturante continuent à se développer activement.

Développement
des vaisseaux
du placenta
maternel.

Une difficulté des plus grandes, c'est de savoir comment le placenta maternel, incontestablement pourvu au début d'un système clos de vaisseaux et de capillaires, arrive à présenter cet état si spécial décrit plus haut, dans lequel artères et veines se convertissent finalement en lacunes inter-arbusculaires, sans parois propres. L'observation directe n'ayant apporté jusqu'à ce jour aucune solution, nous ne pouvons que suppléer à notre ignorance par une hypothèse. La plus autorisée, à mes yeux, est celle-ci : en proliférant, les villosités du chorion rongent de tous côtés et détruisent partiellement le tissu du placenta maternel, provoquant ainsi l'ouverture des vaisseaux de celui-ci, et comme conséquence nécessaire, l'arrivée graduelle du sang maternel dans les espaces que les villosités laissent entre elles. Il y aurait, il est vrai, une hypothèse encore plus satisfaisante, du moins au point de vue de l'anatomie comparée, ce serait d'admettre qu'au début toutes les villosités du chorion sont revêtues comme d'une gaine par le tissu maternel et ainsi constituées, baignées par le sang; ces gaines, d'ailleurs, pouvant être considérées comme paroi vasculaire endothéliale, ainsi que c'est le cas pour les petites veines de la rate. Si, alors, on admet encore que cette gaine ou cet endothélium se détruit plus tard, on aura converti les vaisseaux maternels, par la disparition de leurs minces parois, en simples sinus, et l'on aura fait naître les rapports si curieux du placenta. Mais comme jusqu'à ce jour les villosités du chorion n'ont, à aucune époque, montré un revêtement de ce genre, cette hypothèse reste sans point d'appui, tandis que la première a pour elle cet argument que, nous l'avons dit plus haut, même sur des placentas plus âgés, on peut observer la pénétration des villosités du chorion dans les vaisseaux maternels.

Remarque. — Ci-joint un index de ce que la littérature embryologique renferme de plus important sur les enveloppes et le placenta de l'œuf humain, en nous bornant, bien entendu, aux ouvrages qui ne figurent pas dans les tableaux bibliographiques précédemment donnés.

ROBIN, *Mém. sur la structure intime de la vésicule ombilicale et de l'antétoïde*, dans *Journal de la Physiologie*, IV. 305, 1861.

SIMBERT, *Structure des vaisseaux du cordon ombilical*, dans *Comp. rend. de la Soc. de biologie*. Paris, 1867.

E. BIDDER, dans *Holst's Beiträge zur Gynäkol. und Geb.* Tüb., 1867. 2. Hft.

JASSINSKY, *Zur Lehre von der Structur der Placenta* (Sur la théorie de la structure du placenta), dans *Virch. Arch.*, 1867.

DOHRN, *Ein Beitrag zur mikr. Anat. d. reif. menschl. Eihüllen* (Contribution à l'anatomie microscopique des enveloppes de l'œuf humain à maturité), dans *Monatsschr. f. Geburtskunde*, Nr. 26, S. 114.

C. FRIEDLAENDER, *Phys.-anat. Untersuch. über den Uterus* (Recherches phys.-anat. sur l'utérus). Leipzig, 1870.

HYRTL, *Die Blutgefäße der menschlichen Nachgeburt* (Les vaisseaux du délivre humain). Wien, 1880, in-fol. avec 20 planches.

HENNIG, *Studien über den Bau der Placenta*. Leipzig, 1872.

TURNER, *Observ. on the structure of the human placenta*, in *Journal of Anat. and Physiol.*, No. XI, 1872, S. 120.

BRANTON-HICKS, *The anatomy of the human placenta*. London, 1872.

F. N. WINKLER, *Zur Kenntniss der menschlichen Placenta* (Pour servir à la connaissance du placenta humain), dans *Arch. f. Gynäk.*, Bd. IV, S. 238.

H. KUNDRAT und G. J. ENGELMANN, *Untersuchungen über die Uterusschleimhaut* (Recherches sur la muqueuse utérine), dans *Wiener Mediz. Jahrbücher*, 1873, S. 135.

G. J. ENGELMANN, dans *The American Journal of Obstetrics*, mai 1875 (traduction presque littérale du mémoire allemand).

TH. LANGHANS, *Die Lösung der mütterlichen Eihäute* (La séparation et la chute des enveloppes maternelles), dans *Arch. f. Gynäk.*, Bd. VIII, liv. II.

N. STRAWINSKI, *Ueber den Bau der Nabelgefäße und ihren Verschluss nach der Geburt* (La structure des vaisseaux ombilicaux et leur oblitération après la naissance), dans *Sitzungsber. d. Wien. Akad.*, Bd. 70, III Abth., Juli 1874.

LAWSON TAIT, *Note on the Anatomy of the umbilical cord.*, in *Proc. R. Soc.*, Vol. 23, No. 163, April 1875.

SAVIOTTI, dans *SCANZONI'S Beitr.*, Bd. VI.

§ 29.

CONSIDÉRATIONS GÉNÉRALES.

Au terme de cette description des premiers processus du développement dans le poulet et dans le mammifère, il semble opportun de jeter un regard sur les phénomènes généraux qui en forment la base, et de rechercher si le but que dans l'introduction de cet ouvrage nous avons assigné à notre science, celui d'exposer les lois qui régissent la forme des êtres organisés, est ou peut être réellement atteint.

Quiconque est quelque peu familiarisé avec la morphologie des animaux et des plantes, peut, en partie, répondre facilement. Celui-là sait, en effet, que dans ce domaine on n'a nulle part encore établi de véritables lois de formation, au sens que le mot *loi* comporte dans les sciences exactes. Ce n'est pas seulement à l'égard de tous les végétaux supérieurs, de tous les animaux un peu élevés, de tous les organes d'une certaine complexité que

notre ignorance des lois formatives est encore complète, elle est telle aussi même pour les espèces animales les plus simples, même pour les éléments anatomiques ultimes des animaux et des végétaux. Dans cet état de choses, l'histoire naturelle positive doit se borner à dégager ce qu'il y a de général dans la somme des observations de détail, rigoureuses et précises, à séparer les traits importants de ceux sans valeur, et à s'efforcer ainsi d'ériger un certain nombre de principes et de points de vue généraux, mais en se gardant bien, vu le champ borné de nos investigations et les lacunes de nos connaissances, de les décorer du titre pompeux de lois du développement ou de la formation des êtres.

Le développement de tout organisme supérieur commence par un phénomène particulier de la cellule fécondée, en vertu duquel elle donne naissance, d'une façon ou d'une autre, à un grand nombre d'éléments semblables désignés sous les noms de *cellules embryonnaires* ou d'éléments formateurs. Dès qu'un nombre suffisant de ces cellules, de cette commune matière première, a été produit, les premiers rudiments des organes s'accusent sous forme simple de *feuillet blastodermique*, feuillet qui tantôt se présentent de suite sous l'aspect d'une vésicule, la *vésicule blastodermique* (mammifères), et qui tantôt n'arrivent à cette configuration que plus tard (oiseaux). Il n'apparaît d'abord que *deux* feuillets blastodermiques et le premier, ou externe, en engendre un troisième par une prolifération de sa région axile. De cette façon on arrive finalement aux trois feuillets *ectoderme, mésoderme et entoderme*. De très bonne heure ils se différencient histologiquement, les deux extrêmes acquérant la constitution d'épithéliums; le moyen ou intermédiaire conservant encore dans ses éléments les caractères neutres des cellules embryonnaires. Dès le moment où le feuillet moyen est en voie de production, un phénomène nouveau et remarquable s'accuse: c'est celui de l'*augmentation de nombre des éléments du rudiment embryonnaire et l'accroissement de masse du germe entier*. Cela est le résultat, en partie, de l'absorption de la matière nutritive contenue dans l'œuf (vitellus nutritif), en partie de l'élaboration des éléments plastiques renfermés dans les premières cellules embryonnaires, sous l'influence de l'oxygène arrivant du dehors et en partie enfin, c'est la conséquence d'un apport de sucs par l'organisme maternel. Pendant que les organes primitifs, les feuillets blastodermiques, augmentent ainsi le poids et le nombre de leurs éléments constitutifs, de nouvelles transformations morphologiques s'accomplissent, amenant la production de toute une série d'organes simples,

tels que tube médullaire, corde, protovertèbres, lames latérales.

Avant de suivre la destinée de ces parties il est nécessaire de reprendre un à un les phénomènes qui viennent d'être brièvement esquissés, car de l'intelligence des premiers processus dépend celle de toute la suite.

Je pars du principe que l'œuf est un élément vivant, une unité anatomique ayant le caractère de l'individualité, détachée de l'organisme maternel et dont la fécondation, par son action spécifique, a influencé les phénomènes vitaux. Que l'œuf soit véritablement un élément anatomique vivant de l'organisme maternel, c'est un point que personne n'avait osé mettre en doute jusqu'à ces derniers temps. Il était réservé à GÖTTE de formuler ce paradoxe que l'œuf est une masse dépourvue d'organisation et de vie. J'ai déjà réfuté plus haut (§ 6) cette manière de voir, et si j'insiste c'est parce que GÖTTE attache à son hypothèse une grande importance et en fait le point de départ et la base de ses idées générales sur les processus du développement et de la vie. Je répéterai donc : 1° que les œufs de tous les êtres dont on a suivi avec soin l'évolution, se sont montrés de simples cellules, et que GÖTTE n'a pas prouvé avec la rigueur désirable l'origine de l'œuf du bombinator, par coalescence de plusieurs cellules; 2° que bien qu'une partie du vitellus soit dans plusieurs animaux le produit de la sécrétion du follicule ovarien, il ne suit en aucune manière que l'œuf soit privé d'organisation. Sans doute, chacun le sait, une sécrétion glandulaire ou cellulaire quelconque ne saurait être, sans rien de plus, considérée comme un produit organisé ou une substance vivante; mais, quand cette sécrétion devient partie intégrante d'une cellule préexistante, comme est l'œuf dans le cas actuel, la question se pose tout autrement. Généralement parlant, toutes les cellules qui créent en elles-mêmes certains principes ou en accroissent la masse, empruntent au dehors et font le plus souvent directement appel aux vaisseaux sanguins; d'après cela, la cellule qui élabore un vitellus nutritif ne se comporte pas autrement que tout autre cellule, d'une manière essentielle. Ah! certes, s'il était prouvé que la fraction du vitellus qui est apportée par le follicule ovarien, se dépose couche par couche sur l'ovule primitif et ne subit après sa mise en place aucune modification, la question changerait de face; mais il est facile de le démontrer, le vitellus de l'œuf du batracien et celui de l'œuf de poule, par exemple, subissent au cours même de leur formation d'importants changements, qu'aucune raison sérieuse n'empêche de rapporter à l'intervention active de l'ovule. Il ne reste donc plus à GÖTTE qu'un argument, celui-ci : l'œuf mûr

semble ne pas se nourrir. Mais comment s'ensuivrait-il que l'œuf soit privé d'organisation, privé de vie, j'avoue ne pas le trouver. Que la nutrition, comme le veut GÖRTE, soit un attribut inséparable de l'idée de vie et d'organisation, c'est ce que personne autre que GÖRTE sans doute ne voudra admettre. D'ailleurs, remarquons-le, il est difficile de ne voir dans l'œuf adulte qu'un élément vivant d'une vie latente, car l'échange des matières, la pénétration de l'oxygène du dehors sont des phénomènes qui ne cessent complètement en lui à aucun moment peut-être.

Notre point de départ est donc justifié: l'œuf est un élément vivant dont les molécules, comme celles de toutes les cellules, sont disposées régulièrement et constituent un organisme ayant son unité et sa forme. Un élément de cette sorte, s'il demeure dans la condition commune, ne nous présentera que les fonctions dont jouissent tous les autres éléments de l'organisme; très exceptionnellement il peut pourtant, sans fécondation préalable et par des causes non encore suffisamment connues, se développer d'une façon toute spéciale, ainsi que c'est le cas pour les spores des végétaux et des animaux inférieurs. Mais, d'une façon générale, la fécondation est nécessaire pour communiquer à l'œuf cette aptitude à l'évolution. Comment la semence agit-elle? suffit-il d'un spermatozoïde? en faut-il plusieurs pour la fécondation; l'élément fécondant se dissout-il dans l'œuf? mélange-t-il ou non sa propre substance à celle de l'œuf, etc.? Autant de questions sur lesquelles les recherches les plus récentes ont commencé à jeter quelque lumière, sans que toutes aient été complètement résolues. Toutefois la pénétration de l'élément fécondant, son union avec le pronucleus femelle dérivé de la vésicule germinative, sont des faits acquis. La fécondation semble ainsi réductible à une conjugaison d'une fraction de noyau mâle avec une fraction de noyau femelle, et le noyau de l'œuf résultant de cette union semble tirer, de ce mode de reconstitution, l'impulsion à un rôle tout nouveau.

Cette énergie nouvelle se révèle en première ligne par une série de mouvements moléculaires, amenant le fractionnement de la partie du vitellus destinée à la constitution de l'embryon ou même la segmentation de la masse entière de l'œuf en particules de plus en plus nombreuses et de plus en plus petites, dont les derniers termes ont la valeur d'organites simples (segmentation du vitellus). Que ce phénomène soit comparable, comme j'en ai émis l'idée depuis longtemps, à la multiplication par division des cellules, c'est ce qui ne souffre pas le moindre doute. Cette analogie ne comporte toutefois pas une explication, une interpré-

tation fondée du fait qui nous occupe, car la multiplication des cellules par division n'est elle-même rien moins que connue. Cette réflexion ne ferait que s'imposer encore davantage, dans le cas où la segmentation de l'œuf de mammifère s'accomplirait comme ED. V. BENEDEN l'a décrit tout récemment (*Comptes rendus de l'Acad. de Belgique*, 1875). Au gré de cet auteur, en effet, les deux premières sphères de segmentation formées auraient un rôle entièrement différent. L'une serait destinée à engendrer toutes les cellules ectodermiques de la future vésicule blastodermique, tandis que l'autre donnerait naissance aux éléments des premiers rudiments de l'entoderme. De la sorte, dès la première division de la masse vitelline ou même antérieurement déjà, l'œuf serait le siège d'une différenciation antagoniste dont l'impulsion première remonterait peut-être à l'acte de la fécondation. De tels phénomènes ne sont pas impossibles sans doute, mais avant de les admettre il faudrait un ensemble de preuves que ED. V. BENEDEN n'a pas encore fournies. Cette réserve est d'autant plus de rigueur que toutes les descriptions minutieuses de la segmentation de l'œuf de mammifère, publiées jusqu'ici, ne font pas la moindre mention de cet antagonisme des deux premières sphères.

Continuant à suivre la série des phénomènes les plus précoces offerts par l'œuf, nous voyons que, chez tous les êtres sans exception, la réduction du vitellus en une foule d'organites élémentaires est suivie d'une *augmentation de masse du germe* qu'ils sont en train de constituer. Cette augmentation se fait sentir cependant à des moments très différents chez les différentes espèces et, corrélativement, les premiers processus évolutifs se présentent sous les aspects les plus variés. C'est ainsi que dans l'œuf volumineux des batraciens, la segmentation totale fait apparaître des matériaux plastiques abondants, suffisant d'après les recherches de GÖTTE sur le Bombinator, aux frais de la constitution de l'embryon aussi longtemps que celui-ci demeure contenu dans les enveloppes de l'œuf, et subissant, durant cet intervalle, les transformations morphologiques les plus diverses. Fort de cette circonstance, GÖTTE a voulu élever cette observation à la hauteur d'une loi générale (23, p. 556, 557, 593, 594), mais à tort certainement, car les oiseaux et les mammifères offrent de tout autres rapports. Dans les oiseaux certainement, la masse du blastoderme augmente dès les premières heures d'incubation, ainsi que l'apprend la comparaison la plus légère des coupes pratiquées alors sur la totalité du blastoderme, et chez ces êtres, contrairement aux idées de GÖTTE, les cellules de ce blastoderme commencent à se nourrir

longtemps avant que n'aient commencé à se produire les premières transformations morphologiques, avant même toute apparition de la ligne primitive. Il en est de même aussi chez les mammifères, chez lesquels la somme primitive de matière suffit au plus à la formation d'une vésicule à une seule couche de cellules (vésicule blastodermique), avec une seconde couche interne dans la région du rudiment embryonnaire, et chez lesquels une augmentation de masse de l'œuf se fait sentir dès les premiers temps par suite d'une abondante absorption d'éléments empruntés à l'organisme maternel.

J'insisterai moins sur cette augmentation de masse, sur cet accroissement précoce du rudiment embryonnaire de beaucoup d'animaux, car il est évident de prime abord en quelque sorte, si GÖTTE ne le révoquait en doute, et n'avait basé sur l'idée contraire une hypothèse importante destinée à expliquer le mécanisme des premiers changements de forme de l'embryon. Cette hypothèse c'est celle-ci : les premières modifications morphologiques de l'embryon sont le résultat, non d'un accroissement de sa masse, mais de déplacements de ses éléments constitutifs. Or, on le voit, cette hypothèse ne saurait, pour s'appliquer aux oiseaux et aux mammifères du moins, alléguer que chez eux il n'y a nul phénomène de croissance dès les premiers moments, et la question de savoir si on peut ou non la rendre acceptable pour eux, devra se discuter sur d'autres arguments.

J'arrive maintenant aux phénomènes qui succèdent à la segmentation. Deux questions se posent ici tout d'abord, celle du *type primitif des embryons* et celle des *organes primitifs* ou feuilletts blastodermiques. En ce qui concerne la première, il y a déjà longtemps que K. E. v. BAER a tenté dans son célèbre ouvrage d'assigner *une forme primitive commune* à tous les animaux, et cette tentative mérite de ne pas tomber dans l'oubli. BAER dit dans sa scolie V si importante (p. 223) : « Plus par conséquent nous remontons dans le développement, plus aussi nous trouvons de concordance dans des animaux très différents, et nous sommes ainsi amenés à nous demander si, au point de départ de l'évolution, tous les animaux ne seraient pas semblables, s'il n'y aurait pas pour tous une forme commune primitive. » Poursuivant le cours de ces considérations, v. BAER arrive à cet énoncé remarquable « que c'est une vésicule simple qui est la forme fondamentale commune dont sont provenus tous les animaux, non en théorie seulement, mais historiquement parlant. » Cette pensée de K. E. v. BAER n'est sortie de l'oubli que de nos jours, comme chacun sait,

reprise par plusieurs auteurs, après l'accumulation d'un grand nombre de découvertes importantes sur le développement des invertébrés. Ce furent surtout RAY-LANKESTER (*Ann. of nat. history* 1873) et E. HÆCKEL (*Monographie des éponges calcaires*, 1872; *Théorie de la Gastraea* dans *Jen. Zeitschr.* V, VIII, 1874, p. 1, et *la Gastrula et la segmentation de l'œuf*, *ibid.*, Vol. IX, 1875, p. 402) qui la firent revivre. D'après le dernier de ces savants, tous les animaux qui viennent au-dessus des Protozoaires ont pour forme fondamentale ce qu'il appelle une « *Gastrula* », c'est-à-dire une vésicule formée de deux feuillets, ectoderme et entoderme, et pourvue d'une bouche. Cette vésicule résulte à son tour de l'invagination d'une vésicule simple, à un seul feuillet, succédant immédiatement à la segmentation et nommée *Blastula*. Dans les cas où la *Gastrula* ne peut être démontrée, HÆCKEL admet que l'absence de cette forme est le résultat d'une falsification du développement ou fait cénogénétique (voyez ci-dessous), tenant à ce que beaucoup d'œufs acquièrent un vitellus nutritif qui modifie la segmentation primordiale, et par suite aussi le premier développement. A côté de la vraie *Gastrula* qu'il a appelée plus tard *Archigastrula*, l'auteur admet trois autres formes qu'il nomme *Amphigastrula*, *Discogastrula* et *Perigastrula*.

Sans entrer dans le détail de la description d'HÆCKEL, ce qui est inutile, car toute la doctrine est encore en voie de constitution ou mieux en pleine évolution dans l'esprit de l'auteur lui-même (comparez les deux écrits cités plus haut; le premier ne renferme pas un mot de la cénogénèse qui prend tant de place dans le second, et il s'écarte aussi de ce dernier en beaucoup de points), je me bornerai à exposer brièvement la façon dont, à mon avis, les oiseaux et les mammifères se comportent vis-à-vis de la théorie du *Gastraea*. Sous le nom de *Gastraea*, HÆCKEL désigne l'ancêtre hypothétique, vivant d'une vie libre dans la nature, qui a eu une organisation semblable à celle de la *Gastrula*. HÆCKEL pense que les recherches de GÖTTE (108-109) et celles de RAUBER (*Centralblatt*, 1874, n° 50, 1875, n° 4, 17), ont prouvé que les mammifères et les oiseaux avaient pour forme embryonnaire une *discogastrula*, dérivant par invagination d'une *discoblastula* (*Jen. Zeitsch.* IX, p. 477), et que les travaux des deux savants précités ont tourné, au profit de la *Gastraea*-théorie, toutes les données contraires des autres observateurs! Ainsi qu'on le sait déjà, mes recherches m'ont amené à de tout autres résultats que GÖTTE et RAUBER, et il semble par suite opportun de donner d'abord la parole aux faits, en laissant provisoirement la *Gastraea*-théorie hors de

cause. Chez les oiseaux, au terme de la segmentation, se constitue un disque formé de deux feuillets blastodermiques qui en acquiert ensuite trois, non pas par une inflexion du bord de l'ectoderme, dont la partie ainsi recourbée croîtrait de dehors en dedans, mais bien par une prolifération de la région axile du feuillet externe. Conséquemment, il n'y a là ni véritable *discoblastula* ni *discogastrula*. Mais en admettant, comme RAUBER le fait dans ses dernières publications, que le blastoderme du poulet contient pendant la segmentation une cavité, on pourrait dire que le blastoderme à deux feuillets représente une *discoblastula* et après avoir entouré le vitellus entier, une *discogastrula*, dans lequel cas l'endroit où le blastoderme se ferme représenterait la bouche primitive ou l'anus de RUSONI.

De la même manière, on pourrait aussi parler d'une *discoblastula* chez les mammifères en admettant chez eux une cavité de segmentation, qui d'ailleurs, n'a pas été démontrée jusqu'à présent. Puis en faisant croître le feuillet externe beaucoup plus rapidement que l'interne, de manière à constituer une vésicule close, pendant que l'entoderme reste encore dans l'état de feuillet peu développé, on arriverait à une *discogastrula*.

Il résulte de ce qui vient d'être dit que l'application de la gastraea-théorie aux mammifères et aux oiseaux, et on peut sans crainte ajouter aux reptiles, rencontre de grandes difficultés. Mais cela ne veut pas dire qu'il n'y ait beaucoup de points concordants dans le premier développement des animaux supérieurs et dans celui des types inférieurs. Je pense même que l'homologie établie par HUXLEY depuis longtemps déjà et par moi plus tard (*Icon. histiologicae*) entre les feuillets blastodermiques des embryons des animaux supérieurs et les couches constitutives du corps des organismes inférieurs, homologie à laquelle d'ailleurs E. HÆCKEL et E. RAY-LANKESTER attachent aussi tant d'importance, sera de plus en plus confirmée par des faits certains, et se laissera vraisemblablement développer bien plus en détail que nous ne le croyons aujourd'hui.

J'arrive maintenant aux *organes primitifs* qui constituent la forme primordiale des oiseaux et des mammifères, c'est-à-dire à ceux que nous avons appelés feuillets blastodermiques.

Si l'on suit l'origine du feuillet blastodermique externe du poulet et celle de la lamelle externe correspondante de la vésicule blastodermique du mammifère, il ne paraît guère douteux que le premier processus de leur formation, succédant à la production d'un certain nombre de cellules embryonnaires servant de maté-

riaux premiers, ne soit celui d'une différenciation *histologique*, puisque l'on voit la couche superficielle des cellules du germe acquérir la nature d'une couche épithéliale, ou si l'on ne veut se servir de cette expression, revêtir les caractères de cellules cylindriques ou aplaties formant, de face, une mosaïque à éléments polygonaux. Cette transformation est sans doute la conséquence de ce que chez le poulet, par suite de l'incubation, chez le mammifère par suite de la pénétration de l'œuf dans l'utérus, une abondante provision de matière nutritive arrive aux cellules embryonnaires superficielles, qui corrélativement grossissent, se multiplient et se compriment mutuellement. Toutefois, comme chez les êtres chez lesquels le germe ne tire hors de lui aucun principe nutritif, le premier phénomène du développement, après la segmentation, n'en demeure pas moins la formation d'un blastoderme, on doit se borner à dire d'une façon tout à fait générale que les cellules embryonnaires les plus superficielles, qui mettent l'œuf en rapport avec le monde extérieur, sont celles aussi qui subissent les premières l'influence des agents ambiants, prennent une direction spéciale, revêtent un cachet particulier, s'individualisent. Si nous pénétrons dans les détails, nous tombons, dès la formation de l'ectoderme, sur un phénomène qui ne saurait être interprété sans rien de plus, je veux dire *sur le développement excessif de sa partie médiane* qui fournit plus tard le rudiment embryonnaire. Cette région montre bientôt, chez les oiseaux et chez les mammifères, des éléments cylindriques, stratifiés, tandis que ceux situés plus en dehors, sont pavimenteux sur une seule couche, et que les plus voisins des bords, du moins dans le poulet, se distinguent par leur forme primitive arrondie et leur volume plus considérable. Le fait dont il s'agit est plus difficile à interpréter convenablement que le développement de l'ectoderme en général, et quand on a dit que l'intensité des processus nutritifs est plus grande aux points correspondants dans les cellules ectodermiques, on n'a pas avancé beaucoup, bien que tous les phénomènes ultérieurs confirment cet énoncé.

Après le dépôt de l'ectoderme, après l'épaississement de ce feuillet, que nous avons appelé le rudiment embryonnaire ou aire embryonnaire, le phénomène évolutif consécutif est l'apparition de la ligne primitive, cette prolifération axiale de l'ectoderme, qui chez les mammifères commence en un point restreint, à l'extrémité postérieure de l'aire embryonnaire, et s'étend de là en avant, en suivant la direction de l'axe futur du corps. L'explication de cette suractivité de croissance commençant de si bonne heure et

se propageant en ligne droite sur le germe, on ne l'a pas encore donnée, et même; à proprement parler, on n'aurait pu la donner encore, puisque ce mode de développement de la ligne primitive et du mésoderme tout entier, à partir de la ligne axile de l'ectoderme et par prolifération des cellules de ce dernier, sont des faits qui n'ont été révélés que par moi. Mais quelque importantes que puissent paraître ces productions axiles de formation si précoce, qui semblent se présenter d'une façon ou d'une autre chez tous les vertébrés, et quelque intérêt qu'il puisse y avoir à lever le mystère qui entoure leur origine, toujours est-il que l'entreprise paraît impossible pour le moment. Quoi qu'il en soit, on me permettra de signaler que la région de la ligne primitive semble être la mieux douée, celle qui réunit le mieux les conditions favorables à une végétation énergique des cellules embryonnaires. Chez le poulet, le milieu du disque germinatif (aire transparente), qui était déjà en avance sur le reste à une époque antérieure, durant la segmentation, est la partie qui avoisine le plus directement le vitellus liquéfié de la cavité sous-germinale; dans l'aire opaque, au contraire, l'épaisseur du bourrelet entodermique s'oppose à ce que les cellules ectodermiques absorbent facilement des éléments nutritifs. Chez le mammifère, le point de la vésicule germinative où se développe la ligne primitive, répond à une région de l'utérus (la future région placentaire) en voie de prolifération et très vasculaire, conditions qui permettent également un afflux de suc plus considérable en ce point. Quant aux œufs qui subissent leur évolution dans l'eau, la région de l'œuf qui regarde la lumière pourrait présenter par là même les conditions d'une intensité végétative plus grande. Mais alors même que les causes qui viennent d'être invoquées feraient concevoir comment la région de la ligne primitive est le siège d'une vie plus active et d'un accroissement d'éléments, on n'aurait pas encore expliqué par là pourquoi la région où se fait sentir cette surabondance d'énergie a ou prend la forme d'une ligne. Dans une question si obscure, il est permis d'invoquer tout ce qui peut mettre sur la voie d'une explication, et à ce titre, je signalerai encore ici que nous sommes sans doute là en présence d'un phénomène tout à fait général, qui, depuis le règne végétal jusqu'au règne animal, s'accuse à des degrés divers dans les différents groupes.

Pendant que le feuillet moyen se développe aux dépens de la ligne primitive, l'entoderme acquiert aussi, à partir du centre du germe, les caractères d'une membrane spéciale par une transformation de ses éléments qui rappelle celle des cellules ectoder-

miques dont il a été question plus haut, et, à partir de ce moment, commencent des transformations morphologiques importantes, auxquelles les trois feuillets prennent part d'une façon ou d'une autre. Expliquer scientifiquement les processus mis en jeu dans ces divers actes, dans la formation du tube médullaire, de la corde, des protovertèbres, de l'amnios, de la cavité du corps, des organes des sens, etc., il n'en peut être question aussi longtemps que nous ne connaissons pas exactement tous les phénomènes de la vie des cellules constitutives des trois feuillets. Dans le présent, il ne peut donc s'agir que d'esquisser les phénomènes fondamentaux qui se déroulent au fond des processus signalés plus haut et d'autres encore. Nous citerons comme tels : 1° *l'accroissement des masses cellulaires par multiplication répétée de leurs éléments*; 2° *des différenciations histologiques*; 3° *des moments mécaniques*.

En ce qui touche d'abord *l'accroissement des masses cellulaires*, je distinguerai le cas où elles sont *compactes* de celui où elles sont étalées en *membranes*. Dans les *masses compactes*, comme celles de la corde, des protovertèbres, des rudiments des extrémités, de beaucoup de glandes à leur première apparition, les progrès de la multiplication des cellules étendent ou épaississent l'organe en question ou le modifient autrement, et peuvent ainsi produire, soit une simple augmentation de volume sans changement de forme, soit des changements de forme variés. Dans les *expansions membraneuses*, le cas le plus simple est celui dans lequel une membrane formée de cellules croît dans *tous ses points à la fois*, et gagne en surface par les divisions réitérées de ses éléments. Quand il en est ainsi pour une membrane étendue à plat, et dont l'ampliation ne rencontre aucun obstacle, elle s'étend simplement en superficie, ainsi que c'est le cas pour les feuillets blastodermiques externe et profond de l'embryon de poulet et pour l'entoderme de la vésicule blastodermique des mammifères. Si, au contraire, il s'agit de parties creuses ou tubuleuses, leur diamètre s'élargit, ainsi que c'est le cas pour la vésicule blastodermique, le tube épithélial du canal intestinal, les conduits glandulaires, l'allantoïde, etc.

Mais si *la multiplication cellulaire s'effectue à certaines places seulement* dans des expansions membraneuses, le résultat devient plus complexe. Dans ce cas, il doit nécessairement y avoir *production de plis*, dont la forme est subordonnée à celle de la zone qui manifeste l'activité végétative et à la résistance des parties adjacentes. Prenons pour exemple le premier système de plis qui apparaît et donne naissance aux lames dorsales et au sillon

dorsal. A supposer que dans ce phénomène il y ait une multiplication de cellules dans le sens transversal, suivant deux lignes parallèles, il est clair qu'il ne pourra y avoir formation de plis que si les parties adjacentes du blastoderme opposent une certaine résistance; autrement le blastoderme ne ferait que s'étendre en devenant elliptique. Mais s'il y a obstacle à l'extension, les parties qui sont le siège de la prolifération s'élèveront en manière de plis, et si maintenant la lame externe seule de chaque repli continue à proliférer ou se développe plus rapidement que l'autre, les arêtes des deux replis devront s'incurver l'une vers l'autre et arriver finalement à se toucher. Ce phénomène peut entraîner à sa suite, d'une façon toute mécanique encore, une *compression* des éléments situés dans la gouttière intermédiaire aux deux replis, et les amener ainsi peut-être à changer de forme ou à adhérer les uns aux autres plus intimement. Ce sont des phénomènes analogues qui peuvent entrer en jeu dans la formation de la fossette du cristallin, des fossettes auditives primitives, des fossettes olfactives, des replis de l'amnios, et enfin dans le développement des glandes qui naissent sous forme de bourgeons creux et prolifèrent sans cesse de nouveaux culs-de-sac également creux, comme les pommons, par exemple.

A côté de ces phénomènes de multiplication et de proliférations cellulaires, *les différenciations histologiques* jouent aussi, en second lieu, un rôle capital dans l'édification des rudiments embryonnaires. Si l'on veut se convaincre d'une façon décisive de l'importance qui leur revient, qu'on se reporte à la production des extrémités, qui naissent sous forme d'un amas de cellules toutes semblables entre elles, et qui ne tirent du dehors que leurs troncs nerveux et vasculaires, et engendrent par différenciation histologique tout le reste : muscles, os, tendons, ligaments, aponeuroses, etc. Les cellules de ces rudiments se groupent en effet par îlots, qui acquièrent tel ou tel caractère. C'est encore à peu près exactement ce qui se passe en beaucoup d'autres cas, comme dans la formation des vaisseaux dans le blastoderme, la production de la corde, la division en protovertèbres, la scission de celles-ci en lames musculaires et protovertèbres proprement dites, la séparation du canal de WOLFF d'avec les lames latérales, etc. ; mais les lois qui sont au fond de ces transformations nous sont encore complètement inconnues.

Il est indubitable enfin que les *moments mécaniques* jouent aussi un rôle dans les phénomènes évolutifs. Il faut seulement ne pas en exagérer l'importance, et se garder de ne les faire inter-

venir que comme la suite et la conséquence des proliférations cellulaires. Je rapporte à ces causes mécaniques les courbures des embryons, qui sont, à bon droit, considérées comme la conséquence de la croissance prédominante de la région dorsale vis-à-vis de la ventrale. Je leur rapporte aussi la courbure du cœur dans son ensemble, conséquence de ce que, ses extrémités étant fixées, la partie interposée augmente de longueur; les circonvolutions du tube digestif, etc., peuvent encore prendre place ici. Dans certains cas, il est extrêmement difficile de dire si une configuration donnée est la suite directe de phénomènes siégeant dans l'organe en question, ou si elle est un effet secondaire, et il faudra une longue suite de recherches pénibles avant que ces difficultés puissent être résolues à la satisfaction générale.

Les transformations de l'organisme dans son ensemble ont été déjà traitées depuis longtemps par v. BAER avec succès et sous une forme que nous avons brièvement indiquée dans l'introduction historique, et qui est encore juste, bien que dans le détail elle ait subi plus d'un remaniement. La question la plus importante, à ce point de vue, est celle des organes primitifs et de leur importance. Quand REMAK fit ressortir, d'une façon si brillante, le rôle des trois feuilletts blastodermiques pour les formations ultérieures de l'adulte; quand il les présenta, spécialement au point de vue *physiologique*, comme des organes primitifs, chacun espéra qu'une loi générale venait d'être formulée. Et pourtant, REMAK reconnut déjà les lacunes et les *desiderata* de sa description; ils n'échappèrent d'ailleurs à personne, mais on crut qu'on pourrait combler ces lacunes par des observations meilleures; et, d'autre part, on se laissa aveugler par un grand nombre de nouveaux points de vue généraux.

Aussi s'écoula-t-il du temps avant qu'on s'aperçût enfin que les feuilletts blastodermiques ne sont pas le moins du monde des organes primitifs, tels que les recherches de REMAK les avaient fait supposer, et tels, dirai-je, qu'on les avait espérés. Mes idées actuelles, affermiées par le temps et des expériences réitérées, sont que, des trois feuilletts blastodermiques primitifs, un seul, l'entoderme, représente véritablement un organe primitif doué d'une unité bien nette, n'engendrant que des tissus d'une seule sorte, que des organes d'une seule nature, savoir : des épithéliums et des organes épithéliaux (glandes du tube digestif). Quant aux deux autres feuilletts, leur connexion génétique fait qu'ils ne peuvent être regardés à eux deux que comme *un seul organe primitif*, engendrant aussi bien des produits épithéliaux que tous les

autres tissus et que des organes doués des propriétés physiologiques les plus différentes. Dès lors, il n'y a plus lieu d'être surpris que le feuillet moyen produise aussi plus tard l'épithélium des reins primitifs et celui des glandes génitales, tout aussi peu que de voir le feuillet externe engendrer le système nerveux central et probablement encore d'autres parties de nature nerveuse. Si l'on recherche pour ces deux feuillets à arriver à des organes primitifs ayant une unité histologique et physiologique, ce n'est pas en eux-mêmes qu'on les trouvera, c'est dans leurs dérivés, et l'on pourrait peut-être désigner comme tels dès maintenant le feuillet corné, le feuillet médullaire, l'endothélium de la cavité pleuropéritonéale, les lames musculaires des protovertèbres, les protovertèbres proprement dites, les lames latérales.

Tourne-t-on la question autrement et demande-t-on *si à chaque genre de tissus, à chaque rôle physiologique inhérent à chacun d'eux, correspond un organe primitif particulier*; il faut absolument dire non. Le *tissu épithélial* et *épidermique* dérive et du feuillet externe et de l'intermédiaire et du profond; les deux premiers ayant, sous ce rapport, un rôle prédominant. Le *tissu nerveux* a pour matrice, d'une part, le feuillet médullaire de l'ectoderme, et, en outre, certaines parties du feuillet corné (cellules nerveuses terminales des organes des sons). La lame musculaire des protovertèbres n'est pas la seule préposée à la production du *tissu musculaire*; le feuillet cutané (muscles des extrémités, muscles peauciers), puis le feuillet fibro-intestinal (muscles intestinaux et cardiaque) et les protovertèbres proprement dites (muscles vertébraux antérieurs) y interviennent aussi, et mes recherches sur l'hydre d'eau douce (*Icones histologicae*, p. 105), confirmées par KLEINENBERG, ont montré que chez cet animal les muscles dérivait de l'ectoderme. *Les tissus de substance conjonctive* enfin sont fournis, à ce qu'il semble, par presque tous les organes primitifs du mésoderme, et peut-être aussi par le feuillet médullaire.

Toutes ces considérations rendent irrésistible *la conviction que la signification des feuillets blastodermiques n'est pas histologico-physiologique, mais morphologique*. Si nous partons de ce fait que les cellules embryonnaires, telles qu'elles dérivent de la segmentation, sont toutes équivalentes, nous pourrions ériger en principe que les trois feuillets blastodermiques possèdent aussi en puissance la faculté de se transformer en tous les autres tissus, bien que par suite de conformations morphologiques particulières cette faculté ne soit pas mise partout en exercice chez eux. C'est

ainsi que partout les cellules, situées à la périphérie, prennent le caractère peu tranché de cellules de revêtement ou de cellules végétatives, tandis que celles plus profondément placées se transforment en éléments spéciaux sous l'influence capitale du développement du sang, qui n'a lieu que chez elles. En ce qui touche les processus histologiques entrant en jeu dans ces phénomènes, il nous faut encore reconnaître que leur cause ultime est demeurée cachée.

Pour finir, je résumerai les conclusions auxquelles nous ont conduit ces considérations générales :

1° Les causes dernières des transformations morphologiques et histologiques dans le développement des vertébrés nous sont encore inconnues;

2° L'œuf est un élément anatomique de constitution et de forme normales, et jouissant, comme tous les autres éléments des tissus, d'une vie propre;

3° Il reçoit de la fécondation une impulsion qui provoque en lui une série de mouvements, qui ne sont pas le fait ordinaire des autres éléments anatomiques;

4° Ces mouvements mènent, en première ligne, à des divisions répétées du vitellus, analogues aux divisions habituelles des cellules. Puis, plus tôt ou plus tard, l'œuf commence aussi à augmenter de volume, cette augmentation étant essentiellement le résultat de la multiplication de ses éléments dont le volume individuel ne diminue pas;

5° Les transformations morphologiques commencent, dès les premiers temps, avant même que le germe n'ait augmenté de masse, et consistent en fin de compte en phénomènes se déroulant avec régularité et ayant pour facteurs les éléments anatomiques. Les plus importants de ces phénomènes sont : *a* des multiplications d'amas cellulaires, soit dans tous les sens, soit dans une seule direction; *b* des différenciations histologiques de ces cellules;

6° Dans tous ces phénomènes élémentaires, les moments mécaniques, et principalement parmi eux l'élasticité des parties qui prolifèrent et la résistance de celles qui environnent celles-ci, jouent un rôle important; mais ce n'est pas là une cause ultime et décisive des phénomènes;

7° Il n'y a pas d'organes primitifs simples, au point de vue histologique, mais bien plutôt tous les feuilletts blastodermiques ont *en puissance* la faculté de produire tous les genres de tissus;

8° Tous les organes primitifs qui apparaissent dans le premier développement n'ont qu'une valeur morphologique, et ont surtout trait à la constitution de la forme des organes.

Remarque. — Depuis plus d'un siècle déjà, depuis les travaux mémorables de C. F. WOLFF, beaucoup de naturalistes ont mis les forces de leur esprit à la recherche des lois du développement des êtres organisés. De leurs efforts, sont sortis toute une série de principes et de notions générales de la plus haute importance, mais dont aucun ne peut revendiquer pourtant le titre de loi véritable, au sens où ce mot est pris dans les sciences exactes. Il était réservé à notre époque d'assister à la découverte de ces lois réelles, c'est au moins la préférence de leurs auteurs et l'importance de ces nouvelles conquêtes m'engage à leur consacrer quelque place. Je m'attacherai surtout à la théorie d'HÆCKEL d'un côté, à celle de HIS de l'autre.

E. HÆCKEL avait exprimé antérieurement déjà, surtout dans son anthropogénie, puis dans son mémoire « sur la *Gastrula et la segmentation* » et dans « *But et Méthode de l'Embryologie* » (Jen. Zeitschrift) ce principe que « *L'Ontogénie est une brève récapitulation de la Phylogénie* » et en avait fait « *la loi fondamentale du développement des êtres organisés* » ou « *loi biogénétique essentielle* ». Ce principe, traduit en d'autres termes, revient à ceci : la succession des formes que parcourt chaque individu, depuis l'œuf jusqu'à l'état de parfaite constitution, est une brève récapitulation, une condensation de la longue série des formes par lesquelles ont passé ses ancêtres depuis les temps les plus reculés de l'apparition de la vie à la surface du globe jusqu'à ce jour.

Comme maintenant le développement de l'ensemble du règne animal, la phylogénie, est complètement expliquée, à ce que pense HÆCKEL, du moins, par la théorie de DARWIN, il en suit qu'il est devenu possible d'arriver à comprendre aussi le développement individuel qui, jusqu'à ce jour, avait échappé à toute explication intelligible. Pour plus ample commentaire, HÆCKEL ajoute qu'avant DARWIN il était impossible d'expliquer l'étrange succession d'états par lesquels passe l'homme au cours de son développement ni de comprendre comment ces formes rappelant celles de différentes espèces animales apparaissent dans son ontogénèse.

Telles sont les vues d'HÆCKEL. Admettons une fois pour toutes que la théorie de DARWIN soit exacte et prouvée, quoique nous sachions qu'elle est en butte à bien des attaques et n'a pas une base expérimentalement démontrée, et demandons-nous alors de quel secours cette théorie peut être pour l'intelligence des lois qui président au développement des individus. Je l'accorde, l'homme vient à l'extrémité d'une longue chaîne de développements graduels, dont les anneaux sont représentés, je le suppose, par une monère, un être vésiculeux pluricellulaire, un poisson, un amphibie, etc. ; j'accorde encore que toute cette série s'est déroulée conformément à la théorie de DARWIN, sous l'influence de variations réitérées, par sélection des formes nouvelles, sous l'empire de la lutte pour l'existence et par hérédité des caractères acquis et qu'elle forme ainsi une succession continue d'êtres depuis le lointain le plus obscur jusqu'au présent. Eh bien ! j'ai beau tout accorder, je ne vois pas en quoi l'admission de toutes ces idées jette le moindre rayon de lumière sur les lois du développement des individus et de l'homme par conséquent. La seule chose dans tout cela, qui pourrait servir à une explication, c'est l'hérédité. Il est de fait que l'organisme transmet à ses descendants, par la reproduction, ses caractères physiques les plus importants et même parfois, aussi, des attributs de ses ancêtres les plus immédiats. Mais de l'existence du fait ne découle pas le moindre aperçu sur la loi même de la transmission, et à supposer que l'homme ait eu parmi ses ancêtres les formes citées tout à l'heure et d'autres encore, nous ne savons pas plus qu'auparavant pourquoi il ne reproduit, dans son évolution, que quelques étapes

du développement généalogique qu'on lui attribue et non les autres. Qu'on nous explique donc comment l'homme, de toutes les formes inférieures par lesquelles ses ancêtres ont dû passer, ne reproduit, dans son développement embryologique, que celle d'organisme unicellulaire (Monères, Amœbes), quand il est à l'état d'œuf; celle de colonies cellulaires simples (*Synamœbium*, HÆCKEL) quand, après la segmentation, il acquiert l'état de masse framboisée (*Morula*, HÆCKEL) et celle de *Planula* H., quand il se convertit en vésicule blastodermique (*Blastula* H.), et comment dès que paraît la ligne primitive dérivant de l'ectoderme, et que l'on n'a, sans aucun doute, rencontré sous cette forme dans aucun invertébré, tout d'un coup le voilà devenu vertébré! Ou bien encore qu'on nous démontre pourquoi l'embryon humain n'a jamais un crâne cartilagineux complet comme le poisson, pourquoi pas de branchies externes et internes, comme les poissons et les amphibiens, pourquoi pas tant d'autres attributs qu'ont possédés ses ancêtres! Si on ne peut le faire, qu'on cesse donc aussi de nous représenter la prétendue loi biogénétique comme un lumineux flambeau! Ah! sans doute, les darwinistes appellent à leur aide une formule; ils disent « *le développement s'est abrégé dans la suite des temps* », et c'est pour cela que l'embryologie ne répète que quelques phases de la phylogénie et non toutes. Mais comme on n'a jamais établi la loi de cette abréviation du développement, comme on n'en a même pas fait l'essai, on ne pourra sans doute reprocher à personne de n'attacher aucune valeur à cette formule.

Ainsi il suit de là que la phylogénie ne jette en aucune façon une lumière certaine sur l'ontogénie, et tout en admettant que la phylogénie obéisse exactement à la théorie de DARWIN, nous ne sommes pas davantage en état d'expliquer pourquoi les différents types de vertébrés passent par des développements si différents. Il semblerait bien plutôt, que se plaçant au point de vue darwiniste, ce soit l'ontogénie qui doit éclairer la phylogénie. L'existence d'arcs branchiaux chez l'embryon de mammifère peut faire conclure à des ancêtres pourvus de branchies. Mais ces ancêtres ont-ils été des amphibiens ou des poissons, et de quel groupe? On n'en peut rien dire. Quand on trouve chez l'embryon humain comme forme primordiale une vésicule sphérique à deux feuillets, on peut la considérer comme legs héréditaire d'un organisme inférieur, analogue à une *Blastula* (la *Planæa* d'HÆCKEL); de même le cœur simple de l'embryon ou la corde dorsale peuvent être envisagés comme dérivant d'un mollusque ou d'une annélide; la fossette auditive primitive comme transmise par quelque vertébré inférieur, et ainsi de suite; mais quel bénéfice retire-t-on de ces interprétations, tant que nous ignorons quelles lois ont fait que ce soient justement ces organes-là que l'hérédité a perpétués, à l'exclusion d'autres parties?

Jusqu'à présent, toutefois, ma critique s'est placée au point de vue le plus favorable à la doctrine d'HÆCKEL; j'arrive maintenant à une série de phénomènes qui lui donnent un démenti formel. Si l'ontogénie n'était qu'une phylogénie abrégée, si les lois de la dernière devaient expliquer tout le développement des individus, l'ontogénie ne devrait offrir aucun phénomène qui ne se trouvât aussi dans l'histoire de la descendance. Il n'en est rien pourtant. L'embryologie des vertébrés supérieurs n'est pas, en effet, une récapitulation pure et simple, même abrégée de l'histoire de la descendance, car elle présente des formations qui ne sont pas dans cette dernière. Entre autres exemples, citons seulement l'amnios, l'allantoïde et le placenta des vertébrés supérieurs. Pas un des êtres que les darwinistes regardent comme les ancêtres de ces vertébrés ne possède n'importe lequel de ces organes soit à l'état adulte, soit au cours de son développement. Il faut donc de prime abord renoncer à expliquer leur présence par la phylogénie. Et, à côté de cela, il faut aussi rappeler ce fait extraordinaire que les ontogénies d'animaux très rapprochés (lapin, cochon d'Inde) peuvent différer tellement qu'il devient impossible de les dériver l'une de l'autre.

A ce dilemme, HÆCKEL a sans doute préparé, d'abord vaguement (*Anthropogénie*, 1874, p. 626), puis d'une façon beaucoup plus précise (dans les mémoires cités plus haut), une échappatoire en instituant sa théorie des *falsifications embryologiques* (*Cenogenesis*). Toute embryologie est le produit de deux facteurs : d'abord la *Palingénie*, faite de phénomènes dérivant d'un ancêtre préalable, ayant vécu librement dans la nature et qui sont transmis fidèlement par hérédité ; deuxièmement les *phénomènes cenogénétiques* qui ne sont pas dans le même cas et résultent d'adaptations des œufs ou des germes et des embryons aux conditions respectives de la vie de chacun de ces corps. C'est de cette dernière façon qu'HÆCKEL explique le développement du vitellus nutritif, de l'amnios, de l'allantoïde, etc., et c'est ainsi qu'il se tire, à sa satisfaction, de l'impasse à laquelle était acculée sa première loi fondamentale biogénétique. Quel malheur que personne n'ait rien vu de ces adaptations des œufs et des embryons (car il ne s'agit pas de larves), et que de telles adaptations, au point de vue du darwinisme, soient sans raison d'être ! Car, comment aux yeux du darwinisme, un embryon de batracien dans l'œuf acquerrait-il un amnios et une allantoïde pour se transformer en reptile ? Quel moyen d'admettre, avec cette théorie, qu'un œuf de rongeur, après la segmentation accomplie, arrive à une inversion des feuilletts blastodermiques comme elle a lieu chez le cochon d'Inde ? De telles transformations des œufs et des embryons sont conciliables avec la théorie de l'évolution, telle que je la comprends ; seulement quiconque l'admet renonce en même temps à la doctrine de DARWIN et de HÆCKEL pour se rallier à la conception d'un développement marchant par saccades et gouverné par des causes intimes.

Comme dernier argument, et le plus puissant, je ferai encore intervenir dans le débat que, suivant moi, la phylogénie de DARWIN et de HÆCKEL ne répond pas à la vérité. Comme ce n'est pas ici le lieu d'examiner les différentes théories de la descendance qui ont été proposées, je me bornerai à la remarque que le darwinisme n'est, en tous cas, pas prouvé et que la théorie de l'évolution que j'ai formulée (voy. *Morphologie et développement de la tribu des pennatulides avec des remarques générales sur la doctrine de la descendance* (Francfort, 1872), théorie que j'avais appelée antérieurement la génération hétérogène, repose sur une base tout aussi solide. Dans ma manière de concevoir le développement du règne animal, qui n'admet pas la transformation lente des espèces les unes dans les autres, mais fait sortir les unes des autres par un saut brusque, on ne saurait évidemment penser à expliquer l'ontogénie par la phylogénie, *puisque la phylogénie elle-même attendrait encore une explication scientifique*. Ainsi lorsque, pour prendre l'exemple qui se présente de suite, le genre *Amblystome*, dans les batraciens, est sorti du genre *Siredon*, ce fut par l'effet d'une métamorphose subite dont la raison n'est rien moins que claire. Et si, je crois la chose possible, si, dis-je, le germe ou l'œuf d'un animal inférieur arrivait, sous des influences qui nous demeurent inconnues, à prendre une nouvelle direction dans son développement, il le ferait de même, brusquement, sans précédent. D'ailleurs, est-ce que, dans la théorie du darwinisme dans laquelle la variation est le point de départ de tout, dans laquelle l'apparition continue de nouveaux caractères est la condition même de la série successive des développements, est-ce que cette *variation*, comme je le répète depuis longtemps, *n'est pas un élément inconnu, échappant à toute loi* ? Et la phylogénie tout entière n'est-elle pas, par suite, un compte ouvert avec l'inconnu ?

Les choses étant telles, l'embryologie, ou science du développement des individus, n'a rien de mieux à faire qu'à suivre provisoirement sa propre route et, laissant de côté les hypothèses phylogénétiques, à s'efforcer de découvrir les lois de la formation des organes, des appareils et des organismes entiers. Cette tâche accomplie, la comparaison du développement des individus des diverses espèces permettra de s'élever à la connaissance des lois générales du développe-

ment des organismes et, peu à peu aussi, par le progrès de l'examen rationnel et philosophique de cette embryologie comparée, une science de la descendance, saine et prudente, verra se poser sa base et se construire son édifice. Trop de précipitation et de témérité à se jeter dans cette direction rencontre de tous côtés l'écueil et peut créer du danger par les tentatives de diverses sortes qu'elles font naître. Certainement la science a plus d'intérêt à laisser d'abord les faits se constituer ; si, dans le domaine de l'embryologie, ils sont le prix d'efforts plus pénibles, les fruits aussi n'en sont que plus doux à cueillir.

Concevoir ainsi l'étude de l'embryologie, c'est, on le voit facilement, lui assigner comme but dernier une base mathématique. La théorie de His, rien que parce qu'elle est déjà une tentative vers ce but, mérite toute notre attention.

D'après His (12, p. 52) la mécanique de la formation du corps est réductible à un simple problème, *celui des changements de forme d'une lame élastique qui s'accroît inégalement*.

« Supposons une lame élastique plane, s'accroissant par n'importe quelle cause, elle ne restera telle que tant qu'elle croîtra d'une même quantité en chacun de ses points. S'il en est autrement, elle se courbera en même temps qu'elle deviendra inégalement épaisse en différents endroits. La forme particulière qu'elle prendra sera subordonnée, d'une part, à la loi de sa croissance, de l'autre, à la loi de la répartition de son élasticité. Indépendamment de flexions et de courbures variés, une lame de ce genre, en voie d'extension, subira aussi des solutions de continuité, soit des délaminations, soit des scissions longitudinales ou transversales. Les changements de forme de la lame ont pour conséquence de faire naître des tensions variées auxquelles la solidité du tissu ne pourra pas toujours faire équilibre.

« Or, le disque germinatif est, dans le fait, une lame élastique douée d'une force d'accroissement inégalement distribuée. La périphérie fait obstacle à l'extension de la partie centrale et la conséquence forcée est que le disque se voûte et se plisse en divers sens.

« La loi qui règle l'excès d'accroissement dont il s'agit paraît être relativement simple et la science a le devoir de la déterminer et d'en déduire, aussi bien que de la loi de la distribution de l'élasticité, les changements de forme qui se font jour successivement. — C'est une tâche qui, on le voit, peut être exprimée par une formule mathématique et dont le dernier terme est également une déduction mathématique. »

Un peu plus loin, His fait observer : « Une détermination précise de la loi de la croissance restera peut-être toujours une vaine attente. Pour les considérations qui vont suivre, la connaissance de quelques-unes des particularités de cette croissance peut suffire et nous pouvons la tirer, pour les premiers temps du développement, des inégalités d'épaisseur du disque germinatif.

« Si nous partons du principe précédemment exposé, il s'ensuit que la croissance du disque germinatif originellement a son maximum d'intensité dans la région du centre, qu'à partir de ce point elle diminue dans toutes les directions, mais inégalement dans les différents sens, d'une manière symétrique à droite et à gauche, asymétrique en avant et en arrière.

« *La croissance du disque germinatif est donc ainsi une fonction de l'espace et du temps, qui, en un temps donné, n'a qu'un maximum dans l'espace; de ce point, le centre d'accroissement, la fonction décroît constamment dans toutes les directions, symétriquement par rapport à l'un des axes menés par le centre (l'axe longitudinal), asymétriquement par rapport aux deux autres perpendiculaires entre eux et au premier (axe transverse, axe profond).*

Pour compléter, j'ajoute encore les passages suivants :

Page 56 : « La croissance du disque germinatif est, nous l'avons vu, une fonction constante, c'est-à-dire n'éprouvait aucun saut. Tous les amas de subs-

tance qui ont l'aspect de proliférations locales, doivent être réductibles à des plissements particuliers du disque, de même que les amincissements partiels, les séparations, etc., doivent trouver leur explication mécanique dans les distensions que les différents points ont éprouvées.»

Page 66, remarque : « L'idée de considérer la formation du corps comme un phénomène de plissement est exprimée déjà de la façon la plus précise dans PANDER. Dans v. BAER, elle apparaît déjà moins au premier plan ; dans les autres auteurs, elle s'éclipse davantage encore. La phrase suivante, empruntée au *Manuel de Physiologie* de R. WAGNER, mérite une mention spéciale à ce point de vue; elle est dirigée contre REICHERT : « Personne ne sera dans le cas de se « figurer les trois feuilletts blastodermiques comme trois feuilles d'un livre ; personne n'acceptera cette idée, empruntée tout entière à la mécanique, que l'embryon résulte d'un plissement de ces trois feuilletts. »

Les passages précités peuvent suffire à donner une idée des vues fondamentales de HIS. Pour les comprendre entièrement, dans tous les détails, l'étude attentive de son grand ouvrage est absolument nécessaire; mais la pensée mère qui se poursuit à travers tout, est celle-ci : *les phénomènes de croissance agissent moins d'une façon directe que par les moments mécaniques très divers qu'ils provoquent, pour déterminer la production et la forme des organes.* C'est ainsi que, si je comprends bien HIS, la résistance que rencontre la région centrale douée d'une croissance plus active, est la cause déterminante de la formation des lames dorsales et des replis amniotiques; c'est de la sorte encore que l'inflexion du tube médullaire sur la face ventrale, résultat elle-même d'un excès de croissance, détermine à sa suite une foule de modifications de ce tube dans la largeur, dans l'épaisseur de ses parois et dans la forme de ses différents segments, et, pour mieux faire comprendre la chose, l'auteur compare même ce tube médullaire à un tube de caoutchouc que l'on ploierait. C'est, enfin, par le même mécanisme que se produisent les dédoublements des feuilletts, les différenciations des organes, la corde, les protovertèbres, la séparation du cristallin, celle du tube médullaire d'avec le feuillet qui leur a donné naissance; tout cela par des moments mécaniques, sans participation directe de ces parties.

J'ai pesé à plusieurs reprises les descriptions de HIS, que l'auteur vient de reprendre encore dans un nouvel ouvrage (47) très bien écrit, sous une forme plus accessible au public, mais je ne puis les ratifier entièrement. J'accepte, et chacun acceptera les prémisses, à savoir que le développement du blastoderme est une fonction de la force de croissance des éléments de celui-ci, mais il m'est absolument impossible d'accorder aux moments mécaniques une importance aussi grande que celle qui leur est attribuée par HIS. Je regarde, d'une manière tout à fait générale, comme une loi, que *tout accroissement d'un organisme doit être en première ligne et surtout ramené au mode d'accroissement de ses éléments anatomiques*, et les végétaux, que HIS, par un singulier hasard, n'a pas appelés dans la comparaison, montrent de la façon la plus nette quelle diversité de configurations peut naître de ce seul chef.

Si j'examine en détail les points admis par HIS, il est plusieurs prémisses jouant un grand rôle dans sa manière de voir, que je ne puis accepter. Avant tout, je ne puis admettre que le blastoderme présente, à l'origine, le maximum de sa force de croissance au centre, et que celle-ci diminue graduellement de ce point dans toutes les directions. Il est, en effet, indéniable que le blastoderme, aux premières heures de l'incubation, croît bien plus rapidement en surface dans sa région marginale que dans l'aire transparente qui ne gagne que bien moins en étendue. De même, en ce qui touche l'épaisseur, l'observation ne démontre pas qu'elle prédomine exclusivement au centre, et même l'entoderme est bien plus puissant sur les bords, où il s'appelle bourrelet marginal ou entodermique, qu'au centre. Il est, enfin, une opinion de HIS, celle qu'il ne se produit pas de prolifération locale qui ne soit réductible à un pli, qu'il m'est impossible de

comprendre, car les épaissements du feuillet corné pour la production du feuillet médullaire, pour celle du cristallin et de la fossette auditive me paraissent ne pouvoir être expliqués autrement que par l'admission de phénomènes de prolifération locale. La lame axile et les premiers rudiments vasculaires du mésoderme naissent également par proliférations locales de cellules.

Si His, enfin, ne croit pouvoir expliquer la séparation des différents amas de cellules, la différenciation des organes que par des moments mécaniques, je dois, comme je l'ai fait dans le texte de ce paragraphe, appeler l'attention sur des phénomènes de la vie des cellules qui suffisent parfaitement à nous rendre compte de ces faits. Lorsque, dans un ensemble de cellules, certains groupes acquièrent une forme différente, il doit en résulter une scission ou séparation en couches ou en organes particuliers. C'est ainsi que dans le poulet, après la segmentation, le feuillet supérieur se différencie du profond par ce simple fait que toutes les cellules supérieures du blastoderme deviennent cylindriques, celles de couches profondes demeurant rondes. Et, plus tard, à l'époque de la première apparition du mésoderme, et postérieurement, l'entoderme revêt le caractère d'une couche spéciale par la forme aplatie que prennent ses cellules. Ou bien encore il y a séparation de couches les unes des autres, parce que les éléments correspondants cessent de croître et de se multiplier dans certaines directions et qu'ils s'écartent mutuellement en ces points par la sécrétion d'un liquide, ou même parce qu'ils s'entourent d'enveloppes ou de couches limitantes spéciales. C'est par ce procédé que la corde se sépare peut-être des lames protovertébrales, que celles-ci se scindent en protovertèbres, que les lames latérales se dédoublent, que le tube médullaire, le cristallin, les fossettes auditives se forment. Un troisième mode, enfin, est celui dans lequel certains éléments faisant partie d'un ensemble de cellules acquièrent un mode spécial de croissance et de multiplication et se délimitent par là graduellement de leurs voisins, comme cela a lieu dans la production des rudiments vasculaires dans le mésoderme, comme c'est le cas aussi dans l'apparition de la lame musculaire. Il va de soi que les différents cas que nous venons de passer en revue peuvent se présenter combinés, comme dans la séparation de la lame axile et la scission des protovertèbres en lames musculaires et protovertèbres proprement dites.

Pour prouver qu'il ne s'agit pas là de possibilités de pure fantaisie, je rappellerai encore un fait déjà signalé, c'est que, dans la production des extrémités, la différenciation des éléments primitifs profonds, tous semblables entre eux, en cartilages, muscles, tendons, ligaments, capsules articulaires, ne s'effectue pas autrement.

Enfin, je dois encore reprocher à la description de His l'assimilation qu'elle fait du blastoderme à une lame élastique. Sans doute, je sais bien que His ne compare, il le dit expressément, le blastoderme qu'à une feuille de papier mou ou humide; je sais aussi que l'auteur insiste sur la souplesse et la mollesse des éléments embryonnaires; mais il n'en demeure pas moins vrai que ses comparaisons ultérieures avec des tubes de caoutchouc, etc., la vigueur avec laquelle il insiste sur les actions des causes mécaniques éveillent dans l'esprit l'idée qu'il s'agit là, en vérité, de parties douées d'une élasticité assez grande et parfaite. Or, à ce sujet, il faut dire que dans tout le règne animal on trouverait difficilement un tissu pourvu de moins d'élasticité que le blastoderme.

Pour finir, je dois d'ailleurs faire remarquer, encore une fois pour toutes, que His et moi, nous différons plus dans l'interprétation des phénomènes particuliers que dans la manière générale de voir, et que nos vues concorderaient d'une façon essentielle si His pouvait se résoudre à donner plus de place aux processus de croissance des organes.

Dans ces dernières années, un nouvel auteur est venu nous apporter des considérations générales sur les phénomènes du développement; cet auteur est GÖTTE; il s'élève tout d'abord contre la loi de l'accroissement présentée par His,

nie toute augmentation de masse dans les germes au début et fait provenir tous les changements de forme de glissements, de déplacements d'amas de cellules s'effectuant corrélativement à des divisions répétées des éléments (fig. 556 et suiv.).

Mais, comme nous l'avons déjà vu, les embryons d'oiseaux, sur lesquels HIS s'est basé, et même ceux de mammifères, offrent une augmentation de la masse du germe dès les premiers temps. Quant aux batraciens, pour lesquels GÖTTE nie tout accroissement de ce genre pendant la période du développement embryonnaire, l'assertion de cet auteur n'est rien moins que prouvée. Il est possible que les œufs de batraciens n'augmentent pas de poids, comme le dit GÖTTE, sans que ce fait exclue un accroissement de volume des embryons eux-mêmes, résultant de la dissolution de la partie du vitellus destinée à la nutrition. D'ailleurs, ce qui constitue l'essence de la théorie de HIS, c'est moins l'explication des changements de la forme par l'augmentation de la masse de certaines parties que l'emploi de *moments mécaniques*, et pour l'intelligence générale il importe peu que les phénomènes mécaniques entrent en exercice par suite de divisions répétées et régulières des cellules sans augmentation de la masse, comme le veut GÖTTE, en constituant ce que cet auteur appelle des glissements de cellules, ou qu'ils soient sous la dépendance de la puissance d'accroissement de certaines parties. Dans les deux cas, la théorie accorde un rôle aux actions mécaniques dans la constitution de la forme et donne prise à la critique dans l'explication des processus dont les cellules sont le siège. En ce qui touche GÖTTE aussi, aucun savant exempt de parti pris ne pourra reconnaître que cet auteur soit arrivé à expliquer scientifiquement les divisions des cellules à partir des premières partitions de la masse vitelline.

Qu'on ne s'y trompe pas d'ailleurs : mon intention, le texte de ce paragraphe en fait foi, n'est pas de dénier tout rôle aux divisions et aux glissements des cellules, dans la production de la forme ; j'estime, au contraire, que ce sont là des facteurs importants en plusieurs cas ; mais il faudrait appuyer chacun de ces cas d'une démonstration précise des faits.

Exposer en détail la description très étendue de GÖTTE sur les lois réglant la forme du développement, sur la vie et les conditions nécessaires à la vie, je ne saurais y penser ici ; d'autant plus que cette description reproduit les faits déjà acquis à la science sous une forme qui ne laisse que difficilement découvrir les pensées propres de l'auteur. Je me bornerai donc à faire connaître le point de vue auquel GÖTTE s'est placé vis-à-vis des *feuilletts du blastoderme* et des *phénomènes histologiques* pendant le développement. En ce qui touche les *feuilletts blastodermiques*, GÖTTE a eu le mérite de formuler une idée qui couvrait depuis longtemps, mais à laquelle personne n'avait encore donné un libre essor ; cette idée, c'est celle-ci : « Les feuilletts blastodermiques ne sont des unités, ni au point de vue des organes qui en dérivent, ni au point de vue des tissus qu'ils engendrent. » En d'autres termes, ce ne sont pas des organes primitifs, ni pour l'histologie, ni pour la morphologie. Aux faits connus sur lesquels cet énoncé s'appuie, les recherches personnelles de GÖTTE en ajouteraient un autre : chez les batraciens, les nerfs latéraux naîtraient de l'ectoderme. C'est là un fait qui, toutefois, ne saurait être encore considéré comme définitivement établi.

En ce qui touche les phénomènes histologiques, GÖTTE est un représentant du principe que les cellules de l'adulte ne sont pas, très souvent, des dérivés des cellules embryonnaires, mais des éléments de nouvelle formation. Je ne trouve nulle part aucune preuve positive à l'appui de cet énoncé si grave et, d'après mes observations personnelles, je le considère comme faux aussi pour les batraciens. J'adhère énergiquement comme auparavant à l'opinion que les cellules embryonnaires engendrent directement tous les autres éléments, et GÖTTE, à mon sens, a interprété dans certains tissus les transformations de ces cellules autrement qu'elles ne doivent l'être.

DEUXIÈME PARTIE.

DÉVELOPPEMENT DES ORGANES ET DES SYSTÈMES.

I. — DÉVELOPPEMENT DU SYSTÈME OSSEUX.

§ 30.

COLONNE VERTÉBRALE, COTES, STERNUM.

Ainsi que nous l'avons vu, dans les paragraphes précédents, la formation de la colonne vertébrale et celle, d'une façon plus générale, du squelette, est précédée par l'apparition de la corde dorsale, sorte de cordon fusiforme, situé dans l'axe de l'embryon, terminé en pointe dans la tête et restant sans limite précise du côté opposé tant que toutes les protovertèbres n'ont pas achevé de se dessiner et, dès que cela a eu lieu, finissant également par une extrémité pointue. La corde dorsale est au début un simple cordon entièrement cellulaire; puis, elle acquiert une enveloppe anhyste, le *fourreau de la corde*. Celui-ci augmente graduellement d'épaisseur, et sur la corde bien constituée se présente sous forme d'une enveloppe entièrement transparente, mesurant 2,6 μ dans l'embryon humain à la fin du second mois et 7 μ dans un embryon de brebis de 13^{mm}. Pendant que le fourreau de la corde s'épaissit ainsi, l'organe tout entier gagne en largeur; ses éléments grossissent et se transforment en cellules polygonales pourvues, suivant toute apparence, d'une enveloppe propre et montrant un contenu plus clair.

Développement
de la colonne
vertébrale.

Corde dorsale.

On a coutume d'appeler la corde un cordon cartilagineux; on ne saurait cependant nier que son tissu chez l'homme et les animaux ne soit assez peu semblable au tissu du cartilage adulte. Aussi l'opinion exprimée par plusieurs auteurs (J. MUELLER, SCHLOSSBERGER) qu'il ne faut pas ranger la corde dans le tissu cartilagineux, offre-t-elle un certain fondement. Un observateur

(MIHALKOVICS) a même rapporté la corde hypothétiquement aux tissus épithéliaux en se basant surtout sur ce qu'elle dérive du cordon axile, dans lequel on faisait entrer alors des éléments de l'ectoderme, en outre de ceux du mésoderme. Quand on sait cependant que d'après mes recherches (*Vertèbres caudales des ganoides*) sur des poissons (*Polypterus, Lepidosteus, etc.*) et que d'après celles de GEGENBAUR (*Colonne vertébrale des reptiles et amphibiés*, 1862) sur certains batraciens et sur des oiseaux, confirmées, en ce qui touche ces derniers, par W. SCHWARCK (226, p. 579), les cellules de la corde se transforment par place en véritable cartilage hyalin et se calcifient même en partie chez certains poissons; quand on ajoute à ces considérations que plusieurs cartilages de nature non douteuse se rapprochent beaucoup de la corde par leur organisation, on est porté à considérer comme fondée l'opinion qui en fait un tissu cartilagineux de l'espèce que j'ai appelée *cartilage cellulaire*. La provenance de la corde du cordon axile et, par suite, de l'ectoderme est indifférente pour cette question; j'ai montré, en effet, que le feuillet moyen tout entier dérivait de l'ectoderme, et l'on ne voudrait sans doute pas considérer comme tissus épithéliaux tous ceux qui peuvent être dérivés du feuillet externe à cette époque si précoce.

Rachis
membraneux.

La corde dorsale est le précurseur de la colonne vertébrale, dans la constitution de laquelle interviennent aussi les protovertèbres situées des deux côtés de la corde d'après un mécanisme que nous avons décrit en détail chez le poulet. Il résulte de cette description que les parties des protovertèbres les plus profondes et les plus voisines de la moelle, ou si l'on veut, *les protovertèbres proprement dites*, servent dans la majeure partie de leur masse à envelopper la corde et la moelle épinière, et pour cela se soudent en un tout cohérent qui a reçu le nom de *rachis membraneux*. Dans ce rachis membraneux, il y a lieu de distinguer : 1° une production axile sous forme d'un cordon épais, indivis, précurseur des corps des vertèbres et renfermant d'un bout à l'autre la corde dorsale; 2° directement soudés à lui des prolongements membraneux formant un canal supérieur : c'est la *membrane unissante supérieure* ou les *arcs vertébraux membraneux*. Ils constituent une enveloppe complète à la moelle, interrompue seulement au niveau des trous de conjugaison futurs, là où sont placés les ganglions spinaux. En ce qui touche les mammifères, les premières phases du développement de leur colonne vertébrale étaient demeurées inconnues jusqu'à ces derniers temps. Ce sont les recherches de HENSEN, et les miennes, qui ont jeté les premières la

lumière sur ce point. Je renvoie donc aux descriptions qui ont été données plus haut relativement à la première apparition de la corde (pag. 283), à la formation du rachis membraneux (pag. 294). Elles établissent que les premiers débuts de ces organes s'opèrent essentiellement de la même façon que chez les oiseaux. Il y a donc lieu aussi de penser qu'il en est de même pour l'embryon humain, chez lequel les phénomènes correspondants n'ont pas encore été observés.

Après avoir persisté quelque temps sous cette forme, le rachis membraneux se convertit en le *rachis cartilagineux*, sur lequel se dessinent et s'individualisent pour la première fois les rudiments des vertèbres définitives. Voici comment s'effectue cette transformation. Dans la production axile qui entoure la corde dorsale on voit paraître autour de celle-ci, de place en place, par suite d'une différenciation histologique, du tissu cartilagineux qui remonte même jusqu'à une certaine hauteur dans les arcs membraneux. C'est ainsi que se marquent, comme sous l'effet d'une coulée, les nombreux segments qui sont les rudiments cartilagineux des corps vertébraux et des arcs correspondants. Toutefois le cartilage n'envahit pas d'abord dans ces derniers l'arc tout entier et la moelle épinière n'en est pas recouverte dans une certaine largeur encore. E. ROSENBERG (*l. i. c.*, page 131) a observé que pour les dernières vertèbres coccygiennes de l'homme (les vertèbres 33^{me}, 34^{me}, 35^{me}), l'apparition du cartilage débutait par deux points *symétriquement placés à droite et à gauche*, et il en a inféré qu'on devait voir quelque chose d'analogue dans la formation des vertèbres antérieures, d'autant plus que les vertèbres 32 à 30 offraient des traces non équivoques de cette *bilatéralité* (*l. c.*, p. 121). Je dois signaler, à ce sujet, que ni le poulet ni le lapin ne m'ont offert le plus petit trait qui puisse rappeler un semblable processus.

La partie du rachis membraneux qui n'entre pas dans la constitution du rachis cartilagineux, se convertit en les ligaments ou disques intervertébraux et en les autres ligaments de la colonne vertébrale; mais cette transformation ne s'accomplit que très lentement et la membrane unissante primitive, par exemple, continue longtemps encore à compléter la fermeture du canal vertébral. Signalons, en outre, que les ligaments intervertébraux offrent au début de grandes analogies de structure avec les corps vertébraux cartilagineux, et que même plus tard, à l'époque à laquelle le tissu conjonctif paraît décidément en eux, ils sont le siège aussi d'un développement notable de tissu cartilagineux. Ce sont là des faits

Rachis
membraneux.

pleins d'intérêt au point de vue d'une comparaison avec la colonne vertébrale des derniers vertébrés.

Rapports
des
protovertèbres
aux vertèbres
cartilagineux.

En ce qui touche les rapports des vertèbres cartilagineuses aux protovertèbres, REMAK a trouvé que chez le poulet, ces parties ne se correspondaient pas. Chez les oiseaux, en effet, chaque protovertèbre ne prend pas purement et simplement la place d'une vertèbre cartilagineuse. Tout au contraire, quand le rachis membraneux formé par la coalescence des protovertèbres proprement dites subit la transformation en cartilage, celle-ci a lieu de telle façon que les lignes de séparation des nouvelles vertèbres répondent au centre des protovertèbres antérieures et inversement. Il suit de là aussi que les ligaments intervertébraux correspondent au milieu des protovertèbres. Cette segmentation « toute nouvelle » de la colonne vertébrale s'observerait aussi d'après mes recherches chez le lapin. On peut donc supposer qu'elle est générale chez les mammifères et se retrouve, par suite, chez l'homme.

Époque
de la
chondrification

La chondrification ou transformation en cartilage de la colonne vertébrale commence chez l'homme au début du second mois; de la sixième à la septième semaine, on trouve déjà un rachis complet avec corps vertébraux cartilagineux et avec de minces disques intervertébraux membraneux. Dans ce rachis, la corde est encore conservée au début; elle commence cependant déjà à s'atrophier à l'intérieur des corps vertébraux, mais reste bien développée dans les disques intervertébraux et les parties adjacentes des vertèbres cartilagineuses, de telle façon qu'une coupe longitudinale offre l'aspect moniliforme que reproduit la figure 243. Quant aux arcs vertébraux, la chondrification n'y progresse que lentement et, à la huitième semaine, ils ne sont pas plus avancés qu'on le voit dans la figure 244. C'est-à-dire que la moelle épinière et les deux séries parallèles de ganglions spinaux ne sont encore à cette époque recouverts que par la membrane unissante supérieure qui figure la continuation directe du périchondre de l'arc vertébral. Au troisième mois, la partie cartilagineuse de l'arc vertébral qui est, on ne l'oublie pas, en continuité de substance avec le corps, s'élève davantage vers la ligne médio-dorsale. Toutefois, même à cette époque, le canal

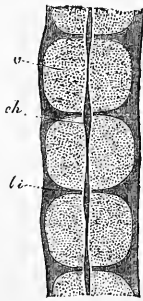


Fig. 243.

Fig. 243. — Coupe longitudinale faite par l'axe antéro-postérieur de quelques vertèbres dorsales d'un embryon humain de huit semaines, dans la région où subsistent encore des restes de la corde dorsale. Grossi. *v*, corps vertébral cartilagineux; *li*, ligament intervertébral; *ch*, renflement de la corde entre deux vertèbres.

Fig. 243. — Coupe longitudinale faite par l'axe antéro-postérieur de quelques vertèbres dorsales d'un embryon humain de huit semaines, dans la région où subsistent encore des restes de la corde dorsale. Grossi. *v*, corps vertébral cartilagineux; *li*, ligament intervertébral; *ch*, renflement de la corde entre deux vertèbres.

vertébral demeure encore assez largement ouvert dans les régions lombaire et sacrée et aussi dans la région cervicale (fig. 245), tandis que dans la région dorsale les arcs se sont rapprochés jusqu'au contact. Au quatrième mois, la réunion des arcs devient complète et le rachis cartilagineux, dont l'ossification, il est vrai, a déjà commencé, a acquis, avec son entière constitution, toutes les parties qui se retrouveront plus tard dans la colonne vertébrale osseuse.

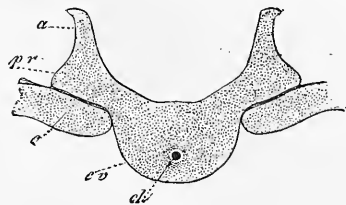


Fig. 244.

Le plan de développement qui vient d'être décrit est celui qui préside à la formation de la plupart des vertèbres de l'homme.

Les *vertèbres coccygiennes* toutefois font exception. Leur nombre maximum qui s'observe quand le sacrum se termine à la 29^e vertèbre, est de 6 d'après E. ROSENBERG, et la particularité qu'elles offrent est que la partie répondant à l'arc ou ne se développe pas ou demeure très rudimentaire. Mais leurs corps vertébraux, à l'exception de celui de la 3^e vertèbre, offrent à leur intérieur, quand ils sont constitués, aussi bien que les corps des autres vertèbres, des restes de la corde dorsale. Une autre particularité des vertèbres coccygiennes, c'est que les dernières d'entre elles (de la 33^e à la 35^e) peuvent se fusionner ensemble par leurs parties latérales, durant qu'elles sont encore à l'état cartilagineux (E. ROSENBERG). Cette

Coccyx.

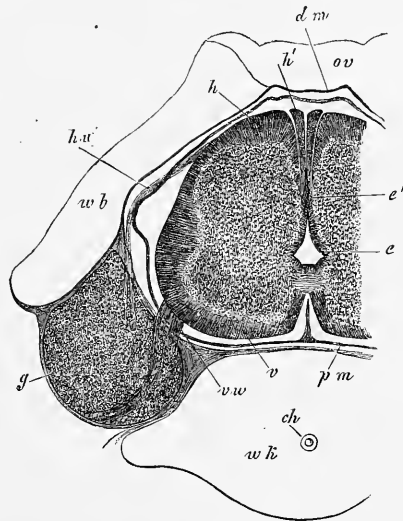


Fig. 245.

Fig. 244. — Coupe transversale d'une vertèbre dorsale et des extrémités proximales de deux côtes d'un embryon humain de huit semaines. Grossi. *ch*, corde; *cv*, corps vertébral cartilagineux; *pv*, apophyse transverse; *a*, arc vertébral; *c*, côte.

Fig. 245. — Coupe transversale d'une vertèbre cervicale et de la moelle d'un embryon humain de neuf à dix semaines. Grossi. trente-cinq fois. Hauteur de la moelle, 1 1/2^{mm}; largeur 2 à 2 1/4^{mm}; *e*, épithélium en voie d'oblitération; *e'*, partie postérieure de cet épithélium en voie d'oblitération; *v*, cordon antérieur de la moelle; *h*, cordon postérieur; *h'*, cordon cunéiforme ou de Goll; *vw*, racine antérieure; *hw*, racine postérieure; *g*, ganglion spinal; *pm*, pie-mère; elles sont encore étroitement accolées au rudiment de la vertèbre; *wk*, corps vertébral; *ch*, reste de la corde; *wb*, arc cartilagineux vertébral; *ov*, reste de la membrane unissant supérieure.

Sacrum.

fusion est de règle, d'ailleurs, pour les vertèbres sacrées et porte en général sur cinq vertèbres (de la 25^e à la 29^e, mais quelquefois aussi jusqu'à la 30^e ou à la 31^e) [E. ROSENBERG].

Atlas.

Le mode de formation de la première vertèbre cervicale est plus différent. Il y a déjà longtemps que RATHKE a montré que le corps de cette vertèbre doit être cherché dans l'apophyse odontoïde de l'axis. Cette vue a trouvé une nouvelle confirmation dans le fait découvert par RATHKE chez la tortue, à savoir que la corde se retrouve aussi à l'intérieur de l'apophyse odontoïde et dans son ligament suspenseur (14 *a*), fait que H. MUELLER (*l. i. c.*) d'abord, puis ROBIN et HASSE (*l. i. cc.*), ont confirmé pour l'homme et les mammifères. Conséquemment, la plupart des auteurs voient dans la dent seule l'équivalent du corps entier de l'atlas, tandis que d'autres, et HASSE surtout, rapportent encore à ce dernier l'arc antérieur et le ligament transverse, en s'appuyant principalement sur ce que, au début, la dent n'est pas nettement distincte de ces deux parties (HASSE, *l. i. c.*, fig. 4).

Ossification
de la colonne
vertébrale.

L'ossification de la colonne vertébrale commence à la fin du second mois. D'une manière générale, l'ossification des vertèbres procède de trois points, deux pour l'arc, un pour le corps, les premiers paraissant plus tôt (dans la septième semaine) que le second. Ce dernier point d'ossification, celui du corps, se montre d'abord dans les dernières vertèbres dorsales, puis graduellement dans celles qui viennent au-dessus et au-dessous. Il apparaît dans le voisinage de la corde dorsale, en *arrière de celle-ci* (ROBIN), pour l'entourer bientôt tout entière. Simultanément à l'apparition de ce point d'ossification qui, suivant SCHWEGEL, RAMBAUD et RENAULT, naîtrait par deux moitiés séparées, on remarque que des vaisseaux sanguins pénètrent du péri-chondre dans le cartilage; ils semblent même s'y constituer avant que commence l'ossification. L'extension rapide du point d'ossification ne tarde pas à refouler complètement la corde, et si bien que l'intérieur du corps de la vertèbre ne présente plus par la suite qu'un nodule calcaire osseux ou bien une cavité médullaire résultant de la résorption du tissu osseux. Des points d'ossification semblables au précédent se montrent dans les arcs vertébraux, et y apparaissent plus tôt que dans le corps. Il en naît un de chaque côté au niveau de l'insertion de l'arc sur le corps, et c'est de ces points d'ossification que se constitue la masse principale de la vertèbre. Grâce aux progrès assez rapides de leur extension, ces points gagnent la surface du cartilage au quatrième et au cinquième mois, et se rapprochent aussi de plus en plus les uns des autres. C'est ainsi que se consti-

tuent finalement les vertèbres osseuses, chacune formée de trois parties : le *corps*, qui est un peu moins étendu que ce qu'on appelle de ce nom en anatomie descriptive, et les deux *lames*, comprenant non seulement les apophyses transverses et articulaires, mais encore formant les parties latérales du corps vertébral, celles qui donnent attache à la tête des côtes. Les lames sont réunies au corps par une mince couche de cartilage, et entre les deux lames elles-mêmes, à la partie postérieure de l'arc, se trouve une masse plus considérable de cartilage, qui se développe peu à peu en une épine de même nature. Ce cartilage intermédiaire de l'arc n'appartient pas au plan primitif, à la donnée première de la vertèbre; il n'est pas le produit de la différenciation histologique de la *membrana reuniens* en cartilage, mais simplement le résultat de l'allongement continu et de l'accolement des lames cartilagineuses primitives de l'arc. — La réunion des trois parties de la vertèbre osseuse s'accomplit d'abord pour les lames qui se soudent l'une à l'autre, et commence dès les premiers temps de l'enfance. C'est ainsi que les apophyses épineuses sont déjà en voie d'ossification dans la deuxième année. Un peu plus tard, entre la troisième et la huitième année, le corps se soude à son tour à l'arc.

L'atlas et l'axis présentent, sous le rapport de l'ossification comme elles l'ont fait sous celui de leur première formation, certaines divergences. L'atlas s'ossifie par trois points, dont deux répondent aux lames et apparaissent d'aussi bonne heure que dans les autres vertèbres; le troisième se montre dans l'arc antérieur, et ne doit répondre qu'à une fraction du noyau d'ossification du corps des autres vertèbres. Ce noyau, qui se développe dans le cours de la première année, naîtrait double, d'après ROBIN, ou même quadruple : deux parties à droite et deux à gauche. Cette observation ne s'applique certainement pas à tous les cas. Les deux lames osseuses de l'arc postérieur se réunissent entre elles dans la troisième année; quelquefois la constitution d'un noyau particulier pour l'épine précède cette soudure. La réunion avec l'arc antérieur n'a lieu que dans la cinquième ou la sixième année. L'*axis* offre les trois noyaux typiques des autres vertèbres, et, en outre, un quatrième dans l'apophyse odontoïde, celui-ci répondant à la partie fondamentale du noyau du corps vertébral de l'atlas. Le noyau du corps de l'axis et celui de son apophyse odontoïde, qui serait double pour les uns et bilobé pour ROBIN, paraissent au quatrième et au cinquième mois de la vie fœtale, et ne se soudent complètement à l'intérieur que dans la sixième et dans la septième année, phénomène dans lequel peut intervenir la production d'un point

Ossification
de l'atlas
et de l'axis.

d'ossification imparfaitement constitué dans le cartilage interposé, de même qu'un autre point analogue s'observe quelquefois, mais non toujours, dans le cartilage, qui persiste à l'extrémité de la dent, jusqu'à la sixième année. Ces deux points aberrants répondraient aux disques épiphysaires des autres vertèbres.

Sacrum.

Le *sacrum* comprend cinq vertèbres. Elles naissent toutes de trois points d'ossification, comme les autres. Mais à ces points typiques, d'autres, accessoires, répondant aux côtes, s'ajoutent, qui se développent du sixième au huitième mois de la vie fœtale pour les trois premières vertèbres sacrées, ou même, d'après QUAIN et GEGENBAUR, pour les quatre premières. Ils sont situés à la partie antérieure des masses latérales. La réunion des trois points principaux se fait progressivement, de bas en haut, de la deuxième année à la sixième. Les noyaux accessoires des vertèbres antérieures se réunissent un peu plus tard aux autres, et les inférieurs les premiers.

La coalescence de toutes les vertèbres sacrées en un seul os (car elles sont d'abord séparées par de minces disques intervertébraux) commence dans la dix-huitième année et se fait progressivement de bas en haut, la soudure des deux premières n'ayant lieu le plus souvent qu'à l'âge de vingt-cinq ans. Avant de se réunir, chacune d'elles a acquis toutefois, à l'époque de la puberté, deux disques épiphysaires comme les autres vertèbres. Enfin, aux points osseux précédents s'ajoutent encore, de dix-huit à vingt ans, deux lames latérales de chaque côté : une supérieure, répondant à la *surface auriculaire*, et une inférieure, située au côté des deux dernières vertèbres. Ces lames latérales se réunissent à la masse principale de l'os dans la vingt-cinquième année.

Coccyx.

Chacune des quatre *vertèbres coccygiennes* typiques naît d'un point d'ossification qui, pour la première, paraît un peu avant la naissance; pour la deuxième, entre cinq et dix ans; pour la troisième, un peu avant la puberté, et pour la quatrième, un peu après. La réunion des trois dernières vertèbres les unes avec les autres se fait de trente à quarante ans, et celle de la première aux précédentes et de l'ensemble au sacrum, à une époque plus reculée encore.

Points
accessoires
ou secondaires
d'ossification.

Aux trois points d'ossification, qui forment la masse principale de la vertèbre, s'ajoutent encore des *points accessoires*. On les trouve : 1° au sommet de toutes les apophyses épineuses; 2° au sommet de toutes les apophyses transverses, et, dans les deux cas, simples ou doubles; 3° sur les tubercules mamillaires des vertèbres lombaires; 4° d'une manière aberrante sur les apo-

physes articulaires; 5° sur la branche antérieure de l'apophyse transverse des vertèbres cervicales dans quelques cas, spécialement pour la septième cervicale, mais aussi pour les deuxième, cinquième et sixième cervicales; 6° sur les deux faces de chaque corps vertébral sous forme de *disques* ou *lames épiphysaires*. Tous ces points complémentaires paraissent tard en général, de huit à quinze ans, d'après SCHWEGEL (*l. i. c.*), et ne se soudent aux autres qu'à vingt-cinq ans, à l'époque où la croissance a atteint son terme.

Quelques remarques maintenant sur les ligaments intervertébraux.

Si la corde disparaît de fort bonne heure du corps des vertèbres, c'est l'inverse qui se passe pour les disques intervertébraux. Ceux-ci, nous l'avons fait remarquer plus haut, offrent à leur intérieur la corde bien développée au second mois, et si l'on suit l'observation après ce terme, on reconnaît que ce reste de la corde continue à se développer en même temps que la colonne vertébrale. Chez le nouveau-né, chaque disque intervertébral présente une cavité resserrée et centrale, de figure ronde ou ovale, dont la largeur vaut au plus la moitié de la largeur totale du disque. Elle est occupée par une sorte de gelée molle et muqueuse, provenant, pour une bonne part, de la multiplication des éléments de la corde et pour le reste des éléments ramollis du disque intervertébral lui-même. Ces restes de la corde se montrent sous forme d'amas cellulaires de taille très variable, de 0,027 à 0,54^{mm} de diamètre, et dont les cellules nucléées se distinguent par la présence de nombreuses vacuoles pleines de liquide, de 10 à 27 μ en moyenne. Ces amas, tantôt pressés les uns contre les autres, tantôt lâchement unis, sont entourés par une substance interposée, striée, avec cellules rondes ou étoilées, dont l'aspect rappelle ici le cartilage mou, et là se rapproche davantage du tissu muqueux. Cette substance passe d'ailleurs insensiblement au cartilage plus consistant, qui constitue les parties profondes des disques. Si l'on étudie cette gelée spéciale sur des coupes longitudinales, sagittales ou frontales, on reconnaît qu'elle est renfermée dans une cavité comprimée de haut en bas, que d'étroits canaux, en partie vidés, en partie contenant quelques restes de la corde, prolongent dans les extrémités adjacentes des vertèbres cartilagineuses, comme le montre la fig. 246, relative à un gros embryon de brebis. On y voit les canaux en question se terminer dans le cartilage par une partie dilatée qui fait défaut chez l'homme.

Que les amas de cellules, avec les vacuoles qui viennent de

Ligaments
intervertébraux ;
restes
de la corde
à leur intérieur.

nous occuper, soient effectivement des restes de la corde, c'est ce qu'il est facile de prouver en étudiant une série d'embryons plus jeunes et d'autres plus âgés, car, chez tous les mammifères, les cellules de la corde engendrent des lacunes qu'un liquide vient graduellement remplir, et la masse de la corde se scinde plus tard par l'envahissement du cartilage en cordons et îlots séparés. Toutefois, il s'écoule souvent bien du temps avant que ce morcellement de la corde se produise.

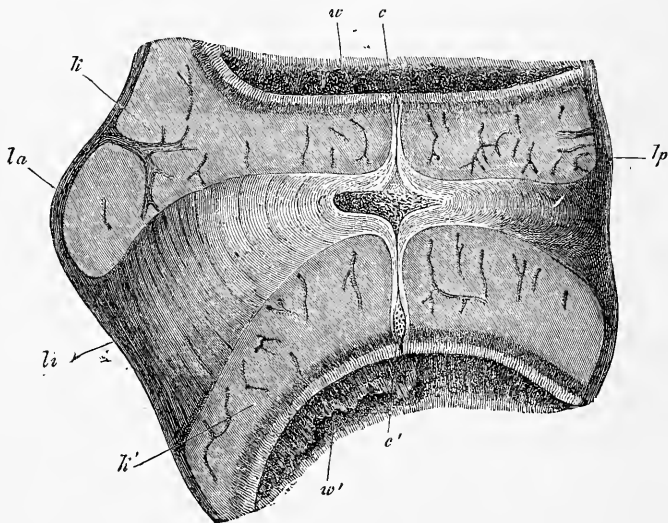


Fig. 246.

De ce qui précède, il ressort que la corde dorsale, comme je l'ai déjà montré dans la première édition de ce livre, n'est pas le moins du monde une production aussi éphémère qu'on l'admettait généralement. Il y a plus : *les amas de cellules, restes de la corde, existent encore dans les disques intervertébraux de l'adulte*. La pulpe molle qui occupe le centre de ces disques les montre toujours en grand nombre et avec les mêmes caractères essentiels que chez le nouveau-né.

Mais ce n'est pas que dans les disques intervertébraux, c'est aussi dans les parties cartilagineuses de la colonne vertébrale que la corde subsiste plus longtemps qu'on ne l'a supposé. HENRI

Fig. 246. — Disque intervertébral d'un bel embryon de brebis (longueur de la tête 10 centim.) en coupe sagittale. Gross. huit fois. *la*, ligament longitudinal antérieur; *lp*, ligament longitudinal postérieur; *li*, ligament intervertébral; *kk'*, extrémités cartilagineuses des vertèbres; *w*, vertèbre supérieure; *w'*, vertèbre inférieure; *e*, élargissement de la corde dans le ligament; *c* *c'*, renflement de la corde dans le cartilage des extrémités de la vertèbre.

MUELLER en particulier a eu le mérite de montrer que les parties du rachis qui demeurent longtemps à l'état cartilagineux, comme le coccyx, l'apophyse odontoïde de l'axis et la base du crâne, contiennent encore des restes de la corde à la naissance, et même plus tard. Il ne faut toutefois pas inférer de là, d'après mes recherches, que la corde ainsi emprisonnée dans le cartilage s'y conserve avec ses caractères normaux. Je trouve précisément l'inverse pour le coccyx. Dans un nouveau-né, les disques intervertébraux du coccyx présentaient des cavités de 0,37 à 1,28^{mm} de diamètre, occupées en partie par des restes bien conservés de la corde, en partie par un cartilage déliquescent; mais dans les vertèbres cartilagineuses du coccyx, il n'y avait plus de trace de gelée provenant de la corde, et la place qu'elle avait occupée n'était plus accusée que par des cellules de cartilages spécialement conformées, avec souvent un amas central de substance fondamentale finement fibrillaire, renfermant peu ou pas de cellules. J'ai trouvé la même chose sur un enfant de six mois : les derniers disques intervertébraux offraient des cavités avec gelée provenant de la corde, de 0,28 à 1,28^{mm} de diamètre. Dans les vertèbres cartilagineuses, au contraire, au voisinage des disques intervertébraux, il y avait à la place de la corde un faible noyau de cellules de cartilage, entouré d'un anneau de substance fondamentale plus ou moins fibrillaire. Dans la région moyenne de ces vertèbres, au contraire, il n'y avait plus de cellules au centre du noyau; elles étaient remplacées par un faible amas de substance fondamentale fibrillaire.

J'arrive aux *côtes* et au *sternum*.

Côtes.

Les *côtes* sont des produits des protovertèbres, qui, nous l'avons déjà dit plus haut, s'allongent, à l'état membraneux, dans la paroi abdominale primitive, en même temps que les lames musculaires et les nerfs spinaux. La transformation en cartilage de ces prolongements du rachis s'accomplit au deuxième mois comme pour les vertèbres. Dès le moment où paraissent ainsi les rudiments des côtes cartilagineuses, ils sont séparés des vertèbres, auxquelles les rattache une masse molle unissante, dernier vestige du blastème des prolongements membraneux des vertèbres. Ces rudiments cartilagineux des côtes figurent de courtes tiges situées dans la partie postérieure des parois latérales du corps, et, une fois ébauchés, ils continuent lentement à s'avancer de plus en plus dans la paroi abdominale primitive ou dans la membrane unissante inférieure, en descendant vers la ligne médio-ventrale. Dans ce trajet, d'après la description de RATHKE (*Archives* de MUELLER,

1838, p. 365), les côtes antérieures présentent, chez le cochon, les rapports spéciaux suivants. Les sept côtes d'un côté se réunissent entre elles par leurs extrémités, avant d'avoir atteint la face antérieure du thorax, en constituant ainsi une bandelette cartilagineuse, qui n'est autre qu'une moitié du sternum, et qui se réunira plus tard à sa correspondante du côté opposé. Effectivement, l'ensemble des sept côtes ainsi associées, avec la bandelette cartilagineuse qui soude leurs extrémités, s'avance toujours de plus en plus dans la paroi abdominale primitive vers la ligne médio-ventrale, jusqu'à ce qu'enfin les deux moitiés du sternum s'y unissent. Cette union se fait d'abord par le haut et progresse graduellement vers le bas, de façon qu'au terme du phénomène les quatorze côtes ne sont plus séparées que par une lame unique de cartilage, et que le rudiment du sternum se trouve presque entièrement constitué; il ne lui restera plus à développer par la suite que son appendice xiphoïde. Ce mode de formation du sternum, que RATHKE a également observé chez le chien, explique l'anomalie bien connue sous le nom de *fissure sternale* (*fissura sterni*). Elle résulte simplement de ce que les deux moitiés du sternum ne sont pas arrivées à s'unir complètement, et qu'une fente plus ou moins étendue subsiste entre elles, dernier vestige de l'intervalle primitif qui les séparait. La peau seule, dans ce cas, protège donc la poitrine sur la ligne médiane.

D'après les recherches de E. ROSENBERG (*l. c.*), les vertèbres lombaires de l'embryon humain développent aussi des cartilages costaux rudimentaires, qui se soudent plus tard aux apophyses transverses, dont ils constituent la partie antérieure. La treizième côte, qu'il n'est pas rare d'observer chez l'homme, n'est qu'un état plus prononcé du développement de la première de ces côtes lombaires.

L'ossification du cartilage sternal commence assez tard, c'est-à-dire au sixième mois de la vie fœtale. Il y a le plus souvent un point d'ossification pour le manubrium, un nombre variable de ces points (quatre à treize, d'après SCHWEGEL), disposés souvent en trois ou quatre paires transversales pour le corps, et habituellement un autre point enfin pour l'appendice xiphoïde. Plus tard, dans l'embryon à terme, et dans la première année après la naissance, les différents points du corps se réunissent par trois ou quatre en segments plus volumineux, qui se soudent entre eux à leur tour à partir de la quatrième année, et cela de bas en haut, de façon que l'os ne présente plus que les trois parties bien connues dont la destinée ultérieure n'a pas à nous occuper.

Les côtes s'ossifient de très bonne heure, dès le second mois, chacune par un seul point, qui s'étend rapidement vers les deux extrémités, et possède déjà une longueur remarquable au troisième mois. Les côtes continuent ensuite à croître, partie aux dépens du reste du cartilage — dont une portion d'ailleurs produit le cartilage costal permanent, — partie aux dépens du péri-chondre.

Enfin, beaucoup plus tard (de huit à quatorze ans, d'après SCHWEGEL), deux noyaux épiphysaires se constituent, l'un pour la tête, l'autre pour la tubérosité de la côte, et de quatorze à dix-huit, à vingt-cinq ans, se soudent à la diaphyse.

Remarque. — Pour ce qui a trait au développement de la colonne vertébrale, consultez surtout le travail de ROSENBERG (*l. i. c.*), qui traite la question d'une manière générale. Je n'ajouterai que quelques détails. Les vertèbres lombaires (20 à 24^e) peuvent être considérées comme des vertèbres dorsales à côtes rudimentaires confondues avec les apophyses transverses. La formation du sacrum nous fait assister à une métamorphose par laquelle l'os compte successivement plus d'éléments qu'il n'en a à un moment donné dans sa constitution. Ainsi, il est formé d'abord par les vertèbres 26 à 30, et même à 31, mais ensuite, à son extrémité proximale, la 25^e vertèbre vient s'incorporer à lui en même temps que par l'autre bout il abandonne la 30^e et la 31^e, qui entrent dans la formation du coccyx. A envisager les traits généraux de son développement, on peut définir le sacrum un ensemble de vertèbres lombaires qui a eu ou qui a des rapports avec l'os iliaque, tandis que les vertèbres caudales comprennent des éléments qui n'ont jamais eu de rapports avec l'iliaque ou les ont tout à fait perdus. Au total, il s'accomplit, d'après E. ROSENBERG, sur les segments de la colonne vertébrale, une transformation marchant de bas en haut ou d'arrière en avant, et telle que les dernières vertèbres de chaque région, à un moment donné du développement, deviennent, à un degré plus avancé, les premières de la région immédiatement inférieure, et que la région caudale perd des vertèbres à son extrémité postérieure. Ainsi, chez le *Nycticebus tardigradus*, les vertèbres 32 à 27 sont des vertèbres sacrées; 24 à 31 des lombaires, 8 à 23 des dorsales; chez le *Cebus spec.*, au contraire, les chiffres répondant aux mêmes régions sont 28 à 37; 22 à 27; 8 à 21, et chez l'homme, 25 à 29; 20 à 24; 8 à 19. Cette transformation a pour conséquence nécessaire de faire progresser et remonter les extrémités postérieures, c'est-à-dire l'iliaque. Ce déplacement ascensionnel du bassin peut être démontré non seulement par la comparaison des mammifères supérieurs, mais aussi directement sur l'embryon humain, puisque les os iliaques sont d'abord unis avec les vertèbres 26 à 28, puis avec les vertèbres 25 à 27, et qu'ils cessent tout rapport avec la 28^e.

E. ROSENBERG a fourni aussi des indications intéressantes sur l'extrémité postérieure de la corde dans les embryons humains. C'est un point que personne n'avait étudié. Des renseignements et des dessins qu'il nous donne (pl. III, fig. 2, 4, 10, 14), il ressort que la corde se prolonge en arrière au delà des vertèbres caudales cartilagineuses pour finir en un appendice terminal, droit ou courbe, qui s'étend à peu près aussi loin que le tube médullaire.

En ce qui touche les dernières des vertèbres que l'on peut observer chez l'homme, 33 à 35, et certainement 34 à 35, E. ROSENBERG admet qu'elles ne *sont pas précédées par des protovertèbres*, mais je ne vois pas la justification de cet énoncé. D'après ce que ce que j'ai pu apercevoir chez le lapin et chez le poulet, le blastème qui entoure la corde se scinde aussi à son extrémité la plus reculée

en protovertèbres avant que les vertèbres cartilagineuses n'apparaissent, et comme REMAK l'a représenté.

J'ajouterai encore une série de détails sur la corde et la formation des vertèbres dans les oiseaux et les mammifères, en les accompagnant de remarques critiques.

a) *La corde et la formation des vertèbres dans les oiseaux.*

Corde
des oiseaux.

La corde du poulet manque de l'enveloppe anhyste, dont l'existence pour elle avait été assez généralement admise jusqu'ici, sauf par DURSÿ, et sa délimitation si nette à un certain instant, est uniquement le fait de ses cellules superficielles. Toutefois, à partir du moment de l'apparition des vertèbres cartilagineuses, la corde a tout l'air d'avoir une tunique à elle (fig. 247), par suite de ce fait que la zone immédiatement contiguë du cartilage adjacent, zone très mince, est dépourvue de cellules (voy. SCHWARCK, 226). La substance de la corde est constituée à cette époque par un cordon compacte de cellules, sans traces de cavités à l'intérieur, et remplissant complètement le canal que lui constituent les vertèbres membraneuses d'abord, puis les vertèbres cartilagineux. Occupées d'abord tout entières par le protoplasma, les cellules de la corde développent à leur intérieur, à partir de la fin du troisième jour d'incubation et durant le quatrième, un liquide clair qui refoule graduellement le reste du contenu primitif et le petit noyau arrondi contre la paroi cellulaire en voie de production. Le tissu prend dans son ensemble l'aspect d'un réseau de cellules étoilées avec liquide interposé, à peu près tel que se présente l'organe de l'émail chez l'embryon. Mais ici cet aspect n'est qu'une apparence; le tissu gélatineux de la corde, comme on peut l'appeler, reste, en réalité, chez le poulet aussi, constitué par des cellules véritables, polyédriques et à contenu séreux, légèrement aplaties dans le sens antéro-postérieur. Seules, les couches de cellules les plus superficielles font exception, leurs éléments gardant davantage l'état originel, sans jamais constituer pourtant une couche épithélioforme, comme dans la corde des vertébrés inférieurs.

J'ajournerai au paragraphe suivant la description de la corde dans le crâne; je me borne donc à signaler ici ses rapports dans le tronc. Au tronc, la corde continue à s'allonger jusqu'à ce que toutes les protovertèbres soient constituées; mais elle augmente d'épaisseur jusqu'à une époque beaucoup plus reculée, jusqu'au moment où les vertèbres cartilagineuses ont déjà pris un certain développement. En ce qui touche l'allongement de la corde, nous avons déjà exposé plus haut comment cet organe se termine en arrière sans limites précises tant que dure la formation des protovertèbres, et comment elle se perd et se confond, en même temps que le feuillet médullaire et les lames protovertébrales, dans la lame axiale ou ligne primitive; comment enfin, au fur et à mesure que cette ligne s'étend, la corde se différencie d'elle. Ce n'est qu'au cinquième jour, quand le nombre des protovertèbres a cessé d'augmenter, que j'ai trouvé la corde terminée par une fine extrémité arrondie de 60 μ d'épaisseur, située au-dessous de

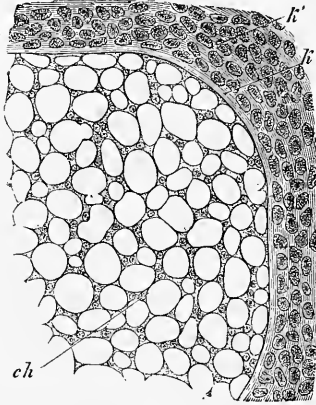


Fig. 247.

Fig. 247. — Partie d'une coupe transversale de la corde d'une vertèbre dorsale d'un embryon de poulet de 5,5 centimètres de long (quatorze jours environ). Gross. deux cent trente et une fois. *k'*, cartilage du corps de la vertèbre; *k*, bordure claire, limitant immédiatement ce dernier en dedans; *ch*, substance de la corde.

l'extrémité aveugle et également arrondie de 0,11^{mm} de hauteur du tube médullaire, dont la lumière en ce point était de 0,08^{mm}. En ce qui touche son épaississement le diamètre de la corde atteint graduellement 0,24 à 30^{mm} au dixième ou douzième jour, de 0,4^{mm} qu'il mesurait au troisième ou quatrième jour. Quand survient l'ossification, la corde aussi subit de profondes transformations, qui commencent même en partie avant et qui se présenteront plus loin à notre examen.

L'investissement complet de la corde par les protovertèbres proprement dites a lieu, chez le poulet, à la fin du troisième jour ou durant le quatrième. Le *rachis membraneux* qui en résulte, nous l'avons déjà vu, constitue, par suite de la fusion des protovertèbres les unes avec les autres dans le sens longitudinal, un organe continu entourant la corde comme un tube (gaine externe de la corde) et par ses prolongements supérieurs, la membrane unissante supérieure, enveloppant également la moelle dans un étui, qui n'est interrompu par de larges trous qu'au niveau des ganglions spinaux. Ce rachis membraneux laisse encore reconnaître les limites des protovertèbres primitives qui lui ont donné naissance à deux signes : d'abord aux lames musculaires, puis aux artères intervertébrales disposées par paires avec une régularité admirable. J'appelle ainsi les artères qui précèdent les futures intercostales, lombaires, etc. Disons aussi que les ganglions spinaux sont alors remarquables; ils occupent environ les deux tiers antérieurs de la région primitive des protovertèbres, placés immédiatement en arrière des artères intervertébrales.

Rachis
membraneux.

Après avoir subsisté quelque temps sous cette forme, le rachis membraneux commence dès le quatrième jour à se transformer en cartilage. Le premier signe de cette transformation, visible déjà au quatrième jour, consiste en l'apparition de places alternativement claires et foncées qui se dessinent sur le fourreau externe de la corde avec une grande régularité. Les places foncées répondent au milieu des vertèbres primitives; les places claires aux lignes de séparation des vertèbres. Cet aspect s'accuse davantage de jour en jour, en même temps que les places foncées commencent à dessiner des anneaux peu larges encore dans lesquels on reconnaît les disques intervertébraux en voie de constitution, de même que les zones claires, se montrent comme les rudiments du corps des vertèbres cartilagineuses. Si l'on cherche les phénomènes fondamentaux qui président à cette formation des vertèbres, on reconnaît que ce sont des phénomènes histologiques. De place en place, une partie des cellules indifférentes constituant le fourreau externe de la corde se différencient en cartilage en laissant apparaître entre elles une substance fondamentale et en augmentant de volume. Aux autres places, au contraire, cette métamorphose n'a pas lieu, et les cellules semblent plus petites et plus serrées qu'auparavant. Cette divergence dans le développement d'éléments primitivement semblables ne peut guère s'expliquer qu'en recourant à des différences dans les phénomènes nutritifs, et, à ce sujet, je pourrais faire remarquer l'importance que peuvent avoir les artères intervertébrales échelonnées par paires régulières sur toute la longueur du rachis et répondant au niveau du futur corps vertébral cartilagineux. S'il était possible d'admettre que ces artères déversent une grande quantité de substance intermédiaire dans les points où elles siègent, on aurait expliqué par là l'apparition d'un nombre égal de segments de cartilage. En tous cas, cette manière de voir me paraît plus fondée que celle de His, d'après lequel (p. 179) les muscles des rudiments vertébraux, en pressant les uns contre les autres, chaque fois qu'ils se contractent, les segments du rachis, empêchent la transformation en cartilage de devenir générale. La distinction en vertèbres cartilagineuses et en ligaments intervertébraux commence, en effet, bien avant que les muscles ne soient entrés en fonction.

Rachis
cartilagineux.

En même temps que les corps vertébraux se transforment en cartilage, les premiers rudiments des arcs vertébraux cartilagineux apparaissent, ne formant

qu'un dès l'origine avec les corps, mais n'entourant pas encore complètement la moelle.

Si l'on recherche la relation des vertèbres permanentes aux protovertèbres, on constate ce rapport spécial, que REMAK a désigné sous le nom de *nouvelle segmentation de la colonne vertébrale*. Mais comme les protovertèbres ne constituent pas le moins du monde une colonne vertébrale, qu'il n'y a au total qu'une colonne vertébrale et non deux au cours du développement, je crois l'expression employée par REMAK peu convenable et propre à faire naître des difficultés qui n'existent pas, et par conséquent j'admets avec HIS une seule segmentation de la colonne vertébrale. Ce qu'il y a de juste dans ce que REMAK a entrevu, et ce que la science devra expliquer, le voici : il y a au cours du développement apparition de segments ou de métamères de deux sortes : les segments des protovertèbres et ceux des vertèbres permanentes, et c'est là, certes, un fait bien remarquable en soi. Je considère la segmentation en protovertèbres en tant qu'elle est la première, comme étant aussi la plus importante, et j'envisage la segmentation en vertèbres permanentes comme secondaire et suite de la première. A la segmentation en protovertèbres correspond celle des parties molles qui dérivent de ces protovertèbres ou sont placées dans leur voisinage, comme, par exemple, la segmentation de la moelle épinière, la distribution des nerfs spinaux et de leurs ganglions, celle des ganglions du sympathique, la segmentation des muscles viscéraux et vertébraux qui dérivent des lames musculaires primitives. Mais la segmentation en protovertèbres retentit aussi sur d'autres parties; elle se reflète, par exemple, dans la succession régulière des artères et des veines intervertébrales aux niveaux correspondants. Comment maintenant la première segmentation amène-t-elle la seconde, celle que présentent les parties dures, vertèbres et côtes? C'est une question à laquelle on ne peut faire encore de réponse précise. Il est vrai que, comme je l'ai dit déjà, HIS et moi nous avons chacun cherché et proposé une solution; mais il est vraisemblable que le dernier mot n'a pas encore été dit sur ce sujet, et ne le sera sans doute pas sans que l'anatomie comparée, et spécialement l'histoire des articulés, n'apportent leur contingent à la question. A ce sujet, on peut déjà faire remarquer que les segments du squelette cutané chez les articulés aussi et ceux des parties molles ne se correspondent pas.

La corde dans les oiseaux à une époque plus reculée.

J'ajouterai encore quelques remarques sur la manière dont se comporte plus tard la corde dans les vertèbres des oiseaux. Jusqu'au moment où paraissent les vertèbres cartilagineuses, la corde n'offre, sur de petites étendues, aucune variation régulière ou constante dans son calibre; mais à partir de cet instant, il n'en est plus de même, et les inégalités dans le diamètre se prononcent de plus en plus. Chez un poulet de quatre jours, dont les vertèbres commençaient à peine à présenter des traces de cartilage, j'ai trouvé les premiers et faibles indices d'étranglements de la corde au niveau des futurs disques intervertébraux; le cinquième jour, ils étaient plus prononcés. Au niveau de chaque disque, la corde était notablement étranglée; elle se dilatait ensuite immédiatement en avant et en arrière de chacun d'eux, pour s'amincir au niveau du milieu des corps vertébraux et plus du côté dorsal que du côté ventral. Ce dernier étranglement, que GEGENBAUR a également observé au septième jour, fait place plus tard à un renflement, et, au douzième jour, par exemple, j'ai trouvé, ainsi que GEGENBAUR et SCHWARCK l'avaient déjà décrit, trois renflements dans chaque vertèbre, séparés par deux portions amincies et un étranglement prononcé au niveau du disque invertébral (fig. 248).

Au seizième jour d'incubation, la constitution de la corde est encore assez semblable à ce qu'elle était au douzième jour; mais le renflement moyen est maintenant en train de disparaître sous les progrès de l'ossification du corps vertébral, et est même tout à fait détruit dans certaines vertèbres sur une faible étendue, tandis que les deux autres renflements sont bien développés et

mesurent 0,14^{mm} de large. En ces points, la corde paraît en même temps légèrement comprimée dans la direction dorso-ventrale, tandis qu'en tous autres points, c'est de droite à gauche qu'elle semble resserrée.

Je n'ai que peu d'observations sur la manière d'être de la corde chez les oiseaux dans le cours ultérieur du développement; j'ajouterai cependant encore quelques détails conformes à des observations analogues de GEGENBAUR (*l. i. c.*). Dans le poulet fraîchement éclos, les vertèbres cervicales m'offrent encore des restes peu marqués, mais distincts, de la corde dans le ligament suspenseur et dans les parties adjacentes des extrémités cartilagineuses des vertèbres antérieures et postérieures; ils y figurent même des dilatations de 57 à 85 μ de puissance; au contraire, à l'intérieur même des corps vertébraux en voie d'ossification, il n'y a plus nulle part le moindre vestige de la corde. La corde s'y est fondue dans l'abondant tissu spongieux qui occupe le centre de ces corps vertébraux, et dans lequel viennent mourir les restes de la corde des parties cartilagineuses. Les vertèbres dorsales offrent des faits de même genre. Dans les vertèbres lombo-sacrées, au contraire, la corde n'a pas cessé de se développer, et elle montrait à la fin des dilatations fusiformes mesurant jusqu'à 0,32 dans les corps, et des étranglements de 0,11 à 0,14^{mm} dans les disques intervertébraux. Je n'ai vu le tissu de la corde passer au cartilage, d'une manière conforme à ce que GEGENBAUR et SCHWARCK ont décrit dans le poulet, que dans les vertèbres présacrées (GEGENBAUR) les plus antérieures, dans les deux petits renflements de la corde, qu'on y observait encore sur une très faible étendue; dans le renflement principal, la corde était, au contraire, formée par les cellules normales de son tissu, ici plus grosses, là plus petites; au niveau des étranglements, les éléments, modifiant leur forme, donnaient à ce tissu un vague aspect fibrillaire.

Des *hirondelles* et des *busards*, au sortir de l'œuf, m'ont offert des rapports non absolument semblables à ce qui a lieu dans le poulet. Chez l'hirondelle, la corde présentait bien sans doute dans le sacrum des dilatations au niveau des corps vertébraux alternant régulièrement avec des étranglements dans les synchrondroses; mais à tout prendre, la corde était notablement moins puissante. Les vertèbres antérieures offraient chacune des indices de trois renflements, et, particularité qui ne s'observe pas chez le poulet, la corde s'y montrait continue dans tout le corps de la vertèbre, bien que ces corps fussent à peine moins ossifiés que dans le poulet. Il n'y avait nulle part la moindre apparence d'une transformation de la corde en cartilage, mais certaines places offraient des indices assez nets d'un fourreau anhyste, que je n'ai d'ailleurs vu chez aucun autre oiseau.

Des *busards*, âgés de quelques jours, dont la tête mesurait 3 centimètres de long, présentaient, au premier coup d'œil, dans les vertèbres cervicales et sacrées, la corde, en apparence ininterrompue, avec les trois renflements décrits dans le poulet. Mais à un examen plus attentif, on reconnaissait que le tissu de la corde, à l'intérieur du corps vertébral, avait été entièrement ou presque entièrement refoulé par le développement d'une moelle vasculaire qui avait pourtant conservé dans leur forme, au moins en grande partie, les cavités que la corde avait occupées. Dans les disques intervertébraux, au contraire, et les parties cartilagineuses adjacentes, dans le sacrum et les synchrondroses inter-

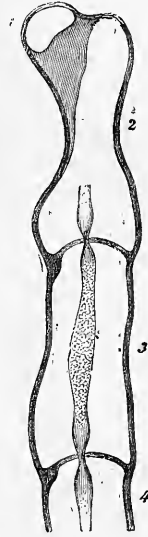


Fig. 248.

Fig. 248. — Coupe longitudinale sagittale des quatre premières vertèbres d'un embryon de poulet de quatorze jours. Gross. quatorze fois. — 1 à 4, première à quatrième vertèbre.

vertébrales, la corde était très bien conservée, offrant un étranglement et deux dilatations.

J'ai en outre étudié des busards plus âgés dont le crâne mesurait 5,3 centimètres. Dans le corps des vertèbres dorsales, la corde avait été entièrement refoulée par le tissu osseux spongieux, mais elle était encore en bon état aux extrémités cartilagineuses de ces corps et dans les ligaments suspenseurs. Dans chacune des premières, elle montrait, sur des coupes sagittales, une courte dilatation fusiforme de 0,42^{mm} de large, et dans le ligament suspenseur un étranglement de 0,085 à 0,14^{mm}. Les mêmes rapports s'observaient sur des coupes frontales pour les vertèbres présacrées antérieures, tandis que, sur des coupes semblables, les vertèbres présacrées postérieures, les vertèbres sacrées et les vertèbres post-sacrées offraient seulement une dilatation de la corde située dans le cartilage intervertébral, mesurant 0,11 à 0,19^{mm} de large. Signalons que, dans ce busard plus âgé, le tissu qui occupait les dilatations de la corde dans les vertèbres dorsales avait nettement la nature d'un cartilage hyalin à cellules petites, et que l'on trouvait aussi des traces d'une transformation analogue dans les autres vertèbres.

De ces remarques, il résulte que, chez les oiseaux aussi, la corde survit plus longtemps à la vie embryonnaire qu'on ne l'avait soupçonné jusqu'ici, et ce sera l'œuvre de nouvelles recherches de nous apprendre quand elle disparaît.

b) Corde et formation des vertèbres dans les mammifères.

Nous avons déjà décrit, dans les paragraphes 23 et 24, la constitution de la corde, dans le lapin, aux premiers temps, et nous avons aussi indiqué déjà (p. 294) que, chez cet animal, les protovertèbres investissent la corde par un processus identique à celui qui s'observe dans

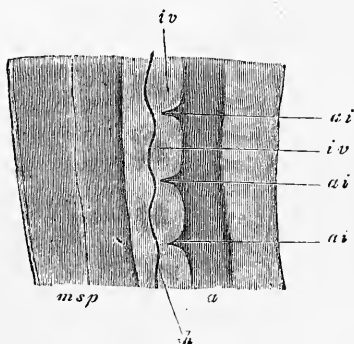


Fig. 249.

le poulet. Dès le dixième jour, un rachis membraneux continu est constitué chez le lapin, et, du onzième au douzième jour, la formation des vertèbres permanentes commence chez les embryons, qui mesurent alors de 7 à 9^{mm} de long (mesurés du vertex à l'extrémité la plus éloignée du corps). Une étude soignée du phénomène m'a montré que les processus qui s'y déroulent sont absolument identiques à ceux que REMAK nous a fait connaître chez le poulet, et qui ont été déjà, de notre part, l'objet d'une description étendue; je me bornerai donc à présenter quelques dessins. La figure 249 montre une coupe sagittale menée par le milieu de quelques vertèbres dorsales d'un lapin de douze jours et de 8^{mm} de long. Le rachis membraneux y dessine un cordon continu situé entre l'aorte *a* et une couche de tissu conjonctif lâche sous-médullaire. Ce cordon mesure 0,24 à 0,32^{mm} de hauteur, et les artères intervertébrales *ai* y marquent encore nettement les limites des protovertèbres antérieures. Dans ce cordon est renfermée la corde de 27 μ d'épaisseur, qui paraît pourvue d'une gaine hyaline de 4 μ ; elle occupe une situation excentrique près du dos. De distance en distance, cette corde offre des nodosités dont chacune répond au milieu d'une protovertèbre, et est formée de cel-

Fig. 249. — Coupe sagittale longitudinale de quelques vertèbres dorsales d'un embryon de lapin de douze jours. Gross. trente fois. *a*, aorte abdominale; *ai*, artères intervertébrales; *iv*, région des disques intervertébraux futurs; *ch*, corde; *msp*, tube médullaire et tissu conjonctif lâche sous-médullaire.

lules agglomérées. Il en résulte que des places alternativement claires et foncées se dessinent sur la corde, et, comme la suite nous l'apprend, les premières représentent les rudiments peu consistants encore des corps vertébraux, et les secondes, les disques intervertébraux; ces parties d'ailleurs ne mesurent pas encore toute la hauteur de la corde, mais répondent plutôt à sa moitié dorsale. La corde court avec des sinuosités assez prononcées à travers cette colonne vertébrale encore molle, offrant en général, sur les coupes sagittales, au niveau des disques intervertébraux, une convexité du côté dorsal et au niveau du corps futur des vertèbres une concavité ventrale, bien qu'il y ait des places où l'inverse s'observe.

Chez des lapins de quatorze jours, de 10 à 12^{mm} de long, les rapports sont essentiellement ceux qui viennent d'être décrits; les vertèbres cartilagineuses ne sont pas encore constituées, mais les places qui doivent devenir les disques intervertébraux, et celles qui doivent produire les corps des vertèbres, se séparent de plus en plus les unes des autres par des caractères tranchés: les der-

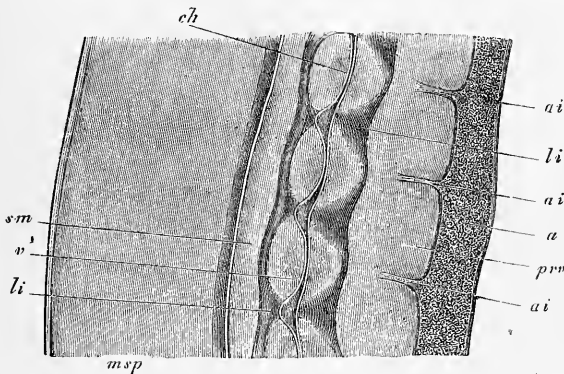


Fig. 250.

mères sont plus claires, ont plus de substance intermédiaire; les premières sont devenues plus foncées avec une stratification concentrique bien nette. La corde a encore la même puissance qu'auparavant, mais est moins sinueuse et présente déjà des indices de faibles renflements aux niveaux des disques intervertébraux. En outre, la masse totale qui se prépare à se convertir en un corps de vertèbre et en un ligament est plus grosse qu'auparavant; cette augmentation portant pour une plus forte part sur le rudiment vertébral que sur celui du disque intervertébral.

Des embryons de lapin de seize jours et de 14,5 à 16,0^{mm} de long laissent très distinctement reconnaître l'augmentation de longueur du rachis, et présentent les vertèbres cartilagineuses fort nettement constituées. La figure 250, répondant aux vertèbres lombaires 2 à 5, donnera une meilleure idée des rapports qu'une description étendue; je n'ajouterai donc que ce qui suit. Les corps des vertèbres sont encore constitués d'une manière générale par de petites cellules comprimées près de la surface et disposées par couches concentriques; au voisinage de la corde toutefois, elles présentent de gros éléments sphériques ou ovoïdes. Les vertèbres sont entourées d'une gaine de tissu conjonctif paraissant plus

Fig. 250. — Coupe longitudinale sagittale de quatre vertèbres lombaires d'un embryon de lapin âgé de seize jours. Gress. vingt-six fois. *a*, aorte abdominale; *ai*, artères intervertébrales; *v*, corps cartilagineux des vertèbres; *li*, disque intervertébral et renflement de la corde; *ch*, portion rétrécie de la corde; *msp*, moelle épinière; *sm*, tissu muqueux sous-médullaire; *prv*, substance conjonctive prévertébrale.

épaisse et plus dense du côté dorsal que du ventral, et avec laquelle les disques intervertébraux sont en continuité immédiate de substance; les éléments de ces disques courent en direction longitudinale dans des coupes sagittales, et présentent une zone centrale plus dense. Le tissu conjonctif lâche sous-médullaire *sm*, situé au-dessus du rachis, est plus développé qu'auparavant; une couche analogue de tissu conjonctif, interposée au rachis et à l'aorte, s'est séparée au-dessous de la colonne vertébrale (*prv*), et semble n'avoir été qu'une partie du rudiment primitif lui-même de la colonne vertébrale.

Les particularités les plus remarquables de ce rachis sont offertes par la corde, qui présente actuellement des renflements et des étranglements très marqués (fig. 251). Dans les corps vertébraux, épais ou hauts de 0,22^{mm}, la corde

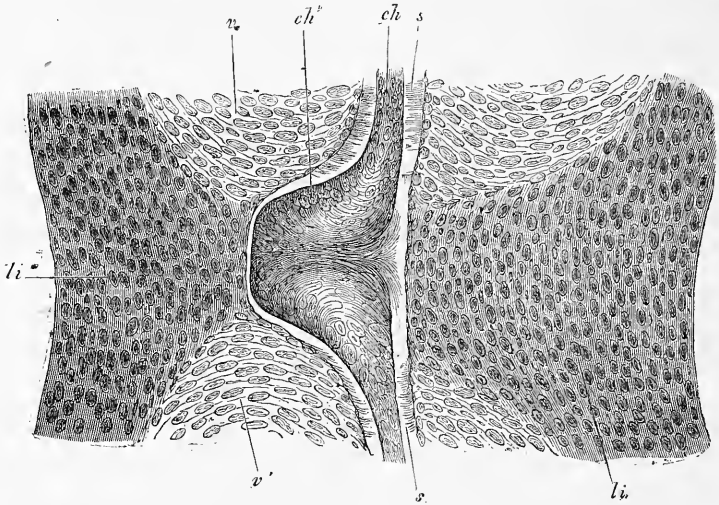


Fig. 251.

ne mesure pas en moyenne plus de 10 à 16 μ et, en y comprenant sa gaine anhydre, plus de 32 μ ; dans les disques intervertébraux, au contraire, hauts de 0,26^{mm}, elle compte jusqu'à 108 μ . D'autre part, elle n'est plus que faiblement sinueuse, presque droite par places; les sinuosités qui subsistent sont d'ailleurs identiques à ce qu'elles étaient auparavant, les renflements répondant toujours à une convexité dorsale. Le mode de distribution des cellules de la corde est très instructif. Dans le corps des vertèbres, surtout des cervicales et des lombaires, ces cellules étaient étirées comme des fibres, étendues dans le sens de la longueur, et l'épaisseur de la corde, si faible en certaines régions (vertèbres cervicales supérieures), qu'on pouvait à peine la mesurer, tandis que la gaine, parfaitement conservée, était plus épaisse qu'auparavant. Dans les élargissements de la corde, au contraire, les cellules comprimées, surtout dans la direction de l'axe longitudinal, offraient un groupement présentant la même apparence que si les cellules de la corde avaient été refoulées dans le disque intervertébral par les corps des deux vertèbres adjacentes (fig. 251). Et, de fait, on peut difficilement douter que la pression exercée par le cartilage vertébral, dont la croissance est plus rapide, ne chasse de la vertèbre le tissu gélatiniforme de la corde, et ne le

Fig. 251. — Partie de la figure 250 au grossissement de deux cent vingt-quatre fois. *v*, vertèbre; *li*, ligament intervertébral; *ch*, corde; *ch'*, renflement de la corde; *s*, gaine de la corde.

refoule dans les ligaments moins consistants; nous aurions là, de la sorte, un remarquable exemple de l'action des moments mécaniques. Une autre circonstance parle en faveur de cette hypothèse, c'est que dans les vertèbres thoraciques dans lesquelles la corde demeure plus puissante, mesurant jusqu'à 27 μ , les renflements intervertébraux sont aussi moins développés et ne portent pas plus de 54 à 75 μ .

Je ferai encore remarquer que dans cet embryon le renflement compris entre l'apophyse odontoïde et le corps de l'axis mesurait 37 μ et celui du ligament suspenseur de l'apophyse, situé d'ailleurs tout près de l'occipital, 75 μ . A l'extrémité postérieure de la colonne vertébrale, les différences d'épaisseur de la corde aux différents niveaux variaient entre 32 et 48 μ ; elle était en outre dépourvue, dans cette région, d'une gaine bien visible; mais, pour le reste, elle était très bien développée et formée par des cellules d'une taille plus considérable que celles que j'ai vues chez les autres mammifères.

J'ai encore étudié la corde sur des coupes dans deux embryons un peu plus âgés que le précédent. Les disques intervertébraux, larges de 0,9^{mm}, hauts de 0,39^{mm}, contenaient un noyau ovalaire resté de la corde, mesurant 0,13^{mm} de large et 0,064^{mm} d'épaisseur (hauteur), constitué par des cellules disposées concentriquement avec de petites vacuoles à l'intérieur. Dans les corps vertébraux, au contraire, il n'y a pour ainsi dire plus de corde au centre; elle est réduite à un filament grêle avec bordure claire, d'un diamètre total de 26 μ , que je considère comme reste de la gaine.

Je n'ai observé aucun autre mammifère que le lapin à des stades aussi jeunes; mais j'ai cherché à vérifier sur plusieurs les états ultérieurs de la corde. Voici les résultats de ces essais :

Chat.

Un embryon, dont la tête mesurait 16,5^{mm}, dont le tronc offrait 13^{mm} dans

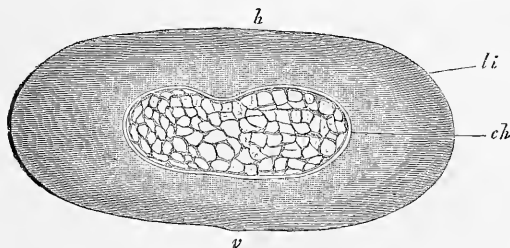


Fig. 252.

les diamètres transversal et dorso-ventral et chez lequel l'ossification des corps et arcs vertébraux avait commencé, présentait les rapports suivants. La corde était d'une épaisseur énorme dans les disques intervertébraux; dans un de ces disques de la région lombaire, par exemple, de 1,99^{mm} de largeur et de 0,86^{mm} d'épaisseur (diamètre dorso-ventral), elle figurait un corps de 1,07^{mm} de largeur et de 0,34 à 0,42^{mm} d'épaisseur, ainsi que le représente la figure 252. A des grossissements plus considérables, on reconnaissait (fig. 253) qu'il n'existait pas de gaine et que la corde était constituée par un réseau à travées formées d'un tissu fibrillaire finement granuleux, avec nombreux noyaux, sans corps cellulaires distincts, et dont les mailles très larges étaient pleines de liquide. Au voisinage de la corde, le disque intervertébral, nettement délimité vis-à-vis de celle-ci, offrait la constitution du cartilage. Le renflement de la

Fig. 252. — Disque intervertébral de la région lombaire d'un embryon de chat. Gross. vingt-sept fois. *ch*, corde; *li*, disque; *h*, côté dorsal; *v*, côté ventral.

corde, que nous venons de décrire, a, ainsi que le montrent des coupes transversales successives, la forme d'une lentille aplatie, qui s'étire brusquement en

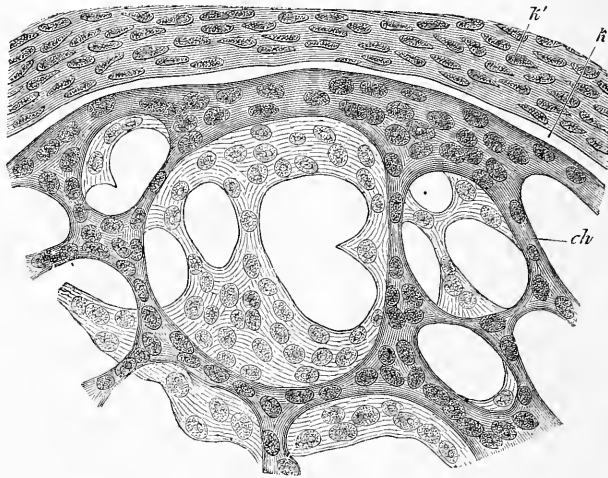


Fig. 253.

cône, en avant et en arrière, pour se prolonger dans les corps vertébraux. Ceux-ci, en effet, conservent encore, tant qu'ils restent cartilagineux, un faible vestige

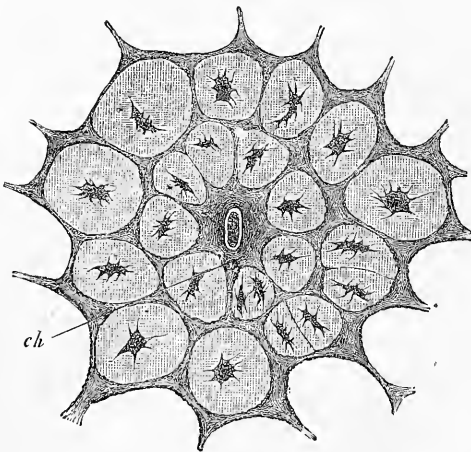


Fig. 254.

de la corde, sous forme d'un filament mince, contenant des noyaux avec une zone claire périphérique (gaine?). Mais dès que l'ossification commence, la corde disparaît presque entièrement, et ne se montre plus que sous l'aspect reproduit dans la figure 254. En tous cas, j'interprète, du moins comme corde, le cordon foncé, qui s'y montre au centre; mais il est possible aussi que la substance fondamentale calcifiée qui entoure ce cordon ne soit elle-même que la gaine de la corde. En ce qui touche la position du renflement de la corde dans le disque, je noterai qu'elle est légèrement excentrique, un peu reportée du côté

ventral, tandis que le cordon résultant de l'oblitération de la corde dans les corps vertébraux est parfaitement axiale. Ces rapports toutefois ne sont peut-être

Fig. 253. — Partie de la corde de la figure 252 au grossissement de quatre cent quatre-vingt fois. *ch*, branche du réseau de la corde; *k*, espace interposé à la corde et à la partie cartilagineuse la plus interne du ligament.

Fig. 254. — Partie de la région centrale calcifiée d'une vertèbre lombaire de l'embryon de chat qui a fourni aussi les figures 252, 253. Gross. deux cent quatre-vingt-neuf fois. *ch*, reste de la corde.

pas absolument les mêmes dans tous les individus; je trouve, en effet, que, dans un embryon de chat, plus petit que le précédent, mesurant 3,9 centimètres de long, ce qui reste de la corde est situé excentriquement, dans la partie ventrale du corps des vertèbres, ce qui serait plus conforme aux rapports existants chez le lapin.

Enfin, j'ai observé encore un chat *nouveau-né*. Les ligaments intervertébraux renfermaient des masses de corde très développée, constituant un disque médian dont les faces s'étiraient en filaments coniques allant se perdre dans les extrémités cartilagineuses des vertèbres immédiatement précédente et suivante. Dans un disque intervertébral de la région lombaire, le tissu gélatineux de la corde occupait une cavité de 2,800^{mm} de large. Ce tissu présentait la constitution décrite plus haut, si ce n'est que les travées du réseau se terminaient en plusieurs points par des renflements libres, formant toutes les transitions possibles entre cet état et celui d'amas entièrement isolés, rappelant ainsi les masses disjointes que la corde nous a offertes chez l'homme, et d'autant plus que toutes les travées offraient des vacuoles dans leur intérieur.

Chien.

Des embryons de chien et des chiens récemment nés ont offert essentiellement les mêmes particularités que le chat; je m'abstiendrai donc de toute description.

Renard.

Un embryon de renard, de 3,9 centimètres de long, présentait aussi les mêmes rapports que les embryons de chat. Les disques intervertébraux, larges de 1,5^{mm}, mesurant, dans le sens dorso-ventral, 0,51 à 0,85^{mm}, offraient un renflement de la corde de 0,87 à 1,14^{mm} de large et d'un diamètre dorso-ventral de 0,19 à 0,42^{mm}, *plus rapproché de la face ventrale* que de la dorsale. Ce renflement, extrêmement mince dans le sens antéro-postérieur (très aplati), émettait des prolongements grêles traversant le corps des vertèbres encore cartilagineuses sous la forme d'une ligne granuleuse entourée d'une bordure claire de 16 à 30 μ . Le tissu de la corde était formé d'une masse unique de cellules sphériques nucléées, qui n'offrait que quelques petites vacuoles.

Brebis.

Un embryon de 5 centimètres, dont les vertèbres ne montraient encore aucun point d'ossification, avait des disques intervertébraux, larges de 1,99^{mm}, qui présentaient au centre un renflement de la corde, mesurant 0,15^{mm} dans le sens transversal et 0,12^{mm} dans le sens dorso-ventral. De ces renflements partait, en avant et arrière, un mince cordon gagnant les vertèbres dans lesquelles il se montrait sous forme ordinaire d'un filament grêle de 22 μ entouré d'une bordure claire. Le tissu gélatineux de la corde offrait dans ces renflements la même constitution que dans le chat, tandis que en deçà et au delà, c'est-à-dire près de la limite du disque et de la vertèbre cartilagineuse, il était formé de *cartilage hyalin*, ce qui est le seul cas de ce genre que j'aie vu chez les mammifères.

Un embryon de brebis plus gros, dont la tête avait une longueur de 10 centimètres, présentait les rapports que nous avons déjà décrits, et que la figure 255 reproduit. Le renflement de la corde dans le disque intervertébral mesurait 1,42^{mm} dans le sens dorso-ventral, 1,0 à 2,1^{mm} de large, 0,57^{mm} suivant le diamètre antéro-postérieur, tandis que les renflements plus petits portaient 0,41 à 0,22^{mm}. Le tissu gélatineux de la corde consistait en un grand nombre de petits flots ou de petits nids de cellules, libres ou anastomosés entre eux en réseau, à l'intérieur d'une faible quantité de tissu cartilagineux appartenant au disque. Les limites des cellules étaient souvent très accusées, et ces flots présentaient fréquemment l'aspect de cellules de cartilage, ce qui s'applique surtout aux plus gros, de forme ovale, qui paraissaient des cellules mères distendues par des cellules filles. On trouvait les mêmes détails d'organisation dans les renflements plus

petits. Dans la partie ossifiée du corps vertébral, toute trace de corde avait disparu.

Veau.

Un embryon de veau, sans points d'ossification encore dans les vertèbres, présentait, suivant la règle habituelle, des renflements de la corde dans les disques intervertébraux et des étranglements au niveau au corps des vertèbres, les premiers mesurant 0,083 à 0,14^{mm}, les seconds 19 à 34 μ ; le tissu de la corde étant d'ailleurs constitué comme dans le chat. Les renflements des disques étaient placés excentriquement, plus rapprochés de la face ventrale que de la dorsale.

Cochon.

Dans un embryon de porc dont les vertèbres ne montraient encore aucun point d'ossification, les disques intervertébraux, larges de 1,42^{mm}, renfermaient

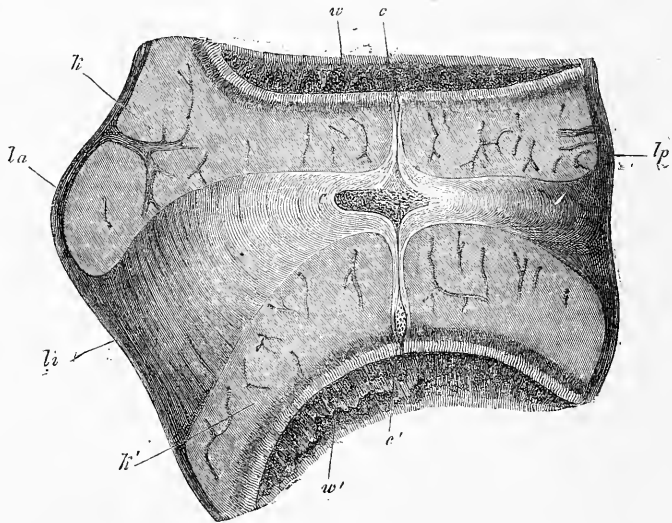


Fig. 255.

des renflements de la corde, de 0,16^{mm} de large et de 0,11^{mm}, dans le sens dorso-ventral. Dans le corps des vertèbres, les restes de la corde mesuraient 19 μ , et avec la bordure claire qui les limitait, 45 μ .

Dans un embryon plus gros, de 16 centimètres de long, les disques intervertébraux présentaient des restes de la corde d'un volume prodigieux: ainsi, pour un disque de la région lombaire, mesurant 6,41^{mm} de large, je trouve leur largeur égale à 4,75^{mm}, leur diamètre dorso-ventral à 2,07^{mm}, et leur diamètre antéro-postérieur à 0,5 ou 0,57^{mm}. Dans les extrémités cartilagineuses des vertèbres, au contraire, il n'y avait plus qu'un reste atrophié de la corde, qui disparaissait lui-même entièrement au voisinage du point d'ossification. J'ai également étudié, chez cet animal, les rapports histologiques du tissu gélatineux de la corde. Observé à l'état frais, et sans intervention de réactifs, il se mon-

Fig. 255. — Disque intervertébral de la région dorsale d'un gros embryon de brebis (longueur de la tête, 10 centimètres), en coupe sagittale. Gross. huit fois. *la*, ligament longitudinal antérieur; *lp*, ligament longitudinal postérieur; *kk'*, extrémités cartilagineuses des vertèbres; *w*, vertèbre antérieure; *w'*, vertèbre postérieure; *c*, renflement de la corde dans le disque; *c'*, *c''*, renflements plus petits de la corde dans les extrémités cartilagineuses des vertèbres.

trait constitué par une substance muqueuse interposée à des cellules et à des amas de cellules paraissant flétris. L'addition d'eau fit apparaître l'aspect d'un magnifique réseau de cellules étoilées avec lacunes intermédiaires, analogue à celui du tissu muqueux de l'organe de l'émail; par l'action consécutive de l'acide acétique, on avait sous les yeux des cellules arrondies, nucléées, bien dessinées, surtout à la périphérie du tissu. L'alcool faisait naître également l'image du réseau de cellules étoilées, tandis qu'un peu de cette gelée, prise à l'état frais, et traitée par la potasse caustique concentrée, se décomposait, au bout de quelque temps, en cellules rondes ou polyédriques.

Toutes ces observations sur la corde des mammifères appuient ce que nous avons admis dans le texte de ce paragraphe, à savoir que la corde subsiste aussi après la période de vie embryonnaire dans les ligaments intervertébraux, constituant une partie du noyau gélatineux de ces organes. Je ne puis donc me ranger à l'opinion de DURSÝ, qui nie (49, p. 32) que « la corde participe d'une manière notable et durable à la constitution du noyau gélatineux des disques. » HEIBERG n'a pu non plus tout récemment ratifier cet énoncé (*l. i. c.*), et je trouve même que les faits relatés par DURSÝ s'expliquent bien mieux avec ma manière de voir. — HASSE et SCHWARCK ont donné une bonne figure du tissu gélatineux de la corde dans les ligaments intervertébraux (*l. i. c.*, pl. IV, fig. 5), mais ces auteurs pensent à tort que ce que j'envisage comme la corde, est un cartilage intervertébral, et répond à une enveloppe cellulaire de la corde, qu'ils disent aussi avoir pu reconnaître dans le corps des vertèbres. En ce qui touche ce dernier point, je n'ai jamais pu acquérir la conviction que le tissu qui produit la vertèbre soit subdivisible chez les mammifères et les oiseaux en deux couches, comme c'est le cas chez les vertébrés inférieurs, et j'avouerai volontiers que ce sujet nécessite encore de nouvelles recherches.

Je ferai encore remarquer que c'est VIRCHOW qui le premier a signalé les noyaux gélatineux dans les ligaments intervertébraux (*Würzb. Verh.* II, p. 284), et que c'est LUSCHKA qui le premier a émis l'idée qu'ils appartenaient à la corde (*VIRCHOW'S Arch.*, t. IX, p. 319, 1856).

Le premier développement du *sternum* ne s'accomplit pas chez tous les mammifères d'une façon semblable à celle décrite par РАТНКЕ. Je constate que chez le lapin, les cartilages costaux arrivent jusque tout près de la ligne médiane de la poitrine, sans que ceux du même côté se soudent entre eux. Dans un embryon de seize jours, je ne pus apercevoir encore trace du sternum, bien que les côtes ne fussent plus qu'à une faible distance les unes des autres. Au dix-septième jour, au contraire, leurs extrémités étaient reliées de chaque côté par une mince bandelette longitudinale de cartilage. Chaque rudiment sternal n'offrait pas une largeur supérieure à 54 ou 72 μ , et les deux rudiments n'étaient pas distants de plus de 18 à 30 μ , si bien que les extrémités des côtes d'un côté n'étaient éloignées de celles correspondantes du côté opposé que par un intervalle de 0,198^{mm}, un peu plus large toutefois en bas qu'en haut. Une fois constitués, les rudiments cartilagineux du sternum se soudent l'un à l'autre de haut en bas, et se séparent en même temps des extrémités des côtes par un changement de configuration des cellules qui deviennent fusiformes au niveau des futures articulations sterno-costales, comme c'est le cas dans tous les points où des articulations se constituent et, ainsi qu'on l'observe dans le manubrium lui-même, avant la coalescence. — PARKER a représenté un sternum d'un embryon de veau de 1",4" de long (pl. XII, fig. 1), qui est encore bifide dans l'étendue répondant aux côtes postérieures, et offre toutes les côtes déjà articulées. La figure 1 de sa planche XV montre les deux moitiés du sternum du *Vannellus cristatus* en voie de coalescence avec les cartilages costaux articulés également (437).

Comme, dans la seconde partie de ce livre, il sera très fréquemment question d'observations sur des embryons de lapin plus âgés, j'ajoute ici un petit tableau

qui exprime la dimension de ces embryons aux différents âges, de façon à rendre mes données comparables à celles des autres auteurs. Les embryons, conservés pour la plupart dans l'alcool, ont été mesurés du vertex au coccyx.

AGE.			LONGUEUR,	
			à l'état frais.	dans l'alcool.
1)	11 jours	12 heures	—	5,5—6,5 ^{mm}
2)	12 »	5 »	—	5,5—7,5
3)	13 »	4 »	—	9,5—10,0
4)	14 »		15,0 ^{mm}	10,5
	14 »		—	10,0
5)	14 »	5 »	—	12,0—13,5
6)	15 »	2 »	—	14,0—14,3 (acide picrique)
7)	16 »		—	14,5—17,0
8)	17 »	6 »	20,0	17,0
9)	18 »		25,0	22,0
	18 »		—	19,0—23,0
10)	18 »	4 »	26,0	23,0
	18 »	4 »	—	25,0—27,0
11)	19 »		32,0	29,5
	19 »		—	25,0—31,0
12)	20 »		38,0	36,0
13)	21 »		—	36,3—41,0
14)	23 »		—	54,0—56,0
15)	24 »		—	60,0

§ 31.

DÉVELOPPEMENT DU CRANE; CRANE PRIMORDIAL, MEMBRANEUX ET CARTILAGINEUX. CORDE DANS LE CRANE.

Le crâne passe comme la colonne vertébrale par trois états *membraneux, cartilagineux, osseux*. En nous servant d'un mot usité pour la première fois par JACOBSON, nous appellerons *crâne primordial* le crâne aux deux premiers états. En outre, il faut signaler que le crâne dérive en première ligne d'un blastème, situé aux côtés et à l'extrémité antérieure de la corde, ou, pour parler le langage de l'embryologie contemporaine, dérive des lames protovertébrales de la tête, avec participation de la corde à sa formation.

Si nous considérons maintenant le mode de développement du crâne primordial membraneux, nous voyons que comme nous l'avons déjà décrit dans les paragraphes 10, 14 et 24 pour le poulet et le lapin, ce crâne se constitue aux dépens de la partie la plus antérieure des lames protovertébrales du mésoderme, lames qui, dans la région céphalique, ne se scindent jamais, chez les vertébrés supérieurs, en protovertèbres et lames latérales. Dans ces lames *protovertébrales de la tête* ou *lames céphaliques*, on peut, dès le premier moment de leur apparition, distinguer deux segments : un segment postérieur dans lequel la corde existe encore, et un segment antérieur dans lequel le mésoderme de

la zone rachidienne ne s'est pas subdivisé en corde et en lames protovertébrales, dans lequel par conséquent ce mésoderme est demeuré à l'état d'une lame continue.

La façon dont le segment privé de corde se comporte dans la formation du rudiment du crâne est indiquée par les figures 256 et 257. D'abord étendu entièrement à plat, ce segment se creuse, corrélativement à la production du sillon dorsal à la tête, en une sorte de gouttière dont les bords épaissis en manière de bourrelets (fig. 256) dans leur partie supérieure remontent gra-

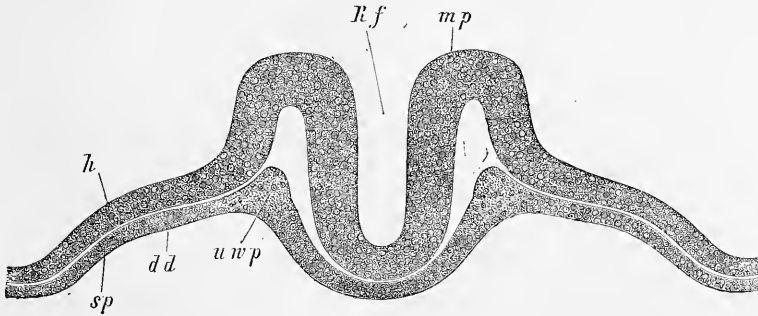


Fig. 256.

duellement vers la ligne médiadorsale (fig. 257), et atteignent même un remarquable degré de développement avant la fermeture du cerveau. Une fois le cerveau clos, ces deux bourrelets qui répondent au bord supéro-interne des protovertèbres, et que l'on pourrait appeler *membrane unissante de la tête*, prolifèrent rapidement autour du tube cérébral et forment déjà au troisième jour une capsule membraneuse complète au cerveau, comme la représente la figure 258 pour un lapin de dix jours.

Dans le segment qui contient encore la corde, les rapports sont essentiellement les mêmes. Les figures 30 et 81 représentent cette partie du crâne, l'une avec le tube médullaire largement ouvert, l'autre avec ce tube entièrement fermé, et la figure 259 donne une image de la tête avec tube médullaire clos. Dans cette partie aussi, les lames céphaliques entourent rapidement le cerveau, mais en présentant en plus certains rapports avec la corde, qui

Fig. 256. — Coupe transversale de la tête d'un embryon de poulet de vingt-quatre heures avec sillon dorsal et ligne primitive, sans protovertèbres. Gross. cent trente-cinq fois. *Rf*, sillon dorsal; *mp*, feuillet médullaire, gouttière profonde constituant le rudiment du cerveau; *h*, feuillet corné; *uwp*, feuillet blastodermique moyen ou lames protovertébrales de la tête (lames céphaliques) constituant une lame sous le tube médullaire et se continuant sur les côtés avec les lames latérales *sp*; *dd*, feuillet intestino-glandulaire.

sont d'ailleurs essentiellement les mêmes que ceux qui existent au tronc entre les protovertèbres et cette corde. Au début, en

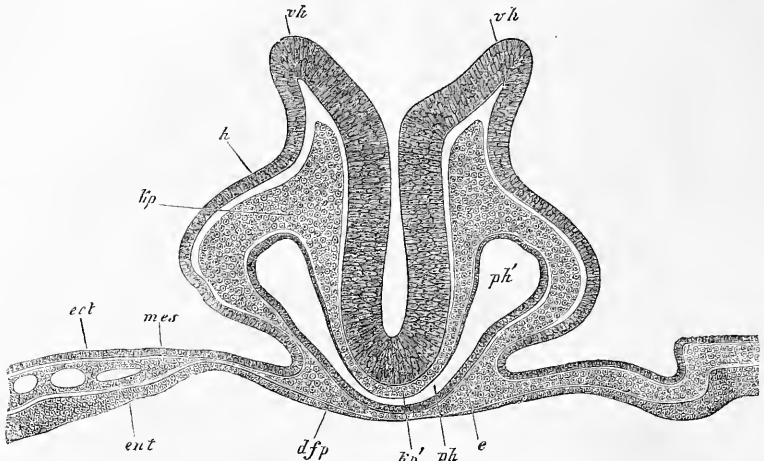


Fig. 257.

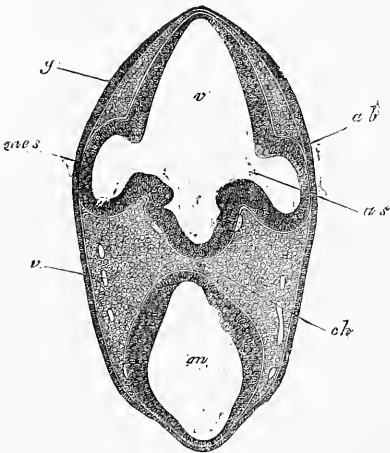


Fig. 258.

effet, la corde est située librement entre les bords internes amincis des lames céphaliques, interposée à l'entoderme du pharynx d'une part, et au feuillet médullaire de l'autre; puis les lames céphaliques l'investissent en dessous (fig. 84) et plus tard aussi en dessus (fig. 260) et alors le rudiment de cette partie du crâne se trouve constitué à l'état membraneux.

Fig. 257. — Coupe transversale de l'extrémité la plus antérieure d'un embryon de poulet de vingt-huit heures passant exactement par le bord de l'orifice pharyngo-ombilical.

Gross. cent fois. *vh*, bords largement distants du cerveau antérieur (sillon dorsal de la tête ouvert); *h*, feuillet corné sur le côté de la tête; *kp*, feuillet blastodermique moyen ou lames céphaliques (lames protovertébrales de la tête) sur le côté de la tête; *kp'*, les mêmes sous le cerveau, à la base du crâne, sans corde; *ph*, région moyenne (ressemblant à une fente) du pharynx; *ph'*, partie latérale plus large de ce pharynx; *dfp*, paroi antérieure du pharynx ou feuillet fibro-intestinal du pharynx ou lame pharyngienne; *e*, épithélium pharyngien, *ect*, *mes*, *ent*, les trois feuillets blastodermiques de l'air opaque au voisinage de la tête.

Fig. 258. — Coupe de la partie antérieure de la tête d'un lapin de dix jours. Gross. quarante fois. *ab*, vésicules oculaires (0,26^{mm} de hauteur); *as*, pédicule de la vésicule oculaire (lumière 83 μ); *v*, cerveau antérieur; *m*, cerveau moyen; *i*, infundibulum; *ch*, corde apparaissant par transparence; *v*, veines; *g*, épaississement du feuillet corné dans la région des futures fossettes auditives; *mes*, mésoderme.

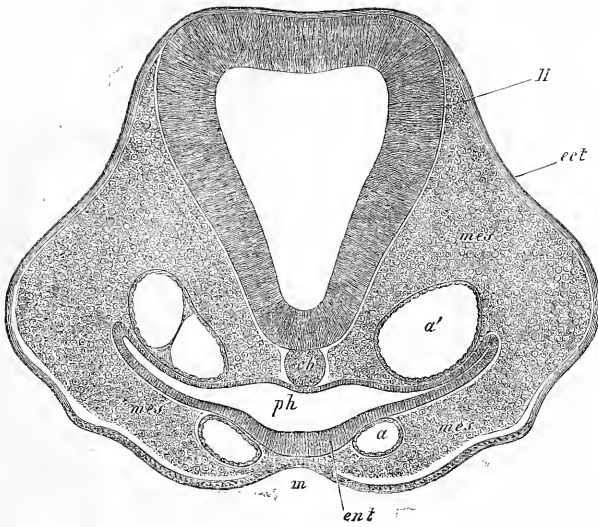


Fig. 259.

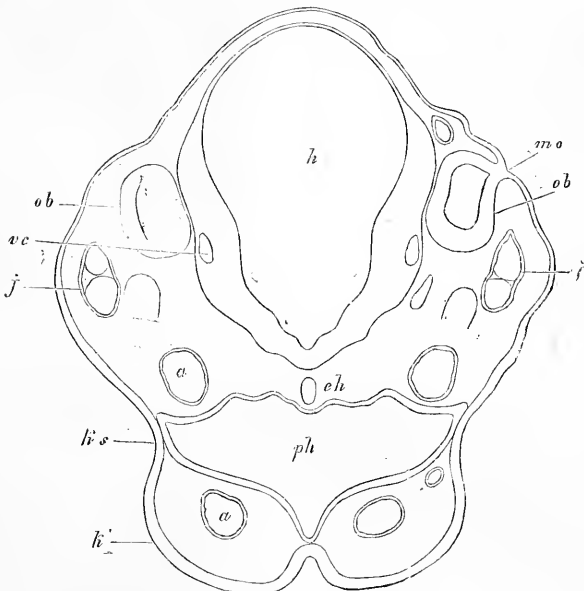


Fig. 260.

Fig. 259. — Coupe transversale de la tête d'un embryon de poulet. Gross. cent et une fois. *H*, cerveau (2^m° vésicule); *ch*, corde; *a*, un arc aortique; *a'*, aorte ascendante; *ph*, pharynx; *m*, sinus buccal; *ect*, ectoderme; *ent*, entoderme; *mes*, mésoderme.

Fig. 260. — Coupe transversale de la partie postérieure de la tête d'un lapin de dix jours. Gross. quatre-vingt-huit fois; *h*, cerveau postérieur; *ph*, pharynx s'ouvrant au dehors par une fente située entre les branches maxillaires inférieures du premier arc branchial; *ks*, région de la première fente branchiale; *a*, premier arc de l'aorte; *a'*, aorte descendante; *ch*, corde; *j*, veine jugulaire; *vc*, veine cérébrale; *ob*, vésicule auditive; *mo*, dernier vestige de son ouverture au dehors.

Les modifications ultérieures du crâne membraneux portent, en première ligne, sur son segment antérieur, celui qui est dépourvu

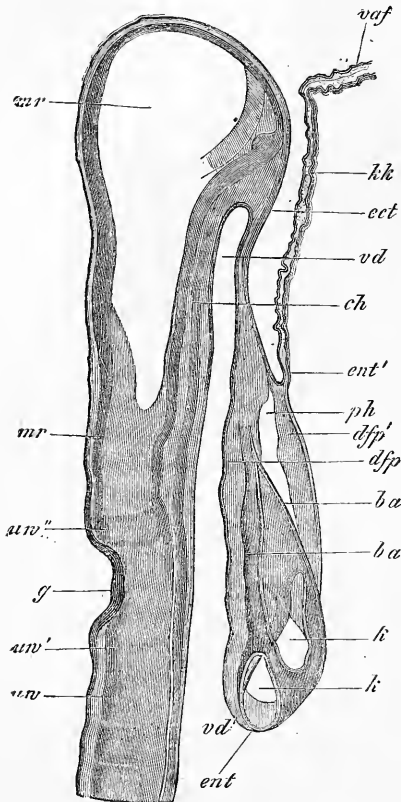


Fig. 261.

Fig. 261. — Coupe longitudinale de la tête d'un embryon de poulet de trente-huit heures, passant près de la ligne médiane et en partie même par cette ligne. Gross. soixante-neuf fois. *uv*, première protovertèbre; *uv'*, segment analogue à une protovertèbre placée en arrière des fossettes auditives; *uw'*, autre corps rappelant encore une protovertèbre et situé en avant des fossettes auditives; il est formé par un ganglion (gangl. de GASSER?) et par deux nerfs: *ch*, corde; *mr*, tube médullaire; *vd*, partie antérieure du tube digestif (pharynx); *vd'*, orifice pharyngo-ombilical; *ent'*, entoderme du pharynx, passant en *ent'* à l'entoderme du velum céphalique *kk*, qui ne contient ici aucune trace de mésoderme; *ect*, ectoderme de la tête passant en *vaf*, dans le repli amniotique antérieur formé exclusivement du feuillet corné; *ph*, cavité cervicale contenant le cœur; *ba*, limite antérieure et postérieure du bulbe aortique; *k*, ventricule cardiaque coupé en deux endroits; *dfp*, feuillet fibro-intestinal du pharynx; *dfp'* le même de la paroi antérieure (ventrale de la cavité cervicale ou pariétale).

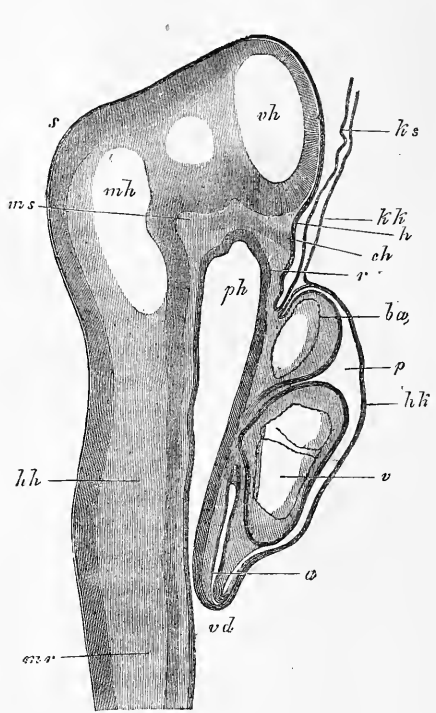


Fig. 262.

Fig. 262. — Coupe longitudinale de la tête et du cœur d'un embryon de lapin de neuf jours et deux heures. *ph*, pharynx; *vd*, orifice pharyngo-ombilical; *r*, membrane pharyngienne; *p*, cavité pariétale; *hk*, sa paroi antérieure (capuchon cardiaque REMAK) constituée par l'entoderme et le feuillet fibro-intestinal; *a*, oreillette; *v*, ventricule; *ba*, bulbe aortique; *kk*, velum céphalique formé par l'entoderme seul; *ks*, capuchon céphalique de l'amnios formé par l'ectoderme seul; *mr*, tube médullaire; *vh*, cerveau antérieur; *mh*, cerveau moyen; *hh*, cerveau postérieur; *s*, vertex; *ms*, pilier moyen de la base du crâne (RATUKE); *ch*, extrémité la plus antérieure de la corde, venant buter contre l'entoderme; *h*, première trace de l'hyppophyse.

de corde. En même temps qu'apparaissent les flexions crâniennes, ce segment augmente graduellement de volume et, finalement, se convertit en ce qui sera, plus tard, le sphénoïde antérieur et la région nasale. Dès maintenant, nous pouvons appeler *partie sphéno-ethmoïdale* ou *præchordale* ou (GEGENBAUR) *segment prævertébral* cette partie du crâne.

Pour bien comprendre les processus qui interviennent dans ce développement, considérons d'abord la figure 261. A ce moment la tête est encore presque entièrement droite et constituée, on pourrait dire exclusivement, par le segment *chordal*¹, lequel commence avec la tête elle-même au point *ov'* en arrière des fosses auditives *g*, et s'étend jusqu'à un autre point situé à la hauteur des lettres *ect*, immédiatement en avant de l'extrémité aveugle du pharynx, tandis que le segment *præchordal* répond seulement à la région minime située au niveau des lettres *kk*. Quand la flexion céphalique commence, cet état de choses persiste encore tout d'abord, comme le montre la figure 262, dans laquelle la partie de la base du crâne qui porte la lettre *h* représente le segment sphéno-ethmoïdal tout entier. Cette figure pourtant montre qu'une modification importante s'est opérée, car un épaississement ou renflement est né sur la face interne de la base du crâne en *ms*; nous lui donnerons le nom *pilier moyen du crâne* ou de *selle turcique primitive*.

La tête continuant maintenant à se fléchir de plus en plus, et sa partie antérieure croissant, corrélativement au puissant développement du cerveau antérieur et du cerveau intermédiaire, ou si l'on aime mieux au puissant développement de la première vésicule cérébrale, le segment sphéno-ethmoïdal s'étend aussi rapidement, et devient de plus en plus une partie notable du crâne. La figure 263 représente un stade intermédiaire de ce genre, dans lequel tout ce qui est placé en avant de la lettre *p* répond à la région sphéno-ethmoïdale accrue. Cette figure montre aussi qu'à mesure que la base du crâne s'étend en avant le pilier antérieur *t* se soulève fortement, en même temps que d'autres prolongements se dessinent sur la face interne du crâne, et viennent subdiviser la cavité de ce dernier en compartiments répondant aux différents segments du cerveau. A ce stade, d'ailleurs, la partie sphéno-ethmoïdale est encore extrêmement mince et comme sans connexion avec la partie sphéno-occipitale, ce qui tient à ce qu'à cette époque la

1. Pour éviter des périphrases, nous nous servirons des mots *segment chordal* et *segment præchordal* comme signifiant *segment pourvu de corde* et *segment ne renfermant pas la corde*.

cavité du pharynx émet à travers la base du crâne un diverticulum vers le cerveau, destiné à la production de l'hypophyse. Toutefois ce rapport dure peu; car le trou dont la base du crâne est

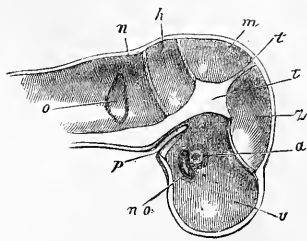


Fig. 263.

ainsi percée se ferme rapidement et la partie placée en avant s'épaissit puissamment et même s'allonge, lentement, chez l'homme, avec plus de rapidité chez les animaux. La figure 264 montre, prise sur un embryon humain de huit semaines, la partie sphéno-ethmoïdale déjà bien développée et intimement unie à la partie postérieure de la base du crâne sur

laquelle on reconnaît, en outre du pilier antérieur très puissant, un autre prolongement plus en arrière, décrit par moi depuis longtemps (4), et que je désignerai sous le nom de *pilier postérieur*. Ces particularités sont bien plus distinctes encore sur le crâne d'un animal (fig. 265); chez l'animal, la partie ethmoïdale de la base fait distinctement saillie, dès ce moment, en manière de museau.

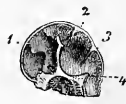

Fig. 264.

Le crâne, tel que nous venons de le décrire, à l'exception des deux derniers crânes mentionnés, n'est autre que le *crâne primordial membraneux*; mais, il faut le dire, ce n'est à proprement

Fig. 263. — Crâne d'un embryon humain de quatre semaines, coupé verticalement, vu par sa face interne et grossi. *a*, œil perceant vaguement; *no*, nerf optique sous forme d'une lame creuse; *v*, *z*, *m*, *h*, *n*, compartiments crâniens renfermant le cerveau antérieur, le cerveau intermédiaire, le cerveau moyen, le cerveau postérieur et l'arrière-cerveau; *t*, pilier antérieur du crâne ou partie la plus antérieure de la tente du cervelet; *t'*, prolongement de la voûte crânienne entre le cerveau intermédiaire et le cerveau moyen; entre *h* et *m*, la tente du cervelet; *p*, diverticule de la cavité du pharynx pour servir à la formation de l'hypophyse; *o*, vue par transparence de la vésicule auditive primitive et du prolongement conique qu'elle émet à sa partie supérieure.

Fig. 264. — Coupe verticale du crâne d'un embryon humain de huit semaines. Grandeur naturelle. La base du crâne, dans la région de la selle turcique future, est renflée en un fort prolongement médian, cartilagineux à l'extérieur près de sa base, membraneux dans le reste de son étendue; il répond au pilier moyen du crâne de RATHKE. De ce pilier s'étend jusqu'en 2 un repli de la dure mère crânienne, la *tente du cervelet*, à laquelle appartient aussi la partie membraneuse du prolongement précité. La petite fossette située immédiatement en avant de la tente du cervelet est pour le cerveau moyen (tubercules quadrijumeaux); la grande fosse comprise entre 2 et 3 pour le cervelet. En 3 est un repli des enveloppes du cerveau qui s'insinue entre le cervelet et la moelle allongée. La fossette 4 située en arrière de ce repli est destinée à la moelle allongée. Dans celle-ci fait encore saillie un petit tubercule de la base. Il est placé immédiatement en arrière de la protubérance et répond à la partie la plus postérieure de la base du crâne. La cavité principale du crâne, celle située en avant du gros prolongement basilaire, est elle-même subdivisée en deux compartiments: l'antérieur pour les hémisphères cérébraux, l'autre pour les couches optiques avec les parties adjacentes de la base du cerveau (*tuber cinereum*, *Hypophysis*, etc.). La partie la plus antérieure de la base du crâne est l'ethmoïde (lame criblée) et sa partie nasale. — Pour mieux juger des rapports, voyez le dessin suivant du cerveau d'un embryon de deux mois.

parler qu'une portion de celui-ci qui servira à la constitution du crâne permanent. En effet, abstraction faite d'une couche qui se transforme en les os de recouvrement du futur crâne osseux, couche qui n'est pas encore nettement distincte au moment actuel, le crâne membraneux représente aussi les rudiments de toutes les enveloppes du cerveau, et les prolongements précités qu'il envoie à l'intérieur de la cavité crânienne ne sont même autre chose que des parties transitoires ou durables de la *dure-mère* et de la *pie-mère*. On peut même déjà, dès ce stade, distinguer très nettement en beaucoup de points la participation à l'un ou à l'autre de ces rôles, surtout à la base du crâne où le *meninx vasculosa* se fait remarquer par un développement exagéré. Le pilier

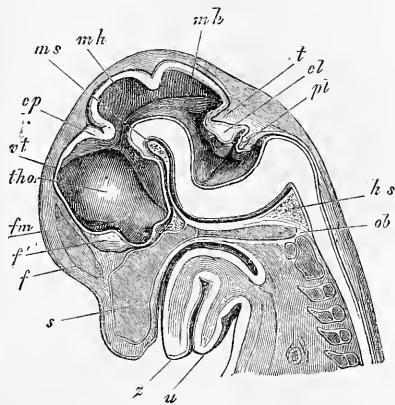


Fig. 265.

antérieur et le pilier postérieur du crâne sont formés dans toute leur épaisseur par un tissu muqueux très vasculaire, qui se convertit plus tard presque entièrement en la *pie-mère*. Un tissu analogue s'étend aussi d'un pilier à l'autre le long de la base du crâne et, du pilier postérieur se continue en arrière, chez les mammifères, le long de toute la face postérieure du rachis. L'artère basilaire et ses branches courent dans ce tissu gélatineux de la base du crâne et je signalerai particulièrement que ce vaisseau, ainsi que DURSÿ (94) le savait déjà, traverse dans toute sa hauteur le pilier antérieur de la base du crâne et n'émet de branches que parvenu au bord supérieur de celui-ci.

Même en défalquant la partie destinée ainsi à produire les enveloppes du cerveau ou le tégument externe, il reste toujours comme crâne membraneux une capsule entièrement close qui, abstraction faite des orifices livrant passage aux nerfs et aux vais-

Fig. 265. — Tête d'un embryon de brebis de 3,6 centimètres de long (longueur de la tête, 1,46 cent.) en coupe sagittale par le plan médian. Gross. trois fois. *u*, maxillaire inférieur; *s*, langue; *s*, *septum narium*; *ob*, occipital basilaire; *tho*, *thalamus opticus*; *vt*, voûte du troisième ventricule; *ep*, *commissura posterior*; *mh*, cerveau moyen avec un pli accidentel; *ms*, ligne dans le prolongement de laquelle se trouve le pilier moyen du crâne de РАТНКЕ (celui que j'appelle pilier antérieur); *hs*, pilier postérieur du crâne; *f*, *Falx cerebri*; *f'*, lame de fermeture du cerveau antérieur; *fm*, ligne dans le prolongement de laquelle est le trou de Monro, point de départ d'une gouttière dirigée en arrière et en bas pour le nerf optique qui est creux; *t*, tente du cervelet; *cl*, cervelet; *pl*, plexus choroidien du quatrième ventricule.

seaux, n'offre qu'une solution de continuité temporaire, et cela au point où l'hypophyse se constitue sous forme d'une prolifération de la cavité du pharynx, c'est-à-dire dans la région qui répondra plus tard à la selle turcique. Mais cette région-là même ne tarde pas à se fermer et quand on dit que le crâne membraneux est incomplet, cela ne peut donc s'entendre que comme un état transitoire. Si le crâne membraneux n'offre pas de lacunes notables dans sa continuité, il ne présente pas non plus de variations bien considérables dans son épaisseur, dans ses différentes régions, si ce n'est que la partie sphéno-occipitale de la base est la plus épaisse de tout le crâne. Disons d'ailleurs, à ce sujet, qu'au début on ne peut aucunement reconnaître quelle part de cette épaisseur doit être mise au compte des enveloppes du cerveau, quelle part revient au rudiment propre du crâne.

La *transformation en cartilage* commence chez l'homme au second mois. Par son action, une notable portion du crâne membraneux primitif acquiert une consistance plus grande, les autres parties restant au degré primitif (fig. 266). Au nombre de ces dernières sont la voûte crânienne tout entière et une notable fraction des parois latérales; la base, au contraire, devient presque tout entière cartilagineuse. Si l'on veut plus de précision, ce qui sera plus tard l'occipital, la partie pétreuse et mastoïdienne du rocher, le corps du sphénoïde avec les grandes et les petites ailes, l'éthmoïde et les cartilages externes du nez, tout cela est entièrement cartilagineux. Mais quelques points méritent une mention à part comme offrant maintenant des

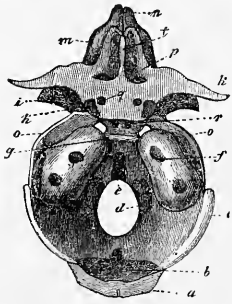


Fig. 266.

rappports qui ne répondent plus à l'état antérieur. Tout d'abord, à l'exception de certains petits cartilages situés au bord inférieur du *septum narium* (voyez ci-dessous), toute la masse cartilagineuse est d'une seule pièce, d'une seule coulée pourrait-on dire, de telle sorte qu'abstraction faite de quelques parties de la base du crâne dont il sera encore question plus loin, on ne trouve pas de

Fig. 266. — Crâne primordial d'un embryon humain de trois mois, vu de haut. *a*, moitié supérieure de la *squama ossis occipitis*; *b*, sa moitié inférieure; *c*, lame pariétale cartilagineuse; *d*, *pars condyloidea ossis occipitis*; *e*, *pars basilaris*; *f*, *pars petrosa* avec le *meatus auditorius internus*; *g*, selle turcique; en avant d'elle deux noyaux du corps du sphénoïde postérieur; *h*, noyaux dans les apophyses clinoides antérieures; *i*, grandes ailes du sphénoïde en partie ossifiées; *k*, petites ailes; *l*, *crista galli*; *m*, labyrinthe de l'éthmoïde; *n*, cartilages nasaux; *o*, ligne de cartilage entre le pariétal et le sphénoïde; *p*, lame frontale ou ligne d'union cartilagineuse entre les petites ailes et la *lamina cribrosa*; *q*, trou optique.

lignes de séparation correspondant aux divisions futures des os. Il y a plus: les cartilages du nez (cloison et cartilages alaires) sont en continuité immédiate de substance avec le cartilage ethmoïdal; de même le cartilage du rocher (*cartilago petrosa*) avec celui de la base du crâne et des parties latérales. En second lieu, le crâne cartilagineux est plus étendu que les parties osseuses de même nom qui lui succéderont. A ce sujet, il faut particulièrement relater d'abord que le labyrinthe du cartilage ethmoïdal est en continuité de substance avec les ailes et le corps du sphénoïde antérieur par l'intermédiaire de la lame frontale, SPÖNDLI (lame orbitale DURSÝ) (fig. 166 *p*), les deux parties laissant cependant entre elles un trou, le trou sphéno-frontal (foramen spheno-frontale, SPÖNDLI). D'autre part, le cartilage de la partie mastoïdienne s'étend tellement vers le haut dans la région pariétale que c'est à peine s'il peut être question d'un cartilage pariétal ou d'une lame pariétale cartilagineuse (fig. 266 *c*). Enfin, cette lame pariétale se relie en dehors du cartilage pétreux, aux grandes ailes et au corps du sphénoïde postérieur, ce trait d'union constituant une sorte de cartilage rudimentaire de l'écaille du temporal.

Le crâne cartilagineux ne se présente pas chez tous les animaux sous une forme aussi incomplète que chez l'homme. Il y a déjà longtemps qu'un de mes auditeurs, M. SPÖNDLI, maintenant professeur à Zurich, s'est occupé de rechercher comment quelques mammifères se comportent à ce point de vue. Voici les résultats de ce travail. Chez le porc et chez la souris, les parties du crâne cartilagineux qui restent membraneuses, et auxquelles on peut donner le nom de fontanelles, sont beaucoup plus petites que chez l'homme. La voûte crânienne de ces animaux est, en effet, entièrement cartilagineuse dans la région de l'occipital et presque entièrement dans la région frontale, ainsi que les figures ci-dessous, 267, 268, 269, relatives au crâne primordial cartilagineux du cochon, permettront de le reconnaître. Les crânes de cette sorte se rapprochent, par suite, beaucoup plus que celui de l'homme, du crâne cartilagineux de certains poissons. Aussi y aurait-il intérêt à étendre ces recherches à un plus grand nombre d'embryons de mammifères.

J'ai étudié minutieusement la *première origine* du crâne cartilagineux ou chondrocrâne dans l'embryon de lapin. La chondrification commence au quatorzième et au quinzième jour de la vie foetale, et au seizième le crâne primordial cartilagineux est déjà presque entièrement constitué. Le résultat le plus important de mes recherches c'est que la transformation en cartilage commence

Mode
de formation du
chondrocrâne.

simultanément dans la base et les parties latéro-inférieures du crâne aussi bien que dans le *septum narium* et que dans les parties latérales de la région ethmoïdo-nasale, si bien que le chondrocrâne se forme tout d'une pièce, d'une seule coulée en quelque sorte, absolument comme nous avons vu que chaque vertèbre formait dans son développement une seule unité avec une partie de

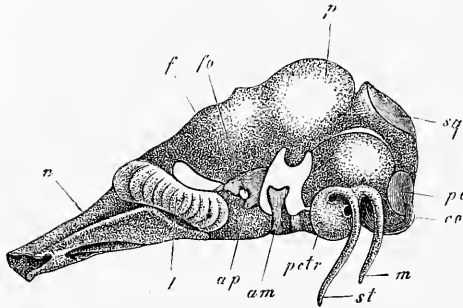


Fig. 267.

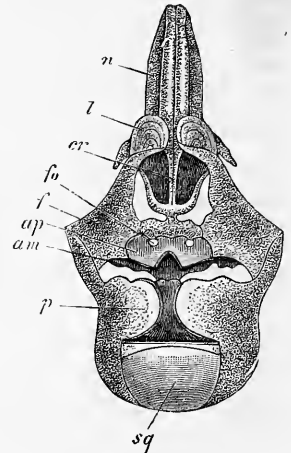


Fig. 268.

son arc. Cela ne veut pas dire pourtant, qu'une fois constitué, le crâne cartilagineux n'augmente pas encore, ne s'accroisse pas ; c'est là, d'ailleurs, un point sur lequel nous reviendrons plus tard.

Le chondrocrâne primitif comprend en tant qu'unies dès l'origine, les parties que nous avons déjà mentionnées chez l'homme et je signalerai seulement que le rocher cartilagineux (*cartilago petrosa et mastoïdea*) n'apparaît pas comme production isolée, mais se trouve dès le commencement en continuité de substance avec les occipitaux latéraux et, chez l'homme du moins, par un cartilage de l'écaille du temporal, avec les grandes ailes du sphénoïde (fig. 266) et même chez le cochon avec les petites ailes et le cartilage du pariétal (fig. 267). Mais il y a quelques mammifères (fig. 269) chez lesquels ces cartilages du rocher sont à l'origine

Fig. 267. — Crâne primordial en voie d'ossification d'un embryon de cochon de 4" de long. D'après SPÖNDLI. Grossi. *co*, condyle de l'occipital; *pc*, noyau osseux de l'occipital latéral; *sq*, noyau osseux de l'écaille de l'occipital; *m*, apophyse mastoïde cartilagineuse; *st*, apophyse styloïde; *petr*, *cartilago petrosa*; *p*, *cartilago parietalis*; *f*, *cartilago frontalis*; *am*, grandes ailes ossifiées; *ap*, petites ailes ossifiées avec le trou optique *fo*; *l*, labyrinthe du cartilage ethmoïdal; *n*, cartilages nasaux.

Fig. 268. — Crâne de la figure 267, vu de haut. Mêmes lettres; *cr*, *lamina cribrosa*.

séparés de l'occipital basilaire et ne s'unissent que plus tard à ce dernier (fig. 155 de la 1^{re} édit.), ce qui n'a pas lieu chez l'homme, le cartilage de l'occipital basilaire et les cartilages des rochers étant continus dès le début (fig. 154 de la 1^{re} édit.). Comme productions ayant une origine indépendante, séparée, nous citerons dans le chondrocrâne l'étrier, l'enclume, le marteau, le cartilage de MECKEL et peut-être les cartilages de JACOBSON (fig. 270), petits

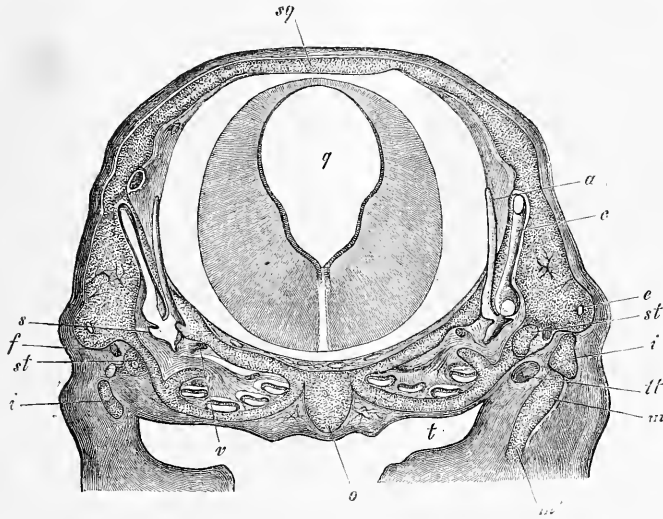


Fig. 269.

cartilages, au nombre de deux, situés au bord antéro-inférieur du *septum narium*.

Je mentionnerai encore quelques particularités intéressantes. D'abord, le chondrocrâne constitué n'offre pas de solution de continuité, de lacune dans la région de la selle turcique, ainsi que c'était le cas pour le crâne membraneux, car à l'époque de la chondrification cette lacune est déjà comblée ou du moins ne tarde pas à l'être (voy. fig. 275, 276, 277). En second lieu, la base du crâne, au-devant de la selle turcique, n'offre à aucune époque de productions latérales, dirigées en avant et laissant entre elles une lacune. RATHKE a décrit à son époque des productions de ce genre

Fig. 269. — Coupe transversale du crâne d'un embryon de cochon de 3 centimètres de long dans la région du *cartilago petrosa*. Gross. dix fois. *o*, occipital basilaire avec la corde; à droite et à gauche, le limaçon cartilagineux; *t*, trompe d'Eustache; *m*, portion du commencement du marteau; *m'*, *cartilago Meckelii*; *i*, *incus*; *st*, *stapes*; *tt*, *tensor tympani*; *e*, *canalis semicircularis externus*; *c*, *canalis semicircularis anterior* avec le *vestibulum*; *a*, *aqueductus vestibuli*; *v*, *nervus vestibuli*; *f*, *facialis*; *s*, *sacculus*; *sq*, *squama occipitalis cartilaginea*; *q*, *ventriculus quartus* avec la *Med. oblongata*.

sous le nom de *piliers latéraux du crâne* qui, naissant de la région de la selle turcique, vont se rejoindre dans la partie antérieure de la portion sphéno-ethmoïdale. Ces piliers se présentent en effet dans le crâne membraneux de quelques vertébrés inférieurs, mais ils manquent entièrement dans les mammifères et chez l'homme.

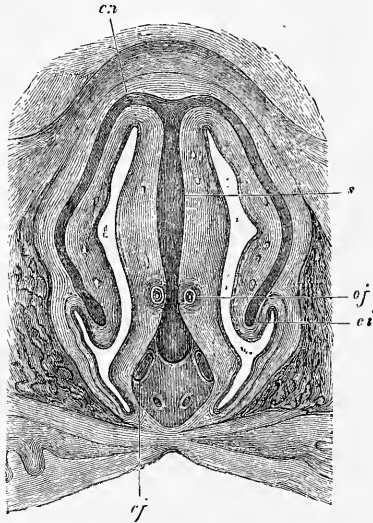


Fig. 270.

La seule chose qui pourrait rappeler ce détail d'organisation se voit dans le crâne membraneux, au moment de la formation de l'hypophyse. Le trou, en effet, par lequel l'hypophyse pénètre dans le crâne est circonscrit par deux masses latérales qui se rejoignent entre elles en avant et en arrière de l'invagination. Seulement ces masses latérales se continuent en dehors avec les autres parties du crâne membraneux et ne sont pas du tout des productions spéciales et indépendantes. Quand survient

la chondrification, on chercherait plus vainement encore des bandelettes cartilagineuses latérales dans le plancher de la région sphéno-ethmoïdale du crâne des mammifères et de l'homme, et je dois m'inscrire résolument contre les données opposées de PARKER (*skull of the pig*) et de CALLENDER (85). J'ai suivi pas à pas la chondrification du crâne du lapin, et, dès ses débuts et toujours, le sphénoïde antérieur et son prolongement, le *septum narium*, se sont offerts à moi simples, indivis. Je repousse donc l'existence de ces *trabécules du crâne*, comme on les appelle, pour les mammifères. Ces trabécules absents, les considérations qu'à la suite de HUXLEY (*Proc. of the Zool. soc.*, 1874, et *Journal of anat.*, vol. X, 1876, p. 414) on avait émises sur eux, et qui n'allaient à rien moins qu'à en faire les représentants d'une paire antérieure d'arcs branchiaux (PARKER, CALLENDER), ces considérations tombent d'elles-mêmes. D'ailleurs, même pour les êtres qui possèdent ces trabécules du crâne, cette interprétation ne saurait être admise,

Fig. 270. — Coupe frontale par les fosses nasales d'un embryon humain de quatre mois. Gross. huit fois. *s*, *septum narium cartilagineum*; *cn*, *cartilago lateralis narium*; *ci*, *cartilago conchae inferioris*; *cj*, *cartilago Jacobsonii*; *of*, *organon Jacobsonii*.

ces parties n'étant que la continuation la plus antérieure de la base du crâne. — J'ai dit plus haut que le *septum narium* était toujours simple ; il me faut donc expliquer le désaccord dans lequel je me trouve sur ce point avec les données de DURSÝ. DURSÝ, en effet, décrit et représente la partie la plus antérieure du *septum narium* comme double (pl. IV, fig. 1), et admet comme forme fondamentale de la cavité nasale deux tubes adjacents qui fusionnent leurs parois sur la ligne médiane pour constituer la cloison (p. 196). Mes recherches sur des embryons humains m'ont fait reconnaître que ce que DURSÝ a figuré comme une cloison cartilagineuse double n'est autre chose que les cartilages latéraux du nez, qui, tout à fait en avant, se séparent du septum resté toujours simple, s'incurvent en dessous par leurs extrémités internes et se terminent finalement sous la forme de deux lames évidées en dehors, dont la configuration n'a pour le reste rien d'important qui soit à signaler ici.

Le processus histologique de la chondrification est très simple. D'abord, toutes les places qui deviennent cartilagineuses sont le siège d'une multiplication de leurs cellules qui leur donne plus d'épaisseur et moins de transparence ; en seconde ligne, il apparaît entre ces cellules une substance intermédiaire d'abord rare, puis de plus en plus abondante, pendant que les éléments eux-mêmes grossissent et se transforment en vésicules claires ; le tissu s'éclaircit par là lui-même de plus en plus et le cartilage existe.

Le chondrocrâne une fois constitué ne fait pas que croître en tous sens ; il se modifie aussi dans sa forme, produisant de nouvelles parties, en perdant d'anciennes. La base du crâne présente spécialement un simple accroissement des parties primitivement existantes, et cet accroissement se fait surtout sentir dans l'extension en longueur et en hauteur de la cloison nasale et dans le grossissement du cartilage pétreux. Cependant de nouvelles parties apparaissent également ici, comme le dos de la selle turcique qui, lors des premiers débuts de la chondrification, est à peine ébauché. Les transformations des cartilages latéraux sont plus remarquables ; le labyrinthe de l'éthmoïde et les parties latérales de la région nasale présentent les modifications les plus étendues. Ces modifications consistent en proliférations locales donnant naissance aux cornets et aux annexes des cavités nasales. Les cornets apparaissent très nettement comme des excroissances locales, suivant certaines directions des cartilages latéraux du nez, et la muqueuse s'étend en même temps qu'eux. En ce qui touche les annexes de la cavité nasale, DURSÝ a montré le premier qu'elles naissent tout d'abord

sous forme de diverticules de la muqueuse, entourés de cartilages et, au début, entièrement dépourvus de parois osseuses (voyez DURSÿ, *l. c.*, surtout pl. IV, fig. 11 ; pl. V, fig. 13 ; pl. VII, fig. 10, 14 ; pl. VIII, fig. 8 ; pl. IX, fig. 6). C'est ainsi que les *sinus sphénoïdaux* ne sont, au début, que l'extrémité la plus reculée du labyrinthe du cartilage ethmoïdal, et sont situés simplement contre la face antérieure du corps du sphénoïde, sans entrer en connexion avec lui. De même encore les capsules cartilagineuses du sinus maxillaire sont, à l'origine, sans point de contact avec le maxillaire supérieur, etc. — Les phénomènes plus intimes qui interviennent dans la formation de ces cavités annexes du nez, à capsule cartilagineuse, restent encore à étudier: en tout cas, l'opinion de

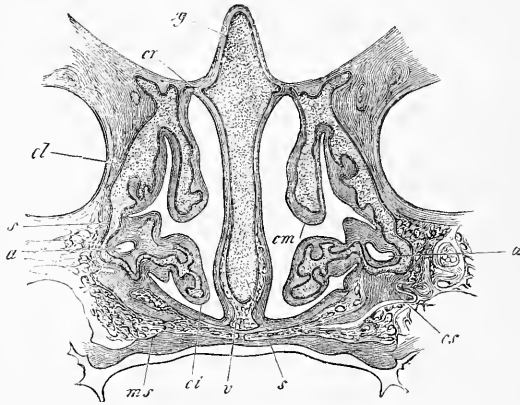


Fig. 271.

DURSÿ que le facteur principal est la résorption du cartilage sous l'influence de la prolifération de la muqueuse, ne paraît pas suffire. Un examen attentif du sinus maxillaire sur des embryons humains de quatre à cinq mois montre (fig. 271) que dans la production des capsules cartilagineuses de ces cavités, à coup sûr, les parois cartilagineuses latérales du nez prolifèrent puissamment et gagnent non pas seulement en étendue, mais encore en masse. Il me semble donc, d'après cela, que l'idée d'une résorption du cartilage n'offre pas une bien grande vraisemblance en soi ; mais on pourrait admettre que la muqueuse, en proliférant, réagit sur le cartilage et détermine la formation des diverticules caractéristiques qu'il présente.

Fig. 271. — Coupe frontale des fosses nasales d'un embryon humain de cinq mois dans la région de l'antre d'Hiigmore. Sur les côtés, les cavités orbitaires; en dessous, l'orifice buccal. Gross. quatre fois. *Cg*, crista galli; *cr*, foramina cribrosa; *cl*, cartilage nasal latéral; *cs*, cartilage du sinus maxillaris; *a*, sinus maxillaire; *cm*, concha inferior; *ms*, maxilla superior; *s*, septum cartilagineum.

Je signalerai encore, à titre d'exemples nouveaux de transformation du chondro-crâne, que dans les régions occipitale et pariétale le cartilage ne s'étend pas d'abord au-dessus des parties latéro-inférieures. Ce n'est que plus tard que lentement il gagne la ligne médiane supérieure, de telle façon que les condyles de l'occipital finissent aussi par être reliés l'un à l'autre par une *écaille cartilagineuse*, et que plus en avant des lames pariétales cartilagineuses se constituent comme dans le cochon. Ces phénomènes offrent un intérêt particulier, car ils nous montrent une concordance entre le crâne et les vertèbres dans le développement. Effectivement, quand les premiers rudiments cartilagineux des vertèbres apparaissent, il se forme du même coup le corps et une partie de l'arc; et la portion qui doit fermer ce dernier en haut avec l'épine ne se constitue aussi que plus tard.

Il ne nous reste plus à nous occuper que de la manière d'être de la corde, dans la base du crâne. Ainsi que nous l'avons déjà vu plus haut, la corde n'arrive jamais jusqu'à l'extrémité la plus antérieure du crâne, comme le prétend DURSÏ; mais bien plutôt elle s'arrête quelque peu en arrière, dans une région que l'on reconnaît plus tard, même après que la tête a commencé à se fléchir, comme répondant à la partie la plus reculée du cerveau antérieur. Quant à un renflement terminal de la corde (DURSÏ), j'en trouve tout aussi peu une trace marquée que MIHALKOVICS (154), à la description duquel, sur ce point, je me rallie entièrement. Dès que la tête s'est fléchie, la corde montre les rapports dessinés dans la figure 272; en d'autres termes, elle se fléchit en même temps que la tête et va se terminer, en embrassant circulairement l'extrémité aveugle de l'intestin antérieur, contre l'ectoderme de la base du crâne, immédiatement en avant du point où se constituera plus tard l'orifice buccal et en arrière de celui où ce même ectoderme forme l'invagination hypophysaire dont il a été déjà question. Le développement ultérieur de la corde à la base du crâne est quelque peu différent chez les oiseaux et chez les mammifères (voy. la remarque), et je me bornerai à signaler ici que chez ces derniers cet organe offre dans cette région, à une époque plus reculée, des renflements particuliers comme dans les ligaments intervertébraux de la colonne vertébrale, et que la corde subsiste longtemps en certains points.

Manière d'être
de la corde
dans la base
du crâne.

Remarque. — J'ajouterai ici toute une série de détails sur la façon dont la corde se comporte dans le crâne. Je signalerai d'abord que l'extrémité antérieure de la corde diffère dans sa manière d'être chez le poulet et chez les mammifères: Chez le *poulet* notamment, la corde pénètre dans le pilier anté-

rieur de la base du crâne et à un certain stade se termine par une extrémité arrondie, au-dessus de l'invagination de l'hypophyse, sans s'unir à l'ectoderme, ainsi que la figure 273 le représente. Dans cet exemple, la corde mesurait dans la crâne $91\ \mu$, et à son extrémité mousse $81\ \mu$; elle était distante seulement de $0,42\text{mm}$ de l'extrémité supérieure du pilier antérieur qui avait

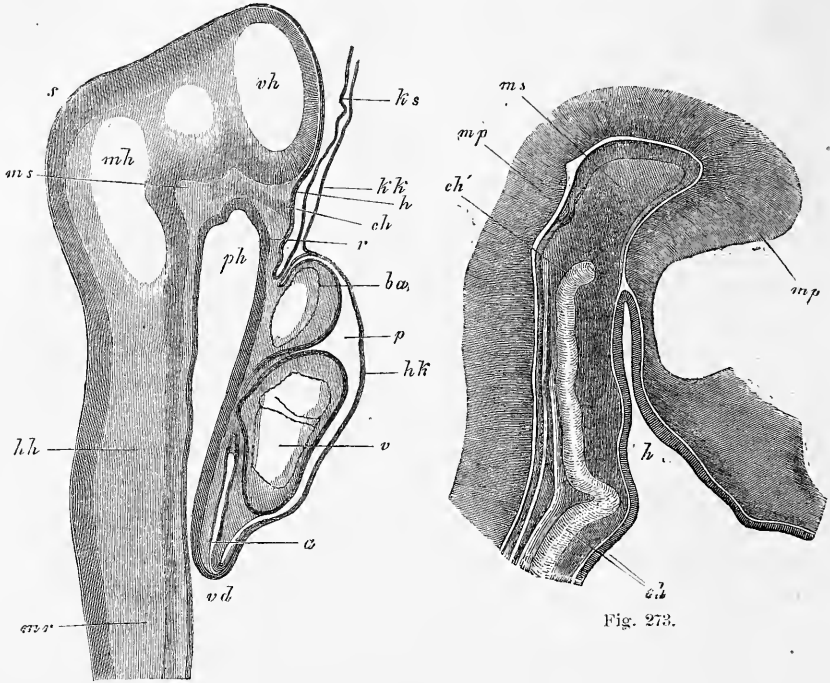


Fig. 272.

Fig. 273.

$1,28\text{mm}$ de puissance. Dans un jeune poulet de cinq jours, la corde mesurait $0,21\text{mm}$ dans la colonne vertébrale; dans la base du crâne, elle descendait à $0,16\text{mm}$ en décrivant de fortes sinuosités, pénétrait dans le pilier antérieur de la base du crâne en se portant à la face postérieure du tissu compact qui constitue celui-ci en se réduisant à $0,10$ et $0,08\text{mm}$, et allait enfin se terminer par une extrémité recourbée de $0,054\text{mm}$ au niveau de l'invagination hypophysaire mesurant $0,68\text{mm}$. Dans un autre poulet de cinq jours, le pilier moyen mesurait

Fig. 272. — Coupe longitudinale par la tête et le cœur d'un embryon de lapin de neuf jours et douze heures. *ph*, pharynx; *vd*, orifice pharyngo-ombilical antérieur; *r*, membrane pharyngienne; *p*, cavité pariétale; *hk*, paroi antérieure de cette cavité (capuchon cardiaque РЕМАРК); il est formé par l'ectoderme et le feuillet fibro-intestinal; *a*, oreillette; *v*, ventricule; *ba*, *bulbus aortae*; *ks*, capuchon céphalique de l'amnios, constitué par l'ectoderme seul; *mr*, tube médullaire; *vh*, cerveau antérieur; *mh*, cerveau moyen; *hh*, cerveau postérieur; *s*, vertex; *ms*, pilier moyen du crâne de РАТКЕ; *ch*, extrémité antérieure de la corde, au contact de l'ectoderme; *h*, dépression légère de l'ectoderme, destinée à la constitution de l'hypophyse. Gross. cinquante-cinq fois.

Fig. 273. — Coupe sagittale du pilier moyen du crâne d'un poulet de quatre jours. Gross. quarante-trois fois. *h*, invagination hypophysaire de l'ectoderme de $0,71\text{mm}$ de long; *ch*, corde sortant de la base du crâne pour pénétrer dans le pilier antérieur *ms*: *ch'*, extrémité arrondie de la corde; *mp*, paroi du tube médullaire.

1,71^{mm}; la poche de l'hypophyse 0,85 et la corde recourbée en hameçon et large de 43 μ se terminait à 0,62^{mm} de distance du bord libre du pilier antérieur du crâne.

En outre de ces jeunes embryons, j'ai étudié aussi un poulet de quatorze jours. Voici ce qu'il m'a offert. Dans la partie basilaire du crâne, la corde sortant du cartilage se portait graduellement à la face supérieure et se terminait au-dessus de la selle turcique, au voisinage immédiat de l'extrémité la plus inférieure de l'infundibulum; elle avait, dans cette terminaison, la forme d'un hameçon, et offrait un renflement étiré bientôt en une courte pointe. Comme dimensions, elle portait 0,091^{mm} dans l'axis, 0,16^{mm} dans la partie postérieure, 0,075 à 0,081^{mm} dans la partie antérieure de l'occipital basilaire qui avait lui-même 0,16 à 0,21^{mm} d'épaisseur au centre et en avant; dans la selle turcique, la corde mesurait d'abord 0,108, puis 0,054^{mm} et à son renflement terminal 0,10^{mm}.

Je n'ai étudié que le *lapin* en fait de jeunes embryons de mammifères; il m'a présenté les mêmes rapports exactement qu'à MIHALKOVICS. Chez le lapin,

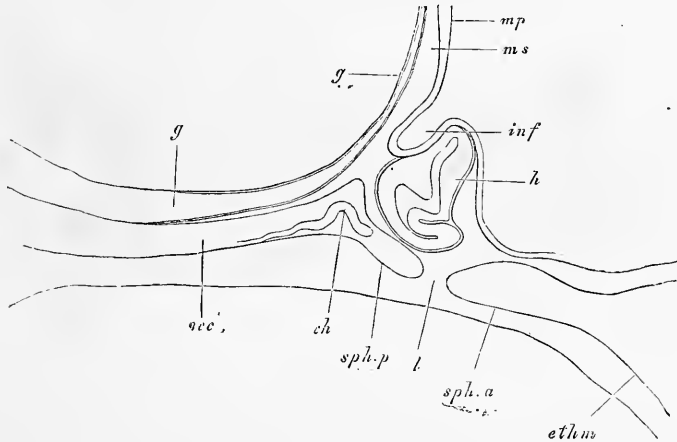


Fig. 274.

la corde ne pénètre jamais dans le pilier antérieur, mais se termine dans une région qui semble correspondre plus tard à la selle turcique cartilagineuse. Après avoir pénétré du ligament de l'apophyse odontoïde, à l'intérieur duquel elle offre un renflement, dans l'apophyse basilaire de l'occipital, elle se porte d'abord en haut et peut même en certains cas arriver ainsi jusqu'au-dessous du périchondre, puis redescend du côté ventral en semblant toujours dans ce trajet sortir hors de l'occipital basilaire, pénétre dans le cartilage interposé à l'occipital et à la selle turcique en y décrivant des sinuosités, et arrive enfin dans la selle turcique, où elle se recourbe en manière d'hameçon et se rapproche à nouveau plus ou moins du périchondre de la selle, comme le montre la figure 274. Le diamètre de la corde à la base du crâne, chez le lapin, est exprimé par

Fig. 274. — Coupe sagittale d'une partie de la base du crâne d'un lapin âgé de seize jours. Gross. trente fois. *occ*, occipital basilaire; *sph.p*, sphénoïde postérieur; *ch*, extrémité de la corde; *sph.a*, sphénoïde antérieur; *ethm*, ethmoïde; *l*, interruption dans la continuité du cartilage de la base du crâne; *h*, hypophyse; *inf*, infundibulum; *mp*, feuillet médulane, paroi du troisième ventricule; *ms*, pilier antérieur du crâne; *g*, tissu muqueux sur la base du crâne, dans lequel l'artère basilaire et ses branches ont leur siège.

les chiffres suivants. Chez un embryon de douze jours, à crâne entièrement membraneux encore, 7 à 41 μ ; chez un embryon de quatorze jours (en y comprenant sa gaine); dans un cas, 17 μ ; dans un autre, aux points les plus épais, 32 μ . Dans un embryon de seize jours, la corde mesurait dans l'axis 5 à 10 μ , et avec sa gaine 32 à 37 μ ; dans un renflement dont la présence est de règle dans le corps de l'axis et la dent (voy. aussi MIHALKOVICS, fig. 13), 32 μ et avec la gaine 24 à 48 μ ; dans la dent même 10 à 16 μ et avec la gaine 43 μ ; dans le ligament de l'apophyse dans un renflement situé plus près du corps de l'occipital 64 à 70 μ ; à la base du crâne 32 à 34 μ d'abord, et à la terminaison 43 μ .

Je n'ai étudié qu'un embryon de lapin plus âgé; il était presque à terme, de 6 centimètres de long, âgé de vingt-quatre jours. Dans cet individu, le renflement de la corde entre la deuxième et la troisième vertèbre cervicale mesurait 0,4^{mm}; celui compris entre le corps de l'axis et l'apophyse odontoïde 0,43; en avant et en arrière de la partie ossifiée de la dent, la corde portait 48 μ . Le ligament de l'apophyse odontoïde et la partie postérieure de l'occipital basilaire qui était déjà entièrement ossifié, ne m'offrirent pas trace de la corde; la partie antérieure, au contraire, de cet occipital basilaire la montrait à sa face infé-

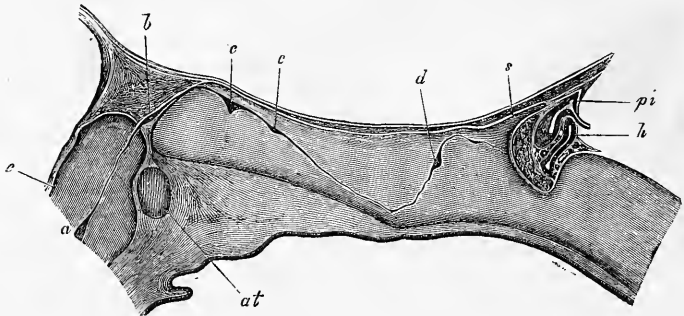


Fig. 275.

rieure, entre l'os et le périchondre. Dans la synchondrose sphéno-occipitale, la corde effectuait le même trajet que la figure 275 représente pour le cochon et offrait un peu en arrière du milieu du cartilage une dilatation de 81 à 100 μ , à laquelle en peut succéder une autre plus faible, plus en avant. L'extrémité amincie jusqu'à 16 ou 20 μ pénètre dans la base de la selle turcique, s'y recourbe en hameçon en dessous et en avant et vient mourir contre le périchondre de la face antérieure.

Dans un *embryon de cochon* de 19^{mm} de long, chez lequel la base du crâne était également en voie d'ossification, la corde mesurait dans cette région 48 à 60 μ , n'offrait aucune dilatation et décrivait dans son trajet les courbures typiques, mais sans écarts plus considérables et en occupant ainsi davantage l'axe du cartilage.

La corde se comportait, au contraire, d'une façon bien différente dans un

Fig. 275. — Coupe sagittale de la partie postérieure de la base du crâne d'un embryon de cochon de 3,2 centimètres. Gross. 13,3 fois. *e*, apophyse odontoïde; *at*, atlas; *a*, renflement de la corde entre le corps de l'axis et l'apophyse odontoïde; *b*, renflement de la corde dans le ligament suspenseur de l'apophyse odontoïde; *c*, renflement de la corde dans l'apophyse postérieure de l'occipital basilaire; *c'*, petit renflement en avant du précédent; *d*, renflement de la corde dans la région sphéno-occipitale du cartilage de la base du crâne; *h*, hypophyse pourvue d'une cavité et de quelques lobules, avec réseau sanguin; *pi*, *processus infundibuli* du cerveau; *s*, selle turcique.

embryon de cochon de 3,2 centimètres, dont la base du crâne était encore à l'état purement cartilagineux (fig. 275). Au sortir de l'apophyse odontoïde, au centre de laquelle elle offrait un renflement de 0,162^{mm} (y compris l'étui), la corde se portait avec une épaisseur de 0,048^{mm} dans le *lig. dentis* et s'y dilatait immédiatement sur une longueur de 0,48^{mm} en un renflement de 0,054 à 0,064^{mm} et arrivait ainsi à proximité immédiate de l'occipital basilaire; mais au lieu de pénétrer de suite dans ce dernier, elle décrivait une courbe parallèle à la convexité postéro-supérieure de cet os et ne venait ainsi s'enfoncer dans l'épaisseur de celui-ci qu'à 0,64^{mm} de distance de l'extrémité la plus reculée de son cartilage. La forme particulière en S du trajet de la corde dans l'occipital basilaire et le sphénoïde postérieur est suffisamment indiquée par la figure. Je me bornerai donc aux notes suivantes. D'abord, c'est qu'il y a encore dans la base du crâne deux renflements très prononcés: l'un de 0,16^{mm}, situé dans l'occipital immédiatement après l'entrée de la corde dans la base du crâne; l'autre, renflement sphénoïdien, de 0,108^{mm} de large, placé à 0,62^{mm} de distance de la paroi postérieure de la selle turcique. Entre ces deux dilatations, la corde ne mesurait pas en général plus de 22 μ d'épaisseur, mais toute sa partie postérieure et descendante atteignait à une puissance de 64 à 70 μ et laissait même reconnaître les indices d'un ou deux petits renflements secondaires. En ce qui touche les deux dilatations normales, il faut encore signaler que leur structure était entièrement celle des renflements intervertébraux, ainsi que la figure 251 le représente.

Quant à la terminaison de la corde, cet organe en quittant le renflement sphénoïdal se porte d'abord en haut, à la surface du cartilage, immédiatement au-dessous du périchondre du *clivus*, n'étant plus alors séparé de l'artère basilaire que par un intervalle de 0,06. Puis, la corde s'infléchissant à nouveau en bas vers la selle, vient mourir contre le périchondre de la paroi postérieure de la selle turcique par une extrémité arrondie, à peine renflée, de 32 à 36 μ d'épaisseur.

Des embryons de cochon de 5,7 centimètres offraient des rapports semblables, à cela près que les renflements de la corde étaient plus puissants et que leur nombre à la base du crâne avait augmenté. Relativement à ce dernier point, la corde, dans l'étendue du cartilage de l'occipital basilaire déjà en voie d'ossification, offrait quatre dilatations dans un cas, dont les deux premières plus marquées que les autres; dans un autre cas, il n'y en avait que trois. Le trajet de la corde dans le crâne était conforme à celui de la figure 275 et il n'y avait à mentionner que la situation des renflements de la corde par rapport aux points d'ossification de l'occipital basilaire. Dans le premier cas, la première dilatation était située du côté dorsal entre le cartilage et son périchondre; la seconde et la troisième dans le cartilage même immédiatement au-dessus du point d'ossification; la quatrième et le vestige d'une cinquième dans le point d'ossification lui-même, car la corde, dans son trajet oblique, s'infléchissait du côté dorsal vers le ventral. Dans le second cas, les deux premiers renflements et les plus volumineux étaient dans le cartilage au-dessus du point d'ossification et le troisième, plus petit, dans ce point même. Dans les deux cas, la corde, à sa sortie du noyau osseux de l'occipital basilaire, était très grêle, mais se renflait bientôt dans la synchondrose sphéno-occipitale en un puissant noyau, montrant déjà l'indice d'une transformation en une lame comprimée dans le sens longitudinal. Dans un seul cas, il y avait encore en avant de ce renflement lamelliforme une petite dilatation immédiatement contre le périchondre du *clivus*. Je donnerai les mensurations relatives à ces diverses parties de la corde pour un cas: renflement entre la deuxième et la troisième vertèbre cervicale, 0,53^{mm}; renflement dans le corps de l'axis qui ne possède qu'un noyau osseux situé à la partie inférieure, 0,49^{mm}; renflement dans l'apophyse odontoïde, 0,43^{mm}; premier renflement occipital, 0,16^{mm}; second, 0,14^{mm}; troisième, 0,15^{mm}:

quatrième, 0,12^{mm} ; renflement sphéno-occipital, 0,37^{mm} de haut, 0,32^{mm} de large ; corde au-dessus et en arrière de ce renflement, 0,037 à 0,054^{mm}.

Des embryons de cochon de 12 à 16 centimètres enfin ne montraient plus la corde qu'aux points non ossifiés. Dans un embryon de 12 centimètres, la synchondrose sphéno-occipitale présentait à peu près la structure d'un ligament intervertébral (fig. 276) et consistait, au centre, en un cartilage fibreux, à fibrilles verticales, avec cellules petites, et montrait un reste important de la corde avec cellules à contenu vésiculeux, logé à l'intérieur d'une cavité comprimée d'avant en arrière, mesurant 0,9^{mm} de haut et 0,19^{mm} de large. Un embryon de 16 centimètres présentait un renflement de la corde de 0,34^{mm} entre le noyau supérieur et le noyau inférieur de l'axis et un second, plus gros, de 0,85 à 0,96^{mm}, dans la synchondrose sphéno-basilaire, situé d'avantage en arrière. Éloigné à son origine de 0,8^{mm} de la face supérieure du cartilage, il remontait bientôt jusqu'au voisinage immédiat du *clivus*, de telle sorte qu'il n'était plus séparé du périchondre interne que par une mince couche de cartilage de 80 μ . De ce renflement partait encore un filet grêle de 4,2 μ dirigé vers la selle turcique, s'écartant graduellement de la face du *clivus* jusqu'à 0,2^{mm} de distance et se soustrayant ensuite à l'observation.

Enfin, parmi les mammifères, j'ai encore étudié des *embryons de brebis* de 3,0 à 3,5 centimètres de long ; les rapports qu'ils m'ont offerts diffèrent un peu de ce qui a lieu chez le cochon. Le renflement de la corde dans l'axis est insignifiant (54 μ) ; il en est de même de celui de l'apophyse odontoïde (48 μ). A partir de ce point, la corde court sous forme d'un cordon de 16 à 21 μ d'épaisseur sur une longueur de 1,64^{mm} à la face supérieure du cartilage de l'occipital basilaire, en partie dans le périchondre, en partie entre ce dernier et le cartilage, et ne s'enfoncé qu'après ce trajet dans la substance du cartilage, en descendant un peu au-dessous des couches moyennes de ce dernier pour remonter perpendiculairement vers la base de la selle turcique. Elle atteint la surface supérieure du cartilage à une distance de 0,42^{mm} de la selle pour se porter dans celle-ci, et se termine par une extrémité dilatée et arrondie de 60 μ au contact immédiat du périchondre. En dehors de ce point, la corde ne montre dans tout son trajet, à travers le cartilage de la base du crâne, aucun renflement marqué et mesure de 37 à 48 μ .

En fait d'*embryons humains*, j'ai étudié des individus de trois, quatre et sept mois. Chez les plus jeunes (fig. 277) il y avait deux renflements, un dans l'occipital, un dans le sphénoïde. La corde pénétrait dans le cartilage basilaire par le côté dorsal de l'extrémité la plus reculée ou peu s'en faut de celui-ci et, après un court trajet, s'enfonçait dans le noyau osseux pour constituer un renflement de 0,1^{mm}, partie situé dans l'os, partie dans le cartilage, puis descendait verticalement vers la face inférieure du noyau osseux jusqu'au périchondre où elle disparaissait sans laisser de traces. Comme pourtant elle surgissait de

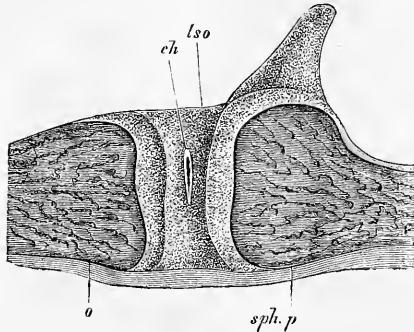


Fig. 276.

Fig. 276. — Coupe sagittale de la synchondrose sphéno-occipitale d'un embryon de cochon de 12 centimètres de longueur. Gross. 7,5 fois. *c*, occipital basilaire ; *lso*, ligament intervertébral sphéno-occipital ; *ch*, reste de la corde dans celui-ci ; *s*, selle turcique ; *sph.p*, sphénoïde postérieur.

nouveau du périchondre en avant du noyau osseux de l'occipital basilaire pour entrer dans le cartilage sphéno-occipital, il est à supposer qu'entre les deux points précités, elle cheminait dans le périchondre, ainsi qu'elle le fait quelquefois à la face supérieure.

Dans le cartilage sphéno-occipital, la corde présentait chez ces deux embryons des renflements et des sinuosités très irréguliers, qu'il est inutile de décrire autrement, mesurant jusqu'à 0,16 et plus; elle se dirigeait ensuite partie vers la face antérieure de la selle turcique, partie vers le *clivus*, qu'elle atteignait même dans un cas.

Dans l'embryon de sept mois, j'ai constaté l'existence de la corde dans l'occipital basilaire et la synchondrose sphéno-occipitale, dont le cartilage était encore plus fortement fibrillaire que chez le cochon; la corde y présentait dans la moitié supérieure du cartilage un renflement lenticulaire de 1,7^{mm} de haut et de 0,37^{mm} de long, à partir duquel un cordon s'étendait jusque dans la selle turcique. Ce cordon suivant en général un trajet parallèle à la limite postérieure du sphénoïde postérieur, mesurait 0,14 à 0,42^{mm} d'épaisseur et se terminait à 1,9^{mm} de distance de la face antérieure de la selle turcique et à 0,96^{mm} du *clivus*, dont plus en arrière il s'était rapproché jusqu'à un intervalle de 0,42^{mm}. Les recherches de H. MUELLER nous ont appris que ce reste de la corde se retrouve également dans le nouveau-né et chez l'enfant, et le même auteur a également fait remarquer que les tumeurs colloïdes décrites par VIRCHOW, LUSCHKA et ZENKER sur le *clivus* chez l'adulte sont en rapport direct avec la corde et ne sont que des hypertrophies des restes de cet organe.

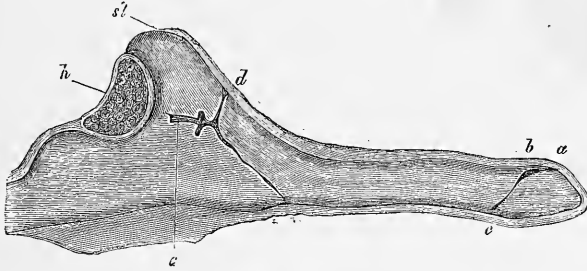


Fig. 277.

J'ajouterai encore ici quelques remarques sur la partie sphéno-ethmoïdale de la base du crâne. Les deux piliers cartilagineux mentionnés plus haut (piliers latéraux du crâne de RATHKE), qui se retrouvent dans cette région dans les vertébrés inférieurs durant le développement ou même durant toute la vie, ne sauraient conserver, comme nous le savons déjà, la signification d'arcs viscéraux (HUXLEY, PARKER). GÖTTE les a même, tout à l'inverse de cela, regardés dans ces derniers temps comme appartenant à l'arc supérieur (23, p. 629 et suivantes), ce qui fait qu'aujourd'hui on a sans doute épuisé pour eux la série des interprétations possibles. J'appuie ma manière de voir, celle dans laquelle le sphénoïde antérieur et le *septum narium* des vertébrés inférieurs, que les parties en question soient simples ou plus ou moins doubles, sont considérées comme devant être rapportées au segment achordal de la base du crâne, je l'appuie, dis-je, sur les raisons suivantes. Il est indubitable, comme le prou-

Fig. 277. — Coupe sagittale de la partie postérieure de la base du crâne d'un embryon humain de trois mois. Gross. 10,3 fois. *a*, la corde pénétrant dans le cartilage de l'occipital basilaire par le côté supérieur de celui-ci; *b*, renflement de la corde dans le cartilage; *c*, la corde au niveau de la face inférieure de la base du crâne; *d*, terminaison sur le *clivus* d'un prolongement de la corde; *e*, renflement de la corde à l'intérieur du cartilage de la selle turcique; *h*, hypophyse.

vent les recherches sur le poulet, que la partie la plus antérieure de la base du rudiment céphalique à l'époque à laquelle le cerveau figure encore une simple gouttière largement ouverte, comme dans la figure 39, est la continuation immédiate de la partie qui renferme la corde et les lames protovertébrales ; il n'est pas moins certain que la base du crâne, tout entière, se constitue aux dépens de la partie la plus antérieure de la ligne primitive et des parties adjacentes du feuillet moyen, en tant qu'elles appartiennent à la zone rachidienne. Or, comme toutes ces parties, depuis le sommet de la corde jusqu'à l'extrémité la plus reculée, se transforment seulement et exclusivement en organes axiles (corde, protovertèbres, lames protovertébrales de la tête), il est clair que la partie la plus antérieure du segment achordal du rudiment céphalique ne saurait être considérée elle-même autrement que comme une formation axile. Qu'on se rappelle aussi que cette partie de la base du crâne émet, dès cette époque si peu avancée, des prolongements vers le haut, c'est-à-dire des arcs supérieurs qui entourent aussi l'extrémité antérieure du cerveau longtemps avant que les hémisphères et même les vésicules optiques ne se soient dessinées, comme les figures 77 et 78 l'apprennent suffisamment. Cette raison me fait donc regarder l'opinion de GÖTTE comme dépourvue de base, bien plus que celle de HUXLEY qui peut invoquer en sa faveur le fait que la face se forme par un rebord infléchi de l'extrémité la plus antérieure du rudiment céphalique, et qu'il est difficile de déterminer là ce qui appartient à l'axe et ce qui appartient aux parties ventrales. Le criterium me semble devoir être mis dans le mode d'apparition par des rudiments simples ou doubles ; or, dans le cas actuel, il est incontestable que la partie la plus antérieure de la base du crâne dans tous les vertébrés apparaît comme une formation impaire, tandis que les arcs viscéraux naissent le plus distinctement du monde par paires (voy. fig. 175, 179, 180, 233). L'idée de la formation de la partie præchordale de la base du crâne par un rudiment double a été suscitée premièrement par la perforation de la base membraneuse du crâne en avant du sommet de la corde, perforation que la constitution de l'hypophyse entraîne à sa suite, et deuxièmement par ce fait que chez beaucoup de vertébrés inférieurs, mais non chez tous, la région qui nous occupe, lors de la chondrification, ne développe que des cartilages latéraux et que ces piliers cartilagineux peuvent même croître en longues tiges. Il n'y a pas d'ailleurs une chondrification spéciale, indépendante de celle du reste du crâne, pour la région sphéno-ethmoïdale, comme PARKER l'avait supposé chez l'embryon de cochon.

§ 32.

OSSIFICATION DU CRANE.

Transformation
du crâne primor-
dial en crâne dé-
finitif.

Nous avons vu, dans le paragraphe précédent, comment se développait le crâne primordial cartilagineux ; voyons maintenant comment il se convertit en crâne osseux. Premièrement, il y a une partie du crâne cartilagineux qui se transforme directement en os, et, partout où cela a lieu, partout où des parties préformées à l'état de cartilage s'ossifient, nous appellerons les os qui en proviennent *os primaires* ou *primordiaux*, non pas qu'ils naissent toujours avant les autres, mais parce que leur origine remonte au squelette primordial. Deuxièmement, il y a une partie du crâne primordial qui subsiste à l'état de cartilage et se retrouve sous

cette forme dans le crâne de l'adulte. Troisièmement, il y a une partie, je ne dirai pas précisément une partie notable, du cartilage primitif, qui disparaît par atrophie. Quatrièmement enfin, il y a formation, en dehors du crâne fibro-cartilagineux, de certains os particuliers, appelés *os de recouvrement* ou *de revêtement*, qui, plus tard, peuvent s'unir tant entre eux qu'avec les os qui sont nés aux dépens du crâne primordial lui-même.

Si nous nous occupons d'abord de la transformation du cartilage primordial proprement dit, nous voyons qu'il produit presque tout l'occipital, le sphénoïde postérieur et l'antérieur, la lame criblée et les cornets inférieurs. Il faut ajouter à cela la partie pétreuse et mastoïdienne du rocher, dont le développement cependant ne nous occupera que plus tard, à l'occasion de l'organe de l'audition.

Ossification du chondrocrâne.

1. L'*occipital* s'ossifie au commencement du troisième mois; ses points d'ossification sont les suivants: un pour l'apophyse basilaire (fig. 278 *e*), un pour chaque région condyloïdienne

Occipital.

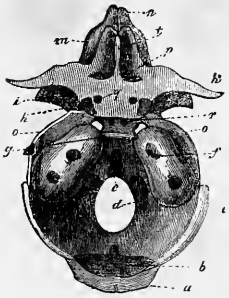


Fig. 278.

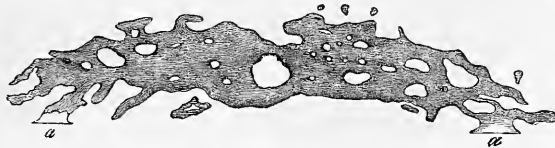


Fig. 279.

(*d*); et deux, bientôt confondus en un, pour le cartilage de la portion écaillée. A ces quatre points s'en ajoute un cinquième, ainsi que je l'ai montré depuis longtemps (*Anat. microsc.*). Ce dernier naît double (*a*), et se développant en dehors du chondrocrâne vient former, à titre d'os de revêtement, la partie supérieure de l'écaille (fig. 279). Il se confond plus tard et si bien avec le segment primordial de l'écaille au-dessus duquel il se trouve que, seule, une légère fissure à droite et à gauche sur les bords correspon-

Fig. 278. — Crâne primordial d'un embryon humain de trois mois, vu par la face supérieure. *a*, moitié supérieure de l'écaille de l'os occipital; *b*, moitié inférieure du même; *c*, lame cartilagineuse du pariétal; *d*, partie condyloïdienne de l'occipital; *e*, partie basilaire; *f*, partie pétreuse avec le méat auditif interne; *g*, selle turcique, au devant d'elle les deux noyaux du corps du sphénoïde postérieur; *h*, noyaux des apophyses clinoides antérieures; *i*, grandes ailes en partie ossifiées; *k*, petites ailes; *l*, apophyse *crista galli*; *m*, labyrinthe de l'ethmoïde; *n*, partie cartilagineuse du nez; *o*, bandelette cartilagineuse entre la lame pariétale et le sphénoïde; *p*, lame frontale ou bandelette cartilagineuse unissant les petites ailes à la lame criblée de l'ethmoïde; *q*, trou optique.

Fig. 279. — Moitié supérieure de l'écaille de l'occipital d'un fœtus de quatorze semaines. *a*, points de jonction avec le segment inférieur.

dants de la partie écailleuse de l'occipital, au niveau de la protubérance externe, indique durant quelque temps la ligne de réunion, et cette fissure-là même disparaît le plus ordinairement chez le nouveau-né. Les quatre points d'ossification développés dans le cartilage marchent de plus en plus à la rencontre les uns des autres par le refoulement progressif du cartilage, dans la seconde moitié de la vie embryonnaire; toutefois, au moment de la naissance, ils sont encore séparés par un faible reste de cartilage. Leur réunion définitive en un seul os commence dans la première ou dans la seconde année et se fait d'abord entre l'écaille et les portions condyliennes, en progressant de dehors en dedans (vers le trou occipital). Ce n'est que plus tard, dans la troisième année

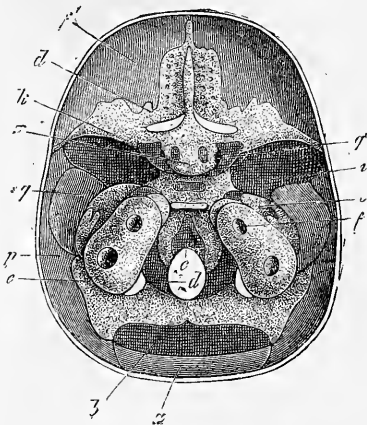


Fig. 280.

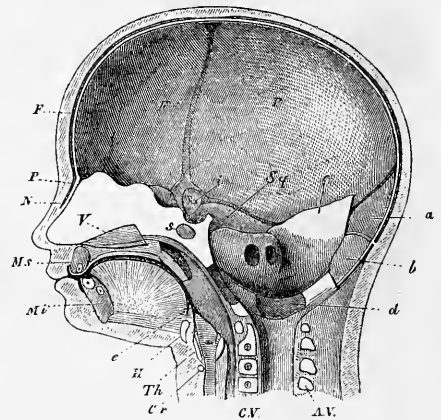


Fig. 281.

et la quatrième, que les portions condyliennes se réunissent en avant du trou occipital, à l'apophyse basilaire, de façon que dans la cinquième ou la sixième année les différentes pièces ont achevé de constituer un seul os.

Fig. 280. — Base du crâne d'un embryon âgé de cinq mois, vu en dedans. *a*, moitié supérieure de l'écaille de l'occipital; *b*, moitié inférieure de la même; *c*, lame pariétale; *d*, partie condyloïdienne de l'os occipital; *e*, partie basilaire; *f*, partie pétreuse avec le méat auditif interne; *g*, petites ailes; *h*, apophyse *crista galli*; *i*, bandelette cartilagineuse entre la lame pariétale et le corps du sphénoïde; *j*, lame frontale ou bandelette d'union entre les petites ailes et la lame cribreuse; *k*, trou optique; *l*, noyau du corps du sphénoïde antérieur; *m*, pariétal; *n*, frontal.

Fig. 281. — Coupe verticale de la tête d'un embryon de quatre mois. *N*, nasal avec le périoste *P* sous-jacent; *F*, frontal; *p*, pariétal; *Sq*, écaille ou temporal; *Ms*, maxillaire supérieur; *Mi*, maxillaire inférieur; *V*, vomer; *s*, noyau du corps du sphénoïde postérieur; *H*, corps de l'hyoïde; *Th*, cartilage plat; *Cr*, cartilage annulaire; *CV*, corps vertébraux avec noyaux; *AV*, arcs vertébraux; *a*, partie supérieure de l'écaille de l'os occipital; *b*, partie inférieure de cette écaille; *c*, lame pariétale; *d*, partie condyloïdienne de l'os occipital; *e*, apophyse basilaire du même; au-dessus la partie pétreuse avec le méat auditif interne; *i*, grandes ailes en partie ossifiées.

Remarque. — G. HARTMANN (*l. i. c.*) fait naître l'écaille de l'occipital par huit points, sans fournir toutefois les preuves à l'appui de son dire, auquel il semble avoir été conduit purement et simplement par la découverte d'os intercalaires et des anomalies dans le travail d'ossification. C'est un point intercalaire de ce genre et non constant que le noyau déjà décrit par KERKING, entre les parties condyliennes, au bord postérieur du trou occipital.

2. Le *sphénoïde postérieur* (*os sphenoidale posterius*) se développe dans le troisième mois : 1° par deux points, dans la région de la selle turcique (fig. 278); ils se confondent bientôt en un seul (fig. 278, 280); 2° par deux points, un à droite, un à gauche, dans la région du sillon carotidien et de la *ligula* (apophyse clinôïde moyenne) (voy. MECKEL dans ses *Arch.* I, pl. III, fig. 23; SPÖNDLI, *l. c.*, fig. 8, *b*; mon *Anat. microsc.*, pl. III, fig. 3 et fig. 280 de cet ouvrage-ci, dans laquelle le point en question n'est pas désigné, et VIRCHOW, *Entw. des Schädeldgrundes*, p. 15); 3° un point de chaque côté pour les grandes ailes; il fournit aussi la lame externe de l'apophyse ptérygoïde, et enfin, 4° un point de chaque côté pour l'aile interne de l'apophyse ptérygoïde qui ne résulte pas d'un cartilage préexistant et semble provenir de la branche maxillaire supérieure du premier arc viscéral, ainsi que nous aurons l'occasion d'y revenir plus tard. Dans la seconde moitié de la vie fœtale, il y a réunion : 1° de la lame interne des apophyses ptérygoïdiennes à la lame externe dépendante des grandes ailes; 2° du corps et des points latéraux. Le sphénoïde postérieur se soude également, avant la naissance, au sphénoïde antérieur, si bien qu'à la naissance, seules, les grandes ailes avec les apophyses ptérygoïdiennes qui leur sont appendues, constituent des pièces séparées du reste, avec lequel elles se confondent d'ailleurs bientôt, dans le courant de la première année. Un fait digne de mention encore, c'est qu'à la naissance la moyenne partie de la selle turcique est encore cartilagineuse, et que le cartilage se continue au-dessus du clivus jusque dans la synchondrose sphéno-occipitale (voy. VIRCHOW, *l. c.*, p. 16). Cette synchondrose subsiste la vie entière chez certains sujets, mais dans la règle disparaît à partir de la treizième année de dedans en dehors, de telle sorte qu'au terme de la croissance l'occipital et le sphénoïde sont unis en une *seule pièce basilaire*.

Sphénoïde postérieur.

Comme dans tous les os qui succèdent à des cartilages, des dépôts périostiques viennent, chez le sphénoïde postérieur aussi, compléter le produit de l'ossification du cartilage; nous signalerons seulement que dans le sphénoïde postérieur, pour les grandes ailes surtout et les apophyses ptérygoïdes, ces dépôts sont très nombreux et apparaissent aussi de très bonne heure.

Sphénoïde antérieur.

3° Le *sphénoïde antérieur* (*os sphenoidale anterius*) naît également au troisième mois par deux points d'ossification, un pour chacune des petites ailes, situé en dehors du trou optique (fig. 280 h); deux autres points se développent plus tard pour le corps (fig. 280) et les quatre points se réunissent entre eux à partir du sixième mois, et au sphénoïde postérieur avant la naissance. Toutefois, d'après les recherches de VIRCHOW, le cartilage intersphénoïdal n'a pas le moins du monde disparu entièrement à cette dernière époque; il subsiste encore au contraire, en notable portion, à la face inférieure en continuité avec le cartilage du *rostrum sphenoidale*, lequel est lui-même rattaché au cartilage du *septum narium*. Cette partie de la synchondrose ne disparaît même que lentement, au point qu'on en peut encore reconnaître des restes au centre de l'os, dans la treizième année.

Les *cornua sphenoidalia* (cornets de Bertin) ne sont pas des parties intégrantes du sphénoïde; j'admets avec DURSUY que ce sont des os de recouvrement de la partie la plus reculée du labyrinthe de l'éthmoïde, c'est-à-dire du cartilage qui tapisse la cavité sphénoïdale primitive. Ils naissent, ainsi que DURSUY l'indique exactement, dès la période fœtale, chez des embryons de 8 centimètres de long (DURSUY, pl. VII, fig. 14), et sont déjà assez bien constitués chez ceux de 20 centimètres, simples ou doubles (*ibid.*, pl. VIII, fig. 8). A l'époque de la puberté, ils se soudent au sphénoïde. D'après QUAIN (*Anatomie*, 8^e édit., 1856, p. 71), ces ossicules constituent primitivement trois lamelles particulières. RAMBAUD et RENAULT ont décrit trois noyaux dans le rostre.

Éthmoïde.

4° Le cartilage *ethmoïdal*, dont les labyrinthes, si peu semblables au labyrinthe osseux, sont composés de lamelles cartilagineuses enroulées et comprennent aussi les cornets inférieurs, s'ossifie au milieu de la vie fœtale, d'abord par la lame papyracée, puis par les cornets. A la naissance, l'os consiste en ces deux labyrinthes et en les cornets inférieurs qui en sont séparés; le reste étant encore cartilagineux. L'ossification commence dans la première année, dans la lame perpendiculaire et dans l'apophyse *crista galli*, en même temps qu'elle s'étend des labyrinthes à la lame criblée. C'est enfin dans la cinquième ou sixième année que les trois parties se soudent entre elles. Remarquons toutefois qu'une portion du cartilage primitif, située sous les nasaux, disparaît par résorption.

J'ajouterai quelques détails sur les parties du rocher qui dérivent d'un cartilage préexistant, pyramide et apophyse mastoïde. On était autrefois porté à les considérer comme tout à fait *sui*

generis ; il est pourtant indubitable qu'elles appartiennent au crâne primordial au même titre que l'ethmoïde et que toute la région nasale, et ne sont que le produit d'adaptation du crâne à la fonction de l'audition. Dans les vertébrés supérieurs, les *cartilagineuses petrosa et mastoïdeae* ne font qu'un avec le reste du chondrocrâne, ainsi que nous l'avons déjà dit. L'ossification de ces parties nous occupera plus tard, au chapitre de l'organe de l'ouïe.

Les os de *revêtement* ou de *recouvrement* du crâne comprennent, indépendamment de l'aile interne des apophyses ptérygoïdes et du segment supérieur de l'écaïlle de l'occipital, les os suivants : pariétaux, frontaux, nasaux, écaïlle du temporal, anneau tympanique, petit os qui a la forme d'une bague fendue en un point (fig. 292), et qui préside au développement du conduit auditif externe, enfin les lacrymaux, le vomer et l'intermaxillaire. Tous ces os de revêtement sont, comme l'ont rendu vraisemblable les recherches modernes, des dépendances du tégument de la tête ou de la muqueuse de l'origine du tube digestif (voyez plus loin). Ce qui est certain, en tous cas, c'est que le chondrocrâne primitif et les os dits de recouvrement ne dérivent pas d'une seule et même couche embryonnaire; mais que ces derniers, au contraire, naissent aux dépens d'un feuillet superposé au chondrocrâne. Il n'y a pas un seul de ces os de revêtement, ou de ces os secondaires, comme je les avais nommés autrefois, qui préexiste à l'état de cartilage, car il n'y a pas par exemple de cartilages frontaux ou de cartilages pariétaux, comme il est certain qu'il existe un cartilage occipital et un cartilage sphénoïdal. Ces os de revêtement ne préexistent pas même sous une autre forme que celle de cartilage, comme serait celle de membrane; ils naissent de rudiments imperceptibles, au sein et aux dépens d'une couche fondamentale demi-fluide, demi-solide, comme membraniforme, mais ne formant pas une unité morphologique, c'est-à-dire n'ayant pas de limites apparentes. Dans la région pariétale, par exemple, on distingue d'abord, en dehors du crâne primordial membraneux, une foule de tout petits points osseux isolés, dont le nombre va croissant et qui se fusionnent graduellement entre eux. Dès qu'un faible rudiment du pariétal s'est de la sorte constitué (fig. 282), il s'accroît, en partie par l'extension du réseau déjà existant, en partie par l'adjonction à lui d'autres réseaux semblables, nés isolément et à distance, en même temps que les mailles déjà formées s'emplissent de substance osseuse, jusqu'à ce que finalement elles constituent un os compact dont nous n'avons pas à suivre le développement ultérieur. C'est d'une manière analogue que se forment tous les os

Os de revêtement
ou de recouvrement
du crâne.

de revêtement. Il faut seulement noter que beaucoup forment à leur début des masses plus compactes, et que l'époque de la première apparition de ces os se place, d'une façon générale, à la fin du second ou au commencement du troisième mois de la vie intra-utérine.

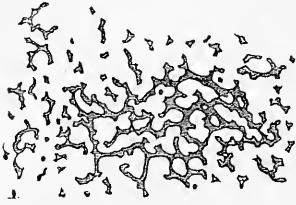


Fig. 282.

La connaissance exacte de ces rapports, la distinction de ces deux sortes d'os, les *os primordiaux* nés aux dépens du crâne primordial et les *os de revêtement* ou de *recouvrement*, distinction sur laquelle j'ai insisté depuis longtemps de la manière la plus précise (pour l'historique de cette question, voyez mon rapport sur l'Institut zootomique de Wurzburg), est, à mon sens, d'une très grande importance, non pas tant au point de vue histologique, car les recherches de H. MUELLER ont montré que

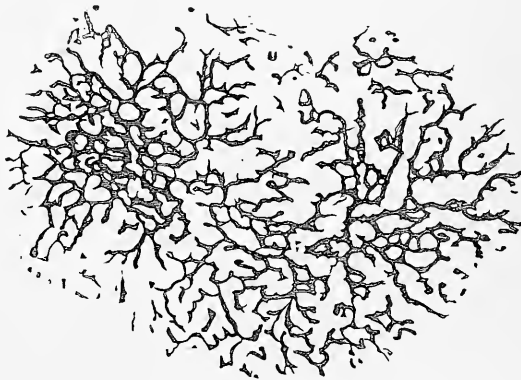


Fig. 283.

les os véritables, ceux préformés à l'état de cartilage, ne naissent pas d'une transformation directe des éléments du cartilage, mais au point de vue de la morphologie, et JACOBSON, qui a le premier établi la distinction de ces deux catégories d'os, a rendu par là même à la science un important service. Ce n'est que depuis cette époque que nous sommes arrivés à une interprétation exacte des os du crâne dans les différents vertébrés ; ce n'est que depuis lors qu'il a été possible de formuler le principe que les os du crâne, dans le règne animal entier, se divisent en deux groupes nettement tranchés, de telle

Fig. 282. — Rudiments de l'os pariétal d'un embryon humain de douze semaines. Gross. dix-huit fois.

Fig. 283. — Pariétal d'un embryon de quatorze semaines. Gross. dix-huit fois.

sorte qu'au point de vue morphologique on ne doit assimiler entre eux que des os de même provenance, os primordiaux ou os de revêtement. A ce point de vue, la fonction et les connexions ne sont plus le critérium principal, mais seulement le développement.

Sur les os de recouvrement en particulier, il n'y a pas beaucoup à dire, et je ne parlerai que du frontal, chez lequel RAMBAUD et RENAULT ont montré qu'il y avait, en outre d'un point principal d'ossification, trois points secondaires, un pour l'épine nasale, un deuxième (frontal antérieur) pour la région sous-jacente à l'épine trochléaire, et un troisième dans la région de l'apophyse zygomatique (frontal postérieur). Voyez aussi v. JHERING, *l. i. c.*

Nous avons maintenant à nous occuper des parties du chondrocrâne qui persistent dans le crâne définitif et de celles qui disparaissent. Au nombre des premières sont les cartilages externes du nez, le cartilage de la cloison nasale, qu'un long prolongement entouré du vomer et que j'ai appelé *processus sphenoidalis septi cartilaginei* (voyez mon Mémoire sur l'organe de JACOBSON de l'Homme, Wurzburg, 1877), relie au rostre du sphénoïde; enfin le cartilage de JACOBSON, au bord inférieur du *septum cartilagineum* (*l. c.*), appartient à la même catégorie.

En ce qui touche la disparition de certaines portions du crâne primordial, on admettait généralement autrefois que les parties du chondrocrâne qui ne se transforment pas en os primordiaux étaient simplement résorbées. Mais les recherches de DURSÿ l'ont amené à attribuer un tout autre sort à ces cartilages. DURSÿ admet que la capsule cartilagineuse du *sinus maxillaire* est à l'origine entièrement séparée du corps du maxillaire supérieur. Plus tard, le maxillaire se rapproche de plus en plus de la capsule, de telle sorte que le cartilage perd son périchondre et est envahi facilement par les progrès de l'ossification de l'os, dont il vient ainsi accroître l'épaisseur. DURSÿ croit pouvoir admettre que la même chose se passe pour tous les os de revêtement des cartilages nasaux et pour les parties orbitaires du frontal par rapport à la *lamina sphenothmoidalis cartilaginea*; il signale aussi le cartilage de MËCKEL et ses rapports au maxillaire inférieur. Ces données de DURSÿ valaient bien la peine d'un contrôle; vraies, elles ouvraient un nouveau point de vue important pour l'interprétation des os du squelette; il n'eût plus été possible, en effet, de tenir, comme on le faisait, pour primordiaux des os, par cette seule raison qu'ils sont appliqués sur un cartilage préformé aux dépens duquel ils croissent; il aurait fallu encore et surtout rechercher leur premier développement.

Mes études sur cette question m'ont donné les résultats sui-

Parties persistantes du chondrocrâne.

Parties du chondrocrâne qui disparaissent.

vants : des embryons humains de trois mois jusqu'à ceux de neuf mois ne m'ont pas offert jusqu'ici le plus petit fait dans lequel on pût voir une ossification des cartilages nasaux superficiels, celle de l'éthmoïde exceptée, et j'ai encore bien moins réussi à observer une incorporation ou une adjonction de ces cartilages aux os de recouvrement qui les entourent. C'était l'inverse, au contraire, ainsi que je l'ai déjà dit et répété dans mon travail sur la résorption des os ; tous les os, en effet, limitant les fosses nasales, montraient du côté des fosses les signes d'une énergique résorption avec des lacunes et des ostoclastes. Ce ne sont pas de pareilles surfaces d'os qui s'approprient des cartilages, et je pense qu'à l'inverse de cela c'est le cartilage en voie de prolifération qui, par la pression qu'il exerce de dedans en dehors, rongé l'os voisin. Je continue donc à me rallier à l'opinion courante, celle qui admet qu'au cours du développement beaucoup de parties du chondrocrâne subissent, en tant que telles, une résorption complète, et je crois que la condition déterminante de cette résorption est la pression exercée par le développement de la muqueuse riche en vaisseaux et par le périchondre. Aussi bien est-il facile de démontrer la réalité de cette disparition pour beaucoup de parties cartilagineuses du nez, les cornets notamment, par des mensurations prises à des âges différents.

Après ces remarques, je n'ai plus qu'à énumérer les parties du chondrocrâne qui disparaissent au cours du développement. Ce sont : 1° les cartilages placés sous les nasaux ; 2° les lames frontales de SPÖNDLI ou orbitales de DURSÏ ; 3° les lames pariétales ; 4° la partie qui relie celles-ci aux grandes ailes du sphénoïde ; 5° la capsule cartilagineuse des sinus sphénoïdaux, maxillaires, frontaux ; 6° une partie des cornets avant leur ossification ; 7° le cartilage de MECKEL en partie ; 8° une partie du second arc viscéral, celle qui se transforme en le ligament stylo-hyoïdien.

Remarque. — Je traiterai ici en premier lieu l'importante question des rapports du crâne aux vertèbres, celle de savoir s'il y a dans le crâne des éléments homologues aux vertèbres.

On sait que dès le commencement de la quatre-vingt-dixième année du siècle précédent, GOETHE était arrivé à des vues très précises sur la constitution vertébrale du crâne (*Zur Morphologie*, I, 1817, p. 248-251 ; II, 1823, p. 50 et 122). Elles restèrent cependant sans influence manifeste sur la science, parce qu'elles ne furent publiées que longtemps après. Cette circonstance fait que L. OKEN doit être considéré comme le véritable fondateur de la théorie vertébrale du crâne ; son célèbre programme, dès 1807, le montre comme le représentant publiquement déclaré de cette théorie et comme cherchant dès lors à prouver cette hypothèse par des faits de détail, ce que GOETHE avait négligé de faire (voy. aussi HUXLEY, *Elements of compar. anat.*, 1864, p. 279 et suivantes, et VIRCHOW, *Goethe comme naturaliste*, 1861, p. 61 et 142). Depuis cette époque, on a beaucoup discuté pour et contre la justesse de cette théorie. D'autre part,

ceux-là même qui l'acceptent, diffèrent beaucoup d'opinions entre eux sur le nombre des vertèbres crâniennes, les uns en admettant trois, les autres quatre, beaucoup d'autres un plus grand nombre. Cependant les recherches étendues d'anatomie comparée et d'embryologie sur la colonne vertébrale et le crâne ont, de nos jours, éclairé bien des points du débat, et je crois qu'on peut présenter ce qui suit comme résumé de l'état actuel de la science sur ce point.

Dans la comparaison de la colonne vertébrale et du crâne, il faut distinguer soigneusement les uns des autres, les trois états sous lesquels ces deux segments du squelette se présentent successivement, *membraneux*, *cartilagineux* et *osseux*. Le rachis membraneux constitue, comme nous le savons, un cordon continu, dont les membres proviennent des protovertèbres; il renferme la corde dans toute sa longueur et par ses prolongements membraneux entoure la moelle épinière comme un tube. Si l'on compare à ce rachis primitif le crâne primordial membraneux, on trouve que celui-ci en diffère, quand il est une fois arrivé à sa complète constitution, c'est-à-dire immédiatement avant l'invasion du cartilage, par les points suivants : 1^o parce qu'il ne contient la corde que dans son segment postérieur ou sphéno-occipital; la corde faisant défaut dans le segment antérieur ou sphéno-ethmoïdal, et 2^o parce qu'il semble n'offrir aucune trace de segmentation. Pour le reste, le crâne primordial membraneux, par son axe et ses prolongements supérieurs, constitue un *continuum* comme le rachis membraneux avec les particularités que le volume du cerveau et la protection à donner aux trois organes supérieurs des sens entraînent à leur suite.

Pour arriver à une vue aussi complète que possible sur la position du crâne membraneux vis-à-vis du rachis membraneux, il est absolument nécessaire de revenir sur les états antérieurs du crâne et de préciser la façon dont les deux segments de celui-ci se comportent l'un par rapport à l'autre dans les premiers temps du développement. Cette recherche montre facilement que plus on remonte aux premiers rudiments, plus le segment sphéno-ethmoïdal se raccourcit, jusqu'à ce qu'enfin il devienne si imperceptible que son existence même soit douteuse. En fait DURSÏ, un bon observateur, a déjà émis l'opinion, il n'y a pas longtemps, que la corde arrivait primitivement jusqu'à l'extrémité la plus avancée du crâne. S'il en était réellement ainsi, on conçoit aisément que les rudiments du crâne et de la colonne vertébrale se comporteraient d'une manière semblable vis-à-vis de la corde et cette concordance établirait un excellent point de départ pour la comparaison de ces deux parties du corps. J'ai dû cependant, avec tous les autres observateurs, me prononcer contre DURSÏ, tout en tenant compte aussi du fait important que la partie præcordale du crâne des oiseaux et des mammifères est à l'origine très minime et que le crâne est à cette époque bien plus qu'ultérieurement semblable à la colonne vertébrale, ainsi que cela a été longuement exposé dans le texte de ce paragraphe. En face de ces rapports, il est parfaitement possible que chez d'autres vertébrés le segment achordal du rudiment du crâne soit encore plus réduit et même disparaisse complètement à la fin. Aussi bien l'existence d'un vertébré (*amphioxus*), offrant à l'état adulte la corde dans toute la longueur de son corps, prouve-t-elle que les conditions qui s'observent chez les vertébrés supérieurs ne fournissent pas un critérium décisif.

Nous formulerons le même jugement sur un autre point auquel on a jusqu'ici attaché une grande importance dans la question, je veux dire sur l'absence de protovertèbres, d'une manière générale, à la tête. J'ai déjà fait remarquer dans la première partie de ce livre qu'il y a chez le poulet des marques rappelant des protovertèbres dans la région céphalique postérieure (voy. fig. 76 *w* et ERDL, *Poulet*, pl. IX, X, XI); or GÖTTE chez le *bombinator*, et BALFOUR chez les plagiostomes ont observé une segmentation de ce genre à la tête. D'après GÖTTE, la larve du *bombinator* (p. 203 et suivantes, pl. III, IV, VI) montre à la tête

quatre protovertèbres distinctes (segments de GÖTTE), chacune subdivisible en une partie interne et une externe, caractère par lequel la tête se distingue de la colonne vertébrale. BALFOUR a trouvé dans la tête des embryons de plagiostomes, sinon de véritables vertèbres, du moins des segments ayant la forme de vésicules paires qui se développent aux dépens des parois droite et gauche de la cavité du corps, correspondant ainsi aux lames musculaires du tronc et donnant d'ailleurs naissance aux muscles de la tête (*Journal of anatomy*, XI, p. 472 et suiv.). En présence de ces rapports, il faut accorder à la segmentation de l'extrémité la plus extérieure du corps chez l'*amphioxus* une importance plus grande que celle qu'on y a attachée jusqu'ici; s'il est possible, en effet, que la corde s'étende dans toute la longueur du rudiment crânien des derniers vertèbres, il ne l'est pas moins que ce rudiment aussi soit primordialement segmenté d'un bout à l'autre, comme la colonne vertébrale.

En ce qui touche, en second lieu, le crâne cartilagineux, on a avant tout attaché de l'importance (HUXLEY) au fait que, selon toute apparence, il ne se divise pas en segments comme la colonne vertébrale qui, quand survient la chondrification, se scinde en vertèbres distinctes. Si toutefois l'on prend en considération qu'il y a des poissons (chimère, raies) dont la colonne vertébrale est sans segmentation sur des longueurs assez considérables, qu'on n'a même pas démontré que sur ces étendues le rachis fût constitué par des pièces séparées, on verra que l'objection en question perd beaucoup de sa force, d'autant plus que le crâne cartilagineux des mammifères, on le peut montrer, offre des traces marquées de segmentation; je regarde comme telles :

1° *L'existence de renflements de la corde dans la région de la base du crâne, renflements homologues aux renflements intervertébraux.*

Nous avons montré plus haut qu'au cours de la chondrification du rachis la corde dorsale constitue, entre deux vertèbres consécutives, un renflement offrant une structure caractéristique (fig. 250 et 251), de telle sorte que du nombre des renflements on peut conclure à celui des vertèbres. C'est ainsi que depuis longtemps l'existence d'un renflement de ce genre, à l'intérieur du corps de l'axis, a fait conclure qu'il représentait deux corps de vertèbres, bien que la masse cartilagineuse qui le forme soit unique au début. Or, on trouve de ces renflements de la corde dans la région de la base du crâne de certaines espèces (homme, lapin, cochon), ainsi que l'ont montré H. MÜLLER, MIHALKOVICS et moi. Il y en a deux très constants : l'un dans le *ligamentum dentis*, entre l'apophyse odontoïde de l'axis et l'occipital basilaire; l'autre dans la région de la *synchondrose sphéno-occipitale* future. En outre de ces deux-là, d'autres renflements peuvent encore exister et le plus constant parmi eux en est un situé à la partie postérieure de l'occipital basilaire, immédiatement après l'entrée de la corde dans le crâne. Dans certains cas cependant on trouve dans ce cartilage jusqu'à quatre renflements (moi) et dans la synchondrose sphéno-occipitale deux (MIHALKOVICS, moi).

2° *Le développement de disques intervertébraux dans la base du crâne.*

Les disques ou ligaments intervertébraux sont le produit d'un développement ultérieur et se constituent aux dépens d'un tissu primitivement cartilagineux par la transformation de celui-ci en fibro-cartilage, en même temps que les renflements de la corde prolifèrent fortement et qu'une cavité lenticulaire, destinée à la contenir, se forme dans le fibro-cartilage. Dans le plus grand nombre des vertèbres, il est vrai, l'état cartilagineux des ligaments intervertébraux est de courte durée; il subsiste pourtant plus longtemps entre l'axis et l'apophyse odontoïde et ne fait place là à un disque fibreux qu'à l'époque de l'ossification. Les mêmes faits se retrouvent dans la région de la base du crâne; toutefois, elle n'offre qu'un disque intervertébral réel, contenant un reste hypertrophié de la corde; il est placé entre l'occipital basilaire et le sphénoïde postérieur; il montre même une structure plus typique encore que celle qui s'observe

entre le corps de l'axis et l'apophyse odontoïde (fig. 198). Mentionnons en outre qu'il y a aussi entre les deux sphénoïdes, à l'époque de leur ossification, développement d'une couche intermédiaire plus fibreuse, sans corde naturellement, qui rappelle assez les ligaments intervertébraux.

De ces faits résulte indubitablement que le principe accepté jusqu'ici d'une manière générale, qu'il n'y a pas trace de segmentation dans le crâne cartilagineux, n'a qu'une base très fragile. Il en suit aussi que les autres faits qui viennent également appuyer l'analogie du crâne avec le rachis membraneux, acquièrent plus d'importance. Parmi eux je mentionnerai les suivants :

Premièrement, dans le développement du crâne cartilagineux et du rachis cartilagineux, il n'y a d'abord que les parties axiales et les régions adjacentes qui se chondrifient; les parties latérales et les pièces dorsales, quand il y en a, ne se transforment que plus tard en cartilage. C'est ainsi que dans les vertèbres, le corps et les parties de l'arc qui lui sont contiguës se forment les premières, par une même coulée (voy. fig. 244) et que la partie supérieure de l'arc et l'épine n'apparaissent qu'après. C'est la même chose dans le crâne. Ce sont la base et les parties adjacentes homologues des arcs (occipitaux-latéraux, grandes ailes, petites ailes du sphénoïde) qui apparaissent les premières; les parties latérales et supérieures (*occipitale superius, laminae parietales cartilagineae*) ne viennent s'adjoindre que beaucoup plus tard.

Secondement, il y a un groupe de vertébrés, les séliaciens, chez lequel on peut démontrer (moi, GEGENBAUR) que l'étui cellulaire de la corde se comporte dans la formation de la base du chondrocrâne de la même façon que dans celle du corps des vertèbres. En certains cas même, cet étui s'ossifie aussi à la base du crâne et constitue, dans la région occipitale, un corps vertébral qui concorde entièrement avec le corps d'une vertèbre rachidienne.

Si le chondrocrâne offre dans son mode d'origine bien des points communs avec le rachis cartilagineux, il me semble aussi que le crâne osseux ne diffère pas autant de la colonne vertébrale osseuse que le veulent beaucoup d'auteurs récents. Quand on considère que l'ossification des vertèbres suit des lois très déterminées; que sans exception apparaissent trois points d'ossification, dont un principal pour le corps, les deux autres pour les lames, on est bien forcé d'avouer que la constance d'apparition de trois centres d'ossification dans la base du crâne placés les uns à la suite des autres pour les parties axiales, et de six points latéraux placés par paires à droite et à gauche de chacun des premiers pour les parties latérales, on est bien forcé d'avouer qu'un tel fait n'est pas un argument absolument sans valeur.

Une question beaucoup plus difficile que celle de savoir s'il y a dans le crâne des traces de segmentation, d'une division en métamères de même valeur, c'est la question du nombre de ces segments. GEGENBAUR a le mérite de l'avoir le premier traitée d'une façon magistrale. S'appuyant sur des études minutieuses du crâne et du squelette viscéral des séliaciens chez lesquels le squelette cartilagineux est à son maximum de développement (*l. i. c.*) et sur une détermination approfondie des rapports de leurs nerfs encéphaliques, cet auteur est arrivé à constater que le segment cordal du crâne de ces poissons doit être considéré comme formé d'un grand nombre de vertèbres, savoir de neuf (pour plus amples détails, voyez le mémoire de GEGENBAUR). Un nombre aussi considérable de segments ou de métamères, nombre que BALFOUR admet aussi pour les plagiostomes (*Journ. of anat.*, vol. XI, p. 47 et suiv.), ne saurait être reconnu dans le crâne des vertébrés supérieurs. Nous avons donc avant tout à nous demander quels sont les rapports qui prévalent ici. Laisant de côté la difficile question des nerfs céphaliques, je ferai seulement remarquer qu'il y a aussi chez les oiseaux et les mammifères des indices d'un nombre de métamères plus grand que celui qu'on admettait avant GEGENBAUR. Je citerai comme tels :

1° Les quatre paires d'arcs branchiaux et de fentes branchiales;

2° Les cinq paires d'arcs aortiques;

3° Les traces de subdivisions du cerveau postérieur que l'on observe en certains cas chez les embryons de poulet (voy. fig. 72 et DURSÝ (13);

4° Enfin le fait que çà et là on distingue trois, quatre et cinq renflements de la corde dans la base du crâne.

Mais comme, malgré ces indices d'un chiffre élevé de métamères dans les *craniota* supérieurs, les trois premiers membres seuls du système viscéral passent au squelette sous la forme des trois paires d'arcs branchiaux cartilagineux, il est indubitable que chez eux il y a une notable réduction comparative aux autres vertébrés, réduction que viennent d'ailleurs attester le nombre habituel des renflements de la corde dans la base de leur crâne et le moindre nombre des métamères osseux.

Somme toute, au terme de cet examen nous voyons que si les premiers rudiments membraneux du crâne, aussi loin que s'étendent les recherches actuelles, ne présentent que dans quelques cas (*bombinator*, *élasmobranches*, poulet) des indices d'une division en segments ou protovertèbres, il n'en est pas moins vrai que le crâne primordial obéit dans son segment postérieur sphéno-occipital ou segment cordal au type vertébral et qu'il laisse même reconnaître des traces de segmentation. Cette partie du crâne renferme dans toute sa longueur la corde dorsale et le blastème placé sur ses côtés, blastème que l'on doit considérer comme dérivant du même feuillet blastodermique que le blastème des vertèbres, se constitue à l'état de lames protovertébrales. Ce blastème entoure la corde, envoie des prolongements en haut pour servir d'enveloppe au système nerveux central et émet dans d'autres directions d'autres prolongements pour la constitution des parois de la cavité viscérale de la tête. Lors de la transformation en cartilage, le crâne présente dans ses trois paires d'arcs viscéraux, dans l'aspect moniliforme de la corde tour à tour étranglée et rétrécie, dans la présence d'un véritable ligament intervertébral dans la base du crâne, une métamérisation qui accuse l'existence de trois segments vertébraux, dont on ne retrouve plus que deux après l'ossification, l'occipital et le sphénoïde postérieur. La trace d'un nombre plus considérable de métamères crâniens, tel qu'il a existé indubitablement dans les ancêtres des vertébrés supérieurs, n'est plus indiquée que par quelques traits de conformations fœtales (nombreux renflements de la corde, fentes branchiales, arcs aortiques, constriction de la troisième vésicule centrale?). On peut donc admettre qu'au cours du développement du phylum, il y a eu une réduction marquée des rapports primitifs.

Si le segment cordal ou vertébral du crâne laisse encore reconnaître le type vertébré sous la forme précitée, le segment prævertébral ou précordal, au contraire, offre une telle déviation qu'il ne saurait plus être question d'y trouver semblablement des segments équivalents à des vertèbres. J'interprète ce segment du crâne comme MIHALKOVICS et j'y vois avec lui le produit d'une prolifération du segment le plus antérieur du rudiment crânien primitif, prolifération qui ne renferme plus la corde. J'ajoute, pour éviter toute méprise, que cette partie præcordale, bien que si petite au début, figure cependant dans la première ébauche du rudiment crânien, qu'elle préexiste à la différenciation de la corde dans la partie la plus antérieure de ce que nous avons appelé le rudiment céphalique (voy. §§ 10 et 12) et qu'elle est exprimée plus tard par le segment le plus antérieur des lames protovertébrales. Ce rudiment crânien præcordal si minime à l'origine s'étend, comme GEGENBAUR l'a si bien montré, corrélativement au puissant développement du segment antérieur du système nerveux central, des yeux et de l'organe de l'olfaction, et se transforme ainsi graduellement en toute cette partie du crâne qui est située en avant de la selle turcique. Si cette partie du crâne ne présente pas la corde, elle n'en naît pas moins par une prolifération du blastème qui environne celle-ci et ne s'en comporte pas moins comme le segment cordal du crâne, car ici aussi le blastème de la base

remonte graduellement sur les côtés et en dessus pour enserrer le cerveau. Bien plus, quand surviennent la chondrification et l'ossification, les ressemblances demeurent encore assez nombreuses, en particulier chez les sélaciens qui les offrent plus manifestes que tout autre groupe (voy. les belles coupes longitudinales de GEGENBAUR, pl. IV-VI). Aussi ne paraît-il pas convenable d'établir entre les deux segments de la boîte crânienne un hiatus trop considérable. Je crois qu'il est bien permis de considérer le sphénoïde antérieur, la lame perpendiculaire de l'ethmoïde et le *septum narium* comme l'extrémité antérieure de l'axe des vertèbres crâniennes, et de voir dans les ailes orbitaires du sphénoïde, dans les labyrinthes de l'ethmoïde et dans les cartilages alaires du nez des termes jouant le même rôle que les grandes ailes du sphénoïde et les occipitaux latéraux, interprétation aussi fondée, à mon sens, pour ces parties à l'état de cartilage que pour les os qui en proviennent.

Dans tout le cours des considérations précédentes, il n'a été question que du crâne primordial et des os qui en naissent. Nous ne devons cependant pas passer sous silence les conformations spéciales qu'introduit dans le crâne la présence d'un grand nombre d'os de recouvrement. Ce serait pourtant dépasser le cadre de ce livre que de traiter ce sujet dans toute son étendue. Nous ferons donc seulement remarquer que ceux-là même qui ont le plus exagéré la théorie de la constitution vertébrale du crâne, n'ont jamais méconnu les différences profondes existant entre la colonne vertébrale et le crâne, et qu'expliquent en partie l'adaptation de ce dernier à la protection du système nerveux central, à celle des organes des sens supérieurs et à la constitution du squelette viscéral de la tête.

Signalons encore en finissant que rien n'est facile dans l'examen critique de cette théorie vertébrale du crâne comme de trouver dans l'embryologie et dans l'anatomie du crâne adulte toute une foule d'objections. C'est là une tâche dont HUXLEY s'est largement acquitté parmi les auteurs modernes (voy. ses *Éléments d'anatomie comparée*, 1864). La vérité est pourtant ici aussi entre les extrêmes et les points nombreux de concordance entre le crâne et la colonne vertébrale ne sauraient rester sans valeur. C'est à ce point de vue que je m'étais déjà placé dans la première édition de ce livre; les études que j'ai faites depuis sur le premier développement du crâne, études qui m'ont amené à une connaissance des choses plus approfondie que je ne l'avais alors, me rattachent aussi plus énergiquement au camp de ceux qui ne trouvent pas surannée la théorie vertébrale du crâne. HUXLEY et GEGENBAUR eux-mêmes, si peu partisans de cette théorie qu'on les trouve au premier coup d'œil, n'en sont cependant pas si éloignés qu'on pourrait le croire, et le dernier de ces auteurs en particulier, dans sa dernière publication (*Anat. comp.*), donne un exposé très complet des faits les plus importants ayant trait à ce sujet, dont la conclusion est de reconnaître que le chondrocrâne, du moins dans son segment postérieur, a le type vertébral.

J'ai soigneusement distingué dans le texte de ce paragraphe entre les os primaires ou primordiaux et les os de revêtement ou de recouvrement du crâne. Je désire donc exposer ici avec plus de détails encore pourquoi j'adhère énergiquement à cette distinction établie par moi depuis longtemps à la suite de DUGÈS et de JACOBSON (*Allgemeine Betrachtungen über die Entstehung des knöchernen Schädels der Wirbelthiere*, in *Bericht von der k. zootomischen Anstalt zu Würzburg*, 1849 et *Die Theorie des Primordialschädels festgehalten*, in *Zeitsch. f. wiss. Zoologie*, vol. 2, p. 281). Il me faut aussi répondre aux reproches qu'ont formulés contre elle, GEGENBAUR (*Ueber primäre und secundäre Knochenbildung, mit besonderer Beziehung auf die Lehre vom Primordialcranium*, in *Jenenser Zeitschrift*, vol. 3, p. 54), VROLIK (*Studien über die Verknöcherung und die Knochen des Schädels der Teleostei*, in *Niederl. Arch. f. Zool.*, vol. 1, p. 231 et suiv.) et WIEDERSHEIM (*Das Kopf-*

skelett der Urodelen, in *Morph. Jahrbuch*, vol. III, *passim*, et surtout p. 364, 543). Il me faut dire pourquoi ces objections ne sauraient appuyer le principe qu'il n'y a pas de séparation entre les os primaires et les os secondaires.

C'est ce qui ressortira facilement d'un examen complet des faits.

En établissant en 1849 la distinction des os primaires et des os secondaires, j'étais mû par des considérations de deux sortes, *morphologiques* et *histologiques*. En me plaçant au premier point de vue, je séparai les os dérivant du crâne primordial, sous le nom d'os primaires, de ceux qui se développent à la face externe de ce crâne, en dehors du périchondre et qui ne sont pas préformés; ce furent les os de revêtement ou de recouvrement. Au point de vue histologique, j'établissais aussi une distinction profonde entre ces deux catégories d'os, admettant que tous les os de revêtement se forment au sein d'une couche fondamentale de tissu conjonctif et que les os primaires, au contraire, sont le produit d'une ossification s'opérant dans un cartilage préexistant et aux dépens de ce dernier. Ce caractère différentiel, à l'époque à laquelle je l'exprimais, semblait parfaitement fondé, parce qu'on croyait encore alors à une séparation tranchée entre les processus de l'ossification dans le cartilage et ceux de l'ossification dans le tissu conjonctif. Le temps a beaucoup modifié les idées sur ce point. Tout d'abord H. MUELLER (*Zeitsch. f. wiss. Zool.*, vol. IX, 1858) prouva que la formation du tissu osseux véritable s'accomplit d'une façon identique dans les os primaires et dans les os de revêtement et que les cellules de cartilage, à de très rares exceptions près, ne se transforment jamais en cellules osseuses. Plus tard GEGENBAUR montra (*l. i. c.*) sur des crânes primordiaux de poissons (*alepidosaurus*) et d'amphibies que leur ossification n'est pas forcément intracartilagineuse (H. MUELLER) ou endochondrale (STRELZOFF) quand elle commence, mais qu'elle peut être aussi périchondrale. Puis VROLIK montra pour les poissons et WIEDERSHEIM pour les amphibies que l'ossification périchondrale (périchondrostique! VROLIK) s'observe très fréquemment dans le crâne primordial de ces animaux et qu'il y a même des cas dans lesquels il est impossible d'en trouver d'autres dans lesquels l'ossification endochondrale (endochondrostique! VROLIK) ne se rencontre pas.

J'avouerai volontiers qu'en présence de ces faits nouveaux la définition des os primaires et secondaires doit être formulée autrement que je ne l'avais fait il y a plus de trente ans. Mais, d'autre part, les progrès faits en histologie ne changent rien à la question prise au point de vue morphologique. Toutefois, avant d'exposer ma manière de voir actuelle, je signalerai encore deux progrès importants réalisés par la science sur des points qui touchent étroitement à la question.

Il est un fait qui me semble avoir une grande importance, c'est le fait depuis longtemps connu, mais presque oublié de nos jours ou du moins resté sans application à la question actuelle, que, dans le tronc lui-même, les os primaires, préformés à l'état de cartilage, s'ossifient de façon très diverse chez les différents animaux. Tandis que chez les mammifères l'ossification débute par être endochondrale pour tous les os, et que plus ou moins tard seulement s'ajoutent aux produits de ce travail des dépôts périchondraux (périostiques), les os longs des oiseaux, des reptiles, des amphibies et des poissons se comportent tout autrement, ainsi que je l'admets après DUGÈS, RATHKE, REICHERT, BRUCH, H. MUELLER (*l. c.*, p. 178, 198) et autres, et d'après de nombreuses études personnelles; l'ossification, en effet, y est surtout périchondrale, le cartilage des diaphyses disparaissant en entier ou ne s'ossifiant que pour une faible part. On aurait donc tout autant ou tout aussi peu de droits à considérer comme os de revêtement les os des extrémités des vertébrés inférieurs formés par ossification périchondrale qu'on en a à donner ce nom aux pièces du crâne d'un urodèle ou d'un poisson qui se sont constituées de la même façon!

Un second point très important, ce sont les preuves données par O. HERTWIG

(M. SCHULTZE'S, *Arch.*, vol. XI, 1874) pour établir que les os de revêtement des derniers vertébrés ne sont que des os cutanés ou muqueux et qu'ils offrent des rapports génétiques avec les parties dures (dents, aiguillons) de la peau et des muqueuses qui sont apparues les premières dans le développement du phylum. Si les conclusions de HERTWIG sont justes — et on ne saurait nier qu'elles ne s'appuient sur un nombre considérable de faits indubitables et ne méritent par suite toute attention, — si ces conclusions, d'autre part, sont applicables aux vertébrés supérieurs et à l'homme — point sur lequel je réserve encore mon jugement — on voit que la distance qui sépare les os de revêtement des os primordiaux est plus considérable encore que je ne l'admettais; car si ces os de revêtement, dans ma manière de voir, ne dérivait pas du cartilage primitif du squelette, ils se formaient du moins aux dépens d'un blastème superposé immédiatement à celui-ci.

Je résumerai de la façon suivante les résultats auxquels m'ont amené les considérations précédentes, en faisant remarquer que O. HERTWIG s'est placé, d'une manière essentielle, au même point de vue :

1° La distinction des os en primaires ou primordiaux et en secondaires ou os de revêtement est profonde et très nette au point de vue morphologique. Les premiers sont le produit de l'ossification du squelette primordial (cartilagineux); les seconds se forment en dehors de ce squelette et sont tous vraisemblablement le produit d'ossification de la peau ou des muqueuses.

2° Les os de revêtement ne sont pas préformés à l'état de cartilage; les os primordiaux, au contraire, le sont tous, sans exception.

3° La façon dont se développe le tissu osseux dans les deux catégories d'os est la même.

4° Le squelette primordial n'offre, chez les vertébrés inférieurs, que l'ossification périchondrale, à laquelle s'associe en suite l'endochondrale; chez les mammifères, on trouve en partie les deux modes de formation, en partie l'ossification endochondrale à titre dominant. Les expressions os périchondraux et os de revêtement ne sont pas synonymes.

§ 33.

DÉVELOPPEMENT DU SQUELETTE VISCÉRAL DE LA TÊTE.

Pour terminer le développement du squelette de la tête, nous avons encore à nous occuper des os de la face, de ceux du moins qui n'ont pas été traités à propos du crâne. Cette étude nous conduit nécessairement à nous occuper de la configuration extérieure de la face, dont la connaissance est indispensable à l'intelligence de la forme des os.

Les éléments de la constitution de la face sont au nombre de trois, deux pairs et un impair, savoir les *arcs branchiaux ou viscéraux de la première paire avec leurs branches maxillaires supérieures et inférieures*, parties qui nous sont connues par des descriptions antérieures et, comme élément impair, le *bourgeon frontal avec ses prolongements nasaux externes et internes*. Pour faire comprendre plus facilement les rapports de ces différentes parties et leurs transformations, je m'appuierai d'abord sur la figure 284 représentant un stade dans lequel les parties que

nous venons de citer sont toutes bien marquées. C'est un embryon humain ; sa bouche, figurée ouverte, représente une grande fente transversale, qui permet de voir la langue déjà constituée (α). L'ouverture buccale est limitée en bas par les *branches maxillaires inférieures* de la première paire d'arcs branchiaux (5). Leur

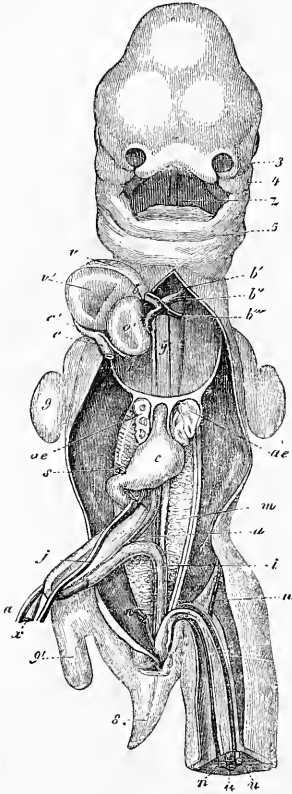


Fig. 284.

réunion forme une sorte de maxillaire inférieur primitif, tandis que sur les côtés, les *branches maxillaires supérieures* du même arc (4) et, dans la partie médiane, le *bourgeon frontal* avec les prolongements nasaux, constituent un maxillaire supérieur presque continu déjà. Le *bourgeon frontal* figure un prolongement court et large du front ; mais si on l'examine en dessous et sur des coupes, on reconnaît pourtant qu'il n'est pas simplement la continuation de la voûte du crâne, mais encore celle de la base de celui-ci, ou si l'on aime mieux, qu'il est l'extrémité antérieure du crâne dans son ensemble.

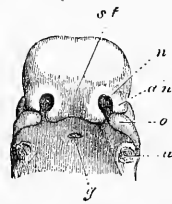


Fig. 285.

Dans ce bourgeon d'ailleurs, il y a lieu de distinguer une partie médiane, le *bourgeon frontal proprement dit* et deux branches de chaque côté, les *bourgeons nasaux externe et in-*

Fig. 284. — Embryon humain de trente-cinq jours, vu par la face antérieure, d'après COSTE. 3, prolongement nasal extrême gauche ; 4, branche maxillaire supérieure du premier arc branchial ; 5, maxillaire inférieur primitif ; α , langue ; b, bulbe aortique ; b', premier arc aortique permanent, celui qui deviendra l'aorte ascendante ; bb'', deuxième arc aortique constituant la crosse de l'aorte ; b''', troisième arc aortique ou canal de BOTAL ; γ , les deux filaments placés à droite de cette lettre sont les artères pulmonaires en voie de développement ; c', sinus veineux commun du cœur ; c, tronc de la veine-cave supérieure et de l'azygos gauches ; o', ventricule gauche ; v, oreillette droite ; v', oreillette gauche ; ae, poumons ; e, estomac ; j, veine omphalo-mésentérique gauche ; s, son prolongement au-dessous du pyllore, celui qui deviendra plus tard la veine-porte ; α , canal vitellin ; u, artère ombilicale ; u', veine ombilicale ; 8, queue ; 9, extrémité antérieure ; 9', extrémité postérieure. Le foie est enlevé.

Fig. 285. — Tête d'un embryon humain de six semaines, vue d'avant et de dessous, grossie. n, point d'insertion du maxillaire inférieur ; o, branche maxillaire supérieure du premier arc ; an, bourgeon nasal externe ; n, fossette nasale ; st, bourgeon frontal ; g, invagination de la muqueuse pharyngienne (poche hypophysaire).

terne. Le bourgeon frontal proprement dit n'est autre chose qu'un prolongement de la base du crâne figurant la *cloison nasale*, laquelle est au début courte, basse et large, et n'acquiert que graduellement l'aspect typique que nous lui connaissons. L'extrémité la plus antérieure de ce *septum narium* se montre dans la face sous la forme d'une éminence large, échancrée au centre (fig. 285 *st*), émettant latéralement deux bourgeons secondaires, les *bourgeons nasaux internes* droit et gauche. Ceux-ci constituent la limite interne de l'orifice externe des narines et celle d'un sillon, le *sillon nasal*, qui, de cet orifice, descend jusqu'à l'orifice buccal en se plaçant entre le prolongement nasal interne et la branche maxillaire supérieure de chaque côté. Les *bourgeons nasaux externes* (*an*) sont des prolongements des parties latérales du crâne, aux dépens desquels se développeront plus tard les deux labyrinthes cartilagineux de l'ethmoïde, la voûte cartilagineuse et toutes les parties latérales du segment antérieur des fosses nasales. Au stade de la figure 284 et 285, les bourgeons qui nous occupent (bourgeons frontaux latéraux REICHERT) limitent en dehors les orifices des narines et laissent, entre eux et la branche maxillaire supérieure, de chaque côté, un sillon qui part du sillon nasal pour se diriger obliquement jusqu'à l'œil, et auquel le nom de sillon lacrymal peut assez bien convenir, puisqu'il se convertira plus tard, comme COSTÉ l'a admis avec raison, en le canal lacrymal.

Renvoyant, pour tout ce qui a trait aux premiers débuts du développement de la forme extérieure de la face, à l'histoire de la formation de l'organe de l'olfaction et du tube digestif, qui nous occupera plus tard, je passe actuellement à la description des transformations ultérieures les plus importantes, par lesquelles la configuration, si imparfaite encore, que reproduit la figure 284, fait place à la configuration définitive. En ce qui touche les parties extérieures, la première modification consiste en ce que le bourgeon frontal se réunit aux branches maxillaires supérieures, d'une part, et celles-ci, d'autre part, aux bourgeons nasaux externes. C'est ainsi que se produit un maxillaire supérieur complet et une région zygomatique continue, bien que peu étendue.

Une fois cela fait, le bord de cette formation maxillaire supérieur se convertit en lèvre et en bord alvéolaire du maxillaire supérieur et de l'intermaxillaire. En même temps, le bourgeon frontal, en prenant ce mot dans son acception la plus large, donne peu à peu naissance au nez, qui de sa forme primitive, large et plate, passe de plus en plus à la forme typique élancée que nous

lui connaissons, point pour lequel je renverrai aux dessins de ERDL et 'de A. ECKER, si conformes à la nature.

Pendant que les premiers phénomènes de ces transformations s'accomplissent, de notables modifications ont lieu aussi dans la profondeur. La cavité buccale est, au début, une large cavité, sur la voûte de laquelle les fossettes olfactives s'ouvrent par deux

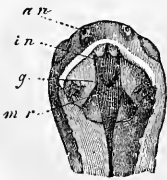


Fig. 286.

petits trous (fig. 286 *in*) que j'appellerai les *orifices nasaux internes*. Bientôt cependant, et même déjà avant la fin du second mois, commence à se produire une transformation dont le résultat final est de subdiviser la cavité buccale, d'abord simple, en deux segments, l'un volumineux et inférieur, segment digestif; l'autre étroit et supérieur, segment respiratoire. Les branches maxillaires supérieures du premier arc, en effet, ne se développent pas seulement à l'extérieur (fig. 286), mais aussi à l'intérieur, en produisant de ce côté une lame *g* que j'appellerai *lame palatine*. Les deux lames de ce nom, dont la direction, au début, obliquement ascendante (DURSY,

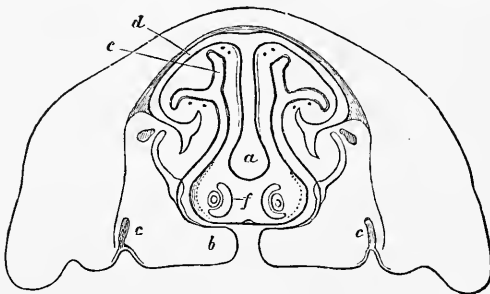


Fig. 287.

montre très nettement sur une coupe frontale, bien que relative à une époque un peu plus avancée. A partir de la deuxième semaine, les deux lames palatines se soudent l'une à l'autre d'avant en arrière, mais en se soudant aussi en avant au large bord inférieur de la cloison nasale, très courte encore à cette époque. A la neuvième semaine, la partie antérieure du

FLEISCHER), devient plus tard horizontale, se rapprochent graduellement de la ligne médiane en circonscrivant entre elles une fente de plus en plus étroite, *fente palatine*. Ce sont là des rapports que la figure 287

Fig. 286. — Tête d'un embryon humain de la huitième semaine, vu en dessous. Le maxillaire inférieur est détaché pour laisser voir la large fente que présente la cavité pharyngo-buccale, fente que le développement ultérieur et la coalescence des lames palatines fermeront. *an*, orifices nasaux externes; *in*, orifices nasaux internes.

Fig. 287. — Coupe verticale d'une partie de la face d'un jeune embryon de veau, montrant la fente palatine. Le maxillaire inférieur et la langue ont été détachés. Faible gross. *a*, cloison nasale cartilagineuse; *b*, lames palatines du maxillaire supérieur, laissant entre elles et la lame opposée la fente palatine; *c*, jeunes germes de l'émail des molaires du maxillaire supérieur; *d*, voûte cartilagineuse des fosses nasales; *e*, *f*, organe de Jacobson avec les cartilages qui le limitent.

palais, répondant au palais osseux, est déjà entièrement fermée; le palais membraneux, au contraire, encore fendu sur la ligne médiane; mais sa constitution fait de rapides progrès à partir de cet instant, si bien que des embryons de la seconde moitié du troisième mois montrent le voile du palais déjà constitué et la luvette en voie de formation. Celle-ci d'ailleurs pouvait être reconnue, avant la réunion des deux moitiés du palais membraneux, à deux légères saillies situées chacune à l'extrémité postérieure d'une des lames de ce palais membraneux (fig. 288).

Nous arrivons maintenant à l'examen des *parties dures de la face*. Elles dérivent d'une double source; les unes étant en rela-

Parties dures
de la face.

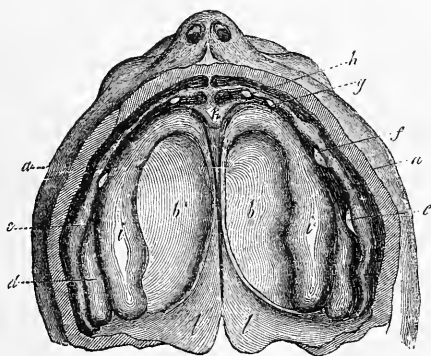


Fig. 288.

tion avec le développement du premier arc branchial; les autres naissant de l'extrémité la plus antérieure du crâne proprement dit, ainsi que nous l'avons déjà exposé dans le paragraphe précédent.

Le *premier arc branchial* est constitué, au début, par une masse molle de blastème qui, nous l'avons déjà vu plus haut (p. 267), de la région de la base du crâne où elle prend naissance et plus exactement de la région du sphénoïde postérieur, descend en s'allongeant dans la paroi ventrale primitive, comme font au tronc les lames ventrales ou viscérales (voyez p. 227). Primitivement séparées l'une de l'autre (fig. 289, 290), les deux moitiés de l'arc s'unissent entre elles (fig. 281) et donnent, en même temps, naissance, près de leur point d'origine sur le crâne, immédiatement en

Premier arc
branchial.

Fig. 288. — Maxillaire supérieur et palais d'un fœtus âgé de neuf semaines. Gross. neuf fois. *a*, lèvre coupée; *b*, palais; *c*, rebord dentaire externe; *d*, rebord dentaire interne; *e*, papille de la première molaire; *f*, papille de la canine; *g*, papille de la seconde incisive; *h*, de la première; *i*, bourrelets palatins; *k*, région intermaxillaire; *l*, palais membraneux, encore divisé.

arrière de l'œil, aux branches maxillaires supérieures si souvent citées déjà (fig. 291 *o*; fig. 175-178), et qui se terminent par une extrémité antérieure libre tant qu'elles interviennent dans la constitution des sillons nasal et lacrymal (comp. fig. 291 et 285). Il résulte de ce mode de formation que les branches maxillaires supérieure et inférieure du premier arc branchial sont revêtues extérieurement par l'ectoderme, intérieurement par l'entoderme de la bouche (qui, à proprement parler, est encore de l'ectoderme) et par celui du pharynx, tandis que leurs parties profondes sont constituées par une couche de mésoderme, qui semble être au début entièrement continue. En seconde ligne, il y a production

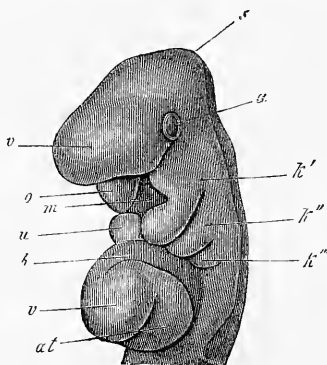


Fig. 289.

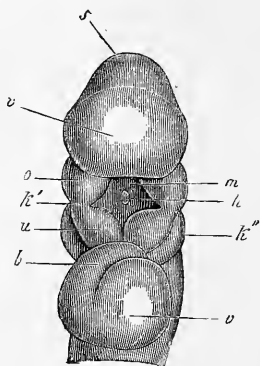


Fig. 290.

de cartilage dans la branche maxillaire inférieure, pendant que l'extrémité supérieure du premier arc et sa branche maxillaire supérieure restent encore au début à l'état membraneux et ne développent d'os de revêtement que plus tard. Le premier arc se subdivise ainsi en deux parties principales, l'une comprenant le cartilage de l'enclume, celui du marteau et le cartilage de Meckel; l'autre le palatin et le maxillaire supérieur, et peut-être aussi la lame interne de l'apophyse ptérygoïde.

Cartilage
de Meckel.

La découverte importante faite par REICHERT (n° 193, 15 *a*) du développement de l'enclume et du marteau aux dépens de la branche maxillaire inférieure du premier arc branchial fut précédée de l'observation par laquelle J. F. MECKEL (*Anat.* IV, p. 47) mon-

Fig. 289. — Tête d'un embryon de lapin de dix jours. Gross. douze fois. *v*, partie antérieure de la tête avec le cerveau antérieur; *a*, œil; *s*, vertex avec cerveau moyen; *k'*, premier arc branchial; *o*, *u*, ses branches maxillaires supérieure et inférieure; *m*, orifice buccal; *h*, poche hypophysaire; *k''*, *k'''*, second et troisième arc branchial; *b*, bulbe aortique; *v*, ventriculaire; *at*, atrium.

Fig. 290. — Tête du même, vue d'avant et de dessous. Lettres comme pour la figure 289.

tra que, chez l'embryon, une bandelette cartilagineuse s'étendait de l'enclume au maxillaire inférieur. La figure 292 montre ce *cartilage de MECKEL* sur un embryon humain de quatre mois et quinze

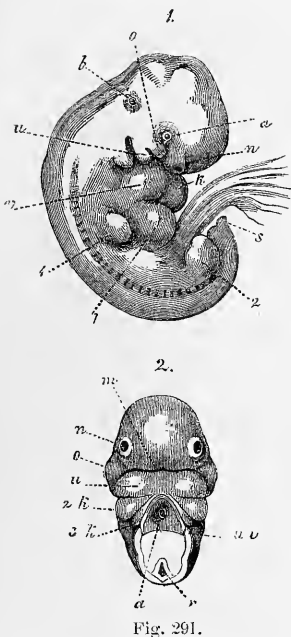


Fig. 291.

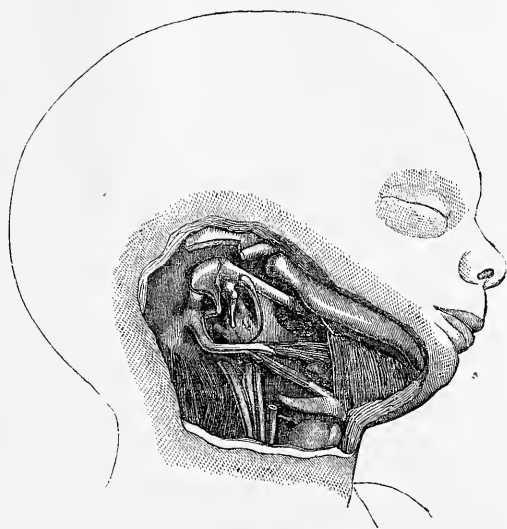


Fig. 292.

jours. Il se présente sous forme d'un cordon cartilagineux, cylindrique, assez fort, sortant de la partie supérieure et antérieure

Fig. 291. — Embryon humain de quatre semaines et de 13 millimètres. Gross. une fois, vu de profil. La vésicule ombilicale, qui avait un pédicule très court, mesurait les deux tiers de grosseur de l'embryon et était située au côté gauche de celui-ci; elle n'est pas représentée dans le dessin. 2, tête de cet embryon, vue par dessous. *a*, œil; *n*, fossette olfactive; *o*, branche maxillaire supérieure; *u*, branche maxillaire inférieure du premier arc; *b*, légère éminence, indiquant la place du labyrinthe; *v*, ventricule droit; *k*, ventricule gauche; *l*, foie; 1, extrémité antérieure; 2, extrémité postérieure; *s*, extrémité caudale du corps; *m*, fente buccale; 2*k*, 3*k*, second et troisième arc branchial; *uv*, membrane unissant inférieure, figurant ici le revêtement du cœur que l'on a détaché; *a* dans la figure 2 aorte; *r*, moelle épinière déchirée dans la préparation. La partie interposée entre *a* et *r* dans la figure 2 non dessinée, traversée qu'elle était par une épingle servant à fixer la pièce.

Fig. 292. — Tête et cou d'un embryon humain du cinquième mois (d'environ dix-huit semaines), grossie. Le maxillaire inférieur est légèrement relevé pour montrer le cartilage de MECKEL, aboutissant au marteau. En dehors de celui-ci est le nerf mylohyoïdien; en dedans la coupe du pterygoïdien interne et du muscle mylohyoïdien. La membrane tympanique est enlevée; on voit l'anneau tympanique, recouvrant par sa large extrémité antérieure le cartilage de MECKEL, et montrant immédiatement en arrière de lui l'entrée de la trompe d'Eustache. On voit, en outre, l'enclume et l'étrier en même temps que le *promontorium*; derrière, la *pars mastoïdea* cartilagineuse avec l'apophyse mastoïde et l'apophyse styloïde, longue et courbe; entre les deux le trou stylo-mastoïdien; enfin le muscle stylo-glosse; au-dessous, le ligament stylohyoïdien destiné à la petite corne de l'hyoïde (on voit aussi la grande), et le muscle stylo-hyoïdien coupé. Au cou, on a laissé le nerf hypoglosse, la carotide, le nerf vagueur quelques muscles et une partie du larynx.

de la cavité tympanique très étroite encore à ce moment, et recouvert à sa sortie par l'extrémité dilatée de la branche antérieure de l'anneau tympanique qui n'est encore que faiblement ossifié. Placé en dedans de la parotide et de la carotide externe, il s'applique immédiatement à la face interne du maxillaire inférieur, où il est reçu dans une gouttière très prononcée sur des embryons de trois ou quatre mois ; il arrive ainsi jusque près de l'extrémité antérieure de chaque branche du maxillaire inférieur, où celui d'un côté se trouve en contact avec celui du côté opposé. Dans sa situation naturelle, à la mâchoire, ce cartilage est placé, en arrière, entre le maxillaire et le ptérygoïdien interne, ayant le nerf lingual à son bord interne et le nerf mylohyoïdien à son bord externe, le maxillaire inférieur reposant immédiatement sur lui. Plus en avant, le cartilage de MECKEL s'applique immédiatement contre le muscle mylohyoïdien, près de la ligne d'insertion de ce muscle, sur la face externe, duquel il repose, en n'étant recouvert dans cette partie de son trajet que par le ventre antérieur du digastrique et la glande sous-maxillaire, et en se trouvant ainsi assez superficiellement situé. Tout à fait en avant, enfin, le cartilage qui nous occupe gagne le bord interne (supérieur) du muscle mylohyoïdien et vient ainsi, par son extrémité la plus antérieure, se placer immédiatement au-dessous de la muqueuse de la cavité buccale, c'est-à-dire sous les germes des incisives. Si l'on détache l'anneau tympanique et la membrane du tympan, on reconnaît que le cartilage, à peu près de même que le fait plus tard le *processus folianus*, s'unit au marteau, ou plus exactement parlant, part de la tête de cet ossicule et ne fait qu'un avec lui.

Marteau.
Enclume.

Ce cartilage de MECKEL, et avec lui le marteau et l'enclume, ne sont, comme REICHERT l'a admis avec raison, que des produits de la différenciation de la branche maxillaire inférieure du premier arc branchial. Cette branche, en effet, dont la chondrification commence en même temps que celle des vertèbres (dans la troisième ou quatrième semaine chez l'homme), se différencie d'abord par la transformation en cartilage de sa portion la plus interne, en deux segments, dont l'antérieur est beaucoup plus long que le postérieur. Le segment postérieur et la partie postérieure du segment antérieur, par des phénomènes particuliers de croissance, se convertissent graduellement en l'enclume et le marteau, mais sans que celui-ci cesse d'être en relation avec le reste du segment cartilagineux antérieur. En même temps le marteau et l'enclume semblent s'enfoncer dans une portion subsistante de la première fente branchiale (celle qui sera plus tard la cavité du tympan), bien qu'en réalité

ils ne pénètrent pas à l'intérieur de celle-ci, et ils se mettent ainsi en relation avec l'étrier. Les transformations ultérieures de ces parties sont les suivantes :

Le marteau et l'enclume, entièrement cartilagineux d'abord, commencent à s'ossifier au quatrième mois ou au cinquième, et leur ossification a cela de particulier qu'elle procède en première ligne du périoste. Au sixième mois, les deux osselets sont, en apparence, entièrement constitués, bien qu'en réalité la couche osseuse sous-périostique n'ait pas fait le tour entier des ossicules et que le cartilage n'ait pas non plus disparu tout à fait de l'intérieur. Bien plus, d'après de nouvelles recherches, le marteau conserve même plus tard des restes de cartilage, tant à la surface que dans la profondeur (*processus brevis* et *manubrium*), et à proprement parler, ne s'ossifie jamais entièrement (voy. GRUBER, dans *Wochenbl. d. Ges. d. Wiener Aertze*, 1867, n° 1; PRUSSAK, *Archiv. f. Ohrenheilk.*, vol. III; BRUNNER, *Beit. z. Anat. d. mitt. Ohres*, 1870; RUDINGER, *Beiträge zur Hist. d. mittl. Ohr.* 1873).

Le cartilage de MECKEL n'est pas du tout un organe aussi transitoire que beaucoup sont portés à l'admettre. Chez l'homme, les deux extrémités antérieures de ce cartilage sont situées, l'une à côté de l'autre, dans la région de la future suture maxillaire, en étroit contact, mais non en continuité de substance par coalescence (est-ce toujours? cela resté à chercher), ainsi que c'est le cas constant chez les mammifères. Quand survient le développement du maxillaire inférieur, les deux cartilages de MECKEL continuent encore quelque temps à prospérer, mais, à partir du sixième mois, ils se flétrissent et s'atrophient dans la plus grande partie de leur trajet, à la seule exception de leur extrémité la plus antérieure, qui se dilate de très bonne heure (dans le troisième mois), et, s'ossifiant, se confond avec la partie la plus antérieure du maxillaire inférieur, sans laisser de trace de son existence passée. En outre, un reste cartilagineux de l'organe qui nous occupe subsiste jusqu'après la naissance dans la partie de la symphyse qui regarde la cavité buccale, sans se souder avec le maxillaire inférieur; puis, dans le cours de la première année, quand a lieu la réunion des deux moitiés du maxillaire inférieur, cette partie cartilagineuse se confond avec l'os ou disparaît. La partie postérieure la plus reculée du cartilage de Meckel, de la *ligula* au *foramen alveolare*, jusqu'à la *fissura petroso-tympanica*, se transforme, par la disparition du cartilage, en le *ligamentum laterale internum maxillæ inferioris*, que l'on regarde, par suite, avec raison, comme un ligament inutile à l'articulation.

La destinée ultérieure du cartilage de MECKEL chez les mammifères est, sous bien des rapports, la même que chez l'homme. Cependant, jusqu'à ces derniers temps, on manquait d'observations suivies sur les différents types, malgré que les travaux de REICHERT (139), de BRUCH (*ll. i. cc.*), de SEMMER (229) et autres contiennent bien des détails utiles et justes. Aussi, l'un de mes auditeurs, M. BAUMUELLER, a-t-il tout récemment suivi le cartilage de MECKEL du cochon dans ses différentes phases, et retiré de cette étude les résultats suivants : 1° l'extrémité la plus reculée du cartilage de MECKEL devient le marteau, mais le *processus folianus* ne naît pas directement du cartilage, mais se développe à part; 2° le segment qui suit immédiatement, compris entre le marteau et le milieu environ du *processus alveolaris* du maxillaire inférieur, est résorbé après avoir subi une calcification temporaire; 3° le segment antérieur, enfin, à l'exception de l'extrémité la plus avancée qui se liquéfie, s'ossifie et devient partie intégrante du maxillaire inférieur, en conservant toujours cependant sur l'os une position superficielle. Je suis en mesure de confirmer ces données pour la brebis, comme on le verra aux notes.

Maxillaire
inférieur.

Le *maxillaire inférieur* se constitue sur la face externe du cartilage de MECKEL, vis-à-vis duquel il se comporte essentiellement comme les os de revêtement du crâne vis-à-vis du chondrocrâne primitif. D'un rudiment imperceptible qui paraît dès la seconde moitié du deuxième mois, et, par conséquent, à une époque très précoce, il passe bientôt à l'état d'une écale allongée en manière de demi-gouttière, placée sur la face externe du prolongement de MECKEL qu'il surpasse en taille dès le commencement du troisième mois. en même temps que ses différentes apophyses commencent à se développer et que la forme gouttière se réalise graduellement. Dans cette transformation, une lame interne, d'abord indépendante, peut apparaître, mais pour se souder bientôt avec la masse principale de l'os (SEMMER). Il résulte de là que le maxillaire inférieur n'est pas préformé à l'état de cartilage, comme STRELZOFF l'a pensé récemment, mais que, conformément aux résultats d'un travail soigné de J. BROCK (*l. i. c.*), il se développe de très bonne heure (chez des embryons de cochon, de 4 centimètres de long) à l'extrémité postérieure d'une tige cartilagineuse qui constitue bientôt l'angle entier et le condyle, et se prolonge aussi dans l'intérieur. De même chez l'homme, ainsi que je l'ai annoncé depuis longtemps, il y a production d'une apophyse cartilagineuse analogue pour la tête articulaire, et en outre, ce fait très intéressant, que la partie la plus antérieure du cartilage de MECKEL s'ossifiant,

se soude avec le maxillaire inférieur, qui cesse ainsi d'être simplement un os de revêtement. J'ajouterai enfin une remarque, c'est que, durant que la suture ou syndesmose des deux branches maxillaires disparaît au cours de la première année, il y a souvent production d'un petit noyau osseux particulier, simple ou double, qui se réunit bientôt au tout.

Aux dépens de la branche maxillaire supérieure du premier os branchial se développent la *lame interne de l'apophyse ptérygoïde*, le *palatin* et le *maxillaire supérieur*, dont aucun n'est précédé de cartilage, et qui semblent tous devoir être appelés des os de revêtement. A ce sujet, d'ailleurs, il est digne de mention que deux d'entre eux se constituent sur la face interne du crâne primordial, et le troisième sur sa face externe. C'est le maxillaire supérieur qui se trouve dans ce cas ; il naît en dehors et au-dessous du cartilage alaire du nez, représentant ainsi l'équivalent d'un os de revêtement de ce cartilage, bien qu'il soit incontestable que son rudiment doit être rapporté à la branche maxillaire supérieure du premier arc branchial. Toute différente est la position du *palatin* à sa première apparition, ainsi que l'indique DURSÝ (n° 94, fig. 200, pl. VII, fig. 11). Cet os naît en dedans du cartilage nasal externe, entre celui-ci et le cartilage du cornet inférieur. Tel est du moins le cas pour la partie antérieure de l'os qui nous occupe, car dans sa partie plus reculée il se place au-dessous et en dehors du cartilage nasal. L'*aile interne du ptérygoïdien* occupe une position analogue à la face interne du cartilage du *processus pterygoideus* (*lamina lateralis Proc. pterygoidei*). Cette situation fait de ces deux os des « *os muqueux* ». (Voy. ci-dessous.)

Les trois os en question apparaissent tous à la fin du second mois, le ptérygoïdien et le palatin par un point auquel, d'après RAMBAUD et RENAULT, deux noyaux apophysaires non constants s'ajoutent, pour le palatin seul. Ces deux noyaux apophysaires se développent après la naissance (quand ?), l'un en dedans, l'autre en dehors du *processus pyramidalis*, et à douze et treize ans ils ne sont pas encore réunis (*l. i. c.*, pl. XIII, fig. 8). Les auteurs, tant anciens (BÉCLARD, MECK, *Arch.*, VI) que modernes (RAMBAUD et RENAULT), ont attribué au *maxillaire supérieur* plusieurs noyaux (cinq). Mais comme ces noyaux se fusionnent de très bonne heure (du troisième au cinquième mois de la vie fœtale), il y a lieu de rechercher encore plus exactement s'ils sont vraiment constants et n'appartiennent pas à la catégorie de ces points d'ossification aberrants, si fréquents dans les os de revêtement. Le noyau répondant à l'« *os sous-vomérien* », mentionné par les auteurs

Maxillaire supérieur,
Palatin,
Apophyse ptérygoïde.

français précités, os qui forme la limite du *canal incisif*, et qui constitue une partie de la *crête nasale*, fait peut-être exception, car il n'est pas encore réuni aux autres os dans la première année, et peut constituer, même jusqu'à quinze ou vingt ans, une pièce séparée (*l. c.*, pl. XII, fig. 13, 14, 15); mais la première de ces assertions ne saurait certainement convenir pour tous les cas.

Os zygomatique.

L'*os zygomatique* provient aussi de la branche maxillaire supérieure du premier arc branchial, exactement comme le maxillaire supérieur. Il s'ossifie par deux points, d'après des recherches récentes. (*Voy. QUAIN'S Anatomy, VIII edit., p. 72.*)

Nasaux.

Lacrymaux.

Vomer.

Intermaxillaire.

Pour compléter cette description, nous avons encore à citer les os de la face, qui sont, de la manière la plus indubitable, des os de revêtement de la partie antérieure du crâne. Ce sont les *nasaux*, les *lacrymaux*, le *vomer* et les *intermaxillaires*. Les nasaux et les lacrymaux; qui s'ossifient au commencement du troisième mois, sont de véritables os de revêtement du cartilage ethmoïdal. Le *vomer* est dans le même cas par rapport à la cloison nasale; il naît au troisième mois par deux moitiés, et garde pendant longtemps la forme d'une lame repliée sur elle-même avec une rainure à sa partie supérieure. En ce qui touche les *intermaxillaires*, je trouve, avec DURSÏ, qu'ils naissent comme os indépendants, mais se soudent de très bonne heure avec les maxillaires. Chez des embryons de dix semaines, ils sont cependant encore distincts et séparés des maxillaires supérieurs, hormis un faible point d'union sur la face antérieure. A onze ou douze semaines, l'union est devenue plus intime de ce côté, mais une fente continue à subsister sur la partie palatine, fente qui, on le sait, peut encore se retrouver plus tard. Dans le bec de lièvre double, avec gueule de loup, le défaut de réunion de la branche maxillaire supérieure du premier arc et du bourgeon nasal interne détermine celui du maxillaire supérieur et de l'intermaxillaire, et dans ce cas, la formation indépendante de segments osseux logeant les incisives, dans le tronçon supporté par la cloison nasale, cette formation, dis-je, parle en faveur de l'hypothèse d'une origine indépendante de l'os intermaxillaire, lequel se trouverait en conséquence occuper, à l'extrémité antérieure du *septum narium*, une position analogue à celle qu'a le *vomer* plus en arrière.

Second arc
branchial
et suivants.

Nous avons enfin à nous occuper des transformations du *second arc branchial* et *des suivants*. Car ce n'est pas seulement le premier arc, ce sont encore les second et troisième qui appartiennent initialement à la tête, comme le montre la figure 293. Au cours ultérieur des choses, à mesure que la face proprement dite

s'accuse mieux et proémine davantage, les arcs branchiaux postérieurs remontent de plus en plus sur le cou, et c'est là aussi qu'est la majeure partie des formations permanentes qui proviennent de ces arcs.

Les transformations du *second arc branchial* ont été étudiées surtout par REICHERT, dont voici la description. Relié primitivement au crâne, dans la région du sphénoïde postérieur, il s'en sépare dès que commence le développement du cartilage de la capsule auditive, par la disparition de son tronçon d'origine. Le reste se convertit, d'une façon déterminée, en parties cartilagineuses et membraneuses. La première portion produit l'étrier et se met en communication avec le labyrinthe. La partie suivante, non cartilagineuse, devient le *musculus stapedius*. Puis, suit un long segment cartilagineux qui se confond avec la partie mastoïdienne du chondrocrâne, et qui, quand arrive l'ossification, fournit l'éminence papillaire de la paroi postérieure de la caisse tympanique et l'apophyse styloïde. De celle-ci part un cordon cartilagineux qui arrive jusqu'à la ligne médiane du cou, mais sans se souder jamais à celui du côté opposé, et se transforme plus tard en la *petite corne de l'hyoïde* et en le *ligament stylo-hyoïdien*.

Mes recherches personnelles sur de jeunes embryons de mammifères m'obligent à modifier sur les points suivants la description de REICHERT.

Faisant présentement abstraction de l'étrier, je remarquerai que les parties squelettiques dans le second arc branchial, dès

Second arc
branchial.

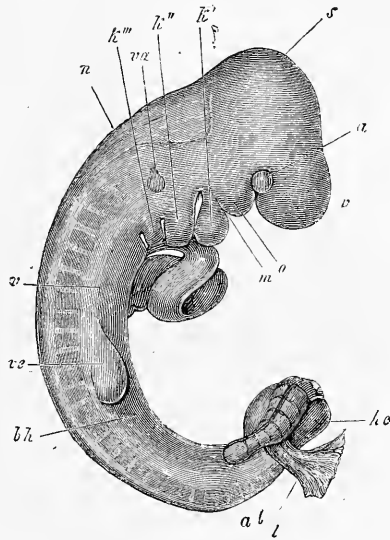


Fig. 293.

Cartilage
du second arc
ou
cartilage
de Reichert.

Fig. 293. — Embryon de lapin de dix jours, débarrassé de l'amnios, de l'allantoïde *al* et de la vésicule ombilicale, avec le cœur à nu. Gross. douze fois. *v*, partie antérieure de la tête; *a*, œil; *s*, vertex avec le cerveau moyen; *k*, *k'*, *k'''*, premier, deuxième et troisième arc branchial; *o*, branche maxillaire supérieure du premier arc. Trois fentes branchiales sont visibles. La quatrième, qui existait aussi, n'était pas visible à la loupe; *v*, ventricule ayant en avant le bulbe de l'aorte, en arrière l'oreillette; *ve*, extrémité antérieure; *he*, extrémité postérieure; *m*, région de la bouche; *va*, organe auditif; *vp*, lame viscérale; *bh*, membrane abdominale primitive; *n*, nuque, région du quatrième ventricule.

qu'elles se révèlent comme telles, figurent de chaque côté une tige cartilagineuse unique, longue et effilée, qui part de la capsule auditive cartilagineuse, en avant et en dedans de l'apophyse mastoïde, immédiatement en arrière de la caisse du tympan et des ossicules de l'ouïe, en dehors de ceux-ci et du nerf facial, et s'étend jusque dans la région cervicale antérieure et au corps de l'hyoïde. Ce *cartilage de REICHERT*, comme je le nommerai, est fusionné avec le cartilage du *rocher*, sans trace de ligne de démarcation ; mais ces deux cartilages ne se réunissent jamais l'un à l'autre au cou ; ils se continuent bien plutôt, semble-t-il, aussitôt après leur origine, avec les parties latérales du corps de l'hyoïde, et là, se subdivisent en articles chez les mammifères aussi en donnant de chaque côté deux courts segments, et une tige principale qui demeure rattachée au crâne. Quand l'ossification arrive, les trois articles précités deviennent la corne antérieure ou petite corne de l'hyoïde, dont le segment le plus long, celui qui est dirigé vers le crâne, est rattaché au rocher par un cartilage ou un ligament. Chez l'homme, les rapports sont primitivement les mêmes que chez les mammifères, mais aucune fraction du cartilage de REICHERT ne se sépare sous forme d'article distinct. La destinée ultérieure, au contraire, est différente en ce que le segment moyen de chaque cartilage se transforme en le ligament stylo-hyoïdien, pendant que la fraction crânienne donne l'apophyse styloïde, et la fraction hyoïdienne la petite corne ; mais la longueur de ces trois segments est très variable, comme on le sait depuis longtemps, et il y a des circonstances dans lesquelles l'apophyse styloïde et la petite corne de l'hyoïde sont si développées que le ligament interposé est très court ou même nul.

Petite corne
de l'hyoïde.

Ligament
stylo-hyoïdien.
Apophyse sty-
loïde.

Étrier.

En ce qui touche l'*étrier*, la première question à traiter, c'est de savoir d'une façon générale s'il est le produit d'un arc branchial. D'après REICHERT (n° 15, a, p. 45, 70, 126), la columelle des oiseaux et le *stapes* des mammifères dérivent du second arc branchial, mais non l'opercule des urodèles, que beaucoup d'auteurs avaient considéré comme répondant à ces deux ossicules ; car, cet opercule tirant son origine du cartilage du labyrinthe, revendique par là même une autre signification. Telle est aussi l'opinion émise beaucoup plus tard sur la base de travaux personnels par SEMMER (n° 229, p. 36, fig. X-XIII), au gré duquel l'opercule est le reste inossifié de la paroi du labyrinthe qui constitue le prooticum. Cette interprétation nouvelle des productions de l'oreille qui rappellent l'étrier, admise aussi pour les urodèles par WIEDERSHEIM (*l. i. c.*, p. 501, fig. 6), a été soutenue pour la grenouille et les mammifères par PARKER (172, 175 et *Skull of the pig. l. i. c.*), et pour les mam-

mifères par G. GRUBER (*l. i. c.*), de manière que, de la façon dont sont les choses aujourd'hui, ce n'est pas seulement l'origine de l'opercule des urodèles, c'est encore celle de la columelle des reptiles et oiseaux, et celle du *stapes* des mammifères, en tant que produits du second arc branchial, qui se trouvent comme remises en question. En ce qui touche les urodèles, je n'ai pas d'opinion personnelle; je ne puis toutefois m'empêcher de signaler que, à mon sens, le dernier mot n'a pas encore été dit sur les parties du squelette qui sont les analogues de l'étrier dans les vertébrés placés au-dessous des mammifères. Quand on sait que A. GUENTHER et HUXLEY, dans le *sphenodon (Halteria) punctatum*, sorte de lézard, ont démontré de la manière la plus nette une union directe entre l'hyoïde et la columelle, et cela par un cartilage (HUXLEY); quand on pense, en outre, que, chez beaucoup d'urodèles, l'hyoïde est rattaché à la columelle, d'une façon indirecte, du moins, par les *ligamenta hyo-suspensoriale* et *suspensorio-stapediale*, HUXLEY (HUXLEY, *On Menobranchus* dans *Proc. zool. Society*, 1874, p. 192, et WIEDERSHEIM, *l. c.*), ligaments dont le dernier, d'après WIEDERSHEIM, serait même représenté, chez *amphiuma* et *menopoma*, par un cordon de cartilage procédant de la columelle (*l. c.*, p. 502), on ne saurait s'empêcher d'avouer que la question de la signification de la columelle réclame peut-être encore un examen minutieux et que chez les vertébrés inférieurs, du moins, un fait certain donne à penser qu'elle dérive du second arc branchial. Chez les mammifères, le problème est beaucoup plus difficile. Je ferai remarquer en première ligne que, d'après mes observations jusqu'à ce jour, je ne puis confirmer les données de PARKER et J. GRUBER, d'après lesquelles l'étrier ne devrait primitivement faire qu'un avec le cartilage du labyrinthe et ne se séparer que plus tard de ce dernier. Chez des lapins de même taille que ceux étudiés par GRUBER, et chez d'autres un peu plus jeunes, j'ai trouvé l'étrier déjà très nettement séparé du cartilage du labyrinthe, et je n'ai encore, jusqu'à ce jour, rencontré aucun stade dans lequel ces deux parties n'en fissent qu'une à l'état cartilagineux. Mais il faut d'ailleurs reconnaître que le labyrinthe et le *stapes*, à partir du moment où ils commencent à se révéler, sont unis l'un à l'autre par une couche fibreuse très mince, à peu près comme le sont entre eux les rudiments des côtes cartilagineuses et des vertèbres, ou l'enclume et le marteau, de telle sorte enfin que, sinon dans l'état cartilagineux, du moins à l'état membraneux, les deux parties peuvent avoir été confondues en une seule. D'un autre côté, je n'ai

jamais réussi à voir l'union de l'étrier et du cartilage de REICHERT, et je dois bien plutôt penser avec toute certitude que cette réunion n'a pas lieu, même par l'intermédiaire d'un ligament, durant la période où ces parties sont à l'état cartilagineux, bien que l'étrier et l'extrémité supérieure du cartilage de REICHERT soient très rapprochés l'un de l'autre.

L'ÉTRIER de l'homme est primitivement une production en forme de massue solide, mais plus tard il se creuse d'un trou par résorption et acquiert alors peu à peu sa forme typique. Il s'os-

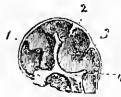

Fig. 294.

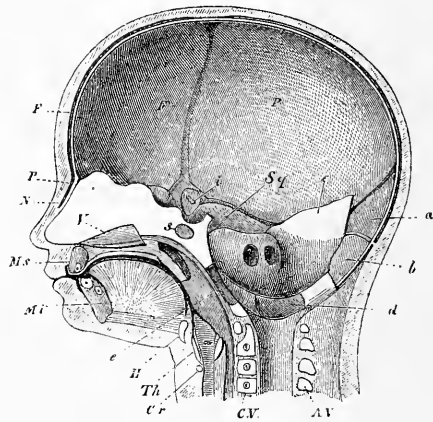


Fig. 295.

sifie plus tard que les autres ossicules de l'ouïe et par trois points, suivant RATHKE.

Fig. 294. — Coupe verticale du crâne d'un embryon humain de huit semaines. Grandeur naturelle. La base du crâne, dans la région de la selle turcique future, est renflée en un fort prolongement médian, cartilagineux à l'extérieur près de sa base, membraneux dans le reste de son étendue; il répond au pilier moyen du crâne de RATHKE. De ce pilier s'étend jusqu'en 2 un repli de la dure mère crânienne, la *tente du cervelet*, à laquelle appartient aussi la partie membraneuse du prolongement précité. La petite fossette située immédiatement en avant de la tente du cervelet est pour le cerveau moyen (tubercules quadrijumeaux); la grande fosse comprise entre 2 et 3 pour le cervelet. En 3 est un repli des enveloppes du cerveau qui s'insinue entre le cervelet et la moelle allongée. La fossette 4 située en arrière de ce repli est destinée à la moelle allongée. Dans celle-ci fait encore saillie un petit tubercule de la base. Il est placé immédiatement en arrière de la protubérance et répond à la partie la plus postérieure de la base du crâne. La cavité principale du crâne, celle située en avant du gros prolongement basilaire, est elle-même subdivisée en deux compartiments: l'antérieur pour les hémisphères cérébraux, l'autre pour les couches optiques avec les parties adjacentes de la base du cerveau (*tuber cinereum*, *Hypophysis*, etc). La partie la plus antérieure de la base du crâne est l'ethmoïde (lame criblée) et sa partie nasale. — Pour mieux juger des rapports, voyez le dessin suivant du cerveau d'un embryon de deux mois (fig. 309).

Fig. 295. — Coupe verticale de la tête d'un embryon de quatre mois. N, nasal avec le périoste P sous-jacent; F, frontal; P, pariétal; Sq, écaille du temporal; Ms, maxillaire supérieur; Mi, maxillaire inférieur; V, Vomere; s, noyau du corps du sphénoïde

Le *troisième arc branchial* ne devient cartilagineux que dans sa partie antérieure unie à celle du côté opposé; il se transforme ainsi en le corps et en les grandes cornes de l'hyoïde, ces dernières formées primitivement chez le lapin de quatre articles, deux de chaque côté. Chez un embryon de veau de 35^{mm}, les grandes cornes ne constituent qu'une pièce et je trouve la même chose chez l'homme au troisième mois. L'ossification de l'hyoïde commence vers la fin de la vie fœtale dans les grandes cornes et se fait par cinq points qui persistent souvent distincts les uns des autres.

Troisième arc
branchial.

Après avoir décrit le développement des différents os en particulier, j'ai à ajouter quelques notes sur la croissance des os du crâne dans leur ensemble. Le phénomène le plus directement tangible, c'est que, ainsi que cela a déjà été signalé plus haut, la partie sphéno-occipitale de la tête se constitue la première, et seulement en seconde ligne, la partie sphéno-ethmoïdale. A partir du second mois, pourtant, le segment antérieur de la tête se développe rapidement, de manière à présenter déjà au quatrième et au cinquième mois une longueur assez notable, et à croître dès cette époque plus rapidement que le segment postérieur, ainsi que cela a lieu dans la seconde moitié de la vie embryonnaire, ce que VIRCHOW reconnaît aussi pour cette dernière période (Schädelgrund, p. 23). Dès que les points d'ossification sont apparus, le crâne gagne en longueur et en largeur par les proliférations de ce qui subsiste de cartilage et des sutures, proliférations qui apparaissent partout d'une manière indépendante, et se manifestent aussi bien dans le segment nasal que dans les synchondroses de la base du crâne et aux sutures de la voûte. La détermination plus précise des lois de cette croissance ne serait pas à sa place ici. Je ferai seulement remarquer que les déviations de cette croissance, mises en lumière d'une manière très nette pour les cartilages de la base du crâne par H. MUELLER, chez un veau, dans un cas remarquable de crétinisme (Würzb. med. Zeitschr. Bd. 1. H. 3), conduisent à des synostoses précoces de la base et de la voûte du crâne, et suivant que ces synostoses sont isolées ou nombreuses, il en résulte des difformités faibles ou fortes, ainsi que VIRCHOW, particulièrement, l'a indiqué. Crâne et cerveau ont chacun une croissance propre, indépendante de celle de l'autre, mais les perturbations

Croissance
du crâne dans
son ensemble.

postérieur; *H*, corps de l'hyoïde; *Th*, cartilage plat; *Cr*, cartilage annulaire; *CV*, corps vertébraux avec leurs noyaux; *AV*, arcs vertébraux; *a*, partie supérieure de l'écaille de l'os occipital; *b*, partie inférieure de cette écaille; *c*, lame pariétale; *d*, partie condyloïdienne de l'os occipital; *e*, apophyse basilaire du même; au-dessus la partie pétreuse avec le méat auditif interne; *i*, grandes ailes en partie ossifiées.

de l'un de ces organes entraînent aussi des déviations dans l'autre, avec cette particularité toutefois que les vices de constitution du cerveau retentissent plus sur la voûte du crâne que sur sa base.

Remarque. — Je donnerai ici tout d'abord quelques nouveaux faits sur le cartilage de MECKEL.

Chez l'homme, c'est surtout par son extrémité antérieure qu'il appelle l'attention. Il y a déjà longtemps que CALLENDER (n° 85) et DÜRSY (n° 94, p. 121) ont admis que l'extrémité antérieure du cartilage de MECKEL se fusionnait avec le maxillaire inférieur, et que, d'une part, elle s'ossifiait pendant que, de l'autre, continuant à croître en tant que cartilage, elle contribuait à l'allongement de la mâchoire. Il m'a paru important de vérifier ces données, et ce sont les résultats des recherches entreprises à cet effet que je vais présenter ici.

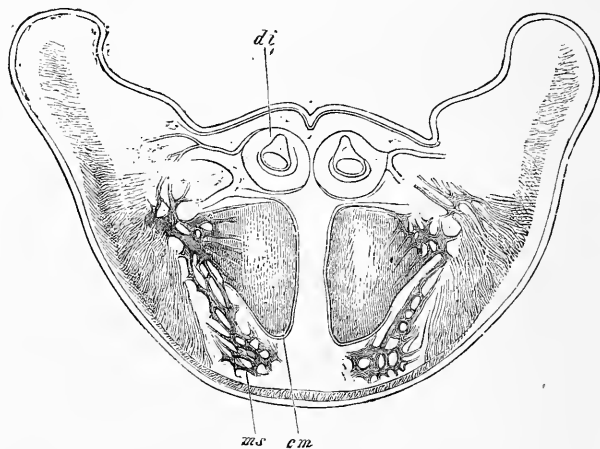


Fig. 296.

Un embryon humain de trois mois et quinze jours a offert, sur des coupes frontales, les rapports suivants du maxillaire inférieur et du cartilage de MECKEL. Tout à fait en avant, les deux maxillaires inférieurs figurent des lames minces et verticales, distantes au plus l'une de l'autre de 0,17 à 0,19^{mm}. Bientôt, cependant, la forme de la mâchoire devient davantage celle d'une gouttière, et sur la septième coupe (à compter d'avant en arrière), on trouve déjà le cartilage de MECKEL avec un volume énorme, ainsi que le montre la figure 296. Ce cartilage, de forme triangulaire, mesure 1,79 à 1,85^{mm} de hauteur, et 1,14 à 1,28^{mm} dans la plus grande largeur, et est si intimement uni au maxillaire, en dessus et sur les côtés, qu'on peut à bon droit se servir ici du mot fusionné. Les extrémités antérieures si puissantes de ces deux cartilages de MECKEL sont séparées ici l'une de l'autre, sur la ligne médiane, par l'interposition d'une épaisse masse fibreuse, et surmontées immédiatement par les bulbes des incisives moyennes. En ce qui touche la constitution histologique de ces cartilages, ils présentent des cellules petites, mais par places aussi de gros éléments vésiculeux de 38 à 64 μ de diamètre, et on y trouve, à l'exception de leur partie

Fig. 296. — Coupe frontale de la partie antérieure du maxillaire inférieur d'un embryon humain de trois mois et quinze jours. Gross. onze fois. *ms*, mâchoire inférieure; *cm*, cartilage de MECKEL fusionné avec le maxillaire inférieur et ici ossifié; *di*, germes dentaires des incisives moyennes.

supérieure, si peu de traces d'ossification, que le maxillaire inférieur qui s'applique immédiatement sur eux a l'air tout au plus d'un dépôt périostique.

Si l'on suit plus en arrière le cartilage de MECKEL, on trouve que, dans la région des incisives externes, il a déjà beaucoup diminué et n'a plus que 10^{mm} de haut, bien que sa constitution soit demeurée la même. En continuant à le suivre plus loin, sur les côtés de la mâchoire, on trouve le cartilage placé au niveau de l'origine du géniohyoïdien et du génioglosse, n'ayant plus que 0,62^{mm} de haut, à peu près rond, tout entier à petites cellules. Il est encore soudé à la mâchoire, situé au-dessus de la ligne d'insertion du mylohyoïdien, de telle façon que le cartilage confine directement à la glande sublinguale. Dans son trajet ultérieur en arrière, le cartilage abandonne bientôt la mâchoire, se réduit de 0,42 à 0,57^{mm} de diamètre, descend à un niveau de plus en plus bas, de telle façon que le mylohyoïdien, après s'être trouvé quelque temps sur la même ligne que lui, arrive à lui devenir supérieur, et c'est ainsi placé au-dessous de ce muscle que le cartilage vient se raccorder au marteau.

Chez des embryons un peu plus âgés, l'extrémité antérieure et épaisse du cartilage de MECKEL acquiert des vaisseaux et se soude d'une manière indissoluble à la mâchoire inférieure. C'est ce que j'ai trouvé déjà, très nettement marqué, sur un embryon de quatre mois, chez lequel la partie en question du cartilage mesurait 1,71^{mm} de haut et 1,14^{mm} de large, et n'avait plus que son angle supéro-interne dépourvu de dépôt calcaire. Chez des embryons du cinquième mois, le segment qui nous occupe du cartilage de MECKEL *était confondu avec la mâchoire, de façon à défer tout examen, et il était passé entièrement dans la constitution du maxillaire inférieur*. Simultanément les segments suivants avaient aussi éprouvé des modifications. Un peu en dedans de la place où se trouvait précédemment l'extrémité renflée en manière de tête du *cartilage de MECKEL*, c'est-à-dire au voisinage de la cavité buccale et de l'insertion des génioglosses, on voit paraître d'abord de chaque côté un cordon cartilagineux rond ou ovalaire qui, d'abord fusionné avec la mâchoire, et présentant dans cette étendue des dépôts de substance calcaire et de substance osseuse avec gros éléments vésiculeux, se détache bientôt de toutes parts du maxillaire, et, libre, vient se placer à la partie supérieure de l'étroite symphyse des branches maxillaires inférieures, où celui d'un côté peut se fusionner avec celui de l'autre, ainsi que je l'ai vu dans un cas. Si l'on fait des coupes frontales des mâchoires intéressant de plus en plus la cavité buccale, on reconnaît que tout reste du *cartilage de MECKEL* cesse bientôt au niveau des fibres les plus antérieures du mylohyoïdien, et que quelques coupes plus en arrière, à 2,56^{mm} de distance de la symphyse du maxillaire inférieur, au-dessus de l'origine du mylohyoïdien et en dehors de la glande sublinguale, ce cartilage reparaît, mince d'abord (0,19 à 0,22^{mm} chez un embryon de cinq mois) et à demi inclus dans le maxillaire, sans toutefois être fusionné avec celui-ci. Peu à peu le cartilage se dégage davantage du maxillaire et prend vis-à-vis de celui-ci la position que nous avons indiquée déjà chez un embryon de trois mois et quinze jours, en atteignant graduellement un diamètre de 0,42 à 0,62^{mm}, qu'il conserve jusqu'à sa jonction avec le marteau.

Des embryons humains de six mois ne laissent plus reconnaître dans la partie la plus antérieure des branches du maxillaire inférieur la moindre trace de la portion du cartilage de MECKEL que présentent les embryons moins âgés; elle s'est ossifiée et fusionnée avec le maxillaire inférieur. Mais la symphyse, dans sa partie profonde, au voisinage plus immédiat de la cavité buccale et en arrière du germe de l'incisive interne, renferme nettement un reste du cartilage de MECKEL, sous la forme d'un cordon cartilagineux cylindrique ou renflé en tête à son extrémité, de 0,22 à 0,72^{mm} de diamètre. Ces cordons s'étendent dans la symphyse en descendant et s'appliquent enfin au maxillaire inférieur pour disparaître à nouveau avant d'avoir atteint le niveau de l'origine du génio-

glosse. A la hauteur de cette origine, à une distance toutefois de 3,2^{mm} du milieu de la symphyse, le cartilage de MECKEL, mesurant alors 0,34^{mm} de diamètre, reparait à nouveau et court sous forme de cordon cylindrique, à la façon habituelle, à la face interne du maxillaire inférieur avec une épaisseur variant de 0,28 à 0,54^{mm}, et parvenu dans la région de la *lingula mandibulae*, en dedans du *Nervus alveolaris inferior*, il abandonne l'infra-maxillaire pour remonter directement au marteau. La constitution du cartilage est chez les embryons un peu différente de ce qu'elle était précédemment, en ce qu'elle montre partout une substance interposée bien nette et des groupes de cellules plus petites, mesurant de 15 à 30 μ .

Au septième mois, j'ai trouvé dans un cas le reste du cartilage de MECKEL dans la symphyse, sous forme d'un corps unique mesurant de haut en bas 2,1^{mm} de long et sans union avec l'infra-maxillaire. Puis venait une étendue qui n'offrait pas la moindre trace de cartilage, lequel reparaisait pourtant à une distance plus grande de la symphyse, avec un diamètre de 0,28^{mm}, inclus dans un étroit sillon du maxillaire, au-dessous de la ligne mylohyoïdienne; dans sa structure, il était à gros éléments avec gouttelettes de graisse dans les cellules. A un degré plus reculé encore de son trajet, ce reste disparaissait à nouveau et plus en arrière vers le *foramen alveolare*, on ne trouvait plus trace de cartilage, soit dans l'os, soit dans le ligament interne du maxillaire inférieur, qui prend la place du cartilage de MECKEL.

On trouve même encore chez le nouveau-né un reste du cartilage de MECKEL dans la symphyse du maxillaire, au même endroit que dans les embryons les plus âgés. Une symphyse fut divisée, elle et la partie adjacente de chaque moitié de l'os, en sections horizontales, à commencer du bord gingival. Ce fut seulement dans la coupe 27 que se montra la première trace d'un reste de cartilage de MECKEL, qui, dans la coupe 28, s'offrait sous forme d'un cartilage cylindrique de 0,34^{mm} de diamètre, situé dans la partie la plus reculée de la symphyse, c'est-à-dire celle confinant immédiatement à la cavité buccale. En ce point, le cartilage occupait même à peu près exactement le centre de la largeur de la symphyse, laquelle était de 1,44^{mm}. A partir de là, le diamètre antéro-postérieur du cartilage s'éleva bientôt à travers les dix coupes suivantes jusqu'à 0,65 et la largeur jusqu'à 0,85, en même temps que l'on reconnaissait des traces de la composition du cartilage par deux moitiés séparées. Enfin celui-ci disparaissait au niveau de l'origine du génio-glosse en se terminant par deux sommets aigus. Plus en arrière, ni la mâchoire, ni le ligament maxillaire interne n'offraient la la plus petite trace du cartilage de MECKEL.

Sur la face antérieure elle-même de l'infra-maxillaire, jamais ces recherches ne m'ont permis de reconnaître, soit chez l'embryon, soit chez le nouveau-né, la plus petite trace de cartilage; aussi ferai-je remarquer que le cartilage que j'y ai décrit à une époque antérieure, n'était certainement rien que le reste du cartilage de MECKEL, que je ne connaissais pas alors.

De tout ce qui précède, ressort clairement que chez l'homme il y a bien une portion du cartilage de MECKEL qui s'ossifie et s'unit à l'infra-maxillaire, mais que cette portion est très faible, insignifiante, et que le cartilage de MECKEL ne joue aucun rôle dans l'accroissement de l'os, comme CALLENDER et DURSÿ l'ont voulu.

Parmi les animaux, outre le cochon, j'ai étudié le mouton et le lapin. Dans le mouton, comme dans le cochon, la partie postérieure du cartilage disparaît, et il y a un segment antérieur qui s'ossifie; mais celui-ci, il faut le remarquer, se trouve inclus de toutes parts à l'intérieur de l'infra-maxillaire, et, en s'ossifiant, se fusionne si bien avec lui que toute ligne de démarcation s'efface. Dans un embryon de 11^{cm} de long, j'ai trouvé cette ossification en pleine marche; le segment ossifié mesurait environ 0,71 à 0,85^{mm} de haut, 0,42 à 0,51 de large. Ce segment ossifié se trouvait au niveau de l'antra d'HIGHMORE, lequel est entouré

ci aussi de cartilage, et se montrait sur dix-neuf coupes, de la cinquantième à la soixante-huitième, d'avant en arrière. En avant de la portion ossifiée, le cartilage de MECKEL était situé au côté interne du maxillaire inférieur. Dès la coupe 34, les deux cartilages se rapprochaient l'un de l'autre, et dans la vingt-deuxième, ils s'étaient fusionnés. Cette extrémité antérieure, indivise et simple, se portait enfin de plus en plus vers la muqueuse de la bouche, dont elle se rapprochait enfin jusqu'à une distance de 0,28 à 0,57^{mm}. En même temps elle venait se placer au-dessus des germes dentaires les plus antérieurs, son extrémité se trouvant à un niveau auquel le maxillaire n'atteignait plus. Ce segment, le plus antérieur, mesurait dans la onzième coupe, à compter d'avant en arrière, 0,28^{mm}, dans la douzième, 1,07, et dans la quatorzième, 1,42^{mm} de haut et 0,58 de large, tandis que, dans la portion comprise entre le point de fusion de ses deux moitiés et le point où commençait l'ossification, le cartilage de MECKEL portait de 0,85 à 1,30 de haut. — En arrière de sa partie ossifiée, le cartilage, abandonnant également l'intérieur de l'os, se portait à nouveau à la face interne de celui-ci, mesurant d'abord 0,30^{mm}, descendant même ensuite à 0,17^{mm} pour remonter de nouveau graduellement jusqu'à 0,68. Au niveau de l'articulation du maxillaire, le cartilage, mesurant encore 0,42^{mm}, commençait à se calcifier et s'unissait ainsi avec le marteau, légèrement calcifié lui aussi.

Dans un embryon de mouton de 35^{cm} de long (long. de la tête, 10^{cm}), j'ai encore retrouvé des restes du cartilage de MECKEL, mais seulement en avant, dans la partie supérieure de la symphyse, sous forme d'un cartilage impair mesurant, au point de son plus grand développement, 2,0^{mm} de haut et 0,57^{mm} de large. Indépendamment de ce cartilage peu étendu, sur l'extrémité la plus antérieure de chaque moitié de l'inframaxillaire, celle qui avoisine le bord alvéolaire, se développe un revêtement de cartilage qui contribue à l'accroissement en longueur de ces extrémités, ce qui constitue un rapport fort différent de ce qui a lieu chez l'homme. Plus en dedans, dans l'épaisseur même de la mâchoire, il n'y avait plus de trace sensible du cartilage de MECKEL, qui doit ainsi, en partie, disparaître en tant que production spéciale en se fondant dans le tissu osseux de l'inframaxillaire et, en partie, être résorbé dans les points où il n'est pas inclus dans l'inframaxillaire.

Des lapins, au vingtième jour de la vie embryonnaire, offrirent le cartilage de MECKEL non encore altéré sur une étendue de 3,8^{cm}, avec une extrémité indivise ou simple de 0,4^{mm} de long, un renflement situé au point de jonction mesurant 0,28^{mm} et une largeur variant de 0,19 à 0,25^{mm}. C'est dès ce stade, ou immédiatement après, qu'apparaît dans la partie antérieure du cartilage un dépôt calcaire dont je n'ai pas suivi la manière d'être ultérieure. Mais voici ce

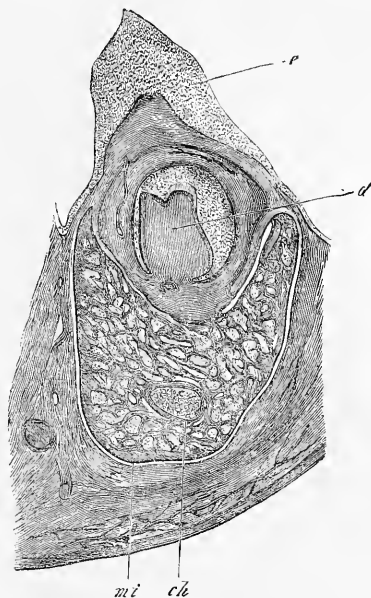


Fig. 297.

Cartilage de MECKEL dans le lapin.

Fig. 297. — Moitié du maxillaire inférieur d'un embryon de brebis de 11^{cm}, pratiquée dans la région où le cartilage de MECKEL est ossifié. Gross. dix fois. *ch*, maxillaire inférieur; *mi*, cartilage de MECKEL ossifié; *e*, rebord dentaire avec un germe dentaire *ed* dans la profondeur.

que je puis dire pour le lapin récemment né. Le cartilage de MECKEL s'y offre encore à trois places, savoir : 1° à l'extrémité postérieure de l'inframaxillaire, à 2^{mm} en avant de l'*angulus maxillae*, sur une étendue de 2^{mm} ; 2° à 6,50^{mm} en avant du point précédent, c'est-à-dire sensiblement au milieu de la longueur totale de chaque branche du maxillaire mesurant alors 23,8^{mm}, et cela sur une étendue de 2^{mm} ; enfin, 3°, à 6,50^{mm} environ en avant de cette place, à l'extrémité antérieure de la mâchoire, sur une étendue de 4^{mm}, à laquelle succède encore une faible longueur de 0,8^{mm} qui ne montre plus de cartilage. Au premier point, celui situé en arrière du *foramen alveolare*, la petite quantité de cartilage qui reste a une épaisseur de 0,14 à 0,28^{mm}, et se trouve située sur la face interne du maxillaire, à un niveau marqué par la ligne horizontale qui joindrait le trou en question au bord postérieur de la branche montante de l'inframaxillaire. Il se continue vraisemblablement en arrière, mais ce détail n'a pas été constaté, avec le marteau, et il se prolonge en avant en un ligament qui se porte au bord du *foramen alveolare*. Au second endroit indiqué, celui répondant au milieu de la longueur de la branche maxillaire, le cartilage mesurant 0,14 à 0,22 de large est logé dans une gouttière de la face interne de l'os, un peu audessous de mi-hauteur. A partir de ce point, le cartilage manque, ainsi que nous l'avons vu, sur une grande longueur pour ne reparaître que dans la partie la plus antérieure de la mâchoire, où il se présente à des degrés variables de développement. Examiné d'arrière en avant en cette région, le cartilage de MECKEL paraît d'abord ossifié et si bien faire partie de la paroi interne de l'os, qu'au point qu'il occupe, le maxillaire inférieur manque entièrement, et que c'est le cartilage ossifié qui confine directement au sac dentaire des incisives. Ce cartilage mesurait 0,48 à 0,59^{mm} de haut, 0,28^{mm} de large, et se trouvait à 0,79^{mm} de distance du bord supérieur et à 1,26^{mm} du bord inférieur de la mâchoire. Plus en arrière, la masse osseuse provenant du cartilage de MECKEL se confondait immédiatement, et sans laisser de traces, avec celle du maxillaire, et ce cartilage se réduisait aussi par résorption, de telle sorte qu'il n'était pas possible d'estimer quelle participation cette portion immédiatement consécutive du cartilage de MECKEL prenait à la constitution de la mâchoire. En avant de la portion osseuse qui vient de nous occuper, le cartilage se montre encore double sur quelques coupes (quatre environ), et vers la dixième ou la seizième (à compter d'avant en arrière) sous forme d'un cartilage *unique* qui, fixé aux deux branches du maxillaire, figure comme une synchondrose imparfaite. Ce trait d'union cartilagineux, de 0,58^{mm} de hauteur et de 0,48 à 0,51^{mm} de large, s'arrête à 0,28^{mm} du bord supérieur du maxillaire et à environ 1,0^{mm} de l'inférieur ; il manque dans les coupes les plus antérieures renfermant cependant encore des parties du maxillaire (coupes 5 à 8), ou du moins il est remplacé par une masse cellulaire que l'on ne peut regarder avec certitude comme du cartilage.

Toutes ces observations chez l'homme et sur les animaux, qui viennent d'être corroborées par les travaux récents de BEAUMÜLLER et MASQUELINE (*ll. i. c. c.*), nous apprennent donc que si la majeure partie du cartilage de MECKEL s'atrophie durant la dernière période de la vie embryonnaire, sans exception il en demeure en avant un segment qui s'ossifie et se confond avec le maxillaire, et qu'une autre fraction subsiste dans la symphyse (et en partie aussi à l'extrémité postérieure de chaque branche de l'inframaxillaire) jusqu'à la naissance. Cette partie devient peut-être aussi plus tard portion intégrante du maxillaire.

En ce qui touche les *ossicules de l'ouïe*, il n'y a pas encore grand'chose de clair.

Marteau.

En ce qui concerne le *marteau*, il y aura lieu d'étudier plus complètement son ossification et de faire connaître surtout comment le *Proc. Folianus*, qui se constitue en dehors du cartilage, arrive à s'unir au marteau. D'après mes recherches chez l'homme et chez le mouton, et celles concordantes de M. BAU-

MÜLLER sur le cochon, le *Proc. Folianus* n'est pas précédé de cartilage, comme ROBIN et MAGITOT l'avaient admis autrefois (*l. i. c.*), et cette apophyse ne provient pas même directement du cartilage de MECKEL, qui est déjà rattaché à la tête du marteau, mais elle naît au-dessous du cartilage de MECKEL, à la façon d'un os de revêtement. C'est chez l'embryon de mouton de 11^{cm} de long, déjà mentionné, que j'ai étudié le plus minutieusement ces rapports. Immédiatement en arrière de la tête du maxillaire inférieur et dans la circonscription de l'anneau tympanique se manifeste graduellement, d'avant en arrière, la première trace du *Processus Folianus*, sous forme d'une traînée d'ossification de tissu conjonctif, qui, pour être distante de 0,14^{mm} du cartilage de MECKEL, déjà recouvert d'une légère couche osseuse périostique, n'en paraît pas moins être contenue avec lui dans une gaine commune de tissu conjonctif. Ce segment, entièrement libre du *Processus longus*, est au total assez court, car à une faible distance de là il se rattache par l'intermédiaire de quelques traits d'union osseux à l'anneau osseux du cartilage de MECKEL. Malgré cela, et bien que maintenant encore distante de 0,085 à 0,17^{mm} du cartilage de MECKEL, l'apophyse grêle du marteau fait plutôt l'impression d'un os de revêtement du cartilage et ce n'est, à proprement parler, qu'à la tête même du marteau qu'elle s'unit plus intimement à la portion qui succède à un cartilage. D'où suit que le *Processus Folianus* peut entrer avec le maxillaire inférieur dans un même parallélisme : si le marteau répond à l'articulaire des vertébrés inférieurs, lui représente l'*angulaire* et le maxillaire inférieur est le *dentaire*.

Quant à l'*enclume*, il est absolument certain qu'elle ne fait jamais un avec le marteau. Mais les deux corps cependant sont si rapprochés au début, séparés seulement par une couche si mince de tissu conjonctif, qu'il n'y a aucune raison de ne pas rattacher également l'enclume au premier arc branchial. Je me range donc à l'opinion de ceux qui voient dans l'enclume l'équivalent de l'os carré des vertébrés inférieurs et dans le marteau le terme répondant à l'articulaire de la mâchoire inférieure.

C'est l'*étrier* qui soulève les plus grandes difficultés et je dois avouer que l'opinion de GÜNTHER, qui regarde le *stapes* comme une dépendance du premier arc branchial (*Reob. üb. d. Entw. d. Gehörorgans, Leips., 1842, p. 41 à 43*), m'a paru souvent la solution la plus simple, bien que je n'eusse pu jusqu'ici arriver à trouver l'étrier rattaché à l'enclume par une masse unissant. D'un autre côté, les observations relatées plus haut sur les amphibiens et les reptiles, tendant à mettre cet ossicule en relation avec l'hyoïde, appellent l'attention et il en est de même de l'idée qui le fait se développer aux dépens même du cartilage du labyrinthe, qui vient d'être soutenue par de nouveaux faits trouvés par mon professeur Ph. STRÖR (*l. i. c.*). Dans ce conflit d'opinions, des faits même insignifiants en apparence peuvent être de quelque utilité pour la science. Chez des embryons de cochon de 3,2^{cm}, le cartilage que j'ai appelé cartilage de REICHERT (*styloideum*) passe à une faible distance de 0,071^{mm} en arrière de l'étrier et de l'enclume réunis, et j'ai trouvé la même chose dans un embryon de mouton. En outre, le cartilage de MECKEL, épais en moyenne de 0,22 à 0,28^{mm}, offre à 0,57^{mm} de distance de son point d'origine sur la région mastoïdienne du cartilage du labyrinthe, un prolongement conoïde dirigé en dedans, qui s'applique directement sur le labyrinthe cartilagineux dans la région du vestibule. Ce prolongement en manière de mamelon est placé, cela est vrai, en arrière de l'étrier, mais l'idée que celui-ci pourrait bien s'être développé en connexion avec cette partie n'en appelle pas moins un contrôle. Le cartilage de REICHERT mesurait, dans l'embryon qui nous occupe, immédiatement en arrière de son point d'union avec le labyrinthe cartilagineux, 0,24^{mm} et à l'endroit d'où part son prolongement 0,34^{mm}. Puis venait un segment convexe, à convexité dirigée en dehors, dans lequel l'épaisseur descendait jusqu'à 0,19^{mm}, puis un segment convexe en arrière très épais (0,31^{mm}), allant se terminer au-dessus de la région laryn-

Enclume.

Étrier.

gienne en décrivant une courbe dirigée en dedans. Des deux autres cartilages plus petits mentionnés dans le texte, le plus grand était large de 0,31^{mm}, l'autre de 0,23^{mm}. Au total, le trajet du cartilage de REICHERT est sinueux et non sans ressemblance avec celui du cartilage de MECKEL.

§ 34.

DÉVELOPPEMENT DU SQUELETTE DES MEMBRES.

Comment
se dessine gra-
duellement
la configuration
extérieure
des membres.

Nous commencerons ce paragraphe par une courte description de la manière dont se développe la forme extérieure des membres ; car c'est là un point de la plus grande importance pour l'intelligence des homologies des extrémités antérieures et postérieures.

A l'époque à laquelle apparaissent les premières traces des membres, ceux-ci ont également aux deux extrémités la même constitution, celle de courts moignons qui se détachent des côtés du tronc, au niveau où s'arrêtent les lames viscérales. Ainsi que l'apprennent les états ultérieurs, le côté de l'extension du membre répond au dos de l'embryon, et ce qui sera plus tard le bord radial ou tibial regarde vers la tête ou vers l'extrémité proximale du corps. Au fur et à mesure que la croissance progresse, les membres s'appliquent de plus en plus sur la face ventrale du corps (fig. 176, 177, 231, 233) et prennent aussi graduellement une direction quelque peu oblique en arrière, l'extrémité antérieure étant pourtant plus inclinée que la postérieure. Simultanément se dessine la première trace des segments des membres, la main et le pied se séparant du reste des extrémités correspondantes. Peu de temps après, cette dernière partie du membre à son tour offre le premier vestige d'une division en deux articles. Le bras présente en effet, au niveau où sera le coude, une convexité regardant en arrière et la jambe, au niveau du genou, une légère éminence dirigée en avant, ainsi que le représentent toutes les bonnes figures d'embryons jeunes (voy. surtout A. ECKER, *Icones physiologicae*, fig. 1 et 2 de la pl. XXVI). L'apparition de ces marques, qui a lieu dès le second mois et va toujours s'accusant davantage, achève de donner aux deux membres ce qui fait leur caractère distinctif le plus important. On peut, avec HUMPHRY (On the fore and hind limbs in Vertebrates, dans *Journal of Anat.*, X, 1876, p. 659), l'exprimer ainsi : le membre antérieur quittant sa position latérale primitive, tourne graduellement autour de son axe longitudinal, de manière à amener le côté de l'extension à regarder l'extrémité distale du corps, tandis que pour le membre inférieur l'inverse a lieu, ce qui amène le côté de l'extension à se tourner vers la tête. Les véritables causes

déterminantes de cette torsion en sens inverse des deux membres sont encore entourées d'une obscurité complète. Une seule chose me paraît certaine, c'est que les phénomènes de croissance qui s'accomplissent dans les membres eux-mêmes, aussi bien que dans la région adjacente, y jouent un rôle dominant et qu'il faut exclure entièrement toute action des muscles. Cette exclusion se base en première ligne sur le fait que la configuration précitée des membres commence à se produire à une époque à laquelle les muscles sont encore au premier degré de leur constitution. Quant aux *moments* qui sont mis en jeu par la région adjacente des membres, il faut songer avant tout aux phénomènes qui interviennent dans la formation de la ceinture des membres, dans celle du thorax et de la paroi ventrale. Ce ne sont pas là, du tout, des causes insignifiantes, et la preuve en est fournie par la position de la main, qui s'offre de très bonne heure en pronation, et cela parce que l'énorme développement de la région hépatique soulève son bord distal (cubital).

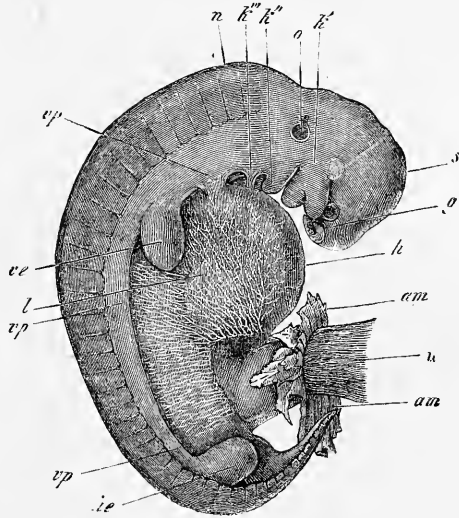


Fig. 298.

Quoi qu'il en soit à cet égard, il résulte en tout cas avec certitude de ce qui vient d'être dit, que le bras et la jambe ont primitivement la même position, et que les causes qui déterminent les différences que l'on trouve plus tard dans leur position et leur flexion respectives, apparaissent pour les deux extrémités dès les premiers temps de la vie fœtale. Il faudra donc, si l'on veut com-

Fig. 298. — Embryon de veau grossi cinq fois. *g*, fossettes olfactives; *k'*, premier arc branchial avec ses branches maxillaires supérieure et inférieure; en avant de la première, l'œil; *k'' k'''*, second arc branchial et troisième; entre les trois arcs branchiaux l'on voit deux fentes branchiales; la bouche est circonscrite, à son tour, par les deux branches de chaque arc de la première paire. *s*, vertex; *n*, nuque; *o*, vésicule auditive vue par transparence avec un court prolongement supérieur (*recessus vestibuli*); *vp*, lames viscérales ou ventrales; *ve*, extrémité antérieure; *l*, région du foie; *am*, reste de l'amnios; *h*, cordon ombilical. La paroi ventrale de cet embryon est encore constituée en grande partie par la membrane uniserialle inférieure, siège de très jolies arborisations vasculaires.

prendre les rapports que nous offrent les deux extrémités à l'état de parfaite constitution, ne pas perdre de vue que le bras a subi une torsion dirigée vers le côté distal du corps, la jambe une torsion inverse vers le côté proximal, et que la main s'est placée de très bonne heure en pronation. En d'autres termes, les homologues des deux membres doivent être établies, ces deux membres étant laissés dans leur position initiale. Il en résulte que les extenseurs d'un membre répondent à ceux de l'autre; les fléchisseurs des extrémités antérieures aux fléchisseurs des postérieures, et que le radius et le tibia, le cubitus et le péroné sont des os homologues. Pour cette question, consultez en outre GEGENBAUR (sur la torsion de l'humérus dans *Jenaische Zeitschrift*, IV, p. 50) et P. ALBRECHT (Beitrag zur Torsionstheorie der *Humerus* und z. morph. Stellung der *Patella*, Kiel, 1875).

Origine
du blastème
des extrémités.

En ce qui touche la provenance des matériaux destinés à la constitution des membres, les faits jusqu'ici acquis rendent très vraisemblable qu'ils dérivent des lames latérales ou, plus exactement parlant, des parties du feuillet cutané qui avoisinent les lames moyennes, et auxquelles REMAK a donné le nom de lames costo-cutanées (Rippenhautplatten). Ce blastème, par des proliférations qu'il produit à des places déterminées dans la paroi dorsale et dans la ventrale, en dehors des protovertèbres et de leurs produits, donne naissance à la ceinture des membres et aux muscles de celle-ci, en même temps que, par une prolifération qui s'avance en dehors, il constitue le membre proprement dit. Les vaisseaux de ces parties naissent comme dans tous les autres points, par pénétration et allongement des canaux déjà existants, avec participation de certains éléments des rudiments des extrémités elles-mêmes à la constitution de ces vaisseaux. Pour les nerfs, il est encore plus facile de démontrer que ce sont des branches des nerfs spinaux qui se prolongent dans les extrémités (v. ci-dessous). Les protovertèbres participent-elles à la constitution du squelette des extrémités? C'est ce dont on ne sait rien encore. En ce qui touche les muscles, au contraire, certains faits portent à penser que les lames musculaires des protovertèbres interviennent dans leur production. D'après REMAK, les rudiments des extrémités du poulet, au quatrième jour, montrent une partie axile transparente en continuité de substance avec les produits résultant du développement des protovertèbres voisines et même avec les lames musculaires (plaques dorsales, REMAK. Voy. les fig. 67, 68 de REMAK et ma fig. 136). Mais REMAK ne dit pas si cette partie axile a pénétré secondairement dans les rudiments des membres ou si elle est, au

contraire, le produit d'une différenciation sur place du blastème des extrémités, et il laisse la question indécise, malgré que l'analogie offerte par la formation de la paroi ventrale plaide suffisamment en faveur de la première hypothèse. J'ai moi-même donné, dans la première édition de cet ouvrage, une figure (reproduite ici sous le numéro 137) montrant que la lame musculaire s'étend quelque peu à l'intérieur des extrémités, mais je ne suis pourtant jamais arrivé à pouvoir décider avec certitude entre les deux hypothèses possibles. J'ai cru cependant plus vraisemblable celle qui fait naître les muscles des extrémités sur place, à l'intérieur des extrémités mêmes (1^{re} édition, p. 69 et 350).

Parmi les auteurs récents, HIS, sans s'expliquer avec une entière précision sur l'origine des muscles des extrémités, pense pourtant qu'ils naissent dans la paroi latérale du corps, et qu'ils se comportent ainsi comme les muscles viscéraux ou pariétaux, car ceux-ci ne sont pas pour lui des dérivés des lames musculaires des protovertèbres, mais bien des formations indépendantes (n° 12, p. 172). En même temps, il nous reporte aux rapports offerts par les nerfs spinaux, admettant que les muscles qui sont innervés par les branches dorsales de ces nerfs sont des dérivés des lames musculaires, que les autres, et par là même les muscles des extrémités, sont des produits indépendants de la paroi latérale du corps.

Tout autre est la manière de voir de KLEINENBERG et celle de BALFOUR. KLEINENBERG croit avoir démontré pour la tortue que les muscles des extrémités proviennent des lames musculaires. BALFOUR, désertant l'opinion contraire, qu'il avait embrassée en commun avec FOSTER (n° 45, p. 159), admet maintenant ce mode d'origine chez les plagiostomes, car il fait naître chez ces derniers les muscles des extrémités sous forme de deux bandelettes, une ventrale et une dorsale, qui pénètrent dans les rudiments des membres. Ces bandelettes, qui tirent leurs racines de plusieurs lames musculaires, se séparent plus tard de celles-ci et ne peuvent plus être envisagées alors que comme des formations indépendantes. Il ne saurait rester de doute, pense BALFOUR, sur le fait qu'elles engendrent bien réellement le tissu musculaire des membres (*Journ. of Anat.*, vol. XI, 1877, p. 415).

En ce qui me concerne, un examen réitéré de cette question m'a montré que, conformément à ce que REMAK et moi avons trouvé d'abord, la lame musculaire s'engage dans les rudiments des extrémités, comme je l'ai encore vu pour le lapin (p. 294), ou, comme s'exprime REMAK, qu'elle se relie à l'axe de ces rudiments, mais

que ceux-ci ne présentent dès l'abord aucune trace de différenciation histologique et sont exclusivement constitués par des cellules embryonnaires toutes semblables entre elles. Il suit donc de là que la lame musculaire, si elle participe à la formation des muscles des membres, n'y intervient certainement pas comme dans celle de la musculature viscérale, qui reste en connexion avec la lame musculaire, et montre dès l'origine une différenciation histologique, figurant ainsi un produit né directement de la lame musculaire par prolifération et se séparant d'elle ensuite. Au lieu de cela, il semblerait qu'ici le bord de la lame musculaire, au point où il rencontre le rudiment de l'extrémité, passe à l'état d'une masse cellulaire indifférente, mais appartenant toujours à la protovertèbre, et que ce soit cette masse qui pénètre dans le rudiment de l'extrémité pour en produire secondairement les muscles. On n'a pu cependant, jusqu'à ce jour, s'assurer en rien de la réalité de ce processus, et l'on est présentement aussi fondé à admettre la production indépendante des muscles des membres (et de ceux de la ceinture de ces membres) qu'à admettre l'hypothèse contraire, d'autant plus qu'il est impossible de songer à faire dériver tous les muscles du corps des lames musculaires protovertébrales. C'est là, d'ailleurs, un point sur lequel nous reviendrons, à propos du système musculaire.

Les rudiments des extrémités consistent primitivement, dans toutes leurs parties, abstraction faite des nerfs et des vaisseaux qui pénètrent du dehors, en cellules semblables, à l'exception de celles qui appartiennent à l'ectoderme recouvrant. C'est dans ce blastème homogène que naissent au second mois de la vie fœtale, dès que les rudiments des extrémités sont devenus un peu plus accusés, au quatorzième et au quinzième jour chez le lapin, les différents tissus et les organes par différenciation histologique. Parmi les parties qui apparaissent ainsi, citons avant tout les pièces squelettiques, les muscles, les parties de nature conjonctive, comme les tendons et les aponévroses. Les pièces squelettiques seules doivent nous occuper ici plus longuement.

D'après mes recherches sur l'homme, et surtout sur le lapin, dont j'ai suivi les extrémités en voie de développement depuis le stade le plus précoce, le squelette entier des extrémités se constitue sous forme d'un blastème dont les différentes parties forment dès le début un tout continu et dans lequel, du tronc vers la périphérie, se différencient successivement, cartilage par cartilage, articulation par articulation, tous les éléments de la charpente, de telle sorte que chaque cartilage figure, dès le moment

de son apparition, une partie indépendante, sans continuité avec les cartilages voisins, et que dès ce moment aussi il est rattaché aux cartilages adjacents par l'ébauche de l'articulation dont la constitution propre marche de pair avec la sienne. Ce mode de formation est surtout facile à constater pour les doigts et les orteils. Voici ce que j'ai trouvé, par exemple, sur un embryon humain du second mois, dont la main mesurait 2,78^{mm} de large, et avec le carpe, 2,13^{mm} de long, et dont les doigts étaient seulement indiqués à peine par de légères rainures. A l'intérieur de la main, les métacarpiens formaient des cartilages distincts, dont le plus long avait 0,57^{mm}, mais ils n'étaient délimités nettement ni à une extrémité ni à l'autre; un tissu foncé interposé les reliait au contraire aux cartilages du carpe, d'une part, et, de l'autre, à ceux des premières phalanges, les seules qui fussent formées à cette époque; ce tissu intermédiaire était même rattaché à ces cartilages par une enveloppe formant une sorte de périchondre. A l'extrémité distale des phalanges, encore très courtes (longueur de la première phalange du troisième doigt : 0,27^{mm}), ce tissu de revêtement constituait comme un petit appendice et cette couche terminale du squelette des différents doigts, distante au plus de 0,17^{mm} du bord de la main, était entourée partout d'un blastème indifférent et uniforme, sans caractère particulier pour les différents doigts.

Les pieds d'un embryon de lapin de dix-sept jours présentaient des rapports semblables, si ce n'est que la première phalange elle-même était à peine marquée, c'est-à-dire que le cartilage correspondant était dans la première différenciation. Dans un embryon de dix-huit jours, aux pieds de devant, les orteils 3 et 4 offraient deux phalanges cartilagineuses; les orteils 2 et 5 au contraire, une seule phalange, la première; tous les orteils étaient terminés par une traînée de blastème non différencié, de longueur variable, tantôt occupant seulement la place d'une articulation, tantôt répondant en outre à une portion de la phalange plus ou moins étendue et non encore arrivée à l'état de cartilage. De ces notions, concordant d'une manière essentielle avec les dessins donnés par HENKE et REYHER (*l. i. c.*, pl. I, fig. 1, 2, 4, 5), il ressort que la loi qui préside à la formation du squelette des extrémités est la suivante : dans l'axe du rudiment des extrémités, une masse de blastème se sépare du reste et, peu à peu, par sa différenciation, se convertit aussi bien en cartilage qu'en la capsule articulaire et en le périchondre. Plus l'extrémité s'accroît, plus s'allonge aussi à son intérieur le rudiment des formations squelettiques, qui y prend

aussitôt la configuration typique du segment correspondant du membre ; en même temps survient la différenciation, dont la rapidité décroît à mesure qu'on s'éloigne de l'extrémité proximale. Comment faut-il se représenter dans le début l'allongement du rudiment des parties du squelette ? C'est une question à laquelle il est difficile de faire une réponse précise. Ou bien à la zone terminale d'une rangée de phalanges, par exemple, en cours de formation, vient toujours s'ajouter une nouvelle assise de cellules empruntées au blastème environnant et revêtant les caractères histologiques de celles déjà existantes, ou bien le premier rudiment, une fois constitué, s'allonge par les seules forces de la multiplication de ses cellules, à peu près comme c'est le cas pour les rudiments d'une glande. Que ce soit d'ailleurs l'un ou l'autre mode, toujours est-il que l'apparition successive des pièces du squelette, l'une après l'autre, rappelle ce qui a lieu d'une façon si nette lors de la formation des protovertèbres, et aussi ce que l'on observe dans le développement successif des segments du corps des invertébrés (arthropodes, annélides, cestoïdes, etc.). Dans tous ces cas, l'hypothèse d'une zone de blastème, se segmentant successivement, semble celle qui répond le mieux à l'explication des faits.

Formation
des
articulations.

C'est ici aussi le lieu de dire un mot de la *formation des articulations*. Aucune articulation n'est, dès le début, ce qu'elle sera plus tard, toutes les parties du squelette étant à l'origine reliées par syndesmose, si l'on peut toutefois ainsi caractériser l'état dans lequel un amas de cellules non encore différenciées représente le moyen d'union entre les parties. Nous avons d'ailleurs déjà vu que ces amas de cellules sont constitués en même temps et de la même façon que le premier rudiment du squelette des extrémités, et que leurs éléments ne diffèrent pas à l'origine de ceux qui fourniront le cartilage. Mais, dès que les parties dures commencent à devenir apparentes, les parties interposées revêtent aussi un caractère déterminé par un procédé semblable à celui de la différenciation de l'axe du rachis membraneux en vertèbres cartilagineuses et ligaments intervertébraux. Chaque rudiment d'articulation présente au début la même épaisseur dans toute son étendue ; ces rudiments débordent aussi tout autour les têtes des cartilages qu'ils séparent, dans certaines régions, comme par exemple pour les doigts et les orteils, de façon qu'ils ressemblent alors à de « larges disques intermédiaires » (HENKE et REYHER). Peu à peu, cependant, les rudiments des articulations se modifient : ils s'épaississent aux bords, s'amincissent au centre, et cette transformation progressant, ils arrivent à ressembler à de forts bourrelets

annulaires placés autour des extrémités des os, jusqu'ici étroitement pressées l'une contre l'autre. En même temps, les parties périphériques de l'articulation se transforment toujours davantage en tissu fibreux ; puis vient un stade dans lequel la cavité articulaire se dessine à son tour sous la forme d'une fente étroite. Cette cavité, dont l'apparition est, à ce qu'il me semble, le phénomène le plus important dans la production de l'articulation, cette cavité, dis-je, est le résultat d'un mécanisme assez compliqué. Si l'on étudie les articulations de la main d'un embryon humain de quatre mois, on constate que, dans toutes, les extrémités des cartilages limitent directement, sans être revêtues d'une couche de tissu conjonctif, la cavité articulaire, ce qui conduit à admettre que les extrémités des cartilages, en croissant à l'encontre l'une de l'autre, refoulent du centre à la périphérie le tissu du rudiment de l'articulation jusqu'à ce qu'elles viennent elles-mêmes en contact, en déterminant ainsi l'apparition de la cavité articulaire. Ce processus peut être aidé par la production d'une *solution de continuité* dans les parties périphériques de l'articulation, et il est possible que dans certaines articulations, celles avec disque intermédiaire, cette solution soit le facteur unique ; mais il est bien certain que dans la production elle-même de cette solution de continuité, des actions mécaniques placées sous la dépendance des parties molles adjacentes (muscles, tendons, ligaments) jouent un rôle important. Les phénomènes de ramollissement et de liquéfaction ont-ils une part dans la formation des articulations ? C'est un point qui fait encore question, et je ne puis me dispenser de mentionner ici les hémiarthroses, chez lesquelles on voit quelque chose de cela.

J'ai rapporté la production des surfaces articulaires dans ce qu'elle a de typique et de primitif, à des phénomènes de croissance, puisqu'elle a lieu, par exemple, au tarse, au carpe, à la hanche, au coude, etc., à une époque à laquelle il est impossible de songer à faire intervenir l'influence extérieure des actions musculaires (L. FICK) ; mais je suis tout disposé à admettre que les articulations, une fois établies ainsi, subissent une foule de transformations et se polissent en quelque sorte.

En ce qui touche l'époque de la formation des articulations, je signalerai qu'elles commencent à se faire remarquer, après la première apparition du cartilage, sur des embryons de six à huit semaines, dans l'espèce humaine. Sur des embryons humains de quatre mois, je trouve constituées toutes les articulations des extrémités, jusqu'à celles des dernières phalanges.

Abordons maintenant la formation du squelette des extrémi-

tés; je dirai tout d'abord qu'à la seule exception de la clavicule, tous les os des extrémités sont préformés à l'état de cartilage hyalin. Dans cette question de la production et des transformations des cartilages et des os, il m'est absolument impossible de développer ici le côté histologique. Je me bornerai donc, avant d'arriver à la description de la formation des différents os en particulier, aux remarques suivantes.

Après que les cartilages des extrémités se sont une fois constitués, ils s'accroissent sous cette forme pendant un temps plus ou moins long, avant que leur ossification commence. Celle-ci s'accomplit par un ou plusieurs points, et le cartilage se transforme peu à peu tout entier en os, à l'exception de faibles restes qui subsistent sur les surfaces articulaires et sur les apophyses, et servent à la croissance de l'os en longueur ou en surface, comme pour les os plats. Enfin, les différents points d'ossification et les segments osseux primitivement distants auxquels ils ont donné naissance dans l'étendue d'un même cartilage, si nombreux soient-ils, arrivent sans exception à se réunir et à se fusionner en un seul os, loi qui pourrait même s'appliquer à la plupart des parties du crâne primitif cartilagineux.

Les lois de l'apparition des points d'ossification et de leur soudure, aussi bien que celles de l'accroissement des os des extrémités sont loin, d'une manière générale, d'avoir été suffisamment étudiées et je me bornerai aux indications suivantes (Voy. *Würzb. Verh.*, vol. VI, 1873, p. 42) :

1° Dans les os longs, les plus étendus, avec épiphyses aux deux extrémités, toujours l'un des points épiphysaires précède l'autre dans son apparition et se réunit aussi plus tard à la diaphyse. Celle-ci continue plus longtemps à croître en longueur du côté qui répond à cette même extrémité.

2° Dans les os longs de taille moindre, pourvus d'une seule épiphyse, c'est du côté de celle-ci que la diaphyse croît le plus fortement en longueur.

3° Toutes les épiphyses croissent plus fortement du côté de l'articulation que du côté de la diaphyse.

4° Toutes les apophyses et tous les bords revêtus de cartilage ont une croissance active (*Crista ilei*, *Basis scapulae*, *Olecranon*, *Tuber ischii*, etc.).

5° Les os courts croissent d'une manière assez uniforme par toutes leurs faces revêtues de cartilage.

6° Pour tous les os des extrémités, les dépôts périostiques, les résorptions externes et internes jouent aussi un grand rôle et ces

os n'arrivent à leur forme définitive que par l'action réglée et simultanée de ces phénomènes et de l'accroissement du cartilage.

J'ai maintenant à décrire le développement des différents os un à un.

Parmi les os de l'*extrémité supérieure*, la *clavicule*, d'après BRUCH (*Zeitschrift f. wiss. Zool.*, IV, p. 371), n'est pas précédée de cartilage. GEGENBAUR, au contraire (*Jenaische Zeitschrift*, v. 1, p. 7), trouve aussi pour cet os un cartilage préexistant, ne différant des autres que par un plus grand état de mollesse. GEGENBAUR, dans cette assertion, s'appuie avant tout sur l'examen d'un embryon humain de la septième semaine, de 18^{mm} de long, dont la clavicule, représentée par un bâtonnet mol, long de 3^{mm}, offrait à son centre un faible noyau osseux (*Verkalkung*) et, dans ses parties molles, présentait la structure du cartilage sans être aussi nettement délimité des tissus environnants que ceux-ci le sont généralement. Je suis en mesure de confirmer pour le lapin ces données de GEGENBAUR dans ce qu'elles ont d'essentiel. Des embryons de ce rongeur de dix-sept jours et de 2 centimètres de long m'ont montré la clavicule entièrement incalcifiée, *préformée* pourtant, reconnaissable dans toute sa longueur et constituée par un tissu qui, sans avoir sans doute tous les caractères des autres cartilages du même embryon, et en étant particulièrement moins transparent et sans autant de substance intermédiaire, n'en devait pas moins être dit un tissu cartilagineux en voie de constitution. Sur des embryons de 2,5^{cm} de long et de dix-huit jours d'âge, la clavicule montrait dans l'épaisseur de sa région moyenne, les premières traces de calcification sans dépôt de grumeaux. Peu à peu, cette calcification aboutit à la formation d'un tissu de plus en plus semblable au tissu osseux véritable, offrant ainsi l'exemple de la transformation en os d'un tissu intermédiaire au cartilage et au tissu conjonctif avec cellules.

Avec les progrès de l'ossification, des dépôts périostiques se constituent aussi, et le tissu mou des deux extrémités de l'os se transforme en cartilage véritable, par lequel la clavicule continue dès lors à s'allonger.

De ce qui précède il résulte que la clavicule, en tant qu'elle préexiste à l'ossification, ressemble aux os du tronc, et j'ajouterai que, d'après GEGENBAUR, la fourchette des oiseaux est également préformée à l'état de cartilage.

La clavicule est d'ailleurs le premier os qui s'ossifie chez l'homme et cela dans la septième semaine. Elle atteint rapidement

Os de l'extrémité
supérieure.
Clavicule.

une longueur notable, mesurant déjà au troisième mois 8 à 9^{mm} de long.

L'épiphyse sternale de la clavicule développe, de la quinzième année à la dix-huitième ou à la vingtième, un point d'ossification qui ne se réunit au corps qu'au terme de la croissance (vingt-deux à vingt-cinq ans).

Remarque. — Dans un travail publié durant l'impression de ce livre, GÖTTE (voyez plus bas) s'est occupé en détail du développement de la clavicule et du sternum. Je mentionnerai ici seulement : 1° qu'en concordance avec les données déjà anciennes de RATHKE (*Entw. der Schildkröter*), il admet que les premiers rudiments de la clavicule et de la ceinture de l'épaule sont en continuité de substance l'un avec l'autre ; et 2° qu'il fait dériver de la clavicule les parties du squelette auxquelles on donne le nom de pièces épisternales et que, s'appuyant sur ce que certaines de ces pièces épisternales concourent à la formation du *manubrium* du sternum, il distingue dans ce dernier os une fraction dérivant de la clavicule de la partie qui dérive des côtes.

Omoplate.

L'*omoplate* s'ossifie au commencement du troisième mois par un point central qui s'étend bientôt sur toute la surface du cartilage, à l'exception du bord postérieur, de l'angle inférieur, de l'apophyse coracoïde, de la cavité glénoïde, de l'épine de l'omoplate (revêtement très mince de cartilage) et de l'acromion, parties qui toutes sont encore cartilagineuses chez l'embryon et interviennent dans la croissance ultérieure de l'os, à la façon des épiphyses et des apophyses d'un os long. L'apophyse coracoïde acquiert un noyau particulier dans la première année. D'autres noyaux n'apparaissent que plus tard, ce sont à dix ou onze ans, un point d'ossification pour le segment supérieur de la cavité glénoïde (SCHWEGEL, p. 19; *os sous-coracoïdien*, RAMBAUD et RENAULT; *Osteoepiphysis bicipitalis*, UFFELMANN) et à l'époque de la puberté : 1° deux nouveaux points dans l'apophyse coracoïde, l'un au sommet, l'autre à la partie postérieure de la base (RAMBAUD et RENAULT, pl. 18, fig. 10 L'); 2° deux à trois points dans l'acromion ; 3° un noyau mince lenticulaire pour l'étendue entière de la cavité glénoïde (SCHWEGEL, RAMBAUD et RENAULT) ; 4° un point à l'angle inférieur de l'os ; 5° un noyau allongé, linéaire, sur toute la longueur de la base ; 6° un noyau pour l'épine, celui-ci non constant. Parmi ces noyaux accessoires, le noyau principal de l'apophyse coracoïde est le premier à se souder à l'os (vers seize à dix-sept ans), et de vingt-deux à vingt-cinq ans tous les autres ont effectué leur réunion.

Humérus.

L'*humérus* s'ossifie dans la huitième ou la neuvième semaine pour la diaphyse. A la naissance les deux épiphyses sont encore cartilagineuses, la diaphyse est ossifiée. Dans la première année,

il naît d'abord un noyau dans l'épiphyse supérieure et un peu plus tard un autre dans l'*eminentia capitata*. Bientôt après (dans la deuxième année) un point paraît pour le grand tubercule, et un peu plus tard un autre pour le petit. Des points analogues se développent pour les condyles (de cinq à dix ans), celui de l'épitrachlée avant celui de l'épicondyle ; celui de la trochlée apparaît à douze ans (d'après SCHWEGEL de deux à cinq ans). Parmi ces points accessoires, ceux de l'extrémité supérieure se réunissent plutôt au noyau épiphysaire correspondant que ceux de l'extrémité inférieure. Les deux épiphyses se soudent à la diaphyse de seize à vingt ans, l'inférieure avant la supérieure.

L'ossification des *os de l'avant-bras* commence pour les deux diaphyses au troisième mois de la vie fœtale ; les épiphyses cependant restent longtemps encore après la naissance à l'état cartilagineux. Pour les deux os, les points épiphysaires inférieurs paraissent avant les supérieurs, plus tôt pour le *radius* (à cinq ans, UFFELMANN) que pour le *cubitus* (à six ans, UFFELMANN). Le point de l'épiphyse supérieure du *radius* est simple et paraît de cinq à sept ans ; celui du *cubitus*, répondant à l'olécrâne, est double, un principal médian (onze ans) et un secondaire latéral (quatorze ans, UFFELMANN). Des noyaux accessoires, dont l'existence n'est pas constante pour quelques-uns, se présentent : un pour la tubérosité du *radius*, un pour l'apophyse coronoïde du *cubitus* (SCHWEGEL), un entre l'olécrâne et la diaphyse (admis par SCHWEGEL, nié par UFFELMANN), un pour l'apophyse styloïde du *cubitus* et un pour celle du *radius*. L'épiphyse supérieure de chaque os se soude à la diaphyse vers seize ans ; l'épiphyse inférieure de dix-neuf à vingt ans.

Os
de l'avant-bras.

Les cartilages des *os du carpe* sont déjà distincts au second mois et, en règle, demeurent cartilagineux jusqu'à la naissance. L'ossification de chacun d'eux se fait par un seul point, dans l'ordre et aux époques que voici : 1° *capitatum* ou grand os (un an) ; 2° *hamatum* ou os crochu (un an) ; 3° *triquetrum* ou pyramidal (trois ans) ; 4° *trapezium* (cinq ans) ; 5° *lunatum* ou semi-lunaire (cinq ans) ; 6° *naviculaire* (six et sept ans) ; 7° *trapezoideum* (sept à huit ans) ; 8° *pisiforme* (douze ans).

Carpe.

Une découverte qui semble tout à fait digne d'intérêt, c'est celle faite sur de jeunes embryons par HENKE et REYHER et E. ROSENBERG (*ll. ii. cc.*), d'un cartilage répondant manifestement à l'*os centrale* permanent du carpe de quelques mammifères, des reptiles et des amphibiens. D'après E. ROSENBERG, le cartilage du *centrale* apparaît chez des embryons du second mois, dès que les

Os central
du carpe.

autres cartilages carpiens sont distincts, et dure jusqu'au commencement du troisième mois, époque à laquelle il se retrouve encore dans une extrémité mesurant 0,85^{cm} de longueur totale. A partir de là le cartilage du *centrale* disparaît de la face palmaire vers la dorsale, et dans une main, mesurant avec l'avant-bras 1,5^{cm}, il n'existe plus.

J'ai pu confirmer ces données sur quatre embryons du second mois et du troisième, dont les mains mesuraient (du semi-lunaire à l'extrémité du *medius*) 2,13; 3,13; 4,21 et 4,78^{mm}. Le *centrale*

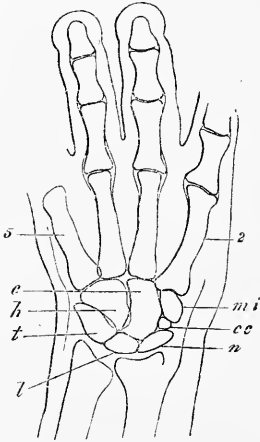


Fig. 299.

se montrait exactement comme E. ROSENBERG (fig. 38) l'a décrit, entouré des os carpiens 1, 2 et 3 (*multangula* et *capitatum*, trapèze, trapézoïde et grand os) et du naviculaire, et sans connexion avec le semi-lunaire, d'une forme triangulaire, à sommets obtus; il mesurait dans le second embryon 0,097 sur 0,13^{mm}; dans le troisième, 0,17 sur 0,20; dans le quatrième, 0,14 sur 0,17. Comme E. ROSENBERG, je suis également arrivé à admettre que le *centrale* disparaît plus tard sans s'unir au naviculaire, car sur un embryon du troisième mois, dont le troisième métacarpien mesurait 1,56^{mm} de long, il n'existait plus que sur la face dorsale du carpe avec une taille de 0,14^{mm}, et il faisait entièrement défaut chez un embryon plus âgé chez lequel l'ossification des métacarpiens avait déjà commencé. Toutefois, une lacune remplie par un tissu conjonctif mou marquait encore la place que le *centrale* avait occupée. Cette place est envahie plus tard par le naviculaire.

HENKE et REYHER ont vu une fois, en outre du *centrale*, un second os carpien surnuméraire, entre le scaphoïde et le trapèze, au côté radial du *centrale* (*l. c.*, pl. I, fig. 1). Il est possible que cette production, si son existence comme cartilage indépendant se confirme, corresponde à l'os sésamoïde de l'*abductor pollicis longus* de l'orang et des autres primates (E. ROSENBERG).

Fig. 299. — Vue de face de la main d'un embryon humain de trois mois. Le pouce et le premier os du carpe non visibles. Gross. dix fois. *n*, naviculaire (*radiale*); *l*, semilunaire (*intermedium*); *t*, pyramidal (*ulnare*); *cc*, os carpien central; *mi*, *multangulum minus* ou trapezoïde (*carpale secundum*); *c*, *capitatum* ou grand os (*carpale tertium*); *h*, *hamatum* ou os crochu (*carpale quartum*); 2, second métacarpien; 5, cinquième métacarpien.

Les *os du métacarpe* s'ossifient déjà dans les diaphyses au quatrième mois, en suivant, d'ordinaire, l'ordre que voici d'après SCHWEGEL : second métacarpien, troisième, premier, puis l'un après l'autre quatrième et cinquième. Les phalanges s'ossifient également dans le même ordre et à la même époque, celles de la première rangée avant les autres. A la naissance, tous ces os sont presque complètement ossifiés par les progrès du seul point de la diaphyse ; ils n'en présentent pas moins tous un gros cartilage épiphysaire situé, pour les phalanges et le premier métacarpien, à l'extrémité proximale, et pour les autres métacarpiens, à l'extrémité distale. Dans chacune de ces épiphyses se développe un point osseux à partir de la seconde année pour les métacarpiens ; à partir de la troisième pour les phalanges. Ces points ne se soudent à la diaphyse qu'après la puberté. D'après SCHWEGEL, toutes les phalanges et tous les métacarpiens auraient des noyaux épiphysaires aux deux extrémités, ainsi qu'ALBIN l'avait admis déjà pour le premier métatarse et le premier métacarpien. ALLEN THOMSON (et HUMPHRY) a confirmé les données d'ALBIN et trouvé aussi une épiphyse à l'extrémité proximale du second métacarpien, mais il ne dit rien de semblable pour les phalanges. D'ailleurs THOMSON a trouvé chez le morse, à l'extrémité postérieure, et chez le dauphin, à l'extrémité antérieure, deux épiphyses à tous les petits os longs (*Journ. of anat.*, III, 1869, p. 131).

Métacarpe.

Parmi les os de l'extrémité postérieure, l'*os coxal* est précédé par un cartilage continu dont la forme est celle de l'os futur, mais qui cependant, comme l'indique GEGENBAUR (*Morph. Jahrb.*, II, p. 238), d'après la découverte de E. ROSENBERG, est initialement constitué par deux pièces, une partie pubienne, une partie iléo-ischiatique. L'ossification se fait par trois points, un pour l'iliaque au troisième ou quatrième mois ; un (rarement deux) pour la branche montante de l'ischion au quatrième ou cinquième mois, et un (rarement deux) pour la branche horizontale du pubis (au cinquième ou septième mois). Chez le nouveau-né, sont encore cartilagineux la crête iliaque, le sourcil cotyloïdien et la fosse de l'*acetabulum*, sur le fond de laquelle, cependant, les trois noyaux osseux séparés par du cartilage arrivent tout près de la surface, la branche descendante du pubis et la branche montante de l'ischion, la tubérosité ischiatique et l'épine de même nom. De six à douze ou à quatorze ans, paraissent trois noyaux épiphysaires au point de concours des trois os dans l'*acetabulum*, *Epiphyses acetabuli* (SCHWEGEL), dont le degré de constance et la manière d'être exacte ont besoin d'être étudiés à nouveau. Un

Os coxal.

d'eux, en rapport avec le pubis (os cotyloïdien, RAMBAUD et RE-NAULT, p. 221, pl. XXI, fig. 10; *os acetabuli*, W. KRAUSE, *Med. Centralbl.*, 1876, n° 46), offre un intérêt particulier, parce que s'il est exact qu'il se réunisse plus tard à l'ischion, comme ce serait le cas chez le lapin, d'après KRAUSE, il excluerait le pubis de toute participation à la constitution de la cavité cotyloïde, point sur lequel GEGENBAUR a appelé l'attention chez plusieurs animaux (*l. c.*). A la même époque que ces trois points, il naît aussi un point épiphysaire pour la surface auriculaire de l'iliaque, un pour l'extrémité symphysaire de l'os pubis (SCHWEGEL) et des points accessoires pour l'épine iliaque inférieure et antérieure, la crête iliaque, la tubérosité et l'épine de l'ischion, le tubercule pubien, l'éminence ilio-pectinée et le fond de l'*acetabulum* (*apophyses juncturae*, SCHWEGEL). De tous ces points osseux, ceux des branches du pubis et de l'ischion qui limitent l'arc pubien sont les premiers à se réunir de sept à huit ans; mais les trois points principaux, avec leurs épiphyses qui se réunissent à eux de quatorze à dix-huit ans, demeurent séparés dans le fond de l'*acetabulum*, jusqu'à l'époque de la puberté, par un cartilage en forme d'Y, dans lequel sont contenus les points des *apophyses juncturae*. La réunion de ces parties ne se fait que de dix-sept à dix-huit ans, précédée souvent de l'apparition d'un point osseux isolé dans le fond de la cavité cotyloïde, point auquel conviendrait bien le nom d'os de l'*acetabulum*. Les points accessoires ne se réunissent au reste de l'os qu'à la fin de la croissance.

Fémur.

Le *fémur* acquiert le point d'ossification de sa diaphyse à la fin du second mois, et cette diaphyse s'ossifie bientôt sur une grande étendue. A la fin de la période foetale, il paraît un noyau dans l'épiphysie inférieure, et, peu après la naissance, un autre pour la tête de l'os. De trois à onze ans s'ajoute un point pour le grand trochanter, et de treize à quatorze, un pour le petit trochanter. Ces noyaux se réunissent à la diaphyse entre dix-sept et vingt-quatre ans, en ordre inverse de leur apparition, et, par conséquent, le petit trochanter d'abord et l'épiphysie inférieure la dernière. D'après SCHWEGEL, les condyles du fémur ont aussi leurs noyaux particuliers, qui naissent de quatre à huit ans et se réunissent au noyau épiphysaire de sept à quatorze ans.

Os
de la jambe.

Les *os de la jambe* s'ossifient dans leur diaphyse à partir du commencement du troisième mois. A la naissance, leurs deux extrémités sont encore cartilagineuses; chacune n'en acquiert pas moins un point épiphysaire, les extrémités supérieures avant les autres, de un à trois ans, ceux du *péroné* paraissant un an et plus

après ceux du *tibia*. De dix-huit à vingt ans, et même plus tard, les épiphyses se réunissent aux diaphyses, les épiphyses inférieures les premières. Il peut y avoir des noyaux accessoires pour la tubérosité du tibia et les malléoles (SCHWEGEL). La *rotule* est déjà visible en tant que cartilage au second mois; son point d'ossification n'apparaît pourtant que de un à trois ans.

En ce qui touche les *os du tarse*, ceux qui s'ossifient avant la naissance sont le plus ordinairement le *calcaneum* (sixième mois); l'*astragale* (septième mois), souvent aussi le *cuboïde*. Dans la première année, s'ossifient le scaphoïde (SCHWEGEL; d'après QUAIN, de quatre à cinq ans) et le premier cunéiforme; le second cunéiforme à trois ans, et le troisième à quatre ans. Le *calcaneum* acquiert entre six et dix ans un point accessoire pour sa partie postérieure, point qui se réunit au principal après la puberté.

Les *métatarsiens* et les *orteils* se comportent comme les os correspondants de la main, à cela près que leurs noyaux apparaissent et se soudent plus tard qu'à la main.

Os du tarse.

Métatarsiens
et orteils.

LITTÉRATURE DU SYSTÈME OSSEUX.

Nous avons déjà cité, à la page 27 et suivantes, les travaux de A. BIDDER, (73), CALLENDER (85), DURSUY (94), GEGENBAUR (104), HASSE (111), HENKE et REYHER (113), KÖLLIKER (127), MIHALKOVICS (154), PARKER (172—175), RATHKE (185), REICHERT (193), AL. ROSENBERG (206), SCHWARCK (226), SCHWEGEL (227), SEMMER (229). Consultez en outre les mémoires suivants :

SPÖNDLI, *Ueber den Primordialschädel der Säugethiere und des Menschen* (Sur le crâne primordial des mammifères et de l'homme). Zurich, 1846. — HUXLEY, *On the theory of the vertebrate skull*, in Proc. Royal Society, 1858. — C. BRUCH, *Beiträge zur Entwicklungsgeschichte des Knochensystems* (Contributions à l'histoire du développement du système osseux), dans *Denkschr. der schweizer. naturf. Gesellsch.* 1853, t. XII. — Du même, *Untersuchungen über d. Entw. der Gewebe*, 2 Lief. (Recherches sur le développement des tissus, deux livraisons). Frankf., 1863 et 1867. — GEGENBAUR, *Ueber die Entwicklung der Clavicula* (Sur le développement de la clavicule), dans *Jenaische Zeitschr.* t. I, p. 1. — Du même, *Ueber primäre und secundäre Knochenbildung unter besond. Bezieh. auf die Lehre vom Primordialcranium* (Sur la formation des os primaires et secondaires, avec application spéciale à la théorie du crâne primordial), dans *Jenaische Zeitschrift*, t. III, p. 54. — Du même, *Zur Morphologie der Wirbelthiere* (Sur la morphologie des vertébrés), dans son *Jahrbuch*, t. II, p. 396. — MAGITOT et ROBIN, Sur le cartilage de MECKEL dans Ann. d. sc. nat. XVIII, 1862, pag. 213, pl. XVI. — ROBIN, Développement des vertèbres axis et atlas. *Journ. d'Anat. et de Phys.*, 1, pag. 274, pl. VII—X. — H. MÜLLER, dans HENLE's, *Zeitschr.*, 1858, II, p. 202 (*Chorda dorsalis-Reste*). — LUSCHKA, *Die Altersveränderungen der Zwischenwirbelknorpel* (Modifications que l'âge apporte dans les cartilages intervertébraux), dans *VIRCHOW'S Arch.*, t. IX, p. 311, und *Ueber gallertige Auswüchse am Clivus*. Ibid., t. XI, p. 8. — VIRCHOW, dans *Würzb. Verh.*, t. II, p. 283 (*Chordarestes*, Gelée des cart., *intervert.*). — A. RAMBAUD et CH. RENAULT, Origine et développement des os. Paris, 1864. — W. HENKE, *Zur Anatomie des Kindesalters* (Sur l'anatomie de l'en-

fance), dans GERHARDT's, *Handbuch d. Kinderkrankheiten*, t. I. — W. MÜLLER, *Ueber d. Bau d. Chorda dorsalis* (Sur la structure de la corde dorsale), dans *Jenaische Zeitschr.*, VI, p. 327. — KÖLLIKER, *Die normale Resorption d. Knochengewebes* (Resorption normale du tissu osseux). Leipzig, 1873. — G. HARTMANN, *Beiträge zur Osteol. d. Neugeborenen* (Contributions à l'ostéologie des nouveaux-nés). Tübingen, 1869. — JHERING, H. v., *Die Entwicklungsgeschichte des menschlichen Stirnbeines* (Développement du frontal de l'homme), dans MÜLL., *Arch.*, 1872, p. 649. — J. UFFELMANN, *Beitr. z. Lehre v. d. Knochen jugendlicher Individuen* (Contributions à l'ostéologie du jeune âge). Hameln, 1876. — J. BROCK, *Ueber die Entwicklung des Unterkiefers der Säugethiere* (Sur le développement du maxillaire inférieur des mammifères), dans *Zeitschr. f. wiss. Zool.*, t. XXVII, p. 287. — ROSENBERG, EMIL, *Ueber die Entwicklung der Wirbelsäule und das Centrale carpi des Menschen* (Sur le développement du rachis et de l'os carpien central chez l'homme), dans *Morphol. Jahrb.*, t. I, p. 83, pl. III, IV. — O. HERTWIG, *Ueber das Zahnsystem der Amphibien und seine Bedeutung für die Genese des Skelettes der Mundhöhle* (Sur le système dentaire des amphibiens et son importance pour la genèse du squelette de la cavité buccale), dans M. SCHULTZE's, *Archiv.*, t. XI, 1874. — R. WIEDERSHEIM, *Das Kopfskelett der Urodelen* (Le squelette céphalique des urodèles), dans *Morph. Jahrb.*, t. III. — J. HEIBERG, *Ueber die Zwischenwirbelgelenke und Knochenkerne der Wirbelsäule bei den Neugeborenen und ihr Verhalten zur Chorda dorsalis* (Sur les articulations intervertébrales et les points d'ossification vertébraux chez les nouveaux-nés, dans leurs rapports avec la corde dorsale), dans SCHENK's *Mittheilungen aus dem Wiener embryolog. Institute.*, liv. II, 1878, p. 149. — F. FRENKEL, *Beitr. z. anat. Kenntniss d. Kreuzbeines der Säugethiere* (pour servir à la connaissance du sacrum des mammifères), dans *Jen. Zeitschr.*, t. VIII, 1873, p. 391. — GRUBER, *Beitrag zur Entwicklungsgeschichte des Steigbügels und ovalen Fensters* (Contributions à l'histoire du développement de l'étrier et de la fenêtré ovale), dans SCHENK's, *Embryolog. Mitth.*, liv. II, 1878, p. 167. — W. K. PARKER et G. F. BETTANY, *The morphology of the skull.*, 1877. GÖTTE, *Beitr. z. vergl. Morphologie des Skelettsystems d. Wirbelthiere* (Contributions à la morphologie comparée du squelette des vertébrés), dans *Arch. f. mikr. Anat.*, t. XIV, p. 502. — A. J. VROOLICK, *Stud. ü. d. Verknöcherung d. Schädels der Teleostei und die Verknöcherung des Schläfenbeins der Säugethiere* (Études sur l'ossification du crâne des téléostiens, et sur l'ossification du temporal des mammifères), dans *Niederl. Arch. f. Zool.*, t. I, p. 219-318. — STIEDA, *Entwickl. d. Unterkiefers u. Meck. Knorpels* (Développement du maxillaire inférieur et du cartilage de MECKEL), dans *Arch. f. mikr. Anat.*, t. XI, 1875, p. 243. — MASQUELINE, Recherches sur le développement du maxillaire inférieur de l'homme, dans *Bulletin de l'Académie royale de Belgique*, 2^e série, t. XLV, n^o 4. — BAUMÜLLER, *Ueber die Letzten Veränderungen des MECKEL'schen Knorpels* (Sur les dernières transformation du cartilage de MECKEL), dans *Zeitschr. f. wiss. Zoologie*, t. XXXII, p. 466. — Ph. STÖHR, *Zur Entw. des Urodelen-schädels* (Sur le développement du crâne des urodèles), dans *Zeitsch. f. wiss. Zool.*, t. XXXIII, p. 477.

II. — DÉVELOPPEMENT DU SYSTÈME NERVEUX.

§ 35.

PREMIER DÉVELOPPEMENT DU CERVEAU, VÉSICULES CÉRÉBRALES,
FLEXIONS DU CERVEAU.

Nos descriptions antérieures ont assez fait connaître que le système nerveux central se constitue dans la zone rachidienne du rudiment embryonnaire par une lame allongée, passablement large, le *feuillet médullaire*. Nous avons vu aussi que ce feuillet, primitivement partie intégrante du feuillet corné, se transforme graduellement en une gouttière ouverte en dessus, dont le fond porte le nom de *sillon dorsal*, et les bords limitants celui de *lames dorsales* (fig. 46, 77). Nous savons encore que cette gouttière se ferme peu à peu au tronc et à la tête, et constitue alors un *tube médullaire* indépendant ; nous avons mentionné aussi déjà les premiers états du cerveau. Toutefois, il nous semble convenable de reprendre ici l'ensemble de ces processus pour en mieux montrer l'enchaînement, en ayant soin de traiter séparément des oiseaux et des mammifères, car le développement du système nerveux dans ces deux classes diffère en beaucoup de points.

Premiers rudiments, ou tube médullaire.

Chez les oiseaux, la fermeture du sillon dorsal commence à la tête, et le premier rudiment du tube médullaire se trouve constitué à une époque à laquelle il n'y a encore qu'un petit nombre de protovertèbres de formées. Il en est ainsi déjà dans la seconde moitié du second jour. La figure 39 représente le début du phénomène ; la figure 300, relative à un embryon un peu plus âgé seulement, montre que le sillon dorsal est déjà fermé dans une notable étendue, en arrière de l'extrémité la plus antérieure de la tête ; mais l'occlusion n'est pas telle encore qu'on ne puisse distinguer aisément la suture *Mn*. Tout à fait à l'extrémité antérieure de la tête, le sillon dorsal subsiste encore (*Rf'*) sous forme d'une gouttière assez large ; en arrière, il reparait au niveau de la seconde moitié de la tête et ne tarde pas à égaler en largeur la zone rachidienne elle-même. C'est sous cet aspect qu'on le retrouve aussi dans la région des protovertèbres, à cela près qu'il se déprime graduellement. Le développement continuant, ce sillon dorsal se ferme dans une étendue toujours croissante, dans deux directions opposées, en avant et en arrière. Dans l'embryon de la

Gouttière cérébrale des oiseaux. Sa fermeture.

figure 44, il est entièrement fermé à la tête, à l'exception d'une petite place tout à fait en avant, dans laquelle subsiste encore un étroit orifice sous forme d'une fente verticale ovale. Mais celle-ci disparaît à son tour en laissant à sa place une suture de même direction. Il en résulte que sur des coupes de la partie la plus antérieure du cerveau, il y a un sillon supérieur et un sillon inférieur ou des sutures d'occlusion correspondantes, ainsi que His l'a décrit exactement (pl. VIII, fig. 3).

La manière dont le rudiment du cerveau se comporte sur des coupes durant l'époque à laquelle le sillon dorsal est encore ouvert, se trouve exprimée dans les figures 57, 58, 77 et 78. Je reproduis même ici cette dernière. La figure 81 donne une coupe intéressant la suture du tube médullaire; cette suture y dessine une sorte de bourrelet (bourrelet médullaire His), et la figure 79 représente le tube cérébral fermé.

En même temps qu'il se ferme, le tube cérébral éprouve une segmentation dont le résultat est l'apparition des *vésicules cérébrales*. La première trace de ces vésicules s'observe déjà sur le tube central encore ouvert en avant de la figure 302; on y voit

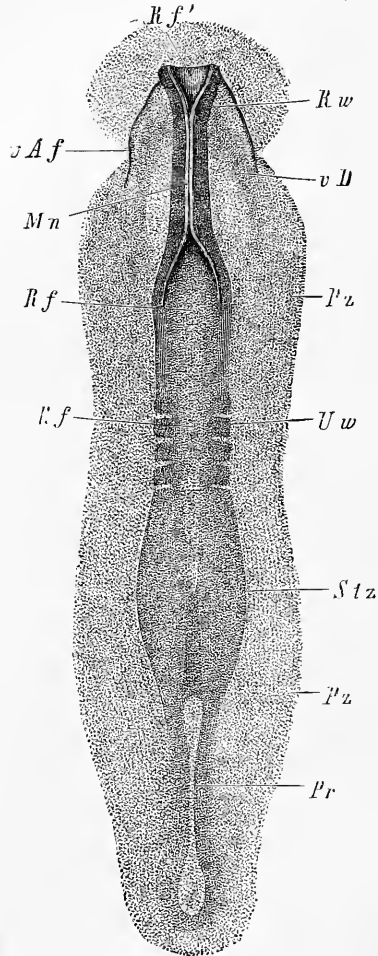


Fig. 300.

la première vésicule ou le *cerveau antérieur* (prosencephale de HUXLEY) notablement plus développée que la seconde, ou *cerveau moyen* (Mésencéphale HUXLEY) et la troisième, ou *cerveau pos-*

Fig. 300. — Rudiment embryonnaire de 3^{mm} de long d'un œuf de poule à la trente-neuvième heure d'incubation. Gross. trente-neuf fois. *Pz*, zone pariétale; *Stz*, zone rachidienne; *Rw*, lames dorsales avec sillon dorsal entre elles; *Pr*, ligne primitive; *Mn*, suture du tube médullaire à la tête; *vD*, bord de l'orifice pharyngo-ombilical vu par transparence; *Rf'*, sillon dorsal dans sa partie antérieure où il est ouvert; *vAf*, point de départ ou repli amiotique antérieur; *Uw*, protovertèbres.

Division
en segments
du tube cérébral
chez les oiseaux.
Vésicules
cérébrales.

térieure (Epencéphale HUXLEY) dans un état moins prononcé encore. Mais ces renflements deviennent bientôt plus manifestes et se montrent, dans les vues de face, comme séparés les uns des autres par des étranglements profonds. En même temps, la première vésicule pousse de chaque côté un diverticule volumineux, premier vestige de la *vésicule optique primitive*.

Mais ce stade n'est pas de longue durée non plus. La première vésicule, en effet, se subdivise bientôt en deux autres, que l'on voit sous leur première expression dans la figure 303. Le même phé-

Modifications
subséquentes
des vésicules
cérébrales.

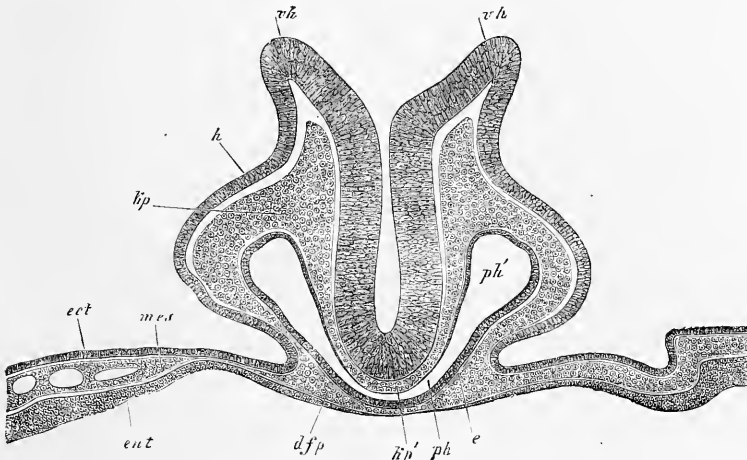


Fig. 301.

nomène se produit aussi, mais à un bien moindre degré, pour la vésicule postérieure, tandis que la moyenne demeure sans modification.

Les changements, dont le cerveau antérieur est le siège, sont les suivants: à l'origine, le cerveau antérieur ne consiste, en quelque sorte, qu'en deux diverticules latéraux, les vésicules optiques, et il ne présente pas de segment moyen à titre de formation distinctement reconnaissable. Mais, peu à peu, la partie

Première vési-
cule cérébrale.
Cerveau
antérieur.

Fig. 301. — Coupe transversale de la partie la plus antérieure d'un embryon de poulet de vingt-huit heures passant exactement par le bord de l'orifice pharyngo-ombilical. Gross. cent fois. *v h*, bords largement distants du cerveau antérieur (sillon dorsal de la tête quand il est encore ouvert); *h*, feuillet corné sur les côtés de la tête; *k p*, feuillet moyen ou lames céphaliques (lames protovertébrales de la tête) sur les côtés du tube médullaire; *k p'*, les mêmes sous le cerveau, à la base du crâne qui est ici dépourvue de corde; *p h*, portion moyenne du pharynx rétrécie en manière de fente semi-circulaire; *p h'*, portion latérale plus large; *d f p*, paroi antérieure du pharynx ou feuillet fibro-intestinal du pharynx (lame pharyngienne); *e*, épithélium du pharynx; *ect*, *mes*, *ent*, les trois feuilletts blastodermiques dans la portion de l'aire opaque adjacente à la tête.

interposée aux vésicules optiques croît en avant et en dessus, d'où il résulte que les vésicules semblent reculer en arrière et descendre un peu en dessous. Ces processus s'accusent de plus en plus, en même temps que les vésicules optiques se séparent toujours davantage du cerveau antérieur en s'étirant à la base en un pédicule, le rudiment du nerf optique. Au terme de ces

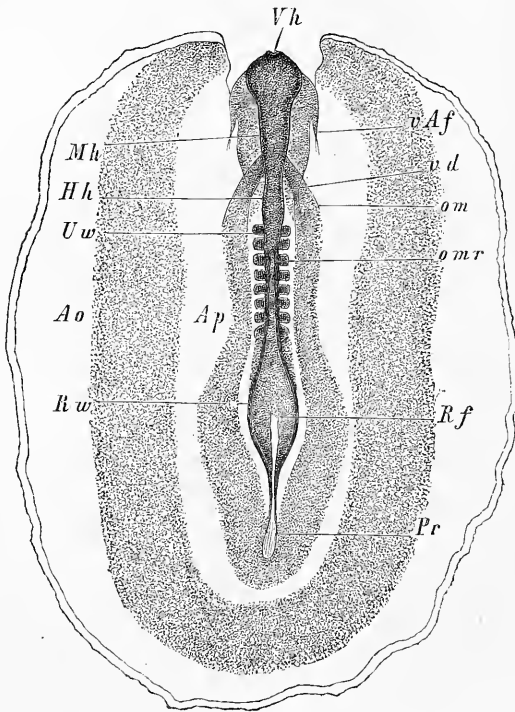


Fig. 302.

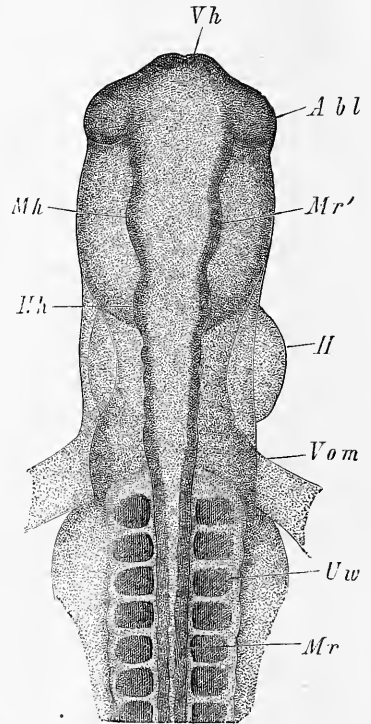


Fig. 303.

phénomènes, le cerveau antérieur se trouve divisé en deux segments : un antérieur, placé en avant et au-dessus des vésicules

Fig. 302. — Embryon de poulet de 4,2^{mm} de long, du second jour d'incubation avec l'aire transparente et l'aire vasculaire, vu par le dos. Gross. un peu plus de quinze fois. *Ao*, aire vasculaire, limitée par le sinus terminal. Sa partie la plus externe n'a pas été ombrée et on n'a pas dessiné non plus les rudiments vasculaires de cette aire. *Ap*, aire transparente; *Vh*, cerveau antérieur; *Mh*, cerveau moyen; *Hh*, cerveau postérieur; *omr*, point à partir duquel le tube médullaire demeure encore ouvert; *Rhw*, lames dorsales; *Rf*, sillon dorsal largement ouvert; *Uw*, protovertèbres; *Pr*, ligne primitive; *vd*, orifice pharyngo-ombilical; *om*, veines omphalo-mésentériques (rudiments); *vAf*, repli amniotique antérieur.

Fig. 303. — Partie antérieure de l'embryon de la figure 70 vu de dos. Gross. quarante fois. Lettres comme dans la figure 70. *Mr'*, parois de la deuxième vésicule cérébrale.

optiques, c'est le *cerveau antérieur secondaire* de MIHALKOVICS et un postérieur, le *cerveau intermédiaire*, dont la face inférieure est en rapport avec les vésicules optiques. De ces deux segments, le cerveau intermédiaire est le résultat de la transformation de la portion moyenne de la *vésicule cérébrale antérieure* primitive ; le cerveau antérieur secondaire, au contraire, apparaît essentiellement comme un produit de nouvelle formation ; il renferme cependant aussi, d'une façon incontestable, des éléments de la première vésicule cérébrale. Aussi ne puis-je accepter la manière de voir de MIHALKOVICS, dans laquelle la substance de ce cerveau antérieur est considérée comme n'étant pas du tout représentée dans la première ébauche du cerveau, et dans laquelle, par suite, tout ce qui provient de lui (hémisphères cérébraux) est regardé comme production secondaire.

Cerveau antérieur secondaire.
Cerveau intermédiaire.

La vésicule cérébrale postérieure ou le cerveau postérieur entre le second dans la voie du changement ; mais à l'époque où les premières traces de la division de la vésicule antérieure en cerveau intermédiaire et cerveau antérieur proprement dit apparaissent, la transformation de la troisième vésicule n'a fait encore que peu de progrès. Dans la figure 303, ce cerveau postérieur consiste en un renflement antérieur (*Hh*) en arrière duquel est une partie étroite dont les bords semblent sinueusement arqués. La figure 76 (p. 146) montre d'une manière plus indécise encore ces deux segments, auxquels on a donné les noms de *cerveau postérieur* au sens *restreint* et d'*arrière-cerveau*. Elle est relative à un embryon plus âgé chez lequel pourtant la flexion cérébrale est déjà à ses débuts, dans lequel le cerveau antérieur et le cerveau intermédiaire sont déjà ébauchés, ce qui fait que je ne puis me rallier à l'opinion de MIHALKOVICS, d'après laquelle la division du cerveau postérieur aurait lieu en règle avant celle de la vésicule cérébrale antérieure. La division de la troisième vésicule en cerveau postérieur et arrière-cerveau ne se fait remarquer d'une façon générale qu'à partir du moment où les rudiments du cervelet s'accusent davantage, ce qui n'a lieu qu'après que le cerveau a subi sa flexion.

Troisième vésicule.

Le premier développement du cerveau des mammifères diffère en quelques points, d'après mes recherches, de celui des oiseaux. Le fait le plus important est celui-ci : *longtemps avant la fermeture du sillon dorsal, le feuillet médullaire à la tête accuse la division en les trois segments futurs des vésicules cérébrales*. On voit d'abord se dessiner deux segments (fig. 164, 165) : un antérieur et large, le cerveau antérieur, et un postérieur, plus

Cerveau des mammifères.

étroit, répondant à la fois au cerveau moyen et au cerveau postérieur. Ces deux segments se laissent encore reconnaître nettement à l'époque à laquelle la partie centrale et la plus profonde du sillon dorsal possède déjà trois dilatations prononcées, comme le représente la figure 304, et elles ne s'effacent que chez les em-

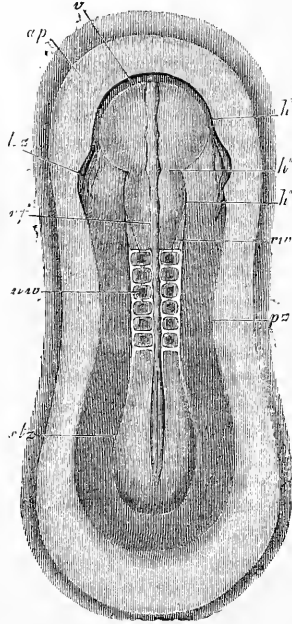


Fig. 304.

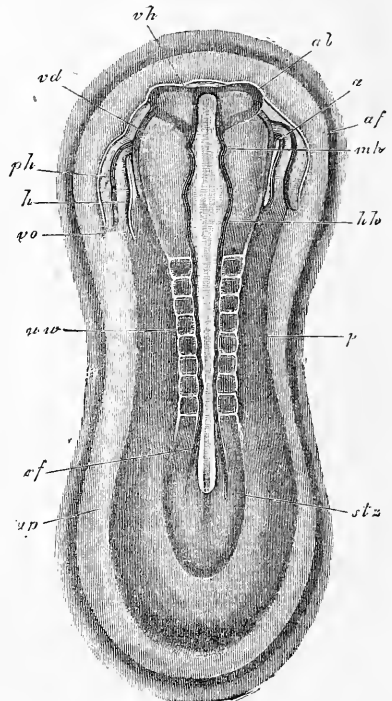


Fig. 305.

bryons dont les vésicules optiques sont en voie de formation (fig. 305). D'accord avec BISCHOFF, qui a déjà figuré la chose pour les embryons de chiens (voy. fig. 104 de la 1^{re} édition), je trouve

Fig. 304. — Rudiment embryonnaire d'un lapin de huit jours et quatorze heures. Longueur de l'embryon sur le frais, 4,2^{mm}; après durcissement dans l'acide osmique, 3,05^{mm}. Gross. 22,7. *ap*, aire transparente; *v*, bord antérieur infléchi donnant naissance au commencement du tube digestif; *h'*, cerveau antérieur; *h''*, région du futur cerveau moyen; *h'''*, rudiment du cerveau postérieur; *h z*, rudiment du cœur; *r f*, sillon dorsal; *r'v*, lames dorsales; *uv*, protovertèbres; *ps*, zone pariétale; *stz*, zone rachidienne.

Fig. 305. — Aire transparente et rudiment embryonnaire d'un embryon de lapin de quatre-vingt-cinq jours et quatorze heures. Gross. vingt et une fois. *ap*, aire transparente; *af*, repli amniotique antérieur; *stz*, zone rachidienne; *ps*, zone pariétale; *rf*, sillon dorsal; *uv*, protovertèbres; *hh*, cerveau postérieur; *mh*, cerveau moyen; *vh*, cerveau antérieur; *ab*, rudiment des vésicules optiques; *h*, ventricule cardiaque; *vo*, veine omphalo-mésentérique; *a*, extrémité aortique du cœur; *ph*, cavité pariétale ou cervicale; *rd*, bord vu par transparence de l'orifice pharyngo-ombilical.

aussi, à cette époque, chez le lapin, le sillon dorsal largement ouvert encore, mais en outre les trois vésicules cérébrales tout à fait nettes (*vh*, *mh*, *hh*). Il y a plus, les vésicules optiques sont au début entièrement ouvertes en dessus. Ce sont là des rapports bien différents de ceux qui s'observent chez le chien ; dans cette espèce, en effet, la division du cerveau en segments et la poussée des diverticules qui doivent constituer les vésicules optiques n'ont lieu, sans exception, qu'après la fermeture du tube cérébral. Cette fermeture commence aussi chez les mammifères (fig. 170) et chez l'homme (fig. 227) à une certaine distance de l'extrémité antérieure de la tête et, comme chez le poulet, marche de ce point dans deux directions opposées.

Les coupes du cerveau de mammifère en voie de développement rappellent celles offertes par la même région chez le poulet ; elles attestent aussi combien est tardive la fermeture du sillon

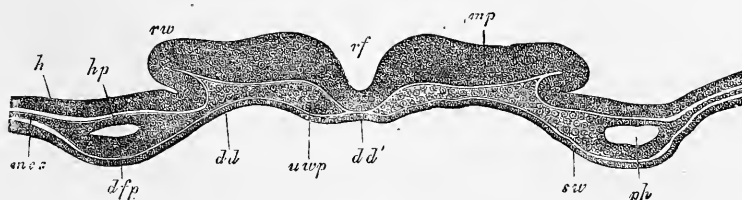


Fig. 306.

dorsal, car elles le montrent encore largement ouvert à une époque où les deux cœurs sont bien formés (fig. 306).

Dans les moments qui suivent sa constitution, le cerveau et toutes ses parties avec lui, est encore à plat ; mais, dans la seconde moitié du second jour, il commence à s'infléchir, en même temps que la tête, sur la face ventrale. La figure 85, qui est celle d'une coupe longitudinale, montre la première et légère trace de cette flexion, qui consiste en ce que l'extrémité antérieure du cerveau fait hernie en dessous et en ce que la tête se penche un peu sur la face inférieure. Cette flexion progresse en même temps que le repli amniotique devient plus visible, et si l'on regarde alors l'embryon par dessus, on ne peut plus apercevoir le cerveau

Fig. 306. — Coupe transversale de l'extrémité antérieure de la tête d'un lapin de huit jours et neuf heures. Gross. cent onze fois. *rf*, sillon dorsal ; *rvw*, lames dorsales ; *mp*, feuillet médullaire ; *h*, feuillet corné ; *uwp*, lame protovertébrale de la tête ; *hp*, feuillet cutané ; *dfp*, feuillet fibro-intestinal ; *ph*, cavité pariétale ; *mes*, mésoderme indivis de chaque côté de cette cavité ; *dd*, feuillet intestino-glandulaire ; *dd'*, corde et feuillet intestino-glandulaire, la première semblant n'être qu'un éclaircissement du second ; *sw*, bourrelet pharyngien, c'est-à-dire paroi latérale du pharynx en voie de développement.

antérieur (fig. 76), qui se révèle nettement, au contraire, ainsi que les vésicules optiques, en examinant par la face ventrale (fig. 307). Si l'on fait la coupe longitudinale d'un embryon de ce genre, les flexions du cerveau et de la tête apparaîtront le plus nettement du monde (fig. 308). Nous avons déjà décrit les cour-

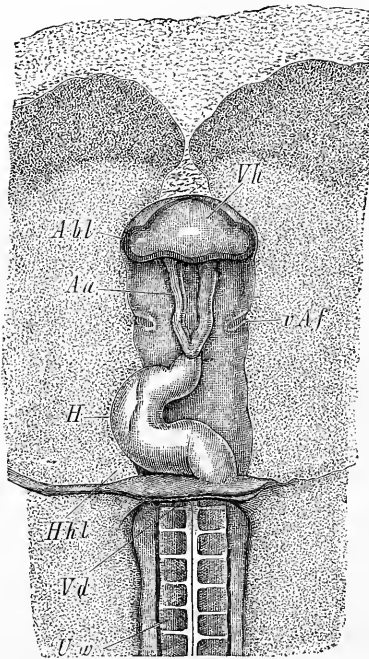


Fig. 307.

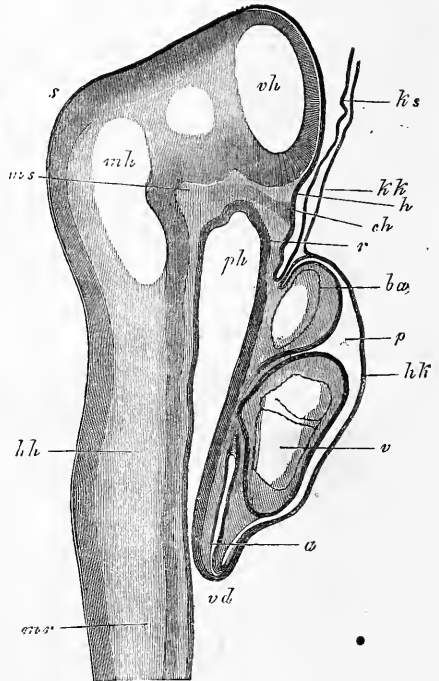


Fig. 308.

bures de la tête (§ 22, p. 262 à 267, fig. 174 à 178), il ne nous reste donc plus à traiter que des courbures du cerveau. Nous le ferons en basant notre description sur des embryons plus âgés,

Fig. 307. — Région antérieure d'un embryon de poulet de 4,55^{mm} de long, vue en dessous. *H*, cœur; *Aa*, arcus aortae; *Hhl*, cavité pariétale; *Vd*, orifice pharyngo-ombilical; *Uw*, protovertèbres; *Abl*, vésicules optiques; *Vh*, cerveau antérieur; *vAf*, point de départ du repli amiotique antérieur, lequel s'étend d'ailleurs jusqu'à la ligne médiane.

Fig. 308. — Coupe longitudinale de la tête et du cœur d'un embryon de lapin de neuf jours et deux heures. *ph*, pharynx; *vd*, orifice pharyngo-ombilical; *p*, membrane pharyngienne; *p*, cavité pariétale; *hh*, paroi antérieure de celle-ci (capuchon cardiaque, REMAK), formé par l'entoderme et le feuillet fibro-intestinal; *a*, oreillette; *v*, ventricule; *ba*, bulbe aortique; *kk*, velum céphalique, constitué par l'entoderme seul; *ks*, capuchon céphalique de l'amnios constitué par l'ectoderme seul; *mr*, tube médullaire; *vh*, cerveau antérieur; *mh*, cerveau moyen; *hh*, cerveau postérieur; *s*, vertex; *ms*, pilier moyen du crâne de RATHKE; *ch*, extrémité antérieure de la corde buttant contre l'ectoderme; *h*, légère sinuosité de l'ectoderme devant donner naissance plus tard à l'hypophyse. Gross. cinquante-cinq fois.

tels qu'un embryon humain du deuxième mois de 1,77^{cm} de long et l'embryon d'une brebis de 3,6^{cm}.

Si l'on suit l'axe longitudinal du cerveau d'embryons de ce genre ou mieux, le trajet du canal dont ce cerveau est creusé, le tube cérébral, en un mot, on rencontre une première courbure au point où la moelle épinière se continue avec la moelle allongée,

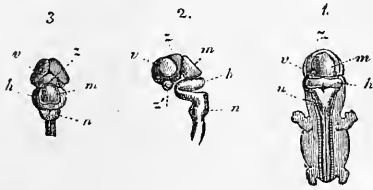


Fig. 309.

c'est la *courbure nuchale du cerveau*, qui est beaucoup plus accusée que celle correspondante de la tête. Une seconde flexion, plus notable encore que la précédente, se trouve sur la troisième vésicule

au point où le cerveau postérieur et l'arrière-cerveau passent l'un à l'autre; elle siège à peu près exactement au niveau où naîtra plus tard le pont de VAROLE; je la nommerai la *courbure du pont*. La branche antérieure de cette courbure nous amène jusqu'au cerveau moyen, qui figure à cette époque la partie la plus élevée de tout le cerveau (fig. 309, 310). Le cerveau moyen montre le commencement d'une troisième et dernière courbure, la flexion du vertex ou *flexion apicale*, car le cerveau intermédiaire et le cerveau antérieur sont placés presque à angle droit sur le cerveau

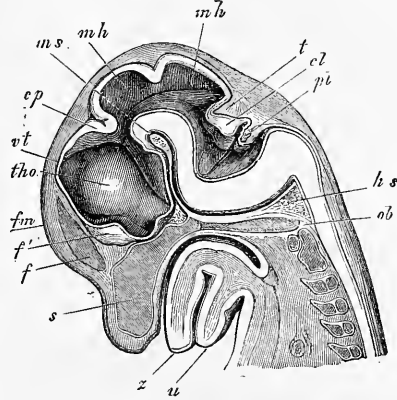


Fig. 310.

Courbure nuchale.

Courbure pontique.

Flexion apicale.

Fig. 309. — Système nerveux central d'un embryon humain de 8^{mm} de long (sept semaines). 1, embryon vu par derrière, le cerveau, la moelle et les ganglions spinaux adjacents à cette dernière sont mis à nu; 2, cerveau et partie supérieure de la moelle épinière vus de profil; 3, cerveau vu de haut; v, cerveau antérieur; z, cerveau intermédiaire; m, cerveau moyen; h, cerveau postérieur; n, arrière-cerveau; s, extrémité antéro-inférieure du cerveau intermédiaire, point où sera plus tard le *tuber cinereum*. La place ronde située en avant est le nerf optique.

Fig. 310. — Tête d'un embryon de brebis de 3,6 cm. de long (long. de la tête, 1,46 cm.) en coupe antéro-postérieure médiane. Gross. environ trois fois. u, maxillaire inférieure; z, langue; s, *septum narium*; o, *occipitale basilare*; th, *thalamus opticus*; vt, paroi supérieure du troisième ventricule; cp, *commissura posterior*; mh, cerveau moyen divisé en deux segments par un pli; ms, ligne dans le prolongement de laquelle est le pilier moyen du crâne; hs, pilier postérieur du crâne; f, *falx cerebri*; f', lame unissante du cerveau antérieur; fm, *foramen Monroi* situé dans le prolongement de cette ligne. De ce trou part une gouttière dirigée en arrière et en bas, *tentorium cerebelli*; cl, *cerebellum*; pl, *plexus ventriculi quarti*.

moyen et le cerveau postérieur, et ont leur axe longitudinal dirigé en arrière. Ces flexions du cerveau correspondent jusqu'à un certain point aux flexions de la tête des jeunes embryons, car la courbure nuchale et la flexion apicale de la tête se retrouvent sur le système nerveux central et même s'y font remarquer plus nettement encore; mais le cerveau offre une courbure dont la tête ne montre pas trace, c'est la courbure moyenne que je veux dire, celle placée entre le cerveau postérieur et l'arrière-cerveau, la flexion du pont en un mot.

Causes
des flexions du
cerveau.

Il n'est pas facile de dire quelle est la cause ultime de ces courbures du système nerveux central. A mon sens, deux d'entre elles, la nuchale et l'apicale, peuvent s'expliquer, comme RATHKE l'a le premier admis avec raison (n° 14, p. 25, 34, 35), par l'excès de développement en longueur que présente, aux premiers temps, le système nerveux sur toutes les autres parties. Que ce soit précisément à ces deux places que ces flexions se manifestent, RATHKE l'explique par cette circonstance que c'est à la limite entre le rachis et le crâne, d'une part, et, de l'autre, à l'endroit où la corde cesse d'exister dans le crâne, et, ajouterai-je, où l'hypophyse se constitue, que l'axe longitudinal du squelette offre la flexibilité la plus grande. Ces raisons, sans doute, montrent parfaitement bien que la tête et le cerveau peuvent et doivent subir des flexions d'une manière générale, mais elles ne nous rendent pas suffisamment compte du caractère particulier de la courbure du cerveau. Car, tandis que la voûte et le plancher du crâne n'éprouvent, à proprement parler, qu'une flexion dont le centre répond au vertex et à la selle turcique, flexion que REICHERT a désignée sous le nom de *céphalo-faciale*, nous trouvons que le cerveau, lui, subit deux flexions, dont l'une, la pontique, fait entièrement défaut au crâne, et dont l'autre, l'apicale, est bien plus accusée sur le cerveau que sur la base du crâne, puisque sa concavité est bien plus arquée que la courbe décrite par la selle turcique et le dos encore peu marqué de la selle. Il faut donc qu'une cause particulière intervienne dans la constitution du cerveau, et cette cause, je la trouve dans l'apparition du pilier moyen du crâne de RATHKE et du pilier postérieur. Nous avons décrit plus haut, avec soin, ces prolongements de formation précoce; or, le premier, le pilier antérieur, empêche le tube cérébral de décrire simplement une légère inflexion sur la face ventrale et le force à se couder fortement, et le second, le pilier postérieur, en soulevant l'extrémité postérieure de l'arrière-cerveau, stipule la courbure à angle droit de ce segment.

Remarque. — On a fait intervenir encore d'autres mobiles que les précédents pour expliquer les courbures du cerveau. Je renverrai pour ce sujet au travail de MIHALKOVICS (p. 46 et suivantes), et je me bornerai à faire remarquer que la supposition de HIS, plaçant dans la résistance offerte par le repli amniotique une cause auxiliaire de la flexion céphalique, paraît mériter considération. Je ne pourrai cependant jamais la regarder comme la seule cause agissante, car la flexion céphalique commence à se produire (fig. 308) avant que n'existe le repli amniotique, et puis ne se trouve-t-elle pas chez des vertébrés entièrement dépourvus d'amnios (voy. GÖTTE, n° 23, p. 304 et suivantes)? D'ailleurs, que ce soit ici ou là, les causes mécaniques jouent certainement un rôle dans les transformations du tube cérébral primitif, et la théorie de HIS peut y trouver à s'employer avec fruit.

§ 36.

TRANSFORMATIONS ULTÉRIEURES DES VÉSICULES CÉRÉBRALES. — CERVEAU ANTÉRIEUR. — CERVEAU INTERMÉDIAIRE. — CERVEAU MOYEN.

Avant d'aller plus loin dans la description du développement du cerveau, il est convenable d'indiquer tout d'abord, d'une façon générale, quelles sont les parties du cerveau adulte qui dériveront des vésicules cérébrales du fœtus décrites dans le paragraphe précédent. La partie de la première vésicule, que nous avons appelée le cerveau antérieur proprement dit, donnera les hémisphères, y compris les corps striés, le corps calleux et le *forix*; le cerveau intermédiaire produira les couches optiques, les parties situées sur le plancher du troisième ventricule (*tractus opticus, chiasma, tuber cinereum, infundibulum*, et petit lobe de l'hypophyse, *corpora mamillaria*), l'épithélium de la toile choroïdienne supérieure, la glande pinéale et la commissure postérieure. Le cerveau moyen, d'un volume considérable au début, ne se développe pas grandement ensuite et ne produit que les tubercules quadrijumeaux. Le cerveau postérieur donne le pont de VAROLE et le cervelet; l'arrière-cerveau produit la moelle allongée.

Prenant maintenant chaque segment isolément, je m'occuperai d'abord du *cerveau antérieur* et du *cerveau intermédiaire*. Ainsi que nous l'avons déjà vu, après la séparation des vésicules optiques, la partie supérieure et antérieure de la première vésicule cérébrale, partie que nous avons appelée le cerveau antérieur proprement dit, s'accroît intensesment et arrive bientôt à dépasser notablement en hauteur et en largeur ce qui reste de la première vésicule cérébrale, c'est-à-dire le cerveau intermédiaire. Dès sa première apparition même, le cerveau antérieur proprement dit simule une paire d'excroissances latérales de la première vésicule. Effectivement, dès le début, un sillon le sépare en arrière du reste de

Transformations
des vésicules
cérébrales
d'une manière
générale.

Cerveau antérieur.
Cerveau intermédiaire.

la première vésicule, c'est-à-dire du cerveau intermédiaire (fig. 311, 312), et bientôt, le caractère s'accusant davantage, un autre sillon, longitudinal, suivant la ligne médiane supérieure et antérieure, vient le diviser en deux parties symétriques; en même temps, la voûte du crâne donne naissance de son côté à un prolongement médian, la *faux du cerveau*. Les deux productions dont

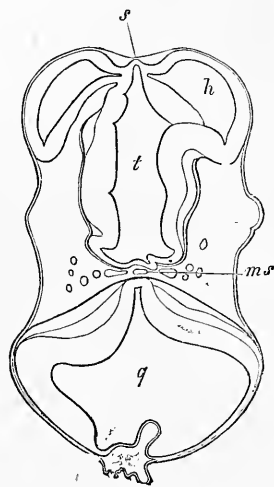


Fig. 311.

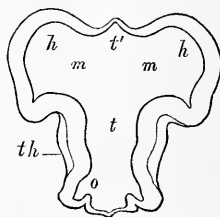


Fig. 312.

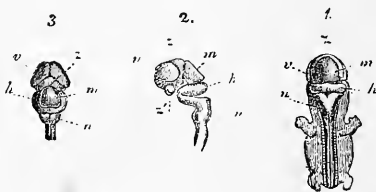

Fig. 313.

nous venons de suivre ainsi la naissance ne sont autre chose que les *hémisphères cérébraux*, que la rapidité de leur croissance, leur développement en hauteur surtout, et leur extension en arrière, vont bientôt transformer en une des parties les plus importantes de l'encéphale. La figure 313 montre un cerveau à ce stade pris dans

Fig. 311. — Coupe horizontale du cerveau antérieur et du cerveau postérieur d'un embryon de brebis long de 15^{mm}. Gross. quinze fois. *h*, hémisphères du cerveau antérieur, dont l'un montre la connexion avec la partie moyenne de la première vésicule cérébrale; *s*, lame unissant du cerveau antérieur proéminent en manière de bourrelet; *t*, cavité du cerveau intermédiaire (troisième ventricule); *ms*, pilier moyen du crâne (RATHKE) avec l'artère basilaire et la veine; *q*, quatrième ventricule et cerveau postérieur dont la voûte est accidentellement plissée.

Fig. 312. — Coupe horizontale du cerveau antérieur et du cerveau intermédiaire de l'embryon de la figure 311, deux coupes plus profondément. Gross. quinze fois. Lettres comme ci-dessus. *m*, région du futur trou de Monro; *t'*, région moyenne du cerveau antérieur; *th*, thalamus opticus; *o*, saillie qui plus profondément conduit au nerf optique.

Fig. 313. — Système nerveux central d'un embryon humain de 8^{mm} de long (sept semaines). 1, embryon vu par derrière le cerveau, la moelle et les ganglions spinaux adjacents ayant été enlevés; 2, cerveau et partie supérieure de la moelle épinière vus de profil; 3, cerveau vu d'en haut; *v*, cerveau antérieur; *s*, cerveau intermédiaire; *m*, cerveau moyen; *h*, cerveau postérieur; *n*, arrière-cerveau; *s'*, extrémité antéro-inférieure du cerveau intermédiaire, à l'endroit où sera plus tard le *tuber cinereum*. La place arrondie située en avant est le nerf optique.

un embryon humain du second mois ; on y reconnaît en 3 les deux moitiés du cerveau antérieur, vues de haut et que nous pouvons, dès maintenant, nommer les *hémisphères*, puis la partie postérieure du cerveau intermédiaire z , qui n'est pas encore recouverte par ces derniers. En 2, on voit que ce cerveau antérieur, de profil, semble divisé en deux segments, un supérieur que les hémisphères constituent, et un inférieur en continuité immédiate avec les parties profondes du cerveau intermédiaire, lesquelles paraissent en z' former l'extrémité antérieure proprement dite de l'encéphale.

Pour arriver à une connaissance plus intime des rapports offerts par ces deux parties, il est absolument nécessaire de recourir à l'examen de coupes pratiquées dans plusieurs directions. Des coupes horizontales, telles que celles reproduites dans les figures 311, 312, et qui ont été empruntées à un jeune embryon de mouton, sont des plus instructives. La coupe 311 passe par la partie la plus élevée des vésicules des hémisphères, montrant l'une de ces vésicules presque entièrement séparée du cerveau intermédiaire, tandis que l'autre est ouverte juste au point de jonction de sa paroi interne avec le cerveau intermédiaire. Dans la coupe 312, pratiquée à un niveau un peu inférieur, les vésicules des hémisphères (*hh*) figurent des productions paires, qu'un large orifice (*m*), expression primitive du *trou de Monro*, fait communiquer avec la partie moyenne du cerveau antérieur proprement dit, et, par cette dernière, avec la cavité du cerveau intermédiaire. Ainsi qu'on le voit sur les figures 311 et 312, la paroi antérieure de cette partie est, d'une façon générale, rentrante en arrière, mais légèrement proéminente en *s* sur la ligne médiane. REICHERT (*l. i. c.*, p. 13) voit dans la portion moyenne, interposée aux deux vésicules des hémisphères, qui nous occupe ici une dépendance du cerveau intermédiaire, c'est-à-dire la région la plus antérieure de ce cerveau, et il fait d'elle et de ce dernier une seule vésicule cérébrale de laquelle les vésicules des hémisphères sont nées par bourgeonnement. MIHALKOVICS, au contraire, en fait le fond ou partie axile du cerveau antérieur proprement dit, et la distingue à ce titre du cerveau intermédiaire. Ce ne sont là, d'ailleurs, que deux façons différentes d'exprimer un même fait.

Sur des coupes frontales, on reconnaît que les vésicules des hémisphères doivent surtout leur origine à une excroissance de la première vésicule cérébrale vers le haut ; mais il n'en faut pas moins leur rattacher aussi toute la partie latérale du fond du cerveau

antérieur proprement dit (voy. MIHALKOVICS, fig. 47, et ci-dessus, fig. 321).

Des coupes longitudinales sagittales enfin montrent que les vésicules des hémisphères naissent par une excroissance latérale du cerveau antérieur proprement dit presque tout entier (voyez MIHALKOVICS, fig. 2 et 4). Il n'en demeure pas moins que, même déjà de très bonne heure, on reconnaît entre ces vésicules, et en arrière, un segment basilaire qui ne participe en rien à leur constitution; la figure 313 montre aussi ce segment. Dans les embryons plus âgés, il apparaît encore plus distinctement.

Les vésicules cérébrales, une fois constituées, ne restent situées que peu

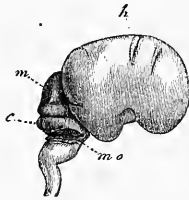


Fig. 314.

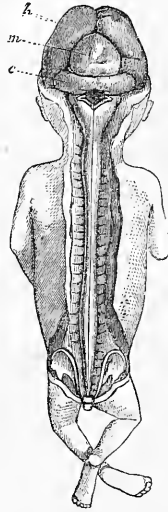


Fig. 315.

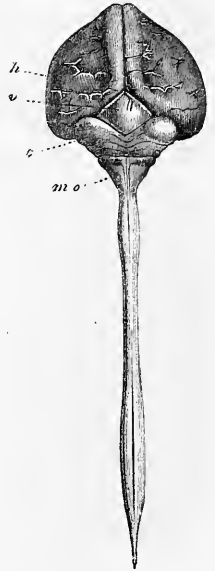


Fig. 316.

de temps en devant du cerveau intermédiaire. Chez l'homme, on constate qu'au second mois déjà elles se sont assez développées en arrière et en dehors pour recouvrir la partie antérieure du cerveau intermédiaire ou des couches optiques (fig. 3-13). Au troisième mois, ces couches optiques sont déjà entièrement cachées par le chevauchement sur elles des hémisphères en voie

Fig. 314. — Cerveau d'un embryon humain de trois mois vu de profil, de grandeur naturelle. *h*, hémisphère du cerveau, montrant déjà tous les lobes et la scissure de *sylvius*, bien que large et courte; *m*, cerveau moyen; *c*, cervelet; *mo*, reste de la membrane *obturatoria ventriculi quarti*, passant sous forme d'une bandelette arquée du cervelet sur la moelle allongée.

Fig. 315. — Embryon humain de trois mois de grandeur naturelle avec cerveau et moelle mis à nu. *h*, hémisphères cérébraux; *m*, cerveau moyen; *c*, cervelet. Sur la moelle allongée on voit un reste de la *membrana obturatoria ventriculi quarti*.

Fig. 316. — Cerveau et moelle d'un embryon humain de quatre mois, en grandeur naturelle. *h*, hémisphères cérébraux; *v*, tubercules quadrijumeaux; *c*, cervelet. Ce qui semble être son dernier repli n'est autre chose que la *membrana obturatoria ventriculi quarti*; *mo*, moelle allongée.

intense d'accroissement. Les tubercules quadrijumeaux ou cerveau moyen sont encore à nu et libres à cette époque (fig. 314, 315, 316), mais au cinquième mois, ils sont recouverts à leur tour, tout en demeurant encore au début accessibles au regard, en examinant le cerveau par la face inférieure. Au sixième mois, enfin, ils sont entièrement voilés, et à cette époque aussi les hémisphères chevauchent sur le cervelet, à un degré plus prononcé même que par la suite. On peut résumer le caractère général de ce développement des vésicules des hémisphères en disant qu'elles descendent en s'incurvant autour des tubercules quadrijumeaux et des pédoncules cérébraux, en donnant naissance d'abord au lobe inférieur, et en seconde ligne seulement au lobe postérieur. En m'exprimant ainsi, je n'entends pourtant pas dire que ces lobes soient des productions de formation nouvelle des vésicules des hémisphères, car il paraît plus conforme à la vérité d'admettre, avec SCHMIDT (*l. i. c.*), que toutes les parties des hémisphères préexistent déjà dans la première ébauche de leurs vésicules, et qu'elles ne font que s'accuser davantage et prendre graduellement plus de relief par les progrès de leur extension.

Réservant la description détaillée des changements de la surface externe des hémisphères

pour un autre paragraphe, je m'occuperai de la difficile exposition des modifications qui ont lieu à leur intérieur. Parmi elles se placent, en première ligne, le rétrécissement de la cavité des ventricules, la formation des corps striés, celle de la partie ventriculaire des *plexus choroïdes*, et le développement de la grande scissure interhémisphérique. Ce sont là, en effet, les traits qui sautent de suite aux yeux. Avant d'indiquer comment ils sont apparus, il me paraît convenable de les décrire tels qu'ils se présentent sur un cerveau un peu plus avancé.

Si, sur un embryon de trois mois, on ouvre les hémisphères par une coupe horizontale pratiquée sur leur partie supérieure (fig. 317), on trouvera à leur intérieur une cavité spacieuse, pres-

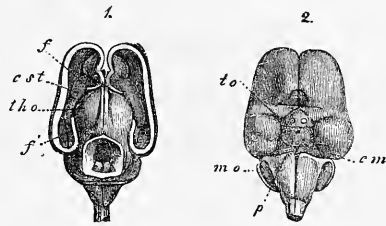


Fig. 317.

Modifications
internes
des hémisphères.

Fig. 317. — Cerveau d'un embryon humain de trois mois en grandeur naturelle. 1, en dessus, les hémisphères coupés et le cerveau moyen ouvert; *f.* partie antérieure du bord arqué sectionné du cerveau proprement dit; *f'*, partie postérieure du même bord se réfléchissant en dedans pour constituer la corne d'ammon; *c. st.* corps strié en avant, duquel se voit une inflexion, fortement saillante en dedans, de la paroi des hémisphères. Cette inflexion disparaît plus tard; *th. o.* thalamus opticus. 2. le même

Plexus choroïdien latéral.

Corps strié.

que remplie pourtant par une masse granuleuse, plissée et rougeâtre, qui n'est autre chose que le *plexus choroïdien latéral* d'un volume démesuré. Si on le détache de la paroi interne des vésicules des hémisphères, c'est-à-dire si on le coupe à son point d'origine, on trouvera au-dessous de lui une éminence allongée, le *corps strié*. Placé en dehors et en avant du cerveau intermédiaire ou, ce qui revient au même, des couches optiques, situé profondément au-dessous d'elles, dont le sépare un sillon étroit et profond, le corps strié est en réalité fusionné avec la couche optique dans ses deux tiers postérieurs. Un sillon plus étroit, mais moins profond, sépare à son tour le corps strié de la paroi latérale de la vésicule de l'hémisphère, plus épaisse ici que dans les points voisins, et, par suite, faisant une légère saillie en dedans. En ce qui touche sa configuration, le corps strié est, maintenant encore, large en avant et étroit en arrière, son extrémité antérieure dilatée étant subdivisée en deux lobes par un sillon vertical; de ces deux lobes, l'externe descend par une pente rapide vers l'orifice du lobe olfactif (voyez plus bas), tandis que l'autre se recourbe en arrière vers la partie antérieure et inférieure de la couche optique, à laquelle elle s'unit au-dessous du *trou de Monro*. Les hémisphères, à ce stade, sont isolés l'un de l'autre en avant et sur toute l'étendue de la face supérieure par une fente profonde, sans aucune connexion; en avant et en dessous, au contraire, bien que séparés par le prolongement de la fente précitée, ils viennent s'unir l'un à l'autre dans le fond du sillon. Cette *lame unissante* est le résultat d'un développement plus avancé du segment primitif interposé aux vésicules des hémisphères (fig. 311 s); elle règne à la face inférieure du cerveau jusqu'à la région du chiasma des nerfs optiques. Dans la grande fente cérébrale est située la *faux primitive*, maintenant bien développée. Comme à cette époque les piliers et la voûte n'existent pas, cette faux arrive jusqu'à la surface de la couche optique, et en partie se porte entre celle-ci et l'hémisphère sur la base du crâne, en partie se continue avec le tissu conjonctif de la toile choroïdienne supérieure et des plexus latéraux, ainsi que nous l'exposons plus loin en détail dans la description de coupes transversales. Je ferai encore remarquer que dans le stade que nous venons de choisir comme point de départ, la cavité des hémisphères commu-

Lame unissante des hémisphères.

Faux primitive.

cerveau vu par-dessous; *to*, *tractus opticus* encore transversal; *cm*, *corpora mammillaria*, formant une masse unique; *p*, pont de varole; *mo*, reste de la *membrana obturatoria ventriculi quarti*. On voit, en outre, le *tuber cinereum* et les deux nerfs optiques sectionnés, et sur les lobes antérieurs les deux bulbes olfactifs et les deux *tractus olfactorii*.

nique avec celle qui est interposée aux couches optiques, c'est-à-dire avec le troisième ventricule, par l'intermédiaire du *trou de Monro*, orifice assez large situé entre l'extrémité antérieure des couches optiques et la lame unissante des deux hémisphères.

Cherchons maintenant à faire comprendre comment l'état de choses que nous venons de décrire dérive de celui représenté par les figures 311 et 312. Le meilleur moyen d'y parvenir est de s'appuyer sur toute une série d'états intermédiaires.

La figure 318 représente une coupe horizontale de la partie supérieure des deux hémisphères d'un embryon de lapin, au-dessus des plexus choroïdiens. La partie la plus élevée de ces plexus, cependant, n'est pas atteinte par la section et se voit en *pl*, laissant à nu la grande cavité *sv* que chacun des hémisphères contient à son intérieur, cavité dont la paroi externe est plus épaisse que l'interne, qui paraît appliquée sur le *thalamus opticus*. Dans la région du *thalamus*,

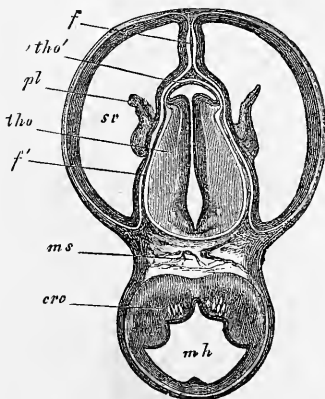


Fig. 318.

on reconnaît l'épaisseur des parties latérales, l'exiguïté du troisième ventricule, et en avant, une mince cloison ou lame obturante *tho'*, aux dépens de laquelle se forment plus tard l'épithélium de la toile choroïdienne supérieure et celui du plexus choroïdien du troisième ventricule. On voit sur la coupe la faux primitive pénétrer en avant entre les deux hémisphères, se diviser au niveau des couches optiques en deux feuillets *f'* qui, cheminant l'un à droite, l'autre à gauche du *thalamus*, entre celui-ci et l'hémisphère correspondant, se dirigent en arrière où ils s'unissent aux parties latérales du pilier moyen du crâne *ms*.

La coupe 319, relative au même cerveau, passe un peu au-dessous de la première. Les changements qu'elle présente sont dignes d'attention. Cerveau antérieur et cerveau intermédiaire forment ici une seule et unique masse et non seulement l'on voit

Fig. 318. — Coupe horizontale du crâne et du cerveau d'un embryon de lapin de seize jours passant au-dessus du corps strié et par les ventricules latéraux. Gross. dix fois. *mh*, cerveau moyen; *ms*, pilier moyen du crâne; *tho*, cerveau intermédiaire ou couche optique avec le troisième ventricule; *sv*, cavité des hémisphères ou ventricules latéraux; *tho'*, paroi antérieure du *thalamus opticus* ou lame recouvrante de celui-ci; *pl*, *plexus choroïdeus lateralis*; *f*, *faux cerebri primitiva* et *Pia*; *f'*, prolongement de cette partie entre les corps optiques et les hémisphères jusqu'au pilier moyen du crâne; *cr, c*, *crus cerebri*.

le corps strié (*c. str.*), bilobé en avant, s'unir largement au *thalamus* (*th, o*), mais encore on distingue les fibres pédonculaires qui se portent en rayonnant d'un de ces ganglions à l'autre; en outre, l'union du corps strié avec la paroi ventriculaire externe se signale d'elle-même au regard. Enfin les hémisphères sont reliés l'un à l'autre en avant par la lame unissante *v*, entre les

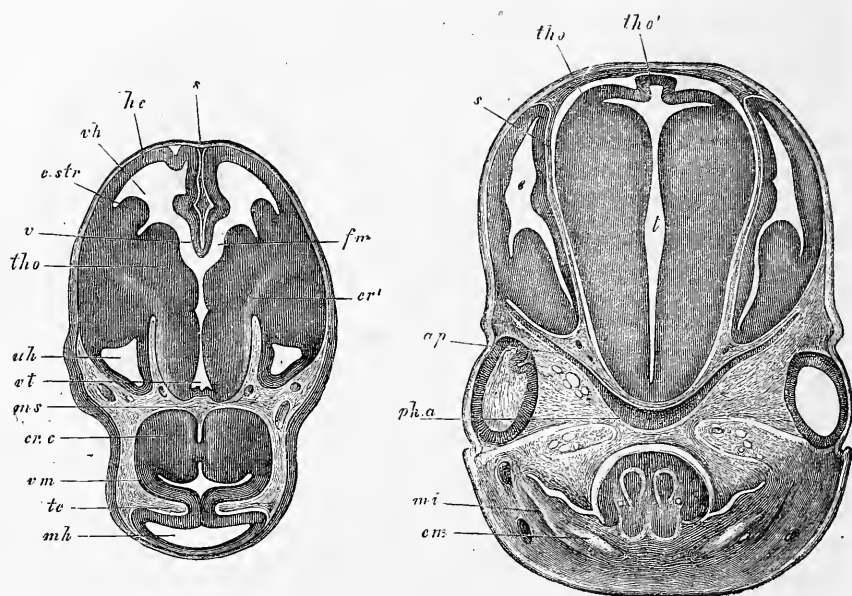


Fig. 319.

Fig. 320.

deux plis de laquelle la faux du cerveau creuse le sillon antérieur qui la loge. En arrière, au contraire, on distingue encore un reste des deux lames de la faux, séparant le *thalamus* de la partie

Fig. 319. — Coupe horizontale du cerveau et du crâne du même lapin que celui de la figure 318 dans la région des corps striés. Gross. presque dix fois. *he*, hémisphères du cerveau; *vh*, cerveau antérieur; *v*, lame unissante des hémisphères; *fm*, trous de Monro; *c, str*, corps strié; *tho*, *thalamus opticus*; *cr'*, couronne rayonnante des fibres pédonculaires dans ces deux parties; *vt*, troisième ventricule; *vh*, corne inférieure; *ms*, pilier moyen du crâne; *crc*, pédoncule cérébral; *vm*, *velum medullare superius*; *te*, *tentorium cerebelli*; en arrière, la partie la plus reculée du cerveau moyen; *s*, faux primitive. Pour mieux comprendre cette figure, la rapprocher des coupes sagittales 310, 324.

Fig. 320. — Coupe frontale de la tête d'un embryon de lapin de seize jours dans la région des coupes optiques et des yeux. Gross. environ dix fois. *t*, troisième ventricule; *c*, partie postérieure des hémisphères avec le ventricule latéral et le corps strié; *s*, cloison de la pie-mère séparant les couches optiques et les hémisphères; *tho*, *thalamus opticus*; *tho'*, lame recouvrant le troisième ventricule avec le rudiment de la glande pinéale; *sph, a*, sphénoïde antérieur; *ap*, petites ailes, toutes deux cartilagineuses; *cm*, cartilage de MECKEL; *mi*, maxillaire inférieur. La langue et la bouche non visibles.

postérieure des hémisphères. Quant aux ventricules, le troisième (*vt*) communique en avant par deux trous de MONRO (*fm*) avec les ventricules latéraux, dont on n'aperçoit plus ici que la partie la plus antérieure en (*vh*), et la région la plus reculée en (*uh*).

Venons aux *coupes frontales*. La figure.320, relative à un embryon de lapin un peu plus âgé, n'offre pas de difficultés à l'intelligence. Elle porte sur la région de l'encéphale qui montre à nu le cerveau intermédiaire, parfaitement séparé ici des hémisphères. Un détail appelle l'attention : ce sont les deux lames de tissu conjonctif (*s*) qui, prolongements de la faux du cerveau dont le repli médian n'est pas encore développé à ce niveau, s'étendent

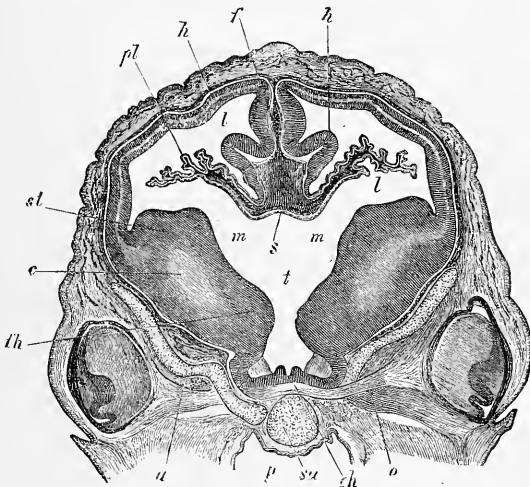


Fig. 321.

de la voûte du crâne à sa base, séparant complètement le cerveau intermédiaire des hémisphères. Dans la cavité des hémisphères, on voit se détacher du fond de la paroi une forte éminence, le corps strié, ce qui montre bien que cette partie du cerveau ne saurait répondre déjà à la région des lobes postérieurs, mais qu'on doit la rattacher à la région moyenne des hémisphères. Les couches optiques ou le cerveau intermédiaire sont intéressés par la coupe à l'endroit de leur maximum de hauteur et d'épaisseur, le troisième ventricule est réduit à une fente étroite, sauf à sa partie supérieure où la voûte est très amincie et présente sur la ligne médiane un diverticulum, ébauche de la *glande pinéale*.

Glande pinéale.

Les trois coupes frontales suivantes, relatives également aux hémisphères, passent à des niveaux plus antérieurs. La figure 321

Fig. 321. — Coupe frontale du cerveau d'un embryon de brebis de 2,7 cm. de long. Gross. dix fois. *st*, corpus striatum; *m*, trous de Monro; *t*, troisième ventricule;

représente la partie du cerveau antérieur d'un embryon de brebis de 27^{mm}, située en avant de la masse principale du cerveau intermédiaire, dans la région du trou de MONRO. Les corps striés volumineux, marqués d'un sillon qui les fait paraître bilobés, constituent en partie le fond des ventricules latéraux et en partie limitent en commun avec les couches optiques (*th*) la cavité centrale du cerveau antérieur proprement dit *m*. Celle-ci se continue en dessous avec la partie la plus antérieure du troisième ventricule (*t*), celle située au devant du chiasma des nerfs optiques. La toile choroïdienne supérieure, dans sa partie la plus antérieure fait, comme chez l'adulte, fonction de voûte limitant en dessus cet espace central du cerveau antérieur et de chaque côté elle se continue avec le plexus choroïdien latéral (*s*). Les parties de nature conjonctives qu'on y trouve sont des prolongements de la faux primitive, car celle-ci ne se borne pas à pénétrer en *f* dans la grande scissure interhémisphérique; mais en l'absence de la voûte à trois piliers, s'avance jusqu'à la lame d'union des deux hémisphères, à l'endroit où cette lame passe à l'état de voûte du troisième ventricule (*s*) et vient constituer avec elle la toile choroïdienne supérieure. Une autre partie de la faux pénètre, sous une circonvolution particulière (*h*) (circonvolution d'AMMON, МИХАЛКОВИЧ), de la paroi interne des hémisphères, dans les plexus latéraux. Ceux-ci ont un revêtement de cellules qui n'est qu'une continuation de la paroi du cerveau antérieur. En effet, la paroi interne des hémisphères se prolonge pour constituer la limite supérieure du plexus, et la couche cellulaire inférieure devient la lame d'union des deux hémisphères. Il résulte de là que le plexus, dans toute son étendue, a un revêtement qui lui est fourni par le feuillet médullaire; il s'ensuit aussi que l'endroit par lequel le plexus pénètre dans les ventricules latéraux n'est en aucune façon une fente pratiquée dans les hémisphères, mais l'orifice d'invagination d'une partie de la paroi interne de ces hémisphères.

La coupe 322, relative à un embryon de lapin, provient encore de la région des couches optiques et des trous de MONRO. Elle montre les plexus latéraux sous une forme encore plus simple que celle qu'ils affectaient dans la figure 321; on y reconnaît encore la faux.

pl, plexus lateralis; *l*, ventriculus lateralis; *s*, lame unissante des hémisphères, reliant ici les deux plexus latéraux et prolongement de la voûte du troisième ventricule; *f*, grande fente cérébrale avec la faux primitive; *th*, partie antéro profonde du thalamus opticus; *ch*, chiasma; *o*, opticus; *c*, fibres pédonculaires; *h*, hémisphères avec une circonvolution de leur paroi interne saillante à l'intérieur des ventricules latéraux; *p*, pharynx; *sa*, sphénoïde antérieur; *a*, petites ailes.

La fig. 323 enfin a été choisie comme répondant à l'endroit où les couches optiques et les corps striés se réunissent, et comme très propre à montrer la façon dont la manière d'être primitive des plexus latéraux fait place aux rapports permanents de l'adulte. Qu'on se figure, en effet, la partie large et profonde de la faux se continuant dans les piliers nés d'une prolifération de la paroi des hémisphères au niveau de la circonvolution *h*, et la voûte ainsi

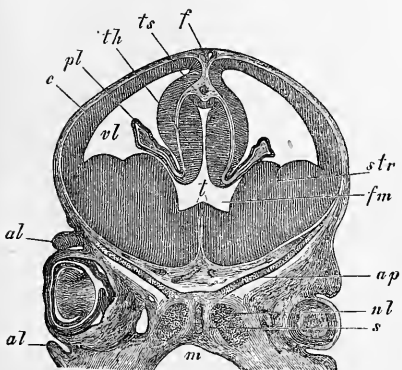


Fig. 322.

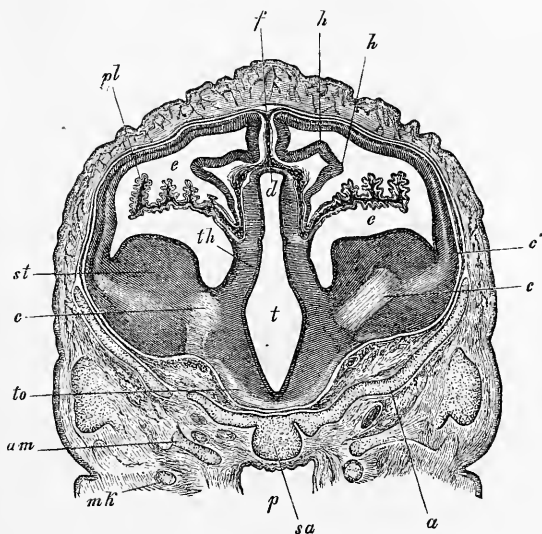


Fig. 323.

formée se séparant de la partie supérieure de la faux primitive, qui deviendra la faux permanente, on verra qu'alors la partie inférieure représentera la toile choroïdienne supérieure et qu'au-

Fig. 322. — Coupe frontale de la tête d'un lapin de seize jours dans la région des yeux. Gross. dix fois. *t*, troisième ventricule, partie antérieure; *vl*, *ventriculus lateralis*; *pl*, *plexus lateralis*; *fm*, *foramen Monroi*; *str*, *corpus striatum*; *th*, *thalamus opticus*; *f*, *falx cerebri primitiva*; *ts*, *tela chorioidea superior*; *c*, *cerebrum*; *ap*, *ala parva*; *s*, *sphenoidale anterior*, partie antérieure (région du rostre); *nl*, partie la plus postérieure du labyrinthe de l'ethmoïde ou du cartilage latéral du nez; *al*, paupières; *m*, pharynx.

Fig. 323. — Coupe frontale du cerveau de l'embryon de brebis de la figure 321, trois coupes plus en arrière. Latéralement on voit encore une trace de la couche pigmentaire de l'œil. Le *thalamus* et le *corpus striatum* sont fusionnés dans la partie profonde, et la partie la plus inférieure de la surface latérale du *thalamus* limite le ventricule latéral. Cette partie constituera plus tard la portion latérale de la face supérieure du *thalamus* ou la zone interposée entre la *stria cornea* et le point d'attache du plexus latéral; *to*, *tractus opticus*; *t*, troisième ventricule; *d*, la lame qui le ferme; *th*, *thalamus opticus*; *st*, *corpus striatum*; *c*, fibres pédonculaires; *c'*, leurs prolongements rayonnants dans la paroi latérale des hémisphères; *e*, ventricule latéral avec le plexus latéral *pl*; *h*, circonvolution saillante dans le ventricule latéral; *f*, faux primitive; *am*, grandes ailes; *a*, petites ailes du sphénoïde; *sa*, sphénoïde antérieur; *h*, pharynx; *mh*, cartilage de МЕССЕЛ.

dessus du troisième ventricule elle viendra s'appliquer au revêtement épithélial, qui limite en haut celui-ci pour constituer de concert avec ce revêtement le plexus du troisième ventricule. Plus en dehors, la toile choroidienne s'applique à la face supérieure des couches optiques sous le nom de *pie-mère*, et, parvenue au niveau des plexus latéraux, se porte dans ces derniers. Ces plexus latéraux ont un revêtement qui est encore, à ce moment, la continuation directe de la paroi des hémisphères ; toutefois, à ce stade, ce n'est plus que du côté supérieur que cette paroi s'étend en entier sur le plexus, car à la face inférieure elle est limitée à l'épendyme déjà apparent du fond des ventricules latéraux et de la moitié de la face inférieure des couches optiques. La toile choroidienne supérieure et les plexus latéraux sont donc bien en continuité immédiate l'un avec l'autre, mais les revêtements qu'ils tirent du feuillet médullaire sont à cette place entièrement séparés et interrompus, et ne forment plus un tout continu qu'au niveau des trous de MONRO, ainsi qu'on le voit à première inspection sur les figures 321 et 322.

Résumons maintenant, après avoir décrit en détail ces coupes, les modifications les plus importantes subies par le cerveau antérieur après sa première constitution.

Tout d'abord le cerveau antérieur proprement dit développe de bonne heure, à droite et à gauche, un prolongement creux qui s'étend rapidement sur les côtés et au-dessus du cerveau intermédiaire, descend en arrière et en dessous et ne se réunit jamais à celui du côté opposé. Pendant que cela s'accomplit, la partie antérieure du cerveau antérieur se subdivise de plus en plus en deux moitiés, grâce à un sillon longitudinal occupé par la faux primitive du cerveau ; mais ces deux moitiés demeurent cependant unies, dans le fond de la scissure, par une lame qui commence en avant des couches et descend jusqu'au plancher du troisième ventricule (fig. 310).

Un second phénomène digne de mention, c'est l'épaississement des parois des vésicules des hémisphères, épaississement qui commence dans la région du fond et engendre les corps striés qui atteignent bientôt un notable développement. En outre, et de très bonne heure aussi, les parois latérales des vésicules des hémisphères s'épaississent lentement, à partir des corps striés.

En même temps que les corps striés, ces ganglions des hémisphères se développent, ils se fusionnent aussi graduellement avec les couches optiques. Si, à l'origine, les vésicules des hémisphères ne sont en union qu'avec la partie la plus antérieure du

segment qui suit (fig. 313), leurs planchers s'unissent plus tard de plus en plus, d'avant en arrière, avec le cerveau intermédiaire (fig. 319), jusqu'à ce qu'enfin les ganglions des deux segments soient de part et d'autre entièrement soudés par leurs faces en contact (fig. 317, 321, 323).

Le rétrécissement des cavités des hémisphères, si vastes au début, est en première ligne le résultat de l'épaississement des parois pour la production du corps strié; mais il dépend aussi de la formation d'un repli de la paroi interne (fig. 323 *h*) et du développement de la lame unissante en arrière, phénomènes corrélatifs de l'accroissement de la faux. C'est surtout par l'effet de la dernière cause citée, que les trous de MONRO deviennent de plus en plus étroits (fig. 312, 319); mais il est possible aussi que le développement du corps strié en avant intervienne pour quelque chose dans cette action. Ces trous, pris ainsi en voie de ré-

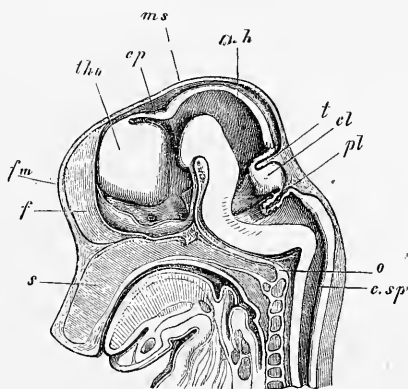


Fig. 321.

trécissement, figurent deux fentes recourbées d'avant en arrière et de haut en bas, comme le montrent les figures 310 et 324. Une cause indirecte, enfin, de l'exiguïté croissante des ventricules, c'est le développement précoce des plexus choroïdiens, qui naissent aux dépens d'une invagination de la paroi interne dans la cavité ventriculaire, avec production corrélative de prolongements très vasculaires de la faux primitive. Cette invagination se produit suivant une ligne qui, du trou de MONRO, se dirigerait en arrière, en longeant la partie supérieure de la face latérale du *thalamus* pour s'arrêter au niveau de la queue du corps strié. Dans cette région, les vésicules des hémisphères ne sont ni fen-

Fig. 324. — Crâne d'un embryon de cochon de 2,9 cm. de long, en coupe sagittale. Gross. trois fois. *s*, septum narium; *o*, occipitale basillare; *c.sp.*, canalis medullae spinalis; *pl*, plexus chorioideus ventriculi quarti; *cl*, cercelet; *t*, tentorium cerebelli; *m.h.*, cerveau moyen; *ms*, dans le prolongement de cette ligne est le pilier moyen du crâne; *cp*, commissura posterior; *tho*, thalamus opticus; *fm*, la fente représentant le trou de MONRO est dans le prolongement de cette lettre; *f*, la faux, et en arrière de celle-ci la lame qui ferme les hémisphères se prolongeant pour former le plancher du troisième ventricule, sur les côtés duquel on voit le nerf optique et en arrière, au-dessus de l'hypophyse, l'infundibulum. Au-dessus de l'extrémité postérieure de l'occipital basillaire se trouve le pilier postérieur du crâne.

dues, ni ouvertes, mais le feuillet médullaire s'amincit dans toute l'étendue des plexus et engendre finalement l'épendyme de ceux-ci.

Dans les considérations précédentes, il n'a jamais été question du cerveau intermédiaire qu'incidemment; il faut maintenant décrire en détail cette partie du cerveau.

C'est d'abord une vésicule à minces parois, comme les autres subdivisions du cerveau. Mais bientôt elle s'épaissit dans ses parties latérales, laissant alors distinguer en elle, comme REICHERT l'a admis avec raison, deux régions, celle des *couches optiques* et celle de l'*infundibulum*. Les couches optiques occupent les parties supéro-antérieures des faces latérales et acquièrent promptement une épaisseur considérable (fig. 318, 320), de telle sorte que la cavité du cerveau intermédiaire, de large qu'elle était primitivement (fig. 311, 312), se réduit à une fente étroite, qui devient ainsi le troisième ventricule. Le périmètre occupé par cet épaississement et la forme de la couche optique qu'il constitue, se voient au mieux sur des coupes longitudinales, comme celles que représentent les figures 310 et 324. Elles montrent nettement que la région des couches optiques occupe la partie supéro-antérieure du cerveau intermédiaire et qu'un sillon, le *sulcus Monroi* (REICHERT), la sépare de la région de l'*infundibulum*. Deux des bords de ces couches optiques sont tournés vers l'*infundibulum*, savoir: le postérieur et l'inférieur, de telle façon que la région de l'*infundibulum* entoure comme un arc le *thalamus* et se subdivise elle-même en deux compartiments, un postérieur et un inférieur. Des deux autres bords, l'un, le supérieur, se continue en partie directement, en partie en décrivant une courbe avec la mince voûte du troisième ventricule, tandis que l'antérieur limite le trou de MONRO, lequel descend encore à ce moment jusqu'au bord inférieur.

Supérieurement, le troisième ventricule est fermé par une voûte, dont la manière d'être est mise en évidence par les figures 310, 318, 320, 322 et 323. Cette voûte est, à son point de départ, le prolongement immédiat de la voûte des tubercules quadrijumeaux, et elle montre bientôt en ce point un épaississement qui, graduellement, acquiert la forme d'un léger rebord (fig. 310), et représente la première trace de la *commisure postérieure*. Un peu en avant de ce point, chez des embryons un peu plus avancés, se dessine un petit diverticule dirigé en arrière, première expression de la glande pinéale, dont il sera encore question plus loin. Dans toute cette région et aussi un peu plus en avant, la couche optique est séparée par un sillon longitudinal profond de la voûte,

de telle sorte que le troisième ventricule est comme surmonté d'une cavité accessoire particulière, et que la couche optique se trouve avoir une face supérieure libre, laquelle répond à celle qui, chez l'adulte aussi, est située au bord interne de l'insertion de la toile choroïdienne supérieure.

Plus en avant, la lame qui couvre le troisième ventricule devient de plus en plus étroite (fig. 322, 323) pour se dilater de nouveau, immédiatement au-dessus du trou de MONRO (fig. 318), et se continuer directement avec la lame d'union des deux hémisphères (fig. 321, 319 v). La figure 310 représente cette transition de la façon la plus nette, car on y voit la lame qui couvre le troisième ventricule (*cp*) dans toute son étendue, et on la voit aussi se continuer avec la lame unissante des hémisphères (*f'*) le long du bord de la faux (*f*).

La région de l'infundibulum se partage, comme nous le savons déjà, en un segment postérieur et en un segment inférieur. Le premier procède du fond du cerveau moyen, sur lequel la figure 324 laisse apercevoir une fente transversale et descend à pic chez de jeunes embryons, le long de la face antérieure du pilier moyen du crâne, jusqu'à l'infundibulum et à la région de la selle (fig. 324). En ce point, la région de l'infundibulum se courbe comme à angle droit, montrant bientôt, latéralement, un orifice, l'origine du nerf optique, et se termine, un peu plus en avant, en un cul-de-sac dont le fond est constitué par la *lamina terminalis*, désignée par la lettre *f'* sur la figure 310, et que l'on peut regarder comme la terminaison de la lame unissante des hémisphères. En ce qui touche la constitution des parois de la région de l'infundibulum, le fond n'en est épais qu'en arrière, c'est-à-dire en avant du sommet du pilier moyen du crâne, région qui participe encore un peu à la formation des pédoncules cérébraux; plus en avant, au contraire, la région de l'infundibulum n'est fermée en dessous que par une lame mince, à laquelle on peut donner le nom de *lame basilaire*, et qui se continue, dans les premiers temps, sans autre différenciation, avec la lame terminale. Bientôt, cependant, elle devient le siège, dans la région interposée aux deux nerfs optiques, du développement du chiasma et d'une partie du *tractus opticus*; puis, elle montre sur l'infundibulum un épais mamelon, le *tuber cinereum*, et en arrière de ce dernier, un épaississement impair, vestige des *corpora mamillaria* (fig. 317), en même temps que le rudiment du pédoncule cérébral fait plus de relief sur les côtés et devient pair, moment à partir duquel le fond de la région de l'*infundibulum* ne diffère plus beaucoup de ce qu'il est chez l'adulte.

Région
de
l'infundibulum.

Lame basilaire
de la région
de
l'infundibulum.

Chiasma.
Tuber cinereum
et corps
mamillaires.

Quant aux parties latérales de la région de l'infundibulum, et quant à la forme de cette cavité elle-même, les figures 318, 319, 320, 321, 323, 324 donnent des renseignements suffisants. Aussi me bornerai-je à faire remarquer : 1° que les parties latérales sont plus épaisses que le fond et se fondent insensiblement dans le thalamus, et 2° que la cavité de la région de l'infundibulum présente en certains points quatre diverticules ou cavités secondaires. Abstraction faite de la dépression conduisant dans le nerf optique,

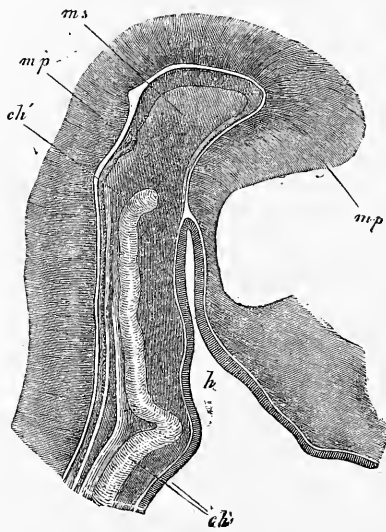


Fig. 325.

on trouve de semblables diverticules aussi bien dans les parties postérieures que dans la partie inférieure de la région de l'infundibulum. Les figures 311, 312 et 319 représentent les premiers, et la figure 321 les seconds.

La région inférieure de l'infundibulum n'est, à proprement parler, que l'extrémité du cerveau primitif ou du cerveau antérieur. Toutefois, la partie que je regarde comme la plus antérieure de ce cerveau, ce n'est pas la région de l'infundibulum, mais celle de la naissance des nerfs optiques et de la *lamina terminalis* qui les précède, car

sur le cerveau primitif, les diverticules creux des nerfs optiques occupent le niveau le plus avancé.

Il ne nous reste plus à traiter en particulier que l'*hypophyse* et la *glande pinéale*.

Hypophyse.

L'*hypophyse* est un corps qui n'appartient au système nerveux central que par son lobe postérieur, qui est aussi le moindre, car son segment antérieur, le plus considérable, dérive de la cavité buccale primitive, de la partie de cette dernière qui, située en avant de la membrane pharyngienne, constitue le sinus buccal, et est, par suite, tapissée par l'ectoderme (fig. 222). C'est aux dépens de cet ectoderme ou feuillet blastodermique externe que se

Fig. 325. — Coupe sagittale du pilier moyen du crâne d'un embryon de poulet de quatre jours. Gross. quarante-trois fois. *h*, poche hypophysaire; *ch*, corde pénétrant de la base du crâne dans le pilier moyen *ms* et se terminant en *ch'*; *mp*, paroi du tube médullaire.

constitue de bonne heure un diverticule, *la poche ou saccule hypophysaire*, qui pénètre à travers le crâne primordial membraneux, et qui plus tard, par suite de la transformation de la base du crâne en cartilage, se trouve détachée de la paroi pharyngienne et est enfermée à l'intérieur du crâne, où elle se métamorphose en un organe glandulaire. A l'inverse de cela, le lobe postérieur de la glande pituitaire naît sous forme d'un prolongement creux de la région de l'infundibulum du cerveau intermédiaire. Cet *infundibulum primitif (processus infundibuli)*, devenant plus tard solide à son extrémité inférieure, se transformera dans cette partie en tissu indifférent et ne restera creux et de nature nerveuse que dans ce qui sera l'infundibulum de l'adulte.

La poche hypophysaire apparaît chez le poulet au quatrième

Poche
hypophysaire.

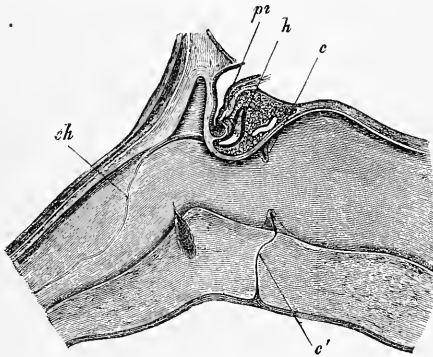


Fig. 326.

jour. Elle repose immédiatement sur le pilier moyen du crâne, entre ce dernier et la base du cerveau intermédiaire, de telle sorte pourtant, qu'autour d'elle règne une mince couche d'éléments du feuillet moyen provenant de la paroi du pharynx et de la base du crâne non encore différenciées. Cette poche de l'hypophyse, qui mesure au quatrième jour 0,4 à 0,6^{mm} de long, et au cinquième 0,68 à 0,85, commence sur la paroi du pharynx par un orifice large et arrondi en manière d'entonnoir, et elle se transforme bientôt en un sac aplati d'avant en arrière, tapissé aussi bien que l'entonnoir, qui en est le vestibule, par l'épithélium cylindrique de la cavité buccale primitive.

Dans le lapin, la première trace du sac hypophysaire se voit

Fig. 326. — Milieu de la base du crâne d'une brebis de 3,5 cm., en coupe sagittale. Gross. seize fois. *pi*, *processus infundibuli* du cerveau; *h*, *hypophysis*; *c*, *c'*, reste du conduit ou du canal hypophysaire dans le cartilage de la base du crâne et dans la paroi membraneuse du pharynx; *ch*, corde avec dilatation dans la selle tunique.

chez des embryons de neuf jours et deux heures (fig. 218), à une époque à laquelle la membrane pharyngienne n'est pas encore déchirée, et elle se présente sous la forme d'une légère inflexion *h*, située immédiatement en avant du point où l'extrémité de la corde vient buter contre l'ectoderme. Au dixième jour, la poche hypophysaire est déjà parfaitement formée, montrant son orifice ovalaire à travers celui de la bouche (fig. 180), et des coupes sagittales prouvent que cette poche occupe la même position que dans le poulet, bien que ne possédant pas actuellement plus de 0,19^{mm} de longueur. Du dixième au seizième jour, l'invagination hypophysaire

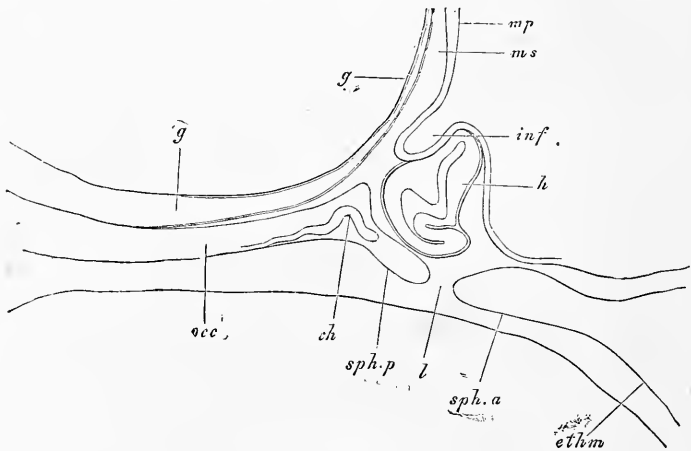


Fig. 327.

se sépare graduellement du pharynx, son extrémité inférieure se rétrécissant en une sorte de pédicule (fig. 326, sur la brebis), ainsi que MIHALKOVICS l'a le premier soigneusement constaté (*l. i. c.*, fig. 55, 56), et c'est ainsi qu'au seizième jour, les rapports sont ceux représentés par la figure 327. A cette époque la base du crâne est déjà cartilagineuse; mais elle offre encore cependant, dans la région de la selle turcique, une lacune occupée seulement par un tissu mou, et dans laquelle le pédicule de l'hypophyse était logé précédemment; cette lacune sera, elle aussi, comblée plus tard par du cartilage. Quant à la vésicule hypophysaire elle-même, elle n'offre plus à ce stade sa forme primitive d'un simple

Fig. 327. — Coupe sagittale d'une partie de la base du crâne d'un lapin âgé de seize jours. Gross. trente fois. *occ*, occipital basilaire; *sph.p.*, sphénoïde postérieur, avec selle turcique; *ethm.*, lame perpendiculaire du cartilage ethmoïdal; *ch*, extrémité de la corde; *l*, lacune dans le cartilage de la base du crâne, à l'intérieur de laquelle se trouvait la petite tige de l'hypophyse; *h*, hypophyse; *inf.*, *processus infundibuli*; *mp*, lame médullaire sur la paroi antérieure du pilier moyen du crâne *ms*; *gg*, tissu muqueux dans lequel sont plongées l'artère basilaire et ses branches.

saccule aplati, bien qu'elle paraisse telle encore sur des coupes transversales (fig. 328), car elle montre au contraire, sur des coupes sagittales, une courbure particulière en S, que l'on peut plus exactement décrire comme une inflexion en avant de son extrémité inférieure.

En même temps que la poche hypophysaire se développe de la sorte, mais un peu plus tard pourtant, la partie qui a reçu le nom de *lobe postérieur de l'hypophyse* se montre aussi sous sa première forme. La région de l'infundibulum, en effet, détache de son fond un prolongement creux qui s'allonge en se dirigeant sur la face postérieure de la poche hypophysaire et sur le pilier moyen du crâne. C'est sur un lapin de 12^{mm} (*l. i. c.*, fig. 54) que MIHALKOVICS a trouvé la première trace de cette production. Je l'ai reconnue, quant à moi, sur des embryons de dix jours. Sur des embryons de seize jours (fig. 170), ce prolongement de l'infundibulum (*processus infundibuli*) ou cet infundibulum primitif mesurait déjà 0,29^{mm}

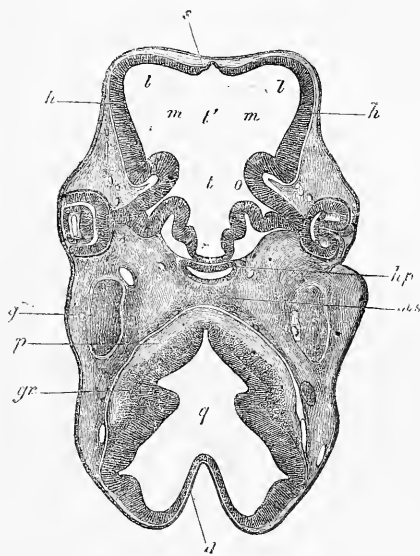


Fig. 328.

de long et descendait sur le sac de l'hypophyse, dont il atteignait le milieu de la hauteur, mesurant alors 0,57^{mm}. La constitution de ce diverticule du plancher du troisième ventricule montre au début des éléments identiques à ceux qui forment la paroi primitive du cerveau (voy. ci-dessous).

Le développement consécutif des deux parties constitutives de l'hypophyse a lieu de la façon suivante :

La *vésicule hypophysaire* se courbe bientôt de façon à présenter une gouttière sur sa face supéro-postérieure, au point où l'in-

Fig. 328. — Coupe horizontale de la tête d'un embryon de brebis de 15^{mm} de long dans la région des yeux. Gross. quinze fois. *t*, troisième ventricule (partie postérieure et profonde); *t'*, la partie antérieure du même ou le milieu du cerveau antérieur proprement dit; *m*, région du trou de Monro futur; *l*, ventricule latéral occupant seul encore la cavité de l'hémisphère, dont la paroi est très mince; *h*; *s*, lame d'union des hémisphères; *o*, nerf optique creux; *hp*, cavité de l'hypophyse; *ms*, pilier moyen du crâne; *q*, quatrième ventricule; *d*, sa voûte, mince; *p*, fibres de pyramides? *gr*, masse de cellules ganglionnaires sur le fond du quatrième ventricule; *g*, ganglion de Gaser.

fundibulum primitif vient s'appliquer à elle. Il en résulte que cette vésicule se montre sous forme d'un croissant sur les coupes horizontales et sur les sections frontales obliques. Toutefois, chez quelques animaux, les parties latérales de la vésicule se recourbent de nouveau en avant, ainsi que cela a lieu chez le cochon (fig. 329). Au cours du développement, chez les mammifères, la paroi *antérieure* de la vésicule pousse des prolongements creux qui ne tardent pas à se ramifier, en même temps que le tissu environnant devient riche en vaisseaux sanguins et vient occuper tous les intervalles laissés libres entre les prolongements rameux. Ces rameaux se multipliant toujours, il arrive un moment où leur base est étranglée et coupée par les progrès de la prolifération du tissu vasculaire, ce qui ne porte d'ailleurs aucun préjudice à leur croissance; au contraire, tant que l'hypophyse n'est pas constituée, de nouveaux rameaux poussent et se détachent incessamment. A ce sujet, deux remarques doivent trouver place ici : l'une, c'est qu'un reste de la cavité du saccule primitif persiste très longtemps, peut-être même la vie entière; l'autre, c'est que les branches que nous avons vues naître et se ramifier sous

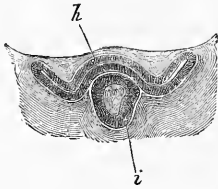


Fig. 329.

forme de diverticules creux, deviennent plus tard solides aux extrémités et continuent encore de croître sous cet état. Mais je n'ai jamais vu chez le lapin de prolongements qui fussent pleins et solides dès le moment de leur production, ainsi que MIHALKOVICS le représente (*l. i. c.*, fig. 56, p. 25). Pour plus de détails sur le développement ultérieur de la vésicule de l'hypophyse, je renverrai aux travaux soignés de W. MUELLER et MIHALKOVICS, en me bornant à signaler que, chez l'homme, on peut reconnaître, même à l'œil nu, un reste de la cavité de la vésicule hypophysaire primitive dans la partie postérieure du grand lobe de l'hypophyse, non seulement chez le nouveau-né, mais même chez l'adulte.

Chez le *poulet*, le sac hypophysaire se développe essentiellement comme chez le mammifère, si ce n'est qu'à son extrémité supérieure il pousse des prolongements sur ses deux faces.

L'*infundibulum primitif* continue à s'accroître en même temps que la poche hypophysaire, mais il subit de tout autres transformations. Il s'épaissit et se renfle graduellement en tête à son extrémité inférieure (fig. 326), en même temps que sa cavité s'obli-

Fig. 329. — Hypophyse *h* et processus *i* d'un embryon de cochon de 18^{mm}, en coupe horizontale. Gross. 30,3 fois.

tère à ce niveau. Ce changement de forme est accompagné de modifications histologiques. Primitivement, la paroi a la même constitution que le feuillet médullaire du cerveau, généralement parlant, et il y a même, ce que personne ne paraît encore avoir constaté, mais ce que j'ai observé chez des embryons de porc de 3^{cm} de long, il y a, dis-je, de puissants faisceaux longitudinaux de fibres nerveuses qui, du plancher du cerveau intermédiaire, se prolongent dans cette paroi; mais elle ne garde pas longtemps cette constitution, ses éléments en partie se détruisant, en partie se transformant en cellules indifférentes, en même temps que de nombreux vaisseaux sanguins et de la substance conjonctive l'envahissent. Simultanément, la partie la plus inférieure de l'entonnoir se renfle en tête et perd à son intérieur toute trace de cavité, en même temps que sa partie basilaire s'étire en une mince tige. La portion inférieure ainsi transformée, étroitement appliquée contre la poche hypophysaire, peut dès maintenant recevoir le nom de petit lobe de l'hypophyse. J'ai vu les premières traces de l'épaississement en manière de tête dont il vient d'être question chez la brebis, sur des embryons de 3,5^{cm} (fig. 326), et chez le porc, sur des embryons de 3,2^{cm} (diamètre de la tige de l'infundibulum, 0,095^{mm}; de l'extrémité renflée, 0,15^{mm}); W. MUELLER, au contraire, n'en a constaté les premières traces que sur des embryons de brebis ayant déjà 12^{cm}; il a pu aussi reconnaître que cet épaississement naît aux dépens de la face antérieure seule.

En ce qui touche le développement d'un autre appendice du cerveau intermédiaire, la *glande pinéale* (*conarium*, *glandula pinealis*), nous devons les premiers renseignements à LIEBERKUEHN et MIHALKOVICS (*ll. ii. cc.*). D'après le dernier de ces auteurs, chez le lapin, la première trace du *conarium* paraît sur des embryons de 1,5 à 1,6^{cm} de long, sous forme d'une hernie de 0,15^{mm} de long, de la voûte du cerveau intermédiaire, et je suis en mesure de confirmer ces données pour des embryons de lapin et de mouton. Sur des embryons de mouton, de 3,5^{cm} de long, la glande pinéale se présente sous l'aspect reproduit dans la figure 330, c'est-à-dire sous celui d'une hernie de 0,13^{mm} de long de la voûte du cerveau intermédiaire, immédiatement en avant du rudiment de la commissure postérieure. Ses parois ne sont que faiblement plus minces que celles de l'épendyme voisin, avec lesquelles elles sont d'ailleurs en continuité immédiate, et recouvertes jusqu'à une certaine distance sur la face antérieure d'un revêtement de fibres musculaires. Chez le *lapin*, j'ai observé la glande pinéale sur des embryons de quatorze jours et 15^{mm} de long; elle mesurait déjà sur eux 0,34^{mm}

Glande pinéale.

de long et 0,16^{mm} de large. Au seizième jour, cette glande se dessinait sous l'aspect de la figure 331, c'est-à-dire comme une sorte de mamelon plus étroit à la base, dont la paroi est simplement le prolongement de l'épendyme du troisième ventricule.

Chez l'embryon de poulet, LIEBERKUEHN et MIHALKOVICS ont vu la glande pinéale paraître au quatrième jour d'une manière semblable, si ce n'est qu'ici la hernie était dirigée en avant. Au

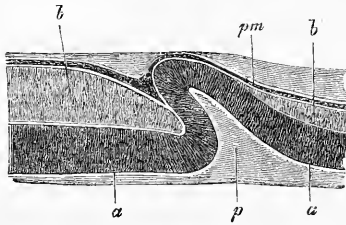


Fig. 330.

cinquième jour, d'après MIHALKOVICS, la glande pinéale, au-dessous de laquelle la voûte du cerveau intermédiaire s'est étirée en un prolongement infundibuliforme, le *recessus infrapinealis* M, pousse des bourgeons qui ne tardent pas à se séparer sous forme de sphères creuses

de 20 à 30 μ , et dont le nombre augmente jusqu'au douzième jour, époque à laquelle la hernie primitive subsiste encore avec une cavité distincte, et à laquelle aussi toutes les parties sont maintenues ensemble par une substance conjonctive riche en

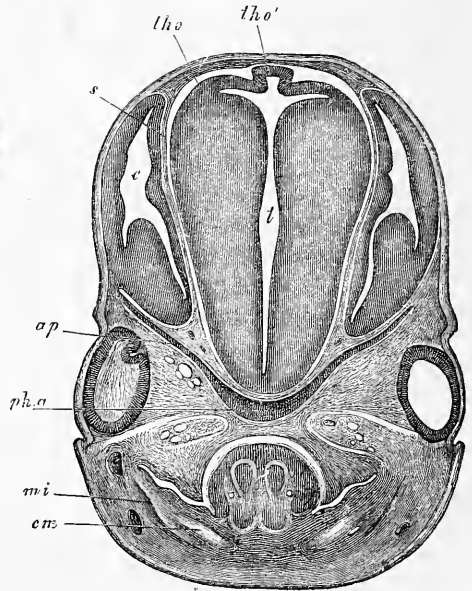


Fig. 331.

Fig. 330. — Coupe sagittale du rudiment de la glande pinéale d'un embryon de brebis de 3,5 cm. Gross. cent vingt et une fois. *a*, épendyme de la voûte du troisième ventricule; *b*, fibres transverses de la commissure postérieure; *p*, glande pinéale; *pm*, pie-mère avec vaisseaux dans la zone foncée; *b'*, fibres nerveuses situées en avant du rudiment de la glande pinéale; elles ne tardent pas à se perdre.

Fig. 331. — Coupe frontale de la tête d'un embryon de lapin de seize jours dans la région des coupes optiques et des yeux. Gross. environ dix fois. *t*, troisième ventricule; *c*, partie postérieure des hémisphères avec le ventricule latéral et le corps strié; *s*, cloison de la pie-mère séparant les couches optiques et les hémisphères; *tho*, *thalamus opticus*; *tho'*, lame recouvrant le troisième ventricule avec le rudiment de la glande pinéale; *sph. a*, sphénoïde antérieur; *ap*, petites ailes, toutes deux cartilagineuses; *cm*, cartilage de MECKEL; *mi*, maxillaire inférieur. La langue et la bouche sont visibles.

vaisseaux. Vers le quatorzième jour, le reste de la hernie se résout lui-même en petits fragments qui se transforment finalement aussi en vésicules, et la cavité du *recessus infrapinealis* se rétrécit et passe à l'état de tige. Il suit de là que les vésicules glandulaires de la glande pinéale de l'oiseau adulte, vésicules pourvues, d'après MIHALKOVICS, d'une cavité et d'une couche cellulaire stratifiée, ne sont autres que des dérivés des bougeons creux qui viennent d'être décrits, et que l'organe tout entier est le produit de la lame médullaire primitive, ou qu'il est, si l'on veut, un organe épithélial, dans le même sens que les plexus choroïdiens.

Dans les *mammifères*, le développement plus tardif de la glande pinéale n'a pas encore été suivi en détail aussi complètement que dans les oiseaux. MIHALKOVICS admet que chez le lapin, la production des bourgeons creux a lieu sur des embryons de 2 à 2,5^{em} de long. La cavité de ces bourgeons serait petite et disparaîtrait finalement, tandis que les cellules deviennent rondes ou polygonales, et même acquièrent des appendices. Chez des embryons de 3,5 à 4,0^{em}, la glande serait piriforme (0,8^{mm} de long et 0,3^{mm} d'épaisseur en haut), en connexion en dessous avec le *recessus infrapinealis*, tandis que son extrémité supérieure est encore sur un même plan avec l'extrémité postérieure des hémisphères, mais pour être bientôt recouverte par ces derniers. Il suit de là que les îlots de cellules que l'on trouve dans la glande pinéale du mammifère adulte doivent être rapportés à la lame médullaire et recevoir la même interprétation que chez le poulet.

Chez l'*homme*, on n'a pas encore étudié le premier développement de la glande pinéale. L'identité de sa structure avec celle du mammifère plaide en faveur d'un mode semblable de formation.

L'*hypophyse* et le *conarium* sont deux organes dont les fonctions sont complètement inconnues et, certainement aussi, peu importantes. Leur présence chez tous les vertébrés, à l'exception de l'*amphioxus*, avec une forme semblable, les désigne comme l'héritage d'un ancêtre commun et appelle pour les deux l'idée que DORN n'a cherché à appliquer qu'à l'hypophyse seule (*Der Ursprung der Wirbelthiere*, 1875, p. 3), à savoir que ces parties étaient en rapport avec une perforation du cerveau par l'intestin, entre le cerveau moyen et le cerveau intermédiaire. La poche hypophysaire d'un côté, et la hernie du conarium de l'autre, pourraient bien être ainsi les restes d'une seule et même formation, et si la donnée de GÖTTE est exacte, s'il est vrai que dans le *bombinator* le conarium se produise au point où le tube cérébral

se ferme en dernier lieu, ce serait un argument de plus pour une hypothèse de ce genre.

J'ajouterai encore quelques détails sur le cerveau intermédiaire de l'embryon humain.

Au cinquième mois, le cerveau intermédiaire est déjà aussi gros que les tubercules quadrijumeaux pris ensemble, et il semble même les surpasser au sixième mois. Vue de haut, chaque couche optique offre trois zones. La première, placée au voisinage immédiat de la fente supérieure qui constitue l'orifice de communication avec le troisième ventricule; elle peut recevoir le nom de région de la *commissura posterior* et de la *stria medullaris*. Elle ne diffère de ce qu'elle est chez l'adulte que parce que la partie antérieure de la commissure n'est pas enroulée, mais plus plane, et parce qu'elle détache de son milieu, légèrement bombé, le pédicule encore creux de la glande pinéale. La seconde zone, celle qui couvre la toile choroïdienne supérieure, est fortement bombée, notamment en arrière, et aussi dans sa partie moyenne, de telle façon que le *pulvinar* est très saillant et que toute la surface chevauche sur le corps strié. Latéralement cette zone

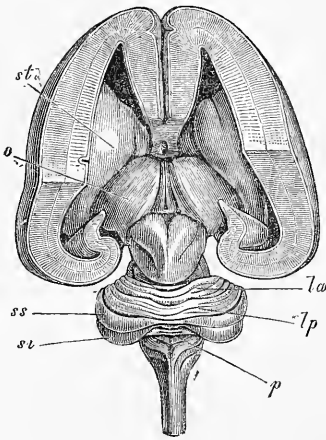


Fig. 332.

est séparée de la troisième par un bourrelet plus ou moins saillant. Cette troisième zone est celle sur laquelle repose le volumineux plexus choroïdien latéral, et elle paraît légèrement excavée en gouttière pour le recevoir. Une particularité remarquable de ce segment, c'est le sillon profond qui le sépare encore à cette époque du corps strié. Ce dernier fait aussi une forte saillie sur les lobes optiques et, en avant, est distinctement divisé en trois lobes.

Corpora candi-
cantia.
Tuber cinereum.

En ce qui touche les parties basilaires du cerveau intermédiaire, je remarquerai que les *corpora candicantia* sont déjà distincts au cinquième mois sur des cerveaux de 3,7^{cm} de long. Le *tuber cine-*

Fig. 332. — Cerveau d'un embryon humain de cinq mois, dont les ganglions sont mis à nu par l'ablation de la voûte à trois piliers, du fornix et du plexus latéral, ainsi que de la toile choroïdienne supérieure et du conarium. *st*, corps strié; *o*, *thalamus opticus*; *la*, *lobus lunatus anterior (mihl)*; *lp*, *lobus lunatus posterior (mihl)*; *ss*, *semilunaris superior*; *sl*, *semilunaris inferior*; *p*, *pyramis*. Grandeur naturelle.

reum est formé à cette époque comme par deux segments, un grand antérieur qui porte l'hypophyse et un petit postérieur intercalé entre le premier et les corps mamillaires. Ce dernier segment est presque trigone et vient par son sommet, légèrement bilobé et comme double, s'insinuer entre les tubercules mamillaires.

La *cerveau moyen* est loin de subir des changements aussi importants que les parties du cerveau qui nous ont occupés jusqu'ici. C'est primitivement une division du cerveau d'un volume notable et entièrement libre (fig. 333), mais elle ne tarde pas, comme

Cerveau moyen.

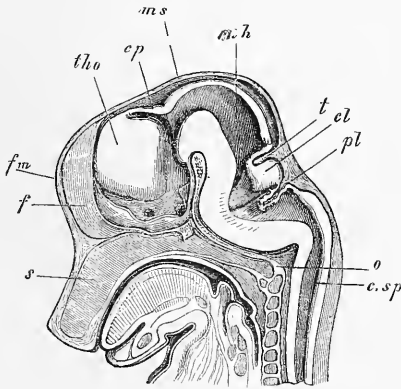


Fig. 333.

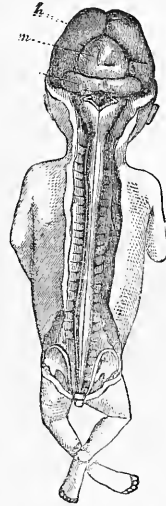


Fig. 334.

nous l'avons déjà dit, à être recouverte par les hémisphères, en même temps que progressant peu dans son développement, elle tombe graduellement à l'état d'une partie d'importance secondaire (fig. 334). Simultanément, la cavité de cette vésicule s'atrophie aussi, par suite, avant tout, de la prolifération de sa

Fig. 333. — Crâne d'un embryon de cochon de 2,9 cm. de long, en coupe sagittale. Gross. trois fois. *s*, septum narium; *o*, occipitale basilare; *c sp*, canalis medullae spinalis; *pl*, plexus chorioideus ventriculi quarti; *cl*, cervelet; *t*, tentorium cerebelli; *m h*, cerveau moyen; *ms*, dans le prolongement de cette ligne est le pilier moyen du crâne; *cp*, commissura posterior; *tho*, thalamus opticus; *fm*, la fente représentant le trou de MONRO est dans le prolongement de cette lettre; *f*, la faux, et en arrière de celle-ci la lame qui ferme les hémisphères se prolongeant pour former le plancher du troisième ventricule, sur les côtés duquel on voit le nerf optique et en arrière, au-dessus de l'hypophyse, l'infundibulum. Au-dessus de l'extrémité postérieure de l'occipital basilare se trouve le pilier postérieur du crâne.

Fig. 334. — Embryon humain de trois mois de grandeur naturelle avec cerveau et moelle mis à nu. *h*, hémisphères cérébraux; *m*, cerveau moyen; *c*, cervelet. Sur la moelle allongée on voit un reste de la *membrana obturatoria ventriculi quarti*.

paroi supérieure si mince au début, tandis que la paroi inférieure appliquée contre le sommet du pilier moyen du crâne paraît épaisse déjà de très bonne heure (fig. 335). C'est de cette façon qu'il ne reste plus de cette cavité que l'aqueduc de Sylvius.

Les tubercules quadrijumeaux sont, dès le cinquième mois, pourvus de deux sillons (fig. 332); mais le sillon longitudinal n'existe qu'entre les deux tubercules de la première paire et le sillon transverse, situé obliquement, n'atteint pas jusqu'à la ligne médiane. Au sixième mois, ces sillons s'étendent davantage, mais ils n'atteignent cependant qu'au septième mois toute leur extension. En ce qui touche la forme, les tubercules postérieurs se font remarquer à cette époque par la manière dont ils tombent à pic sur les pédoncules supérieurs du cerveau. Il faut aussi signaler la grosseur des corps géniculés. Au cinquième mois, le corps géniculé interne mesure 3^{mm}, et l'externe 5^{mm} de longueur et 3 de large. Au sixième mois, le premier porte environ 3,7^{mm}, tandis que le dernier est encore à peu près le même pour la longueur, mais plus large.

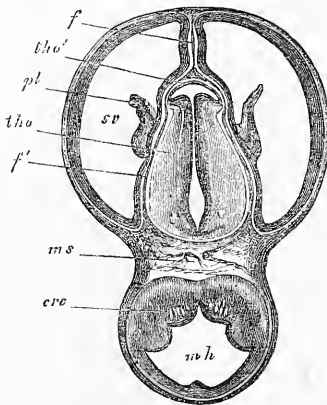


Fig. 335.

§ 37.

CERVEAU POSTÉRIEUR.

Cerveau posté-
rieur.

Le cerveau postérieur primitif donne naissance à la protubérance, au cervelet et à la moelle allongée. Nous nous occuperons donc de ces différentes parties dans le même paragraphe.

Cervelet.

Le cervelet se développe sous forme d'un épaississement de la voûte de la partie la plus antérieure du cerveau postérieur. Cette partie épaissie prend bientôt l'aspect d'une lame transverse et, de

Fig. 335. — Coupe horizontale du crâne et du cerveau d'un embryon de lapin de seize jours passant au-dessus du corps strié et par les ventricules latéraux. Gross. dix fois. *ml*, cerveau moyen; *ms*, pilier moyen du crâne; *th'o*, cerveau intermédiaire ou couche optique avec le troisième ventricule; *sv*, cavité des hémisphères ou ventricules latéraux; *th'o'*, paroi antérieure du *thalamus opticus* ou lame recouvrante de celui-ci; *pl*, *plexus choroïdeus lateralis*; *f*, *falx cerebri primitiva* et *Pia*; *f'*, prolongement de cette partie entre les corps optiques et les hémisphères jusqu'au pilier moyen du crâne; *cr. c.*, *crus cerebri*.

profil, celui d'un coude du cerveau postérieur (fig. 336, 337). D'autre part, des coupes longitudinales et frontales (fig. 333 et 338) montrent que cette partie n'est pas creuse à l'intérieur, mais qu'elle est arquée et recourbée en dedans d'une manière particulière à sa partie antérieure. Les coupes sagittales (fig. 310) font voir plus ou moins distinctement un sillon moyen transversal peu profond, et les coupes frontales prouvent que le cervelet présente sur sa face inférieure un sillon longitudinal profond et, en outre, de chaque côté, un sillon longitudinal superficiel, de telle façon que cette face offre quatre bourrelets longitudinaux, dont les externes sont les plus épais (fig. 338).

En avant le cervelet est uni au cerveau moyen par une mince lamelle, située en avant de la tente (fig. 310). Cette lamelle, qui semble

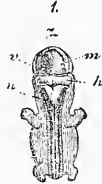
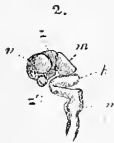
Fig. 336.

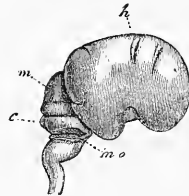


Fig. 337.

la continuation de la partie la plus antérieure et la plus profonde de l'organe, n'est autre chose que l'ébauche du *velum medullare superius*. Sur la face ventrale, il se fond insensiblement dans la région de la troisième vésicule, qui deviendra plus tard le pont de Varole, et cela de façon à donner de profil le même aspect que si la partie antérieure du cerveau postérieur se continuait immédiatement par un crochet avec le cervelet (fig. 336, 337).

C'est en arrière que le cervelet présente les rapports les plus particuliers, car c'est là qu'il confine à la voûte non encore modifiée du quatrième ventricule ou arrière-cerveau au sens restreint, voûte à laquelle j'ai donné le nom de *membrana obturatoria ven-*

Membrane
obturante
du quatrième
ventricule.

Fig. 336. — Système nerveux central d'un embryon humain de 8^m de long (sept semaines). 1, embryon vu par derrière : le cerveau, la moelle et les ganglions spinaux adjacents à cette dernière sont mis à nu ; 2, cerveau et partie supérieure de la moelle épinière vus de profil ; 3, cerveau vu de haut ; v, cerveau antérieur ; z, cerveau intermédiaire ; m, cerveau moyen ; h, cerveau postérieur ; n, arrière-cerveau ; z, extrémité antéro-inférieure du cerveau intermédiaire, point où sera plus tard le *tuber cinereum*. La place ronde située en avant est le nerf optique.

Fig. 337. — Cerveau d'un embryon humain de trois mois vu de profil, de grandeur naturelle. h, hémisphère du cerveau, montrant déjà tous les lobes et la scissure de *Sylvius*, bien que large et courte ; m, cerveau moyen ; c, cervelet ; mo, reste de la membrane *obturatoria ventriculi quarti*, passant sous forme d'une bandelette arquée du cervelet sur la moelle allongée.

tricoli quarti (1^{re} édition, p. 244). Primitivement, le cerveau postérieur offre une paroi dorsale qui, pour être plus mince que les latérales et que l'antérieure, n'en est pas moins à plusieurs couches de cellules (fig. 220). Cette paroi cependant s'amincit bientôt d'une façon remarquable à certaines places (fig. 221), tandis qu'elle demeure épaisse à d'autres. En même temps, elle subit des plissements particuliers, car la pie-mère en voie de développement par la pression qu'elle exerce du dehors refoule notre membrane

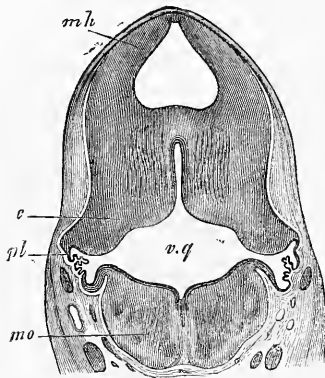


Fig. 338.

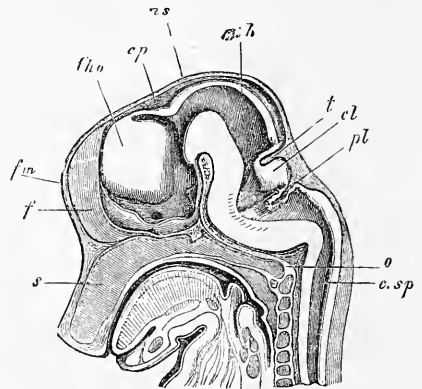


Fig. 339.

devant elle dans la cavité. Ces plis deviendront plus tard les plexus du quatrième ventricule. Les figures 310 et 339 représentent en coupes longitudinales des stades plus avancés de cette transformation; les figures 338 et 340 les montrent en coupes transversales. Dans les deux premières figures, on voit en *pl* la voûte du cerveau postérieur refoulée en dedans par le rudiment de la pie-mère sous forme d'un fort repli frisé, le repli des plexus du cerveau postérieur. C'est de la partie la plus saillante de ce repli que se développera plus tard la portion transversale du plexus

Fig. 338. — Coupe frontale du cerveau d'un lapin de seize jours dans la région du quatrième ventricule. Gross. dix fois. *mo*, moelle allongée; *vq*, quatrième ventricule; *c*, cervelet; *pl*, plexus choroïdien du quatrième ventricule; *mh*, cerveau moyen avec une vaste cavité.

Fig. 339. — Crâne d'un embryon de cochon de 2,9 cm. de long, en coupe sagittale. Gross. trois fois. *s*, septum narium; *o*, occipitale basilaire; *c.sp*, canalis medullae spinalis; *pl*, plexus choroïdeus ventriculi quarti; *cl*, cervelet; *t*, tentorium cerebelli; *mh*, cerveau moyen; *ms*, dans le prolongement de cette ligne est le pilier moyen du crâne; *cp*, commissura posterior; *th o*, thalamus opticus; *f m*, la fente représentant le trou de MONRO est dans le prolongement de cette lettre; *f*, la faux, et en arrière de celle-ci la lame qui ferme les hémisphères se prolongeant pour former le plancher du troisième ventricule, sur les côtés duquel on voit le nerf optique et en arrière, au-dessus de l'hypophyse, l'infundibulum. Au-dessus de l'extrémité postérieure de l'occipital basilaire se trouve le pilier postérieur du crâne.

choroïdien du quatrième ventricule. La lamelle *antérieure* de ce repli se continue avec la partie du cervelet qui regarde en haut et en arrière; la lamelle postérieure, au contraire, se rattache par un coude prononcé à la partie la plus reculée de la voûte du cerveau postérieur et engendrera plus tard la partie du plexus du quatrième ventricule, qui court longitudinalement.

Des coupes frontales à travers le cervelet (fig. 338, 340) montrent très bien que le diverticule latéral du quatrième ventricule,

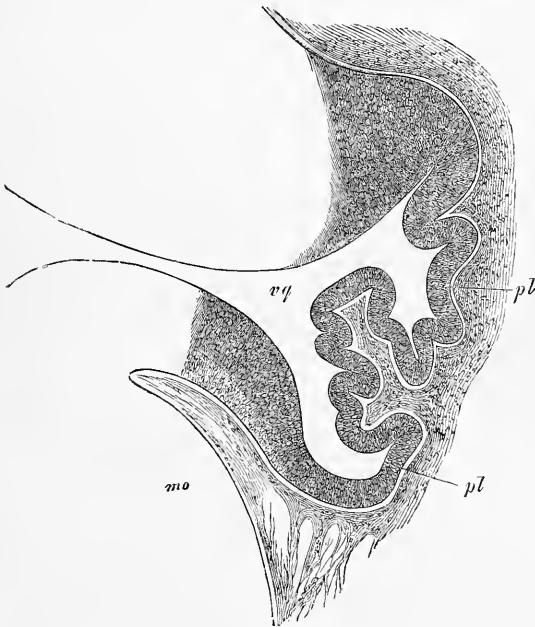


Fig. 340.

auquel on peut, avec REICHERT, donner le nom de *recessus lateralis*, apparaît de très bonne heure. Elles apprennent également qu'en ce point règne un remarquable amincissement de la paroi du tube médullaire, coïncidant avec une invagination de cette paroi. Le pli ainsi constitué est la continuation immédiate du repli du plexus que l'on aperçoit dans les coupes sagittales, et représente le premier rudiment du renflement bien connu des plexus dans le *recessus lateralis*. Signalons en outre les circonvolutions formées par des éminences du feuillet supérieur et du feuillet inférieur du repli, marquées par les lettres *pl* sur la

Fig. 340. — Partie de la figure 338, à un plus fort grossissement. *mo*, moelle allongée; *vq*, quatrième ventricule; *c*, cervelet; *pl*, plexus choroïdien du quatrième ventricule, limitant ici les *recessus laterales*.

figure 340, à l'endroit où ces feuillets se continuent dans le cervelet et dans la moelle allongée et, en second lieu, faisons remarquer la structure du feuillet médullaire dans la partie limitant le *recessus lateralis*. Il est constitué partout, même au point où la pie-mère semble le refouler pour former le rudiment du plexus, par plusieurs couches de cellules, tout comme les couches les plus internes de la moelle allongée et du cervelet (couches de l'épendyme); mais il ne s'unit pourtant pas qu'à ces dernières, car il se rattache aussi au reste de la substance constitutive de ces divisions du cerveau. Le repli du plexus, que l'on aperçoit sur les coupes sagittales, possède aussi une structure identique, tandis que, en arrière de ce plexus, la paroi dorsale de l'arrière-cerveau, même déjà chez de jeunes animaux, est réduite à l'état d'une unique couche épithéliale.

La lame qui ferme le quatrième ventricule, interposée à la moelle allongée et au cervelet, ou, comme je l'appelle, la membrane obturante du quatrième ventricule, qui se retrouve, avec sa conformation si singulière, chez les mammifères comme chez l'homme, subit avec le temps des transformations en vertu desquelles une partie d'elle-même arrive à figurer comme une dépendance particulière du cervelet, ainsi que KOLLMANN et moi nous l'avons représenté les premiers (KOLLMANN, *l. i. c.*, fig. IV, et moi, 1^{re} édition). Chez des embryons humains du quatrième mois notamment, on trouve en arrière et au-dessous du cervelet une sorte de lobe offrant deux ventres séparés par un sillon transversal. Ce n'est autre chose que le repli du plexus décrit plus haut, sous le

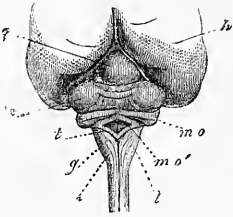


Fig. 341.

Fig. 341. — Vue de la partie postérieure du cerveau d'un embryon humain de quatre mois, mesurant 4" 4 1/2" de long, de grandeur naturelle. *h*, hémisphères cérébraux; *g*, masse encore simple et indivise de ce qui sera plus tard les tubercules quadrijumeaux. On voit en avant d'elle la section de la tente du cervelet. *e*, cervelet; la lettre désigne les lobes semilunaires réunis, lesquels ne sont rattachés au vermis que par une simple circonvolution transversale, représentant l'ensemble des lames transversales supérieures et inférieures. Le sillon placé au-devant de cette circonvolution est le seul que l'on remarque encore sur le vermis supérieur et sépare latéralement tant soit peu les semilunaires de ce qui sera plus tard le quadrangulaire. En arrière de la lame transversale unique se voit la pyramide, montrant sur les hémisphères le lobe inférieur comme un petit appendice, et en arrière de la pyramide une ligne à peine marquée indique l'*uvula*. *m o*, membrane obturante du quatrième ventricule, figurant une sorte de lobe à deux ventres (*Gyrus chorioïdeus anterior et posterior*). Le sillon transverse entre les deux ventres marque la place par laquelle la pie-mère pénètre pour se transformer en le plexus chorioïdien du quatrième ventricule; *m o'*, partie moyenne étendue en manière de pont, de la membrane obturante; *t*, partie postérieure de la même, celle qui deviendra la *ligula* du rinus rhomboïdien; *g*, *fasciculus gracilis*; *c*, *fasciculus cuneatus*; *l*, *fasciculus lateralis*.

coup d'une transformation spéciale. La pie-mère, en effet, sur le sillon transversal, semble s'enfoncer à l'intérieur de la quatrième vésicule cérébrale, ou plus exactement parlant, refoule fortement le feuillet médullaire qui couvre le quatrième ventricule, en même temps qu'elle se convertit en le plexus, dont l'épithélium sera fourni par le feuillet médullaire. Simultanément le plexus, par son rapide accroissement, refoule fortement en avant, à leur origine, la lame supérieure et la lame inférieure du repli invaginé, et détermine ainsi l'aspect d'un lobe à deux ventres, auxquels on peut donner les noms employés par KOLLMANN, dans un sens un peu différent, de *gyrus chorioideus anterior*, et de *gyrus chorioideus posterior*. Le *gyrus* postérieur se continue avec la partie postérieure, non invaginée, de la membrane obturante, qui se montre encore épaisse par places (*mo'*, *l'*), mais qui, au niveau de l'orifice losangique de la figure, n'est plus constituée que par une mince couche épithélioforme et la pie-mère.

Les *gyri chorioidei* qui viennent de nous occuper se déchirent facilement si la préparation n'a pas été faite avec le soin nécessaire ou si le cerveau n'est pas dans un bon état de conservation, et sur les pièces de ce genre, il est facile de reconnaître le point de départ de la membrane obturante du quatrième ventricule (fig. 314, 315), qu'une vue de profil est particulièrement apte à laisser étudier (fig. 314). On voit la membrane obturante se détacher de tout le bord postérieur du cervelet, se recourber de chaque côté en arc dans la future région du pont de VAROLE (voyez aussi la fig. 317), et embrassant le *recessus lateralis* du quatrième ventricule, se prolonger sur la moelle allongée où sa ligne d'insertion correspond au bord du sinus rhomboïdal.

En ce qui touche les transformations ultérieures de la membrane obturante, ce qui est certain, c'est que c'est aux dépens de sa partie médiane et la plus mince que se développeront la toile choroïdienne inférieure et le plexus du quatrième ventricule. Les parties marginales, au contraire, passent partout à l'état de masses nerveuses et engendrent les parties de cette membrane adjacentes au cervelet (la lamelle antérieure du repli du plexus ou le *gyrus chorioideus anterior*), les *vela medullaria inferiora*, les *pedunculi flocculorum* et les *flocculi*, pendant que les parties de cette même membrane, qui confluent à la moelle allongée, donnent l'*obex* sur le *calamus scriptorius* et la *ligula* au bord du sinus rhomboïdal.

La quatrième vésicule cérébrale est close à toute époque chez l'embryon, et j'estime aujourd'hui comme auparavant que c'est

aussi la règle chez l'adulte, et que l'orifice sur le *calamus scriptorius* (trou de MAGENDIE), quand il existe, n'est pas une production normale, et encore moins les orifices du *recessus lateralis* pour lesquels BOCKDALEK a créé le nom de « corne d'abondance ».

Transformations
ultérieures
du cervelet.

En ce qui touche le développement ultérieur du cervelet, je noterai ce qui suit :

Au troisième mois, le cervelet est encore au début dépourvu de circonvolutions, ainsi qu'on le voit sur les figures 313 et 315, qui représentent cet organe à ce moment avec une largeur de 10 à 11^{mm}. Quand le cervelet a atteint une largeur de 12^{mm}, les premiers sillons du vermis paraissent; quatre sillons y déterminent cinq circonvolutions. Ces dernières correspondent, en les comptant d'avant en arrière, et de haut en bas : 1° à la masse principale du vermis supérieur (*lingula*, *lobulus centralis*, *Monticulus*, *Declive*); 2° aux *laminae transversales superiores* et

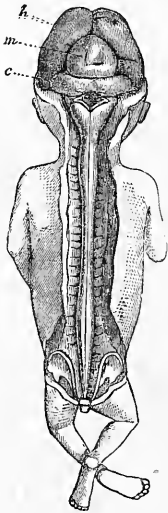


Fig. 342.

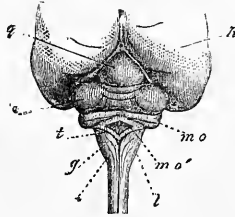


Fig. 343.

transversales inferiores (*folium cacuminis* et *tuber valvulae*); 3° à la pyramide; 4° au nodule, et 5° à l'*uvula*. Pour ce qui est des sillons, l'antérieur (fig. 343) empiète un peu sur les hémisphères et marque déjà la limite entre le lobe

quadrangulaire et les lobes semi-lunaires encore unis. Même chose pour le second sillon qui sépare les semi-lunaires réunis d'une circonvolution représentant, en tant que prolongement de la pyramide, ce qui sera plus tard le lobe inférieur de HENLE (*lobus biventer seu cuneatus auctorum*). Le troisième sillon, au contraire, se prolonge à distance sur les parties latérales et sépare les rudiments des tonsilles, minces encore et transversalement situées, de la masse latérale des hémisphères, non encore différenciée. Le quatrième sillon, enfin, s'étend sur toute la largeur du cervelet jusqu'au pont, et délimite en avant le *gyrus chorioideus*

Fig. 342. — Embryon humain de trois mois, de grandeur naturelle, montrant à nu le cerveau et la moelle. *h*, hémisphères cérébraux; *m*, cerveau moyen; *c*, cervelet. On voit sur la moelle allongée un reste de la membrane obturante du quatrième ventricule.

Fig. 343. — Vue de la partie postérieure du cerveau d'un embryon humain de quatre mois, mesurant 4" 4 1/2" de long, de grandeur naturelle. Voyez l'explication à a page 556.

anterior de KOLLMANN, qui se transformera plus tard en *nodulus*, *velum medullare anterius* et *flocculus*, toutes parties dont on ne peut encore rien distinguer actuellement.

Au quatrième mois, les parties latérales du cervelet commencent à prendre un développement plus considérable; les sillons et circonvolutions deviennent plus manifestes, et, du vermis, s'étendent davantage sur les lobes latéraux. Un cervelet du quatrième mois, mesurant 14^{mm} de large, avait, sur le vermis, cinq circonvolutions, dont la plus reculée, qui était aussi la plus large, s'étendait seule, comme précédemment, sur les parties latérales, et commençait à marquer la limite d'un lobe quadrangulaire. En dehors, ce lobe se confondait avec le gros lobe ovalaire (fig. 341) qui est caractéristique du cerveau à cette période, et qui, pour une bonne partie, n'est autre chose que le représentant des semilunaires non encore séparés du reste. Cependant, même à cette époque, on distingue déjà, sur ce lobe, un sillon superficiel marquant la limite entre le *semilunaris superior* d'une remarquable petitesse et le *semilunaris inferior*; ce sillon part du vermis, qui continue toujours à n'offrir qu'une seule circonvolution pour l'ensemble des deux semilunaires. Plus au-dessous, on trouve sur le vermis: 1° une circonvolution transversale, un peu plus large (plus épaisse), qui vient se terminer en pointe aiguë sur le milieu des hémisphères, et représente la pyramide avec la première ébauche du lobe inférieur; 2° une circonvolution semblable, mince encore, s'étendant plus loin sur les hémisphères; elle est un peu plus épaisse au milieu (*uvula*) qu'aux extrémités qui présentent déjà, dans un épaississement à peine marqué, le vestige des tonsilles. Enfin le *gyrus chorioideus anterior* s'offre mieux développé, une dilatation à son extrémité antérieure figure déjà le *flocculus*, mais le milieu (*nodulus*) n'est pas encore distinct des parties latérales.

Un cervelet du cinquième mois, de 17^{mm} de large, fut le plus jeune qui montrât pour la première fois les tonsilles sous forme de petits renflements sur une mince circonvolution transversale mesurant presque toute la largeur de l'organe (fig. 344). La circonvolution encore simple du lobe inférieur était, au contraire, beaucoup plus courte, et les deux réunies, y compris le rudiment de la pyramide, montrant déjà deux circonvolutions, ne mesuraient pas plus de 9^{mm} de large. *Une particularité de ce cerveau, c'était le puissant développement de la face supérieure*, bien que les semilunaires fussent encore moins séparés l'un de l'autre que sur les cerveaux moins âgés déjà signalés. Le lobe quadrangulaire

offrait déjà sept circonvolutions ; il y en avait neuf sur le vermis supérieur, parmi lesquelles se trouvaient la *lingula* et le *lobus centralis*.

A partir de ce moment, le développement du cervelet marche plus rapidement ; je ne puis pourtant m'empêcher de signaler que des organes d'un volume semblable sont souvent d'un développement très différent. C'est ainsi qu'un cervelet de 23^{mm} de large (après durcissement dans l'alcool) montrait un degré bien moindre

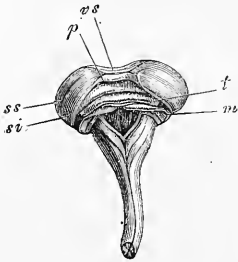


Fig. 344.

de constitution qu'un autre qui mesurait 20^{mm}, tous deux d'ailleurs provenant d'embryons du sixième mois. Comme pour le cervelet de 23^{mm}, le vermis fut sectionné, je puis en décrire les rapports plus exactement. Le *nodulus* était situé tout à fait en arrière, formé par une seule circonvolution, dont le côté supéro-postérieur pourtant laissait paraître quelques légers sillons transversaux. L'*uvula* et la *pyramis* étaient aussi dirigées en arrière, et visibles sans difficulté. L'*uvula* était épaisse, formée essentiellement par une circonvolution, mais montrant déjà quelques sillons transverses, extrêmement légers, sur la face supérieure, et, dans la profondeur, au voisinage des lobes adjacentes. La pyramide, au contraire, ne présentait qu'un sillon, mais plus profond ; il y en avait quelques-uns d'analogues dans la profondeur, au voisinage de l'*uvula*. Les semilunaires inférieurs étaient reliés par une seule circonvolution transversale ; les supérieurs par deux, et entre ces lames transverses supérieures et inférieures, il n'y avait qu'un léger sillon. Parmi les parties suivantes du vermis supérieur, les deux circonvolutions les plus reculées adhéraient intimement avec les précédentes ; puis suivait une fente profonde de 3,5^m, à laquelle je donnerai le nom de *fente transversale supérieure*, dont les deux parois étaient munies d'environ cinq circonvolutions accessoires. La partie consécutive du vermis supérieur montrait sept circonvolutions, y compris la *lingula* et le *lobus centralis*, qui étaient séparés en partie par des fentes pro-

Fig. 344. — Cerveau et moelle allongée d'un embryon de cinq mois. Cervelet large de 18^{mm}. *s s*, *semilunaris superior* ; *s i*, *semilunaris inferior*, reliés par une simple circonvolution transversale (*lam. transversalis*) ; *v s*, partie la plus reculée du vermis supérieur ; *p*, pyramide passant latéralement au *lobe inférieur* peu développé (le lobe inférieur du côté gauche a été mal rendu sur le bois ; le droit seul est conforme à la nature) ; *t*, premier vestige des tonsilles avec l'*uvula* au centre ; *m*, voile médullaire postérieur avec le *nodulus* au milieu.

fondes. D'où suit donc que le vermis paraissait constitué comme par deux grands segments, dont le postérieur comprenait en lui tout le vermis inférieur et les deux circonvolutions les plus reculées du vermis supérieur.

Les parties latérales de ce cervelet se comportent de la façon suivante. Le *lobe quadrangulaire* consiste en une portion antérieure et une postérieure, séparées par le sillon transverse supérieur; la portion antérieure a de quatre à cinq circonvolutions; la postérieure, de deux à trois. Le *semilunaris superior*, qui n'est

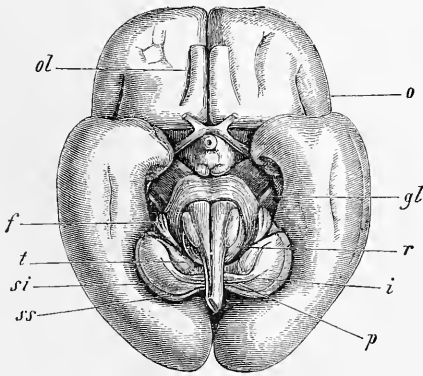


Fig. 345.

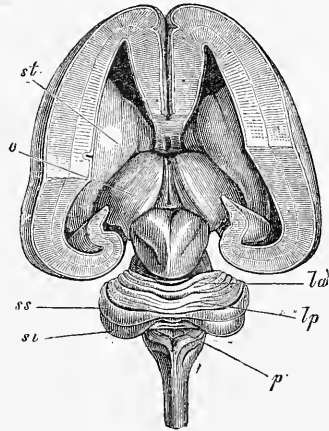


Fig. 346.

guère plus mince du côté interne qu'à son extrémité externe, offre deux sillons, tandis que le *semilunaris inferior*, notablement plus puissant, est encore entièrement lisse et, chose remarquable, est beaucoup plus épais à son extrémité externe qu'à l'interne. Le sillon, entre les deux *semilunares*, est encore très superficiel. Le *lobus inferior* (HENLE) qui suit, offre à son extrémité externe, qui est la plus forte et s'unit au *semilunaris inferior*, le premier vestige d'un sillon; quant au reste, il est lisse. Les tonsilles, qui sont encore entièrement dans une position transversale et d'un volume considérable, sont également dépourvues de circonvolutions, et en ce qui touche enfin les *flocculi*, ils sont légèrement pyri-

Fig. 345. — Cerveau d'un embryon humain de six mois, de grandeur naturelle. *ol*, olfactorius; *o*, opercule; *gl*, corpus geniculatum laterale; *f*, flocculus; *t*, tonsilla avec le nodulus entre elles; *li*, lobus inferior; *p*, pyramide; *si*, semilunaris superior; *ss*, semilunaris superior; *r*, corpus restiforme.

Fig. 346. — Cerveau d'un embryon humain de cinq mois, dont les ganglions ont été mis à nu. Grandeur naturelle. *st*, corpus striatum; *o*, thalamus opticus; *lc*, lobus lunatus anterior cerebelli; *lp*, lobus lunatus posterior; *ss*, semilunaris superior; *si*, semilunaris inferior; *p*, pyramis.

formes et sans sillons aussi. Le *velum medullare posterius*, étendu d'eux au *nodulus*, offrait encore, en arrière, un bord libre et s'appliquait intimement, par sa face supérieure, à la masse médullaire des hémisphères. Quant à ce qui sera plus tard le *velum medullare*, on en voyait la première trace dans un rebord partant du *nodulus*, et figurant à son origine sur ce *nodulus* une sorte de bord antérieur libre de cette partie. Ce rudiment ne mesurait pas même la moitié du *velum*.

Je signalerai encore que sur la paroi latérale du quatrième ventricule, encore très spacieux à ce moment et, en partie aussi sur sa voûte, au voisinage du *velum medullare superius*, il y avait trois plis ou bourrelets, étendus des parties latérales du *nodulus* jusque près de l'aqueduc de Sylvius.

Quand une fois on sait comment les premières circonvolutions du cervelet apparaissent et se développent jusqu'au stade auquel nous sommes arrivés, l'étude des états postérieurs n'est pas difficile; mais ces états n'offrent pas assez d'intérêt pour en faire l'objet d'une description minutieuse poussée jusqu'aux détails, et je me bornerai aux remarques suivantes :

Sur le cervelet déjà mentionné plus haut, de 20^{mm} de large, les *semilunares* avaient déjà leur forme typique, et le supérieur présentait latéralement trois circonvolutions, l'inférieur en offrait quatre au côté interne. Sur le *lobus inferior* il n'y avait que deux circonvolutions bien marquées, allant presque jusqu'à la pyramide à laquelle elles se reliaient par un seul et étroit sillon transversal. Les tonsilles offraient aussi maintenant l'indice peu marqué d'un sillon, et le *flocculus* présentait trois circonvolutions et en arrière et supérieure-

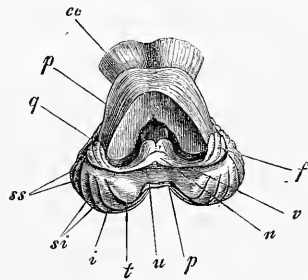


Fig. 347.

ment un petit appendice (*flocculus succenturiatus* (HENLE), bien empreint. Ce qu'il y avait de plus remarquable, c'était le *nodulus* et le *velum medullare posterius*. Le figure 347, relative à un cervelet un peu plus développé, donne une vue de ce dernier, sur laquelle on remarquera plus particulièrement la grosseur du *floc-*

Fig. 347. — Face inférieure du cervelet d'un embryon humain de la fin du sixième mois, après obliteration de la moelle allongée et d'une partie de la protubérance pour démontrer le *nodulus* *n*, le voile médullaire inférieur *v* et les flocci *f*. *v*, *uvula*; *t*, tonsille; *p*, pyramide; *i*, lobe inférieur; *sz*, *semilunaris inferior*; *st*, *semilunaris superior*, chacun avec deux circonvolutions; *q*, *quadrangularis*; *cc*, *crura cerebri*.

culus, presque égale à celle de la tonsille. On reconnaît distinctement que le *nodulus* s'est développé en un lobe aplati, bilobé, faisant librement saillie en avant, tandis qu'en arrière il présente, comme auparavant, un bord libre mais légèrement échancré. Le *nodulus* est donc ainsi entièrement différent de ce qu'il sera plus tard, fixé seulement par sa face supérieure, et libre en avant et en arrière. Le *velum medullare* possède aussi deux bords libres : le postérieur convexe, l'antérieur concave, celui-ci répondant au bord libre de l'organe adulte. On voit aussi que le bord antérieur de cet organe, aussi bien que celui du *nodulus* et du *flocculus*, est infléchi en arrière, constituant une marge à laquelle vient s'unir la *tela chorioidea inferior*. Les autres parties du vermis inférieur sont également plus développées à ce stade, car la lnette montre à sa surface quatre circonvolutions, et la pyramide trois ; celle-ci surtout rappelant par sa forme l'état permanent. Le lobe quadrangulaire et le vermis supérieur sont aussi à ce stade beaucoup plus larges, mais ils n'offrent rien de particulier.

Si, dans les stades précédemment décrits, le vermis s'est toujours montré d'un volume remarquable, et si la lnette dépassait en taille les tonsilles, la pyramide et le lobe inférieur, il n'en est plus bientôt de même, et au fur et à mesure que les hémisphères grossissent et proéminent davantage, le vermis inférieur se trouve de plus en plus caché et ramené à sa situation normale et le *velum medullare posterius* caché par les tonsilles. De petits cerveaux, ne mesurant pas plus de 28 à 30^{mm} de large, du septième mois de la vie fœtale, accusent déjà très nettement ces modifications, si ce n'est qu'à cette époque le *nodulus* et ses dépendances ont encore conservé le type antérieur.

Chez le nouveau-né, le cervelet mesure 4,7 à 5,0 de large, et ne diffère pas sensiblement de celui de l'adulte. Le nombre des circonvolutions y est sensiblement le même, car leur formation fait de rapides progrès dans les derniers mois de la vie fœtale. Au septième mois, en effet, il n'y en a guère encore que le tiers du nombre total existant chez le nouveau-né.

Résumant tout ce qui a été dit précédemment sur le développement du cervelet, nous arrivons aux conclusions suivantes :

- 1° Les circonvolutions et les sillons paraissent d'abord sur le vermis et gagnent de là les hémisphères.
- 2° Les circonvolutions de la face supérieure du cervelet précèdent dans leur développement celles de la face inférieure.
- 3° D'après le nombre des sillons et des circonvolutions, les pre-

mières apparues, on peut distinguer sur le cervelet les *segments* ou *régions primitives* suivantes :

A. Sur le vermis :

1° Vermis supérieur ; 2° *laminae transversales* ; 3° *pyramis* ; 4° *uvula* ; 5° *nodulus*.

B. Sur les hémisphères :

1° *Lobus quadrangularis* ; 2° *lobus posterior*, HENLE (*semilunaris superior et inferior cum gracili*) ; 3° *lobus inferior* ; 4° les tonsilles ; 6° les *flocculi* avec les *vela medullaria posteriora*.

Les lobes secondaires sont :

A. Sur les hémisphères :

1° La portion antérieure du *lobus quadrangularis*, que j'appellerai le *lobus lunatus anterior*.

2° La portion postérieure du même, à laquelle je donnerai le nom de *lobus lunatus posterior*.

3° Le *lobus semilunaris superior*.

4° Le *lobus semilunaris inferior*.

B. Sur le vermis :

1° La *lingula*.

2° Le *lobus centralis*.

3° Les dépendances du *lobus lunatus anterior* (*monticulus*).

4° Les dépendances du *lobus lunatus posterior* (*declive*).

5° La *lamina transversalis superior* (*folium cacuminis*).

6° Les *laminae transversales inferiores* (*tuber valvulae*).

Les cinq lobes principaux que l'embryologie m'a fait reconnaître dans le cervelet, concordent avec la division des hémisphères en lobes donnée par HENLE pour l'adulte, et ce n'est pas sans étonnement que j'ai vu ce savant réunir en un seul lobe les *semilunares* si distants chez l'adulte, en pressentant si bien les rapports offerts par le développement.

J'arrive à la *moelle allongée*. Un des phénomènes les plus curieux qu'elle offre, c'est son volume si notable aux premiers temps, tel qu'on le remarque déjà sur des embryons du second mois (fig. 313), et qui ne fait que devenir plus remarquable encore par la suite. Ce n'est pas seulement par la largeur, c'est aussi par son épaisseur que se distingue cette partie du cerveau.

Ainsi la *moelle épinière* et la *moelle allongée* mesurent en millimètres :

<i>Moelle épinière.</i> En largeur.	<i>Moelle allongée.</i> En largeur.	En épaisseur.
1,3	3,5	2,5 ou 2 mois.
2,2	6,0	4,0 3 —
2,85	7,0	5,0 4 —
3,0	9,5	5,0 5 —
3,1	10,0	6,5 5 mois 1/2
3,6 à 4,0	10,0	7,3 6 mois.

En ce qui touche les différentes parties de la moelle allongée, je ferai les remarques suivantes :

Le *pont de Varole* apparaît au troisième mois sous la forme d'une striation transversale très mince et très délicate de la partie la plus antérieure de la moelle allongée. Mais, dès ce mois déjà, et simultanément au développement des lobes du cervelet, la protubérance devient plus visible et plus grosse ; elle mesurait, chez un embryon dont le cerveau était long de 27^{mm}, 4^{mm} de longueur, et faisait une saillie de 1,7^{mm} en avant du plan de la moelle allongée. A partir de cet instant, cette partie du cerveau croît intensément et acquiert bientôt sa configuration typique, à cela près que le *crus cerebelli ad pontem* est à l'origine plus à découvert que plus tard. Une particularité du cerveau foetal, c'est encore le passage d'une partie du faisceau latéral du corps restiforme sur et dans les parties latérales de la protubérance en dedans du *flocculus* ; l'apparence est souvent telle, qu'elle ferait croire que les fibres longitudinales en question, s'incurvant en dedans, se continuent avec les fibres transverses du pont de Varole. Ce faisceau, que je nommerai *fasciculus connectens*, se présente aussi fort souvent, d'après mes recherches, sur l'adulte et se rattache, partie aux *striae medullares*, partie au corps restiforme (Voy. HENLE, *Anatomie*, t. III, p. 180).

Les cordons de la moelle allongée montrent l'apparition des olives au troisième mois, avant que les pyramides ne soient visibles. Étroitement rapprochées au début et séparées seulement par un sillon médian superficiel, les olives sont écartées l'une de l'autre et refoulées sur les côtés au sixième mois, par l'apparition entre elles des pyramides. Elles ne tardent pas alors, avec les cordons précités, à prendre leur situation et leur forme typiques. Sur les pyramides, l'entrecroisement est très superficiellement situé, et comme les olives, les pyramides sont recouvertes de fibres transverses superficielles extrêmement distinctes, qui apparaissent aussi dans le fond du sillon antérieur de la moelle devenu plus profond, et qui, en arrière, immédiatement avant l'entrecroisement, constituent souvent comme une sorte de nœud transverse. Ces fibres

Pont de Varole.

Olives.

Pyramides.

transversales offrent souvent un développement plus accusé sur les parties les plus antérieures des pyramides (*propions, ponticulus, ARNOLD*) et à la partie postérieure des olives (*fibres arciformes postérieures*).

Corps
restiforme.

En ce qui touche le corps restiforme, son cordon se développe également au quatrième mois. Le *fasciculus gracilis* offre à remarquer, dès le début, le puissant développement de la *clava*, occupant souvent, au cinquième mois, une position tout à fait transversale et se recourbant presque à angle droit dans le cordon grêle, que son excessive ténuité (faible largeur) caractérisera longtemps. Le *cordons cunéiforme* mérite bien ce nom chez le fœtus. Il commence en pointe, et court directement sur la moelle allongée, mais au niveau de l'extrémité postérieure des olives, il se place à côté de la partie la plus élevée du cordon grêle, *sensu strictiori*, et, durant son trajet ultérieur vers le cervelet et la protubérance, devient aussi large et même plus large que le *fasciculus lateralis*. Ce n'est qu'au sixième mois que ce cordon perd son extrémité postérieure aiguë et s'étend davantage en arrière, à côté du *gracilis*. C'est seulement à partir du même moment que le *fasciculus lateralis* devient visible ; mais il n'y a rien de plus à dire sur son développement.

Destinée ultérieure
de la membrane
obturante
du quatrième
ventricule.

Il a déjà été question plus haut de la *membrana obturatoria ventriculi quarti* ; aussi ne veux-je ici que relater la façon dont elle se transformera plus tard. Dans la portion d'elle-même qui est constituée par des masses nerveuses, elle se subdivise en les parties suivantes :

1° En une marge située en avant de la *clava*, et étendue parallèlement à celle-ci. Elle semble sortir de la profondeur du *calamus scriptorius*, et quand on a éloigné la toile choroïdienne, elle montre une sorte de bord libre. C'est ce qui sera plus tard l'*obex* et l'*ala pontis* REICHERT (*ponticulus, HENLE*).

2° En une voûte formée par un repli de cette lamelle vers la ligne médiane, voûte couvrant la partie antérieure du *calamus scriptorius*. Elle est membraneuse au centre et se retrouve aussi à une époque plus avancée dans ce qu'on nomme la *ligula* ou (HENLE) le *velum medullare inferius*, avec une constitution plus ou moins marquée.

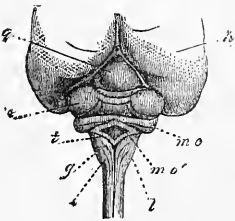


Fig. 348.

Fig. 348. — Vue de la partie postérieure du cerveau d'un embryon humain de quatre mois, mesurant 4'' 4 1/2''' de long, de grandeur naturelle. Pour l'explication, voir page 558.

3° L'inflexion, sur les côtés, des parties latérales de cette lame, donne naissance au *gyrus chorioideus inferior*, qui se replie à son tour pour constituer le *gyrus chorioideus superior*, entre lesquels deux la pie mère pénètre à l'intérieur, et recouverte seulement de l'épithélium du feuillet médullaire, forme le plexus du quatrième ventricule. Le *gyrus chorioideus inferior* ne se transforme en aucun organe de nature nerveuse ; le *gyrus superior*, au contraire, ainsi que nous l'avons déjà fait remarquer, se transforme en le *velum medullare posterius*. Ce *velum* est, au début, une lame très large et excavée d'une manière particulière, montrant un bord libre, après enlèvement de la pie-mère (fig. 347), et dont les transformations ultérieures sont encore à étudier.

§ 38.

ACHÈVEMENT DE CONSTITUTION DU CERVEAU. — FORNIX. — CORPS CALLEUX. CIRCONVOLUTIONS.

Les hémisphères cérébraux restent pendant longtemps, chez l'homme et les mammifères, sans autre relation entre eux que celle établie dans le fond de la grande fente cérébrale par la lame unissante précédemment décrite (fig. 333, 319 v). Continuation immédiate de la voûte du troisième ventricule, cette lame acquiert les caractères d'une formation spéciale, dès que la voûte précitée du troisième ventricule se transforme en l'épithélium de la toile choroïdienne supérieure. C'est à l'extrémité supérieure de cette lame unissante, immédiatement en arrière du trou de Monro, que la pie-mère commence à s'enfoncer dans le ventricule des hémisphères, pour y engendrer le plexus latéral. Qu'on se figure maintenant ce plexus enlevé, et avec lui l'épithélium qui le recouvre (produit de la paroi du ventricule qui occupait primitivement le même emplacement), on verra qu'alors chaque hémisphère présentera une grande fente transversale, appelée la *fente transversale du cerveau*, et si, en outre, on suppose encore enlevées la toile choroïdienne supérieure et le prolongement de sa couche de tissu conjonctif dans le plexus latéral, on verra que le troisième ventricule communiquera avec les ventricules latéraux, non seulement par les trous de Monro, mais encore tout le long de la face supérieure des couches optiques (fig. 349). Cette fente, qui mériterait d'être signalée, rien que par ce seul fait, que le cerveau adulte ne présente, en cette région, aucune masse nerveuse, est circonscrite sur le cerveau embryonnaire, en avant, par la lame unissante des

Fente transver-
sale
du cerveau.

hémisphères (fig. 349 *M*), en dessous, par la couche optique, et en dessus par la partie de la paroi de l'hémisphère qui surmonte immédiatement le plexus choroïdien supérieur. Cette partie est séparée par un sillon de la partie supérieure de la même paroi (sillon arqué ARNOLD, *fissura hippocampi*, HUXLEY, sillon d'AMMON MIHALKOVICS); elle répond au bord arqué (RANDBOGEN) de SCHMIDT (fig. 349).

Bord arqué.

Parmi ces parties, le *bord arqué* mérite une mention particulière. Il figure une sorte de circonvolution arciforme, et, comme la partie postérieure de la fente transverse, court d'abord en direction rectiligne pour s'incurver ensuite en arc dès que commence le développement du lobe inférieur, en même temps qu'un sillon longitudinal, apparaissant d'avant en arrière, le subdivise en deux arcs : un inférieur (*h''*), limitant la fente transverse, et un supérieur (*h'*); le premier, c'est-à-dire l'inférieur, se continuant avec la lame unissante des hémisphères.

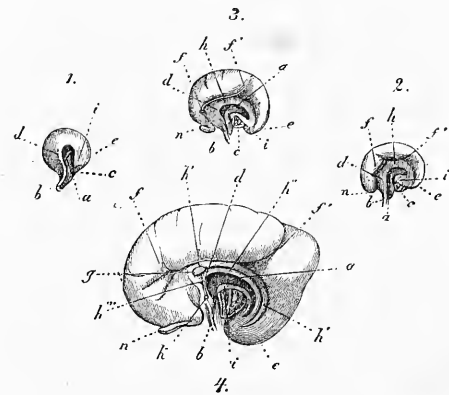


Fig. 349.

A leur tour, les parties qui viennent de nous occuper sont en étroite relation avec la formation du fornix, et coïncident aussi avec le développement de la voûte et du *septum lucidum*. La lame unissante, en effet, en s'épaississant en avant, et en développant des fibres verticalement ascendantes, qui s'appliquent celles d'un côté à celles de l'autre, produit la partie antérieure et moyenne du fornix, et les bords arqués inférieurs produisent les piliers postérieurs. La voûte et le *septum lucidum* naissent par suite de ce fait, qu'en avant de la lame unissante et des trous de Monro, les parois internes des deux hémisphères se soudent dans une certaine étendue. Des fibres transversales, issues des deux

Fig. 349. — Quatre vues schématiques de la face interne des hémisphères pour l'intelligence du développement de ceux-ci, d'après Fr. SCHMIDT: 1. de la sixième semaine; 2. de la huitième; 3. de la dixième; 4. de la sixième. *a*, *fissura transversa cerebri*; *b*, *lamina terminalis*; *c*, surface de section entre les couches optiques et les corps striés; *d*, extrémité supérieure de la lame unissante des hémisphères; *e*, *lobus inferior*; *i*, *stria cornea*; *n*, *bulbus olfactorius*; *f* sillon longitudinal (SCHMIDT), dont la partie postérieure *f'* est le *sulcus parieto-occipitalis*; *h*, circonvolution arquée; *h'* circonvolution arquée externe; *h'' h'''*, circonvolution arquée interne (*fornix* et *septum pellucidum*); *g*, voûte; *k*, *commissura anterior*.

hémisphères, se réunissent pour former la voûte; tandis qu'au-dessous de celle-ci, la coalescence n'a lieu que dans une zone étroite, allant de l'extrémité antérieure de la voûte à la lame terminale, c'est-à-dire à l'extrémité de la lame unissante. Le champ triangulaire compris entre cette ligne, que l'on peut déjà considérer comme répondant au rostre de la voûte de l'adulte d'une part, et la voûte et la lame unissante des hémisphères d'autre part; ce champ est le *septum lucidum*. Chez l'homme, le *septum* d'un côté ne se soudant pas habituellement à celui de l'autre, il reste entre les deux une fente, le *ventricule de la cloison*, qui ne répond donc, en aucune façon, aux autres ventricules du cerveau.

Pour mieux faire comprendre les rapports qui viennent de nous occuper, je donnerai de suite quelques figures relatives aux mammifères. Si, sur la figure 310, relative au mouton, les deux hémisphères ne sont en relation que par la lame unissante, à un degré plus avancé de développement, nous trouvons l'état de la figure 350. La voûte *c* est ici déjà constituée, figurant une petite lame commissurale allongée, occupant un emplacement quelque peu différent de sa situation ultérieure, mais avec une fibrillation transverse apparente. Mais ce n'est pas seulement dans l'étendue de la voûte, c'est encore plus en dessous, suivant une surface triangulaire *sp*, que les deux hémisphères sont soudés l'un à l'autre. Cette surface triangulaire est limitée en arrière par la lame unissante des hémisphères *f*, et, en avant, par une ligne étendue de l'extrémité antérieure de la voûte à l'extrémité inférieure de la lame unissante. Dans toute l'étendue de cette surface, les deux hémisphères sont, semble-t-il, fusionnés, à l'exception de la partie immédiatement sous-jacente à la voûte. Quant au bord arqué, la figure 350 n'en montre que le commencement en *r*, le reste étant caché par les autres parties des hémisphères. La loupe ne montrait pas encore trace, sur ce cerveau, de la commissure

Voûte
et
fornix
chez la brebis.

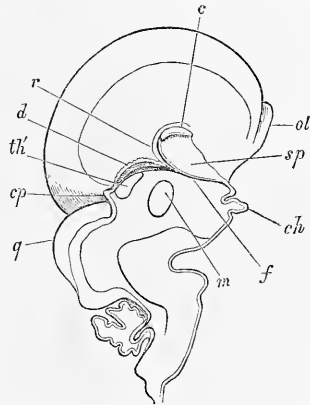


Fig. 350.

Fig. 350. — Cerveau d'un embryon de mouton partagé en deux par une coupe sagittale. Gross. deux fois. *ol*, olfactorius; *sp*, septum pellucidum; *c*, corpus callosum; *r*, circonvolution arquée; *d*, voûte du troisième ventricule; *m*, commissura mollis; *ch*, chiasma; *f*, columnae fornicis, et en arrière d'elles les trous de Monro; *th*, stria medullaris thalami optici; *cp*, commissura posterior; *q*, tubercules quadrijumeaux avec aqueduc de Sylvius encore très large.

antérieure ; la médiane, au contraire, résultant d'une coalescence des couches optiques, était déjà bien marquée.

Sur un embryon de mouton un peu plus âgé (fig. 351), la rapide extension de la voûte et la commissure médiane sont bien apparentes, la première étant déjà assez longue pour gagner la toile choroïdienne supérieure *d*, et s'étendre même un peu au-dessus. Autour de la voûte, s'étend une légère circonvolution, le bord arqué, auquel vient se réunir, en arrière de la voûte, la lame unissante des hémisphères que l'on peut, dès ce moment, qualifier du nom de *fornix (columnæ et corpus)*, constituée qu'elle est,

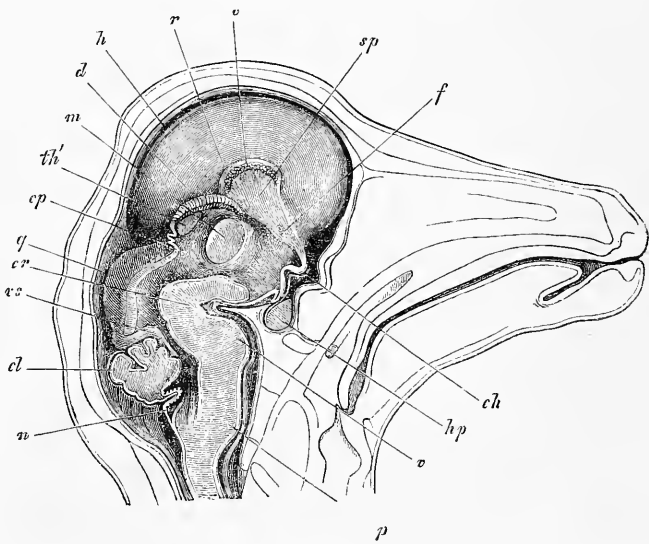


Fig. 351.

en avant et en arrière du trou de Monro, par deux cordons (*columnæ*). La commissure antérieure existait, mais peu marquée.

Chez des embryons de moutons plus âgés, la voûte en s'accroissant gagne de plus en plus en arrière, et chez des embryons mesurant 8, 9 centimètres de long, elle couvre entièrement le *thalamus opticus* et la toile choroïdienne. Elle mesure alors 1,7 cm. de

Fig. 351. — Tête d'un embryon de mouton, en coupe sagittale par le milieu. Gross. deux fois. *sp*, *septum pellucidum*; *c*, *corpus callosum*; *r*, circonvolution arquée; *d*, voûte du troisième ventricule (*tela chorioidea superior*); *m*, *commissura molis*; *h*, hémisphères cérébraux; *f*, *columna fornicis* avec trou de Monro au point où elle s'unit à la voûte du troisième ventricule; *th'*, *stria medullaris* du *thalamus opticus*; *cp*, *commissura posterior* avec le pédoncule de la glande pinéale; *q*, tubercules quadrijumeaux; *vs*, *velum medullare superius*; *cl*, *cerebellum*; *n*, voûte du cerveau postérieur ou *membrana obturatoria ventriculi quarti* avec le plexus; *p*, pyramides; *v*, pont de Varole; *cr*, *crus cerebri*; *hp*, hypophyse et *infundibulum*; *ch*, *chiasma*.

long, et les rapports qu'elle offre ne diffèrent plus essentiellement de ceux de l'adulte.

Pour l'homme, je prendrai, comme point de départ, un stade analogue à celui décrit depuis longtemps par SCHMIDT.

Dans la figure 353, la paroi interne des hémisphères présente presque exactement les sillons et circonvolutions déjà figurés par SCHMIDT (fig. 349), et tout d'abord le bord arqué *r* et le sillon de même nom (*sulcus hippocampi*) que la figure 353 offre dans toute leur longueur. Le bord arqué s'élargit en avant, et embrasse en ce point la voûte encore peu développée (*c*). À partir de ce point, un champ triangulaire étroit, *sp*, s'étend jusqu'à la base du cerveau. Il est limité en arrière par la lame unissante des hémisphères ou rudiment du fornix, et en avant par un prolonge-

Voûte
et
fornix
chez l'homme.

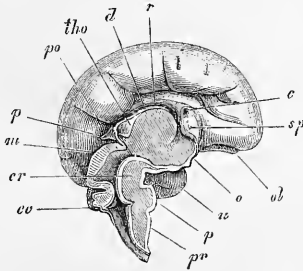


Fig. 352.

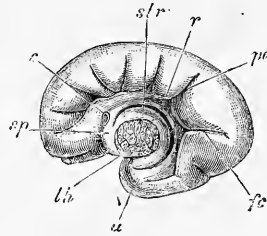


Fig. 353.

ment de la partie de la circonvolution arquée qui surmonte la voûte. C'est le *septum lucidum*, dont les bords demeurent encore ouverts en avant. On remarquera encore, sur ce cerveau, le sillon pariéto-occipital (ECKER) (*po*), formant la limite antérieure du lobe cérébral postérieur, et le *sulcus calcarinus* (HUXLEY) (*cl*), formant en arrière le *calcar avis*, et limitant, de concert avec le pre-

Fig. 352. — Cerveau d'un embryon humain de quatre mois. Grandeur naturelle. *pr*, pyramides; *p*, pons; *cr*, *crus cerebri*; *o*, fond du troisième ventricule dans la région du chiasma; *u*, *lobus inferior*; *ol*, *lobus olfactorius*; *sp*, *septum pellucidum*; *c*, *corpus callosum*; *r*, circonvolution arquée; *d*, voûte du troisième ventricule (épithélium de la toile choroïdienne supérieure); *tho*, *stria medullaris thalami optici*; *po*, *sulcus parieto-occipitalis*; *p*, *glandula pinealis*; *m*, cerveau moyen (tubercules quadrijumeaux); *cc*, cervelet.

Fig. 353. — Côté opposé du même cerveau après ablation de toutes les parties postérieures, y compris le *thalamus opticus*. Grandeur naturelle. *th*, section de la face latérale du *thalamus*; *str*, *corpus striatum*. Entre celui-ci et *r*, la circonvolution arquée, est la grande fente transversale du cerveau mise à nu. Le plexus latéral a été enlevé. Au-dessus de la circonvolution arquée et en arrière de la voûte *c*, on voit le plus nettement du monde le sillon arqué (*sulcus hippocampi*), surmonté d'une circonvolution, la circonvolution arquée supérieure. *po*, *sulcus parieto-occipitalis*; *fc*, *fissura calcarina*; *sp*, *septum pellucidum*; *c*, *corpus callosum*; *u*, lobe inférieur.

mier sillon, le *cuneus*. La commissure molle ne se montrait en rien avec certitude sur ce cerveau; la commissure antérieure, au contraire, existait déjà.

Un cerveau un peu plus âgé (fig. 354), montre la voûte déjà bien constituée, les genoux, le bourrelet et le rostre déjà visibles; mais cette voûte ne couvre pas encore la couche optique, preuve excellente qu'elle naît tout d'une pièce, et s'étend par la suite simplement en longueur, sans adjonction de nouvelles parties à

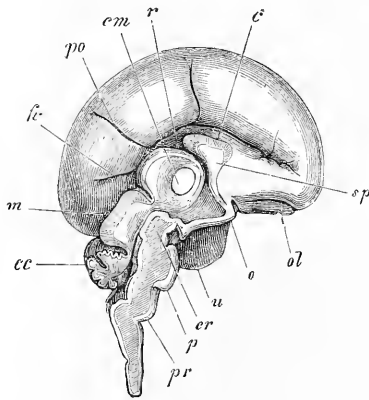


Fig. 354.

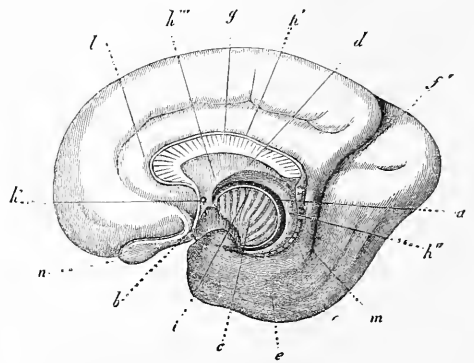


Fig. 355.

son extrémité. Le *septum lucidum* est maintenant clos sur tous ses bords, et sa cavité constituée; le *septum* et le *fornix* sont, d'ailleurs, notablement plus longs qu'auparavant. Je signalerai encore, parmi les autres rapports, qu'il y a une commissure moyenne.

A une époque plus avancée encore, le cerveau présente les rapports reproduits sur la figure 355, qui ne diffèrent de ceux de l'état adulte que par les points suivants. Tout d'abord la voûte croît toujours davantage en arrière, et, avec elle aussi, le *septum*

Fig. 354. — Cerveau d'un embryon humain du cinquième mois, de grandeur naturelle. *pr*, pyramides; *p*, pons; *cr*, *crus cerebri*; *u*, lobe inférieur; *o*, *chiasma optici*; *ol*, *lobus olfactorius*; *sp*, *septum pellucidum*; *c*, *corpus callosum*; *r*, circonvolution arquée; *cm*, *commissura mollis*; *po*, *sulcus parieto-occipitalis*; *fc*, *fissura calcarina*; *m*, cerveau moyen; *cc*, cervelet.

Fig. 355. — Face interne de l'hémisphère cérébral droit d'un embryon humain de six mois, d'après SCHMIDT. *a*, *fissura transversa cerebri*; *b*, *lamina terminalis*; *e*, surface de section entre les couches optiques et les corps striés; *d*, lame unissant des hémisphères (le *fornix* ici); *e*, *lobus inferior*; *i*, *stria cornea*; *n*, *bulbus olfactorius*; *f'*, *sulcus parieto-occipitalis*; *h'*, partie externe de la circonvolution arquée; *h''*, partie postérieure de la circonvolution arquée interne (*limbus cornu ammonis*); *h'''*, partie antérieure de la même (*columnae fornix* et *septum pellucidum*); *g*, voûte; *k*, *commissura anterior*; *l*, *gyrus cinguli*; *m*, *gyrus hippocampi*.

lucidum et le fornix gagnent de plus en plus en longueur. Si l'on compare le stade de la figure 355 avec ceux des figures 353 et 354, on verra clairement que, comme le faible rudiment de la voûte de la figure 353 renferme en lui toutes les parties futures de cet organe, de même la lame unissante de ce stade répond au fornix tout entier à l'exception du *limbus cornu ammonis*, et le microscopique *septum* à tout le *septum* futur. En d'autres termes, toutes les parties qui, du fornix, s'insèrent à la face inférieure de la voûte, par conséquent aussi le corps et le commencement des *crura posteriora*, comprenant entre eux la lyre ou le *psalterium*, dérivent de la lame unissante des hémisphères. Il suit donc de là qu'on ne saurait, à propos de la formation du fornix, parler d'une coalescence des hémisphères dans le même sens que pour la formation de la voûte, et de la commissure moyenne. A mon sens, le fornix est le produit d'une double prolifération des hémisphères à leur face antérieure, et du rapprochement consécutif et de l'accolement mutuel des faisceaux de fibres longitudinales dérivant de ces proliférations.

Le *septum lucidum* appelle une autre remarque, c'est que, primitivement, il s'étend jusqu'au bourrelet de la voûte, et qu'il se maintient longtemps avec cette extension. Aussi, ce *septum* a-t-il, aux premiers temps, une étendue relative plus considérable que par la suite, et va-t-il jusqu'au *splenium* (fig. 355). Plus tard, le bourrelet de la voûte croît surtout en longueur, et ce n'est qu'à ce moment que paraissent les rudiments des *crura posteriora fornicis* et la lyre (voyez REICHERT, *l. i. c.*, pl. XI, fig. 38, 39, 40, et MIHALKOVICS, pl. III, fig. 28). D'ailleurs, l'extension de la région du *fornix*, directement soudée à la voûte, et corrélativement l'allongement en arrière du ventricule de la cloison, sont des phénomènes sujets à bien des variations, et l'on trouve même chez l'adulte des cas dans lesquels le *ventriculus septi* s'étend très loin en arrière, dans le *fornix* et même jusqu'au *splenium* (c'est alors le *ventriculus fornicis* ou de *Strambio*), et dans lesquels la partie moyenne du fornix n'est pas en connexion avec la voûte.

La voûte, en se prolongeant en arrière, se glisse en quelque sorte de plus en plus dans la circonvolution arquée, phénomène précédé de la formation du sillon vu par SCHMIDT, sillon qui s'étend bientôt, comme la circonvolution arquée elle-même, jusqu'au sommet du lobe inférieur (l'*uncus*). La partie inférieure de la circonvolution arquée devient le fornix, comme nous l'avons déjà vu, et il ne nous reste plus ainsi à nous occuper que de la

partie supérieure de la circonvolution arquée. Elle se trouve placée, dès que la voûte commence à paraître, sur la face supérieure de celle-ci, et elle se convertit plus tard en les *stria alba Lancisi* et les *stria obtecta* de la voûte, et en les *fascia dentata* de la corne d'Ammon, ces derniers étant déjà visibles chez l'homme au cinquième mois.

Commissure
antérieure.

Le développement de la commissure antérieure n'a pas encore été suffisamment étudié, mais je puis, du moins, indiquer que la lame unissante des hémisphères, aux dépens de laquelle la commissure qui nous occupe se développe, ainsi que la partie antérieure du *fornix*, demeure privée de toute fibre nerveuse, non seulement au début de sa formation, mais même longtemps après, alors que le *thalamus* et le corps strié ont déjà acquis leurs fibres depuis longtemps. Ce fait rend vraisemblable que les fibres nerveuses de la commissure arrivent des hémisphères à la lame unissante. Il serait possible, d'ailleurs, que la commissure antérieure ne dérivât pas de la lame unissante, mais se produisît en même temps que le *septum*, et en avant de lui, auquel cas il faudrait bien plus encore la considérer comme le résultat d'une fusion de fibres des deux hémisphères.

Lobes
des hémisphères.

En ce qui touche le développement *des lobes* du cerveau, je ferai tout d'abord remarquer que le cerveau de l'homme ne présente pas de lobes bien prononcés, à l'exception des lobes olfactifs. C'est donc affaire de pure convenance que de désigner à son gré telle ou telle portion plus ou moins circonscrite comme lobe.

Fossa Sylvii.

Parmi les divisions traditionnelles du cerveau, celle qui consiste à distinguer un lobe antérieur et un lobe inférieur par la *fossa Sylvii*, mérite toute notre attention.

Au troisième mois (fig. 356 et 317), ce sillon est déjà très net; sur un embryon du second mois (fig. 313), il se laisse même déjà reconnaître sous forme d'une légère dépression à la face inférieure des hémisphères en voie de développement. Le point où cette dépression apparaît répond au point de la face interne, qui est le siège de la formation du corps strié, et les phénomènes ultérieurs portent à admettre que la paroi de la vésicule de l'hémisphère s'accroît surtout en dedans, c'est-à-dire en épaisseur, dans la région du corps strié, et qu'elle s'étend, au contraire, surtout en surface dans la zone adjacente. Ainsi s'explique le bourrelet, toujours plus proéminent, que forme autour de la fosse de Sylvius la région qui l'entoure; ainsi s'explique encore comment la dépression en question, de la figure d'un sillon vertical qui est sa première expression, passe à celle d'une dépression piriforme, en traduisant ainsi au

dehors la forme du corps strié. A partir du septième mois, la fosse (fig. 359) se ferme par la production de l'opercule (voyez aussi ECKER, pl. II, fig. 2, 7, pl. III, fig. 2 et pl. IV, fig. 3, ainsi que MIHALKOVICS, pl. III, fig. 26), et ce n'est qu'à la fin de la vie fœtale que paraissent les circonvolutions de l'*insula*.

A la même époque à peu près où la *fossa Sylvii* vient séparer le lobe frontal du lobe temporal, le lobe postérieur se délimite par la fissure pariéto-occipitale (fig. 353-355). Elle est, en tous cas, visible au troisième mois (SCHMIDT la dessine même à la huitième semaine), et, à partir du quatrième mois très prononcée; mais même quand elle est à son maximum de développement, elle ne subdivise en deux le segment postérieur du cerveau que sur la face interne, et un peu sur la face supérieure.

Le lobe olfactif offre un caractère particulier, surtout par ce fait qu'il est le produit d'une *prolifération* de la paroi inférieure

des hémisphères. Chez nombre de mammifères, ce lobe atteint un volume notable, qu'il conserve la vie durant, ainsi que la cavité qu'il renferme primitivement à l'intérieur, diverticule de la corne antérieure du ventricule latéral. Chez l'homme, le lobe olfactif est gros au début, figurant, chez des embryons de trois à cinq mois, une large massue, située à la face inférieure du lobe antérieur de l'hémisphère, près de la ligne médiane. Parvenu au niveau de la

lamina terminalis, le lobe olfactif se recourbe à angle droit, et court en s'élargissant et en s'affaissant dans la fossette de Sylvius, sur le fond de laquelle il se perd en atteignant même quelquefois l'extrémité antérieure du lobe inférieur. De ces parties,

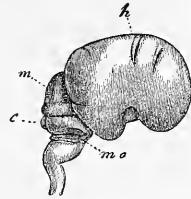


Fig. 356.

Fissura parieto-occipitalis.

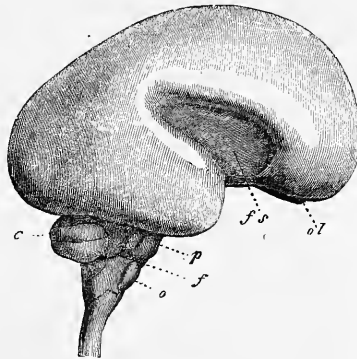


Fig. 357.

Lobus olfactorius

Fig. 356. — Cerveau d'un embryon humain de trois mois, vu de côté, grandeur naturelle. *h*, hémisphères cérébraux, sur lesquels tous les lobes sont déjà visibles, et la fosse de Sylvius, qui est large et courte. *m*, cerveau moyen; *e*, cervelet; *mo*, reste de la membrane obturante du quatrième ventricule, figurant une sorte de bourrelet arqué qui, du cervelet, se porte sur la moelle allongée.

Fig. 357. — Cerveau d'un embryon humain de six mois, de grandeur naturelle. *ol*, bulbus olfactorius; *fs*, fossa Sylvii; *c*, cerebellum; *p*, pons Varoli; *f*, flocculus; *o*, oliva.

celle qui court d'avant en arrière, et qui, chez l'homme comme chez les mammifères, contient primitivement une cavité, celle-là, dis-je, devient, avec le temps, de plus en plus petite, et se transforme finalement en le bulbe olfactif et le *tractus olfactorius*; la portion transversale, au contraire, et celle située au point de jonction des deux autres, donnent naissance à ce qu'on nomme les *racines du nerf olfactif*.

Circonvolutions
du cerveau.

En ce qui touche les circonvolutions du cerveau, il y a déjà longtemps que, dans la première édition de ce livre (p. 223 et suivants), j'ai établi la distinction, sur le cerveau de l'embryon, de deux sortes de circonvolutions : premièrement, celles qui résultent de plis de la mince paroi des hémisphères, et secondement celles qui sont le produit d'un épaississement de la surface des hémisphères. J'ai nommé les premières *circonvolutions primitives*, et je les ai subdivisées ensuite en *permanentes* et *transitoires*; j'ai appelé les secondes *circonvolutions permanentes*, nom que je changerai ici en celui de *secondaires*. Corrélativement aussi, on peut diviser les sillons en *primitifs* et *secondaires*, ou, comme le fait His, en *totaux* et *superficiels*.

Circonvolutions
primitives.

Circonvolutions
secondaires.

Les *sillons primitifs* et les *circonvolutions primitives* (fig. 316, 352), se développent au troisième mois, mais en proportion variable, suivant les différents cerveaux. Ils atteignent leur plus grand développement au quatrième mois, pour disparaître au cinquième, à l'exception de quelques vestiges qui seront indiqués tout à l'heure à part, de telle sorte enfin qu'au sixième mois, la surface externe des hémisphères cérébraux est redevenue complètement lisse. Toutes ces circonvolutions sont le produit de plissements de la vésicule de l'hémisphère, de sorte qu'à chaque sillon du dehors, répond une circonvolution à la face interne, et réciproquement. Quant à leur production, elle dépend manifestement de ce qu'à une époque, la surface des hémisphères s'étend plus que celle du crâne. Nous devons accorder une place spéciale aux sillons et aux circonvolutions qui se conservent parmi ceux que nous venons d'étudier; je les appelle *sillons primitifs permanents* et *circonvolutions primitives permanentes*. Il faut leur rapporter :

a. Le *sillon arqué* ou *sillon d'Ammon* (*sulcus hippocampi*, fig. 349 entre *h'h'* et *h''h''*), qui, sur le cerveau du fœtus de trois mois, va du voisinage de la voûte qui vient de se constituer à l'extrémité du lobe inférieur, et produit, au côté interne, le relief de la corne d'Ammon.

b. Le *sulcus parieto-occipitalis*, ou le sillon vertical du segment postérieur de l'hémisphère (fig. 352, 354 et 355, p. 571 et 572).

Sillons primitifs
et
circonvolutions
primitives.

c. Le *sulcus calcarinus*, produisant le relief de l'ergot dans le lobe postérieur.

d. La fossette de Sylvius peut être aussi comptée au nombre des sillons primitifs, bien que ce qui lui correspond en dedans ce soit, non un simple pli, mais le ganglion du corps strié.

e. On peut aussi, avec MIHALKOVICS, rattacher à ces circonvolutions les *plis des plexus choroïdiens latéraux*, dont l'épithélium, nous le savons, provient d'une partie de la paroi interne des hémisphères, et cette invagination spéciale montre nettement l'influence que les proliférations de l'enveloppe cérébrale exercent sur la formation des sillons primitifs.

Les *circonvolutions secondaires*, ou les épaisissements de la surface du cerveau, ou, si l'on veut encore, les épaisissements corticaux, n'apparaissent pas avant la fin du cinquième ou du sixième mois, et sont redevables de leur origine à des proliférations partielles des couches superficielles des hémisphères, auxquelles participent également la substance blanche et la substance grise. La marche interne de la production de ces reliefs est inconnue, et voici les hypothèses possibles entre lesquelles on aura à décider dans la recherche de cette question :

Circonvolutions
secondaires.

1° La cause principale peut résider dans une *particularité de la croissance du cerveau lui-même*, et l'idée qui se présente de suite, c'est que les différentes parties de la surface des hémisphères manifestent une croissance dont le degré d'intensité varie de façon que les unes (celles qui deviendront ces circonvolutions) profitent beaucoup, pendant que les autres (les sillons), restent stationnaires. Ou bien encore, la surface entière des hémisphères pourrait s'étendre plus rapidement que l'enveloppe crânienne, et par suite se plisser, et dans cette hypothèse, la présence de plis plus nombreux pourrait être expliquée soit par une croissance plus rapide de certaines régions, soit par une résistance plus grande de certaines parties du crâne (voyez HENLE, *Anatomie*, III, p. 158, et MEYNERT dans *Anzeig. d. Ges. d. Aertze in Wien*, 1876, n° 29. Ce dernier auteur pense que dans les crânes dolichocéphales, ce sont surtout les plis longitudinaux qui se développent et, dans les brachycéphales, les transverses). Dans cette dernière façon de concevoir les choses, les sillons, abstraction faite de leur nombre et de leur profondeur, seraient plutôt des productions accidentelles, tandis que dans la première interprétation, chacun d'eux répondrait à une ligne de minimum d'accroissement, et les circonvolutions à une zone de maximum.

2° Une deuxième hypothèse, rendant compte des sillons et

des circonvolutions, serait de les faire dépendre d'*influences extérieures s'exerçant sur une surface cérébrale douée, d'ailleurs, d'un accroissement uniforme*. A ce sujet, on pourrait, avec REICHERT, invoquer la pression exercée par les artères ou par les veines superficielles du cerveau ou l'intensité spéciale d'accroissement de la pie-mère dans la production des prolongements qu'elle envoie dans les sillons.

3° Enfin, les deux causes précitées pourraient être prises réunies, dans une action collective, et alors, par exemple, l'intensité de croissance de certaines places de la surface des hémisphères d'une part, et de l'autre, des pressions provenant des vaisseaux ou de la prolifération rapide de certaines parties des enveloppes du cerveau, pourraient combiner leurs effets.

Décider entre ces hypothèses est très difficile, pour ne pas dire impossible. Je ne m'en permettrai pas moins, vu l'importance du sujet, de placer quelques considérations pouvant servir de critérium. En première ligne, je rappellerai que chaque fois qu'il s'agit d'expliquer l'origine de formes organiques, la première pensée, et la plus naturelle qui se présente et puisse se présenter, c'est de savoir si la configuration en question peut être ramenée à l'action de phénomènes siégeant dans l'intérieur du corps considéré. De même que le botaniste, dans l'étude de la configuration des axes et des feuilles remonte aux différents modes de la division cellulaire dans ces parties, et cherche à ramener toutes les différences morphologiques observées à cette cause; ainsi le zoologiste qui veut interpréter, chez un animal, la forme d'un organe, d'un os, d'une glande par exemple, doit, avant tout, porter son attention sur les phénomènes élémentaires dont ces parties sont le siège, sans toutefois exclure la possibilité que des causes extérieures interviennent aussi dans l'action. Nous devons donc, dans la question actuelle, en partant de ce point de vue, nous demander d'abord si les configurations spéciales de la surface du cerveau ne dépendent pas de particularités de la croissance interne, et ce n'est que s'il est impossible d'arriver à un résultat par cette voie, qu'il y aura lieu de songer à d'autres facteurs.

En fait, je crois que nous aurions tort d'admettre qu'on ne peut arriver à rien par la voie que je viens d'indiquer. Quand on pense que plus on va, et plus il se confirme que les différents points de la surface des hémisphères ne sont pas physiologiquement équivalents; quand, en outre, on considère que, comme nous le disons plus bas, le développement des fibres cérébrales suit une marche toute spéciale, et, en ce qui concerne les hémisphères, procède du

corps strié vers les parties latérales et la voûte, on ne saurait certainement qualifier d'impossible l'idée de faire jouer aux variations dans l'intensité d'accroissement des différentes régions, le rôle principal dans la production du relief de la surface. Quand on voit le sillon central et la circonvolution centrale antérieure et la postérieure apparaître de si bonne heure, à des points si constants, on en doit conclure que la substance blanche et la substance grise des deux circonvolutions centrales ont une croissance plus rapide, un développement profond plus précoce que les parties adjacentes. Quand, plus tard, nous voyons la région pariétale et l'occipitale se couvrir de sillons et de circonvolutions avant la région frontale et le lobe inférieur, et celui-ci à son tour plus tôt que la fossette de Sylvius, la même conclusion, tirée de ces faits semblables, ne saurait être dépourvue de fondement. Si la direction des artères ou des veines avait quelque action sur la production des sillons, ceux-ci devraient se trouver en de tout autres points, par exemple dans la fossette de Sylvius, le long de la grande scissure longitudinale, etc., en un mot, ils devraient se trouver partout où sont les gros troncs vasculaires, mais ils ne seraient pas ainsi isolés et disséminés sur toute la surface du cerveau, comme nous les voyons.

Un point qui ne me paraît pas dépourvu d'importance dans la question, c'est la manière d'être du cervelet, dont les circonvolutions répondent aux circonvolutions secondaires des hémisphères cérébraux. Les circonvolutions et les sillons occupent là des positions telles qu'il saurait bien moins encore être question de rattacher leur production aux vaisseaux. En second lieu, on a pu démontrer pour le cervelet ce qu'on n'a pu encore prouver pour les hémisphères, que la structure intime de l'organe, dont la substance corticale se laisse diviser en feuillets, est en harmonie avec la disposition des sillons et des circonvolutions de la surface. En troisième lieu, enfin, le cervelet montre plus remarquablement encore que les hémisphères, un ordre déterminé dans l'apparition des circonvolutions, celles du vermis étant produites les premières, puis celles des hémisphères; celles de la face supérieure avant celles de la face inférieure, et enfin, partout, les circonvolutions de premier ordre paraissant avant celles de second ordre. Comme nous savons que la moitié supérieure du cervelet est en rapport avec la moelle allongée, l'inférieure avec le cerveau moyen et les hémisphères, et qu'on sait enfin que les fibres cérébrales se développent de la moelle vers le haut, il semble que l'apparition des circonvolutions sur la face supérieure, plus précoce que sur les

autres points, est en parfait accord avec l'ensemble des autres faits.

Personne n'ayant encore dirigé son attention sur la grande régularité avec laquelle a lieu l'apparition des circonvolutions et des sillons sur le cervelet, je crois devoir d'autant plus la signaler ici, qu'elle fournit un fil conducteur pour l'interprétation des parties correspondantes du cerveau, fil d'autant plus précieux, que les rapports sont loin d'être aussi simples dans le cerveau. Certes, je suis bien éloigné de vouloir nier l'importance de ce fait, que l'apparition des circonvolutions et sillons des hémisphères cérébraux souffre maintes variations, et présente de notables différences, non seulement d'un individu à l'autre, mais même entre les deux côtés du même cerveau. Je ne méconnais pas non plus la gravité de cet autre fait, qu'il a été jusqu'ici impossible de ramener les circonvolutions cérébrales de l'homme et des mammifères supérieurs à celles des mammifères inférieurs, chose qui, si elle eût été possible, eût été tout à fait en faveur de l'hypothèse du développement des circonvolutions par des causes intimes. Mais nonobstant ces obstacles, je crois, pour les raisons indiquées déjà, et surtout par considération de ce qui a lieu dans le cervelet, pouvoir eriger, pour le cerveau aussi, à la hauteur d'un principe, l'énoncé que les sillons et circonvolutions dans leurs traits essentiels sont des phénomènes particuliers du développement interne et doivent naissance à la croissance de l'organe, d'autant plus que ce point de vue, si l'on se reporte à l'histologie et à l'anatomie comparée, à la physiologie et à la psychologie, se montre bien autrement fécond que celui qui fait des circonvolutions l'empreinte et l'expression d'actions mécaniques.

Entrer dans le détail du développement des circonvolutions cérébrales secondaires n'est pas dans le plan de cet ouvrage, et je me bornerai à la courte description qui va suivre, en renvoyant pour plus amples informations aux travaux monographiques sur ce sujet de REICHERT, BISCHOFF, PANSCH, MIHALKOVICS, et surtout de A. ECKER, auteur dont je suivrai ici la nomenclature.

C'est au cinquième mois de la vie fœtale et vers la fin de ce mois que paraît le sillon central représentant le premier sillon secondaire ou cortical (ECKER, pl. 1, fig. 10, 11), mais il y a aussi des cas, et en nombre suffisant, dans lesquels ce sillon n'apparaît qu'au sixième mois. A cette dernière époque (ECKER, pl. 11, fig. 1 à 4, fœtus de vingt-trois semaines), le *sulcus centralis* n'est pas encore profond et n'est pas non plus constitué dans toute sa longueur. Le lobe frontal est presque entièrement lisse, à l'exception d'un

petit sillon latéral (*sulcus praecentralis* et *sulcus frontalis inferior*, ECKER). Le lobe pariétal présente en dessus un sillon médian, le *sulcus interparietalis anterior*, et plus en arrière, en partie encore dans les limites du lobe occipital, le *sulcus interparietalis posterior seu sulcus occipitalis longitudinalis superior*. Le lobe occipital n'a d'ailleurs pas, sur la face supérieure, d'autres sillons que ceux qui viennent de nous occuper. Le lobe temporal montre très nettement le *sulcus temporalis superior*, qui s'étend parallèlement à l'extrémité supérieure de la fossette de Sylvius, en séparant la circonvolution temporale supérieure de l'intermédiaire dans la région répondant à ce qui sera plus tard leur extrémité postérieure.

Sur la face inférieure des lobes temporal et occipital on voit le *sulcus occipito-temporalis medialis* et de faibles indices du *sulcus temporalis inferior*. La face interne enfin montre le *sulcus calloso-marginalis*, qui forme la limite supérieure du *gyrus fornicatus*. Quant aux sillons primaires, c'est-à-dire quant au *sulcus parieto-occipitalis* et au *sulcus calcarinus*, ils ne montrent aucune particularité à ce stade, et en ce qui touche la *fossa Sylvii*, elle n'est plus maintenant aussi ouverte que précédemment (fig. 357); elle commence, au contraire, à se fermer à son extrémité postérieure (branche postérieure) et à pousser en avant un prolongement (branche antérieure).

Le septième mois marque l'époque à laquelle toutes les circonvolutions et tous les sillons se montrent dans leurs traits essentiels. Je prie le lecteur de se reporter au dessin ci-annexé, représentant le cerveau d'un embryon du sexe féminin, âgé de sept mois, injecté sur le frais au chlorure de zinc, et de consulter aussi les figures 5, 6 et 7 de la planche 11 d'ECKER, relatives à des cerveaux d'un volume plus grand. Le lobe frontal montre sur sa face supérieure le *sulcus frontalis superior f'*, indépendamment du *sulcus frontalis inferior f''*, déjà signalé, tous deux constitués à droite par deux sillons et par un seul à gauche. Corrélativement les trois circonvolutions frontales F¹, F², F³ se laissent reconnaître. Plus en arrière, le sillon central *c* est plus étendu, sans descendre encore beaucoup sur les côtés; celui de gauche se relie par une faible impression au *sulcus frontalis superior*. Le lobe pariétal présente d'abord, en arrière de la circonvolution centrale postérieure, un petit sillon transverse, qu'ECKER ne montre pas à ce stade, mais que cet auteur dessine sur un cerveau du huitième mois, puis le *sulcus interparietalis anterior ip* et le *sulcus interparietalis posterior (ip')*, séparés

Septième mois.

l'un de l'autre à gauche, réunis à droite, et qui se prolongent sur le lobe occipital. Ce dernier présente tout à fait en arrière un *sulcus occipitalis transversus* (*o*). En regardant d'en haut, on aperçoit aussi l'extrémité postérieure de la *fissura Sylvii* *s'*, le *sulcus temporalis superior* *t'* et le *sulcus parieto-occipitalis*.

La vue de profil (fig. 359) montre, indépendamment d'une série de sillons et de circonvolutions, que l'on peut voir également en regardant par la face supérieure, la fosse de Sylvius (*s*) sous forme

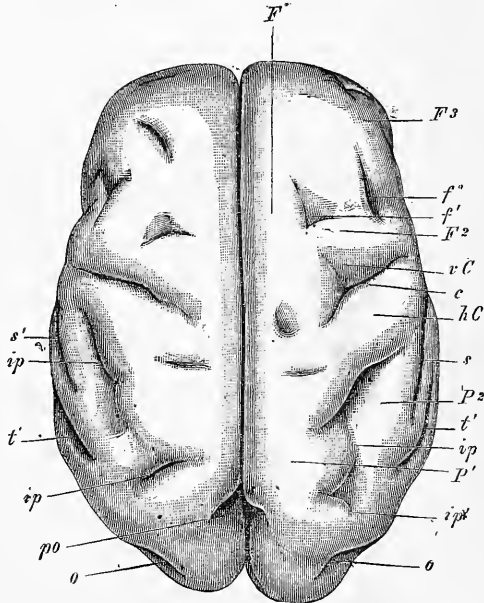


Fig. 358.

d'une dépression subtriangulaire émettant en arrière un prolongement long et étroit comme une fente *s'* et en avant un autre petit prolongement *s''*. Le bord antérieur de la fosse triangulaire montre distinctement à gauche deux incisions et deux courtes circonvolutions. Les autres bords, au contraire, n'offrent rien de tel. Dans la dépression elle-même, il y a deux légers sillons : un, antérieur, limitant un prolongement du *tractus olfactorius*, et un autre, postérieur, celui-ci subdivisant la majeure partie du champ

Fig. 358. — Cerveau d'un fœtus de sept mois du sexe femelle, vu d'en haut, grandeur naturelle; *v C*, *h C*, circonvolution centrale antérieure et circonvolution centrale postérieure; *F*¹, *F*², *F*³, première, deuxième, troisième circonvolutions frontales; *f*, *sulcus frontalis superior*; *f'*, *sulcus frontalis inferior*; *ip*, *ip'*, *sulcus interparietalis anterior* et *posterior*; *P*¹ *P*², première et deuxième circonvolutions pariétales; *o*, *sulcus occipitalis transversus*; *po*, *sulcus parieto-occipitalis*; *s'*, branche postérieure de la *fissura Sylvii*; *t'*, premier sillon temporal.

de la fosse en un segment antérieur et en un segment postérieur. Au côté droit, ce *sulcus insulae primus* est bifide supérieurement et esquisse déjà trois circonvolutions de l'*insula*.

Le lobe postérieur montre très nettement l'origine postérieure du premier sillon temporal (*t'*) et aussi la première circonvolution temporale T' en voie de production. On voit aussi en arrière la première trace du second sillon temporal. Enfin l'on distingue à la surface en *f¹* les vestiges de deux sillons (*sulci orbitales* ECKER).

La face inférieure de ce cerveau ne montrait, autant du moins qu'on pouvait en juger sans enlever les parties sousjacentes, qu'un

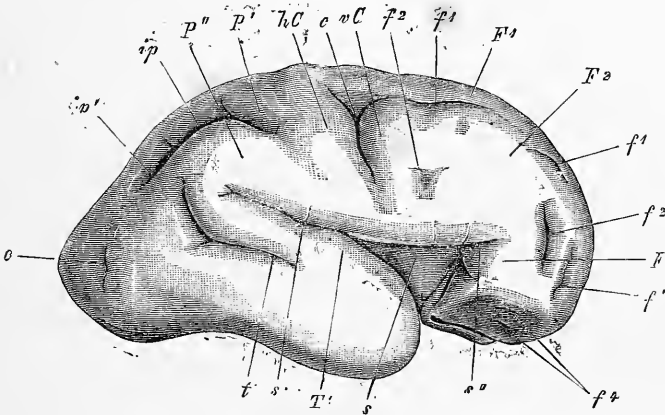


Fig. 359.

petit nombre de sillons et de circonvolutions et des moins accusés. Je citerai parmi eux : 1° le *sulcus olfactorius* pour la réception du bulbe volumineux et du *tractus* ; ce sillon courait en arrière vers la partie la plus antérieure de la *fossa Sylvii* en passant devant le coude que décrit en dehors le *tractus* ; 2° les *sulci orbitales* peu marqués *f¹* ; 3° l'*uncus* et le *gyrus hippocampi* sur le lobe inférieur ; le *gyrus* était limité en dehors par un sillon devenant graduellement plus profond en arrière. Citons encore enfin une légère dépression à l'extrémité la plus reculée du lobe postérieur, laquelle ne se rattachait pas à la *fissura calcarina*.

Pour le huitième mois, je renverrai à ECKER ; au neuvième voici ce que je signalerai (voyez ECKER, pl. 4) : le *lobe frontal*

Huitième
et
neuvième mois.

Fig. 359. — Cerveau de la figure 358 vu de profil. Lettres comme dans cette dernière figure. *f¹*, *sulci orbitales* ; *s*, *fossa Sylvii* ; *S''*, sa branche antérieure ; *T'*, première circonvolution temporale. A l'entrée de la *fossa Sylvii*, on voit le *tractus olfactorius*, qui se courbe à angle droit et se place dans la partie antérieure de la *fossa Sylvii*, sur laquelle on distingue en outre un léger sillon médian.

montre sur la face supérieure les trois circonvolutions frontales très nettes ; de même que les deux *sulci frontales*, dont le premier est en communication en arrière avec un sillon parallèle au sillon central, mais non constant, rappelant le *sulcus praecentralis* du *sulcus frontalis inferior*. La face inférieure du lobe qui nous occupe montre maintenant en dehors de l'*olfactorius* et du sillon qui le reçoit (lequel, soit dit en passant, me paraît être produit mécaniquement), les *sulci orbitales* ECKER, de telle sorte qu'à ce moment on reconnaît sur cette face les prolongements des trois circonvolutions frontales.

Les *lobes pariétaux* montrent maintenant le sillon central et les circonvolutions centrales bien constitués. Plus en arrière se montre un puissant *sulcus interparietalis* qui, sous le nom de *sulcus occipitalis longitudinalis*, s'étend jusque sur les lobes postérieurs en donnant, d'un côté, des prolongements au *praecuneus* et au *cuneus*. Le *gyrus parietalis superior* montre à gauche deux circonvolutions accessoires, tandis que le *gyrus parietalis inferior* est formé de deux portions : le *gyrus supramarginalis* qui, prolongement de la circonvolution centrale postérieure, contourne l'extrémité de la *fissura Sylvii* et se continue avec la première circonvolution temporale ; et une portion inférieure, le *gyrus angularis*, qui, contournant le *sulcus temporalis superior*, se continue avec la seconde circonvolution temporale. Entre les deux circonvolutions centrales postérieures, le bord de la *fissura longitudinalis superior* montre une échancrure répondant au *sulcus calloso-marginalis* qui affleure ici au jour. ECKER la mentionne déjà au sixième mois ; je ne l'ai pourtant pas trouvée au septième.

Les *lobes occipitaux* laissent reconnaître trois circonvolutions et deux sillons, pour lesquels je renverrai aux dessins d'ECKER. Les *lobes temporaux*, enfin, présentent cinq circonvolutions : trois latérales et deux inférieures, séparées par quatre *sulci temporales*.

Cerveau
du nouveau-né.

Le cerveau du *nouveau-né* offre, en ce qui touche les circonvolutions, autant que j'ai pu voir, un degré de constitution si avancé qu'il serait difficile de dire, si sous ce rapport, il le cède ou non à l'adulte, surtout si l'on tient compte de la fréquence et du nombre des variations individuelles. En tous cas, le petit nombre des observations existantes et des figures exactes, parmi lesquelles il faut citer avec éloges celles produites récemment par RÜEDINGER (*l. i. c.*), ne saurait suffire à formuler une opinion arrêtée. Aussi est-ce seulement le résultat de ma propre expérience que j'entends énoncer quand je dis que, chez le nouveau-né, toutes les circon-

volutions principales et beaucoup de circonvolutions accessoires aussi sont constituées et, qu'en tous cas, il y a des cerveaux d'adultes qui ne sont pas plus riches en circonvolutions. De nouvelles recherches nécessiteront un nombre considérable de matériaux, et devront surtout viser les circonvolutions accessoires et les circonvolutions récemment indiquées par HESCHL qui se présentent dans le fond des sillons.

Pour ce qui est des différences relatives au sexe dans les circonvolutions des embryons et des nouveaux-nés, je renverrai au mémoire déjà cité de RUEDINGER, en faisant seulement remarquer que jusqu'à ce jour, les recherches de cet auteur semblent prouver, à la vérité, que l'apparition des circonvolutions éprouve certaines modifications avec le sexe, mais sans autoriser à dire en principe général : « qu'elle suit des lois différentes très tranchées dans les deux sexes, dont l'action s'accuserait déjà dans la vie fœtale ».

§ 39.

DÉVELOPPEMENT HISTOLOGIQUE DU CERVEAU. — APPARITION DES FIBRES NERVEUSES. — ENVELOPPES CÉRÉBRALES.

Bien qu'il n'entre pas dans mon plan de m'occuper aussi du développement des éléments anatomiques du cerveau, j'ajouterai cependant ici quelques remarques sur l'histogenèse de cet organe.

Le feuillet médullaire des hémisphères cérébraux consiste à l'origine en plusieurs couches de cellules semblables, allongées, qui ne tardent pas, comme celles de la moelle, à devenir nettement fusiformes, en même temps que le feuillet médullaire s'épaissit, et prend davantage l'apparence d'un épithélium stratifié. C'est alors, au onzième jour, chez le lapin, que commence à apparaître la substance blanche. Elle se montre d'abord sur la face antérieure du cerveau postérieur, et s'y manifeste sous forme d'un dépôt de fibrilles sans noyaux, extrêmement fines, situées à la superficie même du feuillet médullaire. Celui-ci, simultanément, se différencie en deux couches : une profonde ou interne, répondant au quatrième ventricule, conservant son caractère primitif d'épithélium ; l'autre, externe, avec des éléments plus sphériques, représentant indubitablement le premier rudiment de la substance grise. La substance blanche se montre aussi à la surface de la région qui deviendra plus tard le pédoncule cérébral, en même temps, ou un peu plus tard seulement que sur le cerveau posté-

Développement
histologique
du cerveau.

rieur; de cette région, elle gagne ensuite rapidement le cerveau intermédiaire, et là pénètre aussi dans la profondeur. Chez un lapin de seize jours, les pédoncules cérébraux ont déjà une épaisse couche de fibres, qui, de ce point, s'étendent graduellement dans les corps striés. Du dix-huitième au vingtième jour, elles se sont aussi allongées dans la paroi latérale des hémisphères, et atteignent même la voûte. Vers le vingtième jour, des fibres, prolongements, semble-t-il, des précédentes, apparaissent aussi dans le corps calleux, et le vingt-troisième jour y ont acquis un bon degré de développement. Dans l'observation qui précède, je n'entends pas dire pourtant que ces fibres ne puissent être nées d'une manière indépendante sur place.

En même temps que par les progrès de leur extension, les fibres des pédoncules cérébraux pénètrent dans le *thalamus*, et dans le *corpus striatum*, elles se montrent aussi sur le *tegmen-tum*. Là encore, c'est par le cerveau postérieur qu'elles débutent, pour de là s'étendre en haut. Certaines racines nerveuses se montrent aussi de très bonne heure à l'intérieur du cerveau, et parmi elles je citerai avant tout les fibres du *tractus opticus* et le *facialis*, dont la racine, avec son trajet transversal dans la moelle allongée, et sa courbure à angle droit sur le fond du sinus rhomboïdal, se montre déjà bien constituée chez le lapin au seizième jour.

Le développement de la substance grise commence d'abord à la face antérieure du cerveau postérieur. C'est ainsi qu'à l'origine du *trigeminus* et à celle du *vagus*, on trouve bientôt déjà de gros amas de cellules sphériques, occupant une situation en partie différente de leur position à une époque plus avancée. De ce point, la constitution de la substance grise s'étend à la base du cerveau moyen, au *thalamus* et au *corpus striatum*, et n'arrive qu'en dernier lieu aux parties latérales et supérieures de toutes les vésicules cérébrales; il est même, sur celles-ci, des points qu'elle n'envahit jamais (voûte du troisième et du quatrième ventricule, scissure transversale des hémisphères). Dans les parois latérales et supérieures des hémisphères proprement dits, le premier phénomène est une différenciation en deux couches, une superficielle et mince, formée de cellules sphériques et une interne, épaisse, à cellules épithéliales. Puis, durant que la première de ces couches s'épaissit, les fibres pédonculaires s'insinuent graduellement entre les deux assises; et enfin, une autre couche de substance blanche apparaît aussi à la surface de l'écorce grise. C'est ainsi qu'au vingtième jour, la paroi des hémisphères chez le lapin montre quatre couches qui sont: 1° une couche blanche externe; 2° une couche

grise ; 3° une couche blanche, continuation des fibres pédonculaires, et enfin, 4° une couche épithéliale interne, la plus épaisse de toutes.

Une description complète et minutieuse, jusqu'au détail, du développement des premières fibres du cerveau, et de l'apparition graduelle de la substance grise, je ne saurais la donner encore, et pourtant je possède une série très complète de coupes transversales, et en partie aussi de coupes longitudinales du cerveau du lapin allant du neuvième au vingt-troisième jour. C'est qu'une description de ce genre ne suppose pas seulement de laborieuses et complètes études sur l'embryon, mais aussi la connaissance la plus approfondie du cerveau de l'adulte, et le desideratum ne sera pas comblé demain.

Pour ce qui est de la suite du développement histologique du cerveau et des organes nerveux centraux, je ne ferai que rappeler les nouvelles et intéressantes données de FLECHSIG (*l. i. c.*). D'après cet auteur, l'apparition des gaines de myéline autour des fibres nerveuses qui, primitivement, sont dépourvues de moelle, suit des lois très précises. En effet, les systèmes de fibres qui font partie d'un même ensemble général, acquièrent aussi, à la même époque (mais non simultanément sur tout leur trajet), la gaine de myéline qui les rend blancs. FLECHSIG pense qu'il y a une relation entre l'époque de la première apparition des fibres dans les centres nerveux, et la direction de leur allongement, d'une part, et l'époque à laquelle elles sont entourées par la moelle, d'autre part, de telle sorte que les groupes de fibres qui sont apparus en même temps, et qui ont suivi, dans leur croissance la même direction, acquièrent aussi les gaines de myéline toutes à la même époque, et que celles-ci suivent, dans leur extension graduelle, la même direction. C'est là une opinion qui a beaucoup en sa faveur, assurément ; mais qui, de plus d'un côté, réclame encore appui et complément.

Les *enveloppes cérébrales*, dont j'ai encore à dire un mot en terminant, dérivent toutes du feuillet blastodermique moyen, c'est-à-dire de cette partie du mésoderme, qui forme la capsule crânienne elle-même, avec laquelle d'ailleurs elles ne font qu'un à l'origine. Cependant, dès avant la production du crâne primordial cartilagineux, la couche la plus interne du crâne primordial membraneux passe à l'état d'une couche de substance conjonctive molle ou gélatiniforme, dans laquelle se développent bientôt de nombreux vaisseaux, et qui représente le premier rudiment de la tunique vasculaire de l'encéphale. Quand la chondrification com-

mence, en dehors de cette couche, s'en ajoute une autre, plus consistante et davantage fibreuse, représentant le crâne cartilagineux, et la dure-mère non encore séparés, mais qui, dès l'abord, ne paraît pas plus nettement séparée du rudiment de la pie-mère que ne l'était auparavant le crâne membraneux lui-même. Ce n'est que plus tard, et surtout à partir de l'époque de l'ossification, que les deux membranes deviennent bien distinctes l'une de l'autre, de façon qu'au troisième mois, on n'éprouve plus aucune peine à les reconnaître. *L'arachnoïde* doit être considérée comme une émanation de la première ; elle ne devient distincte que dans les derniers mois de la vie embryonnaire.

Quand le cerveau, de la forme d'un simple tube, passe à la configuration dans laquelle se dessinent les vésicules cérébrales et se produisent les flexions, la face interne de la capsule crânienne, ou, si l'on aime mieux, la pie-mère en rudiment, continue à se mouler sur ces vésicules, et engendre ainsi *les prolongements des enveloppes cérébrales*, comme on les nomme. Toutefois, le développement de ces prolongements peut recevoir une double interprétation. Suivant l'une, ces prolongements sont autant de proliférations de l'enveloppe primitive, s'accomplissant parallèlement et simultanément aux transformations du cerveau.

Dans la seconde manière de voir, qui est celle de DURSÝ (n° 94, p. 60), ces prolongements seraient en quelque sorte produits passivement par le contrecoup des transformations du cerveau.

Dans cette hypothèse, il faudrait, par suite, admettre aussi que la surface externe du crâne, et la surface interne ont chacune une croissance propre, celle de l'une différente de celle de l'autre, car la première n'est en rien affectée par les sillons du cerveau fœtal. Comme cette supposition n'est guère admissible, je suivrai la première interprétation. Elle comporte elle-même trois cas possibles, entre lesquels il n'est pas toujours facile de prononcer. Ou bien les proliférations en question sont le phénomène initial, et ce sont alors elles qui déterminent à leur suite le sillonnement, les échancrures et les dépressions du cerveau du fœtus ; ou bien le cerveau développe de lui-même ces plis et ces sillons, et la dure-mère se borne à proliférer dans les points de moindre résistance et à occuper le terrain abandonné ; ou bien les deux actions combinent leurs effets dans une résultante commune ; et par exemple : l'accroissement prédominant du cerveau en longueur, l'extension spéciale de certaines parties de ce cerveau (hémisphères) peut coïncider avec l'apparition de prolongements particuliers des enveloppes du cerveau, tels que ceux qui formeront

le pilier antérieur et le pilier postérieur du crâne et les replis des plexus choroïdiens. Cette manière de voir paraît la plus satisfaisante, on ne saurait le nier, mais encore une fois ici, comme quand il s'est agi de la formation des circonvolutions des hémisphères, on ne saurait arrêter une opinion définitive, et je me bornerai à faire remarquer à ceux qui seront enclins à placer en seconde ligne les proliférations des enveloppes du cerveau, que ces proliférations apparaissent sans aucun doute comme le phénomène déterminant dans la production des plexus choroïdiens.

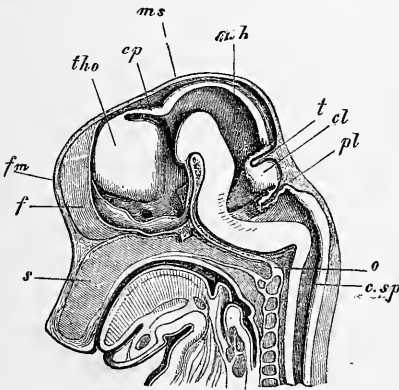


Fig. 360.

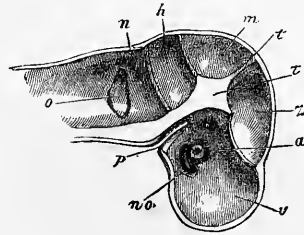


Fig. 361.

Je passe maintenant à la description de la conformation des prolongements des enveloppes de l'encéphale chez l'embryon. Je rappellerai tout d'abord que le *pilier antérieur* (pilier moyen de RATHKE) s'élève le premier de tous sur la base du crâne (fig. 361, *t*),

Pilier antérieur
du crâne.

Fig. 360. — Crâne d'un embryon de cochon de 2,9 cm. de long, en coupe sagittale. Gross. trois fois. *s*, septum narium; *o*, occipitale basilare; *csp*, canalis medullae spinalis; *pl*, plexus choroideus ventriculi quarti; *cl*, cerevet; *t*, tentorium cerebelli; *mh*, cerveau moyen; *ms*, dans le prolongement de cette ligne est le pilier antérieur (moyen de RATHKE) du crâne; *cp*, commissura posterior; *tho*, thalamus opticus; *fm*, la fente représentant le trou de MONRO est dans le prolongement de cette lettre; *f*, la faux, et en arrière de celle-ci la lame qui ferme les hémisphères se prolongeant pour former le plancher du troisième ventricule, sur les côtés duquel on voit le nerf optique et en arrière, au-dessus de l'hypophyse, l'infundibulum. Au-dessus de l'extrémité postérieure de l'occipital basilare se trouve le pilier postérieur du crâne.

Fig. 361. — Crâne d'un embryon humain de quatre mois, en coupe verticale vue de la face interne, grossi. *a*, œil vu imparfaitement par transparence; *no*, nerf optique creux; *v*, *z*, *m*, *h*, *n*, compartiments de la cavité crânienne logeant le cerveau antérieur, l'intermédiaire, le moyen, le postérieur et l'arrière-cerveau; *t*, pilier antérieur du crâne ou partie antérieure du tentorium cerebelli; *t*, prolongement de la voûte du crâne entre le cerveau intermédiaire et le cerveau moyen; entre *m* et *h*, le tentorium cerebelli; *p*, invagination pharyngienne, relative à la formation de l'hypophyse; *o*, vésicule auditive primitive avec un appendice à sa partie supérieure; elle est vue par transparence.

et qu'il prend un développement puissant, simultanément à la production de la flexion antérieure de l'encéphale. A la même époque et corrélativement à la production et aux premières transformations des trois vésicules cérébrales primitives, paraissent aussi d'autres prolongements dont la figure 360 donne une bonne idée; elle est relative à un jeune mammifère. On y reconnaît, sur la base du crâne, outre le *pilier antérieur*, d'un développement très avancé (il est situé dans le prolongement de la ligne *ms*), le *pilier postérieur* que j'ai décrit il y a de longues années déjà, et qui est placé à la limite entre la *tête* et le *rachis*. En outre, la voûte du crâne offre trois prolongements transverses qui sont: un *antérieur*,

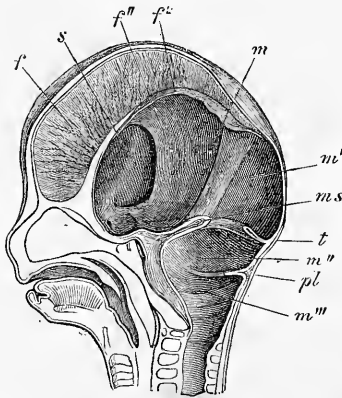


Fig. 362.

entre le cerveau intermédiaire et le cerveau moyen; un *moyen*, formant le *tentorium cerebelli* (*t*), entre le cerveau moyen et le cervelet, et enfin un *postérieur*, représentant le *repli des plexus choroïdiens postérieurs*, en arrière du cervelet en *pl*. Tout à fait en avant enfin, en *f*, on voit un prolongement étendu verticalement, pénétrant d'avant en arrière entre les deux hémisphères, qui ne sont encore que peu développés: c'est la faux primitive. Ce sont aussi les mêmes rapports qu'on observe sur une figure, un peu incomplète

toutefois et déjà donnée dans la première édition de ce livre, sur la figure 361, relative à un embryon humain d'un mois, dans laquelle la lettre *t* représente le pilier moyen; le premier repli qui en part pour se porter en avant, appartient à la faux primitive, dont la portion médiane manque dans la coupe; en arrière de celui-ci; viennent les trois prolongements émis par la voûte du crâne, l'antérieur entre *z* et *m*, le moyen entre *m* et *h*, le postérieur entre *h* et *n*.

Pour mieux faire comprendre les transformations ultérieures

Fig. 362. — Coupe verticale de la tête d'un embryon humain de trois mois et demi, le cerveau enlevé. Gross. environ deux fois. *f*, partie antérieure et simple de la faux; *f'*, feuillet de droite de cette faux dans sa partie paire; *f''*, feuillet gauche de la même coupé à la naissance; *s*, entrée du compartiment latéral de la cavité antérieure du crâne; ces compartiments latéraux logent les hémisphères; *m*, compartiment central destiné au cerveau intermédiaire; *m'*, compartiment du cerveau moyen; *ms*, pilier antérieur du crâne; *t*, *tentorium cerebelli*; *pl*, plexus choroïdiens; *m''*, compartiment du cervelet; *m'''*, compartiment de l'arrière-cerveau.

de ces prolongements des enveloppes du cerveau, je commencerai par donner quelques dessins y relatifs pris sur des embryons humains. La figure 362 représente la coupe verticale faite suivant la ligne médiane du crâne d'un embryon de trois mois et demi. Le cerveau est enlevé, et pour l'intelligence des différentes cavités que l'on aperçoit, on pourra se reporter aux dessins relatifs aux cerveaux du même âge donnés dans les figures 314 et 315. La particularité la plus remarquable que nous offre la coupe en question, c'est la faux primitive (*f*) qui, simple dans sa partie antérieure et telle qu'elle sera plus tard sur l'adulte, se dédouble en deux feuillets (*f'*, *f''*) sur son bord inférieur, au niveau du *thalamus opticus*, chacun de ces feuillets se dirigeant, l'un à droite, l'autre à gauche, entre le lobe postérieur du cerveau et la partie postérieure des lobes optiques, vers la base du crâne et en arrière. Là, chaque feuillet s'unit, entre le sommet du cartilage pétreux et l'apophyse clinéoïde antérieure à la région de ce qui sera plus tard le sinus caverneux et à la partie latérale du pilier moyen du crâne, de façon que les deux lames embrassent ainsi entre elles la selle turcique. En arrière, chaque feuillet de la faux s'étend jusqu'au prolongement antérieur de la voûte du crâne, celui qui, placé entre *m* et *m'*, sépare le cerveau moyen du cerveau intermédiaire. Parvenu là, chaque feuillet s'unit à ce prolongement. Celui-ci est encore assez développé à cette époque, grâce à la position que les tubercules quadrijumeaux, encore à nu, ont conservés à la surface du cerveau. Il est même plus développé que le *tentorium* (*t*), tandis que le repli des plexus choroïdiens (*pl*) a diminué et que le pilier postérieur du crâne n'est presque plus visible. Au contraire, au *clivus*, la pie-mère avec l'*arteria basilaris* a une puissance peu commune, qu'elle conserve jusqu'au pilier antérieur du crâne, dont la base est encore très épaisse, tandis que sa partie libre figure déjà un feuillet plus mince.

Pour faciliter l'intelligence de ces rapports, les figures 363 et 364 seront utiles. Elles représentent la cavité crânienne d'un embryon humain de trois mois en coupe horizontale et la montrent sous deux aspects. La figure 363 fait voir clairement, comment la faible extension des hémisphères imprime à la cavité crânienne une tout autre manière d'être que celle qu'elle aura plus tard. La région centrale, au lieu de présenter deux grandes fosses latérales séparées par une intermédiaire très petite, montre précisément l'inverse, l'espace central large, les fosses latérales petites ; le segment postérieur du crâne ne contient que le cerveau moyen, le cervelet et l'arrière-cerveau. La faux primitive ne s'étend que

jusqu'à la région des petites ailes, où elle se divise en deux feuillets, qui donnent insertion aux plexus choroïdiens latéraux (fig. 364), juste au point où ces feuillets limitent les fosses latérales qui logent les hémisphères. D'ailleurs les figures 363 et 364 montrent plus nettement que la figure 362 les lignes d'insertion de la faux sur la base du crâne, sur le pilier antérieur et la réunion de la faux à ce pilier (fig. 364). L'obliquité du pilier antérieur du crâne permet de voir toute sa face antérieure et sur la face inférieure de la voûte crânienne on voit la partie impaire de la faux envoyer un prolongement jusqu'au repli antérieur de la voûte crânienne. La figure 362 montrait aussi ce détail.

Le plus difficile à comprendre pour cette période fœtale, c'est

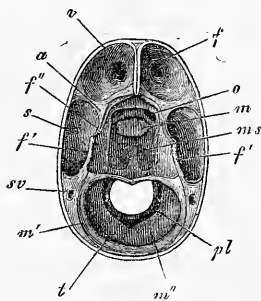


Fig. 363.

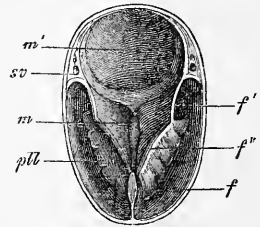


Fig. 364.

la division de la faux primitive en deux feuillets et son extension jusqu'à la base du crâne. Aussi voulons-nous revenir sur les états antérieurs pour faire mieux saisir ces rapports. A l'époque à laquelle les hémisphères viennent d'apparaître, il y a de chaque côté un prolongement des enveloppes du cerveau qui s'insinue entre ces hémisphères et le cerveau intermédiaire. La figure 365 montre ce prolongement à son premier degré de développement, à un point où il ne pénètre encore que faiblement

Fig. 363. — Partie inférieure du crâne d'un embryon humain de trois mois sectionnée horizontalement. Gross. deux fois. *v*, compartiment antérieur pour le lobe frontal avec logette pour le lobe olfactif; *f*, partie antérieure et impaire de la faux; *s*, compartiments latéraux pour les lobes postérieurs et inférieurs du cerveau; *o*, *foramen opticum*; *a*, *ala parva*; *m*, compartiment moyen avec la selle turcique dans le fond pour le cerveau intermédiaire; *f'*, partie dans laquelle la faux est divisée en deux feuillets; *f''*, le bord libre de ces feuillets; *m'*, compartiment pour le cerveau moyen; *m''*, pilier antérieur du crâne; *t*, *tentorium*; *m'''*, compartiment pour le cervelet; *pl*, plexus choroïdiens postérieurs; au-dessous, le compartiment de l'arrière-cerveau; *sv*, *sinus venosus (transversus?)*.

Fig. 364. — Partie supérieure du crâne de la figure précédente; l'extrémité postérieure tournée en haut. Lettres comme précédemment; *pll*, plexus choroïdiens latéraux en connexion avec la partie antérieure de la faux.

entre les deux parties. La coupe de la figure 366, au contraire, représente un niveau plus élevé, auquel les hémisphères sont presque entièrement détachés du segment moyen du cerveau antérieur, et entre ces hémisphères et ce segment est situé un mince feuillet de l'enveloppe cérébrale, lequel se rattache en haut à la voûte crânienne et se prolonge en avant en un léger bourrelet (visible des deux côtés près de la lettre *s*), qui se réunit alors à celui du côté opposé pour former le premier rudiment de la partie impaire de la faux. Les minces feuillets de l'enveloppe cérébrale qui viennent de nous occuper, dans lesquelles il faut voir la première trace des parties paires de la faux, sont aussi en relation en arrière avec le pilier antérieur (moyen) du crâne (*ms*), constituant la partie la plus interne de la paroi crânienne, et par conséquent ils circonscrivent entièrement, dès maintenant, le cer-

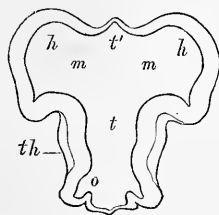


Fig. 365.

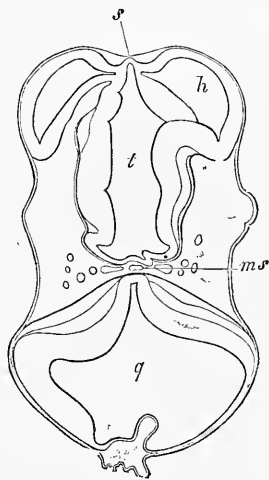


Fig. 366.

veau intermédiaire dans toute son étendue. La figure 367 montre ces rapports bien mieux empreints encore. La faux primitive se montre déjà constituée dans sa partie impaire *f'* et on la voit se diviser, au-devant du thalamus, en deux branches *f''* qui se dirigent en arrière, en passant entre les lobes optiques et les

Fig. 365. — Coupe horizontale du cerveau antérieur et du cerveau intermédiaire de l'embryon de la figure 366, deux coupes plus profondément. Gross. quinze fois. Lettres comme dans la figure 366. *m*, région du futur trou de Monro; *t*, région moyenne du cerveau antérieur; *th*, thalamus opticus; *o*, saillie qui plus profondément conduit au nerf optique.

Fig. 366. — Coupe horizontale du cerveau antérieur et du cerveau postérieur d'un embryon de brebis long de 15^{mm}. Gross. quinze fois. *h*, hémisphères du cerveau antérieur, dont l'un montre la connexion avec la partie moyenne de la première vésicule cérébrale; *s*, lame unissant du cerveau antérieur proéminent en manière de bourrelet; *t*, cavité du cerveau intermédiaire (troisième ventricule); *ms*, pilier moyen du crâne (РАТНКЕ) avec l'artère basilaire et la veine; *q*, quatrième ventricule et cerveau postérieur dont la voûte est accidentellement plissée.

hémisphères, pour gagner le pilier moyen du crâne, en subdivisant ainsi cette partie du crâne en trois compartiments que la figure 364 montre vides. Une coupe horizontale de la région, dans laquelle les hémisphères s'unissent au cerveau moyen et rencontrent les trous de MONRO, telle que la figure 319, montre encore les parties paires et la partie impaire de la faux, mais séparées et non plus en connexion. Les coupes frontales, au contraire, pratiquées dans la région de l'extrémité postérieure du *thalamus opticus* (voy. fig. 320), ne présentent plus de traces de la partie impaire de la faux, mais montrent ses parties paires étendues de la voûte à la base du crâne.

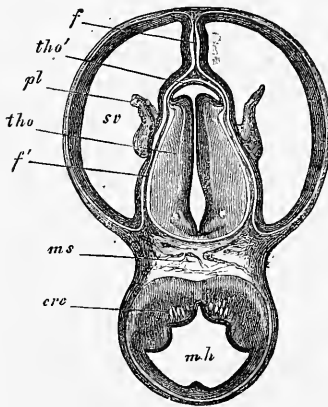


Fig. 367.

De ce qui précède résulte que les parties paires de la faux ne sont que des portions de l'enveloppe cérébrale, limitant le cerveau intermédiaire. Elles constituent, au début, une partie de la paroi crânienne, tant que les hémisphères du cerveau antérieur ne sont pas nés; mais, ce moment passé, la membrane qui limite le thalamus se subdivise en deux parties, une revêtant les hémisphères à l'extérieur, une se plaçant entre eux et le thalamus, et c'est cette dernière qui appartient à la partie paire de la faux.

Je passe maintenant à l'exposition de la manière dont les membranes primitives du cerveau se transforment en les permanentes, et je commence par la faux. DURSUY a indiqué que le sillon primitif tout entier se retrouve dans la faux de l'adulte, et ses parties paires dans le *tentorium*. Mais ce n'est nullement le cas, au contraire, comme l'indique MIHALKOVICS, les parties paires de la faux primitive ne se transforment en aucune partie de la *dura mater*; mais elles se conservent, seulement avec une modification de forme, dans certaines subdivisions de la *pia mater*. Les choses

Fig. 367. — Coupe horizontale du crâne et du cerveau d'un embryon de lapin de seize jours passant au-dessus du corps strié et par les ventricules latéraux. Gross. dix fois. *mh*, cerveau moyen; *ms*, pilier moyen du crâne; *tho*, cerveau intermédiaire ou couche optique avec le troisième ventricule; *sv*, cavité des hémisphères ou ventricules latéraux; *tho'*, paroi antérieure du *thalamus opticus* ou lame recouvrante de celui-ci; *pl*, *plexus chorioideus lateralis*; *f*, *falx cerebri primitiva* et *Pia*; *f'*, prolongement de cette partie entre les corps optiques et les hémisphères jusqu'au pilier moyen du crâne; *cre*, *crus cerebri*.

se comportent, en effet, comme il suit : tant que les hémisphères se trouvent dans l'état que représente la figure 367, tant qu'ils ne sont pas encore réunis par le corps calleux et le *septum pellucidum*, la faux primitive fait saillie en bas jusqu'au plafond du troisième ventricule, et jusqu'à la lame unissante du cerveau antérieur. Mais dès que le corps calleux et le *septum pellucidum* (avec le fornix) se forment par la soudure des deux hémisphères, la partie impaire de la faux se trouve coupée à cette place, et subdivisée en une partie supérieure, la faux proprement dite et une partie inférieure, la *tela chorioidea superior*. Et alors, plus le corps calleux et le *septum* se développent vers l'arrière, plus cette ligne de séparation s'allonge, jusqu'à ce que la *tela chorioidea* et la faux finissent par être séparées l'une de l'autre dans toute la longueur persistante, et la connexion originaire ne se montre plus que dans la région de l'embouchure de la *vena magna galeni*. Pendant qu'ont lieu ces modifications, la partie impaire de la faux croît de plus en plus vers l'arrière. Dans la figure 360, nous la voyons ne s'étendre que jusqu'à l'extrémité antérieure du *thalamus*. Dans le stade représenté par la figure 362, elle atteint déjà l'extrémité antérieure des tubercules quadrijumeaux, et à la fin, elle touche au *tentorium* et se joint à lui de la façon qu'on sait. En même temps, il se produit un changement dans la texture de la faux, qui acquiert une assise moyenne de tissu connectif assez résistant, par laquelle seule elle représente à partir de ce moment la faux telle qu'elle persistera, car les deux assises superficielles donneront la membrane vasculaire des parties avoisinantes des hémisphères.

En même temps que s'accomplissent ces changements, les hémisphères s'étendent, on le conçoit aisément, avec une rapidité égale en arrière, sur les tubercules quadrijumeaux et le cervelet, et le repli antérieur du plafond crânien, celui qui, auparavant, séparait les tubercules quadrijumeaux du cerveau intermédiaire, disparaît. Un nouveau stade commence, dans lequel les lobes occipitaux surmontent les tubercules quadrijumeaux, et dans lequel la partie la plus postérieure de la faux, celle qui, divisée en deux feuillettes, s'unit au *tentorium*, recouvre jusqu'à un certain point les tubercules quadrijumeaux. C'est ainsi que pendant quelque temps, ces tubercules ont l'air de se trouver sous le *tentorium*. Mais dès que le développement de ces organes se ralentit, dès qu'ils disparaissent de la surface du cerveau, et que les hémisphères recouvrent directement le cervelet qui, dans l'intervalle, a grandi, dès lors, dis-je, les rapports permanents s'établissent.

Le sort des parties profondes et paires de la faux primitive

est bien évident. Leur portion antérieure est, comme nous l'avons déjà remarqué, la *tela chorioidea superior*, avec laquelle, comme nous l'avons appris plus haut, communique le *plexus chorioideus lateralis*. En arrière, elles forment la pie-mère, qui recouvre les parties postérieures des corps optiques, les tubercules quadrijumeaux, et les parties latérales des pédoncules cérébraux.

Le *tentorium cerebelli* permanent provient, comme je l'ai déjà montré dans la première édition de cet ouvrage, du deuxième repli du plafond crânien, en même temps que du pilier antérieur de la base du crâne ; mais le repli crânien a de beaucoup la plus grande part à la formation de la tente, tandis que le pilier antérieur de la base du crâne s'atrophie de plus en plus, et finit par se transformer en les enveloppes cérébrales qui reposent sur le *clivus* et la selle turcique. C'est DURSUY qui a le premier présenté dans leur vrai jour ces derniers changements.

Les transformations que nous venons d'indiquer se font au quatrième mois ; à la fin du quatrième mois la faux, le tentorium et la *pia* sont très bien développés.

Plexus
choroïdiens.

Dans les descriptions précédentes, il a déjà si souvent été question des plexus choroïdiens et de la toile choroïdienne, que je me contenterai ici d'insister encore sur un fait signalé il y a déjà longtemps par KOLLMANN (ouvrage déjà cité), par moi (première édition), et plus tard aussi par HENSEN. C'est que l'épithélium de toutes ces parties vient du feuillet médullaire de l'embryon, et est en connexion directe avec les parties authentiquement nerveuses avoisinantes, c'est-à-dire avec l'épendyme correspondant. D'après cela, il n'y a chez l'embryon, à aucune époque, de cavité cérébrale pourvue d'un orifice, ou percée d'une fente, et si, comme certains auteurs le prétendent, il se présente réellement des ouvertures normales de ce genre au quatrième ventricule chez l'adulte, on doit considérer leur apparition comme ayant eu lieu secondairement.

Développements
histologiques
du cerveau.
Lapin.

J'ajoute encore quelques détails sur le développement des tissus du cerveau.

Chez des lapins de neuf jours, la paroi du cerveau antérieur mesure de 0^{mm},030 à 0^{mm},058 ; celle du cerveau postérieur, dans la région des fosses auditives, encore ouvertes, a sur les côtés 0^{mm},064, et consiste dans les deux endroits en cellules homogènes, légèrement allongées, qui, selon l'épaisseur de la paroi du tube médullaire, forment de six à huit couches (à en juger d'après la position des noyaux). Au dixième jour dans la section de la figure 219, le cerveau antérieur mesure au point de la plus grande épaisseur de ses parois de 0^{mm},068 à 0^{mm},076, et le cerveau moyen 0^{mm},087, les cellules qui les constituent étant à cette époque manifestement allongées, mais toutes semblables encore. Le onzième jour, les épaisseurs sont à peu près égales, seulement il apparaît maintenant

pour la première fois sur la face antérieure du cerveau postérieur, des deux côtés de la ligne médiane, une couche épaisse de 10 à 16 μ , de substance blanche, prolongement immédiat de celle de la *medulla spinalis*, couche qui latéralement ne s'étend pas tout à fait jusqu'à mi-hauteur de cette partie du cerveau. En avant cette substance blanche, que dès maintenant j'appellerai masse fibreuse des pédoncules cérébraux, atteint la base du cerveau moyen jusqu'au côté antérieur du pilier antérieur de la base du crâne, ou mieux, la région des pédoncules cérébraux de plus tard, et jusqu'aux parties latérales du *processus infundibuli*. Dès lors, le développement de cette couche fibreuse se poursuit rapidement, tandis que simultanément la partie cellulaire du feuillet médullaire au cerveau postérieur commence à se différencier en substance grise et en couche épithéliale, par ce fait que, de ces cellules, les unes restent allongées, tandis que les autres, celles de la future substance grise, se transforment plutôt en éléments arrondis.

Au quatorzième jour, la séparation de la paroi cérébrale a déjà fait de grands progrès. Au cerveau postérieur proprement dit, se trouve maintenant, même en avant, sur la ligne médiane, une substance fibreuse, à fibres transversales, d'une épaisseur de 32 μ ; latéralement courent des faisceaux longitudinaux, au début épais de 54 à 76 μ , qui s'étendent presque aussi loin que la partie épaissie elle-même de la paroi de cette division du cerveau. Puis vient, sauf sur la zone moyenne antérieure, une couche de substance grise, puis de nouveau une mince couche de substance fibreuse sous forme de faibles faisceaux longitudinaux, qui sont le plus développés à la face ventrale, et se perdent peu à peu sur les côtés. Une remarque utile, c'est que les fibres longitudinales antérieures semblent en partie provenir de l'intérieur de la substance grise, bien que pour une partie aussi, elles remontent superficiellement dans la substance blanche vers les parties latérales supérieures. La substance fibreuse se trouve maintenant aussi bien développée à la base du cerveau moyen, et de là, elle se prolonge dans les parties latérales du cerveau intermédiaire, siège actuel d'un abondant développement de substance grise. La paroi du cerveau intermédiaire mesure déjà, à cette époque, dans la partie postérieure plus épaisse, 0,33^{mm}, dont 37 μ au compte de la substance blanche, 54 μ à celui de l'épithélium, et le reste pour la substance grise. Aux hémisphères, les parois antérieures et latérales atteignent de 75 à 81 μ , et ne montrent encore aucun développement de substance grise; mais la paroi inférieure et médiane, épaisse de 0,1^{mm}, en montre une mince couche. De même le corps strié, précisément en voie de développement, épais de 0,43 à 45^{mm}, offre déjà une puissante couche de substance grise, et à sa surface inférieure, vers l'arrière, une sorte de revêtement de substance blanche, qui se réunit à la substance fibreuse du cerveau intermédiaire sur le côté postérieur du *foramen monroi*.

Au quinzième jour et au seizième, les fibres des pédoncules cérébraux se développent avec encore plus de force. A l'intérieur de la couche optique, sur la face latérale, dans la région qui confine au corps strié, un fort faisceau de fibres nerveuses apparaît, dont les unes s'épanouissent vers le haut dans la couche optique; les autres entrant sous forme de cordon compact dans le corps strié, dans les portions latérales duquel elles se perdent. Aux hémisphères on ne peut encore reconnaître trace de fibres nerveuses; cependant leurs parois montrent, sur la face latérale, depuis la moitié de la hauteur du corps strié jusqu'à l'endroit où la paroi latérale se continue avec la supérieure, une nouvelle différenciation, l'apparition dans leur épaisseur d'une couche compacte, mesurant au maximum de 32 à 37 μ d'éléments assez grands, ébauche de la substance grise des circonvolutions. Cette couche partage ainsi toute la paroi en trois zones, deux pauvres en cellules, plus claires, et une moyenne plus riche en cellules. Les autres points de la paroi des hémisphères, paroi mesurant au niveau du corps strié 1^{mm},25, à côté de cet organe et latéralement 0^{mm},23, au corps calleux 0^{mm},1, et

près de la fente longitudinale de 0^{mm},16 à 0,21, sont aussi le siège d'un premier développement de substance grise; celle-ci se montre de la façon la plus évidente à la circonvolution d'Ammon de MIHALKOVICS. Au cerveau intermédiaire, la paroi mesure maintenant de 0^{mm},55 à 0^{mm},70 dans les parties les plus épaisses, et à l'exception d'une mince couche d'épithélium, toute la paroi est maintenant transformée en substance grise. Il en est de même du cerveau moyen, tout autour duquel se trouve maintenant de la substance fibreuse, surtout puissante aux parties latérales de la base (pédoncules cérébraux); il s'en trouve, en outre, aussi à l'intérieur, au-dessous, et à côté du canal central (fibres du *tegmen*), et l'épaisseur de la paroi atteint latéralement jusqu'à 0,85^{mm}, tandis que la voûte n'est pas à la vérité épaisse de plus de 0,14^{mm}.

Au *cerveau postérieur*, ce qu'il y a de plus frappant, c'est l'apparition d'une masse *fibreuse médullaire* latéralement, dans la région du corps restiforme, sous forme d'un cordon superficiel aplati, auquel s'adjoint encore, dans la même région, un petit faisceau plus interne, que je regarde comme la grande racine du trijumeau. Quant à l'origine et à la terminaison du premier cordon, je ne les ai pas encore constatées.

Du reste, la *medulla oblongata* montre au sinus rhomboïdal, l'épithélium le mieux défini qui se présente dans le cerveau, et à l'intérieur, outre des fibres radiaires, transversales et longitudinales, différents foyers de substance grise, que je ne sais pour le moment comment interpréter.

Dès le dix-septième jour, et même déjà au seizième, un changement nouveau, des plus essentiels, s'accuse chez le lapin : les pédoncules cérébraux en poussant, entrent dans la paroi de l'hémisphère, et on peut suivre pas à pas la manière dont ces fibres, partant du *corpus striatum*, remontent de plus en plus vers le haut, atteignent la région de la *fissura longitudinalis*, pour s'avancer dans l'épaisseur des parois circonscrivant cette fente. La couche, dans laquelle ces fibres pénètrent, est la zone claire interne mentionnée plus haut, et en même temps que ceci se produit, il se montre dans la zone claire externe des fibres nerveuses très minces, de sorte qu'elle possède bientôt un revêtement distinct de substance fibreuse. Au dix-septième jour, ces couches montrent dans la paroi latérale des hémisphères, à côté du corps strié, les diamètres suivants : 1° revêtement extérieur blanc 28 μ ; 2° substance grise 56 μ ; 3° couche claire à fibres des pédoncules cérébraux ou substance blanche des hémisphères 72 μ ; 4° couche épithéliale provenant de la paroi primitive des hémisphères 0,25^{mm}. A l'égard de cette dernière couche, il faut pourtant observer que déjà depuis quelque temps, elle ne montre plus nettement son caractère antérieur d'épithélium, et qu'elle passe de plus en plus de dehors en dedans à l'état d'une couche cellulaire de nature plus indifférente, par ce fait, que les assises extérieures deviennent peu à peu, mais d'une façon marquée, plus lâches et plus claires.

Jusqu'au vingtième jour, la masse fibreuse, qui se trouve dans le prolongement de la masse fibreuse des pédoncules cérébraux, s'avance jusque dans les parois des hémisphères voisines de la *fissura longitudinalis*, et en même temps, les couches externes de la paroi de la vésicule cérébrale augmentent d'épaisseur, tandis que la couche épithéliale se résout, et passe, au moins en partie, et peu à peu, dans l'assise fibreuse du *centrum semi-ovale*. A cette époque, les couches des parois latérales et de la voûte des hémisphères portent les dimensions suivantes : 1° couche fibreuse extérieure 0,08-0,1^{mm}; 2° couche grise 0,19-0,28^{mm}; 3° substance fibreuse profonde 0,14^{mm}; 4° couche épithélioforme 0,4^{mm}. Enfin, chez un lapin de vingt-huit jours à terme : 1° la couche blanche a 0,17^{mm}; 2° la couche grise 0,85 à 1,14^{mm}; 3° la couche blanche 0,28 à 0,50^{mm}; 4° la couche épithélioforme 0,014^{mm}.

Quant au corps calleux, j'en ai vu les premières traces sûres chez le lapin au dix-huitième jour, sous forme d'une couche de fibres transversales, ayant son siège à la paroi interne des hémisphères, juste au-dessus et en avant de la lame

terminale. La paroi des hémisphères forme ici deux circonvolutions saillantes dans le ventricule latéral (circonvolutions d'Ammon, МИХАЛКОВИЧ); et dans les deux sillons, qui correspondent à ces circonvolutions sur la paroi interne des hémisphères, apparaît la première ébauche du corps calleux, qui, comme la masse fibreuse des pédoncules cérébraux, ne montre d'abord que des fibrilles des plus délicates dépourvues de noyau. Ces fibres du corps calleux en voie de bourgeonnement touchent à l'origine à la faux primitive, mais la traversent bientôt en continuant à se développer, de sorte qu'au vingtième jour, cet organe est tout à fait formé dans sa partie libre.

Pour résumer le résultat de mes observations sur le développement des parois cérébrales du lapin, je dirai :

1° La paroi de toutes les subdivisions du cerveau consiste originairement en cellules homogènes allongées et disposées radiairement;

2° En seconde ligne, il se produit dans cette paroi une séparation en deux couches, dont l'externe contient l'ébauche de la substance grise;

3° La substance blanche apparaît, en partie comme revêtement superficiel, en partie, dans l'épaisseur de la paroi cérébrale, et consiste originairement en petites fibrilles des plus délicates; c'est pourquoi on doit admettre ici, comme pour la moelle, que cette substance ne consiste originairement qu'en prolongements de cellules nerveuses;

4° La paroi des hémisphères, dès l'apparition de la substance grise, se sépare en trois couches : une moyenne riche en cellules, et les deux autres, l'une externe, l'autre interne, pauvres en cellules. Les fibres des pédoncules cérébraux et celles du corps calleux, entrent en croissant dans la couche interne pauvre en cellules, laquelle se transforme ainsi en substance blanche des hémisphères, et en épendyme des cavités cérébrales, tandis que la couche externe pauvre en cellules, par le développement d'un faible revêtement de fibres, engendre les parties externes de l'écorce grise, et que la couche moyenne donne la masse principale de la substance grise.

Quant aux *vaisseaux de la paroi cérébrale*, on peut facilement observer, comme pour la moelle épinière, qu'au commencement ils manquent complètement, et qu'ils y viennent du dehors. En leur compagnie parviennent aussi, sans doute, dans la paroi cérébrale des cellules de substance conjonctive, comme c'est le cas certainement pour la moelle épinière, mais on ne peut pas prétendre du cerveau comme de la moelle épinière, que toutes les cellules de la substance blanche sont venues du dehors; car, selon toute apparence, lors du développement de la masse médullaire des hémisphères, *une portion notable des cellules de la paroi primitive des hémisphères arrive à se trouver placée entre les fibres des pédoncules cérébraux en voie de pénétration dans cette paroi.*

Pour la constitution du système nerveux d'*embryons humains* de deux mois et demi, quatre et cinq mois, voyez les recherches de LUBIMOFF (*l. i. c.*), et pour les hémisphères d'embryons de poulet, BOLL (*l. i. c.*), et la critique des données de cet auteur par HENSEN (*l. i. c.*, page 381).

Les faits principaux trouvés par FLECHSIG (*l. i. c.*, page 38), et brièvement mentionnés dans le texte de ce paragraphe sont les suivants.

Chez des embryons humains de 25^{cm} de long, les premières fibres nerveuses blanches se montrent dans la moelle épinière, et dans la *medulla oblongata*, dans les parties externes des cordons postérieurs, c'est-à-dire les cordons cunéiformes. Puis elles apparaissent dans des embryons de 30 à 32^{cm}, à la partie supérieure de la moelle cervicale, dans des parties des cordons antérieurs, à la moelle allongée dans le faisceau longitudinal postérieur, et parmi les nerfs périphériques dans l'*oculomotorius*, le *facialis* et l'*acusticus*. Un peu plus tard (chez des embryons de 35^{cm}), des fibres blanches apparaissent dans les parties externes, avoisinant les cornes grises des cordons antérieurs de la moelle cervicale inférieure, dorsale et lombaire, dans les moitiés antérieures des cordons latéraux,

Vaisseaux.

Cerveau
de l'homme.Recherches
de FLECHSIG.

les masses fibreuses correspondant au *corpus trapezoideum* des mammifères, le *laqueus*, la couche postérieure périphérique des cordons latéraux, la portion antérieure du champ moyen moteur de la moelle allongée, une partie du corpus restiforme jusqu'au vermis supérieur, la racine montante commune du système latéral mixte, *abducens*, *trochlearis*, *trigeminus*, *hypoglossus*.

Vers la fin de la vie fœtale, sont encore privées de substance médullaire toutes les fibres des hémisphères, du *thalamus opticus*, beaucoup de fibres des tubercules quadrijumeaux et du cervelet, les fibres des pyramides dans les pédoncules cérébraux, le pont de VAROLE et la *medulla oblongata*, et leur prolongement dans les cordons latéraux de la *medulla spinalis*, puis aussi les cordons de GOLL. Toutes ces parties mettent également à acquérir leur moelle blanche jusqu'au quatrième mois après la naissance, et la seule circonstance sur laquelle on doive attirer l'attention à cet égard, c'est qu'en général la moelle blanche chemine de bas en haut, tandis que dans le conduit des pyramides c'est l'inverse.

Quant à la proposition avancée par FLECHSIG qu'il existe un parallélisme entre la première apparition des conducteurs nerveux et l'apparition de la moelle dans leurs fibres, on me permettra les remarques suivantes.

Autant que j'ai pu le voir dans l'étude que j'ai faite de la première apparition des conducteurs nerveux des organes centraux, ces conducteurs se comportent de deux manières qui paraissent bien distinctes, les uns apparaissant simultanément sur une grande étendue, les autres partant d'un point déterminé pour s'étendre ensuite à de grandes distances. Le premier cas est certainement celui des cordons antérieurs et des cordons postérieurs de la moelle épinière, qui apparaissent au même moment sur toute la longueur de la moelle, et s'épaississent de la même quantité en tous les points; c'est aussi celui de la commissure antérieure de la moelle épinière et des cordons latéraux, que ces derniers, d'ailleurs, naissent en même temps que les cordons antérieurs et que les postérieurs, comme dans le lapin, ou qu'ils ne naissent qu'après eux, comme chez l'homme. C'est encore ce qui a lieu pour la continuation des cordons antérieurs de la moelle à travers le cerveau, jusque dans la région du cerveau intermédiaire, attendu que ces masses de fibres se trouvent toujours chez le lapin, dès que la moelle épinière présente la première trace des cordons.

Les fibres dans le *thalamus*, le *corpus striatum* et l'hémisphère, se comportent tout autrement que celles des cordons mentionnés; et je regarde comme tout à fait indubitable qu'elles se développent d'un point restreint à de longues distances. Il est, d'ailleurs, difficile de dire quels sont les points de départ précis de ces fibres; selon toute apparence, ce sont les parties basilaires du cerveau postérieur et du cerveau moyen, et sans doute aussi la base du *thalamus*. Dans la partie moyenne du *thalamus*, ces fibres forment un cordon compact, sans mélange de cellules, qui, comme on peut facilement le démontrer (voir aussi MIHALKOVICS, *l. i. c.*), s'allonge peu à peu dans le *corpus striatum*, et de là, en s'étalant en forme de feuillet, dans la paroi latérale et supérieure des hémisphères. En apparence, les fibres du corps calleux sont aussi des prolongements de ces fibres, pourtant, il est bien possible qu'elles naissent d'une façon indépendante dans l'écorce des hémisphères, et de ce point, croissent vers la face interne pour se souder aux fibres correspondantes de l'autre côté.

Si l'on compare avec ces faits ceux que FLECHSIG a recueillis sur la manière dont la substance blanche apparaît dans les fibres nerveuses, il se trouve que les deux ordres d'observations s'accordent très bien: FLECHSIG a d'une part observé pour la moelle épinière, que beaucoup de masses fibreuses prennent d'un seul coup la teinte blanche, et d'un autre côté, à d'autres endroits, que la substance médullaire se propage de proche en proche dans une direction tout à fait déterminée, comme dans l'encéphale et les fibres des pyramides. Les données de FLECHSIG concordent très bien avec ce que j'ai exposé plus haut sur la

façon dont les fibres en formation des pédoncules cérébraux pénètrent dans les hémisphères; et quant aux pyramides, les faits que j'ai observés ne contredisent nullement les données de FLECHSIG, ils sont plutôt de nature à les confirmer. Comme je le montrerai plus loin, il est très remarquable de voir croître ultérieurement si vite le cordon latéral de la moelle épinière, originairement si peu considérable chez le lapin, et comme la *decussatio pyramidum* et les pyramides deviennent visibles en même temps que s'opère ce développement, il en résulte, avec quelque probabilité, que déjà dès leur première apparition, les pyramides et les cordons latéraux sont en connexion. On ne possède pas encore cependant d'observations positives sur la naissance des fibres des pyramides dans les pédoncules cérébraux et les ganglions cérébraux, ni sur leur descente dans les cordons latéraux. On ne pourrait en recueillir que sur des coupes longitudinales frontales de la moelle et du cerveau, mais on ne les a pas encore examinées jusqu'ici à ce point de vue.

FLECHSIG, partant des suppositions de BOLL et de JASTROWITZ (*l. i. c.*), discute la question de savoir comment se forment les gaines médullaires des fibres nerveuses, si elles sont en relation avec les cellules granuleuses ou les trainées de granulations qui se présentent si souvent dans la moelle épinière des embryons, et si elles se montrent ou non, en même temps, dans toutes les parties des fibres (*l. i. c.*, pag. 170 et suiv.). A cet égard, il faut observer premièrement qu'on a, il y a déjà longtemps, démontré pour les nerfs périphériques que le développement des gaines a lieu du centre à la périphérie, et par là, leur formation successive est aussi fort vraisemblable pour les organes centraux, et deuxièmement, que j'ai montré, il y a déjà des années, pour les nerfs de la queue des têtards de grenouilles, que la moelle se dépose entre le *cylinder axis* et la gaine, sans participation directe de cellules ni de granulations. Je la considère comme une sécrétion venant du plasma sanguin, sécrétion qui se dépose sur le *cylinder axis*, qui n'est peut-être pas étranger à cette sécrétion.

§ 40.

MOELLE ÉPINIÈRE.

La moelle épinière, considérée comme un tout, suit en général les mêmes lois de développement que le corps lui-même dans son ensemble. Dans la première ébauche du corps du poulet et des mammifères, c'est d'abord le cerveau, puis la partie la plus antérieure de la moelle qui se constitue (fig. 43, 44, 165, 167); puis peu à peu, et d'avant en arrière, se révèlent sans cesse de nouvelles parties de la moelle, produits de la différenciation du feuillet axile, lesquelles revêtent d'abord la forme d'un feuillet médullaire creusé en gouttière, pour passer ensuite à celle d'un tube fermé. La moelle du poulet presque tout entière se trouve alors bientôt constituée à l'état d'ébauche (fig. 70, 75), et chez des embryons ayant plus de treize protovertèbres, le sillon dorsal est déjà tout à fait clos; dès ce moment aussi, *la moelle s'allonge à son extrémité postérieure en tant que tube fermé*, fait remarquable qui montre qu'il n'est pas nécessaire que le tube médullaire apparaisse en première ligne sous forme de sillon. Et, en effet, cet ac-

croissement du tube médullaire à l'état de complète fermeture se manifeste à une époque à laquelle toutes les vertèbres primordiales sont loin d'être formées, et il faut remarquer que l'extrémité du tube médullaire se soude à cette période avec l'ectoderme, les vertèbres primordiales et la corde pour constituer un seul renflement axile (voir pp. 160, 296, 300, 428), comme c'était auparavant le cas pour le feuillet médullaire quand il avait la forme d'une gouttière.

Dès que toutes les vertèbres primordiales sont ébauchées, le premier rudiment du tube médullaire est aussi achevé, et à ce

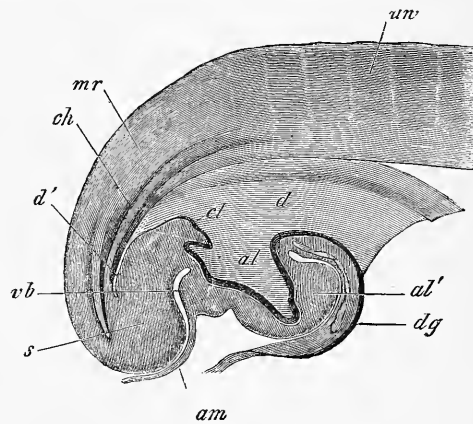


Fig. 368.

stade le tube médullaire chez le poulet est aussi long que la corde dorsale (p. 428).

Chez l'homme, le tube médullaire, comme l'a le premier montré ECKER, s'étend aussi au commencement jusqu'à l'extrémité des vertèbres caudales (*Icon. phys.*, 2^e édit. pl. 31, fig. 7, 8). E. ROSENBERG nous a fait connaître cette extrémité d'une façon détaillée et nous a montré comment, notablement rétrécie tout à fait en arrière, elle confine à l'ectoderme du bout de la queue et fait encore saillie au-dessus des vertèbres caudales. En continuant à se développer, la moelle croît encore un certain temps

Fig. 368. — Coupe longitudinale de l'extrémité postérieure d'un embryon de poulet âgé de deux jours et seize heures. Gross. trente-trois fois. *d*, orifice intestino-ombilical postérieur; *d'*, extrémité de l'intestin postérieur; *al*, cavité de l'allantoïde; *al'*, saillie de l'allantoïde; *dg*, paroi de ce qui deviendra le conduit vitellin, c'est-à-dire point de jonction de la paroi intestinale avec les couches profondes du blastoderme, celles qui fourniront plus tard le sac vitellin; *am*, origine de l'amnios à la partie postérieure de l'ébauche de l'allantoïde; *cl*, saillie du cloaque; *ch*, corde; *mr*, tube médullaire, dont on voit l'extrémité en cul-de-sac à l'extrémité caudale *s*; *uv*, vertèbres primordiales.

uniformément avec la colonne vertébrale, comme il est facile de le prouver chez des embryons de deux et de trois mois. A partir du quatrième mois, le développement de la colonne vertébrale s'accélère, et par suite la moelle change peu à peu de position par rapport aux vertèbres inférieures et paraît remonter (*ascensus medullæ spinalis*).

D'ailleurs au sixième mois, la moelle s'étend encore jusqu'au canal sacré, et même à la fin de la vie embryonnaire, sa pointe se trouve encore dans la troisième vertèbre lombaire; on voit donc que les rapports de position normaux et permanents ne s'établissent complètement qu'après la naissance.

Si la moelle épinière, dans sa croissance en longueur, ne fait pas les mêmes progrès que la colonne vertébrale, tout autre est le cas des racines nerveuses inférieures.

A l'origine, elles partaient de la moelle épinière à angle droit, comme les nerfs cervicaux et dorsaux; mais dès que la moelle semble remonter, elles s'allongent, prennent une direction de plus en plus oblique et finissent par former la *cauda equina*.

La *dura* et l'*arachnoidea* prennent aussi part à cette élongation, et la *pia*, qui ne reste pas non plus en arrière, forme le *filum terminale*. A l'égard de ce dernier, il faut d'ailleurs observer que, chez l'homme, il doit être considéré en partie comme la continuation de la moelle épinière et qu'il est tel en totalité dans les animaux chez lesquels il renferme dans toute sa longueur un prolongement du *canalis centralis*. Si donc nous avons indiqué précédemment qu'à partir du quatrième mois la moelle ne croît plus dans la même proportion que la colonne vertébrale, cet énoncé a besoin d'être précisé ainsi : la moelle, à partir de cette époque reste, il est vrai, en retard dans son développement dans la partie qui donne naissance aux nerfs spinaux, mais, par contre, il se développe à l'extrémité inférieure de cette moelle épinière une formation rudimentaire qui s'allonge dans la même proportion que la colonne vertébrale.

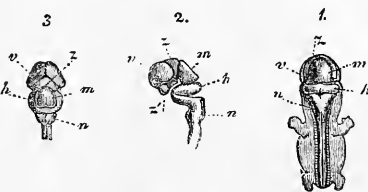


Fig. 369.

Fig. 369. — Système nerveux central d'un embryon humain de 8^m de long (sept semaines). 1, embryon vu par derrière : le cerveau, la moelle et les ganglions spinaux adjacents à cette dernière sont mis à nu; 2, cerveau et partie supérieure de la moelle épinière vus de profil; 3, cerveau vu de haut; *v*, cerveau antérieur; *z*, cerveau intermédiaire; *m*, cerveau moyen; *h*, cerveau postérieur; *n*, arrière-cerveau; *s*, extrémité antéro-inférieure du cerveau intermédiaire, point où sera plus tard le *tuber cinereum*. La place ronde située en avant est le nerf optique.

Les *deux renflements* de la moelle épinière sont déjà ébauchés au deuxième mois chez l'homme et à partir du troisième mois, ils sont très nettement prononcés (fig. 370, 371). Le *sinus rhomboïdal*, qui se trouve chez les oiseaux, ne se montre, autant qu'on sache, à aucune époque chez l'homme et les mammifères, et le large sillon dorsal encore ouvert à l'extrémité postérieure du tronc de jeunes embryons (fig. 169, 171) ne peut guère se comparer à ce sinus, du moins si l'on envisage le sinus rhomboïdal de la région

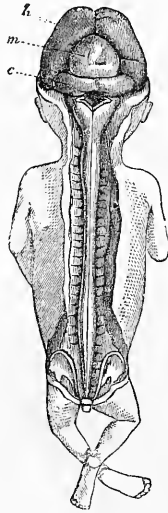


Fig. 370.

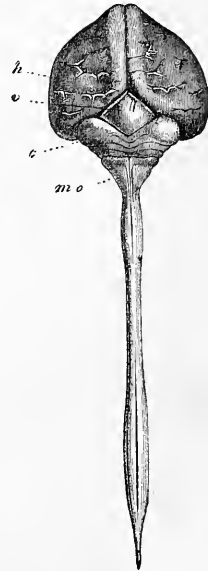


Fig. 371.

lombaire des oiseaux comme une partie close du tube médullaire, ainsi qu'est celui de la moelle allongée.

Je passe dès lors aux changements survenus dans l'intérieur de la moelle épinière en commençant par celle du poulet.

J'ai parlé plus haut des premières phases du développement de la *moelle épinière chez le poulet*. Après que la moelle s'est close, elle consiste au troisième jour dans toutes ses régions en cellules d'une seule sorte, allongées à grand diamètre dirigé dans

Fig. 370. — Embryon humain de trois mois, de grandeur naturelle, montrant à nu le cerveau et la moelle. *h*, hémisphères cérébraux; *m*, cerveau moyen; *c*, cervelet. On voit sur la moelle allongée un reste de la membrane obturante du quatrième ventricule.

Fig. 371. — Cerveau et moelle d'un embryon humain de quatre mois, en grandeur naturelle. *h*, hémisphères cérébraux; *v*, tubercules quadrijumeaux; *c*, cervelet. Ce qui semble être son dernier repli n'est autre chose que la *membrana obturatoria ventriculi quarti*; *mo*, moelle allongée.

le sens du rayon du tube, et semblant rangées sur plusieurs couches. Au quatrième jour commence une séparation de ces cellules en deux assises : les extérieures s'ordonnant concentriquement à la surface et s'allongeant en fibres, tandis que les cellules internes conservent leur position primitive et deviennent l'épithélium du canal central. En même temps se montre la commissure antérieure, et bientôt après les cordons antérieurs et postérieurs. A la fin du quatrième et au commencement du cinquième jour, la moelle offre ainsi la constitution suivante. La section est quadrangulaire à angles arrondis, plus large en avant, rétrécie en

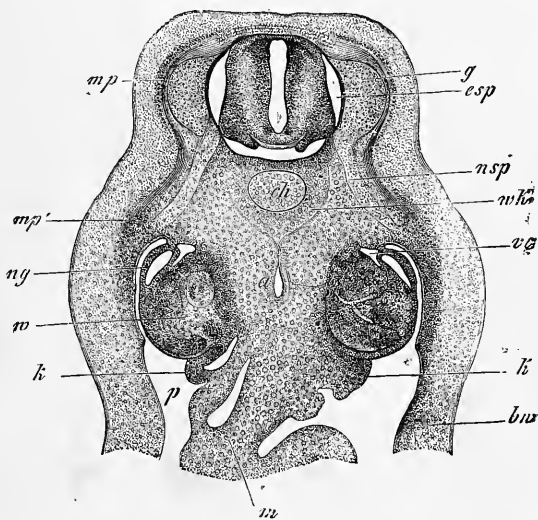


Fig. 372.

arrière. Le canal central, rhombiforme à la région cervicale, en fente à la région dorsale, est encore assez spacieux et a partout, mais surtout dans sa moitié postérieure, un épais revêtement de cellules disposées d'une façon radiaire; ce revêtement atteint la surface sur la ligne médiane postérieure, tandis qu'en avant il est en outre recouvert par l'étroite *commissura alba*. L'assise corticale à fibres concentriques ne forme ainsi que deux zones latérales, et il faut encore remarquer que leur partie postérieure paraît très

Fig. 372. — Coupe transversale d'un embryon de poulet du quatrième jour. Gross. trente-deux fois. *ch*, *chorda*; *a*, aorte; *g*, ganglion spinal; *mp*, feuillet musculaire; *mp'*, son prolongement dans la paroi du ventre; *nsp*, *nervus spinalis*; *ng*, conduit des reins primordiaux; *w*, corps de Wolff; *p*, cavité abdominale; *m*, *mesenterium*; *k*, ébauche des glandes sexuelles avec épithélium germinatif; *csp*, canal spinal; *wk*, ébauche des corps vertébraux; *vc*, *vena cardinalis*; *bw*, paroi abdominale primitive.

mince et que les zones ne sont un peu plus épaisses qu'en avant et latéralement. C'est aussi ici que la nature fibreuse de cette couche, de laquelle j'ai prouvé dans la première édition, à l'encontre de *REMAK*, qu'elle est l'ébauche de la substance grise, se montre le plus distinctement ; les fibres en sont dirigées en partie vers la commissure antérieure, en partie vers les racines antérieures. La substance grise est en outre recouverte maintenant par les rudiments des cordons blancs, qui tous deux, contrairement aux données de *REMAK*, se montrent doubles de chaque côté dès le moment de leur apparition. Les cordons antérieurs sont d'abord situés en avant, à côté de la commissure, mais bientôt ils s'étendent aussi sur les parties latérales antérieures, de sorte qu'on ne peut parler de cordons latéraux spéciaux se formant d'une façon indépendante. Les cordons postérieurs sont sur la coupe transversale elliptiques, plus petits, et ils contournent les parties latérales, mais n'atteignent pas encore les parties antérieures au cinquième jour. Tous les cordons et la commissure elle-même consistent, comme *BIDDER* et *KUPFER*, *REMAK* et moi l'avons trouvé il y a longtemps déjà, en fibres extrêmement délicates sans trace de noyaux. Entre le cinquième et le neuvième ou le dixième jour, les cordons entourent complètement la moelle, à l'exception de la région de la commissure antérieure, et constituent une assise corticale assez puissante. En même temps la substance grise croît aussi et cela de deux façons. D'abord par elle-même par multiplication de ses éléments propres, et secondement aussi parce que les cellules externes du revêtement du canal central se trouvent attirées dans sa sphère. Car ce qu'on désigne à cette époque peu avancée sous le nom d'épithélium du canal central, ne doit pas être regardé comme une formation nettement définie, mais comme une masse cellulaire encore non différenciée, qui prendra part plus tard encore à l'accroissement de la substance grise. Les parois du canal central deviennent par là bientôt plus minces et le canal lui-même relativement beaucoup plus petit, les cellules qui l'avoisinent immédiatement ne continuant pas à se multiplier. Pourtant il constitue encore chez des embryons de dix jours un tube assez large.

Quant à la moelle de l'homme, il n'y a encore jusqu'ici d'observations suivies que celles que j'ai déjà publiées dans la première édition. La figure 373 montre l'état de développement le moins avancé que j'aie observé, et elle concorde dans tous les points essentiels avec les dessins de *BIDDER* et *KUPFER* d'embryons de mouton. Chez cet embryon, âgé d'un mois, les diamètres de la

moelle atteignaient, à la région cervicale, dans la direction antéro-postérieure, 0,92-0,96^{mm} et dans le sens transversal, à la partie la plus large, 0,52-0,55^{mm}. Le canal central, de forme losangique ou à peu près, était tapissé par un épithélium à cellules disposées longitudinalement, d'une épaisseur de 0,88-0,96^{mm}. En avant et en arrière, ce revêtement atteignait la surface, et en avant il n'y avait pas de signe bien net d'une commissure antérieure. La substance grise, consistant en petites cellules arrondies, formait en arrière et latéralement une couche très mince, *g'*, mais était déjà en avant d'une puissance considérable et montrait ici aussi une masse arrondie, un peu plus foncée *g*, de laquelle partait la racine antérieure qui n'est pas représentée sur la figure. Quant à la racine

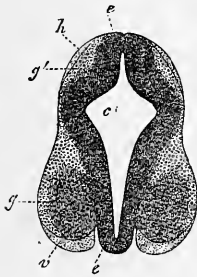


Fig. 373.

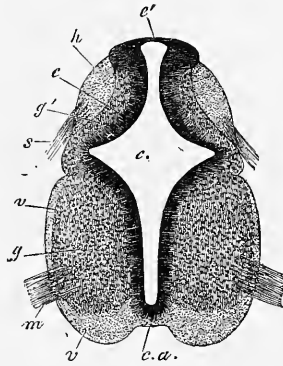


Fig. 374.

postérieure il me fut impossible de la voir, mais par contre les ganglions spinaux se trouvaient déjà ébauchés ainsi que les cordons antérieurs et postérieurs *h* et *v*, formés les uns comme les autres d'une masse sans noyaux ni cellules et ne montrant sur la coupe transversale que de fines punctuations. Les deux cordons se trouvaient disposés latéralement et étaient, du reste, encore très peu développés.

Chez un embryon âgé de six semaines (fig. 374), la moelle,

Fig. 373. — Coupe transversale de la partie cervicale de la moelle épinière d'un embryon humain âgé d'un mois. Gross. trente-six fois. *c*, canal central; *e*, son revêtement d'épithélium; *g*, substance grise antérieure avec un noyau plus foncé, duquel part la racine antérieure non représentée ici; *g'*, substance grise postérieure; *v*, cordon antérieur; *h*, cordon postérieur.

Fig. 374. — Coupe transversale d'un embryon humain âgé de six semaines, haut de 0,56 lignes, et large de 0,44 lignes à la portée la plus large. Gross. cinquante fois, *c*, canal central; *e*, son revêtement d'épithélium; *g*, substance grise antérieure avec un noyau plus foncé, d'où part la racine antérieure; *g'*, substance grise postérieure; *v*, cordon antérieur; *h*, cordon postérieur; *ca*, *commissura anterior*; *m*, racine antérieure; *s*, racine postérieure; *v'*, partie postérieure du cordon antérieur (ou comme on dit cordon latéral); *é*, partie amincie du revêtement du canal central sur la ligne médiane postérieure.

également piriforme, dans son ensemble, en coupe transversale, était un peu plus avancée dans son développement. Le canal central, de même forme à peu près que chez les embryons de mouton, paraissait pourtant d'une grandeur excessive par rapport au reste de la masse médullaire. Son épithélium consistait, en général, en plusieurs couches de cellules étroites, disposées perpendiculairement, et était partout d'égale épaisseur à l'exception de la ligne médio-postérieure. Car pris exactement sur cette ligne il était très mince, tandis que les parties voisines étaient renflées en massue. Comme chez les moutons et chez le jeune embryon humain, que je viens de mentionner, le canal médullaire, avec son épithélium, se montrait aussi à jour le long de cette ligne dorsale, mais partout ailleurs il était caché, recouvert sur les côtés par la substance grise, et sur la ligne médio-antérieure par la commissure antérieure. La substance grise consistait partout en petites cellules, mêlées peut-être avec un peu de substance intermédiaire; épaisse antérieurement, elle était par contre très peu développée en arrière. Les cordons blancs se montraient : 1° sous forme de deux cordons postérieurs grêles sur les flancs de la partie postérieure de la moelle, et émettant en avant les racines postérieures, et 2° sous forme de deux cordons antérieurs plus forts. Ces derniers atteignaient leur plus grand développement à droite et à gauche de la commissure antérieure, jusqu'à la ligne d'émergence des racines antérieures, point où *ces racines*, faisant légèrement saillie, dessinaient déjà un sillon antérieur peu profond et large. Derrière les racines antérieures, au premier coup d'œil, la substance blanche paraissait manquer tout à fait, mais des recherches faites avec un fort grossissement montrèrent qu'ici aussi jusque peu avant le point où le canal spinal présente son maximum d'épaisseur, il y avait une bordure corticale d'une extrême minceur. Toute la substance blanche, la *commissura anterior* y comprise, était du reste translucide comme auparavant, que dis-je, presque aussi transparente que le verre, finement ponctuée sur la section transversale, striée sur des coupes longitudinales et sans trace de cellules ni de noyaux.

Appuyé sur ces résultats, constatés chez l'homme et le poulet, je donne mon adhésion complète à l'opinion de BIDDER et KUPFER, et je la formule ainsi : la première ébauche de la moelle ne comprend en elle que l'épithélium et la substance grise; les cordons blancs et la commissure n'apparaissent qu'en seconde ligne, sous forme de revêtement extérieur. Comment? c'est ce qu'il reste encore à préciser; mais il est fort probable que, comme BIDDER et KUPFER

et moi-même nous l'avons admis il y a déjà des années, les fibres nerveuses naissent sous forme de prolongements délicats sans noyau des cellules profondes de la moelle. A l'égard du nombre des cordons il est hors de doute qu'il n'y en a, à vrai dire, que deux paires et que les cordons latéraux ne figurent pas dans la première ébauche de la substance blanche.

D'où résulte qu'on peut énoncer ainsi les propositions, relatives à la première formation de la moelle :

1^o La moelle consiste, après la clôture du sillon dorsal, en un canal dont les parois sont formées de cellules toutes semblables entre elles, disposées radiairement;

2^o En seconde ligne il s'opère dans cette paroi une séparation en deux couches, dont l'externe se transforme en substance grise, tandis que l'interne se montre sous forme de revêtement du canal central;

3^o La substance blanche apparaît plus tard que la substance grise, dont elle est le revêtement extérieur; elle émane sans aucun doute, en première ligne, des cellules de la substance grise. Le nombre des cordons est de quatre; il y a en outre une commissure blanche et les cordons apparaissent tous quatre simultanément.

Quant au développement ultérieur de la moelle, au sujet duquel il existe quelques observations de CLARKE (*l. i. c.*), les figures 375 et 376 montrent des coupes transversales de la moelle d'un embryon humain de huit semaines et d'un autre de neuf à dix semaines, et en comparant ces figures avec la figure 374, on trouve aisément la loi de l'accroissement de la moelle prise dans son ensemble; tandis que le canal central diminue peu à peu, la substance grise ainsi que la bordure blanche augmentent de masse, surtout cette dernière. Abordant les détails, je dirai d'abord que l'atrophie du *canal central* progresse d'arrière en avant, et que sa cause dominante réside vraisemblablement dans le puissant développement des cordons postérieurs. C'est ainsi que ce canal se retire peu à peu de la surface vers l'intérieur et finit par ne plus occuper qu'un espace relativement petit au centre de la moelle. Dans la moelle d'un embryon de six semaines, représentée figure 374, le canal se trouve librement à jour à la face postérieure de l'organe et en occupe même toute la largeur, mais ce degré élevé de développement ne persiste pas longtemps, car déjà chez l'embryon de huit semaines nous trouvons le canal central large encore il est vrai, mais déjà très réduit dans sa moitié postérieure, en partie oblitérée et ne se montrant plus que sur *une faible étendue* à la surface de la moelle, bien que logé pourtant encore au fond

d'un petit sillon entre les cordons postérieurs. Au troisième mois le canal central finit par se retirer complètement à l'intérieur et se réduit encore davantage. A la neuvième semaine (fig. 376) sa moitié postérieure se termine sur une coupe transversale en pointe étroite, qui pénètre encore un peu entre les cordons postérieurs, mais est loin d'atteindre la surface, et à la douzième semaine le canal se trouve tout à fait à l'intérieur, de sorte qu'il est maintenant séparé des cordons postérieurs par de la substance grise, la *commissura grisea*. Pourtant, même à cette époque, on voit encore un

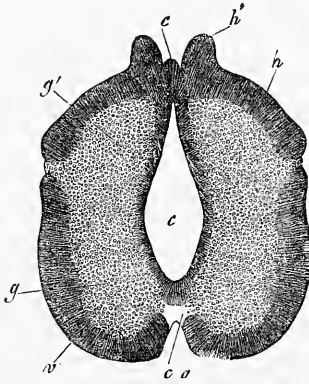


Fig. 375.

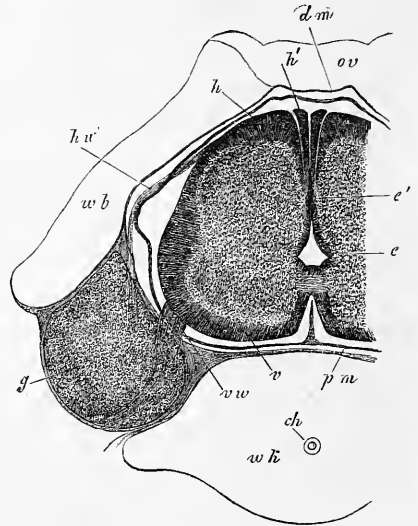


Fig. 376.

vestige de la partie atrophiée du canal dans un appendice effilé de son épithélium, qui s'étend plus ou moins vers les cordons postérieurs et ne possède plus de structure distincte.

L'épithélium du canal central est très épais et comprend au moins trois à quatre assises dans les jeunes embryons. Plus tard

Fig. 375. — Coupe transversale de moelle épinière d'un embryon humain de huit semaines, haut de $1\frac{1}{3}^{\text{mm}}$, et large de $1\frac{1}{2}^{\text{mm}}$, grossi cinquante fois. Indications comme dans la figure 374. *h'*, parties saillantes des cordons postérieurs, qui plus tard se présentent comme cordons cunéiformes spéciaux; dans leur intervalle en *c*, épithélium du canal central.

Fig. 376. — Coupe transversale d'une vertèbre cervicale et de la moelle d'un embryon humain de neuf à dix semaines. Gross. trente-cinq fois. Hauteur de la moelle, $1\frac{1}{2}^{\text{mm}}$; largeur $2-2\frac{1}{4}^{\text{mm}}$; *e*, épithélium du canal central; *e'*, sa partie postérieure en voie d'oblitération; *v*, cordon antérieur; *h*, cordon postérieur; *h'*, son cordon cunéiforme; *vv*, racine antérieure; *hw*, racine postérieure; *g*, ganglion spinale; *pm*, pia mater; *dm*, dura mater; encore tout contre l'ébauche vertébrale; *wk*, corps vertébral; *ch*, reste de la corde; *wb*, arcs vertébraux cartilagineux; *ov*, reste de la *membrana reuniens superior*.

il s'amincit et les couches de cellules extérieures se trouvent attirées dans la sphère de la substance grise, ce qui ne peut étonner, si l'on sait que la moelle à l'origine consiste en cellules toutes semblables entre elles, dont l'épithélium ultérieur du canal central ne forme que le dernier reste, sans limites précises à aucune époque vis-à-vis des parties environnantes.

Pour ce qui est du développement des *cordons antérieurs*, les figures données montrent que plus le développement de la moelle progresse, plus ces cordons augmentent d'épaisseur et de largeur, de sorte que chez un embryon de huit semaines ils occupent déjà plus de la moitié de la moelle ; pourtant, à cette époque, leurs bords postérieurs ou cordons latéraux (des auteurs n'atteignent pas encore les cordons postérieurs et sont séparés d'eux par un *sillon latéral* qui disparaîtra plus tard. Un sillon plus profond se forme en avant par l'accroissement plus considérable des cordons par rapport aux parties internes, c'est le sillon antérieur de la moelle qui est déjà bien développé à la fin du deuxième mois, mais est encore large et qui, à la fin du troisième mois, montre approximativement les rapports qui doivent persister. Chez l'embryon de neuf à dix semaines (fig. 376) les cordons antérieurs et les postérieurs sont arrivés à se réunir et la substance grise est entourée de toutes parts par la masse blanche. Les *cordons postérieurs*, qui sont au commencement situés latéralement, s'étendent bientôt vers la ligne médio-dorsale, de manière à y prendre dès la huitième semaine la même position que les cordons antérieurs occupent sur l'autre face. Particularité à remarquer à cette époque : il y a sur ces cordons deux saillies en manière de bandelettes laissant entre elles une véritable fente longitudinale postérieure. Plus tard ces bandelettes, refoulant le canal central, se rapprochent tout près l'une de l'autre, de sorte que la fente devient extrêmement étroite (fig. 376). Mais ces saillies n'arrivent pas à se confondre, et dès le commencement du troisième mois on trouve entre elles une cloison de séparation de tissu connectif, cloison qu'on ne parvient pourtant jamais à arracher de la fente en enlevant la *pia mater*. Tandis que ceci se passe, la forme des cordons postérieurs se modifie aussi ; les saillies en bandelettes arrivent de plus en plus à se trouver placées au même niveau que les parties situées plus en dehors, mais par contre il s'établit à l'intérieur une sorte de séparation, et au troisième mois elles apparaissent nettement comme des *cordons cunéiformes* spéciaux (fig. 376) des deux côtés du sillon longitudinal postérieur. Ces cordons cunéiformes de l'embryon sont manifestement les mêmes que GOLL, dans ses

contributions à l'anatomie fine de la moelle, a désignés sous le nom de *coins obscurs* des cordons postérieurs (cordons de GOLL, moi), et leur apparition précoce ainsi que leur délimitation nette portent à leur attribuer des rapports anatomo-physiologiques spéciaux ; mais c'est là un sujet sur lequel on ne peut se prononcer sans autres points d'appui.

Quant à la substance *grise*, il n'y a pas grand'chose à en dire au point de vue morphologique. Elle croît en même temps que les cordons blancs, bien qu'au début, plus lentement qu'eux, et montre déjà, au troisième mois, des traces des cornes. Celles-ci résultent incontestablement de ce que la substance blanche croît davantage à de certains points, la substance grise à d'autres. Les cornes se séparent latéralement, parce que c'est précisément à la limite commune du cordon antérieur et du cordon postérieur, que le cordon antérieur prolifère fortement en dedans. C'est aussi ce qui se passe d'une façon analogue aux autres endroits.

Les *membranes* de la moelle épinière ne dérivent, d'après mes observations, ni du feuillet médullaire, ni du feuillet blastodermique supérieur, mais des protovertèbres (vertèbres primordiales). La *pia-mater* est déjà visible au quatrième jour chez des embryons de poulets (fig. 144 *mh*), et un peu plus tard la dure-mère devient aussi distincte. Chez l'embryon humain de six semaines, les deux membranes sont distinctes aussi, et chez l'embryon du lapin, on est frappé du développement extraordinaire d'une couche de tissu gélatineux sur la face antérieure de la moelle (fig. 250), couche déjà visible au douzième jour, et qu'on n'a jamais observée chez l'homme avec une telle puissance. Cette couche, mesurant 0,13^{mm} au seizième jour, représente les rudiments de la *pia* et de la *dura mater*, et fait place plus tard en majeure partie à l'espace sous-arachnoïdien, une partie d'elle-même se transformant en *arachnoïdea*. Des vaisseaux de la moelle se montrent chez l'embryon du poulet, d'après REMAK, dès le neuvième jour, mais cet auteur ne décide pas la question de savoir s'ils s'y développent sur place d'une manière indépendante, ou s'ils y pénètrent du dehors. D'après mes observations, ils apparaissent du treizième au quatorzième jour chez le lapin, à un stade correspondant chez l'homme à celui représenté figure 374, et il est hors de doute qu'ils s'étendent dans cet organe en pénétrant du dehors.

M. PIERRET a dernièrement publié (*Arch. d. Phys.*, V, 1873, page 534), quelques faits sur le développement de la moelle dans l'embryon humain où je ne puis trouver qu'une reproduction de mes observations déjà anciennes. D'un autre côté, HIS vient de publier de nouvelles observations sur la moelle

épineière et le système nerveux en général chez des embryons humains du premier mois (*Anatomie menschlicher Embryonen. I Embryonen des ersten monates*. Leipzig, 1880, 184 pages avec atlas), auxquelles je renvoie pour de plus amples détails. Ici je remarquerai seulement, que d'après His, la moelle humaine suit le même développement, que Hensen et moi nous avons décrit chez le lapin.

Les premières phases de la moelle épineière des *mammifères*, n'ont été jusqu'ici étudiées que par HENSEN (*l. i. c.*), et par moi chez des *embryons de lapin* sur des coupes transversales, et je renvoie à cet égard aux descriptions précédentes et aux figures 189 à 198, qui représentent la transformation graduelle du feuillet médullaire du tronc et sa clôture en canal médullaire. Les phases immédiatement suivantes ont été décrites, il y a longtemps déjà, dans un mémoire très soigné, par BIDDER et KUPFER; plus tard, elles ont fait l'objet des travaux excellents de CLARKE, et surtout de HENSEN, à qui se joignent de nos jours FLECHSIG et EICHHORST pour l'histologie et les périodes ultérieures du développement. Mes recherches personnelles sur le développement de la moelle ont porté surtout sur l'embryon de lapin, mais je me suis adressé aussi à ceux du mouton, du porc, du bœuf, du chat et du chien, en ayant notamment en vue les résultats de FLECHSIG et de HENSEN. Je résumerai ainsi les points principaux de ces recherches.

Chez le *lapin*, la moelle ne montre, jusqu'au dixième jour, aucune trace de la substance blanche de plus tard; elle ne consiste qu'en cellules allongées épithéliiformes; elles se trouvent au neuvième jour sur sept à huit rangées dans les parties latérales postérieures, mais ne forment qu'une mince couche à la voûte et au plancher. Mais le onzième jour apparaissent simultanément le cordon antérieur et le postérieur, formant un revêtement continu sur les côtés du rudiment jusque-là existant, et, un peu plus tard, la commissure antérieure apparaît de la façon qu'on sait. *Ainsi la moelle épineière du lapin se distingue de celle de l'homme et aussi* (d'après BIDDER et KUPFER) *de celle du mouton, en ce que chez le lapin, il se montre de la substance blanche dans les régions latérales de la moelle, dès le commencement, et simultanément avec les rudiments des cordons antérieurs et postérieurs*. Dès la première apparition des masses fibreuses déjà nommées ou même peut-être avant, l'ébauche primitive cellulaire de la moelle se sépare en deux zones, l'une externe, dans laquelle les cellules deviennent plus arrondies, et l'autre interne, qui conserve encore le caractère primitif d'un épithélium stratifié à cellules cylindriques ou fusiformes; cette transformation se montre plus tôt dans la moitié antérieure (ventrale) de la moelle que dans la partie postérieure, et s'y développe bientôt aussi davantage, de sorte que cette partie de l'organe contient bientôt bien plus de cellules arrondies ou de substance grise (comme on peut dès lors appeler, à juste titre, cette assise de tissu) que l'autre, et la couche d'épithélium y est par là plus mince que là. Dans la moelle ainsi formée, on peut aussi déjà reconnaître les racines nerveuses, dont il sera encore spécialement question plus tard.

Quand les changements précédemment indiqués ont atteint un certain degré, la moelle apparaît du douzième au quatorzième jour, telle que la figure 377 le représente chez un embryon de lapin âgé de quatorze jours. La moelle haute de 0,68^{mm}, large par devant de 0,63^{mm}, par derrière de 0,58^{mm}, montre un canal central fissiforme très étroit, qui s'élargit à la partie postérieure, et possède deux diverticules. La couche d'épithélium *e* qui limite le canal, est dans la moitié postérieure de la moelle beaucoup plus large qu'en avant (jusqu'à 0,17^{mm}), et elle atteint sa minceur maxima sur les lignes médio-dorsale et ventrale (30-40 μ). Inversement la substance grise (*ga*, *gp*) se montre en avant beaucoup plus épaisse qu'en arrière. En avant, elle commence à côté du canal central et de la commissure antérieure (*c*) par une masse arrondie (*ga*) large de 0,22^{mm}, puis se rétrécit bientôt dans la région où l'épithélium s'épaissit et n'a plus que la moitié de son diamètre antérieur, et elle a à peine plus de 15 μ là où se trouvent les

cordons postérieurs. On ne peut pas poursuivre la substance grise au delà de ces cordons en arrière, et l'épithélium y forme à lui seul la face dorsale de la moelle sur une étendue de 0,38^{mm}.

La substance blanche ou fibreuse entoure toute la moelle à l'exception de la place que je viens de nommer. Dans l'axe de la face antérieure se trouve la commissure antérieure épaisse de 34 μ , de laquelle rayonnent des prolongements, dirigés surtout vers l'épithélium du canal central, mais aussi plus loin, latéralement, dans la substance grise antérieure. Les cordons antérieurs (*a*) sont en communication immédiate avec cette commissure; ils ont en avant 34 μ , et latéralement se réduisent à 19-22 μ . On peut sans doute, bien qu'avec un peu d'arbitraire, fixer leur limite à un petit élargissement de 40 μ , faisant saillie en dedans, après lequel viennent les cordons latéraux courts et épais à l'origine de 22-26 μ , mais qui ne mesurent plus que 15 μ en atteignant les cordons postérieurs. Les cordons postérieurs, enfin, sont des masses courtes, presque elliptiques sur la coupe transversale, dont la partie la plus large (30 μ), d'où partent aussi les racines sensibles, est située en avant, tandis que le cordon s'amincit et se perd en arrière.

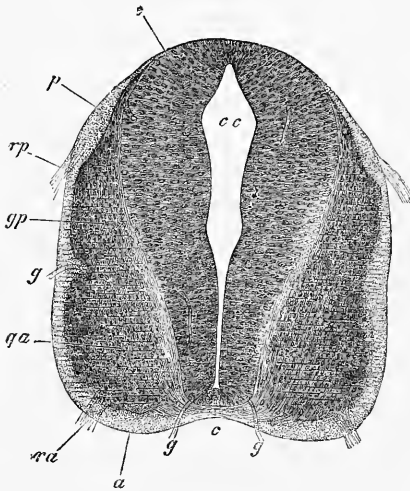


Fig. 377.

Quant à la *structure microscopique*, l'épithélium du canal central consiste en cellules allongées cunéiformes ou fusiformes, disposées en général transversalement par rapport au canal central, qui ne deviennent verticales, après avoir offert tous les degrés intermédiaires d'obliquité, que dans la région de la ligne médiane supérieure et de l'inférieure. De ces cellules, dont les noyaux sont allongés et arrondis, partent partout où elles confinent à la substance grise des fibres délicates et pâles (fibres radiaires), qui pénètrent dans cette substance et lui donnent une apparence plus ou moins striée transversalement, et se perdent dans la substance blanche de la superficie; selon HENSEN, elles traversent même la surface de la moelle et vont jusqu'à la *pia*.

La substance blanche consiste dans tous les cordons en une masse ponctuée délicate représentant, comme le prouvent des coupes longitudinales, les sections transversales de minces fibrilles, et dans les cordons postérieurs elle paraît un peu plus grossière qu'ailleurs. En outre, il se trouve dans tous les cordons, particulièrement dans les postérieurs, des noyaux isolés qui ne paraissent pas tous appartenir à des vaisseaux sanguins, et doivent peut-être être considérés comme des éléments détachés de la substance grise. La commissure antérieure consiste en fibres transversales extrêmement délicates, qui des deux côtés

Fig. 377. — Coupe transversale de la moelle de la région cervicale d'un embryon de lapin âgé de quatorze jours. Gross. de soixante-huit fois. *cc*, canal central; *a*, cordon antérieur; *ra*, racine antérieure; *gg*, vaisseaux; *gp*, cordon postérieur; *rp*, racines postérieures; *ga*, noyau gris moteur; *gp*, noyau gris sensible, points d'origine des racines; *c*, *commissura anterior* (elle devrait être tout à fait rayée transversalement); *e*, épithélium apparent du canal central.

rayonnent dans la substance grise, et y produisent une striation très manifeste, se croisant avec celle des prolongements des cellules épithéliales, et se poursuivant surtout dans la direction perpendiculaire aux cordons latéraux et aux cordons postérieurs.

Dans la substance grise, je ne puis pas en dehors des deux systèmes de fibres entrecroisées, dont je viens de parler, reconnaître avec certitude aucune trace de substance intermédiaire. Les *nuclei*, qui forment la masse principale de la substance grise, appartiennent sans doute tous à des cellules, mais à cette époque on ne peut reconnaître les limites ni les formes de celles-ci. Parmi ces *nuclei*, il y en a d'allongés qui accompagnent les deux systèmes de fibres, surtout celles de la commissure antérieure; dans toutes les régions, au contraire, il y en a d'arrondis qui forment à certains endroits des amas, principalement à l'origine des racines antérieures, où se trouvent parfois, comme deux noyaux nerveux (STILLING), un antérieur et un latéral, tandis que d'autres fois la région entière ne paraît être qu'un seul gros noyau arrondi.

Les capillaires assez nombreux qui se trouvent dans la moelle, se présentent surtout des deux côtés de la commissure antérieure, et latéralement là où la substance blanche est un peu épaisse (voir aussi HENSEN, fig. 56), mais ils ne font pas non plus défaut sur le reste des faces latérales. Il est remarquable de les voir pénétrer dans ce qu'on appelle l'épithélium, et s'approcher de la cavité médullaire à une distance de 25-35 μ . Je remarquerai en outre que la moelle épinière à ce stade, et plus tard encore, se montre si nettement délimitée, qu'on ne peut guère s'empêcher de penser à la présence d'une *enveloppe* spéciale. Néanmoins REMAK, chez lequel je trouve la première mention de ce fait (V. 89), nie la présence d'une membrane, avec raison, ce me semble, tandis que HENSEN et BALFOUR en soutiennent l'existence; HENSEN la nomme *membrana prima*, et la regarde comme provenant d'une membrane située originairement entre l'ectoderme et le mésoderme.

Dans le développement ultérieur de la moelle l'accroissement des cordons blancs et de la substance grise d'une part, l'amincissement de l'épithélium du canal central et le rétrécissement de ce canal d'autre part, vont de concert. Quant aux cordons eux-mêmes, il est remarquable de voir croître rapidement le *cordon latéral* si peu considérable au commencement. La moelle d'un embryon de quatorze jours présentant déjà un degré très avancé de développement montrait à la région dorsale, large de 0,82^{mm}, un cordon latéral de 0,85^{mm}, et à la région cervicale, large de 0,07, ce cordon avait 0,14^{mm}, tandis que les autres cordons étaient de beaucoup en arrière dans leur développement. Enfin, au vingt-troisième jour, la moelle cervicale mesurait 2,0^{mm} et le cordon latéral 0,39^{mm}. En même temps que le cordon latéral s'épaissit, l'entrecroisement des pyramides et les pyramides deviennent apparentes à la moelle allongée et, d'après les observations de FLECHSIG, il est très probable que le développement du cordon latéral progresse de haut en bas, à partir de la moelle allongée.

La première modification que montrent les *cordons postérieurs*, c'est qu'ils s'approchent de plus en plus de la ligne médiane postérieure. Chez l'embryon de quatorze jours mentionné plus haut, ils n'étaient plus distants l'un de l'autre que de 0,25^{mm}; au seizième jour, la moelle cervicale étant large de 1,04^{mm}, la distance était encore de 0,15^{mm}, et le dix-septième jour ces cordons avaient atteint la ligne médiane postérieure. Cette époque dépassée, les cordons postérieurs se développent dans l'intérieur vers le canal central sans, paraît-il, former de cordons cunéiformes spéciaux, et au dix-huitième jour ils sont épais de 0,12^{mm} à côté de la ligne médiane postérieure, et le vingt-troisième jour épais de 0,57^{mm}. Dans les parties latérales, les cordons postérieurs n'augmentent que lentement d'épaisseur, et chez l'embryon de quatorze jours mentionné plus haut, ils mesuraient de 15-26 μ , au seizième jour 38 μ , au dix-huitième jusqu'à 76 μ , et au vingt-troisième de même; et ici il faut remarquer que les parties latérales,

près de la corne postérieure, deviennent si minces que cette dernière atteint presque la surface.

A l'égard des *cordons antérieurs*, il y a moins de détails remarquables à mentionner. Ils augmentent lentement d'épaisseur, et celles de leurs parties, qui confinent à la commissure, se voûtent par suite du développement continu de la corne antérieure vers l'avant, et ainsi naît une fente qui augmente toujours entre ces cordons. Par suite, la commissure devient aussi de plus en plus insignifiante. L'épaisseur de ces cordons est en avant, à côté du sillon, de $84\ \mu$ (moelle cervicale) et de $86\ \mu$ (moelle dorsale) au quatorzième jour, de $0,41^{\text{mm}}$ (moelle cervicale) au seizième jour, de $0,11-0,14^{\text{mm}}$ (moelle cervicale) au dix-huitième jour, et de $0,14-0,17^{\text{mm}}$ au vingt-troisième jour.

Dans la *substance grise*, les modifications les plus remarquables sont l'augmentation continue de cette substance et son partage de plus en plus distinct en quatre masses, les cornes, en même temps que le canal central devient de plus en plus étroit. L'augmentation de la substance grise se fait de deux manières : d'une part une partie toujours plus grande de l'épithélium, comme on l'appelle, se trouve attirée dans sa sphère et se transforme en substance grise; d'autre part, il y a augmentation dans le nombre des éléments propres de celle-ci, et les points où l'accroissement est le plus intense sont les régions des cornes antérieures et des cornes postérieures. Aussi ces cornes font-elles de plus en plus saillie en avant. Tandis que la substance grise gagne ainsi en volume, le canal central se rétrécit, et finit par être tellement comprimé dans toute sa moitié postérieure qu'il s'atrophie, son épithélium se transformant partie en substance grise, partie en tissu fibreux indifférent.

Parmi les détails relatifs à cette époque avancée, je signalerai les suivants :

Chez l'embryon de quatorze jours d'un développement si marqué que je signalais plus haut, le canal central est une fente étroite derrière, un peu plus large par devant avec une petite sinuosité au milieu. Son épithélium est de $32-37\ \mu$ en avant, et atteint jusqu'à $0,135^{\text{mm}}$ en arrière. Si l'on compare avec ces nombres ceux donnés plus haut d'un embryon moins développé de quatorze jours, nombres qui ne sont guère plus élevés, l'augmentation de la substance grise est d'autant plus frappante qu'elle s'élève à $0,24^{\text{mm}}$ dans la région des cornes antérieures et dans celle des cordons postérieurs, même à $0,18-0,21^{\text{mm}}$ de largeur. La grande augmentation de largeur des cornes grises postérieures, sur les époques antérieures, prouve qu'il doit y avoir eu ici une multiplication rapide des cellules existantes, et que la transformation des cellules épithéliales du canal central en substance grise n'est pas la seule source de l'augmentation de cette substance. Dans la structure, il y a encore cela de frappant que les éléments des cornes postérieures sont plus petits que ceux des cornes antérieures et sont aussi plus serrés, de sorte que ces dernières paraissent assez bien délimitées sur des coupes vues au microscope.

Chez un embryon de seize jours, l'épithélium des deux cinquièmes postérieurs du canal central commence à se transformer en substance grise, et on ne peut plus distinguer qu'en avant les cellules fusiformes caractéristiques de cet épithélium. Au dix-huitième jour, cette transformation est accomplie et dès lors le canal central aussi a complètement disparu sur une étendue de $0,32^{\text{mm}}$, à la partie postérieure de la moelle et il n'est plus ouvert que sur une longueur de $0,37^{\text{mm}}$, à la partie moyenne et antérieure de la moelle; sur une coupe transversale il ressemble à une fente en losange. En arrière, à l'endroit où jadis se trouvait le canal, on voit entre les cordons postérieurs une étroite masse fibreuse à noyaux clairsemés, qui pénètre aussi encore un peu dans la substance grise et se continue ensuite dans un prolongement conique de l'épithélium du canal. A ce degré de développement les cornes grises sont déjà très nettement prononcées. Les cornes postérieures, larges de $0,04^{\text{mm}}$, atteignent avec leurs angles latéraux presque la surface de la moelle et ne s'en trouvent plus guère qu'à quel-

que 20 μ . Dans la région des cordons latéraux, la substance grise a 0,27^{mm}, et 0,04^{mm} aux cornes antérieures.

Chez un embryon de vingt-trois jours, la moelle a subi des modifications essentielles. Le canal central n'a plus que 0,15^{mm} dans le diamètre antéro-postérieur et est à 0,2^{mm} du fond de la fente antérieure. De son épithélium partent à l'avant et à l'arrière des fibres jusqu'à la surface de la moelle, pour se perdre dans les enveloppes. Derrière le canal s'est développée une couche épaisse de 0,27^{mm} de substance grise, *commissura grisea*, et il y apparaît immédiatement devant les cornes postérieures de délicates fibres extrêmement nettes, dont le plus grand nombre retourne dans les cornes postérieures et entoure ainsi comme un arc les pointes antérieures des cordons postérieurs. Les cornes postérieures représentent des masses finement cellulaires, larges de 0,85^{mm} et épaisses de 0,25^{mm} (diamètre antéro-postérieur), dont l'extrémité interne (antérieure) à côté de la pointe antérieure des cordons postérieurs se trouve en communication avec un petit noyau de substance grise immédiatement devant eux; on pourrait peut-être le regarder comme la colonne de CLARK. Entre l'extrémité antérieure de ces noyaux et les angles latéraux antérieurs des cornes postérieures, la substance grise montre un nombre considérable de petits faisceaux longitudinaux de fines fibres nerveuses, qui n'avaient pas été observés dans les périodes précédentes. Les cornes antérieures ont à cet état 0,65^{mm} de large et montrent distinctement en avant deux amas de cellules à gros noyau, les cellules motrices des cornes antérieures.

À l'égard de la structure anatomique de la moelle, j'insiste particulièrement sur le fait important que c'est à cette époque qu'apparaissent pour la première fois, dans les cordons blancs, des masses assez abondantes de petits noyaux ronds et allongés (avec les cellules y attenantes?), qui n'appartiennent pas aux vaisseaux et représentent la première ébauche de la substance connective cellulaire des cordons, éléments qu'on ne peut guère concevoir que comme de la substance connective qui s'est propagée sur le cours des vaisseaux. Cette substance connective, qui sûrement ne fait pas défaut non plus dans la substance grise, atteint son maximum d'abondance dans les cordons antérieurs. Puis viennent les parties postérieures des cordons postérieurs, vers la *commissura grisea* et dans les cordons latéraux. Quant aux fibres à myéline, la moelle épinière n'en montrait pas encore non plus, fait qui mérite toujours notre attention, si l'on pense que le lapin ne porte que vingt-huit jours et qu'ainsi les embryons en question n'étaient plus qu'à cinq jours de leur maturité.

§ 41.

SYSTÈME NERVEUX PÉRIPHÉRIQUE.

Les anciens anatomistes portaient de l'idée que la formation de tous les nerfs s'opérait du cerveau et de la moelle épinière, et que les nerfs continuaient ensuite à croître graduellement vers la périphérie du corps et cette vue se trouve encore représentée en 1827 par TRIEDMANN (*Zeitsch. f. Phys.* III, 1. p. 25). Cette opinion avait été provoquée sans doute par l'apparition précoce du cerveau et de la moelle et aussi par le fait que deux des nerfs des sens supérieurs se forment à partir du cerveau. Pourtant VON BAER remarquait, en 1828 (*Entw.* I, p. 110), que ce dernier fait n'impliquait pas le

même mode de formation pour les autres nerfs ; car, si les organes des sens supérieurs se développent en partant du cerveau, les feuillets ventral et dorsal, c'est-à-dire les parties dans lesquelles se répandent les nerfs spinaux, naissent indépendamment de la moelle épinière. VON BAER déclare que pour lui il est tout aussi invraisemblable que les nerfs naissent dans les muscles ou les autres organes pour gagner de là les organes centraux, que l'est le mode de formation inverse ; et il opine que les nerfs se forment par différenciation histologique là où ils se trouvent en ayant, dès le moment où ils apparaissent, leur origine et leur terminaison propres, de sorte qu'il n'y a nulle part soudure entre des tronçons primitivement séparés. A cette deuxième manière de voir, à laquelle se rangea bientôt la majorité des naturalistes, et qui se trouva aussi représentée dans les manuels (v. BISCHOFF, *Entw.* p. 197), s'en associa encore une troisième, dont l'origine remonte à SERRES, d'après laquelle les nerfs périphériques se forment d'une façon tout à fait indépendante et ne doivent se réunir au cerveau et à la moelle que secondairement (*Anat. comp. du cerveau.* Paris, 1824, I, p. 209 et suiv., 346 et suiv., 503). Mais les raisons que SERRES apportait à l'appui étaient si défectueuses que son hypothèse ne trouva pas le moindre écho et fut jugée déjà par TIEDEMANN comme erronée et ne méritant pas d'être réfutée.

De nos jours, ces trois manières de voir principales sont toutes réapparues, mais dans un ordre inverse de succession, et avec maintes modifications répondant aux progrès de la science. En première ligne vint REMAK, qui se fit le défenseur de la formation par tronçons indépendants pour certaines parties du système nerveux périphérique. Cet auteur chercha à démontrer que chez le poulet les ganglions de certains nerfs de la tête (5, 7, 8, 9 et 10^e paires) aussi bien que ceux de tous les nerfs spinaux, naissent d'une façon tout à fait indépendante et sont originairement sans communication aucune avec le système nerveux central ; en outre il établit comme probable que certaines parties du *sympathicus* aussi se développent indépendamment des autres nerfs périphériques (n^o 9, p. 37, 41, 94, 111 ; n^o 200, p. 23 et suiv.). Du reste REMAK n'a nulle part signifié d'une façon plus précise comment s'opérait à vrai dire le développement du système nerveux périphérique ; pourtant on trouve encore chez lui les deux remarques suivantes : 1^o les racines sensibles se forment à partir des ganglions, et les racines motrices à partir des nerfs vers la moelle ; 2^o tous les nerfs, au moment de leur formation, consistent en fibres tout à fait homogènes sans noyau et les

noyaux ne doivent se former qu'après coup (n° 200, pp. 11 et 26).

Les données de REMAK, sur la formation indépendante des ganglions spinaux (que REMAK, comme nous le savons, fait provenir des protovertèbres), ont été admises, jusque dans les derniers temps, par presque tous les observateurs. Je ne veux citer parmi eux que BIDDER et KUPFER, moi-même, FOSTER, BALFOUR et GÖTTE. Pourtant elles subirent aussi de très bonne heure une modification essentielle, en ce que pour les racines motrices on retourna à la vieille doctrine de la formation des nerfs à partir des organes centraux. BIDDER et KUPFER, en effet, et moi-même, nous fîmes valoir d'une part, que ces racines ne s'observent à aucune époque sans communication avec la moelle, et secondement, que dans leur forme la plus précoce elles ne consistent absolument qu'en fibres des plus délicates sans noyau, et ne sont jamais mêlées à des noyaux ou à des cellules, faits sur lesquels nous érigeâmes l'opinion que ces racines dérivent des prolongements des cellules de la substance grise de la moelle et ne sont que leur continuation. J'avais encore une autre raison pour admettre cette vue, c'étaient les observations de REMAK sur la pénétration des troncs nerveux dans les extrémités en voie de développement du poulet (v. n. 9, fig. 43), et les observations de REMAK, BIDDER, KUPFER et de moi-même sur la première apparition des cordons blancs de la moelle épinière (voir plus haut); elles portaient également à supposer que les fibres de ces cordons apparaissent elles aussi comme prolongements des cellules de la substance grise. En tenant compte de tous ces faits et de mes anciennes observations sur le développement des nerfs dans la queue des têtards de grenouilles, observations que je maintiens encore aujourd'hui et que ne contredisent pas non plus les observations recueillies dans les derniers temps (voir CALBERLA, *Arch. f. mikr. Anat.* XI, 1875, et LÉBOUCQ, *Bull. de l'Acad. roy. de Belgique*, 1876), j'en vins à émettre l'hypothèse que les fibres nerveuses motrices, avec leur *cylinder-axis*, proviennent des cellules nerveuses de la moelle et croissent sans interruption jusqu'à la périphérie, tandis que leurs gaines à noyau doivent leur origine à un revêtement du *cylinder-axis* par des cellules périphériques.

Avant même que ce retour aux anciennes vues se fût prononcé davantage, l'hypothèse de v. BAER, mentionnée plus haut sur la formation indépendante des nerfs dans tout leur cours, simultanément, revenait au jour dans une supposition très remarquable de HENSEN (*VIRCHOW'S Arch.* vol. XXXI, 1864 et *Zeisch. für Anat. Entw.* v. I, p. 372). HENSEN admet que les cellules nerveuses des

parties centrales et les organes périphériques, dans lesquels se terminent les fibres nerveuses, organes qu'il se représente partout en première ligne comme des cellules (cellules musculaires, cellules terminales sensorielles), sont en connexion dès les premières périodes du développement embryonnaire et restent toujours en relation mutuelle durant le cours de leur développement. Des divisions des cellules, des dédoublements de leurs fibres de communication répétées aussi souvent qu'on le veut, avec ou sans séparation des parties en question, suffiraient à expliquer la formation d'une masse quelque considérable qu'elle soit de cellules et de fibres nerveuses et de tout type de ramification de celles-ci. Admettons la possibilité de tels rapports, une question se pose de suite : est-il prouvé que les cellules du tube médullaire embryonnaire soient en relation par des prolongements avec toutes les cellules du feuillet blastodermique moyen, qui se transformeront plus tard en cellules musculaires lisses ou striées, et avec tous les éléments du feuillet blastodermique externe et de l'interne qui, avec le temps, deviendront des cellules terminales des sens? Or, à cette question, non seulement toute personne désintéressée dans le débat, mais HENSEN lui-même doit répondre négativement. Nulle part, en effet, jusqu'ici on n'a démontré avec certitude la présence de communications de ce genre, et l'hypothèse en question ne peut invoquer en sa faveur que quelques faits, susceptibles de plus d'une explication différente, tels que la présence de petites fibres délicates à la surface de la moelle épinière embryonnaire. A l'encontre de ces faits s'en trouvent autant d'autres ou même davantage et mieux assurés, tels que, par exemple, les suivants : beaucoup de terminaisons nerveuses complètement constituées n'offrent pas du tout de cellules terminales; dans les nerfs en croissance on voit des extrémités libres sans cellules, comme dans la queue des têtards de grenouilles; les ganglions spinaux en voie de bourgeonnement (voyez ci-dessous) ne montrent aucun rapport avec quelque autre partie que ce soit; chez les élastombranchés, les canaux muqueux de la peau ne sont, d'après BALFOUR, à l'origine nullement en communication avec des nerfs, etc. Dans ces conditions, c'est affaire de pure convenance personnelle que le choix du parti à prendre dans la question. HENSEN « ne peut s'imaginer, dans l'hypothèse de la formation centrifuge des nerfs, une disposition qui fasse que ceux-ci aillent toujours à leurs terminaisons respectives, qui fasse par exemple que toujours la racine antérieure aille à des muscles, la postérieure à des organes non musculaires, qu'aucune confusion n'arrive entre les nerfs de l'iris et

ceux des muscles de l'œil, etc. » D'autres ne le peuvent pas non plus, il est vrai; mais ces particularités ne leur semblent pas plus merveilleuses que le fait que dans un nerf mixte coupé transversalement, ce sont toujours des fibres appartenant à la même catégorie qui se soudent en guérissant, ou que celui en vertu duquel, lors de la première formation de l'appareil locomoteur, les tendons et muscles d'une part et les os d'autre part, s'unissent toujours d'une façon tout à fait déterminée. Ces embryologistes ne trouvent donc pas, pour le moment, de raison impérieuse d'admettre l'hypothèse de HENSEN, tout ingénieuse qu'elle soit; car il serait certainement très difficile de l'appliquer d'une façon générale, et les faits ne lui donnent pas jusqu'à présent de certitude suffisante.

Tandis que le système de HENSEN rencontrait, de divers côtés, l'accueil d'estime qu'il méritait, mais ne trouvait nulle part un assentiment marqué, l'hypothèse du développement centrifuge des nerfs périphériques, dont cet auteur était l'adversaire déclaré, reprenait le dessus dans ces derniers temps. Non seulement l'hypothèse de BIDDER-KUPFER et la mienne, à savoir que les nerfs moteurs se développent de la moelle vers la périphérie, est maintenant généralement adoptée, mais de plus s'élève la proposition tout à fait nouvelle que les racines sensibles aussi et même les ganglions des nerfs céphaliques et rachidiens sont des productions du tube médullaire, et émanent de ce tube. Cette nouvelle doctrine naquit des données de HIS sur la formation des ganglions cérébro-spinaux, que suivirent, il y a peu de temps, de nouvelles descriptions très précises de BALFOUR et de HENSEN. HIS, s'écartant tout à fait de REMAK, fait naître ces ganglions non des protovertèbres, mais d'une prolifération de la partie du feuillet corné, voisine du tube médullaire, prolifération s'étendant dans le sens de la profondeur, et qu'il nomme *cordon intermédiaire*; au contraire, les ganglions sympathiques dérivent, pour lui, du noyau protovertébral. D'après HIS, le cordon intermédiaire est au commencement une bandelette continue, mais présentant, d'espace en espace, des parties plus développées, et faisant une forte saillie en dessous entre les protovertèbres et la moelle. Ce cordon se segmente ensuite en se coupant en articles séparés, les ganglions spinaux, qui ne se réunissent qu'après coup à la moelle. Il est vraisemblable, en effet, que les fibres des racines postérieures se prolongent des ganglions dans la moelle, et cela avant que les racines antérieures ne soient devenues distinctes. A l'égard des descriptions ultérieures, dont nous allons parler tout à l'heure, il est bon de remarquer ce qu'a dit HIS (p. 117): « Le feuillet médullaire et le cordon in-

termédiaire formant à l'origine un tout, on peut discuter sur la délimitation à admettre définitivement entre ces deux formations. »

BALFOUR et HENSEN considèrent d'autre façon ces rapports. D'après les observations recueillies par BALFOUR sur les élasmo-branches (Proceedings Royal Society, 1875, et *ll. ii. cc.*), ce que HIS appelle cordon intermédiaire est un bourgeonnement du tube médullaire et les racines postérieures, ainsi que les ganglions, sont des descendances directes du feuillet médullaire. Du reste, BALFOUR, comme HIS, regarde le rudiment des ganglions d'un seul et même côté comme un feuillet originairement continu, mais avec cette différence qu'il suppose que les deux feuilletts sont au commencement réunis aussi sur la ligne médiane supérieure, ce que, du reste, HIS aussi, d'après ses dessins, a observé au moins à la tête.

Les recherches de HENSEN, faites longtemps avant celles de BALFOUR, mais publiées plus tard que les siennes, ont pour objet le *lapin*, et se bornent à indiquer d'une façon aphoristique que les ganglions spinaux se développent à partir de la moelle épinière, en direction centrifuge, ce qui se trouve précisé par une figure (fig. 54). Toutefois, dans cette figure, on ne voit pas de ganglion spinal, mais, ce semble, seulement une racine. Chez le poulet, au contraire, HENSEN croit devoir rapporter l'origine des ganglions à la couche inférieure de l'épiderme, mais il avoue n'avoir point poursuivi la chose d'une façon suffisante.

Ces données importantes ont été, il y a peu de temps, confirmées par A. MILNES MARSHALL, pour le poulet et pour les nerfs de la tête chez la grenouille, et depuis la publication de la première moitié de cet ouvrage, j'ai consacré toute mon attention à ce sujet. Une partie de ce que HIS a appelé cordon intermédiaire m'était déjà depuis longtemps connue à la région auriculaire et au tronc, et elle se trouve aussi représentée sans indication dans la figure 117 de la première moitié de cet ouvrage, mais je n'avais pas jusque-là institué de série suivie de recherches sur ses formes ultérieures, et, confiant dans les données de REMAK, j'avais admis que les ganglions spinaux et les ganglions des nerfs de la tête naissaient du feuillet moyen du blastoderme. Or, un examen soigneux de cette question me permet de dire que les données de BALFOUR, HENSEN et A. M. MARSHALL sont parfaitement exactes, et je me trouve ainsi amené à abandonner la doctrine qui a servi de base aux descriptions précédentes de l'édition allemande de cet ouvrage, l'origine protovertébrale des ganglions spinaux.

Suit le détail des observations que j'ai recueillies.

Chez le *poulet*, je trouve à la fin du deuxième jour les rapports décrits par MARSHALL. De la quarante-deuxième à la quarante-quatrième heure de l'incubation, apparaissent au cou les premières traces des racines postérieures, la moelle étant haute de 0,106^{mm} sur 0,075^{mm} de large ; elles ont la forme de quelques (2-3) cellules en apparence fusiformes, adossées tout contre la paroi dorsale de la moelle. Elles s'y appliquent sans délimitation aux cellules médullaires les plus superficielles, tandis que vers la face ventrale, elles descendent jusqu'au niveau de l'arête dorsale de la protovertèbre, qu'elles dépassent cependant un peu ; car, situées tout contre la ligne bien tranchée de démarcation de la moelle, elles s'étendent encore d'environ huit μ . en bas, entre la moelle et la protovertèbre. A la face dorsale, ces rudiments des

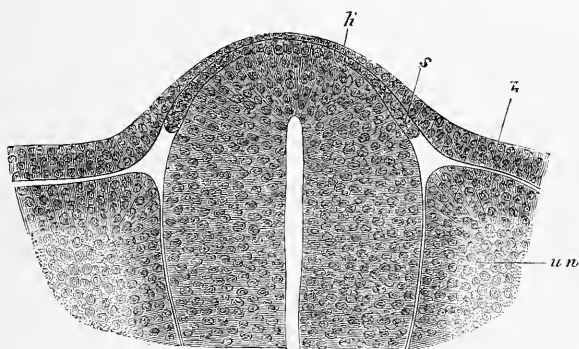


Fig. 378.

racines sensibles confinent immédiatement à l'ectoderme, qui possède de quinze à dix-neuf μ . au-dessus de l'angle formé par la protovertèbre et la moelle, et qui n'a plus que trois à quatre μ . et même moins, sur la ligne médio-dorsale au-dessus du tube médullaire.

Chez des embryons un peu plus avancés de la fin du second jour, dont la moelle cervicale avait 0,21^{mm} de hauteur sur 0,12^{mm} de largeur, le rudiment de la racine sensitive avait déjà notablement grossi, et lui et celui du côté opposé formaient comme un revêtement continu à la face dorsale de la moelle, mais dans lequel on ne pouvait déterminer où finissait la moelle, ni où commençaient les racines. Aussi, pouvait-on dire tout aussi bien que

Fig. 378. — Coupe transversale à travers la moelle et les parties avoisinantes d'un embryon de poulet de la fin du second jour. Gross. deux cent cinquante-cinq fois. *uw*, protovertèbres ; *h*, feuillet corné ; *h'*, amincissement du même au-dessus de la moelle ; *s*, rudiment de la racine sensitive.

les racines prenaient naissance près de la ligne médio-dorsale de la moelle. Les racines ne descendaient guère plus bas vers la ligne ventrale qu'auparavant, quoiqu'elles fussent notablement plus longues et consistassent de chaque côté sur la coupe transversale en au moins huit à neuf cellules en couche simple, ce qui dépend de ce que la moelle s'est élevée elle-même davantage au-dessus du niveau de la protovertèbre. Les rapports de l'ectoderme étaient les mêmes qu'auparavant ; en outre, la corde n'était pas encore entourée par les protovertèbres, celles-ci étaient immédiatement appliquées contre la moelle sans cellules intermédiaires qui les séparassent les unes de l'autre. Aux protovertèbres, on ne distinguait pas encore le feuillet musculaire.

Des états intermédiaires entre les deux déjà décrits se montrèrent chez des embryons dont la moelle avait une hauteur de 0,19^{mm} ; et j'ai pu me persuader sur ces embryons de deux faits importants : d'abord que les rudiments des racines sensibles n'ont pas de relation directe avec les protovertèbres et, secondement, qu'il n'y a pas non plus d'assise cellulaire étrangère entre la protovertèbre et la moelle, assise qui fût susceptible d'être considérée comme une émanation des protovertèbres. Le premier fait n'est nullement facile à constater, et on trouve nombre de préparations sur lesquelles il semble que de l'arête dorsale de la protovertèbre il se détache des cellules proliférant en remontant entre la moelle et l'ectoderme. Pour mon compte, du moins, il y a déjà longtemps que je connais cette apparence et elle m'a induit autrefois à interpréter les rudiments des racines sensibles comme *membrana reuniens superior* et à les faire dériver de la protovertèbre, et maintenant même je ne puis nullement déclarer qu'il soit facile d'arriver à une autre manière de voir.

Une fois apparues, les racines sensibles croissent entre les protovertèbres et la moelle vers la face ventrale et se différencient en une partie plus épaisse située à côté de la moelle, c'est le ganglion spinal, et une portion plus mince réunie à la moelle, c'est la racine sensitive qui descend peu à peu davantage sur les flancs de la région dorsale de la moelle. Chez un poulet du troisième jour, dont les extrémités étaient à peine ébauchées, la moelle épinière haute de 0,37^{mm} et large de 0,26^{mm}, et la corde dorsale déjà entourée par les protovertèbres à la face ventrale, les ganglions spinaux mesurent 0,045^{mm} de largeur sur 0,17^{mm} de hauteur dans la région des extrémités postérieures et descendent jusqu'au-dessous de la moitié de la moelle vers la face ventrale. A ce degré de développement les racines antérieures existent aussi, mais encore

très peu développées, ainsi que les troncs des racines sensibles faisant suite aux ganglions, et on ne peut rien voir d'analogue à une réunion des deux racines. Ce n'est qu'au quatrième jour chez des embryons, comme celui représenté figure 372, dans lesquels la substance blanche de la moelle est en voie de formation, qu'on reconnaît aussi les troncs des nerfs spinaux. A ce moment, les ganglions mesurent $0,31^{\text{mm}}$ de hauteur et $0,11^{\text{mm}}$ de largeur maxima ; et les prolongements des troncs des nerfs spinaux dans l'ébauche des extrémités et dans la paroi abdominale se trouvent marqués en rudiment.

Chez les *mammifères*, les observations que j'ai recueillies sur le développement des racines sensibles ne vont pas aussi loin que chez le poulet. Des embryons de lapin de neuf jours montrèrent pour la première fois au tronc, entre la moelle épinière et les protovertèbres, dont le feuillet musculaire était déjà distinct, une couche cellulaire délicate remontant d'une part jusque sur la face dorsale de la moelle, non loin de la ligne médiane, descendant d'autre part jusqu'à mi-hauteur de la moelle dans une préparation à l'osmium, dans laquelle la moelle avait $0,15-0,19^{\text{mm}}$ de haut sur $0,08^{\text{mm}}$ de large. Comme ni la protovertèbre ni l'ectoderme ne se montraient en relation avec ces cellules, appliquées tout contre la moelle et dont il était impossible de les délimiter en haut, je crois devoir regarder ces éléments comme les racines sensibles, d'autant plus qu'au cours du développement cette couche se transforme nettement en ganglions spinaux et en racines sensibles. Des embryons de neuf jours et trois heures montrent dans la région antérieure du tronc les ganglions spinaux déjà distincts sous forme de fuseaux étroits étendus dans le sens de la longueur, étroitement appliqués contre la partie médiane de la moelle, et au dixième jour il sont encore plus grands et mesurent dans différentes régions de 15 à 57μ . de largeur.

A cette époque on ne pouvait encore rien voir des racines antérieures ni des cordons blancs de la moelle ; ces parties ne se montrent qu'au onzième jour.

Quant aux autres rapports des *nerfs spinaux*, je ferai ressortir en première ligne que, selon toute apparence, chez les mammifères et chez le poulet les racines motrices et sensibles se trouvent directement les unes au-dessus des autres, tandis que chez les élastombranches elles alternent régulièrement d'après BALFOUR. La situation des racines sensibles et des *ganglia spinalia*, par rapport aux protovertèbres et aux vertèbres permanentes, est telle qu'elles répondent respectivement à la partie antérieure d'une

protovertèbre et à la partie postérieure d'une vertèbre permanente : mais les ganglions deviennent si gros qu'ils forment plus tard une ligne presque continue. Pendant cette croissance, ils changent aussi de position, et de la région latérale de la moelle épinière contre laquelle ils étaient au commencement étroitement appliqués, ils s'avancent de plus en plus vers la face abdominale et les trous intervertébraux, position dans laquelle les représente la figure 376 sur un embryon humain du troisième mois. Quant à l'époque d'apparition des nerfs spinaux, chez le poulet ces organes se montrent pour la première fois, après les nerfs de la tête, à la fin du second jour, mais cela est seulement vrai des racines sensibles, car les racines motrices apparaissent toujours plus tard et pas avant le troisième jour. Il faut aussi remarquer que les nerfs spinaux apparaissent d'avant en arrière, tandis qu'on n'a pu jusqu'ici observer de succession dans l'apparition des différents nerfs de la tête.

Quant aux *nerfs de la tête*, il n'y a encore sur leur état aux premiers temps chez les vertébrés supérieurs que des recherches bien défectueuses, et je me trouve ainsi amené à parler ici des travaux de BALFOUR sur les élasmobranches (*ll. jj. cc.*)

D'après ce savant le *quintus* naît chez des embryons à deux fentes branchiales, chez lesquels la vésicule acoustique vient d'apparaître (deuxième stade de BALFOUR, pl. 24 dans *Jour. of Anat.* vol. X), près de l'extrémité antérieure de l'arrière-cerveau sous forme d'une paire de bourgeons sur la ligne médio-dorsale du cerveau, absolument de la même manière que la racine sensible d'un nerf spinal. Pas une coupe ne montrait trace de la racine antérieure de ce nerf.

Le *facialis* apparaît à peu près en même temps que le *quintus*, et cela immédiatement en avant de la fossette acoustique encore ouverte, et il bourgeonne du cerveau exactement de la même manière. Le *facialis* n'a pas plus de racine antérieure que le *quintus*.

L'*acusticus* est dès sa première apparition en communication avec la septième paire, et les deux nerfs ne se séparent que plus tard l'un de l'autre.

Un peu plus tard que ces trois nerfs et sans communication avec eux naît derrière la fossette auditive une série de racines nerveuses qui forment le *glossopharyngeus* et le *vagus*. Ces racines bourgeonnent de même de la ligne médio-dorsale de l'arrière-cerveau ; celles d'un côté sont unies à celles du côté opposé, de façon que les différentes racines de chaque côté semblent autant de prolongements d'un feuillet continu rattaché lui-même

à un feuillet semblable qui, d'après la découverte de BALFOUR, réunit dès leur naissance les racines sensibles des nerfs spinaux. Dans cette région non plus il n'y avait pas de racines antérieures.

Tous ces nerfs, qui naissent sur les côtés de la ligne médio-dorsale, descendent plus tard plus ou moins sur les flancs de l'arrière-cerveau, phénomène qu'on doit avec BALFOUR expliquer par l'accroissement en largeur que prend la région dorsale de cette partie du cerveau.

Voyez BALFOUR pour les transformations ultérieures des nerfs de la tête qui viennent de nous occuper chez les plagiostomes; je passe maintenant aux oiseaux. Chez eux les nerfs, d'après les observations recueillies par HIS et par moi, naissent plus tôt que REMAK ne l'avait indiqué, et cela à peu près au même stade que chez les plagiostomes, à l'époque du développement de la fossette auditive. Un embryon de poulet de trente-huit heures (fig. 85) montrait, en avant de la vésicule auditive, les rudiments de deux nerfs et d'un ganglion (*quintus* et *facialis*?), et, chez l'embryon de la figure 76 de la fin du deuxième jour, je ne reconnus qu'une seule ébauche de nerf devant la fossette auditive, et une autre derrière. HIS a des données précises relatives à ces périodes sur l'apparition des différents ganglions de la tête (p. 106); mais comme il ne savait pas alors que les nerfs ganglionnaires naissent du tube médullaire même, je n'ose pas faire usage de ses données, et je n'indique que ce que A. MARSHALL et moi-même avons trouvé à la suite de BALFOUR. D'après MARSHALL, les rudiments du *vagus* et du *glossopharyngeus* sont au début réunis l'un à l'autre, de même que l'*acusticus* et le *facialis*, qui se montrent devant la fossette auditive. Plus en avant, le *quintus* naît indépendamment de ces deux nerfs, à la même place que chez les élasmobranches. Ce que MARSHALL nous dit de l'*oculomotorius* et de l'*olfactorius* des oiseaux mérite d'être soigneusement remarqué. Le premier bourgeonne, dit-il, vers la quatre-vingtième heure, à la face dorsale du cerveau moyen, près de la ligne médiane, mais l'auteur ne nous apprend rien sur la structure histologique de son rudiment, et ne dit pas si elle ne comprend que des fibrilles sans cellules, comme dans les racines spinales motrices, ou des cellules, comme dans les racines sensibles. Quant à l'*olfactorius*, il naît à la fin du troisième jour et au quatrième des parties latérales supérieures du cerveau antérieur, sous forme d'une excroissance solide de cellules fusiformes, donnée qui, si elle ne se rapporte pas à une formation exceptionnellement précoce des *rami olfactorii*, ne peut se concilier avec la description de REMAK, selon

laquelle les *lobi olfactorii* du poulet se trouvent à la fin du troisième jour sur le plancher des vésicules des hémisphères sous l'aspect de petites vésicules piriformes.

Quant à moi, je ne possède d'observations exactes que sur un seul nerf cérébral du poulet, et c'est sur l'*acusticus*, s'il m'est permis de nommer ainsi un nerf qui apparaît par bourgeonnement dans la région de la vésicule auditive. A la trente-neuvième heure, on ne pouvait encore rien voir de ce nerf, quoique la vésicule auditive fût déjà ébauchée sous forme d'une fossette largement ouverte, mais à la quarante-quatrième heure et à la qua-

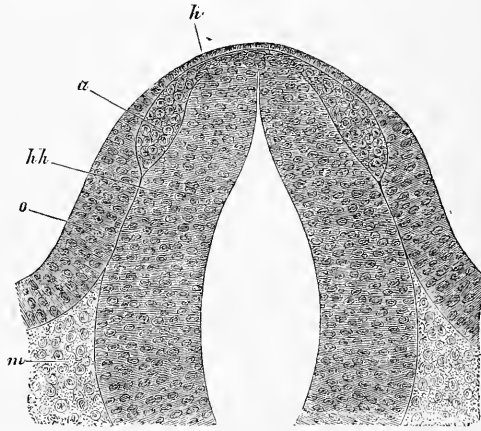


Fig. 379.

rante-cinquième, le nerf se trouvait esquissé, comme le représente la figure 379. La moelle épinière, large de 0,20^{mm}, et haute de 0,29^{mm}, présentait, sur la ligne médio-dorsale, un soulèvement dessinant une sorte de bourrelet, duquel partait de chaque côté un appendice aplati, descendant entre la moelle d'une part, et l'ectoderme de l'autre vers la face ventrale. Arrivés à l'extrémité supérieure de la fossette auditive, chacun d'eux se terminait par un renflement ayant une largeur de 21 μ , mais, à ce renflement, faisait encore suite un petit prolongement pointu. M'appuyant sur les observations recueillies d'autre part sur le mode d'origine des nerfs spinaux, je considère l'excroissance que je viens de décrire comme l'ébauche du *nervus acusticus* et de son ganglion. Mais,

Fig. 379. — Coupe transversale à travers l'arrière-cerveau et les parties avoisinantes d'un embryon de poulet de quarante-quatre heures dans la région de la vésicule auditive. Gross. deux cent vingt-deux fois. *o*, vésicule auditive ouverte; *h*, ectoderme sur le cerveau postérieur; *hh*, cerveau postérieur; *a*, ébauche du *ganglion acustici*.

d'après les observations de BALFOUR, chez les élasmobranches et celles de MARSHALL, il serait aussi possible que le *facialis* fût compris dans cette ébauche.

Les nerfs de la tête chez les mammifères n'avaient pas encore fait jusqu'ici le sujet de recherches embryologiques; je suis en état de communiquer à leur égard les faits suivants. Pour les deux premiers nerfs céphaliques, *olfactorius* et *opticus*, je renvoie aux chapitres correspondants des organes des sens et jé me borne ici aux remarques suivantes :

Nerfs de la tête
chez les
mammifères.

Le *bulbus* et le *tractus olfactorius* sont, comme nous l'avons vu, des parties du cerveau, et le premier l'est d'une façon permanente, tandis que le *tractus olfactorius*, par l'apparition d'abondantes fibres nerveuses, acquiert l'apparence d'un nerf sans en devenir un, et peut plutôt se comparer aux commissures blanches du cerveau, ou au nerf optique (voir la démonstration au chapitre de l'œil). Quant aux *nervi olfactorii*, d'après mes observations sur les mammifères, ils émanent du *bulbus* comme toutes les fibres nerveuses, sous forme de fibrilles extrêmement délicates (*cylinder axis*), sans noyaux ni cellules, et ce n'est que dans le mésoderme qu'ils reçoivent des gaines à noyau, qui entourent régulièrement de tout petits faisceaux de ces fibres.

Olfactorius.

Les fibres de l'*opticus* sortent d'abord du cerveau sous forme de fibrilles extrêmement délicates sans noyaux, et reçoivent une substance intermédiaire déjà dans le voisinage du *nervus opticus*, substance qui dérive en partie des éléments du pédoncule primitif de la vésicule oculaire, et en partie du mésoderme (voir plus loin).

Opticus.

L'époque la plus précoce à laquelle j'aie vu le *trigeminus* est le neuvième jour chez des embryons de lapin (fig. 380). Le cerveau postérieur représentait, dans la région de ce nerf, un tube haut de 0,21^{mm}, et large de 0,20^{mm}, à large ouverture, et avec des parois épaisses, latéralement de 57 μ , ne mesurant plus que 11 à 12 μ sur la ligne médio-dorsale, mais seulement sur une zone très restreinte, et atteignant au contraire 26 à 30 μ dans le voisinage immédiat de cette zone. Le *trigeminus* consistait en un *ganglion gasseri* piriforme, situé à côté des parties supéro-latérales du cerveau postérieur, et en un cordon cellulaire, se terminant en pointe, et s'unissant à la face dorsale du cerveau, non loin de la ligne médiane, mais sans que ce cordon ou cette racine fût unie à celle du côté opposé. Le ganglion confinait d'un côté à la moelle, de l'autre à l'ectoderme, situé ainsi à *fleur de tête*, comme l'ont déjà vu d'autres observateurs depuis REMAK. Sa largeur

Trigeminus.

maxima atteignait 45-49 μ , tandis que la longueur ne se laissait pas déterminer exactement, parce qu'il n'avait pas de délimitation tranchée vis-à-vis de la racine. Aussi, vaut-il mieux dire que l'extrémité inférieure était de 79 μ au-dessus de la face ventrale de la moelle, et descendait par conséquent sur la moelle, un peu plus bas que mi-hauteur. Le ganglion consistait en cellules étroitement serrées, à noyaux arrondis, tandis que dans les racines, les noyaux étaient plus ovalaires; sans avoir de limites tout à fait tranchées, le ganglion se distinguait pourtant, par sa plus grande opacité, du tissu des lames céphaliques placées au-dessous de lui, dans les-

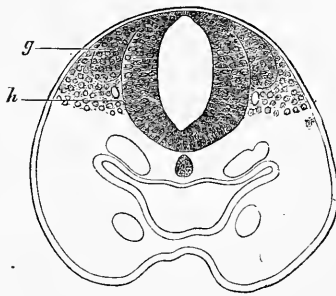


Fig. 380.

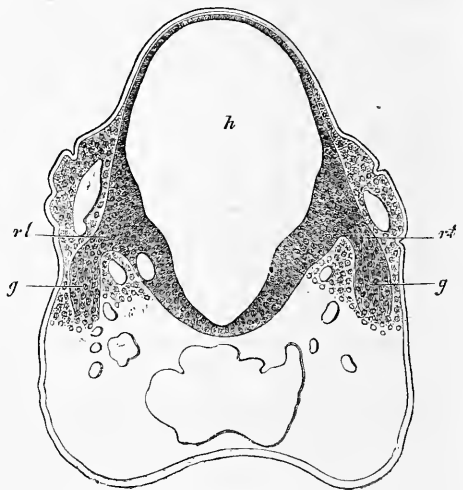


Fig. 381.

quelles, outre la partie postérieure d'un arc aortique, on voyait exactement, au-dessous du ganglion, et plus près encore de la moelle, la lumière d'un petit vaisseau (veine?). Des coupes pratiquées dans le voisinage montraient que ce vaisseau montait vers le dos devant (et peut-être derrière) le ganglion, à côté du cerveau postérieur, pour se dérober ensuite au regard.

Fig. 380. — Coupe transversale à travers la partie tout à fait antérieure du cerveau postérieur et de la tête d'un embryon de lapin âgé de neuf jours. Gross. quatre-vingt-quatre fois. *h*, cerveau postérieur; *g*, rudiment du *ganglion gasseri*. En outre, sont encore représentés : le pharynx, la corde, les parties antérieures et postérieures d'un arc aortique de chaque côté et une veine (?) à côté du cerveau.

Fig. 381. — Coupe transversale à travers la partie tout à fait antérieure du cerveau postérieur et la tête d'un embryon de lapin de dix jours. Gross. soixante-six fois. La partie antérieure de la coupe est endommagée, et le pharynx et la corde n'ont pas pu être représentés. *h*, hauteur du cerveau postérieur; *g*, *ganglion gasseri*; *rt*, racine du *trigeminus*.

Au dixième jour, les rapports du *trigeminus* chez le lapin sont déjà essentiellement différents. En effet, le *ganglion gasseri* est dès lors situé, comme BALFOUR l'a déjà décrit pour les élasmobranches et A. MARSHALL pour le poulet, à côté de la partie latéro-inférieure du cerveau postérieur et les racines sortent des faces latérales de la moelle, ce qui dépend simplement de ce que du neuvième au dixième jour la partie médiane de la voûte du cerveau postérieur s'élargit énormément et recouvre les autres parties comme d'un dôme (fig. 381). Par suite, le point d'émergence de la racine semble déplacé vers le bas, tandis qu'il est probablement encore situé au même endroit qu'auparavant. Les racines et les ganglions du *trigeminus* ont, au contraire, changé véritablement de position, en ce sens que les unes et les autres ont grandi et se laissent aussi distinctement reconnaître pour ce qu'ils sont. Pendant cette croissance le nerf s'est aussi glissé dans les lames céphaliques, en sorte qu'il s'écarte de la moelle en direction oblique, et le ganglion de GASSER, à sa face interne, est séparé des parties ventrales du cerveau postérieur par une couche puissante de mésoderme, mais latéralement il ne confine plus non plus à l'ectoderme, bien qu'il en soit situé encore très près. Les rapports de grandeur à cette époque sont les suivants : hauteur du cerveau postérieur, 0,66^{mm} ; sa largeur maxima au point d'origine du *trigeminus*, 0,41^{mm} ; distance des bords antérieurs des racines à la face ventrale du cerveau, 0,16^{mm} ; distance du bord dorsal des racines à la face dorsale du cerveau, 0,28^{mm} ; longueur du *ganglion gasseri*, 0,16-0,18^{mm} ; sa largeur, 0,07^{mm} ; longueur des racines et leur épaisseur, 34-54 μ .

Parmi les autres nerfs de la tête, j'ai observé en seconde ligne celui qui naît du cerveau postérieur immédiatement devant la vésicule auditive encore ouverte et derrière le *trigeminus* ; et, comme il possède un renflement de nature ganglionnaire, comme le *quintus*, c'est sûrement l'*acusticus* incluant peut-être aussi en lui le *facialis*. Ce rudiment de nerf a été vu au neuvième jour chez le lapin ; il se comportait tout à fait comme le rudiment du *trigeminus*, sauf qu'il était plus petit. Le *ganglion acusticum* n'atteignait pas tout à fait jusqu'à la moitié du cerveau postérieur ; il était piriforme et mesurait 0,076^{mm} dans le sens de la longueur et 0,049^{mm} dans sa largeur maxima, tandis que le cerveau postérieur ne mesurait à ce niveau que 0,16^{mm} de haut et 0,15^{mm} de large. La face interne de ce ganglion confinait immédiatement au cerveau postérieur, et en dehors il n'était séparé que par une assise très mince de mésoderme de l'épaississement par lequel l'ectoderme

Acusticus.

commençait déjà à se préparer à la formation de la vésicule auditive primordiale.

*Glossopharyn-
geus.
Vagus.*

En outre, j'ai vu encore derrière la vésicule auditive une ébauche de nerf chez des lapins de neuf et dix jours, ébauche qui se présente comme celle d'un nerf spinal, c'est-à-dire sans renflement visible à l'origine, et qui correspond à la neuvième et à la dixième paires réunies ou à l'une des deux.

*Oculomotorius.
Trochlearis.*

Parmi les *nerfs céphaliques purement moteurs*, je n'ai étudié jusqu'ici chez le lapin que l'*oculomotorius* et le *trochlearis*. Ils se montrent notablement plus tard que les nerfs à ganglion, et il ne m'a pas été possible jusqu'à présent de rien en voir avant le douzième jour. Chez un embryon d'exactly douze jours et de 0,06^{mm} de longueur, le tronc de l'*oculomotorius*, à côté du cerveau intermédiaire, mesurait 34 μ et consistait à l'intérieur entièrement en fibrilles extrêmement délicates ou cylindres-axes, comme on en trouve partout à la première apparition des fibres nerveuses, sans mélange de cellules, et en outre en une mince enveloppe formée par une couche unique de cellules mésodermiques. Chez un embryon un peu plus âgé (de douze jours et cinq heures), de 0,07^{mm} de long, je réussis à poursuivre l'*oculomotorius* jusqu'à son origine, et je vis qu'il abandonne le système nerveux central précisément à la limite entre le cerveau moyen, large de 0,57^{mm}, et le cerveau intermédiaire, non pas à la face ventrale, mais bien à mi-hauteur des parties latérales; son point d'origine en effet ne commence à se montrer que sur des coupes horizontales, dans lesquelles le cerveau moyen, le cerveau intermédiaire et les vésicules des hémisphères circonscrivent une cavité unique, comme dans les figures 3 et 5 de MIHALKOVICS, dans lesquelles il faudrait placer l'*oculomotorius* dans le sillon situé derrière les lettres *rth* dans la figure 5. Là aussi le nerf était encore conformé exactement comme il est décrit plus haut, sans trace de renflement ganglionnaire ni cellulaire, et ses fibrilles sortaient immédiatement du système nerveux central. Au cours ultérieur du développement, l'*oculomotorius* descend, comme les nerfs ganglionnaires de la tête et les racines spinales sensitives, vers la face ventrale et chez un embryon de lapin de quatorze jours, long de 0,15^{mm}, je le trouvai déjà arrivé à la face ventrale du cerveau moyen, de sorte que les origines des nerfs de chaque côté, épais de 68 μ , étaient situées derrière le bord du pilier moyen du crâne et distantes l'une de l'autre de 0,85^{mm}. A ce moment encore la structure interne du nerf ne comprenait que des cylindres-axes extrêmement délicats sans mélanges de cellules. En dehors de ce nerf purement moteur,

je n'ai plus étudié que le développement du *trochlearis* chez un lapin de quatorze jours ; son origine se trouve alors comme aussi plus tard derrière le cerveau moyen à la face dorsale. La structure de ce nerf était identique à celle de l'*oculomotorius*.

A quel moment faut-il placer la première apparition des nerfs moteurs du cerveau ? Certes, je ne doute nullement qu'elle ne soit plus précoce que je ne l'ai observé. Mais quand on sait combien il est difficile de trouver un nerf de ce genre au douzième jour, et comme il paraît petit et indistinct, on ne s'étonnera pas que je n'aie pas encore réussi à trouver ces nerfs au neuvième, dixième et onzième jour. Il est vraisemblable qu'ils apparaissent au dixième ou au onzième jour, mais si petits et si peu définis qu'on se demande si on les trouvera jamais si tôt.

Quant aux états ultérieurs des nerfs de la tête chez les mammifères, les observations suivies à leur égard font défaut ; il en est de même pour les nerfs spinaux, abstraction faite de quelques détails histologiques sur les éléments des ganglions, qui sont au commencement extrêmement gros ; mais nous ne pouvons nous étendre ici à ce sujet.

Les nerfs crâniens d'embryons humains du premier mois ont été décrits dernièrement par His (*l. c.*, page 43, fig. 4), mais cet auteur ne donne aucun renseignement sur leur première apparition. Un embryon de quatre semaines ne possède, d'après His, que la cinquième, la septième, la huitième, la neuvième, la dixième et la treizième paire, dont les ganglions des cinq premières sont formés ; la racine motrice de la cinquième paire est déjà vieille, mais la racine sensitive manque encore totalement. Nous remarquerons encore ici, que His reste aussi dans ses dernières publications (*l. i. c.*) fidèle à son ancienne manière de voir, et fait dériver tous les ganglions cérébraux-spinaux, non du tube médullaire même, mais d'une couche de cellules, intermédiaire entre celle-ci et le feuillet corné (l'épiderme). Ces ganglions seraient au commencement sans connexion avec le tube médullaire, et ce n'est que plus tard, que les racines sensibles se formeraient, en croissant depuis les ganglions vers le tube médullaire. Les raisons sur lesquelles His appuie cette manière d'envisager les choses, sont plutôt théoriques que directes, et aptes à être interprétées de différentes manières ; néanmoins nous aussi, nous sommes de l'opinion que cette question demande de nouvelles recherches avant de pouvoir être tranchée.

Si, comme nous l'avons précédemment démontré, les ganglions spinaux et céphaliques ne sont que des proliférations du système

nerveux central et, comme la rétine et le *bulbus olfactorius*, que des descendances immédiates du tube médullaire, il n'y a qu'un pas à faire pour admettre, qu'en général tous les ganglions revendiquent cette origine et qu'aucune partie du système nerveux ne naît du feuillet blastodermique moyen, à l'exception des gaines sans caractères distinctifs et des enveloppes des éléments nerveux. C'est aussi dans ce sens que s'est exprimé BALFOUR, mais sans apporter de faits positifs à l'appui (*l. c.*, p. 439). D'une façon générale, il n'y a encore au sujet de cette question qu'une seule donnée et elle est de HIS. Cet auteur prétend que les cellules dont naissent les ganglions du *sympathicus* (cordon limitrophe) viennent des noyaux protovertébraux. Mais je ne trouve aucune preuve positive pour cette proposition et, en présence des points de vue qui ont surgi récemment, il faudra sans doute soumettre la chose à un nouvel examen.

L'hypothèse que tous les ganglions périphériques dérivent des ganglions mères des nerfs de la tête et de la moelle épinière, hypothèse que, dans l'état actuel des choses, je prends décidément pour point de départ des considérations qui vont suivre, cette hypothèse, dis-je, n'a jusqu'ici en sa faveur qu'une seule observation, celle de REMAK sur le *ganglion ciliare* du poulet (p. 37, pl. IV, fig. 37, 38). A la fin du troisième jour, on voit sortir du puissant *ganglion gasseri* un tronc, qui, après un court trajet, se partage en deux branches, dont l'une se dirige vers la mâchoire inférieure, l'autre vers l'œil, où elle se renfle de manière à former le *ganglion ciliare* tout contre le globe de l'œil, et ce ganglion le cède à peine pour le volume au *ganglion gasseri*. Ce ne sera pas trop se hasarder que de faire suivre cette donnée malheureusement très aphoristique de cette interprétation : le *ganglion ciliare* est né par prolifération du *ganglion gasseri* absolument comme les deux rameaux du *trigeminus*. S'il en est vraiment ainsi, cette donnée de REMAK, si peu remarquée jusqu'ici, renferme le germe d'une conception plus juste du développement de tout ce qui est ganglions. Admettons que les ganglions spinaux, outre de simples prolongements de fibres nerveuses, produisent aussi des bourgeons de cellules, ceux-ci peuvent facilement, en continuant à croître et en s'éloignant des ganglions spinaux, se convertir en ganglions du sympathique, lesquels peuvent à leur tour, de la même manière, proliférer autant de ganglions périphériques qu'on le voudra avec leurs cordons de communication. Jusque-là pas de difficultés ; mais ce qui ne laisse pas que d'en offrir, c'est la rencontre du terrain sur lequel l'hypothèse que nous venons de for-

muler aura à se mesurer avec les faits, et devra succomber ou survivre ; jusqu'à ce jour, je ne puis citer en sa faveur qu'un petit nombre d'observations. Les voici :

1° Chez un lapin de seize jours, long de 0,18^{mm}, l'énorme *ganglion sphenopalatinum*, sans *nervi pterygopalatini*, se trouvait en communication immédiate avec le maxillaire supérieur et le *ganglion gasseri*, de sorte que rien ne s'oppose à admettre que le ganglion en question soit né d'une prolifération du ganglion de GASSER. Le *ganglion sphenopalatinum* avait 1,4^{mm} de longueur, 0,22—0,25^{mm} de largeur, et son extrémité antérieure émettait, vers le palais, le *nervus palatinus*. Le ganglion de GASSER avait jusqu'à 1,0^{mm} de largeur, et guère moins de longueur.

2° Chez des lapins du seizième jour, le *ganglion oticum*, qui est beaucoup plus petit (0,20^{mm}), montre aussi les mêmes rapports avec le *ganglion gasseri* ; il est de même situé tout contre ce dernier et le maxillaire inférieur.

3° Le cordon limitrophe du *sympathicus*, dans des lapins de cet âge, consiste aussi au cou en un cordon ganglionnaire continu, sans distinction entre des nerfs de communication et des ganglions isolés, observation que, d'ailleurs, j'ai déjà faite, il y a des années, chez l'homme (voir plus bas).

Jusqu'à présent, le temps m'a manqué pour consacrer à cette question importante l'attention qu'elle mérite, mais je ne suis pas rebuté par une série de recherches sans résultat sur le *ganglion ciliare*, et les relations du cordon limitrophe du *sympathicus* avec les ganglions spinaux. Je recommande spécialement le *mesenterium* des mammifères, et les nerfs intestinaux de REMAK dans le poulet, puis le *plexus myentericus* et *meissneri* de la paroi intestinale, et le *plexus* ganglionnaire de la vessie de la grenouille, comme les points sur lesquels on arrivera peut-être le plus tôt à des résultats.

Des observations comme les miennes ont aussi été faites depuis par SCHENK et BIRDSALL sur des embryons humains et du lapin (*l. i. c.*), mais aussi elles ne remontent pas jusqu'aux stades du premier développement.

Le développement ultérieur du *sympathicus* n'a guère été pris en considération jusqu'ici que par REMAK ; mais les observations de cet auteur sur le poulet ne peuvent pas s'appliquer entièrement à l'homme. Chez le poulet, le *sympathicus* naît par quatre portions désignées par REMAK sous les noms de *nerfs limitrophes*, *nerfs médians*, *nerfs intestinaux* et *nerfs des organes génitaux*. Tout d'abord se forme le *cordon limitrophe*, et cela de

Développement
du sympathique
à des époques
plus reculées.

communications en manière d'arc entre les troncs des nerfs rachidiens, dont chacun présente, à son point d'émergence, un renflement ganglionnaire. REMAK n'a pas trouvé de rudiment spécial pour ces arcs; il n'a pas non plus réussi à trancher la question de savoir s'ils se forment aux dépens des protovertèbres ou des lames latérales, mais la dernière hypothèse lui paraît la plus vraisemblable. Un peu plus tard, au septième jour, paraît le grand nerf simple de l'intestin découvert par REMAK, lequel suit le bord mésentérique de l'intestin depuis le cloaque jusqu'au duodénum, où il se termine en pointe, et montre plus tard une foule de ganglions et de rameaux intestinaux. La partie de ces nerfs correspondant au gros intestin est la plus forte, et là on trouve aussi des filets de communication avec les *plexus* de l'aorte (REMAK, n° 200, §§ 2 et 4), de sorte que ce nerf ne demeure pas absolument sans communications avec le reste du *sympathicus*, comme il pourrait le sembler d'après les données de REMAK dans le n° 9, § 137. Dans la troisième semaine de l'incubation, naissent, en troisième lieu, les *nerfs médians*, qui mettent en rapport le nerf intestinal avec le *plexus coeliacus*, et en quatrième lieu, REMAK distingue encore les *nerfs génitaux*. Ces derniers naissent, au huitième jour, d'un rudiment pair au bord interne des reins primordiaux et derrière les glandes génitales. Il consiste en cordons de nature ganglionnaire réunis par des anastomoses transversales et envoyant des filets aux organes de la reproduction. Les extrémités supérieures de ces cordons sont, d'après REMAK, les ébauches des capsules rénales, qui renferment, paraît-il, une partie centrale de nature ganglionnaire qui s'en dégage et en sort ultérieurement, et avec la partie correspondante de l'autre côté, et l'extrémité inférieure des cordons ganglionnaires se transforme en *plexus coeliacus*.

La portée considérable de ces observations saute aux yeux sans commentaire, et il serait fort à désirer que nous eussions de pareilles séries d'observations sur l'homme et les mammifères. Tout ce que je puis dire de ces derniers se borne à ce qui suit. VALENTIN, à qui nous devons les premières indications un peu exactes à ce sujet (*Entw. St.* 471), a vu le cordon limitrophe du *sympathicus* dans la poitrine chez un embryon de cochon long de 8''' , et KIESSELBACH (*Hist. format. et evol. Nerv. Symp.* Monachi, 1836. 4 c. fig. diss.), chez un embryon de veau de 8 1/2''' , et un embryon humain long de 9''' ; et ces deux auteurs le décrivent comme un cordon nouveau sans filets de communication. BISCHOFF ne vit rien du *sympathicus* chez un embryon humain, long de 8''' ; mais, chez

un fœtus long de 13''' , il reconnut non seulement la partie pectorale, mais aussi le *ganglion cervicale supremum*. Moi-même, j'ai vu la partie pectorale bien nette chez des embryons humains de 8—9''' ; mais elle ne devient plus distincte qu'à la fin du deuxième mois, et au troisième. Ses ganglions sont situés, dès le début, tout contre les corps vertébraux cartilagineux (voyez la belle figure de HENSEN pour le mouton, *l. i. c.*, fig. 55). Ils sont étroitement pressés au début les uns contre les autres, et sans cordons intermédiaires, mais il s'en développe plus tard entre eux, très lentement il est vrai, comme le montre la figure ci-contre représentant le cordon limitrophe d'un embryon du quatrième mois, dans lequel les ganglions pectoraux ne sont pas encore séparés, dont les ganglions lombaires commencent à s'écarter, tandis que, chose étrange, les ganglions sacraux et cervicaux possèdent déjà des cordons de communication.

Le développement des réseaux périphériques du *sympathicus* de l'homme et des mammifères, nous est presque entièrement inconnu. KIESSELBACH n'a vu le *ganglion coeliacum* qu'au septième mois, mais LOBSTEIN (*De nervi sympath. hum. fabrica*, § 58) l'a remarqué déjà chez un embryon âgé de quatorze semaines. Cette observation est tout à fait exacte, et j'ai trouvé du moins le *plexus coeliacus* déjà chez des embryons du troisième mois, à partir de la neuvième semaine, époque à laquelle les *splanchnici majores* sont aussi visibles. Ce qui m'a frappé, c'est que chez des embryons du troisième mois, tout l'espace situé entre les reins accessoires, les reins et les glandes génitales, était occupé par un plexus nerveux, à ganglions nombreux et assez grands, réseau montrant assez distinctement deux moitiés, et me rappelant par là vivement les nerfs génitaux décrits par REMAK chez le poulet. Même quelques faits tendaient à faire admettre un rapport entre ces réseaux et les capsules surrénales. C'est ainsi que chez un embryon de trois mois, j'ai vu les capsules surrénales réunies au-devant de l'aorte par une masse transversale, dans laquelle se perdait le *splanchnicus*, et qui, manifestement, appartenait au réseau nerveux que je viens d'indiquer (première édit.). A cette occasion, rappelons



Fig. 382.

Fig. 382. — Cordon limitrophe du *sympathicus* d'un embryon de quatre mois, long de 4" 4 1/2"', grandeur naturelle. 1, 2, 3, *ganglia cervicalia*; 4, dernier *ganglion thoracicum*; c, *ganglia lumbalia*; 5, *ganglia sacralia*; e, *ganglion coccygeum*; sp, *splanchnicus major*.

que déjà VALENTIN et MECKEL décrivent les reins accessoires comme tenant ensemble. Des recherches sur des embryons de veau ont, en outre, montré qu'en tous cas, le même blastème, qui fournit le plexus nerveux précité, engendre, par sa partie supérieure, les capsules surrénales. Par suite, au point de vue génétique, ces corps ne dépendent ni des corps de WOLFF, ni des reins permanents ; mais jusqu'ici, on n'a pas encore réussi

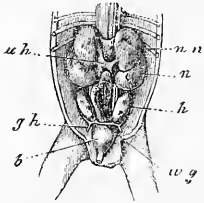


Fig. 383.

à prouver s'ils sont ou non en connexion intime avec le plexus sympathique placé au-devant de l'aorte. Les observations recueillies par REMAK et par moi, et les suppositions auxquelles elles donnent lieu sur les rapports des reins accessoires et du sympathique chez les embryons des vertébrés supérieurs, trouvent un appui dans les recherches faites par VON LEYDIG en 1852 et 53, sur des plagiostomes adultes (voir ma *Mikr. Anat.* II, 2), et tout dernièrement BALFOUR dit avoir aussi observé des rapports de ce genre chez des embryons de plagiostomes.

Remarque. — L'hypothèse de HENSEN sur la formation simultanée des éléments nerveux avec origine et terminaison paraît avant tout s'appuyer sur certaines dispositions organiques des animaux les plus simples, et des voies très autorisées dans ce domaine, comme GEGENBAUR (*Grundriss der vergl. Anat.* 3^e Aufl., p. 31 et 41) et HAECKEL (*Anthropogénie*, p. 660), se sont prononcées en sa faveur sans cependant méconnaître que, chez les animaux supérieurs, les faits démonstratifs manquent jusqu'à présent. Les faits d'anatomie comparée en question sont les suivants :

1^o Chez l'*hydra*, les fibres musculaires que j'ai découvertes se trouvent en rapport d'une manière singulière avec les cellules de l'ectoderme. J'avais indiqué dans les *Icones histiologicae* (Heft II, 1865, p. 106), « que je croyais en outre avoir trouvé, sans pourtant pouvoir me prononcer à cet égard avec une complète assurance, que chaque fibre musculaire de l'*hydra* se développe isolément dans l'intérieur d'un étroit prolongement basilaire des cellules de l'ectoderme. » Cette indication s'est bientôt trouvée confirmée et mise hors de toute espèce de doute par l'excellente monographie de KLEINENBERG sur l'*hydra*. Ce naturaliste a en effet réussi à isoler les éléments en question. KLEINENBERG les nomme cellules neuromusculaires et les interprète, dans le sens de la théorie de HENSEN, comme l'appareil musculo-nerveux le plus simple.

2^o Chez l'*Hydractinia*, E. VAN BENEDEN (*De la distinction originelle du testicule et de l'ovaire*, dans le *Bulletin de l'Académie de Belgique*, 2^e série, tome XXVII n^o 5), décrit une disposition de l'appareil moteur qui semble être comme un degré ultérieur de développement des cellules neuromusculaires de l'*hydra*. Les fibres musculaires à noyau sont en communication avec les cellules

Fig. 383. — Organes génitaux urinaires d'un embryon mâle de trois mois, grandeur naturelle. *nn*, reins accessoires ; *uh*, cava inferior ; *n*, rein ; *h*, testicules ; *gh*, gubernaculum hunteri ; *b*, vessie urinaire. En outre, on voit le gros intestin, les urètres et les conduits séminaux (*w g*). Derrière le gros intestin, et entre les reins et les testicules, se trouve une masse allongée, à travers laquelle passe l'*arteria mesenterica inferior*, masse appartenant peut-être au sympathique.

de l'ectoderme par un filament de protoplasma, et ces cellules semblent ainsi jouer le rôle de cellules sensorielles et de cellules ganglionnaires, au point de vue physiologique.

3^o EIMER (*Ueber Beroe ovatus*, 1873, p. 78) a décrit chez les Beroe et chez les Méduses (*Arch. f. mikr. Anat.* tome XIV, p. 394), et les frères HERTWIG aussi chez les Méduses (*Das Nervensystem und die Sinnesorgane der Medusen*, 1878), des dispositions qui à leur tour peuvent être regardées comme des phases plus avancées de l'appareil neuro-musculaire de l'*Hydractinia*. Autant que permettent de le conclure d'une façon positive les observations recueillies jusqu'ici, l'ectoderme, chez ces animaux, semble produire et des cellules musculaires et des cellules sensorielles spéciales et, entre les deux, des cellules ganglionnaires avec fibres nerveuses, toutes en communication les unes avec les autres.

Tel est le bilan des observations recueillies jusqu'ici. A les peser avec soin, on ne peut nier qu'elles ne forment un argument considérable en faveur de la théorie de HENSEN. D'un autre côté il n'y a pas non plus de raison décisive pour admettre que les phénomènes histologiques suivent dans le développement des animaux supérieurs la même marche que dans la première différenciation des tissus chez les animaux les plus simples. A cette considération s'en ajoute une autre : c'est que les dispositions mentionnées tout à l'heure chez les polypes hydriques sont susceptibles de plus d'une interprétation. Ce qui le prouve le mieux, c'est que R. et O. HERTWIG n'adoptent pas la théorie de KLEINENBERG sur les cellules neuromusculaires ; ils sont, au contraire, d'opinion que dans le développement du système nerveux et de ses organes terminaux, « des cellules originellement séparées se mettent en rapport entre elles, mais seulement après coup par la soudure de prolongements protoplasmiques (p. 170), » sentiment en contradiction directe avec la théorie de HENSEN et conduisant à la manière de voir que j'ai essayé de défendre dans ce paragraphe.

En raison de l'importance considérable de la question, je me permettrai encore de présenter les considérations suivantes :

1^o Si l'hypothèse de HENSEN était fondée, il faudrait, non seulement que les cellules du feuillet médullaire de l'embryon fussent en communication avec les rudiments de toutes les cellules musculaires et de toutes les cellules nerveuses terminales (cellules olfactives, auditives, gustatives), mais il faudrait encore que toutes les cellules nerveuses du feuillet médullaire et des ganglions fussent en relation mutuelle. D'où vient donc, je le demande, qu'on ne voit rien de ces communications, que personne n'ait encore réussi à montrer que les cellules du feuillet médullaire sont reliées aux cellules des protovertèbres, ou des feuillets musculaires ou à celles des lames latérales, ou à celles de l'ectoderme, et qu'on n'aperçoit pas davantage de connexions entre les cellules elles-mêmes des feuillets médullaires, dans le sens longitudinal ? Et pourtant nous possédons d'admirables coupes d'embryons bien durcis, nous reconnaissons avec facilité les délicates anastomoses de toutes les cellules mésodermiques du tissu connectif entre elles et les fibres les plus délicates de nerfs venant de se former, ou de substance blanche des organes centraux. De ces faits je conclus que les communications prétendues n'existent pas, car je prétends qu'on devrait les voir, si elles existaient.

2^o La théorie de HENSEN n'exige pas seulement que les cellules des feuillets médullaires, les cellules musculaires et les cellules ectodermiques des sens soient toutes en communication réciproque, mais elle nécessite encore que les sphères de segmentation, qui leur donnent naissance, soient reliées entre elles, soit qu'elles proviennent toutes d'une sphère de segmentation ectodermique particulière, se présentant déjà dès la première phase de la segmentation, soit qu'elles ne naissent qu'à des périodes ultérieures de celle-ci. Ici aussi, je le demande, où sont les faits qui prouvent ou seulement indiquent faiblement rien de tel ?

3° L'hypothèse que nous discutons a pour point de départ que les extrémités des nerfs sans exception aboutissent à des cellules terminales; or, je remarquerai que ni pour les fibres des muscles striés, ni pour celles des muscles lisses il n'est prouvé que les extrémités des nerfs se soudent à la substance musculaire; en outre, beaucoup d'extrémités nerveuses sont dépourvues de cellules terminales, comme dans les organes électriques, la cornée, beaucoup de muqueuses; enfin des nerfs en voie de formation (queues de têtards de grenouilles) manquent aussi de cellules terminales. Par suite, l'hypothèse en question ne saurait, en tout cas, prétendre à une valeur générale.

4° On a cru pouvoir dire en manière d'axiome: il est inimaginable, au point de vue physiologique que, des éléments nerveux d'une part, des parties contractiles ou analogues et des cellules sensorielles de l'autre naissent, isolément les uns des autres et soient sans relation originaire entre eux. Pourtant les fibrilles musculaires du *stentor*, le filament musculaire dans le pédoncule des vorticelles, les cils vibratiles, etc., montrent suffisamment que cette proposition n'a pas de valeur absolue, et d'autre part je ne vois pas pourquoi les fonctions les plus simples du système nerveux, appelons-les sensation (*Empfindung*), n'apparaîtraient pas tout d'abord dans des éléments dénués de tout appareil extérieur.

5° Une grande importance enfin me semble dévolue aux phénomènes qui se déroulent dans la première apparition de la substance nerveuse blanche, et dans son accroissement dans les organes centraux et dans les nerfs périphériques. Comme il est facile de le voir aux extrémités et avant tout au *trigeminus*, ce sont d'abord les troncs nerveux qui deviennent visibles, puis les branches et enfin les ramifications plus fines, et l'examen même le plus exact ne montre qu'une chose, c'est que les fibres les plus fines, dont se composent les rudiments des nerfs, se perdent librement dans des tissus cellulaires sans caractères spécifiques. Si dès le commencement l'extrémité et l'origine des nerfs étaient constituées, il serait inconcevable qu'une ramification ne fût pas visible immédiatement, dès le début. Et à l'appui de mon dire, je noterai que MARSHALL aussi, qui n'a pris parti pour aucune hypothèse dans son travail, décrit le développement des nerfs de la tête du poulet, dessine le *trigeminus*, le *facialis* et le *glossopharyngeus* avec des extrémités libres et de faibles ramifications, quoique les organes dans lesquels ils pénètrent en se formant, soient déjà beaucoup plus avancés en développement.

Quelque chose d'analogue à ce qui a lieu dans les nerfs périphériques se montre aussi dans les organes centraux. Je rappellerai la manière lente dont le pédoncule du cerveau pénètre dans le corps strié et la paroi des hémisphères. Mais ce qui est encore plus étonnant, c'est ce qui a lieu dans la formation du *nervus opticus*; là, le pédoncule primitif de la vésicule optique ne montre pas trace de fibres nerveuses, et ce n'est qu'en seconde ligne qu'il reçoit des faisceaux de fibres nerveuses, qui, partant du cerveau, pénètrent dans son intérieur et rayonnent dans la rétine. (Voir plus loin, à l'article *œil*.) Admettre qu'ici, de prime abord, des fibres nerveuses aient été tendues entre la rétine et le cerveau moyen, est chose absolument impossible.

Quant au développement des éléments du système nerveux périphérique, je n'en dirai que peu de chose. Les troncs des nerfs sensitifs et des nerfs moteurs se montrent en première ligne sans exception, sous forme de faisceaux de petites fibres parallèles très fines, entre lesquelles ne se trouvent ni noyaux, ni cellules. C'est un fait fondamental, dont il est facile de se convaincre sur des embryons de lapins pour le *trigeminus* et l'*oculomotorius*, ainsi que pour les nerfs des extrémités au moment où celles-ci commencent à faire saillie, et il prouve sans doute, d'une façon convaincante, que les fibres nerveuses ne se forment pas *in loco*, aux dépens de cellules périphériques, mais qu'elles arrivent des centres (cerveau, moelle épinière, ganglions), par une croissance propre. En seconde ligne, les éléments mésodermiques qui entourent les nerfs, s'ordonnent en gaine cellu-

laire, et en troisième lieu, ces cellules, d'abord clairsemées, prolifèrent de plus en plus nombreuses dans l'intérieur des troncs nerveux. D'après cela, les gaines de SCHWANN avec leurs noyaux sont des formations secondaires, originairement étrangères à la fibre nerveuse, c'est-à-dire au *cylinder-axis*, d'abord seul existant, et je les considère comme des gaines d'endothélium, interprétation qui ne doit rien enlever à l'importance de ces éléments pour la formation de la moelle nerveuse et la nutrition des *cylindres-axes*. Dans les terminaisons des nerfs d'embryon, comme par exemple chez les larves de grenouilles, les filaments ramifiés à noyau, décrits par moi il y a des années, et dans lesquels des fibres à bords foncés se forment individuellement ou plusieurs ensemble, sont, à mon avis, des gaines nerveuses avec des cylindres-axes y-inclus; et dans le cerveau et la moelle épinière, dont les éléments sont privés de la gaine de SCHWANN, les cellules de la substance de soutien sont les représentants de cette gaine aux points de vue anatomique et physiologique.

J'ajouterai encore ici quelques mots sur un deuxième mémoire de A. MILNES-MARSHALL, relatif à l'apparition des nerfs de la tête du poulet, que je n'ai pu utiliser davantage dans le texte. En première ligne, MARSHALL y fait apparaître les rudiments des nerfs céphaliques beaucoup plus tôt que dans son premier travail, et cela même avant l'occlusion complète du tube médullaire, à la vingt-deuxième heure. Les rudiments des nerfs partent des côtés du rebord, par lequel le feuillet médullaire se continue avec l'ectoderme, et représentent de chaque côté de la suture cérébrale une bandelette nerveuse continue, apparaissant d'abord au cerveau moyen, et passant encore un peu sur le cerveau postérieur. Au cours ultérieur du développement, la bandelette nerveuse s'étend, et lors de la fermeture complète du tube médullaire, elle reste en communication avec lui, et se détache de l'ectoderme, jusqu'au niveau de la région des vésicules optiques en avant, et en arrière jusqu'à la fin du cerveau moyen. Au cerveau moyen, la bandelette nerveuse disparaît plus tard; au contraire, M. MARSHALL croit pouvoir faire provenir l'*olfactorius* de la bandelette au cerveau antérieur, donnée au sujet de laquelle je ne suis pas sans scrupules. D'ailleurs, je ferai remarquer que, quand survient la clôture du tube médullaire, il y a apparition de plis particuliers, que, d'après mon opinion, il est impossible de ranger sans autre forme de procès parmi les nerfs en voie de croissance. Que l'on compare aux dessins de MARSHALL, les figures III, 1, 2, 3, 4 et 5 de la planche VIII de His, et l'on trouvera qu'il n'est pourtant pas impossible que la bandelette nerveuse de MARSHALL au cerveau antérieur et au cerveau moyen, et le cordon intermédiaire de His dans les mêmes régions, ne soient que des replis variables et accidentels, et n'aient pas grande importance. Je trouve aussi chez le lapin, au cerveau antérieur, à la hauteur des vésicules optiques, au niveau de la suture, des replis particuliers et des sortes d'excroissances, mais je ne me hasarde décidément pas à leur attribuer une importance particulière. Quant à l'*olfactorius*, M. MARSHALL nie formellement maintenant chez le poulet l'existence d'un lobe olfactif creux, se développant de l'intérieur du cerveau.

M. MARSHALL transporte hypothétiquement l'origine de l'*oculomotorius* à la voûte du cerveau moyen, pour y avoir vu, à ce qu'il croit, une véritable bandelette nerveuse. Mais il ne trouva ce nerf qu'à la soixantième heure à la base du cerveau moyen. Chez un poulet de quatre-vingt-seize heures, ce nerf moteur montre, paraît-il, à son origine comme à son extrémité, un renflement ganglionnaire, donnée qui, à défaut d'autres preuves, trouvera peu de crédit, et que mes observations sur le lapin contredisent directement (voir plus bas). Au sujet des autres nerfs, il est essentiel d'ajouter encore que, pour notre auteur, la descente des nerfs ganglionnaires cérébraux (et des nerfs de la moelle épinière) de la face dorsale vers la face ventrale ne dépend pas, comme l'a admis BALFOUR, d'un élargissement de la voûte du cerveau, mais qu'elle s'explique par l'hypothèse, que les nerfs abandonnent plus tard leur première connexion avec la face dorsale,

et s'unissent de nouveau à la moelle épinière à un niveau inférieur, donnée qui a sans doute aussi besoin d'une démonstration plus complète. En outre, remarquons qu'au cerveau postérieur, M. MARSHALL a observé une quantité d'excroissances à la face ventrale, et qu'il les considère comme les racines motrices du *vagus*, sans apporter de preuves à l'appui.

À l'égard des nerfs spinaux, l'auteur signale que les rudiments des racines sensitives d'un côté, sont tous en communication par des commissures longitudinales, qui, d'après lui, proviennent de la bandelette nerveuse entre chaque deux racines.

BIBLIOGRAPHIE DU SYSTÈME NERVEUX

Outre les travaux indiqués page 27 et suivantes, et dans l'introduction historique : TIEDEMANN (p. 12), BIDDER-KUPFER (74), DURSUY (94), ECKER (95), MIHALKOVICS (152-154), W. MÜLLER (160), RATHKE (187), REMAK (200), l'on a à consulter :

BALFOUR, *On the Development of the Spinal nerves in Elasmobranch fishes* dans *Phil. Trans.* 1876, p. I, fig. 175. *Journal of Anat. and Phys.*, vol. XI, et *The developm. of Elasmobranch Fishes*, 1878. — BOLL, *Die Histologie und Histiogenese der nervösen Centralorgane* (L'histologie et l'histogenèse des organes nerveux centraux), 1873, et aussi dans *Arch. für Psychiatrie*, t. IV. — BISCHOFF (Th.), *Die Grosshirnwindungen des Menschen* (Les circonvolutions des hémisphères cérébraux de l'homme), dans *Abhandlungen der Bayr. Akad.*, t. X, 1868. — CLARKE, dans *Philos. Trans.* 1862, p. 911 (moelle épinière). — DURSUY, dans *Med. Centrablatt*, 1868, n° 8 (Hypophysis). — EICHHORST, *Ueber d. Entw. des menschlichen Rückenmarks* (Sur le développement de la moelle épinière de l'homme), dans *Virch. Arch.*, t. 64. — FLECHSIG (P.), *Die Leitungsbahnen im Gehirn und Rückenmark* (Les conducteurs nerveux dans le cerveau et la moelle épinière), 1876. — HAMY (E. T.) (Contrib. à l'étude du développement des lobes cérébraux des Primates), dans *Arch. de Zool.*, I, 1872, p. 429. — HENSEN, *Entw. d. Kaninchens u. Meerschweinchens* (Dév. du lapin et du cochon d'Inde), dans *Zeitschrift f. Anat. und Entw.*, t. I, 1876. — JASTROWITZ, dans *Arch. f. Psychiatrie*, t. II, III, et ebenda, 1877, p. 1 (Cerveau de jeunes embryons). — KEY (A.) et RETZIUS (G.), *Studien in d. Anat. d. Nervensystems und d. Bindegewebes* (Études sur l'anatomie du système nerveux et du tissu conjonctif), I et II, 1875, 1876. — KOLLMANN (J.), *Die Entwicklung der Adergeflechte* (Développement des plexus choroïdiens), 1861. — KRAUSE (W.), *Ueber d. Ventriculus terminalis d. Rückenmarks* (Sur le *Ventriculus terminalis* de la moelle épinière), dans *Arch. f. mikr. Anat.*, t. XI. — LIEBERKÜHN, *Ueber die Zirbeldrüse* (Sur le *conarium*), dans *Monat. Sitzungsber.*, 1871, n° 4. — LUBIMOFF, *Embryol. u. hist. Unters. ü. d. Nervensystem* (Recherches embr. et hist. sur le système nerveux), dans *Virch. Arch.*, t. 60. — A. M. MARSHALL, *Developm. of the nerves in bird in Journ. of Anat. and Physiol.*, vol. XI, p. 491, et *Developm. of the cranial nerves in the chick in Quart. Journ. of micr. Science*, jan. 1878, p. 10. — MIHALKOVICS, *Die Entw. d. Gehirnbalkens und des Gewölbes* (Développement de la voûte et du *fornix*), dans *Med. Centr.*, 1876, n° 19. — Le même, *Entwicklungsgeschichte des Gehirns* (Développement du cerveau), 1877. — PANSCH, *Windungen des Hirns* (Circonvolutions du cerveau), dans *Arch. f. Anthropol.*, t. III, p. 227. — RAUBER, *Die letzten spinalen Nerven u. Ganglien* (Les derniers nerfs et les derniers ganglions spinaux), dans *Morph. Jahrb.*, t. III, p. 603. — REICHERT, *Der Bau des menschlichen Gehirns* (Structure du cerveau de l'homme), 1859 et 1861. — RÜDINGER, *Unterschiede der Hirnwindungen nach dem Geschlecht beim Fötus und Neugeborenen* (Différences dans les circonvolutions cérébrales suivant le sexe dans le fœtus et le

nouveau-né), 1877. — SCHMIDT (F.), *Beitr. z. Entw. des Gehirns* (Contributions au développement du cerveau), dans *Zeitschr. f. w. Zool.*, 1862, t. XI. — SHAW (J.), *Die Decke der Hinter- und Nachhirnblase* (La voûte du cerveau postérieur et de l'arrière-cerveau), dans SCHENK'S *Mitth.* Heft II, 1878, p. 137. HIS (W.), *Anatomie menschlicher Embryonen. I, Embryonen des ersten Monats* (Anatomie d'embryons humains. I, Embryons du premier mois). Leipzig, 1880, pages 22-48. — HIS (W.), *Ueber die Anfänge des peripherischen Nervensystems* (Sur les premiers stades du système nerveux périphérique), dans *Archiv. für Anatomie und Entwicklungsgeschichte*, 1879, p. 455. — LÖWE (L.), *Anatomie und Entwicklungsgeschichte des Nervensystems. I Morphogenesis des centralen Nervensystems*. Berlin, 1880, 126 pages et 18 planches. (Anatomie et Développement du système nerveux. I, Morphogenèse du système nerveux central). Ouvrage très détaillé, qui traite surtout le cerveau embryonnaire du lapin quant à ses formes et à sa structure intime. — RAUBER, *Ueber den Bau der Hirn nervenganglien* (Sur la structure des ganglions des nerfs cérébraux), dans *Sitzungsberichte der naturforschenden Gesellschaft zu Leipzig*, 1875, page 1. — SCHENK (S. L.) et W. R. BIRDSALL, *Ueber die Lehre von der Entwicklung der Ganglien des Sympathicus* (Sur le développement des ganglions du nerf sympathique), dans *Schenk, Mittheilungen aus dem Wiener embryol. Institute*, I, p. 213. — SCHENK (S. L.), *Die Entwicklungsgeschichte der Ganglien und des Lobus electricus* (Développement des ganglions et du lobe électrique), dans *Wiener Sitzungsberichte*, t. 74, 1876.

III. — DÉVELOPPEMENT DES ORGANES DES SENS

A. — Œil.

§ 42.

PREMIERES PHASES DU DÉVELOPPEMENT DE L'ŒIL. — CONSTITUTION DE SES PARTIES PRINCIPALES.

Le développement des yeux chez le poulet et le mammifère débute par l'apparition de deux diverticules sur les côtés du cerveau antérieur primitif, les *vésicules optiques primitives*, dont il a déjà été question plusieurs fois dans les précédents paragraphes et dont, par suite, nous ne traiterons ici que brièvement. A un état peu avancé elles se montrent chez le lapin telles que la figure 384 les représente. Chez le poulet, la figure 385 en donne une figure répondant à peu près au même degré de développement. A cet égard il faut observer que la grande différence entre ces deux classes d'animaux consiste en ce que chez les mammifères la vésicule optique primitive se forme à une époque à laquelle le cerveau antérieur est encore tout à fait ouvert en dessus (voir page 257 et fig. 384, et BISCHOFF, *Dével. du chien*, fig. 35), tandis que, chez les oiseaux à cette période, le cerveau est depuis bien long-

Vésicules
optiques
primitives.

temps fermé. Mais on peut toutefois signaler que les rapports existant chez les oiseaux s'écarteraient bien moins de ceux offerts par les mammifères, si, contrairement à l'usage suivi jusqu'ici, on consentait à regarder déjà comme rudiments des vésicules optiques les premiers renflements du cerveau antérieur, tels que la

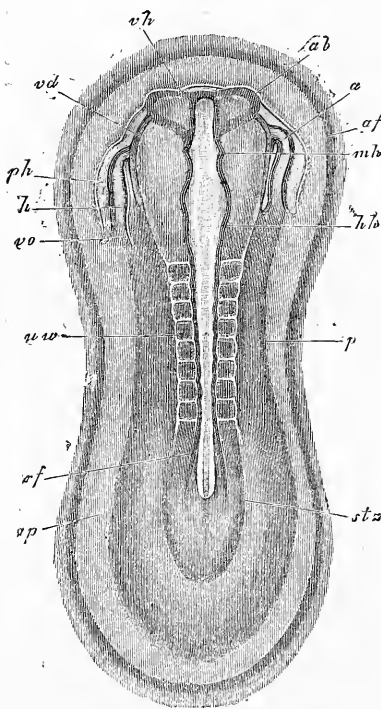


Fig. 384.

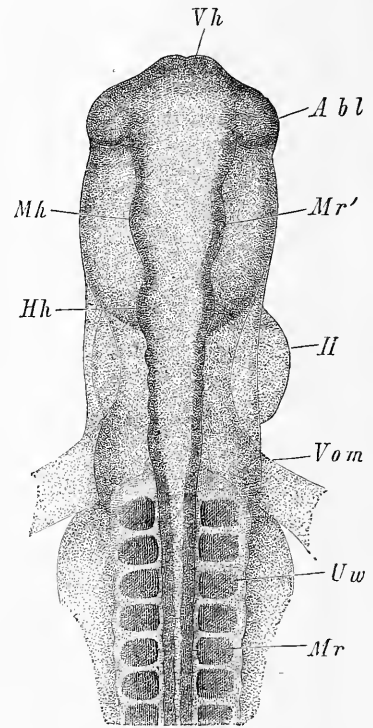


Fig. 385

figure 386 les représente, à un moment où la première vésicule cérébrale est encore ouverte à son extrémité antérieure (voir aussi REMAK, fig. 22, 23 ; ERDL, pl. VII, fig. 1, 2, 4). On pourrait même se demander si l'on ne peut pas déjà désigner comme pre-

Fig. 384. — Aire transparente et rudiment d'embryon de lapin de huit jours et quatorze heures. Gross. vingt-et-une fois. *ap*, area pellucida; *af*, repli antéro-externe; *stz*, zone rachidienne; *stz*, zone pariétale; *rf*, sillon dorsal; *uw*, protovertèbres; *hh*, cerveau postérieur; *mh*, cerveau moyen; *vh*, cerveau antérieur; *ab*, rudiment de la vésicule optique; *h*, cavité cardiaque; *vo*, vena omphalo-mesenterica; *a*, extrémité aortique du cœur; *ph*, cavité latérale ou cavité cervicale; *vd*, bord vu par transparence de l'orifice pharyngo-ombilical.

Fig. 385. — Partie antérieure de l'embryon d'un poulet à la fin du deuxième jour, vue du dos. Gross. quarante fois. *Vh*, cerveau antérieur; *Mh*, cerveau moyen; *Hh*, cerveau postérieur; *Abl*, vésicules optiques; *II*, cœur; *Uw*, protovertèbres; *Mr*, tube médullaire; *Mr'*, paroi de la deuxième vésicule cérébrale.

mières traces des vésicules optiques les diverticules latéraux du cerveau antérieur encore tout à fait ouvert, telles que les représente ma figure 43 (voir aussi REMAK, fig. 20 B et 17 C, et dans ERDL, fig. 5 et 7 de la pl. VI). Dans ce cas, la différence entre les oiseaux et les mammifères ne consisterait que dans la grandeur des premiers diverticules. Quoi qu'il en soit, il est en tous cas certain que chez les mammifères les vésicules optiques se trouvent encore ouvertes à une période à laquelle elles sont déjà fermées depuis longtemps chez les oiseaux et où elles ne paraissent plus que comme des excroissances du cerveau antérieur.

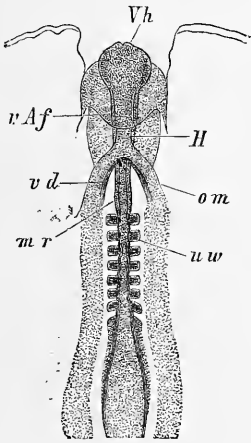


Fig. 386.




Fig. 387.

La vésicule optique primitive une fois fermée se rétrécit peu à peu à son union avec le cerveau antérieur, de manière à se constituer un pédoncule qui n'est autre chose que le conduit dans lequel plus tard se développent les fibres du *nervus opticus*.

Pédoncule
de la vésicule.

Fig. 386. — Portion antérieure d'un poulet de 4^{mm},2 de longueur du deuxième jour d'incubation, vue de la face abdominale. *Vh*, cerveau antérieur; *uw*, protovertèbres; *vd*, orifice pharyngo-ombilical; *om*, *venae omphalo mesentericae* (rudiment); *vAf*, repli amniotique antérieur; *H*, rudiment du cœur sous forme de tube droit; *mr*, canal médullaire.

Fig. 387. — Portion antérieure d'un embryon de poulet de 4^{mm},55 de longueur, vue d'en bas. *H*, cœur; *Aa*, *arcus aortae*; *Hhl*, cavité cervicale; *Vd*, orifice pharyngo-ombilical; *Uw*, protovertèbres; *Abl*, vésicules optiques; *Vh*, cerveau antérieur; *vAf*, point d'émergence du sillon amniotique antérieur, sillon s'étendant d'ailleurs jusqu'à la ligne médiane.

Simultanément l'organe tout entier descend vers la face inférieure du cerveau antérieur sur la région qui deviendra bientôt le cerveau intermédiaire. La première trace de ces changements est déjà visible chez l'embryon de la figure 385, chez lequel les vésicules optiques sont déjà un peu au-dessous de la face dorsale du cerveau antérieur, et on reconnaît ces phénomènes d'une façon plus marquée encore dès que se prépare l'inflexion de la tête, comme le montre la figure 387. L'étranglement basilaire se trouve beaucoup plus fort encore et il y a déjà un véritable pédoncule dans la figure 388, qui représente une coupe horizontale des vésicules optiques du lapin. Sur

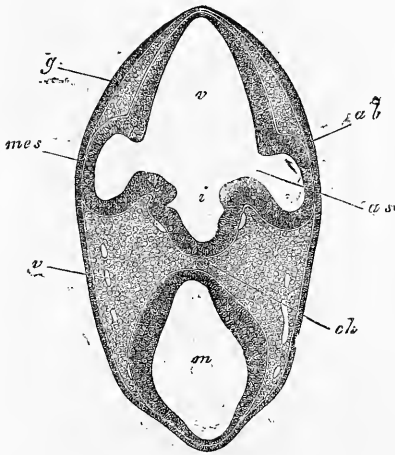


Fig. 388.

des coupes frontales on reconnaît en même temps que la vésicule optique plus fortement étranglée reçoit l'insertion de son pédoncule sur la face ventrale et qu'elle-même se bombe à la face dorsale (voir KESSLER, *l. i. c.*, fig. 2, 65, 82); rapports qui se montrent nettement aussi sur la vésicule optique secondaire, dans les premiers moments de sa constitution, comme l'atteste la figure 391 relative à un embryon humain.

Les vésicules optiques primitives, leur changement de situation une fois accompli, se trouvent placées ou plutôt leurs pédoncules sont placés à la base du cerveau intermédiaire, mais elles-mêmes sont situées de telle façon que leur face supérieure et proximale répond au cerveau antérieur, tandis que la face inférieure et la face polaire (distale), opposée au pédoncule, répondent au tégument externe. En dehors, la vésicule optique n'est recouverte chez le poulet, à en croire REMAK, que par le feuillet corné (ectoderme), absolument comme le tube médullaire à l'origine, immédiatement après sa clôture, n'est recouvert, lui aussi, que par ce même feuillet, donnée qu'ont confirmée tous les observateurs modernes (KESSLER, HIS, ARNOLD, moi-même), à l'exception de SERNOFF,

Fig. 388. — Coupe de la partie antérieure de la tête d'un lapin de dix jours. Gross. quarante fois. *ab*, vésicules optiques (0,26^{mm} de hauteur); *as*, pédoncule de la vésicule optique (ouverture 83 μ . de largeur); *v*, cerveau antérieur; *m*, cerveau moyen; *i*, *infundibulum*; *ch*, corde vue par transparence; *v*, veines; *g*, épaissement du feuillet corné dans la région de ce qui deviendra plus tard la fossette olfactive; *mes*, mésoderme.

LIEBERKUEHN et W. MUELLER. Mais, par contre, pour les mammifères, la majorité (LIEBERKUEHN, MIHALKOVICS, ARNOLD et moi-même) a admis, sauf KESSLER, qu'une mince couche de mésoderme s'interpose entre la vésicule optique et le feuillet corné.

Pour faciliter l'intelligence des transformations ultérieures un peu compliquées de la vésicule optique primitive, je donnerai d'abord une description sommaire et d'ensemble. La vésicule optique primitive ne se transforme pas en tant que telle en ce qui sera plus tard le bulbe oculaire. Non, car celui-ci se formera, 1° de la vésicule primitive, 2° d'une portion de mésoderme et de feuillet corné; bref d'une portion de la peau s'invaginant dans cette vési-

Exposé généra
des
transformations
de la vésicule
optique.

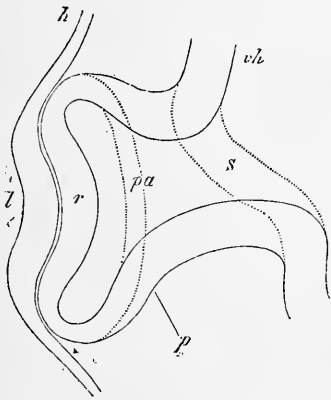


Fig. 389.

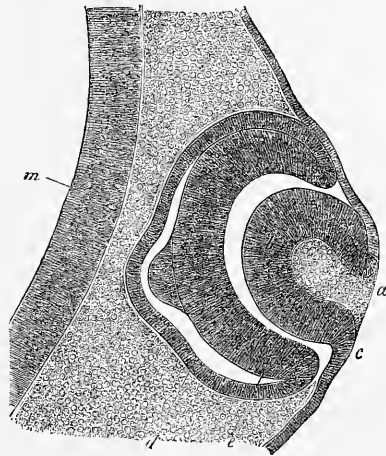


Fig. 390.

cule et destinée à produire le cristallin, le corps vitré, et, chez les mammifères, la *tunica vasculosa lentis*, et 3° d'un revêtement extérieur dérivant du feuillet blastodermique moyen ou des

Fig. 389. — Coupe transversale du rudiment d'un œil d'un embryon de poulet à la fin du deuxième jour, de manière à laisser voir le pédoncule de la vésicule optique primitive. Des lignes ponctuées marquent les contours d'une section qui passerait à côté du pédoncule de l'œil. Gross. environ cent fois. *vh*, cavité du cerveau antérieur; *s*, pédoncule de la vésicule optique primitive; *pa*, vésicule optique primitive déjà un peu refoulée en dedans antérieurement; *r*, sa paroi antérieure, qui doit plus tard donner la rétine; *p*, sa paroi postérieure, rudiment du *pigmentum nigrum*; *h*, feuillet corné au-devant de la vésicule optique; *l*, rudiment du cristallin, épaissement du feuillet corné avec une fossette au centre : la fossette du cristallin.

Fig. 390. — Coupe tangentielle du rudiment de l'œil d'un embryon de poulet du troisième jour (préparation à l'acide osmique). Gross. cent quarante-trois fois. *a*, fossette cristalline; *b*, paroi de la vésicule du cristallin; *c*, son raccord avec le feuillet corné; *d, e*, vésicule optique secondaire; *e*, sa moitié antérieure (rétine); *d*, sa moitié postérieure (pigment); *m*, paroi du cerveau antérieur. Le bombement en forme de mamelon des deux feuilletts de la vésicule optique secondaire, paraît provenir de l'action du réactif.

lames céphaliques, pour les appeler par leur nom, enveloppe qui engendrera la *sclera* et la *cornea* avec la membrane vasculaire et l'iris, à l'exception du *pigmentum nigrum*. En effet, dès que la vésicule optique a pris sa position définitive, sa face distale est invaginée dans la cavité de la vésicule, refoulée qu'elle est par une prolifération du feuillet corné qui se détache du reste de ce feuillet pour former le cristallin. De cette façon, sa paroi antérieure

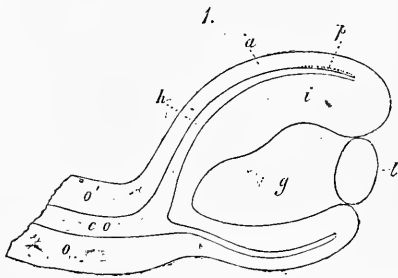
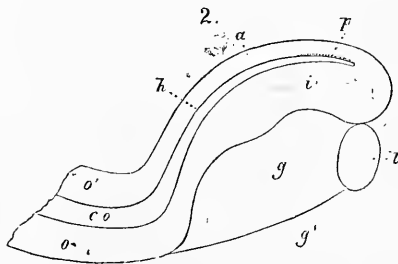


Fig. 391.

tant que telle, disparaît tout à fait et représente dès lors une sorte de coupe à deux feuillets embrassant le cristallin par son bord antérieur (fig. 389, 390). Simultanément à cette invagination et immédiatement après, le *cutis* (c'est-à-dire les assises mésodermiques avoisinant l'ectoderme), prolifère aussi en dedans du cristallin et au-dessous de lui vers la vésicule primitive et son pédoncule, ou nerf optique futur, et repousse ainsi la paroi inférieure de la vésicule contre la supérieure. Par suite, il y a production sous le cristallin et derrière lui d'un espace particulier, contenant l'excroissance nouvelle ou rudiment du *corps vitré*, et la vésicule optique primitive acquiert ainsi une forme toute particulière de bonnet, que montre distinctement la figure 391. Par l'action de cette excroissance, le pédoncule de la vésicule optique devient

Fig. 391. — Coupe longitudinale perpendiculaire d'un œil d'un fœtus humain d'un mois, vue dans deux positions différentes. 1. Vue de la surface de section elle-même, pratiquée près de l'entrée du nerf optique et de la fissure optique. 2. Surface apparente de section dans la région de la fissure optique. *o*, paroi inférieure du *nervus opticus* aplati, mais encore pourvu d'une cavité *c o*. Cette paroi est en connexion en 2 avec *i*, lamelle interne de la vésicule optique secondaire ou rétine, mais paraît en 1 communiquer avec sa lamelle extérieure *a*. *o'*, paroi supérieure du nerf optique; *p*, point de la lamelle extérieure de la vésicule optique secondaire, où a déjà commencé la formation du pigment noir; *l*, cristallin dont la cavité n'est pas représentée; *g*, corps vitré; *g'*, point où le corps vitré est en communication par la fissure optique avec la couche cutanée qui pénètre dans l'œil. Gross. cent fois.

chez les mammifères, de cylindre creux qu'il était jusque-là, un organe aplati qui finit même par s'excaver sur sa face ventrale de manière à figurer une demi-gouttière, pendant que la cavité intérieure qu'il avait auparavant disparaît de plus en plus. Que l'on supprime par la pensée le cristallin et le rudiment du corps vitré, ainsi que l'invagination du pédoncule de la vésicule optique primitive, et celle-ci apparaîtra comme une coupe pédonculée à deux feuillets, sur un des côtés de laquelle se trouverait une large fente, forme qu'on ne peut guère bien comprendre sans les modèles construits par M. le docteur ZIEGLER, à Fribourg en Brisgau, sous la direction du professeur MANZ. La cavité à laquelle conduit la fente mentionnée n'est naturellement pas la cavité primitive de la vésicule primitive, qui communique avec la cavité cérébrale, mais c'en est une nouvelle, circonscrite par la face externe de la vésicule originale, pour laquelle il faut aussi dès lors un nouveau nom, celui de *cavité du globe oculaire*, tandis que la vésicule primitive invaginée s'appelle la *vésicule optique secondaire* (fig. 392). Au cours ultérieur du développement, la fente précitée de la vésicule optique secondaire et de son pédon-

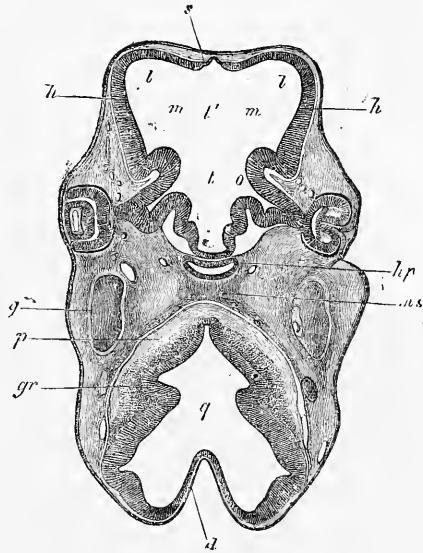


Fig. 392.

Cavité du globe
oculaire.
Vésicule optique
secondaire.

Fig. 392. — Coupe horizontale de la tête d'un embryon de mouton de 15^{mm} de long. Gross. quinze fois. *t*, *ventriculus III*, partie postérieure profonde; *t'*, sa portion antérieure ou milieu du cerveau antérieur proprement dit; *m*, région des *foramina Monroi* ultérieurs; *l*, *ventriculus lateralis* occupant encore tout l'intérieur des hémisphères *h*, encore à parois minces; *s*, feuillet terminal des hémisphères; *hp*, *hypophysis*, à cavité encore simple; *ms*, pilier moyen du crâne; *q*, *ventriculus IV*; *d*, sa voûte mince; *p*, fibres des pyramides? *gr*, masses de cellules ganglionnaires au plancher du *ventriculus IV*; *g*, *ganglion gasserii*. Le nerf optique *o*, est au commencement encore creux, tout près de l'œil; sa cavité primitive a disparu. L'œil gauche montre la vésicule optique secondaire avec pigment dans la lamelle postérieure, un cristallin déjà séparé de toute connexion avec le feuillet corné, avec cavité à l'intérieur, et commencement d'épaississement de la paroi proximale, et entre l'ectoderme et le cristallin une couche de mésoderme, qui entoure d'ailleurs aussi toute la vésicule secondaire, et contient des vaisseaux dans le voisinage du pédoncule de la vésicule optique. A droite, la coupe est un peu plus profonde qu'à gauche, et la partie antérieure de la fissure de la vésicule optique est atteinte.

cule ou, comme on la nomme, la *fissure oculaire fœtale*, se ferme et dès lors la prolifération du mésoderme mentionnée plus haut, entièrement détachée du feuillet de même nom, devient un corps vitré isolé de toutes parts, et l'axe de tissu conjonctif avec les *vasa centralia* qu'on trouve dans le nerf optique. L'ouverture antérieure de la vésicule secondaire, dans laquelle est situé le cristallin, n'est dès l'origine fermée chez les oiseaux que par le feuillet corné, tandis que chez les mammifères une mince couche mésodermique passe aussi au-devant du cristallin. Cette couche est reliée à une couche analogue, embrassant les parties postérieures du cristallin. L'enveloppe ainsi formée au cristallin provient de l'assise mésodermique située, aux premiers débuts de l'organe oculaire, entre la vésicule optique primitive et l'ectoderme. Elle est inséparablement unie au corps vitré primitif, et représente avec lui le rudiment de la capsule vasculaire du cristallin, que nous décrirons plus loin. Les couches mésodermiques, qui enveloppent extérieurement la vésicule optique secondaire et qui, chez les mammifères, sont en relation avec la capsule si vasculaire du cristallin, s'individualisent peu à peu en une membrane fibreuse particulière, laquelle se divisera plus tard en tunique vasculaire et en sclérotique, et produira en outre, à sa partie antérieure, la majeure partie de la cornée et de l'iris, avant même sa transformation en choroïde et sclérotique.

Remarque. — L'explication des phénomènes principaux de la formation et de l'individualisation de la vésicule optique primitive, de ceux de la formation du cristallin et de la production de la vésicule secondaire, a été tentée par HIS, GÖRTE et KESSLER, auteurs qui ont tous recours essentiellement aux phénomènes mécaniques, mais non de la même manière. GÖRTE, en effet, les place dans les éléments eux-mêmes des parties en question, tandis que HIS fait appel à des actions du dehors, et que KESSLER, si je le comprends bien, prend une position moyenne entre les deux. Quant à moi, j'ai déjà, dans la première moitié de cet ouvrage, exprimé à la page 412 la proposition « que tout accroissement d'un organisme doit être en première ligne, et surtout ramené au mode d'accroissement de ses éléments anatomiques ». GÖRTE et moi sommes donc d'accord à ce point de vue général. Mais, dans le détail, nous avons sans doute en bien des points des vues différentes, mais ce n'est pas ici le lieu d'y insister. Pour moi, la formation de la vésicule optique primitive est la suite d'une multiplication intense des cellules du feuillet médullaire de la surface du cerveau antérieur, et la séparation de la vésicule, son étranglement basilaire doit avoir nécessairement lieu, si l'augmentation de surface ne s'effectue ensuite que sur une zone circulaire, autour de la vésicule optique, dans la paroi même du cerveau antérieur, et qu'un arrêt relatif se produit sur la vésicule oculaire. La vésicule optique se déprime, s'invagine en elle-même; quant à son pôle distal, il y a arrêt de croissance, tandis que tout autour de ce pôle les cellules se multiplient énergiquement, et qu'ainsi la surface augmente. Toute une moitié de la vésicule peut ainsi peu à peu se replier dans l'autre, absolument comme cela a lieu dans la production d'une *gastrula* aux dépens d'une *blastula*, cas dans lequel, à coup

sûr, il n'y a pas intervention d'actions extérieures. La formation du cristallin repose sur des phénomènes analogues. Ou bien le cristallin naît comme corps solide par un épaissement de l'ectoderme, comme chez les vertébrés inférieurs, ou bien il se forme, comme vésicule, par invagination, et toujours parce que le centre du rudiment qui doit le constituer présente un point d'arrêt, et que les zones périphériques, au contraire, s'étendent en surface. Que des phénomènes de ce genre puissent se présenter dans une indépendance absolue de quelque autre formation que ce soit, c'est ce que montrent manifestement la vésicule auditive primitive et la vésicule olfactive primitive, et il n'y a pas la moindre nécessité, dans la production du cristallin, de faire intervenir une influence quelconque de la part de la vésicule optique. Pour moi, la séparation du cristallin d'avec l'ectoderme et l'invagination de la vésicule optique secondaire sont deux phénomènes indépendants l'un de l'autre, qui apparaissent en même temps et d'après des lois identiques. Reste à savoir, il est vrai, si cette concordance n'est pas sous la domination d'une cause générale plus profonde, et à cet égard, il faudrait avant tout penser aux rapports non encore connus du système vasculaire. Je remarquerai, en outre, qu'il y a une circonstance qui parle en faveur de l'indépendance de la formation de la vésicule optique secondaire : c'est celle observée par GÖRTE chez le *bombinator* (523), et par moi chez le lapin (p. 314), à savoir que la dépression de la vésicule optique primitive commence un peu avant la formation du cristallin.

Si donc l'explication de la première conformation de l'œil dans son ensemble, c'est-à-dire l'interprétation des phénomènes à l'aide de manifestations régulières de la vie cellulaire des parties qui les manifestent, ne présente pas de difficultés, on n'en trouve pas davantage quand on pénètre dans le détail, et à cet égard, je ferai particulièrement ressortir que l'amincissement ultérieur, si frappant, de la paroi antérieure de la vésicule du cristallin, et celui de la lamelle proximale de la vésicule optique secondaire, sont des phénomènes qui, non seulement se répètent en bien des endroits, mais encore qui s'expliquent facilement. On connaît depuis longtemps l'amincissement prodigieux que subit avec le temps la paroi dorsale originairement si épaisse du cerveau postérieur (voir aussi J. SHAW, Plafond de la vésicule du cerveau postérieur et de l'arrière-cerveau. SCHENK'S *Mith.* Heft II, 1878, p. 137), et on trouve aussi quelque chose d'analogue à une certaine époque dans la vésicule auditive primitive, avant tout à l'*Aqueductus vestibuli* (voy. BÖTTCHER, n° 83). Dans tous ces cas, j'attribue l'amincissement des couches cellulaires en question, au progrès de la division de leurs éléments avec intervention d'une pression s'exerçant sur toute la couche, pression qui dans le cas de l'œil part de la paroi distale de la vésicule optique secondaire (rétine), et de la paroi postérieure du rudiment de la cavité du cristallin, parties dont l'épaississement considérable est facile à prouver. Du reste, les détails intimes de l'amincissement des couches cellulaires en question, ont encore besoin d'un examen plus exact, et je me bornerai à noter que l'explication la plus facile pour faire comprendre la transformation d'éléments allongés en cellules à peine plus larges, mais peu élevées, paraît être d'admettre des divisions transversales répétées, et des déplacements de cellules tels que la couche totale n'en conserve qu'une seule rangée.

§ 43.

FORMATION DU CRISTALLIN.

En 1831, HUSCHKE découvrit que la capsule du cristallin est « le produit d'une invagination du tégument externe ». Elle se détache plus tard de ce dernier par un étranglement et produit

Historique.

dans son intérieur le cristallin (*Isis*, 1831, p. 950 et MECKEL'S *Archiv.* 1832, p. 17). Cette importante observation fut confirmée plus tard par CHARLES VOGT chez le *coregonus palcea*, par MOI chez les *sepia*, et par REMAK chez le poulet, et après la consécration que lui ont apportée tant de savants contemporains pour l'ensemble presque entier des divisions des vertébrés, la formation du cristallin aux dépens du tégument externe est devenue une vérité banale. Les détails plus particuliers de la formation du cristallin, HUSCHKE les ignorait entièrement. C'est Ch. VOGT qui, le premier, montra que le cristallin provient des cellules épidermiques de la fossette cristalline qui, après s'être invaginée et détachée de l'ectoderme, forme d'abord un sac creux, puis constitue un corps solide complètement cellulaire (n° 24, pages 76-77). Puis, j'ai rendu vraisemblable, pour les céphalopodes, l'exis-

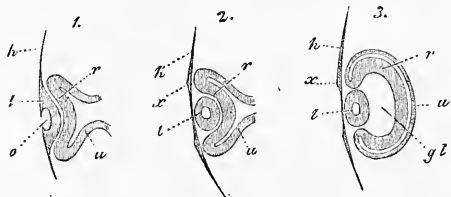


Fig. 393.

tence de rapports identiques entre le cristallin et l'épithélium de la fossette cristalline de ces animaux (n° 134, page 103). REMAK confirma ensuite ces observations chez les poissons, chez la grenouille et le poulet. C'est chez ce dernier animal que ce savant a le plus minutieusement étudié la formation du cristallin; il en a représenté les phases dans les figures 393; et si l'on considère que ces figures montrent des coupes idéales et n'ont été construites que par l'examen d'embryons entiers vus du côté ventral (voir l'explication des fig. 58-60 de la planche V, et les fig. 54, 55, 57 de la même planche de REMAK), il faut reconnaître que les rapports sont rendus avec une exactitude frappante. Chez la *grenouille* le cristallin ne se développe, d'après REMAK, que de l'assise profonde incolore du feuillet corné, tout en étant aussi vésiculaire au commencement, tandis que chez des poissons (*aspius alburnus*, *leuciscus erythrophthalmus*), REMAK vit la fossette cristalline ouverte

Fig. 393. — Coupes longitudinales de l'œil d'embryons de poulets, d'après REMAK. 1. D'un embryon âgé d'environ soixante-cinq heures. 2. D'un embryon âgé seulement de quelques heures de plus. 3. D'un embryon de quatre jours. *h*, feuillet corné; *l*, cristallin encore en forme de sac dans la figure 1, et uni au feuillet corné; déjà détaché de ce dernier en 2 et 3, mais encore pourvu d'une cavité; *o*, fossette cristalline; *r*, partie invaginée de la vésicule optique primitive, qui deviendra la rétine; *u*, partie postérieure de la vésicule optique, donnant naissance, à ce que croit REMAK, à la choroïde en entier et se trouvant, en 1 et 2, unie au cerveau par le nerf optique qui est tubuleux; *x*, épaissement du feuillet corné à l'endroit dont s'est détaché par étranglement le cristallin; *gl*, corps vitré.

sur l'extérieur (page 91, remarque 72); mais chez le *gobius* il trouva le cristallin, qui venait de se séparer de l'ectoderme, déjà solide et composé de fibres formées pendant l'étranglement (p. 184, remarque 20).

Ces observations de REMAK ont été, dans les derniers temps, en partie confirmées, en partie étendues et complétées, et nous possédons déjà, sur la formation du cristallin dans toutes les subdivisions des vertébrés, des observations détaillées.

Chez les mammifères, les premières phases de la formation du cristallin n'ont été jusqu'ici étudiées que par ARNOLD, MIHALKOVICS et KESSLER, mais ces savants ne sont pas d'accord entre eux sur quelques points; ainsi ARNOLD admet que, quand le cristallin se détache du feuillet corné, il est déjà solide, tandis que KESSLER le considère comme creux et que MIHALKOVICS prend une position intermédiaire entre ces deux savants. J'ai examiné les premières phases de la formation du cristallin chez le lapin, et trouvé à cet égard ce qui suit.

Cristallin
des mammifères

Chez un embryon de dix jours l'ectoderme ne montrait encore aucune espèce d'épaississement dans la région des vésicules optiques. Épais de 7,6 μ au milieu et de 11,0 μ au-delà des bords de la vésicule, il était formé de deux couches de cellules, une assise superficielle d'éléments fortement aplatis et une couche profonde de cellules quadrangulaires. Un embryon du même jour, un peu plus âgé, avec une longueur de 2^{mm} pour la partie antérieure de la tête (voy. fig. 175), montrait une vésicule optique primitive de 0,47^{mm} de hauteur, dont la paroi proximale mesurait de 72 à 76 μ , tandis que la paroi distale atteignait de 57 à 60 μ , et confinait de si près au feuillet corné qu'on ne pouvait encore reconnaître entre les deux qu'une couche tout à fait mince de mésoderme. Ici, le feuillet corné au-devant de l'œil avait atteint jusqu'à 26 μ d'épaisseur, tandis qu'à côté il ne mesurait que 7,6 μ , et semblait montrer, outre les cellules superficielles plates, plusieurs assises d'éléments disposés verticalement, dont les noyaux étaient étagés sur deux ou trois lignes. Chez un embryon du onzième jour, je remarquai pour la première fois une fossette du cristallin distincte avec un feuillet corné épaissi jusqu'à mesurer de 34 à 38 μ . Le diamètre entier de la région épaissie et déprimée, y compris le bord renflé, avait 0,26^{mm} sur une coupe horizontale, et la fossette au centre de la dépression 38 μ environ de profondeur. La superficie entière de la fosse était absolument lisse, sans trace de dépôt ou de saillie à la surface, et sa paroi constituée comme chez l'embryon le dernier décrit, mais avec une stratification en-

core plus marquée des éléments profonds, disposés verticalement.

Au cours ultérieur du développement la fosse du cristallin, chez des embryons du onzième jour et du commencement du douzième, prend la forme que reproduit la figure 394. L'œil, c'est-à-dire la vésicule optique secondaire, mesure à cette époque de 0,45 à 0,51^{mm} sur la coupe horizontale, et le cristallin 0,23^{mm} dans son grand diamètre. L'ouverture de la fosse du cristallin a 76 μ , et la paroi de la vé-

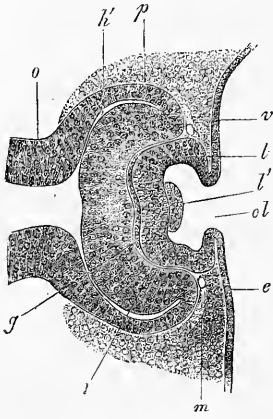


Fig. 394.

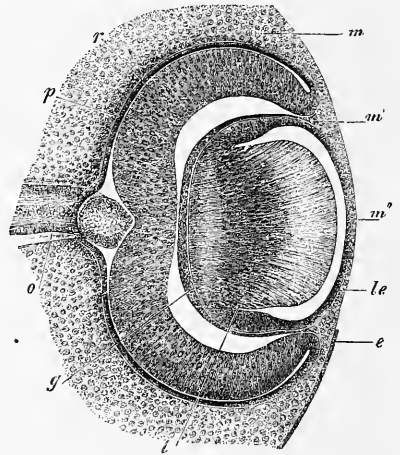


Fig. 395.

sicule du cristallin de 40-45 μ d'épaisseur. Quant à sa composition, la paroi paraissait entièrement formée d'éléments allongés, disposés dans le sens de l'épaisseur, et l'on ne pouvait plus rien apercevoir des cellules plates et superficielles décrites plus haut. Mais

Fig. 394. — Coupe horizontale de l'œil d'un lapin de douze jours et six heures. Gross. soixante-dix fois. *o*, pédoncule de la vésicule optique avec large cavité; *h'*, reste de la cavité de la vésicule optique primaire; *p*, lamelle proximale de la vésicule secondaire (*pigmentum nigrum*); *r*, lamelle distale (*retina*); *g*, corps vitré; *l*, vésicule du cristallin toute grande ouverte en *ol*, au fond en *l'*, avec un dépôt en forme de verrue; *m*, mésoderme avec un vaisseau annulaire *v*, au bord antérieur de la vésicule secondaire; *e*, ectoderme.

Fig. 395. — Œil d'un lapin de quatorze jours sur une coupe horizontale. Gross. soixante-cinq fois. *o*, *opticus*; *p*, *pigmentum nigrum*; *r*, *retina*; *g*, corps vitré. Entre les deux parties, se trouve un intervalle provenant du rétrécissement du corps vitré; *l*, paroi postérieure et épaisse de la vésicule du cristallin ou rudiment du cristallin; *le*, paroi antérieure et mince de la vésicule du cristallin ou épithélium de la capsule du cristallin. Entre les deux, le reste de la cavité de la vésicule du cristallin: *m*, mésoderme autour de la vésicule optique secondaire, encore dépourvue de rudiment de la *sclera* et de la *chorioidea*; *m'*, endroit où ce mésoderme se relie à l'enveloppe mésodermique de la paroi postérieure du cristallin ou corps vitré; *m''*, mince couche mésodermique devant le cristallin, rudiment de la membrane pupillaire, et partiellement aussi de la *cornea*. L'épithélium devant l'œil (plus tard épithélium conjonctival) s'est détaché, sauf un petit reste en *e*.

il faut dire que les embryons plus jeunes, qui les avaient offertes, avaient été tous traités par l'acide osmique, tandis que les autres l'avaient été par l'acide chromique et l'alcool.

Le douzième jour le cristallin se sépare du feuillet corné chez le lapin, et pendant un court espace de temps a la forme d'une vésicule d'épaisseur uniforme, comme la figure 397 le montre pour l'homme. Au cours ultérieur du développement, les cellules de la paroi postérieure de la vésicule du cristallin prolifèrent et l'organe prend

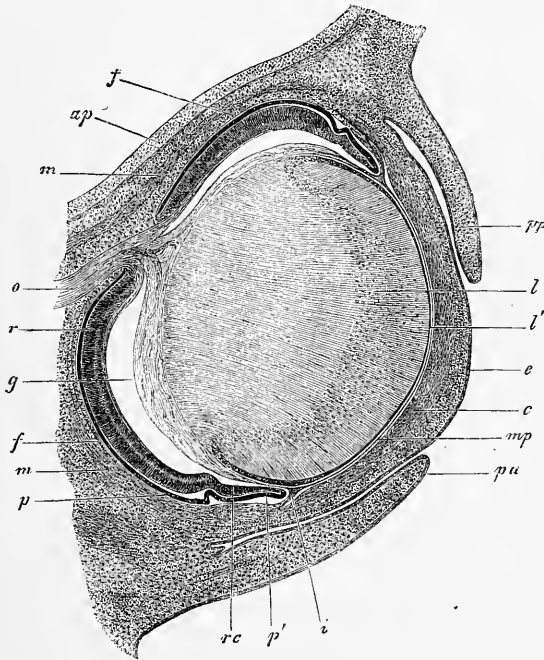


Fig. 396.

la forme reproduite dans la figure 395. Plus tard encore, le cristallin montre les rapports rendus par la figure 396. Ces figures permettent aisément d'établir la loi qui préside à la formation du cristallin chez le fœtus, ainsi que BABUCHIN l'a fait le premier *in extenso*. Toutefois, longtemps avant lui, H. MEYER avait décrit

Fig. 396. — Coupe horizontale d'un œil d'un lapin âgé de dix-huit jours. Gross. trente fois. *o*, *opticus*; *ap*, *ala parva*; *m*, *m*, *rectus superior et inferior*; *oi*, *obliquus inferior*; *p*, *pigmentum nigrum*; *r*, *retina*; *f*, rudiment de la choroïde; *rc*, *pars ciliaris retinae*; *p'*, bord antérieur de la vésicule optique secondaire ou ébauche du pigment de l'iris; *g*, corps vitré détaché de la rétine par rétrécissement, excepté à l'arrière, où l'*art. capsularis* paraît comme continuation de l'*art. centralis retinae*; *i*, *iris*; *mp*, *membrana pupillaris*; *c*, *cornea* avec épithélium *e*; *pa*, *palpebra superior*; *pp*, *palpebra inferior*; *l*, cristallin; *l'*, épithélium du cristallin.

la nature cellulaire des fibres du cristallin et, de mon côté, j'avais fait connaître chez l'adulte leur formation aux dépens de l'épithélium de la capsule du cristallin. Voici ce qui a lieu : les cellules de la paroi postérieure de la vésicule du cristallin chez le fœtus s'allongent toutes en fibres, les cellules centrales plus vite que les latérales. Il en résulte que toute la paroi postérieure de la vésicule du cristallin s'élève, sous forme d'un mamelon arrondi qui fait de plus en plus saillie dans la cavité de la vésicule, et finit par arriver au contact de la paroi antérieure en réduisant alors la cavité primitive à l'état d'une fente étroite. Durant ce phénomène, ces fibres, produits des cellules épithéliales de la vésicule du cristallin, prennent un arrangement tout à fait déterminé : celles qui occupent l'axe se dirigent directement en avant ; les latérales, au contraire, décrivent une courbe à concavité regardant en dehors, d'autant plus prononcée qu'elles sont plus éloignées de l'axe. Ces fibres en arc deviennent de plus en plus courtes vers le bord du cristallin, et passent ensuite insensiblement aux cellules de la paroi antérieure de la vésicule du cristallin, d'une façon essentiellement semblable à ce que j'ai décrit il y a longtemps pour l'adulte. (*Mikr. Anat.*, fig. 426.) A cet égard, remarquons encore que l'allongement en fibres, qui d'abord ne se remarquait que pour les cellules de la paroi postérieure de la vésicule, s'étend aussi plus tard, une fois formé le premier rudiment de l'organe, aux parois latérales et finit même par atteindre l'équateur du cristallin. Par suite, la ligne de jonction entre l'épithélium de la capsule du cristallin (cellules non transformées de la moitié antérieure de la vésicule) et le cristallin proprement dit, se déplace aussi dans le cours du développement d'arrière en avant ; chez de jeunes cristallins, elle est située tout à fait en arrière.

Le cristallin fœtal, bien développé, se distingue très essentiellement de l'organe parfait, d'abord en ce que toutes ses fibres possèdent des noyaux, et, notamment, par la direction des fibres, qui courent plus ou moins parallèlement à l'axe de l'organe, de la face postérieure vers l'antérieure. La structure de l'organe adulte, en feuillet concentriques, résulte de ce que les fibres qui se déposent plus tard s'étendent parallèlement à la courbe de la surface du cristallin, et recouvrent les fibres précédemment formées, de sorte qu'en fin de compte le cristallin fœtal devient le noyau de l'organe parfait. C'est dans ce temps aussi qu'a lieu la formation des étoiles cristallines, facile à comprendre dans ses traits généraux, si l'on suppose à toutes les fibres cristallines une croissance égale et une longueur égale, et si l'on renonce à expliquer la forme particulière

des étoiles, ce qui paraît décidément impossible. Pendant ces transformations du cristallin dans son ensemble, l'état des noyaux des fibres cristallines change aussi : au commencement chaque fibre, comme je l'ai déjà dit, a son noyau, et, dans le cristallin qui vient de se développer, l'ensemble des noyaux est disposé de manière à dessiner une zone spéciale, dont la forme ressort clairement à l'inspection des figures 395 et 396. Je me bornerai donc à une seule remarque sur cette zone : les noyaux y sont sur plusieurs lignes, absolument comme c'était le cas auparavant pour la couche de cellules stratifiées qui formait la paroi postérieure de la vésicule cristalline. Cette zone continue de noyaux persiste longtemps dans les cristallins d'embryons (cristallins de lapins d'un diamètre de 2-3^{mm}) ; mais à la fin les noyaux centraux s'atrophient, et le cristallin parfait n'en montre plus que dans ses assises superficielles.

Capsule
du cristallin.

Le premier développement de la capsule anhiste du cristallin est d'une étude difficile chez les mammifères, et on conçoit sans peine que l'hypothèse avancée par moi, de la formation cuticulaire de cette enveloppe et de sa dérivation des cellules du cristallin, ait trouvé des adversaires (LIEBERKUHN, ARNOLD, SERNOFF et autres) qui la rattachent au feuillet blastodermique moyen. Ce qui est certain, c'est que le cristallin, dès l'époque la plus reculée, possède déjà une mince membrane limitante, et si, avec KESSLER, on nie que le feuillet moyen fournisse un revêtement au cristallin qui vient de se constituer, la question de l'origine de cette enveloppe est bientôt décidée. Quant à moi, qui suis à cet égard d'une autre opinion, la chose ne m'apparaît pas aussi simple et j'estime qu'il faut, avant tout, attacher une importance décisive aux rapports existant chez les oiseaux. Chez eux, en effet, la paroi antérieure du cristallin manque de tout recouvrement mésodermique ; d'où suit qu'on ne peut pas interpréter ici la capsule du cristallin autrement que comme cuticule.

Rangeons encore ici, à la suite, le peu que nous savons des phases les plus reculées du cristallin chez l'homme. Dans la première édition de cet ouvrage, j'ai décrit le cristallin d'un embryon humain âgé de quatre semaines. Il avait un diamètre total de 0,13^{mm}, était creux, comme le cristallin de mammifère, qui vient de se séparer du feuillet corné par un étranglement. Sa paroi, épaisse de 45 μ , consistait en cellules allongées, larges 7-9 μ , qui paraissaient disposées tout au plus sur trois couches (fig. 397). La cavité de ce cristallin n'offrait pas trace d'orifice extérieur, mais KESSLER a trouvé, il y a peu de temps, chez un embryon humain de trois semaines, un cristallin encore ouvert au dehors, donnant

Cristallin
de l'homme.

en coupe absolument la même figure que la fossette cristalline de la souris dessinée figure 67 du même auteur. De jeunes stades du cristallin humain, dans lesquels cet organe était encore en connexion avec l'ectoderme, ont été décrits dernièrement par VAN BAMBEKE (*Contributions à l'histoire du développement de l'œil humain*. Gand, 1879) et HIS (*Anatomie menschlicher Embryonen*, 1880, page 49).

Le cristallin de fœtus humain plus âgé, à partir du cinquième mois, et celui du nouveau-né ont une *étoile cristalline* à trois rayons. La *capsule du cristallin*, chez le nouveau-né, offre une paroi antérieure épaisse de 7,6 à 8,1 μ .

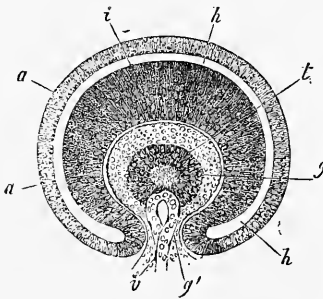


Fig. 397.

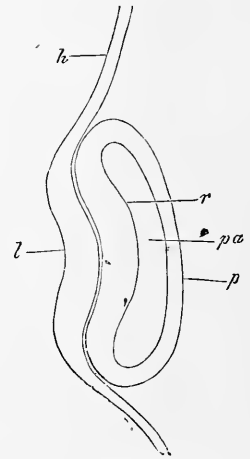


Fig. 398.

Cristallin
des oiseaux.

Chez les oiseaux, le cristallin se développe essentiellement de la même façon que chez les mammifères, à cela près que chez eux, entre le cristallin et la vésicule optique primitive, il n'y a pas de couche du feuillet blastodermique moyen. La figure 398 montre à peu près la phase la plus précoce du cristallin. C'est alors une simple région épaissie de l'ectoderme, qui mesure à ce niveau

Fig. 397. — Moitié antérieure d'un œil d'embryon humain de quatre semaines, coupe verticale vue de la face de section. Gross. cent fois. *l*, cristallin avec une cavité centrale; *g*, corps vitré uni à la peau au-dessous de l'œil par un pédoncule *g'*, qui passe par la fente de l'œil; *v*, anse vasculaire pénétrant par ce pédoncule dans l'intérieur du corps vitré, et située derrière le cristallin; *i*, lamelle interne de la vésicule optique secondaire ou rétine; *a*, sa lamelle externe, contenant en *a*, déjà du pigment dans ses cellules, et se transformant en la couche pigmentaire de la *chorioïde*; *h*, intervalle entre les deux lamelles, ou reste de la cavité de la vésicule optique primitive.

Fig. 398. — Coupe horizontale du rudiment de l'œil d'un embryon de poulet de la fin du deuxième jour. Gross. cent fois. *l*, rudiment du cristallin, épaississement du feuillet corné avec la dépression de la fossette cristalline; *h*, feuillet corné en dehors de l'œil; *pa*, vésicule optique primitive déjà un peu déprimée en dedans; *r*, sa paroi distale, rudiment de la rétine; *p*, sa paroi proximale, rudiment du *pigmentum nigrum*.

0,026^{mm} (tandis que les parties environnantes du même feuillet n'ont pas beaucoup plus de 0,011^{mm}). Le centre de cette région offre une légère dépression, la fossette cristalline. Comme chez les mammifères, ce rudiment de cristallin, qui, à en juger par la position des noyaux, paraît avoir plusieurs assises de cellules et montre à la surface, comme l'ectoderme adjacent, une couche simple de squamules très aplaties, se transforme peu à peu en une vésicule, par le rapprochement convergent des bords de la fossette. C'est à ce stade qu'est empruntée la figure 399. Au troisième jour, enfin,

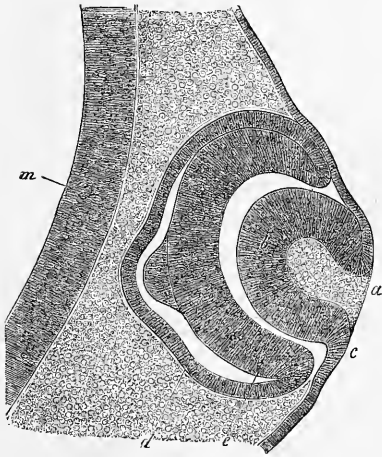


Fig. 399.

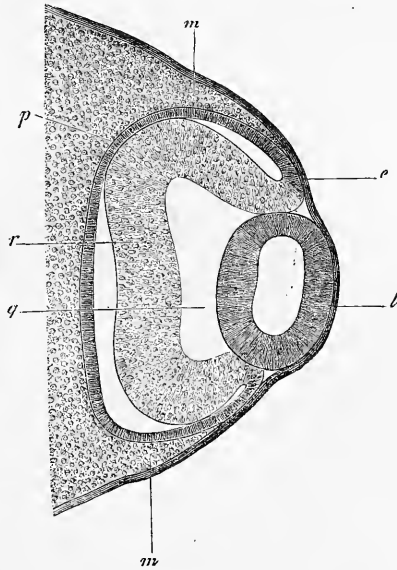


Fig. 400.

l'ouverture conduisant dans la fosse lenticulaire finit par se fermer, et la figure 131 en montre encore le dernier reste un peu excentriquement situé, de sorte que le cristallin représente alors une vésicule sphérique à paroi d'uniforme épaisseur (fig. 400).

Le développement ultérieur du cristallin du poulet est au commencement tel que chez les mammifères, et pour le prouver je

Fig. 399. — Coupe tangentielle de l'œil rudimentaire d'un embryon de poulet du troisième jour (préparation à l'osmium). Gross. cent quarante-trois fois. *a*, fossette lenticulaire; *b*, paroi de la vésicule lenticulaire; *c*, point de raccord avec le feuillet corné; *d*, vésicule optique secondaire; *e*, sa moitié antérieure (rétine); *m*, sa moitié postérieure (paroi du cerveau antérieur). — Le bombement en papille des deux feuillets de la vésicule optique primitive paraît être un effet du réactif.

Fig. 400. — Coupe horizontale de l'œil d'un poulet du troisième jour. Gross. cent six fois. *m*, mésoderme; *e*, ectoderme; *l*, cristallin (épais de 0,156^{mm} dans le diamètre antéro-postérieur); *r*, rétine, épaisse de 0,07^{mm}; *p*, pigment; *g*, corps vitré.

donne la figure 401, dans laquelle cependant la partie postérieure du cristallin n'est pas dessinée en entier. Il n'y a de remarquable et de particulier dans ce cristallin, que l'épaisseur de la paroi latérale de la vésicule lenticulaire, et cette épaisseur est en rapport avec un détail de la conformation du cristallin de l'oiseau adulte, détail dont nous devons la connaissance à BRUECKE et avant tout à H. MUELLER; c'est une zone équatoriale de fibres cristallines courtes et verticales (voir H. MUELLER, *Arch. für Ophth.*, III et *Ges. Abhand.*, p. 191, dans les deux ouvrages accompagnés de figures; KESSLER, p. II, fig. 22), dont le développement commence déjà chez l'embryon (KESSLER, p. II, fig. 10, 12, 17, 18, 19).

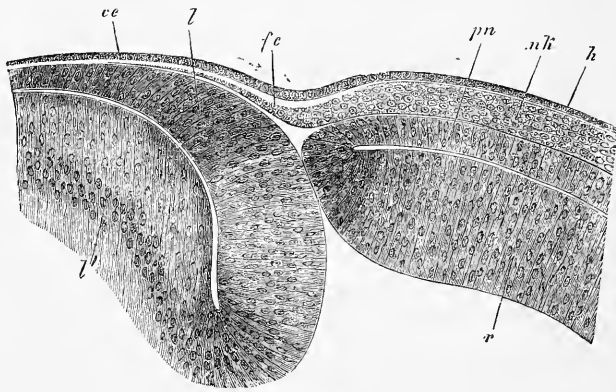


Fig. 401.

Cristallin
des vertébrés
inférieurs.

Quant aux vertébrés inférieurs, on a déjà étudié le développement du cristallin chez beaucoup d'entre eux. Mais l'accord n'est pas fait sur les résultats. On prétendit tout d'abord, pour un bon nombre, que l'organe qui nous occupe se forme, comme chez les oiseaux et chez les mammifères, par la production d'une fossette ouverte au dehors (VOGT pour le *coregonus palaea*, REMAK pour le *gobio*). Cette opinion est aussi de nos jours celle de SCHENK pour les poissons, de BALFOUR pour les plagiostomes, de W. MUELLER pour le triton, et, si je le comprends bien, de KESSLER pour les reptiles (*vipera berus*, *lacerta*).

Fig. 401. — Partie tout à fait antérieure de l'œil rudimentaire d'un embryon de poulet de quatre jours. Gross. deux cent seize fois. *l*, paroi antérieure de la vésicule lenticulaire; *l'*, sa paroi postérieure (le cristallin n'est pas complètement dessiné); *ce*, épithélium de la cornée; *fc*, couche fibreuse de la cornée, continuation du feuillet blastodermique moyen *nk*, situé autour de la vésicule optique secondaire, avec une couche claire de substance fondamentale à la face externe (*cornea propria* de KESSLER); *h*, ectoderme; *r*, paroi distale de la vésicule optique secondaire (rétine); *pn*, sa paroi proximale (*pigmentum nigrum*).

Aujourd'hui cependant, il semble plus probable, au moins pour les amphibiens et pour les poissons, que le cristallin dérive essentiellement de la couche profonde de l'ectoderme (de ce qu'on appelle feuillet sensoriel), comme REMAK le premier l'a montré chez la grenouille, sans participation ou avec une participation très faible seulement de la couche externe (couche cornée). Ce mode de formation, qui n'implique pas nécessairement que le cristallin naisse comme corps solide, mais qui se concilie aussi avec le développement d'une cavité à son intérieur, ce mode de formation, dis-je, est avant tout appuyé par les observations recueillies par FELLACHER (*Zeitschr. für wiss. Zool.* 1872), et MIHALKOVICS (*l. i. c.*) chez les poissons, par REMAK (n° 9, p. 150), GÖTTE (n° 23, p. 327), et KESSLER chez les amphibiens. Je suis aussi d'avis que les observations de SCHENK et de BALFOUR chez les poissons, et peut-être même celles de KESSLER chez les reptiles, peuvent recevoir une interprétation analogue, tout en reconnaissant que la figure 76 de KESSLER parle plutôt en faveur d'un mode de production analogue à ce qui a lieu chez le poulet. Le caractère commun de la formation du cristallin dans tous les vertébrés, c'est MIHALKOVICS le premier qui l'a trouvé : c'est que cet organe se développe partout de la couche cellulaire profonde de l'ectoderme. J'ajouterai ceci : quand la couche externe de l'ectoderme est épaisse, elle ne participe pas à l'invagination. Elle y prend part, au contraire, quand elle est mince comme chez les mammifères et chez les oiseaux. Mais, même dans ce cas, cette couche reste étrangère à la formation du cristallin.

Remarque. — D'après ARNOLD, le cristallin se développe chez le bœuf sous forme d'un corps solide; dans cet énoncé, ARNOLD s'appuie sur ce que d'une part la fossette cristalline, qui vient de se constituer, est remplie d'une masse cellulaire particulière (fig. 3), et secondement, sur ce que, quand l'organe vient de se détacher du feuillet corné sous forme de vésicule close, toute sa cavité est remplie par une masse cellulaire spéciale (fig. 6). KESSLER a vu aussi des dépôts cellulaires au fond de la fossette du cristallin, chez le mouton (fig. 81 et 82), mais pas chez la souris (fig. 66 et 67). Il a de même trouvé, toujours chez le mouton, des cellules dans la cavité du cristallin transformé en vésicule close (fig. 69). KESSLER, qui cherche à ramener à des illusions les données d'ARNOLD (p. 17), incline à voir dans les dépôts observés par lui-même des excroissances de la couche externe du feuillet corné (p. 18, remarque 2), comme l'avait déjà fait avant lui MIHALKOVICS dans ses figures 2 et 3, qui représentent les mêmes rapports chez le lapin. Quant à moi, j'ai vu chez ce dernier animal les dépôts en question, et dans les cas observés par moi, ces dépôts provenaient de plis formés par la paroi de la vésicule cristalline encore ouverte, plis qui, sur des coupes faites dans certaines directions et pour certaines positions du microscope, donnent l'apparence de masses cellulaires spéciales. Outre ces plis, le bord de la fossette cristalline peut, sur des coupes qui ne sont pas suffisamment minces, donner lieu à des méprises, et la figure 67 de KESSLER paraît reposer

sur un cas de ce genre. Ainsi j'incline provisoirement à nier l'existence de dépôts cellulaires sur le fond de la vésicule du cristallin encore ouverte, mais je crois pourtant devoir recommander un nouvel examen de l'hypothèse de MIHALKOVICS et de KESSLER, pour établir si vraiment la couche la plus externe des cellules plates de l'ectoderme peut engendrer de ces excroissances, car je ne voudrais certes pas dire la chose impossible.

§ 44.

CORPS VITRÉ. — VAISSEAUX DU CORPS VITRÉ ET DU CRISTALLIN.

A la même époque où le cristallin se constitue, paraissent aussi les premières traces du *corps vitré*, organe dont les rapports ne sont pas encore parfaitement clairs à bien des égards.

Formation
du corps vitré.

Tant que l'on ne connut pas le fait de l'invagination de la vésicule optique primitive, la première pensée dut être de regarder le corps vitré comme le produit d'une solidification du liquide remplissant l'intérieur de cette vésicule, et de le comparer au liquide des ventricules cérébraux ; c'est, en effet, l'hypothèse que nous rencontrons dans von BAER et ses contemporains. Mais lorsqu'en 1835, HUSCHKE eut montré (AMMON's *Zeitschr. für Ophthalm.*, p. 275) que la vésicule optique primitive s'invagine en elle-même, sous l'influence, croyait-il, de la formation du cristallin, de sorte que la paroi antérieure s'applique contre la postérieure, et que toute trace de la cavité primitive disparaît, il apparut clairement que le corps vitré devait se former non à l'intérieur de la vésicule primitive, mais inversement sur la face externe de celle-ci, c'est-à-dire entre le feuillet antérieur invaginé et le cristallin ; mais ce fut tout, et ni HUSCHKE ni REMAK qui, nous l'avons vu plus haut, était aussi arrivé aux mêmes résultats, ne parvinrent à trouver d'autres faits dans cette direction. C'est à un élève de REICHERT, à SCHÖLER, que revient le mérite d'avoir le premier montré que le corps vitré, lui aussi, est le produit d'une invagination du dehors dans la vésicule optique primitive, comme le représente la figure 402. En effet, pendant que le cristallin se forme par une invagination du feuillet corné dirigée vers la vésicule optique, de dehors en dedans, une autre invagination dirigée vers cette même vésicule, mais de bas en haut, a lieu. Celle-ci porte sur un prolongement ou excroissance du mésoderme, que l'on peut, sans se tromper, caractériser comme appartenant au *cutis* et au tissu sous-cutané, quoiqu'à cette époque, le feuillet blastodermique moyen ne montre guère de subdivision en couches distinctes à la tête. Au début, ce prolongement apparaît sous

forme d'un mamelon court et étroit qui, placé immédiatement au-dessous et en arrière du cristallin, refoule la paroi inférieure de la vésicule optique primitive contre la supérieure; mais bientôt ce prolongement se développe en un corps plus massif, à l'exception de son point d'émergence du mésoderme. Il prend alors, d'une manière générale, la forme d'une calotte sphérique plus ou moins épaisse, ouverte en avant et en bas; en d'autres termes, sa configuration répond à celle de la cavité de l'œil secondaire, moins l'espace que remplit la lentille cristalline. Le corps vitré adhère au mésoderme extérieur, tant que reste ouverte l'entrée étroite de la cavité de la vésicule optique, ou *fente optique fœtale*, comme on l'appelle. Mais dès que celle-ci s'est fermée, la vésicule optique secondaire a l'apparence d'une coupe contenant à son intérieur le corps vitré, et à son embouchure le cristallin.

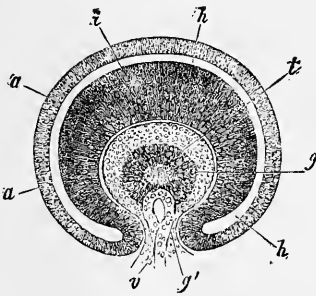


Fig. 402.

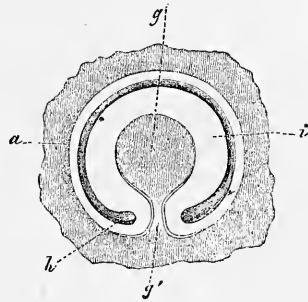


Fig. 403.

Cette exposition de SCHÖLER s'est trouvée vérifiée il y a déjà des années par moi (première édition), pour l'embryon du poulet et pour l'homme, et depuis, tous les auteurs qui se sont occupés des premières phases du développement de l'œil, ont obtenu d'une manière générale les mêmes résultats. Mais il s'est rencontré aussi certaines déviations du type général dans les différentes formes

Fig. 402. — Moitié antérieure d'un œil d'embryon humain de quatre semaines coupé verticalement, vue de la surface de section. Gross. cent fois. *t*, cristallin avec cavité centrale; *g*, corps vitré uni à la peau au-dessous de l'œil par un pédoncule *g'*, pénétrant par la fente optique; *v*, nœud vasculaire pénétrant par ce pédoncule dans l'intérieur du corps vitré, et situé derrière le cristallin; *i*, lamelle intérieure de la vésicule optique secondaire ou rétine; *a*, lamelle externe qui en *a'* contient déjà du pigment, et se transforme en couche pigmentaire de la choroïde; *h*, intervalle entre les deux lamelles, ou reste de la cavité de la vésicule optique primitive.

Fig. 403. — Moitié postérieure d'une coupe verticale de l'œil d'un embryon humain de quatre semaines (du même œil que celui qui est représenté fig. 402), considérée de l'avant à la lumière directe. Gross. soixante-quatre fois. *a*, lamelle externe de la vésicule optique secondaire (couche pigmentaire); *i*, sa lamelle interne (rétine); *g*, corps vitré; *g'*, son pédoncule dans la fente optique; *h*, reste de la cavité de la vésicule optique primitive.

animales, et par suite nous traiterons dans ce qui va suivre des diverses classes séparément.

Corps vitré
de l'homme.

Au sujet de l'homme, mes anciennes observations sont encore maintenant les seules décisives sur le sujet. Chez un embryon de quatre semaines, des coupes frontales montraient derrière la lentille cristalline l'invagination de la vésicule optique primitive, et l'on voyait distinctement le prolongement mésodermique pénétrer du dehors (voir fig. 403). C'est ce que montre aussi la figure 402, qui représente la coupe antérieure du même œil avec le cristallin vu de la face postérieure. Dans les deux figures, *i* représente la lamelle interne plus épaisse, et *a* la lamelle externe plus mince de la vésicule primitive invaginée, lamelles qui se continuent l'une avec l'autre au niveau des bords de la fente optique. Le corps vitré *g* offre une section circulaire avec un diamètre de 0,17^{mm} environ. Un pédoncule plus large au segment antérieur (0,07^{mm}), moins large au segment postérieur (0,03^{mm}), ou plutôt une bandelette, le met en rapport avec la couche de mésoderme qui confine à la face inférieure de l'œil. Au segment antérieur, un vaisseau pénétrait par ce pédoncule dans le corps vitré, et se terminait au niveau du tiers inférieur de ce corps par une anse, dans laquelle il est difficile de ne pas voir le premier indice des vaisseaux du corps vitré. Le corps vitré lui-même, à des grossissements peu considérables, paraissait granuleux; à de plus forts grossissements, comme composé de petites cellules, sans que j'eusse pu arriver à une certitude absolue sur ce dernier point. Les coupes verticales représentées dans la figure 404, faites sur l'autre œil du même embryon humain, forment le complément naturel de ces renseignements; elles diffèrent sans doute des dessins relatifs aux yeux de mammifères de la même période par la grandeur de l'espace occupé par le corps vitré, et il est probable qu'elles ont subi quelque altération; mais, étant les seules qu'on ait de l'homme, elles ont pourtant leur valeur, et permettent de reconnaître clairement les principaux rapports. La figure 404, 1, est facile à comprendre; elle montre simplement la vésicule optique primitive invaginée, le cristallin et le corps vitré tels qu'ils apparaissent, quand la coupe passe à côté de la fente optique et du nerf optique. La figure 404, 2, au contraire, représente une coupe par l'axe du nerf optique et par la fente optique. Dans cette figure, la vésicule optique secondaire doit nécessairement se montrer sans aucune limite à la face inférieure, puisque le corps vitré se continue directement par l'étendue correspondante avec le feuillet blastodermique moyen. Le nerf optique était dans cet œil pourvu de parois d'une épaisseur

peu commune et muni d'une cavité relativement grande; mais néanmoins il était déjà aplati et élargi. Chez un embryon humain de quatre semaines, étudié par VAN BAMBEKE (*l. i. c.*), le corps vitré avait 25 μ . d'épaisseur, et était homogène, avec cellules et noyaux très clairsemés, sans anse vasculaire.

Passant aux mammifères, je dirai d'abord que l'étude du développement de leur corps vitré a fait dans ces derniers temps le

Corps vitré
des mammifères

sujet de recherches de la part de KESSLER, LIEBERKUHN et ARNOLD. Je puis ajouter, de mon côté, à leurs travaux, quelques observations faites sur l'œil du lapin. Tous nous sommes d'accord sur ce point, que comme chez le poulet et l'homme, la formation du corps vitré chez les mammifères coïncide avec la production d'une invagination de la vésicule optique primaire de bas en haut, et que le corps vitré primitif doit être regardé comme un dérivé du feuillet blastodermique moyen. Les deux points suivants ne sont non plus l'objet d'aucune divergence d'opinion : 1° l'invagination et la prolifération du mésoderme ne s'accomplissent pas seulement à l'intérieur de la cavité d'invagination de la vésicule optique, mais le pédoncule de cette vésicule est le siège des mêmes phénomènes, comme HUSCHKE l'avait superficiellement indiqué il y a nombre d'années (*l. i. c.*, et *Lehre von den Eingeweiden*, p. 732), et comme je l'ai

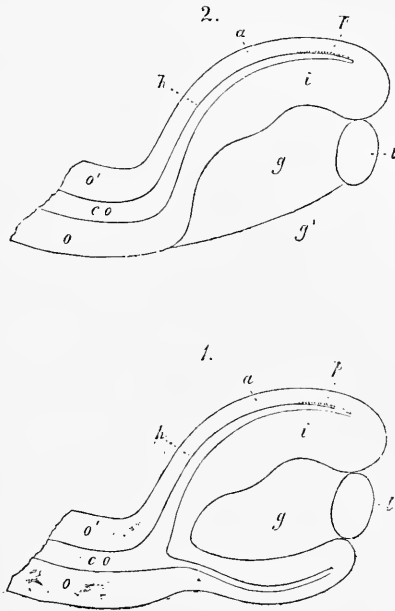


Fig. 404.

Fig. 404. — Coupe longitudinale verticale d'un œil de fœtus humain de quatre semaines, dans deux vues prises de positions différentes. 1. Vue de la surface même de section, près de l'entrée du nerf optique et de la fente optique. 2. Surface de section telle qu'elle apparaîtrait dans la région de la fente optique. *o*, paroi inférieure du nerf optique aplati, mais encore pourvu d'une cavité *co*, qui est en 2 en relation avec *i*, lamelle interne de la vésicule optique secondaire ou rétine, tandis qu'en 1, elle apparaît unie à sa lamelle externe; *o'*, paroi supérieure du nerf optique; *p*, point de la lamelle externe de la vésicule optique secondaire, où la formation du pigment noir a déjà commencé; *t*, cristallin, dont la cavité n'est pas figurée; *g*, corps vitré; *g'*, place où le corps vitré communique par la fente optique avec la couche de *cutis*, pénétrant dans l'œil. Gross. cent fois.

déjà brièvement indiqué plus haut au paragraphe 42; 2° en même temps que prolifère le feuillet moyen du blastoderme, des vaisseaux apparaissent dans la cavité secondaire de l'œil ou cavité du globe oculaire; ils ne sont autres que l'*arteria centralis* et son rameau l'*arteria capsularis*. Il existe, au contraire, plusieurs manières de voir, au sujet de la nature et de la constitution du corps vitré. Effectivement il y a déjà plusieurs années que, m'appuyant sur l'embryogénie, j'ai cherché à démontrer que l'organe en question appartient aux substances conjonctives, que c'est une couche de tissu sous-cutané qui s'est enfoncé dans l'œil et y a proliféré, ou en d'autres termes, que c'est une assise de mésoderme. Cette conception a été ratifiée par la généralité des embryogénistes contemporains, mais KESSLER a avancé une autre hypothèse. D'après cet auteur, le corps vitré n'est qu'un transsudat produit par les vaisseaux qui pénètrent par la fente optique fœtale, et les rares cellules qui s'y trouvent parsemées ne sont que des globules blancs qui y ont pénétré par migration ou des bourgeons vasculaires.

J'ai apporté tout le soin possible à l'examen de cette conception de KESSLER, et je veux observer tout d'abord que je conçois les rapports chez le poulet comme il le fait lui-même dans les points essentiels, tout en n'employant peut-être pas les mêmes noms. Mais pour ce qui est des mammifères, il m'est absolument impossible de me ranger à son avis; il n'y a pas pour moi le moindre doute que le corps vitré de ces animaux ne doive être envisagé comme un simple tissu conjonctif. Tous les embryons de mammifères que j'ai examinés à ce sujet, avant tout le mouton, le porc, le bœuf et le lapin, montrent dans leur corps vitré des cellules qui, certainement, ne sont pas de simples globules blancs, mais qui par leurs ramifications fixes, leur figure étoilée plus ou moins prononcée, leurs anastomoses fréquentes, répondent aux cellules mésodermiques typiques de l'embryon. Considérer comme des bourgeons vasculaires ces cellules, que LIEBERKUHNS aussi conçoit comme moi, car c'est là sans doute l'interprétation que proposera KESSLER, est chose impossible, parce qu'au commencement elles n'ont aucune connexion avec les vaisseaux; et si, plus tard, elles participent aussi à la formation ultérieure des vaisseaux du corps vitré, cela n'enlève rien à leur importance primitive comme vraies cellules mésodermiques, ni à la nature conjonctive du corps vitré. Et cette manière de voir ne saurait être davantage atteinte, s'il se trouvait que le corps vitré contient aussi des cellules migratives provenant des vaisseaux sanguins, occurrence sur laquelle KESSLER a le premier et avec raison attiré l'attention.

Ainsi je regarde le corps vitré primitif des mammifères comme un dérivé du mésoderme, comme de la véritable substance conjonctive embryonnaire; mais, avec KESSLER, j'admets que cette substance conjonctive par le développement de nombreux vaisseaux, par l'apparition d'une quantité toujours plus grande de substance intermédiaire gélatineuse, par la diminution graduelle de ses éléments cellulaires typiques et par l'invasion de globules blancs, acquiert bientôt un cachet particulier. Que l'on désigne cette substance intermédiaire sous le nom de transsudat, rien ne s'y oppose; mais il ne faudrait pas en conclure que l'*art. capsularis* et ses ramifications à la surface du cristallin ne sont pas supportés par de la substance conjonctive; c'est ce à quoi je ne pourrais donner mon assentiment. Du reste, ces rapports seront traités plus au long quand nous aurons plus bas à nous occuper de la description des vaisseaux du cristallin fœtal et du corps vitré, et je me contente ici, pour éviter tout malentendu, d'insister sur le résultat de mes observations, à savoir que le cristallin des mammifères pendant sa séparation par étranglement et après, est entouré par une mince couche de mésoderme, et que cette couche, dès le premier moment de la formation du corps vitré, adhère à ce corps.

Chez les oiseaux, les transformations morphologiques qui mènent à la formation du corps vitré sont les mêmes que chez les mammifères, et, comme on le sait déjà depuis SCHÖLER, l'invagination que subit la vésicule optique primitive par en bas peut aussi se reconnaître de l'extérieur, comme le représente la figure 405 pour le troisième jour, époque à laquelle le cristallin s'ouvre encore au dehors par un petit trou situé excentriquement. KESSLER a, dans ses planches I et III, donné un riche assortiment de coupes de ce genre, représentant très exactement, à en juger d'après mes observations, les rapports existants. Il est un point notamment, sur lequel je dois aussi donner raison à KESSLER, c'est celui de savoir si, chez le poulet, la fente optique s'étend aussi au nerf optique, question que KESSLER décide affirmativement, tandis que LIEBERKUHN et MIHALKOVICS la résolvent négativement (n° 155, p. 594). J'ai trouvé, moi aussi, que chez le poulet, malgré l'absence d'*arteria centralis retinae*, le nerf optique, qui est creux, subit une invagination de bas en haut, mais seulement au voisinage immédiat de l'œil, et j'en donne comme preuve la figure ci-contre, faite d'ailleurs pour un tout autre but.

Corps vitré
des oiseaux.

Mais s'il y a similitude entre les embryons de poulet et ceux de mammifères jusqu'à un certain point, il existe, d'autre part, des

différences importantes. D'abord le cristallin du poulet, en se détachant par étranglement, du feuillet corné, n'entraîne avec lui aucune enveloppe mésodermique, et ainsi le corps vitré n'est rattaché que le long de la fente optique au reste du feuillet moyen du blastoderme, et plus du tout par l'intervalle compris entre les bords de la vésicule optique secondaire et le cristallin. Une seconde différence est que le corps vitré des oiseaux est à peu près dénué de cellules, et à part des éléments très rares, la plupart arrondis semblables à des corpuscules lymphatiques, ne consiste qu'en

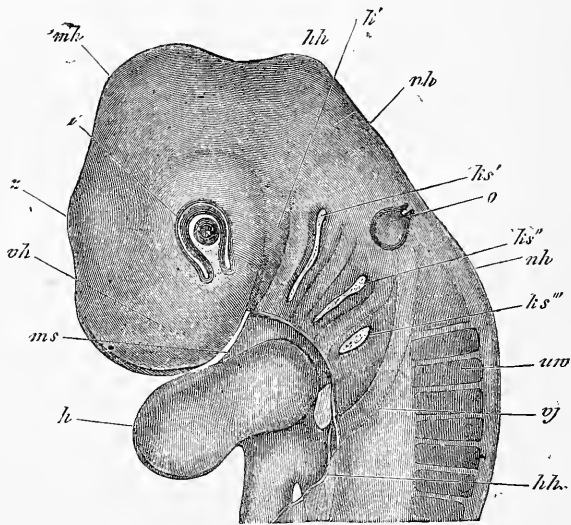


Fig. 405.

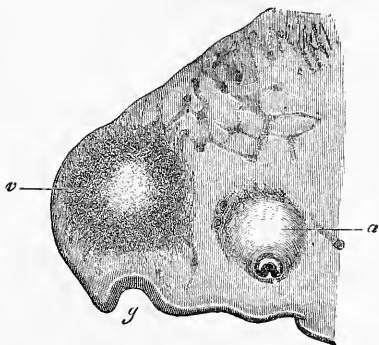
une gelée amorphe, transparente, se coagulant par l'alcool. KESSLER a donc l'air d'avoir tout à fait raison de le désigner sous le nom d'exsudat, et pourtant je préférerais voir employer ici aussi l'expression de substance conjonctive, car il est indubitable que ce prétendu exsudat est un dérivé du prolongement du mésoderme et des vaisseaux de celui-ci. La faculté de produire des substances intermédiaires dépourvues de structure est très répandue dans le groupe de tissus de substance conjonctive et le

Fig. 405. — Partie antérieure d'un embryon de poulet du troisième jour. Gross. vingt-cinq fois. *vh*, région du cerveau antérieur; *zh*, région du cerveau intermédiaire; *mh*, région du cerveau moyen, bosse crânienne; *hh*, région du cerveau postérieur; *nh*, région de l'arrière-cerveau, nuque; *a*, œil avec fente optique, cristallin creux avec fosse du cristallin encore ouverte; *o*, vésicule auditive, piriforme, encore ouverte vers le haut; *ks'*, *ks''*, *ks'''*, première, deuxième et troisième fente branchiale; *m*, région de l'ouverture buccale; *ks'*, premier arc branchial (région du maxillaire inférieur); *uv*, protovertèbre; *vj*, *vena jugularis*; *h*, cœur; *hh*, bord de la paroi antérieure recouvrant le cœur (capuchon cardiaque).

plus ou le moins ne peut faire de différence, quand il s'agit de l'interprétation d'une de ces substances. En troisième lieu enfin il faut bien faire attention que le corps vitré des oiseaux n'est jamais traversé par des vaisseaux, par l'*arteria capsularis*, comme chez les mammifères, bien que le prolongement que le mésoderme envoie par la fente optique se développe plus tard dans sa partie postérieure en un peigne si riche en vaisseaux.

Au sujet du corps vitré des vertébrés inférieurs, nos connaissances sont jusqu'à ce jour encore très incomplètes; à en juger par ce qu'on sait, il semble se rapprocher plutôt des oiseaux, et à cet égard je renvoie à KESSLER (*l. i. c.*, p. 38).

Je passe maintenant à la description des vaisseaux du corps vitré et du cristallin, c'est-à-dire aux productions que l'on a désignées jusqu'ici sous le nom de *tunica vasculosa lentis*, vaisseaux



Corps vitré des vertébrés inférieurs.

Fig. 406.

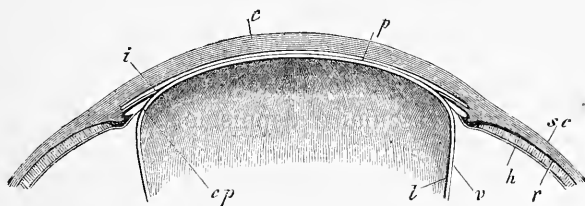


Fig. 407.

caractéristiques pour l'œil de l'homme et des mammifères, et manifestation d'une grande importance pour la formation du corps

Fig. 406. — Coupe sagittale latérale de la tête d'un embryon de poulet du troisième jour. Gross. trente fois. *g*, fossette olfactive; *v*, région de la partie latérale du cerveau antérieur; *a*, œil, partie la plus médiane avec le nerf optique invaginé par son côté inférieur.

Fig. 407. — Partie antérieure d'un œil d'embryon de veau coupé par le milieu. Gross. de l'œil, $10^{\text{mm}}1/2$ agrandi. *l*, capsule lenticulaire dépourvue de structure; *v*, partie postérieure de la capsule vasculaire de la lentille; *cp*, *membrana capsulo-pupillaris*; *p*, *membrana pupillaris*; *h*, *membrana-hyaloidea*, et son prolongement dans la *zonula zinnii*, qui se réunit à la *membrana capsulo-pupillaris*. La paroi postérieure du canal de PETIT ne pouvait être conservée, et, par suite, n'est pas dessinée; *r*, rétine; *sc*, sclérotique et choroïde; *i*, iris; *c*, cornée représentée sans conjonctive. — Les intervalles entre le cristallin et sa capsule vasculaire, celui compris entre celle-ci et l'iris et la cornée, et entre ces deux parties elles-mêmes, ne sont pas conformes à la nature, mais devaient être dessinés ainsi pour la clarté.

vitré et du cristallin. Prenons pour point de départ de la description de la *tunica vasculosa lentis* une époque plus avancée, à laquelle toutes les parties de cette membrane soient bien caractérisées, et nous trouverons ce qui suit. Le cristallin est volumineux, si serré contre la cornée qu'il ne saurait encore être question d'une chambre antérieure de l'œil proprement dite. Extérieurement à sa *membrana propria* (fig. 407), une couche mince riche en vaisseaux l'entoure. Elle est appliquée étroitement contre la surface postérieure de l'organe (*v*), et parvenue sur ses bords se réfléchit sur la face antérieure pour se prolonger en avant, entre l'iris et le cristallin, qui sont également serrés l'un contre l'autre, jusqu'au bord de l'iris (*cp*) ; là elle se confond avec l'iris et, en s'appliquant étroitement contre la cornée, ferme la pupille (*p*). Les diverses parties de cette capsule vasculaire ne se sont révélées que peu à peu à l'attention des anatomistes, ce qui explique la diversité des noms qu'elles ont reçus, ce qui donna lieu à des confusions répétées. La membrane qui fut décrite la première (1738, par WACHENDORFF) est celle qui ferme le trou optique, c'est la *membrana pupillaris* (*p*) dont on a tant parlé. Ce n'est que bien plus tard que J. MUELLER et HENLE (voir la dissertation de ce dernier, *De membrana pupillari*, Bonnae, 1832) étudièrent avec soin la continuation de la membrane pupillaire jusqu'au bord de la lentille (*cp*), ou la *membrana capsulo-pupillaris*, et c'est notamment le mérite de HENLE d'avoir prouvé que les deux membranes et l'épanouissement vasculaire depuis longtemps connu sur la face postérieure du cristallin, ou *membrana capsularis* (*v*), comme on l'appelle, sont en continuité et forment au cristallin une enveloppe foetale particulière et riche en vaisseaux.

Les vaisseaux de la *tunica vasculosa lentis* se comportent comme il suit :

L'*arteria centralis retinae* donne, à son entrée dans le bulbe oculaire, une petite artère, l'*art. hyaloidea s. capsularis*, qui se continue à travers le corps vitré vers le cristallin par le canal connu sous le nom de *canalis hyaloideus*, lequel commence par l'*area martegiani*. Parvenue à une faible distance du cristallin, et ordinairement pas tout à fait au centre, mais plus près du bord inférieur, l'artère se divise en un pinceau de ramifications, qui s'étalent comme une membrane sur la paroi postérieure du cristallin. De ces branches rayonnent de toutes parts, par des divisions répétées à angle aigu, les rameaux de l'*arteria capsularis*, qui arrivent à l'équateur du cristallin en formant une grande quantité de fines ramifications parallèles (fig. 408). Les poursuit-on plus loin, on

*Tunica
vasculosa lentis.*

Membrane
papillaire.

Membrane
capsulo-papil-
laire.

Membrane
capsulaire.

trouve qu'elles contournent le bord du cristallin pour passer sur la partie antérieure de la membrane vasculaire de l'organe, c'est-à-dire dans les *membrana capsulo-pupillaris* et *pupillaris*, et s'y réunir à d'autres vaisseaux qui arrivent de l'iris dans la membrane pupillaire. Vu de devant, le réseau vasculaire se présente de la façon suivante. A la place de

la pupille, on remarque une fine membrane transparente avec de nombreux vaisseaux sanguins radiaires. Les plus fins d'entre eux, et leur nombre prédomine, sont tous des prolongements des branches de l'*arteria capsularis*, tandis que les plus gros dérivent des vaisseaux de l'iris, mais forment avec les autres de nombreuses anastomoses, quoique sans produire de véritables réseaux capillaires, comme HENLE le remarque avec raison; le centre de la membrane reste ou non dépourvu de vaisseaux. Nombre des vaisseaux fournis par l'iris à la membrane pupillaire, portent d'une façon très marquée le caractère de veines, et il n'est guère douteux que le sang de l'*arteria capsularis* se déverse dans les veines de l'iris. Mais les vaisseaux de la *tunica vasculosa lentis* ont peut-être encore d'autres communications. C'est ainsi que HENLE décrit (*l. c.*, p. 28, fig. 5, 6), une communication avec les vaisseaux de la choroïde par une expansion vasculaire, qui, partant de la région où commencent les procès ciliaires, se prolonge par la *zonula zinnii* vers le bord du cristallin.

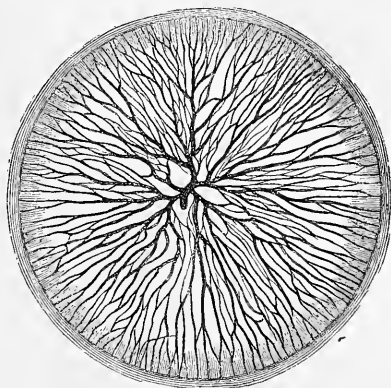


Fig. 408.

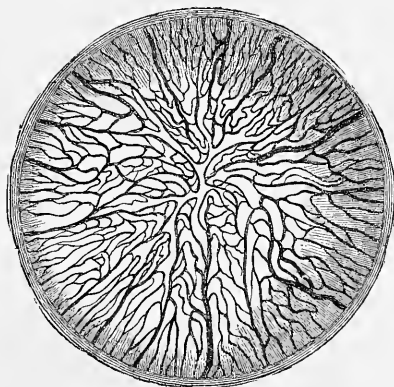


Fig. 409.

Fig. 408. — Développement de l'*art. hyaloidea* à la paroi postérieure de la capsule cristalline d'un chat nouveau-né. D'après une injection de THIERSCH.

Fig. 409. — Vaisseaux de la section antérieure de la membrane cristalline riche en vaisseaux (*membrana capsulo-pupillaris* et *pupillaris*) d'un chat nouveau-né. D'après une injection de THIERSCH.

Mais d'après les observations que nous possédons aujourd'hui sur le développement de l'œil, une perforation de la vésicule optique secondaire par des vaisseaux de la choroïde paraît une impossibilité, et les vaisseaux vus par HENLE ne peuvent avoir été que les vaisseaux du corps vitré que nous décrirons plus tard.

L'*arteria capsularis* n'est accompagnée d'aucune veine, comme on sait, et ce que RICHIARDI (*l. i. c.*), dans les derniers temps, a décrit et figuré comme tel, n'est pas autre chose que les vaisseaux

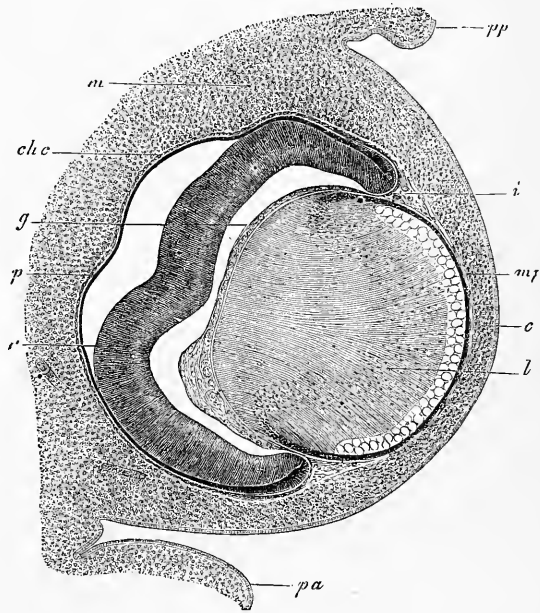


Fig. 110.

superficiels du corps vitré (voir ci-contre). Ces prétendues veines de RICHIARDI, situées à plusieurs à côté du tronc de l'*arteria capsularis*, courent, d'après RICHIARDI, dans les assises moyennes du corps vitré en se divisant et se portant vers le bord du cristallin pour de là déboucher, au nombre de vingt à trente-deux, dans les branches de l'*arteria capsularis*, qui passent dans la *membrana pupillaris*, de sorte que l'on ne peut se figurer comment elles

Fig. 410. — Coupe horizontale de l'œil d'un embryon de bœuf de 23^{mm}. Gross. environ quarante-deux fois. *pp*, paupière postéro-inférieure; *pa*, paupière antéro-supérieure; *m*, mésoderme tout autour de l'œil, mais encore sans caractères distinctifs; *c*, rudiment de la cornée avec son épithélium; *mp*, *membrana pupillaris*; *i*, rudiment de l'iris; *chc*, rudiment chorio-capillaire; *g*, corps vitré; *p*, *pigmentum nigrum*, ou lamelle proximale de la vésicule optique secondaire; *r*, sa lamelle distale, destinée à devenir surtout la rétine.

pourraient fournir un débouché veineux aux vaisseaux qui nous occupent.

Du reste, nous aurons encore plus tard à revenir sur les veines du corps vitré, LIEBREICH ayant tout récemment observé à côté d'une *arteria capsularis persistante*, une petite veine enlacée autour de celle-ci (*Handbuch der Augenheilkunde* II, p. 99, et *Trans. Lond. path. Soc.*, t. XXII, p. 220).

Les vaisseaux du cristallin foetal sont décrits comme situés dans une membrane particulière, et le tout est considéré comme enveloppe lenticulaire indépendante; mais chez des yeux de fœtus plus développés, cela ne répond pas au véritable état des choses. D'une part, il n'y a de véritable membrane, comme substratum des vaisseaux, que dans la *membrana pupillaris* et elle est même facile à démontrer; quant aux *membrana capsularis* et *capsulo-pupillaris* (il vaudrait mieux d'ailleurs ne pas donner de nom particulier à cette dernière), *elles n'existent pas en tant qu'enveloppes ayant une existence propre*, et les vaisseaux sont ici supportés uniquement par les parties les plus antérieures du tissu du corps vitré. Ce qu'on appelle dans cette région la capsule vasculaire, n'est rien moins qu'une formation indépendante, et la *membrana pupillaris* étant aussi unie au rudiment de la *tunica vasculosa oculi*, il en résulte comme expression de l'état réel des choses, que le corps vitré et les vaisseaux qu'il fournit au cristallin font corps ensemble, et constituent la partie postérieure de l'enveloppe vasculaire du cristallin, enveloppe dont la partie antérieure ou *membrana pupillaris* est unie à l'assise mésodermique qui entoure l'œil entier. Ainsi l'enveloppe vasculaire du cristallin dans sa totalité, et la *tunica vasculosa oculi* constituent, réunies, une seule et même unité supérieure.

Pour donner une idée exacte de la capsule lenticulaire, si riche en vaisseaux, j'ai encore à signaler qu'avant la formation de l'iris, cette capsule est étroitement appliquée par sa paroi antérieure, d'une part contre le cristallin, d'autre part contre la cornée. Mais dès que l'iris se développe, la membrane pupillaire semble plutôt partir du bord de l'iris, quoiqu'elle tienne encore toujours au corps vitré. Néanmoins, même après que l'iris s'est constitué par bourgeonnement, la *membrana capsulo-pupillaris* et *pupillaris* continue à demeurer appliquée exactement contre le cristallin, et il n'y a pas du tout de chambre postérieure de l'œil. Bien plus, il n'y a pas même de chambre antérieure de l'œil chez le fœtus jusque vers la fin de la grossesse, époque à laquelle elle se développe très lentement. Ainsi le cristallin est encore plus tard appliqué

tout contre la cornée, séparé d'elle seulement par la membrane pupillaire.

Rôle
de l'enveloppe
vasculaire.

L'enveloppe vasculaire du cristallin a depuis longtemps déjà attiré l'attention des anatomistes et des médecins, et c'est principalement la membrane pupillaire qui a excité leur intérêt, parce que dans certains cas elle existe encore chez l'enfant nouveau-né, et opère ce qu'on appelle la clôture congénitale de la pupille (*atresia pupillae congenita*). Le côté pratique de la chose conduisit ensuite à examiner minutieusement la membrane pupillaire, et en général toute la capsule vasculaire, sur laquelle nous dirons encore ce qui suit. La capsule vasculaire reçoit ses vaisseaux dès le deuxième mois de la vie embryonnaire et elle les montre, depuis cette époque, jusqu'au sixième et septième mois, développés de la façon la plus élégante. A ce moment ils commencent à disparaître, et le tissu conjonctif qui, dans la *membrana pupillaris*, leur sert de support, commence aussi à se résorber, résorption qui, si l'on embrasse les données de tous les auteurs, ne se montre liée pourtant à aucune époque déterminée, de sorte qu'on doit se borner à dire que, en règle générale, il n'y a plus de trace chez le nouveau-né de toute cette formation, ou qu'il ne subsiste que des restes de vaisseaux au bord de l'iris. Quant à la signification physiologique de l'enveloppe vasculaire de la lentille, je ne doute pas qu'on ne doive considérer cette enveloppe comme l'organe propre de nutrition du cristallin. C'est une règle généralement admise pour les êtres supérieurs, que les parties en voie de développement reçoivent plus de vaisseaux que les parties parfaites, et ce principe se vérifie de la manière la plus décisive sur les cartilages chez l'embryon, ainsi que sur les os, la peau et les enveloppes du système nerveux central. C'est ainsi que nous voyons également le cristallin, nécessairement dépourvu de vaisseaux en raison de sa nature épidermique, recevoir aussi, pour subvenir aux frais de son accroissement, une grande quantité de vaisseaux sanguins, qui plus tard, lorsque l'organe aura atteint un certain degré de développement et mis un terme à sa croissance, disparaîtront de nouveau. D'après HUSCHKE (*Engeweidelehre*, p. 786), le cristallin, chez un enfant de seize semaines, pèse 123^{mg}, et chez l'adulte seulement 67^{mg} de plus, c'est-à-dire 190^{mg}; d'où il ressort suffisamment qu'après la naissance, sa croissance est extrêmement lente.

Développement
de la capsule
vasculaire.

Le développement et la signification anatomique de la capsule vasculaire du cristallin n'ont guère été étudiés jusqu'à ce jour. D'après SCHÖLER (*l. c.*, p. 31), la *membrana pupillaris* et *capsulo-pupillaris* est la partie antérieure de la *choroidea*, qui à l'origine

enveloppe tout l'œil et par suite le cristallin, mais qui ensuite disparaît du corps ciliaire chez l'oiseau quand a lieu le développement de l'iris. Mais dans cette hypothèse on oublie complètement un point, c'est que la partie postérieure de la capsule vasculaire du cristallin, qui ne saurait être ramenée à la *choroïdea*, ne fait qu'un avec les parties antérieures. L'hypothèse de SCHÖLER est donc insuffisante, sans compter qu'il est impossible aussi de rapporter à la choroïde ce qu'on appelle *membrana capsulo pupillaris*. Dans ma conviction, toute explication de la formation de la capsule vasculaire du cristallin doit procéder du fait, que cette capsule forme un sac complet au cristallin et qu'elle lui appartient physiologiquement, étant jusqu'à un certain point son organe de nutrition. En partant de ce point de vue et en m'appuyant sur le développement du cristallin et du corps vitré aux dépens du tégument externe, j'ai, il y a longtemps déjà, exprimé la supposition (*Mikr. Anat.* II, 2, p. 726, *Handb. der Gewebe.* 3^e édition, p. 653), que la capsule vasculaire répond au *cutis*, qui dans la formation du cristallin est entraîné dans l'œil avec la partie de l'épiderme qui s'invagine. On pourrait alors considérer le corps vitré comme du tissu conjonctif sous-cutané modifié, ce qui s'accorderait bien avec sa nature chez les embryons. Je maintiens encore aujourd'hui cette hypothèse dans ce qu'elle a d'essentiel, sans nier qu'elle ne soit insuffisamment appuyée de certains côtés, et même que certains faits ne paraissent déposer contre elle. Les questions principales à prendre en considération ici, sont de savoir : 1^o si, lorsque le cristallin se sépare du feuillet corné par étranglement, il entraîne vraiment avec lui une couche mésodermique, et 2^o si les vaisseaux de la *tunica vasculosa lentis* sont situés dans une membrane de tissu conjonctif, et quelle idée il faut se faire du corps vitré.

La première question met en présence d'une part les données de KESSLER, et d'autre part les MIENNES, celles de MIHALKOVICS, LIEBERKUEHN, ARNOLD et W. MUELLER. Il y a déjà nombre d'années (1^{re} édition, p. 297), j'ai indiqué que le cristallin tout récemment constitué d'un embryon humain de quatre semaines, possédait déjà une capsule externe particulière sous forme d'une pellicule claire, épaisse, formée de cellules, et, comme il n'y avait pas encore de choroïde ni de membrane fibreuse, il était impossible d'expliquer autrement cette enveloppe que comme le produit de l'assise du *cutis*, qui s'est détachée aussi du tégument externe lors de la formation du cristallin. Depuis cette époque, les observateurs nommés plus haut ont admis à leur tour, qu'au début de la production de l'œil, chez le bœuf, le lapin, la souris, le mouton et le

porc, le mésoderme participe à la formation du cristallin. **KESSLER**, au contraire, prétend dans sa dissertation, aussi bien que dans son grand et excellent ouvrage, et il l'appuie de figures nombreuses, qu'à l'époque où le cristallin se forme, il n'y a pas d'assise mésodermique entre le rudiment de cet organe et la vésicule optique primitive chez le chien, non plus que chez le mouton et la souris (*l. i. c.*, fig. 65-67, 81-83).

Les observations que j'ai recueillies sur ce sujet sont les suivantes. Comme je l'ai déjà exposé en m'appuyant sur la figure 412, il est indubitable que chez le lapin, avant la formation du rudiment du cristallin, il y a une mince assise mésodermique

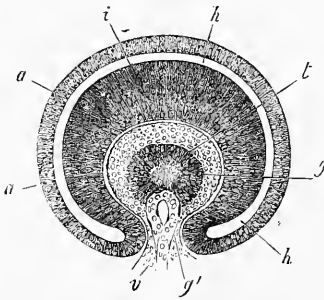


Fig. 411.

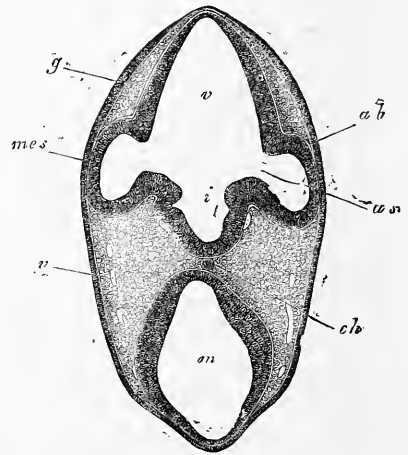


Fig. 412.

au-devant de la vésicule optique primitive, assise que **MIHALKOVICS** avait déjà décrite et figurée avant moi. Mais **KESSLER**, n'ayant pas trouvé de couches de ce genre chez d'autres mammifères, la question s'élève de savoir s'il y a sous ce rapport des différences entre les mammifères, ou si la divergence des résultats ne résulterait pas peut-être de lacunes dans les observations. Il serait possible que **MIHALKOVICS** et moi, nous eussions négligé une phase dans

Fig. 411. — Moitié antérieure de l'œil, coupé verticalement, d'embryon humain de quatre semaines, vue de la surface de section. Gross. cent fois. *l*, cristallin avec cavité centrale; *g*, corps vitré uni avec la membrane au-dessous de l'œil par un pédoncule *g'*, qui pénètre par la fente optique; *v*, anse vasculaire pénétrant par ce pédoncule dans l'intérieur du corps vitré, et située derrière le cristallin; *i*, lamelle intérieure de la vésicule optique secondaire ou *retina*; *a*, sa lamelle externe, contenant déjà du pigment en *a'*, et se transformant en couche pigmentaire de la choroïde; *h*, intervalle entre les deux lamelles, ou reste de la vésicule optique primitive.

Fig. 412. — Coupe de la partie antérieure de la tête d'un lapin de dix jours. Gross. quarante fois. *ab*, vésicules optiques (0,26^{mm} de hauteur); *as*, pédoncule de la vésicule optique (ouverture large de 83 μ); *v*, cerveau antérieur; *m*, cerveau moyen; *i*, infundibulum; *ch*, chorde vue par transparence; *v*, veines; *g*, feuillet corné épaissi dans la région des futures fossettes olfactives; *mes*, mésoderme.

laquelle la vésicule optique primitive, avant la formation du cristallin, aurait réellement expulsé le mésoderme interposé entre elle et l'ectoderme; mais, d'un autre côté, il se pourrait aussi que cette mince couche de mésoderme eût échappé à l'observation de KESSLER. C'est un point que je ne saurais trancher, n'ayant examiné que le lapin; mais pour cet animal, je crois pouvoir déclarer toute erreur prévenue. J'ai, en effet, trouvé le cristallin toujours entouré d'une couche de mésoderme, non seulement avant, mais aussi, comme MIHALKOVICS, pendant sa formation; toutefois, les

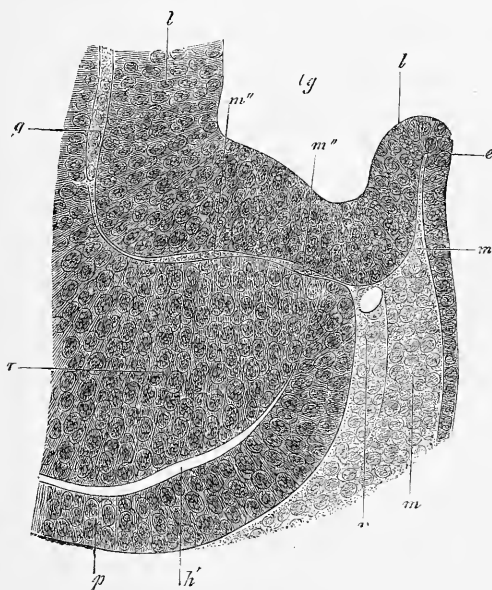


Fig. 413.

rapports de cette couche sont tels que non seulement il n'est pas impossible, mais que même il est très facile de ne pas la remarquer. D'une façon détaillée, les faits se présentent comme il suit (fig. 413):

A l'époque où la fossette du cristallin et l'épaississement de l'ectoderme deviennent visibles chez le lapin, c'est-à-dire au onzième jour de la vie fœtale, la couche de mésoderme entre la vésicule opti-

Fig. 413. — Partie de la figure 394. Gross. trois cent soixante-quinze fois. *p*, lamelle proximale de la vésicule optique secondaire; *r*, sa lamelle distale, destinée essentiellement à devenir la rétine; *g*, corps vitré; *m*, mésoderme au bord antérieur de la vésicule optique secondaire; *v*, vaisseau annulaire situé en ce point; *m''m'''*, couche mésodermique à noyaux, réunissant la couche mésodermique externe entre le rudiment de la lentille et la vésicule optique secondaire avec le corps vitré lui-même; *m'*, couche mésodermique à noyaux, se prolongeant entre le pli d'étranglement, entre la lentille *l*, et l'ectoderme *e*; *lg*, fosse lenticulaire.

que et le rudiment du cristallin est si mince, qu'à certains endroits elle n'apparaît que comme une simple ligne et ne présente une épaisseur mesurable que dans les points où se trouvent des noyaux. Mais ceux-ci n'étant pas nombreux, l'assise mésodermique, sur une coupe, ne dessine jamais dans toute son étendue une couche à contour net et bien individualisée, mais il semble que d'espace en espace la vésicule et le cristallin se touchent. Les rapports restent absolument les mêmes quand le cristallin s'étrangle davantage à son point de jonction avec le feuillet corné, à cette différence près que la formation du corps vitré, qui commence à ce moment, détermine dans le fond de la vésicule optique secondaire l'apparition d'une couche mésodermique, de toute évidence celle-là. La figure 413 fera mieux comprendre ces rapports que toutes les descriptions du monde. Je ferai seulement remarquer que le rudiment du corps vitré, très distinct mais encore mince, interposé au rudiment du cristallin et à la lamelle distale de la vésicule secondaire, s'étend en assise mince en avant et adhère immédiatement au mésoderme *m* situé au bord de la vésicule secondaire. Ce prolongement est tellement délicat, qu'il ne devient tout à fait distinct que là où il contient des noyaux comme en *m* ; aux autres endroits, le cristallin et la vésicule optique ont la plupart du temps l'air de se toucher, de sorte que l'on peut facilement arriver à penser qu'il n'y a vraiment pas là de couche intermédiaire.

La place où se prépare l'étranglement de la capsule lenticulaire mérite aussi une attention spéciale. Là, le mésoderme s'avance dans le repli compris entre le feuillet corné *e* et le commencement de la paroi lenticulaire *l*, mais de telle sorte que les derniers noyaux se trouvent en *m* à l'entrée de l'intervalle en question, et qu'au delà de ce point on ne voit plus qu'une couche claire, dont il est impossible de dire si elle est formée ou non par une membrane mince. Plus le cristallin resserre ses bords, plus cette couche de mésoderme avance, et, à la fin, on trouve, quand l'étranglement est devenu chose faite, une mince couche de mésoderme au-devant du cristallin ; elle a son maximum de minceur au milieu, et ne contient pas de noyaux dans cette région, mais il y en a un plus grand nombre à la périphérie (*voir* fig. 413). Dans la dernière phase de la séparation de la vésicule lenticulaire d'avec l'ectoderme, il doit manifestement y avoir un état dans lequel, pendant un court espace de temps, la vésicule cristallinienne close n'est pas encore recouverte par le mésoderme au pôle distal, et adhère encore à l'ectoderme ; à ce point de vue, toute la couche mésodermique située devant la lentille doit être considérée comme

une formation secondaire, qui n'apparaît qu'en rapport avec l'étranglement de la lentille. La couche ainsi formée n'est autre chose que le premier rudiment de la membrane pupillaire, et aussi de la cornée et de l'iris dans la région du bord de la vésicule optique secondaire, comme nous le verrons plus tard.

Demandons-nous, en second lieu, maintenant que nous savons que, de très bonne heure, immédiatement après son étranglement, le cristallin est entouré d'une couche de mésoderme (fig. 414), quels sont les rapports de cette couche avec la capsule vasculaire et le corps vitré? Nous arriverons aux résultats suivants :

La couche de mésoderme que nous désignons sous le nom de rudiment du corps vitré, et la couche entraînée par le cristallin forment ensemble un feuillet continu, qui répète exactement la forme spéciale de coupe de la vésicule optique secondaire, et communique à l'équateur du cristallin avec la couche mésodermique, située devant la lentille et avec celle qui revêt toute la surface du globe oculaire. Ce feuillet se rattacherait aussi au mésoderme à la face inférieure de l'œil, à l'endroit appelé fente optique. En faisant abstraction de ces communications, on peut dire aussi que le rudiment du corps vitré et la portion de mésoderme qui s'étrangle en même temps que le cristallin, forment une capsule particulière autour de la lentille. Cette manière de voir est aussi parfaitement fondée pour les mammifères, car il ne se trouve pas chez eux de véritable corps vitré au commencement, mais seulement une enveloppe

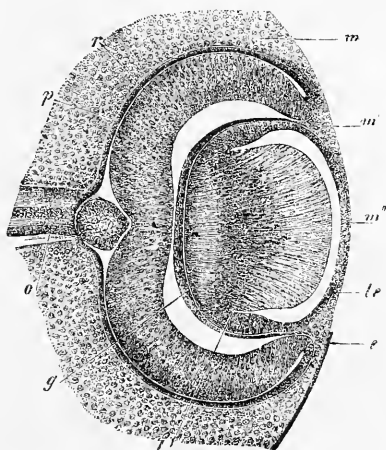


Fig. 414.

Fig. 414. — Coupe horizontale de l'œil d'un lapin de quatorze jours (équateur mesurant 0,79^{mm}). Gross. environ soixante-deux fois. *o*, *opticus* avec la coupe transversale optique de sa paroi supérieure au point d'entrée dans la rétine; *p*, *pigmentum nigrum*; *r*, *retina*; *m*, mésoderme à côté de la vésicule optique secondaire; *m'*, mésoderme entre le cristallin et le bord de la vésicule secondaire s'étendant jusque dans l'intérieur du bulbe; *m''*, couche mésodermique devant le cristallin; *l*, cristallin; *le*, paroi antérieure de la vésicule lenticulaire ou épithélium de la capsule lenticulaire; *e*, épithélium, recouvrant tout le rudiment de l'œil; *g*, corps vitré. La lacune entre le corps vitré et la rétine est artificielle et s'est produite surtout par le resserrement du corps vitré.

vasculaire continue autour du cristallin, laquelle n'est autre que la *tunica vasculosa lentis* décrite plus haut.

Les faits suivants appuient l'hypothèse qui consiste à déclarer le corps vitré et la partie postérieure de la capsule vasculaire (ce qu'on appelle *membrana capsularis*) une formation une et congénère. Chez l'homme et chez les mammifères, la formation du corps vitré commence par la croissance et la pénétration à l'intérieur du lobe oculaire, d'une couche de vrai mésoderme cellulaire identique à celui qui existe partout autour du rudiment

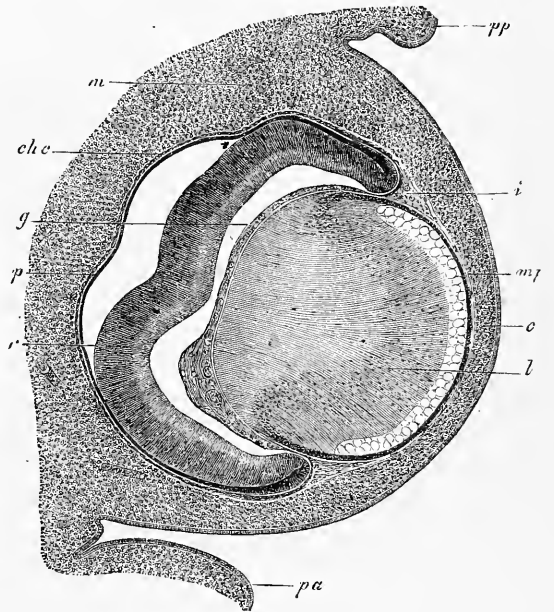


Fig. 115.

de l'œil, et en même temps se développent aussi des vaisseaux dans cette assise. Bientôt ces vaisseaux dérivés de l'*arteria centralis retinae* poussent plus vigoureusement, et engendrent un réseau vasculaire embrassant toute la moitié du cristallin, ce qui donne le rudiment de la *membrana capsularis* (fig. 415, *g*). Au bord de la vésicule optique secondaire, les vaisseaux de la membrane capsulaire passent dans l'assise mésodermique qui

Fig. 415. — Coupe horizontale de l'œil d'un embryon de bœuf de 23^{mm}. Gross. environ quarante-deux fois. *pp*, paupière postéro-inférieure; *pa*, paupière antéro-supérieure; *m*, mésoderme tout autour de l'œil, mais encore sans caractères distinctifs; *c*, rudiment de la cornée avec son épithélium; *mp*, *membrana pupillaris*; *i*, rudiment de l'iris; *chc*, rudiment choriocapillaire; *g*, corps vitré; *p*, *pigmentum nigrum*, ou lamelle proximale de la vésicule optique secondaire; *r*, sa lamelle distale, destinée à devenir surtout la rétine.

recouvre le cristallin en avant, et président ainsi à la formation de la membrane pupillaire comme prolongement antérieur de la capsule vasculaire du cristallin (fig. 415, *mp*). Simultanément se développent aussi des vaisseaux à la face externe de la vésicule optique secondaire, puis ils s'unissent à son bord à ceux de la membrane pupillaire, et représentent, avec la couche mésodermique qui les porte, le premier rudiment de la membrane vasculaire et de l'iris (fig. 415, *chc, i*). D'après cette manière d'être, que représentent la figure 32 bien connue de LIEBERKUEHN, les figures 68 et 69 de KESSLER, et mes figures 414 et 415, on pourrait aussi dire qu'à cette époque la vésicule optique secondaire avec le cristallin est entourée d'une enveloppe vasculaire externe, qui, à l'équateur de la lentille, détache un feuillet pénétrant dans l'œil entre la lentille et le rudiment de la rétine (feuillet antérieur de la vésicule secondaire).

Cette assertion enlève, il est vrai, à la capsule vasculaire de la lentille, l'indépendance qu'elle avait conservée jusqu'ici. Ce n'est d'ailleurs que justice, car, d'après les connaissances que nous avons maintenant sur l'œil, cette capsule ne doit être regardée que comme une partie d'un appareil étendu, servant à la nutrition et à la croissance de l'œil embryonnaire; toutefois, on peut maintenir à la capsule son nom spécial, pour plus de commodité.

Nous retournons maintenant au corps vitré qui vient de se former, ou *membrana capsularis* primitive; comme nous l'avons vu plus haut, il ne représente au commencement qu'une mince membrane vasculaire que l'on doit considérer comme une couche de substance conjonctive embryonnaire avec des réseaux vasculaires.

Dans le cours ultérieur du développement, les vaisseaux de cette assise s'accroissent de plus en plus, et simultanément la substance intermédiaire du tissu qui les porte augmente; ils finissent ainsi par se transformer dans les vaisseaux décrits plus haut s'étendant à la face postérieure du cristallin. Ils se ramassent, en effet, comme en une surface plane, et sont bientôt desservis par une artériole assez longue, traversant le corps vitré par son milieu: c'est l'*arteria capsularis*.

Outre ces vaisseaux, le corps vitré développe chez certains mammifères (chat, chien, bœuf, mouton, lapin) et chez l'homme simultanément aux vaisseaux du cristallin une expansion vasculaire, que dans la première édition de cet ouvrage j'ai désignée sous le nom de *capsule vasculaire du corps vitré*. Ces vaisseaux, connus depuis longtemps, sont situés dans les couches les plus

superficielles du corps vitré, et proviennent de l'origine de l'*arteria capsularis*, ou, si l'on veut, de l'*arteria centralis retinae*, aussitôt qu'elle est sortie de l'*opticus* pour entrer dans le corps vitré; mais il faut observer que ce vaisseau ne donne à cette époque aucune branche à la rétine ni à l'*opticus*. Et alors les *vaisseaux propres du corps vitré (vasa hyaloidea propria)*, se

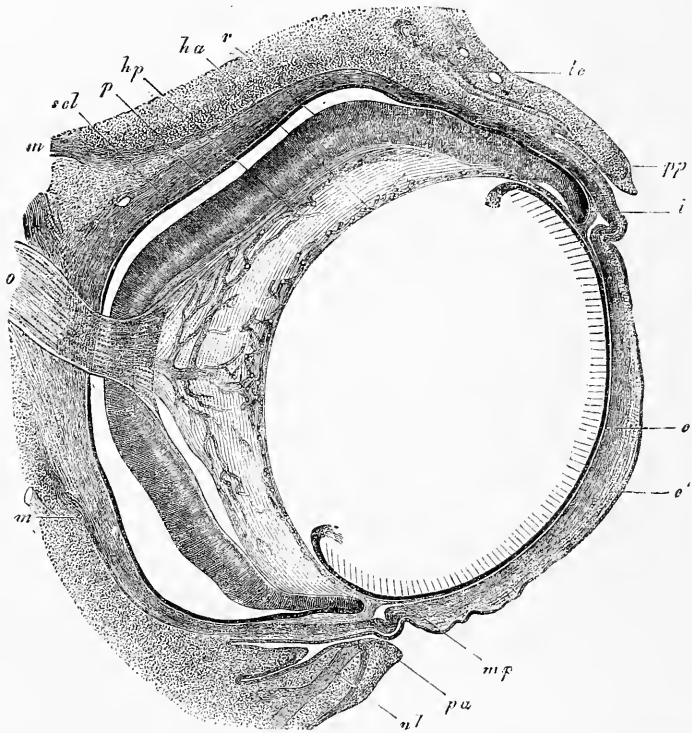


Fig. 416.

dirigeant en avant dans les couches les plus externes du corps vitré, non loin de la *limitans retinae* (voir plus bas), forment à l'origine un réseau à mailles d'abord lâches, plus tard de plus en plus serrées, et se terminent antérieurement dans la région de l'équa-

Fig. 416. — Coupe horizontale de l'œil d'un embryon de bœuf de 3,5^m. Gross. environ trente fois. *o*, *opticus* (les points et les traits figurent les noyaux de la substance intermédiaire); *ha*, *vasa hyaloidea anteriora seu capsularia*; *hp*, *vasa hyaloidea propria s. posteriora*; *p*, *pigmentum nigrum*; *r*, *retina* avec l'élargissement de l'*opticus* à sa surface interne; *m*, *musculi recti*; *scl*, *sclera*; *lc*, rudiment d'une glande lacrymale; *pp*, commissure palpébrale postérieure; *pa*, commissure palpébrale antérieure; *nl*, *canaliculus lacrymalis*; *mp*, *membrana pupillaris*; *i*, *iris*; *c*, *cornea*, couche profonde (assise scléroticale); *c'*, *cornea*, couche cutanée superficielle, avec l'épithélium. Le pli en dedans de la *commissura medialis* des paupières est le *plica semilunaris (membrana nictitans)*.

teur de la lentille ou de ce qui sera plus tard la *zonula Zinnii* en communication avec les vaisseaux de la capsule lenticulaire (épaississement de l'*art. capsularis*), avec lesquels ils s'anastomosent aussi plus en arrière çà et là par des vaisseaux traversant le corps vitré. Ce qu'on appelle le *circulus arteriosus Mascagnii*, qui chez des embryons un peu âgés se trouve dans la *zonula Zinnii* (voir *Mascagni Prodromo*, pl. XIV; FR. ARNOLD, œil, pl. II, fig. 6; WERNECK dans AMMON's *Zeitschrift*, vol. IV, pl. 1; BERRES, *Anatomie der mikr. Geb.*, pl. XIV, fig. 5), n'est qu'un développement ultérieur des anastomoses antérieures que nous venons de décrire, et dépend également des ramifications de l'*arteria capsularis*.

De ces vaisseaux du corps vitré qui, chez des embryons un peu âgés, semblent siéger dans une membrane spéciale environnant le corps vitré, et forment un réseau de mailles de plus en plus serrées, se développent plus tard les vaisseaux de la rétine; mais le mode exact de la formation de ces derniers n'a pas encore été étudié jusqu'ici. HENRI MUELLER, qui a eu le mérite d'indiquer le premier que les vaisseaux de la rétine arrivent à cette membrane du dehors, n'admet pas de vaisseaux propres du corps vitré; il les désigne, au contraire, comme vaisseaux de la rétine (*Würzb. naturw. Zeitschr.* II, p. 222 et *Ges. Abh.* I, p. 141), et cette dénomination peut sans doute se justifier pour une époque ultérieure. Mais si l'on considère les premières phases de la formation de ces vaisseaux, si l'on réfléchit qu'au commencement ils sont sans aucun doute situés dans le corps vitré au-devant de la *limitans retinae* (fig. 416), il en résulte qu'il est impossible de les attribuer, dès l'origine, à la rétine. Ce qui est parfaitement indubitable, c'est que ces vaisseaux viennent plus tard tout à fait à la surface du corps vitré; mais quant à leur métamorphose en vaisseaux de la rétine, je n'ose pas émettre une opinion absolument arrêtée. Ce qui est le plus vraisemblable pour moi, c'est que tandis que les troncs vasculaires de la rétine se forment de toutes pièces à partir de l'*arteria centralis*, il part aussi des vaisseaux du corps vitré des subdivisions qui pénètrent dans la rétine, et se réunissent à ces troncs, tandis que la masse principale des vaisseaux du corps vitré chez le fœtus disparaît; mais on peut aussi s'imaginer que les vaisseaux de la rétine sont, en toutes pièces, une formation nouvelle, et que les vaisseaux du corps vitré disparaissent plus tard. Au contraire, il me paraît impossible d'admettre que les vaisseaux du corps vitré se transforment immédiatement comme tels en vaisseaux de la rétine, car, comment ces réseaux, situés

à la surface interne de la rétine, pénétreraient-ils dans son intérieur ?

Les vaisseaux du corps vitré et de la rétine du fœtus, dont il vient d'être question, ont été jusqu'ici peu étudiés chez l'homme, et dans la série animale on n'a pas suffisamment examiné comment ils se comportent, non seulement au point de vue de leur transformation les uns dans les autres, mais encore relativement à la durée des uns et à l'époque d'apparition des autres, non plus qu'au point de vue de savoir si des veines leur correspondent, ce que je considère pour vraisemblable pour des temps ultérieurs. Quant aux mammifères, nous savons, par H. MUELLER, que le lièvre, le lapin, le cheval et les tatous, et aussi le cochon d'Inde (LEBER) n'ont de vaisseaux sanguins dans la rétine que dans le voisinage tout à fait immédiat de l'entrée du nerf optique, et il devient par suite probable que les vaisseaux du corps vitré fœtaux ne se présentent pas chez ces animaux avec la même extension que chez l'homme, le chat, etc. Pourtant on ne peut pas, ce qu'il faut bien remarquer, conclure de la manière d'être des vaisseaux de la rétine, chez des êtres adultes, à celle des vaisseaux chez des embryons. La preuve en est que, quoique la rétine de tous les vertébrés inférieurs, à partir des oiseaux, soit dépourvue de vaisseaux (H. MUELLER, HYRTL), il se trouve pourtant une expansion vasculaire à la face externe du corps vitré chez des poissons, d'après les données plus anciennes de ZINN, HALLER, HOME [W. KRAUSE décrit aussi, chez l'anguille, des vaisseaux de la rétine (*Membr. fenestrata*, p. 28)], chez les grenouilles, les crapauds et les serpents, d'après HYRTL (*Oesterr. Jahrb.*, vol. XV, 1838, p. 379), même chez des animaux complètement développés, et on ne peut pas les désigner autrement que comme vaisseaux du corps vitré. Ce fait prouve en même temps aussi l'exactitude de ma manière de voir au sujet des vaisseaux existant dans les assises extérieures du corps vitré chez les mammifères, et il éveille la supposition qu'ils appartiennent à tous les mammifères comme un héritage leur venant des vertébrés inférieurs, tandis que les vaisseaux de la rétine représentent une formation plus avancée, n'appartenant qu'aux degrés les plus élevés.

Conformément à ce que je viens de dire, le corps vitré des mammifères se développe entre deux couches de vaisseaux, car on me permettra de rapprocher la couche postérieure, ou les vaisseaux propres du corps vitré, de la formation de ce corps. Toutefois les *vasa hyaloidea propria* me paraissent être surtout en rapport avec la formation de la rétine, et je veux encore faire remarquer

tout spécialement ici que *tout le système nerveux central des mammifères et des oiseaux est entouré d'une membrane vasculaire très mince, portant dans une assise simple, un réseau extrêmement riche de capillaires*. D'une façon semblable, la vésicule optique secondaire est revêtue extérieurement par la membrane choriocapillaire, qui se montre de très bonne heure, et en dedans par l'épanouissement des vaisseaux du corps vitré, et pour moi il n'y a aucun doute que, dans ce cas particulier comme dans le cas général, on ne doit chercher dans ces membranes vasculaires les principaux agents de la croissance des organes en question.

Ce qui est vrai de la paroi postérieure primitive de la capsule vasculaire de la lentille, à savoir qu'elle est une assise du mésoderme portant ses vaisseaux dans une couche fondamentale de simple substance conjonctive, est aussi vrai de la *membrana pupillaris*, mais avec cette différence pourtant que, dans cette membrane très mince, les éléments cellulaires sont clairsemés, de sorte que dans des coupes de cette membrane, il n'y a souvent pas de cellules, et qu'on n'en observe jamais que peu. En outre, je ferai encore particulièrement ressortir que cette membrane existe comme telle, et non comme simple expansion vasculaire, longtemps avant l'époque à laquelle la cornée, l'iris et la chambre antérieure de l'œil se constituent, et qu'il est par suite impossible de faire dériver, ainsi que le veut KESSLER, son assise membraneuse fondamentale exclusivement de l'endothélium de l'iris, qui se prolongerait sur l'expansion vasculaire de la *membrana pupillaris*.

Le corps vitré montre déjà de bonne heure, aux confins de la rétine, une fine ligne de démarcation, mais il est, à l'origine, difficile de dire si c'est le signe d'une membrane particulière ou non. Mais chez des embryons un peu plus avancés, on ne peut mettre en doute l'existence d'une membrane particulière et mince entre le corps vitré et la rétine, car elle se détache assez fréquemment en partie ou sur une grande étendue quand on sépare le corps vitré de la rétine, et se continue dans la plupart des cas sur le corps vitré, dont elle représente comme une démarcation spéciale. Cette cuticule appartient, je crois pouvoir le dire avec assurance, à la rétine, car elle ne continue pas son chemin sur le corps vitré en recouvrant sa partie antérieure, mais, au contraire, se relève tout autour du bord de la vésicule optique secondaire pour se porter sur la couche pigmentaire, où elle n'est pourtant pas démontrable isolément; ainsi, ou bien elle devient très fine, comme

pourrait le faire penser la démarcation externe bien accentuée du *pigmentum nigrum*, ou bien elle disparaît tout à fait. Si, comme KESSLER et MOI, on fait de cette cuticule, que je nomme *limitans interna primitiva*, une partie de la rétine, le corps vitré du fœtus ne possède pas, à l'origine, de membrane de démarcation. Il n'en acquiert une qu'à partir du moment où la *zonula Zinnii* se constitue, où les *vasa hyaloidea propria* se résorbent et disparaissent, et cette membrane est la *hyaloidea proprement dite*. Chez l'homme, cette membrane se développe dès avant la naissance, tandis que la *limitans primitiva retinae*, selon toute apparence, devient une démarcation permanente de la rétine, et se transforme en une membrane délicate, dépourvue de structure, avec laquelle se réunissent les extrémités des fibres radiales et qui passe aussi sur la *pars ciliaris retinae* et le pigment de l'iris (M. Compar. C. FABER, *Structure de l'iris*, Leipzig, 1876, qui fait se continuer sur l'iris la membrane hyaloïde de la membrane vasculaire, et admet aussi une membrane démarcatrice à la surface libre du pigment).

Zonula Zinnii.

A l'égard du développement de la *zonula Zinnii*, nous devons à LIEBERKUEHN les premières données exactes; d'après lui, les fibres de la *zonula* se montrent déjà dans des yeux qui n'ont pas encore atteint la moitié de la grandeur de ceux de l'animal nouveau-né, et peuvent déjà à cette époque se reconnaître sous leur forme définitive. Le bord de la capsule du cristallin apparaît dans des yeux de cet âge entouré de vaisseaux passant de la face postérieure à l'antérieure. Aux endroits où les *processus ciliares* avec la *pars ciliaris retinae* sont complètement enlevés, on voit tout autour de la lentille des faisceaux de fines fibres correspondant aux procès ciliaires et aux vallées entre eux. A l'intérieur de ce tissu strié sont situés de nombreux corps cellulaires, tels qu'ils se montrent d'ailleurs plus tard dans le corps vitré embryonnaire. En fixant le microscope à la surface de l'organe, on voit les stries se continuer sur la surface antérieure de la capsule lenticulaire simultanément avec les vaisseaux, tandis qu'en fixant plus bas, on voit une grande partie d'entre elles se rendre aussi à la face postérieure de la capsule, et elles sont endiguées dans une substance homogène. En arrière, enfin, on peut poursuivre les fibres de la *zonula* jusque dans le domaine des vaisseaux de la rétine embryonnaire à la surface du corps vitré.

Ces données de LIEBERKUEHN sont parfaitement d'accord avec les observations que j'ai moi-même rassemblées, et j'ajouterai encore que j'ai trouvé chez l'homme les premières traces de la

zonula Zinnii au quatrième mois (quatorzième semaine), époque à laquelle la *corona ciliaris* était déjà très bien constituée, sous forme d'une striation délicate entre la *limitans* et les vaisseaux de la capsule lenticulaire, mais qu'on ne pouvait poursuivre avec certitude jusqu'à la capsule du cristallin. Chez des nouveau-nés, j'ai aussi observé, dans la zone équatoriale de l'œil, dans la *membrana hyaloidea*, dès lors distincte, des fibres que l'on pouvait remarquer même sur une coupe optique de la membrane. Je considère les fibres de la *zonula* comme des éléments qui se sont produits dans le corps vitré et dans la membrane hyaloïde par différenciation histologique.

ARNOLD fait se former la *zonula* beaucoup plus tôt que LIEBERKUEHN, à une époque où les procès ciliaires et l'iris existent à peine à l'état de première ébauche (*voir l. c.*, fig. 11), donnée que je n'ai pu jusqu'ici arriver à confirmer.

KESSLER, en se prononçant contre l'existence d'une *membrana capsularis*, dans le sens traditionnel, a parfaitement raison, car en effet l'épanouissement de l'*arteria capsularis* à la paroi postérieure de la capsule lenticulaire n'est pas porté par une membrane particulière; au contraire, ses vaisseaux se perdent simplement dans la substance gélatineuse du corps vitré. Si l'on considère, au contraire, le corps vitré primitif tout entier comme le substratum des vaisseaux postérieurs de la lentille, ainsi que je l'ai fait dans ce paragraphe, manière de voir qui se rapproche fort de celle de LIEBERKUEHN et de J. ARNOLD, on n'en peut pas moins continuer à admettre l'enveloppe vasculaire de la lentille, bien que l'on doive concéder que sa partie postérieure, à partir du moment où la substance gélatineuse du corps vitré est sécrétée d'une façon plus abondante, acquiert un cachet particulier et une nouvelle fonction, c'est-à-dire celle de masse de remplissage.

Quant à la *membrana capsulo-pupillaris*, je trouve préférable d'abandonner ce nom tout à fait. En tout cas, tant que l'iris n'existe pas, il ne peut pas être question d'une subdivision de ce genre; mais plus tard aussi, il est plus simple de n'admettre à l'enveloppe vasculaire du cristallin que deux parties, l'une antérieure, la *membrana pupillaris* commençant aux bords de la vésicule optique primitive, là où l'enveloppe mésodermique externe de l'œil est uni à la capsule vasculaire du cristallin, et une subdivision postérieure, le corps vitré primitif ou ce qui sera plus tard les parties antérieures de cet organe alimentées par l'*art. hyaloidea*.

Au sujet des *membranes dépourvues de structure* de l'œil, on ne pourra pas encore de longtemps arriver à l'entente, et il y a deux cas possibles à séparer nettement.

D'après l'un, que KESSLER représente au moins en partie, toutes ces assises (*limitans, hyaloidea, capsule lenticulaire, membrane de Descemet, elastica choroïdeae, elastica anterior corneae*) peuvent être regardées comme des *formations cuticulaires* fournies par les assises cellulaires correspondantes de la vésicule optique secondaire, de la vésicule lenticulaire, et de l'épithélium externe, tandis que l'autre cas possible, que défendent la plupart des auteurs récents, avant tout LIEBERKUEHN, est que toutes ces membranes représentent des couches limitantes du mésoderme et proviennent de lui, en d'autres termes, sont comme on dit des *membranes basales*. Pour et contre chacune de ces manières de voir

on a apporté des raisons théoriques et des faits. En premier lieu, on a notamment insisté sur ce que jamais il ne se présente de formations cuticulaires sur les surfaces d'organes épithéliaux adhérentes à d'autres tissus, comme on devrait partout l'admettre pour l'œil; mais on peut prétendre inversement avec tout autant de raison que l'apparition d'une couche de ce genre dérivant du feuillet moyen du blastoderme n'a pas encore été démontrée, et il est tout d'abord clair que l'on n'arrive de cette manière à aucun but, puisqu'on ne peut pas nier la possibilité de tels phénomènes. Tenons-nous-en donc d'abord aux faits, et là nous trouvons que les suivants ont de l'importance :

1° La *limitans primitiva retinae* ne passe pas en avant sur le corps vitré, mais se réfléchit tout autour de la vésicule optique secondaire sur la couche de pigment; par contre, il se développe plus tard une membrane hyaloïde externe spéciale.

Le premier fait à lui seul ne serait pas une raison pour ne pas regarder cette *limitans* comme l'assise démarcative du mésoderme, car on pourrait bien admettre que le corps vitré et la partie du mésoderme communiquant avec lui, qui fournit l'iris et la choroïde, forme d'un côté la *limitans* et l'*elastica choroïdeae*, d'autre part, au moins chez les mammifères, en contact avec la membrane pupillaire la capsule du cristallin. Mais si, comme je crois devoir l'admettre, il se présente encore plus tard à la limite postérieure du *corpus vitreum*, outre la *limitans*, une autre enveloppe, celle que j'appelle la *hyaloïdeae*, il n'est guère possible de concevoir la chose autrement sinon que l'une des couches est de formation mésodermique, et l'autre d'origine ectodermique.

2° Le cristallin des oiseaux produit une capsule close dépourvue de structure, bien qu'au commencement il soit dépourvu d'enveloppe mésodermique en avant.

La valeur de ce fait a déjà été reconnue plus haut, mais nous avons vu aussi qu'il ne laisse pas que d'être contesté!

3° La *lamina elastica posterior corneae* se développe entre deux assises de mésoderme.

Ce fait indiscutable est peut-être la meilleure preuve pour admettre que le feuillet moyen du blastoderme est aussi en état de fournir des membranes hyaloïdes; néanmoins on pourrait dire qu'ici aussi les cellules endothéliques de la cornée sont les facteurs essentiels.

4° Chez les oiseaux la *limitans retinae* recouvre, paraît-il, le peigne, qui pourtant ne possède pas de revêtement de la rétine, fait dont KESSLER n'a pas réussi à ébranler l'importance.

Si l'on pèse ces différents faits, il en résulte que de ce côté non plus on ne peut encore arriver pour le moment à une décision complète, et sauf la signification à attribuer à la membrane de Descemet, l'une ou l'autre manière de voir n'est pour le moment nulle part tout à fait assurée.

Dans une communication de l'année 1878, LÖWE parle de la formation de fissures dans le corps vitré; je renvoie à ce travail à cet égard, en remarquant que les observations que j'ai recueillies jusqu'ici ne me donnent pas de raison d'admettre la formation de fissures de ce genre.

D'après LIEBERKUEHN (*Monat. Ber.* 1877, n° 8), le canal contenant les *vasa centralia* est formé d'une membrane dépourvue de structure, qui se continue en avant dans la *limitans hyaloïdeae*, puis poursuit son chemin propre en accompagnant l'*arteria capsularis* jusqu'à la paroi postérieure de la capsule lenticulaire. L'*arteria capsularis* serait aussi accompagnée de fibres nerveuses sur une certaine étendue à l'intérieur du corps vitré, et c'est ainsi que se produirait l'appendice décrit par H. MUELLER, MANZ et autres au point d'entrée de cette artère. Après que les artères ont disparu, l'appendice se conserve encore quelque temps et il produit une excavation à sa superficie. Il finit par tomber au niveau de la rétine et son milieu représente l'excavation de la papille optique.

Récemment POTIECHIN (*l. i. c.*) a traité des *cellules du corps vitré*, et je suis bien aise de trouver dans cet auteur confirmée l'opinion admise ici, que le corps vitré contient non seulement des cellules lymphoïdes, mais aussi de véritables cellules mésodermiques.

§ 45.

DÉVELOPPEMENT DE LA MEMBRANE FIBREUSE ET DE LA MEMBRANE VASCULAIRE DE L'ŒIL.

Ces membranes se développent toutes deux du feuillet moyen du blastoderme, qui entoure le rudiment de l'œil, et chez des yeux au degré de développement représenté par la figure 417, elles ne sont pas encore ébauchées. Le développement de la *membrane vasculaire*, à l'exception du *pigmentum nigrum* et celui de la sclérotique, ne font pas de difficultés; ce sont simplement des produits de différenciation provenant des assises mésodermiques environnantes ou des lames céphaliques de REMAK, tandis que l'iris et aussi la cornée doivent essentiellement être regardées comme des formations nouvelles, manquant tout à l'origine au-devant du cristallin, et se développant aux dépens de la portion du feuillet céphalique qui est située au bord de la vésicule optique secondaire, à une époque à laquelle ces feuillets ne sont pas encore différenciés en *sclera* et en *choroïde*. Le bord antérieur de la vésicule optique secondaire participe aussi à la formation de l'iris, et il forme avec ses deux feuillets le pigment de l'iris.

Maintenant passons aux détails et considérons tout d'abord le développement de la *cornea*. C'est chez le *poulet* que les choses se comportent de la façon la plus simple. Comme nous l'avons déjà

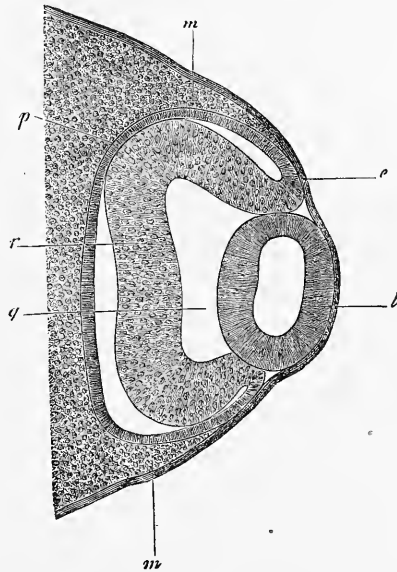


Fig. 417.

Développement
de la cornée.
Cornée du poulet.

Fig. 417. — Coupe horizontale de l'œil d'un poulet du troisième jour. Gross. cent six fois. *m*, mésoderme; *e*, ectoderme; *l*, lentille (épaisse de 0,156^{mm} dans le diamètre antéro-postérieur); *r*, rétine, épaisse de 0,07^{mm}; *p*, pigment; *g*, corps vitré.

vu plus haut, le cristallin en se séparant par étranglement n'entraîne pas avec lui une partie du feuillet moyen du blastoderme (fig. 390), et le cristallin qui vient de se constituer n'est ainsi recouvert que de l'ectoderme, comme le montre la figure 417. Dans ce cas, le feuillet moyen du blastoderme ne va que jusqu'au bord de la vésicule optique secondaire, et présente ainsi au-devant du cristallin une solution de continuité ou lacune vasculaire. Mais cet état de choses ne dure pas bien longtemps, car, dès le quatrième jour, le mésoderme commence à s'avancer entre la lentille et l'ectoderme, phase dont la figure 418 représente un degré peu avancé. D'après KESSLER, il y a là, en même temps, une participation particulière d'une lamelle homogène, qu'il nomme *cor-*

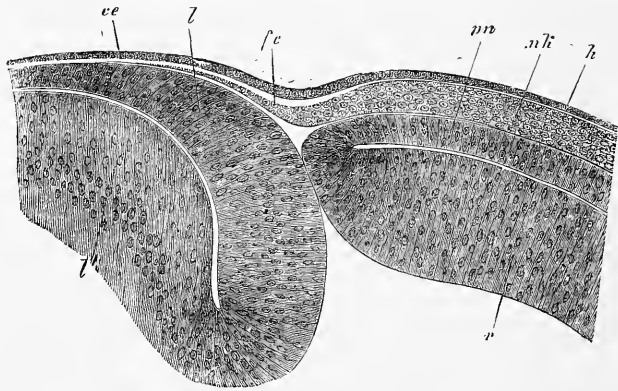


Fig. 418.

nea propria, et qu'il considère comme produit d'une exsudation de l'ectoderme, comme sa membrane basale. Cette membrane basale apparaîtrait avant que le mésoderme croisse vers l'intérieur et à l'époque où la cavité de la vésicule lenticulaire vient de disparaître. Ne recouvrant d'abord que le bord de la vésicule optique secondaire et les parties marginales avoisinantes du cristallin (KESSLER, fig. 10 B), la *cornea propria* s'étend bientôt sur toute la lentille, et atteint vers le milieu du cinquième jour l'épaisseur de l'ectoderme. C'est à cette époque seulement, d'après KESSLER, que le mésoderme commence à s'avancer sous forme de couche

Fig. 418. — Partie tout à fait antérieure de l'œil rudimentaire d'un embryon de poulet de quatre jours. Gross. deux cent seize fois. *l*, paroi antérieure de la vésicule lenticulaire; *l'*, sa paroi postérieure (le cristallin n'est pas complètement dessiné); *ce*, épithélium de la cornée; *fc*, couche fibreuse de la cornée, continuation du feuillet blastodermique moyen *mk*, situé autour de la vésicule optique secondaire, avec une couche claire de substance fondamentale à la face externe (*cornea propria* de KESSLER); *h*, ectoderme; *r*, paroi distale de la vésicule optique secondaire (rétine); *pn*, sa paroi proximale (*pigmentum nigrum*).

mince, mais d'abord contre la face profonde seule de la *cornea propria* (KESSLER, fig. 13 A); et de cette prolifération résulte bientôt au sixième jour une couche à une seule assise de cellules, étendue d'une façon continue entre la capsule du cristallin et la *cornea propria*, couche que KESSLER considère comme endothélium de la cornée (KESSLER, fig. 14). Ce n'est qu'après que cette couche cellulaire s'est complètement développée que, d'après KESSLER, le mésoderme pénètre, lui aussi, avec ses éléments à l'intérieur de la *cornea propria* (KESSLER, fig. 15 et 16), qui dans l'intervalle est encore devenue plus épaisse. Il continue de croître dans l'assise moyenne de la *cornea propria*, jusqu'à ce que cette assise tout entière finisse par contenir des cellules (KESSLER, fig. 17), et qu'il ne reste de la lamelle sans structure d'autrefois que deux bordures, qui représentent les ébauches de l'*elastica externa* et de l'*interna*; mais elles sont, au commencement, beaucoup plus larges que par la suite, transformation que l'on doit attribuer à une augmentation de plus en plus grande de la couche cellulaire de la cornée, que KESSLER explique par l'immigration de nouveaux éléments mésodermiques.

Cet exposé général de KESSLER contient sans doute beaucoup de vrai, mais il est, à mon avis, peu satisfaisant sur un point, c'est quand il fait de la couche de substance homogène (*cornea propria*) une formation histologique particulière, et la dérive de l'épithélium. Par là, la doctrine de KESSLER acquiert un cachet à elle tout particulier, car une couche qui se sépare de l'ectoderme, et dans laquelle pénètrent par croissance des cellules du mésoderme, est à coup sûr pour des êtres supérieurs quelque chose d'unique en son genre. Il n'y a cependant, ce me semble, aucune nécessité d'admettre rien de pareil, et KESSLER a déjà, dans son premier travail, frayé la voie à une autre interprétation, en cherchant à faire dériver du feuillet blastodermique moyen la *cornea* tout entière, ce qui est aussi en réalité le vrai. En effet, selon mes observations, les choses se comportent comme il suit. La couche claire de KESSLER ou sa *cornea propria* existe sans doute, mais sans délimitation aussi marquée et aussi tranchée que KESSLER la dessine, et je ne l'ai jamais vue non plus aussi épaisse qu'elle est dans les figures 15 et 16 de KESSLER. Si l'on poursuit les phases de l'apparition de cette couche, on trouve qu'elle appartient au mésoderme, et n'est autre chose que la substance intermédiaire et fondamentale de la couche mésodermique qui fournit les cellules de la cornée. Cette couche, située d'abord derrière le bord de la vésicule optique secondaire, en se développant contre ce bord,

produit à ses deux faces une assise limitante homogène qui devance en rapidité de développement les cellules, et s'insinue déjà entre la capsule lenticulaire et l'ectoderme, à une époque à laquelle les cellules se trouvent encore au bord de la vésicule optique secondaire. Bientôt cette couche de substance intermédiaire devient plus puissante à la face distale de l'assise mésodermique en question, et s'y constitue en un dépôt particulier, ainsi que le décrit KESSLER, d'une façon générale, et c'est ainsi que les cellules, qui continuent à proliférer et à s'avancer davantage vers la région de l'axe optique, arrivent à être situées comme à la face proximale d'une membrane

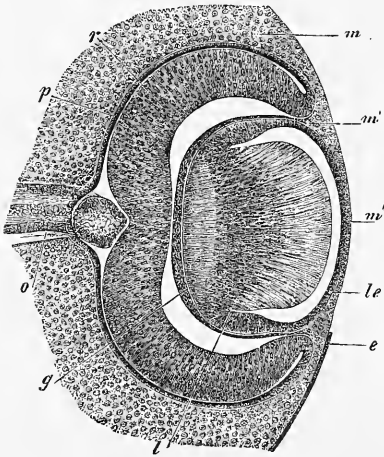


Fig. 419.

homogène particulière. De cette manière se développe le premier état de la cornée, que la figure 14 de KESSLER représente très bien dans les formes (mais non dans les contours, ainsi que KESSLER lui-même le reconnaît). Ultérieurement, les cellules mésodermiques prolifèrent aussi à partir des bords de la vésicule optique secondaire en pénétrant dans la zone homogène ; mais, tandis qu'à l'origine elles ne sont pas séparées des cellules endothéliales plus profondes, elles forment plus tard une assise moyenne qui s'étend dans la substance fondamentale épaissie, ainsi que le ferait une formation indépendante. Les figures 15 et 16 de KESSLER représentent avec exactitude ces phénomènes, mais elles montrent aussi, en même temps, si on les compare à la figure 14, qu'il est impossible que la façon de voir de KESSLER soit l'exacte, car, comment la *cornea propria*, dont le bord est aussi étroitement appliqué contre l'ectoderme, viendrait-elle se placer tout d'un coup entre le mé-

Fig. 419. — Coupe horizontale de l'œil d'un lapin de quatorze jours (équateur mesurant 0,79^{mm}). Gross. environ soixante-deux fois. *o*, *opticus* avec la section transversale apparente de sa paroi supérieure au point d'entrée dans la rétine ; *p*, *pigmentum nigrum* ; *r*, *retina* ; *m*, mésoderme à côté de la vésicule optique secondaire ; *m'*, mésoderme s'étendant à l'intérieur du bulbe entre le cristallin et la paroi de la vésicule secondaire ; *m''*, couche mésodermique devant le cristallin ; *l*, cristallin ; *le*, paroi antérieure de la vésicule lenticulaire ou épithélium de la capsule lenticulaire ; *e*, épithélium recouvrant l'ébauche de l'œil dans son entier ; *g*, corps vitré. La lacune entre le corps vitré et la rétine est artificielle et provient avant tout de la contraction du corps vitré.

soderme et le bord de la vésicule optique secondaire comme dans la figure 16 de KESSLER. A l'égard du développement ultérieur de la cornée du poulet, je renvoie aux figures 17-19 de KESSLER, et je remarque seulement que quand la cornée est une fois ébauchée, il ne paraît plus y avoir la moindre raison d'admettre l'immigration ultérieure de cellules.

J'ai suivi pas à pas chez le lapin le développement de la cornée du mammifère. Comme nous l'avons déjà vu plus haut, avant la

Cornée
des mammifères

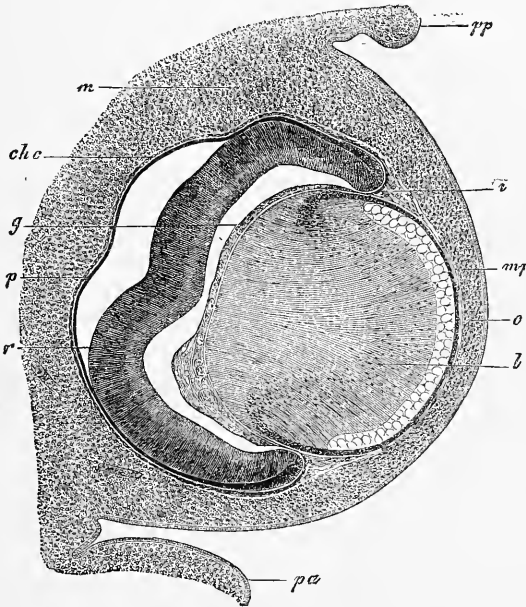


Fig. 420.

formation de la lentille, une couche mince de mésoderme est située entre la vésicule optique primitive et l'ectoderme; mais pendant que la lentille se sépare par étranglement, il se présente un état dans lequel, durant un espace de temps tout à fait court, la couche mésodermique manque peut-être immédiatement au-devant du centre du cristallin. Mais elle s'y développe bientôt, et la lentille séparée par étranglement est de nouveau recouverte d'une mince couche

Fig. 420. — Coupe horizontale de l'œil d'un embryon de bœuf de 23^{mm}. Gross. environ quarante-deux fois. *pp*, paupière postéro-inférieure; *pa*, paupière antéro-supérieure; *m*, mésoderme tout autour de l'œil, mais encore sans caractères distinctifs; *c*, rudiment de la cornée avec son épithélium; *mp*, *membrana pupillaris*; *i*, rudiment de l'iris; *chc*, rudiment chorio-capillaire; *g*, corps vitré; *p*, *pigmentum nigrum*, ou lamelle proximale de la vésicule optique secondaire; *r*, sa lamelle distale, destinée à devenir surtout la rétine.

de mésoderme. Cette couche, dont la figure 419 représente les relations vis-à-vis des couches environnantes de mésoderme et du corps vitré, est en première ligne l'ébauche de la membrane pupillaire, mais il est manifeste qu'elle contient aussi les premiers linéaments de la cornée. Chez le lapin, l'assise en question consiste en cellules dès le commencement, comme KESSLER le dessine aussi chez la souris (*l. c.*, fig. 68 et 69), et il n'y a pas trace de l'assise homogène que KESSLER représente chez le mouton et le bœuf (fig. 85-86); mais les rapports sont aussi chez ces animaux tout autres que chez le poulet, et il n'y a pas à songer à dériver quelque partie que ce soit de la cornée d'autre part que du mésoderme.

Le développement ultérieur de la cornée du lapin résulte maintenant de ce que la première ébauche commune de la membrane pupillaire et de la cornée s'épaissit rapidement; mais on doit ici laisser en suspens la question de savoir si cet épaississement se rapporte à une croissance propre de la membrane primitive, ou s'il s'y associe des cellules immigrantes venues du bord, bien que je ne sois pas éloigné d'admettre des phénomènes de ce dernier ordre comme chez les oiseaux. La cornée primitive a-t-elle atteint une certaine épaisseur, elle se divise en deux couches (fig. 420), dont l'une toute mince, riche en vaisseaux, est la membrane pupillaire, et l'autre, la cornée permanente; plus tard encore, apparaît entre ces deux assises une lacune par fissure, et il se développe peu à peu aux faces avoisinant la lacune une couche cellulaire, de nature endothéliale (fig. 421). Ainsi, chez le mammifère, contrairement à ce qui a lieu chez le poulet, la chambre antérieure de l'œil se constitue comme une fissure séreuse, et je ne vois pas de raison pour faire croître, ainsi que KESSLER, l'endothélium de la cornée sur le rudiment de l'iris, et de là, sur la membrane pupillaire, ou dans le sens de KESSLER sur les vaisseaux de la paroi antérieure du cristallin, ce qui, d'après cet auteur, constituerait, en vérité, la formation de la membrane pupillaire.

L'époque à laquelle la chambre antérieure de l'œil se révèle est difficile à déterminer, car il dépend à un haut degré du mode de durcissement de l'œil qu'une lacune entre la cornée et la membrane pupillaire devienne visible; la chose peut aussi se passer d'une façon un peu différente chez les divers animaux. En général, je crois pourtant pouvoir dire que la première ébauche de l'iris devient visible à la même époque à laquelle la chambre antérieure de l'œil apparaît, et cette cavité se révèle d'abord dans le voisinage de l'iris, comme le montre la figure 421.

Quant au *développement histologique* de la cornée, je dirai, à l'égard des mammifères et des oiseaux, qu'à partir de sa première apparition, la cornée consiste en cellules et en substance intermédiaire, comme cela est vrai à cette époque de toutes les parties du mésoderme de la tête. La cornée ne comprend, en effet, au commencement, que des éléments cellulaires uniformes, qui, dans les premiers temps, sont plus épais, mais s'aplatissent plus tard. La cornée montre ainsi longtemps chez les embryons une structure

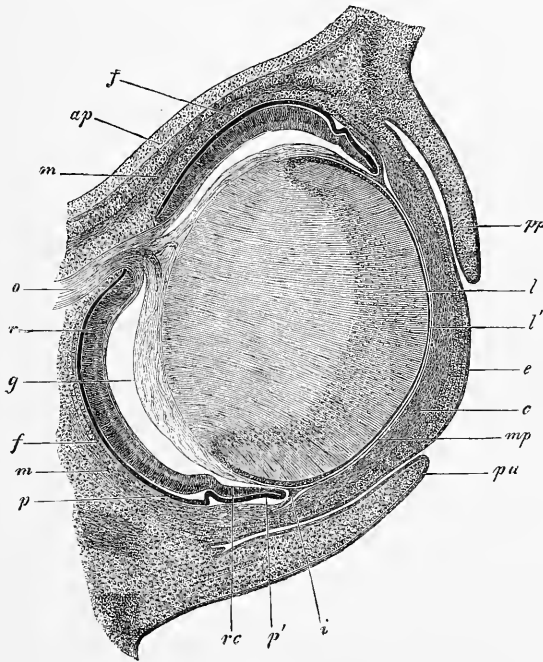


Fig. 421.

uniforme, et, autant qu'on peut le reconnaître, les cellules d'endothélium de la face postérieure ne diffèrent pas du reste des éléments, si ce n'est par la présence à l'intérieur de la membrane de plus de substance intermédiaire.

La formation d'une couche de cellules pavimenteuses sur la face

Fig. 421. — Coupe horizontale de l'œil d'un lapin âgé de dix-huit jours. Gross. trente fois. *o*, *opticus*; *ap*, *ala parva*; *m*, *m. rectus superior et inferior*; *oi*, *obliquus inferior*; *p*, *pigmentum nigrum*; *r*, *retina*; *f*, rudiment de la choroïde; *rc*, *pars ciliaris retinae*; *p'*, bord antérieur de la vésicule optique secondaire ou ébauche du pigment de l'iris; *g*, corps vitré détaché de la rétine par rétrécissement, excepté à l'arrière, où l'*art. capsularis* paraît comme continuation de l'*art. centralis retinae*; *i*, *iris*; *mp*, *membrana pupillaris*; *c*, *cornea* avec épithélium *e*; *pa*, *palpebra superior*; *pp*, *palpebra inferior*; *l*, *crystallin*; *l'*, épithélium du cristallin.

de la cornée qui regarde la chambre antérieure de l'œil et celle de la *lamina elastica posterior* appartiennent à une époque ultérieure; mais je n'ai pas consacré à cette question plus d'attention, et je dois me borner à dire que chez des lapins de vingt jours une cornée de 0,14^{mm} d'épaisseur ne possède ni *elastica anterior*, ni *elastica posterior*, tandis que la première de ces couches existe chez les animaux nouveau-nés. Chez un embryon de bœuf de 8^{cm}, DONDERS vit l'*elastica posterior* épaisse de 2-3 μ .

Cornée de l'homme.
 Chez des embryons humains, la membrane fibreuse de l'œil est visible à la moitié du deuxième mois, et d'une façon bien nette, tandis que chez un embryon de quatre semaines, je ne pus pas encore la reconnaître. A la fin du deuxième et dans la première moitié du troisième mois, la portion antérieure de la membrane fibreuse et la postérieure sont encore parfaitement égales, et celle-là ne devient pas transparente avant la fin du troisième ou le commencement du quatrième mois, époque à partir de laquelle la vraie cornée est constituée. A ce moment, la cornée est aussi fortement voûtée, forme qui se perd plus tard peu à peu; et quant à son épaisseur, elle est notablement plus grande que celle de la sclérotique. Elle présente encore cet excès d'épaisseur chez des nouveau-nés, chez lesquels, comme on le sait depuis bien longtemps (PETIT), elle est même, absolument parlant, plus épaisse que chez l'adulte. La membrane de Descemet a été vue, paraît-il, par DONDERS chez des embryons du deuxième au troisième mois (*Neder. Lancet.* 1851, p. 47). Chez les nouveau-nés, j'ai déterminé son épaisseur, qui est de 3,8 à 4,3 μ .

Quant aux *vaisseaux* de la cornée fœtale, on manque à leur égard de recherches assez étendues. D'après une observation ancienne de HENLE et J. MUELLER, on admet que chez le fœtus humain et chez les mammifères, ils sont plus développés que plus tard. Mais on a trouvé pour les mammifères que même des animaux adultes possèdent des vaisseaux cornéens très développés (*m. Mikr. Anat.* II, 2, p. 622); et quant à notre espèce, je puis dire au moins que la cornée fœtale se montre aussi parfois pauvre en vaisseaux.

Pour les *assises* de la cornée fœtale et l'épithélium de la conjonctive, voir le § 47.

Sclera.
 La *sclérotique* se développe aux dépens de la portion des lames céphaliques qui environne l'œil; ce tissu se condense de plus en plus dans le voisinage de la vésicule optique secondaire; sa partie interne devient la membrane vasculaire, tandis que l'externe devient la sclérotique. Cette dernière se développe très lentement, et pendant longtemps elle ne montre pas de délimitation

prononcée vers l'extérieur (fig. 415), ce qui, comme AMMON l'a le premier indiqué, vient de ce que son accroissement en épaisseur s'opère par des dépôts extérieurs commençant dans une zone annulaire moyenne, et s'étendant de là graduellement en avant et en arrière. Mais la sclérotique est à la fin de la période fœtale encore remarquablement mince dans le voisinage de la cornée, ainsi que dans le voisinage du nerf optique, surtout vers l'arrière, et latéralement à une place qui, d'après AMMON, est déjà distincte au troisième mois, et forme ce qu'il a nommé la *protuberantia scleralis*. Tout dernièrement, A. HANNOVER a décrit (*l. i. c.*) sous le nom de *funiculus scleroticæ* à la sclérotique, une formation qu'il pense devoir rapporter à la fente optique fœtale, mais sans raisons bien apparentes, à mon avis, la sclérotique n'ayant pas de fente normalement.

Quant à la *membrane vasculaire* de l'œil, j'ai déjà montré dans la première édition de cet ouvrage que le tissu conjonctif qui en fait partie est un dérivé de la membrane fibreuse primitive ou enveloppe mésodermique de l'œil, et que l'assise pigmentaire appartient non à elle, mais à la rétine. D'après mes dernières observations, je place la formation première de cette membrane à une époque reculée, qui est celle aussi de la formation des vaisseaux du corps vitré et de la capsule cristallinienne, et je considère la mince couche vasculaire qui entoure la vésicule optique secondaire dans les moments qui suivent sa constitution, et que représentent toutes les figures récentes et bonnes (LIEBERKUEHN, fig. 32, KESSLER, fig. 68, 69, 83, et ma fig. 420), je considère, dis-je, cette mince couche vasculaire comme la première ébauche de la membrane vasculaire, en d'autres termes, comme la *choriocapillaris*. S'il en est ainsi, la *tunica vasculosa oculi* fait corps, dès le commencement, avec la membrane pupillaire, et aussi avec le corps vitré, et n'est qu'une fraction d'une enveloppe vasculaire qui enclôt la lentille et aussi la vésicule optique secondaire tout entière. Toutefois, il ne faut pas oublier que cette enveloppe vasculaire fœtale de l'œil, d'une façon générale, reçoit son sang de deux sources, d'une part de l'*arteria centralis retinae* (*a. capsularis*), et d'autre part des *arteriæ ciliares*, et que par conséquent son rôle physiologique est double et relatif d'une part à la nutrition de la vésicule optique secondaire, et secondement à celle de la lentille. Mais ce qu'il y a de sûr au moins, c'est que la membrane vasculaire de l'œil et celle du cristallin, c'est-à-dire avant tout la *membrana pupillaris*, passent de l'une à l'autre sans transition, et que, par suite, on ne peut pas plus longtemps s'en tenir à la conception

*Tunica
vasculosa oculi.*

que la *tunica vasculosa* a dès le commencement une interruption, la pupille, comme je l'avais moi-même aussi admis autrefois.

Tandis que dans sa partie adossée à la vésicule optique secondaire, la *tunica vasculosa oculi* ne montre pas, pendant longtemps, d'autres modifications, la portion située au bord de cette vésicule et avoisinant la membrane pupillaire commence bientôt à se modifier. En effet, il s'y forme bientôt une prolifération de la couche vasculaire qui, dès le début pourtant, ne se sépare pas d'une façon tranchée, pas plus que l'assise tout entière à laquelle elle appartient,

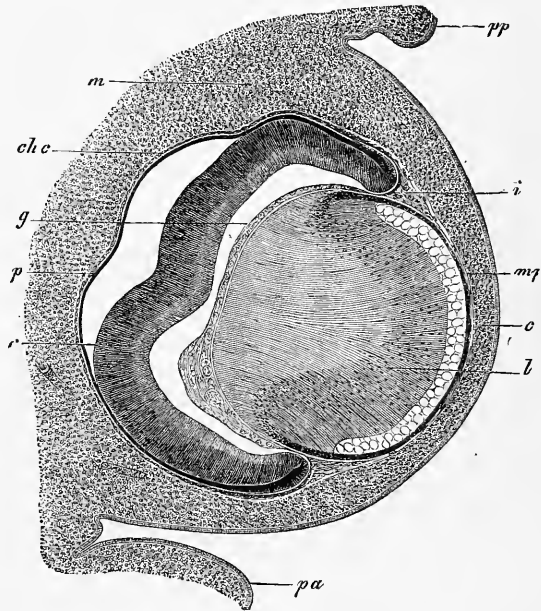


Fig. 422.

de l'ébauche de la sclérotique et de la cornée (fig. 422). Mais plus tard, dès que la chambre antérieure de l'œil est constituée, cette prolifération forme dans un coin de cette chambre comme un bourrelet annulaire (figures 416, 421, 423), qui, d'un côté, passe insensiblement à la *membrana pupillaris*, et d'autre part se continue aussi avec la membrane vasculaire extérieure, et se rattache en même temps au corps vitré, entre la lentille et la vésicule op-

Fig. 422. — Coupe horizontale de l'œil d'un embryon de bœuf de 23^{mm}. Gross. environ quarante-deux fois. *pp*, paupière postéro-inférieure ; *pa*, paupière antéro-supérieure ; *m*, mésoderme tout autour de l'œil, mais encore sans caractères distinctifs ; *c*, rudiment de la cornée avec son épithélium ; *mp*, *membrana pupillaris* ; *i*, rudiment de l'iris ; *chc*, rudiment choriocapillaire ; *g*, corps vitré ; *p*, *pigmentum nigrum*, ou lamelle proximale de la vésicule optique secondaire ; *r*, sa lamelle distale, destinée à devenir surtout la rétine.

tique secondaire. Ce bourrelet annulaire est le premier rudiment de l'iris ; ainsi l'iris ne s'étend pas sous forme d'un fin feuillet venant de la membrane vasculaire, mais au contraire il est, dès l'origine, réuni avec la membrane pupillaire, et paraît, au début, un simple épaissement de cette membrane. Dans le cours ultérieur de son développement, le rudiment de l'iris, en s'étendant en avant, prend bientôt la forme d'un feuillet qu'accompagne, dans son extension, le bord de la vésicule optique secondaire avec ses deux couches, qui s'amincissent simultanément, et représentent comme un revêtement cellulaire à deux assises de l'iris. Ainsi se

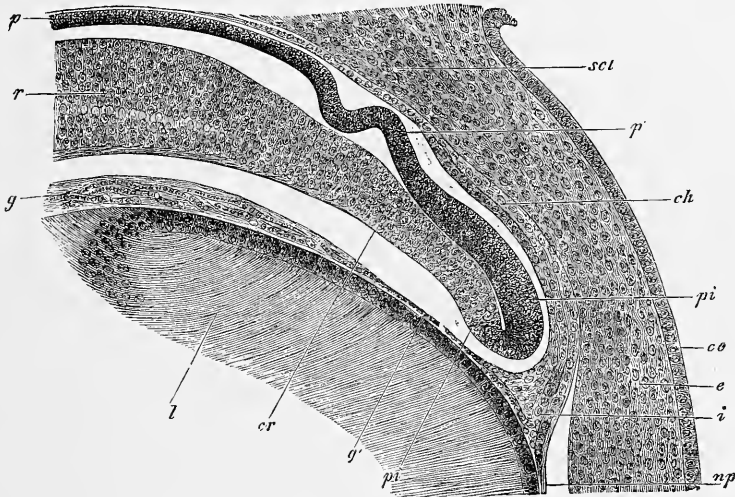


Fig. 423.

constitue l'état de choses représenté par la figure 423, dans lequel le rudiment de l'iris fait déjà une saillie prononcée, mais n'a pas encore de bord libre, car il passe, au contraire, peu à peu à la membrane pupillaire en s'amincissant. L'iris reste dans cet état pendant toute la durée de la vie fœtale, même après que sa largeur a encore augmenté (*voir* dans KESSLER les fig. 72, 73 et 74).

Au sujet du tissu de la substance de l'iris, il y a seulement à

Fig. 423. — Partie de l'œil de la figure 421 gross. cent vingt-cinq fois. *scl*, sclérotique; *ch*, choroïde; *p*, *pigmentum nigrum* (pigment de la rétine); *p'*, pigment des procès ciliaires ultérieurs; *pi*, lamelle antérieure du pigment de l'iris; *p''*, lamelle postérieure du pigment de l'iris; *cr*, *pars ciliaris retinae*; *r*, rétine; *g*, *corpus vitreum*; *g'*, communication avec *i* rudiment de l'iris et *mp* *membrana pupillaris*; *ce*, *epithelium corneae*; *l*, cristallin; *c*, cornée avec deux couches, dont la postérieure passe à la sclérotique, l'antérieure à la *conjunctiva sclerotica*. Les lacunes des deux côtés du bord antérieur de la vésicule optique secondaire sont artificielles. La lacune vers le milieu du rudiment de l'iris est la chambre antérieure de l'œil.

observer que, même avant que la chambre antérieure de l'œil soit constituée, il se distingue par une texture plus lâche, des cellules moins aplaties, et une grande richesse en vaisseaux, de celui de la cornée et de la sclérotique voisines; au sujet de ses transformations ultérieures, il ne donne lieu à aucune remarque. La formation du pigment de l'iris, sur laquelle KESSLER a donné les premières indications exactes, présente plus d'intérêt. D'après cet auteur, chez les tritons et les oiseaux, le rebord de la vésicule optique secondaire croît en avant avec ses deux lamelles en même temps que l'iris se forme, et la lamelle distale de la vésicule secondaire s'amincit, et plus tard se pigmente absolument comme l'autre lamelle (n° 121 et *l. i. c.* pl. II, surtout fig. 21), données qui (*l. i. c.*, pl. V, surtout fig. 74) ont été ensuite étendues aussi aux mammifères. Le pigment de l'iris consisterait ainsi à l'origine en deux couches cellulaires, et ne serait ni une excroissance du feuillet pigmentaire seul de la vésicule optique secondaire, comme je le disais sous forme hypothétique dans la première édition de cet ouvrage, ni une prolifération de ce feuillet pigmentaire, *plus* un rudiment du feuillet distal de la vésicule optique secondaire qui se manifesterait sous forme d'un prolongement de la *limitans interna*, comme M. SCHULTZE l'admit plus tard (*Handbuch der Lehre von den Geweben*, article *Netzhant*, p. 1033).

Ces données de KESSLER ont été, pour ce qui est de l'œil des oiseaux, confirmées par LIEBERKUEHN dans un travail paru presque en même temps (*Marburg. Sitzungsber*, décembre 1871), ainsi que par LANGERHANS pour le pétromyzon, par W. MUELLER (n° 162, p. 34) pour le pétromyzon (pl. XII, fig. 7), pour le saumon, la truite, le triton, le poulet et le lapin; bien plus, chez le *lepidosternon microcephalum*, W. MUELLER a pu, même chez l'adulte, démontrer l'existence de la double couche cellulaire à la face postérieure de l'iris. Par contre, J. ARNOLD a donné des descriptions tout à fait différentes, qui se rapportent à la couche pigmentaire de l'œil dans son ensemble, et j'y renvoie simplement ici. D'autre part, LIEBERKUEHN ne croit pas encore pouvoir regarder comme arrêté, pour les mammifères, que les deux lamelles de la vésicule optique secondaire passent à l'iris (p. 348); pourtant chez un embryon de mouton d'environ 6 centimètres de longueur, il dessine à un iris bien développé les deux lamelles de la vésicule optique secondaire presque jusque au bord de la membrane (fig. 46), et là il n'y a de remarquable que la grande épaisseur de la lamelle interne. Aussi l'auteur ne prouve-t-il pas grand'chose

contre KESSLER, quand il dit que chez un embryon de porc, avec procès ciliaires et iris bien développés (fig. 47), et à des périodes encore ultérieures, il n'a pu démontrer l'existence de deux assises de cellules au pigment de l'iris.

Mes propres observations sur les *mammifères* ont pour résultat que la couche cellulaire de l'iris naît de la façon que KESSLER décrit, et qu'elle est originairement à deux feuillets. Déjà de très bonne heure on voit chez les embryons du porc, du bœuf, du mouton et du lapin, la pigmentation gagner sur la partie antérieure de la lamelle distale de la vésicule optique secondaire, et quand l'iris s'élargit, ce dépôt de pigment augmente aussi et se prolonge en arrière. Chez un lapin de vingt jours, le feuillet profond (distal) du bord de la vésicule optique secondaire était pigmenté en noir et d'une façon dense déjà sur une étendue ou une largeur de 0,10^{mm}, de sorte que les limites des cellules ne pouvaient plus se reconnaître : en même temps aussi les deux lamelles de pigment étaient fortement amincies dans cette portion (elles mesuraient ensemble 0,021-0,027^{mm}) et plus intimement fondues, de sorte que sur des tranches pas très fines, on pouvait les prendre pour une couche simple de cellules. Sur des embryons plus âgés, je n'ai pas d'observations ; mais ce que j'ai indiqué est suffisamment concluant, et je me bornerai à remarquer encore que je trouve pour l'homme aussi, chez les nouveau-nés, deux assises de cellules à la couche pigmentaire de l'iris : l'une d'elles, plus rapprochée de la substance de l'iris, consiste en cellules plutôt polygonales, tandis que l'autre, formant la continuation de la *pars ciliaris retinae*, consiste en cellules plutôt fusiformes. Chez un enfant de deux ans, HIRSCHBERG a aussi trouvé deux couches de pigment à l'iris (*Archiv fur Ophthalm.* Bd. 22, 1^{re} partie).

Je reviens maintenant à la membrane vasculaire et traite en première ligne du développement du *corpus ciliare*. Chez les oiseaux et les mammifères, il se montre assez longtemps après la première apparition de l'iris, et sa formation est basée sur une prolifération de la *tunica vasculosa* près de l'iris et derrière celui-ci, prolifération à laquelle la vésicule optique secondaire prend aussi part, en se plissant d'une façon correspondante aux prolongements vasculaires de la *tunica vasculosa* avec ses deux lamelles, dont cependant la distale ne se pigmente pas. Quant au *primum movens*, dans la formation de la *corona ciliaris*, je suis avec LIEBERKUEHN d'avis contre KESSLER, qu'on a à le chercher dans les proliférations de la *vasculosa oculi*, sans nier que la vésicule optique secondaire n'y prenne aussi part, par une augmentation

Transformations
ultérieures
de la choroïde.
Corpus ciliare.

de surface indépendante, et je remarque en général que partout où des couches mésodermiques et les feuilletts épithéliaux du blastoderme s'unissent pour former des organes complexes, les deux parties prolifèrent sans exception d'une façon indépendante l'une de l'autre; mais dans un cas, c'est l'une qui donne le signal de la prolifération, et qui ainsi détermine la forme, et dans un autre cas, c'est l'autre partie qui devient le facteur actif. C'est ainsi que dans la formation des *plexus chorioidei* du cerveau, c'est le mésoderme qui est le modeleur, et dans le développement des glandes ce sont les feuilletts épithéliaux.

Quant aux parties postérieures de la membrane vasculaire, il n'y a guère autre chose à en signaler sinon la grande lenteur de leur développement. Bien que la *tunica vasculosa* montre déjà de bonne heure ses premiers indices dans une assise vasculaire entourant la vésicule optique primitive, elle tarde très longtemps à se délimiter d'une façon tranchée vis-à-vis de la sclérotique. Chez le lapin je n'ai trouvé qu'au vingt-troisième jour les premiers indices d'une différenciation plus avancée, qui est que la *choriocapillaris* se distingue dès lors du tissu extérieur d'une façon tout à fait tranchée comme une lamelle mince, et chez des lapins à terme de vingt-huit jours on pouvait aussi séparer de la sclérotique une mince couche avec les plus gros vaisseaux. J'ai vu pour la première fois distinctement l'*elastica* chez des lapins de vingt-trois jours, et nous avons déjà plus haut discuté la question de savoir à quelle partie de l'œil il faut attribuer cette lamelle.

Pigmentum
nigrum.

Le *pigment noir de l'œil* se développe, comme je l'ai montré dans la première édition de cet ouvrage, et comme cela a été depuis confirmé par tous les observateurs, aux dépens de la lamelle proximale de la vésicule optique secondaire, et on a par suite proposé de réunir tout simplement cette lamelle à la rétine et de la nommer pigment de la rétine (BABUCHIN). Je partage la vésicule optique secondaire en première ligne en deux parties, une *nerveuse*, la rétine, et une sans caractère distinctif que je veux nommer *épithéliale*. Cette dernière se subdivise *a* en la double lamelle pigmentée recouvrant l'iris, *b* la double lamelle revêtant la *corona ciliaris* à laquelle il faut distinguer une partie proximale pigmentée d'une partie distale non colorée, la *pars ciliaris retinae*, et *c* un pigment rétinale appliqué contre la partie nerveuse de la vésicule optique. Maintenant cette partie appartenant, au point de vue physiologique, incontestablement à la rétine, on peut à ce point de vue partager la vésicule optique secondaire aussi en deux parties : une postérieure, rétine et pigment rétinale, se trouvant en

rapport des plus immédiats avec l'acte de la vision, et une antérieure, de nature plus inférieure, revêtant la *corona ciliaris* et l'iris. Cette dernière partie ne peut guère, dans la description de l'œil, se séparer de celles sur lesquelles elle repose, et je crois ainsi le plus pratique de décrire toute la partie épithéliale de la vésicule optique secondaire en même temps que la *vasculosa oculi*.

La couche épithéliale de la vésicule optique secondaire se développe d'une façon un peu différente dans les détails chez divers êtres. Chez un embryon humain de quatre semaines, dans lequel le cristallin venait de se séparer par étranglement, mais était encore creux, je vis le pigment noir de l'œil dans sa première ébauche tout à fait, et cela dans les parties les plus internes de la lamelle proximale et seulement dans les parties les plus antérieures de la vésicule secondaire. La lamelle en question mesurait 31 à 35 μ en épaisseur et consistait en cellules distinctes, polygonales et à noyau, disposées, à ce qui me parut, sur deux couches, mais certainement pas sur davantage. Chez les mammifères, la formation du pigment commence en partie avant l'étranglement de la lentille (KESSLER, chez la souris et le mouton), en partie seulement, après (MIHALKOVICS et MOI, chez le lapin). Les granules de pigment se montrent ici comme chez l'homme, d'abord dans les parties profondes des cellules, c'est-à-dire contre la cavité de la vésicule optique primitive (MIHALKOVICS, KESSLER et MOI), et la pigmentation a lieu dans les portions postérieures de la rétine plus tôt que dans les antérieures (MOI, chez le lapin). De là la pigmentation progresse, comme WUERTZBURG (*l. i. c.*) l'indique avec raison et ainsi qu'il a été déjà plus haut mis en relief, progresse, dis-je, aussi de bonne heure déjà plus ou moins loin sur le feuillet distal de la vésicule optique, avant même que l'iris ne se développe. L'épaisseur de la couche pigmentaire est très variable, non seulement à partir du commencement, mais aussi plus tard encore et je ferai surtout ressortir comme surprenant, que chez le bœuf, chez des embryons de 23^{mm}, la couche pigmentaire est remarquablement épaisse en avant, et bien que le pigment soit d'ailleurs très bien développé, elle n'en montre que dans la moitié interne des cellules (fig. 415).

Chez le poulet, la pigmentation ne se montre qu'après que la lentille s'est détachée par étranglement, et les granules pigmentaires se développent d'abord dans les parties externes des cellules en question (KESSLER et MOI).

Le pigment se montre partout dans l'intérieur des cellules

(contre ARNOLD et WUERTZBURG), et les limites des cellules sont pour la plupart distinctement reconnaissables. Les granules pigmentaires sont différents de forme et de grandeur chez les divers animaux.

Au sujet du développement de la membrane vasculaire dans l'œil de l'homme, je noterai ce qui suit. Le *corpus ciliare* et l'iris se forment à la fin du deuxième et au commencement du troisième mois, et cette dernière membrane est, contrairement à ce qu'on a indiqué jusqu'ici, colorée dès l'origine. Chez un embryon de trois mois et demi, la largeur de l'iris ne dépasse pas 0,021^{mm}, et il est d'un brun clair, tandis que les *processus ciliares* sont déjà fort bien développés, couverts d'un pigment noir foncé, et en outre, recouverts d'une couche cellulaire claire (*pars ciliaris retinae*), épaisse de 0,035^{mm}, paraissant consister en quatre à cinq rangées de cellules. Puis vient une *limitans* bien caractérisée, et en dedans de celle-ci une *zonula* à fibres fines, qui ne fait cependant pas l'impression d'une membrane. Au cinquième mois, l'iris a 0,058^{mm}; la *corona ciliaris*, à partir de l'*ora serrata*, 0,50 à 0,57^{mm}; la hauteur des *processus ciliares* est de 0,12 à 0,18^{mm}, et leur largeur 0,10 à 0,12^{mm}; la *pars ciliaris retinae*, qui a maintenant l'apparence d'être formée d'une couche de cellules allongées, 0,016^{mm}. Le pigment à la *corona ciliaris* est plus noir qu'à l'iris et derrière l'*ora serrata*, et il est le plus foncé aux procès ciliaires. Ce qu'il y a de frappant, ce sont, à l'iris, des cellules pigmentaires transversales qui cependant ne peuvent guère être attribuées au *sphincter*. A la fin de la gestation, la membrane vasculaire est encore toute mince, mais elle est facile à reconnaître comme membrane spéciale, bien qu'elle manque encore complètement de pigment extérieur. L'*elastica* est très bien développée, et il est très facile à voir aux cellules pigmentaires, qu'elles sont de grandeurs très différentes et en train de se multiplier d'une façon surprenante, beaucoup d'entre elles possédant deux noyaux, ainsi que KUHN l'a aussi décrit il y a peu de temps (*l. i. c.*).

Un phénomène remarquable et dont on a beaucoup parlé est la *fissure choroïdale*, comme on l'a appelée (fig. 424, 1). La choroïde montre, en effet, chez les jeunes embryons de tous les vertébrés et aussi de l'homme, à la face inférieure interne, une raie singulière, non pigmentée, qui va du bord de la pupille jusqu'à l'entrée du nerf optique, et disparaît chez l'homme de la sixième à la septième semaine, et chez le poulet à partir du neuvième jour. Maintenant que SCHÖLER a démontré pour le poulet, et moi-même chez l'homme, l'existence de la fissure de la vésicule optique, et que

j'ai aussi fait voir que la lamelle externe de la vésicule optique secondaire fournit l'assise pigmentaire de la membrane vasculaire, il est facile d'interpréter la nature de cette raie. Comme je l'ai déjà prouvé dans la première édition de cet ouvrage, ce n'est pas autre chose qu'une lacune de la couche pigmentaire persistant encore quelque temps après la clôture de la fissure de la vésicule optique, qui disparaît plus tard. C'est-à-dire qu'après la soudure de la fissure, soudure qui atteint également les deux lamelles de la vésicule optique, comme il arrive au tube médullaire et au feuillet corné lors de la clôture du sillon dorsal, l'endroit de la soudure du feuillet externe reste encore quelque temps sans pigment. D'après cela, la choroïde elle-même ne possède pas de fissure, mais seulement la rétine et l'assise pigmentaire, et la formation de fissures patholo-

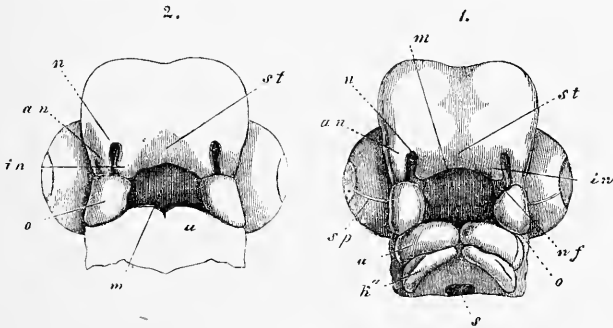


Fig. 424.

giques de la membrane vasculaire et de la sclérotique ne peuvent s'expliquer par des formations fœtales qu'en ce que le manque de clôture de la fissure optique fœtale peut aussi entraîner pour conséquence un développement défectueux de la membrane vasculaire et de la sclérotique. D'une façon analogue, il peut aussi se faire des fissures de l'iris (*coloboma iridis*); tandis que, lorsque la clôture de la fissure optique a eu lieu régulièrement, la fissure de l'iris est une formation purement pathologique et ne trouve pas d'explication dans l'embryologie. (Comp. MANZ, *Die Missbildungen des menschlichen Auges*, dans *Handb. der ges. Augenheilkunde*, vol. II, p. 58.)

Fig. 424. — Deux têtes d'embryons de poulet : 1, de la fin du quatrième jour de l'incubation; 2, du commencement du cinquième jour. *n*, fossette olfactive; *o*, extrémité supra-maxillaire du premier arc branchial; *u*, son extrémité infra-maxillaire; *sp*, fissure choroïdale à l'œil; *r'*, deuxième arc branchial; *s*, fosse pharyngienne; *in*, extrémité nasale interne; *an*, extrémité nasale externe; *nf*, sillon nasal; *m*, fosse buccale; *st*, extrémité frontale.

§ 46.

DÉVELOPPEMENT DE LA RÉTINE

La rétine provient, comme je l'ai déjà fait ressortir à plusieurs reprises, d'une partie de la lamelle distale (antérieure) de la vésicule optique secondaire, et nous avons ici en première ligne à poursuivre cette lamelle dans ses relations microscopiques.

La vésicule optique primitive des mammifères et des oiseaux est un peu plus épaisse à la partie réunie avec le cerveau que dans le reste de son étendue (*voir* KESSLER, fig. 65, et mes fig. 129 et 219); mais ce rapport change rapidement après que la vésicule s'est invaginée, et avant même que le cristallin se sépare par étranglement, la partie distale s'épaissit, et en même temps, la lamelle proximale s'amincit (fig. 394). La lentille une fois séparée, la lamelle distale de la vésicule optique montre les rapports reproduits par les figures 392 et 397 dans la coupe frontale et dans la coupe transversale; en d'autres termes, elle est dès lors très notablement plus épaisse que la lamelle proximale, et en outre, presque partout d'une égale épaisseur. Comme exemple, je donne le petit tableau suivant :

	Épaisseur en millim. de la vésicule optique.	
	Rétine.	Pigment.
1. Embryon humain de 1 mois.	0,066-0,09	0,031 - 0,035
2. Embryon humain de 3 mois 1/2	0,064	—
3. Embryon de mouton de 15 ^{mm} .	0,10	0,012
4. — de bœuf de 28 ^{mm} .	0,16	{ 0,021
5. — de bœuf de 35 ^{mm} .	0,21	{ 0,037 par devant.
6. — de porc de 20 ^{mm} .	0,16	{ 0,016
		{ 0,035 par devant.
7. — de porc de 30 ^{mm} .	0,14	—
8. — de porc de 32 ^{mm} .	0,17	0,008 - 0,010
9. — de lapin de 11 jours.	0,095	0,026 - 0,030
10. — de lapin de 14 jours.	0,095	0,012
11. — de lapin de 18 jours.	0,14	0,027 par devant.
12. — de lapin de 18 jours.	0,16	0,005 - 0,007
13. — de lapin de 20 jours.	0,17	—
14. — de lapin de 20 jours.	0,31	0,011

Si l'on compare ces nombres à ceux de la rétine d'êtres adultes, on voit que cette membrane est chez les jeunes embryons en réalité, par rapport à la grandeur de l'œil plus épaisse, mais que d'une façon absolue, elle est au contraire plus mince de 4,5 environ que plus tard. Et si l'on évalue l'épaisseur de la rétine par rapport à l'œil, on obtient chez l'homme les nombres suivants : Embryon de 1 mois, 1 : 7,3 à 1 : 5,5 ; Embryon de 10 semaines (VALENTIN), 1 : 8 ; Adulte, 1 : 25 à 30.

En détail, le développement de la paroi distale de la vésicule optique se fait de la façon suivante : au commencement elle reste assez uniforme au fond de l'œil, puis s'épaissit plus tard, je veux dire à partir du moment où les fibres optiques se forment, mais sa partie antérieure subit un amincissement surprenant, qui commence déjà de très bonne heure (fig. 395), augmente de plus en plus avec le développement de l'iris (fig. 421), et atteint son maximum avec la formation des *processus ciliares* (fig. 407). De cette partie amincie antérieure appartenant, comme nous l'avons déjà vu, à la partie épithéliale de la vésicule optique secondaire, se forme : 1° ce qui est connu sous le nom de *pars ciliaris retinae* ou l'assise cellulaire incolore recouvrant à partir de l'*ora serrata* la *corona ciliaris*, et 2° l'assise pigmentaire profonde du pigment de l'iris. Déjà, dans le paragraphe précédent, il a été question de cette dernière couche, et par suite, je me bornerai à une remarque sur la première, c'est que, au commencement, elle paraît, comme la rétine elle-même, consister en plusieurs assises de cellules. Néanmoins, elle se distingue déjà de bonne heure de la rétine, et cela, à partir de l'époque où la rétine proprement dite commence à se montrer stratifiée, et où le nerf optique s'épanouit en couche membraneuse, en ce que cette stratification lui fait défaut à elle-même. Plus tard, un nouvel arrangement des cellules de la *pars ciliaris retinae* survient ; elles se rangent en une assise simple, pendant que la couche tout entière s'amincit, ce qui, chez les divers mammifères, a lieu à des époques un peu différentes.

Quant à la rétine de l'homme, je me bornerai à signaler encore les dispositions suivantes. La rétine croissant plus vite que les autres parties de l'œil, elle fait déjà au deuxième mois des plis dans sa partie postérieure. Le pli qui paraît se montrer le premier est situé au bord inférieur du nerf optique, mais bientôt d'autres se joignent à celui-ci, dont la plupart se trouvent au fond de l'œil. Vers la fin de la vie embryonnaire, ces plis disparaissent peu à peu, et chez le nouveau-né la membrane est tout à fait lisse, comme chez l'adulte.

Macula lutea.

La *tache jaune* manque chez l'embryon et n'est pas encore visible même chez les nouveau-nés. D'après HUSCHKE (*Splanchnologie*, p. 728), il se trouve chez le fœtus dans cette région en réalité une fente ou un trou central, tandis que chez l'adulte, la rétine ne présente là, comme on sait, qu'un amincissement, et cet auteur est d'avis (*De pectine avium*, 1827. Progr. § 27) que le trou est un reste de la fissure originaire du globe oculaire fœtal, manière de voir à laquelle VON BAER s'est aussi rangé (*Entw.* II, p. 218). Comme BRUECKE et SCHÖLER l'ont déjà mis en évidence, une circonstance qui parle contre cette manière de voir est la position de la tache jaune latéralement au nerf optique, tandis que la fente optique fœtale originaire est située à la face inférieure médiane de l'œil; mais cela n'a pas empêché MANZ de se prononcer d'une façon décidée pour l'interprétation de HUSCHKE; et il s'appuie avant tout, sur ce que, si l'on ne regarde pas la tache jaune comme un reste de la fente fœtale, il est impossible de comprendre le singulier amincissement de la rétine à cet endroit, le cours tout particulier des fibres de l'*opticus*, et le manque de vaisseaux dans la *fovea centralis*. Je ne méconnais pas non plus l'importance de ces faits, et je suis plutôt disposé à me ranger de même à l'avis de HUSCHKE, comme l'a aussi fait A. HANNOVER, il y a peu de temps (*La rétine de l'homme et des vertébrés*, Copenhague, 1876); ce savant déclare même la *macula lutea* la place la plus défectueuse de la rétine, et met en doute qu'elle soit la région de la vision la plus parfaite. Tout bien considéré, il faudra avouer que la question n'est pas encore susceptible d'une décision définitive, puisque nous ne savons même pas encore quand et comment la *fovea centralis* apparaît chez l'homme, et puisque les difficultés de sa position ne sont pas si faciles à écarter que MANZ le croit. MANZ est d'avis que tout s'expliquerait facilement si l'on admettait que la *fovea centralis* représente le reste de l'extrémité supérieure de la fissure rétinienne, ce qui impliquerait en soi aussi la supposition que si le pédoncule de la vésicule optique clot par en haut la fissure de la rétine, l'*opticus* de plus tard ne le fait pas. Mais jusqu'ici il est aussi peu prouvé que l'*opticus* ait changé de place qu'il l'est peu qu'il y ait eu rotation de l'ensemble du bulbe, et pour le moment cette hypothèse ne nous avance aussi en rien. Pour ce qui est, au contraire, de la supposition que la fissure optique fœtale se ferme en dernier lieu dans la région du nerf optique, supposition que v. AMMON a été le premier à émettre pour l'embryon humain (*l. i. c.*, p. 30), je puis la confirmer pour les embryons de mammifères: Chez des em-

bryons de brebis de 22^{mm}, j'ai trouvé les fibres de l'*opticus* déjà bien développées; de plus, à l'entrée de ce nerf dans l'œil, et cela à la face inférieure, une étroite fente longitudinale que les fibres nerveuses entouraient en forme d'arc, ce qui, sans doute, portait à penser qu'on se trouvait là devant un état précurseur de l'*area centralis* des mammifères (voir H. MUELLER, *Ges. Abh.*, p. 138). Si l'on pouvait admettre une rotation du bulbe pendant le cours de son développement, la *fovea* de l'homme et des singes et l'*area centralis* du reste des mammifères se rapporteraient aussi à la fissure centrale, aussi bien que la *fovea* simple et double des oiseaux. Mais contre cela il s'élève au sujet du caméléon la difficulté que sa *fovea* est située, d'après H. MUELLER, au côté nasal du point d'entrée du nerf optique! Doit-on admettre ici une rotation du bulbe ou du nerf optique dans un sens différent que chez les autres êtres? Ainsi qu'on le voit, il se présente dans cette question assez de difficultés!

Nous passons maintenant au développement du *nerf optique*, *Nervus opticus*, ce qui nous amène, en première ligne, au pédoncule primitif de la vésicule optique. Jusque dans les derniers temps, on avait généralement admis que le pédoncule creux de la vésicule optique primitive se transformait directement en nerf optique; c'est His qui, le premier, par suite de certaines considérations, prépara la voie à une autre façon de voir. His admet que toutes les fibres nerveuses apparaissent comme prolongements directs des cellules nerveuses, et, s'appuyant sur le fait que le nerf optique ne contient pas de cellules ganglionnaires, il en vient à présumer que le pédoncule de la vésicule optique n'est qu'un organe conducteur, qui montre le chemin aux fibres du nerf optique, lesquelles, d'après les faits connus jusqu'ici, proviennent du cerveau et gagnent de là l'intérieur du rudiment de la rétine. La communication cellulaire établie au commencement par le pédoncule entre la vésicule optique et le cerveau, se rompt plus tard, d'après His, de telle manière que les cellules du pédoncule rentrent dans le cerveau (n° 12, p. 131). Cette manière de voir de His n'a pas, jusqu'à présent, recueilli d'adhésion marquée, car il n'y a encore que W. MUELLER qui s'y soit rangé, en ce qu'il ne laisse pas se former les fibres du nerf optique dans le pédoncule de la vésicule optique, mais il s'en écarte en ce qu'il les dérive des cellules ganglionnaires de la rétine, d'où elles prendraient une direction centripète pour entrer dans le cerveau. De l'autre côté, un éminent connaisseur de l'œil, LIEBERKUEHN s'est prononcé d'une façon tout à fait décidée contre His, et admet une formation des fibres optiques sur lieu, et par là aussi

dans le pédoncule de la vésicule optique, et MANZ s'est aussi, d'une façon générale, rangé de son avis.

Considérons maintenant tout d'abord en général le développement du nerf optique. Le pédoncule creux de la vésicule optique est, pendant le court espace de temps où il n'y a qu'une légère dépression de la lentille, mais pas encore de rudiment du corps vitré (*voir* ma figure 129 et *l. i. c.*, fig. 3 de KESSLER), est, dis-je, en communication seulement avec la partie proximale de la vésicule

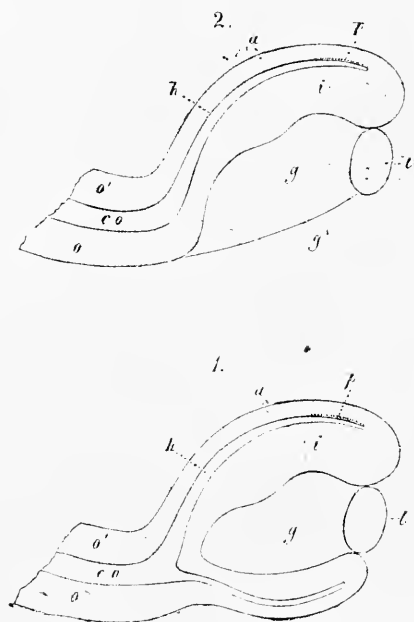


FIG. 425.

optique secondaire alors à sa première phase de développement. Mais ensuite, dès que le corps vitré commence à se développer, et que la vésicule secondaire proprement dite est constituée, on trouve, comme je l'ai déjà exposé dans la première édition, que le pédoncule de la vésicule optique est dès lors aussi uni à la lamelle distale ou antérieure de la vésicule secondaire, ce qui provient simplement de ce que, dans la formation de la vésicule secondaire, non seulement la moitié distale de la vésicule primaire est poussée contre la proximale, mais, en outre, de ce que la paroi inférieure est refoulée contre la supérieure de bas en haut, jusqu'au niveau de l'in-

sertion du pédoncule de la vésicule oculaire. Pour décrire l'état de choses ainsi produit, on peut dire aussi avec LIEBERKUEHN que la moitié supérieure du pédoncule de la vésicule optique tient à la

Fig. 425. — Coupe longitudinale verticale d'un œil de fœtus humain de quatre semaines, dans deux vues prises de positions différentes. 1. Vue de la surface même de section, à côté de l'entrée du nerf optique et de la fente optique. 2. Surface de section telle qu'elle apparaîtrait dans la région de la fente optique. *o*, paroi inférieure du nerf optique; *o'*, paroi supérieure du nerf optique; *p*, point de la lamelle proximale de la vésicule optique secondaire, où la formation du pigment noir a déjà commencé; *l*, cristallin, dont la cavité n'est pas figurée; *g*, corps vitré; *g'*, place où le corps vitré communique, par la fente optique, avec la couche du mésoderme qui pénètre dans l'œil. Gross. cent fois.

lamelle proximale de la vésicule optique secondaire et sa moitié inférieure à la lamelle distale, et d'après ce rapport, la communication au moins d'une partie du pédoncule de la vésicule optique avec la rétine serait tout à fait primitive.

Pendant la formation de la vésicule optique secondaire, son pédoncule, ou nerf optique primitif, est aussi invaginé en lui-même chez les mammifères, et sa paroi inférieure poussée contre la supérieure, de sorte que le tout répète jusqu'à un certain point la forme de la vésicule optique et forme une gouttière à deux feuillets, ouverte vers le bas. Le feuillet inférieur invaginé de ce pédoncule transformé de la vésicule optique est en communication avec le feuillet distal refoulé de la vésicule optique, le supérieur avec le feuillet pigmentaire proximal et la cavité encore existante au commencement dans le nerf optique primitif, débouche dans le reste de la cavité de la vésicule optique primitive. La cause de cette invagination du nerf est un bourgeonnement du mésoderme ayant lieu simultanément à la formation du corps vitré, et revêtant ici aussi la forme d'un feuillet court, dans lequel se forme l'*arteria centralis retinae*.

Chez le poulet, le nerf optique primitif est aussi invaginé, comme nous l'avons vu plus haut, mais seulement dans le voisinage immédiat de la vésicule optique. Mais l'*arteria centralis retinae* y manque totalement.

Le nerf optique primitif qui, dès l'origine, possède la texture du feuillet médullaire de la paroi cérébrale et de la vésicule optique, et consiste par suite en cellules stratifiées en apparence, disposées radiairement, devient plein dans sa partie invaginée aussi bien que dans la partie plus longue non invaginée par prolifération de ses parois. En même temps que ceci a lieu, la partie du nerf optique qui jusque-là était unie au feuillet pigmentaire se réunit à l'ébauche de la rétine, après que la cavité de la vésicule optique primitive a tout à fait disparu, en même temps que la formation du pigment ne progresse pas plus loin que jusqu'au nerf, de sorte qu'alors le nerf tout entier se continue avec la paroi distale de la vésicule optique. Pendant que cela se passe, les fibres du nerf optique apparaissent, et une fois qu'elles sont constituées, elles se comportent comme il suit. En arrière du nerf optique primitif, encore creux dans sa partie initiale et au-dessus de lui, un fort faisceau de très fines fibrilles nerveuses sort de la partie latérale inférieure de chaque *thalamus*; c'est le *tractus opticus* qui, complètement dénué de noyaux et de cellules chez les embryons de brebis, est facile à suivre dans les parties supéro-postérieures du

thalamus, et s'y perd dans la substance grise, en se divisant en pinceau. Chaque *tractus* situé à la base du cerveau intermédiaire court presque transversalement en inclinant un peu vers l'avant, et va rencontrer son congénère, qu'il croise sur la ligne médiane en *entrecroisant complètement ses fibres avec celles de ce dernier*, après quoi il se rend au pédoncule de la vésicule optique de l'autre côté. Les fibres du *tractus opticus* y entrent par derrière et par en haut, et elles le remplissent aussi loin qu'il est encore creux, d'abord seulement dans les parties superficielles, mais plus loin,

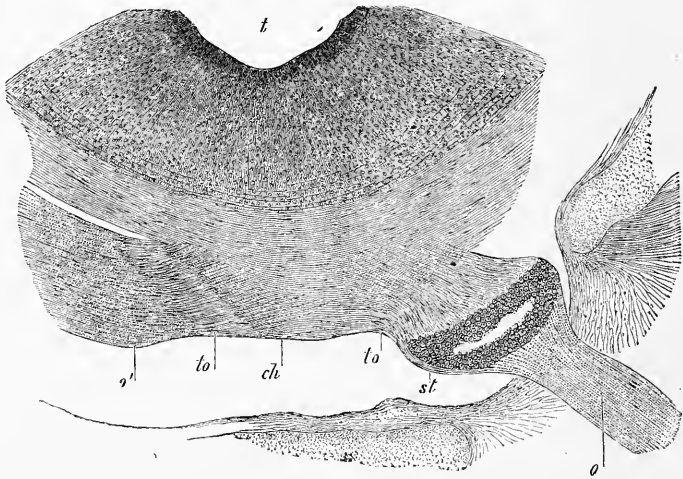


Fig. 426.

là où le pédoncule est devenu plein, à l'intérieur aussi dans toute son épaisseur, transformation qui a lieu un peu plus tard aussi pour la portion initiale du pédoncule de la vésicule optique. Effectivement la cavité de l'*opticus* primitif disparaît et se comble peu à peu de l'œil, comme point de départ, vers le cerveau. Une fois ainsi constitué, l'apparence qu'offre le nerf optique est très élégante. Il possède premièrement une enveloppe externe

Fig. 426. — Coupe horizontale de la partie la plus profonde du troisième ventricule et du *chiasma opticorum* d'un embryon de porc de 33^m. Gross. presque quarante fois. *ch*, *chiasma*; *to*, extrémité du *tractus opticus* sortant du *chiasma*, avec fibres sans mélange de cellules; *st*, reste du pédoncule creux de la vésicule optique, traversé superficiellement par les prolongements des fibres du *tractus opticus*; *o*, *opticus* traversé par une substance à noyau et servant d'appui, les noyaux fournissant la ponctuation; *o'*, *opticus* de l'autre côté, où le pédoncule de la vésicule optique a été enlevé par la direction un peu penchée de la coupe. Devant le *chiasma*, on voit à droite le *sphenoidale anterius* cartilagineux, puis vient le *foramen opticum*, et à droite de l'*opticus* l'*ala parva*; *t*, *ventriculus tertius*, partie la plus profonde, dont la paroi contient des fibres commissurales derrière le *chiasma* et en partie aussi au milieu de la substance grise.

médiocrement épaisse de cellules mésodermiques plates, en couches concentriques avec de la substance intermédiaire, et à l'intérieur des éléments cellulaires disposés radialement et unis entre eux de manière à former un treillis délicat dont les lacunes sont dirigées longitudinalement. Dans les lacunes de ce treillis il y a, d'une part, un grand nombre de petits faisceaux épais de 7 à 15 μ . de fibrilles

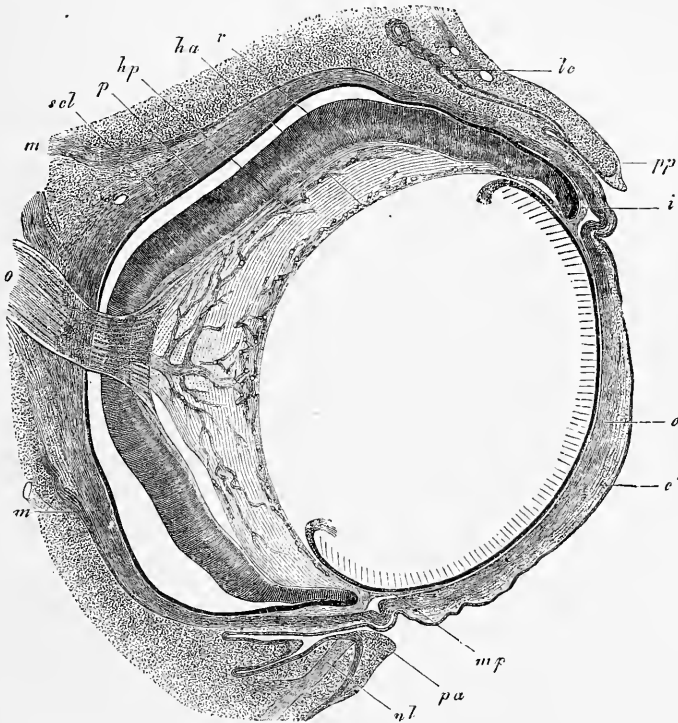


Fig. 127.

nerveuses optiques des plus fines, sans noyaux ni cellules, et en second lieu de nombreuses cellules disposées en rangées longitudinales, unies aux éléments disposés radialement et aidant à compléter l'échafaudage qui porte les fibres nerveuses. C'est aux

Fig. 427. — Coupe horizontale de l'œil d'un embryon de bœuf de 3,5^m. Gross. environ trente fois. *o*, *opticus* (les points et stries indiquent les noyaux de la substance d'appui); *ha*, *vasa hyaloidea anteriora s. capsularia*; *hp*, *vasa hyaloidea propria s. posteriora*; *p*, *pigmentum nigrum*; *r*, rétine avec l'épanouissement du nerf optique à sa surface interne; *m*, *musculi recti*; *scl*, *sclera*; *lc*, ébauche d'une glande lacrymale; *pp*, commissure palpébrale postérieure; *pa*, commissure palpébrale antérieure; *nl*, *canaliculus lacrymalis*; *mp*, *membrana pupillaris*; *i*, iris; *c*, cornée, couche profonde, assise scléroticale; *c'*, cornée, couche cutanée superficielle avec l'épithélium. Le pli en dedans de la *commissura medialis* des paupières est le *plica semilunaris (membrana nictitans)*.

noyaux de ces cellules interstitielles que le *nervus opticus* doit l'apparence striée, visible déjà à de faibles grossissements (voir fig. 427 et les travaux de LIEBERKUEHN et MANZ).

Constitué de la sorte, le nerf optique arrive au bulbe et se prolonge, en traversant la couche de pigment, jusqu'à la surface interne de la rétine, et s'épanouit dedans ; au point de son entrée, il y a d'ordinaire une légère dépression en entonnoir, tandis que les plis manquent totalement dans un œil normal (fig. 427). A ce point d'immersion, tous les éléments cellulaires de la substance intermédiaire du nerf vont jusqu'à la surface interne, recouverte par la *limitans*, et se répandent à partir de là encore un peu au delà de l'étendue du diamètre du nerf optique, pour disparaître ensuite complètement. Il ne reste ainsi, pour la distribution dans la rétine, que les faisceaux de fibrilles très fines, sans noyau dérivant du *tractus opticus*, et ce sont, en effet, ces faisceaux qui continuent leur cours à la face externe du corps vitré et de la *limitans primitiva*, comme couche la plus superficielle de la rétine, et qui peuvent se poursuivre jusqu'à l'extrémité antérieure de la rétine proprement dite.

Voilà pour les faits qui, abstraction faite de mes observations sur le manque de noyaux dans les faisceaux du nerf optique en formation et sur l'origine des *tractus optici*, s'accordent dans les points essentiels avec les observations de LIEBERKUEHN. Mais dans l'interprétation, par contre, je suis obligé de m'écarter de ce savant, et, comme W. MUELLER, je me range absolument à l'hypothèse émise par HIS, que le pédoncule de la vésicule optique ne représente que la voie à suivre pour les fibres optiques, mais ne participe pas lui-même à la formation de ces fibres. Quant à la question de savoir où les fibres optiques se forment, si c'est dans la rétine ou dans le cerveau, il est difficile de la décider, et, comme LIEBERKUEHN, je n'ai pas encore vu de nerf optique qui ne présentât pas de fibres nerveuses sur toute sa longueur. Ce qu'on peut démontrer, au contraire, c'est que les fibres du *tractus opticus* existent avant celles du *nervus opticus*, ce qui décide la chose dans le sens de l'hypothèse de HIS. Chez l'embryon de la brebis, qui a fourni les figures 328, 311 et 312, le pédoncule de la vésicule optique était encore creux sur toute sa longueur, et consistait entièrement en éléments fusiformes typiques, les mêmes qui forment aussi le feuillet médullaire, sans trace de fibres optiques. Au contraire, il se trouvait de ces fibres au point d'émergence du pédoncule en avant et en arrière (elles ne sont pas représentées dans la figure 328, qui n'est que faiblement grossie), sous forme d'une étroite bordure de

fibres sans noyaux ni cellules, qui à la face antérieure s'étendait un peu sur la partie initiale du pédoncule optique. En poursuivant ces fibres sur des coupes pratiquées plus haut, je vis en outre qu'elles prennent racine dans les parties supérieures du cerveau intermédiaire, et descendent de là verticalement vers les parties basilaires de cette portion du cerveau. Je n'ai pas examiné comment elles se comportent à cet endroit, et je ne puis pas indiquer en fait si la *décrossation* était déjà constituée; néanmoins, je n'hésite pas à regarder ces fibres comme les racines des *tractus optici*, puisque les véritables racines du nerf optique, faciles à reconnaître comme telles, se comportent absolument de la même façon. J'ai fait aussi des observations tout à fait conformes chez des lapins de quinze jours, chez lesquels les pédoncules de la vésicule optique sont aussi encore creux.

A ces observations s'ajoute l'indication donnée d'abord par MIHALKOVICS pour le poulet, que dans la rétine, les fibres optiques se développent du point d'immersion du nerf vers la périphérie. Au sixième jour il n'y a, d'après MIHALKOVICS, de fibres optiques que dans la partie la plus postérieure de la fente de la rétine; au septième, elles atteignent déjà le milieu de la rétine, et, à la fin du huitième jour, elles se trouvent aussi jusqu'à l'extrémité antérieure. W. MUELLER a confirmé ces observations pour le *petromyzon* (*l. i. c.*, fig. 35), et j'ai trouvé tout à fait la même chose, et dans l'interprétation du fait, je me range à l'avis de MIHALKOVICS, tandis que W. MUELLER pense que, si les fibres optiques deviennent distinctes plus tôt au point d'immersion du nerf optique, cela ne prouve pas nécessairement qu'elles soient aussi apparues tout d'abord en ce point.

D'après les faits indiqués, la question de l'origine du *nervus opticus* est pour moi résolue. Il naît, par des fibrilles très délicates sans noyau (cylindres-axes), de la substance grise du cerveau intermédiaire à une époque où le pédoncule de la vésicule optique va, il est vrai, se clore, mais est encore creux. Arrivés à la base du cerveau intermédiaire, les deux *tractus optici* se croisent en s'entrelaçant par leurs faisceaux, et n'entrent qu'alors d'arrière et d'en haut dans le pédoncule de la vésicule optique, qu'ils parcourent d'abord seulement dans les assises superficielles, et plus tard dans toute son épaisseur. Là, les fibres optiques reçoivent, pour envelopper leurs faisceaux, un échafaudage se développant des cellules du pédoncule, et ces cellules d'appui et d'échafaudage accompagnent le *nervus opticus* jusqu'à la papille optique, à partir de laquelle alors le nerf reprend ses faisceaux fibreux sans noyau

du commencement, pour s'épanouir dans la rétine. Plus tard, il s'ajoute encore à cette substance intermédiaire primitive, qui provient du feuillet médullaire, des éléments mésodermiques avec des vaisseaux, qui produisent un treillage analogue et qui peut-être aussi refoulent en partie le premier. Mais, comme l'ont montré SCHWALBE, dans le *Manuel d'ophtalmologie générale*, à l'article *nerf optique* (vol. I, p. 341), et AXEL KEY et G. RETZIUS, dans leur grandiose et magnifique ouvrage, *Études anatomiques sur le système nerveux*, vol. II, p. 201 et suivantes, pl. 22, 24 et 25, le nerf optique complètement développé contient encore, chez l'homme, une grande quantité de substance cellulaire autour des faisceaux optiques et entre eux, substance qui provient évidemment d'un développement ultérieur de la substance embryonnaire d'appui, et qui par suite dérive du feuillet médullaire.

Parmi les phénomènes dont le cours se complète pendant le développement du *nervus opticus*, le plus singulier est la *transformation de toute une portion du feuillet médullaire embryonnaire, je veux dire, du pédoncule de la vésicule optique, en substance d'appui sans caractères distinctifs*; mais il perd beaucoup de sa singularité, si l'on réfléchit qu'en beaucoup d'autres endroits, de grandes étendues du feuillet médullaire se transforment aussi en parties non nerveuses (revêtement des plexus choroïdes, épendyme, lamelle proximale de la vésicule optique secondaire, *glandula pinealis*, lobe postérieur de l'hypophyse), ou du moins développent en elles-mêmes de la substance d'appui en abondance, comme la rétine. Une autre conséquence des indications précédentes est que, dorénavant, *le nervus opticus ne doit plus être regardé comme un nerf dans le sens ordinaire, mais comme une partie du cerveau*, et il en est de même de la vésicule optique secondaire et de tout ce qui en provient. Je compare le *tractus opticus* et le *chiasma* aux *radices nervi olfactorii*, le *nervus opticus* au *tractus olfactorius*, et la vésicule optique primitive au *bulbus olfactorius*. La différence entre ces deux appareils consiste en ce que, dans l'organe de l'odorat, les fibres nerveuses croissent au delà du domaine du cerveau, comme *nervi olfactorii*, et pénètrent dans le feuillet moyen du blastoderme, ce qui n'a pas lieu dans l'organe de la vue où les appareils terminaux se forment du feuillet médullaire lui-même. Cette dernière disposition est manifestement plus simple que l'autre, et on peut sans doute aussi la caractériser comme plus primitive.

J'ajouterai encore quelques remarques sur le *développement histologique de la rétine*, sans me proposer de traiter ici ce

chapitre *in extenso*. Dès que la rétine, en tant que telle, devient distincte, elle montre la texture du feuillet médullaire du cerveau et de la moelle épinière, et elle paraît consister en nombreuses couches de cellules fusiformes, dont BABUCHIN prétend, sans données suffisantes, à ce qu'il me semble, que toutes atteignent, avec leurs prolongements, les deux surfaces de la membrane. Vers l'intérieur, cette rétine primitive est limitée par la *limitans*, et à sa face externe, vers le pigment, on reconnaît également une ligne de démarcation tranchée, la *limitans externa*, qui paraît être formée par les extrémités diffuses de certains prolongements cellulaires.

Les premiers phénomènes de différenciation qui apparaissent dans cette rétine primitive chez les mammifères, sont les suivants : premièrement, les deux à trois rangées intérieures de cellules grandissent et acquièrent des noyaux plus grands ; en second lieu, il se forme au côté externe de cette couche une assise plus claire, mince et pauvre en cellules ; et en troisième lieu, il apparaît aussi à la face interne des cellules plus grandes, que nous nommerons tout de suite cellules nerveuses ; il apparaît, dis-je, une couche de fines fibres horizontales, les fibres optiques, qui sont traversées de fibrilles radiaires des plus délicates plus ou moins distinctes. La rétine ainsi constituée montre alors de dedans en dehors : 1° la *limitans interna* comme délimitation tout à fait interne ; 2° l'assise de l'*opticus* ; 3° une mince couche de cellules nerveuses ; 4° une mince assise moléculaire ; 5° une couche cellulaire extérieure épaisse consistant du reste des cellules primitives, et 6° une *limitans externa*.

La rétine reste longtemps dans cet état, à la seule exception près, qu'elle s'épaissit, que ses cellules nerveuses gagnent en grosseur et que la couche de l'*opticus* et les fibres radiaires deviennent plus distinctes et plus fortes, jusqu'à ce que l'état permanent finisse par se préparer par une transformation de la puissante assise cellulaire externe. C'est, en effet, de cette couche que se forme l'assise des bâtonnets, les granulations externes et internes et la couche granuleuse intermédiaire ; de ces parties ce sont avant tout les bâtonnets et les cônes qui réclament notre attention. La démonstration donnée par moi chez le *bombinator*, il y a des années, que ces éléments proviennent de la transformation de simples cellules (des granulations externes) (*Mikr. Anat.* II, 1, p. 729, fig. 424, 1), est confirmée et précisée par les observations de BABUCHIN, comme l'ont aussi reconnu plus tard M. SCHULTZE et KRAUSE. Dans l'état où en sont les choses, il n'y

a plus de doutes que sur la question de savoir si l'on doit regarder les bâtonnets et les cônes comme de simples prolongements des granulations externes (MOI, BABUCHIN), ou comme des formations cuticulaires (M. SCHULTZE, W. MUELLER). Si, comme M. SCHULTZE le prétend, tandis que W. MUELLER représente la chose autrement (*l. i. c.*, p. 55), ces éléments forment d'abord la partie interne des bâtonnets et cônes et seulement ensuite l'externe, l'interprétation de l'auteur devient impossible, les formations cuticulaires ne croissant jamais que dans leurs parties profondes, celles qui sont en contact avec les cellules productives, mais non sur leurs surfaces libres. En réalité, toute la constitution des éléments de la couche des bâtonnets me paraît avoir peu de caractères communs avec les formations cuticulaires, bien que l'on puisse admettre qu'il y ait aussi des formations molles de ce genre.

La transformation des couches extérieures de la rétine, par suite de laquelle la couche cellulaire externe autrefois simple se sépare en granulations externes et internes et en une assise intermédiaire, et les bâtonnets et cônes se développent des premières dans la direction de la couche pigmentaire, sous forme de petites verrues faisant saillie au début au-dessus du niveau de la *limitans externa*, cette transformation des couches extérieures paraît, dis-je, se montrer à diverses époques chez les différents êtres. Ainsi M. SCHULTZE indique que, tandis que chez le poulet, l'homme et les ruminants l'assise des bâtonnets est déjà bien développée avant la fin de la vie fœtale, les petits naissant aveugles du lapin et du chat se comportent autrement et ne montrent pas encore trace de couche des bâtonnets, donnée contredite cependant par KRAUSE pour le chat. Pour plus de détails, je renvoie aux recherches de BABUCHIN, M. SCHULTZE et W. MUELLER.

Remarque. — Dans les derniers temps, LÖWE a fait sur le développement de la rétine des communications provisoires, qui ne fournissent que peu de points de rapport avec les recherches connues jusqu'ici, et ont conduit en partie à des dérivations trop étranges; celle, entre autres, que les bâtonnets sont découpés dans une masse continue par des prolongements des cellules pigmentaires apparaissant sous l'influence de la première action de la lumière, excitera sans doute le plus de doute, comme on sait que les bâtonnets se constituent chez le poulet avant l'éclosion (d'après REMAK, entre le neuvième et le dix-huitième jour), et chez beaucoup de mammifères avant la naissance. Il n'est d'ailleurs pas possible de discuter les données de LÖWE avant qu'elles nous soient présentées *in extenso*.

Dans le travail de WÜRTZBURG (*l. i. c.*) se trouvent décrites et figurées sur la rétine d'embryons de lapins des plissements que, d'après les observations que j'ai recueillies, je regarde comme des produits artificiels. Il est évident qu'il est extrêmement difficile de conserver la rétine et le corps vitré intacts sur des

yeux un peu anciens de fœtus, et mes préparations présentent aussi de ces défauts, qui cependant ont moins d'importance quand on les reconnaît comme tels. Même LIEBERKÜHN n'a pas craint, dans son excellent travail, de figurer des dispositions de cette nature.

BERGMEISTER décrit, au point d'immersion de l'*opticus* chez des embryons de lapins, une couche de cellules cylindriques semblables à celles de l'épithélium (SCHENK'S, *Mitth.* I, pl. VII, fig. 6), couche qu'il considère comme la continuation de la lamelle interne de l'*opticus*, c'est-à-dire de celle qui est invaginée en dedans. En outre, la lamelle extérieure de l'*opticus* se continuerait, selon lui, avec une couche de cellules cylindriques sur un seul rang, et cette couche tiendrait aux cellules pigmentaires de la paroi proximale de la vésicule optique secondaire. Enfin, il indique que « les fibres de l'*opticus* commencent à s'apercevoir entre les lamelles interne et externe de l'*opticus*, à la paroi interne du canal primitif de l'*opticus*. » Cette dernière indication est directement opposée au résultat de mes observations. Non seulement il ne se forme, dans tout le système nerveux central, nulle part de fibres nerveuses dans les parties avoisinant la cavité du tube médullaire que nous nommerons assises épendymatiques, mais encore l'*opticus* se comporte aussi de la même façon, et on peut facilement voir sur des coupes sagittales, à l'extrémité initiale creuse du pédoncule de la vésicule optique de jeunes embryons de mammifères, comment les fibres nerveuses sont situées dans les couches superficielles du pédoncule à l'époque où les fibres de l'*opticus* se forment. Dans un cas remarquable, que l'on doit peut-être traiter d'anomalie, je vis même les choses se comporter ainsi sur toute la longueur du pédoncule de la vésicule optique. Chez un embryon de porc de 33^{mm}, l'*opticus* de l'un des côtés était constitué absolument comme il a été décrit plus haut, tandis que l'autre était si en retard que le pédoncule de la vésicule optique contenait encore une cavité sur toute sa longueur. Néanmoins les fibres de l'*opticus* s'y trouvaient aussi et il n'y manquait même pas l'épanouissement dans la rétine, et là on pouvait alors facilement prouver que ces fibres n'étaient que dans les assises les plus superficielles du pédoncule. Quant aux cellules semblables à l'épithélium mentionnées par BERGMEISTER, je ne puis les regarder que comme des cellules d'appui de l'*opticus*, seulement je ne les ai jamais vues au point d'immersion de l'*opticus* telles que BERGMEISTER les figure. Pour ce qui est au contraire des cellules superficielles, les cellules d'appui peuvent, quand l'*opticus* se contracte un peu, prendre une apparence qui les fait ressembler à un épithélium. Mais je dois ici encore, d'après ce que j'ai constaté, persister dans l'opinion que l'*opticus* une fois constitué ne tient qu'à la lamelle distale de la vésicule optique.

Sur le *chiasma* et le développement de l'*opticus* chez les poissons, consulter le travail de RADWANER (*l. i. c.*), qui fait naître les fibres de l'*opticus* en partie sur place, et les fait en partie sortir du cerveau.

W. MÜLLER base son opinion, que chez le *petromyzon*, l'*opticus* croît de la rétine vers le cerveau, sur ce que le croisement particulier des fibres nerveuses qui a lieu chez ce poisson au point d'immersion serait incompréhensible, si l'on voulait admettre que les fibres en question se forment de l'*opticus* vers l'intérieur de la rétine, tandis qu'il est facile à expliquer, si l'on admet le contraire. J'en conviens. Mais tant qu'on n'aura pas montré l'impossibilité de la croissance centrifuge des fibres, je ne vois pas de raison d'abandonner l'opinion qui, d'après les observations faites sur les animaux supérieurs, me paraît la mieux fondée.

J'ajoute encore quelques données sur l'*opticus* de mammifères. A l'époque où apparaissent les fibres nerveuses de l'*opticus*, les deux pédoncules de la vésicule optique passent de la partie la plus profonde ou peu s'en faut du cerveau intermédiaire, comme d'un simple petit élargissement sur le plancher du troisième ventricule, et courent soudés d'abord au cerveau intermédiaire par leur

face supérieure, en décrivant un arc pour gagner le côté externe de la base de ce cerveau intermédiaire. La pédoncule de la vésicule optique devient alors plein à partir de l'œil vers le cerveau intermédiaire, et en même temps les fibres des *tractus optici* croisés pénètrent dans le pédoncule, où elles se comportent comme il a été dit.

Chez les embryons de tous les mammifères que j'ai examinés (brebis, bœuf, porc, lapin), le croisement des fibres des nerfs optiques est, d'après tout ce que j'ai pu constater, *total*. En outre, je trouve aussi, à cet endroit, des *fibres commissurales obliques des couches optiques*.

Le *nervus opticus* a :

Chez une brebis de 22 ^{mm} ,	0,16 : 0,18 ^{mm} .
— 35 ^{mm} ,	0,32 : 0,43 ^{mm} .
Chez un porc de 22 ^{mm} ,	0,24 : 0,32 ^{mm} .
— 33 ^{mm} ,	0,28 ^{mm} .
Chez un embryon de bœuf de 35 ^{mm} ,	0,31—0,34 ^{mm} .
Chez un lapin de 18 jours,	0,32 ^{mm} .

Chez un embryon de brebis plus âgé, le nerf contenait déjà des vaisseaux dans le voisinage de la décussation; plus loin, vers l'œil, il n'y en avait pas la moindre trace.

§ 47.

ORGANES ACCESSOIRES DE L'ŒIL.

Paupières.

Les *paupières*, une fois la cornée formée, se développent comme plis de la membrane entourant le globe oculaire, et cela non pas à partir des bords de la cornée, comme MANZ l'indique, mais à une distance considérable en arrière, à peu près dans la région de l'équateur du bulbe, ou même derrière, comme on peut le reconnaître sur ma figure 428, la figure 32 de LIEBERKUEHN, et les figures 6 à 10 d'ARNOLD. Consistant, à l'origine, en un tissu homogène de mésoderme avec un revêtement d'ectoderme, ils se partagent lentement en une couche moyenne plus dense, et en deux couches superficielles plus lâches; la première produit plus tard le *musculus orbicularis palpebrarum*, le *tarsus* et les glandes de Meibomius, tandis que les autres se transforment en peau et en membrane conjonctive. Si l'on poursuit la membrane conjonctive des paupières jusque sur le globe oculaire, on trouve qu'elle passe à une assise mésodermique plus lâche, recouvrant la partie la plus antérieure de la sclérotique, et se continuant immédiatement dans les assises les plus antérieures de la cornée, qui, dans beaucoup de cas, se distinguent nettement par une couleur plus claire et un agencement moins serré de la masse principale de la membrane qui, se repliant en arrière, passe à la sclérotique (fig. 423).

Je considère les deux dernières couches comme *conjunctiva corneae* et *scleroticæ*, et par là je m'associe à ceux qui, comme

MANZ et WALDEYER (v. art. *Cornea* dans *Handb. d. ges. Augenheilkunde*, I, p. 170), s'appuyant sur l'histoire du développement distinguent, à la cornée, une portion cutanée et une portion sclérale; mais à cet égard, il faut observer qu'il n'est pas question là d'une séparation tranchée de ces deux subdivisions, bien que chez les embryons, la couche conjonctivale plus lâche, externe, se détache facilement, mais avec une épaisseur variable, et jamais avec des limites tranchées. D'après ce que je viens d'exposer, il est,

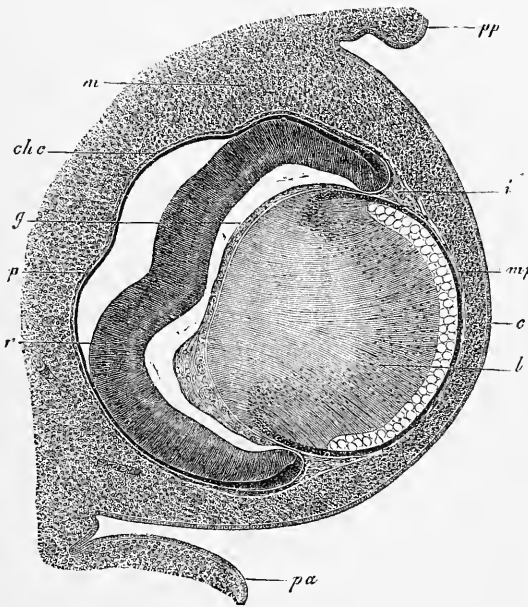


Fig. 128.

comme le constate aussi J. ARNOLD, inexact de dire, ainsi qu'on le fait la plupart du temps, que la conjonctive cesse au bord de la cornée, et que seulement son épithélium passe sur celle-ci. Chez certains animaux, comme chez le *petromysson*, d'après LANGERHANS et W. MUELLER, la partie cutanée de la cornée est même développée d'une façon colossale, et la partie sclérale n'est représentée que par la membrane de Descemet.

Fig. 428. — Coupe horizontale de l'œil d'un embryon de bœuf de 23^{mm}. Gross. environ quarante-deux fois. *pp*, paupière postéro-inférieure; *pa*, paupière antéro-supérieure; *m*, mésoderme tout autour de l'œil, mais encore sans caractères distinctifs; *c*, rudiment de la cornée avec son épithélium; *mp*, *membrana pupillaris*; *i*, rudiment de l'iris; *chc*, rudiment choriocapillaire; *g*, corps vitré; *p*, *pigmentum nigrum*, ou lamelle proximale de la vésicule optique secondaire; *r*, sa lamelle distale, destinée à devenir surtout la rétine.

A cette occasion, j'observerai que MANZ (et LORENT, cité par WALDEYER) admet aussi à la cornée une troisième assise qu'il traite de *choroïdale*, parce qu'elle fait suite à la choroïde, et qui, d'après lui, serait représentée par la membrane de Descemet et les couches fibreuses adjacentes de la cornée. Je ne puis admettre cette manière de voir, et je suis d'avis que la *membrana pupillaris* et elle seule, qui, avant la formation de la chambre antérieure de l'œil, est intimement unie à la cornée, a droit à cette dénomination, et non la membrane de Descemet, qui n'a jamais de vaisseaux.

Comme on le sait depuis bien longtemps déjà, la fente palpébrale se ferme à une certaine période de la vie embryonnaire, chez l'homme du troisième au quatrième mois, et, comme nous l'avons appris par DONDERS (*Unters. ü. d. Entwicklung und den Wechsel der Cilien*, dans GRAEFFE'S, *Arch.* vol. IV, p. 291, pl. 13, fig. II), et SCHWEIGGER-SEIDEL (*l. i. c.*), il n'y a pas là agglutination, comme on l'admettait autrefois, mais une véritable soudure par développement des épithéliums des deux bords palpébraux, de sorte que leur couche cornée forme un tout sans division. Chez certains mammifères, cette soudure est, à ce que je trouve, préparée par une prolifération précoce du feuillet corné, et, chez l'embryon de bœuf dont l'œil est représenté dans la figure 427, les paupières montraient longtemps avant leur soudure un bourrelet épidermique, qui avait jusqu'à 0,11^{mm} d'épaisseur. Chez le lapin, il ne se montrait au dix-huitième jour (fig. 429), bien que les paupières fussent déjà bien développées, encore rien d'un bourrelet épithélial de ce genre; par contre, il me sauta aux yeux que la cornée était notablement plus épaisse dans la région de la fente palpébrale que dans les parties couvertes par les paupières, *bourrelet cornéen* qui se perd, dès que les paupières se soudent. Au dix-neuvième jour, les paupières montraient aussi chez le lapin des bourrelets épithéliaux de 0,11^{mm} d'épaisseur, et s'étaient déjà rapprochés l'une de l'autre à une distance de 0,27^{mm}, mais le bourrelet cornéen était encore très épais, et avait aussi un épithélium plus épais (23 μ) que les parties voisines; et à cette occasion j'observerai que l'épithélium de la cornée et de la conjonctive ne consiste même, chez des lapins de vingt à vingt-trois jours, qu'en deux couches de cellules, les plus profondes cylindriques, et les supérieures aplaties, et qu'il mesure en moyenne 20 μ . La soudure des paupières apparaît chez le lapin au vingtième jour, et les cellules épidermiques, fondues dans la cicatrice large de 37 μ , sont d'abord petites, mais grandissent et se renflent jusqu'au vingt-troisième jour.

Pendant que les paupières sont soudées ensemble, les cils et les glandes de Meibomius se développent d'une façon typique chez l'homme, à partir de la surface de soudure, comme SCHWEIGGER-SEIDEL l'a représenté dans un joli dessin, et il est possible que la sortie des poils de leurs follicules et celle de la sécrétion des glandes déjà nommées cause la séparation ultérieure des paupières, séparation qui, chez l'homme, a lieu la plupart du temps avant la naissance; j'observerai pourtant que chez des lapins de vingt-

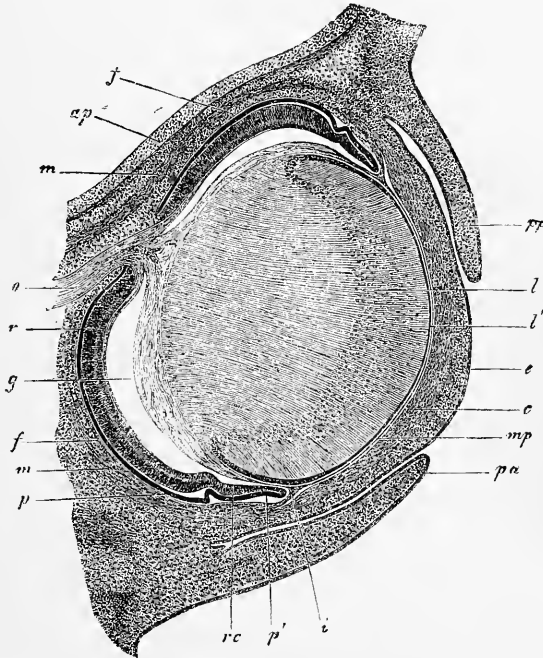


Fig. 429.

trois jours, on ne pouvait encore apercevoir à la surface de soudure aucune trace de ces formations. bien que la peau des paupières possédât beaucoup de rudiments de poils.

Les *glandes lacrymales* naissent à la manière des glandes salivaires dont il sera question plus tard, sous forme d'abord de

Conduits
lacrymaux.

Fig. 429. — Coupe horizontale d'un œil de lapin âgé de dix-huit jours. Gross. trente fois. *o*, *opticus*; *ap*, *ala parca*; *m*, *m*, *rectus superior et inferior*; *oi*, *obliquus inferior*; *p*, *pigmentum nigrum*; *r*, *retina*; *f*, rudiment de la choroïde; *rc*, *pars ciliaris retinae*; *p'*, bord antérieur de la vésicule optique secondaire ou ébauche du pigment de l'iris; *g*, corps vitré détaché de la rétine par rétrécissement, excepté à l'arrière, où l'*art. capsularis* paraît comme continuation de l'*art. centralis retinae*; *i*, *iris*; *mp*, *membrana pupillaris*; *c*, *cornea* avec épithélium *e*; *pa*, *palpebra superior*; *pp*, *palpebra inferior*; *l*, *crystallin*; *l'*, épithélium du cristallin.

proliférations pleines de l'épithélium de la conjonctive à l'endroit où elle se replie, et leur formation est comprise dans le troisième mois chez l'homme; à cette époque, leurs extrémités, pleines en apparence, mesurent jusqu'à 0,1^{mm}, et ont déjà une enveloppe mésodermique très distincte, qui est aussi représentée dans la figure ci-contre, 430, prise d'une époque un peu postérieure.

Chez les mammifères, le développement de ces glandes est facile à voir sur des coupes horizontales (fig. 427, *lc*). Elles se constituent sous forme de bourgeons pleins, deviennent ultérieurement creuses dans leurs troncs, et s'ouvrent au dehors, tandis qu'elles continuent à pousser au fond par des bourgeons.

Mais il se peut aussi que les extrémités montrent, comme je le trouve chez les embryons de bœuf, constamment une lumière et que, quoique l'épithélium y soit très épais et cylindrique, il n'y ait pas de bourgeons pleins, ce qui est peut-être aussi valable pour l'homme. Chez le poulet, la glande lacrymale *a*, d'après REMAK (*Unters.* p. 92, pl. 6, fig. 87), l'apparence au huitième jour d'un cylindre simple, creux, à double paroi, mais ne débouchant pas encore à l'extérieur; ce cylindre tient avec l'épithélium et l'assise fibreuse de la conjonctive, et continue à proliférer à son extrémité par des bourgeons pleins, qui ne deviennent creux qu'en deuxième ligne, et cela en partie d'eux-mêmes et en partie du côté des conduits déjà existants.

Au sujet du *canal lacrymal*, on a jusqu'ici admis généralement depuis COSTE qu'il n'est pas une invagination de la fosse pharyngienne, comme VON BAER le prétendait de son temps, mais qu'au contraire il apparaît d'abord sous la forme d'un sillon entre le mamelon nasal externe et le mamelon maxillaire inférieur, puis se ferme secondairement en un canal. Or, BORN (*l. i. c.*) a trouvé

Fig. 430. — Ébauches de trois glandes lacrymales d'un embryon humain de quatre mois. Gross. environ soixante fois. 1, ébauche toute jeune, sous forme d'un cordon cellulaire plein avec une membrane fibreuse; 2 et 3, glandules un peu plus développées et creuses à l'intérieur; *f*, ébauche de l'enveloppe de tissu connectif des glandes; *e*, son épithélium un peu distant de l'enveloppe fibreuse, ce qui n'est pas tout à fait naturel; *a*, bourgeons épithéliaux isolés encore pleins, au moment de leur formation, qui deviennent plus tard des vésicules creuses, comme on en voit aussi à cette période.

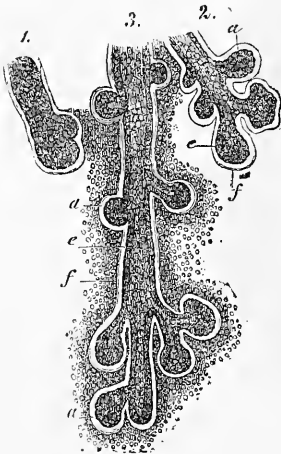
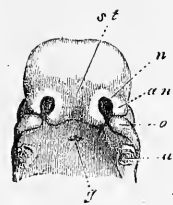


Fig. 430.

chez les amphibiens que le conduit lacrymal se forme d'une bandelette d'épithélium qui se replie, se soude et s'étrangle du nez à l'œil, puis se perfore et se met en communication avec la fosse nasale; ainsi surgit la question d'examiner à neuf les dispositions correspondantes chez l'homme et les mammifères. Je me suis mis à cette tâche sans arriver à un autre résultat qu'autrefois, et ni chez le lapin dont des séries continues de coupes se trouvaient sous mes yeux, ni chez d'autres jeunes embryons de brebis, de bœuf et de porc, je n'ai pu trouver trace de l'invagination épidermique de BORN, sur l'existence de laquelle je n'ai pas du reste le moindre doute. Les canaux lacrymaux des mammifères et de l'homme ont encore été peu étudiés [DURSY ne dit rien de l'appareil lacrymal dans son travail, d'ailleurs si complet, sur le développement de la face et n'en donne que deux dessins de peu d'importance (pl. IV, fig. 14 et pl. VII, fig. 8), et AMMON traite aussi ces parties très peu en rapport avec leur importance (n° 50, p. 176)]; aussi donnerai-je sur leur compte les détails suivants.

La clôture du *sillon oculo-nasal* ou *sillon lacrymal* entre le mamelon nasal externe et le mamelon supra-maxillaire (figures 430 *a* et 398) a lieu chez l'homme au milieu du deuxième mois, chez les mammifères de bonne heure aussi, mais toujours, à ce qu'il paraît, après la clôture des fentes branchiales, chez le lapin au douzième jour. Le conduit lacrymal nasal devrait, par suite, devenir aussi visible un peu plus tard, s'il est en connexion avec la clôture du sillon. Et il en est ainsi, en effet, comme il est facile de le démontrer chez les mammifères et aussi chez l'homme.

Fig. 430 *a*.

Chez l'homme, il est facile au troisième mois de voir le conduit lacrymal sur des coupes frontales de la tête; il a de 60 à 70 μ de largeur, montre distinctement une lumière et un épithélium à deux couches de cellules comme l'épiderme. Les canalicules lacrymaux y existent aussi déjà, et un peu plus larges que le conduit, mais je n'ai pas d'observations sur les points lacrymaux de cette époque. Dans la quatorzième semaine, tout l'appareil est déjà puissamment développé. Le canal lacrymal a 0,14 à 0,19^{mm} de large et, commençant dans le conduit nasal inférieur en haut, et latéralement au-dessous juste du cornet inférieur, il s'élève à la face latérale

Fig. 430 *a*. — Tête d'un embryon humain âgé de six semaines, vue d'en bas et de devant, gross. *u*, point où était situé le maxillaire inférieur; *o*, mamelon supra-maxillaire du premier arc branchial; *an*, mamelon nasal externe; *n*, fossette olfactive; *st*, mamelon frontal; *g*, évagination de la muqueuse pharyngienne (poche de l'hypophyse).

du cartilage nasal latéral assez superficiellement vers l'œil à travers les parties molles de la face; dans son parcours, le canal ne vient pas du tout en contact avec l'apophyse frontale du maxillaire supérieur situé à sa face latérale, mais encore très peu développé. Ce qui est particulièrement surprenant dans ce canal lacrymal, c'est, d'une part, son cours serpenté, irrégulier, et en second lieu, la présence d'un grand nombre de cavités en sacs irrégulières, paraissant en partie comme des appendices particuliers, et surtout mieux développés à l'extrémité inférieure du canal jusqu'au milieu à peu près, de sorte même qu'il se produit comme des organes accessoires particuliers, dont la longueur est de 0,28 à 0,42^{mm}. Le conduit en entier et toutes les sinuosités creusées dans ses parois possèdent une mince membrane fibreuse et un épithélium pavimenteux stratifié de 57 à 85 μ d'épaisseur, dont l'épaisseur est principalement due à une couche profonde très développée de cellules verticales, tandis que les cellules plates superficielles se présentant sur plusieurs assises forment une couche plus mince.

A cette époque, il n'y a pas encore de sac lacrymal, et les *canalicules lacrymaux* sortent de l'extrémité supérieure du conduit lacrymal avec une ouverture *simple*. Les deux canalicules naissent par un conduit commun large de 0,11^{mm}, qui se partage en deux après un court trajet. Ces rameaux ou canalicules lacrymaux sont très bien développés, le supérieur long de 1,28^{mm}, l'inférieur long de 1,70^{mm}, et tous deux ont leur largeur maximum de 0,25 à 0,28^{mm} au point d'inflexion (*ampulla* SAPPÉY) avec un épithélium pavimenteux stratifié qui atteint une épaisseur de 0,1^{mm}. Les canalicules sont tous deux à leurs extrémités courbés en forme de houe et disposés de manière à se comprendre l'un l'autre comme les maxillaires d'un Diodon ou les dents d'une seiche, le canalicule le plus grand et inférieur tournant autour du supérieur plus court (chez l'adulte aussi, le point lacrymal supérieur est d'après HUSCHKE et HENLE un peu plus près du nez que l'inférieur). Ici la fente palpébrale décrit alors aussi une S. Déjà à cette époque les deux canalicules réduits à une largeur de 0,11^{mm} débouchent près du bord de la paupière sur une petite papille ou bien ils s'étendent au moins jusqu'au bord même.

Au quatrième mois (seizième semaine) le conduit lacrymal mesure 0,16 à 0,21^{mm}, et possède une foule de grandes sinuosités creuses pratiquées dans les parois. Des *canaliculi lacrymales* le supérieur est long de 2,13^{mm} et l'inférieur de 2,56^{mm}; ils mesurent à leur partie la plus large, le point où ils se coudent, 0,34^{mm}, et

leur épithélium pavimenteux stratifié va jusqu'à 0,16^{mm} à la face convexe, tandis qu'il ne s'élève qu'à 0,091^{mm} à la face concave.

Enfin, je possède encore quelques séries d'observations sur des embryons âgés de cinq mois. Le canal lacrymal a de 0,19 à 0,22^{mm} et contient à son extrémité inférieure des appendices en cul-de-sac encore plus forts que précédemment. Le plus fort d'entre eux se détachait latéralement, était fourchu et long de 1,04 et 1,12^{mm} dans les deux branches. A l'extrémité tout à fait supérieure du conduit, il y avait alors dans un élargissement grand de 0,31 le premier indice d'un *saccus lacrymalis* qui, avec deux pointes non percées, faisait saillie de 0,14^{mm} à l'endroit où s'abouchaient les canalicules lacrymaux longs de 2,28 et 2,7^{mm}.

Des dispositions présentées par les *mammifères*, je signalerai les suivantes. Un *embryon de lapin* de seize jours ne montrait le conduit lacrymal que sur une étendue de 0,037 avec deux couches cellulaires, une arrondie extérieurement et une tout à fait mince et plate intérieurement. Je ne vis rien des canalicules lacrymaux. Chez un *embryon de brebis* de 27^{mm}, le conduit lacrymal a 0,071^{mm} de largeur, et sa paroi consiste en une double couche cellulaire comme l'épithélium de la conjonctive. Les canalicules lacrymaux sont un peu plus larges et ont de 0,11 à 0,14^{mm} de diamètre. Un *embryon de porc* de 32^{mm} a un conduit lacrymal de 0,085^{mm} et des canalicules lacrymaux de 0,11^{mm}. Chez un embryon de porc de 11^{cm} de longueur enfin, le conduit lacrymal avait de 0,28 à 0,39^{mm}, et le sac lacrymal alors distinct 0,76^{mm}. L'un et l'autre montrent un épithélium analogue, stratifié, comme il a été décrit plus haut chez l'homme, sauf que les cellules les plus profondes étaient moins longues. Au sujet du conduit lacrymal, je remarquerai qu'il était large de 0,28 et courait vers l'avant sur une longue étendue dans le conduit nasal inférieur, immédiatement sous l'épithélium dans une position tout à fait superficielle, et son extrémité tout à fait antérieure, épaisse de 0,039 est, chose surprenante, située sous le cartilage des parties latérales inférieures du nez et du plancher nasal, cartilage représenté par DURSÿ, pl. IV, fig. 5, et vient déboucher à un endroit que je n'ai pas recherché (que l'on compare WALZBERG, *Ueber den Bau der Thränenwege der Haussäugethiere und des Menschen*, 1876). En outre, j'ai encore examiné les conduits lacrymaux d'embryons de bœuf jusqu'à 35^{mm}, et, comme résultat général, je puis signaler qu'il ne se présente chez aucun des animaux que j'ai nommés les singulières excavations sinueuses que j'ai décrites tout à l'heure chez l'homme.

Nous avons admis plus haut que le canal lacrymal se constitue

par la clôture du sillon lacrymal antérieurement existant. Cela explique la simplicité de l'embouchure inférieure, mais non les dispositions de l'extrémité supérieure, la sortie par deux canalicules. Comment ces derniers se forment, je ne puis le dire; mais, tenant compte de leur apparition précoce et de la grandeur de ces canalicules chez de jeunes embryons, je suis enclin à croire que leur formation est primitive, et que le sillon lacrymal, avant de se fermer, se termine en se bifurquant et forme ici deux canaux. Si cette interprétation n'était pas exacte, il faudrait expliquer l'origine de ces canalicules par un bourgeonnement du canal lacrymal. Les excavations sinueuses fœtales du canal lacrymal de l'homme paraissent être des formations spéciales, puisqu'on ne peut pas admettre que les glandes muqueuses du conduit ultérieur proviennent d'elles, ces dernières apparaissant partout dans la fosse nasale comme des bourgeons épithéliaux pleins.

Les *glandes de Meibomius* apparaissent déjà chez des embryons de quatre mois sous forme de proliférations solides, longues de 0,057 à 0,14^{mm} de l'épithélium des bords palpébraux (voir aussi DONDERS et SCHWEIGGER-SEIDEL, *U. ii. cc.*); ces proliférations ne reçoivent qu'ultérieurement une cavité, et leur croissance est semblable à celle des glandes lacrymales.

Les *cils* naissent dans la partie agglutinée des paupières d'après le type ordinaire (voir les dessins dans DONDERS, *l. i. c.*, et SCHWEIGGER-SEIDEL).

BIBLIOGRAPHIE DE L'ŒIL.

Outre les ouvrages cités page 31 et suivantes, de AMMON (50), ARNOLD (53), BABUCHIN (66, 67), BARKAU (67), KESSLER (121), KÖLLIKER (128), LIEBERKÜHN (143), MANZ (147), MIHALKOVICS (155), W. MÜLLER (162), RICHIARDI (201), SCHENK (216), SCHÖLER (220), je mentionnerai les travaux suivants :

BERGMEISTER (O.), *Zur vergl. Embryologie des Coloboms*, dans *Wiener Sitzungsber.* 1875, livraison d'avril (Contributions à l'embryologie comparée du colobome). — LE MÊME, *Beiträge zur Entw. der Säugethierauges* (Contributions au développement de l'œil des mammifères), dans SCHENK's, *Mitteilungen*, livraison I, 1877, p. 63. — BORN (G.), *Ueber die Nasenhöhlen und den Thränennasengang der Amphibien*, Leipzig, 1877 (Sur les fosses nasales et le conduit lacrymal nasal des amphibiens). — HANNOVER (Ad.), *Funiculus scleroticae* (Un reste de la fente fœtale de l'œil), Copenhague, 1876. — HUNT (D.), *On the early development of the ear and the eye in the pig*, New-York, 1877 (Sur les premières phases du développement de l'œil et de l'oreille chez le porc. — KESSLER (L.), *Zur Entwicklung des Auges* (Contribution au développement de l'œil), Leipzig, 1877, in-4°, avec six planches. — KUHN (H.), *Zur Kenntniss des Pigmentepithels* (Contributions à l'étude de l'épithélium pigmentaire), dans *Med. Centralbl.*, 1877, n° 49. — KUPFFER, *Die Entwicklung der Retina des Fischeauges* (Développement de la rétine de l'œil des poissons), dans *Med. Centralbl.*, 1868, n° 51. — LIEBERKÜHN, *Zur Anatomie des embryonalen Auges*

(Contributions à l'anatomie de l'œil embryonnaire), dans *Marb. Sitzungsber.*, 1877, n° 8, déc. — LÖWE, *Histiogenese der Retina* (Histiogénèse de la rétine), dans *Med. Centralbl.*, 1877, nos 51, 52. — LE MÊME, *Ueber die Existenz eines lymphatischen Hohlraumes im hinteren Drittheil des Glaskörpers*. Même revue, 1878, n° 9 (Sur l'existence d'une chambre lymphatique dans le tiers postérieur du corps vitré). — MIHALKOVICS, *Ein Beitrag zur ersten Anlage der Augenlinse* (Contribution aux premières phases du développement du cristallin oculaire), dans M. SCHULTZE'S, *Arch.*, t. XI, p. 379. — OPPENHEIMER (S.), *Die Stäbchen in der Netzhaut von Froschembryonen* (Les bâtonnets dans la rétine des embryons de grenouilles), dans SCHENK'S, *Mittheilungen*, livraison II, 1878, p. 163. — POTIECHIN (A.), *Ueber die Zellen des Glaskörpers* (Sur les cellules du corps vitré), dans VIRCHOW'S, *Arch.* 1878, p. 157. — RADWANER, *Ueber die Entw. d. Sehnervenkreuzung*, dans SCHENK'S, *Mittheilungen*, livraison I, 1877, p. 21 (Sur le développement du chiasma des nerfs optiques). — RITTER (R.), *Zur Histologie der Linse*, dans *Arch. f. Ophthalm.*, t. XXII, deuxième partie, p. 255, et mémoire 4, p. 26 (Contributions à l'histologie du cristallin). — SERNOFF (D.), *Zur Entwicklung des Auges* (Contributions au développement de l'œil), dans *Medicinisches Centralbl.*, 1872, n° 13. — SCHWEIGGER-SEIDEL, *Ueber die Vorgänge bei Lösung der miteinander verklebten Augenlider des Fötus* (Sur les phénomènes qui accompagnent la séparation des paupières agglutinées ensemble chez le fœtus), dans VIRCH., *Arch.*, t. XXXVII. — WÜRTZBURG (A.), *Zur Entwicklungsgeschichte des Säugthierauges*, Wiesbaden, 1876, Diss. (De l'histoire du développement de l'œil des mammifères).

B. — Organe de l'ouïe.

§ 48.

GÉNÉRALITÉS. — VÉSICULE AUDITIVE PRIMITIVE ET SES PREMIÈRES MÉTAMORPHOSES

Au premier coup d'œil, on trouve que l'organe de l'ouïe se développe pareillement à l'œil et l'on aperçoit aussi dans cet organe une ébauche partant de l'ectoderme, puis une partie que livre le système nerveux, et enfin une participation du feuillet moyen du blastoderme ; mais un examen plus approfondi montre des différences fort essentielles entre les appareils de ces deux sens. Tandis, en effet, que l'œil apparaît à l'origine comme un diverticule creux, venant du canal médullaire, la partie nerveuse de l'organe de l'ouïe (*nervus acusticus, ganglion acusticum*) ne possède jamais la forme d'une vésicule creuse en continuité avec le canal cérébral ; au contraire, elle bourgeonne de la paroi du cerveau postérieur sous forme de masse pleine comme les autres nerfs ganglionnaires de la tête. Et quant à ce qui est des formations provenant du feuillet externe du blastoderme, elles se ressemblent, il est vrai, tout à fait à l'origine dans les deux organes en ce qu'elles représentent, dans un cas comme dans l'autre, des

Développement
de l'organe
de l'ouïe
en général.

invaginations vésiculaires de ce feuillet, ouvertes vers l'extérieur (vésicule du cristallin, vésicule auditive), qui, plus tard, s'étranglent et se transforment en vésicules closes ; mais la manière dont ces formations ectodermiques changent de forme et d'usage est toute différente ; car la vésicule auditive ne se transforme jamais en un organe plein, comparable au cristallin dans l'œil : au contraire, elle reste creuse la vie durant, et, à l'aide des parties stratifiées du mésoderme, tout en se prêtant à des modifications morphologiques variées, elle fournit toutes les parties essentielles du labyrinthe, c'est-à-dire les saccules du vestibule, le *canalis cochlearis* avec le *canalis reuniens*, les *canales semi-circulaires membranacei* et l'*aquaeductus vestibuli*. En présence de ces différences, il importe peu que dans les deux organes, le feuillet moyen du blastoderme produise d'une façon essentiellement correspondante des enveloppes aux deux parties constituantes principales de ces organes, enveloppes dans lesquelles viennent à se développer différentes formes de la substance conjonctive.

Si dans ce qui précède j'ai fait ressortir des différences notables dans la constitution des parties nerveuses de l'œil et de l'organe de l'ouïe, il ne faut pas oublier que ces différences paraîtraient bien moindres si, à côté des vertébrés supérieurs, on faisait aussi entrer les vertébrés inférieurs dans le champ de la comparaison. Chez certains poissons, la première ébauche de l'œil naît, d'après CELLACHER (*Zeitschr. f. w. Zool.* 23, p. 70 et suivantes), et KUPFFER [*Entw. de Ostseehärings* (Développement du hareng de la mer du Nord), p. 216], sous forme d'une *excroissance pleine* du cerveau antérieur dépourvu lui aussi encore de toute cavité ; cette excroissance ne se creuse qu'ultérieurement, et le nerf auditif, bourgeonnant du cerveau, est incontestablement plus analogue à ce bourgeon oculaire, comme l'appelle CELLACHER, qu'à la vésicule optique creuse des mammifères et des oiseaux, vésicule qui se trouve d'ailleurs aussi chez les élastombranches, d'après BALFOUR ; cependant, on ne doit pas nier que dans ce cas aussi, les deux parties suivent leur marche particulière dans le cours ultérieur de leur transformation.

La partie déjà nommée dérivant de l'ectoderme, la *vésicule auditive* et le ganglion de l'*acusticus* bourgeonnant de l'arrière-cerveau, forment la totalité du labyrinthe de l'oreille avec l'aide du feuillet blastodermique moyen. De ce dernier proviennent aussi les enveloppes membraneuses et celles d'abord cartilagineuses, et plus tard osseuses, de l'oreille interne. A ces parties, s'associent encore la première fente branchiale, des portions des arcs bran-

chiaux antérieurs, et certaines productions de la peau de cette région dont se construisent l'oreille moyenne et externe, et les osselets de l'ouïe.

Après cette description sommaire, j'ai à exposer la manière dont apparaissent la vésicule auditive et le nerf auditif.

Pour ce qui est des premières phases du développement de la vésicule auditive primitive, on sait depuis bien longtemps déjà que le labyrinthe se montre originairement sous la forme d'une simple vésicule arrondie, la *vésicule auditive* ou *labyrinthienne*

Vésicules audi-
tives
primitives.

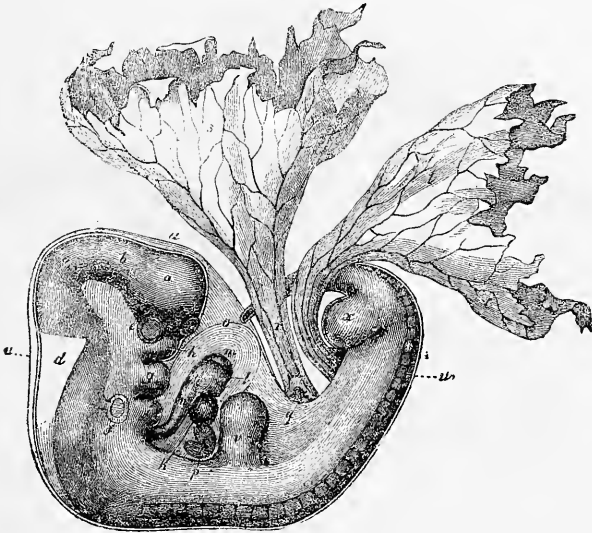


Fig. 431.

(fig. 431). Pendant longtemps, que dis-je, jusqu'à nos jours même, s'appuyant sur les observations de V. BAER, RATHKE (*Entw. d. Natter*, pag. 16), de REICHERT (*Entw. im Wirbelthierreich*, p. 121), et BISCHOFF (*Entwicklungsg.* p. 228), auxquelles H. GRAY donna aussi plus tard son assentiment (*Phil. Trans.* 1851, I, p. 196), on donnait pour axiome que cette vésicule labyrinthienne était le résultat de la production d'un diverticule nerveux central

Fig. 431. — Embryon de chien de vingt-cinq jours. Gross. cinq fois. D'après BISCHOFF. *a*, cerveau antérieur; *b*, cerveau intermédiaire; *c*, cerveau moyen; *d*, troisième ventricule cérébral; *e*, œil; *f*, vésicule auditive; *g*, mamelon infra-maxillaire; *h*, mamelon supra-maxillaire du premier arc branchial, et entre les deux mamelons la bouche; *i*, deuxième arc branchial, et en avant première fente branchiale; *k*, oreillette droite du cœur; *l*, ventricule droit; *m*, ventricule gauche; *n*, aorte; *o*, péricarde; *p*, foie; *q*, tube digestif; *r*, conduit vitellin avec les *vava omphalo-mesenterica*; *s*, sac vitellin; *t*, allantoïde; *u*, amnios; *v*, extrémité antérieure; *w*, extrémité postérieure; *z*, fosse olfactive.

comme la vésicule optique primitive; que ce diverticule émanait de l'arrière-cerveau, et qu'il était un certain temps en communication ouverte avec ce dernier. Pourtant, déjà peu de temps après les premières communications de V. BAER (*Entw.* I), HUSCHKE, qui était en avance sur son époque par tant de fines observations, avait, vers 1830, émis la proposition que le labyrinthe de l'oreille n'est originairement qu'une fossette de la peau dont le conduit excréteur ou orifice externe se ferme au troisième jour chez l'embryon du poulet (*Isis*, 1831, p. 951). Cette indication était, il faut

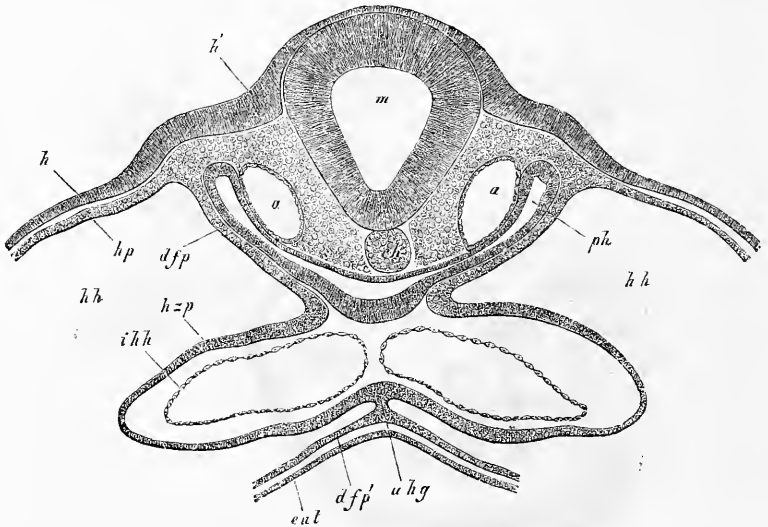


Fig. 432.

le dire, très aphoristique, et elle fut, par suite, peu remarquée, mais elle s'est trouvée vérifiée dans ces derniers temps. C'est BISCHOFF qui, le premier (*Entw. d. Kaninchens*, p. 129, et *Entwicklungs gesch.* p. 567), a déclaré que, d'après ses recherches, la vésicule auditive primitive n'était pas du tout en communication avec le canal médullaire, et qu'il n'avait jamais pu voir les phases graduelles de sa formation à partir du canal médullaire, mais il n'a pas réussi à trouver le premier développe-

Fig. 432. — Coupe transversale par la région cardiaque d'un embryon de poulet de un jour et quinze heures. Gross. quatre-vingt-quinze fois. *m*, *medulla oblongata*; *h*, feuillet corné; *h'*, fosses auditives en voie de développement avec épaississement de l'ectoderme; *a*, *aorta descendens*; *ph*, pharynx (intestin antérieur); *hp*, lame cutanée; *h zp*, lame cardiaque (paroi externe du cœur); *uhg*, mésentère cardiaque inférieur se continuant avec *dfp'*, la lame fibreuse de l'intestin, qui forme avec l'entoderme *ent* la partie antérieure de la paroi de la cavité qui contient le cœur *hh*; *ihh*, endocard (canal endothelial) avec le septum.

ment de cette vésicule, et il ne fait pas allusion non plus par un seul mot à la manière dont HUSCHKE avait présenté les choses. Puis vint REMAK (*Unters.* I, fasc. 1851, p. 1 à 10, pl. 1, 2, 7), qui dit également d'une façon très précise, que les vésicules auditives ne sont pas des diverticules du tube médullaire (p. 18). Cet auteur les observa aussi sous forme de vésicules ouvertes, débouchant à l'extérieur, et doublées par le feuillet corné, mais il se trompa en ce qu'il les dérivait des lames céphaliques, et qu'il les décrivit à l'origine comme des corps pleins discoïdes. Après ces travaux préliminaires, REMAK lui-même et REISSNER réussirent à peu près en même temps, et indépendamment l'un de l'autre, à fournir les preuves que réellement les vésicules labyrinthiennes montrent dès le commencement, ainsi que HUSCHKE l'avait déjà indiqué vaguement, sous la forme d'invaginations de la peau. Mais tandis que REISSNER les fait (n° 196) se former par invagination de toute la peau. *cutis* et *epidermis*, en appelant ce dernier du nom de membrane d'enveloppe (*Umhüllungshaut*), d'après REICHERT, REMAK, au contraire, les

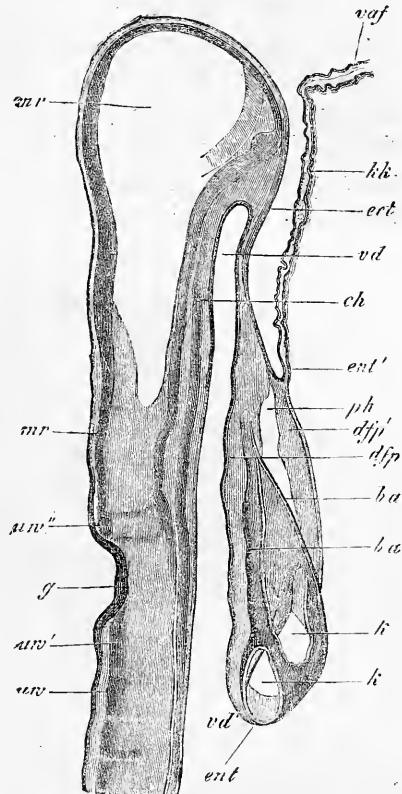


Fig. 133.

Fig. 133. — Coupe longitudinale de la partie céphalique d'un embryon de poulet de trente-huit heures, à côté de la ligne médiane et en partie par cette ligne. Gross. soixante-neuf fois. *ur*, première protovertèbre; *ur''*, segment analogue à une protovertèbre derrière la fosse auditive *g*; *ur'''*, corps semblable à une protovertèbre devant la fosse auditive, corps formé d'un ganglion et de deux nerfs (G. GASSERI?); *ch*, corde; *mr*, canal médullaire; *vd*, extrémité antérieure de l'intestin antérieur (pharynx); *vd'*, ouverture intestinale antérieure, entrée dans l'intestin antérieur proprement dit; *ent*, entoderme de l'intestin antérieur passant à *ent'* entoderme du capuchon céphalique *kk*, auquel il ne se trouve pas ici de couche blastodermique moyenne; *ect*, ectoderme à la tête passant au repli amniotique antérieur *vaf* qui ne consiste que du feuillet corné; *ph*, cavité pariétale ou cervicale, contenant le cœur; *ba*, limite antérieure et postérieure du *bulbus aortae*; *k*, ventricule deux fois ouvert par section; *dfp*, lame fibreuse intestinale de l'intestin antérieur; *dfp'*, lame fibreuse intestinale de la paroi antérieure (inférieure) de la cavité pariétale.

dérive seulement du feuillet corné, et place leur formation sur la même ligne que celle du cristallin (*Unters.*, fasc. II, 1851, p. 73 et 93, et pl. 3).

Vésicules audi-
tives
du poulet.

Tout naturaliste accoutumé à faire des recherches embryologiques, même en ne se servant que de faibles grossissements, venant à examiner des embryons de poulet du deuxième et du troisième jour, sera certainement étonné qu'on ait mis si longtemps pour arriver à voir clair dans le développement de la vésicule auditive primitive; car rien n'est plus facile que de l'observer sous forme d'un petit sac, clos du côté de l'arrière-cerveau, débouchant à l'extérieur. En poursuivant exactement la marche

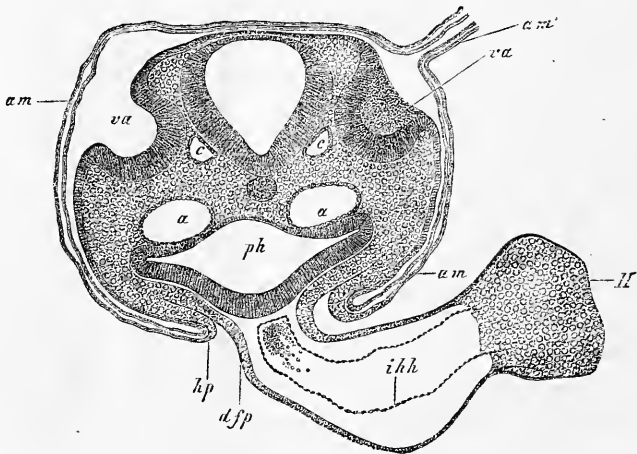


Fig. 434.

de sa formation chez le poulet, nous verrons que, dans la seconde moitié du deuxième jour, il se produit, des deux côtés de la tête, à peu près vers le milieu de l'arrière-cerveau, deux dépressions peu profondes d'abord, qui s'enfoncent à vue d'œil de plus en plus dans la paroi de la tête, et apparaissent déjà à la fin du deuxième jour comme deux fosses assez profondes, avec une embouchure plus étroite. Quant à la position exacte et à la formation de ces fosses, des coupes transversales (fig. 432, *h'*), comme REISSNER et

Fig. 434. — Coupe transversale de l'occiput d'un embryon de poulet de la deuxième moitié du second jour dans la région des fosses auditives (préparation à l'acide osmique). Gross. quatre-vingt-quatre fois. *am*, amnios avec ses deux lamelles; *am'*, suture amniotique, située au côté droit de la tête; *va*, fosses auditives largement ouvertes; *a*, aortae descendentes; *c*, racine de la *vena cerebitalis inferior*; *hp*, lame cutanée de la paroi abdominale latérale se continuant avec l'amnios; *ph*, pharynx; *dfp*, lame fibreuse intestinale du pharynx se continuant avec la membrane externe du cœur et représentant un mésentère postérieur du cœur; *H*, cœur; *ihh*, endocarde (endothélium).

REMAK en ont déjà figuré, et des coupes longitudinales (fig. 433, *g*) les déterminent d'une façon absolue; sur ces coupes on reconnaît que les ébauches des vésicules auditives sont situées assez exactement à la hauteur de la moitié dorsale du canal médullaire, à l'extrémité tout à fait postérieure de la tête et qu'elles naissent, par conséquent, dans la circonscription des lames protovertébrales et non des lames latérales. En outre, on voit très nettement que les vésicules auditives représentent d'abord des enfoncements à large ouverture, dont l'axe longitudinal est parallèle à celui du canal médullaire, et que le feuillet corné qui les revêt est remarquablement épais et composé en apparence de plusieurs assises de cellules étirées en long.

Les fossettes auditives continuant à se développer, deviennent bientôt plus profondes et pénètrent peu à peu dans l'intérieur de la tête, jusqu'à ce que leur fond vienne se placer au même niveau que les parties les plus profondes du canal médullaire; mais en même temps une mince couche de mésoderme sépare les deux parties, et l'*acusticus* bourgeonnant de la partie supérieure du canal médullaire, s'adosse en avant à la fosse auditive (voir les fig. 379 et 434). Des vues de plan, à cette époque, montrent en même temps (fig. 435) que la fosse auditive qui s'approfondit est, il est vrai, encore un peu plus développée dans le sens longitudinal, mais qu'elle commence pourtant déjà à passer à une forme arrondie.

Au troisième jour, la courbure céphalique se développe rapidement, et on reconnaît alors les vésicules auditives avec facilité sur la vue de profil (fig. 436); elles se trouvent à la hauteur du deuxième arc branchial désormais constitué, et de la deuxième

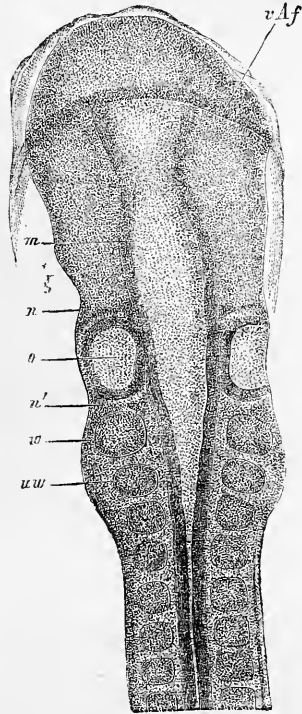


Fig. 435.

Fig. 435. — Partie antérieure d'un embryon de poulet de deux jours. Gross. environ quarante fois. *vAf*, pli antérieur de l'amnios recouvrant déjà un peu la tête (gaine céphalique); *uw*, première protovertèbre; *m*, cerveau moyen; *n*, ébauche de nerf devant la vésicule auditive (*facialis*?); *n'*, ébauche de nerf derrière la vésicule (*glossopharyngeus*?); *o*, fossette auditive; *w*, masse ressemblant à une vertèbre derrière cette fossette.

fente branchiale. L'ouverture de la vésicule est encore bien visible; c'est une lacune ronde qui s'est rapprochée davantage du dos, mais elle devient de plus en plus étroite et se ferme complètement à la fin de ce jour de l'incubation, et en même temps les vésicules prennent un aspect légèrement piriforme avec la partie large dirigée en bas ou en avant. Le quatrième jour, leur séparation par étranglement est accomplie et elles ne montrent dès lors, comme REMAK l'a indiqué avec parfaite exactitude, pas trace d'autre enveloppe que la paroi provenant de l'épaississement du feuillet corné,

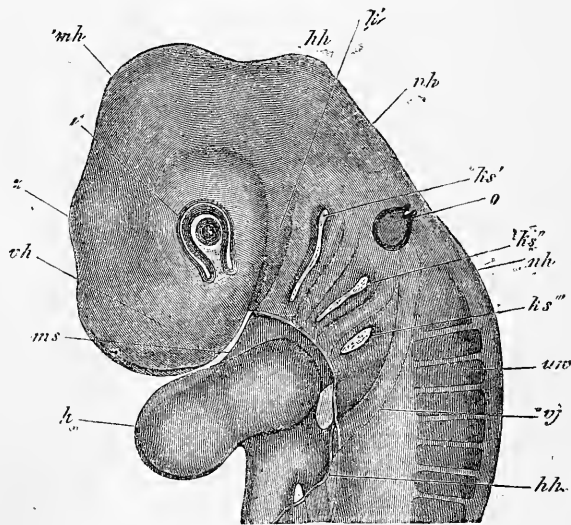


Fig. 436.

paroi consistant purement et simplement en plusieurs assises de cellules allongées. Il en est donc absolument comme du cristallin; il n'y a ici aussi, du moins chez le poulet, que la couche externe de la peau ou feuillet épidermique qui paraisse prendre part au phénomène de l'étranglement.

Vésicules audi-
tives
des mammifères.

Quant aux *vésicules auditives des mammifères*, c'est un fait établi depuis longtemps par de nombreuses observations de différents auteurs et avant tout par BISCHOFF que, chez eux aussi, le

Fig. 436. — Partie antérieure d'un embryon de poulet du troisième jour. Gross. vingt-cinq fois. *vh*, région du cerveau antérieur; *zh*, région du cerveau intermédiaire; *mh*, région du cerveau moyen, bosse crânienne; *hh*, région du cerveau postérieur; *nh*, région de l'arrière-cerveau, nuque; *a*, œil avec fente optique, cristallin creux avec fosse du cristallin encore ouverte; *o*, vésicule auditive, piriforme, encore ouverte vers le haut; *ks'*, *ks''*, *ks'''*, première, deuxième et troisième fente branchiale; *m*, région de l'ouverture buccale; *ks'*, premier arc branchial (région du maxillaire inférieur); *uv*, protovertèbres; *vj*, *vena jugularis*; *h*, cœur; *hh*, bord de la paroi antérieure recouvrant le cœur (capuchon cardiaque).

labyrinthe se montre des deux côtés de l'arrière-cerveau sous forme d'une vésicule arrondie; mais jusqu'à ces derniers temps nous manquions complètement d'observations sur les premières phases de son développement. Cette lacune est maintenant comblée par des séries d'observations dues à HENSEN, *Arch. f. Ohrenheilkunde* (Archives d'otologie), t. VI, 1873, p. 4, pl. I, fig. 5, A. BÖTTCHER et moi, et il s'est trouvé que les dispositions offertes par les mammifères se rapprochent extrêmement de celles observées chez le poulet. Chez un embryon de chien de 0,8^{cm} de lon-

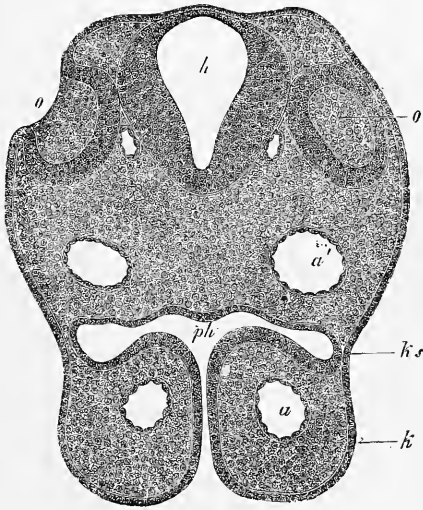


Fig. 437.

gueur, BÖTTCHER vit (pl. I, fig. 6) une vésicule auditive qui, bien qu'en voie de se fermer, était cependant encore munie d'une ouverture assez grande, et j'ai constaté chez le lapin toutes les phases de la formation première et de la fermeture graduelle des vésicules auditives. Les figures 437 et 438 représentent deux états remarquables de ces vésicules, sur lesquelles j'ai déjà donné des détails à la page 312. Je me bornerai donc ici aux indications complémentaires suivantes. Une première chose mérite d'être remarquée, c'est que chez le mammifère aussi la vésicule auditive

Fig. 437. — Coupe transversale de l'occiput d'un lapin de dix jours. Gross. quatre-vingt-huit fois. *o*, fossette auditive ouverte, doublée d'un épaissement du feuillet corné; *o'*, la même fossette de l'autre côté, de laquelle le débouché n'est pas visible; *h*, cerveau postérieur; *ph*, pharynx, débouchant au dehors par une fente entre les prolongements infra-maxillaires *k* du premier arc branchial; *ks*, région de la première fente branchiale, fermée ici par l'ectoderme et l'entoderme voisins l'un de l'autre; *a*, aorta descendens, ou partie postérieure du premier arcus aortae. La corde n'était pas visible sur cette coupe et n'est pas représentée.

ne possède pas d'enveloppe mésodermique spéciale pendant son étranglement, ni au terme de celui-ci; cela ressort de la manière la plus évidente de ce que la paroi profonde de la vésicule et le cerveau postérieur sont à cette époque immédiatement contigus. Ce n'est qu'après l'étranglement et, semble-t-il, avant tout du côté ventral, qu'une mince couche du feuillet mésodermique s'introduit entre les deux parties, de sorte que dès lors la vésicule auditive, abstraction faite du point d'entrée du nerf auditif, est tout à fait entourée par le mésoderme. C'est encore plus tard enfin,

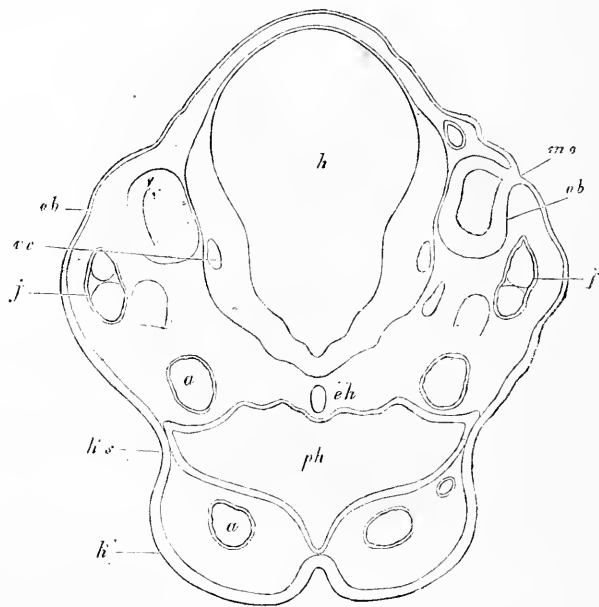


Fig. 438.

comme nous le verrons plus loin, que ce feuillet blastodermique, ici comme au cerveau même, développe une enveloppe spéciale, mince, formée de cellules aplaties, qui est l'ébauche des enveloppes à tissu conjonctif du labyrinthe.

Une deuxième remarque porte sur la composition de la paroi de la vésicule auditive du lapin. Aux points épaissis, situés à la face ventrale et interne, les noyaux de cette paroi lui donnent, même sur des coupes fines, l'air d'être composée de plusieurs

Fig. 438. — Coupe transversale de l'occiput d'un lapin de dix jours. Gross. quatre-vingt-huit fois. *h*, cerveau postérieur; *ph*, pharynx, débouchant au dehors par une fente entre les prolongements infra-maxillaires du premier arc branchial; *ks*, région de la première fente branchiale; *a*, *arcus aortae I*; *a'*, *aortae descendens*; *ch*, corde; *j*, *vena jugularis*; *v*, veine cérébrale; *ob*, vésicule auditive; *mo*, dernier reste de son débouché à l'extérieur.

(deux à trois) couches de cellules allongées; mais il n'en demeure pas moins possible que toutes les cellules atteignent les deux faces par leurs prolongements. Quant à une couche superficielle d'éléments aplatis, comme on la trouve dans la fosse ouverte du cristallin, je ne l'ai pas aperçue jusqu'ici dans la vésicule auditive; mais je dois faire observer que la délimitation nette de la surface interne de la paroi de cette vésicule fait involontairement penser à l'existence d'une assise de ce genre.

Voilà pour les mammifères. Pour ce qui concerne l'*homme*, il est suffisamment prouvé, par de nombreuses observations de différents auteurs, que chez lui aussi, le labyrinthe apparaît aux deux côtés de l'arrière-cerveau sous forme d'une vésicule arrondie (voir les figures 231, 232, d'après THOMSON, et la figure 233). L'année dernière, HIS a publié de belles observations sur la formation de cette vésicule, desquelles il ressort qu'elle se développe chez l'homme parfaitement de la même manière que chez les mammifères (voir la magnifique publication de cet auteur : *Anatomie menschlicher Embryonen : I, Embryonen des ersten Monats*, mit Atlas. Leipzig, 1880). Quant aux stades un peu plus avancés, j'ai depuis longtemps (première édition) décrit la vésicule labyrinthienne d'un embryon humain d'un mois, dont la forme, il est vrai, n'était déjà plus tout à fait la primitive (v. fig. 439), et qui consistait en une seule membrane épaisse (de 45 à 67 μ), formée de cellules allongées ressemblant à un épithélium et provenant sans doute du feuillet corné. Des vésicules auditives de la même forme et quelques stades intermédiaires ont aussi été vus par HIS.

Nous passons maintenant à l'exposition du développement ultérieur de la vésicule labyrinthienne, qui nous est surtout connu par les recherches de RATHKE chez la couleuvre, et de REISSNER chez le poulet, observations étendues plus tard par mes propres

Vésicules auditives de l'homme.

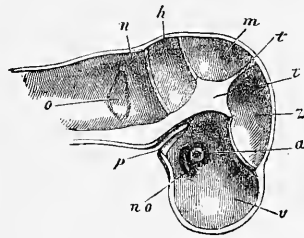


Fig. 439.

Transformations de la vésicule du labyrinthe.

Fig. 439. — Crâne d'un embryon humain de quatre mois, en coupe verticale vue de la face interne, grossi. *a*, œil vu imparfaitement par transparence; *no*, nerf optique creux; *v*, *z*, *m*, *h*, *n*, compartiments de la cavité crânienne logeant le cerveau antérieur, l'intermédiaire, le moyen, le postérieur et l'arrière-cerveau; *t*, pilier antérieur du crâne ou partie antérieure du *tentorium cerebelli*; *t'*, prolongement de la voûte du crâne entre le cerveau intermédiaire et le cerveau moyen; entre *m* et *h*, le *tentorium cerebelli*; *p*, invagination pharyngienne, relative à la formation de l'hypophyse; *o*, vésicule auditive primitive avec un appendice à sa partie supérieure; elle est vue par transparence.

recherches (première édition), ainsi que par celles de MIDDENDORP (*l. i. c.*), et surtout de A. BÖTTCHER (n° 83). Le premier changement subi par la vésicule après sa clôture ou pendant que celle-ci s'opère, est qu'elle prend une configuration distinctement piriforme ou claviforme, et se sépare ensuite en deux parties, l'une inférieure, plus arrondie, et une portion supérieure allongée qui paraît comme un appendice de la première.

Appendice
du labyrinthe,
*Recessus laby-
rinthi*,
REISSNER.

Cette annexe se transforme, d'après RATHKE, chez la couleuvre en un petit sac pédonculé, claviforme, en union avec le vestibule, qui plus tard contient une pâte de cristaux de carbonate de chaux et est encore visible chez l'animal adulte, enfermé dans l'écaïlle de l'os occipital; mais RATHKE est d'avis que cette annexe du vestibule qui, d'après lui, se trouve aussi chez les lézards, fait absolument défaut chez les animaux supérieurs et n'a pas d'autre analogue que le canal à contenu calcaire qui monte du vestibule au plafond crânien, décrit par E. H. WEBER, chez les plagiostomes. L'éminent naturaliste s'est trompé à cet égard: REISSNER aussi bien que REMAK ont montré qu'il se trouve aussi chez le poulet un diverticule semblable de la vésicule labyrinthienne; ce sac se met ensuite, d'après REISSNER, chez des embryons plus âgés, en communication par son extrémité élargie avec la dure-mère, et envoie son pédoncule à travers l'*aquaeductus vestibuli* osseux jusqu'au vestibule. Les mammifères possèdent aussi une annexe semblable de la vésicule labyrinthienne, sur laquelle REISSNER a été le premier à attirer l'attention. En réalité, on connaissait depuis longtemps déjà, chez ces êtres, un prolongement supérieur en forme de pédoncule à la vésicule auditive primitive (*comp.* BISCHOFF, œuf de lapin, fig. 66, œuf de chien fig. 41 B, C, 42 B, et dans cet ouvrage-ci figures 175 à 178); mais, à l'exemple de BISCHOFF, tout le monde le prit pour le nerf acoustique, jusqu'à ce que REISSNER (*l. c.*, p. 28) montra qu'il répondait à l'annexe du labyrinthe (*recessus labyrinthi R.*) du poulet. Il fut vu ensuite et décrit plus exactement par MOI-MÊME, MIDDENDORP et BÖTTCHER. Chez l'homme, enfin, il y a des années (première édition) que j'ai pour la première fois trouvé le conduit en question, très bien accusé chez un embryon âgé d'un mois (fig. 443), et c'est à cause de cela que j'exprimai dès lors la supposition que le *recessus labyrinthi* est une formation très répandue, bien que peut-être pas générale chez les vertébrés, hypothèse qui se trouva vérifiée par toutes les recherches ultérieures, et à cet égard il faut avant tout renvoyer aux beaux travaux de HASSE, *Anatom. Studien* (Études d'anatomie), IV, et RETZIUS, *Anatom. Unters.* (Recherches d'anatomie), Stockh. 1872.

Le *recessus labyrinthi sive vestibuli* se développe à la face dorsale et interne de la vésicule auditive primitive et montre déjà ses premiers indices dans la figure 438, sur une vésicule dont l'orifice externe est en train de se fermer. Le *recessus* ne répond donc point à l'endroit de cette clôture, ainsi que je le supposai il y a plusieurs années, et il est pour le moment impossible de comprendre que le *recessus* soit, comme l'indique REISSNER, ouvert dans quelques cas au dehors par un fin débouché, à moins que cette donnée ne repose sur une confusion de ces deux formations.

Au cours ultérieur de son développement le *recessus* prend, chez des embryons de lapins, la forme représentée par les figures 440 et 441, où l'on peut en même temps reconnaître les progrès dans la formation de la vésicule auditive en général.

La figure 440 montre, sur une section frontale d'un embryon de dix jours, outre le *recessus av*, en *s* un faible indice déjà du canal semi-circulaire supérieur, et en *c* celui de la *cochlea* ou du *canalis cochlearis*. Sur la section sagittale (fig. 441) de

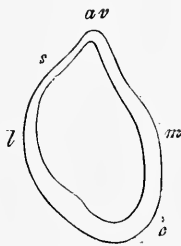


Fig. 440.

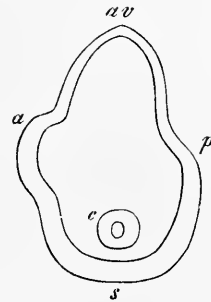


Fig. 441.

la vésicule auditive d'un embryon de quinze jours, on reconnaît le puissant développement du *recessus vestibuli* dans le diamètre antéro-postérieur; en outre, le canal semi-circulaire antérieur et le postérieur sont plus distinctement ébauchés en *a* et *p*; enfin le *canalis cochlearis* représente à sa pointe une cavité en sac assez étroite, atteinte obliquement en *c* et communiquant avec le rudiment du *sacculus s*, tandis que la partie de la vésicule labyrinthienne, dans laquelle sont pratiqués les *sinus a* et *p*, répond à l'*utricle* ou *alveus communis*.

Pour mieux comprendre cette figure et la forme de la vésicule auditive primitive dans ces premières phases en général, que l'on

Fig. 440. — Vésicule auditive d'un embryon de lapin de dix jours, coupe frontale. Gross. soixante-six fois. *av*, *recessus vestibuli*; *s*, ébauche du *canalis semicircularis superior*; *c*, ébauche du *canalis cochlearis*; *l*, face latérale, *m*, face médiane, la première épaisseur d'une façon remarquable vers la *cochlea*.

Fig. 441. — Coupe sagittale de la vésicule auditive d'un embryon de lapin de quinze jours. Gross. soixante-trois fois. *av*, *aquaeductus seu recessus vestibuli*; *a*, *canalis semicircularis anterior*; *p*, *canalis posterior*; *c*, pointe du *canalis cochlearis* coupée en travers; *s*, ébauche du *sacculus*.

s'aide encore de la figure 442, qui représente une section horizontale (à angle droit sur l'axe vertical des fig. 440 et 441), des parties les plus profondes de la vésicule auditive d'un embryon de lapin de onze jours. Cette figure montre que la vésicule est à cette époque plutôt un peu plus étendue dans le diamètre antéro-postérieur que dans le diamètre transversal, et qu'elle paraît à la fin de figure triangulaire. La paroi la plus épaisse de l'ensemble est à la face antérieure vers le *ganglion* non dessiné de l'*acusticus*, et les deux sinus *s* et *c*, observables ici, représentent l'ébauche du *sacculus* et celle du *canalis cochlearis*, tandis que l'excavation en sac directement en arrière *av* répond vraisemblablement au

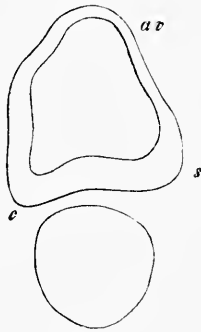


Fig. 142.

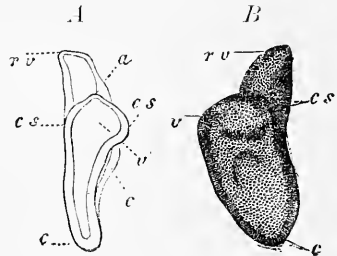


Fig. 143.

canal semi-circulaire postérieur, et le repli plus petit au *recessus vestibuli*.

La même phase, que représente la figure 441, est à peu près celle à laquelle se trouve aussi la vésicule auditive représentée figure 443 ou le labyrinthe membraneux, comme on peut déjà l'appeler; elle vient de l'embryon humain d'un mois mentionné plus haut, que j'ai pu isoler des deux côtés et que je conserve encore.

Fig. 442. — Coupe horizontale des parties profondes de la vésicule auditive d'un embryon de lapin de onze jours. Gross. cinquante-neuf fois. *s*, *sacculus* situé à la face antérieure latérale; *c*, ébauche du *canalis cochlearis*, en avant le *ganglion acustici*. Les sinus postérieurs de la vésicule auditive sont : le plus grand *av*, probablement le *canalis posterior*; le plus petit médian, la partie la plus profonde du *recessus vestibuli*.

Fig. 443. — Vésicule auditive primitive d'un embryon humain d'un mois, vue du côté droit, isolée par préparation et représentée grossie, *A*, de derrière, *B*, de côté et de l'extérieur; *v*, saccule vestibulaire primitif; *rv*, *recessus vestibuli sive labyrinthi*; *cs*, *cs*, ébauche du canal semi-circulaire externe et du *sacculus rotundus*; *c*, pointe de l'ébauche du limaçon; *c'*, partie antéro-supérieure du rudiment du limaçon; *a*, excavation sinueuse supérieure dans le vestibule, ébauche du canal semi-circulaire vertical. Longueur du *recessus vestibuli*, 0,29^{mm}; largeur à la partie la plus large, de même; longueur du *vestibulum primitivum* avec la *cochlea*, 0,81^{mm}.

La figure 443 *B* montre le labyrinthe du côté droit vu de dehors; *v* est le saccule vestibulaire primitif qui, en *cs*, montre une excavation en sac arrondie, l'ébauche du canal semi-circulaire externe, qui passe au limaçon *c* sans délimitation nette. En haut et en avant fait saillie l'annexe considérable du vestibule ou *recessus vestibuli rv*. Dans la vue de derrière (fig. 443 *A*), le labyrinthe apparaît un peu aplati, avec le *recessus vestibuli* légèrement courbé en dedans et un limaçon plus nettement délimité avec l'extrémité courbée de côté, et deux ébauches de canaux semi-circulaires au saccule vestibulaire. De la manière dont j'interprète maintenant les choses, le sinus en *a* appartient au canal semi-circulaire vertical, le sinus latéral *cs* est le canal semi-circulaire externe dans sa première ébauche et la voûture saillante médiane *cs* est peut-être le *sacculus rotundus*. De devant enfin, la forme est la même dans les points essentiels, seulement le limaçon paraît plus large.

Au cours ultérieur de son développement, le labyrinthe devient de plus en plus composé et c'est, avant tout, le saccule vestibulaire primitif et les canaux semi-circulaires qui passent rapidement à de nouvelles formes. Ce que je nommai tout à l'heure saccule vestibulaire primitif n'est pas le saccule vestibulaire permanent ou *alveus communis s. utriculus* à lui seul, mais cet organe contient aussi les ébauches des canaux semi-circulaires membraneux et du *sacculus rotundus*. Le développement de ces canaux a d'abord été déduit exactement par RATHKE chez la couleuvre de l'observation d'une phase antérieure, et ensuite constaté par l'observation directe chez le poulet par REISSNER, sinon d'une façon tout à fait complète, du moins de telle sorte que les points principaux peuvent être maintenant regardés comme déterminés. Il en résulte, qu'il se forme au saccule vestibulaire primitif, là où seront plus tard les canaux, des élargissements ou excavations en forme de plis d'abord arrondis, puis étendus en long, qui ensuite se soudent dans leurs parties moyennes et se séparent du saccule vestibulaire par étranglement. Ainsi naissent des canaux courts, droits, adossés directement au saccule, qui peut être appelé *alveus communis*. Peu à peu, en continuant à se développer, ils acquièrent une longueur plus grande, la courbure typique et leurs ampoules. En raison de ces séries d'observations, il est permis de regarder comme des ébauches de canaux semi-circulaires l'excavation *a* et la voûture saillante latérale *cs* du jeune labyrinthe humain reproduit dans la figure 443; cependant, dans ce cas, le développement est encore trop peu avancé pour permettre de re-

Vestibule
et canaux
semi-circulaires.

connaître avec une certitude absolue les phénomènes de la formation des canaux semi-circulaires. Les conditions sont plus favorables chez les oiseaux et les mammifères, et nous poursuivrons plus loin chez eux le développement des canaux semi-circulaires et du labyrinthe en général. La figure 444 représente le labyrinthe d'un embryon de poulet du quatrième jour, et nous y voyons déjà des transformations d'une grande portée. De la portion la plus large *v*, que l'on peut déjà nommer *alveus communis canalium semicircularium*, partent cinq excavations sinueuses particulières. En haut et en dedans s'élève le *recessus vestibuli*, visible seulement du côté droit, qui peut être appelé dès ce moment *aqueductus vestibuli*, à côté duquel se trouve latéralement le canal

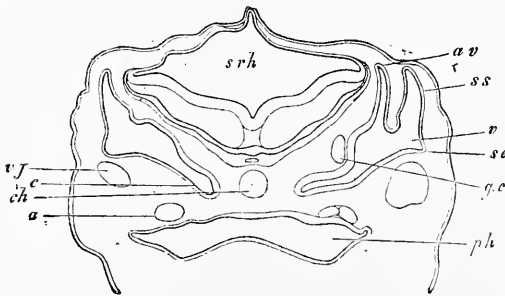


Fig. 444.

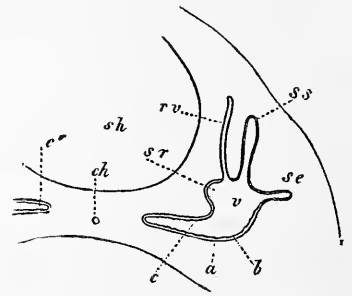


Fig. 445.

semi-circulaire supérieur. Au-dessous de ces excavations plus grandes, se trouve d'un côté la première ébauche du canal semi-circulaire externe *se*, et en face de lui une excavation que je considère comme le *sacculus rotundus*. Tout à fait vers la face ventrale et vers le milieu s'étend enfin la plus grande portion du vestibule, le limaçon, dont une paroi, celle à laquelle s'applique le ganglion du nerf limacien, est notablement épaissie.

C'est presque exactement à la même phase que se trouve le labyrinthe membraneux d'un embryon de bœuf long de 19^{mm}

Fig. 444. — Coupe transversale de la tête d'un embryon de poulet du quatrième jour, pratiquée dans la région du cerveau postérieur. Gross. vingt-deux fois. *av*, *aqueductus vestibuli* s. *recessus labyrinthi*; *v*, *alveus communis can. semicircularium* s. *vestibulum*; *se*, *canalis semicircularis externus*; *ss*, *can. semicircularis superior*; *cochlea*; *gc*, *ganglion nervi cochleae*; *ch*, *corde*; *srh*, *sinus rhomboidalis*; *vj*, *vena jugularis*; *a*, *aorta descendens*; *ph*, *pharynx*.

Fig. 445. — Coupe transversale d'une partie du crâne et du labyrinthe d'un embryon de bœuf long de huit lignes et demie. Gross. trente fois. *ch*, *corde* dans la base encore molle du crâne; *sh*, *cavité crânienne*; *a*, *limites de l'excavation* dans la paroi crânienne, contenant la vésicule épithéliale labyrinthienne, un peu distante de la paroi en quelques points; *v*, *vestibulum*; *ss*, *canal semi-circulaire supérieur*; *se*, *canal semi-circulaire externe*; *rv*, *recessus vestibuli*; *sr*, *ébauche du sacculus rotundus*; *c*, *ébauche du limaçon*; *c'*, *extrémité de l'ébauche du limaçon de l'autre côté*.

reproduit dans la première édition, sauf qu'il montre le canal semi-circulaire externe *se* plus avancé dans son développement, et déjà en train de s'étrangler, et l'on peut dire la même chose du canal supérieur. Le *recessus vestibuli* est plus étroit et plus long, le *sacculus rotundus* plus grand et le limaçon est plus étranglé. Des phases très semblables à celles que je viens de décrire se trouvent aussi dessinées dans MIDDENDORP sur la figure 5 d'un lapin de sept à huit (??) jours, et dans BÖTTCHER sur les figures 9 et 10 de brebis de 1,6^{cm} et 2,0^{cm} de longueur. Encore une remarque. A cette époque les enveloppes du labyrinthe ne sont pas encore cartilagineuses chez les oiseaux et les mammifères.

Quant aux changements ultérieurs du labyrinthe, je ne les ai suivis que sur des embryons de mammifères. J'expliquerai tout d'abord les deux figures 446 et 447. La figure 446, qui doit représenter en première ligne la *membrana tympani* d'un embryon de brebis de 27^{mm}, montre aussi plusieurs points qui ont rapport au labyrinthe. De l'*alveus communis*, *utriculus* ou *sacculus hemiellipticus v* se détache vers le haut, avec un léger élargissement, le *canalis semicircularis superior*, tandis que vers la ligne médiane l'*aquaeductus vestibuli* y débouche. Cette annexe labyrinthienne est elle-même étroite et mince, et se trouve par sa portion supérieure, dont la partie tout à fait terminale n'était pas visible sur la préparation en question, *en dehors* du *cartilago petrosa*, désormais existant, et à l'intérieur de l'ébauche de la *dura mater*. L'autre extrémité du canal, repliée de côté, se termine comme en deux branches dont l'une débouche dans l'*alveus communis*, l'autre dans le *sacculus rotundus s*. Des

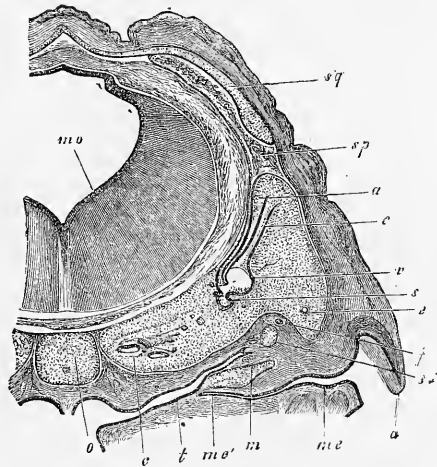


Fig. 116.

Fig. 446. — Crâne d'un embryon de brebis de 27^{mm}, section frontale pratiquée dans la région de l'organe de l'ouïe et grossie 10,5 fois. *mo*, cerveau postérieur; *o*, cartilage occipital avec la corde; *c*, *cochlea*; *t*, *tuba*; *me*, *meatus auditorius externus*; *me'*, son extrémité; *m*, *malleus* avec membrane du tympan; *e*, canal semi-circulaire supérieur; *s*, canal semi-circulaire externe; *s*, *sacculus*; *st*, *stapes*; *f*, *nervus facialis*; *a*, *auricula*; *v*, *alveus communis*; *av*, *aquaeductus vestibuli* (désigné par erreur seulement par *a*); *sp*, *sinus petrosus superior*; *sq*, *squama cartilaginea*.

autres parties du labyrinthe sont encore visibles en *e*, une section transversale étroite du canal semi-circulaire externe et deux sections transversales du *canalis cochlearis* en *c*.

On peut mieux voir l'ensemble du labyrinthe de cette époque sur la figure 447, provenant d'un embryon de porc de 3^{cm}. Là, l'*aquaeductus vestibuli*, d'une part, est visible des deux côtés sur toute sa longueur, et on ne peut méconnaître à l'intérieur de la *dura mater* la position singulière de son extrémité supérieure,

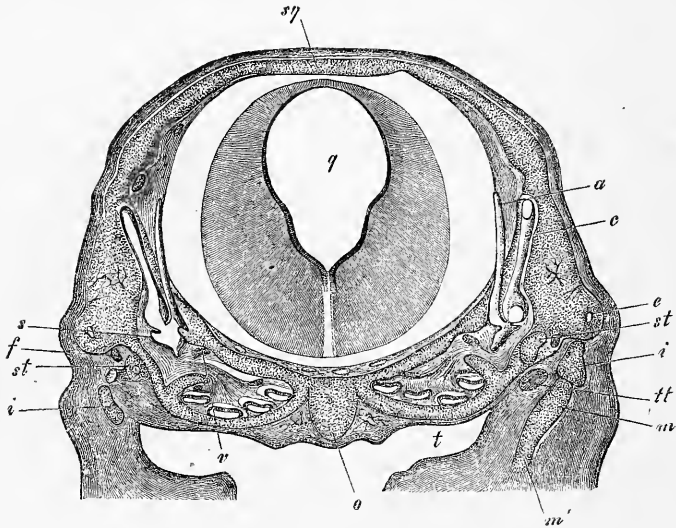


Fig. 147.

qui s'étend en haut jusqu'au *sinus petrosus superior*. D'autre part, on voit très bien l'embouchure de l'*aquaeductus* dans l'*alveus communis* et dans le *sacculus rotundus* *s*, mais ici on ne voit pas aussi nettement que sur la figure 416 que cet endroit est bifurqué, de sorte qu'on pourrait dire aussi que l'*alveus communis* débouche dans le *sacculus*. Au *sacculus*, l'extrémité regardant le limaçon est des deux côtés étirée en pointe, et elle représente le commencement du *canalis reuniens*. Ce dernier possède, en outre, latéralement une encavation dessinée aussi par BÖTTCHER (*l. c.*,

Fig. 447. — Crâne d'un embryon de porc de 3^{cm} coupé horizontalement dans la région acoustique. Gross. dix fois. *o*, *occipitale basilare*; *c*, *cochlea*; *t*, *tuba*; *m*, *malleus*; *m'*, *cartilago Meckelii*; *i*, *incus*; *st*, *stapes*; *tt*, *tensor tympani*; *v*, *nervus vestibuli*?; *nervus facialis*?; *q*, *ventriculus IV*; *ca*, *semicircularis anterior*; *a*, *aquaeductus vestibuli*; *s*, *sacculus*; *ce*, *semicircularis externus*; *f*, *facialis*; *sq*, *squama cartilaginea*. Du côté gauche on voit le *sinus petrosus superior* atteint obliquement par la section. Dans le *cartilago petrosa* il y a des deux côtés des vaisseaux sanguins figurés.

fig. 12) et mise par lui au compte de l'*alveus*. Le canal supérieur et l'extérieur se comportent comme dans la figure précédente; quant au limaçon et à l'oreille moyenne de cette figure, il en sera question plus tard.

Avant de poursuivre, parlons un peu aussi des enveloppes du labyrinthe. Nous avons déjà indiqué plus haut que la vésicule auditive primitive provient chez l'oiseau et le mammifère purement et simplement du feuillet corné et de l'épiderme embryonnaire, et qu'on ne peut y reconnaître de seconde enveloppe particulière chez le jeune embryon humain. On ne peut pas non plus douter que tous les changements décrits jusqu'ici ne soient dus exclusivement à la croissance de la membrane épithéliale originaire de cette vésicule. Ces changements ont-ils une fois atteint un certain degré, on trouve alors le labyrinthe recouvert dans toutes ses parties d'une fine membrane de tissu conjonctif, et entouré ensuite d'une masse externe plus épaisse et plus ferme, qui prend plus tard les caractères d'un cartilage et devient la *pars petrosa ossis temporum*. D'après РАТНКЕ, ce cartilage se développerait chez la couleuvre d'une ébauche spéciale, qui a d'abord la forme d'une coupe plane et se trouve située sous le labyrinthe, et exactement de même il se trouve aussi, chez certains amphibiens, comme la grenouille, des rudiments cartilagineux des capsules auditives indépendants. Quant aux êtres supérieurs, au contraire, on peut dire avec certitude que les choses s'y passent tout autrement. Chez un embryon de bœuf, long de 19^{mm}, dont l'organe de l'ouïe est représenté figure 445, toute la base crânienne et les parties latérales du crâne consistaient en une masse continue de cellules arrondies avec extrêmement peu de substance intermédiaire, que l'on ne pouvait pas encore traiter de cartilage et qui renfermait au milieu la corde. Chez un embryon humain de huit semaines, l'enveloppe du labyrinthe était déjà nettement cartilagineuse, mais le labyrinthe n'était pas encore séparé du cartilage constituant encore la base du crâne (fig. 420), et on trouve les mêmes connexions anatomiques chez des embryons plus âgés de veau, chez le porc, le mouton et le lapin; mais il faut remarquer que, chez certains animaux, le *cartilago petrosa* n'est pas d'abord uni à l'*occipitale basilare* (p. 450). D'après cela, il me semble hors de doute que les cartilages pétreux se forment tout à fait de la même manière que les autres parois latérales du crâne; mais plus tard leur développement, en rapport avec la constitution particulière de l'appareil auditif, vient à différer de celui des autres parois latérales, et ils constituent lors de l'ossification

Enveloppes
du labyrinthe.

des os particuliers, qui ne rentrent plus bien exactement dans le type ordinaire d'une vertèbre, sans pourtant différer d'une manière fondamentale des pièces d'un arc vertébral (*voir* p. 467).

D'après ce qui vient d'être dit, on voit que la vésicule épithéliale du labyrinthe primitif se comporte exactement de la même façon que le tube médullaire qui, lui aussi, se sépare du feuillet blastodermique externe par étranglement; elle reçoit du feuillet blastodermique moyen une enveloppe de tissu connectif contenant des vaisseaux, et une capsule externe plus solide, plus tard cartilagineuse. Et même on peut poursuivre la comparaison encore plus loin. Comme le tube médullaire, la vésicule épithéliale du labyrinthe n'est d'abord que lâchement unie à ses enveloppes, et est relativement facile à détacher. Plus tard, elle s'unit plus intimement à la partie interne de son enveloppe de tissu conjonctif (pour les premières phases du développement de cette enveloppe, se reporter à la remarque du prochain paragraphe); et en même temps la partie externe de cette enveloppe apparaît comme péri-chondre interne du labyrinthe cartilagineux. En dernier lieu, enfin, il se forme entre ces deux feuillets de l'enveloppe de tissu conjonctif un intervalle qui se remplit du liquide labyrinthien, de sorte qu'à la fin le labyrinthe membraneux est contenu librement dans une cavité, qui peut se comparer à l'interstice entre la dure-mère et la pie-mère.

La manière dont se forme cette cavité mérite une attention spéciale, car elle peut être regardée comme typique pour la formation de beaucoup de cavités chez l'homme et les animaux (espace sous-arachnoïdien, cavités des capsules synoviales, gaines des tendons, espaces libres dans la cavité cérébrale des poissons, lacunes cutanées des batraciens, etc.). D'après mes recherches chez l'homme et les mammifères (*voir* 1^{re} édition, p. 310), les choses se font de la manière suivante. Pendant la croissance de la partie épithéliale du labyrinthe, son enveloppe de tissu conjonctif prolifère rapidement, et acquiert bientôt une épaisseur considérable. En même temps, elle se partage en trois couches, une assise externe et une interne, celle-là plus consistante, celle-ci plus mince, et une masse moyenne plus molle, qui, avant tout gagnant en étendue, surpasse bientôt de beaucoup les autres en puissance. Examine-t-on cette dernière à de forts grossissements, il est facile de reconnaître qu'elle consiste en le tissu appelé par moi tissu connectif gélatineux (tissu muqueux, VIRCHOW), c'est-à-dire d'un réseau de cellules étoilées anastomosées avec des mailles arrondies remplies de liquide. La figure 448 peut servir à mieux faire

comprendre ces rapports; elle montre la coupe transversale du canal semi-circulaire supérieur d'un embryon humain de six mois avec le cartilage environnant; *a* est l'enveloppe de tissu conjonctif du *tubulus membranaceus*, dont l'épithélium s'est détaché dans cette préparation, *b* le *périchondre* du canal cartilagineux et la puissante couche claire *c* le tissu gélatineux qui, dans la forme et la disposition de ses éléments, s'accorde à s'y méprendre avec le tissu spongieux épithélial de l'émail des sacs dentaires embryonnaires représenté dans mon *Histologie* (5^{me} édition, fig. 266). Ce tissu gélatineux se transforme alors en la cavité qui plus tard entoure le canal semi-circulaire membraneux, ses mailles grossissant peu à peu et finissant par se confondre, tandis que le réseau cellulaire est en même temps en partie rompu, en partie pressé des deux côtés contre les parois correspondantes, où l'on peut encore en reconnaître des restes très distincts chez l'adulte. Ces phénomènes, tels que je viens de les décrire, je les ai observés tant dans les canaux semi-circulaires que dans le vestibule; mais on les retrouve aussi, comme on verra dans le paragraphe suivant, dans le limaçon, où ils amènent la formation des rampes.

Je signalerai encore que les enveloppes de tissu conjonctif du labyrinthe en voie de développement ont déjà de très bonne heure des vaisseaux qui se montrent en partie aussi dans le tissu gélatineux déjà mentionné. Dans le cartilage du labyrinthe, il se forme aussi plus tard des vaisseaux, comme je l'ai vu chez les mammifères, et cela d'abord dans la partie contenant le vestibule et les canaux semi-circulaires.

§ 49.

DÉVELOPPEMENT ULTÉRIEUR DU LABYRINTHE.

Passant maintenant à la description des dernières transformations du labyrinthe, parlons en première ligne du *limaçon*. Dans sa première ébauche le limaçon est, nous l'avons vu, un

Formation
du limaçon.

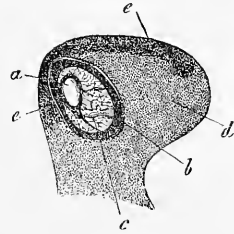


Fig. 448.

Fig. 448. — Coupe transversale du canal semi-circulaire supérieur d'un embryon humain âgé de six mois, gross. *a*, enveloppe de tissu conjonctif du *tubulus membranaceus*, dont l'épithélium n'est pas conservé; *b*, périchondre du canal cartilagineux; *c*, tissu gélatineux entre les deux; *d*, cartilage avec dépôt calcaire en *c*.

simple prolongement de la vésicule labyrinthienne primitive, et ne rappelle d'abord ni par la forme, ni par la situation, le limaçon de plus tard (fig. 443). Mais bientôt le canal du limaçon grandit en longueur à l'intérieur de l'enveloppe encore molle, et se courbe de plus en plus vers la ligne médiane jusqu'à reposer horizontalement à la base du cerveau, comme le montre la figure 445, en présentant ainsi une situation et une forme reproduisant presque identiquement les dispositions qu'on trouve chez les oiseaux. Le limaçon aviforme des mammifères les plus inférieurs (*Echidna*, *Ornithorhynchus*), doit s'être arrêté à ce degré, tandis que chez les autres mammifères et chez l'homme le tube continue à croître, et cela dans la courbure spirale qu'on sait; pendant ce temps la paroi crânienne environnante plus ferme prolifère, mais de manière à représenter toujours, vue de dehors, une simple capsule autour du tube du limaçon, tandis que ses éléments à l'intérieur cèdent jusqu'à un certain point et font place au tube épithélial. A la huitième semaine, le canal du limaçon a déjà chez l'embryon humain un tour complet, dont la fin n'est pas dans le même plan que le commencement, et de la onzième à la douzième semaine le tube est complètement développé. A la huitième semaine, l'enveloppe cartilagineuse est, vue de dehors, une petite capsule lenticulaire reliée, au milieu de la base crânienne cartilagineuse par un feuillet cartilagineux plus mince. En bas, elle fait saillie sous forme d'une légère convexité, tandis que, en haut, elle est en partie faiblement déprimée, et présente une ouverture par laquelle elle livre passage au nerf acoustique. Au troisième mois, le labyrinthe cartilagineux augmente de volume d'une manière générale, et montre déjà à son extrémité un renflement arrondi considérable, là où est situé le limaçon maintenant bombé fortement vers le haut (fig. 278).

Importance
du canal
cochléaire em-
bryonnaire.

D'après HUSCHKE, le canal embryonnaire du limaçon, originai-
rement en communication avec le vestibule membraneux, mais se
séparant plus tard de ce dernier, ne fournit pas le canal du limaçon
en entier, mais seulement le feuillet spiral membraneux qui, chez
l'embryon, est un canal plat, d'abord simplement arqué et puis
s'étirant en spirale. Ce feuillet spiral creux est situé au commen-
cement, avec le périoste qui l'entoure sans le serrer, tout contre
l'étui cartilagineux, de sorte que les *scalae* n'existent pas encore.
Celles-ci ne se forment que plus tard, lors de l'aplatissement gra-
dual du feuillet spiral creux, et alors ce feuillet se retire de plus
en plus des parois du limaçon, jusqu'à ce qu'il se soit trans-
formé en le feuillet spiral mou qui ne reste plus creux. Ainsi les

scalae sont, d'après HUSCHKE, des cavités séreuses, correspondant aux cavités des canaux semi-circulaires osseux, d'où il suit encore que les *tubuli membranacci* et les saccules du vestibule ont leur analogue dans le feuillet spiral creux embryonnaire. Ces données si importantes de HUSCHKE, qui ont pour la première fois permis de comparer le limaçon aux autres parties du labyrinthe, ont bien paru déjà en 1844 (*Splanchnologie*), mais elles ne furent contrôlées qu'après 1850 par REISSNER (n° 196, et MUELLER, *Archiv.* 1854, 420); ce savant les confirma, du reste, pleinement alors et les étendit par une découverte remarquable : il trouva que le canal embryonnaire du feuillet spiral, canal nommé canal du limaçon, *canalis cochlearis* par REISSNER, se retrouve aussi chez l'adulte. Puis j'examinai moi-même exactement le développement du limaçon (première édition), en m'appuyant sur les recherches histologiques récentes. Le résultat de mes études, tant d'autrefois que de ces derniers temps, se trouve exposé dans les pages qui suivent, et je remarque d'avance que les observations ultérieures recueillies par MIDDENDORP et BÖTTCHER s'accordent, dans les points essentiels, avec les miennes.

Pour plus de simplicité, prenons comme point de départ le limaçon représenté figure 449; c'est celui d'un embryon humain de huit semaines. Le labyrinthe cartilagineux y montre dans la région du limaçon une cavité *simple*, dont la paroi interne ne reproduit encore en aucune façon la forme du canal du limaçon qui décrit à peine plus d'un tour de spirale; elle est, au contraire, dépourvue de toute espèce de saillies. Cette cavité est remplie, premièrement, par le tube épithélial du canal du limaçon, qui est encore presque rond sur la coupe transversale, très large aussi par rapport à l'ensemble du limaçon et qui, à la face supérieure, là où la *scala tympani* se formera, possède une épaisseur beaucoup plus

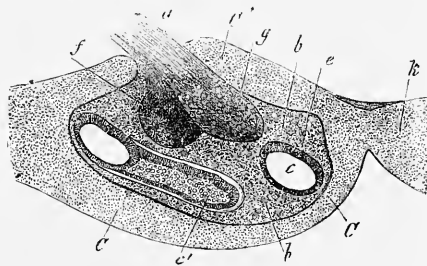


Fig. 449.

Fig. 449. — Coupe transversale du limaçon d'un embryon humain de huit semaines, représentée grossie. CC, partie inférieure de la capsule cartilagineuse du limaçon; C', sa partie supérieure; k, partie du corps cartilagineux du sphénoïde, tenant immédiatement au limaçon; a, *acusticus*; g, ganglion du nerf acoustique; f, *facialis*; c, canal du limaçon près de la partie initiale; c', sa partie terminale; e, partie épaisse de l'épithélium du canal du limaçon; bb, masse de tissu conjonctif servant à combler l'intérieur du limaçon cartilagineux.

grande. A part ce tube, la cavité est remplie par une couche de tissu conjonctif, qui se montre comme enveloppe du canal du limaçon et qui entoure le nerf dudit limaçon, dont le gros ganglion s'étend déjà dans la concavité du premier tour de spire. Le limaçon ainsi constitué n'a donc ni rampes, ni feuillet spiral, et il n'a pas non plus d'enveloppe de cartilage enroulée en spirale à l'état cartilagineux. Si l'on demande comment ce limaçon est résulté de celui dessiné figure 445, il n'est pas difficile de le dire. Avant tout, il faut tenir compte de ce que, chez les mammifères, le *nervus cochleae*, avec un gros ganglion que j'appelle ganglion spirale, est situé tout contre le limaçon, dès que celui-ci se forme. Quand alors le canal commence à s'allonger en spirale, le ganglion le suit exactement dans sa marche et s'étire en cordon, et pendant que cela se passe, il commence aussi à se produire une différenciation histologique dans la capsule d'abord homogène et molle qui entoure le limaçon; il en résulte la séparation d'une couche externe plus ferme de cartilage, et d'une enveloppe interne restant molle de tissu conjonctif, enveloppe du canal épithélial du limaçon et du *nervus cochleae* avec son *ganglion*; et on a alors l'état de choses représenté figure 449.

Il n'est guère possible de prédire comment le limaçon si simple que nous venons de décrire formera l'organe de l'adulte, et ce cas montre nettement combien il est difficile de construire *à priori* la marche du développement d'un organe. Et pourtant les phénomènes sont des plus simples, dès qu'on suit les faits, et nous n'aurons aucune peine à concevoir le reste à l'aide de la figure 450. Ce limaçon d'un embryon de veau, long de 8,4^{cm}, possède déjà au complet ses tours de spirale. Il montre tout d'abord que, pendant que le canal épithélial du limaçon atteint toute sa longueur, l'étui cartilagineux du limaçon croît aussi, et cela de telle sorte que sa cavité intérieure est, il est vrai, encore simple, mais ayant déjà creusé dans la paroi un sillon spiral qui est indiqué sur la coupe transversale par des reliefs *vv*. Il y a, en outre, particulièrement à remarquer l'augmentation extraordinaire du tissu conjonctif intérieur, par suite de laquelle le canal épithélial du limaçon *a*, qui reste toujours à la périphérie de la cavité de la capsule cartilagineuse, occupe un espace relativement beaucoup moindre qu'auparavant, quoique sa grandeur absolue n'ait pas varié. Cette augmentation est en rapport avec le puissant développement des *nerfs* et des *vaisseaux sanguins* de l'organe. Ces derniers sont alors en grand nombre; ils pénètrent du conduit auditif interne et se répandent tant à l'intérieur que dans une

sorte de périchondre qui revêt dans sa totalité la cavité de la capsule cartilagineuse comme une assise continue. Le nerf du limaçon pénètre également profondément à l'intérieur, et son ganglion spirale se montre dès lors transformé en un cordon étiré longitudinalement à peu près cylindrique, tordu comme le canal du limaçon et visible en *gg* sur la coupe transversale dans la figure 450. Un examen minutieux de ce limaçon permet en outre de reconnaître, qu'au moins les premières traces de l'ébauche de la columelle, du feuillet spiral, des rampes et leur revêtement de tissu conjonctif s'y trouvent. On voit, en effet, que le tissu conjonctif interne du limaçon, qui, dans la figure 449, représentait encore une masse unique, continue et homogène, s'est maintenant différencié en les parties suivantes : 1° un axe, situé dans la région de la columelle future, contenant les vaisseaux et les troncs nerveux un peu considérables ; 2° une enveloppe du canal du limaçon même *a*, nettement marquée sur toutes les spires du limaçon ; 3° des traînées plus denses, en forme de feuillet *sp*, courant de l'axe du limaçon vers le canal du limaçon, contenant des vaisseaux et le ganglion spirale, desquelles celle contenue dans la première demi-spire est déjà assez développée pour apparaître distinctement comme l'ébauche du feuillet spiral ; 4° une membrane externe *p* adossée au cartilage, le périchondre interne du limaçon, de laquelle partent en *s* les ébauches des parois latérales entre les différentes spires du canal du limaçon, et 5° enfin, une substance gélatineuse *m*, qui n'est distincte que dans le premier demi-tour de spire ; elle s'est formée autour du canal du limaçon et de l'ébauche du feuillet spiral et indique les lieux où seront plus tard des rampes. Cette substance

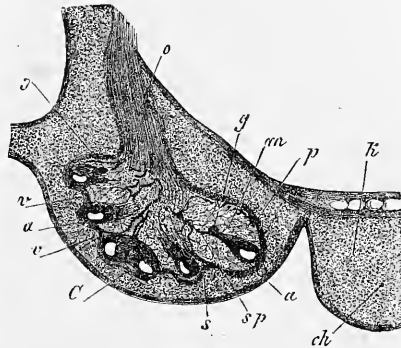


Fig. 450.

Fig. 450. — Coupe frontale du limaçon d'un embryon de bœuf long de 8,4^{mm}, représenté grossi. *C*, capsule cartilagineuse du limaçon ; *v*, saillies de cette capsule à l'intérieur, bordant un sillon spiral ; *k*, sphénoïdes cartilagineux en directe dépendance de *c* ; *o*, *acusticus* ; *g*, ganglion spirale de ce nerf, reconnaissable sur trois coupes transversales de spires ; *a*, canal épithélial du limaçon avec son enveloppe fibreuse ; *sp*, ébauche de la *lamina spiralis*, traînée assez grossière de tissu conjonctif avec nerfs et vaisseaux ; *s*, ébauche d'une paroi membraneuse de séparation entre deux spires ; *p*, périchondre interne du limaçon cartilagineux ; *m*, tissu gélatineux entre ce dernier, le canal du limaçon et la *lamina spiralis*, précurseur des *scalae* ; *ch*, *chorda*.

gélatineuse présente exactement la même structure que celle du vestibule et des canaux semi-circulaires, et elle possède aussi quelques vaisseaux sanguins. Là où cette substance se trouve, le *modiolus* et la lame spirale sont très bien accusés, et dans les autres régions l'axe de l'organe se distingue des autres parties par sa richesse en vaisseaux et quelques traînées nerveuses.

Pour reconnaître les rapports anatomiques du canal du limaçon, il faut avoir recours à de forts grossissements, et c'est pour cela que je donne encore la figure 451. Elle montre que l'épithélium du canal du limaçon, du côté de la base du limaçon, est beau-

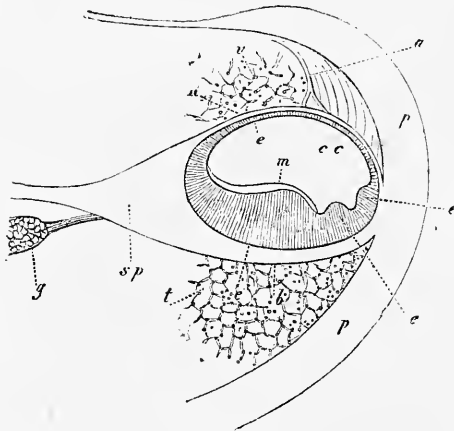


Fig. 451.

coup plus épais que de l'autre, et qu'il y forme trois bourrelets : un grand et deux petits, *e'*, *e''*, *e'''*. Ce qu'il y a de particulièrement remarquable, c'est la présence d'une assise claire, dépourvue de structure, sur le grand bourrelet épithélial, assise facile à isoler et se présentant à la surface comme une membrane finement striée; dans cette formation, je reconnus par comparaison avec les limaçons d'embryons plus âgés ce que j'ai appelé la membrane de CORTI (*Manuel d'histologie*, cinquième édition); comme elle se développe à l'intérieur du canal épithélial du limaçon, ce n'est rien autre qu'une exsudation cellulaire ou une formation cuticulaire. L'épithélium du canal du limaçon consiste, du reste, à cette période, chez les embryons de veau, en cellules pavimenteuses basses à la paroi la plus mince, et à l'autre en cellules longues cylindriques, dans lesquelles je croyais même voir à certains endroits,

Fig. 451. — Portion du premier tour de spire du limaçon d'un embryon de veau long de 8,4^m, coupe transversale grossie cent fois (comparer la figure 450 qui provient du même embryon). *pp*, périchondre interne de la capsule cartilagineuse du limaçon; *t*, tissu gélatineux à la place de ce qui sera plus tard la *scala tympani*, figuré seulement en partie; *v*, partie du même tissu qui remplit la *scala vestibuli*; *g*, ganglion spirale, dessiné partiellement avec un ramuscule nerveux qui en sort; *sp*, ébauche de la *lamina spiralis ossea*; *b*, *membrana basilaris* ou paroi conjonctive inférieure du canal du limaçon *cc*; *R*, sa paroi conjonctive supérieure ou ébauche de l'assise nommée par moi membrane de REISSNER; *a*, vaisseau se rendant à la précédente, dans le voisinage duquel le périchondre est beaucoup plus épais; *e*, épithélium mince du canal du limaçon sur la membrane de REISSNER; *e'*, *e''*, *e'''*, bourrelets épithéliaux sur la *membrana basilaris*; *m*, membrane de CORTI, reposant sur le bourrelet le plus gros.

sur des préparations à l'acide chromique, des ébauches de cils, sans cependant arriver à cet égard à un résultat décisif.

Une fois le développement du limaçon compris jusque-là, les dernières périodes ne sont pas difficiles à concevoir. Ce qui suit tout d'abord est la formation des *rampes*. Il se montre d'abord dans le tissu gélatineux, autour du canal du limaçon, des cavités assez grandes, qui bientôt se confondent et poussent de plus en plus le réseau de cellules étoilées contre le périchondre, les *septa* membraneux des tours de spire, la lame spirale et le *modiolus*, et ces trois dernières parties ne deviennent aussi bien distinctes que lors de ces changements (fig. 452). En même temps le cartilage de la capsule externe s'avance un peu plus dans les parois

Formation
des rampes.

de séparation des tours de spire, dans la direction de la columelle; mais jamais, pas même au sixième mois, époque à laquelle l'ossification du limaçon est bien en train chez l'homme, je n'ai vu les *septa* cartilagineux plus développés ou même réunis au milieu; mes observations, avec lesquelles celles de tous les autres observateurs s'accordent, me forcent aussi de nier que le *modiolus* et la lame

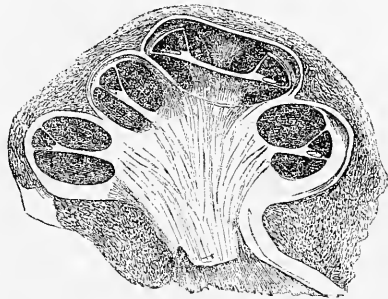


Fig. 452.

spirale existent jamais sous forme de cartilage. Pendant la croissance du limaçon et la formation des rampes, le canal du limaçon ne gagne pas régulièrement comme eux en largeur, et par suite il paraît relativement d'autant plus petit, que l'organe s'approche davantage de son état de développement définitif. La transformation la plus remarquable qui ait lieu dans son intérieur est la production des épaissements, nommés dents de la première rangée, qui sont déjà visibles au quatrième mois chez l'homme (fig. 453 ζ). A la même époque, on voit apparaître la *lamina spiralis membranacea* dans le sens restreint (*m. basilaris*, CLAUDIUS), et le *ligamentum spirale* avec la *stria vascula-*

Fig. 452. — Coupe transversale verticale du limaçon d'un embryon de veau plus âgé, dont l'étui était déjà ossifié à l'exception d'une petite place cartilagineuse, tandis que la columelle et la lamelle spirale étaient encore membraneuses. A tous les tours de spire, le *canalis cochlearis* est visible; sa hauteur atteignait 0,56^{mm}, sa largeur 0,59^{mm}, et à cet égard il faut observer que sa plus grande largeur apparente au sommet vient de ce que la coupe passe là à côté du feuillet columellaire. Dans le *canalis cochlearis*, l'*habenula sulcata* et les deux bourrelets épithéliaux sont visibles sur la *membrana basilaris*. Gross. six fois. Largeur du limaçon à la base, 8,26^{mm}; sa hauteur, 4,95^{mm}.

ris (voir mon *Histologie*, cinquième édition), tandis que la paroi inférieure ou vestibulaire du canal du limaçon *R* est encore aussi distincte que précédemment, et prend son origine en dedans des dents de la première rangée en connexion avec le tissu conjonctif de l'*habenula sulcata* de CORTI, d'où part aussi la membrane de CORTI plus épaisse maintenant que par le passé. Pour ce qui est de la formation des appareils si complexes dans la région de la terminaison des nerfs du limaçon, mes recherches ont fourni, il y a bien des années déjà, tout au moins l'important résultat que tous, à la seule exception des extrémités des fibres du nerf acoustique même, sont des produits de la partie épaissie

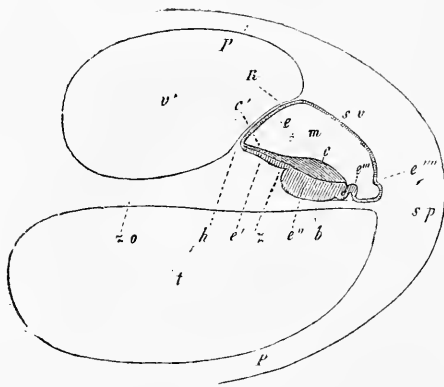


Fig. 453.

de l'épithélium de la paroi tympanique du canal du limaçon, et même les fibres de CORTI, qui chez l'homme apparaissent au cinquième mois, forment chacune de leurs parties séparément de cellules épithéliales allongées (voir canal du limaçon embryonnaire dans *Würzburg. naturw. Zeitschr.* t. II et *Histologie*, cinquième édition, p. 725 et suivantes, et en outre fig. 454). Une autre observation, qu'il vaut aussi la peine de mentionner, c'est que le *ganglion spirale* du *nervus cochlearis* d'embryons plus jeunes n'émet pas de rameaux périphériques. Ceux-ci partiront donc aussi sans doute du *ganglion* et pénétreront tout graduellement dans la *lamina spiralis*; c'est quelque chose de semblable à ce que nous avons déjà plus haut admis aussi pour d'autres nerfs.

Fig. 453. — Coupe transversale du premier tour de spire du limaçon (sans enveloppe cartilagineuse) d'un embryon de veau long de 17,6^m, gross. *t*, scala tympani; *v*, scala vestibuli; *m*, canalis cochlearis; *so*, partie plus tard ossifiée de la lamina spiralis; *h*, relief de l'*habenula sulcata*, d'où part ce que j'ai appelé membrane de REISSNER *R* ou membrane de revêtement du canalis cochlearis; *s*, dents de la première rangée; *b*, membrana basilaris; *sp*, ligamentum spirale; *pp*, périoste interne du limaçon; *sv*, région de la stria vascularis, à la paroi externe du canal du limaçon; *e*, épithélium de la membrane de REISSNER; *e'*, épithélium de l'*habenula sulcata* CORTI; *e''*, épithélium très épais au sulcus spiralis et sur l'*habenula perforata mihi*; *cc'*, membrane de CORTI, reposant sur *e'* et *e''*; *e'''*, repli de l'épithélium qui paraît se transformer pour la partie la plus importante en fibres de CORTI; *e''''*, relief du ligamentum spirale au-dessous de la stria vascularis, auquel certains auteurs d'autrefois faisaient s'attacher la membrane de revêtement du canalis cochlearis.

Le canal embryonnaire du limaçon n'est nullement une formation transitoire, comme HUSCHKE le croyait encore à son époque;

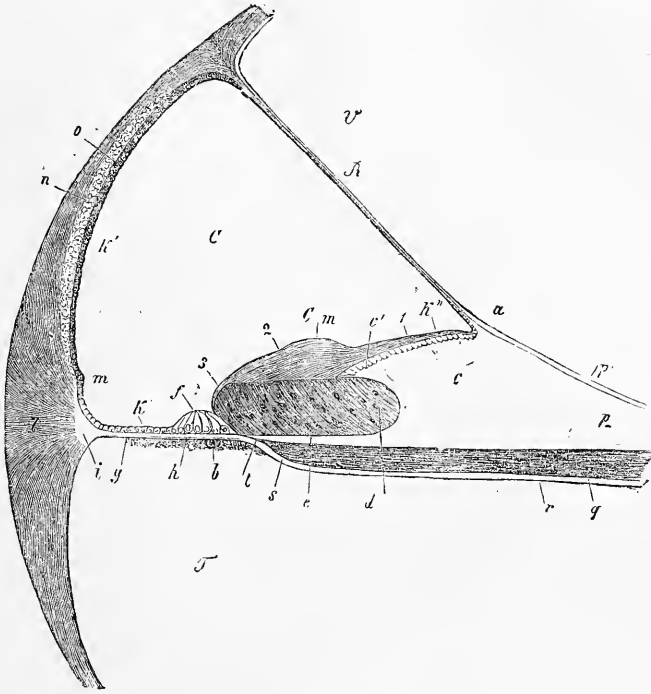


Fig. 451.

au contraire, il se transforme dans le canal moyen du limaçon découvert chez l'adulte par REISSNER et appelé par lui *canalis*

Fig. 454. — *Canalis cochlearis* avec les parties avoisinantes du limaçon représenté figure 452. Gross. cent fois. *C*, *canalis cochlearis* (canal embryonnaire épithélial du limaçon); *V*, *scala vestibuli*; *T*, *scala tympani*; *R*, membrane de REISSNER; *a*, saillie de l'*habenula sulcata* ou du *labium superius sulci spiralis* *c* où cette membrane commence; *b*, assise de substance conjonctive avec le *vas spirale internum* en bas à la *membrana basilaris*; *c'*, *crista acustica* avec les dents auditives; *d*, *sulcus spiralis* rempli d'un bourrelet épithélial, qui s'étend jusqu'à l'organe de CORTI *f* non encore développé; *e*, *habenula perforata* CORTI, ou lèvre inférieure du sillon spiral; *Cm*, membrane de CORTI. 1. sa partie interne, plus mince; 2. partie moyenne, plus épaisse; 3. extrémité antérieure, mince; *g*, *zona pectinata*; *h*, *habenula tecta* (*habenula arcuata* DEITERS); *k*, épithélium de la *zona pectinata*; *k'*, épithélium de la paroi externe du *canalis cochlearis*; *k''*, celui de l'*habenula sulcata*, situé en partie dans ses sillons et passant de là sur la membrane de REISSNER; *l*, *ligamentum spirale*; *i*, partie claire par laquelle elle s'unit à la *zona pectinata*; *m*, saillie du *lig. spirale* vers l'intérieur; *n*, feuillet d'apparence cartilagineuse; *o*, *stria vascularis*; *p*, périoste de la *lamina spiralis*, s'ossifiant plus tard dans la partie profonde; *p'*, son assise la plus externe, claire, passant sur la membrane de REISSNER et le périoste de la *scala vestibuli*. (Dans ce cas-ci, il n'y avait pas d'épithélium visible sur le côté de la *scala vestibuli*.) *q*, faisceau du nerf du limaçon; *s*, endroit où cessent les fibres à bord foncé; *t*, leurs prolongements pâles dans les canaux de l'*habenula perforata*; *r*, périoste de la *lamina spiralis* sur le côté de la *scala tympani*, se continuant dans une partie de la paroi tympanique du *canalis cochlearis*.

cochlearis, et par moi *scala media*, nom que j'abandonnai pourtant pour ne pas faire croire que les rampes et lui ont le même mode de développement. Mes recherches embryologiques n'ont pas seulement servi à confirmer complètement ce que REISSNER a avancé au sujet de la lamelle venant de la *scala vestibuli*, recouvrir le canal du limaçon; elles ont aussi donné pour la première fois de ce canal une image plus exacte qu'on n'en avait jusque-là; elles ont, en effet, démontré que la membrane de CORTI

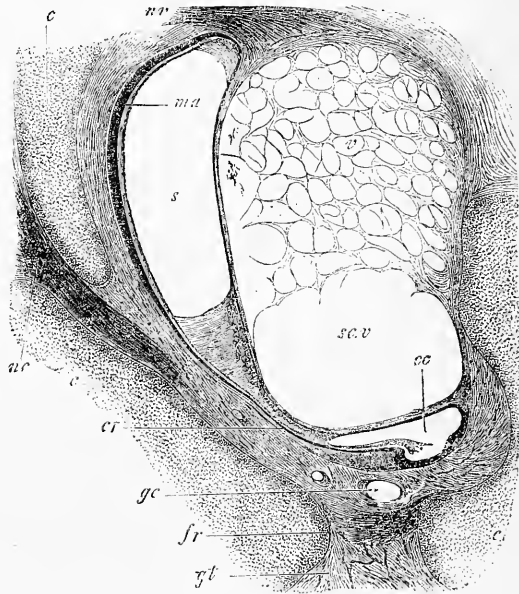


Fig. 155.

et ma *lamina reticularis* sont des formations cuticulaires de l'épithélium de la *membrana basilaris*, et en même temps que les cellules de CORTI, celles de DEITERS et les cellules *ciliées* sont des descendantes des cellules épithéliales de la vésicule auditive primitive. D'après ce qui précède, le canal embryonnaire du limaçon devient la partie la plus importante du limaçon, toute petite

Fig. 455. — Coupe horizontale d'une partie de labyrinthe d'un mouton de 11^m. Gross. vingt-sept fois. *c*, cartilago petrosa; *nc*, nervus cochleae; *nv*, nervus vestibuli; *v*, espace vestibulaire rempli de tissu conjonctif gélatineux; *sc.v*, commencement de la scala vestibuli du limaçon; *cc*, commencement du canalis cochlearis, limité vers le vestibule par la membrane de REISSNER, tandis que du côté opposé les dents de la première rangée, l'épithélium épais dans le sulcus spiralis et la membrane de CORTI sont visibles; *cr*, canalis reuniens avec des villosités à l'une des parois; *gc*, vaisseaux de la cavité du limaçon; *fr*, fenestra rotunda avec la membrana tympani secundaria; *s*, sacculus; *ma*, macula acustica sacculi; *gt*, tissu gélatineux de la cavité du tympan.

qu'elle est, et si l'on rapproche les résultats de l'observation embryologique, de ce que nous savons des terminaisons nerveuses dans le vestibule et les ampoules, on voit qu'il est extrêmement probable que les terminaisons du *nervus cochleae* doivent être cherchées dans l'épithélium du *canalis cochlearis*, et cela dans la région des fibres de CORTI, comme on les appelle; mais ce n'est pas le lieu ici de s'étendre à cet égard. Quant aux autres particularités des transformations histologiques du *canalis cochlearis*, je renvoie aux nouvelles et excellentes recherches de A. BÖTTCHER.

Au sujet du limaçon il y a encore à parler d'un point, ce sont ses rapports avec le reste du labyrinthe. Comme nous l'avons vu plus haut, le canal du limaçon est à l'origine une expansion de la vésicule auditive, et il se trouve encore largement en communication avec elle lorsque le labyrinthe est déjà assez avancé dans son développement (fig. 445 et 446). Jusque dans ces derniers temps, on croyait que chez l'adulte le *canalis cochlearis* était une formation indépendante, et qu'elle n'avait rien à faire avec les saccules du vestibule, l'*utrículus* et le *sacculus*, qui proviennent aussi de la vésicule auditive primitive; et en conséquence, il fallait aussi admettre que la communication originale se rompait plus tard, et c'est ce que j'énonçai dans la première édition de cet ouvrage. Mais depuis cette époque, la situation des choses a essentiellement changé. En 1863, HENSEN découvrit (Contributions à la morphologie du limaçon, de l'homme et des mammifères, dans *Zeitschr. f. wiss. Zool.* p. 482, pl. 32, fig. 1), que chez l'adulte le *sacculus rotundus* est en communication avec le *canalis cochlearis* par un canal étroit (*canalis reuniens*, HENSEN), et de là il ressort que les communications fœtales persistent au moins en partie pendant toute la vie. Plus tard A. BÖTTCHER détermina dans leurs détails les transformations du labyrinthe fœtal aux époques ultérieures, et je trouve ses excellentes recherches parfaitement confirmées. D'après ce savant, toutes les parties du labyrinthe : l'*alveus communis*, les *canales semicirculares*, le *sacculus*, le *canalis cochlearis* et le *recessus labyrinthi* ou *aquaeductus vestibuli*, restent en connexion, mais plus tard les choses s'arrangent de telle sorte que le *sacculus* s'étrangle et se sépare tout à fait de l'*utrículus*, et que les deux ne tiennent plus l'un à l'autre que par l'embouchure fourchue de l'*aquaeductus vestibuli*, comme le représente la figure 456. C'est ainsi que la vésicule labyrinthienne simple se divise finalement en deux parties principales : l'*alveus communis* et les canaux semi-circulaires d'une part, et le *sacculus* et le *canalis cochlearis* avec le *canalis reuniens* d'autre part; et à ces deux

parties, sans doute de valeur fort différente au point de vue physiologique, se joint encore un appareil auxiliaire commun à toutes deux, c'est l'*aquaeductus labyrinthi* ou *canalis endolymphaticus*, HASSE. Chez le mouton, le *canalis cochlearis* possède à sa partie initiale, là où il touche le *canalis reuniens*, un appendice conique, le *cul-de-sac vestibulaire* de REICHERT, que BÖTTCHER dessine beaucoup moins prononcé chez le même animal. L'extrémité opposée de ce

canal est complètement fermée, laquelle partie REICHERT dénomme *cul-de-sac de la coupole*. L'*aquila auditiva interna*, qui remplit le canal du limaçon, n'a par suite qu'une voie de sortie pour aller dans le *sacculus*, et c'est par le *canalis reuniens*. De l'autre côté, la rampe vestibulaire et aussi la rampe tympanique indirectement par l'*helicotrema* débouchent dans la cavité du vestibule osseux qui entoure le *sacculus* et l'*utricle*. La *fenestra ovalis* et la *rotunda* ne sont pas en connexion intime avec la formation du canal du limaçon, ni des saccules vestibulaires; toutes deux ne sont que des endroits non transformés en cartilage de la masse enveloppant le labyrinthe à l'o-

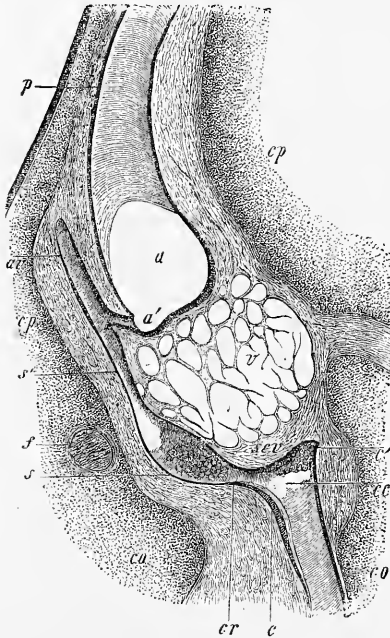


Fig. 456.

rigine, et à cet égard il vaut la peine de faire ressortir qu'on ne voit jamais la *fenestra ovalis* sans l'étrier la remplissant presque en entier, tandis que la *fenestra rotunda* représente longtemps une lacune du limaçon cartilagineux comblée par de puissantes parties molles (voir la figure 455).

Au sujet du *canalis reuniens*, il y a encore à remarquer que

Fig. 456. — Coupe frontale d'une partie du labyrinthe d'un embryon de porc long de 9^m. Gross. vingt-trois fois. *a*, *alveus communis*; *av*, *aquaeductus vestibuli* (partie inférieure); *a'*, première branche, qui aboutit à l'*alveus communis*; *s'*, seconde branche, qui s'unit au *sacculus* *s*; *sp*, canal semi-circulaire supérieur; *cr*, *canalis reuniens*; *v*, espace vestibulaire rempli de tissu gélatineux; *scv*, commencement de la *scala vestibuli*; *cc*, *canalis cochlearis*; *c*, commencement de l'organe de Corti avec la membrane de Corti; *c'*, cul-de-sac au commencement du *canalis cochlearis*; *cp*, *cartilago petrosa*, partie supérieure; *co*, commencement du limaçon cartilagineux; *f*, *facialis*.

chez les embryons de mouton il possède à sa paroi supérieure, regardant le vestibule, comme de petites excroissances en forme de verrue, qui ne font pas non plus défaut au cul-de-sac vestibulaire du limaçon au côté correspondant.

L'*utrículus*, le *sacculus* et les canaux semi-circulaires ne montrent, une fois qu'ils sont constitués, plus de changements morphologiques bien remarquables, à part la formation des espaces lymphatiques qui les entourent plus tard (cavité vestibulaire); aussi me bornerai-je à la courte description qui suit.

A l'*utrículus* et au *sacculus* se montrent déjà de très bonne heure les *maculae acusticae*, ainsi que les cils acoustiques, la *membrana tectoria* gélatineuse et les *otolithes* situés à sa surface et à son intérieur; des données exactes à cet égard se trouvent dans la prochaine remarque. A l'égard des otolithes, je trouve qu'ils apparaissent comme de tout petits corps en forme de granules et ils persistent longtemps dans cette forme, jusqu'à ce qu'ils finissent par augmenter en grandeur et prennent peu à peu une forme cristalline.

Les ampoules et les canaux semi-circulaires se distinguent les uns des autres déjà de très bonne

heure. Dans ces derniers on reconnaît, chez des embryons un peu âgés, la structure singulière de l'épithélium décrite tout d'abord par C. HASSE chez la tortue, *Anatom. Studien*, II, p. 361, fig. 23 et *Vergl. Morph. und Histol. des Gehörorganes* (Morphologie et histologie comparées de l'organe de l'ouïe), p. 70; cet épithélium possède à la face concave des cellules cylindriques plus hautes (*Raphe*, HASSE), et à la paroi opposée il montre aussi des cellules pavimenteuses un peu plus épaisses qu'aux parois latérales (fig. 457).

Dans les ampoules apparaît, chez des embryons un peu âgés, la *membrana tectoria*, HASSE, ou *cupula terminalis*, LANG, comme une formation cuticulaire élégante, mais difficile à étudier, qui

*Maculae
acusticae.*

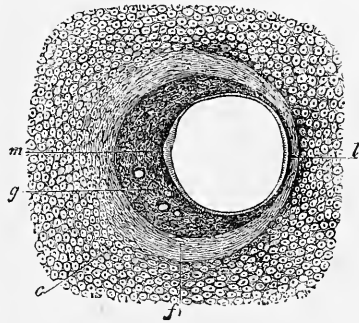


Fig. 457.

Fig. 457. — Coupe transversale du canal semi-circulaire externe d'un embryon de lapin de vingt-quatre jours, gross. 41,5 fois. *m*, *raphe tubuli membranacei* HASSE; *l*, cellules pavimenteuses plus hautes, situées à l'opposé; *g*, tissu gelatineux autour du *tubulus membranaceus*, disparaissant plus tard; *f*, périchondre (périoste); *c*, *cartilago petrosa*.

jusqu'ici n'a été vue que par HASSE chez des embryons d'homme et de mammifères, *Vergl. Morphol. d. Gehörorg.* (Morphologie comparée des organes de l'ouïe), p. 77; comme on n'en a pas encore publié de figure, j'en donne la représentation ci-contre, bien qu'elle ne soit pas tout à fait parfaite.

Aquaeductus vestibuli s. canalis endolymphaticus.

La partie du labyrinthe la moins connue jusque dans les derniers temps, est le *recessus labyrinthi* ou *aquaeductus vestibuli*, le *canalis endolymphaticus* de HASSE,

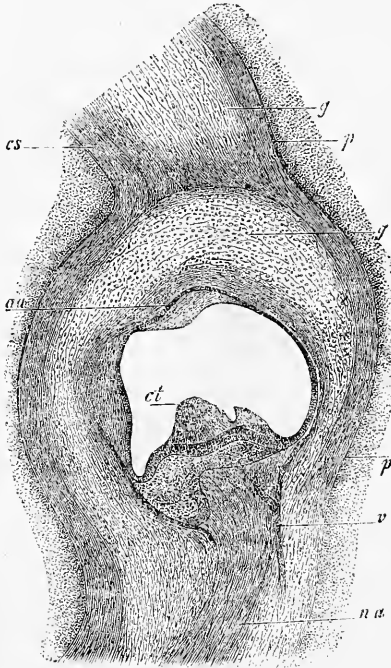


Fig. 458.

dont la manière d'être à des époques peu avancées a déjà été décrite plus haut. Au sujet des transformations ultérieures de ce canal chez l'embryon, nous devons à BÖTTCHER des renseignements très exacts, et ce savant ayant trouvé chez les mammifères adultes (chat) les mêmes rapports que chez les embryons, et plus tard AXEL KEY et RETZIUS, *Studien in der Anatomie des Nervensystems* (Études sur l'anatomie du système nerveux), I, p. 211, pl. XXXIV; ZUCKERKANDL, *Ueber die Vorhofwasserleitung des Menschen* (De l'aqueduc vestibulaire) dans : *Monatsschrift für Ohrenheilkunde*, 1876; et RUEDINGER, *Ueber den Aquaeductus vestibuli des Menschen und bei*

Phyllodactylus (De l'aquaeductus vestibuli de l'homme et du *phyllodactylus*), dans : *Zeitschr. für Anatomie und Entwickl.*, II, p. 214, ayant prouvé chez l'homme adulte l'existence du *canalis endolymphaticus*, et en même temps C. HASSE ayant expliqué à fond et à l'évidence l'importance de cette question au point de vue de l'anatomie comparée, ce prolongement de la vésicule labyrinthienne nous apparaît maintenant sous un tout autre jour que

Fig. 458. — Ampoule du *canalis semicircularis superior* d'un mouton de 9^m, avec les parties avoisinantes. Gross. trente-huit fois. *aa*, ampulla anterior; *na*, nervus ampullaris; *ct*, cupula terminalis sur la crista acustica; *v*, vaisseau; *cs*, canal semi-circulaire; *p*, périoste de l'espace ampoulaire et du canal semi-circulaire cartilagineux; *g*, tissu gélatineux entre le précédent et le canal semi-circulaire membraneux.

par le passé, et on peut bien en dire qu'au point de vue physiologique c'est un appareil qui n'est pas dépourvu d'importance.

Chez les embryons de mammifères, après l'apparition du limaçon et du *recessus vestibuli*, ainsi que des canaux semi-circulaires, la partie moyenne de la vésicule auditive, ou ce que j'appelais autrefois le saccule vestibulaire primitif, se transforme d'une façon très singulière, que BÖTTCHER nous a fait connaître le premier (*voir ses fig. 11, 12, 15, 19*). En première ligne, il se forme un rétrécissement dans le voisinage du *canalis cochlearis*, et peu à peu il en résulte le *canalis reuniens* de HENSEN. Alors le saccule vestibulaire primitif aussi se sépare en deux subdivisions par un pli saillant circulairement en l'*alveus* et le *sacculus*, qui dès lors paraissent unis comme par un canal; et enfin le sillon d'étranglement, se développant de côté vers l'embouchure de l'*aquaeductus vestibuli*, ce canal est attiré comme dans la sphère de ce canal et à la fin l'*aquaeductus* a l'air de se terminer par deux branches, d'une part dans l'*alveus*, et d'autre part dans l'*utricleus* (BÖTTCHER, fig. 19, et ici fig. 456).

Au sujet de l'*aquaeductus* même, j'ai à faire encore les remarques suivantes. C'est dès le commencement une expansion aplatie de la vésicule auditive, et il se montre sur des vues de profil ou des coupes sagittales tout autrement qu'on se le figure et se le représente d'après des coupes frontales. Vue ainsi, la figure 443 représente déjà, sur un jeune embryon humain, ce qui sera plus tard le *canalis endolymphaticus*, et les figures 440 et 459

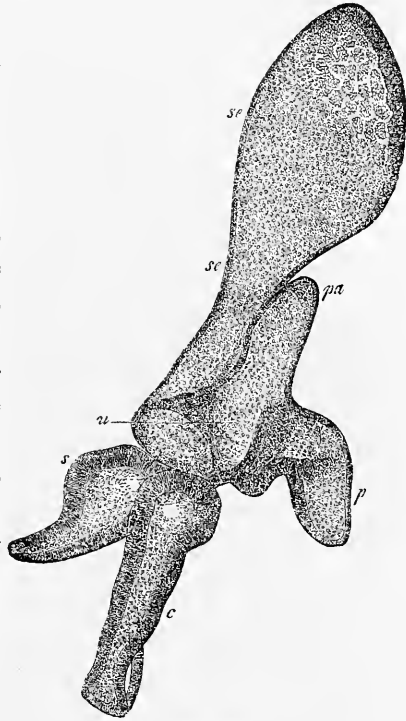


Fig. 459.

Fig. 459. — Labyrinthe d'un lapin de seize jours, tel qu'il se montre sur une coupe latéro-sagittale de la tête. Gross. cinquante-huit fois. *se*, *canalis endolymphaticus*; *se'*, *sacculus endolymphaticus* avec de petites villosités en forme de verrue à sa paroi postérieure et à la latérale; *p*, branche inférieure du *canalis semicircularis posterior* avec l'*ampulla*; *pa*, branche commune du canal supérieur et du postérieur; *c*, commencement du *canalis cochlearis*; *s*, *can. semic. externus* (?); *u*, *utricleus sive alveus communis*.

donnent des images semblables d'un embryon de lapin plus jeune et d'un autre plus vieux. Chez l'embryon plus âgé on distinguait, dans l'ensemble de la formation, un conduit inférieur *se* en forme de canal, c'est le *canalis sive ductus endolymphaticus*, d'une partie supérieure fortement élargie *se*, c'est le *saccus endolymphaticus*; ce dernier est, comme le montrent des coupes frontales, situé dans l'épaisseur de la *dura mater*, et, comme BÖTTCHER l'a déjà exposé, il paraît aussi plus large que le canal dans le sens transversal. Au sujet de sa structure, on trouve déjà à cette période que l'*aquaeductus* possède dans ses différentes régions une structure différente. Dans la partie inférieure canaliforme, l'épithélium était encore plus haut et se rapprochait du type cylindrique, tandis que dans la portion supérieure sacciforme à la paroi médiane, il était mince et pavimenteux, et qu'à la paroi latérale il paraissait épais et bosselé ou verruqueux. Ces épaisissements verruqueux sont pourtant, comme des coupes transversales le montrent, simplement produits par des saillies de la paroi de tissu conjonctif et pourraient bien représenter des ébauches de petites papilles vasculaires, comme BÖTTCHER les a observées chez le chat adulte au passage du *canalis* au *saccus endolymphaticus* (*l. c.*, p. 39, fig. 22). J'ai trouvé des verrues semblables, comme je l'ai déjà mentionné plus haut, dans le *sacculus rotundus*, le *canalis reuniens* et le cul-de-sac vestibulaire du *canalis cochlearis*, chez des embryons; régions où je ne sache pas qu'elles soient encore connues chez les êtres adultes.

BÖTTCHER a aussi le premier décrit chez des chats adultes une autre formation (*l. i. c.*, p. 60), que j'ai aussi trouvée chez des embryons: ce sont des *ramifications accessoires* du *canalis endolymphaticus* à l'endroit où il est situé dans l'os, et cela chez des embryons de porc de 7,5^{cm} de longueur (voir plus bas).

L'ossification du labyrinthe a été tout récemment soumise par A. J. VROLIK à un examen microscopique minutieux, dont les résultats seront rapportés plus loin. Auparavant, je ferai encore les remarques suivantes au sujet des détails plus fins. Le *cartilago petrosa* présente dans son ossification la circonstance remarquable que, à côté des incrustations du cartilage par des sels calcaires et des ossifications enchondrales, il se trouve des dépôts périostaux non seulement à la face externe du cartilage, mais aussi à la surface entière de toutes les cavités internes contenant le labyrinthe; et même la substance conjonctive renfermée dans ces cavités (*modiolus*, *lamina spiralis ossea*, fond du *meatus auditorius internus*) est en partie soumise à une ossification en connexion

avec les formations périostales. Aucun autre os préformé à l'état de cartilage ne montrant la même chose, il vaut la peine de se demander comment le *cartilago petrosa* se comporte dans ce phénomène. La chose me paraît se résoudre bien simplement, en admettant que le *cartilago petrosa* est à l'origine un segment sphérique creux qui se forme tout autour du labyrinthe et qui a son ouverture au *meatus internus* (et au *canalis aquaeductus vestibuli*). S'il en est ainsi, alors toute la surface du *cartilago petrosa* avoisinant le labyrinthe est comparable à la surface externe du cartilage, de sorte que les dépôts périostaux qui s'y présentent sont faciles à expliquer. Ces dépôts périostaux dans l'intérieur du limaçon forment alors, en se développant autour du *canalis cochlearis*, tout le *modiolus* et la lame spirale osseuse, à la manière des proliférations périostiques d'autres endroits.

Les dépôts périostaux autour des espaces labyrinthiens se montrent en même temps que les ossifications superficielles, et tous deux acquièrent une indépendance plus grande par suite de ce que les restes cartilagineux et l'os enchondral s'y maintiennent plus longtemps que dans d'autres cas. Plus tard, ces dépôts font place à un tissu spongieux, et alors, comme chez le nouveau-né, l'assise de tissu osseux périostal environnant le labyrinthe peut se représenter comme une gaine particulière, mince, entourant exactement le labyrinthe dans toutes ses parties, état qui est cependant transitoire aussi, tout le tissu interne de la pyramide finissant par devenir ferme et compact.

L'ossification du *cartilago petrosa*, montre en gros chez l'homme et chez les mammifères une assez grande uniformité dans le nombre des points d'ossification, mais ces points n'ont qu'une indépendance très bornée, car ils se soudent ensemble avant même la fin de la vie embryonnaire. En outre, le nombre et l'apparition de ces points présentant, d'après VROLIK, de nombreuses anomalies chez l'homme et chez les mammifères, il devient assez probable que ces points d'ossification ne comportent pas une grande importance, mais il faudra encore des recherches très étendues d'anatomie comparée pour donner des renseignements précis à cet égard. En tout cas, il est dès maintenant certain que l'hypothèse de HUXLEY sur la formation du rocher par trois pièces, le *prooticum*, l'*epioticum* et l'*opisthoticum*, ne trouve pas pour le moment d'appui dans le développement du *cartilago petrosa* des mammifères.

Chez l'homme il se forme, d'après A. J. VROLIK, dans le cartilage qui nous occupe, les points d'ossification suivants :

1° Sur le premier tour de spire du limaçon dans la région du *promontorium (opisthoticum, HUXLEY)*. Vu d'abord chez un embryon de 17^{cm}, dont le rocher était d'ailleurs encore tout à fait cartilagineux. Il se trouve aussi chez le bœuf, la chèvre, le porc, le lapin et le chien.

2° Un noyau osseux dans le pont entre le *meatus internus* et le *hiatus canalis Fallopieae*, formant aussi le *tegmen tympani* et s'étendant jusqu'à la *fenestra ovalis (prooticum, HUXLEY)*. Vu chez des embryons humains, à partir de la longueur de 21^{cm}, et chez le bœuf, le porc, le lapin et le chien.

3° Un point dans la région de la branche commune au canal semi-circulaire supérieur et à l'inférieur, dans le voisinage de l'*apertura aquaeductus vestibuli* et à la même hauteur. Vu chez un embryon de 21^{cm}, puis chez la chèvre, le mouton, le porc et le chien.

4° A la même époque se montre aussi chez l'homme un point osseux sur la *cochlea*, qui ne se trouvait chez aucun animal de la même manière.

Ces quatre points osseux croissent rapidement, et ils se trouvent déjà réunis en une pièce chez des embryons de 24^{cm} (sixième mois), peut-être bien aussi plus tôt. Cette pyramide osseuse se réunit ensuite avant la naissance même avec la *pars mastoidea*, dans laquelle apparaissent d'une façon indépendante deux points osseux, un postérieur et un antérieur, et le postérieur situé sur le canal semi-circulaire externe (*epoticum, HUXLEY*) se soude le premier avec la pyramide. Comparer aussi avec les données différentes en beaucoup de points de l'œuvre de RAMBAUD et RENAULT, citée page 515.

Qu'on me permette de joindre encore à ces observations les remarques suivantes sur l'extérieur du *cartilago petrosa*. Ce cartilage a une forme tout autre que ce qui sera plus tard la pyramide; il ne montre, en effet, ni *canalis caroticus*, ni *tuba Eustachii*, seulement un canal de FALLOPIA très court s'étendant du *meatus internus* au *hiatus*. Ce n'est que lors de l'ossification qu'apparaissent peu à peu des lamelles osseuses qui amènent la formation de ces canaux, et le canal de FALLOPIA mérite spécialement d'être remarqué. L. JOSEPH avait déjà indiqué (*Zeitschr. für rat. Med.*, 1866, vol. XXVIII, p. 111), que le canal de FALLOPIA ne s'étendait chez des embryons que jusqu'à l'*hiatus*, donnée que plus tard A. J. VROLIK, RUEDINGER et GEGENBAUR (*ll. ii. cc.*) confirmèrent; et VROLIK et GEGENBAUR mirent en évidence que le *nervus facialis*, à partir de l'*hiatus* jusqu'à ce qui sera plus tard le *foramen stylo-mastoideum*, est à proprement dire situé au dehors du crâne, de sorte

que tous les rameaux partant de là sont comparables à des rameaux externes du *facialis* des animaux vertébrés inférieurs (VROLIK, GEGENBAUR). La partie horizontale du canal de FALLOPIA, qui passe au-dessus de la *fenestra ovalis*, n'est indiquée sur le cartilage que par un léger sillon (fig. 462), tandis que la dernière portion verticale n'est pas du tout marquée sur le *cartilago petrosa*, et que seulement ce qui sera plus tard le *foramen stylomastoïdeum* est indiqué par une fissure limitée latéralement par le deuxième arc branchial ou le cartilage de REICHERT, et médianement par l'apophyse mastoïde (figures 269, 292 f, 461). La complétion de la formation du canal de FALLOPIA a lieu lors de l'ossification, mais ce canal n'est, même chez l'adulte, presque jamais complètement entouré de parois osseuses, et il montre, notamment, comme HENLE le fait avec raison remarquer, il montre, dis-je, presque toujours au-dessus de la *fenestra ovalis*, une lacune fermée seulement par des parties molles (*périoste, muqueuse*). A l'égard du *canalis caroticus* et de la *tuba*, se reporter au travail de RÜDINGER (*l. i. c.*).

Une formation surprenante aussi sur le *cartilago petrosa* de l'embryon, c'est la fosse connue depuis bien longtemps située sous l'*eminentia arcuata*, venant du *canalis semicircularis superior*, fosse sur laquelle v. TRÖLTSCH a, dans les derniers temps, attiré l'attention. Cette *fossa subarcuata* (v. TRÖLTSCH) traverse, d'après cet auteur, toute l'épaisseur du rocher osseux, et débouche derrière la conque par une grande ouverture déchiquetée à la face externe de ce qui sera plus tard le *processus mastoïdeus*; elle est au commencement encore couverte d'une couche de cartilage, mais chez le nouveau-né elle est à nu. Comme contenu de ce canal, v. TRÖLTSCH trouve une artère et peut-être bien aussi une veine (*Arch. für Ohrenh.* IV, p. 128; *Lehrbuch d. Ohrenheilk.*, sixième édition, p. 196). Je trouve que la *fossa arcuata*, qui était déjà représentée dans la première édition et qui l'est dans mon *Anatomie microscopique* dans les figures reproduites ici sous les numéros 278, 280 et 281, est à l'origine fermée vers le fond par un cartilage. Mais plus tard, il se développe, dans le *cartilago petrosa*, dans cette région, des vaisseaux, et à l'intérieur, des cavités; de cette manière il se forme, en effet, pendant l'ossification, comme l'indique VON TRÖLTSCH, un canal à travers toute l'épaisseur, canal qui se remplit d'un cordon de tissu conjonctif vasculaire. Il se ferme peu à peu après la naissance, mais il persiste, comme on sait, une fente étroite à la place de ce qui était auparavant la *fossa subarcuata*.

Les rapports que je viens d'indiquer expliquent aussi la présence, au premier abord si surprenante, de deux muscles dans l'épaisseur de la pyramide, le *tensor tympani* et le *musculus stapedius*. Ces deux muscles sont, comme il est facile de le montrer sur des embryons (*voyez* GEGENBAUR, p. 439, l. c.), situés originairement à la surface externe du crâne, et sont les homologues des muscles des arcs branchiaux. Au sujet du *stapedius*, je remarquerai encore que, chez l'embryon, il a la masse principale de son ventre musculaire située à la face médiane du *nervus facialis*; cela vaut la peine qu'on y fasse attention, en raison de la situation ultérieure de l'extrémité tendineuse du muscle à la face antérieure du *facialis*; mais le ventre musculaire du *stapedius* est, aussi chez l'adulte, situé à la face médiane du *nervus facialis*, et non à la face latérale, comme JOSEPH l'indique pour l'extrémité inférieure du *canalis stapedii*.

Labyrinthe
des mammifères.
Vésicules audi-
tives de
jeunes embryons
de lapin.

J'ajoute ici une série de détails sur le développement du labyrinthe des mammifères.

Des vésicules labyrinthiennes de lapin en voie de s'étrangler sont arrondies, quadrangulaires et hautes de 0,182^{mm} (fig. 438). Une fois l'étranglement accompli, elles deviennent piriformes, s'amincissent vers le haut et elles atteignent déjà une hauteur de 0,30 à 0,43^{mm} au dixième jour; c'est cette dernière grandeur qu'offrait le labyrinthe de la figure 440, tandis que la largeur s'élevait à 0,27^{mm} et l'épaisseur de la paroi à la face médio-antérieure de 54 à 59 μ en haut et 21 μ latéralement. Une coupe horizontale de la vésicule labyrinthienne du onzième jour (fig. 442) montrait un diamètre *antero-posterior* de 0,38 et 0,43^{mm}, une largeur plus grande de 0,38 et 0,33^{mm} en avant et une épaisseur de paroi de 64 à 70 μ en avant, de 43 à 48 μ à la face médiane et de 21 à 37 μ latéralement. Au quatorzième jour la vésicule labyrinthienne, à laquelle ont déjà commencé les phénomènes de différenciation (fig. 441), mesure 0,54^{mm} de hauteur et est située dans un tissu plus compact, qui est en train de se transformer en tissu cartilagineux, mais ce n'est qu'au quinzième et surtout au seizième jour qu'il se caractérise d'une façon prononcée comme *cartilago petrosa*.

Quant aux transformations ultérieures de la vésicule labyrinthienne, je les décrirai maintenant séparément pour chacune de ses parties.

Utriculus.
Sacculus.

Les *sacculi vestibulaires*, l'*utriculus s. alveus communis* et le *sacculus* montrent de très bonne heure leurs *maculae acusticae*. Chez un embryon de bœuf de 22^{mm} il n'était pas encore possible, il est vrai, de les reconnaître comme telles; cependant la paroi médiane des deux sacculi labyrinthiens dont l'étranglement n'était pas encore très avancé, mesurait déjà alors de 27 à 54 μ , tandis que la paroi latérale n'était épaisse que de 5 à 10 μ . Un embryon de bœuf de 33^{mm}, au contraire, montrait très distinctement les deux *maculae* avec une épaisseur de 64 μ , et consistant en apparence de plusieurs rangées de cellules. A la surface il y avait déjà aussi de petits cils auditifs, et un mince rebord clair que je considère comme le premier rudiment de la *membrana tectoria*, bien qu'il n'y ait pas encore trace visible d'otolithes. Des embryons de porc longs de 32^{mm} et des embryons de lapin de dix-sept à vingt jours ou longs de 20 à 38^{mm} montrèrent la même chose, sauf que chez les plus âgés d'entre eux on pouvait reconnaître, sur la *membrana tectoria*, les otolithes comme des masses de granules extrêmement fins.

Chez des animaux plus âgés, les *maculae* étaient tout à fait nettement caractérisées. Des *lapins* de vingt-quatre jours et de 60^{mm} de longueur montraient l'épithélium de la *macula sacculi* épais de 57 μ , tandis que la *membrana tectoria* avec le revêtement d'otolithes avaient une épaisseur de 38 μ . Les otolithes montraient alors déjà d'une façon distincte leur forme cristalline et ils étaient grands de 3,8 à 5,7 μ . Chez des *brebis* de 9 à 11^{cm} le développement était plus en retard. L'épithélium des *maculae* et la *membrana tectoria* étaient plus minces (de 27 à 30 μ toutes deux), et à la place des otolithes il n'y avait rien que des granulations extrêmement fines, qui donnaient à la surface de la *membrana tectoria* l'apparence d'une membrane finement ponctuée. Chez les *embryons de porc*, au contraire, le développement de ces parties était plus avancé. Des embryons de 7,5^{cm} montraient une épaisseur de 45 à 49 μ à l'épithélium des *maculae*, et les otolithes sur la mince *membrana tectoria* étaient pour la plupart en forme de punctuations, mais avec quelques corpuscules un peu plus grands, déjà anguleux. Chez les embryons de porc, au contraire, les otolithes étaient des cristaux bien développés, longs de 19 à 34 μ , et l'épithélium était épais de 45 à 57 μ .

Chez aucun embryon la *membrana tectoria* ne montrait une structure particulière; elle faisait plutôt partout l'impression d'une masse gélatineuse dépourvue de structure. Les stries et granulations irrégulières qui s'y montraient presque toujours, je les considère comme des coagulations accidentelles. Cette membrane est pour moi une *cuticula* délicate, dans la substance de laquelle se forment dans le voisinage de la surface libre les otolithes sous forme de petites granulations d'abord.

Chez les embryons de brebis de 11^{cm}, la paroi supérieure et latérale du *sacculus* n'avait pas de papilles.

Au sujet des *canales semicirculaires membranacei*, j'observerai avant tout que leur développement a lieu de bonne heure déjà et est difficile à observer, aussi ne l'ai-je suivi jusqu'ici avec exactitude que sur des embryons de bœuf de 19 à 22^{mm} (fig. 445). D'après ce que j'ai vu, il naît par bourgeonnement de la partie du labyrinthe qui se transforme en *utriculus*, des replis larges et plats, de forme semi-circulaire, qui s'élargissent ensuite au bord libre, tandis qu'au milieu les deux lamelles de l'excavation se soudent et disparaissent sans laisser de trace. La figure 445 montre la première apparition des excavations en question sur un embryon de bœuf long de 19^{mm}, tandis que chez un embryon de 22^{mm} l'étranglement est en voie de s'opérer et déjà accompli en partie. Les canaux qui venaient de se séparer par étranglement avaient 0,1^{mm} de diamètre et ne montraient pas trace du *raphé* de Hasse; tout au contraire, c'est précisément leur paroi distale qui était plus épaisse que la proximale (32 à 34 μ sur 10 μ). Tous les canaux manquaient aussi de paroi fibreuse et les tubes épithéliaux étaient immédiatement situés dans le *petrosum* non encore tout à fait caractérisé comme cartilagineux. Chez un embryon de 35^{mm} les canaux se trouvaient déjà larges de 0,22^{mm} et pourvus d'ampoules. Les canaux verticaux avaient à la paroi convexe et médiane un épithélium plus épais qu'aux autres faces, et le *canalis externus* de même à sa face inférieure et convexe.

Les *embryons de porc* d'une longueur de 32^{mm} montraient des ampoules et des canaux de 0,13^{mm} sans *raphé*, mais avec un épithélium plus épais dans les endroits mentionnés chez le bœuf, et épais de 26 μ sur 16 aux autres faces. Un embryon de porc de 9^{cm} présentait une belle *cuticula* poreuse sur les *cristae acusticae* des ampoules, et elle semblait former une *cupula*, et le *raphé* des canaux existait déjà chez des embryons de 7,5^{cm} sur des canaux larges de 0,19^{mm}.

Les *embryons de lapin* possèdent dès le quinzième jour des ampoules de 0,09 à 0,11^{mm} de diamètre et des *cristae acusticae*; et les canaux ont une largeur de 48 à 81 μ à différentes places. Au dix-huitième jour on reconnaît un rebord cuticulaire épais de 9 μ aux *cristae acusticae*; au vingtième jour le *raphé* est

Canaux
semi-circulaires

ébauché dans les canaux et tout à fait caractérisé au vingt-quatrième jour (fig. 457). Au *canalis externus* large de 0,22mm, le *raphé* est épais de 19 μ , les cellules opposées de 7,6 à 11,0 μ et l'épithélium des autres parois de 3,8 à 5,7 μ .

Les embryons de brebis de 9^{cm} présentèrent la particularité remarquable que les *cristae acusticae* de leurs ampoules montraient la *cuticula* relativement bien conservée et mieux que je ne l'ai vue d'ailleurs (fig. 458). Cette *cuticula* formait au milieu un dépôt (*cupula*) de 0,14 à 0,16^{mm} de hauteur, était striée à la surface ou rayée et pourvue dans son épaisseur de pores dans lesquels faisaient saillie les cils acoustiques. Le tout faisait l'impression d'une formation assez résistante et était tout à fait différent de la *membrana tectoria* des *maculae acusticae*. Et cependant cette formation est fort éphémère ou se détache très facilement et échappe à la vue, car en somme il est bien rare qu'on l'observe. Chez les embryons de brebis de 12^{cm}, les canaux semi-circulaires possèdent dans leur paroi de tissu conjonctif des cellules pigmentaires étoilées et ont une dimension de 0,28^{mm}.

Aquaeductus vestibuli.

L'*aquaeductus vestibuli* ou *canalis endolymphaticus*, dont la première apparition a déjà été signalée dans le texte, est chez les lapins de douze jours (5 à 7^{mm}) long de 0,39^{mm} et son diamètre antéro-postérieur a une dimension de 0,18^{mm}. Au seizième jour (fig. 459) la hauteur de cet organe, où l'on distingue dès lors un canal et un sac, est de 1,14^{mm}, le diamètre antéro-postérieur du sac est de 0,37 à 0,45^{mm}, sa largeur (diamètre transversal) de 0,17^{mm}, tandis que le canal mesure de 0,083 à 0,17^{mm}. La paroi interne du sac porte un épithélium pavimenteux de 16 μ d'épaisseur, tandis qu'à la paroi latérale non seulement l'épithélium est plus épais, mais il s'y présente aussi des papilles de 54 à 60 μ . Chez un embryon de lapin de vingt-quatre jours le *canalis endolymphaticus* avait une dimension de 0,13^{mm}, et la partie du conduit qui menait à l'*utriculus* avait une ouverture de 16 μ .

Un embryon de bœuf de 22^{mm} présentait au *saccus endolymphaticus* un diamètre antéro-postérieur de 0,2^{mm}, et le diamètre transverse était de 0,14^{mm}, tandis que la paroi épithéliale avait 48 μ en avant et 37 μ en arrière. Chez un bœuf de 35^{mm}, le *saccus endolymphaticus* se prolongeait dans la dure-mère et était situé à la face médiane du *cartilago petrosa* et du *sinus petrosus* (*sinus petrosus superior?*), situé au-dessus, jusque près de la *squama occipitalis cartilaginea*.

Un embryon de porc de 32^{mm} avait un *aquaeductus* de 2,0^{mm}, d'une épaisseur de 0,14^{mm} au sac, de 0,11 au milieu, de 0,17 au *cartilago petrosa* et de 0,036 à l'embouchure. Chez un embryon de porc de 7,5^{cm} j'ai mesuré les rameaux de communication du *canalis endolymphaticus*. Celui menant à l'*utriculus* était long de 0,42^{mm} et d'un calibre de 7,6 à 11,4; le conduit vers le *sacculus*, au contraire, avait une longueur de 0,51^{mm} et une largeur de 53 à 57 μ . L'*aquaeductus* en entier, depuis le *sacculus rotundus* jusqu'à la pointe du *saccus endolymphaticus*, était de 3,7^{mm} et la largeur du *saccus endolymphaticus* de 0,31^{mm} (fig. 460). A la pointe du *saccus*, il se trouvait des cellules cylindriques, plus bas des cellules pavimenteuses de 16 μ de hauteur. Il n'y avait pas de papilles; par contre, il se trouvait dans le *canalis endolymphaticus*, là où il traverse le *cartilago petrosa* et aussi encore au commencement de la partie de l'*aquaeductus* située dans la cavité crânienne, un certain nombre de cavités en cul-de-sac longs et larges de 37 à 43 μ .

Quant à la brebis, j'en ai examiné trois embryons assez âgés. Un embryon de 9^{cm} présentait le conduit de l'*aquaeductus* au *sacculus* large de 59-64-70 μ , celui allant à l'*utriculus* large de 21 à 27 μ de calibre avec une embouchure de 37 μ . La longueur de ce dernier conduit était de 0,23^{mm}, celle de l'autre ne pouvait se mesurer. Chez un embryon de 11^{cm}, le *canalis endolymphaticus* avait à l'extrémité inférieure de 0,23 à 0,31^{mm} dans le diamètre antéro-postérieur et 0,13^{mm} de largeur. Le canal de communication menant à l'*utriculus* était long

de 0,31 et large de 81μ au commencement et de 57 plus loin. Un embryon de mouton de 12^{cm} enfin présentait, pour le canal de communication avec l'*utriculus*, une longueur de 0,37 et près de l'*utriculus* une largeur de 41μ , avec une paroi de 21μ , tandis que vers le tronc du *canalis endolymphaticus* le calibre augmentait de plus en plus et s'élargissait jusqu'à 27μ , 43μ et enfin jusqu'à 54μ . Le canal de communication avec le *sacculus* était long de 0,29^{mm} et large de 54μ .

De ces observations ressort le fait, peut-être utilisable pour la physiologie, que le *saccus endolymphaticus* est en communication plus large avec le *sacculus* qu'avec l'*utriculus*.

Au sujet du *canalis reuniens* qui va du *sacculus* au limaçon, je n'ai recueilli que peu d'observations, cet organe étant fort rarement tout à fait conservé sur des coupes. Chez un embryon de bœuf de 35^{mm}, ce canal mesurait 0,081^{mm} en longueur, et chez un embryon de porc de 32^{mm} il mesurait 0,14^{mm}, tandis que sa largeur était de 28μ . Un embryon de mouton de 9^{cm} présentait un canal long de 0,35^{mm}, large de 59μ , et chez un embryon de mouton de 12^{cm} la largeur atteignait 0,14^{mm}. Le cul-de-sac vestibulaire du limaçon ne faisait pas saillie chez les embryons plus jeunes; mais, par contre, chez le labyrinthe représenté dans la figure 456, il constituait un appendice de 0,27 à son degré maximum de développement.

A l'égard du limaçon, je remarquerai en première ligne que chez les embryons de bœuf de 19 à 22^{mm}, le tube épithélial du *canalis cochlearis* manque absolument d'enveloppe fibreuse et il est renfermé, comme le labyrinthe en entier, dans un tissu homogène, d'apparence cartilagineuse, à petites cellules. C'est en même temps que les tours de spire du canal du limaçon et le cartilage du *petrosus* se forment, que naît aussi le tissu fibreux d'enveloppe, et chez les embryons de bœuf de 35^{cm} il est déjà nettement accentué. Le *canalis cochlearis* est alors large de 0,39^{mm} et il possède à la face tympanique un épithélium d'une épaisseur qui va jusqu'à 86μ , et à la face vestibulaire d'une épaisseur de 16 à 21μ au minimum.

Chez un embryon de porc de 32^{mm} le *canalis cochlearis* mesure 0,35^{mm} et son épithélium, sur lequel la *membrana Cortii* existe peut-être déjà sous forme d'une bordure fort délicate, avait de 70 à 75 μ sur 10 à 27 μ . Ce qu'il y avait de remarquable chez cet embryon, c'est que le *ganglion spirale* du *nervus cochlearis* n'était reconnaissable que dans l'étendue du premier tour de spire du limaçon. Un embryon de porc de 7,5^{cm} présentait un *canalis cochlearis* du même diamètre que celui de l'embryon plus jeune, mais l'épithélium n'atteignait encore à l'endroit le plus épais que 54μ et à la *membrana Reissneri* 16μ . La membrane de Corti est à cette période bien distincte, mais les dents du premier ordre manquent encore. Chez le lapin, je n'ai vu la *membrana Cortii* qu'au vingtième jour, époque à laquelle le *ductus cochlearis* mesurait à la partie initiale 0,28 et au cul-de-sac terminal 0,29^{mm}. Ici aussi le canal du limaçon allait un peu plus loin que le *ganglion spirale*. Je trouvai les rampes commençant à se former chez des embryons de lapin de vingt-quatre jours et chez des embryons de mouton de 9^{cm}.

Les observations suivantes au sujet des enveloppes du labyrinthe s'appliquent

Fig. 460. — *Canalis endolymphaticus* d'un embryon de porc de 7,5^{cm}. Gross. 15,5 fois. *U*, *utriculus* avec une partie du *canalis semicircularis superior*; *s*, *sacculus* avec la *macula acustica* à sa face médiane; *ce*, *canalis endolymphaticus* avec ses deux rameaux allant à l'*utriculus* et au *sacculus*; *se*, *saccus endolymphaticus*.

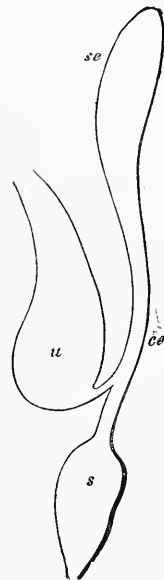


Fig. 460.

Canalis reuniens.

Limaçon.

Enveloppes du labyrinthe.

aussi bien au limaçon qu'au vestibule. Le labyrinthe épithélial, qui n'est qu'un dérivé de la vésicule auditive primitive, ne possède pas d'autre enveloppe au commencement que le rudiment du *cartilago petrosa*, et il y a une époque transitoire de courte durée où l'on peut dire que le labyrinthe est directement entouré de jeune cartilage, ou, si l'on préfère, d'une substance tout à fait homogène, à petites cellules, semblable à du cartilage, dont la majeure partie deviendra plus tard vraiment du cartilage. Dans le cours ultérieur du développement, ce complexe de tissus se différencie de telle sorte que les éléments immédiatement au contact du labyrinthe se transforment en tissu fibreux, ceux plus éloignés en cartilage, et de ce tissu fibreux tout à fait homogène à l'origine proviennent par des transformations ultérieures : le périchondrium interne, la paroi fibreuse du labyrinthe et le tissu cellulaire intermédiaire, comme nous l'avons déjà vu plus haut. Ce tissu fibreux intérieur, une fois produit, jouit d'une croissance propre puissamment secondée par de nombreux vaisseaux sanguins qui y pénètrent ; il y est de même du labyrinthe épithélial lui-même dans toutes ses parties et du *nervus acusticus*, et la cavité du *cartilago petrosa* qui entoure ce labyrinthe devient de plus en plus grande. Il est difficile de dire comment le cartilage se comporte dans ces transformations, seulement l'opinion qui me paraît la plus satisfaisante, c'est d'admettre qu'il s'étend en vertu d'une prolifération indépendante et concomitante, et que son extension n'est pas le résultat d'une simple distension mécanique.

Des indications détaillées sur presque tous les points signalés dans cette remarque se trouvent dans l'excellent mémoire de A. BÖTTCHER, et j'y renvoie encore en observant que les nombres trouvés par lui et par moi ne concordent pas à tous les égards, et que par suite il y aura encore besoin de recherches plus étendues pour fixer certains de ces points.

§ 50.

DÉVELOPPEMENT DE L'OREILLE MOYENNE ET DE L'EXTERNE.

Généralités.

L'oreille moyenne et l'externe se développent dans leurs cavités avec la coopération nécessaire de la première fente branchiale. Cette fente se ferme dans toute sa portion antérieure, mais reste praticable dans sa partie postérieure, à l'exception d'une petite place située tout contre la surface externe, place qui se ferme pour se transformer en membrane du tympan. De la fosse située à la face externe de la membrane du tympan et des parois de cette fosse, se développe le *meatus auditorius externus* et l'oreille externe, tandis que la portion interne de la fente branchiale fournit la fosse du tympan et le *tuba Eustachii*. Les osselets de l'ouïe, dont il a déjà été parlé plus haut (§. 33), et qui proviennent du premier et du second arc branchiaux, sont originairement situés au-dessus de la fosse du tympan et derrière elle ; ce n'est qu'ultérieurement qu'ils viennent à être situés en apparence dans la fosse du tympan, ce qui est vrai aussi de la *chorda tympani*, du *stapedius* et des ligaments des osselets.

La cavité du tympan et le *tuba Eustachii* se développent indu-

Cavité
du tympan.

bitablement de la partie interne de la portion postérieure de la première fente branchiale; mais cette portion ne se transforme pas simplement et immédiatement en ces organes; au contraire, elle se développe en un prolongement dirigé en dehors, en haut et en arrière, prolongement qui se transforme pour sa majeure partie en cavité tympanique, et peut, par analogie avec une dénomination employée par MOLDENHAUER, se nommer le *canalis tubo-tympanicus*. Tandis que cela s'opère, le *meatus externus*, d'abord très peu profond, et qui ne s'approfondit pas seulement par la prolifération des parties qui l'enveloppent extérieurement, produit un prolongement creux semblable, mais dirigé en sens inverse, et il

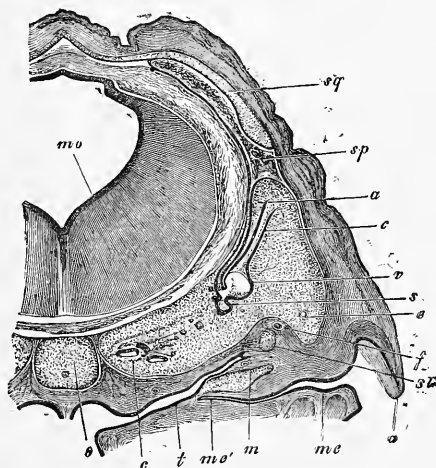


Fig. 461.

s'établit ainsi l'ordre de choses représenté par la figure 461. Sur cette coupe frontale, on voit le *meatus externus* pénétrer horizontalement presque jusqu'à la moitié du *canalis pharyngo-tympanicus*, dont la partie supérieure, celle qui est située au-dessus du marteau *m*, figure le *canalis tubo-tympanicus*. Le *canalis pharyngo-tympanicus*, ou ce qui sera plus tard la *tuba* et la *cavitas tympani*, est très étroit encore à cette période, et il l'est le plus dans la portion qui deviendra plus tard la cavité du tympan; mais sa partie tympanique s'agrandit peu à peu dans la

Fig. 461. — Crâne d'un embryon de mouton de 27^{mm} dans la région de l'organe de l'ouïe, coupe frontale grossie 10,5 fois. *mv*, cerveau postérieur; *o*, cartilage occipital avec la corde; *c*, cochlea; *t*, tuba; *me*, meatus auditorius externus; *me'* son extrémité; *m*, malleus avec membrane du tympan; *c*, canalis semicircularis superior; *e*, canalis semicircularis externus; *s*, sacculus; *st*, stapes; *f*, nervus facialis; *a*, auricula; *v*, alveus communis; *av*, aquaeductus vestibuli; *sp*, sinus petrosus superior; *sq*, squama cartilaginea.

direction sagittale, et se constitue en une cavité déprimée latéralement, tandis que ce qui deviendra plus tard la *tuba* conserve davantage la forme de canal. Au contraire, les cavités de ces espaces continuent à se rétrécir au fur et à mesure dans la direction de dehors en dedans, leurs parois se rapprochent bientôt au point de se toucher, et la lumière du conduit disparaît entièrement ou presque tout à fait. L'accomplissement de ces changements est lié au développement d'un tissu conjonctif gélatineux particulier, que v. TRÖLTSCHE a le premier vu à la paroi interne de la cavité tympanique du fœtus humain (*Würzb. Verh.*, 1858, t. IX, p. 78, et *Anatomie de l'oreille*, p. 66). J'ai moi-même fait des recherches sur ce tissu, qui consiste en simple substance conjonctive d'un dessin élégant avec de nombreux vaisseaux, et j'ai montré (*Würzb. Verh.*, 1858, et première édition de *l'Embryologie*) qu'il obstrue la cavité tympanique et la *tuba* chez les embryons jusqu'à l'époque de la naissance, et qu'il entoure aussi les osselets de l'ouïe. La figure 462 peut servir à mieux faire comprendre les rapports anatomiques de la cavité tympanique embryonnaire et de la *tuba*. Pour plus de clarté, le *cavum tubotympanicum*, *ct.*, est représenté comme une fente légèrement béante. Ce *cavum*, dont l'*ostium pharyngeum* n'est pas entamé, ne s'étend dans la direction verticale que jusqu'à l'extrémité supérieure du manche du marteau ou jusqu'au point d'insertion du *tensor tympani*, et en arrière, il n'atteint aussi que jusqu'à ce muscle ou une surface frontale atteignant son tendon. A la face interne, il est limité par un épais tissu gélatineux *g*, revêtant le limaçon cartilagineux, tandis qu'à la face latérale se trouvent la membrane du tympan et le manche du marteau, et que la substance gélatineuse y manque. Les osselets de l'ouïe sont situés, à l'exception du manche du marteau qui se trouve latéralement au-dessus et en arrière de la fosse tympanique, dans un tissu gélatineux spécial, un peu plus dense, dont la quantité et la disposition par couches ressortent assez clairement à l'inspection de la figure 462. Dans ce tissu se trouvent aussi situés le *nervus facialis* à partir de la région de l'*hiatus*, limité à sa face supéro-postérieure par une gouttière dans le *cartilago petrosa*, puis la *chorda tympani* et le *musculus stapedius* qui se trouve à la face médiane du *facialis*; enfin, le tendon du *tensor tympani*, dont la partie charnue est logée dans le tissu gélatineux à la face latérale de la *cochlea*.

Le tissu gélatineux dont il vient d'être question, et la position particulière des osselets de l'ouïe, position prise pour la première fois en certaine considération par A. FR. GUENTHER (*Observations*

sur le développement de l'appareil de l'ouïe, Leipzig, 1842, p. 50), persistent pendant toute la durée de la vie fœtale, et chez des embryons à maturité, sont encore presque aussi prononcés que chez de jeunes embryons. Ce n'est que lors de l'entrée de l'air inspiré dans le *tuba* et la cavité tympanique, que cet état de choses cesse, et que le tissu gélatineux s'atrophie pour faire place à une

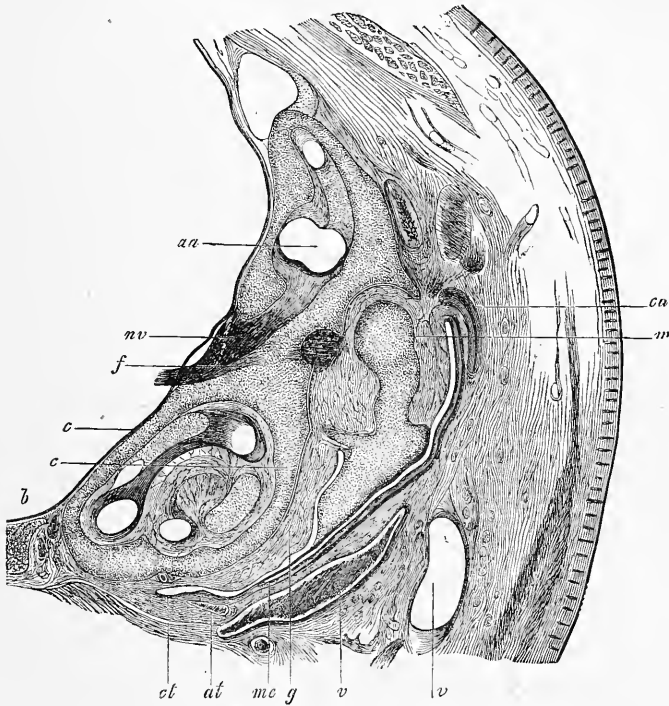


Fig. 462.

muqueuse ordinaire. Par suite de ces changements, la cavité du tympan gagne en étendue, tant à sa face interne qu'en haut et en arrière, et les *ossicula* semblent dès lors situés à son intérieur,

Fig. 462. — Coupe frontale de la région auditive d'un lapin de vingt-quatre jours. Gross. 11,5 fois. *aa*, ampulla superior avec le *canalis semicircularis superior*; *nv*, *nervus vestibuli*; *f*, *facialis*, plus loin latéralement sa section au point d'émergence du *canalis Fallopii*, qui est tout à fait court; *c*, *cochlea*; *b*, *basis cranii* (*basilare*); *ct*, extrémité la plus inférieure du *canalis pharyngo-tympanicus*, ici ultérieurement *tuba*; *at*, *annulus tympanicus*; *me*, partie la plus profonde du *meatus auditorius externus*, se continuant maintenant comme fente close le long du marteau jusqu'à la hauteur du cartilage *ca* de l'oreille externe. Au-dessus de ce cartilage, la section de la *squama temporalis*; *v*, veines (rameaux de la *jugularis externa*?); *m*, marteau, latéralement le *processus externus*, médianement l'insertion du *tensor tympani*, au-dessous duquel il y a encore un petit cordon, d'apparence fibreuse, qui va au marteau.

bien qu'en réalité ils soient, comme on sait, revêtus de toutes parts par la muqueuse, et à proprement parler, refoulés de l'extérieur dans la cavité. Du reste, cette extension de la cavité tympanique et cette prolifération de sa muqueuse ne s'accomplissent pas tout à fait d'une manière aussi simple; il survient, au contraire, ici des soudures, là des résorptions de la muqueuse, comme le concevra aisément quiconque prendra la peine de se représenter avec soin, par l'esprit, la position exacte des osselets et des autres organes situés dans la cavité du tympan. Des principaux points, sièges de ces modifications, je citerai : le tendon du *tensor tympani*, l'étrier, la *chorda tympani*, les extrémités supérieures du marteau et de l'enclume, qui, tous, sont entièrement revêtus par la muqueuse. Il reste, d'ailleurs, encore à étudier le détail exact de ces transformations, et les communications récentes de URBANTSCHITSCH (*l. i. c.*), nous ont déjà appris que l'extension de la muqueuse de la cavité tympanique et la disparition du tissu gélatineux qui remplit cette cavité chez le fœtus, se font très lentement, et qu'au cours de ces phénomènes il y a apparition d'un grand nombre de prolongements ressemblant à des cordons qui disparaissent plus tard, et dont les derniers restes sont les plis permanents de la muqueuse de la cavité tympanique.

Osselets
de l'ouïe.

Les osselets de l'ouïe nous ont déjà occupés au § 43; ajoutons seulement encore une remarque, c'est que les deux plus gros de ces osselets sont encore loin d'être complètement développés chez les nouveau-nés, et qu'ils contiennent encore à leur intérieur beaucoup de restes de substance osseuse enchondrale, restes qui ne disparaissent que peu à peu, pour faire place à un tissu osseux de plus en plus compact.

Les osselets sont maintenus en connexion entre eux et avec la *fenestra ovalis* par des ligaments chez l'embryon, tant que les ossicules sont eux-mêmes cartilagineux, et ce n'est qu'après l'ossification des osselets en question, que se développe l'articulation malléo-incique. Le ligament entre l'étrier et la *fenestra ovalis* se montrent déjà de très bonne heure : c'est BRUNNER et EYSSEL qui, les premiers, nous en ont donné une connaissance exacte.

Trompe
d'Eustache.

La trompe d'Eustache est oblitérée de la même façon que la cavité tympanique pendant la période embryonnaire, et elle s'ouvre de la même façon que celle-ci. Courte et haute chez les jeunes embryons, elle croît graduellement en longueur, mais en restant toujours courte par rapport à sa hauteur pendant toute la période de la vie embryonnaire. Ce qu'il y a aussi de particulier,

c'est la grandeur de l'embouchure dans la cavité tympanique et le peu de saillie fait par l'étroit *ostium pharyngeum* qui reste longtemps placé au-dessus de la racine du palais membraneux (MOI, KUNKEL dans HASSE's, *Anat. Stud.*, fasc. 1), ainsi que sa position plus horizontale. Le cartilage de la trompe apparaît au quatrième mois sous forme d'une petite plaque de cartilage hyalin, qui se dépose du côté supéro-interne. Il ne paraît pas être une partie du crâne primordial.

Les *cellulae mastoideae* ne sont pas préformées dans le cartilage mastoïdien, comme nous le voyons pour les cavités secondaires du nez; elles ne naissent, au contraire, qu'après l'ossification, par suite d'une résorption provoquée par la prolifération de la muqueuse de la cavité tympanique, résorption qui, comme tous les phénomènes de ce genre, a lieu par des *ostoclastes* avec formation de fossettes de HOWSHIP. Chez le nouveau-né il ne se trouve, de toutes les cavités ultérieures, que la cellule principale (*Antrum Valsalvae*) faiblement indiquée, et son développement ne fait plus guère de progrès avant l'âge de la puberté.

La membrane du tympan n'est pas, à l'origine, reconnaissable comme telle; les osselets de l'ouïe avec le *tensor tympani*, le *stapedius* et le *facialis*, sont tous ensemble plongés dans une plaque épaisse de tissu conjonctif, s'étendant depuis le fond du *tuba* jusqu'à la petite dépression de la peau, qui est le premier vestige de l'oreille externe (voir fig. 269). Ce n'est que lors de la formation du *canalis tubo-tympanicus* et de la pénétration du *meatus externus* dans la paroi crânienne, que se développe la plaque séparant les deux canaux (fig. 461); mais alors même, quand le développement de ces cavités a fait déjà de notables progrès, la membrane du tympan n'est constituée que sur une étendue assez petite, comme on le voit au mieux sur la figure 462. A ce point de développement, la *membrana tympani* n'existe encore d'une façon indépendante qu'au-dessous du *processus externus mallei* jusque un peu au-dessous de l'extrémité du *manubrium*. La partie inférieure de la membrane fait de nouveaux progrès avant la naissance, tandis que la portion supérieure (*membrana flaccida*) ne devient tout à fait distincte qu'après la naissance, lorsque la cavité tympanique complète son développement. Chez l'embryon humain, la membrane du tympan est à très peu près horizontale, et cette position est encore très prononcée à la fin de la période embryonnaire.

V. TRÖLTSCHEK a mesuré la grandeur chez l'embryon, et il a trouvé les nombres suivants :

*Cellulae
mastoideae.*

Membrane
du tympan.

3	mois	2,00 ^{mm} de hauteur,	1,25 ^{mm} de largeur.
4	—	3,00 —	2,00 —
5	—	7,00 —	5,05 —
6	—	8,05 —	8,00 —
7-8	—	8,00-8,05 —	8,00 —
9	—	9,75 —	8,05 —

*Membrana
tympani secundaria.*

La *membrana tympani secundaria*, qui ferme la fenêtre ronde, est déjà reconnaissable chez des embryons assez jeunes et figure une place non chondrifiée du *cartilago petrosa*. Les parois du limaçon cartilagineux gagnant en grandeur et en épaisseur, la *fenestra rotunda* arrive à représenter un canal court et large, fermé au fond (vers la cavité du limaçon) par une plaque fibreuse assez solide, tandis que le reste du canal est occupé par la même substance conjonctive gélatineuse qui remplit la cavité tympanique embryonnaire (fig. 445). Tant que la *scala tympani* n'est pas complètement développée, il y a aussi à la face interne de la plaque fibreuse un tissu conjonctif gélatineux, et les vaisseaux des deux couches gélatineuses sont en connexion réciproque. Dès que la *scala tympani* se montre, l'un des côtés de la *membrana tympani secundaria* devient libre, et le second le devient aussi à la naissance, en même temps que la cavité tympanique s'étend.

Oreille externe.

Dans l'*oreille externe*, il y a tout d'abord à mentionner l'orifice auditif externe et la conque auditive. Cette dernière provient d'une prolifération du tégument externe, dans laquelle apparaît déjà de bonne heure un cartilage à cellules petites et serrées, tout à fait indépendant du crâne primordial, cartilage qui, chez les grands mammifères et chez l'homme, se transforme ultérieurement en *cartilage fibreux*. Déjà, dès la première apparition de la prolifération cutanée en question, il se montre, au bord du premier et du deuxième arc branchial, des bourrelets spéciaux qui n'avaient pas échappé à REICHERT (n° 193, p. 150, et fig. 6 e), et qui ont été représentés dans beaucoup de figures (DURSY, pl. I, fig. 1 ; pl. VI, fig. 10) ; KOLLMANN (*l. i. c.*), pl. VII, fig. 4 ; ERDL, pl. VII, VIII, IX ; ECKER, n° 42, pl. XXVI, 12 ; XXVII, 3, 6, 8 ; XXIX, 2, 7) ; mais que l'on n'a bien connus et sagement interprétés que tout récemment par les travaux de MOLDENHAUER chez le poulet. A l'égard de l'*homme*, je ferai les communications suivantes :

Chez un embryon humain du deuxième mois, long de 16^{mm}, chez lequel les extrémités postérieures ne montrent pas encore d'indications des orteils, l'orifice auditif externe est une simple fente longue d'un millimètre, dont les bords proéminent légèrement. Pour plus d'exactitude, le bord antérieur de la fente est plus

mince et un peu déprimé en dehors, vers le milieu, tandis que le bord postérieur paraît plus large sur toute sa longueur, et est séparé du bord antérieur à l'extrémité antérieure de la fente auditive par une légère gouttière. Il n'y a donc à cette époque aucune espèce de bourrelets à l'orifice auditif externe, il est encore au niveau d'une fente branchiale. Un embryon âgé de huit semaines et un jour et long de 18,5^{mm}, bien conservé et examiné à l'état frais, montrait l'oreille externe déjà bien dessinée, avec un diamètre de 1,5^{mm}. Le bord postérieur de l'orifice auditif externe, maintenant à peu près piriforme et clos par un tampon d'épithélium, offrait un bourrelet plus marqué que chez l'embryon plus jeune, arqué à concavité regardant en avant, et était divisé, dans sa longueur, par deux légères échancrures : 1° en une portion inférieure plus grande, le rudiment de l'*antitragus* et du *lobulus auriculæ*, et 2° une portion médio-supérieure, rudiment de l'*helix* avec son inflexion. Le bord antérieur, plus mince de moitié, était simplement arqué à concavité tournée vers l'orifice auditif, présentant son épaisseur maxima à l'extrémité inférieure (rudiment du *tragus*) et à l'extrémité supérieure, chevauchant un peu sur le repli du bord postérieur. L'*incisura intertragica*, ou incision entre les bords antérieur et postérieur de l'orifice auditif à l'extrémité inférieure du pavillon, était plus distincte que chez l'embryon plus jeune, tandis que l'*incisura auris*, entre le *tragus* et l'*helix*, était à peine sensible. Enfin, chez un embryon du troisième mois, de 32^{mm} de longueur, l'oreille, longue de 2^{mm}, se trouvait déjà avoir sa forme typique, seulement l'*anthelix*, qui se développe de l'*helix*, et le *lobulus auriculæ* étaient encore à l'état de première ébauche, tandis que chez un embryon long de 57^{mm}, de la fin du troisième mois, ces parties étaient déjà bien caractérisées dans l'oreille, longue presque de 5^{mm}.

Chez le *lapin*, l'oreille externe naît, comme chez l'homme, de trois bourrelets, dont les deux situés derrière l'orifice auditif et appartenant, par suite, au deuxième arc branchial, fournissent en première ligne l'*helix* et l'*antitragus*, et dont l'antérieur, dépendant du premier arc branchial, fournit le *tragus*. LÖWE traite aussi (*l. i. c.*) de l'oreille externe d'un jeune embryon humain, mais la gravure sur bois qu'il lui consacre est si peu distincte, que je ne suis pas en état de comparer mes résultats avec ceux de LÖWE. Le dessin de KOLLMANN, dans la figure 2 d'un embryon humain (*l. i. c.*), n'est pas normal, à mon avis, pour ce qui est de l'orifice du conduit auditif externe; jamais je n'ai vu, à cette période, autre chose qu'une simple fente sans bourrelets aux bords.

L'ouverture de l'oreille que représente la figure 4 est, au contraire, exacte; mais ce que KOLLMANN appelle *anthelex*, est le *crus helicis*. DURSUY donne aussi, pl. I, fig. 1; pl. VI, fig. 2 et 10, des dessins de l'ouverture de l'oreille d'embryons d'homme et de bœuf.

Le *conduit auditif externe* se forme dans sa partie cartilagineuse par une prolifération de la conque cartilagineuse, avec coopération d'un petit cartilage apparaissant séparément (v. BUERKNER, *l. i. c.*, p. 191), tandis que le *meatus osseus* résulte essentiellement d'une transformation de l'*annulus tympanicus*, déjà signalée plus haut, avec coopération de l'écaille et de la portion mastoïdienne du temporal. C'est HUSCHKE qui, le premier, a observé la marche de ces phénomènes dans sa *Splanchnologie*; HUMPHRY (*Human skeleton*, 1858), et plus tard surtout v. TRÖLTSCH (*Handbuch*, 6^e édit., p. 16), GRUBER, ZUCKERKANDL, RUEDINGER (*l. i. c.*) et BUERCKNER (*l. i. c.*) les ont étudiés avec plus d'exactitude encore, et le résultat le plus essentiel de ces recherches c'est que, dans la transformation de l'*annulus tympanicus* en tube, il se montre d'abord une lacune (dans la seconde année) à la paroi antéro-inférieure, lacune qui se ferme tôt ou tard, dans le courant de la première ou de la seconde dizaine d'années (V. HUMPHRY, *l. c.*, pl. XVI; v. TRÖLTSCH, *l. c.*, fig. 2; BUERKNER, fig. 1, p. 170).

Le conduit auditif externe est sans lumière à l'intérieur chez l'embryon de l'homme et des mammifères (fig. 461), et l'ouverture externe de l'oreille est aussi fermée; dans un cas comme dans l'autre, cette occlusion est la conséquence de la prolifération considérable de l'épiderme. Pour l'orifice de l'oreille, c'était chose connue déjà de v. BAER (II, p. 213) et de RATHKE, mais on y avait prêté peu d'attention, et ce sont spécialement v. TRÖLTSCH et URBANTSCHITSCH qui ont arraché ce fait à l'oubli, et en ont démontré la vérité aussi pour le conduit auditif.

Glandes
cérumineuses.

Les glandes cérumineuses sont, d'après mes observations, déjà ébauchées d'une façon visible au cinquième mois, et elles se développent d'après le type des glandes sudoripares dont il sera question plus tard.

Au sujet de la formation de l'oreille moyenne et externe et de leurs rapports avec la première fente branchiale, comparer les données récentes de MOLDENHAUER, de D. HUNT et d'URBANTSCHITSCH (*ll. ii. cc.*); le dernier auteur, qui a surtout étudié l'embryon du lapin, prétend que la première fente branchiale n'a rien à faire avec la formation de ces parties et fait provenir le conduit auditif externe d'un sinus se creusant dans la peau derrière la première fente branchiale, et il dérive la trompe d'Eustache et la cavité tympanique d'un sinus se détachant de la cavité buccale (fosse bucco-naso-pharyngienne, URB.!), sinus qui serait

tapissé par l'ectoderme. D'après cela, la membrane du tympan serait simplement le résultat de la rencontre et de l'accolement des culs-de-sac de ces deux sinus. La description que nous avons donnée dans le paragraphe précédent s'écarte moins des données de MOLDENHAUER, résultant de recherches faites sur des embryons de poulet. Ce savant fait dériver le conduit auditif externe de la partie tout à fait postérieure de la première fente branchiale, et la membrane du tympan d'une portion du premier arc branchial voisin de cette fente. L'orifice pharyngien de la trompe, au contraire, ne devrait pas être regardé, d'après cet auteur, comme l'embouchure interne non close de la première fente branchiale, bien qu'elle en occupe la place; au contraire, la trompe d'Eustache et la *cavitas tympani* proviendraient d'un sillon de la paroi pharyngienne (*sulcus tubo-tympanicus M*), qui s'élargirait peu à peu en une cavité spéciale et se rétrécirait à son point d'union avec le pharynx. Ces données s'accordent dans ce qu'il y a d'essentiel avec les observations recueillies par D. HUNT (*l. i. c.*) sur des embryons de porc.

Comme on l'a vu dans le texte du paragraphe précédent, je suis d'accord avec MOLDENHAUER en ce que je ne fais pas dériver les cavités de l'oreille moyenne simplement de la portion interne subsistante sans modifications de la première fente branchiale, mais que j'admets que cette fente se prolonge à la face externe du *cartilago petrosa*, vers le haut et l'arrière (*voir* fig. 460). Mais, d'autre part, mes observations sur des embryons de lapins ne m'ont pas fourni de raison d'appuyer l'hypothèse que l'orifice pharyngien de la trompe ne répond pas à celui de la première fente. La membrane du tympan, toujours d'après MOLDENHAUER, se formerait en un point plus rapproché de l'axe que le reste de la première fente branchiale, au point où le premier arc branchial se soude au second; mais je ne vois pas comment on pourrait décider quelle part revient dans ce développement à chacun des deux arcs, et je m'abstiens de me prononcer expressément à l'égard de cette question. Du reste, les données des deux auteurs que je viens de nommer, et surtout les descriptions détaillées de MOLDENHAUER, nous fournissent de précieux renseignements sur le développement de la région difficile de la première fente branchiale et une série de figures bien faites.

Le développement ultérieur des cavités de l'oreille moyenne est à bien des égards encore obscur, et, notamment depuis les communications de v. TRÖLTSCH, on a souvent discuté sur le contenu mucoso-purulent si souvent observé dans ces cavités chez les nouveaux-nés et dans le courant de la première année. Il s'agit avant tout de déterminer exactement à quelle époque le tissu conjonctif gélatineux, qui à l'origine ferme la cavité tympanique et la trompe, commence à disparaître et quels phénomènes accompagnent sa regression. A l'égard de la première question, v. TRÖLTSCH et ZAUPEL disent que ce cartilage commence à s'atrophier dès avant la naissance et la première inspiration et qu'il peut même avoir disparu tout à fait à ce moment (*voir* v. TRÖLTSCH, *Ohrenheilkunde (Otothérapie)*, 6^e édit., 1877, p. 171. WENDT, au contraire (*Arch. f. Ohrenheilk.* t. VIII, 1873, p. 286), et d'autres avant lui, rapprochent de la première inspiration l'ouverture de la cavité tympanique et la disparition de son revêtement gélatineux, et c'est l'opinion que j'avais déjà exprimée dans la première édition de cet ouvrage. Les résultats fournis par des enfants morts de maladie ne me paraissant pas pouvoir conduire à une décision sûre, je m'adressai à des mammifères nouveau-nés et des embryons assez âgés de ces animaux, et chez le chien, le chat, la brebis, le porc et le bœuf il se trouva d'une façon assurée que le tissu gélatineux en question persiste avec sa puissance de développement pendant toute la période fœtale et ne disparaît qu'après la naissance. Par analogie, je ne vois aucune raison pour ne pas admettre que telle est aussi la règle pour l'embryon humain.

BIBLIOGRAPHIE

Se reporter aux ouvrages cités page 31 et suivantes de ARNOLD (n° 51), BÖTTCHER (83), REICHERT (193), REISSNER (196), SCHENK (214), URBANTSCHITSCH (250), WENDT (259); en outre, aux ouvrages d'AXEL KEY et. RETZIUS, A. J. VROLIK, J. GRUBER, D. HUNT, cités à propos du système osseux, du système nerveux et de l'œil. Je mentionnerai en outre :

BÜRKNER (K.), *Kleine Beiträge zur normalen und path. Anat. des Gehörorgans* (Petites contributions à l'anatomie normale et pathologique de l'organe de l'ouïe), dans : *Arch. f. Ohrenheilk.* t. XIII, p. 163. — GEGENBAUR, *Bemerkungen über den Canalis Fallopi* (Remarques sur le canal de Falope), dans : *Morph. Jahrb.* t. II, p. 436. — HASSE (C.), *Zur vergl. Morph. und Histol. des häutigen Gehörorgans der Wirbelthiere* (Contributions à la morphologie et l'histologie comparées de la portion membraneuse de l'organe de l'ouïe des animaux vertébrés), Leipzig, 1873. — KOLLMANN, *Ohrmuschel und Gehörgang* (Conque auditive et conduit auditif), dans : *Zeitschrift f. Biologie*, t. IV, p. 278, pl. VII. — LÖWE, *Ueber die Anfänge der Ohrmuschelbildung bei einem menschlichen Embryo* (Des premières périodes de la formation de la conque auditive chez un embryon humain), dans : *Arch. f. Ohrenheilkunde*, t. XIII, p. 196. — MIDDENDORP (H. W.), *Het vliezig Slakkenhuis* (Le labyrinthe membraneux), Gröningen, 1867. — MOLDENHAUER (W.), *die Entwicklung des mittleren und äusseren Ohres* (Développement de l'oreille moyenne et externe), dans : *Morph. Jahrb.* III, p. 106. — ROSENBERG (E.), *Unters. über d. Entwickl. d. Canalis cochlearis der Säugethiere* (Recherches sur le développement du canal cochléaire des mammifères), Dorpat, 1868, Diss. — RUEDINGER, *Beiträge zur Anatomie des Gehörorgans*, etc. (Contributions à l'anatomie de l'organe de l'ouïe), 1876. — LE MÊME, *Ueber den aquaeductus vestibuli des Menschen* (De l'aquaeductus vestibuli de l'homme), dans : *Zeitschrift f. Anat.* II, p. 214. — URBANTSCHITSCH, *Ueber die erste Anlage des Mittelohres und des Trommelfelles* (De la première ébauche de l'oreille moyenne et de la membrane du tympan), dans : SCHENK'S, *Mith.*, fasc. II, 1878, p. 131. — ZUCKERKANDL, *Zur Entw. des äusseren Gehörganges* (Contributions à l'histoire du développement du conduit auditif externe), dans : *Monatsschr. für Ohrenheilkunde*, 1873, n° 3. — LE MÊME, *Ueber die Vorhofswasserleitung des Menschen* (De l'aqueduc du vestibule de l'homme), dans : *Monatsschr. f. Ohrenheilk.*, 1876.

C. — Développement de l'organe de l'odorat.

Historique.

Si nous jetons un coup d'œil sur les ouvrages d'embryologie publiés dans les derniers temps, nous trouverons qu'au sujet de la première ébauche de l'organe olfactif, deux opinions étaient encore représentées, même à une date peu éloignée. D'après la manière de voir la plus ancienne, et elle avait été surtout introduite dans la science par J. Fr. MECKEL, dans son *Manuel d'anatomie pathologique* (Leipzig, 1812, I, p. 524), la cavité buccale et la nasale ne font originairement qu'une, et elles représentent une grande cavité spacieuse qui, plus tard, se sépare en deux compartiments distincts, la cavité buccale, au sens restreint du mot, et la cavité nasale proprement dite. Cette séparation a lieu d'après le mécanisme

Opinion
de
J. Fr. MECKEL.

déjà décrit (p. 477 et suivantes), quand nous avons exposé le mode de développement de la face, par la formation du rebord interne du maxillaire supérieur, et par la constitution du palais. Cette opinion s'appuyait avant tout sur l'observation assez aisée d'embryons chez lesquels (*voir* fig. 468) les cavités nasales et la buccale étaient en communication ouverte; elle trouvait en outre un point d'appui sérieux dans les cas fréquents de difformité du rebord du supra-maxillaire et du palais, becs-de-lièvre, gueule de loup, cas dans lesquels la connexion embryonnaire des deux cavités se perpétue plus ou moins prononcée dans les périodes postérieures. Aussi, comprend-on aisément que cette opinion ait trouvé beaucoup de représentants jusque dans les derniers temps, et parmi eux je ne veux nommer que COSTE et ERDL, et que chez les savants plus étrangers aux recherches d'embryologie, comme les physiologistes d'une façon générale, elle ait eu cours à peu près seule.

Et, en effet, tous les faits signalés de ce côté sont parfaitement exacts. Il y a une phase de l'évolution durant laquelle la cavité de la bouche et celle du nez ne représentent qu'une seule et même grande cavité. Mais ce n'est pas là l'état primitif, il est, au contraire, précédé d'un autre dans lequel les deux cavités sont parfaitement séparées. Depuis longtemps déjà, on trouve mentionnées, dans les ouvrages spéciaux d'embryologie, des fossettes spéciales et indépendantes situées tout à fait à la partie antérieure de la tête. Elles le furent d'abord par VON BAER (*Entw.* I, pp. 65, 78, 87, 106, 122, 137; II, p. 117), puis par HUSCHKE (*MECK. Arch.* 1832, p. 12), et surtout par RATHKE, *Ueber die Bildung und Entwickl. des Oberkiefers und der Geruchswerkzeuge* (De la formation et du développement du supra-maxillaire et des organes de l'odorat), dans ses *Traité embryologiques* [*Abh. z. Bildungs. u. Entwicklungsgeschichte*, I, 1832; *Entwickl. d. Natter* (Développement de la couleuvre), 1839, pp. 41, 86; *Entw. d. Schildkröten* (Développement des tortues), p. 39]; V. BAER les nomma *fossettes olfactives*, et tous les auteurs précités admettent que ce sont là les premiers rudiments de l'organe de l'odorat. Non seulement ces fossettes, plus tard encore, ont été mentionnées derechef par REICHERT [comparer *Entw. d. Kopfes der nackten Amphibien* (Développement de la tête des reptiles nus), 1838, p. 185], revues chez le chien par BISCHOFF, *Entw. des Hundeeies* (Développement de l'œuf du chien, 1845, p. 107, fig. 42, A, B, C; dans cet ouvrage, fig. 176), et plus exactement étudiées par REMAK chez le poulet et la grenouille (*Unters.* pp. 74, 85, 151; pl. IV, fig. 37; pl. x, fig. 12 b, 15, 18 a et b), de sorte qu'il ne pouvait subsister

Opinion
de V. BAER

Fossettes
olfactives
primitives.

de doute sur leur existence, mais même les savants qui les ont observées les premiers, v. BAER et RATHKE, avaient donné des descriptions si exactes et si claires de leurs transformations ultérieures et de leurs rapports avec les états consécutifs, qu'il est difficile de concevoir que l'opinion plus ancienne de MECKEL ait pu se maintenir si longtemps; il ne faut voir sans doute dans cette survivance d'une opinion inexacte que la suite naturelle de la difficulté d'observer ces fossettes chez les mammifères et chez l'homme, et de l'impossibilité de bien comprendre leurs transformations sans les suivre soi-même.

Quant à moi, il y a déjà longtemps que j'ai observé les fossettes olfactives primitives chez le poulet et l'embryon humain, et que chez ces deux êtres, j'ai suivi presque pas à pas leurs modifications ultérieures (1^{re} édition). Je puis donc dire, basé sur mes observations personnelles, que les données de v. BAER et de RATHKE sont justes de tous points. Il suit de là aussi que la seconde théorie et la seule exacte sur le développement de l'appareil de l'olfaction, c'est celle qui fait apparaître cet appareil d'une façon indépendante, sans la moindre connexion originaire avec la cavité buccale. Ce n'est que par un phénomène secondaire, en effet, que, plus tard, s'effectue une réunion des fossettes olfactives avec la cavité buccale jusqu'à ce que, en troisième ligne, la cavité commune ainsi produite se sépare en deux portions, dont la supérieure devient la portion respiratoire des fosses nasales, tandis que les fossettes olfactives primitives deviennent le labyrinthe proprement dit de l'appareil de l'odorat. Parmi les savants venus plus tard, DURSÏ s'est, le premier, montré d'accord avec moi dans tous les points essentiels, bien que le premier stade des fossettes olfactives et leur structure particulière lui soient restés inconnus (*voir* n° 94, pp. 129, 133); aujourd'hui la description que j'en ai donnée est reconnue, d'une façon générale, comme exacte.

Premier
développement
de l'organe
olfactif
chez le poulet.

Après ces remarques préliminaires, je passe à la description du développement de l'appareil de l'odorat en particulier. J'en décrirai tout d'abord les premières et les plus importantes phases chez le poulet, dans lequel elles sont extrêmement faciles à suivre sur les préparations fraîches et surtout sur les préparations à l'acide chromique. Les fossettes olfactives se montrent chez l'embryon de poulet à la fin du troisième jour, sur la vue de profil (fig. 463); elles se montrent placées en avant de l'œil, et un peu plus profondément que lui, à peu près à la même hauteur que ce qu'on appelle le *pédoncule optique*. Elles sont beaucoup plus petites que l'œil, et au commencement, ce sont de simples fossettes

superficielles arrondies, tapissées, comme REMAK l'a mentionné le premier, par le feuillet corné un peu épaissi, ainsi que la figure 464 permet de le reconnaître distinctement; mais bientôt elles acquièrent une profondeur un peu plus considérable, et s'entourent d'un rebord légèrement proéminent, bien qu'à arête vive. Si sur un embryon de ce genre on détache la tête du tronc et qu'on examine la première par sa face inféro-antérieure, en se plaçant de manière à regarder juste dans la fente buccale (fig. 463, 1), on voit les fossettes situées en avant et latéralement sur le crâne, de sorte que leur position correspond presque exactement au bord latéral des

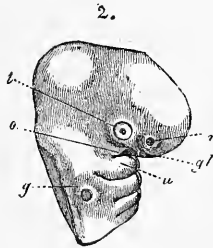
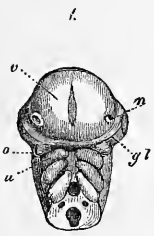


Fig. 463.

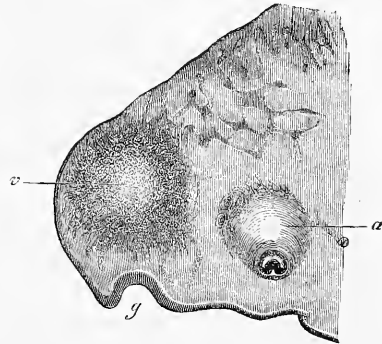


Fig. 464.

hémisphères du grand cerveau, et qu'elles ne sont pas aussi rapprochées l'une de l'autre que v. BAER l'avait indiqué de son temps. Dans le sens longitudinal, les fossettes sont presque sur la même ligne que les bourgeons maxillaires supérieurs du premier arc branchial encore fort peu développé à cette époque; toutefois, elles sont un peu en dedans de ces bourgeons. Enfin, elles sont presque au milieu de la distance comprise entre la bouche et la partie la plus élevée du cerveau, partie qui, dans cette position, devient visible d'en bas. Les dimensions des fossettes olfactives de

Fig. 463. — Tête d'un embryon de poulet du troisième jour, grossie, préparation à l'acide chromique. 1, de devant; 2, de côté. *n*, fossettes olfactives; *l*, lentille avec une ouverture ronde par laquelle sa cavité débouche à l'extérieur; *gl*, fente optique transparente, en dépendance avec la formation du corps vitré et passant du bord de la lentille au nerf optique ou pédoncule optique, mais elle n'est pas assez distincte sur ce dessin; *o*, apophyse supra-maxillaire du premier arc branchial; *u*, son apophyse infra-maxillaire, vésicule auditive débouchant au dehors par une ouverture ronde. En outre sont encore visibles le deuxième et le troisième arc branchial, et dans la figure 1 la fente buccale l'est aussi.

Fig. 464. — Coupe sagittale latérale de la tête d'un embryon de poulet du troisième jour. Gross. trente fois. *g*, fossette olfactive; *v*, région de la partie latérale du cerveau antérieur; *a*, œil, partie la plus médiane avec le nerf optique présentant une invagination.

la figure 464 sont les suivantes : largeur des fossettes, y compris l'épithélium, 0,29^{mm} ; profondeur de la fosse, 0,19^{mm} ; ouverture d'entrée, 0,22^{mm} ; épaisseur de l'épithélium, 45 à 53 μ .

La configuration de la face n'ayant pas encore été décrite à cette période de la vie de l'embryon du poulet, j'ajouterai ici quelques indications à cet égard. Le bourgeon frontal déjà mentionné précédemment n'existe pas encore au moment de la première apparition des fosses nasales, et, comme le montre notamment la vue de profil, le front se continue insensiblement avec la base du crâne qui, à cette époque, forme encore la voûte de la fosse buccale primitive. Les bourgeons supra-maxillaires du premier arc branchial (*o*) sont encore tout à fait latéraux, et figurent de petits mamelons conoïdes dont les sommets sont dirigés un

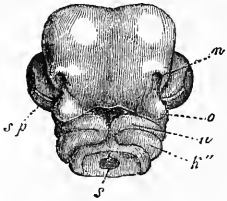


Fig. 465.

peu en dehors. Les branches infra-maxillaires du même arc branchial (*u*) sont plus grandes et recourbées l'une vers l'autre, mais elles ne se touchent pas, et demeurent séparées au milieu par la membrane unissante de РАТКЕ. Plus en arrière, il y a encore deux fentes branchiales, et, dans une vue représentant une partie du quatrième arc branchial, il y a même trois fentes branchiales (fig. 463, 2).

Entre les fossettes olfactives et les bourgeons supra-maxillaires, enfin, se trouve une fente délicate (*gl*) partant de l'œil, et que l'on voit par transparence dans le fond ; elle est en relation avec la formation du corps vitré, et s'étend vers la ligne médiane, un peu plus loin que ne le fait le bourgeon supra-maxillaire en question, mais elle est encore loin d'atteindre cette ligne.

Une fois constituées, les fossettes olfactives ne restent que peu de temps telles qu'elles étaient à l'origine, et au quatrième jour on trouve déjà de nouvelles modifications ; la figure 465 montre celles qui apparaissent d'abord. Les fossettes se présentent ici plus grandes et plus profondes, et elles sont situées au-dessus et tout près du bourgeon maxillaire supérieur qui, lui aussi, a grandi. En même temps leur circonférence, cessant d'être arrondie, est devenue allongée ; à l'extrémité inférieure plus étroite, la paroi environnante a disparu, et à sa place s'est formé un sillon que nous appellerons le *sillon nasal*, et qui conduit de la fossette, en longeant le bord interne du bourgeon supra-maxillaire, jusqu'à

Sillon nasal.

Fig. 465. — Tête d'un embryon de poulet du quatrième jour, représentée d'en bas et grossie. Notation des parties, la même que dans la figure 463, et en outre *sp*, fente choroïdale à l'œil ; *h''*, deuxième arc branchial ; *s*, fosse pharyngienne.

l'entrée de la cavité buccale. La partie subsistante de la paroi de la fossette olfactive proémine davantage, et figure de chaque côté une sorte d'appendice dont on peut appeler l'un *bourgeon nasal externe*, et l'autre *bourgeon nasal interne*. Le bourgeon nasal externe (plafond nasal de RATHKE, bourgeon latéral de REICHERT) figure une crête longitudinale entre l'œil, déjà grand, et la fossette nasale, et s'étend en bas presque jusqu'au bourgeon supra-maxillaire. L'*apophyse nasale interne* n'est autre chose que la première trace du bourgeon frontal, déjà mentionnée précédemment, ou du bourgeon nasal de la paroi frontale de RATHKE (*voir* fig. 466); mais à cette période de développement il n'est pas encore bien prononcé dans sa portion axile, de sorte que le front et la base du

Bourgeons
nasaux externe
et interne.

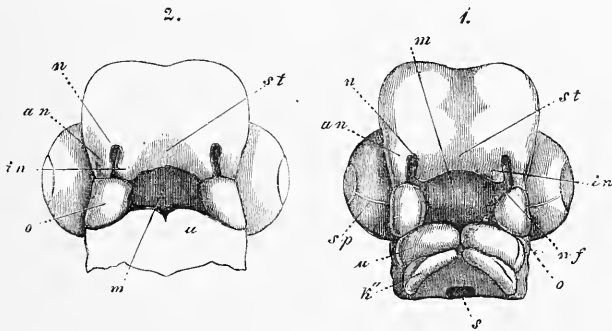


Fig. 466.

crâne, ou, si l'on préfère une autre expression, la voûte de la fosse buccale primitive, passent encore l'une à l'autre sans qu'il y ait de limite bien marquée. Ce bourgeon nasal interne n'est, dans la tête représentée ici, qu'un léger bourrelet qui limite aussi du côté médian le commencement du sillon nasal; il est situé au-dessus du bourgeon supra-maxillaire.

La figure 466, qui représente deux têtes d'embryons de poulet, l'une de la fin du quatrième, l'autre du commencement du cinquième jour, montre sur la tête la plus jeune une particularité déjà décrite plus haut chez l'embryon de l'homme : je veux parler de la communication directe entre la cavité buccale et les fosses nasales; mais, d'après les remarques précédentes, il est suffisamment clair que cette communication ne peut être considérée que comme

Fig. 466. — Deux têtes d'embryons de poulet : 1, de la fin du quatrième jour de l'incubation; 2, du commencement du cinquième jour. *n*, fossette olfactive; *o*, extrémité supra-maxillaire du premier arc branchial; *u*, son extrémité infra-maxillaire; *sp*, fissure choroïdale à l'œil; *k''*, deuxième arc branchial; *s*, fosse pharyngienne; *in*, bourgeon nasal interne; *an*, bourgeon nasal externe; *nf*, sillon nasal; *m*, fosse buccale; *st*, bourgeon frontal.

constituée ultérieurement. Si l'on examine les figures plus en détail, on voit que les fosses nasales sont déjà des cavités assez profondes, pénétrant, sur une certaine étendue, en haut et en arrière, et un peu obliquement en dedans, vers la base du cerveau, et s'ouvrant au dehors par une fente allongée. Mais le sillon nasal (*nf'*), qui est dirigé presque transversalement et qui a aussi augmenté de profondeur, constitue un second débouché pour ces fosses, lequel aboutit dans la partie la plus antérieure de la grande cavité buccale primitive. Les fosses nasales et le sillon sont limités en dedans par les angles désormais fortement saillants du bourgeon frontal (*st*), ou les bourgeons nasaux internes (*in*) ; en dehors par les bourgeons nasaux externes transformés en appendices larges, qui atteignent maintenant réellement les bourgeons supra-maxillaires (*o*), et enfin en bas par les bourgeons supra-maxillaires. Ceux-ci, grands, formant rebord et disposés chez le poulet tout particulièrement en ligne droite d'arrière en avant, s'étendent en bas par leur extrémité arrondie jusqu'au sillon. Les bourgeons infra-maxillaires sont situés transversalement, légèrement arqués, et presque en contact sur la ligne médiane, tandis que les deuxièmes arcs branchiaux, encore visibles comme eux, sont encore assez éloignés l'un de l'autre. Pour bien faire comprendre cette figure, je remarquerai encore d'une façon toute spéciale que les fosses nasales elles-mêmes, que l'on peut maintenant déjà distinguer de l'orifice externe du nez et du sillon nasal, sont tout à fait fermées en cul-de-sac, et que, par suite, la communication de la cavité buccale avec la fosse nasale par le sillon nasal est tout à fait superficielle.

Le dernier état de choses que j'ai à décrire chez le poulet, est représenté par la figure 466, 2; là, le sillon nasal se trouve fermé par l'accolement du bourgeon supra-maxillaire au bourgeon nasal interne, et l'orifice nasal externe est délimité dans tout son pourtour. Si l'on dirige un poil de crin du trou nasal vers la cavité buccale, on trouve que le sillon nasal n'est pas réellement obstrué par la réunion de ses bords, mais qu'il est transformé en un canal court, le *conduit nasal*; et l'examen du plafond de la fosse buccale, quand on regarde d'en bas après section des bourgeons maxillaires inférieurs, montre que les conduits nasaux débouchent, par deux trous que je nomme *trous nasaux internes* (fentes palatines primitives, DURSÏ), dans la partie la plus antérieure de la cavité buccale, tout près des branches nasales internes du bourgeon frontal et derrière elles. Alors, l'appareil olfactif lui-même, ou, pour parler plus exactement, son labyrinthe est complètement

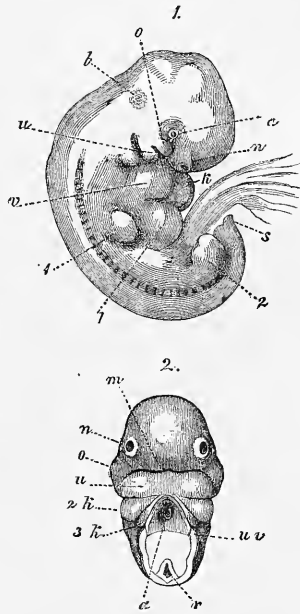
Conduit nasal.

Trous nasaux
internes.

constitué. Ce n'est pas ici le lieu de dire comment il continue à se développer chez le poulet; je me bornerai donc à remarquer encore qu'ultérieurement par la formation du palais, la partie supérieure de la cavité buccale primitive est amenée à faire partie de la portion respiratoire des fosses nasales ou du conduit nasal; mais cette partie est loin d'atteindre, chez le poulet, le même développement que chez les mammifères; j'ajouterai encore que, par le développement ultérieur du bourgeon frontal et des bourgeons nasaux externes (représentant les extrémités les plus antérieures du crâne), d'une part, et des bourgeons maxillaires supérieurs et maxillaires inférieurs, d'autre part, qui, tous ensemble représenteront plus tard le bec, les fosses nasales gagnent de plus en plus en étendue.

Je passe maintenant aux *mammifères* et à *l'homme*, et comme je possède précisément une série d'observations personnelles sur ce dernier, je le prendrai en vue de préférence. C'est RATHKE qui a le premier vu et dessiné excellemment (*l. c.*, pl. vii, fig. 1 et 2) les fossettes nasales primitives des mammifères, et, après lui, elles ont encore été observées par BISCHOFF chez le chien, et peut-être aussi par REICHERT; quant à l'homme, il n'y avait encore ni description, ni figure de ces organes. Je les ai le premier trouvés parfaitement bien marqués

sur un embryon de quatre semaines, remarquablement bien conservé, que je dois à la bonté de mon collègue, le Dr A. KOCH (1^{re} édition). Dans cet embryon (fig. 467) on reconnaît, dans la vue de profil, la fosse nasale (*n*) tout à fait au-devant de la



Organe
de l'olfactum
chez
les mammifères
et
chez l'homme.

Fig. 467.

Fig. 467. — Embryon humain de six semaines et de 6^{mm} de longueur, grossi, vu de profil. La vésicule ombilicale, qui avait un pédoncule très court, était des deux tiers de la longueur de l'embryon et, étant située du côté gauche, n'est pas figurée ici. 2, tête du même embryon, d'en bas. *a*, oeil; *n*, fossette nasale; *o*, apophyse supra-maxillaire; *u*, apophyse infra-maxillaire du premier arc branchial; *b*, légère élévation indiquant la place du labyrinthe; *v*, oreillette droite; *l*, foie; 1, extrémité antérieure; 2, extrémité postérieure; *s*, extrémité du corps en forme de queue; *m*, fente buccale; *k2*, deuxième arc branchial; *k3*, troisième arc branchial; *uv*, *membrana reuniens inferior*, apparaissant ici comme revêtement du cœur qui est détaché; *a*, aorta dans la figure 2; *r*, moelle un peu tirillée. La région située entre les deux dernières parties mentionnées n'est pas complètement dessinée, parce qu'il s'y trouvait une aiguille pour fixer le tout.

tête sous forme d'une fossette déjà assez profonde avec un orifice un peu plus étroit ; cette fossette était tapissée, comme on pouvait s'en assurer facilement, par une portion épaissie du feuillet corné ou de l'épiderme. Elle se trouvait immédiatement en avant et en dessous du bourgeon maxillaire supérieur du premier arc branchial, et plus éloignée de l'œil que chez le poulet ; elle surpassait aussi cet organe en grosseur. Dans la vue de devant et d'en bas (fig. 467, 2), les fosses olfactives étaient encore plus faciles à reconnaître, et cette vue donnait aussi une excellente idée de la configuration primitive de la face chez l'homme. Le bourgeon frontal et les bourgeons nasaux faisaient encore complètement défaut, et le front limitait, si l'on peut s'exprimer ainsi, la fente buccale transversale, large mais resserrée, derrière laquelle se trouvaient les volumineux bourgeons maxillaires inférieurs du premier arc branchial réunis en arc, tandis que les bourgeons maxillaires supérieurs se montraient comme des bourrelets situés tout à fait latéralement.

Mentionnons encore ici que la formation des fossettes olfactives est, ainsi que je l'ai trouvé chez le lapin, précédée d'un épaississement considérable de l'ectoderme à la partie frontale, épaississement allant jusqu'à 26 μ . (voir fig. 219, *g*), et qui se montre déjà avant l'apparition des fossettes elles-mêmes.

Les transformations ultérieures des fossettes olfactives primitives ont lieu chez l'homme, dans les points essentiels, comme chez le poulet, et je me bornerai à mentionner ici quelques faits, renvoyant pour plus de détails à la description déjà faite (pp. 477-481). Chez l'embryon de six semaines de la figure 468, on reconnaît en dedans de la fosse nasale (*n*) et du sillon nasal qui n'est pas indiqué ici, le bourgeon frontal *st*, avec le mamelon nasal interne, et plus en dehors le mamelon nasal externe *an*, et le bourgeon maxillaire supérieur *o*, et j'observerai seulement qu'ici aussi la fosse nasale *n* est tout à fait close et ne communique avec la cavité buccale primitive que par le sillon nasal situé tout à fait superficiellement. Comparé avec ce qu'il est chez le poulet, le bourgeon frontal est plus étroit, et avant tout le bourgeon maxillaire supérieur est placé plus en travers, et de là vient aussi qu'il ne touche pas au mamelon nasal externe par son extrémité, mais bien par son bord supérieur. Dans la deuxième moitié du second mois, le sillon nasal se ferme (fig. 235), et alors le labyrinthe olfactif s'ouvre par les conduits nasaux internes (fentes palatines primitives, DURSÏ), par deux ouvertures assez étroites, tout à fait en avant dans la cavité buccale primitive. Mais cet état de choses

ne dure pas longtemps, car, déjà à la fin du second mois, le palais commence à se former (fig. 469), et, lorsqu'il est complètement constitué, la cavité buccale primitive se subdivise en deux portions : la supérieure respiratoire, je l'appelle *conduit naso-pharyngien* ; l'inférieure digestive, c'est la cavité buccale proprement dite. Si l'on prend un embryon de neuf à dix semaines, ayant le palais déjà formé, et qu'on enlève cet organe pour considérer la fosse nasale d'en bas, on trouve en avant, aux deux côtés du *septum* encore tout à fait court, ainsi que le vomer, les orifices nasaux internes bien distincts sous la forme de deux fentes courtes et étroites qui mènent en haut dans les labyrinthes, et débouchent en avant par l'orifice nasal externe ; mais, plus tard, la croissance du labyrinthe fait disparaître cette fente en tant que conformation spéciale, et alors le conduit naso-pharyngien constitue, de concert avec l'orifice nasal interne de l'embryon, le conduit inférieur des

Conduit
naso-pharyngien

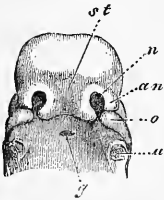


Fig. 468.

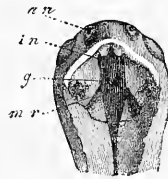

Fig. 469.

fosses nasales. Quoi qu'il en soit, un œil exercé reconnaît encore même chez l'adulte, l'orifice nasal interne du fœtus dans la fente longue et étroite qui monte vers le labyrinthe, entre le cornet inférieur et le *septum*. Les *conduits nasopalatins* (*ductus nasopalatini*) du *canal incisif* ou conduits de STENSON, qui sont connus dans l'anatomie de l'adulte, sont un reste de la communication originale entre la cavité nasale et la portion inférieure respiratoire de la cavité nasale ; mais il est bon de remarquer que, contre toute attente, ils n'ont jamais été trouvés larges, même chez l'embryon humain.

Fig. 468. — Tête d'un embryon humain âgé de six semaines, vue d'en bas et de devant, gross. *u*, point où était situé le maxillaire inférieur ; *o*, mamelon supra-maxillaire du premier arc branchial ; *an*, mamelon nasal externe ; *n*, fossette olfactive ; *st*, mamelon frontal ; *g*, évagination de la muqueuse pharyngienne (poche de l'hypophyse).

Fig. 469. — Tête d'un embryon humain de la huitième semaine, vue d'en bas, gross. La mâchoire inférieure est enlevée pour montrer la grande fente *mr* dans la fosse bucco-pharyngienne, fente fermée plus tard par l'apparition et la réunion des apophyses palatines *g*. *an*, ouvertures nasales externes ; *in*, orifices nasaux internes ou débouchés du labyrinthe, que l'on doit bien distinguer des *choanae*.

Le *labyrinthe* de l'appareil de l'odorat se développe exclusivement du feuillet corné qui revêt la fosse olfactive chez le fœtus, et que nous pouvons nommer le *sacculé olfactif*, avec la coopération de l'extrémité tout à fait antérieure du crâne. Pendant que le crâne développe au dehors le bourgeon frontal et les bourgeons nasaux externes, le sacculé s'agrandit d'autant, et il se forme ainsi peu à peu une fosse pénétrant plus profondément. Le bourgeon frontal se transforme alors en paroi cartilagineuse de séparation de la région nasale du crâne primordial, à laquelle le vomer et les intermaxillaires bien développés contribuent plus tard à former un revêtement osseux; quant aux bourgeons nasaux externes,

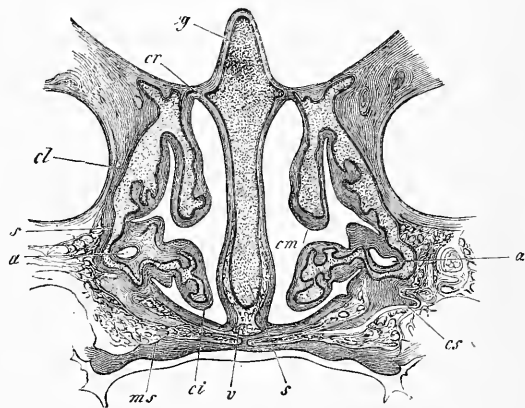


Fig. 470.

qui se transforment en cartilage en même temps que le bord supérieur du *septum*, ils forment le labyrinthe ethmoïdal et les parties latérales du nez avec les lacrymaux et les nasaux pour os de revêtement. Les cornets se montrent déjà au second mois, sous forme de bourgeonnements cartilagineux des parties latérales du cartilage du nez, et le feuillet corné du sacculé olfactif les accompagne toujours dans leur développement. Au troisième mois, le labyrinthe est déjà bien accusé dans toutes ses parties essentielles, mais il lui manque encore tous les sinus accessoires, tels que les sinus frontaux, *antrum Highmori*, *sinus sphenoidales* et *ethmoidales*.

A l'égard de la formation de ces cavités, DURSÝ a, comme nous

Fig. 470. — Coupe frontale par les cavités nasales d'un embryon humain de cinq mois dans la région de l'*antrum Highmori*. Latéralement les fosses orbitaires, en bas la cavité buccale. Gross. quatre fois. *cg*, *crista galli*; *cr*, *foramina cribrosa*; *cl*, cartilage nasal latéral; *cs*, paroi cartilagineuse du *sinus maxillaire a*; *cm*, *concha média*; *ci*, *concha inferior*; *ms*, *maxilla superior*; *s*, *septum cartilagineum*.

l'avons déjà vu plus haut, fourni des faits nouveaux et des vues nouvelles, dont j'ai en bien des points reconnu l'exactitude. Le point principal est que toutes ces cavités accessoires sont déjà formées complètement dans la charpente cartilagineuse du nez, et que toutes sont en première ligne des sinus de la muqueuse nasale entourés de cartilage, et ne montrant aucun rapport avec les os avoisinants. Pendant quelque temps, les capsules cartilagineuses des cavités en question (cavités frontales, *sinus maxillares*, *sphenoidales*) continuent à s'étendre et à croître en même temps que la muqueuse, et les os de revêtement voisins se bornent à constituer tout autour une enveloppe extérieure; mais, à la fin, les capsules cartilagineuses disparaissent sans s'ossifier (Se reporter page 456 à la critique de l'opinion contraire de DUKSY), et à partir

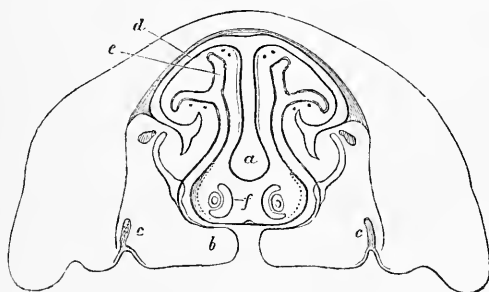


Fig. 471.

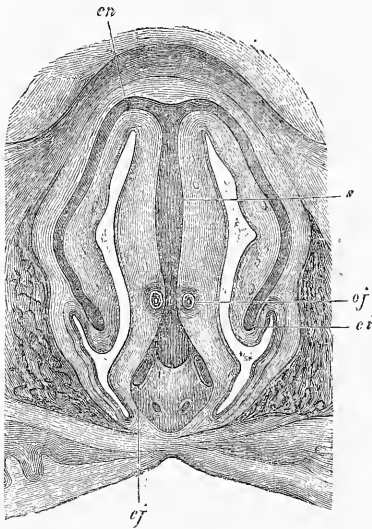
de ce moment, les cavités accessoires du nez sont immédiatement limitées par les os de revêtement en question. Ceux-ci même se creusent de cavités pour recevoir les diverticules nouveaux de la muqueuse, qui n'a pas cessé de proliférer. Ces cavités, d'après mes observations, naissent de la même façon que toutes les lacunes qui se constituent par résorption d'os. La plus hâtive de ces formations est celle des *sinus ethmoidales* et de l'*antrum Highmori*, dont la première ébauche se montre déjà chez un fœtus de six mois; les premiers continuent rapidement à se développer, de sorte qu'ils sont déjà très bien marqués à la naissance, tandis que la formation de l'antra de Highmore ne se complète qu'à la fin de la croissance. Quant aux *sinus sphenoidales*, VIRCHOW dit qu'ils

Fig. 471. — Coupe verticale de la partie faciale d'un jeune embryon de veau, avec fente palatine; la mâchoire inférieure et la langue ont été omises. Faible gross. *a*, cloison nasale cartilagineuse; *b*, apophyses palatines du supra-maxillaire avec la fente palatine; *c*, jeunes germes d'émail des molaires du supra-maxillaire; *d*, plafond cartilagineux de la fosse nasale *e*; *f*, organes de JACOBSON avec les cartilages qui les limitent.

sont déjà ébauchés chez le fœtus jeune, ce qui est parfaitement exact, s'il veut parler des cavités sphénoïdales primitives entourées de capsules cartilagineuses. Mais pour ce qui est des *sinus sphenoidales* de l'os, je n'en ai, au contraire, jusqu'ici, vu de rudiment ni chez le fœtus, ni chez le nouveau-né. Ces cavités semblent du reste sujettes à bien des variations dans leur développement, car, tandis que certains observateurs les trouvent déjà dans la deuxième année, je ne les ai pas encore trouvées

même dans la cinquième. Les *sinus frontales* ne se forment de même qu'après la naissance, à une époque qu'il n'est pas possible de déterminer exactement. En tous cas, les deux cavités que je viens de nommer en dernier lieu, n'acquièrent une extension assez grande qu'à l'époque de la puberté, et la complétion de leur développement a lieu à une époque bien plus reculée encore.

Une formation particulière, en communication avec les organes de l'odorat, ce sont les *organes de Jacobson*; chez les mammifères, ce sont deux canaux supportés par des capsules cartilagi-



Organes
de JACOBSON.

Fig. 472.

neuses, débouchant dans les conduits de STENSON. Ils reposent sur le plancher des fosses nasales, à côté de la cloison de séparation (fig. 471). Ces organes ont été trouvés chez l'embryon humain (fig. 472) par DURSÏ et par MOI, et aussi chez l'adulte par MOI, et pour les détails à cet égard, je renvoie à mon mémoire cité plus bas. Le développement de ces organes est facile à démontrer chez les jeunes mammifères; ils se forment dès le commencement comme des diverticules émanant de la muqueuse nasale du *septum*, et il se développe un appendice spécial du cartilage nasal pour leur servir d'enveloppe. Chez l'homme, FLEISCHER, dans les derniers temps, a trouvé que le développement de ces organes est tout à fait semblable à ce qu'il est chez les animaux.

Fig. 472. — Coupe frontale par la fosse nasale d'un embryon humain de quatre mois. Gross. huit fois. *s*, *septum narium cartilagineux*; *cn*, *cartilago lateralis narium*; *ci*, *cartilago conchae inferioris*; *cj*, cartilage sus-vomérien (*cartilago Jacobsonii*); *oj*, *organon Jacobsonii*.

Le nez se forme à la fin du second mois de l'extrémité tout à fait antérieure du crâne primordial qui vient faire saillie en dehors. Court et large au commencement, il prend peu à peu sa forme typique par des transformations dont ce n'est pas ici le lieu de décrire le détail. Au troisième mois, on trouve les narines fermées par un bouchon gélatineux qui disparaît de nouveau après le cinquième, et est formé par une prolifération d'épithélium.

A l'égard de la part que le système nerveux prend à la formation de l'appareil de l'odorat, on sait déjà, d'après ce qui précède, que le *tractus* et le *bulbus olfactorius* se forment comme des diverticules creux de la première vésicule du cerveau. Du *bulbus* se développent ensuite les *nervi olfactorii*, qui pénètrent dans le labyrinthe, et je trouve chez les embryons de mammifères que, comme tous les autres nerfs, ils consistent au commencement en faisceaux de fibrilles des plus fines (cylindres-axes) sans mélange de noyaux ni de cellules. Ce n'est que plus tard qu'une enveloppe cellulaire, dérivant du mésoderme et qui apparaît de très bonne heure, envoie à l'intérieur des faisceaux des prolongements desquels naissent les gaines ultérieures à noyaux de ces nerfs. Au sujet des données de A. M. MARSHALL, sur les nerfs olfactifs du poulet, se reporter plus haut, pages 627 et 641.

Si, pour terminer, nous comparons encore l'appareil de l'odorat avec les autres appareils des sens supérieurs, nous trouverons qu'ici comme dans l'œil et dans l'oreille, c'est un repli du feuillet corné qui joue le rôle principal. Ce repli, dans son développement puissant, dépasse encore dans l'appareil de l'odorat ce qui se trouve dans l'œil, mais il ne se sépare jamais par étranglement, restant toujours, au contraire, en communication avec le feuillet corné superficiel et l'épiderme. On ne voit rien d'un repli du derme dans la première formation des saccules olfactifs (fig. 464), mais il est indubitable que de très bonne heure déjà, il s'y montre une enveloppe mésodermique qui atteint bientôt une puissance particulière, et développe beaucoup de vaisseaux sanguins. Pour le système nerveux, l'appareil de l'odorat offre une certaine conformité avec l'œil, en ce que le *bulbus olfactorius* creux peut se comparer à la vésicule optique primitive, et le *tractus olfactorius* au *nervus opticus* (pas au *tractus opticus*), mais il diffère totalement de l'appareil de l'ouïe. Enfin, dans les trois appareils, il s'ajoute encore des enveloppes venant du feuillet blastodermique moyen, mais il est vrai de dire que chez aucun d'eux elles ne sont aussi étendues que dans l'appareil que nous venons de décrire. Enfin, au point de vue de l'anatomie comparée, je rappellerai que presque

Appendice nasal.

Nerfs olfactifs.

Comparaison
de l'organe de
l'olfaction avec
ceux de la vue
et de l'ouïe.

toutes les principales périodes de la formation du nez chez l'homme se trouvent comme permanentes chez certains animaux. Signalons, à cet effet, d'une manière toute spéciale, les fosses olfactives closes des poissons qui répondent aux fossettes olfactives de l'embryon, et les organes olfactifs des batraciens qui débouchent en avant dans une grande cavité buccale par des conduits nasaux courts, cavité buccale qui correspond à la cavité buccale primitive de l'embryon, tandis que chez les autres animaux, le palais est diversement développé, et que les conduits naso-pharyngiens sont plus ou moins longs.

BIBLIOGRAPHIE

Outre les œuvres déjà citées de DURSUY (n° 94), GÖTTE (106), WALDEYER (256), consulter :

FLEISCHER, *Entw. d. JACOBSON'schen Organs* (Développement de l'organe de JACOBSON), dans : *Erlanger Sitzungsber.*, 1877. — KÖLLIKER, *Ueber die JACOBSON'schen Organe des Menschen* (Des organes de JACOBSON chez l'homme), dans : *Festschrift für RINECKER*, 1877.

IV. — DÉVELOPPEMENT DU TÉGUMENT EXTERNE

§ 51.

GÉNÉRALITÉS. — ÉPIDERME, CHORION

Le tégument externe, avec toutes ses dépendances, se développe de deux parties différentes : d'une part, du *feuillet corné* qui, comme nous l'avons expliqué plus haut, dépend du feuillet blastodermique externe, et en second lieu d'une assise superficielle du feuillet moyen du blastoderme, que nous avons désignée avec REMAK sous le nom de *feuillet cutané*, et dont la manière d'être spéciale est décrite au paragraphe 18. Du feuillet corné, se forment l'épiderme, toutes les parties épidermoïdales des ongles et des poils, ou les formations cornées de la peau (chez les animaux : les griffes, les serres, les sabots, les cornes, les épines, les écailles, etc.), puis les cellules glandulaires de toutes les glandes de la peau, tandis que le feuillet cutané fournit les parties de tissu conjonctif et musculaires de la peau et des organes de la peau, et porte les vaisseaux et les nerfs de ces parties, vaisseaux et nerfs qui, en se formant, y pénètrent comme ailleurs des parties plus profondes.

L'épiderme de l'homme, au premier et au commencement du second mois, consiste en une couche unique de cellules très élégantes, à contours très nets, polygonales, d'un diamètre de 27 à 45 μ , avec des noyaux arrondis de 9 à 13 μ , munis de nucléoles. Sous cette couche vient une assise simple et continue de cellules plus petites, de 6,8 à 9,0 μ , avec des noyaux sphériques de 3,4 à 4,5 μ , représentant le premier rudiment de l'assise muqueuse. Ces deux couches ne peuvent que difficilement se séparer du chorion sous-jacent, qui est aussi en voie de formation, et c'est la cause qui paraît avoir amené plusieurs savants à attribuer à l'épiderme du fœtus une épaisseur plus grande que celle qu'il a réellement. Chez des embryons un peu plus âgés (de six à sept semaines), les choses sont en partie conformes à cette description, et en partie différentes, car l'assise cellulaire externe est comme en voie de dépérissement, et ressemble bien plutôt à une membrane homogène, dont les éléments n'ont plus que des contours effacés et des noyaux indistincts. Mais, selon toute apparence, il se forme au-dessous d'elle une nouvelle assise de même nature, seulement avec des cellules plus petites. Chez des embryons de quinze semaines, l'épiderme a de 22 à 27 μ d'épaisseur, et il est formé de deux à trois couches de cellules. Les cellules les plus externes sont conformées comme celles mentionnées précédemment, hexagonales pour la plupart, avec un diamètre de 20 à 27 μ , et des noyaux arrondis de 6,8 à 9,0 μ , et recouvertes encore chez beaucoup d'embryons par la pellicule, presque anhyste, que nous venons de décrire. Au-dessous d'elles viennent tout au plus deux couches de petites cellules arrondies, pressées les unes contre les autres, de 6,8 à 9,0 μ , avec des noyaux de 4,5 à 6,8 μ , correspondant à l'assise muqueuse, et ces couches, qui sont encore ici très adhérentes au chorion, représentent à peu près la moitié de l'épaisseur de l'épiderme.

Au cinquième mois, je trouve dans un cas l'épiderme mesuré au talon et à la paume de la main, épais de 45 à 54 μ au-dessus des crêtes du cutis, de 81 à 90 μ dans les sillons intermédiaires. Au dos, au contraire, il n'a que de 45 à 54 μ d'épaisseur. Ajoutons que, dans ces évaluations, un tiers revient à l'assise cornée, et deux tiers au réseau de Malpighi. Chez un embryon un peu plus âgé, l'épiderme mesurait au talon 0,13-0,14^{mm} (assise muqueuse 0,11, assise cornée 0,022 à 0,031^{mm}); à la paume de la main, 0,11 (assise muqueuse 0,09, assise cornée 0,022); au dos, 45-54 μ (assises muqueuse et cornée d'épaisseur égale). L'assise muqueuse comprenait plusieurs couches de cellules assez petites,

dont les plus inférieures étaient déjà allongées et disposées verticalement, et l'assise cornée offrait deux couches, au moins, de cellules polygonales, plates, avec des noyaux ronds.

Au sixième mois, l'épiderme porte à la poitrine de 45-49 μ d'épaisseur, à la surface de la main 0,13^{mm}, à la plante du pied 0,15^{mm}, et il consiste partout en un grand nombre de couches cellulaires. La couche ou les deux couches les plus superficielles présentent de petites plaques cornées sans noyaux, ou des squamules de 22 à 31 μ , tout à fait semblables à celles de la couche cornée chez l'adulte, puis viennent trois à quatre couches de cellules polygonales, les plus grandes de 22 à 27 μ , avec des noyaux de 9 μ ; enfin une assise muqueuse mesurant la moitié ou les deux cinquièmes de l'épaisseur totale de la peau, constituée par trois à quatre couches au moins de cellules arrondies, de 6,8 à 9,0 μ , dont les plus inférieures sont un peu allongées et disposées verticalement au cutis.

Au septième mois, je trouve chez un premier embryon l'épiderme au talon de 0,27^{mm} (assise muqueuse 0,16, assise cornée 0,10), et au dos de 0,15^{mm} (assise muqueuse 0,09, assise cornée 0,068^{mm}); chez un deuxième embryon, l'épaisseur atteint au talon 0,27-0,31 (assise muqueuse 0,11-0,13^{mm}, assise cornée 0,15-0,18^{mm}); au genou, 0,10-0,14^{mm} (assise muqueuse 36-54 μ , assise cornée 68-90 μ). Les deux couches de l'épiderme sont nettement séparées l'une de l'autre, tout à fait comme chez l'adulte, et leurs éléments sont semblables à ceux de l'épiderme complètement développé, ce qui est vrai, notamment des parties les plus inférieures du *stratum Malpighii* et des squamules de l'assise cornée; ces dernières sont d'ailleurs dépourvues de noyaux, et ont de 22 à 31 μ dans les assises supérieures.

Chez le nouveau-né, à part son épaisseur qui, dans un cas, atteignait au talon 0,22-0,24^{mm} (assise muqueuse 0,09-0,11^{mm}, assise cornée 0,13^{mm}), l'épiderme offre encore moins de particularités à signaler, sauf que la peau se détache du chorion beaucoup plus facilement par macération, qu'elle ne le fait chez l'adulte. Les petites squamules sans noyaux atteignent de 27 à 36 μ , aux *labia minora*; où elles contiennent des noyaux, elles ont de 36 à 45 μ . Chez le nouveau-né, on trouve aussi déjà les cellules crénelées sur les bords de LANGERHANS dans les couches les plus supérieures du *rete Malpighii* (LANGERHANS, dans *Arch. f. mikr. Anat.* IX, p. 74, fig. 10, 11).

Pendant la vie embryonnaire, l'épiderme se desquame, et cela peut-être à plusieurs reprises. Tel est, sans doute, le sort de la

couche de cellules polygonales qui apparaissent tout à fait les premières, se transforment du second au quatrième mois en une pellicule presque anhyste, pour disparaître ensuite complètement; telle peut être aussi la destinée de la couche d'épiderme qui recouvre la tige des poils avant leur éruption (*voir* plus bas, aux poils). Mais ce qui est, en tous cas, certain, c'est que cette desquamation, il est facile de le démontrer, devient un phénomène intense dans la seconde moitié de la période foetale. A partir du cinquième mois, on trouve, en effet, une desquamation toujours croissante des cellules épidermiques les plus extérieures, qui, se mêlant dans la plupart des endroits avec la matière sébacée que la peau commence aussi à cette époque à sécréter, constituent le mucus foetal, *smegma embryonum*, ou le vernis caséux, *vernix caseosa*. C'est une masse blanchâtre ou jaunâtre, inodore, visqueuse, revêtant, notamment à partir du sixième mois, la surface entière du fœtus d'une couche d'une notable épaisseur souvent et même stratifiée; on la trouve surtout en quantités assez considérables aux parties génitales, aux faces de flexion des articulations (aisselle, genoux, flancs), à la plante du pied, à la paume de la main, au dos, à l'oreille, à la tête. Les manières de voir sur l'origine de ce mucus foetal étaient autrefois très partagées. Dans les derniers temps, au contraire, l'hypothèse de BISCHOFF (*Entwicklungs.*, p. 517), que le *vernix caseosa* est un mélange de matière sébacée de la peau et de squamules épidermiques détachées, a gagné de plus en plus d'adhérents, appuyée qu'elle est sur les résultats des recherches microscopiques comme sur celui des analyses chimiques. Le microscope montre, et c'est SIMON qui l'a observé le premier (*Med. Chemie*, II, p. 486), que le *smegma* est purement et simplement constitué de cellules épidermiques, de cellules sébacées et de globules de graisse, ce qui, disons-le en passant, renverse aussi l'hypothèse de sa formation par les eaux de l'amnios. Les cellules épidermiques, parfaitement semblables en grandeur et en conformation aux squamules de la couche cornée de la peau du même fœtus, y sont de beaucoup l'élément prédominant, quant au volume, tandis que les cellules provenant des glandes sébacées et les globules de graisse n'ont qu'une part secondaire à la constitution de ce produit. Ces éléments, en effet, ne s'y présentent que fort clairsemés ou même, comme les cellules sébacées, font complètement défaut dans les endroits où n'existent pas les glandes correspondantes, par exemple à la paume de la main et à la plante du pied, ainsi qu'aux nymphes (qui, chez le nouveau-né, n'ont pas encore de glandes sébacées).

Vernix caseosa

au *clitoris* et à son *præputium*. Ce qui ressort de ces faits, c'est que l'épiderme a de beaucoup la part la plus grande à la formation du *smegma*, et c'est aussi ce que confirment les analyses chimiques. D'après DAVY (*Lond. Med. Gaz. March 1844*), l'humour visqueuse de l'embryon contient pour 100 parties : 5,75 d'oléine, 3,13 de margarine, ainsi donc 8,88 de graisse ; les 91,12 autres centièmes appartiennent aux squamules épidermiques, car le *vernix caseosa* ne contenant pas de fluide libre, les 77,87 % d'eau trouvés par DAVY doivent être ajoutés aux 13,25 % de substance solide des cellules d'épiderme. C'est ce qui est vrai aussi de l'analyse de BUEK (*De vernice caseosa, Halis, 1844*), qui, sur 100 parties, a trouvé 10,15 % de graisse, 5,40 d'épithélium et 84,45 d'eau, ainsi donc 89,85 d'épithélium, et en outre encore dans deux cas où l'eau n'a pas été déterminée à part, il trouva 14,80 % et 9,31 % de graisse, et par suite 86,20 et 89,69 d'épithélium humide. Le *smegma embryonum* se montre généralement au sixième mois, varie beaucoup dans sa quantité, et est chez le nouveau-né notamment tantôt très développé (atteignant la quantité de 3 1/2 drachmes, BUEK), tantôt faisant tout à fait défaut. Dans ce dernier cas, ou bien il s'est mélangé à l'eau de l'amnios qui, en effet, renferme souvent des cellules épidermiques et aussi de la graisse (MARK dans HELLER'S *Archiv.*, 1845, p. 218), ou bien il s'est, dès l'origine, moins développé. D'une façon générale, le *smegma* paraît augmenter à partir de la seconde moitié de la vie foetale jusqu'à la naissance, et il semble, par suite, qu'on doive admettre une desquamation constante de l'épiderme à cette époque ; mais on peut aussi supposer qu'au sixième ou au septième mois, dates auxquelles on trouve parfois une quantité extrêmement considérable de *smegma*, la peau a subi une seule desquamation, mais générale et intense.

Après la naissance, l'épiderme détaché tombe dans l'espace de deux à trois jours, et l'épiderme définitif se montre ; je n'ai que bien peu de chose à dire de ses modifications ultérieures jusqu'à l'entier développement du corps. J'ai mesuré l'épiderme d'un enfant de quatre mois, et j'ai trouvé :

	<i>Epidermis</i> en tout.	<i>Rete Malp.</i>	Couche cornée.
Talon,	0,58	0,27	0,31.
Dos du pied,	0,10 - 0,13	0,07 - 0,09	0,036 - 0,045.
Surface de la main,	0,15 - 0,22	0,09 - 0,15	0,068.
Dos du doigt,	0,12 - 0,15	0,09 - 0,11	0,036 - 0,045.

Comparés avec ce qu'on trouve chez l'adulte, ces nombres font

ressortir que l'épiderme du nourrisson est démesurément épais, et que cette épaisseur vient du *rete Malpighii*, tandis que l'assise cornée ne se montre que peu développée.

Le pigment du *rete Malpighii* ne se montre qu'après la naissance chez les races de couleur. P. CAMPER (*Kleinere Schriften*, 1782, vol. I, p. 24) vit un enfant de nègre, rosé à la naissance et à peine différent, par sa coloration, de celui d'un Européen, se colorer de très bonne heure en noir aux abords des ongles et autour du teton de la mamelle. Au troisième jour, les parties génitales se colorèrent aussi, et aux cinquième et sixième, la coloration noire se répandit déjà sur tout le corps. Le pigment de la région mammaire et des autres endroits précédemment cités manque aussi chez les Européens à la naissance; il ne se forme que peu à peu dans le courant des premières années, de sorte qu'on n'en trouve les premières traces que chez l'enfant de deux à trois mois.

Pigment
de l'épiderme.

Si nous cherchons, après ce qui vient d'être dit, à nous faire une idée de l'ensemble du développement de l'épiderme, nous ne pouvons encore arriver qu'à une vue bien incomplète. Les deux assises cellulaires primitives sont peut-être contenues déjà dans la première ébauche du feuillet corné. Elles apparaissent d'ailleurs, on le sait, de fort bonne heure, dans les embryons de mammifères et d'oiseaux; s'il en était autrement, il faudrait, sans doute, considérer les squamules épidermiques comme des produits de la subdivision des cellules du feuillet corné qui n'aurait eu alors, à l'origine, qu'une seule couche. Reste maintenant à expliquer l'extension de l'épiderme en surface et son épaissement. Les squamules de l'assise cornée étant à peu près d'égale grandeur dans les embryons du troisième mois et chez les nouveau-nés (voir plus haut), et la multiplication par division ne pouvant être admise pour des éléments de ce genre, on ne peut s'expliquer l'accroissement de surface de l'assise cornée que par des desquamations répétées, comme il est démontré d'une façon certaine qu'il s'en opère pendant la vie foetale, et comme il faut aussi qu'il s'en produise après la naissance même. Pour ce qui est, au contraire, des cellules de l'assise muqueuse, dont les dimensions individuelles ne varient guère non plus, il faut nécessairement admettre une extension en surface par division, à laquelle doit s'ajouter encore une multiplication dans le sens de l'épaisseur, si l'on veut se rendre compte de l'ensemble des modifications qui s'accusent dans l'épiderme. Il est facile de démontrer qu'il y a de ces phénomènes de multiplication par division des cellules dans le feuillet blastodermique externe,

et aussi dans l'assise muqueuse de l'épiderme de l'embryon, mais on ne sait encore absolument rien sur la manière exacte dont se comportent, à cet égard, les éléments de cette dernière assise.

Développement
du cutis.

Chez les embryons humains du commencement du deuxième mois, les plus jeunes que j'aie examinés à cet égard, l'ensemble de la peau, l'épiderme y compris, a de 13 à 22 μ . Le cutis, qu'on ne peut guère séparer de l'épiderme, notamment du *stratum Malpighii*, est dénué de toute papille à sa face externe, et ne montre non plus encore aucune trace des subdivisions qu'on pourra établir plus tard dans son épaisseur. Il consiste purement et simplement en cellules, dont les unes sont arrondies et rappellent celles de l'épiderme, tandis que la majorité paraît déjà fusiforme et contient des noyaux plus longs, de 6,8 à 9,0 μ . En outre, je crois pouvoir placer entre le cutis et l'épiderme une membrane délicate, dépourvue de structure, qui se plisse facilement, n'est pas élastique, rappelle tout à fait la capsule du cristallin, et qui se présente presque constamment dans les préparations de la peau; et cela, d'autant plus que j'ai observé aussi chez des embryons plus âgés des indices certains d'une formation de ce genre. Quant à la question de savoir si cette membrane, à supposer que telle soit bien sa place, appartient au chorion ou à l'épiderme, c'est ce qu'on ne peut décider. Génétiquement, je la rattache, pour ma part, à ce dernier, quoiqu'il soit presque certain qu'elle se confonde plus tard davantage avec le chorion; je la considère comme une sorte de produit d'exsudation des cellules épidermiques, et la place à côté des *membranae propriae* des glandes et spécialement à côté de la membrane dépourvue de structure des glandes sudoripares et des bulbes pileux.

Au troisième mois, la peau montre la distinction nette de deux couches, le tissu sous-cutané et le chorion proprement dit, tous deux à peu près d'épaisseur égale, et mesurant en commun une épaisseur de 0,13^{mm} y compris l'épiderme. Le tissu sous-cutané, translucide, lâche, pourvu de vaisseaux nombreux, consiste déjà en tissu conjonctif assez développé avec des fibrilles tout à fait distinctes et beaucoup de cellules disséminées dans la masse, rondes ou étoilées, mais il ne contient pas encore trace de fibres élastiques. Ces dernières font aussi entièrement défaut dans le chorion proprement dit, dans lequel on ne peut observer autre chose que du tissu conjonctif plus jeune avec des fibrilles moins distinctes, et des formes de plus en plus jeunes de ce tissu à mesure qu'on avance davantage vers l'extérieur, c'est-à-dire des cellules fusiformes ou étoilées avec peu de substance intermédiaire.

A la quatorzième ou quinzième semaine, on trouve aussi les premiers indices des amas graisseux sous forme de petites masses arrondies ou allongées de cellules nucléées grosses de 9 à 22 μ ; ces cellules contiennent déjà en un petit nombre d'endroits, surtout au visage, de toutes petites granulations graisseuses isolées, et elles sont entremêlées à beaucoup de tissu conjonctif en voie de développement et à des vaisseaux.

Au quatrième mois la peau, y compris l'épiderme, a une épaisseur de 0,18^{mm}, et est encore constituée entièrement comme au troisième; seulement il se dépose peu à peu aussi à la poitrine, au dos, dans la région de l'omoplate, à la paume de la main, à la plante des pieds, à la région du siège de petites granulations graisseuses dans l'intérieur des cellules des amas adipeux rudimentaires, et on aperçoit déjà les crêtes saillantes de la paume de la main et de la plante des pieds sous forme d'élévations larges de 34 à 45 μ à la main. Au cinquième mois, leur largeur va jusqu'à 54 μ , leur hauteur de 36 à 45 μ , et elles deviennent très marquées, tandis que la peau, dans son ensemble, atteint jusqu'à 1,24^{mm} d'épaisseur; en même temps les cellules graisseuses continuent à se développer dans le tissu sous-cutané, de sorte que leurs agrégats représentent déjà au visage de petites pelotes blanchâtres, et sont aux autres endroits riches en matière graisseuse, comme on peut le démontrer au moins par le secours du microscope.

Au sixième mois, la peau se développe plus puissamment encore, et atteint une épaisseur de 1,3 à 1,5^{mm}, dont 0,63 pour la part du chorion proprement dit. A la face externe de ce dernier apparaissent à la main et au pied les premières traces des papilles sous forme de petites élévations mamillaires, dressées sur deux rangs parallèles sur les crêtes saillantes du derme, et paraissant consister en tissu conjonctif jeune. Le tissu sous-cutané se montre maintenant dans tout le corps sous forme de pannicule adipeux dont l'épaisseur surtout a augmenté, mais il est évident, plus peut-être encore qu'auparavant, que les lobules graisseux des diverses régions n'ont pas éprouvé un développement d'une rapidité uniforme. Ils sont le mieux développés aux joues, puis à l'occiput, au dos, au cou, aux épaules, à la région supérieure de la poitrine, au siège, où ils représentent partout de petites grappes blanchâtres, grosses de 0,2 à 1,0^{mm}; elles sont presque aussi grandes et distinctes, mais translucides, plutôt d'apparence gélatineuse à la région inférieure de la poitrine, au ventre, au dos, à la main et au pied; au sommet de la tête, au front, au bras, à l'avant-bras, à la cuisse et à la jambe, elles sont petites, incolores, et en partie

reconnaissables seulement à l'aide du microscope. A ces différences dans l'aspect extérieur, correspondent aussi des différences dans la structure intime. Les grappes blanchâtres contiennent des cellules graisseuses assez bien développées de 22 à 34 μ , serrées les unes contre les autres. La plupart de ces cellules ne laissent pas apercevoir le noyau, et elles contiennent un petit nombre de gouttelettes graisseuses assez grosses, ou même une seule goutte volumineuse avec quelques granulations punctiformes; dans les grappes pâles, au contraire, la plupart des cellules adipeuses ont un noyau distinct, sont moins nombreuses et isolées, et se présentent à tous les degrés, depuis celles mesurant de 11 à 12 μ , sans ou seulement avec peu de granulations graisseuses, jusqu'à celles qui en renferment deux à cinq gouttelettes assez grosses. Le tissu conjonctif s'associe aussi à ces variations, car, tandis que dans le tissu adipeux gélatineux il ne se présente que des cellules de substance conjonctive fusiformes et étoilées en grand nombre, les lobules adipeux blanchâtres montrent déjà de la substance fondamentale avec formation évidente de fibrilles.

Dès lors, il n'apparaît plus dans la peau de parties nouvelles, mais celles déjà existantes se développent sans doute encore jusqu'à la naissance à certains égards. Le chorion, dans le sens restreint du mot, s'épaissit au septième mois jusqu'à 0,79-0,83^{mm} (main, pied), et même jusqu'à 0,9^{mm} (dos), et dès lors il ne gagne guère en épaisseur jusqu'à la naissance; son tissu devient plus consistant et plus rosé, les crêtes saillantes plus larges (au septième mois 0,18^{mm}, chez le nouveau-né 0,22-0,27^{mm}), les papilles plus distinctes; cependant, ces dernières sont encore petites chez les nouveau-nés, à l'exception des parties génitales, où je les ai trouvées (peut-être exceptionnellement) grandes. Au quatrième mois après la naissance elles ont 0,11 à 0,13^{mm} à la plante des pieds, au dos du pied 0,054-0,072^{mm}, à la surface de la main 0,09-0,13^{mm}, et possèdent des fibres nerveuses en partie tout à fait distinctes, à contours foncés, s'étendant jusqu'à la pointe, larges de 0,7 μ ; d'après W. KRAUSE et LANGERHANS elles possèdent aussi déjà chez les nouveau-nés de petits corpuscules du tact (Voir LANGERHANS, dans *Arch. mikr. Anatomie*, IX, pl. xxx, fig. 9). Le *panniculus adiposus* s'accroît énormément, de manière à mesurer déjà 1-3^{mm} au septième mois, et peu à peu il atteint un développement colossal. Chez le nouveau-né, il est sans doute partout relativement plus puissant que chez l'adulte. En quelques endroits, comme par exemple aux joues, au cou, à la poitrine, au *mons Veneris*, au bras, à la cuisse, il est souvent, même d'une

façon absolue, plus puissant que chez des individus d'embonpoint moyen, et arrive à mesurer de 6 à 11^{mm}. Les lobules graisseux sont, chez les nouveau-nés, gros, jaunâtres, les cellules adipeuses plus petites, comme chez l'adulte, dans le chorion (22-34 μ) que dans le tissu sous-cutané (34-112 μ , le plus souvent 67 μ); au quatrième mois après la naissance, je les vis à la surface de la main seulement de 18 à 27 μ , encore en partie. Les fibres élastiques se montrent à partir du septième mois; elles augmentent en épaisseur jusqu'à la naissance, mais, même chez les nouveau-nés, les plus considérables ne mesurent pas plus de 1,6 à 2,2 μ .

Mes observations sur la desquamation de l'assise cornée primitive à une seule couche des embryons sont non seulement confirmées par les nouvelles observations de H. WELCKER, mais encore elles sont placées par là dans une lumière particulière; ce savant, s'appuyant sur des remarques antérieures de LBSEN et d'ESCHRICHT, a démontré, en effet, que dans nombre de mammifères il y a de ces desquamations des couches les plus extérieures de l'épiderme, et que chez quelques espèces elles se montrent sous la forme d'une enveloppe singulière revêtant l'embryon tout entier, que WELCKER nomme *epitrichium*, parce que les poils qui font éruption sont situés au-dessous d'elle. Un *epitrichium* de ce genre persiste chez le *bradypus tridactylus* jusqu'à la naissance, se déchire au contraire chez le porc pendant la vie embryonnaire; il se présente en outre encore chez le *choloepus*, le *myrmecophaga*, le *dicotyles*, et probablement aussi chez le cheval. On observe, au contraire, une chute partielle et graduelle de la couche épidermique la plus supérieure (pouvant consister en deux à cinq assises de cellules) dans les genres *felis*, *ursus*, *didelphys*, *bos*, *ovis*, *cervus*, *hydrocharus*, *dasyprocta*, *coelogenys*, *dasypus*.

Appuyé sur ces recherches et sur l'existence bien démontrée de deux couches épidermiques primitives chez les mammifères et les oiseaux, couches qui se trouvent aussi chez des embryons de reptiles et d'amphibies, KERBERT (*l. i. c.*) a désigné sous le nom d'*assise épitrichiale* la couche épidermique externe des embryons, et il a supposé qu'elle est quelque chose d'un peu différent de l'assise cornée de plus tard et qu'avant le développement de celle-ci elle se détachait d'une façon typique. Mais je ne vois pas de raisons de placer cette assise cornée primitive en un tel contraste avec l'assise cornée de plus tard, et on peut se borner à dire simplement que les couches de l'assise cornée les premières formées dans l'embryon se détachent tôt ou tard; mais, d'autre part, il n'est pas démontré que partout et en première ligne l'assise la plus extérieure seule se desquamme, et qu'il existe une différence marquée entre cette assise et les assises de la couche cornée qui suivent immédiatement.

§ 52.

DÉVELOPPEMENT DES ONGLES ET DES POILS

Le développement de l'ongle commence au troisième mois par la formation du lit de l'ongle (*voyez* aussi VALENTIN, *Entwickl.*, p. 277). Ce lit se délimite graduellement des parties adjacentes par une prolifération de la peau, qui se soulève pour constituer

Développement
de l'ongle.

peu à peu les bords du lit. Ce lit est, à l'origine, recouvert des mêmes cellules qui constituent partout l'épiderme (*voir* § 51); mais dès le troisième mois, les éléments de la couche de Malpighi s'y font reconnaître par leur forme allongée et polygonale (ils mesurent 2,3 à 3,6 μ de long). Ce n'est qu'au quatrième mois qu'entre la couche de Malpighi et la couche cornée du lit de l'ongle, cette dernière formée par une couche unique de cellules polygonales à noyaux, il apparaît une couche unique de cellules pâles, aplaties, polygonales pourtant elles aussi, et nucléées, de 20,3 μ de grosseur. Solidement adhérentes entre elles, on peut les regarder comme le premier vestige de la substance même de l'ongle. En même temps, la couche de Malpighi s'épaissit aussi au-dessous de ces cellules, de façon à comprendre au minimum deux assises superposées d'éléments. Il suit de là que l'ongle, à l'origine, est tout entier plongé dans l'épiderme. Se constituant sur toute l'étendue de son lit, il apparaît sous forme d'une lame quadrangulaire née entre la couche muqueuse embryonnaire et la couche cornée, sans aucun doute, par une transformation des cellules de la première, ce qui explique la petitesse des éléments primitifs de l'ongle. Au cours de son développement ultérieur, l'ongle s'épaissit par l'addition de nouvelles cellules à sa face inférieure; il s'étend en surface par l'extension individuelle de ses premiers éléments, et l'adjonction à eux, sur les bords, de nouvelles cellules. Il demeure toutefois, un temps encore, caché sous l'épiderme jusqu'à ce que, finalement, il devienne libre, et commence même à croître en longueur. Voici comment ces différents phénomènes s'accomplissent :

Au commencement du cinquième mois, l'ongle est encore recouvert par une couche unique de cellules épidermiques, polygonales, nucléées, de 22 μ . Il n'est encore formé lui-même que par une couche un peu plus épaisse, mais unique encore, de lamelles pâles de 27 à 45 μ , toutes pourvues de noyaux distincts, mais pâles aussi. La couche de Malpighi est comme au quatrième mois, à cela près que celles de ses cellules qui confinent immédiatement à l'ongle sont plus grosses, les inférieures plus longues et perpendiculairement disposées.

A partir de ce point, l'ongle s'épaissit rapidement. A la fin du cinquième mois, il mesure déjà, en évaluant ensemble ses deux couches, 54 μ d'épaisseur, et, au milieu du sixième, 96 μ . A ce moment, on peut déjà l'isoler entièrement; bien qu'encore mou, il est plus dur que l'épiderme; dépourvu de bord libre, il est embrassé, au contraire, en avant par un épais bourrelet trans-

versal de l'épiderme (et du lit de l'ongle?). Sa couche cornée, qui n'est plus recouverte par les cellules épidermiques, si ce n'est dans les parties avoisinant immédiatement les bords, mesure 56 μ d'épaisseur, et consiste en plusieurs couches de lamelles polygonales, la plupart étirées légèrement en long, très adhérentes entre elles, de 45 à 63 μ de long, dont le faciès rappellerait assez celui de la cuticule des poils, n'était l'existence d'un noyau qui n'est plus guère visible pourtant sans le secours des réactifs. La couche de Malpighi est également plus épaisse qu'auparavant, de 54 à 67 μ , en effet; les cellules de ces couches profondes sont comme aux époques antérieures, allongées et polygonales, longues de 9 μ , celles des zones supérieures un peu plus grosses, mesurant jusqu'à 13 μ , plus régulièrement pentagonales ou hexagonales. En ce qui touche le lit de l'ongle, ses crêtes sont déjà indiquées à la fin du quatrième mois; dans le cinquième, elles sont de toute netteté, hautes de 45 à 54 μ , larges de 9 à 11 μ , distantes les unes des autres de 18 à 31 μ , chiffre qui exprime aussi, par conséquent, la largeur des lames de la couche muqueuse. Au sixième mois, les crêtes sont encore un peu plus élevées et plus distantes les unes des autres.

Chez le nouveau-né, le corps de l'ongle, pris dans l'ensemble de ses deux éléments, mesure 0,68 à 0,74 μ d'épaisseur, dont 0,36^{mm} reviennent à la substance unguéable même, et 0,32 à 0,38^{mm} à la couche de Malpighi. Les éléments sont restés comme au sixième mois; c'est ainsi qu'on les distingue encore dans l'ongle proprement dit, et sans le secours de réactifs, d'une manière assez nette, sous forme de lamelles allongées, polygonales, nucléées de 45 à 63 μ , ainsi que SCHWANN l'avait déjà vu en partie. Une particularité remarquable commune à tous les ongles, c'est leur bord libre très proéminent. Il est notablement plus mince et plus étroit que le corps de l'ongle, dont le sépare une ligne arquée. Il est arrondi en avant, long jusqu'à mesurer 4,5^{mm}, et n'est manifestement autre chose que l'ongle de la période antérieure, que l'accroissement en longueur, qui a commencé à s'accomplir au cours du développement, a refoulé en avant. En fait, sa largeur concorde également avec celle de l'ongle au sixième mois.

Je n'ai que peu de chose à dire sur le développement de l'ongle après la naissance. Un enfant de quatre mois me présente, est-ce l'effet du hasard, je ne sais, l'ongle du pouce plus mince que dans le nouveau-né de tout à l'heure. Il mesurait, en effet, 0,18 à 0,22^{mm} dans sa couche cornée, 0,13^{mm} dans la couche de Malpighi; les crêtes du lit étaient hautes, de 0,09 à 0,10^{mm}; les éléments étaient

semblables à ceux de l'ongle du nouveau-né ; mais le bord libre qui existe chez ce dernier manquait. C'est que ce bord, en effet, tombe peu après la naissance, et même, d'après E. H. WEBER, plusieurs fois de suite, sans doute par l'action des frottements extérieurs auxquels la mollesse de son tissu ne le met pas suffisamment en demeure de résister. Au sixième et au septième mois après la naissance, se trouve remplacé entièrement par un nouveau l'ongle avec lequel l'enfant était venu au monde. Dans la seconde et dans la troisième année, les lamelles de l'ongle ne diffèrent en rien de celles de l'adulte ; elles ont spécialement les mêmes dimensions, d'où il ressort que l'extension et l'épaississement de l'ongle résultent moins de l'accroissement de taille de ses éléments, que de l'adjonction de nouvelles squamules sur ses bords et à sa face inférieure.

Remarque. — Voyez la description donnée par UNNA (*l. c.*, p. 66), différente en bien de points, ce qui ne m'empêche pas de maintenir entière l'exactitude de la mienne. La brièveté de l'exposé de cet auteur ne me laisse pas voir nettement où l'ongle naît à proprement parler d'après lui, et sous quelle forme il apparaît tout d'abord. Il ressort seulement de la position que l'auteur prend contre moi qu'UNNA n'admet pas que l'ongle primitif se forme *in toto* sur toute l'étendue du lit de l'ongle. La couche cornée que j'ai décrite comme recouvrant l'ongle au début, UNNA la nomme *eponychium*. Quand UNNA déclare qu'il n'est pas exact que l'ongle jeune se détache à plusieurs reprises *in toto*, comme je l'admetts ; qu'au contraire, il est graduellement refoulé d'arrière en avant, l'auteur me prête une opinion que je n'ai jamais exprimée, puisque je professe précisément que l'ongle croît d'arrière en avant et ne subit d'atteintes que par le bord antérieur (*Mikr. anat.*, II, 1, p. 96). De même sur la question de savoir si l'ongle s'épaissit encore par son lit, je persiste dans ma première description, pour laquelle HEYNOLD s'est aussi prononcé (*Arch. de VIRCHOW*, t. LXV).

Développement
du poil du duvet.

Comme VALENTIN, c'est aussi à la fin du troisième ou au commencement du quatrième mois que j'ai trouvé les premiers rudiments des poils du duvet et de leurs gaines, et cela d'abord au front et aux sourcils. Ces rudiments consistaient (fig. 473 A) en amas cellulaires sous forme de mamelons, déjà visibles à l'œil nu, comme autant de petits points blancs, nombreux et placés à des intervalles réguliers. L'examen microscopique montrait facilement que ces mamelons blanchâtres étaient en continuité de substance avec le réseau de Malpighi de l'épiderme, et qu'ils n'étaient, à proprement parler, que des prolongements solides de cette assise, dont ils se détachaient obliquement pour pénétrer dans le derme, où ils étaient reçus dans les mailles d'un joli réseau capillaire. Leurs cellules étaient aussi semblables de tous points à celles de la couche muqueuse (fig. 473 B), c'est-à-dire rondes, grosses de 6,8 à 9,0 μ , pourvues d'un contenu clair et granuleux et d'un

noyau arrondi de 4,5 à 6,8 μ . de diamètre. Ces rudiments ne montraient encore aucune trace d'une enveloppe que leur aurait fournie quelque partie du cutis; en d'autres termes, ce que j'appelle le *follicule pileux*, au sens précis du mot, n'existait pas encore. A la quinzième semaine, les prolongements en question de la couche muqueuse, dans la même région; sont en partie déjà plus volumineux, mesurant 56 à 68 μ . de long, 29 à 45 μ . de large, en forme de massue, et plus facilement visibles à l'œil nu comme autant de petites taches blanches, allongées, groupées régulièrement en files à des intervalles de 0,13 à 0,22^{mm}. Ces mamelons étaient toujours

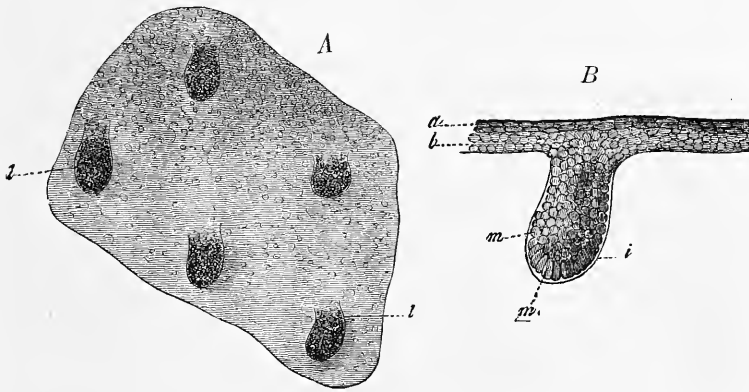


Fig. 473.

entièrement solides, formés comme auparavant de petites cellules arrondies, et ne renfermant encore aucune trace du poil. Mais je commence à trouver autour d'eux, à cette époque, un contour assez fuyant d'abord, s'accusant graduellement de plus en plus, et dans lequel l'action de la potasse (fig. 473 B) révèle les caractères microscopiques d'une enveloppe spéciale, sans structure, entourant le mamelon et en continuité de substance avec une pellicule amorphe très délicate, interposée au cutis et au réseau de Malpighi auquel elle adhère solidement. En outre de cette pellicule qui n'est autre, sans doute, que celle que nous trouvons dans le follicule adulte et que j'ai fait connaître le premier, on trouve çà et là des follicules

Fig. 473. — Fragment de l'épiderme du front d'un embryon humain de seize semaines. Il est vu par la face inférieure, avec les rudiments des follicules pileux et des poils *l*. Gross. cinquante fois. *B*, un de ces rudiments pileux, au gross. de trois cent cinquante fois, vu de profil; *a*, couche cornée de l'épiderme; *b*, couche muqueuse du même; *i*, membrane anhiste entourant extérieurement les rudiments pileux, et se continuant comme couche démarcatrice entre la couche muqueuse et le chorion; *m*, cellules brunes arrondies, les autres allongées, dont l'ensemble forme le rudiment pileux.

qui en présentent une autre, plus extérieure, formée par une simple couche de cellules dérivant du mésoderme, qu'on n'enlève guère que par lambeaux et rarement en totalité en arrachant le follicule. Je la considère comme le premier indice de la couche fibreuse du follicule.

Dans la seizième et la dix-septième semaine, les prolongements de la couche muqueuse et leurs deux enveloppes avec eux, prolongements que j'appellerai simplement, à partir de maintenant, les *rudiments des poils*, grossissent jusqu'à mesurer de 90 à 135 μ . de long et de 68 à 90 μ . de large, et épaississent leurs deux enveloppes, mais n'ont encore pas trace de poil. Toutefois, leurs cellules montrent bien une certaine modification, provenant de ce que

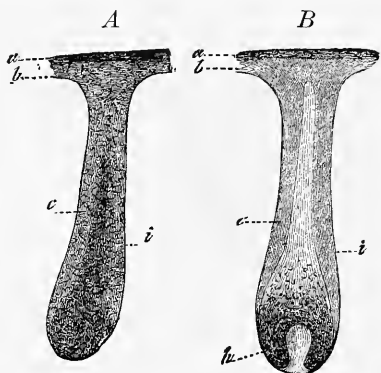


Fig. 474.

celles qui sont immédiatement adjacentes à l'enveloppe anhyste, surtout dans la partie renflée du rudiment du poil, s'allongent quelque peu, de manière que leur grand axe soit perpendiculaire à la surface du rudiment. Dès maintenant aussi, on reconnaît que les différents rudiments pileux de la face n'apparaissent pas avec la même vitesse; ceci devient encore plus apparent dans la dix-huitième semaine, qui est

celle où les poils commencent à paraître, et cela d'abord aux sourcils. Voici comment s'opère cette formation: quand les rudiments pileux en forme de massue ont atteint 0,22 à 0,45^{mm}, le premier indice des transformations ultérieures consiste en ce que les cellules centrales, parmi celles qu'entoure la gaine anhyste, s'allongent un peu, leur grand axe étant désigné parallèlement à l'axe du rudiment, tandis que les cellules périphériques, chez lesquelles aussi un diamètre est devenu prépondérant, ont ce diamètre dirigé transversalement. C'est ainsi que le rudiment pileux, dont la structure était demeurée jusqu'ici d'une uniformité absolue, acquiert des traits plus marqués et offre la distinction d'une masse

Fig. 474. — Rudiments des cils des paupières. Gross. cinquante fois. *A*, rudiment de 0,45^{mm} de long, dont les cellules centrales commencent à se séparer des périphériques pour constituer un cône strié longitudinalement, qui n'est encore que faiblement esquissé. *B*, autre rudiment de 0,49^{mm} de long, dont les cellules axiales forment un cône bien net; le poil n'existe pas encore, mais la papille est bien distincte; *a*, couche cornée de l'épiderme; *b*, couche muqueuse; *c*, gaine radiculaire externe du futur follicule; *i*, membrane anhyste qui l'entoure extérieurement; *h*, *papilla pili*.

centrale, conique, large en bas, atténuée au sommet, et celle d'une couche corticale mince en bas et puissante en haut (fig. 474 A). Dès que le rudiment pileux a atteint 0,50^{mm} de long, cette séparation devient plus nette encore. Le cône interne, en effet, devenu plus long et particulièrement large, se révèle sous des tons plus clairs, et se sépare nettement par là des cellules périphériques (fig. 474 B). Enfin, quand les rudiments pileux ont atteint 0,63^{mm}, le cône interne lui-même se subdivise en une production axile plus sombre et en une extérieure entièrement transparente et claire. La première est le poil; la seconde, la gaine radiculaire interne, et les cellules périphériques qui sont demeurées opaques sont, on le devine aisément, la gaine radiculaire externe (fig. 475 A); simultanément la papille du poil déjà ébauchée précédemment (fig. 474 B) s'accuse davantage. Le follicule proprement dit du poil se dessine aussi, car les cellules mésodermiques situées en dehors de la gaine anhyste du rudiment pileux commencent à s'allonger en fibres qui se croisent déjà dans deux directions. C'est d'après cette même marche que nous venons de décrire pour les poils des sourcils que ceux des autres régions et leurs follicules apparaissent, seulement leur formation s'accomplit à une époque plus reculée. A la quinzième semaine, en dehors du front et des sourcils, on ne découvre nulle part un seul rudiment pileux. Dans la seizième et la dix-septième semaine, ils apparaissent sur toute la tête, le dos, la poitrine, le ventre, et dans la vingtième semaine seulement, sur les extrémités. Les poils eux-mêmes ne se montrent jamais que trois à cinq semaines après la naissance du rudiment pileux. C'est ainsi qu'à la dix-neuvième semaine, sauf au front et aux sourcils, on ne trouve nulle part le poil dans les rudiments, et qu'à la vingt-quatrième semaine, les poils manquent encore dans les rudiments pileux à la main, au pied et en partie aussi à l'avant-bras et à la jambe. Toujours les poils se montrent initialement sous forme de corps conoïdes, allongés, pâles, ayant une tige très mince, un sommet extraordinairement aigu et une racine passablement épaisse, en conformité presque complète avec ceux du cochon décrits par SIMON. La racine de chacun de ces jeunes poils s'insère dans le fond du matras, que représente chacune des excroissances de la couche muqueuse de Malpighi, tandis que le sommet vient reposer contre cette couche de Malpighi, sans atteindre encore, et surtout sans percer la couche cornée de l'épiderme (fig. 475 A). La pointe, la tige et la racine de ces poils enfin, sont, en outre, entourées par une première enveloppe transparente, plus épaisse à la base qu'au sommet, le premier vestige de la gaine radiculaire

interne, en dehors de laquelle la partie périphérique du prolongement de la couche muqueuse a constitué une gaine radiculaire externe, entourée elle-même d'un follicule fibreux.

Si l'on demande quels sont les rapports plus spéciaux qui régissent cette formation des premiers poils et de leurs gaines, on peut répondre avec certitude que *leurs premiers rudiments dérivent de la couche muqueuse de l'épiderme par une prolifération dirigée de la surface vers la profondeur*. Mais comment le poil se constitue-t-il dans ce prolongement de la couche muqueuse? C'est ce qu'il est plus difficile de dire. Tout d'abord, le poil et la gaine interne naissent-ils peu à peu d'un point comme centre de formation, ou apparaissent-ils d'emblée sous forme de petit poil en miniature et de gaine parfaite? voilà le problème qui se pose de suite. J'étais, autrefois, de cette dernière opinion; SIMON, au contraire, admettait à son époque que la racine apparaît la première, et que d'elle dérivent les autres parties (MUELL., *Arch.*, 1841, p. 361). GÖRTE, d'autre part, est d'avis (p. 283) que le poil commence par la tige, et que le bulbe ne se constitue que plus tard. Des recherches plus récentes, dont il sera bientôt fait mention, m'ont amené à la conviction que SIMON a raison. Ainsi, mon avis est aujourd'hui celui-ci : les cellules qui occupent le fond du germe pileux à partir du moment où le cutis a donné une papille à ce germe, doivent être regardées comme le premier rudiment de poil. En d'autres termes, les cellules qui recouvrent la papille naissante sont celles qui constituent le poil et la gaine radiculaire interne connexe de ce dernier. Ces cellules, en effet, se multipliant, les unes s'allongent aussitôt, et forment ainsi au-dessus de la papille un petit cône, qui croît sans cesse par l'addition de nouvelles cellules se formant à la surface de la papille, et qui, en même temps qu'il s'allonge et que ses éléments les plus éloignés de la base subissent la transformation cornée, se différencie en poil et en gaine radiculaire interne, par la configuration différente que prennent les cellules correspondantes. Ainsi, ce qui existe d'abord du poil, c'est sa matrice, ou la partie profonde de la racine; mais dès que quelques couches seulement de cellules allongées ont été formées par elle, on peut déjà dire qu'il y a un poil tout entier. Pour la même raison, on peut dire que, dès que le rudiment du poil devient visible, le poil naît *in toto*, seulement les rudiments du poil sont beaucoup plus courts que je ne l'avais admis autrefois. Si donc SIMON a découvert la vérité sur ce point, GÖRTE n'est pas dans l'erreur non plus, car si on n'appelle poil que la partie transformée en substance cornée,

on peut dire avec raison que c'est la pointe qui naît la première, puis le corps, puis la racine.

Les éléments des tout jeunes poils ont tout à fait l'aspect de cellules allongées, comme ceux de la couche corticale du poil adulte. Leur origine doit être considérée, sans le moindre doute, comme due à un phénomène d'allongement et de transformation chimique des cellules les plus profondes du rudiment pileux, sans qu'en réalité on ait observé la chose. Il n'y a pas trace de cellules médullaires; la cuticule, au contraire, existe très nette. La gaine radiculaire interne est striée, offre de petites lacunes, et paraît consister en cellules dont le développement, vu seulement aussi des yeux de la pensée, serait le résultat de la métamorphose des cellules comprises entre le poil et la gaine externe. Le follicule pileux proprement dit constitue ses couches fibreuses *in loco*, aux dépens des cellules adjacentes de substance conjonctive du cutis; on pourrait cependant aussi le considérer comme le produit d'une invagination du cutis par les bourgeons de la couche muqueuse. Sa couche limitante interne, sans structure, qui apparaît de si bonne heure, pourrait bien être en rapports étroits avec les cellules externes du rudiment pileux, c'est-à-dire celles de la gaine radiculaire externe, et, comme les *membranae propriae* des glandes, le résultat d'une exsudation de ces cellules; mais je n'ai aucun fait précis sur cette question, tout aussi peu que sur l'origine de la papille du poil, que l'on doit considérer comme le résultat d'une prolifération de la partie fibreuse du follicule, et qui apparaît à une époque à laquelle le follicule pileux est à peine esquissé dans toute son étendue, ce qui explique la facilité avec laquelle on l'arrache, en même temps que le poil et les gaines radiculaires. Lors de la première apparition du rudiment pileux, la papille n'est certainement pas encore formée, et cela fait involontairement penser aux bulbes dentaires, dont l'organe épithélial de l'émail existe longtemps avant la papille de la dent.

Le développement ultérieur du poil, une fois l'ébauche de celui-ci constituée, est simple et le suivant. Les jeunes follicules s'allongent de plus en plus, et principalement, à ce qu'il me semble, par l'accroissement de volume du reste des cellules du bourgeon primitif de la couche muqueuse, constituant maintenant d'une manière très nette la gaine radiculaire externe, et la partie la plus inférieure du bulbe pileux; mais la partie fibreuse du follicule s'étend aussi. En même temps, les poils eux-mêmes commencent à croître, ou bien percent directement l'épiderme, comme c'est le

cas pour les cils et les sourcils (fig. 475 *C*), ou bien insinuent leur sommet entre la couche cornée et la couche muqueuse, ou même

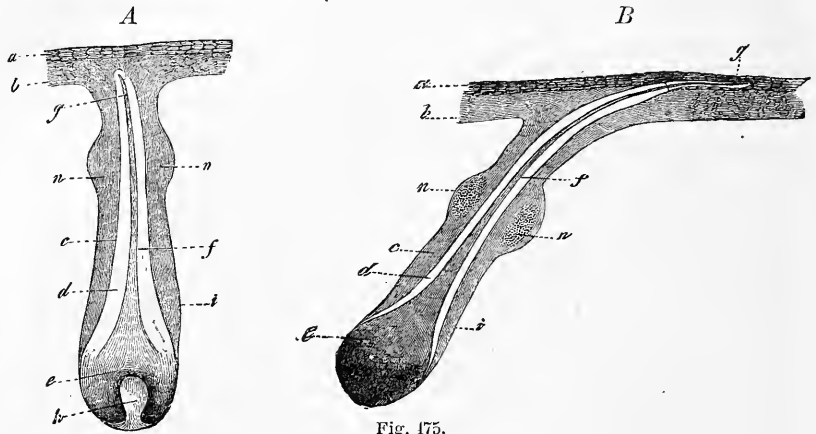
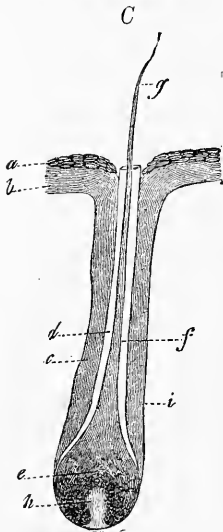


Fig. 475.



entre les éléments de la couche cornée (fig. 475 *B*), et continuent ainsi de croître quelque temps encore, couverts par l'épiderme, pour se faire jour à la fin de la même façon. Le mécanisme qui intervient dans l'éruption du poil est sans doute, en grande partie, l'action mécanique résultant de la pression que le poil, en devenant plus fort et plus solide, exerce sur l'épiderme encore tendre. C'est ce que je conclus, en particulier, de la circonstance que, chez l'embryon humain tout au moins, ce n'est pas seulement le poil proprement dit, mais encore la gaine radiculaire interne qui perfore les couches recouvrantes, et se présente au dehors (fig. 475 *C*). Vraisemblablement, c'est elle qui, ici, en tant que production solide, fraye la voie au sommet encore tendre du poil. Mais il est possible aussi que, suivant la supposi-

Fig. 475. — *A*, rudiment pileux d'un cil des paupières, dont le poil vient de se constituer, mais n'a pas encore fait éruption. Il mesure 0,63^{mm} de long. La gaine radiculaire interne surmonte légèrement l'extrémité du poil, et le col du follicule présente latéralement deux excroissances en forme de mamelons portées par la gaine radiculaire externe, et qui ne sont autre chose que les rudiments des glandes sébacées. *C*, follicule pileux d'un autre cil dont le poil vient de faire éruption. La gaine radiculaire interne affleure au niveau de l'orifice du follicule; les glandes sébacées manquent. *B*, follicule pileux pris sur la poitrine d'un embryon de dix-sept semaines. Le poil n'a pas encore fait éruption. Son sommet, recouvert de la gaine radiculaire interne, est couché à plat sous l'assise cornée de l'épiderme, pénétrant en partie entre les lamelles dont elle se compose. Les lettres *a, b, c, h, i* ont la même signification que dans la figure 474; *e*, bulbe pileux; *f*, tige du poil; *g*, son sommet; *n*, rudiments des glandes sébacées.

tion de BISCHOFF, une desquamation des couches les plus superficielles de l'épiderme ait lieu à ce moment, et qu'elle détermine la mise au jour des poils. Nous savons, en effet, que le phénomène de la desquamation s'observe chez l'embryon, et il se trouve que précisément le commencement de la période durant laquelle cette desquamation va s'accomplir pour la dernière fois, mais avec le plus d'intensité, pour aboutir à la production du *vernix caseosa*, coïncide avec l'époque de l'éruption des poils (*voyez* plus haut).

Les *poils* ou *duvet*, *lanugo*, sont des poils courts et fins, dont ESCHRICHT a fait connaître avec soin la position particulière (*Arch.* de MUELLER, 1837). Nous renverrons au travail de cet auteur. Le bulbe de ces poils mesure 22 μ , la tige 13 μ , le sommet 2,7 à 4,5 μ . Ils sont d'un blond clair ou incolores, composés surtout de substance corticale. La date de leur éruption sur les différentes régions n'offre pas de moindres différences que celle de leur première formation. Ils se font jour, en effet, dans le même ordre qu'ils sont nés, de telle façon que l'éruption des premiers poils du duvet aux sourcils et au front (habituellement à la dix-neuvième semaine) précède de cinq à six semaines celle du duvet des membres, qui a lieu de la vingt-troisième à la vingt-cinquième semaine, et que ce n'est qu'à la fin du sixième ou au commencement du septième mois que l'éruption est terminée. Les poils du duvet, dépourvus de moelle, présentent, au contraire, une cuticule. Le bulbe, chez l'homme, est habituellement incolore, plus rarement, du moins ici, en Franconie, noirâtre. Il surmonte une papille souvent très prononcée, qui se dresse dans le fond du follicule pileux, comme d'habitude. Dans le follicule on distingue déjà une couche à fibres longitudinales, et une à fibres transversales, et une membrane vitrée. Les gaines radiculaires du duvet sont très développées. L'externe mesure 9 à 18, et même 27 μ , et consiste tout entière en cellules arrondies, nucléées, semblables à celles de la base du bulbe; la gaine radiculaire interne, mesurant 13 à 18 μ , épaisseur relativement considérable, est transparente, et présente, sous une longueur plus grande que celle qu'elle aura par la suite, la même structure que plus tard; seules les lacunes font défaut dans sa couche la plus externe.

Après leur éruption, les poils du duvet continuent de croître lentement jusqu'à la taille de 6,8 à 13,5^{mm} environ, plus à la tête que dans les autres régions. Le plus grand nombre d'entre eux persistent jusqu'à la fin de la vie fœtale, et deviennent peu à peu plus foncés, et même noirâtres, en plusieurs cas, à la tête par

Lanugo.

exemple. Les autres, en quantité moindre, tombent et nagent dans les eaux amniotiques. Le fœtus les avale souvent avec ce liquide, et ils se retrouvent alors dans le *méconium*. D'après ce que je sais, il n'y a pas de mue spéciale des poils durant la vie embryonnaire; au contraire, l'enfant vient au monde avec le *lanugo* qui le couvrait, et même, à partir du jour où tous les poils ont eu fait éruption, la formation des poils s'est arrêtée complètement chez le fœtus. Je ne puis donc ratifier l'opinion de GUENTHER (*Manuel de phys. générale*, p. 307), qui prétend qu'à tous les moments de la vie fœtale, à côté de poils anciens, se trouvent de jeunes follicules naissants.

Remplacement
des poils.

J'ai été le premier à décrire (*Anat. micros.*, t. II, 1850) la façon dont les poils se comportent, après la naissance, chez l'homme. HEUSINGER et KOHLRAUSCH avaient déjà signalé le phénomène de la mue des poils chez les animaux, mais on ne l'a bien connu que par les recherches de LANGER, parues à la même époque que les miennes. Suivant mes observations, il y a chez l'homme, après la naissance, un remplacement complet des poils. Le point de départ en est dans les follicules des poils du duvet. Ces follicules, en effet, engendrent dans leur partie profonde, par une sorte de bourgeonnement, de nouveaux follicules dans lesquels de nouveaux poils se constituent, qu'on peut appeler *poils de remplacement* ou *secondaires*. Voici d'ailleurs, en détail, la marche du phénomène.

En première ligne, les bulbes pileux et la gaine radulaire externe, comme je l'ai trouvé chez les nouveau-nés et les enfants de la première et de la seconde année, développent, au fond du follicule pileux, en se réunissant d'une façon inséparable, des appendices cylindriques d'abord courts, et ensuite plus longs, de 0,10 à 0,22^{mm}, dirigés directement en bas ou un peu de côté. Un appendice de ce genre, dont la structure est exactement celle de la gaine radulaire externe, présente à son extrémité inférieure une fossette pour la réception de la vieille papille du poil du duvet; or, ce poil lui-même n'entre pas dans cet appendice, mais se termine au-dessus de lui d'une façon particulière. Il se termine d'une manière brusque en un renflement dentelé sur les bords et de teinte foncée, comme le poil lui-même. Cette massue ne montre aucune trace de formations jeunes, de cellules encore molles et sans matière cornée, comme on en rencontre ailleurs dans les bulbes pileux ordinaires. La gaine radulaire interne n'existe plus qu'en fragments tant en haut qu'en bas, ou même, elle n'existe plus du tout. La gaine externe, au contraire, se montre parfaite-

ment développée, revêt tout le renflement du poil, et est ainsi soudée au bulbe existant précédemment.

Si l'on poursuit le développement des appendices particuliers que nous venons de décrire, et qu'on peut tout simplement appeler rudiments ou germes pileux, on les voit s'allonger et s'épaissir, en même temps qu'il s'opère, à leur intérieur, une différenciation entre les cellules externes et les internes, semblable à celle qui a déjà été décrite plus haut dans la formation des poils du duvet dans les bourgeons du *stratum Malpighii*. En effet, les cellules externes des appendices qui nous occupent restent rondes et incolores, comme elles l'étaient précédemment, tandis que les internes commencent à développer du pigment en elles, et à s'allonger. En même temps, elles se séparent des premières sous la forme d'un corps conoïde, dont le sommet est dirigé en haut. Cette masse interne, elle-même, est d'abord tout à fait molle et facilement soluble dans la potasse, comme les assises cellulaires qui l'entourent extérieurement; mais plus tard, quand elle et l'appendice qui la renferme se seront encore allongés davantage, ses éléments deviennent plus durs et se différencient simultanément en deux zones, l'interne plus foncée pigmentée, et l'externe, claire, dont la première n'est autre qu'un jeune poil, et la seconde, la gaine radulaire interne (fig. 476, *B*).

Le développement ultérieur des deux poils qui, comme nous l'avons indiqué, se trouvent dans un seul follicule, est d'une étude

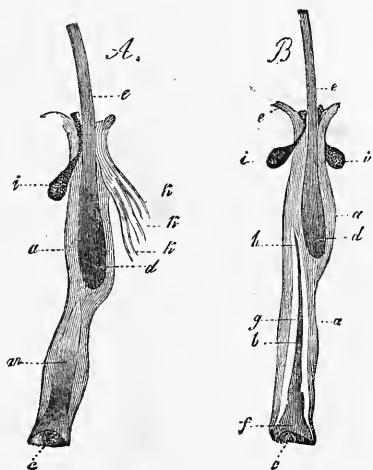


Fig. 476.

Fig. 476. — Cils des paupières provenant d'un enfant d'un an. Gross. vingt fois. *A*, un de ces cils avec un prolongement du bulbe ou gaine radulaire externe de 0,56^{mm}, dans lequel les cellules centrales sont allongées (leur pigment n'est pas reproduit dans la gravure), et se différencient des cellules externes en dessinant un cône. *B*, cil dont le prolongement présente un cône intérieur de 0,67^{mm} de long, qui s'est différencié en un poil et en une gaine radulaire interne. L'ancien poil a été refoulé en haut, tout comme celui de la figure *A*, il est d'ailleurs dépourvu de gaine radulaire interne; *a*, gaine radulaire externe; *c*, fossette pour la réception de la papille dermique; *d*, bulbe pileux; *e*, tige du poil; *l*, passage de la gaine radulaire externe à la couche muqueuse de l'épiderme; *i*, glandes sébacées (sous enveloppe conjonctive) qui ont été arrachées de leur enveloppe en même temps que le poil; *b*, gaine radulaire interne du jeune poil; *f*, bulbe; *g*, tige; *h*, sommet du jeune poil; *k*, trois canalicules de glandes sudoripares, s'ouvrant en *A* à la partie supérieure du follicule pileux.

facile. La chose principale à y noter, c'est que, d'une part, le jeune poil avec ses gaines continue à croître et à s'allonger, tandis que le vieux poil, d'autre part, déjà depuis longtemps stationnaire dans sa croissance, est de plus en plus repoussé au dehors. La comparaison des figures 476 *B*, et 477, fait ressortir mieux que toute description détaillée la marche de ces modifications. Dans la figure 476 *B*, le poil secondaire vient seulement de naître, sa pointe ne fait pas saillie au-dessus de sa gaine radulaire interne,

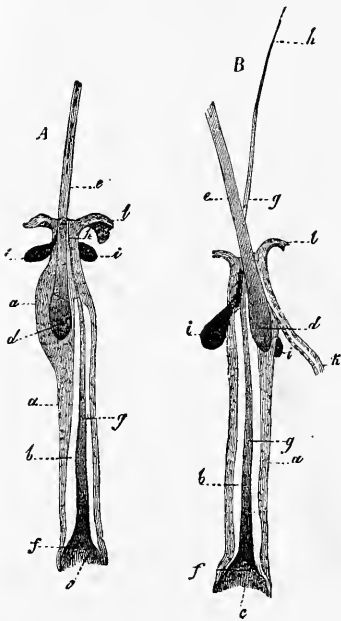


Fig. 477.

et il est entouré d'une gaine radulaire externe médiocrement longue; tandis que le poil du duvet est encore plongé dans un follicule assez long. Dans la figure 477 *A*, le jeune poil a déjà poussé sa pointe jusqu'à l'orifice du vieux follicule, ses gaines radulaires se sont allongées, la gaine interne a crû en hauteur à côté du bulbe du poil mort, et ce dernier est remonté encore plus haut. Enfin, dans la figure 477 *B*, le jeune poil est tout à fait éclos, et sort à côté du vieux poil, qui se trouve rejeté encore plus en haut, par le même orifice que lui, et en même temps aussi, sa gaine radulaire interne s'est encore plus allongée, et elle va maintenant jusqu'aux points d'insertion des glandes sébacées et sudoripares. On sait, en effet, que ces dernières débouchent très souvent, comme je l'ai montré, à l'extrémité supérieure des follicules pileux des cils, et même dans un cas, au nombre de trois. Une fois le développement des jeunes poils arrivé à ce point, la dernière phase s'accomplit presque d'elle-même. Le vieux poil, qui depuis longtemps déjà a cessé de croître et n'est plus en communication avec le

Fig. 477. — Deux cils avec leurs gaines radulaires provenant d'un enfant d'un an. Chacun d'eux montre un poil ancien, et un de nouvelle formation en voie d'éruption. Gross. vingt fois. *A*, un de ces cils avec un jeune poil, dont l'extrémité affleure déjà l'orifice de l'ancien follicule; l'ancien poil est soulevé encore plus haut que dans la figure 476 *B*. *B*, le jeune poil a fait entièrement éruption, de sorte qu'on voit maintenant deux poils sortant par le même orifice. Le bulbe de l'ancien poil est relégué maintenant dans une sorte de diverticule du follicule du nouveau poil. Un canal d'une glande sudoripare s'ouvre dans ce follicule. Même signification pour les lettres que dans la figure 476.

fond du follicule, est repoussé complètement au dehors, et tombe, tandis qu'au contraire, le jeune poil grandit encore, se fortifie, et remplit la lacune laissée par l'autre.

Telle est, dans ses traits généraux, la manière dont s'opère le renouvellement des poils chez les enfants. Pour ce qui regarde les détails, je me bornerai à expliquer avec plus de précision la cause de la mort et du refoulement du vieux poil vers l'orifice du follicule. Le *primum movens*, dans ce phénomène, est pour moi la formation, à la base des follicules, des prolongements des bulbes pileux qui viennent de nous occuper et de leurs gaines radiculaires externes. L'ancien follicule ne s'allongeant pas d'une manière corrélative, le prolongement du bulbe chasse en haut tout ce qui lui est superposé, et agrandit sans cesse l'intervalle compris entre la papille et l'ancien poil, c'est-à-dire entre la papille et le point où les cellules sphériques du bulbe commencent à s'allonger et à se transformer en corne. C'est ainsi que le poil est peu à peu soulevé au-dessus de son organe de nutrition, si l'on peut ainsi dire, qu'il reçoit une quantité sans cesse moindre de blastème, que sa croissance s'arrête, et que la transformation cornée envahit même sa base. Les cellules du prolongement, au contraire, qui sont en connexion avec celles de la papille, tirent sans cesse de ces dernières de nouveaux éléments formateurs, qu'elles emploient, non pas de suite à faire de la substance cornée, mais, particularité dont la raison nous échappe, à subvenir aux frais de leur propre croissance. C'est ainsi que ces prolongements acquièrent une longueur toujours plus grande, et que, par une action toute mécanique, ils pressent et refoulent la racine devenue cornée de l'ancien poil, et ses gaines en même temps, dans la partie la plus supérieure jusqu'au point d'insertion des glandes sébacées. Il est vraisemblable qu'en même temps survient une dissolution, au moins partielle, des anciennes gaines. On peut, du moins, prouver avec certitude que tel est bien le cas pour la gaine radiculaire interne que l'on ne trouve déjà plus, même sur des poils qui n'ont pas encore été repoussés si haut. Pour ce qui est de la gaine radiculaire externe, il n'est plus guère facile, aujourd'hui, d'admettre qu'elle est expulsée du follicule pileux, et que, simultanément, une desquamation réitérée de la peau dans le voisinage de l'orifice du follicule la raccourcit au fur et à mesure que le poil sort. Il est préférable, sans doute, de mettre son raccourcissement graduel, aussi bien que la disparition de la gaine radiculaire interne, sur le compte de la même cause : une résorption continue commençant à la mort de l'ancien poil, et se poursuivant durant son expulsion.

Ce phénomène du remplacement des poils, c'est sur les cils des yeux d'un enfant d'un an que je l'ai observé pour la première fois, et c'est sur tous les poils de duvet d'un nouveau-né et d'enfants d'un et de deux ans que j'ai trouvé les prolongements des bulbes, décrits précédemment. Depuis cette époque, j'ai prêté une nouvelle attention à ce sujet, et pour le compléter, je n'aurai qu'à ajouter que, généralement parlant, tous les poils sont soumis à un remplacement dans les premières années. Quant aux remplacements qui surviennent à un âge plus avancé chez l'homme, on n'en a pas établi encore la marche avec la précision désirable. On sait, du moins avec certitude, que, durant la puissance de l'âge, il y a un remplacement constant des poils nombreux qui tombent; il semble même que, dans certains cas, ce remplacement soit régulier comme la mue, puisque LEEUWENHOEK dit, en parlant de lui-même, que tous les ans, au printemps, il perdait tous ses cheveux qui repoussaient ensuite très rapidement (*Anatom. et Contempl.*, page 35). On peut voir aussi, vraisemblablement, un renouvellement du système pileux dans l'apparition des poils à l'époque de la puberté; de même, quand à la suite d'une grande maladie, les cheveux repoussent. Cette supposition s'appuie, d'ailleurs, sur le fait mentionné dans mon *Anat. microsc.*, II, 1, page 151, que chez l'adulte aussi, on trouve dans des follicules dont le poil se termine à son extrémité inférieure par un renflement brusque, la papille pourvue d'un petit prolongement; que d'autre part, il n'est pas rare de voir deux poils sortir par le même orifice, ou même de les trouver ensemble dans un seul et même follicule; qu'enfin, sans exception, les poils tombés naturellement ont une racine identique à celle que présentent les poils détachés à l'époque du premier remplacement (massues pileuses). Plus récemment, UNNA, FEIERTAG, HENLE, SCHULIN et EBNER ont appuyé ces faits de preuves nouvelles et décisives; on peut, du moins, considérer comme prouvée avec certitude, d'une manière générale, l'existence d'un remplacement des poils chez l'adulte, mais dans le phénomène bien des détails restent à étudier.

Sur la formation des poils règnent encore de nombreuses controverses.

En ce qui touche la production première des poils, REISSNER et GÖTTE (*ll. ii. cc.*) pensent que leur premier rudiment figure une élévation de la peau déterminée par le rudiment de la papille du poil. REMAK, au contraire, et moi, nous voyons dans les bourgeons émis vers la profondeur par la couche muqueuse de Malpighi, le phénomène primaire. Des recherches plus récentes, d'autres et de moi, ont montré qu'à la vérité les deux cas existent. Chez les mammifères, les poils tactiles et quelques autres poils de la tête (*voir* FEIERTAG, *l. i. c.*) naissent en première ligne sous forme d'éminences verruqueuses, comme REISSNER

et GÖRTE les décrivent, tandis que le plus grand nombre des poils des mammifères et tous ceux de l'homme naissent sans déterminer d'éminences de ce genre, par des prolongements épidermiques. C'est donc ce dernier mode de formation qui est la règle, l'autre est l'exception.

Pour ce qui est de la première apparition des poils dans les rudiments pileux, mon ancienne opinion qui faisait naître le poil d'emblée sur une longueur notable est tombée, surtout par mes propres recherches sur les poils de l'épiderme revêtant les bois du cerf en train de repousser. Les germes pileux qui naissent ici, sans saillie à la surface de la peau et simplement sous forme de proliférations du réseau coloré de Malpighi, sont tous pigmentés et présentent la particularité étonnante que leurs cellules centrales sont refoulées au dehors à travers toute l'épaisseur de la peau, avant même que le rudiment du poil soit visible en eux, de telle façon qu'ici l'orifice du futur follicule pileux apparaît extraordinairement tôt. Cette desquamation précoce si curieuse des germes pileux, comme on peut l'appeler, oblige à admettre l'existence d'une force active, d'une *vis a tergo*, à la base de ces germes, et ce fut le premier fait qui me conduisit à penser que le poil et la gaine radiculaire naissent très petits en ce point, supposition que l'observation directe confirma ensuite, du moins pour le poil. On trouve, en effet, bon nombre de germes pileux dans lesquels le rudiment pigmenté du poil proprement dit constitue un tout petit cône, qui n'a guère que le quart ou le cinquième de la longueur totale du germe pileux, et partant de ce terme on arrive, par tous les états intermédiaires, à la forme que j'avais considérée autrefois comme la plus jeune. Quant à la gaine radiculaire interne, au contraire, que sa transparence rend moins avantageuse pour l'étude, je n'ai pas suivi une telle gradation d'états avec la même certitude; je trouve cependant qu'à son premier début elle ne s'élève pas au-dessus de la première moitié du rudiment pileux, ce qui laisse supposer qu'elle se développe graduellement de la profondeur du rudiment.

Il règne la plus grande diversité d'opinions au sujet du *remplacement des poils*. Tandis que LANGER et MOI faisons naître le poil de remplacement sur la papille de l'ancien, STEINLIN et STIEDA pensent que, lors du renouvellement, l'ancienne papille se détruit et que le mamelon épidermique ou rudiment pileux, formé par l'ancien follicule, acquiert une nouvelle papille. Parmi les observateurs plus récents, FEIERTAG se rallie à STIEDA et UNNA pense que les deux cas existent. v. EBNER, au contraire, fait naître le nouveau poil sur l'ancienne papille et SCHULIN, tout en décrivant un rétrécissement de l'ancienne papille, n'en est pas moins enclin à penser qu'elle ne s'atrophie pas tout à fait, surtout chez l'homme. Ces deux derniers auteurs appellent l'attention sur une transformation particulière que subiraient les follicules qui se préparent au remplacement du poil : la papille et l'ancien poil se soulèveraient ensemble, et la partie inférieure du follicule pileux se transformerait en une sorte de pédicule semblable à ce que WERTHEIM a depuis longtemps décrit sous le nom de *haarstengel*. Si un poil de remplacement doit naître réellement dans ce follicule, la papille doit retourner à son ancienne position, parce que le mamelon épidermique naissant toujours au-dessus du bulbe terminal de l'ancien poil, refoule sans cesse la papille vers le fond.

A mon sens et malgré le nombre des travaux modernes, nos connaissances sur le remplacement des poils sont encore trop défectueuses pour fournir matière à des conclusions certaines. Les travaux nouveaux sur ce sujet auront à distinguer soigneusement le remplacement des poils chez les animaux et l'enfant, c'est-à-dire le phénomène normal et typique du cas, en quelque sorte plus accidentel, du remplacement chez l'adulte. Je regarde comme établis définitivement les points suivants :

1° Le remplacement des poils prélude par la formation d'un mamelon épidermique, procédant des cellules qui occupent le fond de l'ancien follicule, que

l'on peut caractériser d'un mot comme cellules de la gaine radriculaire externe. Dans ce phénomène, la papille de l'ancien poil subsiste très souvent et, pour les poils de l'homme et de beaucoup d'animaux, je crois pouvoir l'avancer, persiste toujours.

2^o Il est très présumable que la formation du poil de remplacement aux dépens de ce mamelon s'opère comme celle des poils primitifs.

3^o Les anciens poils sont refoulés de leur point de production par les mamelons épidermiques précités ou nouveaux germes pileux, et chassés vers le haut; ils subissent la transformation cornée presque jusqu'à leur base la plus reculée, ce qui rend impossible un accroissement marqué, bien que leurs cellules cornées les plus inférieures ne soient pas toujours nettement séparées de celles avoisinantes de la gaine radriculaire externe, comme UNNA l'admet avec raison. UNNA croit devoir attribuer à un élargissement particulier du follicule pileux la fonction de recevoir l'ancien poil et de lui permettre de continuer à croître pendant longtemps; il appelle cette dilatation *lit du poil*, et le poil lui-même *poil couché*. Avec SCHULIN et EBNER je suis d'avis cependant que la dilatation en question, que ces deux auteurs regardent simplement comme la place d'insertion des *arrectores pilorum* (voir la figure dans EBNER, fig. 17), n'a pas la signification que lui accorde UNNA et que cet auteur attribue à l'ancien poil, placé à côté de celui qui va le remplacer, une importance qu'il n'a pas. Ces poils, qu'UNNA nomme *poils couchés*, GÖTTE les appelle *intercalaires*, par opposition aux poils papillaires et les fait naître aux points où on les trouve, idée que je ne puis partager, pas plus qu'UNNA. Pour ce qui est enfin du soulèvement qui s'observerait, d'après les données d'EBNER et de SCHULIN, pour les papilles de certains follicules, sans mettre en doute l'exactitude du fait, il ne comporte pourtant à mes yeux aucune importance fondamentale au point de vue du remplacement typique des poils. Dans la mue des poils chez l'enfant, on n'observe rien de tel, et cette particularité manque aussi souvent chez les animaux. On pourrait dès lors se demander si ces modifications du follicule pileux n'apparaîtraient pas seulement quand le poil de remplacement ne se développe que longtemps après qu'a cessé de croître le poil primaire et que la formation d'un bulbe pileux a été suspendue, ou bien quand les poils meurent sans avoir de remplaçants, ce qui arrive fréquemment.

Reste maintenant à examiner la question de savoir si, après la vie fœtale, il y a production autonome de poils d'après le même type que chez l'embryon. GÖTTE insiste sur cette possibilité, appuyé sur ses recherches sur l'homme, la brebis, le lapin (paupière) et un jeune cochon de quelques semaines; FEIERTAG, au contraire, et EBNER, n'ont pu rencontrer de faits précis se rapportant à ce sujet, et même v. EBNER combat la valeur des arguments apportés par GÖTTE, en considérant comme un poil de remplacement ce que cet auteur appelle un poil primaire. Jusqu'à quel point cette critique atteint-elle aussi les données plus récentes de HESSE, qui décrit les phases les plus précoces du développement de poils primaires sur le front de l'adulte (*Zeitschr. f. Anat. und Phys.*, II, p. 283), c'est ce que décideront de nouvelles recherches, et je me borne à ajouter que, sans avoir fait d'études personnelles sur ce point, je puis néanmoins indiquer une région qui montre la production de poils chez l'adulte avec une facilité et une netteté extrêmes: c'est la peau qui revêt la ramuée des chevreuils et des cerfs, ainsi que la savaient déjà CZERMAK et LANGER.

§ 53.

DÉVELOPPEMENT DES GLANDES DE LA PEAU.

Les glandes sudoripares ne commencent à paraître qu'au cinquième mois de la vie embryonnaire, et le microscope est nécessaire pour les découvrir sous cette première forme. Ce ne sont, en effet, primitivement que des bourgeons solides de la couche muqueuse de Malpighi, dont l'ébauche ressemble entièrement à celle d'un follicule pileux, à cette différence près que leur direction est perpendiculaire, et qu'au lieu d'être blanchâtres ils sont légèrement jaunâtres. Le mieux pour les étudier est de pratiquer

Glandes
sudoripares.

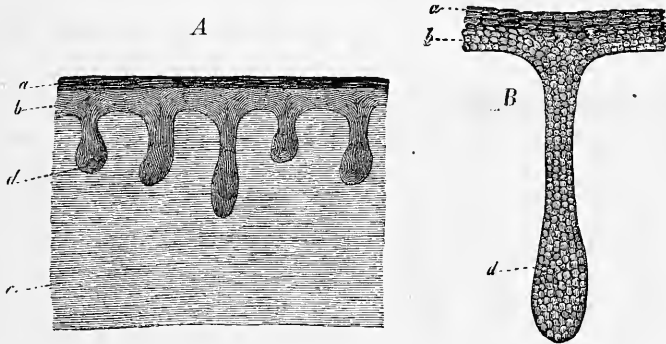


Fig. 478.

des sections verticales de la peau (*planta pedis* ou *vola manus*). On reconnaîtra alors que chacune de ces excroissances se détache de la face inférieure de la couche de Malpighi par une portion grêle, s'enfonce directement dans le chorion, où elle se termine par un renflement en massue. Les rudiments les plus jeunes que j'aie vus de ces glandes sudoripares mesuraient, à la plante des pieds, 0,06 à 0,20^{mm} de long, 0,022^{mm} de large dans la portion rétrécie qui constitue leur col, et 0,040 à 0,045^{mm} à l'extrémité, les plus longs d'entre eux n'atteignant pas encore la moitié de l'épaisseur du cutis; dont la puissance était alors de 0,56^{mm}. Aucune de ces excroissances ne montrait trace d'une cavité anté-

Fig. 478. — Rudiments des glandes sudoripares d'un embryon humain de cinq mois. A, coupe à travers toute la peau, montrant cinq glandes. Gross. cinquante fois. B, une glande isolée au grossissement de trois cent cinquante fois; a, couche cornée de l'épiderme; b, couche muqueuse; c, *corium*; d, rudiment glandulaire encore dépourvu de lumière centrale et formé de petites cellules arrondies.

rière. Elles étaient toutes, au contraire, constituées dans toute leur masse par des cellules arrondies, entièrement semblables à celles de la couche muqueuse de Malpighi. Chacun de ces bourgeons offrait, en outre, à sa surface une délicate membrane l'entourant de toutes parts et se raccordant, au niveau de la face interne de la couche muqueuse, avec la membrane anhyste interposée à cette couche et au derme. L'épiderme, en prenant ce mot dans son sens le plus large, ne montrait pas la moindre trace des pores excréteurs, non plus que de canaux excréteurs dans toute son épaisseur, qui était de 54 à 58 μ . Ainsi, comme nous l'avons déjà dit, le rudiment de ces glandes consistait exclusivement en un prolongement court, et plus ou moins piriforme, de la couche muqueuse dans le derme.

La suite du développement de ces glandes nous montre leurs rudiments pénétrant de plus en plus dans le derme et se contournant de manières diverses, en même

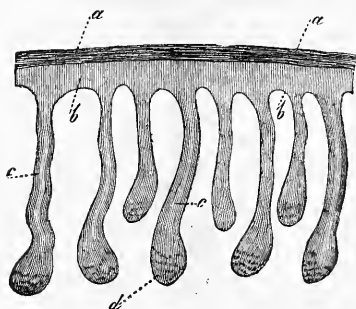


Fig. 479.

temps qu'à leur intérieur une lumière apparaît. Au commencement du sixième mois, les glandes sudoripares de la plante du pied et de la paume de la main s'enfoncent déjà jusqu'à la moitié, ou même jusqu'aux trois quarts de l'épaisseur du derme (fig. 479). Elles mesurent 63 à 70 μ à la massue terminale, 36 à 45 μ dans le canal qui en part. Elles décrivent déjà quelques légères sinuosités et offrent, au moins çà et là, dans leur portion effilée une lumière. Mais celle-ci ne se prolonge pas à travers les couche muqueuse et cornée de l'épiderme, ou, du moins, ne s'ouvre pas sur la face libre de ce dernier. Ce n'est qu'au septième mois que j'ai observé pour la première fois, dans les mêmes régions de la peau, des traces des pores excréteurs de ces glandes et de leurs canaux à travers l'épiderme. Encore ces traces étaient-elles indistinctes, et les canaux traversant l'épiderme ne décrivaient-ils qu'une demi-circonvolution (fig. 480 A). La portion de ces glandes plongée dans le cutis présentait, au

Fig. 479. — Rudiments de glandes sudoripares dans un fœtus de six mois. Gross. cinquante fois. *a*, couche cornée de l'épiderme; *b*, couche muqueuse du même; *c*, rudiment glandulaire (encore sans lumière) formé de petites cellules arrondies. La lumière *c* est déjà indiquée chez quelques-unes de ces glandes dans la partie qui deviendra plus tard le canal excréteur.

contraire, un développement notable, s'étendait jusqu'aux assises les plus inférieures de cette partie de la peau et offrait même, à son cul-de-sac terminal, un crochet en hameçon, et déjà quelquefois une courbure spiralée constituant le premier vestige du glomérule sur une longueur d'environ 90 à 135 μ . Partant de ce glomérule en miniature, le canal excréteur décrivait plusieurs sinuosités très marquées. Épais de 34, 45 à 50 μ , ce canal présentait une lumière de 6, 8 à 9 μ , qui se prolongeait quelquefois jusque dans le cul-de-sac terminal. La constitution histologique du canal et du cul-de-sac terminal offrait encore à la périphérie la même pellicule qu'au début, mais plus épaisse pourtant et se raccordant toujours à la membrane limitante du cutis et, à la face

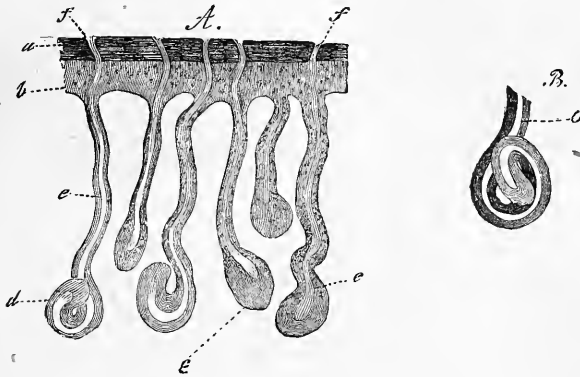


Fig. 480.

interne de cette pellicule, un épithélium pluristratifié à cellules pâles, polygonales ou arrondies. Cette forme fut aussi celle sous laquelle m'apparurent, à cette même époque, les glandes sudoripares des autres régions du corps, sur les états antérieurs desquelles je manque de renseignements ; mais même les glandes du creux axillaire ne se distinguaient en rien des autres à ce moment. A partir de ce point, le développement de ces glandes suit une marche rapide ; leur extrémité s'allonge de plus en plus, s'enroule davantage, de façon que l'image obtenue ne tardé pas à ressembler complètement à celle fournie par les glandes de l'adulte. Chez le nouveau-né les glomérules mesurent, au talon, 0,13 à 0,15^{mm}

Fig. 480. — Rudiments des glandes sudoripares au septième mois. Gross. cinquante fois. Les lettres *a, b, c, d*, comme dans la figure 479. Tous les rudiments ont une lumière, mais qui ne s'étend pas tout à fait jusqu'à l'extrémité de la partie renflée du tégument, celle qui deviendra le glomérule. Les canaux excréteurs se sont déjà prolongés à travers l'épiderme, et leurs pores ou orifices de sortie existent. *B*, glomérule d'une glande sudoripare du huitième mois.

(chez un enfant de quatre mois, 0,13 à 0,22^{mm} à la même région et 0,27^{mm} à la main). Ils figurent un canal maintes fois contourné sur lui-même, de 34 à 45 μ de long, et les canaux excréteurs se prolongent déjà sinueux à travers l'épiderme. Ils mesurent 18 μ dans le cutis et 50 μ de diamètre dans la couche de Malpighi.

Pour les *glandes cérumineuses* de l'oreille, voyez au § 50.

La formation des *glandes sébacées* commence vers la fin du quatrième mois et se poursuit durant le cinquième. Elle est dans

Glandes
cérumineuses.
Glandes séba-
cées.

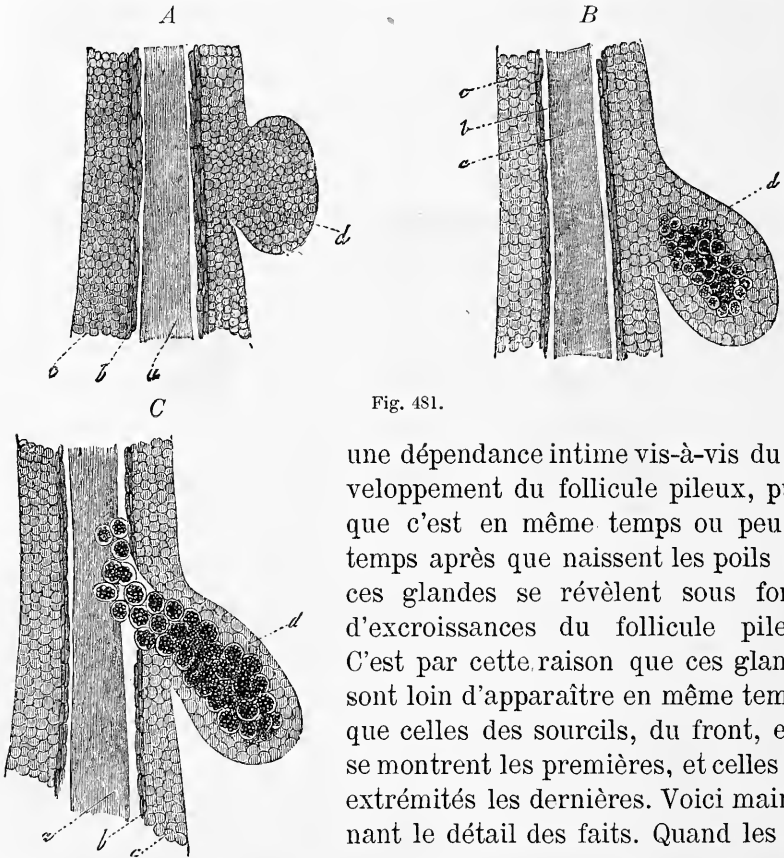


Fig. 481.

une dépendance intime vis-à-vis du développement du follicule pileux, puisque c'est en même temps ou peu de temps après que naissent les poils que ces glandes se révèlent sous forme d'excroissances du follicule pileux. C'est par cette raison que ces glandes sont loin d'apparaître en même temps; que celles des sourcils, du front, etc., se montrent les premières, et celles des extrémités les dernières. Voici maintenant le détail des faits. Quand les fol-

Fig. 481. — Figures destinées à l'intelligence des glandes sébacées de l'homme. Dans toutes trois, la région du poil et de ses gaines radiculaires, qui est le siège du développement de glandes sébacées, est dessinée d'après un embryon de six mois, au gross. d'environ deux cent cinquante fois. *a*, poil; *b*, gaine radiculaire interne très semblable ici à la couche cornée de l'épiderme; *c*, gaine radiculaire externe; *d*, rudiments des glandes sébacées. *A*, rudiment glandulaire en mamelon et entièrement constitué par les mêmes cellules que la gaine radiculaire externe. *B*, rudiment en forme de matras, dont les cellules centrales renferment de la graisse à leur intérieur. *C*, rudiment encore plus développé; la production de la graisse s'est étendue aux cellules du col, et les cellules, ainsi chargées de matières grasses, ont été refoulées jusque dans le col du follicule pileux. Par suite, la cavité de la glande se trouve constituée, et la sécrétion commencée.

licules pileux ont atteint un degré avancé de constitution et qu'on reconnaît déjà à leur intérieur le premier vestige du poil (fig. 475 A, B), on aperçoit aussi sur la face externe du follicule de petites excroissances sans limites bien marquées. Ce sont des sortes de mamelons (*nn*) constitués par une masse cellulaire entièrement solide en continuité immédiate avec la gaine radiculaire externe, et par une mince pellicule enveloppante se continuant avec celle du follicule. Ces excroissances de la gaine radiculaire externe, comme on peut les appeler assez justement (fig. 481 A), qui ont, au début, un diamètre de 45 à 68 μ et une épaisseur de 22 à 36 μ , grossissent corrélativement au développement du follicule pileux, deviennent sphériques et finalement, en s'allongeant encore davantage et en s'inclinant vers la base du follicule, deviennent plus ou moins piriformes (fig. 481 B). En même temps leurs cellules, qui renfermaient toutes au début le même contenu pâle et incolore que les cellules de la gaine radiculaire externe, se différencient en deux zones, interne et externe, par la formation de gouttelettes de graisse, qui a lieu dans les unes et ne s'accomplit pas dans les autres. Ainsi se constituent des productions semblables à celle que représente la figure 481 B, ayant au centre un amas de cellules chargées de granulations graisseuses et à l'extérieur des cellules incolores. Ces corps n'ont cependant aucune relation avec la cavité du follicule pileux. La formation de la graisse continue; apparue d'abord vers le fond des excroissances piriformes qui nous occupent, elle remonte vers le pédicule de la glande et, suivant l'axe de celle-ci, arrive jusqu'à la gaine radiculaire externe, l'envahit même dans toute la partie située sur le prolongement de cet axe, jusqu'à ce qu'enfin les cellules adipeuses atteignent le canal du follicule pileux (fig. 481 C). A ce moment la glande existe et son contenu aussi, et il suffira que les cellules du fond de la glande ou de ses culs-de-sacs se multiplient pour que, refoulés par elle, les produits de la sécrétion, les cellules sébacées, soient déversées dans le follicule pileux.

Tels sont les points essentiels que j'avais à mentionner en ce qui touche la première formation de ces glandes. On voit par là, qu'entre les glandes sébacées et les glandes sudoripares, règne une grande analogie. Toutes deux procèdent de la couche de Malpighi, les unes directement, les autres par l'intermédiaire du follicule pileux. Encore est-il vraisemblable que les glandes sébacées des nymphes, qui n'existent pas chez le nouveau-né, procèdent directement de l'épiderme sous forme de bourgeons de la couche muqueuse; c'est tout ce que je sais sur leur développement.

Les glandes sudoripares et les glandes sébacées consistent à l'origine, les unes comme les autres, en amas cellulaires solides, dont les éléments sont identiques à ceux des couches profondes de l'épiderme, dont elles dérivent, sans aucun doute, par prolifération. Chez les unes comme chez les autres, la glande ne s'ouvre que postérieurement au dehors, et les glandes sébacées montrent nettement, en outre, que le premier produit sécrété n'est que le résultat de la transformation des cellules intérieures du rudiment glandulaire, et la cavité glandulaire l'espace occupé primitivement par ces cellules, espace qui ne devient d'ailleurs jamais libre, incessamment comblé qu'il est par de nouvelles cellules se formant dans les parties profondes de la glande. Les faits que nous a révélés le développement des glandes sébacées, nous les retrouvons fort semblables dans beaucoup d'autres glandes, et particulièrement dans les glandes mammaires qui naissent également de la peau.

Il nous reste maintenant à traiter de quelques autres points moins importants. Le développement des glandes sébacées, tel qu'il vient d'être décrit, s'accomplit assez rapidement. On trouve chez des embryons de quatre mois et demi les premiers rudiments des glandes sébacées au front et aux sourcils, mais cependant dépourvus encore de cellules adipeuses. Au cinquième mois, les rudiments glandulaires se constituent sur les autres régions du corps et existent partout à la fin de ce mois, bien qu'à des degrés très divers de développement, répondant à l'état des poils et des follicules pileux, ainsi que ESCHRICHT déjà l'indiquait. On peut poser comme thème général que, tant que les poils n'ont pas fait éruption, les rudiments des glandes en question demeurent sous forme de mamelons, mesurant 67μ ou plus, et ne renfermant que des cellules pâles. Les poils viennent-ils de sortir qu'on trouve les glandes à l'état d'excroissances pyriformes plus volumineuses, mesurant de 54 à 112μ à l'extrémité, contenant, à côté de cellules encore incolores, d'autres chargées de granulations graisseuses, et qui ne tarderont pas à déverser leur produit dans le follicule pileux. Aussi dès le cinquième mois, la sécrétion a-t-elle commencé en bien des points; au sixième elle s'exerce partout. Mais en même temps, il faut remarquer ici qu'après la production de ces premières glandes sébacées, dont il y a une ou deux pour annexes à chaque follicule, on observe, au sixième mois, une *poussée de nouveaux rudiments* placés à un niveau plus profond, et qui se transforment rapidement, d'après le mécanisme qui vient d'être indiqué, en glandes actives. Les cellules à granulations graisseuses

des glandes nées les premières renferment des granulations grasses qui peuvent être fort nombreuses, mais qui ne confluent jamais en une grosse goutte unique ; elles contiennent aussi un noyau, comme les cellules pâles qui les entourent.

Sur le développement ultérieur des glandes sébacées, j'ajouterai ce qui suit : Ces glandes, qui sont d'abord de simples utricules, ne comprenant qu'un canal excréteur et qu'un cul-de-sac glandulaire, émettent des bourgeons qui, devenant autant d'utricules glandulaires, les transforment en glandes acineuses simples. Ces bourgeons procèdent toujours des cellules pâles dépourvues de graisse du corps de l'utricule glandulaire, ont chacune une enveloppe conjonctive externe comme le corps de la glande, et parcourent chacun la même succession de phases que ce dernier. Ainsi, entièrement constitués au début par des cellules pâles toutes semblables entre elles, et figurant à ce stade des mamelons, ils s'étirent bientôt en forme de matras, se chargent de graisse dans leurs cellules centrales, et après que cette substance a envahi aussi les éléments axiles du col du bourgeon, mettent leur cavité en connexion avec celle du corps de la glande. A partir de ce point, la glande prend l'aspect d'une grappe de raisin. La production répétée de bourgeons par l'acinus primitif ou par les vésicules secondaires accroît la grosseur de la grappe et peut mener, ce qui arrive rarement, à une glande réellement composée. Les glandes en rosettes, comme on les nomme, se développent souvent aux dépens d'un rudiment unique qui, par les progrès de sa prolifération, envahit toute la circonférence du follicule pileux, tandis que d'autres fois, elles dérivent de deux ou de plusieurs bourgeons de la gaine radulaire externe originellement distincts. Pour ce qui est de la date à laquelle surviennent ces changements, je trouve que chez le fœtus de sept mois, la plupart des glandes sébacées sont sous la forme de simple cul-de-sac pédiculé, ayant 90 à 135 μ de long et 14 à 68 μ de large, et annexées au nombre d'une ou de deux à chaque follicule pileux. Ainsi en est-il à la poitrine, à l'avant-bras, à la cuisse, au dos, à la tempe, au vertex ; mais à l'oreille il y a de quatre à cinq de ces utricules toujours très simples, groupés autour de chaque follicule, constituant des rosettes dont le diamètre ne dépasse pas 135 μ ; au nez, enfin, ce sont des grappes simples mesurant au plus 0,22^{mm}. Chez le nouveau-né, en tous les points qui viennent d'être énumérés, au lieu d'utricules simples, on trouve des glandes en grappes simples, au nombre d'une ou plus rarement de deux pour chaque follicule, ayant de 0,22 à 0,27^{mm} de long, et seulement 0,09 à 0,13^{mm} de

large; à la poitrine ces glandes sont en rosettes, et il en est de même à l'oreille, aux tempes, au nez, aux tetons, aux grandes lèvres, et au scrotum où elles mesurent 0,22^{mm}. Dans les quatre points cités les derniers, elles peuvent même atteindre 0,9^{mm} et au delà. Je n'ai pas d'observation pour les époques suivantes, mais les nombres qui viennent d'être indiqués montrent aisément que la plupart de ces glandes grossissent encore après la naissance, certaines même dans de fortes limites; il est également assuré que certaines d'entre elles ne naissent qu'après la naissance, comme celles des petites lèvres par exemple.

Pour ce qui est du fonctionnement des glandes sébacées durant la vie fœtale, et de la part que leur produit peut prendre à la composition du *smegma*, reportez-vous à la page 799.

Glandes
mammaires.

Mes propres recherches (*Mittheil. d. Zürcher naturf. Gesellschaft*, 1850, n° 41, p. 23, et *Anat. micr.*, t. II, p. 479), ainsi que celles de LANGER (n° 139), ont montré depuis nombre d'années ce qu'ont confirmé récemment les résultats publiés par M. HUSS (n° 118), que les glandes mammaires se constituent suivant le même type que les glandes sébacées. Mais ce n'en est pas moins une particularité curieuse que les différentes glandes qui constituent l'organe développé n'apparaissent pas dès le début comme autant de productions séparées, et qu'il ne naisse, au contraire, tout d'abord qu'un seul et unique bourgeon de la couche muqueuse de Malpighi (champ glandulaire, *Drüsenfeld*, de Huss), destiné plus tard à engendrer de sa face profonde autant de bourgeons secondaires qu'il y aura de glandes distinctes et autonomes dans l'organe entier, en même temps que le bourgeon primitif se constituera en autant de canaux excréteurs qui se prolongeront dans l'épiderme superposé.

L'époque d'apparition, la rapidité du développement de ces glandes semblent, aux termes des données existantes, varier quelque peu avec le sexe de l'embryon. Un embryon de cinq mois du sexe masculin m'a montré les rudiments des glandes réduits encore à un simple mamelon de 0,44^{mm} (fig. 482, 1), tandis que Huss a trouvé chez un embryon de l'autre sexe, âgé de trois mois et dont le corps mesurait 4^{cm}, un rudiment de la glande atteignant déjà 0,5^{mm} de diamètre (*l. c.*, pl. XII, XIII, fig. 1), mais qui pourtant ne faisait encore qu'une faible saillie vers le cutis. Un embryon femelle de cinq mois, de 10^{cm} de long, présenta au même auteur un rudiment glandulaire large de 0,5^{mm}, pénétrant dans le cutis à une profondeur de 0,7^{mm} environ (pl. XII, fig. 2), et dans un embryon de même sexe de cinq mois et demi, un rudi-

ment glandulaire plus petit que le précédent m'a déjà montré six petits bourgeons secondaires naissant sous forme de mamelons. Dans un embryon femelle de six mois, l'axe impair de la glande mesurait $0,54\text{mm}$ de large et de $0,18$ à $0,27\text{mm}$ de profondeur, et se subdivisait inférieurement en un certain nombre d'excroissances mamelonnées de $0,22\text{mm}$. Mais il est vrai de dire qu'un autre embryon femelle de sept mois se rapprochait davantage de celui de cinq mois et demi; car si l'axe de la glande portait de longs et nombreux bourgeons secondaires, sa longueur n'en était pas moins réduite à $0,40\text{mm}$, et sa largeur à $0,31\text{mm}$ (fig. 482, 2). Les bourgeons secondaires, au nombre de quatorze, étaient les uns pyri-

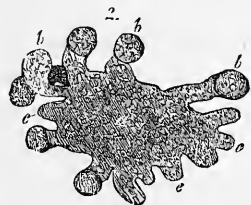
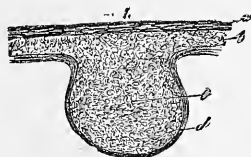


Fig. 482.

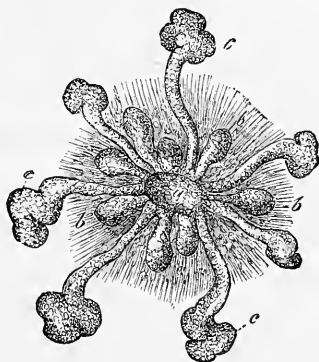


Fig. 483.

formes, les autres claviformes, ou ressemblaient à des saccules pédonculés; ils avaient $0,11$ à $0,29\text{mm}$ de long et $0,09$ à $0,11\text{mm}$ de large. La masse glandulaire entourée dans toute son étendue d'une enveloppe fibreuse, consistait entièrement en petites cellules, était encore en continuité immédiate avec la couche muqueuse sans la moindre trace de cavités intérieures ou d'orifices au dehors. LANGER a vu dans des embryons de quatre à cinq mois, dont il néglige de donner le sexe, mesurant, l'un $7,5\text{cm}$, et l'autre $10,0\text{cm}$, le rudiment de la glande sous la forme d'une simple lentille logée sous

Fig. 482. — Figures destinées à servir à l'intelligence du développement de la glande mammaire. 1, rudiment de cette glande chez un embryon humain de cinq mois. *a*, couche cornée; *b*, couche muqueuse de l'épiderme; *c*, prolongement de cette dernière ou rudiment de la glande; *d*, enveloppe fibreuse entourant ce dernier. 2, glande mammaire d'un fœtus femelle de sept mois, vue de face; *a*, région centrale de la glande de laquelle se détachent des prolongements ou bourgeons solides, les uns volumineux (*b*), les autres courts (*c*), et dont chacun est le rudiment d'un lobe de la glande.

Fig. 483. — Rudiments de la mamelle d'un nouveau-né. *a*, région centrale de la glande, de laquelle se détachent des bourgeons, les uns petits, les autres allongés, ces derniers étant encore terminés par une massue solide, *c*. D'après LANGER.

le centre légèrement déprimé de l'aréole du mamelon. Ce n'est que plus tard, à l'époque de la première formation des poils, que l'on rencontre déjà des canaux galactophores, pour me servir du nom que LANGER donne aux bourgeons secondaires. D'un développement très inégal, ils s'écartent en divergeant comme autant de rayons de la fossette centrale, les uns courts et renflés, les autres longs et pourvus de deux à trois diverticules à l'extrémité. HUSS enfin, a vu les premiers bourgeons secondaires longs de 0,12^{mm}, larges de 0,09^{mm}, chez des embryons femelles de 14,2^{cm} (âgés de cinq mois et demi à six mois), portés par des rudiments glandulaires de 0,33^{mm} de long et 0,43^{mm} de large. Chez un embryon de 18^{cm}, le corps de la glande mesurait 0,15^{mm} de long et 0,42^{mm} de large, et les bourgeons secondaires encore simples 0,9^{mm} de long et 0,075 de large. Ce n'est que chez des embryons femelles de 29^{cm} que HUSS a trouvé les bourgeons secondaires pourvus à leur extrémité de nouveaux bourgeons (pl. XIII, fig. 4), ce qui fait que les premiers n'apparaissent plus que comme de simples canaux excréteurs.

A l'époque de la naissance, la glande mammaire mesure 3,3 à 9^{mm} et se présente à un degré variable de développement. LANGER a représenté l'une des formes les plus simples dans la figure 483; elle n'a besoin d'aucune autre explication. J'ai trouvé, non rarement, à la même époque, la glande plus compliquée que ne la décrit LANGER, c'est-à-dire qu'à côté de canaux glandulaires encore simples, d'autres se montraient bifurqués une ou deux fois à l'extrémité, et ces branches elles-mêmes pourvues chacune de deux à cinq bourgeons terminaux, et mon fils a fait des observations analogues. C'est à cette même époque aussi qu'on trouve, comme je l'ai déjà montré dans mon *Anatomie microscopique*, des orifices au mamelon, et les canaux glandulaires pourvus d'une lumière; mais les bourgeons terminaux sont encore solides, et constitués exclusivement par des cellules arrondies. Quant aux canaux, ils ont déjà un épithélium cylindrique, et chez l'enfant de quelques jours et même chez ceux plus âgés, renferment un fluide laiteux, dont la formation est corrélative de celle de la glande (*Anat. microsc.*, tome II, p. 477). La description donnée par HUSS de la glande mammaire du nouveau-né est conforme à celle que j'ai donnée moi-même; cet auteur a spécialement démontré avec soin, la manière dont le corps glandulaire primitif ou champ glandulaire de HUSS disparaît peu à peu (pl. XVI, fig. 5 à 7). Le même auteur indique encore que déjà chez le nouveau-né la couche cornée de la peau s'infléchit dans l'orifice légè-

rement dilaté en ampoule des canaux excréteurs. D'après les observations de mon fils, la glande des nouveau-nés et des enfants des premières semaines est très souvent sujette à des inflammations qui produisent des ectasies énormes des canaux glandulaires (Georges KÖLLIKER, dans *Würzburger Verhandlungen*, 1879).

La formation du mamelon, qui survient dans l'époque postembryonnaire a été de la part de HUSS l'objet de recherches soignées. Cet auteur a trouvé que le mamelon, dans l'espèce humaine et les tétines des ruminants, ne se développent pas de la même manière. Chez les premiers il se constitue par un soulèvement lent de la région surmontant le premier rudiment glandulaire, avec participation des couches cutanées adjacentes. Dans les pis des ruminants, au contraire, c'est le tégument adjacent à l'emplacement du rudiment glandulaire qui se soulève tout autour en tube, de façon à constituer finalement une sorte de cylindre offrant un canal au centre, dans le fond duquel canal s'ouvrent les canaux galactophores. D'ailleurs cet état, qui est persistant et très perfectionné chez les ruminants, est esquissé en miniature chez l'homme. Il y a un moment, en effet, auquel le rudiment glandulaire se trouve, dans notre espèce, sous une dépression circonscrite par un rebord annulaire de la peau (HUSS, pl. XIII, fig. 4, 5, 6). GEGENBAUR a montré dans un excellent mémoire que la distinction faite par HUSS entre ces deux types était pleinement confirmée par la comparaison des rapports offerts par les différentes classes de mammifères. Je me bornerai donc ici à renvoyer le lecteur au travail de GEGENBAUR (*Bemerkungen über die Milchdrüsenpapillen der Säugethiere in Jen. Zeitsch.*, vol. VII, 1873, p. 204).

Mamelon.

Pour ce qui est du développement postembryonnaire des glandes mammaires, je renverrai aux recherches de LANGER et à mon *Anatomie microscopique*.

BIBLIOGRAPHIE DE LA PEAU

Outre les travaux déjà cités de HUSS (118) et LANGER (139), voyez :
 V. EBNER (V.), dans *Mith. d. Ver. der Aerzte in Steiermark*, 1875-76. — LE MÊME, *Mikr. Stud. über Wachstum u. Wechsel der Haare* (Études micr. sur la croissance et le remplacement des cheveux). Ber., 1876. — FEIERTAG (Is.), *Ueber die Bildung der Haare* (Sur la formation des poils). Dorp., 1875. — GÖTTE, dans *Arch. f. mikr. Anat.* IV, p. 273. — HEYNOLD (H.), dans *VIRCH. Arch.*, t. LXV. — KERBERT (C.), dans *Arch. f. mikr. Anat.*, t. XIII. — LANGER, *Ueber den Haarwechsel bei Thieren und Menschen* (Sur le remplacement des poils chez les animaux et chez l'homme), dans *Denkschr. d. Wiener Akad.*, t. I, 1850. — L. LÖWE, *im Arch. f. mikr. Anat.*, t. XV, p. 41. — REDTEL, dans *Zeitschr. f. w. Zool.*, t. XXIII, p. 278. — REISSNER, *Beitr. z. Kenntn. der Haare d. Menschen u. d. Säuger* (Contributions pour servir à l'étude des poils

de l'homme et des animaux). Breslau, 1854. — SCHULIN (K.), *Beitr. z. Histol. d. Haare* (Recherches sur l'histologie des poils), dans *Zeitschr. f. Anat. u. Entwickl.*, t. II, p. 375. — STIEDA, dans MÜLL., *Arch.*, 1867, p. 517. — UNNA (P.), *Z. Histol. u. Entwickl. d. Oberhaut* (Histologie et développement de l'épiderme), dans *Arch. f. mikr. Anat.*, t. XII, 1876. — WELCKER, *Ueber d. Haare v. Bradypus*. Halle, 1874. — WERTHEIM, *Der Bau des Haarbalges* (La structure du follicule pileux), dans *Wien. Sitzungsber.*, t. L, 1864.

V. — DÉVELOPPEMENT DU SYSTÈME MUSCULAIRE

§ 54.

On a longtemps négligé l'étude du développement du système musculaire et, bien que dans ces derniers temps l'attention se soit sérieusement portée sur ce sujet, nous sommes encore éloignés de posséder une vue claire des facteurs les plus essentiels qui interviennent dans le phénomène.

Si nous remontons au tout premier développement des muscles, nous constaterons ce fait important que, dès les premiers

Organes primitifs du système musculaire.

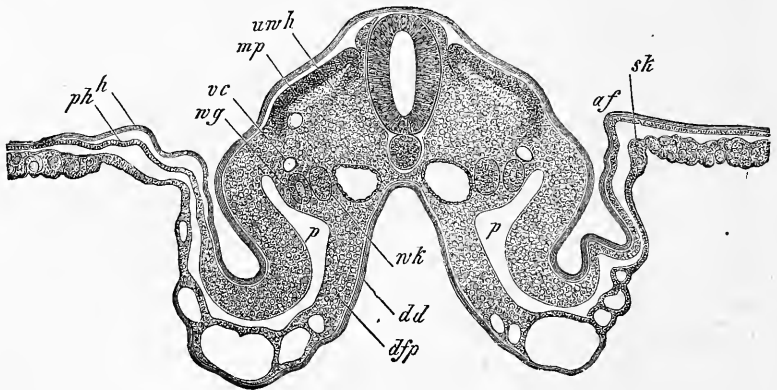


Fig. 484.

temps, chez l'embryon du vertébré, on voit se constituer des organes primitifs spéciaux destinés à engendrer la plus grande partie du système musculaire. Nous voulons parler des feuillet musculaires de REMAK, dont il a été question tant de fois déjà

Lames musculaires.

Fig. 484. — Coupe transversale de la région moyenne du corps d'un embryon de poulet de trois jours, avec amnios encore ouvert. Gross. quarante fois. *af*, repli amniotique; *sk*, velum latéral; *mp*, feuillet musculaire; *vc*, veine cardinale; *wg*, canal de WOLFF; *wk*, corps de WOLFF; *p*, cavité pleuro-péritoneale; *h*, feuillet corné; *ph*, feuillet cutané; *dd*, feuillet intestino-glandulaire; *dfp*, feuillet fibro-intestinal; *uw h*, reste de la cavité des protovertèbres.

et qui sont des dérivés de la partie dorsale des protovertèbres chez les mammifères et chez les oiseaux. Chez ces derniers ces lames musculaires sont, au début, des feuilletts simples qui deviennent doubles ensuite et cela, suivant toute vraisemblance, par la prolifération et le repliement en dessous de leur bord dorsal et du ventral (fig. 485, *am*, *im*). Alors la lame profonde de chacun d'eux se transforme en fibres musculaires courant en direction *longitudinale*, formant autant de champs musculaires qu'il y a de vertèbres, et rappelant à s'y méprendre les segments musculaires des derniers vertébrés. Les embryons de poulet et de mammifère n'ont pendant longtemps que ce système muscu-

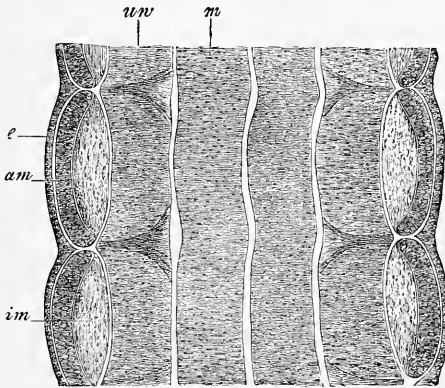


Fig. 485.

laire de poisson. Mais plus tard se développent sur la face externe de ces champs, plan par plan, de nouvelles assises musculaires que personne n'a encore étudiées. Je pense que la couche superficielle *am* des lames musculaires, qui n'est encore constituée que par des cellules indifférentes à l'époque à laquelle apparaissent les segments musculaires vertébraux, accroît le nombre de ses éléments et, par leur transformation morphologique, engendre de nouveaux muscles, jusqu'à ce que toutes les configurations du type soient réalisées. Toutefois, tant qu'on ne possédera pas de recherches exactes, on pourra se demander si la lame musculaire profonde n'intervient pas aussi dans le phénomène.

Quant aux muscles qui, chez les vertébrés supérieurs, dérivent des lames musculaires, ce sont, sans le moindre doute, les muscles

Fig. 485. — Coupe longitudinale frontale à travers le dos d'un embryon de poulet de trois jours. Gross. soixante-dix-huit fois. *e*, ectoderme; *am*, couche externe du feuillet musculaire; *im*, couche interne à fibres longitudinales; *uv*, protovertèbres proprement dites; *m*, tube médullaire.

spinaux postérieurs, c'est-à-dire tous les muscles dorsaux, moins ceux des extrémités (*cucullaris, latissimus, rhomboideus, levator scapulae*). Mais peut-être aussi certains muscles viscéraux, comme les éleveurs des côtes, en dérivent-ils aussi. D'autre part les lames musculaires, en accompagnant les rudiments des côtes et les nerfs ventraux dans leur descente dans la paroi latérale et antérieure du corps (voir p. 229 et fig. 147), engendrent les muscles viscéraux du cou, du thorax et de l'abdomen et les muscles spinaux antérieurs, quand ceux-ci existent, comme à la queue de beaucoup de vertébrés. Les muscles qui ont cette provenance, sont : 1° tous les muscles cervicaux superficiels, à l'exception du *platysma* ; 2° tous les muscles viscéraux du thorax (*scaleni, serrati postici, intercostales, triangularis sterni, infracostales, diaphragma*) ; 3° tous les muscles abdominaux, y compris le *quadratus lumborum* ; 4° chez les animaux dont les vertèbres caudales portent des arcs inférieurs, les muscles de la face ventrale de la queue.

Quand on voit combien est grand le nombre des muscles qui naissent des lames vertébrales, on est amené à se demander si tel ne serait pas aussi le mode d'origine de tous les muscles, à la seule exception peut-être des muscles cutanés et de certains muscles viscéraux. En fait, nous l'avons vu plus haut (p. 503), KLEINENBERG et BALFOUR ont cherché à prouver que les muscles des extrémités dérivent aussi des lames musculaires des protovertèbres et, pour ce qui est des muscles de la tête, nous avons également rappelé alors que GÖRTE a décrit chez le *bombinator* et BALFOUR chez les élasmobranches des segments céphaliques, qui seraient équivalents et semblables aux protovertèbres et qui produiraient, BALFOUR le dit expressément, les muscles de la tête.

Quant à moi, voici la position que je prends dans la question.

En ce qui touche les muscles des extrémités d'abord, je l'ai déjà signalé plus haut (p. 504), dans aucun cas les lames musculaires ne pénètrent, en tant que telles, dans les rudiments des membres. Il me paraît donc qu'on est aussi fondé à admettre, présentement du moins, que les muscles des extrémités ont une origine indépendante, qu'à professer l'opinion opposée. En ce qui touche les muscles de la tête, les données de GÖRTE et de BALFOUR méritent certainement une sérieuse considération si l'on se place au point de vue philogénétique ; mais si l'on veut leur faire signifier que la tête des vertébrés supérieurs offre des lames musculaires primitives, il faut, dans l'état actuel de nos connaissances, les considérer comme erronées. J'ai suivi presque pas à pas, pour le lapin

et d'autres mammifères, le développement des muscles de la tête, des muscles de l'œil, de ceux de l'appareil masticateur, de ceux de la face et de la langue, des muscles profonds de l'oreille, et jamais je n'ai trouvé trace d'organes primitifs de ce genre. Partout, au contraire, il m'a paru que ces muscles naissent *in loco* et se développent graduellement du feuillet moyen. Cette raison fait qu'il n'est pas facile de paralléliser les muscles céphaliques avec ceux du reste du tronc. Toutefois, si l'on part de la région et de la partie squelettique qui donnent attache aux muscles, on peut dans ceux de la tête aussi reconnaître des muscles viscéraux (les muscles masticateurs, linguaux, hyoïdiens en partie, les auriculaires profonds). Quant aux muscles de la voûte crânienne, de la face, de l'oreille et de l'œil, on ne sait présentement où les placer.

D'ailleurs, parmi les muscles du tronc, il n'en manque pas dont l'origine ne peut être rapportée aux lames musculaires de l'embryon, ni à aucun autre organe primitif quelconque. Comme tels, je signalerai d'abord les muscles cutanés, puis ceux qu'on appelle vertébraux antérieurs (*longissimus colli, recti antici*), dont j'avais déjà proposé de faire un groupe à part dans la première édition de ce livre. On pourrait en énumérer bien d'autres entrant dans la composition des viscères (pharynx, œsophage, rectum, larynx, organes sexuels et urinaires), et dans celle du système circulatoire (cœur, grosses veines), et il apparaît de suite, même en faisant abstraction des muscles lisses, que l'aptitude à produire des muscles striés est une propriété très répandue dans le feuillet moyen; et s'il est vrai qu'elle soit plus particulièrement dévolue aux protovertèbres et aux lames protovertébrales, il n'en demeure pas moins qu'elle incombe aussi au feuillet cutané et même au feuillet fibro-intestinal.

Si l'on s'appuie sur l'ensemble de ces faits, voici, au point de vue de l'embryologie, la division la plus naturelle qui en découle pour les muscles :

I. *Muscles du rachis*, ou muscles dérivant des protovertèbres, ou, comme à la tête, des lames protovertébrales; dérivant, en un mot, de la zone rachidienne de l'embryon. La plupart ont pour précurseurs les feuillets musculaires de l'embryon. Ces muscles se divisent :

1° En *muscles rachidiens dorsaux* :

a. *Du tronc* (muscles dorsaux de la colonne vertébrale, *levator costorum*),

b. *De la tête* (ils manquent);

2° En *muscles rachidiens ventraux* :

a. Du tronc (muscles cervicaux superficiels, muscles viscéraux du thorax, muscles abdominaux, diaphragme, muscles ventraux de la queue),

b. De la tête (muscles manducateurs, auriculaires profonds, muscles hyoïdiens en partie).

Peut-être les muscles antérieurs de la colonne vertébrale doivent-ils rentrer aussi dans cette division 2, section *a*. S'il n'en était pas ainsi, il faudrait constituer pour eux une troisième division spéciale, car ils dérivent, à coup sûr, de la zone rachidienne du rudiment embryonnaire.

II. *Muscles pariétaux*, ou muscles dérivant de la zone pariétale du rudiment embryonnaire. Je les subdivise en :

A. *Muscles naissant du feuillet cutané*.

Ce sont :

1° *Les muscles des ceintures thoracique et pelvienne, et ceux des membres* ;

2° *Les muscles cutanés* (*platysma*, muscles de la face, *epicranium*, muscles auriculaires externes, muscles de l'œil [?]) ;

3° *Les muscles du détroit inférieur du bassin* (ischio caveur, transverses du périnée, élévateur de l'anus) ;

B. *Muscles qui se développent du feuillet fibro-intestinal*.

Rentrent dans cette division tous les muscles des viscères et ceux du système circulatoire.

Il s'en faut que ces quelques considérations générales aient épuisé tout ce que le développement des muscles peut offrir à la science de l'embryologie, et ce serait maintenant le lieu d'entrer dans l'histoire détaillée du développement de ces organes. Mais comme il ne saurait encore être question d'une telle entreprise, je me bornerai à signaler quelques points de vue qui pourront être d'un certain intérêt pour les recherches futures.

1° Beaucoup de muscles offrent dans la suite de leur développement un *changement de position*. C'est chose depuis longtemps connue pour les muscles postérieurs de la colonne vertébrale, qui restent à distance de la ligne médio-dorsale tant que les arcs vertébraux ne se sont pas réunis (fig. 144), et qui, chez l'homme, n'arrivent à se toucher sur cette ligne médiane que dans le troisième et même en partie dans le quatrième mois. Il en est de même des muscles viscéraux du thorax et des muscles abdominaux ; ils ont d'abord une position tout à fait latérale, comme on peut facilement s'en convaincre chez de jeunes embryons de mammifères et même chez l'homme. C'est ainsi que dans l'embryon de la figure 485, le développement de ces muscles ne va pas plus

loin que la ligne où s'arrête la lame ventrale ou abdominale *vp*, et la paroi du thorax comme celle de l'abdomen est ainsi constituée, pour la majeure partie, par la *membrana reuniens inferior*. Mais, au fur et à mesure que les côtés et les lames ventrales descendent davantage dans la paroi abdominale primitive, les muscles intercostaux et abdominaux s'avancent du même pas vers la ligne médiane. Les muscles droits de l'abdomen, en particulier, se rapprochent toujours de plus en plus vers cette ligne, jusqu'à ce qu'enfin ils l'atteignent. Mais ce but n'est obtenu que plus tard, ce qui fait que la ligne blanche du fœtus à terme est encore d'une

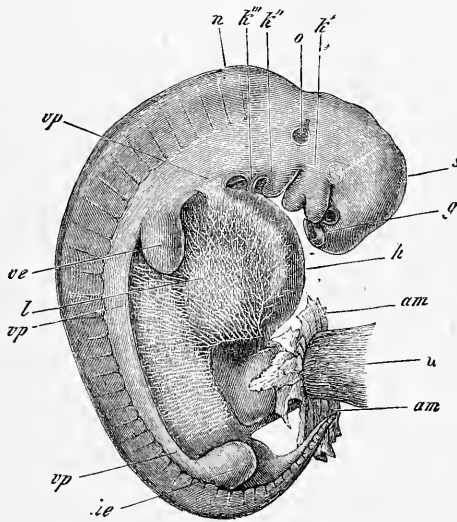


Fig. 486.

largeur inusitée. Il doit y avoir aussi de ces glissements musculaires pour le diaphragme, s'il est vrai, comme il paraît éminemment probable, que celui-ci se constitue de deux moitiés qui se développent avant que le sternum se soit constitué ou, en d'autres termes, avant que la poitrine ne soit close.

Un cas très intéressant et fort inattendu d'un changement de

Fig. 486. — Embryon de veau. Gross. cinq fois. *g*, fossettes olfactives; *k'*, premier arc branchial avec ses branches maxillaires supérieure et inférieure. Au devant de la première est placé l'œil; *k''*, *k'''*, second et troisième arcs branchiaux. Entre les trois arcs branchiaux, on voit deux fentes branchiales; la bouche est comprise entre les deux branches du premier arc; *s*, vertex; *n*, nuque; *o*, vésicule auditive vue par transparence avec un prolongement supérieur (*recessus vestibuli*); *vp*, lames viscérales ou ventrales; *ve*, extrémité antérieure; *he*, extrémité postérieure; *l*, région du foie; *am*, reste de l'amnios; *h* (par erreur *n*), cordons ombilicaux. La paroi ventrale de cet embryon consiste encore, pour la plus grande partie, en la paroi ventrale primitive (*membrana reuniens inferior*), siège d'un beau réseau de ramifications vasculaires.

situation de muscles, c'est celui sur lequel le Dr G. RUGE a appelé récemment l'attention dans un excellent travail. Il s'agit des *interossei pedis (et manus)*, qui sont situés au début sur la face plantaire des métacarpiens et qui n'acquièrent leur position définitive que quand le pied mesure 1,6^{cm} (voyez *l. c.*, fig. 1 à 4).

Signalons encore, à cette place, la pénétration du tendon du biceps dans l'articulation de l'épaule, sur laquelle H. WELCKER (*l. i. c.*) a appelé l'attention par des faits d'anatomie comparée, et qu'il a aussi observée chez l'homme, en ce sens que, dans des embryons de trois mois, de 62 et de 72^{mm} de long, il a trouvé le tendon qui nous occupe inclus encore dans toute sa longueur, dans un repli de la synoviale, tandis que chez un embryon de 82^{mm} de long, le tendon montrait son rapport habituel.

2° Un autre point digne d'intérêt, ce sont les changements d'insertion que beaucoup de muscles éprouvent au cours de leur développement. Ainsi, j'ai trouvé que le mylohyoïdien de l'homme et des mammifères (p. 496) s'insère à une certaine époque sur le cartilage de MECKEL, tandis que plus tard, son insertion constante est sur l'infra-maxillaire. GÖTTE, d'autre part, indique (p. 615) que l'origine du *musculus temporalis du bombinator* passe durant la métamorphose de la paroi postérieure de la cavité orbitaire à la voûte du crâne. Des changements analogues doivent se montrer nombreux pour les parties du squelette qui se transforment, et devront, par suite, se trouver surtout chez les vertébrés inférieurs.

3° Enfin, une particularité digne d'intérêt, c'est la *disparition* de muscles, et la réapparition de ces organes, sur laquelle SCHNEIDER a appelé l'attention (*l. i. c.*). Il y aura lieu de prouver s'il est vraiment exact que chez les batraciens il y ait des muscles qui disparaissent entièrement pour réapparaître de nouveau à la même place, comme l'auteur l'admet, ou si les changements indubitables qui ont lieu ne seraient pas le fait d'un renouvellement des éléments anatomiques, comme le pense GÖTTE (p. 614).

Chez l'homme, les muscles se révèlent dans le second mois, de la sixième à la septième semaine, mais ils se déposent manifestement beaucoup plus tôt, comme le montrent les recherches sur les mammifères. C'est ainsi que des embryons de lapin de neuf à dix jours, et de 4 à 5^{mm} de long, montrent distinctement les segments des muscles longitudinaux de la colonne vertébrale, et que ceux de quatorze à seize jours ont beaucoup de muscles de constitués au tronc et même aux extrémités.

L'histoire du système musculaire ne pourra s'édifier que sur la base d'études étendues d'embryologie et de recherches approfondies d'anatomie comparée. Les premières manquent presque entièrement, et les secondes, bien qu'inaugurées avec bonheur de différents côtés (HUMPHRY, GEGENBAUR, FÜRBRINGER, DE MAN, VETTER, ALBRECHT), sont encore trop clair-semées pour conduire à des résultats généraux. Les choses étant telles, il ne me paraît pas opportun de faire la critique des vues très différentes du petit nombre d'auteurs qui se sont occupés jusqu'ici du développement du système musculaire, et je me borne à renvoyer aux descriptions de GEGENBAUR (*Anat. comp.*, 1878, p. 515), de BALFOUR (*Elasmobranch fishes*, p. 113 et suivantes, p. 147 à 150, p. 208), de GÖTTE (p. 605 à 615), de SCHNEIDER (*l. i. c.*).

LITTÉRATURE DU SYSTÈME MUSCULAIRE

RUGE (G.), *Entwicklungsvorgänge an der Muskulatur des menschlichen Fusses* (Phénomènes du développement des muscles du pied de l'homme), dans *Morph. Jahrb.*, t. IV, *Supplément*, p. 117. — SCHNEIDER, *Ueber die vergl. Anat. u. Entwickl. d. Muskelsystems d. Wirbelthiere* (Sur l'anatomie comparée, et le développement du système musculaire des vertébrés), dans *Sitzungsber. der Oberhessischen Gesellschaft*, 1873. — WELCKER (H.), *Die Einwanderung der Bicepssehne in das Schultergelenk* (Descente du tendon du biceps dans l'articulation de l'épaule), dans *Arch. f. Anat. u. Entw.*, 1878, t. I, p. 20.

VI. — DÉVELOPPEMENT DU SYSTÈME INTESTINAL

A. — Développement du canal intestinal.

§ 55.

INTESTIN INITIAL, DENTS, GLANDES SALIVAIRES

Maintes fois déjà, dans les paragraphes précédents, nous avons eu à nous occuper incidemment de la formation du tube digestif (pp. 113, 148, 149, 150, 156, 191, 192, 217, 218); il suffira donc d'en rappeler ici les traits principaux. Nous avons vu comment, dans la circonscription du rudiment embryonnaire, le feuillet blastodermique profond (entoderme), ou feuillet intestino-glandulaire, se détache graduellement, chez l'oiseau, de la vésicule ombilicale; chez l'homme, de la vésicule embryonnaire, suivi, en cela, par une couche du feuillet moyen, le feuillet fibro-intestinal, et comment il passe ainsi d'abord à la configuration d'une gouttière et bientôt à celle d'un tube fermé aux deux bouts (fig. 181). Ce tube, ou ce rudiment de l'intestin, se sépare enfin d'une manière complète du sac vitellin, et acquiert un orifice antérieur et un postérieur; ce sont là aussi des faits que nous avons déjà décrits.

Récapitulation
de la formation
de l'intestin.

Nous pouvons donc procéder de suite à l'étude du développement ultérieur du canal intestinal, en prenant pour point de départ l'état représenté figures 181,4 et 486. Toutefois, il paraît nécessaire de donner d'abord une énumération des différentes parties dont se compose ce tube digestif, plus complète que nous n'avons pu le faire jusqu'ici.

Nomenclature
des différentes
parties de l'intestin
de l'embryon.

Si l'on se reporte aux tout premiers états du tube digestif, tels qu'ils ont été reproduits figures 85, 118-120, 171, 172, 181,2,

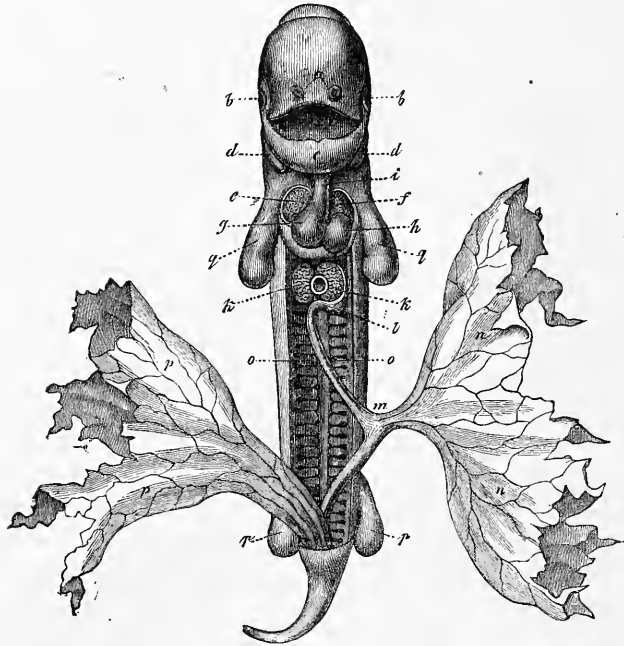


Fig. 487.

183, 205, 206, 218, la subdivision de l'intestin la plus rationnelle qui se présente paraît être celle qui y distingue une *portion moyenne*, à la constitution de laquelle participent également l'entoderme et le mésoderme, d'une *portion initiale*, et d'un segment

Fig. 487. — Embryon de chien de vingt-cinq jours. Gross. deux fois, vu de face et étendu. La paroi abdominale a été détachée en partie, et en partie n'a pas été figurée, de façon que la cavité abdominale se présente avec une capacité beaucoup plus considérable qu'elle ne l'est en réalité à cette époque, et que le cœur semble à nu. *a*, fossettes olfactives; *b*, yeux; *c*, maxillaire inférieur (premier arc branchial); *d*, *e*, deuxième arc branchial; *f*, tube cardiaque droit; *g*, ventricule gauche; *h*, ventricule droit; *i*, aorte; *k*, lobes du foie, et entre eux la lumière de la veine omphalo-mésentérique; *l*, estomac; *m*, intestin qu'un canal vitellin assez court relie à la vésicule ombilicale *n*. Cet intestin possède déjà un mésentère, mais qu'on n'a pas représenté dans la figure, et il décrit déjà une circonvolution; *o*, corps de WOLFF; *pp*, allantoïde; *q*, extrémité antérieure; *r*, extrémité postérieure. D'après BISCHOFF.

terminal, dans la formation desquels l'ectoderme, ou feuillet blastodermique externe, intervient. Le segment initial fournit la cavité buccale jusqu'aux *arcus glossopalatini*, et le segment terminal la portion la plus extérieure de ce qu'on appelle le *cloaque*, c'est-à-dire de l'espace dans lequel, initialement, débouchent en commun le système uro-génital et l'intestin; quant au segment moyen, il fournit tout le reste du tube intestinal, et, en outre, une portion notable du système uro-génital. Pour désigner les trois segments, nous emploierons les noms d'*intestin buccal*, d'*intestin moyen* et d'*intestin terminal*. Mais le segment moyen, celui qui subit les transformations les plus variées, doit se diviser lui-même en segments secondaires, qui seront pour nous le *proenteron*, le *mésenteron*, le *métenteron*. Le proenteron embrasse la cavité du pharynx et l'œsophage, régions du tube digestif dont la paroi postérieure demeure longtemps privée d'une couche fibreuse, qui ne

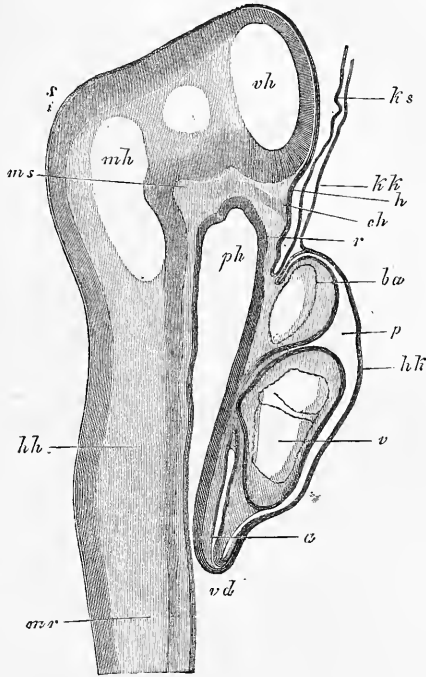


Fig. 488.

présentent pas de mésentère, et ne sont pas contenues dans une cavité spéciale, régions qui n'ont enfin, au point de vue physiologique, qu'un rôle purement secondaire. Les parties qui appartiennent au mésenteron sont l'estomac, l'intestin grêle, le gros intestin. Elles sont situées dans une cavité spéciale; elles ont, dès l'origine, leur paroi postérieure, bien qu'elle ne se complète que

Fig. 488. — Coupe longitudinale à travers la tête et le cœur d'un embryon de lapin de neuf jours et deux heures. *ph*, pharynx; *vd*, orifice pharyngo-ombilical; *r*, membrane pharyngienne; *p*, cavité pariétale; *hk*, paroi antérieure de celle-ci (capuchon cardiaque, REMAK), formée par l'entoderme et le feuillet fibro-intestinal; *a*, oreillette; *v*, ventricule; *ba*, bulbe de l'aorte; *kk*, vélum céphalique formé par l'entoderme seul; *ks*, capuchon céphalique de l'amnios formé par l'ectoderme seul; *mr*, tube médullaire; *vh*, cerveau antérieur; *mh*, cerveau moyen; *hh*, arrière-cerveau; *s*, vertex; *ms*, pilier moyen du crâne de РАТНКЕ; *eh*, extrémité la plus antérieure de la corde, venant butter contre l'ectoderme; *h*, légère dépression de l'ectoderme au point où se constituera plus tard l'hypophyse. Gross. cinquante-cinq fois.

plus tard, et physiologiquement, ce sont les plus importantes de tout le tube digestif. Le métenteron, enfin, répond au rectum, à l'exception de la partie terminale de ce dernier; il tire une importance spéciale des connexions qu'ont avec lui l'allantoïde et le

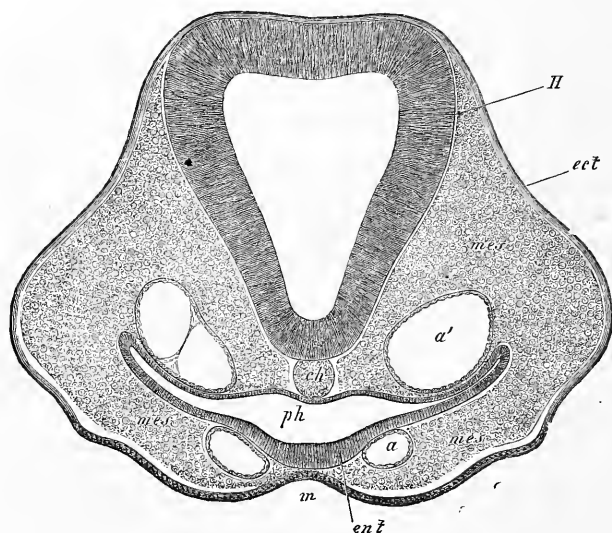


Fig. 489.

système urogénital. Dans l'examen que nous allons faire du développement du tube digestif, nous prendrons simplement les différentes parties dans l'ordre où elles se présentent.

La formation de la cavité buccale et celle de son orifice ayant été déjà l'objet d'une description minutieuse (p. 524), nous nous bornerons à représenter ici les points saillants de cet exposé. La fig. 488, empruntée à un embryon de lapin, montre

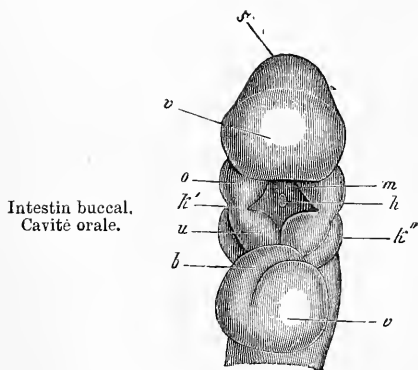


Fig. 490.

Fig. 489. — Coupe transversale de la tête d'un embryon de poulet, n° 11. Gross. cent et une fois. *H*, cerveau (deuxième vésicule); *ch*, corde; *a*, arc aortique; *a'*, aorte descendante; *ph*, pharynx; *m*, sinus buccal; *ect*, ectoderme; *ent*, entoderme; *mes*, mésoderme.

Fig. 490. — Tête d'un embryon de lapin de dix jours, vue de face et d'en dessous. Gross. douze fois. *v*, partie antérieure de la tête et cerveau antérieur; *a*, œil; *s*, vertex avec le cerveau moyen; *k'*, premier arc branchial; *o*, *u*, prolongement maxillaire supérieur et prolongement maxillaire inférieur de ce premier arc; *m*, orifice buccal; *h*, poche hypophysaire; *k''*, deuxième arc branchial; *b*, bulbe aortique; *v*, ventricule; *at*, atrium.

en coupe longitudinale la partie la plus antérieure de l'intestin primitif ou de ce que nous appelons le proenteron. Elle se termine encore d'une manière aveugle par la membrane pharyngienne située en avant du cœur, en *r*, et dans sa constitution interviennent les trois feuilletts blastodermiques. Une petite fossette, déjà présente, indique la place où plus tard le sinus buccal et la rupture se feront.

C'est un stade plus jeune encore que celui que représente pour le poulet la figure 85, dans laquelle le sinus buccal est également visible. La figure 489 est une coupe transversale passant par la partie la plus antérieure du pharynx *ph*, et dans laquelle le même sinus buccal se représente en *m*. Les figures 172 et 229 montrent de face, chez l'homme et le lapin, la région de la bouche avant la formation de l'orifice buccal; dans la seconde de ces deux figures, l'orifice buccal est apparent au-dessous de la lettre *t* sous forme d'une gouttière transversale. La configuration de la bouche, immédiatement après qu'elle vient de se constituer, est reproduite enfin dans la figure 490 empruntée au lapin, et 233, 2 relative à l'homme, qui toutes deux laissent aussi apercevoir la cavité buccale primitive.

La cavité buccale primitive, très courte au début, ne tarde pas à acquérir une profondeur plus considérable par la saillie croissante du premier arc branchial et de l'extrémité crânienne la plus antérieure (prolongement frontal). En outre, elle subit, simultanément au développement des organes de l'olfaction et du palais, de nouvelles modifications dont le résultat est de la mettre en relation avec les fossettes olfactives, puis de la subdiviser en un segment supérieur respiratoire et en un inférieur, digestif, comme nous l'avons décrit quand nous nous sommes occupés de la face (p. 477) et de l'organe olfactif.

Dans la cavité buccale se développent la *langue*, les *dents*, les *glandes salivaires*, et, en outre, les *glandules* situées dans les parois de la muqueuse. En ce qui concerne d'abord la langue, cet organe, d'après les données de REICHERT, bourgeonne du point d'union des branches maxillaires inférieures du premier arc branchial. DURSÏ, au contraire, fait naître cet organe de la surface interne des trois arcs branchiaux et de la façon que voici : la partie antérieure de la langue primitivement paire naît du renflement en massue par lequel se termine chaque moitié du premier arc pharyngien, et la racine de la langue qui est impaire dès l'origine se produit par une prolifération de la partie moyenne et unissant du second et du troisième arc pharyngien. Dans cette description,

Langue.

DURSY semble avant tout s'appuyer sur la figure 18 de sa planche I, relative à un embryon de veau de 1,15^{cm}, qui reproduit une langue dans laquelle la soudure est d'ailleurs opérée jusqu'à la pointe. Les figures données pour l'homme (pl. II, fig. 13, embryon de 1,3^{cm}; fig. 12, embryon de 1,8^{cm}; fig. 14, embryon de 2,25^{cm}; fig. 9, embryon de 3,8^{cm}), démontrent bien l'existence d'un sillon longitudinal sur le corps de la langue, mais ne prouvent pas que ce corps naisse double. Dursy représente la racine de la langue avec une impression en V antérieure et une impression simple ou double en arrière; c'est à la pointe du V que doit naître le *fora-*

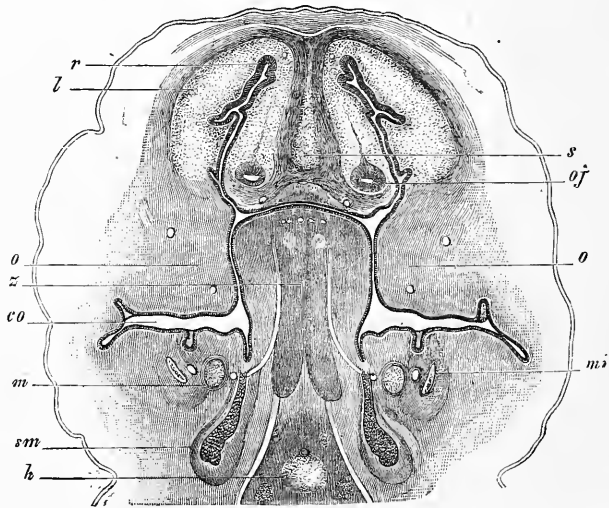


Fig. 491.

men cœcum, et le long des branches les *papillae circumvolutae*. Chez le *lapin*, d'après mes observations, la langue se développe sous forme d'un corps indivis et impair de la surface interne des trois premiers arcs branchiaux, le premier arc ayant toutefois sous ce rapport le rôle prépondérant, comme l'admet DURSY. Il va de soi que le blastème, qui va constituer la langue, est situé à la face interne de la portion cartilagineuse des arcs précités. Il se transforme en majeure partie en muscles du corps de la langue.

La langue constituée chez l'homme au second mois gagne rapi-

Fig. 491. — Coupe transversale de la tête d'un embryon de lapin de quinze jours. Gross. vingt-trois fois. *o*, branche maxillaire supérieure du premier arc branchial, c'est-à-dire ici lames palatines du même; *s*, langue; *m*, cartilage de MECKEL; *sm*, glande sous-maxillaire; *mi*, maxillaire inférieur; *h*, hyoïde (cartilage); *s*, *septum narium*; *cl*, *cartilago lateralis nasi*; *oj*, organe de JACOBSON; *r*, épithélium olfactif; *co*, *cavitas oris*, montrant dans ses parois quatre bulbes dentaires.

dement en grosseur et largeur (fig. 491), et non seulement remplit entièrement la cavité buccale primitive dès avant la constitution du palais (DURSY, pl. II, fig. 1, 2, 3, 5, ma figure 491), mais encore ne tarde pas à saillir quelque peu en dehors de cette cavité. Plus tard, quand s'accomplit le développement du palais, elle est ramenée en arrière et ne tarde pas à présenter les rapports persistants de l'adulte. Les papilles commencent à se former dans le troisième mois; les premières qui paraissent sont les *conicae* et les *circumvallatae*.

Le développement des vingt *dents de lait* commence au second mois de la vie fœtale par la formation des germes dentaires embryonnaires sous les bords des mâchoires. Chaque germe débute par l'apparition d'une prolifération spéciale de l'épithélium, qui constituera l'*organe de l'émail*, et se complète par l'adjonction d'autres productions émanant de la muqueuse proprement dite, qui donneront la *papille dentaire* et le *sac dentaire*. Au troisième et au quatrième mois, les germes dentaires sont entièrement constitués et les germes des dents permanentes commencent déjà à apparaître. L'organe de l'émail de ces germes des dents de remplacement est une émanation, et comme une excroissance de celui des germes des dents de lait; mais c'est là la seule partie que les premiers germes fournissent à leurs successeurs, et c'est à l'aide de matériaux étrangers, par un emprunt direct à la muqueuse, que se constitueront la *papille dentaire* et le *sac dentaire* des nouveaux germes qui nous occupent. Comment les germes dentaires des trois dernières dents ou dents de sagesse, qui ne sont pas précédées par des dents de lait, apparaissent-ils? C'est ce qu'on ne sait pas. Il est très vraisemblable que, comme ceux des dents de lait, ils se forment de toute pièce, d'une manière indépendante.

Les *germes dentaires* (fig. 492) sont composés, nous venons de le dire, de trois parties : le *sac dentaire* proprement dit, la *papille dentaire* et l'*organe adamantin* ou de l'*émail*. Le *sac dentaire* proprement dit représente une enveloppe de tissu conjonctif dans laquelle il y a lieu de distinguer une assise externe de tissu plus compact (*h*) et une zone interne plus molle (*g*), ressemblant davantage à du tissu muqueux et riche en corpuscules de tissu conjonctif. Ce n'est pas à dire qu'elle ne renferme pas de véritables fibres de tissu conjonctif, mais il y a en dedans, au contact de l'organe de l'émail, une mince couche limitante de substance entièrement homogène, prolongement de la *membrana praeformativa* de la papille dentaire. Quand les vaisseaux s'établissent

Dents.
Dents de lait

dans le sac dentaire, chacune des deux zones précitées en a sa part. Tous ces vaisseaux se terminent par des réseaux capillaires sur toute la surface adjacente à l'organe de l'émail, surface sur laquelle se développent aussi des franges ou des excroissances analogues et vasculaires. La surface interne du sac dentaire étant homologue, comme le montre le développement, à la surface libre d'une muqueuse, ces franges représentent des papilles muqueuses.

Du fond du sac et prolongement direct de la zone externe de celui-ci, se dresse le *germe de la dent* ou la *papille de la dent*

(*pulpa seu papilla dentis [a]*), qui grossit en prenant la forme qu'aura la dent future et correspond à une papille muqueuse volumineuse. Elle est formée par une couche interne riche en vaisseaux, et plus tard aussi en nerfs et par une couche marginale mince et invasculaire, limitée par une membrane mince et homogène, la *membrana praeformativa* de RASCHKOW, qui n'a aucune importance par elle-même pour la formation de la dent. Il en est autrement de la couche invasculaire qu'elle revêt; celle-ci est constituée par des cellules longues de 35 à 54 μ et larges de 4,5 à 10 μ , pourvues d'un beau noyau vésiculeux et d'un ou plusieurs

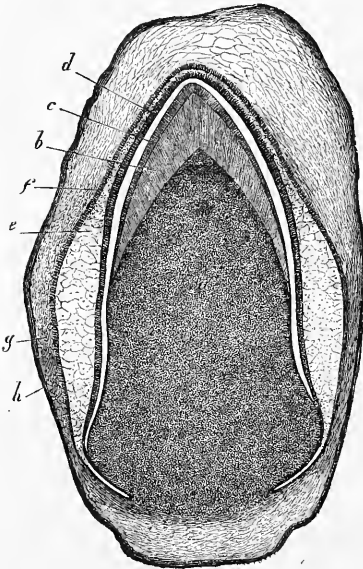


Fig. 492.

nucléoles apparents. Ces cellules reposent à la surface de la pulpe, très serrées les unes contre les autres, presque à la façon d'un épithélium, dont elles diffèrent pourtant en ce qu'elles sont moins nettement délimitées du côté de leur base. Même, du moins dans des papilles jeunes, elles passent graduellement au parenchyme sous-jacent par une diminution graduelle de taille. Toutefois, entre elles et la pulpe existe pourtant une ligne de démarcation, marquée par les anses vasculaires par lesquelles les vaisseaux de la

Fig. 492. — Follicule dentaire d'une dent permanente de chat coupée verticalement. D'après une préparation de THIERSCH. Gross. quatorze fois. *a*, papille dentaire, dont la zone sombre et externe est constituée par les cellules de l'ivoire; *b*, ivoire; *c*, émail; *d*, couche épithéliale interne de l'organe de l'émail, ou membrane adamantine; *e*, tissu muqueux de cet organe; *f*, couche épithéliale externe du même organe; *g*, couche interne du follicule dentaire; *h*, couche externe du même.

pulpe se terminent. Ces anses, en effet, ne s'avancent pas entre les cellules cylindriques qui nous occupent, mais se placent très rapprochées les unes des autres immédiatement au-dessous de leur

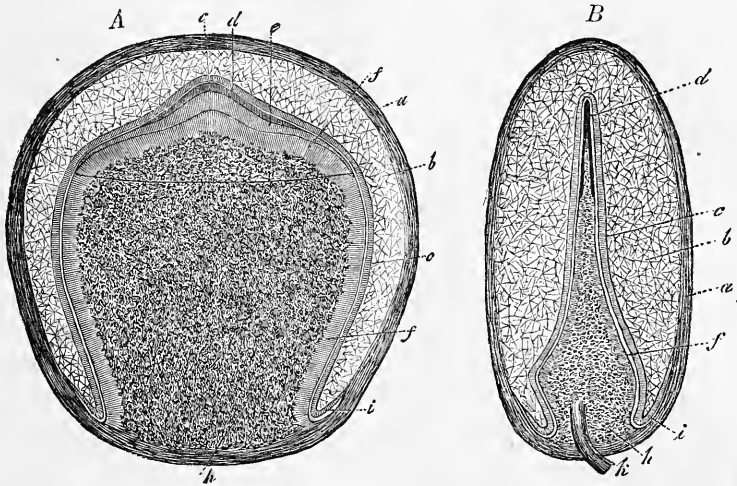


Fig. 493.

base. Aussi le nom de *membrane de la dentine* ou de *l'ivoire*, par lequel on les désigne, ne paraît-il pas impropre pour caractériser la couche de ces cellules, étant donné que ce sont elles, en effet, qui sont en rapport avec la production de la dentine. La zone centrale de la pulpe est constituée entièrement par une substance fondamentale plus ou moins granuleuse ou homogène au début, dans laquelle on trouve plongées plus tard de nombreuses cellules rondes d'abord, puis fusiformes ou étoilées; les cellules de la membrane de l'ivoire ne sont même autre chose que la couche la plus superficielle et à éléments pressés de ces cellules de la pulpe. Ainsi le tissu de la pulpe appartient au groupe des tissus de substance conjonctive. Des vaisseaux s'y développent en nombre prodigieux

Membrane
de l'ivoire.

Fig. 493. — Follicule dentaire de la seconde incisive d'un embryon humain de huit mois, en coupe sagittale. Gross. sept fois. *a*, follicule dentaire; *b*, pulpe de l'émail; *c*, membrane de l'émail; *d*, émail; *e*, dentine; *f*, cellules de la dentine; *g*, limite du disque de dentine; *h*, papille dentaire; *i*, bord de l'organe de l'émail. *B*, première incisive du même embryon en coupe frontale. Lettres comme plus haut. *a*, disque dentaire *in toto*; *h*, nerf et vaisseaux de la papille. *C*, coupe transversale d'un follicule dentaire avec toutes ses parties. Lettres comme plus haut.

un peu avant la formation de la dent ; on les y observe le mieux à la limite de la ligne d'ossification sous forme de très nombreux capillaires en anse, orientés normalement à la surface, d'environ 13 μ .

Organe
de l'émail.

L'organe de l'émail, *organon adamantinae* (RASCHKOW) (fig. 493, 494 *bc*; fig. 500 *def*), est un corps de consistance molle, ressemblant à une coiffe, à contour net. Ce chapeau embrasse par sa concavité la pulpe dentaire, et par sa surface convexe s'unit au sac dentaire. Il comprend deux parties dans sa constitution : l'une occupant la surface, formée par une *mince couche de cellules épithéliales ordinaires* (fig. 500 *df*), l'autre constituant l'épaisseur de l'organe, formée par un *tissu gélatineux* singulier (fig. 493, 494 *b*) appelé la *pulpe de l'émail*. Toutefois l'organe entier a, comme le montre le développement, la signification

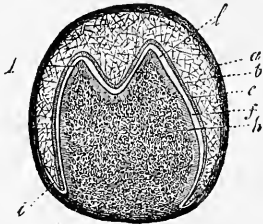


Fig. 494.

d'un organe purement épithélial, représentant en même temps l'épithélium de la papille et celui du sac dentaire, et par conséquent l'épithélium d'une surface muqueuse. Ces cellules épithéliales de l'organe de l'émail forment sans doute une couche continue ; mais, pour la facilité de la description, il est bon de les subdiviser en deux régions, en distinguant un épithélium *externe* d'un *interne*. L'épithélium interne ou, comme on l'appelle encore, la *membrane de l'émail* (*membrana adamantinae*, RASCHKOW) (fig. 493 *c*, 500 *d*), a tous les caractères extérieurs d'un épithélium cylindrique habituel, et consiste entièrement en cellules de 26 μ de long, 4,5 μ de large, finement granuleuses, à noyaux ovalaires au nombre d'un ou deux situés dans la partie inférieure de la cellule. L'épithélium externe (fig. 492 *f*) découvert par NASMYTH, aperçu aussi par HUXLEY, dessiné pour la première fois cependant par GUILLOT et décrit plus exactement par ROBIN et MAGITOT, présente chez l'homme des cellules pavimenteuses de 11 μ en moyenne, renfermant souvent des granulations grasses. Ce qui le caractérise surtout vis-à-vis de l'épithélium interne, c'est que, loin de constituer une membrane d'épaisseur uniforme, la surface externe, celle surtout qui est opposée à la pulpe du germe de la dent (fig. 500 *d'*), est revêtue d'une multitude de prolongements exclusivement cellulaires, les uns grands, les

Fig. 494. — Follicule dentaire de la première molaire d'un fœtus de cinq mois. Lettres comme dans la figure 493. *u*, pointes du germe.

autres petits, qu'on appelle les *bourgeons épithéliques de l'organe de l'émail*, entre lesquels pénètrent les franges vasculaires du sac dentaire, de façon que, par cet engrenage mutuel, l'étroite union des parties en question est assurée; en d'autres termes, si l'on veut, cette surface externe est garnie de papilles. Le tissu intérieur de l'organe de l'émail ou *tissu muqueux* (fig. 492 e, 493 b) ressemble, à s'y méprendre, à certaines variétés simples de tissus de substance conjonctive, et consiste en cellules étoilées anastomosées, avec un liquide muqueux ou albumineux emplissant les mailles. Ce tissu intérieur n'est cependant que le produit de la transformation d'un épithélium; aussi bien ses éléments, en se rapprochant des couches cellulaires de la surface, deviennent-ils plus arrondis et finissent-ils contre ces couches sans limite tranchée. Le moment où cette *couche d'épithélium muqueux*, comme je l'appellerai, est à son maximum de puissance, est celui qui précède immédiatement la formation de la dent et celui qui en suit sans interruption le début (fig. 493, 494). C'est ainsi que, du cinquième au sixième mois, l'épaisseur de cette couche est de 1 à 1,4^{mm}, tandis que chez un nouveau-né elle n'est plus que de 0,35 à 0,45^{mm}. Ainsi qu'on le comprend aisément, l'organe de l'émail est entièrement invasculaire, et les vaisseaux que j'y avais décrits autrefois (*Mikr. anat.* II, 2, fig. 211) appartiennent à la couche interne du sac dentaire, dont je faisais alors une fraction de l'organe de l'émail.

La formation des dents de lait commence au cinquième mois de la vie fœtale; au septième, elles sont toutes en voie d'ossification. L'ossification débute au sommet de la pulpe dentaire par la formation de quelques petites lamelles de dentine, et pour les molaires, il y a d'abord autant de dépôts que de mamelons à la surface de leur germe, mais bientôt ces dépôts se relient entre eux. Aussitôt après qu'une première calotte de dentine a été constituée, l'organe de l'émail produit aussi de son côté une mince couche de cette substance qui se soude à la dentine, et le premier rudiment de la couronne de la dent existe. La petite calotte de dentine descend de plus en plus sur la pulpe en s'épaississant davantage; elle la coiffe plus complètement (fig. 493), et finalement arrive à emprisonner étroitement toute la pulpe comme dans une capsule, qui se resserre au fur et à mesure des progrès de l'ossification (fig. 492); la production de l'émail marche parallèlement, c'est-à-dire que bientôt cette substance est produite par la surface entière de l'organe de l'émail, et que son épaisseur s'accroît en même temps. L'émail arrive ainsi à revêtir entière-

Formation
des dents de lait.

ment la dentine de la couronne, et pendant ce temps l'organe de l'émail et la pulpe dentaire de la couronne, dont le volume a toujours été en diminuant, en sont arrivés, le premier à ne plus figurer qu'une mince pellicule, le second à présenter les rapports qu'il offre chez l'adulte. La dent n'a encore ni ciment, ni racine. C'est que ces parties n'apparaissent que quand la couronne est déjà constituée et que la dent va sortir. Vers cette époque, le bulbe dentaire s'étend beaucoup en longueur, tandis que l'organe

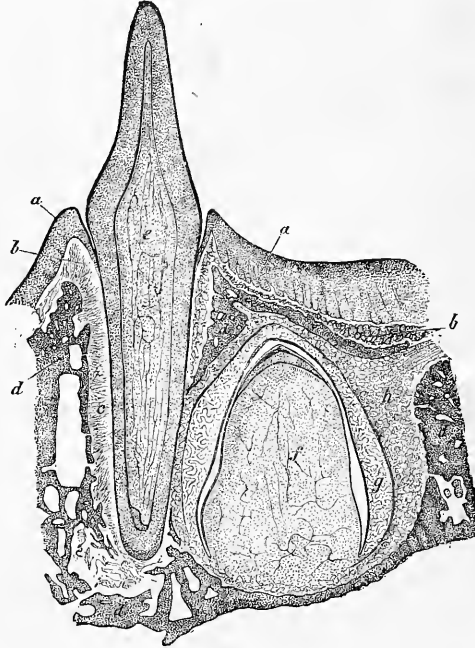


Fig. 495.

de l'émail s'atrophie et disparaît. Il en résulte que les nouvelles parties du bulbe qui apparaissent ne pourront plus donner lieu qu'à des dépôts de dentine, l'ivoire de la racine, et qu'elles manqueront de revêtement d'émail. Une conséquence directe de l'ap-

Fig. 495. — Coupe verticale d'une partie du maxillaire et d'une incisive de lait, ainsi que de sa dent de remplacement, chez un jeune chat. D'après une préparation de THIERSCH. Gross. quatorze fois. Dessin de CARL GENTH. *a*, épithélium de la pulpe gengivale; *b*, couche de tissu conjonctif de la gencive passant en *c* au périoste de l'alvéole; *d*, alvéoles osseuses des deux dents; *e*, pulpe de la dent de lait; *f*, pulpe de la dent de remplacement, toutes deux pourvues de nombreux vaisseaux et montrant à leur surface les cellules de la dentine, qu'on aperçoit sous l'aspect d'une zone striée; *g*, organe de l'émail de la dent de remplacement, recouvrant une mince calotte d'émail et de dentine, couches entre lesquelles le hasard de la préparation a fait naître une lacune; *h*, tissu conjonctif environnant la dent de remplacement et dessinant un bulbe dentaire à limites indécisées.

parition de la racine, c'est de soulever la couronne de la dent, qui commence dès lors à presser contre la paroi supérieure du sac dentaire et la muqueuse gengivale qui adhère intimement à ce dernier. Elle se fait donc jour peu à peu à travers ces parties, qui subissent elles-mêmes de leur côté une atrophie. La muqueuse gengivale se resserre autour de la couronne de la dent, pendant qu'au-dessous d'elle la partie du sac dentaire qui n'a pas été détruite s'applique étroitement sur la racine et devient le périoste de l'alvéole. La dent de lait arrive au terme de sa constitution : 1° par la fin de la croissance de la racine, qui permet à la couronne de s'élever au-dessus de la gencive de la longueur normale, et 2° par un dépôt procédant du sac dentaire, confondu actuellement, nous le savons, avec le périoste de l'alvéole. Ce dépôt, qui se fait autour de la racine et n'est autre que le cément, commence avant l'éruption de la dent. La racine s'épaissit en même temps à l'intérieur par formation de la dentine, et la pulpe diminue corrélativement. Quand la dent doit avoir plusieurs racines, le bulbe, unique et indivis au début, se subdivise en branches, à partir de son point d'insertion, quand il commence à s'allonger ; chacune de ces branches devient une racine. L'éruption des dents de lait a lieu dans l'ordre suivant : incisives moyennes du maxillaire inférieur du sixième au huitième mois ; incisives moyennes du maxillaire supérieur quelques semaines plus tard ; incisives externes du septième au neuvième mois, celles du maxillaire inférieur les premières ; molaires antérieures du douzième au quatorzième mois, celles du maxillaire inférieur d'abord ; canines du quinzième au vingtième mois ; deuxièmes molaires du vingtième au trentième mois.

Les dents permanentes se développent exactement de la même façon que les dents de lait. Leur ossification commence peu de temps avant la naissance pour les premières grosses molaires et s'étend, durant les première, deuxième et troisième années, aux incisives, canines et petites molaires, si bien qu'à l'âge de sept ans, 48 dents coexistent dans les deux mâchoires, dont 20 dents de lait et toutes les dents permanentes, sauf celles de sagesse. Quand le remplacement des dents s'opère, les cloisons osseuses séparant les alvéoles des dents permanentes de celles des dents de lait, se résorbent, résorption dont on voit le début dans la figure 496, et simultanément les racines des dents de lait s'atrophient à partir de leur extrémité, en vertu d'un phénomène de résorption qui s'accomplit, d'après mes recherches, exactement de la même manière que celui de la résorption normale des os et

Formation
des dents perma-
nentes.

s'accompagne de la formation d'ostoclastes et de fossettes de Howship, sujet sur lequel on trouvera plus de détails dans mon travail sur la résorption du tissu osseux, publié à Leipzig en 1873. C'est ainsi que les dents permanentes, dont les racines ont grandi dans l'intervalle, arrivent au-dessous des dents de lait dont les couronnes sont devenues libres et qui tomberont pour faire place aux dents permanentes, dès que celles-ci se seront avancées davantage. L'éruption des dents permanentes a lieu dans l'ordre suivant : la première grosse molaire à sept ans, les incisives moyennes à huit, les incisives externes à neuf, première petite molaire à dix, deuxième petite molaire à onze, canine à douze, deuxième grosse molaire à treize, troisième molaire entre dix-sept et dix-neuf ans.

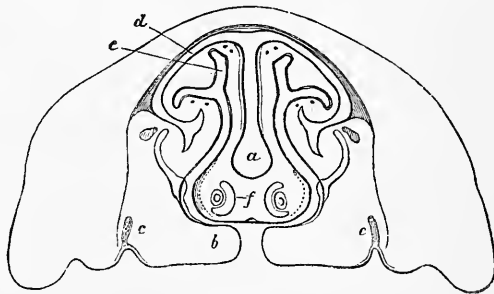


Fig. 496.

La *gencive* du fœtus et spécialement du nouveau-né, avant l'éruption des dents, est blanche, très dure, presque de la consistance d'un cartilage, ce qui l'a fait appeler aussi cartilage gengival, bien que sa structure n'ait rien qui puisse justifier ce nom et ne comprenne que les éléments habituels des muqueuses, mais avec addition notable d'un tissu se rapprochant davantage du tissu tendineux. Les corpuscules de la grosseur d'un grain de mil décrits par SERRES dans ce tissu et qui devaient être, d'après lui, des glandes du tartre, ne sont que des nodules épithéliaux (voyez mon *Anat. micr.* II, 2, p. 95), et d'après mes recherches ultérieures les restes de l'organe de l'émail de l'embryon.

Développement
du sac
ou follicule
dentaire.

En ce qui touche le développement du sac dentaire, on admettait autrefois assez généralement, avec GOODSIR, que ce sac se développait d'un repli de la

Fig. 496. — Coupe perpendiculaire de la face d'un jeune embryon de veau avec la fente palatine; le maxillaire inférieur et la langue ont été enlevés. Faible gross. a, cloison nasale cartilagineuse; b, prolongements palatins du maxillaire supérieur avec fente palatine; c, les jeunes germes de l'émail des molaires du maxillaire supérieur; d, voûte cartilagineuse de la cavité nasale e; f, organe de JACOBSON avec le cartilage qui le recouvre.

muqueuse librement ouvert, et portant des papilles libres à sa surface interne. Mais cette opinion a été abandonnée de nos jours (*voyez mon Anat. micr.* II, 2, p. 87 à 94, où l'on trouvera la bibliographie qui manque ici, et les trois premières éditions de mon *Histologie*). Pour NATALIS GUILLOT, pour MACIOT et ROBIN, chez l'homme et chez les mammifères, le sac dentaire et, avec lui, toutes les parties qu'il renferme naîtraient dans la profondeur de la muqueuse, dans la couche sous-muqueuse même, par formation libre, indépendamment de toute autre partie; mais l'inexactitude de ces données a été démontrée. J'ai fait voir, au contraire, en 1863, en m'inspirant des anciens travaux de MARCUSEN, que, chez les animaux, il ne se produit pas de sillon dentaire avec papilles libres, et que

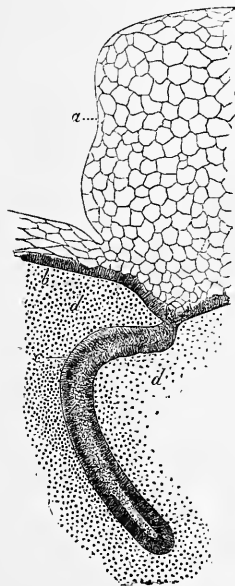


Fig. 497.

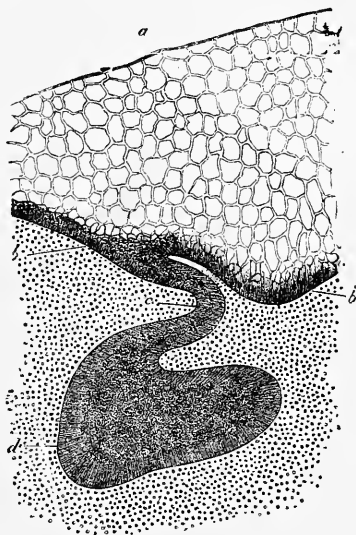


Fig. 498.

le sac dentaire se forme dans l'intérieur de la muqueuse, aux dépens de ses couches les plus superficielles, c'est-à-dire par une papille de membrane muqueuse (la papille dentaire) surmontée de son revêtement épithélial (organe de l'émail), le tout entouré d'une enveloppe fournie par tous les éléments de la membrane muqueuse (sac dentaire proprement dit). L'exactitude de ces observations, même en ce qui concerne l'homme, a été démontrée plus tard par WALDEYER.

Quant aux détails, voici les observations les plus importantes. Chez les mam-

Fig. 497. — Fragment du palais d'un embryon de veau dans la région du rebord dentaire droit. Gross. cent fois. *a*, épithélium du bourrelet dentaire dont la partie externe n'est pas dessinée; *b*, cellules profondes et cylindriques de l'épithélium; *c*, germe de l'émail, prolongement de la couche profonde de l'épithélium; *d d*, couches supérieures de la muqueuse. Les noyaux de l'épithélium n'ont pas été dessinés.

Fig. 498. — Fragment du palais d'un embryon de mouton dans la région du bourrelet dentaire droit. Gross. cent fois. *a*, *b*, *c*, comme dans la figure 497; *d*, cellules externes et allongées de l'organe de l'émail en voie de formation; *e*, cellules profondes sphériques.

mifères et chez l'homme, les germes dentaires ne sont jamais libres, et il n'y a rien, même à l'époque de leur formation, qui puisse être pris pour un sillon dentaire, bien que la première apparition du germe de l'émail soit marquée à la place où elle a lieu par un sillon superficiel (fig. 496). Le maxillaire supérieur et l'inférieur présentent, chez les ruminants, dans la région où les sacs dentaires se constituent, un puissant bourrelet constitué essentiellement par une forte couche épithélique (fig. 499), et c'est dans l'intérieur de ce bourrelet dentaire ou rebord dentaire (*Zahnwall*) que se développent les follicules ou sacs dentaires de la façon suivante. Le premier phénomène est la formation d'un organe épithélique particulier, que depuis de longues années j'ai appelé *le germe de l'émail*. Il figure dans chaque moitié du maxillaire un prolongement lamelleux, *continu d'un bout à l'autre*, des couches les plus profondes de l'épithélium de la cavité buccale, dont les deux faces regardent l'une en dehors, l'autre en dedans, et dont

Germe
de l'émail.

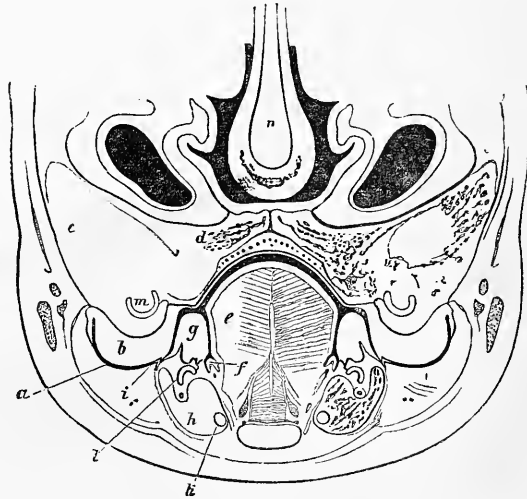


Fig. 499.

le bord est légèrement ondulé (fig. 496, 497). Au début, ce germe de l'émail qui, d'après les recherches récentes de mon fils Théodore, est soudé à celui de l'autre côté et ne forme qu'un seul organe dans les mâchoires supérieures et inférieures (voir *Comptes rendus du Congrès médic. intern. de Londres, Anatomie*), est partout d'une minceur uniforme, et il n'est guère possible de reconnaître les points où vont se former les différentes dents. Plus tard, cette lame épithélique éprouve, dans sa partie profonde, à des places déterminées en même nombre que les dents futures, une transformation particulière, dont le résultat est de constituer de chaque point qui l'éprouve, un *germe de l'émail* en particulier (fig. 498). Voici le détail de cette transformation : *Primo* et avant tout, la lame en question s'épaissit en certains points, et cela par une active prolifération

Organe
de l'émail.

Fig. 499. — Coupe verticale de la portion inférieure de la face d'un embryon de veau de 11^m de long; faible gross. *a*, partie latérale du fond de la cavité buccale avec un épithélium mince; *b*, bourrelet dentaire supérieur avec son épithélium très épais; *c*, maxillaire supérieur; *d*, portion palatine du même; *e*, langue; *f*, léger bourrelet interne sur le fond de la cavité buccale avec un épais épithélium; *g*, bourrelet dentaire inférieur avec épithélium épais; *h*, maxillaire inférieur; *i*, léger bourrelet externe sur le fond de la cavité buccale avec épithélium épais; *k*, cartilage de MECKEL; *l*, rudiments des follicules dentaires du maxillaire inférieur; *m*, rudiments des follicules dentaires du maxillaire supérieur; *n*, cloison internasale.

cellulaire, que manifestent plus spécialement les cellules allongées qui, prolongement des cellules épithéliales les plus profondes de la muqueuse, constituent le revêtement des deux faces de la lame. Toutefois, les cellules plus petites occupant en faible nombre l'intérieur de la lame, participent aussi au phénomène. Dès qu'un certain nombre de nouvelles cellules a été produit de la sorte, chaque organe de l'émail consiste nettement en une zone périphérique (*a*) formée par les cellules allongées primitives, et en un noyau central de cellules sphériques (*e*). Simultanément, l'organe de l'émail change aussi de forme, et de celle d'une massue passe à celle d'un capuchon coiffant la papille de la dent qui, dans l'intervalle, est apparue (fig. 500). Dès que l'organe de l'émail s'est ainsi délimité nettement, il subit aussi dans sa constitution histologique un changement. Les cellules de son noyau central, en effet, deviennent peu à peu étoilées, s'anastomosent entre elles par leurs prolongements, et sécrètent dans les intervalles un liquide muqueux et mucilagineux. En d'autres termes, elles se transforment en la gelée centrale de l'organe de l'émail. Cette modification, d'ailleurs, n'a lieu que lentement, et tant que l'organe de l'émail continue à croître, on continue aussi à trouver, interposées à sa couche corticale et à la gelée centrale des cellules sphériques, reste des cellules primitives de l'intérieur, qui, ne cessant de se multiplier d'un côté, accroissent constamment de l'autre le nombre des éléments de la gelée.

Il suit donc de là que ce *tissu gélatineux de l'organe de l'émail* n'est en aucune façon un tissu de substance conjonctive, comme l'admettaient tous les auteurs précédents, à l'exception de HUXLEY, ni un véritable tissu muqueux (c'est-à-dire une substance formée de corpuscules de tissu conjonctif, et d'une substance fondamentale muqueuse, comme j'avais cru devoir le professer autrefois), mais bien un *tissu épithélial modifié d'une manière spéciale*.

Les germes de l'émail existent avant toute trace de *papilles dentaires*, et c'est ainsi qu'*au maxillaire supérieur*, par exemple, avant la clôture de la fissure palatine, on peut voir les germes de l'émail bien marqués à une époque à laquelle les *bourrelets dentaires eux-mêmes ou n'existent pas, ou sont à peine ébauchés* (fig. 496). Mais les papilles dentaires apparaissent en même temps ou presque en même temps que le germe de l'émail fait place aux organes de même nom. Dès que les organes de l'émail, en effet, sont devenus des renflements marqués, les couches de la membrane muqueuse, placées immédiatement au-dessous d'eux, se soulèvent légèrement en dôme, et ces dômes, en grossissant de plus en plus, refoulent la paroi inférieure de chaque organe de l'émail contre la supérieure, ce qui donne à l'ensemble de cet organe la forme d'un bonnet (fig. 499). On peut donc, à juste titre, considérer la partie de l'organe de l'émail (*membrane de l'émail*) qui s'applique directement sur la papille comme un *épithélium de la papille* (fig. 500, *f*). Entre ces deux parties, comme aussi entre la surface entière de l'organe de l'émail et la muqueuse, est placée une mince couche homogène, la *membrana præformativa*, laquelle existe aussi, généralement parlant, sur toute la surface de la muqueuse, entre son épithélium et les couches de tissu conjonctif, et qui n'a, par suite, aucune importance particulière. L'organe de l'émail n'adhère pas seulement à la muqueuse par la partie de lui-même qui recouvre la papille, mais aussi pour tout le reste de sa surface. Effectivement, son épithélium externe, surtout celui qui est directement opposé à la papille, envoie vers la muqueuse les prolongements épithéliques déjà mentionnés, entre lesquels la muqueuse insinue, de son côté, ses franges vasculaires.

C'est seulement après que le germe dentaire et l'organe de l'émail se sont complètement constitués, que se dessinent les premières traces du follicule dentaire par la condensation d'une partie du tissu conjonctif ambiant (fig. 500, 501); dans cette dernière figure on a laissé en blanc, par erreur, comme un vide, la partie qui représente la première ébauche du sac dentaire). Cette condensation,

qui se fait de la profondeur de la muqueuse en remontant vers la surface, ne porté pas cependant sur le tissu conjonctif qui confine directement à l'organe de l'émail, mais seulement sur une zone placée à une certaine distance, ce qui fait que le sac dentaire, dans les moments qui suivent sa constitution, se compose de deux parties : d'une paroi extérieure mince et résistante, et d'une zone profonde d'une texture plus lâche, analogue, par sa consistance, au tissu gélatineux de l'organe de l'émail, mais dont les caractères histologiques sont ceux du tissu conjonctif embryonnaire lâche. Cette couche et la papille dentaire, qui est évidemment une expression histologique équivalente, servent aussi, l'une et l'autre, de *substratum* aux fines ramifications des vaisseaux du sac dentaire, dont les anses terminales se portent contre la surface de l'organe de

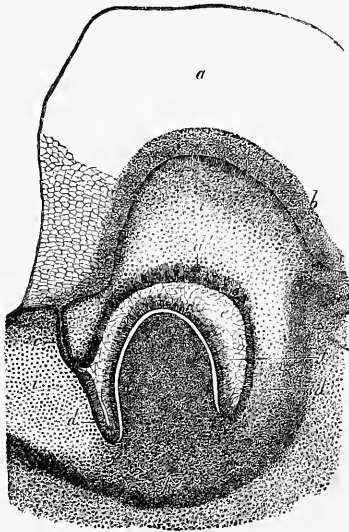


Fig. 500.

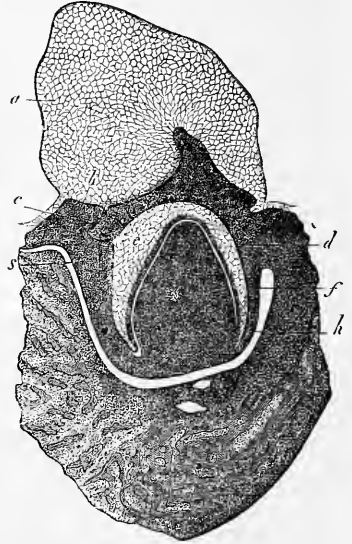


Fig. 501.

l'émail, sans pénétrer aucunement, cela va sans dire, à l'intérieur de ce dernier en aucun point.

Les sacs dentaires, constitués comme nous venons de le dire, continuent toujours, ainsi que le montrent les figures 500 et 501, à se tenir en relation par leur organe de l'émail avec l'épithélium de la cavité buccale, car les restes des germes de l'émail ne s'atrophient pas aussitôt après la constitution des organes de l'émail. *Au contraire, sous le nom de col de l'organe de l'émail, que leur*

Fig. 500. — Fragment du palais d'un embryon de veau avec le bourrelet dentaire droit. *a*, bourrelet dentaire formé essentiellement par un épaississement de l'épithélium; *b*, couches profondes de l'épithélium; *c*, reste du germe de l'émail relié à l'organe de l'émail *d, e, f*; *d*, couche épithéliale externe de l'organe de l'émail; *d'*, bourgeon épithélial du même; *e*, épithélium gélatineux de l'organe de l'émail; *f*, épithélium interne de l'organe de l'émail ou membrane adamantine; *g*, germe dentaire; *h*, premier rudiment du tissu conjonctif dense du follicule dentaire; *i*, partie externe de la muqueuse, se transformant en partie en le tissu conjonctif mou du follicule dentaire; *k*, travées osseuses du maxillaire supérieur. Gross. vingt-trois fois.

Fig. 501. — Majeure partie du maxillaire inférieur gauche avec le bourrelet dentaire correspondant et un follicule dentaire. D'un embryon de veau. Gross. onze fois et demie. *a-h*, comme dans la figure 500; *s*, germe secondaire de l'émail. Au-dessous du follicule dentaire, on voit les nerfs et vaisseaux du maxillaire.

a donné WALDEYER, ce sont eux qui vont avoir pour rôle, comme je l'ai montré, l'importante fonction de présider aussi à la constitution des organes de l'émail des dents permanentes. En effet, ils portent régulièrement, à côté du sac dentaire, des prolongements particuliers que je nomme les *germes secondaires de l'émail* (fig. 501, s). Ceux-ci sont toujours placés au niveau de l'organe de l'émail correspondant, et au côté interne de ce dernier ; ils se détachent du reste du germe de l'émail juste au point où celui-ci est en connexion avec l'organe de l'émail, et ils ont exactement la même structure que les parties profondes du premier germe de l'émail. La façon dont ces productions et la partie adjacente de la muqueuse se transforment en les follicules des dents permanentes est identique à celle que nous avons fait connaître pour les dents de lait, à cette différence près que les germes secondaires de l'émail ne sont plus reliés les uns avec les autres, et que chacun d'eux n'a de rapport qu'avec

Formation
des dents
permanentes.
Germes secondaires
de l'émail.

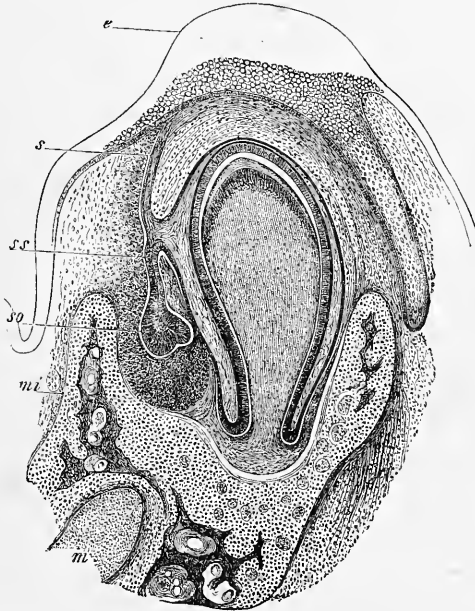


Fig. 502.

son follicule (fig. 502). Disons enfin que, constitués, les follicules des dents permanentes ont exactement la même structure que ceux des dents de lait.

Je n'ai pas suivi, d'ailleurs, en détail les dernières modifications qu'éprouvent les follicules des dents de lait ; tout ce que je puis dire, c'est, qu'en tous cas, les restes de leurs germes de l'émail disparaissent plus tard, et qu'à ce moment les follicules des dents permanentes figurent des unités parfaitement circonscrites et séparées entièrement de l'épithélium (fig. 492). L'atrophie du reste des germes de l'émail n'a pas toujours pour premier effet leur disparition totale, car il est, au contraire, facile de voir qu'une portion de ces restes, par

Fig. 502. — Coupe transversale du maxillaire inférieur et d'un follicule de dent de lait d'un embryon de chat, d'après une préparation de STIEDA. Gross. quarante fois. *e*, bourrelet épithélique du bord du maxillaire ; *ss*, germe secondaire de l'émail avec l'organe secondaire de l'émail *so* de la dent permanente, figurant une prolifération de l'organe primaire de l'émail *s* ; *mi*, maxillaire inférieur ; *m*, cartilage de MECKEL.

une métamorphose de leurs cellules les plus profondes, subissent une transformation particulière, sous laquelle ils figurent des nodules arrondis de cellules cornées, qui tantôt montrent encore quelque connexion avec les restes des germes de l'émail, et tantôt sont plongés dans la muqueuse, entre les follicules et l'épithélium, comme autant de corps indépendants. De cette description, il appert que les follicules des dents des mammifères et de l'homme se développent par une pénétration mutuelle très curieuse d'une prolifération épithélique, et d'une excroissance de la muqueuse, et que le phénomène, dans son ensemble, offre une certaine analogie avec le développement des glandes cutanées, et mieux encore avec celui des follicules pileux. On trouve, d'ailleurs, dans les différents germes de mammifères, certaines différences de valeur très secondaire, comme par exemple sous le rapport de la forme du bourrelet dentaire, celle du germe de l'émail, etc., pour lesquelles je renverrai aux travaux dont on trouvera la liste ci-dessous.

Pour le développement des tissus dentaires, voyez les traités d'histologie.

Glandes
salivaires.

Les *glandes salivaires* se développent d'après le type des glandes lacrymales et mammaires dont nous avons déjà parlé. Elles ne sont à l'origine que des bourgeons pleins et cylindriques, légèrement dilatés à leur extrémité, des couches épithéliques profondes de la cavité buccale, entourés par une couche mésodermique, prolongement de la muqueuse. Quand l'extrémité de ces rudiments commence à avoir quelques bourgeons secondaires (cinq à dix), l'ensemble acquiert la forme d'un arbuscule élégant dont le tronc, destiné à devenir le conduit excréteur de la glande, se canalise en même temps. Au cours du développement, les rudiments glandulaires assez simples qui nous occupent, prolifèrent de plus en plus de leurs branches terminales par un bourgeonnement continu, et peu à peu le faciès complet de la glande se trouve atteint. Au fur et à mesure que poussent de nouveaux bourgeons, le canal excréteur se prolonge du tronc dans les branches d'ordre inférieur, jusqu'à ce que toutes les parties aient acquis une lumière, et que les derniers bourgeons figurent des vésicules glanduleuses. Donc, ici encore, comme dans les glandes lacrymales et les cutanées, la formation de la glande débute par une prolifération solide de l'épithélium, qui, à mesure qu'elle s'étend, reçoit un revêtement spécial fourni par la muqueuse qui, de concert avec l'épithélium, constitue la glande tout entière. Les glandes sous-maxillaires sont celles qui paraissent les premières, puis les sublinguales, et en troisième lieu seulement les parotides. Toutes trois d'ailleurs, si on les compare aux glandes cutanées, paraissent de fort bonne heure, je veux dire dans la seconde moitié du second mois, et leur développement s'effectue aussi avec assez de rapidité pour que, au troisième mois, abstraction faite de la grosseur, elles se montrent déjà bien constituées. Chez le *lapin*, c'est

sur des embryons de quatorze jours que j'ai trouvé les premiers rudiments des glandes salivaires; la glande sous-maxillaire m'y a frappé par l'épaisseur de la couche fibreuse qui, sur un rudiment glandulaire de 0,99^{mm} de long, dépourvu encore de tout bourgeon secondaire, mesurait à l'extrémité 0,25^{mm} (fig. 491).

En ce qui concerne le développement des autres glandes et glandules de la cavité buccale, il y a déjà longtemps (*Mikr. Anat.*, II, 2; *Entwick.*, 1^{re} édition) que j'ai apporté le premier quelques faits que d'autres n'ont pas tardé à compléter. Les *glandes mucipares* de ces parties (des lèvres, de la langue, du palais, etc.) ne se constituent que beaucoup plus tard que les glandes salivaires, au quatrième mois seulement. A part ce retard, leur développement concorde absolument avec celui des glandes plus volumineuses de la bouche que nous venons d'étudier. C'est ainsi que, pour les glandules labiales et linguales, je me suis convaincu de la manière la plus décisive que, sous leurs premiers rudiments, elles ne sont autre chose que des bourgeons solides des couches épithéliques profondes. Une particularité digne de remarque, c'est l'aspect élégant des glandules labiales encore peu développées, leur corps figurant alors une masse arrondie qui contient, entourée d'une couche fibreuse épaisse, une jolie rosette de huit à dix têtes glandulaires, pyriformes et solides qui, toutes, semblent insérées immédiatement à l'extrémité du canal excréteur qui, lui, est creux.

Glandes
mucipares
de la cavité
buccale.

Les *tonsilles* apparaissent au quatrième mois sous l'aspect d'une fente simple, ou du moins d'une dépression fissiforme de la muqueuse, s'ouvrant au niveau ou un peu au-dessus de l'orifice de la trompe d'Eustache. Au cinquième mois, chaque *tonsille* figure un saccule aplati, creusé de quelques cavités secondaires et pourvu d'un orifice fissiforme. La paroi interne de l'organe représente une sorte de capuchon. Les parois latérales et le fond du saccule sont déjà notablement épaissis, et l'examen microscopique apprend qu'en ces régions, le tissu conjonctif de la muqueuse a été le siège d'un dépôt abondant d'éléments cellulaires. Mais ce dépôt, à cette époque, paraît encore entièrement continu, et n'est pas localisé dans des follicules spéciaux. Rien n'apparaît encore de ces follicules au sixième mois, au moins d'une façon distincte. Chez le nouveau-né, au contraire, et chez les avortons, les tonsilles sont très nettes, et il est incontestable qu'elles doivent l'achèvement de leur constitution à la subdivision en segments séparés qu'éprouve la muqueuse abondamment infiltrée de cellules, par la formation d'épaisses cloisons de tissu conjonctif.

Amygdales.

Les *cryptes muqueux de la racine de la langue* se forment

Cryptes
muqueux
de la langue.

absolument comme les tonsilles, à cela près, qu'ici, la dépression de la muqueuse développe, en outre de son fond, une glande acineuse ordinaire. Je n'ai, d'ailleurs, pas suivi les détails pour ces organes, et tout ce que je puis ajouter, c'est que, comme celui appelé par moi *tonsille pharyngienne*, on les trouve habituellement à un bon degré de développement chez l'embryon à terme, et possédant aussi des follicules bien marqués.

Diverticule
accessoire
de l'invagination
de l'hypophyse.

Pour ne rien omettre, signalons encore une fois ici l'invagination de la muqueuse buccale, qui donne le lobe antérieur de l'hypophyse. Pour compléter la description que j'ai donnée plus haut (p. 522), j'ajouterai quelques remarques. Chez un embryon de lapin de dix à onze jours, que j'ai étudié depuis peu, je fus frappé de trouver sur la paroi antérieure de la poche de l'hypophyse un épithélium beaucoup plus mince que sur la paroi postérieure, bien qu'il ne mesure cependant pas plus de 21 μ . en ce dernier point ; d'autre part, des coupes sagittales médianes m'ont montré une particularité que je n'avais encore aperçue nulle part ailleurs, une *sorte d'union de l'extrémité de la corde avec la poche hypophysaire*. Dans un cas, la corde, se recourbant dans la base du pilier moyen du crâne, passait sur la paroi postérieure de la poche et paraissait s'unir à une éminence de celle-ci, sorte de mamelon de 56 μ ; toutefois, une déchirure régnant juste à l'endroit en question ne permettait pas d'arriver à une vue certaine de ce rapport. Une autre préparation, exempte de défauts, montrait la même éminence sur la poche hypophysaire, et la corde, large de 22 μ , semblait encore s'unir avec elle ; mais il y avait, même dans cette préparation, entre les deux parties une lacune de 1,9 μ . En outre, la corde envoyait près de son extrémité antérieure un prolongement conoïde de 60 μ , dirigé en avant dans le prolongement du pilier moyen du crâne.

Le même embryon, enfin, montrait la poche accessoire postérieure décrite récemment par A. SEESSEL dans le poulet (*l. i. c.*). Elle avait une forme en entonnoir, une profondeur de 64 à 81 μ , un orifice de 70 μ . et, dans le fond, un épithélium cylindrique atteignant l'épaisseur remarquable de 32 μ . Ce diverticule doit-il devenir quelque chose ultérieurement ? C'est ce qu'il m'est impossible de dire actuellement. SEESSEL pense que ce pourrait bien être le rudiment de la tonsille pharyngienne décrite par moi (voyez *Mikr. Anat.* II, 2, p. 125). Quoi qu'il en soit, j'ai fait voir qu'il dérive de l'extrémité la plus antérieure du pharynx, et est déjà distinct avant la déchirure de la membrane pharyngienne, ainsi que le montre aussi ma figure 222. Je puis d'autant mieux main-

PHARYNX.

tenir le fait, qu'aujourd'hui des embryons de lapin de dix jours m'ont offert la membrane pharyngienne à une époque à laquelle l'invagination hypophysaire atteignait déjà une longueur de 0,18^{mm}, et qu'alors on voyait clairement la membrane pharyngienne naître précisément du bourrelet placé entre la poche hypophysaire et le diverticule de SEESSEL, et se porter de là sur le milieu de la face supérieure du premier arc branchial. Des coupes transversales, pratiquées sur des embryons de cette sorte, m'ont montré le sinus buccal profond de 0,135^{mm} et la membrane pharyngienne large de 0,108^{mm} et épaisse de 16 à 32 μ .

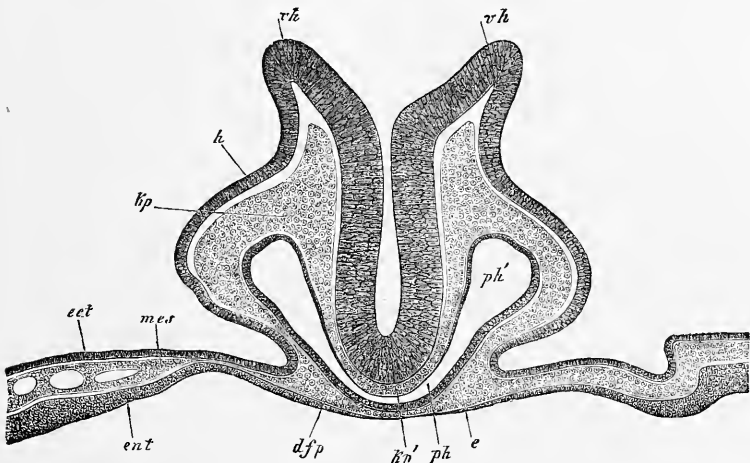


Fig. 503.

On peut désigner comme *pharynx* la partie du proenteron dont les parois latérales portent les quatre fentes pharyngiennes et les arcs branchiaux, et la paroi antérieure le cœur. Cette portion du tube digestif est, au début, logée presque tout entière dans la tête, comme le montrent les figures 65 et 222 pour le poulet et le lapin. J'ai donné, dans les paragraphes précédents, nombre de coupes transversales du pharynx, et j'en reproduis trois ici correspondant à ses régions antérieure, moyenne et postérieure. Sur

Pharynx.

Fig. 503. — Coupe verticale de la partie la plus antérieure d'un embryon de poulet de vingt-huit heures, passant précisément par le bord de l'orifice pharyngo-ombilical. Gross. cent fois. *v h*, bord largement ouvert du cerveau antérieur (sillon dorsal de la tête encore ouvert); *h*, feuillet corné sur les côtés de la tête; *k p*, feuillet blastodermique moyen (lames protovertébrales de la tête) sur les côtés du tube médullaire; *k p'*, le même sous le cerveau, sur la base du crâne, sans corde; *p h*, partie moyenne fissiforme du pharynx; *p h'*, partie latérale du même, plus élargie; *d f p*, paroi antérieure du pharynx ou feuillet fibro-intestinal du pharynx (lame pharyngienne); *e*, épithélium du pharynx; *ect, mes, ent*, les trois feuillets blastodermiques dans l'aire opaque, au voisinage de la tête.

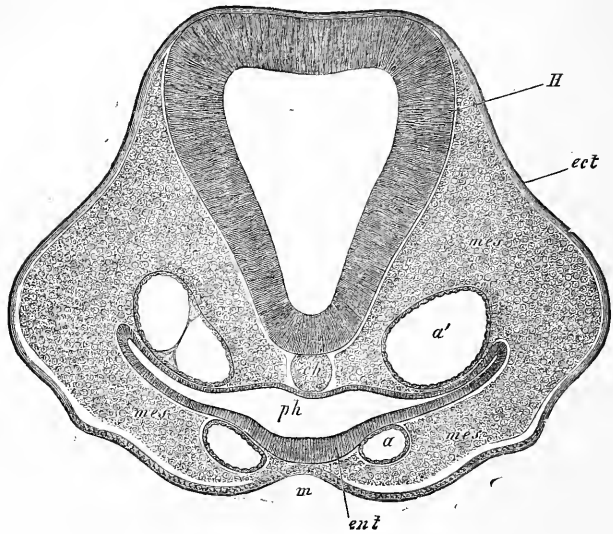


Fig. 504.

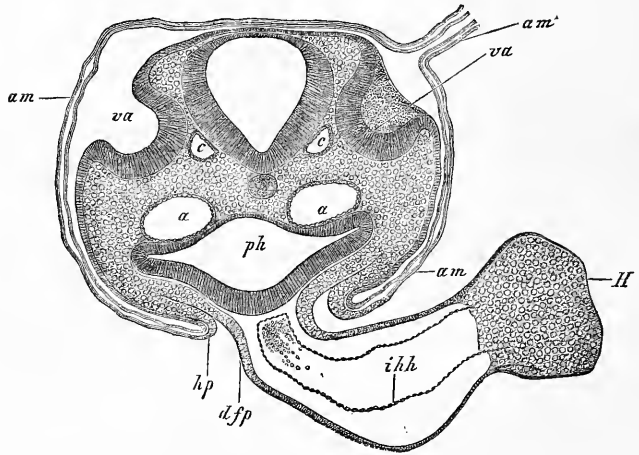


Fig. 505.

Fig. 504. — Coupe transversale de la tête d'un embryon de poulet. Gross. cent et une fois. *H*, cerveau (deuxième vésicule); *ch*, corde; *a*, un arc aortique; *a'*, aorte descendante; *ph*, pharynx; *m*, sinus buccal; *ect*, ectoderme; *ent*, entoderme; *mes*, mésoderme.

Fig. 505. — Coupe transversale de la partie postérieure d'un embryon de poulet de la seconde moitié du second jour dans la région des fossettes auditives (préparation à l'acide osmique). Gross. quatre-vingt-quatre fois. *am*, amnios avec ses deux lamelles; *am'*, suture amniotique, non dessinée en entier; elle est placée à droite de la tête; *va*, vésicules auditives largement ouvertes; *a*, aortes descendantes; *c*, racine de la veine cérébrale inférieure; *hp*, feuillet cutané de la paroi latérale du corps passant à l'amnios; *ph*, pharynx; *dfp*, feuillet fibro-intestinal du pharynx se continuant avec la paroi cardiaque externe en formant un mésentère cardiaque postérieur; *H*, cœur; *ihh*, tunique cardiaque interne (*endothelium*).

toutes ces figures, il est facile de reconnaître que le pharynx est très large, aplati d'avant en arrière, et que l'entoderme qui le tapisse a son maximum d'épaisseur en avant (fig. 222) et sur la face ventrale. Une particularité remarquable aussi, c'est qu'au début le pharynx, abstraction faite des points où il confine à la cavité cervicale ou pariétale du cou (*voyez* les fig. 82, 83, 212 à 216) et reçoit un revêtement du feuillet fibro-intestinal, ne possède pas d'enveloppe propre dérivant du feuillet moyen et que son entoderme s'applique directement à la corde, aux lames protovertébrales de la tête, aux arcs branchiaux et en partie aussi aux arcs aortiques (fig. 503, 504). J'ai expliqué d'abord (1^{re} édition, p. 359) la production de ce qui sera plus tard la paroi mésodermique du pharynx ou sa *mucosa* par simple dérivation d'une couche du feuillet moyen. Les recherches récentes de GÖRTE ont montré (n° 106, p. 28) que c'est bien à une dérivation de ce genre que les parties latérales de la paroi postérieure du pharynx doivent leur origine, mais qu'il n'en est pas de même pour la région de la ligne médio-dorsale; car la paroi fibreuse du pharynx en ce point provient de l'extension de la paroi des parties latérales, à la manière des lames médianes pour le reste du tube digestif.

Le segment terminal de ce que j'ai nommé le *proenteron* est l'*œsophage*. Comme le pharynx, c'est à l'origine un segment extrêmement court et qui persiste sous cette forme plus longtemps que le pharynx. C'est seulement quand s'étend l'embryon, quand se constitue la paroi permanente de la poitrine, que cette partie grandit aussi davantage et arrive à des rapports semblables à ceux de l'adulte. Ce segment n'a pas, lui non plus, à l'origine de paroi propre en arrière; elle ne se constitue que plus tard et comme il a été dit.

Œsophage.

§ 56.

INTESTIN MOYEN PROPREMENT DIT. — INTESTIN TERMINAL

L'*intestin moyen* proprement dit, ou *mésenteron*, est cette portion du tube digestif primitif qui persiste le plus longtemps à l'état de gouttière et celle qui se sépare en dernier lieu de la vésicule ombilicale. Toutefois ce sont là des phénomènes qui, chez l'homme, s'accomplissent très rapidement, et il faut remonter jusqu'au commencement de la troisième semaine pour pouvoir trouver encore l'intestin sous cette forme, dont nous ne possédons jusqu'ici d'autres dessins que ceux bien connus de COSTE et de HIS (*Ana-*

Mésenteron

tomie d'embryons humains, I, Leipzig, 1880). Des embryons un peu plus âgés seulement, comme ceux des figures 234 et 235, montrent l'intestin fermé déjà jusqu'au point d'insertion du canal vitellin. Les figures 508 et 509, relatives au chien, montrent l'intestin fermé jusqu'à la région de l'intestin grêle, mais encore en large communication en ce point avec le canal vitellin.

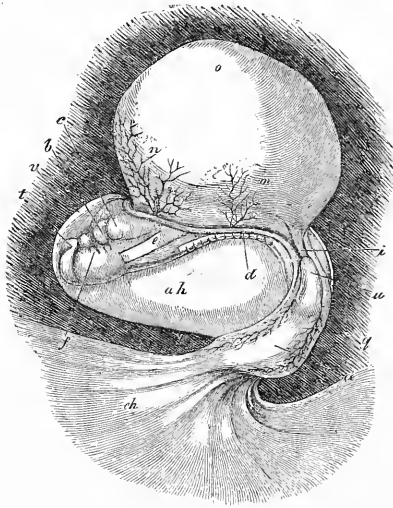


Fig. 506.

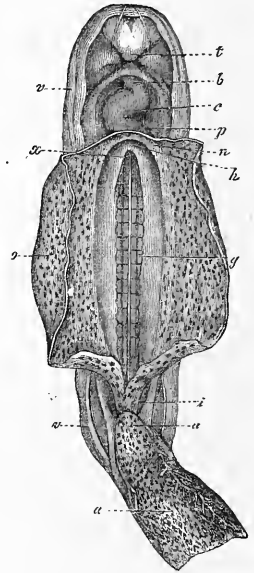


Fig. 507.

Il est facile de suivre, sur des coupes transversales, tous les degrés de la constitution du tube intestinal chez l'homme et chez le chien, et je reproduis ici, pour permettre une vue d'ensemble, les figures les plus importantes de celles qui ont été données jusqu'ici. La figure 510 correspond à un stade précoce, celui où l'in-

Fig. 506. — Embryon humain de quinze à dix-huit jours avec vésicule ombilicale, amnios et cordon ombilical, d'après Coste. Il est grossi. *b*, aorte; *c*, cœur; *d*, bord de la large ouverture abdominale; *e*, œsophage; *f*, arcs branchiaux; *i*, intestin postérieur; *m*, artère omphalo-mésentérique; *n*, veine omphalo-mésentérique; *o*, sac vitellin, dont les vaisseaux ne sont pas représentés; *u*, pédoncule de l'allantoïde (*urachus*); *a*, allantoïde avec vaisseaux apparents : elle va s'appliquer au chorion (*ch*) par l'intermédiaire d'un court cordon ombilical; *v*, amnios; *ah*, cavité de l'amnios.

Fig. 507. — Le même embryon plus grossi, vu par la face ventrale ; le sac vitellin a été ouvert et en partie enlevé. *a*, allantoïde : elle est déjà en ce point à l'état de cordon ombilical; *u*, ouraque ou pédoncule de l'allantoïde; *i*, intestin postérieur; *v*, amnios; *o*, sac vitellin ou vésicule ombilicale; *g*, aortes primitives situées sur la face ventrale des protovertèbres : la ligne blanche marque la séparation entre les deux vaisseaux; *x*, orifice de communication de l'intestin antérieur avec le sac vitellin; *h*, point où la veine ombilicale et la veine omphalo-mésentérique *n* se réunissent pour aller s'ouvrir dans le cœur; *p*, cavité péricardique; *c*, cœur; *b*, aorte; *t*, prolongement frontal

testin est en manière de demi-gouttière. Cette demi-gouttière est placée sous le centre de la corde, au devant des aortes, et constituée encore exclusivement par l'entoderme. En dehors, très latéralement, on voit en *mp* la première trace des lames moyennes

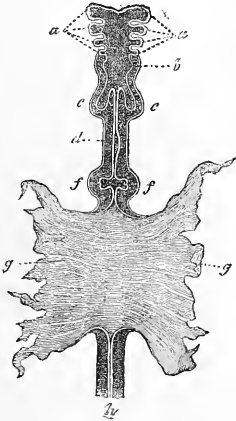


Fig. 508.

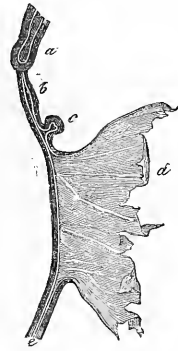

Fig. 509.

ou mésentériques, qui marchent à la rencontre l'une de l'autre sur la ligne médiane. Dans la figure 511, ces lames moyennes et les parties adjacentes des lames fibro-intestinales ont déjà fait beaucoup de chemin sous les aortes, qui, de leur côté, se sont

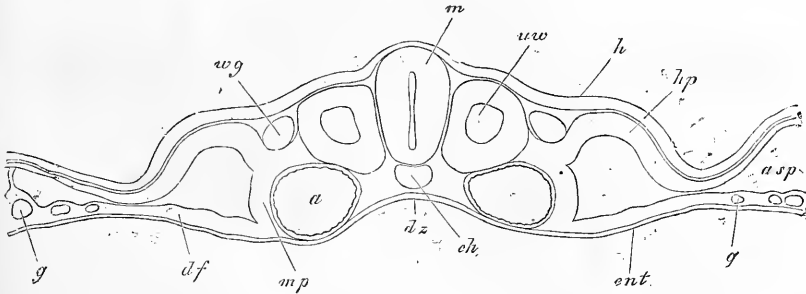


Fig. 510.

Fig. 508. — Intestin de l'embryon de chien dessiné dans la figure 176, vu par-dessous, grossi. D'après BISCHOFF. *a*, arcs branchiaux ou viscéraux; *b*, rudiments du pharynx et du larynx; *c*, poumons; *d*, estomac; *f*, foie; *g*, paroi du sac vitellin avec lequel l'intestin communique encore par un large orifice; *h*, rectum.

Fig. 509. — Le même, vu de profil. *a*, poumons; *b*, estomac; *c*, foie; *d*, sac vitellin; *e*, rectum.

Fig. 510. — Coupe transversale d'une protovertèbre postérieure de l'embryon de la figure 86. Gross, soixante-dix-huit fois. *m*, tube médullaire; *h*, feuillet corné; *uwp*, lame protovertébrale; *hp*, feuillet cutané; *pp*, cavité abdominale; *df*, feuillet fibro-intestinal; *ch*, corde; *ent*, entoderme; *a*, aorte descendante; *g*, vaisseaux de l'aire transparente; *uw*, protovertèbre; *wg*, canal de WOLFF; *dr*, gouttière intestinale; *mp*, lame médiane; *asp*, fente en rapport avec la production de l'amnios.

aussi beaucoup rapprochées l'une de l'autre. Simultanément la gouttière intestinale est devenue plus profonde. Dans la figure 512, les lames moyennes se touchent déjà au-dessus de la gouttière intestinale, où elles forment ce que WOLFF appelait la *suture*

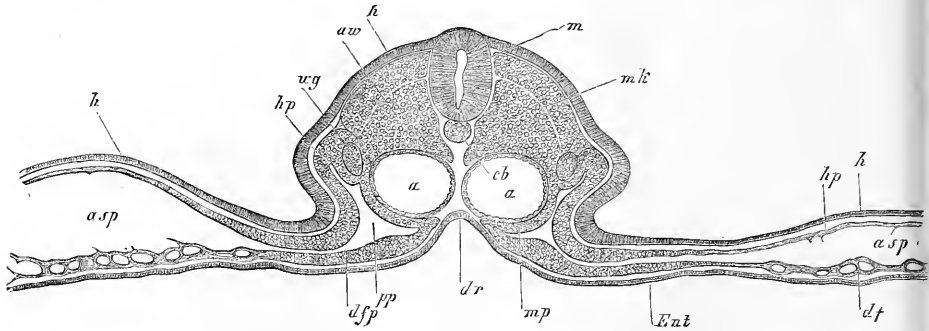


Fig. 511.

intestinal, qu'il vaut mieux appeler *suture mésentérique*. La figure 513, enfin, montre la suture étirée en une lame spéciale, le mésentère ou l'intestin presque fermés. Il est encore nécessaire de remarquer que l'intestin se ferme ainsi, non en rapprochant deux

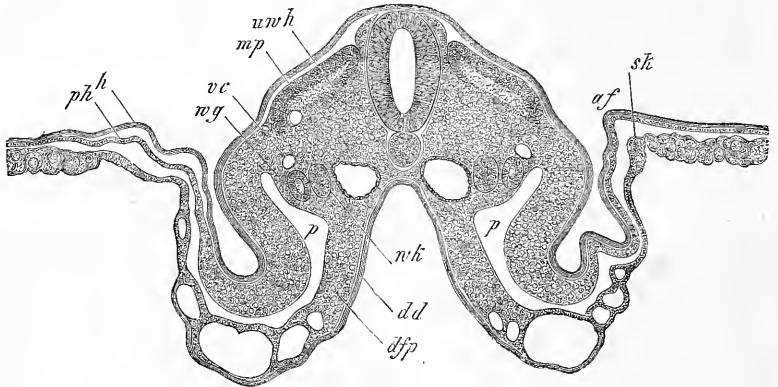


Fig. 512.

Fig. 511. — Coupe transversale d'une protovertèbre antérieure de l'embryon des figures 86 et 87. *m*, tube médullaire; *h*, feuillet corné; *uwp*, lame protovertébrale; *hp*, feuillet cutané; *pp*, cavité abdominale; *df*, feuillet fibro-intestinal; *ch*, corde; *ent*, entoderme; *a*, aorte descendante; *g*, vaisseaux dans l'aire transparente; *uw*, protovertèbres; *wg*, canal de WOLFF; *dr*, gouttière intestinale; *mp*, feuillet médian; *asp*, fente en rapport avec la production de l'amnios.

Fig. 512. — Coupe transversale de la partie moyenne d'un embryon de poulet de trois jours, avec amnios encore ouvert. *Gross.* quarante fois. *af*, repli amniotique; *sk*, velum latéral; *mp*, lame musculaire; *dr*, gouttière intestinale; *vc*, veine cardinale; *wg*, canal de WOLFF; *wk*, corps de WOLFF; *p*, cavité péritonéale; *h*, feuillet corné; *dd*, feuillet intestino-glandulaire; *dfp*, feuillet fibro-intestinal; *uw h*, reste de la cavité des protovertèbres.

de ses bords le long de la ligne ventrale pour donner naissance à une suture linéaire, mais bien par une marche centripète, qui rétrécit concentriquement l'ouverture jusqu'à ce que l'étranglement survienne; en un mot, par un procédé identique à celui de la fermeture de l'amnios des mammifères et de la paroi ventrale.

Cet intestin moyen, ou mésenteron, qui vient de nous occuper, est, à l'origine, rectiligne et d'un diamètre partout uniforme, à la seule exception de l'estomac, qui se signale déjà avant que

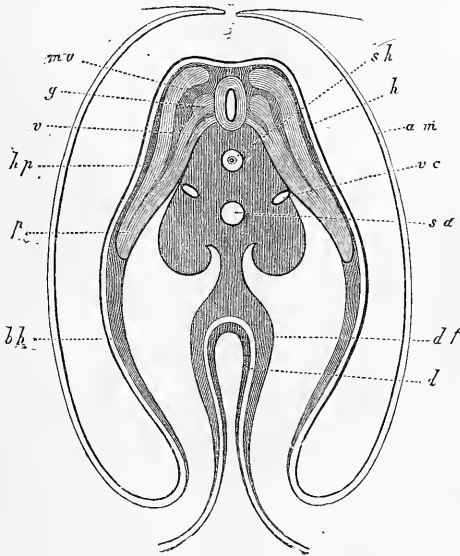


Fig. 513.

l'étranglement soit terminé, sous l'aspect d'une faible dilatation (fig. 508, 509). Pendant que l'estomac se constitue, la partie qui vient à la suite, et représente les rudiments de l'intestin grêle et du gros intestin, s'allonge en anse. L'estomac, au début, n'est autre chose qu'un utricule, simple, fusiforme, étendu en droite

Estomac.

Fig. 513. — Coupe transversale du tronc d'un embryon de cinq jours passant par la région ombilicale. D'après REMAK. *sh*, fourreau de la corde; *h*, feuillet corné; *am*, amnios presque clos; *sa*, aorte secondaire; *vc*, veines cardinales; *mv*, lame musculaire; *g*, ganglion spinal; *v*, racine nerveuse antérieure; *hp*, feuillet cutané; *up*, prolongement des protovertèbres dans la paroi abdominale (lame protovertébrale de REMAK, lame viscérale de REICHERT); *bh*, paroi abdominale primitive composée du feuillet corné et du feuillet cutané; *df*, lame fibro-intestinale; *l*, feuillet intestino-glandulaire; ces deux feuillets sont ici épaissis dans la région qui va se fermer pour former l'intestin. La masse qui entoure la corde est un corps de vertèbre en voie de constitution. Elle contient des vaisseaux en avant, et dans ses bourrelets latéraux les reins primordiaux, pendant que par sa partie médiane elle se prolonge en le mésentère.

Mesogastrium.

ligne, suivant l'axe du corps, et qu'un court mésentère, le *mesogastrium* de J. MUELLER, partant de la face postérieure de l'organe, maintient en position. Mais bientôt après, l'estomac se courbe de façon à amener en avant son côté gauche, et en arrière son côté droit; il prend en même temps une position quelque peu oblique, et commence à émettre du bord qui, primitivement, re-

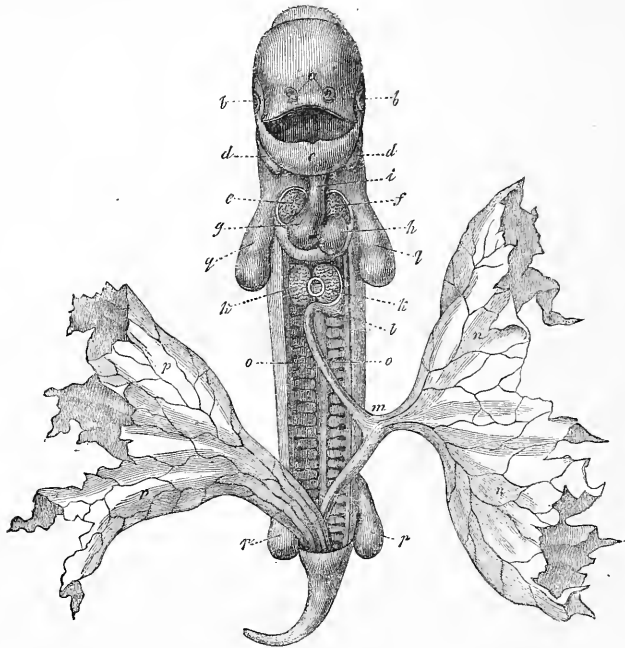


Fig. 514.

gardait en arrière le premier vestige du cæcum. La figure 515 représente l'estomac d'un embryon humain de six semaines, qui est à peu près au stade que nous venons de décrire. La grande courbure qu'il laisse déjà reconnaître nettement, est la partie de l'organe qui, primitivement, était adossée à la colonne vertébrale, et donnait attache au *mesogastrium*. Ce mésentère stomacal,

Fig. 514. — Embryon de chien de vingt-cinq jours. Gross. deux fois. Vu par la face antérieure et étendu. La paroi abdominale antérieure, en partie, est enlevée, et en partie n'est pas dessinée, de telle façon que la cavité abdominale paraît plus spacieuse qu'elle n'est réellement à cette époque, et que le cœur semble à nu. *a*, fossettes olfactives; *b*, yeux; *c*, maxillaire inférieur (premier arc branchial); *d*, deuxième arc branchial; *e*, moitié droite du cœur; *f*, moitié gauche; *g*, ventricule droit; *h*, ventricule gauche; *i*, aorte; *k*, lobe du foie logeant entre eux la lumière de la veine omphalo-mésentérique; *l*, estomac; *m*, intestin, qu'un court canal vitellin rattache à la vésicule ombilicale *n*. Il a déjà un mésentère, mais non représenté dans le dessin, et il dessine une circonvolution saillante en avant. *o*, corps de WOLFF; *pp*, allantoïde; *q*, extrémité antérieure; *r*, extrémité postérieure. D'après BISCHOFF.

pour n'être pas dessiné dans la figure 515, n'en existe pas moins encore. Toutefois, il ne figure déjà plus une lame verticale placée derrière l'estomac, ayant une face droite et une face gauche, mais la torsion qu'a subie l'estomac l'a dévié à gauche et en bas de telle façon, que ses faces sont devenues maintenant supérieure et inférieure, et, qu'en commun avec l'estomac, il limite une cavité fissiforme s'ouvrant dans la cavité abdominale par une fente placée dans le voisinage de la petite courbure. Cette petite courbure, que l'on peut aussi reconnaître déjà dans la figure 515 sous une forme primitive, n'est autre chose que le bord de l'estomac qui, primitivement, était antérieur, et que la torsion de l'organe a amené en haut et à droite. Ce bord, d'ailleurs, n'est pas libre, comme le dessin pourrait le faire croire, mais il en part une lame courte qui se porte sur le foie, organe d'un développement déjà avancé, mais non représenté sur la figure, et c'est seulement sous cette lame, ébauche du petit épiploon, que se trouve l'orifice conduisant dans l'espace situé en arrière de l'estomac, et dont il a été question plus haut, espace qui n'est autre que l'arrière-cavité de l'épiploon, *bursa omentalis*. Le *mesogastrium*, en effet, n'est autre chose que le grand épiploon, et il ne faudra pas que sa croissance fasse

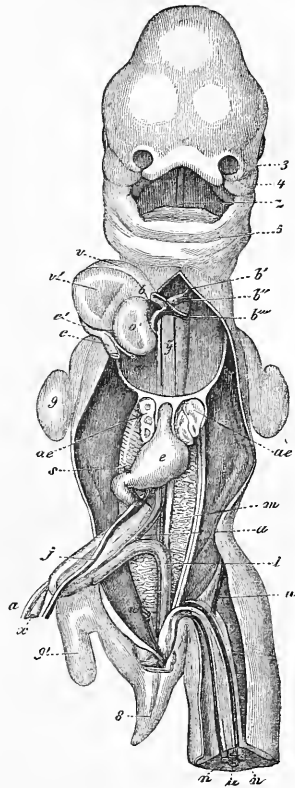


Fig. 515.

Bursa omentalis.

Fig. 515. — Embryon humain de trente-cinq jours, vu par la face ventrale, d'après COSTE. 3, appendice nasal externe du côté gauche; 4, branche maxillaire supérieure du premier arc branchial; 5, maxillaire inférieur primitif; *z*, langue; *b*, bulbe aortique; *b'*, premier arc aortique persistant, formant l'aorte descendante; *b''*, deuxième arc branchial donnant la crosse de l'aorte; *b'''*, troisième arc branchial ou *Ductus Botalli*; *y*, les deux filets situés l'un à droite, l'autre à gauche de cette lettre, sont les artères pulmonaires au moment de leur constitution; *c'*, sinus axineux général du cœur; *c*, tronc de la veine-cave supérieure et de l'azygos droite; *c''*, tronc de la veine-cave supérieure et de l'azygos gauche; *o'*, oreillette gauche; *v*, ventricule droit; *v'*, le gauche; *ae*, poumons; *e*, estomac; *j*, veine omphalo-mésentérique gauche; *s*, sa continuation en arrière du pylore ou ce qui deviendra plus tard le tronc de la veine-porte; *x*, canal vitellin; *a*, artère omphalo-mésentérique droite; *m*, corps de WOLFF; *i*, rectum; *n*, artère ombilicale; *u*, veine ombilicale; *8*, queue; 9, membre antérieur; 9', membre postérieur. Le foie est enlevé.

encore beaucoup de progrès pour que cette qualification ne puisse lui être déniée. Toutefois, ce n'est pas ici le lieu de poursuivre davantage l'étude du grand épiploon; nous devons, auparavant, mettre sous les yeux du lecteur les premiers états du développement du reste du tube digestif.

Le premier et court segment du tube digestif qui succède à

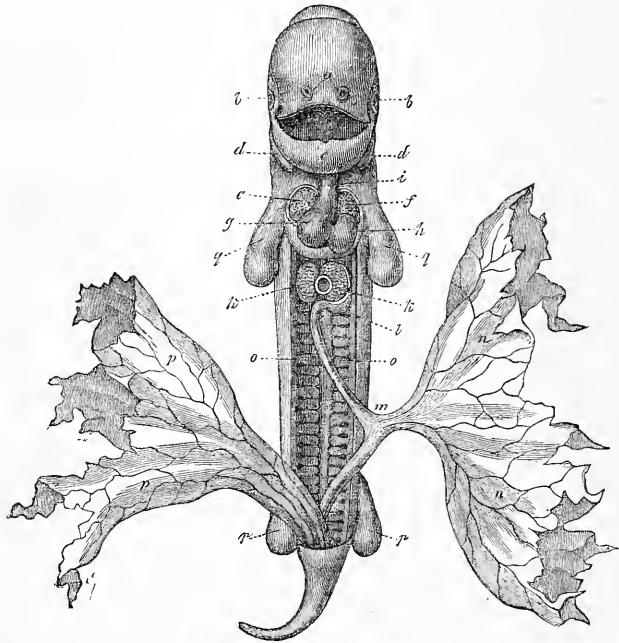


Fig. 516.

l'estomac, ne développe point de mésentère. Il s'ensuit que ce segment ou *duodenum* conserve sa position au-devant de la colonne vertébrale, à cela près pourtant, que l'obliquité de l'estomac l'entraîne lui-même à se placer plus transversalement: il s'infléchit ensuite en bas sur une faible longueur et, par un coude à angle droit, se continue enfin avec le reste de l'intestin moyen (fig. 515).

Fig. 516. — Embryon de chien de vingt-cinq jours. Gross. deux fois, vu de face et étendu. La paroi abdominale a été détachée en partie, et en partie n'a pas été figurée, de façon que la cavité abdominale se présente avec une capacité beaucoup plus considérable qu'elle ne l'est en réalité à cette époque, et que le cœur semble à nu. *a*, fossettes olfactives; *b*, yeux; *c*, maxillaire inférieur (premier arc branchial); *d*, deuxième arc branchial; *e*, tube cardiaque droit; *f*, tube cardiaque gauche; *g*, ventricule droit; *h*, ventricule gauche; *i*, aorte; *k*, lobes du foie, et entre eux la lumière de la veine omphalo-mésentérique; *l*, estomac; *m*, intestin qu'un canal vitellin assez court relie à la vésicule ombilicale *n*. Cet intestin possède déjà un mésentère, mais qu'on n'a pas représenté dans la figure, et il décrit déjà une circonvolution; *o*, corps de Wolff; *pp*, allantoïde; *q*, extrémité antérieure; *r*, extrémité postérieure. D'après Bischoff.

L'autre segment et le plus considérable du mésenteron ou l'intestin au sens propre constitue de très bonne heure, comme nous l'avons déjà dit, une anse à convexité dirigée en avant et développe un mésentère à son côté postérieur. Quand cette anse, dont le sommet donne insertion au canal vitellin, n'est encore que peu développée, elle s'engage par son sommet dans le cordon ombilical, et ses deux branches que nous nommerons l'une antérieure, l'autre postérieure, s'appliquent l'une à l'autre. Cet état, que la figure 515 est destinée à faire comprendre (l'anse intestinale est retirée du canal vitellin et déjetée à droite), se manifeste chez l'homme au commencement du second mois, et cette sorte de hernie ombilicale normale, comme on pourrait l'appeler, subsiste jusqu'au commencement du troisième mois. Ce n'est qu'à cette époque que le retrécissement de l'ombilic et la fermeture complète de l'abdomen ramènent l'intestin dans la cavité abdominale. Tant que l'anse qui nous occupe reste dans le cordon ombilical, celui-ci présente, pour la recevoir, une petite cavité particulière, située au-devant des vaisseaux ombilicaux, et en communication avec la cavité abdominale, état qui ne saurait surprendre quand on pense que le fourreau du cordon ombilical est la continuation de la peau du ventre de l'embryon (*voyez* § 27).

L'anse qui nous occupe, pendant qu'elle est encore partiellement renfermée dans le cordon ombilical, ne conserve pas la condition si simple qu'elle montrait au début, mais ne tarde pas, au contraire, à éprouver quelques modifications importantes dont la connaissance est indispensable à l'intelligence des états consécutifs. La première est l'apparition d'un petit renflement sur la branche postérieure de l'anse, lequel dessine bientôt un petit appendice obtus que la figure 515 indique, sans le représenter avec plus de soin. Cet appendice est le rudiment du *cæcum* et de l'appendice vermiculaire, et sa position prouve manifestement que la branche postérieure de l'anse fournit aussi une partie de l'intestin grêle ; elle prouve donc que le canal vitellin ou *ductus omphalo-mesentericus* qui, tant qu'il subsiste, part du sommet de l'anse, est inséré sur la partie de l'intestin grêle qui devient plus tard l'iléon. Peu de temps après que la division en intestin grêle et en gros intestin s'est révélée avec netteté, ce qui a lieu à la sixième semaine, les deux branches de l'anse intestinale commencent à tourner l'une autour de l'autre. La branche postérieure se porte d'abord à droite et vient ensuite se placer au-dessus de l'autre, comme la figure 517 le représente d'une manière demi-schématique. En même temps que cette torsion on voit paraître,

Torsion de l'anse
de l'intestin.

dans la septième semaine, les premières circonvolutions de l'intestin grêle. Elles se dessinent d'abord vers son extrémité et au niveau de l'anse, et leur développement fait de si rapides progrès, qu'à la huitième semaine il y a un peloton de cinq à six circonvolutions enfermées dans le cordon ombilical. Dans le troisième mois, la torsion dont nous venons de parler et les circonvolutions font de nouveaux progrès, pendant que le gros intestin s'allonge et que le tube intestinal est ramené dans la cavité abdominale, où il prend bientôt la manière d'être que la figure 517 indique schématiquement, et que la figure 518 représente d'après nature. Le gros intestin figure actuellement une anse étendue qui s'élève jusqu'à l'estomac, où elle est recouverte par le grand épiploon

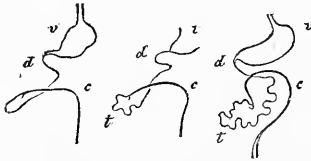


Fig. 517.

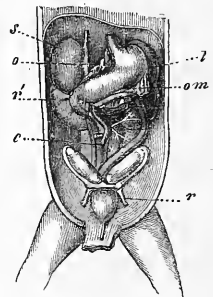


Fig. 518.

(om). Il offre de plus, maintenant, la distinction nette d'un *colon descendant* bien constitué, d'un *colon transverse* assez court, qui s'étend à peine au delà de la ligne médiane et d'un faible segment, orienté comme ce qui sera plus tard le *colon ascendant*, dont le *cæcum* (e) est situé presque sur la ligne médiane. Le mésocolon, bien développé dans toute la longueur du colon, change aussi de place à la suite de la torsion de l'anse intestinale primitive et se pose sur la partie initiale de l'intestin grêle, avec laquelle il se soude plus tard, tandis que la masse principale de cet intestin, dont les circonvolutions augmentent rapidement, se trouve insérée en partie dans la cavité du colon, en partie à la droite du colon ascendant.

Ces rapports une fois compris, le reste n'offre plus aucune

Fig. 517. — Trois figures demi-schématiques représentant la torsion du gros intestin et de l'intestin grêle. v, estomac; d, duodenum; t, intestin grêle; c, gros intestin.

Fig. 518. — Portion des viscères abdominaux d'un embryon de trois semaines du sexe féminin. Grossie. s, capsule surrénale; o, petit épiploon; r', rein; l, rate; om, grand épiploon; e, cœcum; r, lig. uteri rotundum. On voit, en outre, la vessie, l'ouraque, l'ovaire, l'oviducte, le rudiment de l'utérus, l'estomac, le duodenum, le colon.

difficulté. En continuant à croître en longueur, le gros intestin se rapproche de plus en plus de son emplacement définitif; toutefois il s'écoulera du temps avant que le *colon ascendant* soit complètement constitué. Si l'on veut préciser absolument ces rapports, il faut dire que dans le quatrième mois et le cinquième, le colon ascendant manque encore entièrement, car à cette époque le *cæcum* est situé sous le foie dans l'hypochondre droit et se continue immédiatement avec le colon transverse. C'est qu'en effet, l'espèce de colon ascendant que l'on remarquait au troisième mois passe plus tard dans la constitution du colon transverse, et ce n'est que dans la seconde moitié de la vie embryonnaire que le colon descend dans la fosse iliaque droite. Quant au développement consécutif du colon, il faut remarquer que les *haustra* et les *ligamenta coli* ne se révèlent qu'au septième mois, et que le colon descendant, qui possédait primitivement un mésentère complet, le perd par la suite, parce que ce mésentère ne croît pas dans la même proportion que les autres parties. Le *cæcum* et son appendice vermiculaire ne constituent pendant longtemps qu'un seul et unique appendice, relativement volumineux, de l'intestin. Mais par la suite son extrémité demeurant stationnaire dans la croissance, s'atrophie relativement et constitue un appendice vermiculaire. L'intestin grêle n'offre plus rien à signaler, sinon que ses circonvolutions, en vertu de son allongement continu, se multiplient et qu'enfin elles viennent s'encadrer complètement dans la concavité du colon.

Si maintenant nous jetons une dernière fois un regard d'ensemble sur le développement du mésenteron, au sens restreint du mot, nous verrons que la position particulière que prend l'intestin grêle vis-à-vis du gros intestin chez l'homme (et aussi chez beaucoup de mammifères), dépend essentiellement du sens de la torsion que les branches de l'anse intestinale primitive éprouvent l'une sur l'autre aux premiers temps de la vie, et la question se pose alors de savoir d'où cette torsion dépend. Des causes mécaniques ne sauraient certes être invoquées ici, et si porté qu'on puisse être de recourir à la torsion du cordon ombilical, qui, elle aussi, s'effectue le plus souvent de gauche à droite, je ne puis cependant me résoudre à penser que cette torsion puisse avoir une influence essentielle, même comme cause initiale de la torsion de l'anse intestinale, car le phénomène peut être aussi expliqué entièrement par une particularité dans le mode de croissance. Il n'est donc pas possible de faire une réponse précise à la question posée, et je dois me contenter d'avoir appelé l'attention sur ce point.

Péritoine.

Occupons-nous maintenant du développement du *péritoine* et de l'*épiploon*. Le *péritoine* n'a pas, dans l'embryon, de feuillet particulier spécialement affecté à sa production ; tout au contraire, il ne se développe qu'après que la cavité abdominale s'est constituée, et cela aux dépens de la surface de la paroi thoracique qui limite cette cavité et de la surface des viscères qui est dirigée vers elle. Les figures 124 et 125 montrent que, chez l'embryon de poulet du troisième jour, au moment où paraît la cavité abdominale, il n'y a encore pas trace du *péritoine*, et que cette cavité est encore limitée exclusivement d'une part par le feuillet fibro-intestinal, de l'autre par le feuillet cutané et les lames médianes. L'embryon du cinquième jour, dont l'intestin et la cavité abdominale sont pourtant beaucoup plus développés, offre tout aussi peu de traces du *péritoine* et, à cette époque, ce n'est que sur le *mésentéron* que j'ai trouvé une couche qui pût être considérée comme le rudiment du *péritoine* (fig. 121); encore est-il qu'elle renferme peut-être aussi en elle la couche musculaire. Ce n'est que plus tard et par les progrès de la différenciation histologique des parties, que la *séreuse* apparaît comme couche limitante sur toute l'étendue de la cavité abdominale. A ce sujet, remarquons que la couche interne des lames cutanées abdominales, quand une fois les produits des protovertèbres ont fait invasion dans ces lames, semble se convertir tout entière en l'assise du *péritoine*, de même aussi que les lames médianes, dans la partie qui se convertit en *mésentère*, ne fournissent essentiellement que le *péritoine*. Il suit de là que *le péritoine ne naît pas sous la forme d'un sac initialement clos dans lequel les viscères viendraient s'invaginer, mais qu'il se développe en totalité sur place, le feuillet pariétal aussi bien que le feuillet viscéral*. Ainsi, la seule concession qu'on puisse aujourd'hui faire à l'ancienne manière de voir qui, maintenant encore, est demeurée la base des descriptions que l'on fait du *péritoine*, c'est d'admettre que les invaginations du *péritoine* apparentes dans lesquelles seraient reçues les viscères, s'accroissent de plus en plus avec le temps, bien que dans ce cas le *péritoine* ne soit pas distendu seulement par des causes mécaniques, mais qu'il prolifère corrélativement à l'extension des parties.

Épiploons.

Ce sont surtout les recherches de MECKEL et de J. MUELLER qui ont éclairci le mode de formation des *épiploons*. En ce qui touche le grand *épiploon*, nous avons déjà indiqué que, primitivement, ce n'est autre chose que le *mésentère stomacal* ou *mesogastrium*, et nous avons fait voir comment se produit, corrélativement à la

torsion de l'estomac, le premier rudiment de l'arrière-cavité de l'épiploon. Le mésogastre s'étendant initialement de l'œsophage et du diaphragme jusqu'au pylore, et le duodénum étant fixé à la partie postérieure de l'abdomen sans posséder jamais de mésentère, il doit arriver, quand la torsion de l'estomac fait naître entre lui et le mésogastre un espace en fente étroite, que cette cavité s'ouvre par un étroit orifice dans la région de la petite courbure. D'autre part, le développement du foie aux dépens du duodénum, fait sortir de ce dernier et de la petite courbure un second feuillet du péritoine, le petit épiploon et le ligament hépato-duodéal, qui viennent aussi constituer au-dessous du foie un second espace clos qui semble le prolongement de la cavité proprement dite de l'épiploon. Ce feuillet s'étend du bord droit de l'œsophage, de toute la petite courbure de l'estomac et de la partie supérieure du *duodenum* jusqu'à la *porta hepatis*, jusqu'à toute la partie postérieure du sillon longitudinal gauche qui loge le canal veineux, et même jusqu'au diaphragme entre l'œsophage et le sillon que l'on sait, figurant un mésentère particulier du foie. L'espace compris à la partie dorsale de ce feuillet viendrait s'ouvrir, si le foie était libre, sous le lobe droit de cet organe par un large orifice ; mais comme le foie, au contraire, dans le voisinage de la veine-cave postérieure, est fixé à la paroi postérieure de l'abdomen et adhère au diaphragme par le ligament coronaire, il ne peut subsister comme orifice que la fente connue sous le nom de trou de WINSLOW, qui représente en même temps l'orifice de l'entrée de l'arrière-cavité des épiploons.

Le grand épiploon ou *mésogastre* va directement, au début, de la grande courbure à la ligne médiane de la paroi postérieure de l'abdomen. Mais bientôt il prolifère dans la région de la grande courbure, en produisant un repli libre, déjà distinct au second mois, et mesurant en hauteur, au troisième, la moitié de celle de l'estomac (fig. 518). *Initialement, cet omentum majus proprement dit n'a rien à faire avec le colon*, mais dès que ce dernier a atteint le degré de développement représenté par la figure 518, *cet omentum recouvre le colon transverse, sans toutefois s'unir le moins du monde à lui*. Plus tard cependant, la lame postérieure du mésogastre se soude à la lamelle supérieure du mésocolon et avec le colon transverse lui-même, ainsi que J. MUELLER l'a représenté depuis longtemps, d'une manière très intelligible, par des dessins demi-schématiques (*Archives de MECKEL*, 1830, pl. XI, fig. 4 B, 6-9). J. MUELLER ne s'est mépris qu'en un point, c'est en admettant (*loc. cit.*, fig. 10, *ab*) que, par la suite, le feuil-

let postérieur du mésogastre logeait le colon transverse tout entier entre ses lamelles et se prolongeait ainsi directement dans le mésocolon. Mais ce n'est pas le cas et si j'insiste sur ce point, c'est que cette ancienne opinion reparait toujours dans les traités d'anatomie. La cavité de l'épiploon de l'embryon s'étend primitivement, comme il appert suffisamment par ce qui a été dit, jusqu'à l'extrémité inférieure du grand épiploon, ainsi qu'on peut encore le vérifier facilement sur le nouveau-né. Plus tard, les deux feuillets se soudent, comme on sait, l'un à l'autre dans une étendue plus ou moins considérable, bien que ce ne soit pas précisément chose rare que de les trouver encore entièrement séparés chez l'adulte.

Intestin terminal.

L'intestin terminal ou méteutéron mérite un examen plus approfondi que celui que nous en avons déjà fait en partie dans les paragraphes précédents, relativement à un point particulier sur lequel on n'est pas encore suffisamment fixé.

*Pars caudalis
intestinali.*

Chez les jeunes embryons de lapin, j'ai trouvé que le canal intestinal se prolongeait dans la queue en une partie que je nommerai la *portion caudale de l'intestin*. On trouve ce segment terminal du tube digestif déjà représenté dans une figure de la première partie de ce livre, reproduite ici sous le n° 519. A ce stade offert par un embryon de lapin de neuf jours, l'intestin terminal *ed* se continue bien au delà du point où s'ouvrira plus tard l'anus et se prolonge dans la queue *s* qui, d'ailleurs, n'est encore qu'à l'état d'ébauche. Toutefois, je n'aurais attaché à ce rapport que peu d'importance, si je n'avais trouvé, dans des embryons de dix et onze jours, ce prolongement du canal digestif, à un degré remarquable de développement. C'est celui que reproduit la figure 520. Chez un embryon de onze jours et dix heures, l'intestin pénétrait sur une longueur de 0,86^{mm} dans la queue, qui en mesurait 0,96 de long, de façon que l'extrémité de l'intestin n'était distante que de 0,095^{mm} de celle de la queue. Au-dessus de ce prolongement du tube digestif régnait la chorde, qui n'atteignait pas toutefois aussi loin que lui en arrière; on y voyait en outre le tube médullaire, s'étendant jusqu'à l'extrémité la plus reculée de la queue pour s'y terminer en cul-de-sac. Le prolongement intestinal mesurait en largeur 57 μ à la base de la queue, et 52 μ à son extrémité; sa lumière, à son extrémité la plus reculée, était de 15 à 19 μ ; le tube médullaire présentait, au contraire, une largeur de 0,08^{mm}, mais il se rétrécissait vers sa terminaison, en décrivant une sorte d'hameçon dirigé ventralement; sa lumière variait entre 5 et 26 μ .

Un second embryon du même âge, mais plus grand que le

précédent, avait une queue recourbée d'environ 1,42^{mm}, dans laquelle régnait un prolongement de l'intestin jusqu'à 0,107^{mm} de distance du sommet de la queue. Ce prolongement mesurait au

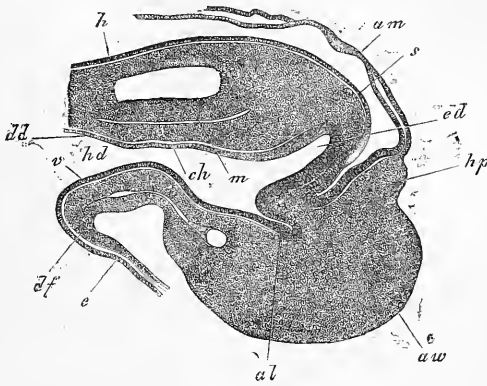


Fig. 519.

sommet de la queue 89 μ . de large, avec une lumière de 27 μ . et une paroi épithéliale de 27 à 32 μ .; il montrait à son extrémité la plus ultime une petite dilatation vésiculiforme de 32 μ , avec une

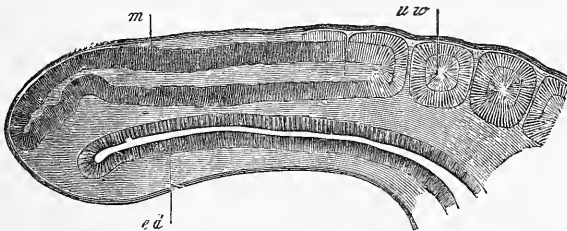


Fig. 520.

paroi un peu plus épaisse. Dans ce cas encore, le tube médullaire allait jusqu'à la terminaison même de la queue, mesurant 0,102^{mm} de large, et 64 à 75 μ . de lumière à une distance de 0,21^{mm} du

Fig. 519. — Coupe longitudinale de l'extrémité postérieure du corps d'un embryon de lapin de neuf jours. Gross. soixante-dix-huit fois. *ed*, intestin terminal; *hd*, orifice intestino-ombilical postérieur; *al*, cavité de l'allantoïde; *aw*, bourrelet de l'allantoïde; *ad*, feuillet intestino-glandulaire du mésentéron; *ch*, corde se continuant avec le feuillet moyen; *m*, tube médullaire se prolongeant en arrière; *h*, feuillet corné; *s*, extrémité caudale de l'embryon; *hp*, feuillet cutané de l'amnios *am*; *v*, paroi antérieure de l'intestin terminal, à sa jonction avec le blastoderme. Elle est formée par le feuillet fibro-intestinal *df*, et l'entoderme *e*.

Fig. 520. — Coupe sagittale médiane de l'extrémité caudale d'un embryon de lapin de onze jours et dix heures. Gross. cinquante-six fois. *m*, tube médullaire; *ed*, intestin terminal; *uw*, protovertèbres.

sommet de la queue. A sa partie terminale, il avait encore 81 μ de large, avec une lumière de 32 μ , mesurée dans une petite dilatation terminale, et de 27 μ immédiatement en avant de ce point. La corde mesurait, dans la queue, 37 μ d'épaisseur, s'élargissait en dernier lieu jusqu'à avoir 54 μ de large, pour se continuer ensuite avec des cellules sans caractère spécial situées entre le tube médullaire et le canal intestinal. Le prolongement caudal du tube digestif présentait, à la face ventrale, un vaisseau qui même se recourbait au-dessus de l'extrémité de ce tube.

Chez des embryons plus jeunes de dix jours, le tube intestinal s'étendait d'une longueur égale dans la queue, quoique celle-ci fût plus courte; il était pourtant beaucoup plus large et présentait la particularité qu'il offrait au milieu de sa largeur, le diamètre le plus faible. Sa section transverse figurait par conséquent un ∞ renversé.

Les chiffres trouvés ici sont les suivants :

Longueur de la queue, 0,47^{mm} ; sa largeur, 0,51^{mm}.

Longueur de l'intestin caudal, 0,38^{mm} ; distance de son extrémité à celle de la queue, 0,087^{mm}.

Hauteur de l'intestin dans une coupe sagittale médiane, 0,068 à 0,072^{mm} ; à son extrémité, 0,095^{mm}.

Lumière de l'intestin dans une coupe sagittale médiane, 38 à 42 μ .

Hauteur de l'intestin dans des coupes sagittales latérales, en avant, 0,34 ; en arrière, 0,19^{mm}.

Largeur du tube médullaire, 0,14^{mm} ; sa lumière, 0,085^{mm} ; distance entre son extrémité et celle de la queue, 0,085^{mm}.

Largeur de la corde dans la queue, 0,019^{mm}.

J'ai fait plusieurs autres observations de ce genre sur des embryons de dix à onze jours, et toutes ont donné essentiellement le même résultat. Aussi ne m'arrêterai-je pas davantage aux détails.

Cette extension du tube digestif ne se maintient d'ailleurs pas longtemps, du moins chez le lapin, et je trouve déjà au onzième jour (voir fig. 522) une atrophie du prolongement intestinal qui fait qu'au douzième et quatorzième jour la *pars caudalis* ne figure plus qu'un petit cæcum inséré au cloaque, cæcum qui ne tarde pas lui-même à disparaître.

Les observations qu'on vient de lire sur une portion, nullement insignifiante en étendue, du tube digestif qui est située en arrière de l'orifice anal, rappellent vivement les conditions si curieuses offertes par l'extrémité la plus reculée du canal intestinal chez les vertébrés inférieurs. Ces rapports nous ont été révélés

d'abord par KOWALEWSKI pour les ascidies simples, l'*amphioxus*, les plagiostomes et les poissons osseux (voyez *Archiv. d'anat. microsc.*, vol. VII, 1871, p. 114); ils ont été retrouvés ensuite par KOWALEWSKI, OWSJANNIKOW et N. WAGNER chez les sturioniens, par N. BOBRETSKY pour l'axolote, par GÖTTE pour le *bombinator*, par BALFOUR et HIS (*Zeitschr. f. Anat. u. Entw.*, II, p. 113) pour les plagiostomes. D'après le résultat concordant de toutes ces observations, il existe primitivement chez les êtres qui viennent d'être cités une libre communication entre le tube neural et le tube intestinal à l'extrémité postérieure de celui-ci (voyez par exemple KOWALEWSKI, *Ueber Amphioxus* dans les *Archives* de M. SCHULTZE, tome XIII; GÖTTE, *Bombinator*, pl. 2; BALFOUR, *Elastobranch fishes*, pl. xvii, fig. 5). Plus tard cette communication cesse, et la partie postnatale (BALFOUR) de l'intestin s'atrophie. Chez les vertébrés supérieurs, c'est-à-dire à partir des reptiles, le mode spécial de formation des rudiments embryonnaires au milieu du champ d'un blastoderme étalé en disque ou conformé en vésicule ne permet guère l'espoir de trouver chez eux une connexion de ce genre entre

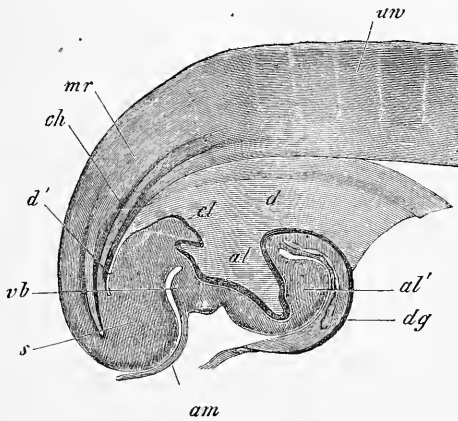


Fig. 521.

le tube intestinal et le tube nerveux. Toutefois, je crois ne pas me tromper, en considérant le fait de la pénétration dans le rudiment caudal d'un prolongement de l'intestin et d'un autre du tube nerveux, comme l'héritage du rapport qui s'observe chez les vertébrés inférieurs. Reste à vérifier maintenant si chez les oiseaux et les reptiles, il n'y aurait pas, à un certain stade, un prolongement plus développé de l'intestin dans la queue. Pour les oiseaux, je crois déjà pouvoir considérer le fait comme établi, en m'appuyant avant tout sur la figure 521 déjà donnée. Un examen approfondi et répété de cette coupe, montre que le mésenteron s'étend sur une longueur de $0,11\text{mm}$ dans la queue, qui mesure $0,42\text{mm}$. Cette disposition devient bien plus frappante si on mesure le prolongement caudal à partir du point où sera plus tard l'anus, car la longueur de ce prolongement devient alors $0,45\text{mm}$. La largeur de la partie de ce prolongement

Fig. 521. — Coupe longitudinale de l'extrémité postérieure d'un embryon de poulet de deux jours et seize heures. Gross. trente-trois fois. *d*, orifice intestino-ombilical postérieur; *d'*, extrémité de l'intestin terminal; *al*, cavité de l'allantoïde; *al'*, tubérosité allantoïdienne; *dg*, paroi de ce qui sera plus tard le canal vitellin, c'est-à-dire passage de la paroi de l'intestin aux couches profondes du blastoderme qui constitueront plus tard la vésicule ombilicale. *am*, origine de l'amnios de l'extrémité postérieure du rudiment de l'allantoïde; *cl*, éminence cloacale; *ch*, corde; *mr*, tube médullaire dont l'extrémité borgne arrive jusqu'à l'extrémité de la queue *s*; *uv*, protovertèbre.

comprise dans la queue elle-même est moindre chez le poulet que chez le lapin, et ne s'élève qu'à 32 μ , en y comprenant l'épithélium dont l'épaisseur est de 9 à 10 μ . Le tube médullaire, large de 91 à 118 μ , s'étend dans la queue sur une plus grande longueur que l'intestin, pour se terminer en cul-de-sac à 0,19^{mm} de distance de l'extrémité arrondie de la queue. La corde a à peu près le même degré d'extension; toutefois on ne pouvait distinguer son extrémité la plus reculée. La *pars postanalıs sive caudalis intestini*, chez le poulet, se voit à un état plus jeune dans ma figure 119, dans les figures 4 à 7, planche I de GASSER (n° 163), dans les figures 15 à 16 de BORNHAUPT (n° 81). Chez le poulet aussi, l'état représenté par la figure 521 ne dure que peu de temps, et c'est à peine si au quatrième jour ou au cinquième, on en trouve encore un vestige (v. GASSER, pl. 1, fig. 8, représentant un stade entre le troisième jour et le quatrième).

Depuis que ces lignes ont été écrites (1878), une communication entre le tube médullaire et le canal intestinal, savoir sa partie postanale a été trouvée chez les reptiles et les oiseaux, par KUPFFER, *Die Entstehung der Allantoıs und die Gastrula der Wirbelthiere* (le Développement de l'allantoïde et la gastrule des vertébrés, dans la *Zoologischer Anzeiger*, 1879, nos 39, 42, 43); par BALFOUR, *Quart. Journal of microscop. Science*, t. XIX, 1879; et BRAUN, *Die Entwicklung des Wellenpapageıs* (le Développement du *Melopsittacen undulatus*), dans SEMPER, *Arbeiten des zool. Institutes in Würzburg*, t. V, 1880-81). Je profite de cette occasion, pour mentionner un autre fait très curieux, qui a été découvert dans les dernières années, savoir : une communication chez de jeunes embryons de certains oiseaux entre le canal médullaire et l'entoderme, communication qui a été comparée avec le soi-disant blastopore des vertébrés inférieurs (Comparez GASSER, *Der Primitivstreifen bei Vogelembryonen* (la Strie primitive chez des embryons d'animaux), Kassel, 1879; et BRAUN dans l'article mentionné ci-dessus). D'après BRAUN, il existerait même une double communication pareille, une antérieure et une postérieure, existant en différents degrés de développement chez divers oiseaux, dont l'une pourrait même faire défaut complètement.

Orifice anal.

Pour ce qui est de la *formation de l'anus*, je dois ajouter à ce que j'en ai déjà dit, les remarques suivantes. Chez le *lapin*, l'orifice anal naît du onzième au douzième jour, au douzième d'après EGLI (*l. i. c.*, p. 28) et je ne trouve pas que sa formation soit précédée d'une dépression ou fossette très marquée, comme celle qui précède la formation de la bouche. L'ectoderme s'enfonce seulement, sous forme d'un pli sagittal étroit, vers le cloaque, c'est-à-dire la cavité dans laquelle débouchent en commun l'allantoïde et le mésenteron, et c'est là qu'à lieu par déchirure la perforation de l'anus, peut-être bien entre le pli ectodermique et un diverticule poussé par le cloaque plutôt qu'avec le corps même du cloaque. La figure 522 montre en *a* la fente anale ou cloacale déjà constituée, car la ligne qui semble en boucher l'orifice n'est que la paroi latérale de la fente. Le cloaque *cl* mène en avant dans la première portion de l'ouraque, que l'on peut appeler dès maintenant *sinus uro-génital*, puisque c'est elle qui reçoit l'insertion du canal de WOLFF *wg*, qui lui-même reçoit celle de l'uretère *n*. Le cloaque présente en outre un diverticule dorsal

hg, dans lequel s'ouvre le méseïteron que la coupe n'a pas rencontré. Enfin, le cloaque envoie dans la queue une notable portion de ce que nous avons appris à connaître sous le nom de *pars post-analis intestini e d.*

Du douzième jour au quatorzième, la partie caudale de l'intestin disparaît en entier, comme nous l'avons déjà vu, et, en même temps, le repli ou bourrelet indiqué en *r*, se dessine davantage; si bien qu'au quatorzième jour, il arrive jusque près de l'orifice du cloaque en partageant en deux, par une cloison transversale, cet orifice primitivement unique. Du quatorzième

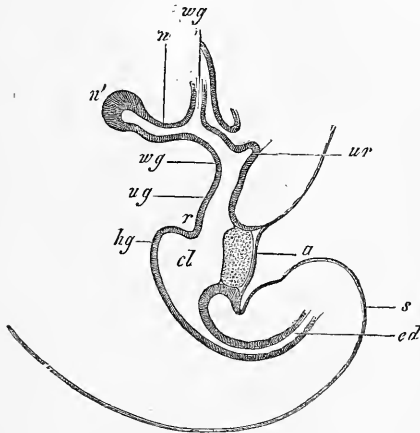


Fig. 522.

jour au seizième, la saillie que fait ce repli a atteint son entier développement, et simultanément deux replis génitaux nés sur les côtés de la partie antérieure du cloaque, viennent se réunir à ce repli transverse pour constituer le périnée (*voyez* plus bas, aux organes génitaux).

Au quatorzième jour, immédiatement avant sa subdivision en deux canaux, le cloaque représente, en coupe sagittale, un espace en forme d'entonnoir dont la base, large de 0,32 à 0,40^{mm}, répond à l'orifice externe du cloaque et le sommet à l'ouraque. Celui-ci débute avec une lumière assez faible, de 8 à 9 μ , pour se dilater bientôt en un espace fusiforme de 70 μ de large, auquel on peut déjà donner le nom de vessie. Le tube épithéliale du méseïteron

Fig. 522. — Coupe sagittale de l'extrémité postérieure du corps d'un embryon de lapin de onze jours et dix heures. Gross. quarante-cinq fois. *a*, orifice cloacal; *cl*, cloaque; *ug*, sinus uro-génitalis; *ur*, ouraque; *wg*, canal de WOLFF; *n*, uretère; *n'*, rudiment du rein; *hg*, point où s'ouvre, sur la ligne médiane, l'intestin postérieur; *r*, repli périnéal entre l'intestin postérieur et le sinus uro-génitalis; *ed*, partie caudale de l'intestin terminal; *s*, queue.

mesure à ce moment 64 à 75 μ de large (l'épithélium de 21 à 27 μ) et avec la tunique fibreuse 0,27^{mm}.

Développement
des tuniques
de l'intestin.

Pour terminer, je traiterai encore du *développement des différentes tuniques du tube digestif*, en envisageant d'abord les parties communes à toutes les subdivisions du canal intestinal.

L'*épithélium* du tube intestinal dérive, nous le savons, de l'entoderme ou feuillet blastodermique interne (feuillet intestino-glandulaire de РЕМАК) et, primitivement, au moment où vient de se constituer le premier rudiment du tube digestif, c'est partout un épithélium pavimenteux. Plus tard il se change, dans le *proenteron* et le *méjenteron*, en un épithélium cylindrique simple; mais cette transformation ne s'accomplit pourtant pas partout en même temps. C'est ce que montre nettement, entre tous, le *proenteron*, dont l'épithélium de la face ventrale et de l'extrémité la plus antérieure (fig. 133, 135, 213, 222) s'épaissit plus tôt que celui des autres régions. Après avoir duré un certain temps, l'état de choses précédent fait place à un autre; l'épithélium cylindrique demeuré jusque-là à une seule couche, en acquerra plusieurs en devenant ce qu'on peut appeler un épithélium cylindrique stratifié; et c'est de cet état que dérivent les rapports permanents. En effet, ou bien l'assise qui nous occupe redevient simple comme cela a lieu dans le rectum, ou bien elle se transforme en un épithélium pavimenteux stratifié comme dans la partie inférieure du pharynx et dans l'œsophage, ou bien, enfin, persiste sous sa forme comme dans la partie respiratoire du pharynx.

Autre est le développement de l'entoderme de l'intestin grêle et, autant que j'ai pu voir, de celui de l'estomac et du gros intestin. Dans ces points, en effet, l'épithélium pavimenteux primitif à une seule couche engendre directement une assise stratifiée de cellules arrondies (*voyez* BRAND, *l. i, c.*, fig. 4), laquelle se transforme ensuite en un épithélium cylindrique stratifié (BRAND, fig. 1 a, 5 a et b), qui plus tard redevient simple.

La façon dont s'opère cette transformation d'une forme d'épithélium en une autre ou en plusieurs autres, n'a pas encore été suivie en détail, mais on ne peut guère douter que le rôle prépondérant n'y soit acquis à des changements de configuration des cellules, à des glissements des éléments et enfin à des phénomènes de multiplication par division longitudinale et transversale. A un point de vue général et aussi comme application aux phénomènes pathologiques, ces transformations de l'épithélium chez l'embryon ne sont pas sans intérêt, comme E. NEUMANN

l'a le premier indiqué (*l. i. c.*); je signalerai surtout ici l'épithélium de l'œsophage qui montre successivement les formes suivantes : 1° épithélium pavimenteux simple ; 2° épithélium cylindrique simple ; 3° épithélium cylindrique stratifié ; 4° épithélium vibratile stratifié ; 5° épithélium pavimenteux stratifié.

Les autres tuniques du canal intestinal dérivent toutes du feuillet fibro-intestinal de REMAK. Je ne puis, en effet, me rallier à la théorie de SCHENK (218), au gré de laquelle le feuillet fibro-intestinal doit se convertir seulement en l'endothélium du péritoine (*voyez* aussi LASKOWSKY, 140 et BARTH, 68), tandis que tout le reste de la paroi intestinale dériverait d'un blastème, pénétrant par migration de la part des protovertèbres dans la paroi intestinale et nommé par l'auteur *feuillet intestinal*. D'après mes observations sur les embryons de lapin, la paroi intestinale externe consiste initialement en une couche épaisse et homogène de cellules mésodermiques, sphériques ou ovalaires, qui, chez des embryons un peu plus âgés, ressemble à s'y méprendre, en beaucoup de points, à un épithélium cylindrique et qui offre un facies particulier que l'on peut retrouver dans plusieurs figures de cet ouvrage (fig. 123-125, poulet ; fig. 214-217, 540, 543). Chez des embryons de 10 jours, la muqueuse se différencie en premier lieu, à l'estomac et à l'intestin, par le fait surtout que de l'aorte partent des vaisseaux qui immigrent dans la paroi de l'intestin et forment immédiatement en dehors de l'épithélium, une couche annulaire, mince, transparente, qui n'est épaisse au début que de 18 à 20 μ . Mais de muscles et de péritoine, on n'en voyait pas trace à ce stade. A l'intestin grêle, à la même époque, le feuillet fibro-intestinal mesurait *in toto* 90 à 108 μ et l'épithélium 36 ; à l'estomac, le feuillet mentionné mesurait 32 à 80 μ , la muqueuse 18 à 20 μ , l'épithélium 36 à 50 μ .

Au cours ultérieur des choses et par suite d'un phénomène de différenciation histologique dans le feuillet fibro-intestinal, chez des embryons de treize à quatorze jours, l'épithélium péritonéal apparaît sous forme d'une couche mince de 7 μ de cellules polygonales et, à la même époque, apparaissent aussi les fibres musculaires annulaires de l'œsophage. Sur l'estomac et l'intestin, les muscles apparaissent plus tard, et comme LASKOWSKY, BARTH et BRAND l'ont déjà montré, les annulaires avant les longitudinaux. En même temps que ces derniers se révèlent, la couche conjonctive du péritoine s'accuse aussi, et chez l'embryon humain on voit, du troisième mois au quatrième, plus nettement encore dans le cinquième et le sixième, se dessiner entre les deux

couches musculaires une assise spéciale, dans laquelle je crois reconnaître le *plexus myentericus* d'AUERBACH, c'est-à-dire les ganglions les plus gros de ce plexus et à laquelle, par suite, on pourrait donner, si mon opinion est fondée, le nom de *tunica nervea* (voyez les fig. 524 et 525 n).

Les *papilles* et les *villosités* de l'intestin ne sont, partout où elles existent, que de simples excroissances de la muqueuse recouvertes de l'épithélium, qui s'est accru d'une manière corrélative et a augmenté de surface, mais en se réduisant à une seule couche, par glissements des cellules, partout où il était pluristratifié (voyez BRAND, fig. 1, a). On distingue des villosités de la muqueuse, qui sont des plis permanents, les proliférations de la muqueuse qui apparaissent dans l'estomac et le gros intestin, corrélativement à la formation des glandes et engendrent des plis transitoires qui, au début, ressemblent, à s'y méprendre, à ceux de l'intestin grêle et de la portion pylorique de l'estomac. Mais au cours ultérieur des choses, les parties basilaires de ces villosités de la tunique fibreuse s'unissent entre elles par des plis plus petits, de façon à engendrer ainsi de petites fossettes, dont chacune loge un diverticule creux de l'épithélium, savoir un cul-de-sac glandulaire. Plus tard encore, ces plis d'union ou crêtes, croissant davantage, atteignent la moitié de la hauteur des villosités, de telle façon que la surface de la tunique fibreuse ressemble maintenant à une rangée d'alvéoles dont chacune aurait ses bords garnis d'appendices filiformes. Enfin, les plis d'union atteignent jusqu'au sommet des villosités et, celles-ci disparaissant comme telles, la surface entière de la muqueuse offre l'aspect d'alvéoles, dans lesquelles sont contenues les glandes entières.

Cette description des transformations de la surface de la muqueuse de l'estomac et du gros intestin, renferme implicitement les traits principaux de la formation des glandes de ces parties. Ces deux sortes de glandes naissent sous forme de petits cylindres creux, et le premier phénomène qui leur donne naissance, c'est l'apparition d'une foule de petites éminences très serrées les unes contre les autres de l'épithélium, corrélativement à la production des villosités de la tunique fibreuse (fig. 523, 525). Pour le gros intestin, la transformation graduelle des espaces compris entre ces villosités en utricules glandulaires, résulte de ce qu'à partir de la base des villosités, l'épithélium et la muqueuse prolifèrent sous forme de plis, et quand ces derniers ont atteint la hauteur des villosités, il se trouve du même coup que les orifices glandulaires sont constitués, et que la surface de la muqueuse est devenue

lisse. Dans l'estomac, tel est le phénomène qui se déroule partout où il y a des glandes simples. Dans les points, au contraire, où existent des glandes composées, les villosités primitives se trouvent plus écartées et, indépendamment des plis de premier ordre, il se développe encore dans le fond de chaque dépression des plis accessoires (circonscrivant des fossettes secondaires), qui ne s'élèvent pas assez pour atteindre le niveau de la muqueuse comme le font les premiers, et ce sont les fossettes qu'ils engendrent qui recevront chacune plus tard l'extrémité de l'un des culs-de-sac de la glande composée, dont le canal collecteur sera contenu dans la fossette principale que limitent les replis les plus élevés.

Dans l'intestin grêle, les phénomènes qui président à la formation des glandes ne se révèlent pas d'une manière aussi frappante, parce que les villosités, au lieu de disparaître, au cours de la formation des glandes, s'accroissent et deviennent plus longues. Si pourtant on va au fond du phénomène, on trouve que là aussi les glandes et la partie glanduleuse de la muqueuse se développent entre les villosités de la même manière qu'ailleurs, à cette différence près que la couche fibreuse de la muqueuse constitue dès le commencement, entre les villosités, des plis anastomosés en réseau et que l'épithélium revêt, sous forme de culs-de-sac, dès le début, les fossettes inscrites dans les mailles de ce réseau (fig. 524). Fossettes et culs-de-sac épithéliaux croissent ensuite, semble-t-il, de pair avec les villosités ; mais il se pourrait aussi que plus tôt ou plus tard, les culs-de-sac épithéliaux prolifèrent dans la profondeur ; cela pourrait d'autant mieux exister qu'on a effectivement observé la chose pour les glandes de BRUNNER, car ces glandes sont séparées au début par un large intervalle de la couche la plus profonde de la muqueuse, qu'elles sont destinées à traverser plus tard.

Nos notions sur le développement des villosités laissent encore à désirer, en ce qui touche l'ordre de leur apparition et leur arrangement primitif. Dans les embryons de cochon, les premières villosités apparaissent en une série unique le long du bord opposé au mésentère (*voyez* BRAND, fig. 5 a). D'autres viennent ensuite s'ajouter, qui se développent sur la paroi antérieure, sur la postérieure et, en dernier lieu seulement, sur le bord mésentérique.

Signalons aussi que le tube digestif de l'embryon montre à certaines places (œsophage, estomac, gros intestin, rectum), de très bonne heure, des *plis longitudinaux*, qui sont le produit d'épaississements (et non de plis) de la tunique fibreuse, et qui offrent en partie les rapports typiques (fig. 523, 525). Jusqu'à

quel point ces plis sont-ils en relation avec les plis permanents et les plis fugitifs chez l'adulte, c'est ce qu'il reste encore à chercher.

Parois
du tube digestif
chez l'homme.

J'ajouterai encore ici quelques remarques sur le *canal digestif de l'homme*, en renvoyant pour les mammifères aux travaux de LASKOWSKI, BARTH et BRAND.

Œsophage.

L'œsophage d'un embryon âgé de dix-neuf semaines présente intérieurement quatre forts bourrelets longitudinaux de 0,27 à 0,36^{mm} de haut, 0,18 à 0,27 de large, et entre eux quatre replis moindres de 45 à 68 μ , de façon que la section transversale de la cavité montre une jolie croix de Malte. L'épithélium est constitué par plusieurs couches de cellules cylindroïdes et mesure 54 à 58 μ , tandis que la tunique fibreuse, qui se subdivise très nettement en tunique musculuse et tunique muqueuse, porte 0,13 à 0,15^{mm}. On ne voit rien encore en fait de papilles et de glandes.

Mouvement
vibratile
dans l'œsophage.

Le sixième mois montre toutes les couches de l'œsophage, notablement épaissies, mais aucune papille, aucune glande n'est encore constituée. La particularité la plus remarquable est offerte par l'épithélium qui, suivant la découverte de NEUMANN, porte des *cils vibratiles* (*l. i. c.*); j'ai trouvé au sixième mois, à différentes places de l'œsophage, cet épithélium épais de 0,054 à 0,108^{mm} (0,08^{mm} d'après NEUMANN), avec cils bien conservés, et avec NEUMANN, j'ajouterai que ces cils ne se trouvent pas partout, mais qu'il y a des zones vibratiles alternant avec d'autres qui ne le sont pas, et dans lesquelles l'épithélium doit plutôt s'appeler un épithélium pavimenteux stratifié. On n'a pas encore déterminé l'époque précise d'apparition de cet épithélium vibratile. NEUMANN l'a trouvé dans un embryon de dix-huit semaines, moi dans un de quatorze semaines environ, et dans ce cas, l'épithélium n'était épais que de 26 à 28 μ , et les cils beaucoup plus fins que dans la trachée. NEUMANN a aussi trouvé que la langue, de l'*épiglotte* au *foramen cæcum*, a une ligne vibratile et à plusieurs reprises a constaté, sous les cellules épithéliales de la muqueuse stomacale embryonnaire, l'existence de cellules à cils vibratiles bien constituées, ce que je n'ai pas encore réussi à trouver.

Estomac.

L'estomac présente chez les embryons humains du second mois toute sa surface intérieure, lisse en totalité et sans glandes. La tunique fibreuse épaisse de 0,22^{mm} ne montre encore aucune différenciation, et l'épithélium épais de 68 μ est un épithélium cylindrique stratifié.

Au troisième mois, il apparaît sur la surface interne un grand nombre de villosités, développées surtout dans la région pylorique et qui résultent de ce que la couche fibreuse se soulève

en replis long et minces et que l'épithélium, dont l'extension en surface fait les mêmes progrès, les accompagne pas à pas. La couche fibreuse, dont la surface est relevée d'un nombre indéterminé de bourrelets longitudinaux, présente maintenant aussi l'ébauche des fibres musculaires annulaires et un peu plus tard aussi celle des fibres longitudinales, de telle sorte que la portion qui doit devenir la muqueuse commence déjà à se révéler. L'épithélium est demeuré stratifié.

Au quatrième mois, un estomac bien conservé (fig. 523) m'a

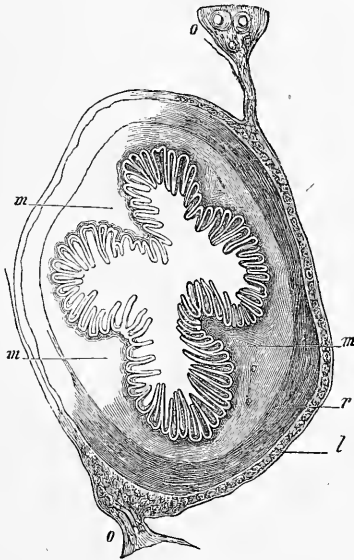


Fig. 523.

montré, dans la portion pylorique, trois à quatre bourrelets longitudinaux de la muqueuse, régulièrement disposés, tandis que dans la région moyenne de l'organe il y avait, du côté de la grande courbure, trois à quatre côtes, et rien sur la paroi opposée. Il semble d'ailleurs que ces côtes longitudinales soient des formations très variables, puisque dans d'autres cas, j'en ai trouvé de cinq à six au troisième mois, et de onze à douze au quatrième, et que BRAND décrit déjà au second mois douze à quinze lignes longitudinales sur la couche fibreuse. Dans la muqueuse, la formation des glandes a déjà commencé. Effectivement, entre les villosités de la couche fibreuse qui ont pris plus de développement,

Fig. 523. — Coupe transversale de la portion pylorique de l'estomac d'un fœtus humain de quatre mois. Gross. quinze fois. *m*, bourrelets de la muqueuse; *o*, épiploon; *r*, fibres vasculaires; *l*, fibres longitudinales.

sont apparues des villosités et des plis de moindre taille, venant circonscrire avec les premières des dépressions analogues à des alvéoles d'abeilles, dans lesquelles l'épithélium envoie des prolongements tubuleux. Les villosités mesurent déjà, au pylore, 0,14 à 0,28^{mm}, et les rudiments glandulaires 0,14 à 0,20^{mm}; les deux, pris ensemble, 0,28 à 0,48^{mm}; dans la région moyenne de l'estomac, la longueur des villosités et des rudiments glandulaires varie de 0,42 à 0,45^{mm} sur la grande courbure, et sur les autres régions de 0,25 à 0,31^{mm}. L'épithélium est maintenant à une seule couche et épais de 15 à 19 μ .

Au cinquième mois, les glandes stomacales sont déjà bien développées et mesurent, à partir de leurs orifices, 0,13 à 0,22^{mm} de longueur et 36 à 45 μ de largeur à leur extrémité. Au sixième mois, le développement a marché si bien, que la muqueuse est, pour ainsi dire, constituée; car les glandes longues de 0,42 à 0,71^{mm}, sont déjà presque complètement entourées par la muqueuse qui a proliféré entre elles. Tant que la muqueuse stomacale ne porte que des villosités simples ou n'ayant entre elles que des plis très petits, l'épithélium et les rudiments glandulaires se séparent très aisément de la muqueuse. Mais quand les crêtes de la muqueuse se sont élevées davantage vers la surface, et que les rudiments glandulaires, en voie d'extension, se sont enfoncés dans des dépressions plus profondes de la muqueuse, la connexion des deux parties devient de plus en plus si intime que, vers la fin, il n'est plus possible de les séparer.

Les glandes stomacales sont, dès le début de leur constitution, des prolongements creux de l'épithélium et, pendant longtemps aussi, elles continuent à se développer sous cette forme. Mais il semble que plus tard, la cavité se rétrécisse beaucoup ou même disparaisse entièrement à l'extrémité, et que les glandes ne s'allongent plus, à partir de ce moment, que sous forme de cordons cellulaires solides. Comment les cellules à pepsine, comment les deux sortes de cellules épithéliales des glandes stomacales naissent-elles? De nouvelles observations de EDINGER (*Arch. f. Mikr. Anat.*, t. XVII), et PH. STÖHR (*Würzburger Verhandl.*, 1881) démontrent, qu'en réalité, les glandes du suc gastrique ne possèdent qu'une espèce de cellules, développées sous deux variétés, et la même chose est prouvée par les excellentes observations de TOLDT sur le développement de ces glandes (*Wiener Sitzungsberichte*, Bd. 82, juillet 1880, p. 57). D'après cet auteur, les glandes en question montrent leur première ébauche avant que les excroissances de la tunique muqueuse se forment. Les cellules à pepsine

(cellules déformées de Rollet), apparaissent du quatrième au sixième mois chez l'embryon humain dans les culs-de-sac glandulaires, et deviennent plus nombreuses au septième et huitième mois. Quant au nombre des glandes, TOLDT déduit de quelques observations, que l'adulte possède vingt-cinq fois plus de ces organes que le nouveau-né, et fait dériver le surplus d'une division des glandes déjà formées. Comparez sur les glandes gastriques aussi le travail de SCWALE (*Journ. of phys.*, t. I, 1878), antérieur à celui de TOLDT.

L'intestin grêle de l'embryon humain, examiné au second mois, montre au début une surface encore lisse, une couche fibreuse,

Intestin grêle.

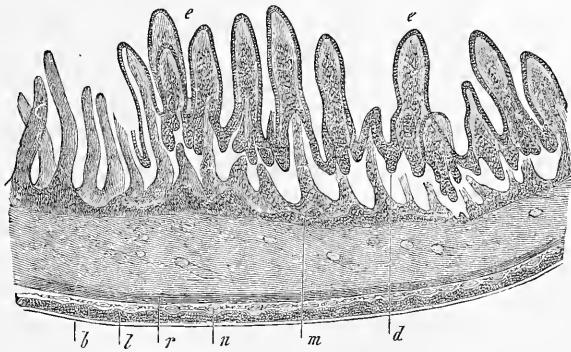


Fig. 524.

sans crêtes, épaisse de $0,15^{\text{mm}}$ et un épithélium simple de 9 à 13μ d'épaisseur. A la fin du second mois et dans le troisième, les villosités intestinales apparaissent, rares d'abord, bientôt très nombreuses, mesurant $0,09$ à $0,13^{\text{mm}}$ de la neuvième semaine à la dixième; l'épithélium est épais de 18μ . A la treizième semaine, la plupart des villosités, abstraction faite de l'épithélium épais de 22 à 24μ , ont déjà $0,33^{\text{mm}}$ de long et $0,11$ à $0,14^{\text{mm}}$ de large, et l'on trouve aussi la première trace des glandes de LIEBERKUEHN, sous forme de prolongements tubuleux de l'épithélium, ayant de 45 à 90μ de long, qui s'enfoncent dans la tunique fibreuse entre les villosités. Le développement consécutif de l'intestin grêle qui, suivant la donnée exacte de BRAND, progresse de haut en bas, n'offre rien de particulier, et je me bornerai à faire encore remar-

Fig. 524. — Coupe transversale d'une portion de l'intestin grêle d'un embryon humain du sixième mois. Gross. trente-cinq fois. *l*, fibres musculaires longitudinales; *n*, couche intermédiaire (plexus d'AUERBACH?); *r*, couche à fibres musculaires annulaires; *m*, *mucosa propria*, avec villosités; *e*, épithélium de villosité détaché; *b*, péritoné; *d*, glandes de LIEBERKUEHN.

quer que les villosités mesurent 0,40 à 0,45^{mm} de long au cinquième mois, et 0,45 à 0,68 au sixième (fig. 524), et 40 à 57 μ de large.

Glandes
de BRUNNER.

Le développement du *duodenum* concordant avec celui de l'intestin grêle, nous avons seulement à nous occuper des glandes de BRUNNER, dont BARTH et BRAND ont les premiers fait connaître le développement. Chez l'homme, ainsi que je le constate avec BRAND, leur formation commence au quatrième mois et les glandes sont, au début, semblables à celles de LIEBERKUEHN. Au cours ultérieur des choses, elles s'éloignent essentiellement du type des glandes

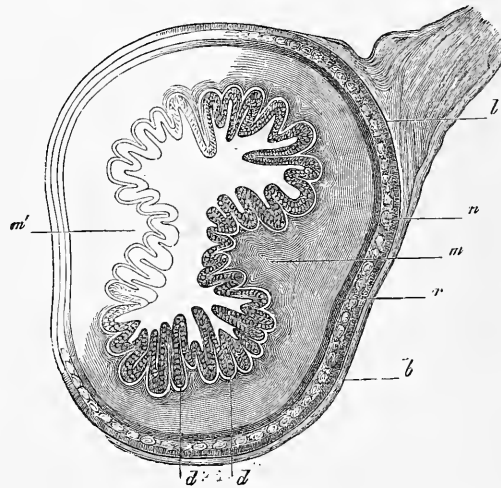


Fig. 525.

tubuleuses par la production dans la muqueuse de bourgeons qui, au sixième mois, atteignent la tunique musculuse. A cette époque, les glandes, qui portent déjà de jolies grappes d'acini, mesurent 0,31 à 0,42^{mm} de large et leurs acini, manifestement creux, ont un épithélium cylindrique de 57 à 61 μ et elles occupent toute l'épaisseur de la *submucosa*.

Dans le *gros intestin* et le *rectum*, les villosités transitoires, dont il a été déjà question plus haut, se développent chez l'homme au quatrième mois de la vie fœtale et elles atteignent bientôt la hauteur de 0,25 à 0,37^{mm}, de telle sorte que cette partie du tube intestinal ressemble, à cette époque, à un intestin grêle avec des

Fig. 525. — Coupe transversale du gros intestin d'un embryon humain du quatrième mois. Gross. vingt-cinq fois. *b*, péritoine; *l*, fibres musculaires longitudinales; *n*, couche intermédiaire (plexus d'AUERBACH?); *r*, fibres musculaires annulaires; *m* et *m'*, bourgeons de la muqueuse; *d*, rudiments des glandes.

villosités très serrées, à cette différence près, toutefois, que la tunique fibreuse du gros intestin montre aussi des plis longitudinaux et en particulier, au début, deux plis diamétralement opposés l'un à l'autre (fig. 525). Du quatrième au septième ou huitième mois, la muqueuse et les glandes se constituent complètement, car, comme nous l'avons dit plus haut, les villosités de la tunique fibreuse par la production entre elles, à leur base, de nouveaux plis, développent un réseau dans les mailles duquel l'épithélium se trouve enfoncé sous forme de tubes.

Sur les follicules de l'intestin, nous n'avons que peu de renseignements. Les plaques de PEYER apparaissent au sixième mois. Au septième elles sont entièrement distinctes et présentent des follicules de 0,31 à 0,36^{mm}, assez distants les uns des autres et placés dans le fond de dépressions notables, environnées de villosités très serrées. Chez le nouveau-né les follicules solitaires de toutes les parties de l'intestin sont bien développés.

Glandes
de PEYER.

B. — Développement des grosses glandes annexes de l'intestin.

§ 57.

POUMONS, GLANDES THYROÏDE, THYMUS.

Les poumons, chez les mammifères comme chez le poulet, se développent de très bonne heure, presque en même temps que le foie ou très peu après. Ils apparaissent, comme V. BAER l'a admis depuis longtemps avec raison, sous l'aspect de deux diverticules creux du proentéron, diverticules à la formation desquels participent les deux couches primitives de l'intestin, le feuillet fibro-intestinal et le feuillet entodermique.

Poumon

Le développement des poumons chez le poulet, a été de nos jours l'objet de recherches, non seulement de la part de REMAK, mais encore de celle de GÖTTE, HIS et SEESSEL. Ce dernier auteur se range, dans son mémoire étendu, à l'opinion de REMAK, en admettant que le stade considéré par V. BAER comme le premier, n'est pas initial et qu'il est précédé d'un autre dans lequel les poumons sont un léger diverticule simple et unique de la paroi antérieure de l'intestin buccal. REMAK place ce stade, qu'il représente dans la figure 72 à la soixante-cinquième heure, A. SEESSEL au commencement du troisième jour (*l. i. c.*, pl. xx, fig. 1; pl. xxi, fig. 1). D'après ce dernier auteur, le rudiment impair des

Poumon
chez le lapin.

poumons est à 0,4^{mm} de distance de celui de la glande thyroïde, et ne communique que par une fente étroite avec la lumière du tube intestinal. Vers le milieu du troisième jour, d'après SEESSEL, les rudiments pulmonaires, qui sont manifestement au nombre de deux, figurent des diverticules du tube digestif dirigés latéralement et ventralement et sont encore en communication avec la lumière de ce tube. Le rudiment impair de la trachée commence à peu de distance de la glande thyroïde et est encore en communication avec la cavité intestinale par une fente de 40 μ . Dans sa partie supérieure, elle se rétrécit très rapidement, tandis qu'elle se dilate graduellement en s'approchant des poumons. D'après REMAK (p. 56), il n'y a pas encore de trachée à ce stade et les poumons s'ouvrent directement dans l'œsophage. Ce n'est que plus tard que le tube aérifère se constitue en semblant sortir graduellement des poumons. Pour les modifications ultérieures des poumons du poulet, voir la description de REMAK (p. 114, fig. 75, 78, 79, 83).

Chez la *grenouille*, d'après REMAK, les poumons sont dès le début des corps pairs et *solides*, qui ne deviennent creux que secondairement et laissent déjà reconnaître, avant ce moment, les deux couches typiques (p. 163, fig. 20, 21, pl. x). Par un contraste absolu, GÖTTE admet que chez le *bombinator*, les poumons apparaissent tout d'abord comme deux diverticules creux du tube

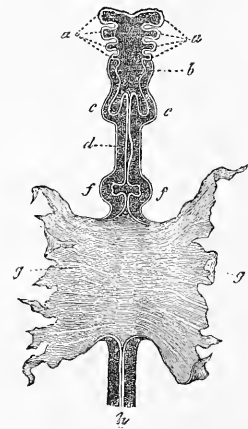


Fig. 526.

digestif (p. 792 et suivantes, fig. 277).

En ce qui concerne les mammifères, il n'existait jusqu'ici d'autres données que celles de RATHKE et de BISCHOFF. RATHKE décrit ainsi les poumons d'un embryon de brebis de 5^{'''} de long : chacun d'eux consiste en un sac indivis et creux, il est pourvu d'une trachée très courte. BISCHOFF représente, d'après un chien dont l'intestin communiquait encore largement, en son milieu, avec la vésicule ombilicale, les poumons de cet animal comme deux diverticules du tube digestif, petits et à parois épaisses, dont chacun

Fig. 526. — Intestin de l'embryon de chien représenté (voyez plus haut) dans la figure 176. Il est vu par la face inférieure et grossi. D'après BISCHOFF. *a*, arcs viscéraux ou branchiaux; *b*, rudiment du pharynx et du larynx; *c*, poumons; *d*, estomac; *e*, f, foie; *g*, paroi de la vésicule ombilicale, avec laquelle se continue encore, par un large orifice, la partie moyenne de l'intestin; *h*, intestin terminal.

Poumons
des amphibiens.

Poumons
des mammifères.

s'ouvrait par un orifice propre dans l'œsophage, immédiatement en arrière du pharynx (fig. 526). Je puis ajouter aux observations de mes prédécesseurs toute une série de faits recueillis sur le lapin. Le premier stade de la formation des poumons m'avait paru, dans la première partie de ce livre, devoir être celui dans lequel le proenteron présente deux diverticules, au voisinage immédiat de l'orifice pharyngo-ombilical (p. 308 et fig. 215, 216 *l*). Depuis, je me suis convaincu que ces diverticules n'ont en rien cette signification, et que les premiers rudiments des poumons doivent être cherchés bien plus en avant. C'est au dixième jour que commence la formation des poumons. Le proenteron, dans la partie de lui-même qui succède immédiatement à celle qui porte les fentes pharyngiennes, prend une forme comprimée latéralement. Puis, de chaque côté, paraît un sillon longitudinal qui subdivise cette partie en deux segments, l'un ventral, représentant les rudiments de la trachée et des poumons; l'autre dorsal, rudiment de l'œsophage. Dès le dixième jour, les poumons eux-mêmes naissent aux dépens de ce rudiment trachéo-pulmonaire, par ce fait que sa partie la plus inférieure s'élargit et se dilate de chaque côté. A ce stade donc, les rudiments pulmonaires consistent en une demi-gouttière dont le fond se continue en deux fossettes latérales arrondies, et cette demi-gouttière s'ouvre dorsalement dans l'œsophage par une fente linéaire qui s'élargit un peu en arrière. L'œsophage et le rudiment pulmonaire sont déjà entourés à ce stade, en avant et latéralement, par une couche épaisse de mésoderme (feuillet fibro-intestinal), et dans la région du rudiment des poumons proprement dits, ils sont compris dans

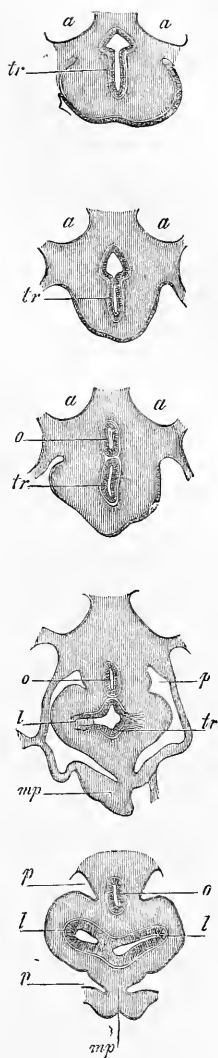


Fig. 527.

Fig. 527. — Cinq coupes comprenant le proenteron et le rudiment pulmonaire d'un embryon de lapin de onze jours six heures. Gross. trente-trois fois. *a*, aorte; *o*, œsophage; *t*, trachée; *l*, rudiment du poumon; *p*, cavité pariétale postérieure; *mp*, *meso-cardium posterius*; 1, proenteron et rudiment trachéen; 2, la trachée presque séparée; 3, la trachée entièrement séparée du proenteron; 4, rudiment pulmonaire; 5, rudiment pulmonaire et bifurcation de la trachée. On ne voit de la cavité pariétale que la partie la plus antérieure et que la partie la plus reculée.

une cavité pariétale double, car en ce point le feuillet fibro-intestinal du rudiment pulmonaire se prolonge sur le mésocarde postérieur. Plus en avant, dans le point où se trouve le rudiment de la trachée, ces deux cavités se fusionnent en une seule, parce que, ici les gros vaisseaux abandonnent le proenteron et cette cavité unique communique avec la cavité pariétale dans laquelle le cœur est contenu.

Il suit de la description précédente, qu'il est permis de dire pour le lapin aussi que le premier rudiment des poumons est impair; mais je dois déclarer, en opposition aux autres auteurs, que le rudiment de la trachée ne naît certainement pas plus tard que celui des poumons. Peut-être même apparaît-il plus tôt.

Les phases ultérieures du développement des poumons du lapin sont les suivantes :

Le rudiment spécial des poumons croît rapidement et, de transverses qu'étaient d'abord ces rudiments, ils deviennent bientôt obliquement dirigés en arrière. Dès le dixième jour, le poumon lui-même mesure 0,14^{mm} de long; toutefois, à cette époque, les orifices d'entrée des poumons et la trachée elle-même ne sont pas encore détachés de l'œsophage; cela n'arrivera qu'au onzième jour. Chez un embryon de onze jours et six heures, le proenteron montrait, immédiatement en avant du point où la trachée se détachait du tube digestif, deux segments nettement délimités: l'un antérieur trachéal, l'autre postérieur œsophagien, dont les formes sont visibles à l'inspection des figures 527 (1, 2). Puis venait le point même où les deux canaux se séparaient (527, 3), et enfin une région dans laquelle la trachée et l'œsophage étaient entièrement séparés, et la première montrait les diverticules pulmonaires (527, 4 et 5). Dès que cette séparation a commencé, elle *progressé d'arrière en avant* et, peu à peu, tout le segment qui, dans la figure 527, n'est que partiellement séparé de l'œsophage, se trouve indépendant, à l'exception de la partie la plus supérieure, qui devient l'*ostium pharyngeum laryngis*. Les dimensions des parties représentées figure 527 étaient les suivantes:

	Fig. 527			
	1.	2.	3.	4.
Diamètre antéro-postérieur de l'œsophage..	0,18	0,17	0,130	0,135
— — du rudiment de la trachée...	0,21	0,12	0,135	0,148
Diamètre transverse de l'œsophage.....	0,10		0,09	} 0,108 (lumière)
— de la trachée.....	0,09		0,06	
Longueur totale de la paroi fibreuse entourant les rudiments des poumons et l'œsophage.....	0,54	0,37		0,54
Largeur des poumons.....				0,21
Dimensions de l'orifice.....				0,043

Au douzième jour, le poumon du lapin a déjà 0,65^{mm} de long et la trachée 0,85^{mm} ; le premier a 0,34^{mm} de large. Le tube épithélial interne, que l'on peut appeler *bronche*, présente, dans chaque poumon, trois diverticules et les ramifications deviennent bientôt si nombreuses au fur et à mesure que l'organe grossit, qu'il est difficile d'en suivre le progrès pas à pas.

Toutefois, on observe, du moins pour les premiers stades, la même loi que REMAK a aperçue pour les poumons du poulet : c'est que les premières ramifications de la bronche naissent de son côté dorsal et des côtés latéraux, de sorte qu'elle-même se trouve rejetée à la face ventrale de l'organe. Il faut remarquer aussi, à propos des lois qui président au développement du poumon, que, suivant la remarque mise tout spécialement en lumière par REMAK, l'enveloppe mésodermique du poumon ne prend pas la plus petite part aux transformations du tube épithélial, et qu'on dirait vraiment que c'est ce tube qui, de lui-même, d'une manière entièrement indépendante, prolifère dans le tissu fibreux peu résistant. Les premières transformations de l'enveloppe fibreuse commencent au treizième jour et au quatorzième, et ont trait à la formation des lobes principaux des poumons, dont chacun reçoit une maîtresse branche de la bronche.

Au quatorzième jour, la trachée mesure juste au niveau de sa bifurcation 0,27^{mm} de large, 0,18^{mm} de diamètre antéro-postérieur. Abstraction faite de son épithélium cylindrique épais de 27 μ , sa paroi consiste en une enveloppe opaque de mésoderme à cellules pressées les unes contre les autres, et dont la face antérieure est beaucoup plus épaisse que la postérieure. Dans le poumon lui-même, la branche principale située superficiellement à la face ventrale et concave de l'organe, mesure à son origine 0,27^{mm} de largeur, à sa terminaison 0,11^{mm}. Elle abandonne au lobe médian et dorsal une branche qui se subdivise elle-même en deux à cinq rameaux, mais elle ne donne au lobe latéral que de courts ramuscules simples ou divisés une seule fois, ramuscules qui tous mesurent de 0,11 à 0,20^{mm} et se dilatent en devenant vésiculeux à leur extrémité. L'épithélium de toutes les ramifications bronchiques est cylindrique, sans cils, épais de 32 à 43 μ . Il est entouré dans toutes les branches un peu larges d'une enveloppe de cellules musculaires fusiformes, disposées circulairement sur une seule couche en épaisseur, laquelle paraît si mince, vue de profil, qu'on dirait la tunique musculaire d'une artériole (*voir* KÖLLIKER, *Festschrift der naturf. Gesellschaft in Halle*, 1879, pl. VI, fig. 10). Du reste, l'enveloppe fibreuse des poumons, avec sa notable épais-

seur (jusqu'à 0,10 à 0,13^{mm}), n'éprouve aucune modification dans ses parties plus extérieures; elle consiste exclusivement en un tissu à cellules petites et serrées, qui renferme déjà pourtant quelques vaisseaux sanguins. L'artère pulmonaire, mesurée à la racine du poumon avec toutes les enveloppes, porte 81 μ . de large, et envoie un certain nombre de branches au poumon; mais je dois remarquer d'une manière toute spéciale, qu'à ce stade, je me suis en vain efforcé de trouver un développement vasculaire, qui fût seulement comparable à celui que BOLL décrit au huitième et au neuvième jour chez le poulet (*l. i. c.*), quoique je ne doute pas que les capillaires n'aient déjà envahi tout le pourtour des tubes épithéliques. Je n'ai pas suivi le développement ultérieur du poumon chez le lapin, et je me bornerai à signaler qu'au dix-septième jour la trachée, avec un diamètre de 0,32^{mm}, a déjà des fibres musculaires transverses sur sa paroi postérieure et que, dans sa partie supérieure, le cartilage et la muqueuse s'y laissent déjà reconnaître dans leurs premières ébauches.

Poumon
chez l'homme.

Il n'y a que peu d'observations sur les premiers états du poumon chez l'homme.

COSTE a trouvé, chez un embryon humain de vingt-cinq à vingt-huit jours, les poumons au même stade que celui décrit par RATHKE chez un embryon de brebis de 5''' de long, c'est-à-dire sous forme de deux sacs petits, piriformes, avec une cavité indivise, et s'ouvrant par un court canal à l'extrémité du pharynx (*Hist. du développ.*, pl. III, a; LONGET, *Traité de physiologie*,

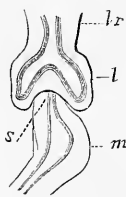


Fig. 528.

II, p. 205, fig. 28). Dans LONGET, on rencontre, en outre, cette remarque que, suivant COSTE, les poumons représentent à l'origine un diverticule simple, qui ne se divise en deux que secondairement. Cependant, on ne trouve dans ce qui a paru de COSTE jusqu'à présent, rien qui ait trait à ce stade précoce, et je doute que cet énoncé ait été réellement le résultat d'observations de COSTE. En ce qui me concerne, il y a des années déjà que j'ai vérifié les données de COSTE, par une observation relative à un embryon de quatre semaines. Les poumons, qui mesuraient 0,72^{mm} de long et 0,40^{mm} de large, montraient des rapports absolument identiques à ceux décrits par COSTE sur son embryon. Le rudiment de la trachée, dont il ne manque qu'un très court fragment dans la figure 528, n'était

pas encore complètement séparé de l'œsophage, en ce sens du moins que si les deux conduits avaient chacun sa lumière et sa cavité propres, le revêtement que leur fournissait l'enveloppe fibreuse était commun aux deux. Les deux saccules pulmonaires eux-mêmes figuraient une sorte d'éminence placée au-devant du *cardia*, et par leurs extrémités dirigées latéralement et en arrière, ils couvraient aussi les parties latérales de l'œsophage et semblaient l'emboîter comme une selle. Plus exactement parlant, les poumons étaient encore situés au niveau de l'extrémité la plus élevée de l'estomac qui, tout en étant encore un tube droit, présentait pourtant déjà la trace d'un diverticule latéral (*m*). Quelque particulier que cela déjà puisse paraître, les rapports des poumons avec les autres organes n'étaient pas moins curieux. En arrière, en effet, les poumons touchaient aux corps de WOLFF, et en avant étaient recouverts par le foie, petit encore, bien qu'occupant toute la largeur de la cavité abdominale, et ayant en avant de lui le cœur. D'ailleurs, les poumons étaient déjà séparés par une mince membrane, d'une part des corps de WOLFF, et de l'autre, du foie et de l'estomac. Cette mince membrane n'est autre que le rudiment du diaphragme, dont ce n'est pas ici le lieu de traiter plus longuement. Pour la structure, elle était celle qu'on observe chez les animaux. Le rudiment des voies respiratoires était recouvert dans toute son étendue par une tunique fibreuse, relativement épaisse, qui semblait formée encore tout entière de cellules, et tapissé en dedans par un mince revêtement d'épithélium. L'année dernière, HIS aussi a publié quelques observations sur les poumons d'embryons humains de 4 à 7,5^{mm} de longueur, chez lesquels cet organe se trouvait double (voir *Anatomic menschlicher Embryonen*, I, Leipzig, 1880, pp. 57, 109, pl. II, 42-40, v, 69-72, VIII, 22-23, et x, 3-6).

Il est facile d'étudier chez l'homme, autant que chez les animaux, le développement ultérieur du poumon. On peut dire, d'une façon générale, que l'enveloppe fibreuse prolifère pendant que l'épithélium interne émet des diverticules ou bourgeons, dont la rapide multiplication constitue bientôt dans chaque poumon tout un arbuscule de canalicules renflés en ampoule à leur extrémité. C'est aux dépens de ces canalicules que, par la poussée continue de nouveaux et nombreux bourgeons creux, se constitue finalement tout le système des voies respiratoires. Dans ces phénomènes c'est, suivant moi, le tube épithélial qui entre le premier en action et détermine la succession des autres et non, comme le pense BOLL, l'enveloppe fibreuse et ses vaisseaux (*l. i. c.*). Je ne veux

Développement
ultérieur
des poumons
de l'homme.

pourtant pas nier que cette enveloppe fibreuse aussi, par la résistance qu'elle présente, n'exerce une certaine action sur la configuration des différentes parties. Il est possible aussi que pour les stades ultérieurs, les deux moments exercent de pair leur influence. Mais personne ne niera que lors de la première formation de l'organe, quand les vaisseaux manquent encore entièrement, et que dans la formation des sacs aérifères des oiseaux aussi (*voyez* REMAK, fig. 80), le facteur essentiellement actif ne soit le tube épithélial.

Formation
des
lobes primaires.

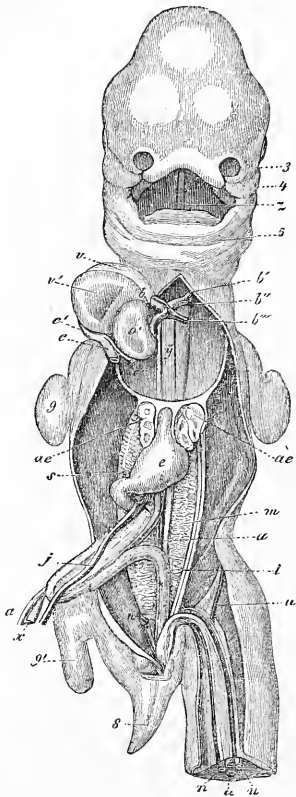


Fig. 529.

L'étude du développement des poumons nécessite encore dans le détail bien des remarques. C'est à la cinquième semaine que commencent à naître chez l'homme les ramifications du tube pulmonaire épithélial par rapport auxquelles je renverrai simplement le lecteur à quelques dessins relatifs à l'homme et aux animaux (fig. 529, ci-contre; J. MUELLER, *de Glandularum secern. structura*, pl. xvii, fig. 7 d'un embryon de brebis de 1 1/2'' de long; COSTE, *Hist. du dével.*, pl. iv a (espèce humaine); BISCHOFF, *Hundei*, fig. 42 D, fig. 45 H; REMAK, *Unters.*, pl. vi, fig. 82, lobes pulmonaires d'un embryon de brebis; KÖLLIKER, *Hallen-ser Festschrift*, 1879, pl. v, fig. 9, lapin). C'est de très bonne heure aussi que se fait jour la division des poumons en lobes primitifs, chez l'homme et chez les mammifères. Elle résulte de ce que cer-

Fig. 529. — Embryon humain de trente-cinq jours, vu par la face antérieure, d'après COSTE. 3, prolongement nasal extrême gauche; 4, branche maxillaire supérieure du premier arc branchial; 5, maxillaire inférieur primitif; *z*, langue; *b*, bulbe aortique; *b'*, premier arc aortique permanent, celui qui deviendra l'aorte ascendante; *bb''*, deuxième arc aortique constituant la crosse de l'aorte; *b'''*, troisième arc aortique ou canal de BOTAL; *y*, les deux filaments placés à droite de cette lettre sont les artères pulmonaires en voie de développement; *c'*, sinus veineux commun du cœur; *c*, tronc de la veine-cave supérieure et de l'azygos droites; *c''*, tronc de la veine-cave supérieure et de l'azygos gauches; *o'*, ventricule gauche; *v*, oreillette droite; *v'*, oreillette gauche; *ae*, poumons; *e*, estomac; *j*, veine omphalo-mésentérique gauche; *s*, son prolongement au-dessous du pyllore, celui qui deviendra plus tard la veine-porte; *a*, canal vitellin; *a*, artère ombilicale; 8, queue; 9, extrémité antérieure; 9', extrémité postérieure. Le foie est enlevé.

tains segments de l'organe croissent plus intensément, et que les zones interposées sont relativement stationnaires. A la fin du premier mois, chaque poumon offre déjà une faible indication de cette subdivision en lobes (fig 528), et à la huitième semaine, les lobes primitifs sont bien empreints. La position de l'organe au début du second mois, dans la cinquième semaine et dans la sixième, continue toujours d'être très spéciale. Les poumons sont, en effet, situés non à côté du cœur, car cet organe occupe, à lui seul, à cette époque toute la largeur et toute la profondeur de la cavité thoracique, mais bien au-dessous de lui, à côté de l'œsophage et de l'estomac, entre les corps de WOLFF et le foie. La figure ci-contre de COSTE, pourrait donner à penser que les poumons, à ce moment, sont libres dans la cavité abdominale. Il n'en est rien; au contraire, ils sont recouverts par le diaphragme qui les sépare des viscères abdominaux; c'est ce que m'ont appris des dissections soignées d'embryons de veau au même stade de développement. Toutefois, le diaphragme est, à cette époque, autrement constitué que plus tard. Sa partie lombaire et les parties adjacentes de sa région costale, dessinent une sorte d'entonnoir qui entoure complètement les poumons, et ce n'est qu'en avant de ces organes que le diaphragme figure une lame plus horizontale qui s'interpose au cœur et au foie. Vers la fin du second mois, les poumons ayant cru, la cavité thoracique ayant grossi et le cœur n'ayant pas ou guère changé de position, les organes qui nous occupent semblent avoir remonté, et au troisième mois, ils sont déjà dans leur situation normale, en arrière et sur les côtés du cœur.

Quant aux modifications profondes des poumons, il y a déjà des années (*Mikr. Anat.* II, 2, p. 321 et suivantes, première édition de ce livre, p. 376) que je les ai décrites chez l'homme. Chez des embryons de la seconde moitié du second mois, le poumon, qui mesure en totalité 3,5 à 4,5^{mm} de long, paraît, même à l'œil nu, régulièrement granuleux, et l'on reconnaît un certain nombre d'éminences arrondies de 0,36^{mm}, que j'appellerai *vésicules glandulaires primitives*, pour éviter qu'on les confonde avec les vésicules pulmonaires de plus tard. Chacune de ces vésicules glandulaires n'est autre chose que l'ampoule terminale d'un ramuscule bronchique, et est constituée à l'intérieur par un tube épithélial à cellules allongées et, à l'extérieur, par une enveloppe épaisse formée de cellules arrondies et de fibres en voie de développement. Cette dernière enveloppe, toutefois, n'est pas limitée nettement à sa surface extérieure, mais se continue avec l'enveloppe correspondante des vésicules glandulaires adjacentes, par l'intermédiaire

Modifications
profondes
des poumons.

d'un tissu de même genre, mais à éléments moins serrés. Des sections transverses, pratiquées sur un poumon de ce genre, montrent que les *vésicules glandulaires primitives* se trouvent exclusivement à la surface de l'organe et que l'intérieur est départi aux bronches et à leurs ramifications, au tissu fibreux qui les entoure et aux vaisseaux en voie de développement. Au troisième mois, ces rapports deviennent plus manifestes encore, et le nombre des vésicules glandulaires primitives s'accroît considérablement. Il en est parmi elles qui mesurent à ce moment de 0,45 à 0,54^{mm}, pendant que d'autres n'ont que 0,22^{mm}, et même quelques-unes

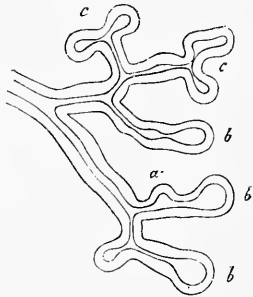


Fig. 530.

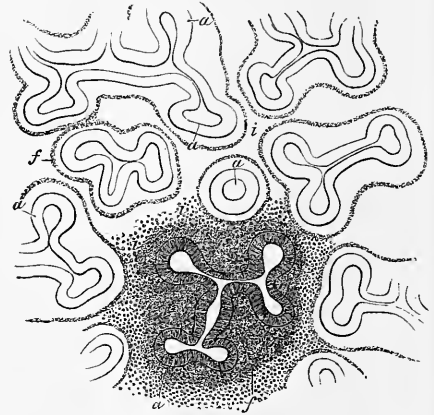


Fig. 531.

0,18 seulement. En détachant la surface du poumon, à cette époque, par une coupe tangentielle, on obtient l'aspect le plus élégant : de nombreux et petits champs polygonaux paraissant foncés, dans chacun desquels est inscrit un anneau à centre clair résultant de la coupe optique du tube épithélial de la vésicule glandulaire. La paroi de ces vésicules, formée de *plusieurs couches* de cellules allongées, présente maintenant une épaisseur de 0,056 à 0,067^{mm}, tandis que la vésicule épithéliale, prise en totalité, a un diamètre de 0,13 à 0,22^{mm}. Le mode de multiplication des vési-

Fig. 530. — Ramification terminale d'un canalicule bronchique d'un poumon de fœtus humain de trois mois. On a dessiné le tube épithélial dans l'enveloppe fibreuse. *a*, bourgeon creux des ramuscules bronchiques les plus fins; *b*, vésicules glandulaires primitives à l'extrémité de ces ramuscules; *c*, vésicule glandulaire en voie de division.

Fig. 531. — Segment de la surface du poumon d'un embryon humain de trois mois. Gross. cinquante fois. Les tubes épithéliaux des vésicules glandulaires primitives *a* constituent déjà à la surface des groupes, les uns petits, les autres plus volumineux, sortes de lobules, entourés d'une enveloppe fibreuse commune, peu distincte cependant du tissu interstitiel *s*.

cules glandulaires peut être toujours étudié facilement au troisième mois par la méthode des coupes transversales, et à la fin de ce mois aussi par l'inspection de la surface. Les deux figures 530 et 531 sont destinées à faire comprendre la marche de cette multiplication. La figure 530 montre la manière d'être des tubes épithéliques sur une section transverse du poumon perpendiculaire à la surface. On y voit en *a* le tube épithélial des plus fins ramuscules bronchiques ayant produit des bourgeons creux, qui sont à des degrés divers de leur transformation en nouvelles vésicules glandulaires pédiculées. En *c*, dans la même figure, et mieux encore dans la figure 531, on peut voir que la formation de ces nouvelles vésicules glandulaires peut être aussi le résultat d'une division dichotome, ou d'une tripartition de vésicules déjà existantes. Dans les deux cas, c'est toujours par le tube épithélial que commence la série des phénomènes qui doivent conduire au bourgeonnement. Les cellules de ce tube, en effet, en subissant des divisions répétées suivant une direction déterminée, amènent l'extension en surface des parois; mais il faut aussi considérer l'enveloppe fibreuse du follicule comme proliférant d'elle-même, en remarquant toutefois qu'à ce moment encore, elle n'est en rien délimitée vis-à-vis du tissu interstitiel. Mais chez un fœtus de quatre mois j'ai pu, au contraire, reconnaître que les vésicules glandulaires primitives, en dehors de leur épithélium, offraient une *tunica propria* très nette, dont je n'ai pas suivi le sort ultérieur.

C'est d'après le mode que nous venons d'indiquer que se poursuit, dans le courant du quatrième et du cinquième mois, la multiplication des vésicules glandulaires primitives, et que s'opère de plus en plus la ramification des ramuscules bronchiaux, à cette différence près que les vésicules et les extrémités des bronches deviennent aussi incessamment moindres en volume, de sorte qu'au quatrième mois, les vésicules mesurent 0,18 à 0,17^{mm} et n'ont plus, au commencement du cinquième, que 0,09 à 0,13 ou à 0,15^{mm} tout au plus. A cette époque aussi, toutes les vésicules se montrent réunies en lobes polygonaux de 0,54 à 1,08^{mm}, dans lesquels on peut souvent discerner des lobes plus petits formés de la réunion de quatre à cinq vésicules. La structure de ces vésicules est d'ailleurs demeurée la même, si ce n'est que la vésicule épithéliale ne mesure plus que 0,045^{mm}, et son épithélium de 22 à 36 μ . Au quatrième mois, j'ai observé, tant dans la trachée que dans toutes les bronches dans les poumons, un *épithélium vibratile* épais de 34 μ et qui, à partir de ce moment, persiste dans les poumons. Les vésicules terminales des bronches ont-elles aussi des cils? c'est ce que je n'ai pu décider en-

tièrement, mais j'ai vu des aspects qui le donnent à penser. Chez le lapin, je ferai remarquer, en manière d'appendicé, qu'au vingt-troisième jour il n'y a encore d'épithélium vibratile ni dans les bronches, ni dans l'œsophage. Au sixième mois, les vésicules glandulaires continuent encore à augmenter de nombre et, à partir de ce moment, on peut commencer à appeler du nom de *vésicules pulmonaires* les extrémités arrondies des ramuscules bronchiques les plus fins; elles ne mesurent plus que 56 à 67 μ , et sont très pressées les unes contre les autres. Elles méritent d'autant plus ce titre que ces bronchioles présentent à une époque donnée un épithélium plus aplati, plutôt pavimenteux, de 9-11 μ ; elles communiquent d'ailleurs en partie entre elles, ce qui provient uniquement du fait qu'alors les bourgeons des vésicules glandulaires ne sont plus nettement séparés les uns des autres.

Jusqu'à ce qu'il ait atteint ce stade, le poumon s'est développé exactement comme une glande en grappe ordinaire; plus tard, ce type se modifie. En effet, les plus petits lobules pulmonaires, dont les vésicules glandulaires (les vésicules pulmonaires) sont intimement reliées les unes aux autres et semblent toutes aboutir dans une vacuole commune, prennent alors naissance. Ce phénomène se produit de la façon suivante : une extrémité bronchique, avec la vésicule glandulaire qui la termine, pousse des prolongements qui ne se séparent plus les uns des autres comme auparavant, en se transformant en nouvelles vésicules bien séparées mais qui, au contraire, restent tous réunis entre eux, et vont s'ouvrir plus tard dans une sorte de cavité commune. La formation des vésicules et des plus petits lobules pulmonaires, commençant dans le sixième mois, ne se termine que dans les derniers mois de la gestation. Les vésicules pulmonaires du fœtus à terme n'ont, en effet, pas une contenance plus grande qu'au sixième mois, et ne mesurent même, sur des poumons de nouveau-nés ayant déjà respiré, que 68-135 μ . Les lobules eux-mêmes augmentent, au contraire, considérablement de taille; aussi les lobules secondaires qui, chez des embryons de six mois, ne présentent que 0,56-2,23^{mm} de diamètre, ont-ils déjà, chez le nouveau-né, 4,5-9,0^{mm}, et davantage. On n'a pas étudié le mode de croissance du poumon après la naissance; mais comme les vésicules pulmonaires de l'adulte ont un diamètre trois à quatre fois plus considérable que celles du fœtus à terme, on peut hardiment admettre qu'il ne se développe pas de vésicules nouvelles dans le cours de la vie post-embryonnaire. On doit mettre, au contraire, à l'actif de la croissance des éléments préexistants, l'augmentation en volume de l'or-

gane dans son entier, jusqu'au développement complet du corps.

STIEDA (*Einiges über Bau und Entwicklung der Säugthierlungen, in Zeitschr. f. wiss. Zool.*, t. XXX, Suppl.) a vu le premier les *fibres musculaires lisses*, des canaux bronchiques primitifs sur des embryons de mouton de 12^{cm}. En outre, STIEDA décrit, sur des moutons de 25^{cm} dans les alvéoles et les canalicules à alvéoles de E. SCHULZE, un épithélium tout à fait plat; cette assertion réfute directement l'opinion de KUETTNER (Virch., *Arch.* 66, 1874), qui prétend que l'épithélium cubique des alvéoles devient un épithélium pavimenteux après les premières respirations seulement. STIEDA est d'accord avec moi pour ce qui concerne le rôle de l'épithélium dans la croissance des poumons.

La *plèvre* se développe de la même façon que le péritoine, sur place, et comme le montre la figure 527, les deux cavités pleurales se présentent à l'observateur avant qu'aucun revêtement séreux ne puisse être distingué sur elles.

Plevre.

Le *larynx* commence à être reconnaissable chez l'homme à la fin de la cinquième, et dans le cours de la sixième semaine; il a l'aspect d'un renflement allongé placé à l'entrée de la trachée; si on l'examine depuis le pharynx, on lui reconnaît une entrée en forme de fente, bordée de deux bourrelets (COSTE, *Hist. du développement.*, pl. iv a, fig. 5). A la fin de la sixième semaine, j'ai trouvé le larynx arrondi, et même assez proéminent. De chaque côté de son entrée, on distinguait deux forts bourrelets, les rudiments des *cartilages aryténoïdes*; en avant de ces deux bourrelets, un renflement placé transversalement représentait l'*épiglotte* primitive. D'après REICHERT, les cartilages dont nous venons de parler, semblables en ceci à la langue, qui est reconnaissable à la face interne des trois premiers arcs branchiaux, se développeraient en proliférant sur la face interne du troisième arc branchial. Je me range à cette opinion pour ce qui a rapport à l'épiglotte qui d'après HIS se forme, de même que la langue, par la soudure de deux moitiés; quant au larynx même, ainsi qu'à toutes ses parties, il me semble inadmissible de mettre en doute qu'il ne naisse, ainsi que la *trachée*, du pharynx. Le larynx, en d'autres termes, naît du commencement de la *trachée*, sans être en relation directe avec un arc branchial (HIS fait provenir le cartilage thyroïde du quatrième arc branchial). Le larynx commence à devenir cartilagineux entre la huitième et la neuvième semaine; on reconnaît alors nettement ses quatre cartilages principaux. A ce sujet, je ferai observer que je ne partage pas l'ancienne opinion, mise en avant par FLEISCHMANN. savoir que les cartilages thyroïde et

Larynx.

cricoïde se formeraient par la réunion de deux moitiés d'abord séparées. Les cartilages cricoïde et aryténoïde sont extrêmement épais dans les premiers temps : le cartilage thyroïde ne se développe davantage que plus tard. L'épiglotte, au troisième

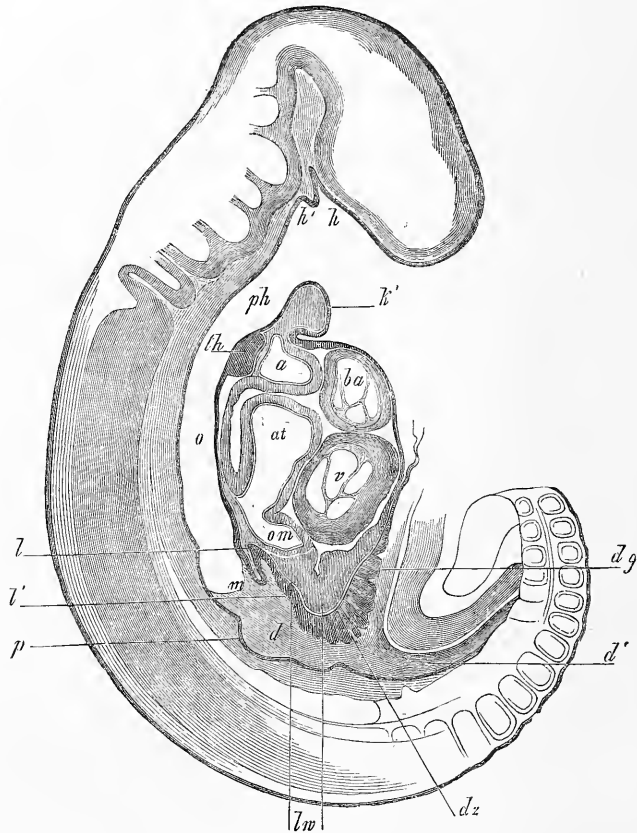


Fig. 532.

mois, n'est qu'un simple bourrelet transversal; ultérieurement, elle atteindra peu à peu sa forme définitive. Quant aux ventricules et aux cordes vocales dans l'intérieur de larynx, j'ai observé

Fig. 532. — Coupe sagittale médiane à travers un embryon de lapin de dix jours. Gross. 27,8 fois. *h'*, premier arc branchial (maxillaire inférieur); *h*, poche hypophysaire; *h'*, poche latérale de SEESSEL; *ph*, pharynx; *th*, rudiment de la glande thyroïde; *o*, œsophage non encore séparé du rudiment pulmonaire que la coupe n'a pas atteint; *m*, estomac; *l*, canal hépatique gauche; *l'*, rudiment du canal hépatique droit; *d*, duodénum; *p*, rudiment du pancréas; *dz*, villosités du canal vitellin; *dg*, canal vitellin; *d'*, intestin partie postérieure; *lw*, épaissement de la lame fibro-intestinale dans la région du foie, renflement hépatique; *om*, veine omphalo-mésentérique; *v*, chambre du cœur; *at*, atrium; *ba*, bulbe aortique; *a*, endroit où il se dichotomise.

leur présence sur des embryons âgés de quatre mois. Dans ces derniers temps, ROTH (*l. i. c.*) a fait remarquer que chez des embryons d'animaux, la cavité laryngienne est fermée par l'accolement les unes aux autres de ses couches épithéliales. Il est facile de se convaincre de la justesse de cette observation, qui s'applique aussi à l'homme. Mais ROTH (p. 155) va trop loin lorsqu'il voit, dans cet accolement, un phénomène primaire, et non secondaire; on aurait ici affaire, d'après lui, à un vestige de la paroi primitive séparant la cavité buccale du proentéron. J'objecterai à cette hypothèse que cette paroi de séparation, la membrane pharyngienne, se trouve, chez les mammifères, du côté de la base du crâne, immédiatement derrière la poche hypophysaire et du côté ventral dans la région du premier arc branchial, à une forte distance en avant du rudiment de la glande thyroïde, ce qui prouve que déjà la région des arcs branchiaux appartient tout entière au proentéron.

Je ferai remarquer, en outre, que la forme de la cavité laryngienne diffère absolument chez l'embryon et après la naissance. Cette cavité se montre à nous dans sa partie inférieure sous forme d'une fente dans l'axe sagittal; au-dessus de la glotte se voit une fente semblable, de laquelle partent en avant (côté ventral) deux prolongements en forme des branches d'une ancre se dirigeant vers l'arrière. Il est possible que ces excavations aient quelque rapport avec les ventricules du larynx, qui apparaîtront plus tard, mais, en tout cas, leur forme est spéciale.

C'est à REMAK que nous devons les premières recherches sur la *glande thyroïde* du poulet; elles ont eu pour résultat remarquable de nous démontrer que cet organe naît du pharynx, et cela par un bourgeonnement. Ces données ont été confirmées et complétées plus tard par GÖTTE, W. MUELLER et A. SEESSEL dans leurs points essentiels. Nous connaissons ainsi assez bien, dans son ensemble, la genèse de la glande thyroïde chez le poulet.

Glande thyroïde.

D'après SEESSEL, le premier rudiment de la glande thyroïde chez le poulet se distingue déjà à la fin du deuxième jour, mais ce n'est qu'au troisième jour que le rudiment est plus caractérisé. A ce moment, il représente un diverticule épithélial très facile à observer, simple, placé dans le plan sagittal médian, circulaire, de 0,12-0,17^{mm}, procédant de l'épithélium de la paroi pharyngienne antérieure. W. MUELLER fait observer avec justesse que ce diverticule se trouve au point où le *bulbe aortique* se divise en les deux arcs aortiques antérieurs et reçoit un revêtement provenant de la tunique fibreuse des artères que SEESSEL fait provenir sans

Glande thyroïde
chez le poulet.

raison de l'endothélium du *bulbe aortique* (W. MUELLER, *l. c.*, pl. XI, fig. 1; ce dessin présente quelques inexac- titudes, car, sur une coupe sagittale, on voit figurer des parties provenant de plans fort divers; SEESSEL, *l. c.*, pl. XX, fig. 1, 2, 3; pl. XXI, fig. 1, 2, 5). Le quatrième jour, le diverticule, qui deviendra la glande thyroïde, se détacherait, d'après MUELLER, de la paroi du pharynx en s'allongeant en forme de vésicule pyriforme (*l. c.*, fig. 2), dont la partie étroite disparaîtrait bientôt, tandis que d'après W. MUELLER et SEESSEL la vésicule elle-même deviendrait solide

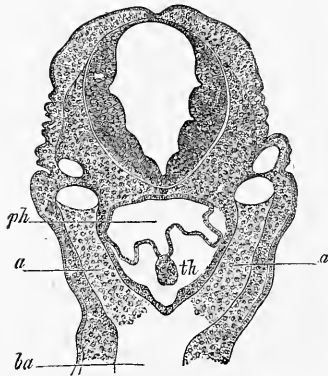


Fig. 533.

simple, se divise (REMAK, pl. IV, fig. 59; GÖTTE, pl. I, fig. 8; W. MUELLER, pl. XI, fig. 3) en deux corps solides sphériques qui, peu à peu, dans le cours de leur développement ultérieur, descendent de plus en plus vers la trachée, et finissent par prendre leur position définitive. Jusqu'ici, W. MUELLER seul a poursuivi les métamorphoses ultérieures des glandes thyroïdes paires de l'embryon du poulet. Chaque glande thyroïde se transforme jusqu'au neuvième jour d'incubation en un réseau de tubes cylindriques solides, de 15-25 μ d'épaisseur, qui, le douzième jour, présentent une lumière étroite en forme de fente, et de légers renflements, à côté desquels se trouvent aussi des follicules sphériques de 12-20 μ . (W. MUELLER, *l. c.*, pl. XI, fig. 6, provenant d'un embryon d'étourneau). Jusqu'au seizième jour, la partie la plus considérable de l'organe est constituée par des follicules de 16-30 μ de grandeur. On trouve cependant de rares tubes épithéliaux cylindriques en train de se segmenter. Il en résulte que, chez le poulet, le type de la genèse pour la glande thyroïde est le même dans ses traits essentiels que celui de la genèse des glandes en grappes, qui s'accroissent aussi par des bourgeons solides. Il y a pourtant une différence dans la glande thyroïde, savoir que les extrémités se détachent pour devenir des vésicules indépendantes.

Fig. 533. — Coupe transversale de la tête d'un lapin de dix jours. Gross. quarante-sept fois. *ba*, bulbe aortique; *aa*, arc aortique antérieur; *ph*, pharynx; *th*, rudiment solide de la glande thyroïde attaché à l'épithélium de la paroi antérieure du pharynx. On peut voir, en outre, la *corde*, la *moelle allongée* et la *veine jugulaire*.

Le premier développement de la glande thyroïde des mammifères, observé par moi sur le lapin, et dont je donne ici les détails, était inconnu jusqu'à ce jour. L'ancienne hypothèse d'ARNOLD et de RATHKE, qui voulaient que ces organes se formassent de la trachée, a été soit retirée (ARNOLD, *Anat.* II, p. 1321), soit reconnue inexacte.

J'ai pu voir, le dixième jour, chez l'embryon du lapin, une glande thyroïde nettement indiquée, reconnaissable, et cela au moment où paraissent les premiers rudiments du poumon, du foie et du *pancréas*. La figure 532 montre l'organe en coupe longitudinale, et la figure 533 en coupe transversale. Dans les deux coupes, la glande thyroïde apparaît comme un épaississement verruqueux de l'épithélium du pharynx, à la hauteur et dans l'angle de l'arc aortique antérieur. Dans la coupe longitudinale, le bourgeon mesure 0,22^{mm} de long, 0,097-0,11^{mm} d'épaisseur : d'un côté il s'avance un peu vers le pharynx ; de l'autre côté, mais bien davantage, vers le *bulbe aortique* et ses rameaux. La paroi fibreuse de ceux-ci était, dans ces coupes, reliée à la paroi fibreuse du pharynx, et tapissait, par conséquent, aussi le bourgeon épithélial formé par la glande thyroïde. A la coupe transversale (fig. 533), le bourgeon de la glande thyroïde, large de 0,081^{mm}, haut de 0,118^{mm}, détaché en même temps que l'épithélium pharyngien antérieur, ne semblait pas présenter de renflement dirigé vers l'intérieur. Mais comme on voyait manifestement dans la tunique fibreuse l'excavation qui avait servi à recevoir ce renflement, il en résulte que, dans ce cas, le rudiment glandulaire proéminait aussi vers l'intérieur.

J'ai observé plusieurs rudiments de glande thyroïde semblables ; j'ai constaté que leur longueur et largeur, ainsi que leur *diamètre dorso-ventral*, en hauteur, étaient fort variables, ainsi que le prouve le tableau ci-joint :

	Longueur.	Hauteur.	Largeur.
1. Embryon de 9 jours 3 heures.		0.098	0.076
2. — 10 — (n° XIII).		0.081-0.17	0.13-0.16
3. — 10 — (n° XXVII).		0.081-0.108	0.118-0.130
4. — 10 — (n° XV).		0.22	0.076-0.095
5. — 11. —	0.135	0.09-0.144	
6. — 11 —	0.114	0.068	
7. — 11 —		0.22	0.087
			0.015-0.0019.
			(Largeur à la base.)

En coupe transversale, la forme du rudiment de la glande thyroïde présentait deux aspects. Dans le premier cas, c'était un bourgeon à courbures à peu près semblables sur les deux côtés; on trouvait cette forme presque uniquement chez les jeunes embryons. Dans le second cas, l'organe était aplati du côté du pharynx, et voûté du côté de l'aorte seulement, avec sa convexité tournée vers l'extérieur. Dans tous les cas, l'organe était exclusivement formé de petites cellules arrondies, dont la forme ne devenait plus cylindrique que du côté de la cavité pharyngienne, et cela dans les endroits où l'organe passait à l'épithélium pharyngien environnant.

Ce n'est pas sous cet aspect qu'apparaît pour la première fois la glande thyroïde; je crois plutôt que son premier rudiment est constitué par un diverticule de la paroi antérieure du pharynx, avec épithélium épaissi. C'est ce que j'ai pu observer chez des embryons du neuvième jour, à l'endroit où se divise l'arc aortique antérieur. Dans un cas, l'épithélium du diverticule, peu développé, ne mesurait que 32 μ ; dans le voisinage du diverticule, l'épithélium avait 21 μ , et à la paroi postérieure du pharynx 7-8 μ . Un second embryon présentait un diverticule plus considérable, de 64 μ de largeur et de 54 μ de hauteur ou de profondeur, avec un épithélium de 32 μ , rappelant presque le diverticule antérieur du pharynx représenté figure 82; il était cependant un peu plus profond. Il y aurait donc, entre les mammifères et le poulet, une certaine similitude, au point de vue de la genèse de la glande thyroïde: chez les premiers, en effet, le phénomène primordial est la présence d'un diverticule dans l'épithélium pharyngien. Plus tard, apparaissent les différences, car, chez les mammifères, le diverticule ne se détachera pas pour former une vésicule, mais se transformera, par prolifération de ses éléments, en un bourgeon solide, pour se séparer alors seulement de l'épithélium.

C'est ce qui arrive chez le lapin le onzième jour. Auparavant, le rudiment de la glande thyroïde prend, vu de côté, la forme d'un crochet; il s'allonge en une pointe dirigée en arrière, et, en même temps, son point de jonction avec l'épithélium du pharynx devient de plus en plus étroit (voir le tableau ci-dessus), jusqu'à ce qu'enfin il se détache complètement. Pendant que ces phénomènes se passent, le deuxième arc aortique disparaît; la glande, désormais libre, est placée sur le côté ventral du troisième arc. Une fois cet arc complètement transformé, la glande prendra sa position définitive entre les carotides, et en avant de l'endroit où commence la trachée.

Des glandes, une fois détachées de l'épithélium, mesuraient :

	Longueur.	Largeur.	Hauteur.	
1. Le 11 ^e jour.		0.14	0.16	
2. — 11 ^e —		0.11-0.12	0.11-0.14	
3. — 12 ^e —	0.20		0.036-0.050	
4. — 14 ^e —	0.21		0.081	
5. — 16 ^e —	0.31-0.34		0.14	} Lobes latéraux de l'organe.
6. — 17 ^e —		0.18	0.48-0.54	
7. — 17 ^e —		0.22-0.28	1.0-1.14	

Le développement et la transformation ultérieure de la *glande thyroïde*, une fois séparée du reste de l'épithélium, se fait de la façon suivante : au commencement, vue de côté, elle a la forme d'un croissant ou d'une poire, recourbée en arc, la concavité tournée vers les arcs aortiques. Bientôt cependant, elle s'épaissit dans le milieu en devenant tranchante sur les bords, de sorte que sur une coupe transversale ou longitudinale elle semble un triangle dont un des côtés serait légèrement incurvé. Le quatorzième jour la glande est encore la même, simple et sans cavité ; mais en ce moment commencent des transformations importantes. Le rudiment glandulaire s'accroît dans ses diamètres transversaux et forme, peu à peu, un arc autour de la trachée : il donne en même temps naissance à des bourgeons qui, à leur tour, se dichotomisent et se creusent à l'intérieur. Le quinzième jour, la glande tout entière est placée en avant de la trachée ; elle est formée d'un cordon cylindrique contourné, muni de prolongements simples en général, élargis en massue à leur extrémité. Le diamètre de ces éléments glandulaires est de 37-54 μ : ils sont en partie solides, en partie pourvus de petites cavités, qu'on trouve surtout dans les extrémités. Quelques-unes de ces extrémités se sont peut-être déjà détachées, pour former des vésicules indépendantes. Le seizième et le dix-septième jour, la formation des prolongements augmente dans de telles proportions, qu'il devient de plus en plus difficile de reconnaître la structure exacte de la glande (fig. 534) : cette dernière, en effet, prolifère autour de la trachée et se divise en deux grands lobules latéraux et en un *isthme*. Je crois, malgré cela, pouvoir affirmer catégoriquement : 1^o qu'il n'y a pas d'anastomoses entre les cordons glandulaires, ainsi que le prétend W. MUELLER ; 2^o que la glande forme un tout homogène pendant longtemps, sans se diviser en deux glandes. Je ne pourrais comparer mieux la glande thyroïde arrivée à ce stade qu'à une glande en grappe ou en tube, en voie de formation, composée et privée

d'orifice excréteur. J'ai même vu chez le lapin de dix-sept jours un canal principal ou cordon en arc, allant d'un côté à l'autre, et, de toutes parts, environné de rameaux latéraux. Ce cordon semblait tellement enchevêtré sur le côté dorsal des lobules latéraux, qu'il n'était pas possible de déterminer ses rapports avec plus d'exactitude. Il est facile de voir chez les embryons de cet âge que les terminaisons des ramuscules glandulaires se séparent du reste de la glande, pour former des vésicules. On voit apparaître aussi, par ci par là, dans les éléments glandulaires cylindriques, des cavités : il en résulte que le cours du développement

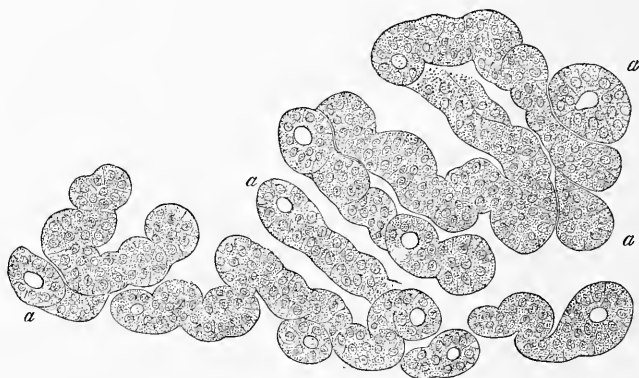


Fig. 534.

histologique de la glande est exactement celui que nous avons décrit plus haut chez le poulet.

Le développement si caractéristique de bourgeons, les phénomènes de segmentation et la présence des bourgeons épithéliaux solides, et de longs cordonnets épithéliaux ramifiés, ont déjà depuis longtemps été observés dans la glande thyroïde des embryons par REMAK (*Untersuchungen*) et par MOI (*Mikr. Anat.* et première édition de ce volume). Plus tard, W. MUELLER, a suivi ces phénomènes en détail dans leurs diverses phases (*l. c.*).

Glande thyroïde
chez l'homme.

On ne connaît pas chez l'homme le premier stade du développement de la glande thyroïde. Chez un embryon de 0,04^{mm} de long, HIS a vu cet organe sous la forme d'une vésicule épithéliale située dans la région du second arc branchial et au-dessus de l'ébauche des poumons (*l. c.*, pl. VIII, 16); chez des embryons de 7,0 à 7,5^{mm}, la vésicule en question était bilobée et émettait

Fig. 534. — Coupe transversale du lobule latéral de la glande thyroïde d'un embryon de lapin du seizième jour. Gross. cent quatre-vingt-dix fois. *a*, extrémités des tubes glandulaires en train de se détacher.

une espèce de pédoncule allant vers la surface de la langue, quelquefois sans l'atteindre (pl. II, 41). Dans le deuxième mois la glande, d'après W. MUELLER, se compose d'un *isthme* mince et de lobules latéraux plus épais, et ne contient que des tubes cylindriques de 0,014^{mm} de diamètre ; par contre, j'ai déjà observé moi-même, à la fin de ce mois, des vésicules glandulaires à côté desquelles il y avait sans doute aussi des cordons glandulaires. Le troisième mois, j'ai trouvé la glande formée de vésicules de 0,030-0,11^{mm} : il m'a semblé que ces dernières se multipliaient par des bourgeons arrondis qui se détachent ensuite. (*Mikr. Anat.*, II, 2, 1852, p. 331). W. MUELLER a trouvé au cinquième mois, chez des nouveau-nés et des enfants de trois ans, à côté de follicules de 0,014-0,040 (cinquième mois) et de 0,015-0,15^{mm} (nouveau-nés), un réseau de tubes cylindriques épais en moyenne de 14-20 μ . ; ces tubes, d'après mes recherches, se rencontrent déjà chez des embryons du quatrième et du sixième mois, mais ici encore, il ne m'a pas été donné d'observer un réticule quelconque, ou quelque chose d'approchant.

Ajoutons, en outre, que *la richesse* de la glande thyroïde en vaisseaux, qu'on constate chez des embryons plus âgés de l'homme ou des animaux, est bien remarquable. Ce phénomène devient surtout frappant, lorsqu'on compare la glande au *thymus* ou aux glandes salivaires.

Je joins à la description du poumon et de la glande thyroïde celle du *thymus*, que sa position met en corrélation avec ces organes et qui, d'après mes observations, *est un organe épithélial naissant d'une fente branchiale*.

Dans ces derniers temps, le *thymus* a été considéré, en général, comme un organe lymphoïde provenant du feuillet moyen du blastoderme. Mais, appuyé sur mes recherches relatives à la structure du *thymus* des embryons de mammifères, j'ai été conduit à un autre résultat, et je crois pouvoir admettre que cet organe est de nature épithéliale. Des *thymus* d'embryons, dont la signification ne peut être mise en doute, et dont le segment inférieur est déjà descendu dans la cavité thoracique et lobulé, se trouvent formés comme une glande, d'un utricule tapissé de cellules épithéliales allongées, placées selon toute apparence sur plusieurs rangs. Ce tube a ceci de particulier, que ses parois sont très épaisses (de 40-54 μ), tandis que sa cavité ne mesure que 8-10-12 μ vers le milieu. Si l'on compare un utricule à paroi épaisses de ce genre (fig. 535), avec une fente branchiale d'un embryon plus jeune, la similitude de structure est si évidente que chacun

Thymus.

trouvera naturel d'admettre que le *thymus* est en relation intime avec les fentes branchiales, comme je crois pouvoir le prouver aujourd'hui.

Un organe que, sans aucun doute, on doit considérer comme étant le thymus, se trouve chez les embryons de lapins de quatorze à seize jours et de 15 à 18^{mm} de longueur. Le seizième jour j'ai constaté que la longueur de l'organe, sur une coupe longitudinale, était de 1,02^{mm}. Son extrémité inférieure, d'une largeur de 0,28^{mm}, était garnie de lobules simples, arrondis ou pyriformes; l'extrémité supérieure, au contraire, était simple et large seulement de 0,11-0,14^{mm}. L'organe renfermait, comme il a été dit plus haut, une cavité, mais qui n'était reconnaissable qu'à l'extrémité supérieure.

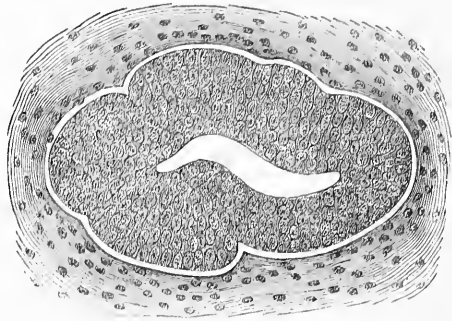


Fig. 535.

Il se trouvait placé à la hauteur des sixième, septième et huitième vertèbres en avant de la trachée et au-dessus du cœur.

J'ai trouvé sur un embryon de quatorze jours, sur une série de coupes transversales, un *thymus* dont la structure, dans son essence, était la même que chez l'embryon dont je viens de parler; la glande était seulement plus petite dans toutes ses dimensions. La partie inférieure plus large mesurait, dans chaque moitié de *thymus*, 0,43 : 0,32 et 0,27 : 0,48 de largeur et de hauteur; elle était couverte d'une certaine quantité de bourgeons (5-8), en verrue, en massue, en cylindre, de 0,108-0,160^{mm} de longueur, et de 0,054-0,108 de largeur pour les plus grands. Plus haut l'organe était plus étroit, les bourgeons plus rares et plus petits; ils disparaissaient à la fin, complètement, pour faire place à un simple canal de 0,10-1,12^{mm}. Ce canal, qu'on pouvait suivre à travers tout

l'organe, entrainé aussi dans les bourgeons, dont les extrémités semblaient cependant être pleines.

Les plus jeunes embryons de lapins, chez lesquels j'ai pu trouver un *thymus* déjà formé, avaient quatorze jours ; mais j'ai vu sur des embryons du treizième et du commencement du quatorzième jour des formations qui, sans doute, étaient les glandes du *thymus* en voie de développement. C'étaient évidemment des fentes branchiales modifiées, c'est-à-dire des fentes qui s'étaient fermées en dedans et en dehors, pour devenir de petits sacs allongés. Chez un embryon du commencement du quatorzième jour, je vis sur une coupe sagittale longitudinale, ces rapports avec une grande netteté. La première fente branchiale, à l'exception des parties qui sont en rapport avec l'organe de l'ouïe (voir plus haut) avait disparu. La seconde fente branchiale, au contraire, du côté gauche, était transformée en un tube allongé, placé presque verticalement, de 0,48^{mm} de long et de 0,1^{mm} de large dans sa partie la plus renflée, montrant au bout supérieur un appendice solide, court, cylindrique, ayant tout à fait la structure du futur *thymus*. Sur le côté droit dans la région de la deuxième fente, on distinguait un organe semblable, long de 0,33^{mm}, large de 0,057-0,11^{mm} ; non seulement son extrémité supérieure était solide et couverte de bourgeons, mais il présentait encore à son extrémité inférieure un appendice plein analogue.

J'ai fait les mêmes constatations chez plusieurs autres embryons du même âge : je n'hésite donc pas, pour cette raison et pour celles que j'ai énoncées plus haut au sujet de la structure du *thymus* embryonnaire, à considérer la première ébauche du *thymus* du lapin comme une fente branchiale transformée en un tube. Je ne trancherai pas cependant la question de savoir laquelle des fentes branchiales postérieures, la deuxième, la troisième ou la quatrième, devient le vrai *thymus*. Il est vrai que c'est sur la deuxième fente, comme je l'ai dit plus haut, que j'ai observé des transformations ; cependant il me semble que rien ne s'oppose à ce que plusieurs fentes branchiales contribuent à la genèse d'organes thymoïdes, si l'on peut s'exprimer ainsi. En effet, j'ai vu chez le lapin, au-dessus (en avant) de l'organe typique, des formations de ce genre, qui ne pouvaient guère ressortir que de la seconde fente branchiale. Dans ce cas, le vrai *thymus* proviendrait d'une des fentes postérieures.

Si ma description du premier développement du *thymus* est exacte, une grosse difficulté va se soulever. Comment mettre en rapport la genèse et la structure du *thymus* embryonnaire avec

la structure de l'organe plus âgé et adulte? On sait, en effet, que ce dernier ne rappelle en rien un organe épithélial, car il est formé d'un *réticule* vascularisé avec des cellules lymphoïdes dans ses mailles. Voici ce que j'ai observé chez le lapin à cet égard. Le *thymus* conserve jusqu'au dix-huitième jour sa structure primitive, et ne se transforme que dans son extrémité inférieure: celle-ci donne naissance à des bourgeons plus nombreux, et prend peu à peu la forme d'une glande en grappe, avec de nombreuses et grosses vésicules glandulaires, tandis que l'extrémité supérieure reste simple. Il est curieux de voir que déjà alors les vésicules glandulaires sont toutes pleines, tandis que dans l'intérieur de la glande elle-même on trouve encore le canal du *thymus* primitif (KÖLLIKER, dans *Hallenser Festschrift*, 1879, pl. v, fig. 4 et 5). C'est entre le vingtième et le vingt-troisième jour que se fait la transformation principale dans l'organe: les cellules deviennent toujours plus petites et plus insignifiantes; leurs limites, qui déjà auparavant n'étaient pas bien nettes, s'effacent complètement, et elles apparaissent alors comme un amas de petits noyaux arrondis avec peu de substance intermédiaire. La structure de l'organe perd ainsi son caractère épithélial pour prendre celui du *thymus* adulte. En même temps se produit une autre modification d'importance fondamentale, je veux parler de la prolifération de vaisseaux et de tissu conjonctif dans les parois épaisses de la glande. Ces phénomènes se passent en même temps que se transforment les cellules de la paroi. En premier lieu, de minces bourgeons vasculaires s'insinuent entre les vésicules glandulaires. Ils partent d'une enveloppe extérieure vascularisée, mais non délimitée exactement d'avec le tissu environnant. On ne peut déterminer exactement de quelle manière ces bourgeons entrent dans la substance glandulaire, mais là où auparavant on ne voyait rien en fait de vaisseaux, on en trouve en grand nombre à un certain moment: on peut donc admettre que, venus du dehors, ils ont envahi la paroi épithéliale transformée. Dans des glandes à cet état, on distingue dès lors une couche corticale plus dense, se colorant mieux par le carmin, et une masse interne plus claire sans aucune cavité dans son centre; ces différences entre la couche corticale et le centre proviennent de ce que le nombre des noyaux (cellules?) et peut-être des vaisseaux, n'est pas le même dans les deux parties. Le *thymus* de l'embryon humain, du troisième mois jusqu'à la naissance présente la même structure que le *thymus* d'embryons de lapins plus âgés, et je ne doute pas que la genèse tout entière de la glande ne soit identique. En effet, les données que

nous avons jusqu'à ce jour sur le développement du *thymus* chez l'homme et les animaux, ne sont pas nécessairement opposées aux résultats que m'a donnés l'étude du *thymus* chez le lapin.

BISCHOFF, qui, le premier, a observé les stades primordiaux du *thymus*, les décrit chez des embryons de veaux, longs de 1", comme deux amas très ténus de blastème placés très près l'un de l'autre en avant de la trachée. Ils semblaient être en relation avec la glande thyroïde près du larynx (*Entw.*, p. 288). J. SIMON (*A phys. essay on the thymous gland*, London, 1845, pages 20 et suivantes) a décrit d'une façon analogue des *thymus* d'embryons de cochons et de veaux de $3/4''-1\ 1/2''$. D'après cet auteur, leur blastème placé le long des carotides, depuis le cœur jusqu'à la hauteur du maxillaire inférieur, serait formé d'un tube à membrane délicate, sans structure, de 0,03^{mm} seulement, avec des épaisissements fusiformes par places, présentant en dehors de faibles indications d'une enveloppe de tissu conjonctif embryonnaire. On ne voit dès l'abord, à l'intérieur, rien autre qu'une masse granuleuse, à côté de laquelle apparaît bientôt une certaine quantité de noyaux. Ces recherches de SIMON ont été confirmées par moi dans la première édition de cet ouvrage chez des embryons de veaux de 1-1 $1/2''$ de long; cependant j'ai trouvé le contenu du tube formé de cellules à noyaux. Maintenant je puis affirmer que le *thymus* des ruminants se distingue dans les premiers stades de celui du lapin par un diamètre plus petit et le volume de la cavité qui est très petite.

Voici ce qu'offre d'intéressant, au point de vue de la forme extérieure, le développement ultérieur du *thymus* des mammifères. Du tube simple primitif partent des proliférations latérales qui, d'abord simples, deviennent bientôt des groupes entiers de bourgeons : ceux-ci occupent le canal dans toute sa longueur, et représentent les premiers rudiments des grands lobules du *thymus*. On trouve ainsi, chez des embryons de veaux longs de 2 $1/2'''-3'''$, tous les stades du développement du *thymus*, qui est grand, facile à distinguer, blanchâtre, et allant de l'angle de la mâchoire au cœur. Même à ce moment, la partie mince de cet organe, placée à la hauteur du larynx, est uniquement constituée par le tube primitif du *thymus* grossi en largeur. On peut constater sur lui, plus haut et plus bas que ce point, tous les stades de la formation des bourgeons (fig. 536). Plus tard, les bourgeons, toujours plus nombreux et enchevêtrés, donneront enfin naissance aux lobules glandulaires de l'organe, phénomène déjà décrit magistralement il y a des années par J. SIMON. Quant aux *cavités du thymus plus*

Développement
ultérieur
du thymus.

âgé, je crois qu'elles ne naissent pas, chez les animaux, de la cavité du *thymus* primitif; elles se développeraient bien plutôt par le ramollissement de la substance médullaire de l'organe.

J'ai trouvé, chez l'homme, le *thymus* déjà lobulé dans sa partie inférieure à la septième semaine, mais simple dans la partie supérieure, dans le cou, jusqu'à la glande thyroïde. Chez un embryon de dix semaines, l'organe, double, était triangulaire dans sa partie inférieure, long de 1,98^{mm}, large de 2,4^{mm}; il se terminait vers le haut en deux cornes longues de 1,44^{mm}, larges de 0,36^{mm}; à l'extrémité, les cornes avaient seulement 0,09 - 0,045^{mm}. Chacune d'elles était, dans son essence, formée d'un cylindre simple, rempli de cellules, avec une enveloppe ténue, paraissant amorphe, de 2 μ , et une couche de tissu conjonctif plus épaisse. Leurs extrémités supérieure et inférieure n'étaient cependant pas égales, la première étant à peine contournée et un peu anfractueuse sur les bords; la seconde, fortement anfractueuse et couverte de prolongements, longs de 45-68 μ , isolés ou entassés en amas, et présentant déjà en partie une sorte de cavité interne. La partie thoracique de l'organe, plus épaisse, était pourvue de lobules de 0,18-0,22^{mm}, sur lesquels, à leur tour, on voyait des vésicules glandulaires plus simples. Dans la douzième semaine, le *thymus*, à peine plus grand, avait ses cornes ornées de lobules (de 0,27-0,54^{mm}).

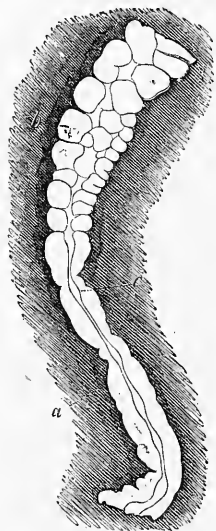


Fig. 536.

Le développement du *thymus*, d'après ce qui précède, semble tout spécial; on peut cependant le comparer à celui d'autres organes. Il y a peu de temps, on eût admis difficilement qu'un organe né des feuillettes externe ou interne du blastoderme pût se transformer en une sorte de substance conjonctive vasculaire. Mais depuis qu'on a observé les curieuses modifications de certains organes de la cavité médullaire, qu'on peut suivre dans la glande pinéale le petit lobule de l'*hypophyse* et le *nerf optique primitif*, les faits observés par moi de la transformation d'une fente bran-

Fig. 536. — Morceau de l'extrémité supérieure du *thymus* d'un embryon de veau long de 3^{cm}. Gross. trente fois environ. *a*, extrémité supérieure du tube formant le *thymus*, non encore couverte de bourgeons et simple; *b*, partie du canal garnie de bourgeons de différentes tailles; *c*, substance médullaire plus claire, représentant la cavité future du canal du *thymus*.

chiale en *thymus* ne peuvent plus étonner. N'oublions pas cependant qu'on ne connaît pas d'exemples semblables dans le feuillet intestino-glandulaire, et que pour le *thymus*, il s'agit d'un organe jouant un certain rôle fonctionnel, ce qui n'a pas lieu pour la glande pinéale et pour l'hypophyse.

Il y a encore bien des observations à faire sur les organes semblables à des glandes qui environnent le larynx : je parlerai ici de rapports non encore suffisamment élucidés.

1. Chez des embryons de poulets, on trouve, d'après A. SEESSEL, des *glandes thyroïdes accessoires*, paires. Placées à la hauteur du maxillaire supérieur, elles représentent des formations arrondies, de 0,125^{mm} de grandeur, communiquant par un canal étroit avec la cavité du pharynx. Le cinquième jour, ces organes sont devenus des corps solides ovales allongés, placés environ à 0,115^{mm} au-devant de la glande thyroïde, tout près de la *veine jugulaire*, en arrière et en dehors de la vraie glande thyroïde. Elles présentent à la périphérie des cellules placées radiairement, cylindriques : à l'intérieur, on trouve des cellules cubiques irrégulières. Le septième jour, les glandes thyroïdes accessoires représentent deux corps ovales allongés placés à 0,4^{mm} en dessus de la glande thyroïde, accolés à la *trachée* de chaque côté : chacun de ces corps est formé d'un unique follicule à cellules cylindriques, long de 0,124^{mm}, et haut de 83 μ , entouré de vaisseaux (SEESSEL, *l. c.*, p. 437, pl. xx, fig. 4, 5 B; HIS, n° 12, pl. xi, iv, 2; n° 47, p. 75, 77, fig. 67, 2).

2. D'après REMAK, les deux fentes pharyngiennes postérieures de l'embryon du poulet se transforment chacune en un petit sac fermé : ces petits sacs, placés dans les espaces intermédiaires aux derniers arcs aortiques, deviennent plus tard solides, et on trouve le huitième jour à leur place trois organes semblables, ou davantage qui se sont formés, sans aucun doute, par une scission des organes primitifs. Les différences entre ces glandes et la glande thyroïde apparaissent encore plus nettes après le dixième jour, car elles ne s'agrandissent pas autant que la *thyroïde*, et restent incolores; cette dernière glande, au contraire, présente alors des vaisseaux sanguins. A la fin de la vie fœtale, ces organes abandonnent le voisinage de la glande thyroïde, et viennent se placer dans l'espace médiastinique antérieur. Dans le poulet, à la naissance, on voit à peine des traces de ces petites glandes : on ne distingue plus que de petites granulations blanchâtres dans le voisinage de la crosse de l'aorte.

REMAK, le premier, a comparé ces « glandes des fentes pharyngiennes », ou « glandes accessoire de la thyroïde », au *thymus*. Mais ECKER (*Icon. phys.*, pl. vi, fig. 5), ayant décrit comme *thymus* du poulet un autre organe, constitué par une grande glande blanchâtre lobulée, placée en dessus de la glande thyroïde, organe qu'on ne peut ramener au feuillet intestino-glandulaire, REMAK abandonna son hypothèse. On pourrait se demander actuellement s'il a eu raison en agissant de la sorte (REMAK, pages 39 et 123, pl. v, fig. 70; pl. viii, fig. 8 a, 8 b, 9 a, 9 b).

3. Chez les jeunes chats, on trouve d'après REMAK, comme appendice au *thymus*, des *vésicules à cils vibratiles* avec tiges. La tige de ces vésicules a parfois aussi des cils vibratiles; elle est en connexion si intime avec les lobules du *thymus*, qu'on pourrait en inférer que le *thymus* lui-même est une formation (REMAK, pages 124, pl. viii, fig. 9, 10).

4. A l'extrémité supérieure du *thymus* des chats nouveau-nés, là où se trouvent aussi les vésicules à cils vibratiles, REMAK a décrit une petite glande jaunâtre, dont la structure ne rappelle ni le *thymus*, ni les glandes lymphatiques, ni la glande thyroïde. Elle est formée de cellules granuleuses jaunâtres, placées sans grand lien les unes à côté des autres, ressemblant à des cellules

Glandes thyroïdes accessoires du poulet.

Glande de la fente pharyngienne du poulet.

Vésicules ciliées des chats.

hépatiques; REMAK suppose que cette glande est l'homologue des glandes des fentes pharyngiennes du poulet (REMAK, p. 193).

Organes
énigmatiques
du lapin.

5. J'ai moi-même trouvé dans la région pharyngienne d'embryons de lapins des organes énigmatiques, dont je vais dire ce qui suit :

a. Chez deux embryons du quinzième jour, j'ai rencontré entre la *trachée* et l'*œsophage*, à la partie médiane de la glande thyroïde, un organe pair semblable au *thymus*; sur une coupe transversale il était de forme ronde allongée, de peu d'étendue longitudinale. Sur quelques coupes, cet organe présentait une cavité très nette, mais sans cellules cylindriques aussi belles que celles du *thymus* vrai : ce dernier était bien en place, en avant des vaisseaux du cou. Les dimensions de ces *thymus* accessoires étaient : dans un cas 0,148^{mm} de large, dans un autre 0,16^{mm} et 0,21 de profondeur, tandis que les deux *thymus* vrais mesuraient chez le même embryon 0,11 et 0,21^{mm}. Le même organe se trouvait aussi chez des embryons du seizième jour et chez un de dix-sept jours. Dans ce dernier cas, il était large de 0,17^{mm} et mesurait dans le diamètre antéro-postérieur 0,24^{mm}, montrant dans son intérieur des cavités et, semblait-il, des vaisseaux.

b. Chez un lapin de quatorze jours, j'ai trouvé un organe semblable au *thymus* sur le côté ventral de la *glande thyroïde*, alors encore très peu développée, et cela tout près de l'arc aortique antérieur. L'organe était long de 0,13^{mm}, large de 54 μ , et si bien attaché à la glande thyroïde que je l'avais pris pour une portion de celle-ci ; mais, grâce à de forts grossissements, je pus facilement constater des dissemblances de structure.

c. Chez un embryon de lapin de seize jours, le lobule latéral de la thyroïde était formé de deux parties, l'une placée à l'endroit ordinaire, l'autre sur le côté latéral de la *carotide* en avant du *nerf vague* et en arrière de la partie supérieure du *thymus*.

Toutes ces observations invitent à de nouvelles recherches sur les organes glandulaires du cou, et rendent probable que les fentes branchiales subissent aussi, chez les mammifères, des transformations inconnues jusqu'à ce jour. Il faudrait aussi examiner dans ce sens la glande carotidienne.

§ 58. *

FOIE, PANCREAS, RATE

Foie.

Le *foie* est chez l'homme et les mammifères l'organe glandulaire qui apparaît le premier après les corps de WOLFF, c'est-à-dire vers la troisième semaine. Le rudiment hépatique se montre chez le *poulet* vers la première moitié du troisième jour (55-58^e heure d'incubation d'après REMAK), plus tard que le canal des reins primitifs, mais plus tôt que les premiers canalicules glandulaires de cet organe. Les recherches de la plupart des anciens embryologistes auxquels se sont joints, dans les temps actuels, REMAK et GÖRTE, rendent évident le fait que chez le poulet le foie se présente d'abord sous forme de deux cul-de-sac, les *canaux hépatiques primitifs* de REMAK. Ces culs-de-sac prolifèrent sur la paroi ventrale du *duodenum*, immédiatement derrière l'estomac, et font hernie dans la cavité qui contient le cœur. Ils sont, comme

Foie
chez le poulet.

les rudiments pulmonaires, composés des deux couches qui forment l'intestin (REMAK, fig. 72; GÖTTE, fig. 54); l'un d'eux, plus long (GÖTTE, p. 67, remarque 28), est placé en avant et à gauche parallèlement au proenteron, l'autre plutôt en arrière et à droite. Ces culs-de-sac arrivent bientôt à entourer le tronc de la *veine omphalo-mésentérique*, et donnent alors naissance, par bourgeonnement continu et prolifération de leurs deux couches, à un organe compact, dans lequel entrent de suite des rameaux de la veine sus-indiquée. Nous décrirons plus bas ces phénomènes dans tous leurs détails.

Chez les mammifères, il y a peu de temps, nous ne possédions qu'une seule observation de BISCHOFF. Cet auteur a vu deux fois,

Foie
chez l'homme.

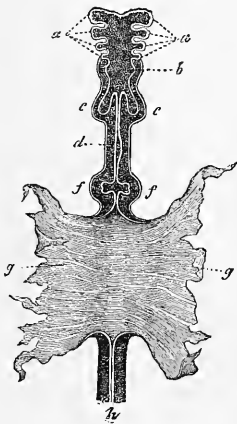


Fig. 537.

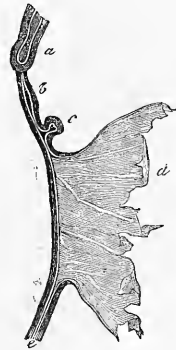


Fig. 538.

sur des embryons de chiens, le foie dans le stade représenté dans les figures 537 et 538, c'est-à-dire sous forme de petits renflements doubles des parois du *duodenum*. Cette grande lacune dans nos connaissances, m'a sollicité à suivre aussi exactement que possible la genèse du foie chez le lapin. Voici ce qu'il m'a été donné d'observer :

Le foie se développe le dixième jour chez des embryons de 4^{mm} de long (en prenant la distance des points les plus éloignés l'un de l'autre, sur un embryon encore recourbé). Je renverrai aux figures 539 et 540 pour l'étude exacte des rapports compliqués

Foie
des mammifères.

Fig. 537. — Intestin de l'embryon de chien représenté figure 176. D'après BISCHOFF. *a*, arcs branchiaux ou viscéraux ; *b*, rudiment du pharynx et du larynx ; *c*, poumons ; *d*, estomac ; *f*, foie ; *g*, parois du sac vitellin dans lesquelles s'étend encore largement la partie moyenne de l'intestin ; *h*, rectum.

Fig. 538. — Le même intestin, vu de côté. *a*, poumons ; *b*, estomac ; *c*, foie ; *d*, sac vitellin ; *e*, rectum.

que l'on constate alors. Parlons d'abord de la coupe longitudinale (fig. 539) : ce n'est pas là le premier stade du foie, mais cependant un stade si jeune que le foie ne présente encore aucun parenchyme. On trouve, dans ce cas, un seul cul-de-sac court (*l*), qui, à la

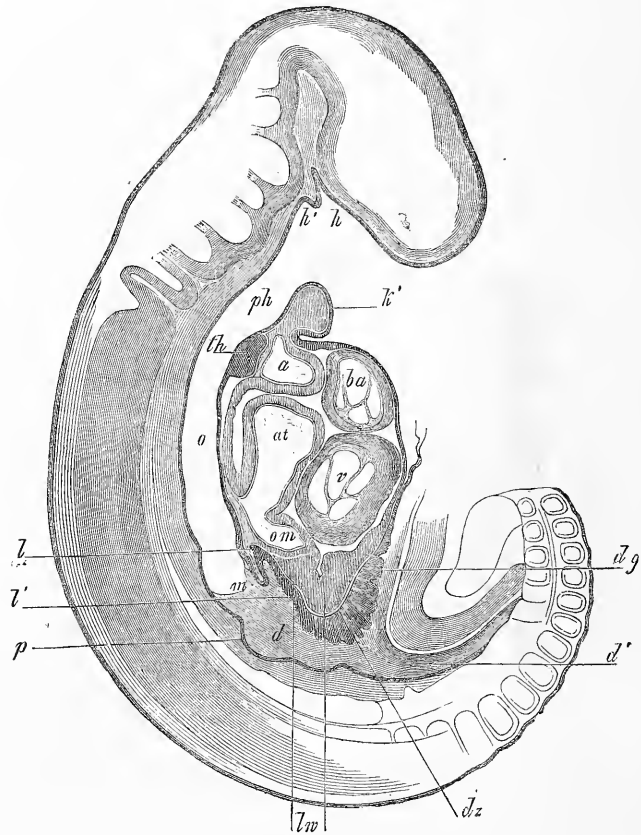


Fig. 539.

limite entre le *duodenum* et l'estomac (*m*), sort du côté ventral du *duodenum*; il est formé par le tube épithélial bien développé de l'intestin et par la lame fibro-intestinale, qui contient en même

Fig. 539. — Coupe sagittale médiane d'un embryon de lapin de dix jours. Gross. 27,8 fois. *k'*, premier arc branchial (maxillaire inférieur); *h*, poche hypophysaire; *h'*, poche accessoire de SEESSEL; *ph*, pharynx; *th*, rudiment de la glande thyroïde; *o*, œsophage, non encore séparé du rudiment pulmonaire que la coupe n'a pas atteint; *m*, estomac; *l*, canal hépatique gauche; *l'*, rudiment du canal hépatique droit; *d*, duodénum; *p*, rudiment du pancréas; *dz*, villosités du canal vitellin; *d'g*, canal vitellin; *d''*, intestin, partie postérieure; *lv*, épaissement de la lame fibro-intestinale dans la région du foie, ou renflement hépatique; *om*, veine omphalo-mésentérique; *v*, ventricule du cœur; *at*, atrium; *ba*, bulbe aortique; *a*, point où il se divise.

temps ici la *veine omphalo-mésentérique (om)*; il n'apparaît donc pas ici comme une enveloppe spéciale du canal hépatique primitif. Chez aucun des embryons de cet âge examinés par moi, je n'ai pu observer un second canal hépatique développé; un second canal de ce genre apparaît cependant plus tard : si l'on est prévenu de ce fait, on reconnaîtra même dans le stade décrit plus haut, les premiers rudiments de ce canal, sous forme d'un petit renflement en arrière de l'autre canal en *l'*.

Le développement de ce canal hépatique est accompagné d'autres particularités, qui n'ont pas encore été observées sur des embryons de poulet. Le premier fait curieux est un développement tout spécial de la lame fibro-intestinale dans la région de l'orifice pharyngo-ombilical, sur le côté ventral et caudal du canal hépatique primitif en *lw*. Cet épaissement considérable, présentant des bosselures arrondies de forme et de grandeur diverses, proémine dans la cavité qui contient le cœur et représente la masse de laquelle se développera l'enveloppe mésodermique du foie. Cette enveloppe préexisterait donc au foie jusqu'à un certain point chez les mammifères; je donne pour cette raison à cette formation le nom de *renflement hépatique*. Comme second phénomène singulier, nous mentionnerons la présence de villosités au bord de l'orifice pharyngo-ombilical, qui cependant ne semblent pas être en rapport avec la genèse du foie. Elles forment, exactement à l'angle de flexion, un fort renflement (*dz*), qui va d'un côté dans le *duodenum*, jusqu'au rudiment hépatique, et entre de l'autre côté fort loin, dans le canal vitellin (*dg*). Je ne saurais décider si ces villosités ne sont que des proliférations épithéliales, ce qu'elles m'ont semblé être, ou si elles contiennent aussi un axe mésodermique. Elles ont, en tous cas, leur cachet spécial, car les cellules épithéliales qui les composent sont grandes, à angles arrondis, avec globules graisseux à leur intérieur : je ferai remarquer à ce sujet que, chez le lapin, les cellules épithéliales du canal vitellin et des parties voisines du sac vitellin contiennent aussi toutes de la graisse. Ces villosités du canal vitellin rappellent, du reste, par leur forme les *villosités vasculaires* que REMAK et HIS (pl. XI, III, 7) ont découvertes le long des gros troncs veineux dans l'intérieur de la cavité cervicale, *que je trouve aussi très évidentes chez le lapin* (voir à ce sujet LIEBERKUEHN dans *Marb. Sitzungsber.*, nos 1, 1876, p. 5). Il n'y a pas cependant sujet à confusion entre les villosités épithéliales décrites plus haut et les villosités vasculaires dont nous parlons, car ces dernières sont des formations mésodermiques pures.

Renflement
hépatique.

Villosités
du canal vitellin.

Voici les dimensions des parties figurées figure 539 : longueur du canal hépatique primitif, 0,108^{mm} ; de sa cavité, 0,038^{mm} ; largeur totale, 0,097 ; épithélium, 0,030^{mm} ; épaisseur du renflement à villosités, à l'orifice pharyngo-ombilical, 0,108-0,162^{mm} ; épaisseur du renflement hépatique, 0,10-0,18^{mm}. Dans un second cas, j'ai trouvé les chiffres suivants : longueur du canal hépatique primitif sur le côté stomacal, 0,17^{mm} ; sur le côté cardiaque, 0,22^{mm} ; entrée, mesurée obliquement, 0,1^{mm} ; largeur au commencement 43 μ , dans la pointe 27 μ ; largeur de l'épithélium du conduit, 27-37 μ ; largeur du renflement hépatique, 0,10-0,21^{mm}.

Complétons maintenant ces recherches, en examinant sur des coupes transversales la région où le foie commence à naître. La figure 540 nous montre sur un embryon de lapin un peu plus âgé, le *duodenum* aplati latéralement et allant obliquement vers la gauche et sur le côté ventral. La coupe a exactement atteint l'endroit où le *duodenum* communique avec le canal hépatique primitif : ce dernier (*l*), dans une coupe transversale, a l'air d'un appendice vésiculaire du *duodenum*. La figure 540 nous permet, en outre, de voir le renflement hépatique (*lw*) et les villosités du canal vitellin (*dgz*), et les rapports du rudiment hépatique avec le renflement et les grosses veines de la région. Les *veines ombilicales* (*u*) sont situées dans les parois de l'abdomen, la droite plus large que la gauche ; elles n'ont, pas plus que les *veines cardinales* (*vertébrales postérieures*), à côté de l'aorte, aucune relation avec le renflement hépatique. Les *veines omphalo-mésentériques*, au contraire, placées à gauche et à droite du canal hépatique et du *duodenum*, parcourent la lame fibro-intestinale de l'intestin et aussi en partie le renflement hépatique. Ce dernier, allant de la paroi antérieure de la cavité péricardique au rudiment hépatique, partage la cavité péricardique en deux cavités : il représente donc comme un mésentère hépatique antérieur, d'où résulte que le foie est à sa surface ventrale, relié dès les premiers temps à la paroi antérieure de l'abdomen.

Voici les dimensions de la figure 540 : largeur de la cavité du canal hépatique, 0,128^{mm} ; diamètre antéro-postérieur, 0,059-0,064^{mm}. Le même diamètre au *duodenum*, 0,37^{mm} ; épaisseur de sa tunique fibreuse, 0,059-0,102^{mm} ; longueur du renflement *m*, 0,128^{mm} ; aortes, 0,22 et 0,189^{mm} ; veines cardinales, 0,190 et 0,135^{mm} ; veines ombilicales, 0,248 et 0,286^{mm} ; veines omphalo-mésentériques, largeurs 0,118 et 0,135^{mm}.

Le développement ultérieur du foie du lapin est le suivant : le onzième jour, il part du premier canal hépatique un second canal

primitif, qui est placé presque perpendiculairement au premier. Il va, dans la direction des ventricules du cœur, s'introduire dans la partie du renflement hépatique qui se trouve à l'extrémité caudale de la cavité péricardique, près du canal vitellin. Ce second canal n'est pas situé, comme le premier, dans le plan sagittal médian, il se dirige vers la droite, dans un plan diagonal. A sa base se développe la vésicule biliaire, aussi m'est-il, je crois, permis de le comparer au canal hépatique primitif droit du poulet; le canal

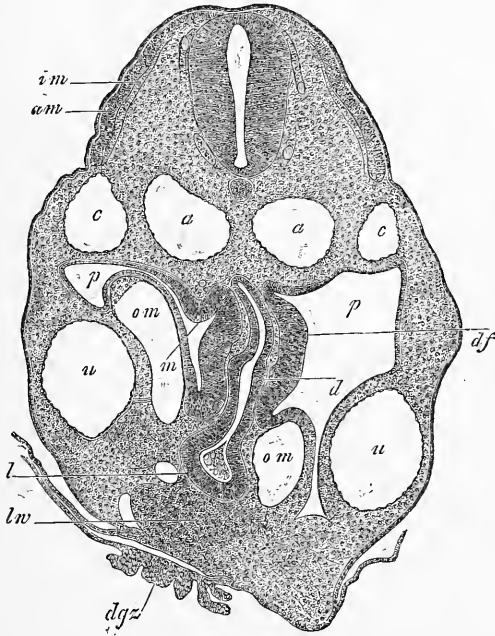


Fig. 540.

qui paraît le premier représenterait dans ce cas le canal hépatique gauche. Au moment où paraît le second canal, qui est d'abord très court, on voit les premiers *cylindres hépatiques* pleins (REMAK) sur le canal gauche sous forme de courts bourgeons épithéliaux solides nés de ce canal. En même temps, le renflement hépatique augmente de volume et il se développe dans son intérieur

Fig. 540. — Coupe transversale du tronc d'un lapin de dix jours dans la région du foie et de l'orifice pharyngo-ombilical. Gross. cinquante-sept fois. *a*, aorte; *c*, veine cardinale; *u*, veines ombilicales; *om*, veines omphalo-mésentériques; *p*, cavité abdominale; *d*, duodénum; *l*, rudiment hépatique; *lw*, renflement hépatique; *dgz*, villosités du canal vitellin; *am*, lame musculaire externe; *im*, interne; *df*, lame fibro-intestinale très épaisse au duodénum; entre elle et l'épithélium, la muqueuse en train de se former; *m*, proéminence de la lame fibro-intestinale, qui constitue peut-être le premier rudiment de la rate.

de nombreux vaisseaux. Ces derniers ne proviennent pas, comme le voudrait LIEBERKUEHN, des villosités vasculaires décrites plus haut, qui existent encore dans leur forme primitive; je les considère bien plutôt, avec tous les autres embryologistes, comme des bourgeons des *veines omphalo-mésentériques*. Je crois avoir observé le onzième jour déjà la *vésicule biliaire* sous forme d'un tout petit bourgeon du canal hépatique droit.

Le onzième jour le foie se transforme rapidement: il donne naissance à *deux lobules* qui, chacun de son côté, entourent l'intestin en forme de croissant, et ont leurs rebords tranchants tournés vers la colonne vertébrale. Le centre du lobe droit, qui est plus grand, est occupé par une énorme veine, qui, sans aucun doute, est l'*omphalo-mésentérique*; le lobe gauche, au contraire, contient un vaisseau tout petit qui, chez le lapin, peut être considéré comme la veine omphalo-mésentérique gauche (KÖLLIKER, *Hallenser Festschrift*, 1879, pl. VI, fig. 8). Chez cet animal, en effet, les deux veines du sac vitellin se conservent bien plus longtemps. On trouve à ce moment des cylindres hépatiques dans le foie tout entier, bien que le foie soit, à cette époque, pauvre en parenchyme. Les cylindres sont reliés les uns aux autres en forme de reticulum.

Le douzième jour le foie mesure, dans son *diamètre antéro-postérieur*, 1,71^{mm}; en largeur, 1,14^{mm}. Le point d'où partent les canaux hépatiques primitifs s'est allongé en un canal de 85 μ de largeur, donnant naissance à la vésicule biliaire, qui est large de 0,17^{mm}, longue de 0,22^{mm}. Ce canal donne naissance à des cylindres hépatiques, qui vont s'anastomoser plus loin en réticule; ces cylindres ont 27-32 μ , souvent même jusqu'à 54 μ de diamètre. Le quatorzième jour le canal cholédoque, déjà assez long, est large de 27-43 μ et présente près du *duodenum* un renflement fusiforme de 75 μ de largeur. On voit très nettement que le canal cholédoque est ici en relation avec la vésicule biliaire (qui mesure, avec le *canal cystique*, 0,44^{mm}), et qu'il se continue ensuite en un *canal hépatique* de 33 μ qui se dichotomise bientôt. On peut observer aussi très nettement la liaison existant entre ces canaux et les cylindres hépatiques, qui, selon toute probabilité, sont pleins et composés de rangées multiples de cellules (en général 2-4).

Quant au foie humain, sa position, son apparition précoce et sa richesse vasculaire sont les mêmes chez l'homme et chez les animaux, aussi pouvons-nous bien admettre que dans les traits essentiels cet organe se développe comme chez le lapin.

Les premiers vestiges de cet organe ont été vus par HIS sur

un embryon de 4^{mm} de long sous la même forme que celle décrite par moi chez le lapin (*l. c.*, pag. 111). Cet embryon montrait, en effet, un canal hépatique unique provenant de la paroi antérieure du duodénum et un renflement hépatique accolé à la paroi antérieure de l'abdomen, riche en vaisseaux mais sans cellules épithéliales. Dans la troisième semaine le foie est déjà bien développé et contient un beau réseau de cylindres hépatiques épithéliaux (His) et, dans la quatrième semaine, cet organe atteint les proportions

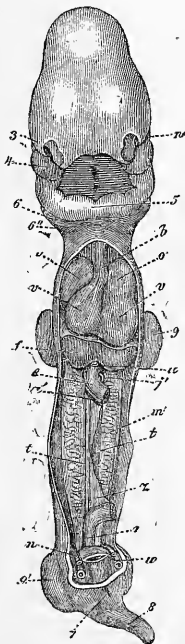


Fig. 541.

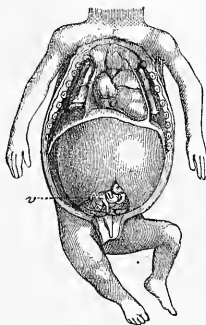


Fig. 542.

que nous lui voyons figure 541 : sa position chez l'embryon naturellement incurvé se voit à la figure 233, page 325 ; là, le foie se

Fig. 541. — Embryon humain de vingt-cinq à vingt-huit jours, d'après COSMÉ, redressé et vu de face ; les parois thoracique et abdominale antérieures ont été enlevées, ainsi qu'une partie de l'intestin. *n*, œil ; 3, fosse nasale ; 4, branche maxillaire supérieure ; 5, branches maxillaires inférieures du premier arc branchial réunies, ou maxillaire inférieur primitif ; 6, second ; 6'', troisième arc branchial ; *b*, bulbe aortique ; *o*, *o'*, oreillettes du cœur ; *vv*, ventricules droit et gauche ; *u*, veine ombilicale ; *f*, foie ; *e*, intestin ; *a'*, artère omphalo-mésentérique ; *j'*, veine omphalo-mésentérique ; *m*, corps de WOLFF ; *t*, blastème de la glande génitale ; *x*, mésentère ; *r*, rectum ; *n'*, artère ombilicale ; 7, ouverture du cloaque ; 8, queue ; 9, extrémité postérieure.

Fig. 542. — Viscères thoraciques et abdominaux d'un embryon humain âgé de douze semaines, grandeur naturelle. *v*, cæcum avec appendice vermiculaire, tout près du foie et presque sur la ligne médiane.

voit par transparence au-dessus du cordon ombilical et sous le cœur. Pendant le second mois, le foie grandit pour devenir bientôt un organe colossal qui, à la fin de ce mois, et pendant le troisième (la fig. 542 nous le montre pendant ce mois-là), remplit une grande partie de la cavité abdominale et atteint par ses parties inférieures les *régions hypogastriques*. Il ne reste ainsi qu'un petit espace libre à sa partie dorsale et dans la scissure entre ses deux lobules : dans cette scissure on aperçoit des anses de l'intestin grêle, et à cette époque aussi l'*appendice vermiculaire* et le *cæcum*. Dans la vie foetale ultérieure le foie continue à être très grand, mais il reste peu à peu en arrière au point de vue de sa croissance dans la seconde moitié de la grossesse, et ne s'accroît plus dans les mêmes proportions que les autres parties. Ces faits sont surtout visibles pour le lobe gauche qui, de plus en plus, se présente plus petit que le droit. Il n'en est pas moins vrai que, même à la fin de la grossesse, le foie est bien plus grand que chez l'adulte. Le poids, par rapport à celui du corps, est dans le premier cas comme 1 : 18, dans le second comme 1 : 36 ; chez l'embryon à la naissance le lobe gauche occupe encore tout l'*hypochondre*, et le bord tranchant de l'organe arrive jusqu'à la région ombilicale ou même un peu plus bas. Après la naissance le foie diminue rapidement de taille et de poids, ce qui provient du fait que l'afflux sanguin dérivant de la veine ombilicale s'arrête brusquement. Ces données sont la base de la *docimasie hépatique*, utilisée en médecine légale ; cette docimasie offre cependant peu d'utilité, car il ne faut pas oublier que le poids du foie du fœtus à la naissance présente des variations assez considérables. La diminution qu'éprouve le volume du foie après la naissance est bientôt remplacée par une augmentation de volume, en rapport avec l'activité plus grande de la circulation de la veine porte et la croissance des éléments mêmes de l'organe, qui ne subit en aucun moment de temps d'arrêt. Pendant ce temps, le foie prend peu à peu sa forme définitive ; remarquons cependant, au sujet du lobe gauche du foie, que son retard de croissance est bien plus marqué dans la vie extra-utérine, tout en variant beaucoup suivant les individus.

Modifications
intimes du foie
en voie
de croissance.

Si l'on examine la structure intime du foie de l'embryon, on voit que cette glande offre des particularités remarquables, qui ne se retrouvent exactement dans aucune autre glande. Les recherches de REMAK ont les premières élucidé cette question : elles ont montré que le rudiment compact bilobé du foie véritable naît des deux canaux hépatiques décrits plus haut en suite de deux phénomènes distincts qu'il faut se garder de confondre. L'un

de ces phénomènes est constitué par la prolifération de la tunique fibreuse, qui enveloppe les canaux hépatiques primitifs: cette tunique est le prolongement de la couche fibreuse de l'intestin, qui se présente de fort bonne heure chez le lapin sous forme du renflement hépatique décrit plus haut. Chez le poulet, les deux canaux hépatiques primitifs se réunissent, par suite de cette prolifération de leur tunique fibreuse, en entourant le tronc de la *veine omphalo-mésentérique*, qui donne en même temps naissance à de nombreux vaisseaux sanguins; de cette manière, peu à peu un organe compacte et bilobé prend naissance, dont l'aspect extérieur ne concorde absolument pas avec les rapports des éléments épithéliaux de l'intérieur. La forme extérieure de l'organe est ainsi donnée par la couche fibreuse des canaux hépatiques, et pendant que ces phénomènes se passent, des *bourgeons pleins*, naissant de l'épithélium des canaux hépatiques primitifs, entrent dans la couche fibreuse. Ce sont là les *cylindres hépatiques* de REMAK, qui continuant à proliférer comme le ferait le rudiment d'une glande en grappe, se ramifient et s'anastomosent entre eux, fait caractéristique pour le foie. De cette façon, les bourgeons des deux canaux hépatiques se réunissent à leur tour (*voir* REMAK, fig. 73; GÖRTE, fig. 46, 51, 54). Lorsque ce processus a pris un certain degré de développement, on observe à l'intérieur des deux lobules hépatiques un réticule de cylindres hépatiques déjà passablement développé: une partie de ces cylindres est en rapport avec les canaux épithéliaux, aussi légèrement ramifiés, des canaux hépatiques primitifs; la couche fibreuse enveloppe le tout et en parcourt l'intérieur, car là elle sert de support aux nombreux vaisseaux sanguins qui remplissent tous les espaces laissés vides par le réticule des cylindres. Le foie du poulet présente cet aspect vers la fin du cinquième et pendant le sixième jour; à ce moment, toutes les extrémités libres des cylindres hépatiques qui se trouvaient au début ont disparu en prenant part elles-mêmes à la formation du réseau (KÖLLIKER, *Hallenser Festschrift*, 1879, pl. VI, fig. 11 et 12).

On ne connaissait, sur le foie des mammifères et de l'homme, en dehors des recherches faites par moi et relatées plus haut, qu'une chose, c'est que le foie embryonnaire présente chez eux la même structure que chez le poulet. VALENTIN (*Entw.*, p. 519) a depuis longtemps mentionné qu'il croyait avoir observé sur un embryon de cochon, long de 11^{mm}, des *anastomoses* des canalicules biliaires. Plus tard j'ai fait connaître (*Mikr. Anat.* II, 2, p. 246) que le foie d'un embryon *humain* de sept semaines se composait déjà

dans sa totalité, d'un réticule très fin, dont la charpente était formée de cellules hépatiques. REMAK confirma mes recherches sur des embryons de lapins longs de 13^{mm} (*Unters.*, p. 119), et je fus assez heureux pour y ajouter, dans ma première édition, la description d'un embryon humain de la quatrième semaine, long de 13^{mm}. Chez cet embryon, l'intérieur du foie, en dehors des vaisseaux sanguins, était composé uniquement d'une charpente réticulée de cellules hépatiques ou de cylindres hépatiques, sur laquelle on ne pouvait distinguer aucune extrémité libre. Vu mes recherches nouvelles sur la genèse du foie chez des embryons de lapin, et celles de HIS sur l'embryon humain on peut affirmer que le rudiment hépatique des mammifères se développe essentiellement d'après le type découvert par REMAK chez le poulet, et confirmé par les travaux de GÖTTE.

On ne connaît qu'imparfaitement les voies et moyens par lesquels les réticules des cylindres hépatiques du foie en voie de développement, deviennent les éléments glandulaires du foie à maturité. Je puis cependant considérer comme absolument certaine l'assertion que les cellules hépatiques de l'adulte descendent des cellules des cylindres hépatiques primitifs, et par conséquent aussi des cellules du feuillet intestino-glandulaire de l'embryon. Cette découverte de REMAK a permis de ranger le foie, malgré ses particularités de structure, dans la série des autres glandes cutanées ou intestinales, dont les cellules proviennent aussi, sans exception, du revêtement épithélial interne et externe de l'embryon. Quant à la transformation des réticules primitifs des cylindres hépatiques en la charpente des cellules hépatiques de l'adulte, nous en connaissons bien des détails, que nous ont donnés TOLDT et ZUCKERKANDL à propos du foie de l'homme. D'après les recherches de ces auteurs, qui prennent la quatrième semaine de la vie fœtale comme point de départ, le tissu hépatique se compose de *tubes* reliés entre eux en réticule; les cylindres hépatiques de REMAK posséderaient donc en d'autres termes des *lumières* étroites. Ces cylindres hépatiques tubulés, formés à la coupe transversale de 3-4 cellules et davantage, entourant un canal étroit, se retrouveraient pendant toute la vie fœtale: ce n'est qu'après la naissance qu'ils se transformeraient peu à peu en séries simples de cellules hépatiques. On pourrait, selon ces auteurs, même sur des enfants âgés de deux ans (*l. i. c.*, fig. 14), rencontrer beaucoup de ces tubes, et même quelques rares tubes dans la quatrième et la cinquième année. Ces données infirment l'exactitude de la théorie de REMAK, sur la présence de cylindres hépatiques

pleins dans le premier rudiment du foie ; mais je ferai remarquer que, d'après mes observations sur le lapin, la présence de bourgeons solides sur les deux canaux hépatiques primitifs ne peut pas être mise en doute. Dans le cours du développement du foie du lapin, je n'ai pu davantage trouver de cavités constituant des formations régulières à l'intérieur des cylindres hépatiques. Je n'en ai trouvé que dans les endroits où les cylindres confinent aux canalicules biliaires véritables, car la cavité étroite de ces derniers va se perdre insensiblement dans les cylindres ; aussi ne peut-on déterminer où commencent ces derniers et où finissent les premiers. Malgré toutes ces objections, je n'émettrai pas de doutes sur les données des auteurs susdits, concernant le foie humain ; il est admissible, en effet, que les différents êtres se comportent différemment, sous ce rapport, ou que le durcissement fasse disparaître les canaux dans les cylindres hépatiques de l'embryon du lapin. N'oublions pas non plus que les cylindres hépatiques du lapin, d'abord pleins, doivent devenir creux secondairement à partir des canalicules biliaires, au moins en grande partie, car ils devront donner naissance à toutes les nombreuses ramifications des *canaux hépatiques* jusqu'aux *canalicules biliaires interlobulaires*. Le point important gît dans le fait que le tissu hépatique embryonnaire, ainsi que T. et Z. l'ont fait ressortir les premiers avec évidence, contient des cylindres hépatiques bien plus larges que l'organe complètement formé, que ces cylindres aient ou non des cavités. Il faut donc se demander de quelle façon la première forme se transforme en la seconde. T. et Z. admettent avant tout un allongement des cylindres hépatiques primitifs, par suite duquel les cellules viendraient peu à peu à se ranger de telle façon qu'elles ne formeraient à la fin plus que des séries simples. Cette théorie vise une des possibilités qu'on peut admettre pour expliquer la transformation en question. Il me semble cependant qu'il ne faudrait pas complètement négliger deux autres possibilités, dont j'ai déjà parlé dans ma première édition. Il y aurait d'abord à penser à une division des cylindres hépatiques primitifs, effectuée par des bourgeons vasculaires qui les envahissent. Les observations de T. et Z. eux-mêmes, qui décrivent chez le fœtus des cylindres très épais (fig. 11), des vaisseaux qui semblent être placés au milieu de ces cylindres (fig. 12-14), et des portions très amincies sur les cylindres, parlent en faveur de mon hypothèse. Il existe en outre une autre possibilité, savoir : que des cylindres hépatiques minces naissent plus tard sous forme de bourgeons développés sur les premiers. Mais

je n'insisterai pas sur cette hypothèse, car on ne sait encore au juste si les cylindres hépatiques donnent naissance plus tard à des bourgeons, bien que REMAK prétende avoir observé des phénomènes de ce genre sur des embryons de lapin plus âgés.

Il est évident que les éléments glandulaires du foie, ou les cellules hépatiques, augmentent considérablement en nombre pendant la croissance de cet organe. Mais comment se fait cette multiplication? La réponse est douteuse : on peut cependant inférer de la présence fréquente de deux noyaux dans les cellules hépatiques embryonnaires de jeunes animaux et d'enfants, que ces cellules se multiplient énergiquement pendant la croissance du foie. TOLDT et ZUCKERKANDL nous apprennent, en outre, que dans le foie d'embryons humains se rencontrent des cellules spéciales, appelées par eux *cellules rondes*. Ces cellules ont peut-être pour fonction, au moins pendant la vie fœtale, la multiplication cellulaire du foie. Il va sans dire que des recherches ultérieures peuvent seules confirmer cette hypothèse. Pour le moment je remarquerai seulement, qu'il m'a été impossible de trouver cette seconde espèce de cellules dans le foie embryonnaire du lapin et du poulet.

Si l'on examine les *vaisseaux sanguins* du foie embryonnaire, on trouve que, chez le lapin, le foie qui vient de naître forme pour ainsi dire deux *acinus*, car chaque lobe hépatique contient à son intérieur une veine assez grosse (les troncs des deux *veines omphalo-mésentériques?*), recevant de toutes parts des vaisseaux radiés venant s'y déverser. Ces deux veines fournissent aussi des rameaux au foie, ce qui permet de comparer jusqu'à un certain point chaque lobe à un des *acinus* futurs. Cette forme primitive se change bientôt en une autre, le foie développant un nombre toujours plus grand de centres veineux afférents et efférents de ce genre. Ces centres ne peuvent être distingués d'abord les uns des autres, de sorte que les coupes du foie montrent des vaisseaux étoilés dans toutes les directions (KÖLLIKER, *Hallenser Festschrift*, 1879, pl. VI, fig. 7). Les ramucules les plus ténus de ces vaisseaux communiquent tous entre eux, aussi semble-t-il que le foie soit formé d'autant d'*acinus primitifs* qu'il y a de centres vasculaires. Plus tard, les veines afférentes (les rameaux porteurs) se reconnaîtront au tissu conjonctif plus riche qui les entoure, ce qu'indiquent avec justesse T. et Z., ainsi qu'aux canalicules biliaires et aux artères qui les accompagnent. On constate alors que le mode de distribution des deux départements vasculaires reste longtemps très irrégulier. T. et Z. affirment que des

lobules nettement définis n'apparaissent, chez l'homme, qu'au cinquième ou sixième mois de la vie utérine; mais à partir de ce moment jusqu'à la naissance, ils se forment assez rapidement pour présenter des rapports à peu près analogues à ceux qu'on observe chez l'adulte. Les départements divers sont cependant loin d'être déterminés comme plus tard; beaucoup de lobules sont encore en voie de transformation; on peut nommer ces derniers, avec T. et Z., des *ilots hépatiques d'ordre supérieur*, ou, comme je le proposerais, des *lobules hépatiques primitifs*. Le foie du fœtus présente des capillaires plus larges, il reçoit plus de sang, et il me semble que ses troncs vasculaires sont plus grands que dans le foie après la naissance. Pour plus de détails, consultez le travail de TOLDT et ZUCKERKANDL.

Jetons un regard d'ensemble sur ce qui précède, nous reconnâtrons alors que le foie, comme toutes les autres glandes, se forme par une prolifération de son enveloppe fibreuse vasculaire et de sa partie épithéliale aux dépens des cylindres hépatiques. Cependant ces *processus* semblent ici beaucoup plus compliqués, parce que l'élément glandulaire se présente sous forme d'un réticule, et se conserve tel quel pendant tout le développement de l'organe. Comparons, par exemple, la genèse du poumon à celle du foie, et nous verrons combien la première est plus simple et plus compréhensible : le tube épithélial par un bourgeonnement continu, pousse en avant une vésicule après l'autre, jusqu'à ce que toutes les vésicules glandulaires soient formées : parallèlement à cette prolifération, on en observe une semblable dans le système vasculaire et la tunique fibreuse. Dans le foie, au contraire, presque dès les premiers instants, se montre un réticule clos d'éléments glandulaires, et dans les interstices un réticule clos de vaisseaux sanguins; c'est de cette structure que découleront tous les rapports ultérieurs de la glande. Il faut, pour s'expliquer ces *processus*, admettre : 1° que le réticule des cylindres hépatiques s'étend toujours davantage par une formation ininterrompue de cellules et par division de ses cylindres; 2° que des anastomoses toujours nouvelles, se formant dans le réticule vasculaire, ce dernier s'étend et devient plus considérable, jusqu'au moment où les derniers capillaires de la charpente qui soutient les cellules hépatiques soient formés. Il serait utile de chercher si, dans ces *processus*, certains départements du foie sont favorisés par rapport aux autres; il faudrait, en tous cas, examiner dans ce sens les parties superficielles de l'organe, car il semble dès l'abord vraisemblable que là les phénomènes de développement soient plus actifs qu'à l'intérieur.

Canalicules
biliaires.

Complétons ce tableau de la genèse interne du foie par l'examen des *canalicules biliaires*. Sans s'écarter du type des canaux excréteurs des autres glandes, ils se développent de la façon suivante : une partie des cylindres hépatiques d'abord pleins, se creuse peu à peu par le prolongement des deux canaux hépatiques primitifs. Ce *processus* donne d'abord naissance aux gros troncs biliaires, et plus tard aux plus fins *canalicules interlobulaires*. Dans la vie foetale, tous les cylindres hépatiques s'anastomosent entre eux : chez l'adulte, au contraire, rien de semblable n'existe, si ce n'est dans le *hile du foie*, où le *canal hépatique droit* forme avec le *canal gauche* des anastomoses bien connues, et dans les *vaisseaux aberrants* et les *canalicules interlobulaires*. Nous sommes, par conséquent, forcés d'admettre que plus tard une partie des cylindres hépatiques, dans le voisinage des canaux biliaires en train de se former, subit un arrêt dans son développement, et finit par se résorber. Il ressort de ce qui précède que les canaux biliaires primitifs sont identiques aux *canaux hépatiques* ; nous avons vu, en outre, que le *canal cholédoque* naît par bourgeonnement secondaire du point d'où partent les deux canaux primitifs.

Vésicule biliaire.

On trouve déjà, pendant le deuxième mois chez l'homme, la *vésicule biliaire*, de laquelle nous avons décrit plus haut le premier stade chez le lapin. Sur le fœtus, la vésicule ne dépasse jamais le bord tranchant du foie : sa muqueuse présente déjà des plis dans le cours du cinquième mois.

Importance
physiologique
du foie
chez le fœtus.

J'ajouterai, pour terminer, que le foie du fœtus est sans nul doute un organe d'une grande importance physiologique, ce que prouve avant tout sa grande vascularisation. Son rôle d'organe sécrétant la bile est cependant alors subordonné à celui d'organe faisant subir au sang des modifications chimiques et morphologiques spéciales. Nous parlerons avec plus de détails de ce dernier rôle, à propos de la genèse du sang ; je rappellerai ici seulement que la sécrétion de la bile commence, il est vrai, déjà dans le troisième mois, mais qu'elle n'atteint jamais une grande intensité pendant la vie intra-utérine dans son entier. On trouve dans l'intestin grêle, du troisième au cinquième mois, une substance semblable à la bile ; dans la seconde moitié de la grossesse on retrouve cette substance dans le gros intestin, et enfin dans le rectum. On

Méconium.

appelle *méconium* cette masse brune verdâtre ou brune noirâtre contenue dans l'intestin ; elle est composée de bile, de mucus, d'épithéliums détachés, de cristaux de cholestérine (FÖRSTER, *Wiener med. Wochenschrift*, 1858, n° 32), et d'une partie du liquide amniotique arrivé par hasard dans l'intestin. La vésicule

ne montre à son intérieur, jusqu'au cinquième ou sixième mois, qu'un peu de mucus ; plus tard une bile en général jaune clair. On n'a pas fait d'analyse de la bile du fœtus, qui satisfasse aux exigences de la chimie moderne.

La troisième glande intestinale volumineuse, le *pancréas*, naît, chez le poulet, à peu près en même temps que le foie ; les recherches de REMAK en font une petite prolifération pleine, de la paroi intestinale postérieure (dorsale) à la hauteur du canal hépatique primitif gauche. Bientôt, cette petite masse présente une cavité arrondie communiquant avec le tube intestinal ; elle est formée des deux feuillettes de l'intestin, du tube épithélial, et de la lame fibro-intestinale (REMAK, fig. 73). GÖTTE décrit de même la genèse de l'organe, mais, d'après lui, on voit, de prime abord, une petite excavation de la paroi intestinale épaissie dans ses deux couches (*l. c.*, fig. 46, 54). Ensuite, l'épaississement continue surtout dans le tube épithélial, en même temps la cavité augmente aussi (*l. c.*, fig. 51). Le tube, en dernier lieu, donne des bourgeons pleins, tandis que la couche fibreuse, dans les premiers moments, ne participe pas à ces processus (REMAK, fig. 75, 76, 77 (lézard) ; GÖTTE, fig. 47). D'après GÖTTE, se développerait chez le poulet âgé de six jours, un *pancréas accessoire* plus près de l'estomac (GÖTTE, fig. 45, 49, 53), qui devient bientôt plus volumineux que l'autre et dont le canal excréteur finit par s'unir au premier formé. GÖTTE explique le rapprochement qui se produit entre les canaux excréteurs du foie et du *pancréas*, d'abord très éloignés l'un de l'autre, avec justesse, par un développement inégal du duodénum. Sur le *duodénum* de l'adulte, ces canaux malgré leur rapprochement sont plus éloignés l'un de l'autre que sur l'intestin du fœtus ; aussi, comprend-on qu'un développement plus accentué de la paroi gauche du duodénum, avec un arrêt de la paroi droite, combiné avec une torsion sur l'axe longitudinal, finisse par réunir les canaux à l'endroit où on les trouve chez l'adulte. GÖTTE suppose que le troisième canal pancréatique que l'on trouve chez le poulet adulte, se développe comme le canal du pancréas accessoire.

On ne connaissait, jusqu'ici, que peu de chose sur la genèse du *pancréas* des *mammifères*. BISCHOFF a observé, sur un embryon de veau long de 15,8^{mm} (*Entw.*, p. 326), au centre d'un blastème partant de la tunique externe du tube digestif, le *pancréas* représenté par un canal glandulaire divisé en fourchette ; chez un embryon de veau de 18^{mm} de long, le tronc divisé de la glande était circulairement couvert de 12-14 renflements arrondis, ce qui le faisait ressembler à une ombelle. Plus tard encore, les rameaux

Pancréas
du poulet.

Pancréas
chez l'homme.

présentaient de nombreux bourgeons, aussi ne permettaient-ils pas une vue d'ensemble, comme celle que l'on peut avoir sur les glandes salivaires. Je joindrai à ces rares observations quelques détails que j'ai vus sur des embryons de lapin. Le *pancréas* apparaît chez cet animal le dixième jour; il représente d'abord un simple renflement de la paroi intestinale dorsale, tapissé d'un épithélium d'épaisseur considérable. La figure 539, coupe longitudinale, et la figure 543, coupe transversale, nous montrent ces

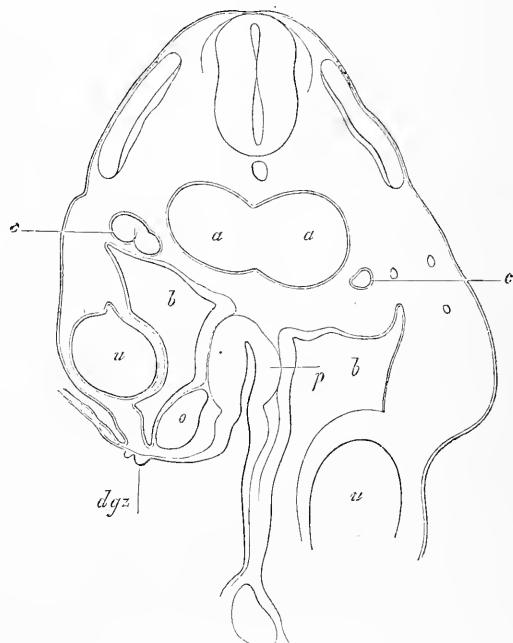


Fig. 543.

détails de structure. Dans le premier cas, le renflement avait $0,095\text{mm}$ de profondeur; dans le second, $0,177\text{mm}$ de largeur, l'épithélium étant large de $71-100\ \mu$. Le onzième jour, ce renflement simple s'allonge pour devenir, en premier lieu, un corps piriforme, creux, et légèrement caudé; mais on observe bientôt sur lui les premières ébauches légères de bourgeons. Un *pancréas* de la première forme mesurait $0,27\text{mm}$ de long et $0,16\text{mm}$ de large; un

Fig. 543. — Coupe transversale du tronc d'un embryon de lapin de dix jours, à trois coupes plus en arrière que la figure 540. *aa*, aortes fondues en une seule; *cc*, veines cardinales; *uu*, veines ombilicales; *oo*, veines omphalo-mésentériques; *dr*, gouttière intestinale; *dgz*, derniers restes des villosités du canal vitellin; *p*, ébauche du pancréas formant toute la partie postérieure épaisse du duodénum; *b*, cavité abdominale. Les canaux de WOLFF sont déjà visibles dans cette coupe, mais n'ont pas été représentés.

second, avec bourgeons, était constitué par un tube cylindrique long de 0,30^{mm}, dont l'épaisseur, dans la région des bourgeons, était de 56-76 μ , mais sur d'autres points, ne dépassait pas 40-50 μ . Le douzième jour, le *pancréas* était devenu un tube long de 0,29^{mm}, large de 40-50 μ , portant, à son extrémité, trois bourgeons larges de 54 μ , d'aspect légèrement piriforme.

Toutes ces formes primitives du *pancréas* avaient ceci de commun, que l'organe ne présentait pas de tunique fibreuse se délimitant d'avec les parties voisines; il était plutôt, jusqu'à un certain point, contenu dans le *mésentère*. Le *pancréas* était, en outre, placé de telle façon que, chaque fois qu'il était caudé, l'extrémité libre était placée obliquement dans la direction de la tête. Quant à sa structure, on trouve toujours le rudiment glandulaire jusqu'à ses extrémités, muni de cavités et offrant ainsi le type du poumon à cette différence près que les cavités sont bien plus étroites.

J'ai poursuivi jusqu'au seizième jour, chez le lapin, le développement ultérieur du *pancréas*. Les bourgeons primitifs engendrent de nouveaux bourgeons creux, ce qui transforme de plus en plus la glande en une petite grappe toujours plus ramifiée. En même temps, l'organe semble se diviser en deux glandes séparées, qu'on pourrait envisager comme les rudiments d'un *pancréas* supérieur et d'un inférieur, comme ils se trouvent chez le poulet. Le quatorzième jour, le *canal pancréatique* était large de 43 μ , et en rapport avec la paroi postérieure du *duodénum*. Son parcours était de 54 μ seulement, puis il se divisait en deux canaux, dont l'un conduisait à une grosse glande placée à gauche, tout près de l'estomac, tandis que l'autre à droite allait se terminer dans un *pancréas* plus petit avoisinant le foie. Entre ces deux pancréas se trouvait, dans la même position que celle occupée par la *veine porte* plus tard, la *veine omphalo-mésentérique* gauche (KÖLLIKER, *Hallenser Festschrift*, pl. VI, fig. 7). Le seizième jour ces rapports étaient encore plus évidents, et le pancréas paraissait avoir deux orifices, car le canal principal, à peine né, se divisait déjà en deux rameaux; la glande principale mesurait alors 1,42 de long et 0,17-0,28 de large. Ici, comme auparavant, toutes les vésicules glandulaires, tapissées de cellules épithéliales cylindriques, étaient *creuses*, mesuraient 32-43 μ , et se trouvaient placées dans un tissu mésodermique qui, en enveloppant largement les deux organes, ne rappelait en rien leur forme. Mais à part ce tissu, les canaux et vésicules du pancréas avaient aussi une mince tunique fibreuse.

Par ce qui précède, nous voyons dès l'abord le *pancréas* du lapin se présenter comme une prolifération creuse des deux tuniques du tube digestif; et rester tel à travers toutes ses transformations ultérieures. Je ne puis donc m'associer à l'assertion fort invraisemblable de SCHENK (*l. i. c.*), qui veut que les vésicules glandulaires du *pancréas* naissent d'une façon indépendante dans le *mésoderme*.

Voici ce que nous connaissons au sujet du *pancréas* de l'homme. J'ai décrit, d'après un embryon âgé de quatre semaines, dans la première édition de cet ouvrage, un canal excréteur simple et creux, pourvu latéralement, et à son extrémité amincie, de sept canaux latéraux sinueux. Chacun de ces canaux présentait déjà une lumière dans sa portion initiale, qui était plus étroite, mais l'extrémité était constituée par un bourgeon pyriforme plein et arrondi. A la fin du second mois j'ai trouvé la glande déjà complète dans ses parties essentielles, mais la formation de vésicules glandulaires creuses appartient à une époque bien ultérieure; j'ai constaté, en effet, que dans le troisième mois, les extrémités arrondies des canaux glandulaires étaient encore absolument pleines, bien que leur diamètre fût déjà de 43 μ .

MECKEL nous apprend que, dans le troisième et le quatrième mois, le *canal de Wirsung* s'abouche en haut et à gauche dans la *portion descendante du duodenum*; le *canal cholédoque*, au contraire, en bas et à droite; dans le cinquième mois, les deux canaux sont placés côte à côte.

La *rate* présente peu d'intérêt au point de vue de sa genèse. Elle se forme, chez l'homme, pendant le second mois, sans qu'on ait pu préciser l'époque exacte, dans l'épiploon stomacal, tout près de l'estomac. Elle naît d'un blastème appartenant au *mésoderme*, ou plus exactement à la lame moyenne et ne s'accroît que lentement si on la compare au foie, car elle ne mesure, à la fin du troisième mois, qu'à peu près 1,7^{mm} de long, et moins de 1,13^{mm} de large. Formée dès son origine uniquement de petites cellules, elle acquiert dans le cours du troisième mois, des vaisseaux et des fibres; et devient bientôt riche en vaisseaux et rouge de couleur. Les corpuscules de MALPIGHI, au contraire, n'apparaissent qu'à la fin de la vie utérine.

GÖRTE nous apprend que le premier rudiment de la rate du *poulet* est en connexion avec le rudiment du *pancréas* (*l. c.*, fig. 47, 50, 45, 53, 49); PEREMESCHKO confirme ces observations sur des embryons de mammifères (*l. c.*, fig. 1, 3, 4). Il a, du reste, trouvé sur un embryon de cochon de 2^{cm} une rate déjà presque

absolument séparée du *pancréas* ; sur un autre embryon de 3^{cm}, on ne voyait plus de communication. J'ai moi-même constaté, sur l'*embryon du lapin*, que, encore au dix-huitième jour, la rate, fort peu développée, est enfouie dans l'épiploon stomacal, derrière le *pancréas*. Elle semblait alors une place un peu plus vascularisée du *mésogastre* ; le vingtième jour, au contraire, l'organe était déjà parfaitement distinct du *pancréas*. Je n'ai pu déterminer si le renflement (*m*) qu'on voit figure 540, à côté du *duodénum* et de l'estomac, est le premier rudiment de la rate. Je renvoie au travail de PEREMESCHKO pour le développement histologique de la rate, en remarquant que les premières traces à peine visibles des corpuscules de MALPIGHI ont été trouvées sur des embryons de veau de 10-15^{cm} ; l'ébauche ne devenait plus nette que sur des embryons de 45^{cm} (*l. c.*, fig. 13).

LITTÉRATURE.

En dehors des travaux cités plus haut (pp. 31 et suivantes), de BARTH (68), BORNHAUPT (81), BORSENKOW (82), GÖTTE (106), KÖLLIKER (129), LASKOWSKI (140), W. MUELLER (160), PEREMESCHKO (177), RATHKE (184), SCHENK (218), SELENKA (228), TÖRÖK (245), il faut consulter :

AFANASSIEW (B.), *Ueber Bau und Entwicklung der Thymus der Säuger*, dans *Arch. f. mikr. Anat.*, t. XIV, p. 381. — BOLL (Fr.), *Das Princip des Wachstums*, Berlin, 1876. — BRAND (E.), *Beitr. z. Entw. d. Magen- und Darmwand*, avec 1 pl., dans *Würzb. Verh.*, t. XI, 1877, p. 243. — FELLNER (L.), *Beitr. z. Lehre v. d. Entw. d. Kloake*, dans *Wiener Sitzungsber.*, 1875, t. LXXI. — GERLACH (J.), *Zur Anat. und Entw. des Wurmfortsatzes*, dans *Erlanger Berichte*, 1858. — KLEIN (Em.), *Beitr. z. Kenntn. d. Mundlippen des neugeb. Kindes*, dans *Wiener Sitzungsber.*, t. LVIII, 1868. — NEUMANN (E.), *Flimmer-epithel im Oesophagus menschlicher Embryonen*, dans *Arch. f. mikr. Anat.*, t. XII, p. 570. — ROTH (W.), *Der Kehldeckel und die Stimmritze im Embryo*, dans SCHENK's *Mittheilungen*, fasc. 2, 1878, p. 145. — SCHENK (S. L.), *Die Bauchspeicheldrüse des Embryo*, dans *Anat.-phys. Unters.*, 1872, p. 1. — TOLDT (C.) et ZUCKERKANDL (E.), *Ueber die Form und Texturveränderungen d. menschlichen Leber während des Wachstums*, dans *Wien. Sitzungsber.*, t. LXXII, 1875. — STIEDA, *Zeitschr. f. wiss. Zool.*, t. XXX, Suppl. — KÖLLIKER, *Festschrift der naturforsch. Gesellsch.*, Halle, 1879.

VII. — DÉVELOPPEMENT DU SYSTÈME VASCULAIRE

§ 59.

DÉVELOPPEMENT DU CŒUR

Nous avons eu déjà, dans les paragraphes précédents et à diverses reprises, à parler du premier développement du cœur, du système vasculaire et du sang (p. 117, 148, 152-157, 163-179, 255-

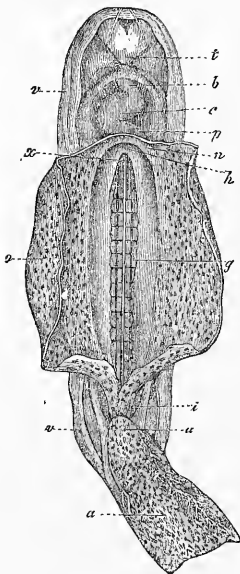


Fig. 544.




Fig. 545.

Fig. 544. — Embryon humain âgé de trois semaines, grossi. Sur sa face antérieure, le sac vitellin est ouvert et en grande partie enlevé. *a*, allantoïde, ou plutôt cordon ombilical; *u*, ouraque, tige de l'allantoïde; *i*, intestin postérieur; *v*, amnios; *o*, sac vitellin ou vésicule ombilicale; *g*, aortes primitives, placées sous les protovertèbres: la ligne blanchâtre est la ligne de séparation entre les deux vaisseaux; *x*, embouchure de la portion antérieure du tube intestinal dans le sac vitellin; *h*, point de jonction des veines ombilicales et omphalo-mésentérique *n*, pour entrer dans le cœur; *p*, cavité péricardiaque; *c*, cœur; *b*, aorte; *t*, bourgeon frontal.

Fig. 545. — Partie antérieure d'un embryon de poulet de 4,55^{mm} de long, vu d'en bas. *H*, cœur; *Aa*, arc aortique; *Hhl*, cavité cervicale; *Vd*, orifice pharyngo-ombilical; *Uw*, protovertèbres; *Abl*, vésicules optiques; *Vh*, cerveau antérieur; *vAf*, endroit d'où monte le repli amniotique antérieur, qui d'ailleurs va jusqu'à la ligne médiane.

262, 275-277, 301-310) ; il nous semble donc inutile de revenir sur ce sujet, et il ne nous reste plus qu'à décrire le développement consécutif et ultime des diverses parties de ce système.

Parlons d'abord du cœur, et prenons-le au moment où il représente un tube droit placé en avant de la portion antérieure du tube intestinal dans la cavité pariétale du cou, ou cavité cervicale : son extrémité antérieure donne naissance aux deux *aortes* ; de l'autre côté, deux *veines omphalo-mésentériques* entrent depuis l'aire germinative dans le cœur (fig. 45). On n'a pas encore vu de cœur humain ayant atteint ce stade, mais on a observé le stade suivant : à ce moment, le cœur se recourbe en S, ainsi que COSTE l'a constaté sur un embryon âgé de 15-18 jours (fig. 544). Une fois que la courbure a augmenté (fig. 545), on reconnaît deux flexions principales, une du côté artériel, en avant et à droite, au-

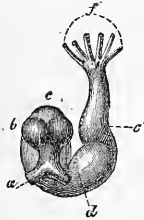


Fig. 546.

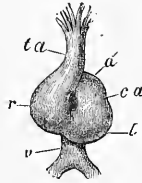


Fig. 547.

dessous de l'origine de l'aorte, et une autre sur le côté veineux, en arrière et à gauche, au-dessus de l'embouchure des veines. On voit, en outre, dans les premiers temps, une forte flexion de l'origine de l'aorte, très marquée dans les figures 545 et 546, mais disparaissant peu à peu plus tard. Dans le développement ultérieur, le cœur se recourbe de plus en plus, ce que montrent les figures 546 et 547, d'après BISCHOFF, représentant le cœur d'un embryon de lapin. En même temps, se développent dans certaines places des rétrécissements et en d'autres des dilatations. L'incurvation se produit de telle sorte que la flexion veineuse remonte, avance de gauche à droite, vers l'aorte, et arrive même à se placer un peu en arrière de ce vaisseau. Il en résulte que l'orifice cardiaque des veines se trouve placé un peu en arrière de la flexion artérielle,

Fig. 546. — Cœur grossi d'un embryon de lapin, d'après BISCHOFF, vu de derrière. *a*, veines omphalo-mésentériques ; *d*, ventricule droit ; *e*, bulbe aortique ; *f*, six arcs aortiques ; *c*, oreillette ; *b*, auricules.

Fig. 547. — Le cœur de la figure 546 vu par devant, d'après BISCHOFF. *ta*, tronc artériel ; *ca*, canal auriculaire ; *l*, ventricule gauche ; *r*, ventricule droit ; *a*, oreillette ; *v*, sinus veineux.

d'un rétrécissement, le *fretum Halleri*. Remarquons cependant que ce rétrécissement, vu par derrière dans la figure 546, disparaît bientôt sur les embryons de mammifères, si tant est qu'il soit constant. Un jeune cœur humain d'un embryon long de 5''' , de la troisième semaine, représenté par ECKER (*Icon. phys.*, pl. xxx, fig. 18 et 19), et qui se trouvait à peu près au stade de développement du cœur de lapin des figures 546 et 547, n'offrait aucun sillon de ce genre. Le *sillon interventriculaire* (c'est le nom que je lui ai donné) était, au contraire, très marqué. Il est très certain que des embryons plus âgés, c'est-à-dire à partir de la quatrième semaine, ne présentent jamais de *fretum Halleri*. Je crois donc utile de rayer ce nom des descriptions du cœur embryonnaire,

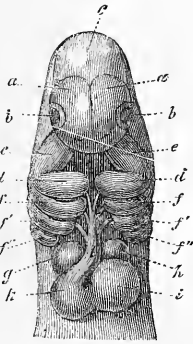


Fig. 549.

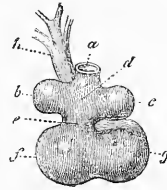


Fig. 550.

pour introduire à sa place, dans celles-ci, la notion du *sillon interventriculaire*, qui est fort important et apparaît très tôt.

Les figures 546 et 547 ne rappellent que de loin la forme ordinaire du cœur ; quant aux stades suivants représentés figures 549 et 550, ils sont bien plus connus. Mais même en ce moment le cœur, si on le considère avec plus d'attention, présente encore bien des particularités. Il continue à n'avoir qu'une seule artère sortant du ventricule droit et une seule veine entrant dans ce ventricule : l'intérieur ne présente pas trace de septum, nous ne parlons pas même des différences dans la forme extérieure, car elles se com-

Fig. 549. — Tête d'un embryon de chien, vue d'en bas, grossie. D'après BISCHOFF. *a*, cerveau antérieur ; *b*, yeux ; *c*, mésencéphale ; *d*, branche maxillaire inférieure ; *e*, branche maxillaire supérieure du premier arc branchial ; *f*, *f'*, *f''*, deuxième, troisième et quatrième arc branchial ; *g*, auricule gauche, *h*, droite ; *k*, ventricule droit, *i*, gauche ; *l*, aorte ou tronc artériel avec trois paires d'arcs aortiques.

Fig. 550. — Cœur de l'embryon de la figure 549, vu de derrière. *a*, sinus veineux commun ; *b*, auricule gauche, *c*, droite ; *g*, ventricule droit, *f*, gauche ; *e*, canal auriculaire ; *h*, tronc artériel. D'après BISCHOFF.

prennent d'elles-mêmes. Cette forme du cœur provient de la précédente, d'une façon fort simple : la partie veineuse du cœur passe de plus en plus derrière l'aorte, jusqu'au moment où elle viendra se placer directement derrière l'artère. Les deux auricules grandissant toujours, apparaissent bientôt à gauche et à droite de l'aorte ; ils représentent alors pour ainsi dire les deux oreillettes, l'artère elle-même finissant par être au milieu d'eux comme au fond d'un sillon. La croissance des auricules fait naturellement ressortir encore plus le canal auriculaire (fig. 550 *e*), qui cependant, comme auparavant, reste toujours situé entre la portion veineuse et le ventricule gauche. Les ventricules se sont agrandis, aussi : le gauche, qui est plus grand, est plus arrondi, le droit plutôt en massue ; quant au *sillon interventriculaire*, il n'est pas moins marqué que dans le cœur plus jeune.

Organisation
du cœur primitif.

Il y a bien des phénomènes à considérer dans l'*organisation interne* et la *structure* du cœur embryonnaire encore simple, dont je viens de parler, comme j'ai pu m'en apercevoir en étudiant des embryons de lapin. La musculature du cœur apparaît chez cet animal le neuvième jour, immédiatement après la fusion des deux moitiés du cœur. Aussi peut-on observer avec netteté, déjà au dixième jour, dans la paroi du cœur, épaisse dans son ensemble de 0,054-0,108^{mm}, quatre couches en allant de dehors en dedans : 1° une mince couche de tissu conjonctif ; 2° une couche de cellules musculaires ; 3° une couche endocardique sous forme d'une substance gélatineuse conjonctive d'épaisseur diverse ; 4° un endothélium en une seule couche. J'ai constaté que le dixième et le onzième jour le *bulbe aortique tout entier*, c'est-à-dire le tronc aortique simple primitif jusqu'à son point de division, possède une couche musculaire à fibres transversales, fait d'une haute importance quand on lui compare la présence chez des vertébrés inférieurs (*sélaciens, ganoïdes et chimères*), de fibres musculaires striées sur le *cône artériel*.

On constate en outre ce fait remarquable que le cœur monoventriculaire simple primitif présente déjà des valvules bien conformées, artérielles et veineuses. Elles s'offrent chez l'embryon du lapin sous forme d'épaississements hémisphériques pairs situés aux deux orifices auriculo-ventriculaires, composés de la masse gélatineuse endocardique dont nous venons de parler. La musculature n'entre pas dans ces renflements qui, le onzième jour, sur l'*orifice veineux* présentaient 85-90 μ . d'épaisseur et 0,17^{mm} de haut (fig. 551).

Développement
ultérieur
du cœur.

Pour les états ultérieurs je n'aurai en vue que le cœur de

l'homme. Figure 552, on voit un cœur long de 2,66^{mm} de l'embryon âgé de quatre semaines représenté figure 233 ; il ressemble beaucoup à la forme des cœurs représentés figures 549 et 550. On remarque la petitesse du ventricule droit comparé au développement des auricules, mais ce phénomène disparaît bientôt (voir SCHMIDT, *l. i. c.*, représentant un cœur d'embryon du cochon, fig. 6). En effet, sur un cœur de 2,66^{mm}, à peine un peu plus grand, d'un embryon de cinq semaines, j'ai trouvé le cœur sous l'aspect représenté par COSTE, figure 553. Ce dernier embryon est cependant plus âgé que celui que j'ai dessiné figure 233, car le visage y est plus développé que sur mon embryon. On constate en outre les rapports

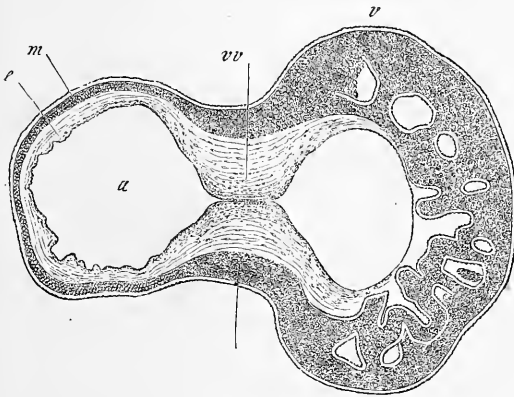


Fig. 551.

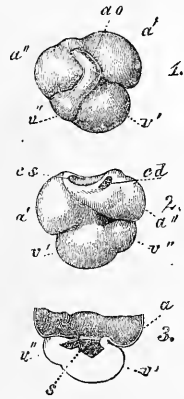


Fig. 552.

qui vont suivre sur le cœur de la figure 552. L'aorte ou *tronc artériel*, quoique muni d'une sorte de sillon (*l'intima* vue par transparence), était encore simple, et se faisait remarquer par la position oblique de sa portion initiale et une forte flexion dans la région de l'oreillette. Les deux auricules, à cette époque, sont à peu près de même taille; la gauche est même un peu plus grande, ce qui ne se retrouve pas plus tard. Il faut en outre observer ici les rapports des veines à leur orifice d'entrée : au lieu d'une seule grosse veine, qu'on trouvait auparavant, on voit le premier stade

Fig. 551. — Coupe sagittale à travers le ventricule et l'oreillette d'un embryon de lapin de onze jours. Gross. cinquante-neuf fois. *v*, ventricule; *a*, oreillette; *vv*, valvule veineuse; *m*, couche musculaire de la paroi cardiaque.

Fig. 552. — Cœur d'un embryon humain de quatre semaines, long de 13,5^{mm}. Gross. cinq fois et demie. Vu : 1° de devant; 2° de derrière; 3° les ventricules ouverts ainsi que l'oreillette, dont la partie supérieure est enlevée. *a'*, auricule gauche, *a''*, droite; *v'*, ventricule gauche, *v''*, droit; *ao*, tronc artériel; *s*, cloison ventriculaire en train de formation; *cd*, veine cave supérieure droite; *cs*, veine cave supérieure gauche et veine cave inférieure. A la deuxième figure, le canal auriculaire est très net.

de la division en trois troncs ultérieurs; la veine cave supérieure droite est déjà alors complètement séparée, tandis que la *veine cave inférieure* et la *veine cave supérieure gauche* sont encore en connexion.

Les modifications ultérieures que subit le cœur humain, entre

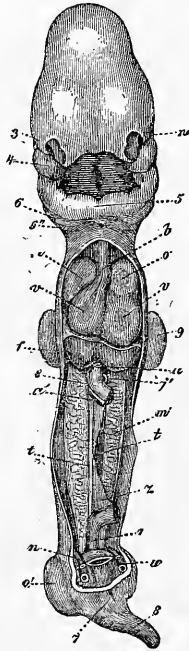


Fig. 553.

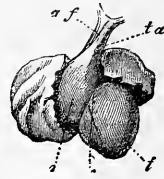


Fig. 554.

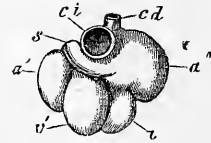


Fig. 555.

la troisième et la huitième semaine, sont les suivantes : avant tout, le ventricule droit se renfle en massue et grandit, le ventri-

Fig. 553. — Embryon humain de vingt-cinq à vingt-huit jours, redressé; d'après Coste; représenté vu d'en avant : on a enlevé les parois antérieures du thorax et de l'abdomen et une partie de l'intestin. *n*, œil; 3, fosse nasale; 4, branche maxillaire supérieure; 5, branches maxillaires inférieures réunies du premier arc branchial ou maxillaire inférieur primitif; 6, deuxième arc branchial, 6', troisième arc; *b*, bulbe aortique; *o*, *o'*, oreillettes du cœur; *v*, *v'*, ventricules droit et gauche; *u*, veine ombilicale; *e*, intestin; *a'*, artère omphalo-mésentérique; *j'*, veine omphalo-mésentérique; *m*, corps de WOLFF; *t*, blastème de la glande génitale; *z*, mésentère; *r*, rectum; *n*, artère ombilicale; 7, orifice du cloaque; 8, queue; 9, extrémité antérieure, 9', postérieure.

Fig. 554. — Cœur d'un embryon âgé d'environ six semaines, long de 3,3^{mm}. Gross. quatre fois. D'après ECKER. *t*, ventricule gauche, *r*, droit; *ta*, tronc artériel, avec un sillon en *af*, montrant le point où l'aorte se sépare de la pulmonaire. On voit en outre les deux auricules déjà très grandes.

Fig. 555. — Cœur d'un embryon humain âgé de huit semaines, de 4,3^{mm} de long. Gross. à peu près trois fois, vu de derrière. *a'*, auricule gauche, *a''*, droite; *v'*, ventricule gauche, *v''*, droit; *c*, *d*, veine cave supérieure droite; *c*, *s*, veine cave supérieure gauche; *c*, *i*, veine cave inférieure.

cule gauche perd de sa rondeur, sans que les rapports d'ensemble soient changés, ce qui nous donne la forme représentée figure 554. Puis ces deux ventricules s'allongent en pointe, et pendant ce temps, la partie veineuse du cœur et surtout les auricules prennent un volume considérable. La figure 554 est empruntée à ECKER; c'est le cœur long de 3,3^{mm} d'un embryon âgé de six semaines environ vu par devant; la figure 555 représente le cœur grand de 4 1/3^{mm} d'un fœtus de la huitième semaine vu par derrière. Dans les deux cœurs on constate très évidemment la grande taille des auricules, dont la droite en ce moment est, sans aucun doute, la plus grande. Vues de derrière, les auricules se trouvent simplement à côté et au-dessus des ventricules, mais on les voit sur l'autre figure recouvrir une bonne partie des ventricules. Les *auricules* n'occupent d'ailleurs pas dans la figure 554 leur place habituelle, on les a un peu soulevées avant de les dessiner. On constate l'existence de trois orifices veineux évidents : parmi eux l'orifice de la *veine cave supérieure* gauche est surtout remarquable par sa position ; nous parlerons plus bas encore de ce fait à propos du système veineux. Toutes ces veines s'abouchent d'ailleurs encore à ce moment dans un espace simple entre les auricules, l'oreillette primitive; le septum qui se formera plus tard, n'est que rudimentaire, même dans la figure 554. Les rapports entre l'oreillette et les ventricules changent alors d'une manière essentielle; auparavant (fig. 550) elle n'entrait en communication qu'avec le seul ventricule gauche; dans le cœur de la figure 552, au contraire, elle communique déjà un peu avec le ventricule droit. Dans le cœur de la figure 555, enfin, on voit déjà dès l'extérieur que la communication doit être déjà complètement effectuée; l'examen interne d'un cœur de ce genre montre, en effet, que chaque ventricule possède un orifice spécial pour se relier à l'oreillette. Le *tronc artériel* présente sur le plus jeune des deux cœurs un sillon, première ébauche de sa division future (fig. 552). Chez le plus âgé des deux cœurs, la division est déjà effectuée; aussi voit-on sur lui deux artères, l'*aorte* et la *pulmonaire*, chacune partant de son ventricule respectif.

Je ne crois pas nécessaire de parler avec plus de détails des transformations extérieures du cœur; je ne consacrerai que quelques mots à ce sujet. Le ventricule droit croît tellement qu'il atteint le gauche en volume et le dépasse même un peu; cependant les deux ventricules ont à peu près les mêmes dimensions à la fin de la vie fœtale. Ils forment par leur réunion un cône régulier, ce qui tient à ce que le bord droit du cœur est plus

arrondi que plus tard, par suite de la plus grande épaisseur du ventricule droit. Les oreillettes et les auricules conservent longtemps leur volume considérable; ces dernières, même chez l'embryon à terme (fig. 556), sont relativement plus grosses que plus tard, bien qu'elles ne donnent à ce moment qu'une bien imparfaite image de leur volume antérieur.

Le volume total du cœur, comparé aux autres organes, est bien plus faible après la naissance. Sur un embryon de quatre semaines, le cœur est, d'après mon calcul, au corps comme 1 : 12. MECKEL a trouvé, pour le second et le troisième mois, une pro-

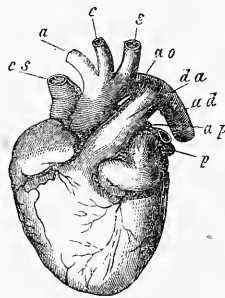


Fig. 556.

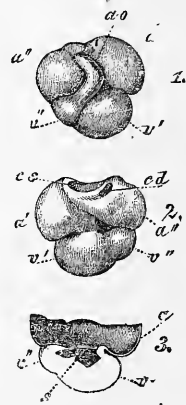


Fig. 557.

portion de 1 : 50, et pour le fœtus à la naissance, une proportion de 1 : 120. Voici les *grandeurs absolues* : quatrième semaine, 2 1/3^{mm} de long; huitième semaine, 4 1/2 de long et 5 2/3^{mm} de large; longueur au troisième mois, 10-12^{mm}; au cinquième mois, 15-17^{mm}.

Modifications
dans l'intérieur
du cœur.

Ici se place la description des *modifications* subies par le cœur dans son intérieur, dont v. BAER a donné, il y a bien des années déjà, une excellente description à propos du poulet. Cette description a été trouvée peu à peu applicable aux mammifères et à l'homme.

Fig. 556. — Cœur, à peu près de demi-grandeur naturelle, d'un embryon à la naissance, vu de devant et un peu du côté gauche. *cs*, veine cave supérieure; *a*, anonyme; *c*, carotide gauche; *s*, sous-clavière gauche; *ao*, extrémité de la crosse de l'aorte; *da*, conduit artériel de Botal; *ad*, aorte thoracique; *ap*, pulmonaire gauche; *p*, veines pulmonaires gauches.

Fig. 557. — Cœur d'un embryon humain âgé de quatre semaines, long de 13,5^{mm}. Gross. cinq fois et demie. 1° face antérieure; 2° postérieure; 3° les ventricules et l'oreille ouverts, la partie supérieure de l'oreillette enlevée. *a'*, auricule gauche, *a''*, droit; *v'*, ventricule gauche, *v''*, droit; *ao*, tronc artériel; *s*, cloison ventriculaire en formation; *cd*, veine cave supérieure droite; *cs*, veine cave supérieure gauche, avec la veine cave inférieure. A la figure 1, le canal auriculaire est très visible.

Les transformations internes ont, même en dehors de celles qui se passent dans les parois, toutes pour but, de faire du cœur mono-ventriculaire primitif, qui appartient au type du cœur du poisson, un organe bi-ventriculaire avec séparation complète des deux courants sanguins de la grande et de la petite circulation. On pourrait être disposé à croire que ce résultat est simplement obtenu par la division, en deux moitiés, dans le sens de la longueur totale du canal cardiaque primitif; mais, ici, comme dans bien d'autres cas, on voit le développement suivre une voie tout autre, et qui nous semble bien détournée. La partie veineuse du cœur primitif, ainsi que l'aorte primitive se partagent, il est vrai, en deux moitiés, au moyen d'un septum *longitudinal*; mais le ventricule primitif se divise en deux au moyen d'un septum *transversal*. Il est ainsi fort difficile de s'expliquer comment la partie veineuse, qui ne communique d'abord qu'avec le ventricule gauche, acquiert ses rapports définitifs; il en est de même pour le *tronc artériel*, qui d'abord naît uniquement du ventricule droit. La figure 557 jettera quelque lumière sur ces faits; elle provient d'un embryon humain. Là, le cœur mono-ventriculaire présente à peine un septum. N'oublions pas de constater, pour plus de clarté, qu'avant que les septa soient entièrement terminés, des phénomènes spéciaux de croissance, qui se passent à la paroi postérieure du cœur, poussent peu à peu le ventricule droit dans le voisinage de l'oreillette. Le même phénomène se produit en avant pour le ventricule gauche, dans ses rapports avec l'aorte et le *tronc artériel*. Une fois l'oreillette abouchée avec les deux ventricules, ces derniers se trouvent être aussi en relation avec le *tronc artériel*. Il est alors facile de comprendre comment les *septa* une fois terminés, se développeront à l'intérieur les quatre cavités du cœur et les rapports définitifs des artères,

Ces remarques une fois faites, je passerai en revue les phénomènes qui président à la formation des septa, soit dans les deux compartiments du cœur, soit dans le *tronc artériel*, en même temps que les autres transformations que subit l'intérieur de l'organe. Les deux ventricules ont d'abord des parois aussi minces que la partie veineuse, mais ils se changent bientôt (chez l'homme entre la troisième et la quatrième semaine) en deux sacs à paroi très épaisses, à cavité très étroite. Les parois de ces sacs, nées de la lame fibro-intestinale, sont *en entier* composées d'un tissu spongieux et ténu de fibres musculaires en voie de développement. Les lacunes en sont partout tapissées par des culs-de-sac provenant du tube épithélial des ventricules (*voir* fig. 551, puis les figures

Formation
du septum ven-
triculorum.

de SCHENK, n° 212, fig. 2, et de BERNAYS, fig. 10). Ensuite, commence à se former le *septum* que ECKER a observé à l'état très jeune, dans le cœur de la figure 554, provenant d'un embryon incurvé mesurant 12,3^{mm} (*Icon. phys.*, pl. xxx, fig. 22 et 23). Le septum est d'abord un pli semilunaire bas, apparaissant dans la région du *sillon inter-ventriculaire* et partant de la partie inférieure et postérieure des ventricules. La concavité de ce pli regarde en haut, c'est-à-dire vers l'aorte et l'oreillette, et en même temps un peu à gauche. Les ventricules n'étaient donc pas séparés vers la base, mais le rapport primitif était déjà modifié, car le ventricule droit était légèrement en relation avec l'oreillette. L'*orifice veineux* à bords proéminent fortement dans l'oreillette; d'après ECKER, était, une fois fermé, composé de quatre lèvres, et appartenait surtout au ventricule gauche. La figure 557 représente le cœur d'un embryon de quatre semaines, qui n'était pas tout à fait arrivé à ce stade. La figure 557,3 montre les ventricules ouverts et le *septum* rudimentaire; les parois étaient encore plus épaisses que ne les représente ECKER, et, à ce moment, le ventricule gauche dépassait considérablement en épaisseur le droit.

Une fois son rudiment apparu, le septum ventriculaire se développe rapidement, car il est terminé déjà sur des embryons de la septième semaine; aussi les ventricules communiquent-ils alors avec l'oreillette par deux orifices distincts. La forme de ces orifices primitifs, qu'ECKER le premier nous a appris à connaître (*l. c.*, pl. xxx, fig. 27), est très simple; ils ne repré-

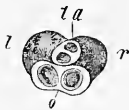

Fig. 558.

Valvules veineuses.

sentent, à l'origine, que de simples fentes, dont on peut voir, figure 558, la position et la forme sur un embryon de huit mois. Les deux lèvres qui avoisinent chaque fente sont les premières ébauches des valvules veineuses définitives. Ces rudiments, comme le montrent des recherches faites sur des embryons de lapin, ont, dans le premier temps, la même structure que les valvules primitives décrites plus haut. BERNAYS (*l. c.*), au contraire, examinant des embryons de veau, trouva un tissu beaucoup plus dense, qu'il semble rattacher à l'endothélium. GEGENBAUR et BERNAYS ont donné, les premiers, des indications exactes sur la manière dont ces rudiments des valvules définitives se changent en ces mêmes valvules (*Grundz. d. vergl. Anat.*, 2^e éd., 1870, et *Grundriss*

Fig. 558. — Cœur d'un embryon âgé de huit semaines : les oreillettes ont été enlevées depuis le haut. Gross. environ trois fois. *o*, les deux orifices veineux; *ta*, les deux artères; *l*, *r*, ventricule gauche et ventricule droit.

d. vergl. Anat., 2^e édition, 1878, p. 609); mes dernières recherches sur le lapin m'ont fait tout à fait tomber d'accord avec ces auteurs. On constate, en effet, qu'il n'y a pas d'abord de fibres musculaires ou de *cordes tendineuses* venant s'attacher aux valvules; ces dernières ne sont en relation avec le myocarde des ventricules et de l'oreillette que par leurs bords soudés à la paroi. *Au commencement, il n'y a aucune séparation entre le myocarde de l'oreillette et celui des ventricules.* A ce moment, le myocarde ventriculaire s'épaissit, et quelques cordons musculaires se séparent peu à peu de sa paroi interne. Ces cordons restent en relation, d'un côté avec la base des valvules, de l'autre avec les parties de la paroi voisine de la pointe. Alors disparaît, dans la valvule, la partie gélatineuse qui n'est pas en rapport avec la musculature, à l'exception, toutefois, des parties du bord, plus proéminentes, qui forment alors les valvules définitives. Les cordons musculaires qui y étaient attachés suivent ces valvules dans leur développement; sur elles, se montrent alors aussi des éléments spéciaux intermusculaires, desquels se forment les cordes tendineuses. Il n'y a donc rien d'étonnant que ces cordes contiennent parfois des fibrilles musculaires, ce que OEHL a observé (comp. aussi BERNAYS, qui n'a jamais vu, comme OEHL, des tractus musculaires de ce genre, isolés dans les *cordes*, car il les a toujours trouvés en liaison avec les muscles papillaires). GEGENBAUR a, avec raison, fait ressortir les concordances qui existent entre les états successifs des valvules des mammifères supérieurs, et les formes durables des valvules des animaux inférieurs; je me permettrai d'ajouter à cette série les valvules primitives du cœur simple. Les valvules veineuses ne se développent bien chez l'homme que dans le cours du troisième mois; nous renverrons, à ce sujet, aux descriptions spéciales de BERNAYS, qui donne aussi un dessin représentant un embryon de quatre mois et demi (fig. 3). Les parois ventriculaires restent très épaisses pendant le troisième et le quatrième mois, pour s'amincir, par rapport aux cavités du cœur, pendant la seconde moitié de la grossesse. N'oublions pas, cependant, que le ventricule droit, d'abord plus mince de parois que le gauche, devient bientôt aussi épais que ce dernier, proportions qui restent telles quelles pendant tout le reste de la grossesse.

Voici ce qu'offre de remarquable la structure intime de la musculature du cœur. L'état caverneux ou spongieux qui envahit, pendant le second mois, le myocarde *dans toute son épaisseur*, ne se conserve pas bien longtemps; le myocarde devient, en effet, plus compacte dans le troisième et le quatrième mois, et de dehors en

Structure intime
du cœur.

dedans. A la fin, la structure spongieuse ne se retrouve que dans les couches les plus internes. J'ai déjà prouvé, il y a des années, que le myocarde naît de cellules musculaires fusiformes et étoilées (*Handb. der Gewebelehre*, 1^{re} édition, p. 607). Leur accollement simple produit les fibres musculaires définitives du cœur; je renvoie, pour les détails et l'historique de cette question, à ma *Gewebelehre* (5^e édit.). Mes recherches semblent assigner, comme terminaison au processus de formation des cellules musculaires susnommées (fig. 559), le milieu de la période embryonnaire; la croissance totale et ultérieure du cœur se ferait ainsi uniquement par l'accroissement des éléments préexistants. Chez le lapin, on voit distinctement les cellules musculaires le neuvième jour, et la striation transverse de leurs fibrilles le dixième jour. J'ai observé, avec la plus grande netteté et de très bonne heure, chez cet ani-



Fig. 559.

mal, les fibrilles elles-mêmes dans les cellules musculaires que l'on retrouve aussi sur des coupes transversales.

Division
du
tronc artériel.

Pendant que se forme le *septum ventriculaire*, on voit le *tronc artériel* se diviser en *artère pulmonaire* et en *aorte* définitive, par un processus qui semble n'être que la continuation du processus de division des ventricules, mais qu'il faut en distinguer. Dans les ventricules, le myocarde lui-même prolifère, et finit par former un septum complet; dans l'aorte primitive, au contraire, c'est la partie fibreuse de la paroi vasculaire qui donne naissance à la cloison de séparation. Il ne faudrait donc pas croire que la division du *tronc artériel* se fasse par une pénétration, dans son intérieur, du septum ventriculaire; ce fait devient encore plus évident lorsqu'on sait que, chez certains animaux, l'*aorte* se divise à un moment où le ventricule est encore simple. RATHKE a observé ce processus sur la couleuvre (*Entw. der. Natter*, p. 165); là, à un moment où le *tronc artériel* se divise en trois vaisseaux, le ventricule ne possède encore aucune trace de *septum*. Il ne faut pas davantage (ce que RATHKE fait remar-

Fig. 559. — Cellules musculaires des ventricules d'un embryon humain âgé de neuf semaines. Gross. trois cent cinquante fois.

quer avec raison) chercher la cause de la division de l'aorte primitive en deux canaux, dans certaines particularités de la circulation, ou dans une direction spéciale des courants sanguins, comme le voudrait v. BAER. Les phénomènes de croissance de la paroi artérielle peuvent, seuls, expliquer les faits. Pour en revenir à l'homme, j'observerai que, dans la quatrième semaine, j'ai trouvé un *tronc artériel* encore complètement simple, avec une lumière ronde. Sur des coupes transversales examinées au microscope, on voyait déjà nettement trois couches : une couche mince et serrée, l'*adventice*, une couche claire, la *moyenne*, et une couche cellulaire interne, l'*intima*. Dans la cinquième semaine, l'artère était encore aussi simple, mais déjà à ce moment la lumière était étirée transversalement, et en forme de fente. J'ai trouvé, dans la septième et la huitième semaine, un vaisseau déjà double, sans que j'aie pu découvrir de stades intermédiaires montrant un développement graduel de la cloison. J'ai été plus heureux avec des embryons de veau de 15-18^{mm} de long ; j'ai trouvé là des aortes avec des lumières en forme de 8, ou, en d'autres termes, offrant deux faibles renflements à l'intérieur, ces derniers provenant de proliférations de la *tunique moyenne*. J'ai observé d'autres cœurs de veau où l'aorte avait une *adventice* simple et deux *lumières*, possédant chacune, il est vrai, une *intima* propre, mais des *tuniques moyennes* non encore séparées. Il est donc fort probable que la division en deux du *tronc artériel* s'effectue surtout par prolifération de sa tunique moyenne ; l'*adventice* prend, plus tard, part au processus ; ce dernier phénomène se produit plus tôt chez l'homme, car les deux grandes artères possèdent, déjà dans la huitième semaine, chacune leurs tuniques propres.

Les *valvules semilunaires* se montrent au moment où se fait la division, car je les ai vues sur les deux artères d'un embryon âgé de sept semaines seulement. Sur l'embryon des mammifères, elles ne constituent d'abord que des bourrelets semi-sphériques, horizontaux, proéminents et épais, formés par un tissu spongieux endocardial et l'endothélium. Ces bourrelets sont en liaison intime avec l'endocarde des ventricules et leur présence donne à la lumière, en cet endroit, l'aspect d'une étoile à trois branches, dont l'une plus longue et deux plus courtes ; une des valvules est, en effet, au commencement, beaucoup plus petite que les autres. Je n'ai pu voir, chez l'homme, à quel moment se creusent les poches sur les valvules. Sur les embryons de lapin, ce processus se fait le seizième jour ; j'ai trouvé, à ce moment, des *semilunaires aortiques* hautes de 0,14^{mm}, et épaisses de 0,085.

Valvules
semilunaires.

La musculature à fibres striées transversalement de l'aorte primitive, décrite plus haut, disparaît le douzième jour chez le lapin, depuis l'endroit où l'aorte se divise vers le cœur. On trouve cependant, à la hauteur des valvules aortiques primitives, de la musculature jusqu'au quatorzième jour; celle-ci ne semble disparaître qu'au moment où se divise l'aorte primitive.

Lorsque les ventricules et le *tronc artériel* ont terminé ces processus de cloisonnement, la partie veineuse du cœur subit, à son tour, des modifications analogues. Mes recherches m'ont prouvé que la formation du *septum interauriculaire* ne commence que lorsque le *septum interventriculaire* a terminé sa croissance dans la huitième semaine, et cela sous forme d'un pli peu élevé et semilunaire. Ce pli part du milieu de la paroi antérieure de l'oreillette et du bord supérieur du *septum interventriculaire*. A ce moment, peut-être même un peu plus tôt, se développent deux autres plis à la paroi postérieure des oreillettes, la *valvule d'Eustachi* et la *valvule du trou ovale*, à gauche et à droite de l'embouchure de la veine cave inférieure. Ces formations, beaucoup plus distinctes le troisième mois, effectuent une division plus complète des oreillettes, bien que, comme on sait, cette fermeture reste incomplète pendant toute la vie fœtale, car le grand *trou ovale* fait alors communiquer les oreillettes entre elles. Cette ouverture ne constitue pas une simple communication allant de droite à gauche dans le septum, mais en partie un canal oblique continuant la *veine cave inférieure*, car cette dernière s'abouche en partie chez l'embryon avec l'oreillette gauche. L'ouverture est limitée par la valvule d'Eustachi, qui est à ce moment très volumineuse, et par la valvule du trou ovale, que l'on peut considérer comme la continuation de la paroi de la veine. Après la naissance, la *valvule du trou ovale* va dans la règle se souder au septum placé à sa droite, pour former avec lui le *septum interauriculaire* définitif; dans beaucoup de cas, il est vrai, le canal de communication reste ouvert pendant toute la vie (*voir BRUCH, l. i. c.*). Les parois des oreillettes, chez l'embryon, restent longtemps extrêmement minces, mais elles finissent par s'épaissir en premier lieu dans les auricules, qui montrent alors des *trabécules*, et plus tard aussi dans leurs autres parties.

Je terminerai par quelques remarques sur la *position* du cœur. Peu après sa naissance, le cœur est évidemment placé dans le ressort de la tête, ce que démontrent beaucoup de figures (167-173, 228, 229), représentées plus haut. Le cœur, à ce moment, est placé *en avant* de la première protovertèbre (qui elle-même pré-

Formation
du *septum*
interauriculaire.

Valvule
d'Eustachi
et
valvule du trou
ovale.

Trou ovale.

Position du cœur
embryonnaire.

cède la première vertèbre cervicale), à la hauteur de la seconde et de la troisième vésicules cérébrales. La tête se développant toujours plus, ainsi que le cou, le cœur semble reculer toujours davantage, pour finalement se trouver fixé dans la région cervicale. Les figures 175, 179, 180, de BISCHOFF, nous montrent ces phénomènes dans toute leur netteté. C'est dans cette région que nous pouvons observer le cœur sur l'embryon âgé de quatre semaines (fig. 233, 234); bientôt cependant, la région cervicale à son tour se développant de plus en plus, le cœur est repoussé tout à fait dans la cavité thoracique. Pendant le second mois tout entier, le cœur occupe toute la largeur et la profondeur de la cavité, tout en restant placé dans l'axe longitudinal (fig. 235). A partir de la huitième semaine, les poumons, jusque-là placés en arrière, à la face dorsale du foie, commencent à s'élever aux côtés du cœur, pour prendre leur position typique. Pendant ce temps, la pointe du cœur va un peu vers la gauche, à peu près dans sa position définitive.

Les parties qui enveloppent le cœur ne présentent pas moins d'intérêt que la position même de l'organe. Tant que le cœur primitif conserve sa position près de la tête et du cou, il est placé dans une lacune du feuillet blastodermique moyen; les limites en ont été décrites avec tous les détails dans des paragraphes précédents. Cette lacune présente d'abord l'aspect qu'elle a, figures 82 et 218, mais plus tard, elle devient comme sur les figures 214 et 215. A ce moment, le cœur siège en avant du proentéron, recouvert sur le côté ventral par une mince cuticule, la *membrane unissante de RATHKE*, ou paroi cervico-thoracique primitive. Il arrive qu'à ce moment aussi, le cœur, déjà grand, fait faire hernie à cette cuticule et semble alors placé en dehors du corps (fig. 75). Cet état se conserve jusqu'au moment où les produits des protovertèbres, des muscles, des nerfs, des os, entrent dans la paroi abdominale inférieure pour former la paroi thoracique définitive. A ce moment seulement le cœur, relativement plus petit, prendra sa position dans le *thorax*; ce *processus* se termine dans le cours de la seconde moitié du deuxième mois chez l'homme.

On ne sait rien encore de précis sur le développement du *péricarde*, mais il est fort probable qu'il se développe *in loco* de la lame fibro-intestinale, semblable en ceci au *péritoine* et à la *plèvre*, et se constitue de la couche externe du rudiment cardiaque et de la lamelle interne de la cavité primitive qui entoure le cœur. On ne sait au juste à quel moment cette cavité paraît chez l'homme,

Enveloppes
du cœur.

Péricarde.

mais je puis affirmer qu'elle est déjà visible dans le second mois (voir fig. 235).

Villosités vasculaires
du péricarde.

Chez les mammifères, on trouve aussi à la surface externe du cœur et des gros vaisseaux, les sortes de villosités contenant des vaisseaux, que REMAK a étudiés en premier lieu chez le poulet (REMAK, page 64, pl. iv, fig. 36, 37 z, ma fig. 126 z). Chez le lapin, ces villosités vues aussi par LIEBERKUEHN (*Marb. Ber.*, janv. 1876, page 5), ont été trouvées par MOI sur les *veines omphalo-mésentériques*, tout près du cœur et de l'oreillette, et aussi à la paroi postérieure de l'aorte primitive, mais peu développées. Je n'ai pu confirmer l'assertion de LIEBERKUEHN, qui fait de ces villosités les futurs vaisseaux sanguins du foie; car j'ai vu ces villosités dans les premiers temps qui suivent la formation du foie.

C. FABER pense (C. FABER, *Ueber d. angeborenen Mangel d. Herzbeutel's in anat., entwicklungsgesch. u. klin. Beziehung*, dans *VIRCHOW'S Arch.*, t. LXXIV), appuyé sur les anomalies de formation du péricarde, qu'on peut faire dériver cette membrane d'un repli de la *séreuse* commune au cœur et au poumon, dans la cavité thoracique gauche. Il ne songe pas au fait que la cavité péricardique apparaît bien avant les poumons, et que le péricarde, à un moment où les poumons sont encore cachés derrière le cœur, est déjà formé (voir ma figure 529); les vertébrés enfin, qui n'ont pas de poumon, ont cependant un péricarde. Comme le péritoine et la plèvre; le péricarde naît indubitablement *in loco* par différenciation histologique.

§ 60.

DÉVELOPPEMENT DES VAISSEAUX.

Développement
des artères.
Arcs aortiques.

Commençons, dans l'étude du développement des vaisseaux, par les *artères*; parmi elles, les gros troncs du voisinage du cœur doivent avant tout attirer notre attention. Immédiatement après la naissance du cœur, pendant que s'effectue la circulation par l'aire germinative, on voit une première forme (fig. 560, 1); à ce moment, le cœur envoie en avant un *tronc artériel* (*ta*), qui, simple sur un court trajet, se divise en deux *arcs aortiques*. Ceux-ci convergent vers l'arrière le long de la base du crâne futur, et sont logés dans la paroi de la cavité céphalo-intestinale: ils ont la forme d'arcs, qui, d'abord séparés l'un de l'autre, se terminent en une double *aorte descendante*, mais qui finissent par se souder pour ne former qu'une seule aorte impaire (voir plus bas). Aussitôt qu'apparaissent les arcs branchiaux, on peut voir que les

premiers arcs aortiques se trouvent dans les premiers arcs branchiaux (fig. 79, 220, 561), en même temps naissent de nouveaux arcs aortiques destinés aux arcs branchiaux suivants. Ils naissent dans la direction des lignes ponctuées, figure 560, 1, en arrière par conséquent du premier arc; on peut encore les considérer comme des anastomoses transverses des deux branches de celui-ci. Sur le poulet, il est facile de voir trois paires de ces arcs; la figure 549, d'après BISCHOFF, représente leur commencement chez le chien. Cependant, le nombre des arcs augmente : au lieu de trois, on en voit naître à la suite les uns des autres cinq, ainsi que l'ont constaté v. BAER et RATHKE, sur les mammifères comme sur les oiseaux; mais, à mesure que naissent les arcs postérieurs, les antérieurs

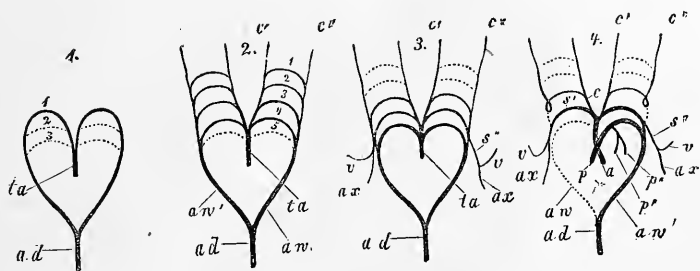


Fig. 560.

disparaissent, aussi n'en trouve-t-on jamais cinq réunis, et rarement quatre à la fois, comme on le voit figure 560, 2 : là, la place qu'occupera le cinquième arc est indiquée en pointillé. Les quatrième et cinquième arcs naissent comme anastomoses entre le tronc artériel même et la partie postérieure du premier arc aortique primitif. Le quatrième arc aortique est placé dans le quatrième arc branchial, et le cinquième, en arrière de la quatrième fente branchiale. Il y a donc concordance absolue entre les arcs branchiaux et les arcs aortiques; cependant, il ne se développe pas chez les vertébrés supérieurs de cinquième arc branchial. Il est clair que les arcs aortiques sont une répétition de la première étape de déve-

Fig. 560. — Schéma du développement des grandes artères, ayant pour base les figures de RATHKE. 1° Tronc artériel, avec une paire d'arcs aortiques et une indication des endroits où se développe la seconde et la troisième paire; 2° tronc artériel avec quatre paires d'arcs aortiques et une indication de l'endroit où se développera le cinquième; 3° tronc artériel avec les trois paires postérieures d'arcs aortiques, dont se développent les vaisseaux définitifs : les deux antérieurs, oblitérés, sont indiqués; 4° artères définitives primitives et les parties des arcs aortiques qui s'oblitérent. *ta*, tronc artériel; 1-5, premier au cinquième arc; *a*, aorte; *b*, pulmonaire; *p*, *p'*, branches allant au poumon; *aw*, origine définitive de l'aorte thoracique *ad*; *av*, branche de celle-ci qui s'oblitére; *s*, *s''*, sous-clavière; *v*, vertébrales; *ax*, axillaire; *c*, carotide commune; *c'*, carotide externe; *c''*, carotide interne.

veloppement des vaisseaux branchiaux des poissons et des batraciens. Mais comme il ne se développe pas de branchies chez les animaux supérieurs, une partie des arcs aortiques disparaît aussi : quant aux parties restantes, elles trouvent un emploi particulier.

Transformations
des
arcs aortiques.

Je relaterai ici les transformations des arcs aortiques en vaisseaux définitifs, d'après les travaux consciencieux de RATHKE; je les représenterai en deux schémas, figures 560, 3 et 4, faits avec quelques modifications légères, d'après un schéma de RATHKE. Les artères définitives de gros calibre naissent surtout des trois der-

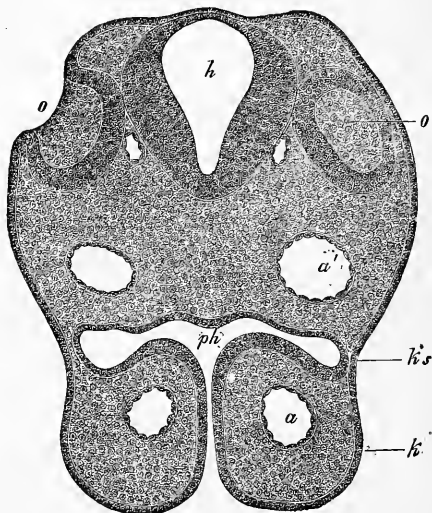


Fig. 561.

niers arcs aortiques; une partie cependant du premier et du deuxième arc se conserve pour devenir la *carotide interne* c'' et la *carotide externe* c' . Le premier (le troisième de toute la série) devient le commencement de la *carotide interne*, tandis que la *carotide commune* c se développe du commencement du premier arc aortique primitif. Le second arc aortique qui se conserve (le quatrième de la série) se met en rapport avec l'*aorte* des deux côtés, après la division du *tronc artériel* en *aorte* et *art. pulmo-*

Fig. 561. — Coupe transversale de la portion céphalique postérieure d'un lapin de dix jours. Gross. quatre-vingt-huit fois. o , fossette auditive ouverte, tapissée par le feuillet corné épaissi; o' , la même fossette de l'autre côté, coupée de telle sorte qu'on ne voit pas l'embouchure; h , cerveau postérieur; ph , pharynx, avec son embouchure vers l'extérieur, fermée par une fente entre les branches maxillaires inférieures k ; ks , région de la première fente branchiale, fermée ici par l'ectoderme et l'entoderme qui touchent l'un à l'autre; a , arc aortique I; a' , aorte descendante, ou partie postérieure du premier arc aortique. La corde dorsale n'était pas nette sur cette coupe et n'est pas représentée.

naire; il devient, à gauche, la *croisse de l'aorte* définitive; à droite, le *tronc brachio-céphalique*, et l'origine de la *sous-clavière droite s'*. La communication entre le premier et le second arcs conservés (troisième et quatrième arcs primitifs) disparaît. Le troisième arc conservé (cinquième de la série primitive) disparaît complètement à droite, mais entre, à gauche, en rapport avec la *pulmonaire*, et pendant toute la vie foetale avec la *croisse de l'aorte* définitive; le sang du ventricule droit se déverse ainsi dans l'*aorte descendante*. Ce tronc donne encore les deux pulmonaires *p'*, *p''*, qui présentent dans les premiers temps un petit rameau commun, mais naissent plus tard directement de l'arc lui-même. La communication entre le premier et le troisième arc reste et devient la continuation de la *sous-clavière* en *axillaire ax*; elle donne naissance à la *vertébrale v*. Le troisième arc prolongé va se fondre dans l'*aorte* primitive impaire (*aw*); l'*aorte descendante* ne sera, par ce mécanisme, en relation plus tard qu'avec les vaisseaux du côté gauche. La *sous-clavière*, enfin, du côté gauche (*s''*), naît de l'extrémité du second arc aortique définitif du côté gauche.

Dès que les vaisseaux définitifs sont nés, comme nous venons de le voir, des arcs aortiques primitifs, des phénomènes de croissance particuliers donneront naissance à leurs rapports définitifs. Je crois inutile de donner là-dessus plus de détails, car la figure 560,4, nous montre des vaisseaux qui ne diffèrent guère de ceux des temps ultérieurs; aussi, voit-on facilement quelles modifications ils auront à subir. Dans l'embryon plus âgé, et à la naissance, les grandes artères sont entrées, pour la plupart, dans leurs rapports définitifs; il ne faut pas oublier cependant que l'artère pulmonaire donne naissance, en dehors des rameaux pulmonaires, à un rameau considérable, le *conduit artériel de Botal*, qui va rejoindre l'*aorte*; ce rameau semble la continuation directe de l'artère pulmonaire et ne s'oblitére qu'après la naissance.

On n'a étudié le développement des artères périphériques que pour fort peu d'entre elles; il est vrai qu'elles ne présentent pas autant d'intérêt que les gros troncs artériels près du cœur: voici ce que j'en dirai. РЕМАК a, le premier, montré au sujet de l'*aorte thoracique* et *abdominale*, que ces vaisseaux sont d'abord doubles sur l'embryon du poulet, car les premiers arcs aortiques ne se réunissent pas. Sous le nom d'*aortes primitives*, elles parcourent la face antérieure de la colonne vertébrale parallèlement jusqu'à l'extrémité postérieure du corps. Le troisième jour, ces aortes primitives se fondent dans leur partie antérieure, placée contre la colonne vertébrale; de ce point, la soudure gagne lentement la

Développement
des artères
périphériques.

Aorte
descendante.

Aortes
primitives.

partie postérieure. J'ai confirmé déjà dans la première édition ces données de REMAK ; je les ai représentées sur des coupes transversales (fig. 143-146 de cette édition). Je puis, aujourd'hui, soutenir les mêmes propositions pour des embryons de lapin, où j'ai suivi pas à pas ces phénomènes.

Les soi-disant *artères vertébrales postérieures* ne sont ici rien autre que les aortes primitives : de nombreuses figures de cet ouvrage les représentent comme des vaisseaux pairs de la tête ou du tronc (fig. 188, 196, 197, 201, 202, 203, 204, 212-216, 220, 221). La soudure de ces vaisseaux commence le neuvième jour chez l'embryon, dans le voisinage du rudiment pulmonaire et continue de là vers l'arrière, ce qui donne naissance le seizième jour à une *aorte* impaire (voir fig. 540 et 543).

Ces rapports nous expliquent pourquoi les *artères omphalomesentériques* sont d'abord des rameaux de l'aorte primitive et, plus tard, de l'aorte abdominale impaire. La même formation de l'aorte descendante, par soudure de deux troncs, peut être admise aussi chez l'homme, en prenant pour base les cas, rares il est vrai, où l'aorte est divisée dans toute sa longueur en deux moitiés par un *septum* ; j'en ai vu moi-même deux préparations chez ALLEN TOMPSON, à Glasgow. Quant aux embryons humains, personne n'a encore vu les deux aortes descendantes séparées, mais chez un embryon de 2,6^{mm} de long, étudié par HIS, la partie simple de l'aorte était d'une longueur minime.

Arteres
de la vésicule
ombilicale.

En outre, il faut dire quelques mots des artères du sac vitellin et de l'*allantoïde*. J'ai déjà dit, en parlant des premières, que les *artères omphalomesentériques*, d'abord nombreuses, se réduisent plus tard à deux (fig. 564^{mm}) ; à la fin il ne reste plus que l'artère droite (fig. 234 a, 235 a). De celle-ci, part alors un ramuscule primitivement petit, l'*artère mésentérique* ; mais comme l'artère qui se rend dans le sac vitellin ne grossit pas, elle constitue la continuation véritable du tronc et devient la *mésentérique supérieure*.

Arteres ombi-
licales.

Les artères de l'*allantoïde* sont, dans les premiers temps, simplement les extrémités des aortes primitives (fig. 562). Lorsque celles-ci se sont soudées pour former l'*aorte abdominale*, les artères de l'*allantoïde* qui vont au *placenta*, ou les *artères ombilicales*, constituent simplement les troncs formés par la division de l'aorte, comme chez l'adulte, les *iliaques communes*. Elles donnent alors de faibles rameaux pour les extrémités inférieures en voie de bourgeonnement et pour les viscères du bassin. Il est vrai qu'avec le temps, les représentants des *artères iliaques*

externe et interne se renforcent, mais les *artères ombilicales*, elles aussi, augmentent de volume pendant la vie fœtale; aussi, les rameaux terminaux vrais de l'*aorte* du fœtus sont-ils toujours encore constitués par ces derniers vaisseaux. Ce rapport ne se transforme qu'à la naissance, avec l'oblitération des artères ombilicales et leur transformation en *ligaments latéraux de la vessie*.

Voyons avec plus de détail pourquoi je viens de faire des *artères ombilicales* les rameaux terminaux de l'*aorte* embryonnaire. Au moment où commence à paraître le bourgeon de l'*allantoïde* (fig. 562), les artères qui la nourrissent sont, en effet, les rameaux terminaux des aortes primitives non encore soudées. Mais une fois la soudure effectuée, l'*aorte* impaire se continue plus loin que les artères ombilicales par un petit rameau, qui pourrait s'appeler *aorte caudale*; c'est un pré-décesseur de la *sacrée* moyenne; quant aux *artères ombilicales*, elles ne sont que des rameaux latéraux de l'*aorte* moyenne impaire. Mais comme l'artère ombilicale est volumineuse, et la prolongation de l'*aorte* dans la queue de fort mince calibre, les artères ombilicales dans ces conditions sembleront être la fin de l'*aorte*; c'est pourquoi je les ai plus haut désignées sous ce nom.

Si nous passons au développement du système veineux, nous arrivons évidemment au sujet le plus ardu de l'étude du système vasculaire. Les excellents travaux de RATHKE (*Ueber den Bau und die Entwicklung der Venensystems der Wirbelthiere*, 3. Bericht über das naturh. Seminar der Univ. Königsberg, 1838) ont beaucoup éclairé le sujet, mais malgré cela, il y a encore bien des points obscurs à cause des grandes variations qu'on observe chez les divers êtres. La nature de ce travail ne me permet pas d'aborder ce sujet au point de vue de l'anatomie comparée; je me vois donc forcé de m'en tenir avant tout aux mammifères et à l'homme. Ce dernier n'a été malheureusement que peu examiné

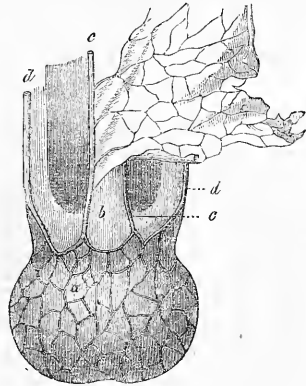


Fig. 562.

Développement
du système
veineux.

Fig. 562. — Extrémité postérieure d'un embryon du chien avec allantoïde *a* rejetée en arrière. D'après BISCHOFF. *b*, portion terminale du tube intestinal rattaché en avant au sac vitellin, rejeté à gauche; *c*, aortes primitives se ramifiant sur l'allantoïde; *d*, veines ombilicales parcourant les bords de la paroi abdominale.

par RATHKE. Pour les vertébrés inférieurs, je renvoie surtout aux monographies de v. BAER, RATHKE, BALFOUR et GÖTTE.

Coup d'œil général sur le développement des veines.

Les premières veines qui se développent sont, comme nous l'avons déjà vu, les deux *veines omphalo-mésentériques*, qui n'appartiennent pas au corps même de l'embryon, mais à l'aire opaque: un tronc court les fait se terminer dans l'extrémité veineuse du cœur (fig. 71, 72 et § 15). Ces vaisseaux se transforment en vaisseaux vitellins par le fait que les vaisseaux de l'aire opaque vont couvrir le sac vitellin et que se forment, dans les premiers temps, deux veines vitellines allant au cœur, pour se réduire à une seule, probablement la gauche, plus tard, quand l'intestin se détache du sac vitellin. Cette veine portera encore le nom de *veine omphalo-mésentérique*, et elle recevra ultérieurement une petite

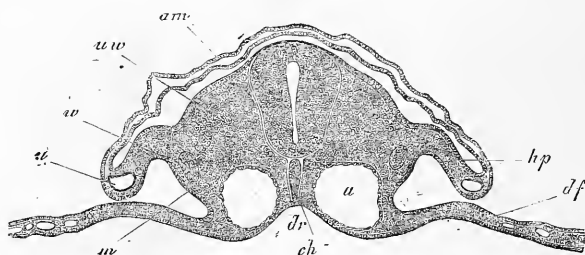


Fig. 563.

veine mésentérique venant de l'intestin. Mais avant ces processus, deux nouveaux départements veineux apparaissent, celui de l'*allantoïde* et celui des veines du corps même de l'embryon. Les veines de l'*allantoïde* sont d'abord deux *veines ombilicales*, parcourant la paroi abdominale encore largement ouverte pour se diriger vers l'avant (fig. 563 *u*) ; réunies en un petit tronc, elles se jettent tout d'abord dans le tronc des deux *veines omphalo-mésentériques*. Avant que le foie ne naisse, les veines ombilicales deviennent plus volumineuses et s'approprient le tronc des *omphalo-mésentériques* ; ce dernier devient alors, en d'autres termes, la continuation des veines ombilicales. La seule *veine omphalo-mésentérique* devient alors un petit rameau du tronc veineux ombilical. Le foie, en grossissant, entoure le tronc des ombilicales (auparavant *omphalo-mésentériques*) ; deux systèmes de ramifications vei-

Veines ombilicales.

Fig. 563. — Coupe transversale de la région nuchale moyenne d'un embryon de lapin de dix jours. Gross. quatre-vingt-une fois. *am*, amnios ; *ch*, corde ; *uw*, protovertèbre ; *hp*, lame cutanée ; *df*, lame fibro-intestinale ; *m*, lame moyenne ; *w*, canal de WOLFF ; *u*, veine ombilicale placée dans le bourrelet marginal de la lame cutanée : sur le côté médian de celle-ci, la cavité abdominale ; *a*, aorte ; *dr*, gouttière intestinale.

neuses entrent alors dans le foie. Les unes, les *veines hépatiques afférentes*, naissent sous forme de ramification des veines ombilicales, dès le point d'entrée même de la veine omphalo-mésentérique dans le foie, et apportent du sang à l'organe. Les autres, *veines hépatiques efférentes*, se développent plus haut, dans le foie lui-même, comme point de départ, et vont se jeter à la partie supérieure du tronc des veines ombilicales. Ce processus terminé, la veine ombilicale droite disparaît, après avoir déjà auparavant offert peu de développement : le sang du *placenta* va donc alors dans le foie et au cœur par la seule veine ombilicale gauche, qui insensiblement va se placer dans la ligne médiane. A ce moment aussi, l'*omphalo-mésentérique* devient peu à peu un rameau de la *veine afférente hépatique droite* de la veine ombilicale. Au commencement, l'*omphalo-mésentérique* venait s'aboucher à l'ombilicale exactement à l'endroit où naissaient les veines des deux côtés, mais un peu à droite. Plus tard, la partie du vaisseau venant du sac vitellin devient toujours plus insignifiante relativement, tandis que les veines intestinales augmentent : dès que ces rapports sont plus nettement accusés, on donnera le nom de *veine-porte* à l'extrémité de la veine, qui s'appelait jusque-là *omphalo-mésentérique* ; elle va se déverser aussi dans la *veine hépatique afférente* de la veine ombilicale. La portion de la *veine ombilicale* qui se trouve entre les deux rameaux hépatiques de la veine, se conserve pendant toute la vie embryonnaire ; c'est le *canal veineux d'Arantius*.

Lorsqu'apparaissent les vaisseaux de l'*allantoïde*, ou peut-être même un peu avant, on voit naître les premiers vaisseaux du corps même de l'embryon. Les veines se rassemblent de chaque côté en un tronc venant de la tête, la *veine jugulaire* (fig. 134, *vj*), et en un tronc venant de la partie postérieure du corps, la *veine cardinale* ; dans le voisinage du cœur, les deux troncs viennent en former un seul transversal, le *canal de Cuvier*. En même temps, les deux troncs rejoignent de chaque côté l'extrémité du tronc *omphalo-mésentérique* ; plus tard la *veine ombilicale* (voir fig. 134, où la *veine cardinale*, le *canal de Cuvier* et la *veine omphalo-mésentérique* sont représentés sans être désignés par des lettres). Ce système de veines pair se conserve pour faire place ensuite à un tronc impair, la *veine cave inférieure*, qui naît à droite de l'*aorte*, de deux racines allant rejoindre les *veines cardinales*. Cette veine cave inférieure a un orifice commun, au-dessus des *veines efférentes hépatiques*, avec le tronc de la veine ombilicale. A ce moment, toutes les veines du corps de l'embryon

Veines
jugulaires
et
veines cardinales

Veine cave
inférieure.

se réunissent dans un court sinus tout près du cœur. Plus tard, l'oreillette va s'approprier ce réservoir; de cette façon les *canaux de Cuvier*, qui s'appelleront maintenant les veines caves supérieures, auront un orifice à part; le tronc, assez court, formé par la réunion de la *veine cave inférieure* et de la *veine ombilicale*, s'abouchera alors séparément avec l'oreillette, en formant la *veine cave inférieure*. Plus tard, le système de la *veine cave supérieure* gauche s'unit à la veine cave supérieure droite en grande partie, les veines cardinales deviennent l'*azygos* et l'*hémi-azygos*; il ne reste alors de la veine cave gauche supérieure que l'extrémité

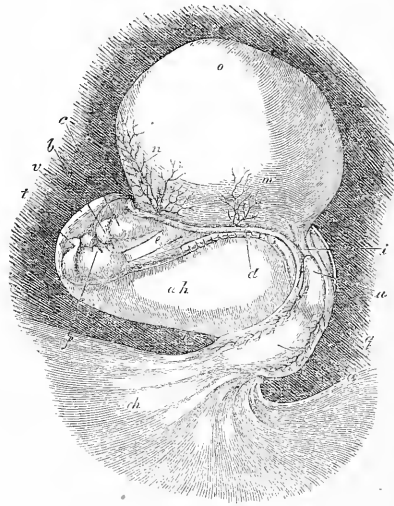

Fig. 564.

cardiaque qui formera la *grande veine coronaire du cœur*. Ceci nous donne l'ébauche des processus les plus importants du développement du système veineux; je puis maintenant entrer dans le détail des particularités secondaires.

Veines omphalo-mésentériques.

Les *veines omphalo-mésentériques* des mammifères se présentent dans leur état primitif sur les figures de BISCHOFF, nos 174 et 183. On ne les connaît pas chez l'homme sous cet aspect; les plus jeunes observées, l'ont été par COSTE, sur un embryon (représenté figure 564) âgé de quinze à dix-huit jours. Là, les veines sus-

Fig. 564. — Embryon humain avec sac vitellin, amnios et cordon ombilical, de quinze à dix-huit jours, d'après COSTE, grossi. *b*, aorte; *c*, cœur; *d*, marge du grand orifice abdominal; *e*, œsophage; *f*, arcs branchiaux; *i*, portion postérieure du tube intestinal; *m*, artère omphalo-mésentérique; *n*, veine omphalo-mésentérique; *o*, sac vitellin, dont les vaisseaux ne sont pas dessinés; *u*, pédoncule de l'allantoïde (ouraque); *a*, allantoïde avec des vaisseaux visibles, allant, sous forme d'un cordon ombilical court, au chorion *ch*; *v*, amnios; *ah*, cavité amniotique.

nommées (*n*) occupent la paroi antérieure du sac vitellin, et entrent dans le cœur près du côté ventral de l'extrémité antérieure du tube digestif. Elles arrivent là ensemble avec le tronc des *veines ombilicales*, ainsi que le montre la figure 565, 1. Il y a dans les observations connues jusqu'à ce jour une lacune entre ce stade et le suivant, représenté figures 235 et 236, et sur le schéma, 565, 2; cette lacune n'est pas encore comblée. Sur un embryon âgé de quatre semaines et même plus tard, la veine *gauche* du sac vitellin, seule conservée, parcourt le côté gauche du ruban intestinal simple. Passant ensuite derrière le pylore et la *portion horizontale supérieure du duodenum*, la veine va rejoindre le côté droit de l'estomac, et se termine, enfin, en avant, dans le tronc des *veines ombilicales*, près du foie. Il va sans dire que ce vaisseau, qui passe *derrière* l'intestin, ne peut pas être simplement la *veine omphalo-mésentérique* gauche, comme on le croit généralement, car la veine dont nous parlons, est placée dès l'abord en avant de l'intestin : il n'est malheureusement pas possible de donner ici son mode de genèse. Il me semble cependant qu'une allusion de COSTE (*Histoire du développ.*, explication de la pl. iv a) nous montre la seule voie à suivre. COSTE fait de l'extrémité de la *veine omphalo-mésentérique* gauche, dont nous venons de parler, le tronc de la veine omphalo-mésentérique droite. Cette hypothèse explique facilement pourquoi ce tronc est placé du côté droit de l'estomac et sur la face postérieure du *pylore* (cette dernière position provenant de la torsion de l'estomac). Je crois que l'on ne peut guère émettre de doute à ce sujet, mais il faut en outre admettre que la terminaison du tronc de l'*omphalo-mésentérique* gauche disparaît (fig. 565, 2, *om'*), après être entrée auparavant en rapport avec le tronc de droite, qui à son tour disparaît sur le sac vitellin, ce que montre nettement le schéma, figure 565, 2. Cette anastomose supposée entre les deux troncs omphalo-mésentériques a été observée, dans les derniers temps, par HIS, sous forme d'une anse des veines mentionnées, entourant le duodenum, sur des embryons humains du premier mois.

RATHKE donne, sur les rapports de la *veine omphalo-mésentérique* avec le foie, la *veine ombilicale* et les rameaux hépatiques de celle-ci, une description que je ne suis, pas plus que BISCHOFF (*Entw.*, p. 268), parvenu à comprendre : en tous cas, cette description ne s'applique pas à l'homme. Je n'entrerai donc pas dans des détails au sujet des rapports qu'on trouve, d'après RATHKE, sur les animaux; je ne tiendrai compte que des observations faites sur l'homme. Là, les *veines ombilicales* se développent, sans nul

doute, *avant que le foie ne se forme*, comme le prouve l'embryon de la figure 228. Le tronc primitif des deux *veines omphalo-mésentériques* n'est donc pas une continuation de la *veine omphalo-mésentérique* gauche encore existante, mais bien une continuation des veines ombilicales. La figure 565, 2, nous montre, en d'autres termes, que le rapport des deux grandes veines l'une avec l'autre, s'est modifié : auparavant, en effet, la *veine omphalo-mésentérique* était un tronc principal, et le tronc des

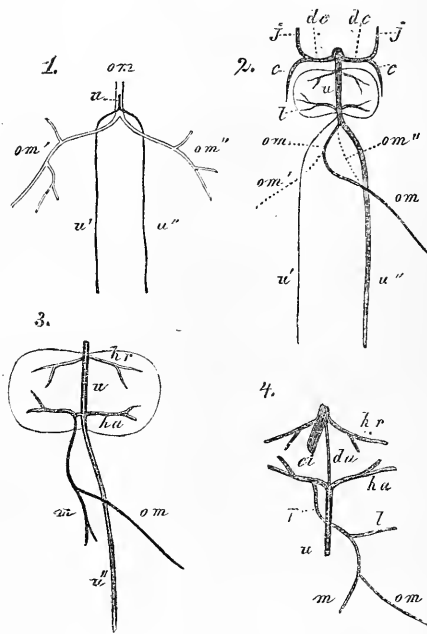


Fig. 565.

veines ombilicales était son tributaire : au moment qui nous occupe, les rôles sont changés, et la *veine omphalo-mésentérique* devient un rameau de la veine ombilicale. Sur un embryon âgé de quatre semaines, j'ai trouvé des rapports analogues à ceux dessi-

Fig. 565. — Schémas représentant le développement des veines omphalo-mésentériques et ombilicales. 1, moment où paraissent les ombilicales et où fleurissent les omphalo-mésentériques; 2, moment où apparaissent les premiers rameaux hépatiques et où diminue l'omphalo-mésentérique; 3 et 4, moment où la circulation placentaire a atteint son complet développement; *om* (1), tronc de l'omphalo-mésentérique; *om* (2 et 3), omphalo-mésentérique définitive; *om* (4), veine du sac vitellin seule; *om'*, *om''*, veines omphalo-mésentériques droite et gauche; *u*, tronc des veines ombilicales; *u'*, *u''*, veines ombilicales droite et gauche; *dc*, canal de Cuvier; *j*, jugulaire; *c*, cardinale; *l*, foie; *ha*, veines hépatiques afférentes; *hr*, hépatiques efférentes; *m*, mésentérique; *da*, canal veineux d'Arantius; *ci*, veine cave inférieure; *p*, veine porte; *l*, splénique; *m*, mésentérique supérieure.

nés par COSTE, dans sa planche III *a*, d'après un fœtus du même âge. On voyait un tout petit foie avec une forte veine ombilicale, recevant une *veine omphalo-mésentérique* beaucoup plus petite. Il en est de même chez le mouton (Dessins de COSTE, *l. c.*, pl. iv). Là, le foie rudimentaire contient une énorme veine ombilicale, à côté de laquelle les veines du sac vitellin sont de chétive apparence. Je me base sur ces faits pour admettre que le gros vaisseau trouvé par BISCHOFF sur un embryon de chien de vingt-cinq jours (*voir* fig. 178 de cet ouvrage), dans le foie encore petit, et désigné par lui

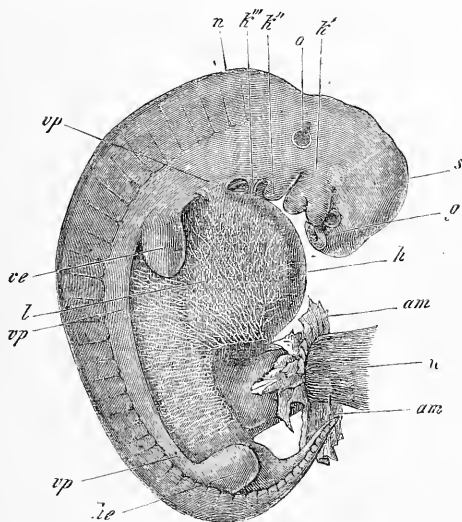


Fig. 566.

comme *veine omphalo-mésentérique*, était déjà la veine ombilicale. On ne pourrait donc admettre chez l'homme de rameaux hépatiques ressortissant de l'*omphalo-mésentérique* : il n'y aurait chez lui que des rameaux de la *veine ombilicale* dans le foie. Il est vrai que ces rameaux se développent surtout à l'endroit où s'abouche la *veine omphalo-mésentérique* (fig. 565, 2). Le rameau droit de la *veine hépatique afférente* de l'*ombilicale* se développe de telle façon

Fig. 566. — Embryon de veau grossi cinq fois. *g*, fossettes olfactives; *k'*, premier arc branchial avec les branches maxillaires supérieure et inférieure; en avant de la première, l'œil; *k''*, *k'''*, second et troisième arcs branchiaux. Entre les deux arcs branchiaux on voit deux fentes branchiales, tandis que la bouche est placée entre les deux bourgeons du premier arc. *s*, vertex; *n*, nuque; *o*, vésicule auditive vue par transparence, avec un appendice supérieur (*recessus vestibuli*); *vp*, lames viscérales ou abdominales; *ve*, extrémité antérieure; *he*, extrémité postérieure; *l*, région du foie; *am*, restes de l'amnios; *u*, cordon ombilical. La paroi abdominale de cet embryon est encore en grande partie formé par la membrane unissant inférieure, dans laquelle se trouvent de belles ramifications vasculaires.

qu'il finit bientôt par recevoir l'*omphalo-mésentérique*, laquelle abandonne ainsi l'ombilicale. Ainsi s'effectue un rapport qui continue pendant la vie fœtale, et que nous montrent les schémas, figure 565, 3 et 4. Ces schémas nous font, en outre, ressortir comment la *veine omphalo-mésentérique* donne naissance au tronc et même aux racines de la veine porte. Déjà, dans les premiers temps, cette veine reçoit de l'intestin des racines que nous nommerons la *veine mésentérique* (fig. 565, 3). Plus tard, la vraie veine du sac vitellin ne s'accroît pas et disparaît finalement, pendant que la *veine mésentérique* se développe toujours plus : les autres racines de la veine porte viennent s'ajouter à elle, et l'*omphalo-mésentérique* devient ainsi dans le foie le tronc porte (fig. 565, 4). Ce tronc augmente pendant toute la vie fœtale, mais ne joue pas malgré cela un rôle prépondérant. La veine ombilicale, en effet, qui est dès l'abord la plus volumineuse des deux veines, présente des rameaux hépatiques, qui eux aussi augmentent sans cesse de volume. A la naissance seulement, la veine ombilicale s'oblitère, et la veine porte devient la seule veine afférente du foie; elle s'approprie alors les rameaux qui dérivait auparavant de l'*ombilicale*, et le commencement du rameau hépatique droit de la veine ombilicale devient ainsi le commencement du rameau gauche de la veine porte.

Veine ombilicale

Cette description donne déjà en grande partie l'histoire de la *veine ombilicale*; voici ce que j'aurai à ajouter. RATHKE a depuis longtemps montré que chez les mammifères, la veine ombilicale est d'abord *paire*, comme les artères de l'*allantoïde*, ce que BISCHOFF (voir fig. 562) et COSTE ont confirmé plus tard. COSTE a sans nul doute découvert, le premier, ces rapports chez l'homme (*l. c.*, pl. III a, dans cet ouvrage fig. 234 *uu*). L'*allantoïde* se développant, de concert avec la paroi abdominale antérieure, les veines ombilicales constituent dans les premiers temps, non pas seulement les veines de l'*allantoïde*, mais encore celles de la paroi abdominale antérieure; RATHKE a, en outre, démontré, le premier, que les veines ombilicales reçoivent une grande quantité de veicules provenant de la paroi abdominale, ce que trois beaux dessins de COSTE, d'après des embryons de mouton (*l. c.*, pl. IV, V, VI), et ma figure 566 d'après un embryon de veau, nous représentent avec beaucoup d'exactitude. Ces ramuscules existeraient aussi chez l'homme, d'après COSTE; ils disparaissent plus tard, mais on peut en trouver des vestiges même chez l'adulte. La veine ombilicale droite disparaît de même complètement, tandis que l'autre se rapproche peu à peu de la ligne médiane. Le tronc commun des veines ombilicales (ancien tronc des *omphalo-mésentériques*)

donne bientôt naissance aux deux systèmes déjà décrits de veines afférentes et efférentes du foie, et joue alors le rôle de la veine porte future. La veine ombilicale, cependant, ne déverse jamais tout son sang dans le foie, comme le fait la veine porte, car une partie du sang va directement au cœur, en suivant le tronc même de la veine, qui s'abouche avec la *veine cave inférieure*. Remarquons, toutefois, que ce tronc ne suit pas ultérieurement un développement parallèle à celui des rameaux hépatiques (fig. 567). Il en résulte que, dans la plus grande partie de la vie fœtale, le courant sanguin principal de la veine ombilicale atteint le cœur en faisant un détour à travers le foie, et que son tronc primitif semble

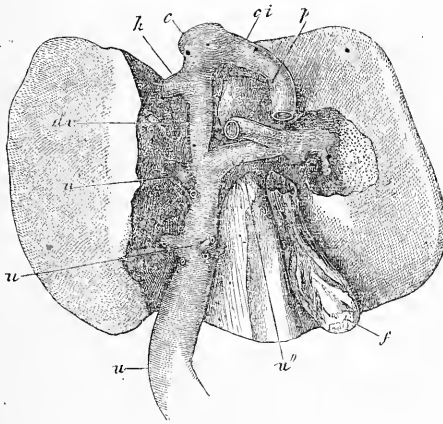


Fig. 567.

plutôt un canal étroit, faisant communiquer la veine ombilicale avec la veine cave inférieure; il constitue alors le *canal veineux*. Il ressort de tout cela que les *veines hépatiques efférentes* de la veine ombilicale sont les véritables veines du foie; on sait aussi qu'après la naissance, le *canal veineux* s'oblitère et n'est plus figuré que par un cordon allant de la branche gauche de la veine porte à la *veine cave*.

Les premières veines qui naissent dans le corps de l'embryon sont les veines *jugulaires* et *cardinales* de РАТНКЕ. Chez le poulet,

Veines du corps

Fig. 567. — Foie d'un fœtus mûr, 5/6 de la grandeur naturelle, vu d'en bas. La partie supérieure du lobule de SPIGEL, la partie avoisinant le sillon gauche et une partie du lobe droit sont enlevés. *u*, tronc de l'ombilicale; *u'*, rameau principal allant au lobe gauche; *u''*, rameau allant au lobe droit; *u'''*, rameaux plus petits allant au lobe gauche et au lobe quadrangulaire; *dv*, canal veineux d'Arantius; *p*, veine porte; *ci*, veine cave inférieure; *c*, tronc de cette veine au-dessus du foie; *h*, veine hépatique gauche; *f*, vésicule biliaire.

les *veines cardinales* (voir fig. 134, 143-146 *vc*) paraissent au commencement du troisième jour, après les vaisseaux de l'aire opaque, mais avant l'*allantoïde* et les *vaisseaux ombilicaux*. Il en est, sans doute, de même chez l'homme, mais nous manquons de renseignements sous ce rapport. Sur le lapin, j'ai vu, le dixième jour, ces veines bien développées (fig. 543) à côté de l'aorte, dans la cavité abdominale; je suppose qu'elles existent déjà auparavant. Ce premier système, si élégant, de veines du corps, que RATHKE et COSTE plus tard (*l. c.*, brebis, pl. iv, v, vi) ont décrit dans tous ses détails, est pair, et ses diverses parties se composent de la façon suivante. Les *veines jugulaires* naissent surtout du cerveau et de la cavité crânienne par une quantité de ramuscules et sortent de la cavité crânienne dans la région temporale par une paire d'ouvertures (les *orifices temporaux*). Le parcours des veines jugulaires s'effectue immédiatement derrière les fentes branchiales, et en avant de la région de la vésicule auditive, puis il continue en arrière, jusqu'à la cavité péricardique. Là, les veines jugulaires, s'incurvant vers l'intérieur, vont former, avec les *veines cardinales*, les *canaux* de Cuvier, qui se dirigent vers le cœur, à droite et à gauche de l'œsophage. Là, ces canaux forment un petit tronc, en communauté avec la *veine omphalomésentérique*, et entrent ainsi dans l'oreillette, qui est encore unique à ce moment. Les *veines cardinales*, qui sont doubles à leur naissance à l'extrémité postérieure du corps, passent derrière les corps de WOLFF, et se dirigent en avant, en se plaçant de chaque côté de l'aorte, et finissent, comme nous venons de le dire, par rejoindre les *jugulaires*.

Voici les rapports exacts et le développement ultérieur de ces deux départements veineux. Les premiers rameaux des *veines jugulaires* sont placés dans la cavité crânienne, et vont, de chaque côté, se réunir en un vaisseau, qu'on peut considérer comme l'origine du tronc : c'est le *sinus transverse* ultérieur. A cette époque, le sinus n'abandonne pas la cavité crânienne en passant par le *trou jugulaire*; il traverse, au contraire, une ouverture spéciale placée en avant de la région auriculaire, qui se retrouve quelquefois, même sur un crâne développé complètement (comme LUSCHKA l'a démontré). Dans ce dernier cas, on retrouve cette ouverture sur l'os temporal, au-dessus de l'articulation temporo-maxillaire. Cette ouverture se ferme plus tard, et le sang de la cavité crânienne s'écoule alors par une *jugulaire interne*, qui est née par bourgeonnement tout près du *canal de Cuvier*, et de l'extrémité inférieure de la *jugulaire primitive*. Dans ce département

veineux, on trouve encore : 1° les *veines vertébrales antérieures* de RATHKE, qui se déversent dans le *canal de Cuvier*, et se changent en *veines vertébrales* définitives; et 2° les *veines sous-clavières*, qui se déversent dans l'extrémité des *jugulaires*.

Les *veines cardinales* (fig. 568 *c*) représentent, sans aucun doute, les veines des reins primitifs, car elles les suivent toute leur longueur, et en reçoivent de nombreux ramuscules. Elles reçoivent, en outre, beaucoup de rameaux provenant de la paroi postérieure du tronc, correspondant aux veines lombaires et intercostales futures. Au moment où naissent les extrémités postérieures, les *veines crurales* naissent de même sur ces troncs veineux. On n'a pas encore poursuivi, dans tous leurs détails, les transformations ultérieures des veines cardinales sur les mammifères et l'homme. Il semblerait cependant, d'après les travaux de RATHKE, que les parties moyennes des veines cardinales disparaissent complètement plus tard. Les veines des extrémités postérieures, et les veines caudales, qui forment, dans l'origine, les extrémités des veines cardinales, vont, à ce moment, se rattacher aux *veines iliaques*, nées dans l'intervalle. Les veines lombaires se réunissent, les unes avec la *veine cave*, les autres avec un tronc nouveau, la *veine vertébrale postérieure* de RATHKE, qui reçoit aussi les veines intercostales postérieures. et passe dans le *canal de Cuvier* au moyen de l'extrémité supérieure des veines cardinales, qui s'est conservée. Ainsi se forme un système de vascularisation, que nous représentons sur le schéma (fig. 569, 1).

Quant aux dernières transformations des *veines cardinales*, il

Fig. 568. — Schéma des grandes veines à l'époque où apparaît pour la première fois la circulation placentaire et les veines du corps, à peu près à la quatrième semaine chez l'homme. *v*, sinus veineux commun; *dc*, canal de Cuvier; *j*, jugulaire primitive; *ji*, jugulaire interne; *s*, sous-clavière; *c*, cardinale; *h*, extrémité de cette dernière, hypogastrique future; *cr*, *cruralis*; *ci*, veine cave inférieure; *il*, iliaque commune; *om*, omphalo-mésentérique; *u*, ombilicale; *u'*, tronc de celle-ci allant au foie; les rameaux hépatiques n'ont pas été représentés.

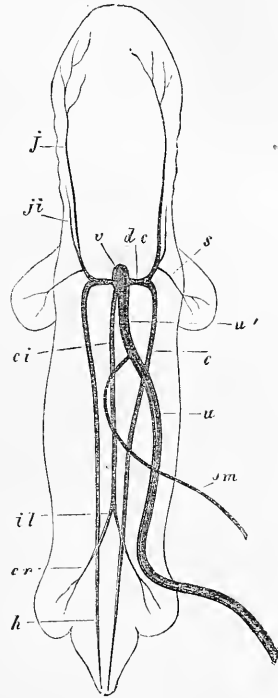


Fig. 568.

Veines vertébrales antérieures.

Veines sous-clavières.

Veines cardinales.

Intercostales.

Crurales.

Veine vertébrale postérieure.

faut, avant tout, diriger son attention sur les gros troncs, dans le voisinage du cœur. Nous avons déjà montré que les *canaux de Cuvier* (qui reçoivent le sang des veines jugulaires et cardinales) entrent ensemble dans l'oreillette, d'abord avec la *veine omphalo-mésentérique*, puis avec l'*ombilicale*, et enfin avec la veine cave inférieure. Plus tard, le court sinus veineux commun rentre dans

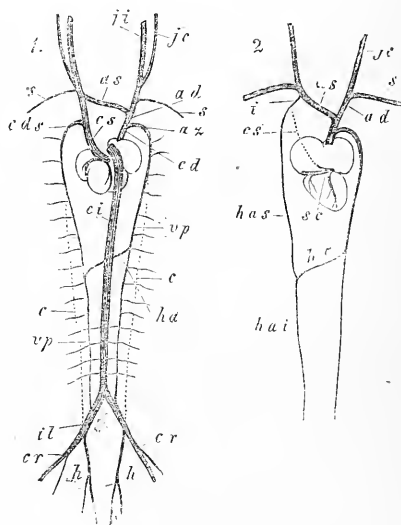


Fig. 569.

Veines caves
supérieures.

l'aire de l'oreillette, et dès ce moment, le cœur présente trois grandes embouchures veineuses, les deux *canaux de Cuvier*, qui prennent dès lors le nom de *veines caves supérieures*, et la *veine cave inférieure*. Chez l'homme, ces deux veines caves

Fig. 569. — Schéma représentant la formation des systèmes veineux caves inférieur et supérieur. 1. Le cœur et les veines, au moment où existent deux veines caves supérieures, vus de derrière. *cs*, veine cave supérieure gauche, recevant dans son extrémité les veines cardiaques; *cds*, tronc de la cardinale gauche; *cd*, veine cave supérieure droite; *ad*, brachio-céphalique droite (d'abord commencement de la jugulaire droite); *as*, brachio-céphalique gauche (tronc réunissant les deux jugulaires primitives); *az*, *azygos* (tronc primitif de la cardinale droite); *ji*, jugulaire interne; *je*, jugulaire externe; *s*, sous-clavière; *c*, partie moyenne oblitérée des veines cardinales; *vp*, vertébrale postérieure née à leur place, recevant alors les veines lombaires et intercostales en partie; *ha*, tronc de l'*hémiazygos* (réunissant les deux vertébrales); *ci*, veine cave inférieure; *il*, iliaque commune (d'abord tronc réunissant la veine cave à la cardinale); *cr*, crurale; *h*, hypogastrique (d'abord terminaison de la cardinale).

2. Vue du cœur et des troncs veineux définitifs, avec indication de la veine cave supérieure en voie de disparition; *az*, *azygos*; *ad*, anonyme droite; *as*, anonyme gauche; *je*, jugulaire commune; *s*, sous-clavière; *cs*, veine cave supérieure gauche oblitérée; *i*, dernière intercostale; *has*, hémiazygos supérieure; *hai*, hémiazygos inférieure; *ha*, tronc de l'hémiazygos; *sc*, sinus coronaire recevant les grosses veines du corps (fin de l'ancienne veine cave supérieure gauche).

supérieures se conservent beaucoup plus longtemps qu'on ne le croyait jusqu'à ce jour. J'ai déjà, plus haut, donné la description du cœur d'un embryon âgé de huit semaines (fig. 553), sur lequel ces deux veines étaient d'égale force (*voir* aussi fig. 569, 1). Remarquons, cependant, que la veine gauche a une tout autre position que la droite, son embouchure étant placée tout en bas, et à gauche, dans l'oreillette, et qu'elle reçoit auparavant les veines du cœur. D'accord avec J. MARSHALL (*On the development of the great anterior veins* dans *Phil. Trans.*, 1859, I), j'admets que cette veine cave gauche supérieure disparaît dans le troisième et le quatrième mois. Examinons, maintenant, comment s'établit le système de la *cave supérieure* définitif. En premier lieu, paraît un rameau transversal court (fig. 569 *as*), qui fait communiquer la *jugulaire* gauche avec la droite. Ce rameau n'existerait pas, d'après J. MARSHALL, sur des embryons de mouton de 1/2'', mais bien sur des embryons de 3/4'', en train de se développer. On n'a pas suivi, sur l'homme, la formation de ce vaisseau, on sait seulement qu'à la fin du second mois il existe. Secondement, le *canal de Cuvier* gauche, ou *veine cave supérieure* gauche, disparaît presque en entier (J. MARSHALL), à l'exception de sa partie terminale, qui devient le *sinus coronaire*, dans lequel viennent se déverser la *grande veine coronaire du cœur* et les veines postérieures du cœur. En troisième lieu, la veine vertébrale postérieure gauche s'abouche, derrière l'*aorte*, avec la veine correspondante de droite, et devient ainsi la *veine hémiazygos*. La *veine vertébrale* droite, jointe à la terminaison de l'ancienne *cardinale*, forment alors l'*azygos*; le *canal droit de Cuvier* forme la *veine cave supérieure*; la terminaison de la *jugulaire* droite devient le *tronc brachiocéphalique droit*, et le rameau nouveau faisant communiquer les deux *jugulaires*, le *tronc brachiocéphalique gauche*. Tous ces rapports peuvent se voir figure 569. L'extrémité supérieure de la *vertébrale postérieure gauche*, ainsi que la *cardinale gauche*, se conserve sous des aspects divers; elle formera le petit tronc des veines intercostales supérieures, ou l'*hémiazygos supérieure* et l'*intercostale supérieure*. On voit, dans le schéma (fig. 569, 2), comment, dans un certain cas, l'*hémiazygos supérieure* représente une anastomose entre l'*hémiazygos inférieure* et le *tronc brachiocéphalique*. En récapitulant, on s'aperçoit que le système si asymétrique de la *veine cave supérieure* de l'adulte dérive d'un système veineux absolument pair; je ferai remarquer, à ce sujet, que, chez beaucoup de mammifères, deux veines caves supérieures se conservent pendant toute la vie. Chez l'homme, on trouve aussi,

Sinus coronaire.

Hémiazygos.

Azygos.

Veines
innommées.

dans quelques cas rares, une *veine cave supérieure gauche* ; on consultera avec fruit, pour ce dernier cas, le travail déjà cité de MARSHALL, et celui de KRAUSE junior dans l'*Anatomie* de HENLE.

Veine cave
inférieure.

Il nous reste à nous occuper de la formation de la *veine cave inférieure* ; c'est elle qui, de tous les vaisseaux dont nous avons parlé, naît la dernière. De même que les veines cardinales sont les veines des corps de WOLFF, de même la *veine cave inférieure* constitue la veine des capsules surrénales, des reins et des organes génitaux internes. Sa formation tombe, chez l'homme, entre la quatrième et la cinquième semaine ; elle paraît comme un court rameau placé entre les corps de WOLFF et derrière le foie ; ce rameau s'abouche, en avant, avec le tronc de la veine ombilicale, et derrière, de chaque côté, par un tronc placé derrière les corps de WOLFF avec les veines cardinales, à l'endroit précis où ces dernières reçoivent les petites veines des extrémités (fig. 559). RATHKE nous apprend que la veine cave, dans son premier stade, semble sortir du foie pour aller vers l'arrière. D'abord, on trouve, suivant lui, le tronc ; puis naissent quelques rameaux qui vont en arrière, sur le bord interne des corps de WOLFF, et reçoivent des rameaux de ces derniers et des reins. Ensuite, le tronc dépasse ces rameaux vers l'arrière, et va former l'anastomose (que nous venons de mentionner) avec les veines cardinales ; pendant ce temps, un nouveau rameau latéral se forme depuis les corps de WOLFF et les organes génitaux. Les corps de WOLFF, une fois disparus, en même temps que la partie moyenne des veines cardinales, la partie terminale de celle-ci (*veine hypogastrique*) et la veine crurale deviendront des rameaux de la *veine cave*, dont les deux branches deviennent les *veines iliaques communes*. En ce moment, l'extrémité antérieure de la veine cave s'élargit toujours, et devient bientôt un vaisseau principal, dans lequel entre comme rameau la terminaison de la veine ombilicale, le *canal veineux*. Remarquons ici, cependant, que même à la fin de la vie fœtale, la *veine cave inférieure* est à peine plus forte que le *canal veineux* (fig. 567) ; on pourrait donc, ici encore, faire du court tronc de la *veine cave*, qui se trouve au-dessus du foie, la terminaison de l'*ombilicale*, et cela avec raison, si tant est que les veines hépatiques ressortissent de l'*ombilicale*.

Après avoir décrit le développement des vaisseaux du fœtus, il me semble utile de dire quelques mots de la *circulation* embryonnaire. L'embryologie distingue, chez le fœtus, deux formes ou stades de circulation : d'abord la *première circulation*, celle de l'*aire opaque* et du *sac vitellin*, puis la *seconde circulation*,

appelée aussi *circulation placentaire* ; il va sans dire qu'entre ces deux termes extrêmes, il y a une quantité de passages. Il serait superflu d'examiner la physiologie de tous ces états intermédiaires, que nous avons tous étudiés anatomiquement. Je me contenterai donc (ayant décrit la première circulation au § 15 et page 275) d'examiner, en peu de mots, la circulation placentaire, que l'on trouve sur le fœtus depuis le commencement du troisième mois jusqu'à la naissance. Ce qui distingue cette circulation de celle que l'on trouve plus tard, c'est que l'on n'observe pas de seconde circulation analogue à la circulation pulmonaire de l'adulte. Les quatre sections du cœur servent, en d'autres termes, à la circulation du corps, et il fallait nécessairement des dispositions spéciales pour rendre un pareil arrangement possible. En premier lieu, le cœur

gauche, qui ne reçoit, depuis les poumons, chez le fœtus, qu'une très minime quantité de sang, avait besoin d'un apport plus considérable et, secondement, il fallait que le sang du cœur droit passât dans les vaisseaux du corps. On trouve, chez le fœtus, deux dispositions qui réalisent ce résultat : 1° une ouverture dans le septum interauriculaire, le *trou ovale*, et une disposition des valves de la *veine cave inférieure*, qui fait passer presque tout le sang de cette veine dans l'oreillette gauche ; et 2° une communication entre l'*artère pulmonaire* et l'*aorte descendante* par le *canal de Botal* ; ce canal permet au sang du ventricule droit de s'écouler dans les artères du corps destinées aux parties postérieures du tronc (fig. 570), à l'exception de la minime quantité de sang qui va aux poumons. Cette disposition de l'artère du cœur droit explique pourquoi le ventricule droit de l'embryon a la même signification pour la circulation que l'artère du ventricule gauche ; c'est pour cela aussi que les deux ventricules ont un myocarde d'épaisseur égale chez le fœtus.

La présence du placenta, situé en dehors du corps dans la vie fœtale, constitue une autre particularité de la circulation de l'embryon. Ce *placenta*, quelle que soit la théorie à laquelle on se

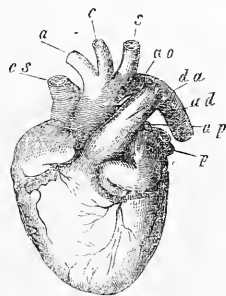


Fig. 570.

Fig. 570. — Cœur d'un embryon à la naissance, diminué de moitié environ, vu de devant et un peu de la gauche. *cs*, veine cave supérieure ; *a*, tronc brachio-céphalique ; *c*, carotide gauche ; *s*, sous-clavière gauche ; *ao*, fin de la crosse de l'aorte ; *da*, canal artériel de Botal ; *ad*, aorte thoracique ; *ap*, pulmonaire gauche ; *p*, veines pulmonaires gauches.

rattache, joue, en tous cas, le rôle d'un organe nutritif dans le sens le plus large du mot. Pour que le fœtus se développe, il est nécessaire qu'il demeure en communication non interrompue avec le *placenta*, qu'il y ait influence réciproque continuelle entre le sang du fœtus et celui de la mère. Ce résultat est obtenu par les deux énormes *artères ombilicales* qui conduisent le sang du fœtus dans le *placenta*, ainsi que par la *veine ombilicale*, qui du *placenta* rentre dans l'embryon. On ne s'explique pas encore physiologiquement, dans tous leurs détails, les rapports intéressants de cette veine avec le foie. L'ombilicale envoie, en effet, dans le foie la plus grande partie de son sang : elle représente ainsi une *veine porte fœtale*; une moindre quantité seulement du sang de l'ombilicale va directement se déverser dans le cœur par le *canal veineux*. On suppose, avec raison, que ces dispositions permettent à des combinaisons chimiques spéciales de s'effectuer dans le tissu hépatique ainsi que dans le sang de la veine ombilicale même. En sus elles pourraient aussi avoir une certaine importance quant à la genèse des hématies ; mais, pour dire la vérité, nous manquons, jusqu'à ce moment, de données positives qui nous permettraient de poser des bases sérieuses à ce problème.

Le fœtus ne possède pas d'organe spécial pour la respiration, et les fonctions de ses organes diffèrent beaucoup de celles des organes de l'adulte ; aussi ne présente-t-il pas les différences de sang que l'on nomme, suivant les vaisseaux qui le contiennent, artériel et veineux. Malgré cela, il faut bien se garder de croire que le sang du fœtus soit partout le même. Il y a, comme termes extrêmes, le sang de la veine ombilicale, qu'on peut considérer comme le plus utile à la bonne marche de la croissance, et le sang des veines du corps, dont on peut dire le contraire ; nous pouvons considérer ces deux sortes de sang, sans y mettre trop d'importance, comme le sang artériel et le sang veineux de l'embryon. Si nous examinons plus attentivement comment se fait la distribution des deux espèces de sang dans le cœur et les grandes artères disposées comme il a été expliqué plus haut, nous voyons qu'à l'exception du foie, aucune partie du corps ne reçoit du sang artériel pur par les veines ombilicales. Le sang de la veine ombilicale n'arrive, en effet, dans le cœur, que mélangé avec le sang veineux de la veine cave inférieure et de la veine porte. Ce sang mélangé lui-même ne va pas nourrir toutes les parties du corps de la même façon ; nous le voyons, au contraire, parce qu'il passe presque en entier dans l'oreillette gauche, se diriger par les gros troncs de l'*aorte*

vers la tête et les extrémités supérieures. Le tronc et les extrémités inférieures reçoivent par l'*artère pulmonaire* : d'abord le sang veineux pur de la veine cave supérieure et, ensuite, en fait de sang mélangé, la petite quantité qui ne passe pas de la veine cave inférieure dans le ventricule gauche ; en dernier lieu, ces parties du corps sont desservies par la portion de sang du cœur gauche, qui va dans l'*aorte descendante* en passant par l'extrémité de la crosse de l'*aorte*. La nutrition de la moitié supérieure du corps se fait donc mieux que celle de la partie inférieure, ce qui nous explique pourquoi la première est toujours en avance sur la seconde dans les premières périodes du développement.

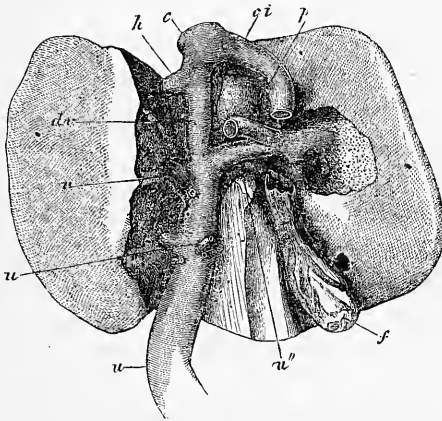


Fig. 571.

Plus tard ces rapports changent et la partie inférieure du corps est moins négligée : en effet, le *trou ovale* devient lentement plus étroit, permettant ainsi à des quantités toujours plus grandes de sang de la *veine cave inférieure* de rester dans le ventricule droit. En second lieu, l'élargissement de l'extrémité de la véritable *crosse de l'aorte* et le rétrécissement du *canal de Botal*, qui suit le développement croissant des vaisseaux des poumons, contribuent aussi à ce résultat.

La transformation de la circulation fœtale en circulation définitive se fait, pour ainsi dire, par un coup de baguette après la

Fig. 571. — Foie d'un fœtus mûr, 5/6 de la grandeur naturelle, vu d'en bas. La partie supérieure du lobule de SPIGEL, la partie avoisinant le sillon gauche et une partie du lobe droit sont enlevés. *u*, tronc de l'ombilic; *u'*, rameau principal allant au lobe gauche; *u''*, rameau allant au lobe droit; *u'''*, rameaux plus petits allant au lobe gauche et au lobe quadrangulaire; *d'v*, canal veineux d'Arantius; *p*, veine porte; *ci*, veine cave inférieure; *c*, tronc de cette veine au-dessus du foie; *h*, veine hépatique gauche; *f*, vésicule biliaire.

naissance. La veine ombilicale et les artères ombilicales s'oblitérent sans aucun doute par production de thrombus à leur intérieur, ce qui peut-être arrive aussi pour le *canal veineux*. Le *canal de Botal* et le *trou ovale* se ferment, au contraire, à la suite de phénomènes spéciaux de croissance. Dans le canal, une prolifération de la tunique artérielle, comme je l'ai prouvé, vient s'ajouter au changement dans la direction du cours du sang produit par l'acte de la respiration. Le *canal de Botal* se ferme, du reste, bien plus rapidement que le *trou ovale*, qui reste, comme l'on sait, souvent praticable pendant toute la vie. La position et la grandeur de la *valvule du trou ovale* empêchent, cependant, dans beaucoup de cas, que la persistance de l'ouverture ne devienne préjudiciable à l'organisme.

Sang.

Je voulais, pour être complet, parler du *développement du sang*, mais comme, d'un côté, nous avons déjà montré comment se forment les premières hématies, et que, de l'autre, l'intérêt de ces phénomènes est plutôt histologique, je renverrai à l'histologie et, avant tout, aux travaux détaillés que FAHRNER et MOI nous avons institués sur la genèse des hématies, chez les mammifères et l'homme (*Mikr. Anat.* II, 2. *Gewebel.*, 5^e édit., p. 67).

Vaisseaux
lymphatiques.

On ne sait jusqu'à présent, au sujet du développement des *vaisseaux lymphatiques*, autre chose que les détails donnés par moi (voir *Gewebel.*, 5^e édit.) sur la genèse de ces canaux dans les larves de grenouilles. L'intérêt de ces recherches est aussi plus histologique que morphologique. Quant aux *glandes lymphatiques*, on sait qu'elles n'apparaissent que vers le milieu de la vie fœtale. BRESCHET (*le Système lymphatique*, Paris, 1836, p. 185) en fait, dans les premiers temps, un simple plexus de vaisseaux lymphatiques. D'après ENGEL, les ganglions naîtraient de vaisseaux lymphatiques bourgeonnants et enroulés dans tous les sens (*Prag. Viertelj.*, 1850, II, p. 111).

Dans ces derniers temps, on n'a accordé que peu d'attention au développement du système veineux. En général, on s'est contenté d'admettre l'hypothèse de РАТНКЕ; cependant, un peu de réflexion aurait dû montrer que ces vaisseaux doivent avoir des types aussi différents que les artères, correspondant au développement si varié des annexes de l'embryon (sac vitellin, allantoïde, placenta, et de ses organes internes (cœur, organes respiratoires, foie, organes urinaires). Je ne puis malheureusement combler toutes ces lacunes, mais je ferai remarquer que, chez les rongeurs, le sac vitellin joue un rôle bien plus efficace que chez les autres mammifères. Chez les rongeurs, les deux *veines omphalo-mésentériques* se conservent bien plus longtemps que sur les animaux dont le sac vitellin disparaît tôt, comme chez l'homme et les ruminants. La figure 572 nous montre qu'au moment de la genèse du foie, il y a, chez le lapin, non seulement deux énormes *veines ombilicales*, dont BISCOFF a démontré déjà sur des mammifères

le précoce développement, mais aussi deux *veines omphalo-mésentériques* très volumineuses. En même temps, on trouve deux fortes veines *cardinales*, qui se forment cependant, à ce qu'il me semble, après les *jugulaires*. Chez un embryon âgé de dix jours (fig. 214, 215), j'ai trouvé ces dernières seules, s'abouchant à l'oreillette. Dès que le foie augmente, on voit les deux *veines omphalo-mésentériques* entrer dans l'organe. Quant aux rapports de la veine ombilicale avec le foie et la veine omphalo-mésentérique, je n'en puis rien dire et ce sera un sujet pour des observations ultérieures.

GÖTTE (page 786) se demande, avec raison, de quelle façon l'*ombilicale* et les *canaux de Cuvier*, passent de la paroi latérale du corps dans le cœur. J'ai mon-

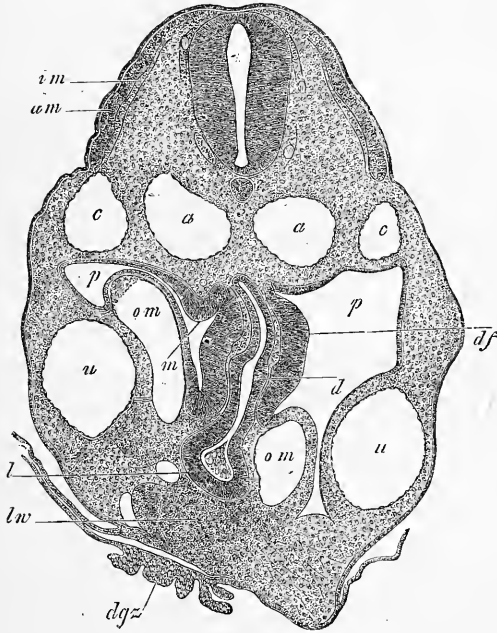


Fig. 572.

tré, dans la première moitié de cet ouvrage, que c'est par le *mesocardium latéral* (fig. 214 *ml*, 215) que cette communication se fait (voir aussi fig. 216, 217).

TONGE a donné quantité de détails nouveaux sur le développement des grandes artères et de leurs valvules chez le poulet. Les points les plus remarquables sont : 1° le *septum*, qui finit par se diviser en *aorte* et *pulmonaire*, le *tronc artériel* se développerait du *septum* entre le quatrième et le cinquième arc aortique; 2° les valvules semilunaires se développent, non pas tout près du cœur des valvules primitives, mais loin de celles-ci, dans le voisinage du point de départ des

Fig. 572. — Coupe transversale du tronc d'un lapin de dix jours dans la région du foie et de l'orifice pharyngo-omphalical. Gross. cinquante-sept fois. *a*, aorte; *c*, veine cardinale; *u*, veines ombilicales; *om*, veines omphalo-mésentériques; *p*, cavité abdominale; *d*, duodénum; *l*, rudiment hépatique; *lw*, renflement hépatique; *dgs*, villosités du canal vitellin; *am*, lame musculaire externe, *im*, interne; *df*, lame fibro-intestinale très épaisse sur le duodénum; entre elle et l'épithélium, muqueuse en voie de formation; *m*, protubérance de la lame fibro-intestinale, peut-être premier rudiment de la rate.

arcs aortiques. Quant aux premier point, les déductions de TONGE me sont restées incompréhensibles et quant aux valvules, mes recherches m'ont prouvé que les valvules primitives et définitives naissent à la même place. — LINDS (p. 12) fait naître le *septum* du *tronc artériel* chez le poulet d'un simple renflement allongé, qui prendrait son origine à la partie concave du tronc dans le voisinage de sa bifurcation.

LITTÉRATURE DU SYSTÈME VASCULAIRE

En dehors des travaux cités plus haut d'AFANASIEFF (48), J. ARNOLD (52), BALFOUR (61), DARESTE (87), KÖLLIKER (125, 131), LINDS (144), MARSHALL (148), OELLACHER (165), PRÉVOST et LEBERT (180), RATHKE (186), SCHENK (212, 214), SCHMIDT (219), SERTOLI (230), ALLEN THOMSON (240), TONGE (244), il faut comparer :

BERNAYS, *Die Entwickl. d. Atrioventricularklappen*, Leipzig, 1877, Engelmann, avec 2 planches. — BRUCH (C.), *Ueber den Schliessungsprocess des Foramen ovale*, dans *Abh. d. Senckenb. nat. Gesellsch.*, vol. IV, p. 46. — GASSER, *Ueber die Entstehung des Herzens beim Huhn*, dans *Monatsh. d. Naturforsch. Ver. Marb.*, 1876, n° 2, et dans M. SCHULTZE's *Arch.*, vol. XIV, p. 459. — MACDONALD (W.), *On fetal circulation*, Edimbourg, 1868.

VIII. — DÉVELOPPEMENT DES ORGANES GÉNITO-URINAIRES.

§ 61.

ORGANES URINAIRES.

On voit naître chez l'embryon, comme organes urinaires, deux sortes d'appareils, qu'on peut nommer *embryonnaires* et *définitifs*, ou *primaires* et *secondaires*. Dans les premiers, sont rangés les *reins primitifs* ou *primordiaux*, le corps de WOLFF, avec son conduit excréteur, le canal de WOLFF. Ce dernier débouche dans la partie de l'*allantoïde*, qui se trouve dans le corps de l'embryon, et qui s'appelle d'abord l'*ouraque* (voir plus haut, pp. 200-210, 296-300, 382-384); il pénètre même dans la partie de la portion postérieure de l'intestin qu'on appelle le cloaque, laquelle se sépare plus tard de l'intestin et représente, sous le nom de *canal* ou *sinus urogénital*, un orifice spécial de l'appareil génito-urinaire. Le *rein définitif* ou *secondaire* se développe du canal de WOLFF; les deux espèces d'organes urinaires appartiennent donc à un seul et même système.

Dans les pages suivantes, nous parlerons d'abord des *reins primitifs*, pour tout ce qui n'a pas rapport aux organes génitaux, et ensuite des reins définitifs.

J'ai déjà, à plusieurs reprises, décrit les reins primitifs ou corps de WOLFF, dans l'embryon du poulet ou des mammifères : je rappellerai ici les phénomènes principaux qui se passent dans ces organes. Le *canal des reins primitifs* naît le premier, par détachement d'une masse cellulaire des lames latérales, à l'endroit où ces dernières avoisinent les protovertèbres (p. 123, fig. 48 ; p. 158, fig. 87, 88, 106, 107, du poulet ; p. 299, fig. 198, 200, 201,

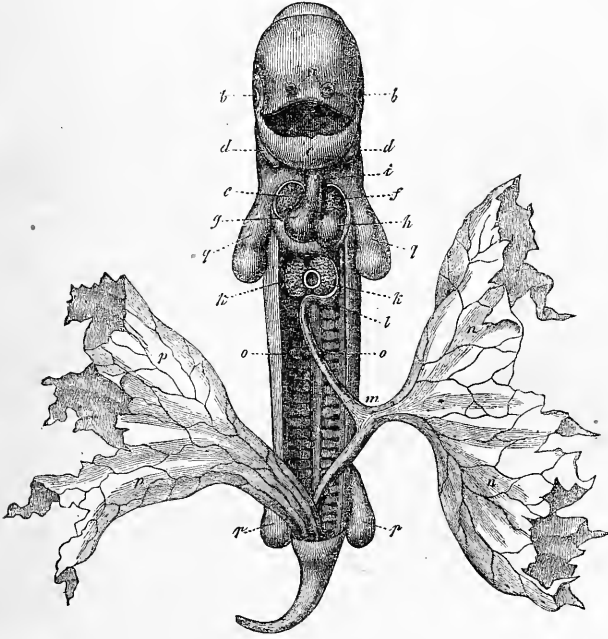


Fig. 573.

du lapin). Ce cordon est d'abord absolument plein et ne s'excave que plus tard ; il paraît, chez le poulet, dans la seconde moitié du deuxième jour ; chez le lapin, à la fin du huitième ou au commencement du neuvième ; il se montre d'abord dans la région des protovertèbres antérieures (4-5), et se développe de là rapidement vers l'arrière. Chez le poulet, ce cordon présente en effet,

Fig. 573. — Embryon de chien de vingt-cinq jours, redressé et vu de devant. Gross. deux fois. La paroi abdominale est en partie enlevée, en partie non dessinée ; ainsi la cavité abdominale semble beaucoup plus ouverte qu'elle ne l'est à cette époque, et le cœur semble à nu. *a*, fossettes olfactives ; *b*, yeux ; *c*, maxillaire inférieur (premier arc branchial) ; *d*, deuxième arc branchial ; *e*, auricule droit, *f*, gauche ; *g*, ventricule droit, *h*, gauche ; *i*, aorte ; *k*, lobes hépatiques : entre les deux, la lumière de la veine omphalo-mésentérique ; *l*, estomac ; *m*, intestin, réuni au sac vitellin *n* par un petit canal vitellin étroit : il présente déjà un épiploon qui n'est pas figuré, et forme une anse ; *o*, corps de WOLFF ; *pp*, allantoïde ; *q*, extrémités antérieures, *r*, postérieures. D'après BISCHOFF.

à la fin du deuxième jour, déjà une longueur assez considérable, car il s'étend alors presque jusqu'aux dernières protovertèbres.

Les troisième et quatrième jours chez le poulet, les neuvième et dixième jours chez le lapin, on voit se former une glande simple en forme de peigne, que nous représentons figures 573 et 574, d'après BISCHOFF, embryon du chien (voir la glande chez le poulet de quatre jours, dans REMAK, pl. VIII, fig. 3). Cette glande va de la

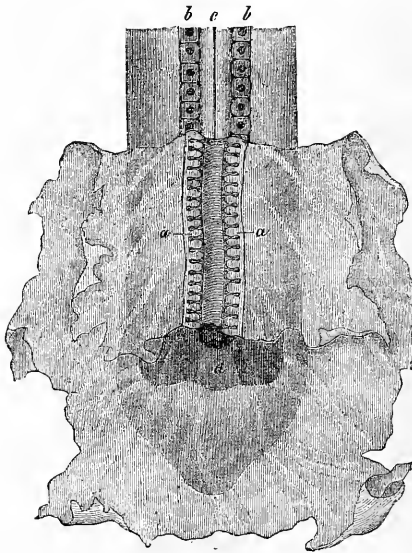


Fig. 574.

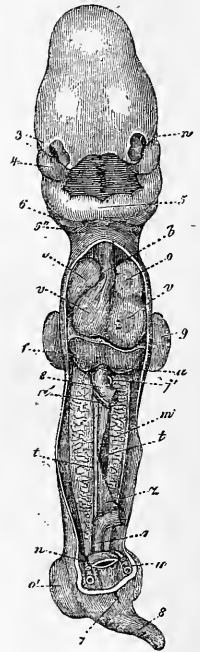


Fig. 575.

région hépatique jusqu'à l'extrémité postérieure de la cavité abdominale; elle se compose d'un canal latéral, le canal de WOLFF, et de beaucoup de canaux transversaux qui, à première vue, sem-

Fig. 574. — Extrémité postérieure d'un embryon de chien avec allantoïde bourgeonnante. Le feuillet vasculaire et le feuillet intestino-glandulaire sont enlevés, pour montrer le corps de WOLFF. Gross. dix fois. D'après BISCHOFF. *a*, corps de WOLFF, avec le canal excréteur et les culs-de-sac simples; *b*, protovertèbres; *c*, moelle épinière; *a*, orifice intestino-ombilical postérieur.

Fig. 575. — Embryon humain de vingt-cinq à vingt-huit jours, d'après COSTE, redressé et vu de devant : la paroi thoracico-abdominale et une partie de l'intestin ont été enlevés. *n*, œil; 3, orifice nasal; 4, branche maxillaire supérieure; 5, branches maxillaires inférieures réunies ou maxillaire inférieur primitif; 6, second arc branchial; 6', troisième; *b*, bulbe aortique; *o, o'*, auricules; *vv*, ventricules droit et gauche; *u*, veine ombilicale; *f*, foie; *c*, intestin; *a'*, artère omphalo-mésentérique; *j'*, veine omphalo-mésentérique; *m*, corps de WOLFF; *t*, blastème de la glande génitale; *z*, mésentère; *r*, rectum; *n*, artère ombilicale; 7, orifice du cloaque; 8, queue; 9, extrémité antérieure, 9', postérieure.

blent correspondre aux protovertèbres, mais sont, au moins chez les vertébrés, plus nombreux que ces dernières. On trouve, à la figure 574 de BISCHOFF, pas tout à fait deux sections du rein primitif pour une protovertèbre ; chez le lapin de dix jours, je trouve 2-3 segments de la glande pour une vertèbre. Il ressort de ces faits que les reins primitifs des urodèles ne sont pas seuls dismétamériques ; aussi devient-il toujours plus difficile de considérer cet organe comme métamérique et homologue aux organes segmentaires des annélides (voir deuxième travail de FUERBRINGER, cité plus bas, p. 100).

La glande, il est vrai, ne conserve pas longtemps cette forme simple ; elle devient, au contraire, un organe compact, riche en sang, rougeâtre, ayant dans ses traits essentiels la structure des reins définitifs. A côté de canalicules glandulaires nombreux, larges et sinueux, dans lesquels REMAK et moi avons constaté, il y a des années, sur des embryons de lézard des cils vibratiles (REMAK, p. 597 ; l'auteur dans MUELLER, *Arch.* 1845, p. 518), on voit de véritables glomérules de MALPIGHI. Un des premiers stades de cette transformation est figuré figures 235 et 575, chez l'homme ; des stades ultérieurs se voient sur les figures 583 à 587.

Le premier développement de la glande de WOLFF a été expliqué, pages 199-202 et 287 (fig. 123-125), sur le poulet et le lapin ; j'ajouterai à ce que j'ai dit que M. BRAUN, sur des embryons de lézard, et TH. EGLI, sur des lapins (*ll. ii. cc.*), ont trouvé, en général, les mêmes choses que moi. Il résulte de ces recherches que les canaux transversaux des reins primitifs naissent d'une manière indépendante du canal des reins primitifs, et cela des lames moyennes. Chez le poulet, j'ai trouvé les rudiments de ces canaux sous forme de tubes indistincts (tubes des reins primitifs), qui paraissent s'ouvrir dans la cavité péritonéale, formations qui seraient comparables aux *entonnoirs*, trouvés par SEMPER, en premier chez les *plagiostomes* et observés actuellement sur beaucoup de vertébrés inférieurs (*Anamnia*). De pareils tubes n'ont pu être découverts par moi sur le lapin, et BRAUN est arrivé au même résultat sur des reptiles (peut-être à l'exception des lézards), de même qu'EGLI sur des lapins. Chez tous ces animaux, et même chez le poulet, d'après les derniers travaux de FUERBRINGER, on voit naître des lames moyennes, ou, comme on peut le dire avec tout autant de raison, de la couche celluleuse qui recouvre la cavité péritonéale, des formations spéciales sur le côté ventral et interne des canaux de WOLFF. Ces formations constituent une seule rangée de bourgeons pleins pyriformes, les *cordons des reins*

primitifs (fig. 108, 109, 117, 144), qui se détachent bientôt de l'épithélium du péritoine et s'excavent; à ce moment, RATHKE les nomme *vésicules des reins primitifs*, et BRAUN *vésicules segmentaires*. Sur le lapin, ces vésicules se forment le dixième et le onzième jour, et comme les reins primitifs sont alors en pleine voie de formation, on a, le onzième jour, une très bonne occasion de voir ces vésicules dans leurs divers états de développement. Le onzième jour, les *éléments des reins primitifs* (nom applicable

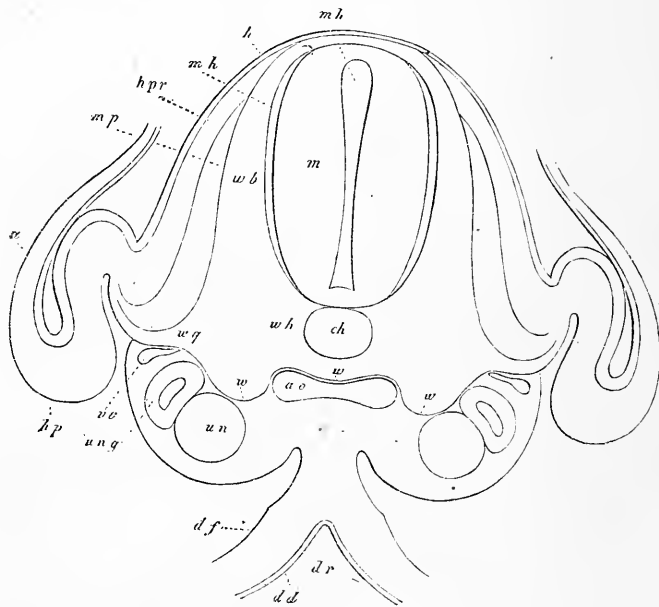


Fig. 576.

à ces parties du rein primitif, abstraction faite de leur état de développement) sont encore pleins à l'extrémité postérieure de l'organe et en voie de se détacher. Plus en avant, on trouve des vésicules, les postérieures de 80-90, les antérieures de 110-113 μ , paraissant sur la coupe frontale ovales, sur les coupes transversales

Fig. 576. — Coupe transversale de la partie postérieure du tronc d'un embryon de poulet de quatre jours. Gross. quatre-vingt-dix à cent fois. *ao*, les deux aortes primitives soudées; *vc*, veine cardinale; *wh*, rudiment membraneux du corps de la vertèbre, entourant la corde *ch* par en bas seulement; *wow*, limite peu marquée entre les produits des protovertèbres et les produits des lames moyennes et l'aorte; *wb*, arc vertébral membraneux fermé en dessus du canal médullaire *m* (membrane unissant supérieure de RATHKE); *wg*, continuation du rudiment vertébral vers la paroi abdominale (apophyse transverse et côte); *mp*, lame musculaire; *hpr*, lame cutanée du dos; *mh*, enveloppe de la moelle, provenant de la protovertèbre; *a*, amnios; *un*, vésicules des reins primitifs; *unq*, canal des reins primitifs; *hp*, feuillet cutané *df*, lame fibro-intestinale; *dr*, gouttière intestinale; *dd*, feuillet intestino-glandulaire.

plutôt rondes, et présentant encore en partie un rudiment de communication avec l'épithélium péritonéal sous forme d'un court cordon cellulaire. Si l'on examine, sur un embryon de lapin de onze jours, les rapports de ces formations avec le canal des reins primitifs large de 40-54 μ , on voit avec évidence que les éléments postérieurs des reins primitifs ne sont qu'accolés au canal, tandis que les éléments antérieurs sont entrés en rapport avec lui. Comme le canal de WOLFF et les vésicules des reins primitifs se touchent dès l'origine, la réunion s'effectue simplement par le fait que les deux parois se soudent au milieu de leur point de contact, et donnent naissance à un canal réunissant les deux cavités. En même

temps, les vésicules des reins primitifs se transforment, et produisent des glomérules de MALPIGHI primitifs. Chaque vésicule, en effet, devient un tube en S: il naît ensuite de la courbure médiane du tube rénal primitif, qui est placée du côté opposé au canal de WOLFF, un glomérule de MALPIGHI, de la même façon que dans le rein (voir plus bas). (Comparez aussi FUEBRINGER, *l. i. c.*, n° 2, pl. II, fig. 21, 23.) En supposant que sur la figure 125, page 209, le tube rénal primitif *wk* soit détaché de l'épithélium péritonéal,

on trouverait la place où naît, chez le lapin, le *glomérule de MALPIGHI* à l'endroit où un rameau de la *veine cardinale (vc)* émerge d'une sorte de crochet formé par le tube rénal. Arrivés à ce point de leur développement, les différents tubes transversaux des reins primitifs s'allongent rapidement et s'enroulent; il devient alors difficile de voir sur des coupes leur manière d'être exacte. Il m'a cependant été possible de démontrer, sur le rein primitif représenté figure 557, comment les divers canalicules se réunissent et quel est leur parcours. La figure 577 nous montre le rein primitif enfermé dans le renflement des reins primitifs, qui est longitudinal, fortement saillant et placé sur la paroi abdominale postérieure.

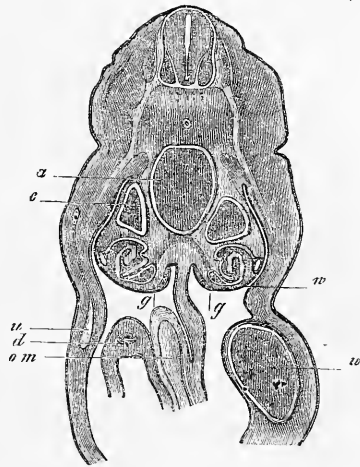


Fig. 577.

Fig. 577. — Coupe transversale du tronc d'un lapin de quatorze jours. Gross. dix-sept fois. *a*, aorte; *c*, veine cardinale; *w*, corps de WOLFF; *g*, rudiment de la glande génitale; *u*, veine ombilicale; *d*, intestin; *om*, veine omphalo-mésentérique.

On voit d'abord naître du canal de WOLFF un canalicule très étroit, qui traverse sur le côté dorsal l'organe dans toute sa largeur. Ce canalicule s'incurve ensuite en forme de ganse, s'élargit et retourne par le même chemin sur la face latérale. Il se termine par une troisième flexion dans le glomérule de MALPIGHI, qui est placé sur le côté ventral et médian, à la place de la lettre *g*. Plus tard, ces trois courbures principales se compliquent aux points de flexion de courbures accessoires suivant des plans divers; en dernier lieu, le parcours des canalicules devient si compliqué, que des coupes ne peuvent le rendre compréhensible. La structure du rein primitif développé et formant un organe compact, n'est pas, du reste, suffisamment étudiée: les savants qui s'occuperont de ce sujet auront surtout à voir si le rein primitif forme plus tard de nouveaux canaux et de nouveaux glomérules de MALPIGHI. Il faudra, en dernier lieu, déterminer ce que représentent les bipartitions observées par DURSÏ, dans les canalicules glandulaires. Les consciencieuses recherches de FUERBRINGER nous montrent que chez les amphibiens, viennent s'ajouter aux premiers canalicules des reins primitifs des rudiments secondaires et tertiaires dans les parties de la glande placées en arrière. Ils sont situés à la partie dorsale des premiers; les canalicules secondaires s'abouchent avec les primaires, les tertiaires avec les secondaires. De cette manière les portions terminales des canalicules primaires, qui s'ouvrent dans le canal des reins primitifs, seraient des tubes collecteurs et présenteraient en vérité des bifurcations. Toutes ces formations glandulaires secondaires sont rétropéritonéales et naissent sous forme de cordons cellulaires solides recevant des cavités, seulement en second lieu, ce qui s'applique d'ailleurs aussi à la partie postérieure du rein primitif des amphibiens. Déjà avant FUERBRINGER, BORNHAUPT avait soutenu (*l. c.*, p. 27) que des éléments nouveaux naissent, après les autres, dans le rein primitif de l'embryon du poulet, mais il n'avait pas donné de détails précis sur la manière dont ces éléments se formaient. FUERBRINGER (*l. i. c.*, n° 2, p. 69) a comblé cette lacune en montrant que, chez le poulet aussi, les éléments secondaires des reins primitifs apparaissent comme les éléments primaires, sous forme de bourgeons solides de l'épithélium péritonéal placés sur le côté médian des rudiments primaires. FUERBRINGER n'a, du reste, pas examiné dans quelle région des reins primitifs se forment ces éléments secondaires, ainsi que la façon dont ils se réunissent aux canaux primaires.

Le canal des reins primitifs se forme, comme nous avons vu,

d'avant en arrière; il atteint, chez le lapin, le onzième jour, le *sinus urogénital*, et s'ouvre dans ce sinus (fig. 579). Son extrémité inférieure est placée de chaque côté, dans un renflement de la paroi abdominale postérieure, le *pli urogénital* de WALDEYER (fig. 578), qui s'allonge et devient de plus en plus proéminent avec le temps, et se réunit tout à fait en bas avec celui du côté opposé.

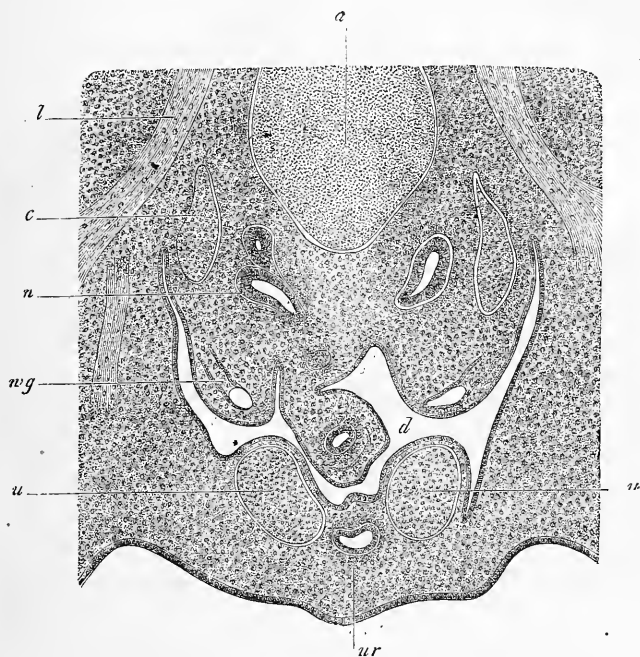


Fig. 578.

Nous quittons les reins primitifs, que nous retrouverons à l'occasion des organes génitaux, pour nous occuper des *reins définitifs*.

REMAK avait prétendu dans le temps que le *rein du poulet* naît le sixième jour de la paroi postérieure du cloaque sous forme de deux culs-de-sac creux (pl. vi, fig. 83). Mais en opposition avec cet auteur, GÖTTE et KUPFFER (n° 137) ont montré plus tard que, chez le poulet, aussi bien que chez les mammifères, d'après KUPFF-

Reins du poulet.

Fig. 578. — Partie d'une coupe transversale de la partie postérieure du tronc d'un lapin de quatorze jours. Gross. quarante-neuf fois. *a*, aorte, en arrière, la corde; *c*, veine cardinale; *n*, partie du rudiment rénal, d'un côté avec deux ampoules; *wg*, canal de WOLFF, placé encore dans le pli urogénital et ne présentant pas encore de canal de MUELLER; *l*, nerf lombaire; *u*, artères ombilicales; *ur*, ouraque; *d*, gros intestin.

FER (voir plus bas), le rein naît à la fin du cinquième ou au commencement du sixième jour, du canal excréteur du rein primitif, et cela tout près de son entrée dans le cloaque. Le rudiment en cul-de-sac du rein du poulet se sépare peu après son apparition du canal de WOLFF, de manière qu'après vingt à vingt-quatre heures, la séparation est effectuée et que les canaux excréteurs du rein s'abouchent alors un peu au-dessus des canaux de WOLFF dans le cloaque.

Le rudiment creux du rein du poulet croît, d'après REMAK, en

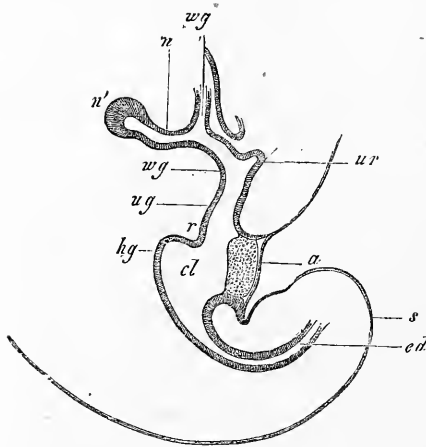


Fig. 579.

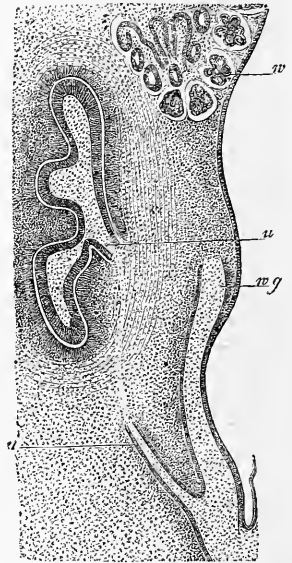


Fig. 580.

montrant le type des poumons et développe bientôt des rameaux creux qui, tous, sont enveloppés et contenus dans une tunique fibreuse commune, comme REMAK l'a démontré pour les septième, huitième et neuvième jours, par de fort bons dessins (fig. 84 et 85).

Fig. 579. — Coupe sagittale de l'extrémité postérieure du corps d'un embryon de lapin de onze jours et dix heures. *wg*, canaux de WOLFF; *n*, canal rénal; *n'*, rudiment du rein; *ug*, sinus urogénital; *ur*, commencement de l'ouraque; *cl*, cloaque; *hg*, région où la partie postérieure du tube intestinal s'abouche dans le cloaque; *cd*, partie post-anale de l'intestin; *a*, orifice du cloaque; *s*, queue; *r*, repli périnéal.

Fig. 580. — Coupe sagittale de la région rénale d'un embryon de lapin de quatorze jours. Gross. soixante fois. *n*, rudiment du rein et de son enveloppe; *u*, uretère; *wg*, canal de WOLFF, s'abouchant en même temps que l'uretère dans un canal plus large, qui paraît, comme le montrent d'autres coupes, déjà le douzième jour comme un appendice latéral du cloaque, et qu'on peut considérer comme la fin du canal de WOLFF; *v*, partie la plus inférieure du rein primitif. Largeur du canal de WOLFF 57-70 μ , de l'uretère 22-28 μ , de l'espace commun aux deux uretères 0,14^{mm}.

A dater du dixième jour tous ces rameaux, qui étaient droits jusqu'à ce moment, deviennent sinueux et dès lors l'organe montre les premières traces de sa substance corticale et médullaire. En même temps il devient apparent que la glande se forme, dans tous les stades de son développement, par des proliférations creuses, comme nous l'avons vu pour les poumons.

KUPFFER, sur des embryons de mouton, LIEBERKUEHN, sur des embryons de taupe, ont, les premiers, suivi les premiers développements des reins des mammifères; je peux ajouter à ces recherches mes travaux sur les lapins. Le plus jeune rudiment de rein que j'aie trouvé (fig. 579) est celui d'un embryon de lapin de onze jours (*voir* fig. 175), long environ de 5^{mm} (mesuré encore incurvé); il consistait en un tube long de 0,17^{mm}, qui naissait près du canal d'entrée du corps de WOLFF dans le sinus uro-génital et sur le côté dorsal du canal; son parcours allait un peu obliquement vers le dos et la tête. Ce « canal rénal » (KUPFFER), ce rudiment rénal épithélial, large à l'entrée de 45 μ , à l'extrémité de 91 μ , présentant un épithélium d'une seule couche de 19-26 μ , n'avait pas d'enveloppe propre, car il était situé simplement dans les couches mésodermiques entourant le canal de WOLFF en avant des proto-vertèbres. Remarquons, cependant, que l'extrémité vésiculaire du canal, ou le rudiment du rein véritable, était entourée d'une couche un peu plus épaisse de cellules mésodermiques que le reste de l'organe.

Reins
des mammifères.

En continuant de se développer, le canal rénal, ou rudiment rénal, s'allonge et se divise bientôt en le rein proprement dit et en son canal excréteur ou *uretère*. Le premier remonte toujours plus le long du canal de WOLFF, et finit par atteindre la partie la plus inférieure du rein primitif; mais, sans s'arrêter là, il se trouve, en fin de compte, à la hauteur de la partie supérieure des corps de WOLFF. Pendant ce temps, se modifient aussi les rapports entre l'uretère et le canal de WOLFF. Dans le commencement on voit, d'après KUPFFER, s'allonger chez le mouton la partie du canal de WOLFF commune aux deux canaux (fig. 580). Plus tard, lorsque le cordon génital et ses annexes sont formés (*voir* plus bas), la portion commune entre de plus en plus dans le *sinus urogénital*, et, à la fin, les deux portions s'abouchent chacune pour son compte dans ce canal. KUPFFER, déjà, a montré qu'à ce moment l'uretère exécute, autour du canal de WOLFF, un mouvement de torsion qui le place en avant et en dessus de ce dernier.

Les transformations que subit la première ébauche des reins véritables sont les suivantes: l'extrémité renflée en vésicule du

canal primitif (fig. 579 *n'*) s'élargit de plus en plus, s'allonge vers le haut et le bas, et devient le rudiment du rein même, ou plutôt un *bassinnet primitif*; à ce dernier viennent s'attacher, sur le côté interne, les restes du canal rénal, devenus un uretère. Du bassinnet naît ensuite, par bourgeonnements, une certaine quantité de culs-de-sac larges ou d'ampoules, les rudiments des calices ou des *conduits papillaires*, suivant qu'il s'agit de reins à une seule ou à plusieurs pyramides. J'ai trouvé, sur un embryon de lapin de quatorze jours, ces culs-de-sac primitifs dans leur premier développement; la figure 580 nous représente une coupe frontale de cette époque, et la figure 578 une coupe transversale. On voit, en même temps que se font ces transformations, l'enveloppe mésodermique de l'organe devenir toujours plus nette, et s'isoler du tissu

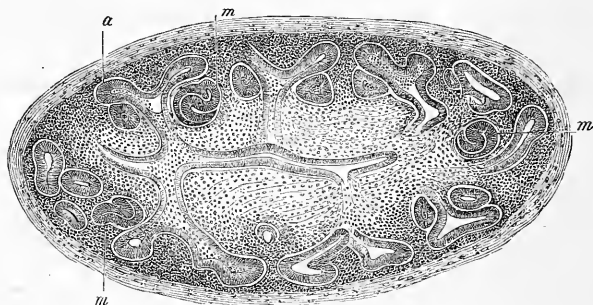


Fig. 581.

avoisinant. Ces phénomènes se produisent de la façon suivante : la couche cellulaire épaisse qui, dès l'abord, entourait le rudiment vésiculeux du rein, augmente pendant que ce dernier se transforme. Peu à peu, on trouve autour du tube épithélial une coque épaisse sur laquelle on distinguera plus tard deux parties : une première externe et lâche, déjà en forme de haricot, au stade de la figure 580, touchant, du côté de l'uretère, à l'enveloppe encore plus lâche de ce canal, et une seconde, plus compacte, immédiatement placée autour du tube épithélial et de ses culs-de-sac, qui s'appellera l'*enveloppe celluleuse* des tubes urinifères.

Dès que le bassinnet a donné naissance aux premiers culs-de-sac ou ampoules (ces dernières mesurent, dans le stade représenté fig. 580, sur une longueur du rein de $0,61^{\text{mm}}$, $85-114 \mu$ de large),

Fig. 581. — Coupe sagittale du rein d'un lapin de seize jours. Gross. soixante-trois fois. *a*, bourgeons creux terminaux de l'uretère (ampoules); *m*, rudiments des glomérules de MALPIGHI. Longueur du rein $1,16^{\text{mm}}$, largeur $0,51^{\text{mm}}$. Largeur des ampoules $48-50 \mu$.

on voit de nouvelles transformations s'effectuer. Chaque ampoule donne naissance, à son extrémité, à deux bourgeons creux, ce que nous montre la figure 1 de RIEDEL (*l. i. c.*) dans les premiers stades, et ma figure 581 dans les stades suivants. Ces divisions se continuent jusqu'au moment où le rein a ses tubes urinifères au complet, de manière que la glande tout entière constitue, comme le poumon, un organe creux dès l'abord, et dans tous les stades successifs. En même temps, les bourgeons creux de stades ultérieurs se modifient d'une manière singulière, en rapport avec la formation des glomérules de MALPIGHI. Ces modifications commencent beaucoup plus tôt dans les reins qui n'ont qu'une pyramide, que dans les reins qui en ont plusieurs. Je crois avoir vu, sur le lapin, animal qui n'a qu'une pyramide et pas de *calices*, que la seconde génération de bourgeons creux pairs donne déjà naissance à des glomérules de MALPIGHI; pareil fait ne s'observe que plus tard chez le veau et le cochon.

Les transformations qui s'effectuent au moment où naissent les glomérules de MALPIGHI ont été examinées et décrites fort bien par TOLDT, dont j'ai pu confirmer toutes les données. Un bourgeon terminal creux se recourbe en S, en proliférant; autour de lui les cellules d'enveloppe, dont nous avons déjà parlé plus haut, s'accumulent de telle façon, que le tout paraît être à un faible grossissement un corps spécial pyriforme, ovale, ou plutôt arrondi. Je donne à ce corps le nom de *bourgeon rénal* (*pseudo-glomérule* de COLBERG). La seconde sinuosité, ou sinuosité terminale d'un bourgeon de ce genre, devient un corpuscule de MALPIGHI: elle s'allonge peu à peu pour devenir une lame recourbée en forme de cupule arrondie, qui entoure, en croissant, la partie de l'enveloppe cellulaire placée près de sa concavité. Cette partie, à son tour, prolifère et se change en une formation sphérique. On peut comparer, avec RIEDEL, un tube urinifère de ce genre (*voir* fig. 582, premier stade), à une cuiller à deux feuillets profondément excavés, contenant une cavité très aplatie en forme de fente. Le manche de la cuiller, d'abord imprimé profondément dans la cavité, se réunirait plus tard avec le bord de celle-ci. TOLDT compare ces formations à un ballon de caoutchouc ayant un manche, dont une des parois serait accolée à l'autre. REMAK, déjà, a deviné la vérité, à propos des causes qui donnent naissance aux corpuscules de MALPIGHI, en disant (p. 121) que le glomérule lui semble naître tout à fait indépendamment des tubes urinifères, et qu'en tous cas ces derniers entourent en croissant les vaisseaux. Cela ne veut pas dire que les deux parties n'influent pas l'une sur l'autre;

la courbure primitive des extrémités des tubes urinifères peut provenir de la résistance de la couche celluleuse d'enveloppement en train de proliférer. La différence d'épaisseur qui apparaît si vite entre la couche épithéliale externe et interne des *glomérules* (fig. 582, *m*, *m'*) dessinée exactement pour la première fois par TOLDT, pourrait aussi tenir en partie à des causes mécaniques. D'un autre côté, la formation du *glomérule* et son encapsulation par les tubes urinifères proliférants, représentent des phénomènes indépendants concomitants de croissance.

Les corpuscules de MALPIGHI, une fois formés, se complètent par le fait que le tube urinifère terminal entoure toujours plus le glomérule rudimentaire placé dans son excavation, qui reçoit de

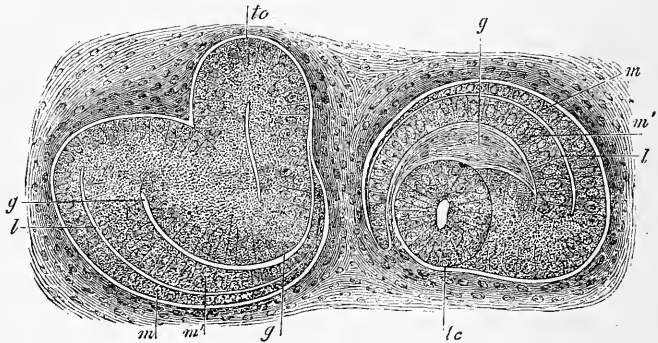


Fig. 582.

fort bonne heure des vaisseaux. A la fin, le glomérule est entièrement situé dans une capsule épithéliale double, à l'exception du point d'entrée des vaisseaux, tandis que le tube urinifère avoisinant s'avance depuis le bord sur le côté de la capsule, et atteint enfin le pôle opposé à l'entrée des vaisseaux. En comparant la figure 582 avec la figure 6, pl. VIII de REMAK, qui présente un stade intermédiaire de cette transformation, on comprendra comment s'effectuent ces modifications.

Il y a encore bien des choses à examiner au sujet de la genèse des corpuscules de MALPIGHI. Il semblerait que, dans la règle, une seule des deux ampoules, qui se trouvent à la terminaison d'un tube urinifère, donne naissance à un corpuscule de MALPIGHI. Plus

Fig. 582. — Deux bourgeons rénaux d'un embryon de lapin de 1,7^{cm} de long (seize à dix-sept jours). Gross. quatre cents fois. *lc*, tube urinifère, allant d'une ampoule au bourgeon rénal (tige future du glomérule); *l*, *m*, *m'*, rudiment du corpuscule de MALPIGHI; *l*, cavité de ce rudiment; *m*, rudiment de l'épithélium de la capsule de MUELLER; *m'*, rudiment épithélial sur le glomérule; *gg*, rudiment de tissu conjonctif devenant plus tard un glomérule, représenté à tort comme fente sur un des bourgeons.

tard, lorsque la seconde ampoule se divise à son tour, ou est en train de se diviser (TOLDT, fig. 4), elle aussi produit un corpuscule. RIEDEL (fig. 7) et MOI (fig. 581) nous avons cependant montré que, dans certains cas, les deux ampoules peuvent se modifier de la sorte; mais, dans ce cas, on voit le tube urinifère avoisinant pousser des prolongements (TOLDT, fig. 5, 6, 8). N'oublions pas non plus qu'il existe des corpuscules de MALPIGHI accolés aux parois des tubes urinifères, que REMAK prétend avoir observés sur des embryons de mammifères et même sur des chats adultes (*l. c.*).

Les tubes urinifères conduisant aux *glomérules* en train de naître, sont d'abord très simples; mais peu à peu ils croissent, s'incurvent, et produisent en fin de compte les *tubuli contorti* des deux espèces et les anses de HENLE. Pendant ce temps, ces parties se détachant peu à peu des corpuscules de MALPIGHI, les bourgeons rénaux disparaissent et la première substance corticale du rein se développe. Plus il y a de tubes urinifères, de corpuscules de MALPIGHI, de *tubuli contorti*, et plus aussi la couche corticale devient épaisse. En même temps, le nombre des tubes collecteurs augmente, parce qu'une partie toujours plus considérable de la substance périphérique rentre dans leur ressort. Les tubes urinifères qui donnent naissance aux corpuscules de MALPIGHI, passent, en effet, pendant longtemps, au moyen de leur partie initiale, dans des tubes collecteurs. Ainsi se forme peu à peu la couche médullaire de l'organe, dont le développement plus complet ne s'effectue que dans une période ultérieure de la vie foetale. Quant aux *conduits papillaires* (*ductus papillares*), j'accepte l'hypothèse de RIEDEL, qui veut que plus tard il n'en naisse plus un seul. Comme au commencement, leur nombre est bien moins grand que plus tard, les premiers canaux papillaires, jusqu'à leur deuxième ou troisième division, entreraient peu à peu, suivant cet auteur, dans le bassinnet du rein. Ce phénomène pourrait s'effectuer, suivant moi, simplement par résorption d'une partie du *stroma du hile* (voir fig. 581), dans les premiers temps volumineux et lâche, et il ne me paraît pas nécessaire d'admettre, pour cela, une résorption des conduits papillaires primitifs. RIEDEL me semble aussi admettre à tort une dissolution des gros corpuscules de MALPIGHI sis dans la profondeur. Son erreur provient sans doute d'un fait mis en lumière par TOLDT : dans les reins embryonnaires, les corpuscules de MALPIGHI nés les premiers sont les plus grands et sont placés dans l'intérieur de l'organe; mais, en fin de compte, ils prennent tous peu à peu la même taille. SCHWEIGGER-SEIDL (*l. i. c.*), TOLDT et RIEDEL donnent encore plusieurs détails sur

les phénomènes spéciaux qui se passent dans le développement du rein, pour lesquels je renvoie le lecteur à leurs travaux; je ferai cependant remarquer que, d'après le dernier auteur, dans le rein des animaux qui naissent aveugles, la couche limitante de la couche corticale (*tubuli contorti* sans corpuscules de MALPIGHI) manque à la naissance; la même chose se présenterait chez l'homme, d'après TOLDT (p. 18).

Rein
de l'homme.

Voici ce que je remarquerai au sujet du *rein de l'homme*. Sur un embryon de la sixième et septième semaine, le rein était grand de 1 5/6^{mm}, en forme de haricot et aplati; il était placé au côté dorsal de la partie inférieure du rein primitif. A la huitième semaine, le rein long de 2,5^{mm}, était tout à fait caché par la capsule surrénale encore grande (fig. 583). Au troisième mois, le rein apparaît

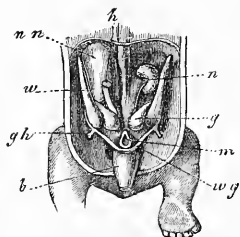


Fig. 583.

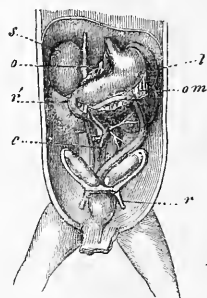


Fig. 584.

en dessous de la capsule surrénale, sur la paroi abdominale postérieure (fig. 589), et croît à partir de ce moment plus rapidement que la capsule surrénale. Les lobules qui paraissent déjà le second mois (MOI, TOLDT), se conservent pendant toute la vie embryonnaire et deviennent toujours plus nets, mais après la naissance, ils se soudent rapidement les uns aux autres.

D'après TOLDT, le développement interne du rein fœtal humain est semblable à celui des mammifères. Les corpuscules de MALPIGHI se trouvent, au deuxième mois déjà, avec la même taille que chez l'adulte; les substances médullaire et corticale sont d'équale

Fig. 583. — Organes génito-urinaires d'un embryon humain de quatre semaines. Gross. à peu près deux fois. *nn*, capsule surrénale droite; *w*, rein primitif; *wg*, canal excréteur de ce rein; *n*, rein; *g*, glande génitale de forme un peu étrange sur ce dessin; *m*, rectum; *gh*, *gubernaculum* de HUNTER ou ligament rond de l'utérus; *b*, vessie; *h*, veine cave inférieure.

Fig. 584. — Une partie des viscères abdominaux d'un embryon féminin de trois mois, un peu grossi. *s*, capsule surrénale; *o*, petit épiploon; *r'*, rein; *l*, rate; *om*, grand épiploon; *c*, caecum; *r*, ligament rond de l'utérus. On voit, en outre: la vessie, l'ovaire, la trompe, le rudiment utérin, l'estomac, le duodénum et le colon.

épaisseur à ce moment. Le troisième mois apparaissent nettement les papilles; la substance médullaire mesure alors 1,54^{mm}, la substance corticale 0,82^{mm}. Le quatrième mois, on reconnaît pour la première fois les anses de HENLE; TOLDT a trouvé encore, sept jours après la naissance, des *glomérules* en voie de genèse, mais il n'en trouva plus sur un enfant de trois mois qui ne fussent pas arrivés au terme de leur développement.

La *vessie* se forme aux dépens de l'ouraque ou pédoncule de l'*allantoïde*. Chez l'homme, on trouve déjà, au deuxième mois, presque à l'extrémité inférieure de l'ouraque, un renflement fusiforme, la vessie, se réunissant au *rectum* par un court canal. L'extrémité supérieure de la vessie entre par un canal d'abord perméable, le véritable *ouraque*, dans le cordon ombilical en passant par l'ombilic, pour aller se réunir à ce qui reste encore du tube épithélial de l'*allantoïde* (voir plus haut, page 383). Plus tard, l'*ouraque* se rétrécit, se ferme en fin de compte à une époque qui n'est pas bien déterminée, après que depuis longtemps les restes de l'*allantoïde* ont disparu; il forme alors le *ligament moyen de la vessie*. L'oblitération de ce canal n'est cependant que rarement complète, car, d'après LURCHKA, on trouve même chez l'adulte des restes du tube épithélial de l'*allantoïde* (VIRCH., *Arch.*, t. XXIII). La vessie conserve longtemps son aspect fusiforme chez le fœtus: même quelque temps après la naissance, le *ligament moyen* naît encore et toujours de son extrémité supérieure conique.

Je parlerai ici aussi des *capsules surrénales*, dont nous avons déjà eu lieu de nous occuper à l'occasion du développement du *grand sympathique* (page 638). On peut facilement suivre chez le mammifère le développement de cet organe, car il naît d'une façon indépendante et sans entrer en rapport avec les parties voisines du blastème placé en avant de l'aorte abdominale, et entre les corps de WOLFF, derrière le *mésentère*. A cet endroit, le *mésoderme* prend un aspect particulier et forme deux corps linéaires, dont les cellules se placent en cordons cylindriques reliés en réseau entre eux; entre ces cordons se développent des vaisseaux sanguins en nombre peu considérable, et de cette façon se forme un tissu qui rappelle, sous beaucoup de points de vue, le parenchyme hépatique des embryons, mais qui contient beaucoup moins de sang. Chez le lapin j'ai vu, les douzième et treizième jours, les premières traces de la glande surrénale, qui était alors constituée d'une accumulation de grosses cellules rondes, avec de rares cellules fusiformes placées au milieu des premières. Le quatorzième jour, la capsule surrénale a déjà, sur des coupes transversales,

Vessie.

Capsule
surrénale.

0,27 de large et 0,37 de profondeur (*diamètre dorso-ventral*), et se trouve placé en avant d'un grand ganglion sympathique. La capsule contient alors dans son intérieur des cordons cellulaires très nets reliés en réseau de 14 à 16 μ , avec des traînées intermédiaires plus rares de tissu conjonctif et de vaisseaux. La longueur de l'organe au seizième jour était de 1,56^{mm}; il était situé le long des quatre vertèbres lombaires, et sur la partie supérieure de la cinquième. La capsule était composée d'une section inférieure plus épaisse (*diam. dorso-ventral*, 0,39^{mm}), et d'une section supérieure plus mince, toutes deux présentant une structure identique; sa forme était ainsi assez remarquable. Sur des coupes d'embryons de seize à dix-sept jours, j'ai vu que les capsules surrénales, bien séparées à leur extrémité supérieure, *se réunissaient à leur extrémité inférieure*, pour ne former qu'un seul organe. Sur un embryon de 1,7^{cm} (seize à dix-sept jours), les capsules surrénales soudées mesuraient 0,54^{mm} en largeur, et leurs parties latérales dans le *diam. dorso-ventral* 0,57-0,65^{mm}. Dans le milieu soudé, se trouvait un ganglion nerveux, ovale à la coupe, large de 0,108, sur 0,16 de profondeur. Derrière les capsules surrénales se trouvait un second ganglion sympathique, puis l'aorte. Sur le côté ventral se voyait le corps de WOLFF, et derrière lui la *grande veine cardinale*; plus loin, et de côté, se trouvaient enfin les reins. On reconnaît très distinctement, sur ces capsules plus âgées, les réticules cellulaires; ces dernières, avec un diamètre de 16-18-20 μ , montrent des éléments indifférents, sans type défini, qui offrent une certaine ressemblance avec de jeunes cellules adipeuses ou avec les cellules du tissu conjonctif du testicule. Il faut comparer à ces résultats que j'ai obtenus, ceux de REMAK et de BRUNN. REMAK fait naître, chez le poulet, les capsules surrénales dans la seconde semaine d'incubation de la partie céphalique du nerf appelé par lui nerf génital. Les cellules des capsules seraient de nature nerveuse dans l'origine, ce qu'elles resteraient plus tard à l'intérieur de l'organe. Dans les parties corticales, elles s'infiltreraient de graisse, et deviendraient ainsi des cellules de la substance médullaire. V. BRUNN, d'un avis absolument opposé, ne put découvrir aucune relation entre le système nerveux et la capsule surrénale; il trouva, au huitième jour d'incubation, l'organe au même endroit que chez les mammifères, avec une structure semblable à celle décrite plus haut, à propos du lapin. Il croit avoir vu les premiers rudiments de la capsule entre la quatre-vingt-seizième et la cent vingtième heure (le cinquième jour). BRUNN a trouvé, chez des mammifères, les capsules surrénales d'embryons de lapins

de 38^{mm} (vingt, vingt et un jours, moi) formées nettement de deux substances. La substance médullaire brune n'était pas, fait remarquable, recouverte dans la partie inférieure de l'organe par la substance corticale sur le côté médian. Cette substance, placée contre la veine cardinale, et réunie à elle par de nombreux vaisseaux, se trouvait même former à elle seule la section inférieure de l'organe. V. BRUNN en conclut que les deux substances de l'organe ont chacune leur développement spécial.

Beaucoup d'auteurs (KUPFFER, BORNHAUPT, HIS, THAYSSSEN, RIEDEL, LIEBERKÜHN, BRAUN) n'admettent pas que la formation des corpuscules de MALPIGHI du rein, ainsi que celle d'une partie des tubes urinaires, se fasse aux dépens du rudiment primitif creux du rein, le canal rénal. Ils font naître ces parties de rudiments spéciaux, dont la plupart d'entre ces auteurs ne décrivent pas l'origine; BRAUN fait venir ces rudiments du *péritoine*, sans être absolument affirmatif. Pour moi, je ne puis, après avoir examiné attentivement des reins d'embryons de lapins, admettre aucun doute sur le fait que le rein, sous ce rapport, est un organe *sui generis*, qui ne peut se comparer au rein primitif. Les données de BRAUN et surtout de FÜRBRINGER, sur le développement des corpuscules de MALPIGHI des reins primitifs, concordent avec ce que j'ai observé : par conséquent, elles concordent aussi, dans leurs points essentiels, avec les observations de TOLDT.

Il n'est pas du ressort de ce livre de traiter comparativement des reins primitifs, des reins définitifs et des reins antérieurs (*Vornieren*, W. MÜLLER). Je renverrai, pour cette question si importante, avant tout aux travaux cités plus bas de GEGENBAUR, W. MÜLLER, SEMPER, BALFOUR, MEYER, SPENGLER, BRAUN et FÜRBRINGER.

§ 62.

ORGANES GÉNITAUX EN GÉNÉRAL. — GLANDES GÉNITALES.

Il n'est pas nécessaire, il est vrai, pour décrire les *organes génitaux*, de remonter aux premiers stades embryonnaires. Ici encore les corps de WOLFF sont cependant le point d'origine, car certaines parties des organes génitaux sont en rapport intime avec ces glandes, se développent même aux dépens de celles-ci. Sur le côté interne et antérieur des corps de WOLFF, en rapport intime avec eux, naît la *glande génitale* (testicule ou ovaire); celle-ci, autant qu'on sait, est, dans les premiers temps, absolument la même dans les deux sexes. En même temps se développe, à côté du canal de WOLFF, un second conduit, le *canal de MUELLER* ou *canal génital* qui, lui aussi, se déverse dans l'extrémité inférieure de la vessie ou *sinus urogénital*. Chez le sexe masculin, ce canal de MUELLER disparaît plus tard entièrement, sauf quelques rares vestiges (*uterus masculinus* ou *vésicule prostatique*);

Coup d'œil général sur le développement des organes génitaux.

Glande génitale.

Canal de MUELLER ou canal génital.

la glande génitale entre ici en rapport avec le canal de WOLFF, qui deviendra le *canal défèrent* et donnera aussi naissance aux vésicules séminales. Le rein primitif entre donc en jeu d'une manière toute spéciale dans le développement de l'appareil spermatophore. Il faut cependant constater que la glande elle-même, n'a pour sa plus grande partie aucune connexion avec l'appareil génital; elle disparaît en partie, ou bien se transforme en des organes de minime importance, comme les *vasa aberrantia du testicule* et l'organe de GIRALDÈS. Chez la femme, au contraire, les corps de WOLFF avec leur canal, n'ont aucun rôle à jouer: ils disparaissent, à ce qu'il semble, absolument, à l'exception du parovaire. Au contraire, les canaux de MUELLER remplissent toute la scène et deviennent ce qu'ils étaient déjà dans l'état rudimentaire, des canaux génitaux; leurs extrémités inférieures, en effet, se soudent pour former l'utérus et le vagin, leurs extrémités supérieures restent séparées et se transforment en oviductes.

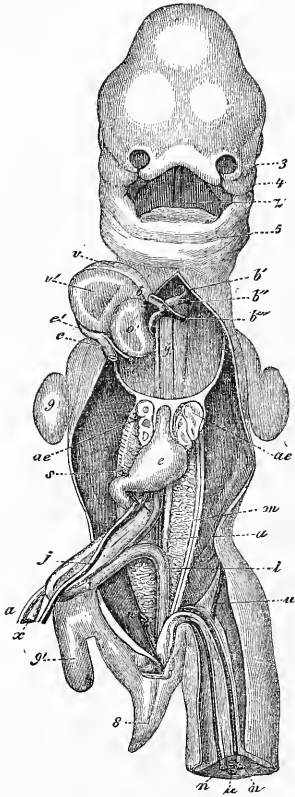


Fig. 585.

Glandes géni-
tales.

Passons maintenant aux diverses sections de ces organes génitaux, et étudions d'abord les *glandes génitales*.

Dans la cinquième semaine, et encore mieux dans la sixième, on voit sur l'embryon humain, sur le bord interne des corps de

Fig. 585. — Embryon humain de trente-cinq jours, vu de devant. D'après COSTE. 3, bourgeon nasal gauche externe; 4, branche maxillaire supérieure du premier arc branchial; 5, maxillaire inférieur primitif; 3, langue; b, bulbe aortique; b', premier arc aortique définitif, devenant l'aorte ascendante; b'', deuxième arc, devenant la crosse de l'aorte; b''', troisième arc ou canal de Botal; y, les deux filaments à gauche et à droite de cette lettre sont les artères pulmonaires en voie de développement; c', sinus veineux commun du cœur; c, tronc de la veine cave supérieure et de l'azygos droite; c'', tronc de la veine cave supérieure et de l'azygos gauche; o', auricule droit; v, ventricule droit, v', gauche; ae, poumon; e, estomac; j, veine omphalo-mésentérique gauche; s, sa continuation derrière le pylore, où elle deviendra plus tard la veine porte; x, canal vitellin; a, artère omphalo-mésentérique droite; m, corps de WOLFF; i, extrémité inférieure du tube intestinal; n, artère ombilicale; u, veine ombilicale; 8, queue; 9, extrémité antérieure, 9', postérieure. Le foie est enlevé. Le cordon blanc sur le côté gauche interne du corps de WOLFF est la glande génitale, les deux cordons sur le côté externe le canal de MUELLER et le canal des reins primitifs.

WOLFF et appuyés contre eux, deux cordons blanchâtres (fig. 585). Ces cordons, on le reconnaît en examinant des embryons des septième et huitième semaines, ne sont pas autre chose que les glandes génitales. On ne sait comment naissent ces cordons chez l'homme : chez les mammifères et les oiseaux, au contraire, on peut facilement, sur des coupes transversales de jeunes embryons, étudier les rapports des glandes génitales avec les corps de WOLFF. BORNHAUPT, le premier, a donné des renseignements précis sur ces rapports : d'après lui, on voit le cinquième jour chez le *poulet* un sillon longitudinal sur le corps de WOLFF. On voit en même temps, sur le côté interne de ce sillon, le rein primitif présenter un *épaississement remarquable longitudinal de son épithélium péritonéal* : ce phénomène provient soit d'une stratification des cellules, soit de la présence, à côté des petits éléments primitifs, d'autres éléments plus grands et arrondis. Sous ce cordon épithélial épaissi se trouve une couche de tissu conjonctif embryonnaire ; une veine suivant toute la longueur du corps de WOLFF et recevant le sang de cet organe est placée dans ce tissu. Le cordon épithélial est donc nettement séparé du rein primitif et de ses éléments ; il donne, comme cherche à le prou-

Glandes génitales
chez le poulet.

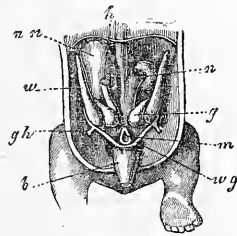


Fig. 586.

ver BORNHAUPT, naissance aux tubes ovariens de PFLUEGER et aux tubes séminifères. WALDEYER a repris les données si importantes de BORNHAUPT et a reconnu, sur des embryons de poulet, l'exactitude absolue de ces recherches, concernant un épaississement de l'épithélium péritonéal dans la région des organes génitaux. WALDEYER nomme cet épithélium de la *région germinative (w) l'épithélium germinatif (Keimepithel)*, le distingue nettement du reste de l'épithélium péritonéal et le trouve, plus tard, restreint à deux places seulement du rein primitif. De l'épithélium germinatif latéral naît le canal de MUELLER, de l'interne l'ovaire ; enfin, WALDEYER a réussi, mieux que BORNHAUPT et PFLUEGER, à démontrer que cet épithélium fournit les œufs et, à ce qu'il semble, aussi les tubes ovariens. WALDEYER n'a pas réussi d'un autre côté à trouver un rapport quelconque entre les canalicules spermatiques et cet épi-

Fig. 586. — Organes génito-urinaires d'un embryon humain âgé de huit semaines. Gross. à peu près deux fois. *nn*, capsule surrénale droite ; *w*, rein primitif ; *wg*, canal excréteur de ce rein ; *n*, rein ; *g*, glande génitale, ici d'une forme un peu étrange ; *m*, rectum ; *gh*, ligament inguinal du corps de WOLFF (ligament rond de l'utérus ou *gubernaculum* de HUNTER) ; *b*, vessie ; *h*, veine cave inférieure.

thélium, bien qu'il ait trouvé sur le testicule un mince épithélium germinatif. Il fait provenir les canalicules de bourgeons du corps de WOLFF.

Glandes génitales
des mammifères.

EGLI, le premier, a étudié, à propos des *mammifères*, le rudiment des glandes génitales chez le lapin ; il accepte pour l'ovaire et l'épithélium germinatif l'opinion de WALDEYER et, pour le testicule, celle de BORNHAUPT. J'ai moi-même étudié cette question sur le lapin, sur le veau, le mouton, le cochon et les carnivores ; aussi, me vois-je forcé de défendre à ce sujet un point de vue spécial. Il est facile de retrouver, aux endroits indiqués par WALDEYER, l'épithélium germinatif, et de constater le rôle qu'il joue dans la formation des œufs et dans la genèse du canal de MUELLER. Je ne puis, d'un autre côté, trouver aucune raison plausible qui me force à opposer cet épithélium à celui du péritoine ; encore moins me résoudre-je, avec EGLI (p. 53), à séparer absolument, au point de vue de la genèse, l'épithélium du péritoine du fœtus de l'endothélium futur de cette séreuse. La caractéristique de l'épithélium germinatif de WALDEYER gît dans le fait seul qu'il donne naissance à certaines portions de l'appareil sexuel et, comme j'ajouterai aussi, des reins primitifs (vésicules segmentaires). Mais un épithélium de ce genre, c'est-à-dire épais, à cellules cylindriques, se retrouve à beaucoup d'autres places encore de la cavité pleuro-péritonéale, par exemple, dans la région cardio-pulmonaire (voir fig. 214-217), dans la région du foie et du *pancréas* (fig. 540, 543), et enfin dans le bassin, sans qu'il y ait quelque rapport entre cet épithélium et les organes sexuels. L'épithélium germinatif montre, du reste, des transitions insensibles dans l'épithélium péritonéal embryonnaire ; il se transforme, de même, qu'il soit épais ou mince, peu à peu en l'endothélium définitif du péritoine. D'après SEMPER, enfin, le véritable épithélium germinatif de certains mâles de plagiostomes, se transformerait plus tard en un simple endothélium péritonéal, sans perdre pour cela la faculté de donner naissance à des cellules germinatives mâles (*l. c.*, p. 468). Il faut, par conséquent, considérer l'épithélium germinatif comme une partie de l'épithélium péritonéal, ayant des rapports spéciaux avec les organes génitaux, et n'étant nullement une formation absolument à part.

Je suis d'accord avec BORNHAUPT, pour la genèse première des organes génitaux ; la figure 577 donne, à un petit grossissement, un dessin de la *strie germinative*. Cette dernière paraît, chez le lapin, au quatorzième jour sous forme d'un épaississement en demi-lune sur le côté médian des corps de WOLFF, qui est visible

sous l'aspect d'un épaissement de l'épithélium, déjà le douzième et le treizième jour. Je n'ai aucune raison d'admettre que dès l'origine, les sexes présentent des glandes génitales distinctes. J'ai trouvé, en effet, un épithélium plus épais sur la strie germinative, non seulement sur tous les embryons sans exception dans les premiers stades, mais encore chez ceux dont le type mâle était déjà accentué (dans ce dernier cas, seulement dans les premiers temps). Je me range, sous ce rapport, à l'opinion de BORNHAUPT et EGLI (p. 56), comme à celle de SEMPER (*l. c.*, p. 467), et de BRAUN (p. 216), qui admettent aussi, pour les poissons et les reptiles, une concordance primitive entre les sexes pour les rudiments génitaux.

Je parlerai plus bas de mes observations sur la transformation ultérieure des glandes génitales; je ferai seulement remarquer ici que j'admets, pour les deux sexes, une active participation à leur genèse de la part du rein primitif, et que je n'accorde à l'épithélium germinatif que le seul rôle de former des œufs et les canaux de MUELLER.

Une fois nées, les glandes génitales croissent rapidement; elles ressortent toujours davantage, de même que les corps de WOLFF, et semblent ainsi situées dans la cavité abdominale. Les deux organes acquièrent en même temps une sorte de mésentère, que l'on trouve aussi aux corps de WOLFF. Le mésentère de ces organes, qui sont beaucoup plus grands chez les mammifères que chez l'homme, est très visible: on peut cependant le retrouver aussi chez l'homme entre les septième et huitième semaines. Chez ces êtres, ce mésentère présente des particularités dont nous devons tenir compte (fig. 587), et dont j'ai déjà parlé dans ma première édition. Sur le corps de WOLFF même, le mésentère, large et bas, ressemble un peu au *mésocolon ascendant*. A l'extrémité supérieure de la glande, il se prolonge en un petit repli libre en arc, allant rejoindre le *diaphragme*, présentant deux ou trois prolongements: c'est ce que j'ai appelé le *ligament diaphragmatique du rein primitif* (fig. 587 *d*). On reconnaît, en outre, une continuation du mésentère de la glande sur son canal excréteur, qui a reçu de WALDEYER le nom de *repli urogénital*. Enfin il part, du canal de WOLFF, exactement au bout inférieur de la glande, un repli péritonéal rejoignant la région inguinale: c'est mon *ligament inguinal du rein primitif* (fig. 587 *i*). Cette formation se retrouvera plus tard sous le nom de *gubernaculum de Hunter* ou *ligament rond de l'utérus*. Les glandes génitales elles-mêmes présentent, aussitôt que leur développement aug-

Ligament diaphragmatique du rein primitif.

Ligament lombaire du rein primitif.

mente, un petit repli péritonéal les reliant au rein primitif ; le *mésorchium* ou *mésoarium*, suivant les sexes.

En outre, on voit partir, de chaque extrémité de la glande génitale : 1° un repli supérieur allant vers le ligament diaphragmatique du rein primitif (fig. 587, 2, *h''*) et, 2° un ligament péritonéal inférieur, allant au canal des reins primitifs (fig. 587, 2, *h'*), atteignant ce canal à l'endroit précis où il donne naissance au ligament inguinal.

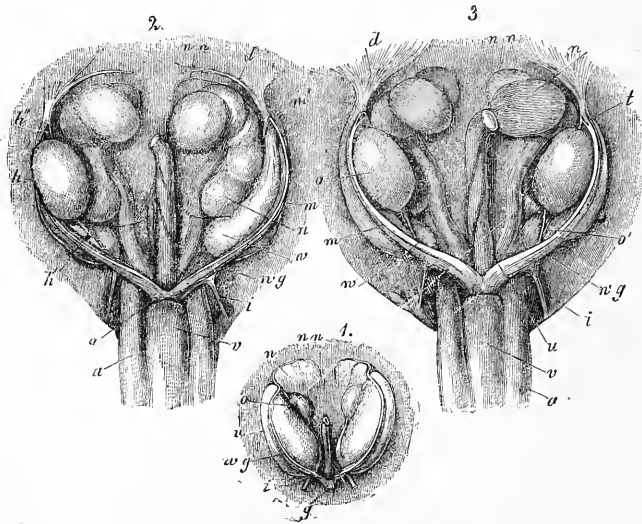


Fig. 587.

Le testicule et l'ovaire ont, à l'origine, exactement la même forme (fig. 587) ; à la fin du second mois, le premier organe devient plus large et relativement plus court, tandis que l'ovaire conserve une forme plus allongée. En même temps, se modifie la position des glandes génitales : chez le sexe féminin, les glandes se placent plutôt obliquement, permettant ainsi, entre les neuvième et

Fig. 587. — Organes génito-urinaires d'embryons de veau. 1. D'un embryon femelle de 1 1/2'' de long, grossi une fois. *w*, rein primitif ; *wg*, canal du rein primitif avec le canal de MUELLER ; *i*, ligament inguinal du rein primitif ; *o*, ovaire avec les replis péritonéaux supérieur et inférieur ; *n*, reins ; *nn*, capsules surrénales ; *g*, cordon génital formé par les canaux réunis des reins primitifs et de MUELLER. 2. D'un embryon mâle de 2 1/2'' de long, grossi un peu moins de trois fois. L'un des testicules est enlevé. Lettres comme dans le n° 1. En outre : *m*, canal de MUELLER ; *m'*, extrémité supérieure de ce canal ; *h*, testicule ; *h'*, ligament testiculaire inférieur, *h''*, supérieur ; *d*, ligament diaphragmatique du corps de WOLFF ; *a*, artère ombilicale ; *v*, vessie. 3. D'un embryon femelle long de 2 1/2'', grossi un peu moins de trois fois. Lettres comme dans les n° 1 et 2. En outre : *t*, orifice de l'extrémité supérieure du canal de MUELLER ; *o'*, ligament ovarique inférieur ; *u*, partie épaissie du canal de MUELLER, rudiment de la corne de l'utérus.

dixième semaines, de porter un diagnostic. Dans les pages suivantes, nous traiterons séparément du développement ultérieur des deux glandes; mais je ne crois pas nécessaire d'entrer dans des détails sur leurs rapports extérieurs de taille et de grandeur.

On n'a pas examiné à fond, chez l'*homme*, les états les plus primitifs du *testicule* : tout ce que je peux en dire, c'est que chez des embryons de neuf et dix semaines, les canalicules spermatiques formaient à l'état rudimentaire des cordons droits, de 45-49 μ de diamètre, traversant, l'un à côté de l'autre, obliquement le testicule, formés entièrement de grosses cellules de 13-18 μ , ne possédant pas de *membrana propria*, et séparés les uns des autres par de fines traînées de tissu conjonctif en voie de développement. Entre les onzième et douzième semaines, les cordons, qu'on pouvait déjà désigner sous le nom de canalicules spermatiques, étaient un peu plus étroits (27-45 μ), avec une enveloppe ténue homogène et des cellules plus petites. Beaucoup d'entre eux étaient bifurqués, d'autres présentaient de courts rameaux, comme des bourgeons; tous étaient déjà un peu sinueux et formaient, avec leurs rameaux, des sortes d'ébauches de petits *lobules*. L'*albuginée* naissant de l'ébauche glandulaire primitive, se reconnaît déjà le troisième mois, mais n'atteint cependant que plus tard une plus grande consistance. Les circonvolutions des canalicules spermatiques et des lobules ressortent davantage vers le milieu de la vie embryonnaire; les premiers, cependant, ne s'élargissent que lentement et n'ont, chez le nouveau-né, que la moitié du diamètre de ceux de l'adulte.

Les testicules des mammifères et du poulet se distinguent, d'après WALDEYER, de fort bonne heure des ovaires, leur épithélium péritonéal (épithélium germinatif, WALDEYER) étant bien moins épais. WALDEYER a trouvé chez le poulet que le septième jour, sur le côté dorso-latéral du testicule avoisinant le corps de WOLFF, apparaissent les premières traces de canalicules spermatiques sous forme d'amas de cellules allongées. Cet auteur suppose que ces canalicules proviennent du corps de WOLFF, et ne sont qu'une partie des canaux glandulaires de cet organe, qui prolifèrent et entrent dans le rudiment du testicule; il distingue, en outre, dans le rein primitif du poulet, comme le faisait jadis MUELLER, deux sortes de canalicules. Il considère que les uns, plus larges, sont en rapport avec la sécrétion; les autres, au contraire, plus étroits, placés à la face dorsale de la glande (pl. VI, fig. 58), en rapport avec la formation du testicule. C'est la partie du rein

Testicule
chez l'homme.

Testicules
des mammifères
et du poulet.

primitif, à laquelle il a donné le nom de partie génitale ou épидидymique du corps de WOLFF.

BORNHAUPT, et avec lui EGLI, comprennent ces rapports d'une manière toute différente. D'après le premier de ces auteurs (pages 29 et suivantes), il naît dans le rudiment des glandes génitales du poulet vers le cinquième ou sixième jour des *trabecules celluloux*, provenant sans doute de l'épithélium péritonéal, qui se transforment chez le mâle, à partir du huitième jour, en canalicules spermatiques, encore pleins le dix-neuvième jour, tandis que la *tunique albuginée* serait déjà nette le douzième jour. EGLI de même, admet que chez le lapin, à partir du quinzième jour, des bourgeons provenant de l'épithélium germinatif entrent dans la profondeur du rudiment de la glande génitale, lesquels se changeraient le seizième jour en canalicules spermatiques. Ce jour-là, l'épithélium de la surface n'aurait que 10 μ . d'épaisseur, et la tunique albuginée formée de cellules fusiformes placées parallèlement à la surface 18 μ . L'intérieur serait formé par un tissu conjonctif vascularisé et par des cordons de cellules épithélioïdes représentant les canalicules spermatiques rudimentaires.

Mes propres travaux m'ont démontré les faits suivants : aussi longtemps que la glande génitale ne présente pas le rudiment d'une *albuginée* (la couche de cellules fusiformes superficielles dont parle EGLI) ou un épithélium mince, ni de cordons cellulaires intérieurs nettement sinueux ou parallèles les uns aux autres et transversaux, on ne peut en aucune façon être sûr qu'une glande génitale est mâle. Je ne sais donc pas pour quelle cause EGLI et BORNHAUPT se croient autorisés à appliquer aussi au testicule la prolifération vers l'intérieur de la glande, plus ou moins nette et partant de l'épithélium germinatif, que l'on constate sur l'ovaire. Il faudrait pour cela que ces phénomènes soient encore visibles sur des organes reconnaissables distinctement comme testicules; or, ce cas n'existe pas. Il faudrait, d'un autre côté, avoir constaté sur beaucoup d'embryons (cent à deux cents par exemple), appartenant au même stade asexué, ces proliférations. Dans ce cas, on pourrait admettre avec beaucoup de probabilité que, dans la masse, se trouvaient aussi des embryons mâles. La question reste donc pour moi irrésolue, à moins qu'il ne devienne évident que les canalicules spermatiques naissent ailleurs, c'est-à-dire des corps de WOLFF (WALDEYER). Je suis d'accord avec EGLI, qui n'a pu reconnaître dans les corps de WOLFF les deux sortes de canaux qu'y distingue WALDEYER. La seconde espèce de canaux de cet auteur ne sont que des canaux excréteurs étroits. J'ai cependant, dans ces der-

niers temps (je n'avais auparavant obtenu que des résultats négatifs), comme SERNOFF, constaté des faits qui parlent pour l'hypothèse fondamentale de WALDEYER. En opposition avec EGLI, je trouve déjà le quatorzième jour, chez le lapin, un testicule reconnaissable à des canalicules spermatiques pleins et nettement sinueux. Un testicule de cette époque me montra, dans un cas, un épithélium assez épais de 15-16 μ , sans trace de prolifération vers l'intérieur, mais au-dessous de lui, une ébauche très nette d'*albuginée*; sur plusieurs coupes des parties antérieures de l'organe, les corps de WOLFF donnaient naissance à 1-3 cordons cellulux de 27-32 μ , entrant dans le rudiment du testicule. On pouvait suivre ces cordons, qui ne contenaient pas encore ici de canalicules spermatiques, d'un côté jusque vers un corpuscule de MALPIGHI, de l'autre à une distance de 81-108 μ dans le testicule qui, dans cette partie, ne contenait point de canalicules spermatiques. Sur un second embryon de lapin de 1,7^{cm} (seizième ou dix-septième jour), dont le testicule contenait des canalicules spermatiques sinueux de 21 μ , on voyait manifestement que ces derniers allaient jusque vers le corps de WOLFF. Ici, ils devenaient plus larges et plus rares; sur une coupe, j'ai pu constater qu'un de ces cordons de 32-37 μ d'épaisseur, allait rejoindre l'épithélium d'un *glomérule* de MALPIGHI.

En outre, sur un embryon de veau de 2,2^{cm}, dont la glande génitale n'avait pas de caractère sexuel prononcé, mais qui était probablement un testicule, à cause du peu de hauteur de son épithélium germinatif, j'ai vu ce qui suit sur cinq coupes successives: un canal coupé transversalement avec épithélium cylindrique de 0,085^{mm} de diamètre, devenant plus étroit sur un des côtés et muni d'épithéliums pavimenteux, paraissait se réunir à un corpuscule de MALPIGHI, tandis que du côté opposé, il en naissait deux bourgeons cellulux courts et pleins entrant dans le *stroma* de la glande génitale.

Je ferai remarquer, en outre, que je n'ai jamais vu, comme le prétend EGLI, les cordons testiculaires naître près de la surface de l'organe en premier lieu. C'est sur ce fait que cet auteur se base pour donner comme origine à ces cordons l'épithélium germinatif. Dès que ces cordons sont reconnaissables, on les voit, en effet, remplir tout le testicule en entier, et cela sans exceptions; ils sont aussi caractéristiques dans le voisinage des corps de WOLFF que dans le voisinage de la surface de la glande.

Ces observations, bien incomplètes, acquièrent de l'importance quand on les rapproche des travaux de M. BRAUN sur les reptiles.

Je transcris ici une partie des données de l'auteur (*l. c.*, p. 205) :

« La glande génitale des reptiles présente le même rudiment dans les deux sexes : c'est un renflement allongé, en forme de repli sur le plan interne des reins primitifs ; ce rudiment se compose d'un *stroma* de tissu conjonctif et de l'épithélium péritonéal épaissi, dont quelques-uns des éléments se sont transformés en ovules primitifs. Chaque corpuscule de MALPIGHI (ces corpuscules sont alignés à la base de la glande génitale) envoie vers la glande un prolongement plein (lézard, orvet), ou bien un canal (couleuvre à collier). Ces formations se réunissent en un cordon celluleux, allongé, réticulaire (cordon segmentaire, BRAUN), qui envoie des proliférations dans la glande germinative (*Lézard, Anguis, Platydictylus*). Ces proliférations forment comme un feuillet dans la glande génitale et entrent en relation avec l'épithélium épaissi qui porte des ovules primitifs. Plus tard, les ovules primitifs entrent directement, ou par la voie du *stroma*, dans les cordons segmentaires. Chez les genres *Lacerta, Anguis*, peut-être aussi chez les *Platydictylus*, les cordons segmentaires donnent naissance, chez le mâle, aux canalicules spermatiques ; pendant ce temps, la couche des ovules primitifs disparaît peu à peu. Chez la femelle, au contraire, ce sont les cordons segmentaires qui dégénèrent, tandis que la couche des ovules primitifs augmente énormément et se range sur l'*ovaire* en forme de deux renflements fusiformes.

« Chez la couleuvre, les canaux venant des corpuscules de MALPIGHI, réunis à un canal principal longitudinal, donnent naissance, chez le mâle seulement, à une série de canalicules latéraux qui vont entrer dans la glande génitale. Ces canalicules entrent ensuite en relation avec l'épithélium péritonéal épaissi ; puis, après être devenus les canalicules spermatiques, ils se séparent de nouveau du *péritoine*. Chez la femelle, les canalicules nés sur les corpuscules de MALPIGHI dégénèrent bien vite, tandis que la couche des ovules primitifs augmente de volume. La formation de follicules ovariens se fait, pendant toute la vie de l'animal, aux dépens de la couche des ovules primitifs, de telle sorte que les œufs primitifs, entourés d'une certaine quantité de cellules provenant du *péritoine*, se détachent et sont entourés ensuite par une enveloppe de tissu conjonctif. »

La description de BRAUN présente encore d'autres particularités. Suivant lui, les ovules primitifs provenant de l'épithélium germinatif, et communs aux deux sexes, entrent avec d'autres cellules épithéliales dans les canalicules spermatiques provenant du rein primitif. Cette observation se rattache étroitement à celle

de SEMPER, qui affirme que chez les *plagiostomes* les produits génitaux des deux sexes sont, à l'origine, absolument semblables et naissent dans l'épithélium germinatif. Quant à la participation du rein primitif à la formation des glandes génitales, SEMPER n'a pu la découvrir. Il n'a constaté qu'une seule chose à ce sujet : savoir que le réseau des canalicules spermatiques avec leur canal central situé à la base du testicule provient uniquement de proliférations et de soudures s'effectuant dans les canaux segmentaires, qui se transforment dans les vaisseaux efférents du testicule.

GÖTTE, de même que SEMPER, trouve que chez le *bombinator* (n° 23, p. 10 et 831), le premier rudiment du testicule est absolument semblable à celui de l'ovaire. Ce rudiment contient aussi, chez le mâle, des ovules primitifs et des capsules formées de cellules nées dans l'épithélium germinatif; ces dernières sont homologues aux follicules de GRAAF, et ne se distinguent de ces follicules que par le développement ultérieur.

Le dernier auteur qui a traité ce sujet, ROUGET, admet pour les mammifères, comme BRAUN, que l'épithélium du testicule forme des ovules mâles primitifs, qui sont entourés par des cordons cellulaires provenant du corps de WOLFF; plus tard, ces cordons se transforment en canalicules spermatiques.

Le *développement interne de l'ovaire* est devenu dans ces dernières années le sujet de nombreuses recherches, sans qu'on soit arrivé à ce propos à un accord complet.

HIS, il y a longtemps déjà, a étudié le premier développement de l'ovaire; cet auteur a cherché à prouver que cet organe dérive directement du rein primitif. Un seul canal glandulaire et un seul glomérule vasculaire du rein primitif se mettent à proliférer et forment ainsi un organe spécial (*l. i. c.*). HIS a cru possible de faire dériver de l'épithélium de ce canal glandulaire les ovules et les cellules épithéliales des ovisacs. Les recherches ultérieures, sans exception, parlent cependant contre cette hypothèse; il est devenu, en effet, toujours plus probable que les œufs provenaient de la surface de l'ovaire du fœtus, faits mis en lumière surtout par VALENTIN, BILLROTH, PFLUEGER.

VALENTIN fit le premier (MUELLER's *Arch.* 1838, p. 531), l'observation importante que l'ovaire des embryons a une structure *tubulée*; dans ces tubules fermés à leurs deux extrémités, qui ressemblent dans leur structure à des canalicules spermatiques, se formeraient les ovisacs, et puis les tubules disparaîtraient peu à peu. Ces données ne sont pas, il est vrai, absolument exactes,

Ovaire.

mais elles ont été le premier pas vers une conception juste du véritable développement des ovisacs et des ovules. Plus tard, BILLROTH (MUELLER'S *Arch.* 1856, p. 149), nous apprit que, sur un fœtus humain, âgé de quatre mois, le développement des follicules de GRAAF se fait par de longs tubes cylindriques qui se segmentent. PFLUEGER enfin, qui étudia la question dans tous ses détails et arriva en partie aux mêmes résultats que ses prédécesseurs, résultats que j'ai pu confirmer moi-même dans leurs points principaux (*Gewebelehre*, 5^e édition, pp. 549 et suivantes), après avoir étudié les ovaires d'embryons de chats, de veaux et de l'homme.

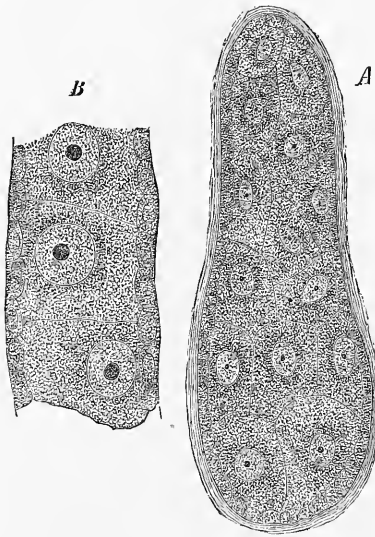


Fig. 588.

PFLUEGER assigne, comme origine aux formations glandulaires de l'ovaire embryonnaire, des cordons spéciaux, que l'on peut nommer les *cordons glandulaires de l'ovaire*. Ces cordons se composent d'une couche superficielle de petites cellules épithélioïdes, les précurseurs de la *membrane granuleuse* des follicules de GRAAF, et d'une masse compacte de cellules internes un peu plus grandes, les ovules. Chez certains êtres, les chats, par exemple (PFLUEGER), ces cordons présenteraient une membrane enveloppante spéciale, homogène, qui manquerait chez l'homme et les ruminants. Les formations en question seraient là simplement entourées par des prolongements aplatis et ténus du *stroma* conjonctif. On peut cependant appeler ces cordons ici encore des tubes glandulaires; en tous cas, ils ressemblent à des tubes glandulaires, grâce à leur couche externe épithélioïde et à leur contenu cellulaire. Ces cordons ne sont, d'ailleurs, pas des formations isolées les unes des autres, chez les jeunes embryons au moins, car là, la plupart d'entre eux, si ce n'est tous, sont réunis

Fig. 588. — Cordons ou tubes glandulaires de l'ovaire d'un embryon de chat non loin du terme. Gross. trois cent cinquante fois. A. Cordon en massue, formé d'un épithélium simple et d'une masse intérieure compacte d'ovules. B. Partie d'un cordon cylindrique avec une simple série d'ovules. Ces cordons ne possédaient point d'enveloppe spéciale en dehors du *stroma* de l'ovaire.

et forment un réticule spécial dans les mailles du *stroma* conjonctif de l'ovaire.

Avant de passer au premier développement de ces cordons glandulaires, que PFLUEGER n'a pas soumis à ses recherches, nous allons étudier les transformations des cordons en follicules de GRAAF ou ovisacs. Ces processus se trouvent déjà chez les embryons; ils commencent dans les parties les plus profondes des cordons glandulaires et progressent, de là, lentement vers la surface. De cette façon, les ovaires, dont la substance médullaire

Formation
des follicules
de GRAAF.

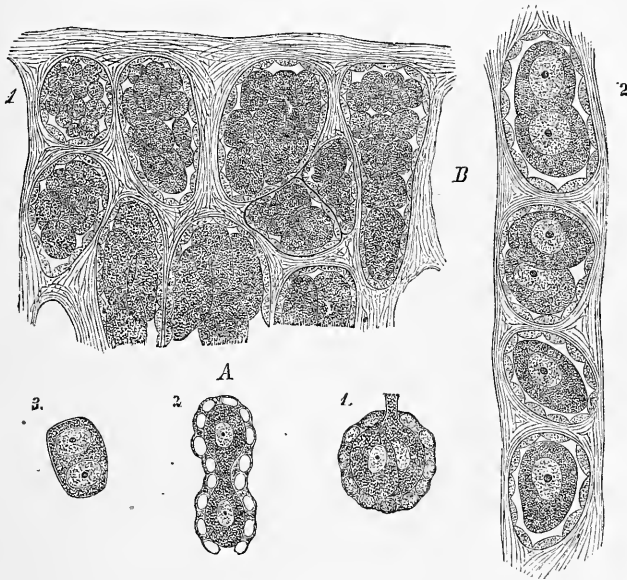


Fig. 589.

(le stroma du hile de His) augmente aussi en volume, présentent dans leur substance glandulaire considérable encore, deux couches, une interne avec des follicules détachés ou en train de le faire, et une externe avec des cordons glandulaires primitifs. Les processus produisant la segmentation en follicules de GRAAF sont de

Fig. 589. — Éléments des ovaires d'embryons humains. A. D'un embryon de six mois. Gross. quatre cents fois. 1, deux ovules, entourés d'une couche épithéliale, dont l'une présente un prolongement, le faisant sans doute entrer en rapport avec un autre œuf, comme en 2; là, on voit deux ovules primitifs réunis par un cordon de protoplasma; 3, un ovule primitif à deux noyaux (vésicules germinatives). B. D'un embryon âgé de sept mois. Gross. quatre cents fois. 1, couches superficielles de l'ovaire avec de grands cordons glandulaires; chacun d'eux est formé d'une couche épithéliale et d'un amas d'ovules; ceux de la surface sont plus petits que ceux de la profondeur. 2, ovisacs en voie de segmentation, provenant des couches profondes de la substance glandulaire de l'organe. On voit deux saccules complètement détachés et deux sacs ou cordons glandulaires, dont chacun contient encore deux œufs.

deux sortes, et vont toujours de pair; ce sont des proliférations du *stroma* conjonctif et des phénomènes semblables se passant dans l'épithélium des cordons glandulaires. Ainsi se forment des cloisons qui arrivent peu à peu à traverser les cordons glandulaires et à les diviser en segments plus petits. Ces segments contiennent souvent encore plusieurs ovules (deux, trois, quatre et davantage), d'autres fois un seul; ils ont la même structure que les cordons glandulaires plus grands, car ils présentent aussi à leur surface un épithélium. Les cordons finissent, ce cloisement continuant sans cesse, par former des segments isolés très petits; chacun d'eux contient alors un œuf et une couche de cellules épithéliales d'enveloppe, et se trouve placé dans un compartiment clos du *stroma*. Ainsi se développe le rudiment primitif des follicules de GRAAF (fig. 589).

Cette segmentation des cordons glandulaires n'est, du reste, pas bien rapide: pendant longtemps, tout à fait à la surface de l'organe qui grossit dans l'intervalle, on trouve conservée une couche de cordons glandulaires plus ou moins épaisse. On retrouve ces cordons même sur les ovaires de nouveau-nés ou de jeunes êtres. On ne sait pas encore exactement combien de temps se conserve cette couche de tissu embryonnaire et quelle est sa destinée ultime.

Les follicules qui viennent de se former sont, sans exception, serrés les uns contre les autres, et séparés seulement par des *septa* tenus du *stroma*, de manière que ces parties de l'organe ont l'aspect d'un cartilage à grandes cellules. Peu à peu, le *stroma*, formé de cellules de tissu conjonctif rondes et fusiformes, avec un peu de substance intercellulaire, écarte en proliférant les ovisacs les uns des autres. En même temps, une partie du *stroma* entre en relation plus intime avec les follicules de GRAAF, et devient la tunique fibreuse de ces corps. On peut suivre facilement les processus ultérieurs dont nous allons parler, et qui, commencés dans la période embryonnaire, se présentent surtout avec netteté dans les temps ultérieurs. L'épithélium des follicules est, comme on a vu, un dérivé de l'épithélium des cordons glandulaires; il a entouré, en proliférant en même temps que le *stroma*, les ovules séparément. Cet épithélium est formé sur les follicules tout jeunes d'une couche unique de cellules plates souvent peu apparentes; bientôt, il augmente en épaisseur, et devient un épithélium pavimenteux très net, déjà visible, sur des embryons humains, sur des follicules de 19-20 μ . Plus tard, l'épithélium, toujours unistratifié, devient cylindrique et prolifère énormément, pendant que la

tunique fibreuse des follicules et l'ovule grandissent. Pendant longtemps, grâce à cette prolifération, le côté tourné vers la surface de l'*ovaire* est en avance sur l'autre. Les cellules, augmentant en nombre, forment deux, puis trois couches, et davantage; puis, commence la formation de la cavité folliculaire. Cette cavité se développe, comme bien d'autres fentes de la vie embryonnaire, par une *fissuration de l'épithélium lui-même*, qui a lieu, à ce qu'il semble, surtout dans la paroi épithéliale la plus voisine de la surface de l'ovaire. La couche profonde de l'épithélium restant étendue sur l'œuf à l'endroit où se forme la fissure, et la fissuration ne faisant pas le tour, l'œuf finit par se trouver couché dans un renflement de l'épithélium, le *disque prolifère*, faisant hernie dans la cavité du follicule. Les processus suivants, à savoir l'accroissement de la cavité et l'augmentation de la *liqueur folliculaire*, n'offrent pas de difficultés. Je ferai cependant remarquer que, sur des follicules petits possédant déjà une cavité, l'épithélium est relativement plus épais que sur des follicules à l'état de maturité.

Les plus jeunes œufs que j'aie vu sur des embryons humains âgés de trois mois, et sur de jeunes embryons de veau et de porc, étaient de simples protoblastes sans enveloppe externe. Je crois, avec PFLUEGER, à une multiplication par fissionarité de ces « ovules primitifs » (PFLUEGER), car ils contiennent souvent deux noyaux (fig. 589 A, 3) et se trouvent quelquefois réunis à deux, trois ou plus encore (fig. 589 A, 1, 2). En contradiction avec PFLUEGER, je n'ai pas vu de membrane sur ces ovules avant que les cordons glandulaires se soient segmentés pour former les follicules de GRAAF. Les follicules une fois formés, les ovules se délimitent peu à peu plus nettement; bientôt on les voit indubitablement entourés d'une mince *zone pellucide*. Dans les premiers temps, la *zone* n'est indiquée que par une simple ligne. Bientôt, à mesure que le follicule grandit, on reconnaît deux contours dans la zone, et j'ai même vu que, chez le lapin, la *zone* s'épaissit d'abord dans la région où l'épithélium du follicule est le plus épais. Cette dernière circonstance semble parler en faveur du fait que l'enveloppe de l'ovule s'épaissit avec l'aide de l'épithélium du follicule.

La tunique fibreuse des follicules descend du *stroma de l'ovaire*; elle n'apparaît comme formation indépendante que longtemps après la séparation du follicule, c'est-à-dire au moment où le follicule a atteint une certaine taille. En se développant, la tunique se divise en deux couches, dont l'externe est formée par un tissu plutôt fibreux, toutes ses cellules devenant fusiformes allongées, tandis que l'interne conserve des éléments arrondis.

Ovules primitifs.

Enveloppes
du follicule
et de l'ovaire.

Chez l'homme, l'enveloppe est séparée de l'épithélium par une mince couche homogène, que je n'ai pu encore reconnaître avec certitude sur des animaux. Les ovaires embryonnaires sont très vascularisés; j'ai vu les vaisseaux aller jusque tout près de la tunique mince. Pendant que cette dernière s'épaissit, les vaisseaux reculent un peu vers la profondeur. L'enveloppe de l'organe est d'abord une formation très mince; ce n'est autre chose que la couche la plus externe du *stroma*. Plus tard, cette couche se divise en plusieurs, mais jamais on ne la trouve délimitée assez pour qu'on puisse admettre ici une *albuginée* ou un recouvrement sérieux spécial. L'ovaire est donc semblable au testicule, au foie et à la rate de beaucoup d'animaux, à cette différence près que sa tunique fibreuse est bien plus intimement liée au tissu glandulaire, et en est inséparable.

Premier
développement
des œufs
et des follicules.

Quant au premier développement des tubes glandulaires contenant des ovules (PFLUEGER), que j'ai nommés cordons glandulaires, les recherches de WALDEYER ont mis en pleine lumière ces phénomènes, que BORNHAUPT et PFLUEGER avaient pressentis. Le résultat principal de ces travaux est que *les ovules, aussi bien que les cellules épithéliales du follicule, proviennent directement de l'épithélium germinatif de l'ovaire*. On remarque cependant, chez les divers animaux, beaucoup de variations; souvent, l'épithélium non transformé contient déjà des cellules plus grosses, qui ne sont autre chose que les ovules primitifs (WALDEYER, fig. 13); tantôt ceux-ci se forment dans des proliférations pleines de l'épithélium germinatif, qui ressemblent à des rudiments glandulaires, dont les cellules centrales deviennent des ovules, tandis que le reste se transforme en épithélium folliculaire.

Je me suis rallié, pour les mammifères, à ces données de WALDEYER, confirmées, du reste, pour les vertébrés de toutes classes, par SEMPER, H. LUDWIG, SPENGLER, M. BRAUN, GÖTTE, SCHULTZ, EGLI, et d'autres, en tant qu'elles ont rapport à la formation des ovules; mais pour ce qui concerne le développement de l'épithélium des follicules de GRAAF, j'ai reconnu, par des travaux récents faits sur des ovaires de chiennes nouveau-nées, ou à peine âgées de quelques jours, que la *membrane granuleuse* ou l'épithélium folliculaire provient d'une autre source que les ovules.

Les ovaires de chiennes âgées de un à deux jours sont formés de deux substances fort dissemblables. Dans la couche corticale sont placés en ligne de gros amas compacts d'ovules primitifs (PFLUEGER), de forme allongée, ovale ou arrondie, entourés par le *stroma de l'ovaire*. Les ovules, sans présenter trace de substance interovu-

laire, sont rangés côte à côte. A l'intérieur de l'ovaire on trouve, au contraire, une grande quantité de cordons cellulaires, en général sinueux, se divisant par-ci par-là, d'un diamètre de 20 à 30 μ . Ces cordons, formés de cellules arrondies, n'ont pas de canal central et partent de la région du *mesoarium* pour se diriger, dans tous les sens, vers la couche corticale. En outre de ces cordons « médullaires », l'intérieur de l'ovaire contient à peu près vers le milieu, mais plus près du *mesoarium* que de la surface, un amas de canaux vrais, pourvus de *lumière*s et d'un épithélium cylindrique, qui sur beaucoup de coupes, apparaissent en relation avec les cordons médullaires, qui ne sont autre chose que des bourgeons de ces canaux.

Ces canaux et cordons cellulaires de la substance médullaire ne sont que mentionnés brièvement par WALDEYER et ROMITI; quel rôle jouent-ils? WALDEYER, dans son travail intitulé *Eierstock und Ei*, p. 15 et 141, et fig. 61 et 62, ainsi que dans l'article sur l'ovaire et le parovarium dans l'ouvrage de STRICKER, pp. 545 et 573, et fig. 191, décrit des cordons et des tubes dans l'intérieur de l'ovaire du chien, du chat et du veau, qu'il croit être des restes des corps de WOLFF (parovarium, epoophoron), et qui seraient, d'après lui, les homologues des canalicules spermatiques qu'il fait dériver par bourgeonnement des canaux de WOLFF. ROMITI, élève de WALDEYER, mentionne aussi brièvement ces tubes et les regarde comme appartenant au parovarium (v. M. SCHULTZE's, *Archiv.*, vol. X, p. 202). EGLI enfin les a vus dans l'ovaire d'un embryon humain âgé de vingt-deux mois, mais sans se prononcer sur leur signification (p. 55).

Pour moi, je suis arrivé aux résultats suivants. En étudiant les cordons cellulaires en question, dans leur marche vers la substance corticale de l'ovaire (fig. 590), je les ai vus communiquer avec les amas des ovules primitifs corticaux, les tubes oophores de PFLUEGER, et ici les cellules des cordons médullaires formaient des enveloppes autour d'un nombre plus ou moins grand d'ovules primitifs. Cette enveloppe cellulaire (*membrane granuleuse*) était plus complètement développée, mais sans former de vrais follicules de GRAAF dans les œufs les plus internes, qui étaient placés dans les cordons médullaires sur une seule ligne. Plus on allait vers la surface de l'organe, et plus l'enveloppe cellulaire était incomplète; à la fin disparaissaient les dernières petites cellules entre les ovules primitifs. Dans la règle, un amas ovale d'ovules primitifs était en connexion avec un cordon formé d'ovules et de petites cellules, qui large au début devenait de plus en plus étroit, et se transfor-

mait insensiblement en un cordon médullaire ne contenant plus d'œufs. Pour se représenter exactement ces phénomènes, supposons un cordon semblable à celui représenté par WALDEYER (fig. 62, *Eierstock und Ei*), relié à une longue rangée d'ovules primitifs et de cellules épithéliales, offrant la forme que donne WALDEYER (*Histologie*, de STRICKER, 189 d), réunie elle-même aux formations dessinées par PFLUEGER (pl. iv, fig. 1, 2 et 5). Ce dernier auteur était presque arrivé à découvrir les faits observés par MOI, car il a vu, lui aussi, que les cellules épithéliales des tubes ovariens vont proliférant depuis la profondeur autour des ovules

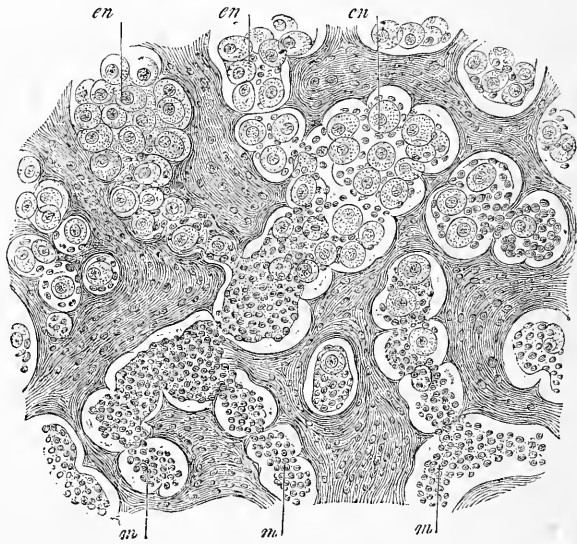


Fig. 590.

primitifs. Il n'a pas constaté la communication entre les amas des ovules et les cordons médullaires, uniquement parce que ces derniers sont souvent fortement sinueux et ne sont pas toujours placés dans le même plan que les tubes oophores. D'un autre côté, ROUGET vient de confirmer mes observations sur des embryons du chat, du lapin et du chien (*l. i. c.*).

De ces observations, il ressort : 1° que les cellules de la *membrane granuleuse* sont fournies par les cordons médullaires; 2° que ces cordons, par une multiplication constante de leurs éléments, arrivent à atteindre les ovules les plus superficiels, pour

les envelopper de cellules, et 3° que les germes de l'ovule et de la *membrane granuleuse* sont d'une origine différente.

Mais quelle est, dans ce cas, la signification des cordons médullaires? Ces cordons communiquent, dans la région du *hile de l'ovaire*, avec des canaux possédant une lumière très nette : ainsi, on ne peut les faire dériver de l'épithélium de l'ovaire, et supposer qu'ils représentent la partie la plus profonde des bourgeons épithéliaux ovigènes. La seule supposition possible est donc de les faire provenir, avec ROMITI et WALDEYER, des corps de WOLFF.

L'unique moyen pour établir la justesse de la supposition que je viens de faire était de revenir au premier développement des ovaires, sujet qui m'a coûté beaucoup de temps et de travail dans ces derniers temps, ce que je fais ressortir pour répondre à une remarque de SEMPER (*l. i. c.*, p. 473). Or, voici ce que mes recherches me démontrent. Les ovaires d'embryons de mammifères (chien, chat, veau, cochon, mouton, lapin), présentent de fort bonne heure deux substances dissemblables : 1° une zone corticale avec un épithélium cylindrique et des bourgeons épithéliaux allant vers l'intérieur de l'organe, et à divers degrés de développement; 2° une substance médullaire avec des cordons cellulaires ramifiés, pleins et anastomosés, qui paraissent être sur certains points reliés aux bourgeons épithéliaux de la couche corticale. Ces cordons cellulaires, sur la plupart des coupes pratiquées sur un *ovaire*, ont des terminaisons nettes du côté du *hile*, et n'entrent pas, par conséquent, dans le *mesoarium*, qui apparaît de très bonne heure. On trouve cependant, dans certains cas, des coupes, où des prolongements des cordons entrent dans le *mesoarium* jusque dans le voisinage des corps de WOLFF, et dans un cas je crois même avoir vu sur un embryon de chat, une communication entre un cordon cellulaire et l'épithélium d'un canal de WOLFF.

Nous voyons donc qu'il est fort difficile de démontrer une communication entre les cordons médullaires de l'*ovaire* embryonnaire et le corps de WOLFF. D'un autre côté, il est très facile de voir sur des ovaires d'embryons plus âgés et de nouveau-nés (de l'homme ou des mammifères), les tubes décrits plus haut, ainsi que leur communication avec les cordons cellulaires. Ce fait me semble peser d'un grand poids dans la balance, car on ne peut faire dériver les tubes en question que des reins primitifs seuls.

Des recherches ultérieures montreront si vraiment des proliférations partant du corps de WOLFF entrent normalement chez les mammifères dans le *stroma de l'ovaire*, et si, dans ce cas, les cordons proliférés donnent naissance, comme chez le

chien, à la *membrane granuleuse* des follicules. On n'a encore observé, il est vrai, chez aucun vertébré inférieur, que l'épithélium folliculaire dérive du corps de WOLFF : ce fait ne prouve cependant en aucune façon qu'il n'en soit pas ainsi chez les mammifères. Plus nous avançons sur notre voie, et plus nous voyons que ces questions sont loin d'être élucidées. Les derniers travaux de M. BRAUN (cité plus haut) sur les ovaires des reptiles, ont justement trait au point qui nous occupe. Cet auteur, tout en faisant dériver les épithéliums folliculaires de l'épithélium péritonéal, admet que des cordons épithéliaux du corps de WOLFF entrent dans l'ovaire; il décrit même une communication entre des cordons et les ovules primitifs! Je suis de l'opinion que chez les mammifères les choses se passent comme dans l'ovaire primitif des reptiles : chez les premiers, cependant, l'état primitif prend un plus grand développement, et les follicules finissent par avoir une autre origine que chez les vertébrés inférieurs. *Cette différence n'est du reste pas si marquée qu'elle le semble, au premier abord : dans les deux cas — les canalicules des reins primitifs dérivant aussi de l'épithélium péritonéal — l'épithélium folliculaire peut être ramené aux lames moyennes embryonnaires.*

Ovaire
de l'embryon
humain.

J'ajouterai ici encore quelques détails sur les ovaires d'embryons humains. Le troisième mois, l'ovaire en forme de cœur, avait un diamètre de 1,32^{mm}, et présentait un petit noyau *a'* de *stroma du hile*; la masse principale était formée de substance corticale, contenant au milieu d'un *stroma* ténu de tissu conjonctif, des cordons reliés les uns aux autres, et des amas de cellules arrondies de 30 à 35 μ d'épaisseur (fig. 591). En dehors des parties superficielles, ces cordons présentaient déjà à leur intérieur des cellules plus grosses, les ovules primitifs : ces derniers, grands de 11 à 14 μ , avaient une vésicule germinative de 9 à 11 μ , et une tache germinative de 2 μ ; ils étaient entourés de cellules plus petites, qui, plus tard, deviennent la *membrane granuleuse*, de 4,7 à 5,8 μ . Au cinquième mois, l'ovaire, épais de 1,6^{mm}, haut de 2,4^{mm}, ne montrait encore que peu de *stroma du hile*. Parmi les cordons glandulaires, les ronds mesuraient 110-120 μ , les ovales jusqu'à 150 μ de longueur, avec 62 μ de largeur, et les cylindriques jusqu'à 50 μ de large. On retrouvait ces cordons encore à toutes les profondeurs, dans la couche glandulaire (qui devient plus tard substance corticale). Dans les couches les plus profondes, on trouvait déjà quelques rares ovisacs détachés, ne dépassant pas 20 μ de grandeur. Les ovules des cordons glandulaires avaient 15 à 23 μ , les cellules épithéliales des cordons 11 μ .

Le sixième mois, l'ovaire prenait pour la première fois un aspect nouveau (voir aussi His, *l. c.*, pl. IX, fig. 1, représentant aussi un ovaire du sixième mois, mais arrivé à un stade un peu plus avancé). La zone glandulaire présente alors nettement deux couches : une interne, contenant des ovisacs absolument détachés ou en voie de se segmenter; et une externe, avec des cordons glandulaires. L'ovaire, à la coupe, en forme de rein mesurait 3^{mm} de haut, 3 à 3,3^{mm} d'épaisseur; la zone, à cordons glandulaires, avait 0,3 à 0,4^{mm}, celle à follicules de GRAAF 0,4 à 0,5^{mm}. Les cordons glandulaires arrondis mesuraient 40 à 117 μ de long, les allongés 120 à 200 μ , 40 à 98 μ de large, et les œufs qu'ils contenaient

7 à 12 ou 14 μ . Les ovisacs, enfin, avaient 19 à 30 μ . Le septième mois, l'ovaire était beaucoup plus long et très aplati dans la direction allant du *hile* vers l'ancien bord libre (hauteur 1^{mm}, épaisseur 3,75^{mm}). La zone à follicules développés ou en voie de développement s'était beaucoup étendue; elle formait

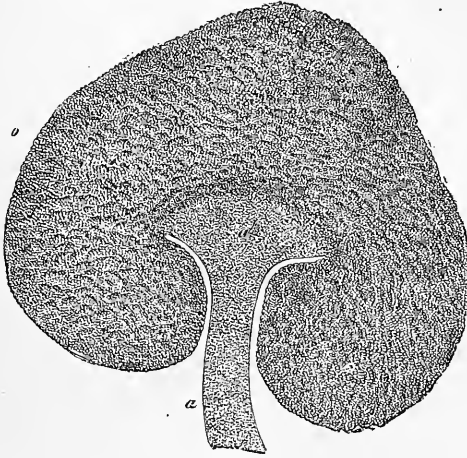


Fig. 591.

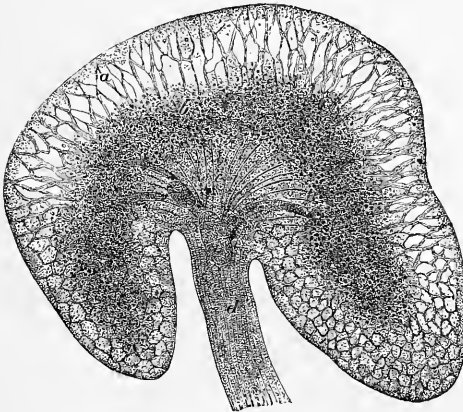


Fig. 592.

alors la plus grande partie de la substance glandulaire. La couche à cordons cellulaires n'avait, à la surface, qu'une épaisseur de 0,1 à 0,14^{mm}. Les cordons glandulaires (fig. 589 A) étaient, pour la plupart, arrondis : ils mesuraient de

Fig. 591. — Coupe transversale de l'ovaire d'un embryon humain âgé de trois mois. Gross. quarante-trois fois. *a*, *mesoarium*; *a'*, stroma du hile (substance médullaire); *b*, substance glandulaire (corticale).

Fig. 592. — Coupe transversale de l'ovaire d'un embryon humain âgé de six mois. *a*, couche externe de la substance glandulaire, les cordons glandulaires ont été enlevés au pinceau; *b*, couche interne de ces cordons avec follicules détachés ou en voie de se détacher; *c*, stroma du hile (substance médullaire); *d*, *mesoarium*, coupé tout près du ligament large de l'utérus. Gross. seize fois.

55 à 82 μ , et les ovules qu'ils contenaient, 14-23 μ . On rencontrait cependant des formations plus petites, qu'on pouvait regarder comme des ovules, de 7-10 μ . Dans les couches internes, les follicules libres mesuraient 28-110 μ , leur épithélium à l'endroit de son plus grand développement 4,7 μ en épaisseur, les ovules dans les follicules 16-25 μ , les vésicules germinatives 11-14 μ .

Toutes ces recherches sur des *ovaires* embryonnaires humains ont été faites avant celles de WALDEYER, aussi ne donnent-elles pas de renseignements sur le premier développement des ovules.

J'ai examiné, en dehors de ces ovaires embryonnaires, des ovaires de nouveau-nés et d'enfants de la première année, et parmi eux les mêmes ovaires que LANGHANS avait étudiés. Sur tous ces organes sans exception, la zone des cordons glandulaires avait disparu, à l'exception toutefois d'un vestige mince superficiel. Mes recherches, concordantes avec celles de SPIEGELBERG et de LANGHANS, me démontrent que les cordons glandulaires de cette époque sont autrement formés que chez les embryons. Ils ne contiennent, dans la règle, pas d'œufs, mais sont plutôt entièrement formés de petites cellules épithélioïdes, n'ayant d'autre enveloppe que le *stroma* de l'organe. LANGHANS nous apprend que ces cordons, larges de 9 à 30 à 40 μ , sont, pour la plupart, cylindriques, et réunis entre

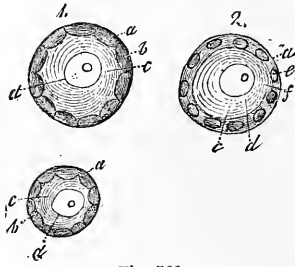


Fig. 593.

eux en réticule, observation qui a été confirmée par moi. Il y a cependant, en outre, sur ces cordons des places noueuses et sphériques, mesurant jusqu'à 50 et 60 μ . Par-ci par-là on voit des cordons qui n'entrent pas en communication avec leurs voisins, et dans ce dernier cas, l'extrémité du cordon, renflée, contient un seul ovule ayant atteint un développement variable (voir mon *Histologie*, 5^e édition, § 197, fig. 400).

Des follicules de GRAAF se trouvent, à cette époque, dans toutes les parties de la couche glandulaire ou corticale de l'ovaire, même entre les cordons glandulaires. Les plus petits, grands de 42-45 μ , ne sont distants de la surface de l'ovaire que de 30-45 μ . Ils forment une couche considérable, allant loin dans la profondeur; quand on avance vers l'intérieur, les follicules deviennent cependant plus grands et plus rares. Tous contiennent une *membrane granuleuse* formée d'une seule couche, un ovule, qui remplit toute la cavité et une vésicule germinative de 15-20 μ (fig. 593). En outre, on voit dans la profondeur, sur chaque coupe transversale, 3-5 follicules plus grands, atteignant 100 à 150 μ , et ne présentant encore aucune cavité. Là, la tunique fibreuse mesure 5 μ , l'épithélium en une seule couche de cellules courtes et cylindriques 10 μ . L'ovule, qui a une membrane limitante visible, marquée par un seul trait, remplit toute la cavité du follicule. La vésicule germinative mesure 24 μ .

On trouve aussi, à cette époque, quelques follicules plus grands. Sur un follicule de 0,24^{mm}, la cavité était déjà bien développée, mais, dans la région du *disque protigère*, l'ovule grand de 63 μ , dont la *zone pellucide* mesurait 1,5 μ , n'était couvert qu'à moitié de cellules, fait observé déjà par SCHRÖN. Je ne sais si j'ai eu affaire ici à la règle ou à l'exception. Chez les animaux, j'ai, comme

Fig. 593. — Trois follicules de GRAAF de l'ovaire d'une enfant à la naissance. Gross. trois cent cinquante fois. 1, avant qu'on ajoute de l'acide acétique; 2, après. a, membrane amorphe du follicule; b, épithélium (membrane granuleuse); c, vitellus; d, vésicule germinative et tache; e, noyau des cellules épithéliales; f, membrane vitelline très ténue.

HENLE, vu les premières traces de la cavité du follicule sous forme d'une fente dans l'épithélium lui-même. La *membrane granuleuse*, composée de plusieurs couches, était épaisse de 21 μ ; la tunique fibreuse, dont la couche interne était homogène sur une épaisseur de 4,5 μ , mesurait 20 μ . Les plus gros follicules que j'aie vus avant le quatrième mois de la première année, avaient 1-1,1^{mm}, contenaient des ovules de 0,30-0,32^{mm}, avec une *zone* de 4 μ . Ils avaient donc, sous le rapport de la taille, atteint tout leur développement. Quelques follicules plus grands, visibles à l'œil nu, semblables à ceux que je viens de décrire, se trouvent du reste dans certains cas même dans des ovaires d'embryons de la fin de la grossesse.

Je ferai encore remarquer qu'un auteur récent, FOULIS, donne aux ovules la même origine que WALDEYER, et les a vus aussi chez l'homme faisant partie de l'épithélium germinatif (pl. XXVIII, XXIX); mais il diffère de cet auteur au sujet de la genèse de l'épithélium du follicule de GRAAF, qu'il fait provenir du tissu conjonctif du stroma de l'ovaire.

BALFOUR (F. M. et A.) SEDGWICK (*On the existence of a rudimentary head-Kidney in the embryochick*, dans *Proc. Royal Soc.*, 1878, n° 188, et *Quart. Journ. of inscr. sc.*, 1879, page 1), décrivent, sur des embryons de poulet, une manière d'être spéciale de l'extrémité antérieure du canal de MÜLLER. Ils ont trouvé au moins trois orifices abdominaux sur ce canal, ce qui les conduit à comparer ces canaux au rein antérieur des Amphibiens et des Téléostiens. Cette partie, qui possède aussi un glomérule de MALPIGHI, forme plus tard la partie antérieure du canal de MÜLLER, tandis que la partie postérieure se développerait de la paroi du canal de WOLFF. GASSER (*l. i. c.*) est d'accord avec ces auteurs, quant à la partie antérieure du canal de MÜLLER; mais, d'après lui, celle-ci produit par bourgeonnement la partie postérieure.

§ 63.

CANAUX EXCRÉTEURS DES GLANDES GÉNITALES.

ORGANES GÉNITAUX EXTERNES.

En décrivant la genèse des canaux excréteurs des glandes génitales, nous parlerons en premier lieu d'un canal, celui de MUELLER, qui naît quelque temps après le canal de WOLFF, et suit latéralement tout le parcours de ce dernier. Ce canal, une fois formé, est placé d'abord sur le côté externe, puis sur le côté antérieur du canal de WOLFF en avant du rein primitif; comme le canal de WOLFF, il va jusqu'à l'extrémité supérieure de la glande (fig. 587 *m'*). A l'extrémité inférieure du rein primitif, les *canaux génitaux* ou de MUELLER se tournent vers le côté interne, puis vers le côté postérieur des canaux de WOLFF. A ce moment, les deux canaux sont placés l'un à côté de l'autre et s'abouchent tout près l'un de l'autre, en dessous de la vessie, dans le *sinus urogénital*. Ces canaux de MUELLER, arrivés à leur complet développement, sont couchés comme ceux de WOLFF dans l'enveloppe péritonéale du corps de WOLFF, ne présentent pas de tunique fibreuse nettement délimitée, et sont tapissés d'une seule couche

Conduits
excréteurs
des glandes
génitales.

Canal
de MUELLER
ou
conduit sexuel.

d'épithélium cylindrique. Leur développement est curieux, et c'est BORNHAUPT qui le premier, dans un excellent travail sur le poulet, a donné les premières indications sur la genèse de ces canaux. Cet auteur a montré que le canal de MUELLER naît le sixième jour par un renflement en entonnoir de l'épithélium péritonéal de l'extrémité antérieure du corps de WOLFF, dont la pointe est placée dans un repli superficiel du corps de WOLFF; le repli tubaire (BRAUN). Ce renflement creux croît ensuite le long du canal de WOLFF en se dirigeant vers le bassin, et s'ouvre enfin le

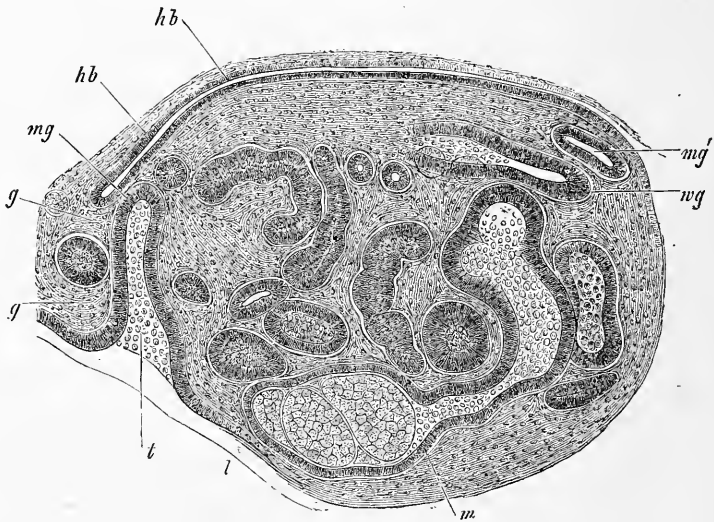


Fig. 594.

huitième jour dans le cloaque. L'épithélium péritonéal est épaissi à l'endroit où le canal de MUELLER s'ouvre dans la cavité abdominale, et un épaississement semblable s'observe aussi sur toute l'éminence qui contient le canal de MUELLER. Il n'est cependant pas possible de découvrir un rapport entre cet épaississement et la formation du canal, bien que le premier disparaisse aussitôt le canal complètement formé. Ces recherches ont été confirmées par GASSER et SERNOFF pour le poulet, et par M. BRAUN pour les reptiles. Les données de WALDEYER, qui ont suivi immédiatement celles de BORNHAUPT, paraîtront donc peu concordantes, car elles

Fig. 594. — Coupe transversale de l'extrémité supérieure du corps de WOLFF d'un embryon de lapin de quatorze jours. Gross. cent quarante fois. *wg*, canal de WOLFF; *m*, réunion d'un canal glandulaire avec un corpuscule de MALPIGHI; *t*, entrée du canal de MUELLER *mg* ou son orifice abdominal; *gg*, épiploon du rein primitif avec un canal glandulaire; *ll*, limite du foie; *hb*, paroi postérieure de l'abdomen; *mg'*, portion latérale du canal de MUELLER.

tendent à faire naître le canal de MUELLER d'un sillon continu : toujours est-il vrai qu'assez souvent les orifices tubaires sont multiples chez l'homme, ce qui témoignerait en faveur de l'opinion de WALDEYER.

Les canaux de MUELLER des mammifères n'avaient pas été jusqu'ici examinés au point de vue de leur genèse; Ih. EGLI, dans son excellente thèse déjà plusieurs fois citée, a comblé cette lacune pour le lapin, et mes propres travaux me permettent de confirmer les recherches de cet auteur dans tous leurs points essentiels. EGLI admet que la première apparition de la trompe remonte au quatorzième jour; pour moi, je la trouve ébauchée, déjà les douzième et treizième jours sous forme d'une invagination en entonnoir de l'épithélium péritonéal sur le côté interne de l'extrémité supérieure du corps de WOLFF. La figure 594 (embryon de quatorze jours) montre nettement cette disposition. En *gg*, on voit l'épiploon du rein primitif tout près du ligament diaphragmatique de ce rein; on trouve, au milieu de cet épiploon, la coupe transversale d'un canal glandulaire du rein primitif. Sur le côté ventral de l'épiploon, on voit entrer l'extrémité en entonnoir du canal de MUELLER; du côté dorsal, cet entonnoir devient insensiblement un canal récourbé un peu vers le côté, qui semble se terminer en cul-de-sac après un parcours de 0,13^{mm}. Si l'on suit plus exactement les coupes voisines, on voit cependant qu'il n'en est rien, car le canal de MUELLER (*mg*) continue son chemin sur le côté dorsal du corps de WOLFF, et reparait dans la figure 594 en *mg'*, avec un diamètre de 23 μ , sur le côté externe du corps de WOLFF et du canal de WOLFF, large de 37 μ (*wg*), pour se terminer après un court trajet, en cul-de-sac. Je ne trouve pas sur les embryons plus jeunes cette partie latérale du canal, car, dans les premiers temps, le canal est formé uniquement d'une invagination en entonnoir, dont la position est la même que dans la figure 594, fait qui est en désaccord avec les données d'EGLI.

J'ai observé le seizième jour, sur un embryon de 1,7^{cm} de long, des rapports représentés dans les figures 595 et 596, concordant exactement avec la description d'EGLI (p. 45). La figure 595 nous montre une coupe transversale, peu grossie, des portions inférieures du corps de WOLFF; la coupe a atteint le canal de WOLFF *w* sur un grand trajet. Sur le côté de ce dernier, on reconnaît le canal de MUELLER *m* et son *extrémité en cul-de-sac*. La figure 596 nous montre la région de cette extrémité grossie davantage. Le canal de MUELLER se termine par un bouchon plein, en massue, de 34 μ de largeur duquel, sur la préparation, les parties voi-

sines s'étaient à tel point retirées, qu'il en était résulté une sorte de grand espace vide autour du canal. Tout en tenant compte de cette fente artificielle, on reconnaît cependant que le canal de WOLFF est comme aplati par le canal de MUELLER qui descend à côté de lui en croissant, et le détache de l'épithélium péritonéal. Sur cette préparation, les rapports de l'épithélium du canal de WOLFF étaient aussi assez curieux en ce que sa paroi latérale était d'inégale épaisseur, variant entre 3,8-4,0 μ et 18 μ . L'épithélium péritonéal mesurait 11-15 μ sur le canal de MUELLER; il n'était donc pas très épais (voir aussi EGLI, p. 46).

Je n'ai pu nulle part trouver, sur des embryons de quatorze à seize jours, la preuve que le développement ultérieur du canal

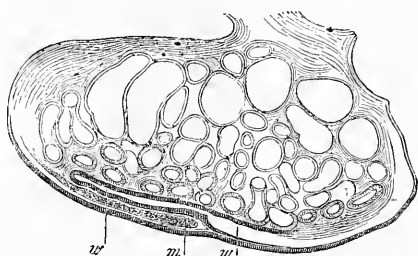


Fig. 595.

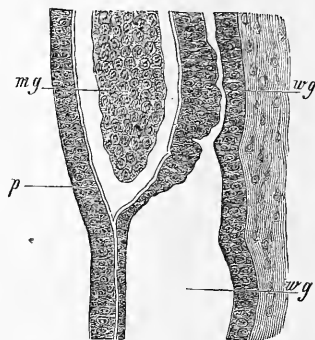


Fig. 596.

de MUELLER se fasse par des invaginations de l'épithélium péritonéal des corps de WOLFF; je me rallie donc, à cause de ce fait, à BORNHAUPT; en outre, l'extrémité en cul-de-sac plein que j'ai vue si nettement, parle aussi pour cette opinion. Il est très facile d'observer ces phénomènes chez le lapin; chez cet animal, le canal de MUELLER croît en effet très lentement, ce qu'avait déjà fait ressortir EGLI. Ce dernier auteur l'a trouvé non encore complètement développé le dix-septième et le dix-huitième jour; je l'ai vu le vingt et unième jour sur un embryon mâle dans le repli urogénital et dans le cordon génital à un stade de développement, qui me fait croire qu'il avait atteint toute sa croissance entre les

Fig. 595. — Coupe transversale du corps de WOLFF d'un embryon de lapin de 1,7^{cm}, près de l'extrémité inférieure. Gross. trente fois. *w*, canal de WOLFF; *m*, extrémité du canal de MUELLER.

Fig. 596. — Extrémité du canal de MUELLER de la figure 595. Gross. deux cent soixante-dix fois. *wg*, canal de WOLFF au-dessus et près de la terminaison du canal de MUELLER *mg*, avec une lumière de 26 μ jusqu'à 3,8 μ et une paroi de 7,6 à 18,0 μ ; *wg'*, canal de WOLFF au-dessous de cette place, large de 38-41 μ .

dix-neuvième et vingtième jours. Chez cet embryon, les extrémités inférieures du canal de MUELLER s'étaient déjà réunies en un seul canal ou cordon de 48-54 μ de large, tandis que les canaux de WOLFF en cet endroit mesuraient 0,13 μ . Dans la partie supérieure du cordon génital les deux canaux de MUELLER étaient distincts, et avaient 32-37 μ de large ; ceux de WOLFF, 59 μ . Un embryon mâle de lapin plus âgé (vingt-troisième jour) *ne présentait nulle part trace des canaux de MUELLER*, ni dans le cordon génital, ni dans le repli urogénital, ni le long du corps de WOLFF en train de s'atrophier, fait surtout intéressant. Chez le lapin, en effet, on fait dériver des canaux de MUELLER, et on appelle *utérus mâle* la vésicule impaire dans laquelle se terminent les canaux déférents. Cette vésicule naît cependant, ce que j'ai reconnu sur cet

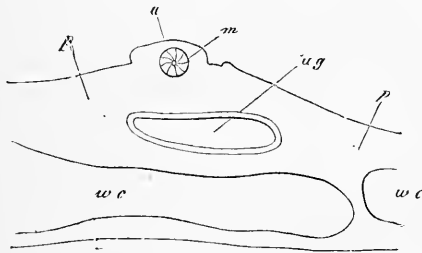


Fig. 597.

embryon même, par une *soudure des canaux de WOLFF*. Je ferai en outre ressortir qu'*en dessus et en dessous* du point soudé, les canaux de WOLFF étaient doubles. Sur un embryon de génisse de 1 1/2'' de long (fig. 587, 1), le canal de MUELLER était complètement développé (fig. 597). Le point *ug* représente le canal de WOLFF, qui montre, en outre d'un épithélium pavimenteux, une tunique fibreuse mince et incomplètement délimitée. Ce canal est enfoui dans une couche assez épaisse de blastème, qu'on peut considérer comme l'enveloppe péritonéale du rein primitif. Là on voit en *m*, dans un renflement *a*, la coupe transversale du canal de MUELLER qui, dans ce stade, est formé encore d'un cordon presque plein. Ce canal possède, en d'autres termes, une lumière très petite, qui reste bien en arrière, comme taille, des grandes cellules cylindriques qui l'entourent. Sur des embryons femelles plus âgés, la lumière augmente toujours ; il se forme alors une tunique fibreuse

Fig. 597. — Coupe transversale de la partie antérieure du rein primitif d'un embryon de génisse de 1 1/2''. *a*, renflement contenant le canal de MUELLER *m* ; *ug*, canal de WOLFF ; *wc*, canalicules du rein primitif (l'épithélium n'est pas dessiné) ; *p*, enveloppe péritonéale du rein primitif.

spéciale ; sur l'autre sexe, au contraire, le canal disparaît en grande partie par résorption sans continuer à se développer. Sur l'embryon mâle de la figure 587, par exemple, le canal de MUELLER, placé près du rein primitif, n'était pas plus grand que celui de la figure 597, et avait déjà perdu sa lumière, tandis que ce canal, sur l'embryon femelle (même figure), atteignait à peu près le canal de WOLFF.

Les canaux de MUELLER sont donc évidemment des canaux excréteurs des glandes sexuelles des deux sexes ; il est donc d'autant plus curieux qu'ils ne deviennent des canaux excréteurs véritables que chez la femelle, tandis que chez le mâle, ils disparaissent presque complètement et leurs fonctions sont usurpées par les canaux de WOLFF. Il serait trop long de faire l'histoire de la découverte de cette vérité. Je me contenterai de citer ici les principaux auteurs qui ont contribué à éclaircir cette question si ardue. Ce sont : H. RATHKE (*Beitr. zur Geschichte der Thierwelt, 3 Abhandl. in den Schriften d. Danzig. Gesellsch.*, t. I, fasc. 4, 1825) ; BURDACH, *Physiologie, en divers endroits; Abhandl. zur Bildung u. Entw. des Menschen und der Thiere*, 1832 ; MECK. *Arch.* 1832, p. 379 ; *Entw. der Natter*, surtout p. 209, et J. MUELLER (*Bildungsgesch. d. Genit.* Düsseldorf, 1830).

Conduit excré-
teur de la glande
génitale
dans le sexe
masculin.

Commençons avec le sexe mâle qui, si l'on peut s'exprimer ainsi, emploie des matériaux plus simples pour l'édification de ses canaux excréteurs. Le canal de MUELLER, à un moment où l'orifice génital est déjà très visible, existe encore en place (fig. 587), et présente (ce qu'ont montré d'abord RATHKE, sur la couleuvre, et BISCHOFF, sur des embryons de mammifères) à son extrémité supérieure, légèrement renflée, un *orifice en forme de fente*, analogue à celui que présente chez la femelle l'ouverture abdominale de la *trompe*. Mais bientôt les canaux de MUELLER disparaissent, en commençant par le haut, soit entièrement, comme chez le lapin d'après moi, soit à l'exception de leur segment inférieur, qui se transforme en *utérus mâle* ou *vésicule prostatique* de l'homme. Il faut considérer deux points à propos de ce reste des canaux génitaux vrais du sexe mâle : en premier lieu, la soudure de la partie inférieure des canaux de MUELLER, qui les fait plus tard s'aboucher en un seul canal dans le *sinus urogénital*. Sur l'embryon de veau représenté figure 587, par exemple, les canaux de MUELLER, soudés dans leur partie inférieure, formaient un vrai *utérus mâle* (fig. 598) ; quant à l'extrémité supérieure, elle commençait déjà à subir cette atrophie qui devait plus tard détruire le canal. En second lieu, le reste du

canal de MUELLER montre, chez le mâle, un développement très variable suivant les espèces. Chez le lapin ces canaux disparaissent complètement, chez l'homme ils sont rudimentaires; chez d'autres êtres, au contraire (carnivores, ruminants, etc.), d'après les travaux de E. H. WEBER, on les voit devenir des formations volumineuses, remontant plus ou moins sur le bas-fond de la vessie. Leur aspect rappelle, dans ces cas, celui des parties homologues chez la femelle, et ils peuvent même ressembler à un vagin et à un utérus bicorne, sans d'ailleurs jouer un rôle essentiel.

Le canal déférent naît toujours du corps de WOLFF et de son canal. RATHKE surtout, contrairement à J. MUELLER, a fait ressortir le rôle si curieux qui incombe au rein primitif dans l'édification de l'appareil génital mâle; plus tard, H. MECKEL surtout a confirmé les données de RATHKE, qui ont été corroborées en outre par des recherches sur le système urogénital des vertébrés dues à BIDDER et à plusieurs auteurs récents (WALDEYER, LEYDIG, GÖTTE, BALFOUR, SEMPER, BRAUN). Je puis moi-même appuyer absolument la thèse d'une communication entre le rein primitif et le testicule, car j'ai pu même m'assurer de ce fait sur des embryons humains. Là, la communication s'effectue le troisième mois, époque à laquelle une partie des canaux supérieurs du rein primitif se réunit au testicule et devient la tête de l'épididyme, c'est-à-dire les *cônes vasculaires*, tandis que ses canaux inférieurs s'atrophient et disparaissent. Ces rapports ne se développent d'ailleurs que très lentement. Sur des embryons de onze à douze semaines, la tête de l'épididyme ne contient que des canaux droits de 36-45 μ de diamètre, et de cette partie naît, comme auparavant, du rein primitif, un canal de 0,45^{mm} de large, représentant à la fois le *canal déférent* et le canal de l'épididyme. J'ai vu à la même époque un vestige très net du corps de WOLFF avec des corpuscules vascularisés de MALPIGHI entre le canal déférent et le testicule. Ce vestige cependant n'était plus en communication avec le canal déférent, pas plus qu'avec le testicule. Sans avoir suivi pas à pas les transformations ultérieures, je puis affirmer que du quatrième au cinquième mois, se montrent des sinuosités sur les canalicules du rein primitif en communication avec le testicule, qui les transforment en *cônes vasculaires*, et dans ce temps les autres parties de l'épididyme se forment aussi. Le nombre des canaux du rein primitif allant rejoindre le testicule est, du reste, fort variable, car on sait que le nombre des *cônes vasculaires* est loin d'être constant. Il y a de même de grandes variations dans la destinée définitive des autres canalicules du

rein primitif. KOBELT (*Der Nebeneierstock des Weibes*, Heidelberg, 1847) considère avec raison que les *vasa aberrantia* de l'épididyme représentent des canalicules non disparus du rein primitif, qui ne sont pas entrés en rapport avec la glande génitale. Il attribue la même origine à divers kystes pédonculés, non constants, qui se trouvent sur la tête de l'épididyme, se présentant sous l'aspect des *vasa aberrantia*. Il ne faut, d'ailleurs, pas confondre ces kystes avec l'hydatide de MORGAGNI, qui n'est pas caudée, se trouve dans le voisinage, et dont la signification est encore contestée. KOBELT en fait un vestige de l'extrémité supérieure du canal de MUELLER, FLEISCHL un *ovaire mâle* rudimentaire, et WALDEYER la considère comme *homologue de la partie infundibuliforme de la trompe* (pavillon), par la raison que sur cette vésicule se trouve un épithélium à cils vibratiles (FLEISCHL), que j'ai moi-même observé aussi, et qu'enfin cet organe ressemble souvent, en petit, à l'*orifice abdominal de la trompe*. En vérité, LOWE a observé sur des lapins d'un décimètre de longueur, une ouverture frangée à cet organe, qui communiquait par un canal ramifié avec plusieurs canaux de l'épididyme. Pour ma part, je penche à imiter la prudence de ROTH, qui se refuse à donner une hypothèse sur les divers kystes de la tête du testicule, avant que d'avoir des preuves embryologiques précises; or, ces preuves n'existent pas jusqu'ici. Il est évident, d'un autre côté, que l'organe de GIRALDÈS, situé à l'extrémité supérieure du testicule, est, sans contredit, un reste absolument indépendant du corps de WOLFF (voir mon *Handbuch der Gewebe*., 5^e édition, p. 537).

Il ressort donc de tout ceci, que la tête de l'épididyme naît du rein primitif même, et le reste de l'épididyme et les canaux déférents du canal de WOLFF; le canal de MUELLER disparaît, excepté l'hydatide de MORGAGNI (?) et l'*utérus mâle*.

Sur des *embryons de poulet* mâles, BORNHAUPT a vu disparaître complètement le canal de MUELLER après le douzième jour, bien que du sixième au onzième jour il fût bien développé.

Il sera nécessaire d'examiner plus à fond le développement de l'épididyme, pour savoir si ses canalicules sont des parties du corps de WOLFF ou des néoformations. BANKS, DURSLEY et EGLI (ce dernier avec réserves) admettent la dernière hypothèse; ces auteurs ont cependant négligé de donner des indications exactes sur l'origine de ces canalicules. Même les dessins et les descriptions de BANKS (pl. I, fig. 7, 8; pl. II, fig. 4; pl. III, fig. 1, 2), qui a le mieux étudié cette question, sont insuffisants. Il n'est, par exemple, pas possible de comprendre comment la *new structure*, placée sur le côté latéral du corps de WOLFF, sur le côté opposé au testicule, pourrait donner naissance à la tête de l'épididyme. Il est possible que BANKS ait raison, quand il affirme que des proliférations parties du testicule jouent un plus grand rôle dans la formation de la tête de l'épididyme

qu'on ne le croyait jusqu'à ce jour. Nous manquons cependant encore de données précises à ce sujet : ce que j'ai vu sur des embryons humains (voir plus haut) parle contre cette hypothèse. J'ai vu de même, avec évidence, sur des embryons de lapins du vingt-troisième jour, partir de l'extrémité supérieure, alors très sinieuse, du canal de WOLFF, les rudiments des cônes vasculaires sous forme de nombreux canalicules droits. Je n'oserai cependant me prononcer encore sur le fait de savoir si ces canalicules sont néo-formés par le testicule ou par le corps de WOLFF, ou si encore ce ne sont que de simples transformations des parties supérieures des canalicules du rein primitif; les culs-de-sac que l'on croit voir sur ces canalicules semblent prouver qu'on a ici affaire à une néo-formation provenant des corps de WOLFF, mais il serait aussi possible que ces culs-de-sac apparents soient des canalicules du rein primitif dont on ne voit pas les extrémités. On peut de même discuter sur l'origine des *vasa aberrantia* de la tête de l'épididyme (voir fig. 4 de FOLLIN); ce sont là, peut-être, des canalicules spermatiques nés du testicule par prolifération, et n'entrant pas en rapport avec les canaux de WOLFF.

Je ferai ici encore ressortir, au sujet des *canaux déférents*, un point mis en premier lieu en lumière par THIERSCH (*Illustr. med. Zeitschrift*, 1852, p. 12). Les canaux des reins primitifs, desquels ils naissent, se réunissent, chez les embryons mâles, à l'entrée du bassin, derrière la vessie urinaire, en un seul cordon par la soudure de leurs fortes enveloppes de tissu conjonctif, que THIERSCH a nommé *cordón génital*; là, viennent s'aboucher aussi les canaux de MUELLER; de sorte que le cordon génital mâle contient, à un moment donné, quatre canaux. Plus tard, les canaux de MUELLER disparaissent dans l'extrémité supérieure du canal génital, et leurs parties inférieures se soudent et deviennent l'*utérus mâle*. Pendant ce temps, les canaux des reins primitifs, qui étaient toujours restés séparés, s'élargissent et deviennent les *canaux déférents*. Dans les premiers temps cependant, les deux canaux ne sont pas séparés l'un de l'autre : ils forment deux tubes épithéliaux enfermés dans le cordon génital unique (voir fig. 598, provenant de l'embryon mâle de veau représenté fig. 587). Plus tard seulement ces deux tubes, par un accroissement continu, se divisent peu à peu en deux canaux séparés, car chaque tube épithélial accapare une partie du cordon génital primitif. Ce développement des canaux déférents est remarquable, surtout parce que, comme nous le verrons plus tard, il nous démontre une concordance initiale dans la manière d'être des canaux excréteurs des reins primitifs et des canaux de MUELLER chez les deux sexes. Chez la femelle, en effet, on trouve un cordon génital de même structure; mais ici, il ne se divise que fort rarement (chez les animaux à utérus et vagin doubles) en deux cordons : il reste, au contraire, simplement tel quel, à cette différence près que ce sont les canaux de MUELLER, et non ceux de

Cordon génital.

Vésicules
séminales.

WOLFF, qui se conservent. Les *vésicules séminales* ne sont que des excroissances des extrémités inférieures des canaux déférents; elles se forment le troisième mois, et ne sont à la fin de ce même

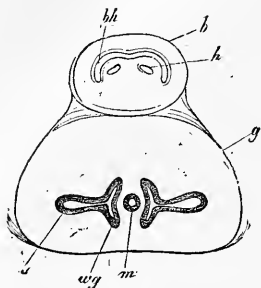


Fig. 598.

mois que des appendices creux pyriformes du canal déférent, longs d'un peu plus de 1^{mm}. Je n'ai pas poursuivi leur développement, mais on comprendra facilement comment la forme primitive peut se changer en la forme ultérieure. Quant aux mammifères, il est facile de suivre chez eux la formation des vésicules séminales, et la figure 598 nous montre ces organes à leur premier stade, sous forme de culs-de-sacs transversaux des canaux déférents.

Dans le commencement, ces culs-de-sac sont, chose curieuse, tout à fait enfermés dans le canal génital.

Formation
du
canal excréteur
dans
le sexe féminin.

L'appareil génital de la *femelle* se distingue du mâle, au point de vue de la formation des canaux excréteurs, par le fait que chez la première, le rein primitif ne joue pas un rôle bien considérable. Le corps de WOLFF, en effet, disparaît à l'exception d'une petite parcelle, que l'on connaît depuis longtemps chez le nouveau-né, sous le nom d'organe de ROSENMUELLER. KOBELT a démontré son existence constante chez la femme adulte, et l'a nommé

Parovarium.

parovarium (*Nebeneierstock*), tandis que WALDEYER lui donne le nom de *époophoron* et distingue un autre reste du rein primitif, situé plus près de l'utérus, sous la dénomination de *paroo-phoron*. Les canaux de WOLFF se conservent chez certaines femelles de mammifères (truie, ruminants), et s'appellent les canaux de GARTNER. L'origine de ces canaux a été démontrée d'abord par JACOBSON (*Die OKEN'schen Körper od. die Primordialnieren*, Kopenhague, 1830), plus tard aussi par KOBELT. J'ai trouvé jadis sur l'homme (1^{re} édition, p. 447), sur des embryons à terme, des restes encore reconnaissables des canaux des reins primitifs dans le *ligament large*, et BEIGEL a, dans ces derniers temps, démontré aussi sur des embryons des derniers mois, dans la paroi de l'utérus, l'existence de ces canaux (*l. i. c.*). J'ai vu, moi-même, les préparations de BEIGEL, et je puis affirmer que sur des embryons

Canaux
de GARTNER.

Fig. 598. — Coupe transversale, grossie dix-huit fois environ, de la partie inférieure du cordon génital et de la vessie de l'embryon mâle de veau de la figure 587. *b*, vessie; *bh*, lumière en demi-lune de cet organe; *h*, les deux uretères placés dans un promontoire de la paroi vésicale postérieure; *g*, cordon génital; *m*, canaux de MUELLER soudés (utérus mâle); *wg*, canaux de WOLFF ou canaux déférents; *s*, vésicule séminale.

de sept mois on reconnaît les canaux de WOLFF, sous forme de petits canaux épithéliaux placés de côté et un peu en avant dans les couches superficielles de la paroi épaisse de l'utérus. Je n'ai pu reconnaître sur ces préparations jusqu'où vont ces canaux vers le bas et comment ils se terminent ; il est, en tous cas, certain que ces canaux ne jouent plus aucun rôle dans la suite.

Le corps de WOLFF, en lui-même, n'entrerait donc pour rien dans la genèse des organes génitaux femelles : tout au contraire, les canaux de MUELLER entrent en scène et deviennent le vagin, l'utérus et les oviductes. La partie du canal placée le long du corps de WOLFF, jusqu'à l'endroit où le *ligament rond de l'utérus* va rejoindre le canal des reins primitifs, devient la *trompe*. Les transformations subies par cette partie du canal ne sont pas compliquées. En dehors d'un accroissement et d'un déplacement, sur lequel nous reviendrons, on n'observe qu'un phénomène, c'est que l'ouverture primitive de l'extrémité supérieure du canal, qui présente d'abord des bords lisses, se frange peu à peu et devient le *pavillon*. Le kyste caudé de l'extrémité de la trompe, dont KOBELT voulait faire autrefois l'extrémité supérieure de la trompe (à cette époque on croyait que cette extrémité était primitivement close), revendique donc une autre origine, sans doute pathologique.

Trompe.

On a émis diverses hypothèses sur le mode de genèse de l'utérus et du vagin. RATHKE admet que la paroi postérieure du *sinus urogénital*, c'est-à-dire la partie de la vessie primitive qui reçoit les canaux de WOLFF et ceux de MUELLER, s'accroît pour devenir un cul-de-sac, à l'extrémité duquel les canaux susnommés s'abouchent. Le développement ultérieur varierait (RATHKE) suivant la forme des divers utérus futurs. Quand l'utérus est simple ou bicorne, le cul-de-sac du *sinus urogénital* devient le vagin et le corps de l'utérus ; le fond de ce dernier organe et les cornes, si elles existent, naissent des extrémités des canaux de MUELLER, qui s'élargissent et se fondent dans le premier cas. Si l'animal adulte, au contraire, présente un utérus double dans toutes ses parties, on voit naître l'organe en totalité des extrémités des canaux de MUELLER : le cul-de-sac du *sinus urogénital* ne devient, en ce cas, qu'un vagin. On trouve dans BISCHOFF une autre hypothèse (voyez *Entw.*, p. 576), qui ne diffère au fond de celle de RATHKE, que parce que, d'après cet auteur, le vagin naîtrait du *sinus urogénital*. Ces deux opinions, celle de RATHKE surtout, furent pendant longtemps les seules admises ; mais, en 1852, à peu près en même temps, LEUCKART, d'un côté (*Illustr. med. Zeitschr.*, 1852, p. 93), à un point de vue théorique, et THIERSCH de l'autre,

Développement
de l'utérus
et du vagin.

s'appuyant sur des observations (*Ibid.*, p. 11 et suivantes), donnèrent une autre genèse à l'utérus et au vagin. Voici comment se ferait, d'après les observations de THIERSCH, ce processus sur les embryons de mouton. Les canaux excréteurs du corps de WOLFF et les canaux de MUELLER se soudent à leurs extrémités inférieures avant d'entrer dans le *sinus urogénital*, et forment un cordon quadrangulaire à angles arrondis, le *cordón génital*, dans lequel on trouve en avant les deux lumières des canaux de WOLFF, et en arrière, celles des canaux de MUELLER. Chez l'embryon femelle, les canaux de MUELLER se fondent ensuite de bas en haut, et forment un seul canal, qui devient plus tard le vagin et le

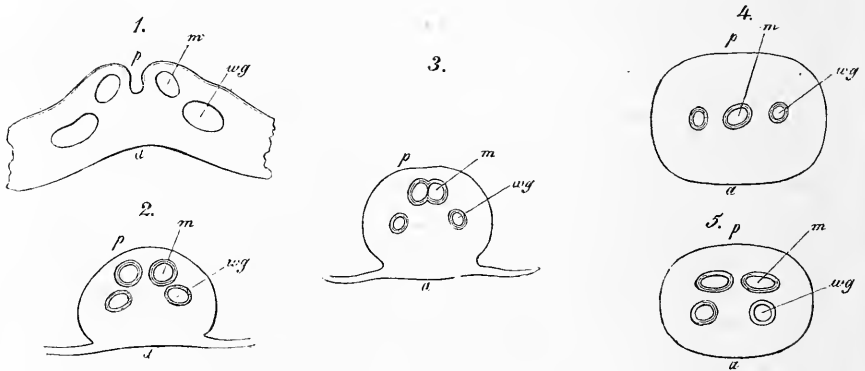


Fig. 599.

corps de l'utérus. Les cornes naissent des parties adjacentes des canaux de MUELLER, qui ne sont pas contenues dans le cordon génital. LEUCKART a fait ressortir plusieurs faits en faveur de la théorie de la soudure des canaux (THIERSCH), comme l'existence d'un double vagin chez certains mammifères, fait observé à l'état pathologique aussi chez la femme, et de deux ouvertures sur l'*utérus mâle* de certains mammifères. L'observation directe nous prouve du reste aussi que THIERSCH a raison : j'ai reconnu la justesse de ses assertions, en examinant le cordon génital d'embryons de veaux, et BANKS et DOHRN, plus tard, ont confirmé ces données. Sur des coupes transversales, le cordon génital de l'embryon femelle, figure 587, 3, présente (fig. 599), à partir du point où

Fig. 599. — Coupe transversale, grossie quatorze fois, du canal génital du plus âgé des embryons de génisse de la figure 587. 1, extrémité supérieure du cordon ; les canaux sont coupés un peu obliquement ; 2, un peu plus bas ; 3, 4, milieu du cordon ; canaux de MUELLER en voie de soudure et déjà soudés ; 5, extrémité inférieure du cordon avec canaux de MUELLER doubles ; *a*, partie antérieure du cordon génital ; *p*, partie postérieure ; *m*, canal de MUELLER ; *wg*, canal de WOLFF.

les quatre canaux se réunissent (ce qu'on voit depuis l'extérieur), une soudure des enveloppes externes de ces canaux, composées, à ce moment, de tissus fibreux fort peu développés. Je ferai cependant remarquer que déjà avant ce point, les deux canaux de chaque côté ne représentent qu'un seul cordon avec deux lumières et deux tubes épithéliaux. A l'intérieur du cordon génital, on reconnaît les canaux de MUELLER à l'épaisseur de leur épithélium cylindrique simple, tandis que les canaux de WOLFF ont un revêtement cellulaire un peu plus mince. Si l'on poursuit sur des coupes transversales successives les canaux de MUELLER jusqu'au *sinus urogénital*, on observe les faits remarquables suivants. D'abord séparés, les canaux se rapprochent, se touchent et finissent par former un seul canal. Ce canal génital femelle simple ne reste pas tel quel jusqu'au *sinus urogénital*, comme pourraient le faire croire les observations de THIERSCH, car le canal redevient double plus bas dans le tiers inférieur du cordon génital (fig. 599, 5), et s'abouche par deux ouvertures avec le *sinus urogénital*. Il en résulte le fait intéressant que *les canaux de MUELLER se soudent d'abord dans le milieu du cordon génital*, et restent assez longtemps doubles aux deux extrémités du cordon. Ces phénomènes nous expliquent pourquoi on trouve dans des cas pathologiques, chez l'espèce humaine, un utérus simple avec vagin double, un *utérus mâle* simple avec deux ouvertures chez le dauphin, et une cloison dans la partie inférieure de cet *utérus* chez l'âne. Sur un embryon de génisse plus âgé, de 7,93^{cm}, j'ai trouvé les canaux de MUELLER soudés dans toute la longueur du cordon génital. Ils formaient un seul canal génital large qui présentait seulement à son extrémité inférieure une arête partant de la paroi postérieure, dernier vestige de l'ancienne cloison séparant les deux canaux. Ce canal génital n'est autre chose que le rudiment du vagin et du corps de l'utérus qui, chose remarquable, s'est approprié la paroi entière du cordon génital ; car les restes atrophiés et tout petits des canaux épithéliaux des reins primitifs, qu'on peut déjà à ce moment appeler les canaux de GARTNER, sont devenus peu à peu des accessoires insignifiants au milieu de la paroi antérieure du cordon (fig. 600). Sur les préparations de la figure 599, les canaux des reins primitifs étaient du reste bien conservés : d'abord placés en avant des canaux de MUELLER, on les retrouvait plus loin à côté, et enfin, de nouveau en avant des canaux. Les quatre canaux étaient plus étroits au milieu du cordon génital qu'au bout. Ils semblaient, ce que je n'ai pu du reste absolument élucider, s'aboucher tout près les uns des autres dans le *sinus urogénital*, qui se

faisait remarquer par l'existence d'un épithélium pavimenteux épais. Il résulte donc aussi, de mes travaux, que le vagin et l'utérus naissent de la soudure des canaux de MUELLER. Mais j'ajouterai aux données de THIERSCH, que : 1° la soudure commence d'abord au milieu du cordon génital pour se continuer ensuite vers ses extrémités, et que : 2° la paroi totale du cordon génital contribue à former la tunique fibreuse de l'utérus et du vagin. Les canaux des reins primitifs contribuent donc, sinon comme tubes épithéliaux, au moins de cette manière, à la construction du canal génital femelle.

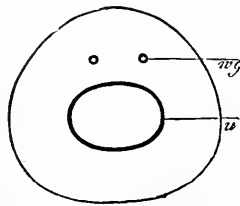


Fig. 600.




Fig. 601.

Si des mammifères nous passons à l'homme, nous voyons que DOHRN a trouvé, sur un embryon de 2,5^{cm} de long, les canaux de MUELLER si rapprochés que leurs épithéliums se touchaient ; sur un embryon de 3^{cm}, la soudure était déjà presque complète. Chez l'homme, la soudure des canaux génitaux tomberait donc dans la fin du deuxième mois. Il est donc indubitable que les processus sont ici les mêmes que chez les animaux ; remarquons cependant que l'utérus est d'abord, dans le troisième mois, bicorne ; peu à peu, les cornes se soudent, et l'organe devient simple.

Fig. 600. — Coupe transversale, grossie vingt-deux fois, du cordon génital large de 1,31^{mm}, épais de 1,22^{mm}, d'un embryon de génisse de 3^o 4^o. *u*, utérus (canaux de MUELLER soudés), large de 0,61^{mm}, profond de 0,45^{mm}; *u.g.*, canaux de GARTNER (de WOLFF), larges de 28 μ .

Fig. 601. — Sinus urogénital et annexes, pris sur des embryons humains de diverses tailles. 1, embryon âgé de trois mois; 2, de quatre mois; 3, de six mois; *b*, vessie; *g*, urètre; *u.g.*, sinus urogénital; *g*, canal génital, rudiment du vagin et de l'utérus; *s*, vagin; *u*, utérus.

Nous avons déjà vu que les canaux de MUELLER se terminent d'abord dans la partie la plus inférieure de la vessie, immédiatement en avant des canaux de WOLFF, et à peu près sur la même ligne qu'eux, tandis que les urètres s'ouvrent plus haut. La portion de la vessie, à partir de l'embouchure des canaux de WOLFF et MUELLER, s'appelle, depuis MUELLER, le *sinus urogénital*. Cette partie se raccourcit toujours davantage dans le cours du développement ; pendant ce temps, les parties voisines de l'appareil urinaire deviennent l'*urètre*, et les canaux de MUELLER le vagin et l'utérus. Il en résulte donc que, chez la femelle, l'appareil urinaire n'est réuni à l'appareil génital que dans sa portion tout à fait inférieure, dans le vestibule du vagin. Le raccourcissement du sinus n'est, du reste, qu'apparent ; il provient du fait que le *sinus urogénital* primitif s'accroît moins que les autres parties et apparaît à la fin comme un espace très court. Il est facile, sur l'homme, de prouver la justesse de ces données, et j'apporterai ici quelques preuves à l'appui de mon dire. Le *sinus urogénital* mesure, sur un embryon humain de trois mois (fig. 601, 1) 2,3^{mm} de long. Il nous apparaît sous l'aspect d'un canal large, faisant immédiatement suite à la vessie et à l'urètre, qui ne sont pas encore distinctes l'une de l'autre. Sur le commencement de ce canal, se voit, placé sur un petit renflement, l'orifice de l'étroit vagin, qui ne mesure, avec l'utérus, que 3^{mm}. Sur un embryon du quatrième mois (fig. 601, 2), les rapports entre les canaux n'ont en rien changé, mais l'utérus et le vagin mesurent déjà 6^{mm}, tandis que le *sinus urogénital*, qui n'a presque pas grandi, ne mesure pas plus de 2,5^{mm}. Pendant le cinquième et le sixième mois, les rapports des canaux entre eux changent, le vagin s'élargit, et le *sinus urogénital* paraît être alors une prolongation directe de ce même vagin. L'urètre qui s'est, pendant ce temps, séparé de la vessie, représente un canal entrant dans le vagin. Au sixième mois (fig. 601, 3), le *sinus urogénital*, qu'on peut déjà alors appeler *vestibule du vagin*, ne mesure que 3,5^{mm}, tandis que le vagin atteint déjà 11^{mm}, et l'utérus 7^{mm}. Ces chiffres suffisent à prouver que le *sinus urogénital*, non seulement ne disparaît pas, mais encore croît avec le reste de l'organe. Mais comme le vagin et la partie inférieure de la vessie primitive, qui deviendra l'urètre, croissent beaucoup plus rapidement, le sinus semble, plus tard, avoir une moindre importance. Le vagin s'élargissant davantage que l'urètre, le *sinus urogénital* qui, dans l'origine, est une suite immédiate de la vessie, devient, pour ainsi dire, la terminaison du vagin, dans laquelle vient aboutir l'urètre.

Utérus, vagin.

L'utérus et le vagin ne forment, comme on l'a vu dans ce qui précède, qu'un seul canal à l'origine. On ne voit chez l'homme, au troisième mois, aucune trace de division dans ce canal (fig. 601, 1, 2). Ce n'est que dans le cinquième, et encore mieux dans le sixième mois que l'utérus commence à se délimiter. Il se forme, en effet, à l'endroit qui deviendra plus tard l'*orifice externe*, un renflement annulaire léger (fig. 601, 3), qui se transforme peu à peu dans les derniers mois en portion vaginale. Remarquons, à propos du vagin, que ce dernier est très élargi dans le milieu de la grossesse; à ce moment naissent aussi les replis. L'*hymen* est uniquement une transformation du renflement primitif, par lequel le canal s'ouvre dans le *sinus urogénital*. En d'autres termes, l'hymen représente la partie inférieure de la paroi du vagin qui proémine dans le *vestibule du vagin*. Cette paroi est, dans la règle, plus amincie en avant que du côté opposé (voir aussi les données si complètes de DOHRN). L'utérus n'a même, au cinquième mois, pas de parois plus épaisses que le vagin, mais on y trouve déjà à ce mois (DOHRN) des replis transversaux, qui sont les plis du col. Pendant le sixième mois, les parois de l'utérus commencent à s'épaissir en partant du col; cet épaississement se continue jusqu'à la fin de la grossesse; n'oublions pas, en outre, ce fait si connu de longue date, que le col forme à cette époque à peu près les deux tiers de l'organe dans son ensemble, et qu'il est beaucoup plus épais que le corps et le fond de l'utérus.

Hymen.

Descente
de l'ovaire
et du testicule.

Avant que d'abandonner le sujet des organes génitaux internes, il y a lieu de nous occuper d'un phénomène beaucoup plus marqué chez le mâle que chez la femelle, le changement de position subi par la glande génitale, ou la *descente du testicule et des ovaires*. Dans les premiers temps, les testicules et les ovaires se trouvent dans la cavité abdominale sur le côté interne et antérieur des reins primitifs, à côté des vertèbres lombaires (fig. 587). A ce moment, leurs vaisseaux partent transversalement de l'*aorte*, et vont à la *veine cave*. Plus tard, les testicules, dont nous nous occupons uniquement en ce moment, descendent peu à peu, et arrivent déjà au troisième mois à occuper la position dessinée figure 602. Si l'on veut comprendre le processus de la *descente*, il faut, dès l'abord, parler de deux formations spéciales, du *gubernaculum de Hunter* et de la gaine vaginale. Le *gubernaculum de Hunter* appartient d'abord aux corps de WOLFF (voir fig. 587). Il s'étend, sous forme de ligament inguinal, depuis le canal excréteur du corps de WOLFF directement, jusque vers la région inguinale. Dès

que le testicule a paru et s'est un peu développé, le ligament présente, comme nous l'avons déjà vu plus haut, un revêtement péritonéal, et un épiploon peu élevé, le *mesorchium*, qui se prolonge par deux plis en haut (fig. 587), et en bas, jusqu'à l'endroit où se trouve le canal de WOLFF, auquel vient s'attacher le ligament inguinal. Pendant que le corps de WOLFF disparaît et se modifie, et que le testicule grossit, les deux replis du *mesorchium* disparaissent aussi, et le testicule arrive à se placer immédiatement contre le canal de WOLFF, devenu le *canal déférent*. Alors le ligament inguinal du rein primitif nous apparaît sous l'aspect d'une formation appartenant à l'appareil génital : c'est le *gubernaculum de Hunter*. Si l'on examine ce gubernaculum dans le troisième, le quatrième ou le cinquième mois, on reconnaît qu'il est formé d'abord d'un cordon fibreux, le *gubernaculum vrai*, et, en second lieu, d'un repli du péritoine entourant le cordon en avant et sur les côtés. Ce repli ne recevra pas de nom spécial dans notre description. Ces deux formations, allant jusqu'à la région inguinale, se perdent dans la gaine vaginale, processus partant du péritoine. Cette gaine n'est autre chose qu'une invagination de péritoine qui naît d'une façon absolument indépendante, déjà au commencement du troisième mois. Peu à peu, la gaine devient un canal péritonéal, qui traverse la paroi abdominale, et va jusque dans le *scrotum*. Le canal inguinal se forme donc ainsi avant que le testicule ne soit sorti de l'abdomen ; en même temps se développe le gubernaculum de HUNTER, qui semble placé dans la gaine vaginale, mais se trouve, en réalité, en dehors du revêtement péritonéal de ce conduit. Le *gubernaculum* descend ensuite dans le *scrotum*, où ses fibres se perdent. Dès que les parties ont atteint ce point de développement, le testicule descend avec son revêtement péritonéal jusqu'à l'entrée de la gaine vaginale, pour entrer, tôt ou tard, le plus souvent le septième mois, dans ce conduit. Il avance peu à peu à l'intérieur du conduit et finit par se perdre complètement dedans. A la fin, il sort du canal inguinal, dans lequel il se trouvait d'abord, pour descendre dans le *scrotum*.

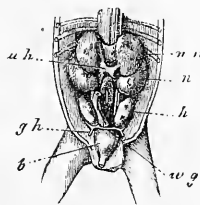


Fig. 602.

Gubernaculum testis.

Processus vaginalis peritonei.

Fig. 602. — Organes génito-urinaires d'un embryon mâle de trois mois, sa grosseur naturelle. *nn*, capsules surrénales; *uh*, veine cave inférieure; *n*, rein; *h*, testicule; *gh*, *gubernaculum d'Hunter*; *b*, vessie. On voit, en outre, le rectum, les urètres et les canaux déférents (*wg*). Derrière le rectum, entre les reins et les testicules, se trouve une masse allongée, d'où sort l'artère mésentérique inférieure; cette masse appartient peut-être au grand sympathique.

Comme le testicule (*voir* plus haut) apporte avec lui dans la gaine vaginale son revêtement péritonéal propre, le gaine vaginale semble, aussitôt que le testicule est arrivé dans le *scrotum*, avoir, avec la glande, les mêmes rapports que chez l'adulte la lamelle pariétale de la *tunique vaginale*. Le revêtement péritonéal primitif du testicule représente alors la lamelle viscérale de la tunique vaginale, ce que le schéma (fig. 603) fera aisément comprendre. Le schéma nous montre, en outre, que la cavité de la *tunique vaginale* reste réunie, immédiatement après que la *descente* s'est effectuée, par un canal, avec la cavité abdominale. On peut donner le nom de canal ou conduit vaginal à cette communication. La *descente* se termine à des époques diverses; on peut cependant admettre que, dans la règle, avant la fin de la vie embryonnaire, les deux testicules sont dans le *scrotum*. Dans d'autres cas, la *descente* ne se termine qu'après la naissance. Il n'est pas rare aussi d'observer des dissemblances entre les deux moitiés latérales du corps et dans des cas rares, un testicule ou les deux restent dans le canal inguinal, ou même dans la cavité abdominale; ce dernier état est appelé *cryptorchidisme*. Si les testicules ont opéré leur descente selon les règles, on trouvera, chez les nouveau-nés, le canal vaginal encore ouvert. Ce canal se ferme, il est vrai, peu après la naissance, mais ici encore on observe de nombreuses anomalies: le canal restera perméable sur une plus ou moins grande étendue, et dans quelques cas rares, ne se fermera pas du tout. Si le canal se ferme selon les règles, on en retrouve souvent la trace sous forme d'un cordon, le *ligament vaginal*.

Il résulte donc de ce qui précède que, dans le commencement, la tunique ou *gaine vaginale* constitue une portion du péritoine. La tunique fibreuse (*F. vaginalis communis*) semble naître, primitivement surtout, du *fascia superficialis de l'abdomen*. Cette aponévrose s'étire en même temps que se forme la gaine vaginale partant du péritoine; avec elles, prolifèrent quelques fibres du muscle oblique interne, qui forment le *crémaster*. Je ne puis admettre qu'il y ait quelque rapport entre le *gubernaculum de Hunter* et la formation de la gaine vaginale, ainsi que l'admettent quelques auteurs. Je crois, au contraire, que la tunique décrite par moi sous le nom de tunique musculaire interne du testicule, qui se trouve entre la *tunique fibreuse* et la *tunique vaginale*, représente les restes du *gubernaculum*. Nous parlerons encore plus loin du rôle physiologique de cette tunique.

La *descente des ovaires* est bien moins évidente, il est vrai, que celle des testicules, mais un observateur attentif la constate

facilement. Les ovaires sont, dès d'abord, placés au même endroit que les testicules (fig. 587), et ont les mêmes rapports avec le péritoine. On trouve ici aussi, à l'époque où les corps de WOLFF sont arrivés au faite de leur développement, au canal des reins primitifs, un cordon homologue au *gubernaculum de Hunter*, qui devient plus tard le *ligament rond de l'utérus*. Pendant que les corps de WOLFF disparaissent, les ovaires descendent aussi vers la région inguinale, en se plaçant obliquement, et dès ce moment, le revêtement péritonéal des reins primitifs devient le *ligament large de l'utérus*, ou plutôt d'abord seulement l'*alavespertilionis*. Le cordon attaché au canal de WOLFF, dont nous avons parlé plus haut, se trouve maintenant, puisque ce canal a disparu, en connexion avec le canal de MUELLER, exactement à l'endroit où la

Ligament rond
de l'utérus.

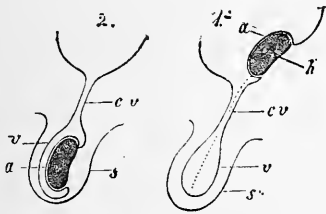


Fig. 603.

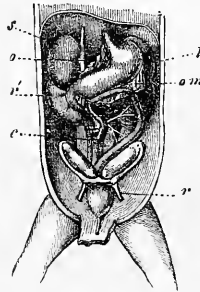


Fig. 604.

trompe passe dans l'utérus : c'est de là, comme on sait, que partira plus tard le *ligament rond de l'utérus*. Ce ligament a, chez la femelle, le même rapport avec le canal inguinal que chez le mâle, car il se forme aussi ici, chose remarquable, une *gaine vaginale* (appelée aussi canal de NUCK). Plus tard, ce canal disparaît entièrement, tandis que le *ligament rond de l'utérus* conserve une position qui rappelle exactement la position primitive du *gubernaculum de Hunter*. Je ferai encore remarquer, à propos des ovaires, que ces glandes restent longtemps dans la région du grand bassin ; on ne les trouve à l'entrée du petit bassin que vers la fin de la vie embryonnaire. Dans certains cas très rares,

Fig. 603. — Schéma servant à montrer la descente des testicules. 1, le testicule à l'entrée du canal inguinal; 2, le testicule dans le scrotum; *h*, testicule; *a*, son revêtement péritonéal, plus tard la lamelle interne de la tunique vaginale propre; *cv*, canal vaginal avec élargissement *v* dans le scrotum; cette partie devient, plus tard, la lamelle externe de la tunique vaginale propre.

Fig. 604. — Portion agrandie des organes abdominaux d'un embryon femelle humain de trois mois. *s*, capsule surrénale; *o*, petit épiploon; *r*, rein; *l*, rate; *om*, grand épiploon; *c*, caecum; *r*, lig. rond de l'utérus. On voit, en outre, la vessie, l'ouraque, l'ovaire, la trompe, le rudiment utérin, l'estomac, le duodénum, le colon.

ces ovaires descendent, comme les testicules, dans le canal inguinal et arrivent jusque dans les grandes lèvres ; ces dernières correspondant au *scrotum*, il y a, dans ce dernier cas, concordance absolue entre les deux sexes.

Explication
du phénomène
de la descente.

Il est, comme on voit, facile de reconnaître les divers stades de la *descente* des glandes génitales, mais il est très ardu de découvrir la cause efficiente véritable du processus. Les nombreuses hypothèses faites à cette occasion, nous montrent du reste que ce sujet est des plus obscurs. De tous temps, on a accordé au *gubernaculum de Hunter* (comme son nom l'indique) un rôle prépondérant dans le phénomène de la *descente*. Il est donc nécessaire d'entrer dans plus de détails sur les rapports qu'il présente. Mes recherches, qui concordent avec celles de beaucoup d'auteurs, prouvent que le *gubernaculum* est à l'origine formé d'éléments cellulaires, et plus tard de tissu fibreux. On reconnaît, en effet, dans ce ligament des fibres musculaires lisses, des fibres striées provenant des muscles abdominaux et de grandes quantités de faisceaux de tissu conjonctif. Les fibres striées descendent en partie depuis la région du canal inguinal pour aller former le futur *crémaster*. Une autre partie de ces fibres remonte vers le testicule. Ces dernières fibres se retrouvent dans le sexe féminin dans la formation correspondante, le *ligament rond*, où on les rencontre encore, comme on sait, chez l'adulte. On trouve donc dans le *gubernaculum* des muscles, que d'anciens observateurs croyaient déjà avoir aperçus : rien d'étonnant à ce que l'on ait attribué, avant tout, à la traction de ces muscles le phénomène de la *descente*. Il est cependant bien compréhensible que des muscles, qui partent du canal inguinal et traversent le *gubernaculum* pour aller directement au testicule, peuvent, il est vrai, provoquer des déplacements du testicule, mais ne pourront jamais produire une *descente* véritable de la glande. Il en résulte que ces muscles, si tant est qu'ils jouent un rôle pendant la *descente*, ce qui ne me semble guère prouvé, n'ont certainement pas une influence considérable sur ce phénomène. Je ne pourrai, par conséquent, approuver la théorie de E. H. WEBER, admise par plusieurs autres auteurs. Cette théorie veut que des contractions musculaires poussent le testicule dans le *gubernaculum de Hunter*, dont WEBER fait un sac excavé. Mais, d'après mes observations, le *gubernaculum* n'est nullement une poche cylindrique avec des fibres musculaires sur ses parois. Il en serait même ainsi qu'il me semblerait peu convenable d'expliquer la *descente* par l'action des fibres musculaires, car la disposition de ces dernières

ne paraît pas propre à produire cet effet. J'ai toujours considéré que l'explication la plus simple et la plus rationnelle était celle que donnent plusieurs auteurs, et parmi eux surtout J. CLELAND (*l. i. c.*): D'après cette hypothèse, la descente du testicule proviendrait : 1° de rapports de croissance inégaux entre les parties, les unes croissant rapidement, les autres restant en arrière et, 2° d'un raccourcissement sans contraction du *gubernaculum*. J'ai déjà montré plus haut, à propos de la moelle épinière, comment des changements de position, qui semblent considérables, peuvent provenir d'un accroissement inégal de parties voisines les unes des autres. La moelle épinière, en effet, est d'abord placée dans le canal sacré, et se trouve à la fin près de la seconde vertèbre lombaire; elle fait donc, pour ainsi dire, une *ascension* aussi considérable que la *descente* du testicule. Supposons maintenant que, par un processus analogue, les parties en dessous du testicule s'accroissent peu, et celles placées en dessus davantage : il en résultera un déplacement, qui semblera d'autant plus grand, qu'on fait entrer en jeu la petitesse des parties chez les jeunes embryons et le peu de distance entre les organes. Les *vaisseaux spermaticques* nous prouvent, du reste, évidemment que les parties situées au-dessus des testicules (et des ovaires) s'accroissent bien plus rapidement que celles d'en dessous. Personne ne voudra expliquer l'allongement de ces vaisseaux par des contractions musculaires; bien plus, *leur croissance est une des meilleures preuves en faveur de l'absence de phénomènes de contraction*. En outre, une mensuration du *gubernaculum de Hunter* et de la *gaine vaginale* sur de jeunes embryons et des embryons plus âgés, montre que ces formations augmentent fort peu dans le sens de la longueur. Cette disproportion de la croissance entre les parties situées en dessus et en dessous du testicule explique, pour une bonne part, la *descente des testicules*, mais elle est insuffisante pour nous expliquer comment le testicule traverse le canal inguinal et va se loger dans le scrotum. Il faut donc, semble-t-il, trouver un second facteur, fixant et dirigeant pour ainsi dire le testicule, l'attirant même un peu vers le bas. Ce facteur me paraît devoir être cherché dans le *gubernaculum de Hunter*, ligament ferme, maintenant dans tous les cas le testicule, et *imprimant une certaine direction à sa marche*. Je crois en outre être en droit d'admettre un raccourcissement de ce ligament, moins par l'effet d'une contraction que par le développement particulier de ses éléments. H. MECKEL a comparé avec raison ce raccourcissement à celui que subit le tissu conjonctif jeune dans

les cicatrices. On sait que, dans ce dernier cas, cette seule contraction peut produire des effets mécaniques considérables. Il semblerait que chez l'embryon femelle, chez lequel la *descente* est moins marquée, il n'y a pas d'influence de ce genre, car le *ligament rond* croît ici plus tard dans les mêmes proportions que les autres parties.

Développement
des
parties génitales
externes.

Je décrirai encore, pour terminer, le développement des *organes génitaux externes*, et je remonterai à ce sujet à des périodes très peu avancées du développement. Dans la quatrième semaine (v. fig. 234, 601, 1), on voit près de l'extrémité postérieure du corps une ouverture simple, représentant l'orifice commun à l'intestin et à l'ouraque ou la vessie future, dans lequel les canaux de WOLFF viennent aussi se jeter, et qu'on appelle l'*orifice du cloaque*, l'extrémité inférieure de l'intestin, après sa réunion avec l'ouraque, s'appelant le *cloaque*. Avant que s'effectue dans cet orifice simple une division en deux orifices, anal et urogénital, on voit s'élever à peu près dans la sixième semaine, en avant de l'orifice, un renflement simple, le *renflement génital*, puis deux replis latéraux, les *replis génitaux*. A la fin du second mois, le renflement se soulève davantage, et l'on peut alors reconnaître sur sa face inférieure un sillon allant à l'orifice du cloaque, le *sillon génital*. Le troisième mois, toutes ces parties ressortent encore davantage, et le renflement est facilement reconnaissable comme membre génital futur. Au milieu de ce mois environ, l'orifice du cloaque se divise pour former les deux orifices indiqués plus haut par un processus encore mal connu. RATHKE (*Abhdl. z. Entw.* I, p. 57) croit que la division s'effectuant par le développement de deux replis sur la paroi latérale du cloaque, ces replis ressortent toujours plus. En même temps, on voit avancer la partie où le rectum et l'ouraque se rejoignent. A la fin, ces trois parties se réunissent et il se forme ainsi un septum entre les deux canaux. Il paraîtrait que chez le lapin la croissance du repli périnéal (fig. 522 r), comme on l'appelle, produirait la division du cloaque, ce qui n'est pas nécessairement applicable à l'homme. Quoi qu'il en soit, il est certain que peu après la division, les deux canaux sont encore très proches voisins; mais bientôt, dans le cours du quatrième mois, se développera entre eux un septum épais, qui formera le *périnée*.

Renflement
génital.
Sillon génital.

Organes mâles
externes.

Nous examinerons le développement ultérieur des organes génitaux externes à part pour chaque sexe. Chez l'embryon *mâle*, le renflement génital devient le *pénis*, sur lequel se développe déjà pendant le troisième mois un petit bourrelet, le *gland*. Dans la

première moitié du quatrième mois, le sillon génital se ferme. A ce moment, les deux replis génitaux se réunissent pour former le *scrotum* (fig. 606, 2). Une suture, le *raphé du scrotum et du pénis*, d'abord très visible, allant de l'extrémité du membre jusqu'à l'orifice anal, indique à quel endroit s'est effectuée la fermeture du sillon génital. La présence sur le périnée de cette suture me semble parler pour l'hypothèse de RATHKE (*voir* plus haut). Dans ce cas, les bords du sillon génital seraient des prolongements des replis du cloaque. Par suite de la fermeture du sillon génital, il arrive naturellement que le *sinus urogénital* de l'embryon

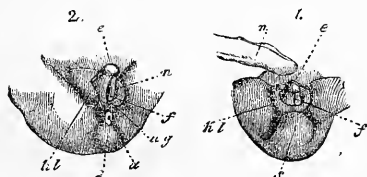


Fig. 605.

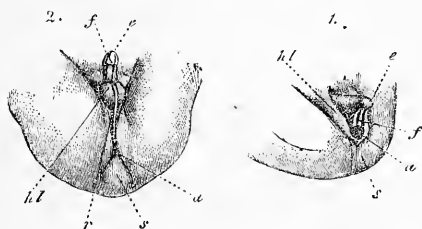


Fig. 606.

mâle atteint tout à coup une longueur considérable, et acquiert un appendice qu'on ne retrouve pas chez l'embryon femelle. Je rappellerai, en outre, à propos des organes génitaux externes mâles, que les *corps caverneux du pénis* se développent en connexion intime avec les os du bassin, et sont d'abord absolument

Fig. 605. — Formation des organes génitaux externes de l'homme, d'après ECKER. 1, extrémité inférieure du corps d'un embryon de huit semaines, grossie deux fois. *e*, gland ou extrémité du renflement génital; *f*, sillon génital menant en arrière à un orifice, qui est aussi celui de l'anus à cette époque, et représente, par conséquent, l'orifice du cloaque; *hl*, replis génitaux; *s*, extrémité du corps en forme de queue; *n*, cordon ombilical. 2, d'un embryon femelle âgé d'environ dix semaines, et long de 1^{''} 2^{''}. *a*, anus; *ug*, orifice du sinus urogénital; *n*, parois du sillon génital ou petites lèvres. Les autres lettres comme en 1.

Fig. 606. — Formation des organes génitaux externes, d'après ECKER. 1, d'un embryon long de 1^{''}, grossi deux fois, arrivé à un stade précédant celui de la figure 605, 2, le sexe n'étant pas encore décidé. 2, d'un embryon mâle de 2^{''} 1 1/2^{''} à la fin du troisième mois. Lettres comme dans la figure 605. En 2, le sillon génital est fermé par la suture *r* du pénis, du scrotum et du périnée.

doubles. Quant au prépuce, il naît le sixième mois. BOKAI admet que, dans les premiers temps après la naissance, le *gland* et le *prépuce* des jeunes garçons sont agglutinés. SCHWEIGGER-SEIDL a vu ce même phénomène déjà sur des embryons de cinq mois, et a aussi trouvé, dans certains cas, l'orifice de l'urètre fermé (*l. i. c.*, fig. 1). Le prépuce devient libre, après la naissance, à une époque encore indéterminée, et SCHWEIGGER-SEIDL croit avoir reconnu que la présence de *corps concentriques formés de cellules épidermiques* n'est pas étrangère à ce résultat, ce qui est bien possible. Je ferai cependant remarquer que des corps de ce genre se retrouvent à d'autres endroits sans qu'ils produisent les mêmes effets, par exemple dans les gencives (restes des organes à ciment), et dans le palais (restes de la suture palatine). La *prostate* apparaît le troisième mois, et est déjà très visible au quatrième mois. Elle ne représente d'abord qu'un épaissement de la place où l'urètre et le cordon génital se rencontrent au commencement du *sinus urogénital*. On reconnaît, à l'extérieur de cet épaissement, d'une manière très nette, la disposition annulaire des fibres. Les *glandes prostatiques* prolifèrent pendant le quatrième mois, en partant de l'épithélium du canal : elles entrent dans la masse fibrillaire, et se forment comme les glandes salivaires.

Prostate.

Parties femelles
externes.

Les *organes génitaux externes femelles* se font remarquer par le fait que le sillon génital et les replis génitaux ne se soudent pas ; aussi le *sinus urogénital* reste-t-il très court. Les replis génitaux deviennent les grandes lèvres, les bords du sillon génital les *petites lèvres*. Partant de ces bords, un repli va entourer le *gland* du membre qui reste longtemps extrêmement développé, et forme le futur *clitoris*. On ne retrouve que sur le périnée une suture qui, d'ailleurs, est bien moins nette que sur l'autre sexe.

Comparaison
entre
les deux sexes.

Nous ferons ressortir, pour terminer l'étude du développement des organes génitaux, un résultat remarquable. On trouve, en effet, dans le rudiment primitif, chez chacun des deux sexes, des parties appartenant au sexe opposé. La glande génitale elle-même est d'abord de sexe indéterminé (*voir* plus haut) ; en outre, on retrouve, sur l'embryon mâle, le canal de MUELLER dans toute sa longueur, et sur le fœtus femelle, le corps de WOLFF avec son canal excréteur tout aussi développé que sur l'autre sexe. On trouve donc, chez le mâle, à l'état de rudiments, des parties qui pourraient devenir des oviductes, un utérus ou un vagin ; le fœtus femelle présente de même des parties qui pourraient se changer en un organe semblable à l'épididyme ou au canal déférent. Il serait enfin possible que, sur un même individu, une des glandes génitales

devienne un testicule, et l'autre un ovaire. Nous voyons, en effet, l'homme présenter un canal génital femelle rudimentaire sous forme d'*utérus mâle*; la femelle a, comme homologue de l'épididyme, le parovarium; sur certains animaux femelles, les canaux de GARTNER représentent aussi les canaux déférents. On reconnaît encore bien mieux ces rapports sur certains cas d'hermaphroditisme; parmi ces cas, il en est un surtout remarquable, qui se trouve dans la collection anatomo-pathologique de Würzburg, et qui a été décrit par le docteur v. FRANQUÉ dans les *Beiträge* de v. SCANZONI (t. IV). On trouve là des organes génitaux mâles bien développés, et à côté un vagin s'ouvrant dans la *portion prostatique de l'urètre*, ainsi qu'un utérus bien développé avec les oviductes. Il est en outre admissible, d'après les données de l'embryogénie, que, dans certains cas, rares il est vrai, une moitié devienne mâle, l'autre femelle. Pour les organes génitaux externes, il y a à l'origine une telle concordance, qu'on comprend facilement qu'on puisse rencontrer de nombreux intermédiaires. Les vices de conformation les plus fréquents sont des organes à type mâle présentant des partitions d'aspect femelle, souvent si développées, qu'il devient très difficile de décider le sexe auquel on a affaire.

Nous avons vu, plus haut, que WALDEYER admet pour le rein primitif une partie sexuelle et une partie rénale primitive. Il fait rentrer dans la première catégorie les canalicules étroits placés dorsalement dans la glande, et dans la seconde les canalicules plus larges. Cette manière de voir de WALDEYER n'est guère admissible; mais si l'on admet, avec moi, que le rein primitif envoie dans les glandes génitales des bourgeons qui en forment une partie essentielle, comme WALDEYER l'a décrit pour le testicule, son hypothèse devient plausible. Dans ce cas, les canalicules spermatiques de l'homme correspondraient aux follicules de GRAAF et aux canaux et cordons médullaires isolés dans le stroma du hile de l'ovaire (époophoron de WALDEYER), et le parovarium à l'épididyme chez l'homme, s'il est vrai que ces organes naissent des parties supérieures du corps de WOLFF. Si l'épididyme n'était pas une partie transformée du corps de WOLFF, mais bien une prolifération des canalicules spermatiques dans la direction de ce canal, ou s'il se formait par un bourgeonnement du canal de WOLFF vers le testicule, alors le parovarium serait un reste du corps de WOLFF, comparable à l'organe de GIRALDÈS chez l'homme, et les noms donnés à ces organes par WALDEYER, de paroophoron et paradidymis, seraient parfaitement à leur place.

Il faut comparer, au sujet des canaux de GARTNER, avant tout, les travaux de GARTNER, JACOBSON, KOBELT et FOLLIN. Ces canaux s'ouvrent, chez le cochon, à côté de l'orifice de l'urètre dans le sinus urogénital ou vestibule du vagin; ils parcourent ensuite les parois latérales et antérieures du vagin et celles du corps de l'utérus, entrent de là dans le ligament large et se terminent en un parovarium diversement développé, placé à côté de la corne de l'utérus et de l'oviducte. Sur leur portion vaginale et utérine inférieure, ces canaux présentent des bourgeons semblables à des glandes (GARTNER, pl. I; FOLLIN, fig. 5), qui peuvent être comparés, comme l'a fait justement ressortir BANKS, à la partie glandulaire du canal déférent.


LITTÉRATURE DES ORGANES GÉNITO-URINAIRES

A côté des travaux mentionnés plus haut de BANKS (66), ED. v. BENEDEX (69), BORNAUPT (81), DOBRYNIN (88), DOHRN (89), DURSÝ (93), FARRE (100), GASSER (102, 103), KOLLMANN (124), KOSTER (135, 135 a), KUPFFER (137), LÉOPOLD (141), W. MÜLLER (161), J. MÜLLER (158), PFLÜGER (179), RATHKE (182, 183), REICHERT (195), ROMITI (205), ROSENBERG (207), SANTI SIRENA (232), THIERSCH (239), TOLDT (243), WALDEYER (258), WITTICH (264), il faut comparer :

BALBIANI, *Leçons sur la génération des vertébrés*, 1880. — BALFOUR (F. M.), *On the origin and history of the urogenital organs*, dans *Journal of Anat. and Phys.*, t. X. — LE MÊME, *Development of the vertebrate ovary*, dans *Quart. Journ. of micr. Sc.*, t. XVIII, p. 384. — BIDDER, *Vergl. Unt. ü. d. männl. Geschlechts- und Harnwerkzeuge der nackten Amphibien*. Dorpat, 1846. — BORSENKOW, dans *Würzb. naturw. Zeitschr.* IV, 1863, p. 56, et *Genitalanlage des Hühnchens*, dans *Bulletin d. natur.*, de Moscou, 1871. — BRAUN (M.), *Das Urogenitalsystem der einheimischen Reptilien*, dans *Arb. aus dem zool.-zool. Institut. in Würzburg*, t. IV, 1878. — BEIGEL (H.), *Zur Entw. d. WOLFF'schen Körpers beim Menschen*, dans *Med. Centralbl.*, 1878, n° 27. — V. BRUNN, *Beitr. z. Kenntniss des feineren Baues und d. Entw. d. Nebennieren*, dans *Arch. f. mikr. Anat.*, t. VIII, p. 623. — BURNETT (W. J.), *On the Development of the Renal organs*, dans *American Journal of science*, t. XVII, 1854. — CADIAT, *Formation du cloaque chez le poulet*, *Compte rendu*, t. LXXXVI, p. 836. — CLELAND (J.), *The Mechanisme of the gubernaculum testis*. Edinb., 1856. — DOHRN, *Ueber die Entwicklung des Hymens*, dans *Marburg. Ber.* 1875, n° 3. — FLEISCHL, dans *Med. Centralbl.* et dans *STRICKER'S Handb.*, II, p. 1236, — FOLLIN (E.), *Recherches sur les corps de WOLFF*. Paris, 1850. Thèse. — FOULIS (J.), *The development of the ova*, dans *Trans. Royal Soc. Edinburgh*, t. XXVII, 1875. — FÜRBRINGER (M.), *Zur Entwicklung d. Amphibiennieren*. Heidelberg, 1877. — Le même, *Zur vergl. Anat. und Entw. der Excretionsorgane d. Vertebraten*. Leipzig, 1878. — GASSER, *Beob. ü. d. Entst. d. WOLFF'schen Ganges b. Embryonen v. Hühnern u. Gänsen*, dans *Arch. f. mikr. Anat.*, t. XIV, p. 459. — LE MÊME, *Entw. d. Urogenitalsyst. b. Hühnerembryon.*, dans *Marburg. Ber.*, 1879, p. 58. — LE MÊME, *Die Entstehung der Cloakenöffn. b. Hühnerembryonen*. *Arch. f. Anat. u. Phys. An. ab.*, 1880, p. 297. — LE MÊME, *Beitr. z. Entw. d. Urogenitals. d. Hühnerembr.*, dans *Marb. Ber.*, 1879, p. 58. — HIS, *Beob. ü. d. Bau d. Säugethiereierstockes*, dans M. SCHULTZE'S *Arch.*, t. I, 1865. — JACOBSON, *Die OKEN'schen Körper oder die Primordialsnieren*. Kopenhagen, 1830. — KAPP, dans *MÜLL. Arch.*, 1872. — KOBELT, *Der Nebeneierstock d. Weibes*. Heid., 1867. — KÖLLIKER, *Ueb. d. Entw. d. GRAAF'schen Follikel d. Säugethiere*, dans *Würzb. Verh.*, t. VIII, 1874. — KOWALEWSKI (R.), *Die Bildung der Urogenitalanlage b. Hühnerembryonen*. Warschau, 1875 (HOYER, dans *Jahresber. f. Anat. u. Phys.*, 1875). — LIEBERKÜHN, *Ueber die Allantois und die Nieren von Säugethiereembryonen*, dans *Marburg. Ber.*, n° 1, 1875. — LÖVE, *Die Morgagnische Hydatide*, dans *Arch. f. mikr. Anat.*, t. XVI, p. 15. — LE MÊME, *z. Entw. d. Niere*, dans *Arch. f. mikr. Anat.*, t. XVI, p. 507. — MEYER (FR.), *Beitr. z. Anat. d. Urogenitalsystems der Selachier u. Amphibien*, dans *Sitzungsber. d. Leipz. nat. Ges.*, 1875, p. 38 et *Ueber die Nieren v. Petromyzon*, dans *Med. Centralblatt*, 1876, n° 2. — MÜLLER (W.), *Das Urogenitalsystem des Amphioxus und der Cyclostomen*, dans *Jenaische Zeitschr.*, t. IX, 1875. — PYE (W.), *Observ. on the development and struct. of the Kidney*, dans *Journ. of Anat. and Phys.*, IX. — RIEDEL (B.), *Entwickl.*

d. Säugethierniere, dans *Unters. aus d. anatom. Instit. in Rostock*, 1874, p. 38. — ROTH, *Die ungestielte u. MORGAGNI'sche Hydatide*, dans *Zeitschr. f. Anat. u. Entw.*, t. II. — ROUGET (Ch.), *Développement de l'œuf et de l'ovaire*, *Compte rendu*, t. LXXXVIII, p. 128. — LE MÈME, *Évolution des glandes génitales*, *Compte rendu*, t. LXXXVIII, p. 602. — SCHWEIGGER-SEIDEL, *Die Niere des Menschen und der Säuger*. Halle, 1865, et *Zur Entwicklung des Præputium*, dans *VIRCH. Arch.*, t. 37. — SEDGWICK (A.), *Devel. of the Kidney*, dans *Quart. Journ. of micr. Sc.*, 1880, p. 146. — LE MÈME, *Devel. of the Glomerulien of the head Kidney*, dans *Quart. Journ. of micr. Sc.*, 1880, p. 372. — SEMPER, *Das Urogenitalsystem der Plagiostomen u. s. Bedeutung f. d. üb. Wirbelthiere*, dans *Arbeiten aus dem zool.-zoot. Institute in Würzburg*, t. II, 1875. — SERNOFF, dans *Centralblatt f. d. med. Wiss.*, juin 1874 (MÜLL. Gang). — SPENGLER, *Das Urogenitalsystem der Amphibien*, dans *Arbeiten aus dem Würzb. zool.-zoot. Inst.*, t. III, et *Würzb. Verh.*, N. F., t. X. — THAYSSSEN (AD.), *Die Entw. d. Nieren*, dans *Med. Centralbl.*, 1873, p. 593. — WALDEYER, *Ueber die sogenannte ungestielte Hydatide*, dans *Arch. f. mikr. Anat.* XIII.

FIN.



INDEX

A

Accroissement des masses cellulaires, comme commencement des transformations morphologiques, 403.

Acusticus, nerf et ganglion, 626, 627, 631.

Aire germinative du lapin, 232; son origine, 236, 241; constitution de l'embryon dans celle-ci, 243.

Aire transparente et opaque du lapin, 247, 251.

Aire vasculaire du disque prolifère du poulet, 91.

Aire vasculaire et aire vitelline, 91, 111, 247.

Aire vitelline, 91.

Ala pontis, 566.

Albuginées des testicules, 1003.

Albumine (couche d') chez le lapin, 231.

Allantoïde, couches de vaisseaux, 201, 960, 962.

Allantoïde (pédoncule de l'), 995.

Allantoïde du poulet, 200; du lapin, 271, 277, 296; de l'homme, 318.

Alveus communis du labyrinthe, 743, 759.

Amnios, 193.

Amnios, caroncles, 335.

Amnios faux, 197.

Amnios du poulet, 193; du lapin, 269, 271, 274; de l'homme, 334, 335.

Ampoules et canaux semi-circulaires, 761.

Ampoules des canaux urinaires, 992.

Annulus tympanicus, 780.

Antrum Highmori, 792.

Antrum vasaiove, 777.

Anus (perforation de l'), 219, 220, 882.

Aorte descendante du poulet, 122; du lapin, 276, 290.

Aortes primitives, 959.

Appareil sexuel, 955. Voir aussi Organes génitaux.

Appendice céphalique de la ligne primitive du poulet, 109; du lapin, 282.

Appendice du labyrinthe, 740.

Appendice nasal, 795.

Apophyse styloïde, 490.

Aqueductus vestibuli, 740, 759, 762, 763.

Aqueduc de Silvius, 552.

Aquila auditiva interna, 760.

Arc vertébral, 224, 416.

Arcs aortiques, 117; transformations des arcs aortiques, 958.

Arcs branchiaux et fentes branchiales du poulet, 211; du lapin, 267.

Arcs branchiaux, transformations: première paire d'arcs branchiaux, 478; seconde et troisième, 488.

Arcus branchiales, 212.

Avea pellucida et *opaca* du poulet, 68, 69, 88.

Arrière cerveau, 521.

Artères ombilicales, 201, 960.

Artères omphalo-mésentériques, 163, 960.

Artères vertébrales postérieures, 960.

Arteria capsularis seu hyaloidea, 670.

Arteria centralis retinae, 666.

Articulations, 506.

Ascensus medullæ spinalis, 603.

Asymétrie de la segmentation, 75.

Atlas, 420, 421.

Auricules du cœur, 942.

Axe du labyrinthe, 753.

Axe des villosités du chorion, 349.

Axis, 420, 421.

Azygos et hémiazygos, 964, 973.

B

Basalplatte du placenta utérin, 352.

Base du crane et corde dorsale, 455.

Bassinnet primitif, 990.

Bibliographie générale, 27-39.

Bibliographie de l'odorat, 796.

Bibliographie de l'œil, 728.

Bibliographie de l'oreille, 782.

Bibliographie de la peau, 833.

Bibliographie du système nerveux, 642.

Bibliographie. Voy. aussi Littérature.

Blastème des capsules surrénales, 995.

Blastème des extrémités, 502.

Blastoderme (cavité du) chez le poulet, 197; chez le lapin, 273.

Blastoderme de l'œuf de poule, 66.

Blastoderme de l'œuf de poule pondue, 66.

Blastula, 399.

Bord arqué du cerveau, 568.

Bourgeon frontal, 477.

Bourgeon rénal, 991.

Bourgeons épithéliques du placenta *foetalis*, 348.

Bourrelet allantoïdien, 298.

Bourrelet de l'axe du lapin, 259, 285, 297.

Bourrelet axile, 147, 161.

Bourrelet cornéen, 722.

Bourrelet ectodermique de l'aire embryonnaire du lapin, 282.
 Bourrelet entodermique du blastoderme du poulet, 67, 121, 136.
 Bourrelet limitant de l'aire vasculaire, 181.
 Bourrelet marginal du blastoderme du poulet, 66.
 Bourrelet marginal du feuillet cutané, 291.
 Bourrelet terminal du poulet, 147, 161; du lapin, 259, 285, 297.
 Branche maxillaire inférieure du lapin, 267, 312.
 Branche maxillaire supérieure du premier arc branchial chez le poulet, 213; chez le lapin, 267.
 Bulbe aortique, 148, 257, 259, 306, 314, 942.
 Bulbe olfactive, 575, 795.
 Bulbe pileuse, 813.
Bursa omentalis, 871.

C

Caduque placentaire, 351.
 Caduque réfléchie, 388.
 Caduque vraie, 386.
Calcar avis, 571.
 Canal auriculaire du cœur, 144, 942.
 Canal cochléaire, 312, 750.
 Canal cochléaire embryonnaire, 750, 758.
 Canal déferent, 998, 1027.
 Canal de FALLOPE, 766.
 Canal génital, 498, 1019, 1031.
 Canal lacrymal, 479, 724.
 Canal de MUELLER, 997; sa formation chez les oiseaux et les reptiles, 1019; chez les mammifères, 1021; leur soudure, 1031.
 Canal de NUCK, 1037.
 Canal du rein primitif dans la paroi de l'utérus formé de l'homme, 1029, 1034.
 Canal rénal, 989.
 Canal des reins primitifs du poulet, 122, 158, 205; du lapin, 290: naissance et développement, 981.
 Canal urogénital, 980.
 Canal veineux d'Arantius, 963.
 Canal vitellin, 193, 271, 334, 360.
 Canalicules biliaires, 934.
 Canalicules lacrymaux, 724, 727.
 Canalicules poreux de la coquille des œufs d'oiseau, 64.
 Canalicules poreux de la *zona pellucida*, 43.
 Canalicules des reins primitifs. Leur formation, 985; leurs ganses, 986.
 Canalicules spermatiques, 1003.
Canaliculi lacrymales, 727.
Canalis caroticus, 766.
Canalis endolymphaticus, 760, 762, 763.
Canalis lacrymalis, 724, 727.
Canalis reuniens, 733.
Canalis tubo-tympanicus, 773.
 Canaux de GARTNER, 1028.
 Canaux hépatiques primitifs, 920.

Canaux semi-circulaires, 743, 759.
 Capsule anhiste du cristallin, 657; vasculaire, 669.
 Capsule vasculaire du corps vitré, 669, 681.
 Capsules auditives primitives, 147, 216, 730.
 Capsules auditives primitives du poulet, 147, 216: du lapin, 312; origine et métamorphoses, 730; chez le poulet, 733; des mammifères, 736; de l'homme, 739.
 Capsules surrénales. Voy. Reins accessoires.
 Capuchon cardiaque, 157.
 Capuchon caudal, 193.
 Capuchon céphalique et velum céphalique du poulet, 150, 193, 198; du lapin, 257, 310.
 Capuchons latéraux, 193.
 Carpe, 511.
 Cartilages vertébraux, 226.
Cartilago mastoidea, 450, 467, 766.
Cartilago petrosa, 765.
Cauda equina, 603.
 Causes des circonvolutions et des sillons, 577.
 Causes des flexions du cerveau, 526.
 Cavité du blastoderme du poulet, 197; du lapin, 273.
 Cavité buccale, 218, 843.
 Cavité cervicale ou péricardiaque du poulet, 125, 148; du lapin, 306, 308.
 Cavité du corps, 122.
 Cavité nasale, 218.
 Cavité pariétale du poulet, 152; du lapin, 303; supérieure et postérieure, 307, 308.
 Cavité pelvio-intestinale, 187, 878.
 Cavité pharyngienne du lapin, 255.
 Cavité pleuro-péritonéale, 122.
 Cavité du tympan, 772.
 Cavité vestibulaire, 761.
 Cavité du vitellus, 45 (*Latebra*).
 Cavités du labyrinthe osseux, 748.
Cellulæ mastoideæ, 777.
 Cellule œuf, 42.
 Cellules analogues aux globules de la lymphe, 343.
 Cellules de la caduque, 340.
 Cellules ciliées du labyrinthe, 758.
 Cellules dans le corps vitré, 666, 689.
 Cellules de CORTI, 758.
 Cellules gigantesques du placenta utérin, 353.
 Cellules vitellines, 80.
 Cerveau antérieur, 117, 146, 314, 527; primaire, 519; secondaire, 521, 527.
 Cerveau (enveloppes du), 447, 585, 587.
 Cerveau (faux primitive du), 528, 532, 590.
 Cerveau (fermeture du), 441.
 Cerveau de l'homme du cinquième au sixième mois de la vie fœtale, 580; du septième mois, 581; du neuvième mois, 583; du nouveau né, 584.
 Cerveau intermédiaire, 521; d'embryons humains, 550.

- Cerveau des mammifères, 521; des oiseaux, 517.
- Cerveau moyen, 117, 314, 518, 551.
- Cerveau postérieur, 117, 314, 519.
- Cerveau (premier développement du), 517; (flexions du), 523; causes des flexions, 526; développement histologique, 585, 596.
- Cerveau (surface du), différentes intensités d'accroissement, 579.
- Cervelet, 527, 552.
- Chalazes, 64, 65.
- Chambre à air de la membrane du test de l'œuf d'oiseau, 64.
- Chambre antérieure de l'œil, 694.
- Changements d'insertion des muscles, 840.
- Chiasma nervorum opticorum*, 527, 541, 712.
- Chondocrâne, son développement, 449; parties qui disparaissent et parties persistantes, 469.
- Chondrification de la colonne vertébrale, 417; époque 418.
- Choriocapillaris*, 697.
- Chorioidea et Iris*, 689.
- Chorion, 42, 796, 801.
- Chorion frondosum*, 333.
- Chorion de l'homme, 334; son développement, 379.
- Chorion lisse, 333.
- Chorion primitif, 272.
- Chorion secundarium seu verum*, 272.
- Cicatricule de l'œuf de la poule, 44.
- Cils, 723, 728.
- Circonvolutions cérébrales; cervelet, 558; cerveau, primitives et secondaires, 576, 580; causes, 576, 577.
- Circonvolutions cérébrales; régularité de leur apparition, 580.
- Circonvolutions cérébrales secondaires, 577.
- Circonvolutions et sillons du cervelet, 558.
- Circonvolutions et sillons du cerveau, primitifs et secondaires, 576, 580.
- Circonvolutions et sillons primitifs permanents, 576.
- Circulation chez le fœtus, 974.
- Circulation dans le placenta utérin, 356.
- Circulation première chez le poulet, 163; chez le lapin, 275.
- Clavicule, 509.
- Clitoris, 1000.
- Cloaque, 219, 980, 1040.
- Cloison nasale, 479.
- Cloisons placentaires, 351.
- Coccyx, 419, 422.
- Cochlea, 749.
- Cochon d'Inde, développement, 240, 376.
- Cœcum*, 873.
- Cœur, 117, 148; positions du cœur, 144; sa formation chez le poulet, 178; chez le lapin, 301; son développement ultérieur, 940; organisation interne, 944; modifications dans son intérieur, 948; structure intime des ventricules, 951; la position du cœur, 954; *situs inversus cordis*, 262.
- Cœur (auricules du), 942.
- Coloboma iridis*, 705.
- Colonne vertébrale (ossification de la), 420.
- Commissure antérieure du cerveau, 569.
- Commissure médiane du cerveau, 570.
- Commissure postérieure du cerveau, 527, 540.
- Comparaison de l'organe de l'olfaction avec ceux de la vue et de l'ouïe, 795.
- Comparaison entre les deux sexes, 1042.
- Conduit artériel de BOTAL, 959.
- Conduit auditif externe, 780.
- Conduit nasal, 788.
- Conduit naso-pharyngien, 791.
- Conduits excréteurs des glandes génitales, 1019; du sexe masculin, 1024; du féminin, 1028.
- Conduits lacrymaux, 713, 723.
- Conduits nasopalatins, 791.
- Conduits papillaires des reins, 990, 993.
- Conduits de STENSON, 791.
- Cônes vasculaires de l'épididyme, 1025.
- Considérations générales, 393.
- Constitution de l'embryon du lapin, 243.
- Coquille et membrane du test de l'œuf de poule, 62.
- Corde, extrémité antérieure, 455.
- Corde, extrémité postérieure, 427.
- Corde et formation des vertèbres dans les mammifères, 432.
- Corde et formation des vertèbres dans les oiseaux, 428.
- Corde (fourreau de la), 415.
- Corde, restes de la corde dans les ligaments intervertébraux, 423, 431.
- Corde de la base du crâne, 440; renflements dans celle-ci, 455; leur signification, 472.
- Corde dorsale, 86, 94, 120, 283.
- Corde dorsale (investissement de la), 224.
- Corde dorsale du poulet, 86, 94, 120; du lapin, 283, 284, 294.
- Corde dorsale, 415; rachis cartilagineux, ossification de la corde dorsale, 420.
- Cordon génital, masculin et féminin, 1027, 1028, 1030.
- Cordon ombilical, 332, 358; structure, 361.
- Cordons antérieurs de la moelle épinière, 611.
- Cordons cunéiformes de la moelle épinière, 611.
- Cordons glandulaires de l'ovaire, 1008.
- Cordons médullaires de l'ovaire, 1013, 1015.
- Cordons postérieurs de la moelle, 611.
- Cordons des reins primitifs, 983; formation des glomérules de MALPIGHI, 985.
- Corne d'abondance, 558.
- Cornea du poulet, 689; des mammifères, 693; de l'homme 696; histogénèse, 695.
- Cornée (assise choroïdale de la), 722.
- Cornes de l'hyoïde, grande, 493; petite, 490.

- Cornes de la substance grise de la moelle, 612.
Cornu Ammonis, 576.
Corpora mamillaria, 527, 541, 551.
Corpora striata, 527, 532.
 Corps calleux, 527, 569.
 Corps caverneux du pénis, 1041.
 Corps cellulaires, 53, 60.
 Corps concentriques de l'urètre, 1042.
 Corps géniculés, 552.
 Corps de l'hyoïde, 493.
 Corps restiforme, 566.
 Corps vertébraux, 417.
 Corps vitré, 648, 662.
 Corps vitré de l'homme, 664; des mammi-
 fères, 665; des oiseaux, 667; des vertébrés
 inférieurs, 669.
Corpus ciliare, 701.
Corpus striatum, 512, 532.
 Corpuscules des parois des reins, 993.
 CORTI (membrane de), 754-756.
 Côtes, 425.
 Cotylédons du placenta, 350.
 Cou du lapin, 267.
 Cou du poulet, 211.
 Couche corticale, 45.
 Couche gélatiniforme entre le chorion et
 l'amnios, 335.
 Couches albumineuses de l'œuf de poule,
 63, 64.
 Couches concentriques du vitellus jaune, 45.
 Couches mésodermiques de la vésicule op-
 tique, 650.
 Couches optiques, 527.
 Couches optiques (région des), 540.
 Courbure caudale du poulet, 210; du lapin,
 264.
 Courbure nuchale du cerveau, 525.
 Courbure pontique, 525.
 Courbures du corps embryonnaire du pou-
 let sur l'axe transverse et l'axe longitu-
 dinal, 210; du lapin, 262, 266.
 Crampons des arbuscules des villosités, 347.
 Crâne (développement du), 440.
 Crâne, ossification, 462.
 Crâne, partie præchordale, 445.
 Crâne, partie sphéno-ethmoïdale, 445, 461,
 470.
 Crâne primordial, membraneux et cartila-
 gineux, 440, 447, 449; chez le porc et la
 souris, 449.
 Crâne, transformation du crâne en cartilage,
 448.
 Crâne, théorie vertébrale, 470.
Cremaster, 1036.
 Cristallin (capsule anhiste du), 657.
 Cristallin, forme première, 213, 216.
 Cristallin de l'œil, 213, 648, 651; des
 mammifères, 653; de l'homme, 657; des
 oiseaux, 658; des vertébrés inférieurs,
 660.
 Croissance du crâne dans son ensemble,
 493.
- Crura posteriora fornicis*, 568, 573.
 Cryptes muqueux de la langue, 861.
 Cryptorchidisme, 1036.
Cubitus, 511.
 Cul-de-sac de la coupole du limaçon, 760.
 Cul-de-sac vestibulaire de l'organe de
 l'ouïe, 760.
Cuneus, 571.
Cupula terminalis, 761.
Cutis, 802.
 Cylindres hépatiques, 925, 929.
- D**
- Decidua*, 332, 339, 343.
Decidua menstrualis, 340.
Decidua scrotina, 332.
 Dédoulement des lames latérales, 187.
 DEÏTERS (cellules de), du labyrinthe, 758.
 Délivrer, 362.
 Dents, 847.
 Dents de lait, 847, 851.
 Déplacements des masses pendant le déve-
 loppement, 398.
 Descendance (théorie de la), 2, 408.
 Descente de l'ovaire et du testicule, 1034,
 1036.
 Descente des ovaires, 1036.
 Desquamation de l'épiderme embryon-
 naire, 798.
 Développement de la forme du corps et des
 enveloppes de l'œuf, 41.
 Développement et signification des éléments
 de l'œuf, 49.
 Développement des vaisseaux, 956.
 Diaphragme, 838.
 Différences du cerveau embryonnaire sui-
 vant le sexe, 585.
 Différentiations des feuilletts blastoder-
 miques du poulet, 86.
 Différenciations histologiques en général,
 405.
 Dismétamérie des canaux des reins primi-
 tifs, 983.
 Disparition des muscles, 840.
 Disque proligère, 1011, 1018; de l'œuf de la
 poule, 44, 47.
 Disques épiphysaires des vertèbres, 423.
 Disques intervertébraux de la base du
 crâne, 472.
 Disques intermédiaires des parties de l'ar-
 ticulation, 506.
 Division des lames de la tête, 152, 301.
 Docimasie hépatique, 928.
 Doigts, 505.
Ductus Cuvieri, 963.
Ductus nasopalatini, 791.
Ductus pharyngeus, 791.
*Ductus vitellino-intestinalis, seu om-
 phalo-mesentericus* du poulet, 193; du
 lapin, 271; de l'homme, 360.
Duodenum, 872.

E

Ectoderme, entoderme, mésoderme du poulet, 67, 86; du lapin, 278-282.
 Ectoderme du blastoderme du poulet, 65; du lapin, 234, 279, 281.
 Éléments des reins primitifs, 984.
 Éléments du système nerveux, 640.
 Embryologie (histoire de l'), 5.
 Embryons (types primitifs des), 398.
 Embryons de lapin, coupes transversales, 278-315.
 Embryon de lapin, 244, 250, 263; achèvement de la forme extérieure, 262; conformation intérieure, feuillet blastodermiques, organes primitifs, 278.
 Embryons de poulet, 108-148.
 Éminence allantoïdienne, 203.
 Éminence cloacale, 202.
 Enclume, 484, 499.
 Enroulement spiral et des flexions céphalique caudale des embryons, 266.
 Enroulement spiral du poulet, 211: du lapin, 266.
 Entoderme ou feuillet inférieur du blastoderme du poulet, 84, 121; du lapin, 234, 282.
 Entonnoirs des reins primitifs du poulet, 206, 208; du lapin, 299, 983.
 Entonnoir des reins primitifs du lézard et du lapin, 983.
 Enveloppe celluleuse des tubes urinaires, 990.
 Enveloppe séreuse du poulet, 197; du lapin, 271, 275.
 Enveloppes du cerveau (prolongements des), 588.
 Enveloppes du cœur, 955.
 Enveloppes du follicule et de l'ovaire, 1011.
 Enveloppes du labyrinthe, 747.
 Enveloppes de l'œuf des mammifères, 262, 269, 368; de l'homme, 332-368: développement, 379-393.
 Épencéphale, 519.
 Épiderme, 796.
 Épididyme, 1025.
 Épiploons du péritoine, 876.
 Épithélium des follicules, 1010.
 Épithélium des follicules, sa provenance, 1012.
 Épithélium germinatif, 999: distinction avec l'épithélium péritonéal, 999.
 Épithélium péritonéal et épithélium germinatif, 999.
 Épithélium du *placenta foetalis*, 347.
 Épithélium vibratile des poumons, 903.
Epithricium, 805.
Epoticum, 765.
 Éruption des dents de lait, 853.
 Estomac, 869.
 Étoile cristalline, 658.
 Étrier, 490, 499.
 Évolution (doctrine de l'), 3.

Extrémité veineuse du cœur, 148.
 Extrémités du poulet, 220; du lapin, 269, 295.

F

Face (configuration extérieure de la), 477.
 Face (parties dures de la), 481.
Facialis, 626.
Falx cerebri, 528, 532, 590.
Fascia dentata, 574.
Fasciculus connectens pontis, 565.
 Faux primitive du cerveau, 528, 532, 590.
 Fécondation de l'œuf de mammifère, 53, 230.
 Fémur, 514.
Fenestra ovalis et rotunda, 760.
 Fente palatine, 480.
 Fente palpébrale, 722.
 Fente transversale du cerveau, 567.
 Fentes péritonéales, 122.
 Feuillet animal, 13.
 Feuillet corné, 120; du lapin, 200.
 Feuillet cutané, 13.
 Feuillet fibro-intestinal du lapin, 308.
 Feuillet germinatif végétatif, 13.
 Feuillet intestino-glandulaire, 21.
 Feuillet médullaire du poulet, 86, 119; du lapin, 253, 285, 289.
 Feuillet moto-germinatif, 21.
 Feuillet muqueux, 11, 13.
 Feuillet musculaire, 13.
 Feuillet sensoriel, 21.
 Feuillet vasculaire, 12, 13.
 Feuillet blastodermiques, 66, 85, 244, 278, 404.
 Feuillet blastodermiques, leur signification, 406; leur formation chez le poulet, 85; chez le lapin, 244, 278.
 Feuillet germinatifs, théories récentes, 22-25.
 Fibres musculaires striées du *bulbus aortæ*, 944.
 Fibres nerveuses du cerveau, 585.
 Fibres nerveuses, prolongements de cellules, 599.
 Fibres nerveuses, relations avec les organes périphériques, 620, 638.
 Fibres optiques, croisement, 712, 720.
Filum terminale, 603.
Fissura calcarina, 570.
Fissura parieto-occipitalis, 570, 575.
 Fissuration de l'épithélium des ovisacs, 1011.
 Fissure choroidale, 704.
 Fissure de l'iris, 705.
 Fissure oculaire foetale, 650, 704.
 Fissures branchiales, 211.
 Fissures sternales, 426.
 Flexion apicale du cerveau, 525.
 Flexion sur l'axe transverse, et torsion sur l'axe longitudinal de l'embryon du poulet, 210; de l'embryon du lapin, 262, 266.

- Flexion céphalique antérieure et postérieure du poulet, 210; du lapin, 262.
 Flexions du cerveau, 523; causes, 526.
Flocculus succenturiatus, 562.
Flocculi, 557.
 Foie, 920; du poulet, 920; des mammifères, 921; de l'homme, 926.
 Foie, son importance physiologique chez le fœtus, 934.
 Follicule pileux, 814.
 Follicules de l'ovaire, première formation, 1012.
 Formations secondaires des reins primitifs, 986.
 Formes intermédiaires de la segmentation totale et partielle, 83.
 Fornix, 527, 568, 570.
Fossa Silvii, 575, 577.
Fossa subarcuata, 767.
 Fossette cristalline, 213, 653.
 Fossettes auditives primitives du poulet, 146, 216; du lapin, 312.
 Fossettes olfactives primitives, 783.
 Fourreau de la corde dorsale, 224.
Fovea cardiaca (orifice pharyngo-ombilical), 113, 148.
Fretum HALLERI, 148, 943.
Funiculus umbilicalis, 333, 358: sa structure, 361.
- G**
- Gaines radiculaires des poils, 811.
Ganglion acusticum, 631.
Ganglion ciliare, oticum, spheno-palatinum, 635.
Ganglion Gasseri, 631.
 Ganglion spirale du *nervus cochleæ*, 752.
 Ganglions périphériques, 633.
 Ganglions spinaux, 226, 623, 624.
 Gastrula, 399.
 Gencive du fœtus et du nouveau-né, 854.
 Génération primordiale, 2.
 Germe, augmentation de masse du germe pendant le développement, 397.
 Germe de la dent, 848.
 Germes de l'émail, 856; germes secondaires de l'émail, 859.
Girus chorioideus anterior et posterior du cervelet, 557.
 Gland du pénis, 1640.
 Glande pinéale, 527, 535, 517.
 Glande thyroïde du poulet, 907; des mammifères, 909; de l'homme, 912.
 Glandes de BRUNNER, 892.
 Glandes de la caduque vraie, 341.
 Glandes énigmatiques du poulet, 919.
 Glandes des fentes pharyngiennes, 919.
 Glandes génitales masculines et féminines, 994.
 Glandes génitales, 997; du poulet, 999; des mammifères, 1000.
 Glandes génitales primitivement indéterminées, 1042.
 Glandes lymphatiques, 978.
 Glandes mammaires, 830, 832.
 Glandes de MEMBRICUS, 723, 728.
 Glandes mucipares de la cavité buccale, 861.
 Glandes de la peau, 823.
 Glandes de la poitrine, 830.
 Glandes salivaires, 860.
 Glandes sébacées, 783, 826.
 Glandes sexuelles, 999. Voy. aussi testicules et ovaires.
 Glandes sudoripares, 823.
 Glandes du tartre, 854.
 Glandes thyroïdes accessoires, 919.
 Globules de direction, 54.
 Globules du sang, formation, 175, 978.
 Glomérules de MALPIGNI, 985.
Glossopharyngeus, 626, 632.
 Gouttière cérébrale (segmentation de la), 517, 527.
 Gouttière cérébrale des oiseaux et des mammifères (fermeture de la), 517, 522.
 Gouttière intestinale, 123, 159, 191, 293, 302.
 Gouttière médullaire du poulet, 94; du lapin, 253.
 Gouttière primitive, 91, 107, 112, 127; du lapin, 243.
 GRAAF, follicules de l'ovaire, 1009.
 Grandines, 65, 66.
Granulosa, provenance, 1010, 1012, 1013.
 Gros intestin, 873, 884, 892.
 Grosses glandes annexes de l'intestin, 893.
 Grossesse abdominale, 363.
 Grossesse interstitielle, 363.
 Grossesse tubaire, 363.
 Grossesses extra-utérines, 363.
 Grossesses gémeillaires, 364.
Gubernaculum de HUNTER, 1001, 1035.
- H**
- Helicotrema*, 760.
 Hémisphères cérébraux, 528.
 Hémisphères du cerveau, changements intérieurs, 531.
 HENLE (anses de), 993.
 Hérité, 408.
 Hermaphrodisme (cas d'), 1043.
 Histologie de la chondrification, 453.
 Homme, premier développement, 315.
 Humérus, 510.
Hyaloïdea propria, 686.
 Hydatide de l'épididyme, 1026.
 Hydatide de MORGAGNI de l'épididyme, 1026.
 Hydatides de l'oviducte, 1029.
 Hymen, 1034.
 Hyoïde (cornes de l'), 490, 493.
 Hypophyse cérébrale, 314, 527, 542.
- I**
- Iles de sang, 168.
Infundibulum cerebri, 527.

- Infundibulum* du cerveau intermédiaire, 540, 541.
Infundibulum de l'oviducte, 65, 1029.
 Insectes (œufs des), 52.
Insula du cerveau, 574.
 Intensités d'accroissement différentes de la surface du cerveau, 579.
 Intestin grêle, 873.
 Intestin initial, 841.
 Intestin moyen, 865; mésenteron au sens propre, 873; torsion de son anse, 873.
 Intestin postérieur du poulet, 187; du lapin, 258.
 Inter-maxillaire, 479, 488.
 Invagination du péritoine, 1035.
 Iris, 699.
- J**
- JACOBSON (organes de), 794.
- K**
- Karyolitique (figure), 56.
 Kyste de l'extrémité de la trompe, 1029.
 Kystes à la tête de l'épididyme, 1026.
- L**
- Labyrinthe, enveloppes du tissu conjonctif, 747.
 Labyrinthe des mammifères et de l'homme, 737, 768.
 Labyrinthe olfactif, 792
 Labyrinthe de l'organe de l'ouïe, 730, 768.
 Lacunes lymphatiques de la muqueuse de l'utérus gravide, 345.
 Lame axile, 91, 280, 286.
 Lame basilaire de la région de l'*infundibulum*, 541.
 Lame cardiaque, 154.
 Lame cutanée, 123, 189.
 Lame de fermeture du cerveau, 447.
 Lame fibro-intestinale, 123, 189; du lapin, 293.
 Lame interne de l'apophyse ptérygoïde, 487.
 Lame musculaire de la protovertèbre du poulet, 160, 223; du lapin, 293; développement, 834.
 Lame obturante du placenta utérin, 353.
 Lame obturante du troisième ventricule, 518, 541.
 Lame palatine, 480.
 Lame pharyngienne, 150.
 Lame unissante du cerveau antérieur, 528, 532, 567.
 Lame naissante des hémisphères, 528, 532, 567.
 Lames céphaliques, 440.
 Lames épiphysaires des vertèbres, 423.
 Lames latérales du poulet, 121; du lapin, 290.
 Lames médianes ou mésentériques du poulet, 159, 189; du lapin, 293, 299.
 Lames mésentériques, 190.
 Lames moyennes du poulet, 159, 189; du lapin, 293, 299.
 Lames protovertébrales, 121; de la tête du poulet, 124; du lapin, 302.
 Lames ventrales, 228, 260.
 Lames viscérales du poulet, 228; du lapin, 269.
Lamina modioli, 755.
Lamina reticularis, 758.
Lamina spiralis membranacea, 756.
Lamina terminalis, 541.
 Langue, 845.
 Lanugo, 815.
 Larynx, 905.
 Latébra, 45.
 Lèvres, les grandes et les petites, 1042.
 LIEBERKUEHN (glandes de), 891.
 Ligament diaphragmatique du rein primitif, 1001.
 Ligament moyen de la vessie, 995.
 Ligament rond de l'utérus, 1001, 1037.
 Ligament stylo-hyoïdien, 489, 490.
 Ligament vaginal du testicule, 1036.
 Ligaments intervertébraux, 417, 423.
 Ligaments intervertébraux et corde, 423.
 Ligaments latéraux de la vessie, 961.
Ligamentum spirale, 756.
 Ligne primitive, son importance pour le développement de l'embryon, 137.
 Ligne primitive du poulet, 91, 107, 112, 127; du lapin, 243, 245, 279, 286.
Ligula, 557.
 Limaçon du labyrinthe, 749; communication avec le vestibule, 759.
Limitans interna primitiva retinæ, 686.
 Liqueur folliculaire, 1011.
 Liquide amniotique, 334.
Liquor amnii, 261, 337.
 Littérature des organes génito-urinaires, 1044.
 Littérature du système intestinal, 939.
 Littérature du système musculaire, 841.
 Littérature sur les enveloppes de l'œuf et du placenta, 378, 392.
 Littérature du système osseux, 515.
 Littérature du système vasculaire, 980.
 Littérature. Voy. aussi Bibliographie.
 Lobe olfactif, 574.
 Lobes du cervelet, 558, 564.
 Lobes des hémisphères, 574.
 Lobules hépatiques primitifs, 933.
 Lobules du rein, 994.
 Lobules spermatiques, 1003.
Lobus lunatus anterior et posterior cerebelli, 564.
 Loi de la formation du squelette des extrémités, 505.
 Lois du développement, 26.
 Lois formatives chez les espèces animales, 394.

M

Macula germinativa, 44.
Macula lutea, 708.
Macule acusticæ, 761.
 MAGENDIE (trou de), 558.
 MALPIGHI (glomérules de), des reins primitifs, leur formation chez le poulet, et les mammifères, 985, 991.
 Mamelon, 833.
Mamma, 830.
Mammalia achoria (implacentalia), 368.
Mammalia choriata (placentalia), 368.
Mammalia deciduata, 372.
Mammalia non deciduata, 368.
 Mammifère (œuf de), 43.
 Marteau, 484, 498.
 Maxillaire inférieur, 485.
 Maxillaire supérieur, 487.
 MECKEL (cartilage de), 213, 482, 483, 494.
Meconium, 934.
Membrana adzmantince, 850.
Membrana basilaris, 756.
Membrana caduca seu decidua reflexa, 332, 343.
Membrana chalazifera des enveloppes albumineuses de l'œuf de poule, 64.
Membrana chorii, 346.
Membrana decidua scrotina, 332; développement de la *decidua*, 379-393.
Membrana decidua vera, 332, 339.
Membrana flaccida, 777.
Membrana granulosa, 1010, 1012, 1013.
Membrana hyaloidea propria, 686.
Membrana intermedia de REICHERT, 20.
Membrana limitans interna primitiva retinae, 686.
Membrana præformativa, 857.
Membrana reticularis, 758.
Membrana reuniens inferior, 148.
Membrana tectoria des ampoules, 761.
Membrana tympana secundaria, 778.
 Membrane capsulaire, 670.
 Membrane capsulo-papillaire, 670.
 Membrane de la dentine, 849.
 Membrane de l'émail, 850.
 Membrane endothéliale du cœur du poulet, 125; du lapin, 303.
 Membrane d'enveloppe de REICHERT, 20.
 Membrane fibreuse de l'œil, 689.
 Membrane intermédiaire des enveloppes de l'œuf, 334.
 Membrane de l'ivoire, 849.
 Membrane obturante du quatrième ventricule, 553, 566.
 Membrane papillaire, 670.
 Membrane pharyngienne, 218, 314, 832.
 Membrane de REISSNER, 754.
 Membrane du tympan, 777.
 Membrane unissante de la tête, 441.
 Membrane unissante inférieure et supérieure du poulet, 148; du lapin, 269.

Membrane unissante supérieure du poulet, 224; du lapin, 294.
 Membrane vasculaire de l'œil, 689.
 Membrane vitelline, 42; de l'œuf de poule, 44.
 Membranes de la moelle épinière, 612.
 Membranes dépourvues de structure de l'œil, 687.
 Mésencéphale, 518.
 Mésentère cardiaque, supérieur et inférieur du poulet, 125, 153, 154; les mêmes et le mésocarde latéral du lapin, 303, 306, 307.
 Mésentère intestinal. Première formation, 190, 192.
 Mésentère des reins primitifs et des glandes génitales, 1001.
Mesenterium, 873, 875.
Mesoarium, 1002.
 Mésocarde postérieur, inférieur et latéral du lapin, 303, 306, 307; du poulet, 100-107.
 Mésoderme du lapin, 280, 282.
 Mésoderme du poulet, 86; son origine, 94-100; historique, 100-107.
Mesogastrium, 870.
Mesorchium, 1002-1035.
 Métatarsiens, 515.
 Méthodes d'expérience sur les embryons de lapin, 238.
 Micropyle, 43.
Modiolus, 755.
 Moelle allongée, 525, 527, 564.
 Moelle des nerfs, 601.
 Moelle épinière, canal central, 605, 609.
 Moelle épinière, 601, 612; son développement histologique, 604, 605, 609. (Vaisseaux sanguins de la), 612.
 Moelle épinière (nerfs de la), 617.
 Moelle épinière (renflements de la), 604.
 Moments mécaniques du développement, 403. ●
 Mouvement vibratile dans l'œsophage de l'homme, 888.
 Mouvements du vitellus et des sphères de segmentation, 59.
 Muscles des extrémités, 502, 503.
 Muscles transversaux de la bulbe aortique, 944.
Musculi interossei, 840.
Musculus stapedius, 768.
Musculus tensor tympani, 768.

N

Nerf optique, 610, 709.
 Nerfs du cordon ombilical, 362.
 Nerfs olfactifs, 795.
 Nerfs de la tête, 626.
Nervi olfactorii, 795.
Nervus opticus, 610, 685.
 Noyau de BALBIANI, 51.
 Noyau de la sphère de segmentation, 53, 56.
 Nucléine, 50.
 Nuque du poulet, 210; du lapin, 263.

O

Obeex, 557.
 Oblitération de l'allantoïde, 995.
 Occipital, 463; signification comme vertèbre, 470.
Oculomotorius, 627, 632.
 Odorat (labyrinthe de l'organe de l'), 792.
 Odorat (organe de l'), 782; du poulet, 216, 783; du lapin, 312; chez les mammifères et chez l'homme, 789.
 Œil, 643.
 Œil, constitution de ses parties principales, 643.
 Œsophage, 865.
 Œuf, comme élément vivant de l'organisme maternel, 395.
 Œuf non encore fécondé, 41.
 Œuf humain, 13, 43.
 Œuf (blastoderme de l') de poule, 66.
 Œuf de mammifère, 43.
 Œuf de mammifère après la segmentation, 230.
 Œuf de la poule, 44.
 Œuf ovarique de la poule, 44.
 Œuf de poule pondue et fécondé, 63.
 Œufs, leur premier développement, 1012.
 Œufs composés, 48.
 Œufs holoblastiques, 42.
 Œufs humains les plus jeunes, 315; œuf de REICHERT, 315; de THOMSON, 317, 322, 323, 324; de COSTE, 319, 322, 326, 329, 330; de Jean de MUELLER, 321; de W. KRAUSE, 318; de R. WAGNER, 322; de KÖLLIKER, 324.
 Œufs des insectes et des vers, 51, 52.
 Œufs méroblastiques, 42.
 Œufs simples, 43; œufs composés, 48.
Olfactorius, 627, 628.
 Olives, 565.
 Omphale, 193.
 Omphale cutané, 193.
 Omphale externe, 193.
 Omphale intestinal du poulet, 193; du lapin, 269.
 Omoplate, 510.
 Ongles, 805.
 Ontogénie, 3, 4.
Opisthoticum, 765.
Opticus, 629, 709.
 Oreille externe, 772, 778.
 Oreille interne, 729, 768.
 Oreille moyenne, 772.
 Oreillette du cœur, 148; oreillettes, 954.
 Organe auditif, 216.
 Organe de l'émail, 847, 850, 856.
 Organe de GIRALDÉS, 998, 1026.
 Organe de l'ouïe, 729.
 Organes accessoires de l'œil, 720.
 Organes génito-urinaires, 980.
 Organes primitifs, histologiques et morphologiques, 400, 405, 408.
 Organes primitifs du lapin, apparition, 283.

Organes primitifs du système musculaire, 834.
 Organes des sens, 643.
Organon adamantinæ, 818.
 Orifice anal, 218, 382.
 Orifice du cloaque, 1040.
 Orifice intestino-ombilical du lapin, 259, 298.
 Orifice intestino-ombilical postérieur, 187.
 Orifice oral du poulet, 217; du lapin, 268.
 Orifice pharyngo-ombilical, 113, 259.
 Orifices nasaux externes et internes, 480, 788.
 Origine des différents tissus, 406.
 Orteils, 505, 515.
 Os de l'avant-bras, 511.
 Os central du carpe, 511.
 Os coxal, 513.
Os ethmoïdeum, 466.
 Os de la face, 477.
 Os frontal, 467, 469.
 Os de la jambe, 514.
 Os lacrymaux, 488.
 Os de l'humérus, 510.
 Os du métacarpe, 513.
 Os muqueux, 477, 488.
 Os nasal, 488.
 Os pariétal, 467.
 Os petrosum, 466.
 Os primordiaux et os de recouvrement (distinction entre), 468, 475.
 Os de recouvrement du crâne, 467.
 Os de revêtement du crâne, 467.
 Os zygomatique, 488.
 Os du tarse, 515.
 Ossicules de l'ouïe, 484, 776.
 Ossification de la colonne vertébrale, 420.
 Ossification du crâne, 462.
 Ossification du labyrinthe, 764.
 Otolithes, 761.
 Ouraque, 200-210, 296-300, 382, 383, 980, 995.
 Ovaire mâle, 1026.
 Ovaire des oiseaux, formation, 998; des mammifères, 1000; de l'homme, 1007; cordons glandulaires, 1008; première formation, 1015; ovaires d'embryons humains, 1016.
 Oviductes, 998, 1028.
 Ovisacs (follicules), leur formation, 1009.
 Ovules primitifs, 1011.

P

Palais, 480.
 Palais (voile primitif du), 218.
 Palatin, 487.
 Pancréas accessoire, 935.
 Pancreas du poulet, 935; chez les mammifères, 935; chez l'homme, 938.
Paniculus adiposus, 803, 804.
Papilla pili, 812.
Papillæ circumvallatæ et conicæ, 847.
 Papilles de la langue, 815, 857.

- Parablaste, 23.
 Paroi abdominale primitive, 192, 227.
 Paroi intestinale primitive du poulet, 192;
 du lapin, 293; d'embryons humains, 888.
 Parovaire, 978, 1028.
Pars caudalis intestini, 878.
Pars ciliaris retinae, 707.
 Parties génitales externes, 1040; mâles,
 1040; femelles, 1042.
 Paupières, 720.
 Pédoncule de l'allantoïde, 995.
 Pédoncule de la vésicule optique, 645.
Pedunculi flocculorum, 557.
 Pénis, 1040.
 Péricarde, 955.
 Périnée, 1040.
 Péritoine, 876.
 Peroné, 514.
Perotincum, 876.
 PEYER (glandes de), 893.
 Pharynx, 149, 303, 305, 310, 312, 863.
 Pharynx (fentes du), 216, 268, 844.
 Phylogénie, 3, 408.
 Pigment de l'épiderme, 801.
 Pigment de l'iris, 700.
Pigmentum nigrum retinae, 697, 702.
 Pilier, 526, 568.
 Pilier moyen du crâne de РАЗНІКЕ, 314.
 Pilier postérieur et antérieur du crâne, 446,
 589.
 Placenta dans son ensemble, 345.
 Placenta discoïdal, 375.
Placenta Duplex, 357.
 Placenta fœtal, 272; de l'homme, 333, 334,
 346; sa structure, 347.
Placenta multiloba, 358.
Placenta praevia, 357.
Placenta succenturiata, 357.
Placenta tripartita, 358.
Placenta uterina, 333, 349, 353.
 Placentas bordés, 352, 366.
 Placentas marginés, 352, 366.
 Plaque dorsale, 224, 834.
 Plèvre, 905.
Plexus chorioïdeus du cerveau en général,
 596; du troisième ventricule, 538; du qua-
 trième ventricule, 553.
 Plexus choroïdien latéral, 532.
 Plexus choroïdiens, toiles choroïdiennes en
 général, 596.
 Plî urogénital, 987.
 Plis longitudinaux du tube digestif, 887.
 Plis des plexus choroïdiens latéraux
 cerveau, 560; du cerveau postérieur, 554.
 Poche accessoire du diverticule de l'hypo-
 physe, 862.
 Poche de FABRICIUS, 219.
 Poche hypophysaire ou sac hypophysaire,
 543, 862.
 Poils, 805, 807.
 Poils du duvet, 808, 815.
 Poils (remplacement des), 816, 821.
 Poils secondaires, 816.
 Points accessoires des vertèbres, 422.
 Points d'ossification des extrémités, lois de
 leur apparition, 508.
 Points d'ossification du labyrinthe, 765.
 Pont de Varole, 527, 565.
 Portion antérieure du tube intestinal, 124,
 148; du lapin, 257.
 Portion fixe du placenta utérin, 350.
 Portion ventriculaire primitive, 148.
 Portions ventriculaires du cœur, 148; déve-
 loppement ultérieur, 940.
 Position des bras et des jambes, 501.
 Position légèrement excentrique des quatre
 premiers sillons du blastoderme de la
 poule, 71, 72.
 Poumons du poulet, 893; poumons de la
 grenouille, 891; des mammifères, 891; de
 l'homme, 898; modifications profondes
 des poumons, 901.
 Prépuce, 1042.
Processus chorioïdeus posterior, 554, 590.
Processus vaginalis peritonæi, 1035.
 Prochorion, 274.
 Production des enveloppes de l'œuf de
 poule, 66.
 Prolongement de l'infundibulum, 543, 544.
 Prolongements des arborisations du cho-
 rion, 346.
 Prolongements nasaux externes et internes,
 477, 787.
 Prolongements de la voûte du crâne, anté-
 rieur, moyen, postérieur, 590.
 Prooticum, 765.
 Prosencéphale, 518.
 Prostate, 1042.
 Protoblastes, 59.
 Protovertèbre proprement dite du poulet,
 160; du lapin, 293.
 Protovertèbre (cavité de la), 221.
 Protovertèbres du poulet, 86, 111, 112, 116;
 du lapin, 222, 290.
 Protovertèbres, rapports des vertèbres car-
 tilagineuses, 418.
 Protovertèbres de la tête, 471.
 Pyramides, 565.
- Q**
- Queue (enroulement de la), 266.
- R**
- Rachis cartilagineux et membraneux, 416,
 417.
 Racines sensitives, 624, 625.
 Radius, 511.
 Ramifications accessoires du *canalis endo-
 lymphaticus*, 761.
 Raphe du scrotum et du pénis, 1041.
 Rate, 938.
 Réapparition des muscles, 810.
Recessus infrapyramidalis, 549.
Recessus labyrinthi, 740.

- Recessus lateralis* du quatrième ventricule, 556.
- Recessus vestibuli* du poulet, 216; du lapin, 313; transformations ultérieures, 760, 762.
- Rectum du poulet, 202; du lapin, 298; formation, 882, 892.
- Régénération de la muqueuse utérine dans la région placentaire, 363.
- Région dorsale (achèvement de constitution de la), 228.
- Région germinative, 999.
- Régions primitives du cerebellum, 564.
- REICHERT (cartilage de), 489.
- Reins accessoires, 638, 995.
- Reins des animaux nés aveugles, 994.
- Reins antérieurs, 997.
- Reins définitifs du poulet et des mammifères, 987; reins véritables, 989.
- Reins de l'homme, 994.
- Reins primitifs du poulet, 193, 205; du lapin, 299; développement ultérieur, 980; leur dysmétamérie, 983; formations secondaires des reins primitifs, 986.
- REISSNER (membrane de), 754.
- Renflement axile du poulet, 147, 161.
- Renflement génital, 1040.
- Renflement hépatique, 923.
- Renflement des reins primitifs, 985.
- Rendements de la corde dorsale dans la base du crâne, 455; leur importance, 472.
- Repli germinatif antérieur, 110.
- Repli périnéal, 883, 1040.
- Repli tubaire, 1020.
- Replis amniotiques, 110, 193.
- Replis génitaux, 1040.
- Replis médullaires du poulet, 94, 109, 120; du lapin, 285.
- Replis primitifs, 107, 128.
- Replis supérieurs et inférieurs des glandes génitales, 1002.
- Réseau de MALPIGHI, 797.
- Rétine, 706; histogénèse, 716.
- Rétine, partie nerveuse et épithéliale, 702, 706; première constitution, 214, 643; histogénèse de la rétine, 716.
- Rétine (plis de la), 707, 718.
- Réunion des capsules surrénales à leurs extrémités inférieures, 996.
- Revêtement superficiel de la coquille de l'œuf d'oiseau, 64.
- ROSENUELLER, organe, 1028.
- Rotule, 515.
- Rudiment embryonnaire du poulet, 91.
- Rudiments cardiaques du lapin, 250, 256, 260, 261.
- Rudiments embryonnaires, coupes transversales, premières phases, 119-135; phases suivantes, 149-162.
- Rudiments du pédoncule cérébral, 541.
- Rudiments vasculaires (canalisation des premiers), 173.
- Rudiments vasculaires secondaires, 176.
- S**
- Sac lacrymal, 726.
- Sacculé olfactif, 792.
- Sacculé vestibulaire primitif, 743.
- Sacculus hemiellipticus*, 745, 759.
- Sacculus rotundus*, 743, 759.
- Saccus endolymphaticus*, 764.
- Saccus vestibuli primitivi*, 743.
- Sacs dentaires, 847, 857.
- Sang, lieux d'origine, 166.
- Scalae labyrinthi*, 755, 759.
- Science du développement, 1.
- Sclérotique, 689, 696.
- Scrotum, 1041.
- Secundinae*, 362.
- Segmentation, 43, 306; partielle, 43, 52, 58; totale, 52; formes intermédiaires, 83.
- Segmentation des extrémités, 509.
- Segmentation de la moelle épinière, 417.
- Segmentation nouvelle de la colonne vertébrale, 430.
- Segmentation de l'œuf de poule, 60, 69; conclusions sur la segmentation de ce dernier, 80-82.
- Segmentation d'œufs non fécondés, 81, 84.
- Segmentation des œufs des mammifères, 53.
- Segmentation partielle de l'œuf de céphalopodes, 60.
- Segmentation (première sphère de), 53.
- Segments vertébraux du crâne (nombre des), 473.
- Selle turcique primitive, 445.
- Septum cordis* primitif du poulet, 125, 154; du lapin, 261; septa définitifs, 949, 954.
- Septum lucidum*, 569.
- Septum narium*, 479.
- Signification des éléments de l'œuf, 49.
- Sillon d'AMMON, 568, 576.
- Sillon arqué du cerveau, 568, 571.
- Sillon dorsal du poulet, 94, 109; du lapin, 248, 253, 285.
- Sillon génital, 1040.
- Sillon interventriculaire, 943.
- Sillon lacrymal, 725.
- Sillon nasal, 479, 786.
- Sillon oculo-nasal, 725.
- Sillons cérébraux, 580.
- Sillons limitants latéraux, 111.
- Sinuosités terminales des bourgeons rénaux, 991.
- Sinus accessoires du nez, 792.
- Sinus buccal, 125, 217.
- Sinus coronaire du cœur, 973.
- Sinus coronaire du placenta, 339.
- Sinus ethmoidales*, 792.
- Sinus frontales*, 794.
- Sinus rhomboidalis* des oiseaux, 604.
- Sinus maxillaire, 454, 793.
- Sinus sphenoidales*, 454, 793.
- Sinus urogénital, 980, 1031.
- Situation du placenta, 357.
- Situs inversus cordis*, 261.

Smegma embryonum, 799.
 Soudure des canaux de MUELLER, 1024.
 Sphénoïde postérieur et antérieur, 465.
 466; signification comme vertèbre, 470.
 Sphères de segmentation, 57.
 Squelette des extrémités, 504.
 Squelette des membres, 500.
 Squelette viscéral de la tête, 477.
 Sternum, 426.
 Stomates des cellules épithéliales profondes de l'amnios, 336.
Stria alba Lancisi, 557.
Stria oblecta, 574.
Stria vascularis, 756.
 Strie germinative, 1000.
 Substance grise de la moelle, son développement, 608, 612.
Sulcus calcarinus, 577.
Sulcus hippocampi, 576.
Sulcus Monroi, 540.
Sulcus parieto-occipitalis, 576.
 Suture amniotique, 195, 272.
 suture intestinale, 868.
 Suture mésentérique, 868.
 Suture du tube médullaire, 517.
Sympathicus, cordon limitrophe, 635, 636.
 Sympathique, 633.
 Système circulatoire de l'aire embryonnaire, 164.
 Système intestinal, 841.
 Système musculaire, 834.
 Système nerveux central, 517.
 Système nerveux périphérique, 617.
 Système osseux (développement du), 415.
 Système vasculaire, 940.
 Système veineux, 961.

T

Tache embryonnaire du lapin, 232; son origine, 236, 239; première apparition de l'embryon dans l'aire embryonnaire, 243.
 Taches germinatives, 42.
 Tégument externe, 796.
Tela chorioidea en général, 595.
 Tendon du biceps et articulation de l'épaule, 840.
 Tente du cerveau, 553, 590.
 Testicules des oiseaux, 999; des mammifères, 1000; de l'homme, 1003; différences intérieures des testicules des mammifères et du poulet, 1003.
 Tête du lapin, 301.
 Tête du poulet, 115, 149.
 Théorie de la torsion de l'humérus, 500.
 Théorie vertébrale du crâne, 470.
 Thymus, 913; de l'homme, 917.
 Tibia, 515.
 Tissu épithélial, son origine, 406.
 Tissu gélatineux de l'organe de l'émail, 857.
 Tissu conjonctif gélatineux du limaçon, 774.
 Tissu musculaire, son origine, 406.

Tissus de substance conjonctive, 406.
 Toile choroïdienne inférieure, 557; supérieure, 527.
 Tonsille pharyngienne, 862.
 Tonsilles, 861.
 Torsion de l'anse de l'intestin, 873; sa cause, 875.
Trachea, 894, 896, 897.
Tractus olfactorius, 795.
Tractus opticus, 527, 541.
 Transformations des vésicules cérébrales d'une manière générale, 512.
 Transformisme, 2, 408.
Trigeminus, 627, 629.
 Trompe, 1029.
 Trompe d'Eustache, 213, 772, 776.
 Tronc (achèvement de constitution du) chez le poulet, 210; chez le lapin, 268.
 Tronc artériel du cœur, sa division, 952.
 Trou de MONRO, 529, 539.
 Trou ovale du cœur, 954.
Tuba FALLOPIÆ, 1029.
 Tube cérébral, 525.
 Tube médullaire du poulet, 122; du lapin, 290.
 Tube médullaire et tube digestif, 878.
 Tube terminal et tube médullaire, 878.
Tuber cinereum, 527, 541, 550.
 Tubercules quadrijumeaux, 527.
 Tubes collecteurs, 993.
Tunica adnata du testicule, 1036.
Tunica vasculosa lentis, 669.
Tunica vasculosa oculi, 697.
 Tunique adventice de l'œuf, 42.
 Tunique cardiaque interne, 125, 154.
 Tunique externe, 42.
 Tunique vaginale, 1036.
 Tuniques de l'intestin, 884.
 Tympan (cavité du), 213, 746.

U

Uretère, 989.
 Urètre, 1033.
 Utérus, 998, 1028, 1034.
Uterus masculinus, 997, 1024.
Utriculus, 759.

V

Vacuoles dans le vitellus blanc, 88.
 Vagin, 998, 1028, 1034.
Vagus, 626, 632.
 Vaisseaux de la caduque vraie, 343.
 Vaisseaux de la cornée foetale, 696.
 Vaisseaux du corps vitré et du cristallin, 662; leur rôle, 674; leur développement, 674.
 Vaisseaux lymphatiques, 978.
 Vaisseaux lymphatiques du cordon ombilical, 362.
 Vaisseaux (origine des premiers) chez le poulet, 166; chez le lapin, 276.

- Vaisseaux de la paroi cérébrale et de la moelle épinière, 599.
- Vaisseaux de la vésicule ombilicale, 163, 275, 960, 962.
- Vaisseaux des villosités du chorion, 349.
- Valvule d'Eustache, 954.
- Valvule du trou ovale, 954.
- Valvules du cœur, 945, 950, 953.
- Valvules du cœur mono-ventriculaire, 944; valvules veineuses et artérielles définitives, 945, 950, 953.
- Valvules semilunaires, 954.
- Valvules veineuses, 950.
- Variation des caractères dans les animaux et les plantes, 5.
- Vasa aberrantia* du testicule, 998, 1026.
- Vasa centralia* du nerf optique, 650.
- Veine cave inférieure, 963, 974.
- Veine porte, 963.
- Veine terminale, 163, 272, 276, 280.
- Veine terminale du poulet, 163; du lapin, 272, 276, 280.
- Veines caves supérieures, 972.
- Veines hépatiques afférentes et efférentes, 963.
- Veines innomées, 973.
- Veines jugulaires et veines cardinales, 963, 969.
- Veines ombilicales, 201, 291, 310, 962, 968.
- Veines omphalo-mésentériques, 115, 163, 257, 310, 962, 964.
- Veines sous-clavières, 971.
- Vélum caudal, 191.
- Vélum général de v. BAER, 197.
- Velum medullare posterius*, 558, 562.
- Velum medullare superius*, 553.
- Vélums latéraux, 198.
- Vena azygos*, 964, 973.
- Vena vitellinae anteriores, laterales, et vena vitellina posterior*, 165.
- Vermis, fente transversale supérieure, 560.
- Vernix cascosa*, 799.
- Verrues au *canalis reuniens*, *sacculus*, etc., 761, 764.
- Vertèbres coccygiennes, 417, 419, 422.
- Vertex du poulet, 210; du lapin, 263.
- Vesicula seminalis*, 998, 1028.
- Vésiculaires glandulaires primitives des poumons, 902.
- Vésicule biliaire, 934.
- Vésicule blastodermique du lapin, 231.
- Vésicule germinative, 41, 44; de l'œuf de poule, 47; disparition de la vésicule et de la tache germinative, 53.
- Vésicule ombilicale, 334, 338.
- Vésicule ombilicale chez le poulet, 192; chez le lapin, 260, 275; chez l'homme, 334, 338.
- Vésicule optique (pédoncule de la), 645.
- Vésicule optique secondaire, 213, 214, 649.
- Vésicule prostatique, 1024.
- Vésicules cérébrales, 518; leur transformation, 527.
- Vésicules ciliées des chats, 919.
- Vésicules optiques primitives, 145, 213, 257, 311, 643.
- Vésicules pulmonaires, 904.
- Vésicules des reins primitifs, 984.
- Vésicules segmentaires, 984.
- Vésicules séminales, 998, 1028.
- Vessie, 995.
- Vestibule de l'organe de l'ouïe, 743.
- Vestibule du vagin, 1034.
- Villosités du canal vitellin, 923.
- Villosités épithéliques du *placenta foetalis*, 348.
- Villosités de l'intestin, 887.
- Vitellus, 41; du mammifère, 43; blanc et jaune, 44, 46; primaire, 43; secondaire, 48; vitellus nutritif et vitellus primitif, 42.
- Vitellus blanc, 45, 47.
- Vitellus jaune (liquide interposé du), 50, 51.
- Vitellus nutritif, 42.
- Vitellus primitif, 42.
- Vomer, 488.
- Voûte, 569, 571.
- Voûte et fornix chez la brebis, 569; chez l'homme, 570.
- WHARTON (gelée de), 360.

Z

- Zona pellucida*, 43, 273, 376; sa formation, 1011; la disparition chez le lapin, 274.
- Zone marginale de la ligne primitive, 108.
- Zone rachidienne du rudiment embryonnaire du poulet, 112; du lapin, 250.
- Zones pariétales du rudiment embryonnaire du poulet, 112, 113; du lapin, 250.
- Zonula Zinnii*, 686.
- Zoogénie, 2.



