

COLUMBIA LIBRARIES OFFSITE  
HEALTH SCIENCES STANDARD



HX64085325

QM531 .H54

Grundriss der Chirurg

**RECAP**

QM 531


H54


**Columbia University**  
**in the City of New York**



**Department of Surgery**  
**Bull Memorial Fund**









GRUNDRISS

DER

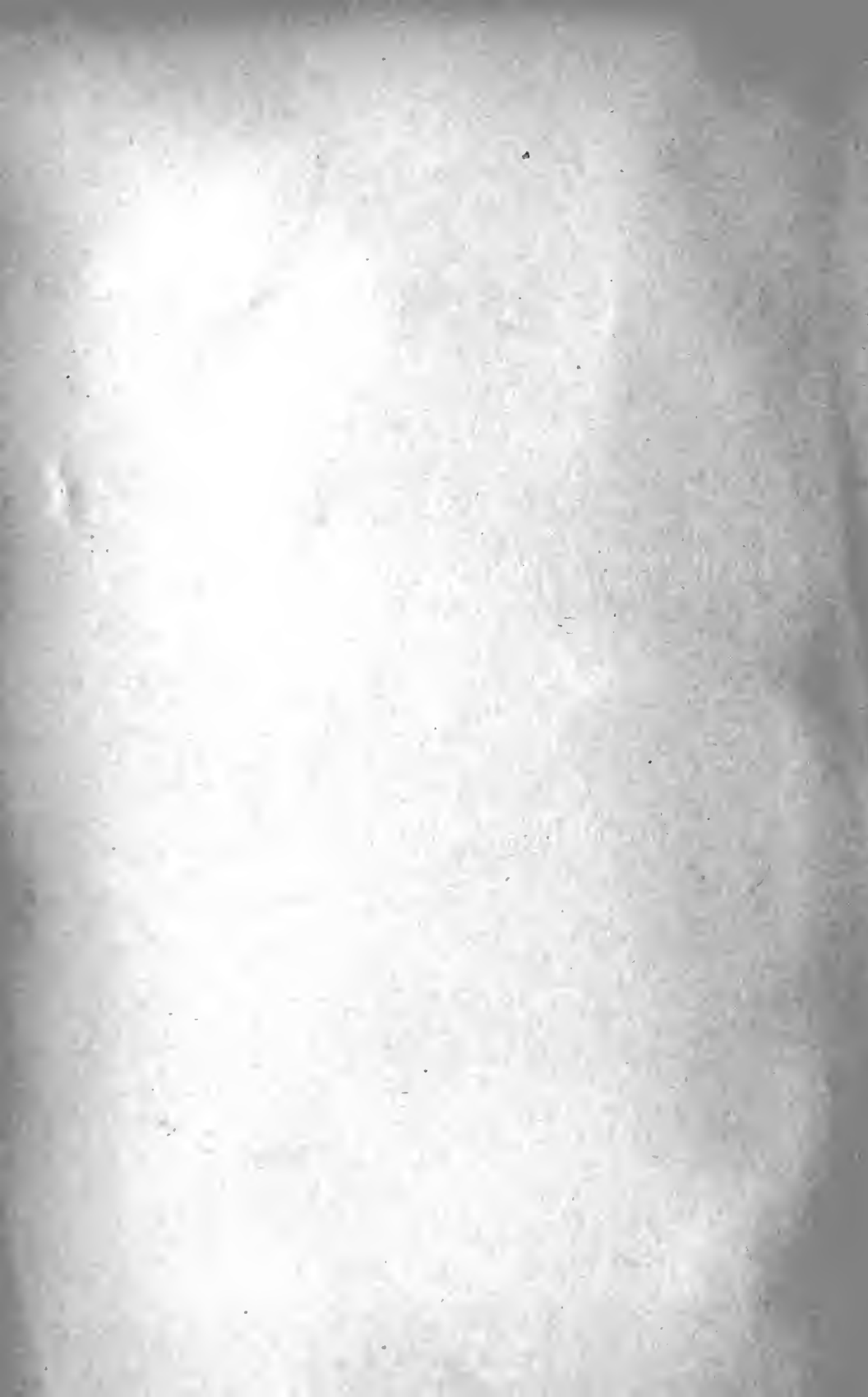CHIRURGISCH-TOPOGRAPHISCHEN ANATOMIE

MIT EINSCHLUSS

DER

UNTERSUCHUNGEN AM LEBENDEN.

---





# GRUNDRISS

DER

# CHIRURGISCH-TOPOGRAPHISCHEN ANATOMIE

MIT EINSCHLUSS

DER

UNTERSUCHUNGEN AM LEBENDEN

FÜR

ÄRZTE UND STUDIRENDE

VON

**DR. OTTO HILDEBRAND,**

PRIVATDOCENT DER CHIRURGIE IN GÖTTINGEN.

---

MIT EINEM VORWORT VON

**DR. FRANZ KÖNIG,**

ORD. PROFESSOR DER CHIRURGIE, GEH. MED.-RATH, DIREKTOR DER CHIRURGISCHEN KLINIK  
IN GÖTTINGEN.

---

92 THEILS MEHRFARBIGE ABBILDUNGEN IM TEXT.

---

WIESBADEN.

VERLAG VON J. F. BERGMANN.

1894.

Das Recht der Uebersetzung bleibt vorbehalten.

*Frankfurt am Main*

## V o r w o r t.

---

Der Bitte des Verfassers, meines langjährigen Assistenten und Mitarbeiters in der Göttinger Klinik, einige einführende Worte zu diesem Buche zu schreiben, entspreche ich um so lieber, als ich in den von mir durchgesehenen Blättern Vieles finde, was man in einer Anzahl von Büchern, welche sich in den Händen der Studenten befinden, vermisst, und worauf ich in meinen klinischen Stunden von jeher Gewicht gelegt habe. Ich meine die Bemerkungen des Verfassers, welche sich darauf beziehen, die topographische Anatomie am lebenden Körper zu studiren und zu lernen, dass man durch Sehen, Hören, Fühlen an der Körperoberfläche die unter den Hüllen liegenden anatomischen Theile dem geistigen Auge erschliessen kann. Zu wünschen ist, dass auch Der, welcher dieses Buch zu seiner Belehrung vornimmt, nicht die besonders auf die Belehrung in der gedachten Richtung berechneten Kapitel, wie es leicht geschieht, überschlägt.

Mancher wird sich die Frage vorlegen, ob angesichts der Thatsache, dass wir eine Anzahl guter kleiner, für die Chirurgie berechneter topographischer Bücher haben, das Erscheinen des Hildebrand'schen Buches gerechtfertigt ist. Ich beantworte dieselbe mit: ja. Die chirurgisch-topographischen Leitfaden müssen, wenn sie etwas werth sein sollen, Kinder ihrer Zeit sein. Sie treiben nicht reine Wissenschaft, sondern sie sind „ad hoc“, d. h. dem zeitlichen Streben und Arbeiten der chirurgischen Kunst in vielen Stücken angepasst. Es müssen heute viele spezielle Verhältnisse hervor gehoben werden, welche vielleicht vor einem oder zwei Jahrzehnten

den praktischen Chirurgen nicht interessirten. Ich erinnere nur an die Bauchhöhle. Somit hat das Buch, welches diesen augenblicklichen Verhältnissen Rechnung trägt, seine entschiedene Berechtigung. Wir sind aber auch der Meinung, dass sich dasselbe durch die vortrefflich gelungene Kombination des Textes mit der darstellenden Zeichnung aus der Hand des Herrn Maler Peters sehr bald zahlreiche Freunde erwerben wird. Und so gebe ich den Wunsch, dass es so sein möge im Interesse der Förderung topographisch-chirurgischen Wissens, dieser Arbeit des Herrn Dr. Hildebrand mit auf ihren Weg.

Göttingen, im Oktober 1893.

**König.**

Hiermit übergebe ich einen Grundriss der chirurgisch-topographischen Anatomie dem ärztlichen Publikum. Die Gründe, die mich bestimmt haben dies Buch zu schreiben und ihm diesen Titel vorzusetzen, möchte ich hier kurz entwickeln.

Eine chirurgisch-topographische Anatomie soll es sein. Chirurgische Anatomie allein würde das Wesen nicht aussprechen, da dieser Grundriss manche Thatsache der systematischen Anatomie, die chirurgisch von Wichtigkeit ist, nicht enthält. Bloss topographische Anatomie im gewöhnlichen Sinne träge den Inhalt auch nicht ganz, weil es, abgesehen von den vielfachen Hinweisen auf die praktische Bedeutung und Verwerthung des Geschilderten, keine einfache topographische Anatomie darstellt, sondern eine solche von chirurgischem Standpunkt aus. Die topographischen Verhältnisse sind also nicht gleichmässig in rein anatomisch-wissenschaftlicher Hinsicht behandelt worden, sondern insofern sie in der Chirurgie eine Rolle spielen. Für die Wahl des Standpunktes bei der Betrachtung waren somit im wesentlichen chirurgische Gesichtspunkte bestimmend. Diese, wenn man so will, praktische Betrachtungsweise liess mich noch zu etwas anderem kommen. Ein Theil unserer Lehrbücher der topographischen Anatomie giebt nur in gewissem Sinne Topographie. Es scheint mir für den Praktiker von viel grösserem Werthe zu sein, wenn der Körper in eine Anzahl Regionen zerlegt wird und nun von der Oberfläche nach der Tiefe zu schichtenweise die Lage der Theile zu einander in diesen Schichten betrachtet wird, als wenn die einzelnen Theile,

z. B. die Muskeln, die Gefässe, die Nerven einer grösseren Gegend in bestimmter Reihenfolge nach einander bezüglich ihrer Lage zu andern Theilen durch verschiedene Schichten hindurch verfolgt und geschildert werden. Kurz, ich halte es für richtiger, wenn die Darstellung das Nebeneinander der Augenwahrnehmung bei der schichtenweisen Betrachtung des Körpers, soweit wie möglich, wiederzugeben sucht, weil so eine Reihe von Bildern entsteht, die leichter zu einem Ganzen zusammenzufügen sind, und weil im wesentlichen diese Bilder es sind, die dem Praktiker entgegentreten. Schliesslich ist es doch der Hauptzweck alles anatomischen Unterrichtes, unserer Vorstellung eine Anzahl von Bildern des menschlichen Körpers als Besitz zu geben. Für Denjenigen, der nicht mit der Anschauung arbeitet, geht freilich vielleicht durch den Mangel an Schematismus etwas an Klarheit und Uebersichtlichkeit verloren.

Dazu kommt weiter, dass ich nicht nur wie gewöhnlich, den Todten zunächst berücksichtigte und nur indirekt den Lebendigen, sondern, dass ich den Begriff der topographischen Anatomie weiter als Lehre von der Lagebeziehung der Organe des menschlichen Körpers auffasste, ohne Rücksicht auf die Methode der Erforschung. Aus dieser Auffassung heraus fügte ich jedem Abschnitt ein Kapitel hinzu, in dem ich die topographische Anatomie am Lebenden behandelte, für die das Sehen, das Palpiren, die Perkussion, die Auscultation etc. ohne das Hilfsmittel des Aufschneidens die Forschungsmethoden sind. Ich that dies auch noch aus dem Grund, weil ich vielfach beim Unterricht die Beobachtung gemacht habe, dass die Studenten mit der topographischen Anatomie am Lebenden nicht gerade sehr vertraut sind, dass ihnen die normale Körperform, die anatomischen That-sachen, soweit sie am Lebenden zu konstatiren sind, durchaus nicht sehr bekannt sind. Wie soll dann bei geringen Veränderungen ein richtiges Diagnostiziren möglich sein? Wir müssen uns ja leider mit der Thatsache abfinden, dass ein Theil unserer Studenten der Medizin die natürliche Begabung für den Beruf nicht mitbringt. Viele haben nicht die Sinnesbegabung, die nöthig ist. Nur für den kleineren Theil spielt z. B. ein exakter Gebrauch des Auges die Vermittlerrolle genauer anatomischer Kenntnisse. Vielleicht lässt sich aber auch noch im Unterricht etwas nach dieser Richtung hin verbessern,

indem man die anatomischen Studien nicht nur an der Leiche, sondern auch am Lebenden betreiben lässt, indem man die Studenten lehrt, mit Hilfe der Anhaltspunkte, die der lebende Körper bietet, und der ergänzenden Erfahrungen, die an der Leiche beim Präpariren gesammelt werden, sich den lebenden Körper in dem Aufbau seiner Theile zu konstruiren. Wie viele Studenten bekümmern sich denn darum, welche der anatomischen Thatsachen sie am lebenden Körper finden können? Und doch wie einfach ist es, wo jeder diese Studien fast ganz am eigenen Körper treiben kann. So nothwendig es ist durch das Präpariren die Anatomie des Körpers kennen zu lernen, so nothwendig erscheint es mir diese so erworbenen Kenntnisse durch genaue Untersuchung des lebenden Körpers auf diesen übertragen zu lernen. Für Menschen, die viel mit ihren Sinnen arbeiten, macht dies ja, wenigstens was die grösseren Verhältnisse betrifft, nicht viel Schwierigkeiten, nicht so für eine nicht unbeträchtliche Zahl unserer Medizin-Studirenden. In dieser Richtung hin dem Lernenden eine kurze Anleitung zu geben, das ist der Zweck des letzten Kapitels eines jeden grösseren Abschnittes. Dass dies etwas anderes ist als eine sogenannte Künstleranatomie, brauche ich wohl nicht des längeren auseinanderzusetzen; berühren doch den Künstler nur solche anatomische Thatsachen, welche in der äussern Form des Körpers, sei es des ruhenden, sei es bewegten, zum sichtbaren Ausdruck gelangen.

Am meisten würde wohl die anatomische Anschauung gefördert werden, wenn die Lernenden die bei der Sektion erworbenen Kenntnisse in der Weise umsetzen müssten, dass sie aus gegebenen Bausteinen, den einzelnen Muskeln, Knochen etc. die Körpertheile aufbauen müssten, wenn also die Analyse zur Synthese führte, wie es schon Goethe im Wilhelm Meister als zweckmässig andeutete. „Verbinden heisst mehr als Trennen, Nachbilden mehr als Ansehen.“ Doch darauf muss wohl aus verschiedenen Gründen Verzicht geleistet werden.

Für die Studien zu diesem Buch hat Herr Prof. Merkel, der mir überhaupt die erste Anregung gab, die Sammlung des anatomischen Institutes in freundlichster Weise mir zur Verfügung gestellt, wofür ich ihm ganz besonderen zu Dank verpflichtet bin. Ein Theil der Zeichnungen wurde nach diesen Präparaten angefertigt. Für einen grossen Theil der Abbildungen aber dienten

eigene von mir hergestellte Präparate als Grundlage, die soweit es möglich war, an frischen Leichen gemacht wurden. Letzteres Material erhielt ich durch die Unterstützung und das Entgegenkommen der Herren Professoren König und Orth. Schliesslich möchte ich noch Herrn Maler Peters meinen Dank auch hier aussprechen für das grosse Interesse und das verständnissvolle Eingehen, das er bei der Anfertigung der Abbildungen zeigte.

Wenn ich das Buch jetzt der Oeffentlichkeit übergebe, so geschieht es mit dem vollen Bewusstsein, dass noch nicht alles dem entspricht, was ich gewollt, aber mit der Hoffnung, dass diese Entäusserung und die Kritik anderer leichter die Mängel aufdecken und damit die Verbesserung ermöglichen werden.

Göttingen, im Oktober 1893.

**Der Verfasser.**



# Inhalt.

---

	Seite
<b>Erste Abtheilung. Der Kopf.</b>	
A) Gehirnthheil des Kopfes.	
Kapitel 1. Allgemeine Topographie des Gehirnthheiles des Kopfes . . . . .	1— 9
„ 2. Die Stirngegend . . . . .	9— 13
„ 3. Die Schläfengegend . . . . .	13— 22
„ 4. Die Hinterkopfgegend . . . . .	22— 25
B) Gesichtstheil des Kopfes.	
Kapitel 5. Allgemeine Topographie des Gesichtstheiles des Kopfes . . . . .	26— 28
„ 6. Die Augengegend . . . . .	28— 32
„ 7. Die Nasengegend . . . . .	33— 37
„ 8. Die vordere Wangen-, Lippen- und Kinngengegend . . . . .	37— 42
„ 9. Die seitliche Wangengegend . . . . .	42— 52
„ 10. Die Ohrgegend . . . . .	52— 57
„ 11. Die Mundhöhle und der Rachen . . . . .	57— 68
„ 12. Die Untersuchung des Kopfes am Lebenden . . . . .	68— 73
<b>Zweite Abtheilung. Der Hals.</b>	
Kapitel 13. Die vordere Halsgegend . . . . .	74— 90
„ 14. Die seitliche Halsgegend . . . . .	90— 94
„ 15. Die Nackengegend . . . . .	95— 97
„ 16. Die Untersuchung des Halses am Lebenden . . . . .	97—100
<b>Dritte Abtheilung. Die Brust.</b>	
Kapitel 17. Die vordere Thoraxgegend . . . . .	101—108
„ 18. Die hintere Thoraxgegend . . . . .	108—109
„ 19. Die untere und obere Thoraxwand . . . . .	109—112
„ 20. Der Inhalt des Thorax . . . . .	112—118
<b>Vierte Abtheilung. Die obere Extremität.</b>	
Kapitel 21. Die vordere Schultergegend . . . . .	119—124
„ 22. Die hintere Schultergegend . . . . .	124—127
„ 23. Das Schultergelenk . . . . .	128—130
„ 24. Die Achselhöhle . . . . .	130— 132
„ 25. Die vordere Oberarmgegend . . . . .	132—137
„ 26. Die hintere Oberarmgegend . . . . .	137—138

	Seite
Kapitel 27. Die Ellbeuge . . . . .	138—141
"  28. Die Rückseite des Ellbogens . . . . .	142—143
"  29. Das Ellenbogengelenk . . . . .	144—146
"  30. Die Beugeseite des Vorderarms. . . . .	147—149
"  31. Die Hinterseite des Vorderarms. . . . .	149—151
"  32. Die Volarseite der Handwurzel und Mittelhand . . . . .	151—159
"  33. Die Dorsalseite der Handwurzel und Mittelhand. . . . .	159—163
"  34. Das Handgelenk . . . . .	163—165
"  35. Die Finger . . . . .	165—166
"  36. Die Untersuchung der Schulter und oberen Extremität am Lebenden . . . . .	166—175
 <b>Fünfte Abtheilung. Der Bauch.</b>	
Kapitel 37. Die Vorderwand der Bauchhöhle . . . . .	176—192
"  38. Die äusseren Genitalien und der Damm beim Mann . . . . .	193—201
"  39. Die äusseren Genitalien und der Damm beim Weib . . . . .	201—206
"  40. Die hintere Wand der Bauchhöhle. . . . .	206—215
"  41. Der Inhalt der Bauchhöhle . . . . .	215—235
"  42. Der Inhalt des kleinen Beckens beim Mann . . . . .	235—240
"  43. Der Inhalt des kleinen Beckens beim Weib . . . . .	240—244
"  44. Die Untersuchung des Rumpfes am Lebenden. . . . .	245—259
 <b>Sechste Abtheilung. Die Untere Extremität.</b>	
Kapitel 45. Die Inguinalgegend . . . . .	260—263
"  46. Die Glutäalgegend . . . . .	263—266
"  47. Das Hüftgelenk. . . . .	266—270
"  48. Die Vorderseite des Oberschenkels. . . . .	271—273
"  49. Die Hinterseite des Oberschenkels. . . . .	273—274
"  50. Die vordere Kniegegend und das Kniegelenk . . . . .	274—279
"  51. Die Kniekehlelgegend . . . . .	279—284
"  52. Die Vorderseite des Unterschenkels . . . . .	284—286
"  53. Die Hinterseite des Unterschenkels und der Ferse . . . . .	286—292
"  54. Die Vorderseite des Fusses und die Fussgelenke . . . . .	292—301
"  55. Die Plantarseite des Fusses . . . . .	302—304
"  56. Die Untersuchung der unteren Extremität am Lebenden. . . . .	305—314
Alphabetisches Sach-Register . . . . .	315—324

# Erste Abtheilung.

---

## Der Kopf.

### A. Gehirntheil des Kopfes.

---

#### 1. Kapitel.

#### Allgemeine Topographie des Gehirnthheiles des Kopfes.

Der knöcherne Schädel hat überall eine relativ dünne Bedeckung, sodass man den Knochen an fast allen Stellen durchfühlen und seine grösseren Erhebungen und Vertiefungen abtasten kann. Sie besteht aus der Kopfhaut, die zum grossen Theil, nur in der Stirn- und Schläfengegend nicht, behaart ist, dem subcutanen Fettgewebe, darunter der Galea aponeurotica, an die sich vorn und hinten Muskeln ansetzen, der Frontalis und Occipitalis, und dem Periost. Durch derbe, schräg und vertikal verlaufende Bindegewebezüge ist die Galea mit der Haut fest verbunden; diese Verbindung ist so innig, dass man beide nur schwer von einander trennen kann. Deshalb klaffen Wunden, wenn die Galea nicht ganz durchtrennt ist, nur wenig.

Dieses derbe Subcutangewebe dient als Lagerstätte für die Blutgefässe der Kopfschwarte, arterielle wie venöse, an denen die Kopfschwarte ja so reich ist, für die Lymphgefässe und die Nerven. Die arterielle Versorgung kommt aus verschiedenen Gebieten, einestheils aus der Carotis interna durch die Art. supraorbitalis und die Art. frontalis, andernteils aus der Carotis externa durch die Art. tempor. superficialis, die Auricularis post. und die occipitalis, während die Venen sich hauptsächlich zur Vena frontalis, zur Vena facialis post., der Jugul. ext. und zur Occipitalis sammeln. An die Hauptbahnen der arteriellen Zufuhr halten sich auch die Abzugskanäle für die Lymphe der Kopfschwarte, indem sie entsprechend jenen ebengenannten Arterien herabziehen.

Während die Hauptstämme der sensiblen Nerven der Kopfschwarte der N. frontalis, der Supra-orbitalis, der Auriculo-temporalis, der Occipitalis min. und maj. eine ähnliche topographische Lage haben wie die Arterien, verlaufen ihre Aeste in der Kopfschwarte durchaus selbständig.

Die Arterien zeigen reichliche Verzweigungen und reichliche Anastomosen nicht nur auf derselben Seite, sondern auch mit den

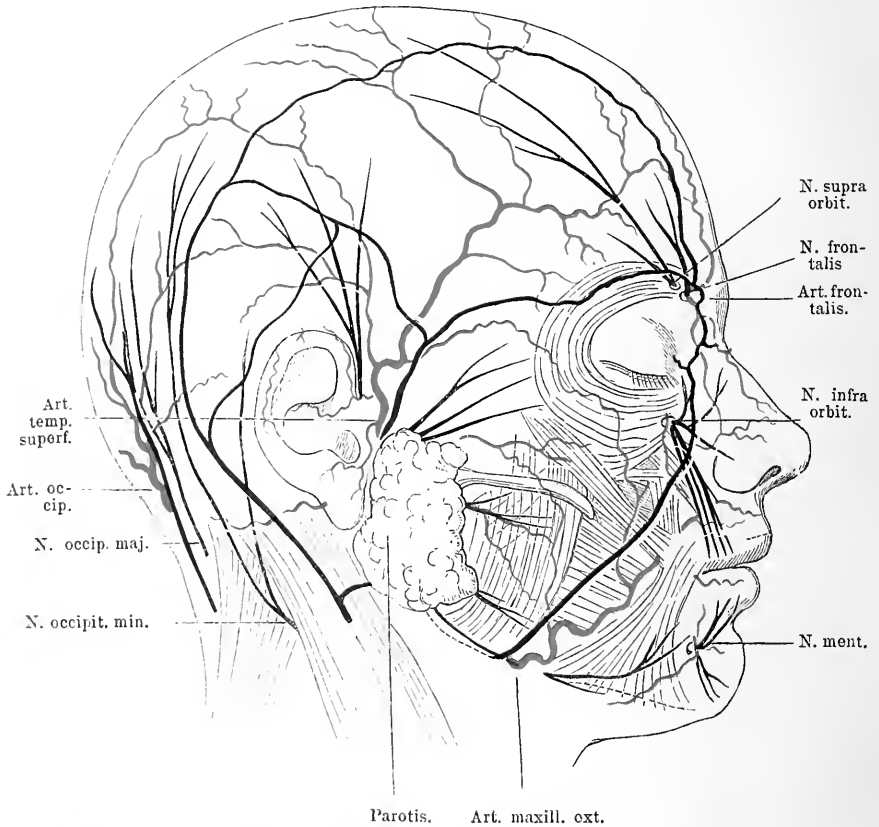


Fig. 1. Die Arterien, Venen und Nerven des Gesichtes und Schädels in ihren Hauptästen. Vor der Ohrmuschel steigt der N. auriculo-temporalis in die Höhe. Unter der Parotis kommt der N. facialis hervor.

Arterien der anderen Seite. Durch diese reichlichen Anastomosen liegen die Ernährungsverhältnisse zwar günstig für plastische Operationen; doch ist es trotzdem gut, den Verlauf der grösseren arteriellen Stämme bei der Lappenbildung zu berücksichtigen. Aus dem gleichen Grunde aber können Schwierigkeiten auftreten, wenn man z. B. wegen abnormer Erweiterungen der Kopfarterien, dem sog. Aneurysma cirsoides, Carotis-

unterbindungen macht, da die Anastomosen wieder Blut zuführen. Oft hat man bei der Unterbindung von Kopfarterien Mühe, weil sich dieselben zurückziehen, weil sie sich nicht gut isolirt fassen und ligiren lassen.

Auch die Venen und Lymphgefäße bilden ein dichtes, wenn auch nicht so reichliches Netz von Gefässmaschen, jedoch von durchaus selbständigem nicht sehr konstantem Verlauf. Einzelne der Venen kommunizieren mit den Venen der Schädelknochen. So können auf diesem Wege infektiöse Prozesse von der Haut nach dem Schädel forttransportirt werden.

Die Muskeln, in die vorn und hinten die Galea endigt, der *M. frontalis* und *M. occipitalis* haben längsgerichtete Fasern. In Folge dessen kann Kontraktion eines dieser Muskeln eine Verschiebung der Galea bewirken, während die Haut über dem Frontalmuskel so mit demselben verbunden ist, dass sie sich bei Kontraktionen quer runzelt. Das Verhältniss des Muskels zu der Galea ist derart, dass der Muskel in die sich spaltende Galea eingescheldet ist. Hier in der Muskelgegend ist die Verbindung zwischen Haut und Galea nicht mehr so fest und straff, daher können sich hier viel eher Blutergüsse, Beulen zwischen beiden bilden. Jene Verschiebung der Kopfschwarte durch Muskelkontraktion ist aber nur möglich, weil sie mit dem Periost nur durch eine lockere Bindegewebeschieht lose verbunden ist. Eine Ablösung der Kopfschwarte ist deshalb leicht ausführbar. In dem von Muskeln unbedeckten Theil des Schädels haben alle abnormen Ansammlungen von Blut, von Eiter in Folge dieser Verhältnisse ihren Sitz zwischen Periost und Kopfschwarte oder zwischen Periost und Knochen nie zwischen Galea und Haut. Die Decke über denselben ist also relativ dick und fest und sie befinden sich in einem lockeren maschigen Bindegewebsraum. Dadurch kommt es häufig zu ausgedehnter Verbreitung des Eiters, zu ausgedehnter Ablösung der Kopfschwarte, ehe etwa spontaner Durchbruch eintritt. Jene Eiteransammlungen müssen deshalb frühzeitig eröffnet werden. Auf dem gleichen Umstand beruht es auch, dass bei Verletzungen häufig die Kopfschwarte in ausgedehntester Weise als mächtiger Lappen abgelöst wird, ebenso wie durch das Messer des Indianers beim Skalpiren.

Unter der lockeren Bindegewebeschieht folgt das Periost. Es haftet gewöhnlich ziemlich fest am Schädel, nur bei Neugeborenen nicht. In Folge dessen kommen bei letzteren leichter Blutergüsse unter dem Periost vor wie z. B. das Cephalthämatoma neonatorum

beweist. Diese Hämatome der Neugeborenen finden gewöhnlich ihre Grenze an dem Ende der einzelnen Knochen.

Der knöcherne Schädel resp. Hirnschädel besteht aus zwei wesentlich differenten Theilen, dem Schädelgewölbe und dem Schädelgrund. Die Grenze dieser Abtheilungen bezeichnet jene rauhe Linie am Hinterkopf, welche der oberflächlichen Nackenmuskulatur als Ansatz dient. Das Schädelgewölbe, dessen Form sowohl bei den verschiedenen Rassen und Stämmen als bei den einzelnen Individuen erhebliche Differenzen aufweist, stellt im Allgemeinen eine Kuppel dar, wie die Hälfte eines längs durchschnittenen Ovoids, welches zusammengefügt ist aus dem Stirnbein, den Scheitelbeinen, den grossen Flügeln des Keilbeins, den Schläfenbeinen und dem Hinterhauptsbein. Während das Schädelgewölbe in seinem oberen und hinteren Theile mehr einheitlich konvex gewölbt ist, bieten die Seitentheile namentlich in ihrer vorderen Hälfte flachere etwas vertiefte Partien, die Schläfen dar. Auch die Stirn zeigt gewöhnlich keine einheitlichen Wölbungen, indem durch die Tubera frontalia und die darunter gelegenen flacheren eingebuchteten Partien durch den häufig, namentlich im medialen Theile stärker prominirenden Supraorbital-Rand und die zwischen beiden letzteren gelegene flachere Glabella erhebliche Differenzen in der Biegungsrichtung entstehen. Die Oberfläche des Schädels ist glatt, nur an einigen Stellen zeigt sie flache Unebenheiten, da wo die einzelnen Knochen zu dem Gewölbe zusammengefügt sind, also an den Nähten, die meist sehr deutlich ausgebildet sind. Von Wichtigkeit ist die Kenntniss der Lage dieser Nähte bei der Beurtheilung der Frage, ob in einem gegebenen Fall von Kopfverletzung an der betreffenden Stelle ein Sprung vorliegt oder nicht. Die Innenfläche des Schädelgewölbes ist uneben, sie zeigt Leisten, Eindrücke und Gruben, die hervorgerufen sind theils durch Gefässe der Dura mater wie die Arterien mit ihren ausgedehnten Verzweigungen, theils durch die Pacchioni'schen Granulationen, die meist in der Mittellinie des Schädels zu finden sind, und die Verstärkungen des Knochens an einzelnen Stellen wie z. B. den Pfeiler in der Mittellinie des Os occipitale, durch die sagittal verlaufende Crista occipit. int.

Das Schädelgewölbe zeigt an verschiedenen Stellen sehr verschiedene Dicke, die auch individuell sehr verschieden ist. Es ist bekannt, dass in der Schläfengegend oft der Knochen so dünn ist, dass er am skelettirten Schädel durchscheint, das ist natürlich für Verletzungen von einer gewissen Bedeutung. An anderen Stellen

z. B. der *Protuberantia occip. int.* ist der Knochen wieder besonders dick, ebenso in der unteren Stirngegend. Hier verdankt der Schädel dem Umstand seine Dicke, dass in den Schädelknochen die Stirnhöhlen eingeschaltet sind.

Die Knochen des Schädels bestehen wie alle platten Knochen aus einer gefässreichen *Diploe*, die nach aussen und nach innen von einer kompakten Rindensubstanz begrenzt wird. Die innere Rindensubstanz galt für härter und spröder, daher der Name *Tabula vitrea*. Bei Schädelfrakturen findet man meist, wenn beide Tafeln gesprungen sind, die innere ausgedehnter frakturirt; eine Differenz besteht aber nur in ihrer Dicke, insofern die äussersten Gefässkanälchen der *vitrea* so weit sind, dass man von einem Uebergang zur *Diploe* sprechen kann (Merkel). Die *Tabula int.* ist also dünner und deshalb bricht sie leichter, ausserdem bricht der Knochen an der Seite, die an den drückenden Gegenstand stösst, später als an der freien Seite.

Die Versorgung der Schädelknochen mit Gefässen ist sehr reichlich, er bekommt viele Aeste der Art. *meningeae mediae*; in gleicher Weise hat er viele Venen, die sogenannten *diploetischen Venen*. Ausserdem durchsetzen den Knochen noch Venen, die *Emissarien*, die meist eine Verbindung der *Sinus* des Schädelinnern mit den äusseren Venen darstellen und zwar geht der Blutstrom von dem *Sinus* nach aussen. Das konstanteste dieser *Emissarien* ist das *Emissarium mast.*, dicht über der Wurzel des *Processus mast.*, meist in gleicher Höhe nur zwei Finger breit hinter der Ohröffnung; es verbindet den *Sinus transversus* mit den Hinterhauptsvenen. Auffallend ist es, dass trotz dieses Gefässreichthums die Knochenneubildung am Schädel gering ist, freilich betheiligt sich das innere *Periost*, die *Dura* nur sehr wenig daran. Seichte, schmale, baumförmig verzweigte Furchen auf der Innenfläche des Schädels deuten den Verlauf von Arterienverzweigungen, breite Rinne die Lage grösserer Venenräume an und zahlreiche Oeffnungen bezeichnen die Ein- und Austrittsstellen von Gefässen und Nerven. Die Furche resp. Leiste für den *Sinus longitudinalis* zieht sich einfach von dem *Foramen coecum* in der Mittellinie des Schädelgewölbes bis zur *Protuberantia occip. int.* hin. Aus dieser sehr leicht zu bestimmenden Lage lässt sich bei etwaigen Verletzungen des Schädels oder Geschwülsten die Möglichkeit seiner Mitbetheiligung unschwer vermuthen. Auch ein Theil des *Sinus transversus* hat seine Rinne noch in dem konvexen Theil des Schädels, das ist der horizontale Theil, der sich von der *Spina occip. int.* in horizontaler Richtung nach vorn zieht, um auf der Hinterseite

der Felsenbeinpyramide nach dem Foramen jugulare herabzusteigen. Da die genaue Bestimmung seiner Lage von praktischer Bedeutung ist, so werde ich darauf zurückkommen. Weiter nach vorn verläuft die Rinne für die Aeste der Arteria meningea media, auch ihre Lage werde ich noch genauer besprechen.

Viel komplizirtere Verhältnisse bietet die Schädelbasis dar in ihrer Zusammensetzung aus dem Stirnbein und Siebbein, dem Keilbein, Schläfenbein und Hinterhauptsbein; ist sie doch sowohl innen als aussen mit vielen Fortsätzen und Oeffnungen versehen. Doch lässt sich die Innenfläche durch bestimmte Linien in übersichtlicher Weise gruppiren. Der Schädelgrund zerfällt innen in drei grosse Gruben, welche durch vier konvergirende und ins Kreuz gestellte Leisten begrenzt werden, deren Durchkreuzungspunkt etwas vor die Mitte der Schädelbasis auf eine Erhöhung, die Sella turcica fällt, welche selbst wieder eine kleine Grube besitzt und die mittlere Schädelgrube in zwei symmetrische Hälften theilt. Die hintere Grenze der vorderen Schädelgrube bilden die nach vorn konvexen Cristae sphenoidales und die hintere Grenze der mittleren Schädelgrube die Pyramide des Felsenbeins. Diese Fortsätze treffen in der Sella turcica zusammen. In der Mitte der vorderen Schädelgrube befindet sich die dünne Siebbeinplatte mit der Crista galli, dem Anheftungspunkt der Dura mater. Zu beiden Seiten davon ist der Boden nach oben gewölbt und bildet das dünne Dach der Orbita. Die mittlere Schädelgrube ist erheblich tiefer, sie birgt auf ihrem Boden eine Reihe von Löchern, die Nerven zum Austritt aus der Schädelhöhle und Arterien zum Eintritt dienen. Da in ihr ausserdem gerade die chirurgisch wichtigen Partien des Gehirns ruhen, so ist ihre Lage von grosser Bedeutung. Die Grenze der mittleren Schädelgrube gegen die hintere bildet die Felsenbeinpyramide, jenes derbe, wulstige Gebilde, das sich von der Innenfläche des Proc. mast. schräg nach innen vorn medialwärts nach der Sella turcica hinzieht; sie enthält das innere Ohr. Auf ihrer Hinterfläche findet sich das Loch für den Nervus acusticus und den Nervus facialis und am untern hintern Rand derselben entlang verläuft eine breite Furchen für den Sinus transversus, die in das Foramen jugulare mündet. Die Mitte zwischen beiden hintern Schädelgruben wird von dem Hinterhauptsloch eingenommen. Abgeschlossen ist die hintere Schädelgrube nach hinten durch die Wölbung des os occipitale.

Die Schädelbasis hat sehr verschiedene Dicke. An verschiedenen Stellen in allen drei Schädelgruben sind Partien, die recht dünn



sind, die bei durchfallendem Licht durchscheinen. Diese dünnen Stellen, dazu die Lage der Löcher und die Lage der besonders festen Partien bestimmen wohl der Hauptsache nach die Form und den Verlauf der Bruchlinien bei Basisfrakturen. Natürlich hat auch die Art und die Richtung der Gewalteinwirkung einen gewissen Einfluss darauf.

In ihrem Innern enthält die Schädelkapsel das Gehirn mit seinen Häuten, der Dura, der Arachnoides und der Pia. Die Dura ist derb, fest, wenig elastisch, sie liegt der Schädelkapsel dicht an, hat sie doch zugleich die Rolle des Periostes. Sie lässt sich jedoch leicht abziehen, wenigstens vom konvexen Schädeltheil; am kindlichen Schädel ist es etwas schwerer. In der Sagittallinie des konvexen Schädeltheils bildet sie eine Duplikatur für den Sinus longitudinalis, die sich tief zwischen die beiden Hirnhälften einsenkt. Dadurch, dass die Dura sich von dem oberen Rand der Felsenbeinpyramide dachförmig über die hintere Schädelgrube zur Linea occip. int. hinüberspannt; bildet sie das Tentorium, durch welches das Kleinhirn, das in der hinteren Schädelgrube liegt, von dem Grosshirn getrennt ist; auf ersterem ruht der hintere Theil des Grosshirns. Sie ist die Trägerin vieler Gefässe, sowohl arterieller, deren hauptsächlichste die Arteria meningea media ist, als venöser, speziell der Sinus. Bei Verletzungen des Schädels kann die Arterie mit verletzt werden, so können Hämatome zwischen Schädel und Dura entstehen, die meistens ihren Sitz in der mittleren Schädelgrube haben.

In die Sinus, namentlich den Sinus transversus und longitudinalis, sphenoparietalis, petrosus sup. u. inf., marginatus ergiesst sich alles venöse Blut aus dem Gehirn und den Knochen; eine Mitbetheiligung der Sinus an Krankheitsprozessen dieser Organe ist deshalb sehr verständlich. Chirurgische Bedeutung haben nur der Sinus longitudinalis und der transversus, weil sie allein, sei es bei Blutungen aus denselben, sei es bei vereiterten Thrombosen in Folge von Entzündungsprozessen einem operativen Vorgehen zugänglich sind. Ihre Lage werden wir noch genauer besprechen. Auch bei anderen Operationen am Schädel muss man der Lage dieser Sinus eingedenk sein. Bei Verletzungen kollabiren sie nicht wie andere Venen, doch findet eine Ansaugung von Luft in die Venen nicht leicht statt. Kommunikationen mit den äusseren Venen des Gesichts und Halses bestehen durch die Emissarien, deren wichtigste durch das Foramen mast. zu den Ven. occip. und durch das Foramen coecum und die Siebbeinlöcher zu den Nasenvenen führen. Auf die Dura

folgt nach innen als zweite zartere Hülle des Gehirns die weiche Hirnhaut, die aus zwei Grenzlamellen und dazwischen liegendem lockerem gefässreichem Gewebe besteht, das allen Windungen des Gehirns in allen Buchten folgt. In dieser Membran, in ihren Maschen, also im Subarachnoidal-Raum findet sich der Liquor cerebro-spinalis, aus dessen Abfluss bei Verletzungen eine Eröffnung der Dura, eine Beteiligung der Arachnoidea und Pia geschlossen werden kann. Namentlich für die Frage der Schädelbasisfraktur ist dies Moment von Bedeutung, wo man Ausfluss aus dem Ohr bei Fraktur des Felsenbein und bei Siebbeinfraktur aus der Nase beobachtet. Der Schädelgrund mit seinen drei Gruben und das konvexe Schädeldach dienen als Kapsel für das Gehirn. In seinen Gruben ruhen die verschiedenen Theile desselben, in der vorderen Schädelgrube die vordere frontale Partie des Gehirns, in der mittleren die temporale und parietale Partie und schliesslich in der hinteren das Kleinhirn, während die occipitale Partie des Grosshirns auf dem Tentorium, das das Kleinhirn deckt, ruht. Durch eine tiefe mediale Längsfurche wird das Grosshirn in zwei symmetrische Hälften getheilt. In dieser Längsfurche liegt die Falx cerebri, jener sagittale Fortsatz der Dura. Die Verbindungen des Gross- und Kleinhirns mit dem Rückenmark vermittelt die Medulla oblongata mit der Brücke. Gewöhnlich theilt man das furchen- und windungsreiche Grosshirn in Stirn, Seiten, Schläfen und Hinterhauptslappen ein, die wiederum jeder aus mehreren Windungen bestehen. Es ist auch vom chirurgischen Standpunkt aus wichtig, gewisse wesentliche Furchen festzustellen und die Lage und Beziehung der Hauptwindungen zu diesen zu fixiren, weil so eine gute klare Uebersicht zu Stande kommt über dieses etwas verwickelte Terrain, die praktisch ihre grosse Bedeutung hat. Wir werden hierauf noch spezieller zurückkommen.

Von der Basis des Gehirns gehen die Hirnnerven ab, alle nahe der Mittellinie; nach längerem oder kürzerem Verlauf treten sie dann durch die Dura hindurch, auf welcher das Gehirn unten aufliegt. Diese haftet der Schädelbasis ziemlich fest an, schliesst die basalen Sinus ein und giebt den austretenden Hirnnerven Scheiden.

Auf die Einzelheiten der Innenfläche der drei Schädelgruben kommen wir noch spezieller zurück; wir wollen jetzt nur noch eine kurze Uebersicht über die Aussenfläche der Schädelbasis geben, soweit sie nicht mit anderen grösseren Knochen in direktester Verbindung steht, also namentlich über das mittlere und hintere Drittel. Sie hat hier eine Anzahl Fortsätze, die theils Muskelfortsätze, theils

Stützen des Kiefergerüsts, theils auch Träger von Gelenkflächen sind. Die wichtigsten dieser Fortsätze sind die vorn seitlich neben dem Hinterhauptsloch stehenden überknorpelten Gelenkkörper für die Wirbelsäule, dann nach aussen davon an der Seite des Hinterhauptbeins die Proc. mast. Diese vier Fortsätze liegen in einer graden Linie. Man kann so mit Hilfe des Proc. mast. das Wirbelgelenk in seiner Lage bestimmen. Etwa in der Mitte zwischen dem Proc. condyl. und dem Proc. mast., nur 1 cm nach vorn findet sich noch ein Muskelfortsatz, der Proc. styloideus, ferner in der Schläfengegend der die Schläfe nach unten horizontal abschliessende Jochfortsatz, der etwa  $2\frac{1}{2}$  cm. vor dem vorderen Rand des Proc. mast. beginnt. Cirka 4 cm. nach vorn vor dem Proc. condyl. findet sich in gleicher Distanz von der Mittellinie ferner der Proc. pterygoideus. Zwischen diesen Fortsätzen nun liegen, wie wir oben schon sahen, an verschiedenen Stellen Löcher und Gruben im Schädel und namentlich ist der mittlere Theil der Schädelbasis reich daran. Wir wollen jetzt nur folgende hervorheben. Das Hinterhauptsloch, die grösste Oeffnung am Schädelgrund, durch welche die Medulla tritt, erwähnten wir schon. Zwischen dem Proc. zygomaticus und mastoideus liegt dicht vor letzterem eine leicht schräg nach vorne in den Schädel führende Oeffnung, der knöcherne Gehörgang und vor diesem eine Grube, die mit ihrer Längsrichtung quer gestellt die Gelenkgrube für den Unterkiefer abgiebt. Auf die übrigen Löcher, die Nerven und Gefässen den Durchtritt durch den Schädel erlauben, komme ich noch spezieller zurück.

## 2. Kapitel.

### Die Stirngegend.

Die Stirngegend zeigt, wie wir schon sahen, die Besonderheit gegenüber dem grössten Theil des behaarten Schädels, dass unter dem Subcutangewebe zwischen die Blätter der Galea der *M. frontalis* eingeschaltet ist. Dieser Muskel reicht gewöhnlich von dem Supraorbitalrand und der Nasenwurzel bis zum Stirnhöcker, indem beide Muskeln sich unten berühren und nach oben zu auseinanderweichen. Auf seiner Hinterseite liegt das hintere Blatt der Galea, welches sich mit dem Periost des oberen Augenhöhlenrandes verbindet. An dieser Verbindung finden Eitersenkungen einen starken Widerstand. Entfernt man den Muskel, so findet man am Supraorbitalrande und darüber die Arterien und Nervenstämme, während die Hauptvene der

Stirngegend, die V. frontalis nahe der Mittellinie im subcutanen Bindegewebe verläuft und daher, wenn das Blut etwas sich in ihr staut, z. B. im Zorn, sehr deutlich von aussen sichtbar ist. Die Art. supraorbitalis und die Art. frontalis entspringen aus der Ophthalmica und kommen mit den gleichnamigen Nerven, Aesten des Trigeminus, direkt auf dem Periost gelegen aus der Augenhöhle, schlagen sich um den

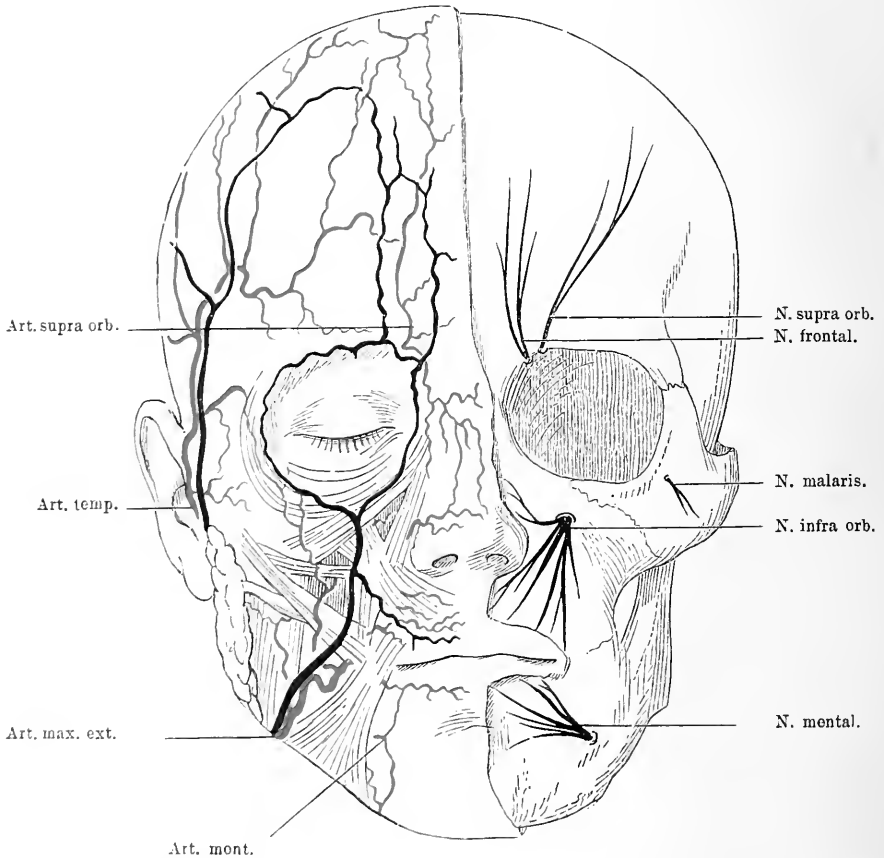


Fig. 2. Rechte Gesichtshälfte. Haut entfernt, Gesichtsmuskeln, Parotis mit Ausführungsgang und die Gesichtsgefäße in schematischer Weise zur Darstellung gebracht. Links die sensiblen Gesichtsnerven mit ihren Austrittspunkten aus dem Knochen sichtbar gemacht.

oberen Augenhöhlen-Rand herum, liegen da zunächst hinter dem Muskel und dringen erst allmählich ins Subcutangewebe vor. Gewöhnlich passirt die Art. supraorbitalis mit dem gleichnamigen Nerven die Incisura supraorbitalis, die ca.  $2\frac{1}{2}$  cm von der Mittellinie entfernt liegt. Sie ist die bedeutendste der beiden Gefäße.

Der *N. frontalis* und die *Arteria frontalis* dagegen nehmen etwas mehr medial, häufig nicht durch eine Knochenrinne ihren Verlauf nach oben.

Hinter dem Periost, das sich in nichts von dem des übrigen Schädels unterscheidet, liegt der Knochen, der hier in der Stirngegend gewöhnlich keine einheitlichen Wölbungen zeigt, da durch die *Tubera frontalia* und die darunter gelegenen flacheren, eingebuchteten Partien, durch den häufig, namentlich im medialen Theile stärker prominirenden Supraorbitalrand und die zwischen beiden letzteren gelegene flachere Glabella erhebliche Differenzen in der Biegungrichtung entstehen.

Der Knochen der unteren Stirngegend ist besonders dick, dies verdankt er dem Umstande, dass hier in ihn die Stirnhöhlen eingeschaltet sind. Es weicht hier also die Schädelwand auseinander, dadurch ist sie doppelt. Dessen muss man eingedenk sein, wenn man Schädelverletzungen dieser Gegend vor sich hat. Die Stirnhöhlen liegen dicht zu beiden Seiten der Mittellinie, dem medialen Theile des Supraorbitalrandes entsprechend. Sie erstrecken sich bei verschiedenen Individuen sehr verschieden weit nach aussen und oben und können gelegentlich eine erhebliche Grösse erlangen. Nach oben zu verschmälert sie sich meist, ihre obere Grenze liegt etwa 2 cm über dem Supraorbitalrand. In der Mittellinie, wenn auch nicht immer genau, sind beide Höhlen durch eine frontal verlaufende dünne Wand geschieden, vielfach sieht man auch auf ihrer hinteren Fläche noch Leisten und Vorsprünge, welche die Höhlen in Abtheilungen trennen. In ihrem medialen Theile sendet sie einen Fortsatz nach unten, der bis über die Stirnbeingrenze herabreicht und hier dann mit einer etwa Streichholz dicken Oeffnung in die Siebbeinzellen, in den mittleren Nasengang mündet. Die Lage, Grösse und Form der Stirnhöhle ist vielen Variationen unterworfen. Sie ist von derselben Schleimhaut ausgekleidet, wie die Nase. Diese Schleimhaut hat viel Schleimdrüsen. Gelegentlich theiligt sich die Stirnhöhle an Katarrhen der Nase und kann, da sie reich an Nerven ist, durch Druck sehr unangenehme Erscheinungen hervorrufen. Nicht selten entstehen Eiterungen in derselben; dann kann sich der Eiter in die Nasenhöhle entleeren, häufig aber fliesst er auch nicht ab, weil die Oeffnung durch die geschwollene Schleimhaut verlegt ist, dann muss man die Stirnhöhle, da man sie meist nicht sondiren kann, von aussen öffnen. Dass bei Verletzungen der Stirnhöhle leicht Haut-Emphysem entsteht, hat seinen Grund in der Kommunikation mit der Nasenhöhle.

In der Mitte der Stirn zieht sich auf der Innenseite des Knochens eine Leiste in die Höhe, die von der Crista galli ihren Anfang nimmt. Sie dient der Dura als Anheftungspunkt, die hier die Falx cerebri zwischen die beiden Grosshirnhälften schiebt. Da wo die Falx cerebri dieser Leiste ansitzt, da bildet sie den Sinus longitudinalis, der sich von hier aus in der Mittellinie über die ganze Konvexität der Schädels

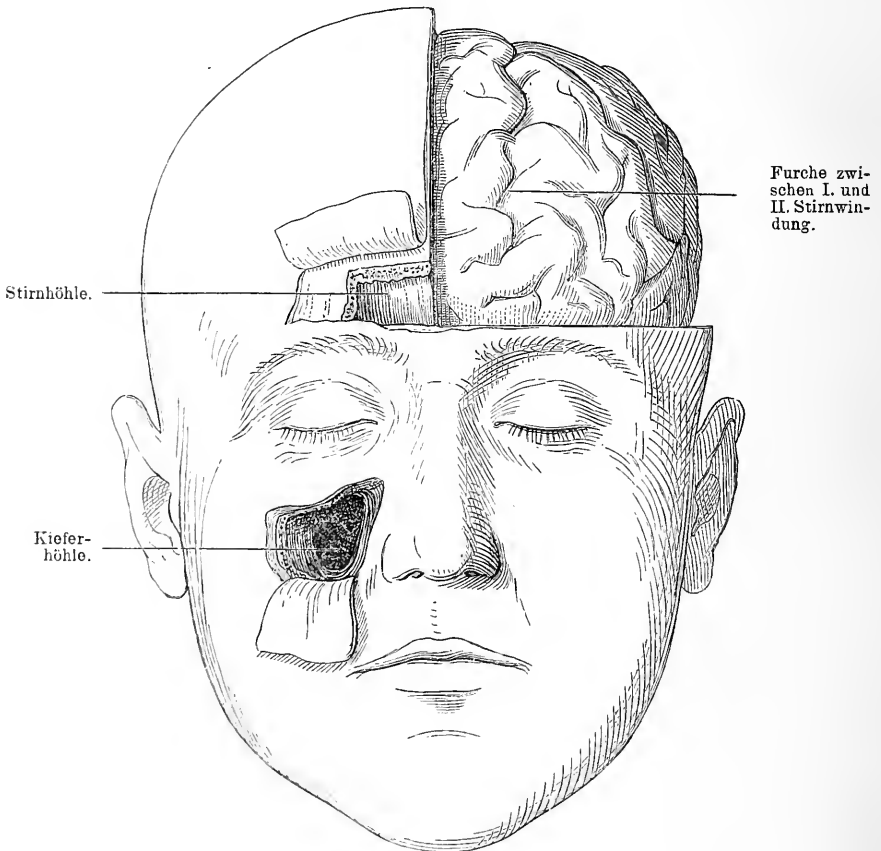


Fig. 3. Rechts die Stirn und Kieferhöhle von vorn her geöffnet. Links der Schädelknochen weggenommen, um das Stirnhirn zu zeigen.

hinzieht. Nimmt man die Dura weg, so liegt das von den weichen Häuten überzogene Gehirn vor uns mit den Frontalwindungen. Der Mittellinie zunächst zieht sich die erste Stirnwindung senkrecht im Bogen in die Höhe; an sie schliesst sich lateral die gleichgerichtete zweite Stirnwindung an. Die Grenze zwischen beiden verläuft etwa da, wo das Tuber frontale liegt. Beide reichen bis über die Coronarnaht

nach hinten. Nach aussen schliesst sich dann die dritte Stirnwinding an, sie entspricht schon dem Uebergang der Stirn in die Schläfengegend, trifft man doch ihren vorderen Theil schon hinter der vom Supraorbitalrand aufsteigenden Linea temporalis.

Sticht man nun etwa in der Mitte der ersten Stirnwinding horizontal das Messer etwa 2 cm über dem Supraorbitalrand 5—6 cm tief nach hinten, so eröffnet man so das vordere Ende des Seitenventrikels. An der Basis des Stirnhirns findet man den Tractus olfactorius, der zu beiden Seiten der Crista galli gelegen hier seine Fasern in die feinen Oeffnungen des Siebbeins schickt. Die Unterlage für das Grosshirn bildet hier das oft recht dünne, etwas gewölbte, unebene Orbitaldach.

### 3. Kapitel.

#### Die Schläfegegend.

Unter der Haut der Schläfengegend, die viel verschieblicher ist als die behaarte Kopfhaut, lässt sie sich doch ohne weiteres in Falten aufheben, liegen in dem subcutanen Fett die Arterien, Venen und Lymphgefässe, ebenso die Nerven, welche die seitlichen Schädelpartien versorgen. Dicht vor dem Tragus des Ohres steigt die Art. temp. superf., begleitet von der Vena fac. post. und dem Nerv. auriculotemp. in die Höhe und ist gewöhnlich auf dem Joehbogen deutlich zu fühlen (s. Fig. 5).

Etwa 1 cm über dem Arcus zygomat. theilt sie sich in zwei Aeste, von denen der eine schräg nach vorn zur Stirn geht und mit der Art. supraorbitalis anastomosirt, der andere nach unten sich wendet und mit der Art. occipitalis sich verbindet. In ihrer nächsten Nähe liegt die Vena fac. post. und verästelt sich in der Schläfengegend zu einer Reihe von dünnern Venen, die man häufig am Lebenden durch die Haut durchschimmern sieht. Diese Gefässe werden von einem Netz von Lymphbahnen begleitet, die in die Lymphdrüsen der Parotisgegend einmünden. Dicht hinter der Arterie schickt der genannte Nerv, ein Theil des dritten Astes des Trigemini seine Zweige nach oben zur Schläfe. Dringt man weiter in die Tiefe, so kommt man hinter dem subcutanen Bindegewebe auf eine straffe, kräftige Fascie, die Fascia tempor., welche den M. tempor. bedeckt. Dieser entspringt im Bogen von der untern Linea temporalis des Schädels und zieht mit konvergenten Fasern, indem er die Fossa temporalis ausfüllt, nach dem Processus coronoid. des Unterkiefers.

Fast in ganzer Ausdehnung ist er von der Fascia temporalis bedeckt, die dadurch entsteht, dass das Periost sich an der Linea temporalis inf. in zwei Blätter spaltet, deren eines Periostbedeckung des Knochens bleibt, deren anderes als Fascie den M. temp. überzieht.

Diese Fascie spaltet sich etwa zwei Finger breit über dem oberen Rand des Jochbogens in mehrere Blätter, zwischen denen sich Fett

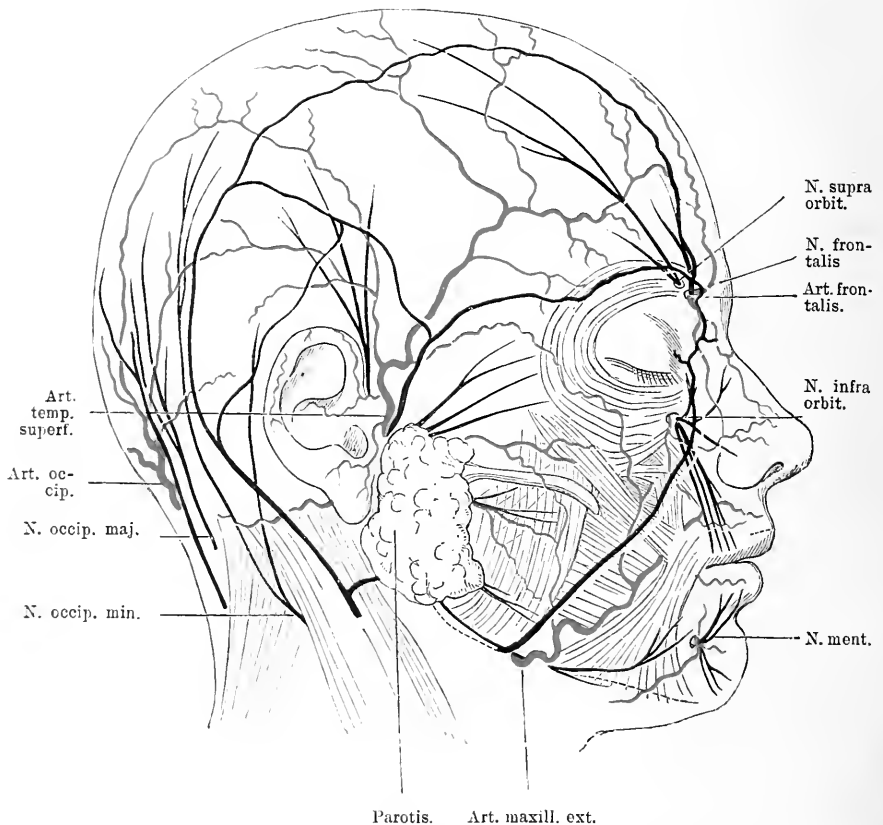


Fig. 4. Die Arterien, Venen und Nerven des Gesichtes und Schädels in ihren Hauptästen. Vor der Ohrmuschel steigt der N. auriculo-temporalis in die Höhe. Unter der Parotis kommt der N. facialis hervor.

befindet, und vereinigt am Jochbogen angekommen wieder ihre Lamellen. Eiterungen des Temporalis gehen mit der Sehne nach unten, sie kommen deshalb unter dem Jochbogen durch an der Wange zum Durchbruch, während Eiterungen über der Temporalisfascie gewöhnlich nicht nach unten rücken, weil die Temporalisfascie mit der Galea sich fest verbindet und so eine starke Barriere gebildet wird.



Hinter dem M. temporalis liegt das Periost, das den Schädelknochen bedeckt. Das Schädelgewölbe zeigt hier eine flache, etwas vertiefte Partie, die Schläfen, welche nach vorn zu gegen die Stirne häufig durch eine scharf prominente, nach vorn und medialwärts konvexe Linie, das vordere Ende der Linea temporalis, abgegrenzt wird, die manchem Schädel ein sehr ausgeprägtes energisches Aussehen gibt.

Die Oberfläche des Knochens ist hier von verschiedenen Nähten durchsetzt. Die frontal verlaufende Frontalnaht zieht in leicht konkavem Bogen von einer Schläfe über die Konvexität des Schädels zur anderen. Sie beginnt etwa 2 cm hinter dem äusseren Supraorbitalrand und etwa 2 cm über der Höhe desselben und verläuft etwas schräg nach hinten oben. Mit ihrem Anfangstheil steht sie senkrecht auf der Linie, welche durch die Sut. speno-parietalis und squamosa gebildet wird, die zwischen Schläfenbein und Keilbeinflügeln einerseits und dem Os parietale und frontale andererseits etwa  $1\frac{1}{2}$  cm höher als der Supraorbitalrand in horizontalem Bogen nach hinten verläuft (s. Fig. 6).

Von dieser queren Naht zieht sich etwa 1 cm hinter dem Anfang der Coronarnaht eine Naht in gleicher Richtung wie letztere nach unten, welche Keilbein und Schläfenbein verbindet, die Sutura speno-temporalis (Fig 6). Häufig ist in der Schläfengegend der Knochen so dünn, dass er am skelettirten Schädel durchscheinend ist, das ist natürlich für Verletzungen von einer gewissen Bedeutung.

Hat man den Knochen nun ausgedehnt weggenommen, so sieht das Auge auf die Dura, die hier kräftige Gefässe führt. Eine Reihe arterieller Kanäle strömen von oben und von den Seiten zusammen und vereinigen sich zu grösseren Stämmen; es ist die Arteria meningea media. Sie kommt aus dem Foramen spinosum, geht von da in einer Rinne des Knochens schräg nach vorn aussen über den Boden der mittleren Schädelgrube zur Konvexität des Schädels empor. Diese Rinne für die Art. meng. media theilt sich gewöhnlich etwa in der Mitte der mittleren Schädelgrube in zwei Aeste, deren einer nach vorn im Bogen bis zur vorderen Grenze der mittleren Schädelgrube verläuft und dann ungefähr parallel der Coronarnaht nach oben zieht, während der hintere Ast sich fast horizontal nach hinten wendet über die Innenfläche der Schuppe des Schläfenbeins. Bei dieser Lage der Arterie in einem Halbkanal des Knochens ist es begreiflich, dass die Arterie bei Fraktur dieser Schädelgend leicht verletzt wird; es kann in Folge dessen zu heftigen Blutungen, diffusen oder circumskripten Hämatomen und dadurch zu Hirndruckerscheinungen kommen.

Diese Hämatome sitzen hauptsächlich in der mittleren Schädelgrube. Man hat deshalb vorgeschlagen die Arterie zu unterbinden und Voigt hat für diesen Zweck den Weg angegeben, wie man die Lage

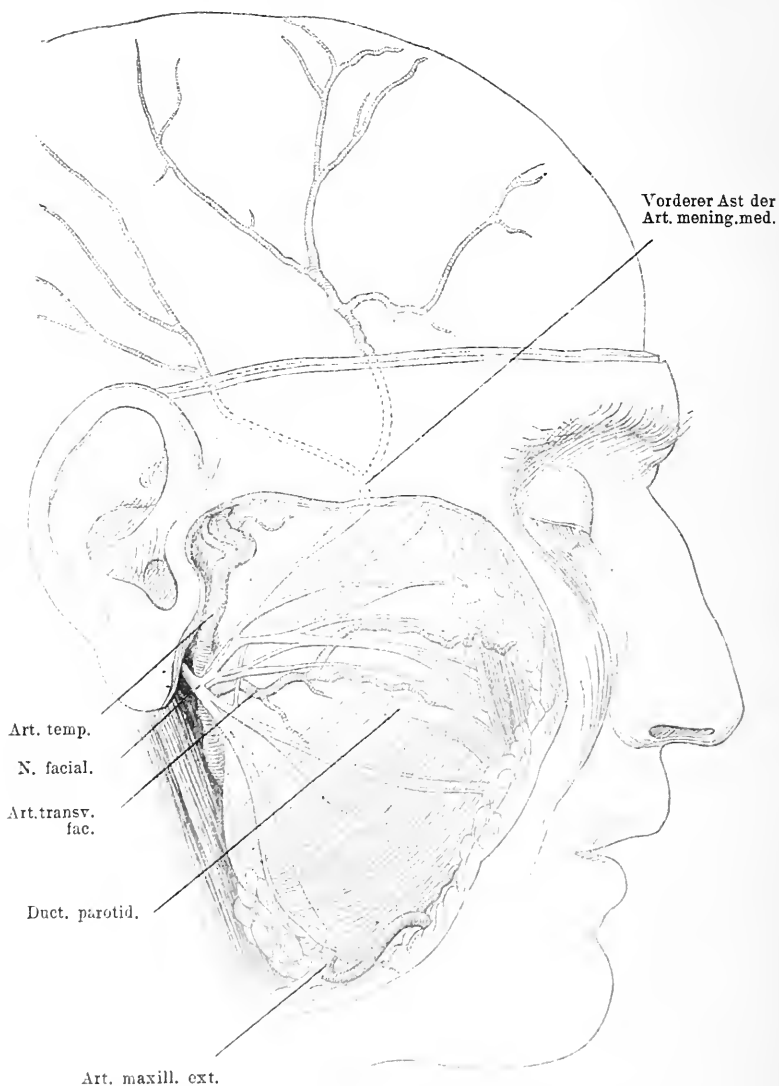


Fig. 5. Ansicht der Wangengegend nach Wegnahme der Haut und der Parotis. Schädeldach weggenommen um die Verzweigungen des vorderen Astes der Art. mening. media zu zeigen; unten dieselben auf die Haut projieirt. Der Duct. parot. quer durchschnitten.

der Arterie von aussen bestimmen könne. Man zieht zwei Linien, die eine horizontal zwei Finger breit oberhalb des Jochbogens, die andere vertikal, einen Daunen breit hinter dem aufsteigenden spheno

frontalen Fortsatz des Joehbeins; wo beide zusammentreffen, da soll man die Oeffnung im Schädel anlegen. Nach den Untersuchungen Merckels jedoch findet man an dieser Stelle meist nur den vorderen Ast, da die Theilung schon weiter unten erfolgt ist. Vor der Theilung die Arterien zu erreichen, ist kaum möglich, wenigstens ohne sehr grosse Oeffnungen im Schädel, da sie da noch auf dem Boden der mittleren Schädelgrube liegt. Jedenfalls wird es unter allen Umständen richtiger sein, die Trepanationsstelle tiefer, etwa in der Höhe des Supraorbital-Randes anzulegen, wenn auch da der den Knochen bedeckende Muskel etwas Schwierigkeiten macht.

Entfernt man nun die Dura dieser Gegend, so liegt wieder das Gehirn vor, so weit es in der mittleren Schädelgrube ruht und von dieser aus nach oben sich erhebt. Gerade diese Theile des Gehirns bergen Partien, deren Kenntniss von eminent praktischer Bedeutung ist, weil sie in ihrem physiologischen Werthe bekannt sind. Hier trifft man auf die erste Hauptfurche des Grosshirns, um die sich alles gruppirt, die Fissura Sylvii, welche zwischen vorderem und mittlerem Drittel des Grosshirns von der Hirnbasis ausgehend, schief nach hinten und oben aufsteigt und die äussere Fläche der Hemisphäre so theilt, dass der Stirnlappen vor sie, der Scheitellappen über sie und der Schläfenlappen unter sie zu liegen kommt. Die Fissura Sylvii spaltet sich in einen kurzen aufsteigenden Ast und in einen langen horizontalen Ast. In dem Winkel zwischen beiden Aesten liegt das Operculum. Die unter ihm und medialwärts in der Tiefe gelegenen Hirnpartien heissen die Insel. Als zweite primäre Furchung gilt die Centralfurchung, welche dicht über dem Operculum beginnt und schräg nach hinten oben zieht bis nahe an die Medianlinie. Vorne grenzt an sie die vordere Centralwindung, hinten die hintere, die beide ihr parallel laufen. Nach vorn und unten von der vorderen Centralwindung liegt der Stirnlappen und zwar schliesst sich die untere Stirnwindung bei dem vorderen Ast der Sylvischen Spalte an das Operculum an. Alle drei Stirnwindungen gehen mit ihrem hinteren Ende in die vordere Centralwindung über. Nach hinten von der hinteren Centralwindung liegt der Scheitellappen, dessen Anfangstheil aber noch in den Bereich der Schläfengegend fällt. Er lässt sich nicht scharf abgrenzen; durch eine horizontale Furchung wird er in zwei Windungen getheilt, die beide in die hintere Centralwindung übergehen. Diese Furchung, der Suleus parietalis beginnt nahe über dem horizontalen Schenkel der Fossa Sylvii 1,5 bis 2 em hinter dem Sulcus Rolandi, steigt anfangs auf-

wärts und parallel der Centrifurche, biegt sich dann nach rückwärts und läuft in einer Bogenlinie mit der Konkavität nach unten nach dem hinteren spitzen Himende. Unterhalb des horizontalen Astes der Sylvischen Spalte, liegt der Schläfenlappen, er besteht auch aus

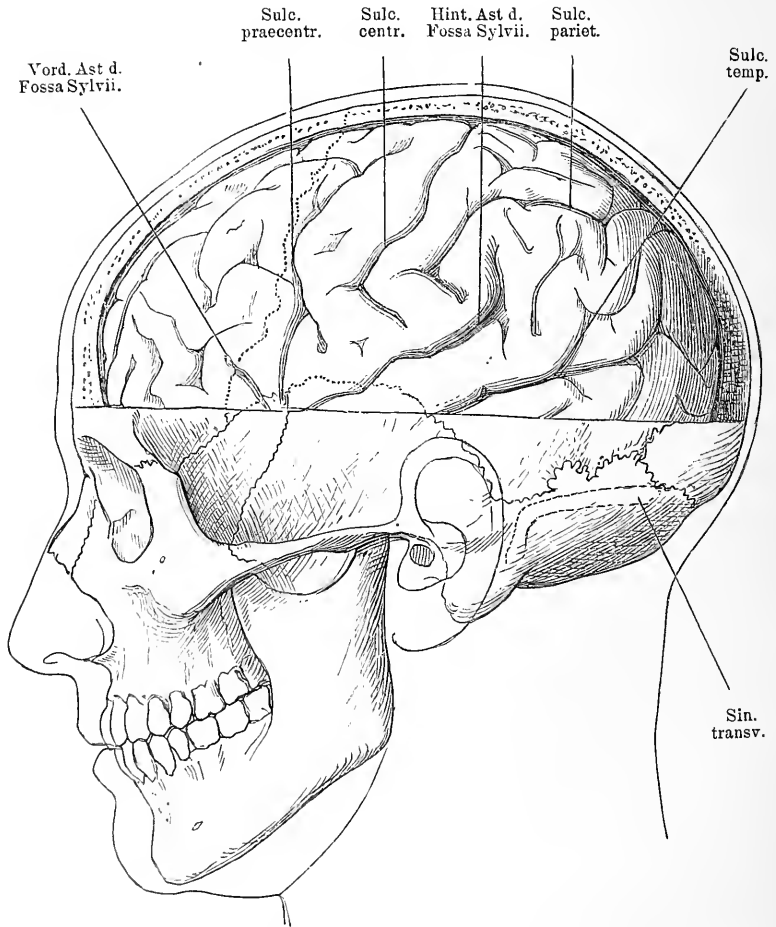


Fig 6. Linke Seite des Gehirns nach Entfernung der linken Hälfte des Schädeldaches und der Hirnhäute. Schädelnähte eingezeichnet, um das Verhältniss der Hauptfurchen und Windungen des Gehirns zu ihnen zu zeigen. Sinus transversus auf die äussere Seite des Schädels projicirt. Der Sulc. centr. reicht in diesem Falle nicht so weit herab als gewöhnlich.

drei horizontalen über einandergelegenen Windungen, die durch zwei Spalten von einander getrennt sind. Sie gehören aber nur mit ihrem vorderen Theile in die Schläfengegend.

Wegen der grossen physiologischen Bedeutung, die diese Gehirntheile haben, möchte ich an dieser Stelle einiges darüber, wenn auch nur das hauptsächlichste einschalten.

Die oberen Enden der beiden Centralwindungen sind die corticalen Centren für die Bewegungen der unteren Extremität und zwar vorn für die Extensoren, hinten für die Flexoren. Im mittleren Drittel beider Centralwindungen findet man die motorische Region für die obere Extremität, während das untere Drittel von dem Centrum des Facialis u. Hypoglossus eingenommen ist. Das Operculum und die Insel ist das Centrum der Sprache. Diese Centren sind gewöhnlich nicht scharf von einander geschieden, doch hat man noch folgendes konstatiert, dass in der vorderen Centralwindung in der oberen Hälfte des mittleren Drittels das Centrum für die Extensoren, in der unteren das für die Flexoren, Supinatoren und Pronatoren der oberen Extremität liegt, während in der hinteren Centralwindung an der entsprechenden Stelle oben das Centrum für die Ab- und Adduktoren sich findet. Auch die Centren des Facialis sind getrennt, in der hinteren Centralwindung das für die Muskeln des Mundes, in der vorderen das für die übrigen Gesichtsmuskeln, während der Hypoglossus mehr das Gebiet des hinteren Endes der dritten Stirnwindung einnimmt. Das vordere Ende der Fossa Sylvii ist das Centrum für die vom dritten Ast des Trigeminus versorgten Kaumuskeln.

Suchen wir jetzt noch diese Gehirntheile zum Schädel in Beziehung zu setzen, ihre Lage zu letzterem zu bestimmen, um so praktisch verwertbare Daten zu gewinnen.

Die Fossa Sylvii beginnt auf der Schädelbasis am hintern Rand des kleinen Keilbeinflügels, läuft entsprechend demselben nach aussen und biegt dann nach hinten. Dicht unter der Vereinigungsstelle des grossen Keilbeinflügels und des Scheitelbeins mit der Schuppennaht, theilt sie sich in ihre beiden Schenkel, der kurze läuft schräg nach vorn oben, indem er die Coronarnaht kreuzt, der horizontale anfangs mit der vorderen obern Hälfte der Schuppennaht parallel, geht dann aber nach aufwärts und rückwärts. Die Theilung der Fossa Sylvii findet man etwa 4 cm über der Mitte des Jochbogens (s. Fig. 6). Etwas weiter nach hinten liegt die Centralfurche, die schief von unten vorn nach hinten oben über die Hirnoberfläche läuft. Ihr unteres Ende wird gefunden, wenn man eine Senkrechte über dem Kiefergelenk errichtet; etwa 5 cm über diesem letztgenannten Punkt liegt der Anfang. Fällt man ein Loth

dicht hinter der Wurzel des Proc. mastoideus, so bestimmt man damit die Lage des oberen Endes des Sulc. centralis. Dieser Punkt liegt etwa 5 cm hinter dem Vereinigungspunkt der Sagittal- und der Coronarnaht. Doch ist das variabel. Durch diese Bestimmungen ist die Lage des Sulcus centralis und der Central-

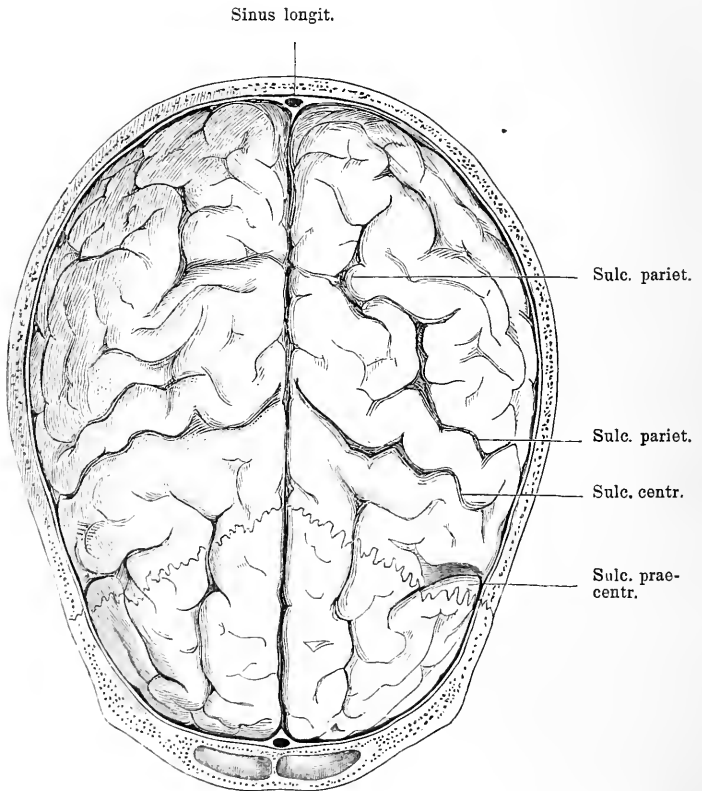


Fig. 7. Gehirn von oben. Schädeldach und Hirnhäute weggenommen. Vorn die beiden Stirnhöhlen quer durchschnitten; dicht dahinter Querschnitt des Sinus longitudinalis. Die Sutura coron. eingezeichnet.

windungen gegeben und damit eigentlich alles Wesentliche der cranio-cerebralen Topographie mitgetheilt.

Die Lage der grossen Ganglien kann man in der Weise bestimmen, dass man zwei Frontalschnitte anlegt, deren einer etwa durch die Theilungsstelle der Fissura Sylvii, der andere durch das hintere obere Ende des Sulcus Rolandi geht. Durch diese beiden Schnitte

ist die gesammte Masse derselben umgrenzt. In diesem Bereich findet sich auch der Seitenventrikel.

Hebt man nun das Gehirn der Schläfegegend in die Höhe, dann wird die Innenseite der Dura sichtbar, soweit sie die mittlere Schädelgrube auskleidet, und ausserdem eine Reihe von Organen, die von der Hirnbasis in die Dura eintreten. Vorn an der Grenze der vordern und hintern Schädelgrube zeigt sich in der Dura der Sinus sphenoparietalis, der dicht hinter der Kante des kleinen Keilbeinflügel zur Konkavität des Schädels emporzieht. Ueber den Grund der Schädelgrube sieht man von hinten vom For. spinos. schräg nach vorn aussen die Art. meningea med. hinziehen, während über die hintere Grenze auf dem Rücken der Schläfenpyramide der Sinus petrosus sup. verläuft.

Wird das Gehirn noch etwas mehr gehoben, dann kommen auch die mittleren Theile der Hirnbasis zum Vorschein, soweit sie in den Bereich des medialen Theiles der mittleren Schädelgrube und der Sella turcica gehören. Vorn sieht man den N. opticus und dicht dahinter die Art. carotis int., die hier in das Gehirn eintritt. Weiter hinten in der hintern Hälfte der Sella turcica der N. oculomotorius, an der Spitze der Felsenbeinpyramide der Nerv. trochlearis und noch etwas weiter hinten schon im Anfangstheil der hintern Schädelgrube am hintern Rand der Pyramide der N. trigeminus. Alle diese Organe treten in die Dura ein und verlaufen ziemlich weit in derselben. Am lateralen schräg abfallenden Theil der Sella turcica scheint der längsverlaufende Sinus cavernosus blau durch.

Um die Beziehungen dieser Theile zum Knochen genau kennen zu lernen, muss man die Dura von der Schädelbasis ablösen. Man gelangt dann vorn im medialen Theil der vordern Grenze auf die Fissura orbitalis sup., die dem III., IV., VI. Hirnnerven und der Vena ophthalmica als Austrittspforte dient. Nun bekommt man auch die drei Stämme des Trigeminus zu Gesicht, dessen I. Ast ebenfalls durch die Fissura orbit. sup. hindurch passirt. Dicht dahinter, etwas tiefer tritt der II. Ast in das Foramen rotundum und noch weiter etwa 1 cm rückwärts und lateral trifft man auf den III. Ast des Nerven, der hier dem For. ovale zustrebt. Dicht hinter letzterem steigt aus dem For. spinosum wie schon erwähnt die Art. meningea med. in die Dura emp. Da der III. Ast des Trigeminus schräg von hinten oben innen herabkommt, so findet sich die Art. meningea direkt lateral von ihm, also für den von der Seite her vordringenden Opera-

teur vor dem Nerven. Die beiden vordern Aeste des Trigeminus lehnen sich medialwärts dicht an den Sinus cavernosus, der in die Dura eingeschlossen an der Aussenwand der Sella turcica liegt. Dieser zeigt pulsatorische Bewegungen, da in ihm die Art. carotis int. von dem For. carot. bis zu ihrer vorderen Umbiegung verläuft. Auf der Aussenseite liegen der Arterie oben der III., IV. und VI. Hirnnerv an. Grösser ist die Entfernung zwischen dem III. Ast des Trigeminus und dem Sinus cavernosus. Oeffnet man die Dura um des ersteren Verlauf bis zum Austritt aus dem Hirn zu verfolgen, so sieht man, wie er ziemlich steil schräg nach hinten oben zu einer flachen Delle der Vorderseite der Felsenbeinpyramide aufsteigt, in welcher er sich mit den andern beiden Aesten zu dem Ganglion Gasseri verbindet. Dieses Ganglion liegt noch von der Dura umschlossen; nur ein kurzer Stamm stellt die Verbindung mit dem Hirn her. Die Lage dieses Ganglion hat praktische Bedeutung für die Chirurgen bekommen, weil man es bei sehr schweren Neuralgien reseziert hat. Es ist nicht ohne Werth zu erwähnen, dass es in derselben Frontalebene liegt wie die etwas weiter lateral und tiefer liegende Art. meningea media. Man kann also nur nach Unterbindung der Art. meningea media gut an das Ganglion heran. Wenn man aber in dieser Richtung auf das Foram. ovale u. spinosum, auf den III. Ast des Trigeminus zu vordringt, so vermeidet man desto sicherer den Sinus cavernosus, der etwas weiter nach vorn, etwas höher und medialwärts liegt. Als weiterer topographischer Anhaltspunkt für diese Operation kann dienen, dass der hintere Rand des Jochbogens, das For. spinosum und das Ganglion Gasseri von einer Frontalebene getroffen werden. Auch kann man die Thatsache als Wegweiser benutzen, dass das For. spinosum auf die Oberfläche des Schädels projiziert etwa 1 cm über der Mitte des Unterkieferabschnittes zu liegen kommt.

#### 4. Kapitel.

### Die Hinterkopfgegend.

An die Schläfegegend schliesst sich nach hinten der Hinterkopf an. Seine vordere Grenze bezeichnet also etwa der Proc. mastoideus. — Unter der behaarten Kopfhaut liegt hier ein dickes, derbes Subcutangewebe, in welchem abgesehen von der unbedeutenden Art. auricularis post., die Art. occipitalis mit der gleichnamigen Vene und die Nerven sich verästeln. Weiter nach oben wird das subcutane Binde-



gewebe wieder geringer, hier ist die Verbindung der Haut mit der Galea wieder straffer. Nimmt man die Haut weg, so trifft man die Art. occipit., einen Ast der Carotis ext. etwa in der Mitte einer Linie, welche man von der Wurzel des Proc. mastoid. nach der Protuberantia occip. ext. zieht. Hier wo die Insertion des M. sterno-cleidomastoideus und des M. trapezius zusammenstossen, sieht man sie aus der Tiefe herauskommen. Neben ihr findet man gewöhnlich die Vena occipitalis (s. Fig. 1). Mit diesen Blutgefässen ziehen die Lymphgefässe der Hinterhauptsgegend und der hinteren Scheitelgegend herab und münden in die occipitalen Lymphdrüsen auf dem Ansatz des M. trapezius, während die Lymphgefässe der Hinterohrgegend in die Drüsen sich ergiessen, welche auf dem Ansatz des M. sterno-cleidomastoideus liegen. Nicht so konstant trifft man bei der Art. occipit. auch den sensiblen Nerven, der hauptsächlich die Hinterhauptsgegend versorgt, den N. occipit. maj. Manchmal tritt er mit ihr zusammen in das Subcutangewebe hervor, häufig aber hat er sich schon vorher verästelt und ist dann schwer zu finden. Unter dem oberflächlichen Blatt der Galea liegt der Occipitalmuskel, der von der oberen Nackenlinie entspringt und auf gleiche Weise wie der Frontalmuskel in die Galea eingescheldet ist. An jene eben erwähnte obere Nackenlinie heftet sich von unten her der obere Ansatz des M. trapezius und lateral davon der M. sterno-cleidomastoideus. Erst wenn man diese Muskeln und die dahinter gelegenen, den m. longissimus capitis und den splenius durchschnitten hat an ihrem Ansatz, kann man die Art. occipitalis in ihrem weiteren Verlauf verfolgen. Man sieht dann, wie sie hinter dem Proc. mastoid. in einer Rinne desselben medial von der Incisura mastoidea ungefähr quer nach hinten verläuft.

Entfernt man jetzt den M. occipitalis und das dahinter liegende Periost, so liegt der Knochen des Hinterhauptsbeines vor. Seine Oberfläche ist ziemlich uneben, namentlich in der Medianlinie sitzt eine starke Prominenz, die man am Lebenden dicht über dem Nacken fühlt. Von hier aus zieht sich in querer Richtung eine mässig-erhabene Leiste horizontal nach vorn zur Wurzel des Proc. mastoid., der hier als derber massiger Zapfen nach unten hervorragt. Hinten wird er vom Hinterhauptsbein durch eine vertikale Naht abgegrenzt, die sich in etwas schräg nach hinten geneigter Linie im Bogen über die ganze Hinterkopfgegend zur andern Seite fortsetzt und die Grenze gegen die Scheitelbeine darstellt, die Lambdanah. Auf sie stösst in der Medianlinie also ihrem höchsten Punkt von

vorn die Sagittalnaht. Der Punkt ihrer Vereinigung ist die Stelle, wo sich bei kleinen Kindern die kleine Fontanelle findet, wo man bei geschlossenem Schädel eine flache Delle gewöhnlich antrifft. Hinter der Wurzel des Proc. mastoid. tritt konstant durch ein Loch im Knochen, eine Vene heraus, ein sogenanntes Emissarium, welche eine Verbindung der venösen Blutbahn innen und aussen vom Schädel herstellt. Der Schädelknochen ist hier gewöhnlich recht dick, in der Medianlinie aber besonders. Auf seiner Innenfläche zeigt er namentlich in dem unteren Theil ebenfalls starke Unebenheiten, zieht sich doch in der Medianlinie die stark prominirende Leiste der *Crista occipit. int.*, vom Hinterhauptsloch in die Höhe. Sie trägt auf ihrer Oberfläche eine flache Rinne für den Sinus longitudinalis. Gekreuzt wird sie von einer quer also horizontal verlaufenden, breiten Rinne, die dem Sinus transversus als Lager dient. Sie entspricht in ihrer Lage ungefähr der *Linea occipit. sup.* und bezeichnet die Grenze zwischen Kleinhirn und Grosshirn.

Nimmt man den Schädel weg, so wird dadurch der in der Dura verlaufende Sinus transversus bloßgelegt, er zieht in ungefähr querer Richtung vom hintern Ende der Felsenbeinpyramide nach hinten (s. Fig. 6) und stösst hier in der Mittellinie auf den Sinus longitudinalis, der im Bogen nach oben vorn zieht. Beide bilden hier den *Confluens sinuum*. Die Bestimmung der Lage des Sinus transversus hat gelegentlich Bedeutung für den Chirurgen, weil im Anschluss an Eiterungsprozesse in den Zellen des Warzenfortsatzes Sinusthrombosen mit Vereiterungen vorkommen, die Gelegenheit zu operativem Vorgehen geben können. Man braucht nur den Schädel etwa 2 cm über dem Ansatz des Proc. mast. am Schädel in der Verlängerung des hinteren Randes zu öffnen, um gerade auf den Sinus zu kommen, da wo sein querer Verlauf beginnt.

Wenn man oberhalb des Sinus transversus die Dura wegschneidet, so liegt das hintere Ende des Grosshirns vor, das auf dem leicht schräg nach unten aussen abfallenden Tentorium cerebelli ruht. Letzteres inserirt sich an die Innenseite des Sinus transversus. Man trifft hier die Occipitallappen des Gehirns, oben seitlich und hinten das Ende der Parietallappen und unten seitlich unter diesen das Ende der Temporallappen. Gewöhnlich liegt das Gehirn so, dass man hinter dem Vereinigungspunkt zwischen *Lambdanaht* und *Sagittalnaht* auf den quer vertikal verlaufenden *Sulcus occipitalis* kommt, der das hintere Ende des Grosshirns an der medialen Hemisphärenfläche scharf gegen den Scheitellappen abgrenzt. Nach hinten vom *Sulcus*

occipitalis findet sich der Cuneus, das Rindencentrum des Opticus, nach vorn der Praecuneus.

Nimmt man unterhalb der protuberantia occip. ext. die Dura weg, so liegt vor uns das Kleinhirn, das die hintere Schädelgrube ausfüllt. Nach vorn von ihm trifft man in der Mittellinie auf den 4. Ventrikel und vor diesem oben die Brücke, unten die Medulla oblongata, die beide auf der vordern Fläche der hintern Schädelgrube ruhen. Am vordern und seitlichen Rand dieser beiden treten die Hirnnerven aus der Hirnsubstanz, nur der II. und III. Hirnnerv kommt weiter vorn zu Tage. Diese Nerven laufen eine Strecke frei und treten dann in die Dura und von da durch bestimmte Löcher nach aussen. Man sieht diese aber erst deutlich, wenn man die Dura vom Schädelknochen abgehoben hat. Auf der Hinterfläche der Felsenbeinpyramide findet sich zunächst ungefähr in der Mitte das Loch für den Acusticus und den Facialis, am unteren hinteren Rand der Pyramide entlang verläuft eine breite Furche für den Sinus transversus, die in das Foramen jugul. mündet, welches etwa  $2\frac{1}{2}$  cm nach aussen von der Mitte des vorderen Randes des Hinterhauptlochs gelegen ist. Man findet es von aussen, wenn man dicht vor dem Processus mast. in querer Richtung etwa  $2\frac{1}{2}$  cm in die Tiefe geht; die Vena jugularis und der 9., 10. und 11. Hirnnerv benutzen es zum Austritt. Von diesem Foramen jugul. aus zieht sich also die Furche für den Sinus transversus entlang der Hinterseite der Pyramide nach oben und wendet sich am oberen hinteren Rand derselben angelangt nach hinten, um leicht ansteigend bis zur Protuberantia occip. int. zu verlaufen. Medialwärts von diesem Foramen dicht über dem Processus condyloideus an der inneren Umrandung des Hinterhauptlochs liegt das Foramen hypoglossi.

Auch die Oeffnungen der hinteren Schädelgrube haben chirurgisch eine Bedeutung dadurch, dass sie die Kommunikation zwischen dem Schädelinneren und dem äusseren vermitteln, dass also auf diesem Wege Krankheitsprozesse entzündlicher oder neoplastischer Art sowohl von aussen nach innen, als von innen nach aussen sich verbreiten können, dass aber auch diese Nerven und Gefässe durch Erkrankungen und Verletzungen des Knochens direkt an den Durchtrittsstellen in Mitleidenschaft gezogen werden können und so seien es Blutungen, seien es Neuralgien oder Lähmungen entstehen können.

---

## B. Gesichtstheil des Kopfes.

### 5. Kapitel.

#### Allgemeine Topographie des Gesichtstheiles des Kopfes.

Die Weichtheile des Gesichts bestehen im Wesentlichen aus Haut, Fett, Muskeln, Drüsen, zahlreichen Gefässen und Nerven. Die Haut des Gesichts ist ausserordentlich beweglich, weich und im Allgemeinen dünn, jedoch ist die Dicke im Einzelnen sehr verschieden, dabei ist sie sehr dehnbar. Durch alle diese Eigenschaften und durch ihren Blutreichtum ist sie für plastische Operationen ein sehr geeignetes Material. Unter ihr liegt das subcutane Fettgewebe, das an verschiedenen Stellen von sehr verschiedener Mächtigkeit ist. Es giebt dem Gesicht die Rundung, indem es Höhlen und Buchten ausfüllt und so die Niveaudifferenzen der Knochen ausgleicht. Die Muskeln gruppieren sich nach bestimmten Organen, deren Funktionen sie dienen. Es sind Muskeln für das Auge, die Nase, das Ohr, den Kiefer und die Haut. Wir werden diese bei den einzelnen Regionen genauer besprechen.

Unter diesen Weichtheilen liegt der Gesichtsschädel, er setzt sich im Wesentlichen aus dem Oberkiefer, dem Jochbein und dem Nasenbein einerseits und dem Unterkiefer andererseits zusammen; dazu kommen noch die an die erste Gruppe angrenzenden Partien des Schädelgrundes und Schädelgewölbes. Die Form und die Prominenz des Oberkiefers, die mehr oder weniger starke Entwicklung des daran stossenden Jochbogens, der sich aus dem Processus zygomaticus des Schläfenbeins und dem Jochbein zusammensetzt, ist für die Form des Gesichts ausserordentlich bestimmend. Die Vorderfläche des Oberkiefers, welche die Vorderseite des Gesichts im Wesentlichen bildet, ist gewöhnlich leicht konkav. Von ihrem oberen Theil aus geht horizontal in mehr oder weniger starkem Bogen der breite allmählich sich verjüngende Jochbogen nach aussen und hinten, um dicht vor dem Kiefergelenk seinen Stützpunkt an den seitlichen Theilen der Schädelbasis zu finden. Auf diesem Jochbogen etwas nach vorn von seiner Mitte ruht der Stirnfortsatz des Jochbeins, der senkrecht nach oben verläuft, um in Vereinigung mit dem Proc. zygom. des Stirnbeins die Augenhöhle nach aussen in

einem medialwärts konkaven Bogen abzuschliessen. Da wo die Naht zwischen Stirn und Jochbein ist, also etwa  $1\frac{1}{2}$  cm unterhalb des Supraorbitalrandes, da kommt ein Nerv aus dem Knochen heraus der Ramus tempor. des Nervus orbit. resp. Subcutaneus malae; er kann schwere Neuralgien machen und so Anlass zur Neurektomie

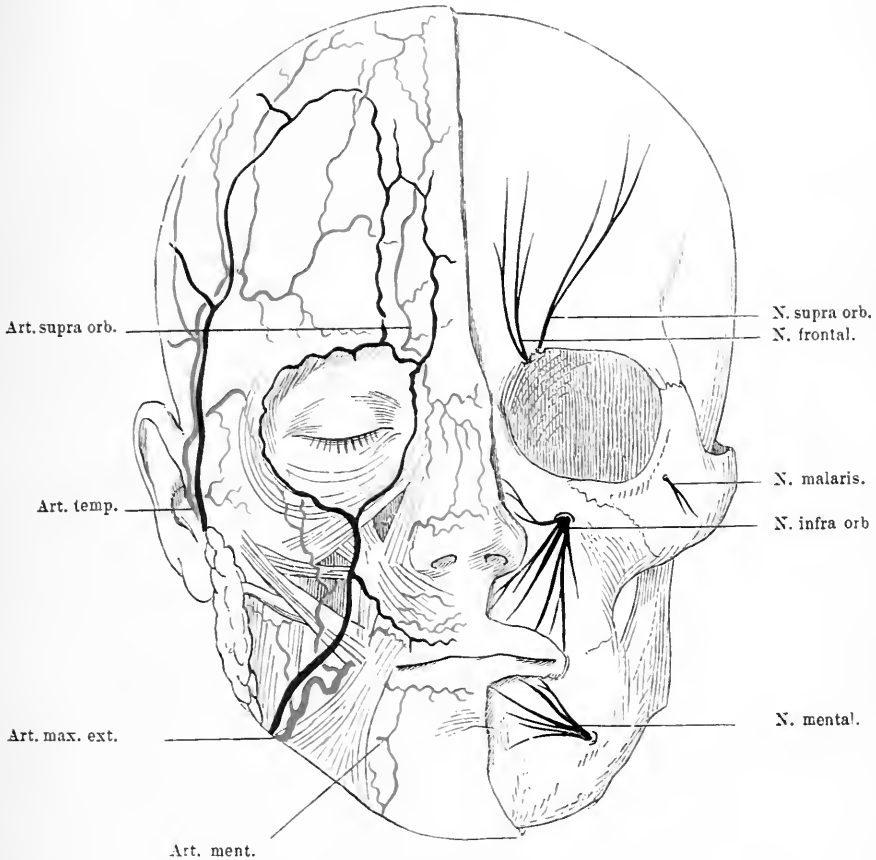


Fig. 8. Rechte Gesichtshälfte. Haut entfernt, Gesichtsmuskeln, Parotis mit Ausführungsgang und die Gesichtsgefäße in schematischer Weise zur Darstellung gebracht. Links die sensiblen Gesichtsnerven mit ihren Austrittspunkten aus dem Knochen sichtbar gemacht.

geben. Man sucht ihn an der angegebenen Stelle, er liegt hier unter der Haut, Subcutangewebe und Temporalfascie auf dem Periost. Mit Hilfe der beiden Nasenbeine vereinigen sich die beiden Stirnfortsätze, und der Oberkiefer zu einem hohen aber schmalen spitzwinkligen Gewölbe, das in der Mittellinie des Gesichts von dem unteren Rand

des Stirnbeins in mehr oder weniger schräger Richtung nach unten vorn hinzieht und so das knöcherne Nasengerüst bildet. Den unteren Theil des Oberkiefers bilden die beiden Alveolarfortsätze, die in horizontaler Richtung verlaufen und sich in der Mittellinie in einer etwas prominenten Spina vereinigen. — Die untere Begrenzung des Gesichts bildet der Unterkiefer, der von einer Ohrgegend zur anderen in einem im Grossen und Ganzen schräg nach vorn unten gerichteten Bogen sich erstreckt. Der etwas schräg nach oben gestellte hufeisenförmig gekrümmte Körper des Unterkiefers mit dem Alveolarfortsatze reicht bis zum Kieferwinkel nach hinten, der senkrecht unter dem hinteren Jochbogenende liegt. Hier steigt der vertikale Ast auf, um sich nach oben zu theilen, nach vorn in einen Muskelfortsatz, den *Process. coronoideus* für den Ansatz des *Musc. temporalis*, nach oben in den Gelenkfortsatz; zwischen beiden liegt ein halbkreisförmiger Ausschnitt des Knochens. Der *Proc. temporalis* findet etwa in der Höhe des Jochbogens sein Ende etwas nach vorn von der Mitte desselben, während der Gelenkfortsatz  $\frac{1}{2}$  cm höher mit einer Rolle als Gelenkkörper aufhört.

## 6. Kapitel.

### Die Augengegend.

Das Auge ist bedeckt von den Augenlidern, die aus dünner Haut, Muskeln, derbem Bindegewebe und Schleimhaut bestehen. Die Muskulatur setzt sich zusammen aus dem *M. orbicularis palp.* dazu gesellt sich der *Orbicularis orb.*, die zusammen den Schliessmuskel der Augenlider bilden. Er geht der Hauptsache nach vom inneren Augenwinkel aus, umkreist zum Theil das Auge und kehrt wieder dahin zurück, zum Theil inserirt er sich am äusseren Augenwinkel; er reicht nach allen Richtungen ziemlich weit über den Orbitalrand nach aussen, indem er mit dem *M. frontalis* und den Wangenmuskeln zusammenstösst und diese theilweise deckt. Hinter den Muskelfasern kommt eine derbe Bindegewebsplatte der *Tarsus*, die namentlich im oberen Augenlid stark entwickelt ist, sie steht mit den Muskeln des Lides in Verbindung und bildet den inneren Rand des Lides. In ihr liegen die *Tarsaldrüsen*. Auf der Innenseite ist diese Platte von Schleimhaut gedeckt, die die ganze Innenseite des Lides umkleidet und sich auf den *Bulbus* überschlägt, derart, dass eine obere und untere mit Schleimhaut angekleidete Tasche entsteht. Die *Tarsaldrüsen* münden am Lidrande; in diesen sind die *Cilien* einge-

pflanzt mit schräg nach aussen gerichteter Stellung. Gelegentlich entstehen Retentionscysten in den Tarsaldrüsen und Abscesse, die am einfachsten durch Spaltung und Ausschabung beseitigt werden. Durch Verletzungen und Narbenbildung der äusseren Haut können Ektropien des Lides zu Stande kommen, durch Schrumpfung der Conjunktiva, Entropien. Häufig ist die Konsequenz dieser Stellungsveränderungen der Lider ein mangelhafter Verschluss des Auges mit seinen Folgen, bezw. ein Einwärtskehren der Cilien. Durch Exision der Narben und plastische Deckung des so erzeugten Defektes kann man die normale Stellung wieder herstellen. Nur ein Muskel geht an das obere Lid heran, der aus der Orbita selbst kommt, das ist der Levator palp. sup., der am Foramen optic. entspringt, entlang der oberen Orbitawand verläuft und sich oben an das Lid ansetzt. Gedeckt hinter den Augenlidern liegt der Thränenapparat des Auges, der die Befeuchtung der Oberfläche des Bulbus und der Conjunktiva besorgt. Das Sekret wird von der Thränendrüse bereitet, welche man in der Ausbuchtung der Orbita dicht hinter dem äusseren Supraorbitalrand findet. Von ihr gehen eine Anzahl Ausführungsgänge parallel herab, die unweit vom oberen Rande des Tarsus die Bindehaut durchbohren. An diesen orbitalen Theil der Thränendrüse schliessen sich noch andere Drüsenläppchen an, welche schon in den Lidern gelagert sind, der palpebrale Theil. Vom Auge abgeführt wird das Sekret durch die Thränenröhrchen, die es an den Thränensack abgeben und von da gelangt es durch den Thränennasengang in die Nase. Die innere Oeffnung des Thränenröhrchens, die Thränenpunkte liegen auf kleinen Erhebungen des oberen und unteren Lidrandes nahe dem medialen Augenwinkel nach unten und oben von einer kleinen Erhebung der Caruncula lacrymalis; von da gehen die Thränenröhrchen nasenwärts und münden hier in den Thränensack, der innerhalb der Knochenbucht des Thränenbeins und des Oberkiefers in der unteren Hälfte des medialen Orbitalrandes gelegen ist. Auf der lateralen Seite dagegen hat er keine knöcherne Wand. Durch das Lig. palp. int. wird er in zwei Theile getrennt, er besteht aus Schleimhaut und setzt sich nach unten fort in ziemlich senkrechter Richtung und etwas nach unten hinten verlaufend, indem er durch den Thränennasengang in die Nase sich biegt, wo er vorn und oben im unteren Nasengang dicht hinter dem vorderen Anfang der unteren Muschel in verschiedener Art ausmündet. Häufig findet sich an dieser Ausmündungsstelle ein kleiner Schleimhautschlitz. Man kann von der Nase aus den Thränennasengang mit einer stark ge-

bogenen Sonde sondiren, wenn man zwischen unterer Muschel und Nasenwand dicht hinter dem Beginn der Muschel etwa  $3-3\frac{1}{2}$  cm hinter dem hinteren Umfang des Nasenlochs die Sonde in die Höhe führt. — Nimmt man die Augenlider weg, so kommt man auf den äusseren Rand der Augenhöhle und die vordere Fläche des Bulbus. Diese wird in der Mitte von der Hornhaut, rings herum von der *Conjunctiva bulbi* gebildet, die den Bulbus mit den Lidern verbindet.

Der fast kugelige Bulbus, der auf den Sehnerv wie auf einen Stiel aufgesetzt ist, schwebt in dem grössten Querschnitt der knöchernen Augenhöhle, ringsum von Fett umlagert und gestützt. Er liegt aber nicht ganz in der Orbita, sondern ragt mit seiner vorderen Hemisphäre über den Augenhöhlenrand hervor, sodass namentlich auf der Schläfenseite die vordere Hemisphäre des Augapfels ungedeckt und von aussen leicht zugänglich liegt.

Für gewöhnlich verschiebt er sich bei Bewegung des Auges nicht, sondern wird nur rotirt. In Folge von pathologischen Prozessen jedoch kann er verschoben werden. Blutansammlungen nach Verletzungen, Eiterherde in Folge von Knochenkrankungen, intraorbitale Geschwülste können ihnen stark dislociren, sodass Exophthalmus eintritt.

In seinem orbitalen Theil ist er von einer fibrösen Haut, der Tenon'schen Kapsel bedeckt. Ziemlich reichliches Fett umgibt ihn und füllt den Raum zwischen ihm und der knöchernen Augenhöhle aus. In diesem Fett verlaufen die Gefässe, Muskeln und Nerven der Augenhöhle. Nahe um den *N. opticus* und den Bulbus herum liegen die Ciliarnerven und die Gefässe. Neben dem Sehnerv biegt sich *Art. ophthalmica* durch das *For. opticum* in die Orbita, während die *Vena ophthalmica* durch die *Fissura orb. sup.* hindurchtritt. Die Arterie zerfällt hier in eine Reihe von Zweigen. Bei Basisfrakturen kann sie verletzt werden und so ein Bluterguss in der Orbita entstehen. Sie hat in der Gegend des inneren Augenwinkels eine Kommunikation mit der *Vena angul. fac.* Die Venen der Augenhöhle entleeren sich hauptsächlich durch den Sinus der Schädelhöhle, ferner durch die *V. ophthalmica facial.* am inneren Augenwinkel nach aussen und schliesslich stehen sie noch in Verbindung mit dem Venenplexus in der *Foss. spheno-maxillaris*. In Folge dessen kann sich der Inhalt der Orbita theilnehmen an Verletzungen dieser durch Stauungen, ebenso nach Operationen in der *Fossa spheno-maxillaris*.



Sechs Muskeln, vier gerade den Wänden der Orbita entsprechende und zwei schiefe gruppieren sich um ihn. — Diese geraden Muskeln entspringen alle im Umkreis des Foramen optic., wo sie mit ihren sich vereinigenden Ursprungssehnen den Sehnerv umgeben. Von da aus ziehen sie entlang den Wänden der Orbita nach vorn zum Bulbus, überschreiten den Aequator desselben und heften sich mit breiten Sehnen an der vorderen Hemisphäre der Sklera an, nachdem sie die Capsula Tenonis durchbohrt haben. Diese Verbindung der Tenon'schen Kapsel mit den Muskeln ermöglicht, dass der Stumpf nach der Enuclatio bulbi etwas bewegt werden kann, dass damit auch auf das künstliche Auge die Bewegung übertragen werden kann. Die Ansatzlinie der Sehnen ist etwa 6—8 mm vom Rande der Hornhaut entfernt. Bedeckt sind die Sehnenansätze nur von Conj. und einer dünnen Fascie, es wird deshalb bei der Schieloperation nur eine geringe Verletzung gesetzt. Die beiden schrägen Muskeln verlaufen ganz anders. Der Superior entspringt zwar ebenfalls in der Nähe des Foramen optic., läuft aber an der medialen oberen Wand der Orbita nach vorn bis zum Nasenthil des Stirnbeins, dort bildet er eine runde Sehne, welche, um zum Bulbus zu gelangen, im Winkel lateral und nach hinten ablenken muss und zu dem Zwecke in eine am Tuberculum trochl. des Stirnbeins haftende sehnige Schlinge gefasst wird. Die Sehne geht schräg über den Rectus sup. hinweg, durchbohrt die Tenon'sche Kapsel und heftet sich fächerförmig ausgebreitet ungefähr im Aequator des Augapfels zwischen dem Rectus sup. und Rectus ext. an. Der M. obliquus inf. entsteht gerade unter der Thränensackgrube am Oberkiefer und umgreift hinter dem Augenhöhlenrand verlaufend die untere Hemisphäre des Bulbus, kreuzt auf seinem Wege zuerst den Rectus inf. und schwingt sich darauf über den horizontalen Meridian des Augapfels auf die obere Seite der hinteren Hemisphäre um sich gegenüber dem Ansatz des Obliquus sup. anzuhängen.

Nahe dem Augenhöhlenrand verlaufen in der Orbita mehrere Nerven, deren Verlauf praktisch von Wichtigkeit ist, der nervus supraorbitalis und frontalis. Sie kommen von der Fissura orbit. sup. entlang dem Dach der Orbita, um dann durch die schon genannten Foramina resp. Sulei nach der Stirn sich herumzuschlagen.

Wenn man nun die Bulbi sammt dem orbitalen Fettgewebe mit den es durchsetzenden Gefässen und Nerven wegnimmt, dann überschaut man die knöchernen Augenhöhlen. Sie bilden kegelförmige conische Räume mit vorgelegener Basis, deren Achsen nach hinten zu

sich einander nähern und deren Eingangsebenen resp. Basen gegen den Nasenrücken hin konvergiren. Die medialen Ränder beider Höhlen stehen etwa  $2\frac{1}{2}$  cm von einander entfernt. Der Eingang ist allseitig von massiven Knochen umrahmt. Der Supraorbitalrand wird vom Stirnbein gebildet, desgleichen auch der obere Theil des Aussen- und Innenrandes; an der Bildung des Infraorbitalrandes und der unteren Hälfte des Aussen- und Innenrandes betheiligen sich der Oberkiefer und das Jochbein, die beide etwa in der Mitte des Infraorbitalrandes aneinanderstossen. Die Ränder der Augenhöhle sind nach innen aufgeworfen, so dass der Umfang des Augenhöhlenrandes kleiner ist als der der zunächst angrenzenden Theile der Höhle. Gegen die Schädelhöhle grenzt sich die Augenhöhle durch die dünne Orbitalplatte des Stirnbeins und den kleinen Keilbeinflügel ab, gegen die Nasenhöhle durch die Lamina papyracea des Siebbeins und das Thränenbein, gegen die Schläfe durch das Jochbein und die Augenhöhlenfläche des grossen Keilbeinflügels. Ihren Boden bilden die Augenhöhlenflächen des Oberkieferkörpers mit dem sie hinten ergänzenden Proc. orbitalis des Gaumenbeins und vorne mit dem Jochbein. An der Spitze der Augenhöhle liegt die schräg von oben aussen nach innen unten ziehende Fissura orbitalis sup. und medial davon das For. opticum, durch sie kommunizirt die Augenhöhle mit der Schädelhöhle. Ihren Boden durchzieht an der Uebergangsstelle der Innenfläche in die Aussenfläche schräg von unten medial- nach vorn lateralwärts eine Spalte, die dicht unter der Fiss. orbit. sup. beginnt und etwa 2 cm hinter dem medialen Anfang des Jochbogens endigt; sie vermittelt die Verbindung mit der Fossa sphenomaxillaris. Ganz vorn in der unteren Hälfte des Randes der Nasenwand der Orbita, befindet sich die längliche Grube für den Thränensack, die von oben nach unten verläuft und sich durch einen Kanal, den Thränen-Nasenkanal in die Nasenhöhle fortsetzt.

Dicht unter der Bodenfläche der Orbita zieht in gerader Richtung von vorn nach hinten der Kanal für den Nerv. infraorbitalis und die gleichnamige Arterie. Der Kanal beginnt in der Fissura orbit. inf. und endigt etwa  $\frac{3}{4}$  cm unter der Mitte des Infraorbitalrandes. Bei der Resektion dieses Nerven, wenn man nach Hüter den Kanal der Länge nach spaltet und den Nerven hinten in der Fiss. orbit. inf. abschneidet, erhält die genaue Kenntniss der Lage dieses Kanals ihren Werth.

## 7. Kapitel. Die Nasengegend.

Die Nase setzt sich oben in der sogenannten Nasenwurzelgegend durch eine Vertiefung gegen die Stirn ab. Unten ist ihre Wand im Winkel gegen die Oberlippe geneigt, seitlich wird sie begrenzt durch die Nasolabial-Furche, welche sich zwischen Nasenflügel und Wange hinzieht. Ueberall ist sie mit gewöhnlicher Haut bedeckt, die oben auf dem knöchernen Theil leicht verschieblich aufsitzt, die an dem knorpeligen aber viel fester haftet; sie hat hier kaum eine Fettschicht, sondern setzt sich direkt dem Knorpel auf, dadurch ist die Verschieblichkeit sehr gering. Man muss in Folge dessen hier bei Defekten von Haut durch plastische Operationen ev. durch Thiersch'sche Transplantationen Deckung schaffen, nicht durch Zusammenziehen, weil dies erstens schwer geht und zweitens leicht zu einer Difformität, zu Ektropien der Nasenflügel führen kann. In dem subcutanen Bindegewebe verlaufen die reichlichen Zweige der zahlreichen Blutgefässe und Nerven. Die Muskulatur der Nase ist nur dünn, sie besorgt die Bewegung der Nasenflügel, chirurgisch hat sie gar keine Bedeutung. Als Hauptgerüst hat die äussere Nase den knöchernen Theil, den ich schon früher beschrieben habe; daran schliessen sich peripherwärts mehrere knorpelige Stützen, das knorpelige Septum, die Fortsetzung des knöchernen, welches bis zur Nasenspitze reicht, und von diesem aus gehen am Eingang der knöchernen Nase zwei dreieckige, flügel förmige Anhänge ab, welche hier das Dach der Nase nach unten verlängern; dazu kommen noch als Grundlage für die Nasenflügel zwei besonders dünne Knorpel, welche sowohl der Nasenspitze als den Nasenflügeln Halt und Form geben.

Auf der Innenseite ist die Nase mit einer gefäss- und nervenreichen Schleimhaut ausgekleidet, die ihre arterielle Versorgung von der Art. sphenopalatina, einem Ast der Maxillaris int. erhält. Eine grössere, chirurgisch wichtige Arterie trifft man in der Nase nicht an. Das so häufige Nasenbluten ist wohl meist kapillär oder venös; die Blutstillung einfach durch Tamponade entweder bloss von vorn oder von vorn und hinten her mit Hilfe einer Beloeque'schen Röhre gut zu erreichen. Die Nerven der Nasenhöhle sind Zweige des N. olfactorius und des ersten und zweiten Astes des Trigemini.

Für viele Operationen in der Nase ist die gewöhnliche Oeffnung, selbst wenn sie gedehnt wird, und sie lässt sich etwas dehnen, nicht

genügend gross. Man muss sie dann operativ erweitern; das thut man wohl am besten durch einen Schnitt dicht neben dem Septum, weil man dann gute Uebersicht bekommt. Der Eingang zur knöchernen Nase lässt sich dann erheblich dehnen, so hat man für Operationen von Polypen, die auf gewöhnlichem Wege nicht zu entfernen sind, genug Raum.

Die Nasenhöhle ist in zwei symmetrische Hälften in der Mitte geschieden. Ihre Basis, der harte Gaumen, entsteht durch Zusammentritt der Gaumenplatten des Oberkiefers und des Gaumenbeins. Ihre Seitenwände bauen sich auf, hinten aus dem Oberkiefer mit der senkrechten Platte des Gaumenbeins und oben der Lamina papyracea, der Nasenfortsatz des Oberkiefers mit den Nasenbeinen und die knorpelige Nase erzeugt die unvollständige äussere Wand. Das Dach der Nasenhöhle bildet das zarte Siebbein, die Lamina cribrosa und der Keilbeinkörper. Da diese Lamina cribrosa hier die einzige Scheidewand der Schädel- und Nasenhöhle ist, so ist es begreiflich, dass sie sich bei Frakturen des vorderen Theils des Schädels sehr häufig betheiligt und dass es bei der hier entstehenden Oeffnung der Schädelhöhle zum Ausfluss von Arachnoidal-Flüssigkeit aus der Nase kommen kann. Die obere Hälfte der Seitenwand bilden die Lamina papyracea und das Thränenbein. Die Seitenwände der Nasenhöhle konvergiren nach oben. Der Zugang zur inneren Nase, soweit sie aus Knochen besteht, die Apertura, ist gewöhnlich enger als die dahinter liegende Nasenhöhle. Diese Apertur steht nicht in einer frontalen Ebene, ihre Ebene weicht aber auch von der der Nasenlöcher ab; deshalb muss man die Nasenspitze stark heben, will man eine gute Einsicht in die Nase haben. Die Scheidewand der Nasenhöhle besteht aus der senkrechten Siebbeinplatte und dem Vomer, nach vorn bildet die Fortsetzung eine vierseitige Knorpelplatte, die in den nach vorn offenen Winkel des knöchernen Septum eingeschaltet ist, nach hinten scheidet der Vomer die Choanen. Dieses Septum dient dem gewölbartigen festen Dach der Nase als Stütze, dadurch wird die Widerstandskraft der Nase erhöht. Bricht aber bei zu starker Verletzung, bei einem zu heftigen Stoss etc. der Knochen ein, dann muss sich auch die Nasenscheidewand daran betheiligen. Bei diesen Frakturen kommt es zu einem Einsinken der Nasenbeine und dadurch zur Beugung der Nasenhöhle und hauptsächlich zu einer erheblichen Entstellung der Nase, zu der sogenannten Sattelnase. Man muss daher sehr darauf bedacht sein, bei solchen Frakturen die eingesunkenen Nasenbeine wieder zu heben. Die gleiche Difformität kann auch entstehen, wenn durch Syphilis

die Nasenbeine zu Grunde gehen; letzteres ist wohl die häufigere Ursache für die so hässliche Sattelnase.

Nur in seltenen Fällen steht das Septum der Nase ganz gerade, meist ist es schief ausgebogen und zwar steht es meistens schon in

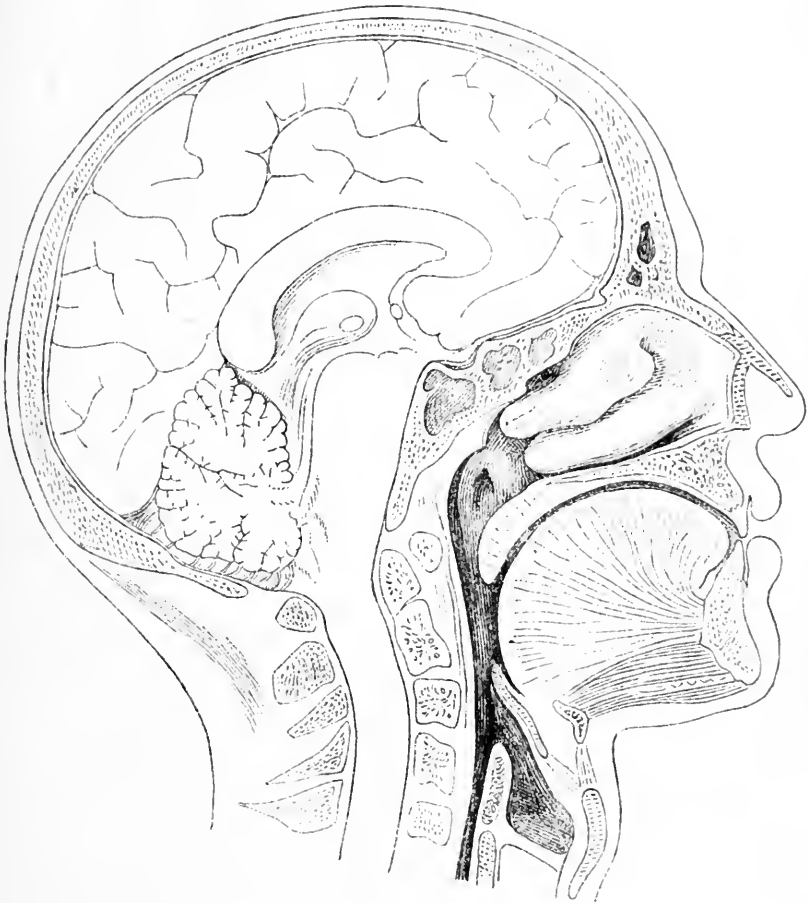

Fig. 9. Sagittalschnitt durch den Kopf dicht neben der Mittellinie. Stirn und Keilbeinhöhle geöffnet. Zwei Nasenmuscheln; dahinter die Mündung der Tuba Eustachii im Rachen. Kehlkopfengang mit Epiglottis.

den Basaltheilen schief. Das kann zu starker skoliotischer Verbiegung der äusseren Nase, zu hochgradiger Beugung der Nasengänge und dadurch zu starken Störungen beim Athmen führen. Die Ursachen dieser Verbiegung des Nasen-Septum liegen wohl in relativ zu starkem

Wachsthum. Die Scheidewand entsteht dadurch, dass die Lamina perpend. und der Vomer sich von oben und von unten entgegenwachsen. Dauert nun ihr Wachsthum noch an, während das der umgebenden Knochen beendet ist, so müssen sie, wenn sich die einander entgegenkommenden Knochenränder berühren, durch den Druck sich zur Seite biegen; dadurch entsteht namentlich im knorpligen Theil eine Verbiegung. Von den Seitenwänden der Nasenhöhlen hängen drei Nasenmuscheln ab, mit nach aussen konkaven Biegungen. Die unterste beginnt am äusseren Rand der knöchernen Nase etwa 1 cm unterhalb des Infraorbitalrandes und zieht sich in horizontaler Ansatzlinie nach hinten bis zum Proc. pterygoid. des Keilbeins, unter sich den unteren Nasengang bildend, der in sagittaler Richtung nach hinten verläuft. Weiter oben finden sich noch zwei Muscheln, sie sind Bestandtheile des Siebbeins und sitzen wesentlich höher, die mittlere fängt etwas weiter hinten an, als die untere und reicht ungefähr eben so weit, während die obere noch weiter hinten und oben liegt und im ganzen wenig hervortritt. Die von ihnen begrenzten mittleren und oberen Nasengänge münden in der oberen Hälfte der Choanen ein. Der oberste Nasengang ist der kürzeste und am schwersten zugänglich, er liegt ganz nach hinten, der mittlere ist der weiteste. Mit der Nasenhöhle kommunizieren die sogenannten Nebenhöhlen der Nase durch Oeffnungen: die für die Stirnhöhle und die Kieferhöhle liegt im mittleren Nasengang, in der Gegend des Proc. uncinatus. Die Keilbeinhöhle mündet oberhalb und hinter der oberen Nasenmuschel.

Die Nase enthält mehr Raum, als man nach der äusseren knöchernen Oeffnung erwarten könnte. Die Knochen sind meist dünn, so dass sie dem Wachsthum von Geschwülsten nur wenig Widerstand entgegensetzen. Die Muscheln sind ebenso wie die inneren Nasenwände von gefässreicher Schleimhaut überzogen, die dem Knochen dicht aufliegt. Die Muscheln, namentlich die unteren, haben aber ausser der Schleimhaut noch kavernöses Gewebe, in Folge dessen können starke Schwellungen der Muscheln auftreten, die zu Verlegung der Nase und reflektorischer Neurose führen; man darf solche Muschelschwellungen nicht mit Tumoren verwechseln. Ausserdem aber kommt häufig schleimige Degeneration, ödematöse Durchtränkung der Schleimhaut und Submukosa vor, aus der Geschwülste, sogenannte Polypen entstehen. Auch sie können dann den Nasengang sehr beengen; man muss beide Krankheiten gut unterscheiden, da die Therapie in beiden verschieden ist. Polypen gehen so gut wie nie von der unteren Muschel aus, sie kommen von höher oben herab;

man wird also nach aussen von ihnen die untere Muschel wahrnehmen; Muschelschwellung aber hat meist ihren Sitz in der unteren Muschel. An einer normalen Nase sieht man gewöhnlich durch das Nasenloch das vordere Ende der unteren Muschel, meist auch das der mittleren Muschel. In Folge der Kommunikation der Nase mit anderen Höhlen, der Kieferhöhle, der Rachenhöhle kommt es nicht ganz selten vor, dass sich Geschwülste in der Nasenhöhle vorfinden, die nicht in ihr entstanden sind; so können Carcinome der Kieferhöhle in die Nasenhöhle durchbrechen, sie sind dann schon oft von Unkundigen als Nasenpolypen behandelt worden; auch vom Rachen dringen Tumoren durch die Choanen in die Nasenhöhle. Gar nicht selten schicken die sogenannten Nasenrachenfibroide, die ihre Basis oben im Rachen haben, einen Zapfen in die Nase; seltener kommt es umgekehrt vor. Geschwülste der Nase dehnen meist die Nasenhöhle, die ja nur aus dünnen Knochenplatten besteht, stark aus. Schon bei Schleimpolypen kann man eine Verbreiterung der Nase im knöchernen Theil sehen. Vielfach ist man genöthigt, Instrumente durch die Nase einzuführen, seien es Katheter für die Tuba Eustachii oder die Belloque'sche Röhre bei Nasenblutungen; sie werden immer auf dem Boden des unteren Nasenganges entlang geführt. Sondirungen der Kieferhöhle und der Stirnhöhle von dem mittleren Nasengang aus, etwa bei Eiterungen in diesen Höhlen, machen Schwierigkeiten; sie werden in praxi kaum ausgeführt. Der hintere Ausgang der Nase, die Choanen, besteht aus zwei nebeneinanderstehenden vierseitigen Oeffnungen, getrennt durch das Ende des Vomer. Im Inneren derselben sieht man die hinteren Enden der Muscheln.

## 8. Kapitel.

### Die vordere Wangen-, Lippen- und Kinngegend.

Die vordere Gesichtsgegend besteht, abgesehen von dem Auge und der Nase aus der vorderen Wangengegend, den Lippen und der Kinngegend. Die Weichtheile setzen sich hier zusammen hauptsächlich aus Haut, Fettgewebe und Muskulatur für den Mund und die übrige Gesichtshaut. Präparirt man die Haut mit dem mehr oder weniger reichlichen Fettgewebe weg, so gelangt man auf verschiedene Muskeln, die von Skelettheilen entspringen und in dem bindegewebigen Gerüst der Haut endigen; sie sind Hautmuskeln und ihre Wirkung besteht zunächst darin, die Gesichtshaut zu verschieben und in Falten zu legen; sie treten alle in Beziehung zum Mund. So zieht

von dem unteren Augenhöhlenrand der *Muscul. quadratus* schräg herab zur Nasolabialfaltengegend, während der *Musc. zygomaticus major* etwas weiter nach aussen am Jochbein entspringt und schief zum Mundwinkel sich erstreckt. Hinter dem ersteren kommt der *Musc. caninus*, der dicht unter dem Foramen infraorb. abgeht, über

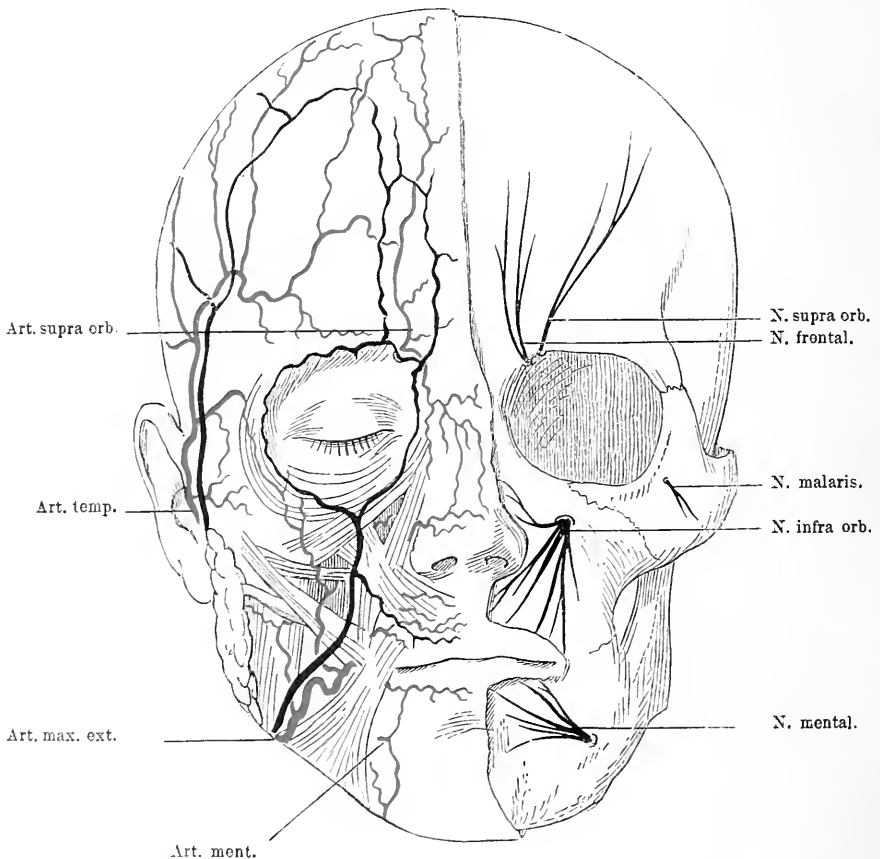


Fig. 10. Rechte Gesichtshälfte. Haut entfernt, Gesichtsmuskeln, Parotis mit Ausführungsgang und die Gesichtsfäße in schematischer Weise zur Darstellung gebracht. Links die sensiblen Gesichtsnerven mit ihren Austrittspunkten aus dem Knochen sichtbar gemacht.

die Fossa can. zieht und in der Haut am Mundwinkel sich inserirt. Zwischen diesen beiden Muskeln liegt Fettgewebe; in diesem breitet sich der Nervus infraorb. und die gleichnamige Arterie mit vielen Verzweigungen aus, um dann die Haut mit sensiblen Fasern zu versorgen. Will man also den Nerv bei Neuralgien reseziren, so muss



man zunächst Haut und Fettgewebe und obere Muskelschicht, entsprechend den Angaben über die Lage des Foramen infraorb., etwa 1 cm unter der Mitte des unteren Augenhöhlenrandes durchschneiden, dann gelangt man zur Austrittsstelle der Nerven und nun kann man den Nerven einfach excidiren oder man meisselt das Foramen infraorbitale heraus, legt den Canalis infraorbit. von der Orbita aus bloss und extrahirt den Nerven, nachdem man ihn hinten in der Fissura orbit. inf. abgeschnitten hat.

Nach Wegnahme aller Weichtheile kommt man auf die Vorderwand des Oberkiefers, hinter der die Kieferhöhle gelegen ist.

Die Kieferhöhle ist ein grosser einheitlicher Raum; sie sitzt im Körper des Oberkiefers, nur durch dünne Knochenplatten von den daran stossenden Höhlen geschieden; sie stellt einen sehr unregelmässigen Raum dar, der im Grossen und Ganzen die Gestalt einer vierseitigen Pyramide hat. Die mediale Wand verläuft ziemlich gerade nach vorn, die obere bildet ein horizontales Dach, während die laterale medialwärts konkav von aussen vorn nach hinten innen zieht; ihre äussere Grenze liegt in der senkrechten Verlängerung des Innenrandes des lateralen Orbital-Randes nach unten, während die innere Wand etwa  $\frac{1}{2}$  cm nach aussen von dem Rand der äusseren knöchernen Nasenöffnung zu finden ist, also etwa senkrecht über dem Eckzahn. Die untere Wand, der Boden, besteht oft aus zwei Abtheilungen, einem höher gelegenen hinteren und einem tieferen vorderen Theil. Die tiefste Stelle liegt etwa über dem zweiten Prämolarr- resp. ersten Molarrzahn. Das ist wichtig für die Drainirung der Kieferhöhle bei Empyemen. Wenn man einen Troicart durch die Alveole des II. Prämolarrzahns etwas nach hinten vorstösst, so gelangt man in die Kieferhöhle, da wo beim Stehen des Betreffenden der tiefste Punkt ist; liegt jedoch der Betreffende, so würde man damit die Kuppe des Kieferhöhlenraums treffen, man muss deshalb dann weiter hinten einstossen durch die Alveole des III. Molarrs, dies ist dann wenigstens, wenn der Patient mit etwas erhobenem Kopf liegt, der tiefste Punkt, für den Abfluss des Sekrets also der geeignetste. — Die Kieferhöhle ist auch von Schleimhaut überzogen. Nicht selten finden sich Schleimpolypen auf derselben, die jedoch selten Beschwerden machen; dagegen geben Geschwülste mancher Art, wie Zahncysten, Osteome und maligne Tumoren, die sich theils von der Schleimhaut, theils von den Knochen selbst entwickeln, gar nicht selten Veranlassung zu chirurgischen Eingriffen. Sie dehnen die Kieferhöhle aus, wölben ihre dünnen Wände vor, ja zerstören sie

und können in andere anliegende Höhlen hineinwuchern. Bei Empyemen, bei Zahncysten etc. öffnet man die Kieferhöhle entweder von einer Alveole aus an der angegebenen Stelle oder man macht einen breiteren Zugang auf durch die Vorderwand der Kieferhöhle, zu der man ja sehr gut vom Mund aus gelangen kann. Bei den Tumoren handelt es sich meist um Resektion des Kiefers, die ge-

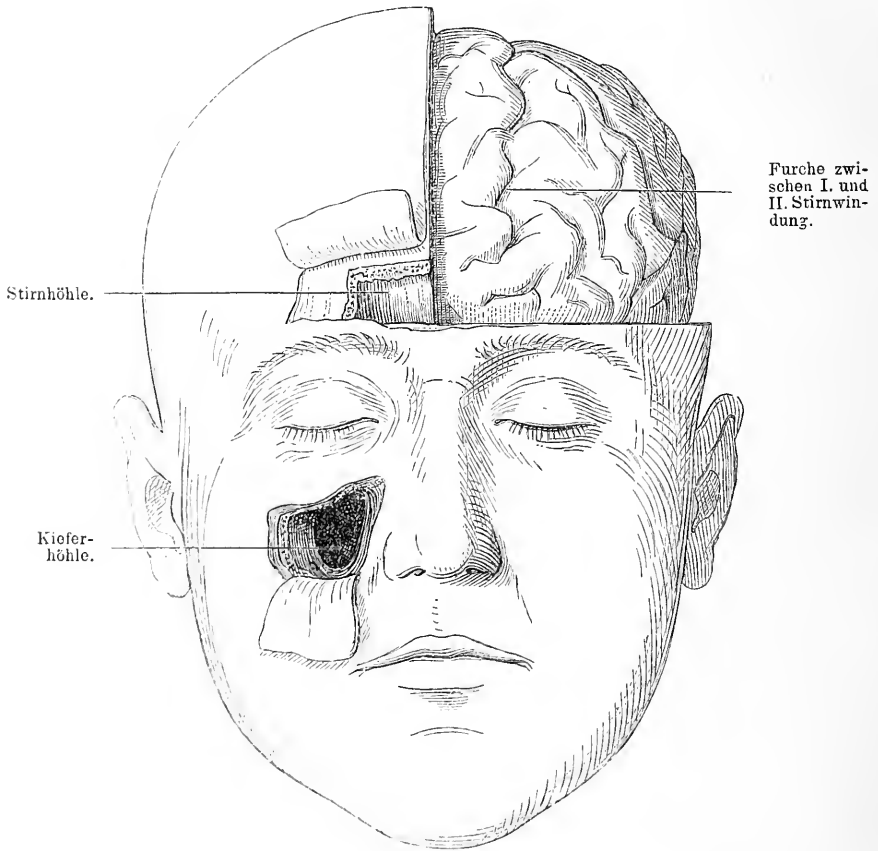


Fig. 11. Rechts die Stirn- und Kieferhöhle von vorn her geöffnet. Links der Schädelknochen weggenommen, um das Stirnhirn zu zeigen.

wöhnlich so ausgeführt wird, dass man mit Hilfe einer in die Fissura infraorbit. eingeführten Säge diese durch den Jochbogen schräg nach aussen hin verlängert, dass man den Nasenfortsatz in der Gegend des Thränenkanals schräg durchtrennt und den harten Gaumen mit oder ohne Ablösung der Gaumenschleimhaut nahe der Mittellinie durch-

sägt; dann löst sich gewöhnlich die Verbindung mit dem Gaumenfortsatz leicht bei Druck auf den Oberkiefer. Blutungen giebt es hauptsächlich aus der Art. infraorb., die in den Canalis infraorb. hinten eintritt und vorn wieder austritt. Sie wird regelmässig bei der Operation zerrissen, ihre Unterbindung macht aber meist keine Schwierigkeiten.

An diese Gegend schliessen sich unmittelbar die Lippen an, deren wesentlichster Bestandtheil, abgesehen von der äusseren Haut, dem Fettgewebe und der innen gelegenen schleimdrüsenreichen Schleimhaut der Musc. orbicul. oris ist. Er besteht aus queren in der Richtung der Mundspalte gelegenen Faserbündeln, welche der Hauptsache nach auf jeder Seite in drei Portionen an den Mund treten und die Mundöffnung in einem quer liegenden Oval umgeben. Von oben kommt der Quadratus und der Triangularis, von der Seite der Buccinator und Risorius und von unten der Quadratus und Triangularis. Sie endigen in der Lippenhaut, die kürzeren auf der Seite des Ursprungs und die längeren auf der anderen Seite, nachdem sie sich gekreuzt haben. Sie bilden so als ganzes genommen einen Ring, der den Mundaugang darstellt. Dass radiär stehende Wunden, dass Hasenscharten stark klaffen und dabei eine dreieckige Form annehmen, ist aus dem Verlauf der Muskulatur wohl ohne weiteres verständlich. Hinter diesen Muskeln liegen die Arterien der Lippen, die Art. coronariae oder labiales, Aeste der Maxill. extern., welche nahe dem Lippensaum verlaufen und in gleicher Weise wie die Muskeln einen Ring um den Mund herum bilden. Blutungen aus den Arterien bei Operationen z. B. der Hasenscharten werden am einfachsten gestillt durch die Naht, indem man die ganze Dicke der Lippen in die Naht hineinnimmt. Auf der Innenseite werden die Lippen von Schleimhaut ausgekleidet. Zwischen dieser und der Muskulatur sitzt eine Schicht zahlreicher Schleimdrüsen. Durch Hypertrophie dieser Drüsen kann hinter der eigentlichen Lippe ein Querwulst, die sogenannte Doppellippe entstehen. Früher hat man diese Drüsenschicht für den Sitz jener Anschwellung erklärt, die so häufig bei tuberkulösen Individuen zu sehen ist; sie ist aber wohl richtiger die Folge von Lymphgefässentzündungen im Anschluss an tuberkulöse Schrunden. Die zu den Lymphbahnen der Unterlippe gehörenden Lymphdrüsen liegen für die mittlere Partie dicht hinter und unter dem Kinn, für die seitliche Partie unter dem horizontalen Ast des Unterkiefers, zum Theil in der Gland. submaxill. Das ist von Bedeutung für die radikale Operation der Lippen-Carcinome. Die Lippen-

theile sind ausserordentlich verschieblich und dehnbar, in Folge dessen kann man grosse Stücke derselben wegschneiden z. B. bei Carcinomen, ohne dass man durch plastische Operation den Defekt zu decken braucht. Die Wunde lässt sich einfach durch tief greifende Nähte vereinigen und der anfangs recht verengte Mund, der das Aussehen eines Karpfenmaules gewonnen hat, dehnt sich in gar nicht langer Zeit wieder aus. An die Unterlippe schliesst sich ganz kontinuierlich die Kinngegend an; auch hier liegen unter der Haut zwei Muskelschichten, der *Triangularis* und der *Quadratus labii inf.*, die beide vom Unterkieferrand entspringen und an die Unterlippe sich ansetzen, ersterer an den Winkel, letzterer an die ganze Breite der Lippe. Zwischen den Muskeln beider Seiten in der Mitte liegt ein Fettpolster, das beiderseits von dem schräg nach unten verlaufenden *M. mentalis* begrenzt wird. Der *Quadratus labii inf.* bedeckt das *Foramen mentale* und die aus denselben austretenden Nerven und Arterien. Diese Nerven und Arterien treten hier als Enden der im Kieferkanal verlaufenden Gefässe und Nerven aus und verzweigen sich in dem Kinnwulst um die Unterlippe zu versorgen. (s. Fig. 2.) Man hat wiederum, wenn man den Nerv bei seinem Austritt aus dem *Foramen* aufsuchen will, Haut und Muskel zu durchschneiden. Das *Foramen* liegt in der senkrechten Verlängerung des zweiten Prämolarkzahns nach unten, etwa in der Mitte zwischen oberem und unterem Kieferrand. Man kann aber diese Nerven auch von der Innenseite vorn mit Durchschneidung des Zahnfleisches bloss legen.

## 9. Kapitel.

### Die seitliche Wangengegend.

Nach aussen und hinten an diese eben geschilderten Partien schliesst sich die seitliche Wangengegend an, die Backe. Der vordere Theil derselben ist dünner und durch seine Muskulatur sehr beweglich; er wird gebildet von Haut, Fett, das die ganze Wange durchsetzt, dem *Musc. risorius* und *buccinator* und innen von der Schleimhaut. Ersterer Muskel entspringt von der *Fascia parotidea*, letzterer der Hauptsache nach von dem *Alveolarfortsatz* beider Kiefer. Sie ziehen beide nach dem äusseren Mundwinkel hin um sich, wie gesagt, an der Bildung des *M. orbicularis oris* zu betheiligen; innen sind sie bedeckt von Schleimhaut und bilden so eine die

Mundhöhle seitlich abschliessende fleischige Wand. Zwischen dem *Musc. buccinator* und der Schleimhaut liegen Schleimdrüsen, die *Glandulae buccales*. Sie können gelegentlich anschwellen, ja sie können durch Verstopfungen ihres Ausführungsganges zu Retentionscysten werden. Diese Wand der Wange wird in der Höhe des zweiten oberen Backzahns von dem Ausführungsgang der *Parotis* durchsetzt, der an der oben genannten Stelle mit einer kleinen Oeffnung mündet.

Die hintere Wangengegend bietet erheblich komplizirtere Verhältnisse dar, weil sich hier verschiedene recht differente Theile um den aufsteigenden Kieferast gruppieren und die *Fossa sphenomaxill.* mit ihrem Inhalt hinzukommt.

Präparirt man hier zunächst die Haut und das Fett weg, so kommt man in dem vorderen Theil auf eine schräg von oben vorn nach hinten unten vom Joehbogen nach der lateralen Fläche des Kieferastes und dem Kieferwinkel ziehende derbe Muskelmasse, den *M. masseter*. Sein hinterer Theil wird von der *Parotisdrüse* gedeckt, welche die Nische hinter dem Kieferaste die *Fossa retromaxill.* und die vordere Ohrgegend einnimmt. Beide sind durch die *Fascia parotideae* gegen die Haut abgegrenzt. Die Nische wird vorn vom Kieferast, dem *M. masseter* und dem *M. pteryg. int.* gebildet, hinten vom *Proc. mast.* und dem *M. sternocleidomast.* Die *Parotis* liegt der Hauptsache nach in dieser Nische und schiebt ihre Lappen und Zipfel vielfach in die Buchten und Tiefen zwischen den verschiedenen Organen jener Gegend. Auf diese Weise nähert sie sich hier sehr der *Vena jugularis int.* und der *Carot. int.*, wenn diese auch noch durch den *Biventer* und die vom *Proc. styloideus* kommenden Muskeln von ihr getrennt sind. Von der *Tonsille* ist sie durch einen Fettpfropfen noch geschieden. Diese Lage der *Parotis* hat zur Folge, dass mancherlei Beziehungen zwischen ihr und den angrenzenden Theilen bestehen, nicht nur dass der Speichel durch Kompression der Drüse ausgepresst wird, sondern die Kieferbewegungen können durch Geschwülste der *Parotis*, durch entzündliche Prozesse derselben sehr behindert sein; ebenso kann sich natürlich die *Parotis* an Eiterungen des Ohres betheiligen. Die *Parotis* wird von wichtigen Nerven und Gefässen durchzogen; durch ihre Substanz sendet der *Nervus facialis*, der aus dem *Foramen stylomast.* kommt und im Bogen etwa 1 cm über der Spitze des *Proc. mast.*, hinter diesem in gleicher Höhe mit der Wurzel des Ohrläppchens sich um die *Vena facialis posterior* und die *Art. temp. sup.* herum nach dem Gesicht schlägt, seine Zweige

in vielfachen Verästelungen nach vorn ins Gesicht. Er liegt also für die Operation am Halse ziemlich hoch und ungefährdet, dagegen besteht natürlich bei jeder Operation an oder in der Parotis selbst eine grosse Gefahr für den Nerven. Wenn es irgend geht, muss man den Stamm und die über den Jochbogen aufwärts ziehenden Aeste, welche das Auge versorgen, schonen. In der Parotis, einge-

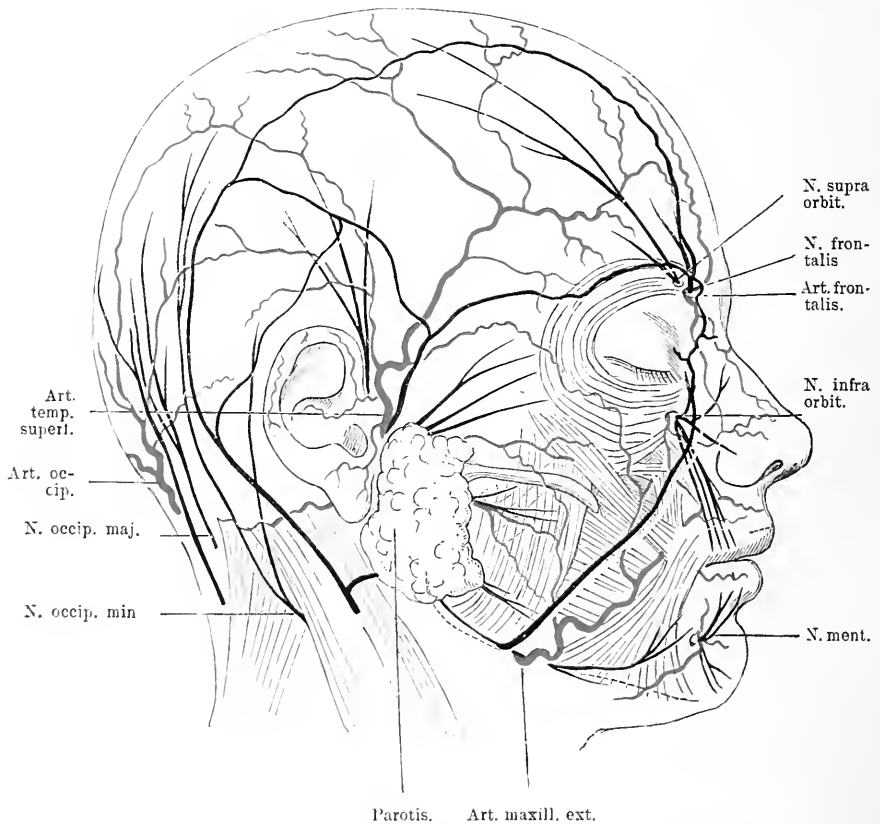


Fig. 12. Die Arterien, Venen und Nerven des Gesichtes und Schädels in ihren Hauptästen. Vor der Ohrmuschel steigt der N. auriculo-temporalis in die Höhe. Unter der Parotis kommt der N. facialis hervor.

wickelt in ihre Substanz, manchmal auf ihr, findet man Lymphdrüsen, so ziemlich konstant eine vor dem Ohr vor dem Tragus, welche nicht selten Sitz tuberkulöser Erkrankung ist. Dicht hinter der Parotis liegt neben einem weitmaschigen venösen Plexus die Carotis ext., die durch die Substanz schräg nach vorn oben medialwärts geht und

nach der Gegend des Proc. condyloid. des Unterkiefers aufsteigt. Sie giebt eine Reihe Aeste nach dem Pharynx und für die Parotis ab. Etwa da, wo der Proc. condyl. vom Kiefer abgeht, theilt sie sich,

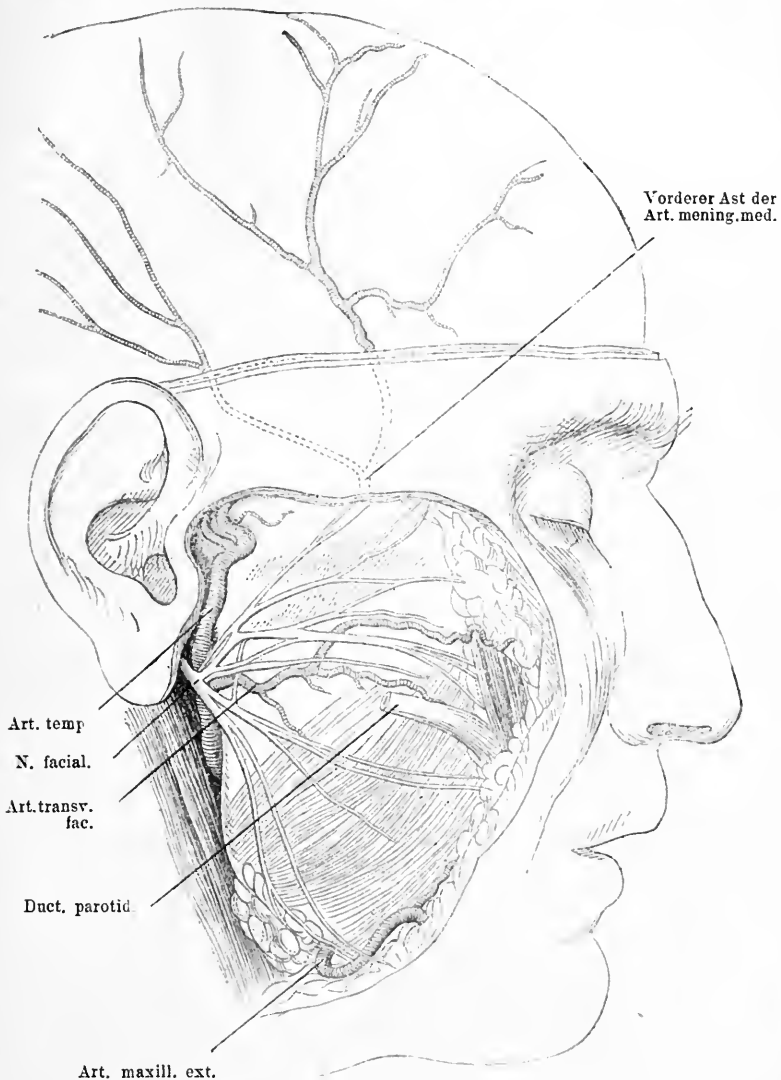


Fig. 13. Ansicht der Wangengegend nach Wegnahme der Haut und der Parotis. Schädeldach weggenommen um die Verzweigungen des vorderen Astes der Art. mening. media zu zeigen; unten dieselben auf die Haut projicirt. Der Duct. parotid. quer durchschnitten.

immer in Drüsensubstanz gehüllt, in die Art. maxill. int., die sich auf die Innenseite des Kiefers begiebt und die Art. temp. superf., welche dicht vor dem Tragus senkrecht in die Höhe steigt, um die Temporal-

gend und die Stirn zu versorgen. Der vorderen Hälfte des Gesichts wird von der Art. max. ext. Blut zugeführt, die ein Ast der Carotis ext. durch die Substanz der Gland. submax. dringt und sich am vorderen Rand der Masseter um den Kiefer schlägt und schräg nach oben steigt. In dem Subcutangewebe der vorderen Wangengegend findet man den Ausführungsgang der Parotis, der sich aus zwei Aesten zusammensetzt und etwa einen Finger breit unter dem Jochbogen in einer Linie nach vorn unten geht, welche mit dem Ansatz des Ohrfläppchens an die Ohrmuschel beginnt und in dem Lippenroth der Oberlippe endigt. Er läuft über den Masseter, biegt sich scharf im Bogen um den Rand dieses Muskels, um vor demselben den Buccinator zu durchbohren und hinter dem zweiten oberen Backzahn in das Vestibulum oris zu münden. Begleitet wird der Ductus Stenonianus auf diesem Weg von der Arteria transversa fasciae, einem Ast der Art. tempor. superf., der im Bereich der Parotis von jener abgeht und sich in den Muskeln der Kau- und hinteren Gesichtsregion vertheilt. In Folge dieser relativ oberflächlichen Lage sind Verletzungen des Ductus Sten. nicht so selten, es können dann äussere Fisteln, Speichelfisteln entstehen. — Betrachtet man nun diese komplizirten Verhältnisse der Parotis und bedenkt man dabei, dass die Parotis allseitig von einer fibrösen Kapsel umhüllt ist, die überall mit dem Bindegewebsapparat der Umgebung verwachsen ist, so ist es begreiflich, dass man früher grossen Respekt hatte vor der Totalentfernung derselben bei Geschwülsten. Gefürchtet war hauptsächlich die Blutung; das ist heute nicht mehr in dem Maasse der Fall. Man kann sie in toto wegnehmen, ohne dass die Menschen zu viel Blut verlieren. Aber die Verletzung des N. facialis namentlich des Stammes, die meist ganz unvermeidlich ist, die fürchtet man, weil die konsekutiven Lähmungen namentlich der Lider doch recht unangenehme Folgen nach sich ziehen. — Nimmt man nun weiter die Parotis weg, so legt man den hinteren oberen Theil des aufsteigenden Kieferastes bloss, der sich zum Gelenkfortsatz entwickelt, während der Proc. coronoideus mit dem Ansatz des M. tempor. vom hinteren Theil des Masseters bedeckt bleibt. Man kommt hier also dicht unter dem Jochbogen und dicht vor dem Ohr, ohne allzuviel Schwierigkeiten, an das Kiefergelenk heran. Man trifft hier auf den Gelenkfortsatz des Unterkiefers, der mit einer Rolle endigt, die leicht schräg von vorn aussen nach hinten innen gestellt ist; sie findet zur Bildung des Kiefergelenks Aufnahme in einer gleichgestellten Mulde, die am Schädelgrund zwischen dem hinteren Ende des Jochbogens



und dem knöchernen Gehörgang gelegen ist. Vor dieser Mulde findet sich ein knöcherner Vorsprung das Tubercul. articulare. Letzteres und die vordere Hälfte der Pfanne liegen innerhalb der Kapsel des Kiefergelenks, die zart und schlaff hinten den Gelenkkopf ziemlich weit umfasst, dagegen die vordere Seite fast ganz frei lässt, hier ist statt dessen der Ansatzpunkt des Musculus pterygoideus ext. Mit der Oberfläche dieses Muskels ist die Kapsel verwachsen. In der Kapsel liegt eine derbe Bandscheibe, welche das Gelenk in zwei Hälften theilt. Die Hauptbänder des Kiefergelenks sind nicht stark. Wird der Mund geöffnet, so begiebt sich der Gelenkkopf beiderseits mit der Bandscheibe durch die Wirkung des M. pterygoideus ext. nach vorn auf das Tubercul. articulare, beim Schliessen gleitet der Kiefer wieder zurück. Andere Bewegungen sind nicht möglich, doch können diese Bewegungen auch nur einseitig ausgeführt werden. Diese Beschaffenheit des Gelenks, diese Lage der Pfanne inmitten einer Anzahl von Knochenerhöhungen, die namentlich nach hinten zu einen hohen Wall bilden, dabei das normale Hinaustreten auf das Tubercul. articulare machen es ohne weiteres verständlich, dass Luxationen des Kiefers nur nach vorn stattfinden können, es sei denn, dass zugleich Frakturen von Knochenvorsprüngen oder vom Unterkiefer selbst auftreten. Kapselrisse hat man bei Kieferluxationen wegen der grossen Dehnbarkeit der Kapsel nicht beobachtet. Die Hindernisse für die Reposition solcher Luxationen bestehen in der starren, krampfhaften Kontraktion kräftiger Muskeln, nicht in mechanischen Hindernissen seitens des Skeletts, wie es Nélaton vermuthet hat. Die Reposition geschieht meist mühelos durch Nachuntenziehen und Nachhintendrücker des Kiefers. Gelegentlich kommen Entzündungsprozesse im Kiefergelenk vor, die zu Ankylosen führen können, dann ist die Beweglichkeit des Unterkiefers sehr gering und es bleibt als Hilfe nur die Resektion des Gelenks, die aber recht gute Resultate giebt. Man dringt unter dem Jochbogen nach dem Gelenk vor, indem man alle Weichtheile von unten nach oben abhebelt; wenn man sich dabei dicht an den Knochen hält, so wird man sicher sein vor Verletzungen der Maxillaris int., die hinter dem Hals des Köpfchens verläuft und auch der Nervus lingualis wird nicht in Gefahr kommen. Auf der Innenseite des Unterkiefers ist die Eingangspforte in den Unterkieferkanal. Es treten hier der Nervus alveol. inf. und die Arterie gleichen Namens hinein. Dieser Kanal beginnt etwa 2<sup>1</sup>/<sub>2</sub> cm senkrecht über dem Kieferwinkel und liegt ungefähr in der Mitte zwischen vorderen und hinteren resp. oberen und unteren Rand des Unterkiefers. Man

kann die Lage der oberen Oeffnung so bestimmen, dass man vom Tragus bis zur unteren Grenze des Masseter eine Linie zieht und die Mitte derselben nimmt. Der Kanal ist von den Spitzen der Zahnwurzel durch eine Schicht spongöser Substanz getrennt, der inneren Oberfläche des Knochens liegt er näher. Circa 3 cm von der Mittellinie entfernt, hört er wieder auf, indem er auf der vorderen Seite des Unterkiefers ausmündet und hier dem Nervus mentalis und der gleichnamigen Arterie als Austrittspunkt dient (Fig. 2). Ungefähr  $2\frac{1}{2}$  cm von der Mittellinie entfernt, findet sich am Supra-orbitalrand ein Loch oder ein Halbkanal für den N. supraorb.; in gleicher Entfernung etwa  $\frac{3}{4}$  cm unter dem Infraorb.-Rand wiederum eine Oeffnung, aus der der N. infraorb. und die A. infraorb. heraustreten. Es liegen somit diese drei Oeffnungen für diese drei Nerven in einer graden Linie, die parallel der Mittellinie circa  $2\frac{1}{2}$ —3 cm von derselben entfernt verläuft. Nicht ganz selten beobachtet man Brüche des Unterkiefers, die meist in der Gegend der Schneidezähne ihren Sitz haben; das ist ja der Punkt, wo die stärkste Biegung vorhanden ist, wo also seitlich angreifende Gewalten am meisten zum Ausdruck kommen. — Macht man eine Unterkieferresektion vielleicht wegen einer Geschwulst, so muss man, namentlich wenn es sich um den mittleren Theil handelt, daran denken, dass sich eine Anzahl Muskeln, speziell Zungenmuskeln an den Kiefer ansetzen, dass diese bei der Operation ihren Ansatzpunkt verlieren und dadurch ein Zurücksinken der Zunge zu Stande kommen kann.

Dringt man noch weiter in die Tiefe und nimmt man den Masseter mit dem Jochbogen weg, so fällt der Blick zunächst auf den M. tempor., der in fächerförmiger Ausbreitung auf dem Planum temp. liegt und von da in konvergenten Muskelbündeln dem Proc. coronoid. des Unterkiefers zustrebt, an dem er sich als starkes glänzendes Band vorn und hinten ausgedehnt inserirt. Von dem vorderen Theil der Schläfengrube, aus der Nische hinter dem lateralen Augenhöhlenrand bekommt er keine Ursprungsfasern. Der vordere Theil der Fossa infratemp., der hinter dem vorderen Theil des Jochbogens gelegen ist und der sich in der Tiefe in die Fossa pterygopalatina fortsetzt, ist nicht von Muskeln ausgefüllt, er beherbergt hauptsächlich einen Lappen des Wangenfettpfropfes und ein reichliches Venennetz. Hinter dieser Ausfüllungsmasse, die der hinteren Wand des Oberkiefers dicht anliegt, gelangt man dann in die Fossa pterygopalatina; sie hat chirurgisch hauptsächlich eine Bedeutung, weil sie in ihrem oberen Theil vom zweiten Ast des Trigeminus durchsetzt wird.

Dieser kommt aus dem Foramen rotundum und geht in horizontaler Richtung leicht schräg nach vorn aussen, um durch die Fissura orbit. inf. in den Infraorbital-Kanal einzutreten. Will man ihn also an seinem Austrittspunkt aus dem Foramen rotund. reseziren, so muss man den Jochbogen dicht an seinem vorderen Ansatz temporär reseziren; dann dringt man, indem man das gefässreiche Fettgewebe nach hinten

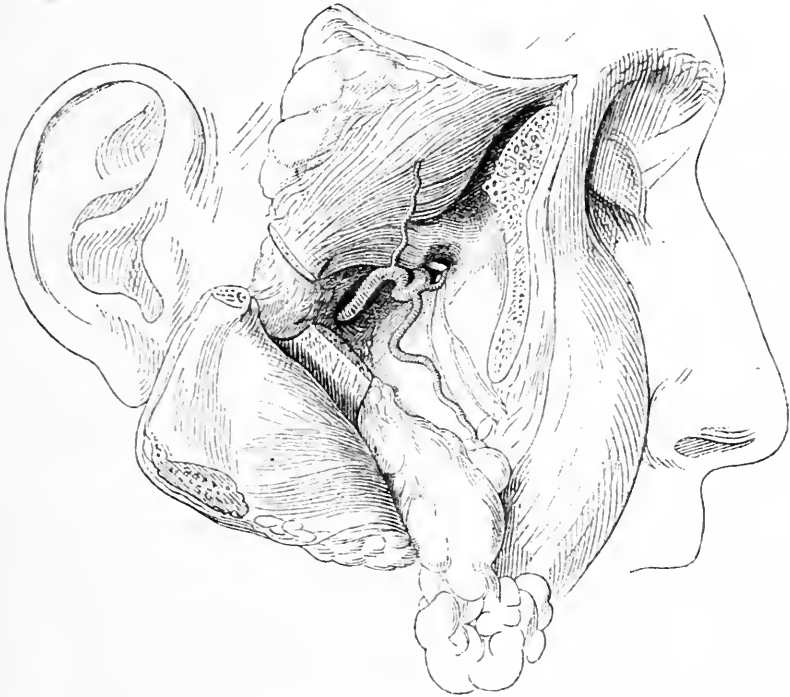

Fig. 14. Infratemporalgegend. Jochbogen vorn und hinten durchsägt und mit dem Masseter nach hinten unten, M. temporalis mit dem abgesägten proc. coron. nach hinten oben umgeklappt. Fettpfropf der Wange nach vorn unten gezogen. Dadurch ist in der Tiefe der Fossa infratemp. die Art. maxill. int. bloss gelegt und dicht über ihrem vorderen Ende in der Fossa sphenomaxillaris der N. supramaxillaris, wie er vom For. rot. zur Fiss. orbit. inf. zieht.

schiebt, entlang der hinteren Wand des Oberkiefers in die Tiefe, bis man in die Fossa pterygopal. gelangt; man sieht dann zunächst die Windungen einer von unten hinten kommenden Arterie, die sich von der Maxillaris int. abzweigt, das ist die Arteria infraorbitalis. Oberhalb dieser Arterie am hinteren Rand der Fissura orb. inf. trifft man den Nerven, den man an dem ungefähr horizontalen Verlauf und den

nach unten abgehenden *N. alveol. sup.* als zweiten Ast des Trigemini erkennen kann. — Entfernt man auch noch den *Proc. condyl.* mit dem *Temporalis* oder auch die ganze obere Hälfte des vertikalen Astes des Unterkiefers, so gelangt man auf die Organe, die den Kiefer hinten bekleiden und die *Fossa infratemp.* und *spheno-maxill.* ausfüllen. Zunächst findet man nichts als Fettgewebe, welches als Lappen die Organe deckt, sich hinter der *Orbita* in die Höhe zieht und sich in der Wange verbreitet; nur ein kleiner Theil des *M. pteryg. ext.* ist frei, ebenso wie der unterste Theil des *Nervus alveol. inf.* vor dem Eintritt in den Kanal. Auf diesem Fettpfropfen liegt der *N. buccinatorius*. Dieser Fettpfropfen lässt sich leicht im Ganzen entfernen, weil er fast überall einen fascienartigen Ueberzug hat. Ist das geschehen, so findet man hinter dem Unterkiefer wieder einen Muskel, der von der Schädelbasis an den Unterkiefer herangeht und als Kau-muskel fungirt, es ist der *M. pterygoid. ext.*, der an der unteren Schläfengrube entspringt und in ungefähr horizontaler Richtung von vorn innen nach hinten aussen ziehend sich unter der Gelenkfläche am Gelenkfortsatz des Unterkiefers anheftet. Einen Finger breit unter der *Crista infratemp.* und mit ihr parallel geht über den *Musc. pteryg. ext.* der Stamm der *Art. max. int.*, die etwas über der Spitze des *Proc. mast.* von der *Carot. ext.* abgeht und den Hals des Unterkieferköpfchens an seiner medialen Seite kreuzend, sich in die *Fossa infratemp.* begiebt; sie liegt hier einmal auf dem *Musc. pteryg.*, zwischen ihm und dem Knochen, ein andermal hinter dem Muskel in gleicher Höhe. Von hier aus gelangt sie in die *Fossa pterygopalat.*, wo sie in ihre Endäste zerfällt. Während dieses Verlaufs giebt sie mehrere grössere Arterien ab, zunächst die *Art. alv. inf.* die in schräger Richtung nach unten verläuft, um sich in den Unterkieferkanal zu begeben. Nach oben entspringt von ihr in fast der gleichen Gegend die *Art. meningea media*, welche durch das *Foramen spinos.* in die Schädelhöhle dringt; schliesslich sendet sie, nachdem sie verschiedene Muskeläste abgegeben hat, wie die *Temporalis prof.*, die *buccinatoria*, beim Eintritt in die *Fossa pterygopalat.* die *Art. infraorb. ab.* welche durch die *Fissura orb. inf.* sich in den *Canalis infraorb.* begiebt und durch das *Foramen infraorb.* den Kanal wieder verlassend, das Gesicht versorgt. Nimmt man den oberen Theil des *Pteryg. ext.* weg, so erscheint ein beträchtlicher Plexus venöser Gefässe. Bei Operationen in dieser Gegend kann dieser Plexus Anlass zu starken, sehr störenden Blutungen geben; vermeiden lässt er sich, wenn man sich stets an die Schädelbasis hält, weil er von dieser

leicht zu isoliren ist. Hinter dem *Musc. pteryg. ext.* und dem *Plexus pteryg.* liegt der dritte Ast des *Trigeminus* mit seinen Verzweigungen; er kommt aus dem *Foramen ovale* und zerfällt sofort nach seinem Austritt in seine Zweige, indem er nach hinten und oben den *Auriculo-temporalis*, nach unten und aussen den *Alveol. inf.* und etwas weiter vorn den *Lingualis* entsendet.

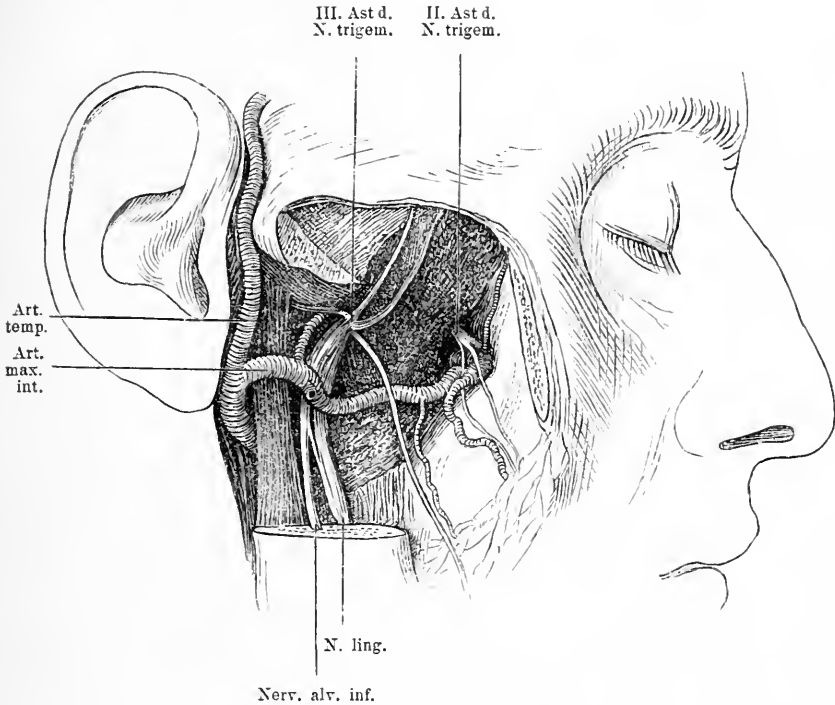


Fig. 15. *Fossa sphenomaxill.* und *infratemp.* Obere Hälfte des verticalen Theiles des Unterkiefers weggenommen, ebenso der Jochbogen; *M. pterygoid. ext.* weggeschnitten. Vorn sieht man den II. Ast des *trigem.* vom Austritt aus dem *For. rotund.* bis zum Eintritt in die *Fissura orbit. inf.* und die *Art. maxill. int.*; hinten den III. Ast, des *Trigem.* nach dem Austritt aus dem *For. ovale*. Dicht hinter ihm geht von der *Art. maxill. int.* die *Art. mening. med.* zum *For. spinos. emp.*

Der *N. auriculo-temporal.* tritt dann im Bogen zwischen Ohr und Kiefergelenk heraus und unter die *Parotis* und durch dieselbe in die Höhe an das Ohr und die Schläfenhaut. Dicht vor ihm verläuft schräg nach unten der *Nervus mandibularis*, der mit der gleichnamigen Arterie in das *Foramen mandib.* eintritt und mit ihr durch den ganzen Kanal zieht und dann aus dem *Foramen mentale* heraus

zu Kinn und Unterlippe sich biegt; er versorgt die Zähne des Unterkiefers. Nach vorn und medialwärts von diesem Nerven an der medialen Seite der Maxill. int. geht der etwas dünnere Lingualis schräg nach unten, um am Boden der Mundhöhle sich in die Zunge einzusenken. In den zahlreichen Fällen, in denen die Arterie hinter dem M. pteryg. ext. verläuft, kreuzt sie ganz direkt die Ausstrahlungen des dritten Astes und zwar verläuft sie lateral von ihnen. Diese beiden Nerven, der Alveolaris inf. und der Lingualis liegen auf dem Musc. pteryg. int., der in der Fossa pteryg. entspringend in schräger Richtung zur medialen Fläche des Kieferwinkels zieht. Will man den N. mandibularis also reseziren an der Eintrittsstelle in den Canalis alv. inf., so bahnt man sich den Weg am besten durch den Knochen durch, indem man an der entsprechenden Stelle unter Schonung des Facialis alle Weichtheile vom Körper abhebelt und den Knochen etwa  $2\frac{1}{2}$ —3 cm über dem Kieferwinkel, also ungefähr in der Mitte zwischen letzterem und dem Proc. coron. trepanirt. Man kann den Nerven noch vor seinem Eintritt reseziren, wenn man nur das Trepan Loch dann etwas höher anlegt. Auch von hinten her kann man zu ihm vordringen, man hebelt die Weichtheile der Innenseite bis zur Lingula ab und trifft den Nerv hier. Auf demselben Weg, nur etwas nach vorn, kann man auch den Nerv. lingualis erreichen, doch wird dieser meist mehr peripherwärts nahe der Zunge gesucht, worauf ich noch zu sprechen komme.

Man ist aber in verzweifelten Fällen noch weiter gegangen und hat die Nerven am Foramen ovale aufgesucht, da liegt der dritte Ast zwar recht tief, aber er ist zu erreichen. Nur muss man sich vorher die Zugänge erweitern, indem man den Jochbogen mit dem Masseter und den Processus coron. mit dem Temporalisansatz temporär aus dem Wege räumt. Nun ist der Nerv nur noch vom Pterygoideus ext. gedeckt. Durchtrennt man diesen, so gelangt man, wenn man dicht an der Schädelbasis entlang in die Tiefe dringt und sich entsprechend der Mitte zwischen Proc. coron. und condyl. des Unterkiefers hält, an das Foramen ovale heran.

## 10. Kapitel. Die Ohrgegend.

Das äussere Ohr, das dem knöchernen Gehörgang aussen als Schallaufnahmeapparat aufgesetzt ist, besteht aus dem knorpeligen Gehörgang und der Ohrmuschel. Die Ohrmuschel ist bei verschie-

denen Individuen sehr verschieden gross; auch ihre Stellung zum Kopf variiert stark. Ueberall auf der Aussenseite sitzt die Haut straff und wenig verschieblich auf dem Knorpel, der die Grundlage der Ohrmuschel bildet. Auf der dem Kopf zugewendeten Seite jedoch ist sie weniger fest verwachsen; das subcutane Gewebe ist hier etwas lockerer, fettreicher und in Folge dessen die Haut leichter zu falten. Bei Wunden der Ohrmuschel zieht sich meist die Haut etwas zurück, so dass der Knorpel hervorragt. Man muss dann gewöhnlich ein Stück des Knorpels reseziren, weil bei der geringen Verschiebbarkeit der Haut die Ränder nicht leicht über dem Knorpel vereinigt werden können. Im subkutanen Bindegewebe der Ohrmuschel laufen viele feine arterielle Gefässe, die aus der A. temp. superf. und der Art. auricul. post. kommen. Dadurch ist die Heilung von Wunden sehr erleichtert, sollen doch ganz abgetrennte Ohrmuscheln wieder angeheilt sein. Unter dem Bindegewebe findet man an einzelnen Stellen dünne Muskelplatten, die jedoch chirurgisch ganz ohne Bedeutung sind. Die Grundlage der Ohrmuschel ist der Knorpel, der sehr biegsam ist und sehr fest mit dem Perichondrium verbunden. An die Ohrmuschel schliesst sich der knorpelige Gehörgang an, der ungefähr transversal verläuft und sich an den knöchernen Gehörgang ansetzt, jedoch nicht unmittelbar mit ihm verwachsen, sondern durch ein festes und derbes Bindegewebe verbunden ist. In Folge dessen ist der knorpelige Gehörgang und die Muschel so leicht beweglich und verschieblich. Da der knorpelige Gehörgang eine etwas andere Richtung hat als der knöcherne, so zeigt sich an dem Vereinigungspunkt ein Abknickung, die sich aber leicht dadurch beseitigen lässt, dass man die Ohrmuschel nach hinten oben zieht. Noch mehr wird aber die Einsicht in den äussern Gehörgang beeinträchtigt dadurch, dass das Ende des Muschelknorpels etwas in das Lumen vorspringt; durch Zug in der ebengenannten Richtung wird auch dies Hinderniss entfernt, so dass man nun meist den ganzen Gehörgang übersehen kann.

Gewöhnlich verengt sich das Lumen des Gehörganges vom Eingang bis zum Ende des knorpeligen Gehörganges.

Aus dem knorpeligen Gehörgang gelangt man durch eine Oeffnung, die ein schräg von vorn oben nach unten hinten gestelltes Oval bildet, in den knöchernen, der zwischen der Basis des Proc. mast. und dem Gelenkfortsatz des Unterkiefers gelegen in etwas nach vorn und oben schräger Richtung dicht hinter und über dem hintern Theil des genannten Gelenkfortsatzes etwa  $1\frac{1}{2}$  cm weit medial-

wärts zieht und sich direkt in die Trommelhöhle fortsetzt. Die vordere Wand des knöchernen Gehörganges ist ziemlich dünn, sie grenzt direkt an das Kiefergelenk. Während die mediale Hälfte des Unterkiefergelenkkopfs an die knöcherne Wand des Gehörganges stösst, berührt die laterale den knorpeligen Theil. In Folge dieser innigen Beziehung kann der Proc. condyloideus des Unterkiefers den Gehörgang stark beeinflussen. Durch Oeffnen des Mundes wird der Eingang des Gehörganges erweitert. Wird der Gelenkkopf gewaltsam z. B. durch einen Fall auf das Kinn nach hinten oben gedrängt, so kann die vordere Wand des Gehörganges perforirt werden. Die vordere und hintere Wand ist derber; sie werden vom Felsenbein gebildet, die untere ebenso.

An den knöchernen Gehörgang schliesst sich die Paukenhöhle an, die von ihm nur durch das Trommelfell geschieden wird. Das Trommelfell ist eine zarte, glatte, sehr elastische Membran von elliptischer Form, bei Kindern in den Annulus tympanicus eingerahmt, bei Erwachsenen in eine Furche, die von letzterem zurückgeblieben ist. Nach innen trichterförmig eingezogen steht sie nicht senkrecht zur Längsachse des Gehörganges sondern so, dass ihre horizontale Achse von hinten aussen nach vorn innen und ihre vertikale von oben aussen vorn nach unten innen hinten gerichtet ist. Durch diese Stellung kommt es, dass die Wand des äusseren Gehörganges vorn länger, hinten kürzer ist und zwar um 5 mm, ebenso wie die obere, um etwa ebenso viel kürzer ist als die untere. In Folge dieser Stellung des Trommelfells ist der hintere Theil desselben vielmehr Verletzungen durch Eindringen von Fremdkörpern ausgesetzt; sie betreffen meist den hintern obern Quadranten. Der hinter dem Trommelfell gelegene Raum, die Paukenhöhle, welcher den Leitungsapparat des Gehörorgans birgt, liegt im Felsenbein. Die vordere Wand derselben ist unvollständig, da sich in deren oberem Theil die Tubenmündung befindet; ihr unterer Theil grenzt direkt an den Canalis caroticus. Diese Wand ist manchmal sehr dünn, ja sie kann defekt sein; dann bestehen sehr nahe Beziehungen zwischen der Paukenhöhle und dem Canalis caroticus. Da nun der carotische Kanal auch noch venöse Räume beherbergt, welche sich aus dem Sinus cavernosus entwickeln, da in diese Räume sich auch Venen der Paukenhöhle entleeren, so ist es sehr begreiflich, dass in Folge von Caries der Paukenhöhlenwand hier Phlebitis und Thrombose auftreten, ja dass die Carotis arrodirt werden und zu tödtlichen Blutungen Anlass geben kann. Die untere Wand der Paukenhöhle



grenzt an die Fossa jugularis; die Zwischenwand ist oft nur sehr dünn, papierdünn, ja manchmal auch defekt, daher können ebenso wie im Canalis caroticus im Anschluss an Mittelohrreiterungen Thrombosen sich einstellen. Die hintere Wand der Paukenhöhle wird von dem Proc. mastoideus mit seinen zelligen Räumen gebildet. In dieser Wand befindet sich eine dreiseitige Oeffnung, welche den Zugang zum Antrum mastoideum bildet, sie reicht bis zum Dach der Paukenhöhle in die Höhe. So ist die Kommunikation der Paukenhöhle mit den zelligen Räumen des Proc. mastoideus hergestellt. Gedeckt von dieser hinteren Wand verläuft der absteigende Theil des Facialiskanales; dieser umzieht die obere und hintere Seite der Paukenhöhle im Bogen, durch eine stellenweise recht dünne Knochenwand von letzterer getrennt, um dann weiter unten durch das Foramen stylo-mastoideum auszutreten. Die trennende Knochenwand fehlt manchmal theilweise, daher kann der Nerv schon von einfach entzündlichen Vorgängen des Mittelohres in Mitleidenschaft gezogen werden; Kontrakturen und Lähmungen der Gesichtsmuskulatur können sich einstellen. Man muss bei den Operationen am und im Warzenfortsatz sich diese Lage des Facialis gegenwärtig erhalten, damit man ihn nicht durch unvorsichtiges, allzu ausgedehntes Meisseln verletzt.

Am dünnsten ist meist die obere Wand der Paukenhöhle, das Tegmen tympani, ja in gar nicht so seltenen Fällen liegen vollkommener Substanzverluste vor, so dass dann die allernächsten Beziehungen zwischen Dura und Paukenhöhlen-Schleimhaut vorhanden sind. So liegt also die Paukenhöhle nach vorn, nach unten, nach hinten, nach oben von dünnen zum Theil normal, zum Theil manchmal anomaler Weise defekten Wänden umschlossen, hinter denen sich wichtige Organe befinden. Es ist daher ganz erklärlich, dass diese Organe von entzündlichen, eitrigen Prozessen der Paukenhöhle in Mitleidenschaft gezogen werden, dass also Phlebitis, Thrombosen, dass eitrige Meningitis, Encephalitis, Hirnabscess und Sinusthrombosen entstehen. Und ebenso ist es ohne weiteres verständlich, dass durch die Kommunikation zwischen Mittelohr und Proc. mastoideus eintheils in Folge einer Mittelohrreiterung eine akute Entzündung in den Zellen des Warzenfortsatzes auftreten kann, andertheils eine tuberkulöse Erkrankung des Warzenfortsatzes die Paukenhöhle mit theiligt. Ausser jenen Kommunikationen besteht nun noch, wie oben angedeutet eine ganz direkte Verbindung der Paukenhöhle mit der Rachenhöhle durch die Tuba. Sie geht als Kanal von der vordern obern Paukenhöhlenwand aus, verläuft etwa  $3\frac{1}{2}$  cm weit

nach unten innen und mündet in den Nasenrachenraum direkt neben der hintern Nasenöffnung mit einer ziemlich weiten Oeffnung. Dieser Kanal wird zum Theil von Knochen, zum Theil von Knorpel gebildet; innen wird er von Schleimhaut ausgekleidet, an der Aussen-seite seines knorpeligen Theiles sitzen Muskeln, die eine Erweiterung des Kanals besorgen können. Die Mündung der Tuba im Rachen bildet gewöhnlich eine Erhöhung, den sogenannten Tubenwulst. Auf diesem Wege kann Luft in die Paukenhöhle gelangen und so das Gleichgewicht des Atmosphärendruckes, der auf dem Trommelfell lastet, herstellen. Ist diese Tubenmündung durch Schleimhautschwellung oder Sekret in Folge von Rachenkatarrh verstopft, dann kann dieser Ausgleich nicht stattfinden und es resultirt daraus eine Einziehung des Trommelfells und Schwerhörigkeit. Will man sie sondiren, so führt man einen sogenannten Tubenkatheter auf dem Boden der Nasenhöhle entlang, bis man an die Rachenwand anstösst, dreht dann den Katheter, indem man ihn etwas zurückzieht, so dass seine Spitze nach aussen sieht, und schiebt ihn nun vor; so gelangt man leicht in die Oeffnung.

Wie wir schon oben erwähnten birgt die Paukenhöhle den Haupttheil des Leitungsapparates des Gehörorgans, als welcher sich abgesehen von den Endmembranen hauptsächlich die Gehörknöchelchen darstellen, während das Labyrinth, der nervöse empfindende Theil des Ohres in die weiter hinten gelegenen Theile der starkgebauten Felsenpyramide aufgenommen sind. Zwischen Trommelfell und Fenestra ovalis spannt sich die Kette der Gehörknöchelchen aus, indem der Griff und der kurze Fortsatz des Hammers in das Trommelfell eingelagert ist, während der Steigbügel mit seinem Tritt in das ovale Fenster, die Kommunikation nach dem Labyrinth zu eingepasst ist. Ansatzpunkt für den Hammer giebt die obere Hälfte des Trommelfells, während die untere frei ist. Hier hat man also Raum um bei etwaiger akuter Mittelohreiterung, die keinen Abfluss hat, die Paracentese des Trommelfells zu machen. Auch die Gehörknöchelchen sind ebenso wie die Paukenhöhle, das Trommelfell und die Tube von einer zarten Schleimhaut überzogen.

Ich habe schon oben bei der Besprechung der Lage des Faci-  
aliskanales auf die Gefahr aufmerksam gemacht, die eine zu ausge-  
dehnte Operation am Proc. mastoideus für den Facialis bringen kann.  
Mindestens ebenso gefährdet aber ist der Sinus transversus, der nach  
hinten oben und medianwärts vom Proc. mastoid. in einer tiefen  
Knochenfurche liegt und hier von dem durch die Wurzel des Warzen-

fortsatzes vordringenden Meissel unschwer verletzt werden kann. Sein Verlauf wurde schon bei der Beschreibung des Schädels und der Dura dargestellt (s. Fig 6).

## 11. Kapitel.

### Mundhöhle und Rachen.

Die Mundhöhle bildet die weitaus grösste Höhle des Gesichtstheils des Schädels; sie ist auch die einzige, deren innerer Raum durch Bewegung sehr variabel ist in seiner Grösse, weil ihre Begrenzungen zum Theil bewegliche Knochen, zum Theil dehnbare Weichtheile sind. Sie zerfällt durch die Alveolarfortsätze der Kiefer mit den Zähnen in zwei überall mit Schleimhaut ausgekleidete Räume, den innern von den eben genannten Knochen umschlossenen und einen äusseren zwischen letzteren und den Backen und Lippen gelegenen. Der äussere Mundraum, das Vestibulum oris stellt einen grossen Sack dar, der vorn, zu beiden Seiten und nach hinten bis zum aufsteigenden Kieferast und der Hinterfläche des Oberkiefers sich erstreckt. Durch die Dehnbarkeit der Wangen, durch die taschenartige Form ist es ermöglicht, dass der Unterkiefer vom Oberkiefer weg sich bewegt, die Mundhöhle also geöffnet werden kann. Tritt in diesen Verhältnissen durch irgend einen pathologischen Prozess eine Aenderung ein, so erleiden auch die Kieferbewegungen eine mehr oder weniger erhebliche Beeinträchtigung.

In Folge von Zerstörungen der Schleimhaut durch Typhus, Noma, durch Verletzungen, Verbrennungen, durch Geschwülste kann es zu Narben in der Wange oder zu Verwachsungen der beiden Seiten der Tasche kommen, von solcher Ausdehnung, dass Kieferklemme dadurch entsteht. Plastischer Ersatz der verloren gegangenen Wangenschleimhaut kann in solchen Fällen dem Patienten viel nützen. Die Schleimhauttasche reicht unten so weit, dass man, wie schon erwähnt, den Nervus mental. auch von innen aus reseziren kann, und nach oben so hoch, dass die Eröffnung der vorderen Wand der Kieferhöhle auch von innen möglich ist. Im oberen Theil der Mundtasche mündet über dem zweiten Backzahn der Ductus Stenonianus aus, dessen übrigen Verlauf wir schon beschrieben haben. In dem Alveolarfortsatz sitzen die Zähne, die mit ihrer unteren Hälfte im Knochen, mit der oberen frei stehen. Die Zähne nehmen die ganze horizontale Fläche beider Kiefer ein und sind unter einander nur durch dünne Scheidewände getrennt. Im Unterkiefer stehen die zwei Wurzeln der

Backzähne neben einander in der Richtung von vorn nach hinten, im Oberkiefer aber stehen zwei Wurzeln aussen und eine innen. Entsprechend dieser Zahl und diesem Stand der Wurzel muss auch die Zahnzange verschieden geformt sein; für die oberen Backzähne muss die äussere Branche eine Spitze in der Mitte haben, die zwischen die beiden Wurzeln greift, die innere Branche keine; die Zangen für die unteren Zähne können jederseits eine Spitze haben. Das Ausziehen der Zähne geschieht gewöhnlich mit in querer Richtung hebelnden Bewegungen. Dabei wird häufig der obere Rand der Alveole eingebrochen; das hat im Allgemeinen nicht viel zu bedeuten, manchmal lässt sich überhaupt ein Zahn nicht extrahiren, wenn man nicht eine Alveole einbricht. Konvergiren die Wurzeln stark, so wird häufig auch die Scheidewand zwischen beiden Wurzeln mit herausgezogen.

Entfernt man die Kiefer von einander, so öffnet man dadurch die innere Mundhöhle. Diese stellt einen länglich ovalen Raum dar, dessen obere Grenze das flache Gewölbe des harten Gaumens, dessen seitliche und vordere Grenze die Alveolarfortsätze mit den Zähnen darstellt, während die hintere der weiche Gaumen und die untere der Mundboden ist. Der harte Gaumen zeigt eine Krümmung von vorn nach hinten und von einer Zahnreihe zur andern. Letztere variiert ausserordentlich. Häufig findet man bei Menschen mit schiefer Nasenseptum einen sehr stark gewölbten kahnförmigen Gaumen.

Die Schleimhautdecke des harten Gaumens ist ziemlich dick, an sie schliesst sich eine derbe, feste Bindegewebsmasse an, die etwas Fett und acinöse Drüsen birgt, darunter liegt das Periost. So ist die ganze Weichtheilbedeckung zu einer derben festen Masse verschmolzen. Dieses erleichtert einerseits die subperiostale Ablösung der Weichtheile bei der Uranoplastik, andernteils wird sie dadurch erschwert, dass das Periost an einigen Stellen fester haftet. Die Knochenfläche des Gaumens ist nämlich rau, uneben, mit vielen grossen und kleinen Gefässöffnungen versehen und an diesen ist die Verbindung des Periostes inniger. Auf beiden Seiten medial neben der Wurzel des zweiten und dritten Backzahns, sieht man ein ziemlich grosses Loch, von dem aus nach vorn und medial sich eine Rinne im Knochen hinzieht. Dieser Kanal ist für die Art. palatina ant. und den Nerv. pal. ant. bestimmt, während durch das Foramen, das in der Mittellinie dicht hinter den Schneidezähnen gelegen ist, das Ende der Art. sphenopalatina und des N. nasopal. hervorkommt. Man muss bei der Uranoplastik Acht haben, dass man nicht die erstgenannte Haupt-

arterie des harten Gaumens verletzt, die Art. palatina ant., weil sonst ein Absterben der abgelösten Lappen eintreten kann.

Von dem hinteren Rand des Gaumenbeins hängt eine gewölbte bewegliche Weichtheilplatte herab, die in der Mittellinie mit dem Zäpfchen nach unten endigt und nach den Seiten zu mit je zwei dreieckigen Segeln nach dem seitlichen Theil des Zungengrundes und des Rachens herabsteigt. Diese Gaumensegel bestehen aus drüsenreicher Schleimhaut mit Muskulatur. Durch die Bewegung der Muskulatur können die Segel ihre Gestalt verändern, sich einander nähern und dadurch einen Abschluss der Nasen- und der oberen Rachenhöhle gegen den Mund und die untere Rachenhöhle zu Stande bringen. Durch Verwachsungen in Folge z. B. syphilitischer Geschwüre kann dieser Abschluss ein dauernder werden.

Das vordere Gaumensegel ist kleiner als das hintere und stellt eigentlich nur eine vorspringende Falte des hinteren dar. Zwischen beiden Gaumensegeln bleibt eine Nische, welche die Tonsille beherbergt. Diese Nische ist verschieden gross. Ist die Tonsille klein, so kann sie fast ganz hinter dem vorderen Gaumensegel verborgen bleiben, ist sie gross, so kann sie stark in das Lumen der Mundhöhle prominiren. Die Mandel erscheint nach Merkel wie ein ganz ebenes oder nur wenig über die Schleimhautfläche erhabenes, durchlöcherteres Feld. Sie besteht aus lymphoidem Gewebe mit einer lateralen, festen bindegewebigen Kapsel, das mundwärts überzogen ist von Schleimhaut, die sich in verschiedene Oeffnungen und Krypten in die Tiefe einsenkt. Infolge von Entzündungsprozessen, wie Angina, Diphtherie kann die Tonsille ausserordentlich an Grösse zunehmen, sodass sie als wallnussgrosser Tumor in die Mundhöhle vorspringt, ja so weit, dass sich die Mandeln beider Seiten berühren. Dann machen sie natürlich erhebliche Athembeschwerden und können ungünstig auf die Entwicklung des Thorax einwirken. Man muss sie dann, so weit sie vorspringen, amputiren. Weniger wächst die Tonsille nach der lateralen Seite, denn hier findet sie natürlich etwas Widerstand. Dicht hinter ihr liegen die Muskeln für den Gaumen und den Schlund, dann kommt man hinter der sehr variablen Fascia buccopharyngea auf lockeres Bindegewebe mit Fett, in welchem die zur Tonsille herantretenden Gefässe und deren Stamm die Art. palat. ascend. liegen. Die Carotis int. ist aber noch weit davon, 1 cm hinter dem äusseren Umfang der Mandel und ausserdem durch die vom Proc. styloid. kommenden Muskeln von ihr getrennt. Eine Verletzung der Arterie bei der Tonsillotomie erscheint daher ganz ausgeschlossen. Wenn bei Eröffnung von

Mandelabscessen eine heftige arterielle Blutung, ja Verblutung beobachtet wurde, so liegt dabei die Möglichkeit vor, dass der phlegmonöse Prozess auf dem Wege der Bindegewebsspalten sich bis zur Carotis int. fortgepflanzt hatte und so eine Arrosion des Gefässes zu Stande kam. Ausserdem kann bei Entzündungen aber auch der durchschnitene Stamm der Art. palatin. zu heftigen Blutungen Anlass

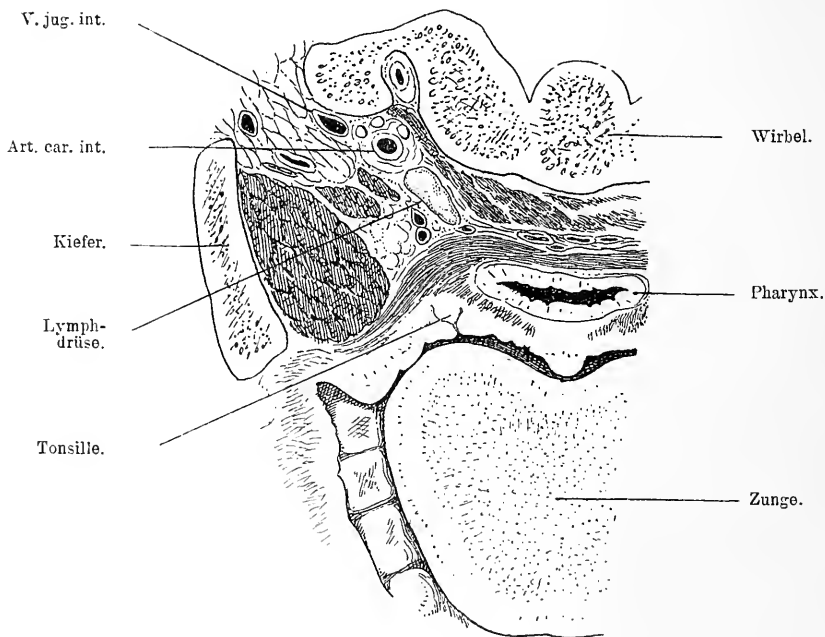


Fig. 16. Horizontalschnitt des Kopfes in der Höhe des weichen Gaumens und des oberen Theiles der Tonsille. Pharynx durch den M. buccopharyngeus deutlich gegen die Wirbelsäule mit ihren vorderen Muskeln abgegrenzt. Auf der Innenseite des Unterkiefers sieht man den M. pterygoid. int.; nach hinten und medial von ihm den M. stylo-pharyngeus und biventer. Nach hinten von letzterem liegt die Carotis int. mit dem N. glosso-pharyngeus, vagus und hypoglossus, lateral davon die V. jug. int.; im Wirbelgebiet die Art. vertebr.

geben. Dazu darf man nicht vergessen dass, wie Merkel nachgewiesen hat, die Art. maxill. ext. mit der S-förmigen Krümmung, welche sie in der Höhe der Tonsille zwischen Stylohyoideus und Biventer einerseits und Styloglossus andererseits macht, dem äussern Umfang der Tonsille sehr nahe kommt. Vermuthlich wird, wie Merkel meint, die Art. maxill. ext. in der Mehrzahl der Fälle die verletzte

grössere Arterie sein. Man wird in solchen Fällen schwerer Blutung, wenn sie auf Kompression der blutenden Fläche oder Anwendung des Thermocauter nicht steht, wohl durch Aufsuchung der Carotis ext. und eventuelle Unterbindung der Maxill ext. oder der Carotis ext. Hilfe bringen.

Den Boden der Mundhöhle bildet die sogenannte Sublingualgegend mit der Zunge, welche letztere man auch als Inhalt der Mundhöhle bezeichnen könnte. Der Mundboden besteht aus Schleimhaut, die als direkte Fortsetzung des Zahnfleisches sich auf ihn herüberschlägt. Unter der Schleimhaut vorn sieht man zu beiden Seiten im lockeren Bindegewebe ein auffallend gelapptes Organ, die Sublingualdrüse. Lateral von ihr liegt der Ductus submaxill., der von der Glandula submaxill. kommt. Sowohl dieser Gang als der der Gland. subling. können gelegentlich Steine beherbergen. Da sie nach den beiderseits vom Frenulum gelegenen Carunculae verlaufen, um da auszumünden, so findet man die Steine meist auf dem Mundboden seitlich neben der Zunge. Lateral von dem Duct. submaxillaris liegt dicht unter der Schleimhaut der Nerv. lingualis. Er kommt vom dritten Ast des Trigeminus, verläuft vor dem Nerv. mandibularis auf der Innenseite des aufsteigenden Kieferastes herab nach der Zunge. Mit dem Musc. styloglossus zieht er längs dem Boden der Mundhöhle nach vorn, indem er sich an die Glandula submaxill. und ihren Ausführungsgang anschmiegt. Er liegt so dicht unter der Schleimhaut, dass er gelegentlich da durchscheint oder durchzufühlen ist. Dann geht er in die Tiefe, wobei er den medial gelegenen Ductus submaxillaris kreuzt, und zerfällt in seine Endäste. Will man ihn z. B. wegen Neuralgie reseziren, dann braucht man nur nach vorn vom Arcus glossopalat. seitlich neben der Zunge die Mundhöhlenschleimhaut zu spalten, um ihn zu treffen. Wenn auch der Mund sehr dehnbar ist, so wird man doch wohl meistens gut thun bei dieser Operation sich den Zugang zur Mundhöhle durch eine seitliche Spaltung der Wange bis an den vorderen Masseterrand freier und grösser zu machen. Dann ist er aber auch bequem zu erreichen, namentlich wenn man keinen zu kleinen Schnitt macht. Man kann den Nerven natürlich auch von aussen von der Submaxillargegend aus aufsuchen; ich komme auf diese Luschka'sche Methode zurück. Im Uebrigen wird der Mundboden noch von Muskulatur gebildet, auf die ich später bei der Besprechung des Halses genauer eingehen werde. Erwähnen möchte ich nur noch, dass man gelegentlich cystische Geschwülste seitlich und in der Mitte der unteren

Zungengegend beobachtet, die als solche weit in die Mundhöhle prominiren, indem sie den Mundboden emporheben; erstere sind die sogenannten Ranulae, letztere Dermoidcysten.

Den Inhalt der Mundhöhle bildet die Zunge, die mit ihrer Basis an den Kehldeckel stösst, auf dem Mundboden mit ihrem hinteren Theil fest verbunden aufsitzt und mit ihrer Oberfläche den Gaumen in seiner ganzen Länge berührt, während der vorderste Theil, die Spitze frei ist. Schwillt sie in Folge entzündlicher Prozesse an, dann kann sie die ganze Mundhöhle bis zur Pharynxwand so vollkommen

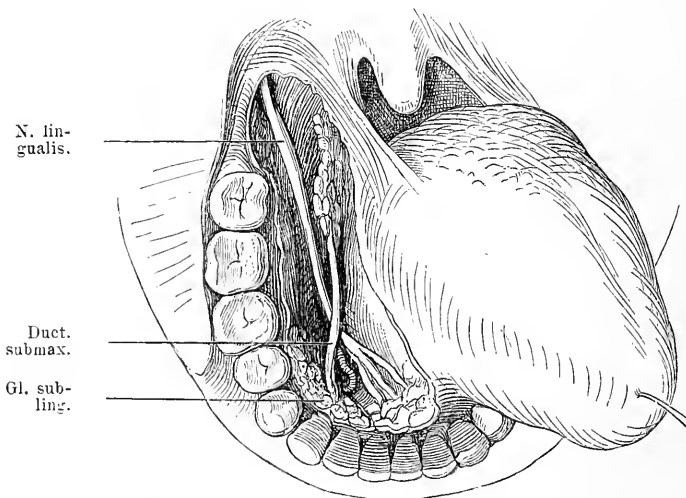


Fig. 17. Mund weit geöffnet, Wange vom Mundwinkel nach hinten gespalten Zunge stark nach links gezogen. Schleimhaut des Mundbodens der Länge nach bis in die Nähe des vorderen Gaumenbogens durchgetrennt. Man sieht den N. lingualis, medial davon die Gl. submaxill. mit dem Duct. submaxill., zwischen dem Nerven und dem Ductus die Art. sublingualis.

ausfüllen, dass ein Weg zu den Athmungsorganen nicht mehr vorhanden ist und nur Tracheotomie Rettung bringen kann.

Die Zunge ist bedeckt von derber mit der Unterlage fest verwachsener Schleimhaut, die auf der Unterseite glatt, auf dem Zungenrücken dagegen sehr rauh ist. Hier finden sich eine Menge kleine Erhebungen, die Papillen, die namentlich im Hintergrund des Zungenrückens durch ihre Grösse sich auszeichnen. Sie heissen hier Papillae circumvallatae und stehen in einer  $\Lambda$ -förmigen Figur, deren Spitze das Foramen caecum bildet. Im Uebrigen ist das Aussehen der



Zunge sehr verschieden, zottig, papillös, glatt; nicht selten zeigen die äussern Zungenränder tiefe rissige Einkerbungen.

Das Foramen coecum ist der Rest einer Spalte, welche von der Zungenoberfläche in die mittlere Schilddrüsenanlage hineinführt. Cysten, die hier beobachtet wurden, haben sich wohl aus abgekapselten Resten dieses Ganges entwickelt. Unter der Schleimhaut findet man an verschiedenen Stellen Drüsen. Zunächst ist der grösste Theil der Zungenwurzel von solchen bedeckt. Eine zweite Gruppe ist an der Zungenspitze jederseits neben der Mittellinie zu konstatiren, sie münden dicht neben den Zungenbändchen; ausserdem sind die Papillae circumvallatae von Drüsen umgeben.

Die Zunge ist ein im Wesentlichen muskulöses Organ ohne festere Bestandtheile, in Folge dessen ist sie sehr beweglich, sehr dehnbar und kann auch aktiv ihre Form sehr verändern. Ihre Muskulatur erhält sie von der Innenseite des Kinns, dem Proc. styloid. und dem Zungenbein. Durch diese Muskeln bekommt die Zunge Halt, steht sie in der Macht des Menschen. Wenn die Innervation dieser Muskeln aufgehoben ist z. B. durch eine Chloroform-Narkose, so kann die Zunge bei Rückenlage des Patienten ihrer Schwere folgend zurücksinken und den Kehleingang so verschliessen, dass schwere Asphyxie entsteht. Hervorziehen der Zunge beseitigt diese Gefahr sofort. Die Muskeln, die vom Proc. styloid. und vom Zungenbein kommen, durchsetzen in schräger Längsrichtung die Zunge und ziehen sie in Folge dessen zurück. Der vom Kinn kommende Genioglossus wirkt diesen Muskeln entgegen und zieht die Zunge nach vorn, während die Muskeln der Zunge selbst, der Lingualis und Transversus linguae nur Formveränderungen der Zunge selbst hervorrufen. Für die chirurgische Betrachtung jedoch ist die Zunge ein einheitlich muskulöses Organ. Zwischen den Muskelfasern sitzt lockeres Bindegewebe mit vielfach eingelagerten Fettzellengruppen. Aus dieser Lockerheit des Bindegewebes erklärt sich, dass die Zunge so rasch und stark anschwellen kann, dass Geschwülste in ihr sich rasch verbreiten. Man kann grosse Stücke der Zunge entfernen, ohne dass die Sprache sehr erheblich auf die Dauer gestört würde, meist formirt sich die Zunge sehr bald wieder.

In dem Bindegewebe und den Muskeln verlaufen die Blutgefässe, Lymphgefässe und Nerven, an denen die Zunge so reich ist.

Die Arterien kommen alle aus der Arteria lingualis, deren Verlauf später bei den Halsorganen besprochen werden soll. Sie tritt

etwa einen Finger breit über dem grossen Zungenbeinhorn in die Substanz der Zunge, und giebt sofort einen Zweig nach oben ab, die *Dorsalis linguae* für die Zungenwurzel. Weiter vorn am Rande des *Hyoglossus* geht die beträchtlichere *Sublingualis* ab, die unter der *Glandula sublingualis* gelegen an der lateralen Seite des *Genioglossus* hinzieht. Der Hauptstamm, die *Art. Ranina* ist der stärkste Ast, er liegt mitten in die Substanz der Zunge eingebettet, etwa 1,5 cm von deren Rücken entfernt. Sie dringt bis zur Zungenspitze vor. Blutungen aus Wunden der Zunge sind gewöhnlich recht lebhaft, namentlich wenn ein grösserer Arterienast verletzt ist, doch sind sie durch Umstechungen meist leicht zu beherrschen. Will man für ausgedehntere Operationen an der Zunge die Blutung reduzieren, dann ist wohl die *Lingualisunterbindung* das beste Mittel. Das Operationsgebiet ist meist ganz trocken, namentlich wenn man alle beide Arterien unterbunden hat. Da die Anastomosen zwischen den Arterien beider Seiten nicht sehr ausgedehnt sind, so kommt nach dieser doppelseitigen Unterbindung gelegentlich eine Nekrose eines Theiles der Zunge zur Beobachtung. Die Venen der Zunge haben chirurgisch keine Wichtigkeit, die bedeutendsten sieht man auf der unteren Zungenseite unter der Schleimhaut verlaufen. Nicht selten beobachtet man kavernöse Angiome in der Zunge. Desto wichtiger ist der Reichthum der Zunge an Lymphbahnen, denn sie erklären in Zusammenhang mit den vielen Kontraktionen des muskulösen Organs die schlechte Prognose der Zungencarcinome. Werden doch durch diese Muskelbewegungen die Carcinomkeime leicht weiter in die zugehörigen Lymphdrüsen befördert. Diese finden sich in der mittleren Kinngegend und in der Gegend der Submaxillardrüse. Die Zunge wird von drei Nerven versorgt, die den verschiedenen Funktionen dieses vielseitigen Organs vorstehen. Der *Hypoglossus*, der motorische Nerv für die Zungenmuskulatur kommt durch das *Foramen condyloid. antic.*, kreuzt sich mit dem *Vagus* und der *Carot. ext.* und gelangt parallel zur *Art. lingualis* vor dem *Musc. hyoglossus* zur Zungenmuskulatur. Sein Verlauf wird später beim Hals noch genauer besprochen. Er liegt neben und unter der Submaxillardrüse. Der sensible Nerv der Zunge ist der obenbeschriebene *Nerv. lingualis*. Schliesslich tritt noch der *N. glossopharyngeus* zur Zunge, er kommt aus dem *Foramen jugulare*, läuft vor der *V. jugul. und lateral* von der *Carotis int.* nach auswärts und zieht neben dem *M. stylopharyngeus* zum Zungengrund, den er unter dem hinteren Rand des *Hyoglossus* erreicht. Er liefert die Geschmacksfasern für die Zunge. Chirurgisch

hat er keine Bedeutung. Auf diese Nerven werden wir auch bei Besprechung der anatomischen Verhältnisse des Halses zurückkommen. Es liegen also auf dem Mundboden eine Reihe von differenten Organen, deren gegenseitige Lage von praktischer Bedeutung ist. — Aus der Mundhöhle gelangt man durch den Isthmus faucium in die Pharynxhöhle, die in ihrem oberen Theil mit der Nasenhöhle direkt communicirt. Sie wird nach vorn oben begrenzt von den Choanen und dem Nasenseptum unten von dem Gaumen und der Mundhöhle.

Der obere Theil des Nasenrachenraumes hat ungefähr das Volumen einer Walnuss; es ist also nicht gerade sehr viel Raum für wachsende Geschwülste da und daher ganz typisch, dass hier entstandene Tumoren Zapfen in die Nasenhöhle etc. schicken.

Die Innenwand des Pharynx wird von Schleimhaut gebildet, die sich direkt an die der Nase und des Mundes anschliesst. Unter der Schleimhaut des Daches und der Rückwand findet man die Pharynxtonsille, eine weiche Masse lymphadenoiden Gewebes, die direkt unter der Schleimhaut gelegen dieser ein sehr unebenes höckeriges Aussehen giebt. Meist zieht sie in einer Anzahl leistenartiger Wülste radiär von der Mitte der Rückwand nach vorn bis dicht hinter die Choanen. In ihrem Centrum liegt die Bursa pharyngea, an deren Stelle freilich beim Erwachsenen meist nur eine tiefe Spalte der Rachentonsille zu finden ist. Da die Rachentonsille von sehr weicher zerreisslicher Struktur ist, so kann man sie, wenn sie in Folge von entzündlichen Prozessen stark gewuchert ist, leicht mit Hilfe des scharfen Löffels von ihrer derben festen Bindegewebsunterlage abschaben. An der Seitenwand des Pharynx tritt ein Gebilde zu Tage, das die Kommunikation des Rachens mit dem Ohr vermittelt, die Tuba Eustachii; sie mündet hier mit einer dreieckigen Oeffnung in die seitliche Rachenwand, während hinter ihr die Schleimhaut einen schmalen Spaltraum bildet, mit welchem sie bis in die Nähe des Canalis caroticus vordringt. Die Grenze der seitlichen Wand gegen die vordere wird durch den von oben nach unten ziehenden Grenzwall gebildet, der der medialen Platte des Proc. pteryg. entspricht. Dicht hinter dem Wall liegt die Tubenmündung. Der hintere Rand der Tubenmündung ragt über das Niveau der Fläche hervor und bildet den Tubenwulst.

Hinter dem submucösen Gewebe, auf der knöchernen Hinterwand, den Körpern der Halswirbel, sitzen Muskeln und Bänder, die von den Halswirbeln aufsteigen und sich am Hinterhaupt an-

setzen; von diesen ist namentlich der fleischige *Musc. longus capitis* zu nennen, der sich neben dem *Tuberculum pharyngis* an das *Occiput* ansetzt. Der zwischen ihnen freibleibende Raum wird von längs verlaufenden Bandmassen ausgefüllt. Das knöcherne Dach hat

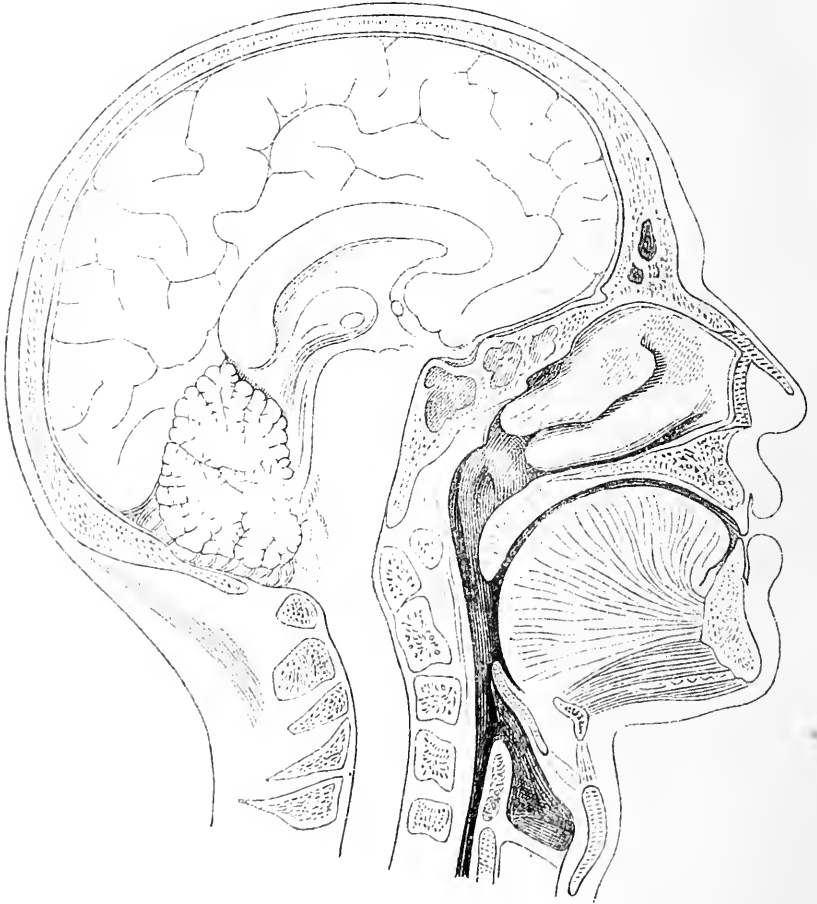

Fig. 18. Sagittalschnitt durch den Kopf dicht neben der Mittellinie. Stirn und Keilbeinhöhle geöffnet. Zwei Nasenmuscheln; dahinter die Mündung der *Tuba Eustachii* im Rachen. Kehlkopfeingang mit *Epiglottis*.

auch eine Bedeckung sehr derber Bindegewebmassen, die sogenannte *Fibrocartilago basilaris*. Von ihr sollen in vielen Fällen die oft sehr blutreichen, ja kavemösen Nasenrachenfibroide ausgehen. Diese Weichtheilmassen überziehen die Knochen mit einer so dicken Schicht,

dass letztere meist in ihrer feinem Form nicht zu erkennen sind und der winkelige Raum, wie er von den Knochen gebildet wird, zu einem abgerundeten gestaltet ist.

Das Dach bildet der Körper des Keilbeins und der vordere Theil des Hinterhauptbeins, die Hinterfläche die mit Muskeln bedeckten Körper der Halswirbel. Auf den Seiten hat sie Weichtheilwände, die sich von der medialen Platte des Proc. pteryg. nach hinten bis in die Gegend der unteren Mündung des Canalis carot. ziehen, während unten die Halsweichtheile die Begrenzung darstellen.

An diesen Nasentheil des Pharynx schliesst sich in der Höhe des Gaumengewölbes der Mundhöhlentheil an. Das Volumen und die Form dieses Theiles ist sehr variabel, erstens weil die Wände abgesehen von der Rückwand und den Kieferbefestigungen des Pharynx labile sind, und zweitens weil die Pharynxwände hier nur locker mit ihrer Umgebung verbunden sind. Im Ruhezustand hat der Raum etwa die Form eines Trichters, der am Uebergang in den Oesophagus am engsten ist. Hier an dieser Stelle können dann Fremdkörper, wie Knochen etc. oder grosse Bissen leicht stecken bleiben und Erstickungserscheinungen hervorrufen. Die Wände des Mundtheils des Pharynx sind ziemlich dick, bestehen aus Schleimhaut, einer Bindegewebsmembran und Muskulatur und sind, wie wir schon erwähnt, nur sehr locker durch Bindegewebe mit der Umgebung verbunden. Dieses so lockere Gewebe heisst der Retropharyngealraum; er ist natürlich sehr geeignet, Abscessen als Weg der Weiterverbreitung zu dienen. Begrenzt wird er von den Wirbelkörpern mit den von einer Fascie bedeckten Muskeln und seitlich von festem Bindegewebe, welches die grossen Nerven und Gefässe des Halses enthält. Diese sind aber noch durch eine Fettmasse vom Pharynx getrennt. In diesem Retropharyngealraum können akut eitrige, septische Abscesse entstehen in Folge von Verletzungen des Pharynx. Sie machen gewöhnlich Schwellungen nach dem Pharynx zu, die zu sehen und mit dem Finger meist zu fühlen sind. Durch ihre Wirkung auf die Nachbarorgane rufen sie gewöhnlich eine Reihe ernster Symptome hervor. Der Ausgangspunkt für eine Anzahl dieser Abscesse ist in Lymphdrüsen des Retropharyngealraumes gefunden worden, die zwischen der Pharynxmuskulatur und der Wirbelmuskulatur seitlich liegen. Auch tuberkulöse Abscesse von Tuberkulose der Halswirbel ausgehend, können hier zu Tage treten. Eine frühzeitige Eröffnung solcher Abscesse ist natürlich das einzige Mittel, um eine Weiterverbreitung zu

verhindern. Seitlich bilden noch die obersten Halsweichtheile die Bedeckung des Pharynx. Darauf kommen wir später zurück.

## 12. Kapitel.

### Untersuchung des Kopfes am Lebenden.

Die Grundlage für die Form des behaarten Kopfes bildet der Knochen, den man überall unter der derben, verschieblichen Kopfschwarte in seiner Wölbung durchtasten kann. Gewöhnlich ist beim Erwachsenen an dem Knochen nichts Besonderes zu unterscheiden; fühlbare Spuren von Nähten sind meist nicht vorhanden. Bei kleinen Kindern jedoch findet sich in der vorderen Hälfte des Schädeldaches hinten die grosse Fontanelle, in der die bei diesen deutlich zu fühlende Frontal-, Sagittal-, Coronarnaht zusammenstossen. Nur in der oberen Hinterkopfgegend zeigt der Schädel des Erwachsenen bei sehr vielen Menschen eine flache Delle, von der aus nach hinten unten aussen zwei flache Rinnen sich erstrecken, die dadurch entstehen, dass in dieser Gegend die Grenze des etwas erhabenen Hinterhauptsbeines gegen die Seitenwandbeine liegt. Hier sitzt entsprechend dieser Delle in der ersten Kindheit die kleine Fontanelle. In einiger Entfernung unter dieser Stelle, da, wo der Kopf in den Nacken übergeht, fühlt man eine deutliche prominente Knochenleiste, die *Prominentia occip. ext.* unter der verschieblichen Haut und nach beiden Seiten von dieser in ungefähr horizontaler Richtung tastet der Finger unter den ziemlich dicken Weichtheilen einen querverlaufenden, flachen, abgerundeten Knochenrand, bis er hinter beiden Ohrmuscheln auf einen derben, breiten nach unten zapfenartig prominirenden Knochenwulst stösst, den *Proc. mastoideus*, dessen hinterer, unterer und vorderer Rand deutlich zu fühlen ist. Dicht vor diesem Knochenwulst sitzt die knorpliche Ohrmuschel mit ihren Leisten und Furchen, die den äusseren Gehörgang umgeben.

Auch die Gestaltung der Stirn beruht im Wesentlichen auf der Form des Knochens. Die Weichtheile, die sie bedecken, hängen dicht untereinander zusammen, so dass sie von aussen nicht zu isoliren sind; sie sind nicht dick und verdecken deshalb nichts vom Knochen. Auf der im Allgemeinen gewölbten Stirn findet man in ihrem oberen Theile seitlich von der Mittellinie je eine flachrundliche Prominenz, die Stirnhöcker und unten dicht oberhalb der Nasenwurzel sieht und fühlt man häufig neben der Mittellinie eine Ausladung des Knochens, die sich im Bogen auf den inneren Theil des Augenhöhlenrandes

erstreckt und in diesem allmählich verschwindet, sie wird durch die Stirnhöhlen erzeugt; die individuell sehr verschiedene Grösse dieser Höhlen erklärt die sehr verschieden starke Prominenz dieser Theile.

Nach den Seiten zu, in der Schläfengegend flacht sich der Kopf meist etwas ab, nicht selten stellt eine ziemlich scharf umschriebene vom äusseren Ende des oberen Augenhöhlenrandes im Bogen nach hinten oben verlaufende Kante die Uebergangsstelle dar. Diese Abflachung ist am Schädel noch stärker; sie wird aber durch die Weichtheile, die in ihr liegen, namentlich den *M. temporalis* wieder zum Theil ausgeglichen. Man fühlt diesen Muskel aber, weil ihn die Fascie bedeckt, erst dann deutlich, wenn man Kaubewegungen ausführen lässt, dann wulstet er sich hervor. Schräg über die Schläfen gegend nach vorn zieht von der Vorderohrgegend eine Arterie, deren Pulsation man oft sehen, häufiger fühlen kann, der Frontalast der Art. temp. Nicht selten sieht man durch die Haut stark geschlängelte Venen blau durchschimmern.

Durchtastet man jetzt von der Nasenwurzel nach aussen unter der Augenbraue den nach oben konvex gebogenen Supraorbitalrand, so trifft man in der Entfernung von etwa  $2\frac{1}{2}$  cm auf ein Loch oder eine Kerbe in dem Knochenrand, das Foramen supraorbitale für den gleichnamigen Nerven und Arterie. Im weitern Verfolg des Supraorbitalrandes kommt der Finger auf einer  $1-1\frac{1}{2}$  cm breiten Knochenspanne schräg nach unten aussen; hier geht der etwas verbreiterte äussere Augenhöhlenrand auf den Jochbogen über, der sich ungefähr horizontal als dünner Bogen nach hinten zum Ohr erstreckt; nach vorn geht er in den Unteraugenhöhlenrand über, den er mit dem Oberkiefer zusammen bildet. Jochbogen und unterer Augenhöhlenrand stossen fast rechtwinklig aufeinander. Oben aussen am äusseren Augenhöhlenrand fühlt man häufig eine kleine Leiste, die Nahtverbindung zwischen Jochbein und Stirnbein und kurz nach der Umbiegung in den Infraorbitalrand fühlt man eine ebensolche, die vordere Jochbeinnaht. Die andere Verbindung des Jochbeins jedoch ist meist nicht zu fühlen.

Auf den Rändern der Augenhöhle findet man die dünnen beweglichen Lider, die an ihrem freien Rande die Wimpern tragen und im äusseren und inneren Augenwinkel aufeinander stossen. Circa  $\frac{1}{2}-\frac{3}{4}$  cm vom inneren Augenwinkel nach aussen liegt eine feine Oeffnung auf den Lidrändern, der Thränenpunkt; hinter ihnen die knopfförmige röthliche *Caruncula lacrymalis*. Auf der Innenfläche der Lider nimmt man in der Schleimhaut eine feine Streifung wahr, die

von den Ausführungsgängen der Drüsen herrührt. In den Lidern fühlt man eine Knorpelplatte, die namentlich beim Umklappen des Lides in ihrer Form deutlich wird. Zwischen der Lidspalte schaut der Bulbus hervor. Man sieht, wie die blassrothe Conjunctiva von den Lidern sich auf den Bulbus herüberschlägt, diesen als zarte Membran glatt überzieht, und vorn in die kreisrunde, gewölbte, durchsichtige Cornea übergeht. Hinter der Conjunctiva bulbi nimmt man die weisse derbe Kapsel, resp. Hülle des Bulbus, die Sklera wahr. Die Durchsichtigkeit der Cornea macht es möglich, die individuell sehr verschieden gefärbte Iris mit ihrem centralen, kreisförmigen Ausschnitt der Pupille wahrzunehmen. Die weitere Untersuchung der Anatomie des inneren Auges überlasse ich Spezialwerken.

Die vordere Wange ist meist von einer reichlichen Weichtheilschicht von Fett und Muskeln ausgefüllt, trotzdem macht sich hier ungefähr  $2\frac{1}{2}$  cm von der Mittellinie und circa 1 cm unter dem Augenhöhlenrand eine Grube dem Finger bemerkbar, das Foramen infra-orbitale, das für den gleichnamigen Nerven und Arterie als Austritt dient. Weiter nach unten fühlt man hinter dickem Weichtheilpolster die vordere Wand des Oberkiefers, die nach unten zu in den Zahnfortsatz übergeht; man fühlt eine Reihe längs neben einander gestellter Wülste im Knochen, sie sind hervorgerufen durch die Alveolen für die Zahnwurzeln und die Zähne.

Die seitliche Wangengegend wird oben begrenzt von dem querverlaufenden Jochbogen, unten vom horizontalen Unterkieferast, der hinten in dem Kieferwinkel endigt und nach oben zu in den aufsteigenden Kieferast umbiegt. Zwischen jenen beiden liegt ein flacher Wulst von Weichtheilen, dessen vorderer Rand sich mehr oder weniger scharf ausgeprägt schräg vom vorderen Ende des Jochbogens nach unten zum Kiefer zieht. Bei Kieferbewegungen, namentlich bei festem Aufeinanderpressen der Kinnladen, fühlt man ihn hart werden; es ist im wesentlichen der *M. masseter*. Aber nicht direkt unter der Haut fühlt man ihn; er ist zum Theil überlagert von der *Parotis*, die dicht vor dem Ohr und in der Kieferwinkelgegend eine flache Hervorwölbung bildet, jedoch meist nicht deutlich abzugrenzen ist.

Am vorderen Rand des *M. masseter* fühlt man auf dem Unterkiefer eine vom Hals her schräg nach vorn zum Gesicht ziehende Pulsation, von der *Art. max. ext.* herrührend.

Tastet man auf der *Parotis* in die Tiefe, so bekommt man das Gefühl knöchernen Widerstandes, vom Jochbogen herunter bis zum Kieferwinkel in ganzer Breite des Jochbogens. Lässt man nun den



Mund weit öffnen, dann entsteht dicht unter dem *Arc. zygomaticus* ein Wulst, als dessen Grundlage man zwei Knochenvorsprünge fühlen kann, den einen dicht vor der Ohrmuschel knopfförmig, den anderen flacher und weiter nach vorn; beide getrennt von einander durch eine Delle, jedoch in Zusammenhang mit dem vertikalen Kiefernast. Es ist der *Proc. condyloideus* und der *Proc. coronoideus* des Unterkiefers; damit ist die Lage des Unterkiefergelenkes bestimmt. Beide Fortsätze rücken bei diesen Bewegungen nach vorn und etwas nach aussen und werden dadurch deutlicher in ihren Besonderheiten fühlbar. Zwischen dem vorderen Rand des *Proc. coronoideus* und der Seitenwand des Oberkiefers dringt der Finger in eine tiefe Grube; es ist das untere vordere Ende der *Fossa sphenomaxill.* und *infratemp.*, welche die zwei *Trigeminusäste*, die *Art. meningea media*, und die *max. int.* enthalten. Circa  $\frac{1}{2}$ —1 cm vor der Ohrmuschel macht sich die Pulsation einer vertikal nach oben über den Jochbogen steigenden Arterie bemerklich, der *Art. temporalis*. In der unteren Wangengegend fühlt man hinter den ziemlich dicken, gut faltbaren Weichtheilen ebenfalls harten Widerstand, den Unterkieferknochen und nach oben von ihm schmale vertikale Leisten, die Zähne.

Dicht hinter der seitlichen Wangengegend liegt die Ohrmuschel, die die Mündung des äusseren Gehörganges umschliesst. In der Tiefe des letzteren sieht man eine schräg abschliessende, weissliche Membran, das Trommelfell, die vorn nahe ihrer oberen Anheftung an cirkumskripter Stelle etwas vorgetrieben ist; da sitzt der kurze, spitze Fortsatz des Hammers dem Trommelfell an. Von dieser Stelle zieht sich schräg nach hinten unten ein Streifen, der in der Mitte ungefähr mit einer flachen nabelförmigen Einziehung endigt, dem Handgriff des Hammers.

Verfolgt man nun von der Nasenwurzel an die Nase nach unten, so fühlt man zunächst den Nasenrücken und die Seitenwände unter der dünnen Haut von festem Knochen gebildet. In der Mitte der Nase, noch etwas unter ihr hören die Knochen dann mit einem scharfen Rand auf und an ihre Stelle setzt sich beweglicher Knorpel, der namentlich das Nasenseptum und die Nasenflügel bildet und in ihnen endigt. Letztere bilden mit dem Nasenseptum und den Lippen zusammen die Nasenlöcher. Zwischen den beiden Nasenlöchern sieht man das verschiebliche häutige Nasenseptum, hinter dem man mit aller Deutlichkeit den unteren Rand des knorpeligen Septums fühlt. Steckt man nun zwei Finger in die Nasenlöcher hinein, so hat man zwischen

den Fingern die mobile, seitlich hin und her bewegliche knorpelige Scheidewand, an die sich nach hinten die feststehende knöcherne anschliesst. Nach unten verbreitert sich das knorpelige Septum und sitzt unten dem knöchernen auf, welches weiter nach vorn reicht als oben. Schiebt man den Finger noch weiter nach hinten in den Nasengang, so fühlt man noch den ovalen festen Eingang in die knöcherne Nase, weiter ist aber mit der Palpation nichts zu erfahren. Mit dem Auge jedoch gelingt es, in der Tiefe der Nasenlöcher einen rundlich ovalen, mit Schleimhaut überzogenen Wulst wahrzunehmen, die untere Muschel, über der man gelegentlich, noch weiter in der Tiefe einen zweiten kleinen ähnlichen Wulst, die mittlere Muschel sehen kann.

An die Nase schliesst sich nach unten der Mund mit den dicken, stark dehnbaren Lippen an. Auf der Innenseite der Lippen gleitet der Finger über kleine Knötchen, die unter der Schleimhaut liegen; es sind die Lippendrüsen. Die Unterlippe ist häufig durch eine im Bogen verlaufende Falte gegen die Kinngegend abgegrenzt. Diese hat bei vielen Menschen eine sehr charakteristische Form, die meist bedingt ist durch einen recht deutlich umschriebenen Weichtheilwulst, der seine Form aktiv verändern kann, also zum Theil aus Muskeln besteht. Doch fühlt man unter diesem Kinnwulst noch den Knochen des Unterkiefers durch, was nach den Seiten zu noch besser gelingt. 2—3 cm von der Mittellinie kann man bei manchen Menschen eine kleine Delle, ein Loch im Knochen durchtasten, das Foramen mentale, das dem N. ment. als Austrittspforte aus dem Kiefer dient. Druck auf diese Stelle wird als dumpfer Schmerz empfunden.

Enfernt man jetzt die beiden Lippen weit von einander, so sieht und fühlt man den schleimhautüberzogenen Unterkiefer mit den Zähnen, sieht die schon erwähnten leistenartigen Vorsprünge der Alveolen, die Backentaschen und die Umschlagsfalte auf Ober- und Unterkiefer. Tastet man die Wangengegend zwischen zwei Fingern ab, so bekommt man deutlich den vorderen Rand des M. masseter zwischen dieselben und etwas weiter nach hinten hinter dem letzten Backenzahn stösst man unter der Schleimhaut auf den scharfen vorderen Rand des aufsteigenden Kieferastes, den man namentlich bei weit geöffnetem Munde fast bis zum oberen Ende des Proc. coronoideus verfolgen kann. Medialwärts von diesem Knochenvorsprung, durch eine seichte Furche von ihm getrennt, fühlt man eine zweite vorspringende Knochenleiste, sie reicht nicht so weit nach oben und biegt stärker nach hinten um; hinter ihr liegt der vordere Rand der Lingula, wo Art. und Nerv. inframaxill. in den Kiefer eintreten. Innerhalb des Mund-

raumes sieht und fühlt man die in ihrer Form sehr variable Zunge, die vorn an der Unterseite durch ein schmales Bändchen, das *Frenulum linguae*, an den Mundboden gefesselt ist. Lässt man die Zunge erheben, so präsentiert sich auf jeder Seite von diesem *Frenulum* ein dickes, blaues, venöses Gefäss. Auf dem Mundboden dicht hinter dem Unterkiefer fühlt man unter der Schleimhaut eine Anzahl warziger Erhebungen, die in der Mitte an der Basis des *Frenulum* zusammenlaufen, wo auf jeder Seite sich eine feine Oeffnung findet. Es stellt die *Sublingualdrüse* dar mit ihrer Ausmündung auf der *Curuncula*. Von dem gewölbten knöchernen Gaumen, der mit unverschieblicher Schleimhaut überzogen ist, hängt hinten die hintere Grenz wand des Mundes hinunter; die beiden Gaumensegel, deren vorderes man in den seitlichen Zungengrund übergehen sieht, während das hintere sich im *Pharynx* verliert. Zwischen sich haben sie die unregelmässige höckerige *Tonsille*, während in der Mitte von oben das *Zäpfchen* herabhängt. Durch den Spalt zwischen den Gaumensegeln sieht man die mit Schleimhaut überzogene *Pharynxwand*. Führt man den Finger in den *Pharynx*, dann kann man die *Pharynxwand* erreichen und ihre knöcherne Grundlage durchfühlen. Man kann an der Hinterwand oben im Gewölbe die uneben höckerige Oberfläche der *Pharynxtonsille* abtasten, man kann aber auch die vordere *Pharynxwand* mit dem hakenförmig umgebogenen Finger abgreifen; man erreicht zwei ovale Oeffnungen, die *Choanen*, und die Scheidewand zwischen ihnen. Mit der *Rhinoscopia post.* gelingt es auch im Spiegelbild die *Choanen* mit dem *Septum* zu sehen, die die drei übereinander gestellten *Muscheln* und die zwischen ihnen gelegenen *Nasengänge* einschliessen. Seitlich nimmt man eine Vertiefung wahr, die *Tubenöffnung* und daneben, nach aussen davon einen kleinen Wulst, den *Tubenwulst* und eine kleine Grube, die *Rosenmüller'sche Grube*. Führt man von vorn auf dem Boden der Nase einen *Tubenkatheter* nach hinten, so gelangt man, wenn man an der *Pharynxwand* die Spitze des *Katheters* nach aussen dreht, in eine Oeffnung, in welcher der *Katheter* festgehalten wird. Das ist die *Tubenöffnung*.

Lässt man den Finger von dem Zungengrunde nach unten gleiten, dann bekommt man eine biegsame, mobile, zungenförmige Platte unter den Finger, die am Zungengrunde fest sitzt und ihren freien Rand nach hinten oben erstreckt; die *Epiglottis*, unter der der *Kehlkopf* liegt.

## Zweite Abtheilung.

### Der Hals.

Unter Hals versteht man den Körpertheil, der die Verbindung zwischen Kopf und Thorax vermittelt. Er ist im Allgemeinen von walzenförmiger Gestalt. Seine Stütze ist die Halswirbelsäule, um die sich die Uebergangskanäle von Mund und Rachen zu Lunge und Magen, Oesophagus und Trachea gruppieren, ebenso wie eine Reihe Muskeln, welche den mannigfachsten Bewegungen des Kopfes dienen. Die Grenze gegen den Kopf lässt sich natürlich nicht scharf ziehen, speziell nicht gegen die Mundbodengegend. Wir werden letztere jetzt mitschildern, weil sie vom praktischen Standpunkt aus, doch eigentlich dazu gehört. Zur besseren Uebersicht und auch aus den Gesichtspunkten der Praxis heraus betrachtet ist es zweckmässig, den Hals sich zunächst in vier grosse Bezirke einzutheilen. Die vordere Partie des Halses, begrenzt nach oben durch den Unterkiefer, nach den Seiten durch die *M. sternocleidomast.* und nach unten durch das Jugulum, je eine seitliche Partie, begrenzt durch den *M. sternocleidomast.* nach vorn, durch den *Musc. cucullaris* nach hinten, durch *Clavicula* und *M. deltoideus* nach unten; schliesslich die Nackenpartie, die den Rest umfasst.

#### 13. Kapitel.

#### Vordere Halsgegend.

Die Haut des Halses ist stark verschieblich, recht dehnbar und gut ernährt, was für ihre Verwendung bei plastischen Operationen sehr günstig ist, was es auch bedingt, dass sie bei Hautdefekten stark durch den Narbenzug hineingeschlagen wird. Präparirt man nun die Haut vom Unterkiefer an in der ganzen Ausdehnung der vorderen Halsregion weg, so kommt man dabei zunächst auf eine dünne mit der Haut zusammenhängende Muskelplatte, die breit vom oberen Theil des Thorax schräg nach innen oben sich verschmälernd an den Unterkiefer und die Gesichtshaut zieht, um sich vom äusseren Kiefer-

winkel bis zum Kinn zu inseriren. Ist diese unwesentliche Platte auch mit bei Seite präparirt, so liegt die oberflächliche Halsfascie vor, unter welcher eine Reihe Organe zum Vorschein kommt, die bis dahin zum grössten Theil verdeckt waren. Jetzt erst treten ausgeprägte, scharfe Grenzen zwischen der Unterkinngegend und dem eigentlichen Hals hervor. Das Zungenbein mit den von der Seite sich an dasselbe ansetzenden Muskeln bildet diese Grenze; man erkennt es in der Mittellinie an seinem querverlaufenden, schmalen Körper, an den sich seitlich die grossen Hörner ansetzen. Diese bilden gleichsam ein Centrum für Muskelansätze von allen Seiten. Dadurch, dass der *M. digastricus* von dem Ausschnitt des *Proc. mast.*, der *M. stylohyoideus* von der Basis der *Proc. styloid.* nach dem Zungenbein ziehen, wird die quere Grenze der Unterkinngegend gegen die eigentliche Halsgegend vervollständigt. Der Biventer zieht sich in leichtem Bogen an der Innenseite des Unterkieferwinkels herab, inserirt sich mit einer Aponeurose an den Körper des Zungenbeins und zieht schräg oder senkrecht weiter nach innen oben zur *Spina ment. int.* Zwischen den beiden vorderen Bäuchen der beiden Muskeln entsteht so ein schmaler dreieckiger Raum, der meist mit etwas Fett und Lymphdrüsen ausgefüllt ist. Letztere finden sich namentlich dicht unter und hinter dem Kinn; zu ihnen kommt die Lymphe von den mittleren Partien der Unterlippe, deshalb erkrankten sie sekundär bei Carcinomen der Unterlippe. Etwas steiler als der hintere Bauch des Biventer steigt der *M. stylohyoideus* zum Zungenbein herab; er liegt etwas höher, wird vom Biventer durchbohrt und inserirt sich am Körper des Zungenbeins. Der vordere Bauch des Biventers grenzt jederseits nach vorn zu ein Dreieck ab, das zwischen dem Unterkieferknochen und den beiden genannten Muskeln liegt. Durch dieses Dreieck gelangt man in einen Raum, der gewöhnlich eine ziemlich glatte, feste Tasche bildet und die *Glandula submax.* mit einigen Lymphdrüsen und Fettgewebe enthält. Ueber diese Drüse steigt schräg von oben vorn die *Vena facialis* zur *Vena jugul. int.* herab, während zwischen ihr und dem Unterkieferrand und durch dieselbe sich die *Art. max. ext.* um den Kiefer herum nach oben schlägt. Die Arterie schlängelt sich in der Tiefe der Tasche in verschiedenen Windungen hinter, über und durch die Submaxillar-Drüse und nähert sich dabei gelegentlich in der Tonsillengegend bis auf  $\frac{1}{2}$  em der Mundhöhle. Sie liegt hier der Tonsille näher als die *Carotis*. Es sind deshalb die vereinzelt bei Tonsillotomie beobachteten stärkeren Blutungen zum Theil wohl auf Verletzungen der *Art. max. ext.* zu be-

ziehen. Auf diesem Weg schickt die Arterie einen Ast in die Submaxill.-Drüse zu deren Versorgung. Gewöhnlich finden sich nun um die Submaxillar-Drüse und von ihr eingewickelt, mehrere Lymphdrüsen, die die Lymphstationen für die seitlichen Lippenpartien, die Wange, das Zahnfleisch des Unterkiefers, die seitlichen Zungentheile

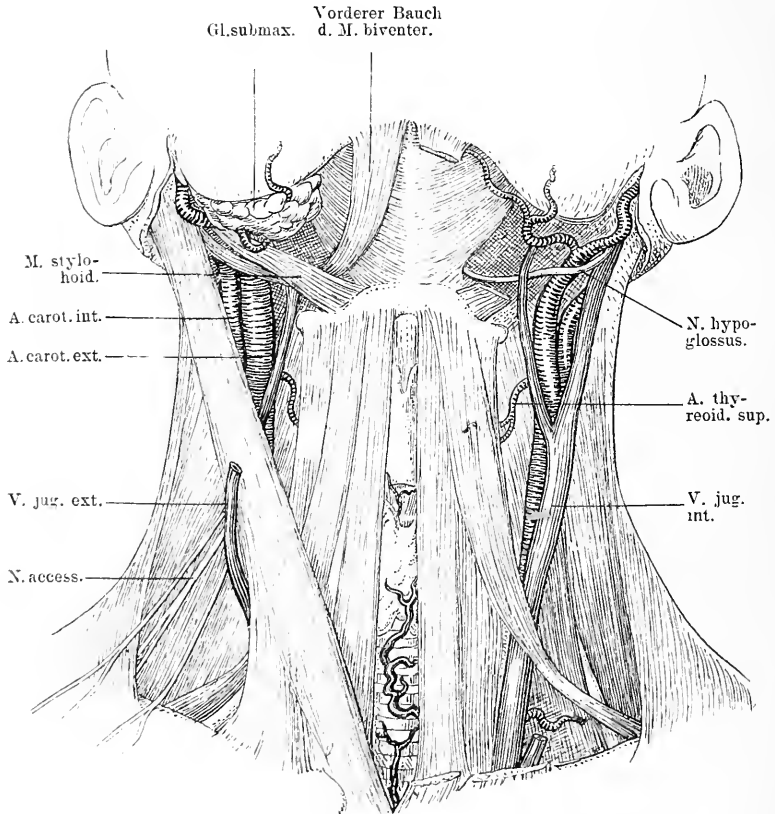


Fig. 19. Vorderansicht des Halses mit der Unterkinngegend nach Entfernung der Haut mit dem M. subcut. colli. Links ist der M. sternocleidomastoideus weggenommen, ebenso die Gl. submaxillaris, der M. stylohyoideus und der M. biventer, rechts der obere Theil der V. jug. ext. weggesehritten. In der Mitte sieht man den Kehlkopf, darunter die Trachea, die oben von der Schilddrüse, unten von Venen bedeckt ist.

sind; gar nicht selten sind sie erkrankt bei Affektionen jener Theile; sie müssen dann mit entfernt werden, wenn die Erkrankungen maligne sind event. mit Wegnahme der Gl. submax. Da diese Submaxillartasche durch eine derbe Fascie, die von dem Zungenbein nach dem Unterkiefer zieht, gedeckt ist, so stehen Abscesse dieser Gegend, die

häufig ihren Sitz in den Lymphdrüsen haben, oft unter grosser Spannung, machen schwere Erscheinungen und kommen erst spät zur spontanen Perforation. An diese Submaxillartasche in ihrem äusseren oberen Winkel schliesst sich gewöhnlich durch Bindegewebe von der Drüse getrennt, der untere Zapfen der Parotis an; hinter dieser liegen in der Tiefe die Carotis ext., die Jugularis int. und Carotis int., worauf wir später noch zurückkommen. — Nimmt man nun den vorderen Bauch des Biventer weg und entfernt man zugleich die Gland. submax., dann liegt vor uns der M. mylohyoideus, der von der Innenseite des Unterkiefers, speziell der Linea obliqua int. entspringt und schräg nach unten innen herabzieht. Die Muskeln beider Seiten treffen sich in der Mittellinie in einem sehnigen Streifen, sie inseriren sich an den Zungenbeinkörper und bilden so einen vollständigen Abschluss der Mundhöhle (s. Fig. 19). Darüber, das heisst mundwärts von diesen Muskeln, liegt der M. geniohyoideus, der vom Zungenbein zur Spina ment. int. zieht, und der M. genioglossus.

Hat man die Glandula submax. entfernt, so sieht man den hinteren Rand des M. mylohyoideus, man sieht wie in horizontaler Richtung hinter ihm der Nervus hypoglossus verschwindet. Dieser verläuft in leichtem Bogen zur Zunge horizontal über den M. hyoglossus, der vom grossen Zungenbeinhorn in vertikaler Richtung nach oben zur Zunge seine Fasern schickt, und hinter dem M. stylohyoid. und Biventer mandibulae. Ueber dem Nervus hypoglossus liegt der Ausführungsgang der Glandula submaxill.; er geht aus dem oberen Theil der Drüse hervor und zieht in flachem Bogen hinter den M. mylohyoideus zwischen diesem und dem M. hyoglossus nach vorn ein- und aufwärts gegen den Boden der Mundhöhle; dabei kreuzt er den unter ihm weg von oben herab einwärts ziehenden Nervus lingualis und gelangt so an die Seite der Zungenspitze, wo er neben dem Zungenbändchen auf der Caruncula sublingualis mündet. Dicht darüber ist die Einmündung des Nervus lingualis in die Zungensubstanz zu sehen, der hier nach aussen vom M. styloglossus und dicht unter der Schleimhaut in die Zunge sich biegt.

Am hinteren Rand des M. hyoglossus sieht man zwischen dem N. hypoglossus und dem grossen Zungenbeinhorn die Art. lingualis hinter dem M. hyoglossus verschwinden, die von der Art. carotis ext. kommt und gewöhnlich von zwei Venen begleitet nach der Zunge zieht, die sie fast ganz versorgt. Am besten überschaut man ihren Verlauf, wenn man den genannten Muskel quer spaltet. Die Arterie ist vielfach unterbunden worden, um sich gegen die Blutungen bei

Operationen des Zungenkrebses zu schützen. Die Auffindung der Arterie ist gewöhnlich sehr einfach, wenn man sich nur daran hält, dass sie zwischen dem grossen Zungenbeinhorn einerseits, und dem M.

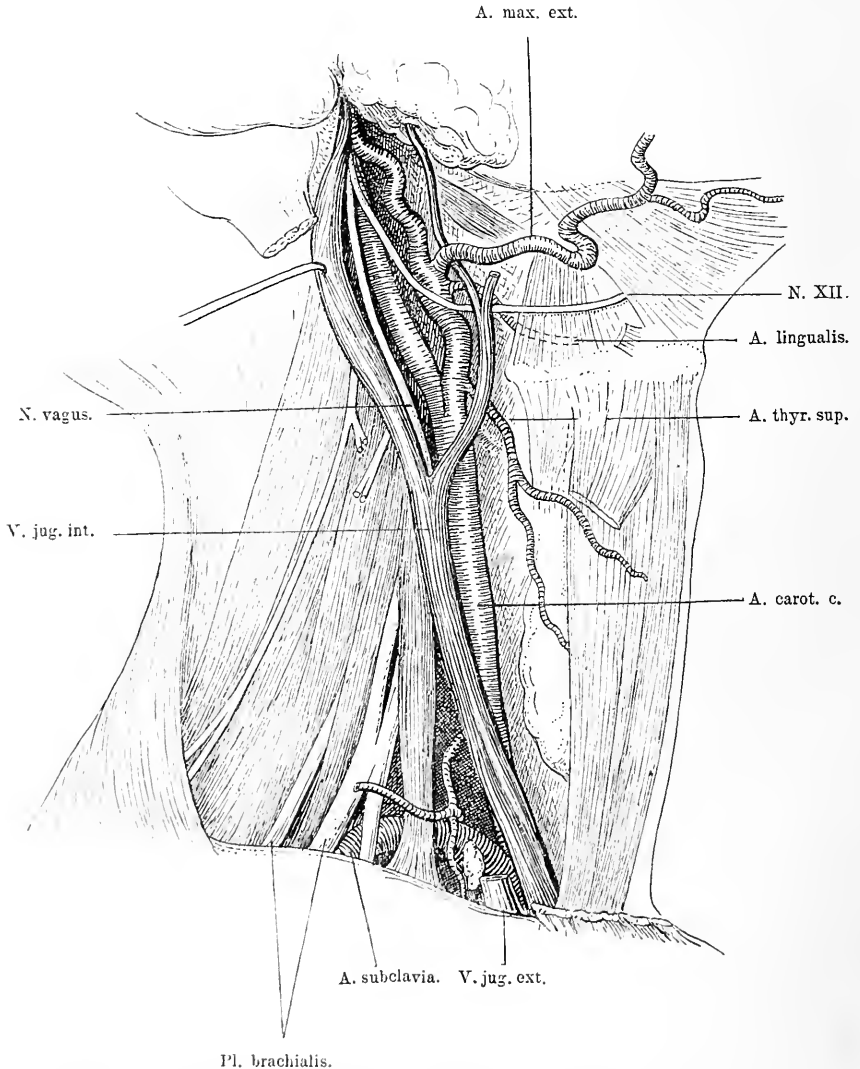


Fig. 20. Seitenansicht des Halses nach Wegnahme der Haut mit dem M. subcut. colli, des M. sternocleidomast., des M. omohyoideus, des M. stylohyoideus und biventer und der Gl. submaxillaris. Vena jug. ext. unten weggeschnitten, Vena jug. int. oben nach hinten gezogen, um die Lage des Vagus deutlich zu machen.

biventer und stylohyoideus andererseits, den ziemlich vertikal verlaufenden hinteren Rand des M. hyoglossus in horizontaler Richtung



kreuzt. Spaltet man also die Fasern dieses Muskels quer, so ist die Arterie nicht zu verfehlen (Fig. 20 und 21.)

Nimmt man jetzt den *M. hyoglossus* weg, so hat man ausser der *Art. lingualis* über ihr den schräg vom *Proc. styloideus* herabsteigenden *M. styloglossus* vor sich, der zwischen *Art. carotis int.* und *ext.* nach unten verläuft und sich in die Zunge einsenkt, in der er bis zur Zungenspitze vordringt. Mit ihm und dem *M. stylopharyngeus* zieht der *Nerv. glossopharyngeus* zur Zunge, in die er an hinteren Rand des *Musc. hyoglossus* einmündet (s. Fig. 21). Der *M. styloglossus* liegt direkt auf der Pharynxmuskulatur auf und zwar auf dem *Constrictor-pharyngis sup.* Dieser *Constrictor phar. sup.* entspringt vorn an der Seitenwand der Zungenwurzel, vom hinteren Rand der *Linea mylohoidea* auf der Innenseite des Unterkiefers, weiter vom *Ligamentum pterygomax.* und dem *Musc. buccinator* und endlich vom *Hamulus pteryg.*; so bildet er eine vierseitige Muskelplatte, die mit leicht schrägen Fasern im Bogen nach hinten zieht und sich in der Mittellinie vor dem Wirbel mit dem entsprechenden Muskel der anderen Seite vereinigt. Durchschneidet man diesen Muskel auch, so hat man nur noch die Schleimhaut zu durchtrennen, um direkt in den Pharynx zu gelangen. Der Höhe des *Hyoglossus* entspricht etwa die *Epiglottis*.

Als äussere Grenze der vorderen Halsgegend bezeichnete ich den *M. sternocleidomast.* Er verläuft von der oberflächlichen Halsfaszie eingehüllt als breiter Muskel vom *Proc. mast.* in schräger Richtung nach dem oberen Rand des Sternum und dem inneren Drittel der *Clavicula*. Zwischen diesen beiden Partien bleibt unten ein kleiner dreieckiger mit Bindegewebe gefüllter Raum. Quer über ihn zieht der *Nerv. cervicalis sup.*, der in seinem queren Verlauf über dem Muskel von der *Vena jug. ext.* gekreuzt wird, die schräg vom Gesicht herabsteigt. In seinem Ende ist der Muskel sehnig. Man beobachtet nicht selten, meist wohl in Folge einer bei der Geburt stattgehabten Dehnung und Zerreiſsung und daran anschliessender Schwielenbildung eine Verkürzung dieses Muskels, die zu Schiefhaltung des Kopfes und zu Asymmetrien des Gesichts führt. Die Durchschneidung des Muskels in seinem sehnigen Ansatztheil an die *Clavicula* und das Sternum, entweder *subcutan* oder offen ausgeführt, beseitigt gewöhnlich dauernd dieses Leiden. Wenn man sich bei dieser Operation genau an den Muskel hält, und einen spannenden Strang nach dem andern durchschneidet, so ist keine grosse Gefahr, dass man etwa die grossen nicht weit dahinter gelegenen Gefässe verletzt. — Die übrigen Theile unterhalb des Zungenbeins sind alle zunächst durch ein Fascienblatt

verdeckt, das seitwärts nach den grossen Gefässen sich hin erstreckt. In der Medianlinie sieht man nach Wegnahme der Fascie einen Finger breit unterhalb des Zungenbeins etwa den prominentesten Theil des Kehlkopfes zwischen den Muskeln hervorragen, an den sich nach unten zu die Trachea anschliesst. Um diesen Theil der Respirationsorgane gruppieren sich longitudinal verlaufende Muskeln. Vom Körper des Zungenbeins zieht der platte Sternohyoideus leicht schräg nach aussen herab zur hinteren Seite des Manubrium sterni. Nach aussen von ihm entspringt vom äussersten Theil des Zungenbeinkörpers der lange schmale Omohyoideus, der leicht schräg nach aussen unten zieht und hinter dem Sternocleidomastoideus sehnig geworden, sich im stumpfen Winkel nach aussen wendet und mit seinem unteren Bauch fast horizontal 2 cm über dem Schlüsselbein nach dem oberen Rand des Schulterblattes hinzieht (s. Fig. 19).

Vom M. sternocleidomast., dem Zungenbein, dem Biventer mandibulae und dem oberen Theil des Omohyoideus wird ein Dreieck umgrenzt, das gewöhnlich das Trigonum caroticum genannt wird. In diesem findet sich zunächst, unter der Fascie, etwas Bindegewebe. Zieht man den Sternocleidomastoideus etwas bei Seite und das Bindegewebe etwas auseinander, so kommt man dicht am innern Rand des Kopfnickers auf eine grosse weite Vene die Jugularis int., die von oben unter dem Biventer und dem Stylohyoideus hervorkommt und nach unten steigt. In der Höhe des Zungenbeins empfängt sie die schräg von vorn oben herabkommende Vena facialis communis. Unterhalb des M. biventer kommt an ihrer Aussenseite der Nervus accessorius gerade herabgestiegen, der dann bald hinter dem M. sternocleidomast. verschwindet. Mit ihrem vorderen Rand deckt sie meist etwas den äusseren Rand der Carotis communis, die vertikal von unten emporsteigt und sich in der Höhe etwa der Incisur der Cartilago thyroidea in die vorn und oberflächlich gelegene Carotis ext. und die hinten und mehr in die Tiefe tauchende Carotis int., theilt. Beide Karotiden verlaufen hinter dem Biventer nach oben. Oben auf der Carotis int., weiter unten auf der Carotis communis zieht der Nervus descendens hypoglossi herab, um sich im Bogen über die V. jug. int. nach hinten herum zu schlagen (s. Fig. 21). Die Vene schiebt mehrere quere und schräge Aeste nach vorn über die Carotis herüber. Zwischen der A. carotis int., weiter unten der Carotis commun. und der Vena jug. int., da wo diese hinten zusammenstossen, da liegt in dieser kleinen Nische der Nervus vagus, der von oben vom Foramen jug. mit der Vena jug. und dem Nervus hypoglossus

herabzieht. Die Gefässe sind sammt dem Nerv. vagus und einer Anzahl Lymphdrüsen in einer gemeinschaftlichen Bindegewebsmasse eingeschidet (s. Fig. 22.). Die Vena jug. int. ist kürzer und straffer mit dem M. sternocleidomastoidens verbunden, die Carotis dagegen liegt lockerer und freier. Will man also die Unterbindung der Carotis ext., int., oder communis machen, so ist es nur nöthig, am Innenrand des M. sternocleidomast. in entsprechender Höhe einen schrägen Längsschnitt zu machen. Nach Durchtrennung der Haut, des Subcutaneus colli braucht man nur die dünne Halsfaszie zu spalten, den M. sternocleidomast. etwas nach aussen zu schieben, die die Gefässe umgebende Bindegewebsmasse auseinander zu ziehen, die Vena jug., welche die Carotis zum Theil deckt, abzuheben und unter Herauslassung des N. vagus die Carotis zu umgehen.

Um die grossen Gefässe herum, namentlich hinter dem Sternocleidomastoideus findet man eine grosse Anzahl von Lymphdrüsen; sie reichen nach vorn bis nahe zur Schilddrüse, nach hinten bis zur Wirbelsäule und erstrecken sich an der Innenfläche des Kopfnickers und weiter an der Seitenwand des Pharynx hinauf. Sie bekommen ihre Lymphe aus der Schädelhöhle, nehmen dann Zuflüsse aus den Gl. facial. prof. auf, die in der Zahl von 3—6 auf dem hinteren Theil des Buccinator und der Seitenwand des Pharynx liegen. Diesen fliesst die Lymphe zu aus der Schläfe, der Sphenomaxillar-Grube, der Orbita, der Nasenhöhle, vom Oberkiefer, Gaumen und Pharynx. Zu derselben Gruppe von Drüsen gehört auch eine Drüse, welche nahe der Schädelbasis an einer oder zu beiden Seiten, zwischen dem Musc. longus capitis und der hinteren Schlundwand liegt. Ferner nehmen sie die Lymphbahnen der Zunge auf durch Vermittlung der Gland. linguales, des Pharynx, des Kehlkopfes und der Schilddrüse. Sie haben deshalb eine ganz eminente Bedeutung bei Erkrankung jener Organe, namentlich der Oberkiefer, des Pharynx, der Zunge, des Kehlkopfes; hier hat man bei bösartiger Neubildung jener Organe nach Metastasen zu suchen. Dicht hinter den Gefässen, speziell der Carotis, jedoch ausserhalb der dichten einschheidenden Bindegewebsmasse liegt der Nervus sympathicus mit seinen Ganglien. Dieser ruht auf den Muskeln, die vorn die Halswirbel bedecken (s. Fig. 22). Das Ganglion supremum sitzt in der Höhe des zweiten und dritten Halswirbels auf dem M. rectus capitis antic. major. Seitlich wird die Wirbelsäule vom dritten Brustwirbel bis zum Hinterhaupt durch den Longus colli bedeckt, der in seinem obern Theil hinter und etwas medialwärts vom Rectus capitis liegt.

In dem schmalen Raum der sternohyoidalen Muskelgruppen beider Seiten sieht man die prominente Vereinigungskante der *Cartilago thyreoidea*, von der aus nach dem Zungenbein sich das *Ligamentum thyreohyoideum* zieht, während nach unten sich an den Schildknorpel das *Ligamentum conoideum* anschliesst, das die Verbindung mit dem Ringknorpel herstellt, der sich in die Trachea fortsetzt. Von diesen Organen ist jedoch meist nur ein ganz schmaler medianer Streifen sichtbar. Zieht man aber die seitlichen deckenden Muskeln nur etwas bei Seite, so werden diese Theile deutlicher sichtbar. Von der Trachea ist meist nichts oder nur der oberste etwas stärker prominirende Ring zu sehen, während der untere Theil häufig von dem mittleren Theil der braunrothen Schilddrüse und im Jugulum von Fettgewebe mit einem dichten Venengeflecht bedeckt wird. Schneidet man nun die seitlichen Muskeln weg, dann bekommt man einen klaren Ueberblick über die Verhältnisse, man sieht den ganzen vorderen und seitlichen Theil des Kehlkopfes durch das *Lig. hyoideum* mit dem Zungenbein in Verbindung. Gelegentlich ist er auf der vorderen Seite durch einen schmalen vertikalen Zapfen Schilddrüsengewebes gedeckt. Ueber das *Lig. conoideum* zwischen *Cartil. thyreoid.* und Ringknorpel läuft meist quer eine Arterie, die *Arteria cricoidea*. Der Isthmus der Schilddrüse liegt oft auf dem ersten Trachearing mehr oder weniger weit nach unten oder oben reichend, seitlich schliessen sich an ihn an die beiden Seitenlappen der Schilddrüse, welche die seitlichen Partien des Kehlkopfs und der Luftröhre einhüllen. Sie ist gewöhnlich mit derben Bindegewebszügen an die Aussenseite des Schildknorpels befestigt, nach deren Durchschneidung sie sich leicht nach unten dislociren lässt. Die seitlichen Lappen der Schilddrüse decken meist die *Carotis*, sodass diese also an der hinteren Fläche der Schilddrüse liegt. Häufig wird die Arterie beim stärkeren Wachsthum der Schilddrüse, also beim Kropf nach aussen verschoben, während die *Vena jugularis* mehr mit der Schilddrüse im Zusammenhang und auf ihr bleibt. Verschiedene quere Venenäste gehen von der *Jugularis* in die Drüse. Dicht nach dem Abgang der *Carotis ext.* sieht man von ihr etwa in der Höhe des Zungenbeins die *Art. thyreoidea sup.* entspringen, die zunächst leicht schräg nach aufwärts innen, dann in einem starken Bogen vor- und abwärts läuft und sich unter dem oberen Bauch des *Omothyroids* zwischen Schilddrüse und Schildknorpel nach unten biegt. Mit ihr verläuft gewöhnlich die gleichnamige Vene. Die Arterie erreicht die Drüse vor und nach innen von der Spitze der Seitenlappen. Hier theilt sie sich

in zwei Zweige, einen für die hinteren und äusseren Drüsenpartien und einen, der entlang dem oberen konkaven Drüsenrand herab bis zur Mittellinie läuft. Auf diesem Wege giebt sie zwischen dem grossen Zungenbeinhorn und dem oberen Rand des Schildknorpels die Art. laryngea sup. ab, die bedeckt vom M. thyreoideo durch die Membrana thyreoidea in das Innere des Kehlkopfes dringt. Man findet die Art. thyroidea sup. in der Gegend, die durch folgende Linien bestimmt wird: Basis des gleichschenkeligen Dreiecks ist das Zungenbein, Spitze des Dreiecks die Spitze des obren Horns der Schilddrüse, äussere Seite die Carotis, innere der äussere Rand des M. omohyoideus. Etwas über ihr aber tiefer sieht man den Nervus laryngeus sup. vom Vagus nach dem Kehlkopf ziehen (s. Fig. 21). In die untern Theile der Schilddrüse dringt von unten lateral die Arteria thyroidea inf. Diese entspringt aus dem Truncus thyreo-cervicalis der Subclavia, steigt am innern Rand des M. scalenus empor und geht nach Abgabe der Art. cervic. superf. und ascendens in der Höhe der Cartilago cricoida resp. des 5. Halswirbels in einem nach oben konvexen Bogen in schiefer Richtung hinter der Carotis durch zur Schilddrüse. Während des Verlaufs wird sie gekreuzt von der Art. carotis, dem N. vagus und sympathicus; sie läuft dann am unteren Rand oder der Grenze zwischen mittlerem und unterem Drittel der Schilddrüse nach innen zur Luftröhre, wo sie sich in zwei Aeste theilt. Die Arterie ist also gedeckt von der Vena jug. int. und der Art. carotis. An der Innenseite des Stammes der Art. thyroidea trifft man auf die A. vertebralis, an der äusseren Seite zieht der Nervus phrenicus herab (s. Fig. 21).

Unterhalb der Schilddrüse findet sich von Fettbindegewebe umgeben, das nach dem Thorax zu sich direkt in das Mediastinum fortsetzt, ein reichlicher Plexus von Venen. Gar nicht selten geht eine dieser Venen, die senkrecht von unten aus der Theilungsstelle der beiden Anonymae emporsteigt, als Thyroidea ima zum untern Rand der Schilddrüse (s. Fig. 19). Ihr entspricht gelegentlich eine Art. thyr. ima, die direkt zwischen A. anonyma und Carotis sin. entspringt und von unten in der Medianlinie auf der Luftröhre nach oben zieht. In jenem Fettbindegewebe liegt nahe dem obren Rand des Sternum, hinter dem Sternoclaviculargelenk auf jeder Seite die im Bogen nach oben aussen verlaufende Vena anonyma, die sich hinter den Zungenbeinmuskeln und dem Sternocleidomast. in die V. jug. int. und Subclavia theilt. Die Luftröhre kommt in dieser Gegend gewöhnlich erst in ziemlicher Tiefe zum Vorschein, weil sie schräg nach hinten



weicht. Bei Kindern schliesst sich an den unteren Rand der Schilddrüse in der Mittellinie die auf der Luftröhre ruhende Thymusdrüse an, die sich von da in die Brusthöhle begiebt. Den unteren Theil, die Ursprungsgegend der grossen Halsgefässe, übersieht man erst dann ordentlich, wenn man den *M. sternocleidomast.* und den *Sternohyoideus* und den *Sternothyroideus* wegnimmt; dann sieht man rechts dicht hinter dem *Sternoclavicular-Gelenk* die *Vena anonyma* in fast vertikaler Richtung heraufkommen und sich hier in die *Vena jug. int.* und *Subclavia* theilen. Aus der Gegend des Theilungswinkels entspringt etwa dem Aussenrand des *M. sternocleidomast.* entsprechend, die *Vena jug. ext.* (s. Fig. 20). Hinter der *Vena jug. int.* kommt der *N. vagus* herab, während weiter nach aussen zwischen dem Abgang der *Vertebralis* und der *V. jug. ext.* der *Phrenicus* nach dem Thorax verläuft. Etwas weiter hinten und medialwärts entsprechend dem äusseren Rand des Sternum steigt rechts schräg im Bogen die *Arteria anonyma* nach oben aussen hinten, um sich etwa in der Höhe des ersten und zweiten Brustwirbels in die nach oben verlaufende *Carotis communis* und die schräg nach aussen sich umbiegende *Subclavia* zu theilen. Die Arterien liegen beiderseits den seitlichen Partien der Luftröhre nahe. Vor der *Art. subclavia d.* und vor dem Aortenbogen zieht lateral der *Phrenicus* medial der *Vagus* von oben weiter in die Brusthöhle hinab. Von letzteren aus steigen an dieser Stelle entsprechend etwa der Theilung nach hinten und oben um die genannten Arterien herum die *Nervi recurrentes* (s. Fig. 21). Der Stamm derselben steigt links nahezu senkrecht in die Höhe, während der rechte schräg zur Luftröhre hinzieht und zwar laufen sie hinter der Schilddrüse an der Seite zwischen *Trachea* und *Oesophagus* empor. Nimmt man also die Schilddrüse weg, so findet man ihn seitlich in der Furche zwischen Luft- und Speiseröhre. Oben angelangt tritt er nicht selten in nähere Beziehung zu der *Art. thyreoid. inf.*; er kann deshalb bei der Unterbindung dieser Arterie gelegentlich mitgefasst werden. Er kreuzt die Arterie oder einen ihrer Aeste, geht zuweilen vor ihr, zuweilen hinter ihren Aesten nach oben.

Ehe nun die *Art. subclavia* hinter den *M. scalenus anticus* taucht, sendet sie nach unten die *Art. mammaria int. ab.*, die an die vordere Thoraxwand sich begiebt, und entsprechend nach oben von dieser hinteren Wand die *Art. vertebralis*, welche zwischen *M. scalenus anticus* und *longus colli*, gekreuzt von der *Art. thyreoid. inf.* nach oben hinten zum *Foramen vertebrale* des sechsten Halswirbels emporsteigt. Am sechsten Halswirbel findet man sie etwa 1 cm nach innen und

unten vom Tuberculum carotideum, hier hat man sie wiederholt unterbunden. Sie verläuft im Canalis vertebral. nach oben und schliesslich im Bogen mit der Arterie der anderen Seite vereinigt in die Schädelhöhle. Nach aussen von diesen beiden Gefässen, ebenfalls noch vor dem Eintritt der Art. subclavia zwischen die Scaleni entspringt der Truncus thyrocervicalis nach oben von der Arterie. Von diesem geht nach oben ein Ast ab, der sich in die A. cervic. ascend. theilt, die nach oben an der Innenseite des Scalenus ansteigt, und die A. thyreoidea inf., die, wie wir schon beschrieben, hinter dem Vagus und der Carotis communis sich zur Schilddrüse begiebt, während nach aussen zwei Aeste abgehen, die A. cervicalis superfic. und die A. transversa scapulae. Beide treten nach vorn vom Phrenicus und dem M. scalenus antic. in die Fossa supraclavicularis. Gegenüber dem Truncus thyrocervicalis geht nach unten die A. intercostalis suprema für die obersten zwei Rippen ab. Auf der linken Seite dagegen unterscheiden sich die Verhältnisse etwas von denen auf der rechten. Die Vena anonyma sinistra verläuft, da die Vena cava superior rechts von der Mittellinie liegt, mehr schräg hinter dem Sternum nach aussen oben. Sie liegt bei diesem schrägen Verlauf dicht über dem Aorten-Bogen, der hinter ihr die Carotis communis und die Subclavia direkt abgiebt. Hinter dem Ende des Aortenbogens und dem inneren Rand des Anfangs der Arteria subclavia sin. kommt in einem nach vorn oben gerichteten Bogen der Ductus thoracicus empor, der in dem Winkel zwischen Vena jug. int und Vena subclavia einmündet.

Die Lagebeziehungen der grossen Arterien und Venen dieser Gegend unter sich und zu ihrer Umgebung namentlich der Nerven, sind von grosser praktischer Bedeutung. Kommt man doch gar nicht selten in die Lage in dieser Gegend operiren zu müssen. Häufig sind die Lymphdrüsen mit den Gefässen innig verwachsen, häufig finden sich hier Geschwülste, die Beziehungen zu allen möglichen Theilen eingegangen sind. Die Unterbindung der A. anonyma wird man nur selten zu machen haben; man muss sie dann an der Innenseite des Sternocleidomast.-Ansatzes hinter dem Sternothyreoideus aufsuchen; ebenda findet man auch die Vena anonyma, während man die Arteria subclavia am besten an der Aussenseite des Sternocleidomastoides sucht, an der Stelle, wo sie zwischen den beiden Scalenis austritt. Das Tuberculum scaleni der ersten Rippe kann hier gut als Orientierungspunkt dienen. Bei Verletzungen dieser Gefässe wird man meist zu spät kommen; bei Aneurysmen aber kann die Unterbindung nützen. Hält man sich bei diesen Unterbindungen



genau an das Gefäss, so ist das Mitfassen eines Nerven in die Ligatur so gut wie ausgeschlossen. Hat man sie bei grossen Geschwulstoperationen verletzt, so wird man sie da unterbinden, wo sie verletzt sind. Es kann dabei nothwendig werden, um die Vena anonyma gut unterbinden zu können, dass man ein Stück der Clavicula reseziert. — Hinter dem Kehlkopf und der Trachea findet man den Oesophagus. Er liegt zunächst genau in der Mittellinie, seine quere Muskulatur entspringt von der Cartilago thyreoid. und umgibt ihn in ziemlich dicker Schicht; er hängt mit dem Kehlkopf innig zusammen. Die trennende Schicht zwischen beiden Canälen ist circa 1 cm dick. Weiter unten vom Abgang der Trachea an, rückt der Oesophagus immer mehr nach links, sodass er unten nahe dem Brusteingang stark nach links liegt. Seitlich vom Oesophagus, nur durch die Muskulatur getrennt, liegt die Carotis, nach aussen von ihr die Jugularis int. Die Schilddrüse schiebt sich, wenn sie sich vergrössert zwischen die grossen Gefässe und das Schlundrohr, sodass dann zwischen beiden eine bedeutende Entfernung sein kann (s. Fig. 21). Man muss, will man etwa ein Carcinom oder eine Striktur des Oesophagus operiren, zwischen Trachea und Kropfdrüse einerseits und den grossen Gefässen andererseits in die Tiefe dringen; am besten thut man dies auf der linken Seite, weil die Speiseröhre hier, wie schon oben erwähnt, näher liegt. Die von der Carotis und der V. jug. int. medialwärts abgehenden Aeste liegen natürlich vor dem Oesophagus ebenso wie der N. recurrens. Durch ein Fascien-Blatt, das mit dem die grossen Gefässe umhüllenden Bindegewebe zusammenhängt, ist der Oesophagus nach hinten deutlich abgegrenzt. Zwischen der Hinterfläche der Speiseröhre bezüglich des Pharynx und der Wirbelsäule resp. den sie bedeckenden Muskeln liegt der sogenannte Retropharyngeal-Spalt. Er besteht nur aus lockerem Bindegewebe und einigen Gefässen, und reicht von der Schädelbasis bis in das hintere Mediastinum, nach unten zu sich verschmälernd. Eine einigermassen feste Begrenzung erhält er seitlich durch verdichtetes Bindegewebe, welches den Seitenrand der vorderen Fläche der Wirbelsäule mit dem der hinteren Fläche des Pharynx verbindet. Dieser Bindegewebsspalt ist es, in dem die Retropharyngealabscesse ihren Sitz haben, sowohl die akuten meist von vereiterten Lymphdrüsen ausgehenden als die chronischen von Tuberkulose der Wirbel verursachten. In diesem Spalt können sie sich verbreiten nach unten in das hintere Mediastinum und nach der Seite, sodass sie seitlich eine Anschwellung hervorrufen und man sie hier von aussen eröffnen kann.

Alle diese topographischen Verhältnisse haben eine eminent praktische speziell chirurgische Bedeutung, weil eine Reihe typischer und atypischer Operationen in dieser Gegend zur Ausführung kommen. Aus dem geschilderten Lageverhältnisse der Theile zu der Trachea und dem Kehlkopf geht hervor, dass man verschiedene Stellen desselben wählen kann zur Eröffnung der Luftwege. Die Wahl der Stelle hängt ab von der Indikation. Schneidet man das Ligamentum thyreochoideum an, so dringt man in den Raum zwischen

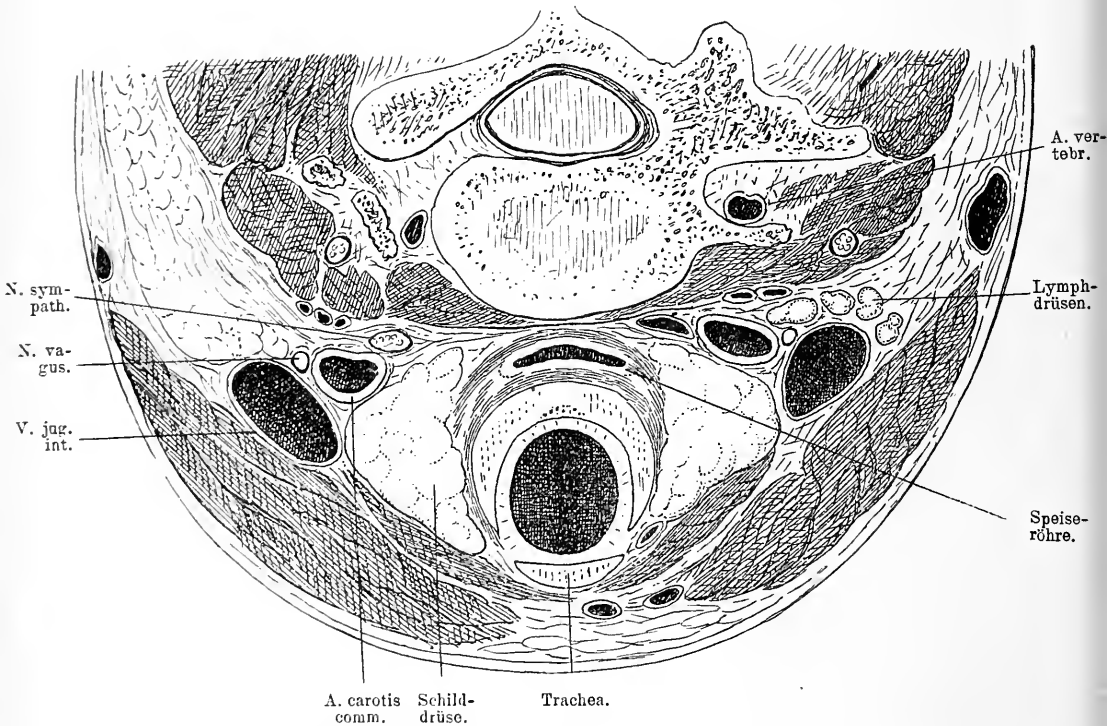


Fig. 22. Horizontalschnitt durch den Hals.

Epiglottis und Kehlkopf, also in die Gegend, wo aus dem Rachenraum nach unten die Luftröhre und die Schlundröhre abgeht. Am einfachsten ist es den Kehlkopf resp. die Cartilago thyreoidea vorn zu spalten, leicht auch das Ligamentum conoideum zu öffnen; beide liegen meist unbedeckt dicht unter der Haut. Bei letzterer Operation kann man gelegentlich die quer darüber hinweglaufende Art. cricoidea verletzen. Da die Schilddrüse in den verschiedenen Gegenden sehr

verschieden gross ist, auch individuell im Sitz variiert, so muss man sich eben in der Wahl der Stelle nach den vorliegenden Verhältnissen richten. Oberflächlich liegt die Trachea in ihrem oberen Theil, aber nicht selten deckt die Schilddrüse hier die oberen Trachealringe ganz zu, während man unterhalb ohne Weiteres auf die blossliegende Luft-

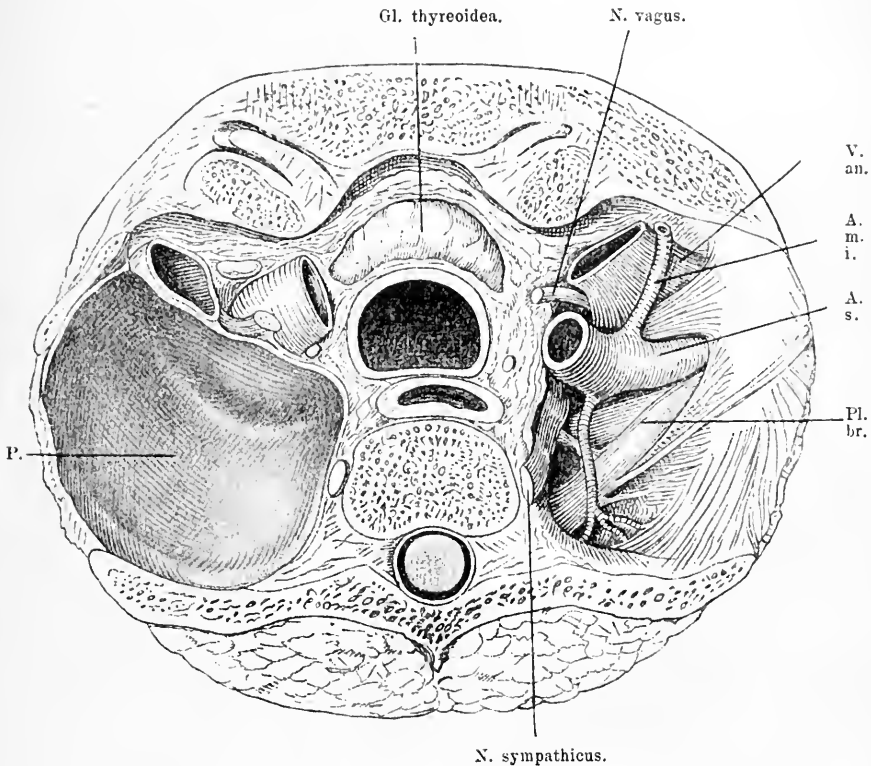


Fig. 23. Horizontalschnitt des Thorax durch den Körper des II. Brustwirbels. Obere Schnittfläche. Hinter dem Sternum liegt die Schilddrüse, hinter dieser die Trachea, hinter dieser der Oesophagus und hinter diesem der Wirbelkörper. Zu beiden Seiten der Luftröhre der N. recurrens.

V. an. = V. anonyma. A. s. = Art. subclavia. A. m. i. = Art. mammar. int. Pl. br. = Plexus b.ach. P. = Pleurakuppel. Links ist die Pleura weggenommen.

röhre kommt; hier wird sie freilich wieder von etwas mehr Venen bedeckt und weiter muss man bedenken, dass, wenn man zu weit nach unten geht, man die Vena anonyma verletzen kann. Bei Kehlkopfexstirpationen ist es gerathen, wenn die Ausdehnung der Erkrankung es zulässt, sich scharf an den Kehlkopf zu halten, um den

Oesophagus, wenn er gesund ist, intakt lassen zu können; eine Verletzung der Recurrens ist hier weniger zu fürchten, weil ja der Kehlkopf, dessen Muskulatur dadurch gelähmt würde, weggenommen wird. Für die Operation der Struma hat hauptsächlich Bedeutung die Lage der Arterien, deren Kenntniss man bei der Wegnahme des Kropfes derart verwerthen kann, dass man die Arterien vorher zubindet. Diese Unterbindung ist ja auch in letzter Zeit für sich als einzige Operation gegen Kropf empfohlen worden. Man sucht die Arterien dann vor ihrem Eintritt in die Drüse auf, wobei man bedenken muss, dass, wenn die Struma sehr gross ist, sie die grossen Gefässe gewöhnlich nach hinten aussen dislocirt hat; auch an die Lage des N. recurrens muss man sich erinnern, da seine Verletzung Lähmungen der von ihm versorgten Kehlkopfmuskeln herbeiführt.

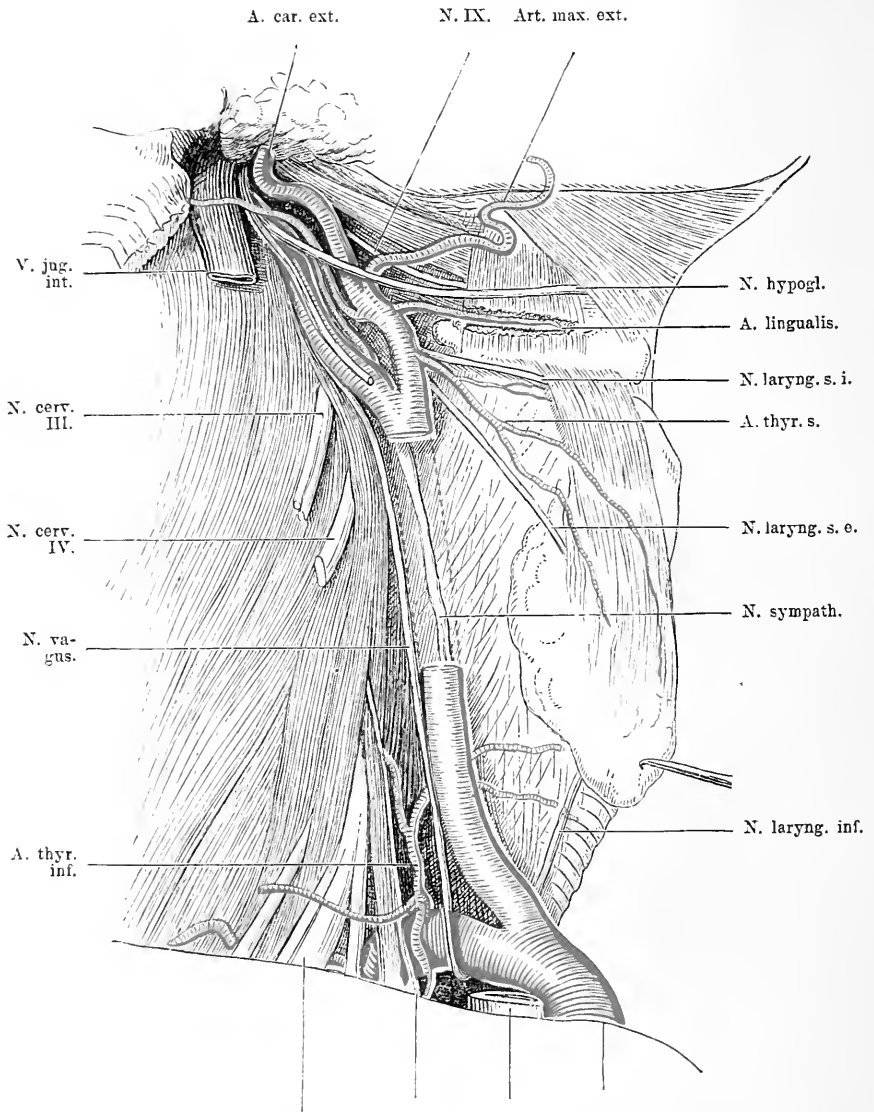
Nimmt man nun die Arterien, Venen und Nerven weg, so findet man etwa  $\frac{1}{2}$  cm hinter den grossen Gefässen den Pleurasack der Lungenspitzen (s. Fig. 23). Er liegt in der Nische zwischen erster Rippe und Körper des Wirbels, indem er nach vorn den Wirbelkörper etwas überragt. Bis auf etwa 1 cm rückt die Lunge an den Wirbelkörper heran. Ein dicht über der Clavicula horizontal geführter Stich kann also die Lunge mit verletzen und unvorsichtige Manipulationen bei der Unterbindung der Art. anonyma resp. der Carotis oder Subclavia nahe der Theilungsstelle, können zur Eröffnung der Pleura und damit unter Umständen zu recht schweren Komplikationen führen. Die Brustfellkuppeln reichen etwa 3 cm über das sternale Ende der Clavicula in die Höhe, sie sind hinten durch bandartige Fasern mit der Halswirbelsäule und mit dem Hals der ersten Rippe verbunden, während sie vorn mit der Innenfläche des M. scalenus anticus in Verbindung stehen. Die Arteria subclavia legt sich beiderseits den Brustfellkuppeln an, die Mamaria int. berührt die letzteren vorn, die Arteria vertebralis hinten. Diese Gefässe kommen alle gelegentlich einmal an dieser Stelle in den Bereich chirurgischen Handelns. Man muss sich bei der Unterbindung derselben der Beziehung zur Pleura bewusst sein.

## 14. Kapitel.

### Die seitliche Halsgegend.

Betrachten wir jetzt die seitliche Halsgegend, die nach unserer Bestimmung begrenzt wird, vom M. sternocleidomast. nach vorn, vom Cucullaris nach hinten und der Clavicula nach unten. Hat man

die Haut und den Subcutaneus colli weggenommen, so sieht man vor sich eine Fascie, die nach vorn zu sich theils an das den m. sternocleidomastoideus einhüllende Fascienblatt anschliesst theils durch Vermittelung des Bindegewebes um die grossen Gefässe sich in die prä-vertebrale, in die tiefe Halsfascie fortsetzt, während sie nach hinten den Cucullaris umfasst und zum Ligamentum nuchae verläuft. Sie bedeckt einen Raum, welcher durch den Verlauf des Muse. omohyoideus in zwei getheilt wird, in einen äusseren oberen und einen inneren unteren, der unter der Fascie, die sich von der Zwischensehne und dem unteren Bauch des Omohyoideus nach der Clavicula zieht, liegt und das Trigonum cervical. inf. heisst. Dieser Raum stösst vorn an das Bindegewebe um die grossen Gefässe, wird nach unten zum Theil vom oberen Rand des Schlüsselbeins begrenzt und setzt sich unter der Clavicula fort nach dem Bindegewebe der Achselhöhle und vorn nach dem Mediastinum. Seine hintere Wand ist die seitliche Halsmuskulatur. Dieser Raum ist mit Fettgewebe ausgefüllt, in dem eine Anzahl Gefässe, Nerven und Lymphdrüsen liegen. Theils am Rand und der Aussenfläche des M. sternocleidomast., theils auf der Insertion dieses Muskels liegen eine Anzahl Lymphdrüsen, die ihre Lymphe vom äusseren Ohr, der Hals- und Nackenhaut bekommen; recht häufig sind sie Sitz von Erkrankungen, namentlich von Tuberkulose. Am hinteren Rand des M. sternocleidomast. sieht man etwa in der Mitte eine Anzahl Nerven herauskommen, den schräg nach aussen unten verlaufenden Accessorius, der den Cucullaris versorgt, den Auricularis magnus, der nach oben strebt, den Cervicalis superficialis, der quer über den M. sternocleidomast. verläuft, den Occipitalis minor, der entsprechend dem hinteren Rand desselben Muskels nach oben hin sich verzweigt und dazu noch eine Anzahl Supraclavicularnerven, die sich nach unten zu über die Clavicular-Gegend ausbreiten. Am äussern Rand des M. sternocleidomast. nicht weit von seinem Ansatz, kommt die Vena jug. ext. aus der Subclavia und schlägt sich auf den Muskel nach vorn oben herum. Räumt man dann das viele Lymphdrüsen haltende Fett heraus und zieht man den M. sternocleidomast. nach vorn oder schneidet ihn weg, dann sieht man zunächst die Vena jug. int. und die Carotis in ihrem ganzen Verlauf nach oben, von der Seite. Ausserdem werden aber auch noch eine Anzahl Organe sichtbar und in ihrer gegenseitigen Lage durchaus verständlich. Zunächst nimmt man schräg von oben innen nach unten aussen den unteren Bauch des M. omohyoideus wahr. In dem Dreieck nun, das dieser mit dem hinteren



Pl. brach. N. phren. V. jug. i. A. anonyma.

Fig. 24. Seitenansicht des Halses. M. sternocleidomast., M. sternohyoid. und sternothyreoid. weggenommen, ebenso biventer und stylohyoideus. Die Vena jug. int. und ein Stück der Carotis communis reseziert.

N. laryng. s. i. = Nerv. laryng. sup. ram. int. N. laryng. s. e. = Nerv. laryng. sup. ram. ext. Auf der Carotis verläuft der N. descendens hypoglossi.

Rand des M. sternocleidomast. und der Clavicula bildet, dem sogenannten Trigonum cervic. inf., da liegen eine Reihe sehr wichtige Organe. Dicht hinter der Clavicula bemerkt man die Vena subclavia. Die Abgangsstelle dieser Vene von der Vena anonyma liegt auf einem Muskel; das ist der Scalenus anticus, der von dem Querfortsatz des 3.—6. Halswirbels sich zum inneren Rand und der Oberfläche der ersten Rippe hinzieht, bis zum Tuberculum scaleni hin. Schräg über (s. Fig. 24) diesen Muskel geht von oben aussen nach innen unten der N. phrenicus aus dem vierten Cervikal-Nerven; dieser tritt dann hinter der Theilungsstelle der Vena anonyma in die V. jug. int. und die sub-

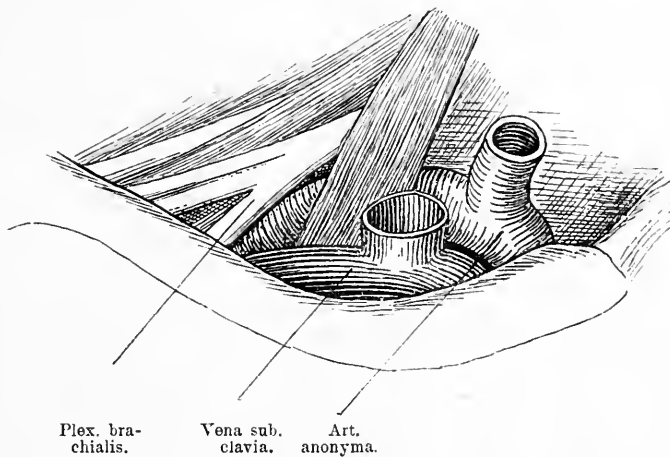


Fig. 25. Die vordere Halsgegend dicht über dem medialen Theil der Clavicula. Haut, M. sternocleidomastoideus, sternothyroideus und sternohyoideus weggenommen. Art. anonyma mit der Theilung in Art. subclavia und carotis sichtbar, ebenso die Vena anonyma mit der Theilung in Vena jug. int. und subclavia; beide durch den M. scalen. anticus getrennt. Lateral davon der Plex. brachialis.

clavia in die Brusthöhle. Ausserdem wird der Muskel von der Arteria transversa scapulae und der Superficialis colli auf seiner vorderen Seite gekreuzt. Hinter dem äusseren Rand des Scalenus antic. sieht man die Arteria subclavia im Bogen hervorkommen; sie verläuft hinter dem Tuberculum scaleni schräg über die erste Rippe nach aussen von der Vene und tritt etwa in der Mitte der Clavicula unter dieser durch auf die vordere Seite des Thorax. Da wo sie zwischen den Scalenis hervortritt und über die erste Rippe nach aussen unten verläuft, da ist eine typische Unterbindungsstelle für die Subclavia. Das Tuberculum

culum scalenii dient als Orientierungspunkt und weiter der Umstand, dass die Vena subclavia weiter nach innen unten zu, die Nerven des Plexus weiter nach oben aussen liegen. In den Schnitt fällt dabei gelegentlich die Vena transv. scapulae.

Nach aussen und hinten von der Arterie kommen die dicken Nerven des Plexus brachialis zwischen Scalenus antic. und medius hervor, sie verlaufen schräg von oben innen nach unten aussen derart, dass der 5., 6. und 7. Halsnerv oberhalb und nach aussen, der 8. Halsnerv und der 1. Dorsalnerv jedoch hinter der Art. subclavia gehen. Ueber sie hinweg zieht schräg der untere Bauch des M. omohyoideus. Von der Scalenuslücke aus erstreckt sich der Plexus schräg absteigend lateral von der Arterie durch die Fossa supraclavicularis. Innerhalb derselben kommt nicht selten die Arteria transvers. colli von der A. subclavia zwischen jenen Strängen zum Vorschein. Sodann gelangt der Plexus unter der Clavicula und dem M. subclavius durch, bedeckt vom M. pectoralis major und minor zur Achselgrube. Auf dem Plexus brachialis und den M. scalenis in dem Winkel zwischen Vena jug. int. und Subclavia liegen die Gl. cervicales prof. inf.; sie stehen mit den Gl. axillares und damit mit den Lymphbahnen der Brustdrüse in Verbindung. Die Gl. cervic. prof. inf. erhalten die abführenden Gefässe sämtlicher Organe des Kopfes und Halses von den oberen tiefen Halslymphdrüsen und ausserdem direkt die Bahnen aus dem unteren Theil der Haut und der Muskeln des Halses, dem unteren Theil des Kehlkopfes, der Schilddrüse, der Trachea, des Schlundkopfes und der Speiseröhre und aus dem Canalis vertebralis und dem hinteren Theil der Schädelhöhle. Die Vasa efferentia vereinigen sich zu einem kurzen Stamm, dem Truncus lymphaticus jug., welcher links in den Ductus thoracicus, rechts in den Truncus lymphat. communis oder in die Vena subclavia und jugul. int. mündet. Diese Lymphdrüsen, bilden ein ausgedehntes Lymphnetz, welches mit den Venae jug. int. herabsteigt. Die meisten der Lymphdrüsen liegen nahe an der hinteren lateralen Seite dieser Vene.

Hinter, resp. medialwärts schliesst sich an den M. scalenus medius am unteren Halstheil die Kuppel der Pleura an. Dringt man also zwischen A. subclavia und dem Plexus brachialis medial nach dem Wirbelkörper zu vor, so kommt man ganz direkt auf den Pleurasack.



## 15. Kapitel.

## Die Nackengegend.

Die Haut des Nackens ist gewöhnlich viel derber als die des vordern Theils des Halses, auch das subcutane Fettpolster ist meist recht dick. Unter demselben kommt man auf eine derbere Fascie, die den Halstheil des *M. cucullaris* deckt. In der Regel liegen an der Ursprungsstelle des Trapezius an der obern Nackenlinie einige Lymphdrüsen, die *Gl. occipit.*, die ihre Lymphe vom Scheitel und Hinterhaupt empfangen. Bei entzündlichen Prozessen des Hinterkopfs sind sie nicht selten geschwollen. Der *Cucullaris* entspringt in seinem Nackentheile vom inneren Drittel der *Linea semicircularis sup.* bis zur *Protuberantia occip. ext.* des Hinterhauptbeins und biegt sich zur oberen Seite der *Spina scapulae* zum *Aeromion* und dem äusseren Drittel der *Clavicula*. In der Medianebene bildet das *Ligamentum nuchae*, welches die Dornen der Halswirbel verbindet und bedeckt, seine Ursprungsstelle. Aus der Substanz des Muskels tritt oben der *Nervus occip. major* heraus und begleitet in einer Anzahl von Fällen die *A. occip.*, welche aus der dreieckigen Lücke zwischen dem *Musc. trapezius* und dem lateral und schräg verlaufenden *M. splenius capitis* emporsteigt. Die Arterie durchbohrt die Nackenfascie und verästelt sich zwischen Haut und *Musc. occip.* Der *M. cucullaris* deckt die übrige Nackenmuskulatur fast ganz. Nimmt man ihn weg, so findet man zunächst eine sehr derbe Fascie, die vom *Ligamentum nuchae* entspringt und nach vorn im Bogen sich zu dem Fettklumpen, der hinter den grossen Halsgefässen sich befindet, biegt. Unter dieser Fascie kommt eine Muskelgruppe zum Vorschein, die aus dem *Splenius capitis et colli* besteht, die von dem *Ligamentum nuchae* und von den Dornen einiger Hals- und Brustwirbel ihren Ursprung nehmen und nach dem äusseren Drittel der *Linea semicircularis sup.* schräg emporsteigen, und dem *Levator scapulae*, der von den Dornen der vier obersten Halswirbel schräg nach unten zur *Scapula* zieht. Unter dieser Gruppe liegen dann noch eine Reihe Muskeln, der *Semispinalis capitis*, der *Longissimus capitis et cervicis*, hinter diesen der *Semispinalis cervicis*, der *Multi-fidus spinae*, die *interspinales*, der *Rectus capitis post. major* und *minor lateralis*, der *Obliquus cap. inf.* und *sup.* Diese füllen den Raum zwischen den seitlichen Fortsätzen, den Bogen und den Dornfortsätzen der Wirbelsäule aus. Nimmt man sie weg, dann kommt

man auf den Wirbelbogen. Man hat also eine recht dicke Muskelschicht zu durchdringen, will man etwa bei Frakturen der Wirbelbogen den Versuch einer Elevation machen. Die Mittellinie dagegen ist ganz frei von Muskulatur, man findet hier nur das mächtige Ligamentum nuchae und darunter die Dornfortsätze der Wirbel. Dieser Dornfortsatz hat für die Chirurgie eine grosse Bedeutung, weil er der einzige Theil der Wirbelsäule ist, welcher an allen Stellen von aussen zugänglich ist, dessen aussen als rundlicher Knopf sich darstellende Form, dessen Lage, einer unter dem andern durch etwas Zwischenraum getrennt, wir kennen, sodass wir, falls erhebliche Veränderungen in diesem Punkte eingetreten sind, Schlüsse auf den Zustand der übrigen Wirbel machen können. Am meisten tritt hervor der Proc. spinosus des siebenten Halswirbels, die andern bleiben etwas zurück. Nach vorn von den Muskeln liegen, wie gesagt, die Wirbelbogen; diese bilden die hintere Wand des Wirbelkanals, der das Rückenmark enthält; während aber die Wirbelkörper auf der Vorderseite eine geschlossene Wand für den Rückgratskanal bilden, decken die Bogen im obern Theil der Halswirbelsäule nicht ganz den Kanal; es sind vielmehr zwischen Hinterhauptsbein und Atlas, zwischen Atlas und Epistropheus resp. deren Bogen derbe Membranen quer ausgespannt. In Folge dessen ist das Rückenmark an diesen Stellen für Verletzungen z. B. durch Stich viel eher zugänglich, als an anderen Theilen der Wirbelsäule. Seitlich von dem Bogen des Wirbels stösst man noch auf die Gelenkfortsätze mit den Gelenkflächen und die Querfortsätze. Es ist klar, dass durch Gewalten, die direkt von hinten auf die Wirbelbogen einwirken, diese zerbrochen und nach dem Rückenmark zu dislozirt werden können und dass daraus durch Quetschung und Zertrümmerung die grössten Gefahren für das Rückenmark erwachsen. Man hat in den letzten Jahren versucht, nach ausgiebiger Blosslegung der Verletzungsstelle die deprimirten Knochenstücke zu heben, zu entfernen und dadurch das gequetschte Mark von dem darauf lastenden Druck zu befreien.

Eröffnet man den Wirbelkanal, so kommt man zunächst auf gefässreiches Fettbindegewebe, dann auf die derbe Dura, die namentlich vorn an einer Stelle auf jeder Seite fester haftet, wo nämlich die Nerven den Wirbelkanal verlassen. Im Innern des Duralsackes findet man die zarte Arachnoidea, welche die Pia mit dem Rückenmark und den Nervenwurzeln umhüllt.

Nach vorn wird der Wirbelkanal von den Wirbelkörpern abgeschlossen, die durch elastische knorpelige Bandscheiben unter einander

verbunden sind. Nur die zwei obersten Halswirbel sind hierin etwas anders gebaut. Der Atlas hat nämlich keinen Körper im Sinne der andern Wirbel, sondern statt dessen einen vorderen Bogen, welcher die Seitentheile, die Träger der Gelenkflächen nach vorn mit einander verbindet. Auf der hintern Seite dieses Bogens liegt eine überknorpelte Fläche, hier artikuliert der nach oben gerichtete Fortsatz des Epistropheus, der Zahn mit dem Atlas. Am Ausweichen nach hinten wird der Zahn durch ein straffes, festes Band verhindert. In nicht ganz seltenen Fällen bricht dieser Proc. odontoides ab, dann wird das Rückenmark schwer zertrümmert und der Ausgang ist gewöhnlich Tod.

## 16. Kapitel.

### Untersuchung des Halses am Lebenden.

Betrachten wir den Hals zunächst in seinen grossen Formen. An der Stelle, wo er in den Kopf übergeht, sieht und fühlt man auf der Vorderseite den hufeisenförmig gebogenen Unterkieferrand. Unten wird er in der Mittellinie von dem konkaven Ausschnitt eines Knochens, dem Sternum, begrenzt. Seitlich an den schmalen knöchernen Rand dieses Ausschnittes schliesst sich durch einen eben fühlbaren Spalt getrennt (das Sternoclaviculargelenk) ein etwas unebener Knopf von Knochen an, der sich dann schmaler werdend bis zur Schulter in S-förmiger Biegung fortsetzt (die Clavicula). Hier stösst er im selben Niveau auf einen platten Knochen, der die äussere Contour der Schulter bildet, das Akromion. Einen Spalt zwischen den beiden Knochen kann man meist fühlen. Von dieser Gegend aus steigt schräg nach hinten oben innen ein Weichtheil resp. Muskelwulst empor, der die hintere Grenze des Halses bildet bei der Ansicht von vorne, es ist der Umschlagsrand des M. trapezius von der Rückseite auf die Vorderseite.

Auf der Vorderseite zeigt der Hals oben eine mässige Prominenz, die sich in der Mittellinie nach unten immer mehr verschwindend bis zum Brustanfang herabzieht: der Kehlkopf und die Luftröhre. Zwei längliche Wülste, die vom Proc. mast. hinter der Ohrmuschel herabkommen und nach der Mitte des Brustanfanges konvergiren, die M. sternocleidomastoidei, grenzen diesen mittleren Theil gegen die seitliche Partie des Halses ab. Zwischen der medianen Partie und diesen Wülsten liegt jederseits eine schmale seichte Furche, die vom Kieferwinkel schräg nach unten zu einer rundlichen Grube dicht über dem Brustanfang, dem Jugulum, zusammenlaufen. An der Aussenseite

des Kopfnickerwulstes, zwischen ihm, dem Schlüsselbein und dem Trapeziusrand bildet der Hals eine flache Grube von dreieckiger Form, die Fossa supraclavicularis. Gehen wir jetzt weiter auf die Einzelheiten ein.

An dem Kehlkopf kann man deutlich in der Mittellinie die prominente Vereinigungskante fühlen, von der aus zwei festelastische Platten, die beiden Schildknorpel, schräg nach aussen hinten gestellt sind. Oben wird von ihrem oberen Rand ein schmaler median gelegener Ausschnitt gebildet, die Incisura thyreoidea. Circa  $1\frac{1}{2}$  cm über dem oberen Rand der Schildknorpel fühlt man einen schmalen quergerichteten Knochen, an den sich auf jeder Seite nach hinten zu noch eine feste schmale Spange anschliesst, die etwa bis an den vorderen Rand des Sternocleidomastoideus reicht: das Zungenbein mit seinem grossen Horn. Zwischen Kehlkopf und Zungenbein hat man das Gefühl etwas festeren aber elastischen Widerstandes, den bietet das Lig. hyothyreoideum. Tastet man vom Schildknorpel weiter in der Mittellinie nach abwärts, so stösst man zunächst wieder in der Ausdehnung von 1 cm etwa auf einen festen aber elastischen Widerstand, das Lig. cricothyreoideum. Es ist circa im Umfang einer Fingerkuppe fühlbar. Unter diesem kommt der Finger wieder auf einen harten Widerstand auch etwa von 1 cm Höhe, der sich nach hinten im Bogen herumschliesst, die Cartilago cricoidea. Bei mageren Menschen kann man im Anschluss an diesen Ringknorpel noch eine Anzahl schmaler durch schmale Zwischenräume getrennter festelastischer Spangen fühlen. Sind es fette Individuen, so ist das nicht gut möglich. Oft lagert aber auch auf diesen Trachealringen eine zweilappige Geschwulst mit schmalerem Mittelstück, die Schilddrüse, verdeckt so die Luftröhre und verschwindet mit ihren Seitentheilen hinter dem M. sternocleidomastoideus. Unterhalb der Schilddrüse, zwischen ihr und dem Ausschnitt des Sternum im Jugulum kommt der Finger manchmal auch noch auf die Trachealringe, jedoch in grösserer Tiefe.

Noch weitere Fortschritte in der Erkenntniss können wir machen, wenn wir jetzt einen Kehlkopfspiegel in den Hals einführen und uns so mit Hilfe künstlichen Lichtes ein Bild vom Kehlkopffinnern verschaffen. Man sieht dann zunächst im obern Theil des Spiegels eine zungenförmige gebogene Platte, die Epiglottis. Unter ihr tritt etwas tiefer etwa in der Gegend der Basis der Epiglottis eine schmale, dreieckige Spalte zu Tage, die von zwei leicht schräg von oben innen nach unten aussen verlaufenden weissglänzenden Bändern begrenzt wird, den Stimmbändern, die beim Anlauten stärker nach der Mittel-

linie bis zur Berührung vorspringen und so ganz überblickt werden können. Seitlich schliesst sich an sie jederseits noch eine etwas höher gelegene röthliche gleich gerichtete Schleimhautfalte an, die falschen Stimmbänder. Beide Falten sieht man im untern Theil des Spiegelbildes unter einem Schleimhautrand verschwinden, der Wand zwischen Kehlkopf und Schlund. Diese Wand zeigt seitlich zwei leichte Hervorwölbungen, die durch die Santorin'schen und die Wrisberg'schen Knorpel erzeugt werden. Wird die Stimmritze stark erweitert, so gelingt es bei günstiger Einstellung in das Innere der Luftröhre zu schauen und die obern Trachealringe zu erkennen.

In der schrägen Furche vor dem *M. sternocleidomastoideus* fühlt man fast in ganzer Ausdehnung bei tiefem Tasten starke Pulsation, die von der *Art. carotis communis* und der *Carotis ext.* verursacht wird. Drängt man den Finger ganz tief hinein, dann kommt man auf festen Widerstand, der von den Wirbelfortsätzen geleistet wird, ohne dass man jedoch meist etwas genaueres unterscheiden könnte. Steckt man in den Rachen und Oesophagus eine Sonde und drängt sie nach aussen, so kann man sie auf der linken Seite zwischen dem Luftröhr und dem *M. sternocleidomastoideus* durchfühlen und so sich die Lage des Oesophagus markiren. Unter der Haut sieht man manchmal schräg vom Unterkiefer über den *M. sternocleidomastoideus* eine Vene, die *V. jug. ext.* nach unten ziehen an den äusseren Rand des Kopfnickers. Im Uebrigen sieht man keine weiteren Einzelheiten und auch das Gefühl kann keinen weiteren Aufschluss geben.

In der *Fossa supraclavicularis* nach aussen vom *M. sternocleidomastoideus*, gerade in der Ecke, die sein äusserer Rand mit der *Clavicula* bildet, da kann man, wenn man den Finger in die Tiefe schiebt, deutlich starke Pulsation fühlen; sie rührt von der *Art. subclavia* her. Nach oben aussen davon rollen unter dem tastenden Finger mehrere schräg von oben innen nach unten aussen unter das Schlüsselbein verlaufende Stränge, die wenigstens bei magren Menschen ohne Schwierigkeiten durchzutasten sind, der *Plexus brachialis*.

Hinter diesem hat man das Gefühl festweichen Widerstandes, das von den *M. scaleni* und den Halswirbeln sammt der ersten Rippe herrührt, ohne dass man jedoch diese deutlich unterscheiden könnte.

Die Hinterseite des Halses bildet der Nacken, dessen Grenzen gegen die Vorderseite wir schon oben indirekt angegeben haben. Durch eine etwas konkave Furche, die sich von der *Prom. occip. ext.* in der Medianlinie den Nacken herunterzieht, wird der letztere in zwei

symmetrische Hälften getheilt. Oben ist die Furche am tiefsten und zu beiden Seiten von derben Wülsten begrenzt, nach unten zu wird sie seichter. In der Tiefe dieser Furche gleitet der Finger über Knochenvorsprünge, die oben wegen ihrer dicken Bedeckung mit Weichtheilen und ihrer tiefen Lage ziemlich undeutlich fühlbar sind, es sind die Proc. spinosi der Wirbelsäule. Am unteren Ende des Halses hört der konkave Theil der Nackenfurche auf, hier stösst der Finger auf einen erheblich stärker prominirenden rundlichen Knochen, den Proc. spinosus des siebenten Halswirbels, die Vertebra prominens katexogen. Er dient als wichtiger Orientirungspunkt an der Wirbelsäule. Die seitlichen Grenzen dieser schmalen Nackenfurche bilden zwei längsgestellte derbere Muskelwülste, die sich von dem Hinterhaupt in leicht schräg nach aussen absteigender Linie herunterziehen; es ist der Halstheil des M. trapezius. Dieser formirt jedoch nur mit der unteren Hälfte den ganzen Nacken. Oben findet man an seinem äusseren Rand eine flache, schmale Einsenkung der Haut, die nach aussen wieder durch einen nach vorn unten ziehenden Muskelwulst, den M. sternocleidomastoideus begrenzt ist. Zwischen dem hinteren Rand dieses Muskels und dem vorderen des M. trapezius kann man gelegentlich Pulsation fühlen, die von der Art. occipitalis herrührt.

Bei tiefem Tasten hat man zwar das Gefühl breiten knöchernen Widerstandes, der von der Wirbelsäule herrührt, ohne dass man jedoch irgend etwas Bestimmteres fühlen könnte.

---

## Dritte Abtheilung.

---

### Die Brust.

---

Die Form der Brust wird der Hauptsache nach bestimmt durch die Form des zu Grunde liegenden Knochengerüsts, wenn auch natürlich die auflagernden Organe und anliegenden Körpertheile auf die Erscheinung einen grossen Einfluss ausüben und sie erheblich modificiren. — Als Bedeckung des Brustkorbes dient Haut und Muskulatur, dazu kommt auf der vorderen Seite noch die Brustdrüse, auf der Hinterseite das Schulterblatt.

## 17. Kapitel.

**Vordere Thoraxgegend.**

Die Haut des Thorax ist vorn dünner als auf dem Rücken, darunter sitzt subcutanes Fettgewebe, das in der Sternalgegend gewöhnlich nur spärlich ist. Hier ist die Haut auch weniger verschieblich. In diesem subcutanen Fettgewebe liegt ein dichtes Maschennetz von Venen, welches mit den Hals-, den Bauch-, den Achselhöhlenvenen kommuniziert. Unter dem Fettgewebe findet man vorn zu beiden Seiten etwa in der Höhe der dritten bis siebenten Rippe die Brustdrüsen, die bei Weibern und Männern zwar vorhanden, aber sehr verschieden entwickelt sind. Beim Mann bilden sie meist nur ganz flache Drüsenkörper, häufig kaum fühlbar, während sie beim weiblichen Geschlecht meist halbkugelige Form haben und in dieser prominieren. Ihr Gewebe ist ein straffes, festes, elastisches Stroma mit lappigen, vielfach von Fett durchsetzten Drüsen. Durch das Stillen verliert sie an Festigkeit und sinkt in Folge dessen meist herab. Von den Drüsenbläschen aus gehen Ausführungsgänge in radiärer Richtung nach der sogenannten Mammilla, einer warzigen erektilen Erhebung, die mitten in einem braunen Hof auf der Höhe der Drüse sitzt. Gar nicht selten ist die Warze nicht ordentlich entwickelt, ist sie zu wenig prominent, so dass der Säugling sie mit den Lippen nicht gut fassen kann. Dadurch kann das Stillen sehr erschwert werden; man muss schon vorher durch Vorziehen sie zu entwickeln suchen. Gar nicht selten wird die Warze beim Säugen wund, es entstehen Schrunden und im Anschluss daran Lymphangitis und Abscesse der Brustdrüse. Nur durch ausgiebige Spaltungen, und zwar wegen des radiären Verlaufs der Ausführungsgänge in radiärer Richtung, und Drainirung beherrscht man diese Eiterungen. Die Brustdrüse selbst wird oft der Sitz von Geschwülsten, gutartigen und bösartigen; während erstere aus der Substanz der Drüse excidirt werden können, muss man bei letzteren stets die ganze Brust weit im Gesunden entfernen, auch in Bezug auf den unterliegenden Muskel, von dem sie nur durch eine dünne Bindegewebsmembran, die sogenannte Fascia pectoralis getrennt ist. Es ist nicht immer leicht, alles Brustdrüsengewebe zu entfernen, weil es sich in feinen Zügen in das umgebende Fettgewebe verzweigt und kaum vom einfachen Bindegewebe zu unterscheiden ist. Da die Lymphbahnen der Brustdrüsen nach der Achselhöhle verlaufen und diese ja der Weg zur Weiterverbreitung der Krebskeime sind, so muss

man bei malignen Tumoren der Mamma auch die Achsellymphdrüsen und zwar das ganze Fettgewebe sammt den Drüsen bis unter die Clavicula wegnehmen, nur dann wird die Prognose eine etwas günstigere. Weitere Stationen für die Lymphe sind die Lymphdrüsen in der Fossa supraclavicularis. Die Hinterfläche der Drüse hat eine platte Form, mit dieser liegt sie auf dem Muskel auf. In einer Anzahl von Fällen fand man hinter der Brüstdrüse zwischen ihr und dem Muskel Lipome.

Während das Sternum in seinem mittleren Theil frei ist von Muskeln, ist der übrige Theil der vorderen Thoraxwandung von kräftigen Muskeln bedeckt. Diese sind es, die bei guter Entwicklung dem männlichen Thorax das schöne Aussehen grosser Kraft verleihen. Wenn das subcutane Fettgewebe gering, dann treten die mächtigen Wülste dieser Muskeln in scharfen Contouren hervor und geben dem Thorax eine grosse Bestimmtheit der Form. Beim weiblichen Körper werden diese Contouren durch das Fett und die Brustdrüsen ganz verdeckt und dadurch erhält er das Weiche Runde, wie es für die weibliche Schönheit charakteristisch ist. Der hauptsächlichste dieser Muskeln ist der Pectoralis major, der vom medialen Theil des Schlüsselbeins und von dem lateralen Theil des Sternum und den Knorpeln aller wahren Rippen im Bogen entspringt und sich in konvergirenden Fasern etwa in horizontaler Richtung an die Crista tuberculi maj. humeri ansetzt. An seinem lateralen oberen Rand findet man dicht unterhalb des Schlüsselbeines eine Vene, die Vena cephalica, die von der Schulter kommend schräg nach oben innen zieht.

Nimmt man den M. pectoralis maj. weg, so kommt man unter seinem lateralen Theil auf den M. pectoralis min., dessen fleischige Zacken von der dritten, vierten und fünften Rippe konvergirend zum Proc. coracoideus des Schulterblattes ziehen. Dieser Muskel ist von einer Fascie bedeckt, die sich nach oben zu an den unteren Rand des Schlüsselbeines ansetzt. Auf dieser Fascie liegt oben lateral die ebenerwähnte Vena cephalica und medial die Art. thoracico-acromialis. Beide treten dann durch Oeffnungen in der Fascie in die Tiefe.

Durchtrennt man dieses Fascienblatt, so findet man in dem Spalt zwischen den beiden Brustmuskeln und dem Schlüsselbein Fett, nach dessen Beseitigung die Fortsetzung der grossen Halsgefässe die Vena und Arteria subclavia zu Gesicht kommen. Lateral von ihnen ziehen die Nerven des Plexus brachialis nach dem Arme. In diesem Raum geht von der Art. subclavia schräg nach innen unten die Art. thoracica supr. für den M. pectoralis maj. ab. Ungefähr denselben Weg ziehen die Nervi thoracici ant., die vom Plexus brachialis



zum *M. pect. major* verlaufen. Etwas tiefer entspringt die *Art. thoracico-acromialis*, die einen Ast auf den *Pectoralis minor* und einen nach der Akromialgegend hinsendet, während dicht am untern Rand des *Pector. minor* die *Art. thorac. longa* abgeht und seitlich am Thorax

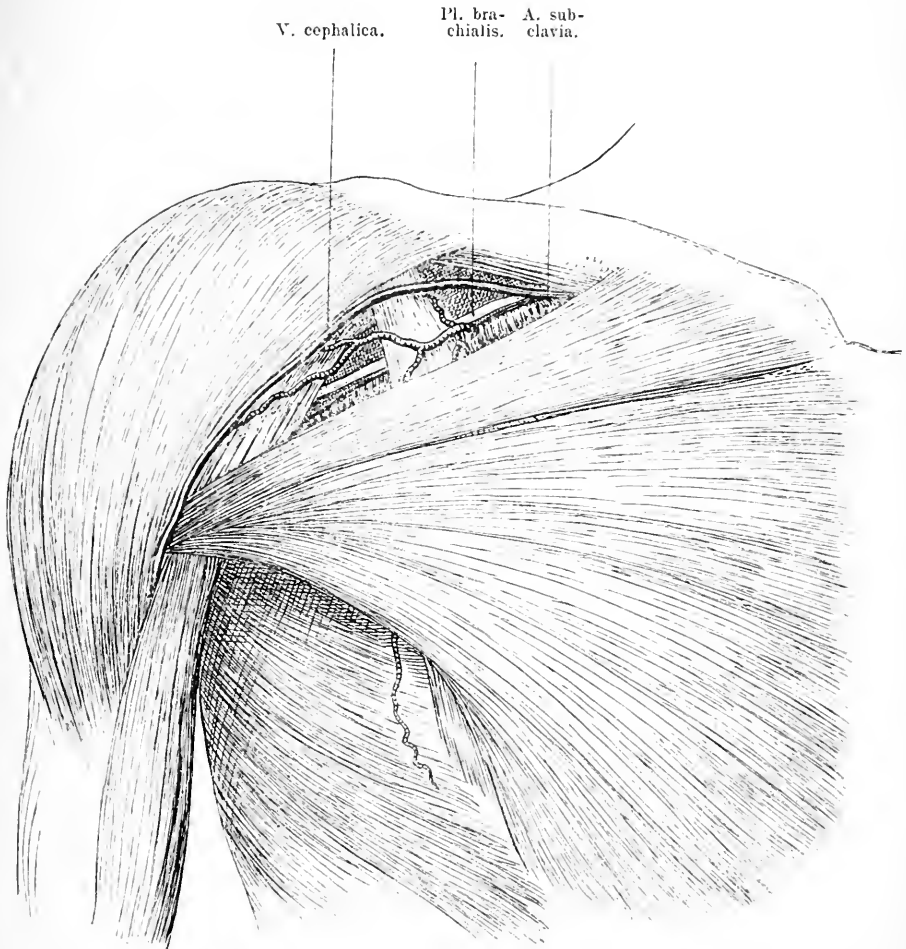


Fig. 26. Vorderansicht der Brust und der Schulter, nach Wegnahme der Haut, des Fettes und der *Fascia clavipect.* Zwischen *M. pector. maj.* und *M. deltoideus* liegt unter dem Schlüsselbein die *Mohrenheim'sche* Grube, die vom *M. pect. min.* quer durchsetzt wird. In ihr sieht man die *Art. subclavia* und den *Plexus brachialis*. Am medialen Rand des *M. deltoidei* verläuft die *V. cephalica*.

herabläuft. Diese Arterien werden gewöhnlich von Venen begleitet; sie versorgen die Brustmuskeln und Brustdrüsen, in ihrer Nähe zieht der *Nervus thorac. long.* herab. Unter der äusseren Hälfte des *Pecto-*

ralis major und unter dem Pectoralis minor findet man noch einen mächtigen Muskel, der nur in seinem oberen Theil bedeckt ist, während er unten in sehr charakteristischer Form zu Tage tritt, das ist der M. serratus antic. maj.; er entspringt von dem medialen

V. subclav. A. subclav. Pl. brachialis.

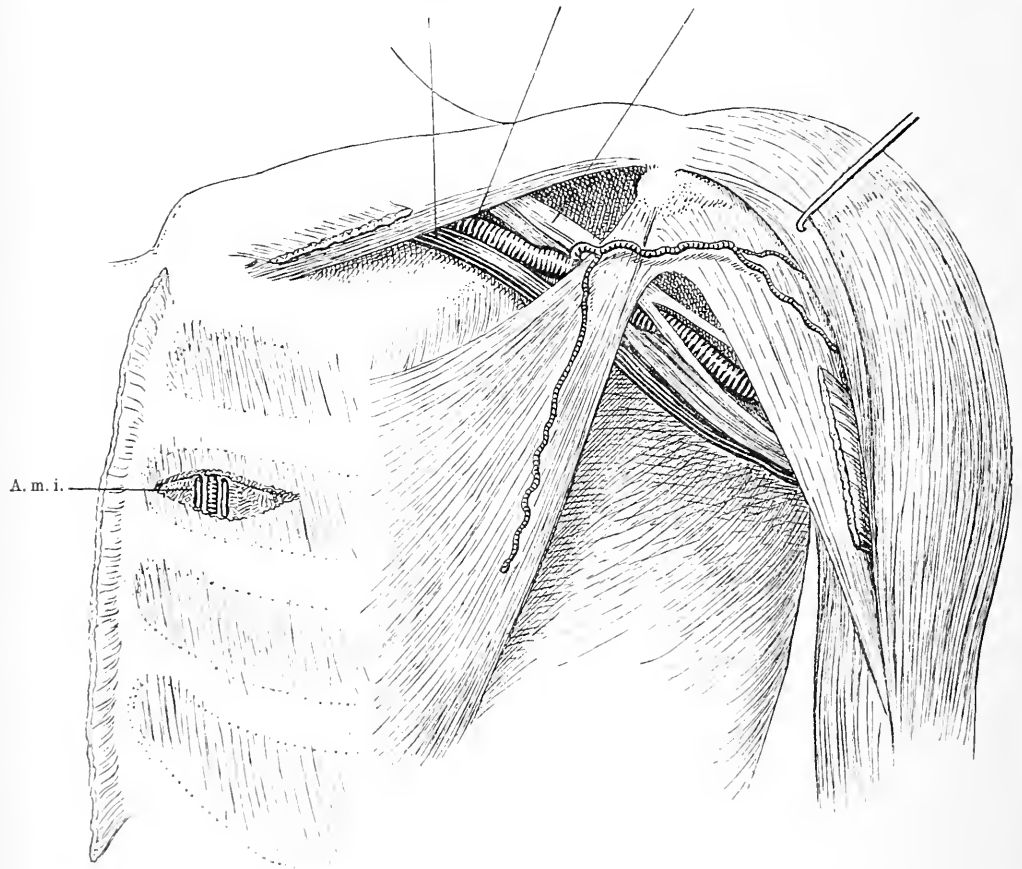


Fig. 27. Vorderansicht der Brust und der Schulter nach Wegnahme der Haut und des M. pect. maj. M. deltoïd. etwas nach aussen gezogen. Man sieht den M. pect. min. und unter ihm laufen schräg von der clavicula zum Arm die Vena und Art. subclavia und der Plex. brachialis. Im medialen Theil ist ein Intercostalmuskel quer aufgeschnitten, um den Verlauf der V. und Art. mammaria int. zu zeigen.

A. m. i. = Art. mammaria int.

unteren Rand der Scapula, legt sich an den Thorax und inserirt sich an diesem mit neun Zacken an die obersten acht oder neun Rippen; die Ansatzlinien dieser Zacken verlaufen im Bogen von der Mitte der

ersten Rippe nach unten aussen. Während die obersten fünf Zacken vom Pectoralis major verdeckt sind, kann man bei muskelkräftigen, fettarmen Individuen die unteren Zacken in exquisiter Weise prominieren sehen; es können durch sie gelegentlich Geschwülste vorgefäuscht werden. Auf diesem Muskel zieht die Art. thorac. longa herab, um ihn zu versorgen. Gewöhnlich ist sie dabei ausser von zwei Venen auch noch von dem Nervus thorac. longus begleitet, der den M. serratus antic. maj. versorgt. Wird er bei der Ausräumung der Achselhöhle z. B. wegen Carcinom der Lymphdrüsen verletzt resp. durchschnitten, so tritt eine Lähmung des von ihm versorgten Muskels auf und dadurch eine nicht unerhebliche Funktionsstörung. — Hat man diesen Muskel weggenommen, so liegt der Brustkorb in seiner vorderen Hälfte blank da.

Der Brustkorb, wie man das Knochengerüst des Thorax nennt, hat im Allgemeinen konische Gestalt mit oberer Spitze, dabei ist eine Abplattung in der Richtung von vorn nach hinten vorhanden. Zu Stande kommt diese Form dadurch, dass von den Seitenpartien der zwölf Brustwirbel aus, zehn von oben nach unten an Länge zunehmende schmale Knochen, die Rippen, in nach aussen konvexem Bogen nach vorn gehen und hier ihre vorderen Enden in der Mittellinie durch das zwischen sie geschaltete Sternum verbunden werden. Man trifft also in der Mittellinie zunächst auf das platte Sternum, das aus drei Theilen besteht, dem oberen mit einem Ausschnitt versehenen, Handgriff genannt, dem Mittelstück und dem nach unten spitz verlaufenden Schwertfortsatz, die unter sich durch Bandscheiben und vorn und hinten verlaufende derbe Membranen verbunden sind. Manubrium und Corpus sterni stehen manchmal in einem Winkel zu einander. In zwei flachen seitlichen Ausschnitten des Manubriums liegen oben die medialen Enden der Schlüsselbeine an und von da an den Seiten in kleinen Gruben die sieben wahren Rippen und zwar vertheilen sich dieselben meist so, dass die obersten zwei an dem Handgriffe, die anderen an dem Mittelstück ihre Verbindung finden. Die Verbindung der ersten Rippe mit dem Sternum liegt unmittelbar unter der Gelenkfläche für das Schlüsselbein.

Seitlich schliessen sich also die Rippen an das Sternum an. Aber nur die obersten sieben Rippen erreichen das Sternum selbst direkt, die drei folgenden verbinden sich nur mittelbar mit ihm, indem ihre langen Knorpel sich an die der oberen anlegen. Die zwei letzten Rippen dagegen enden schon auf der Seite des Thorax frei.

Auf der Vorderseite des Thorax haben die Rippen eine verschiedene Richtung. Während die obersten schräg absteigen, verlaufen die mittleren ungefähr quer und die unteren, wenigstens in ihrem knorpeligen Theile schräg aufsteigend. Sie kommen von hinten, von den Wirbeln, gehen zunächst horizontal, dann, nach unten zu zunehmend, schräg nach hinten unten aussen, um nun in ziemlich starkem Bogen nach vorn abzubiegen und so in einer nach vorn immer flacher werdenden Kurve sich zum Sternum zu begeben; dabei wird nicht nur diese Kurve von vorn nach hinten, sondern auch die von oben nach unten bei den einzelnen Rippen flacher; ausserdem aber stehen die Rippen noch schräg in der Weise, dass der obere Rand schräg über dem unteren steht, nach unten zu aber stellen sich die Rippen immer mehr vertikal.

Die Zwischenräume zwischen den Rippen sind ausgefüllt durch Muskelplatten, die *M. intercostales*, deren äusserer Theil von hinten oben nach vorn unten, deren innerer von vorn oben nach hinten unten verläuft. Während die *externi* in ihrem muskulösen Theil von der Wirbelsäule bis zur Rippen-Knorpelverbindung reichen und dann durch sehniges Gewebe ersetzt werden, erstrecken sich die *interni* vom Sternum bis zum Rippenbuckel. Man trifft also vorn im Bereich der Rippenknorpel nur auf die *M. interni*, in den Seitentheilen des Thorax auf die *externi* und *interni*, hinten nur auf die *externi*.

Diese Einrichtungen, diese relativ zarte Beschaffenheit des Thorax, diese Biegsamkeit des Knochens ermöglichen eine ausgiebige Bewegung seiner Wandung und dadurch eine ausserordentliche Form- und Volumenveränderung, die für die Athmung nothwendig ist. Dass der Thorax aber trotzdem auch von äusseren Gewalten, die sei es andauernd, sei es nur für kurze Zeit ihm angreifen und seine Form beeinflussen, dauernde Veränderungen seiner Gestalt und Verletzung erfahren kann, ist wohl ohne weiteres verständlich, wenn man bedenkt, dass die Elasticität der Knochen doch eine beschränkte und in verschiedenen Altern sehr verschieden ist. So kennt man Verbiegungen des Thorax durch bestimmte Berufsthätigkeiten, Vertiefungen des Sternum bei Schuhmachern und Zimmerleuten, Verengerung des Thorax unten und Erweiterung oben durch zu festes Korsetschnüren. In gleicher Weise können innere Gewalten, Krankheiten der Knochen selbst, wie der im Brustraum liegenden Organe die Form des Brustkorbes ausserordentlich verändern. Die Hühnerbrust der Rhachitischen, die hohe und zu kurze Brust der Emphysematischen ist bekannt. Erleidet die Hauptstütze der Rippen, die Wirbelsäule, eine Verbiegung, so ist es ganz selbstverständlich, dass die Rippen sich daran betheiligen müssen,

so entstehen die Difformitäten des Brustkorbes bei Skoliotischen, indem der Rippenbogen sich auf der Seite der Konkavität stark zusammenbiegt und die Rippen sich auf der andern Seite vorwölben, so verkürzt sich der Thorax, wenn die Wirbelsäule in Folge von Kyphose zusammensinkt. Frakturen kommen an Rippen viel häufiger vor als am Sternum, denn sowohl die Kompression des Thorax von vorn nach hinten, als von rechts nach links kann leicht die Elasticität der Rippen überwinden, während die Lage des Sternum, seine Form, die elastische Verbindung mit den Rippen die Gelegenheit zur Entstehung von Brüchen sehr herabsetzt. Die Dislokation ist gewöhnlich bei Rippenfrakturen gering, bei Sternalfrakturen kommt leicht eine Unterschiebung der Bruchstücke vor.

Entfernt man jetzt die Interkostalmuskeln und nimmt man die Rippen subperiostal weg, so trifft man zu beiden Seiten des Sternum etwa  $\frac{1}{2}$ —1 cm von ihm entfernt auf eine Arterie, die, ein Ast der Art. subelavia, begleitet von zwei Venen von oben herab parallel mit dem Brustbein hinter den Rippenknorpeln bis zum sechsten Interkostalraum zieht. Das ist die Art. mammaria int. (s. Fig. 27). Sie giebt durch die obersten fünf Interkostalräume perforirende Aeste nach aussen ab und ausserdem gehen seitlich fünf Aeste für die 2.—6. Rippe ab. Diese verlaufen ebenfalls, begleitet von Venen und von dem N. intercostalis in Halbkanälen, die auf der Innenseite jeder Rippe nahe dem unteren Rand entlang ziehen.

In diesem Kanal begegnen sie den Art. intercostales post., Aesten der Aorta, mit denen sie anastomosiren. Die Art. mam. int. ist gelegentlich, wenn auch selten, Gegenstand chirurg. Eingriffe geworden, insofern sie z. B. durch Stiche oder Säbelhiebe verletzt wurde und durch heftige Blutungen grosse Gefahren herbeiführte. Die Blutung kann nach innen erfolgen und der Thorax sich so mit Blut anfüllen, dass, abgesehen von dem Collaps durch den grossen Blutverlust, Dyspnoe durch Lungenkompression entstand. Man muss dann die Arterie unterbinden. Hat man die Wahl, dann ist die beste Stelle der 3. oder 4. Interkostalraum. Mit Hilfe eines horizontalen Schnittes dicht neben dem Sternum beginnend, der Alles inklusive des M. intercost. int. spaltet, gelangt man auf die Arterie, die auf beiden Seiten, oft auch nur auf einer Seite von einer Vene begleitet nun unschwer zu unterbinden ist (s. Fig. 27). Sowohl medial als lateral von diesen Gefässen findet sich meist eine Lymphdrüse. Vom dritten Interkostalraum an liegt die Arterie auf dem M. triangularis sterni. Auch die Art. intercostales können gelegentlich einmal ver-

letzt werden, z. B. bei einer Rippenfraktur oder bei einer Operation an denselben, sie müssen dann eben von dem betreffenden Interkostalraum aus unterbunden werden. Wegen der Lage dieser Arterien in einem Halbkanal der Rippen muss man sich bei der subperiostalen Resektion einer Rippe in Acht nehmen, dass die Arterie nicht bei der Ablösung der Pleura mit verletzt wird, man soll deshalb auch die Weichtheilschnitte stets direkt auf den Knochen führen und bei blosser Thoracotomie sich an den oberen Rand der Rippen halten. Mit den Arterien dicht neben ihnen verlaufen die *Nervi intercost.*; diese liegen dicht über der Pleura, daher sind Entzündungen des Rippenfells recht schmerzhaft.

Alle diese Theile, Interkostalmuskeln und Rippen, *Mammaria int.* und *Art. intercostales* etc. sind nach innen zu von dem Brustfell überzogen und damit hat die Brustwand ihren Abschluss gegen die Brusthöhle erreicht.

## 18. Kapitel.

### Hintere Thoraxgegend.

Auf der Rückenseite des Thorax ist die Haut gewöhnlich derber, dicker. Bei vielen Menschen ist auch das subcutane Fettgewebe massiger entwickelt. Im Uebrigen ist auch hier der knöcherne Brustkorb mit mächtigen Muskeln in dicker Schicht bedeckt. Zwischen den Muskeln ist das Schulterblatt jederseits eingeschaltet. Die äusserste Muskelschicht bildet der *M. trapezius* und der *M. latissimus dorsi*. Der *M. trapezius* der von der *Protuberantia occipit. ext.* bis zum 12. Rückenwirbel reicht und sich an der Schulter festsetzt, der *M. latissimus dorsi*, dessen Ursprungslinie vom 7. oder 8. Brustwirbel nach der Mitte des Darmbeinkammes verläuft und der sich am Arm inserirt.

Entfernt man diese Muskeln, so liegen die *M. rhomboidei* vor, die vom 5. Hals- bis zum 4. Brustwirbel entspringen und in parallelen Faserzügen schräg nach unten ziehen und sich an den medialen Rand der *Scapula* ansetzen. Nach aussen schliessen sich daran die Schulterblattmuskeln: der *Teres maj. u. minor*, der *Infraspinatus* und *Supraspinatus*. Hinter den *M. rhomboidei* trifft man am medialen Rand der *Scapula* auf den *Ramus descendens* der *Art. transversa colli* und den *Nerv. dorsalis scapulae*. Diese liegen auf dem *M. serratus post. sup.* Weiter unten findet sich noch der *Musc. serratus post. inf.*

Durch alle diese Muskeln und die Scapula mit ihrer Muskulatur, auf die ich später noch zu sprechen komme, ist die breite hintere Fläche des Brustkorbes gedeckt. Nun kommt man auf die Fascia lumbodorsalis, die von den Dornen der Brust-, Lenden- und Kreuzbeinwirbel entspringt und sich an den Rippen, den Proc. laterales der Lendenwirbel und an der Tuberositas ossis ilei ansetzt. Unter ihr sitzen die tiefen Schichten, die hauptsächlich den Raum zwischen den Wirbelfortsätzen und den Rippenwinkeln ausfüllen, sie dienen im Wesentlichen als Rückenstrecker, so der *M. sacrospinalis*, der *Spinalis* und *Semispiralis dorsi*, der *Multifidus spinæ*. Die Einzelheiten ihres Ursprungs und Ansatzes haben chirurgisch gar keine Bedeutung, deshalb können wir wohl eine genauere Besprechung unterlassen.

Nach Entfernung aller dieser Muskeln trifft man dicht neben der Mittellinie, neben den Proc. spinosis auf die Wirbelbogen, die das Rückenmark nach hinten umschliessen, seitlich davon auf die Querfortsätze, und weiter nach aussen auf die Rippen, zwischen denen sich die *Levatores costarum* und die *M. intercostales ext.* ausspannen. Das Verhalten der Gefässe und Nerven der Rippen haben wir schon besprochen. Nach innen zu sind sie auch hier vom Brustfell überzogen.

Der Brustkorb stellt von innen betrachtet die Brusthöhle dar, sie enthält die Lungen mit ihren zuführenden und abführenden Gefässen, die Luftröhrenäste, das Herz mit den zu- und abführenden Gefässen, die *Vena azygos* und endlich die Speiseröhre, dazu kommen noch der *Ductus thoracicus*, die *Nervi phrenici, vagi* und *sympathici* mit ihren Aesten.

Die Brusthöhle wird innen vom Rippenfell ausgekleidet, welches sich auch auf einen Theil des Inhaltes, auf die Lungen hinüberschlägt.

## 19. Kapitel.

### Untere und obere Thoraxwand.

Nach unten nach der Bauchhöhle zu ist sie durch eine bewegliche Muskelplatte, das Zwerchfell, gut abgegrenzt; diese untere Fläche des Brustraums schliesst aber die Brusthöhle höher oben ab, als die untere Grenze des Brustkorbes reicht. Das Zwerchfell bildet eine Kuppel mit centraler Depression. Es entspringt in drei muskulösen

Partien von der Wirbelsäule, von den Rippen und vom Sternum. Die Wirbelportion nimmt ihren Ursprung 1. seitlich von den Körpern des zweiten und dritten Lendenwirbels und geht nach oben vorn, zwischen diesen Portionen tritt die Aorta nach unten, und 2. mit einem lateralen Theil vom Körper des ersten Lendenwirbels und einem Sehnenbogen, der vom Körper des zweiten Lendenwirbels zum Proc. lateralis desselben und zur letzten Rippe sich erstreckt. Die Pars. costalis nimmt ihren Ursprung von den sechs untersten Rippen mit einer Anzahl Zacken; die Pars. sternalis besteht nur aus zwei kleinen Muskelbändern, welche auf der Innenseite des Proc. xiphoideus haften. Von diesem Ursprung aus erhebt sich das Zwerchfell zu einem quer ovalen Gewölbe, doch nicht auf allen Seiten gleichmässig. Die hintere Wand steigt steil aufwärts, sie ist die längste, während die vordere viel flacher und kürzer ist. In der Mitte ungefähr wird das Zwerchfell schnig, hier ist es abgeflacht. In der Höhe des zwölften Brustwirbels und ersten und zweiten Lendenwirbels ist ein längs ovaler Schlitz vorhanden, den die Aorta zum Austritt in die Bauchhöhle benutzt. Hinter ihr verläuft der Ductus thoracicus ebenso. Etwas über dieser Oeffnung dringt die Speiseröhre mit den Nervi vagi durch das Zwerchfell. Ebenso wie die muskulösen Partien wird auch das Centrum tendineum von einem Organ durchbohrt, es ist die Vena cava inf. Diese Oeffnung liegt etwa in der Höhe des achten Brustwirbels, etwas mehr nach rechts. Der Verlauf der Linie, in welcher das Zwerchfell, das anfangs mit der Thoraxwand verlöthet ist, sich von dieser abhebt, ist ungefähr folgender. Von der Mitte des zwölften Brustwirbels zieht sie sich im Bogen mit nach aufwärts gerichteter Konvexität zur Basis des Proc. xiphoideus hin. Bis zu dieser Linie reicht auch die Pleura-Auskleidung des Brustkorbes, doch liegt die Zwerchfellspleura noch eine kleine Strecke weit nach oben der Kostalpleura an; es reicht also vorn der Pleuraraum lange nicht so tief wie hinten; wo hinten noch Pleuraraum ist, da ist vorn schon Bauchraum; daraus erklären sich gleichzeitig Verletzungen beider Höhlen auch bei horizontaler Richtung des Schusses oder Stiches. Der höchste Punkt des Zwerchfells, die Kuppel, liegt rechterseits in der Höhe des Sternalansatzes des fünften Rippenknorpels, während sie links um die Breite eines Knorpels tiefer steht; natürlich ist die Lage des Zwerchfells bei verschiedenen Athmungszuständen verschieden hoch. Kontraktion des muskulösen Theiles muss eine Abflachung und eine Senkung, einen tiefen Stand desselben hervorrufen, ebenso wie grosse Flüssigkeitsansammlungen dasselbe herabdrücken müssen.



Die obere Grenze des Brustraums ist nicht in derselben Weise durch ein besonderes Organ, durch einen besonderen Muskel gesetzt, die alleinige Scheidewand bildet die Pleura, die kuppelförmig in die Halsregion hinaufreicht und hier aussen direkt von den Weichtheilen des Halses umgeben ist. Diese Kuppel ragt vorn etwa 5 cm über die erste Rippe empor, hinten reicht sie nicht über den Hals dieser Rippe hinaus, das ist die Folge des schräg aufwärts gerichteten Verlaufs der ersten Rippe. Setzen wir noch diese Kuppel in Beziehung zum Schlüsselbein, so finden wir, dass sie die Clavicula um 1—3 cm überragt. Damit wäre die Abgrenzung des Brustraums nach aussen gegeben; aber im Innern gliedert er sich auch, da die Pleuren eine Scheidewand von vorn nach hinten ziehen und so links und rechts je einen seitlichen Raum abtrennen. Diese beiden Pleurablätter, Mediastinalblätter genannt, liegen aber nicht aneinander, sondern sind getrennt durch Bindegewebe und durch eine Anzahl Organe, die sie zwischen sich bergen. So ist noch ein dritter Raum vorhanden, das Mediastinum, das im Wesentlichen von der Wirbelsäule nach vorn zum Sternum zieht. Ich werde noch ausführlicher darauf zurückkommen. Zunächst müssen wir noch die Linien bestimmen, wo sich die Pleura costalis auf die Pleura parietalis und diaphragmatica umschlägt, weil sie praktisch von grosser Wichtigkeit z. B. für die Frage ob eine Verletzung den Pleuraraum getroffen hat oder nicht. Hinter dem Sternum verlaufen diese Linien von der Mitte des Sternoclavic.-Gelenks im Bogen zu einer Stelle zwischen Manubrium und Corpus, die links von der medianen Linie gelegen ist. Das Manubrium ist also zu einem grossen Theil frei von Pleura. Dann ziehen die Pleuren bis etwa zur vierten Rippe parallel neben einander und nur wenig von einander entfernt und gehen von hier wieder allmählich in Bogen auseinander, zuerst entsprechend dem Aussenrand des Sternum, dann etwas nach aussen davon verlaufend (s. Fig. 27 u. 28.) Es erhellt daraus, dass der untere Theil des Corpus sterni auch frei ist von Pleura und zwar in der Höhe etwa des fünften Interkostalraumes, dass man also von hier aus Organe des Mediastinum erreichen kann. Der Umschlag der Pleura costalis auf die Pleura diaphragmatica erfolgt nach Jössel rechts in der Sternallinie am oberen Rand des siebenten Rippenknorpels; in der Parasternallinie in der Mitte des siebenten Rippenknorpels, in der Mammillarlinie am unteren Rand desselben Knorpels, in der Achselhöhle an der neunten Rippe, in der Wirbelsäulegegend an der zwölften Rippe. Links ist der Verlauf im Wesentlichen derselbe, nur etwas steiler. Hinten auf der Wirbel-

säule sind sie um etwas mehr als die Breite des Wirbels von einander getrennt.

Nachdem ich so die Anatomie, die Lage und die Anheftungen des Zwerchfells und der Pleuren erörtert, ist die genügende Basis vorhanden für die Besprechung eines chirurgisch recht wichtigen Punktes. Vielfach haben wir in der chirurgischen Praxis mit entzündlichen, speziell eitrigen Ergüssen in der Pleura zu thun und es handelt sich dabei für unser therapeutisches Thun darum, diese Ergüsse wegzuschaffen und ihre Wiederansammlung zu verhindern. Dies kann nur geschehen durch Anlage einer breiten Oeffnung, die ausgiebige Drainage zulässt; darüber ist man sich in der Chirurgie ganz einig. Man erreicht das gewöhnlich in der Weise, dass man ein Stück einer Rippe subperiostal reseziert. Nicht dieselbe Uebereinstimmung herrscht über den Ort, wo man die Oeffnung anlegen soll, über die Rippe, welche man wählen soll. Es handelt sich darum, für den Ausfluss den tiefsten Punkt zu finden, dessen Oeffnung nicht durch Hinaufrücken des Zwerchfells verlegt werden kann und der auch nicht so liegt, dass sehr dicke Weichtheilmuskeln etc. ihn aussen decken. Als solcher Punkt hat sich die Gegend der vierten bis sechsten Rippe in der Axillarlinie gut bewährt, nur muss man den Patienten dann Seitenlage einnehmen lassen.

## 20. Kapitel.

### Der Inhalt des Thorax.

Den Pleuraraum füllen die pyramidenförmigen Lungen als Inhalt, die auf dem Zwerchfell ruhen, mit der Spitze in die Pleurakuppel hineinragen und im Uebrigen der Gestalt der Brustwand entsprechend geformt sind, während an ihrer medialen Seite Luftröhre und Gefässe in sie eindringen. Sie bestehen aus mehreren konischen Lappen, die rechte aus drei, die linke aus zwei. Auf der linken Seite reicht der obere Lappen in der Gegend des vierten und fünften Interkostalraumes nicht bis an das Sternum, sondern zeigt einen bogenförmigen Ausschnitt, der vom untern Theil des Herzens eingenommen wird. Mitten über diese Stelle läuft der fünfte Rippenknorpel, man kann hier also das Herz erreichen, ohne auf Lunge zu stossen.

Es bleibt mir noch übrig den Mediastinalraum zu besprechen. Da er seitlich von den beiden Pleura-Blättern und unten von dem Zwerchfell begrenzt ist, so ist es klar, dass er vorn die Länge des Sternum von dem oberen Rand des Manubrium bis zur Basis des

Proc. xiphoides hat und hinten ungefähr die der Rückenwirbelsäule. In seiner vorderen Hälfte liegt das Herz und die von ihm ausgehenden grossen Arterien und Venen, zwischen letzteren und der Wirbelsäule die Luftröhre mit den Bronchien, der Oesophagus und andere Gefässe. Bei Kindern nimmt den oberen Theil des Mediastinalraumes die aus zwei Lappen bestehende Thymusdrüse ein. Diese

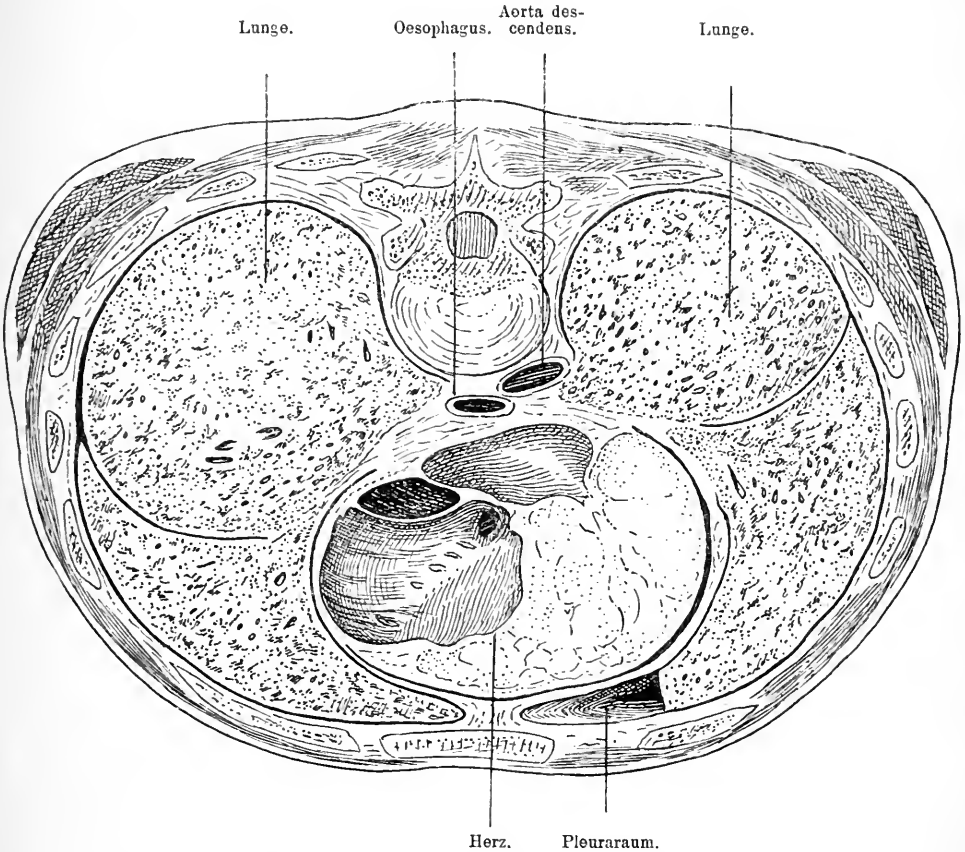


Fig. 28. Durchschnitt durch den Thorax in horizontaler Richtung durch Herz und Lungen geführt. Von der linken Lunge vorn ein Stück entfernt, um den Verlauf der Pleura zu zeigen.

schwindet bei Erwachsenen und der ganze vordere Raum wird vom Herzen und den grossen Gefässen erfüllt. Das Herz liegt eingehüllt vom Perikardialsack in schräger Richtung von rechts oben nach links unten hinter der untern Hälfte des Corpus sterni, jedoch so, dass nur ein kleiner Theil direkt an das Sternum stösst. Im Uebrigen

schiebt sich zwischen dasselbe und das Brustbein die Pleura mit der Lunge.

Das parietale Blatt des Herzbeutels ist seitlich entsprechend der vorderen Grenze des Rippenfells mit beiden Pleuren verwachsen, links mit dem *Corpus sterni* und unten mit dem Zwerchfell. Es reicht etwa bis zur Höhe des oberen Randes der zweiten Rippe und schlägt sich da auf den untersten Theil der Aorta und Vena pulmonalis hinüber. — In dieser Höhle kommen gelegentlich Ergüsse vor, die eine chirurgische Intervention nöthig machen. Wenn auch der ausgedehnte Herzbeutel die Lunge verdrängt, so bleibt doch die Pleura an ihrer Stelle, deshalb ist es richtig, an den Stellen die Höhle zu öffnen, wo normaler Weise keine Pleura, keine Lunge ist. Am besten eignet sich dafür die Stelle im vierten bis fünften Interkostalraum, unter dem Rippenknorpel dicht neben dem Sternum oder die Mitte des Sternum in der Höhe des fünften Interkostalraums; natürlich muss man Rücksicht auf die Art. *mamm. int.* nehmen. — Oeffnet man nun den Herzbeutel, so liegt das Herz vor. Das Herz reicht von der Basis des Proc. *xiph.* bis zum oberen Rand des dritten Rippenknorpels mit den Vorhöfen nach rechts, mit den Ventrikeln nach links gelegen. Die Herzspitze findet man links im fünften Interkostalraum zwischen der *Linea parasternalis* und *mammillaris*. Rechts liegt ein kleiner Theil des linken Vorhofes und der ganze rechte Vorhof und ein Theil des rechten Ventrikels, links das übrige. Den rechten Vorhof trennt vom Sternum etwas Lunge, er reicht etwa vom unteren Rand des sechsten rechten Rippenknorpels bis zum unteren Rand des dritten und etwa 1—2 cm rechts vom Sternalrand. Der rechte Ventrikel ist dem 3.—6. linken Rippenknorpel zugewendet, im oberen Theil deckt ihn die Lunge. Er ist also Verletzungen sehr exponirt. Dagegen trifft man vom linken Ventrikel nur einen relativ schmalen Streifen und zwar gegenüber dem dritten, vierten und fünften linken Rippenknorpel. Auf der Grenze beider Ventrikel läuft die *Art. coronaria sinistra*. Bei Herzverletzungen wird man sich unter Berücksichtigung der Verletzungsstelle womöglich auch an jene Gegend halten, wo das Herz dem Thorax anliegt (s. Fig. 28). — Nach oben vom Herzen findet man die grossen, von ihm ausgehenden Gefässe. Am meisten nach rechts neben dem Sternum hinter dem zweiten und ersten rechten Interkostalraum liegt die *V. cava sup.* hinter der ersten Rippe, sie berührt die rechte Pleura und wird von der rechten Lunge bedeckt, sie theilt sich in die vertikal nach oben gehende *Anonyma dextra*

und die schräg nach links herüberziehende *V. anonyma sinistra*. An der lateralen Seite der *V. anonyma dext.* zwischen ihr und der Pleura verläuft der *Nervus phrenicus dext.*, der vom Hals kommend medialwärts von der *Art. mammaria* schräg über die Spitze des Pleurasacks hinweg an der lateralen Seite der *V. anonyma* und der *V. cava* zwischen Herzbeutel und Pleura zum Zwerchfell herabzieht. Der linke *Phrenicus* dagegen tritt zwar auch zwischen der *Art.* und *V. subclavia* zur Brusthöhle, zieht dann aber vor dem Aortenbogen und der Lungenwurzel herab und zwischen Herzbeutel und der Pleura *pericardica* zum Zwerchfell. An der medialen Seite und etwas hinter beiden *Venae anonymae* verlaufen die *Art. anonym. dext.* und die *Carot. comm. sin.*, die aus dem *Arcus aortae* emporsteigen, der sich ganz vom Sternum gedeckt in einem schräg nach hinten gerichteten Bogen zur Wirbelsäule biegt. Die *Pars ascendens* der Aorta entspringt hinter der Mitte des Sternum im Niveau des dritten Rippenknorpels aus dem linken Ventrikel und ist in ihrem Ursprung von den beiden Vorhöfen und dem *Conus art.* des rechten Ventrikels umgeben, rechts lehnt sie sich an die *V. cava sup.* (s. Fig. 28.), links vorn und seitlich dagegen ist sie von der *Art. pulmonalis* gedeckt und mit derselben verwachsen. Diese entspringt vom rechten Ventrikel, liegt in der Höhe des zweiten Interkostalraumes links hinter dem Sternum etwas über den Rand desselben nach links reichend und zieht als kurzer dicker Stamm spiralförmig um die *Pars ascendens* nach links oben hinten, wo sie sich in zwei Aeste theilt, deren rechter unter dem *Arcus aortae* durch und hinter der *V. cava sup.* zur rechten Lunge läuft, während der linke kurze vor der Aorta *descendens* und über den linken Bronchus hinweg sich zur linken Lunge biegt. Der *Arcus aortae* steigt über den Anfang des rechten Astes der *Art. pulm.* bis zu der Gegend empor, wo die erste Rippe sich an das Sternum ansetzt, biegt sich über den linken Bronchus hinweg und vor dem Oesophagus vorbei und geht in die Aorta *descendens* über. Diese liegt zunächst in der Höhe des 3.—4. Brustwirbels an der linken Seite der Wirbelsäule. Allmählich wendet sie sich mehr nach rechts und nähert sich der Mitte der Wirbelsäule. Von ihr entspringen die *Art. intercostales*.

In der Sternalgegend beobachtet man nicht so selten Geschwülste, die theils vom Sternum selbst, theils vom Bindegewebe dahinter ausgehen, ferner Abscesse in Folge von Erkrankungen des Sternalknorpels selbst sowohl akute als tuberkulöse; man muss hier aber auch an Aneurysmen des *Arcus aortae* denken, die das Sternum zur

Usur bringen und dicht unter der Haut zum Vorschein kommen können.

Hebt man das Herz in die Höhe, so sieht man hinten in der Tiefe des Herzbeutels die V. cava inf., die zum rechten Vorhof emporsteigt; sie verläuft nur eine ganz kurze Strecke ausserhalb des Herzbeutels.

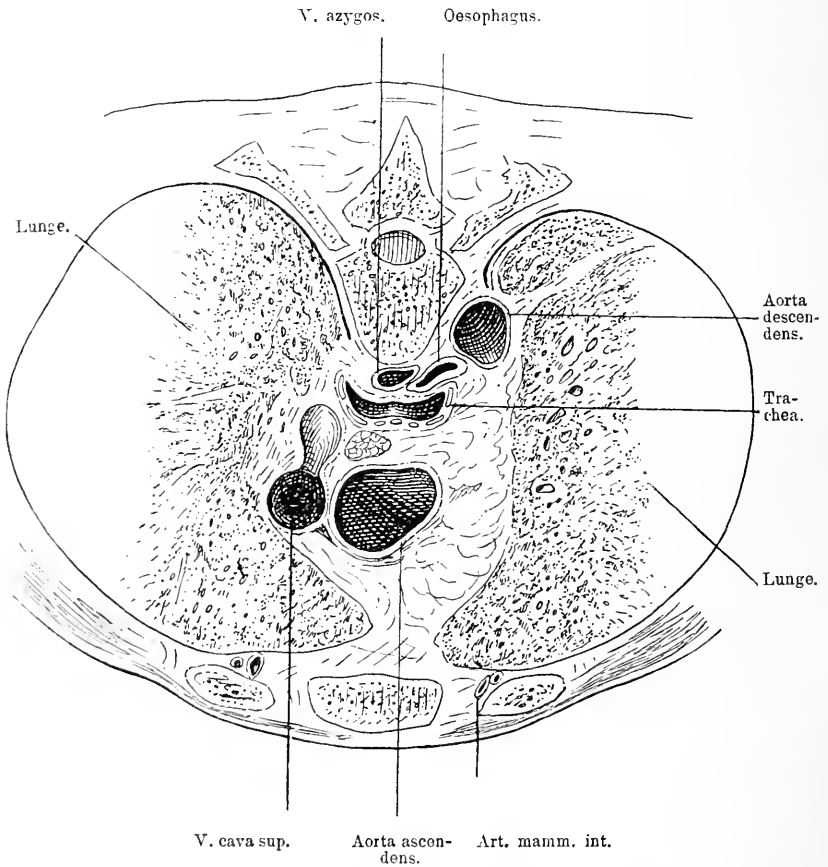


Fig. 29. Durchschnitt durch die Brustorgane dicht über der Art. pulm. dextra, durch den unteren Rand der II. Rippe.

Bis jetzt haben wir nur die vorderen Theile des Mediastinum betrachtet. Nehmen wir nun aber das Herz mit der V. cava sup., der Art. pulm. und der Aorta ascendens weg, so kommen auch die tieferen Theile zum Vorschein. Die hintere Partie des Mediastinum wird von der Lungenwurzel mit den eintretenden Gefässen und

Luftwegen und dem Oesophagus ausgefüllt. In der Mitte kommt man hinter gefässreichem Fettgewebe auf die Trachea, die anfangs seitlich eingefasst von der Art. anonyma und der Art. carot. comm. sin., später von ihnen etwas gedeckt hinter dem Arcus aortae (s. Fig 29) nach abwärts zieht und sich etwa in der Höhe des vierten oder fünften Brustwirbels in die beiden Hauptbronchien spaltet, überall in lockeres Zellgewebe eingelagert, worin ihre Verschieblichkeit begründet ist. Weiter unten liegt sie hinter der Art. pulmonalis.

Zahlreiche Lymphdrüsen umgeben die Trachea, die verkäsen, in die Luftröhre oder in die Gefässe durchbrechen und dadurch schwere Gefahren für die Betreffenden bringen können.

Hinter der Trachea verläuft der Oesophagus (s. Fig. 29) als direkte Fortsetzung des Pharynx vor der Wirbelsäule nach unten durch das Zwerchfell zum Magen. Der Anfang des Oesophagus liegt hinter dem unteren Rand der Cartilago cricoidea in der Höhe des sechsten Halswirbels, sein Ende vor dem elften Rückenwirbel<sup>\*)</sup>. Hinter der Cartilago cricoid. ist er häufig etwas enger als im Uebrigen, so dass die Sonde aufgehalten wird; oft sind es auch nur kurzdauernde spastische Kontraktionen, die die Sonde nicht weiter gleiten lassen.

Vorn stösst er an die Trachea mit ihr durch lockeres Zellgewebe verbunden, hinten an die Wirbelsäule, von ihr nur durch wenig Zellgewebe getrennt, das eine Fortsetzung des Retropharyngealgewebes darstellt. Der Brusttheil der Speiseröhre beginnt am zweiten Brustwirbel, er zieht neben dem hinteren Theil des Aortenbogens herab, was eventuell bei Aneurysmen des Arcus Folgen haben kann, wenn man den Oesophagus sondiren muss. Auch mit dem linken Bronchus ist er durch Bindegewebe nahe verknüpft. Deshalb kann auch dadurch eine Sondirung gelegentlich unangenehme Folgen herbeiführen. Weiter unten liegt der Oesophagus dem hinteren Theil des Perikard an, es können hier Fremdkörper im Oesophagus, Verletzungen und Blutungen der V. pulm. herbeiführen.

Vom vierten Brustwirbel an geht der Oesophagus mehr nach vorn, er liegt bis zum achten Brustwirbel rechts von der Aorta (siehe Fig. 29), wendet sich aber allmählich vor dieselbe, sodass er dicht vor seinem Austritt durch das Zwerchfell direkt vor der Aorta descendens sich findet. Zu beiden Seiten von ihm zieht der entsprechende Nerv. vagus herab, der linke mehr nach vorn, der rechte mehr nach

<sup>\*)</sup> Anmerkung. Er ist 23—26 cm lang; von den oberen Schneidezähnen bis zum Oesophagus-Anfang rechnet man 14—15 cm; um in den Magen zu gelangen muss also die Sonde mindestens 37—41 cm weit eingeführt werden.

hinten liegend und tritt mit ihm durch das Zwerchfell. Hinter und neben dem Oesophagus in dem Bindegewebe, das zwischen Wirbelsäule und ihm sich befindet, und zu beiden Seiten der Wirbelkörper, liegt ein Venensystem, das im Wesentlichen aus queren Aesten besteht, die in zwei zu beiden Seiten der Wirbelsäule verlaufende Venen einmünden, rechts die *V. azygos* (s. Fig. 29), links die *V. hemiazygos*. Die *V. azygos* beginnt in der Höhe des letzten Brustwirbels, zieht mit dem *Nerv. splanchnicus major dext.* nach oben, hinter der rechten Lungenwurzel nach vorn biegend über den rechten Bronchus hinweg in die *V. cav. sup.* Links verläuft die *V. hemiazygos* ebenso und zieht in der Höhe des siebenten oder achten Brustwirbels schräg über die Wirbelsäule und dicht auf ihr liegend zur *V. azygos* hinüber. Beide sind umspannen von einem reichlichen Netz von Lymphgefäßen, die alle in den *Ductus thoracicus* einmünden. Dieser verläuft zwischen Aorta und *V. azygos* in der Mitte der Wirbelsäule in Fett gehüllt nach oben. In der Höhe des vierten Rückenwirbels geht er nach rechts von der Wirbelsäule hinauf, um hinter dem Aortenbogen, dem Oesophagus und der *Art. carot. comm. sin.* im Bogen nach oben links zur *V. subclavia* hin zu ziehen, in die er einmündet, nahe dem Winkel zwischen *V. jug. int.* und *Subclavia*. Hier kann er gelegentlich bei Operationen am Halse verletzt werden. Zu beiden Seiten der Wirbelsäule verläuft der *N. sympathicus*.

---

## Vierte Abtheilung.

---

### Die obere Extremität.

---

#### Die Schultergegend.

Die Schulter umfasst den Verbindungstheil zwischen oberer Extremität einer-, dem Thorax und Hals andererseits. Ich beziehe deshalb nothwendiger Weise die Grenzgebiete dieser Theile mit in die Schilderung. Die *Clavicula*, was peripher von ihr liegt, der *M. pectoralis major*, die *Scapula* mit ihrer Muskulatur, müssen zweifellos zur Schultergegend hinzugewonnen werden.



## 21. Kapitel.

**Die vordere Schultergegend.**

Die Haut der vorderen Schultergegend ist überall mitteldick, sehr verschieblich, häufig von einem reichlichen Fettgewebe unterpolstert, namentlich in dem äusseren Theil; auf der Clavicula aber findet man so gut wie gar kein Fett. In dem Subcutangewebe kommen vom Halse her über das Schlüsselbein zwischen jenem und dem *M. subcutaneus colli* die *Nervi supraclaviculares* zur Haut der vorderen Brustgegend. Präparirt man nun die Haut weg, so trifft man oben direkt unter dem *Subcutaneus colli* auf die obere und vordere Fläche der Clavicula, die sich vom *Acromion* S-förmig zum Sternum hinzieht; sie ist mit dem *Manubrium* des Sternum durch ein Gelenk verbunden, das durch eine Bandscheibe in zwei Höhlen getheilt wird. Die Gelenkkapsel geht vom innersten Theil der Clavicula zur *Incisura clavic. des Sternum* und zur Gelenkfläche des ersten Rippenknorpels, indem sie sich dicht an die Grenzen der überknorpelten Flächen ansetzt. Auf der vorderen Seite wird sie von dem kräftigen *Lig. sternoclav.* bedeckt, während zwischen den Enden des Sternalthalles beider Schlüsselbeine das *Lig. interclav.* sich ausspannt. Ausserdem wird die untere Fläche der Clavicula mit dem oberen Rand der ersten Rippe durch das *Lig. costoclaviculare* verbunden. Dieses Band ist aber nicht direkt unter der Haut gelegen, sondern noch bedeckt von Muskeln. Die Gelenkverbindung des Schlüsselbeines mit dem *Akromion* ist einfacher als die sternale. Die Gelenkflächen sind plane und durch eine Gelenkkapsel verbunden, welche durch das *Lig. acromio-claviculare* verstärkt wird. Dieses Ligament verläuft vom äussersten Rand der Clavicula zum *Acromion*. Am unteren Rand des Schlüsselbeines sitzt eine Fascie an, die von der Clavicula und dem Sternum über den *M. pectoralis major* hinzieht, mit dem sie ziemlich innig verwachsen ist. In gleicher Weise ist auch der äussere Theil der Schultergegend von einer Fascie bedeckt, die mit dem darunter liegenden Muskel innig verwachsen ist und ihn umscheidet. Nun liegen vor uns auf dem Thorax der von der Fascie bedeckte *M. pector. major*, dessen Verlauf und Gestalt wir schon kennen gelernt haben (s. S. 102), während am lateralen Theil nur die gewölbte Platte des *M. deltoideus* zu Gesicht kommt, dessen Fasern der äussere Theil des vorderen Randes der Clavicula, das *Akromion* und die *Spina scapulae* als Ursprungsstätte dienen, von wo sie sich ebenfalls in konvergenter Richtung zur *Tuberositas deltoide.* des Humerus begeben. Am vorderen Rand

des Deltoides läuft die *V. cephalica* schräg von unten aussen nach innen oben, bis nahe an die *Clavicula*, wo sie durch die *Fascie* in die Tiefe tritt. Hier in dieser Gegend ist zwischen dem medialen Rand des *M. deltoideus* und dem lateralen Rand des *Pectoralis* ein nicht

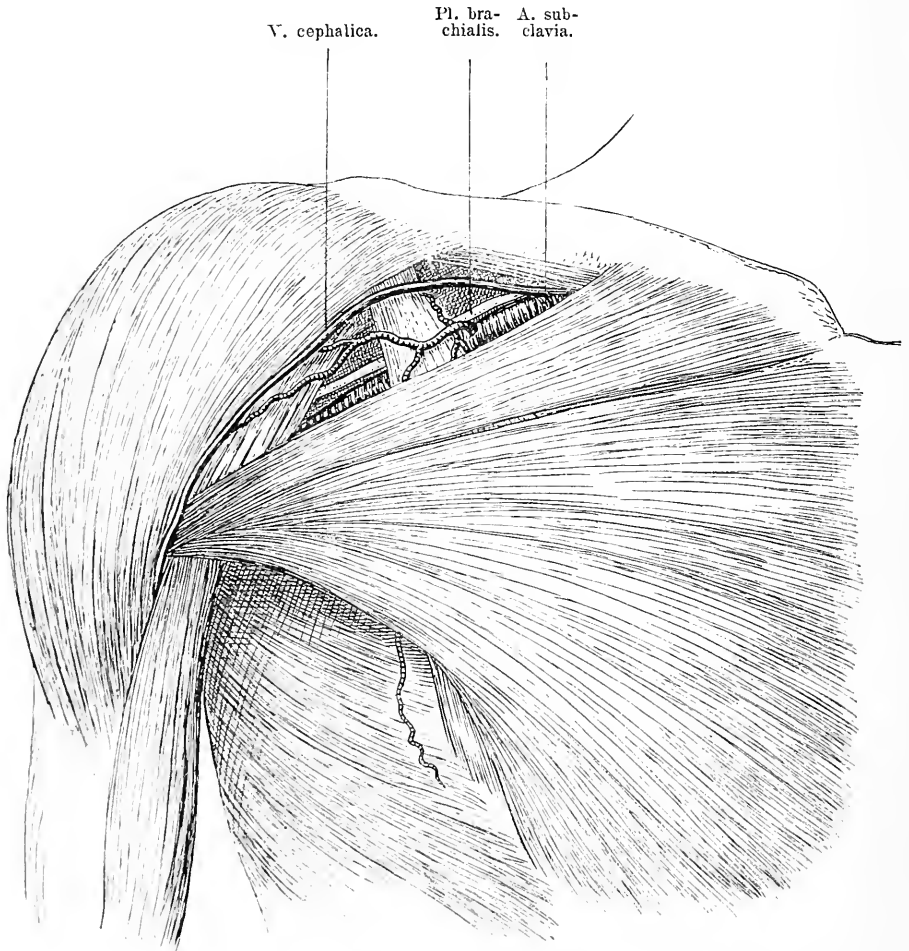


Fig. 30. Vorderansicht der Brust und der Schulter, nach Wegnahme der Haut, des Fettes und der *Fascie clavipect.* Zwischen *M. pector. maj.* und *M. deltoideus* liegt unter dem Schlüsselbein die *Mohrenheim'sche Grube*, die vom *M. pect. min.* quer durchsetzt wird. In ihr sieht man die *Art. subclavia* und den *Plexus brachialis*. Am medialen Rand des *M. deltoideus* verläuft die *V. cephalica*.

von Muskeln erfüllter Raum vorhanden, der dadurch entsteht, dass die Muskeln von unten nach oben nach der *Clavicula* zu divergieren, das ist die sogenannte *Mohrenheim'sche Grube*. Sie ist von Fett

ausgefüllt, man fühlt in ihr einen prominenten Knochen, den Proc. coracoideus des Schulterblattes. Zwischen Clavicula und Proc. coracoideus spannt sich das starke Lig. coracoclav. aus; es entspringt von der medialen Seite des Proc. coracoid. und setzt sich weit ausgebreitet

V. subclav.    A. subclav.    Pl. brachialis.

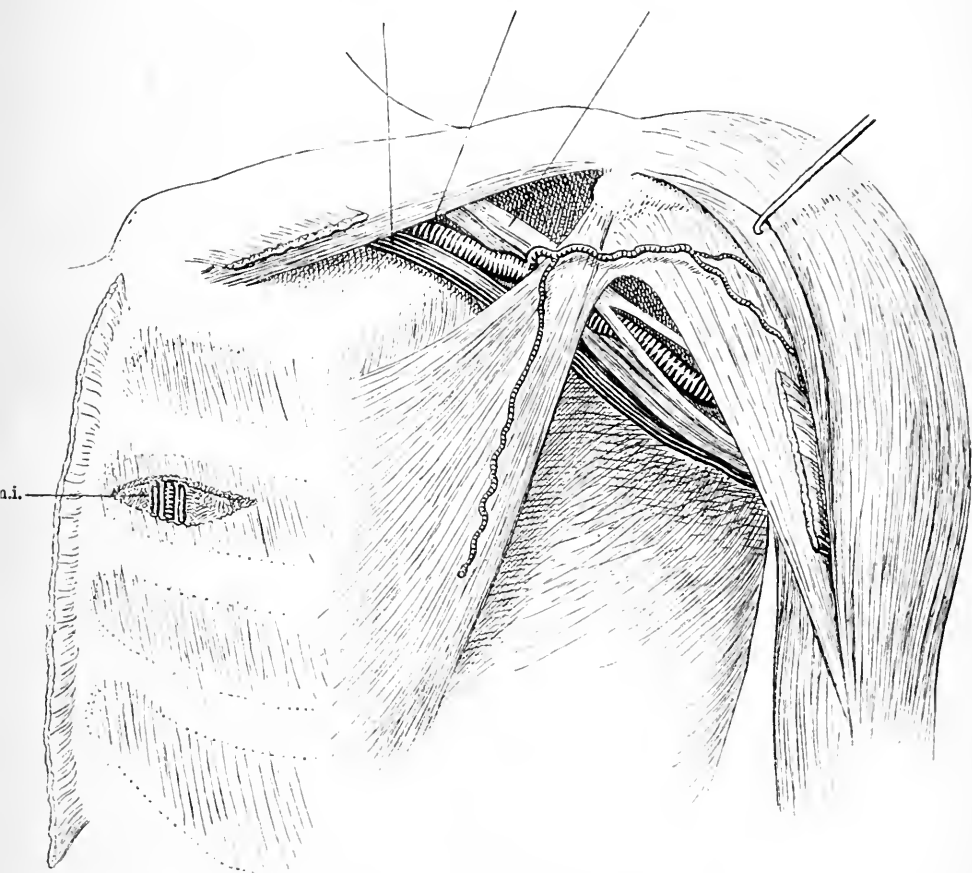


Fig. 31. Vorderansicht der Brust und der Schulter nach Wegnahme der Haut und des M. pect. maj. M. deltoideus etwas nach aussen gezogen. Man sieht den M. pect. min. und unter ihm laufen schräg von der clavicula zum Arm die Vena und Art. subclavia und der Plex. brachialis. Im medialen Theil ist ein Intercostalmuskel quer aufgeschnitten, um den Verlauf der V. und Art. mammaria int. zu zeigen.

A. m. i. = Art. mammaria int.

an den hinteren Rand und die Hinterfläche der Clavicula an. Aus dieser Grube tritt gewöhnlich eine kleinere Arterie, die die Akromialgegend, den M. deltoideus und den M. pectoralis major versorgt. Nach

Entfernung des *M. pect. maj.* kommt man auf dem Thorax auf einen Muskel, der vom *Proc. corac.* mit divergirenden Fasern zur dritten, vierten und fünften Rippe schräg nach innen herabsteigt. An diesen Muskel schliesst sich nach oben zu eine Fascie, welche sich, indem sie sich zur unteren Fläche der *Clavicula* zu dem unter dieser gelegenen *M. subclavius* und dem *Proc. coracoid.* biegt, den Raum oberhalb des *Pectoral. minor* überbrückt. Die vorerwähnte *V. cephalica* tritt durch diese Fascie in die Tiefe und etwas weiter nach innen treten die *Art. thoracico-acromialis* sowie die kleinen begleitenden Venen und der *N. thorac. ant.* hindurch.

Hinter dieser Fascie liegt der Raum, durch den die grossen Gefässe und Nerven hindurch gehen, auf ihrem Wege vom Halse her nach der Achselhöhle. Unterhalb des *M. pect. minor* findet man wiederum Fettgewebe. Nimmt man ihn also ebenso wie jene Fascie weg, so braucht man nur noch dieses Fettgewebe etwas bei Seite zu schaffen, um einen klaren Ueberblick in den Verlauf der grossen Gefässe und Nerven zu haben. Die Arterie tritt etwas nach aussen von der Mitte der *Clavicula* unter der letzteren resp. dem *M. subclavius* hervor und über die obersten Zacken des *M. serratus*, verläuft durch jenen Raum oberhalb des *M. pect. minor*, tritt medial vom *Proc. coracoideus* unter dem *Pect. minor* hindurch und schräg weiter nach unten aussen an den Arm hinter den *M. coracobrachialis*. Medial und dicht neben ihr liegt die *V. axillaris* in jener Grube, während der *Plexus brachialis* lateralwärts von der Arterie verläuft. In dieser Grube gehen von der *A. subclavia* zwei Aeste ab, deren einer schräg nach oben aussen die Fascie perforirend am oberen Rand des *Pect. minor* hinzieht, die *Art. thoracico-acromialis*, indessen medialwärts die *Art. thoracica suprema* entspringt, um mit der gleichnamigen Vene über den *M. pect. minor* zum *M. pect. major* hin zu ziehen.

An dieser Stelle kann man die Unterbindung der *Subclavia* machen, sie liegt hier in der *Mohrenheim'schen* Grube, nur von Haut, Fascie und Fett, nicht von Muskeln bedeckt.

Das Verhältniss der Gefässe zu einander wird in dem Verlaufstück hinter dem *M. pect. minor* ein anderes. Hier liegt nämlich die Arterie zwischen zwei dicken Nervenstämmen, welche nach ihrer Vereinigung den *N. medianus* bilden. Von dem einen Ast zweigt sich schräg nach aussen der *N. musculocutaneus* oder *perforans* ab, der zum *M. coracobrachialis* zieht. Ihre Unterlage bildet in dieser Gegend der dritte Interkostalraum. Am unteren Rand des *Pect. minor* arrangirt

sich dann das Lageverhältniss der Gefässe und Nerven so, dass auf der Arterie die beiden Aeste des Medianus sich vereinigen und zur lateralen Seite der Arterie sich begeben, während auf der medialen Seite sich der N. ulnaris von hinten her an die Arterie anlegt mit dem Cutan. med. Von diesen medialwärts verläuft dicht dabei die Vene. Hinter der Arterie aber liegt der Nervus radialis und der N. axillaris, die sich schon oberhalb des Pect. minor von der Arterie abzweigen. Nimmt man nun die vorderen Theile des M. deltoideus weg, oder zieht man diese stark nach aussen oben, so kommt man medial zunächst auf den Ansatztheil des M. pect. maj. am Humerus und dahinter werden die vom Proc. corac. nach dem Oberarm ziehenden Muskeln blossgelegt, der Coracobrachialis und der kurze Kopf des Biceps, hinter denen die Gefässe und Nerven an den Oberarm herabziehen, während lateral von diesen Muskeln dicht hinter und medial von dem Ansatz des Pect. major die Sehne des langen Kopfes des Biceps vom Schultergelenk in dem Sulcus zwischen beiden Tuberculis verläuft. Lateral tritt eine stark entwickelte Bindegewebsschicht zu Tage und hinter dem Ursprung des M. deltoideus am Akromion findet man einen grossen, mächtigen Schleimbeutel, der zum Theil vom Akromion, zum Theil vom Deltoideus bedeckt wird. Er kommuniziert gewöhnlich nicht mit dem Gelenk. Gar nicht selten ist er der Sitz selbständiger Erkrankungen. Diese dürfen nicht mit Erkrankungen des Schultergelenkes verwechselt werden.

Nun liegen auch zwei Bänder zu Tage, die Verbindungen zwischen dem Proc. coracoid. und dem Akromion und der Clavicula darstellen, das Ligamentum coracoacromiale und coraco-claviculare. Die Basis des ersteren sitzt am lateralen Rand des Proc. corac. während die Spitze am Endtheil des Akromion Platz findet. Auf diese Weise bildet das Akromion, dieses Ligament und der Proc. corac. ein festes, gewölbtes Dach über dem Schultergelenk. Das Lig. coraco-claviculare spannt sich von der medialen Seite des Proc. coracoideus, indem es sich weit ausbreitet, zum hinteren Rand und der Hinterfläche der Clavicula hinüber.

Zwischen dem schräg nach aussen unten ziehenden Caput int. bicip. und der Sehne des langen Kopfes liegt ein Raum, in dessen oberem Theil man auf den breiten Ansatztheil eines Muskels kommt, der von der Thoraxfläche der Scapula über die Vorderseite des Schultergelenks mit schräg nach oben lateral gerichteten Fasern an das Tuberculum min. zieht; der M. subscapularis. Vor diesem Muskel verläuft in querer Richtung die nicht bedeutende Art. circumflexa

humeri ant., die von der Art. axillaris hinter dem M. coracobrachialis und dem kurzen Bicepskopf bis zur langen Bicepssehne verläuft, wo sie sich in verschiedene Aeste theilt. Man sieht ihren Verlauf noch besser, wenn man den M. coracobrachialis und den Biceps auch entfernt; da kann man auch bemerken, wie schräg vom Plexus nach aussen unten ein Nerv herabzieht, der am unteren Rand des M. subscapularis zwischen ihm und dem Humerusschaft sich nach hinten einsenkt, der N. axillaris, um mit einer quer von der Art. axill. nach aussen hinten verlaufenden Arterie, der Circumflexa hum. post., sich auf die Hinterseite des Humerus zu begeben.

Nimmt man nun auch den M. subscapularis weg, so kommt man direkt auf die Gelenkkapsel mit ihren Verstärkungsbändern und die Gelenkenden des Schultergelenkes. Ehe ich jedoch das Schultergelenk beschreibe, will ich erst die Schultergegend von hinten her betrachten.

## 22. Kapitel.

### Die hintere Schultergegend.

Die Haut der hinteren Schultergegend ist gewöhnlich etwas derber, als die der vorderen, das Subcutangewebe spärlich. Hat man sie entfernt, so kommt man, wie wir früher schon sahen, auf den von einer Fascie bedeckten M. cucullaris, der den oberen inneren Theil der Scapula oberhalb der Spina scap. deckt, während der obere äussere unterhalb der Spina gelegene unter dem Deltoides verborgen ist. Die untere Spitze der Scapula wird vom Latissimus dorsi verdeckt. Diese Muskeln sind durch eine Fascie mit einander verbunden. Nach Entfernung der Muskeln sieht man die schräg von innen unten nach oben aussen verlaufende Spina scapulae, die im Akromion endigt, und oberhalb derselben eine derbe Fascie und unterhalb derselben eine ebensolche, welche beide die Muskulatur der Fossa infraspinata resp. supraspinata einhüllen, indem sie von der Spina scap. an den oberen resp. unteren Rand des Schulterblattes ziehen. Die Fossa supraspin. wird von dem M. supraspinatus ausgefüllt, der in ihr seinen Ursprung nimmt und zur oberen Facette des Tuberculum majus hinzieht, dahingegen die Fossa infraspin. von zwei Muskeln eingenommen ist, die freilich häufig zu einer Muskelplatte vereinigt sind, das ist der M. infraspinatus und der Teres min. Sie ziehen in schräg nach oben aussen ansteigender Richtung zu der mittleren und

unteren Facette des Tuberculum maj. Vom unteren äusseren Rand der Scapula geht schräg der Teres maj. nach dem Humerus, um sich hier neben der Sehne des Latissimus dorsi an die Spina tubercul. min.

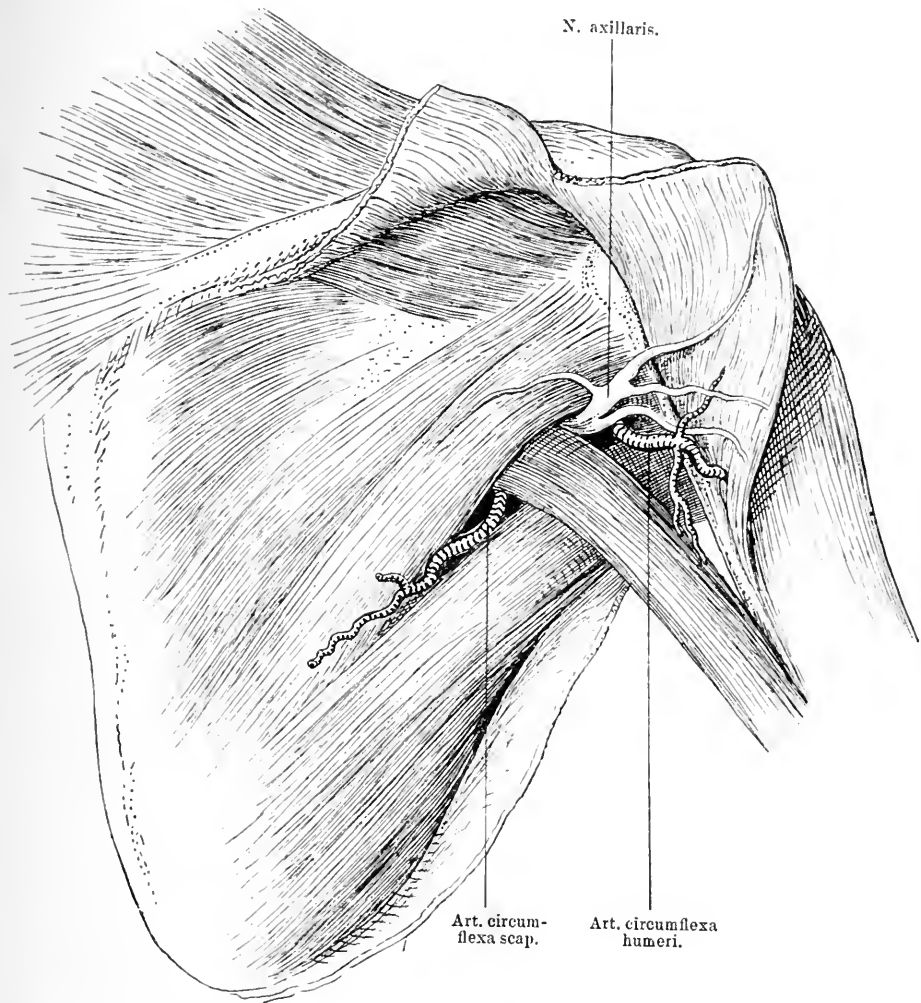
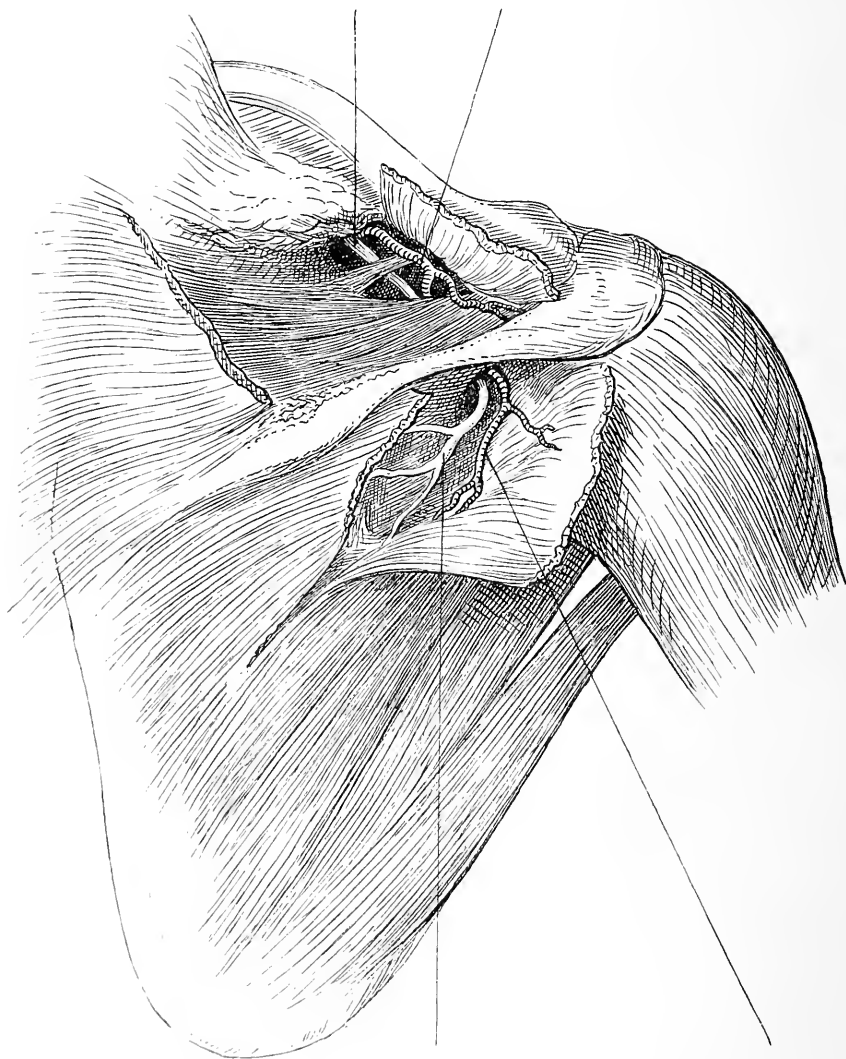


Fig. 32. Hinteransicht der Schultergegend nach Entfernung der Haut. M. deltoideus zum Theil gespalten. In dem lateralen Raum zwischen M. teres minor, teres maj. und caput long. tric. kommt der N. axillaris mit der Art. circumfl. humeri heraus, in dem medialen die Art. circumfl. scapulae.

zu setzen. Ehe er jedoch an den Humerus gelangt, wird er von dem langen Kopf des Triceps brachii gekreuzt, der an dem Tuberculum unterhalb der Fossa glenoid. scap. entspringt und sich zu den Muskel-

N. suprascap. Art. transvers. scap.



N. suprascap.

Art. transvers. scap.

Fig. 33. Hinteransicht der Schultergegend, etwas von hinten oben gesehen. Oben der M. cucullaris gespalten, um die Art. transversa scapulae, die über, und den N. suprascapularis, der unter dem Lig. transvers. scap. verläuft, sichtbar zu machen. Unten der M. infraspin. gespalten, um dieses Gefäß und den Nerven in der Fossa infraspinata zu zeigen.



massen des Triceps auf die Hinterseite des Humerus begiebt. Am medialen Rand des langen Tricepskopfes schlägt sich von vorn eine Arterie auf die Hinterseite herum zwischen seinem Ansatzpunkt und dem Scapularand, das ist die *Art. circumflexa scap.*: sie versorgt den *M. infraspin.* In dem lateralen, vom Deltoides bedeckten Theil der hinteren Schultergegend sieht man, wenn man den medialen Rand dieses Muskels stark nach oben aussen zieht, zwischen dem unteren Rand des *Teres minor* und dem langen Kopf des Triceps über dem oberen Rand des *Teres major* einen in queren Bogen nach aussen verlaufenden Nerven und Arterie. Der Nerv ist der *N. axillaris*, die Arterie die ziemlich starke *Circumflexa humeri post.* Besser noch kann man den Verlauf der beiden überschauen, wenn man den Muskelbauch des *M. teres min.* wegnimmt; man sieht dann, wie beide sich dicht am unteren Rand des Humeruskopfes herumschlagen, der Nerv etwas höher als die Arterie und sich um den chirurgischen Hals des Humerus zum Deltoides wenden.

Oberhalb des *Lig. transvers. scap.*, das die *Incisura scapulae* überspannt, dringt die von der *Clavicula* herkommende *Art. transversa scapulae* in die *Fossa supraspinata*, versorgt die Substanz des *M. supraspin.* und biegt dann um den lateralen Rand der *Spina scapulae* herum in die *Fossa infraspin.* Den gleichen Weg macht der *N. supraspin.* vom fünften Halsnerven, nur geht er unter dem *Lig. transversum scap.* hindurch; er versorgt ebenso wie die Arterie die Muskeln der *Fossa supraspin.* und *infraspin.*

Durch die Wegnahme jener Muskeln ist auch die hintere Fläche der Scapula und die Hinterseite des Schultergelenks blossgelegt worden. Entfernt man nun noch das dünne Schulterblatt, so liegt nach vorn davon der *Musc. subscapularis*, der vom medialen Rand der Scapula in schräg nach oben aussen konvergirenden Fasern zum *Tuberculum min. humeri* zieht. Er ist von einer dünnen Fascie bedeckt. Auf ihm läuft dem lateralen Rand desselben entlang die *Art. subscapularis* herab, die sich in die *Art. thoracicodorsalis* fortsetzt und die schon erwähnte *Circumflexa scapulae* abgiebt. Nach vorn von ihm liegt der *M. serratus anticus maj.* auf dem Thorax auf.

## 23. Kapitel. Das Schultergelenk.

Nachdem wir so die vordere und hintere Schultergegend studirt haben, können wir nun eine Betrachtung des Theiles anschliessen, der den eigentlichen Kern der ganzen Schultergegend ausmacht, des

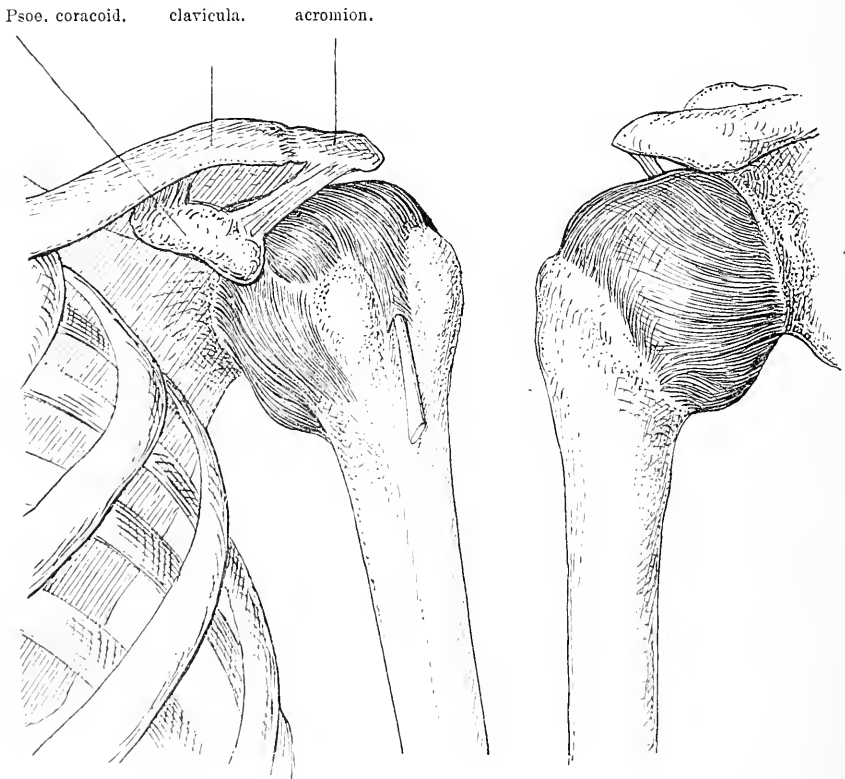


Fig. 34. Schultergelenkkapsel von vorn und von hinten. Auf der Vorderseite sieht man zwischen den beiden Tuberculis die Bicepssehne in einer besonderen Ausstülpung der Kapsel. Lateral vom Proc. coracoideus sitzt eine besondere Tasche der Kapsel.

Schultergelenks. Wir sahen, dass das Gelenk, resp. seine Kapsel auf der Vorderseite ganz gedeckt ist durch den M. subscapularis, der zum Tuberculum min. sich begiebt. Nach aussen davon in dem Sulcus intertubercul. findet sich die Sehne des Biceps, die in einem Schleimbeutel hier verläuft, der regelmässig mit dem Gelenk kommuniziert (s. Fig. 34). Oben liegt auf der Kapsel resp. verstärkt die Kapsel ein Band, das

vom seitlichen Theil des Proc. coracoid. zum Humeruskopf hinzieht; es entspringt vom lateralen Rand des Proc. corac. an der Basis und zieht nach unten vorn, indem es sich beiderseits vom Sule. intertubercul. an den anatomischen Hals des Humerus ansetzt. Auf der Hinterseite und oben ist dieses Band von der Sehne des M. supraspin. bedeckt. Mit dieser sowohl als mit der Kapsel ist das Band fest verwachsen. Hinten ist die Kapsel, wie wir schon sahen, gedeckt und verstärkt durch die mit ihr fest verwachsene Sehne des M. infraspin. und Teres minor. Diese Muskelsehnen sind alle so fest mit der Kapsel verbunden, dass sie sich ohne Kapselverletzung nur schwer abtrennen lassen, dass bei Abriss der Sehne gewöhnlich ein Stück Kapsel mitreisst. Hat man nun den Musc. subscap. entfernt und hinten die Schulterblattmuskeln, dann liegt vor uns die Gelenkkapsel, die sich um die ovale Cavitas glenoidalis herum ansetzt, nach aussen vom Labrum glenoideum, während sie am Humeruskopf vorn sich an das Collum anatomicum inserirt, dicht neben dem überknorpelten Theil des Kopfes, hinten jedoch weiter herabreicht. Das Tuberculum majus mit seinen drei Facetten für die Muskelansätze und das Tuberculum minus liegen also extracapsulär. Die Kapsel des Schultergelenkes ist ausserordentlich weit, von fast doppeltem Volumen des Schulterkopfes, dabei von sehr verschiedener Dicke und Festigkeit. Der schwächste Theil der Kapsel befindet sich am obern Rand des M. subscap. dicht unter dem Proc. corac. Ferner ist noch unten zwischen dem M. subscap. und Teres minor eine schwache Stelle vorhanden. Hier ist die Kapsel ja auch weder durch einen Muskel noch durch ein Band verstärkt. Diese schwachen Stellen sind es gewöhnlich, die bei Luxationen einreissen und dem Humeruskopf Gelegenheit zum Austritt geben.

Eröffnet man die Kapsel, dann findet man die überknorpelte Gelenkfläche des Humeruskopfes, die im Vergleich mit der überknorpelten Gelenkfläche des Schulterblattes ziemlich gross ist, trotzdem letztere noch durch ein Labrum glenoid. vergrössert ist. An der oberen Wand der Kapsel unter dem Theil, der vom Lig. coracohumerale bedeckt ist, zieht die Sehne des Biceps über den Humeruskopf vom Tuberculum supraglenoid. zur Fossa intertubercul. In diese Fossa hinein sendet die Gelenkkapsel eine Fortsetzung, die Bursa intertubercul. Ein zweiter mit dem Gelenk kommunizirender Schleimbeutel findet sich zwischen Kapsel und hinterem Theil des Proc. corac. Die Bursa subdeltoidea kommuniziert nur ausnahmsweise mit dem Schultergelenk.

Im Schultergelenk sind Bewegungen nach allen Richtungen hin möglich, jedoch in verschieden hohem Grade. Durch Mitbewegung der Scapula können die meisten dieser Bewegungen noch erheblich weiter ausgeführt werden. Die Flexion geht etwa bis zum rechten Winkel, dann stösst der anatomische Hals und die Tubercula an den vorderen Rand des Akromion; durch Verschiebung des Schulterblattes gelingt es aber die Pfanne so zu stellen, dass der Arm bis zur Vertikalen erhoben werden kann. Die Extension hat nicht diese Exkursionsfähigkeit. Sie erreicht nur etwa 70—80 Grad., Ebenso geht die Abduktion des Armes bis zur Horizontalen, bei Verschiebung des Schulterblattes bis zur Vertikalen, während die Adduktion desshalb, weil der Arm an den Thorax stösst, nicht weiter getrieben werden kann. Ausser diesen Bewegungen kann der Oberarm noch eine Rotation um die Längsachse ausführen. Wird diese bei herabhängendem Arm vorgenommen, so findet sie ihr Ende, wenn die Tubercula an den Pfannenrand anstossen; ist der Arm aber erhoben, so bilden die Bänder, namentlich das Lig. coracohumerale die Hemmung. Ausserdem können die verschiedenen reinen Formen der Bewegung kombiniert werden.

## 24. Kapitel.

### Die Achselhöhle.

Wenn wir nun auch alle Theile der Schultergegend in einer bestimmten Lage zu einander kennen gelernt haben, so müssen wir einen Theil derselben doch noch einmal untersuchen, aber von einem anderen Standpunkt aus, weil dieser bei der praktisch-chirurgischen Thätigkeit sehr häufig eingenommen wird: wir müssen sie auch von der Achselhöhle aus betrachten.

Die Achselhöhle wird nach vorn begrenzt durch den *M. pect. maj.*, nach hinten durch den *Latissimus dorsi*. Die Haut der Achselhöhle ist dünn mit reichlichem subcutanem Fettgewebe unterpolstert. Sie ist reich an Schweissdrüsen und Haaren, die nicht selten Anlass zur Entwicklung von recht schmerzhaften Abscessen geben. Unter der Haut und mit ihr etwas verwachsen findet man eine Fascie, welche die Achselhöhle überzieht und in direktem Zusammenhang mit der *Fascia coracoclav.* steht. Sie erstreckt sich von der hinteren Seite des *Pect. minor* über die Achselhöhle zur inneren Seite des *M. latissimus dorsi*. Hat man die Fascie gespalten, so kommt man auf eine grössere Portion von Fettgewebe, das reich an Lymphdrüsen ist

und die ganze Achselhöhle ausfüllt. Diese Lymphdrüsen liegen theils dicht unter der Fascie, theils unter dem Rand des Pectoralis, theils unter dem Latissimus, theils in der Tiefe der Achselhöhle um die Vena axillaris herum. Sie ziehen sich in Fettgewebe gehüllt mit der Vene sowohl nach der Fossa infra- als supraclavicularis. Da in sie die Lymphgefäße der ganzen oberen Extremität und die der vorderen Thoraxwand einmünden, so haben sie praktisch bei vielen Erkrank-

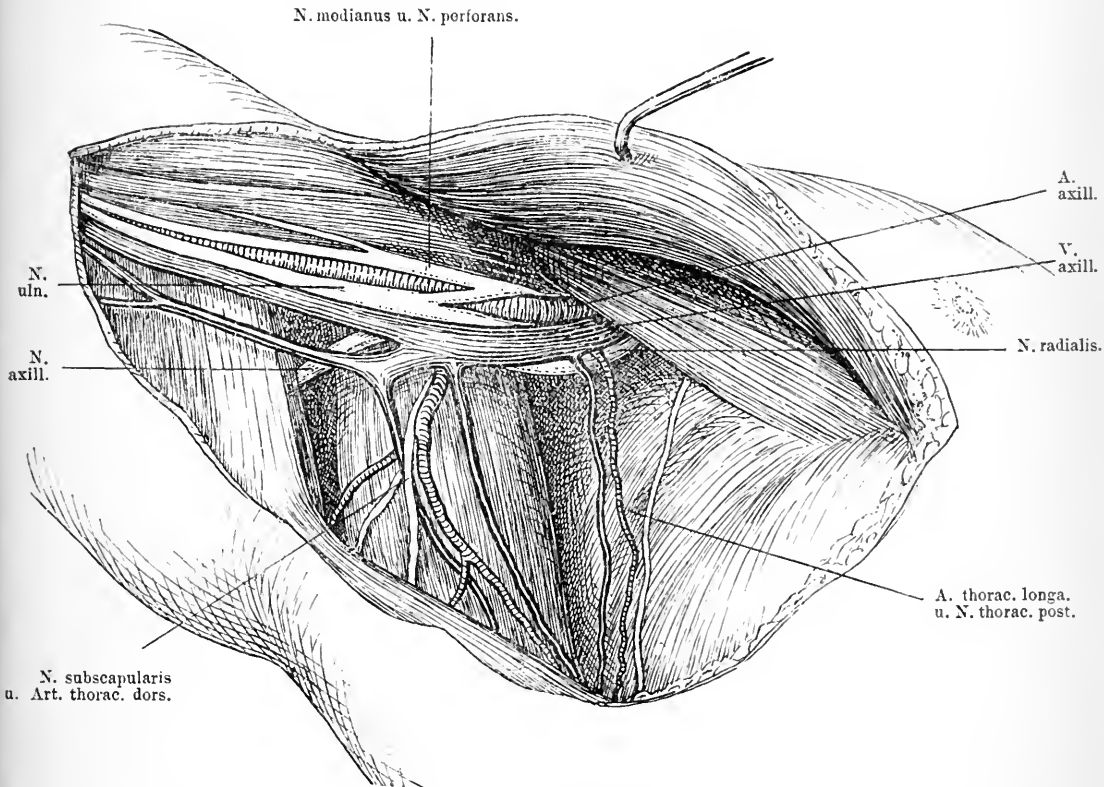


Fig. 35. Achselhöhle bei abducirtem Arm in Rückenlage. Haut und Fett sammt Lymphdrüsen weggenommen. M. pectoralis maj. in die Höhe gezogen.

ungen dieser Körpertheile eine ausserordentliche Bedeutung. Durch dieses Fettgewebe zieht quer der N. intercostohum. vom Thorax zum Arm. Nimmt man nun dieses Fettgewebe sammt den Lymphdrüsen weg, so kommt man in der Mitte der Achselgrube etwa auf die V. axillaris, die hinter dem inneren Rand des M. coracobrach. schräg von der Fossa infraclav. zum Arm herabzieht. Hinter ihr resp. über

ihr und lateral liegt das Packet der Arme nerven mit der *Art. brachialis*. Die Arterie liegt hier so, dass von ihr nach oben der *N. medianus*, nach innen bezüglich nach unten der *N. ulnaris* und der *Cutaneus med.* und hinter der Arterie der *N. radialis* und *N. axillaris* sich findet. Sie liegen dicht hinter dem inneren Rand des *M. coracobrachialis*. Während dieses Verlaufes der Gefässe durch die Achselhöhle giebt die *Art. axillaris* die *Art. thoracica longa* ab, die von den gleichnamigen Venen und Nerven begleitet längs der Zacken des *M. serratus ant. major* herabzieht. Ferner entspringt in dieser Gegend gewöhnlich die *Art. subscap.* von der *Art. axillaris*, die längs des lateralen Randes der *Scapula* herabzieht, sich dann in zwei Aeste theilt, deren einer als *Art. circumflexa scap.* in der beschriebenen Weise auf die Dorsalseite des Schulterblattes sich begiebt, während die andere als *thoracicodorsalis* zur Brustwand zieht. Mit der *Art. subscap.* verlaufen gewöhnlich die *Venae* und *Nervi subscap.* Sie ziehen hinter dem Rand des *Latissimus dorsi* herab. Nach hinten aussen geht von der *Art. axillaris* die *Art. circumflexa post.* ab, mit ihr der *N. axillaris*, dessen Verlauf wir schon geschildert haben. Das drüsenhaltige Fettgewebe folgt nun gewöhnlich dem Lauf auch dieser kleinen Gefässe, doch lässt es sich in den meisten Fällen ohne Verletzung der Gefässe abpräpariren. Gewöhnlich liegt ein Zapfen Fettgewebe vor den grossen Gefässen und einer hinter ihnen. Nimmt man nun bei der Entfernung der Lymphdrüsen der Achselhöhle immer gleich das ganze Fettgewebe mit, wie es bei der typischen Ausräumung wegen Brustcarcinom stets geschehen soll, so gelingt es in den meisten Fällen, die Organe der Achselhöhle ganz sauber und blank zu machen. Hier in der Achselhöhle liegen die Gefässe und Nerven dem unteren Theil der Gelenkkapsel und dem Gelenkkopf recht nahe. Dass erstere also bei Luxationen des Humerus leicht in Mitleidenschaft gezogen werden können, dass die Arterie, die Vene und die Nerven komprimirt werden können, dass bei längerer Dauer der Luxationen so leicht Lähmungen entstehen können, ist daher wohl sehr verständlich.

## 25. Kapitel.

### Die vordere Oberarmgegend.

Die topographischen Verhältnisse des Oberarmes sind sehr einfache. Um den im Grossen und Ganzen cylindrisch gestalteten Humerusschaft gruppirt sich eine relativ geringe Anzahl längs ver-

laufender Muskeln, zu denen die Gefäße und Nerven auch ein leicht zu verstehendes Verhältniss eingehen.

Am einfachsten ist es für die topographische Betrachtung, sich den Oberarm in zwei Partien einzuthéilen, eine volare und eine dorsale, oder eine Beuge- und eine Streckseite. Diese Theilung findet auch, wie wir sehen werden, in den anatomischen Verhältnissen ihre Rechtfertigung.

Die Haut der Beugeseite ist ziemlich dünn, von mehr oder weniger Fettgewebe unterpolstert. Durch dieses subcutane Bindegewebe ziehen venöse Gefäße und Hautnerven und zwar verläuft in einer seichten Längsfurche an der Innenseite der unteren Hälfte des Oberarmes die Vena basilica, die etwa 6—8 cm oberhalb des Ellbogengelenkes in die Tiefe tritt, mit ihr durchbohrt die Fascie der N. cutan. med., der auch nach unten sich in der Haut verbreitet, während die Haut des oberen inneren Theiles des Oberarmes vom Cutan. medialis und einem schon höher oben abgehenden Ast des N. cut. medius versorgt wird. In gleicher Weise wie die V. basilica verläuft in einer Furche an der Aussenseite die V. cephalica vertikal nach oben, um dann über den Deltoideus nach vorn oben zu ziehen, wo sie, wie wir früher sahen, in die Mohrenheim'sche Grube sich einsenkt. Eine dieser beiden Venen oder ihren Vereinigungspunkt in der Ellbeuge benutzt man gewöhnlich zu Infusionen von Kochsalzlösungen bei akuter Anämie, weil sie leicht zugänglich, leicht sichtbar sind. Etwas nach aussen von dieser V. cephalica treten die Nerven für die Haut der Aussenseite des Oberarmes hervor, oben ein Ast des N. axillaris und weiter unten ein Ast des N. radialis. Diese Nerven und Gefäße liegen auf einer Fascie, die den Arm in toto überzieht, die sich aber sowohl an der Aussenseite als an der Innenseite zwischen den Muskeln in die Tiefe einsenkt und sich am Knochen befestigt. Auf diese Weise werden die Weichtheile des Oberarmes in zwei scharf geschiedene Partien getrennt. Zur vorderen Muskulatur gehört der M. biceps, brachialis int. und der Coracobrachialis, zur hinteren der Triceps. Entfernt man nun die Fascie, so tritt sogleich der kräftige Muskelbauch des Biceps zu Tage, der unter dem M. deltoideus und dem Pect. maj. hervorkommt und in vertikaler Richtung nach unten zieht, um sich an der Tuberositas radii anzusetzen. Dicht unter dem Ellbogengelenk wird er sehnig. Oben sieht man auf seiner medialen Seite ein Stück des leicht schräg nach aussen unten verlaufenden schmalen M. coracobrachialis. Man sieht nun auch an der Innenseite die vertikal nach oben verlaufende Fortsetzung der V. basilica, die

unter der Fascie am medialen Rand des *M. biceps* gelegen ist, medial neben ihr der *N. cut. med.* In derselben Furche nur etwas tiefer liegt das Bündel der grossen Armgefässe und Nerven. In der oberen Hälfte des Humerus ist die Anordnung derselben so, dass nach vorn resp. lateral ziemlich oberflächlich der *N. medianus* verläuft, medialwärts folgt die *Art. brachialis*, die von zwei Venen begleitet ist, und lateral der *N. cutaneus ext.* Nach innen resp. medial von der Arterie liegt der *N. cut. med. und int.* und der *N. ulnaris*. Weiter unten aber ändert sich das Verhältniss. In der Mitte des Oberarmes liegt der *N. medianus* dicht vor der Arterie; er kreuzt sie dann, indem er nach unten medial verläuft und gelangt so auf die mediale Seite der Arterie, während die Arterie selbst mit ihren beiden Venen schräg lateral nach vorn zur Mitte der Ellbeuge zieht. Der *N. ulnaris* entfernt sich auf seinem Weg immer mehr von der Arterie; er läuft im spitzen Winkel zur Arterie nach hinten unten durch die Fascie durch, um auf die Hinterseite des Ellbogengelenkes zu gelangen, während der *N. cut. med. und int.* die Fascie durchbohrend die Haut der medialen Seite des Armes versorgen. Am äusseren unteren Rand des *M. biceps* nahe dem Ellbogen kommt der *Nervus cut. ext.* unter dem *Biceps* hervor. Nimmt man nun den *M. biceps* weg, dann lassen sich die eben geschilderten Lageverhältnisse der grossen Gefässe gut überschauen. Man sieht dann weiter, wie der vom *Proc. corac.* herabziehende *M. coracobrachialis* sich am oberen inneren Theil des Humerusschaftes ansetzt, man sieht vor sich den breiten *M. brach. int.*, der dicht unter dem *M. deltoides* vom mittleren Theil des Humerusschaftes auf demselben nach unten zum *Proc. coronoideus ulnae* herabzieht. Aus der Substanz des *Coracobrachialis* kommt etwa in der Mitte des Oberarmes der *N. musculocutaneus* hervor, der auf ihm und dann auf dem *M. brachialis* herabläuft, indem er beide mit Aesten versorgt, um aussen als *N. cut. ext.* an der schon angegebenen Stelle heraus zu treten. Entfernt man nun auch noch den *M. coracobrachialis*, dann erkennt man, wie von dem Nervenbündel des *Plexus axillaris* ein dicker Nerv schräg nach aussen hinten auf dem *Latissimus dorsi* und dem *M. teres major* auf die Hinterseite des Humerus geht und wie er dabei von einer Arterie, einem Aste der *Art. axillaris* begleitet wird, es ist dies der *N. radialis* und die *Art. profunda brachii*. Diesen Nerven mit der ihn begleitenden Arterie trifft man dann auf der Aussenseite des Oberarmes wieder; er verläuft da zwischen dem *M. brachialis int.* und der hinteren Muskulatur und tritt weiter unten zwischen *Brachialis int.* und den *Supi-*



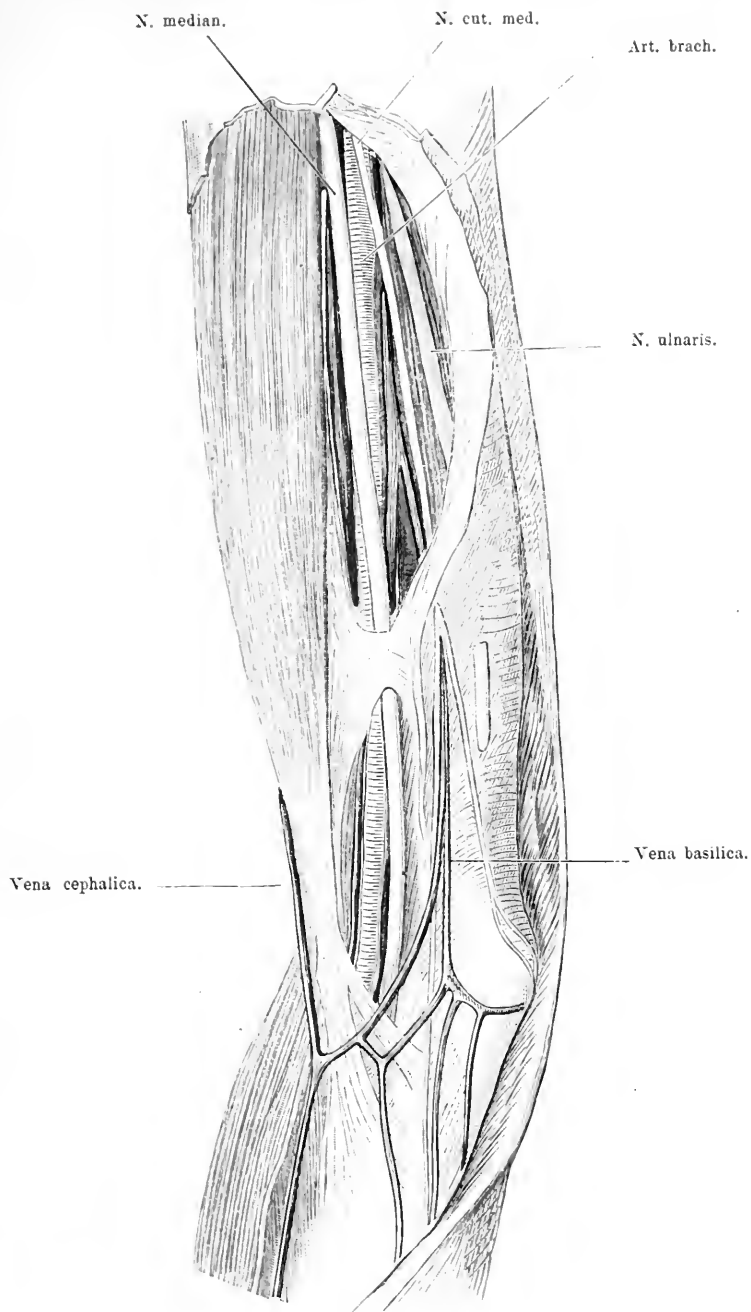


Fig. 36. Die Innenseite des rechten Oberarmes und der Elleubeuge. Haut weggenommen, Fascie aufgeschnitten und nach hinten umgeschlagen, nur eine kleine Brücke davon stehen gelassen. In der Mitte der N. ulnaris durch Einschnitt in die Fascie blossgelegt.

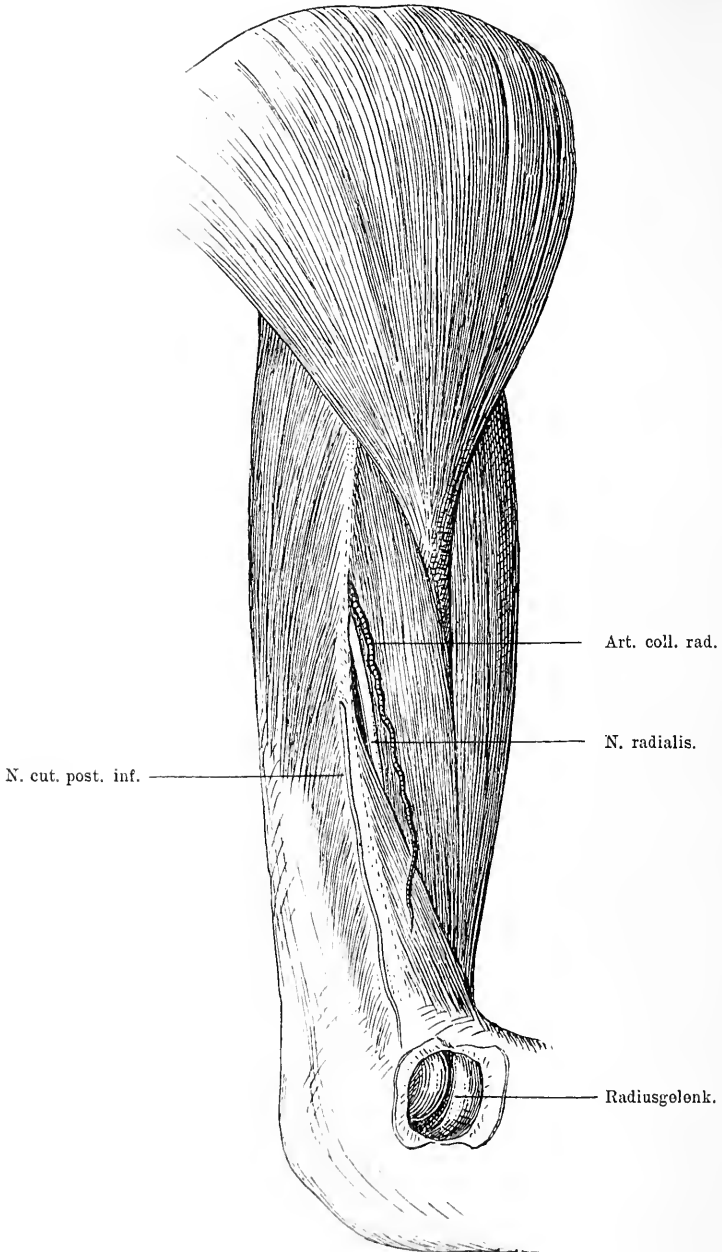


Fig. 37. Aussenseite des Oberarmes nach Wegnahme der Haut. Zwischen M. triceps und M. brachioradialis einerseits und dem M. brachialis int. andererseits sieht man den N. radialis; nach vorn von ihm die Art. coll. rad., einen Ast der A. prof. brachii, nach hinten den Nerv. ent. post. inf. In der Ellenbogengegend ist das dicht unter der Haut gelegene Radiusgelenk geöffnet.

nator longus, welcher letzterer im unteren Theil des Humerus auf der Aussenseite noch zu der Beugemuskulatur hinzutritt, indem er vom unteren Drittel des lateralen Randes des Humerus auf der radialen vollen Seite des Vorderarmes herabzieht. Eine Unterbindung der Art. brachialis ist also unter den gewöhnlichen Verhältnissen sehr einfach, da man nur in der Bicipitalfurche Haut, Fett, Fascie zu spalten braucht, um auf das Gefässnervenbündel zu gelangen. Folgt man dann den angegebenen anatomischen Verhältnissen, so ist die Arterie ohne Weiteres zu finden.

## 26. Kapitel.

### Die hintere Oberarmgegend.

Die Haut der Hinterseite des Oberarms ist meist etwas fester, ebenso die Fascie. In ihrem oberen Theil wird die Haut von einem Ast des Nervus axillaris versorgt, während sie unten die Nerven vom Radialis bekommt. Nimmt man die Fascie weg, so liegt ein grosser Muskelkomplex vor, der die ganze Muskulatur der Hinterseite ausmacht, der *M. triceps brachii*. Ganz sichtbar wird aber sein Ursprungsgebiet erst, namentlich aussen oben, wenn man den *M. deltoideus* bei Seite zieht. Sein langer Kopf kommt vom Tuberculum infraglenoid. der Scapula, sein äusserer, zum Theil vom Deltoides bedeckter von oben aussen, sein innerer vom untern inneren Theil des Humerus. Alle drei vereinigen sich zu einem starken sehnig-muskulösen Bauch, der sich am Olecranon ansetzt. Zwischen dem langen Kopf und dem äusseren Kopf ist ein Spalt vorhanden, in dem gewöhnlich etwas Fett liegt. Unter diesem Fett findet man den Knochen unbedeckt von Muskeln. In diesem Spalt tritt am untern Rand des *Teres major* zwischen den beiden *Triceps*köpfen der *N. radialis* von vorn hervor. Er läuft von hier aus, gedeckt vom äusseren Kopf des *M. triceps* auf dem Humerusschaft spiralförmig nach vorn herum, durchbohrt das *Lig. intermusculare ext.* und erreicht die laterale Seite etwa an der Grenze zwischen mittleren und unteren Drittel des Oberarms in der Tiefe des Zwischenraums zwischen *M. brachioradialis* und *brachialis int.* Vor seinem Eintritt in diesen Muskelkanal giebt er den *N. cut. post. sup.* und die Nerven für den *Anconeus longus*, *int.* und *ext. ab.*; während des Verlaufs jedoch durch den Kanal, geht der ziemlich starke *N. cut. post. inf. ab.*, der am Ende des Kanals sich vom *Radialis* trennt und auf der Hinterseite des *Supinator long.* zum Unterarm herabzieht. Man muss sich hüten diesen

Nerven etwa bei einer Aufsuchung des Nerv. radialis für letzteren zu halten (s. Fig. 37.). Mit dem N. radialis verläuft durch den ganzen Spiralkanal die Art. prof. brachii, deren einer Ast mit dem Lig. intermusc. ext. zum Condylus ext. zieht, während der tiefere den Triceps unten versorgt. Auf der Innenseite des M. triceps brachii sieht man im untern Drittel den Nerv. ulnaris, der etwa 4—5 cm über dem Condylus int. das Ligamentum intermusc. int. durchbohrt und nach unten zur Hinterseite des Condylus int. sich biegt. — Die Lage des N. radialis während einer ziemlich grossen Strecke auf dem Knochen giebt ohne Weiteres die Erklärung, warum gerade der N. radialis bei Frakturen des Humerus gelegentlich in Mitleidenschaft gezogen wird, sei es, dass er durch den Knochen angespiesst wird, sei es, dass er in die Callusmassen hineingeräth und durch den Druck gelähmt wird. Dass Druck und Quetschungen von aussen ihn vorübergehend und dauernd lähmen können, das ist daraus ebenfalls verständlich. Man ist deshalb ab und zu in der Lage ihn aufsuchen zu müssen; man thut es am leichtesten dicht über der Stelle, wo er zwischen den Brachialis int. und den oberen Theile des Supinator long. eintritt (s. Fig. 37.).

## 27. Kapitel.

### Die Ellbeuge.

Die Haut der Ellbeuge ist gewöhnlich dünn, sodass meist oberflächliche Venen durchscheinen, um so mehr als auch das Fettgewebe hier spärlicher vorhanden ist. Man sieht in diesem Fettgewebe lateral die Fortsetzung der V. cephalica, medial die der basilica verlaufen. Jede giebt etwas peripher von der Ellbeuge einen schräg nach der Medianlinie des Armes zu gerichteten Venenast ab, die Mediana basilica und die Mediana cephalica, die sich beide in der Mitte treffen und zur V. mediana vereinigen. Sie zieht mit dem N. cut. ext. in der Mitte des Vorderarms nach der Hand hin (s. Fig. 36). Diese Venen sind es, die früher viel zu den Aderlässen benutzt wurden und die jetzt bei den Kochsalzinfusionen gewählt werden. 2—3 cm über dem Epicondyl. med. befinden sich gewöhnlich 1—2 kleine Lymphdrüsen, die Gl. cubitales, die bei Entzündungen der Finger, bei Syphilis leicht anschwellen und deren oberflächliche Lage eine solche Vergrösserung leicht konstatieren lässt. Die Fascie, die auch hier alle übrigen Theile umhüllt, wird in der medialen Hälfte durch einen breiten, schräg von oben aussen von der Bicepssehne her nach

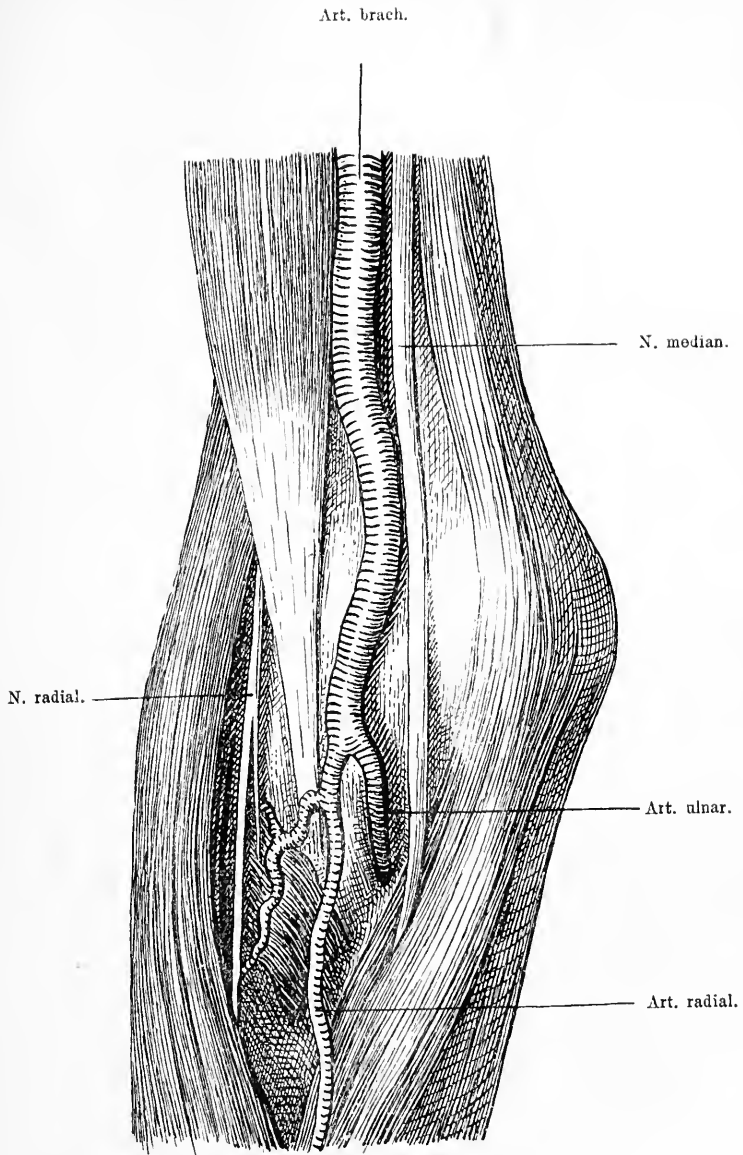


Fig. 38. Rechte Ellenbogengegend nach Wegnahme der Haut, der Fascie mit dem Lacertus fibrosus. Die medialen und die lateralen Muskeln etwas auseinandergezogen. Theilung der *Art. brachialis* in die *Art. radialis* und *ulnaris*.

innen unten verlaufenden Strang verstärkt, den Lacertus fibrosus, der als medialer Ansatzpunkt des Biceps in die Fascie des Vorderarms ausstrahlt (s. Fig. 36 u. 39). Ungefähr in der Mitte wird dieser Lacertus fibrosus von der V. med. basilica gekreuzt. Nimmt man

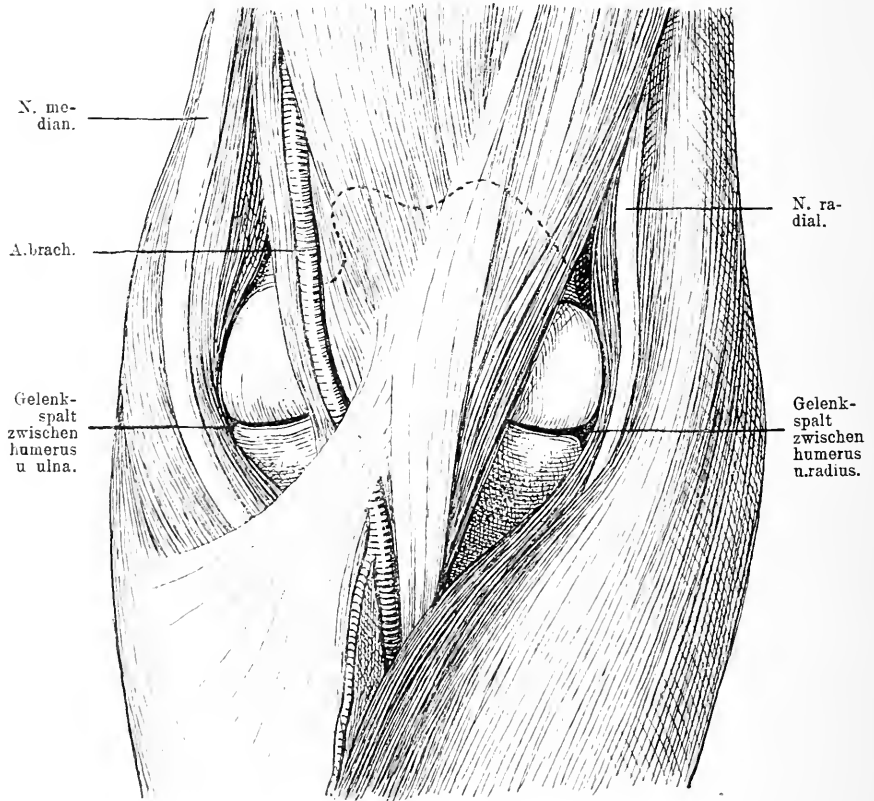


Fig. 39. Ellenbogengelenk, auf der Volarseite freigelegt. Linker Arm. Der Brachioradialis ist mit dem N. rad. nach aussen vom Brach. int. abgezogen und hier das Radiusgelenk eröffnet worden. Die mediale Partie der volaren Vorderarmmuskeln mit dem N. medianus von der Art. brach. und dem Brach. int. sammt Biceps medialwärts abgezogen, um hier das Humero-ulnar-Gelenk blosszulegen. Die obere Grenze der Ellenbogengelenkscapsel ist punktiert.

man die Fascie sammt dem Lacertus weg, so werden dadurch die Muskeln, die grossen Gefässe und Nerven blossgelegt. Von oben kommt, wie wir schon sahen, der Biceps und der dahinter gelegene Brachialis int., ersterer sich mit derber Sehne an die Tuberositas

radii, letzterer an den Proc. coron. ulnae ansetzend. In der Ellbeuge sind diese beiderseits von Muskeln eingefasst. Lateral zieht vom unteren Theil des Humerusschafts der Supinator long. herab, medial begrenzt sie die Gruppe der Flexoren, die vom Epicondylus med. des Humerus leicht schräg nach aussen unten verläuft und sich auf dem Vorderarm fingerförmig ausspreizt, das ist der Pronator teres, der Flexor carpi radialis, der Palmaris long. und der Flexor carpi ulnaris. Längs des medialen Randes des Biceps geht die von zwei Venen bekleidete Art. brachialis auf dem M. brachialis int. bis zur Beuge des Ellbogens, tritt hier unter den Lacertus fibrosus und theilt sich in die oberflächlicher gelegene, nach aussen unten gehende Art. radialis und die tiefer gelegene nach innen unten verlaufende Art. ulnaris. Die Arterie verläuft ungefähr in derselben Richtung unter dem Lacertus fibros., wie die V. med. basil. über dem Lacertus. Beide liegen also sich nahe, jedoch durch den Lacertus getrennt. In früherer Zeit ist es gelegentlich beim Aderlass in Folge Gebrauchs von tiefreichenden Schnepfern zu gleichzeitiger Verletzung beider Gefässe und dadurch zu einer dauernden Kommunikation zwischen Vene und Arterie gekommen. Medial von der Arterie zieht der N. medianus durch die Ellbeuge und versorgt die Muskeln vom Epicondyl. int., während lateral zwischen Supinator long. und Brachialis int. der N. radialis zum Vorschein kommt. Die Theilung der Art. cubitalis erfolgt ungefähr da, wo der Supinator long. und der Pronator teres sich kreuzen, da tritt gewöhnlich auch eine Vene aus der Tiefe hervor, die in die V. med. basil. abfließt. Nimmt man nun den Biceps mit seinen Ansätzen weg, und entfernt man den Supinator long., den Pronator teres, dann sehen wir auf der lateralen Seite auf dem Brachialis int. den N. radialis, der auf der lateralen Seite des Vorderarms nach unten zieht. In der Gegend des lateralen Epicondylus theilt er sich in einen tiefen und einen oberflächlichen Ast.

Durch die Wegnahme oder das Beiseitezichen des Supinator longus wird die Kapsel des Humeroradial-Gelenks von vorn blossgelegt, während das Humeroulnar-Gelenk von vorn erst frei liegt, wenn auch der Brachialis int. weggenommen oder verschoben ist. Die Kapsel des Ellbogengelenks umfasst auf der Vorderseite das untere Humerusende, indem sie oberhalb der Trochlea und der Rotula ansitzt, dagegen aber die Epicondylen nicht mit einschliesst. Am Vorderarm verläuft die Kapsel auf dem Proc. coronoideus dicht neben dem überknorpelten Theil desselben und auf dem Hals des Radius, das Köpfchen des Radius mit einhüllend.

## 28. Kapitel.

## Die Rückseite des Ellbogens.

Auf der Rückseite des Ellbogens ist die Haut viel derber und verschieblich. Fettgewebe ist nur in geringem Maasse vorhanden.

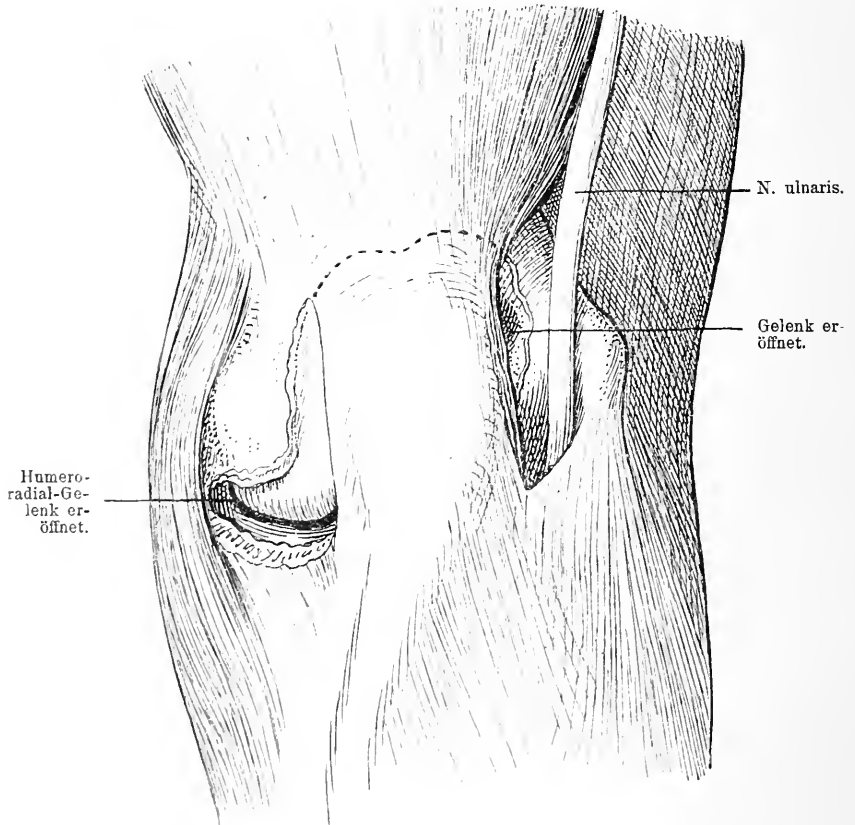


Fig. 40. Ellbogen von hinten nach Entfernung der Haut und der Fascie. Zu beiden Seiten des Olecraron ist das Gelenk durch einen Längsschnitt eröffnet. Das Humero-radial-Gelenk durch einen Querschnitt blossgelegt. Man sieht auf der Innenseite das Verhalten des N. ulnaris zur Gelenkkapsel. Obere Grenze der Gelenkkapsel punktiert eingezeichnet.

Dicht unter der Haut und mit ihr fest verwachsen, liegt ein Schleimbeutel auf dem Olecranon die Bursa anconaea, die man ab und zu vergrößert findet, sei es durch akute Entzündungen, sei es durch chronische Reize, wie bei gewissen Gewerben. Sie kommuniziert nie



mit dem Gelenk. Die Fascie ist nicht mit der Haut verwachsen und auch nur locker mit dem Muskel verbunden, dagegen haftet sie fest am Periost der hinteren Fläche des Olecranon hier mit der Sehne des *M. triceps* vereinigt, der sich mit dieser von oben her am Olecranon ansetzt. Zu beiden Seiten der Tricepssehne, dicht daneben, zwischen ihr und dem Epicondylus sieht man je eine Ausbuchtung der Gelenkkapsel. Diese prominiren bei entzündlichen Erkrankungen des Gelenkes oft ziemlich stark neben der Sehne, sodass man hier Fluktuation fühlen kann. Dicht neben der medialen Gelenktasche, medial von ihr und lateral von dem Epicondylus med. verläuft der *N. ulnaris* gerade nach unten in der hinteren Rinne des Humerus längs des *M. anconaeus int.* und geht zwischen den zwei Köpfen des *Flexor carpi uln.* zum Vorderarm durch. Bei Resektion des Ellbogengelenks kann er, wenn man unvorsichtig vorgeht, leicht verletzt werden. Auf der medialen Seite sieht man auf die Rückseite der vom Epicondylus med. entspringenden Beugemuskel, lateral auf die Rückseite des vom Humerus entspringenden Supinator. Während auf der medialen Seite der Condylus humeri mit der Gelenkkapsel ziemlich frei liegt, ist der laterale Gelenktheil hinten durch den *M. ancon. quartus* verdeckt, der von der hinteren und unteren Seite des Epicondyl. lateralis entspringt und sich an die laterale Fläche des Olecranon ansetzt.

Sobald man diesen Muskel entfernt hat, liegt das Radiusgelenk mit seinem hinteren Theil frei zu Tage, während es auf der Aussen-seite ganz dicht unter der Haut liegt, nicht gedeckt durch Muskel-substanz, sodass man hier den Gelenkspalt sehr deutlich durchfühlen kann (s. Fig. 37 u. 40).

Diesen Umstand benützt man natürlich ausgiebig in der Chirurgie, indem man sich von hier aus mit Leichtigkeit die Gelenklinie bestimmen kann. Zu beiden Seiten des Olecranon zwischen ihm und den entsprechendzn Epicondylen liegen längsverlaufende arterielle Anastomosen medial zwischen der *Art. collateralis uln.* und der *Recurrens post.* und lateral der *Profunda brachii* mit der *Recurrens radialis post.* Hat man auch den *Triceps brachii* weggenommen, sind also die hinteren Muskeln alle entfernt, so überschaut man die ganze Gelenkkapsel von hinten.

## 29. Kapitel.

## Das Ellbogengelenk.

Die Gelenkkapsel sitzt am Humerus unter den beiden Epicondylen, diese frei lassend und zieht am Rande der Fossa olecrani herum, während auf der vorderen Seite über der Fossa supratrochlearis major und minor die Linie ist, wo sie sich auf den Kochen

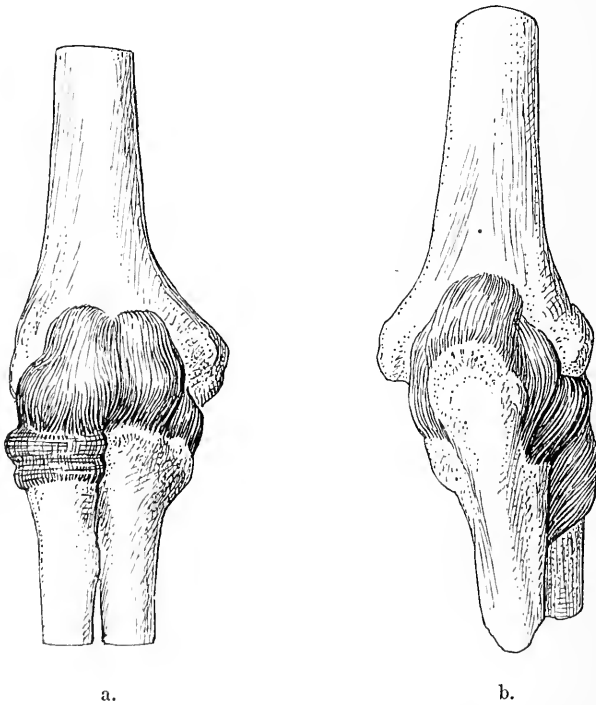


Fig 41a und 41b. Kapsel des Ellbogengelenks von vorn (a) und von hinten (b).

umschlägt. Entsprechend diesen beiden Knochenbuchten bildet sie hier kleine Taschen. An der Ulna setzt sich die Kapsel am Proc. coronoideus an den Rand der überknorpelten Fläche an, ebenso an den Rand der Fossa sigmoidea major und minor und geht auf der lateralen Seite auf den Hals des Radiusköpfchens über. So umschliesst sie alle drei Gelenkenden.

Auf der medialen Seite wird die Gelenkkapsel verstärkt durch das Lig. accessorium med.; es entspringt vom Epicondylus med. und zieht sich fächerförmig an den medialen Rand des Proc. coron. und das Olecranon längs der Cavitas sigmoidea. Auf der lateralen Seite dient der Kapsel das Lig. access. later. als Verstärkung. Es nimmt seinen Ursprung vom unteren Theil des Epicondylus lat. aus und geht nach unten in das Lig. annulare über. Dieses umfaßt in querer Richtung das Humeroradial-Gelenk, indem es von der Cavitas

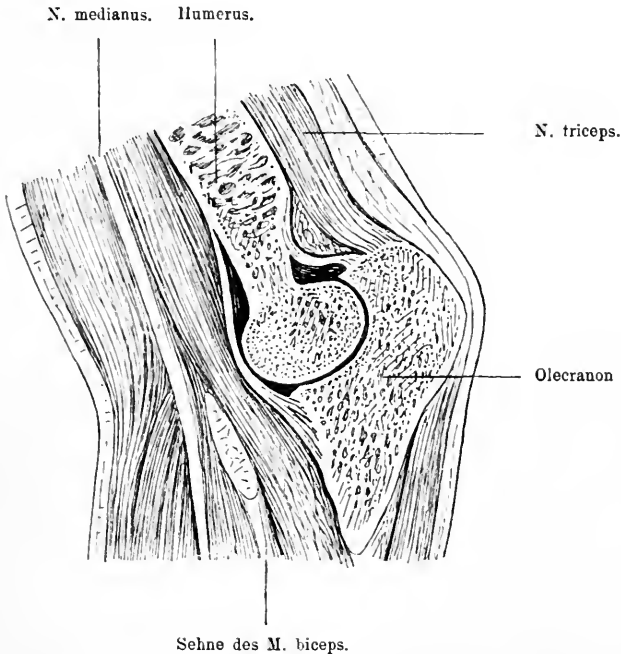


Fig. 42. Sagittalschnitt durch den Arm in der Ellbogengelenksgegend, Humerus und Olecranon von dem Schnitt getroffen. Man sieht die Ausdehnung der Gelenkkapsel vorn und hinten.

sigmoidea minor entspringt, dann frei um den schmaleren Theil des Radiusköpfchen herumzieht und sich wieder an die hintere Grenze der Cavitas sigm. min. ansetzt.

Schneidet man die Kapsel des Ellbogengelenkes auf, so übersieht man dieses vielbuchtige Gelenk; man sieht, dass es in zwei Hauptabtheilungen zerfällt, deren eine für Trochlea und Ulnagelenkfläche, deren andere für die Eminentia cubitalis humeri und das Radiusköpfchen bestimmt ist. Die Kapsel des Ellbogengelenkes ist weit,

hat, wie erwähnt, mehrere Taschen, sodass Gelenkkörper, auch wenn sie grösser sind, Raum darin finden. Letztere sitzen meist an typischen Stellen. Wegen dieser Weite würde die Kapsel sich wahrscheinlich häufiger bei Bewegungen zwischen die Gelenkenden legen, wenn nicht die Muskeln, z. B. der *Brachialis int.*, der *Anconaeus quartus*, der *Triceps* mit der Kapsel innig verbunden wäre. Durch ihre Kontraktion spannen sie die Kapsel und verhindern so die Einklemmung; doch nimmt man an, dass solche Einklemmung ab und zu bei Kindern im Humero-radial-Gelenk vorkommt. Man erklärt sich wenigstens damit gewisse Erscheinungen schmerzhafter Bewegungsstörung, für die man sonst keine Erklärung weiss. Die Bewegungen, die in dem Gelenk zwischen Oberarm und Vorderarm ausgeführt werden können, sind Streck- und Beugebewegungen, die ihre Hemmung zum Theil in der Berührung von Knochenpunkten finden, des *Proc. coron. ulnae* resp. der *Olecranonspitze* mit dem Humerus, zum Theil in der Berührung der Weichtheile aneinander, während in dem osteofibrösen Ring des Radialgelenkes noch ausserdem ausgiebige Rotationsbewegungen möglich sind, die als Pro- und Supination der Hand und des Vorderarmes in die Erscheinung treten. Bei vielen Menschen geht die Streckfähigkeit des Armes im Ellbogen etwas über einen Winkel von zwei Rechten.

Wirkt nun eine Gewalt auf das Gelenk derart, dass die Bewegungen über das physiologische Maass hinaus erzwungen werden, so kommt es zu einer Luxation, indem der anstossende Knochenpunkt zum *Hypomochlion* wird, die Kapsel reisst und ein Gelenkende durch den Kapselriss austritt. Man beobachtet am Ellbogengelenk eine ganze Reihe verschiedener solcher Luxationen.

Trotz einer gewissen Weite der Gelenkkapsel macht das Ellbogengelenk für die Drainage gewisse Schwierigkeiten, erstens wegen des vielbuchtigen Raumes, zweitens wegen der verschiedenen, wichtigen Weichtheile, die über dasselbe hinziehen (s. Fig. 39 u. 42). Am einfachsten ist das Humero-radial-Gelenk zu öffnen, das sowohl von vorn als von hinten und aussen ohne Verletzung wichtiger Theile zu erreichen ist. Das Humero-ulnar-Gelenk ist am zugänglichsten auf der Hinterseite, da wo zwischen *N. ulnaris* und dem Rand des *Olecranon* sich die Kapsel vorbuchtet, und lateral vom *Olecranon*, während man auf der Beugeseite wegen der Gefässe und Nerven an das Gelenk heran schwieriger kommt.

## 30. Kapitel.

## Die Beugeseite des Vorderarmes.

Die Haut des Vorderarms ist gewöhnlich dünn, verschieblich; nur wenig Fett trennt sie von der Fascie, welche die Muskulatur umgiebt. Auf der vorderen Seite laufen im Subcutangewebe die peripheren Theile verschiedener Venen, lateral die *V. cephalica*, in der Mitte die *V. mediana* und medial die *V. basilica*, die durch vielfache Aeste miteinander verbunden sind und dann weiter oben sich in der schon beschriebenen Weise vereinigen. Begleitet werden sie von Hautnerven, die *Cephalica* vom *N. cut. ext.*, die *Basilica* vom *N. cut. med.*, die den Vorderarm auf der volaren Seite versorgen. Die Muskeln sind auch wieder von einer Fascie überzogen, die von der medialen Seite der Ulna zu der lateralen Seite des Radius sich hinüber zieht und die zum Theil mit den Muskeln fest verwachsen ist. Die Muskeln bilden zunächst zwei Gruppen, eine radiale und eine ulnare; die radiale besteht aus dem *Supinator longus*, der den Radius entlang zieht und sich am *Proc. styl. radii* ansetzt. Auf ihn trifft etwas oberhalb der Mitte des Vorderarms der *M. pronator teres*, der der oberste jener Muskelgruppe ist, die sich vom *Condylus int.* aus auf der volaren Seite des Vorderarms herabzieht. Er entspringt noch mit einem zweiten tiefern Kopf vom *Proc. coron. ulnae* und setzt sich etwa in der Mitte des Radius an. Ulnarwärts von ihm geht noch vom *Condylus int. hum.* der *M. flexor carpi rad.* an die Basis des zweiten Metacarpalknochens, dann der *Palmaris long.* zur Hohlhandfascie und der *Flexor carpi uln.* zum *Os pisiforme* und der Basis des fünften Metacarpus. Dieser nimmt seinen Ursprung auch noch vom *Olecranon*. Etwas tiefer, aber doch noch zu derselben Muskelmasse gehörig, liegt der *Flexor digitorum sublimis*, der zum zweiten bis fünften Finger sich bezieht. Zieht man nun den *Supinator longus* lateralwärts bei Seite oder nimmt man ihn ganz weg, so sieht man dem lateralen Rand des *Pronator teres* entlang die *Art. radialis* herabziehen, die schräg von der Mittellinie zur radialen Seite verläuft, sie überschreitet dann den *Pronator teres* und tritt in der unteren Hälfte des Vorderarms unter dem Bauch des *Supinator* hervor und zieht zwischen der Sehne dieses Muskels und der des *Flexor carpi rad.* dicht unter der Fascie zur Hand. Begleitet ist sie auf diesem Wege von zwei Venen und auf der Aussen- seite von dem oberflächlichen Ast des *N. radialis*, der sich in der

Ellbeuge am lateralen Epicondylus vom Hauptstamm abspaltet, vertikal nach unten zieht, nach unten zu jedoch sich immer mehr lateralwärts von der Arterie entfernt und im unteren Drittel unter der Sehne des *M. supinator long.* zur Haut der Dorsalseite hindurch tritt. Will man die Arterie am Vorderarm aufsuchen, so muss man sich also an die Furchen zwischen *Supinator long.* und *Pronator teres* halten.

Entfernt man nun auch den oberflächlichen Kopf des *Pronator teres*, dann sieht man wie zwischen ihm und dem tiefen Kopf der *N. medianus* nach unten hin verläuft; seinen weiteren Verlauf bekommt man aber erst zu Gesicht, wenn man die ganze oberflächliche Muskelgruppe wegnimmt, man sieht dann, wie der Nerv von der dünnen *Art. mediana* begleitet auf der tiefen Muskelgruppe speciell dem *Flexor dig. profund.* vertikal nach unten zieht. Auf diesem Weg kreuzt er oben im Gebiet des *Pronator teres* die *Art. ulnaris*, von ihr durch den tiefen Kopf dieses Muskels getrennt. Diese Arterie nimmt ihren Weg von der Ellbeuge unter der oberflächlichen Muskelschicht und auf dem *Flexor dig. prof.* in schief absteigendem Verlauf nach der ulnaren Seite des Armes. Unten erscheint der Nerv, dessen Lage nach unten zu immer oberflächlicher wird, ulnarwärts von der Sehne des *Palmaris long.* und radial vom *Flexor dig. sublimis*. Die *Art. ulnaris* dagegen, die auch aus ihrer anfangs recht tiefen Lage unter den Muskeln nach unten zu immer mehr an die Oberfläche steigt, verläuft zwischen der medialen Sehne des *Flexor dig. subl.* und der des *Flexor carpi uln.*, von letzterer mehr oder weniger bedeckt. Ungefähr zwischen oberem und mittlerem Drittel des Vorderarm stösst zu ihr auf ihrer medialen Seite der *N. ulnaris*, der auf der Hinterseite des Gelenkes zwischen *Olecranon* und *Condylus med.* liegend zwischen beiden Köpfen des *Flexor carpi uln.* hindurchtritt und zwischen dem oberflächlichen und tiefen Fingerbeuger auf der ulnaren Seite hinter dem *Flexor carpi uln.* nach der Hand zieht. Er verläuft medial dicht neben der Arterie; man findet beide in der Nähe der Hand zwischen der medialen Sehne des *Flexor dig. sublimis* und der des *Flexor carpi uln.* Etwas höher oben giebt er einen Ast ab, der unter dem *Flexor carpi uln.* nach dem Handrücken sich herumschlägt. Die Unterlage für diese Theile alle bildet eine tiefe Schicht von Muskeln, die dem Knochen direkt aufliegen: Der *Flexor digit. prof.*, der vom *Proc. coron. uln.* zu den Fingern zieht, der *Flexor pollicis long.*, der lateral von ersterem gelegen, von der Vorderseite des *Radius* entspringt und sich am Daumen ansetzt, unten schliesslich der *Pronator quadratus*, der dicht über dem *Proc.*

styloid. radii von der vorderen Fläche und dem lateralen Rand des Radius abgeht und sich am medialen Rand und der vorderen Fläche der Ulna inserirt.

Unter dem Supinator long. liegt noch ein kleiner Muskel, der den oberen Theil des Radius einhüllt. Er entspringt vom Epicondylus lat. hum., dem Lig. later. und dem Ringband, umgiebt den Radius und inserirt sich dicht oberhalb der Tuberositas radii. — Hinter diesen Muskeln liegen die beiden Vorderarmknochen, auf die wir noch zurückkommen werden.

### 31. Kapitel.

#### Die Hinterseite des Vorderarmes.

Auf der Hinterseite des Vorderarms ist die Haut dünn, gut verschieblich, das Unterhautfettgewebe bei arbeitsamen Menschen meist gering. In diesem liegen eine Anzahl kleiner Venen, die in die schon beschriebenen Hautvenen der volaren Seite einmünden; mit ihnen ziehen die Lymphgefäße zur volaren Seite, die Nervenstämme vom Cutaneus ext. und med. Auch die Rückseite hat ihre Fascie; diese kommt von der Tricepsfascie herab, setzt sich an den Epicondylus lat. hum., an das Olecranon und den Epicondylus med. hum. und weiter nach unten an den hinteren Rand der Ulna, während sie lateral oben mit der Oberfläche der Muskeln und nur unten mit dem Radius in Verbindung steht.

Unter der Fascie liegt die Muskulatur. Diese bildet eine oberflächliche Schicht, die aus vier Muskeln besteht. Sie nehmen alle vom Epicondylus lat. ihren Ursprung und ziehen schief ab und medianwärts gegen die Ulna hin. Es ist der Anconaeus quartus, der Extensor carpi uln., der Ext. dig. V. propr. und der Ext. digit. comm. Der Anconaeus quartus entspringt mit kräftiger Sehne am Epicondylus lat. und inserirt sich an das Olecranon und die hintere Seite der Ulna. Er steht, wie wir früher schon sahen, mit der Gelenkkapsel in inniger Verbindung. Neben ihm lateral liegt der Ext. carpi uln.; er entspringt vom Epicondylus lat. und der Fascie, zieht auf der Hinterseite der Ulna entlang zur Basis des fünften Metacarpalknochens am Proc. styloid. uln. vorbei. Der M. ext. dig. V. propr. geht mit dem lateralwärts gelegenen M. ext. dig. comm. vom Epicondylus lat. nach unten zwischen Ulna und Radius und inserirt sich am fünften Finger, während der Ext. dig. comm. sich zu dem zweiten bis fünften Finger begiebt. An diese Muskeln schliesst sich nach

aussen der *M. radialis brevis* und *longus*; ersterer entspringt vom *Epicondylus lat. hum.* entlang jenem eben aufgeführten Muskel und geht an die Basis des dritten Metacarpus, während letzterer noch weiter lateral von demselben Knochenpunkt abgeht, jedoch an die Basis des zweiten Metacarpus sich begiebt. Entfernt man diese ganze Muskelgruppe, dann kommen die Ursprünge der tiefen Schicht zu Tage. Diese liegen nicht am Oberarm, sondern am Vorderarm. Während die oberflächliche Schicht vom lateralen Condylus leicht schräg medialwärts verläuft, ziehen diese von der medialen Seite schräg nach der lateralen Seite herunter. Lateral sitzt der *Abductor poll. long.*; er entspringt von der hinteren Seite der Ulna und des Radius im oberen Drittel, zieht schräg zur radialen Seite hinunter und setzt sich an die Basis des Metacarpus des Daumens. Medial davon liegt der *Ext. poll. brevis*, der vom mittleren Drittel des Radius und dem *Lig. interosseum* zur ersten Phalanx des Daumens sich begiebt. Er wird gewöhnlich von einem Muskel verdeckt, der noch etwas mehr medial gelegen ist, dem *Ext. poll. long.* Dieser nimmt von der hinteren Seite des mittleren Theiles der Ulna und dem *Lig. interosseum* seinen Ursprung und geht zur zweiten Phalanx des Daumens. Schliesslich kommt noch unter dem *Ext. dig. comm.* der *Ext. indicis propr.* zu Tage. Er entspringt noch mehr medial von der hinteren Seite der Ulna und vom *Lig. interosseum* und vereinigt sich nach unten mit der Zeigefingersehne des *M. ext. dig. comm.* Zwischen beiden Muskelschichten verläuft die *A. interossea post.* und versorgt die Muskulatur der hinteren Seite. Der Nerv, der die Muskulatur der hinteren Seite innervirt, ist der tiefe Ast des Radialis; zwischen *Supinator long.* und *Brachialis int.* geht er von dem *N. radialis* ab in der Höhe des *Epicondylus lat. hum.*, zieht durch den *M. supinator brevis* hindurch und versorgt alle Muskeln ausser dem *Anconaeus quartus*, indem er unter dem *Ext. dig. comm.* auf der tiefen Muskelschicht herunterzieht, wo er etwa am Anfang des unteren Drittels auf die *Membrana interossea* gelangt. Er erreicht dann, erst vom *Ext. poll. long.*, dann vom *Indikator* und der Sehne des *M. dig. comm.* bedeckt, den Handrücken.

Alle die erwähnten Theile liegen gruppirt um die beiden unteren Armknochen, die Ulna und den Radius. Der Radius hat oben unterhalb seines Köpfchens einen ziemlich runden Querschnitt, der nach der Hand zu allmählich zunimmt und seine Form verändert, während die Ulna vom Ellbogen nach der Hand an Umfang abnimmt; dabei verläuft die Ulna in gerader Richtung, indess der Radius nach aussen konvex gebogen ist. In Folge des letzteren Umstandes



stehen die Knochen, die oben und unten sich seitlich berühren, in der Mitte weit auseinander, dies ist ihre Stellung bei Mittelstellung zwischen Pro- und Supination; sie nähern sich aber auch in der Mitte stark, sobald man dem Arm Pronationsstellung giebt, wobei der Radius mit seinem peripheren Ende sich um die feststehende Ulna dreht. Zwischen beiden Knochen ist die Membrana interossea ausgespannt, auf der die gleichnamige Arterie verläuft. Kommt es zu Frakturen beider Vorderarmknochen in dem mittleren Theil, so besteht eine grosse Neigung der Bruchstücke, sich einander zu nähern und so den Zwischenknochenraum zu verkleinern, ja in Berührung zu einander zu kommen; dadurch wird in Folge der Callusproduktion bei der Heilung die Möglichkeit der Pro- und Supination stark gefährdet; man muss deshalb diese Annäherung durch geeignete Verbände zu bekämpfen suchen.

### 32. Kapitel.

#### Die Volarseite der Handwurzel und Mittelhand.

Die Haut der Handwurzel ist ebenso wie die des Vorderarms dünn und verschieblich; sie ändert aber ihre Beschaffenheit in der Hand selbst, indem sie derber, fester wird und sich viel weniger verschieben lässt. Letzteres hat darin seinen Grund, dass die Haut hier mit der unter ihr liegenden Fascie durch eine Reihe senkrechter Fasern innig verbunden ist. Während in der Handwurzel meist so gut wie gar kein subcutanes Fettgewebe vorhanden ist, wird es in der Hohlhand reichlicher und füllt dicht die Maschen zwischen Haut und Fascie aus. In diesem Subcutangewebe verlaufen viel Lymphgefässe, die Anfänge der subcutanen Venen, der Basilica und Mediana und ausserdem die Endäste des N. cutan. ext. und medius, während die Finger vom N. medianus und ulnaris versorgt werden. Hat man die Haut vorsichtig entfernt, so kommt in der Handwurzelgegend eine sehr dünne zarte Fascie zum Vorschein, eine Fortsetzung der Vorderarmfascie, die in der Hohlhand ganz verschwindet. Unter ihr liegt die Sehne des M. palmar. long., die sich in der Gegend des Ueberganges von Handwurzel zur Hand in die sehr derbe Fascia palmaris fortsetzt. Diese, zwischen Daumen- und Kleinfingerballen schmal, breitet sich als dreieckige Platte aus, deckt so die Hohlhand und endigt mit vier mehr oder weniger deutlichen Zipfeln, die sich an die Basen der Finger ansetzen (s. Fig. 43). Seitlich schliesst sich an diesen derben

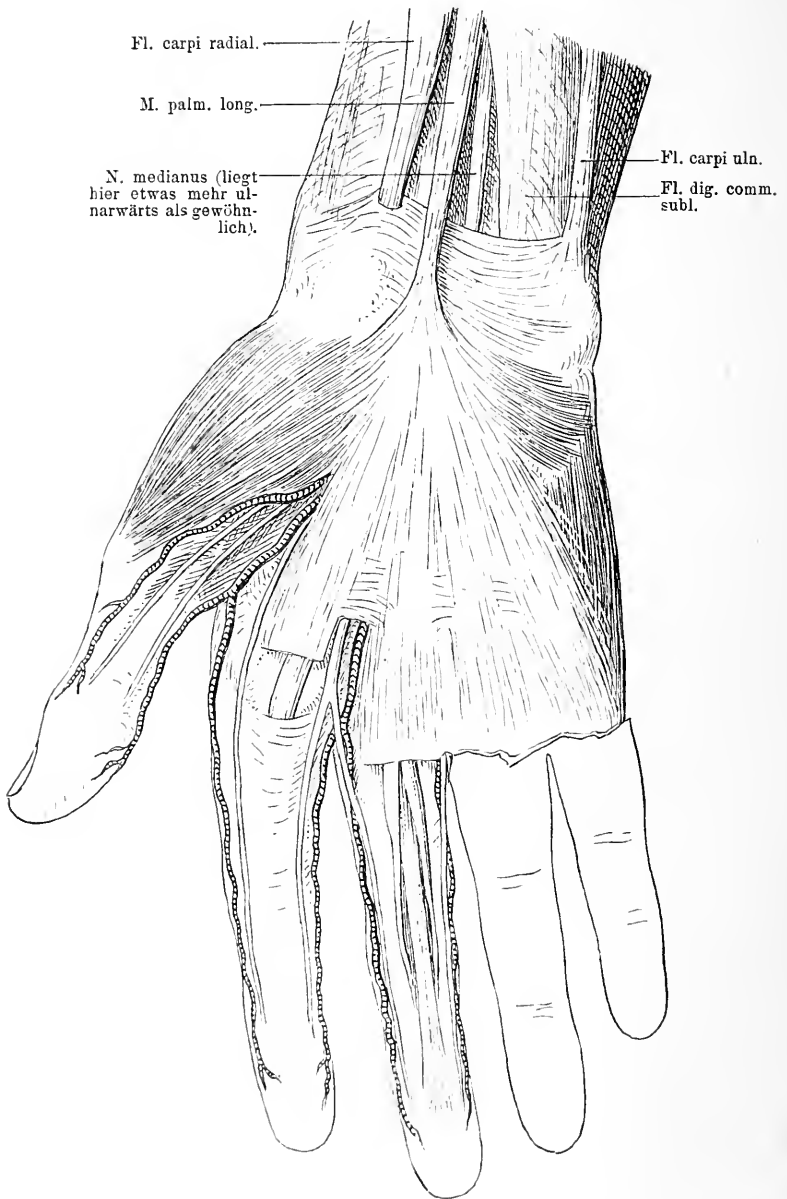

Fig. 43. Volarscite der Hand nach Abpräpariren der Haut. Uebergang des M. palm. long. in die Palmarfascie. Am 1. und 2. Finger das Verhalten der Arterien und Nerven gezeigt; am 3. Finger das Verhalten der oberflächlichen und tiefen Flexorsehne.

Theil der Fascie ein zarter an, der die Muskeln des Kleinfinger- und Daumenballens überzieht. Diese Fascie ist in seltenen Fällen der Sitz einer Erkrankung, die zu Kontrakturen der Finger führt, der sogenannten Dupuytren'schen Fingerkontraktur.

Radialwärts vom Palmaris long. liegt die Sehne des M. flexor carpi rad., dessen Sehne zwischen die Fasern des Lig. transversum eindringt und sich in die Rinne legt, die vom Os naviculare und trapez. gebildet wird. Längs dieser Rinne ist sie von einer kleinen Schleimscheide umgeben; die Sehne setzt sich an die Basis des zweiten Metacarpalknochens an. Am ulnaren Rand der Handwurzel durch einen gewissen Zwischenraum vom Palmaris longus getrennt liegt die Sehne des Flexor carpi uln., der sich an dem Erbsenbein inserirt. Diese Muskeln liegen auf dem tiefen Blatt der Vorderarmfascie, welche die übrigen Theile alle umschliesst. Dieses tiefe Fascienblatt wird durch Verstärkung in der Handgelenkgegend zum Lig. carpi volar. comm. Nimmt man die Fascia palm. weg und ebenso das tiefe Fascienblatt, so sieht man in der Handwurzel jetzt zwischen der Sehne des Supinator long., die sich an den Proc. styloid. radii ansetzt und der des Flexor carpi rad. die von zwei Venen begleitete Arteria rad. nach dem Daumenballen laufen. Etwas oberhalb des Handgelenkes kommt zwischen Flexor carpi rad. und Palmaris long. oder hinter diesem der N. medianus zum Vorschein, der sich vom Handgelenk an mehr auf die ulnare Seite begiebt, sodass er dann ulnarwärts vom Palm. longus liegt. Ulnarwärts dagegen vom Palmaris long. liegen die Sehnen des Flexor dig. subl. und weiter nach aussen die Art. und der N. ulnaris, die fast vom Flexor carpi uln. gedeckt werden. Alle diese Organe mit Ausnahme der radialen und ulnaren Gefässe und Nerven werden zwischen den beiden Handballen in der Gegend der eigentlichen Handwurzel von einem derben, sehr festen Band überdeckt, dem Lig. carpi transv., das sich vom unteren Ende des Radius vom Schiff- und Trapezbein zum Fortsatz des Hakenbeines und Erbsenbein quer herüberspannt. Es hängt das Band ziemlich innig mit der Fascia palm. zusammen. Radialwärts entspringt von diesem Band die Gruppe der Daumenballenmuskulatur, der Abductor pollic. brevis, der Flexor poll. brevis und unter ihnen der Opponens. Diesen Muskeln dient ausserdem noch der Knochen als Ursprung. Es setzen sich die Ersteren an die Grundphalanx an, Letzterer an den Metacarpus pollicis. Zwischen den beiden Bäuchen des Flexor poll. brevis sieht man eine kurze Strecke die Sehne des Flexor poll. long. verlaufen (s. Fig. 45 u. 46). Der Adductor poll. geht von der Basis des zweiten bis vierten Metacarpus

zum volaren Sesambein und der Grundphalanx des Daumens. Ulnarwärts entspringt dann die Kleinfingerballenmuskulatur, der *Palmaris brevis*, der *Abductor dig. V*, der *Flexor* und der *Opponens dig. V*, welche die ulnare Seite des fünften Metacarpus bekleiden. In die Fasern des *Lig. carpi transv.* setzt sich die Sehne des *Flexor carpi rad.* Während nun alle jene volaren Weichtheile des Vorderarmes, Nerven, Gefäße, Sehnen mit Ausnahme jener drei erwähnten Sehnen, unter diesem *Lig.* hindurch treten, läuft die *Art. ulnaris* mit dem gleichnamigen Nerven darüber hinweg. Die *A. ulnaris* mit dem *N. ulnaris* liegt zunächst dicht neben oder hinter der Sehne des *Flexor carpi uln.* Dann läuft sie radial vom Erbsenbein über das *Lig. transv. carpi* unter dem *Palm. brevis* zur Hohlhand. Sie wendet sich dicht unter der *Fascia palm.* in schrägem Bogen nach dem Zeigefinger hin und geht etwa 1 cm peripher vom abduzierten Daumenballen eine Verbindung ein mit einem meist dünnen Ast der *A. radialis*, so kommt der oberflächliche Hohlhandbogen zu Stande. Von der konvexen Seite dieses Bogens gehen in longitudinaler Richtung Zweige ab, die bis zu den Fingerkommissuren verlaufen, wo sie sich in zwei Aeste für die einander zugekehrten Seiten zweier Finger theilen. Der *N. ulnaris*, der mit der Arterie läuft, schickt nur Zweige zum kleinen Finger und zur ulnaren Seite des vierten Fingers, während die anderen Finger vom *Medianus* versorgt werden (s. Fig. 44).

In der Rinne zwischen der Sehne des *Supinator long.* und dem *Proc. styl. radii* einerseits und der des *Flexor carpi rad.* andererseits auf dem *Pronator quadratus* sieht man die *Art. radialis*. Sie geht von zwei Venen begleitet in der Höhe des Handgelenks unter der Sehne des *Abductor pollic. long.* und *Ext. pollic. brevis* zum Handrücken, vorher aber schickt sie einen meist schwachen Ast unter dem oberflächlichen Theil des *Abductor poll. brevis* zur Hohlhand, der jene Verbindung mit der *A. ulnaris* einght. Dieser Ast der *A. radialis* geht ebenfalls nicht unter dem *Lig. transversum* hindurch. Unter dem *Lig. transv.* liegen nun in einem Raum zusammengefasst der *N. medianus*, die Sehnen des *Flexor dig. subl. u. prof.* und des *Flexor pollic. longus*; am oberflächlichsten der *N. medianus*. Er theilt sich schon bald peripher vom Ligament in seine Aeste, die er zur Daumenballenmuskulatur und zur Volarseite des ersten, zweiten, dritten und zur radialen des vierten Fingers entsendet. Unter dem *Medianus* liegen die Sehnen des *Flexor dig. subl.* für den dritten und vierten Finger, unter diesen die für den zweiten und fünften und darunter die vier

*N. ulnaris.*    *N. medianus.*

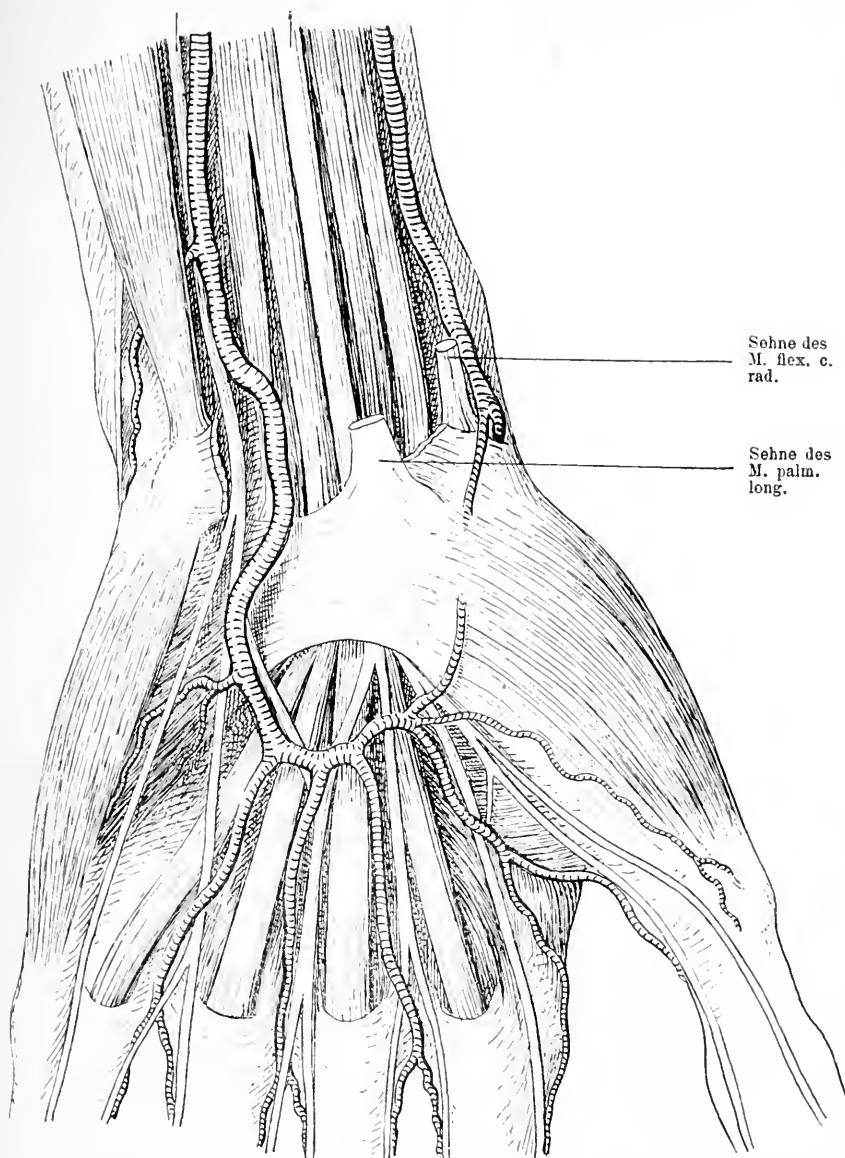


Fig. 44. Volarseite der Handgelenksgegend und der Mittelhand. Haut, Fascie, *M. palm. long.* und *M. flexor carpi rad.* bis zum Ansatz weggenommen, ebenso die *Fascia palm.* in der Hohlhand. Man sieht in der Handwurzel den *Flex. c. uln.*, daneben den *N. uln.* und die *Art. uln.*; weiter folgen zwei Sehnen des *Fl. dig. subl.*, dann der *N. medianus*, etwas oberflächlicher der Stumpf des *M. palm. l.*, daneben wieder eine Sehne des *Fl. dig. subl.* und der *Flex. poll. long.*; schliesslich der Stumpf des *M. fl. c. rad.* und die *Art. rad.* In der Hohlhand sieht man den oberflächlichen Arterienbogen, die Verzweigungen der Nerven und die Ausbreitung der Fingerschienen.

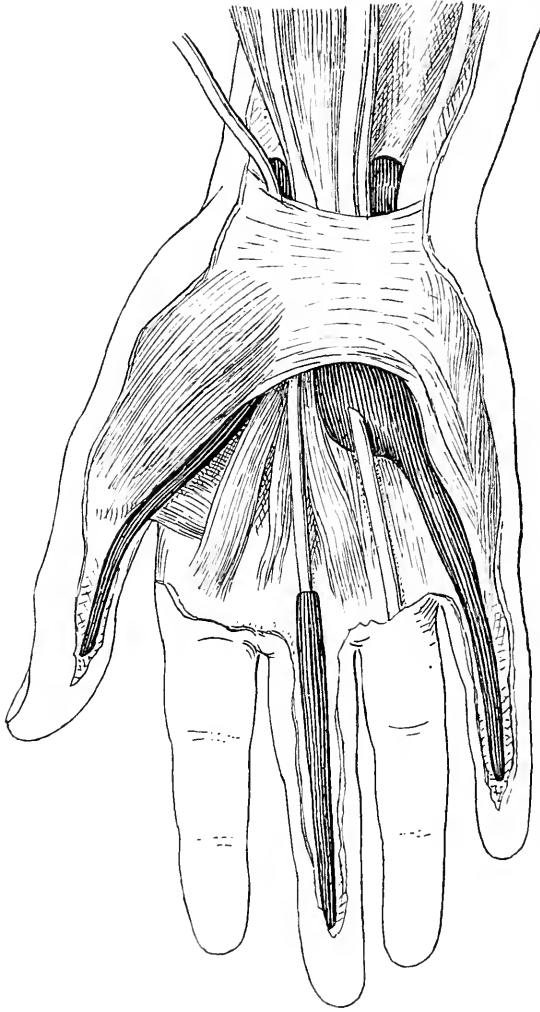


Fig. 45. Volarseite der Hand. Palmarfascie weg. Schnenscheide des Daumens und des 5. Fingers dargestellt, die in den radialen bez. ulnaren Schleimbeutel, die unter dem Lig. transversum gelegen sind, übergehen. Der ulnare umhüllt unter dem Lig. transversum die Sehnen des Flex. dig. subl. und prof. Oberhalb des Handgelenks sieht man beide Säcke zu beiden Seiten der Fingerbeuger. Ausserdem ist die Schnenscheide des 3. Fingers gezeichnet.

Sehnen des Flexor dig. prof. Die Sehne des Flexor pollic. long. jedoch hat einen Raum für sich innerhalb des cirkulären Bandes; sie ist am meisten radialwärts gelegen. Sobald diese Sehnen unter dem Lig. carpi transv. hervorgetreten sind, breiten sie sich in der Hohlhand aus und gehen an die Finger. Während dieses Verlaufes entspringen von der 2.--5. tiefen Beugersehne die kleinen M. lumbricales, die sich an die Grundphalanx ansetzen. Um diese Sehnen liegen zwei grössere Schleimbeutel, ein ulnarer und ein radialer; ersterer umhüllt die Flexorsehnen des 2.--5. Fingers, letzterer die des Daumenbeugers. Sie beginnen schon etwa 2 cm oberhalb des Lig. carpi transv., laufen dann unter dem Band durch in die Hohlhand, sodass sie also, prall injiziert durch den Druck des Lig. transv. Sanduhrform haben. Der ulnare setzt sich meist fort in die Sehnenscheide des fünften Fingers bis zu dessen Spitze, der radiale in die des Daumens ebenfalls bis zur Spitze, während die Sehnen des 2. —4. Fingerbeugers kaum bis zur Mitte der Hohlhand von dem ulnaren Schleimbeutel umscheidet sind und im Bereich der Finger ihre abgeschlossenen Sehnenscheiden haben, die nicht bis zu dem carpalen Sack reichen und nicht mit diesem in Verbindung stehen. Eine Kommunikation zwischen dem radialen und dem ulnaren Schleimbeutel und damit der Sehnenscheide des Daumens und des kleinen Fingers wird von vielen Autoren als häufig angenommen, von anderen für selten erklärt; jedenfalls beobachtet man manchmal das Ueberwandern entzündlicher Prozesse von der Sehnenscheide des Daumens auf die des fünften Fingers oder umgekehrt, während die drei mittleren Finger frei bleiben. Nicht selten ist dieser Schleimbeutel Sitz tuberkulöser Erkrankungen, dann ist die Zwerchsackform schön zu erkennen.

Entfernt man nun diese Sehnen, dann kommt man zunächst auf die Fascia interossea ant., die sich an den ersten, dritten und fünften Metacarpal-Knochen anheftet, unter ihr liegt der tiefe Hohlhandbogen, der hauptsächlich von der Art. radialis gebildet wird. Wir sahen, dass diese Arterie ihren Hauptstamm nach dem Dorsum schickte. Von dem Handrücken läuft sie aber wieder zur Hohlhand zurück, indem sie zwischen der Basis des ersten und zweiten Metacarpal-Knochens und den beiden Ursprüngen des M. interosseus dors. I hindurchtritt; sie kommt dann zwischen Flexor poll. brevis und Adductor poll. zum Vorschein und vereinigt sich in queren Bogen mit dem tiefen Ast der Art. ulnaris, der ungefähr einen Finger breit vor dem Os pisiforme die Art. ulnaris verlässt. Diesen tiefen Hohlhandbogen findet man also unter den Flexorsehnen, unter der tiefen Hohlhand-

fascie und zum Theil ist er bedeckt vom Adductor poll.; er liegt dicht vor den Basen der Metacarpal-Knochen, also etwas mehr centralwärts als der oberflächliche. Von ihm aus gehen nach der Peripherie Aeste ab, die in den Interossealräumen verlaufen. Der tiefe Bogen ruht auf den M. interossei vol., die zwischen und auf den Metacarpal-Knochen gelegen sind.

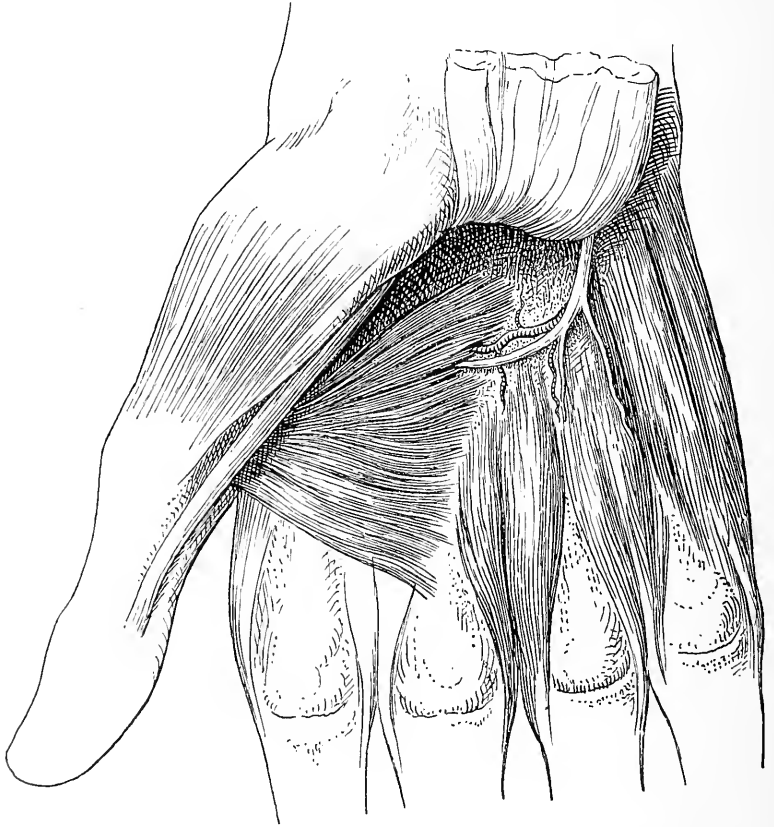


Fig. 46. Hohlhand. Tiefe Schicht nach Wegnahme der Fascia palm., der Sehnen der M. flex. digit., der Nerven und Arterien. Man sieht in der Mitte den tiefen Ast des N. uln. und den tiefen Arterienbogen. Radialwärts die kurzen Daumenmuskeln mit der Sehne des Flex. poll. I., peripher vom Arcus die M. interossei.

Mit dem tiefen Ast der A. ulnaris zieht auch der tiefe Ast des N. ulnaris, der die Muskeln des Kleinfingerballens, zwei Lumbrikalmuskeln, die Interossei und den Adductor poll. versorgt. Nimmt man nun alle Sehnen, Nerven und Gefäße weg, so kommt man am Ende des Vorderarmes auf den schon beschriebenen M. pronator quadratus,



der vom Radius quer zur Ulna zieht. Daran schliesst sich peripher das Lig. carp. vol. prof., das mit einem radialen Theil vom Proc. styl. und der Vorderseite des Radius zu den Handwurzelknochen der ersten Reihe zieht, mit seinem ulnaren vom Capitulum ulnae zum Lunatum und Triquetrum sich erstreckt. Hinter diesem Band folgt die Kapsel des Handgelenks, die sich an den Rand des überknorpelten Theiles des Radiusendes und peripher an die drei ersten Handwurzelknochen ansetzt. Auf der volaren Seite wird also die Kapsel verstärkt durch derbe Partien des eben geschilderten Lig. carpi vol. prof. Das sind die Bänder, die beim Sturz auf die vorgestreckte Hand das untere Ende des Radius so fest an den Carpus halten, dass eine Fraktur dicht über dem Ansatz des Bandes, keine Luxation zu Stande kommt. In der Hohlhand folgen jetzt noch der volare Theil der Gelenke zwischen den einzelnen Carpalknochen und Metacarpalknochen und die Knochen der Handwurzel und des Metacarpus.

### 33. Kapitel.

#### Die Dorsalseite der Handwurzel und Mittelhand.

Die Haut der Dorsalseite der Handwurzel und der Mittelhand ist dünn, verschieblich, das subcutane Fettgewebe gewöhnlich sehr gering, sodass die oberflächlichen Venen blau durchschimmern und durch leichte Erhebungen der Haut ihren Verlauf deutlich machen. Die meisten dieser Venen gehören dem Gebiet der V. cephalica an. Zahlreiche Lymphgefäße umspinnen diese Venen und eine nicht geringe Zahl von Hautnerven bilden ihre Verästelungen in dem Subcutangewebe. Diese Hautnerven stammen eines Theils von dem Dorsalast des N. radialis, der im unteren Drittel des Vorderarmes unter der Sehne des M. supinator long. hindurchgeht, dann über das Lig. carpi dors. nach dem Handrücken läuft und nach Durchbohrung der Fascie die Haut hier versorgt. Zum anderen Theil kommen sie von dem Ramus dors. des N. ulnaris, der an der unteren Grenze des Vorderarmes unter dem Flexor carpi uln. hinweg zur Dorsalseite der Hand sich herumschlägt. Auch er durchbohrt die Fascie und versorgt die ulnare Hälfte der Hand und der Finger.

Die Fascie des Vorderarmes setzt sich über die Handwurzel weg, verliert sich aber auf dem Handrücken; auch sie ist in der Gegend des Handgelenkes verstärkt und führt deshalb den besonderen Namen Lig. carp. comm. dors. Dadurch dass von der volaren Seite dieser Fascie senkrechte Scheidewände zu den unterliegenden Knochen des

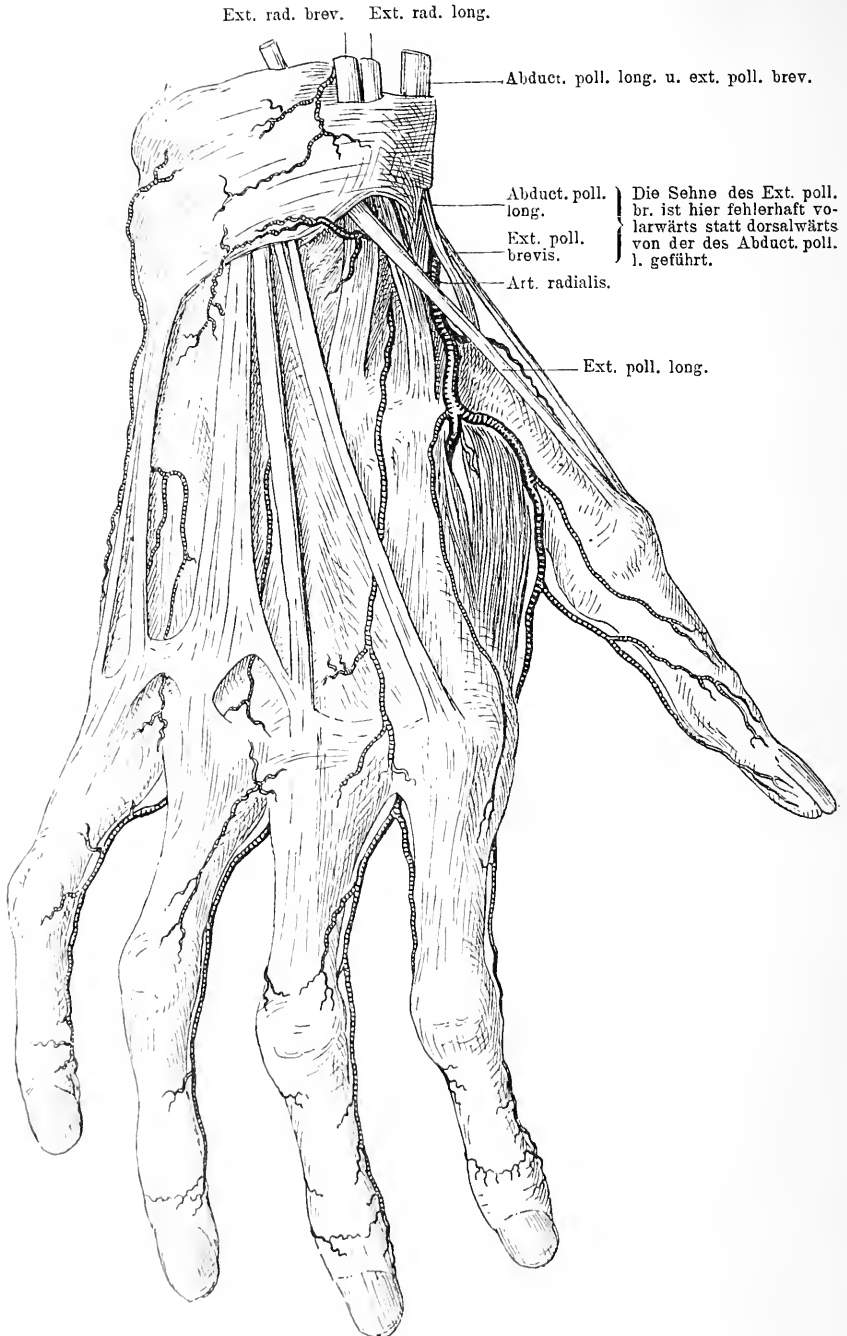


Fig. 47. Haut und Fascie der Dorsalseite der Hand weggenommen. Die Hand- und Fingerschienen zu sehen, der Dorsalast der Arteria radialis und die sonstige arterielle Versorgung des Handrückens.

Vorderarmes und des Carpus ziehen, wird der ganze Raum unter dem Ligament in eine Anzahl Kanäle resp. Scheiden zerlegt, in denen die Sehnen der Vorderarmmuskeln liegen. Ausserdem sind alle Sehnen von Synovialscheiden umgeben. Es finden sich im Ganzen sieben Sehnenscheiden, deren eine, von der radialen Seite an gezählt, für den Abductor poll. long. und den Ext. poll. brev. bestimmt ist. Diese liegt in einer Rinne des lateralen Randes des Proc. styl. radii. Die beiden Sehnen ziehen auf dem Dorsum des Daumens bis zur ersten bezügl. zweiten Phalanx. Vor Beginn des Lig. carp. dors. sind sie von einer gemeinschaftlichen Sehnenscheide umgeben, die bis zum vorderen Drittel des ersten Metacarpus reicht. Diese Sehnenscheide ist häufig der Sitz akuter Entzündungen, bei der man durch Bewegungen jenes typische knarrende Geräusch resp. Reiben erzeugen kann. Ulnarwärts folgen nun die Sehnen des M. ext. carpi rad. long. und brev. in je einer Rinne auf dem Dorsum des Radius, beide in getrennten Sehnenscheiden, die nahe bis zum Ansatz an den Metacarpus II und III reichen. Sie werden beide schräg gekreuzt von der Sehne des Ext. poll. longus, die oberflächlicher als sie über sie hinweg zum Dorsum des Daumens an die vorderste Phalanx läuft. Auch diese Sehne ist von einer Synovialscheide umgeben, die etwa bis zur Basis des ersten Metacarpus reicht. Meist kommunizieren die Scheiden dieser drei Sehnen untereinander. Weiter ulnarwärts folgen nun die Sehnen des Ext. dig. II propr. und des Ext. dig. comm., die in einer breiten Rinne auf dem Dorsum radii zum Handrücken hinziehen; sie sind von einer gemeinschaftlichen Sehnenscheide eingehüllt, die am Anfang des Lig. carpi dorsale beginnt und ein Stück über dasselbe hinaus peripherwärts reicht. Schliesslich folgt die von einer eigenen Synovialscheide umgebene Sehne des M. ext. dig. V. propr. zwischen Radius und Ulna zur Basis des fünften Metacarpus verlaufend und dann die Sehne des M. ext. carpi uln., welche in der Rinne auf der Dorsalseite der Ulna dicht am Proc. styl. vorbeizieht bis zur Basis des fünften Metacarpus von einer Synovialscheide bekleidet. Die Sehnen des M. ext. dig. comm. verlaufen fächerförmig auseinandergespreizt zu den vier letzten Fingern und sind kurz vor ihrem Uebergang zu diesen durch derbe sehnige Zwischenbänder mit einander verwachsen, wodurch die freie Bewegung der einzelnen Finger erheblich beschränkt ist (s. Fig. 47.). Oft werden dadurch für die ausgiebige isolirte Fingerbewegung, wie sie die Technik z. B. des Klavierspielens erfordert, grosse Schwierigkeiten hervorgerufen. Unter den Sehnen des Abductor poll. long. und Ext.

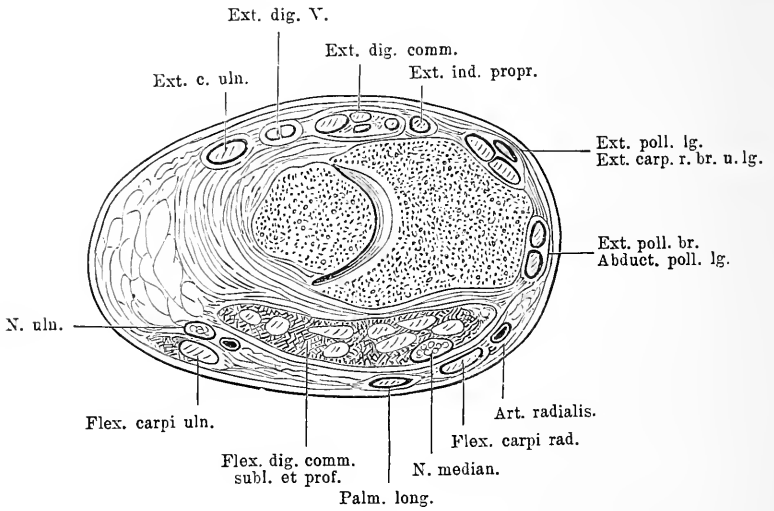


Fig. 48. Querschnitt des Vorderarms dicht vor dem Handgelenk.

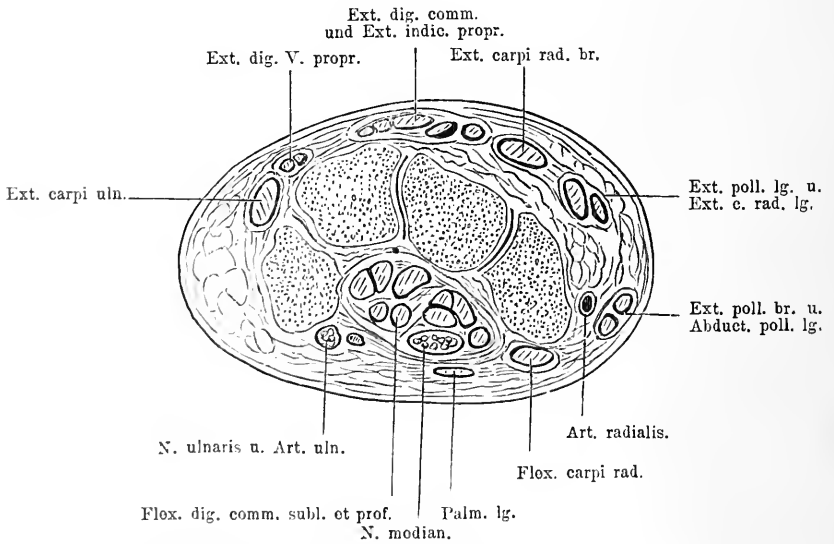


Fig. 49. Querschnitt durch die rechte Handwurzel.

poll. brev. peripher von dem Proc. styl. verläuft die A. radialis zum Handrücken; auf dieser Strecke liegt sie in der Grube, die von dem Ext. pollic. longus und Ext. poll. brevis begrenzt wird in der sogenannten Tabatière. Ueber sie hinweg in longitudinaler Richtung, sie schräg kreuzend, verläuft die V. cephalica und der Ramus superficialis des N. radialis. Nachdem die Arterie einige kleine Aeste für den Handrücken abgegeben hat, dringt sie wieder zwischen den beiden Ursprüngen des M. interosseus dors. I. in die Hohlhand zurück und bildet da den tiefen Hohlhandbogen.

### 34. Kapitel.

## Das Handgelenk.

Nimmt man alle Sehnen, Nerven und Gefässe weg, so kommt in der Handwurzelgegend die Kapsel des Handgelenks und der kleinen Gelenke und weiter vorn die Fascia interossea post. zu Tage, welche auf der Dorsalseite der Metacarpal-Knochen befestigt, die M. interossei überzieht. Das Handgelenk wird zusammengesetzt aus dem untern Ende des Radius, der Ulna und den drei Knochen der ersten Handwurzelreihe, dem Os naviculare, lunatum und triquetrum, deren überknorpelte Theile von der Gelenkkapsel umfasst werden. Zwischen dem Köpfchen der Ulna und dem ulnaren Rand des Radius liegt ein besonderes kleines Gelenk, das nach dem eigentlichen Handgelenk zu durch eine dreieckige Bandscheibe abgeschlossen wird, die sich von dem Proc. styl. ulnae zum Knorpel des Radius hinzieht. Die Gelenkfläche des Vorderarms ist konkav, sodass die konvexe der drei Handwurzelknochen gut hineinpasst. Auf der dorsalen, aber namentlich auf der volaren Seite ist die Kapsel durch Bänder verstärkt, die wir schon besprochen haben. — In dem Handgelenk werden Flexionen, ausgiebige Extensionen, Ab- und Adduktionsbewegungen ausgeführt, deren Maass, individuell verschieden, bestimmt wird durch die Länge der Kapsel und der verstärkenden Bänder. Da diese sehr kräftig sind, so kommt es höchst selten zu Luxationen, dagegen aber kann das kräftige volare Band das untere Radiusende abreißen, wodurch die typische Fraktur des Radius entsteht. Die Kapsel des Radioulnargelenk ist weit, in ihr geht die Pro- und Supinationsbewegung der Hand vor sich. An die erste Handwurzelknochenreihe schliesst sich die zweite, die mit ihr gelenkig verbunden ist. Die Gelenklinie ist sehr unregelmässig. Die Gelenkkapsel umfasst ausser den Gelenkflächen zwischen beiden Handwurzelreihen

auch noch die Gelenke zwischen Multangulum majus, minus und Capitatum einerseits und Basis des II. und III. Metacarpus andererseits und wird auch hier durch volare und dorsale Bänder verstärkt. Auf der volaren Seite kurz und straff, ist sie auf dem Dorsum weiter und schlaffer, hier kommen auch ab und zu herniöse

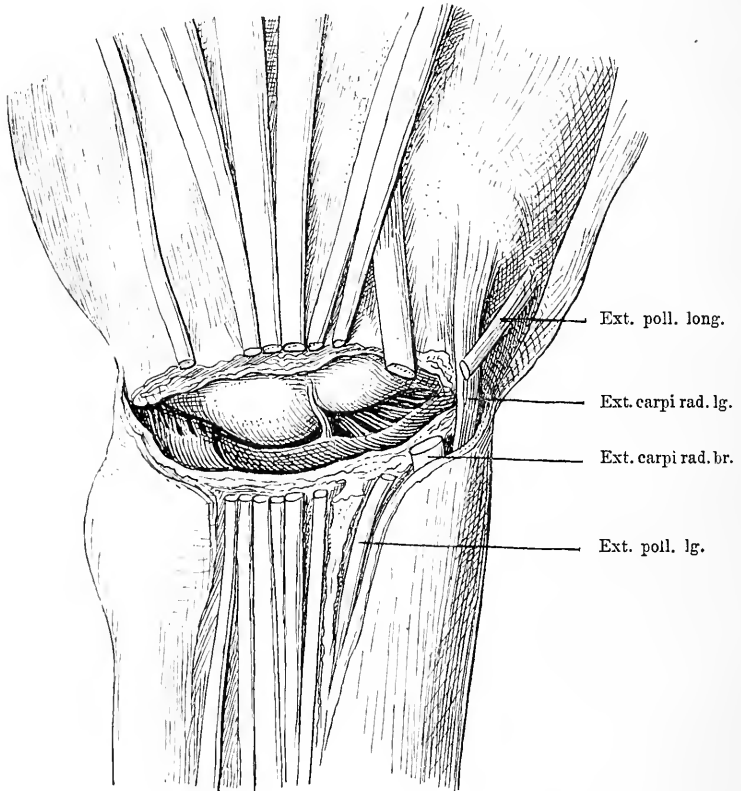


Fig. 50. Handgelenk von der Dorsalseite her geöffnet. Man sieht die durchschnittenen Sehnen des Ext. dig. V. pr., des ext. dig. comm., des Ext. dig. indie. propr., des ext. carpi rad. br. und des Ext. poll. lg. Blick auf die concave Gelenkfläche der Ulna und des Radius und auf die convexe der I. Handwurzelreihe.

Ausstülpungen der Kapsel zur Beobachtung, die sogenannten Ganglien. In diesem Intercarpalgelenk geht ein Theil der Flexion der Hand vor sich und zwar derart, dass bei der Flexion zunächst die Bewegung im Handgelenk stattfindet und dann dazu noch ein Stück weiterer Flexion treten kann, die im Intercarpalgelenk ausgeführt

wird. Die Handwurzelknochen sind durch dorsale und volare Interossealbänder mit einander verbunden. Zwischen der vordern Reihe der Handwurzelknochen und dem Metacarpus bestehen zwei getrennte Gelenke, das eine zwischen Hamatum und dem IV. und V. Metacarpus, das andere zwischen II. und III. Metacarpus, dem Capitatum, dem Multangulum minus und majus. Ausserdem ist noch ein drittes Gelenk vorhanden zwischen Multangulum maj. und dem I. Metacarpus. Diese drei Gelenke sind gewöhnlich getrennt von einander. Nur das Daumengelenk lässt etwas ausgiebigere Bewegungen im Sinne der Extension und Flexion, Ab- und Adduktion ausführen, die anderen zwei kaum.

### 35. Kapitel.

## Die Finger.

Die Finger haben auf der Volarseite wenig verschiebliche, namentlich vorn an der Spitze stark von Fett unterpolsterte Haut, während sie auf dem Dorsum sowohl verschieblicher als fettarmer ist. Im Subcutangewebe sind reichliche Lymphkapillaren. Durch derbe Fasern ist die Haut der Volarseite mit den Sehnenscheiden verbunden. Diese beginnen etwa an dem Kopf der Mittelhandknochen und reichen bis zum Insertionspunkt der Sehnen des Flexor dig. comm. prof. (s. Fig. 45). Sie sind fest mit der Unterlage der Knochen und den Gelenkkapseln der Metacarpo-phalangeal- und Interphalangeal-Gelenke verwachsen, an der Gelenkgegend jedoch ziemlich dünn und zart. In diesen Sehnenscheiden laufen die Sehnen des Flexor dig. sublimis und prof., die letzteren perforiren im obern Drittel der Grundphalanx, die des Sublimis und setzen sich am Ende der vordersten Phalanx an, während die zweizipfelige Sehne des Flexor subl. schon vorher ihr Ende findet (s. Fig. 43). Die Sehnen sind durch kurze fibröse Stränge, die Vincula tendinum mit den Knochen verbunden; sie erhalten durch sie ihre Gefässe und sind durch dieselben fixirt, sodass sie durchgeschnitten nicht allzuweit zurückgleiten können.

Seitlich neben den Sehnenscheiden laufen die Arterien und Nervenäste entlang (s. Fig. 43), die die ganze Volarseite versorgen. Auf der Dorsalseite finden sich die Sehnen der Extensoren, die dem Periost dicht aufliegen und in drei Zipfel gespalten so endigen, dass der mittlere sich an die zweite Phalanx, die seitlichen zwei Zipfel an die

dritte sich inseriren. Auch hier laufen seitlich von den Sehnen die Arterie und der Nerv. Unter den Sehnen liegen sowohl auf der Dorsal- als der Volarseite die Kapseln der Metacarpophalangeal- und Interphalangeal-Gelenke. Die Metacarpophalangeal-Gelenke bestehen aus dem relativ grossen kugeligen Gelenkkopf und der flachen kleinen Gelenkgrube der ersten Phalanx und der Gelenkkapsel. Diese ist auf der volaren Seite kurz und fest, auf der dorsalen dünn und weit; infolgedessen ist eine ausgiebige Flexion in diesem Gelenk möglich. Dazu kommt noch eine geringe Abduktion und Adduktion. Luxationen im Metacarpophalangealgelenk sind am 2.—4. Finger recht selten, ebenso in dem Interphalangealgelenk, häufiger dagegen am Daumen und dann meist dorsale. Meist reisst hier die Kapsel auf der Volarseite des Metacarpus und interponirt sich zwischen die Gelenkflächen, so dass die Reposition grosse Schwierigkeiten machen kann. Die Interphalangealgelenke sind etwas anders beschaffen; sie stellen Ginglymusgelenke dar, indem die centrale Phalanx in der Mitte ihres rundlichen Gelenkkopfs eine Bucht zeigt, in die ein Vorsprung der Gelenkfläche der peripheren Phalanx hineinpasst. In diesen Gelenken sind nur Flexionsbewegungen möglich und reduzierende Extensionsbewegungen.

### 36. Kapitel.

## Untersuchung der Schulter und oberen Extremität am Lebenden.

Bei der Vorderansicht hat die Schultergegend eine gewölbte Form, als deren Grundlage man bei der Betastung mehrere Knochen und Muskeln, das Akromion, die Clavicula, den rundlichen Kopf des Humerus und den *M. deltoideus* erkennt. Bei muskelkräftigen Individuen geht diese Wölbung in starkem Bogen deutlich sichtbar auf den Oberarm über und zieht im Allgemeinen sich schräg von innen oben nach aussen unten. Sie beginnt dicht unter der Clavicula da, wo sich unter dem äussern Theil derselben ihren Contouren folgend eine schmale quere Rinne findet. Mit einer schräg von der Mitte des Schlüsselbeins nach aussen unten verlaufenden flachen Rinne setzt sich die Schulter gegen die Thoraxwölbung ab. Senkt man die Finger in diese Rinne unterhalb der Clavicula in die Tiefe ein, so fühlt man etwas medial von der vorderen Achselfalte etwa zwei Finger



breit unter dem Schlüsselbein einen rundlichen, kirschgrossen, knöchernen Knopf, den Proc. coracoides. Lateral von ihm beginnt jene Muskelmasse des M. deltoideus. Dieser ist häufig in mehrere Partien getheilt, die namentlich deutlich werden durch Kontraktion des Muskels bei Abduktionsbewegungen in der Schulter. Man sieht dann eine vordere, eine äussere mittlere und eine hintere Partie, die durch tiefe Furchen getrennt sind und nach der Aussenseite des Oberarms konvergiren. Auch von hinten nimmt man die gleiche Wölbung der Schulter wahr. An der oberen Grenze der Schulter fühlt man deutlich den äussern Theil der Clavicula und an diese anschliessend das Akromion, dessen Contouren so gut wie ausnahmslos deutlich durchzutasten sind, ebenso wie ihre Gelenkverbindungen. Man fühlt die ausgeprägte sagittale Kante des Akromion und kann dann das letztere schräg nach unten hinten weiter auf die Spina scapulae verfolgen. Die Gelenkverbindung zwischen Clavicula und Akromion markirt sich gewöhnlich deutlich durch eine unebene ungefähr sagittal verlaufende Linie, in der man bei starken Abduktionsbewegungen des Oberarms leichte Bewegungen wahrnimmt. Etwas unterhalb jenes knöchernen Daches fühlt man hinter der mächtigen Muskelmasse des Deltoideus einen rundlichen Körper, den Schultergelenkkopf, an dem bei kräftigen Menschen wegen der Muskeldecke nicht viel von Einzelheiten zu constatiren ist. Geht man aber von dem vorderen äussern Rand des Akromion entsprechend der Mittellinie des Oberarms gerade nach unten, so gleitet der Finger in eine schmale Rinne zwischen zwei mässig hohen Vorsprüngen, die Bicepsfurchen zwischen den Tuberculis. Und wenn man die Hand in die Achselhöhle einführt, so fühlt man bei starker Abduktion einen rundlichen, glatten Körper, den Humeruskopf, man fühlt weiter einen Absatz des Kopfes gegen den Schaft.

Am Oberarm sieht man auf der Vorderseite einen mächtigen, länglich ovalen Muskelwulst, der von der Achselhöhle nach der Ellenbeuge herunterzieht, den M. biceps, den Coracobrachialis und den Brachialis internus. Dementsprechend läuft auf der Hinterseite des Oberarms auch eine längliche breite Muskelmasse von der Schulter bis zur Hinterseite des Ellbogens der Triceps. Zwischen beiden Wülsten findet sich sowohl auf der Aussenseite als der Innenseite eine schmale Furchen. Lässt man den Arm abduziren, so sieht man, wie jener Muskelwulst der Beugeseite sich nach der Achselhöhle hin zuspitzt, wie er durch eine schmale Furchen von dem untern Rand der vorderen Achselfalte dem M. pectoralis maj. getrennt in die Achselhöhle

verläuft. An dem medialen hinteren unteren Rand dieses Wulstes ihm parallel sieht man gelegentlich, fühlt aber konstant eine kräftige Pulsation; sie rührt von der Art. axillaris her. Neben dieser liegen mehrere rundliche Stränge, die unter dem Finger hin- und herrollen, die man unschwer als die die Arterie begleitenden Nervenstränge erkennen kann. Diese Stränge der Arterie und der Nerven kann man längs des medialen Bicepswulstes bis nach der Ellbeuge hin verfolgen. Greift man in dieser Gefäßsgegend mehr in die Tiefe, so fühlt man den rundlichen Oberarmknochen durch.

Auf der Aussenseite des Oberarms in jener flachen Rinne läuft eine bei vielen Menschen sichtbare subcutane Vene, die Vena cephalica. Hier kann man auch den rundlichen Oberarmknochen vom Deltoideusansatz an bis zur Ellbeuge hin deutlich fühlen. Senkt man nun etwa zwischen mittlerem und unterem Drittel des Oberarms die Finger in jene Rinne zwischen Triceps und die Aussenseite des M. brachialis int. resp. Biceps ein, dann fühlt man bei nicht allzu fetten Individuen auf dem Knochen einen längs, leicht schräg von hinten oben nach vorn unten verlaufenden Strang, den Nervus radialis.

Die Verbindung des Oberarms mit dem Unterarm vermittelt die Ellbogengegend. Die Ellbeuge stellt bei gestrecktem Arm eine flache quere Furche dar. Betrachtet man sie von vorn bei Anspannung der Muskeln, so sieht man den Bicepswulst, der in der Mitte von oben innen herabkommt, indem er sich zu einer sich stark zuspitzenden Sehne verjüngt, und zu beiden Seiten desselben eine Furche, die aussen etwas höher liegt und hier stärker ausgeprägt ist. Auf der Aussenseite dieses Bicepsbauches zieht sich ein allmählich dicker werdender Wulst vom unteren Theil des Oberarmes nach dem Unterarm und bildet hier einen kräftigen Muskelwulst, den Brachioradialis. Zwischen diesem und dem M. biceps liegt die Furche.

Greift man nun tief in die Ellbeuge hinein, so fühlt man deutlich den Bicepsansatz wieder breiter werden, man fühlt wie er sich theilt, wie ein fester Strang schräg in die Tiefe dringt und ein oberflächlicher sich verbreiternd deutlich in die oberflächliche Fascie übergeht, indem er dabei an der medialen Seite einen scharfen Sehnenbogen bildet. Ueber die Bicepssehne läuft, sie schräg kreuzend, eine stärkere Hautvene von der Innenseite des Oberarmes nach aussen herab, die Vena basilica. Verfolgt man in der gleichen Richtung die Art. brachialis, die man entlang des ganzen Oberarmes an der Innenseite des Biceps fühlen kann, weiter nach unten, so nimmt sie einen schräg

nach aussen gerichteten Lauf an, an der Bicepssehne angekommen aber, hört das Pulsationsgefühl auf. Etwa 1 cm medial von der Arterie kann man hier in der Ellbeuge häufig einen Strang durchtasten, der von der Arterie etwas schräg medial weiter verläuft nach der medialen Muskelgruppe des Vorderarms zu, den Nervus medianus.

Am unteren Ende des Oberarmes sieht und fühlt man an der Innenseite sehr deutlich einen rundlich vorspringenden Knochen, den Epicondylus medialis. In gleicher Höhe mit diesem trifft man hinter dem lateralen Muskelwulst einen unebenen rundlichen weniger grossen Knochenvorsprung, den Epicondylus lateralis. Beide kann man deutlich nach dem Humerusschaft hin verfolgen, indem eine ziemlich scharf vorspringende konkave Kante an den Schaft führt.

Auf der Hinterseite der Ellbeuge sieht und fühlt man die Prominenz der Humeruscondylen, deren Uebergang in den Humerusschaft man hier deutlich durchtasten kann. Zwischen ihnen liegt eine flache Weichtheildelle, an die sich nach oben der Muskelwulst des Triceps anschliesst; nach unten zu findet sich in das untere Ende des Triceps eingeschaltet ein ovaler Knochenfortsatz, der nach oben hin zugespitzt ist, das Olecranon, dessen Spitze bei Streckstellung ungefähr in gleicher Höhe mit der Condylenlinie liegt, während sie bei Flexionsstellung erheblich, etwa 1 cm, tiefer rückt. Tastet man in die Rinne zwischen dem medialen Condylus und dem Olecranon hinein, so fühlt man in dieser Rinne auf dem Humerus einen Strang verlaufen, den Nervus ulnaris. Bei Druck auf denselben entsteht Kribbeln in der Hand. Auf der Aussenseite dicht unter dem äusseren Condylus des Humerus kommt man auf einen queren schmalen Spalt zwischen diesem und einem quergestellten, schmalen, abgerundeten Knochenwulst. Bei Pro- und Supination des Vorderarmes bewegt sich letztgenannter rundlicher Körper mit, daran erkennt man ihn als Radiusköpfchen und jenen Spalt als den Gelenkspalt zwischen Radiusköpfchen und Condylus hum. ext.

Bei sehr kräftig entwickeltem Vorderarm treten auf der Volarseite zwei Wülste hervor, ein lateraler vom Schaft des Oberarmes herkommender, ein medialer vom Epicondylus hum. int. entspringender. Beide konvergieren und vereinigen sich am Ende des oberen Drittels des Unterarmes zu einer grossen Masse. Diese verjüngt sich dann allmählich nach unten nach dem Handgelenk zu und trennt

sich hier schon für das Auge wenigstens bei muskelkräftigen, mageren Menschen in eine Anzahl von längs verlaufenden Strängen, die bei Flexionsbewegungen der Finger und der Hand stark unter der Haut prominiren. Hauptsächlich springt ein Strang circa 1 cm radial von der Mittellinie kräftig hervor namentlich bei Flexion der Hand, der aus der Richtung vom Epicondylus medialis kommend schon von der Mitte des Vorderarmes an zu fühlen, jedoch nur bis zum Beginn der Hand zu verfolgen ist, indem er hier an einem abgerundeten Knochen aufhört: das ist die kräftige Sehne des *M. flexor carpi rad.* Neben ihr kommt man auf der ulnaren Seite nahe der Hand auf mehrere Stränge, die stärker hervortreten, sobald man die Finger energisch beugen lässt. Dann kann man sehen und fühlen, wie von jener Sehne an gerechnet ulnarwärts je ein Strang für den 2., 3., 4. und 5. Finger sich nach oben bewegt. Das sind die oberflächlichen Flexorsehnen für die Finger. Man fühlt zwar manchmal noch ausserdem zwei Stränge von fast gleicher Dicke, die aber meist nicht deutlich zu unterscheiden sind, den ulnar vom *Ext. carpi rad.* gelegenen *M. palmaris longus*, der häufig fehlt, und zwischen diesen beiden den *Nervus medianus*. Ulnarwärts von der Flexorsehne für den 5. Finger dringt der tastende Finger tiefer ein in eine Grube und bekommt hier, wenigstens bei manchen Menschen ein Pulsationsgefühl, das die längs verlaufende *Art. ulnaris* veranlasst. Diese fühlt man radial von einem derben breiten Strang, der nach oben sich verbreiternd und weicher werdend, in den ulnaren Theil der volaren Muskelmasse übergeht und peripherwärts an einem rundlichen Knochenvorsprung dicht jenseits des Handgelenks an dem Erbsenbein endigt. Dieser Strang ist breit und tritt namentlich bei Ulnarflexion hervor, es ist die Sehne des *M. flexor carpi ulnaris*.

Radialwärts von der Sehne des *M. flexor carpi radialis* dringt der Finger auch in eine flache Bucht ein, in der dem Finger ebenfalls eine Arterie entgegenpulsirt, die *Art. radialis*. An diese schliesst sich nach dem Radius zu ein weicherer Strang, der Ansatztheil des *M. supinator longus*. Auf beiden Seiten des Vorderarmes fühlt man dorsalwärts von den mächtigen volaren Muskelwülsten die Ulna und den Radius, die man beide vom Olecranon resp. dem Radiusköpfchen an bis zum Handgelenk verfolgen und abtasten kann. Nur im oberen Theil des Unterarmes ist der Schaft des Radius nicht so deutlich dem Finger zugänglich. Nach dem Handgelenk zu werden beide Knochen immer freier, weil die Muskeln sehnig werden. Ihre Handgelenksenden kommen dann auch recht gut zur Wahrnehmung; man

fühlt deutlich, wie der Radius dicht vor dem Carpalgelenk auf der Volarseite eine konkave Bucht hat, an die sich die etwas unregelmässige viel dickere und breitere eigentliche Epiphyse anschliesst, die auf der Aussenseite mit einem kleinen weiter peripherwärts reichenden schmälern Fortsatz, dem Proc. styloides, endigt. Vor dem Radiusgelenke lateral von dem Sehnenbündel dringt der Finger etwas in die Tiefe auf das Gelenk und fühlt dadurch den unteren nach vorn konkaven Rand der vorderen Gelenkfläche des Radius und die konvexe der Handwurzel. Auf der ulnaren Seite ist der Knochen nicht so gut dem Finger zugänglich, weil der Flexor carpi ulnaris seine volare Seite deckt, doch kann man letzteren etwas bei Seite radialwärts schieben, dann fühlt man auch hier das stärker werdende Gelenkende, das aber hier mehr rundlich-kugelige Form hat. Auch dieses setzt sich auf der äusseren Seite in einen kleinen spitzen Fortsatz, einen Proc. styloides, fort.

Peripher schliesst sich an den Vorderarm die Hand an. Auf der Volarseite fühlt man am ulnaren Ende einen kräftigen rundlichen, stark prominenten Knochenvorsprung, das Erbsenbein und den Haken des Os humatum, an der radialen Seite in derselben Höhe an der Basis des Daumens einen konvexen Knochenkomplex, das Os naviculare und multangulum majus. Zwischen diesen beiden Knochenprominenzen dringt der Finger in eine tiefe Rinne ein, die mit Weichtheilen ausgefüllt ist. Ulnarwärts von dieser Rinne zieht der Kleinfingerballen nach vorn, radialwärts der Daumenballen, die man bei Bewegungen als kräftige Muskelwülste erkennt. Diese beiden Ballen umgrenzen die Hohlhand centralwärts.

Von der Volarseite aus ist in der Hohlhand und an den Ballen wenig zu fühlen. Man fühlt Weichtheile, an denen nur eines deutlich zu unterscheiden ist. Wenn man nämlich Flexionsbewegungen der Finger machen lässt, tritt entsprechend jedem Finger ein Strang, die Flexorselne hervor, die alle vier nach der obenerwähnten Bucht zwischen jenen Knochenkomplexen hin konvergiren, jedoch nicht bis dahin zu verfolgen sind. Auch in der Tiefe des Daumenballens fühlt man bei Beugung des Daumens das Vorspringen eines Stranges, wenn man den Finger am innern Rand des Daumenballens aufsetzt nahe der Stelle, wo dieser in die Hohlhand übergeht; es ist die Sehne des M. flexor pollicis longus. In der Tiefe der Hohlhand aber kommt man unter den Weichtheilen, circa 2—3 cm central vom Fingeranfang, in der Richtung jedes Fingers auf je einen länglich-

runden, etwas unebenen, knöchernen Vorsprung, zwischen denen bei extremen Extensionsbewegungen Weichtheilwülstchen hervorquellen. Lässt man Flexions- und Extensionsbewegungen der Finger machen, so kommt eine Abbiegung der Knochen im Gebiete dieses Vorsprunget zu Stande und damit haben wir die Lage des Gelenkes zwischen Metacarpus und erster Phalanx gefunden. Am Daumen unterscheidet sich die von aussen abzutastende Form dieses Gelenkes dadurch von den andern, dass man an dem Köpfchen des Metacarpus in der Mitte eine Rinne fühlt, die zwischen zwei seitlichen Vorsprüngen sich befindet, den kleinen Ossa sesamoidea.

Betrachten wir jetzt den Unterarm und die Hand von der Dorsalseite. Im obern Theil fühlt man dicht unter der Haut ungefähr in der Mitte den Schaft der Ulna, der sich vom Olecranon direkt fortsetzt, von der Mitte an aber seine Richtung nach innen nimmt. Namentlich der mediale dorsale Rand des Knochens ist deutlich zu verfolgen; am Handgelenk tritt hauptsächlich, wenn Pronationsbewegungen gemacht werden das rundliche Gelenkende der Ulna hervor, das bei diesen Bewegungun gleichsam hervorgewälzt wird, während es bei Supination wieder in die Tiefe taucht.

Die mediale Seite des Vorderarmes nimmt ein kräftiger Muskelkomplex ein, der neben dem medialen Rand der Ulna vom Ellbogen herunterzieht und mit dem volaren Muskelwulst einen gemeinschaftlichen medialen Muskelkomplex darstellt. Diese Partie ist bei fester Anspannung der Muskeln durch eine deutliche Furche, die zum grössten Theil auf der Ulna liegt, von den dorsalen Muskeln getrennt, es sind die schon besprochenen ulnaren Muskeln. Durch zwei Furchen, die im Allgemeinen schräg von oben aussen nach innen vorn verlaufen, werden diese dorsalen Muskeln wieder in drei zu isolirende Gruppen getrennt, deren medialste von der Dorsalseite der Ulna schräg nach innen auf der letzteren herabzieht. Bei Ulnarextension der Hand wird dieser Muskel hart und seine Sehne wird auf der Dorsalseite der Ulna als fester Strang deutlich fühlbar. Lateral davon liegt die zweite Muskelgruppe von gleicher Richtung ungefähr. Sie hängt oben mit der volar-radialen Gruppe zusammen und deckt hier den Radius, den man nur in seiner lateralen Kante fühlen kann. Diese Muskelgruppe verjüngt sich nach unten zu rasch und verdünnt sich zu einer Anzahl von Strängen, welche die Mitte der Dorsalseite am Ende des Vorderarmes einnimmt. Bei Extensionsbewegungen heben sich diese Stränge unter dem tastenden Finger und gleiten nach oben,

am meisten radialwärts die Sehne für den zweiten, dann die des dritten, vierten und fünften. Auf der radialen Seite wird ihre Gruppe am Handgelenk durch einen kleinen schmalen Vorsprung begrenzt, der vom Handgelenkende des Radius dorsalwärts prominirt. Dicht neben diesem Vorsprung ulnarwärts liegt eine Sehne, die radialwärts nach dem Daumen verläuft und namentlich bei Extension des Daumens stark hervorspringt; es ist die Sehne des *M. ext. pollicis longus*. Auf der radialen Seite fühlt man das uneben höckerige Handgelenkende des Radius.

Die dritte Muskelgruppe wird erst ungefähr in der Mitte des Vorderarmes sichtbar, wo sie zwischen der zuletzt besprochenen und der volar-radialen Gruppe hervortaucht, mehr oder weniger auf der radialen Seite des Vorderarmes gelegen, indem sie sich von der Dorsalseite schräg auf die Radialseite herum schlägt. Da, wo die äussere Fläche des Radius in die volare übergeht, da gehen zwei Sehnen vom Unterarm zur Dorsalseite des Daumens, und zwar sieht man bei Extension und Abduktion des Daumens die Stränge sehr stark hervorspringen; der eine, längere konvergirt nach der eben-erwähnten Sehne des *M. ext. pollicis long.* und legt sich in der Gegend des Metacarpophalangealgelenkes an ihre äussere Seite. Zwischen diesen beiden Sehnen entsteht namentlich bei Anspannung der Muskeln eine tiefe Bucht, die sog. Tabatière, in deren Tiefe man Pulsation fühlen kann, die von dem Dorsalast der *Art. radialis* verursacht wird. Die kurze lateralste jener Sehnen endet an der Basis des Daumens auf der Dorsalseite an einem rundlichen Knochen, der sich direkt in den Knochen des Metacarpus festsetzt. Diesen Knochen fühlt man deutlich vom Dorsum aus durch; er schwillt nach dem Gelenk zu kolbig an und sein vorderer Rand tritt bei Flexionsbewegungen des Daumens als abgerundete Kante stärker hervor. Circa  $\frac{1}{3}$ — $\frac{1}{2}$  em peripherwärts davon fühlt man dann eine schmale Spalte, vor der man wieder auf einen Knochen kommt, der zu beiden Seiten niedrige, rundliche Vorsprünge hat; das ist die Basis der I. Phalanx. Zwischen den beiden Knochen liegt das Gelenk. Dann wird die I. Phalanx wieder schlanker, schwillt dann wieder kolbig an und bildet wieder mit der vordersten Phalanx ein Gelenk, das jedoch nicht deutlich zu fühlen ist. In den Weichtheilen fühlt man nur auf der I. Phalanx noch in der Mittellinie einen sehnigen Straug, der sich aber nur wenig bei Extension erhebt.

Am Handgelenk kann man von der Dorsalseite aus nichts bestimmtes von den zusammensetzenden Knochen erkennen, soweit sie

die Handwurzel betreffen; an der ulnaren Seite jedoch fühlt man einen rundlichen Knochen, der durch einen schmalen Spalt vom Ulnagelenkende getrennt ist, das *Os triquetrum*. Man fühlt weiter, namentlich bei Radialflexion, dass sich von diesem Knochen central und radialwärts, noch andere Knochen anschliessen, dass also das Handgelenk weiter centralwärts liegt.

Peripher machen sich auf dem Handrücken sehr deutlich die Metacarpalknochen durch ihren Widerstand und ihre Form bemerklich; man fühlt jenseits der Masse der Handwurzelknochen manchmal die rundliche Basis des Metacarpus, dann den Schaft und daran anschliessend ihre Köpfe. Ueber sie hinweg sieht man die Sehnen der Extensoren radiär nach den Fingern auseinanderstrahlen. Den Metacarpus des zweiten Fingers kreuzt diese Sehne erst nahe dem Köpfchen, so dass es fast ganz frei radialwärts von derselben liegt. Bei Anspannung der Extensoren und der Abduktoren entsteht zwischen den Sehnen des zweiten Fingers und der des *Ext. pollicis long.* eine flache dreieckige Bucht, in deren Grund man den zweiten Metacarpus fühlt; man fühlt seine rundliche Basis und fühlt gelegentlich, wie auf dieser sich eine Sehne ansetzt, die vom Vorderarm kommt, der *Ext. carpi rad. long.*

Verfolgt man die Metacarpalknochen weiter peripherwärts, so kommt man vor dem kolbig angeschwollenen Köpfchen derselben namentlich auf der Seite an einen Spalt, der bei Flexion der Finger noch stärker hervortritt, und man fühlt zu beiden Seiten zwei flache abgerundete Prominenzen, den Anfang der I. Phalanx. Die Gelenklinie ist damit also bestimmt, der Gelenkspalt sehr deutlich. Bei rechtwinkliger Flexion im Metacarpophalangealgelenk liegt die Gelenklinie circa 1 cm unter dem oberen Rand des Metacarpusköpfchens. Man kann in die Zwischenräume zwischen den einzelnen Metacarpalknochen und zwischen die Metacarpophalangengelenke ziemlich tief hineintasten, dabei schiebt sich häufig vorn auf dem Zwischenraum zwischen dem vierten und fünften dieser Gelenke ein querer, fester, platter Strang gegen den Finger, ein *queres Verbindungsband* zwischen der vierten und fünften Extensorsehne.

An die Mittelhand schliessen sich die Finger an. An den Weichtheilen dieser ist nicht viel genauer zu erkennen, doch fühlt man bei Flexionsbewegungen in der Mitte der Volarseite der Fingerglieder im Bereich der I. und II. Phalanx ein schnelles sich spannendes Band die Flexorsehne, während auf der Dorsalseite viel seltener



ein solches deutlich zu fühlen ist. An dem letzten Fingerglied fühlt man nichts mehr von einer Sehne.

Unter den Weichtheilen stösst man auf die Knochen der Phalangen. Man fühlt entsprechend der Verbindung des ersten und zweiten Gliedes, weil hier die Weichtheile weniger straff und leichter verschieblich sind, die rundlichen Verdickungen der Knochen, die zwischen zweitem und drittem Glied geringer sind. Innerhalb dieser Stellen biegen sich bei Flexionsbewegungen die Finger ab und es treten dann die abgerundeten Köpfchen der Phalangen mit ihrer mittleren Einbuchtung deutlicher auf der dorsalen Seite hervor, so dass der Gelenkspalt an dieser Stelle circa 1 cm unter der dorsalen Fläche des Köpfchens daran zu erkennen ist, dass man hier den zu beiden Seiten etwas prominirenden Rand der Basis der anliegenden Phalanx fühlt.

---

## Fünfte Abtheilung.

---

### Der Bauch.

---

An die Brusthöhle schliesst sich nach unten die Bauchhöhle an. Diese hat mit jener in ihrem oberen Theil die Abgrenzung durch einen Theil der untern Rippen und die Sternalspitze gemeinsam. Geschieden werden sie durch das kuppelförmige Zwerchfell. Hinten bildet die Lendenwirbelsäule im Anschlusse an die untern Brustwirbel mit den Rippen den Ausgangspunkt für die seitliche Begrenzung der Bauchhöhle durch Weichtheile, während die ganze Weichtheilwand vorn, hinten und zu beiden Seiten als unteren Ansatzpunkt den Ring der Beckenknochen hat, sodass sie also zwischen Thorax und Beckenknochen ausgespannt ist. Diese Beckenknochen bilden mit ihren knöchernen Wänden im unteren Theile die seitliche, die vordere und die hintere Wand der Bauchhöhle, die hier Beckenhöhle heisst; ihren unteren Abschluss aber erhält diese Höhle durch ein an ihrem untern Ende ausgespanntes Fascien- und Muskelblatt, den Beckenboden.

## 37. Kapitel.

**Die vordere Bauchwand.**

Die vordere, seitliche und hintere Bauchwand wird, abgesehen von der Wirbelsäule, gebildet von Haut, Fett, Muskulatur, Fascie und Peritoneum. Sie ist also eine durchaus nachgiebige Wand, die nur vom Knochen entspringt und am Knochen sich ansetzt, abgesehen von dem Wirbelsäuleansatz und den Rippen jedoch keine Knochen als Stütze hat. Dadurch ist eine Volumenänderung der Bauchhöhle ermöglicht, während die Bauchwand auf der andern Seite für die inneren Organe viel weniger Schutz darbietet. Ihre äussere Form ist daher auch sehr abhängig von dem Inhalt. Die inneren Organe können modellierend auf sie einwirken. So kann die verschiedene Füllung des Darmkanals, die verschiedene Grösse der inneren Organe Einfluss auf ihre Gestalt haben.

Die vordere Bauchwand besteht aus dünner verschieblicher Haut, die nur in der Nabelgegend festsetzt. Unter dieser kommt das subcutane Fett, das meist ziemlich reichlich vorhanden ist, namentlich aber in der Unterbauchgegend oft zu sehr ansehnlicher Dicke sich entwickelt. Bei Bauchoperationen kann dieses Fett recht hinderlich sein. Fehlt es, so können die Muskeln in ihrer Form deutlich hervortreten. Auf diese Fettschicht folgt dann die sogen. Fascia superficialis, die aus dichtem Bindegewebe besteht. Nimmt man diese weg, so kommt man auf der Vorderseite nun auf Muskel und zwar zu beiden Seiten der Mittellinie auf den in eine Scheide gehüllten längs verlaufenden M. rectus, der vom Knorpel der 5., 6. und 7. Rippe entspringt und sich unten neben der Symphyse an das Becken ansetzt. Seine Scheide wird von den Aponeurosen der seitlichen Muskeln gebildet. Nicht in ganzer Länge besteht er aus Muskulatur, es sind an mehreren Stellen bis zum Nabel schnigige Partien eingeschaltet, die in transversaler Richtung ziehen und die Muskelsubstanz unterbrechen. An diesen schnigigen Einschaltungen haftet die Scheide des Rectus vorn fest. Ist der Muskel gut und kräftig entwickelt, so kann er zwischen den schnigigen Inskriptionen bei Kontraktionen geschwulstartig prominiren. Man muss sich vor Verwechslungen mit wirklichen Geschwülsten hüten.

Auf der Hinterseite reicht jedoch die Rectusscheide nicht bis hinunter, sie fehlt von der Nabelgegend an ganz, sodass der Muskel

hier direkt an die Fascia transversa stösst, welche das Peritoneum von der Muskulatur trennt. Ueber dem Peritoneum liegt häufig noch Fett. Nahe dem äusseren Rande des M. rectus verläuft auf der Hinterseite zwischen Bauchfell und Fascia transversa die A. und V. epigastrica, Aeste der grossen femoralen Gefässe, bis etwa in die Höhe des Nabels. Die Lage dieser Arterien erhält eine gewisse Wichtigkeit bei der Wahl der Einstichstelle für Bauchpunktionen. Es sind schon Verblutungen in Folge von derartigen Verletzungen beobachtet worden. Man wählt am besten die Mittellinie unter dem Nabel oder die Mitte einer Linie vom Nabel zur Spina ant. sup.

Zwischen beiden Recti in der Mittellinie ist eine schmale, muskelfreie längs verlaufende Partie der Bauchwand, die nur von sehnigem Gewebe, den Muskelaponeurosen gebildet wird; das ist die Linea alba.

Die seitliche Bauchwand wird von drei Muskeln gebildet; der oberflächlichste ist der Obliquus abdominis ext.; die äussere Fläche der Knochen der 5. resp. 6. bis 12. Rippe sind oben die Anheftungspunkte für seine Zacken, die sich zwischen die Zacken des M. serratus ant. maj. und des Latissimus dorsi einlagern. Seine Fasern verlaufen schräg von oben aussen nach innen unten, bilden eine dicke Muskelplatte und endigen in eine Aponeurose, die am Poupart'schen Band bis zum Tuberculum pubis und am Schambein, von da bis zur Symphyse sich inseriren. Sie bildet das vordere Blatt der Rectusseide und verbindet sich in der Linea alba mit der der andern Seite. Unter diesem Muskel liegt der M. obliquus int., eine Muskelplatte, die hinten im Zusammenhang mit der Scheide des tiefen Rückenstreckers, von der Mitte des Darmbeinkammes bis zur Spina ant. sup. entspringt, sich am Poupart'schen Band bis zur Mitte ansetzt und ihre Muskelfasern schräg nach oben schickt. Die hinteren Partien gehen zu den drei untersten Rippen, die andern bilden eine Aponeurose, welche in zwei Blätter gespalten die Grundlage der Rectusseide bildet. Schliesslich gelangt man noch auf einen dritten Muskel, den Transversus abdominis, dessen quer verlaufende Fasern von der inneren Fläche des Rippenbogens, der Fascia lumbodorsalis und dem Darmbeinkamm entspringen und in eine Aponeurose endigen, die im oberen und mittleren Theil hinter den Rectus, im untern vor den Rectus tritt.

Die Aponeurosen beider Seiten vereinigen sich in der Mittellinie zu der schon oben erwähnten Linea alba. Sie wird gewöhnlich für die Eröffnungen der Bauchhöhle als Schnittgegend gewählt, weil man hier am leichtesten eindringt. Manchmal findet man in dieser

Linea alba schmale Spalten, durch die sich Fettklumpchen des subserösen Fettgewebes hervordrängen, diese können das Peritoneum nachziehen und so einen kleinen von Bauchfell ausgekleideten Bruchsack bilden, in den gelegentlich Netztheile eintreten.

Normaler Weise weist die linea alba eine Unterbrechung auf im Nabel, der in später Fötalzeit als Austrittspforte für die Nabelgefäße und früher für das Nabelbläschen und die Allantois resp. den Urachus dient. Wenn der Nabelstrang abgebunden wird, dann obliteriren die Nabelgefäße, sie ziehen sich zurück, legen sich an den unteren Rand des Nabelringes und verwachsen hier fest, während der obere frei bleibt. Es wird also die Nabelöffnung zum Theil geschlossen durch die Verwachsung der Gefäße. Es entsteht so eine Hautnarbe, mit der der Gefässstumpf verwachsen ist, während die Bauchwand oben eine meist runde, sehnige Lücke in der Linea alba, den Nabelring aufweist. Es fehlt am Nabel also ganz das Unterhautfettgewebe und das seröse Gewebe, man hat eine Narbe vor sich, die aus Haut, Fascia transversa und glatt darüberziehendem Peritoneum besteht. Lagert sich in der Umgebung des Nabels Fett ab, so bleibt der Nabel in der Tiefe, während die umgebende Haut gehoben wird. Es erklärt sich so also die häufig vorkommende tiefe Lage des Nabels. Jene schwache Stelle verkleinert sich allmählich sehr. In manchen Fällen ist sie durch eine Fascie geschützt, doch ist dieser Schutz ziemlich unvollkommen. Es gehen nämlich von einer Rectusscheide zur andern quer über die Hinterwand des Nabels besonders ausgebildete Theile der Fascia transversa als Fascia umbilicalis. Sie hört manchmal 1—2cm über dem Nabelring auf mit einem scharfen quer verlaufenden, freien Rand. Dabei ist sie an der Linea alba ziemlich lose, an dem Rectus sehr fest angeheftet. Zwischen dieser Fascia umbilicalis und der Linea alba kann sich nun das Bauchfell hineinsenken und, so lange der Nabelring nicht durch konzentrische Verengung geschlossen ist, am obern Rand des Nabelrings, der, wie wir gesehen haben, eine schwache Stelle hat, nach aussen treten. Es ist hier dann Gelegenheit gegeben zum Austritt von Eingeweiden, zur Entstehung von Nabelbrüchen.

Die erworbenen Nabelbrüche treten also zwischen oberer resp. vorderer Seite der von der Leber als Lig. teres kommenden obliterirten Nabelvene und oberem Rand des Nabelrings ein. Der Bruchsack ist meist zart und dünn, manchmal freilich sehr derb, die Bruchpforte ziemlich eng, der Ring scharf und glatt; die Bruchhüllen bestehen aus Haut, Fascia transversa und Peritoneum. So sind die

erworbenen Brüche der Kinder beschaffen. Im Gegensatz zu ihnen entstehen die Nabelbrüche der Erwachsenen, nachdem der Nabelring schon einmal fest geschlossen war, dadurch, dass die Nabelnarbe durch irgend welche ursächliche Momente z. B. Ascites dauernd stark gedehnt wird und so eine schwache Stelle erzeugt wird oder dadurch, dass ein subseröser Fettklumpen das Peritoneum durch die Nabelücke hervorzerzt. Die intraabdominalen Reste jener Organe, die in der Fötalzeit den Nabelring passiren, sind später als platte kaum erhabene und von Peritoneum überzogene, solide Stränge auf der Innenseite der Bauchwand nachweisbar. Grade nach unten zur Blase zieht der Urachusrest, schräg nach unten lateralwärts die Arterienstränge und nach oben zur Leber der Venenrest, während die Verbindungen zwischen Darm und Nabelbläschen, der Ductus omphaloentericus abgerissen ist. Nicht immer obliteriren diese Stränge vollständig, es findet sich nicht so ganz selten ein fistulöser Nabel in Folge von Offenbleiben des Urachus. Manchmal bleiben auch im Nabel Epithelreste erhalten vom Ductus omphaloentericus, vom Urachus. Diese können sich später zu Carcinomen entwickeln. Bei der Diagnose von Nabelgeschwülsten muss man sich dieser entwicklungsgeschichtlichen Thatsachen erinnern.

Der aponeurotische Theil der Bauchwand findet sich aber nicht nur in der Mittellinie, sondern auch unten seitlich von derselben, wie wir bei der Besprechung der Muskelansätze gesehen haben, und auch in diesem Theil kommt normaler Weise eine Unterbrechung der Bauchwand vor, die hervorgerufen wird durch die Durchwanderung des Hodens und des Samenstranges nach dem Hodensaek. Auf dieser Wanderung nimmt der Hoden nur zum Theil die Bauchwand mit, zum andern Theil drängt er sie auseinander.\*)

Die anatomischen Verhältnisse liegen dann so, wenn man Haut und Fascia superficialis entfernt. In der Aponeurose des M. obliquus ext. abd., die mit ihren Fasern medial und abwärts verläuft, findet sich etwas nach aussen und oben vom Tuberculum pubis eine schräge Spalte, die oben von einem Faserzug begrenzt wird, der sich an der Symphyse inserirt, während der andere sich im Lig. Poupartii verliert und mit diesem zum Tuberculum pub. zieht. Diese beiden

---

\*) Anmerkung. Ich will damit nicht etwa meine Meinung über den wirklichen Vorgang beim Descensus testiculi aussprechen. Das Verständniss ist nur sehr erleichtert, wenn man den Vorgang sich in dieser mechanischen Weise vor sich gehend denkt.

Faserzüge werden Schenkel der Leistenpforte genannt. Etwas modifizirt wird diese einfache Form der Spalte noch dadurch, dass die Fasern sich zum Theil mit der Rectusscheide zum Theil mit den Fasern der andern Seite verbinden und kreuzen und dass ausserdem noch Fasern von der Spina ant. sup. quer und schräg über den untern Theil der Spalte verlaufen. Es wird auf diese Weise der

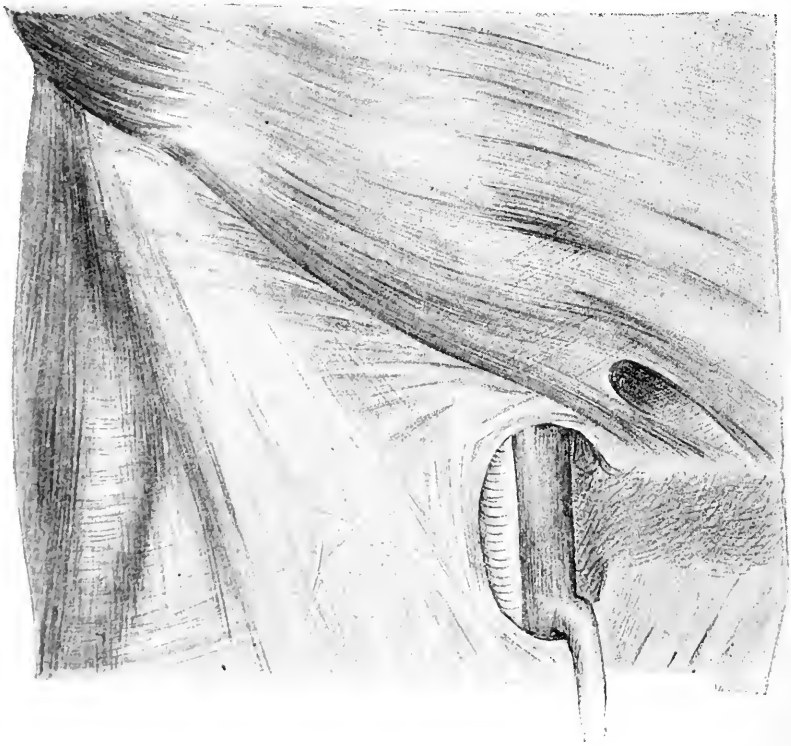


Fig. 51. Leisten- und Schenkelregion nach Ablösung der oberflächlichen Fascie. Im oberen Theil Aponeurose des M. obl. ext. mit Annulus inguinalis ext. Im untern Theil oberflächliches Blatt der Fascia lata mit dem Proc. falciformis, Vena saphena magna und Vena cruralis, Art. femoralis. (Nach Graser, Die Unterleibsbrüche.)

Spalt abgerundet. Oft ist er so weit, dass man die Kuppe des Zeigefingers, die Bauchdecken einstülpend, einführen kann. Dieser ovale Spalt heisst der äussere Leistenring. Er liegt 2—3 cm von der Mittellinie entfernt. Nehmen wir nun den M. obliquus ext. weg, so kommen wir auf die Platte der innig verbundenen Muskeln

des Obliquus int. und des Transversus, deren Fasern in der uns hier interessirenden Gegend ungefähr horizontal von den beiden äussern Dritteln des Poupart'schen Bandes zu der Aponeurose verlaufen. Da das Poupart'sche Band schräg nach abwärts und medialwärts zieht, so findet sich zwischen letzterem und den Fasern jener Bauchmuskeln eine schmale Spalte, welche durch die fibröse Scheide des Rectus noch eine Einengung erfährt. Diese Spalte durchsetzt der Hoden, dabei drängt er den untern Rand dieser Muskeln noch etwas mehr nach oben und nimmt von den untersten Fasern einige als Hülle mit, die im Bereich des Hodens dann M. cremaster heissen. Diese Spalte bildet den aponeurotischen Grund des innern Leistenringes. Entsprechend dem medialen Rande des innern Leistenringes findet sich die Art. epigastrica, die nur vom Peritoneum bedeckt grade nach oben steigt. Die übrigen Bestandtheile der Bauchwand betheiligen sich nicht durch Spaltbildung an der Formirung der Leistengegend, sondern durch Ausstülpung. Durch jenen eben beschriebenen Spalt wird nämlich die Fascia transversa und das Bauchfell hindurchgestülpt, sie treten schon vor dem Descensus testiculi in diesen Spalt ein, rücken dann zwischen dem M. obliquus int. und Transversus einerseits und dem M. obliquus ext. andererseits schräg medialwärts vor und finden am äussern Leistenring den Austrittspunkt in den Hodensack. An der medialen und untern Seite des innern Leistenringes bildet die Fascia transversa eine deutliche scharfe Falte. Zwischen der Fascia transversa und dem Bauchfell liegt auf dem Wege vom innern zum äussern Leistenring der Samenstrang. Man nennt diese Strecke zwischen den beiden Leistenringen Leistenkanal. Er hat beim Erwachsenen eine Richtung von oben hinten lateral, nach vorn unten medial und ist etwa  $2\frac{1}{2}$ —4 cm lang. Beim Kind verläuft er ziemlich grade von hinten nach vorn; durch das Wachsthum aber erfährt er eine Verschiebung. Die Bezeichnung eines Kanals verdient er aber meist nur in der Fötalzeit, denn nur dann vermittelt er als röhrenförmiges von Fascia transversa und Peritoneum ausgekleidetes Gebilde die freie Kommunikation zwischen der Bauchhöhle und der peritonealen Tunica vag. testis propria. Da in den letzten Monaten des fötalen Lebens die Wände des peritonealen Kanals ausgedehnt vom obern Rand des Hodens bis zum Niveau der innern Bauchwand verwachsen, so ist unter normalen Verhältnissen in post-embryonaler Zeit kein Kanal mehr vorhanden. Er wird ersetzt durch einen Strang, der vom Scheidenfortsatz des Peritoneum, dem Samenstrang und der Fascia transversa gebildet wird. Da, wo der Abschluss

des Kanals nach der Bauchhöhle ist, da findet man gewöhnlich eine kleine trichterförmige Grube in der Bauchwand. Ganz ebenso liegen die Verhältnisse auch beim Weib. Hier ist es nur das Lig. rotundum, welches die Stelle des Samenstranges versieht; auch dieses wird häufig vom innern Leistenring an bis in das Labium majus von einer kleinen Ausstülpung des Bauchfells begleitet, welche das Diverticulum Nuckii genannt wird; bei der Geburt soll dieses auch verschlossen sein.

Aus den eben geschilderten anatomischen Verhältnissen geht hervor, dass die Bauchwand hier Partien aufweist, die schwächer sind als ihre übrigen Theile, dass sie hier mechanischen Einwirkungen von innen aus weniger Widerstand wird entgegenzusetzen können, dass hier also Gelegenheit gegeben ist, dass bei andauernd erhöhtem Druck von innen gegen die Bauchwand innere Organe hier eine Austrittspforte finden können. Dazu kommt weiter, dass in Folge der relativ komplizirten Entwicklung und des relativ komplizirten Baues nicht selten Störungen in dieser Entwicklung entstehen. Zunächst tritt der Fall ziemlich häufig ein, dass bei der Geburt der Proc. vag. peritonei nicht verschlossen ist, dass also eine Kommunikation zwischen Bauchhöhle und dem Peritoneal-Sack des Scrotum besteht. Wir haben dann einen angeborenen Leistenbruchsack vor uns. Hat diesen Weg ein Darmtheil zum Austritt benutzt schon während der Fötalzeit, was recht selten ist, so sprechen wir von einem angeborenen Leistenbruch sensu strictiori. Ist es nach der Geburt geschehen, dann spricht man ebenfalls von einem angeborenen Leistenbruch. Dieser hat also das Eigenthümliche, dass der Bruchinhalt in dem Proc. vag. peritonei liegt, dem Peritonalsack, der den Hoden überzieht. Nun kommen aber bei der Obliteration des Proc. vaginalis noch weitere Anomalien vor. Es kann der Verschluss wohl dicht über dem Hoden eintreten, die Bauchfelltasche aber im übrigen offen bleiben. Das ist gar nicht selten, dann haben wir es wieder mit einem angeborenen Bruchsack zu thun. Tritt in diesen Eingeweide, so wird dieser Bruchsack nach unten in das Scrotum vorgetrieben und tritt neben die Tunica vag. testis propria. Man findet hier also den Hoden nicht im Bruchsack. Im Endresultat unterscheidet sich diese Bruchform durchaus nicht von der jetzt zu erwähnenden, von dem erworbenen äussern Leistenbruch. Da wo jene kleine trichterförmige Grube vom Abschluss des Leistenkanals in der Bauchwand zurückgeblieben ist, also am innern Leistenring, da wird das Bauchfell nach aussen vorgestülpt, entlang dem Samenstrang durch den



Leistenkanal in das Scrotum hinein. Der Sack dieser Hernie ist ganz unabhängig vom Proc. vaginalis und liegt neben der Tunica vag. testis propria. Es ist also diesen Bruchformen gemeinschaftlich, dass der peritoneale Bruchsack lateral von der A. epigastrica durch den innern Leistenring durch den Leistenkanal zum äussern Leistenring heraus in das Scrotum reicht, im ersten Fall als total offen gebliebener

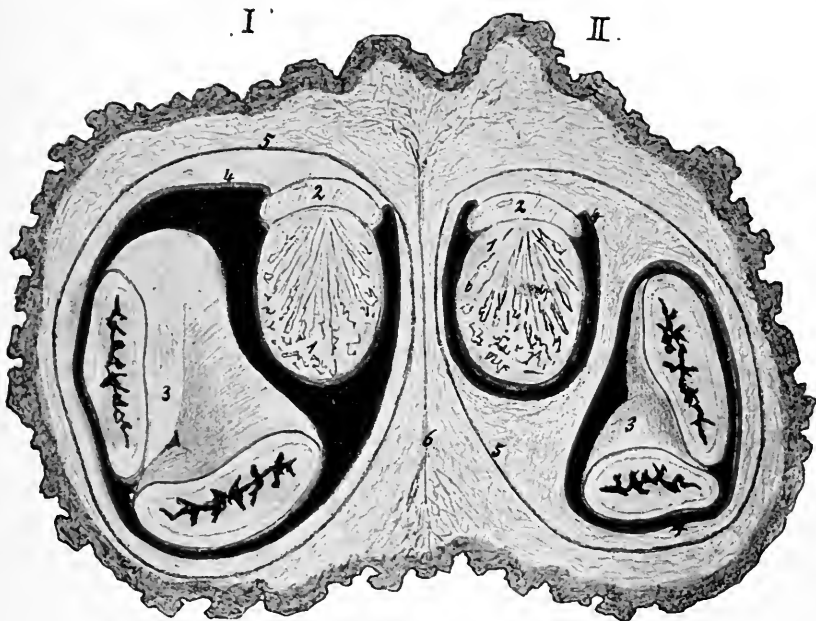


Fig. 52. Halbschematischer Durchschnitt durch das Scrotum eines mit zwei Leistenbrüchen behafteten Mannes. Links I. angeborener Leistenbruch. Rechts II. erworbener Leistenbruch. Rothe Linie: Peritoneum resp. Tunica vag. propr. testis. 1. Hode, 2. Nebenhode, 3. Darmschlinge, 4. Bruchsack, 5. Tunica vagin. communis funic. sperm. et testis (Fascia transversalis), 6. Raphe scroti. (Nach Graser, Die Unterleibsbrüche.)

Proc. vag. peritonei, im zweiten als nur partiell nicht obliterirter Processus, im dritten als neu ausgestülptes Peritoneum. Nur im ersten Fall findet man den Hoden im Bruchsack. Tritt der Bruchsack nicht in das Scrotum, sondern bleibt er im Leistenkanal und breitet er sich da aus, was in Folge von abnormer Enge und Festigkeit des äussern Leistenrings vorkommen kann, dann spricht man von einer Hernia interstitialis.

Die Hüllen jener äussern Leistenbrüche sind bei den verschiedenen Formen die gleichen. Von aussen nach innen aufgezählt: 1. Scrotalhaut, 2. Fascia superficialis, Tunica dartos, 3. Fasern des Obliquus ext., Obliquus int. und Transversus, Cremasterschicht, 4. Fascia transversalis = Tunica vag. com., 5. Peritoneum = Bruchsack resp. Tunica vag. testis propria.

Chirurgisch wichtig ist noch das Verhalten des Hodens und des Samenstranges zu dem Bruchsack. In beiden Arten, dem erworbenen und angeborenen Leistenbruch, liegt der Hoden und der Samenstrang hinter der Hernie, s. Fig. 52; während aber bei dem erworbenen Leistenbruch der Bruchsack sich bis zur Bauchhöhle vollständig vom Hoden und dem Samenstrang isoliren lässt, und damit also exstirpiren lässt, kann man dies beim kongenitalen nicht wegen der innigen Beziehung, die der Proc. vaginalis zum Hoden und Samenstrang hat.

Noch eine Stelle giebt es im Leistenkanal, die durch ihre schwache Bildung geeignet ist zum Austritt für Eingeweide. Das ist jene relativ dünne Partie, medial von dem innern Leistenring und medial neben der schräg nach innen oben verlaufenden Art. epigastrica. Hier fehlen die Muskeln, die Bauchwand besteht nur aus Peritoneum, Fascia transversalis und Fasern der Aponeurose des Obliquus ext.; der Obliquus int. und der Transversus begrenzen jene Stelle oben, während das Poupart'sche Band unten und der Rectus abdominis innen die Grenze bilden. Hier ist schon normaler Weise eine Ausbuchtung des Peritoneum vorhanden. In diese schwache Partie senkt sich gelegentlich unter Wirkung des abdominalen Druckes das Peritoneum als Sack ein und dringt gerade nach vorn in den äusseren Leistenring vor und durch diesen heraus. Der Weg ist also ein gerader von hinten nach vorn ohne Berührung des Leistenkanals. Dieser Bruchsack liegt also medial von der A. epigastrica und medial von dem Samenstrang. Seine Hülle besteht aus: 1. der äusseren Haut, 2. der Fascia superficialis, 3. der Fascia transversa, 4. dem subperitonealen Fettgewebe und 5. dem Bruchsack = Peritoneum.

Aus den eben geschilderten Verhältnissen der Leistenbrüche resultirt, dass die erworbenen äusseren Leistenhernien ebenso wie die inneren Leistenhernien langsam entstehen, dass die Heilungsbedingungen bei den äusseren Leistenhernien wegen des schrägen Verlaufs des Leistenkanals wesentlich günstigere sind. Für die Operation der Hernien ist es nothwendig zu beachten, dass die A. epigastrica vom Erweiter-

ungsschnitt der Bruchpforte verschont bleiben muss; man muss also beim äusseren Leistenbruch entweder nach aussen oder direkt nach oben, beim inneren nach innen oder direkt nach oben incidiren.

Der obere bewegliche Theil der vorderen Bauchwand endigt am Poupart'schen Band, das sich von der Spina ant. sup. zum Tuberculum pubis erstreckt. An diesem Band vereinigen sich die Fascien, die von oben kommen, die Fascia superficialis, die Aponeurose des Obliquus ext., die Fascia transversa und die Fascia iliaca, die aus dem Becken kommt. Eiterungen, die an der Wirbelsäule entstanden unter der Fascia iliaca auf dem M. ileopsoas nach unten vorgerückt sind, liegen

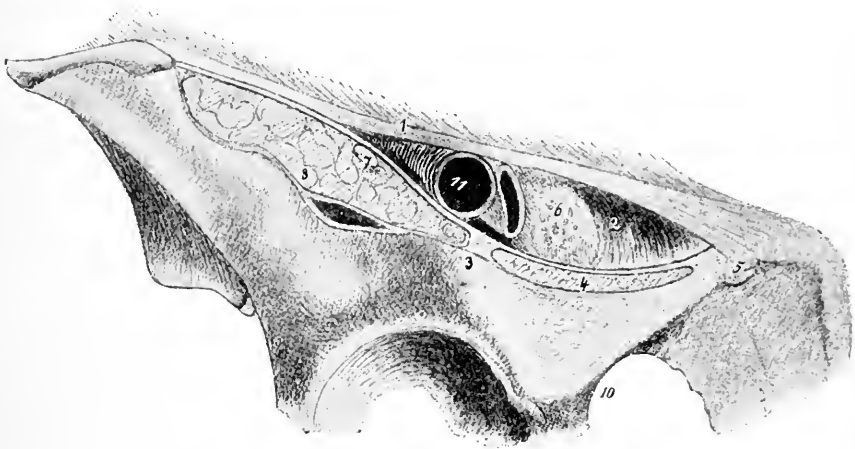


Fig. 53. Schnitt durch den Arcus cruralis (nach Graser). 1. Ligamentum Poupartii, 2. Lig. Gimbernati, 3. Eminencia ileopectinea, 4. M. pectineus, 5. Tuberculum pubicum, 6. Annulus cruralis mit Septum crurale, 7. Nervus cruralis, 8. M. ileopsoas, 9. Bursa mucosa, 10. Foramen obturatorium, 11. Arteria cruralis (nach einwärts die Vene).

deshalb dicht hinter dem Poupart'schen Band und dringen also hier näher an die Oberfläche. Der untere Theil der vorderen Bauchwand, der die Beckenhöhle begrenzt, wird, wie wir schon sagten, im Wesentlichen von dem knöchernen Becken gebildet. Dieses ist auf seiner Vorderseite von einer Reihe von Muskeln bedeckt, die an die untere Extremität gehen, die wir dort genauer besprechen werden.

Vom Poupart'schen Band aus geht nach unten, die Muskeln des Oberschenkels einhüllend, die Fascia lata. Auf letztere kommt man also sofort, sobald man Haut Subcutangewebe und die oberflächliche Fascie dieser Gegend entfernt hat. Dadurch aber, dass

von dem äusseren Theil des Poupert'schen Bandes ein fester derber Strang schräg nach innen unten an die Eminentia ileopectinea verläuft, das Lig. ileopectineum, welches von dem medialen Theile der Fascia iliaca gebildet wird, wird der Raum zwischen Lig. Poupertii und der knöchernen Beckenwand in zwei Theile getheilt. Der laterale Raum enthält den M. ileopsoas, zwischen dessen beiden Theilen der Nerv. cruralis ziemlich oberflächlich liegt. Der mediale birgt als wesentlichsten Bestandtheil die grossen Schenkelgefässe. Da das Lig. ileopectineum schräg nach innen unten verläuft, so erklärt sich daraus, dass der Gefässraum mit seinem lateralen Theil den medialen Theil des Muskelraumes deckt. Die Grenze dieses Raumes nach der Symphyse zu wird dadurch gebildet, dass vom medialen Theil des Lig. Poupertii sich ein Band an das Schambein ansetzt, das dreieckige Form und einen lateralwärts konkav ausgeschnittenen Rand hat, das Lig. Gimbernati. Nun ist aber der Gefässraum nicht vollständig von der Art. und Vena femoralis ausgefüllt; sondern auf beiden Seiten findet man Fett, Bindegewebe, Lymphgefässe und Lymphdrüsen. Durch den lateralen Theil des Gefässraumes geht zunächst die Art. femoralis, deren Lage etwa der Mitte einer Linie zwischen Spina ant. sup. und Symphyse entspricht. Etwas medialwärts davon liegt die Vena femoralis, beide in einer Scheide, die mit einer Fortsetzung der Fascia transversalis verwachsen ist. Gewöhnlich liegt nun noch etwas weiter medialwärts eine Lymphdrüse in Fett eingehüllt. Der Raum zwischen der Schenkelvene und dem Lig. Gimbernati ist durch keine feste Fascie geschützt, nur ein Netz von Fasern der Fascia transversalis findet sich manchmal hier. In vielen Fällen ist von einem Septum crurale überhaupt nichts zu konstatiren. Schneidet man also hier von aussen ein, so gelangt man nach Durchtrennung der Haut, des subcutanen Fettgewebes und der Fascia lata sofort auf das oben erwähnte Fettgewebe und hinter diesem direkt auf die schwache Fascia transversa und das Bauchfell. Damit ist aber auch zur Genüge klar, dass hier eine schwache Stelle ist, dass hier der abdominale Druck das Bauchfell vorstülpen kann. Der Raum nun, in den das Bauchfell vorgestülpt wird, wird nach hinten zu durch das Fascienblatt begrenzt, das von dem Lig. ileopectineum und dem horizontalen Schambeinast entspringt und als tiefes Blatt der Fascia lata oder als Fascia ileopectinea nach unten zieht. Es bildet also lateral die hintere Grenze der Lacuna vasorum, medial den vorderen Ueberzug des M. pectineus. Das oberflächliche Blatt der Fascia lata und das tiefe sind mit den grossen Gefässen und seitlich untereinander ver-

wachsen, jedoch so, dass auf der medialen Seite neben der Vena femoralis ein von Fett, Lymphdrüsen und Gefässen erfüllter Raum bleibt. Dieser Raum wird, falls das Bauchfell als Bruch vorgestülpt wird, zum Kanal umgeformt. Unter normalen Verhältnissen ist also kein Kanal vorhanden. Nun zeigt das oberflächliche Blatt der Fascia lata dicht unterhalb des Poupart'schen Bandes eine eigenthümliche Ein-

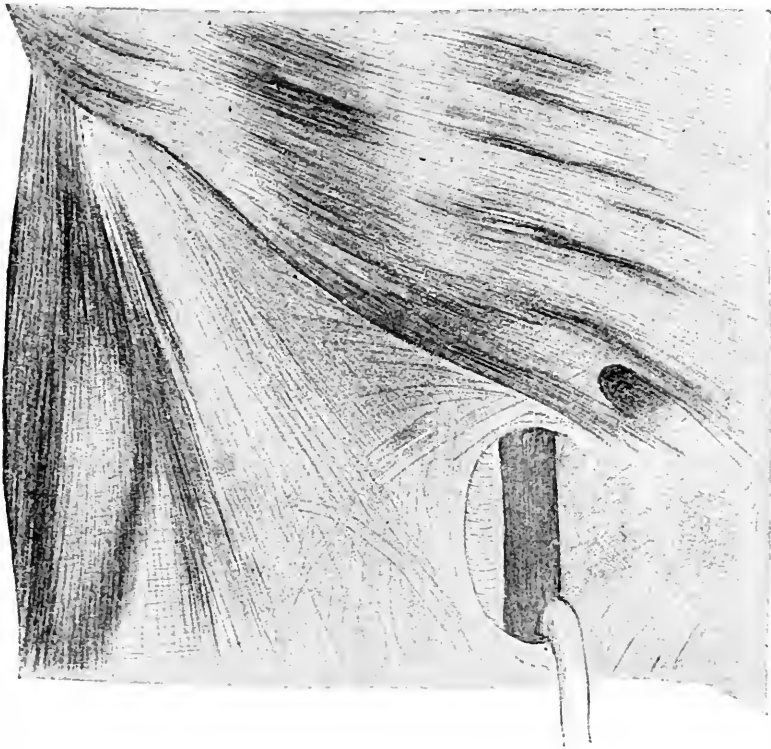


Fig. 54. Leisten- und Schenkelregion nach Ablösung der Haut u. Fascia sup. (nach Graser). Im oberen Theil Aponeurose des M. obl. ext. mit Annulus inguinalis ext. Im untern Theil oberflächliches Blatt der Fascia lata mit dem Proc. falciformis, Vena saphena magna und Veua cruralis, Art. femoralis.

richtung, eine wesentlich dünnere durchbrochene Partie, die Lamina cribrosa, deren durchlöchernte Beschaffenheit ihre Erklärung findet in dem Durchtritt zahlreicher Blut- und Lymphgefässe. Diese dünnere Partie hat eine ovale Form und wird dadurch begrenzt, dass die Fascia lata in ihrem derben Theil vom Poupart'schen Bande aus

über den Gefässen mit einem scharfen sichelförmigen medialwärts konkaven Ausschnitt, dem Proc. falciformis endet, über dessen untern Rand die Vena saphena magna aus dem subcutanen Fettgewebe in die Tiefe zur Vena femoralis tritt. Den Raum hinter der Lamina cribrosa bezeichnet man gewöhnlich als Fossa ovalis, in ihr liegen also die Art. und Vena femoralis von einer Gefässscheide umhüllt, Fettgewebe und Lymphdrüsen. Diese schwache Stelle der Fascie in ihrem medialen Theil neben der Vena femoralis wählen die Hernien zum Austritt und zwar gewöhnlich schon im oberen Theil. Tritt hier also ein Bruch zu Tage, so ist er gewöhnlich bedeckt:

1. von Haut und subcutanem Bindegewebe,
2. von der Fascia lata (Lamina cribrosa),
3. von Fettgewebe,
4. von der Fascia transversa = Sept. crurale,
5. von subserösem Fettgewebe,
6. von Peritoneum.

Aber in einer Anzahl von Fällen stülpt er nicht die vor ihm liegenden Theile vor, sondern tritt durch eine Spalte des Septum crurale und ebenso durch eine Lücke der Lamina cribrosa. In Folge dessen fallen diese als Umhüllungen weg und die Bruchhüllen bestehen nur aus Haut mit Subcutangewebe, etwas Fett, Bindegewebe und Peritoneum. Gewöhnlich ist der Bruchsack nicht fest verwachsen mit seiner Umgebung, sodass er sich leicht stumpf ausschälen lässt. Häufig zeigt er eine glänzende Oberfläche; da ihm dazu nicht selten Fettmassen anhaften, so ist es erklärlich, dass Verwechslungen mit Darm- und Netzpartien vorgekommen sind. Roser spricht solche Fettmassen als ätiologisches Moment an, indem er meint, dass sie das Peritoneum zum Bruchsack herauszerren. Wird ein Schenkelbruch eingeklemmt, so liegt die einklemmende Stelle entweder am Proc. falciformis der Fascia lata oder im Niveau des inneren Schenkelringes. Will man die einklemmende Stelle mit dem Messer erweitern, so muss man sich der Verhältnisse zu den Gefässen erinnern. Nach aussen vom Bruchsack liegt die Vena femoralis, nach oben zu die Art. epigastrica inf. und lateralwärts auf der inneren Beckenseite die Art. obturatoria, wenn sie aus der Art. epigastrica entspringt. Nur sehr selten geht diese quer über den oberen Rand des Schenkelringes und medial vom Bruch dem konkaven Rand des Lig. Gimbernati entsprechend nach unten. Nach aussen darf man also in keinem Falle schneiden, nach oben zu kann man nach Durchtrennung des Lig.

Poupartii in Konflikt mit der Epigastrica und dem Samenstrang kommen; dagegen ist nach innen zu der Raum frei von Gefässen, wenn man absieht von jenen recht seltenen Fällen von abnormem Verlauf der Art. obturatoria. Beim weiblichen Geschlecht liegen die anatomischen Verhältnisse im Allgemeinen ebenso, nur ist der Raum zwischen Vena femoralis und Lig. Gimbernati und dementsprechend das Septum crurale grösser, wohl in Folge der stärkern Breitenentwicklung des knöchernen Beckens. Damit bringt man das häufigere Vorkommen von Schenkelbrüchen beim weiblichen Geschlecht in Zusammenhang.

Nimmt man nun die Fascia lata in ganzer Breite weg, so sieht man auf der Vorderseite einen dreieckigen Raum, dessen Basis das Poupart'sche Band ist, dessen Aussenseite von dem schmalen M. sartorius gebildet wird, der von der Spina ant. sup. schräg nach innen unten zieht, dessen innere Begrenzung der Adductor longus ist, der mit kurzer starker Sehne unter dem Tuberculum pubis entspringt und nach aussen unten geht. Medial vom Sartorius aber etwas tiefer verläuft der M. ileopsoas vom Becken herab, während lateral vom Adductor longus der M. pectineus seine Lage hat, der von der Crista ileopectinea schräg nach aussen unten zieht. In diesem Dreieck liegen die grossen Schenkelgefässe und der Nervus cruralis, die, wie wir sahen, ungefähr in der Mitte des Poupart'schen Bandes aus der Lacuna vasorum heraus kommen und vertikal nach unten weitergehen. Entfernen wir jetzt die Gefässe, so liegt oben vor uns der horizontale Schambeinast, unten der M. ileopsoas und M. pectineus. Sobald man auch diese beiden Muskeln weggeschnitten hat, kommt man dicht unter dem horizontalen Schambeinast auf eine von einer Fascie bedeckte Muskelplatte, deren Fasern vom horizontalen und absteigenden Schambeinast und dem aufsteigenden Sitzbeinast entspringen und nach aussen nach dem Schenkelhals ziehen. Diese Muskelplatte deckt das von dem Schambein und Sitzbein umrandete Foramen obturatorium des Beckens, das durch eine ziemlich derbe fibröse Membran verschlossen ist. Die obere laterale Ecke dieses Loches jedoch ist nicht verschlossen, hier liegt der sogenannte Canalis obturat., der der Arteria obturatoria und dem gleichnamigen Nerven zum Antritt aus dem Becken dient. Man gelangt also auf diese Membran, wenn man zwischen der Vena femoralis und dem Adductor longus in die Tiefe dringt. Die Oeffnung in der Membrana obturatoria hat etwa einen Durchmesser von 1 cm, ist ziemlich abgerundet und wird oben von Knochen begrenzt, unten vom M. obtur. int., dessen Fasern ungefähr denselben

Verlauf wie die des M. obtur. ext. haben und ebenfalls den Canalis obturatorius freilassen.

Auf diesen Muskel folgt nach innen zu noch die Fascia transversa und das Peritoneum. Dieses geht glatt über die Gegend des

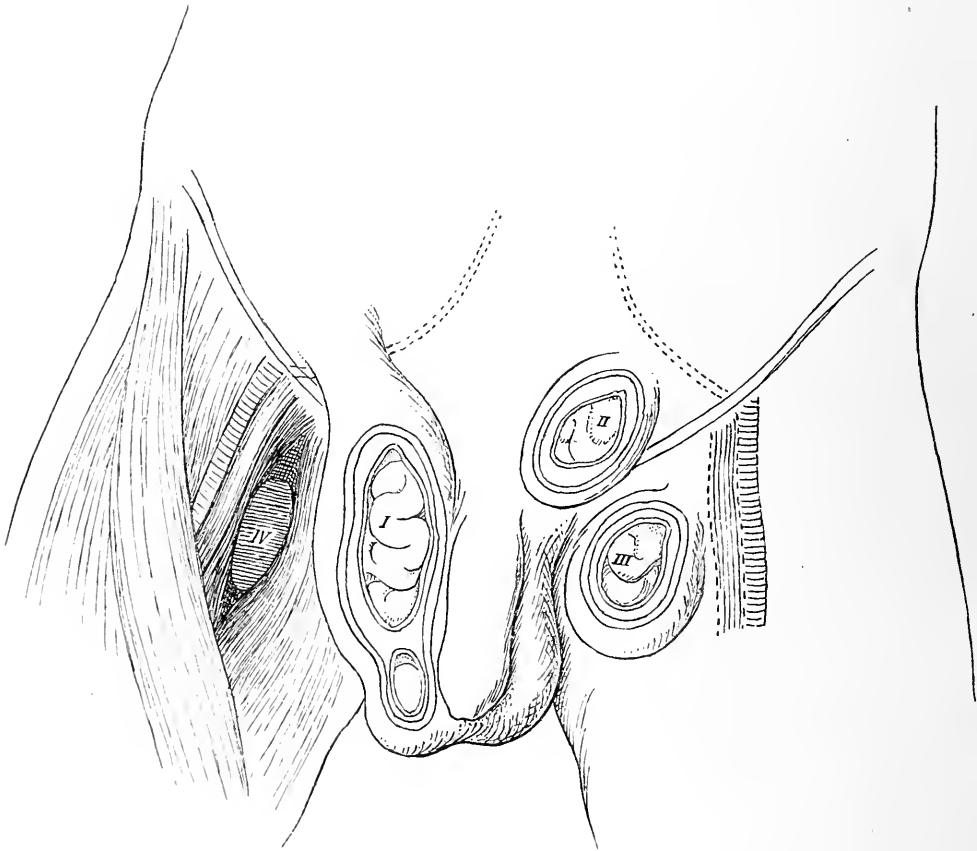


Fig. 55. Schematische Darstellung der Lage der verschiedenen Bruchsorten und deren Verhalten zu den Gefässen. I = Aeusserer Leistenbruch, II = Innerer Leistenbruch, III = Schenkelbruch, IV = Obturat. Bruch.

Foramen obturatorium. Jedoch unter ihm resp. vor ihm ziehen die Art. obturatoria, ein Ast der Art. hypogastrica, und der Nervus obturatorius aus dem 2., 3. und 4. Lendennerven und ein oder zwei Venen durch die Oeffnung resp. den Kanal ins Foramen obturat. Der Nerv liegt im Canalis obturat. am weitesten nach vorn oben und



aussen, daran schliesst sich die Arterie und innen unten die Vene. Ausser diesen Gefässen und Nerven, die von der Fascia intraabdominalis eine Scheide erhalten, liegt in dem gut ausgeprägten Kanal noch etwas

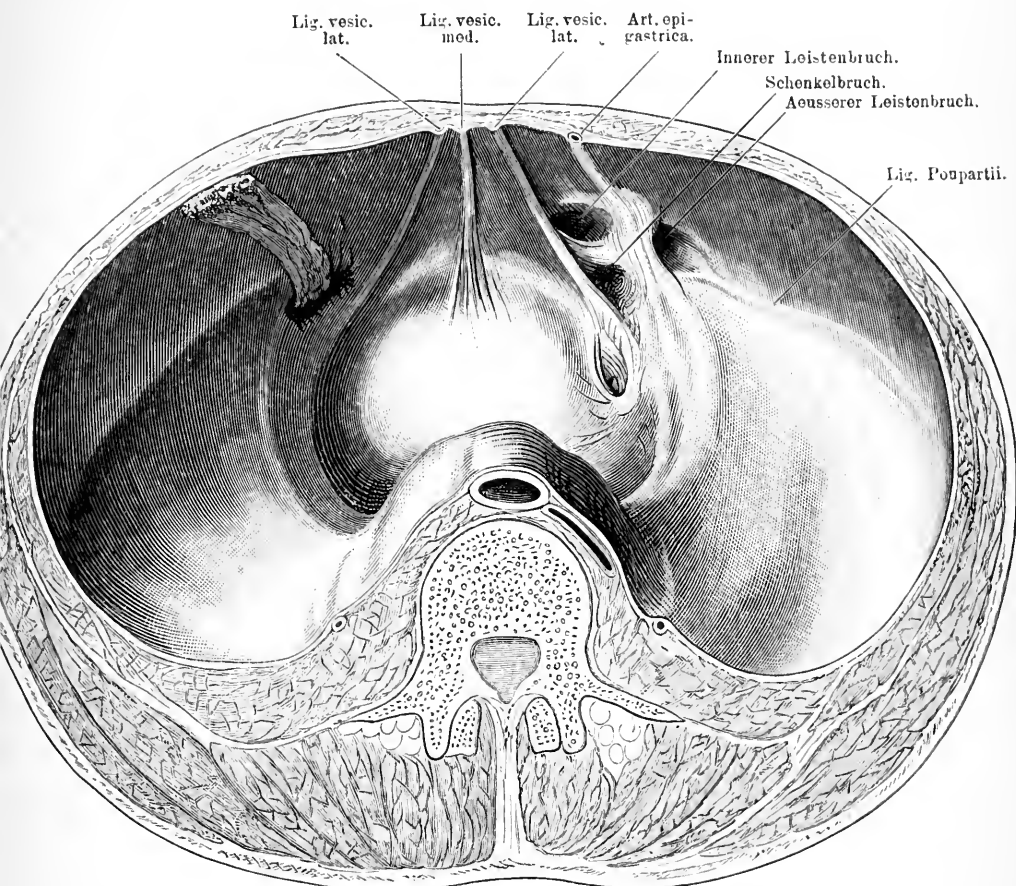


Fig. 56. Querschnitt durch den Bauch. Darm entfernt. Man sieht von oben hinten auf die Blase und die vordere Bauchwand. Ueber dem Querschnitt des Wirbelkörpers liegt die Aorta und die Vena cava inf., zu beiden Seiten der Ureter. Auf der rechten Seite sieht man zwischen Blase und Lig. vesic lat. in die kleine Tasche einer Hernia obt., darüber eine Schenkelhernie, die durch das Lig. Poupartii von zwei Leistenhernien, einer inneren und einer äusseren, getrennt ist. Zwischen letzteren beiden läuft die Art. epigastrica. Links eine Schenkelhernie mit Netzhalt.

fetthaltiges Bindegewebe. Der Kanal verläuft von hinten aussen oben nach vorn innen unten. In ziemlich seltenen Fällen dient der Canalis obtur. als Austrittspunkt für einen Bruchstreck, sei es dass durch den

Schwund des die Gefässe etc. umgebenden Fettes der Raum grösser, widerstandsunfähiger wird, sei es, dass ein subseröses Lipom den Bruchsack hineinzerzt (s. Fig. 56). Das Peritoneum tritt hier als Bruchsack in den Kanal, dringt durch den Kanal in den Raum zwischen Membrana obtur. und Musc. obtur. ext., es kann aber auch zwischen den beiden oberen Portionen dieses Muskels hindurchdringen und dann unter dem M. pectineus liegen. Die Hüllen solcher Brüche sind also die Haut, die Fascia lata superf., die Fascia lata prof., der Musc. pectineus, Musc. obt. ext. (nicht immer), die Fascia pelvis, subseröses Gewebe und Bauchfell, also eine recht stattliche Zahl. Diese Brüche kommen zum Vorschein in dem Raum zwischen Vena femoralis bez. Musc. ileopsoas, Adductor longus und Beckenwand. Das Verhältniss des Bruchsackes zum Nerven erklärt es, dass durch Füllung des Bruchsackes Druck auf den Nerven und dadurch Schmerzen an der inneren Seite des Oberschenkels auftreten können. Dieser Schmerz kann zur Diagnose verhelfen.

Nach aussen oben an das Foramen obturatorium schliesst sich als lateraler Rand desselben die Pfanne des Hüftgelenks an, auf die wir bei der Besprechung der untern Extremität zurückkommen, während der mediale Rand von dem nach aussen unten absteigenden Schambein- und dem nach oben innen aufsteigenden Sitzbeinast gebildet wird. In der Mittellinie treffen sich diese schräg nach oben von beiden Seiten konvergirenden Knochenspannen und vereinigen sich mit einer Knorpelfuge zu der sogenannten Symphyse und schliessen so den Beckenring. Auf diese Weise wird der Arcus pubis gebildet, der bei Männern viel enger ist als bei Weibern. Diese Symphyse mit dem Arcus pubis liegt direkt unter der Haut und dem subcutanen Fettgewebe, dass hier nicht selten reichlich vorhanden ist. Nimmt man die Symphyse oder Theile derselben weg, so kommt man auf gefässreiches Fettgewebe und dahinter auf die von Peritoneum freie Vorderwand der Blase. Man kann sich also auf diese Weise einen Zugang zur Blase bahnen. Es ist darum auch verständlich, dass bei den nicht so seltenen Frakturen des Schambeins die Blase mit verletzt werden kann.

Zwischen dem Arcus pubis und dem Kreuzbein liegt der untere Abschluss der Bauchhöhle mit den Genitalien und der Analöffnung, die wir jetzt besprechen wollen.

## 38. Kapitel.

**Die äusseren Genitalien und der Damm beim Mann.**

Die Genitalien bestehen beim Mann aus dem Penis und den Hoden, die nach hinten durch den Damm von der äussern Afteröffnung getrennt sind. Der Penis, der aus Schaft und Eichel besteht, hat einen freien Theil, der auf der Vorderseite der Symphyse beginnt, und einen fest liegenden, der sich von hier nach hinten zieht. Der freie Theil hängt gewöhnlich in der Mittellinie im Bogen über das Scrotum herab.

Während die äussere Bedeckung der Eichel nur aus einer fest-sitzenden sehr dünnen Epithelmembran besteht, ist der Schaft mit ordentlicher Haut bedeckt.

Die Haut des Penisschaftes ist sehr dehnbar, und ausserdem sehr verschieblich, muss sie sich doch den verschiedenen Volumenzuständen anpassen. Es können Verletzungen auftreten derart, dass die Haut in toto vom Penis abgezogen wird, also eine Schindung. Nach vorn zu besitzt sie eine Duplikatur, die als Vorhaut die Glans bedeckt und gleichsam als Hautvorrath für die Erektionszustände dient. Sie ist mit der Unterseite der Eichel durch ein Frenulum in Verbindung. In vielen Fällen ist die vordere Oeffnung der Vorhaut zu eng, so dass sie nicht über die Glans zurückgezogen werden kann, es besteht also eine Phimose. Dies hat mancherlei Nachtheile im Gefolge, indem bei Erektionen Schmerzen durch die grosse Spannung entstehen, ferner eine Säuberung der Glans unmöglich ist und dadurch in Folge von Retention von Smegma entzündliche Zustände, Balanitis auftreten können und schliesslich auch, wenn die Vorhaut einmal gewaltsam zurückgezogen wird, starke Stauung und Schwellung des peripheren Theils vor dem einschnürenden Ring entstehen kann, ein Zustand, den man mit dem Namen Paraphimose bezeichnet. Gelegentlich findet man bei Kindern Verwachsungen des innern Blattes der Vorhaut mit der Eicheloberfläche, deren Trennung manchmal ziemliche Schwierigkeiten macht.

Unter der Haut kommt man auf lockeres, fettloses Bindegewebe, in dem eine Anzahl Gefässe, namentlich Venen verlaufen. Diese Venen sammeln sich auf der obern Seite des Penis in der Medianlinie zu einem Hauptstamm, der V. dorsalis penis, die auf jeder Seite von einer Arterie, der A. dorsalis penis, und dem N. dorsalis penis be-

gleitet, centralwärts zieht. Im Bereich der Glans fällt diese Schicht jedoch ganz weg.

Nach Entfernung der Haut, dieses gefässführenden Bindegewebes und der elastischen Fascia penis liegen die von je einer derben fibrösen Albuginea umschlossenen Schwellkörper des Penis vor.

Dieser freie Theil des Penis setzt sich aus den drei Corpora cavernosa zusammen, deren zwei nebeneinander liegen und den oberen, einer den unteren Theil des Schaftes bilden; letzterer enthält die Harnröhre. Alle drei bilden zusammen die Eichel, der Hauptsache nach aber ist es das Corpus cavern. urethrae; dabei verändert sich vorn die Harnröhre in der Weise, dass ihre Mündung an dem peripheren Ende der Eichel in der Mitte liegt. Sie rückt also nach oben. Kurz vor der Mündung erfährt sie noch eine Erweiterung zu der sogen. Fossa navicularis.

Vielfach kommen auch Anomalien in der Mündung der Harnröhre vor, die sich theils auf ihre Lage, theils auf ihre Weite beziehen. Gar häufig ist die Mündung wesentlich enger als die übrige Harnröhre, das kann die Einführung eines dicken Katheters verhindern; ein einfacher Scheerenschnitt in die untere Wand der zu engen Harnröhrenmündung beseitigt den Uebelstand.

Nicht selten sitzt die Harnröhrenmündung an der Wurzel der Glans unten und ist dann stets sehr eng, während die Eichel selbst nur eine flache Einbuchtung als Andeutung der Harnröhrenmündung zeigt. Durch plastische Operationen kann man diesem Uebelstande abhelfen.

Bei alten Leuten beobachtet man nicht selten einen Krebs des Penis, der meist von der Vorhaut ausgeht und oft mit Phimose verbunden ist. In solchen Fällen macht sich die Amputation des Penis nothwendig; dabei werden die Corpora cavernosa durchgeschnitten. Da diese sehr blutreich sind, also stark bluten und sich in Folge ihrer Elasticität stark retrahiren, so muss man, falls man weit hinten amputirt, dafür sorgen, dass sie sich nicht zu weit zurückziehen können. Zu unterbinden hat man dabei gewöhnlich die centrale Arterie der Corpora cavern. und die Art. dorsalis penis.

Unter der Wurzel des Penis sitzt der häutige Sack, der durch die in der Mitte gelegene Raphe in zwei symmetrische Hälften getheilt, zwischen den beiden Oberschenkeln vor dem Damm herabhängt, das Scrotum, der Behälter für die beiden Hoden. Die Haut

des Scrotum ist fettlos, runzlig dadurch, dass die innig mit ihr verbundene Tunica dartos, die Fortsetzung der Fascia superficialis reich an glatten Muskelfasern und elastischen Fasern ist. Auf diese Tunica dartos folgt eine dünne Muskelschicht, die Cremasterschicht von dem *M. obliquus abdom. int.* und dem *M. transversus*, welche die Tunica vag. comm., die Fortsetzung der Fascia transvers., bedeckt. Diese Cremasterschicht hält den Hoden in der Schewebe und kann ihn heben. Dazu kommt dann noch eine Hülle, die der Hoden bei seinem Descensus aus dem Abdomen mitgebracht hat, die Fortsetzung des Peritoneum, die als Tunica test. vag. propria bezeichnet wird. Dahinter findet man dann den Hoden mit dem Nebenhoden und dem Samenstrang. Durch eine derbe sagittal verlaufende Scheidewand sind die beiden Hoden von einander getrennt. Wie wir sahen, kommt der Samenstrang aus dem Leistenkanal und steigt nach abwärts in das Scrotum. Das Lageverhältniss von Hoden, Nebenhoden und Samenstrang ist derart, dass der Hoden vorn liegt und hinten der Nebenhoden, dessen Kopf oben, dessen Uebergangstheil in den Samenstrang unten sich befindet. Der Samenstrang liegt hinter dem Nebenhoden und steigt von hier in die Höhe. Er besteht aus dem Vas deferens und den Gefässen und Nerven für den Hoden, der Art. und dem N. spermaticus, die von derben Fasern zusammengehalten werden, der Fortsetzung der Fascia transvers. Diese Theile bleiben vereinigt bis zum innern Leistenring, hier gehen sie auseinander, das Vas deferens nach unten in das kleine Becken, die A. und V. spermatica zu der Aorta abdominalis resp. zur V. cava., der N. sperm. ext. auf dem Ileopsoas zum zweiten Lendennerven.

Die Tunica vag. test. propria ist in manchen Fällen nicht nach dem Abdomen zu abgeschlossen; dann kann sie zum Bruchsack für austretende Darmschlingen werden, sie kann an Ascites der Bauchhöhle participiren und kann schliesslich an Krankheiten des Peritoneum z. B. an Bauchfelltuberkulose theilnehmen. Gar nicht selten ist sie aber, wenn sie abgeschlossen ist, Sitz einer Wasseransammlung, der sogen. Hydrocele, die theils im Anschluss an Kontusionen, oft aber im Anschluss an gonorrhöische Erkrankungen der Hoden und Nebenhoden entstehen. Natürlich kann der Samenstrang sich auch an solchen Erkrankungen betheiligen. Dadurch, dass manchmal die Verwachsung des Proc. peritonei nicht in ganzer Länge des Samenstrangs zu Stande kommt, sondern Lücken gleichsam bleiben, ist ein praeforirter Raum geschaffen, in dem es zu Wasseransammlungen kommen kann; dann entsteht eine Cyste des Samenstranges. Das

Verhältniss der Brüche zum Scrotum habe ich schon bei Gelegenheit der Leistenbrüche besprochen.

Der Hoden selbst ist nicht selten Sitz von Krankheiten, theils akuter, theils chronischer. Da er normaler Weise sich sehr elastisch anfühlt, so ist es manchmal ausserordentlich schwer, mit Bestimmtheit das Vorhandensein eines Abscesses zu konstatiren. In vielen Fällen, wo entzündliche Schwellungen des Hoden und Nebenhoden auftreten, ist es hauptsächlich der Nebenhoden, der die Vergrösserung bewirkt hat, weil er nicht durch straffes Bindegewebe zusammengehalten wird, wie der Hoden durch die Albuginea.

Gelegentlich findet sich aber der Hoden nicht im Scrotum, dann kann er im Leistenkanal stecken geblieben sein, man hat dann einen Kryptorchismus vor sich, der nicht selten Anlass zur Entstehung von Neubildungen und von Atrophie giebt. Noch für ein Leiden, das ziemlich häufig jugendliche Individuen betrifft, hat man anatomische Verhältnisse als Ursache angesprochen, ich meine die Varicen der Samenstrangvenen. Namentlich das häufige Vorkommen auf der linken Seite hat man geglaubt, herleiten zu müssen einestheils von dem tiefen Herabhängen des linken Hodens und zweitens von der rechtwinkligen Eimmündung der *V. spermatica sin.* in die *V. renalis*, während die rechte spitzwinklig in die *V. cava* mündet.

Für die Entfernung des Hodens z. B. bei bösartigen Geschwülsten oder bei Tuberkulosen benutzt man die lockere Verbindung der *Tunica dartos* und *Tunica vaginalis comm.* Man braucht nur Haut und *Tunica dartos* zu spalten, dann lässt sich der Hoden mit den Scheidenhäuten leicht stumpf auslösen.

In der Mittellinie unter der Raphe kommt man auf den bedeckten Theil des Penisschaftes, der hier an der Vorderseite der Symphyse liegt. Wenn man den Penis nach oben klappt und bei gespreizt flektirten Beinen das Scrotum mit den Hoden nach oben zieht, so kann man sich am besten über die topographischen Beziehungen der hier in der Dammgegend bis zur Analöffnung gelegenen Organe orientiren. Präparirt man zunächst die Haut weg, die in der Mittellinie bis zum After eine schmale Leiste zeigt, die Fortsetzung der Raphe scroti, so kommt man auf spärliches subcutanes Fettgewebe, dagegen aber auf eine ziemlich derbe Bindegewebsmasse. Nach Wegnahme derselben gruppiren sich die Theile dann so. In der Mittellinie liegt der Penisschaft, der sich hier nach hinten zu in

drei Theile spaltet, den mittleren Harnröhrentheil, den Bulbus urethrae, und die zwei seitlichen Theile, welche ihm von den aufsteigenden Aesten des Sitzbeins die Corpora cavernosa penis zuführen. Dieser mittlere Theil hat einen gefiederten Muskel den M. bulbocavernosus als Bedeckung, der den Bulbus umschliesst. Von dem Tuber ischii geht an der Innenseite des aufsteigenden Sitzbein- und absteigenden

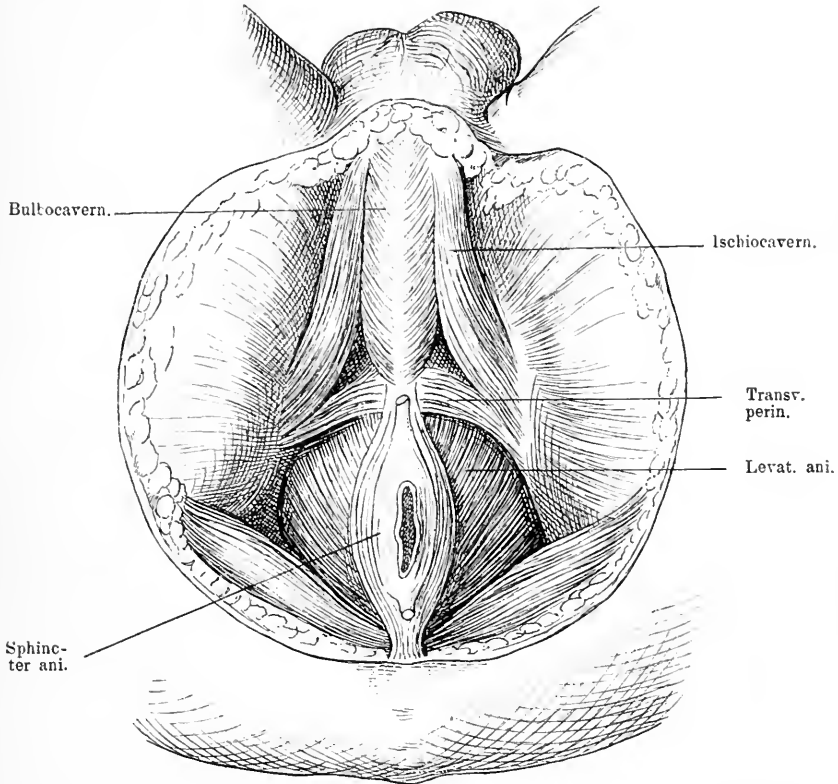


Fig. 57. Dammgegend eines Mannes. Haut weggeschnitten. Die oberflächlichen Fasern des M. sphincter ani an Ursprung und Ansatz abgeschnitten.

Schambeinastes, ein glatter Muskel an den Penisschaft, der Ischio-cavernosus, der das ebenso entspringende Corpus cavernos. penis bedeckt. Seitlich hinter dem ab- und aufsteigenden Sitzbeinaste resp. hinter dem eben genannten Muskel zieht die A. pudenda comm. nach dem Penis zu. Sie kommt durch das Foramen ischiadicum aus der Beckenhöhle und tritt unter dem Lig. tuberososacrum durch an

die mediale Seite des Sitzbeinastes. Von dem Ende des Bulbocavernosus am Sitzbeinhöcker ziehen sich quer verlaufende Muskelfasern, der *M. transversus perinei superfic.* zur andern Seite, so dass also zwischen diesen drei Muskeln ein dreieckiger Raum frei von Muskeln bleibt, der mit etwas Fett ausgefüllt ist. Unter diesem Fett kommt man auf eine derbe Fascie, das sog. Diaphragma urogenitale, unter welchem der *M. transversus perin. prof.* liegt. Dieser *M. transversus perinei prof.* entspringt auf der Innenseite des Beckens von einer Knochenleiste, welche in der Nähe des untern Randes der Symphyse in der Medianlinie beginnend schräg zum Tuber ischii zieht, und geht in querer Richtung bis zur Mittellinie, wo beide sich von den Seiten her vereinigen, jedoch eine Lücke zum Durchtritt der Harnröhre lassen. Hinter resp. über dem *M. bulbocavernosus* kommt man auf das blutstrotzende *Corpus cavernos. urethrae*, das bis zum Beginn des Sphincter ani reicht und in seinem hintern Theil zu dem sogen. Bulbus anschwillt. Wenn man dieses *Corpus cavernosum* in der Mittellinie durchschneidet, so liegt der dünnwandige Kanal der Harnröhre vor, die sich hinten immer mehr von dem Bulbus entfernt und in die Tiefe begiebt, indem sie nach der Blase d. h. nach vorn oben zu umbiegt. An den *M. bulbocavernosus* stösst hinten der *M. sphincter ani* an, der den Austrittstheil des Afters in länglichem Ovale umgiebt und sich am Steissbein inserirt. Seitlich schliessen sich an die Analöffnung Muskelplatten an, die schräg nach aussen oben nach dem Becken ansteigen, es ist der *M. levator ani*. Dieser Muskel, oben bedeckt von einer Fascie, entsteht von einem sehnigen Bogen, der sich von der Spina ischii über den *M. obturator int.* bis zu den seitlichen Theilen der Symphyse auf halber Höhe hinzieht, und verläuft mit konvergenten Fasern zum After. So bildet er einen Trichter, durch dessen engsten Theil der After ausmündet (s. Fig. 57). Dieser Muskel hebt den After nach vorn und oben. Nach hinten schliesst sich an ihn der *M. ischio coccygeus* an, der von der Spina ischii und dem *Lig. sacrospinusum* entspringt und sich an das Steissbein ansetzt und so den Trichter des Levator ani vervollständigt. Vor dem After treten die Levatorfasern nicht vollständig in der Mittellinie zusammen, sie lassen hier einen Spalt, durch den die Harnröhre in die Tiefe tritt.

Bringt man nun zwischen Bulbusende und Afteröffnung in der Mittellinie in diesen Spalt des Levatortrichters, so gelangt man nach Durchschneidung des Muskels in der Tiefe auf ein gebogenes, kurzes, etwa 1 cm langes Stück Harnröhre, das frei vom



Bulbus unter dem untern Rand der Symphyse gelegen ist, von diesem durch ein derbes straffes Gewebe getrennt, es ist dies die sogen. Pars nuda der Harnröhre. Das ist die Stelle der Harnröhre, die man bei der sogen. Boutonnière eröffnet, wenn es sich darum handelt, dem Urin einen freien Abfluss nach aussen zu schaffen;

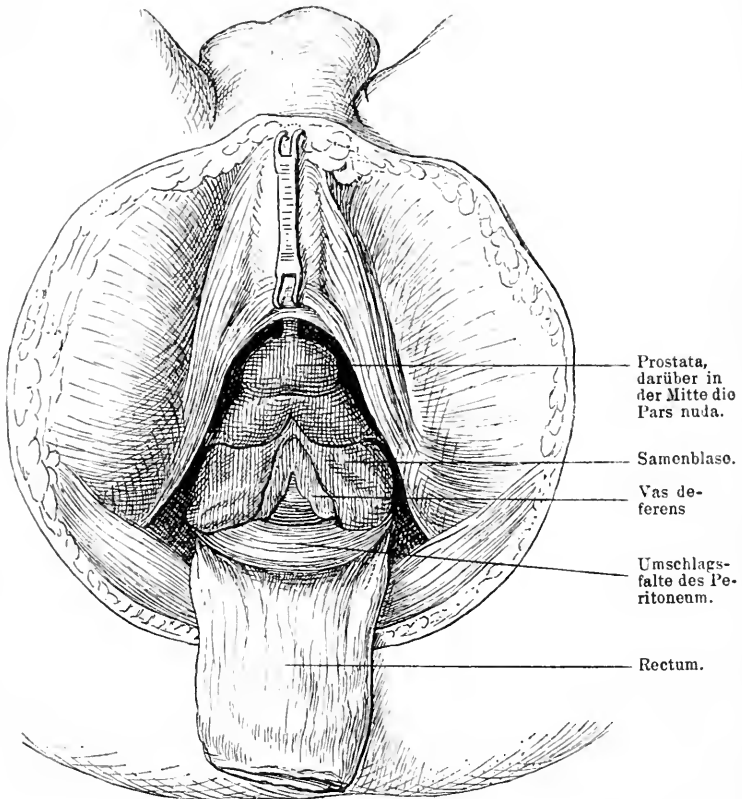


Fig. 58. Tiefere Schicht der Dammgegend eines Mannes. Bulbus urethrae in die Höhe gezogen, unter ihr kommt die kurze Pars nuda zum Vorschein. Levat. ani zerschnitten, Rectum vorn freigemacht und herausgezogen, dadurch ist die Prostata, die Blase, das Peritoneum stark an die Oberfläche gerückt. Zwischen den beiden Vasa deferentia kommt die Hinterwand der Blase zum Vorschein.

auch zur Extraktion von Steinen aus der Blase spaltet man diese Partie, wengleich sich hierbei oft der Schnitt auch noch in den weiter oben und hinten gelegenen Theil erstreckt, die Pars prostatica. Von einem Medianchnitt aus ist die Harnröhre ohne Schwierigkeiten zu erreichen. An dieses Stück der Harnröhre schliesst sich der Theil an, der von der

Prostata umgeben ist. Diese Prostata liegt zwischen vorderem Ende der Afteröffnung und Bulbus in der Tiefe, beiderseits von einem Plexus venöser Gefässe umgeben; sie umschliesst die Harnröhre unten, seitlich und vorn und bildet einen ziemlich festen, rundlichen Tumor von etwa Wallnussgrösse. Mit ihrem kleinern vordern Theil ist sie an die Innenfläche der Beckenwand geheftet, während ihr hinterer, viel mächtigerer Theil auf der vorderen Wand des Rektums ruht; so ist sie gewissermassen zwischen den untern Theil der Symphyse und die vordere Wand des Rektum eingekeilt als dicker Ring, der von der Harnröhre durchsetzt wird. Das untere Ende der Prostata trifft vorn auf Muskelbündel des Transvers. perin., hinten ist die Spitze der Prostata in Verbindung mit dem Rektum. Dass Rektumcarcinome, wenn sie auf der vordern Wand sitzen, leicht auf die Prostata übergehen, ist aus diesen Lagebeziehungen sehr erklärlich. Im Alter vergrössert sich oft diese Drüse in ihrem mittleren hinteren Lappen, häufiger als in den übrigen, und verschiebt die Harnröhre in der Weise, dass diese in ihrem Blasenende viel stärker gekrümmt wird. Das ist für den Katheterismus von Bedeutung, ist man doch oft genug gezwungen solche Leute zu katheterisieren, weil ihre Harnentleerung erschwert, ja häufig unmöglich ist. In neuerer Zeit ist man gegen die Prostatahypertrophie auch operativ vorgegangen, indem man Theile der Drüse entfernt hat. Man kann dann auf dem Wege zu ihr vordringen, den wir bei der anatomischen Betrachtung gegangen sind, vom Damm aus. Dringt man nun noch weiter in die Tiefe, zwischen Prostata und Vorderwand des Rektum in die Höhe, so trifft man jederseits auf ein längliches Organ, die Samenbläschen, die schräg von oben hinten aussen mit dem medial von ihnen verlaufenden Vas deferens nach der Prostata zu konvergiren (s. Fig. 58). Sie liegen hier vorn an dem von Peritoneum freien Theil des Blasengrundes, hinten am Rektum. Zwischen beiden Samenblasen stossen Blase und Rektum unmittelbar aneinander, ihre Spitze wird von der Umschlagsfalte des Peritoneum berührt. Bei Rektumexstirpationen kommen diese Organe, wenn man etwas höher hinaufgehen muss, leicht zu Gesicht, ebenso wie die Umschlagsfalte des Peritoneum, ja es kann vorkommen, dass man noch etwas höher oben auch die Ureteren nahe ihrer Eimmündung in die Blase blosslegt. Sie verlaufen über den Samenbläschen auch in schräg konvergenter Richtung zur Hinterwand der Blase.

Der letzte Körpertheil, der durch den Beckenboden nach aussen zu Tage tritt, ist das schon viel erwähnte Rektum. Seine Beziehungen

zu den vor ihm liegenden Theilen habe ich schon ausführlich besprochen. Mit seiner Hinterwand lagert es in der Ausbuchtung des Kreuzbeins. Nimmt man die Haut der Analgegend weg, so trifft man zunächst auf den *M. sphincter ani*, dessen Fasern von der Steissbeinspitze ihren Ursprung nehmen und den Anus im Oval umgeben. Unter der Schleimhaut, die innen den Sphincter ani überzieht, trifft man viel Venen, die nicht selten varicös entartet sind, sie heissen dann Hämorrhoidalknoten. Zu beiden Seiten des Sphincter sitzen die breiten Platten des Levator, an diese anschliessend nach hinten die Fasern der *M. ischiococcygeus* und *coccygeus*, nach deren Durchtrennen man auf lockeres Bindegewebe kommt, welches das Rektum umgiebt. In diesem Bindegewebe sitzen auf der Hinterseite des Rektum eine Reihe Lymphdrüsen und Lymphgefässe, die bei Rektumcarcinomen nicht selten sekundär erkranken; ebenda liegt auch in der Mitte des Kreuzbeins, die dicht auf letzterem längs verlaufende *Art. sacralis media*.

Will man das Rektum z. B. wegen Carcinom exstirpiren, so gewinnt man sehr viel Raum, wenn man das Steissbein wegnimmt, und erleichtert sich sehr die Arbeit, wenn man die Levatorfasern ausführlich durchtrennt; denn dann lässt sich das Rektum leicht und weit herunterziehen.

### 39. Kapitel.

## Die Genitalien und die Dammgegend des Weibes.

Zwischen Symphyse und vorderer Analwand liegen die weiblichen Geschlechtstheile. Der Schamberg prominirt beim Weibe gewöhnlich etwas und das denselben bedeckende subcutane Gewebe ist recht fettreich. Von hier aus ziehen sich nach hinten zwei von Fett gefüllte Hautfalten, die grossen Schamlippen, nach dem Damm, die mit ihrer äusseren Fläche den Oberschenkeln, mit ihrer inneren der Schamspalte zugewendet sind und sich hinten durch das Schamlippenbändchen vereinigen. Zieht man bei gespreizten Beinen die grossen Schamlippen auseinander, so öffnet sich die Schamspalte und man sieht zunächst im vordern Theil derselben zwischen den beiden Schamlippen ein etwa erbsengrosses hervorragendes Knöpfchen, die Clitoris, die oben von einer Hautfalte umgeben ist, die auf beiden Seiten nach hinten zieht, parallel mit den grossen Schamlippen. Das sind die kleinen Schamlippen, zu denen von dem hinteren Theil der Clitoris noch zwei zarte Hautfalten, das Frenulum der Clitoris stossen.

Die Clitoris variirt in ihrer Grösse. Da sie aus kavernösem Gewebe besteht, so schwillt sie durch stärkere Blutfüllung, z. B. in Folge von geschlechtlicher Erregung, erheblich an. Häufig ragen die kleinen Schamlippen zwischen den grossen hervor. Zieht man nun auch die kleinen Schamlippen auseinander, so gelangt man in den Vorhof der weiblichen Geschlechtstheile. In diesem liegt circa 2 cm hinter der Glans clitoridis, die häufig längsgestellte äussere Mündung der Harnröhre und etwa 1 cm hinter ihr der Eingang in die Scheide, der in ruhendem Zustande eine längsgeschlitzte Oeffnung bildet, deren grösserer Theil aber bei Jungfrauen verdeckt ist durch eine sichel- oder ringförmige Schleimhautfalte, das Hymen oder Jungfernhäutchen, das sich über den hintern Theil des Scheideneinganges quer hinzieht. Meist reisst es beim ersten Coitus etwas ein, noch tiefer aber werden diese Risse durch die erste Geburt, dann bleiben als Residuen des Hymen einige warzige Lappen zurück, die Carunculae myrtiformes. An diese hintere Kommissur des Scheideneinganges schliesst sich nach hinten an die Dammgegend und daran die Analöffnung.

Präparirt man nun die Haut mit dem subcutanen Fettgewebe weg, so findet man, dass die Clitoris sich aus zwei kavernösen Körpern zusammensetzt, die von den absteigenden Schambeinästen entspringen und nach oben bis dicht unter den Arcus pubis konvergent verlaufen, hier umbiegen und vereinigt die Clitoris bilden. Diese kavernösen Körper sind bedeckt von dem M. ischiocavernosus, der ungefähr dieselbe Lage hat, wie beim Mann. Zwischen Arcus pubis und Clitoris verlaufen die Gefässe und Nerven zu der Clitoris, Aeste der Arteria und des Nerv. pud. comm. Um die Urethra und den Eingang der Vagina herum zieht sich das Corpus cavernosum urethrae, das, von der Unterseite der Clitoris ausgehend, nicht ringförmig geschlossen, sondern nach hinten zu offen ist. Auf diesem liegt der M. constrictor cunni. Nach hinten von dem Corpus cavernosum urethrae findet sich die Cowper'sche Drüse; sie sitzt zu beiden Seiten des Scheideneingangs. Von der äussern Harnröhrenmündung aus geht die Harnröhre in einer Länge von etwa 3 cm schräg nach hinten oben und mündet etwa 2 cm über und hinter dem untern Rand der Schambeinsynchondrose in die Blase. Sie steht innerhalb der Beckenhöhle erheblich tiefer als bei Männern. Die sehr dehnbare Harnröhre liegt mit ihrer obern vordern Wand etwa 1 cm unter dem Arcus pubis durch die Muskulatur des Transversus perinei prof. und durch Bindegewebe von ihm getrennt. Auf der untern hintern Seite ist sie in ihrer peripheren Hälfte mit der

Vorderwand der Vagina durch festes, straffes Gewebe innig verbunden, während in der centralen Hälfte diese Verbindung nur durch lockeres dehnbares Bindegewebe vermittelt wird. An die Harnröhre schliesst sich dann nach oben die Blase, die beim Weibe mit ihrem Scheitel ebenso wie mit der Mündung tiefer steht als beim Mann. Die Harnröhre ist stark ausdehnbar und recht kurz. — Das sind für mancherlei chirurgische Massnahmen ausserordentlich günstige Umstände. Erstens ist die Untersuchung des Blaseninnern mit dem Finger dadurch ermöglicht, aber ferner lässt sich auch die Entfernung von Steinen ohne vorherige Incisionen ausführen, wenn sie nicht zu gross sind und die Harnröhre gehörig dilatirt wird. Freilich bleiben gelegentlich nach solchen stärkern Dilatationen länger währende Lähmungen zurück. Sollte der Stein zu gross sein, so hat auch eine Zertrümmerung des Steines keine Schwierigkeit. Auch macht die Kürze und Weite der Harnröhre es durchaus möglich, die Ureterenmündung in der Blase aufzusuchen und zu catheterisiren. Damit ist die Möglichkeit gegeben, beim Weib zu konstatiren, ob und welche der beiden Nieren z. B. tuberkulös ist.

Hinter der Harnröhre und der Blase liegt bei der Frau der Genitalschlauch der Scheide und die Gebärmutter. Die Scheide stellt einen etwas über einen Finger langen mukös-muskulösen Schlauch dar, der ungefähr dieselbe schräge Richtung nach hinten oben hat wie die Harnröhre; an diesen Schlauch schliesst sich der Uterus an, der in nach vorn konkavem Bogen zwischen Cervix und Corpus abgebogen ist. Hinter der Urethralmündung wölbt sich oft ein grosser Wulst in der Vagina vor, der sogenannte Scheidenwulst, der im Wesentlichen aus kavernösem Gewebe besteht. Die Wände der Scheide liegen gewöhnlich aneinander, sie zeigen quere Schleimhautrunzeln. In der obersten Stelle der vordern Wand sitzt die Vaginalportion des Uterus als circa 2 cm länger konischer Zapfen mit centraler Oeffnung. Auf diese Weise giebt es vor dieser Vaginalportion zwischen ihr und der vordern Vaginalwand und hinter ihr zwischen ihr und der hintern Vaginalwand eine Bucht, die man das vordere und hintere Scheidengewölbe nennt. Das Verhältniss von Harnröhre und Blase zu Vagina und Uterus ist nun so, dass die Hinterwand der Harnröhre mit der Vorderwand der Scheide eng verbunden ist durch derbes Bindegewebe. Weiter nach oben zu, etwa in der Mitte der Vagina, beginnt die Verbindung lockerer zu werden; auch die Verbindung des Blasengrundes mit dem vordern Scheidengewölbe ist durch lockeres Bindegewebe vermittelt; die Zwischenwand ist hier

auch erheblich dünner. Die Vorderwand des Uterus ist ebenfalls durch Bindegewebe mit der Hinterwand der Blase verbunden; es erstreckt sich diese Anheftung auf einen circa 2 cm langen Abschnitt des Cervix uteri. Seitlich von der Mittellinie findet man in diesem Zwischengewebe die Ureteren. Dagegen liegt das Corpus uteri frei der Hinterwand der Blase an.

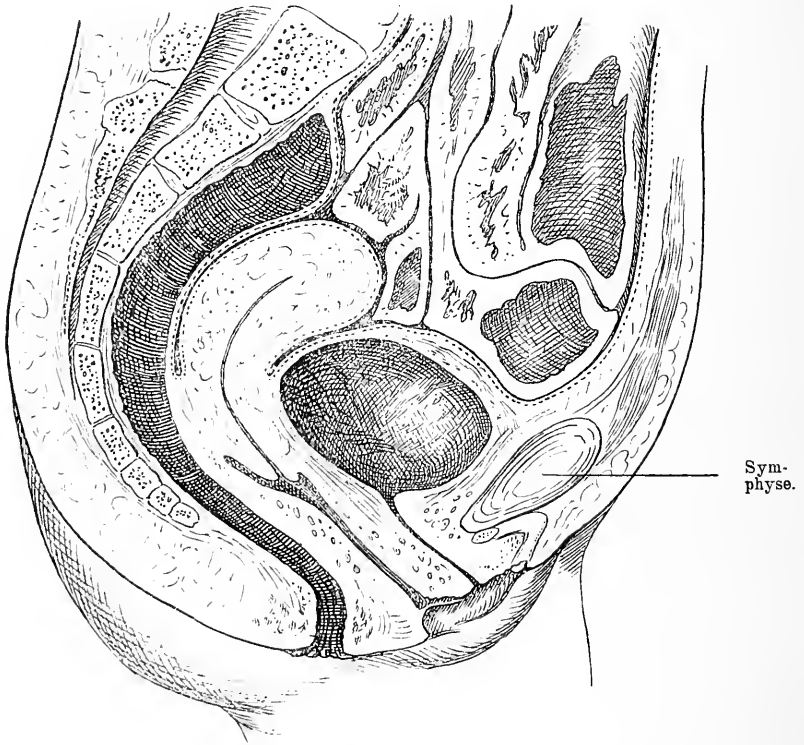


Fig. 59. Medianschnitt durch den unteren Rumpf eines Weibes. Lage des Uterus bei gefüllter Blase. Verhältniss der Blase zum Peritoneum und der Symphyse. Harnröhre, Vagina, Reetum. Das Peritoneum reicht auf der Hinterseite des Uterus gewöhnlich erheblich weiter nach unten (in der Zeichnung  $1-1\frac{1}{2}$  cm).

Man hat also beim vaginalen Steinschnitt nur einfach die Wand zwischen Harnröhre und Vagina zu durchschneiden, um auch ziemlich grosse Steine herausbefördern zu können. Aus diesen nahen Beziehungen der Blase zu Vagina und Uterus resultiren jene zu Nekrose führenden Verletzungen beim Gebärakt, deren Resultate wir als Blasen-Scheiden- resp. Uterusfisteln bezeichnen. Durch den

Druck des austretenden Kindskopfes wird die Zwischenwand gegen die Symphyse gequetscht; es kommt dadurch zu Nekrose und zu einer Fistel. Die Fistel überhäutet sich dann von Blase und Scheide resp. Uterus aus und bleibt dauernd. Es entsteht also eine Lippenfistel. Je nach dem Sitz, ob höher oben oder unten, betheiligte sich die Vagina oder die Portio vaginalis an dieser Fistel. Aber auch von den harnleitenden Organen können verschiedene verletzt werden, so hat man Fisteln beobachtet zwischen Ureter und Scheide und zwischen Harnröhre und Scheide.

Nach hinten zu grenzt die Vagina durch eine etwas breitere Zwischensubstanz an das Rektum. Dadurch, dass die Vagina schräg nach unten vorn, der Analtheil des Rektum aber schräg nach unten hinten verläuft, hat diese Zwischenmasse, die den Damm vorstellt, auf dem Durchschnitt eine dreieckige, keilförmige Gestalt. Diese Zwischenmasse wird von den Dammmuskeln gebildet und von Fettgewebe. Die Dammmuskulatur ist der Hauptsache nach die gleiche wie beim Mann. Es findet sich in der Mittellinie die Verbindung zwischen Sphincter ani und Constrictor cunni, seitlich vorn der Transversus perinei, seitlich und hinten der M. ischiooccygeus und der Levator ani, der auch in gleicher Weise wie mit dem Rektum, so auch mit der Scheide verwebt ist. Dazu kommen noch glatte Muskeln.

Da der Beckenausgang weiter ist als beim Mann, da das Becken breiter ist, so ist die Richtung des Levator ani eine weniger steile. Vorn wird die Dammmuskulatur begrenzt von der Vaginal- und der Vorhofschleimhaut, hinten von der Schleimhaut des Rektum. In sehr vielen Fällen treten bei dem Gebärakt trotz der grossen Dehnbarkeit des Dammes Risse in letzterem auf, die mehr oder weniger weit nach hinten, ja bis ins Rektum hinein reichen können. Gewöhnlich reisst nun der Damm nicht genau in der Mitte ein, sondern seitlich; das hat seinen Grund wohl in der grossen Festigkeit und Derbheit der Columna rugarum der hinteren Scheidenwand, welche in der Mittellinie verläuft. Diese leistet mehr Widerstand, in Folge dessen reisst die Vaginalschleimhaut daneben und von da setzt sich dann der Riss weiter fort nach hinten durch die Muskeln durch. Werden solche Dammrisse der Natur überlassen, so wird in Folge des Narbenzuges der Damm schmaler, die Vaginalschleimhaut evirtirt und der Scheideneingang weit, woraus mancherlei Schäden resultiren. Deshalb soll man Dammrisse immer frisch nähen. Für veraltete Dammrisse ist das rationelle operative Verfahren das, durch Wegschneiden der Narbe die anatomischen Verhältnisse wieder so

herzustellen, wie sie direkt nach dem Riss waren und dann die Wundflächen in entsprechender Weise zu vereinigen.

Das Verhalten des Rektum zum Steiss und Kreuzbein ist dasselbe wie beim Mann.

#### 40. Kapitel.

### Die hintere Wand der Bauchhöhle.

Auf der hintern Seite wird die Bauchwand von dem entsprechenden Theil der Wirbelsäule und den sich um dieselbe gruppierenden Muskeln gebildet; dazu kommt nach unten der hintere Theil des Beckens mit den auf ihm liegenden Muskeln. Nimmt man die Haut und das subcutane Gewebe der Lendengegend weg, so sieht man zunächst in der Mittellinie die Kuppen der Proc. spinosi, über die die Lig. supraspinalia ziehen, während die Verbindung zwischen ihnen die Lig. interspinalia herstellen. Seitlich davon liegt das oberflächliche Blatt der Fascia lumbodorsalis, das vom zweiten Rückenwirbel bis zum vierten Kreuzwirbel seinen Ursprung hat und lateralwärts sich an den hintern Theil des M. obliquus int. und Transversus abdom. setzt, während es oben in den M. latissimus dorsi übergeht. Unter der Fascie folgt in dem medialen Theil der Sacrospinalis, der zwischen den Proc. spinosi und transversi gelegen als dicker Wulst erhaben über die ersteren herabzieht. Nach diesem Muskel kommt der tiefe Theil der Fascia lumbodorsalis, der von den langen Proc. transversi entspringt, nach aussen geht und am Rand des M. sacrospinalis mit dem oberflächlichen Blatt der Fascie vereinigt dem M. obliquus int. abd. als Ursprung dient. Erst einige Centimeter nach aussen trifft die Fascie auf den M. obliquus ext. und noch weiter nach aussen auf den M. transversus. Ventralwärts von der Fascia lumbodorsalis liegt dann der M. quadratus lumb., der von der zwölften Rippe, ihrem untern Rand, zur Crista ossis ilei und zum Lig. ileo-lumbale verläuft. An der Stelle also, wo die Bauchmuskulatur nicht an die Rückenmuskulatur stösst, wo also ausser dem M. quadratus lumborum nur die Fascia lumbodorsalis die Bauchwand bildet, ist eine relativ schwache Stelle. Dadurch, dass der untere Rand des Latissimus dorsi schräg nach oben und lateralwärts über den obern Theil dieser Stelle wegzieht, der des M. obliquus ext. schräg nach oben medialwärts verläuft, dadurch erhält diese Stelle eine dreieckige Form, sie heisst *Triangulum Petiti*; die Basis des Dreiecks bildet die Crista ossis ilei, ihre Innenwand der



Latissimus dorsi, ihre Aussenwand der *M. obliquus ext.*, ihren Grund die Fascie und der *M. obliquus int.* Geht man also über der Mitte des Darmbeinkammes nach Wegnahme der Haut zwischen den Rändern der ebengenannten Muskeln in die Tiefe, so kommt man auf diese schwache Stelle. Es können hier Hernien entstehen, die freilich recht selten sind. — Durch Abpräpariren aller Muskeln zu beiden Seiten der Wirbeldornen legt man sich die Wirbelbogen frei, deren Spangen durch die *Lig. intervertebrales* miteinander verbunden den Wirbelkanal nach hinten abschliessen. Seitlich davon liegen nach oben und nach unten die nach hinten prominirenden Gelenke.

Wenn man den hintern Theil der Wirbelbogen entfernt sammt den *Proc. spinosis*, so kommt man zunächst wieder auf etwas fetthaltiges Bindegewebe, das reich an Maschen venöser Gefässe ist, die namentlich zu beiden Seiten stark entwickelt hier die *Plexus venos. post.* bilden und an jedem Wirbel durch quere Aeste in Verbindung stehen. Sie kommuniziren mit den Venen, welche aussen die Wirbelsäule umspinnen. Die innere Grenze dieser Schicht ist der Dural sack. Nach Spaltung der Dura und der ihr innen anliegenden *Arachnoides* hat man das von *Pia* überzogene Rückenmark vor sich mit seinen schräg nach abwärts und vorn gerichteten hintern Nervenwurzeln. Zwischen je zwei dieser Nervenwurzeln sieht man ein dreieckiges Band, das von den Seitentheilen des Rückenmarks bzw. der *Pia* kommend sich seitlich an die Innenwand der *Arachnoides* und *Dura* anheftet.

In dem Winkel zwischen hinterer Wurzel und Rückenmark läuft auf jeder Seite eine Arterie längs herunter, die *Art. spinalis post.* Diese Gefässe sind ebenso wie die *Vena spin. mediana post.* in die *Pia* eingehüllt, die hinten glatt über das Rückenmark hinwegzieht, jedoch von ihrer Innenseite eine Scheidewand in die hintere Längspalte des Rückenmarkes hinein schickt. Auf der Vorderseite sind die topographischen Verhältnisse dieselben, nur mit dem Unterschied, dass hier bloss eine Arterie vorhanden ist, die *Art. spinalis ant.*, welche auf der Vorderwand des Rückenmarkes in der Medianlinie nach unten läuft. Die vordern und die hintern venösen *Plexus* stehen durch seitliche quere Aeste in Verbindung. Auf beiden Seiten treten die entsprechende vordere und hintere Wurzel zusammen und verlassen, eingescheldet von *Arachnoides* und *Dura*, den Wirbelkanal durch die Zwischenwirbellöcher, in denen sie das *Ganglion spinale* bilden.

Das Rückenmark wird durch den vordern medianen Spalt und

den hintern in zwei Hälften getheilt, die ungefähr in der Mitte durch die vordere und hintere Kommissur, welche den Centralkanal umfassen, verbunden sind. Ferner wird jede Rückenmarkshälfte durch den Austritt der hintern sensiblen und vordern motorischen Nervenwurzeln wiederum in drei Partien segmentirt, den Hinterstrang, Seitenstrang und Vorderstrang, deren Abtheilung durch entsprechende längsverlaufende Furchen, Sulci laterales, noch mehr markirt wird.

So sind die topographischen Verhältnisse des Wirbelkanals, jedoch nur bis zum zweiten Lendenwirbel. Denn schon am untern Rand des ersten Bauchwirbels geht das zugespitzte Ende der Lendenanschwellung des Rückenmarkes, der Conus medullaris in das Filum terminale über, das sich als ein kaum mehr als 1 mm dicker Faden bis zum Ende des Kreuzbeins verfolgen lässt. Hier vereinigt er sich, der hier nur aus Pia besteht, mit der Arachnoides und der Dura, die ebensoweit nach unten reichen. Ausser ihm befinden sich aber noch in dem Subarachnoidalraum die zahlreichen steil absteigenden Nervenwurzeln, die als büschelförmiger Anhang Cauda equina; den Wirbelkanal unten ausfüllen.

Seitlich den Wirbelkörpern dicht anliegend findet sich vom zwölften Rückenwirbel bis zum letzten Lendenwirbel die Psoaspartie des M. ileopsoas. Er entspringt von der Seitenfläche des Körpers, sowie von den Zwischenknorpeln des letzten Rückenwirbels und der vier ersten Lendenwirbel und mit einer tiefen Schicht von den Querfortsätzen sämtlicher Lendenwirbel. So zieht er als ziemlich dicker Wulst zwischen den Lendenwirbeln und dem M. quadratus lumborum nach abwärts. Vom obern innern Rand der Crista ossis ilei und von der ganzen Innenfläche der Fossa iliaca stossen zu ihm die Fasern des M. iliacus. Beide Muskeln bilden so vereinigt den Ileo-*ps*oas und ziehen mit konvergirenden Fasern unter dem Poupart'schen Band durch die Lacuna musculorum zum Trochanter minor. Auf dem Iliacus liegt die Fascia iliaca, die sich an das Poupart'sche Band ansetzt. Man hat früher vielfach den M. *ps*oas beschuldigt, der Sitz von Abscessen zu sein, sogenannter Psoasabscesse. Doch die allermeisten dieser sogenannten Psoasabscesse sind nicht im Psoas entstanden; sie haben nicht da ihre Ursache, sondern Abscesse, deren Ursprung im Knochen der Wirbelsäule liegt, nehmen diesen Weg unter der Fascia iliaca entlang dem Psoas, um dann unter dem P o u p a r t'schen Band aus der Bauchhöhle heraus zu Tage zu treten.

Die Wirbelsäule stellt eine sich von unten nach oben allmählich verjüngende Säule dar; sie ist in der Sagittalebene zweimal S-förmig gebogen, indem die Brustwirbelsäule einen nach vorn konkaven Bogen macht, über und unter dem je eine kompensirende Gegenkrümmung in der Hals- und Lendenwirbelsäule vorhanden ist. Ihren Ruhepunkt, ihren Stützpunkt findet sie auf dem Kreuzbein, ihr oberes Ende trägt das Hinterhaupt. Die Halswirbelsäule hat ihre grösste Biegung in der Gegend des sechsten und siebenten Halswirbels, die Dorsalwirbelsäule am fünften und sechsten Brustwirbel und der Scheitel der Lendenkrümmung trifft den fünften Lendenwirbel; die Krümmung der Wirbelsäule ist individuell sehr verschieden, ist auch bei denselben Individuen variabel. In Folge der grossen Beweglichkeit und Biegsamkeit in der Richtung von vorn nach hinten können die Krümmungen verstärkt und vermindert werden. Lässt man Jemanden sich nach vorn überbücken, so wandelt sich die mehrfache Krümmung zu einer grossen nach hinten um. Gewöhnlich ist die Wirbelsäule auch in seitlicher Richtung etwas gebogen. Ausgiebige rein seitliche Verbiegungen in frontaler Richtung kann nur die Brustwirbelsäule leisten, während Hals- und Lendenwirbelsäule sich kaum nach der Seite krümmen lassen. Diese Biegsamkeit der Wirbelsäule beruht darauf, dass zwischen die Wirbel elastisch federnde Bandscheiben eingeschaltet sind und ferner dass die Wirbel gegenseitig gelenkig verbunden sind. Es kann so zwischen je zwei Wirbeln eine mässige Bewegung ausgeführt werden. Da aber jedesmal alle oberen Wirbel daran theilhaftig werden, weil die obere Basis des Wirbels eine andere Richtung bekommt, so summiren sich die Bewegungen zwischen den einzelnen Wirbeln. Die Bedingungen für die verschiedene Beweglichkeit der verschiedenen Wirbelsäuleabschnitte liegen in der verschiedenen Gestaltung der Wirbelgelenke. Die Halswirbel haben ebene schräg nach hinten abfallende Gelenkflächen, daraus ergibt sich die Möglichkeit der reinen Flexion von vorn nach hinten und die Unmöglichkeit einer reinen seitlichen Flexion, während letztere durch den vertikal frontalen Stand der ebenen Gelenkflächen der Brustwirbel sofort ihre Erklärung findet. Die Lendenwirbelsäule hat senkrecht sagittal stehende Gelenke, dem entspricht die Dorsalflexion und der Mangel rein seitlicher Biegung. Wenn nun aber die Bänder der Wirbelsäule, welche die einzelnen Wirbel in kräftiger Masse verbinden, schwächer, nachgiebiger, wenn die Knochen weich sind und die Biegung resp. Belastung eine andauernd einseitige oder die Muskelaktion eine vorwiegend einseitige ist, so können Ver-

änderungen an der Wirbelsäule vor sich gehen, die zu andauernd abnormen Krümmungen der Wirbelsäule führen, wie sie die so häufige Skoliose in den verschiedensten Graden zeigt. Selbstverständlich ist, dass auch Substanzverluste der Wirbel durch Krankheiten z. B. Tuberkulose dasselbe Resultat haben können; nur entsteht dann meist eine winklige Verbiegung in der Richtung von hinten nach vorn, weil der Defekt im Wirbelkörper also im vorderen Theil des Wirbels liegt und die Last des oberhalb gelegenen Körpers nur getragen werden kann, wenn er nach vorn gebracht wird. Ganz in gleicher Weise wirken die gar nicht so seltenen Frakturen, welche den Körper der Wirbelsäule betreffen.

Nach unten folgt als hintere Wand der Bauch- resp. Beckenhöhle, das knöcherne Becken mit seiner Weichtheilbedeckung. Nimmt man zunächst in der Mitte die Haut weg, so kommt man im weiteren Verfolg der Wirbelsäule nach unten zu auf das Kreuzbein, das von derben Fascienmassen und Periost bedeckt ist. Das Kreuzbein wird dadurch gebildet, dass seine fünf Wirbel sowohl im Körper als in den Fortsätzen gleichsam zu einer Masse zusammengeschweisst sind. In seltenen Fällen beobachtet man, dass der oberste Kreuzbeinwirbel oder der unterste Lendenwirbel auf einer Seite als Lendenwirbel, auf der andern als Kreuzbeinwirbel entwickelt ist; damit ist meistens eine in frontaler Richtung schiefe Stellung der obern Kreuzbeinfläche verknüpft. Dass daraus eine schiefe Stellung der ganzen Wirbelsäule mit scoliotischen Verbiegungen resultiren muss, ist wohl ohne weiteres klar. Von oben nach unten nimmt es rasch an Grösse und Breite ab. In Folge dessen hat es keilförmige Gestalt. Dazu kommt noch, dass es ausgesprochen nach vorn konkav, nach hinten konvex gebogen ist. Es bildet eine dicke kontinuierliche Knochenfläche, die nur von den Zwischenwirbellöchern unterbrochen ist. In der Mittellinie verläuft eine niedrige Leiste welche die Proc. spinosi darstellt und auf jeder Seite eine weitere, die von den verschmolzenen Gelenkfortsätzen herrührt. Zwischen ihnen liegen die vier Zwischenwirbellöcher.

Die Wirbelbögen sind so verschmolzen, dass sie einen geschlossenen Kanal bilden, der nur unten offen ist; die Oeffnung ist der Hiatus sacralis. In diesem Kanal liegt die Fortsetzung des Rückenmarkes, die Cauda equina.

Die zwei untersten Kreuzbeinwirbel bergen aber keine wichtigen Nerven, man kann sie deshalb getrost reseziren, wenn man sich

bei hochsitzenden Mastdarmcarcinomen einen Weg zum Rektum bahnen will.

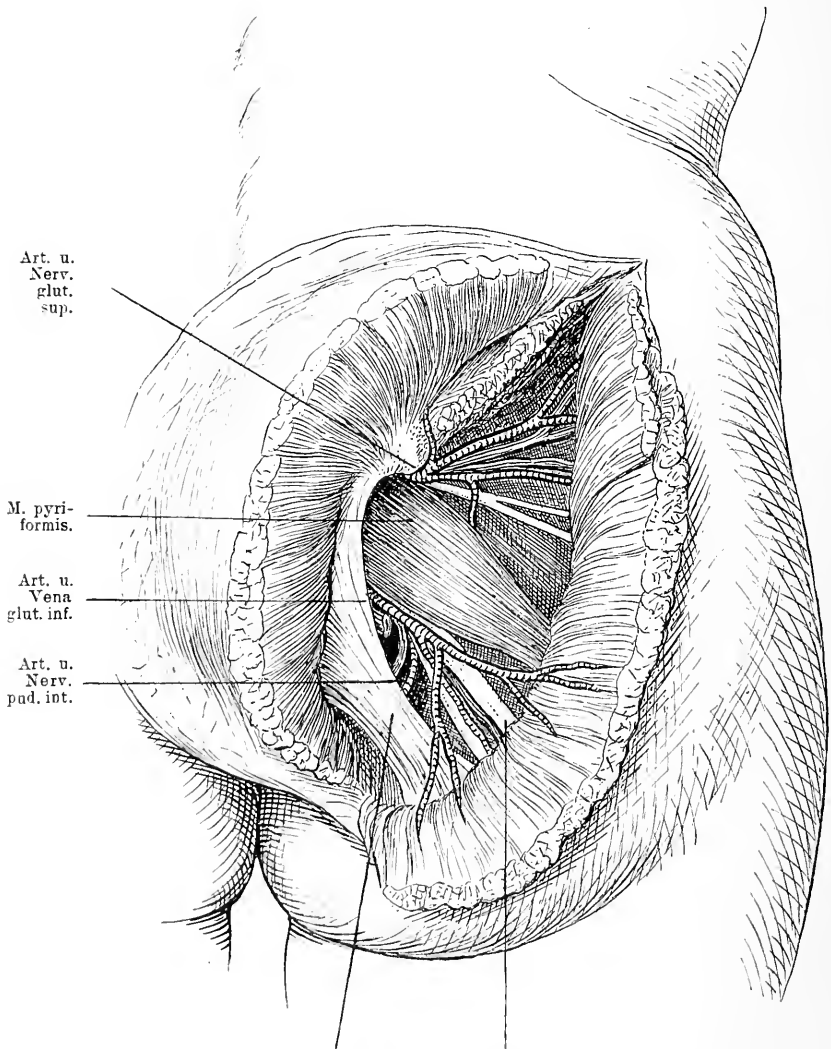
Nicht selten kommt es am Kreuzbein vor, dass die Bogen eine oder mehrerer Wirbel sich nicht vollständig entwickeln, dass sie nicht mehr in der Mitte zur Vereinigung kommen. Dann ist kein Kanal, sondern eine offene Rinne vorhanden. Ueber diesem Defekt können die Weichtheile geschlossen oder ebenfalls offen sein, im letzteren Fall liegt das gespaltene Rückenmark resp. die *Cauda equina* direkt offen in dem Kanal.

Auf der vorderen konkaven Fläche des Kreuzbeines sieht man vier quer verlaufende Leisten, welche die Grenzen der einzelnen Wirbel darstellen. In dieser konkaven Kreuzbeinaushöhlung liegt Fettbindegewebe mit Lymphdrüsen und in der Mitte die *Arteria sacralis media*, davor das Rectum. An das untere Ende des Kreuzbeines schliesst sich das aus drei rudimentären Wirbeln bestehende Steissbein an, das mit dem Kreuzbein durch feste Bandmassen beweglich verbunden ist. Durch Einwirkung heftiger Gewalten, durch Geburten kann das Steissbein eine Dislokation nach innen resp. nach aussen auf das Kreuzbein erfahren, die die Ursache heftiger Schmerzen bei der Defäkation oder beim Sitzen, der sogenannten *Coccygodynie*, ist.

An beiden Seiten trägt das Kreuzbein eine lange, oben breite Gelenkfläche zur Verbindung mit dem Hüftbein. Dieses schliesst sich seitlich an das Kreuzbein an, indem es auf der Innenseite eine derbe breite Gelenkfläche, die in der *Spina post. inf.* endigt, der Gelenkfläche des Kreuzbeines gegenüber stellt. In Folge dessen ragt das hintere Ende der Darmbeinschaukel etwas nach hinten vor. Sie bildet hier eine Prominenz die *Spina post. sup.*, welche etwa in der Höhe des obern Randes des II. Kreuzbeinloches steht. Von hier aus beginnt die *Crista ossis, ilei*, die sich im Bogen nach vorne zieht. Die übrigen Beckentheile sind zunächst noch von Weichtheilen bedeckt, auf deren Schilderung wir jetzt eingehen wollen.

Nimmt man die Haut der Gesässgegend weg, so kommt man zunächst auf eine dicke Fettschicht, während die über dem Kreuzbein gelegene Haut nur wenig Fett als Unterlage hat. Durch Entfernung dieses Fettes legt man sich die sehr dünne *Fascia glutaea* frei, die nach oben an die *Crista ossis ilei* und nach hinten an das Kreuzbein sich ansetzt und den *M. glut. maximus* überzieht. Unter ihr folgt dieser Muskel, der mit einer oberflächlichen Portion von dem hinter der *Linea arcuata post.* gelegenen Theil des Hüft-

beins entspringt, ferner von der Fascia lumbodorsalis und dem Steissbein; während eine tiefe Portion den Seitenrand des Kreuzbeins und das Lig. tuberoso-sacrum als Ursprungsgebiet hat. Mit schrägen



Lig. tuberoso-sacrum. N. ischiadicus.

Fig. 60. Glutaealgegend. Haut, Glutaeus max. und medius schräg durchschnitten.

Fasern steigt er zur Fascie des Oberschenkels und zum Troch. major abwärts, von dem er gewöhnlich durch einen grossen Schleimbeutel getrennt ist. Er tritt namentlich in Funktion bei Bewegungen, durch

welche das im Hüftgelenk flektirte Bein wieder gestreckt wird. Nach vorn bedeckt der *M. glut. maximus* die äussere Beckenwand nicht; da wird er von dem ebenfalls von der *Fascia glutaea* überzogenen *M. glutaeus med.* ersetzt, der von dem äussern Rand der *Crista ossis ilei*, der Aussenfläche des Darmbeines zwischen der *Linea glutaea ant.* und *post.* entspringt und zur Spitze und Aussenfläche des *Trochanter major* verläuft. In seinem hintern Theil wird er von dem *M. glutaeus maximus* gedeckt.

Entfernt man jetzt den *M. glutaeus maximus*, so sieht man das medialwärts von der *Spina post. sup.* und dem Seitenrand des Kreuzbeins schräg nach aussen unten ziehende, derbe *Lig. tuberoso-sacrum*, das sich an das *Tuber ischii* ansetzt. Zwischen ihm und dem untern Rand des *M. glutaeus med.* kommt der *M. pyriformis* zum Vorschein, der zwischen den Löchern des 2. 3. und 4. Kreuzbeinwirbels innen im Bogen entspringt, durch die *Incisura ischiadica* hindurchtritt und zur *Fossa trochanterica* an den *Femur* verläuft, um sich hier bedeckt vom *M. glutaeus medius* an den *Trochanter minor* anzusetzen. Ueber ihm also zwischen ihm und dem *M. glutaeus medius* tritt die *Art. glutaea*, ein Ast der *Hypogastrica* mit dem gleichnamigen Nerven aus der *Incisura ischiadica* heraus, um sich mit einem tiefen und einem oberflächlichen Ast in dem *M. glutaeus* zu verzweigen, während unter ihm die *Art. glutaea inf.*, die *Art. pudenda comm.* und der grade nach abwärts verlaufende *N. ischiadicus* aus dem Becken herauskommt. Diese Arterien liegen nach hinten und oben von dem *N. ischiadicus*. Die Arterien sind von ziemlich beträchtlichen Venen begleitet. Gelegentlich werden diese Arterien durch Schuss, Stich oder sonst wie verletzt, dann können ausserordentlich heftige Blutungen auftreten. Auch hat man eine Anzahl von Aneurysmen theils traumatischen, theils spontanen beobachtet; in solchen Fällen ist die Unterbindung der betreffenden Arterien versucht worden. Bei Verletzungen wird man sich ja zum Zweck der Unterbindung stets von der Richtung derselben leiten lassen. Den Hauptstamm der Arterie aber wird man am besten aufsuchen, wo er nur vom *Glutaeus maximus* bedeckt zwischen hinterm Rand des *Glutaeus medius* und *pyriformis* liegt. Man macht am besten einen Schnitt von der *Spina post. sup.* durch Haut und *Fascie* zum *Troch. major* und dringt durch den *Glut. maximus* in der Richtung seiner Fasern. So kommt man auf die *Incisura ischiadica major* und findet nach dem Vorbergehenden die Arterie. Derselbe Schnitt kann auch zur Unterbindung der *Art. glutaea inf.*, der *Ischiadica* dienen, nur muss man die Arterie ent-

sprechend ihrer Lage etwas tiefer unten suchen. Ebenda nur etwas medialwärts würde man auch die *Art. pudenda comm.* finden. — Auch der *N. ischiadicus* hat eine Bedeutung in chirurgischer Beziehung. Er wird, wie wir sahen, vom *M. glutaeus maximus* gedeckt und zieht hinter demselben in vertikaler Richtung nach unten. Da, wo er unter dem untern Rand des *M. Glut. maximus* hervortritt, da wird er nur von Haut und Fascie bedeckt. Will man ihn also aufsuchen um ihn z. B. bei *Tabes* oder *Ischias* zu dehnen, so wählt man am besten diese Stelle; sie liegt zwischen *Tuber ischii* und *Trochanter major*, etwas nach innen von der Mitte.

An der Stelle, wo die *Art. glut sup.* zwischen Knochenrand der *Incisura ischiadica sup.* und *M. pyriformis* heraustritt, bleibt manchmal ein kleiner Raum übrig, welcher nur von lockern Bindegewebe erfüllt ist. Hier stülpt sich gelegentlich ein Fortsatz des Bauchfells nach aussen; es dringt dann also der Bauchsack zwischen *M. glut. med.* und *Pyriformis* hervor und liegt hinter dem *Glutaeus maximus*. An seinem obern Umfang liegt die *Art. glutaea sup.* Die Bedeckung eines solchen Bruchsacks besteht entsprechend den anatomischen Verhältnissen dieser Gegend aus Haut, *Fascia glutaea*, *M. glutaeus maximus* und etwas lockerem Bindegewebe. Selten werden diese Hernien frühzeitig diagnostiziert, wegen ihrer tiefen Lage. Gewöhnlich bilden sie grosse Säcke, die am untern Rand des *M. glut. max.* zum Vorschein kommen. Denselben Weg benutzen auch gelegentlich Senkungsabscesse, um aus dem Becken herauszutreten. In viel selteneren Fällen kommt der Bruch unterhalb des *M. pyriformis* heraus, oder durch das *Foramen ischiad. minus* unterhalb des *Lig. spinoso-sacrum*, das schräg von der *Spina ossis ischii* nach dem Kreuzbein zieht und den Ausschnitt zwischen Becken und *Lig. tuberososacrum* in zwei Theile theilt, die *Incisura ischiadica maj.* und *minor*. Unterhalb dieses Bandes liegt der quer von dem innern Rand des *Foramen obturatorium*, sowie von der *Membrana obturatoria* entspringende Muskel des *Obturator int.*, oben und unten von je einem *Gemellus* begleitet, deren oberer von der *Spina ischii*, deren unterer vom *Tuber ischii* kommt. Jener zieht durch die *Incisura ischiad. minor* zwischen dem *Lig. tuberoso- und spinoso-sacrum* und strebt mit den Sehnen dieser vereinigt der *Fossa trochant. zu*. Unterhalb des *Obturator int.* schiebt der *Quadratus femoris* in querer Richtung seine Fasern vom *Tuber ischii* zur *Linea intertrochant. post.* Hinter dem *Glut. maximus* und *medius* findet sich noch eine Muskelschicht der *Glut. minimus*, der unterhalb der *Linea arcuata ant.* von der äussern Seite



des Darmbeins entspringt und sich am vordern Theil des Trochanter maj. inserirt. Alle diese quer oder schräg von hinten nach vorn verlaufenden kleinen Muskeln haben die Funktion den Oberschenkel nach aussen zu rotiren. Entfernt man nun alle Muskeln und sonstigen Weichtheile, so liegt die knöcherne Beckenwand frei zu Tage, oben die grosse, breite, schräg nach aussen stehende Darmbeinschaukel mit der Spina post. sup., an die sich die Incisura ischiadica maj. und minor, beide durch die Spina ischii inf. und das von dieser nach dem Kreuzbein ziehende derbe Lig. spinosaeum getrennt, anschliesst; unten das Sitzbein mit dem Taber ischii und den beiden Sitzbeinschenkeln und nach vorn zu die Gelenkpfanne. Diese Knochen sind auf der Innenseite mit Muskeln und Fascie bedeckt, auf die ich später eingehen will.

#### 41. Kapitel.

### Der Inhalt der Bauchhöhle.

Der Inhalt der Bauchhöhle ist ein sehr reicher; sie birgt den ganzen Magendarmkanal, die Leber, die Milz, die Nieren mit ihren Ausführungsgängen, die Blase und beim Weib noch die inneren Genitalien. Innerhalb der Bauchhöhle, wenn man darunter die Peritonealhöhle meint, liegt keines dieser Organe; sie sind nur mehr oder weniger ausgedehnt von dem visceralen Theil des Bauchfelles überzogen und sind mit diesem in die Höhle hineingestülpt, so dass sie alle extraperitoneal ihren Stiel haben, extraperitoneal ihre Ernährungsgefässe empfangen. In Folge dessen ist der Innenraum der Bauchhöhle ausserordentlich mannigfaltig gestaltet.

Schneidet man die vordere Bauchdecke weg, so präsentiren sich in der Oberbauchgegend zunächst zwei Organe, die Leber und der Magen, während unterhalb der Bauchinhalt meist verdeckt ist durch das grosse Netz, das vom Magen herabhängt und mehr oder weniger weit nach unten reicht; nur am Rande des Netzes sieht man Darmtheile.

Der grössere Theil der Leber liegt hinter dem Rippenbogen verborgen; sie füllt hier die rechte Kuppel des Zwerchfelles aus, indem sie mit ihrem rechten grossen Lappen im rechten Hypochondrium lagert, während der linke über die Mitte hinaus in das linke greift. Ihre konvexe obere Fläche liegt überall dem Zwerchfell an und wird an diesem durch das von ihm frontal herabsteigende Peritoneum, das Lig. coronarium hepatis gehalten. Eine vom Zwerchfell sagittal auf

der Vorderfläche der Leber herabziehende Bauchfellduplikatur, das Lig. suspensorium hepatis, befestigt sie an die vordere Bauchwand und an das Zwerchfell. Letzteres Band bildet die Trennungsmarke zwischen rechtem und linkem Lappen. Es verläuft vom Nabel

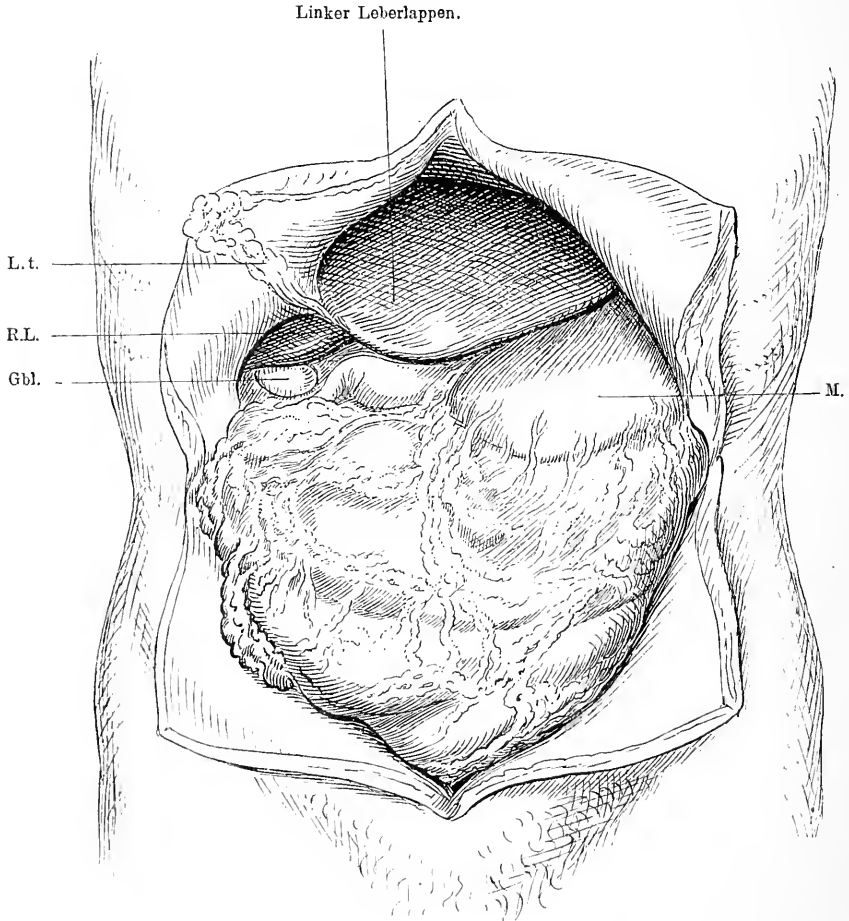


Fig. 61. Bauchhöhle durch einen Querschnitt geöffnet. M. = Magen, L. t. = Lig. teres, R. L. = Rechter Leberlappen, Gbl. = Gallenblase. Vom Magen hängt das grosse Netz über die Därme als Bedeckung herab. Linker Leberlappen etwas grösser als normal.

leicht schräg nach rechts oben und enthält in seinem unteren freien nach der unteren Leberfläche ziehenden Theil das Lig. teres. Ihr Scheitel reicht nach oben hin bis zum fünften Rippenknorpel, mit ihrem unteren scharfen Rand ragt sie bis zum Rippenbogen; vom medialen

Ende des Rippenbogens aber an zieht der scharfe Leberrand schräg nach oben und endet in der linken Mamillarlinie. Der linke Leberlappen reicht also über die Grube zwischen beiden Rippenbögen hinaus unter den linken Rippenbogen bis zu jener Linie.

Ueber dem rechten Leberlappen ruht auf der Zwerchfellkuppel die Lunge; diese beiden Organe sind also nur durch Pleura, Zwerchfell und Peritoneum getrennt (s. Fig. 63); es hat also nichts auffallendes, dass z. B. Abscesse der Leber nach der Brusthöhle sich einen Ausweg verschaffen. In dieser Gegend kann es dann auch vorkommen, da die Lunge vorn weiter herabreicht als in der Mitte, dass Lunge und Leber, Pleura, Zwerchfell und Peritoneum zugleich durch einen Stich u. s. w. verletzt werden.

Nach rechts von der Mittellinie, entsprechend dem lateralen Rand des *M. rectus abdominis*, findet man die Gallenblase, mit ihrem Fundus mehr oder weniger unter dem scharfen Leberrand hervorragend, etwa in der Höhe des unteren Randes des neunten Rippenknorpels. Hier liegt sie der Bauchwand an. Erweitert sich die Gallenblase z. B. in Folge verhinderten Abflusses stark, so kann sie die Bauchdecken tumorartig hervorwölben. Entzündungsprozesse können hier dann die Gallenblase mit der Bauchwand verlöthen, ja es können sich Fisteln bilden. Für die operative Entfernung von Gallensteinen ist daraus nur zu entnehmen, dass es an dieser Stelle meist gelingen wird, die Gallenblase zu finden und sie mit der Bauchwand zu vernähen.

Auf der linken Seite wird das Hypochondrium, wie wir schon sahen, vom Magen ausgefüllt. Neben und nach unten von der Leber sieht man nur einen Theil des Magens, die grosse Krümmung, während die Kardie, die kleine Krümmung des Pylorus, nicht direkt sichtbar sind; man macht diese aber sofort dem Gesicht zugänglich, wenn man die Leber in die Höhe hebt. Dann überschaut man die Lage des ganzen Magens. Durch den Hiatus oesophageus des Zwerchfelles tritt die Speiseröhre, die etwa 2—3 cm unter dieser Oeffnung zur Kardie wird. Diese liegt links auf der Wirbelsäule in der Höhe des XI. Brustwirbels gegenüber der Insertion des siebenten Rippenknorpels am Sternum. Vor ihr und lateral nach links steigt das Peritoneum als *Lig. phrenico-gastricum* vom Zwerchfell zum Magen speziell seinem Blindsack herab. Von der Kardie aus geht der sackartig geformte Magen zunächst nach dem linken Hypochondrium, um dann in nach unten konvexem Bogen nach rechts und in die Höhe sich zu erstrecken. Der Fundus überragt die Kardie um 2—3 cm, liegt also am meisten nach oben. Die Vorderwand legt sich zum Theil gegen die Innenseite des Rippen-

bogens bis zur neunten Rippe, der Hauptsache nach aber frei zwischen beiden Rippenbogen der Bauchwand gegenüber, während das Ende mit dem Pylorus auf die rechte Seite hinüberreicht und hier wieder unter der Leber liegt. Jener frei der Bauchwand anliegende Theil hat grosse Bedeutung in der Chirurgie, weil hier der Magen direkt eröffnet werden kann, z. B. zur Entfernung von Fremdkörpern, weil man hier leicht bei stenosirendem Oesophaguscarcinom ohne Zerrung durch Vernähung der geöffneten Bauchwand mit der geöffneten Magenwand eine Fistel herstellen kann. Man benutzt gewöhnlich auch diese Stelle bei inoperablem Magencarcinom zur Anlegung einer Magendünndarmfistel. — Entsprechend der grossen Krümmung verlaufen von rechts und von links die Art. gastro-epiploicae neben den gleichnamigen Venen, sie verlaufen da, wo am Magen der Ursprung des grossen Netzes ist, während die kleine Krümmung an der korrespondirenden Stelle von den Art. coronariae und den ebenso genannten Venen versorgt wird.

Jene eben geschilderte Lage des Magens kann sich unter pathologischen Verhältnissen sehr verändern. Tritt in Folge von Pylorusstenose oder ohne diese eine Erweiterung des Magens ein, dann rückt der stark dilatirte Magen weit nach unten; die grosse Krümmung hängt ganz tief unten, sie kann die ganze Regio mesogastrica ausfüllen. Ist umgekehrt in Folge von Oesophagus- oder Kardiocarcinom der Magen sehr klein, so kann er fast ganz hinter der Leber resp. dem Rippenbogen verschwinden und fast in toto das Aussehen eines Darmes erhalten.

Klappt man nun die Leber in die Höhe und legt sie nach rechts oben um, so liegt vor uns ausgebreitet der Magen mit seinem verdickten Pylorustheil, seinem Uebergang ins Duodenum, und deutlich überschaut man nun das Verhältniss dieser Organe zu der Leber, zur Gallenblase mit ihrem Ausführungsgang und zu den Gefässen. Von der kleinen Krümmung des Magens zieht sich eine zarte, fettdurchwachsene Peritonealplatte zu der Hinter- resp. Unterfläche der Leber, um sich in deren Mitte festzusetzen. Das ist das Omentum minus. Dieses setzt sich nach unten in das Lig. hepatoduodenale auf den Anfangstheil des Duodenum fort und endigt mit einem scharfen Rand, während letzteres seine Lage und Richtung ändert, indem es kurz hinter dem Pylorus sich nach rechts oben hinten wendet, im Bogen an der rechten Seite der Wirbelsäule nach hinten unten zieht, um dann wieder in aufsteigendem Bogen über die Wirbelsäule auf die linke Seite zu gelangen. Führt man den Finger unter dem Rand des

## Linker Leberlappen.

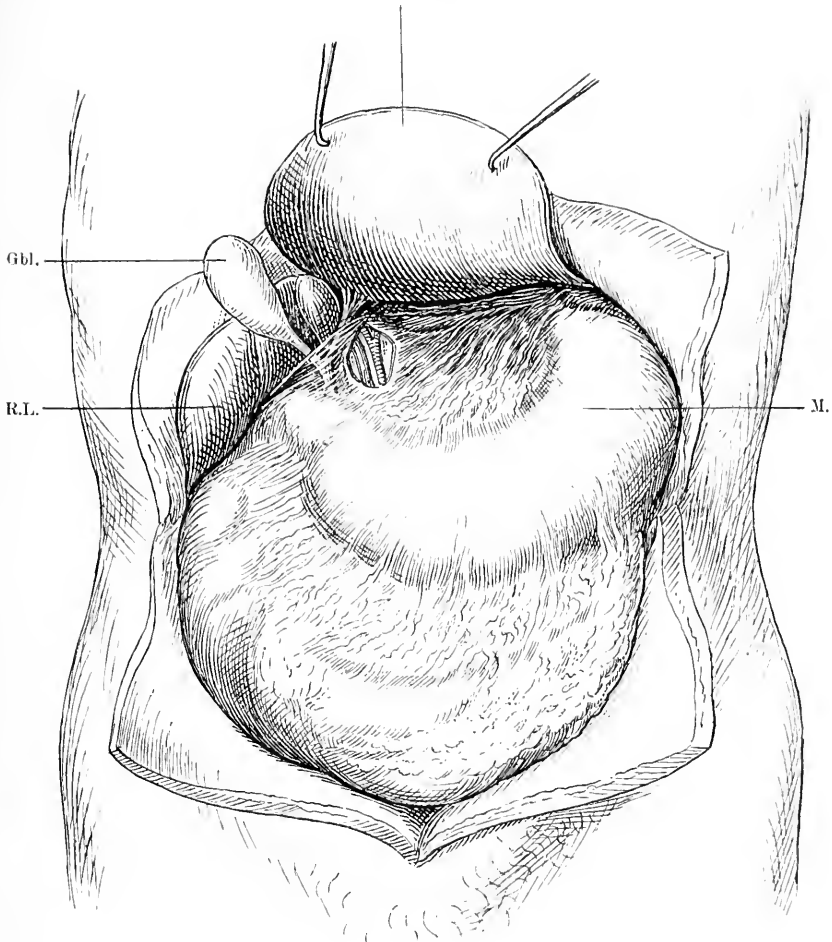


Fig. 62. Bauchhöhle durch einen Querschnitt geöffnet. M. = Magen, R. L. = Rechter Leberlappen, Gbl. = Gallenblase. Leber in die Höhe gehoben und umgeklappt, namentlich der vergrößerte linke Leberlappen stark umgelegt, damit die Unterfläche der Leber sichtbar wird. Man sieht die grosse Gallenblase mit dem Duct. cyst., dem Duct. hepat.; sie vereinigen sich hinter dem Lig. hep. duoden. zum Duct. choledochus. Medial von letzterem liegt durch einen Schnitt ins kleine Netz blossgelegt die Vena port. und daneben die Art. hepat.

Lig. hepato-duodenale in die Tiefe nach oben, so gelangt man in das Foramen Winslowii, das den Zugang zu der hinter dem Magen gelegenen Bauchfelltasche der Bursa omentalis darstellt.

Durch das Omentum minus sieht man rechts oben den Lobus Spigelii der Leber durchschimmern, während man links auf der Wirbelsäule die Aorta abdominalis bemerkt und pulsiren fühlt. Dicht über der kleinen Kurvatur sieht man weiter einen querverlaufenden gelappten Körper, das Pankreas, das mit seinem oberen Theil hinter dem Omentum minus frei vom Magen liegt, im Uebrigen aber hinter diesem verschwindet. Von der Aorta aus zieht im Lig. hepato-gastricum in ungefähr querer Richtung die Arteria hepatica zur Leber, von der nahe der Einmündungsstelle in die Leber die Art. gastro-duodenalis und die Art. coronaria ventriculi dextra abgeht. Direkt neben und unter ihr liegt die Vena lienalis, die hinter dem Magen hervorkommt und in die mächtige Pfortader mündet, welche unter der Arterie schräg von unten nach oben zur Leber zieht. Dicht unter dieser verläuft von der Quersfurche der Leber her leicht schräg von rechts aussen nach innen links der Ductus hepaticus und zu ihm steigt von der Gallenblase schräg nach innen oben auf der Ductus cysticus. Beide vereinigen sich im spitzen Winkel und nun zieht der aus der Vereinigung entstandene Ductus choledochus in Fortsetzung der Richtung des Ductus hepaticus nach innen zum Kopf des Pankreas, gelangt so durch dieses an die Hinterseite des Duodenum, in welches er mit dem Ductus pancreaticus einmündet. Die Lage dieser Theile hat in den letzten Jahren eine nicht geringe Bedeutung in der Chirurgie erlangt. Die Ausführungsgänge sind gelegentlich der Sitz von Gallensteinen. Seitdem man Steine aus der Gallenblase extrahirt hat, hat man auch aus diesen Gängen sie entfernt, indem man den durch Steine erweiterten Gang aufgeschnitten, den Stein herausgehoben und den Gang wieder durch die Naht verschlossen hat; hierbei muss man an die nahe Lage der Art. hepatica denken. In seltenen Fällen kann ein Aneurysma der Art. hepatica einen Stein vortäuschen. Gelegentlich beobachtet man auch eine Stenose des Ductus choledochus und in Folge dessen Retention der Galle. In solchen Fällen könnte man eine Kommunikation zwischen Gallenblase und Duodenum anlegen. Auch bei der Resektion von Carcinomen des Pylorustheiles des Magens kann man, falls ausgedehnte Verwachsungen bestehen, mit diesen Theilen in Kollision gerathen.

Entfernt man das kleine Netz, so sieht man jene Lebergefäße direkt vor sich, man sieht ferner den Stamm der art. coeliaca auf der

Vorderwand der Aorta und sieht auch, wie dieser die Art. coronaria sin. absendet und dann im Wesentlichen als Art. lienalis am oberen Rand des Pankreas quer nach links hinter dem Magen hinübergelht.

Auf der linken Seite seitlich neben dem Fundus des Magens bemerkt man den vorderen oft gelappten Rand der Milz, die in ihrer Form der Biegung der Rippen und des Magens angepasst sich von

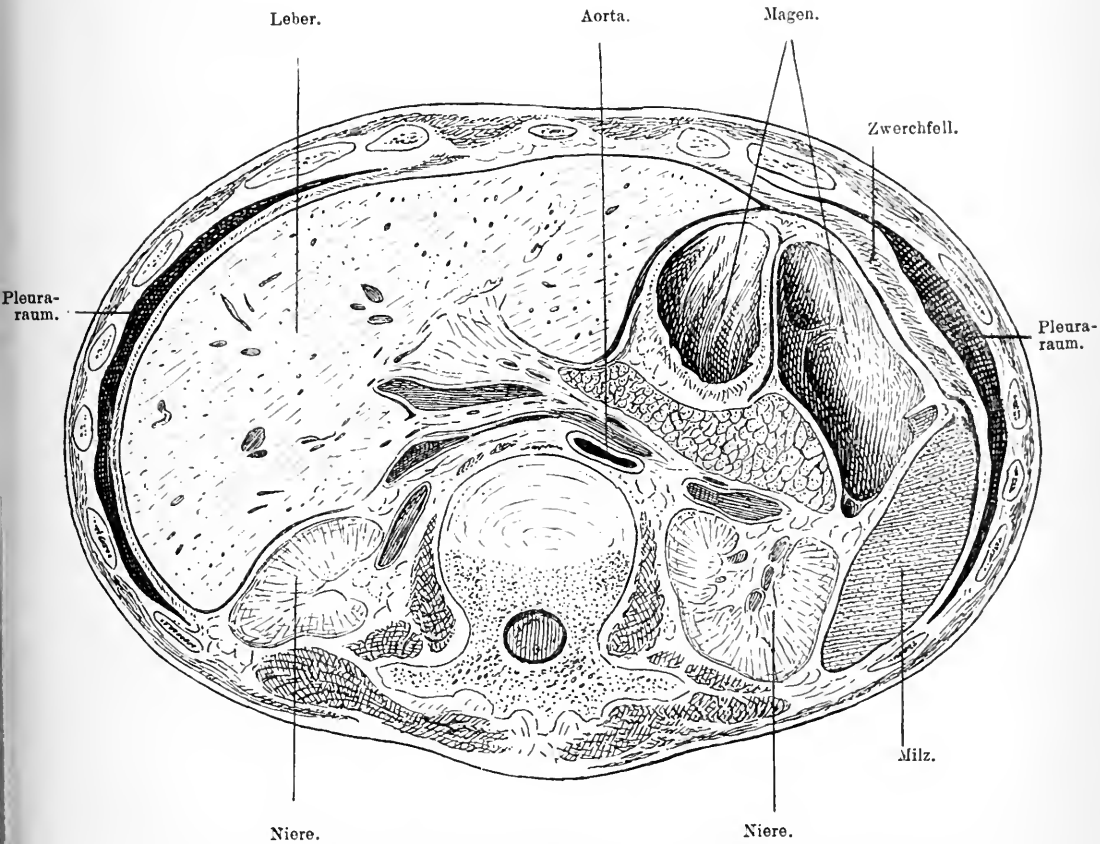


Fig. 63. Querschnitt durch das Abdomen. Schnittfläche der oberen Theiles. Zwischen Aorta und Magen liegt das Pankreas.

hinten oben schräg nach unten vorn zieht. Sie liegt mit ihrem oberen Ende in der Höhe des zehnten Brustwirbels dem Zwerchfell an und zieht zwischen neunter und elfter Rippe im Bogen herum nach vorn unten bis zur Axillarlinie. Oben füllt sie also die linke Kuppe des Zwerchfelles mit aus; in Folge dessen liegt sie der Lunge sehr nahe, ist von dieser nur durch die serösen Häute und das Zwerchfell ge-

trennt. Milzabscesse können daher in die Pleurahöhle durchbrechen, auch Verletzungen können beide Theile gleichzeitig treffen. Weiter ist sofort verständlich, warum z. B. bei linksseitigem Pleuraerguss, wenn also das Zwerchfell abgeplattet wird, die Milz eine Verschiebung nach unten erfährt. Geht man nun zwischen Magen und Milz ein, indem man den vorderen Rand der Milz nach aussen umlegt, so kommt man auf eine Bauchfellplatte, die sich als Fortsetzung des grossen Netzes von der konkaven Milzseite quer zur grossen Krümmung des Magens hinüberzieht. Hinter dieser Membran liegen die quer verlaufenden grossen Milzgefässe, die *Art. und Vena lienalis*, die hier in den Hilus der Milz eintreten; sie ruhen wiederum auf einer Bauchfellplatte, die von der vorderen Wand der *Bursa omentalis* gebildet wird. So sind also die Milzgefässe in eine Duplikatur des Peritoneum eingeschlossen, die den Namen *Lig. gastrolienale* führt. Auf das eigentliche Befestigungsband der Milz stösst man hinter diesem Ligament; es zieht nämlich vom linken medialen Pfeiler des Zwerchfelles das *Lig. phrenicolienale* in der Richtung der Längsachse an die Milz. Durch die *Bursa omentalis* ist es von dem erstgenannten Band getrennt.

Wie ich schon erwähnte, hängt von der grossen Krümmung des Magens das grosse Netz nach abwärts als bedeckende Schürze über den Därmen. In sehr verschiedener Entfernung vom Magen enthält es den in querer Richtung verlaufenden Theil des Colon, das *Colon transversum*, an das sich dann in mehr oder minder grosser Ausdehnung der Rest des Netzes schliesst. Zieht man bei in die Höhe geklappter Leber das Netz mit dem Quercolon nach unten, so sieht man rechts unter der Leber neben der Wirbelsäule und dem hier fixirten Bogen des Duodenum die Uebergangsstelle des Quercolon in das *Colon ascendens*, die *Flexura coli hepatica*, die öfters durch eine Bauchfellduplikatur, das *Lig. hepato-colicum*, an die untere Fläche der Leber befestigt ist, und links hinter der unteren Hälfte der Milz den Uebergang des Quercolon in das *Colon descendens*, die *Flexura coli lienalis*. Schlägt man nun das Netz mit dem Colon und dem Magen in die Höhe, so liegt vor uns das Konvolut der Dünndarmschlingen; seinen freien Anfang finden wir dicht unter dem Magen, resp. dem Pankreas etwas links auf der Vorderseite des ersten Lendenwirbels markirt durch die links davon gelegene Bauchfelltasche, die *Fossa duodenojejunalis*. Diese Tasche wird rechterseits von dem Darm, linkerseits durch eine siehelförmige Falte begrenzt, welche ihre Ent-



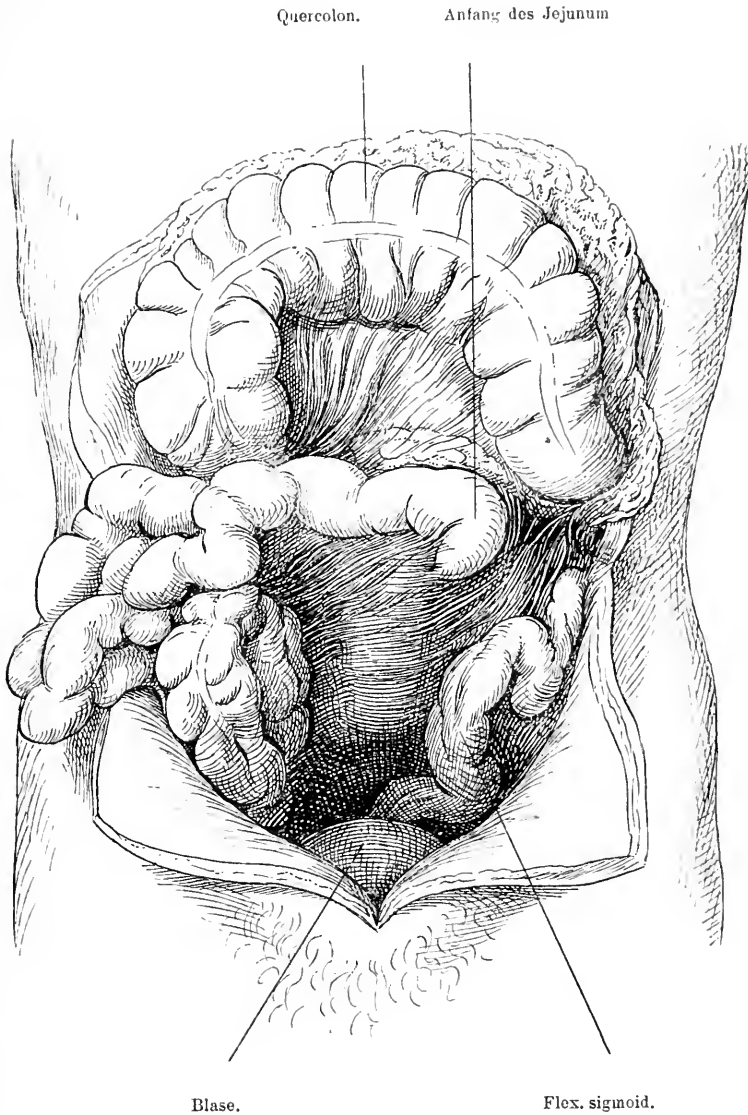


Fig. 64. Bauch geöffnet. Magen, Netz mit Quercolon in die Höhe geschlagen, Dünndarm in die rechte Bauchseite und nach aussen gelagert. Man sieht den Anfang des Jejunum nach unten vom Pankreas unter dem Peritoneum hervortreten.

stehung dem Umstand verdankt, dass die Vena mesent. inf. sich nahe ihrer Einmündung in die Pfortader von der hinteren Bauchwand entfernt und dadurch eine Falte erzeugt. In sie lagert sich gelegentlich Dünndarm hinein, es kann so eine innere Einklemmung entstehen. Hier beginnt also erst der freie Theil des Dünndarm, während der duodenale Theil gedeckt durch das Lig. hepatoduodenale, gedeckt durch den quer über seinen vertikalen Theil verlaufenden Anfangstheil des Quercolon, gedeckt schliesslich durch das glatt über dasselbe hinwegziehende Peritoneum und die Radix mesenterii des Dünndarmes, kaum sichtbar ist. Will man also bei einem inoperablen Carcinom des Magens eine Magendünndarmfistel anlegen, so muss man den freien Theil dazu nehmen, und um diesen zu finden, braucht man nur das Netz mit dem Quercolon und dem Magen nach oben zu klappen, die Dünndarmschlingen nach unten und rechts zu drängen und sofort präsentirt sich in der Höhe etwa des ersten Lendenwirbels dicht unter dem Pankreas der aus der Tiefe auftauchende freie Anfangstheil des Dünndarmes. Man schlägt ihn über das Netz und das Quercolon nach oben und kann ihn bequem mit dem Magen zu einer Fistel vernähen.

Der ganze freie Theil des Dünndarmes ist an einem Mesenterium suspendirt, das schräg von links oben vom II. Bauchwirbel nach rechts unten bis zur rechten Articulatio sacro-iliaca verläuft. Es führt das arterielle Gefäss mit seinen vielen Verzweigungen an den Darm, die Art. mesent. sup., die dicht unter dem Pankreas neben dem Duodenum von der Aorta abgeht, und sammelt die venösen Gefässe zu der Vena mesent. sup., die rechts von der entsprechenden Arterie zur Pfortader zieht. Da das Mesenterium sehr lang und hoch ist, so ist der Dünndarm sehr frei beweglich. Schiebt man jetzt die Dünndarmschlingen nach oben, so bekommt man die Einmündungsstelle des unteren Dünndarmtheiles, des Ileum in den Anfangstheil des Dickdarmes, das Coecum, zu Gesicht. Dieses Coecum liegt in der Fossa iliaca dextra oberhalb der Mitte des Poupert'schen Bandes unmittelbar hinter der vorderen Bauchwand. Sein Volumen variirt stark je nach der Füllung, seine Lage ebenfalls; es kann unter Umständen in das kleine Becken hineinreichen. Gewöhnlich ist es allseitig von Peritoneum umgeben. In der Höhe aber, wo das Ileum von links her einmündet, da ist die Hinterseite gewöhnlich auf der Beckenwand durch Bindegewebe fixirt, frei von Peritoneum. In seltenen Fällen hat das Coecum in diesem seinem fixirten Theil eine Art Mesenterium, wodurch es mobiler ist. Dadurch kann es gelegentlich zum Inhalt

eines Bruches werden, ja selbst auf der linken Seite. An seinem medialen Theil geht der 6—8 cm lange Proc. vermiformis ab, der auf seiner vorderen Seite von der hinteren Fläche des Gekröses ein Mesenteriolum erhält. Dadurch, dass von der Vorderwand des Ileum eine bald breitere, bald schmalere Bauchfellfalte auf das Coecum hinüberzieht, die Plica ileocoecalis, entsteht eine Tasche, die Fossa sub-coecalis, die also nach hinten und unten von der Einmündung des Ileum in das Coecum liegt. Vorn wird sie begrenzt durch die Plica ileocoecalis, hinten durch das Mesenteriolum des Wurmfortsatzes. Auch sie kann Gelegenheit zu innerer Einklemmung geben. Der Proc. vermiformis wechselt sehr in seiner Lage. Bald liegt er in der Fossa iliaca, bald hängt er in das kleine Becken hinab, bald ist er nach hinten oben geschlagen und hier verwachsen. Nicht selten wird er, wenn er frei ist, in einen Bruchsack verlagert. Gelegentlich entwickeln sich in ihm Kothsteine, in Folge deren heftige Entzündungen mit Eiterung, sogenannte Perityphlitis auftreten kann, die sich durch schmerzhaft teigige Schwellung meist in der Fossa iliaca bemerkbar macht. In diesen Fällen ist der Proc. vermiformis gewöhnlich auf der Fossa iliaca verwachsen und nicht selten liegt er mitten im Exsudat. Ist die Eröffnung des Exsudates indiziert, so wird sie am besten ausgeführt von einem Schnitt dicht über dem Poupart'schen Band, indem man vorsichtig schichtenweise extraperitoneal in die Tiefe dringt, um das abgekapselte Exsudat ausserhalb der Peritonealhöhle zu eröffnen.

Nun schliesst sich an das Coecum nach oben der aufsteigende Theil des Dickdarms, das Colon ascendens an. Es steigt von der Fossa iliaca zwischen M. iliacus und M. psoas gelegen neben der Wirbelsäule in die Höhe bis zur untern Fläche der Leber und zur Gallenblase resp. dem Lig. hepato-duodenale empor und liegt dabei zum Theil auf dem lateralen Rand des M. quadratus lumborum, ohne Mesenterium auf diesem fixirt, zum Theil auf der Niere, der vordern Seite des Duodenum und des Duodenalgekröses angeheftet, sodass nur die laterale und vordere Fläche frei, von Peritoneum überzogen ist. Eine kleine Anzahl von Fällen ist beobachtet, in denen das Colon fast ganz von Peritoneum umgeben einem wirklichen, längern Mesenterium aufsass und dadurch sehr beweglich war. An der untern Fläche der Leber biegt es da, wo es durch das schon beschriebene Lig. hepato-colicum fixirt ist, in scharfem Winkel in das Quercolon ein. Aus diesen nahen Lagebeziehungen zur Leber, zur Gallenblase, zum Duodenum, zur Niere wird uns manches Faktum

der Pathologie, wie die Verwachsungen der Organe bei Carcinomen, bei Gallensteinen, die abnormen Kommunikationen bei Abscessen verständlich. Von der Flexura coli hepatica wendet sich das Colon transversum, in das Omentum majus eingefasst, quer der vordern Bauchwand entlang in konvexem Bogen nach links hinüber und findet dort in der Tiefe hinter dem untern Ende der Milz sein Ende in der Flexura coli lienalis. Wie schon erwähnt ist es in die hintern Platten

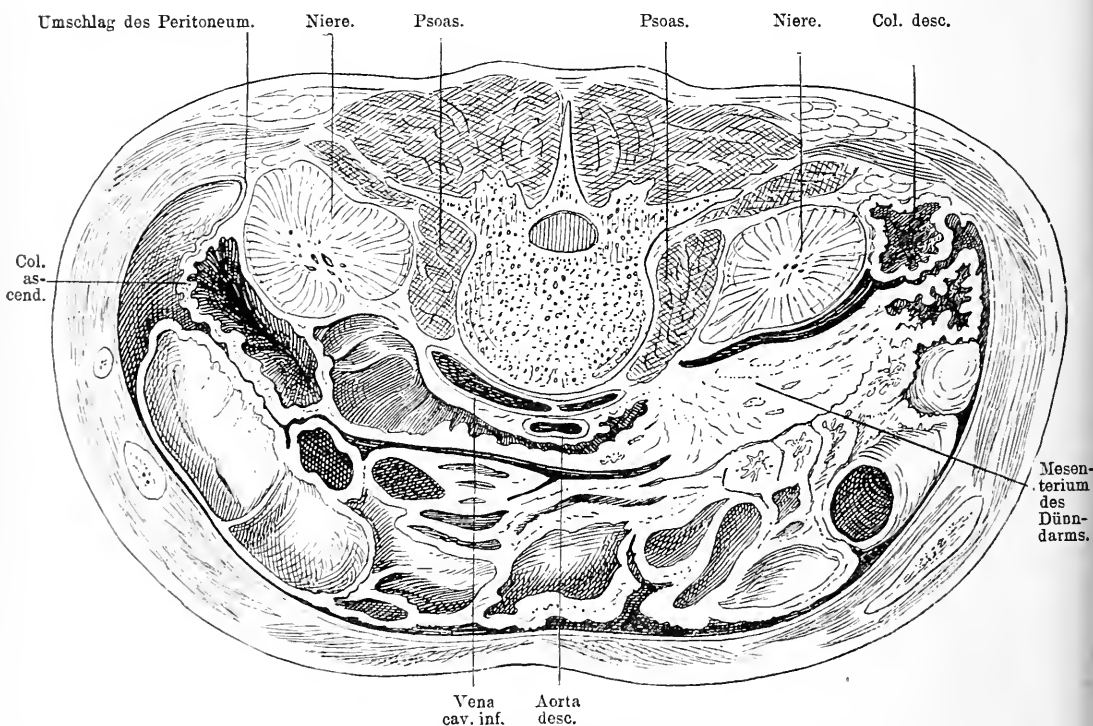


Fig. 65. Querschnitt des Abdomen, weiter unten als der vorhergehende; untere Schnittfläche. Im Mesenterium hängt ein Convolut von Dünndärmen. Dicht vor der rechten Niere liegt lateral das Colon ascend. und medial vorn das Duodenum. Links liegt das Colon descendens lateral an der Niere.

des grossen Netzes eingefasst und hat so ein sehr langes Gekröse. Dadurch ist seine Lage sehr variabel. Häufig hängt es in tief absteigendem Bogen nach unten; es wechselt also auch die Entfernung zwischen ihm und dem Magen.

Gelegentlich hat man bei kleinem Bauchschnitt Schwierigkeiten gehabt, den Magen von dem Quercolon zu unterscheiden. Der Magen kann ja in kontrahirtem, leerem Zustand so schmal und länglich ge-

formt sein wie ein Darm. Wenn man sich aber ins Gedächtniss zurückruft, dass der Dickdarm überall deutlich sichtbare bandartige Längsstreifen der Muskulatur, die Taeniae, aufweist, dass seine Wand vielfach seitlich zu kleinen Divertikeln ausgebuchtet ist, Haustra genannt, und dass häufig an der der Mesenterialseite entgegengesetzten Seite sich kleine gestielte Fettklumpchen finden, Appendices epiploicae, alles Dinge, die weder der Magen noch der Dünndarm hat, so ist man wohl vor Verwechslungen sicher.

Im linken Hypochondrium liegt die Flexura coli sinistra unter dem untern Rand der Milz, häufig durch eine Fortsetzung des grossen Netzes bis zu den seitlichen Rippenursprüngen des Zwerchfelles, das Lig. phrenicocolicum, an diesem fixirt. Diese Bauchfellduplikatur bildet dann die stützende Unterlage für die Milz. Die Flexura sinistra liegt etwas höher als die rechte und etwas weiter lateralwärts (s. Fig. 65). Steil geht dann von ihm das Colon descendens nach abwärts, ebenso wie das Colon ascendens ohne Mesenterium, vorn und lateral von Peritoneum überzogen, hinten der hintern Bauchwand, dem M. transversus und medial der linken Niere aufsitzend (s. Fig. 65). Das Colon ist also hier, weil es etwas mehr lateral liegt, leichter von hinten her direkt zugänglich, um so mehr als auch die von Peritoneum freie Stelle in grösserer Ausdehnung direkt auf der hintern Bauchwand aufliegt (s. Fig. 65). Deshalb hat man, wenn man ohne Eröffnung der Bauchhöhle z. B. wegen eines inoperablen Mastdarmcarcinomes eine Fistel im Colon anlegen wollte, das Colon descendens zu diesem Zweck benutzt, indem man von einem schrägen Schnitt aus, der an der 12. Rippe beginnend sich am lateralen Rand des M. sacrospinalis nach vorn unten hinzog, auf die nicht von Bauchfell überzogene Partie des Colon descendens vordrang.

So gelangt das Colon descendens in die Fossa iliaca und wird hier zur Flexura sigmoidea, die in S-förmigem Verlauf an ein längeres Mesenterium befestigt schräg vom linken obern Darmbeinrand unter Bildung zweier Schlingen über den Psoas zur Mitte der vordern Fläche des Kreuzbeines sich biegt. Gar nicht selten ist dieser an ein langes Mesenterium fixirte Theil des Colon descendens sehr lang, sodass er mancherlei Windungen macht und zum Theil weit ins kleine Becken hineinreicht. Diese Thatsache hat nach verschiedenen Richtungen hin grosse Bedeutung für die Chirurgie. Auf der einen Seite erklärt sich dadurch, wie gelegentlich ein hochsitzendes Flexurcarcinom sich so weit in das Rektum einstülpen kann, dass es von unten her operirt werden kann; ferner kann man sich diesen Umstand bei der Resektion

hochsitzender Mastdarmcarcinome zu Nutzen machen, indem man den Darm sehr ausgiebig wegnehmen kann, weil man die mobile, lange Flexur leicht so weit nach unten ziehen kann, dass sie unten bequem ohne Gefahr der Nekrose eingenäht werden kann. Andererseits können dadurch aber auch Täuschungen, Irrthümer erzeugt werden, deren schwere Konsequenzen man bei Berücksichtigung jenes Umstandes vermeiden kann. Heutigen Tages ist es wenigstens in Deutschland allgemein Gebrauch bei inoperablen Stenosen des Rektum, einen künstlichen After mit Benutzung der Flexura sigmoidea in der linken Iliacalgegend anzulegen. Dabei ist es, wenn die Flexur sehr lang ist und in starken Windungen verläuft, durchaus nicht immer leicht möglich bei der Operation zu erkennen, welches der zuführende und welches der abführende Theil der Flexur ist. In solchen Fällen würde es ein schwerer Fehler sein, den vermeintlich abführenden Schenkel nach querer Durchtrennung des Darmes einzustülpen und zu versenken.

Hebt man das Mesenterium der Flexura sigmoidea in die Höhe, so findet man in seiner Mitte da, wo es an der medialen Seite des M. psoas angewachsen ist, eine trichterförmige Bucht, die Fossa intersigmoidea, die nach oben rechts sich erstreckt und eine individuell sehr verschieden grosse Tasche bildet. Von dem Promontorium aus geht dann der Darm als Rektum ungefähr in der Mitte der vordern Kreuzbeinfläche, meist etwas nach links hinunter zur Afteröffnung. Dieses sitzt viel kürzer gefesselt auf seiner Unterfläche auf, es erweitert sich oberhalb der Afteröffnung zur Ampulle, die ihren Abschluss durch den Sphincter findet. Darauf kommen wir noch einmal ausführlich zurück.

Aus dem, was ich über die Befestigungen der verschiedenen Darmabschnitte sagte, geht zur Genüge hervor, dass diese sehr verschieden disponirt sein müssen Inhalt eines Bruchsackes zu werden. Selbstverständlich werden meist die sehr beweglichen Darmtheile eintreten, wie das Jejunum oder das Ileum, viel seltner das Coecum, die Flexura sigmoidea und das Quercolon, so gut wie nie aber das Colon ascendens und descendens. Während Dünndarm in den Säcken aller Bruchpforten zu finden ist, treten die andern Darmtheile meist nur in die ihnen am nächsten liegenden ein, es sei denn, dass abnorme Bildungen, wie z. B. ein langes Gekröse für das Colon oder eine besondere Länge des Coecum vorhanden sind oder Verwachsungen die Lage beeinflussen.

Wenn man nun noch den ganzen Dünndarm bei Seite schiebt

und nach links verlagert und auch das Colon in der Gegend seiner rechten Flexur nach unten zieht, dann findet man in der Nische hinter der Leber und unter dem Lig. hepatoduodenale die rechte Niere. Sie erstreckt sich von der Höhe des obern Randes des 12. Brustwirbels bis zu der des untern Randes des II. Lendenwirbels und ist so gelagert, dass ihre konvexe Seite nach hinten aussen schaut, während ihre konkave, die Nierenbeckenseite, nach vorn innen gerichtet ist. In Folge dessen wendet sie ihre vordere breite Fläche den Organen der Bauchhöhle zu, während ihre hintere gegen die Nische zwischen den Rippen, resp. den Proc. transversi und der Wirbelsäule sieht (s. Fig. 63 u. 65). In derselben Weise findet man in der Nische hinter dem Magen und der Milz die linke Niere. Ueber die Vorderseite der Niere zieht das Peritoneum glatt hinweg ohne innigere Verbindungen mit ihr einzugehen. Sie liegen also retroperitoneal. Das Peritoneum kommt rechterseits von der Leber und bedeckt die obern zwei Drittel, unten dagegen sitzt das Mesocolon zum Theil auf der Niere (s. Fig. 65). Mit diesen obern zwei Dritteln liegt sie der Hinterfläche der Leber an (s. Fig. 63), während sie weiter unten medialwärts direkt an den senkrechten Theil des Duodenum stösst. Damit ist die Möglichkeit gegeben, dass Nierenabscesse sich in den Darm speziell in das Colon oder das Duodenum entleeren. Nach oben zu reicht die rechte Niere in den Bereich der Pleurahöhle, doch trifft man in diesem Bereich kaum Lunge, höchstens bei tiefer Inspiration. Immerhin ist diese Lagebeziehung von grosser Bedeutung, weil infolge dessen Perforationen von Nierenabscessen in die Pleurahöhle vorkommen.

Zieht man das parietale Peritoneum von der Niere ab, so liegt sie in eine mehr oder weniger fettreiche leicht abziehbare Kapsel eingehüllt da und erst nach deren Entfernung kommt man auf die von einer dünnen fibrösen Kapsel bedeckte Niere selbst. Erst dann erkennt man auf der medialen Seite ungefähr in der Mitte den Gefässstiel der Niere, der quer nach der Medianlinie zu den grossen Gefässen der Vena cava inf. und der Aorta abdominalis verläuft (s. Fig. 67).

Am meisten nach vorn liegt die Vena renalis, dann folgt die Arterie und schliesslich hinten das Nierenbecken mit dem Ureter. Die Unterlage der Niere bildet der äussere Theil des M. quadratus lumb.; von diesem ist sie nur durch die Fascia transversalis getrennt.

Auf der linken Seite ist die Lage der Niere nicht ganz dieselbe. Sie reicht hier etwas höher hinauf. Ihre Beziehungen zu ihrer Umgebung sind natürlich andere. In ihrem obern Drittel ist sie hier vorn von dem Magen, in ihrem mittleren Drittel von dem Pankreas

gedeckt, während nur über das untere allein das Bauchfell zieht. Lateral stösst sie mit dem obern Drittel an die Milz, mit dem untern an das Colon descendens (s. Fig. 63 u. 65). Beiden Nieren sitzt oben innen

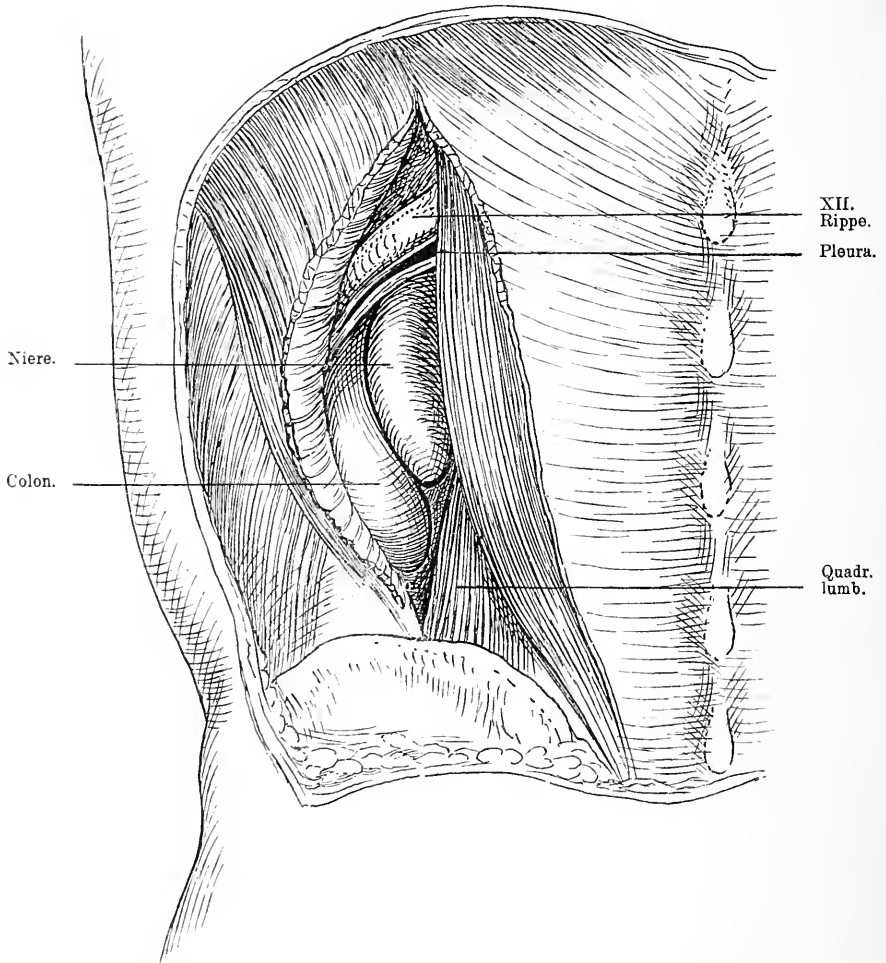


Fig. 66. Haut der Lumbalgegend weg. Schnitt durch den Latissimus dorsi am lateralen Rand des M. sacrospinalis. XII. Rippe blossgelegt, die unter ihr endigende Pleurahöhle eröffnet.

die Nebenniere lose auf, etwa der untern Hälfte des elften und der obern des zwölften Brustwirbels entsprechend.

Von grosser chirurgischer Bedeutung ist es nun, die Lage der Niere auch von der Rückenseite aus zu betrachten, weil letztere ja meist der Ausgangspunkt für chirurgische Eingriffe ist.



Wenn man von der zwölften Rippe bis zum Becken die Haut und das subcutane Fett entfernt, so kommt man zunächst auf die Fascia lumbodorsalis und zwar das oberflächliche Blatt, das den M. sacrospinalis bedeckt, und den M. latissimus dorsi. Spaltet man nun am lateralen Rand des Sacrospinalis, etwa 8 cm von der Medianlinie entfernt, diese Fascie der Länge nach, in der Gegend, wo sie sich mit dem tiefen Blatt vereinigt (vergl. pag. 206) so gelangt man auf den Musc. quadratus lumborum. Trennt man jetzt noch diesen, so scheidet uns nur noch die dünne Fascia transversalis von der hintern Fläche der untern Hälfte der Niere. Die obere Hälfte dagegen ist direkt nur zu erreichen, wenn man die zwölfte Rippe reseziert und den Pleurasack, der dicht bis unter diese Rippe reicht, in die Höhe schiebt. Man trifft dann direkt auf die Fettkapsel der Niere; medialwärts liegt das trichterförmige Nierenbecken schräg nach vorn gerichtet, hinter ihm die Arterie und dann die Vene. Lateral grenzt das Colon an die Niere.

Manchmal finden sich Steine im Nierenbecken. Da das Nierenbecken, wie schon erwähnt, sich an der medialen Seite der Niere findet, so muss man also auf der medialen Seite vordringen, um sie zu entfernen; günstig ist dabei der Umstand, dass die Arterie und Vene vor dem Nierenbecken liegen, letzteres also ganz frei und zugänglich ist. Man kann so ganz gut durch eine Incision im Nierenbecken den Stein entfernen, die Niere aber erhalten.

Da der Ureter sich direkt an das Nierenbecken anschliesst, so ist auch er auf diese Weise in seinem Anfangstheil zu erreichen.

Gar nicht selten kommen Abweichungen von dieser normalen Lage der Niere vor, die theils angeboren, theils erworben sind. Die Nieren können mehr nach abwärts gelagert sein bis in die Fossa iliaca, ja bis ins kleine Becken. Da die Nieren bei der Athmung eine ausgiebige Bewegung erfahren, da die Capsula adiposa ziemlich dehnbar ist, da sie durch Fetteinlagerungen gedehnt werden kann und nachfolgender Fettschwund ihren Inhalt verkleinert und sie erschlafft, so hat das Verständniss dieser Thatsache keine Schwierigkeit.

Ferner möchte ich hier noch erwähnen, dass gelegentlich beide Nieren in ihrem untern Pol vor der Wirbelsäule vereinigt sind zu einem Organ, zu einer sogenannten Hufeisenniere, welcher Faktor für die Nierenchirurgie ganz natürlich von recht einschneidender Bedeutung sein kann, weil man z. B. falls ein Tumor in der einen Niere entsteht, selbstverständlich nicht die andere mit ihr zusammenhängende mit entfernen darf, sondern sie abtrennen muss, was heutigen Tages

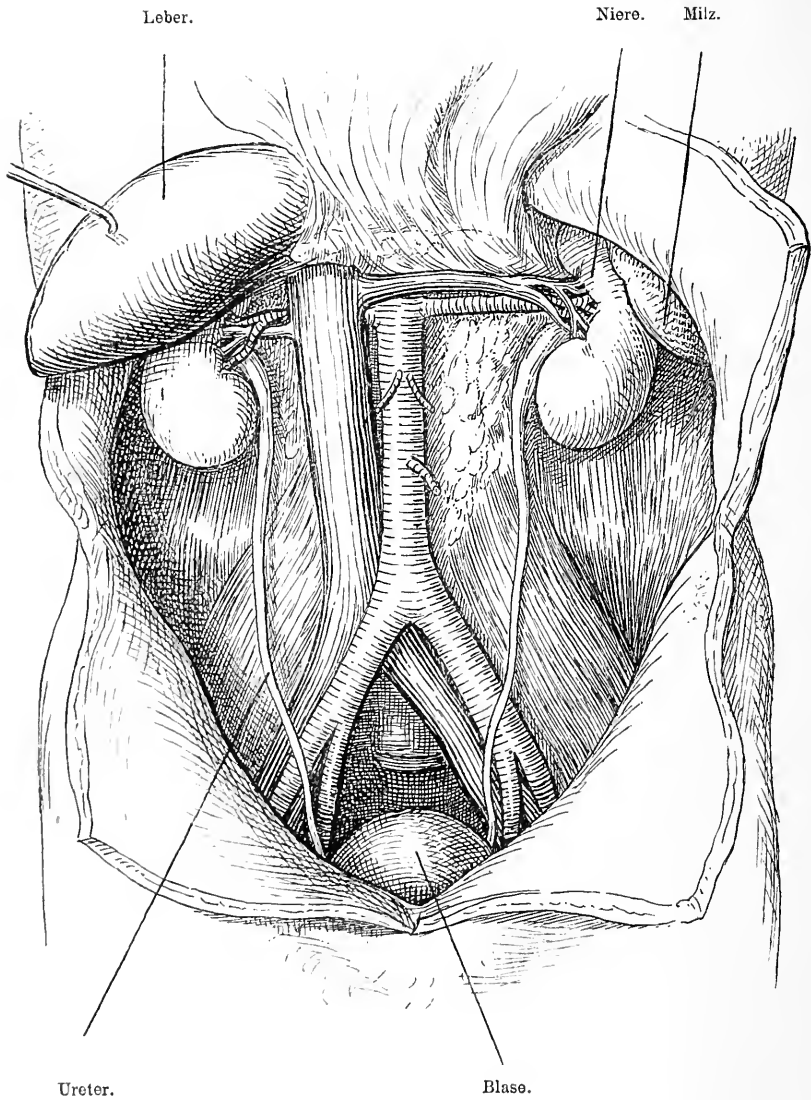


Fig. 67. Abdomen geöffnet. Leber in die Höhe gehoben, der gesammte Darm nach oben geklappt; der Peritonealüberzug weggenommen und so die Nieren mit den Ureteren, die Nierengefäße, die Vena cava inf. und die Aorta descend. blossgelegt.

gut ausführbar ist. Die Nierensubstanz ist so fest, dass man die Wunde des Stumpfes durch einige Nähte wenigstens soweit schliessen kann, dass keine Blutung mehr aus derselben stattfindet.

Hat man das Bauchfell von der hintern Bauchwand entfernt, so liegt zwischen beiden Nieren auf den Wirbelkörpern ungefähr in der Mitte etwas mehr nach links, im retroperitonealen Bindegewebe die Aorta abdominalis und von ihr nach rechts verläuft die Vena cava inf. Sie geben beide in der Höhe der Niere horizontal nach aussen ihre Nierenäste ab. Die Vena cava liegt auf dem rechten medialen Pfeiler des Zwerchfelles, weiter unten auf dem Psoas. Gelegentlich liegt die rechte Niere so nahe der Vena cava, dass letztere von Nierengeschwülsten mit ergriffen wird.

Die Bauchaorta tritt am obern Theil des 12. Brustwirbels aus dem Zwerchfellschlitz heraus und reicht bis zum untern Rand des vierten Lendenwirbels, wo sie sich in die beiden Iliacae communes theilt, während die Vena cava schon höher oben durch die Oeffnung im Centrum tendineum in die Bauchhöhle tritt. Oben werden beide von der Leber und dem Magen gedeckt; direkt auf ihnen liegt hier das Pankreas (s. Fig. 63) und die Pars ascendens des Duodenum, weiter unten verläuft das Mesenterium schräg über die Arterie und die Därme bedecken sie (s. Fig. 65). Bei mageren Menschen und leeren Därmen kann man die Aorta von aussen deutlich auf der Wirbelsäule pulsiren fühlen, ja sehen, namentlich aber wenn in Folge von Lordose der Wirbelsäule die letztere der vordern Bauchwand sehr genähert ist. Geschwülste machen gelegentlich dieselbe Erscheinung, wenn sie hinter der Aorta sich entwickelt haben und dieselbe nach vorn heben. Diese Pulsation kann manchmal ausserordentlich stark und verbreitet wahrnehmbar sein, dann liegt meist ein Aneurysma der Arterie zu Grunde. In Fällen von Aneurysmen der Art. iliaca communis und von Blutungen hat man die Aorta abdominalis zum Gegenstand chirurgischer Eingriffe gemacht, indem man sie unterbunden hat. Die Operation ist sowohl von vorn durch den Bauch mit zweimaliger Durchschneidung des Peritoneum ausführbar, als auch von der Seite retroperitoneal, wenn man das Bauchfell weithin ablöst. Letztere Operation wird jedoch wegen der Raumbegengung mehr Schwierigkeiten machen. Man wird dabei daran zu denken haben, dass hinter der Aorta der Ductus thoracicus läuft und dass nicht weit davon der Grenzstrang des Sympathicus am innern Randes M. psoas dahinzieht.

Am untern Rand des vierten Lendenwirbels also in Nabelhöhe etwa

sieht man die Theilung der Aorta abdominalis in die beiden Art. iliaca communes; die Theilungsstelle der Vena cava sitzt ungefähr in gleicher Höhe. Bis dahin sieht man von der Aorta oberhalb der kleinen Krümmung des Magens resp. des Pankreas die Art. coeliaca abgehen mit der Art. coronaria ventriculi sin., der hepatica und der lienalis, zwischen Pankreas und der Pars ascendens duodeni die Art. mesenterica sup., nahe darunter die Art. renalis, während die Art. mesent. inf. viel tiefer, etwa in der Höhe des zweiten Lendenwirbels 5–6 cm oberhalb der Theilungsstelle der Aorta entspringt. Nicht in gleicher Weise sind die Venen vertheilt. Nur die Nieren schicken ihr venöses Blut zur Vena cava und zwar geht die linke Vena renalis vor der Aorta, während die rechte Art. renalis hinter der Vena cava verläuft. In die linke Vena renalis mündet die Vena spermatica, während die rechte schon viel weiter unten in die Vena cava inf. ihr Blut ergießt. Man hat mit diesem Umstand, der eine rechtwinklige Einmündung bedingt, erklären wollen, warum linkerseits häufiger Varicoecelen vorkommen als rechts. Im Uebrigen geht das venöse Blut aus den innern Organen in die Vena portarum, die es in die Leber befördert. Unterhalb der Art. renalis, etwa in der Mitte zwischen ihr und der Art. mesent. inf. gehen die Art. spermaticae ab schräg nach aussen unten, sie treffen dann auf die gleichnamigen Venen und kreuzen mit diesen zusammen etwa in der Mitte des M. psoas den Ureter, der von der Niere schräg nach innen unten absteigt. Weiter unten legen sich die Ureteren an die Vorderwand der Art. iliaca communis an dicht vor deren Theilungsstelle, kreuzen sie und steigen ins Becken hinab. Der rechte Ureter wird von dem Ileum, der linke von der Flexura sigmoidea bedeckt; dann treten sie über die Linea innominata ins Becken. Aus dieser Lage ist es erklärlich, dass der Ureter bei Gelegenheit der Entfernung von Tumoren der Bauchhöhle, die mit der hintern Bauchwand verwachsen sind, verletzt werden kann.

Vom vierten Lendenwirbel an verlaufen die Art. iliaca communes schräg nach aussen unten bis zur Articulatio sacro-iliaca und theilen sich hier in die Art. iliaca ext. und hypogastricae, die in das kleine Becken hinabsteigen. Die Art. iliaca communis d. kreuzt die nach rechts gelegene Vena iliaca comm.; sie liegt dann gewöhnlich vor der Vene, während die linke nach aussen von der Vene liegt. Die Art. iliaca ext. verlaufen nun am innern Rande des M. ileopsoas durch Zellgewebe mit der Fascia iliaca verbunden zum Poupert'schen Band, wo sie vor dem Durchtritt medialwärts die Art. epigastrica

inf. abgeben, während lateral die Art. circumflexa ilei abgeht. Auf der Innenseite berührt sie die Vena iliaca. Man muss daher bei der Unterbindung der Arterie die Vene ordentlich ablösen um sie nicht zu verletzen. Sollte man gezwungen sein die Art. iliaca comm. z. B. wegen Blutung oder Aneurysma des peripheren Stammes zu unterbinden, so macht man am besten einen schrägen Schnitt parallel und nach oben vom Poupert'schen Band etwa 2 cm oberhalb und lateral vom Leistenkanal beginnend durch die Bauchmuskulatur, der die Bauchmuskeln und die Fascia transversa durchtrennt, während das Bauchfell mit den Fingern nach oben innen abgeschoben wird; so gelangt man allmählich auf dem M. psoas zu der Art. iliaca ext. und in weiterm Verfolg derselben nach oben zur Art. iliaca comm. Man muss dabei daran denken, dass der Ureter die Arterie kreuzt. Gewöhnlich bleibt er wohl oben liegen. In gleicher Weise wird man bei Art. iliaca ext. verfahren. Bei dieser braucht man auf den Ureter nicht Acht zu haben; dagegen darf der Schnitt durch die Bauchdecken nicht die Art. epigastrica und den Samenstrang verletzen und darf deshalb nicht zuweit nach innen beginnen.

## 42. Kapitel.

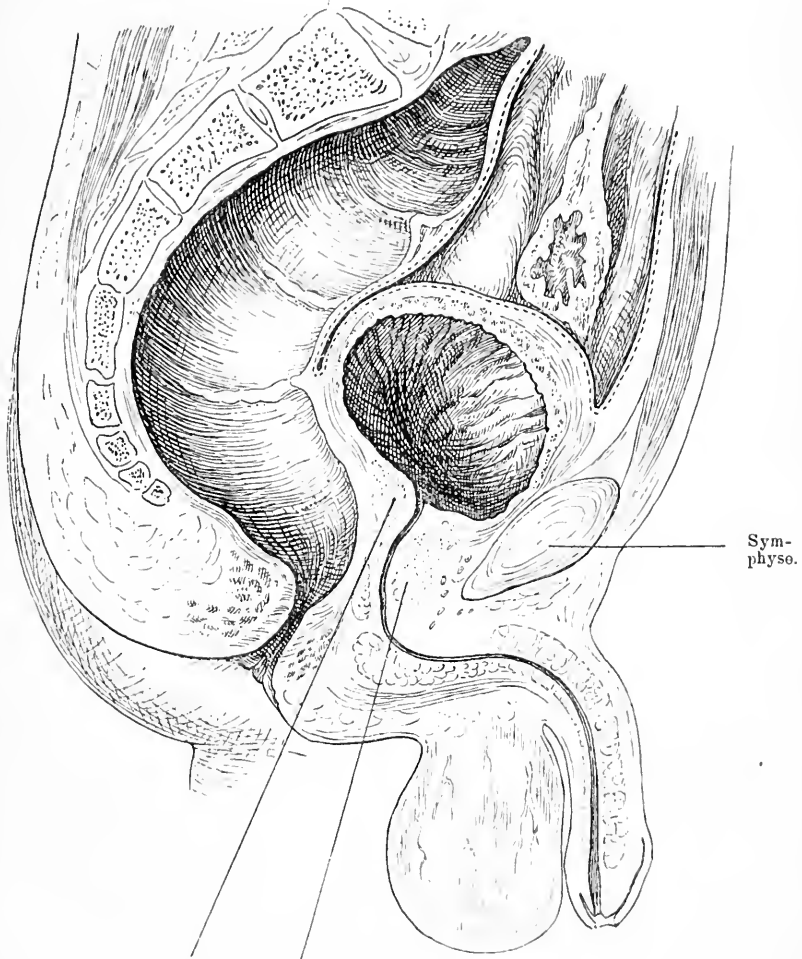
### Der Inhalt des kleinen Beckens beim Mann.

Den Inhalt der Bauchhöhle, soweit sie im kleinen Becken liegt, bildet bei den Männern die Blase und das Rektum. Das Rektum verläuft, wie wir sahen, vom Promontorium in der Kavität des Kreuzbeins zunächst als konkaver Schenkel etwas mehr auf der linken Seite um unten mit einer nach vorn konvexen Biegung in der Mittellinie die Oeffnung nach aussen zu finden. Dieser distale Schenkel ist also nach hinten unten gerichtet; seine Wandung wird durch den Sphincter ani int. und ext. verstärkt, während die Wand des proximalen nur aus der Muskelhaut des Rektum besteht. Der Uebergang des proximalen in den distalen Schenkel findet etwa entsprechend der Spitze der Prostata statt. Durch mehr oder weniger fettreiches, zahlreiche Lymphdrüsen bergendes Bindegewebe ist das Rektum an die Kreuzbeinaushöhlung geheftet. Diese Lymphdrüsen sind häufig, wenn das Rektum Sitz eines Carcinoms ist, erkrankt, sie müssen dann mit entfernt werden. In dem Bindegewebe verläuft gewöhnlich in der Mittellinie die Art. sacralis media. Das Rektum sitzt kurz gefesselt auf dem Kreuzbein auf, in seinem obern Theil von Peritoneum vorn und zu beiden Seiten umgeben.

In der vordern Hälfte wölbt sich hinter der Symphyse ein ovaler Tumor mehr oder weniger weit nach hinten in das Beckencavum, die Blase. Sie erstreckt sich von der Mündung, die etwa in der Höhe zwischen mittlerem und unterm Drittel der Symphyse liegt hinter der Symphyse in die Höhe. Die Blase liegt in den beiden obern Dritteln des Beckenraumes, die Prostata im untern. Je nach dem Füllungsgrade hat die Blase natürlich eine verschiedene Grösse, eine verschiedene Form. Ist sie leer, so liegt sie ganz hinter der Symphyse, ist sie stark gefüllt, so kann sie fast bis zum Nabel reichen. Auf ihrer obern und hintern Seite ist sie von Peritoneum überzogen, das sich in der Mittellinie etwa in der Höhe von 1—2 Finger breit quer über der Symphyse von der vordern Bauchwand auf die Blase hinüberschlägt, so dass also dicht über der Symphyse die Blase frei von Peritoneum ist. Bei Kindern geht die Blase weiter in die Höhe, auch die Uebergangsstelle des parietalen Peritoneum auf die Blase liegt höher. Nach hinten reicht das Bauchfell nicht ganz bis zu der Höhe der innern Harnröhrenmündung herab und schlägt sich dann auf das Rektum hinüber, indem es hier die Excavatio recto-vesicalis mit den Douglas'schen Falten bildet. Es bleibt also auch der Blasengrund mit dem Blasenhalss frei von Peritoneum. Die Umschlagsstelle des Bauchfells von der Blase auf das Rektum ist von der Mitte der Analöffnung durchschnittlich 7 cm entfernt, sie entspricht gewöhnlich der Plica transversalis recti. Da diese aber nicht immer deutlich fühlbar ist, so wird man sicher gehen, wenn man annimmt, dass das Peritoneum bis nahe auf die Prostata sich erstreckt, um Verletzungen zu vermeiden. So weit reicht es gewöhnlich beim Kind herab.

Diese von Peritoneum freien Stellen der Blase werden gewöhnlich zu chirurgischen Eingriffen gewählt. Zwischen Symphyse und Blasenwand findet sich meist ein keilförmiger Klumpen von Fettbindegewebe, das reich an Gefässen ist. Will man von hier in die Blase eindringen, so hat man folgende Gebilde zu durchtrennen: Haut, subcutanes Fettgewebe mit der Fascia superficialis, dann die Muskelaponeurose zwischen den M. pyramidales bez. recti und die Fascia transversa. Nun gelangt man auf das prävesikale Fettgewebe, nach dessen Durchtrennung die vordere Wand der Blase sich präsentiert, die häufig von zahlreichen Venen bedeckt ist. Diese Gefässe sind dann aber meist leicht bei Seite zu schieben. Die Bauchfellfalte braucht dabei nicht zu Gesicht zu kommen; steht sie tief, so lässt sie sich ohne Schwierigkeit nach oben ablösen. Sollte trotzdem

der Schnitt in der Blase zu klein sein für die Entfernung z. B. eines Steines oder einer Geschwulst, dann kann man sich dadurch mehr



Sphincter vesical.

Prostata (vorderer Theil).

Fig. 68. Medianeschnitt durch den unteren Rumpf eines Mannes. Lage der mässig gefüllten Blase bei starker Ausdehnung des Rectum. Verhältniss der Blase zu Peritoneum und Symphyse. Lage und Form der Harnröhre. Die Prostata ist nach vorn von der Harnröhre stark entwickelt.

Raum verschaffen, dass man von der Symphyse ein Stück wegnimmt, um den Schnitt weiter nach unten verlängern zu können.

Wenn man die Blase breit eröffnet und sich so einen gehörigen Einblick in das Innere verschafft, so kann man nahe dem untern Theil der

hintern Wand der Symphyse zunächst die innere Harnröhrenmündung sehen und dahinter im Blasengrund zu beiden Seiten je eine schmale schräg gestellte Oeffnung in der gerötheten Schleimhaut, die Ureterenmündung. Diese liegen auf einem queren Wulst, etwa 2—3 cm untereinander und ebenso viel von der innern Harnröhrenmündung entfernt. Dieses so gebildete Dreieck heisst das Trigonum Lieutaudii, von dem aus sich ein Längswulst in die Harnröhrenmündung hineinzieht bis zu dem Colliculus seminalis, auf dem die Duct. ejaculatorii und der Sinus prostaticus münden. Besteht eine Hypertrophie der Prostata, so kann unter Umständen die untere Wand der innern Harnröhrenmündung stark in das Lumen der Blase hervorspringen dadurch, dass der Mittellappen vergrössert ist. Es wird überdies bei solchen Hypertrophien die ganze innere Harnröhrenmündung nach oben vorn dislocirt, sodass die Harnröhre dadurch eine stärkere Biegung nach vorn bekommt, was für den Katheterismus natürlich von Bedeutung ist.

Ich habe bis jetzt die Lage der Blase beschrieben, wie man sie unter gewöhnlichen Verhältnissen findet; in dieser Lage wird sie dadurch festgehalten, dass der Scheitel und die seitlichen Ränder des Körpers mit dem Nabel in Verbindung stehen durch die Reste des Urachus und die obliterirten Nabelarterien, während der Grund beim Mann durch Vermittlung der Prostata fest an die Fascien angeheftet ist, die am Verschluss des Beckenausganges theilnehmen. Nun kann aber die Blase, wie ich schon erwähnte, ihre Lage stark verändern, weil die vordere Wand gegen die Symphyse sehr verschieblich ist. Es findet also bei starker Füllung der Blase nicht etwa bloss eine Ausdehnung der freien Blasenwand nach dem Abdomen zu statt, sondern der ganze Blasenkörper und Scheitel dehnt sich aus und rückt über die Symphyse empor. Man hat diesen Umstand auch in der Chirurgie benutzt und durch Anfüllung der Blase vor der Operation des hohen Steinschnittes die Blase sammt dem Bauchfell über die Symphyse emporgehoben und dadurch den Raum für die Eröffnung der Blase vergrössert. Noch wirksamer aber ist es, wenn man den Blasengrund hebt, indem man den untern Theil des Rektum austamponirt; dann tritt auch der untere Theil der Blase weiter in die Höhe. In Folge davon, dass die Blase dicht hinter der Symphyse und hinter den Schambeinen liegt, wird sie gelegentlich bei einem Bruch dieser Knochen auch mit verletzt; die Verletzung liegt dann meist in der nicht von Peritoneum überzogenen vorderen Wand.

In der Höhe des Promontoriums zu beiden Seiten des Rektum



etwa 1—2 Finger breit nach auswärts sieht man unter dem Bauchfell einen weissen Strang über die Art. und Vena iliaca communis schräg nach innen in das kleine Becken herabziehen: das sind die Ureteren. Diese verlaufen dann konvergent unter dem peritonealen Boden der Beckenhöhle zur hintern Wand der Blase, liegen dieser eine kurze Strecke an, durchsetzen sie schräg um mit den oben beschriebenen Oeffnungen in die Blase zu münden. In der Gegend, wo sie der hintern Wand der Blase anliegen, trifft man medialwärts von ihnen unter dem Bauchfell auf die Vasa deferentia, die unter dem peritonealen Ueberzug von dem Leistenkanal herabziehen, dann die Prostata durchsetzen und dadurch, dass sie auf dem Colliculus seminalis einmünden, die Verbindung zwischen Hoden und Harnröhre herstellen. In derselben Gegend, also zwischen hinterer Blasenwand und vorderer Rektalwand, unter dem peritonealen Beckenboden und über der Prostata liegen noch die Samenblasen, sie liegen hinter und seitlich von den Vasa deferentia.

Die Lagebeziehungen von Blase, Ureteren, Prostata, Samenbläschen und Rektum machen es wohl ohne weiteres verständlich, dass man bei der Exstirpation einigermassen ausgedehnter cirkulärer Rektalcarcinome so gut wie regelmässig die Hinterwand der Prostata blosslegt und dass bei weiter nach oben reichenden auf der Vorderwand sitzenden eine Bethheiligung der Blase, der Ureteren, der Samenbläschen, der Prostata leicht statt hat und eine Blosslegung der Hinterseite resp. eine Verletzung derselben leicht vorkommen kann. Es erklärt sich daraus weiter, warum bei Rektalerkrankungen die Blase sich leicht betheiligt entweder unter den Symptomen des Harndranges oder denen der Harnretention.

Entblösst man die Beckenhöhle ganz von Peritoneum, dann kommt die Beckenwand mit ihren Muskeln, ihren grossen Gefässen und Nerven zum Vorschein, die vorher nur andeutungsweise durch das Bauchfell hindurchzusehen waren. Wir hatten gesehen, dass die Aorta abdominalis sich in der Höhe des vierten Lendenwirbels in die zwei Art. iliacae communes theilt und dass diese Arterien auf der medialen Seite von zwei Venen, den V. iliac. communes begleitet werden, die beide sich zu der Vena cava inf. vereinigen, die nach rechts von der Aorta abdominalis verläuft. An der Kreuzdarmbeinverbindung nun geht unter dem Peritoneum ein kurzer dicker Stamm von der Art. iliaca communis ab, die Art. hypogastrica, welche an der medialen Seite des Psoas in die Beckenhöhle hinabsteigt, während die Art. iliaca ext. als Fortsetzung der ersteren nach dem Oberschenkel

zu weiterläuft. Am oberen Rande des For. ischiadicum maj. zerfällt die Art. hypogastrica in eine Anzahl Aeste. Oben giebt sie durch dasselbe die Art. glutaea sup. nach aussen ab, unten die Art. glut. inf. Zwischen beiden liegt der Plexus ischiadicus, der an der Innenseite des kleinen Beckens sich aus einer Anzahl dicker Nervenstämme, die seitlich aus den Kreuzbeinlöchern austreten, bildet und durch den unteren Theil des For. ischiadicum das Becken verlässt. Ausser diesem Plexus kommt man auf den M. pyriformis. Nach vorn gehen von der Art. hypogastrica die Art. obturatoria nach dem Canalis obtur. ab, weiter unten die Blasen- und Mastdarmarterien. Seitlich von Blase und Rektum finden sich die Plexus vesicalis und haemorrhoidalis.

### 43. Kapitel.

#### Der Inhalt des kleinen Beckens beim Weib.

Betrachten wir nun den Inhalt der weiblichen Beckenhöhle von oben, nachdem wir uns durch einen Bauchschnitt den Zugang verschafft und den Dünndarm, der die Beckenorgane überlagert, nach oben gepackt haben. Vorn hinter der Symphyse sehen wir wieder unter dem Peritoneum die Blase, nur etwas tiefer als beim Mann, so dass sie mit dem Scheitel nicht die Beckeneingangshöhe erreicht. Die obere hintere Wand ist von Peritoneum überzogen, das bei leerer Blase erst von der hintern Fläche der Symphyse aus, sonst vom obern Rand derselben auf die Blase übergeht.

Natürlich hat die Blase bei verschiedenem Füllungsgrade verschiedene Form. In leerem Zustande ist bei der Lebenden wohl meist die hintere obere von Peritoneum überzogene Hälfte eingebuchtet, gegen die innere Harnröhrenmündung zu eingedrückt, sodass sie dann die Form einer Schüssel hat, während sie in gefülltem Zustande mehr sich einer ovalen, rundlichen Form nähert.

Sowohl die mässig gefüllte Blase wie die leere liegen ganz und gar im Becken, ja in kontrahirtem Zustand findet sich der Blasen-scheitel 2—3 cm unterhalb der Ebene des Beckeneingangs. In stark gefülltem Zustande jedoch ragt auch sie über die Symphyse empor, namentlich bei jugendlichen Individuen. Natürlich wird die Lage der Blase auch ausserordentlich beeinflusst durch die Füllung des Beckens im Uebrigen, ein stark gefülltes Rektum wirkt derartig, dass die Blase höher hinaufrückt, ebenso auch Beckentumoren, während der schwangere Uterus sie nach unten und nach vorne verschiebt.

Sie kann sammt der Harnröhre so nach unten vorn dislocirt werden, dass die Harnröhre direkt hinter der Symphyse gerade nach oben verläuft. Die kindliche Blase steht im Allgemeinen etwas höher; bis zur Pubertät reicht der Blasenscheitel bei gefüllter Blase über das Becken hinauf, sodass ein Theil der Vorderwand der Bauchwand anliegt. Später ist das nur ausnahmsweise der Fall.

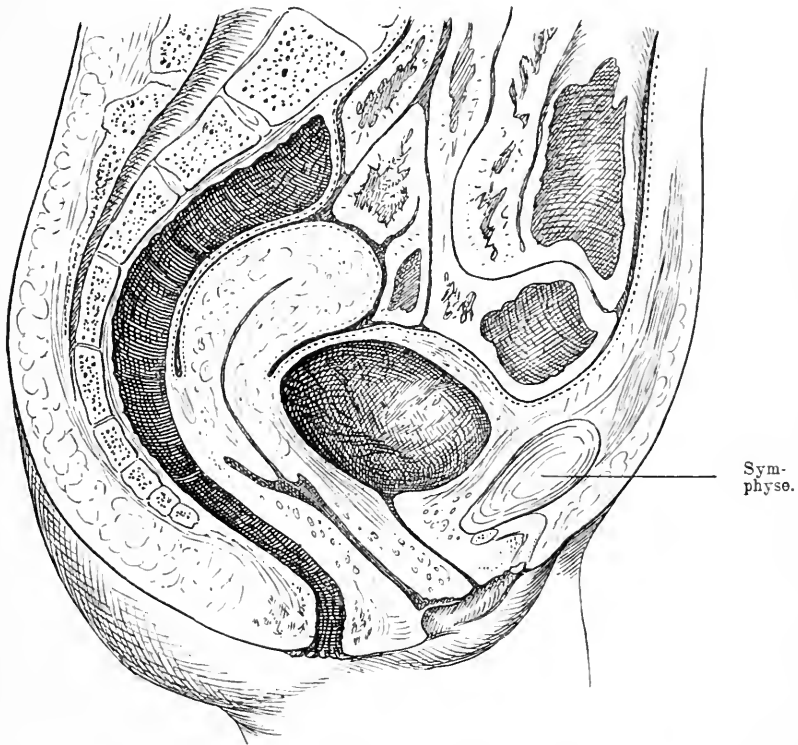


Fig. 69. Medianschnitt durch den unteren Rumpf eines Weibes. Lage des Uterus bei gefüllter Blase. Verhältniss der Blase zum Peritoneum und der Symphyse. Harnröhre, Vagina, Rectum. Das Peritoneum reicht auf der Hinterseite des Uterus gewöhnlich erheblich weiter nach unten (in der Zeichnung 1—1½ cm).

Auf der Blase liegt von hinten her der Uterus auf, mit der Vorderfläche seines Körpers jedoch frei, sodass zwischen Uterus und Blase ein Peritonealraum bleibt, die *Excavatio uterovesicalis*.\*) Dabei ist der Uterus etwas dextrotorquirt und der Fundus steht etwas

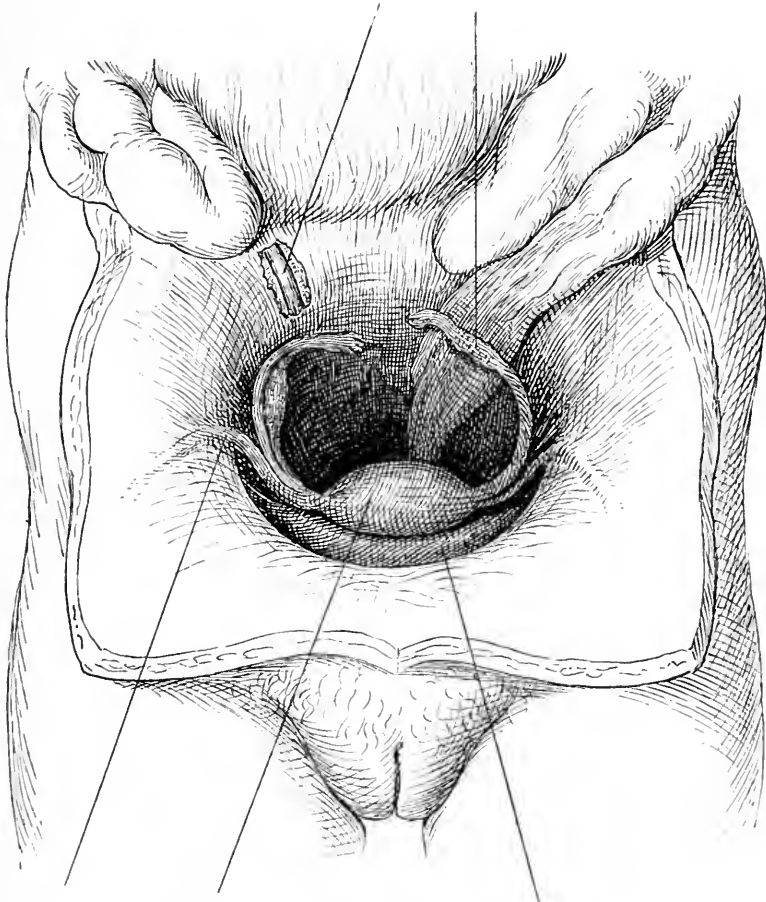
\*) Von einem Raum kann man eigentlich nicht reden, da der Uterus der Blase aufliegt. Er ist mehr ein nicht klaffender Spalt.

rechts von der Medianlinie. Der Uebergang des Bauchfells von der Blase auf den Uterus findet etwa zwischen unterm und mittlerem Drittel der hintern Wand der Blase und am Uebergang der Cervix in das Corpus uteri statt, also in der Höhe des inneren Muttermundes. Hinten bedeckt das Bauchfell den Uterus ganz, abgesehen von der Portio vaginalis, zieht auch über das hintere Scheidengewölbe, um dann mit der Excavatio recto-uterina auf das Rectum überzugehen. Diese wird von den nach hinten ziehenden Douglas'schen Falten begrenzt, die von der hintern Fläche des Uterus etwas unterhalb der Grenze von dessen Hals und Körper gegen die Seitentheile des Kreuzbeins in der Höhe ungefähr des zweiten Sacralwirbels zur Muskulatur der Rektumwand und zum subserösen Bindegewebe gehen. Durch sie wird die Cervix hinten fixirt. Bei aufrechter Stellung der Frau verlaufen sie vom Uterus nach oben aussen. In dieser normalen Lage des Uterus werden durch Füllung und Entleerung des Mastdarms tägliche normale Veränderungen bewirkt, ebenso auch in der Grösse jenes Raumes zwischen Uterus und Rectum: Je leerer das Rectum, je geringer die Flexion des antevierten Uterus, desto weiter klafft nach oben der Douglas'sche Raum. In gleicher Weise hat natürlich auch die Füllung der Blase einen grossen Einfluss auf die Stellung der Gebärmutter.

Zu beiden Seiten der Gebärmutter vereinigen sich die peritonealen Blätter seiner Vorder- und Hinterwand zu einer breiten Platte, dem Ligamentum latum, das zunächst ungefähr quer durch das Becken zieht, dann nach hinten umbiegt, indem es nach hinten von der Mitte der Linea innominatä seinen Ansatz findet. Sie bilden so gleichsam transversale Scheidewände zwischen einer vordern und einer hintern Hälfte des Beckens; ihre Stellung aber wechselt natürlich mit der Lage des Uterus. Die seitliche Anheftung dieser Platte, also die Stelle, wo sich die beiden Blätter desselben wieder voneinander trennen, um sich vor- und rückwärts und nach oben auf die innere Fläche der Beckenwand hinüberzuschlagen, zieht sich längs der Art. hypogastrica hinab; das seitliche Ende des freien Randes derselben liegt noch etwas weiter hinten an der Art. iliaca com. oberhalb der Theilung dieser Arterie in die Art. iliaca ext. und hypogastrica. Rechts setzt sich das Lig. latum mit einer Peritonealfalte an das Coecum, links lateral an das Colon descendens kurz vor dessen Uebergang in die Flexura sigmoidea an. So bilden sie eine breite Platte, die in ihrem ganzen oberen freien Rand den Ovidukt, die Tube enthält, an deren hinterem Ende sich das Ostium abdominale der Tube findet, das mit

seiner befranzten Oeffnung nach hinten schaut. Auf der Hinterseite des Lig. latum ist das etwa mandelgrosse Ovarium eingeschaltet, das durch das Lig. ovarii mit dem Uterus besonders verbunden ist.

Ureter. Linke Tube.



Lig. rotund.

Uterus.

Blase.

Fig. 70. Bauchhöhle weit geöffnet Darm in die Höhe geschlagen. Ureter durch einen Schnitt auf der Hinterwand des Beckens blossgelegt. Situs der inneren weiblichen Genitalien. Der Uterus war in diesem Präparat etwas grösser als normal und die linke Tube reicht weiter nach hinten als normal.

Sie liegen mit ihrem oberen Ende in der Höhe der Ebene des Beckeneinganges, speziell dicht unter dem Innenrand des M. ileopsoas, parallel der seitlichen Beckenwand in einer fast sagittalen Ebene (s. Fig. 70).

Nahe der Stelle wo der Ureter den *M. ileopsoas* kreuzt (s. Fig. 70), treten über den Bauch desselben die *Vasa spermatica* herab. Die Peritonealfalte, die sie einschliesst, das *Lig. infundibulo-pelvicum* ist zugleich das Aufhängeband des Ovarium. Auch die befranzte Tubenmündung und das äusserste Ende des Ovarium sind durch ein Band verbunden, das eine mit Franzen besetzte Rinne trägt, die direkt in das Infundibulum der Tube mündet; das ist das *Lig. infundibulo-ovaricum* mit der *Fimbria ovarica*. Oberhalb und etwas nach aussen vom Ovarium liegt das *Epoophoron*.

Weiter sieht man, wie in der vorderen Beckenhälfte das Peritoneum seitlich und nach vorn vom Uterus durch einen Strang zu einer Falte erhoben wird. Dieser muskulöse Strang kommt von der oberen seitlichen Ecke, der Tubenecke des Uterus und zieht im Bogen herum zum hinteren Leistenring, durch welchen er hindurchtritt, um auf dem *Mons veneris* zu endigen. Es ist das *Lig. rotundum*. Dieses ist im Stande den Uterus der vorderen Bauchwand zu nähern. Zuweilen wird es in den Leistenkanal von einer engen Ausstülpung des Peritoneum einem wahren *Proc. vagin. peritonei* begleitet. In diesen können natürlich, wenn er weit ist, Darmtheile eintreten, so kommt es dann zu einem Leistenbruch bei der Frau.

Da dieses Band zweifellos bis zu einem gewissen Grade zur Fixation des Uterus in einer anteflektirten Lage beitragen kann, so hat man es bei mobilen Retroflexionen von aussen im Leistenkanal aufgesucht, es verkürzt und wieder an seiner Stelle angenäht.

Spaltet man das Peritoneum des *Lig. latum*, so findet man den Raum zwischen den beiden Peritonealblättern durch Bindegewebe ausgefüllt, in dem Gefässe, Arterien und Venen verlaufen. Nahe dem Oviduct tritt die *Art. spermatica int.* in der schon beschriebenen Falte ein und verbreitet sich im Wesentlichen am Ovarium und Ovidukt, während weiter unten ein ansehnlicher Ast der *Art. hypogastrica* kommt, die *Art. uterina* und in reichlich geschlängelten Verzweigungen am Uterus emporsteigt und ihn versorgt; zwischen ihnen liegt um das Ovarium der *Plexus spermat. int.*, der sich nach dem Uterus hin in den *Plexus uterinus* fortsetzt.

## 44. Kapitel.

**Untersuchung des Rumpfes am Lebenden.**

Der obere Theil des Rumpfes, den wir zuerst besprechen wollen, grenzt sich auf der Vorderseite gegen den Hals ab durch jenen dicht unter der Haut deutlich sicht- und fühlbaren Knochen, der von der Mittellinie in S-förmiger Biegung ungefähr quer nach aussen bis zur Schulter zu verfolgen ist, die Clavicula. In der Mittellinie wird der Thorax in zwei symmetrische Hälften geschieden durch eine circa 2 cm breite flache Einsenkung, die sich von dem Jugulum bis zum Bauch herunter zieht. Man fühlt hier dicht unter der Haut ohne Vermittlung von subcutanem Fettgewebe einen langen platten Knochen, man fühlt an seinem Halsende einen konkaven Ausschnitt, man fühlt, wenn man ihn weiter nach unten hin verfolgt, seinen etwas unebenen platten Körper und dessen schmales spitzes freies, etwas mobiles Ende: es ist das Sternum. Tastet man die rundliche Clavicula medialwärts nach dem Brustbein hin ab, so findet man nahe der Mittellinie am Jugulum ihr abgerundetes etwas vorspringendes Ende, an dem man oben den Ansatztheil des *M. sternocleidomastoideus* fühlt. Man nimmt wahr, dass dieses mediale Ende in seinem untern Theil an das Brustbein stösst und fühlt auch den Gelenkspalt zwischen diesen beiden Knochen in einer nach aussen oben konkaven Linie verlaufen. Zu beiden Seiten des Brustbeines beginnen breite platt aufliegende, flach gewölbte Weichtheilmassen, welche vom Schlüsselbein und dem Brustbein abgehen, sich über die ganze Vorderseite des Thorax erstrecken und nach dem Arm zu in die Weichtheile der Schulter und des Oberarmes sich verlieren. Nach unten setzen sie sich mit einer bei kräftigen nicht zu fetten Männern sehr deutlich ausgesprochenen konvexen Linie scharf ab, die sich dann in nach unten leicht konkavem Contour in die vordere Achselfalte begiebt. Das ist der *M. pect. maj.* Man kann von unten her seine mächtige Fleischmasse deutlich zwischen den Fingern abgreifen, man kann seinen gewölbten untern Rand verfolgen, man kann sehen, wie er in die vordere Achselfalte übergeht, wie er immer schmaler wird, und kann fühlen, wie er allmählich derbschnig geworden in flachem Bogen sich am Oberarm ansetzt. Manchmal sind die medialen Ränder dieses Muskels, wenn sie recht kräftig entwickelt sind, einander sehr nahe gerückt. Von dem untern Ende des Brustbeins zieht schräg nach unten jederseits eine nahe der Haut gelegene, nach unten konvexe schmale Knochenspange der Art, dass

beide zusammen einen nach unten konkaven Bogen bilden. Es ist der Rippenbogen. Dieser stellt die untere Grenze des Thorax gegen die untere Rumpfhälfte, den Bauch dar.

Beim weiblichen Geschlecht treten bei den Erwachsenen am meisten die Brüste hervor. Jederseits sitzen diese halbkugligen, sehr verschieden voluminösen Organe auf dem *M. pectoralis* auf und nehmen mit ihrer Basis den Raum zwischen der 3.—6. Rippe ein. Ihre Spitze, die Mamilla mit dem gebräunten Warzenhof entspricht dem Raum zwischen 4. und 5. Rippe. — Zwischen den beiden Brüsten liegt eine tiefe Einsenkung der Haut auf das Sternum, der Busen. Betastet man die Brust genauer, so kann man bei nicht all zu fetten Personen eine körnige, kleingelappte, derbere Masse, die eigentliche Drüsensubstanz durchfühlen.

Wenn man jetzt die Finger dicht unter dem Schlüsselbein ansetzt, da, wo dessen medialer konvexer Theil in den lateralen konkaven übergeht, so dringt er in eine schmale Grube, die schräg nach unten aussen verläuft. Diese Grube, die *Fossa infraclavicularis* wird medial vom äussern obern Rand des *Pectoraliswulstes* gebildet, lateral von einer andern Weichtheilmasse, die von der Unterseite der äussern Hälfte der *Clavicula* sich schräg nach aussen zur Schulter und Oberarmgegend hinzieht, so die vordere Schultergegend bildet und dadurch, dass sie durch den unterliegenden Knochen stark hervorgehoben ist, jene Grube noch deutlicher macht. Es ist das wiederum ein Muskel, der *M. deltoideus*, dessen medialen Rand man ebenfalls meist deutlich fühlen kann. Wenn man den Finger tief in den obern Theil dieses Muskelspaltes eindrückt, kann man bei magern Menschen in der Tiefe deutlich Pulsation fühlen, sie rührt von der *Art. subclavia* her. Etwas lateral von dieser Grube, hinter dem *M. deltoideus* schon, macht sich ein rundlicher fast kirschgrosser Knochenvorsprung dem Finger bemerklich, der *Proc. coracoideus*.

Hinter dem *M. pectoralis* stösst der tastende Finger auf festen Knochenwiderstand, der aber nicht als breite ununterbrochene Fläche, sondern nur in schrägen nach oben konkav gebogenen Spangen sich geltend macht, sodass immer elastischere Zwischenräume eingeschaltet sind. Diese Rippenspangen kann man namentlich nahe der Medianlinie, also nahe ihrem Ansatz am Brustbein deutlicher durchtasten. Die erste dieser Spangen, von oben gerechnet, die unter dem Schlüsselbein deutlich und ausgedehnt fühlbar ist, ist die zweite Rippe. Direkt unter dem Ansatz des Schlüsselbeins an dem Brustbein nimmt man zwar einen Knochen wahr, den Ansatztheil der ersten Rippe,



jedoch nur in ganz geringer Ausdehnung und nicht bestimmt. Man benutzt deshalb zur Zählung stets erst die folgende Rippe. Es folgen nach unten zu an der Seite des Brustbeins noch fünf Rippen, deren Richtung aus einer schräg absteigenden nach aussen zu allmählich eine schräg ansteigende wird.

Die seitliche Partie der Brust wird vorn von der vordern Achsel-falte, also dem *M. pectoralis* begrenzt, nach hinten von einer analogen Falte, die vom Rücken herkommt, sich als kräftiger Wulst vom Thorax abhebt und schräg nach aussen gerichtet sich am Oberarm ansetzt, dem *Latissimus dorsi*. Sie bildet oben die hintere Wand der Achselhöhle. Lässt man den Arm abduzieren, so werden die beiden Achsel-falten angespannt. Man fühlt in der Tiefe der Achselhöhle eine weiche Masse, Fett, hinter dem man auf Knochen stösst, die zweite Rippe, von der aus man nach vorn bis ans Brustbein alle übrigen abtasten kann. Nach unten zu fallen dem Auge nach vorn zugespitzte kleine platte Wülste auf, die dicht unter dem *M. pectoralis* beginnen, und im Bogen nach hinten unten bis zur hintern Axillarlinie ziehen. Jede dieser Zacken ruht auf einer Rippe; es sind die Zacken des *M. serratus anticus maj.*, die bei fettarmen, muskelkräftigen Männern oft sehr schön hervortreten, namentlich, wenn der Muskel sich energisch kontrahiert.

An die Brustwand schliesst sich die Bauchwand an. Ihre obere Grenze ist der Rippenbogen; ihn haben wir schon besprochen. Unten endigt sie in der Medianlinie am haarbestandenen Schamberg. Als Grundlage dieses kann man deutlich hinter dem meist ziemlich reichlichen Fett einen quergerichteten Knochen fühlen, die Symphyse. Unter dem Schamberg sitzen die äussern Genitalien, die beim weiblichen Geschlecht weiter nach unten zu die Gegend zwischen beiden Beinen einnehmen. Ihr Gebiet ist durch deutliche Falten gegen die Oberschenkel abgegrenzt. Hieran schliesst sich in schräger Richtung nach oben aussen die Leistenbeuge an, jene Grenzfalte oder -linie zwischen Bauch und Oberschenkel. Verfolgt man diese Falte nach aussen oben, so kommt man etwas über ihr auf eine rundliche knöcherne Prominenz, die dicht unter der Haut gelegen diese etwas vordrängt, deshalb deutlich durchzutasten und unschwer als *Spina ant. sup.* zu erkennen ist. Lässt man von hier aus den Finger nach aussen oben und an der Seite herum tasten, so findet er hier überall knöchernen Widerstand, die abgerundete Kante einer mehr oder weniger vertikal oder schräg stehenden Knochenplatte, die *Crista ossis ilei*.

Auf der weichen mobilen Bauchwand sieht man, wenn die Men-

schen nicht fett sind, zunächst in der Mittellinie vom Schwertfortsatz bis zur Symphyse eine flache schmale Rinne ziehen, in deren Mitte etwa der Nabel gelegen ist. Diese Rinne liegt zwischen zwei symmetrischen von den Rippenbogen zu der Symphyse ziehenden mehr oder weniger erhabenen circa 5—8 cm breiten Wülsten, den *M. recti*. An mehreren Stellen nimmt man bei Zusammenziehungen dieses Muskels quere Unterbrechungslinien in demselben wahr, von denen sich mehrere über dem Nabel finden und höchstens eine unter demselben; durch diese sehnigen Inskriptionen wird der Muskel in mehrere Partien zerlegt. An seiner Aussenwand zieht sich wieder eine flache Delle etwas schräg vom Rippenbogen nach unten, geht dann lateral in eine flacherhabene platte Masse über, welche die seitliche Bauchgegend ausfüllt. Es sind die Bauchmuskeln mit ihrem muskulösen Theil und der Sehnenplatte, da wo die Delle ist.

Die Hinterseite des Rumpfes bildet der Rücken. Dadurch dass beide Rückenhälften von der Mittellinie an nach hinten zu vorgewölbt sind, entsteht in der Mitte zwischen beiden eine flache Rinne, die sich vom Kopf bis zum Kreuz herabzieht. In der Mitte dieser Rinne sieht man, noch besser fühlt man in gewissen Entfernungen von oben nach unten harte rundliche Prominenzen, die *Proc. spinosi* der Wirbel.

In der obern Rückenpartie werden die Wölbungen der hintern Rückenwand dadurch verstärkt, dass hier besondere Körpertheile aufgelagert sind, die Schulterblätter. Man findet nämlich etwa 4—6 cm von der Mittellinie einen längs von oben nach unten und etwas nach aussen verlaufenden Knochenrand; er reicht von etwa dem 2.—7. Wirbeldorn herunter und endigt unten mit einem ziemlich stark gebogenen Winkel, von dem aus man einen schräg nach oben aussen aufsteigenden Knochenrand abfühlen kann. Auf dieser so umgrenzten Platte fühlt man in ihrer obern Hälfte einen schräg von innen unten nach aussen oben aufsteigenden First, der immer breiter wird, die *Spina scapulae*, und am obern äussern Ende der Schulter mit einer breiten Platte, dem Akromion endigt. Weitere Einzelheiten sind in der obern Rückenpartie meist nicht wahrzunehmen. Nur bei Muskelanstrengungen sieht man unter der Haut, wenn es kräftige magere Individuen sind, zu beiden Seiten der Wirbelsäule starke Muskelwülste zu Stande kommen.

Nach unten und aussen vom Schulterblatt sieht und fühlt man einen flachen Muskelwulst, der schräg von innen unten vom mittleren Rückentheil nach oben aussen ansteigend den untern Schulterblattrand deckend nach dem obern Theil des Oberarmes sich biegt.

Es ist der *Latissimus dorsi*, der bei Abduktion des Armes erst vollständig entfaltet wird und dann mit dem Theil, der vom Rücken zum Arm übergeht, die hintere Wand der Achselhöhle bildet. Hinter dieser Muskelplatte kann man vom untern Schulterblattrand an deutlich die vorspringenden Knochenleisten der 8.—12. Rippe durchfühlen, wie sie schräg nach unten aussen ziehen. Von diesen Rippen ist aber dicht neben der Wirbelsäule nichts zu fühlen, weil sich hier längs der Reihe der *Proc. spinosi* ein kräftig sich vorwölbender Muskelbauch herabzieht, dessen äussere Grenze namentlich von der zwölften Rippe an deutlich sicht- und fühlbar wird, der *Sacrospinalis*. Er setzt sich mit einer ausgesprochenen Grube gegen die lateral davon gelegene Weichtheilplatte, die hintern Enden der Bauchmuskeln ab und verliert sich, allmählich schmaler werdend, zwischen zwei Knochenrändern, dem Kreuzbein und dem Darmbein.

Verfolgt man die Reihe der *Proc. spinosi* weiter nach unten, so gelangt man unterhalb der Lendenwirbel in kontinuierlicher Fortsetzung auf eine konvexe, dicht hinter der Haut gelegene von oben nach unten konvexe Knochenplatte, das Kreuzbein, die in der Mittellinie einen niedrigen aus 3—4 kleinen knöchernen Erhebungen zusammengesetzten First die *Proc. spinosi* zeigt. Unter diesem First folgt eine kurze flache schmale Rinne, die zu beiden Seiten von länglichen schmalen Knochenleisten begrenzt ist der *Hiatus canal. sacral.* Als Fortsetzung des Kreuzbeins nach unten fühlt man einen kleinen aus mehreren Theilen bestehenden konvexen Knochen, der gegen das Kreuzbein mobil ist und im Damm endigt, das Steissbein.

Seitlich dicht neben der Mittellinie liegt auf dem Kreuzbein der flache schmale Wulst der Rückenstrecker, an deren Aussenseite eine flache Delle zu sehen ist, als deren Grund man direkt unter der Haut lateral eine Knochenplatte mit einem vertikalen, länglich ovalen Vorsprung fühlt, das hintere Ende des Darmbeins mit der *Spina post. sup.* Verfolgt man dieses nach oben aussen, so gelangt der tastende Finger auf einen abgerundeten Knochenrand, der in steilem Bogen nach oben aussen und von da aus weiter quer nach vorn steigt, den Darmbeinkamm. Die *Spina post. sup.* steht etwa in der Höhe des *Proc. spinosus II*, des obern Randes des zweiten Kreuzbeinloches. Nach unten und aussen von diesem Darmbeinkamm liegen mächtige Weichtheilmassen, die Hinterbacken, die unten mit einer quer verlaufenden Falte der *Glutaealfalte* sich gegen den Oberschenkel absetzen.

Von dem Inhalt der Brusthöhle ist in Folge der Starre der

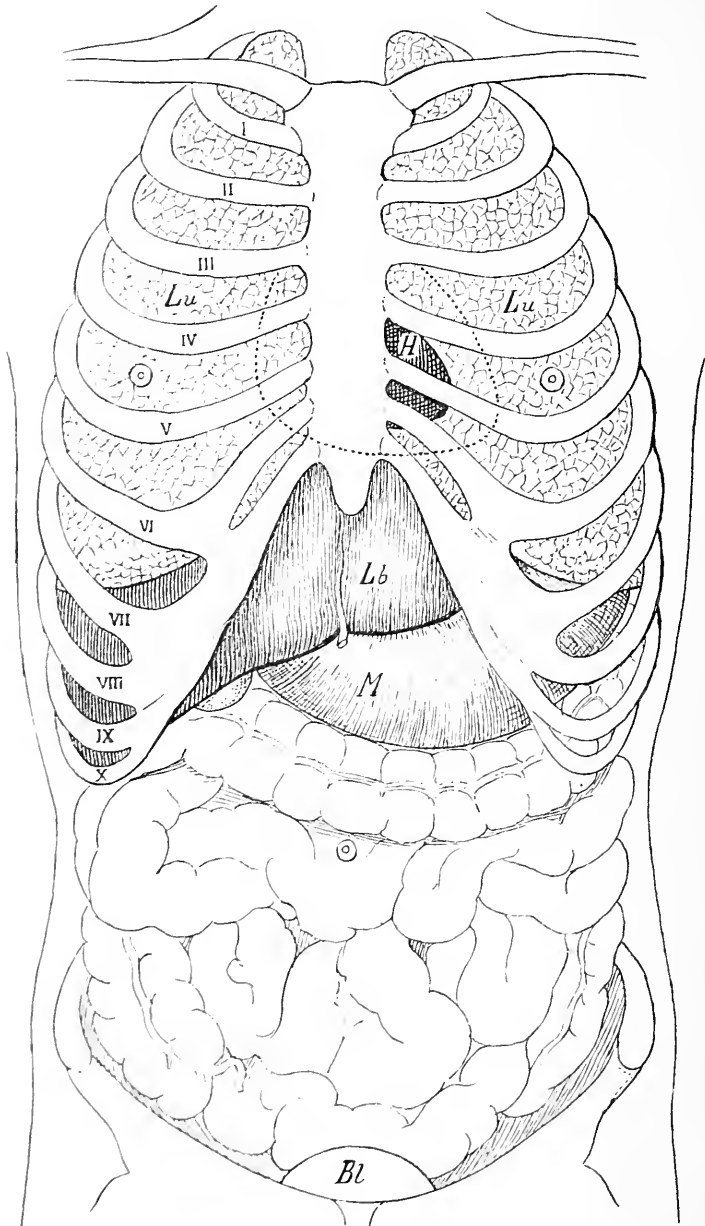


Fig. 71. Brust und Bauchorgane in ihrer Beziehung zu einander und zur Brust und Bauchwand. Lu = Lunge, H = Herz, Lb = Leber, M = Magen, Bl = Blase (Schematische Darstellung.)

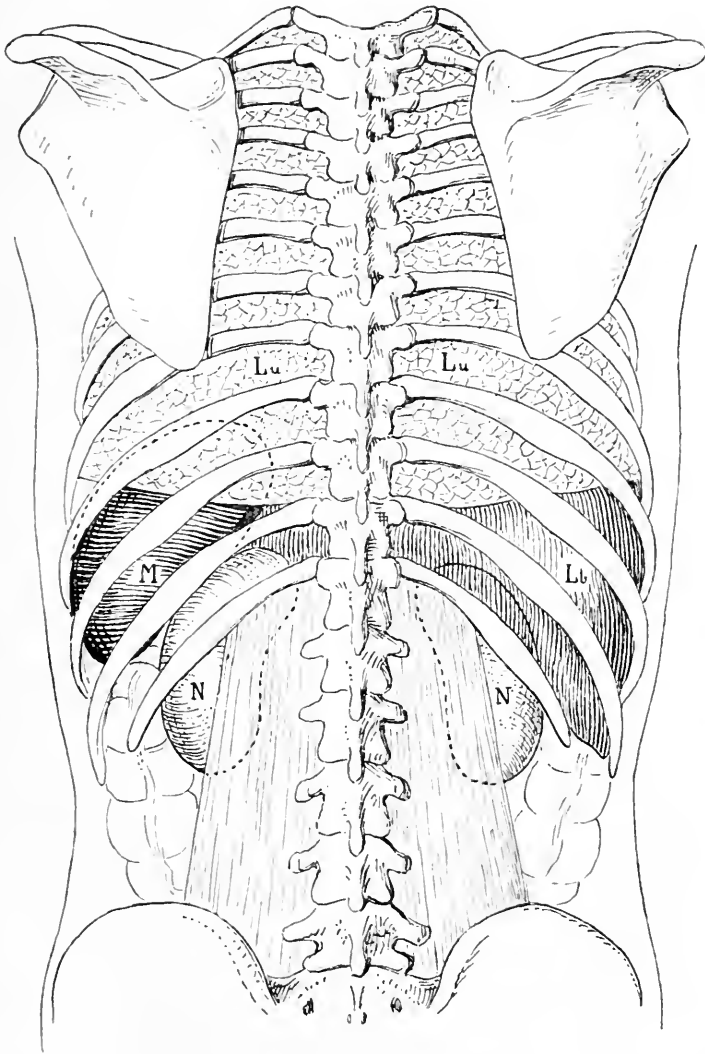


Fig. 72. Die Brust- und Bauchorgane in ihrer Lagebeziehung untereinander und zur Rückenwand. Lu = Lunge, M = Milz, Lb = Leber, N = Niere. (Schematische Darstellung.)

Wandungen nichts dem Auge zugänglich und auch die Palpation kann nur sehr wenige neue Befunde erheben. Das einzige, was man am Thorax abgesehen von der Hebung und Senkung beim Athmen durchpalpieren kann, ist folgendes. Auf der Vorderseite des Thorax fühlt man nämlich Pulsation, wenn man die Fingerkuppen in der Mamillarlinie in den fünften Interkostalraum setzt. Sie rührt von dem Stoss her, den die Herzspitze gegen die Thoraxwand ausübt. — Will man also mehr erfahren, so muss man andere Methoden, andere Wege einschlagen. Die Perkussion bringt uns weiter. Durch Schalldifferenzen, die einzelne Organe bei der Beklopfung darbieten, lassen sich dieselben gegeneinander abgrenzen und zwar lassen sich dadurch namentlich lufthaltige und luftleere, solide Organe von einander unterscheiden und weiter grössere lufthaltige Räume von kleineren. Klopft man mit einem Perkussionshammer auf die Vorderwand des Thorax, so bekommt man fast überall hellen Schall, der von einem lufthaltigen Organ, der Lunge herrührt. Dieser helle Lungenschall reicht nach oben 3—4 cm über den obern Schlüsselbeinrand; die untere Lungengrenze findet sich am rechten Sternalrande auf der sechsten Rippe, in der rechten Mamillarlinie am untern Rand der siebenten Rippe, in der Scapularlinie an der neunten Rippe, neben der Wirbelsäule am Proc. spinosus des elften Brustwirbels. Diese Grenzen verschieben sich bei ruhiger Athmung nur wenig, bei tiefer Inspiration jedoch ausgedehnt. Bei Rückenlage rückt der vordere untere Lungenrand etwa 2 cm tiefer als bei aufrechter Stellung, bei Seitenlage steigt der untere Lungenrand der entgegengesetzten Seite in der Axillarlinie um 3—4 cm herab.

Etwas anders verlaufen die Lungengrenzen vorn und in der Axillarlinie auf der linken Seite, weil sie hier durch Zwischenlagerung anderer Organe modifizirt werden. In einem Bereich nämlich der vordern linken Thoraxhälfte findet sich gedämpfter Schall, der von dem Herzen herrührt, das hier zum Theil gar nicht, zum Theil nur durch eine dünne Lage Lunge bedeckt ist. Die obere Grenze dieses Bezirkes, dieser Herzdämpfung also, findet sich am untern Rand der vierten Rippe, die innere läuft entlang dem linken Sternalrand, die äussere in leicht nach aussen konvexem Bogen vom vierten Rippenknorpel zum Spitzenstoss, der, wie wir sahen, im fünften linken Interkostalraum liegt. Die innere und untere Seite der Herzdämpfung misst je 5—6 cm. Durch die Inspiration wird sie kleiner. Bei verschiedenen Altersstufen bestehen Differenzen, insofern als die Herzdämpfung bei Kindern relativ gross, bei Bejahrten kleiner ist.

Die vordere untere Grenze der linken Lunge lässt sich vorn nicht scharf bestimmen, weil hier die anliegenden Abdominalorgane namentlich der Magen mit seinem tympanitischen Schall dies verhindert.

In all den Theilen, wo der Perkussion nach heller, also Lungenschall vorhanden ist, hört man auch bei der Inspiration, wenn man das Ohr an den Thorax legt, ein weiches, schlürfendes sogenannt vesikuläres Geräusch; nur in dem Interseapularraum nimmt man ein Geräusch wahr, das einen andern Charakter hat, das sogenannte Bronchialathmen. Es wird nachgeahmt, indem man „eh“ ausspricht. An dieser Stelle liegt die Luftröhre mit den Bronchien gar nicht und nur wenig von Lunge bedeckt und daher kommt das in ihr ententhende Geräusch direkt, nicht modifizirt durch die Lunge, zur Perception. Ueberall also, wo wir über einem normalen Thorax jenes vesikuläre Geräusch hören, können wir Lunge annehmen, da wo wir bronchiales wahrnehmen, Luftröhre oder Bronchien.

Auch noch im Bereiche des Herzens giebt uns die Auskultation Aufschlüsse. Man hört über dem Herzen verschiedene Töne, die an verschiedenen Stellen verschieden stark und deutlich, am deutlichsten über der Herzspitze und am rechten Sternalrand, dem fünften und sechsten Rippenknorpel entsprechend, als Trochaeen gehört werden, deren erster Ton im ersten Fall von der Mitralis herrührt und hergeleitet ist, im andern von der Tricuspidalis. Im zweiten rechten Interkostalraum und ebenso im zweiten linken unmittelbar neben dem Sternum hört man auch zwei Töne, jedoch von Jambencharakter, hier rührt der zweite, also der Hauptton links von der Pulmonalis rechts von der Aorta her, die hier hinter dem Sternum im Mediastinum anticum ihre Lage haben.

Auch von dem Inhalt der Bauchhöhle sieht man für gewöhnlich nichts durch die Decken hindurch; unter Umständen jedoch kann ein Theil der Bauchorgane, der Darmkanal so sich mit Inhalt füllen, so sich vergrössern, so gespannt werden, dass seine Umrisse, namentlich, wenn der Darm in heftiger Bewegung ist, etwas sichtbar werden, wenn auch natürlicherweise nicht deutlich.

Für die Durchtastung der Bauchhöhle ist es im Allgemeinen von grosser Bedeutung, ob die Bauchdecken sehr dick sind; unter allen Umständen aber wird ein festes solides Organ, wenn es den Decken nahe liegt, am leichtesten dem Gefühl zugänglich sein. Diese soliden Organe sind es denn auch unter gewöhnlichen Verhältnissen allein, die man durch die Decken hindurch palpiren kann.

Legt man auf der rechten Seite des Abdomens etwa in der Höhe des Rippenbogens die Finger flach auf die Bauchwand, und schiebt man sie, indem man die Bauchwand vorsichtig immer tiefer eindrückt, nach oben und nach unten, so gleiten die Finger über den scharfen Rand eines Organs der Bauchhöhle, der den Rippenbogen in der Mamillarlinie schneidet und sich leicht schräg nach oben medialwärts zieht; es ist der untere Rand der Leber. Nur wenn sie erweitert ist, ist es manchmal möglich, die Gallenblase an diesem untern Rand der Leber zu palpieren; man fühlt sie dann als rundliche Vorwölbung etwas medial vom Rippenbogen. — Setzt man die Finger in der Mittellinie auf, so gelingt es bei tiefem Eindrücken nicht selten einen breiten knöchernen Widerstand zu fühlen, der sich in der Mittellinie längs herabzieht und seitlich stark abfällt; es ist die Säule der Wirbelkörper. Auf ihm pulsirt dann sehr kräftig eine Arterie dem Finger entgegen, die Aorta.

Wenn man bei Rückenlage des Betreffenden die eine Hand auf die Lumbalgegend dicht neben die Wirbelsäule, die andere vorn auf das Abdomen an korrespondirender Stelle legt und mit der vordern Hand der hintern entgegendrängt, so kann man bei schlaffen Bauchdecken und magern Menschen hinten nahe der Mittellinie den abgerundeten Rand eines Bauchorgans zwischen die Finger bekommen, den unteren Rand der Niere, und so ihre Lage bestimmen. Noch besser ist das Resultat, wenn man diese Untersuchung in Seitenlage macht, weil dabei die Niere etwas nach vorn sinkt. Doch gehört zu dieser Untersuchung Geduld und grosse Vorsicht beim Palpiren, weil nur dann die Bauchdecken schlaff bleiben. Alles übrige, was man im Abdomen fühlt, sind meist nur undeutliche Gefühlswahrnehmungen.

Noch mehr Aufschluss über die Lage der Bauchorgane erhält man durch die Perkussion. Dabei ist es zweckmässig, wenn man in der Weise verfährt, dass man sich zunächst die Lage der leichter bestimmbaren Organe feststellt und erst dann den Raum dazwischen ausfüllt.

Perkutirt man in der rechten Oberbauch- und untern Thoraxgegend, so bekommt man ausgedehnt gedämpften Schall, deren obere Grenze mit der untern Grenze der rechten Lunge und des Herzens zusammenfällt. Die untere Grenze dieser Dämpfung findet man in der Axillarlinie zwischen der zehnten und elften Rippe, sie schneidet dann den Rippenbogen in der Mamillarlinie und liegt in der Mittellinie zwischen Proc. xiphoideus und Nabel, verläuft dann im Bogen nach aufwärts und trifft zwischen Parasternal- und Mamillarlinie mit dem



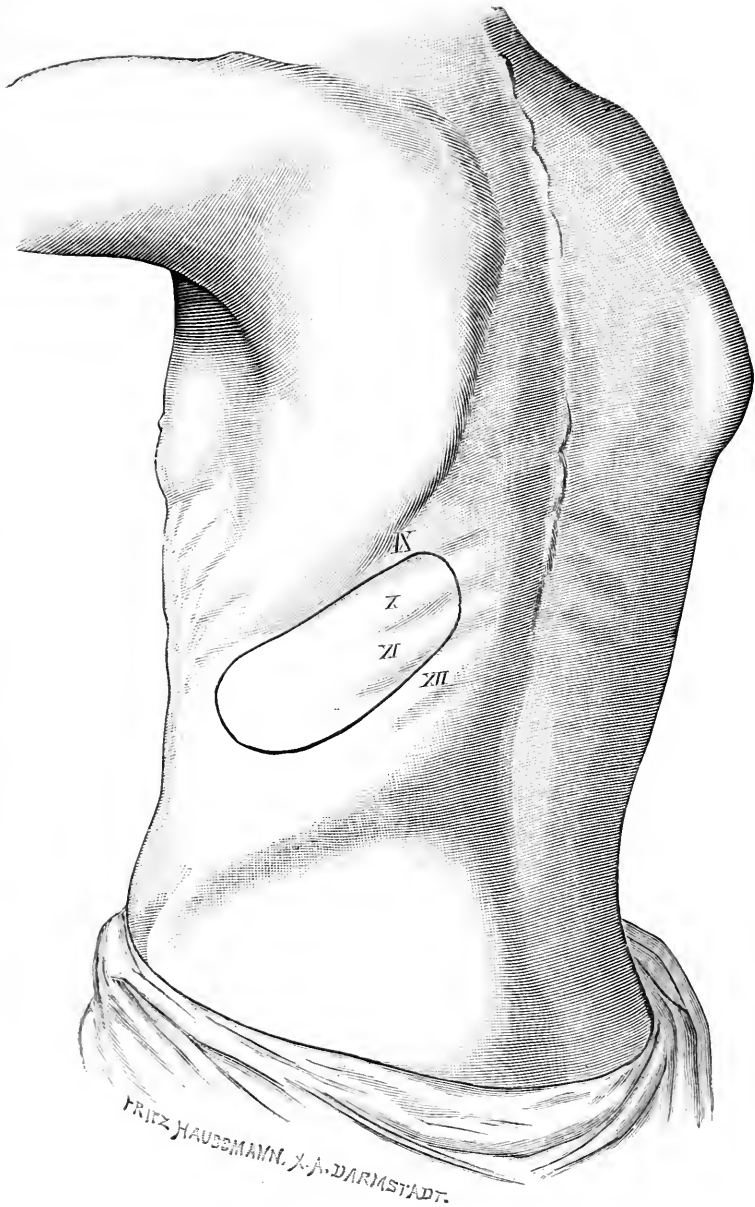


Fig. 73. Lage der Milz vom unteren Rand der IX. bis unteren Rand der XI. Rippe.

Diaphragma und gewöhnlich der Herzspitze zusammen. Man bekommt so also einen genau umschriebenen Dämpfungsbezirk, der der Leber entspricht und eine deutliche Vorstellung davon giebt, wie die Form und Grösse der Leber vorn ist. Auch im linken Hypochondrium findet man mit Hilfe der Perkussion eine Dämpfung. Sie reicht zwischen der neunten und zehnten Rippe nach vorn bis zur Linea costo-articularis (vom linken Sternoclaviculargelenk zur Spitze der elften Rippe gezogen), nach hinten bis nahe an die Wirbelsäule. Diese Dämpfung rührt von der Milz her. Die Höhe der Milzdämpfung beträgt in der mittleren Axillarlinie 5—6 cm. Bei tiefer Inspiration, noch mehr bei rechter Seitenlage, wird die Milzdämpfung durch Herabrücken des linken untern Lungenrandes verkleinert.

Zwischen diesen beiden Dämpfungsbezirken trifft man auf den tiefen tympanitischen Schall des Magens, der sich vom hohen tympanitischen Schall des Darmes mehr oder weniger deutlich abgrenzen lässt. Den obern Theil dieses tympanitischen Schallraumes, welcher zwischen Lungengrenze, Leber und Milzdämpfung liegt, und nach unten vom Rippenbogen abgegrenzt wird, nennt man den halbmondförmigen Raum von Traube. Bestimmteren Aufschluss über die Grösse des Magens erhält man aber nicht, weil die untere Grenze dieses tympanitischen Bezirkes in den tympanitischen Schall des Darmes übergeht. Nur durch die künstliche Aufblähung des Magens mit Kohlensäure (je 1 Kaffeelöffel doppelt kohlensaures Natron und Weinsteinsäure getrennt in Wasser zu nehmen) kann man auch die untere Grenze deutlicher machen.

Leichter als die Organe der Bauchhöhle im engern Sinne sind die Organe der Beckenhöhle durch Betastung in ihrer Lage und Form zu erkennen, weil hier zum Theil durch die bimanuelle Palpation die Organe viel besser zwischen die Finger gelangen und andererseits auch schon durch Einführung der einen Hand in das Rektum und eventuell in die Vagina jene den Organen viel näher kommt.

Ist die Blase sehr gefüllt, so ist sie oberhalb der Symphyse als rundliche Vorwölbung deutlich zu sehen und zu fühlen, die sich namentlich bei Kindern bis weit nach oben nach dem Nabel zu hinzieht. Durch die Einführung des Katheters in die Blase und durch Bewegung desselben wird natürlich die Vorstellung von der Form und Lage der Blase noch deutlicher, man erkennt ihre Lage hinter der Symphyse und ihre Ausdehnung nach den Seiten hin. Ausserdem aber erkennt man auch durch letzteres Manöver, dass ein Theil der Harnröhre direkt unter der Symphyse gelegen ist. Führt man nun den Finger

in das Rektum ein, so fühlt man zunächst hinter dem elastisch schliessenden Ring des Anus einen weiten von Schleimhaut ausgekleideten Raum, das Rektum und ca. 5 cm über dem Analring auf der Vorderseite des Rectum vor seiner Wand eine rundliche Geschwulst, die Prostata, die der Harnröhre dicht anliegt, was man bei gleichzeitiger Einführung eines Katheters in die Blase leicht konstatiren kann. Gelingt es mit dem Finger noch über die Prostata in die Höhe zu dringen, so kann man seitlich neben der Mittellinie ebenfalls vor der Rektalwand je ein rundliches weiches Organ durchfühlen, die Samenblasen; drückt man auf diese, so entleert sich manchmal ein weissliches Sekret aus der Harnröhre, Samen.

Auf der Hinterseite fühlt man die Aushöhlung des Kreuzbeines und kann das Rektum gegen den Knochen verschieben, man fühlt ferner das bewegliche Steissbein in der Fortsetzung des Kreuzbeines und kommt ausserdem zu beiden Seiten auf die Innenfläche des Sitzbeinhöckers, des auf- und absteigenden Astes des Sitzbeins und nach oben auf die Innenfläche der Pfanne des Hüftgelenkes. Noch in ausgedehnterem Maasse giebt diese Untersuchungsmethode That-sachen zur anatomischen Orientirung am Lebenden beim weiblichen Geschlecht an die Hand, ist ja doch hier der Beckenausgang erheblich weiter und zweitens auch noch die doppelte Untersuchung von Vagina und Rektum aus möglich.

Von den äusseren Genitalien sieht man beim Manne den Penis mit Schaft, Eichel und Vorhaut. Auf der Mitte der Eichel liegt der Schlitz der Harnröhrenmündung, an die sich nach hinten zu das Frenulum anschliesst, das mit der Vorhaut verbunden ist. Deutlich nimmt man auf der Unter- resp. Hinterseite des Penischaftes in der Mittellinie zwischen den zwei Corpora cavernosa namentlich im Erektionszustande die schmale Wölbung der Harnröhre wahr, die sich in der Längsrichtung dahinzieht, dicht unter der Haut gelegen; noch deutlicher wird diese ihre oberflächliche Lage, wenn man einen Katheter einführt. Man kann nun den Schaft nach hinten weiter verfolgen nach dem Damm zu, und fühlt dabei unter der Haut des Dammes seinen mittleren, jetzt etwas breiteren Harnröhrentheil, während die seitlichen Theile nach aussen divergiren. Unterhalb des freien Theiles des Penis sieht man den Hodensack, in dem zwei eiförmige Körper, die Hoden ruhen, an deren Hinterseite man einen schmalen oben etwas stärkeren Aufsatz, den Nebenhoden fühlt. Dieser geht in einen Strang über, welcher schräg nach oben aussen nach der Bauchwand verläuft und aus mehreren rundlichen Strängen be-

steht, die zwischen den Fingern hin- und herrollen und von denen einer etwas derber ist, das Vas deferens. Stülpt man den Finger in das Scrotum ein entlang diesem Strang, so gelangt man bei vielen Menschen mit der Kuppe in eine Oeffnung, die durch ziemlich scharfe Ränder aussen und innen begrenzt wird, den Leistenring.

Seitlich neben dem Scrotum fühlt der Finger unter der Haut den schräg nach aussen absteigenden Ast des Arcus pubis.

Die Untersuchung der äusseren Genitalgegend beim Weib bringt uns folgende Resultate:

Unter dem Schamberg sieht man zwischen beiden Schenkeln zwei dicke Längswülste nach hinten ziehen, die grossen Schamlippen, die durch tiefe Falten gegen die Oberschenkel abgegrenzt sind. In der Mitte liegen sie aneinander und begrenzen so die Schamspalte. Durch eine dünne Hautfalte sind sie oben unter dem Mons veneris verbunden, ebenso in ihrem hinteren Ende. Dieses begrenzt nach vorn zu den Damm, dessen hinteres Ende die Afteröffnung bildet.

Zwischen ihrem vorderen Ende schaut ein kleines, rundliches Knöpfchen, die Clitoris, hervor, die nach vorn zu von zwei kleinen Hautfalten umgeben ist, den kleinen Schamlippen, die als schmale dünne Hautfalten sich nach hinten zwischen den grossen Schamlippen fortsetzen. Zu diesen Labia minora stossen vorn noch zwei dünne Hautfalten, die von der Unter- resp. Hinterfläche der Clitoris kommen, wo sie das Frenulum clitoridis bilden. Nicht selten ragen die kleinen Schamlippen stark zwischen den grossen hervor. Zieht man nun bei gespreizten Beinen die grossen und kleinen Schamlippen auseinander, so sieht man das Vestibulum vaginae, den Vorhof. In dessen Mitte liegt der schmalovale längsgerichtete Scheideneingang, der bei Jungfrauen hinten durch eine halbmondförmige, quere Hautfalte verengert ist, die jedoch als solche durch die Begattung verloren geht und dann nur noch als warzenförmiger Rest den Scheideneingang umgiebt. Zwischen dem Hymen und der hinteren Kommissur liegt eine kleine Bucht, die Fossa navicularis.

Circa 1 cm über dem Scheideneingang nimmt man die kleine Harnröhrenmündung wahr, die sich so erweitern lässt, dass man den Finger in dieselbe stecken und durch die ebenso erweiterungsfähige Harnröhre bis in die Blase einführen kann. In weniger energischer aber freilich auch weniger ergiebiger Weise kann man sich mit Hilfe des Katheters über den Verlauf der Harnröhre und über die Einmündung in die Blase unterrichten.

Führt man nun den Finger in die Scheide ein, so fühlt man die runzelige Schleimhaut der Vagina und gelangt am Ende der Vagina auf die zapfenförmige in die Scheide prominirende Vaginalportion, in deren Mitte man eine rundliche Grube fühlt. Um diesen Zapfen herum fühlt man das Gewölbe der Scheide, die sich ringsherum an die Basis der Portio ansetzt. Alle diese Dinge kann man aber auch dem Auge zugänglich machen, durch Einführung eines Scheidenspeculums.

Auch die inneren Genitalorgane des Weibes sind bei der Untersuchung an der Lebenden erreichbar. Untersucht man bei leerem Mastdarm und leerer Blase die in horizontaler Rückenlage befindliche Frau, indem man mit der einen Hand von der Vagina, mit der andern von den Bauchdecken gleichzeitig tastet, so kommt man innen zunächst auf die eben beschriebene Vaginalportion und das Scheidengewölbe. Man findet weiter mit der von den Bauchdecken aus tastenden Hand den Fundus uteri hinter der Symphyse, meist etwas oberhalb derselben gelegen. Dabei stellt sich heraus, dass die Vaginalportion ungefähr senkrecht gegen das Lager steht, also senkrecht gegen das Rektum sieht und dass in der Höhe des inneren Muttermundes eine mehr oder weniger starke Knickung des Uterus über seine vordere Fläche besteht. Ferner findet man den Uterus etwas dextrotorquirt, die Vaginalportion etwas links, den Fundus etwas rechts von der Medianlinie.

Bei voller Blase liegt der Fundus uteri an einer bedeutend weiter rückwärts gelegenen Stelle des Beckeneinganges in der Mitte desselben oder näher dem Promontorium über dem Scheitel der gefüllten Blase.

Ausserdem kann man neben dem Uterus beiderseits im kleinen Becken rundliche Körper, die Ovarien durchtasten. Man fühlt sie mit ihrem langen Durchmesser parallel der seitlichen Beckenwand in einer fast sagittalen Ebene, etwas höher als den Uterus, mit ihrem oberen Ende in der Höhe der Ebene des Beckeneingangs, direkt unter dem Innenrand des *M. ileopsoas*, den man sich durch Anspannung (Beugung nach innen oben) leicht deutlich machen kann. Der Finger muss dabei neben der Vaginalportion das Scheidengewölbe in die Höhe heben; dann kommt man auf das mediale Ende der Ovarien. Es entweicht dem Finger leicht, wenn man mit der äusseren Hand nicht gut entgegentastet. Gelegentlich gelingt es auch, vom vordern Scheidengewölbe aus zwischen ihm und der Blase jederseits einen Strang, das periphere Ende des Ureters durchzutasten.

## Sechste Abtheilung.

### Die untere Extremität.

Durch die Inguinalbeuge grenzt sich vorn die untere Extremität gegen den Bauch ab, während hinten die Grenze höher liegt, oberhalb der Gesässgegend, da letztere funktionell noch zur untern Extremität gehört.

#### 45. Kapitel.

#### Die Inguinalgegend.

Die Haut der untern Leistengegend ist dünn und sehr verschiebbar, hinter ihr bemerkt man die Fascia subcut., zwischen deren beiden Blättern manchmal viel Fett sich findet. Auch oberflächliche Lymphdrüsen liegen gewöhnlich ziemlich zahlreich hier; sie haben theils die eigentliche Leistengegend inne und nehmen hier die Lymphe von dem untern Theil der Bauchwand, der Gesässgegend, dem After und den Genitalien auf, während die weiter unten in der Schenkelgegend gelegenen der Sammelpunkt für die Lymphgefäße der unteren Extremität sind. Man kann sie bei vielen Menschen durchfühlen, namentlich wenn sie etwas vergrößert sind, was nicht selten der Fall ist, da sie sehr leicht Antheil nehmen an Entzündungsprozessen der betreffenden peripheren Theile. An der Innenseite verläuft im Subcutangewebe die V. saphena magna. 3—4 cm unterhalb des Poupart'schen Bandes tritt sie dann durch den Schenkelring, jene dünne Stelle der Fascia lata, in die Tiefe zur V. femoralis. Da das Fett in dieser Gegend meist reichlich vorhanden ist, so schimmert die Vene meist nicht durch die Haut durch, nur wenn sie stark erweitert ist. Dieser Schenkelring bildet die einzige Unterbrechung der Fascia lata, welche alle tiefer liegenden Theile des Oberschenkels, Muskeln, Gefäße und Nerven umhüllt. Seine genauere Form und Anatomie, sowie die Fascienverhältnisse dieser Gegend haben wir schon bei der Besprechung der Schenkelbrüche spezieller beschrieben, auf die wir verweisen (s. pag. 186 u. 187).

Nimmt man die Fascia lata weg, so sieht man auf der Vorderseite einen dreieckigen Raum, der oben vom Poupart'schen Band,

zu beiden Seiten von Muskeln begrenzt wird, die nach unten zu konvergiren. Aussen zieht der schmale lange Sartorius von der Spina ant. sup. schräg über die Vorder- und Innenseite des Oberschenkels nach innen unten, um sich an den obern Theil der Tibia anzusetzen. Innen ist es der Adductor longus, der mit kurzer starker Sehne unter dem Tuberculum pubis entspringt und zum innern Theil der Linea aspera in der Mitte des Femur herabzieht.

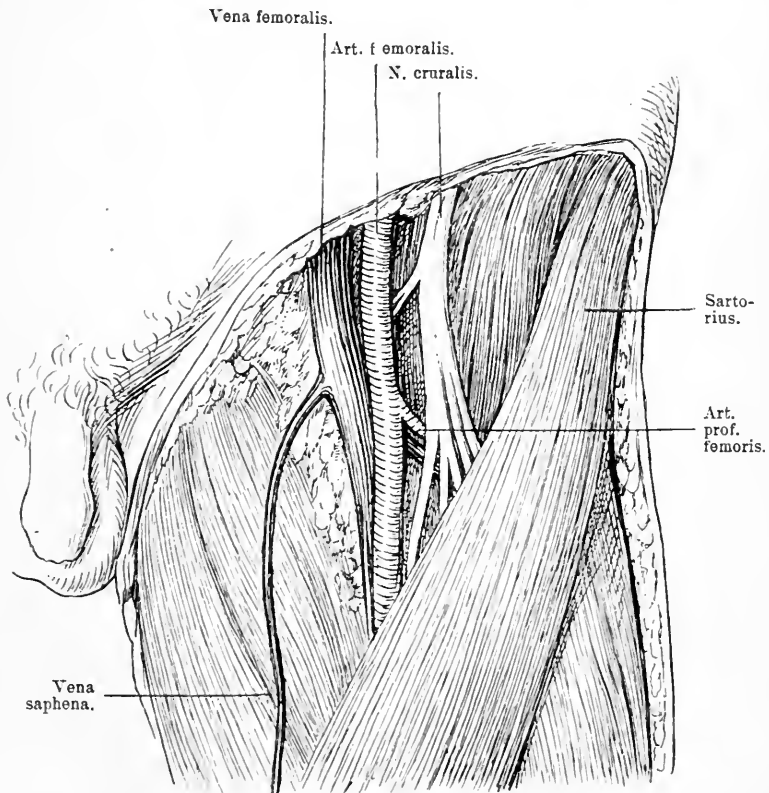


Fig. 74. Inguinalgegend. Haut mit Fett, Fascie und Lymphdrüsen weggenommen.

In diesem Dreieck liegen die grossen Schenkelgefässe und der N. cruralis; sie kommen ungefähr in der Mitte des Poupert'schen Bandes aus der Lacuna vasorum heraus und ziehen vertikal nach unten, die Vene am meisten nach innen, dann die Arterie, beide in einer gemeinsamen Scheide; schliesslich 1 cm nach aussen von diesen beiden der N. cruralis. Während dieses Verlaufs in dem Dreieck dient ihnen als Unterlage der M. ileopsoas und pectineus.

Medial vom Sartorius und etwas tiefer liegt nämlich der *M. ileopsoas*, der aus dem Becken kommt und seine Insertion am Trochanter minor findet, während lateral vom *Adductor longus* und ebenfalls tiefer der *M. pectineus* verläuft, der von der *Crista ileopectinea* schräg nach aussen unten an eine Leiste dicht unter dem Trochanter minor zieht.

Zahlreiche oberflächliche und tiefe Lymphdrüsen umgeben die Gefässe. Dicht unter dem Poupart'schen Band sendet die *Art. femoralis* nach oben die *A. epigastrica superfic.* und lateralwärts die *Circumflexa ilium ab.* Etwas weiter nach unten entspringt die *A. pudenda ext.*, die quer zu den äusseren Genitalien verläuft. Wichtigster als diese Aeste ist die *A. femoris prof.*, die meist etwa 3 cm unterhalb des Poupart'schen Bandes von der hintern und lateralen Fläche der *Femoralis*, von ein oder zwei Venen begleitet nach unten aussen abgeht, hinter den *N. cruralis* tritt, nach hinten und abwärts zieht und die mediale und hintere Muskulatur des Oberschenkels versorgt. Sie zeigt eine Reihe von Varietäten in ihrem Abgange. Getrennt von den Gefässen läuft der *N. cruralis* zwischen *M. iliacus* und *M. psoas* nach unten und zerfällt schon 3 cm etwa unterhalb des Poupart'schen Bandes in zahlreiche Aeste, welche die Haut und Muskulatur des Oberschenkels innerviren. Sobald die grossen Gefässe den Sartorius kreuzen, treten sie hinter ihn; man kann daher ihren Verlauf erst übersehen, wenn man den Muskel weggenommen hat; wir werden ihn später weiter verfolgen. Nach aussen vom Sartorius sieht man einen kurzen Muskelbauch gerade nach unten ziehen, der in die Oberschenkelfascie übergeht, den *Tensor fasciae latae*. Zwischen den beiden Muskeln kommt in etwas tieferer Lage der *M. rectus* hervor, der auf der Vorderseite des Oberschenkels nach unten zieht.

Nimmt man jetzt den obern Theil des Sartorius, den *Tensor fasc. latae* und den *Rectus femoris* oben weg, entfernt den *N. cruralis* und die grossen Gefässe sammt dem sie umgebenden Fettgewebe, so liegt auf der medialen Seite der *M. ileopsoas* und der *Pectineus*, während lateral der *Troch. major* und die Kapsel des Hüftgelenks zum Vorschein kommen. Die Pfanne und der Pfannentheil des Hüftgelenkkopfes liegen hinter dem *M. ileopsoas*, der *N. cruralis* geht ungefähr mitten über den Schenkelkopf. Will man also das Hüftgelenk von vorn her öffnen, so dringt man am besten von der Aussenseite des Sartorius ein. Entfernt man jetzt noch den *M. pectineus*, so wird das vom *M. obturator ext.* bedeckte Foramen obturatorium blossgelegt, aus dessen oberer Ecke der *N. obturatorius* mit sammt der *Art. obturatoria* hervorkommt, wie wir das schon ge-



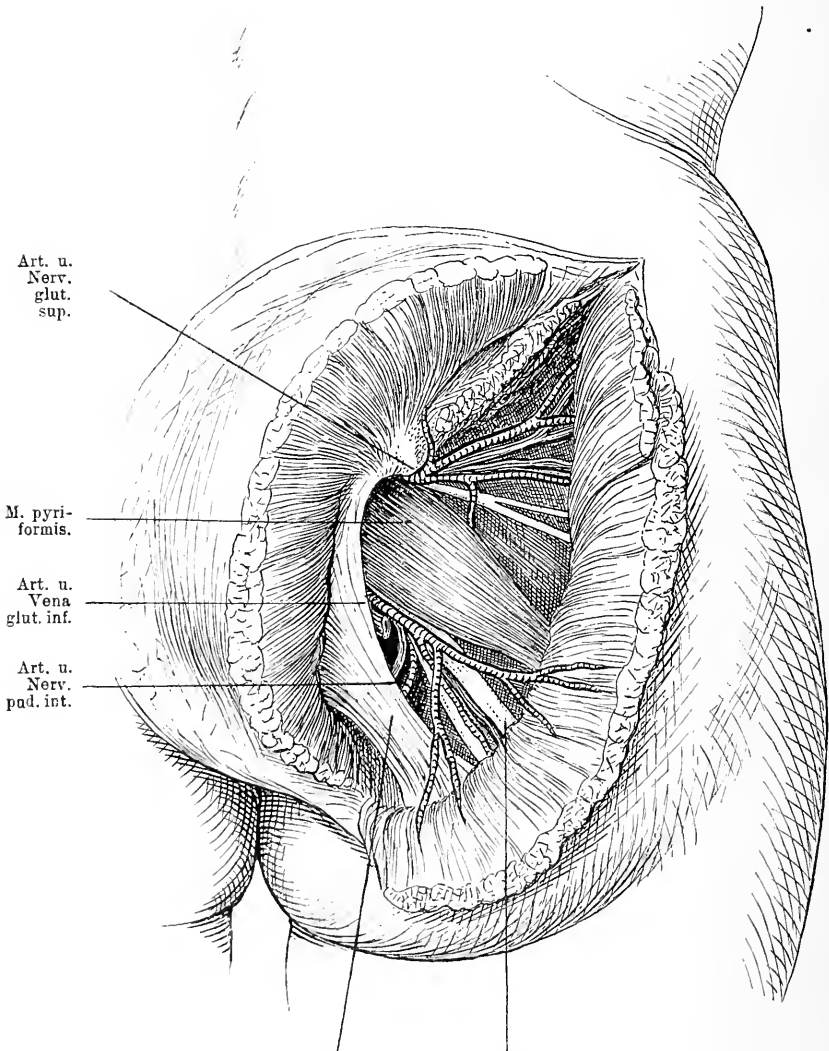
nauer auf Seite 189 u. f. beschrieben haben. Der Nerv theilt sich dicht unter dem *Canalis obturat.* in zwei Aeste, deren oberflächlicher dicht hinter dem *M. pectineus* verläuft und den *Adductor longus, brevis* und den *Gracilis* versorgt, während der tiefere Ast den *Obturator ext.*, den *Adduct. magnus* und *brevis* innervirt. Dieser Kanal wird gelegentlich die Austrittspforte für Brüche, was wir ebenfalls schon früher ausführlicher besprochen.

## 46. Kapitel. Die Glutäalgegend.

Die Haut der Glutäalgegend ist von derber fester Beschaffenheit und wenig verschieblich. Nimmt man sie weg, so kommt man zunächst auf eine dicke Fettschicht, während die über dem Kreuzbein gelegene Haut nur von wenig Fett unterpolstert ist. Nach Entfernung des Fettes liegt die *Fascia glutaea* frei, die sich nach oben an die *Crista ossis ilei* und nach hinten an das Kreuzbein ansetzt und den *M. glut. maximus* überzieht. Unter ihr folgt dieser Muskel, der mit einer oberflächlichen Portion von dem hinter der *Linea arcuata post.* gelegenen Theil des Hüftbeins entspringt, ferner von der *Fascia lumbodorsalis* und dem Steissbein, während eine tiefe Portion den Seitenrand des Kreuzbeins und das *Lig. tuberoso-sacrum* als Ursprungsgebiet hat. Mit schrägen Fasern steigt er zur Fascie des Oberschenkels und zum *Trochanter major* abwärts, von dem er gewöhnlich durch einen grossen Schleimbeutel getrennt ist. Er tritt namentlich in Funktion bei Bewegungen, durch welche das im Hüftgelenk flektirte Bein wieder gestreckt wird. Nach vorn bedeckt der *Glut. maximus* die äussere Beckenwand nicht; da wird er von dem *Glutaeus med.* ersetzt, der von dem äussern Rand der *Crista ossis ilei*, der Aussenfläche des Darmbeins zwischen der *Linea glut. ant.* und *post.* entspringt, und zur Spitze und Aussenfläche des *Trochanter major* verläuft. In seinem hintern Theil wird dieser Muskel von dem *Glutaeus maximus* gedeckt.

Entfernt man jetzt den *M. glutaeus max.*, so sieht man medialwärts von der *Spina post. sup.* das vom Seitenrand des Kreuzbeins schräg nach aussen unten ziehende derbe *Lig. tuberoso-sacrum*, das sich an das *Tuber ischii* ansetzt. Zwischen ihm und dem untern Rand des *M. glut. med.* kommt der *M. pyriformis* zum Vorschein, der zwischen den Löchern des zweiten, dritten und vierten Kreuzbeinwirbels innen im Bogen entspringt, durch die *Incisura ischiad. hin-*

durchtritt, zur Fossa trochanterica an den Femur verläuft, und sich hier bedeckt vom Glutaemus med. an den Trochanter minor ansetzt. Ueber ihm, also zwischen ihm und dem Glutaemus med.



Lig. tuberoso-sacrum. N. ischiadicus.

Fig. 75. Glutäalgegend. Haut, Glutaemus max. und medius schräg durchschnitten.

tritt die Art. glutacea, ein Ast der Hypogastrica, mit dem gleichnamigen Nerven aus der Incisura ischiad. heraus, um sich mit einem tiefen und einem oberflächlichen Ast in den M. glutacis zu ver-

zweigen, während unter ihm die Art. glutaea inf., die Art. pudenda comm. und der gerade nach abwärts verlaufende N. ischiadicus aus dem Becken herauskommt. Die Arterien liegen nach hinten und oben von dem N. ischiadicus. Sie sind von ziemlich beträchtlichen Venen begleitet. Gelegentlich werden diese Gefässe durch Schuss, Stich oder sonst wie verletzt, dann können ausserordentlich heftige Blutungen auftreten. Auch eine Anzahl von Aneurysmen theils traumatische, theils spontane hat man beobachtet; in solchen Fällen ist die Unterbindung der betreffenden Arterien versucht worden. Bei Verletzungen wird man sich ja zum Zweck der Unterbindung stets von der Richtung derselben leiten lassen. Den Hauptstamm der Arterie aber wird man am besten aufsuchen, wo er nur vom Glutaeus max. bedeckt zwischen hinterem Rand des Glutaeus med. und Pyriformis liegt. Man macht einen Schnitt von der Spina post. sup. durch Haut und Fascie zum Trochanter major und dringt durch den Glutaeus max. in der Richtung seiner Fasern, so kommt man auf die Incisura ischiad. maj. und findet nach dem Vorhergehenden die Arterien. Derselbe Schnitt kann auch zu Unterbindung der Art. glut. inf. dienen, nur muss man die Arterie entsprechend ihrer Lage etwas tiefer unten suchen. Ebenda nur etwas medialwärts würde man auch die Pudenda comm. finden. Auch der N. ischiadicus hat eine Bedeutung in chirurgischer Beziehung. Er wird, wie wir sahen, vom Glutaeus max. gedeckt und zieht hinter demselben in vertikaler Richtung nach unten. Da wo er unter dem untern Rand des Glutaeus max. hervortritt, da wird er nur von Haut und Fascie bedeckt. Will man ihn also aufsuchen, um ihn z. B. bei Tabes oder Ischias zu dehnen, so wählt man am besten diese Stelle: sie liegt zwischen Tuber ischii und Trochanter major. Etwas nach innen von der Mitte an der Stelle, wo die Art. glut. sup. zwischen Knochenrand der Incisura ischiad. sup. und Pyriformis hervortritt, bleibt manchmal ein kleiner Raum übrig, welcher nur von lockerem Bindegewebe erfüllt ist; hier stülpt sich gelegentlich ein Fortsatz des Bauchfells nach aussen. Es dringt dann also der Bruchsack zwischen Glutaeus med. und Pyriformis hervor und liegt hinter dem Glutaeus max. An seinem obern Umfang liegt die Art. glut. sup. Die Bedeckungen eines solchen Bruchsacks bestehen entsprechend den anatomischen Verhältnissen dieser Gegend aus Haut, Fascia glut., Glutaeus max. und etwas lockerem Bindegewebe. Selten werden diese Hernien frühzeitig diagnostiziert wegen ihrer tiefen Lage. Gewöhnlich bilden sie grosse Säcke, die am untern Rand des M. glut. max. zum Vorschein kommen. Den-

selben Weg benutzen auch gelegentlich Senkungsabscesse, um aus dem Becken herauszutreten. In viel seltenern Fällen kommt ein Bruch unterhalb des *M. pyramidalis* heraus oder durch das Foramen ischiad. minus unter dem schräg von der Spina ossis ischii nach dem Kreuzbein ziehenden derben *Lig. spinoso-sacrum*, welches den Raum zwischen Becken und *Lig. tuberoso-sacrum* in zwei Theile theilt, das Foramen ischiad. maj. und minus. Unterhalb dieses Bandes liegt der quer von dem innern Rand des Foramen obturat. sowie von der Membrana obturat. entspringende Muskel, der Obturator int., oben und unten von je einer gleichgerichteten Muskelpartie, den Gemellis begleitet. Dieser zieht durch die Incisura ischiad. minor zwischen dem *Lig. tuberoso-* und *spinososacrum* nach der Fossa trochant. Unterhalb des Obturator int. strebt der *Quadratus femoris* quer dahin vom Tuber ischii der Linea intertrochanterica zu. Hinter dem *Glutaeus med.* findet sich noch eine Schicht von Muskeln, der *Glut. minimus*, der unterhalb der Linea arcuata ant. von der äussern Seite des Darmbeins entspringt und sich am vordern Theil des Trochanter major inserirt, während der *M. obturator ext.* am äussern Umfang des Foramen obturat. und von der äussern Seite der Membrana obturat. seinen Ursprung nimmt und zum tiefsten Theile der Fossa trochant. unter dem Schenkelhals hinzieht. Alle diese quer oder schräg von hinten nach vorn verlaufenden kleinen Muskeln haben die Funktion den Oberschenkel nach aussen zu rotiren. Entfernt man nun alle Muskeln und sonstigen Weichtheile, so liegt die knöcherne Beckenwand frei zu Tage, oben die grosse, breite, schräg nach aussen stehende Darmbeinschaukel mit der Spina post. sup., an die sich die Incisura ischiad. maj. und minor, beide durch die Spina ischii inf. getrennt, anschliesst. Schliesslich das Sitzbein mit den beiden Sitzbeinschenkeln und dem Tuber ischii, auf dem gewöhnlich ein Schleimbeutel sich findet, und nach vorn zu die Kapsel des Hüftgelenkes, die sich in der Umgebung der Gelenkpfanne ansetzt und zum Schenkelhals zieht.

Die Knochen sind auf der Innenseite mit Muskeln und Fascien bedeckt, die wir schon früher besprochen haben.

#### 47. Kapitel.

### Das Hüftgelenk.

Im Centrum der Muskulatur der Hüftgegend liegt das Hüftgelenk. Es besteht aus der Pfanne des Beckens, dem Kopf des Femur

und der Gelenkkapsel. Die Gelenkpfanne bildet eine halbkugelige Vertiefung im Hüftknochen, deren Lage zu dem übrigen Becken man in der Weise bestimmen kann, dass man die Spina ant. sup. und Symphyse durch eine gerade Linie verbindet und auf der Mitte derselben ein Perpendikel errichtet. Dieses geht mitten durch die Pfanne. Ihre Tiefe wird dadurch erhöht, dass ein vorspringender Knorpelring den Rand bildet, der unten einen Einschnitt, die Incisura acetabuli hat. Auf der Innenfläche ist die Gelenkpfanne mit Knorpel über-

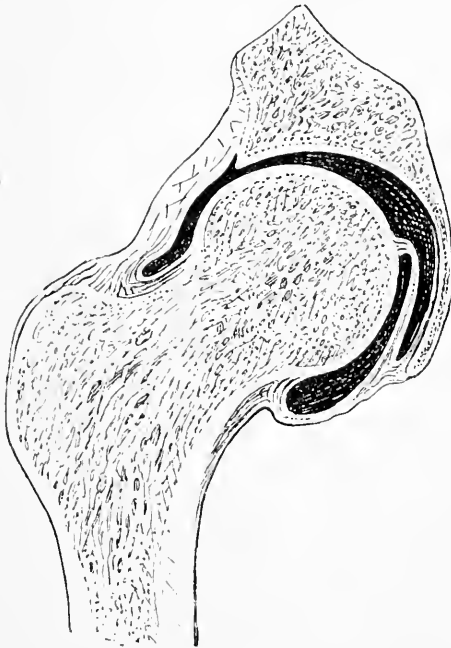


Fig. 76. Frontalschnitt durch das Hüftgelenk, um die Kapsel und das Lig. teres zu zeigen.

zogen, jedoch nicht überall. Innen unten findet sich eine knorpelfreie Stelle. Hier ist der Knochen meist recht dünn, daher kommt es hier bei sequestirenden Prozessen sehr leicht zu Perforationen der Pfanne. Die Pfanne enthält gewöhnlich ein Fettpolster und das Lig. teres, das den Femurkopf an der Pfanne fixirt. Der Femurkopf hat kuglige Gestalt, es fehlt ihm aber ein Drittel der Kugel und an dieser Stelle sitzt dann der Schenkelhals an. Die kuglige Fläche ist überknorpelt und zeigt etwas unterhalb der Mitte eine Vertiefung. Von

dieser Grube des Femurkopfs geht das schon erwähnte Lig. teres zur Pfanne, es ist ein sehr kräftiges Band, über dessen Funktion man sich nicht ganz einig ist. Als Ernährungsband für den Schenkelkopf dient es nicht, da seine Gefäße nach Hyrtl gar nicht in den Kopf eindringen; jedenfalls aber kann der Schenkelkopf nicht aus der Pfanne heraus, ohne dass das Band zerstört oder durchtrennt ist. Bei traumatischen Luxationen ist es stets zerrissen, bei kongenitalen sehr verlängert. Der Schenkelhals sitzt im stumpfen Winkel an der Innen-

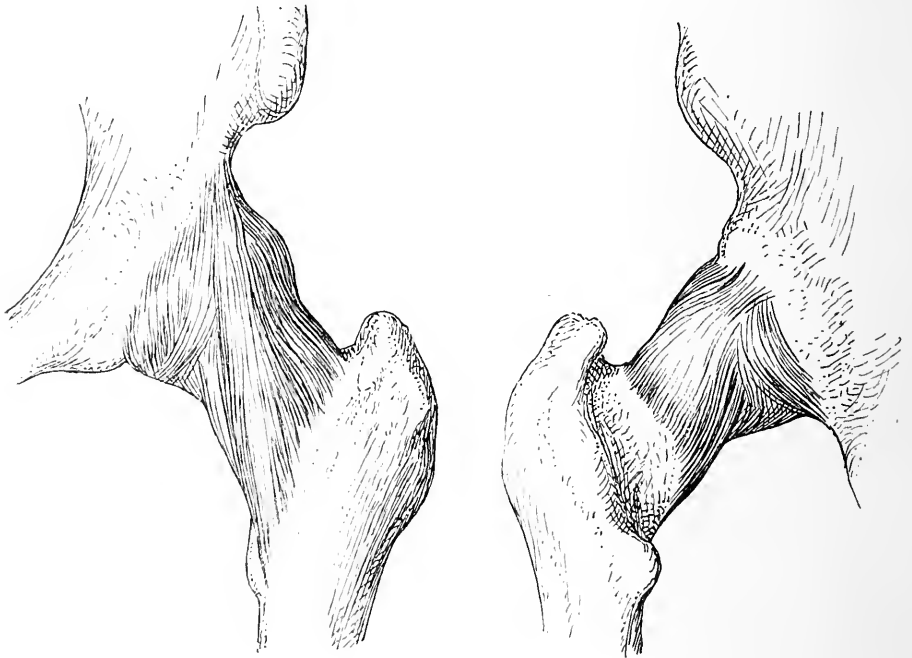

Fig. 77. Hüftgelenk von vorn und von hinten. In der Vorderansicht sind noch die besonderen Züge des Lig. ileo-femorale, die von der Spina ant. inf. zur Linea intertrochanterica herabziehen, gegeben. Hinten reicht die Kapsel weniger weit als vorn.

seite des Schenkelschafts und des Trochanter maj. an und steigt so weit nach oben innen empor, dass die Trochanterspitze bei aufrechter Stellung etwas niedriger als der Schenkelkopf liegt und dass eine Linie, welche beide Trochanterspitzen miteinander verbindet, mitten durch die Schenkelköpfe geht. Dabei ist er nicht gerade, sondern zeigt zwei Biegungen, eine, die nach vorn konvex ist, eine andere, nach oben konvexe. Das sind nicht unwichtige Momente, weil sich aus ihnen

gewisse Stellungsveränderungen, z. B. die nach aussen rotirte Stellung des Beins bei Fraktur des Schenkelhalses mit erklärt.

Der Schenkelhals ist lateral an die Innenfläche des Trochanter major implantirt, der, ein wichtiger Muskelfortsatz, einer Anzahl von hintern Muskeln als Ansatzpunkt dient, während innen hinten der Trochanter minor sitzt für die Insertion des *M. iliopectineus*. Abgesehen von diesen beiden Knochenvorsprüngen werden alle eben genannten Knochentheile von einer mächtigen Gelenkkapsel umschlossen; sie entspringt von der Basis und der Aussenfläche der Pfanne und geht vorn zur *Linea obliqua*, hinten nicht ganz so weit; es ist also der Schenkelhals zum grössten Theil von Kapsel eingehüllt. Diese fibröse Kapsel wird durch einige Bänder ausserordentlich verstärkt. Von der *Spina ant. inf.* und ihrer Umgegend kommt ein mächtiges Band in zwei Schenkeln senkrecht herabgezogen und inserirt sich am Trochanter major und der ganzen *Linea obliqua femoris* bis zum Trochanter minor. In Folge seines starkes Gefüges reisst es so gut wie nie; es ist also sehr geeignet Einfluss auszuüben auf die Stellung des Beins, wenn durch Verletzungen die sonstige Gelenkverbindung gelockert ist. Auf der Innenseite des Hüftgelenks zieht von der *Eminentia ileopectinea* und vom Rand des Foramen obt. das *Lig. pubofemorale* herab, um sich oberhalb des Trochanter minor anzusetzen, während auf der Hinterseite das *Lig. ischio-capsulare* von oberhalb des *Tuber ischii* über den Pfannenrand zur Kapsel geht. Ausser diesen längs verlaufenden Fasern besteht die Kapsel noch aus einer Anzahl von ringförmigen Fasern. In Folge dieser Verstärkungen der Kapsel ist die Wand derselben ungleich dick. Zwischen den starken Partien befinden sich dünne Stellen in der Kapsel, so finden wir eine erste dünne Stelle unten und lateralwärts von der *Eminentia ileopectinea*, eine zweite vorn innen gegenüber dem Foramen obtur. und eine dritte hinten entsprechend der *Incisura ischiad. major*. Gewöhnlich sind das auch die Stellen, wo bei Luxationen im Hüftgelenk der Kopf heraustritt. Zwischen dem sehnigen Theil des *M. iliacus* und der vorderen Seite der *Eminentia ileopect.* befindet sich ein grosser dünnwandiger Schleimbeutel, der vorn mit dem Muskel, hinten mit dem Knochen und mit der dünnen Stelle der vorderen Kapselwand verwachsen ist. Gelegentlich kommunizirt der Schleimbeutel mit der Gelenkkapsel; daraus erklären sich manche Erscheinungen der Pathologie, z. B. dass Eiter eines Senkungsabscesses von der Wirbelsäule ins Hüftgelenk gelangen kann.

Normalerweise können im Hüftgelenk Flexionen und Exten-

sionen, Abduktionen und Adduktionen, Rotationen ausgeführt werden. Die Extension geht nicht über die gestreckte Stellung hinaus, da tritt das Lig. ileofemor. hemmend ein, die Flexion bis zur Berührung des Bauches und weiter. Da die Kapsel hinten weit ist, so wird diese Bewegung nicht gehemmt. Die Adduktion geht nur so weit, als das Lig. ileofem. und die Weichtheile es gestatten, die Abduktion ist abhängig vom Lig. ileofem. und namentlich dem Pubofemorale, die Rotation wird beherrscht vom Lig. ileofem. Diese letztere Bewegung geht bei gebeugtem Schenkel ausgiebiger von statten. — Werden die Bewegungen durch heftige Gewalteinwirkung über das Maass ausgeführt, welches die normalen Verhältnisse der Kapsel zulassen, so kommt es zu einem Riss in der Kapsel, meist an den dünnen Stellen, also hinten, unten oder vorne. Auch das Lig. teres reisst und der Kopf tritt durch den Riss der Kapsel hindurch und verschiebt sich nun so weit es ihm das meistintakte Lig. ileofem. gestattet, indem er nach hinten auf das Foramen ischiad., resp. die Darmbeinschaukel tritt oder nach vorn auf die Vorderseite des Beckens. Bei der hinteren Luxation steht dann das Bein gewöhnlich, weil der Kopf mit seiner Vorderseite auf die Aussenseite des Beckens tritt, nach innen rotirt, adduzirt und flektirt. Bei der vorderen Luxation dagegen tritt die Hinterseite des Schenkelkopfes mit der vorderen Beckenwand in Berührung, es muss also das Bein nach aussen rotirt sein, dazu kommt gewöhnlich etwas Abduktion und Extension.

Wir sahen, dass der Schenkelhals in einem stumpfen Winkel am Schenkelschaft ansitzt. Durch die vortreffliche den statischen Gesetzen entsprechende Architektur des Knochens trägt er die Körperlast. Ist nun aber der Bau z. B. durch Altersveränderung nicht mehr intakt und wirkt eine heftige Gewalt ein, während der Schenkelkopf in der Pfanne fixirt ist, sodass sie den Winkel zwischen Schenkelhals und -schaft zu verkleinern oder zu vergrössern strebt, so kommt es zu einer Fraktur des Schenkelhalses entweder dicht hinter dem Kopf, dann ist sie intrakapsulär oder weiter nach dem Trochanter zu, dann ist sie vorn intrakapsulär hinten extrakapsulär. Hierbei steht dann der Schenkel in Aussenrotation, die manchmal durch eine nicht selten vorkommende Einkeilung der Bruchstücke etwas modifizirt wird; ausserdem ist das Bein nach oben gerückt.



## 48. Kapitel.

## Die Vorderseite des Oberschenkels.

Der Oberschenkel ist von derber, dicker Haut gedeckt, unter der eine mehr oder weniger starke Fettschicht sitzt. In dieser Fettschicht verlaufen die subcutanen Venen, deren grösste die Saphena magna ist. Diese kommt hinter dem Condylus med. femoris herauf, läuft an der medialen Seite etwas hinter dem inneren Rand des Sartorius nach oben, wo sie im sichelförmigen Ausschnitt in die V. femoralis einmündet; mit ihr verlaufen die subcutanen Lymphgefässe. Die V. saphena magna ist häufig der Sitz von varikösen Erweiterungen, die durch Excision eines Stückes nahe der Einmündungsstelle geheilt werden können. Die Nervenversorgung der Haut wird vom Lumbinguinalis aus dem zweiten Lumbalnerven geleistet, der durch den Schenkelkanal lateral von den Gefässen hervortritt und bis zur Mitte des Oberschenkels ausstrahlt. Der Cutaneus ext. hat das Gebiet der lateralen Seite des Oberschenkels, der Cutaneus med. vom Cruralis, der längs des medialen Randes des M. sartorius verläuft, die Haut der vorderen Seite des Oberschenkels und der Saphenus min., der eine Strecke mit der Saph. magna lateral von ihr herabzieht, die Haut der medialen Seite. Die Muskulatur des Oberschenkels wird in toto von einer deutlichen derben Fascie knapp umhüllt; sie liegt den Muskeln so fest an, dass diese, falls die Fascie an einer Stelle reisst, sofort bauchig durch das Loch hervortreten (Muskelhernien). Da an der Aussenseite sowohl der Gluteus max. als der Tensor fasciae mit ihren Sehnausbreitungen die Fascie verstärken, so ist hier der festeste Theil derselben gelegen; er erstreckt sich bis zum Condyl. lat. tib. Die Fascie schiebt auf der Aussen- und Innenseite je eine derbe Scheidewand zwischen die Muskeln an die Knochen. Das Lig. intermusc. ext. geht vom Trochanter maj. entlang der lateralen Lippe der Linea aspera femoris bis zum Condyl. lat. femor., das mediale vom Trochanter minor an die mediale Lippe der Linea aspera und an den sehnigen Theil des Adductor magnus. Durch diese beiden Ligamente wird die Muskulatur in eine vordere und eine hintere Lage getheilt. Auf der Aussenseite des Oberschenkels zieht von der Spina ant. sup. der Tensor fasc. latae herab, um in der Fascia lata zu endigen. Zwischen ihm und dem M. sartorius, der mit schrägen Fasern nach innen unten verläuft, kommt der Rectus femoris hervor, der von der Spina ant. inf. mit einem Kopf, mit dem anderen von dem oberen

Rand des Acetabulum entspringt, auf der Vorderseite des Oberschenkels herabzieht und sich an den oberen Rand der Kniescheibe ansetzt. Auf der lateralen Seite findet sich weiter unten der *M. vastus lat.*, der vom Trochanter maj. und der Aussenseite des Femur entspringt, nach unten zieht, um sich theils an den *Rectus femoris*, theils seitlich an die Patella anzusetzen. Auf der Innenseite liegt der *M. vastus med.*, der von der inneren Seite des Femur entspringt und schon im mittleren Theil des Oberschenkels mit dem *M. vastus lat.* sehnig vereinigt zum medialen Theil der Sehne des *M. rect. femor.* und dem medialen Rand der Patella zieht. Beide Muskeln werden unten von der Sehne des *M. rectus* bedeckt. Hinter diesen Muskeln liegt gewöhnlich noch ein Muskelkopf, der von dem unteren Theil des Femurschaftes entspringt und sich mit den anderen Vasti vereinigt, der *cruralis*. Die Muskulatur der Innenseite setzt sich zusammen aus dem *M. gracilis*, der vom Schambein an der Symphysengrenze entspringt und sich unter der *Tuberositas tibiae* ansetzt im Verein mit dem *M. sartorius* und *semitendinosus*. Etwas mehr lateral liegen die schon besprochenen Muskeln, der *Adductor long.* und *Pectineus*, dann kommt noch der hinter dem *Adductor long.* gelegene *Adductor brevis*, der vom unteren Schambeinast unter dem *Adductor long.* zwischen *Obturator ext.* und *Gracilis* entspringt und sich an die Innenseite des Femur ansetzt, schliesslich hinter dem *Adductor brevis* der *Adductor femoris mag.*, der vom unteren Ast des Sitzbeines und dem *Tuber ischii* sich längs der *Linea aspera* bis zum *Epicondylus med.* hinzieht. An ihn schliesst sich noch der *Adductor minimus* auf der lateralen Seite an, der unter dem *Adductor brevis* entspringt da, wo die unteren Aeste des Sitz- und Schambeines sich vereinigen, und sich in der oberen Hälfte des Femur an den Schaft ansetzt. Der *Adductor magnus* theilt sich nach unten in zwei Schichten, eine mehr oberflächliche und eine tiefere Schicht. Die oberflächliche inserirt sich an dem *Condylus med. femor.*, die tiefere hinter dem *Adductor long.* an der inneren Lippe der ganzen *Linea aspera*. Dadurch, dass nun von dem oberflächlichen Theil im unteren Drittel des Oberschenkels sehnige Fasern schief zum *Vastus int.* gehen, entsteht ein Kanal, dessen Vorderwand diese Fasern, dessen Hinterwand der *Adductor long.* bildet. Der Kanal ist circa 5 cm lang, beginnt oben mit einem sehnigen Ausschnitt des *Adductor magn.* und endet in dem fleischigen Theil dieses Muskels, auch mit einem sehnigen Ausschnitt. Durch diesen Kanal laufen die Oberschenkelgefässe. Wir verliessen die Gefässe am Kreuzungspunkt mit dem *M. sartorius*. Die Arterie läuft nun hinter diesem Muskel,

begleitet von dem *N. saphenus maj.* mit der Vene bis zum Adduktorschlitze in der Weise, dass die Vene nach hinten von ihr und medial liegt und sie selbst hinter dem *M. sartorius*; vor ihr und auf ihr läuft der *N. saph. major*. Oben zieht also die Arterie, auf der medialen Seite von der Vene begleitet, im *Trigonum subinguinale* von der Mitte der *Spina-Symphysenlinie* vertikal nach unten, nur bedeckt von Haut, *Fascia subcutanea*, subcutanem Fett und *Fascia lata*, in der Rinne zwischen *M. ileo-psoas* und *Pectineus*, begiebt sich dann hinter den *Sartorius* und läuft hinter dem inneren Rand desselben nach unten bis zum Adduktorschlitze. Vor ihr liegt der *N. saph. maj.*, hinter ihr die *V. femoralis*. Während dieses Verlaufes rückt die Arterie allmählich hinter den lateralen Rand des *M. sartorius*. Durch den Adduktorschlitze treten Arterie, Vene und *N. saph. maj.* in den Kanal ein und zwar liegt am oberflächlichsten der Nerv, dann folgt die Arterie und mehr lateral und hinten die Vene. Arterie und Vene sind eng mit einander verbunden. Mit der Arterie laufen viele tiefe Lymphgefäße, die von den Drüsen aus der *Regio poplitea* kommen; sie münden in die tiefen Schenkeldrüsen.

Das Lageverhältniss der *Art. femoralis* zum *M. sartorius* ist von grosser Wichtigkeit. Man nimmt es zu Hilfe, wenn man die Lage des Schnittes zum Zweck der Unterbindung der *Femoralis* bestimmen will, ist doch der Verlauf des *Sartorius* leicht von aussen festzustellen. Die Richtung der Muskelfasern, die beim *M. sartorius* von oben aussen nach innen unten geht, während sie beim *Rectus* gerade nach unten und bei der medialen Muskulatur nach aussen unten verläuft, wird stets bei der Operation Aufschluss geben, ob man sich an richtiger Stelle befindet.

## 49. Kapitel.

### Die Hinterseite des Oberschenkels.

Die Hinterseite des Oberschenkels bietet recht einfache topographische Verhältnisse. Unter der derben Haut liegt Fettgewebe von wechselnder Mächtigkeit, hinter diesem die *Fascie*, die auch hier die gesammten Muskeln einhüllt. Ungefähr in der Mitte des Oberschenkels sieht man jetzt nach Entfernung der *Fascie* den *N. cut. fem. post.*, einen Ast des *N. glut. inf.*, der dann die *Fascie* durchbohrt und die Hinterseite des Oberschenkels mit sensiblen Aesten

versorgt. Vom *Tuber ischii* zieht der *M. biceps* mit seinem langen Kopf herab, sein kurzer Kopf entspringt vom mittleren Drittel der äusseren Lippe der *Linea aspera*; beide Bäuche vereinigen sich und inseriren sich am *Capitulum fibulae*. Lateral vom *Biceps* liegt dicht unter der Gesässfalte auf der Hinterseite des *Adductor mag.* in einer Schicht lockeren Fett- und Bindegewebes der *N. ischiadicus*, begleitet von einer kleinen Arterie, einem Ast der *Art. glut. inf.* Da er gerade nach unten zieht, so kreuzt er den nach aussen ziehenden *Biceps*, tritt hinter ihn und weiter unten medialwärts von ihm und erreicht so die Kniekehle medial vom *Biceps*, lateral von dem *M. semitendinosus*, der auch vom *Tuber ischii* entspringt, aber auf der medialen Seite herum zur *Tuberositas tibiae* herabzieht. Neben diesem Muskel und hinter ihm hat der *M. semimembranosus* seine Lage, der den gleichen Ursprung hat und vom *Semitendinosus* gedeckt, ebenfalls an die Innenseite zieht und sich an den *Condylus medialis* der *Tibia* ansetzt. In dem Dreieck, was die nach oben zu convergirenden Muskeln bilden, liegt der *N. ischiadicus*. Oft freilich hat er sich hier schon getheilt in den *N. tibialis*, der in der Mitte weiter geht und den *N. peroneus*, der entlang dem medialen *Biceps*-rand schräg nach aussen vorn sich wendet. Entfernt man alle diese Weichtheile, so liegt der nach vorn konvex gebogene Schenkelschaft vor, der den Grundstock für die Weichtheile des Oberschenkels bildet.

## 50. Kapitel.

### Die vordere Kniegegend und das Kniegelenk.

Unter der derben, verschieblichen, von spärlichem Bindegewebe unterpolsterten Haut der Kniegegend finden sich zunächst eine Anzahl kleiner Venen; sie alle münden in die *V. saphena magna*, die nach vorn vom *Sartorius* begleitet vom *N. saph. major* an der Innenseite emporkläuft. Ein dichtes Netz feiner Arterien aus den *Art. articulares* macht die Gegend noch blutreicher, dann folgt die *Fascia lata*, die im obern Theil die Muskeln des *Quadriceps*, im untern die Knie-scheibe und die Gelenkkapsel mit dieser fest verwachsen, überzieht und sich an den Unterschenkel, ansetzt. Die seitliche Partie dieser *Fascie* verbindet sich mit den Sehnen des *Quadriceps femoris* untrennbar, so dass sie eine besonders starke und feste, sehnige Platte bilden, die sich an den vordern und seitlichen Rand des *Tibiagelenktheils* ansetzt. Je weiter diese seitlichen Partien bei einer Querfraktur der *Patella* eingerissen sind, um so weiter werden die Bruchstücke

auseinander weichen; sie sind es auch, die es ermöglichen, dass bei Patellafrakturen, trotz Heilung mit grösserer Zwischenmasse zwischen den Bruchstücken, durch Inanspruchnahme der seitlichen Muskeln die Streckung des Beines eine gute ist. Die Muskeln dieser Gegend haben wir schon kennen gelernt, es sind der untere Theil des Rectus femoris, des Vastus medialis und lateralis, die alle drei sich an die

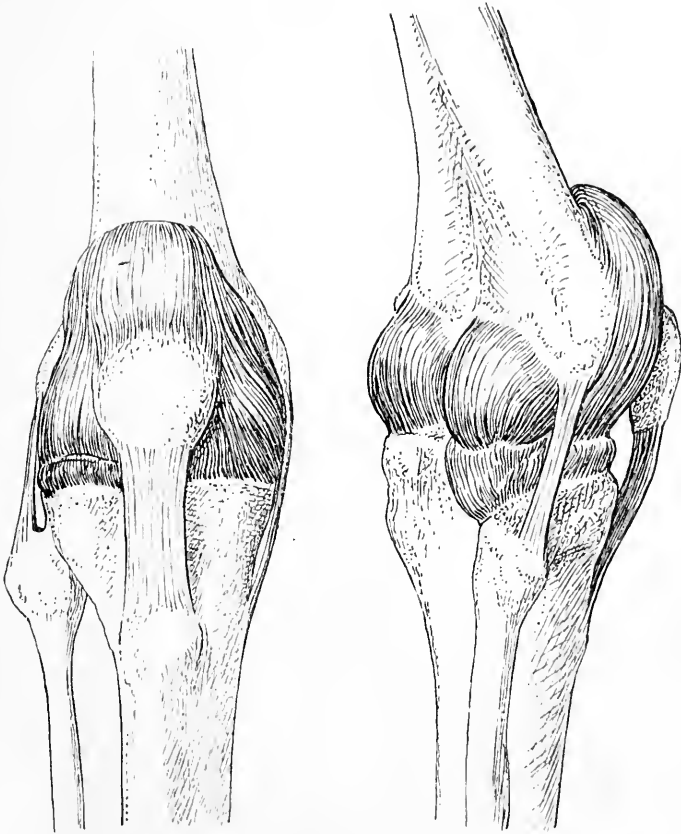


Fig. 78. Kniegelenk von vorn und von hinten aussen. Man sieht die Ausdehnung der Kapsel, man sieht ferner die seitlichen Ligamente und das Lig. patell. inf.

Patella, jenen platt ovalen zwischen Rectus femoris und Lig. patellae inf. interponirten Knochen, und auf derselben inseriren; nur ein dünner Theil der Rectusschne geht über die Patella hinweg nach unten in das Lig. inf. Zwischen diesem Sehenthail und der Patella liegt gewöhnlich ein tiefer Schleimbeutel, der nicht selten der Sitz

akuter und chronischer hydropischer Entzündungen wird. Diese Erkrankung liegt also extrakapsulär und darf nicht mit Gelenkerkrankungen verwechselt werden. Oft sind mehrere Schleimbeutel vorhanden, die in verschiedenen Lagen über der Patella sitzen und nicht selten mit einander kommunizieren, ein subcutaner, ein subfacialer und ein subaponeurotischer. Entfernt man jetzt diese Muskeln, so kommt oben der *M. cruralis* zum Vorschein, der vom untern vordern Theil des Femurschaftes sich an den oberen Kapseltheil biegt; er gilt als Spanner für diesen. Hinter ihm liegt die Gelenkkapsel des Kniegelenks, die weiter unten sofort nach Entfernung der sehnigen Fascienpartien zu Tage liegt. Auf der Innenseite ist das Gelenk bedeckt von der sehnigen Ausbreitung der drei Muskeln, des *Sartorius*, des *Gracilis* in der Mitte und des *Semitendinosus* hinten, die im Bogen hinter dem *Condylus med.* herum nach der *Tuberositas tibiae* sich erstrecken, wo sie sich mit einer breiten Sehnenmasse, dem *Pes anserinus* inseriren. Unter diesem *Pes anserinus* liegt häufig ein Schleimbeutel. Auf der Aüssenseite zieht die Sehne des *Biceps* herunter, die sich am *Fibulaköpfchen* inserirt. Sind jetzt alle Muskeln und Fascien entfernt, so liegt das Gelenk mit allen seinen Theilen vor. Bedeckt ist die Kapsel von einem dichten Netz feiner Arterien. Oberhalb der Patella liegt die Gelenkkapsel meist als ziemlich grosser konvex geschlossener Sack, dann folgt die Patella in der Mittellinie und zu beiden Seiten von ihr die Gelenkkapsel. Der untere Rand der Patella ist durch ein sehr derbes festes Band mit der *Tuberositas tibiae* verbunden. Hinter diesem *Lig. pat. inf.* auf dem *Tibiakopf* findet sich gewöhnlich ein fettumhüllter Schleimbeutel, der nicht mit dem Gelenk communicirt. Er ist meist durch eine Fettschicht, die zwischen *Lig. patellae*, Patella und Kapsel liegt, von letzterer getrennt. Lateral und medial desselben liegt wiederum Gelenkkapsel, die sich nach hinten erstreckt, auf beiden Seiten von je einem longitudinalen Band gedeckt, dem *Lig. later. und med.*, das sich von dem entsprechenden *Epicondylus* vertikal nach unten an die mediale Seite der *Tibia*, resp. an das *Capitulum fibulae* heftet. Eröffnet man jetzt das Gelenk, so sieht man, dass die Patella mit ihrem grösseren Theil dem äussern *Condylus fem.* gegenüber steht. Dieser ist auch weiter nach oben hin überknorpelt. Bei den verschiedenen Stellungen des Beines ändert sie aber ihre Lage. Bei Streckstellung liegt sie so auf, dass ihr überknorpelter Theil über dem vorderen überknorpelten Theil des Femur steht. Bei Flexionsstellung korrespondirt ihre Knorpelfläche mit der Unterfläche des Femur. Wenn man jetzt die Gelenk-

kapsel auf der Vorderseite breit eröffnet, am besten quer durch die Patella hindurch und beide Wundränder stark nach oben resp. unten anzieht, so überschaut man die ganze vordere Hälfte des Gelenks. Man sieht, dass die Patella, die in die vordere Wand der Kapsel ein-

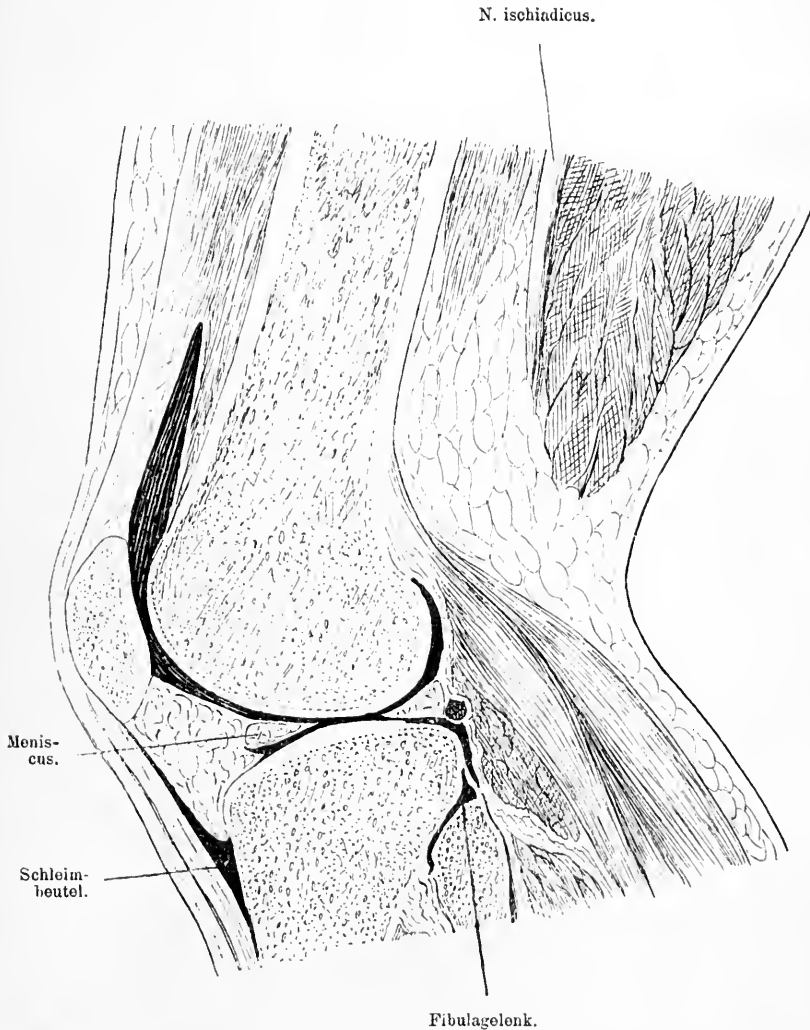


Fig. 79. Sagittalschnitt durch das Knie durch den lateralen Condylus femoris.

geschaltet ist, auf der Innenseite Knorpel und in der Mitte einen längs verlaufenden First hat. Rings an dem Knorpel sitzt die Kapsel; zu beiden Seiten und nach oben geht diese dann als Sack auf den

Oberschenkel über und inserirt sich hier auf der Aussenseite beider Condylen, etwa 1 cm hinter dem Rand der überknorpelten Fläche, nahe den Epicondylen, so dass also die vordere und innere Fläche der Condylen innerhalb des Gelenksackes liegt. Nach oben reicht dieser Gelenksack verschieden weit, hauptsächlich aber wird dieses Verhältniss bestimmt davon, ob eine Kommunikation vorhanden ist mit dem Schleimbeutel, der zwischen Quadriceps fem. und der untern Vorderseite des Oberschenkelknochens liegt; meist stossen diese an einander und kommunizieren so breit, dass sie wie ein Sack aussehen. In wenig Fällen ist die Kommunikation nur eng. — Nach unten geht die Gelenkkapsel auf die Tibia über und setzt sich hier dicht an den Rand der überknorpelten Gelenk-Fläche an. Zwischen Lig. pat. inf. und die Gelenkkapsel ist eine grössere Portion Fettgewebe eingeschaltet, die zu beiden Seiten des Bandes sich nach aussen vorwölbt und leicht die Täuschung von Fluktuationsgefühl hervorrufen kann. Dieses Fett erhebt die Synovialis zu einer nach innen prominirenden Falte, so dass dadurch eine Zweitheilung des Gelenks angedeutet wird. Dieses Fett legt sich zwischen die Patella und den Rand des Unterschenkels, wenn letzterer flektirt wird.

Zwischen beiden Condylen der Tibia ragt ein Knochenfortsatz hervor, der die Tibiagelenkfläche gleichsam in zwei Theile theilt. Vor und hinter dieser Eminentia intercondylica sieht man eine leichte Einsenkung der Gelenkfläche; von der vordern geht ein kräftiges Band nach hinten oben und lateralwärts und inserirt sich an die mediale Fläche des Condylus lat. fem., während von der hinteren Grube ein Band schräg nach vorn oben und medialwärts zieht zur lateralen Seite des Condylus med. fem. Diese beiden Bänder gelten als Hemmungsapparate gegen allzu grosse Rotation des Unterschenkels nach innen, ausserdem hemmt das vordere zu starke Flexionen, das hintere zu starke Extensionen. Der Rand der knorpeligen Tibiagelenkfläche ist noch von zwei Bandscheiben überzogen, die aussen dicker als innen den Raum zur Aufnahme der Femurcondylen vertiefen und dadurch die plane Gelenkfläche der Tibia entsprechend der rundlichen des Femur machen. Der mediale halbmondförmige Meniscus entspringt von der vorderen und oberen Seite der Tibia, verläuft der Peripherie der Condylen entlang und setzt sich in die Fossa intercondylica post. der Tibia fort. Er ist mit der Kapsel verwachsen. Der laterale Meniscus beginnt hinter dem Lig. cruciatum ant. vor der Eminentia intercond. und verläuft fast in Kreisform bis nahe wieder an dieselbe heran. Auch dieser Meniscus ist mit der



Kapsel verwachsen. Gelegentlich können die Menisken, wenn die Gelenkkapsel weit ist, und die Bänder schlaff bei Rotationsbewegungen sich luxiren.

Flektirt man jetzt das Bein im Knie extrem, so kommen auch die überknorpelten Unterflächen der Femur-Condylen zum Vorschein. Sobald man nun die Lig. cruciata und lateralia durchschneidet, lassen sich die beiden Knochen, der Femur und die Tibia, weit von einander entfernen und man übersieht auch den hintern Theil der Kapsel, der viel kleiner als der vordere sich auf der Hinterseite beider Femurcondylen bis zum Ende des überknorpelten Theils in die Höhe erstreckt, während sie an der Tibia sich auch dicht am überknorpelten Theil ansetzt (s. Fig. 78 und 79). Hinter der Kapsel liegen Bänder, Muskeln und Fettgewebe, welche die Kniekehleugefäße von der Kapsel trennen. Darauf werden wir später zurückkommen, wenn wir die Kniekehle besprechen. Die Bewegungen im Kniegelenk sind keine sehr mannigfaltigen, der Hauptsache nach sind es Beugungen und Streckungen, Beugungen des Unterschenkels bis zur Berührung des Oberschenkels, Streckungen bis etwas über einen gestreckten Winkel. Diese letzte Bewegung findet zunächst durch die Einkeilung der Menisken zwischen die beiden Knochen, dann durch die starken Kreuzbänder und die hintere Kapsel ihre Hemmung. Da Tibia und Femur hauptsächlich durch diese Bänder in ihrer Lage zu einander fixirt werden, so müssen diese reißen, ehe eine Verschiebung, eine Verrenkung im Kniegelenk zu Stande kommen kann. Abduktions- und Adduktions-Bewegungen sind in Streckstellung des Beins unmöglich, das verhindern die seitlichen Bänder, die in Streckstellung gespannt, in Flexionsstellung jedoch erschlafft werden, im letzteren Falle nähert sich Ursprung und Ansatzpunkt. Aus demselben Grund sind auch nur bei Beugung Rotationsbewegungen möglich, freilich auch dann nur in geringem Grad. Diese Rotationsbewegungen werden gewöhnlich so vollführt, dass sich der Condylus ext. mit dem lateralen Meniscus auf der Tibiagelenkfläche nach innen dreht. Gelegentlich verschiebt sich bei heftigen Bewegungen dieser äussere Meniscus, er luxirt.

## 51. Kapitel.

### Die Kniekehleugegend.

Haut, Subcutangewebe und Fascie sind hier nicht erheblich anders als an der Vorderseite. Auf der medialen Seite läuft im subcutanen Bindegewebe eine grössere Hautvene. Sobald die Fascie, die

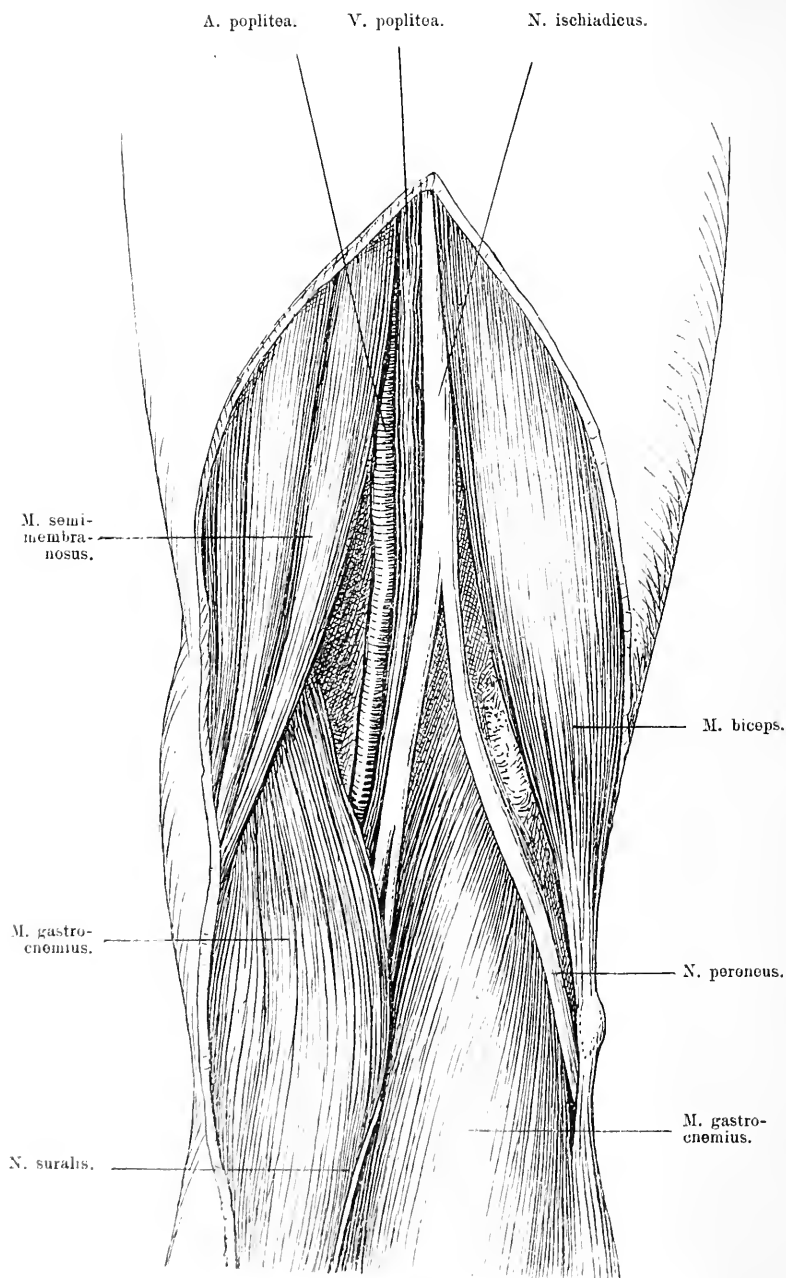


Fig. 80. Rechte Kniegelenkgegend nach Entfernung der Haut und des Fettes. Theilung des N. ischiadicus in den N. tibialis und peroneus.

eine einfache Fortsetzung der Oberschenkel fascie ist, weggenommen ist, erkennt man die eigenthümliche Gestalt der Kniekehle. Oben wird sie von den divergirenden Muskeln, lateral dem Biceps, medial dem Semitendinosus und Semimembranosus begrenzt; unten bilden die Grenze die beiden Köpfe des Gastrocnemius, die beide oberhalb des Condylus femor lat. und med., der mediale etwas tiefer als der laterale, von dem Planum popliteum femoris entspringen und

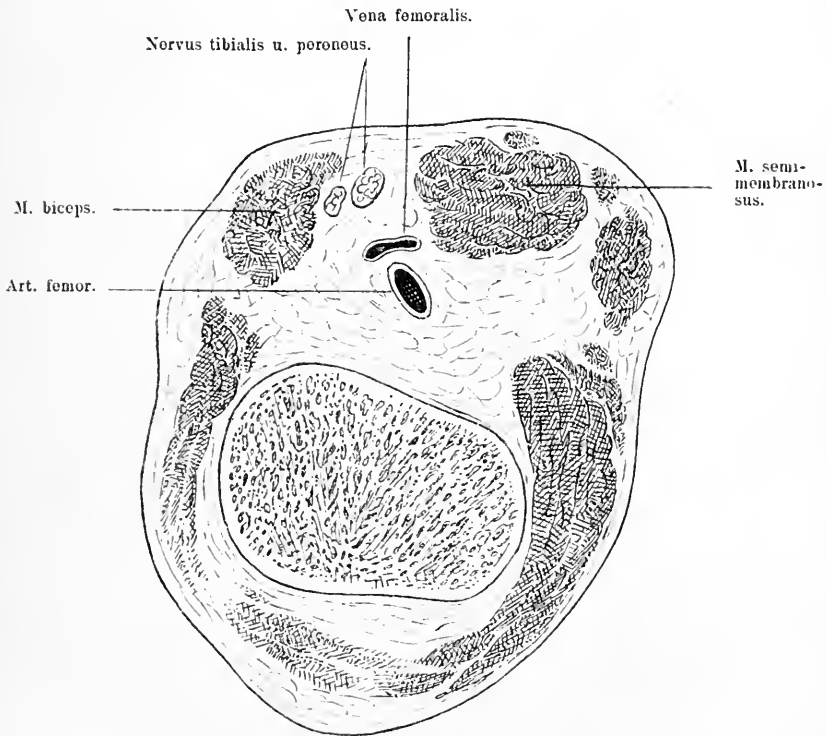


Fig. 81. Querschnitt durch den Oberschenkel dicht oberhalb des Kniegelenks.

nach unten konvergiren. Oberhalb des lateralen Kopfes entspringt noch der kleine M. plantaris und zieht hinter dem Gastrocnemius herab. So entsteht eine rautenförmige Grube zwischen den Muskelbäuchen, die mit Fett ausgefüllt sind. In diesem Fett liegt nun ziemlich oberflächlich der N. tibialis. Im obern Winkel der Kniekehle theilt sich meist der N. ischiadicus in seine zwei Zweige, den N. tibialis und N. peroneus. Ersterer zieht in fast senkrechter Richtung nach unten

ungefähr in der Mitte der Kniekehle, während der N. peroneus am Innenrand des M. biceps herabzieht bis zu dessen Ansatz am Capitulum fibulae, wo er sich auf die Aussenseite und Vorderseite herumschlägt. Medial vom N. tibialis und etwas tiefer zieht die V. poplitea durch die Kniekehle auch in vertikaler Richtung; sie ist innig verbunden mit der Art. poplitea, die noch etwas weiter medialwärts und noch etwas tiefer liegt. Sobald die Arterie mit der Vene aus dem

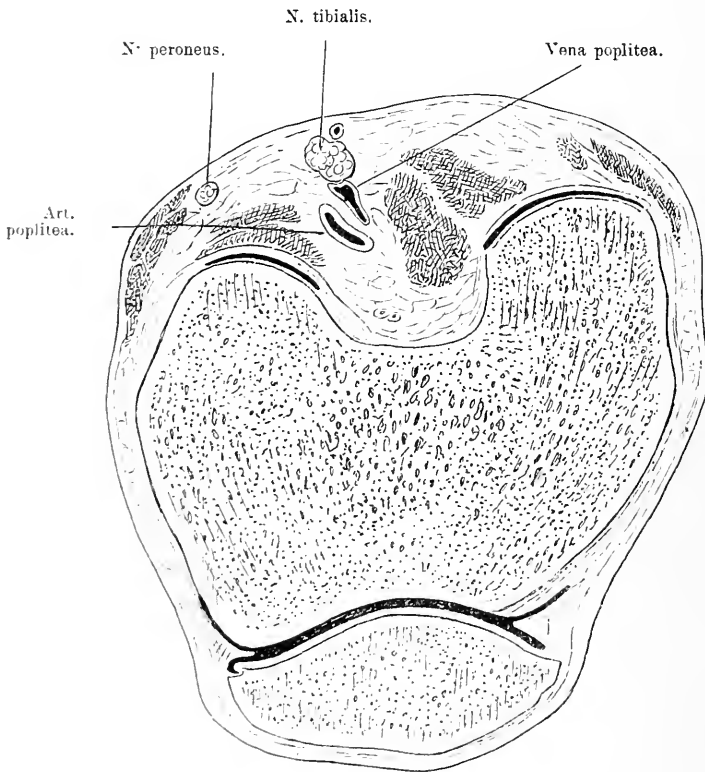


Fig. 82. Querschnitt durch die rechte Kniegelenksgegend in der Höhe der Mitte der Patella. Man sieht die Lage der Gefässe und Nerven zu einander. Vorn und hinten auf beiden Condylen ist die Gelenkkapsel quer durchtrennt.

Adduktorenkanal heraus auf die Hinterseite des Oberschenkels getreten ist, geht sie über die Hinterseite des Vastus med. und kommt dann auf eine Fettschicht zu liegen, die zwischen ihr und dem Planum popl. eingeschaltet ist. Schliesslich liegt sie der Hinterfläche der Gelenkkapsel nahe, namentlich dem Theil, der dem hintern Gelenkspalt entspricht. Es verändert sich so also die Lage der Vene zur Ar-

terie von der Inguinalgegend bis zur Kniekehle vollständig. Während dieses Verlaufs durch die Kniekehle giebt die Arterie mehrere Muskeläste, zwei obere und zwei untere und eine mittlere *Art. articularis genu* ab, die recht tief liegen und sowohl die Gelenkkapsel versorgen, als das *Rete articulare genu* bilden helfen. Um sie herum liegen mehrere Lymphdrüsen, die nur selten an pathologischen Prozessen theilnehmen.

Für die Unterbindung der Arterie muss man daran denken, dass die Vene oberflächlicher und etwas mehr lateral liegt. Etwas Aufregung hat einst die Frage in chirurgischen Kreisen gemacht, ob man bei der Exstirpation des hintern Kniegelenkkapseltheils, wie sie die tuberkulöse *Gonitis* erheischt, leicht die Arterie *poplitea* verletzen könnte. Die Kapsel ist, wie wir sahen, durch derbe Bänder getrennt von der Arterie, ausserdem überschreitet die Tuberkulose doch nur ausnahmsweise hier den fibrösen Theil der Kapsel. Es gelingt daher bei einiger Vorsicht so gut wie ausnahmslos die kranke Kapsel zu entfernen ohne die Gefässe zu verletzen. Immerhin ist es gut sich einzuprägen, dass die Arterie nicht allzu weit von der hintern Kapselwand entfernt und schon nicht mehr genau in der Mitte liegt, sondern etwas lateral.

Entfernt man jetzt die beiden Ursprünge des *Gastrocnemius* und des *Plantaris*, dann sieht man, dass die grossen Gefässe und der Nerv oben auf der Gelenkkapsel, resp. einem Band, unten jedoch auf einem Muskel liegen, der schräg über die mittlere hintere Gelenkgegend zieht. Es ist der *M. popliteus*, der vom lateralen Band gedeckt unterhalb des *Condylus lat.* entspringt und schräg herab zur hintern und innern Seite der *Tibia* zieht. Hinter seinem obern Theil liegt ein Schleimbeutel, der ihn von der Gelenkkapsel, mit der er im übrigen verwachsen ist, trennt. Dieser Schleimbeutel kommuniziert beständig mit der Kniegelenkhöhle. Die Kniegelenkkapsel wird auf ihrer hintern Seite verstärkt durch bänderartige sehnige Ausbreitungen der Muskeln, z. B. des *M. semimembranosus*, von dessen Ansatz am medialen *Condylus* der *Tibia* das *Lig. popliteum obliquum* schräg nach oben zum *Condylus lat.* verläuft. Zwischen dem medialen Bauch des *Gastrocnemius* und der starken Ansatzsehne des *M. semimembranosus* findet man gewöhnlich einen Schleimbeutel, der gelegentlich mit dem Kniegelenk kommuniziert. Schliesslich ist noch ein Schleimbeutel zu erwähnen, der zwischen der Sehne des *Biceps femor.* und dem *Capitulum fibulae* liegt. Diese Schleimbeutel können alle gelegentlich der Sitz von *Hydropsien* und damit Gegenstand chirurgischer Eingriffe werden.

Nach unten von dem Tibia-femoralgelenk liegt aussen noch ein zweites Gelenk von nebensächlicher Bedeutung, das Gelenk zwischen Tibia und Fibula (s. Fig. 79). Der Kopf der Fibula und die laterale Fläche der Tibia tragen beide eine platte überknorpelte Gelenkfläche, die in eine straffe Kapsel eingeschlossen sind. Vorn und hinten ist die Kapsel durch kurze Bänder verstärkt.

## 52. Kapitel.

### Die Vorderseite des Unterschenkels.

Unter der Haut der Vorderseite des Unterschenkels, die eine individuell sehr verschieden dicke Fettunterlage hat, ziehen normaler Weise nur unbedeutende Aeste der Vena saphena magna und Hautnerven, die theils aus dem N. peroneus superficialis, theils aus dem Saphenus maj. stammen, dahin. Doch erweitern und schlängeln sich die Venen gar nicht selten recht beträchtlich, namentlich bei sehr langbeinigen Menschen. Sie werden varicös und führen zu Stauungen, deren häufige Folge, Ekzeme und Beingschwüre, dem Arzt so viel zu schaffen macht. Unter dem subcutanen Fettgewebe liegt die Fascie, die deutlich ausgeprägt den ganzen Unterschenkel umhüllt. Sie überzieht auf der medialen Seite die Vorderfläche der Tibia, mit deren Periost sie verwachsen ist, und spannt sich nach aussen über die vordern Muskeln zur Fibula hinüber. Nimmt man sie weg, so liegen vor uns lateral von der Tibia die vordern Muskeln des Unterschenkels. Der Tibia zunächst der M. tibialis ant., der vom Cond. lat. der Tibia und dessen Umgebung entspringt und auf der vordern Seite des Unterschenkels zum ersten Keilbein und ersten Metatarsus herabzieht. Lateral schliesst sich an ihn der M. extensor digit. ped. long., der auch vom Cond. lat. tibiae und dazu noch vom Capitulum fibulae ausgeht und ebenfalls auf der Vorderseite nach unten zu den vier letzten Zehen läuft, und auf der lateralen Seite der Peroneus tertius, der sich zur fünften Zehe biegt. Zwischen M. tibialis antic. und dem Musc. ext. dig. com. kommt etwas weiter unten noch ein Muskel zum Vorschein, der M. ext. hall. long., der vom mittleren Theil der medialen Seite der Fibula und vom Lig. interosseum entspringt und zur zweiten Phalanx der grossen Zehe verläuft. Diese vier Muskeln werden in ein Bündel zusammengefasst dadurch, dass von der Fascie ein Lig. intermusculare zur Vorderseite der Fibula geht. Lateral von diesem Zwischenmuskelband, zwischen ihm und der Insertion der Fascie an der Fibula liegt der M. peroneus

und der Peroneus brevis; ersterer verläuft von dem Capitulum fibulae und der lateralen Fläche der Fibula entspringend hinter dem lateralen Knöchel durch die Fusssohle zur Basis des ersten Metatarsus, während

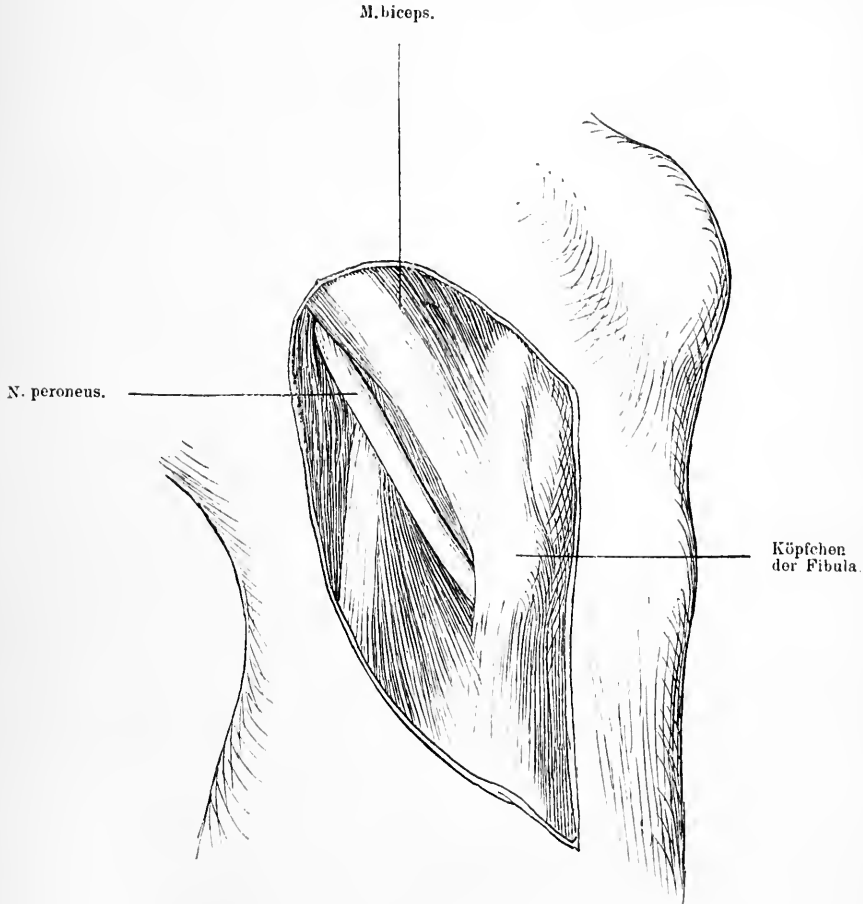


Fig. 83. Kniegelenksgegend von der Aussenseite nach Wegnahme der Haut und Fascie, um die Lage des N. peroneus am Fibulaköpfchen zu zeigen.

der Peroneus brevis von der äusseren Fibulafäche, bedeckt vom Peroneus long., ebenfalls hinter dem Malleolus lat. zur Tuberositas des fünften Metatarsus verläuft. Oben hinten unter dem Capitulum fibulae

etwa 1 cm davon entfernt sieht man den *N. peroneus* in den *M. peroneus longus* eintreten, wo er sich sogleich in den *N. peron. superficialis* und *profundus* theilt. Will man diese weiter verfolgen, so muss man die Muskeln wegnehmen. Der *Peroneus superficialis* durchbohrt den *M. peron. long.*, läuft dann zwischen *Peroneus longus* und *brevis* eine Strecke weit herab, versorgt diese Muskeln und perforirt dann die Fascie, um die Haut mit sensiblen Aesten zu versehen. Der tiefe Ast dagegen, der die übrigen vordern Unterschenkelmuskeln versorgt, durchsetzt den *M. ext. dig. comm.* und legt sich hier an die *Art. tib. ant.* Diese kommt durch einen Schlitz im *Lig. interosseum* zwischen *Tibia* und *Fibula* von der Hinterseite hervor, läuft auf diesem Bande nach unten zuerst zwischen *M. tib. antic.* und *ext. dig. com.* und verlässt erst im unteren Drittel das Ligament und geht zur Dorsalseite des Fusses. Sie läuft stets an der Aussenseite des *M. tibial. ant.* aber in der Tiefe und wird abgesehen von zwei Venen auf ihrer lateralen Seite von dem *N. peron. prof.* begleitet. In der Gegend des Fusses laufen dann Arterie und Nerv unter der Sehne des *Ext. hall.* hindurch zu dessen lateraler Seite. Während dieses Verlaufs giebt die Arterie kurz nach ihrem Durchtritt durch das *Lig. interosseum* die *Art. recurrens tib. antic.* nach oben ab.

### 53. Kapitel.

#### Die Hinterseite des Unterschenkels.

Die Haut der Hinterseite des Unterschenkels ist nicht wesentlich verschieden von der der Vorderseite. Doch ist das subcutane Fettgewebe meist viel stärker entwickelt. In diesem finden sich gewöhnlich zwei grössere Stämme von Hautvenen, die *Saphena magna*, die auf der Innenseite und Hinterseite des Unterschenkels emporzieht; auf der lateralen Seite mehr läuft eine Vene, die aus demselben Venenplexus stammt, die *V. saphena parva*, die in der *Fossa poplitea* sich in die *V. poplitea* ergiesst. Recht häufig sind diese Venen namentlich die *Saphena magna* Sitz von varikösen Erweiterungen. Die *V. saphena magna* ist begleitet von einer Reihe oberflächlicher Lymphgefässe und aussen verläuft mit ihr, nur etwas hinter ihr, der *N. saph. maj.* Unter dem subcutanen Fettgewebe liegt die Fascie, die eine Fortsetzung der Fascie der Vorderseite vom medialen Rand der *Tibia* zum lateralen der *Fibula* verläuft. Sie hüllt sämtliche Theile der Hinterseite ein. Nach Wegnahme der



Fascie kommt man auf die oberflächliche Schicht der Muskeln, zunächst den *M. gastrocnemius*, dessen Ursprung mit zwei Köpfen wir bei der Untersuchung der Kniekehle beschrieben haben. Die beiden Bäuche vereinigen sich zu einem mächtigen dicken Muskel, der nach unten zu sich dann verjüngt und mit der Achillessehne sich an die Ferse hinten ansetzt. Hinter ihm verläuft der *M. plantaris* vom lateralen Condylus und heftet seine dünne Sehne an den medialen Theil

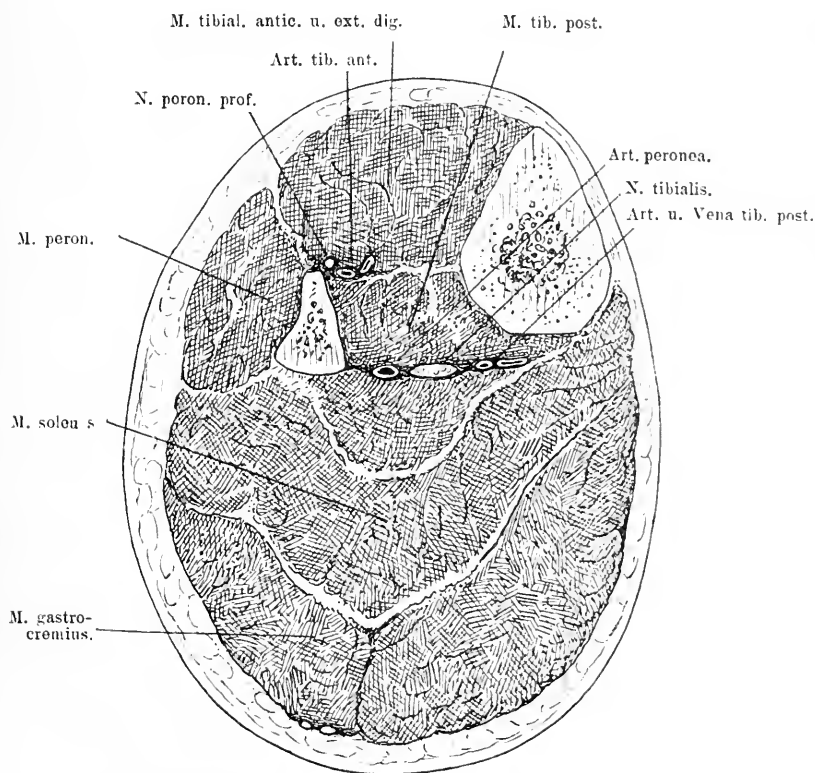


Fig. 84. Querschnitt des linken Unterschenkels. Untere Schnittfläche.

des Fersenhöckers; jetzt folgt der dritte dieser Muskeln der *M. soleus*, der vom Köpfchen und obern Drittel der Fibula, von der medialen Kante der Tibia entspringt, und sich mit dem Gastrocnemius zu einer starken Sehne, der Achillessehne vereinigt. Diese Sehne setzt sich, indem sie sich verbreitert, an dem hintern Theil des Fersenhöckers an und ist oben meist durch einen Schleimbeutel von dem Knochen getrennt. Etwa 2—3 cm oberhalb dieses Ansatzpunktes hat diese mächtige

Selne ihre schmalste Stelle; hier wird sie auch bei Spitz- oder Klumpfuss gewöhnlich durchschnitten. Wenn man sich bei der Tenotomie dicht an die Sehne selbst hält, so ist die Gefahr erhebliche Gefässe zu verletzen sehr gering, namentlich wenn man den Fuss dorsal flektirt, weil durch letzteres Manöver die Sehne noch weiter von ihrer Unterlage entfernt wird. Nimmt man jetzt diese Muskelpartien weg, so stösst man zunächst auf ein Fascienblatt, das von der medialen Tibiakante herüber zur lateralen Kante der Fibula zieht, das jedoch in der obern Hälfte des Unterschenkels meist nicht sehr ausgeprägt ist, jedoch nach unten zu stärker wird. Hier unten ist es von der Achillessehne durch eine Schicht von Fett und Bindegewebe getrennt. Nach vorn von diesem tiefen Fascienblatt liegen die Gefässe und Nerven der Hinterseite. Die Art. poplitea verläuft, wie wir sahen, über den M. poplit. mit dem N. tibialis in der Mitte des Beines herab und giebt etwa in der Höhe des oberen Randes des M. soleus die Art. tibial. ant. nach vorn ab, dann theilt sie sich hinter dem M. soleus in die Art. tibial. post. und die A. peronea. Beide Aeste laufen jetzt etwas schräg nach unten, die Art. tib. post. nach innen, die Peronea nach aussen. Die Tibialis post. ist auf ihrem Wege begleitet von zwei tiefen Venen, von Lymphgefässen und dem N. tibialis. Dieser liegt meist etwas lateraler als die Arterie. Die Gefässe und Nerven kommen dann hinter dem medialen Knöchel oberflächlicher zu liegen. Die Peronea dagegen zieht auch in Begleitung von zwei Venen herunter nach aussen und geht hinter dem lateralen Knöchel herum zum Fuss. Nach vorn von diesen Gefässen kommt man auf eine tiefe Schicht von Muskeln, die auf dem Lig. interosseum aufliegt, den M. popliteus, der schon früher beschrieben, dann folgt der Flexor hall. long., er entspringt vom mittleren Theil der hinteren und medialen Fläche der Fibula und zieht in einer Rinne des Talus und Calcaneus hinter dem medialen Knöchel zur Fusssohle, zur grossen Zehe. Medial von diesem Muskel kommt der Flexor dig. long. von der hinteren Fläche der Tibia, zieht schief nach unten am medialen Theil der hintern Seite der Articulatio talo-cruralis vorbei in der Rinne des medialen Knöchels etwas medianwärts vom Flexor hall. long. Hinter diesen Muskeln liegt der M. tib. post., der dicht unter und lateralwärts vom Popliteus abgeht. Er entspringt von beiden Knochen und der Kapsel des Tibia-fibulargelenks, füllt den Raum zwischen beiden Knochen aus und zieht auf der Hinterseite der Tibia in der Rinne des Malleolus med. nach unten und vor der Sehne des Flexor dig. long. herum zur Plantarfläche des Os naviculare und ersten Keilbeins. Diese

drei Muskeln sind von Sehnscheiden umkleidet. Hinter ihnen liegen die Knochen mit dem Lig. interosseum, die in der oberen Hälfte ziemlich weit von einander abstehen, während sie im unteren Theil sich einander stark nähern, sodass sie hier fast ganz einander anliegen. Die Unterschenkelknochen sind sehr häufig von Frakturen heimgesucht und namentlich solchen zwischen mittlerem und unterem Drittel. Da der Knochen normalerweise eine scharfe Kante hat und in Folge dessen die Bruchstücke häufig sehr scharf und spitz sind, da

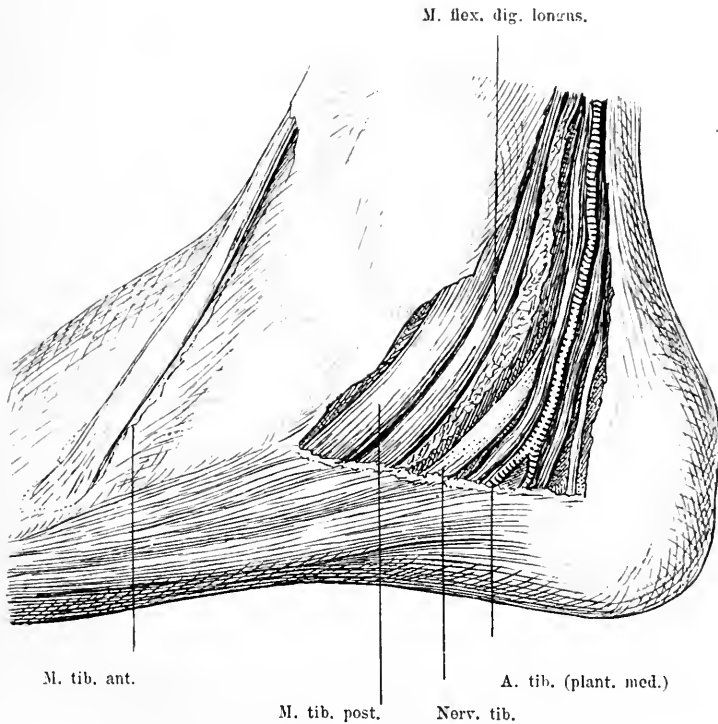


Fig. 85. Die Innenseite der hinteren Hälfte des rechten Fusses blossgelegt. Haut und Fascie weggenommen; ein Stück des M. abduct. hall. weggesehritten.

die ganze vordere und innere Fläche der Tibia direkt unter der Haut ohne Zwischenlage von Muskeln liegt, so sind diese Frakturen häufig komplizirte.

Betrachten wir noch, ehe wir den Unterschenkel ganz verlassen, die Gegend der Achillessehne etwas genauer. Sie bildet die Hinterseite der Fussgelenksgegend.

Vor der Achillessehne hatten wir Fettbindegewebe gefunden, das

den Raum ausfüllt, der durch das Nachhinterweichen der Achillessehne bei ihrem Ansatz an den Fersenhöcker entsteht. Nach Spaltung der Fascie, die die übrigen Weichtheile umhüllt, sieht man auf der medialen Seite in einem besonderen Fach die von zwei Venen begleitete Art. tibialis post. und dahinter den Nerv. tibialis von oben herab ziehen und in starkem Bogen nach vorn zum Fuss umbiegen. Weiter nach vorn dicht hinter dem medialen Knöchel

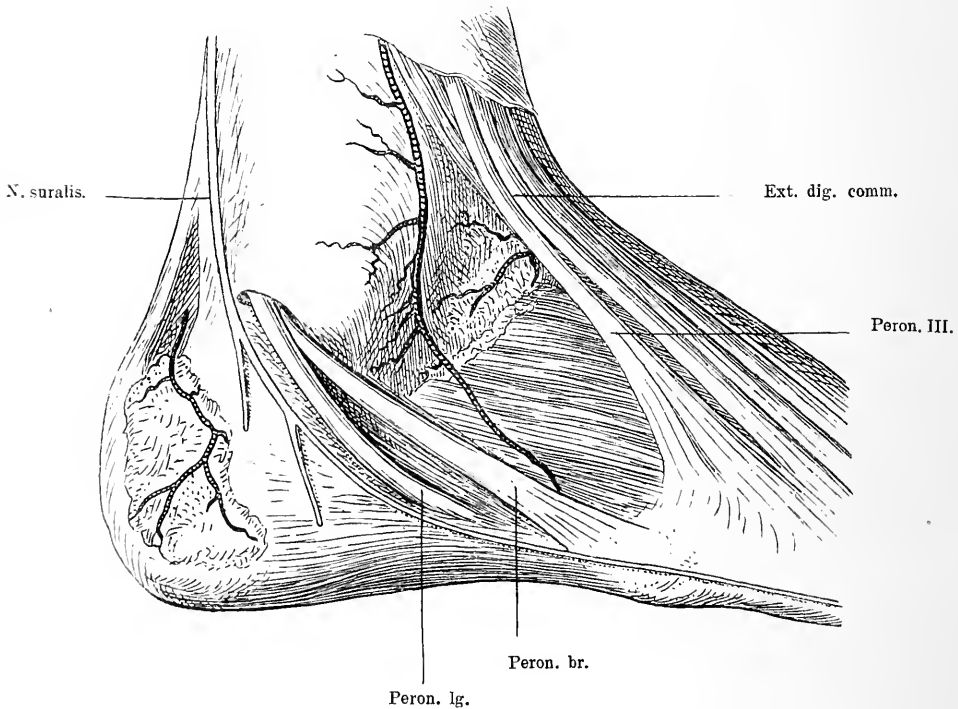


Fig. 86. Rechte Fussgelenksgegend von aussen nach Wegnahme der Haut und der Fascie. Zwischen dem Peron. III und dem Peron. brevis sieht man den Ext. dig. br., und vor dem lat. Knöchel den lateralen Ast der Art. dors. pedis.

laufen in gleicher Richtung unter einer schnigen Platte, die sich vom Calcaneus zum medialen Knöchel zieht, die Sehne des M. flex. dig. long. und vor ihm die des M. tib. post. zur Innenseite des Fusses. Wenn man nun diese Gefässe und Nerven entfernt, so findet man vor der schnigen Platte, die ihre Unterlage bildet, den medialen Theil der Tibia und die Kapsel des Fussgelenkes vorliegend. Spaltet man dieselbe Fascienplatte, die auch die Bedeckung für die vorderen Sehnen

giebt, nach hinten von dieser Stelle, so kommt wieder in einem besonderen Fach eine Sehne zum Vorschein, die ganz gedeckt von der Achillessehne, ungefähr über die Mitte des hinteren Theiles des Talocalcanealgelenkes läuft und in einer Knochenrinne des Talus und Calcaneus

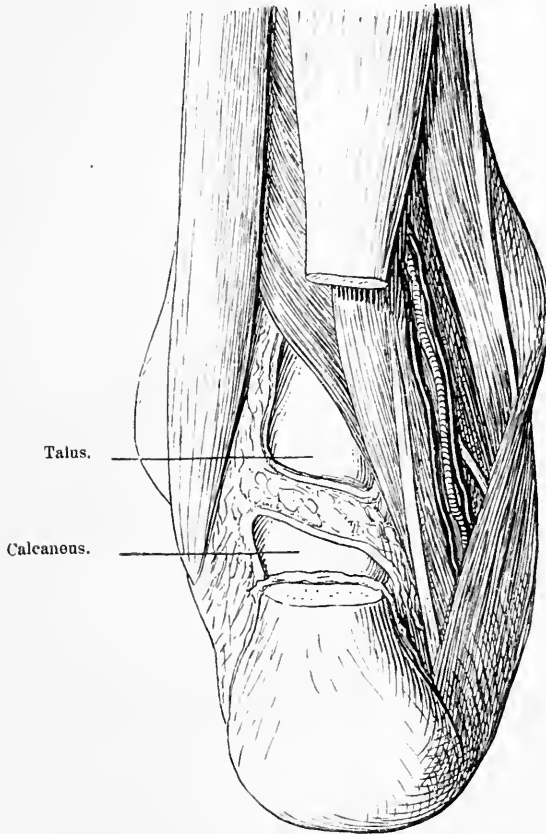


Fig. 87. Fussgelenksgegend von hinten nach Entfernung der Haut und Fascie, ein Stück der Achillessehne weggesehnt. Die hintere Wand der Fussgelenkkapsel entfernt, um den Talus sichtbar zu machen, ebenso die Wand des Talo-calcaneus-Gelenkes entfernt, um das Fersenbein blosszulegen.

etwas medialwärts und schräg nach innen unten zieht, es ist die Sehne des M. flex. hall. longus.

Auf der lateralen Seite der Achillessehne läuft im Subcutangewebe der Nervus suralis, unter der Fascie die schwache Art. peronea, die durch einen queren Ast hier mit der Art. tibialis post. kommuniziert. Nach vorn findet sich eine derbe sehnige Platte, die sich vom

Calcaneus zum äusseren Knöchel zieht. Unter dieser liegen in einem besonderen Fach die Peronealsehnen und zwar so, dass sie dicht hinter dem Knöchel verlaufen, durch jenes sehnige Band an diesen fixirt, und die Sehne des *M. peron. longus* oberflächlicher als die des *Peroneus brevis* liegt; letztere tritt unter der ersteren sie kreuzend von hinten nach vorn. Vor diesen liegt der laterale Knöchel und der laterale Theil der Tibia, beide durch das *Lig. tibio-fibulare post.* verbunden.

Die Peronealsehnen und die Sehne des *Flexor hall. long.* umschliessen dadurch, dass sie schräg nach aussen und innen divergent auseinander gehen, einen dreieckigen Raum, der von Fett ausgefüllt ist, hinter dem man direkt auf die Fussgelenkkapsel und auf Tibia und Talus gelangt. Die Gelenklinie liegt etwa 2 cm über der Spitze des *Mall. ext.*, während der untere Ansatz der Gelenkkapsel am Talus etwa  $1\frac{1}{2}$  cm tiefer sich findet. Noch 1 cm etwa tiefer kommt man unter dem schmalen hinteren Fortsatz des Talus auf das Gelenk zwischen Talus und Calcaneus. Es liegt also die Fussgelenkkapsel hinten in der Mitte durch die Sehne des *Flex. hall. longus* und die Achillessehne, hinter dem äusseren Knöchel durch die Peronealsehnen, hinter dem inneren durch die Sehnen des *Tibialis post.* und die des *Flex. dig. comm.* gedeckt. Dazwischen aber ist sie nicht von derben Massen bedeckt. Daher treten Schwellungen der Gelenkkapsel z. B. bei Tuberkulose und Flüssigkeitsergüsse zu beiden Seiten der Achillessehne als Vorwölbungen zu Tage. Sitzen diese Erkrankungen in dem Gelenk zwischen Talus und Calcaneus, dann kommen sie etwas tiefer zum Vorschein.

Auch auf der Hinterseite ist die Gelenkkapsel durch einige Bänder verstärkt. Vom hinteren Ende des Talus geht zu beiden Seiten der Rinne für den *Flexor hall.* schräg nach oben medial ein Band zum Tibiaknöchel, lateral ein Band zum Fibulaknöchel, das *Lig. talo-tibiale post.* und *talo-fibulare post.* Sie werden bei starker Dorsalflexion des Fusses angespannt.

## 54. Kapitel.

### Die Vorderseite des Fusses und die Fussgelenke.

Die Haut der Dorsalseite des Fusses ist dünn und verschieblich. In dem spärlichen lockeren Bindegewebe, das unter derselben sich findet, liegt ein reiches Netz von Venen, aus welchem auf der medialen Seite ein Stamm entsteht, die *V. saph. magna*, die von dem inneren Knöchel zum Unterschenkel zieht, und auf der lateralen Seite ein zweiter, die

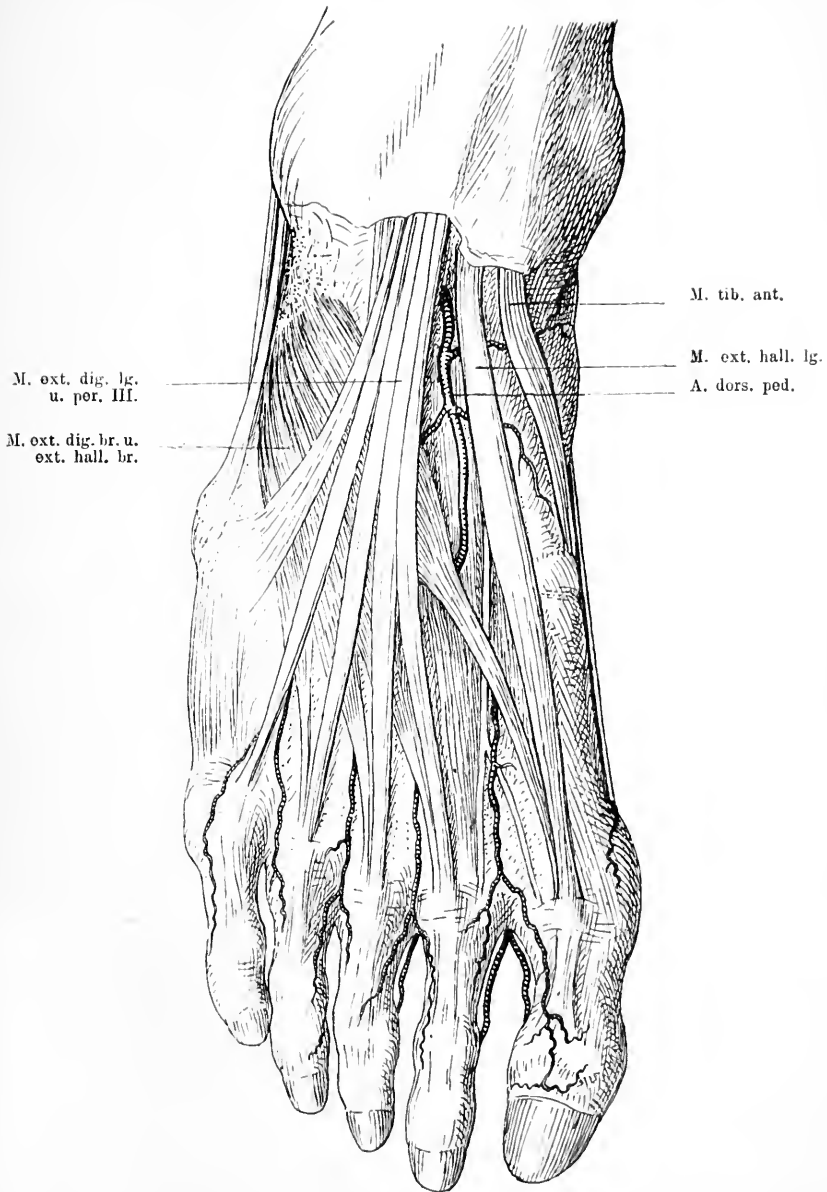


Fig. 88. Dorsalseite des Fusses nach Entfernung der Haut und der Fascien. Zwischen dem M. ext. hall. lg. und der 1. Sehne des Ext. dig. lg. liegt die A. dors. pedis. Weiter vorn kommt unter der Sehne des M. ext. hall. lg. der mediale Ast des N. peron. prof. hervor und läuft unter der Sehne des M. ext. hall. br. durch.

V. saph. parva, die hinter dem lateralen Malleolus verläuft. Ausserdem liegen in diesem Subcutangewebe noch die Hautnerven, der Peroneus superf., der in zwei Aesten die erste bis vierte und die mediale Hälfte der fünften Zehe versorgt, der N. suralis aus dem Tibialis, der mit der Saphena parva hinter dem lateralen Knöchel verläuft und die laterale Seite der fünften Zehe innerviert (s. Fig. 86). Hierauf folgt die Fascie. Oberhalb des Fussgelenkes ist die Fascie durch quere Fasern derb und stark, sie heisst hier Lig. transvers. cruris. Vor dem Fussgelenk tritt eine zweite Verstärkung der Fascie auf, das Lig. cruciatum, das auf der lateralen Seite des Calcaneus entspringt und schräg im Bogen nach oben über die Fussgelenksgegend zieht. Hier theilt es sich noch in zwei Schenkel; der obere zieht zum medialen Knöchel, der andere nach abwärts zum medialen Fussrand entsprechend der Tuberositas des Os naviculare. Im übrigen setzt sich die Fascie über den ganzen Fussrücken weg. Entfernt man sie, so sieht man in der Fussgelenksgegend, wie von ihrer Unterfläche Scheidewände in die Tiefe gehen und so Kanäle gebildet werden. In diesen Kanälen liegen von Synovialscheiden umhüllt die Sehnen der Muskeln. Lateralwärts kommt zunächst auf der Vorderseite der Tibia die breite Sehne des M. tib. antic., die in einem besonderen Fach leicht schräg medialwärts läuft und sich an der medialen Seite des ersten Keilbeines und der Basis des ersten Metatarsus ansetzt. Nach aussen davon folgt die Sehne des M. ext. hal. long., die auch in einem besonderen Fach gelegen in gerader Richtung über den Fussrücken zur ersten Phalanx der grossen Zehe sich begiebt. Lateral von dieser Sehne und etwas tiefer findet man in ein besonderes Fascienblatt gehüllt die A. dorsalis pedis und den N. peroneus prof.; beide kommen von oben unter dem M. ext. dig. comm. hervor und verlaufen etwas medialwärts von der Mittellinie des Fussgelenkes unter dem Lig. cruciatum ped. gerade nach vorn bis zum Zwischenraum zwischen erster und zweiter Zehe. Hinter dem Lig. cruc. ped. giebt die Arterie sowohl als der Nerv einen lateralen Ast ab, der schräg nach aussen verläuft. Nach aussen von der Arterie folgen die vier Sehnen des M. ext. dig. comm.; auch sie sind in eine besondere Scheide zusammengefasst, sie gehen unter dem Lig. cruciat. fächerförmig auseinander zur zweiten bis dritten Phalanx der vier letzten Zehen. Mit ihnen in demselben Fach läuft der M. peroneus tertius, der sich zur Basis des fünften Metatarsus begiebt. Entfernt man jetzt diese Sehnen, so kommt man auf das tiefe Fascienblatt, das die Hinterwand jener Sehnenkanäle bildet und das die Art. dors. pedis und den Nerven einhüllt. Hinter diesem tiefen Fascien-



blatt liegen auf der Vorderseite das untere Ende der Tibia und Fibula, die Gelenkkapsel, die mit manchen Bändern verstärkt ist, und der Talus, seitlich die beiden Knöchel. Tibia und Fibula sind in ihrem unteren Ende durch kräftige Bänder verbunden. Vom lateralen Theil der Tibia zieht vorn schräg nach aussen zum lateralen Knöchel das Lig. tib. fibul. antic. Die Kapsel des Talocruralgelenkes ist ziemlich

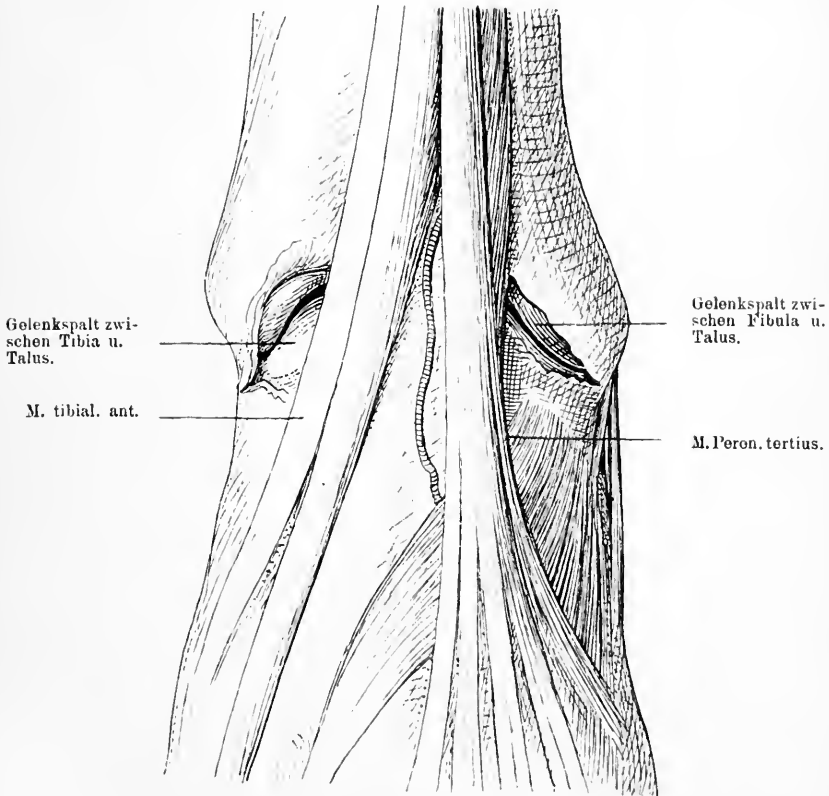


Fig. 89. Die Vorderseite der Fussgelenks-Gegend nach Entfernung der Haut und Fascie. Auf beiden Seiten sieht man den Spalt zwischen den beiden Knöcheln und dem Talus geöffnet.

straff und stark, namentlich zu beiden Seiten. Spaltet man sie quer und plantarflektirt man den Fuss, so überschaut man nun die vordere Hälfte des Gelenkes gut. Man sieht zunächst die horizontal stehende überknorpelte Gelenkfläche der Tibia, an die im rechten Winkel der kurze kräftige mediale Knöchel sich ansetzt. Lateralwärts stösst an

sie der laterale Knöchel, die Fortsetzung der Fibula. Er ist schlanker und reicht etwas weiter nach unten bis zum unteren Gelenk des Talus. Zwischen dem unteren Ende der Tibia und Fibula ist ein schmaler Zwischenraum, in den eine Ausstülpung der Gelenkkapsel hineinreicht. In diese Knochengabel hinein passt die Gelenkfläche des Talus, deren gewölbter Theil mit der horizontalen Fläche der Tibia artikulirt, während die seitlichen Theile der inneren Fläche der Knöchel gegenüberstehen. Die Gelenkkapsel heftet sich nahe dem Rand der überknorpelten Fläche der Tibia und Fibula und des Talus an; sie wird verstärkt durch eine Anzahl Verbindungen, die zwischen den beiden

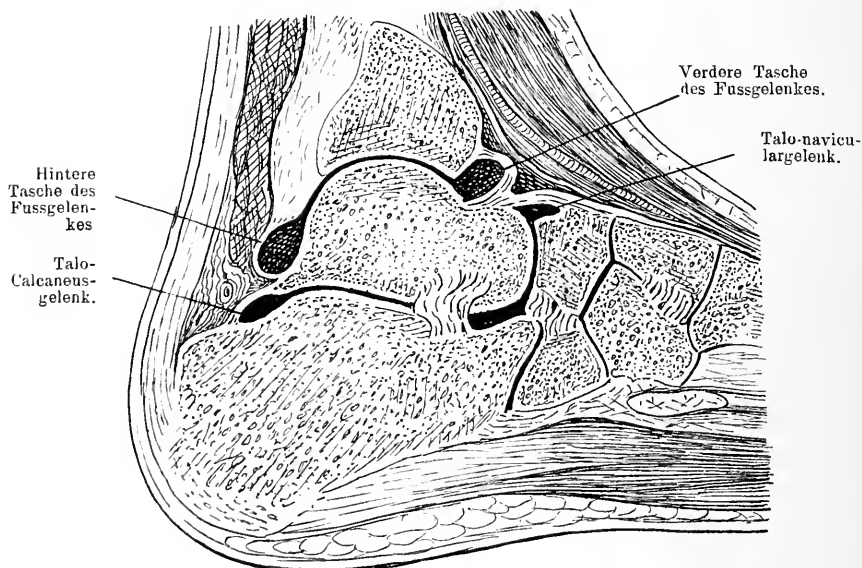


Fig. 90. Sagittalschnitt durch die Fussgelenks-Gegend. Man sieht die Ausdehnung des Talo-crural-, Talo-calcaneus- und Talo-navicular-Gelenkes.

Unterschenkelknochen und dem Talus bezüglich dem Calcaneus bestehen und dem Fussgelenk einen festen Halt geben.

Auf der lateralen Seite zieht das Lig. talofibul. antic. vom lateralen Knöchel schräg, fast quer nach unten zum Talus. Auf der medialen Seite liegt das Lig. deltoideum, das von dem medialen Knöchel fächerförmig schräg nach vorn zur Dorsalseite des Naviculare, senkrecht nach unten zum Sustentaculum tali und zum nicht überknorpelten medialen Seitentheil des Talus ausstrahlt. Dieses Band resp. dieser

Bänderkomplex ist äussert kräftig, sodass er selten reisst, sondern bei starker Anspannung einfach den inneren Knöchel mit abreisst. Auf der Vorderseite ist also die Gelenkkapsel nicht durch besondere Bandmassen verstärkt. Da nun die Sehnen der vorderen Muskeln nicht den ganzen Raum zwischen beiden Knöcheln ausfüllen sondern nur den mittleren, so liegt die Gelenkkapsel lateral und medial von den Sehnen, zwischen ihnen und dem entsprechenden Knöchel am ungedecktesten frei. Diese Stellen sind es daher hauptsächlich, wo sich bei entzündlichen Ergüssen ins Gelenk die Kapsel vorbuchtet; man hat diese Stellen deshalb auch benützt, um ohne Verletzung wichtiger Theile ins Fussgelenk vorzudringen z. B. für Punktion und Resektion.

Unter dem Talus aber etwas mehr lateral liegt der Calcaneus, dessen obere Fläche in breitem Gelenk mit jenem artikulirt. Dies Gelenk liegt ungefähr in der Höhe der Spitze des äussern Malleolus. Es verläuft schräg von hinten oben nach vorn unten in flacher S-form und ist von einer mässig weiten Kapsel umschlossen. Diese wird durch kräftige Bänder verstärkt, welche zu beiden Seiten, hinten und innen den Knochen verbinden, es sind das die Lig. talo-calcanea post. lat., med. und interosseum. Entsprechend der Lage dieses Gelenks machen sich Kapselschwellungen, z. B. tuberkulöse etwa in der Höhe der Spitze des äusseren Malleolus, dicht unter diesem als Vorwölbungen bemerklich.

Die beiden eben beschriebenen Gelenke haben sehr verschiedene Funktion. Die hauptsächlichste Bewegung im Talocruralgelenk geht um eine transversale Achse vor sich, sie ist eine Plantar- und Dorsalflexion. Ausserdem aber ist noch eine geringe Adduktion und Abduktion möglich, namentlich wenn man die Fussspitze senkt und dadurch den schmaleren Theil des Talus in die Gabel des Unterschenkelknochen einstellt. Dabei ist die Abduktion kombinirt mit einer Senkung des medialen Fussrandes, die Adduktion mit einer solchen des lateralen.

Ihre Hemmung finden diese Bewegungen in dem Bänderapparat, den Knochen und im Muskelapparat, denn wenn man das Knie flektiren lässt, ist die Dorsalbewegung noch um ein Stück weiter ausführbar.

Im Talo-calcaneusgelenk sind nur mässige Ad- und Abduktionsbewegungen möglich.

Nach vorn vom Fussgelenk kommt man unter der tiefen Fascie auf der lateralen Seite auf den Musc. ext. dig. brevis; dieser entspringt als ein Komplex von vier Muskelbäuchen von der oberen und lateralen

Fläche des Fersenbeins und geht schief nach innen vorn an die ersten vier Zehen, an die Basen der ersten Phalangen, indem sich seine Sehnen an der Unterseite der Sehnen des *M. ext. dig. long.* und *ext. hall. long.* ansetzen. Auf seiner medialen Seite tritt unter ihn der laterale Ast der *Art. dors. pedis* mit dem lateralen Zweig des *N. peroneus prof.*, während die *Art. dorsalis pedis* selbst mit dem medialen Ast des Nerven erst etwa in der Mitte des ersten Interossealraumes die Sehne seines ersten Muskelbauches kreuzt. Man muss also auch diesen Muskel erst entfernen, ehe man den Verlauf der Arterien vollständig überschauen kann, die hier ein ausgedehntes Netz bilden, von dem aus je eine Arterie in einem Interossealraum nach vorn läuft, um sich dann gabelig zu theilen und die Zehen zu versorgen.

Entfernt man jetzt auch noch diese Weichtheile, so ist das Fußskelet blossgelegt, dessen vielerlei Knochen durch Gelenke verbunden ein flaches Gewölbe darstellen.

Vor uns liegt zunächst der konvexe Taluskopf, der vorn mit der konkaven Gelenkfläche des *Naviculare* artikulirt. Aber auch unten und seitlich trägt der Taluskopf eine überknorpelte Gelenkfläche; dieser steht eine kleine mediale Fläche des *Calcaneus* und hinten unten das *Sustentaculum tali* gegenüber. Zwischen letzterem und der Gelenkfläche des Schiffbeins wird die Pfanne von einem derben kräftigen Band dem *Lig. calc. navic. plantare* gebildet, das sich unten schräg vom *Calcaneus* zum Schiffbein hinüberspannt. Nach hinten zu ist dies Gelenk durch die festen Bänder des *Sinus tarsi* von dem *Talo-calcaneus*-Gelenk abgetrennt. — Lateral vom vordern Talus-Gelenk findet sich ungefähr in derselben Ebene das vordere *Calcaneus*-gelenk, in dem sich die konkave Fersenbeinfläche mit der unregelmässigen konvexen Gelenkfläche des *Cuboides* verbindet. Die Kapsel dieses Gelenkes ist ebenfalls derb, durch Bänder verstärkt, namentlich auf der Plantarseite trägt ein festes Band, das *Lig. calc. cub. plant.* erheblich zur Verstärkung der Kapsel bei.

Nimmt man diese beiden Gelenke zusammen, so hat die Gelenklinie die Form eines quer zur Längsachse des Fusses gelegten S.

Die Bewegungen, die in diesen Gelenken ausgeführt werden, sind hauptsächlich eine Adduktion und Abduktion, ausserdem eine geringe Plantarflexion.

Man bezeichnet dieses Gelenk als das Chopart'sche, es liegt medial 1 cm hinter der *Tuberositas ossis navic.*, lateral 2 cm hinter der Basis des *Metatarsus V.* Beim Klumpfuß kommen grade in

diesem Gelenke starke Flexions- und Adduktionsstellungen vor, sodass der Taluskopf auf dem Dorsum erheblich prominirt.

Schneidet man circa  $1\frac{1}{2}$ —2 cm nach vorn vom Talo-navicular-Gelenk quer ein, so kommt man in das ungefähr quer verlaufende, jenem gleichgerichtete Gelenk zwischen Naviculare einerseits und den drei Keilbeinen andererseits. An den drei Facetten, die die Gelenkfläche des Os naviculare hat, kann man das Gelenk leicht erkennen. Lateral von diesem jedoch weiter vorn liegt die Verbindung des Cuboides mit dem IV. und V. Metatarsus und seitlich dem III. Keilbein. Die Kapseln dieser beiden Gelenke sind durch kurze straffe Bänder verstärkt. Die Gelenklinie beider zusammen genommen verläuft nicht in gleicher Höhe und so unregelmässig, dass man sie nicht gut bei Absetzungen des Fusses benutzen kann; man kann die Trennung im Navicularegelenk machen, muss jedoch das Cuboides dann quer durchsägen.

Die drei Keilbeine artikuliren nach vorn in der Weise mit den Mittelfussknochen, dass das 1. mit dem 1. Metatarsus, das 2. und 3. mit dem 2. und 3. Metatarsus ein Gelenk bildet. Die Gelenklinie zwischen Mittelfussknochen und Fusswurzelknochen stellt so eine nach vorn konvexe Linie dar, deren lateraler Endpunkt circa 3 cm weiter nach rückwärts reicht als der mediale, liegt doch die Basis des Metatarsus V. etwa in gleicher Höhe mit der Verbindung zwischen dem Os naviculare und dem I. Keilbein. Ausserdem aber muss man bei der Exartikulation in diesem Gelenk beachten, dass die Basis des II. Metatarsus auch circa 1 cm weiter nach rückwärts aus der Gelenklinie hervorspringt.

Es folgen nun nach vorn die fünf Mittelfussknochen, die ebenso wie die entsprechenden Knochen der Hand geformt, jedoch stärker sind und alle in gleich inniger Weise miteinander verbunden sind. Zwischen ihnen liegen die Muse. interossei; diese füllen den Raum zwischen den Knochen aus. Durch den Raum zwischen den zwei ersten Metatarsalknochen tritt ein Ast der Art. dors. pedis auf die Fusssohle hindurch.

Die Mittelfussknochen artikuliren vorn mit den Phalangen in ganz analoger Weise wie an der obern Extremität. Nicht selten findet man medial auf dem Köpfchen des I. Metatarsus einen Schleimbeutel, namentlich wenn durch schlechtes Schuhwerk eine Abbiegung der grossen Zehe nach aussen, ein Hallux valgus entstanden ist. Dieser Schleimbeutel kommuniziert häufig mit dem Gelenk.

Während in den vorher geschilderten Gelenken nur geringe

Verschiebungen möglich sind, kann man in den Gelenken zwischen Mittelfussknochen und Zehen ausgiebige Dorsalflexion, geringere Plantarflexion und etwas Ab- und Adduktion ausführen.

## 55. Kapitel.

### Die Plantarseite des Fusses.

Die Haut der Plantarseite ist ausserordentlich derb und fest, nur an der Innenseite im Fussgewölbe, wo sie keinem Druck ausgesetzt ist, ist sie zarter. Ebenso ist auch das Fettgewebe der Fusssohle sehr reichlich entwickelt. Dadurch aber, dass es von derben Bindegewebsfasern durchsetzt ist, erhält es eine straffe, feste Beschaffenheit. Viele Hautnerven vom N. tibialis und suralis versorgen die Haut mit sensiblen Fasern. Unter dem Fettgewebe kommt man auf eine sehr starke, kräftig entwickelte Fascie, die Fascia plantaris, die sich von der Tuberositas des Fersenbeins nach vorn zu den Zehen erstreckt. Sie ist in ihrem mittleren Theil sehr dick und fest, zieht bis nahe an die Köpfchen der Mittelfussknochen als Platte hin und theilt sich hier in fünf Stränge für sämtliche fünf Zehen. Der laterale Theil ist kräftig, während der mediale schwächer ist. Die seitlichen Theile der Fascie überziehen die Muskulatur des lateralen und medialen Fussrandes und gehen in die dorsale Fascie über. Ziemlich häufig ist die Fascie, hauptsächlich in ihrem medialen Theil, bei Klumpfuss stark verkürzt und setzt der Streckung des Fusses grossen Widerstand entgegen. Nur eine Durchschneidung der spannenden Stränge beseitigt diesen Widerstand vollständig. Vorn liegt zwischen den Fascienzipfeln Fett. Zu beiden Seiten der Plantarfascie sieht man nun, etwa von der Mitte des Fusses an, grosse Gefässe und Nerven in der Längsrichtung nach vorn verlaufen, die A. plant. med. und lat. und die gleichgenannten Nerven. Will man die Fascie entfernen, so bemerkt man, dass unter ihr und mit ihr innig zusammenhängend, eine flache Muskelmasse ansitzt, die gleichen Ursprung wie sie selbst hat und vier Sehnen an die vier letzten Zehen schickt; es ist der Flexor dig. brevis. Nimmt man diese beiden weg, so wird das Bild reicher und mannigfaltiger. Auf der lateralen Seite liegt der kräftige M. abductor dig. V., der vom lateralen Rand des Fersenbeins an der Aussen- und Unterseite des 5. Metatarsus entlang zur 1. Phalanx der 5. Zehe zieht. Unter ihm findet sich der kleine Flexor brevis dig. V. und der Opponens dig. V., beide vom Lig. calc. cub. nach vorn ziehend. Auf

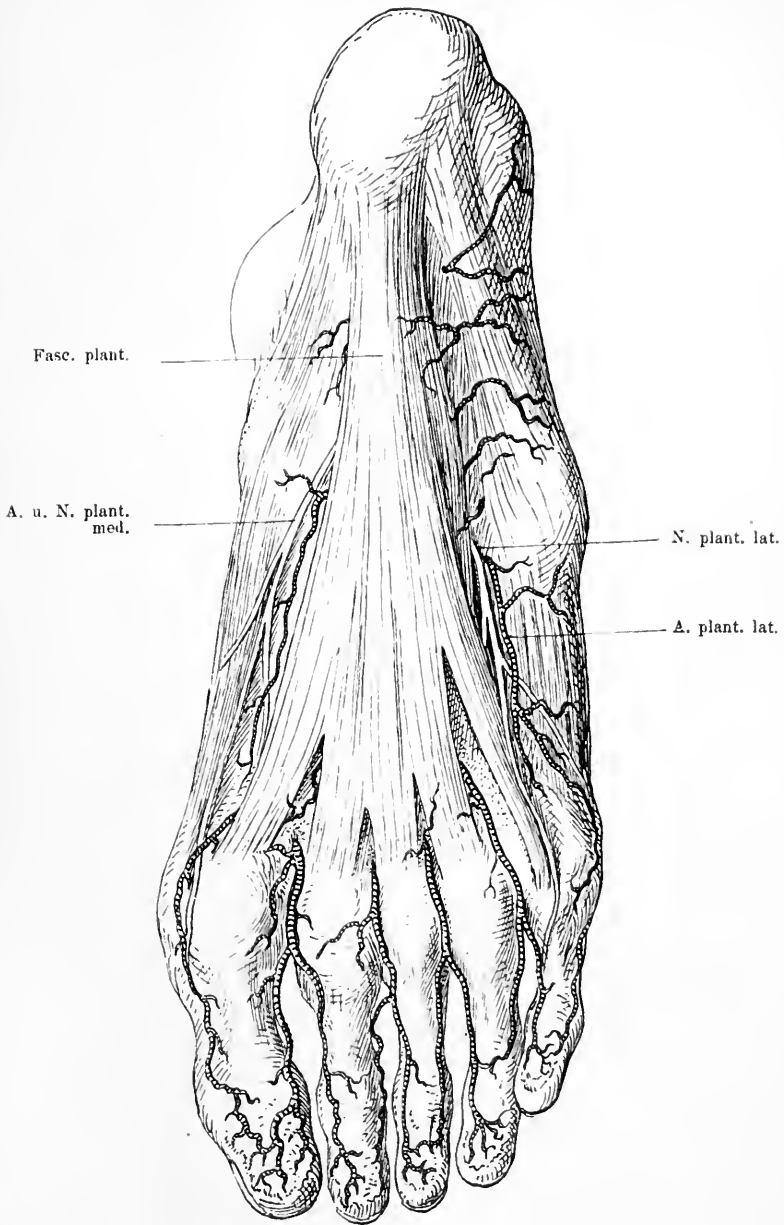


Fig. 91. Plantarseite des Fusses nach Wegnahme der Haut und des Fettes.

der medialen Seite liegt der *Abductor hallucis* als kräftiger Muskelbauch, der vom medialen Höcker des Fersenbeins und dem *Lig. lacin.* zur 1. Phalanx der grossen Zehe sich biegt. Er bedeckt den gleichgerichteten *M. flexor brevis hall.* Im mittleren Theil des Fusses dagegen nimmt man einen flachen Muskelbauch wahr, der vom Tuberkulum des Fersenbeins entspringt, und grade nach vorn ziehend vier Sehnen an die vier letzten Zehen schickt. Ueber diesen mittleren Muskel und in den zwei Zwischenräumen zwischen diesen drei Muskelgruppen verlaufen die grossen Plantargefässe und Nerven grade nach vorn, die unter dem *M. abductor hall.* hervorkommen. Wir sahen, dass hinter dem medialen Knöchel die *Art. tib. post.* begleitet vom *N. tib.* herabkommt. Noch hinter dem *Lig. laciniatum* theilt sich die Arterie in einen medialen und einen lateralen Zweige ebenso wie der Nerv, der dies oft schon etwas höher thut. Die Zweige treten unter dem Ursprungstheil des *Abductor hall.* zur Fusssohle durch und nun laufen die medialen Aeste, der *N. plant. med.*, und die *A. plant. med.*, auf der lateralen Seite des *Abductor hall.* grade nach vorn, um sich hier zu verästeln. Die lateralen Zweige dagegen gehen im Bogen nach der lateralen Seite des Fusses an die mediale Seite des *Abductor dig. V.*, um nach vorn zu etwa von der Basis der 5. Metatarsus an, wieder mehr in die Mitte zu gelangen und von dem so gebildeten Bogen ihre Aeste an die Zehen abzugeben. Hat man den Muskelbauch des *M. abductor hall.* nahe dem Ursprung gespalten, so erkennt man etwas nach vorn und medialwärts von dem Stamm der *Art. tib. post.* die Sehne des *M. flexor dig. long.*, die hinter dem *Malleolus int.* im Bogen schräg über die Unterseite des *Sustentaculum tali* herabgeht unter der *Art. plant. med.* hindurch schräg zur Mitte des Fusses, um sich hier mit dem *Caput plant.* zu vereinigen. Noch etwas weiter nach vorn in der vordersten Rinne der Unterseite des *Sustentaculum tali* zieht in gleicher Richtung wie jene Sehne die des *M. tib. post.* unten über das Talonavikulargelenk und setzt sich an die Plantarfläche des Schiff- und 1. Keilbeins. Lateral jedoch nur etwas tiefer vor der Sehne der *M. flexor dig. long.* findet sich die Sehne des *M. flexor hall. long.* Diese verläuft unter dem *Lig. tibio-calc. navic.* durch die lateralste Rinne des *Sustentaculum tali* grade nach vorn und geht da, wo die Sehne des *Flexor dig. long.* sich an das *Caput breve* ansetzt, unter jener durch, indem sie zugleich mit ihr verwächst, resp. auch eine Sehne für die 2. Zehe abgiebt, die mit jener des *Flexor dig. comm.* verwachsen ist. Alle die drei Sehnen des *M. tib. post.*, des *Flexor dig. comm.*, des *Flexor hall. long.* sind in



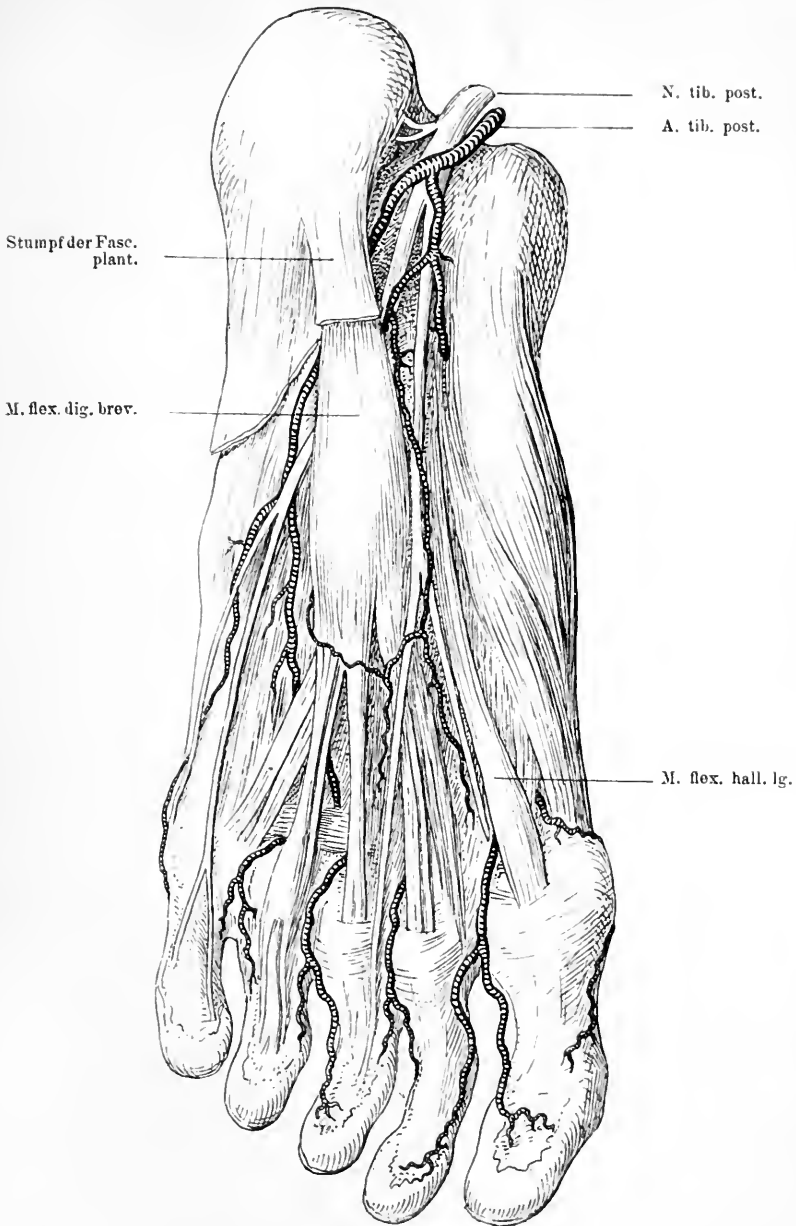


Fig. 92. Plantarseite des Fusses nach Wegnahme der Haut, des Fettes, der Fascia plant. Der Ursprung des M. abduct. hall. ist vom Fersenbein abgeschnitten; das ist in der Zeichnung nicht genug ausgesprochen. Man sieht die Theilung des N. tibialis post. und der gleichnamigen Arterie in ihren medialen und lateralen Zweig. Vorn unter der Sehne des M. flex. hall. lg. kommt die Art. plant. prof. vom Fussrücken hervor.

der Gegend hinter dem innern Knöchel und in ihren Knochenrinnen von Schleimscheiden umschlossen.

Entfernt man jetzt noch den Flexor dig. comm. sammt den M. lumbricales, die analog denen in der Hand sind, so sieht man vor sich die weiteren Verzweigungen der Arterien und Nerven. Man sieht vorn in der Gegend der Mitte der Metatarsi einen arteriellen Bogen, der hauptsächlich von der Art. plant. lat. und der A. dors. pedis mit ihrem ersten perforirenden Ast gebildet wird. Hier geben auch die beiden Aeste des N. tibialis ihre Verzweigungen nach vorn an die Zehen ab. Die Unterlage dieser Gefässe und Nerven bildet das derbe Band, das sich vom calcaneus zum Kuboides hinzieht, das Lig. calc. cub. plant. und der Muskel, der zum Theil von diesem Band entspringt, der Adductor hall., der aus mehreren Köpfen bestehend als breite Muskelmasse sich schräg von der Fusswurzel und den Metatarsis zur lateralen Seite der grossen Zehe hinzieht. Erst wenn man dieses Band an seinem vorderen Ansatz zerschnitten hat, bekommt man die Sehne des Peroneus long. zu Gesicht, die ungefähr entsprechend der Linie der Gelenke zwischen Fusswurzel und Mittelfussknochen schräg in einer Rinne des Würfelbeins zur lateralen Seite der Basis des ersten Mittelfussknochens und an das erste Keilbein zieht und so als kräftige Stütze das Fussgewölbe trägt. In gleicher Weise muss man erst die Grosszehenmuskulatur entfernen, ehe man überschauen kann, wie die Sehne des M. tib. post. schräg nach aussen zur Plantarfläche des Schiffbeins und ersten Keilbeins herabläuft. Hier stösst sie auf die Peronaeusehne, unter welcher sie hindurch geht. Auch sie ist eine erhebliche Stütze für das Fussgewölbe. Unter diesen Weichtheilen liegt dann das Fussskelett. Die Zwischenräume zwischen den Metatarsis sind wieder ausgefüllt mit Muskeln, den M. interossei.

Das periphere Ende des Fusses bilden die fünf Zehen, deren topographische Verhältnisse ungefähr identisch mit denen der Finger sind. Die Haut der Dorsalseite ist dünn, die der Plantarseite derb, das Fettpolster auf letzterer dick. Seitlich liegen im Subcutangewebe die Arterien und Nerven, während auf dem Dorsum sowohl als der Plantarfläche die entsprechenden Sehnen zu finden sind. Die Knochen und Gelenke der Phalangen gleichen denen der Finger.

## 56. Kapitel.

**Die Untersuchung der unteren Extremität am Lebenden.**

Die untere Extremität setzt sich durch ausgesprochene Grenzen gegen den Rumpf ab. Wie wir schon sahen, macht sich aussen die Spina ant. sup. dadurch dem Auge bemerkbar, dass sie die Haut emporhebt. Wir sahen dann weiter, dass unter ihr eine Falte schräg nach innen unten nach dem Damm zu verläuft, die Leistenbeuge. Peripherwärts von dieser Linie liegt der Oberschenkel, dessen Form im Allgemeinen eine nach unten zu konische ist. Beim weiblichen Geschlecht ist gewöhnlich gar kein oder nur wenig Detail in der Form vorhanden wegen des starken Panniculus adiposus, dagegen modelliren bei kräftigen, fettlosen Männern die Muskeln den Oberschenkel in reichster Weise, namentlich sind es die Muskeln der lateralen und vorderen Seite. Lässt man bei gestrecktem Bein die Muskeln des Oberschenkels fest anspannen, so sieht man zunächst eine Ausladung des Oberschenkels nach aussen vorn, die oben aussen gelegentlich durch kräftige Entwicklung des Tensor fasciae lat. stärker hervortritt und unten sich durch eine seichte längs verlaufende Furche gegen die hintere Muskulatur abgrenzt. Man sieht weiter, dass sich Gruppen von Muskelwülsten von einander scheiden, eine vordere laterale, die als kompakte Fleischmasse bis in die Nähe des Knies den Knochen umgreift, und eine mediale, die bei Beugstellung noch markanter wird. Dabei bemerkt man, wie hierbei unter der Leistenbeuge eine flachere Partie entsteht, die bei mageren Menschen in etwa dreieckiger Form deutlich sichtbar wird. Ihre laterale und untere Grenze wird durch eine Furche bestimmt, die sich von der Spina ant. sup. schräg über den Oberschenkel nach innen unten zieht, als deren Ursache man auf der lateralen Seite einen mässig erhabenen Muskelrand fühlt, den *M. sartorius*. Diese Furche ist so scharf ausgeprägt, dass man sie selbst bei fetten Individuen deutlich fühlen kann. Auf der medialen Seite sieht man keine so ausgesprochene Grenzfurche, doch fühlt man eine mächtige nicht differenzierte Muskelpartie, die konvergent gegen den Sartorius verläuft, die sich aber nicht so scharf absetzt. In diesem so umgrenzten flachen Dreieck ist bei fetten Leuten gewöhnlich nichts zu sehen, bei mageren Individuen aber kann man ungefähr in der Mitte zwischen Spina ant. sup. und Symphyse eine starke pulsatorische Erhebung der Haut des Oberschenkels wahrnehmen, die sich auch bei fetten

Leuten durch Auflegen der Finger auf die Stelle fühlen und in der Richtung der Längsachse des Oberschenkels nach unten verfolgen lässt bis dahin, wo sie auf den Rand des *M. sartorius* trifft: es ist die *Art. femoralis*. Wenn man das Stethoskop auf die Gegend aufsetzt, wo die Arterie liegt und man dasselbe etwas aufdrückt, so dringt deutlich ein sausendes Geräusch von der Arterie zu dem Ohr. In der Umgebung dieser Arterie findet man häufig rundliche, ovale Knollen von verschiedener Grösse bis zu Bolnengrösse, die theils oberflächlicher als die Arterie, theils zu beiden Seiten liegen. Es sind Lymphdrüsen, die hier in Fett eingebettet liegen. Weiter sieht und fühlt man gewöhnlich in dieser Gegend nichts; nur bei sehr mageren und muskelschwachen Menschen bemerkt man gelegentlich etwas nach aussen von der *Art. femoralis* eine flache rundliche Hervorwölbung, die sich dem tastenden Finger noch deutlicher als harte kugelige Hervorwölbung präsentiert. Setzt man nun die Finger auf dieselbe und bewegt dann das Bein im Hüftgelenk, so fühlt man, wie sich dieser harte Körper bewegt und erkennt ihn so als den Hüftgelenkskopf des Femur.

Nach unten zu differenzirt sich die mächtige äussere und vordere Muskelmasse des Oberschenkels, indem sich drei Partien sondern, eine innere, mittlere und äussere, von denen die mittlere bei Anspannung der Muskeln unten meist eine flache Grube zwischen den beiden andern sich stark hervorhebenden Wülsten bildet. Diese mittlere Partie endigt in der Mitte der Kniegegend an dem konvexen Rand eines flachen Knochens, der Patella. Die laterale nimmt als mächtiger Wulst die Aussenseite des Oberschenkels ein; die mediale reicht weiter abwärts als die laterale, deckt also die vordere Kniegegend weiter nach unten. Die Wölbung des äusseren *Vastus* vermindert sich unten, während die des inneren *Vastus* nach unten zunimmt; so ausgesprochen ist das, dass unten seitlich der *Vastus int.* bis zum oberen Rand der Patella reicht und mit einem scharf begrenzten Wulst endigt, indessen der *Vastus ext.* hier schon ganz flach und stark sehnig geworden ist. Dies ist namentlich bei Anspannung der Streckmuskulatur in Strecklage gut zu sehen. Tastet man in der *Sartorius*-furche entlang nach unten, so kann man gelegentlich noch die Pulsation der Arterie weiter nach unten verfolgen, entsprechend dem Verlauf des *Sartorius*. — Auf der Innenseite sieht man manchmal einen schmalen bläulichen Strang unter der Haut nach unten verlaufen, die *Vena saphena magna*.

Betrachten wir jetzt die Hinterseite der unteren Extremität, so fällt unser Blick zunächst auf die Hinterbacke, die sich nach unten

mit einer sehr ausgesprochenen querverlaufenden Falte abgrenzt, der Gesässfalte. Ausser dem dicken Fettpolster und den Glutäalmuskeln nimmt man hier gewöhnlich nichts wahr; die mächtigen Muskeln gestatten nur, dass man den Knochen undeutlich durchtastet. In der Höhe der Gesässfalte jedoch fühlt man in der medialen Hälfte einen breiten rundlichen Knochenvorsprung, den Sitzknorren, von dem nach hinten und vorn ein Knochen schräg ansteigt. Auf der Aussenseite der Gesässgegend zeigt sich eine Grube, deren vordere Grenze ein stark prominirender breiter, derber Knochenvorsprung bildet, der dicht unter der Haut gelegen ist und desshalb meist deutlich in seiner Form abzutasten ist, der Trochanter maj. Von diesem kann man noch eine Strecke weit nach unten den Schaft des Oberschenkels durchfühlen.

Die Bestimmung der Lage dieses Knochenpunktes zu anderen am Lebenden hat in der Chirurgie eine grosse Bedeutung, weil man daraus Schlüsse auf die Beschaffenheit des Hüftgelenkes machen kann. Das Hüftgelenk liegt ja tief geborgen in einer mächtigen Muskelmasse; es ist deshalb oft nicht leicht, bei Verletzungen dieser Gegend direkt durch Betastung eine Veränderung oder Nichtveränderung in der Stellung der Gelenktheile zu einander zu konstatiren. Man bedient sich daher des Hilfsmittels, die Lage eines leichter auffindbaren Punktes, des Trochanter maj., der ja ziemlich oberflächlich liegt, zu bestimmen und daraus Anhaltspunkte für die Beurtheilung zu gewinnen, weil man die normale Lage des Trochanter zum Hüftgelenk und anderen Knochenpunkten des Beckens kennt und weil diese bei den genannten Verletzungen verändert wird. Der Trochanter maj. liegt bei gestrecktem Hüftgelenk und Mittelstellung des Beines deutlich weiter nach aussen als die Spina ant. sup. Rückt bei einer vorderen Luxation der Kopf weiter medialwärts, so thut dies auch der Trochanter, es ist also eine Veränderung in dieser Lage eingetreten. Wichtiger aber als diese Lagebeziehung ist folgende. Verbindet man bei flektirter Beinstellung die Spina ant. sup. mit dem Tub. ischii durch eine gerade Linie, so fällt die Trochanter-Spitze in dieselbe. Die Linie theilt zugleich die Pfanne in zwei Hälften. Man nennt sie die Roser-Nélaton'sche Linie; sie ist ein unentbehrliches Mittel zur richtigen Beurtheilung der Hüftgelenks-Erkrankungen und Verletzungen. Dieses Verhältniss der Trochanter-Spitze zu dieser Linie ist nicht so absolut bestimmt, dass nicht kleine individuelle Abweichungen nach oben und nach unten innerhalb des Normalen vorkämen und man thut immer gut, sich auf der gesunden Seite über die normale Stellung des Trochanter zu informiren.

Im Uebrigen bietet der Oberschenkel hinten nur selten eine Form, die ausgeprägtere Einzelheiten darböte. Gewöhnlich sieht man nur eine rundliche Weichtheilmasse, die bei Anspannung der Muskeln hart wird, ohne dass man in der Mitte des Oberschenkels einzelne Muskelbäuche unterscheiden könnte. Erst in der Gegend des Knies trennen und scheiden sich die einzelnen von einander, indem sie dünner werden.

Die Kniegegend bildet gleichsam eine Einschnürung zwischen dem konisch von oben nach unten sich verjüngenden Oberschenkel und dem dick wieder beginnenden Unterschenkel. Es ist eine Gegend, die relativ frei von Weichtheilen, namentlich dickeren Weichtheilen ist und so den Knochen gestattet, deutlich ihre Gestalt zum Ausdruck zu bringen nicht nur was die Hauptform betrifft, sondern auch die Einzelheiten der Oberfläche; dadurch ist die vordere Kniegegend meist in ihrer Form sehr bestimmt.

Zunächst kennzeichnet sich in der Mitte der vorderen Kniegegend ganz deutlich die Kniescheibe als Mittel- und Scheitelpunkt. Dicht unter der sehr verschieblichen Haut ist sie als ovaler platter Knochen mit ihren abgerundeten Rändern zu sehen und zu fühlen und man nimmt deutlich wahr, namentlich bei Anspannung der Streckmuskulatur, wie von ihrem unteren Ende ein breites, sehr derbes Band vorn an die Mitte des Unterschenkelanfanges zieht. Bei Flexionsbewegungen im Knie kann man deutlich fühlen, dass die Patella ihr Verhältniss zum Oberschenkel ändert, dass sie nach unten rückt. Zu beiden Seiten der Kniescheibe fällt die Vorderfläche des Knies bei Streckstellung ziemlich schroff nach hinten ab, indem sie kleine flache Gruben bildet. Grösser und deutlicher werden diese Gruben, wenn man die Streckmuskeln stark anspannen lässt, weil dann die Patella noch mehr hervorspringt. Aussen ist die Grube flacher als innen. Lässt man das Knie total beugen, dann entsteht gewöhnlich, ebenso wie bei Anspannung der Streckmuskeln in Streckstellung, auch oberhalb der Patella eine flache Einbuchtung, weil dann der obere Theil der Fossa intercondylica nicht mehr von der Kniescheibe bedeckt ist. Der obere Theil des Knies bekommt, wie wir schon sahen, hauptsächlich seine Form durch die Muskelwülste der *M. vasti*. Zu beiden Seiten der Patella trifft man unter der dünnen Weichtheilbedeckung auf die vordere Oberfläche des Femurgelenkendes. Man fühlt leicht zu beiden Seiten die scharfen Ränder, mit denen die überknorpelte Vorderfläche der Femurcondylen in die Seitenflächen umbiegt, und fühlt, wie diese Ränder nach unten hin diver-

giren. Noch deutlicher werden sie bei Flexion des Kniegelenkes. Dann kann man auch noch mehr von der Vorder- und Unterfläche der Condylen und auch den oberen Theil der Fossa intercondylica abtasten, der bei Streckung wieder vollständig unter der Kniescheibe verschwindet.

Bei dieser Betastung hat man das Gefühl, als ob zwischen Haut und Knochen eine dünne Membran hin- und herglitte, es ist die Gelenkkapsel. Zu beiden Seiten des Lig. patellae sieht und fühlt man weiche Wülste, die das Gefühl von Fluktuation geben; es ist aber Fett. Legt man nun den Finger auf die Seitenflächen des Femurgelenkes auf, so macht sich deutlich innen und aussen auf der im Allgemeinen planen Fläche eine rundliche Erhebung bemerklich, die sich namentlich nach oben hin scharf durch eine tiefe Einbuchtung gegen den Schaft absetzt, die Epicondylen. Von dem lateralen dieser Epicondylen zieht sich dicht unter der Haut ein breiter, bei Anspannung stark hervorspringender Strang in der Längsrichtung nach oben und geht da in die Fascia lata über.

Untersuchen wir nun weiter unten den Unterschenkeltheil des Kniegelenkes. Dicht hinter der Haut zu beiden Seiten des Lig. patellae fühlt man einen abgerundeten, querverlaufenden, gegen den Unterschenkel etwas aufgeworfenen Knochenrand, der dicht an den Rand des Femurgelenkes stösst. Zwischen den beiden abgerundeten Knochenrändern ist so ein querer Spalt gebildet, der Gelenkspalt, der namentlich bei Flexion stark klafft, sodass man die obere Fläche der Tibia theilweise fühlen kann, und sich deshalb weit nach den Seiten hin verfolgen lässt. Hierbei zeigt sich auch, dass der die Gelenkfläche tragende Theil der Tibia sich ziemlich stark nach unten zu verjüngt. In der Mitte zeigt er hinter dem Lig. patellae eine kleine Einbuchtung, in der das Ligament liegt. Etwas unterhalb dieser Bucht, da wo das Band sein Ende findet, erhebt sich der Knochen in der Mitte zu einem manchmal ziemlich stark prominirenden, von den Seiten ansteigenden Knochenvorsprung, der Tuberositas tibiae. Unterhalb des Gelenkspaltes sieht man in gerader Richtung unter dem äusseren Epicondylus eine rundliche Hervorwölbung, die bei der Betastung sich als ein fester etwa kirschgrosser Knochen, das Köpfchen der Fibula, erweist. An dieses setzt sich von oben her ein rundlicher, fester, sehniger Strang, die Bicepssehne.

Auf der Hinterseite des Knies findet man bei Beugstellung eine flache Grube, die dadurch entsteht, dass die Kniegelenkenden ganz in die Tiefe d. h. nach vorn versenkt sind, so dass die ganze Aus-

gestaltung dieser Region abhängig ist von der Muskulatur. Von oben kommen die divergirenden Beuger des Oberschenkels als rundliche, dünne, prominirende Stränge und umfassen unten die vom unteren Ende des Oberschenkels nach unten verlaufenden Ursprungspartien der Wadenmuskulatur. Bei extremer Streckstellung des Beines jedoch ändert sich die Form der Kniekehle. Man findet dann nämlich keine einfache Grube oder Bucht zwischen jenen eben erwähnten Muskelwülsten, sondern eine flache längliche Hervorwölbung, die von dem Divergenzwinkel der Muskeln sich nach unten zur Wade erstreckt und so an den Rändern jener Muskeln zwei seichte schmale Furchen bildet. Dadurch, dass die Knochen bei Streckstellung stark nach hinten gedrängt werden, werden die Weichtheile, die bei Flexion in der Kniekehle verschwinden, nach hinten hervorgewölbt und bilden so jenen mittleren Wulst. Man kann also bei Streckstellung nicht von einer Kniekehle reden. Alle Weichtheile, namentlich die Muskeln liegen dem Knochen so fest an, dass das Fett, die Nerven und Gefäße zur Ausfüllung genügen; sobald aber Beugung eintritt und die hinteren Muskeln weiter vom Knochen sich entfernen, dann giebt es eine tiefe Höhlung. Diese Höhlung wird unten begrenzt durch die dicke mächtige Wade. In der Kniekehle fühlt man gewöhnlich nichts von den Knochen und dem Gelenk.

Bei Anspannung der Muskeln in Flexionsstellung des Beines sieht man und fühlt noch besser, dass die oberen Muskeln sich fast schon in der Mitte des Oberschenkels von einander trennen. Eine innere Portion, die aus zwei kräftigen Sehnen besteht, der langen rundlichen Sehne des Semitendinosus und der dicht daneben medial gelegenen breiten Sehne des *M. semimembranosus*, geht an dem medialen Rand der Wade vorbei zum Unterschenkel, während der äussere Bauch von dem Biceps gebildet wird, der mit starker Sehne seinen Ansatz am Fibulaköpfchen findet. Dabei bildet sich oberhalb und nach vorn von der Bicepssehne zwischen ihr und dem sehnigen Strang der Fascia lata eine tiefe Bucht. Die beiden Sehnen des *M. semitendinosus* und des *semimembranosus* kann man bis über die Mitte hinauf verfolgen. Medial und etwas nach vorn von ihnen liegt die gleichverlaufende Sehne des *M. gracilis*.

Medial von der Bicepssehne fühlt man häufig noch einen Strang, der ihr nahe und parallel mit ihr zum hinteren Rand des Fibulaköpfchen zieht, den *N. peroneus*.

Die inneren Muskeln gehen in die Weichtheilpartie über, die



sich medial seitlich hinten nach der Innenseite des Unterschenkels herumschlägt. Nahe der Haut fühlt man in der Mitte der Kniekehle einen längsverlaufenden Strang, den *N. tibialis*, während man in der Tiefe noch ausser Fett Pulsation wahrnimmt, die von der *Art. poplitea* herrührt.

Am Unterschenkel sind die anatomischen Lageverhältnisse leicht zu konstatiren, entsprechend der Einfachheit der Anatomie dieses Körpertheils. Auf der Vorderseite des Unterschenkels fühlt man dicht unter der Haut ungefähr in der Mitte die längs nach unten verlaufende scharfe Tibiakante, an die sich die schräg nach innen zu abfallende vordere Tibiafläche anschliesst. Neben der Tibiakante liegt lateral ein breiter, längs verlaufender Muskelwulst an, der sich bei Anspannung der Unterschenkelmuskulatur in mehrere Partien trennt, die durch schmale seichte Furchen geschieden sind. Der medialste dieser Wülste ist der *M. tibialis antic.*, neben ihm nach aussen liegt der *M. ext. dig. long.* und lateral von diesem der *M. peroneus long.* An die mediale Tibiakante schliessen sich die Weichtheile der Hinterseite des Unterschenkels an, die Wade, die in der obern Hälfte des Unterschenkels stark entwickelt ist, nach unten zu sehr an Umfang abnimmt und dadurch hauptsächlich hier die Verdünnung des Unterschenkels herbeiführt. Lässt man die Wadenmuskeln fest kontrahiren, z. B. durch Erheben auf die Zehen, dann markirt sich etwa in der Mitte des Unterschenkels sehr deutlich eine bogenförmige quere, schräg von aussen oben nach unten innen verlaufende Linie, die den mächtigen obern Muskelbauch des *Gastrocnemius* nach unten zu abgrenzt. Meist zeigt diese Linie in der Mitte eine Einkerbung nach oben, die der Trennung der beiden Muskelbäuche des *Gastrocnemius* entspricht. Dabei entsteht bei derselben Bewegung nach vorn und zu beiden Seiten von letzterem ein harter Muskelwulst, der nach unten zu ebenso wie der eben erwähnte Muskel in die derbe, nach der Ferse zu schmaler werdende und sich hinten an die Ferse ansetzende stark vorspringende Sehne, die *Achillessehne* übergeht, der *M. soleus*. An der Aussenseite des Unterschenkels fühlt man im Anschluss an das *Fibulaköpfchen* undeutlich hinter der Muskulatur einen länglichen schmalen festen Widerstand, die *Fibula*.

Wir gelangen jetzt an die Fussgelenkgegend und den Fuss.

Gewöhnlich ist die Haut auf der Dorsalseite nicht besonders dick und leicht in Falten aufzuheben. Durch sie hindurch schimmert ein Netz von blauen Venen. Etwas tiefer unter der Haut liegen eine Anzahl Stränge, die namentlich durch Anspannung der Muskeln

bei Dorsalflexion der Zehen und des Fusses stärker für Gesicht und Tastsinn hervortreten. Von der Mitte der vordern Fussgelenksgegend an etwas medialwärts davon sieht man einen derben, festen, graden Strang längs bis zur grossen Zehe verlaufen, die Sehne des *M. ext. hall. longus*. Medial liegt dieser Sehne ein derber, breiter, sehniger Strang an, der sich peripher vom Fussgelenk von ihr abtrennt und ziemlich steil schräg an der Innenseite des Fusses herabzieht, die Sehne des *M. tibialis antic.* Lateral von der Sehne des *M. ext. hall. longus* findet man ein Sehnenbündel, dessen einzelne Sehnen fächerförmig auseinandergehen und nach vorn von der zweiten bis fünften Zehe zu verfolgen sind. Von diesem Bündel geht am meisten nach aussen noch eine platte, scharfrandige Sehne, die des *Peroneus III*, ungefähr an die Mitte des äusseren Fussrandes. Zwischen der Sehne des *Extensor hall. longus* und der ersten Sehne des *Extensor dig. comm.* fühlt man etwa in der Gegend des Fussgelenkes Pulsation, die von der *Art. dorsalis pedis* herrührt.

Zu beiden Seiten dieses Sehnenbündels sieht man da, wo der Unterschenkel in den Fuss übergeht, in den schräg nach hinten abfallenden Weichtheilen je eine flache, seichte Bucht. Setzt man nun hier die Finger auf und tastet in die Tiefe, so fühlt man Knochen, und zwar auf beiden Seiten erst eine kurze Strecke einen querverlaufenden dann schräg absteigenden Knochenrand. Beide gehen seitlich in eine starke Prominenz über, die als die direkte Fortsetzung innen der *Tibia* aussen der *Fibula* zu fühlen ist. Man fühlt dicht unter der dünnen Haut den breiten Knochen, der sich nach unten zu zuspitzt. Der äussere reicht tiefer nach unten. Lässt man nun den Fuss bewegen, so nimmt man unter diesem Knochenrand einen Spalt wahr; man fühlt, wie sich bei starker *Plantarflexion* zwischen Sehnenbündel und den Knöcheln ein Knochen mit scharfen Rändern hervorwölbt, der *Talus* mit den Seitenkanten seiner Fussgelenkfläche; bei *Dorsalflexion* verschwindet er wieder. Ist ein Erguss im Fussgelenk vorhanden, so sieht und fühlt man hier statt jener Buchten zu beiden Seiten der Sehnen Hervorwölbungen, die *Fluktuationsgefühl* geben, die vorgebuchtete Gelenkkapsel.

Unterhalb der *Malleolen* kommt man beiderseits auf festen knöchernen Widerstand, den *Calcaneus*, und zwar fühlt man unter dem medialen einen querverlaufenden, schmalen Vorsprung, das *Sustentaculum tali*.

Hinter den *Malleolen*, zwischen ihnen und der *Achillessehne*, treten zwar Weichtheile hervor, Einzelheiten bemerkt man jedoch

keine. Man fühlt, dass die Sehne oben am Fersenbein sich ansetzt, dass sie durch einen gewissen Zwischenraum von den Fussknochen getrennt ist, ohne jedoch etwas genaueres sagen zu können. Nur hinter dem äusseren Knöchel spannen sich nicht selten sehnige Stränge an, die von oben hinter und unter dem äusseren Knöchel herabkommen und schräg zum äusseren Fussrand ziehen, die Peronealsehnen.

Auf der Dorsalseite kann man nun noch verschiedene Einzelheiten wahrnehmen. So sieht man bei starker Dorsalflexion des Fusses und der Zehen nach vorn von jener äusseren Bucht, die dem Fussgelenk entspricht, als ihre vordere Grenze eine umschriebene, elastisch-harte, flachgewölbte Partie wahr, die sofort bei Nachlass der Anspannung wieder schlaff wird. Es ist der Bauch des *M. ext. dig. brevis*. Sonst fühlt man auf dem Fussrücken nichts weiter von Weichtheilen, die deutlich zu differenziren wären; jedoch kommt man überall auf knöchernen Widerstand, kann jedoch meist nur an einigen Stellen, am inneren und äusseren Fussrand Einzelheiten unterscheiden.

Tastet man den inneren Fussrand ab, so kommt man etwa einen Daumen breit vor dem vorderen Rand des Knöchels auf eine dicht unter der Haut liegende Knochenprominenz, die bei Füssen, deren Fussgewölbe gering ist, nahe dem Fussboden steht, das *Naviculare* mit seiner Tuberosität. Dieser Punkt ist stets durchzufühlen. Man hat so einen guten Orientierungspunkt für die Bestimmung der Lage der Gelenke. Nach hinten von ihm, zwischen ihm und dem Knöchel findet man einen weniger deutlichen, tiefer gelegenen Knochen, der durch einen frontal stehenden Spalt von ihm getrennt ist, den *Talus*kopf. Lässt man nun den Finger weiter auf der Innenseite nach vorn gleiten, so gelangt man etwa 3 cm weit nach vorn vom *Naviculare* wieder auf einen deutlichen, kleinen, rundlichen Vorsprung, den man in direktem Zusammenhang mit dem an der medialen Seite deutlich durchzutastenden *Metatarsus I.* fühlt. Es ist die Basis des *I. Metatarsus*. Zwischen der *Tuberositas ossis navicul.* und der Basis des *I. Metatarsus* nimmt man weniger deutlich das etwa daumenbreite *Os cuneif. I.* wahr. Im weitem Verfolg des Schaftes des *I. Metatarsus* kommt man vorn, da wo die grosse Zehe beginnt, wieder auf einen rundlichen Vorsprung, das Köpfchen des *Metatarsus I.* und davor auf die *Phalanx* der grossen Zehe.

Führt man auf der Aussenseite längs des äussern Fussrandes den Finger nach vorn, indem man ihn fest eindrückt, so gelangt man im Verfolg des *Calcaneus* auf eine Einbuchtung, in der man

nur Weichtheile fühlt, und dann weiter vorn auf einen deutlich hervorragenden, rundlichen Knochen, die Basis des V. Metatarsus. Den Schaft dieses Knochens kann man auch nach vorn verfolgen bis zu seinem Uebergang in das rundliche, etwas vorspringende Köpfchen, an das sich die kleine Zehe schliesst.

Wir haben so eine Anzahl Knochenpunkte festgestellt, die in der Praxis eine grosse Bedeutung erhalten dadurch, dass man mit ihrer Hilfe die Lage der Gelenke am Fuss bestimmen kann, was für die verschiedenen Exartikulationen von Wichtigkeit ist. Die Basis des Metacarpus I. und die des V. Metacarpus giebt die Lage des Lisfranc'schen Gelenkes, die Tuberositas ossis navic., nach hinten die Lage des Chopart'schen Gelenkes an, nach vorn des Gelenkes zwischen Naviculare und Cuneiforme I. für die Bona'sche Operation, das Köpfchen des Metatarsus I. und V. die Lage der Metatarsophalangealgelenke.

Auf der Plantarseite des Fusses fühlt man unter normalen Verhältnissen ausser sehr derber Haut, dickem Fett und den Muskeln an dem inneren und äusseren Fussrand, nichts als die rundlichen Köpfchen der Mittelfussknochen.

Nach vorn schliessen sich die Zehen an. An ihnen kann man Weichtheile und Knochen unterscheiden. Meist macht sich nur an der grossen Zehe die Strecksehne bemerklich, wenn man die Zehen dorsalflektiren lässt. Lässt man die Zehen in entgegengesetztem Sinne bewegen, also plantarflektiren, so biegen sich die Zehenglieder winkelig von einander ab; man fühlt dann die oberen Ränder der Köpfchen der Phalangen unter der Haut als querverlaufende, abgerundete Kanten und hat so die Lage der Interphalangealgelenke bestimmt.



# Alphabetisches Sach-Register.

## A.

- Abscesse der Submaxillargegend 75.  
 Adduktorenkanal 272.  
 After, künstlicher 227, 228.  
 Aneurysma cirsoides 2.  
 — der Art. hepat. 220.  
 — der Art. iliaca comm. 233.  
 Antrum mastoideum 55.  
 Aorta abdominalis 220, 233;  
 — Unterbindung 233.  
 Apertura nar. 34.  
 Arcus art. plantaris 304.  
 — art. prof. man. 157, 158  
 — art. superf. 154.  
 — pubis 192.  
 Arteria alveolaris inf. 47, 50.  
 — anonyma 85, 115; Theilung 85; Unterbindung 86.  
 — aorta 115.  
 — auricularis post. 1, 22.  
 — articularis genu 283.  
 — axillaris 132.  
 — brachialis 134, 141; Unterbindung 137.  
 — buccinatoria 50.  
 — carotis communis 80.  
 — carotis ext. 1, 44, 77, 80.  
 — carotis int. 1, 21, 22, 43, 59, 77, 80; Unterbindung der Carotiden 81.  
 — cervicalis ascendens 83, 86.  
 Arteria cervicalis superfic. 83, 86.  
 — ciliaris 30.  
 — circumflexa humeri ant. 124; [post. 124, 127, 132.  
 — circumflexa ilei 235, 262.  
 — circumflexa scapulae 127, 132.  
 — coeliaca 220, 234.  
 — ventriculi 218, 220, 234.  
 — cricoidea 82.  
 — cubitalis 141.  
 — dorsalis linguae 64.  
 — digitorum 165, 166.  
 — dorsalis pedis 294; auf den Fussrücken 298; ramus perforans 299.  
 — dorsalis penis 193.  
 — epigastrica 177, 234, 262.  
 — femoralis 188, 261, 262.  
 — femoralis a. Oberschenkel 273; Unterbindung 273; im Adduktorencanal 273.  
 — femoris prof. 262.  
 — frontalis 1, 10.  
 — gastro-duodenalis 220.  
 — gastro-epiploica 218.  
 — glutaea inf. 213, 240; Verletzung und Unterbindung 213, 264.  
 — glutaea sup. 213, 240, 264; Verletzung und Unterbindung 213.  
 Arteria hepatica 220, 234.  
 — hypogastrica 234, 239.  
 — iliaca communis 234: Unterbindung 235.  
 — iliaca ext. 234; Unterbindung 235.  
 — infraorbitalis 38, 50.  
 — intercostalis 86, 107, 108.  
 — labialis 41.  
 — lienalis 221, 222, 234.  
 — lingualis 63, 77; Unterbindung 78.  
 — mammaria int. 85, 107; Verletzung 107: Unterbindung 107.  
 — maxill. ext. 46, 75.  
 — maxill. int. 45, 50.  
 — meningea media 5, 6, 7, 15, 21, 50; Hämatom der meningea media 15; Unterbindung derselben 16, 17; Lage zum Ganglion Gasseri 22.  
 — mentalis 42, 48.  
 — mesenterica inf. 234.  
 — — sup. 224, 234.  
 — obturatoria 189, 191, 240, 262.  
 — occipitalis 1, 13, 22, 23, 95.  
 — ophthalmica 10, 30.  
 — palatina ascendens 58, 59.  
 — peronea 288; am Knöchel 291.

Arteria plantaris lat. 300, 302; med. 300, 302.  
 — poplitea 282; Verhalten zur Gelenkkapsel 282.  
 — profunda brachii 134, 138.  
 — profunda femoris 262.  
 — profunda penis 194.  
 — pudenda comm. 197, 202, 213, 265.  
 -- pudenda ext. 262.  
 — pulmonalis 115.  
 — radialis 147; an der Handwurzel 153, 154; auf dem Handrücken 163.  
 -- ranina 64.  
 — renalis 229, 234.  
 — recurrens tib. antic. 286.  
 — sacralis media 211, 235.  
 — spermatica 195, 234, 244.  
 — sphenopalatina 33, 59.  
 — spinalis ant. 207; post. 207.  
 — subclavia 86, 93, 94, 102, 122.  
 — sublingualis 64.  
 — subscapularis 127, 132.  
 — superficialis colli 93.  
 — supraorbitalis 1, 10, 13.  
 — temporalis sup 1, 13, 43, 45.  
 — -- prof. 50.  
 — thoracico-acromialis 102, 103, 122.  
 — thoracica longa 103, 105, 132.  
 — thoracica supr. 102, 122.  
 — thoracico-dorsalis 127, 132.  
 — thyreo-cervicalis 83, 86.  
 — thyreoidea ima 83.  
 — thyreoidea inf. 83, 86; Unterbindung 90.  
 — thyreoidea sup. 82; Unterbindung 83, 90.  
 — tibialis ant. 286, 288.  
 — tibialis post. 288; am Knöchel 290; auf der Fußsohle 302.  
 — transversa scapulae 86, 93, 127.  
 — transversa colli 94, 108.  
 — transversa faciei 46.  
 — ulnaris 148; an der Hand-

wurzel 153; Lage zum Lig. transvers. 154.  
 Arteria umbilicalis 179.  
 — uterina 244.  
 — vertebralis 83, 85, 86.  
 Articulatio talo-cruralis 288.  
 Atlas 96.  
 Augenhöhle, knöcherne 31.  
 Augenlider 28, 29.

**B.**

Balanitis 193.  
 Bauchhöhle, Begrenzung 175.  
 Bauchpunktion 177.  
 Becken, d. knöcherne 215, 266.  
 Belocque'sche Röhre 33.  
 Blase beim Mann 236.  
 — b. Weib 240; Form 240; Lage 240; Dislokation durch Tumoren 240.  
 Blasen - Scheidenfisteln 204, 205.  
 — -Uterusfisteln 204, 205.  
 Blasensteine beim Weib 203.  
 Bontomière 199.  
 Bronchus 113, 117.  
 Brüche, Darminhalt 228.  
 Brücke 25.  
 Brustdrüse 101, 102; Brustwarze 101; Brust - Abscesse, Geschwülste der Brustdrüse 101; Brustkorb 105.  
 Bulbus 28.  
 — Lage in der Orbita 30.  
 — urethrae 197.  
 Bursa infrapatellaris 276.  
 — mucosa hall. 299.  
 — olecrani 141.  
 — pharyngea 65.  
 — subicipit genu 283.  
 — subdeltoidea 123, 129.  
 -- subiliaca 269.  
 — subpatellaris 275, 276.  
 — mucosa subpoplitea 283.

**C.**

Calcaneus 297.  
 Canalis caroticus 54.  
 — n. facialis 55.  
 — inframaxillaris 47.  
 — infraorbitalis 32.

Canalis intercostalis 107.  
 — obturat. 189, 191.  
 Caput obstipum 79.  
 Carpal-Metacarpalgelenk 165.  
 Cartilago thyreoidea 82.  
 Caruncula lacrymalis 29.  
 Cauda equina 208.  
 Centralfurche, -windung 19, 20.  
 Cephalhaematoma neonat. 3.  
 Cervix uteri 204.  
 Choanen 37, 65.  
 Chopart'sches Gelenk 298.  
 Cilien 28.  
 Clavícula 105, 119.  
 — Akromiargelenk 119.  
 — Sternalgelenk 119.  
 Clitoris 201, 202.  
 Colliculus seminalis 238.  
 Colon ascendens 225.  
 — descendens 227.  
 — transversum 226.  
 Condylus lat. fem. 278.  
 — med. femor. 278.  
 Coecum 224.  
 Conjunctiva 29.  
 — bulbi 30.  
 Corpora cavernosa clitoridis 202.  
 — cavernosa penis 194, 197.  
 Corpus cavernosum urethrae 198, 202.  
 Cowper'sche Drüse 202.  
 Crista galli 6, 12.  
 — occipitalis int. 4, 24.  
 — ossis ilei 211.  
 Cristae sphenoidales 6.  
 Cuneus 25.  
 Cyste des Samenstranges 196.

**D.**

Damm 205.  
 Dammuskeln b. Weib 205.  
 Dammriß 205.  
 Darmbeinschaukel 215, 266  
 Darmfistel 227.  
 Dermoidcysten des Mundes 62.  
 Descensus testis 179.  
 Diaphragma urogenitale 198.  
 Diploe 5.  
 Diverticulum Nuckii 182.  
 Doppellippe 41.

Dornfortsatz 96.  
 Douglas'sche Falten 242.  
 Ductus choledochus 220.  
 — cysticus 220.  
 — ejaculatorius 238.  
 — hepaticus 220.  
 — omphalo enteric. 179.  
 — Stenonianus 57.  
 — thoracicus 86, 94, 118, 233.  
 Dünndarm freier Anfangstheil  
 222, 224.  
 Duodenum 224.  
 Dura mater cerebri 4, 6, 12.

**E.**

Ektropium des Lides 29.  
 Ellbogengelenk  
 Drainirung 146.  
 Kapsel 144, 145, 146.  
 Luxation 146.  
 Eminentia cub. humeri 145.  
 — intercondylia tibiae 278.  
 Emissarium mast. 5.  
 Empyema thorac. 112.  
 Entropium der Lider 29.  
 Enucleatio bulbi 31.  
 Epicondylus humeri lat. 141.  
 — med. 138, 140.  
 Epistropheus 96.  
 — dens 97.  
 Excavatio recto-uterina 242.  
 — recto-vesicalis 236.  
 — utero-vesicalis 241.

**F.**

Falx cerebri 8, 12.  
 Fascia buccopharyngea 59.  
 — coracooclavicularis 130.  
 — glutaea 211, 263.  
 — iliaca 208.  
 — ileopectinea 186.  
 — interossea man. ant. 157.  
 — interossea post. 163.  
 — lata 185, 187, 260, 271.  
 — lumbodorsalis 109, 206.  
 — palmaris 151.  
 — parotidea 42, 43.  
 — pectoralis 119.  
 — plantaris 300; bei Klump-  
 fuss 300.  
 — superf. abd. 176.  
 — temporalis 13, 14.

Fascia transversa abd. 177,  
 190.  
 — umbilicalis 178.  
 Fascie des Handrückens 159.  
 Felsenbeinpyramide 6.  
 Femurkopf 297.  
 Fenestra ovalis 5, 6.  
 Fibrocartilago basilaris 66.  
 Filum terminale 208.  
 Fimbria ovarica 244.  
 Fingerkontraktur (Dupuy-  
 tren'sche) 153.  
 Fissura orbit. inf. 32, 49.  
 — orbit. sup. 21, 30, 32.  
 — Sylvii 17, 18, 19.  
 Flexura coli hepatica 222.  
 — coli lienalis 222, 226,  
 227.  
 — sigmoidea 227.  
 Fontanelle, kleine 24  
 Foramen carot. 22.  
 — coccum 5, 7.  
 — coecum linguae 63; Cysten  
 desselben 63.  
 — hypoglossi 25.  
 — infraorbitale 38, 48.  
 — ischiadicum 197.  
 — jugulare 6, 25, 55.  
 — mentale 42.  
 — obturatorium 189, 262.  
 — occipitale 9, 24, 25.  
 — opticum 30, 31, 32.  
 — ovale 21, 51.  
 — supraorbitale 48.  
 — rotundum 21, 49.  
 — spinosum 15, 21.  
 — stylomastoid. 43, 55.  
 — Winslowii 220.  
 Fossa duodenojejunalis 222.  
 — gleroid. seapul. 125.  
 — infraclavicularis 103, 120.  
 — infraspinata 124.  
 — infratemporalis 48, 50.  
 — intersigmoidea 228.  
 — olcerani 144.  
 — ovalis 188.  
 — sphenomaxillaris 50.  
 — pterygomaxill. 48.  
 — retramaxill. 43.  
 — subcoecalis 225.  
 — sigmoidea maj. 144.  
 — sigmoidea min. 144.

Fossa supraclavicular. 94.  
 — supraspinata 124.  
 — supratrochlearis 144.  
 — Sylvii 19.  
 — temporalis 14.  
 Fussgelenkkapsel 295, 296.  
 — vorn 297.  
 Fussgelenkpunktion 297.  
 Fussskelet 298.

**G.**

Galea 1, 3, 9, 14.  
 Gallenblase 217.  
 — Entzündung der 217.  
 Gallengangsteine 220.  
 Gallensteine 217.  
 Ganglien 164.  
 Ganglion Gasseri 22.  
 — -Resection 22.  
 — N. sympath. supr. 81.  
 Gaumen, harter 58.  
 Gaumensegel 59; Verwachs-  
 ung 59.  
 Gehirn 7.  
 Gehirncentren 19.  
 Gehörgang, knöcherner 9, 52,  
 53, 54; knorpeliger 52,  
 53.  
 Gehörknöchelchen 56.  
 Gelenkfortsatz des Unter-  
 kiefers 28, 46.  
 Gelenkkapsel des Knies 276,  
 277, 278.  
 Geschlechtstheile, weibliche  
 201.  
 Gesichtsschädel 26.  
 Glabella 4, 11.  
 Glandula submaxillaris; Aus-  
 führungsgang 61; Steine  
 der 61.  
 — sublingualis 61.  
 Glaus penis 194.  
 Grenzstrang des Sympathicus  
 233.  
 Grenzwall 65.  
 Grosshirn 7, 8.  
 — -ganglien 20.  
 — Occipitallappen 8, 24.  
 — Parietallappen 8, 24.  
 — Schläfenlappen 8, 17, 18,  
 24; Stirnlappen 8, 17.  
 — Scheitellappen 17.

Gyrus centralis ant. 17; post.  
17; frontalis 17.

**H.**

Hals 74; vordere Partie 74;  
seitl. Partie 90; Fascie  
75, 92.

Handgelenke 163.  
— Bewegungen 163.

— Kapsel 159.  
— Luxation 163.

Harnröhrenmündung beim  
Weib 202.

Harnröhre, weibliche, 202,  
203.

Hernia ischiadica 214, 265,  
266.

— obturat. 189.

Hernien der Linea alba 178.

Herz 113, 114; Herzbeutel  
113, 114; Erguss im  
Herzbeutel 114; Eröff-  
nung desselben 114.

Hiatus sacralis 210.

Hinterhauptbein 4.

Hinterwand des Racheus,  
knöcherner 65.

Hirnbasis 8, 17, 19.

Hirnhäute 7, 8; Dura 5,  
15.

Hirnnerven 8.

Hoden 195.

Hoden-Abscess 196.

Hodenexstirpation 196.

Hornhaut 30.

Hüftbein 211.

Hüftgelenk, Lage 262.

— -bewegungen 270.

— -kapsel 269.

— Eröffnung von vorn 262.

— -luxationen 270.

— Pfanne 192, 267.

Hufeisenmiere 231.

Humeroradialgelenk 141, 146.

Humeroulnargelenk 141, 146.

Humerus, coll. anat. 129,  
Kopf 129.

Hydrocele tun. vag. test.  
 propr. 195.

Hymen 202.

Hypospadie 194.

**I.**

Incisura acetabuli 267; ischi-  
adica 215; mastoidea 23;  
supraorbitalis 10.

Infraorbitalrand 32.

Inscriptiones tend. musculi recti  
176.

Intercarpalgelenk 163, 164.

Interphalangealgelenk 166.

Isthmus faucium 65.

Jochbogen 13.

**K.**

Kardia 217.

Kehlkopf 80.

Keilbeinhöhle, Mündung in  
der Nase 36.

Kiefer, Unter-9; Kieferwinkel  
28.

Kieferast, vertikaler 28.

Kiefergelenk 46, 47.

— ankylose 47.

— resektion 47.

Kieferluxation 47.

Kieferhöhle 39; Mündung in  
d. Nase 36; Sondirung 37;  
Drainirung 39, 40; Ge-  
schwülste 39.

Kieferklemme 57.

Kleinhirn 7, 8, 25.

Klumpfuß 299.

Kniegelenkbewegungen 279.

Knickehle 281.

Kopfschwarte 3.

Kreuzbein 210.

— Bildungsdefekt 211.

— -resektion 210, 211.

Kryptorchismus 196.

**L.**

Labrum cartilagineum der  
Hüftpfanne 267.

— glenoid. seap. 129.

Labyrinth 56.

Lacertus fibrosus 140.

Lacuna vasorum 186.

Lamina cribrosa oss. ethm. 34,  
— cribrosa fasc. lat. 187.

Leber 215, 216, 217; Ver-  
hältniss zur Lunge 217.

Leistenbruch, angeborener  
182; erworbener 182.

Leistenbruch, direkter, in-  
nerer 184.

— Bruchsack 184.

— Verhältniss zur Art. epi-  
gastrica 183; Verhältniss  
zum Hoden 183, 184.

— Erweiterung der Bruch-  
pforte 185.

— Hernia interstitialis 183.

Leistenkanal 181.

Leistenring äusserer 179, 180.  
— innerer 181.

Leidengegend 206.

Ligamentum accessorium lat.  
145.

— accessorium med. 145.

— acromio-clavicul. 119.

— annulare radii 145.

— orbiculare femoris 269.

— calc. cub. plant. 298,  
304.

— calc. navic. plant. 298.

— carpi commune 153.

— carpi dorsale commune  
159.

— carpi prof. 159.

— carpi transversum 153.

— conoideum 82.

— coraco-acromiale 123.

— coraco-claviculare 121,  
123.

— coraco-humerale 129.

— coronarium hepatis 216.

— costo-claviculare 119.

— crico-thyroideum 82.

— cruciatum genu 278, 279,  
294.

— denticulatum 207.

— deltoideum 296, 297.

— gastro lienale 222.

— Gimbernati. 186.

— hepato-colicum 222, 225.

— hepato-duodenale 218.

— hepato-gastricum 220.

— hyo-thyroideum 82, 83.

— ileofemorale 269.

— ileopectineum 186.

— infundibulo-ovaricum 244.

— infundibulo-pelvicum 244.

— interclaviculare 119.

— interosseum cruris 284,  
289.



- Ligamentum interosseum fem.  
271.  
— intercruralia 207.  
— interspinalia 206.  
— ischio-capsulare 269.  
— long. genu lat. 276.  
— long. genu med. 276.  
— latum uteri 242.  
— mucosum genu 278.  
— nuchae 92, 95.  
— ovarii 243.  
— patellae 275.  
— palpebrale int. 29.  
— phrenico-colicum 233.  
— phrenico-gastricum 217.  
— phrenico lienale 222.  
— popliteum obliquum 283.  
— pubofemorale 269.  
— Poupartii 185, 260.  
— rotundum 182, 244.  
— sacrospinosum 214, 266.  
— suspensorium hepatis 216.  
— supraspinal. 206.  
— sacrotuberosum 213, 263.  
— sternoclaviculare 119.  
— teres femoris 267, 268.  
— hepatis 216.  
— transversum scapulae 127.  
— transversum cruris 294.  
— talo - calc. interosseum 297.  
— talo-calc. post. lat. 297.  
— talo-calc. post. med. 297.  
— talo-fibul. antic. 296.  
— talo-fibul. post. 292.  
— talo-tibiale post. 292.  
— tibio-calc. navic. 302.  
— tibio-fibulare antic. 295.  
— tibio-fibulare postic. 292.  
Linea alba 177.  
— occip. int. 7.  
— temporalis 13, 15.  
Lippencarcinom 41.  
Liquor cerebro-spinalis 8.  
Lisfranc'sches Gelenk 299.  
Lobus Spiegelii 220.  
Luftöhre 113, 117; Luft-  
röhrenschnitt 59, 88.  
Lumbalhernien 207.  
Lunge 112.  
Lungenwurzel 116.  
Luxation der Finger 166.
- Lymphdrüsen, axillare 131.  
— cervikale 81, 93, 94.  
— cubitale 138.  
— inguinale 260.  
— mentale 41.  
— occipitale 95.  
— popliteale 283.  
— rectale 201, 235.  
— tracheale 117.  
— der Zunge 64.
- M.**
- Magen 217.  
Magendünndarmfistel 218,  
224.  
Magenweiterung 218.  
Magenfistel 218.  
Malleolus later. 292, 296.  
Mediastinum 111, 112.  
Medulla oblongata 8.  
Meninge des Kniegelenks 278.  
Mesenterium 224.  
Metacarpo - phalangeal - Ge-  
lenk 166.  
Metatarsi 299.  
Metatarso - phalangeal - Ge-  
lenke 299; Bewegungen  
300.  
Milz 221.  
Milzabscesse 222.  
Mohrenheim'sche Grube 120.  
Mundboden 61.  
Mundhöhle 57, 58.  
Muschelschwellung 36.  
Muskelhernien 271.  
Musculus abductor dig. V.  
ped. 300.  
— abductor hall. 300.  
— abductor poll. br. 153.  
— abductor poll. lg. 150;  
am Handrücken 151.  
— adductor fem. brevis 272.  
— adductor fem. long. 189,  
261, 272.  
— adductor fem. magn. 272.  
— adductor hall. 304.  
— adductor poll. 153.  
— anconaeus quartus 143,  
149.  
— biceps brachii 123, 133,  
134.  
— biceps femoris 274.
- Musculus biventer 43, 75.  
— brachialis int. 133, 134.  
— buccinator 41, 42.  
— bulbo cavernosus 197.  
— caninus 38.  
— constrictor cunni 202.  
— constrictor pharyngis sup.  
79.  
— coracobrachialis 122, 123,  
133, 134.  
— cremaster 195.  
— cruralis 272, 276.  
— cucullaris 95.  
— deltoideus 119, 123.  
— digastricus mandib. 75.  
— ext. carpi rad. br. 150,  
161; lg. 161.  
— ext. carpi uln. 149, 161.  
— ext. dig. V. 149, 161.  
— ext. dig. communis 149,  
161, 165.  
— ext. digit. communis br.  
pedis 297.  
— ext. digit. communis lg.  
pedis 284, 294.  
— ext. hall. lg. 284, 294.  
— ext. indic. pr. 150,  
161.  
— ext. poll. br. 150, 161.  
— ext. poll. lg. 150, 161.  
— flexor carpi radial. 141,  
147, 153.  
— flexor carpi ulnar. 141,  
143, 147, 153.  
— flexor dig. V. br. pedis  
300.  
— flexor hall. lg. 288, 291,  
302.  
— flexor poll. br. 153.  
— flexor poll. lg. 148,  
157.  
— flexor dig. man. comm.  
prof. 148, 154, 165.  
— flexor dig. man. comm.  
sublimis 147, 154, 165.  
— flexor dig. ped. comm.  
br. 300.  
— flexor dig. ped. comm.  
lg. 288, 290, 302.  
— frontalis 1, 3, 9, 28.  
— gastrocnemius 281, 286.  
— gemellus femoris 214.

- Musculus genioglossus 63, 77.  
 — geniohyoideus 77.  
 — glossopharyngeus 79.  
 — glutaicus max. 211, 212, 263.  
 — glutaicus med. 213, 263.  
 — glutaicus min. 214, 215, 266.  
 — gracilis fem. 262.  
 — hyoglossus 77.  
 — ileopsoas 189, 208, 261, 262.  
 — infraspinatus 108, 124.  
 — intercostalis 106.  
 — interosseus 158, 299, 304.  
 — interspinalis 95.  
 — ischiocavernosus 197.  
 — ischiocoecygeus 198, 201.  
 — latissimus dorsi 108.  
 — levator ani 198.  
 — levator costarum 109.  
 — levator palpebr. sup. 29.  
 — lingualis 63.  
 — longissim. capitis 23, 66, 95.  
 — longus colli 81.  
 — lumbricales 157, 304.  
 — masseter 43.  
 — mentalis 42.  
 — multifidus 95.  
 — mylohyoideus 77.  
 — obliquus abdom. ext. 177.  
 — obliquus abdom. int. 177.  
 — obliquus bulbi 31.  
 — obliquus cap. 95.  
 — obturator. ext. 189, 266.  
 — obturator. int. 189, 214, 266.  
 — occipitalis 1, 3.  
 — omohyoideus 80, 92, 94.  
 — opponens dig. V. 153, 309.  
 — opponens pollicis 153.  
 — orbicularis oculi 28.  
 — orbicularis oris 41, 42.  
 — orbicularis orbitae 28.  
 — palmaris br. 154.  
 — palmaris lg. 141, 147, 151.
- Musculus pectineus 189, 262, 272.  
 — pectoralis maj. 102, 122.  
 — pectoralis min. 102, 122.  
 — peroneus br. 285, 292.  
 — peroneus lg. 284, 285, 292, 304.  
 — peroneus III. 284, 294.  
 — plantaris 281, 287.  
 — popliteus 283.  
 — pronator quadratus 148, 149, 158.  
 — pronator teres 141, 147.  
 — pterygoideus ext. 50.  
 — pterygoideus int. 43, 52.  
 — pyriformis 213, 240, 263.  
 — quadratus fem. 214, 266.  
 — quadratus labii sup. 38, 41.  
 — quadratus labii inf. 42.  
 — quadratus lumb. 206.  
 — quadriceps fem. 274.  
 — rectus abdominis 176.  
 — rectus bulbi 31.  
 — rectus cap. ant. maj. min. 95.  
 — rectus cap. lat. 95.  
 — rectus femoris 262, 271.  
 — rhomboideus sup., inf. 108.  
 — risorius 41, 42.  
 — sacrospinalis 109, 206.  
 — sartorius 189, 261, 271.  
 — scalenus antic. 93.  
 — scalenus med. 94.  
 — semimembranosus 274.  
 — semispinalis 95.  
 — semitendinosus 274.  
 — serratus antic. 104, 105, 127.  
 — serratus postic. 108.  
 — solens 287.  
 — sphincter ani ext. 198, 201.  
 — splenius 23, 95.  
 — sternocleidomastoideus 23, 79.  
 — sternohyoideus 80.  
 — sternothyreoideus 82.  
 — styloglossus 79.  
 — stylohyoideus 75.
- Musculus stylopharyngeus 79.  
 — subclavius 94.  
 — subcutaneus colli 74, 92.  
 — subscapularis 123, 127.  
 — supinator lg. 137, 141, 147.  
 — supraspinatus 108, 124.  
 — temporalis 13, 15, 48.  
 — tensor fasciae lat. 262, 271.  
 — teres maj. 108, 125.  
 — teres min. 108, 124.  
 — thyreochoideus 83.  
 — tibialis antic. 284, 294.  
 — tibialis postic. 288, 290, 302, 304.  
 — transversus abdominis 177.  
 — transversus linguae 63.  
 — transversus perinei prof. 198, 205.  
 — transversus perinei superf. 198.  
 — trapezius 23, 108.  
 — triangularis lab. inf. 42.  
 — triangularis lab. sup. 41.  
 — triceps brachii 125, 127, 133, 137.  
 — vastus fem. ext. 272.  
 — vastus fem. int. 272.  
 — zygomaticus 38.
- N.**
- Nabel 178.  
 — -arterie 179.  
 — -brüche 178, 179.  
 — -geschwülste 179.  
 — -vene 179.  
 Nacken 95.  
 Nase 33.  
 Nasenbeine, Frakturen 34.  
 — -flügel 33.  
 — -gang 36.  
 — -höhle 34.  
 — -polypen 36.  
 — -rachenfibroide 37, 66.  
 — -rachenraum, oberer Theil 65.  
 — -septum, Verbiegung 35.  
 — -wurzel 36.

- Nebenhoden 195.  
 Nebenniere 231.  
 Nerven der Finger 165, 166.  
 Nervenwurzeln am Rückenmark 207.  
 Nervus abducens 21.  
 — accessorius 25, 80, 92.  
 — acusticus 6, 25.  
 — alveolaris inf. 47, 50, 51.  
 — — sup. 50.  
 — auricularis magnus 92.  
 — auriculo-temporalis 2, 13, 51.  
 — axillaris 123, 127, 132.  
 — buccinatorius 50.  
 — ciliaris 30.  
 — cruralis 261, 262.  
 — cervicalis sup. 79, 92.  
 — cutaneus ext. 134, 147.  
 — — med. 123, 132, 133, 147.  
 — — int. 134.  
 — — post. sup. 137.  
 — — inf. 137.  
 — cutan. fem. ext. 271.  
 — — med. 271.  
 — — post. 273.  
 — descendens hypoglossi 80.  
 — dorsalis scapulae 108.  
 — facialis 6, 25, 43, 44.  
 — frontalis 2, 10, 31.  
 — glossopharyngeus 25, 64.  
 — gluteus sup. 213.  
 — hypoglossus 64, 77.  
 — infraorbitalis 32, 38, 39, 48.  
 — intercostalis 107.  
 — ischiadicus 213, 214, 265, 274; Aufsuchung 214, 265; Theilung 274.  
 — laryngeus sup. 83.  
 — lingualis 51, 52, 61, 64, 77.  
 — lumboinguinalis 271.  
 — mandibularis 51, 52.  
 — maxillaris inf. 47, 50, 51.  
 — — sup. 50.  
 — medianus 122, 132, 134, 141, 148, 153, 154.  
 — mentalis 42, 57.  
 — musclocutaneus 122, 134.  
 — nasopalatinus 58.  
 — obturatorius 189, 190, 262.  
 — occipitalis maj. 2, 23, 95.  
 — — min. 2, 92.  
 — — oculomotorius 21.  
 — — olfactorius 13, 33.  
 — — opticus 21, 30.  
 — — penis dorsalis 193.  
 — — peroneus 281, 282.  
 — — — prof. 286, 294, 298.  
 — — — superfic. 284, 286, 294.  
 — — phrenicus 83, 85, 93, 115.  
 — — plantaris med. 300, 302.  
 — — — lat. 300, 302.  
 — — pudendus comm. 202.  
 — — radialis 123, 132, 134, 137, 141.  
 — — r. prof. 150.  
 — — — superfic. 147.  
 — — recurrens vagi 85, 90.  
 — — saphenus maj. 273, 286.  
 — — — min. 271.  
 — — subcutaneus mal. 27.  
 — — subscapul. 132.  
 — — spermaticus 195.  
 — — supraorbitalis 2, 31.  
 — — suprascapularis 93, 127.  
 — — supraclavicularis 92, 119.  
 — — supraspinatus 127.  
 — — suralis 291, 294.  
 — — sympathicus 81, 118.  
 — — temporalis d. n. orbit. 27.  
 — — thoracicodorsalis 108.  
 — — thoracicus longus 103, 105, 132.  
 — — tibialis 281, 282, 288.  
 — — — am Knöchel 290.  
 — — — auf der Fusssohle 302.  
 — — trigeminus 10, 21, 48, 49, 51, 52.  
 — — trochlearis 21.  
 — — ulnaris 123, 132, 134, 138, 143, 148.  
 — — — an der Handwurzel 153.  
 — — — Lage z. Lig. transvers. 154.  
 — — — in der Hohlhand 158.  
 — — — r. dorsalis 159.  
 — — vagus 25, 80, 85, 117.  
 Niere 229; Lage der rechten 229; der linken 229, 230.  
 — Lage, Blosslegung vom Rücken aus 231.  
 Niere, Abweichungen von der normalen Lage 231.  
 Nierenbecken 229.  
 Nierenbeckensteine 231.
- O.**
- Obturat. Hernie 189, 192; Bruchsack 192.  
 Oesophagus, Lage 87, 113, 117; Carcinom 87, Stricture 87.  
 Ohr, äusseres 52.  
 Ohrmuschel 52, 53.  
 Olecranon 145.  
 Omentum majus 222.  
 — minus 218.  
 Operculum 17.  
 Orbita 6, 29.  
 Os ethmoidale 6.  
 — frontale 5, 15.  
 — occipitale 4, 6, 23.  
 — parietale 15.  
 — sphenoidale 6.  
 — temporale 6.  
 Ovarium 243.  
 Ovidukt 242.
- P.**
- Pacchioni'sche Granulationen 4.  
 Pankreas 220.  
 Papillae circumvall. 62.  
 Paraphimose 193.  
 Parotis 43; Ausführungsgang 43; Speichelfisteln 46; Operation der Parotisschwülste 46.  
 Pars nuda der Harnröhre 199.  
 — prostatica urethrae 199.  
 Patella, Lage 276.  
 Patellafrakturen 275.  
 Paukenhöhle 54; Eiterungen 55.  
 Penis 193.  
 — — amputation 194.  
 — — — carcinom 194.  
 Perityphilitis 225.  
 Pes anserinus 276.  
 Pharynx 67; Mundhöhlentheile 67.  
 — — — dach 67.  
 — — — höhle 65.

Pharynxtonsille 65.  
 Phimosis praeputii 193.  
 Planum popliteum 281.  
 Pleura 90, 108; Kuppel 90,  
 94, 111; Lage zu den  
 grossen Gefässen 90; dia-  
 phragmatica 111; media-  
 stinalis 111.  
 Plexus brachialis 94, 102, 122.  
 — n. ischiadicus 240.  
 — Ven. haemorrhoidalis 240.  
 — ven. post. med. obl. 207.  
 — ven. parotid. 44.  
 — ven. pterygoideus 30, 50.  
 — ven. spermat. int. 244.  
 — ven. uterinus 244.  
 — ven. vesicalis 240.  
 Plica transversalis recti 236.  
 Praecuneus 25.  
 Proc. condyloideus 9, 54.  
 — coracoideus 102.  
 — coronoideus mandib. 14,  
 28, 48.  
 — coronoideus ulnae 134,  
 141.  
 — falciformis fasc. lat. 188.  
 — mastoid. 6, 9, 22, 23.  
 — pterygoid. 9.  
 — spinosus d. Lendengegend  
 206.  
 — styloideus cap. 9, 43.  
 — styloid. ulnae 149.  
 — styloideus radii 154.  
 — uncinatus 36.  
 — zygomat. 9.  
 — vaginalis peritonei 181.  
 — vermiformis 225.  
 Prostata 200.  
 — hypertrophie 200, 238.  
 Protuberantia occip. ext. 25.  
 — occip. int. 5.  
 Psoasabscesse 208.  
 Pylorus des Magens 218.

**R.**

Radius 150, 151.  
 Radiusköpfchen 144, 145.  
 Radio-ulnar-Gelenk 163.  
 Ranula 62.  
 Raphe scroti 196.  
 Rectalcarcinome, Nebenver-  
 letzung 239.

Rectum 201, 228, 235.  
 Rectumexstirpation 201.  
 Rectusscheide 176.  
 Retropharyngealraum 67, 87;  
 Eiterung darin 67, 87.  
 Ringknorpel 82.  
 Rippen 105, 106.  
 Rippenresektion 108, 112.  
 Rückenmark 8, 96, 207, 208.  
 Rückenmarkshäute 96, 207.

**S.**

Samenblase 200, 239.  
 Samenstrang 182, 195.  
 Scapula 109, 124; spina  
 scapul. 124.  
 Schädeldach 2.  
 Schädelgewölbe 4.  
 Schädelgrube 6, 7.  
 Schädelgrund 4, 6, 8.  
 Schamlippen, die grossen 201;  
 die kleinen 201.  
 Schamspalte 201.  
 Scheide 202, 203.  
 Scheidengewölbe 203.  
 Schenkelbruch 185.  
 — Bruchsack 188.  
 — Lage zur Art. epigastr. 188.  
 — Lage zur Art. obturat. 188.  
 — Lage zur V. femoralis 188.  
 — Erweiterungsschnitt bei  
 Einklemmung 188.  
 Schenkelkanal 186, 187.  
 — Lage der grossen Gefässe  
 186.  
 Schenkelhals, Ansatz, Lage  
 und Form 268.  
 Schenkelhalsfrakturen 270.  
 Schenkelschaft 274.  
 Schilddrüse 82, 87.  
 Schildknorpel 82.  
 Schläfe 4.  
 Schläfenbein 4.  
 Schleimbeutel d. Hohlhand  
 157; des Schultergelenks  
 129.  
 Schultergelenk, Bewegung  
 130; Kapsel 129.  
 Serotum 194, 195.  
 Sectio alta 236, 237.  
 Schnenscheiden der Finger  
 165; auf d. Fussrücken 294.

Schnenscheiden des Hand-  
 rückens 161.  
 — auf der Plantarseite des  
 Fusses 304.  
 Seitenventrikel 13, 21.  
 Sella turcica 6.  
 Septum der Nasenhöhle 34.  
 — crurale 186.  
 Sesambein des Daumens 154.  
 Siebbeinplatte 6, 34.  
 Siebbeinzellen 11.  
 Sinus prostaticus 238.  
 — tarsi 298.  
 Sinusthrombosen 24.  
 Sinus venosus; cavernosus  
 22, 54.  
 — longitudinalis sup. 5, 7,  
 24.  
 — marginatus 7.  
 — petrosus inf. 7.  
 — petrosus sup. 7, 21.  
 — sphenoparietalis 7, 21.  
 — transversus 5, 6, 7, 24,  
 25, 56.  
 — confluens sinuum 24.  
 Sitzbein 266.  
 Sklera 31.  
 Speiseröhre 217.  
 Spina ischii 266.  
 — ment. int. 77.  
 — occip. int. 5.  
 — post. inf. oss. ilei 211,  
 266; sup. 211, 266.  
 Sternalgegend 101.  
 Sternum 105.  
 Steinextraktion 203.  
 Steinschnitt, vaginaler 204.  
 Steissbein 211; Luxation 211.  
 Stirnbein 4.  
 Stirnhöhle 11.  
 — Mündung in der Nase 36;  
 Sondirung 37.  
 Stirnwindungen I 12, 13; II  
 12; III 13.  
 Subarachnoidalraum cerebr.  
 8.  
 Sublingualgegend 61.  
 Sulcus centralis 17, 18, 19.  
 — intertubercularis 128, 129.  
 — occipitalis 24, 25.  
 — parietalis 17.  
 — Rolandi 17.

Submaxillardrüse 46, 75, 76;  
 Ausführungsgang 46, 77.  
 Submaxillartasche 76.  
 Supraorbitalrand 32.  
 Sutura coronaria 13, 15.  
 — frontalis 15.  
 — lambda 23, 24.  
 — sagittalis 24.  
 — squamosa 15.  
 — spheno-parietalis 15.  
 Symphyse 192.

**T.**

Tabatière 163.  
 Tabula vitrea 5.  
 Talocalcaneusgelenk v. hinten  
 292; Erguss darin 292.  
 — Kapselverdiekung 297.  
 — Bewegungen 297.  
 Talo-earal-Gelenk von hinten  
 292; Erguss darin 292;  
 Bewegungen 297.  
 Tarsaldrüsen 28, 29.  
 Tarsalgelenke 298, 299.  
 — Bewegungen 298.  
 Tarsometatarsalgelenke 299.  
 Tarsus 28, 29.  
 Tegmen tympani 55.  
 Tendo Achillis 287, 288;  
 Verhalten zu den Ge-  
 fässen.  
 Tendovaginitis an der Hand,  
 Sitz 161.  
 Tenon'sche Kapsel 30, 31.  
 Tenotomie 288.  
 Tentorium 7, 8, 24.  
 Thränendrüse 29.  
 Thränennasenkanaal, Münd-  
 ung in die Nase 29; Son-  
 dirung 30.  
 Thränenpunkt 29.  
 — -röhrchen 29.  
 — -sack 29.  
 Thoraxgegend, hintere 108;  
 vordere 101; Formver-  
 änderung 107.  
 Thymusdrüse 113.  
 Tibiafibulargelenk 284; un-  
 teres 296.  
 Tonsille 43, 59; Lage zu den  
 Gefässen 59; Vergrößer-  
 ung 59.

Tonsillotomie 59; Blutung  
 dabei 60.  
 Trachea 80, 82, 83.  
 Tragus 13.  
 Triangulum Petiti 206, 207.  
 Tricepssehne 143.  
 Trigonum carot. 80.  
 — cervic. inf. 92, 93.  
 — Lientaudii 238.  
 Trochanter maj. 269.  
 — minor 269.  
 Trommelfell 54; Paracentese  
 56.  
 Truncus lymphat. commun.  
 94.  
 — lymphat. jug. 94.  
 Tuba Eustachii 55, 56; Münd-  
 ung 65, 56; Sondirung  
 56.  
 — ovarii 242.  
 Tuber frontale 4, 11.  
 — ischii 266.  
 Tuberculum articulare 47.  
 — humeri maj. 125, 129.  
 — scaleni 86, 93.  
 — infraglenoid. scap. 137.  
 — pharyngis 66.  
 — trochleare 31.  
 Tunica dartos 195.  
 — test. vag. propr. 195.

**U.**

Ulna 150, 151.  
 Unterkiefer 28.  
 Unterschenkelfrakturen 289.  
 Urachus 179.  
 Uranooplastik 58.  
 Ureter 229, 234.  
 — Lage des peripheren En-  
 des zu Blase und Mast-  
 darm 200.  
 Ureteren, Verlauf 239.  
 Uterus 203, 241; Lage 241.  
 — Vaginalportion 203.

**V.**

Varicen des Unterschenkels  
 284.  
 — der V. saphena magna  
 271.  
 Varicocele 196, 234.

Vas deferens 195; Verlauf  
 239.  
 Vena anonyma 83, 85, 86,  
 87, 114.  
 — angularis fac. 30.  
 — auricularis post. 22.  
 — axillaris 122, 124, 131.  
 — azygos 118.  
 — basilica 113, 140, 147.  
 — cava inf. 116, 233.  
 — cava sup. 114.  
 — cephalica 102, 120, 122,  
 133, 147.  
 — coronaria ventric. 218.  
 — diploica 5.  
 — facialis ant. 75, 80.  
 — facialis post. 1, 13, 43.  
 — femoralis 188, 261, 262;  
 am Oberschenkel 273;  
 im Adduktorenkanal 273.  
 — frontalis 1, 10.  
 — hemiazygos 118.  
 — gastro-epiploica 218.  
 — epigastrica 177.  
 — iliaca communis 234, 239.  
 — iliaca ext. 235.  
 — iliaca int. 235.  
 — jugularis ext. 1, 79, 85,  
 92.  
 — jugularis int. 25, 43, 75,  
 77, 80.  
 — lienalis 220, 222.  
 — lingualis 64.  
 — mammaria int. 107.  
 — mediana basil. 138.  
 — mediana cephal. 138.  
 — mesenterica inf. 224.  
 — occipitalis 1, 7, 22, 23.  
 — ophthalmica 21, 30.  
 — poplitea 282.  
 — penis dors. 193.  
 — portarum 220, 234.  
 — renalis 229, 234.  
 — saphena magna 260; am  
 Schenkelring 188; am  
 Oberschenkel 271; am  
 Fuss 292.  
 — saphena parva 286, 294.  
 — spermatica int. 234.  
 — spinalis med. post. 207.  
 — subclavia 93, 102.  
 — subscapularis 132.

Vena thyreoidea ima 83.  
 — thyreoidea sup. 82.  
 — umbilicalis 179.  
 Ventrikel IV. 25.  
 Vincula tendinum 165.  
 Vomer 34.  
 Vorderarmfraktur 151.

**W.**

Wanderniere 231.  
 Wangendrüsen 43.

Wangenfettpropf 48, 50.  
 Wangengegend 43.  
 Wirbelabscesse, Lage z. Lig.  
 Poupart 185.  
 Wirbelbogen 96, 109, 207.  
 Wirbelgelenke 209.  
 Wirbelsäule 209.  
 — Bewegungen 209.  
 — Krümmungen 209.  
 — Kyphose 210.  
 — Skoliose 209, 210.

**Z.**

Zähne 57; Ausziehen 58;  
 Zange 58.  
 Zäpfchen 59.  
 Zehen 304.  
 Zunge 62; Bein 75; Blutung 64;  
 Drüsen 63; Muskeln 63;  
 Lymphbahnen 64; Venen  
 64; Wurzel 63; Zurücksin-  
 ken d. Z. in d. Narkose 63.  
 Zwerchfell 109, 110.

---

## Errata.

---

Es muss heißen:


auf Seite 111 Zeile 20 von oben: Pleura mediastinalis statt parietalis;  
 auf Seite 145 in den Bezeichnungen zu Fig. 42: N. radialis statt medianus  
 und M. triceps statt N. triceps.

Es muss eingeschaltet werden:

auf Seite 284 hinter dem letzten Wort „peroneus“: longus;  
 auf Seite 289 in der ersten Zeile hinter dem Worte „sind“: unten.

---







H54 .

QM531

Hildebrand  
Grundriss der chirurgische  
topographischen anatomie.

