

43



43

40750





# HANDBUCH

DER

## VERGLEICHENDEN UND EXPERIMENTELLEN

# ENTWICKELUNGSLEHRE

# DER WIRBELTIERE

BEARBEITET VON

Prof. Dr. BARFURTH, Rostock, Prof. Dr. BRAUS, Heidelberg, Docent Dr. BÜHLER, Zürich, Prof. Dr. RUD. BURCKHARDT, Basel, Prof. Dr. FELIX, Zürich, Prof. Dr. FLEMMING (†), Kiel, Prof. Dr. FRORIEP, Tübingen, Prof. Dr. GAUPP, Freiburg i. Br., Prof. Dr. GOEPPERT, Heidelberg, Prof. Dr. OSCAR HERTWIG, Berlin, Prof. Dr. RICHARD HERTWIG, München, Prof. Dr. HOCHSTETTER, Innsbruck, Prof. Dr. F. KEIBEL, Freiburg i. Br., Prof. Dr. RUD. KRAUSE, Berlin, Prof. Dr. WILH. KRAUSE, Berlin, Prof. Dr. V. KUPFFER (†), München, Prof. Dr. MAURER, Jena, Prof. Dr. MOLLIER, München, Docent Dr. NEUMAYER, München, Prof. Dr. PETER, Greifswald, Docent Dr. H. POLL, Berlin, Prof. Dr. RÜCKERT, München, Prof. Dr. SCHAUMSLAND, Bremen, Prof. Dr. STRAHL, Gießen, Prof. Dr. WALDEYER, Berlin, Prof. Dr. ZIEHEN, Berlin

HERAUSGEGEBEN VON

**DR. OSKAR HERTWIG**

O. Ö. PROF., DIREKTOR D. ANATOM.-BIOLOG. INSTITUTS IN BERLIN

ZWEITER BAND. DRITTER TEIL.

MIT 568 ABBILDUNGEN IM TEXT



**JENA**

VERLAG VON GUSTAV FISCHER

1906

Uebersetzungsrecht vorbehalten.

475



# Inhaltsverzeichnis

zu Bd. II, Teil 3.

## VIII. Kapitel.

	pag.
K. v. KUPFFER. Die Morphogenie des Centralnervensystems. Erschienen am 11. Juli 1903 — 17. April 1905 . . . . .	1
<i>Litteraturverzeichnisse.</i> Amphioxus p. 12, Cranioten p. 23, Bdellostoma p. 38, Petromyzonten p. 58, Elasmobranchier p. 97, Ganoiden p. 119, Teleostier p. 148, zur Neuromerie p. 166, Amphibien p. 211, Reptilien p. 246, Vögel p. 272.	
TH. ZIEHEN. Die Morphogenie des Centralnervensystems der Säugetiere. Erschienen am 7. Dezember 1905	273
<i>Litteraturverzeichnis</i> 291, 307, 308, 323, 326, 343, 351, 359, 386, 394	

## IX. Kapitel.

TH. ZIEHEN. Die Histogenese von Hirn- und Rückenmark. Entwicklung der Leitungsbahnen und der Nervenkerne bei den Wirbeltieren. Erschienen am 7. Dezember 1905 . . . . .	395
A. Histogenese der grauen Substanz von Hirn- und Rückenmark . . . . .	395
<i>Litteraturverzeichnis</i> . . . . .	434
B. Entwicklung der Leitungsbahnen . . . . .	441
<i>Litteraturverzeichnis</i> . . . . .	504

## X. Kapitel.

L. NEUMAYER. Histo- und Morphogenese des peripheren Nervensystems, der Spinalganglien und des Nervus sympathicus. Erschienen am 15. Oktober 1906	513
<i>Litteraturverzeichnis</i> . . . . .	621



## Achtes Kapitel.

# Die Morphogenie des Centralnervensystems.

Von

**K. von Kupffer.** München.

In einem vorausgehenden Kapitel dieses Handbuches (Bd. I. Kap. III) ist dargelegt worden, daß, wie bei den meisten Metazoen überhaupt, so auch bei den Vertebraten das Nervensystem eine Bildung desjenigen Keimblattes ist, welches von den Einwirkungen der Außenwelt vorwiegend getroffen wird, des äußeren Keimblattes oder Ektoderms. Zuerst tritt im Gastrulastadium die einheitliche Anlage des Centralnervensystems auf, indem sich in der Fläche des äußeren Keimblattes ein längliches Feld abgrenzt, dessen Achse senkrecht auf der dorsalen Lippe des Urmundes steht. Der Urmund bezeichnet das caudale Ende dieser Anlage, der Neuralplatte (Medullarplatte, REMAK, A. L. I 1850–55). Der Zusammenhang der Neuralplatte mit dem Ektoderm löst sich, indem die erst flache Platte sich zunächst zu einer Furche mit erhöhten Rändern, dann zu einem Rohr, dem Neuralrohr, gestaltet, welches unterhalb des peripheren Ektoderms (Hornblatt, REMAK) zu liegen kommt. Der unterdessen gebildeten Chorda dorsalis lagert dieses Rohr unmittelbar auf. Im weiteren Verlauf wird das Neuralrohr vom peripheren Ektoderm abgedrängt, indem sich Organe aus dem mittleren Keimblatte dazwischenschieben. Es rückt in die Tiefe und erhält so eine geschützte Lage. Das periphere Ektoderm oder Hornblatt liefert die allgemeine Decke des Körpers, die Oberhaut, Epidermis, dann die sensorielle Teile der Sinnesorgane, mit Ausnahme des Auges, aber auch Teile des peripheren Nervensystems.

Innerhalb des Stammes der Vertebraten sind zwei Hauptgruppen zu unterscheiden, von denen die tiefer stehende in der Gegenwart nur durch die Gattung Amphioxus vertreten wird. Es ist die Gruppe der Acranier, der Schädellosen, welcher alle übrigen Vertebraten als Schädeltiere, Craniota, gegenüberzustellen sind (E. HAECKEL, 1874). — Amphioxus zeigt anatomisch, wie ontogenetisch vergleichsweise einfache Verhältnisse, so daß es zweckmäßig erscheint, in der Morphogenie des Centralnervensystems von diesem Acranier auszugehen.

### Acrania.

In der Entwicklung des Amphioxus sind drei Perioden zu unterscheiden, die embryonale, die Larvenperiode und die postlarvale Wachstumsperiode. Die Embryonalperiode währt etwa 48 Stunden und

schließt mit dem Durchbruch des Larvenmundes und der ersten Kiemenöffnung ab. Die Larvenzeit dauert ungefähr 3 Monate und endet mit einer Metamorphose, welche eine auffällige Asymmetrie am Kiemenapparat und am Larvenmunde ausgleicht und den definitiven Mund liefert.

Die in die Embryonalperiode fallende Bildung des Neuralrohres ist bereits im Kapitel III des I. Bandes behandelt worden, hier ist die weitere Entwicklung darzulegen.

Die tiefe Stellung der Acranier an der Wurzel des Wirbeltierstammes bringt es mit sich, daß das Nervensystem des Amphioxus im ausgebildeten Zustande, bei aller Eigenart, doch in mehrfacher Beziehung Verhältnisse aufweist, die in der Ontogenie der Cranioten auch auftreten, dann aber überholt werden, Abänderungen erfahren oder aber schwinden. Die Kenntnis von Hirn und Rückenmark, wie von den Nerven des erwachsenen Amphioxus ist daher von Bedeutung für die Phylogenie und vergleichende Ontogenie des gesamten Nervensystems der Cranioten und muß aus diesem Grunde hier ebenfalls Berücksichtigung finden, was um so mehr nötig, als die Entwicklung des Nervensystems der Larve so gut wie unbekannt ist.

Gegen Ende der Embryonalzeit, etwa 32 Stunden nach der Befruchtung, weisen die bereits frei schwimmenden Embryonen mit 9—10 Ursegmenten eine Länge von 0,4—0,5 mm auf. Erst kurz walzenförmig, haben sie beim Längenwachstum sowohl in querer, wie in dorso-ventraler Richtung abgenommen, erscheinen sichtlich abgeflacht. Das Neuralrohr ist kürzer als der Körper, es wird vorn von der Chorda und einem vorderen Divertikel des Darmes überragt. Vorn besitzt es eine dorsal gelegene, nach außen leitende Oeffnung, den vorderen Neuroporus, an dessen Peripherie die Wand des Rohres mit der Epidermis noch verbunden ist. In ganzer Länge besteht die Wand des Neuralrohres aus einfachem Geißelepithel. Die Lichtung, der primäre Centralkanal, ist im Querschnitte kreisförmig. Eine Differenzierung tritt auf, indem das mit der dorsalen Oeffnung versehene Vorderende sich etwas verdickt. Es stellt die Anlage der sehr einfach bleibenden Gehirnblase dar. Der lange übrige Teil des Neuralrohres kann nicht kurzweg als Rückenmark bezeichnet werden. Ein vorderer, an die Hirnblase schließender Abschnitt desselben erlangt besondere Charaktere. Auch das Hinterende ist stärker als der lange, mittlere Teil des Rohres, an dem die Zahl der die Lichtung umfassenden Epithelzellen abgenommen hat. Beim Wachstum in die Länge findet eine Verschiebung von Zellen in der Längsrichtung des Rohres statt. Die hinteren Epithelzellen sind wieder zahlreicher, höher, dotterreicher und enthalten das Material für das weitere Wachstum in caudaler Richtung.

Etwas vor der Mitte der Länge, im Bereich des 5. Segments, tritt ein kleiner Pigmentfleck in ventralen Epithelzellen der Wand auf. Solche Flecke erscheinen später in großer Zahl hintereinander. Am hinteren Körperende biegt das Neuralrohr ventralwärts um, in den *Canalis neurentericus* sich fortsetzend, der in das Darmrohr einmündet (vergl. Bd. I, Kap. III, p. 718). Die Grenze dieses Kanals gegen das Darmrohr ist aus der Beschaffenheit und Größe der Zellen zu bestimmen; die Epithelzellen des Darmes sind größer und weniger durchsichtig.

Die junge Larve im Zeitpunkte des Durchbruches der Mund- und ersten Kiemenöffnung hat eine Länge von etwa 1 mm und enthält 14 Segmente, die an der medialen Wand ihrer dorsalen Abschnitte

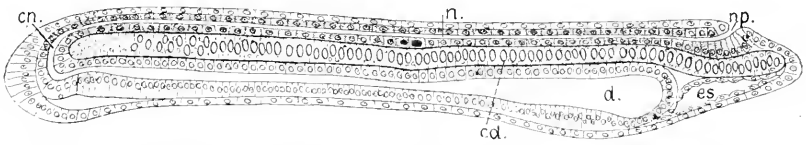


Fig. 1. Junge Larve im Medianschnitt, nach HATSCHKE, 210:1. *n* Neuralrohr. *np* vorderer Neuroporus. *cn* Canalis neurentericus. *d* Darm. *es* vorderes Endodermisäckchen. *cd* Chorda.

entlang der Chorda quergestreifte Muskelfibrillen gebildet haben. Die Mundöffnung entsteht links, die erste Kiemenöffnung in der ventralen Mittellinie. Wenn 1–2 Tage später ventral von der Eimmündung des Canalis neurentericus in den Darm die Afteröffnung durchbricht, trennt sich das ventrale Ende dieses Kanals vom Hinterende des Darmes. Die Kommunikation zwischen Neuralrohr und Darmrohr hört also am Beginn der Larvenperiode auf, und das Neuralrohr erhält ein über der Chorda gelegenes blindes Ende, welches knopfförmig verdickt bleibt und dauernd eine bläschenförmige Erweiterung des Centralkanals umschließt.

Das keulenförmig verdickte Vorderende des Centralnervensystems, aus dem das später als Blase sich darstellende Gehirn entsteht, ist seinen Dimensionen nach bei der jungen Larve deutlicher hervortretend als bei entwickelten Exemplaren. Wie Fig. 2 es sehen läßt, erhebt sich die gegen die Chorda vorgewölbte ventrale Wand des Neuralrohres hier aufwärts, die vordere Wand des Hirnteiles liefernd, und schließt sich vor dem Neuroporus an die Epidermis an. Dementsprechend senkt sich der Centralkanal, von hinten her verfolgt, erst ventralwärts, um dann in scharfer Wendung gegen seine Mündung, den dorsal gelegenen Neuroporus, aufzusteigen. In dieser dickeren, vorderen Wand des Larvenhirnes entsteht um eine Gruppe von Zellen ein größerer schwarzer Pigmentfleck.

HATSCHKE, dem die vorstehenden Angaben entnommen sind (A. L. III. <sup>1</sup> 1881), hat festgestellt, daß schon vor dem Durchbruche

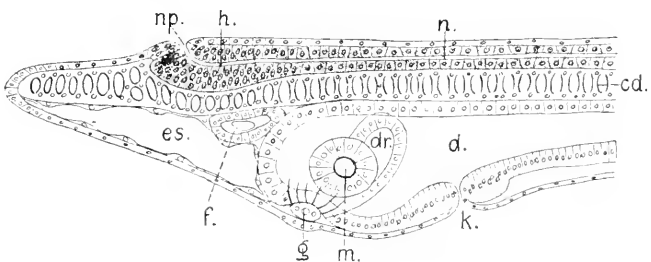


Fig. 2. Junge Larve nach dem Durchbruch von Mund und Kiemenöffnung, im optischen Medianschnitt gedacht. Nach HATSCHKE, 280:1. *n* Neuralrohr. *h* Hirnteil desselben. *np* Neuroporus. *cd* Chorda. *d* Darm. *m* Mundöffnung. *k* erste Kiemenöffnung. *dr* kolbenförmige Drüse. *g* Ausführungsgang dieser Drüse, ausmündend. *es* vorderes Endodermisäckchen. *f* Flimmerorgan mit Mündung.

der Leibesöffnungen die histologische Differenzierung am Neuralrohr beginnt. Es treten die ersten Nervenfasern als Längsfasermasse auf. Es sind sehr feine Fäden, die, an Zahl zunehmend, jederseits einen ventral und lateral an der Außenfläche der einfach epithelialen Wand des Rohres gelegenen Strang bilden. (Fig. 3) also einen Vorderseitenstrang.

Die Angaben VON HATSCHKE'S beschränken sich darauf, das Auftreten der Stränge zu erwähnen. Weitergehende Mitteilungen geben J. F. HEYMAN'S und VAN DER STRICHT (L. K. VIII 1898). Nach ihren an Larven von 1–2 mm Länge angestellten Beobachtungen sollen an dem noch aus einfacher Epithellage gebildeten Neuralrohr die Anfänge des peripheren Nervensystems vor den von HATSCHKE erwähnten und gezeichneten Längssträngen, aber gleichzeitig mit der beginnenden

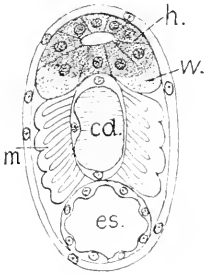


Fig. 3. Querschnitt hart hinter dem Neuroporus. Junge Larve. ca. 100:1. Nach HATSCHKE. *h* Hirn. *w* Längsstrang weißer Substanz. *cd* Chorda. *m* Myotom. *es* vorderes Endodermisäckchen.

Bildung von Muskelfibrillen des Seitenmuskels wahrnehmbar sein. Die Anlagen der ventralen Spinalnerven wären von Anbeginn zellenfreie Bündel feinsten Fäserchen. Erst später, bei Larven von 2 mm Länge sehe man an der Oberfläche der Bündel Kerne, die, nach ihrer Ansicht, wahrscheinlich mesodermaler Herkunft seien. Dem gleichzeitigen Auftreten dorsaler Nerven gehe Proliferation der Epithelzellen in der dorsalen Hälfte des Neuralrohres parallel. Eine solche Anlage soll bei ganz jungen Larven von etwa 1 mm Länge aus zwei übereinander gelegenen Reihen kleiner Zellen bestehen, einer dorso-lateralen und einer lateralen. Die Zellen rückeren aus der epithelialen Wand hervor, und zwar die laterale Reihe ungefähr in halber Höhe des Neuralrohres. Beide Reihen vereinten sich außerhalb der Mesodermsegmente zwischen diesen und der Epidermis. Bei Larven von 1,5 mm Länge fange die epitheliale Wand des Rohres an, mehrschichtig zu werden, es differenzieren sich eine innere ependymale (epitheliale) Lage und außerhalb dieser ein Zellenlager, aus dem die graue Substanz wird. Die Längsfasermasse tritt auch nach diesen Beobachtern zuerst in den von HATSCHKE beschriebenen Strängen auf. Dann soll, davon gesondert, ein Seitenstrang erscheinen, der aber zunächst nicht oberflächlich liege, sondern von Zellen der grauen Substanz umgeben sei. Bei 2 mm langen Larven bilde die Fasermasse bereits einen kontinuierlichen äußeren Mantel ventral und seitlich, die dorsale Seite bleibe unbedeckt. Bei diesen älteren Larven sahen die genannten Beobachter die aus den Zellenreihen hervorgehenden dorsalen Nerven auch schon als fibrilläre Stränge, die intermyomer gegen die Epidermis verlaufen. Nirgends haben sie Spuren von Ganglien bemerkt. Sie nehmen daher an, daß die den Ganglienzellen der Hirn- und Spinalnerven bei den Cranioten entsprechenden Zellen bei Amphioxus innerhalb des Centralnervensystems verbleiben. Unverkennbare Nervenzellen wurden erst im Rückenmark bei 5 mm langen Exemplaren erblickt und zwar symmetrisch zur Mittelebene in der dorsalen Region.

Wie in Fig. 2 zu sehen ist, gestaltet sich das vordere Körper-

ende bei der Larve zu einem das Hirn weit überragenden Schnabel, indem die Chorda, selbständig vorwachsend, die Epidermis vor sich herdrängt. Unterhalb der Chorda befindet sich ein von platten Zellen ausgekleideter Hohlraum, der, nach HATSCHKE, aus einem rechtsseitigen (?) vorderen Divertikel des Urdarms hervorgeht. Von diesem Säckchen wird an einer anderen Stelle noch die Rede sein. Das Centralnervensystem liegt am Beginn der Larvenperiode noch unmittelbar unter der Epidermis. Später beginnt median die Bildung einer dorsalen Saumflosse, die über das Hirn hinweg auf das schnabelförmige Vorderende sich erstreckt. Dabei entfernt sich das centrale Nervensystem von der Haut, und diese Vorgänge bedingen eine Verlagerung des vorher median befindlichen Neuroporus, ohne daß der Zusammenhang der epithelialen Hirnwand mit der Epidermis am Rande des Porus zunächst gelöst würde. Die Epidermis wird aber bei diesem Zusammenhänge zu einer trichterförmigen Grube eingesenkt und die Hirnwand zu einem hohlen, konischen Fortsatz vorgezogen. Am Grunde dieser Grube findet sich die in die Lichtung des Hirnes führende Oeffnung. Diese Kommunikation ist aber keine bleibende, nach der Metamorphose verschließt sich die Oeffnung: der konische Fortsatz des Hirnes schnürt sich vom Grunde der trichterförmigen Grube ab, bleibt aber in Berührung mit derselben. So löst sich spät der letzte Zusammenhang des Centralnervensystems mit der Epidermis.

In der Regel kommt bei der Verdrängung des Neuroporus aus der Medianebene die Grube links zu liegen, rechtsseitige Lage ist aber, nach mündlichen Mitteilungen, auch beobachtet worden.

Diese trichterförmige Einsenkung der Epidermis wurde von A. v. KOELLIKER 1843 beim erwachsenen Amphioxus entdeckt, als Wimpergrube benannt und als unpaariges Geruchsorgan gedeutet. Den konischen Fortsatz des Hirnes fand P. LANGERHANS (1876) und bezeichnete ihn als *Nervus olfactorius*. V. ROHON (1882) schlug dafür die richtigere Bezeichnung *Lobus olfactorius* vor.

Das Centralnervensystem des erwachsenen Amphioxus stellt einen vorn verjüngten Strang vor, der im größten Teil seiner Länge einen abgerundet-dreieckigen Querschnitt besitzt, an dem die Basis sich ventral findet. Die Abnahme der Durchmesser vorn zeigt sich sowohl in querer, wie in dorso-ventraler Richtung. Das verjüngte Vorderende wird von der Hirnblase eingenommen. Das Rückenmark besteht aus einem mächtigen, äußeren Mantel von marklosen Fasern, die überwiegend longitudinal verlaufen, und aus einer inneren schmalen, dorso-ventral hinziehenden, zellenreichen Lage, der sogenannten grauen Substanz. Diese umschließt den Centralkanal, der aber nur in seinem ventralen Teile, als sekundärer Centralkanal, kreisförmig klapft, in seinem bedeutend größeren dorsalen Abschnitte aber einen ganz engen Spalt bildet oder ganz geschlossen ist, indem hier die Wände sich berühren. Der äußere Fasermantel, die sogenannte weiße Substanz, ist ventral und seitlich da, wo beim Embryo die ersten Fasern auftreten, am mächtigsten, wird dorsalwärts dünner und fehlt in einer mittleren Längszone der Dorsalseite vollständig. Die Verjüngung des Rückenmarks zum Hirn hin ist dadurch bedingt, daß die Faser-masse allmählich abnimmt.

Die Wand der Hirnblase wird innen von einer Ependymschicht, dann von einem ungleichmäßigen Lager rundlicher Zellen, der grauen Substanz im engeren Sinne, und von einer äußeren Faserschicht ge-

bildet (Fig. 6—8). Die Fasern bekleiden die Seitenwände und den lateralen Teil der ventralen Wand, bis nahe an das vordere Ende hin, wo sie fehlen. Die definitive Form und diesen Bau erlangt das Hirn erst spät. Bei jungen Exemplaren von 1,5 cm Länge ist das Ependym an der dorsalen, der vorderen und der ventralen Wand noch überwiegend einschichtig, nur seitlich mehrschichtig. Bei erwachsenen Exemplaren von 4 cm Länge hat die Hirnblase eine Länge von 0,5 mm, eine maximale Breite von 0,4 mm und erscheint in horizontalen Durchschnitt stumpf-eiförmig, mit schmalerem vorderen Pol.

Am wichtigsten für die Vergleichung mit dem Hirne der Cranioten sind Medianschnitte durch die kleine Hirnblase. Es gehört aber zu den schwierigsten Aufgaben der Technik, solche Schnitte den Anforderungen entsprechend zu erhalten.

In Fig. 4 sieht man das Hirn eines jungen *Amphioxus* in medianem Durchschnitt. Die Hirnblase ist im Umriß kurz-elliptisch, die Länge

übertrifft wenig die Höhe. Die vordere Wand ist von dem Pigmentfleck eingenommen. Die ventrale Wand lagert in einer Einsenkung der Chorda, wie es auch in Fig. 2 zu sehen war. Die dorsale Wand erhebt sich in drei Wellen. Der in die Blase mündende Centralkanal hat nicht die Höhe der Hirnblase. An seiner Mündung knickt sich seine ventrale Wand scharf abwärts. An oder etwas unterhalb der Knickungsstelle liegt ein von längeren Cylinderzellen gebildeter Höcker, das Tuberculum posterius. Die gesamte Innenfläche der Blase trägt Cilien, die in der Zeichnung weggelassen sind.

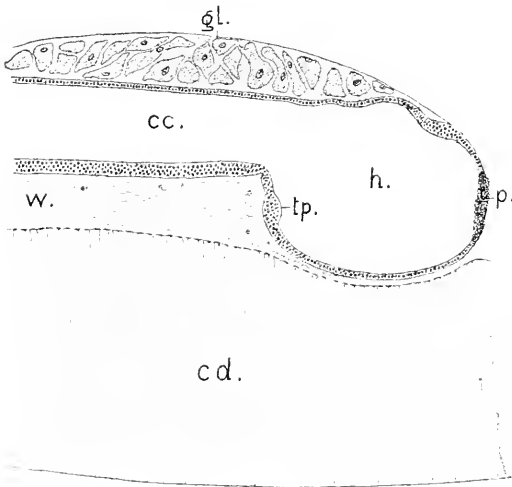


Fig. 4. *Amphioxus*, 2,5 cm lang, Medianschnitt. 250:1. *h* Hirnblase. *p* Pigmentfleck. *tp* Tuberculum posterius. *cc* Centralkanal. *w* weiße Substanz. *gl* dorsale Ganglienplatte. *cd* Chorda.

Ueber der mittleren Erhebung des Hirndaches beginnend, lagert eine aus großen Nervenzellen gebildete Platte, die dorsale Ganglienplatte. Der oben erwähnte, gegen den Grund der Riechgrube (Flimmergrube) gerichtete, konische, hohle Fortsatz der Hirnblase, den ich als Lobus olfactorius impar bezeichnet habe (1893), wird meistens an dünnen Medianschnitten gar nicht getroffen, weil er, der durch die saumflosse verdrängten Riechgrube folgend, eine laterale Lage hat. Er findet sich am Uebergange der vorderen in die dorsale Wand gleich über dem Pigmentfleck. Wie aus dem vorher Gesagten zu entnehmen ist, entspricht die Lage des Lobus olfactorius dem vorderen Neuroporus und bezeichnet das vordere, in diesen Porus auslaufende Ende der Lichtungsachse des Neuralrohres.



In Fig. 5 ist der Eingang in diesen Vorsprung des Hirnes, dorsal vom Pigment als ein Spalt (*lo*) zu sehen, da dieser Schnitt an der dorsalen Seite ein wenig von der Medianebene abweicht.

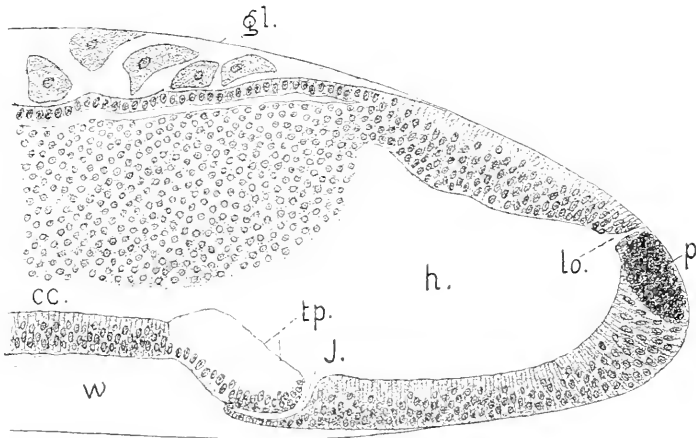


Fig. 5. Amphioxus, 4 cm lang. Hirn nicht genau median durchschnitten, 500:1. Bezeichnungen wie in Fig. 4, dann *J* Infundibulum.

Ventral trifft er aber die Hirnwand in der Mitte. An großen Exemplaren von 4—5 cm hat sich die vordere und ventrale Wand der Hirnblase beträchtlich verdickt: die dorsale Wand bleibt median dünner und zeigt bei gelungener Fixation die bereits erwähnten drei welligen Erhebungen (s. Fig. 5a). Die dritte Erhebung liegt bereits im Bereich der dorsalen Ganglienplatte.

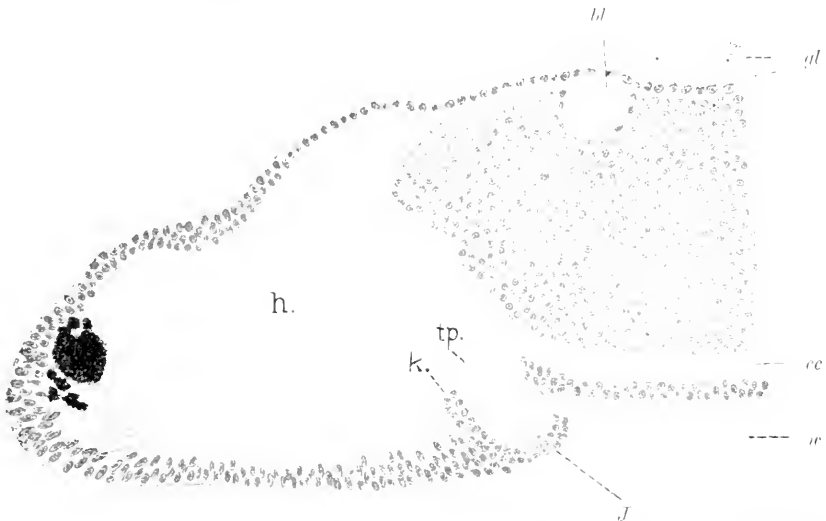

Fig. 5a. Amphioxus von 6 cm Länge. Hirn genau median durchschnitten. *h*, *tp*, *w*, *cc*, *gl* wie in Fig. 4. *J* Infundibulum. *bl* blasige Erweiterung dorsal am Centrankanal.

Der Centralkanal ist zum größten Teil durch Kontakt der Wände auf einen engen vertikalen Spalt reduziert, nur ventral bleibt eine weitere und dorsal eine engere Lichtung zurück. Ein besonderes Interesse beansprucht das ventral von der Mündung gelegene Tuberculum posterius. In Ausdehnung und Form variiert es, wie aus einem Vergleich der Figg. 5 und 5a sich ergibt.

Stets wird das Tuberculum von eigenartigen, langen Cylinderzellen gebildet, die gebogene Geißeln tragen und die Kerne ganz an der Basis enthalten. Bei der Tinktion bleiben sie ungefärbt und erscheinen hyalin. Sie bilden als scharf umschriebene Gruppe ein besonderes Organ, das von J. BOEKE (1902) entdeckt und zuerst beschrieben wurde. Er hält es für ein Sinnesorgan und bezeichnet es als Infundibularorgan.

Von den Zellen des Ependyms der ventralen Wand, die kürzer sind, als die eben erwähnten und granuliert erscheinen, ist die Gruppe der Geißelzellen des Infundibularorgans abgesetzt. An mehreren meiner Schnittserien ist diese Trennung durch eine Lichtung bewirkt, welche, von dem Hirnventrikel ausgehend, sich vor und unter dem Tuberculum caudalwärts erstreckt (Fig. 5 *J*). Diese von platten, kleinen Zellen umsäumte Lichtung sei als Infundibulum bezeichnet.

BOEKE hat die Lichtung an dieser Stelle vermißt und möchte ihre Existenz bezweifeln, worin ich ihm nicht folgen kann. Meine Präparate zeigen sie ganz unzweideutig. Aber die Lichtung ist meistens eng, und es bedarf sehr dünner Schnitte, um sie klaffend zu sehen. In allen Fällen habe ich sie auch nicht erblickt, so an der Serie, aus der der in Fig. 6a gezeichnete Schnitt herrührt. Hier findet sich ebenfalls eine bestimmte Trennung des Infundibularorgans von den davor gelegenen Cylinderzellen des Bodens, bewirkt durch eine Doppellage von Kernen, die das Organ vorn und ventral umfaßt und zu besonderen platten Zellen gehört. Ich nehme an, daß die in anderen Fällen sichtbare Lichtung sich hier geschlossen hat, aber unter Erhaltung der an ihren Kernen kennthchen Zellen, welche ihre unmittelbare Wand abgeben. Der Boden des Hirnes bildet an diesem Objekte hinten einen kegelförmigen, in die ventrale Längsfasermasse, die sogenannte weiße Substanz, hineinragenden Teil, ein massives Infundibulum (*J*). Die Doppellage der Kerne läßt sich bis an das äußerste Ende verfolgen.

Das abgerundete Vorderende des Hirnes in Fig. 5a zeigt ventral vom Pigmentfleck auch eine Gruppe langer, S-förmig gebogener Geißelzellen, die aber nicht so hyalin sind wie die des Infundibularorgans.

Auf diese Verhältnisse wird hier eingehend Bezug genommen, weil die erwähnten Bildungen den Vergleich mit dem Craniotenhirne gestatten. Der Lobus olfactorius impar, die Abknickung des Bodens der Hirnblase gegen den Centralkanal, der als Infundibulum bezeichnete caudalwärts gerichtete Teil des Hirnbodens, das Tuberculum posterius an der Abknickung geben ausreichende Anhaltspunkte für die Bestimmung ab, welchem Teile des voluminösen, vielseitig entfaltenen Hirnes der Cranioten diese unscheinbare Hirnblase entspricht. Alle genannten Bildungen trifft man an der vordersten Abteilung des Craniotenhirnes wieder. Der bei Amphioxus als bleibender Teil vorhandene Lobus olfactorius impar bildet in früheren Entwicklungsstadien bei manchen Cranioten gleichfalls das äußerste konische Vorderende des Gehirns und entsteht wie bei Amphioxus an der

Stelle, wo das Neuralrohr sich mit dem Schlusse des vorderen Neuroporus (VAN WIJHE 1884) vom peripheren Ektoderm trennt. Später verschwindet dieser Fortsatz. Ein caudalwärts gerichteter Infundibularteil, ein darüber gelegenes Tuberculum posterius sind in gleicher Weise, wie hier, ständige Teile an der vorderen Hirnabteilung der Cranioten.

Diese weitgehende Uebereinstimmung berechtigt zu dem Schlusse, daß in der Hirnblase des Amphioxus die Grundform des Gehirnes der Acranier und Cranioten, ein Archencephalon, ein Urhirn des Vertebratenstammes vorliegt, und daß derjenige Teil des Craniotenhirnes, der mit dieser Urform die eben hervorgehobene Uebereinstimmung zeigt, als der phylogenetisch älteste Hirnteil anzusehen ist (KUPFFER, 1893).

An Querschnitten untersucht, zeigt die Hirnblase erwachsener Amphioxen je nach den Regionen verschiedenen Bau der Wand und wechselnde Form des Ventrikels.




Fig. 6 u. 7. Amphioxus, 4 cm lang, Querschnitte durch das Hirn, 400:1. *v* Ventrikel des Hirnes. *w* Ependym. *w* weiße Substanz (Fasermantel). *nz* Nervenzellen.

Die Figg. 6, 7, 8 entsprechen ungefähr den drei am Hirndache angedeuteten Regionen, die Schnitt für Schnitt verfolgt, Uebergänge bieten.

Fig. 6 giebt einen Querschnitt wieder, der hart hinter die vordere Wand fällt: die vorausgehenden Schnitte treffen diese Wand mit dem Pigmentfleck und dem Lobus olfactorius. Die Lichtung ist annähernd kreisförmig, von einer Ependymseicht mit mehreren Kernreihen gleichmäßig eingeschlossen. Die äußere Fasermasse ist paarig angeordnet und läßt dorsal, wie auch ventral das Ependym unbedeckt: ventral werden diese Stränge durch eine mediane Furche getrennt.

Der in Fig. 7 abgebildete Schnitt trifft das Hirn etwa in der Mitte seiner Länge. Es findet sich außerhalb des Ependyms eine Lage mit sphärischen Kernen: in der dorsalen Hälfte sind diese Kerne größer (*nz*), es lassen sich auch hier und da Zellhöfe um dieselben erkennen. Sie gehören offenbar einem Hirnganglion an. Die Form der Lichtung hat sich verändert, sie erscheint birnförmig, mit ventraler Breite. Die weiße Substanz hat sich verbreitert, beide Hälften derselben schließen sich ventral aneinander. Eine plötzliche Aenderung

ergibt sich in der Region des Ueberganges des Hirnventrikels in den Centralkanal. Die Lichtung verengt sich zu einem medianen Spalt, der dorsal in einen lang ausgezogenen queren Spalt übergeht; die Ependymschicht über dieser dorsalen Breite wird dünn (Fig. 8). In dieser Region beginnt die Platte aus großen, multipolaren Nervenzellen, die sich caudalwärts bis gegen das fünfte Nervenpaar hin erstreckt.

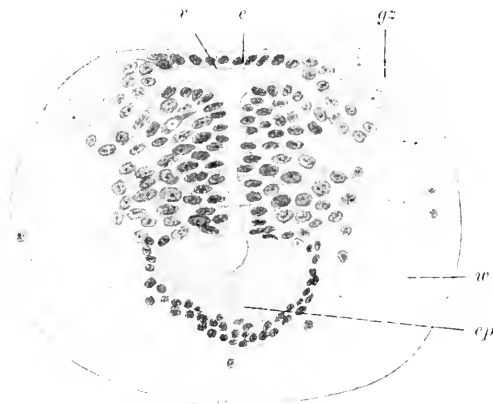


Fig. 8. Amphioxus, 4 cm lang, Querschnitt durch die Hirnregion. 400:1. *v* T-förmiger Trichter. *e* Ependym. *gz* große Nervenzellen. *ep* spezifisches Epithel des Tubercularorganes. *w* weiße Substanz.

hin von den großen Nervenzellen der dorsalen Ganglienplatte, die median aneinander schließen, ventralwärts gedrängt (Fig. 9). In gleichen Abständen wiederkehrend, setzt sich aber an dem queren Schenkel eine dorsalwärts gerichtete Fortsetzung der Lichtung an, die als ein enger Spalt beginnt und an der dorsalen Oberfläche mit einer blasigen Auftreibung endet, welche die Zellen der Ganglienplatte auseinanderdrängt (Fig. 10 *bl*). An Horizontalschnitten kann man die Zahl dieser Blasen annähernd bestimmen, es sind 5–6. Sie bedingen eine eigentümliche Gliederung im Bereich der Ganglienplatte. Die vorderste derselben ist auch in Fig. 5a bei *bl* zu sehen.

Der quere Schenkel der Lichtung endet zwischen dem 2. und 3. dorsalen Nervenpaar. Weiter reicht, wie erwähnt, die dorsale Ganglienplatte. Dazu kommt dann noch in beschränkter Region eine ventrale Gruppe von kleineren rundlichen Nervenzellen, die vom 4. bis 6. dorsalen Nervenpaar reicht.

Diese besonderen Verhältnisse des Abschnittes, welcher zwischen der Hirnblase — Archencephalon — und dem 6. dorsalen Nervenpaar sich befindet, legen es nahe, denselben von dem Rückenmark im engeren Sinne zu unterscheiden und dem Archencephalon als ein eigenartiges, den Uebergang zum Rückenmark vermittelndes Gebiet anzuschließen, das ich als Deuteroencephalon bezeichne. RÖHDE (1888) hat sich ebenfalls für eine solche Unterscheidung ausgesprochen. Eine nähere Vergleichung dieses Abschnittes mit dem Rautenhirne der Cranioten würde aber großen Schwierigkeiten begegnen. Erst an der hinteren Grenze dieses Deuteroencephalon treten Elemente auf, die dem Rückenmark des Amphioxus eigentümlich sind, sehr große Nerven-

Diese Veränderung der Hirnlichtung am Uebergange der Hirnblase in den daran anschließenden Strang ist sehr beachtenswert, weil sie auf eine gewisse Uebereinstimmung mit Verhältnissen am hinteren Hirnabschnitte der Cranioten, am Rautenhirne, hinweist. Das Rautenhirn ist charakterisiert durch eine dorsale Erweiterung seines Ventrikels, des vierten in querer Richtung, mit daneben einhergehender Verdünnung des Daches, was also hier gleichfalls, wenn auch in geringerem Grade, statthat. Der quere Schenkel des Centralkanals wird weiter-

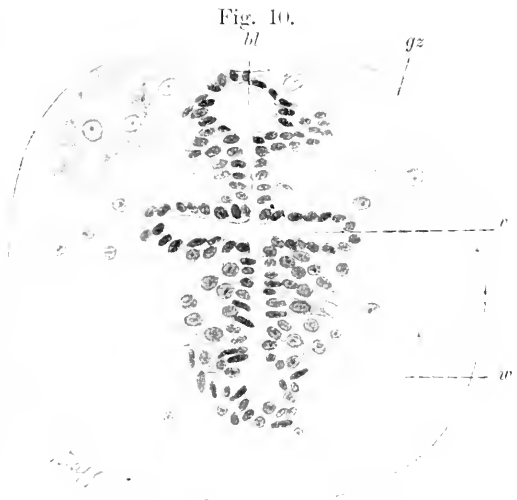
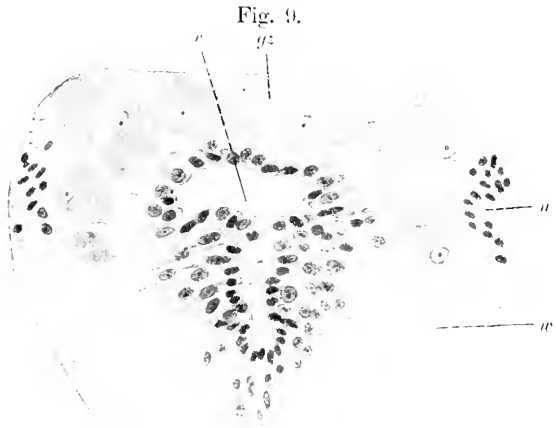
zellen mit entsprechend starken Neuriten. Sie werden als Kolossalzellen und Kolossalfasern bezeichnet.

Auf die histologischen Verhältnisse des Rückenmarkes näher einzugehen, liegt nicht in der Aufgabe dieses Kapitels. Hier sei nur noch das Folgende bemerkt.

Nachdem der quere Schenkel des Centralkanals verschwunden ist, wird nur der ventrale, röhrenförmig klaffende Teil des Kanals von gleichartigen Ependymzellen umgeben. Der engspaltförmige oder geschlossene dorsale, weit größere Teil der ursprünglichen Lichtung ist von zweierlei

Zellen begrenzt, kleinen, konischen Ependymzellen, deren äußere Enden in Gliafasern auslaufen und größeren Nervenzellen, die zwischen die Ependymzellen in regelloser Ordnung eingefügt sind. Es giebt aber Uebergangsformen jeden Grades zwischen den beiderlei Elementen, deren Deutung unsicher ist. In voller Klarheit läßt sich hier die

Fig. 9 u. 10. Amphioxus, 4 cm lang, Querschnitte durch das Centralnervensystem im Bereiche der dorsalen Ganglienplatte, 470:1. *r* querer Schenkel des Centralkanals. *gz* Zellen der Ganglienplatte. *w* weiße Substanz. *n* Ursprung des ersten dorsalen Nerven. *bl* in Abständen wiederkehrende Blasen.



Entstehung der Nervenzelle aus der Ependymzelle erblicken, weil der Vorgang in loco sich vollzieht. Ein Teil dieser Nervenzellen ist konisch und begrenzt mit dem stumpfen Ende unmittelbar den Spalt, wie eine Ependymzelle. Das sind unipolare Zellen. Andere, bipolare, sind mehr oder weniger abgerückt und dann in einen medialen Fortsatz ausgezogen, der bis zur Medianebene reicht oder in die Gegenseite sich hinüber erstreckt (vergl. Fig. 9). Abgerückte Zellen werden auch in geänderter Lagerung angetroffen.

Zu den besonderen Charakteren des Amphioxus gehört die Armut an Sinnesorganen. Es fehlen Schorgane und ein dem Labyrinth der

Cranioten entsprechendes Organ völlig. Das Riechorgan ist schwach entwickelt, die zugehörigen Nervenfasern sind gering an Zahl. Dieser Mangel ist mit großer Wahrscheinlichkeit auf stammesgeschichtliche Rückbildungen zu beziehen, denen dann auch das Hirn in kausalem Zusammenhange unterlag. Es wäre unstatthaft, auch nach der Seite der mangelnden Sinnesorgane hin in Amphioxus das Prototyp der Acranier zu suchen. Viel eher ist anzunehmen, daß sich an der Wurzel des Vertebratenstammes dem Amphioxus nahe stehende, aber reicher ausgestattete Formen befunden haben (GEGENBAUR). Trifft man doch bei den Tunicaten Sehorgane und Otolithen an. Um so bedeutungsvoller erscheint es, daß sich trotzdem an der einfachen kleinen Hirnblase des Amphioxus Verhältnisse erhalten haben, die unverkennbar an den Hirnen von Cranioten sich wiederfinden. Man wird danach diesen Gebilden die Bedeutung wesentlicher Attribute des Archencephalon der Vertebraten zusprechen dürfen.

### Litteratur.

#### *Amphioxus.*

**Hatschek, B.** *Studien über die Entwicklung des Amphioxus.* 1881.

**Heymans et Van der Stricht.** *Sur le système nerveux de l'Amphioxus.* 1898.

**Kupffer, C. v.** *Studien zur vergleichenden Entwicklungsgeschichte des Koptes der Cranioten.* 1893.

**Langerhans, P.** *Zur Anatomie des Amphioxus.* 1882.

**Macbride, E. W.** *Further remarks on the development of Amphioxus.* *Quart. Journ. mikr. Sc.* Vol. XLIII. 1900.

**Rohon, J. V.** *Untersuchungen über Amphioxus.* 1882.

**Van Wijhe, J. W.** *Ueber den vorderen Neuroporus.* *Zool. Anz.* 1884.

### Craniota.

#### Einleitung.

Es klafft eine weite Lücke zwischen dem einzigen in der Gegenwart sich findenden Acranier und den Cranioten, die dadurch noch erweitert wird, daß Amphioxus nach verschiedenen Seiten hin sich rückgebildet und spezifisch gestaltet erweist. Die Rückbildung betrifft namentlich das Gebiet der Sinne und das Hirn.

Bei den Cranioten erfährt gerade das Hirn eine bedeutende Entwicklung nach Größe, Gliederung und innerer Organisation. Um so beachtenswerter erscheint es, daß man an dem Craniotenhirne einen der kleinen Hirnblase des Amphioxus homologen Teil nachzuweisen vermag. Es ist auch hier der vorderste Abschnitt des Neuralrohrs.

Das Neuralrohr der Cranioten gliedert sich zunächst auch in drei Abschnitte, ein zweiteiliges Hirn und das Rückenmark. Am Hirne ist ein vorderer, kürzerer, blasig erweiterter Teil und ein längerer, hinterer, röhrenförmiger zu unterscheiden. Der vordere zeigt früh eine Senkung seines Bodens unter den Horizont des Kanals der hinteren Abteilung, wie des Amphioxus. In bestimmterer Weise prägt sich diese Sonderung dadurch aus, daß die ventrale Wand an der Grenze beider Abteilungen eine Einfaltung erfährt, die die ventrale Hirnfalte, *Plica encephali ventralis*, abgiebt. Die beiden Abteilungen des Hirnes wären als Archencephalon oder Urhirn und als Deuteroencephalon zu unterscheiden. Das Deuteroencephalon geht ohne äußere Grenzmarken in den dritten Abschnitt, das Rückenmark, über.

Der als Archencephalon bezeichnete vordere Hirnabschnitt zeigt in folgenden Punkten Uebereinstimmung mit der Hirnblase des Amphioxus. Einmal erfolgt am vorderen Ende der dorsalen Wand dieses

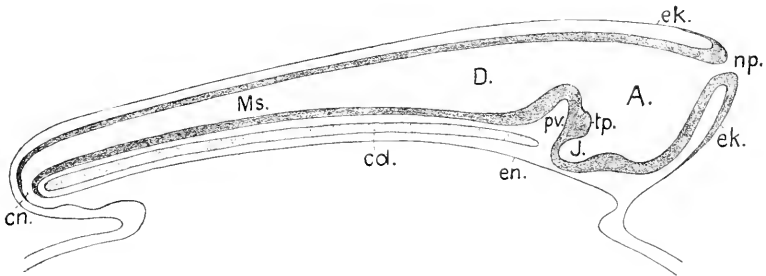


Fig. 11. Schema eines Medianschnittes durch ein Craniotenhirn vor dem Schlusse des Neuroporus. *A* Archencephalon, *D* Deuteroencephalon, *Ms* Medulla spinalis, *np* Neuroporus, *tp* Tuberculum posterius, *pv* ventrale Hirnfalte, *cd* Chorda dorsalis, *en* Canalis neurentericus.

Hirnteiles zuletzt die Ablösung des Neuralrohres vom peripheren Ektoderm. Da besteht vor der Ablösung die von außen in das Rohr führende Oeffnung, der vordere Neuroporus (*np*). Die Lichtungsachse des Rohres läuft vorn dorsal in diese Oeffnung aus. Das periphere Ektoderm umgiebt die Oeffnung mit verdicktem Rande. Schließt sich der Porus, so gestaltet sich das vordere Hirnende auch bei manchen Cranioten zu einem konischen Schnabel (Fig. 12 *pn*), und das Ektoderm behält da eine verdickte Platte, von welcher der Schnabel sich löst, wie bei Amphioxus der konische Lobus olfactorius impar vom Boden der unpaarigen Riechgrube. Die Ektodermplatte wird bei den Marsipobrauchiern (Monorhinen) in die Bildung des Geruchsorganes einbezogen und stellt eine unpaarige Riechplakode dar. Es giebt also auch bei den Cranioten Bildungen, die dem Lobus olfactorius impar und der Riechgrube bei Amphioxus homolog sind. Da dieser dem genannten Lobus homologe vordere Hirnschnabel bei den Cranioten aber keine bleibende Bildung abgiebt, hat R. BURCKHARDT dafür die Bezeichnung *Processus neuroporicus* vorgeschlagen (1894), die ich beibehalten werde. Der Hohlraum desselben wäre danach als *Recessus neuroporicus* zu benennen.

Die Vergleichung ergibt eine noch weiter gehende Uebereinstimmung. Wie in Fig. 4 bei jungen Amphioxen zu sehen ist, senkt sich der Boden der Hirnblase ventralwärts, sodaß diese Blase gegen den Centralkanal abgeknickt erscheint. Die Senkung erhält sich bei älteren Amphioxen nicht allein, Fig. 5, sondern gestaltet sich zu einem nach hinten vorgetriebenen Teile, dem Hirntrichter, Infundibulum (*J*). Vor diesem Trichter erhebt sich vom Hirnboden aus ein Wulst, und hinten über dem Trichter findet sich ein einwärts vorspringender Hügel, Fig. 5 und Fig. 11 *tp*, das *Tuberculum posterius*. Alle diese eben bezeichneten Teile werden an der primären Hirnblase der Cranioten auch angetroffen. Es ist daher anzunehmen, daß diese mit den gleichen Charakteren ausgestatteten Hirnblasen der Cranioten und Acranier einem Urhirne des Vertebratenstammes entsprechen, dem dieselben Kennzeichen zukamen. Hieraus rechtfertigt

sich die Uebertragung der Bezeichnung Archencephalon auf den in Rede stehenden Teil des Craniotenhirnes.

Ein beträchtlicher Unterschied des Archencephalon der Cranioten gegenüber dem des Amphioxus tritt aber schon früh auf, indem bei allen Cranioten dieses Archencephalon lateral die paarigen Anlagen des Sehorgans, die primären Augenblasen, entwickelt, wonach sein mittlerer, unpaarig bleibender Teil seitlich abgeflacht sich zeigt. Mag auch der Pigmentfleck in der vorderen Hirnwand bei Amphioxus den Rest eines Sehorgans darstellen, wie einige anzunehmen geneigt sind, so besteht jedenfalls keine Beziehung zwischen diesem Rudiment und den lateralen paarigen Augen der Cranioten.

Während die Chorda dorsalis des Amphioxus bei durchaus eigenartiger Gestaltung seines vorderen Körperendes sich weit über das Hirn hinauserstreckt, reicht sie bei allen Cranioten nur bis an das Archencephalon. Dieses liegt prächordal, das Deuteroencephalon und Rückenmark finden sich epichordal. Die Unterscheidung von chordalem (epichordalem) und prächordalem Hirne deckt sich mit der am Hirne selbst eintretenden Sonderung.

Das Längenwachstum des zweigliedrigen Hirnes in der ursprünglichen Achsenrichtung erfährt bei den meisten Cranioten dadurch eine Hemmung, daß die ventrale Region des Kopfes bei Bildung des Vorderdarmes und der Mundbucht im Wachstum in gleicher Richtung zurückbleibt. Infolgedessen erleidet die Hirnachse eine dorsalwärts konvexe Krümmung, die Kopfbeuge, oder sie erfährt eine scharfe Knickung. Die Knickung fällt zwar stets hinter das die Augenblasen entwickelnde Archencephalon, aber die Stelle der Knickung ist nicht durchweg dieselbe, bald etwas vorgerückt, bald mehr zurücktretend. Durch solche Knickung wird das Hirnrohr in zwei Schenkel geteilt (Großhirnarm und Rautenhirnarm, W. His). Der vordere Schenkel (Großhirnarm) umfaßt aber mehr als nur das Archencephalon.

Das zweigliedrige Hirn gestaltet sich darauf in ein dreigliedriges um:

Es würde den thatsächlichen Verhältnissen nicht durchweg entsprechen, wollte man den neu sich abgrenzenden, mittleren Hirnteil ausschließlich von dem einen oder anderen der beiden früheren Abschnitte herleiten. Es ist das über der ventralen Hirnfalte gelegene Grenzgebiet, das zu einem längeren Rohr auswächst. Der Scheitel

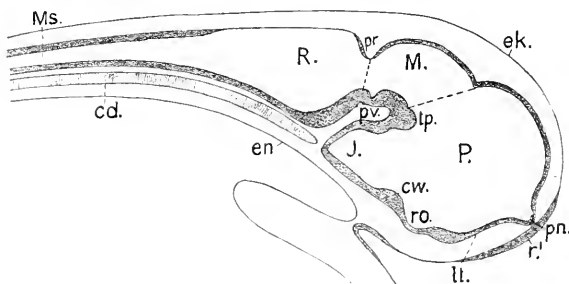


Fig. 12. Schema. Craniotenhirn nach erfolgter Dreigliederung. *P* Prosencephalon. *M* Mesencephalon. *R* Rhombencephalon. *pp* Processus neuroporicus. *ll* Lamina terminalis. *pv* Recessus opticus. *J* Infundibulum. *tp* Tuberculum posterius. *pr* Plica encephali ventralis. *pr* Plica rhombo-mesencephalica. *Ms* Medulla spinalis. *r'* unpaarige Riechplakode.

der ventralen Hirnfalte wird zum Boden des mittleren Teiles, der sich durch eine vordere und hintere Einsenkung von den beiden anderen abgrenzt.



Die Dreigliederung bedingt danach neue Bezeichnungen.

Der vorderste Teil, der im wesentlichen dem Archencephalon entspricht, führt nach der Abgliederung der Augenblasen die Bezeichnung Prosencephalon, *P*, oder Vorderhirn; der mittlere, *M*, ist das Mesencephalon oder Mittelhirn, der hintere, *R*, das Rhombencephalon oder Rautenhirn. Diese Bezeichnungen werden im Sinne der anatomischen Nomenklatur gebraucht. Die Bezeichnung Rhombencephalon ist indessen keine allgemein zutreffende. Bei den Anamniern erscheint dieser Teil zunächst nicht rhombisch, sondern dreieckig.

Dorsal wird die Grenze zwischen Prosencephalon und Mesencephalon durch eine Einknickung der Hirnwand bestimmt, an der ein die Mittelebene quer durchsetzender Faserstrang entsteht, eine Hirnkommissur. Es ist die hintere, die *Commissura posterior*, *cp* Fig. 13. Ventral giebt das *Tuberculum posterius*, *tp*, die Grenzmarke ab; danach ist die unterbrochene Grenzlinie in Fig. 12 gezogen.

Die hintere Grenze des Mittelhirnes wird durch eine ringförmige Einfaltung gegeben, die *Plica*, resp. *Fissura rhombo-mesencephalica*, *pr*. Hart davor entsteht innen eine meistens ringsum verlaufende Furche, der *Sulcus intrancephalicus posterior*, *si* Fig. 13 (Hinter-Mittelhirngrenze R. BURCKHARDT, 1892; *Sulcus interencephalicus* BELA HALLER, 1898). An dieser *Plica rhombo-mesencephalica* entsteht dorsal ebenfalls ein querer Faserzug, der als *Commissura cerebellaris* bezeichnet werden mag.

Das vordere Achsenende des Hirnes und damit zugleich die Grenze zwischen dem Dache und der Vorderwand des Vorderhirnes bestimmt, wo er sich findet, der *Processus neuroporicus* oder der zugehörige *Recessus*. Die vordere Wand ventral von diesem Punkte heißt die vordere Schlußplatte, *Lamina terminalis*, *lt*. Diese vordere Wand des Archencephalon resp. Prosencephalon ist die bleibende mediane Vorderwand des Hirnes.

Am Grunde des Prosencephalon wird stets eine Bucht mit dünnem Boden angetroffen, der *Recessus opticus*, *ro* Fig. 12, in den die hohlen Stiele der paarigen Augenblasen einmünden. Hinter dem *Recessus* springt ein Wulst einwärts vor, der *Chiasmawulst*, *co*, der die partielle oder totale Kreuzung der Sehnerven und ventrale Hirnkommissuren enthält. Dahinter liegt der Hirntrichter, das *Infundibulum*, *J*. Vor dem *Recessus opticus* bildet sich gleichfalls ein Wulst, an dem die vordere Hirnkommissur, *Commissura anterior*, liegt.

Die Lichtungen der drei Abteilungen des dreigliederigen Hirnes werden als Ventrikel bezeichnet; der Kanal des röhrenförmigen Rückenmarkes heißt der Centralkanal.

Die causal bestimmenden Momente für die im Vergleich mit Amphioxus gesteigerte Entwicklung und zunehmende Gliederung des Hirnes der Cranioten sind im peripheren Gebiete der Sinne und in der Komplikation gewisser Muskelgruppen zu suchen. Für das Prosencephalon und Mesencephalon kommen hierbei vor allem in Betracht die reichere Entfaltung des Geruchsorgans und das Auftreten der paarigen Augen. Das Geruchsorgan steht in direkter Beziehung zum Prosencephalon, die Riechnerven treten in die Wand desselben ein. Die an den Augenblasen entstehenden Sehnerven haben ihre Endgebiete teils im Prosencephalon, teils und zwar hauptsächlich im Mesencephalon. Für das Rhombencephalon haben die gleiche Bedeutung andere Sinnesorgane,

so das Labyrinth und das System der Seitenlinie. Zugleich muß ein beträchtlicher Einfluß auf die Ausgestaltung dieses Hirngebietes dem in seinen einzelnen Teilen und in seiner Muskulatur höher organisierten Kiemenapparate zugeschoben werden.

Die drei durch zwei dorsale Kommissuren am Dache voneinander gesonderten Abschnitte des Hirnes weist die Ontogenie ausnahmslos bei allen Cranioten nach. Sie bilden die Grundlage für die Einteilung des entwickelten Hirnes. Die Gliederung geht aber weiter, und die Beschreibung muß den Gestaltungen folgen. Es sondert sich das Prosencephalon in zwei hintereinander gelegene Abschnitte, die besonders deutlich am Dache als zwei Gewölbe zu sehen sind (Vorder- und Hintergewölbe des Vorderhirnes, GOETTE A. L. III. 7 1875). Damit erscheint auch eine dicke dorsale Kommissur, die *Comm. superior* oder *habenularis*, *ch* Fig. 13, am Dache des Prosencephalon, die aber in ihrer Stellung veränderlich ist. Nicht so allgemein und nicht so bestimmt tritt eine sekundäre Gliederung am Rhombencephalon auf. Sie wird durch eine Partialbildung bedingt, die vorn aus der dorso-lateralen Wand des Rhombencephalon hervorgeht, nämlich durch das Kleinhirn, *Cerebellum*. Das Kleinhirn aber wechselt beträchtlich in seinem Ausbildungsgrade. Im einfachsten Falle stellt es median nur eine schmale Brücke an der dorsalen Grenze zwischen Mesencephalon und Rhombencephalon dar. Diese Brücke liegt dann „intersegmental“ (OSBORN), also noch vor dem Rhombencephalon. In anderen Fällen wird das Kleinhirn zu einem auch median mächtigen Organ, das weit nach hinten am Rhombencephalon übergreift, so daß sich nach der Beschaffenheit des Daches und der Seitenwände zwei Regionen am Rhombencephalon gegeneinander abgrenzen. Hervorgehoben muß aber werden, daß in diesen Fällen eine weitere dorsale Kommissur zwischen diesen beiden Regionen nicht auftritt<sup>1)</sup>.

Sind nun durch diese Differenzierungen aus den drei Abschnitten fünf entstanden, Fig. 13, so werden dieselben nach der heute in Deutschland geltenden anatomischen Nomenklatur, in der Richtung von vorn nach hinten, wie folgt, bezeichnet: als 1) Telencephalon, Endhirn; 2) Diencephalon, Zwischenhirn; 3) Mesencephalon, Mittelhirn; 4) Metencephalon, Hinterhirn; 5) Myelencephalon, Nachhirn. Das Myelencephalon oder Nachhirn stellt die *Medulla oblongata*, das verlängerte Mark vor, an welches das Rückenmark sich anschließt.

Am Dache des jetzt zweigliederigen Prosencephalon, und zwar je hinten am Telencephalon und Diencephalon, stülpen sich zwei eigenartige Organe hervor, die sich zu gestielten Blasen entwickeln. Sie werden zusammengefaßt als Epiphysen bezeichnet. Das hintere dieser Organe, Fig. 13 *e*, ist die Zirbel, auch *Glandula pinealis* oder *Epiphysis* im engeren Sinne genannt. Diese Epiphysis, wie weiterhin speciell bezeichnet werden soll, wird nie vermißt. Das vordere Organ heißt die Paraphysis (SELENKA, 1890) und ist nicht so beständig. Diese beiden Gebilde dienen, wo andere Anhalts-

1) Die Kommissuren können im Vorstehenden nur so weit Berücksichtigung finden, als sie median als bestimmte begrenzte Stränge erscheinen. Es wird daher auch zwischen Dekussationen und Kommissuren im engeren Sinne nicht unterschieden werden. Die eingehendere Behandlung derselben gehört in das folgende Kapitel.

punkte fehlen, zur Grenzbestimmung der Abschnitte, denen sie genetisch angehören.

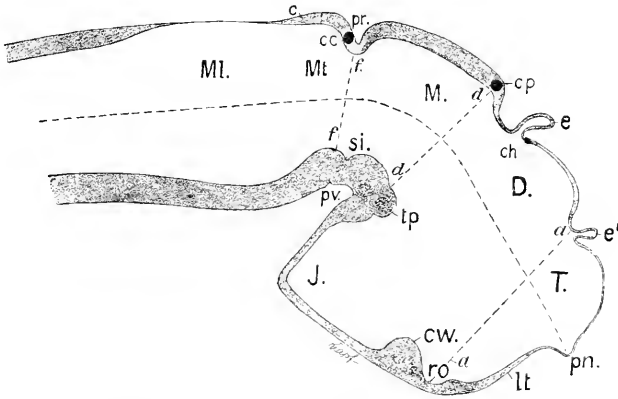


Fig. 13. Fünfgliedriges Hirn, Schema. *T* Telencephalon. *D* Diencephalon. *M* Mesencephalon. *Mt* Metencephalon. *ML* Myelencephalon. *c* Paraphysis. *e* Epiphysis. *c* Cerebellum. *si.* Sulcus intracerephalicus posterior. *ch* Commissura habenularis. *cp* Commissura posterior, *cc* Commissura cerebellaris. *aa* Grenze zwischen Telencephalon und Diencephalon. *aa'* Grenze zwischen Diencephalon und Mesencephalon. *ff* Grenze zwischen Mesencephalon und Metencephalon. Die übrigen Bezeichnungen wie in Fig. 12.

Während die dorsalen Grenzen der fünf Abteilungen ontogenetisch gegeben und durch Einfaltungen, Kommissuren und zum Teil auch durch die Epiphysen bestimmt werden, verhält es sich nicht so am Hirnboden. Hier ist die Bestimmung der Anhaltspunkte zur Abgrenzung des Telencephalon vom Diencephalon, des Metencephalon vom Myelencephalon schwierig. Nur die Abgrenzung des Mittelhirnbodens ist gegeben, hinten durch die bereits erwähnte Furche, *si* (Fig. 13), die sich allgemein hart vor der eigentlichen Grenzmarke, nämlich vor der Fissura rhombo-mesencephalica findet, vorn durch das Tuberculum posterius, das noch dem Vorderhirn angehört.

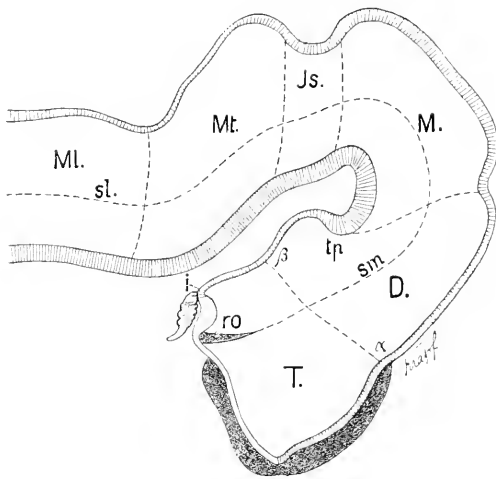
Hirndach und Hirnboden entwickeln sich nicht parallel. Im Bereich des Archencephalon ist der Hirnboden von vorn herein durch die ventrale Senkung ausgedehnter als das Dach. Es beteiligt sich der Boden ja auch an der Bildung der vorderen Wand, der Lamina terminalis. Dazu kommt das Auswachsen des Bodenteils zum Infundibulum das bei tiefer stehenden Formen viel ausgedehnter sich gestaltet, als bei den höheren. Nachträglich wiederum gewinnt das Dach mit dem Eintritte der Kopfbeuge an Ausdehnung und kann den Boden an Länge überholen. Diese Inkongruenz im Entwicklungsgange von Dach und Boden bringt es mit sich, daß bisher keine befriedigende Erledigung der Aufgabe hat erreicht werden können, seitlich und ventral die Grenze zwischen Telencephalon und Diencephalon zu ziehen.

Bei Aufstellung der anatomischen Nomenklatur wurde die Bestimmung der Grenze folgendermaßen getroffen:

Als Objekt diente der Medianschnitt durch das Hirn eines menschlichen Embryo vom Ende des 1. Monats, Fig. 14.

Es wurde Gewicht auf eine seitliche Längsfurche gelegt, den

Suleus limitans, die, innen an den Seitenwänden des Rautenhirns verlaufend, jederseits die ventrale (motorische) von der dorsalen (sensiblen) Hälfte des Gehirnröhres trenne. Diese Sulci limitans sollten sich am Vorderhirn in die „Sulci Monroi (*sm*)“ fortsetzen und in den Recessus opticus auslaufen. Die „Sulci Monroi“ würden so Höhe und Richtung der Achse bestimmen, welche auch am Vorderhirn die ventrale von der dorsalen Hälfte des Hirnes scheidet. Einsenkungen der dorsalen Wand des Hirnes und entsprechende ventrale Marken gaben dann die Anhaltspunkte ab, um durch Querebenen das ganze Hirnröhre in sechs Ringe zu zerlegen. Fünf dieser Ringe entsprechen den in Fig. 13 schematisch abgegrenzten Abschnitten, ein sechster Ring, Fig. 14 *Js*, ist als Region der Hirngege, des Isthmus, zwischen das Mittel- und Hinterhirn eingeschaltet.



Die Abgrenzung des Telencephalon vom Diencephalon wird durch die Linie  $\alpha\beta$  bezeichnet, welche, von der dorsalen Einsenkung zwischen diesen beiden Abschnitten ausgehend, die Richtung des

Fig. 14. *T* Telencephalon. *D* Diencephalon. *sm* „Sulcus Monroi“. *ro* Recessus opticus. *i* Infundibulum. *tp* Tuberculum posterius. *M* Mesencephalon. *Js* Isthmus. *Mt* Metencephalon. *Ml* Myelencephalon.  $\alpha\beta$  Grenze zwischen Telencephalon und Diencephalon. *sl* Sulcus limitans. Nach W. His.

„Sulcus Monroi“ annähernd senkrecht schneidet und die Mitte der hinteren Wand des Infundibularteiles trifft, welche hier ebenfalls eingesenkt erscheint.

Diese sechs Querringe werden als primitive Hirnglieder aufgefaßt.

Hierzu möchte ich zunächst bemerken, daß der zuerst von REICHERT (1861) gezeichnete und benannte Sulcus Monroi am ausgebildeten Vorderhirne des Menschen eine ganz andere Richtung einhält, als die in Fig. 14 ihm gewiesene. Der Sulcus Monroi ist nämlich ventralwärts konvex und läuft nicht in den Recessus opticus, sondern gegen einen davor und weiter dorsal gelegenen Punkt, das Foramen Monroi, aus.

Ohne die Aufstellung durchgehender Längszonen bis an das Vorderhirn beanstanden zu wollen, muß ich doch hervorheben, daß eine durchgehende morphologische Grenzmarke, ein „Sulcus limitans“ sich nicht allgemein nachweisen läßt. Am Vorderhirne fehlt ein solcher. Außerdem wären, geht man von dem Rautenhirne der Anamnier aus, vielmehr drei, anstatt der zwei Längszonen, morphologisch zu unterscheiden. Sobald da überhaupt Längszonen auftreten, sieht man gleich jederseits zwei Furchen drei seitliche Wülste trennen.

Ob eine dieser Furchen, und welche dem Sulcus limitans am Rautenhirne des menschlichen Embryo entspricht, ist nicht ohne weiteres klar. Auch ist die mittlere dieser Längszonen an dem Myelencephalon wohl nicht als eine rein motorische aufzufassen. Hier bedarf es noch eingehenderer Untersuchungen.

Davon abgesehen, läßt sich aber auch die in der anatomischen Nomenklatur bestimmte Abgrenzung des Telencephalon vom Diencephalon nicht allgemein verwenden, ohne natürliche Grenzmarken zu vernachlässigen.

Es ist ja sicherlich berechtigt, sich das Hirn primitiv als aus ringförmigen Abschnitten zusammengesetzt vorzustellen, aber fraglich erscheint, ob man die in Fig. 14 abgegrenzten als die „primitiven“ Hirnglieder ansehen darf.

Den bisher besprochenen Sonderungen am Neuralrohr geht nämlich bei den Cranioten eine Segmentation voraus, die bereits an der noch breit offenen Neuralplatte in ganzer Ausdehnung beobachtet worden ist. Sie erscheint dann als eine Neuromerie, die durch regelmäßig in gleichen Abständen sich folgende Querfurchen bewirkt wird. Diese Segmentation erstreckt sich auch über den vordersten Bezirk der Neuralplatte bis an die vordere Hirnfalte, betrifft also auch das Archencephalon. Nachdem sich das Neuralrohr geschlossen hat, ist ebenfalls eine Neuromerie, und zwar viel schärfer am Hirne als am Rückenmarke zu sehen. Besonders gleichmäßig erscheint sie am Rautenhirne, nicht so gleichartig im Bereich des Vorder- und Mittelhirnes. Es ist wahrscheinlich, daß sich die gleichartige Gliederung der offenen Neuralplatte mit der am geschlossenen Neuralrohr wahrnehmbaren deckt, wenn auch die vorderen Glieder am Hirne in verschiedenem Grade auswachsen: aber diese Kongruenz ist nicht einwandfrei dargethan. Es empfiehlt sich daher, zur Zeit noch eine primäre Neuromerie von einer sekundären am geschlossenen Rohre zu unterscheiden. Der Ausdruck primär ist im ontogenetischen, nicht im phylogenetischen Sinne zu verstehen. Es soll damit nicht gesagt sein, daß in der Phylogenie des Vertebratenstammes die Metamerie des Centralnervensystems der des Mesoderms vorausging. Das Gegenteil wäre anzunehmen. Ontogenetisch aber greift, soweit die Beobachtungen reichen, bei Cranioten die Neuromerie der Mesomerie vor, jedenfalls am Kopfe.

An sekundären Neuromeren am geschlossenen Neuralrohr zählt man gleichzeitig im Bereiche des Vorder- und Mittelhirnes 5, am Rautenhirne von der Fissura rhombo-mesencephalica an bis zur vordersten Wurzel des Vagus 6. Es läßt sich aber noch nicht entscheiden, an welchem der folgenden Neuromeren das Wurzelgebiet des Vagus endet.

Die sekundäre Neuromerie des Hirnes verstreicht danach, ist überhaupt am Boden des Vorder- und Mittelhirngebietes nicht so ausgesprochen wie am Dache und an den Seitenwänden. Die zahlreichen, die Neuromerie des Hirnes behandelnden Untersuchungen werden noch an anderer Stelle im Zusammenhange besprochen werden.

Jedenfalls decken sich die in Fig. 14 dargestellten Grenzen zwischen den Abschnitten des Hirnröhres nicht mit den bei den verschiedenen Formen scharf ausgeprägten Abgrenzungen der Neuromeren an dem eben geschlossenen und abgelösten Hirne. Insbesondere scheint mir die dort bestimmte Grenze zwischen dem Telencephalon und Diencephalon eine künstliche zu sein.

Ganz abgesehen übrigens von der Neuromerie, bieten sich Anhaltspunkte dar, um die Grenze zwischen den bleibenden Abschnitten des Vorderhirnes, dem Telencephalon und Diencephalon, die am Dache durch die beiden Gewölbe gegeben ist, bis zum Boden durchzuführen, im Anschlusse an natürliche Grenzmarken. Es findet sich nämlich bei Anamniern eine an der Innenfläche der Seitenwand des Vorderhirnes dorso-ventral verlaufende Furche. Sie beginnt dorsal hart vor der Einkerbung zwischen den beiden Gewölben am Dache und läuft ventral in den Recessus opticus aus. Daß sie sich auch bei Amnioten nachweisen läßt, ersieht man aus einer Abbildung von IVAR BROMANN (1895), der sie bei einem menschlichen Embryo von ca. 3 Wochen scharf ausgeprägt zeichnet. Ich will diese Furche als *Sulcus intraencephalicus anterior* benennen. Unmittelbar hinter dieser inneren Furche zieht eine äußere Einschnürung in der gleichen Richtung an den Seitenwänden hin, die von der dorsalen Einkerbung ausgeht, den Boden nicht erreicht, jedenfalls aber eine bestimmte seitliche Grenze abgibt. Dem Recessus opticus folgt danach eine Grenzstellung zu. Danach ist in dem Schema Fig. 13 durch die Linie *aa* diese Grenze gezogen worden. Die gleiche Abgrenzung haben übrigens GOETTE (A. L. III 1873), MIHÁLKOVICS (1877) und OSBORN (1887) bereits aufgestellt. Sie steht auch im Einklange mit der bei der sekundären Neuromerie sich zeigenden Gliederung.

Es wird sich weiterhin ergeben, daß am Diencephalon durchgängig sich zwei äußerlich hervortretende, scharf umschriebene Abschnitte ausprägen, die zu unterscheiden sind. Von diesen kann aber erst an geeigneten Orte gehandelt werden.

Die Geschichte der Morphogenie des Hirnes reicht bis in das 17. Jahrhundert zurück. HARVEY (A. L. I 1651), MALPIGHI (A. L. I 1687), später ALBRECHT v. HALLER (A. L. I 1758) u. a. haben bereits an embryonalen Hirne des Hühnchens durch Einschnürungen begrenzte Abschnitte wahrgenommen und als *Cellulae* oder *Vesiculae cerebrales* benannt. Die 3 Hirnzellen am Hühnchen des zweiten Brütetages, die MALPIGHI und HALLER erwähnen, entsprechen ohne Zweifel dem Vorder-, Mittel- und Rautenhirn in heutiger Bezeichnung. J. DÖLLINGER (1814) spricht in seiner Entwicklungsgeschichte des Hirnes von den drei Hirnzellen, ebenso TIEDEMANN (A. L. I 1816). Eingehend hat aber erst K. E. v. BAER (A. L. I 1828—37) an dem Hühnchen die Gestaltung des Centralnervensystems untersucht. Seine Darstellung ist folgende:

Hirn und Rückenmark sind morphologisch differenzierte Teile eines Primitivorgans, der Medullarrohre. Am Hirn geht die Sonderung weiter. Es zeigt zuerst zwei Abteilungen, eine vordere weitere, eine hintere längere und schmalere. Dann sondert sich aus der hinteren eine dritte, die mittlere. Diese drei Abteilungen sind das vordere, mittlere und hintere Hirnbläschen der früheren Autoren. Nach Eintritt der Kopfkrümmung gliedert sich das vordere Bläschen weiter in zwei Abschnitte, indem am vorderen Teile desselben aus der oberen Wand eine paarige Blase hervorwächst. Damit sind vier Abteilungen gegeben, die aber nicht, wie BAER selbst hervorhebt, als gleichartig aufgefaßt werden können; denn die Doppelblase umfaßt nicht das ganze Medullarrohr, sondern ist nur eine Bildung der dorsalen Region. Das ursprüngliche vordere Ende der Medullarrohre, sagt BAER, bleibt bestehen, verengt

sich später allmählich, wird durch die allgemeine Krümmung, die das Hirn erfährt, zurückgebogen und bildet sich zum Hirntrichter aus. Auch am hinteren Hirnbläschen erfolgt eine Differenzierung in zwei Bläschen, ein vorderes kürzeres, hinteres längeres. So sind 5 Bläschen aus den ursprünglichen 3 entstanden, die BAER in der Reihenfolge von vorn nach hinten als Vorderhirn, Zwischenhirn, Mittelhirn, Hinterhirn und Nachhirn benennt. Aus der Doppelblase des Vorderhirnes — in dieser seiner Bezeichnung — läßt BAER die Großhirnhemisphären mit ihren Höhlen, den Seitenventrikeln (erster und zweiter Ventrikel der älteren Anatomen) hervorgehen. Die Höhle des Zwischenhirnes wird der dritte Ventrikel, die Seitenwände liefern die Sehhügel. Die Höhle des Mittelhirnes vereengt sich zum Aquaeductus Sylvii, aus der Wand entstehen oben die Vierhügel, unten die Hirnschenkel. Das Hinterhirn wird zum Kleinhirn, das Nachhirn zum verlängerten Marke. Beide Höhlungen zusammen geben den vierten Ventrikel.

Diese Darlegung fand für das Hirn der Amnioten allgemeine Anerkennung und bildet im wesentlichen auch heute die Grundlage für die deskriptive Einteilung des Hirnes. TH. HUXLEY, dem die Embryologen englischer Zunge folgten, bezeichnete, ganz im Sinne von BAER, diese 5 Abteilungen, von vorn nach hinten, als Proencephalon, Thalamencephalon, Mesencephalon, Metencephalon und Myelencephalon. Widerspruch erfuhr aber die Auffassung des Hirntrichters als des ursprünglichen Achsenendes des Hirnes und des „Vorderhirnes“ als gleich anfänglich paarigen Gebildes.

Während W. HIS (A. L. III 1868) und DURSÏ (1869) hinsichtlich des Trichters sich der Ansicht von BAER anschlossen, erkannte A. GOETTE bei Bombinator, daß der Trichter keine Beziehung zum ursprünglichen Vorderende des Hirnes habe, sondern eine spätere Bildung sei. Er verlegte das Ende der Hirnachse weiter nach vorn, in die Gegend der „Sehnervenplatte“ d. h. des Bodens am Recessus opticus. MINALKOVIC, der an Vogel- und Säugetierembryonen arbeitete, kam zu derselben Ueberzeugung, suchte aber das vordere Achsenende höher dorsal, in der Mitte der Lamina terminalis, FR. KEBEL an Säugetierembryonen (1889) jedenfalls vor dem Recessus opticus, resp. dem Chiasma nervorum opticorum, FRÄULEIN PLATT bei Acanthias an diesem Recessus (1891). Die Frage war mit der anderen verknüpft, wo der Schluß der vorderen Mündung des Neuralrohrs, d. h. des vorderen Neuroporus erfolge und diese Frage wurde von VAX WILHE (1884) an Vogelembryonen dahin entschieden, daß der gesuchte Punkt am „vorderen Körperpol“ zwischen den paarigen Anlagen des Riechorgans liege. Diese Entscheidung steht in Uebereinstimmung mit dem von mir bei *Acipenser sturio* geführten Nachweise, daß dort, wie bei *Amphioxus*, das vordere Hirnende als konischer Schnabel sich von der unpaarigen Riechplakode zuletzt ablöst, und daß diese Stelle mit dem äußersten Vorderende der dorsalen Nahtlinie des Neuralrohrs zusammenfällt, also hart oberhalb der Lamina terminalis zu liegen kommt, welche von der die offene Neuralplatte vorn begrenzenden vorderen Hirnfalte gebildet wird (1893). Ich lasse daher die Achse des Neuralrohrs in den Processus neuroporicus auslaufen, wie es in Fig. 13 dargestellt ist.

Während BAER die Bildung des von ihm sogenannten Vorderhirnes, d. h. der die Hemisphären des Großhirnes der Amnioten liefernden Doppelblase nicht von einem weiteren Verwachsen des Neuralrohrs ab-

hängig sein läßt, sondern die Doppelbildung aus dem dorsalen Teile der Wand des primären vorderen Hirnbläschens, des Prosencephalon in der heutigen Bezeichnung, herleitet, vertrat MIALKOVICS eine andere Auffassung. Er ließ das primäre vordere Hirnbläschen im ganzen rostralwärts zu einem neuen unpaarigen Abschnitte auswachsen und bezeichnete diesen als sekundäres Vorderhirn: das primäre vordere Bläschen, aus welchem der neue vordere Abschnitt hervorzunehmen sollte, wurde dann als primäres Vorderhirn benannt. Erst an dem neu entstandenen sekundären Vorderhirn trete nach MIALKOVICS die Differenzierung in einen medianen Teil und die paarigen Blasen ein. Meine späteren Untersuchungen (1893) haben ergeben, daß diese Auffassung nicht zutreffend ist, daß vielmehr die ursprüngliche Vorderwand des dreigliederigen Hirnes sich als solche erhält und auch am entwickelten Hirne die Lamina terminalis abgiebt. In diesem Punkte bleibt BAER'S Darstellung zu Recht bestehen.

Das sekundäre Vorderhirn nach MIALKOVICS ist das Telencephalon, das primäre Vorderhirn das Diencephalon in der von mir oben S. 16 vorgeschlagenen Abgrenzung. Beide Teile sondern sich an den nicht weiter vorwachsenden Prosencephalon.

Das Neuralrohr besteht im Zeitpunkte der Ablösung seines Vorderendes vom peripheren Ektoderm durchweg aus epithelialer Wand. Die Wand setzt sich zusammen aus einer dünnen, ventralen Bodenplatte, einer gleichfalls dünnen Dachplatte und dickeren, paarigen Seitenplatten (Hrs). Dach- und Bodenplatte bestehen zuerst aus kubischen Zellen in einfacher Lage, die dickeren Seitenwände entweder aus langen Cylinderzellen in einzeiliger Ordnung oder aus mehrzeiligem Epithel. Eine sehr zarte, auch an dem gesamten Ektoderm nachweisbare Basalmembran, die Limitans externa (Membrana prima), (HENSEN A. L. III<sup>10</sup> 1876) überzieht die Oberfläche des Rohres.

Die Epithelzellen der Seitenwände sind es, denen für das Wachstum und die Differenzierung des Centralorgans die überwiegend aktive Rolle zufällt. Schon vor vollendeter Ablösung beginnt lebhaftere Proliferation in den Seitenwänden und hält längere Zeit in ungeschmälertem Grade an. Man sieht die Mitosen der Epithelzellen stets nahe der Lichtung, sowohl an den Hirnventrikeln, wie auch am Rückenmarke. Im Fortgange der Proliferation beginnt Ausschaltung von Zellen aus der epithelialen Ordnung. Die nach außen ausgeschalteten Zellen haben sphärische Kerne und nehmen rundliche Formen an. Sie sammeln sich zu einer zweiten Schicht der Seitenwände (Mantelschicht, Hrs) außerhalb der epithelialen Lage.

Die Mantelschicht wird im Verlauf zur sogenannten grauen Substanz des Centralorgans, teils durch fortlaufende Ausschaltung von Elementen aus der bleibenden Epithellage, teils durch Zellteilung in loco. Als dritte Schicht erscheint danach die äußere Faserlage am Rückenmarke, wie am Hirne. Sie tritt zuerst als kernloser Belag an der ventro-lateralen Seite der grauen Substanz auf.

Die fernere Differenzierung innerhalb dieser drei Schichten zu verfolgen, gehört nicht in die Aufgabe dieses Kapitels. Soweit in der Morphogenie auf diese Schichtung Bezug zu nehmen ist, wird herkömmlicher Weise die bleibende Epithelschicht als Ependym, die darauf folgende Lage als graue Substanz und die äußere Faserschicht als weiße Substanz bezeichnet werden.



## Litteratur.

## Einleitung.

- Belloni.** *Intorno alla struttura e alle connessioni dei lobi olfattorii negli Artropodi superiori e nei Vertebrati.* Atti R. Acad. dei Lincei, 1881.
- Burekhardt, R.** *Centralnervensystem von Protopterus.* Anat. Anz. 1892.  
— *Homologien des Zwischenhirndaches.* Ebenda, 1894.
- Döllinger, J.** *Beiträge zur Entwicklungsgeschichte des menschlichen Gehirns.* 1814.
- Dursy, E.** *Entwicklungsgeschichte des Kopfes.* 1869.
- Haller, B.** *Bau des Wirbeltiergehirns.* Morph. Jahrb. 1898.
- His, W.** *Untersuchungen über die erste Anlage des Wirbeltierleibes.* 1868.
- Keibel, Fr.** *Zur Entwicklungsgeschichte der Chorda bei Säugern.* Arch. f. Anat. u. Phys. Anat. Abt. 1889.
- Kupffer, C. v.** *Studien zur vergleichenden Entwicklungsgeschichte des Kopfes der Cranioten.* Heft 1. 1893.
- Mihalkovics, V. v.** *Entwicklungsgeschichte des Gehirns.* 1877.
- Osborn, H. F.** *Preliminary Observations upon the brain of Menopoma and rana.* Proc. Phil. Acad. 1884.  
— *The relation of the dorsal Commissures of the brain to the formation of the encephalic Vesicles.* Amer. Naturalist, Okt. 1887.  
— *A Contribution to the internal Structure of the Amphibian brain.* Journ. Morph. Vol. 11. Boston 1888.
- Platt, Julia B.** *Further Contribution to the Morphology of the Vertebrates Head.* Anat. Anz. 1891.
- Reichert.** *Bau des menschlichen Gehirns.* 1861.
- Selenka.** *Stirnorgan der Wirbeltiere.* Biol. Centralbl. 1890-91.
- Vau Wijke, J. W.** *Ueber den vorderen Neuroporus.* Zool. Anz. 1884.

## 1. Marsipobranchia (Monorhina. Cyclostoma).

Die hierher gehörigen Vertebraten werden in die zwei Familien der Petromyzonten und der Myxinoïden oder Schleimfische geschieden. Sie stimmen in wichtigen Charakteren mit Amphioxus überein. Es fehlt ihnen, wie jenem, die Wirbelsäule; die sehr starke Chorda dorsalis persistiert als alleinige Skelettachse. Es fehlen paarige Extremitäten vollständig. Das Geruchsorgan entsteht zunächst unpaarig aus einer median gelegenen Platte des Ektoderms am vorderen Ende des Neuralrohrs. Die gleiche Platte zeigt sich zwar in der Ontogenie anderer Cranioten ebenfalls, nimmt aber keinen Anteil an der Bildung des dort paarig entstehenden Geruchsorgans. Diese und andere Charaktere lassen es verständlich erscheinen, wenn dieser Gruppe eine Zwischenstellung zwischen den Acraniern und den paarnasigen mit einer Wirbelsäule und paarigen Extremitäten ausgestatteten Fischen angewiesen wird (E. HAECKEL).

Andererseits aber schließen sich die Marsipobranchier durch den Ausbildungsgrad des Centralnervensystems und namentlich des Hirnes soweit an die amphirhinen und gnathostomen Fische an, daß speziell in Rücksicht auf dieses System eine scharfe Abtrennung der ersteren von den letzteren nicht gerechtfertigt wäre.

Eigenartig erscheint allerdings das Hirn der entwickelten Myxinoïden. Seine Charaktere weisen aber nicht sowohl auf Amphioxus, als vielmehr auf eine Stammform mit reich entfaltetem Hirn hin. Es weicht beträchtlich von dem der Deutung keine Schwierigkeiten darbietenden Hirn der Petromyzonten ab, ist äußerlich komplizierter als dieses. Die Untersuchung wird dadurch erschwert, daß die Ventrikel durch Verwachsung der Seitenwände größtenteils geschlossen sind. Zum Teil sind die Besonderheiten dieses Hirnes ohne Zweifel auf Rückbildungen zurückzuführen; denn die Augen der Myxinoïden sind rudimentär, die Entwicklung der Augenmuskeln und Nerven

unterbleibt ganz. Andererseits erfährt wieder das Geruchsorgan eine mächtige Entfaltung, und der Kiemenapparat dehnt sich beträchtlich aus. So werden verschiedene Momente in entgegengesetztem Sinne auf die Gestaltung dieses Centralorgans eingewirkt haben. Daneben bestehen aber sicherlich auch primitivere Charaktere, als das Hirn von *Petromyzon* sie aufweist.

Leider befindet sich die Kenntnis der Ontogenie der Myxinoiden erst in den Anfängen. Das Bekannte bezieht sich auf eine Art, *Bdellostoma stouti*. Soweit die Ermittlungen reichen, lehren sie, daß die grundlegenden Vorgänge bei der Entwicklung des Centralnervensystems den für die Cranioten typischen Verlauf nehmen, daß aber auch besondere Bildungen auftreten, die für das Verständnis der phyletischen Entwicklung speziell des Vorderhirnes der Cranioten von großer Bedeutung sind.

Das bestimmt mich, von der Morphogenie des Centralnervensystems des *Bdellostoma* den Ausgang zu nehmen, wenn auch die bisherigen Ermittlungen als sehr lückenhafte sich ergeben werden.

### *Bdellostoma*.

*Bdellostoma* zeigt direkte Entwicklung, der Embryo schlüpft ca. 8 Wochen nach der Befruchtung in der definitiven Form aus (BASHFORD DEAN, A. L. III<sup>2</sup> 1899). Auch das Hirn und Rückenmark zeigen dann schon im wesentlichen das definitive Verhalten.

Die Beschreibung des Eies ist bereits in einem anderen Kapitel (Bd. I, Kap. I, p. 298) gegeben worden. Der Keim liegt an dem einen Ende des länglich gurkenförmigen Eies. Von diesem Keimpol aus umwächst das Blastoderm den Dotter, an der leicht konkaven Seite des Eies, die zur dorsalen wird, rascher vorrückend. Hat der Blastodermrand an der dorsalen Seite etwa  $\frac{1}{3}$  der Eilänge erreicht, so zeigt sich die Anlage des Embryo als ein weißlicher Streifen in der Achsenrichtung dieser Seite. In einigem Abstände vom Keimpol verbreitet sich der Streifen zu einer Scheibe, der Kopfscheibe.

In dem schmäleren Streifen, der dem Rumpfe entspricht, findet sich die Anlage des Neuralrohres als eine klaffende Neuralfurche des Ektoderms (BASHFORD DEAN, KUPFFER 1900), deren Verschluß in gleicher Weise wie bei anderen Cranioten erfolgt.

Ueber den Schluß des Neuralrohres, die jüngste Form des Hirnes, und die Verhältnisse an seinem Vorderende liegen nur spärliche, an 2 Exemplaren erlangte Kenntnisse vor. Es scheint aber sicher, daß sich zuerst das Archencephalon in ganzer Länge schließt, während dahinter noch ein dorsaler Spalt klafft. Dieser geschlossene vordere Teil des Hirnrohres läuft rostral in einen konischen Schnabel aus, den *Processus neuroporiens*, der mit dem Ektoderm zusammenhängt. An dem einen Exemplar zeigte dieser Schnabel hart hinter seinem Ende dorsal noch einen kurzen, in Schließung begriffenen Spalt als Rest des vorderen Neuroporus. An dem zweiten, etwas älteren Exemplar, dem der in Fig. 15 dargestellte Medianschnitt entnommen ist, war auch dieser Spalt nicht mehr vorhanden.

Wie das Bild zeigt, verläuft die Achse des Hirnes geradlinig bis zum Ende des *Processus neuroporiens*. Die Gliederung des Hirnes in Abschnitte ist erst im Beginn. Es hat sich eine ventrale Hirnfalte erhoben (*pv*), die das Archencephalon vom langgestreckten Deuterocephalon abgrenzt. Der Boden des Archencephalon ist ventralwärts

abgeknickt und liegt tiefer als die Bodenplatte hinter der Falte. Es leitet sich die Bildung einer caudalwärts gegen das Vorderende der Chorda gerichteten Aussackung ein, des Infundibulum (*J*). Der Pro-

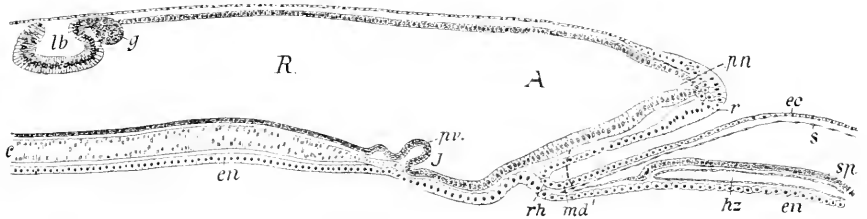
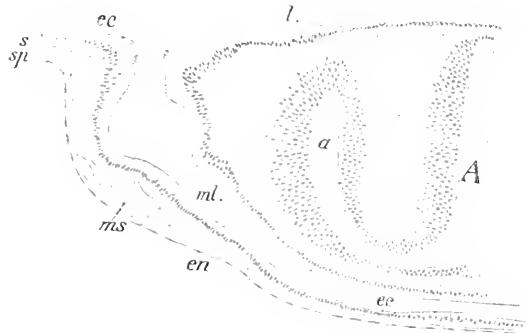


Fig. 15. Bdellostomaembryo. Medianschnitt durch den Kopf. 60:1. A Archencephalon, R Deuteroencephalon, J Infundibulum, pn Processus neuroporicus, pr ventrale Hirnfalte, r unpaarige Riechplakode, lb Labyrinth, g Gangl. Acustici, ec Ektoderm, en Entoderm, s parietales, sp viscerales Blatt des Pericards, hz Herz, md Mundbucht, rh Rachenhaut, c Chorda.

cessus neuroporicus hängt nur noch an seinem äußersten Ende mit einem verdickten Felde des Ektoderms zusammen, das ihn kappenartig umfaßt und ventral vom Processus längere Zellen in regelmäßiger Ordnung zeigt, als terminal und an der Dorsalseite. Dieses verdickte Gebiet des Ektoderms wird in die zuerst unpaarige Anlage des Geruchsorganes einbezogen, ob vollständig, oder nur zu einem Teil, ist unbekannt.

Da in folgendem alle Verdickungen der Epidermis, die die Anlage von Sinnesorganen, von Ganglien oder sensiblen Nerven abgeben, als Plakoden bezeichnet werden, ist der hier vorliegende verdickte, kappenförmig gestaltete Teil der Epidermis als unpaarige Riechplakode aufzufassen. Die flache dorsale Wand des Hirnrohres bietet noch gar keine Grenzmarken der Abschnitte dar. Es kommt also nur ventral, und, wie Querschnitte ergeben, seitlich die primäre Zweigliederung zum Ausdruck. In diesen jungen Stadien ist das Hirn seitlich abgeplattet. Die Seitenwände sind ganz flach, die Lichtung ist schmal und hoch. Gleich hinter dem an seiner Basis durch eine leichte Einschnürung abgegrenzten Processus neuroporicus stülpen sich hohle Leisten aus. Wie an dem Bilde des Medianschnittes zu

Fig. 16. Bdellostomaembryo, etwas jünger als der in Fig. 15. Querschnitt durch das Archencephalon und die Augenblasen. 150:1. A Archencephalon, a Augenblase, l Linsenplakode, ec Ektoderm, en Entoderm, ms Mesoderm, ml Mulde der Oberfläche des Eies, in der der Kopf lagert.



sehen ist, verläuft die vordere Hirnwand schräg, bis sie in den flachen Boden übergeht. Noch im Bereich dieser schrägen Vorderwand nehmen

diese Leisten an Ausdehnung zu, richten sich dorsalwärts und dehnen sich zu einer dickwandigen Blase, der Augenblase, aus (Fig. 16 a).

Die gleiche Form eines schmalen, seitlich flachen Rohres behält das Archencephalon bis zur ventralen Hirnfalte. Die die Augenblasen tragenden ventralen Leisten sind bis an das Infundibulum zu verfolgen. Gleich hinter der ventralen Hirnfalte ändert sich die Form des Hirnröhres und zwar plötzlich. Es erweitert sich, der Umriß des Querschnittes wird annähernd kreisförmig (Fig. 17), und damit beginnt der derzeitig zweite Hirnabschnitt.

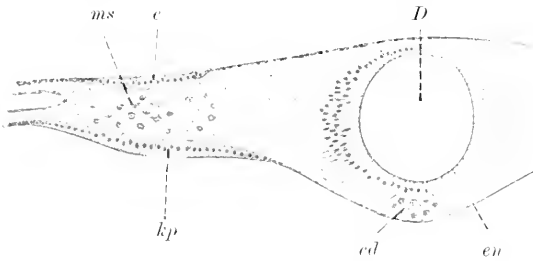


Fig. 17. Dasselbe Objekt wie in Fig. 16. Querschnitt am Beginn des Deroencephalon. *D* Deroencephalon. *c* Kiemenplatte am Ektoderm. *kp* Kiemenplatte am Entoderm. *en*, *ms* Mesoderm. *cd* Chorda.

Diese Weite besteht aber nur auf kurzer Strecke, dann flachen sich die Seitenwände wieder ab.

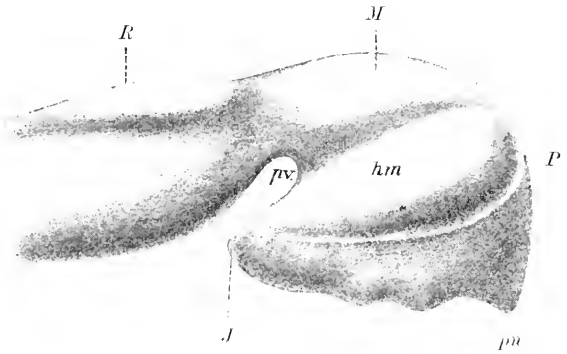
Die nächst folgenden Stadien in der Entwicklung des Hirnes müssen übersprungen werden, da die bisher aus fixierten Eiern isolierten Embryonen sich verunstaltet zeigten. Sie stammten von Eiern, die den im sechsten Kapitel dieses Handbuches, p. 12, Fig. 3e und f abgebildeten entsprechen. Erst Embryonen, die annähernd die Ausdehnung und Lage hatten, wie es an derselben Stelle in Fig. 3g dargestellt ist, erwiesen sich für die Anfertigung von Serienschritten tauglicher. Ein Embryo dieser Altersstufe ist hier in Fig. 25 abgebildet.

An solchen Embryonen erscheint das Hirn bereits dreifach gegliedert. Es ließen sich an einer Querschnittserie die Abgrenzungen des Vorder-, Mittel- und Rautenhirns (Prosencephalon, Mesencephalon, Rhombencephalon) bestimmt unterscheiden. Die Nase lag ventral vom Vorderhirne und bestand, wie eine sagittale Schnittserie in Uebereinstimmung mit einer Querschnittserie ergab, aus einem unpaarigen, vorn und ventral geschlossenen, hinten offenen Sacke, von welchem aus sich caudalwärts eine Rinne entlang der dorsalen Wand der Mundröhre fortsetzte. Diese Rinne schließt sich später zum Hypophysenkanal. Gegen den blinden Sack der Nase richtet sich ein konischer höhler Fortsatz des Vorderhirnes und berührt sich mit dem Grunde des Sackes. Der Fortsatz ist ohne Zweifel der erhalten gebliebene Processus neuroporeus, das Homologon des Lobus olfactorius impar bei Amphioxus, der durch Krümmung des Vorderhirnes ventralwärts vorgelagert ist. Der ventrale Teil des Vorderhirnes weist ein geräumiges Infundibulum auf. An dem abwärts gekrümmten Vorderhirne haben die Seitenwände Ausstülpungen entwickelt, die nahe dem Dache beginnen und sich verjüngt bis an die Region des Infundibulum erstrecken.

Unter Benutzung einer Schnittserie, die quer zur Längsachse des Embryo orientiert war und keinerlei Verunstaltung des Hirnes aufwies, da durchweg Symmetrie an den Schnitten bestand, wurde ein Modell des Hirnes konstruiert, das in Fig. 18 abgebildet ist. Lage

und Form des Processus neuroporicus zeigte sich ebenso, wie an dem Bilde zu sehen ist, an den mittleren Schnitten einer sagittalen Schnittserie. Das Bild dieses Modells soll nur als Schema dienen, dürfte aber zum Verständnis der späteren Form des Hirnes beitragen.

Fig. 18. Hirnmodell eines Embryo im Stadium der Fig. 25. 60:1.  
*P* Prosencephalon. *M* Mesencephalon. *R* Rhombencephalon. *pn* Processus neuroporicus. *J* Infundibulum. *pv* ventrale Hirnfalte. *hm* Hemisphäre.



Hieran schließe ich die Abbildungen einiger Schnitte aus der erwähnten Querschnittserie.

Der vorderste Schnitt, der dorsal durch das Vorderende der Hemisphären geführt wird, trifft ventral den aus der unpaarigen Riechplakode des Ektoderms entstandenen, vorn blinden Nasensack (*n*) und den mit

Fig. 19.

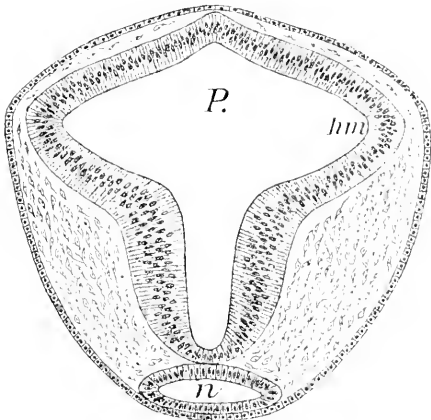
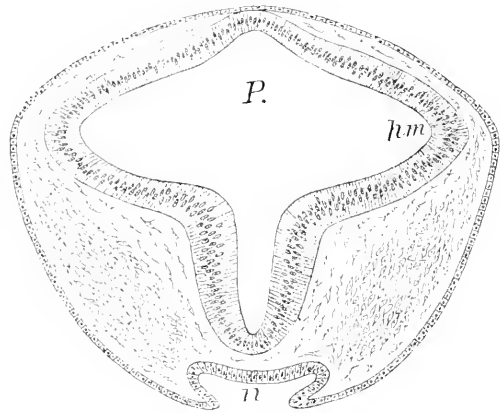


Fig. 20.



der Wand dieses Sackes in Berührung gebliebenen Processus neuroporicus. Das Vorderhirn ist in der Dorsalregion breit, in Hemisphären ausgestülpt, ventral schmaler, beide Regionen grenzen sich scharf gegen einander ab. In der dorsalen Medianlinie erhebt sich das Hirn zu einem Kiel (Fig. 19).

Weiter hinten fängt der dorsale Kiel an, sich abzurunden, die Hemisphären (*hm*) nehmen an Ausdehnung zu, die Berührung des Hirnes mit der Nase hört auf und der Nasensack (*n*) öffnet sich zu einer breiten Furche (Fig. 20).

In halber Länge der Hemisphären trifft der Schnitt die Augen (*a*), die Hemisphären sind ventralwärts gegliedert und erscheinen kleiner. Aus dem Kiel der Dorsalseite hat sich ein Rohr entwickelt (*dr*), das dorsale Rohr des Vorderhirnes. Gegen den Bodenteil münden die

hohlen Stiele der jetzt als sekundäre zu bezeichnenden Augenblasen, denen aber eine Linse fehlt. Von der Furche, in die der Nasensack ausläuft, der Hypophysenfurche (*hy*), wird an einer anderen Stelle gehandelt werden.

Fig. 21.

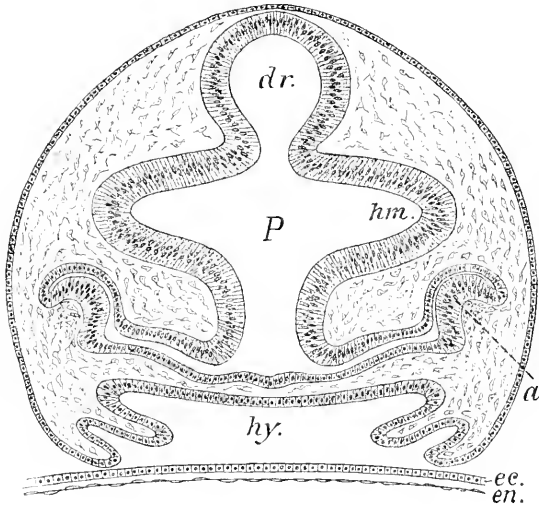


Fig. 23.

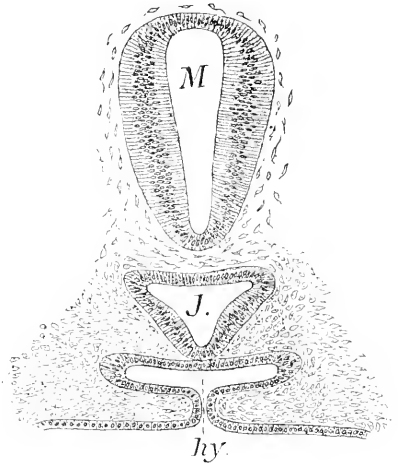


Fig. 22.

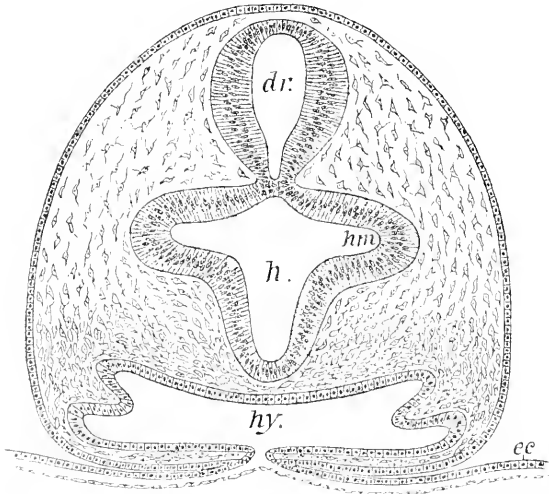


Fig. 24.

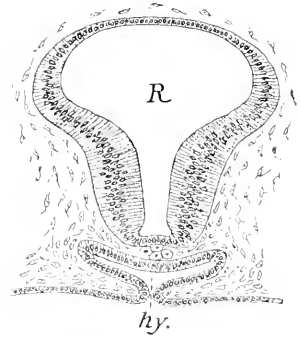


Fig. 19—24. Querschnitte durch Kopf und Hirn im Entwicklungsstadium der Fig. 25. 100:1. *P* Prosencephalon. *hm* primäre Hemisphäre. *n* Nase. *dr* dorsales Rohr. *a* Auge. *hy* Hypophysenfurche. *h* Regio hypencephalica. *ee* Ektoderm. *en* Entoderm. *M* Mesencephalon. *J* Infundibulum. *R* Rhombencephalon.

Das dorsale Rohr des Vorderhirns schmürt sich weiter von der ventralen Region des Vorderhirnes, die ich in der Folge als Regio

hypencephalica bezeichnen werde, ab und setzt sich als Mittelhirn fort.

Unter dem Mittelhirne (Fig. 23 *M*) liegt abgerückt das Infundibulum (*J*) mit dreieckigem Querschnitt. Die oberen, etwas ausgezogenen Ecken des Dreiecks sind die hinteren Enden der primären Hemisphären. Hinter der Enge, die das Mittelhirn vom Rautenhirn trennt, beginnt eine blasige Erweiterung der dorsalen Seite des Neuralrohres (Fig. 24), die bei allen Cranioten das Rautenhirn charakterisiert.

Einen Embryo, dessen Hirn die eben geschilderte Form aufweist, zeigt Fig. 25 in der Dorsalansicht.

Der Embryo liegt gestreckt auf dem langen, walzenförmigen Ei. Der Kopf erscheint in der Dorsalansicht vorn scheibenförmig. An der Grenze gegen den Rumpfteil springen flügelartige Platten seitlich vor, die die Anlagen der hinteren Kiementaschen enthalten. Die Achse der Kopfscheibe wird von dem Hirne eingenommen, an dem die primären Hemisphären zu sehen sind, durch welche die Augen verdeckt werden. Eine rhombische Erweiterung am Hirne läßt das Rautenhirn erkennen. Der Rumpf zeigt regelmäßige Segmentation des Mesoderms, bis an die Kiemenplatten heranreichend. Das vordere Kopfbende hat den Keimpol des Eies noch nicht erreicht.

An Embryonen dieser Ausbildung besteht das Neuralrohr noch in ganzer Ausdehnung aus einfach epithelialer Wand. Die histogenetische Differenzierung leitet sich erst dann ein, wenn der Vorderrand der Kopfscheibe auf den Keimpol zu liegen kommt. Sie beginnt an den Seitenwänden des Rautenhirnes in Wechselbeziehung zur Entwicklung des peripheren Nervensystems, von welchem die Komplexe des Trigemini, Facialis und Vagus mit Ganglien, Wurzeln und Hauptstämmen bereits deutlich zu unterscheiden sind. An den Seitenwänden des Rautenhirnes sind außerhalb der Ependymschicht, die sich als mehrzeitiges Cylinderepithel darstellt, Ursprungs- und Endkern dieser Nerven als unumschriebene Zellengruppen wahrnehmbar und äußere Faserstränge sind vorhanden (Fig. 28, 29). Diese Differenzierung endet aber an der hinteren Grenze des Mittelhirns. Die Wände am Mittel- und Vorderhirn sind noch durchweg epithelial, nirgends ist eine Zelle aus dem Ependym ausgeschaltet oder ein Faserzug zu sehen. Diese Rückständigkeit erklärt sich daraus, daß hier Nerven fehlen. Die paarigen Olfactorii sind noch nicht da, an den Stielen der rudimentär werdenden, von der Oberfläche abgerückten, linsenlosen Augen hat Faserbildung nicht begonnen, von Augenmuskeln und -nerven ist keine Spur vorhanden. Dabei hat aber das Wachstum an diesen Hirnregionen nicht gestockt. Die primären Hemisphären am Vorderhirn haben sich vergrößert und auch am Mittelhirn sind weit vorragende Ausstülpungen aufgetreten.

Während nun die Morphogenie von Mittel- und Rautenhirn sich




Fig. 25. Ei und Embryo von *Balloostoma*. 4:1.

weiterhin in Bahnen bewegt, die auch bei den Gnathostomen angetroffen werden, nimmt die Gestaltung des Vorderhirnes einen Verlauf, der auf den ersten Blick kaum einen Anschluß an Petromyzon und die höheren Formen zu gestatten scheint. Es tritt an der Außenfläche der primären Hemisphären eine Längsfurche auf, die dieselben in einen oberen und unteren Lappen sondert. Dem Bereiche der oberen Lappen gehört das dorsale Rohr an. Von dem vorderen Ende dieses Rohres bis zum ventral gelegenen Processus neuroporicus im

Fig. 26.

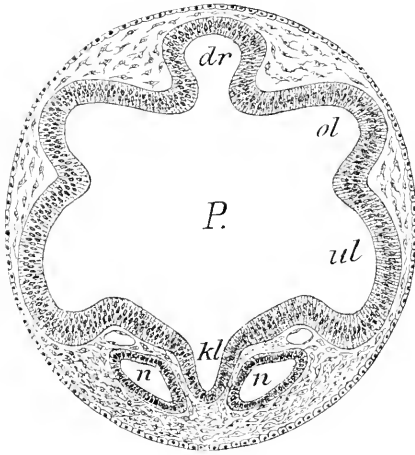


Fig. 27.

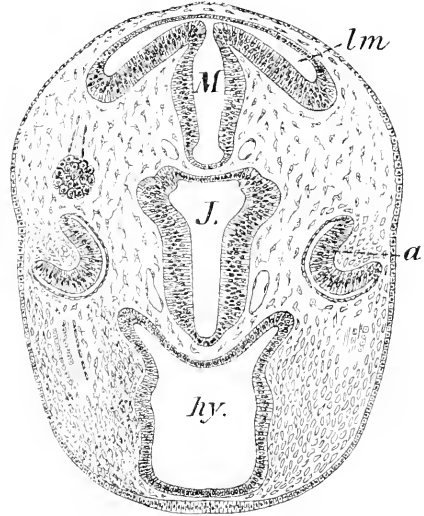


Fig. 28.

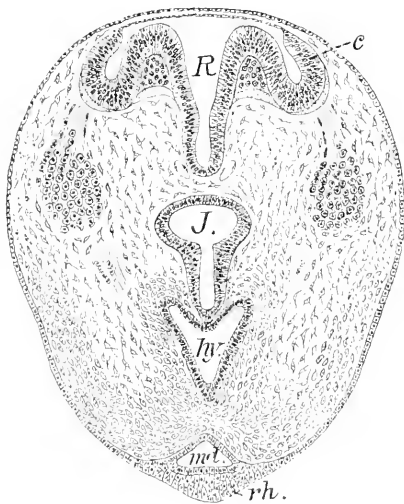


Fig. 26—28. Prosencephalon im Querschnitt. 60:1 *P* Prosencephalon. *ol* obere, *ul* untere Lappen der Hemisphären. *dr* dorsales Rohr. *kl* Kiel im Bereich des Processus neuroporicus. *n* Nase. *M* Mesencephalon. *lm* Lobi mesencephali. *J* Infundibulum. *a* Augen. *hy* Hypophysenkanal. *R* Rhombencephalon. *c* Anlage des Cerebellum. *J* Infundibulum. *ml* Mund. *rh* sekundäre Rachenhaut.

Bereich der unteren Lappen erstreckt sich median der schon erwähnte zugespitzte Kiel des Vorderhirnes. Die Gestalt nähert sich der in Fig. 31 dargestellten, die allerdings einem älteren Stadium angehört.

Im Querschnitt erscheint das Vorderhirn breit, darüber erhebt sich deutlich abgesetzt das dorsale Rohr: an der ventralen Seite wird die jetzt paarig gewordene Nase (*n*) angetroffen, zwischen deren beiden Säcken der Kiel vorragt. Das Mittelhirn zeigt in seiner vorderen



Hälfte als ein einfaches Rohr, in der hinteren Hälfte hat es starke hohle Lappen an seiner Dorsalseite seitlich ausgestülpt (Fig. 27), die als Lobi mesencephali bezeichnet werden mögen. Durch diese dorsale Erweiterung nähert es sich der Gestalt des Rautenhirnes in dessen vorderer, das Kleinhirn, Cerebellum, entwickelnden Region (Fig. 28). Thatsächlich fehlt auch noch eine bestimmte Grenzmarke, da die Plica rhombo-mesencephalica dorsal noch nicht scharf ausgeprägt ist.

Das Rautenhirn hat in seiner größten Weite eine dreieckige Form des Querschnittes, Fig. 29. Die Seitenwand springt einwärts in 3 Längswülsten vor. Eminentiae longitudinales rhombencephali, die als medialer, lateraler und dorsaler Wulst zu unterscheiden wären. Dem lateralen Wulste ist außen eine scharf umschriebene Gruppe von Zellen aufgelagert, die laterale motorische Kernsäule, aus welcher hier die motorische Portion des Trigemini entspringt. An diesen Kern schließt sich dorsal wie ventral ein äußerer Belag von Fasermasse (weiße Substanz) an.

Oberhalb des dorsal Wulstes geht die Seitenwand mit zugespitzter Kante, der

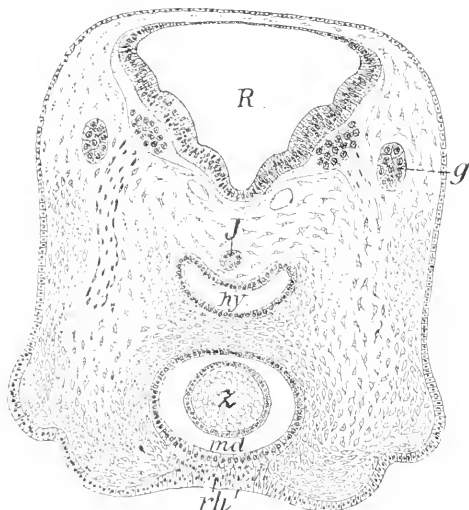


Fig. 29. Weite des Rhombencephalon. *R* Rhombencephalon. *J* Ende des Infundibulum. *hy* Hypophysenkanal. *md* Mund. *z* Zunge. *rh* Rachenhaut. *g* Ganglion der Facialisgruppe.

Taenia, in die breite verdünnte Dachplatte, die Lamina ependymalis des Tegmen ventriculi quarti, über.

Innerhalb einer kurzen davor gelegenen Strecke, welche die sensiblen Wurzeln und die beiden großen Ganglien des Trigeminkomplexes enthält, wandelt sich die in Fig. 29 gezeichnete Form des Querschnittes in jene um, welche Fig. 28 aufweist. Die Seitenwände sondern sich durch Abknickung scharf in zwei Abschnitte, einen ventralen, einen dorsalen. Der ventrale bildet durch Zusammenrücken der Wände den verschmälerten Stammteil, der dorsale stülpt sich zu hohlen Recessus laterales aus, an deren Wand, durch zweimalige Knickung, ein innerer absteigender Flügel von einem äußeren aufsteigenden sich abgliedert. Die einspringenden Furchen zwischen den absteigenden Flügeln und dem mittleren Stammteil werden von der lateralen Kernsäule und einem schwachen Faserbelag eingenommen. Die aufsteigenden Flügel, ebenfalls einen schwachen Faserbelag aufweisend, stellen die paarigen Anlagen des Kleinhirnes — Cerebellum — vor. Ihr Rand geht nicht zugespitzt in die dünne Dachplatte über, sondern fällt plötzlich ab. Die in Fig. 29 sichtbaren, in die Wand von innen her einschneidenden Furchen sind rostralwärts, also in Fig. 28 nicht mehr zu unterscheiden. Sicher ist aber, daß die Anlagen des Cerebellum eine Fortsetzung des vorherigen dorsalen Wulstes

darstellen. Eigenartig ist es, daß die in Fig. 28 vorliegende Gestaltung sich mit geringer Aenderung auch auf das Mittelhirn fortsetzt, wie in Fig. 27 zu sehen ist.

Caudalwärts vom motorischen Trigeminus nimmt die dorsale Breite des Rautenhirnes allmählich ab, die 3 inneren Längswülste werden im Wurzelgebiete des Facialis flacher, von den sie abgrenzenden Furchen verstreicht die ventrale in der Labyrinthregion, die obere aber läßt sich noch eine Strecke weit in das Rückenmark hinein verfolgen, und zwar bis an das hintere Ende der in Fig. 25 sichtbaren, flügelartig an der Seite vorspringenden Kiemenplatte.

Im Fortgange des Wachstums der Embryonen rückt der freiliegende Kopf über den Pol hinaus an die Ventralseite des Eies und bettet sich in eine tiefe Furche des Dottersackes. Steht dann das vordere Kopfende um  $\frac{1}{3}$  der Eilänge vom Keimpol ab, so ergibt die Untersuchung, daß die histogenetische Differenzierung auch am

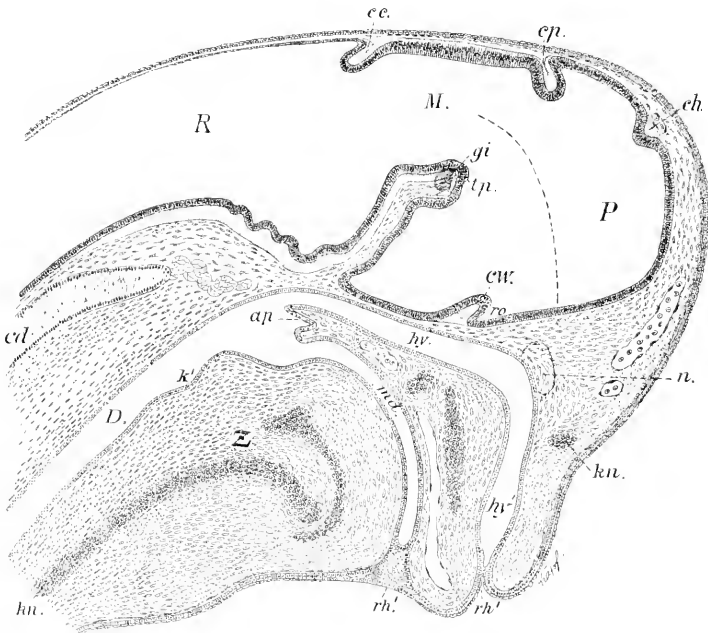


Fig. 30. Medianschnitt durch den Kopf. *P* Prosencephalon. *M* Mesencephalon. *R* Rhombencephalon. *ch* Comm. habenularis. *ep* Comm. posterior. *ce* Comm. cerebellaris. *ro* Recessus opticus. *cw* Chiasmawulst. *tp* Tuberculum posterius. *gi* Ganglion interpedunculare. *n* Nase. *hv* Hypophysenkanal. *ml* Mundhöhle. *rh'* sekundäre Rachenhaut. *D* Darm. *Z* Zunge. *ap* Archipalatium. *k'* Region der ersten Kiemen tasche. *kn* Knorpel.

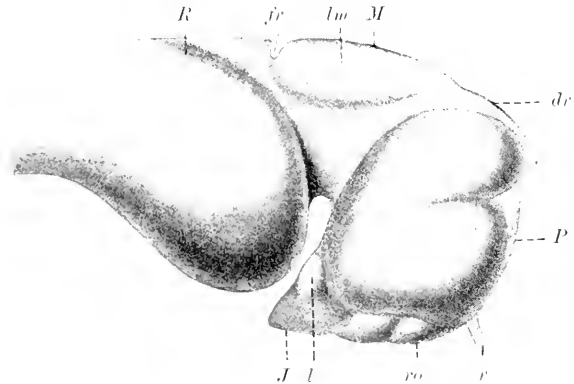
Vorder- und Mittelhirne bereits weit vorgeschritten ist. Es sind die allgemein bei den Cranioten anzutreffenden Hirnkommissuren entstanden und geben scharfe Grenzmarken ab.

Die Fig. 30 giebt den Medianschnitt durch den Kopf eines Embryo der eben bezeichneten Größe wieder. Am Dache des Hirnes finden sich 3 Commissuren. Von diesen liegt die vorderste, die Comm. habenularis, an der Grenze der unteren gegen die oberen

Lappen der primären Hemisphären, die zweite, die *Comm. posterior* zwischen dem Vorder- und Mittelhirn; die hinterste ist die *Comm. cerebellaris*, eine Kleinhirnkommisur; sie giebt die Grenze des Mittelhirns gegen das Rautenhirn ab. Sie liegt zwischen den Blättern der *Plica rhombo-mesencephalica*. Der Teil des Hirndaches zwischen der *Commissura habenularis* und der *Commissura posterior* enthält das dorsale Rohr des Vorderhirnes.

Der *Processus neuroporicus* ist ganz verstrichen, und damit ist die Bestimmung des ursprünglichen Achsenendes des Vorderhirnes nur durch die Lage der Nase gegeben, gegen welche der genannte Fortsatz bis zu seinem Verschwinden gerichtet war. Man wird also nicht irgehen, wenn man die Achse des Vorderhirnes, wie die unterbrochene, gekrümmte Linie in der Zeichnung, gegen die Nase auslaufen läßt. Die Stiele der Augenblasen haben um diese Zeit einen ganz schwachen Belag von Opticusfasern und münden in den *Recessus opticus*, *ro*. Innerhalb des Faserzuges, der in dem *Chiasmawulste*, *cw*, sich gelagert findet, kommt auf die Opticusfasern nur ein geringer Anteil; die Hauptmasse bilden Fasern der *Commissurae postopticae*.

Fig. 31. Seitenansicht eines Hirnes der gleichen Entwicklungsstufe wie in Fig. 30, nach einem Modell. 45:1. *P* Prosencephalon. *dr* dorsales Rohr. *M* Mesencephalon. *lm* Lobi Mesencephali. *R* Rhombencephalon. *fr* Fissura rhombo-mesencephalica. *r* Riechnerv. *ro* Recessus opticus. *J* Infundibulum. *l* Lobus posterior.



Die Seitenfläche des Prosencephalon trägt die gewölbt hervortretende primäre Hemisphäre der gleichen Seite, welche durch eine von vorn her einschneidende Furche in einen oberen und unteren Lappen gesondert wird.

Vergleicht man das Bild des Medianschnittes dieses Hirnes in Fig. 30 mit der Seitenansicht in Fig. 31, so findet man sich leicht zurecht, wenn man von dem dorsalen Rohre, *dr*, ausgeht. An dem vorderen abgestutzten Ende des Dorsalrohres lagert die *Comm. habenularis*, also im Bereich der oberen Lappen der primären Hemisphäre. Von diesem Punkte an bis zur Eintrittsstelle der Riechnerven, *r*, zieht ein medianer Keil hin, und zwar innerhalb des Gebietes der unteren Lappen. Diese großen unteren Lappen reichen mit ihren hinteren Enden bis in die Infundibularregion des Vorderhirnes, und dieser hintere Teil derselben berührt sich mit einem konischen Lappen, *l*, der sich am Infundibulum entwickelt hat und dorsalwärts gerichtet ist. Nach Lage und Form entspricht dieser Teil dem *Lobus posterior* bei gnathostomen Fischen. An dem Mittelhirne haben sich die lateral vorspringenden Lappen, *lm*, rostralwärts ausgedehnt, bleiben aber hinten am breitesten. Die Kerbe am hinteren Ende des Mittelhirnes, *fr*.

ist die Fissura rhombo-mesencephalica innerhalb der gleichbenannten Falte.

Es fragt sich, auf welche Teile der bekannten Hirne höherer Cranioten diese großen primären Hemisphären zu beziehen sind.

Den ersten Anhaltspunkt zu dieser Bestimmung gewährt das Auftreten der paarigen Riechnerven. Aus der noch immer ventral gelegenen, jetzt durch Septa gegliederten Nase hervorgehend, senken sie sich in die vordere ventrale Region der unteren Lappen ein. Diese Region entspricht mithin den *Lobi olfactorii* an den Hirnen aller anderen Cranioten, also den rostralen Abschnitten des Endhirnes oder Telencephalon, nach der geltenden Nomenklatur.

Die oberen Lappen sind, wie die unteren, ganz symmetrisch. Eine Untersuchung an Schnitten ergibt, daß die Differenzierung an ihren Wänden weiter vorgeschritten ist als an den unteren Lappen. Außerhalb des mehrzeiligen Ependyms findet sich eine starke Lage kernreicher centraler Nervensubstanz. Die Kerne sind in zur Oberfläche radiären Reihen gelagert. Es sind sowohl innere Faserstränge, wie auch äußere faserig-molekuläre Lagen zu sehen. Die gleiche Differenzierung zeigt sich an der Wand des zwischen den oberen Lappen gelegenen dorsalen Rohres. Sowohl die oberen, wie die unteren Lappen öffnen sich in ganzer Länge in den medianen Ventrikel des Vorderhirnes.

An den oberen Lappen springen, von der Seitenwand ausgehend, starke massive Lappen medialwärts in den Ventrikel hinein, die für die Bestimmung speciell dieser Region des Vorderhirns ebenfalls einen sicheren Anhalt gewähren.

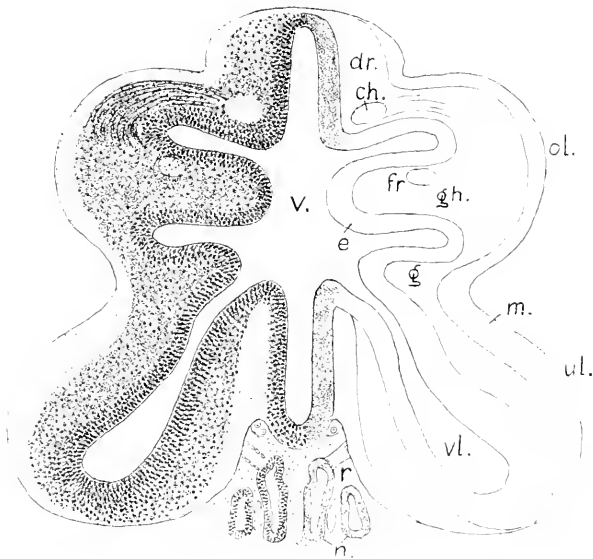


Fig. 32. Stadium der Fig. 31, Querschnitt des Prosencephalon. 80:1. *dr* dorsales Rohr. *ol* obere, *ul* untere Hemisphärenlappen. *gh* Ganglia habenulae. *ch* Commissura habenularis. *fr* Fasciculus retroflexus. *e* Ependym. *g* graue, *m* faserig-molekuläre Substanz. *v* medianer oder dritter Ventrikel. *vl* Seitenventrikel. *r* Riechnerv. *n* Nase.

An einem Querschnitte, der das dorsale Rohr, die vorderen Enden beider Lappenpaare und ventral die Riechnerven trifft, wird der Ventrikel der oberen Lappen von diesen einspringenden Lappen, *gh*, fast erfüllt. An der Basis des dorsalen Rohres liegt jederseits ein querdurchschnittener Strang, der jener dorsalen Kommissur angehört, die in Fig. 30 als *C. habenularis* bezeichnet wurde. Sie ist hufeisenförmig, mit caudalwärts gerichteten Schenkeln, und die Durchschnitte der Schenkel sind die hier mit *ch* bezeichneten Stränge. Von diesen ausgehend, laufen Faserzüge im Bogen in den einspringenden Lappen hinein bis gegen einen quer getroffenen Strang, *fr*, der in demselben Lappen entsteht. Dieser Strang kann mit Sicherheit als der bei allen Cranioten sich vorfindende MEYNERT'sche Strang, der *Fasciculus retroflexus*, bestimmt werden. Er entspringt allgemein bei den Cranioten innerhalb der *Ganglia habenulae*, gleich hinter der *Commissura habenularis* und verläuft caudal-ventralwärts zum *Ganglion interpedunculare* am Boden des Mittelhirnes. So ist es auch hier; in dem einspringenden Lappen entstehend, ziehen die beiden Stränge innerhalb der oberen Lappen, stets in der Nähe des Ependyms sich haltend, in ventro-caudaler Richtung bis zu dem in Fig. 30 mit *gi* bezeichneten Körper, in welchem sich ihre Fasern durchflechten. Auf Grund dieser Verhältnisse fasse ich die einspringenden Lappen als *Ganglia habenulae* auf.

Diese Bestimmung wird weiter dadurch gesichert, daß an älteren Embryonen dieselben Lappen asymmetrisch werden, wobei der rechte das Übergewicht erlangt. Diese Erscheinung ist bei den meisten, wenn nicht bei allen Anamniern früher oder später der Fall. — Mit dem Eintritte der Asymmetrie erfolgt zugleich Reduktion an diesen Teilen, beide verlieren an Umfang, und da die Reduktion auch auf die Wände des dorsalen Rohres übergreift, dasselbe sich beträchtlich verschmälert, ändern die *Ganglia habenulae* ihre Stellung, sie rücken dorsalwärts.

Aus dieser Bestimmung geht hervor, daß die oberen Lappen einen Teil des Diencephalon bilden: denn die *Ganglia habenulae* gehören allgemein der dorsalen Region des Diencephalon an. Aber sie umfassen nicht das ganze Diencephalon: denn dazu gehört ja auch, nach der in der Einleitung gegebenen Umgrenzung (Fig. 13), die ganze ventrale und hintere Region vom *Recessus opticus* an bis zum Ende des *Infundibulum* und bis zum *Tuberculum posterius*. Es hat sich also hier das Diencephalon in scharf voneinander abgesetzte Abschnitte gesondert, die besonders zu bezeichnen wären. Ich benenne den dorsalen, die oberen Lappen mit den *Ganglia habenulae* umfassenden Teil speciell als *Pariencephalon*, Nebenhirn, und den ventralen Teil als *Regio hypencephalica Diencephali*, an der dann noch das konische *Infundibulum* zu unterscheiden ist.

In den auf das eben geschilderte folgenden Entwicklungsstadien vollzieht sich eine bedeutende Umlagerung der Organe am Vorderkopfe dieser Embryonen. Die Umlagerung wird im wesentlichen bewirkt durch beträchtliches Wachstum und damit verbundene Streckung der beiden in den Darm führenden Kanäle, des Hypophysenganges und der Mundröhre, Fig. 30 *hy* und *md*. Die vorher ventralwärts geknickten Kanäle strecken sich, und ihre Mündungen richten sich nach vorn. Dabei wird die Nase, die vorher unter dem Hirne lag, weit vor- und aufwärts geschoben. Am Hirne erkennt man diese Ver-

lagerung aus der veränderten Stellung der Lappen an den primären Hemisphären und aus der Lage der Riechnerven, die vorher von vorn und ventral her in das Hirn gelangten, Fig. 31, nach der Verlagerung aber von oben und vorn her hinabziehen.

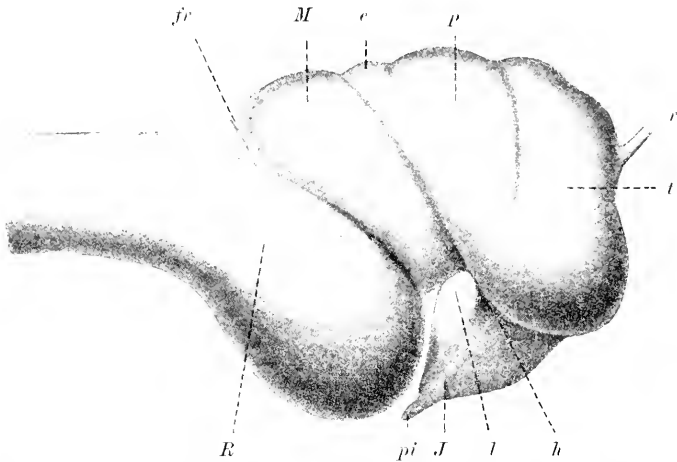


Fig. 33. Hirn von Bilelostoma. Alter Embryo, nahe dem Ausschlüpfen, nach einem Modell. 38:1. *t* Telencephalon. *p* Parencephalon. *h* Regio hypencephalica Diencephali. *M* Mesencephalon. *R* Rhombencephalon. *e* Epiphysse? *J* Infundibulum. *pi* Saccus oder Processus infundibuli. *l* Lobus posterior.

Änderungen am Hirne, wie sie aus der Vergleichung der Figg. 31 und 33 ersichtlich werden, lassen sich selbstverständlicherweise nicht allein aus einer durch die veränderte Stellung der Nachbarorgane bewirkten Drehung des Vorderhirnes um eine quere Achse dorsalwärts erklären. Das ergibt sich schon daraus, daß das Infundibulum seine Stellung nicht beträchtlich geändert hat. Es haben am Hirne durch ungleichmäßiges Wachstum zugleich adaptive Massenverschiebungen in bedeutendem Grade stattgefunden. Die vorher unteren Lappen, die jetzt als zum Telencephalon gehörig erkannt sind, haben sich am meisten vergrößert und eine andere Form erlangt. Sie stellen die Hemisphären des Telencephalon oder Hemisphären im engeren Sinne vor. Die vorher oberen Lappen mit den Ganglia habenulae, dem dorsalen Diencephalon angehörig, sind zurückgedrängt worden und erscheinen keilförmig. Sie wären nunmehr als Lappen, Lobi, des Parencephalon zu bezeichnen.

Zwischen dem Mittelhirn und dem Parencephalon ist dorsal ein neues Gebilde hervorgewachsen, das vielleicht die Zirbel, Epiphysis, vorstellt. Das Mittelhirn hat sich verkürzt, ist aber im ganzen stärker gewölbt. Die Regio hypencephalica wird zum Teil durch den überhängenden angeschwollenen ventralen Teil der Hemisphären des Telencephalon verdeckt. Der Lobus posterior hat sich äußerlich nicht verändert. Aus dem Infundibulum ist ein zapfenförmiges Endstück hervorgewachsen, der Processus seu Saccus Infundibuli. Sehr weit hat sich das mächtige Rautenhirn vorgeschoben und liegt mit seiner größten Breite unter dem Mittelhirne.

Innen hat sich dieses spätembryonale Hirn, mit vorherigen Zuständen verglichen, beträchtlich verändert. Vorher in ganzer Ausdehnung hohl, wird es in zunehmendem Grade massiv. Die Wände

der paarigen Teile verdicken sich, kommen median in Berührung und verwachsen in ausgedehnten Flächen. Das Bild des Medianschnittes verliert dadurch an Uebersichtlichkeit, aber die deutlich sichtbaren Kommissuren lassen nach wie vor die Grenzen der Abschnitte erkennen.

Zu den bereits genannten Kommissuren sind spät noch zwei hinzugekommen, nämlich die allgemein anzutreffende Comm. anterior, *ca*, die sehr weit dorsalwärts gelegen ist, und eine andere Kommissur, die auch bei Petromyzon sich findet, bei den gnathostomen Fischen

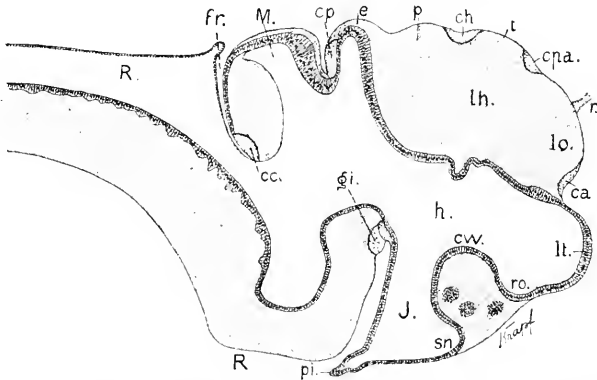


Fig. 34. Medianschnitt durch das Hirn eines Embryo desselben Alters wie in Fig. 33. 38:1. *t* Telencephalon. *p* Parencephalon. *e* Epiphyse? *h* Regio hypencephalica. *M* Mesencephalon. *R* Rhombencephalon. *ro* Recessus opticus. *lt* Lamina terminalis. *cv* Chiasmawulst. *J* Infundibulum. *sn* Sinus postopticus. *pi* Processus Infundibuli. *ca* Commissura anterior. *cna* Commissura pallii anterior. *ch* Commissura habenularis. *cp* Commissura posterior. *cc* Commissura cerebellaris. *gi* Ganglion interpedunculare. *r* Riechnerv. *lo* Lobus olfactorius. *lh* Lobus hemisphaericus.

sich aber nicht nachweisen läßt. Ich bezeichne sie unter Reserve als Commissura pallii anterior, *cna*. Bei den Reptilien und den Amphibien ist diese Bezeichnung dem vorher als Balkenrudiment aufgefaßten Gebilde beigelegt worden. Es handelt sich auch bei Bdellostoma um einen Faserstrang, der dorsal von der Commissura anterior die medialen Flächen der Hemisphären verbindet. Es wird von derselben noch bei Petromyzon die Rede sein. Auf diese folgt die Commissura habenularis, *ch*. Bildet die Commissura habenularis die Grenzmarke zwischen Telencephalon und Diencephalon, resp. Parencephalon, so findet sich die als Commissura pallii anterior bezeichnete zwischen 2 Lappen des Telencephalon, nämlich zwischen dem vorderen, in den die Riechnerven eintreten, und einem hinteren. Der vordere Lappen ist als Lobus olfactorius zu bezeichnen, der dahinter gelegene kann, wie bei Petromyzon, als Lobus hemisphaericus unterschieden werden.

Der mediane Ventrikel des Vorderhirnes besteht nur noch in mittlerer Höhe und in der ventralen Region als enger Spalt. Auch das zum Parencephalon gehörige dorsale Rohr hat seine Lichtung eingebüßt und bildet nur mit den paarigen Lappen des Parencephalon eine kompakte Masse. Das als Epiphysis bezeichnete Organ tritt als dickwandiger Schlauch hervor, an dem über dem Ependym sich ein Belag von molekularer Substanz findet. Dieser Umstand stellt der Deutung dieses Gebildes Schwierigkeiten entgegen. Es könnte sich

auch um einen Hirnabschnitt handeln von dem noch bei den folgenden Klassen die Rede sein wird, nämlich um das Schalthirn. Die Frage muß unentschieden bleiben. Die Commissura posterior lagert an der hinteren Wand dieses Gebildes, was der Auffassung, daß man es mit dem Schalthirn zu thun hat, nicht widerspräche.

Die seitlichen Lappen des Mittelhirnes sind ebenfalls in ihrer hinteren Hälfte massiv geworden und median verschmolzen, nur vorn besteht noch die Lichtung.

Hinter dem Mittelhirn dringt der Spalt der dasselbe begrenzenden Hirnfalte, die Fissura rhombo-mesencephalica, *fr.* tief ein. Das hintere Blatt der Falte ist eine dünne Ependymlamelle, das vordere Blatt ist mit dem massiven Mittelhirne verwachsen. Am Grunde der Fissur lagert die starke Commissura cerebellaris. Ein unpaariges, median gelegenes Kleinhirn entsteht nicht. Die Kommissur strahlt in paarige, dorso-laterale Lappen des Rautenhirnes aus, die konvex an den Seiten des die Kommissur überlagernden Mittelhirnes hervortreten und dem Kleinhirn entsprechen.

Es finden sich also an diesem Hirne vier in Abständen aufeinander folgende dorsale Kommissuren, die fünf vor dem Rautenhirne gelegene Hirnabschnitte von einander abgrenzen.

Welche Veränderungen dieses Hirn postembryonal erfährt, ist unbekannt. Man weiß durch JOHANNES MÜLLER (1840), daß das Hirn des erwachsenen *Bdellostoma* dem eines anderen Schleimfisches, der *Myxine glutinosa*, durchweg sehr ähnlich ist. Vergleicht man die hier gegebenen Abbildungen mit der Schilderung und den Zeichnungen eines *Myxine*gehirns, die G. RETZIUS (1893) geliefert hat, so ergibt sich in der Gliederung Uebereinstimmung, nur haben die relativen Größenverhältnisse sich geändert. Das ganze Vorderhirn erscheint relativ kleiner, Mittel- und Rautenhirn haben weitaus das Uebergewicht erlangt. Der Ventrikel des Vorderhirnes ist bis auf geringe Reste verschwunden.

Im ganzen ist das Gehirn der Schleimfische ein kleines. Die relative Größe des Vorderhirnes und seiner ursprünglichen Hemisphären beschränkt sich auf die Embryonalzeit. Schon vor dem Ausschlüpfen gerät hier die Entwicklung ins Stocken.

Gleichwohl verdienen diese Hemisphären insofern Beachtung, als sie darauf hinweisen, daß bereits bei Stammformen der Cranioten Hemisphärenbildungen am Vorderhirne vorauszusetzen sind.

### Litteratur.

#### *Bdellostomen.*

- His, W.* Die Entwicklung des menschlichen Rautenhirns. *Abh. math.-phys. Kl. sächs. Ges. Wiss.* **1890.**
- Kupffer, K. von.* Studien zur vergleichenden Entwicklungsgeschichte des Kopfes der Cranioten. *Heft 4.* **1900.**
- Müller, Joh.* Vergleichende Neurologie der Myxinoïden. *Abh. d. K. Akad. d. Wiss. Berlin.* **1840.**
- Nansen, F.* Structure and Combination of the histolog. Elements of the Centr. Nerv. System. *Bergen* **1887.**
- Retzius, G.* Das Gehirn von *Myxine*. *Biol. Unters. N. F. Bd. V.* **1893.**



## Petromyzon.

Die folgende Darstellung hält sich an eine der 3 europäischen Arten, an das kleine Flußneunauge, *Petromyzon Planeri*. Soweit die Entwicklung des großen Flußneunauges bekannt ist (GOETTE, A. L. III<sup>2</sup> 1890), ergibt sich in der Morphogenie des Centralnervensystems Übereinstimmung zwischen beiden Arten. Das Gleiche darf man für das Meerneunauge, die Lamprete, *P. marinus*, nach einzelnen Erfahrungen annehmen. Die Bildung des massiven Neuralstranges ist im Kap. 3 (Bd. I) geschildert worden. Es senkt sich das Ektoderm als geschlossene Falte kielartig gegen den Urdarm ein, diesen vor sich herschiebend. Durch den Widerstand, den diese fortschreitende Einsenkung erfährt, wird der Kiel emporgedrängt, und es entsteht an der vorher etwas abgeflachten Dorsalseite des Eies ein Wulst, der eine Längsrinne zeigt, Fig. 35 u. 36.

Fig. 35.

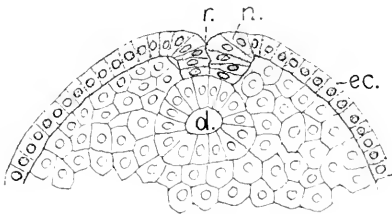


Fig. 36.

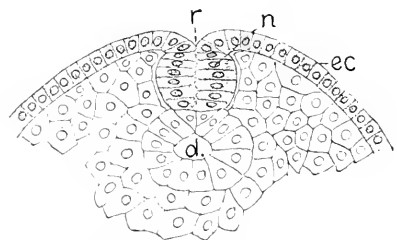


Fig. 35 und 36. *ec* Ektoderm. *n* Neuralstrang. *r* dorsale Rinne. *d* Darm. 60:1.

Der Wulst wird, je weiter vom Prostoma, um so höher und endet, wie ein Hehnkamm vorspringend, mit abgerundeter Kuppe. Dieses stark hervortretende Ende ist das Kopfende des Stranges. Querschnitte, die in diesem Stadium durch das Kopfende gelegt werden, zeigen ein anderes Bild als Schnitte aus der Mitte. Vorn erlangt der Durchschnitt des Neuralstranges eine Form, die man als Leierform bezeichnen kann, Fig. 37, weiter hinten erscheint er tonnenförmig, Fig. 36.

Die Leierform ist charakteristisch für den Hirnteil des Stranges. Die Leierform erfährt im Fortgange der Einsenkung des Ektoderms

Fig. 37.

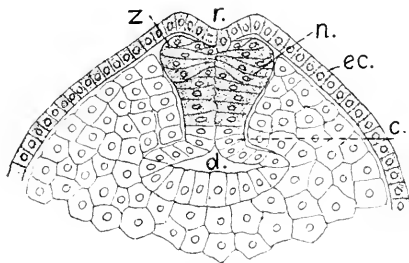


Fig. 38.

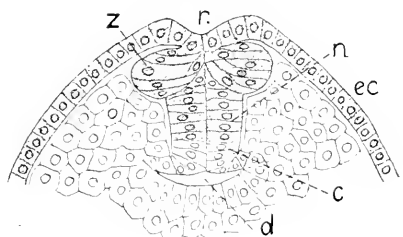


Fig. 37 und 38. Querschnitte durch den Hirnstrang in aufeinander folgenden Stadien. 60:1. Bezeichnungen wie in Fig. 36. *z* Zwischenstrang. *c* Chorda dorsalis.

die in Fig. 38 wahrnehmbare Veränderung. Man sieht den Strang sich in drei Portionen sondern, den tieferen medianen Teil — den Neuralstrang im engeren Sinne — und die lateral vorspringenden paarigen Portionen, die Zwischenstränge (W. His, A. L. III<sup>2</sup> 1868). Die Zwischenstränge sind zwischen dem Neuralstrang und dem Boden der dorsalen Rinne eingeschaltet und bestehen aus den zuletzt eingesenkten Zellen. Die Doppelreihe von Ektodermzellen, welche zunächst der Medianlinie den Grund der dorsalen Rinne einnimmt, vermittelt allein noch den Zusammenhang des peripheren Ektoderms mit den Zellen der Zwischenstränge. Aus der Rinne rücken die Zellen in die Tiefe und vergrößern sich dabei, wie man es sowohl an den symmetrisch gelagerten Zellen des medianen Stranges, als besonders an den Zwischensträngen sieht.

Die dann erfolgende Ablösung der im Rumpfbiete einfachen, in der Kopfregion dreigliederigen Anlage des Centralnervensystems von dem Boden der Rinne bedingt ein Verstreichen der Rinne: die Dorsal-seite wird gleichmäßig gewölbt, und der Neuralstrang wird frei, bleibt aber dorsal in Berührung mit dem peripheren Ektoderm.

Im Hirngebiete vollzieht sich dann die Aenderung, daß das Zellenmaterial der beiden Zwischenstränge medianwärts zusammenrückt. Dabei verkleinern sich die Zellen unter fortlaufenden Teilungen. Der symmetrisch gebaute mediane Strang erhält dadurch eine Klappe aus unregelmäßig gelagerten, rundlich-polygonalen Zellen, den unpaarigen Zwischenstrang, Fig. 39.

Die Zellen des unpaarigen Stranges rücken danach lateralwärts hinaus, als paarige Leisten am Neuralstrange des Kopfes hervortretend. Es sind die dorsalen Neuralleisten, auch Ganglienleisten genannt, welche in die Bildung der dorsalen Hirnnerven und ihrer Ganglien eingehen.

Fig. 39.

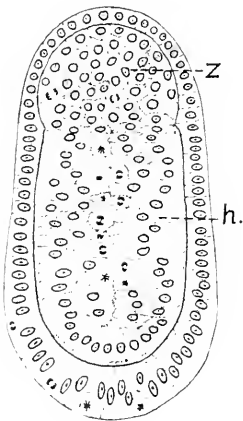
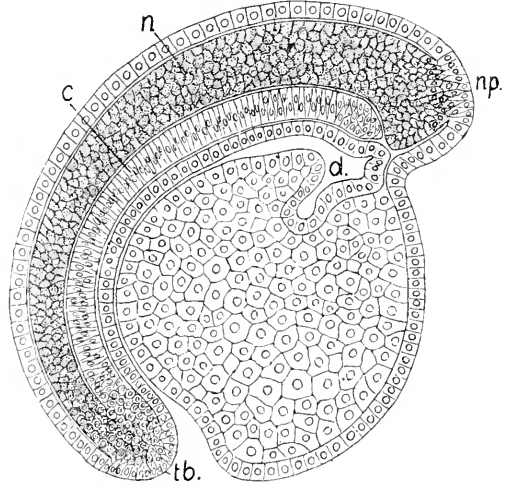


Fig. 40.

Fig. 39. *h* massiver Hirnstrang. *z* unpaariger Zwischenstrang. 200:1.Fig. 40. Medianschnitt durch den Embryo bei massivem Neuralstrange. }100:1.  
*a* Neuralstrang. *np* Stelle, dem Neuroporus entsprechend. *c* Chorda. *d* Darm.  
*tb* Teloblast.

Am längsten bewahrt der massive Neuralstrang den Zusammenhang mit dem peripheren Ektoderm an seinem Vorderende. Medianschnitte ergeben, daß die vordersten Zellen des Stranges an beschränkter Stelle dort noch zwischen Zellen des Ektoderms eingeschaltet sind, wenn im übrigen bereits Ablösung erfolgt ist. Diese Stelle entspricht dem vorderen Neuroporus, aber ohne einen Vorsprung zu bilden, und selbstverständlich, ohne eine Oeffnung aufzuweisen (Fig. 40 *np*).

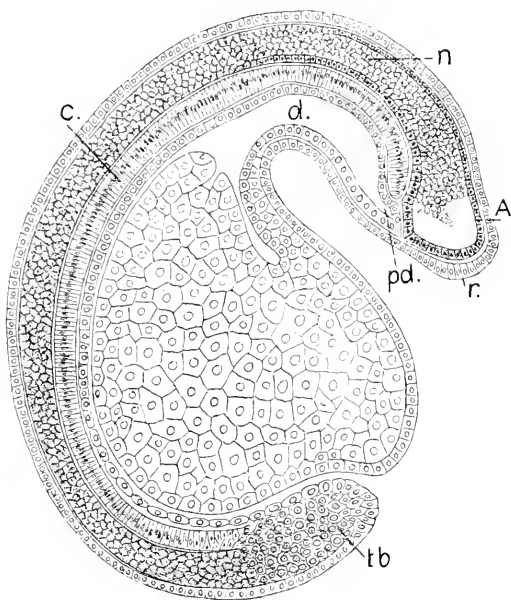
Am massiven Rückenmarke findet sich kein unpaarer Zwischenstrang. Es ist durchweg epithelial symmetrisch gebaut. Am caudalen Ende geht es verjüngt in eine Gruppe indifferenten Keimzellen über, wie ebenso die darunter gelegene Chorda. Diese proliferierende Zellennasse erhält sich längere Zeit und liefert das Material zum Längenwachstum beider genannten Organe und der paarigen Mesodermplatten. Sie stellt einen Teloblast vor (KUPFFER, A. L. III<sup>2</sup> 1890).

Das etwas umfangreichere Hirnende senkt sich ventralwärts zwischen das vordere Chordaende und das Ektoderm ein und berührt sich mit einem dorsalwärts gerichteten Vorsprunge des Vorderdarmes (Fig. 40).

Die Entwicklung von *Petromyzon Planeri* innerhalb der Eihaut ist der Dauer nach von der äußeren Temperatur sehr abhängig. Sie kann 8 oder 14 Tage und mehr betragen. Soweit hier Zeitangaben gemacht werden, beziehen sie sich auf eine kurze Dauer der intraovalen Entwicklung, wobei das Ausschlüpfen der Embryonen am 8. Tage erfolgt. Unter diesen Umständen beginnt am Uebergange vom 5. zum 6. Tage nach der Befruchtung im vorderen Hirnteil des Stranges eine Lichtung aufzutreten. Die Lichtung entsteht durch Auseinanderweichen beider sich vorher in der Medianebene berührenden Hälften des Stranges. Es erscheint median ein schmaler Spalt. Gleichzeitig oder kurz vorher fangen die Zellen des unpaarigen Zwischenstranges an sich seitwärts vorzuschieben und die dorsale Neuralleiste zu liefern.

Am Rückenmarke treten die Leisten später auf, sie entstehen hier als Auswüchse eines bereits hohlen Rohres, dessen Lichtung mehr oder weniger deutlich sich in die Leisten hinein erstreckt.

Fig. 41. Embryo, 5.—6. Tag, Medianschnitt, 100:1. *n* massiver Neuralstrang. *A* Archencephalon. *c* Chorda. *d* Darm. *d'* präoraler Darm. *tb* Teloblast. *r* unpaarige Riechplakode.



Der das Chordaende vorn überragende, also prächordale Teil des Neuralstranges, in dem die Lichtung aufgetreten ist, hat in dorso-

ventraler Richtung größere Ausdehnung als der dahinter gelegene und stellt das relativ kleine Archencephalon vor. Der Boden desselben berührt sich mit dem dorsalwärts gerichteten, verjüngten Ende des Vorderdarmes, dem präoralen Darne. Die vordere Wand ist abgerundet. Davor ist die Epidermis durch Verlängerung ihrer einschichtig gelagerten Zellen zur unpaarigen Riechplakode verdickt.

Die weitere Entwicklung von Hirn und Rückenmark sei nun gesondert behandelt.

### Das Hirn.

Am Archencephalon leitet sich die Bildung der paarigen Augenblasen damit ein, daß sich die Lichtung am Boden blasenartig erweitert, und zwar dort, wo in Fig. 41 die vordere Kante des Bodens zu sehen ist. Die verdünnten Wände dieses erweiterten Raumes stülpen sich seitlich aus, und die so entstandenen hohlen Leisten wachsen dorsalwärts empor.

Währenddessen, in der Zeit vom 6. zum 7. Tage, verbreitet sich die Hirnlichtung, und die Hirnwand gliedert sich hier, wie in ganzer Ausdehnung des Neuralrohres in die dünne Bodenplatte, *bd.*, die gleichfalls dünne Dachplatte, *d.* und die dünnen Seitenplatten. Boden- und Dachplatte bestehen aus kürzeren kubischen Zellen, die Seitenwände werden von langen, durch die ganze Dicke der Wand reichenden Cylinderzellen gebildet, deren Kerne, gegeneinander verschoben, mehrzeilig gelagert sind. In der Teilung rücken die Kerne medialwärts vor, so daß die Mitosen stets nahe der Lichtung angetroffen werden, während in derselben Zone der Wand niemals ruhende Kerne zu

Fig. 42.

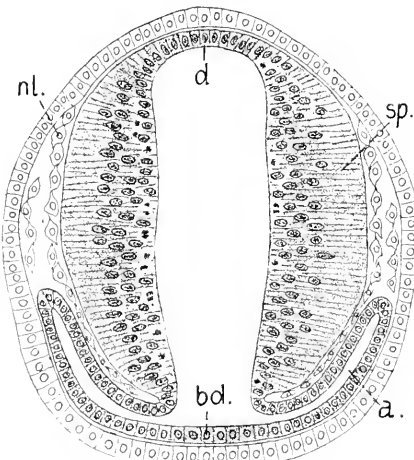


Fig. 13.

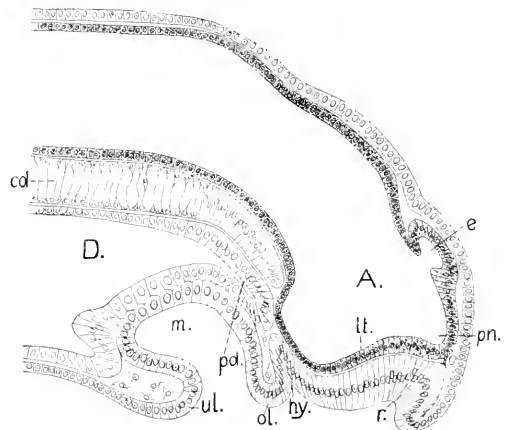


Fig. 42. 7. Tag, Querschnitt durch das Archencephalon und die Augenblasen. 200:1. *d.* Dachplatte. *bd.* Bodenplatte. *sp.* Seitenplatte oder Seitenwand des Archencephalon. *a.* Augenanlagen. *nl.* Neuralleiste.

Fig. 13. Ammocoetes, 3 mm lang, Medianschnitt. 130:1. *A.* Archencephalon. *pn.* Processus neuroporicius. *lt.* Lamina terminalis. *e.* Epiphysis. *r.* Geruchsorgan. *hy.* Hypophysis. *cd.* Chorda. *D.* Darm. *pd.* präoraler Darm. *m.* Mundbucht. *ol.* Oberlippe. *ul.* Unterlippe.

finden sind. In den Anaphasen werden die Tochterkerne wieder in die mittlere Zone der ruhenden Kerne zurückgelagert.

Die am 8. Tage ausschlüpfende Larve, der *Ammocoetes Planeri*, hat eine Länge von 3 mm. Medianschnitte durch der Kopf ergeben, daß die Gestaltung des Hirnes durch die Bildung von Nachbarorganen wesentlich beeinflußt wird. Es sind besonders zwei Organe, die diese Einwirkung ausüben, das Geruchsorgan und der Kanal der Hypophysis.

Wie aus Fig. 43 zu ersehen ist, stellt das Archencephalon einen dorso-ventral weiteren Teil des Neuralrohres dar, dessen Boden vor dem Chordaende sich ventralwärts gesenkt hat.

Am Dache des Archencephalon ist eine blasige, caudalwärts gerichtete Ausstülpung entstanden, die Epiphysis, *e*.

Die Lamina terminalis, *lt*, ist dadurch einwärts gedrängt worden, daß sich die vorher konvexe unpaarige Riechplakode der Epidermis zu einem dickwandigen Sacke eingestülpt hat, dessen Grund dorsalwärts gerichtet ist, dem Riechsacke *r*, der der Riechgrube des Amphioxus entspricht. Weiter ventral ist eine zweite Einsenkung erfolgt und bildet einen Schlauch, *hy*, der dem Hirnboden entlang gegen das blinde Ende des präoralen Darmes, *pd*, vordringt und die Hypophysis liefert.

Dieses Zurückdrängen der Vorderwand des Hirnes bedingt es, daß der vordere dorsale Teil des Hirnes, der den Riechsack überlagert, sich zu einem konischen Schnabel gestaltet, der ungeachtet dieser passiven, durch die Umgebung bewirkten Bildungsweise als *Processus neuroporeus* aufzufassen ist, ja thatsächlich einen Lobus olfactorius impar darstellt, denn zeitweilig wird das Ende desselben durch einen feinstreifigen Plasmastrang, der einige Kerne enthält, mit der nahen dorsalen Kante des Riechsackes verbunden. Dieser Strang gleicht durchaus der primitiven Anlage eines Nerven.

Der gesamten Entwicklung nach wäre dieses Stadium des eben ausgeschlüpften *Ammocoetes* mit dem durch Fig. 18 charakterisierten Entwicklungsstadium des *Bdellostoma* zu vergleichen, aber in der Ausgestaltung des Hirnes besteht kein voller Parallelismus. Dort, bei *Bdellostoma* findet sich eine hohe ventrale Hirnfalte und ein langes Infundibulum, was hier vermißt wird, während sich hier, bei dem ausschlüpfenden *Ammocoetes*, an der dorsalen Wand des Archencephalon eine dickwandige Blase, die Epiphysis oder Zirbel, eingestülpt hat, welche bei *Bdellostoma* erst sehr spät erscheint, wenn überhaupt die in Fig. 34 mit *e* bezeichnete Bildung als solche aufzufassen ist.

Noch vor dem Ausschlüpfen der *Ammocoetes* am 8. Tage leitet sich an den Seitenwänden des Hirnes die histogenetische Differenzierung ein. Unter fortlaufender lebhafter Zellteilung ändert sich die bisherige epitheliale Ordnung. Es erscheinen auswärts von der Zone der elliptischen ruhenden Kerne neue Kerne von sphärischer Form, die schwächer tingierbar sind und ein scharf hervortretendes Kernkörperchen enthalten. Gleichzeitig tritt eine andere Erscheinung auf: der vorher in den langen Cylinderzellen gleichmäßig verteilte Dotter schwindet an den inneren Enden, erhält sich noch, aber feinkörniger, in den äußeren Abschnitten der langen Zellen. Die inneren Enden der Zellen sind homogener und nehmen mehr Farbe an. Das kann eine Schichtung vortäuschen, die in diesem Grade thatsächlich nicht besteht. Immerhin läßt sich aber wahrnehmen, daß die neu auf-

tretenden sphärischen Kerne sich in dotterhaltigen Zellen befinden, welche allmählich aus der epithelialen Ordnung lateralwärts eingeschaltet werden und eine zweite Lage bilden. An den eben ausgeschlüpften Exemplaren — die rasche Entwicklung vorausgesetzt, wobei die Eihaut nach 8 Tagen berstet — gewahrt man dann auch in der ventrolateralen Region der Seitenplatten einen dünnen Belag auftreten, die erste Spur der äußeren Faserlage der weißen Substanz. Diese Schichtung nimmt ihren Anfang in der hinteren Hirnregion, die zum Rhombencephalon wird, und setzt sich rostral-, wie caudalwärts fort. Sie steht in Abhängigkeit von der Entwicklung der peripheren Nerven.

Fig. 44.

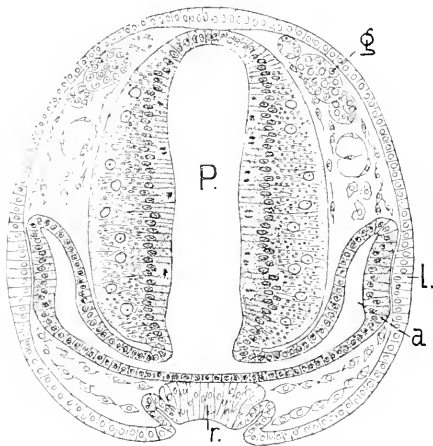


Fig. 45.

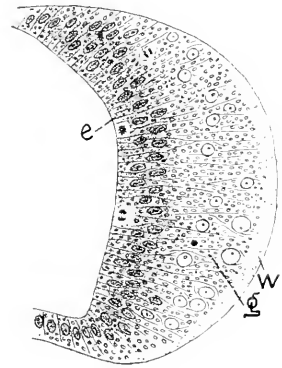


Fig. 44. Ammocoetes, 3 mm lang, Querschnitt durch das Hirn und die Augen. *P* (versehentlich statt *A*) Archencephalon. *a* Augenblase. *l* Linse. *g* Ganglien. *r* Geruchsorgan.

Fig. 45. Dasselbe Objekt, Region des späteren Rhombencephalon. 300:1. *e* Ependym. *g* graue Substanz. *w* weiße Substanz.

An den Querschnitten in Fig. 44 und 45 ist diese jetzt dreifache Schichtung an den Seitenwänden des Hirnröhres ausgeprägt zu sehen. Dach- und Bodenplatte bleiben einfach epithelial. Das Archencephalon ist schmaler und höher als das Neuralrohr in der Region, die dem viel später erst an seiner Form kenntlichen Rautenhirn entspricht. Die Augenblasen treten in das Stadium der Becherform, sind aber dabei noch flach geblieben. Das Feld der Epidermis, welches sich mit der äußeren Fläche der Augenblase berührt, zeigt sich durch Verlängerung seiner Zellen verdickt und stellt die Linse dar.

Während die Ammocoeten bis auf eine Länge von 4 mm heranzuwachsen, hat sich hinter dem Bereich des Archencephalon eine Abgrenzung vollzogen, indem dorsal eine Falte einschneidet, die *Plica rhombo-mesencephalica*, *pr*. Lateral und ventral ist diese Einfaltung bei *Petromyzon* nicht gleich zu sehen, wohl aber bei allen anderen Vertebraten. Damit leitet sich die dreifache Gliederung des Hirnes ein. Der vor der Falte gelegene Abschnitt liefert das Mittelhirn. Mesencephalon, dessen vordere Grenzmarken dorsal und ventral durch zwei Höcker gegeben sind, durch die Erhebung hinter der Epiphyse,

an der die Commissura posterior auftritt, und durch den ventralen Höcker, *tp*, das Tuberculum posterius. Hinter der dorsalen Einfaltung beginnt das Rautenhirn. Rhombencephalon.

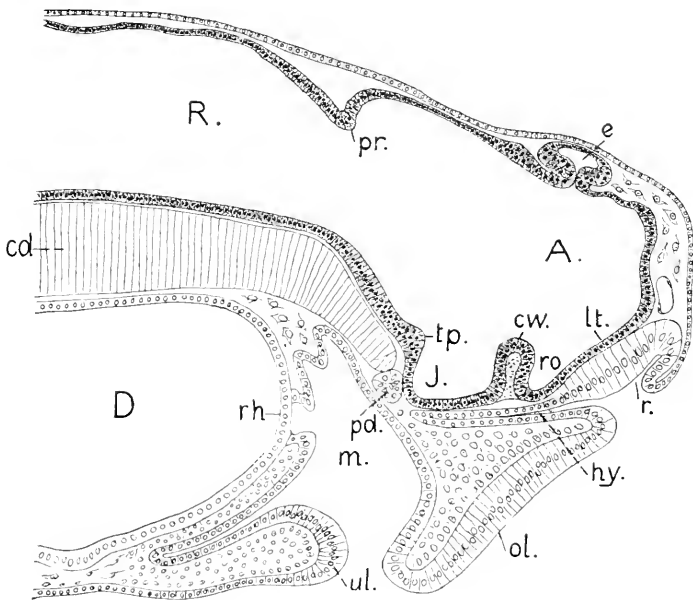


Fig. 46. Ammocoetes, 4 mm lang, Medianschnitt. 200:1. A Archencephalon. R Rhombencephalon. pr Plica rhombo-mesencephalica. e Epiphysis. lt Lamina terminalis. Ro Recessus opticus. cw Chiasmawulst. J Infundibularregion. tp Tuberculum posterius. r Riechorgan. hy Hypophysis. ol Oberlippe. ul Unterlippe. m Mundbucht. rh Rachenhaut. D Darm. pd präoraler Darm. cd Chorda.

In Anpassung an die veränderte Form des Geruchsorgans hat sich die Lamina terminalis, *lt*, abgeflacht, und der frühere konische Schnabel verstreicht. Der unpaarige primitive Nervenstrang, der diesen Schnabel mit der dorsalen Kante des Riechorgans verband, ist geschwunden.

Die Epiphyse hat sich am Grunde eingeschnürt und stellt eine dickwandige Blase vor. Am Boden des Archencephalon hat sich der einen Faserstrang umschließende Chiasmawulst erhoben und trennt den Recessus opticus von der Infundibularregion. Die Fig. 47 ist nach einem Medianschnitte und einem halben Hirnmodell kombiniert gezeichnet worden und zeigt die flache innere Hirnwand.

Die beiden dorso-ventral verlaufenden, parallelen Furchen an der inneren Hirnwand sind die Sulci intraencephalici. Die vordere hat Bedeutung als Grenzmarke zweier erst spät deutlich hervortretender Abschnitte des Vorderhirnes (Telencephalon, Diencephalon), die hintere hat ebenfalls Grenzwert. Von beiden wird gleich noch die Rede sein. Eine entsprechende Abgrenzung zwischen dem jetzt als Vorderhirn. Prosencephalon, bezeichneten Archencephalon und dem Mesencephalon fehlt durchaus.

Beim weiteren Wachstume bis auf 6 mm Länge ändert sich das Profil des Kopfes. Der Grund des Geruchsorgans verschiebt sich

dorsalwärts und unter mächtiger Entfaltung der Oberlippe verlagert sich auch der Eingang in dasselbe gegen die Dorsalfäche des Kopfes und vereengt sich zu einer runden Öffnung, die zugleich in die kanal-

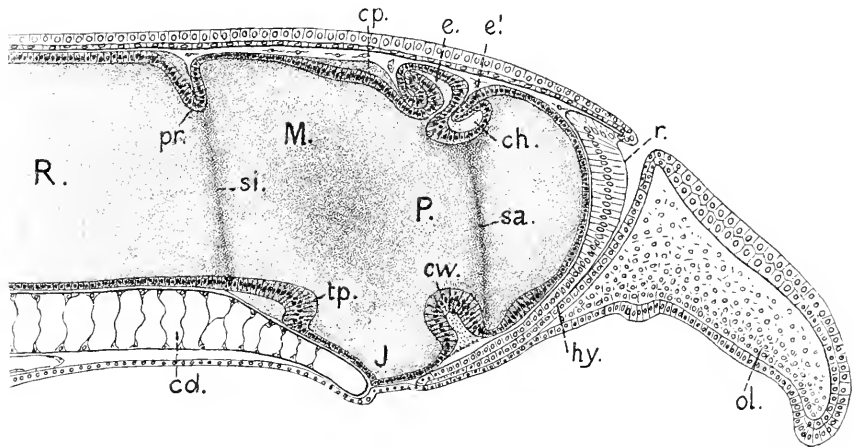


Fig. 47. Ammocoetes, 6 mm lang, Hirn halbiert, mit Ansicht der inneren Hirnwand. 200:1. *P* Prosencephalon. *M* Mesencephalon. *R* Rhombencephalon. *e'* Paraphysis. *ch* Commissura habenularis. *cp* Commissura posterior. *sa* Sulus intracerephalicus anterior. *si* Sulus intraencephalicus posterior. *r*, *hy*, *c*, *pr*, *cw*, *J*, *tp*, *ol*, *cd* wie in Fig. 46.

förmige Hypophysis leitet. Bei Vergleichung der Figg. 43, 46 und 47 ist klar ersichtlich, in welchem Grade das Geruchsorgan durch Lagerung und Gestalt die Form der vorderen Hirnwand beeinflusst und dem Längenwachstum des Vorderhirnes Schranken setzt.

Am Dache des Vorderhirnes hat sich mittlerweile die Commissura habenularis, *ch*, gebildet, und hart vor dieser ist eine neue Ausstülpung der Dachplatte erschienen, die Paraphysis, *e'*. Aber Paraphysis wie Epiphysis finden keinen Raum zur Entfaltung. Die Epiphysis ist zurückgelagert worden, und die Blase, die in Fig. 46 so gleichmäßig gebildet erscheint, hat sich, wachsend, geknickt, so daß der abgelenkte distale Teil unter den proximalen zu liegen kommt. Die Paraphysis legt sich ganz auf die Habenularkommissur auf.

Bei 4–5 mm langen Ammocoeten erscheinen die paarigen Riechnerven, nachdem vorher der schon erwähnte unpaarige Strang verschwunden ist. Das Auftreten der paarigen Nerven beeinflusst die Gestalt des Vorderhirnes. Es verbreitert sich vorn und bildet paarige Kuppen, in die die Nerven sich einsenken. Die Gesamtform des Hirnes läßt sich, da gar keine Kopfbeuge besteht, an Horizontalschnitten gut übersehen.

Der in Fig. 48 wiedergegebene Längsschnitt ist parallel der Achse des Hirnes in der Höhe der unpaarigen Nasenöffnung geführt worden und läßt erkennen, daß das gesamte Hirn bis zum Rückenmarke hin einen annähernd gleich breiten Strang bildet. Zwei schwache äußere Einschnürungen bedingen nur undeutlich eine Sonderung an dem gleichmäßig schmalen Hirne. Deutlicher als außen prägt sich innen an der Lichtung diese Sonderung aus, indem den äußeren Einschnürungen entsprechend die Lichtung zwei rhombische Erweiterungen zeigt. Diese



sind dadurch bedingt, daß in die durchweg annähernd gleich dicken Seitenwände von innen her die in Fig. 47 gezeichneten Furchen einschneiden, welche in dorso-ventraler Richtung, und zwar in ganzer Höhe, vom Dache bis zum Boden sich erstrecken. Das hintere Furchenpaar liegt hart vor der Plica rhombo-mesencephalica und bestimmt mit die Grenze zwischen Mittel- und Rautenhirn. Dieser Furche ist bereits gedacht worden (p. 46). Sie stellt die Hinter-Mittelhirngrenze, BURCKHARDT, den Sulcus interencephalicus (B. HALLER) vor.

Das vordere Furchenpaar habe ich zuerst bei *Petromyzon* beschrieben und zunächst als Vorderhirnweite benannt (1895). Ich finde nun diese Furche scharf ausgeprägt bei allen Ichthyopsiden. Sie bildet wie die hintere eine wichtige Grenzmarke zwischen zwei Re-

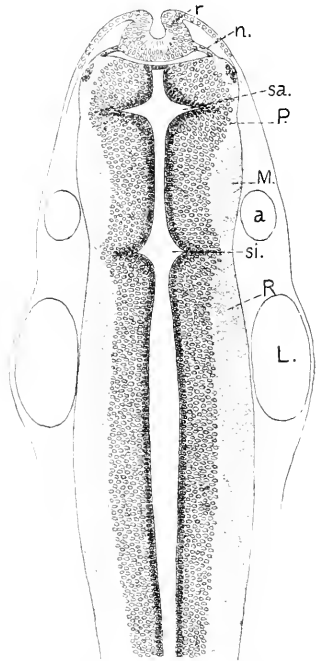


Fig. 48 *Ammocoetes*, 5–6 mm lang, Horizontalschnitt durch den Kopf. 133:1. *r* Geruchsorgan. *n* paariger Riechnerv. *P* Prosencephalon. *M* Mesencephalon. *R* Rhombencephalon. *sa* Sulcus intraencephalicus anterior. *si* Sulcus intraencephalicus posterior. *a* Auge. *L* Labyrinth.

gionen des Vorderhirnes, was eingehender in dem Abschnitte, der das Hirn der Knochenfische behandelt, dargelegt werden soll. Es scheint mir jetzt passend, für diese Furche eine analoge Bezeichnung, wie für die hintere zu wählen. Ich werde daher beide als Sulcus intraencephalicus posterior und anterior unterscheiden. Der Sulcus intraencephalicus anterior beginnt bei dem *Ammocoetes* unter der Commissura habenularis und läuft geradlinig ventralwärts in den Recessus opticus aus. Es fällt also die Grenze zwischen Vorderhirn und Mittelhirn weit hinter diese Furche; denn diese Grenze wird durch die Comm. posterior bestimmt, deren Lage in Fig. 48 nicht zu sehen ist, wohl aber in Fig. 47.

Die vordere Fläche des Vorderhirnes ist in der Mitte konkav, in Anpassung an den gewölbten Grund des unpaarigen Riechorgans und springt lateral leicht gewölbt vor. Da treten die unpaarigen Riechnerven ein, Fig. 48 *n*.

Zur Orientierung über die Lage der Nachbarorgane sind in die Zeichnung, Fig. 48, in einfachen Konturen das Auge, *a*, und das Labyrinth, *L*, aufgenommen worden. Das Auge findet sich weit nach hinten verlagert. Ein sehr langer Augenstiel verbindet es mit dem in der Region des Sulcus intraencephalicus anterior, *sa*, gelegenen Recessus opticus. Einige Bilder von Querschnitten durch ein Hirn dieses Alters werden die einfache Gliederung desselben noch anschaulicher machen.

Dach- und Bodenplatte des Vorderhirnes sind aus kubischen Zellen gebildet, die Seitenwände stellen kompakte Zellenlager grauer Substanz dar, ohne äußeren Belag von weißer oder molekularer Substanz.

Der in Fig. 50 abgebildete Schnitt zeigt dorsal Asymmetrie. Das breite Dach senkt sich nach links. Ueber dem Hirne lagert als abgeplattete Blase die Zirbel, *e*, und darunter findet sich der Querschnitt der schlauchförmigen Paraphysis. Auf einer Seite — es ist die linke des Objektes — wird das Dach über dem Ependym von von der Comm. habenularis bedeckt, die in die linke Seitenplatte einstrahlt. Unter der Kommissur bildet das Ependym einen leichten

Fig. 49.

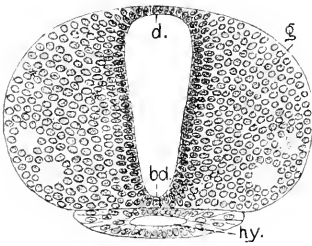


Fig. 50.

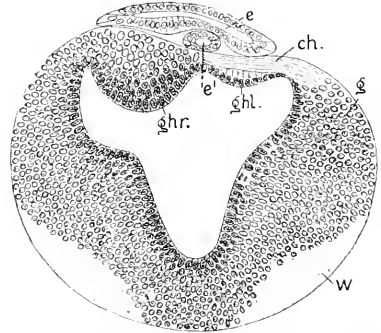


Fig. 49. Ammocoetes, 5–6 mm, Prosencephalon vor dem Sulcus intraencephalicus anterior. 217:1. *d* Dachplatte. *b* Bodenplatte. *g* graue Substanz der Seitenplatte. *hy* Hypophysis.

Fig. 50. Dasselbe Objekt, Prosencephalon im Bereich des Sulcus intraencephalicus anterior. 217:1. *ghr* rechtes, *ghl* linkes Ganglion habenulae. *ch* Comm. habenularis. *g* graue, *w* weiße Substanz. *e* Epiphysis. *e'* Paraphysis.

Wulst, die Anlage des linken Ganglion habenulae. Rechts liegt das andere, bereits viel größere Ganglion, mit konvexer Fläche weit in den Ventrikel vorragend. Es ist innen von mehrschichtigem Ependym bekleidet und besitzt außen ein starkes Lager von ausgeschalteten Zellen, zwischen denen die Fasern der Kommissur sich verlieren. Dieses rechte Habenularganglion tritt schon bei 4 mm langen Ammocoeten auf und erscheint, wie hier das linke, als ein leichter Wulst des einschichtigen Ependyms der Dachplatte. Das linke Ganglion, später entstehend, bleibt erst beträchtlich an Größe hinter dem rechten zurück.

Die weiße Substanz findet sich am Vorderhirne nur in beschränkter Ausdehnung an der äußeren Fläche, als ventro-lateraler Belag, sie nimmt frontalwärts rasch an Mächtigkeit ab und läuft in die 2 inneren kernfreien Stränge aus, die in Fig. 49 zwischen den Zellen zu sehen sind.

Der Querschnitt des Mittelhirnes, Fig. 51, erscheint durchweg gleichmäßig, etwas breiter als hoch; die weiße Substanz bedeckt die Seiten und ist beträchtlich mächtiger als am Vorderhirne. An der ganzen Dorsalseite und dem mittleren Teile der Ventralseite liegt die graue Substanz frei vor.

Ganz ähnlich erscheint der Querschnitt des Rautenhirnes, das dieser Bezeichnung noch durchaus nicht entspricht. Es nimmt von der Plica rhombo-mesencephalica an ganz allmählich an Breite zu, bis etwa zum hinteren Ende der Labyrinthblase, dann verjüngt es sich wieder ebenso stetig. Nur die durch Dehnung der Zellen erfolgende

Verdünnung der Dachplatte und die hart hinter dem Sulcus intracerephalicus post. beginnende ventrale Kommissur zwischen beiden seitlichen Portionen der weißen Substanz unterscheiden diese Querschnitte von denen durch das Mittelhirn.

Das Wachstum der Ammocöten von *P. Planeri* dauert mehrere Jahre, und währenddessen kommt die Formentwicklung nicht ganz zum Abschluß. Es treten noch Änderungen während der Periode der Metamorphose ein, die 5—6 Monate währt.

Sehr seltene Objekte sind die im Schlamme lebenden Ammocöten von mehr als 6 mm bis zu einer etwa 2 cm betragenden Länge. Eingehendere Untersuchungen über die Entwicklung in dieser Altersstufe liegen nicht vor. Nach einigen Erfahrungen kann ich angeben,

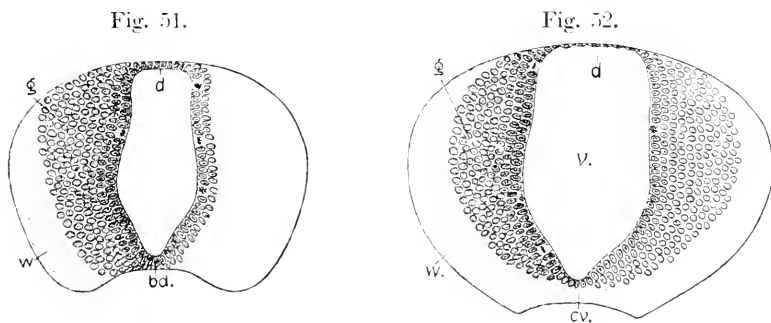


Fig. 51. Ammocötes, 5—6 mm lang, Mesencephalon. 217:1. *d* Dachplatte, *bd.* Bodenplatte. *g* graue, *w* weiße Substanz. *de* Seitenplatten.

Fig. 52. Dasselbe Objekt, Rhombencephalon. 217:1. Bezeichnungen die gleichen. *cv.* ventrale Kommissur, *v.* vierter Ventrikel.

daß dieses Stadium, innerhalb welches die frühesten, sicher bestimmbareren Nervenzellen innerhalb des Centralorgans sich zeigen, zwar für das Studium der Differenzierung an den Seitenplatten von Wichtigkeit ist, daß aber die Gesamtform des Hirnes sich nicht auffällig verändert. Den Dimensionen und Umrissen nach bleibt das Verhältnis der drei Hirnabteilungen zu einander dasselbe. Erreichen die Ammocöten die Länge von 2 cm, so leiten sich beachtenswerte Veränderungen ein. Am Vorderhirne verdicken sich die Seitenwände vor dem Sulcus intracerephalicus anterior stärker als in der unmittelbar anschließenden Region hinter jenem Sulcus: auch die in Fig. 48 frontalwärts gerichteten Kuppen der Seitenwände, die die Riechnerven aufnehmen, springen jetzt stärker vor. Das Ependym des medianen Ventrikels beginnt in Form paariger, erst solider Zapfen in die Masse der Seitenwände hinein zu wuchern. Diese Zapfen hohlen sich aus und liefern so seitliche Taschen des medianen Ventrikels, die Seitenventrikel. Im Verlauf dieser Vorgänge wandelt sich die in Fig. 48 gezeichnete Form des Vorderhirnes in diejenige um, die Fig. 56 darstellt.

Die Ganglia habenulae sind an diesen ca. 20 mm langen Ammocöten relativ groß, sie haben sich hauptsächlich in der Längsrichtung entwickelt und bedecken das Dach des Vorderhirnes fast in seiner ganzen Länge. Dem Volum nach sind sie ungefähr gleich stark, aber sie liegen gegeneinander verschoben. Das linke ist vorgerückt und

überragt rostralwärts den Sulcus intraencephalicus anterior beträchtlicher als das andere; es hat über diesem Sulcus seine stärkste Breite; das rechte erreicht hinten fast die Commissura posterior und ist am breitesten über der Commissura habenularis. Beide Ganglien sind über dem Ependym des Daches miteinander verwachsen.

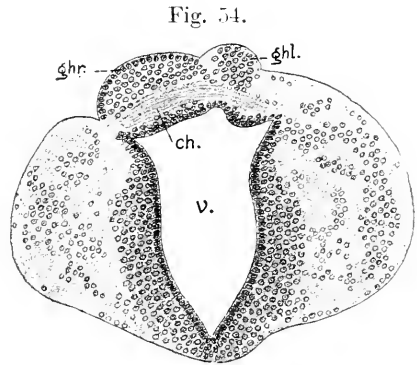
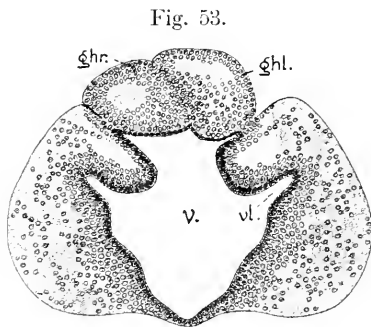


Fig. 53. Ammocoetes, 20 mm lang, Querschnitt des Vorderhirnes im Bereich des Sulcus intraencephalicus anterior. 107:1. *v* dritter Ventrikel in seiner stärksten Weite. *vl* Seitenventrikel in Bildung. *ghl* linkes, *ghr* rechtes Ganglion habenulae.

Fig. 54. Dasselbe Objekt, hintere Region des Vorderhirnes. 107:1. *ghl*, *ghr* wie vorher. *ch* Commissura habenularis.

Diese asymmetrische Lage der Habenularganglien bedingt auch Asymmetrien an dem Ventrikel und den Seitenwänden des Vorderhirnes, sowie einen schrägen Verlauf der Commissura habenularis.

In demselben Stadium beginnen die vorher schmalen Dachplatten an Mittel- und Rautenhirne flächenhaft zu wachsen und heben sich dabei über die Seitenwände blasig empor. Die Ependymzellen bleiben durchweg einfach geschichtet, werden aber nicht zunehmend platter, wie in den höher stehenden Klassen, sondern behalten kubische Formen und ein fein granuliertes Protoplasma, an dem sich, wenn auch nicht durchweg, Cilien nachweisen lassen. Ueberzogen von der Gefäße und Pigmentzellen führenden inneren Meninx, falten sich die blasig geblähten Lamellen gegen die Ventrikel vielfach ein, in die Falten dringen Gefäße vor, und die Dachplatten gestalten sich so zu den als Laminae (Telae) chorioideae bekannten Bildungen um. An diesem Vorgange beteiligt sich aber nicht die einspringende Plica rhombo-mesencephalica. Sie trennt dauernd die Laminae chorioideae des Mittel- und Rautenhirnes und verdickt sich in ihren beiden Blättern, von denen das hintere Blatt das plattenförmige Kleinhirn abgibt.

Das Rautenhirn erlangt allmählich eine größere Breite, indem die Seitenwände auseinanderklappen, was allgemein an diesem Hirnabschnitte der Vertebraten der Fall ist. In diesem Stadium des Ammocoetes findet sich die stärkste Breite in der Acustico-Facialisregion.

Ammocöten dieser Länge sind ungefähr  $\frac{1}{2}$  Jahr alt. Im Sommer des 2. Jahres erreichen sie eine Länge von 5—6 cm. Das Hirn bleibt schlank und schmal, das Vorderhirn klein. An diesem haben sich jetzt paarige seitliche Portionen von dem mittleren Hirnstamme deutlich abgegrenzt.

Der horizontale Längsschnitt durch das Hirn, Fig. 56, zeigt dasselbe durch zwei Einschnürungen in drei Abschnitte gegliedert. Die vordere Einschnürung liegt am Grunde seitlicher, schräg nach vorn eindringender Spalten, die als Fissurae hemisphaericae bezeichnet worden sind. Ich benenne sie zusammenfassend als Fissura transversa cerebri. Die paarigen Teile am Prosencephalon sind die

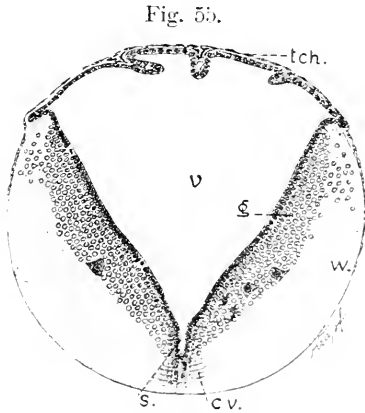


Fig. 55. Ammocoetes, 20 mm, Rhombencephalon, hinter dem Austritte des Acusticus. 107:1. *tch* Lamina (Tela) chorioidea des Daches v. vierter Ventrikel. *g* graue, *w* weiße Substanz. *dr* Seitenplatten. *cv* Commissura ventralis. *s* Sulcus longitudinalis centralis.

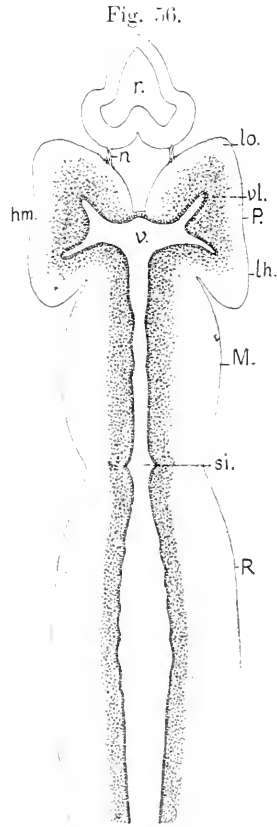


Fig. 56. Ammocoetes, 5,5 cm lang, Horizontalschnitt durch das Hirn. 33:1. *P* Prosencephalon. *M* Mesencephalon. *R* Rhombencephalon. *hm* Hemisphäre. *ol* Lobus olfactorius. *lo* Lobus hemisphaericus. *v* dritter Ventrikel. *vl* Seitenventrikel. *r* Geruchsorgan. *n* Nervus olfactorius. *si* Sulcus intraencephalicus posterior.

Hemisphären (*hm*) des Petromyzon. Sie springen nicht allein seitlich, sondern auch rostralwärts und caudalwärts über den Hirnstamm vor. Ihre paarige Bildungsweise ist zuerst von F. K. STUDNICKA betont worden (1894—95). Die Länge derselben übertrifft um das Doppelte die Basis, an der sie die Verbindung mit dem medianen Teile unterhalten. Eine schwache äußere Einsenkung gliedert sie unendlich in einen vorderen und hinteren Lappen. Der vordere, der die Riechnerven aufnimmt, heißt der Lobus olfactorius, der hintere der Lobus hemisphaericus. In diese Hemisphären dringt der mediane Ventrikel mit seitlichen Taschen, den Seitenventrikeln, ein, die sich in je ein Horn für jeden Lobus gabeln. Das vordere Horn ist das früher entstehende, wie erwähnt, bereits bei 2 cm langen Tieren auftretende. Seine Bildung geht vom Ependym des Sulcus intraencephalicus anterior aus. Das hintere Horn bildet sich mit dem Hervorwachsen des hinteren Lappens vom Ependym des vorderen Hornes aus, in der vorher angegebenen Weise. Bei diesen Ammocoeten, die fast ein Drittel der Körperlänge erreicht haben, welche sie am Beginn der Metamorphose

aufweisen, läßt sich die Neuromerie des Rautenhirnes noch erkennen. Wie in Fig. 56 zu sehen, springen 5 Paar Leisten gegen die Lichtung vor, die 6 Paar Neuromeren andeuten.

Es werden nicht beachtenswerte Vorgänge in der Morphogenese dieses einfachen Hirnes übersprungen, wenn die Darstellung gleich auf Ammocöten übergeht, die sich bei einer Länge von 12—15 cm dem Ende ihres Wachstums und der Periode der Metamorphose nähern. An diesen beansprucht das Vorderhirn das Hauptinteresse. Es ist

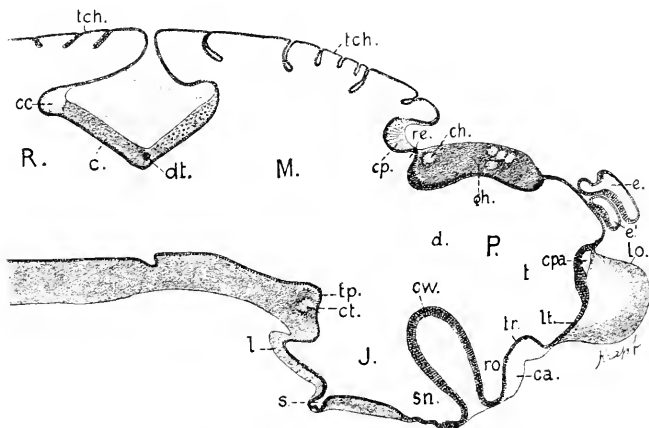


Fig. 57. Ammocötes, 15 cm, Medianschnitt. 33:1 *P, M, R, si* wie in Fig. 56. *t* Telencephalon. *lo* Lobus olfactorius. *d* Diencephalon. *e* Epiphysis. *c'* Paraphysis. *gh* Ganglion habenulae dextrum. *cpa* Commissura pallii anterior. *tr* Torus transversus. *ca* Comm. anterior. *ch* Comm. habenularis. *cw* Chiasmawulst. *lt* Lamina terminalis. *ro* Recessus opticus. *sn* Sinus postopticus. *tp* Tuberculum posterius. *ct* Comm. tubercularis. *cp* Comm. posterior. *re* Recessus epiphyseos. *tch* Laminae (Telae) chorioideae. *dt* Dekussation des Trochlearis. *c* Kleinhirn. *cc* cerebellare Kommissur. *J* Infundibulum. *l* Lobus posterior. *s* Saccus Infundibuli.

relativ länger geworden. Wie an dem Medianschnitte Fig. 57 zu sehen ist, trägt die vordere Wand, die Lamina terminalis, 2 Kommissuren. Die untere, vor dem Recessus opticus gelegene, ist die allgemein anzutreffende Comm. anterior. Sie entwickelt sich beträchtlich später als die dorsalen Kommissuren. Zuletzt, erst nach voller Ausbildung der Hemisphären erscheint eine höher dorsal gelegene Kommissur, *cpa*; es ist die bereits bei *Bdellostoma* erwähnte mediale Kommissur der Hemisphären.

Dorsal sind am Vorderhirn zwei Abschnitte zu unterscheiden. Der vordere hat ein dünnes ependymales Dach, Pallium ependymale, auf dem die Paraphysis und Hypophysis lagern. Im hinteren Abschnitte ist das Dach massiv, es wird von den vereinigten Ganglia habenulae eingenommen, und zwar trifft der Medianschnitt die Masse des stärkeren, nach links übergreifenden rechten Ganglions. Diese Ganglien sind in zunehmendem Grade asymmetrisch geworden, das linke ist viel schmaler und läuft rostral in einen dünnen Strang aus.

In früheren Stadien besteht diese bestimmte Sonderung der beiden Abschnitte nicht, weil das Längenwachstum des Vorderhirnes durch das eng davor gelegene Geruchsorgan gehemmt wird. Infolgedessen schiebt sich die wachsende Ganglienmasse fast über die ganze Länge des Daches vor. Dieses Hemmnis schwindet später, zwischen Geruchs-

organ und Hirn entsteht ein von lockerem Bindegewebe eingenommener Raum, das häutige Cranium wird allseitig weiter, und das Vorderhirn kann sich mehr entfalten.

Diese beiden Abschnitte des Vorderhirnes, von denen der vordere die Hemisphären trägt, der hintere die Masse der Ganglia habenulae enthält, wären mit dem Telencephalon und Parencephalon bei *Bdellostoma* zu vergleichen, aber die Unterschiede zwischen beiden Formen sind sehr bedeutende und gleich durch die einleitenden Entwicklungsvorgänge bei *Bdellostoma* bedingte. Die früh einsetzende starke Hirnkrümmung und die ventrale Verlagerung der Nase gewähren dort eine viel beträchtlichere Entfaltung der Dorsalregion des Vorderhirnes, im Gegensatze zu *Petromyzon*, wo die Krümmung ganz unterbleibt und die Nase sich dem Hirn vorlagert. Die ausgedehnten Hemisphären, die bei *Bdellostoma* auch am Parencephalon zur Ausbildung kommen, gestatten den Habenularganglien die Entwicklung medialwärts in die Ventrikel der Hemisphären hinein. So bleibt das Dach des Parencephalon bei *Bdellostoma* frei und bildet sich zu dem eigenartigen dorsalen Rohr aus. Bei *Petromyzon* entstehen die Hemisphären spät, zunächst massiv, und in beschränkter Region, nicht auf das Diencephalon übergreifend.

Es ergibt also die Vergleichung der Ontogenese des Vorderhirnes, daß Myxinoiden und Petromyzonten von Anbeginn stark divergieren, und daß diese Divergenz eine phyletisch weit zurückliegende sein muß.

Die nur auf das Telencephalon sich beschränkende Hemisphärenbildung bei *Petromyzon* und das Zusammenrücken der Ganglia habenulae am Dache bedingt dann weiter, daß ein Parencephalon hier nicht lateral hervortritt, sondern sich auf die Dachregion beschränkt (Fig. 54), dabei aber auf die Region des Telencephalon übergreift. *Petromyzon* allein ins Auge gefaßt, würde kein ausreichender Grund vorliegen, an dem zwischen Telencephalon und Mesencephalon gelegenen Teil des Vorderhirnes, nämlich an dem Diencephalon, ein Parencephalon als besonders begrenzten Hirnteil zu unterscheiden. Es wird aber bei den gnathostomen Fischen sich ergeben, daß diese Unterscheidung nicht allein bei *Bdellostoma* sich rechtfertigt. Eine weitere Folge der asymmetrischen Lagerung und Ausbildung der Habenularganglien ergibt sich darin, daß die Commissura habenularis nicht quer über die Mediane hinzieht, sondern sich schräg stellt und sich in einige Stränge teilt. Dadurch verliert diese Kommissur ihren Wert als anatomische Grenzmarke zwischen Telencephalon und Diencephalon, den sie bei *Bdellostoma* besitzt.

Die Infundibularregion des Diencephalon bei den annähernd erwachsenen Ammocöten ist schwach entwickelt, dünnwandig, nach hinten in zwei hohle Enden auslaufend, von denen der dorsale, *l.* als Lobus posterior Infundibuli, der ventrale, *s.* als Saccus Infundibuli bezeichnet werden. Letzterer entspricht dem Processus infundibuli des *Bdellostoma*. Ein Lobus inferior tritt nicht hervor.

Zu den eigenartigen, bei keinem anderen Vertebraten anzutreffenden Charakteren dieses Hirnes gehört die Umwandlung des Mittelhirndaches zu einer Lamina chorioidea, die sich in gleicher Weise wie die Dachplatte des Rautenhirnes blasig emporbläht. Diese Umwandlung geht aber nicht auf die beiden Blätter der eingesenkten Plica rhombomesencephalica, *pr.* über, welche am Medianschnitte als rechtwinklig

geknickte Platte an den dünnen Lamellen anscheinend hängend erscheint. Das hintere Blatt, *e*, ist das bandförmige Kleinhirn, das vordere gehört dem Mittelhirn an. Im Scheitel des Knickungswinkels liegt die Kreuzung der Nervi trochleares, *dt*, und am hinteren Rande der Kleinhirnplatte eine starke Commissura cerebellaris. Durch die tiefe Lage der geknickten Platte wird die Hirnlichtung am Übergange vom Mittel- zum Rautenhirne stark zum Isthmus verengt.

Das Lagenverhältnis der Hemisphären zum medianen Teile des Telencephalon ist gegen Ende des Wachstums der Ammocöten dasselbe geblieben, wie es in Fig. 56 dargestellt wurde. Die Lobi olfactorii überragen rostralwärts die Lamina terminalis. Die von dieser Lamina getragene Kommissur, *cpa*, bildet, wo sie in die Hemisphären einstrahlt, die Grenze zwischen dem vorderen und hinteren Lappen derselben, wie bei *Bdellostoma*. Die Hemisphären erheben sich aber bei *Petromyzon* dorsal über diese Kommissur und gewinnen eine freie mediale Fläche, was in Fig. 58 zu sehen ist.

Die folgenden Abbildungen Figg. 58—64 sind Ammocöten von 14 cm Länge entnommen.

Da die Seitenventrikel in das Innere der Hemisphäre eindringen, besitzen sie ein dickes, aus Hirnsubstanz bestehendes Dach, ein Pallium nerveum. Die in die medialen Regionen dieser Pallien, dorsal von den Seitenventrikeln einstrahlende Kommissur wurde von AHLBORN

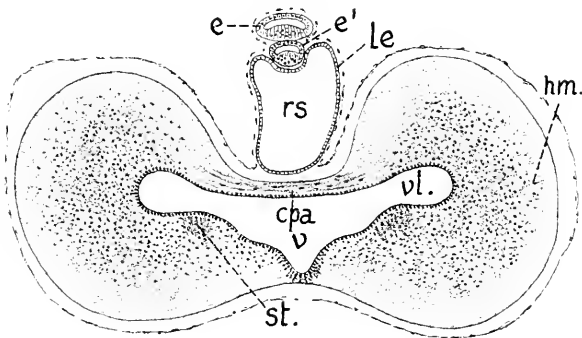


Fig. 58. Querschnitt durch das Telencephalon. 50:1. *hm* Hemisphären. *cpa* Kommissura pallii anterior. *v* medianer Ventrikel. *vl* Seitenventrikel. *le* überragender Blindsack des mittleren Pallium ependymale des Telencephalon. *rs* Recessus superior. *e* Epiphyse. *e'* Paraphyse. *st* Stamm-lappen.

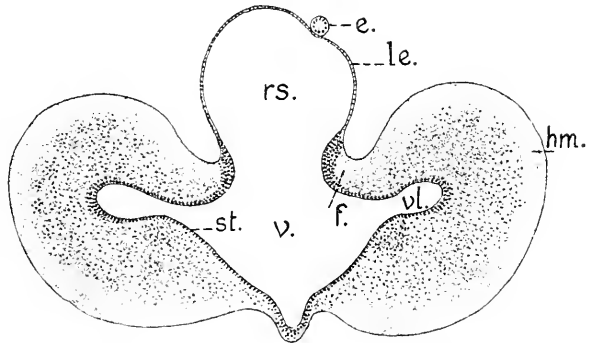
unzutreffend als Commissura anterior aufgefaßt, was STUDNÍČKA (1895) berichtigte, der sie mit dem Corpus callosum verglich. Die in die basalen Regionen der Hemisphären, ventral von den Seitenventrikeln ausstrahlende Commissura anterior findet sich auch bei *Petromyzon*, wie bei allen Vertebraten, weiter ventral an der Lamina terminalis, Fig. 57 *ca*. Bei Amphibien, Reptilien und Vögeln besteht eine, der hier vorliegenden gleich gelagerte, auch die medialen Hemisphärenwände verbindende Kommissur, die bis vor kurzem ebenfalls als Corpus callosum aufgefaßt wurde (OSBORN und andere vor ihm). Neuere Untersuchungen haben diese Auffassung erschüttert und es zum mindesten sehr wahrscheinlich gemacht, daß ein Corpus callosum nur bei placentalen Mammalien entsteht, und daß die demselben vergleichene vordere dorsale Kommissur bei den tiefer stehenden Vertebraten, um welche es sich auch bei *Petromyzon* handelt, vielmehr der Fornixkommissur der Mammalien (Commissura-hippocampi, Psalterium) zu vergleichen sei. Zunächst indessen ist dieser Kommissur



bei Amphibien und Reptilien die Bezeichnung Commissura pallii anterior beigelegt worden, was mich bestimmt, die gleiche Benennung auch bei *Petromyzon* anzuwenden, um nicht einen neuen Ausdruck einzuführen, ehe die Frage völlig klargestellt ist.

Von der basalen Wand der Hemisphäre aus erhebt sich jederseits ein in den Ventrikel vorragender Hügel, in welchem die Zellen der mittleren Wandschicht der Hemisphäre dichter gelagert sind, der Stammlappen, Fig. 58 *st.* Hinter der Commissura pallii anterior bietet der Querschnitt das in Fig. 59 gezeichnete Bild.

Fig. 59. Telencephalon hinter der Commissura pallii anterior. 50:1. *hm, v, vl, rs, le, st* wie in Fig. 58. *f* Fornix (STUDNIČKA). *e* Stiel der Epiphyse.



Das Endhirn ist in einen mittleren Teil, das Telencephalon medium, und die lateralen Hemisphären gegliedert. Der mittlere Teil hat ein blasig geblähtes Pallium ependymale, die Hemisphären behalten ihr Pallium nerveum. Diese dicken Pallien der Hemisphären biegen sich mit ihren medialen Bändern dorsalwärts um und gehen mit zugeschärften Leisten — Taeniae — in das mittlere Pallium ependymale über. Den aufwärts gebogenen Teil, *f.* der einen Faserzug enthält, faßt STUDNIČKA als zum System des Fornix gehörig auf. Wie weit das gerechtfertigt ist, kann nicht hier, sondern nur durch das Studium der Bahnen entschieden werden.

An dem weit schmäleren Diencephalon fehlt jede Spur seitlicher Auftreibung oder Ausstülpung und die Massen der von Strängen der zugehörigen Kommissur durchsetzten Ganglia habenulae geben dem verdickten Dache, welches hier das Parencephalon repräsentiert, eine unregelmäßige Gestalt.

Die Seitenwände des Diencephalon, mit dem Dache zusammengefaßt, entsprechen den paarigen Thalami optici höherer Formen.

Auch das Mittelhirn ist im Vergleich mit dem Embryo von *Bdellostoma* sehr einfach, es fehlen seitlich hervorragende Lappen, nur der Ventrikel zeigt dorsal eine quere Erweiterung. Die dicken Seitenwände setzen sich von der blasig erhobenen Lamina ependymalis des Daches scharf ab. Es beginnt an dieser aufgehängten Decke die Umbildung zu einer Lamina chorioidea, indem Gefäßschlingen in die einspringenden Falten hineinwachsen.

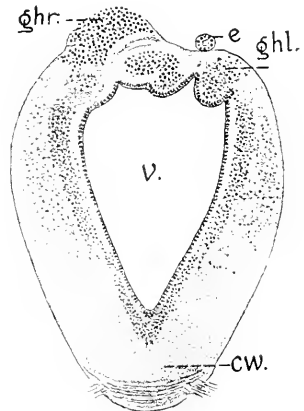


Fig. 60. Querschnitt durch das Diencephalon. 50:1. *ghr* rechtes, *ghl* linkes Ganglion habenulae. *e* Stiel der Epiphyse. *e* dritter Ventrikel. *cw* Chiasmawulst mit dem Chiasma.

Der in Fig. 61 abgebildete Querschnitt fällt hinter das Tuberculum posterius. Der Ventrikel des Mittelhirnes ist an dem Schnitte daher durch eine Substanzbrücke vom Infundibulartheil getrennt. Der Schnitt trifft den Boden des breiten Saccus Infundibuli. Darüber sieht man die Seitenwände sich lateralwärts schwach hervorwölben, die wenig entwickelten Lobi inferiores bildend.

Wie ein Blick auf den Medianschnitt in Fig. 57 ergibt, besitzt das Mittelhirn in seinem hinteren Teil gegen den Isthmus hin wieder ein dickeres Dach, das von dem vorderen, schräg aufsteigenden Blatte der geknickten Platte gebildet wird. Dieses Blatt trägt auf dem Ependym eine zellenreiche Schicht grauer Substanz. Darüber hängt frei die caudalwärts zu einem Blindsacke ausgestülpte Lamina chorioidea

Fig. 61.

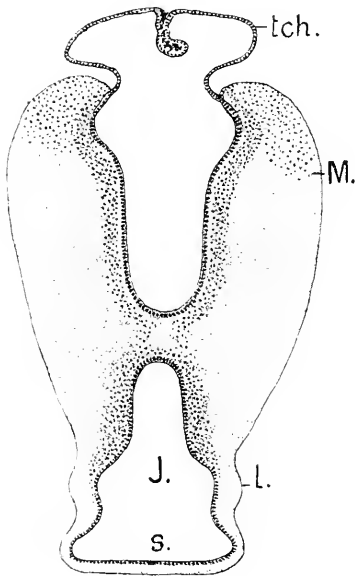


Fig. 62.

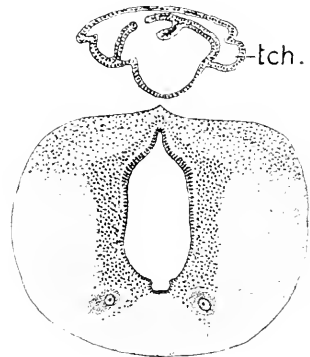


Fig. 63.

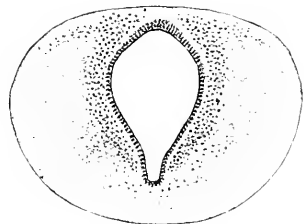


Fig. 61. Querschnitt durch die vordere Region des Mesencephalon und das Infundibulum. *M* Seitenwand des Mesencephalon. *tch* Lamina chorioidea mesencephali. *J* Ventrikel der Infundibularregion. *l* Lobus posterior. *s* Saccus Infundibuli.

Fig. 62. Querschnitt durch die hintere Region des Mesencephalon. 50:1. *tch* überhängender Blindsack der Lamina chorioidea.

Fig. 63. Querschnitt durch das Metencephalon. 50:1.

des Mittelhirnes. Diese Verhältnisse zeigt der in Fig. 62 abgebildete Schnitt. Der Querschnitt des Mittelhirnes ist hier fast kreisförmig; der verschmälerte Ventrikel hat ganz flache Seitenwände und besitzt dorsal eine engere, ventral eine breitere Furche. Das Paar großer Nervenzellen ventral vom Ventrikel gehört dem Kerngebiete des Oculomotorius an.

Am geringsten in allen Dimensionen erscheint der Querschnitt des Hirnes am Isthmus, der am Dache durch die Kante der geknickten

Platte, am Boden durch den Sulcus intraencephalicus posterior bestimmt wird, dessen Einschnitt man in Fig. 57 erblickt.

Dahinter, unter der Kleinhirnplatte, c Fig. 57, nimmt die Breite des Querschnittes etwas zu, auch der Ventrikel beginnt sich etwas zu erweitern.

Da die Kleinhirnplatte nicht vertikal steht, sondern schräg dorso-caudalwärts aufsteigt, bedingt sie eine Scheidung von zwei Regionen des Rautenhirnes, die vordere, unter dem Kleinhirn gelegene, gegen den Isthmus sich stetig verengende Region, das Metencephalon oder Hinterhirn, und die hintere weitere, von der Lamina chorioidea gedeckte Region, das Myelencephalon oder die Medulla oblongata.

Das die Decke des Metencephalon bildende Kleinhirn ist auch bei diesen fast erwachsenen Ammocöten von 14 cm Länge eine durch seine Gestalt gar nicht hervortretende Bildung, wie sich aus einem Vergleich der Figg. 62 und 63 ergibt. Man kann sie fast nur durch die Form des Ventrikels unterscheiden. Auch die dorsalen Regionen der Seitenwände am Metencephalon bieten keine besonderen Charaktere dar.

Hinter dem Cerebellum weichen die Seitenwände auseinander, aber kaum beträchtlicher, als es in jüngeren Stadien der Fall war. Während aber in den jüngeren Stadien die dorsalwärts divergierenden Seitenwände sich an der Innenfläche ganz flach zeigten, wie Fig. 64 es sehen läßt, haben sie sich jetzt in 2 Längszonen gesondert, die nach innen konvexe Flächen zeigen und durch eine Längsfurche getrennt sind. Diese Sonderung ist also eine späte Erscheinung. Bei *Bdellostoma* verhielt es sich anders. Sobald man Längszonen an dem Rhombencephalon erblickt, sind es gleich 3 Längswülste, und so verhält es sich auch bei den gnathostomen Fischen. *Petromyzon* macht eine Ausnahme und zeigt die Verhältnisse, die W. His (1888) beim menschlichen Embryo nachgewiesen hat, worauf er die bereits in der Einleitung erwähnte Theorie gründete, daß die Sonderung der Seitenplatten in eine ventrale Zone, die Grundplatte, und eine dorsale, die Flügelplatte, eine fundamentale Erscheinung sei, die sich nicht auf das Rautenhirn beschränke, sondern bis ins Vorderhirn hinein sich nachweisen lasse. Dementsprechend sollte eine die beiden Zonen trennende Furche, der Sulcus limitans, sich kontinuierlich bis in den Recessus opticus hinein verfolgen lassen. Ich beschränke mich hier darauf, hervorzuheben, daß der an der Medulla oblongata so scharf ausgeprägte Sulcus limitans bereits vor dem Mittelhirne verschwunden ist, wie die Fig. 62 und 63 ergeben. Diese hier sichtbaren Wülste sind lokal beschränkt, ich werde sie allgemein als Längswülste, *Eminentiae longitudinales ventriculi quarti* bezeichnen.

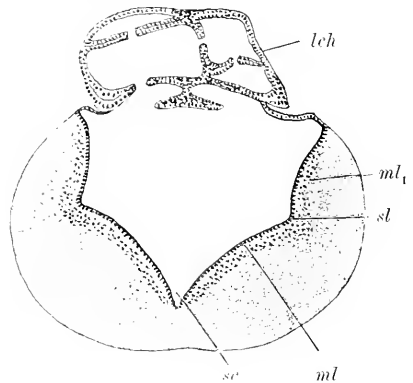


Fig. 64. Querschnitt durch das Myelencephalon im Acustico-Facialisgebiete. 50:1. *ml*, *ml*<sub>1</sub> medio-lateraler und dorsaler Längswulst, *sl* Sulcus limitans, *lch* Lamina chorioidea, *sc* Sulcus centralis longitudinalis.

Am weitesten erscheint der vierte Ventrikel an diesen Ammocöten im Wurzelgebiete der Acustico-Facialis. Früher lag die größte Breite noch weiter caudal.

Die Lamina chorioidea bildet einen dorsalwärts gewölbten Sack, von dem doppelblättrige, teils einfache, teils verzweigte Fortsätze einwärts ausgehen, welche eingefaltete Lamellen darstellen. Die Seitenwände gehen mit zugeschärften dorsalen Kanten, den Taeniae Ventriculi quarti, in die Ependymlage dieses Daches, des Tegmen Ventriculi quarti, über. Im Wurzelgebiete des Vagus hört das Tegmen Ventriculi quarti auf, die Seitenwände kommen dorsal mit ihren Tánien direkt zur Vereinigung. Hier ist aber auch der Sulcus limitans geschwunden. Die Abgrenzung der Zonen erstreckt sich also nur auf das Myelencephalon.

Die Veränderungen, welche das Hirn der Ammocöten während der Metamorphose erfährt, sind nicht genauer ermittelt worden. Thatsächlich besteht nicht volle Uebereinstimmung, weder histologisch noch morphologisch, zwischen dem Hirne des geschlechtsreifen und des in die Metamorphose tretenden Tieres. Das Wachstum des Hirnes schreitet fort, die Seitenwände gewinnen an Dicke, die blasigen Bildungen am Dache dehnen sich noch mehr aus, die Hirnabschnitte setzen sich schärfer als vorher voneinander ab. Im großen und ganzen erscheinen indessen die Veränderungen weniger nach der morphologischen als nach der histologischen Seite hin belangreich.

### Litteratur.

#### *Petromyzonten.*

- Ahlborn, Fr.** *Untersuchungen über das Gehirn der Petromyzonten.* Zeitschr. f. wiss. Zool. Bd. XXXIX. 1883.
- Frend, S.** *Ueber den Ursprung der hinteren Nervenwurzeln im Rückenmarke von Ammocetes (P. Planeri).* Sitzungsber. der Akad. d. Wiss. Wien. Math.-naturw. Kl. Bd. LXXV. Abt. III. 1877.
- Kupffer, K. von.** *Entwicklung von Petromyzon Planeri.* A. L. III<sup>2</sup> 1890.  
— *Studien zur vergleichenden Entwicklungsgeschichte des Kopfes der Cranioten.* Heft 3. 1895.
- Reissner, E.** *Beiträge zur Kenntnis vom Bau des Rückenmarkes von Petromyzon fluviatilis.* Arch. f. Anat. u. Phys. 1860.
- Studníčka, F. K.** *Zur Lösung einiger Fragen aus der Morphologie des Vorderhirns der Cranioten.* Anat. Anz. Bd. IX. 1894.  
— *Beiträge zur Anatomie und Entwicklungsgeschichte des Vorderhirns der Cranioten.* Sitzungsber. d. K. Ges. d. W. Prag. Abt. I. 1895. Abt. II. 1896.

### Das Rückenmark von Bdellostoma und Petromyzon.

Uebereinstimmender als die Morphogenie des Hirnes erscheint in den beiden Familien der Marsipobranchier die Morphogenie des Rückenmarkes, das, wie bekannt, im ausgebildeten Zustande als leicht gebogene Platte über der großen Chorda liegt. Meine Darstellung wird sich, wie beim Hirne, an je eine Art, nämlich an Bdellostoma Stouti und Petromyzon Planeri halten.

Nach Ablösung des Rückenmarkes vom peripheren Ektoderm, im Zeitpunkt des Erscheinens der dorsalen Neuralleiste, womit die Entwicklung der dorsalen Spinalnerven sich einleitet, ist die Wand des Rückenmarkes noch durchweg epithelial; das Epithel der Dach- und Bodenplatte ist ein kubisches, die dicken Seitenplatten bestehen aus langem Cylinderepithel mit mehrzeilig gelagerten Kernen. Die Lichtung ist ein vertikaler Spalt mit dorsalem und ventralem queren Schenkel.

Diese queren Schenkel der Lichtung entsprechen den seitlich vorgeschobenen Kanten. Bei Bdellostoma stellt die dorsale Kante einen

hohlen, mit dem Centralkanal communicierenden Streifen dar, bei *Petromyzon* sind diese dorsalen Kanten nie so ausgebildet zu sehen. Von den ventralen Kanten geht die Bildung der ventralen Spinalnerven aus. Sind die Spinalganglien dorsal zu unterscheiden und ist die Bildung der ventralen Spinalnerven eingeleitet, so verschwinden die queren Schenkel, der Centralkanal erscheint als vertikaler Spalt, mit dorsaler und ventraler Erweiterung.

Fig. 65.

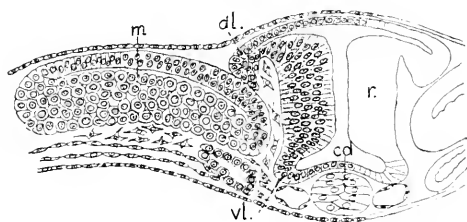


Fig. 65. *Bdellostoma*embryo. 200:1. *r* Rückenmark, *dl* dor-sale, *vl* ventrale Kante. *m* Myotom. *cd* Chorda.

Fig. 66.

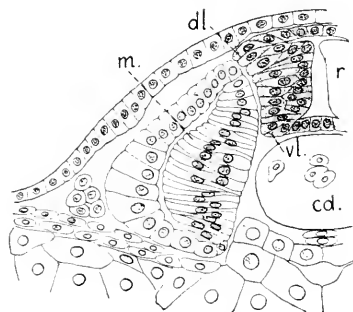


Fig. 66. *Petromyzon*embryo, 7.—8. Tag. 267:1. Bezeichnungen wie in Fig. 65.

Die spätere Entwicklung, nach eingeleiteter Differenzierung an den Seitenplatten, sei zunächst bei *Bdellostoma* verfolgt. Ich führe vier Entwicklungsstadien vor. Die Abbildungen sind durchweg der gleichen Körperregion entnommen.

Der Querschnitt des Rückenmarkes ist in diesem Stadium an-

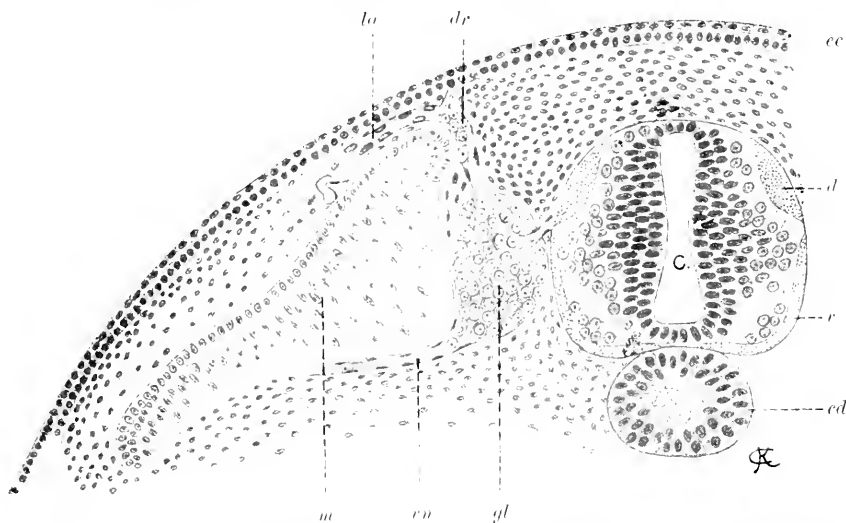


Fig. 67. *Bdellostoma*embryo. 140:1. *c* Centralkanal des Rückenmarkes. *v* Vorderseitenstrang. *d* Hinterstrang der weißen Substanz. *gl* Spinalganglion. *dr* dorsaler, *vn* ventraler Ast des dorsalen Spinalnerven. *la* lateraler Zweig des dorsalen Astes. *m* Myotom. *cd* Chorda. *ce* zweischichtige Epidermis.

nähernd kreisförmig, nur die Ventralseite ist flach. Die Differenzierung ist weit vorgeschritten. Außerhalb der Ependymschicht ist graue und weiße Substanz zu unterscheiden. Die sphärischen Kerne der grauen Substanz sind in drei Gruppen, einer ventralen, lateralen und dorsalen, angeordnet, die laterale ist die mächtigste. Zwischen der ventralen Gruppe und dem Ependym des Centralkanals liegt eine kernfreie, feingestrichelte Bahn, die Anlage der *Formatio arcuata* (HIS), d. h. der bogenförmig in dorso-ventraler Richtung verlaufenden Fasern innerhalb der grauen Substanz. Die weiße Substanz hat sich in zwei scharf geschiedenen Portionen angelegt. Ein schmaler Vorderseitenstrang bekleidet die ventro-laterale Region und berührt sich nicht mit dem dorso-lateral gelegenen Hinterstrange, in den man die Wurzel eines dorsalen Spinalnerven eintreten sieht. Dieser Nerv mit Ganglion und Aesten wird an einer anderen Stelle berücksichtigt werden.

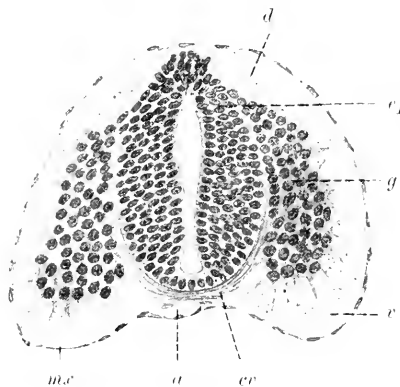


Fig. 67 war einem Embryo entnommen, dessen Kopf sich auf dem Keimpol des Eies befindet. Fig. 68 stammt von einem Embryo, bei dem der Kopf an der Ventralseite des Eies bis zu  $\frac{1}{4}$  der Eilänge caudalwärts vorgewachsen war, während das Schwanzende noch dorsal lag. Die den Centralkanal umschließende Ependymschicht ist an

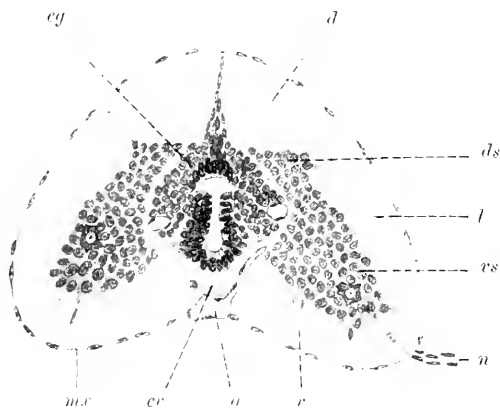
Fig. 68. *Bdellostoma*, älterer Embryo, Rückenmark. *ep* Ependymschicht. *g* graue Substanz. *v* Vorderseitenstrang. *d* Hinterstrang der weißen Substanz. *cr* ventrale Commissur. *a* Arteria spinalis ventralis. *m.c.* Meninx.

dem älteren Embryo viel mächtiger geworden, vielfach geschichtet. Der Centralkanal beginnt sich dorsal zu schließen, indem das Ependym von beiden Seiten her gegen die Medianebene bis zur Berührung zusammenrückt, wie bei *Amphioxus* auch. Der noch klaffende Teil des Kanals zeigt drei Abschnitte, einen dorsalen weiteren, im Querschnitt spindelförmigen Teil, dann eine Enge und ventral über der Bodenplatte wieder eine mäßige Erweiterung. Die graue Substanz bildet jederseits eine einheitliche, ventral breitere, dorsal verschmälerte Masse mit sphärischen Kernen, aber ohne jede Spur von Zellgrenzen. Die außerhalb des Ependyms hinziehenden Bogenfasern der *Formatio arcuata* sind stark ausgeprägt und gehen in die *Commissura ventralis* (*Comm. anterior alba* BAN) über. Die Hinterstränge sind in der dorsalen Medianlinie zusammengedrückt, erheben sich aber median noch nicht über das Niveau der grauen Substanz: lateral schließen sie sich breit an die Seitenstrangmasse an. Der Vorderseitenstrang wird von zahlreichen Gliasepten durchzogen. Die Ventralseite des Markes ist, in Anpassung an die Chorda, konkav, aber eine *Fissura ventralis* bildet sich nicht. In der Mitte zieht der *Tractus arteriosus ventralis* hin. Fig. 68 *a*.

Die Fig. 69 entspricht etwa dem Stadium eines *Ammocoetes* von 20 mm Länge, wenn man den Ausbildungsgrad der Nervenzellen und der weißen Substanz der Vergleichung zu Grunde legt, die äußere

Form des Rückenmarkes nähert sich hier aber mehr der definitiven. Der Embryo war so lang, daß Kopf und Schwanz sich an der Ventralseite des Eies erreichten. Gegen Fig. 68 gehalten, hat die Höhe des Querschnittes abgenommen. Die Breite hat ventral zugenommen. Der Verlust an Höhe betrifft die graue Substanz, während die weiße Substanz der Hinterstränge beträchtlich in dorso-ventraler Richtung sich vermehrt hat. Die graue Substanz in der Mitte erscheint wie in der gleichen Richtung zusammengedrängt und seitlich ausreichend. Das be-

Fig. 69. Rückenmark eines *Bdellostoma*embryo, dessen Kopf und Schwanz sich ventral berühren. 150:1. *v* Vorderstrang. *l* Seitenstrang. *d* Hinterstrang der weißen Substanz. *vs* Vorder säule, *ds* Hintersäule der grauen Substanz. *cg* centrale graue Substanz. *cr* ventrale Commissur. *n* ventraler Spinalnerv. *a* Tractus arteriosus. *mx* Meninx.



trifft auch den Centralkanal, dessen Form sich wesentlich verändert hat. Offenbar hat die Schließung des dorsalen Abschnittes des Kanals sich noch weiter fortgesetzt, als in Fig. 68 zu sehen war, aber nicht bis zum Verschwinden des dorsalen weiteren Teiles der Lichtung, es ist vielmehr dieser Teil der Lichtung noch zu sehen, aber er ist in querer Richtung ausgezogen worden. Die enge und die ventrale Erweiterung der Lichtung haben sich erhalten. Das regelmäßig epithelial geordnete Ependym erscheint jetzt an der queren Erweiterung der dorsalen Lichtung unterbrochen, und es hat sich eine neue centrale Portion grauer Substanz aus dem Ependym des dorsalen Abschnittes des Centralkanals gebildet, die durch die bogenförmige kernfreie Bahn, die *Formatio arcuata* von der primär gebildeten grauen Masse getrennt erscheint. An diesen flügel förmigen primären Portionen der grauen Substanz sind ventrale und dorsale Säulen (Hörner) einigermaßen gesondert. In den ventralen Säulen sind vereinzelt große Nervenzellen zu sehen. Die ventralen Spinalnerven treten an den ventro-lateralen Kanten der ventralen Säulen aus, die dorsalen an den lateralen Kanten der Dorsalsäulen ein. Das Rückenmark dieses Stadiums ist bereits reich vaskularisiert. Man sieht aus der *Arteria spinalis ventralis Arteriae fissurae ventralis* entlang der Bahn der Bogenfässern eindringen und dann mit ihren Zweigen in die longitudinale Richtung, auf- und absteigend, einschwenken, wie es ebenso am menschlichen Rückenmarke der Fall ist.

Bei Embryonen, deren Schwanz an der ventralen Seite des Eies den Kopf deckt, und die dem Zeitpunkte des Ausschlüpfens sich nähern, ist die Form des Rückenmarkes der definitiven schon sehr ähnlich. Es stellt eine gebogene Platte dar, Fig. 70, deren querer Durchmesser den dorso-ventralen beträchtlich übertrifft. Der Centralkanal ist jetzt scharf in zwei übereinander gelegene Lichtungen getrennt, die dorsale ist weiter als die ventrale, dazwischen hat sich

das Ependym median zusammengeschlossen. Der spät entstandene centrale Teil der grauen Substanz bleibt, wenn auch nicht mehr so deutlich, wie vorher, von den seitlichen Flügeln getrennt. Diese centrale Masse ist mächtiger um den dorsalen Kanal, aus dessen Ependym sie hervorgegangen war, als weiter ventral. An den seitlichen Flügeln der grauen Substanz bleibt die Kante der dorsalen Säulen, in die die dorsalen Nerven eintreten, sichtbar, aber im übrigen läßt sich eine Abgrenzung von Dorsal- und Ventrialsäulen nicht bestimmen.

Während ventral und lateral gelegene große Nervenzellen sich finden, fehlt jede Spur der für *Petromyzon* so charakteristischen, früh auftretenden großen Dorsalzellen, die auch am Rückenmarke der erwachsenen *Myxine glutinosa* nicht nachgewiesen sind. Auch die Kolossalfasern der weißen Substanz fehlen in dem durch Fig. 70 repräsentierten Stadium. Da solche Fasern aber sowohl bei *Myxine*, wie beim erwachsenen *Bdellostoma Stouti* sich finden, muß angenommen werden, daß sie bei letzterer Art erst nach dem Ausschlüpfen abgegrenzt werden. Ueberhaupt lassen sich an dem Embryo dieses Stadiums in der weißen Masse noch gar nicht individualisierte Fasern erblicken, trotzdem die Septierung der Masse durch Gliasepten in Strangportionen früh beginnt.

Man kann immerhin von einer breiten und flachen *Fissura mediana ventralis* sprechen und sieht auch einen engen *Sulcus medianus dorsalis*, der von einer kernreichen Lamelle erfüllt ist.

Ob die breite quere Brücke, die hier die beiden übereinanderliegenden Lichtungen des Centralkanals vollständig trennt, eine bleibende ist, lasse ich dahingestellt. Derartige, durch Verklebung des Ependyms

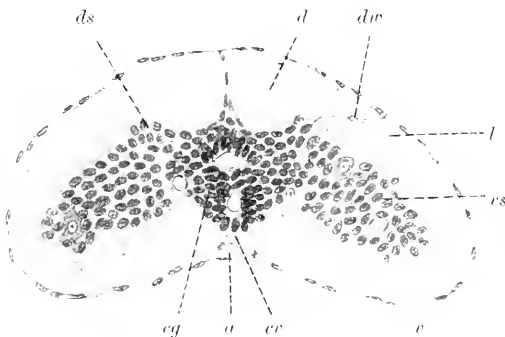


Fig. 70. Rückenmark eines *Bdellostoma*embryo kurz vor dem Ausschlüpfen. 150:1. Bezeichnungen wie in Fig. 69. *dr* dorsale Wurzel.

in der Medianebene entstehende Brücken kommen, namentlich im vierten Ventrikel bei manchen Fischen in gewissen Entwicklungsstadien vor, ohne Dauer zu haben. NANSEN zeichnet am Rückenmarke der erwachsenen *Myxine glutinosa* auch zwei übereinander liegende Lichtungen, ähnlich wie hier, aber die Trennung wird nur durch wenige feine Fäden angedeutet und scheint in einer Zeichnung ganz zu fehlen (F. NANSEN, 1887).

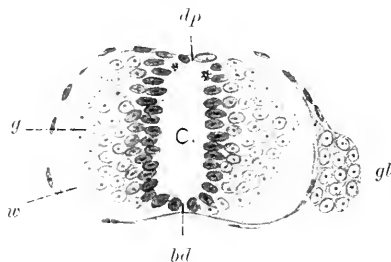
Ausgeschlüpfte Exemplare von *Bdellostoma* standen mir nicht zur Verfügung.

Bei *Petromyzon* ist der Gang der Entwicklung einfacher, weder an der grauen noch an der weißen Substanz ist eine so deutliche Gliederung zu sehen, wie bei *Bdellostoma*. Die weiße Substanz erscheint zuerst als schmaler äußerer Saum in der ventro-lateralen Region und rückt allmählich dorsalwärts vor. Vorderseitenstrang und Hinterstrang treten nicht getrennt auf. Die dorsale Oberfläche des



Rückenmarkes ist bei Exemplaren von 5—6 mm Länge noch nicht von weißer Substanz bekleidet, Fig. 71. Die graue Substanz bildet ein gleichmäßiges Lager mit sphärischen Kernen. Die Form des Querschnittes ist annähernd kreisförmig, mit leichter Konkavität der ventralen Seite.

Fig. 71. Rückenmark, Ammocoetes, 5 mm. 350:1. *w* weiße, *g* graue Substanz der Seitenplatten. *bd* Bodenplatte. *dp* Dachplatte. *gl* Spinalganglion.



Mit der weiteren Zunahme der weißen Substanz ändert sich die Form, der Querschnitt erscheint elliptisch mit quergestellter längerer Achse. Gelangt von beiden Seiten her die weiße Substanz in der dorsalen Mittellinie zur Vereinigung, so beginnt ein langsam fortschreitender Verschluss des Centralkanals von der dorsalen Seite her, indem das Ependym median sich zusammenlagert. Nachdem die weiße Substanz das kernreiche Lager der grauen Masse dorsal überdeckt hat, erscheinen die ersten erkennbaren Nervenzellen an der dorsalen Oberfläche der grauen Masse, nahe der Medianebene. Es sind die inneren großen Nervenzellen nach REISSNER (1860), REISSNER'sche Zellen nach ROHON (1884), die ich weiterhin als große Dorsalzellen bezeichnen werde. Die Bezeichnung Hinterzellen, die FREUD (1870) gebraucht, möchte ich vermeiden, da es mir gar nicht sicher scheint, daß er darunter ausschließlich Zellen der hier in Rede stehenden Kategorie versteht. Von dem System der großen Dorsalzellen wird noch an anderer Stelle im Zusammenhange gehandelt werden.

Ammocöten von 18—20 mm Länge zeigen in ganzer Ausdehnung des Markes die in Fig. 72 dargestellte Form des Querschnittes. Der Umriß der grauen Substanz ist ebenso quer-elliptisch, wie der des gesamten Markes. Die weiße Substanz ist an der ganzen Peripherie gleich mächtig. Schmale dorsale Stränge sind an dem feineren Kaliber ihrer Fasern kenntlich. Eine besondere medial gelegene rundliche Portion derselben springt an der Oberfläche etwas vor. Eine kernhaltige Gliallamelle nimmt den Sulcus medianus dorsalis ein. Im ventralen Teile der weißen Substanz liegt nahe der Mittellinie jederseits ein Strang breiter Nervenfasern (MÜLLER'sche Fasern). Das Ependym ist einschichtig und schiebt sich keilförmig zwischen diese Stränge vor.

Außer den großen Dorsalzellen sind noch große, spindelförmige Nervenzellen ventral in der grauen Masse zu sehen. Die großen Dorsalzellen sind in zwei Längsreihen geordnet und gegeneinander leicht verschoben. Es sind multipolare Zellen. Gefäße sind in dem Marke nicht zu sehen.

Bei 6 mm langen Ammocöten übertrifft der quere Durchmesser um mehr als das Doppelte den dorso-ventralen, die Gestalt wird im Querschnitt fast spindelförmig, und die graue Masse ist entsprechend in querer Richtung lang ausgezogen. Noch ist aber die ventrale Fläche des Rückenmarkes, das locker in dem weiten häutigen Wirbelkanal liegt, konvex.

Gegen Ende des Wachstums der Ammocöten ist das Organ, wie beim geschlechtsreifen Tiere, bandartig abgeplattet und leicht gebogen, mit konkaver ventraler Fläche. Fig. 73. Die langgedehnte graue Substanz zeigt stärkere laterale Massen, welche nicht in dorsale und ventrale Säulen (Hörner) gegliedert sind, und wird durch schmälere

Streifen mit der centralen Masse verbunden, die den Centralkanal umgibt, welcher, kreisförmig im Durchschnitt, auf den ventralen Teil

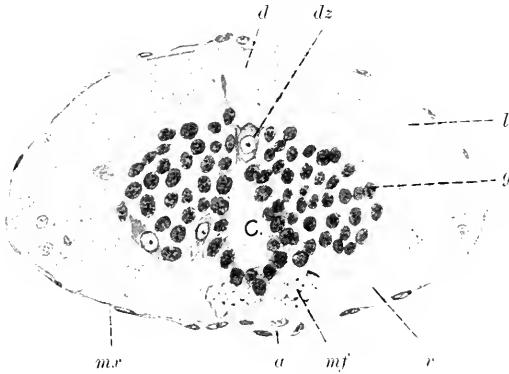


Fig. 72. Ammocötes. 19 mm. 350:1. *mf* MÜLLER'sche Fasern. *d* Dorsalstrang. *l* Lateralstrang. *v* Ventralstrang. *a* Tractus arteriosus. *mr* Meninx. *dz* große Dorsalzelle. *g* graue Substanz. *c* Centralkanal.

seines früheren Lumens reduziert ist. Dorsal vom Centralkanal liegen die großen Dorsalzellen. Große und kleinere Nervenzellen sind in den seitlichen Flügeln der grauen Substanz vorhanden, finden sich aber auch innerhalb der weißen Substanz der Lateralstränge zerstreut. In der ventralen Strangmasse der weißen Substanz schiebt die am frühesten wahrnehmbare Gruppe der MÜLLER'schen Fasern durch das kolossale Kaliber derselben von den jetzt auch in den lateralen Strängen sichtbaren breiten Fasern auffallend ab. Die Dorsalstränge bleiben durch die Feinheit ihrer Fasern kenntlich. Die besonderen dorso-medialen Portionen dieser Stränge sind, wenn auch nicht so deutlich, wie früher zu unterscheiden. Es ist weder eine Fissura mediana ventralis, noch ein Sulcus medianus posterior zu sehen, nur ganz




Fig. 73. Ammocötes, 12 cm, Rückenmark. 200:1. *d*, *dz*, *l*, *v*, *mf*, *c*, *g* wie in Fig. 72.

dünne Glialamellen scheiden beide Hälften der weißen Substanz. Weder eine ventrale Kommissur noch eine *Formatio arcuata* sind wahrnehmbar.

### Elasmobranchier.

Die Grundlage unserer Kenntnis von der Ontogenie der Elasmobranchier hat die umfassende, auch in allgemeinerem Sinne hochbedeutende Monographie von F. M. BALFOUR (*A. L. III*<sup>3</sup> 1878) gelegt. Zahlreich haben andere auf diesem Grunde weiter gebaut, so daß die vielfach primitive Verhältnisse aufweisende Ontogenie dieser Fischklasse, für die jüngeren Stadien wenigstens, eingehender bearbeitet ist als die mancher anderen Klasse. Nichtsdestoweniger harren auch hier noch schwerwiegende Probleme der Lösung, die sich besonders in der Entwicklungsgeschichte des Kopfes aufwerfen. Auch die Kenntnis der Morphogenese des Centralnervensystems ist noch keineswegs so weit gediehen, daß sich eine, die Haupttypen innerhalb der Klasse umfassende Darstellung der Hirnentwicklung geben ließe: das Hirn aber zeigt, wie bekannt, in ausgebildeten Zustände bei den verschiedenen Gruppen bedeutende Unterschiede. Besonders fehlt hierzu die Kenntnis der Ontogenie der Notidaniden und Holocephalen. Aber auch bei den besser bekannten Familien der Haie ist die Entwicklung des Centralnervensystems nur lückenhaft und nicht bis in die späteren Stadien, wo erst die Unterschiede deutlich hervortreten, verfolgt worden.

Die nachfolgende Darstellung wird sich daher, um den Zusammenhang der Vorgänge möglichst einhalten zu können, im wesentlichen auf eine Art, *Acanthias vulgaris*, beschränken und kann nur vereinzelt auf andere Formen Rücksicht nehmen<sup>1)</sup>.

Kurz vor der beginnenden Bildung der dorsalen Naht des Neuralrohres hat dasselbe Löffelform. Den Löffel stellt die breit-konkave Hirnregion dar, den Stiel das schmale Rückenmark, dessen Hälften in die divergierenden Schwanzlappen übergehen, wie die Fig. 74 es sehen läßt.

Der Boden der Hirnplatte hat eine Knickung erfahren, indem der vordere Teil sich grubenförmig ventralwärts gesenkt hat. Die dorsal offene Neuralfurche setzt sich am hinteren Ende, geteilt, in zwei Rinnen fort, während der Boden der Furche, wie an dem folgenden Medianbilde zu sehen ist, sich an der dorsalen Lippe des Prostoma in das Entoderm der dorsalen Darmwand umschlägt.

In diesem Stadium hat sich das Kopfende des Embryo über die Oberfläche der Keimscheibe erhoben und wächst frei vor. Es läuft in einen abgerundeten, vom Ektoderm auch ventral bekleideten Schnabel aus, der das

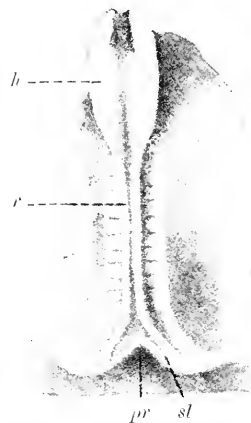


Fig. 74. *Acanthias*. 11—12 Urvirbel, ca. 2,3 mm lang. 21:1. *h* Hirn. *r* Rückenmark. *sl* Schwanzlappen. *pr* Prostoma.

1) Das Material an *Acanthias*embryonen verdanke ich der Freundlichkeit von Miss J. B. PLATT.

äußerste Vorderende des hier bereits zum Rohr geschlossenen Darmes enthält. Dorsal setzt sich der Schnabel durch eine Einsattelung am Boden scharf ab (Fig. 75), die der im Flächenbilde sichtbaren Senkung des Bodens entspricht.

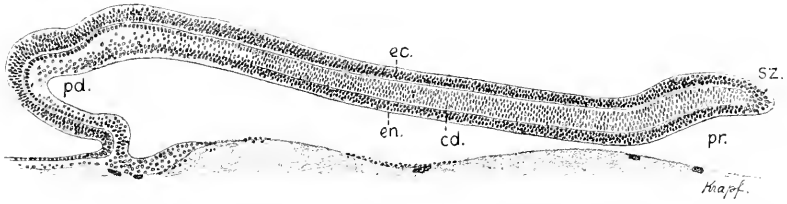


Fig. 75. Medianschnitt durch einen Embryo mit offener Neuralfruche. 50:1. *ec* Ektoderm. *en* Entoderm. *pd* präoraler Darm. *cd* Chorda. *sz* Caudalende. *pr* Prostoma.

Die Hirnanlage ist vorn noch nicht abgegrenzt. Die Grenze erscheint später vor der Einsattelung, also an dem hier noch konvexen Schnabel. Das Caudalende des Embryo ist dorsalwärts gebogen und erhebt sich über die Dotterfläche. Der freie Rand stellt die dorsale Lippe des Prostoma dar, an der der Umschlag des neuralen Ektoderms in das die Decke des Darmes bildende Entoderm erfolgt.

Haben sich die Neuralfalten durchweg aufgerichtet, so prägt sich die Abgrenzung ihrer beiden Blätter auch in der Struktur des Epithels aus. An dem inneren Blatte der Falte, dem neuralen, ist das Epithel bis zur freien Kante mehrzeilig und geht dann schroff in zunächst einzeiliges Epithel des peripheren Blattes über, welches sich außen dem inneren Blatte anschmiegt.

Ob im Vergleich zu nahe vorausgehenden Stadien diese Verdünnung des peripheren Ektoderms daraus zu erklären ist, daß das früher lateral von den Kanten mehrzeilige Epithel, zu einem Teile wenigstens, durch Aufrollung in die neurale Region einbezogen wurde, oder ob die Erscheinung lediglich aus einer Verschiebung der Zellen im Verlauf des Wachstums herzuleiten ist, läßt sich nicht entscheiden.

Fig. 76.

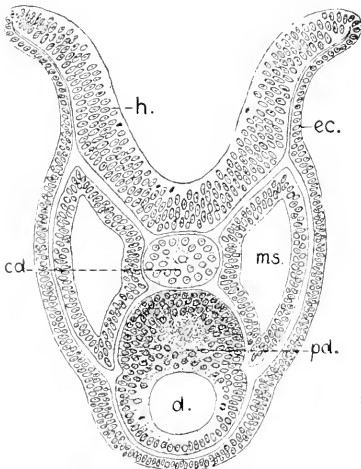


Fig. 77.

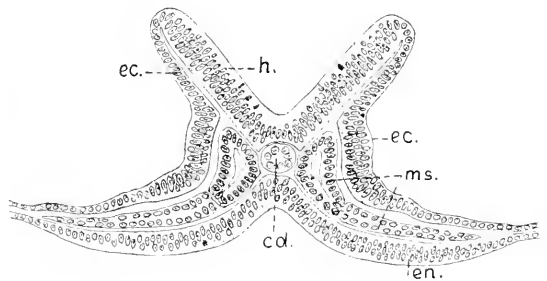


Fig. 76 und 77. Acanthias mit ca. 12 Urwirbeln, Querschnitte. 120:1. Fig. 76 vordere, Fig. 77 hintere Hirnregion. *h* Hirnplatte, *ec* peripheres Ektoderm. *en* Entoderm. *cd* Chorda. *ms* Mesoderm. *d* Darm, in Fig. 76 mit dorsaler Zellmasse, dem massiv gewordenen präoralen Darms, *pd*.

Sicher ist aber, daß am neuralen Epithel der Falten eine weit lebhaftere Zellteilung zu beobachten ist als am peripheren.

In der vorderen Hälfte der Hirnregion sind die Falten dorsal noch nach außen ungebogen, in der hinteren Hälfte sind sie eben. In der vorderen Rumpffregion aber neigen sich die Ränder bereits gegeneinander und nähern sich dem Zusammenschlusse, Fig. 78, während sie caudal noch weit divergieren.

Die Neuralplatte ist auch hier in den hinteren Regionen des Embryo bereits scharf vom peripheren Faltenblatte abgegrenzt.

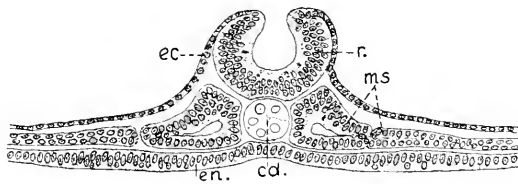


Fig. 78.

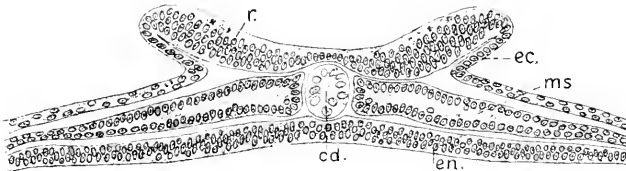


Fig. 79.

Fig. 78 und 79. Derselbe Embryo wie in Fig. 76. 150:1. Querschnitte durch die vordere Rumpffregion, Fig. 78, und am Übergange in die Schwanzlappen, Fig. 79. *r* Rückenmark, *ec*, *cd*, *ms*, *en* wie in Fig. 76.

Die Schließung der Neuralfurche zum Rohr beginnt bei *Acanthias* an Embryonen mit ca. 15 Urvirbeln, und zwar in der hinteren Hirnregion, und schreitet dann rascher caudalwärts als rostralwärts fort. Bei *Torpedo* scheint es sich ebenso zu verhalten, während bei *Pristiurus*, nach BALFOUR, der Schluß beträchtlich weiter hinten sich einleitet. Gleichzeitig erheben sich jetzt die Schwanzlappen, indem die äußeren Abschnitte ihrer Ränder medianwärts zusammenrücken, wodurch das Caudalende des Embryo vom Rande der Keimscheibe abgesetzt wird und sich frei stellt. Dieser Vorgang ist in Fig. 80 erst in der Einleitung, bei dem *Torpedo*embryo der Fig. 81 weiter vorgeschritten zu sehen.

Noch bevor der Schluß beginnt, hat die Hirnplatte vorn den Darm im Längenwachstum überholt und sich ventralwärts gekrümmt; die in Fig. 75 sichtbare Senkung des Hirnbodens liegt jetzt vor dem Darne, und es hat das Hirn eine vordere Abgrenzung erhalten, indem die paarigen Neuralfalten sich zu einer queren rostralwärts konvexen Falte, der vorderen Hirnfalte, vereinen. Diese erhebt sich wachsend dorsalwärts und liefert die vordere Wand des Archencephalon. Dem Scheitel der vorderen Hirnfalte nähert sich stetig, aber hier sehr langsam, der jeweilig vordere Schlußpunkt der dorsalen Naht, so daß, nachdem in ganzer Länge des Embryo, auch im Bereich der Caudal-lappen, die Schließung sich vollzogen hat, vorn noch eine schlitzförmige Oeffnung besteht (Fig. 80).

Dieses Stadium entspricht dem in Fig. 1 p. 3 abgebildeten von *Amphioxus*. In beiden Fällen hat das Neuralrohr nur noch am äußersten Vorderende seiner dorsalen Wand eine Oeffnung, den

Fig. 80.




Fig. 81.

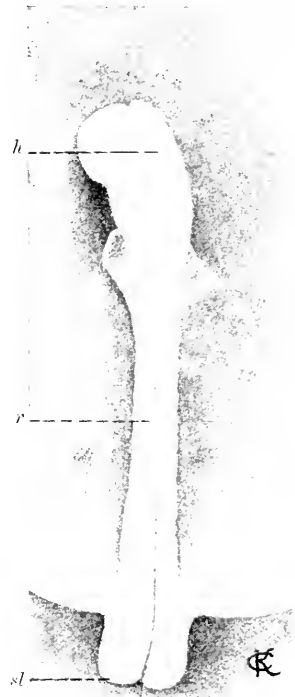


Fig. 82.

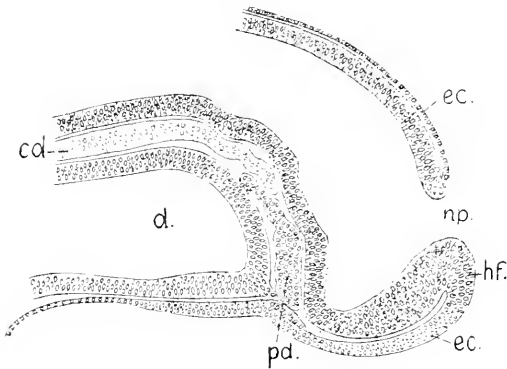


Fig. 80. *Acanthias* mit 15 Urvirbeln. 15:1. *h* Hirn. *r* Rückenmark. *sl* Schwanzlappen.

Fig. 81. *Torpedo ocellata*, 16—17 Urvirbel. 25:1. Bezeichnungen wie Fig. 80.

Fig. 82. *Acanthias*, ca. 3,3 mm lang, Medianschnitt durch das Kopfende. 60:1. *hf* vordere Hirnfalte. *np* Neuroporus. *ec* Ektoderm. *d* Darm. *pd* präoraler Darm. *cd* Chorda.

vorderen Neuroporus. in beiden Fällen giebt es eine ventrale Senkung des Bodens und die schräg sich erhebende vordere Wand der Urhirns. Die Lichtungsachse des Neuralrohres wendet sich, in den Neuroporus auslaufend, dorsalwärts.

Hinten hat sich der Schluß des Rohres auf die Schwanzlappen fortgesetzt und greift über deren freie Kuppen auf die Ventralseite der Lappen über, wobei die Lappen medianwärts zusammenrücken.

Da die ventralen Ränder der Schwanzlappen jederseits am Prostoma Anschluß an das Entoderm haben, so erfolgt mit dem Zusammenschluß der Schwanzlappen zugleich äußerer Verschuß des Prostoma, und es entsteht, wie bei *Amphioxus*, ein das Neuralrohr mit dem Darmrohr verbindender *Canalis neurentericus*, mit dem Unterschiede aber, daß bei *Amphioxus* die Bildung des Neuralrohrs hinten beginnt und da zunächst der neurenterische Kanal entsteht, von welchem aus die Schließung rostralwärts ihren Fortgang nimmt. Der Verschuß des vorderen Neuralporus erfolgt beim *Acanthias* an Embryonen, die zwischen 3,5 mm und 4 mm in der Länge messen. Damit erlangt die Bildung des Neuralrohres ihren Abschluß, und es ist nunmehr die Entwicklung des Hirnes und Rückenmarkes gesondert zu betrachten.

#### Das Hirn.

Mit der Schließung des Neuroporus erfolgt nicht sofort Ablösung des Achsenendes des Hirnes vom Ektoderm, es tritt vielmehr eine länger dauernde Verlötung beider Teile durch eine kompakte Masse von Zellen ein, indem an der Stelle des Verschlusses der gesamte Rand des Neuroporus sich wulstet und einwärts rollt. Diese verlötende Masse bildet zunächst eine dicke Platte, die die Hirnwand zurückdrängt, Fig. 83 *np*.

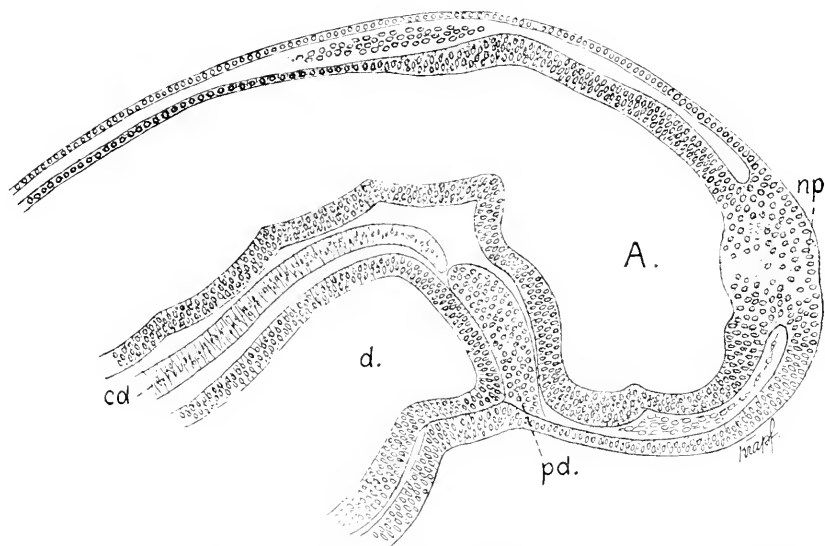


Fig. 83. *Acanthias*, 4 mm lang, ca 30 Urvirbel. 100:1. *A* Archencephalon. *np* verlötende Platte an der Schlußstelle des Neuroporus. *d* Darm. *pd* präoraler Darm. *cd* Chorda.

Im Zeitpunkte dieser Schließung des Neuroporus ist das Hirn erst zweigliedrig, in zwei Schenkel geknickt. Der vordere Schenkel ist in seiner Lichtung erweitert, sein Boden ist ventralwärts gesenkt. Dieser Teil entspricht dem Urvirne. Archencephalon, Fig. 83 *A*. Die Abknickung ist besonders scharf an der ventralen Wand zu sehen, wo sich eine gegen die Hirnlichtung vorspringende Falte, die ventrale Hirnfalte, erhebt. Dorsal besteht eine mehr gleichmäßige Krümmung.

Indem der vordere Hirschenkel in die Länge wächst, nimmt diese Krümmung, die Kopfbeuge, stetig zu, wie die folgenden Abbildungen ergeben werden. Noch vor dem Schlusse des Neuroporus treten an dem vorderen Hirnabschnitte seitlich die Augenblasen halbkugelig hervor.

Die hier sichtbare, das Hirn am rostralen Achsenende mit dem peripheren Ektoderm verlötende Platte wandelt sich allmählich in in einen schmälern Strang um, der eine verdickt bleibende Platte des Ektoderms, die unpaarige Riechplakode, *r'* Fig. 84, mit einem schnabelförmig ausgezogenen Vorderende des Hirnes, dem Processus neuroporicus, verbindet. Dieser Fortsatz stellt das Homologon des Lobus olfactorius impar bei Amphioxus vor. Diese verschmälerte Verbindung ist in Fig. 84 zu sehen, wo sich zugleich zeigt, daß von der Stelle des Zusammenhanges des Processus neuroporicus mit der unpaarigen Riechplakode Zellenzüge hervorgehen, die gegen die paarigen Riechplakoden hinziehen. Diese Zellen sind vielleicht Reste der vorher hier befindlichen dicken Platte; für wahrscheinlicher halte ich es aber, daß sie den vordersten Teil der dorsalen Neuralleiste darstellen.

Primäre Neuromeren an der noch offenen Neuralplatte (s. Abschn. Neuromerie) hat Wm. A. Loey (1894—95) bei *Acanthias* abgebildet und

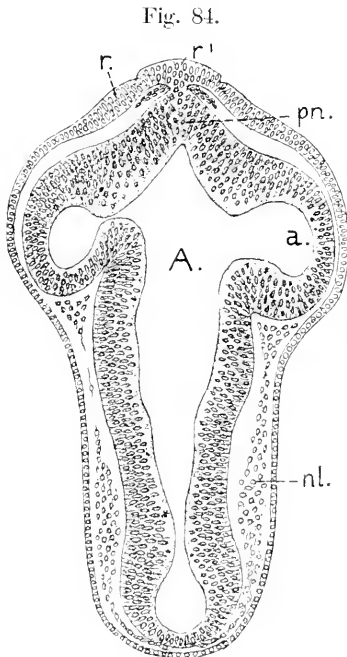


Fig. 84.

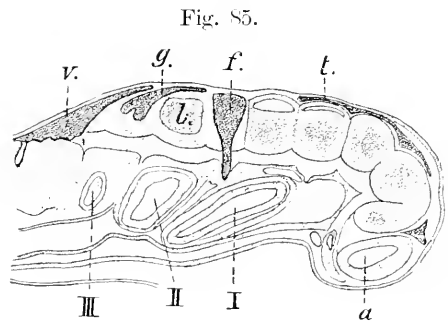


Fig. 85.

Fig. 84. *Acanthias*, 5 mm, Horizontalschnitt durch das Hirn. 100:1. A Archencephalon. pn Processus neuroporicus. *r'* unpaarige, *r* paarige Riechplakode. *a* primäre Augenblase. *nl* Zellenmassen der dorsalen Neuralleiste (Ganglienleiste).

Fig. 85. *Acanthias*, 4 mm, sagittaler Schnitt durch den Kopf. Nach NEAL. Die heller getönten Abschnitte sind Hirnsegmente, die dunkler getönten gehören der dorsalen Neuralleiste an. *a* Augenblase. *t* Abschnitte der Neuralleiste, die das Ganglion maxillo-mandibulare (Gasseri) liefert. *f* Facialisganglion. *l* Labyrinth. *g* Glossopharyngeus. *v* Vagusleiste. I, II, III Kiemenspalten.

beschrieben. Die Erscheinung war verschieden im Kopf- und Rumpfgebiete. An der schmälern Medullarplatte sah er eine durch quere feine Furchen bedingte regelmäßige Segmentation, die in der ganzen Breite jeder Hälfte bis zur medianen Rinne wahrnehmbar war. Anders verhielt es sich an der breiten Hirnplatte. Hier erschienen nur die Randeile der Platte durch Einkerbungen in gewölbt hervortretende Lappen



perlschnurartig segmentiert. Die Gliederung faßt LOCY ebenfalls als reguläre Neuromerie auf. Von anderer Seite (H. V. NEAL, 1898) wird diesen Lappen die Dignität von Neuromeren abgesprochen, da angeblich die bei der Neuromerie vorauszusehende Symmetrie daran bestehe (s. übrigens Abschn. Neuromerie). Ist das Hirnrohr geschlossen, wenn auch rostral noch nicht abgelöst, so erscheint es in ganzer Länge durch äußere seitliche Einschnürungen gegliedert, denen nun innere Leisten entsprechen. Es gehört aber zu den schwierigsten Aufgaben, diese Abgrenzungen auf die drei erst später sich bestimmenden Abschnitte, das Vorder-, Mittel- und Rautenhirn, zu verteilen und die entsprechenden Grenzen scharf zu ziehen. Für den hinteren Hirnschenkel, das Gebiet des späteren Rautenhirnes, finden sich nach den übereinstimmenden Ermittlungen mehrerer Beobachter fixe Punkte, die durch die Bildungsstätte gewisser Ganglien und die anfängliche Lage der Labyrinthgrube gegeben sind, davor aber gebietet es zunächst an solchen Marken. Der ventralwärts abgeboogene Hirnschenkel wächst rasch in die Länge, die ventrale Hirnfalte erweitert sich, die Kopfbeuge nimmt stetig zu, an der ventralen Wand bedingt diese Beuge mechanisch wechselnde Knickungen und Faltungen. Dazu kommen die Veränderungen, die die Bildung, Vergrößerung und das Gestieltwerden der Augenblasen an den Seitenwänden bewirken, aus denen sie entstehen. Alle diese Vorgänge erschweren es sehr, den Umgestaltungen zu folgen. Erst bei Embryonen, die eine Länge von 9—10 mm erreicht haben, tritt eine gewisse Stetigkeit ein und läßt die dann wahrnehmbare Gliederung auch am vorderen Hirnschenkel sicherer beurteilen. Ich weise aber zunächst auf die Kopie einer Zeichnung von NEAL hin, Fig. 85, die im allgemeinen eine Vorstellung dieser Gliederung gewähren soll, aber kein vollständiges Bild liefert.

Geht man von Embryonen aus, die bei 28—30 Urvirbeln eine Länge von etwa 4 mm aufweisen, so bietet sich als fixer Punkt ein Neuromer, an dessen Seite aus der zugehörigen Ganglienleiste das Ganglion des Facialis, *f* Fig. 85, entsteht. Es mag dieses Neuromer daher kurzweg als Facialisneuromer bezeichnet werden. Das nächste vor dem Facialisneuromer gelegene entwickelt zwar auch eine dorsale Seite, aber es geht kein dorsaler Nerv daraus hervor. Dieser Abschnitt der Leiste löst sich auf (NEAL). An dieses schließt sich vorn ein Neuromer an, das die Bezeichnung Trigemminusneuromer erhalten mag, denn aus dem zugehörigen Abschnitte der dorsalen Leiste, *t*, entsteht das Ganglion maxillo-mandibulare (Gasser's Aut.) des Trigemminus und verbindet sich durch seine Wurzel mit demselben. Ob das vor dem Trigemminusneuromer gelegene noch dem Rautenhirne zuzuweisen sei und wo die Vorder-Mittelhirngrenze zu ziehen wäre, ist hier nicht zu entscheiden.

Das Verhältnis der genannten peripheren Organe zu einzelnen Neuromeren erhält sich und wird noch bei Embryonen von 7—8 mm Länge angetroffen. Hier bietet sich aber eine weitere Marke, nämlich die durch die Fissura rhombo-mesencephalica bewirkte Enge des Hirnrohres, die das Mittelhirn hinten abgrenzt.

Das Hirn hat sich in der Regel in dieser Altersstufe bereits abgelöst, eine unpaarige Riechplakode (*r'*) ist aber noch zu sehen. An dem Rautenhirne zeigt sich in kurz bemessener Periode eine scharfe Knickung des Bodens, die ventrale Beuge (*vb*), vor welcher sich der

Boden bis zu einer tief einschneidenden Furche steil aufrichtet. Diese, auf die Seitenwände sich fortsetzende Furche ist die Fissura

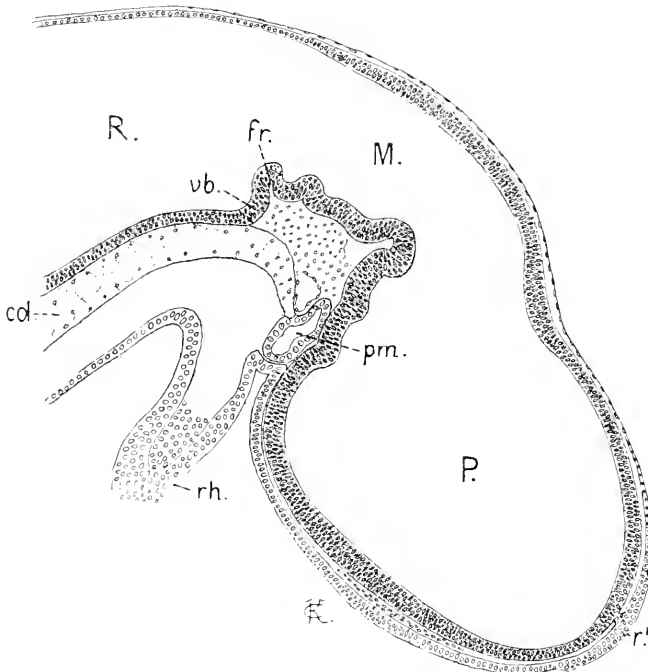


Fig. 86. *Acanthias*, 7—8 mm, 48—50 Urvirbel, Medianschnitt. 60:1. *P* Proencephalon. *M* Mesencephalon. *R* Rhombencephalon. *r'* unpaarige Riechplakode. *fr* Fissura rhombo-mesencephalica. *vb* ventrale Beuge am Rhombencephalon. *prn* Prämmandibularhöhle. *rh* Rachenhaut. *col* Chorda.

rhombo-mesencephalica (*fr*), die erst später auch am Dache als dorsale Hirnfalte sichtbar wird. Vor derselben finden sich am Boden des Mittelhirnes bis ins Vorderhirn hinein durch äußere Einkerbungen getrennte Falten, welche mit der zunehmenden Hirnkrümmung sehr wechseln und keine Gewähr dafür bieten, daß ihnen eine seriale Bedeutung zukommt.

Sagittale Schnitte lassen die durch die Fissura rhombo-mesencephalica bewirkte Hirnge sicher erkennen und zeigen, daß das in Fig. 85 dargestellte Verhältnis peripherer Organe zu bestimmten Neuromeren das gleiche geblieben ist. Es ist aber daraus auch zu ersehen, daß zwischen dem scharf abgegrenzten Neuromer, welches oben als Trigemimusneuromer bezeichnet wurde, neben welchem hier das Ganglion maxillo-mandibulare (*tr*) entsteht, und der Hirnge (*fr*) sich ein weiteres Neuromer befindet, welches als das vorderste Rautenhirneuromer aufzufassen ist.

Diese Rautenhirneuromeren erhalten sich in ihrer Begrenzung bis in viel spätere Stadien. Das erste wächst aber früh in die Länge, verengt sich dabei und wird in seinem dorsalen Teile zur Bildungsstätte des Kleinhirnes. Es kann daher die Bezeichnung Kleinhirn-

neuromer erhalten. Die folgenden erhalten sich nach Gestaltung und Ausdehnung gleichmäßiger.

Um die vor dem Rautenhirne gelegenen Neuromeren des Hirnes

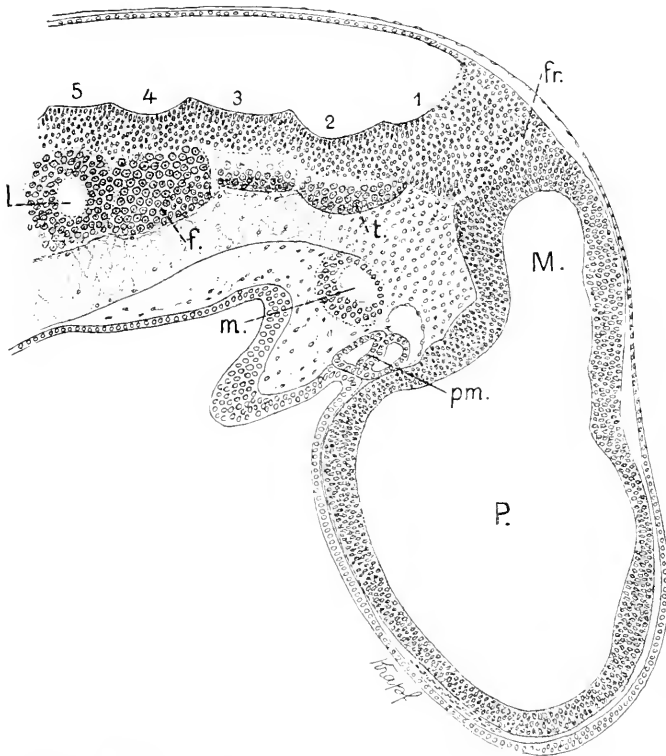


Fig. 87. Dasselbe Objekt wie in Fig 86, sagittaler Schnitt durch den Kopf. 60:1. P Prosencephalon. M Mesencephalon. fr Fissura rhombo-mesencephalica. tr Ganglion Trigemini. f Ganglion Facialis. l Labyrinth. 1—5 Neuromeren des Rhombencephalon. pm Prämandibularhöhle. m Mandibularhöhle.

nach Zahl und Gestalt zu überblicken, erweisen sich Embryonen des *Acanthias* von 9—10 mm Länge als ein geeignetes Objekt. An sagittalen Schnitten erscheinen sie dann ebenfalls als durch innere quere Leisten abgegrenzte, seitlich ausgebauchte Segmente. Der Median-schnitt durch das Hirn in dieser Altersstufe ergibt das in Fig. 88 dargestellte Bild.

Das Mittelhirn läßt sich an dieser Abbildung noch nicht bestimmt vom Vorderhirne abgrenzen. Auch seine hintere Grenze ist erst nur ventral durch die tief einschneidende Fissura rhombo-mesencephalica, dorsal aber noch nicht gegeben, denn die Dachplatte geht ohne Absatz zugeschärft in die bereits ganz dünne Lamina ependymalis über, die den sich jetzt ausweitenden Teil des Rautenhirnes deckt.

Der hier noch ungewöhnlicherweise sichtbare *Processus neuroporicus* (*pn*) bezeichnet bestimmt das rostrale Ende des Hirnes und trennt die Lamina terminalis von dem Hirndache. An diesem sieht man zwei aufeinanderfolgende Gewölbe. Die vordere Erhebung (*t*) ent-

spricht dem Telencephalon, die folgende gehört dem Zwischenhirn, dem Diencephalon der anatomischen Nomenklatur, an. An diesem Abschnitte beginnt eine caudalwärts gerichtete Ausstülpung (*e*), mit der sich die Bildung der Epiphyse einleitet.

Das dorsale Gewölbe des Telencephalon blüht sich bald beträchtlich auf und überragt das Diencephalon. Am Boden des Vorderhirnes

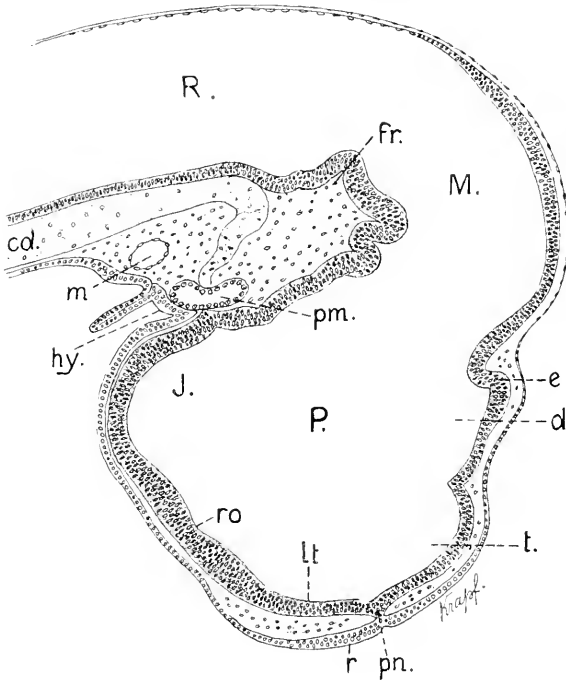


Fig. 88. Acanthias, 10 mm lang, 65. Urwirbel. 60:1. *P* Prosencephalon. *M* Mesencephalon. *R* Rhombencephalon. *pn* Processus neuroporicus. *t* Telencephalon. *d* Diencephalon. *e* Epiphysis. *lt* Lamina terminalis. *ro* Recessus opticus. *J* Infundibularregion. *fr* Fissura rhombo-mesencephalica. *r* unpaarige Riechplakode. *pm* Prämandibularhöhle. *m* Mandibularhöhle. *hy* Hypophysis. *cd* Chorda dorsalis.

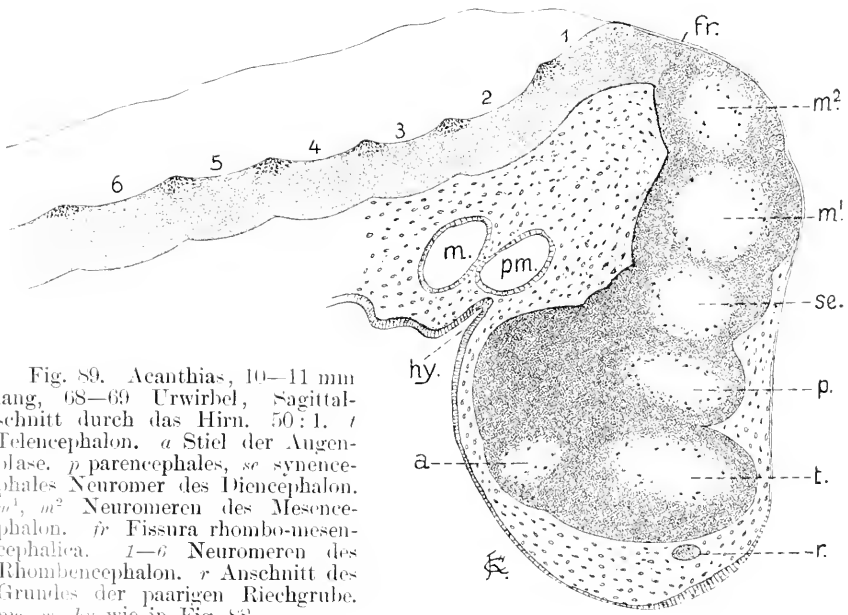


Fig. 89. Acanthias, 10-11 mm lang, 68-69. Urwirbel, Sagittalschnitt durch das Hirn. 50:1. *t* Telencephalon. *a* Stiel der Augenblase. *p* parencephales, *se* synencephales Neuromer des Diencephalon. *m*<sup>1</sup>, *m*<sup>2</sup> Neuromeren des Mesencephalon. *fr* Fissura rhombo-mesencephalica. *1-6* Neuromeren des Rhombencephalon. *r* Anschnitt des Grundes der paarigen Riechgrube. *pm*, *m*, *hy* wie in Fig. 88.

werden der Recessus opticus (*ro*) und ein die Prämandibularhöhle (*pm*) berührender spitzer Fortsatz sichtbar, der die Richtung bezeichnet, in der das Infundibulum auszuwachsen beginnt.

Sind am Medianschnitte nur 2 Segmente, die beiden vordersten, sichtbar, weil bei den folgenden die abgrenzenden Furchen sich nicht über das Dach erstrecken, so sind an sagittalen Schnitten auch die folgenden bestimmt zu unterscheiden. Ein besonders geeigneter Schnitt dieser Richtung, der zugleich die Reihe der Neuromeren am Rautenhirne zur Anschauung bringt, ist in Fig. 89 abgebildet. An den einspringenden interneuromeren Leisten drängen sich in diesem Stadium die Epithelzellen gegen die freie Kante zusammen; die gestreckten Kerne derselben rücken nahe aneinander, und bei lebhafter Kernfärbung sind diese Kanten allein schon durch die intensive Färbung kenntlich. Die Zahl der Mitosen nahe der Innenfläche der Hirnwand ist um diese Zeit eine sehr beträchtliche. Beides kommt an der Abbildung zum Ausdruck.

Es sind fünf Lichtungen blasig erweiterter Segmente durch den Schnitt eröffnet worden. Das vorderste Segment liefert das Telencephalon. Das zweite, mit *p* bezeichnete erfährt später eine besondere Gestaltung, es verkürzt sich und wird zu einem leistenartigen, lateral vorragenden und scharf abgesetzten Teile des Diencephalon, der die Ganglia habenulae entwickelt. In meiner Bezeichnungsweise liefert es also das Parencephalon oder Nebenhirn.

Die spätere Zugehörigkeit des dritten, mit *se* bezeichneten Segmentes ist zunächst nicht klar. Es dem Mittelhirn zuzuweisen, was das Nächstliegende zu sein scheint, dem steht ein Umstand entgegen. Es tritt nämlich die Commissura posterior, die man als dorsale Grenzmarke zwischen dem Vorder- und Mittelhirne festzuhalten hat, nicht zwischen den Segmenten *p* und *se* auf — hier entsteht die Epiphyse — sondern sie wird zuerst an der Furche sichtbar, die das dritte vom vierten Segment scheidet, also zwischen *se* und *m*<sup>1</sup>. Hierauf hat H. V. NEAL zuerst aufmerksam gemacht. Wenn diese Kommissur sich später auch nach vorn zu ausbreitet und das Segment *se* sich zugleich verkürzt, so läßt die Stelle ihrer beginnenden Bildung es doch richtig erscheinen, dasselbe dem Diencephalon zuzuweisen. Damit harmonisieren auch an anderen Objekten gemachte Beobachtungen, die weiterhin erwähnt werden sollen.

Für diesen Teil hatte ich früher bei der Beschreibung eines Amphibienhirnes (1893) die Bezeichnung Schalthirn, Diencephalon, vorgeschlagen. Da seitdem aber die Bezeichnung Diencephalon in die anatomische Nomenklatur in anderem Sinne aufgenommen worden ist, kann ich zwar den Ausdruck Schalthirn beibehalten, schlage aber, statt Diencephalon, die Benennung Synencephalon vor.

Es würden sich demnach die 5 vor dem Rautenhirne nachweisbaren Neuromeren derart auf bleibende Hirnabschnitte verteilen, daß das erste sich mit dem Telencephalon deckt, das zweite und dritte als parencephales und synencephales Neuromer in das Diencephalon oder Zwischenhirn aufgehen, das vierte und fünfte zusammen das Mittelhirn bilden.

Damit wäre aber noch nicht entschieden, wie diese Abgrenzungen sich am Boden des Hirnes ausprägen. Davon sei später gehandelt. Der das Mittelhirn vom Rautenhirn trennenden Einschnürung (*fr*)

kommt der Wert einer interneuromeren Furchung zu. Es folgen dann 6 Neuromeren des Rautenhirnes. Ein siebentes habe ich bei *Acanthias* caudalwärts nicht bestimmt durch eine Leiste abgegrenzt gesehen. Das vierte steht ständig mit dem Wurzelkomplex des Facialis in Verbindung.

In der Folge wächst das Telencephalon nicht rostralwärts, sondern noch mehr dorsalwärts aus. Es gestaltet sich zu einer mächtigen, das vordere Segment des Diencephalon hoch überragenden, dünnwandigen Blase. An diesem vorderen, dem parencephalen Segment beginnt eine Verkürzung, die dadurch bewirkt wird, daß das Dach an der Grenze gegen das Telencephalon sich als geschlossene Falte nach innen ein-senkt. Diese Falte liefert ein quer durch den Ventrikel gespanntes Segel, das Velum transversum, *vt* Fig. 90.

Die vordere Hirnwand, die Lamina terminalis, beginnt sich zu verdicken, indem das Epithel mehrzeilig wird. Der Processus neuroporicus ist verschwunden. Hinter der als halbkugelige Blase hervortretenden Epiphyse ist eine leichte Welle des Daches zu sehen, an deren hinterer Grenze die Commissura posterior sichtbar wird. Damit erhält das Synencephalon oder Schalthirn median seine Abgrenzung

gegen das Mesencephalon. Zugleich erscheint als hintere Abgrenzung des Mesencephalon eine dorsale Einfaltung (*pr*), die vorher nur ventral

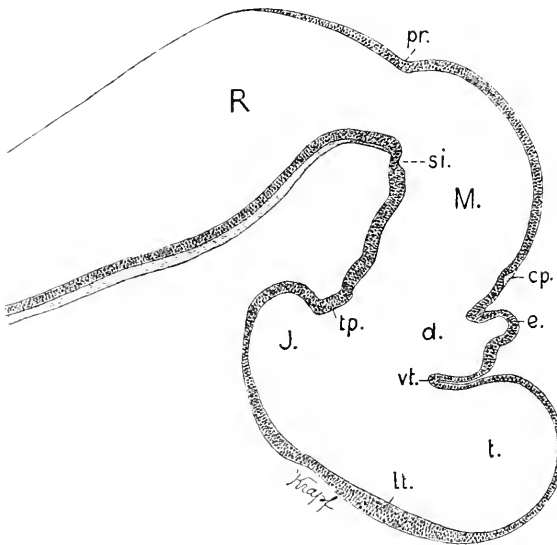


Fig. 90. *Acanthias*, 16—17 mm lang, ca. 80 Urvirbel, Medianschnitt durch das Hirn. 30:1. *t.*, *M.*, *R* wie in Fig. 88. *vt* Velum transversum, *lt* Lamina terminalis, *d* parencephales Segment des Diencephalon, *e* Epiphyse, *cp* Commissura posterior, *J* Infundibularregion, *tp* Tuberculum posterius, *si* Sulcus intra-cephalicus posterior, *pr* Plica rhombomesencephalica.

und lateral zu sehen war. Das hintere Blatt dieser Falte geht als Lamina cerebelli in die Bildung des Kleinhirnes ein. Am Boden des Mittelhirnes zeigt sich ein Einschnitt (*si*). Es ist der Sulcus intra-cephalicus posterior.

In diesem Stadium hat die Kopfbeuge den höchsten Grad erreicht. Der Grund des Infundibulum ist direkt dorsalwärts gerichtet.

Das Bild des Medianschnittes ändert sich wenig in den nächstfolgenden Entwicklungsstufen, bis die Embryonen eine Länge von 22—23 mm erreichen. Dann beginnen mit der Entwicklung weißer Substanz auch am Vorder- und Mittelhirne und mit dem Auftreten der Kommissuren weitere Differenzierungen, die in Fig. 91 zum Ausdruck kommen. Bei der Vergleichung dieser Abbildung mit Fig. 90

ist die Orientierung, trotz des Abstandes in der Entwicklung, leicht, wenn man von dem Velum transversum ausgeht. Vor diesem Velum liegt das Telencephalon, hinter demselben das in seiner Dachregion noch beträchtlicher als vorher verkürzte und eingesenkte Diencephalon, über welches sich das Mittelhirn jetzt hoch emporwölbt.

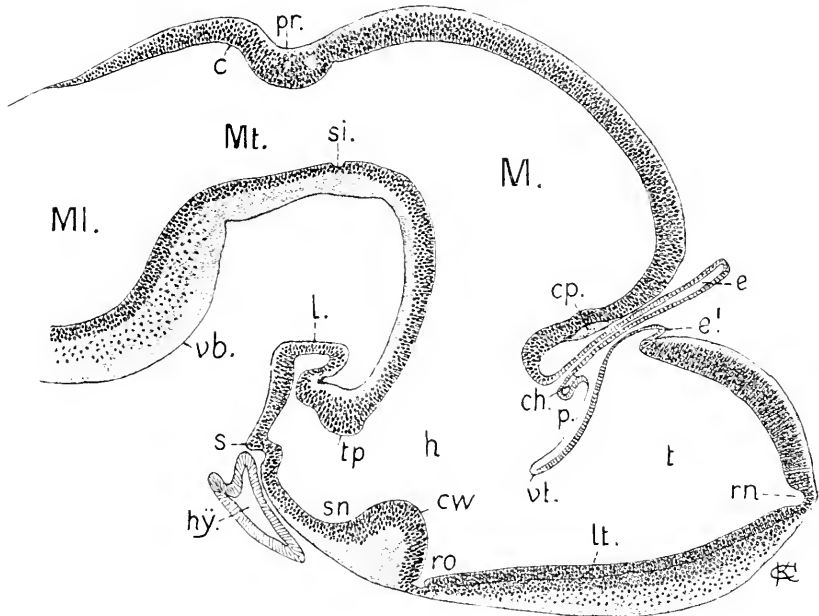


Fig. 91. Acanthias, 27 mm lang. 28:1. *t* Telencephalon. *rn* Recessus neuropticus. *e'* Paraphysis. *vt* Velum transversum. *p* Parencephalon. *ch* Commissura habenularis. *cp* Commissura posterior. *lt* Lamina terminalis. *ro* Recessus opticus. *cw* Chiasmawulst. *sn* Sinus postopticus. *s* Saccus Infundibuli. *l* Lobus posterior. *tp* Tuberculum posterius. *h* Regio hypencephalica Diencephali. *M* Mesencephalon. *si* Sulcus intraencephalicus posterior. *pr* Plica rhombo-mesencephalica. *MI* Metencephalon. *c* Cerebellum. *vb* ventrale Beuge. *hy* Hypophysis.

Die Entwicklung des Telencephalon hat sich in einer Richtung vollzogen, die von derjenigen, welche dieser Hirnteil bei Ganoiden und Telostiern einschlägt, grundverschieden ist. Seine Wand hat sich in ganzer Ausdehnung verdickt und histologisch differenziert. Man kann jetzt daran 3 Lagen unterscheiden, das bleibende Ependym, eine mittlere kernreiche Lage und eine äußere kernfreie, feinfädige Schicht. Dieser Prozeß ergreift auch die Lamina terminalis in ganzer Breite, bis hinab zum Recessus opticus. In gleicher Weise hat auch das Dach median Hirngewebe gebildet, es ist zu einem einheitlichen Pallium nerveum geworden. Ueberhaupt verhält sich der gesamte vor dem Velum transversum und dem Recessus opticus gelegene Hirnteil einheitlich. Es bildet daher die Linie, die den unteren Rand des Velum transversum mit dem Grunde des Recessus opticus verbindet, eine durchaus natürliche Abgrenzung des Telencephalon. Nur zwei Punkte verhalten sich besonders. Der eine Punkt ist die mit *rn* bezeichnete, am rostralen Hirnpol gelegene Bucht, der andere die Stelle der hervorwachsenden Paraphysis.

Diese in die verdickte Wand eindringende Bucht habe ich nur bei *Acanthias* gefunden. Bei *Spinax niger*, bei *Pristiurus melanostomus* habe ich sie vermißt. Ueber andere Arten fehlen mir Erfahrungen. Der Lage nach entspricht sie durchaus dem in jüngeren Stadien sichtbaren *Processus neuroporicus*, ich nehme daher nicht Anstand, sie als *Recessus neuroporicus* zu bezeichnen, trotzdem ich die Kontinuität nicht nachweisen kann; denn der *Processus* ist nur ausnahmsweise noch bei 9—10 mm langen Embryonen zu sehen. Das Wiederauftreten dieses *Recessus* spricht dafür, daß diese Stelle der Wand eine gewisse Besonderheit bewahrt hat und an der ringsum vor sich gehenden Bildung geschichteten Hirngewebes nicht teilnimmt, wodurch die konische Bucht ausgespart wird. Es ist dieselbe Bildung, die RABL-RÜCKHARD (1893) ebenfalls bei *Acanthias*embryonen in späten Stadien gefunden und, nach meinem Vorgange bei *Acipenser*, als *Lobus olfactorius impar* bezeichnet hat.

Das *Pallium* nervorum des *Telencephalon* erstreckt sich nicht ganz bis zur Wurzel des *Velum transversum*, ein kleines medianes Feld bleibt hier dünn epithelial und stülpt sich als kurze Blase vor, die *Paraphysis (e')* bildend.

Die beiden Blätter des *Velum transversum* sind ungleich, das vordere besteht aus kubischen Zellen, das hintere aus ganz abgeplatteten. Die auf das *Velum transversum* folgende Region des *Diencephalon* ist, wie bereits erwähnt, beträchtlich verkürzt. Man unterscheidet daran folgende Gebilde: vorn eine dorsalwärts aufgerichtete kurze Falte (*p*), dann die mittlerweile aufgetretene *Commissura habenularis (ch)*, darauf die zu einem langen, dünnen Schlauche gestaltete *Epiphysis* und hierauf die gegen den Ventrikel eingefaltete Dachplatte des Schalthirnes, welche durch die *Commissura posterior* von dem Dache des Mittelhirnes abgegrenzt wird. Die nächsten Abbildungen werden ergeben, daß die Falte *p* zu einem sehr eigenartig gestalteten Hirnteile gehört. Am Boden des *Diencephalon*, caudalwärts vom *Recessus opticus*, hat sich ein mächtiger *Chiasmawulst (ciw)* erhoben, der unter seinem ependymalen Ueberzuge quere Faserlagen enthält, während an den Stielen der Augenblasen die Bildung der *Optici* kaum begonnen hat. Die Fasern gehören postoptischen *Commissuren* an. Eine *Commissura anterior* ist als diskreter Strang gar nicht zu sehen. Durch die Erhebung des *Chiasmawulstes* entsteht hinter diesem eine der *Infundibularregion* angehörige Bucht, der *Sinus postopticus (sn)*.

Endständig hat sich das *Infundibulum* in zwei Aussackungen gegliedert, den dorsalwärts gerichteten *Lobus posterior (l)* und die erst noch unbedeutende untere Aussackung, den *Saccus Infundibuli (s)*.

Am Mittelhirne hat sich das Dach, *Tectum opticum*, im Vergleich zu früheren Stadien, wachsend hoch emporgewölbt und beginnt sich histologisch zu schichten. Die histologische Differenzierung setzt sich caudalwärts auch auf die Blätter der *Plica rhombo-mesencephalica (pr)* und die *Kleinhirnlamelle (c)* fort.

Am Rautenhirne sind jetzt schärfer als vorher zwei Regionen zu unterscheiden. Die vordere, engere und kanalartige stellt das *Metencephalon* oder *Hinterhirn (mt)*, die hintere, geräumige das *Myelencephalon* oder *Nachhirn (MI)* vor. Die Sonderung beginnt bereits früh, indem das vorderste *Neuromer* des Rautenhirnes in die Länge wächst und, einwachsend, sich röhrenförmig gestaltet, während gleich-



zeitig im Bereich der nächst hinteren Neuromeren die Ausweitung sich einstellt. Das Metencephalon entspricht eben dem ursprünglich ersten Rautenhirnneuromer, Fig. 87 und 89 (*I*). Diese Sonderung tritt bei allen Formen ein, welche ein ausgedehntes Kleinhirn entwickeln.

Das Hirn eines Embryo, der nur wenig jünger war als der eben besprochene, wurde mittels der Plattenmodelliermethode nach einer tadellosen Schnittserie in toto rekonstruiert. Die Rekonstruktion wurde in beiden Hälften besonders ausgeführt und ergab volle Symmetrie. Die 3 folgenden Abbildungen stellen das Gehirn getreu dar. Der Embryo war 25 mm lang, hatte 5 offene Kiemenpalten und zeigte in kurzen Knospen hervorsprossende Kiemenfäden. Er entsprach also dem Stadium L in BALFOUR'S Scala. Die Kopfbeuge zeigte das Maximum ihrer Ausbildung.

Das Hirn erscheint im Groben betrachtet viergliedrig. Man unterscheidet daran das, wenn auch in verschiedene Teile differenzierte, doch im wesentlichen sich einheitlich darbietende Prosencephalon, dann das bogenförmige Mesencephalon, das davon scharf abgesetzte engere Metencephalon und das seitlich ausgeweitete Myelencephalon.

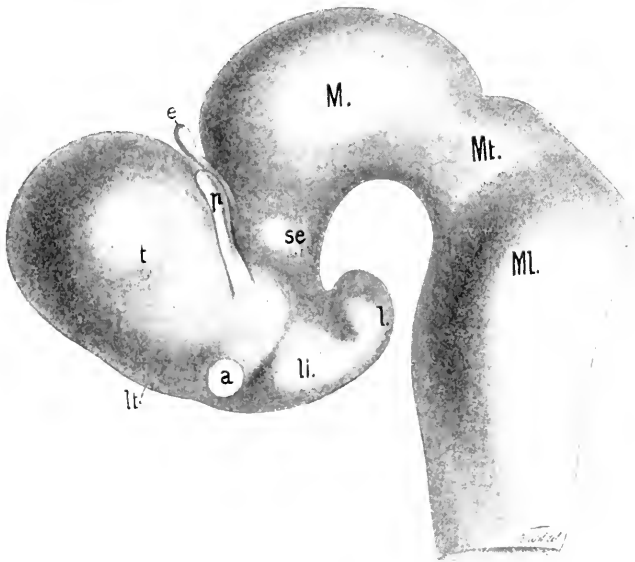


Fig. 92. Acanthias, 25 mm lang, Seitenansicht des Hirnes nach einer Rekonstruktion. 25:1. *t* Telencephalon. *lt* Lamina terminalis. *p* Parencephalon. *e* Epiphysis. *se* Synencephalon. *a* Augenstiel. *li* Lobus inferior. *l* Lobus posterior. *M* Mesencephalon. *Mt* Metencephalon. *ML* Myelencephalon.

An dem vordersten dieser 4 Hauptabschnitte tritt als mächtigster Teil das Telencephalon (*t*) hervor. Es bildet eine dorsalwärts wie seitlich vorspringende abgerundete Blase, die ventral durch eine vor dem Augenstiel (*a*) einschneidende Furche abgegrenzt wird, während dorsal eine andere Furche sie von dem mit *p* bezeichneten Teile trennt. Der zwischen dem Telencephalon und Mesencephalon gelegene, kompliziert gestaltete Abschnitt würde, nach der bisher hier eingehaltenen Nomenklatur, als Diencephalon, als Zwischenhirn zusammenzufassen

sein. Dorsal ist dieser Abschnitt ganz schmal und eingeklemmt, ventral breit. Deskriptiv müssen daran mehrere Regionen unterschieden werden. Zunächst ist auf das leistenförmige, an die Blase des Telencephalon angelehnte paarige Organ (*p*) zu verweisen. Demselben gehört die am Medianschnitte sichtbare, in Fig. 91 ebenfalls mit *p* bezeichnete Falte an. Die vordere Wand des leistenförmigen Gebildes wird von dem hinteren Blatte des Velum transversum geliefert. Die hintere dickere Wand enthält die Ganglia habenularia, welche durch die Commissura habenularis, Fig. 91 *ch*, verbunden werden und, wie sagittale Schnitte ergeben, die Fasciculi retroflexi entsenden. Dieses Organ ist das Nebehirn, Parencephalon. Es stellt einen morphologisch specialisierten Teil am Diencephalon vor. Demselben enge angeschlossen liegt die Epiphysis. Beide zusammen geben die Regio parencephalica Diencephali.

Zwischen der Wurzel des leistenförmigen Parencephalon und dem mittleren Teile des Hirnbodens liegt eine den Augenstiel (*a*) entsendende und vor, wie hinter dem Augenstiel durch eine Furche begrenzte Region, die eine besondere Bezeichnung erfordert. Ich benenne sie, wie bei *Bdellostoma*, als Regio hypencephalica Diencephali, oder in Kürze als Hypencephalon. In Fig. 91 ist diese Region mit *h* bezeichnet.

Daran schließt sich caudalwärts, durch eine Furche von ihr abgesetzt, die Regio infundibularis, an welcher 2 Paar Lappen gewölbt hervortreten, die Lobi inferiores (*li*) und Lobi posteriores Infundibuli (*li*). — Als vierte Region am Diencephalon wäre dann noch die Regio synencephalica, die Schalthirnregion, zu unterscheiden. Das Schalthirn (*se*) zeigt eine halbkugelige Hervorwölbung.

Vergleicht man dieses Bild mit der Abbildung der Neuromeren in Fig. 89, so ist die Orientierung nicht schwer. Das erste und dritte der dort sichtbaren Neuromeren, *t* und *se*, sind hier noch in bestimmter Abgrenzung wahrnehmbar. Was dazwischen liegt, gehört also insgesamt dem zweiten Neuromer an, welches sich morphologisch am reichsten ausgestaltet hat. Daß es sich dorsal verschmälerte, ist schon hervorgehoben worden; ventral hat es durch das Auswachsen des Infundibulum an Breite gewonnen.

Das so eigenartig gestaltete Parencephalon habe ich ebenso bei Embryonen von *Scyllium*, *Pristiurus* und *Torpedo* angetroffen.

WILLIAM A. LOCY (1895) hat es bei *Acanthias* bereits beachtet und ganz zutreffend abgebildet. Er benennt es nach einem von R. BURCKHARDT (1894a) gebrauchten Ausdruck als „Zirbelpolster“. Darunter verstand aber BURCKHARDT den unmittelbar vor der Epiphyse gelegenen Teil der Dachplatte, also in diesem Falle die in Fig. 91 vor dem Stiele der Epiphyse gelegene, zum Parencephalon gehörige Falte. Es ist klar, daß diese Bezeichnung auf das ganze Organ nicht Anwendung finden kann. Mir scheint hier gerade die Bezeichnung Nebehirn, Parencephalon für die paarigen, henkelartig vorspringenden Leisten ganz passend.

Am Mittelhirne sind die beiden Neuromeren, Fig. 89 *m*<sup>1</sup>, *m*<sup>2</sup>, nicht mehr zu unterscheiden. Es ist einheitlich geworden.

Bei der Dorsalansicht zeigt sich, daß das Telencephalon median einen vorspringenden Kiel besitzt, der aber die hintere Grenze nicht erreicht. An den lateralen Polen dieser Blase zeigen sich schwach abgesetzte Buckel. In diese treten von der ventralen Seite her die

die Bündel der Riechnerven ein. Die Riechgruben liegen direkt ventral darunter. Eine quere, über die ganze Breite des Hirnes hinziehende Furche trennt auch dorsal das Telencephalon vom Parencephalon. Diese Furche dringt zwischen die beiden Blätter des Velum transversum ein.

Das Parencephalon ist ausgeprägter paarig als das Telencephalon. Man unterscheidet einen schmälern Mittelteil und stärkere seitliche Lappen. Der mittlere Teil bildet die in Fig. 91 sichtbare Falte ( $p$ ), hinter welcher die Commissura habenularis gelegen ist. Die seitlichen Lappen enthalten die Ganglia habenularia (vergl. Fig. 95). Es zeigt sich, daß der lange, schlanke Stiel der Epiphysis terminalis eine walzenförmige, quer gelagerte Blase trägt.

Die Hirnwand zeigt innen ein reich gegliedertes Relief. Den äußeren Hervorwölbungen entsprechen innen tiefe Buchten und Furchen. Die Höhle im dorsalen Teile des Telencephalon ist die geräumigste. Sie wird hinten durch das doppeltblättrige Velum transversum, das in der Zeichnung weiß gehalten ist, begrenzt. Ventral reicht das Telencephalon bis zu einer tiefen, quer verlaufenden Furche am Hirnboden, die, vom Recessus opticus ausgehend, in die hohlen Augenstiele

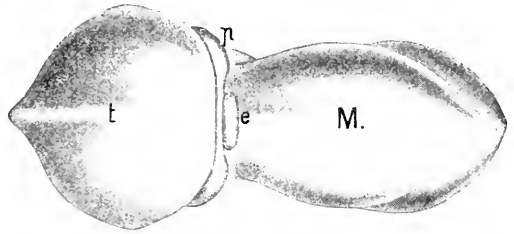


Fig. 93. Dasselbe Objekt wie in Fig. 92, Dorsalansicht des Hirnes. 25:1.  $t$  Telencephalon.  $p$  Parencephalon.  $e$  Epiphysis.  $M$  Mesencephalon.

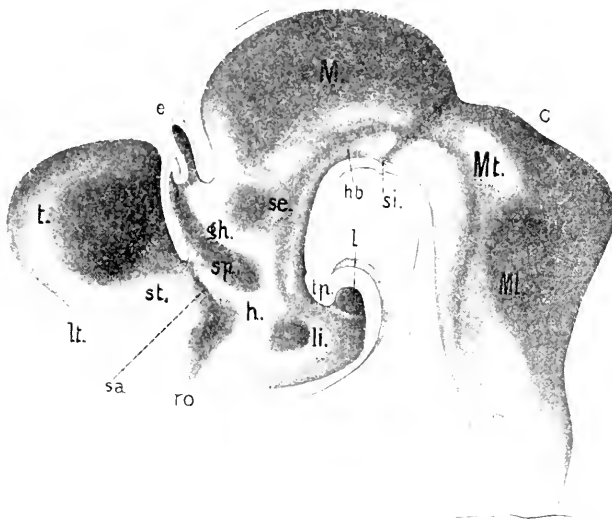


Fig. 94. Dasselbe Objekt wie in Fig. 92, innere Ansicht der Hirnwand. 25:1.  $t$  Telencephalon.  $lt$  Lamina terminalis.  $st$  Stammblappen.  $sa$  Sulcus intraencephalicus anterior.  $ro$  Recessus opticus.  $h$  Regio hypencephalica Diencephali.  $sp$  Sulcus pariencephalicus.  $e$  Epiphysis.  $sh$  Habenularvulst.  $li$  Eingang in den Lobus inferior.  $l$  Eingang in den Lobus posterior Infundibuli.  $tp$  Tuberculum posterius.  $se$  Regio synencephalica Diencephali.  $M$  Mesencephalon.  $hb$  Haubenwulst.  $si$  Sulcus intraencephalicus posterior.  $Mt$  Metencephalon.  $c$  Cerebellum.  $ML$  Myelencephalon.

leitet (Wurzelfurche der Augenblasen, W. HIS). Mit dieser vereint sich eine andere Furche an der seitlichen Hirnwand, welche am unteren Rande des Velum transversum beginnt, der Sulcus intraencephalicus anterior. Vor dieser Furche hat sich die Wand des Telencephalon zu einem einwärts vorragenden Hügel (*st*) verdickt, der den Stamm-lappen (Corpus striatum) abgiebt. Hinter dem Velum transversum erstreckt sich eine tiefe Furche (*sp*) in dorso-ventraler Richtung. Sie gehört dem leistenförmigen Parencephalon an. Ich bezeichne sie daher als Sulcus parencephalicus. Der hinter dieser Furche gelegene Wulst (*gh*) enthält dorsal die Habenularganglien und umschließt ventral-caudalwärts den Fasciculus retroflexus. Er kann füglich als Habenularwulst bezeichnet werden. Derselbe gehört also ebenfalls der Regio parencephalica an. Das ventral vom Sulcus parencephalicus gelegene, mit *h* bezeichnete Gebiet ist die Regio hypencephalica. Ihr gehört auch der Chiasmawulst an. An diese Region schließt sich caudalwärts die Infundibularregion an, innerhalb welcher man die Eingänge in die beiden Lappen, den Lobus inferior (*li*) und Lobus posterior (*l*), als rundliche Oeffnungen sieht. Hart hinter dem mit *gh* bezeichneten Wulste liegt, scharf gegen den Ventrikel des Mesencephalon abgesetzt, die Ausbuchtung des Schalthirnes (*se*). Der zugehörige Teil des Dachplatte befindet sich nicht mehr in der früheren Lage. Er steckt im hinteren Blatte der Falte zwischen der Epiphyse und dem Mesencephalon und trägt die Commissura posterior.

Es ergibt sich aus diesem Bilde, daß von einem Thalamus opticus noch gar nicht die Rede sein kann. Aber man wäre immerhin berechtigt, bei dem Vergleiche mit der inneren Wandfläche des Zwischenhirnes eines Annioten das Parencephalon regional mit dem Epithalamus, die darunter gelegene hypencephale Region, die zwischen dem Recessus opticus und der Infundibularregion sich erstreckt (*h*), mit dem Hypothalamus und endlich die Regio synencephalica mit dem Metathalamus der anatomischen Nomenklatur zu vergleichen.

Ich möchte noch besonders darauf hinweisen, daß von einem Sulcus Monroi im Sinne von HIS, oder einem Sulcus limitans, der vom Myelencephalon an, kontinuierlich durch das Mesencephalon hindurchziehend und weiter bis zum Recessus opticus verlaufend, zu verfolgen wäre, im Bereich des Diencephalon keine Spur zu sehen ist. Eine solche Grenzfurche, die eine dorsale von einer ventralen Zone der seitlichen Wand scheidet, besteht hier nicht. Das domartig gewölbte Dach des Mesencephalon umschließt einen geräumigen Ventrikel. Am Boden verlaufen paarige Wülste, die sogenannten Haubenwülste (*hb*). Sie sind bis an das Tuberculum posterius (*tp*) zu verfolgen.

An der caudalen Grenze des Mesencephalon schneidet eine Furche (*si*) scharf in die Seitenwand ein und bedingt auch median am Boden einen Einschnitt. Es ist die „hintere Mittelhirngrenze“ von R. BURCKHARDT, der Sulcus intraencephalicus posterior in meiner Bezeichnungsweise. Diese Furche unterbricht einen vom Myelencephalon her zu verfolgenden ventralen Längswulst und trennt ihn vom Haubenwulste am Mesencephalon.

Neuromeren am Myelencephalon kamen in der Rekonstruktion nicht zum Ausdruck. Sie sind aber in diesem Stadium noch nicht verstrichen.

Das Verhältnis des Telencephalon zum Parencephalon, nach Lage und Dimensionen ist, in Fig. 95 an einem horizontal geführten Schmitte

zu übersehen. Der Pristiurusembryo, dem der Schnitt entnommen ist, war beträchtlich weiter entwickelt als der für das Modell benutzte Embryo von *Acanthias*. Das Telencephalon ist hier viel breiter. Der mittlere dünnere Teil seiner hinteren Wand stellt das vordere Blatt des Velum

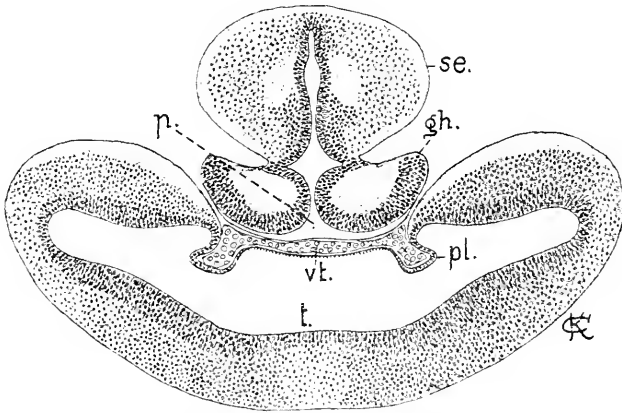


Fig. 95. Pristiurusembryo mit langen Kiemenfäden, etwa Stadium O nach BALFOUR. Horizontalschnitt durch das Telencephalon bis ins Synencephalon. 40:1. *t* Telencephalon. *vt* Velum transversum. *p* Parencephalon. *gh* Ganglion habenulae. *se* Synencephalon. *pl* Plexus chorioideus lateralis.

transversum vor, welches vaskularisiert ist. Die Gefäße stützen beiderseits die Hirnwand gegen den Ventrikel ein, womit sich die Bildung eines paarigen Plexus chorioideus hemisphaeriorum einleitet. Am Parencephalon sind die durchschnittenen Ganglia habenulae jetzt als solche kenntlich an dem Kerne molekulärer Substanz, der von einer mehrzeiligen Zellenlage umschlossen wird. Dahinter folgt im Durchschnitte das Schalthirn.

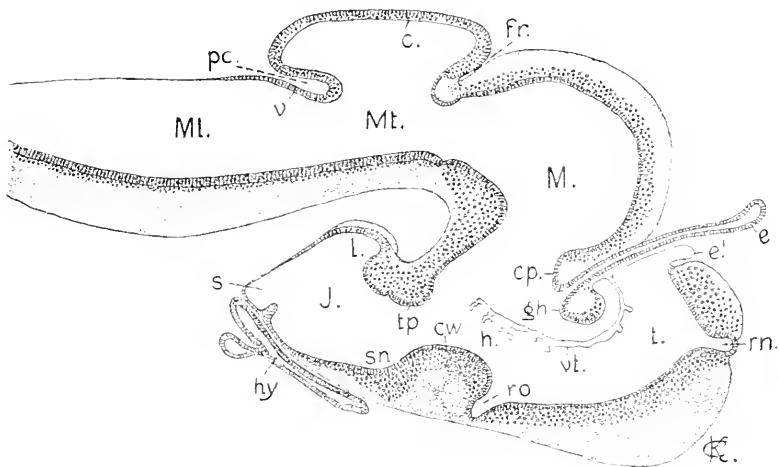


Fig. 96. *Acanthias*, 70 mm. Median-schnitt. 14:1. Bezeichnungen wie in Fig. 91—95. Dann *fr* Fissura rhombo-mesencephalica. *pc* Plica cerebelli posterior. *e* Velum medullare posterius. *s* Saccus Infundibuli. *hy* Hypophysis.

Zwischenstufen überspringend, gehe ich auf einen alten Acanthias-embryo über. Die eingetretenen Umwandlungen sind, abgesehen vom Kleinhirne nicht bedeutende.

Der Recessus neuroporicus erhält sich und gewinnt ein besonderes Interesse dadurch, daß beiderseits vor dieser Ausbuchtung nahe der Medianebene aus der vorderen Wand ein starker Nerv hervorgeht, der ventral-lateralwärts verlaufend, in ein an der Riechgrube zwischen den mächtigen Olfactoriussträngen gelegenes Ganglion eintritt. Während dieser Nerv — von dem noch an anderer Stelle die Rede sein wird — in einen nahe dem Recessus neuroporicus gelegenen konischen Vorsprung des Hirnes sich einsenkt, findet sich die Verbindung der starken Olfactoriusstränge mit dem Hirne an den lateralen Polen, wo sich die Lobi olfactorii durch eine Einschnürung absetzen. Während median durch den konischen Recessus (*rn*) die dorsale von der vorderen Wand des Telencephalon sich abgrenzt, besteht im übrigen eine solche Grenze nicht. Die Wand ist, von dieser beschränkten Stelle abgesehen, gleichmäßig verdickt und geschichtet. Man unterscheidet die Ependymlage, dann eine zellenreiche Schicht und zu äußerst eine Lage feinfädiger Substanz ohne Kerne. Diese Schichtung erstreckt sich wie früher bereits bis zum Recessus opticus. Vor diesem Recessus wäre die Commissura anterior zu suchen, die bei allen übrigen Fischen so deutlich nachweisbar ist. Bei diesen alten Embryonen ist sie aber als besonderer Strang nicht auffindbar.

Während die Wanddicke des Telencephalon stetig zugenommen hat, ist im gesamten Wachstum dieses Hirnteiles, im Vergleich zu den hinteren Abschnitten, augenfällig eine Stockung eingetreten; es bleibt zurück.

Die Paraphysis wächst nur wenig und behält ihre dünne Wand aus einer platten Zellenlage. Nahe ihrer Wurzel gehen paarige Einstülpungen ab, die Gefäßkonvolute umschließen und zu mächtigen Plexus chorioidei laterales sich entfalten, welche weit in den Ventrikel des Endhirnes hineinragen. Sie entsprechen den paarigen Plexus hemisphaeriorum oder laterales bei Urodelen, Gymnophionen und Amnioten. Der mittlere Teil des Velum transversum hängt nur an seiner Wurzel seitlich mit den paarigen Plexus zusammen und liefert vaskularisiert den nach vorn sich verzweigenden Plexus chorioideus medius des Vorderhirnes. Das hintere Blatt des Velum entwickelt keine Ramifikationen, es bildet, wie vorher, die vordere Wand des Parencephalon.

Von weiteren Veränderungen, die sich gegenüber dem durch die Figg. 91—95 veranschaulichten Stadium vollzogen haben, seien die folgenden hervorgehoben.

Am Tuberculum posterius beginnt eine Sonderung in zwei übereinander gelegene Höcker, die bei erwachsenen Haien voneinander abstehen. Der dünnwandige Saccus Infundibuli (*s*) hat sich in querer Richtung weit ausgedehnt und sich einem ebenfalls lateralwärts weit reichenden queren Schenkel, der vom oberen Ende der schlauchförmigen Hypophysis ausgeht, angelagert. Dieser quer gestreckte Saccus Infundibuli, beim entwickelten Tiere als Saccus vasculosus bezeichnet, wird bei diesen 70 mm langen Embryonen noch nicht von Gefäßen umspinnen.

Die Ganglia habenulae sind noch symmetrisch. Sie verwachsen jetzt median mit ihren oberen Enden und umschließen dabei die Commissura habenularis.

Beträchtlicher als das Telencephalon haben Mittel- und Kleinhirn sich vergrößert und sich dorsal emporgewölbt. Das Dach des Mittelhirnes, Tectum opticum, ist gleichmäßig verdickt und hat in histologischer Differenzierung Schichtung erlangt.

Das Kleinhirn (*c*) besteht aus einer beiderseits dickeren, in einem medianen Streifen verdünnten Platte aus mehrzeiligem Epithel. Diese Platte richtet sich hinter der vorderen Grenzfurche (*fr*) erst rostralwärts und lagert sich dem Tectum opticum auf; dann schlägt sie sich rückwärts und bildet ein flaches Gewölbe, welches hinten durch eine neue einspringende Falte, die hintere Kleinhirnfalte, Plica cerebelli posterior (*pc* Fig. 96), abgegrenzt wird.

Sonach greift die Bildung des Kleinhirnes caudalwärts auf das Gebiet des Myelencephalon über: denn das untere Blatt der hinteren Kleinhirnfalte ist ebenfalls dem Kleinhirn zuzurechnen und wird als Valvula cerebelli posterior (*vc*) benannt. Das Kleinhirn bildet also einen an seiner Mündung in den Ventrikel des Metencephalon eingeschnürten Sack, denn beide Grenzfalten konvergieren ventralwärts. Der Hohlraum dieses Sackes wäre als Cavum Cerebelli zu bezeichnen.

In Ermangelung älterer Embryonen von *Acanthias* entnehme ich das Bild eines weiter vorgeschrittenen Stadiums einer anderen Art.

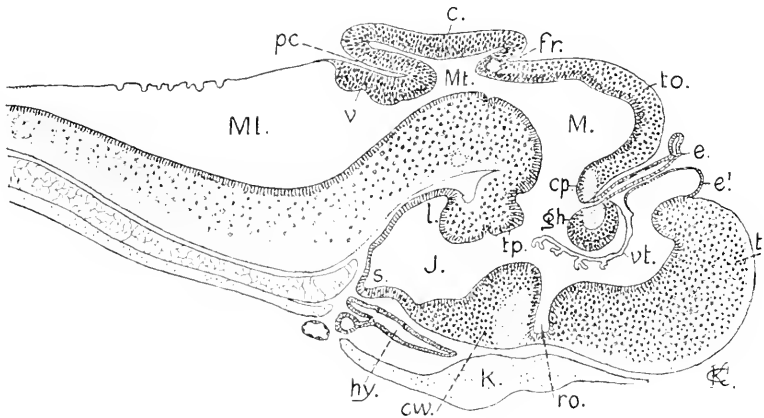


Fig. 97. *Spinax niger*, alter Embryo, Hirn median. 12:1. *t* Telencephalon *e'* Paraphysis. *e* Epiphysis. *vt* Velum transversum. *ro* Recessus opt. *cv* Chiasmawulst. *l* Lobus posterior. *s* Saccus Infundibuli. *tp* Tuberc. posterius. *gh* Gangl. habenulæ mit Comm. habenularis. *cp* Comm. posterior. *to* Tectum opticum. *M* Ventrikel des Mesencephalon. *fr* Fissura rhombo-mesencephalica. *Mt* Metencephalon. *Ml* Myelencephalon. *c* Cerebellum. *pc* Plica cerebelli posterior. *v* Valvula cerebelli posterior. *hy* Hypophysis. *k* Knorpel der Schädelbasis.

Es handelt sich um einen Embryo mit knorpeliger Schädelbasis und knorpeligem, bis an die Epiphysis reichendem Schädeldach. Im allgemeinen schließt diese Abbildung sich nahe an die vorhergehende an, zeigt aber durchweg einen Fortschritt in der Entwicklung. Die Formation der Wand des Telencephalon reicht auch an diesem Objekte vollständig bis an den Recessus opticus, umfaßt also den gesamten vorderen Abschnitt des Vorderhirnes vom Dache bis zum Boden. Es fehlt hier ein Recessus neuroporicus, und den p. 84 erwähnten Nerven, der bei dem 70 mm langen *Acanthias* fast die halbe Dicke des Oculo-

motorius besitzt, habe ich bei *Spinax* nicht gefunden. Die Paraphysis hat eine etwas dickere epitheliale Wand als bei *Acanthias*; die Plexus chorioidei verhalten sich, wie vorher schon erwähnt. Die Gebilde zwischen dem Dache des Telencephalon und dem Tectum opticum am Mittelhirne sind nicht wesentlich verändert. Der schlanke, hohle, an seiner Wurzel enge Stiel der Epiphysis schnürt sich an dem dickwandigeren und, wie Fig. 93 es sehen ließ, in querer Richtung auswachsenden Endstücke ein. Es leitet sich also die Abtrennung dieses terminalen Gebildes, das als Parietalorgan bezeichnet wird, von dem Stiele ein. Die auch jetzt noch symmetrischen Ganglia habenulae sind median in einem walzenförmigen Wulste (*gh*) vereint und umschließen mit ihrer kernreichen Substanz die Comm. habenularis zum größeren Teile.

Das hintere Ende des Tectum opticum und das Kleinhirn sind von dem Schnitte nicht genau median getroffen worden. Median wird das Tectum dünn, und in der ganzen Ausdehnung des Kleinhirnes findet sich innen eine schmale mediane, nur vom Ependym gedeckte Rinne. Die Abbildung stellt die Konfiguration des Kleinhirnes dar, wie sie hart neben der Medianebene und weiter lateral erscheint. Besonders beachtenswert ist die starke Entwicklung, die die Valvula cerebelli posterior (*v*) aufweist. Sie ist dicker als das Dach des Kleinhirnes und trägt an der dem Ventrikel zugekehrten Fläche quere Wülste. Die Dachplatte ist flach und das Cavum cerebelli verengt.

Von einem Scylliumembryo mit langen Kiemenfäden, dessen Körperlänge ich nicht bestimmen konnte, der in der Entwicklungsstufe des Cerebellum der Abbildung in Fig. 97 entsprach, lege ich das Bild eines Querschnittes vor: der Schnitt geht durch die Kommunikation des Cavum cerebelli mit dem Ventrikel des Metencephalon an dessen engster Stelle, dem Isthmus, und fällt hart hinter den

caudalwärts gerichteten Vorsprung in Fig. 97, den die mit *f* bezeichnete Fissur bedingt.

Der Querschnitt des Metencephalon zeigt äußerlich einen fast kreisförmigen Umriss, nur ventral ragen 2 Wülste vor, zwischen denen eine flache Fissura mediana ventralis besteht. Das Kleinhirn erscheint

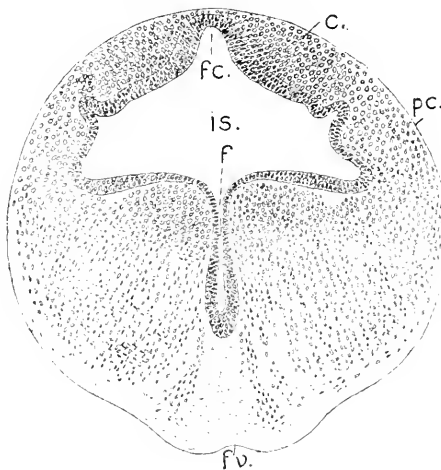


Fig. 98. Scyllium, Embryo mit langen Kiemenfäden. Querschnitt durch das Metencephalon. 75:1. *c* Kleinhirnplatte. *fc* Fissura mediana cerebelli. *pc* Pedunculus cerebelli. *f* Sulcus longitudinalis ventralis. *fv* Fissura mediana ventralis. *is* Ventrikel des Isthmus in der vorderen Region des Metencephalon.

paarig, es besteht aus 2 Platten, die durch eine mediane Furche (*fc*) geschieden sind und sich durch seitliche Furchen von den Pedunculi cerebelli (*pc*) absetzen. Der oberhalb dieser seitlichen Furchen befindliche Raum wäre speziell als Cavum cerebelli zu bezeichnen. Eine sehr tiefe mediane innere Furche (*f*), der Sulcus longitudinalis cen-



tralis STIEDA, schneidet in die kompakten Massen der Regio sub-cerebellaris des Metencephalon ein. Die Pedunculi cerebelli setzen sich auf die dorsalen Längswülste der Medulla oblongata (Fig. 99*d*) fort.

Die Morphogenie der Medulla oblongata ist nicht näher bekannt. Die Ausweitung des Ventrikels und die Verdünnung der Dachplatte hat bereits bei Acanthiasembryonen von 10 mm Länge begonnen. Bei Embryonen von 20 mm Länge sind die Seitenwände in der Trigemini-region schon derartig auseinandergeklappt, daß sie ganz flach liegen und von der gespannten breiten Dachplatte domartig überwölbt werden. Am Boden läuft die innere mediane Längsfurche hin. Interneuromere Leisten sind an der inneren Fläche noch deutlich zu sehen, aber durchgehende Längszonen sind nicht abgegrenzt wahrnehmbar. Erst nachdem die Neuromeren bei ca. 40 mm langen Embryonen verstrichen sind und die hintere Kleinhirnfurche aufgetreten ist, ändert sich das Bild. Die nächsten Zeichnungen sind einem Scylliumembryo entnommen. Die Medulla oblongata ist auch bei diesem älteren Embryo flach, auch die Decke des Tegmen Ventriculi

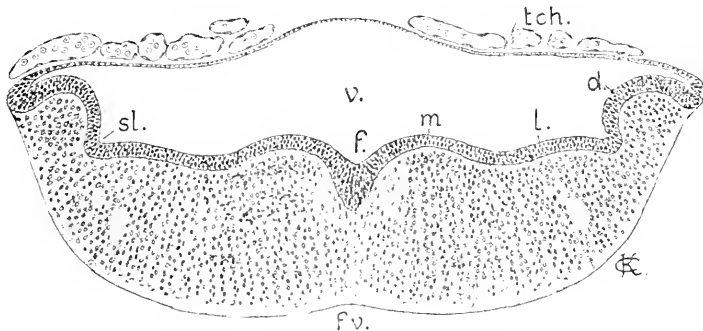


Fig. 99. Älterer Embryo von Scyllium, Myelencephalon, Trigemini-gebiet. 75:1. *tch.* Lamina chorioides. *v.* Ventrikel. *f.* Sulcus longitudinalis ventralis. *fr.* Fissura mediana ventralis. *m., l., d.* medialer, lateraler, dorsaler Längswulst. *sl.* Sulcus limitans (?).

quarti ist nicht so gewölbt, wie in jüngeren Stadien, nachdem sich der Lamina ependymalis Gefäße, fast ohne Zwischengewebe aufgelagert haben.

Die innere Oberfläche der Seitenwände hat sich in 3 durch Längsfurchen begrenzte Längswülste, Eminentiae longitudinales Ventriculi quarti, gesondert. Es findet sich also das gleiche wie bei Bdellostoma, Fig. 89, während bei Petromyzon nur eine Fureche einen breiten medio-lateralen Wulst von einem schmäleren dorsalen trennt. Die 3 Wülste, die hier zu sehen sind, erscheinen ziemlich gleichzeitig. Es ist ja wahrscheinlich, daß der mediale und laterale Wulst zusammen dem einheitlichen medio-lateralen Wulst bei Petromyzon, der Grundleiste nach His, entsprechen, aber es ist doch nicht ganz sicher. Darüber könnte erst eine sehr eingehende vergleichende Untersuchung der darin enthaltenen Kerngebiete entscheiden. Somit ist es auch nicht sicher, ob die obere Längsfurche (*sl*) als Sulcus limitans im Sinne von His bezeichnet werden kann. Jedenfalls kann der laterale Wulst nicht

als ausschließlich zur motorischen Zone gehörig aufgefaßt werden. Im Bereich der medialen Wülste liegen die Fasciculi longitudinales mediales. Rostralwärts verfolgt geht der dorsale Wulst in die Pedunculi Cerebelli über, der laterale verstreicht an den Pedunculis. Die medialen Wülste sind bis zum Sulcus intraencephalicus posterior zu verfolgen. Darüber hinaus schließen sich ihnen die Haubenwülste an.

Caudalwärts nimmt die Breite des Myelencephalon gegen das Facialisgebiet ab, der Umriß des Querschnittes wird kreisförmig, die Seitenwände haben sich aufrichtet und das Tegmen wird entsprechend schmaler, auflagernde Gefäße fehlen hier noch. Die 3 einspringenden Wülste liegen übereinander.

Fig. 100.

Fig. 101.

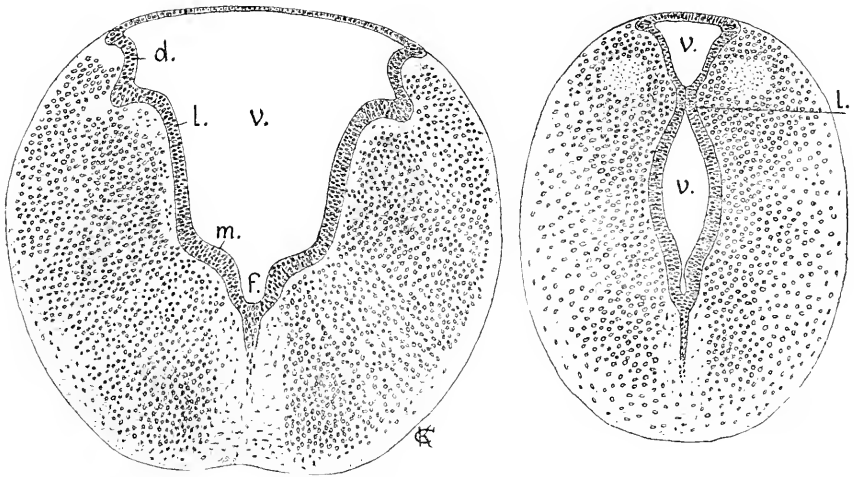


Fig. 100 Scyllium. Medulla oblongata. Facialisregion. 75:1. *j, m, l, d, v* wie in Fig. 99.

Fig. 101. Dasselbe Objekt. Vagusregion. *l* lateraler Wulst. *v, v* doppelte Lichtung des 4. Ventrikels.

Wie man in Fig. 100 sieht, gewinnt der laterale Wulst das Uebergewicht über die beiden anderen, die aber noch deutlich sichtbar bleiben. Mit der Annäherung an die vorderste Wurzel des Glosso-pharyngeo-Vagus flacht sich der dorsale Wulst ab, die erhöhten Kuppen der lateralen Wülste nähern sich und, unter beträchtlicher Verschmälerung des gesamten Querschnittes sowie der Dachplatte, der Medulla, kommen die lateralen Wülste median zur Vereinigung, so daß der 4. Ventrikel in der Vagusregion durch eine Querbrücke in zwei übereinander gelegene Lichtungen getrennt wird (Fig. 101). Es ist ein Vorgang gleich dem an Rückenmarke bei beginnendem Verschuß des Centralkanal in der dorsalen Region. Aber diese Querbrücke der Medulla oblongata schließt bei Scyllium nicht an den Verschuß im Rückenmarke an, sondern bleibt isoliert. Hinter der in Fig. 101 gezeichneten Region löst sich die Verbindung wieder, die Wülste verflachen und der Ventrikel gewinnt von neuem ein wenig an Breite. Näheres über die Längswülste und ihre nach den Regionen des Myelencephalon wechselnde Ausbildung wird bei den Ganoiden angeführt werden (vergl. Abschnitt „Neuromerie“).

Ob dieser Vorgang allgemein bei Haien eintritt, wie lange die Vereinigung dauert und ob sich eine bleibende Folge ergibt, ist nicht bekannt.

Bei *Torpedo* bedingt die Bildung des Lobus electricus eine Besonderheit in der Entwicklung der Medulla oblongata. Der Lobus electricus ist eine Produktion des medialen Wulstes am Boden des 4. Ventrikels; ob der laterale Wulst, zum Teil wenigstens, mit einbezogen wird, muß ich unentschieden lassen. Die Bildung beginnt damit, daß das Ependym beiderseits von der medianen Innenfurche sich durch Schichtung verdickt. Aus dieser starken Ependymlage werden dann neue Elemente zahlreich ventralwärts ausgeschaltet. Ich bin nicht in der Lage, eine zusammenhängende Beschreibung der Entwicklung des Organs zu geben und beschränke mich auf die Wiedergabe eines Sagittalschnittes.

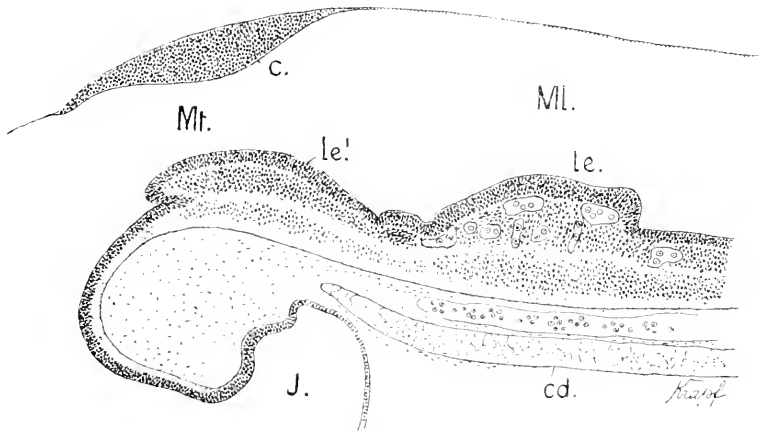


Fig. 102. *Torpedo ocellata*. 18 mm lang. Sagittalschnitt durch die Medulla oblongata. 30:1. *Mt.* Metencephalon. *ML.* Myelencephalon. *c.* Cerebellum. *J.* Infundibulum. *cd.* Chorda. *le.* *le'* Lobus electricus.

Bei diesem Embryo zeigt der Lobus electricus 2 Abschnitte, einen hinteren höheren (*le'*), der auch in der Breite den vorderen niedrigen Teil (*le*) übertrifft. Beide sind durch eine Querfurche abgesetzt. Der vordere Abschnitt erstreckt sich durch das Metencephalon und hört vorn am Übergange zum Mittelhirne zungenartig mit freiem Ende auf. Der hintere Abschnitt ist in seiner tiefen Lage, unterhalb der mächtigen Ependymschicht auffallend reich vaskularisiert. Hinten fällt der Lobus electricus steil ab.

Die spätere Entwicklung des Hirnes der Elasmobranchier ist unbekannt. Man weiß aus der vergleichenden Anatomie, daß sie besonders am Vorderhirne, aber auch am Cerebellum verschieden verläuft. Die Lobi olfactorii, die noch bei dem 70 mm langen *Acanthias* schwach abgesetzte Höcker an den lateralen Polen des quer verlängerten Telencephalon bilden, und über dem Riechorgan liegen, werden beim Wachsen der Ethmoidalregion des Schädels, indem sie den Riechorganen folgen, lang ausgezogen und gliedern sich in einen terminalen Bulbus und einen dünneren Stiel, den *Pedunculus olfactorius* (GEGENBAUR, 1898), der bei *Squatina*, *Torpedo*, *Raja*

besonders lang wird. Das mediane Telencephalon, bleibt hohl bei den Notidaniden, bei *Scymnus* und *Chinaera* und besitzt ein Pallium ependymale. Bei *Careharias* ist die Lichtung nur noch in Spuren vorhanden, bei anderen soll sie ganz schwinden (BURCKHARDT 1894?). Auch die dorsale Oberfläche des Telencephalon ist sehr variabel.

### Nachtrag.

Ich erhalte nachträglich Einblick in eine demnächst erscheinende Abhandlung von H. SCHAUINSLAND, in der einige Embryonalstadien eines Holocephalen, des *Callorhynchus antarcticus* beschrieben werden, wobei auch das Hirn Berücksichtigung findet. Es handelt sich dabei um ein frühes Stadium und um einige weiter vorgerückte, die sich aber nahe stehen.

Das jüngere Stadium wird durch die in Fig. 102 A vorliegende Abbildung gekennzeichnet. Nach der Entwicklung des Kiemenapparates entspricht es dem Stadium L bei *Scyllium* nach BALFOUR'S Bestimmung. Äußere Kiemenfäden sprossen an 3 Visceralbögen hervor, 5 Kiemenpalten sind offen, der Hyomandibularspalt ist schon zu einem Spiraculum verengt. Die gleiche Entwicklung zeigen *Acanthias*-embryonen, deren Hirn den Ausbildungsgrad wie in den Figg. 92—94 aufweist. Damit verglichen steht das Hirn bei diesem Embryo von *Callorhynchus*

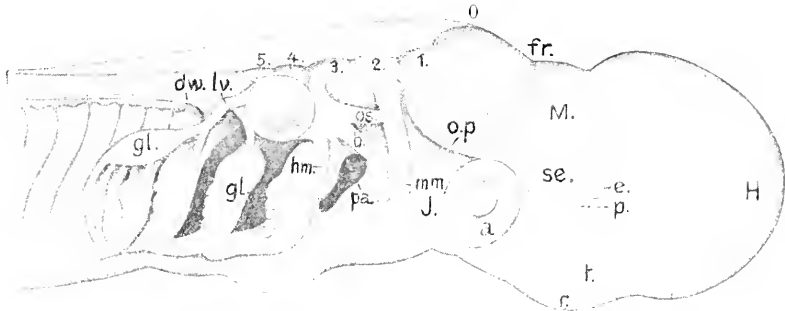


Fig. 102 A. Embryo von *Callorhynchus antarcticus*. Seitenansicht des Kopfes. Nach SCHAUINSLAND, 21:1. (Die Bezeichnungen sind zum Teil von mir.) *H* Haube des Rostrum. *v* Riechgrube. *t* Telencephalon. *p* Parencephalon. *e* Epiphysis. *se* Synencephalon. *J* Infundibulum. *M* Mesencephalon. *fr* Fissura rhombo-mesencephalica. *0—5* sechs Neuromeren des Rautenhirnes. *a* Auge. *t* Labyrinth. *op* Nervus ophthalmicus profundus. *mm* Nervus maxillo-mandibularis. *gl* Nervus glossopharyngeus. *lv* Nervus lateralis Vagi. *dw* dorsale Wurzeläste.

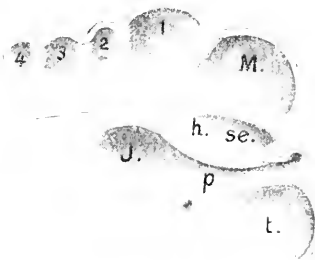


Fig. 102 B. Hirn eines gleichaltrigen *Callorhynchus*, halbiert. Nach SCHAUINSLAND, 21:1. *t* telencephales Neuromer. *p* parencephales Neuromer des Diencephalon. *h* Regio hypencephalica. *J* Regio infundibularis desselben Neuromers. *se* Synencephales Neuromer des Diencephalon. *M* Mesencephalon einheitlich. *1—4* Rautenhirnneuromeren.

in der Entwicklung zurück. Das Telencephalon ist klein, die Epiphyse ein ungestieltes Bläschen. Die Neuromeren sind sehr gut zu übersehen und noch bestimmter

an dem halbierten Hirne in Fig. 102 B, das von einem zweiten, dem andern fast gleichalterigen Exemplare stammt.

Außere dorso-ventral gerichtete Furchen, entsprechende innere Leisten grenzen bis zu der mit *fr* bezeichneten Furche, der Fissura rhombo-mesencephalica 4 Neuromeren ab. Der Vergleichung halber habe ich an denselben die gleichen Bezeichnungen, wie in der Fig. 89 benutzt. Das vorderste (*t*) ist abgerundet, dorsalwärts nicht so aufgetrieben wie es bei *Acanthias* bereits früh erscheint. Das zweite (*p*) zeigt die auch bei *Acanthias* eintretende Verkürzung in der dorsalen Region. Es trägt die Epiphyse. Ventral ist es lang ausgedehnt und umfaßt die Regio hypencephalica (*h*) und den Infundibularteil (*J*). Vorn ventral, münden die Augenstiele ein. Die Begrenzung dieses Neuromers in Fig. 102 B entspricht also durchaus der Abgrenzung, die ich in der Erläuterung zu Fig. 94 demselben gab.

Das dritte fasse ich als das synencephale oder Schalthirneuromer auf, d. h. als das zweite des Diencephalon. SCHAUMSLAND bezeichnet es als vorderes Neuromer des Mittelhirnes. Eine in Fig. 102 B sichtbare Verdickung der Dachplatte an der hinteren Grenze erscheint mir aber die Stelle der Bildung der Commissura posterior anzudeuten. Das vierte wäre dann das bereits einheitliche Mittelhirn, wie es sich auch in Fig. 92 darstellt.

Darauf folgen, in Fig. 102 A sichtbar, 6 Rautenhirneuromeren. Von diesen erscheint das erste, das metencephale oder Kleinhirneuromer (*0*), welches auch von SCHAUMSLAND als solches aufgefaßt wird, eigenartig, indem es sich beträchtlicher dorsal emporwölbt, als es in so frühem Stadium bei *Acanthias* zu beobachten ist. Das Verhältnis der Nerven zu den folgenden Neuromeren ist für diese Bestimmung entscheidend. Den fixen Punkt bei der Zählung dieser Neuromeren des Rautenhirnes giebt in allen Klassen der Facialis ab, dessen Wurzel stets mit dem vierten (*β*) verbunden ist. So verhält es sich auch hier. Das zweite (*1*) steht in Verbindung mit dem Ophthalmicus profundus. Die einheitliche Wurzel des Nervus maxillo-mandibularis hat eine sekundäre Verschiebung gegen das dritte (*2*) an sich nervenlose Neuromer erfahren. Diese Verlagerung ist auch anderweitig beobachtet worden.

Es besteht also hinsichtlich der Segmentation des Hirnes ganz befriedigende Kongruenz zwischen diesem Objekte und *Acanthias*.

Was die älteren von SCHAUMSLAND beschriebenen Embryonen anlangt, so ist das Hirn viel weiter entwickelt, als bei allen von mir oben geschilderten Selachiern. Es fehlen nur die Vergleichsobjekte. Die Ethmoidalregion hat sich gestreckt, die Riechgruben sind weit vorgelagert worden. Diesen folgend hat sich das Telencephalon in lang ausgezogene paarige Teile gesondert, die hinten durch einen unpaarigen Abschnitt verbunden bleiben.

Der in Fig. 102 C mit *tm* bezeichnete Teil ist das Telencephalon medium. Es enthält den Ventrículus impar Telencephali und ist, nach SCHAUMSLAND, von einer Lamina chorioidea mit Plexusbildungen dorsal geschlossen. Die paarigen Teile sind hohl und haben ein dickeres Dach. Ihre Ventrikel münden seitlich in den Ventrículus impar ein. Die rostralen Enden sind mit dem Geruchsorgan unmittelbar verbunden. Eine ringförmige Einschnürung teilt sie in einen kurzen, vorderen Abschnitt (*lo*) und einen längeren, umfangreichen, hinteren Abschnitt (*lo'*).

Diese Teile bereits als Hemisphären im morphologischen Sinne zu bezeichnen, nehme ich Abstand. Dazu scheint mir die Abgliederung vom

medianen Teile nicht weit genug gediehen zu sein. Es fehlt noch ein freies, hinteres Ende, und wie es sich mit den Kommissuren hier verhält,

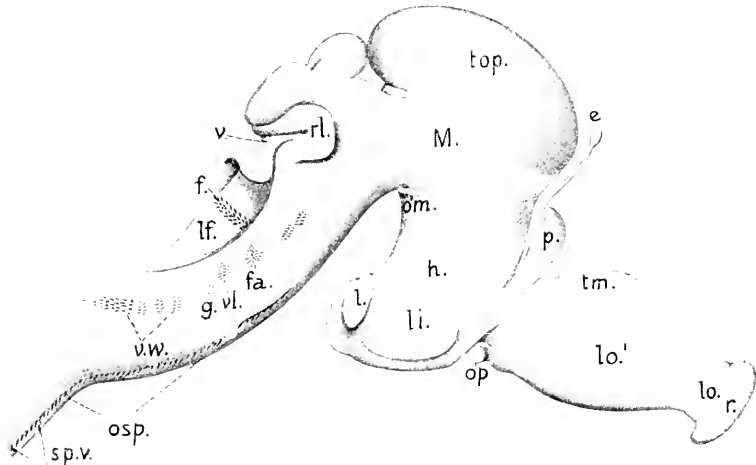


Fig. 102 C. *Callorhynchus antarcticus*. Hirn eines 60 mm langen Embryo; nach SCHAUINSLAND. 12:1. *r* Geruchsorgan. *tm* Telencephalon medium. *lo* Lobus olfactorius anterior. *lo'* Lobus olfactorius posterior. *p* Parencephalon. *e* Epiphysis. *h* Regio hypencephalica Diencephali. *li* Lobus inferior. *l* Lobus posterior. *s* Sacus Infundibuli. *M* Mesencephalon. *top* Tectum opticum. *op* Opticus. *tr* Trochlearis. *om* Oculo motorius. *c* Cerebellum. *v* Velum medullare posterius. *rl* Recessus lateralis. *lf* Lobus Facialis. *f* dorsale Facialiswurzel. *fa* ventrale Facialis- und Acusticuswurzel. *el* Wurzel des Lateralis Vagi. *g* Glossopharyngeus. *vw* Wurzel der Branchialzweige des Vagus. *ab* Abducens. *osp* Occipito-spinale Nerven. *spv* Ventrale Spinalnerven.

ist nicht aufgeklärt. Nach den vorläufigen Beobachtungen von SCHAUINSLAND scheint nur eine ventrale, die basalen Regionen verbindende Commissura anterior (Commissura interlobularis STRIEDA) zu bestehen; eine dorsal davon gelegene, in die medial gelegenen Flächen dorsalwärts einstrahlende Kommissur, wie sie sich an den Hemisphären der Cyclostomen und weiter an denen der (Dipnoer?) Amphibien und Amnioten findet, scheint zu fehlen. Ist dieses zutreffend, so würde also hier eine Differenzierung noch nicht bestehen, die für alle ausdrücklich so genannten Hemisphären charakteristisch ist. Es könnte an diesem Objekte wohl erst von der Einleitung zur Hemisphärenbildung die Rede sein. Ich ziehe es vor, solange nicht eine eingehendere Untersuchung weitere Anhaltspunkte geliefert hat, die beiden Abschnitte an diesen paarigen Teilen des Telencephalon als Lobus olfactorius anterior (*lo*) und Lobus olfactorius posterior (*lo'*) zu unterscheiden.

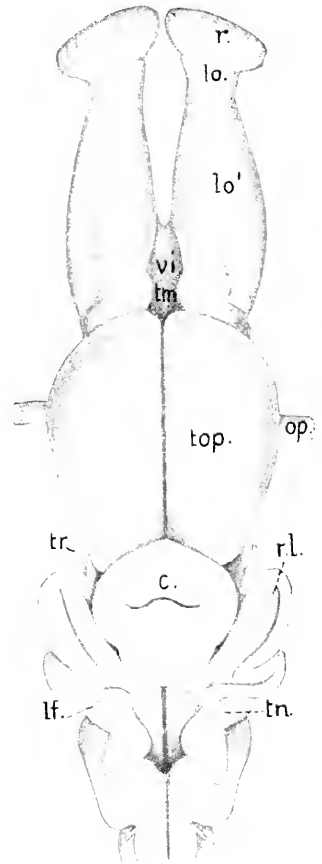
Am Diencephalon fällt vor allem ein dorsalwärts frei hervorragendes Gebilde (*p*) auf, das auf den ersten Blick eine vordere Epiphyse zu sein scheint. SCHAUINSLAND giebt an, es fänden sich darin die Ganglia habenulae und es werde dieser Körper von einer Furche von der rostralen Seite unvollständig in zwei Hälften gesondert. Es handelt sich also um das Parencephalon, welches nicht, wie bei den Selachiern, lateral hervortritt, sondern einen median gestellten langen Zapfen bildet. Hart dahinter ragt die lang gestielte Epiphyse hervor, terminal eine kleine runde Blase tragend. Die Infundibularregion weist dieselben Lappen auf,

die bei *Acanthias* erwähnt wurden. Am Mittelhirne wird das Tectum opticum vom Boden durch eine laterale Längsfurche abgesetzt. Das Cerebellum (*c*) erscheint wie in Fig. 97. Es bildet einen rostralwärts gerichteten und einen caudalen Blindsack und ist in der Mitte zu einer queren Furche eingesenkt. Daran schließt sich ein starkes, gefaltetes Velum medullare posterius (*v*), das die Triginus-region der Medulla oblongata überdeckt. Auch die Wände des seitlich und rostralwärts ausgestülpten Recessus lateralis (*rl*) sind gefaltet. In der dorso-lateralen Region der Medulla oblongata liegt ein langgestreckter, äußerlich gewölbt hervortretender Lappen (*lf*) mit dem ein starker dorsaler Wurzelkomplex des Facialis (*fl*) verbunden ist. SCHAUMSLAND bezeichnet denselben als Lobus facialis. Die Hauptmasse dieser dorsalen Wurzel gehört dem Nervus buccalis an, eine andere Portion dem Ophthalmicus superficialis und eine dritte dem Hyomandibularis. Aber der Ophthalmicus superficialis und der Hyomandibularis beteiligen sich auch an der Zusammensetzung eines mehr ventral gelegenen Wurzelstranges (*fu*), der auch den Acusticus umschließt. Es scheint demnach, als wenn man jenen dorsalen Lappen (*lf*) speciell als einen Lobus lineae lateralis (JOHNSTON 1898) aufzufassen habe.

Einem etwas älteren Embryo ist das in Fig. 102 D in der Dorsalansicht abgebildete Hirn angehörig.

Bei diesem weiter entwickelten Hirne sind die paarigen Lobi olfactorii länger als in Fig. 102 C: der vordere ist vom hinteren scharf abgesetzt. Welche Bedeutung dem an der Oberfläche gewölbt hervortretenden medialen Felde am hinteren Lobus olfactorius beizumessen sei, das durch eine gebogene Längsfurche vom lateralen Gebiete getrennt wird, muß dahingestellt bleiben. Dasselbe gilt für die paarigen Wülste hinter diesem gewölbten Felde. Das Dach am Telencephalon medium ist entfernt, man blickt in den Ventriculus impar desselben.

Fig. 102 D. Hirn eines Embryo von *Callorhynchus*, Dorsalansicht. Nach SCHAUMSLAND. *r*, *lo*, *lo'*, *tm*, *top*, *c*, *op*, *tr* wie in Fig. 102 C. *vi* Ventriculus impar. *rl* Recessus laterales Myelencephali. *tn* Taenia Ventriculi quarti. *lf* Lobus facialis nach SCHAUMSLAND.



Das Mittelhirn überragt völlig die dorsale Region des Diencephalon. Sein Tectum opticum (*top*) ist durch eine tiefe mediane Furche halbiert. Eine quere Furche sondert am Kleinhirn 2 Lappen von einander, einen vorderen und einen hinteren. Das Tegmen des vierten Ventrikels ist entfernt worden, man sieht auf den Boden desselben. Die dorsalen Ränder der Seitenwände der Medulla oblongata werden von gewundenen

Lamellen gesäumt. Vorn sind es die Wände der Recessus laterales (*rl*), die in 2 starken Windungen hervortreten. Durch einen Einschnitt davon getrennt, folgt ein hinteres System von Falten. Die Lamelle (*ln*), die diese hinteren Falten bildet, ist an die dorsale Fläche des von SCHAFFINSLAND als Lobus facialis (*lf*) bezeichneten Höckers angeheftet und ist wohl nichts anderes, als die hier zu starker Entwicklung gelangte Taenia Ventriculi quarti.

#### Das Rückenmark.

Der Canalis neurentericus erhält sich lange klaffend. So erscheint er noch bei Acanthiasembryonen von 12 mm Länge, die 65—70 Ursegmente besitzen. Terminal, am Uebergange in den neurenterischen Kanal erweitert sich die Lichtung des Rückenmarkes schon früh (Fig. 103) und bildet die Schwanzblase nach BALFOUR (A. L. III<sup>3</sup> 1878). Das hinter dieser Erweiterung gelegene Ende des Schwanzes umschließt eine kompakte Masse rundlicher Zellen, die dem weiteren Wachstum der Organe in caudaler Richtung dienen, einen Teloblast (*tl*), in welchen die blasig erweiterte Lichtung mit einer Kerbe einschneidet. Am Uebergange in den Schwanzdarm verengt sich die Lichtung. Hier beginnt bei Acanthiasembryonen von ca. 15 mm Länge der Verschuß.

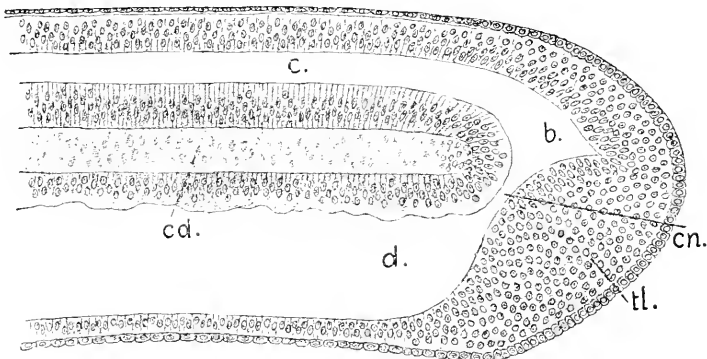


Fig. 103. Acanthias, 7—8 mm lang, Medianschnitt durch den Schwanz. 100:1. *c* Centralkanal. *d* Schwanzdarm. *cn* Canalis neurentericus. *b* Schwanzblase. *cd* Chorda. *tl* Teloblast.

Die in Fig. 103 *b* sichtbare Erweiterung bleibt eine terminale. Bei älteren Embryonen, an denen die Trennung des Rückenmarkes vom Schwanzdarme erfolgt ist, behält das Rückenmark einen Endventrikel, Ventriculus terminalis (Fig. 104 *r*), wie ein solcher auch bei Amphioxus angetroffen wird.

An dem Objekte, dem der in Fig. 104 abgebildete Schnitt entstammt, hatte sich hinten noch ein Rest des Schwanzdarmes erhalten, der weiter vorn fehlte.

Die weiße Substanz des Rückenmarkes erscheint beträchtlich später als die Spinalnerven. Ihre Bildung beginnt am Nachhirne und setzt sich langsam caudalwärts fort. Bei Torpedoembryonen von 8 mm Länge, an denen die Spinalnerven bis in die Pectoralflosse hinein verfolgt werden können und dort mit den abgeschmürten Muskel-



knospen der Flosse in Verbindung stehen, läßt sich in der gleichen Körperregion nur erst ein ganz schwacher Belag von weißer Substanz am Rückenmarke erkennen. Bei Selachiern tritt die weiße Sub-

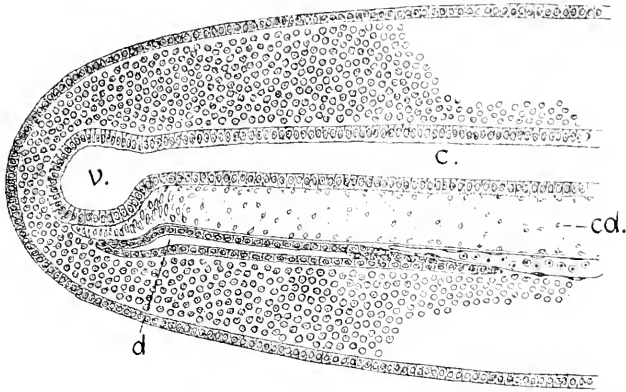


Fig. 104. Acanthias, 20 mm lang. Schwanz im Medianschnitt. *v* Centralkanal. *e* Ventriculus terminalis. *d* Rest des Schwanzdarmes. *cd* Chorda.

stanz relativ etwas früher auf. Sie erscheint zunächst in zwei Portionen, einer ventro-lateralen, einer dorso-lateralen, die sich aber bald vereinigen.

Am Rückenmarke überwiegt erst der dorso-ventrale Durchmesser, dann gewinnt allmählich der quere das Uebergewicht. In der Dachplatte erscheinen bei Selachiern (Acanthias, Scyllium, Pristiurus) annähernd gleichzeitig mit dem Auftreten der weißen Substanz, die zuerst von J. VICTOR ROHON (1884) bei der Forelle, dann besonders eingehend von BEARD bei Raja beschriebenen großen Dorsalzellen, auf die im Abschnitt über das periphere Nervensystem zurückzukommen ist. Sie liegen bei den Selachierembryonen in einer Doppelreihe, alternierend gegen einander verschoben und entstehen durch be-

Fig. 105.

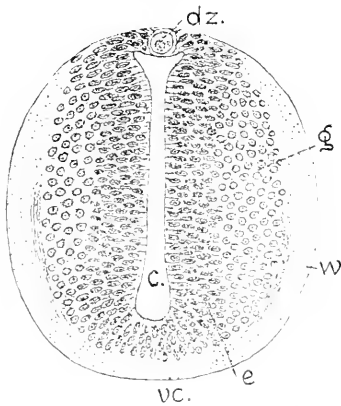


Fig. 106.

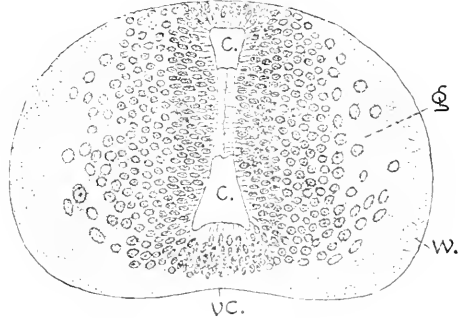


Fig. 105. Acanthias, 22 mm. Rückenmark, Region der Pectoralflosse. *w* weiße, *g* graue Substanz, *e* Ependym, *dz*: transitorische große Dorsalzelle, *v* Centralkanal. *vc* ventrale Kommissur. 150:1.

Fig. 106. Acanthias, 27 mm. Bezeichnungen wie in Fig. 105.

sonderes Wachstum von Ependymzellen der Dachplatte. Bei *Acanthias* erhalten sie sich hier nicht lange; 22 mm lange Embryonen zeigen sie bereits in Reduktion (Fig. 105), wobei sie mehrkernig werden und nur schwach tingibel sind. Bei Embryonen von 27 mm Länge fand ich sie nicht mehr auf. Bei *Scyllium* und *Pristiurus* erhalten sie sich länger. Bei *Torpedo* sind sie bisher nicht angetroffen worden.

Der Centralkanal, in ein und derselben Region untersucht, verhält sich im Gange der Entwicklung sehr wechselnd. Wenn bei *Acanthias* die weiße Substanz erscheint, berühren sich die Seitenwände median in großer Ausdehnung, es klafft nur dorsal und ventral eine enge Lichtung. Dieser frühe Kontakt löst sich wieder und der Kanal erscheint als vertikaler Spalt mit dorsaler und ventraler Erweiterung, wie in Fig. 105. Dann tritt bei *Acanthias* wieder Verschuß des Kanals in mittlerer Höhe ein, aber in eigentümlicher Weise. Die Ependymzellen verlängern sich medialwärts in helle, unfärbbare Endglieder, die wie Cuticularbildungen aussehen und treten in feste Verbindung (Fig. 106). Der Vorgang setzt sich dorsalwärts fort und scheint den

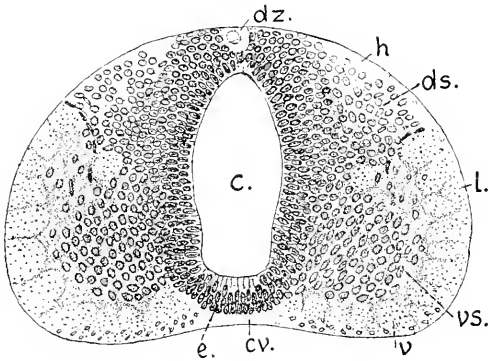
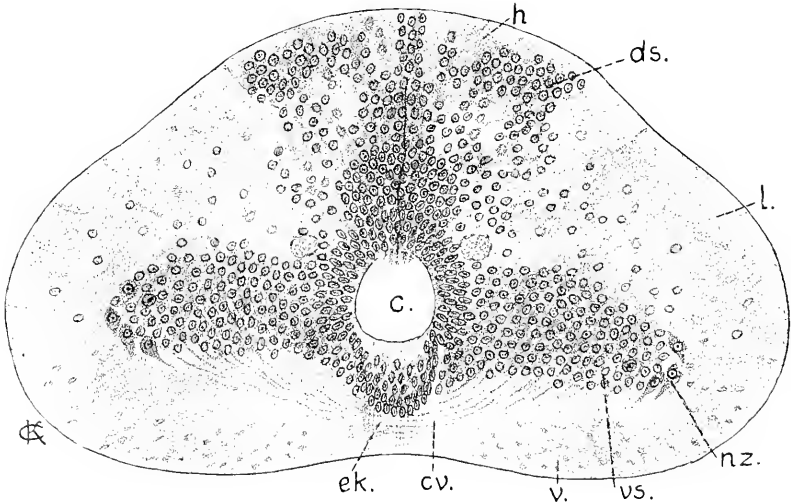


Fig. 107. *Scyllium*, Rückenmark. Region der Pectoralflosse. 150:1. *c* Centralkanal. *e* Ependym. *v* Vorderstrang. *h* Hinterstrang der weißen Substanz. *vs* ventrale, *ds* dorsale graue Säule. *dz* transitorische große Dorsalzelle. *cr* ventrale Commissur.

Fig. 108. *Acanthias*, 70 mm lang, Rückenmark, Region der Pectoralflosse. 150:1. Bezeichnungen wie in Fig. 107. Dann *ek* ventraler Ependymkeil. *nz* ventrale Nervenzelle.



definitiven Verschuß des dorsalen Teiles des Kanals einzuleiten. Bei *Scyllium* und *Pristiurus* habe ich an Embryonen, die in der Gesamt-

entwicklung die Altersstufe des *Acanthias*, der die Fig. 106 entspricht, übertrafen, diese Art des Verschlusses nicht gesehen (Fig. 107).

Die graue Substanz gliedert sich spät in dorsale und ventrale Säulen (Hörner). Ist es erfolgt, so erkennt man jederseits zwischen beiden einen scharf umgrenzten Längsstrang von Fasern, der etwa in halber Höhe gelegen ist (Fig. 107).

Bei den ältesten Embryonen, die mir zur Verfügung standen (*Acanthias*), sind dorsale und ventrale graue Säulen weit voneinander abgerückt (Fig. 108). Sie werden durch einen schmäleren Streifen grauer Substanz verbunden, der über dem definitiven Centralkanal breit beginnt und sich dorsalwärts verschmälert. Nervenzellen erkenne ich erst mit Sicherheit, nachdem sich der primäre Centralkanal durch Vereinigung der Wände in der Dorsalregion geschlossen hat. Sie liegen dann am äußersten lateralen Ende der ventralen grauen Säulen.

Die Form des Querschnittes des Markes in der Pectoralregion ist bei diesen alten Embryonen eine stumpfkartenherzförmige, die Basis des Kartenherzens bildet die Ventralseite, die in der Mitte flach gehöhlt ist. Gefäße im Marke habe ich in diesem Stadium nicht nachweisen können.

Eingehendere Untersuchungen über die Morphogenie des Rückenmarkes der Elasmobranchier, die das Mark in ganzer Länge berücksichtigen, stehen noch aus.

### Litteratur.

#### *Elasmobranchier.*

- Burckhardt, R.** Die Homologien des Zwischenhirndaches etc. *Anat. Anz.* Bd. IX. 1894<sup>1</sup>. — Zur vergleichenden Anatomie des Vorderhirnes bei Fischen. *Ebendas.* 1894<sup>2</sup>.
- His, W.** Zur Geschichte des Gehirns. *Abh. math.-phys. Kl. Kgl. Sächs. Ges. d. Wiss.* 1888.
- Löcy, William, A.** Contribution to the structure and development of the Vertebrate head. *Journ. Morph.* Boston. 1895.
- Neal, H. V.** Segmentation of the nervous syst. of *Sq. acanthias*. *Bull. Mus. comp. Zool. Harvard-College.* Vol. XXI. No. 7. 1898.
- Rabl-Rückhard, H.** Der Lobus olfactorius impar der Selachier. *Anat. Anz.* 1893.
- Rohon, J. Victor.** Zur Histogenese des Rückenmarkes der Forelle. *Sitz.-Ber. math.-phys. Kl. K. Bayer. Akad. d. Wiss.* 1884.

### Ganoiden.

#### 1. Knorpelganoiden.

Die Ontogenie des Nervensystems der Ganoiden ist bisher an zwei Arten der zu den Knorpelganoiden gehörigen Gattung *Acipenser* (SALENSKY 1881, KUPFER 1893) und an zwei Repräsentanten der zu den Knochenfischen hinüber leitenden Knochenganoiden, nämlich an *Lepidosteus osseus* (BALFOUR und PARKER 1882) und an *Amia calva* (BASUFORD DEAN 1896) untersucht worden. Ein vollständiges Gesamtbild ergeben diese Arbeiten noch nicht. Ueber *Amia calva* liegen außerdem Untersuchungen vor, die besonders für das periphere Nervensystem von Wichtigkeit sind.

Ueber die Bildung des Neuralrohres an dem zweischichtigen, aus Grund- und Deckschicht bestehenden Ektoderm ist an anderer Stelle gehandelt worden.

Am neuralen Ektoderm interpolieren sich die Zellen beider Lagen (SALENSKY), so daß noch vor dem Schlusse die Wand des Rohres als

einschichtig bezeichnet werden kann. Erst breit und flach, mit quer-gestellter, spaltförmiger Lichtung, wird das Rohr nach dem Schlusse im Querschnitt rundlich. Die Wand besteht dann aus einfachem Cylinderepithel. Die Kenntnis der frühesten Stadien ist aber eine lückenhafte. Vollständigere Erfahrungen liegen erst von dem Zeitpunkte an vor, wo bereits ein zweifach gegliedertes Hirnrohr mit primären Augenblasen besteht, und zwar von zwei Arten, *Acipenser sturio* und *A. ruthenus*.

Die Entwicklung verläuft in beiden Arten sehr ähnlich, bei dem im Sommer laichenden *A. sturio* aber bedeutend rascher als bei der im Frühjahr laichenden anderen Art. Für die Morphogenie des Centralnervensystems genügt es, sich an die eine Art zu halten. Das Folgende bezieht sich nur auf *Acipenser sturio*, den gemeinen Stör. Die Larve desselben schlüpft 85–90 Stunden nach der Befruchtung aus. Bereits in der 45. Stunde ist das Neuralrohr in ganzer Länge geschlossen, das Hirn noch nicht deutlich dreigliedrig. Es hängt rostral noch mit der Epidermis zusammen. Hinten besteht ein klaffender *Canalis neurentericus*.

#### Das Hirn.

An dem Embryo besteht gegen Ende des zweiten Tages keine Kopfbeuge, das Hirn folgt der sphärischen Krümmung des Eies.

Die ventrale Wand hat die dorsale im Wachstum übertroffen und erhebt sich zu einer dickwandigen ventralen Hirnfalte, der *Plica ventralis encephali* (Fig 109 *pv*), das Hirn in zwei Teile gliedernd. Der vordere Teil (*A*), dem Archencephalon entsprechend, liegt mit seinem gestreckten Boden flach dem Entoderm auf, knickt sich vorn und

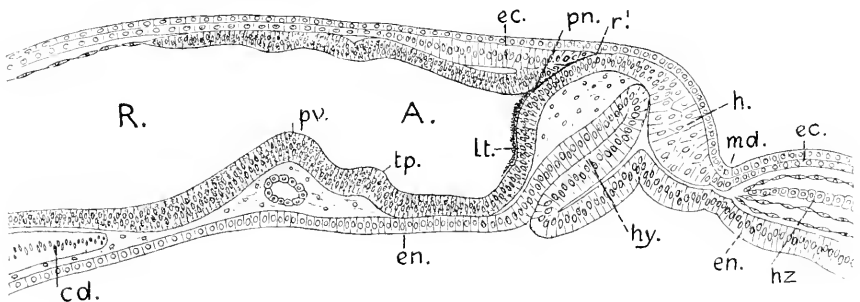


Fig. 109. *Acipenser sturio*, Medianschnitt durch den Kopf, 45 Stunden nach der Befruchtung, 100:1. *A* Archencephalon. *R* Rhombencephalon. *pv* Plica encephali ventralis. *pn* Processus neuroporicus. *lt* Lamina terminalis. *r'* unpaarige Riechplakode. *h* Haftorgan. *md* Mundbucht. *hy* Hypophysis. *hz* Herz. *cd* Chorda. *ec* Ektoderm mit Deck- und Grundschieht.

richtet sich als *Lamina terminalis* dorsalwärts auf. Diese *Lamina*, die an ihrer inneren Fläche einen starken Belag von tief schwarzem Pigment trägt, vereint sich mit der Dachplatte zum schnabelförmigen *Processus neuroporicus* (*pn*), dessen Wand mit der hier zur unpaarigen Riechplakode (*r'*) verdickten Grundschieht der Epidermis zusammenhängt. Die Deckschieht geht glatt darüber hinweg. Der Verschluss des *Neuroporus* muß also schon viel früher erfolgt sein.

Es sind bereits Marken da, die die beginnende Abgliederung des Mittelhirnes andeuten. An dem vorderen, schräg abfallenden Blatte der ventralen Hirnfalte hat sich ein Hügel (*tp*) entwickelt, das bleibende Tuberculum posterius, welches einen vorderen Grenzpunkt des Mittelhirnes abgibt. Das Hirndach ist hinten durch Abplattung der Zellen verdünnt, wodurch diese Region bereits als Rhombencephalon, als Rautenhirn gekennzeichnet wird. — Von den vor dem Hirne gelegenen Organen wird an anderer Stelle gehandelt werden.

In der Flächenansicht erscheint der Kopf des Embryo um diese Zeit scheibenförmig, flach dem Dotter aufliegend (Fig. 110). Das die Achse der Scheibe einnehmende Hirn gliedert sich, im ganzen genommen, in zwei Teile. Der schmale, vordere Teil hat die großen primären Augenblasen entwickelt und zeigt vorn einen Vorsprung, den Processus neuroporicus. Die Augenblasen sind caudalwärts abgebogen und reichen bis über die Hälfte des vorderen Teiles hinaus. Der hintere Teil erscheint dreieckig mit vorderer Basis von beträchtlicher Breite und hat eine dünne, durchsichtige Decke. Dieser Teil ist also bereits ausgeprägt als sogenanntes Rhombencephalon, als Rautenhirn charakterisiert.

An dem schmalen, vorderen Teile ist die Lichtung spaltförmig. Die im Bilde sichtbare Erweiterung dieser Lichtung giebt annähernd die vordere Grenze des Mittelhirnes ab. Der davor gelegene Abschnitt wäre also als Prosencephalon, als bleibendes Vorderhirn zu bezeichnen.

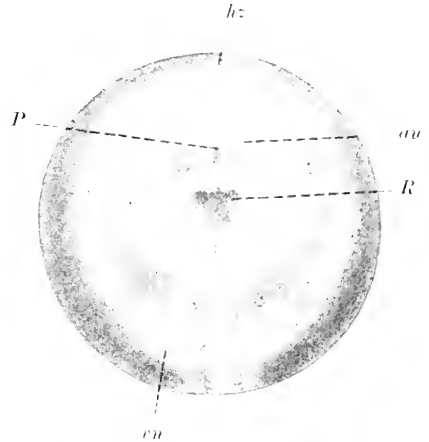


Fig. 110. *A. sturio*, Embryo, 45–46 Stunden alt, Kopf in Dorsalansicht. 20:1. *P* Prosencephalon. *R* Rhombencephalon. *au* Augenblase. *hz* Herz. *ru* Vorniere.

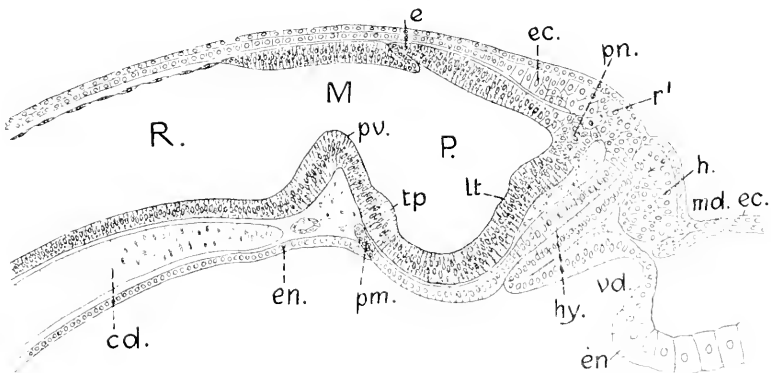


Fig. 111. *A. sturio*, 57 Stunden, median. 100:1. *P* Prosencephalon. *M* Mesencephalon. *R* Rhombencephalon. *pn* Processus neuroporicus. *lt* Lamina terminalis. *tp* Tuberculum posterius. *e* Epiphysis. Dann *h*, *md*, *hy*, *ru*, *cd*, *r'* wie in Fig. 110. *vd* Vorderdarm. *pm* Mittelstück der Prämandibularhöhlen.

Bei um 12 Stunden älteren Embryonen ist an der Dachplatte ein Einschnitt aufgetreten, vor welchem sich eine Ausstülpung einleitet, die die Epiphyse liefert.

Die ventrale Hirnfalte hat sich noch steiler erhoben, der Boden des Vorderhirnes sich tief gesenkt. Die Hirnlichtung erstreckt sich als ein besonderer Recessus neuroporicus in den gleich benannten Processus hinein.

An diese Medianansichten so junger Embryonen mögen 3 Bilder von Querschnitten angeschlossen werden.

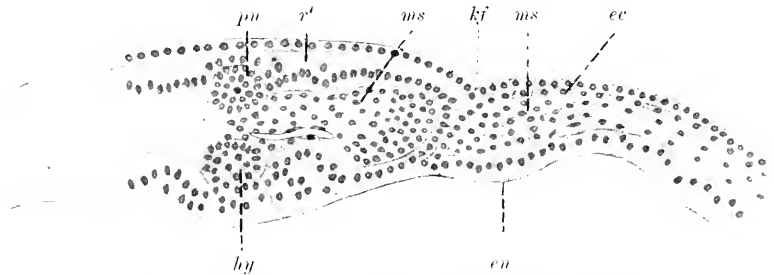


Fig. 112. *A. sturio*, 50 Stunden nach der Befruchtung. Querschnitt durch das äußerste Vorderende des Hirnes. 100:1. *pu* Ende des Processus neuroporicus. *r'* unpaarige Riechplakode. *hy* Hypophysis. *en* Entoderm. *ec* Ektoderm. *ms* Mesoderm. *kf* seitliche Kopffurche.

In Fig. 112 sieht man dorsal die Grundschrift des Ektoderms beträchtlich verdickt durch Verlängerung der Zellen. Diese Platte ist die unpaarige Riechplakode, innerhalb welcher das Ende des Processus neuroporicus (Lob. olfact. impar) steckt. Darunter liegt der Durchschnitt eines präcerebralen Gefäßbogens, der zwischen Hirn und Hypophysis hinzieht. Die entodermale Hypophysis wird beiderseits von starken Entodermwülsten eingefasst. Lateral vereint sich das Ektoderm vom Boden einer den Kopf umfassenden Furche aus, durch Leisten mit dem Entoderm, wie an den Kiementaschen. Diese Verbindung findet vor den Augen statt. Durch diese Verhältnisse gewinnt der rostrale Teil des Kopfes von *Acipenser* einen sehr eigenartigen Charakter.

Eigenartig erscheint auch das Bild des Querschnittes in der Region der Augenblasen.

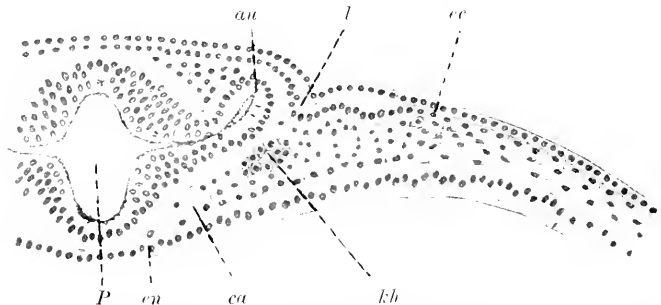


Fig. 113. *A. sturio*, 50 Stunden nach der Befruchtung, 100:1. *P* Prosencephalon. *au* Augenblase. *l* Linienplakode. *kh* Kopfhöhle. *en* Entoderm. *ec* Ektoderm. *ca* Carotis dorsalis.

Die Augenblasen gehen in halber Höhe der seitlichen Hirnwand aus und richten sich direkt dorsalwärts. Pigment bedeckt um diese Zeit die ganze Innenfläche des Hirnes und der Augenblasen. Der Kopf ist flach und breit. Das Vorderhirn ist sehr dickwandig, das Epithel der Wand mehrzeilig.

Noch flacher erscheint der Kopf in der Region des Rautenhirnes, welches bereits das typische Verhalten zeigt.

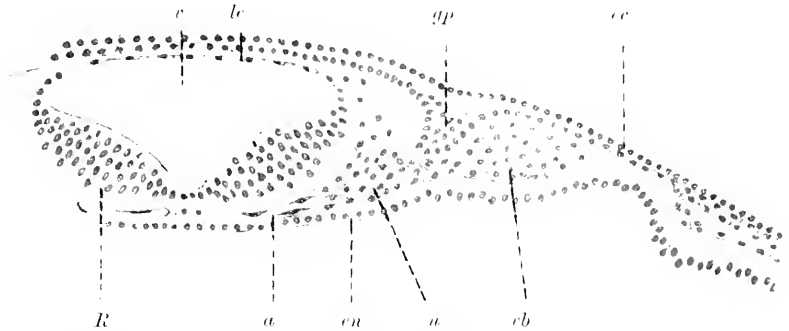


Fig. 114. *R* Seitenplatte des Rhombencephalon. *l* Lamina ependymalis Tegmentinis. *ec* Ektoderm. *en* Entoderm. *gp* Ganglienplakode des II. Trigemini. *v* 4. Ventrikel. *a* Aortenbogen. *u* Urwirbel. *rb* Visceralbogen.

Die dicken Seitenplatten derselben haben sich weit auseinandergeklappt, und die Dachplatte hat sich zu einer dünnen Lamina ependymalis ausgezogen. Eine Gliederung der Seitenwände in innere Längswülste ist aber noch nicht eingeleitet.

Etwa 60 Stunden nach der Befruchtung löst sich bei diesen Embryonen die Verbindung des Hirnes mit der unpaarigen Riechplakode, der Processus neuroporiens, bleibt aber noch lange als abgestumpfter, kegelförmiger Fortsatz am Achsenende bestehen.

Charakteristisch ist für das embryonale Störhirn einmal die lange Persistenz des Processus neuroporiens, dann die späte Entwicklung des Infundibulum, das frühe

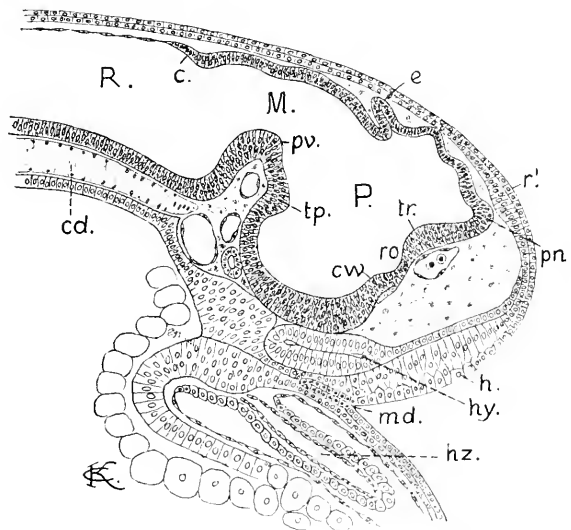


Fig. 115. *A. sturio*, 70 Stunden alt, Kopf median. *P*, *M*, *R*, *pn*, *r'*, *e*, *tp*, *pr*, *h*, *hy*, *md*, *en* wie in Fig. 111. Dann *ro* Recessus opticus. *cw* Chiasmawulst. *tr* Torus transversus. *c* Cerebellum. *hz* Herz.

Erscheinen der Epiphysis und die anfänglich des Rautenhirnbodens: die ventrale Beuge des-

selben, wie ich sie früher schon bezeichnet habe, erscheint hier als eine rechtwinklige Abknickung. Das Vorderhirn hat zwar an dorso-ventraler Ausdehnung gewonnen, eine leichte Hirnkrümmung ist eingetreten, gleichwohl kann man von einem Infundibulum noch nicht sprechen. Auch der an anderen Formen so früh sich erhebende Chiasmawulst ist kaum zu erkennen, nur die als erste erscheinende Commissur des Vorderhirnes, die in Fig. 115 hart ventral vom Recessus opticus zu sehen ist, bezeichnet die Stelle dieses Wulstes. Da der Augenstiel noch keine Fasern hat, ist dieser Faserstrang als zu den Commissurae postopticae gehörig aufzufassen. Dorsal vom Recessus opticus erhebt sich ein anderer Wulst, den ich weiterhin als *Torus transversus* aufführen werde (*tr* Fig. 115, 116). An diesem erscheint außen die Commissura anterior. In diesem Stadium ist eine Segmentation des Hirnes zu sehen. Zwischen dem Processus neuroporicus und der Epiphyse sind am Dache zwei Gewölbe zu erkennen, dem Telencephalon und der parencephalen Region des Diencephalon angehörig; an dem Dache des Mittelhirnes folgen zwei wellige Erhebungen, die aber lange nicht so deutlich ausgeprägt sind wie bei den Elasmobranchiern. Ein Synencephalon tritt dorsal nicht abgegrenzt hervor. Seitlicher, am kurzen, geknickten Boden des Mittelhirnes sind diese Abgrenzungen jetzt nicht nachweisbar. Dagegen ergeben sagittale und horizontale Schnitte eine scharf ausgeprägte Neuromerie des Rautenhirnes. Es sind 6 Neuromeren zu zählen, von denen das vorderste das steil aufgerichtete hintere Blatt der ventralen Hirnfalte einnimmt. Darüber, am Dache, ist, durch eine flache Fissura rhombo-mesencephalica vom Mittelhirne getrennt, die dorsale Lamelle des Kleinhirnes (*e*) zu sehen.

Im gleichen Zeitpunkte, nämlich um die 70. Stunde nach der Befruchtung, tritt am Rautenhirne und anschließend auch am Rückenmarke die erste Spur weißer Substanz auf.

Bei den zwischen der 85. und 90. Stunde ausschlüpfenden Embryonen besitzt das Vorderhirn noch einen starken, dickwandigen, hohlen Processus neuroporicus; der Chiasmawulst ist nicht zu erkennen, und es leitet sich die Bildung des Infundibulum ein. Das Tuberculum posterius ist durch Längenwachstum des vorderen Blattes der ventralen Hirnfalte weit ventralwärts verschoben worden.

Die beiden Gewölbe am Dache des Vorderhirnes treten noch wenig hervor. Das hintere Gewölbe ist median sehr dünnwandig, aber beiderseits nahe der Medianebene beginnt die Bildung der Ganglia habenulae. Die Segmentation am Dache des Mittelhirnes hat sich vollständig ausgeglichen, und auch die Neuromeren des Rautenhirnes verstreichen.

Ohne den Ueberblick über die weitere Gestaltung des Hirnes zu verlieren, kann man der Fig. 116 gleich das Bild des median durchschnittenen Hirnes eines 4 Wochen alten Störes zur Seite stellen (Fig. 117). In dieser Altersstufe zeigt der junge Stör äußerlich bereits den Habitus des erwachsenen Tieres und ist 18–20 mm lang. Das Diencephalon hat sich scharf in einen dorsalen Teil, das Parencephalon, und in einen ventro-caudalen Teil, das Hypencephalon, mit dem Infundibulum gesondert.

Der Processus neuroporicus ist noch kenntlich, Telencephalon und Parencephalon haben sich als dünnwandige Blasen emporgebläht. Dabei ist eine in den Ventrikel des Vorderhirnes weit einspringende



Falte entstanden, die bereits bei den Elasmobranchiern erwähnt wurde, das Velum transversum (*vt*). Das hintere Blatt des Velum gehört

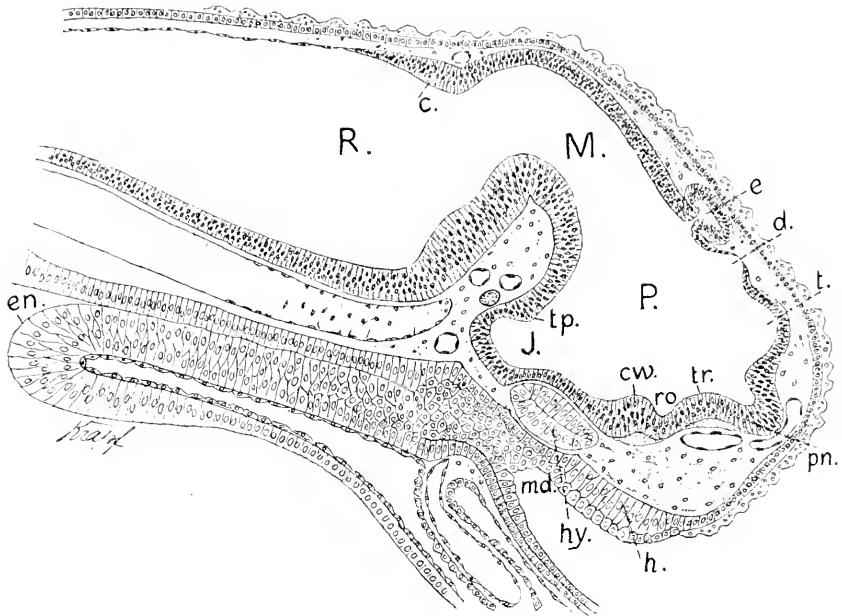


Fig. 116. *A. sturio*, ausschließend, median. *pn* Processus neuroporicus. *t* Telencephalon. *c* Pars parencephalica Diencephali. *e* Epiphysis. *ro* Recessus opticus. *cw* Chiasmawulst. *tr* Torus transversus. *J* Infundibulum. *tp* Tuberculum posterius. *c* Cerebellum. *P, M, R* wie vorher. *md* Mundbucht. *hy* Hypophysis. *cl* Chorda.

dem dünnen Ependym am Dache des Parencephalon, das vordere dem Telencephalon an. Die Ependymzellen des vorderen Blattes sind etwas höher als die das hintere Blatt bildenden Zellen. Dasselbe ließ sich auch bei *Acanthias* beobachten.

An der Uebergangsstelle des hinteren Blattes des Velum transversum in das dünne, aufgeblähte Dach des Telencephalon ist die vordere Epiphyse, die *Paraphysis* (*e'*), hervorgewachsen: sie erscheint als eine kurz gestielte, mehrere Ausbuchtungen bildende, dünnwandige Blase. Die wie ein Hutpilz aussehende Zirbel gliedert sich in die abgerundete Blase und den engen, zwischen *Commissura habenularis* und *Commissura posterior* eingeklemmten Stiel. Alle Kommissuren sind stark entwickelt, ganz besonders aber die *C. anterior* und die im Chiasmawulst enthaltenen. Das so spät auftretende Infundibulum ist vergleichsweise sehr stark gewachsen und teilt sich terminal in den *Saccus Infundibuli* und den *Lobus posterior*. Die vorher so scharfe Knickung an der ventralen Beuge des Rautenhirnes hat sich fast vollständig ausgeglichen. Von den median sichtbaren Teilen hat das Cerebellum (*c*) das mächtigste Wachstum entwickelt. Es umfaßt das hintere Blatt, den Scheitel und einen Teil des vorderen Blattes der *Plica rhombo-mesencephalica*. Dieser letztere, in die hintere Partie des Mittelhirndaches, des *Tectum opticum*, sich fortsetzende Teil des Cerebellum (*vc*) stellt die *Valvula Cerebelli* (*Velum medullare anterius*)

dar. Innerhalb des Gewebes des Cerebellum sind 3 die Mittelebene durchsetzende Faserzüge zu sehen, die Commissurae Cerebelli. Das Mittelhirn überragt mit einem hinteren Blindsack, dem Recessus posterior Mesencephali, das Cerebellum. Dem Cerebellum gegenüber sieht man

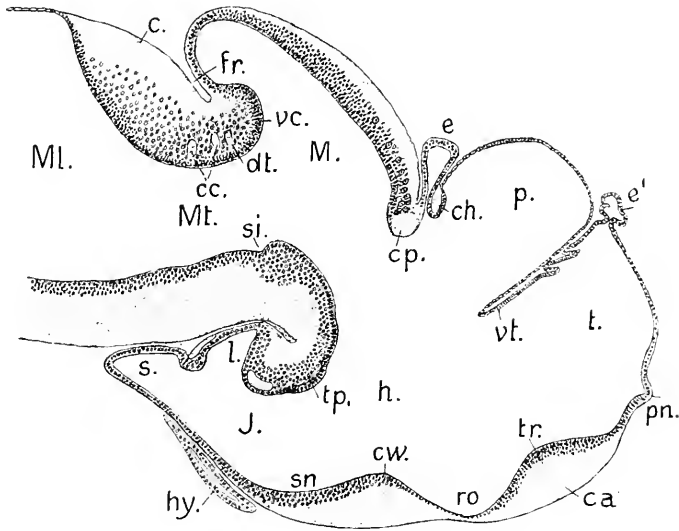


Fig. 117. *A. sturio*, 4 Wochen alt, Hirn, median. 50:1. *pn* Processus neuroporicus. *t* Telencephalon. *p* Parencephalon. *h* Hypencephalon. *J* Infundibulum. *vt* Velum transversum. *e'* Paraphysis. *e* Epiphysis. *ch* Commissura habenularis. *ro* Recessus opticus. *cw* Chiasmawulst. *sn* Sinus postopticus. *tp* Tuberculum posterius. *l* Lobus posterior. *s* Sacculus Infundibuli. *cp* Commissura posterior. *M* Mesencephalon. *cc* Valvula Cerebelli. *c* Cerebellum. *cc* Commissurae cerebellares. *dt* Kreuzung der Trochleares. *si* Sulcus intraencephalicus posterior. *fr* Fissura rhombo-mesencephalica. *Mt* Metencephalon. *Ml* Myelencephalon.

am Boden die als Sulcus intraencephalicus posterior bezeichnete, als Grenzmarke bereits früher erwähnte Furche (*si*).

Nach einer Sagittalserie rekonstruiert, erscheint das Hirn des 4 Wochen alten Störes in der Form, die Fig. 118 wiedergibt. Das Endhirn ist zu den Seiten des median noch sichtbaren Processus neuroporicus in paarige solide Riechlappen vorgewachsen. Diese Bildung beginnt bei 12 Tage alten Larven. Die Riechnerven sind vorher da und treten an den hervorwachsenden Lappen in ihre Basis ein. Hinter diesen Lappen bleibt der Stammteil unpaarig, und dasselbe gilt vom Ventrikel; seitliche Ausstülpungen bestehen nicht. Das Parencephalon ist bei weitem der breiteste Teil des Vorderhirnes, es wölbt sich dorsal und lateral am stärksten hervor, aber es ist eine einheitliche, nicht paarige Auftreibung. An seiner hinteren Wand trägt es die Ganglia habenulae. Wie bei *Bdellostoma* und *Elasmobranchiern* erscheint es in seitlicher Ansicht keilförmig, und zwar in bestimmter Begrenzung. Es sondert sich demnach auch bei den Ganoiden das Zwischenhirn, Diencephalon, in 3 scharf zu unterscheidende Regionen, die dorsale, der das dünnwandige Dach, das Pallium ependymale, angehört und die durch die Ganglia habenulae ihr Gepräge

erhält (Parencephalon), die vordere ventrale (Hypencephalon) und die hintere ventrale, das Infundibulum. Die Grenze zwischen Hypencephalon und Infundibulum giebt eine Linie vom Tuberculum posterius zur hinteren Abdachung des Chiasmawulstes. Die hypencephale Region umfaßt also die ventralen Teile der Seitenwände und den genannten Wulst. Der Infundibularteil entwickelt zwei Paar gewölbt hervortretende Lappen, die Lobi inferiores (*li*) und die Lobi posteriores (*l*). Der konische Endteil, der Saccus Infundibuli (*s*), bildet schwächere seitliche Ausstülpungen und spaltet sich terminal in 3 fingerförmige Schläuche.

Das bei den embryonalen Haien so scharf begrenzte hintere Neuromer des Diencephalon, das Schalthirn zwischen der Epiphysis und

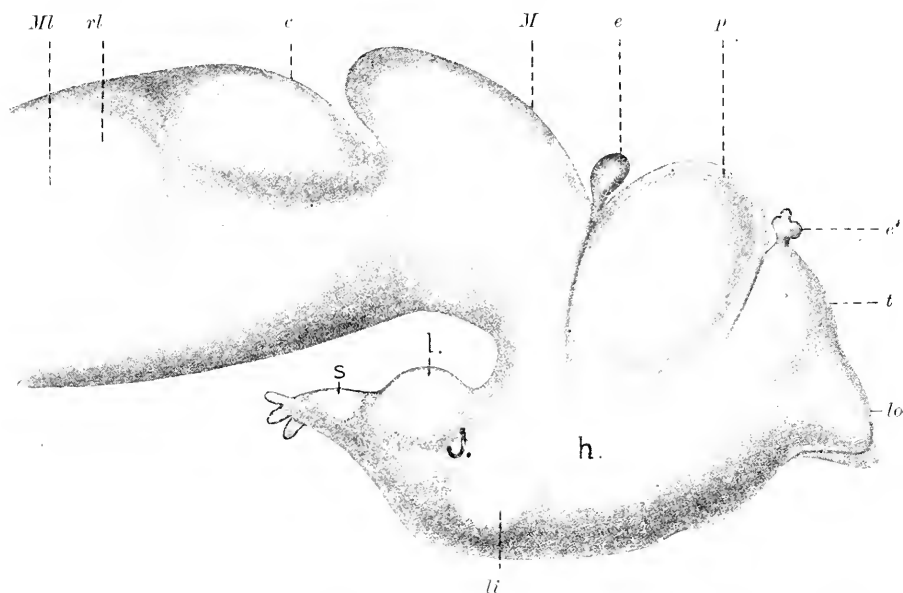


Fig. 118. *A. sturio*, 4 Wochen alt, Gesamthirn in seitlicher Ansicht. Nach einer Rekonstruktion. 50:1. *lo* paarige Lobi olfactorii. *t* Telencephalon. *p* Parencephalon. *h* Hypencephalon. *e'* Paraphysis. *e* Epiphysis. *J* Infundibulum. *li* Lobus inferior, *l* Lobus posterior Infundibuli. *s* Saccus Infundibuli. *M* Mesencephalon. *c* Cerebellum. *Ml* Myelencephalon. *rl* Recessus laterales Myelencephali.

dem Mittelhirne, habe ich bei *Acipenser* nicht nachweisen können. Dem entspricht die Anordnung der Commissura posterior. Das Mittelhirn ist gleichmäßig gewölbt, paarige Lobi optici erheben sich noch nicht.

Die Commissura posterior erstreckt sich bei den Embryonen der Haie flächenhaft über das Dach des Schalthirnes, beim Stör ist sie zu einem rundlichen Strange zusammengedrängt.

Das Cerebellum übertrifft an Breite beträchtlich das Mittelhirn. Es tritt bei der Seitenansicht als gewölbter Wulst hervor. Der vordere Abschnitt des Rautenhirnes, der das große, sich caudalwärts ausdehnende Kleinhirn als dorsale Bildung enthält, ist als Hinterhirn, Metencephalon, von der Medulla oblongata, dem Myelencephalon, äußerlich abgesetzt, wenn auch die Abgrenzung nicht so bestimmt ist, wie bei den Elasmobranchiern.

Die Untersuchung dieses Hirnes an Schnittserien verschiedener Richtung bestätigt das hier Mitgeteilte. Die Nervi olfactorii treten in diesem Stadium nicht am Ende der Riechlappen ein, sondern an ihrem Abgange von den massiven Seitenwänden des unpaarig bleibenden Stammteiles des Telencephalon (Fig. 119).

Das Pallium des Telencephalon ist eine aus nicht ganz abgeplatteten Zellen gebildete Lamina ependymalis von geringer Breite, über welche sich die in ihrer Wand gleich gebaute, als vielfach ausgebuchtete Blase erscheinende Paraphysis erhebt. Sie steckt mit ihrem Scheitel in einem Loche des knorpeligen Schädeldaches, wie die Epiphysis auch. Vaskularisation dieser Bildungen hat noch nicht begonnen.

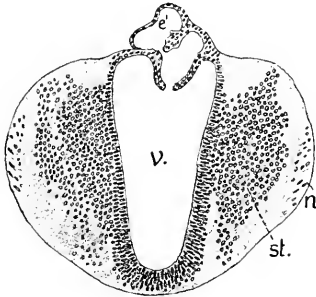


Fig. 119. A. sturio, 4 Wochen alt, Querschnitt durch das Telencephalon hart hinter den Riechlappen. 75:1. e' Paraphysis, n Eintritt des Nervus olfactorius, st Stammlappen, v Ventriculus Telencephali.

Am Parencephalon leitet sich die Entwicklung der Ganglia habenulae schon kurz vor dem Ausschlüpfen ein, und zwar in derselben Weise, wie bei den schon besprochenen Klassen.

Das Ependym des Daches verdickt sich beiderseits polsterartig durch Verlängerung der einschichtig geordneten Ependymzellen. Am ersten Tage nach dem Ausschlüpfen beginnt daran die Differenzierung, indem sich aus dem verdickten Ependym Zellen ausschalten, die darüber eine neue Schicht bilden. Diese Differenzierung der Hirnwand in das Ependym und die sogenannte graue Substanz beginnt am Telencephalon früher, dann folgen die Habenularganglien und darauf erst das Mittelhirn.

Die Habenularganglien sind in den ersten Tagen des Larvenlebens noch ganz symmetrisch. Bei der 8-tägigen Larve ist das rechte bereits größer und erstreckt sich weiter nach vorn. Das Pallium der Pars parencephalica bläht sich immer mehr zu einer dünnwandigen Blase auf, wobei die Ganglien an die hintere Wand der Blase rücken, wo die Commissura habenularis (Fig. 121 *ch*) sie verbindet.

Bei dem 4 Wochen alten Stör ist das rechte Ganglion habenulae beträchtlich größer als das linke, es ragt lateral viel weiter vor und überragt auch das linke in caudaler Richtung. Entsprechend stärker erscheint auch der rechte Fasciculus retroflexus.

Wie aus Fig. 121 ersichtlich, kann hier ebensowenig, wie bei den geschilderten Acanthiasembryonen, von einem irgend einheitlichen Thalamus opticus im Sinne dieser Bezeichnung bei den höheren Formen die Rede sein. Die zur Pars parencephalica gehörigen Ganglia habenulae setzen sich morphologisch scharf von den Seitenwänden der Pars hypencephalica ab.

Die große Ausdehnung der Pars parencephalica beim jungen Stör, die sich, äußerlich betrachtet, der Entwicklung desselben Hirnteiles bei Bdellostoma zur Seite stellen läßt (vergl. Fig. 118 mit Fig. 33) kommt aber der Hauptsache nach auf Rechnung des blasig geblähten Pallium, während bei Bdellostoma gerade das Dach dieser Region eine komplizierte Gestaltung erfährt und durch Differenzierung in Schichten sich

verdickt. Der Vergleich mit dem Hirn älterer Embryonen von Elasmobranchiern läßt zwar bei letzteren das Parencephalon gegenüber dem

Fig. 120.

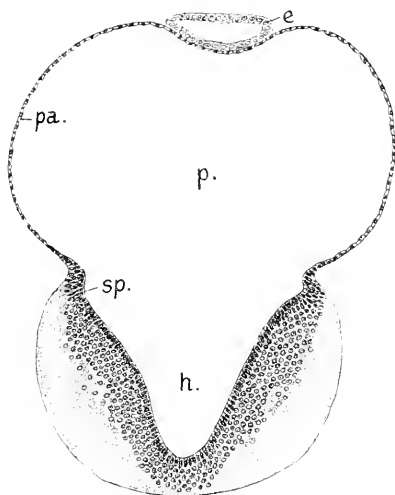


Fig. 121.

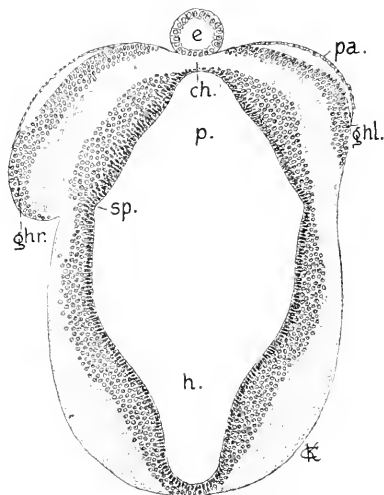


Fig. 120. *A. sturio*, 4 Wochen alt, Querschnitt durch das Diencephalon vor den Habenularganglien. 75:1. *p* Parencephalon. *pa* Pallium ependymale. *e* Epiphysis. *h* Regio hypencephalica Diencephali. *sp* Sulcus parencephalicus.

Fig. 121. *A. sturio*, 4 Wochen alt, Querschnitt im Bereich der Ganglia Habenulae. 75:1. *p*, *pa*, *e*, *h*, *sp* wie in Fig. 120. *ghr.* *ghl.* rechtes und linkes Ganglion Habenulae. *ch* Commissura habenularis.

jungen Stör stark reduziert erscheinen, aber die Reduktion betrifft weniger die Habenularganglien als die Ausdehnung des dünnen ependymalen Pallium.

Am Mittelhirn der in Rede stehenden Altersstufe des Störes fällt ein aus großen Ganglienzellen bestehender unpaariger Kern auf, der hart über und hinter der Commissura posterior gelegen ist und in einzelnen Zellen sich caudalwärts über das vordere Drittel des Tectum opticum erstreckt. Es ist der vorderste an ausgeprägten Nervenzellen kenntliche Kern des Hirnes in diesem Zeitpunkte (Dachkern РОНОХ). In Fig. 117 ist derselbe angedeutet. In der hinteren Hälfte verdünnt sich das Tectum opticum, und der Querschnitt des Mittelhirnes zeigt einen dickwandigen ventralen, die Pedunculi Cerebri umfassenden und einen dünnwandigen dorsalen Teil (Fig. 122).

Das Kleinhirn ist beim ausschlüpfenden Stör und noch bei der Larve des 2. Tages paarig. Die massiven Hälften werden durch eine mediane Furche noch geschieden. Vom 4. Tage nach dem Ausschlüpfen an beginnt die Furche sich zu füllen, indem ihr Ependym sich verdickt und sich median zusammenschließt. Bei der 9-tägigen Larve zeigt das Organ schon die in Fig. 123 abgebildete Form. Eine durchweg massive Platte, an der keine Spur der früheren, von der Lichtung des Ventrikels ausgehenden Rinne zu sehen ist, nimmt in scharfer Abgrenzung die Dorsalregion ein. Diese Kleinhirnplatte besteht aus einem tieferen kernreichen Lager und einer äußeren kernfreien, feinfädig-molekulären Schicht, welche median als breiter Kiel in das kernreiche Lager eindringt. Zwischen letzterem und dem

Ependym des Ventrikels ziehen Kommissurenfasern quer hinüber, die, wie Sagittalschnitte ergeben, zu 3 Strängen geordnet sind (vergl. Fig. 117 *ce*).

Fig. 122.

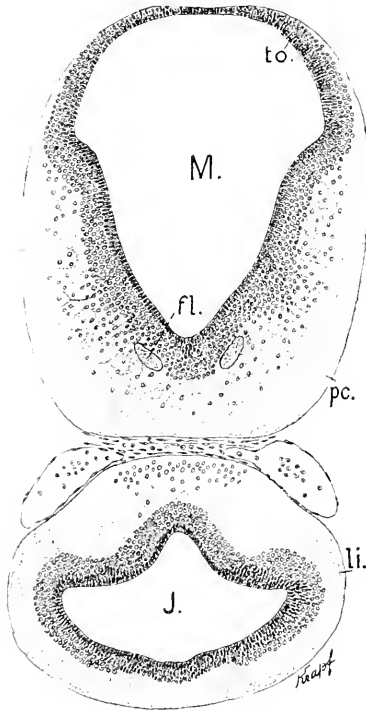


Fig. 123.

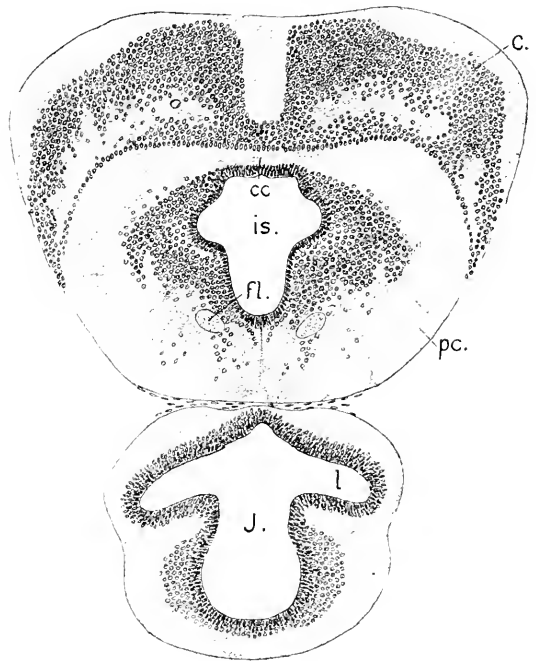


Fig. 122. Stör, 4 Wochen alt, Querschnitt durch das Mesencephalon und Infundibulum. 75:1. *M* Mesencephalon vor der Valvula Cerebelli, *to* Tectum opticum, *pc* Pedunculi Cerebri, *fl* Fortsetzung des Fasciculus longitud. medialis der Medulla oblongata, *li* Lobus inferior, *J* Ventriculus Infundibuli.

Fig. 123. Querschnitt durch das Metencephalon und Infundibulum. 75:1. *c* Cerebellum, *cc* Cerebellare Commissur, *is* Ventrikelenge oder Isthmus, *fl* Fasc. longitud. medialis, *l* Lobus posterior, *J* Infundibulum.

Seitlich erstreckt sich das Cerebellum in gebogenen Leisten ventralwärts. Diese Leisten lagern sich weiter caudal den dorsalen Wülsten der Medulla oblongata auf, während die mittlere Platte, von diesen Leisten getrennt, sich, zungenförmig dem ependymalen Dache der Medulla aufliegend, weiter erstreckt und, dünn anslaufend, bis zur Region der austretenden Trigeminuswurzeln reicht. Die ventrale, dem Ventrikel zugekehrte Fläche dieses zungenförmigen Teiles zeigt in der Mitte ein Paar zapfenartige Vorsprünge und ist lateral zu 2 Paar Wülsten gewölbt.

Die in Fig. 123 am Infundibulum sichtbaren Lobi posteriores (*l*) sind von den in Fig. 122 gezeichneten Lobi inferiores scharf abgesetzt. Ihre Hohlräume sind ganz gesondert.

Der 4. Ventrikel ist schon beim jungen Embryo, 48 Stunden nach der Befruchtung, vorn sehr weit, die dünne Lamina ependymalis des Tegmen ist sphärisch gewölbt, und die Seitenpatten sind flach aus-

einandergelegt, so daß sie fast in einer Ebene liegen, wie bei jungen Elasmobranchiern. Beim ausschlüpfenden Embryo ist an ihnen ein äußerer Belag weißer Substanz aufgetreten, und man erkennt auch die deutlich umgrenzten, vom Rückenmarke her zu verfolgenden medialen Längsbündel. Die Seitenplatten beginnen jetzt sich aufzurichten, und der Boden des Ventrikels wird muldenförmig.

Bei Larven der 2. Woche sind an der Innenfläche der Medulla oblongata 5 Längsfurchen zu sehen, eine mediane, der Sulcus centralis longitudinalis STIEDA und 2 Längsfurchen an den Seitenwänden. Dadurch werden 3 nach innen gewölbt vorspringende Längszonen der Seitenwand begrenzt, die bereits bei *Bdellostoma* und den Selachiern erwähnt und als medialer, lateraler und dorsaler Wulst der Seitenwand bezeichnet wurden.

Der Querschnitt in Fig. 124 fällt hart hinter das Ende der zungenförmigen Verlängerung des Cerebellum und enthält ventral das zu

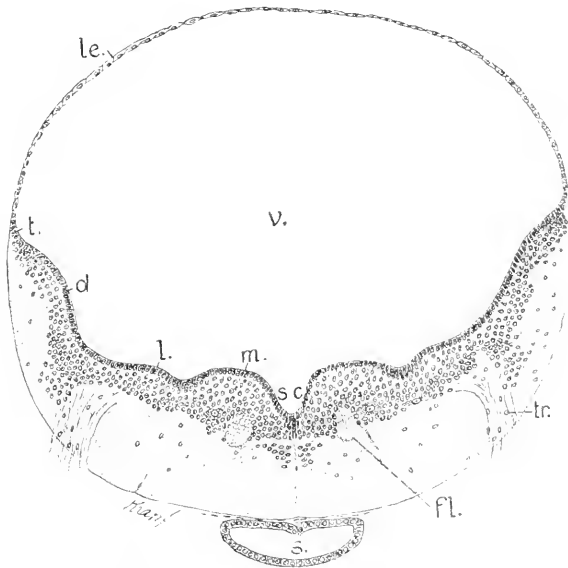


Fig. 124. Stör, 4 Wochen alt, Medulla oblongata. 75:1. *m*, *l*, *d* medialer, lateraler, dorsaler Längswulst. *le* Lamina ependymalis Tegminis. *sc* Sulcus centralis longitudinalis. *fl* Fasciculus longitudinalis medialis. *v* 4. Ventrikel. *tr* Wurzel des Trigenimus. *s* Saccus vasculosus des Infundibulum.

einem dünnwandigen Sacke, dem Saccus vasculosus sich erweiternde Ende des Infundibulum.

Dieser Schnitt trifft die Austrittsstelle der gemischten Wurzel des Trigenimus II. In dieser Region ist der mediale Wulst am mächtigsten. Er umschließt die vom Ependym abgerückt liegenden medialen Längsbündel (*fl*) und große Nervenzellen. Der laterale Wulst ist hier flach, der dorsale mehr gewölbt. Am Übergange in die dünne Dachplatte laufen die Seitenplatten in zugeschärfte Lippen (*t*), die Taeniae Ventriculi quarti aus. An den caudal darauf folgenden Schnitten schwillt der dorsale Wulst stark an und springt als ein im Querschnitt halbkugeliger Strang in den Ventrikel vor. Dieser Teil des Wulstes ent-

spricht dem *Tuberculum acusticum* bei Knochenfischen, nach MAYSER (1881).

GORONOWITSCH bezeichnet ihn, mit älteren Autoren, als *Lobus trigemini*, was nach neueren Untersuchungen nicht zutreffend wäre. In diesen Teil tritt ein mächtiger dorsaler Wurzelkomplex des *Acustico-Facialis* ein, während andere Wurzelstränge desselben Komplexes gegen den lateralen und medialen Wulst und zur Raphe zu verlaufen sind.

Im hinteren Wurzelgebiete des *Acustico-Facialis* beginnt das *Tuberculum acusticum* abzuschwellen, und der vorher flache laterale Wulst wölbt sich hervor (*Lob. trigemini* MAYSER). Mit der Annäherung an das Vagusgebiet springen die lateralen Wülste immer stärker einwärts vor. Sie stellen die *Lobi vagi* der Autoren inkl. GORONOWITSCH, vor. Zugleich richten sich die Seitenwände steil auf, und die Breite der ependymalen Dachplatte nimmt stetig ab. Kurz vor dem Abgange der vordersten Wurzel des *Glossopharyngo-Vagus* erreichen die lateralen Wülste, als die *Lobi vagi*, die Medianebene und verkleben miteinander gerade so, wie ich es p. 88 vom Embryo eines *Haies* dargestellt habe. Die dorsale Zone erscheint hier flach. Durch diese Formation wird der Durchschnitt der *Medulla oblongata* schmal und hoch.

Die *Lobi vagi* verbinden sich, wie Fig. 125 zeigt, mit breiter Fläche. Der 4. Ventrikel wird so in mittlerer Höhe überbrückt und enthält 2 Lichtungen übereinander. Die graue Substanz umgibt in breiter Zone die ventrale Lichtung und zieht sich zur Seite der hinteren Längsbündel zu ventralen grauen Säulen aus. Dorsal folgt

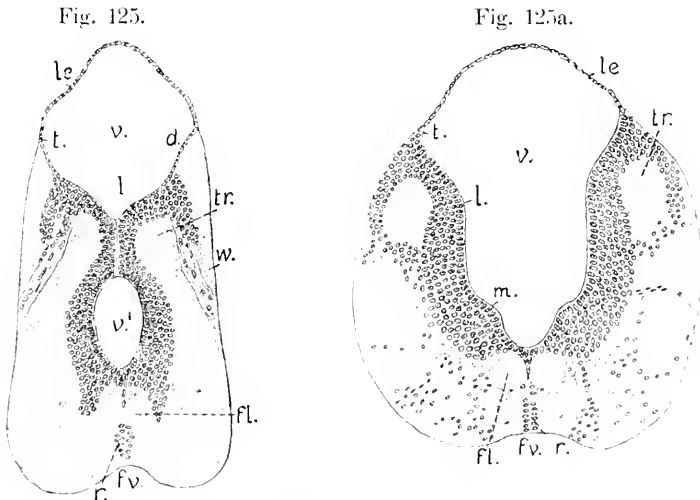


Fig. 125. Stör, 4 Wochen, *Medulla oblongata* in der vorderen Vagus-region. SO: *l.* *le* Lamina ependymalis Tegminis. *v* obere, *v'* untere Lichtung des 4. Ventrikels. *l* Lobi vagi. *w* vorderste Wurzel des *Glossopharyngo-Vagus*. *tr* Tractus solitarius. *fl* Fasse, longitudinalis medialis. *fl* Fissura mediana ventralis. *r* Kernreihen an der Raphe.

Fig. 125a. Stör, 1 Woche alt, Querschnitt der *Medulla oblongata* hart hinter dem Labyrinth. *m*, *l*, *le*, *v*, *tr*, *fl* wie in Fig. 124 und 125. *fl* Fissura mediana ventralis. *r* Kerne an der Raphe.



sie der queren Brücke, kleidet die ventrale Seite der oberen Lichtung aus und biegt dann hakenförmig um, dorsale graue Säulen bildend, in die die vorderste Wurzel im Komplex des Glossopharyngeo-Vagus sich einsetzt. Wenige Schnitte weiter caudal löst sich die Verbindung wieder, die gesonderten Lichtungen vereinen sich, beide Seitenplatten weichen auseinander, die Lamina ependymalis des Tegmen erlangt von neuem größere Breite, und die Form des gesamten Querschnittes wird im mittleren und hinteren Wurzelgebiete des Vagus wieder eine rundliche (Fig. 125a). Die Bildung dieser Brücke bewirkt also eine Einschnürung der Medulla oblongata in beschränkter Region. Die Vereinigung der Lobi vagi in der Medianebene ist nur eine vorübergehende. Wie lange sie andauert, ist nicht bekannt. Am erwachsenen Hirne des Acipenser besteht sie nicht.

Da die inneren Wulstungen an den 3 Längszonen der Seitenplatten der Medulla oblongata, soweit bekannt, bei allen Fischen (mit Ausnahme von Petromyzon) sich finden und das Verhalten der Nervenwurzeln zu denselben durchweg das gleiche zu sein scheint, so sei noch auf eine orientierende Zeichnung hingewiesen, die GORONOWITSCH von der Medulla eines erwachsenen Acipenser gegeben hat und die im wesentlichen auch für Elasmobranchier und Teleostier Geltung haben dürfte.

Die Bezeichnung der dorsalen Wülste als *Tubercula acustica* (MAYSER) ist nach den Untersuchungen von KINGSBURY (1897) J. B. JOHNSTON (1898), C. J. HERRICK (1899) eine durchaus zutreffende. Sie stellen das Centrum der Seitenliniennerven und des Acusticus vor und differenzieren sich mehr oder weniger deutlich in zwei Abschnitte (*ta*, *ll*), von denen der vordere stärkere von JOHNSTON speziell als *Lobus Lineae lateralis* benannt wird. GORONOWITSCH brauchte andere Bezeichnungen. Er benannte den caudalen Abschnitt des *Tuberculum acusticum* als dorso-lateralen Strang, welchem sich vom hinteren Viertel der Medulla an eine Markleiste, die Cerebellarleiste, auflagere, diese trage im vorderen Drittel als Höcker den *Lobus trigemini*. Nach JOHNSTON aber wäre dieser Höcker vielmehr der

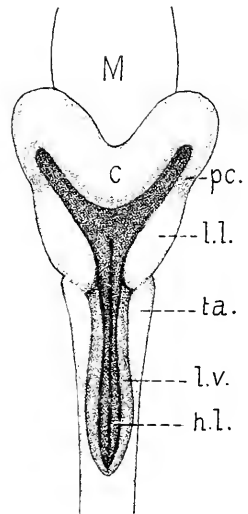


Fig. 126. Medulla oblongata von *Acipenser sturio*, nach GORONOWITSCH, aber mit geänderten Bezeichnungen. *M* Mesencephalon. *c* Cerebellum. *ll* Lobus Lineae lateralis. *ta* Tuberculum acusticum. *lv* Lobus vagi. *hl* medialer Wulst mit den hinteren Längsbündeln.

Lobus Lineae lateralis, Fig. 126 *ll*. Daran schließen sich, nach außen und dorsalwärts abschnenkend, die Pedunculi Cerebelli (*pc*), die ins Kleinhirn hinüberführen.

Die Wülste der lateralen Längszone (*lo*) nehmen, nach den eben genannten neueren Autoren, von vorn nach hinten verfolgt, successive die eigenen dorsalen Wurzeln des Facialis, Glossopharyngeus und Vagus auf, also exkl. der Seitenliniennerven. Sie könnten danach als Lobi Facialis et Vagi bezeichnet werden. Der vorderste Teil dieser Wülste wurde von MAYSER bei Knochenfischen als Lobus Trigemini

benannt, ob mit voller Berechtigung, muß noch dahingestellt bleiben. Die medialen Wülste führen in der Tiefe die hinteren Längsbündel, die Fasciculi longitudinales mediales.

#### Das Rückenmark.

Die nachfolgenden Abbildungen von Querschnitten des Rückenmarkes sind alle derselben Region, nämlich der der Pectoralflosse entnommen.

Das Rückenmark besitzt in den frühesten mir bekannten Stadien (45 Stunden nach der Befruchtung) eine schmale Dachplatte und eine breitere Bodenplatte, beide aus einfacher Lage kubischer Epithelzellen bestehend. Lange Cylinderzellen in mehrzeiliger Ordnung der Kerne bilden die dickeren Seitenplatten. Der Centralkanal ist spaltförmig, ventral breiter als dorsal. Beginnt die Differenzierung, die die graue Substanz liefert, so erfolgt die Ausschaltung der Zellen aus dem Epithel zunächst an den Seitenplatten, aber bald auch dorsal, so daß die Dachplatte sich verdickt und mehrschichtig wird. Dabei nimmt der dorso-ventrale Durchmesser des Centralkanals ab. Die weiße Substanz tritt zuerst an den Seitenplatten der Medulla oblongata auf, von hier auf das Rückenmark sich fortsetzend. Um die 70. Stunde nach der Befruchtung ist in der vorderen Hälfte des Rückenmarkes bereits ein schmaler Saum weißer Substanz an der Ventralseite zu sehen, der sich im Verlauf kontinuierlich dorsalwärts ausdehnt; die Dorsalstränge treten nicht gesondert auf. An diesem frühen Saume zeigen sich Verhältnisse, die ich an anderen Objekten noch nicht beobachtet habe und kurz erwähnen will. Dieser Belag erscheint am Querschnitte radiär gefeldert. Jedem Felde entspricht ein oberflächlich gelegener Zellkern, von welchem einwärts die ersten Spuren der Längsfaserung sichtbar werden. Mit der Dickenzunahme der Schicht verschwinden diese oberflächlichen Kerne, die regelmäßige Felderung bleibt länger bestehen.

Bald nach dem Auftreten der weißen Substanz beginnen einzelne Zellen der grauen Substanz an der Dorsalseite des Markes zu wachsen und erlangen in der Zeit von 10 Stunden beträchtliche Größe, sich dabei zusammendrängend. So bietet das Mark bei den zwischen der 80. und 90. Stunde ausschlüpfenden Embryonen das eigenartige, in Fig. 127 gezeichnete Bild dar.

Der Centralkanal ist von der dorsalen Oberfläche abgerückt, das Mark ist dorsal fast ebenso dick, wie seitlich. An der dorsalen Oberfläche findet sich ein Lager großer Nervenzellen, der großen Dorsalzellen, deren bereits bei den Elasmobranchiern Erwähnung geschah. Periphere Ausläufer an denselben habe ich bei Aci-

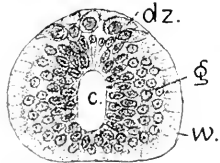


Fig. 127. *A. sturio*, ausschlüpfend, Rückenmark. 250:1. *c* Centralkanal. *w* gefelderte weiße Substanz. *g* graue Substanz. *dz* transitorische große Dorsalzellen.

penser nicht mit Sicherheit nachzuweisen vermocht, worauf ich aber kein Gewicht legen möchte, da mein Material ein beschränktes war. Sie bilden in diesem Stadium eine dem Rückenmarke dicht auflagernde, von der Limitans überzogene Platte, die jederseits mehr als eine Zellenreihe aufweist und hart hinter dem spitzen Ende des Tegmen

Ventriculi quarti aufhört. Die unter dieser Platte gelegenen mittleren Ependymzellen sind in lange, innere Enden ausgezogen. Seitlich findet sich außerhalb des Ependyms ein Lager grauer Substanz mit sphärischen Kernen, an welcher sich Zellgrenzen nicht nachweisen lassen. Die weiße Substanz ist jetzt, nachdem die vorher vorhandenen, oberflächlichen Kerne geschwunden sind, ganz kernlos, aber durch radiäre Linien derart regelmäßig gefeldert, daß man die einzelnen Felder als zu Zellenterritorien gehörig auffassen könnte. Die die Felder begrenzenden Linien verschwinden später spurlos.

Bei der Larve des 3. Tages (Fig. 128) ist die Platte der großen Dorsalzellen einfacher geworden. Mit dem Längenwachstum des Markes haben die Zellen sich der Hauptsache nach in zwei Reihen geordnet, wobei sie sich alternierend zu stellen beginnen. Einige werden doppelkernig.

Die Ependymschicht sowohl wie die Schicht der grauen Substanz haben besonders in der dorsalen Hälfte des Rückenmarkes an Mächtigkeit zugenommen, wodurch die Lichtung des Centralkanals stetig weiter von der dorsalen Oberfläche sich entfernt. Es findet nicht ein

Fig. 128.

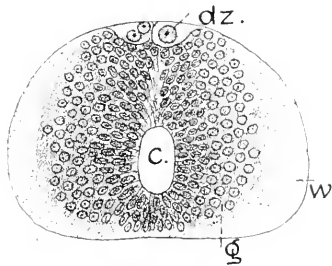


Fig. 129.

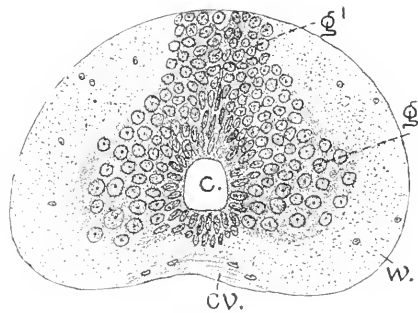


Fig. 128. *A. sturio*, Larve, 3 Tage alt. Rückenmark. 250:1. *c, g, w, d:* wie in Fig. 127.

Fig. 129. *A. sturio*, Larve des 9. Tages. 250:1. Bezeichnungen wie vorher, *cv* Commissura ventralis.

dorso-ventral fortschreitender Verschuß der Lichtung statt wie bei anderen Klassen, vielmehr eine Verschiebung derselben durch Vermehrung und Verlängerung der dorsal gelegenen Ependymzellen. Die weiße Substanz ist noch ganz kernlos, die Abgrenzung in Felder, die vorher so deutlich war, ist ganz geschwunden.

Bei der Larve des 9. Tages sind die großen Dorsalzellen im Verschwinden begriffen. Sie atrophieren, werden absolut kleiner und sind nur noch vereinzelt anzutreffen. Mit dem Schwunde dieser Elemente erstreckt sich die graue Substanz bis an die dorsale Oberfläche. Sie sondert sich dabei in zwei Portionen, in das zentrale Lager (*g*) mit beträchtlich größeren sphärischen Kernen, welches sowohl dorsal wie ventral durch einen Ependymkeil in symmetrische Hälften geschieden wird, und in einen schmäleren dorsalen Streifen mit kleineren Kernen, der die Oberfläche erreicht und die beiden Hälften der weißen Substanz dorsal voneinander trennt. Nervenzellen lassen sich darin noch nicht nachweisen. Innerhalb der weißen Substanz sind nunmehr kleine

Kerne spärlich zu sehen. An der leicht geböhlten ventralen Oberfläche ist die ventrale Kommissur zu erkennen. Eine *Formatio arcuata* ist nicht wahrnehmbar.

In den folgenden 3 Wochen des Larvenlebens nimmt das Rückenmark beträchtlich an Ausdehnung zu, die Gestaltung ändert sich aber kaum, die Veränderungen sind wesentlich histogenetische.

Im Vergleich mit den jüngeren Stadien ist das Mark namentlich im dorso-ventralen Durchmesser gewachsen. Der schmale dorsale Streifen der grauen Substanz (*g'*) hat besonders an Ausdehnung zu-

genommen und sich paarig gestaltet, indem median die Kerne beider Seiten voneinander abgerückt sind. Die zentrale Portion (*g*) ist ventralwärts breiter geworden, ventrale graue Säulen (*vs*) bildend, die oberflächlich Nervenzellen enthalten. In der ventralen Medianlinie ragt das Ependym zapfenförmig vor, mit stabförmigen Kernen, an die sich bis zur ventralen Kommissur hin runde Kerne anschließen, die eine Doppelreihe bilden, welche über das Rückenmark hinaus bis weit in die *Medulla oblongata* hinein zu verfolgen sind (Fig. 125 u. 125a).

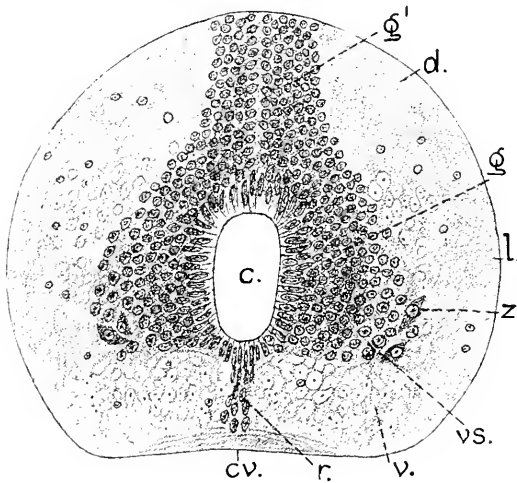


Fig. 130. *A. sturio*, Rückenmark der 4 Wochen alten Larve. 250:1. *c.*, *g.*, *g'*, *cv* wie in Fig. 129. Dann *vs* ventrale graue Säulen. *z* ventrale Nervenzellen. *v* Ventralstrang. *l* Lateralstrang. *d* Dorsalstrang der weißen Substanz. *r* Kernstreifen an der ventralen Raphe.

Substanz sind am Ende der Larvenzeit umscheidete breite Fasern zu sehen. Sie erscheinen in zwei Portionen, nämlich ventral den Funiculus ventralis (anterior) bildend, und als innere Portion des Funiculus lateralis (*l*). In den dorsalen Regionen der weißen Substanz wie an der äußeren Masse der Seitenstrangregion steht die Umscheidung der Fasern noch aus. Ein Teil der Fasern des Funiculus ventralis und zwar die tiefste, medial gelagerte Portion setzt sich in die Fasciculi longitudinales mediales (hintere Längsbündel) der *Medulla oblongata* fort.

Verfolgt man in diesem Larvenstadium die Querschnitte des Rückenmarkes von der Pectoralregion aus gegen die *Medulla oblongata* zu, so sieht man den Centralkanal stetig an Höhe gewinnen. Der Kanal drängt mit seiner geschlossenen Ependymanlage die beiden Hälften des dorsalen Streifens der grauen Substanz (Fig. 130 *g'*) auseinander und zur Seite. Die dorsalen Enden dieser gespaltenen Masse biegen sich schließlich hakenförmig nach außen um und setzen sich in die dorsalen grauen Säulen der *Medulla oblongata* (Fig. 125 und 125a *ds*) fort. Hart hinter dem Tegmen des 4. Ventrikels liegt ein querer Faserstrang dorsal über dem Ependym des Centralkanals, der die in den Fig. 125 und 125a mit *tr* bezeichneten Stränge, die Trac-

tus solitarii, miteinander verbindet. Es ist die von GOTTSCHKE (1835) bei den Teleostiern entdeckte *Commissura spinalis*.

Die weitere Entwicklung des Rückenmarkes von *Acipenser* ist wie die des Hirnes unbekannt.

## 2. Knochenganoiden.

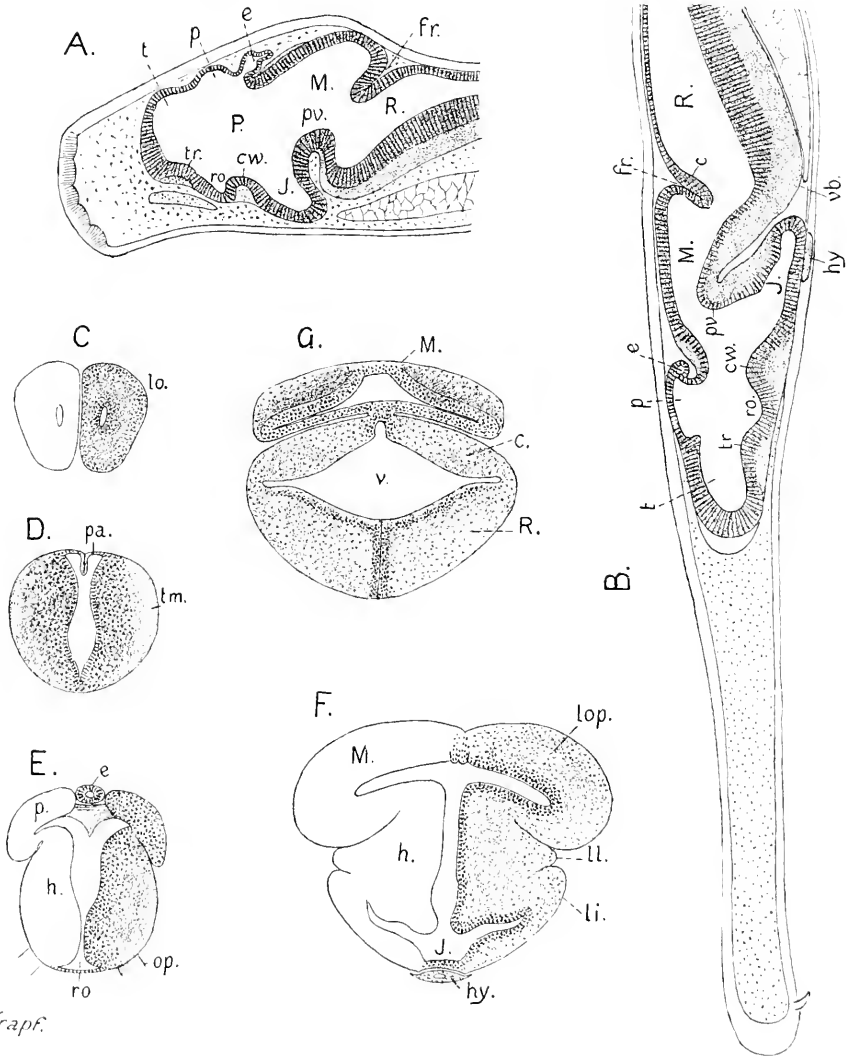
Die folgenden Angaben sind den Arbeiten von F. M. BALFOUR und W. N. PARKER über *Lepidosteus* (1882) und von BASHFORD DEAN, die *Lepidosteus* und *Amia* betreffen (1895, 1896), entnommen.

Bei *Lepidosteus* entsteht das Centralnervensystem wie bei *Petromyzon* als ein massiver Strang, der ausschließlich von der Grundschiebt des, wie bei *Acipenser*, gleich anfänglich zweischichtigen Ektoderms geliefert wird. Dorsal breit mit der Grundschiebt verbunden, verschmälert sich der Strang ventralwärts und seukt sich kielartig gegen den Dotter ein. Der breite dorsale Teil besteht aus einem Lager polygonaler Zellen, am Kiel sind die Zellen in dorso-ventraler Richtung abgeplattet und in querer verlängert. Im Vergleich mit *Petromyzon* besteht aber ein beachtenswerter Unterschied. Die Zellen des kielartigen Stranges sind nicht symmetrisch angeordnet, wie dort, sondern unregelmäßig gegeneinander in querer Richtung verschoben und durchsetzen die Medianebene; es besteht keine mediane Kontaktfläche. So verhält es sich bei Embryonen, die äußerlich die in Fig. 8b, p. 28, Bd. I Kap. 6 dieses Handbuches abgebildete Form zeigen. Ein spindelförmiges, rostralwärts zugespitztes Hirn grenzt sich an dem leicht vorderen Neuralstrange ab. In dem Stadium der Fig. 8c, wo das Hirn bereits dreigliederig erscheint, ist in demselben schon eine spaltförmige Lichtung aufgetreten, die erst unregelmäßig und unzusammenhängend ist. Die Hälften des kielförmigen Stranges weichen nicht glatt auseinander, wie bei *Petromyzon*, sondern einzelne Zellen durchsetzen erst den entstehenden Spalt. Die Symmetrie stellt sich erst sekundär ein. Das Vorderhirn hat sich in diesem Stadium bereits vom Ektoderm abgeschnürt und entwickelt aus den Seitenwänden massive Augenknochen. In der Mittel- und Rautenhirnregion beschränkt sich die Lichtung nur auf den ventralen Teil des Kieles, wo zugleich epitheliale Ordnung sich einstellt, während dorsal ein mächtiger Zwischenstrang aus polygonalen Zellen den Zusammenhang mit der Grundschiebt des Ektoderms noch unterhält. Der Zwischenstrang liefert die dorsalen Neuralleisten.

Die Entwicklung des Hirnes der Embryonen von *Lepidosteus* ist von BALFOUR und PARKER nicht weiter verfolgt worden. Die Abbildungen der Embryonen im ganzen, die in Kap. 6 Fig. 8d—h wiedergegeben sind, lassen ersehen, daß am Scheitel des erst kurzen und breiten Kopfes das Mittelhirn eine kugelige Hervorragung bewirkt, die bei den in einer Länge von 10—11 mm ausschlüpfenden Embryonen besonders auffällig ist.

BALFOUR und PARKER schildern dann aber das Hirn aus zwei Larvenstadien von 15 mm und 26 mm Länge. Von der jüngeren Larve, die die angegebene Länge einige Tage nach dem Ausschlüpfen erreicht, wird nur die hier in Fig. 130<sup>HA</sup> wiedergegebene Abbildung des Medianschnittes geliefert. Die Entwicklungsstufe des Hirnes entspricht annähernd der des ausschlüpfenden Störes, Fig. 116. Bei allgemeiner Ähnlichkeit treten doch einige Unterschiede scharf hervor. Ein *Processus neuroporicus*, der beim Stör noch so ausgeprägt

vorhanden ist, fehlt hier vollständig. Die Epiphyse scheint weiter entwickelt zu sein, das Dach des Mittelhirnes ist stärker gewölbt, und infolgedessen schneidet die Fissura rhombo-mesencephalica tiefer ein. Größer ist die Uebereinstimmung in der Gestaltung des Hirnbodens.



Krapf.

Fig. 130B A—G. *Lepidosteus* nach BALFOUR und PARKER.

A. Larve, 15 mm lang. B. Larve, 26 mm lang. P Prosencephalon. M Mesencephalon. R Rhombencephalon. t Telencephalon. p Parencephalon. e Epiphysis. c Lamina Cerebelli. fr Fissura rhombo-mesencephalica. tr Torus transversus. ro Recessus opticus. cw Chiasmawulst. J Infundibulum. pv ventrale Hirnfalte. vb ventrale Beuge.

C—G. Querschnitte durch das Hirn einer 5 Wochen alten Larve. C. lo Lobi olfactorii. D. tm Telencephalon medium. pa ependymales Pallium. E. Diencephalon. p Regio parencephalica. h Regio hypencephalica. e Epiphysse. ro Recessus opticus. op Tractus opticus. F. M Mesencephalon. lop Lobi optici. h Regio hypencephalica Diencephali. ll Lobus lateralis. li Lobus inferior. J Infundibulum. hy Hypophysis. G. M Mesencephalon. c paarige Platten des Cerebellum. R Rhombencephalon. v 1. Ventrikel. Vergrößerung nicht angegeben.

Die Plica encephali ventralis ist in beiden Fällen gleich steil, die Knickung an der ventralen Beuge des Rautenhirnes sehr scharf, der Chiasmawulst und der Torus transversus Telencephali zeigen übereinstimmenden Ausbildungsgrad der Kommissuren.

Später verliert sich die Aehnlichkeit in den Dimensionen und Umrissen der Hirne beider Larven, und zwar dadurch, daß mit der sich bei *Lepidosteus* sehr früh einstellenden Verlängerung der Schnauze der Schädel sehr flach wird, das Hirn drückt, es verlängert und abflacht, Fig. 130<sup>II</sup> B. Das Bild unterscheidet sich bedeutend von dem des in Fig. 117 und 118 gezeichneten Hirnes der 4 Wochen alten Larve von *Acipenser*.

Abgesehen von dieser mechanisch bewirkten Umgestaltung ergeben die Querschnitte in manchen Punkten näheren Anschluß an das embryonale Hirn eines Teleostiers als an das der Störlarve. Das Telencephalon hat paarige Lobi olfactorii entwickelt, mit enger Lichtung, Fig. 130<sup>II</sup> C. Der Querschnitt durch den unpaarigen Teil, Fig. 130<sup>II</sup> D, gleicht mehr dem bei der 20 mm langen Forelle, Fig. 156, als dem Bilde in Fig. 119. Aber die Unterschiede sind an diesem Teile überhaupt unbedeutende. Der dorsale Teil des Diencephalon, das Parencephalon in meiner Bezeichnungsweise, ist dagegen störrartig. Dieser Teil hat schon das besondere Interesse von BALFOUR und PARKER erregt. Sie finden mit Recht in der Ausdehnung und Gestaltung desselben einen spezifischen Charakter des Ganoidenhirnes gegenüber dem der Elasmobranchier und Teleostier. Bei der in Rede stehenden Larve des *Lepidosteus* bildet das Parencephalon ein Paar scharf abgesetzter, lateralwärts überhängender, dickwandiger Lappen, in welche sich der Ventrikel paarig fortsetzt, Fig. 130<sup>II</sup> E. Es sind Bildungen, die in Lage und Form den Lobi optici des Mittelhirnes gleichen. BALFOUR und PARKER bezeichnen die Lappen als „lobes of Thalamencephalon“ und nehmen an, daß daraus durch Aufblähung und Verdünnung der Wand die unpaarige dünnwandige Blase — vesicle of Thalamencephalon — werde, welche dem entwickelten Ganoidenhirne eigentümlich sei. Daß diese Lappen seitlich die Ganglia habenulae liefern, wie gar nicht zu bezweifeln ist, haben sie nicht vermutet.

Die Fig. 139<sup>II</sup> E ist mit Fig. 121 vom Stör zu vergleichen, woraus sich die Uebereinstimmung ergibt. In der That bildet das Parencephalon mit seinem blasig ausgedehnten Pallium und den stark entwickelten seitlich vorragenden Habenularganglien, ein übereinstimmendes Kennzeichen der larvalen Hirne von *Acipenser*, wie von *Lepidosteus*. Bei *Lepidosteus* erfolgt aber die Aufblähung des Pallium später.

Das Mittelhirn der 5 Wochen alten Larve von *Lepidosteus*, Fig. 130<sup>II</sup> F, zeigt dagegen mehr Aehnlichkeit mit dem einer jungen Forelle, Fig. 162, als mit dem des Störes. Seitlich ausladende Lobi optici bestehen beim Stör von 4 Wochen nicht. — Auch das Kleinhirn dieser Störlarve, Fig. 123, hat sich anders entwickelt und breiter, als es sich in Fig. 130<sup>II</sup> G bei *Lepidosteus* zeigt. Es besteht da aus paarigen Platten, die durch eine mediane Furche mit dünnem Dache geschieden sind, während beim Stör sich die beiden Platten median schon früh vereinigen.

Die Entwicklung des Hirnes von *Amia* ist bisher nur aus einigen Abbildungen von Medianschnitten zu beurteilen, die man BASHFORD DEAN verdankt.

Bei einem Embryo vom 5.—6. Tage nach der Befruchtung, der  $195^{\circ}$  am Ei umgreift, ist das Vorderhirn etwa so weit entwickelt, als es sich beim Stör um die 45. Stunde nach der Befruchtung zeigt (vergl. Fig. 110). Es läuft in einen konischen Processus neuroporicus aus, der aber breiter vom Ektoderm abgelöst ist, Fig. 131 A. — In Fig. 9b und 9c, Bd. I Kap. 6 dieses Handbuches, sind Embryonen von annähernd diesem Alter in der Dorsalansicht abgebildet. Der flach-scheibenförmige Kopf zeigt sich sehr ähnlich dem des 45 Stunden alten Störembrयो gestaltet. Das Rautenhirn hat bereits die typische Erweiterung erfahren und läßt das dreieckige dünne Tegmen erkennen.

In Fig. 131 B ist der Medianschnitt durch das Hirn eines Embryo im Zeitpunkte des Ausschlüpfens dargestellt, vom 8. Tage nach der

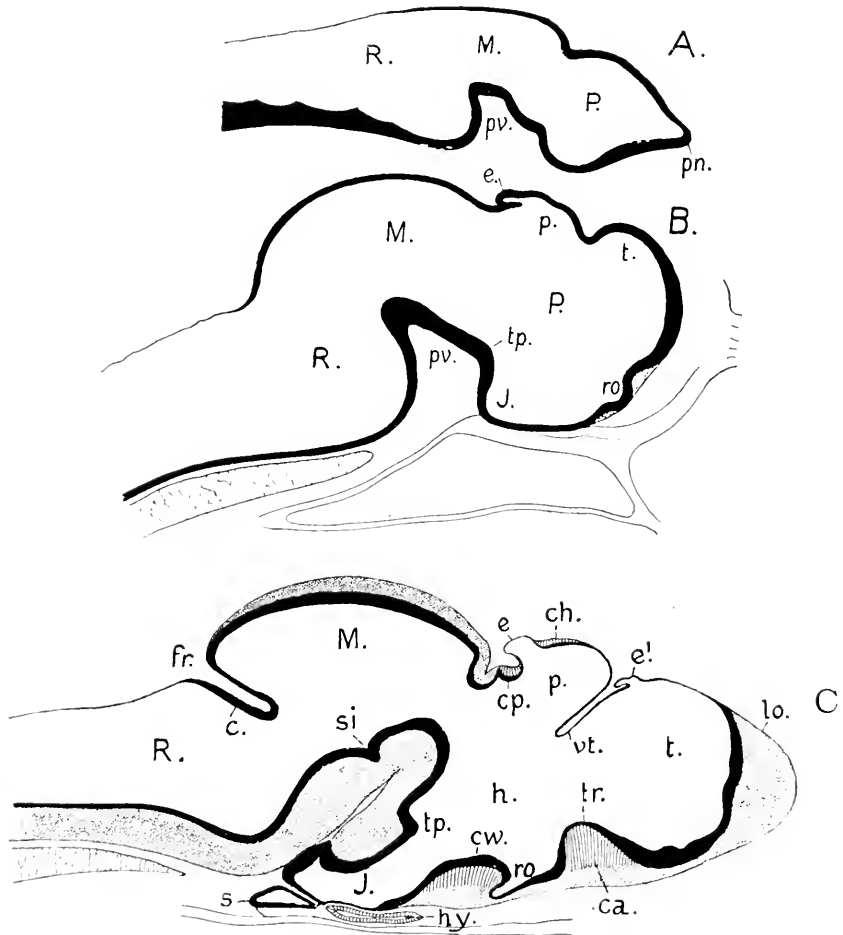


Fig. 131 A—C. *Amia calva*, nach B. DEAN.

A Hirn eines ausschöpfenden Embryo. B Hirn beim Ausschöpfen. C Hirn der 1 Wochen alten Larve. *P*, *M*, *R*, *t*, *p*, *c*, *e*, *J*, *tr*, *ro*, *cv*, *fr* wie in Fig. 130H, dann *lo* Lobus olfactorius, *e'* Paraphysis, *vt* Velum transversum, *ch* Commissura habenularis, *cp* Commissura, *h* Regio hypencephalica Diencephali, *s* Saccus Infundibuli, *si* Sulcus intracerephalicus posterior. Vergrößerung nicht angegeben.



Befruchtung. Von einem Processus neuroporicus ist keine Spur mehr zu sehen. Das bedingt einen in die Augen fallenden Unterschied gegenüber dem Hirne des ausschlüpfenden Störes (Fig. 116). Die rostrale Hirnwand ist bei *Amia* vorgewölbt, das Telencephalon demnach ausgedehnter und die Bildung der beiden Gewölbe am Dache des Vorderhirnes weiter vorgeschritten als bei der zum Vergleich herangezogenen Altersstufe des Störes, während am übrigen Hirn sich eher des Gegenteilige zeigt.

In der Larvenperiode mit dem Hervortreten des besonderen Habitus der Larven beider Arten werden auch die Unterschiede am Hirn deutlicher, wie sich aus dem Vergleich der Figg. 116, 117 mit Fig. 131 C ergibt, die je 4 Wochen alten Larven entsprechen.

Das Hirn der Larve von *Amia* ist nicht so flach wie bei *Lepidosteus*, aber doch viel flacher als bei der Störlarve. Die paarigen Lobi olfactorii (*lo*) scheinen bei *Amia* stärker entwickelt zu sein als bei dem Objekt des Vergleiches. Das Pallium des Parencephalon ist bei *Amia* nicht so ausgedehnt, die Paraphysis und Epiphysis sind klein, dünnwandig und zurückgelagert. Die Infundibularregion gleicht in ihrer Gestalt mehr der der Teleostier als der bei der Störlarve, namentlich durch die für Teleostier charakteristische starke Ausbildung des Tuberculum posterius inferius (*tp*), (in der Zeichnung versehentlich statt *tp'* gesetzt), wie ein Vergleich mit Fig. 153 ergibt. — Nach dem Medianschnitt zu urteilen, besteht das Kleinhirn bei dieser Larve ebenfalls, wie bei *Lepidosteus*, aus paarigen, durch eine mediane Furche am Dache geschiedenen Platten. Die paarige Bildung bleibt bestehen.

### Litteratur.

- Balfour and Parker, W. N.** *Struct. and Developm. of Lepidosteus.* *Phil. Transact. B. Soc. P. II.* 1882.
- Dean, Bashford.** *Early development of Gar-pike and Sturgeon.* *Journ. of Morph.* 1895.
- *Larval development of Amia calva.* *Zool. Jahrb. Bd. IX.* 1896.
- Goronowitsch.** *Gehirn und Cranialnerven von Acipenser ruthenus.* *Morphol. Jahrb. Bd. XIII.* 1888.
- Gottsche, C. M.** *Gehirn der Grätenfische.* *J. Müller's Arch.* 1835.
- Herrick, C. J.** *Cranial and first spinal nerves of Menidia.* *Journ. comp. Neurol.* IX. 1899.
- Johuston, J. B.** *Hird brain and cranial Nerves of Acipenser.* *Anat. Anz. Bd. XIV.* 1898.
- Kingsbury, B. F.** *Structure and morphology of the oblongata in Fishes.* *Journ. comp. Neurol.* VII. 1897.
- Kowalevsky, A., Owsjannikow, Wagner, N.** *Mé. biolog. tirés de Bull. de l'Acad. de St. Pétersb. T. VIII.* 1870.
- Kupffer, C.** *Studien zur vergleichenden Entwicklungsgeschichte des Kopfes der Cranioten.* Heft 1. 1893.
- Mayser, P.** *Vergleichende anatomische Studien über das Gehirn der Knochenfische.* *Zeitschr. f. wiss. Zool. Bd. XXVI.* 1881.
- Satensky.** *Développement du Sterlet.* *Arch. d. Biol. T. II.* 1881.

### Teleostier.

Die sehr formenreiche Klasse der Knochenfische ist zwar in nicht wenigen Arten embryologisch untersucht worden, aber die Untersuchungen betreffen der großen Mehrzahl nach nur kurze Perioden, und zwar meistens frühe. Eine einigermaßen zusammenhängende Darstellung der Entwicklung überhaupt und speciell der des Nerven-

systems läßt sich nur von Salmonidenarten und, in erster Linie, von der Forelle, *Salmo fario*, geben. An diese Art wird auch die folgende Beschreibung sich im wesentlichen halten.

Soviel kann nach allen Ermittlungen mit Sicherheit angenommen werden, daß das Centralnervensystem durchweg als massiver Strang angelegt wird, wie es Bd. I Kap. 3, p. 812 ausgeführt wurde. Dieser Strang unterscheidet sich aber von dem massiven Neuralstrange bei *Petromyzon* darin, daß die Symmetrie in der Ordnung der Zellen erst fehlt. Während sich bei *Petromyzon* gleich von Anfang eine mediane Kontaktfläche beider Hälften des Stranges nachweisen läßt, ist es bei den Teleosteen wie auch bei den Knochenganoiden nicht der Fall; die mittleren Zellen erstrecken sich von einer Seite zur anderen hinüber und die Symmetrie tritt erst mit dem Hohlwerden des Stranges ein, das sich am Hirne, und zwar in der Regel in der Region des Recessus opticus, einleitet.

Mit dem Zeitpunkte des Hohlwerdens fällt das Maximum mitotischer Teilungen der vollständig und annähernd median gelegenen Zellen des Neuralstranges zusammen, und diese Teilungen, wobei die Teilungsachsen sehr häufig quer gestellt sind, scheinen bei der spaltförmigen Lösung beider Hälften des Stranges voneinander ein mitbedingendes Moment abzugeben.

Die Mehrzahl der folgenden Abbildungen ist tadellosen Schnittserien entnommen, welche mir Herr Prof. ELISHA GREGORY in dankenswerter Weise zur Verfügung gestellt hatte. Die von ihm herrührenden Angaben über die Brutdauer beziehen sich auf mehrere Bruten, die bei einer gleichmäßig eingehaltenen Temperatur des Brutwassers von 8—9° C. annähernd übereinstimmenden Verlauf der Entwicklung aufwiesen. Das Ausschlüpfen erfolgte um den 70.—75. Tag.

Kurz vor dem Auftreten des medianen Spaltes zeigt der Neuralstrang, von hinten nach vorn verfolgt, verschiedene Form. Hinten hängt er breit mit dem im Bereich der Embryonalanlage zweischichtigen Ektoderm zusammen. Diese dorsale Breite nimmt rostralwärts ab, indem zugleich der dorso-ventrale Durchmesser zunimmt, wie die 5 Abbildungen ergeben, die einem Forellenembryo kurz vor dem Zeitpunkte des Schlusses des Dottersackes entnommen sind.

Wie Fig. 132 zeigt, ist das Rückenmark dieser Region in seinem dorsalen Teile noch von beträchtlicher Breite, das Zusammenrücken der Zellen in medialer Richtung ist noch in vollem Gange, und nur der ventrale, in kaum sichtbarer Abgrenzung an die Chorda sich anschließende Teil hat annähernd ein Drittel der dorsalen Breite angenommen.

Die an den flachen Kernen kenntliche dünne Deckschicht des Ektoderms zieht gleichmäßig über die Strangmasse hinweg, welche als eine Wucherung der Grundschicht des Ektoderms erscheint, wobei die tiefste, an das Mesoderm austoßende Zellenlage sich als eine ausgeprägt cylindrische darstellt.

Vor der Urdarmblase ist die dorsale Breite des Stranges eine weit geringere (Fig. 133), der Querschnitt wird annähernd dreieckig. Die Verschiebung der Zellen, die in die Bildung des Neuralstranges eingehen, erfolgt jedenfalls nicht allein in medialer, sondern auch in longitudinaler Richtung, denn der Strang erlangt nicht die Höhe, die sich ergeben müßte, wenn die in Fig. 132 dorsal gelegene Zellenmasse nur medialwärts zusammenrückte.

Ungefähr in der derzeitigen Mitte des Rückenmarkes wird der Neuralstrang im Querschnitt birnförmig (Fig. 134) mit dorsaler Breite, und es leitet sich, von den Seiten her, eine Ablösung dieses breiten Teiles von dem zweischichtigen Ektoderm ein.

Fig. 132. Forelle, 15. Tag. Querschnitt in der Region der größten Weite der Urdarmblase. 150:1. *r* Rückenmark. *ec* zweischichtiges Ektoderm. *cd* Chorda. *ms* Mesoderm. *en* Entoderm. *k* Meroocytenkerne. *u* Urdarm.

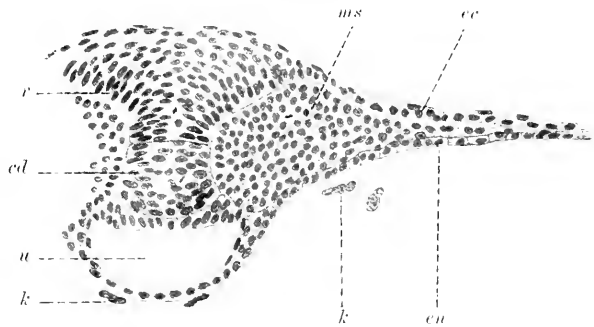


Fig. 133. Dasselbe Objekt. Querschnitt vor der Urdarmblase. 150:1. Bezeichnungen dieselben.

Fig. 134. Querschnitt in halber Länge des Rückenmarkes.

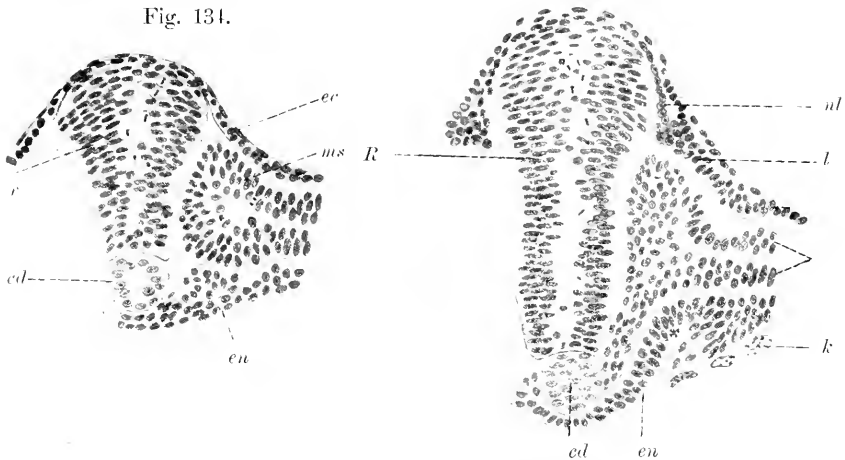
Fig. 135. Rautenhirn, Region des Glossopharyngeus. 150:1. Bezeichnungen wie bei Fig. 131. Dann *R* Rautenhirn. *l* hinteres Ende der Labyrinthplakode. *ul* Neuralleiste des Glossopharyngeus.

Fig. 133.

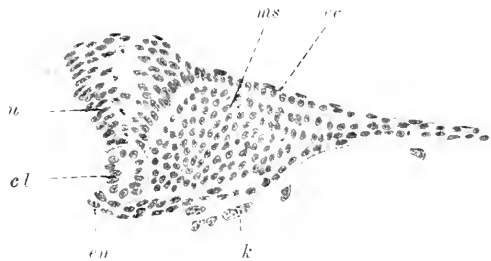

Fig. 135.

Fig. 134.



Diese Form behält der Strang in der ganzen Länge des Rautenhirnes und bis in die vordere Hirnregion hinein bei, aber stetig an Höhe zunehmend. Fig. 135 gibt den Querschnitt in der Region des Glossopharyngeus wieder. Die Neuralleiste des Glossopharyngeus ist von der des Acustico-Facialis scharf getrennt und tritt hier in Verbindung mit einer plattenförmigen Fortsetzung der Labyrinthplakode.

Die Labyrinthanlage ist eine noch nicht hohle, im Querschnitt runde, bis zur Berührung mit dem Nachhirn einspringende Leiste der Grundschrift des Ektoderms.

Die Figg. 134 und 135 ergeben, daß im ventralen Teile des Neuralstranges die symmetrische Ordnung der Zellen sich früher einstellt, als in der dickeren dorsalen Region.

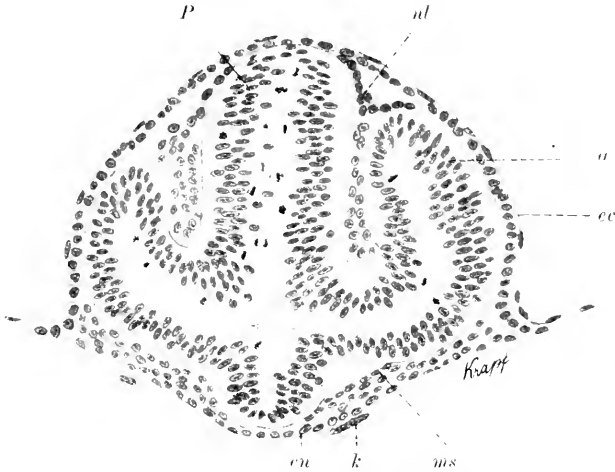


Fig. 136. Forelle, 15. Tag, Querschnitt des Hirnes in der Region der Augenblasen. 150:1. *P* Vorderhirn. *a* Augenblase. *cc* Ektoderm. *en* Entoderm. *ms* Mesoderm. *nl* dorsale Neuralleiste am Vorderhirn. *k* Merozytenkerne.

Auch im Bereich der noch massiven primären Augenblasen ist die dem Hohlwerden vorausgehende Ordnung der Zellen weiter vorgeschritten als dorsal am Hirne. Dem entsprechend zeigt sich zuerst die klaffende Lichtung zwischen den Stielen beider Augenblasen, d. h. dem späteren Recessus opticus entsprechend. Der hier gleichmäßig schmale Hirnstrang hat sich bereits vom Ektoderm abgelöst.

Nach dem Erscheinen der Lichtung, die sowohl an den Augenblasen, wie am medianen Neuralstrange zunächst als ein nicht glatt begrenzter, sondern von fädigen Portionen der auseinander weichenden Zellen durchsetzter schmaler Spalt erscheint, sind Hirn und Rückenmark gesondert zu betrachten.

#### Das Hirn.

Die Ablösung des eine spaltförmige Lichtung aufweisenden Hirnröhres vom Ektoderm erfolgt auch hier zuletzt am rostralen Ende. Als Besonderheit ist zu erwähnen, daß sich dabei keine Spur eines Processus neuroporicus zeigt, und ebensowenig läßt sich am Ektoderm eine mediane Riechplakode nachweisen. Das gilt für die Forelle; andere Arten sind nach dieser Seite hin noch nicht genügend untersucht worden. Bei der Forelle schmürt sich die rostrale Hirnwand als gleichmäßig gewölbte Kuppe von dem vorn sehr dünnen, wenn auch zweischichtigen Ektoderm ab.

Die der dreifachen Gliederung des Hirnes vorausgehende zweifache ist an dem Profil des massiven Hirnstranges nicht besonders deutlich zu sehen, weil das Gebiet des Archencephalon nur wenig an

Höhe die rückwärtige Hirnregion übertrifft. Seine hintere Abgrenzung ergibt sich aber daraus, daß ventral ein konischer, massiver Zapfen caudalwärts auswächst, das massive Infundibulum.

Mit dem Erscheinen der Lichtung zeigt sich, wenn auch nicht am Medianschnitt, so doch in der Ansicht der Dorsalseite die Abgrenzung der 3 Abschnitte (Fig. 137).

Es sei hier bemerkt, daß sämtliche folgende Abbildungen, soweit nicht anders bemerkt wird, sich auf Bachforellen — *Salmo fario* — beziehen, deren Brutdauer bei 8–9° C. mir von Professor GREGORY angegeben wurde.

An dem in Fig. 137 abgebildeten Embryo, an dem die Lichtung hinter den Augen und bis zum 12. Urvirbel reichend zu sehen ist, erscheint das zwischen den Augen gelegene Vorderhirn (*P*) schmal. Das Mittelhirn (*M*) ist breiter, lang-tonnenförmig und wird anscheinend durch einen queren Schenkel der Lichtung hinten abgegrenzt. Das



Fig. 137. Dorsalansicht eines Forellenembryo, nach F. Kopsch. Brutdauer und Vergrößerung nicht angegeben, ca. 30 Urvirbel. *P* Prosencephalon. *au* Auge. *M* Mesencephalon. *R* Rhombencephalon. *L* Labyrinth.

Lageverhältnis dieses queren Spaltes zu späteren Grenzmarken ist aber nicht sicher zu bestimmen. Darauf folgt ein schmälere, deutlich segmentierter Abschnitt, das Rautenhirn. An diesem sind 5 gleich lange Neuromeren zu zählen. Neben dem 4. und 5. dieser hier zu zählenden Neuromeren liegt die Labyrinthblase.

Der Embryo, dem der Medianschnitt in Fig. 138 entnommen wurde, ist älter als der der vorigen Abbildung. Die Dachplatte des Rautenhirnes hat sich bereits verdünnt, womit zugleich die Verbreiterung an diesem Teile einhergeht. Am Dache des Vorderhirnes

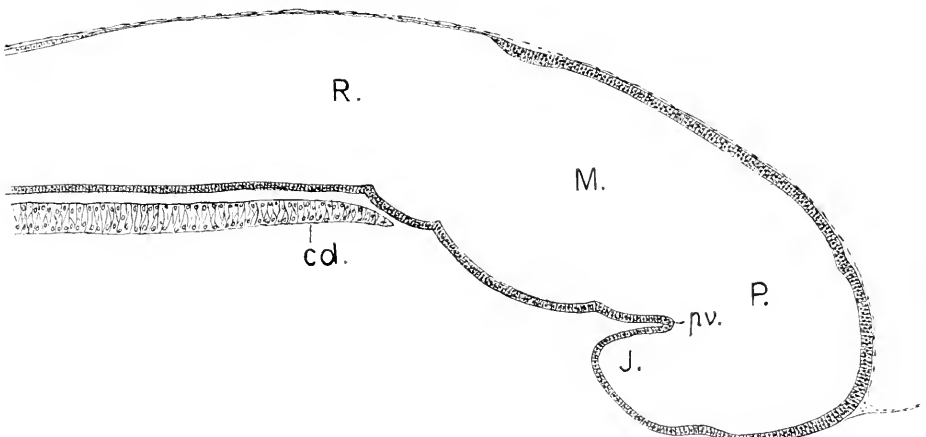


Fig. 138. Medianschnitt durch das Hirn nach eben erfolgter Ablösung vom Ektoderm, 21. Tag, ca. 40 Urvirbel. 100:1. *P* Prosencephalon. *M* Mesencephalon. *R* Rhombencephalon. *J* Infundibulum. *pv* ventrale Hirnfalte. *cd* Chorda.

ist eine leichte Einsenkung bemerklich, die die Bildungsstelle der Epiphyse andeutet. Der Hirnboden zwischen dem Schädelpunkte der ventralen Hirnfalte und der Chordaspitze zeigt drei scharf abgesetzte Abschnitte, die auch noch in Fig. 139 zu sehen sind. Der hinterste gehört dem Rautenhirn an, der vorderste wird danach ganz in das Vorderhirn einbezogen. Der mittlere längste verkürzt sich später, während die hier noch fehlende Kopfbeuge zunimmt, in sehr auffälligem Grade.

Von den Neuromeren im Bereiche des Vorder- und Mittelhirnes habe ich an den mir zur Verfügung stehenden Schnittserien von der Forelle kein klares Bild erlangen können. Erfolgreicher war CH. HILL (1900), der nach dieser Richtung hin eingehende Untersuchungen an mehreren Salmoniden, speziell an *Salmo purpuratus* PALL. ausgeführt hat. Von seinen Arbeiten wird noch an anderer Stelle die Rede sein. Hier beschränke ich mich darauf, zwei seiner Abbildungen wiederzugeben, die mir die bedeutungsvollsten zu sein scheinen. Nach seinen Ermittlungen fallen 3 Neuromeren auf das Vorderhirn, 2 auf das Mittelhirn, und es ergibt sich sowohl nach der Zahl, wie auch nach der Stellung und Form derselben eine ganz befriedigende Uebereinstimmung mit den bei den Elasmobranchiern dargelegten Verhältnissen.

Bei der Innenansicht des halbierten Hirnes werden die Grenzen der Neuromeren durch einspringende Leisten gegeben. Die vorderste Leiste grenzt den rostralen Teil des Hirnes kappenförmig ab und bestimmt die Ausdehnung des Telencephalon. Das 2. Neuomer ist dorsal schmal, ventral breit: die zweite Leiste fällt mit der hinteren Grenze des Infundibulum zusammen. Das 3. Neuomer ist dorsal breit, verschmälert sich ventralwärts. Indem HILL diese Gliederung an successiven älteren Embryonen verfolgte, konnte er feststellen, daß dorsal über der dritten Leiste die Commissura posterior auftritt. Das 3. Neuomer gehört also, wie das 2. dem Diencephalon an, es entspricht wie beim *Acanthias* dem von mir als Schaltbrain bezeichneten Teile und wäre als synencephales Neuomer zu bestimmen. Das mit 1 bezeichnete bildet nach HILL das Cerebellum, ist also das erste Rautenhirnneuomer. Demnach kommen dem Mittelhirne 2 Neuromeren ( $m^1$ ,  $m^2$ ) zu.

Fig. 138a.

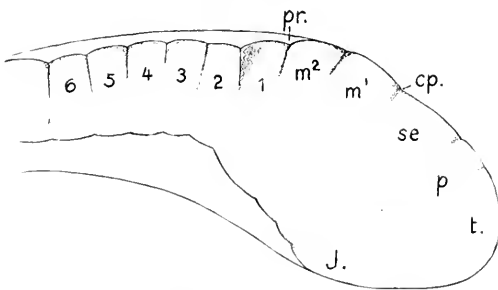


Fig. 138b.

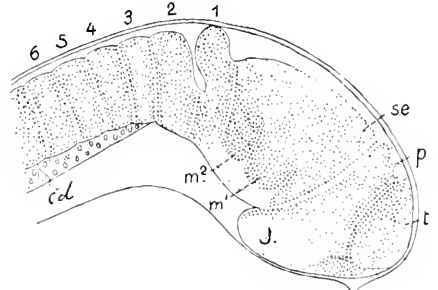


Fig. 138a. *Salmo purpuratus*, 20. Tag, 31 Urvirbel, Ansicht des halbierten Hirnes von innen, nach HILL. 60:1. Die Bezeichnungen sind von mir. *t* Telencephalon. *p* parencephales, *se* synencephales Neuomer des Diencephalon. *J* Infundibulum.  $m^1$ ,  $m^2$  Neuromeren des Mesencephalon. *cp* Bildungsstelle der Commissura posterior. *pr* Plica rhombo-mesencephalica. 1-6 Neuromeren des Rhombencephalon.

Fig. 138b. *Salmo purpuratus*, 22 Tage, 33 Urvirbel, sagittaler Schnitt durch das Hirn. Nach HILL. 60:1. Die Bezeichnungen wie in Fig. 138a.

Damit deckt sich, was an dem in Fig. 138b abgebildeten Schnitte zu sehen ist, der von einem um 2 Tage älteren Embryo stammt.

An diesem die Seitenwand des Hirnes treffenden Schnitte sind die interneuromeren Grenzen durch äußere Furchen gegeben, die in die Hirnwand symmetrisch einschneiden und hier nicht in ganzer Ausdehnung wahrnehmbar sind. Das 1. und 2. Neuromer (*t* und *p*) erscheinen in ihrer Begrenzung und Form wie an dem halbierten jüngeren Hirne der vorausgehenden Abbildung, das 3. zeigt sich kielförmig. Die ventrale Kante fällt mit der hinteren Wand des Infundibulum zusammen und würde etwa gegen die in Fig. 139 sichtbare hintere Knickung der ventralen Hirnfalte (*pv*) auslaufen. Die dorsale Prominenz des mit (*t*) bezeichneten vordersten Rautenhirneuromers, welches das Cerebellum liefert, finde ich bei der Forelle in annähernd gleicher Entwicklungsstufe nicht so eingepägt, wie es hier dargestellt ist, indessen läßt sich doch auch in Fig. 139 sehen, daß die mit *c* bezeichnete Lamelle, die dem Cerebellum angehört, das Mittelhirn überragt. Die breitere Furche zwischen diesem und dem folgenden Neuromer hätte man sich durch die der Epidermis unmittelbar aufliegende dünne Dachplatte des Rautenhirnes gedeckt vorzustellen. — Eine Wiederholung dieser Untersuchungen an besonders geeigneten Objekten unter Verwendung von Rekonstruktionen wäre sehr erwünscht.

Die Abbildung in Fig. 139, verglichen mit Fig. 138, läßt den Eintritt der Kopfbeuge erkennen, womit zugleich eine Verkürzung des Mittelhirnbodens sich einstellt. Die hintere Grenze des Mittelhirnes am Dache ist durch die Falte *pr* bestimmt.

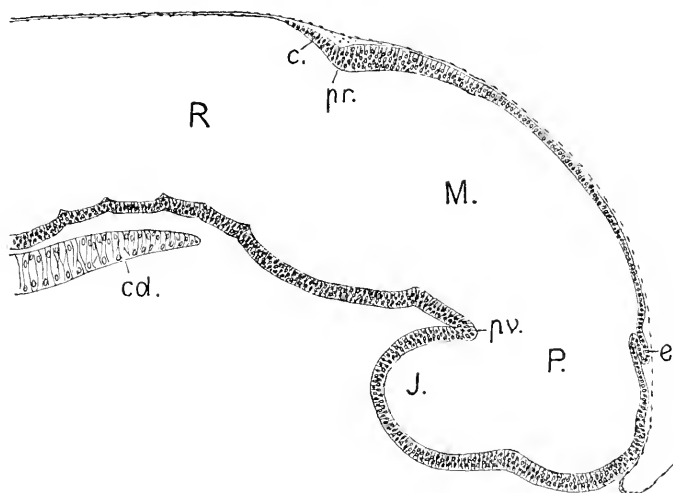


Fig. 139. Medianschnitt, 25. Tag, 48–50 Urvirbel. 100:1. *P*, *M*, *R*, *J*, *cd* wie in Fig. 138. *e* Epiphyse. *pv* ventrale Hirnfalte. *pr* Plica rhombo-mesencephalica. *c* Kleinhirnlamelle.

In dieser Entwicklungsstufe ist das Rautenhirn vom Mittelhirne durch eine tiefe Einfaltung der lateralen Wände abgesetzt, die die Hirnenge, den Isthmus, bewirkt. Dorsal und ventral springt diese Falte, die Plica rhombo-mesencephalica, bei weitem nicht so tief ein.

Das hintere Blatt dieser Falte nennt SCHAPER (1894) die *Lamina cerebelli*. Die *Lamina* giebt die steile vordere Wand des Rautenhirnes ab, die infolge der jetzt eingetretenen seitlichen Ausweitung dieses Hirnabschnittes die Mittelhirnbreite übertrifft.

Einige Abbildungen von Querschnitten werden eine Vorstellung der Form und der relativen Dimensionen der drei Hirnregionen gewähren. Es handelt sich um einen Embryo des 24. Brütetages.

Der Durchschnitt des Kopfes ist kreisförmig. Die Augen treten gar nicht über den Umriss hervor. Die Gestalt des Vorderhirnes hat sich ganz den Augen angepasst. Eingeklemmt zwischen Augen, schmal, findet es erst über diesen Raum zu breiterer Entfaltung. Der schmale ventrale Abschnitt nimmt etwa  $\frac{2}{3}$  der Höhe ein; der dorsale ist erweitert, mit gewölbtem Dache. Eine Knickung gegen den ventralen Teil bedingt die Bildung einer Längsfurche (*f*). An dem ventralen Teile ist ebenfalls eine Längsfurche (*f'*) vorhanden. Die gesamte Wand besteht aus mehrzeiligem Epithel, an dem keine weitere Differenzierung zu sehen ist. Die dorsale Furche setzt sich kontinuierlich ins Mittelhirn fort. Vor den Augen schwindet diese Furche und auch die dorsale Erweiterung. Die ventrale Furche verläuft gegen die dorsale Wand des Infundibulum und verstreicht dort.

In das Mittelhirn setzen sich der obere und mittlere Teil des Vorderhirnes fort, an Breite zunehmend, an Höhe einbüßend. Der

Fig. 140.

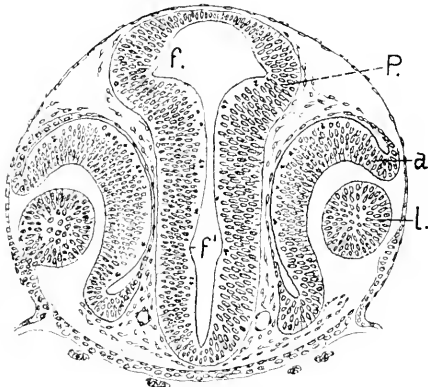


Fig. 141.

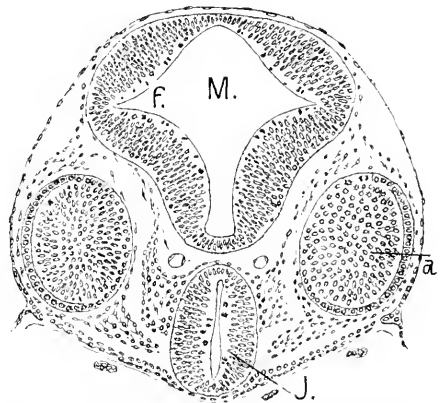


Fig. 140. Embryo, 24 Tage alt, 45 Urvirbel, Linse noch nicht ganz abgelöst. Querschnitt durch das Proencephalon. 100:1. *P*, *a* Augenblase. *l* Linse. *f*, *f'* Furchen.

Fig. 141. Dasselbe Objekt. 100:1. *M* Mesencephalon. *f* Furche zwischen Dach und Boden. *J* Infundibulum. *a* Augenblase.

unterhalb der Furche *f'* gelegene Teil liefert das Infundibulum (*J*). Der Ventrikel des Mittelhirnes ist annähernd rhombisch, mit einwärts konvexen Seiten. Dachregion und Bodenteil sind durch die seitlichen Längsfurchen scharf getrennt. Die dicken Seitenplatten der Dachregion sind außen konvex, die des Bodenteils außen konkav. Die mittlere Dachplatte und ebenso die Bodenplatte sind dünn, einfach epithelial. Diese scharfe Abgrenzung von Boden- und Dachregion ist ersichtlich auch durch die Augen bedingt worden. Hinter den Augen



erfolgt Abrundung, und die trennende Furche verschwindet mehr und mehr.

Die beiden Abbildungen 142 und 143 veranschaulichen Querschnitte aus der Isthmusregion. Am Isthmus ist das Hirnröhr seitlich

Fig. 142.

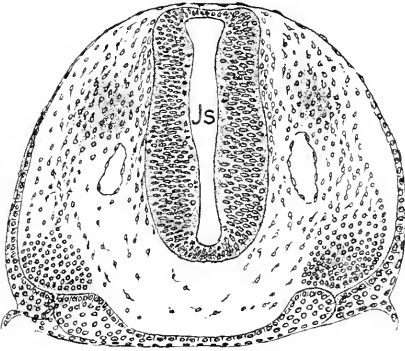


Fig. 143.

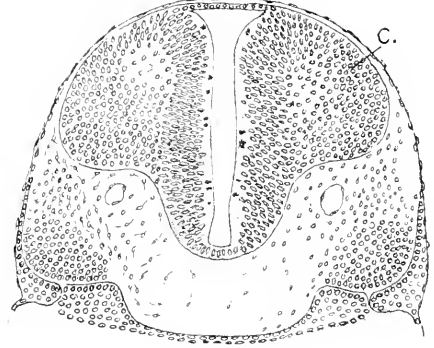


Fig. 144.

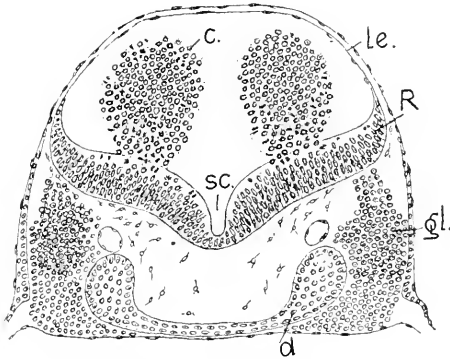


Fig. 145.

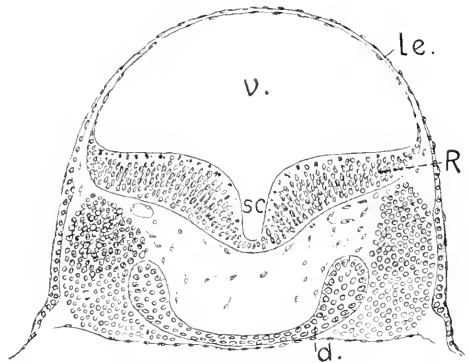


Fig. 142. Dasselbe Objekt, Querschnitt durch den Isthmus. 100:1. *Js* Lichtung des Isthmus.

Fig. 143. Querschnitt hart hinter dem Isthmus. 100:1. *c* Lamina Cerebelli.

Fig. 144. Dasselbe Objekt, Querschnitt durch das Rhombencephalon hart hinter der Lamina Cerebelli. 100:1. *R* Seitenplatte des Rhombencephalon. *le* Lamina ependymalis Tegminis. *c* Kleinhirnwülste. *sc* Suleus longitudinalis centralis. *g* Ganglion Trigemini. *d* Vorderdarm.

Fig. 145. Querschnitt durch die Weite des Rhombencephalon. *R*, *le*, *sc*, *d* wie in Fig. 144. *v.* 4. Ventrikel.

abgeplattet, kaum halb so breit als hoch. Die am Vorder- und Mittelhirne sichtbare Längsfurche (*f*) ist ganz verstrichen. Der nächste Querschnitt (Fig. 143) trifft die die Hirnenge vom breiten Rautenhirne trennende Wand, die Lamina Cerebelli (*c*), oder mit anderen Worten, das hintere Blatt der beiderseits so tief einspringenden Falten. Diese Lamina Cerebelli hat an ihrer hinteren Fläche paarige Höcker entwickelt, die Kleinhirnwülste nach SCHAPER. Sie sind um diese Zeit etwa halbkugelig und ragen frei in den 4. Ventrikel vor. So erklärt sich das in Fig 144 gezeichnete Bild, das einen Querschnitt hart hinter der Lamina Cerebelli wiedergibt. Diese hier frei im Ven-

trikel liegenden, nur noch mit den Seitenplatten zusammenhängenden Massen sind eben die Kleinhirnwülste, die paarigen Kleinhirnanlagen nach SCHAPER'S Ermittlungen.

Die Seitenplatten des Rautenhirnes sind so weit auseinandergeklappt, daß ihre inneren Flächen horizontal liegen. Ein tiefer Sulcus longitudinalis trennt median die dicken, in Neuromeren segmentierten Platten. Eine Sonderung in Längszonen besteht an diesen Platten noch nicht. Längsfurchen, die sie in 3 Längswülste zerlegen, treten erst nach dem Verstreichen der Neuromeren auf. Dorsalwärts gehen die Platten mit zugeshärften, aufwärts gebogenen Lippen, den Taeniae Ventriculi quarti, in die halbkugelig gespannte Lamina ependymalis des Daches über. Ganz gleichmäßig nimmt die Breite caudalwärts ab. In der Labyrinthregion paßt sich die Form des Rautenhirnes den Labyrinthblasen an. Die Seitenplatten rücken in ihrer ventralen Hälfte medialwärts zusammen und vertiefen dadurch den Sulcus longitudinalis centralis; dorsal überlagern sie die Labyrinthblasen, und es ergibt sich so eine Abknickung der dorsalen gegen die ventrale Hälfte der Seitenplatte.

Ein etwas weiter entwickeltes Hirn als das eben nach den Querschnitten charakterisierte ist in Fig. 147 in der Dorsalansicht eines

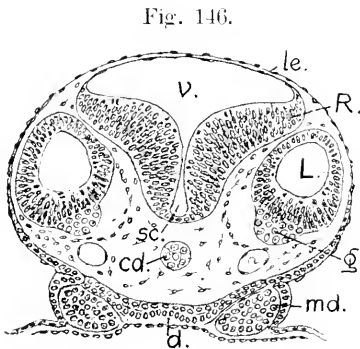


Fig. 147. *r*

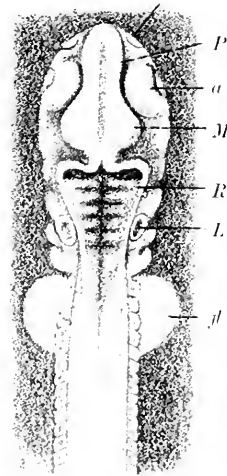


Fig. 146. Querschnitt in der Labyrinthregion. 1:1. *R, v, sc, d* wie vorher. *L* Labyrinth. *g* Ganglion Acustici. *cd* Chorda.

Fig. 147. Embryo in der Dorsalansicht. *P* Prosencephalon. *M* Mesencephalon. *R* Rhombencephalon. *r* Riechgrube. *a* Auge. *L* Labyrinth. *fl* Brustflosse.

Embryo abgebildet. Das Bild dient zur Ergänzung der an der Hand der Querschnitte gegebenen Beschreibung. Das Vorder- und Mittelhirn haben zusammen Birnform. Median schimmert durch eine dünne, schmale Dachplatte die Lichtung hindurch. Die Augen liegen in seitlichen Nischen der Hirnwand. Das Mittelhirn liefert den breiten Teil. Es ist hier relativ breiter im Vergleich zum schmalen Mittelhirn, als es in den Querschnitten erschien. Der Isthmus relativ noch schmaler. Die auf den Isthmus folgende quere Leiste ist der obere Rand der

vertikal gestellten Lamina Cerebelli, durch die der in Fig. 142 gezeichnete Schnitt geführt war. Diese Lamina bildet die vordere Basis des auch hier in der Dorsalansicht dreieckig erscheinenden Rautenhirnes, dessen durchscheinendes ependymales Dach sich caudal in eine lange Spitze auszieht. Der Boden des 4. Ventrikels ist durch die Decke hindurch zu sehen. Die Neuromeren präsentieren sich aber in der Abbildung nicht in ganz zutreffender Weise. Sie stellen innen quere Mulden dar, die durch Leisten geschieden sind. Hier erscheinen die Mulden zu schmal und zu tief, die Leisten zu breit. Das ursprünglich vorderste Rautenhirnneuromer ist ganz in die Lamina Cerebelli einbezogen worden. Die vorderen Ecken der von dieser Lamina gebildeten Basis des Dreiecks stülpen sich taschenartig nach vorn aus, die *Recessus laterales* liefernd.

Die Kopfbeuge, die bereits im Stadium der Fig. 139 sich eingeleitet hatte, erreicht bald ein Maximum ungefähr um die Zeit, wo die Kommissuren aufzutreten beginnen. Das Dach des Vorderhirnes ist dann direkt rostralwärts gerichtet und die Hirnachse in der Mitte des Mittelhirnes rechtwinklig geknickt. Damit hat sich gleich eine starke Verkürzung des Mittelhirnbodens ergeben, wie ein Vergleich der Figg. 148 und 139 es wahrnehmen läßt. Der Vorgang erklärt sich nur zum kleineren Teil aus der bei dem *Tuberculum posterius* (*tp*) erfolgten Krümmung, zu einem anderen Teile aus der tiefen Einfaltung der Seitenwand, die zur Bildung des Isthmus führt und die jetzt auch am Dach und Boden bei *fr* zu sehen ist. Zum vollen Verständnis aber wäre es erforderlich, diesen Vorgang an der Hand von Rekonstruktionen zu verfolgen.

Zwischen dem *Tuberculum posterius* und der Einfaltung bei *fr*

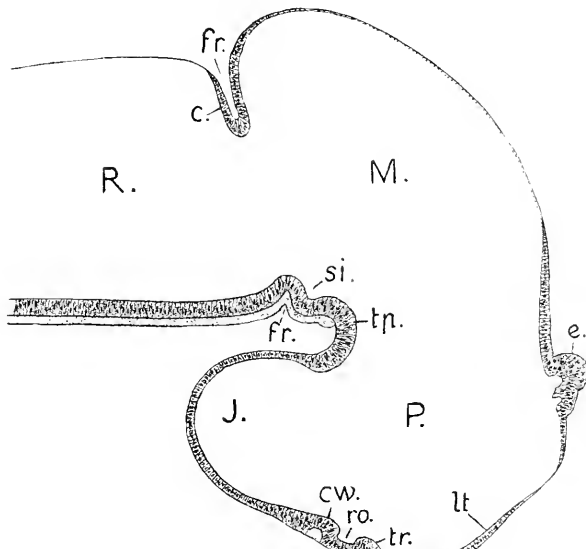


Fig. 148. Medianschnitt des Hirnes, 29. Tag. 100:1. *P, M, R* wie in Fig. 147. *lt* Lamina terminalis. *e* Epiphyse. *tr* Torus transversus. *ro* Recessus opticus. *cw* Chiasmawulst mit einer Kommissur. *J* Infundibulum. *tp* Tuberculum posterius. *si* Sulcus intraencephalicus posterior. *fr* Fissura rhombo-mesencephalica. *c* Kleinhirnlamelle.

ist jetzt am Boden des Mittelhirnes der Sulcus intraencephalicus posterior sichtbar geworden, der bei den Knochenfischen ventral besonders tief einschneidet. Die in Fig. 139 am Boden des Vorderhirnes sich einstellende leichte Erhebung hat sich in 2 Querwülste gesondert, den Torus transversus (*tr*) und den Chiasmawulst (*cw*), zwischen denen der Recessus opticus jetzt als Bucht erscheint. Ein querer Faserzug, den Commissurae postopticae angehörig, ist am Chiasmawulste zu sehen. Am Rautenhirne ist weiße Substanz aufgetreten; und es ist auch median am Boden ein Faserbelag zu sehen, der sich bis zum Tuberculum posterius erstreckt und da zunächst plötzlich aufhört.

Die erst als ein einfacher Schlauch auftretende Epiphyse hat eine Verdickung ihrer Wand erfahren und sich dabei differenziert. Es sind zwei Erhebungen hintereinander entstanden, eine hintere höhere und, eng angeschlossen, eine vordere kleinere. Einer jeden gehört ein innerer Recessus an. Es entstehen aus der erst einfachen 2 hintereinander gelegene Epiphysen. Von diesen verschwindet bei der Forelle die vordere bald. Hiervon wird an anderer Stelle eingehender gehandelt werden.

Das mediane Hirnprofil der Forelle ändert sich in sehr gleichmäßigem Gange. Die Beschreibung darf längere Zeitabschnitte überspringen, ohne den Zusammenhang der Darstellung zu beeinträchtigen.

Bei Vergleichung der Abbildungen Fig. 148 und 149 ergibt sich, daß in dem Zeitraum vom 29. bis zum 38. Tage sich die Kopfbeuge auszugleichen beginnt. Das Auftreten der Kommissuren, das Hervorwachsen der Epiphyse, die zunehmende Wölbung des Mittelhirndaches bedingt dann die weiteren Veränderungen, die innerhalb dieser Periode am Medianschnitte sich darbieten.

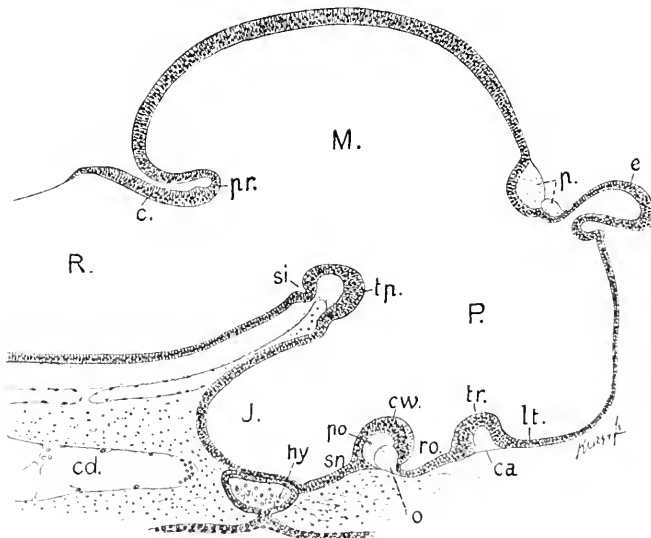


Fig. 149. Medianschnitt des Hirnes, 38. Tag, 75:1. *P.*, *M.*, *R.*, *lt.*, *e.*, *tr.*, *ro.*, *cw.*, *J.*, *si.*, *e* wie in Fig. 118. *ca* Commissura anterior, *e* Kreuzung der Optici, *po* Commissurae postopticae, *sn* Sinus postopticus, *p* Commissura posterior, *pr* Plica und Fissura rhombo-mesencephalica, *hy* Hypophysis, *cd* Chorda.

Gegen den 50. Tag leitet sich am Dache des Vorderhirnes die Einfaltung des Velum transversum ein (Fig. 150 *vt*) und sondert dorsal

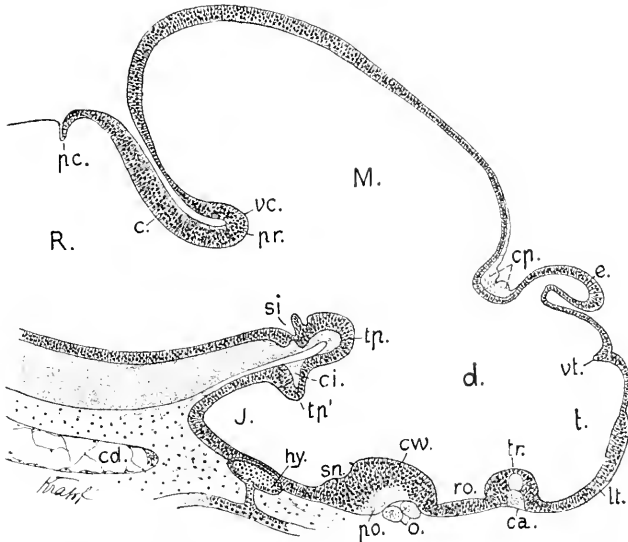


Fig. 150. Medianschnitt des Hirnes, 53. Tag, 50:1. Bezeichnungen wie in Fig. 148 und 149. Dann *vt* Velum transversum, *t* Telencephalon, *d* Diencephalon, *vc* Valvula Cerebelli anterior, *pc* Plica Cerebelli posterior, *tp* Tuberculum posterius superior, *tp'* Tuberculum posterius inferius, *ci* Commissura infundibularis.

das Telencephalon von der Regio parencephalica Diencephali. Gleichzeitig beginnt die Lamina terminalis, die in Fig. 149 noch gleichmäßig dünn erscheint, sich durch Schichtung des Epithels zu verdicken.

Dem Erscheinen der Kommissuren geht auch hier stets eine Wulstung der epithelialen Hirnwand voraus. Die frühesten Wülste sind der Chiasmawulst (*cw*) und der als Torus transversus Telencephali bezeichnete (*tr*), je hinter und vor dem Recessus opticus; beide sind bereits in Fig. 148 zu sehen. So sind denn die Commissurae postopticae und die Commissura anterior am Torus transversus die zuerst am Medianschnitt sichtbar werdenden queren Faserzüge. Nur wenig später zeigt sich die Commissura posterior (*cp*). Sowohl die Commissura anterior, wie die posterior lassen bei der Forelle anfänglich zwei scharf geschiedene Portionen erkennen (Fig. 150). Später wird diese Sonderung undeutlicher. Nach den genannten Kommissuren tritt ventral vom Tuberculum posterius an der hinteren Infundibularwand ein neuer Höcker auf (Fig. 150 *tp'*), das Tuberculum posterius inferius, und es erscheint an diesem die Commissura infundibularis (BELA HALLER) [*ci*] (Comm. suprainfundibularis, EDINGER). Beträchtlich später werden die Commissura habenularis und andere noch zu erwähnende nachweisbar.

Die Kleinhirnlamelle (*c*) erhält durch eine am Dache des Rautenhirnes erfolgende neue Einfaltung, die hintere Kleinhirnfalte, Plica Cerebelli posterior (*pc*), eine scharfe Abgrenzung.

Die Entwicklung des Kleinhirnes erfordert eine eingehendere Berücksichtigung. Die nachfolgende Schilderung wird sich an die Untersuchungen von A. SCHAPER (1894) halten.

Wie erwähnt, hat das hintere Blatt der Plica rhombo-mesencephalica, die Kleinhirnlamelle, paarige, in den Ventrikel des Rautenhirnes vorspringende Wülste gebildet. Ein mittlerer Streifen und die äußersten Seitenteile der Lamelle nehmen an dieser Verdickung nicht teil. So erscheint eine Medianfurchung der Kleinhirnanlage zwischen den Wülsten, und zur Seite der Wülste entstehen taschenförmige Ausstülpungen, die *Recessus laterales* des Rautenhirnes.

Wie aus der Vergleichung der Figg. 148, 149, 150 zu entnehmen ist, ändert sich dorsal die Stellung der Falte; ihr erst ventralwärts gerichteter Scheitel wendet sich nach vorn, gegen den Ventrikel des Mittelhirnes, sodaß der hintere Teil des Mittelhirnes als ein Blindsack die Falte überlagert. Der hintere Rand der Kleinhirnlamelle geht erst zugespitzt direkt in die *Lamina ependymalis* des Rautenhirndaches über, dann erfolgt an dieser Uebergangsstelle eine neue Einfaltung, die hintere Kleinhirnfalte (Fig. 150 *pe*). Indem diese Falte tiefer vordringt, gestaltet sich das Kleinhirn zu einem dorsalwärts konvexen Sacke, dessen Hohlraum das *Cavum Cerebelli primitivum* vorstellt. Die Seitenwände dieses Sackes tragen nun die in das *Cavum Cerebelli* hineinragenden Kleinhirnwülste.

Die gegen den Mittelhirnventrikel vorwachsene Falte erfährt eine deutliche Knickung, sodaß die Kleinhirnlamelle im medianen Durchschnitt S-förmig erscheint. Das nunmehr untere Blatt dieses vorderen Teiles gehört dem Kleinhirn an und wird zur *Valvula Cerebelli* (Fig. 150, 151 *ve*); das obere, caudalwärts gerichtete Blatt setzt sich in das Dach des Mittelhirnes, das *Tectum opticum*, fort und wird zum Mittelhirne gerechnet.

Diese Vorgänge in der Entwicklungsweise des Kleinhirnes der Teleostee lassen

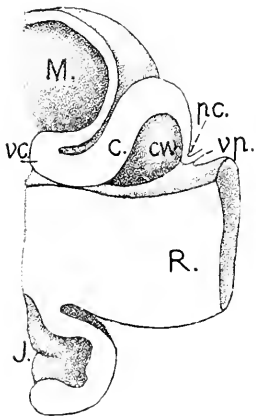


Fig. 151. Forelle, hintere Hälfte, nach SCHAPER. 50: 1. *M* Mesencephalon. *J* Infundibulum. *R* Rhombencephalon. *ve* *Valvula Cerebelli*. *c* Kleinhirnlamelle. *cw* Kleinhirnwulst. *pc* hintere Kleinhirnfalte. *vp* *Velum medullare posterius*.

einerseits einen Anschluß an die Ganoiden, andererseits an die Elasmobranchier erkennen. Vorn erfolgt auch bei den Ganoiden in ganz gleicher Weise die Bildung der *Valvula Cerebelli* wie hier (Fig. 117). Aber es entsteht dort nicht eine hintere Kleinhirnfalte, und das Kleinhirn erlangt hinten nicht den sackförmigen Abschluß. Die Elasmobranchier wiederum zeigen die hintere Kleinhirnfalte sehr ausgeprägt, die vordere Wand des Sackes setzt sich jedoch nicht in eine rostralwärts vorspringende, vom Mittelhirn überlagerte *Valvula Cerebelli* fort, sondern biegt sich direkt in das davor gelegene Dach des Mittelhirnes um (Fig. 96).

Innerhalb des *Cavum Cerebelli primitivum* der Teleostee nähern sich die lateralen Wülste im Wachstum medialwärts und verengen die mediane Furchung allmählich zu einem Spalt, der sich rostralwärts als breitere flache Furchung auf die untere Fläche der *Valvula Cerebelli* fortsetzt. Die fortschreitende Vergrößerung der Wülste führt zur Berührung und Verwachsung derselben in der Medianebene. So wird

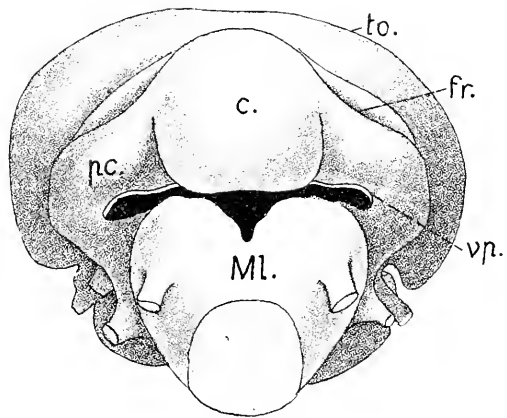
das Cavum Cerebelli in der Mitte ausgefüllt und es bleibt nur unmittelbar an der Wand ein Teil der früheren Medianfurche frei, der einen sagittalen Kanal abgiebt, den Canalis Cerebelli nach SCHAPER (Fig. 153 *cn*).

Ob diese mediane Verwachsung und damit die Bildung des Canalis Cerebelli allgemein erfolgt, ist fraglich. Beim Aale von 8 cm Länge fehlt die Verwachsung. Beide Hälften des Keinhirnes sind ganz massiv; das Cavum Cerebelli ist bis auf einen medianen Spalt ausgefüllt, der vom Dache bis in den 4. Ventrikel reicht und eine dünne, ependymale Decke hat.

Bei 3 Monate alten Forellen ist das Cerebellum weit caudalwärts vorgewachsen und überlagert die Lamina chorioidea des Rautenhirnes. Es sich von den lateral an der Kleinhirnlamelle entstandenen Pedunculi cerebelli ab, die das Cerebellum mit dem Hirnstamme verbinden und über dem breitesten Teile der Rautengrube ein flaches, seitlich vorspringendes Gewölbe bilden (Fig. 152).

Bevor die Entwicklung des Mittel- und Vorderhirnes beobachtet wird, sei erst auf die Medianansicht des Gesamthirnes einer ausgeschlüpften Forelle von 16 bis 18 mm Länge verwiesen.

Fig. 152. Forelle, 6 Monate alt, Hirn von hinten gesehen, Modell, nach SCHAPER. 34:1. *c* Cerebellum. *pc* Pedunculus cerebelli. *fr* Fissura rhombo-mesencephalica. *vp* Velum medullare posterius, durchschnitten. *ML* Myelencephalon. *to* Tectum opticum.



Die Hirnkrümmung hat sich ausgeglichen, das Mittelhirn erscheint gestreckt und das Uebergewicht desselben in der Ausdehnung gegenüber dem Vorderhirne tritt noch mehr hervor, als schon seither. Am Vorderhirne hat sich das Velum transversum tief eingesenkt und grenzt dorsal das Telencephalon vom Diencephalon ab.

Am Diencephalon hat sich auch hier, abgesehen vom Infundibulum, eine Sonderung in 2 Hauptregionen vollzogen, die der Regio parencephalica und hypencephalica bei Bdellostoma, den Ganoiden und Elasmobranchiern entsprechen. Aber es besteht ein Unterschied. Das Parencephalon tritt lateral nicht so hervor, wie in den vorher behandelten Klassen. Beim jungen Aal und bei Leptocephalus ist es sogar besonders schmal. Innen ist es durch eine Furche scharf vom Hypencephalon abgegrenzt.

Die massiven Seitenwände des Telencephalon sind frontalwärts zu vorspringenden Riechlappen (*to*) vorgewachsen. Die Riechnerven treten aber nicht an der Kuppe, sondern an der Basis dieser Lappen ins Hirn. An Faserzügen, die die Medianebene quer durchsetzen, sind außer den schon erwähnten Kommissuren jetzt weiter zu beachten: die Comm. habenularis (*ch*), dann die Comm. tubercularis B. HALLER (Lemniscuskreuzung G. FRITSCH 1878) und die Comm. ansulata (*can*). An letztere schließt sich das Gangl. interpedunculare (*gi*) an.

Die Valvula Cerebelli enthält 2 Durchschnitte von Fasersträngen: der vordere (*dt*) ist die Trochleariskreuzung, der hintere ist eine cerebellare Kommissur (vordere cerebellare Trigemuskommissur B. HALLER

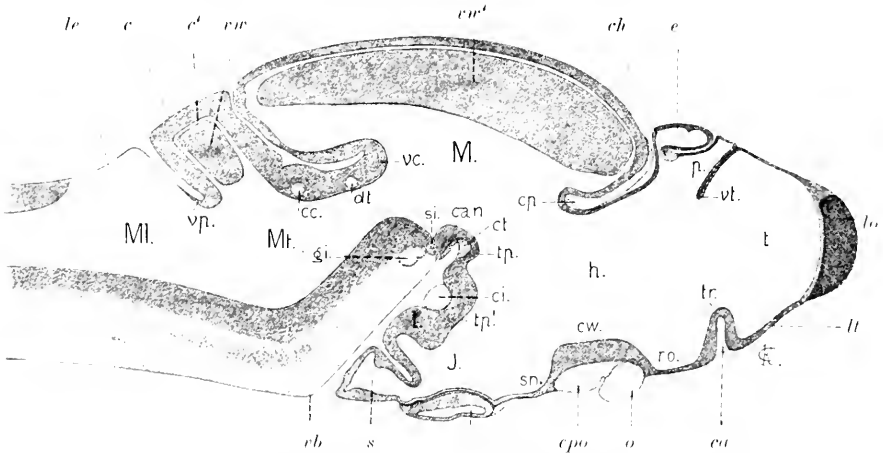


Fig. 153. Forelle, angeschlüpft mit kleinem Dottersack, 15–16 mm lang. Hirn median. 40:1. *t* Telencephalon. *p* Parencephalon. *h* Hypencephalon. *e* Epi-physis. *ch* Comm. habenularis. *M* Mesencephalon. *Mt* Metencephalon. *My* Myelencephalon. *eb* ventrale Benge des Rautenhirnes. *lo* Lob. olfact. *ll* Lamina terminalis. *vt* Velum transversum. *tr* Torus transversus. *ca* Comm. anterior. *ro* Recessus opticus. *Cpo* Comm. postopticae. *o* Dekussation der Optici. *cv* Chiasmawulst. *sn* Sinus post-opticus. *t* Lobus posterior Infundibuli. *s* Sacculus Infundibuli. *tp'* Tuberc. posterius superior. *ct* Comm. tubercularis. *can* Comm. ansulata. *gi* Gangl. interpeduncularis. *si* Sulcus interencephalicus posterior. *dt* Kreuzung des Trochleares. *vc* Valvula Cerebelli. *cv* Commissura cerebellaris. *c* Cerebellum. *e'* Canalis Cerebelli. *vp* Velum medullare posterius. *le* Lamina chorioidea ependymalis. *cv'*, *vw* Verwachsungs- resp. Verklebungsflächen am Mesencephalon und Cerebellum in der Medianebene.

1898). Am Mittelhirn vollzieht sich ein ähnlicher Vorgang wie am Cerebellum. Es verdickt sich das Dach, Tectum opticum, beiderseits beträchtlich, den Ventrikel verengend. In einer medianen Zone des Daches unterbleibt dieser Vorgang, hier erscheint eine andere Bildung, von der gleich die Rede sein soll, der Torus longitudinalis. Die verdickten Dachplatten wachsen dann medialwärts vor und kommen in ausgedehnter Fläche, aber nicht in ganzer Höhe zur Verklebung (Fig. 153 *vw'*). Eine vollständige Verwachsung, wie am Kleinhirne, erfolgt nicht. Zwischen dieser Vereinigungsfläche und der medianen Zone des Daches bleibt ein kanalartiger Raum frei, in den der Torus hineinragt (Fig. 161 *tl*).

Am Telencephalon, wie an dem Parencephalon wird das Dach, Pallium, von einer dünnen ependymalen Lamelle gebildet.

An solchen 15–16 mm langen, noch mit einem äußeren Rest des Dottersackes versehenen Forellen zeigt die Innenfläche des median durchschnittenen Hirnes ein Relief, an dem bereits in scharf ausgeprägter Weise die Regionen durch natürliche Marken sich abgrenzen (Fig. 154).

An erster Stelle sind die beiden dorso-ventral verlaufenden Furchen zu erwähnen, die bereits bei *Petromyzon* und *Acanthias* berücksichtigt wurden, die Sulci intraencephalici anterior und posterior (Fig. 154 *sa*



und *si*). Als dritte scharf ausgeprägte Marke kommt die Fortsetzung der Lichtung des Parencephalon, die gebogene Furche (*sp*), der Sulcus parencephalicus, in Betracht. Diese Furche grenzt, wie bei *Acanthias*,

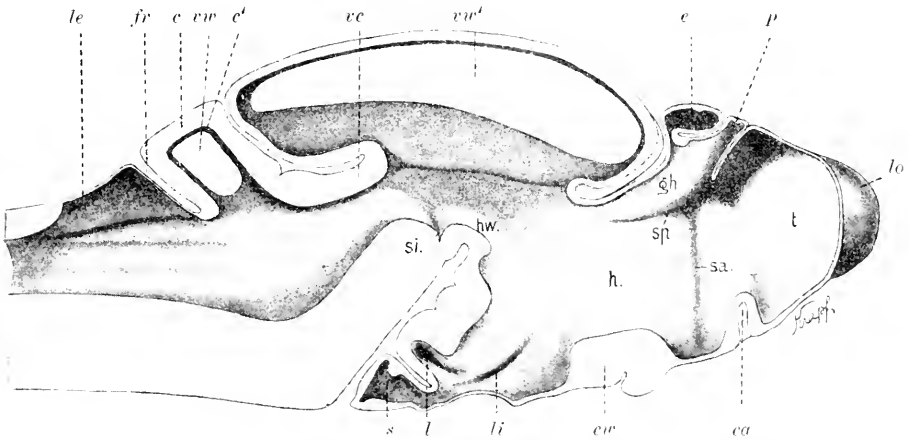


Fig. 154. Dasselbe Objekt, innere Ansicht der Hirnwand. 40:1. Bezeichnungen wie in Fig. 153. Dann *sa* Sulcus intraencephalicus anterior. *sp* Sulcus parencephalicus. *gh* Habenularwulst. *li* Eingang in den Lobus inferior. *l* Eingang in den Lobus posterior. *s* Saccus Infundibuli. *hw* Haubenwulst.

einen dahinter gelegenen Wulst, den Habenularwulst, ab, der das Ganglion habenulae und den starken Fasciculus retroflexus umschließt. Die Furche verstreicht an der Innenwand dadurch, daß der Fasciculus retroflexus noch vor der vorderen Mittelhirngrenze sich lateralwärts wendet und, ganz in der Dicke der Wand steckend, gegen das Ganglion interpedunculare hinläuft.

Eine natürliche Grenze zwischen Mittel- und Vorderhirn ist dadurch gegeben, daß der Mittelhirnventrikel gleich hinter der Comm. posterior breit beginnt, während der Vorderhirnventrikel, von den Furchen abgesehen, schmal ist. Besonders eng ist der Eingang ins Infundibulum oberhalb des länglichen Schlitzes (*li*), der in die Lichtung des Lobus inferior leitet. Ein zweiter Schlitz (*l*) führt in die Höhle des Lobus posterior. Die 2 am Boden befindlichen Wülste, der Torus transversus Telencephali und der Chiasmawulst, vervollständigen das Relief der Vorderhirnwand.

Durch die Furchen werden Gebiete der inneren Wandfläche deutlich geschieden. Das vor dem Sulcus intraencephalicus anterior gelegene Gebiet gehört dem Telencephalon an, an dem sich ein vorderer breiterer, ein hinterer schmalerer Abschnitt unterscheiden lassen. Das zweite scharf umschriebene Gebiet begreift die Regio parencephalica Diencephali, kurz gesagt, das Parencephalon (*p*). Dieses enthält die Habenularganglien. Das dritte größte Gebiet reicht in rostro-caudaler Richtung vom Sulcus intraencephalicus anterior bis zur Mittelhirngrenze, in dorso-ventraler Richtung vom Sulcus parencephalicus bis zum Hirnboden und zum Eingange ins Infundibulum und begreift die Regio hypencephalica Diencephali, kurz das Hypencephalon (*h*). Dieses sondert sich natürlicherweise mit seiner vorderen ausgedehnten Fläche, die in der Mitte leicht konkav, an den Rändern gewölbt ist, von der

Infundibularregion ab. Eine Konvexität, die von dem Tuberculum posterius inferius bis zur hinteren Kante des Chiasmawulstes verläuft, bildet hier die Grenze, den Eingang in die Infundibularregion zu einem Spalt verengend.

Ein als Schalthirn zu bezeichnender Teil, wie ihm die Figg. 138a und 138b nach den Abbildungen von Ch. HILL sehen lassen, ist in diesem vorgerückten Stadium als besonderer Abschnitt nicht mehr nachweisbar. Dagegen erfährt auch bei den Teleostei, wie bei Elasmobranchiern und Ganoiden das Rhombencephalon in sehr ausgeprägter Weise eine Sonderung in zwei Regionen, nämlich in das Hinterhirn, Metencephalon und das Nachhirn, Myelencephalon. Diese Sonderung ist durch die Ausdehnung bedingt, die das Cerebellum in allen seinen Teilen erfahren hat. Die vordere Grenze des Hinterhirnes giebt der Sulcus intraencephalicus posterior (si Fig. 154) ab. Die hintere ist dorsal durch den Spalt innerhalb der Plica Cerebelli posterior (*pc*) bestimmt. Ventral läßt sich die Grenze in die ventrale Beuge des Rautenhirnes verlegen.

Am Boden und den Seitenwänden des 4. Ventrikels sind die mehrfach erwähnten 3 Längswülste zu sehen, die Eminentiae longitudinales. Die Grenzfurchen zwischen denselben verstreichen unter dem Kleinhirne. In dem Isthmus, unter der Valvula Cerebelli, erscheint die Seitenwand als ein konvex vorspringender Wulst, in welchen der Sulcus intraencephalicus posterior quer einschneidet. Davor liegt wieder ein ventraler Längswulst, der am Tuberculum posterius superius verstreicht, der sogenannte Haubenwulst (*hw*).

In Einzelheiten variiert dieses Relief bei denjenigen jungen Fischen, die ich verglichen habe (Karpfen, Aal, *Salmo fontinalis*, Zoarces), aber die beiden Sulci intraencephalici und der Sulcus parencephalicus lassen sich durchweg nachweisen. Das Telencephalon erhält stets durch den Sulcus intraencephalicus anterior und das Velum transversum seine natürliche hintere Begrenzung. Der Sulcus parencephalicus wechselt an Tiefe und Länge. Ueberhaupt erscheint die Regio parencephalica des Diencephalon variabel. Beim jungen Aal von 6—8 cm Länge zeigt sie sich sehr schmal und wird von einem blasig aufgeblähten ependymalen Pallium überragt wie bei *Acipenser*. Beim Aal springt das Telencephalon mit paarigen massiven Lappen caudalwärts vor, zwischen denen das schmale Parencephalon eingeklemmt liegt.

An dem Telencephalon der Forelle sind in diesem durch die letzten Abbildungen illustrierten Stadium paarige Lobi olfactorii als unmittelbare Fortsetzungen der Seitenwände frontalwärts vorgewachsen. Sie sind median nur durch eine dünne Lamelle der Pia getrennt und kehren sich ebenen medialen Flächen zu. Man hat also jetzt ein einheitlich gebliebenes Telencephalon medium und die getrennt paarigen Lobi olfactorii zu unterscheiden.

Die nachfolgend dargestellten Abbildungen von Querschnitten, (Fig. 155—168) sind einem älteren als dem zuletzt besprochenen Stadium, einer Forelle von 20 mm Länge entnommen.

Die Riechlappen beginnen rostral als massive Bildungen. Erst in ihrer hinteren Region nahe der Verbindung mit dem Telencephalon medium treten dorsal an ihnen paarige Lichtungen auf. Das diese Ventrikel auskleidende Ependym bildet an jedem eine ependymale Dachplatte und dünne, aus ganz platten Zellen bestehende mediale Wände, die zusammen das Septum abgeben. An der Verbindung mit

dem Telencephalon medium schwindet dieses Septum von der Mitte aus, die vorn getrennten Ventrikel vereinen sich zu dem einheitlichen Ventriculus impar, an dessen ependymalem Dache, dem Pallium ependymale, sich auf einer kurzen Strecke eine flache Furche erhält, die eine einwärts vorspringende mediane Leiste bewirkt. Es besteht also eine Andeutung paariger Gestaltung des Daches, die aber bei der Forelle bald verstreicht, bei anderen Arten sich erhalten kann.

Fig. 155.

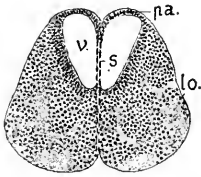


Fig. 156.

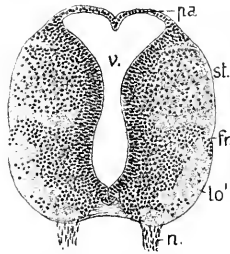


Fig. 157.

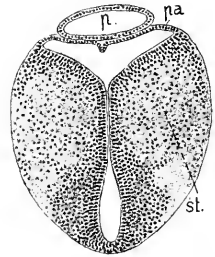


Fig. 155. Forelle, 20 mm lang. 54:1. *lo* Lobus olfactorius anterior. *v* paariger Ventrikel. *pa* Pallium ependymale. *s* Septum.

Fig. 156. Dasselbe Objekt, Querschnitt durch das Vorderende des Telencephalon. 54:1. *pa* Pallium, *st* Stammlappen, *lo'* Lobus olfactorius posterior, *fr* Fissura lateralis, *n* Nervus olfactorius, *v* Ventriculus impar.

Fig. 157. Dasselbe Objekt wie in Fig. 156. 54:1. *p* blasiger Teil des Parencephalon. *pa* ependymales Pallium des Telencephalon. *st* Stammlappen.

Die Riechnerven treten in diesem Stadium nicht terminal in die freien Enden der vorderen Riechlappen ein, sondern erst an deren caudalem Ende, und zwar an die ventrale Fläche. Wie in Fig. 156 zu sehen ist, bestehen die dicken Seitenwände des Telencephalon aus zwei übereinander gelegenen Portionen, die an der Außenfläche durch eine leichte Längsfurche, die Fissura lateralis (*fr*), und innerhalb der Masse durch einen Streifen kernloser Substanz voneinander geschieden sind. Die dorsale Portion stellt den Stammlappen (*st*) vor, die ventrale nimmt jetzt die Riechnerven auf und wird als Lobus olfactorius posterior (EDINGER) bezeichnet. Gegen die hintere Grenze des Telencephalon verfolgt, nimmt der Lobus olfactorius posterior an Ausdehnung ab, läßt sich aber noch bis an die Commissura anterior vom Stammlappen unterscheiden. Letzterer schließt an die Seitenwand der hypencephalen Region des Diencephalon an.

Hinten wird das ependymale Pallium des Telencephalon von dem blindsackartig aufgeblähten Pallium des Parencephalon überlagert, wie es schon in Fig. 154 zu sehen ist, in älteren Stadien aber noch ausgeprägter hervortritt. Das durch Einfaltung entstandene Velum transversum trennt dort zwei über- resp. hintereinander gelegene blasige Abschnitte.

Die Gestaltung des Telencephalon ist also die gleiche, wie bei den Ganoiden. An paarigen Neubildungen werden nur die rostralwärts vorwachsenden Lobi olfactorii entwickelt, der Hauptteil bleibt unpaarig und behält ein ungeteiltes, ependymales Dach.

Diese Erkenntnis ist den Untersuchungen von RABL-RÜCKHARD zu verdanken, der erst das an die massiven Seitenwände angeheftete

dünne Pallium entdeckte (1882—83). Da dasselbe vorher den Beobachtern entgangen war, wurde auch der geschlossene Ventrikel übersehen, und das „Großhirn“ — das Telencephalon nach der heutigen Nomenklatur — galt als ein getrennt paariges, massives Organ, hinter welchem erst der Schluß des Vorderhirnventrikels zu suchen gewesen wäre. Die beiden Stammlappen wurden als Lobi anteriores bezeichnet.

Das Pallium des Telencephalon ist zunächst schmal (Fig. 156) und erhebt sich wenig über die Seitenwände, an deren oberen Kanten es sich anheftet. Im Verlaufe der Entwicklung dehnt es sich aus, die Ansatzstellen an den Seitenwänden verschieben sich stetig weiter lateralwärts, der Ventrikel wird im Querschnitt T-förmig. Dabei erhalten die an Dicke zunehmenden Stammlappen breite und gewölbte dorsale Flächen, die frei in den vom Pallium überwölbten Ventrikel sehen. Diese Umwandlung wird verständlich bei Vergleichung der Fig. 156 mit Fig. 158, welche letztere den Querschnitt durch das Telencephalon einer erwachsenen Forelle wiedergibt.

Daß es sich bei sämtlichen Knochenfischen so wie hier dargestellt verhält, ist nach vielfältigen Erfahrungen als gesichert anzusehen.

In der Entwicklung der frontalen Teile des Telencephalon, der vorderen Riechlappen, finden aber bedeutende Variationen statt, wie aus den Verhältnissen bei erwachsenen Fischen zu entnehmen ist. Es werden hohle und massive, sessile und langgestielte Lobi olfactorii anteriores angetroffen. An den mehr oder weniger gestielten wird ein kolbig angeschwollenes Ende als Bulbus olfactorius bezeichnet. Ontogenetisch sind diese Verhältnisse nicht näher untersucht worden.

Fig. 158.

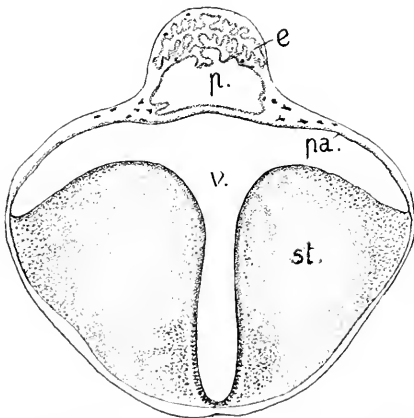


Fig. 158. Telencephalon einer erwachsenen Forelle, nach RABL-RÜCKHARD, 14:1. *st* Stammlappen. *pa* Pallium ependymale. *p* überhängender Teil des Parencephalon. *e* Epiphyse. *v* Ventriculus communis.

Fig. 159.

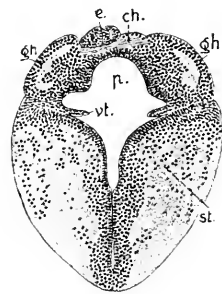


Fig. 159. Forelle, 20 mm lang, Parencephalon und Telencephalon median. 51:1. *gh* Ganglion Habenulae. *ch* Commissura habenularis. *p* Parencephalon. *vt* Velum transversum. *st* Stammlappen. *e* doppelte Epiphyse.

Das Parencephalon verhält sich im wesentlichen wie bei den vorher behandelten Klassen. Vorn eine ependymale Blase bildend, trägt es hinter dem Velum transversum die von der Umgebung scharf abgesetzten Ganglia Habenulae. Die Bildungsweise dieser Ganglien ist

ganz die gleiche wie beim Stör. Asymmetrie derselben ist anfänglich nicht vorhanden, sie zeigt sich später und wird nicht auffallend. Dem Volumen nach scheinen beide gleich zu sein, aber sie sind etwas gegeneinander verschoben. Bei der jungen Forelle ist das linke Ganglion vorgerückt, das rechte reicht hinten weiter. Beim jungen Aal von 8 cm Länge wird das rechte vom linken vorn wie hinten überragt. Wie es sich bei anderen Arten verhält, ist nicht bekannt.

In beiden Abbildungen gehört der ventrale Teil des Querschnittes noch dem Telencephalon an, denn der dicke Boden in Fig. 160 ist der Torus transversus. Vorn und über diesem Wulste ist der Ventrikel spaltförmig verengt.

Die Ganglia Habenulae werden nahe ihren vorderen Enden durch die Commissura habenularis verbunden (Fig. 159 *ch*).

Wie der Medianschnitt Fig. 154, so ergeben auch die Querschnitte, daß sich das

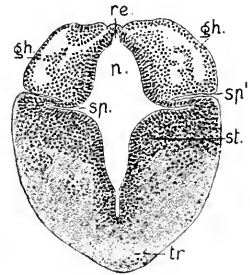


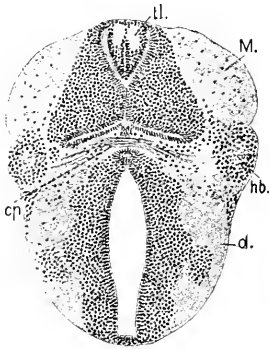
Fig. 160. Forelle, 20 mm. *gh*, *p*, *st* wie in Fig. 159. *tr* Torus transversus. *sp* Sulcus parencephalicus internus. *sp'* Sulcus parencephalicus externus. *re* Recessus Epiphyseos.

Parencephalon in ausgeprägter Weise von seiner Umgebung absetzt. Nicht allein wird es innen durch eine tiefe Furche, den Sulcus parencephalicus, (*sp*) abgegrenzt, es dringt auch eine äußere Furche, die in Fig. 160 mit *sp'* bezeichnet ist, ein und bildet eine äußere ventrale Grenze dieses besonderen Hirnteiles. Diese Furche heiße der Sulcus parencephalicus externus. Es findet sich also bei der jungen Forelle kein einheitlich erscheinender „Thalamus opticus“, wie bei den Amnioten. Der dorsale und der ventrale Teil des Diencephalon sind scharf voneinander abgesetzt. Von den aus den Habenularganglien caudal-ventralwärts hervorgehenden Strängen tritt der eine, der Fasciculus retroflexus äußerlich nicht hervor. Ein anderer Strang aber bildet als äußere Fortsetzung des Ganglion seiner Seite einen lateral hervortretenden Wulst. Man sieht denselben neben der Commissura posterior deutlich vorspringen (Fig. 161 *hb*). Der Wulst führt einen Faserstrang, der sich den Bündeln des Tractus opticus anschließt (Habenularwurzel des Opticus, BELA HALLER, 1898).

Das mächtig sich entfaltende Mittelhirn der Teleostee ist besonders durch eine mediane Bildung an seinem Dache charakterisiert, nämlich durch den Torus longitudinalis, Mesencephali, STIEDA (1868), welche Bildung von den älteren Anatomen — G. CARUS, C. M. GOTTSCHKE — ganz irrümblich dem Fornix der Säugetiere verglichen wurde. Bei der Forelle leitet sich die Bildung dieses Torus schon vor dem Ausschlüpfen ein. Das Mittelhirn ist dann bereits ein breiter, seitlich weit überhängender Körper mit gleichmäßig gewölbtem Dache, hinten über dem Kleinhirn in paarige Enden auslaufend. Das Dach, Tectum opticum, ist in seinen seitlichen Regionen dick durch mehrfache Schichtung der epithelialen Wand (Fig. 141). In einer schmalen medianen Zone bleibt es dünn: cylindrische Ependymzellen bilden hier eine einfache Lage. Dann erfolgt in der Medianlinie eine Einsenkung dieses Ependym (RABL-RÜCKHARD, 1887): es entsteht eine einwärts vorspringende Doppelleiste. Sie beginnt gleich hinter der Commissura posterior und reicht nie über die ganze Länge des

Tectum, sondern verstreicht am hinteren Drittel. Die Doppelleiste enthält bei ausgeschlüpften Forellen 2 Faserstränge, die mit der Comm. posterior Zusammenhang haben.

Nach dem Erscheinen des Torus longitudinalis vereinen sich, wie bereits erwähnt, die inneren Lagen der Seitenhälften des Tectum opticum median unter dem Torus, sodaß dieses Gebilde in einem sagittalen Kanale zu liegen kommt (Fig. 161).



Das Tectum ist zum Zeitpunkte dieser Vereinigung dreischichtig. Zu innerst findet sich das Ependym, dann folgt eine starke Lage, die sich wie eine Körnerschicht ausnimmt, darauf eine äußere feinfädige bis molekuläre Lage, an der bestimmte Züge noch nicht zu unterscheiden sind. Der Ventrikel schließt sich seitlich: Dach und Boden

Fig. 161. Forelle, 20 mm, Querschnitt in der Region der Comm. posterior. 54:1. *M.* Mesencephalon. *d.* Diencephalon. *tl.* Torus longitudinalis. *hb.* Habenularwurzel des Opticus. *cp.* Commissura posterior.

kommen dort in Berührung, und die beiden Ependymlagen verkleben. In der Mitte bleibt der Ventrikel klaffend als ein im Querschnitt rhombischer Raum (Fig. 162), in den sich von hinten her die Valvula Cerebelli vorschiebt, 2 übereinander gelegene Lichtungen trennend (Fig. 153 und 154 *vi*). Sie reicht bei der 20 mm langen Forelle bis über den Sulcus intracerephalicus posterior hinaus. Zwischen den beiden Lagen der Valvula liegt eine gefäßreiche Piallamelle (Fig. 163 *vc*). Der in Fig. 162 gezeichnete Höcker, der am Beginn der Infundibularregion seitlich vorspringt, der Lobus lateralis (*ll*), ist ein besonderes massives, von dem caudalwärts folgenden Lobus inferior scharf abgesetztes Gebilde.

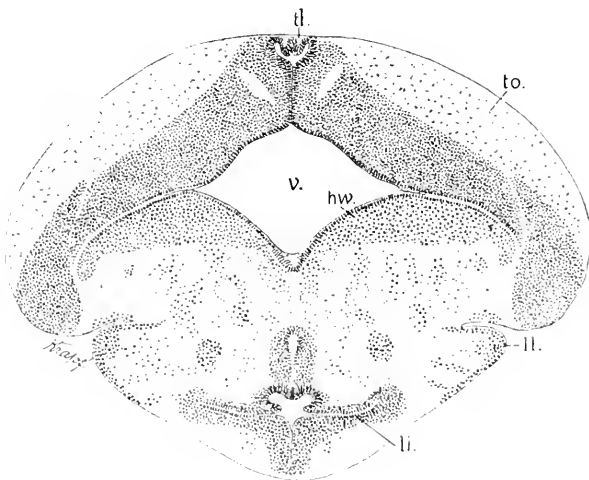
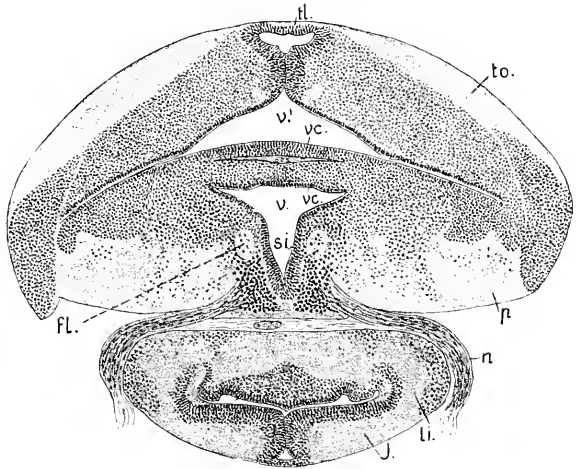


Fig. 162. Forelle, 20 mm, Querschnitt hinter dem Tuberculum posterius. *v.* Ventrikel des Mesencephalon. *to.* Tectum opticum. *tl.* Torus longitudinalis. *ll.* Lobus lateralis. *li.* beginnende Lichtung des Lobus inferior. *hw.* Haubenwulst.

In der Morphogenese des Tectum opticum der Forelle sind nur in Spuren Bildungen wahrzunehmen, die bei einem anderen Knochenfische, dem *Zoarces viviparus*, aber, wie es scheint, auch bei *Salmo*

Fig. 163. Forelle, 20 mm, der Querschnitt trifft die Valvula Cerebelli, den Sulcus intraencephalicus posterior und das Infundibulum (*J*). 54:1. *to*, *tl* wie in Fig. 162. *vc* Valvula Cerebelli. *v'* Ventrikel des Mittelhirnes über der Valvula, *v* unter der Valvula Cerebelli. *si* Sulcus intraencephalicus posterior. *p* Pedunculus Cerebri. *li* Lobus inferior. *n* Nerv. oculomotorius. *fl* Fasciculus longitudinalis medialis (posterior).



purpuratus (HILL) in auffälliger Weise auftreten, bevor sich der Ventrikel des Mittelhirnes seitlich verengt. Hierauf hat bereits H. RATHKE (1833) aufmerksam gemacht. Es entstehen an der Innenfläche des Tectum, bevor Dach und Boden sich berühren, 6 Paar quere Leisten hintereinander, die später, nachdem das Dach sich verdickt hat, nicht mehr zu sehen sind. D. PEDASCHENKO (1901) bestätigt und ergänzt diese Angaben dahin, daß sich an jede Leiste lateral 3—4 niedrige säulenförmige Stücke anschließen. Das Tectum opticum erscheint so durch Querrinnen in 6 Paar Abschnitte gegliedert. Jeder Abschnitt besteht medialwärts aus einem Wulste, lateralwärts aus einer Querreihe säulenartiger Glieder. Die mittlere Zone des Tectum, wo der Torus longitudinalis entsteht, beteiligt sich nicht an diesen Bildungen. Ganz gleichzeitig sind aber die 6 Abteilungen nicht zu sehen; erscheint hinten der 6. Wulst, so ist die Abgrenzung des vordersten bereits verstrichen. Dieser regelmäßigen Gliederung entspricht auch die Anordnung der dorso-ventralen Nervenbahnen im Mittelhirne, wie PEDASCHENKO es nachwies. Sie treten in 6 Paar Reihen von Faserbündeln auf, welche aus den Querrinnen am Dache hervorgehen.

Der ventrale Stammteil des Mittelhirnes besteht aus 2 Lagen, einer kernarmen, sehr feinfaserigen unteren Lage, dem Pedunculus Cerebri (*p* Fig. 163), und einer kernreichen oberen, die sich in mehrere Portionen sondert. Zur Seite des Sulcus intraencephalicus posterior liegen die medialen (hinteren) Längsbündel und das Kerngebiet des Oculomotorius.

Das, gleich dem Mittelhirn, mächtig in die Breite entwickelte Infundibulum ist im Gebiete der Lobi inferiores dickwandig, doppelt so breit als hoch (Fig 163), die Lichtung ist ein T-förmiger Spalt, dessen querer Schenkel dorsal- und caudalwärts verläuft und sich zum Ventrikel des unteren Lappens erweitert. Diese Ventrikel sind in Fig. 164 zu sehen.

Hinter dem Sulcus intraencephalicus posterior, im Gebiete des Isthmus (*Js* Fig. 164) nimmt der Hirnstamm an Breite beträchtlich ab, die Lichtung wird eng, T-förmig, ihr ventraler vertikaler Schenkel ist der Sulcus longitudinalis centralis, der sich kontinuierlich in die Medulla oblongata fortsetzt; das Infundibulum im Bereich der unteren Lappen steht nur wenig an Breite hinter dem Hirnstamm zurück. — Zwischen den divergierenden Enden des Mittelhirnes schiebt sich das Cerebellum vor, das an sagittaler Ausdehnung weiterhin zunimmt.

Im Bereich der größten Breite des Kleinhirnes (Fig. 165) ist der Ventrikel des Metencephalon geräumig; dorsal dringt der Raum als Cavum Cerebelli bis zur medianen Vereinigung der inneren Schicht vor, ventral liegt der breite Sulcus longit. centralis. Die Lichtung des

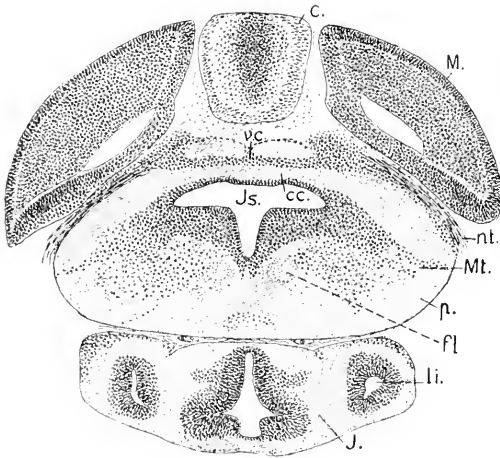


Fig. 164. Forelle 20 mm, Querschnitt durch die Region des Isthmus. 54:1. *M* Mesencephalon. *c* Cerebellum. *p* Pedunculus Cerebri. *cc* Commissura cerebellaris. *vc* Valvula Cerebelli. *Js* Ventrikel des Isthmus. *fl* Fasciculus longitudinalis medialis. *J* Infundibulum. *li* Lobus inferior. *nt* N. trochlearis.

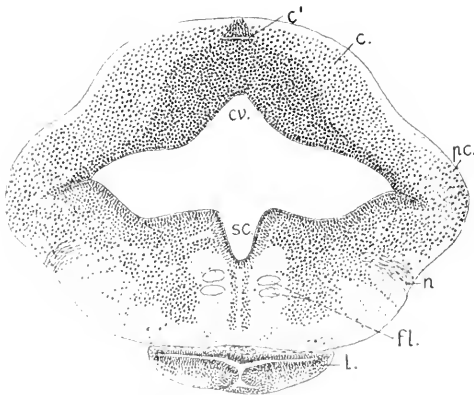


Fig. 165. Forelle, 20 mm. Kleinhirnregion. 54:1. *c* Cerebellum. *c'* Canalis Cerebelli. *pc* Pedunculus Cerebelli. *cv* Cavum Cerebelli. *sc* Sulcus longitudinalis centralis. *L* Lobus posterior Infundibuli. *n* N. trigeminus. *fl* Fasciculus longitudinalis medialis.

Canalis Cerebelli (*c'* Fig. 165) über der verwachsenen Lage ist ein enger querer Spalt, dessen Dach von einem Ependymkeil gebildet wird.

Am Cerebellum sind der Dicke nach bereits (die drei charakteristischen Schichten

(SCHAPER) zu unterscheiden, nur ist die äußere Molekularschicht erst schmal.

Unter der hinteren Kuppe des Cerebellum findet sich die größte Breite des Myelencephalon, und daran stülpen sich die von der Lamina chorioidea ependymalis gedeckten Recessus laterales ans (Fig. 166 *rd*). Diese Recessus lagern über der hinteren Fortsetzung der Pedunculi Cerebelli, den Cerebellarleisten (GOROXOWITSCH).

An der Innenfläche der Seitenwände des 4. Ventrikels sind die bereits bei den vorher behandelten Klassen erwähnten, einspringende Wülste bildenden und durch Furchen geschiedenen 3 Längszonen zu



sehen. Der mediale Wulst (*m*) setzt sich kontinuierlich rostralwärts bis zu dem Sulcus intraencephalicus posterior fort, wie die voraus-

Fig. 166.

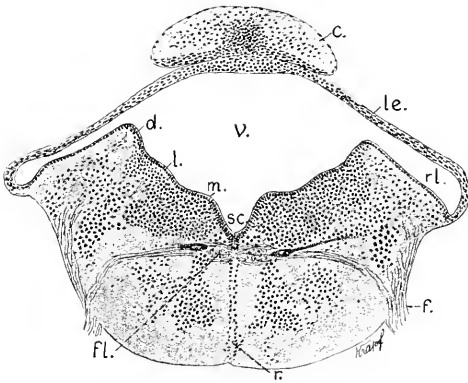


Fig. 167.

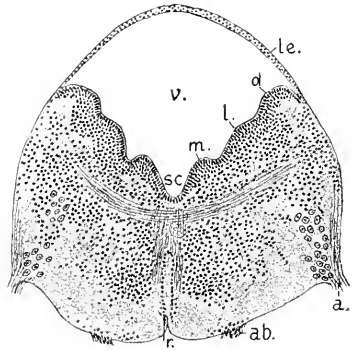


Fig. 166. Dasselbe Objekt, größte Breite des Myelencephalon. 54:1. *c* Cerebellum. *le* Lamina chorioidea ependymalis des Tegmen. *v* 4. Ventrikel. *m*, *l*, *d* medialer, lateraler, dorsaler Längswulst. *rl* Recessus lateralis. *sc* Sulcus longit. centralis. *fl* Fasciculus longitudinalis medialis. *f* Nerv. facialis. *r* Raphe.

Fig. 167. Myelencephalon, Eintrittsebene des Acusticus. 54:1 *v*, *m*, *l*, *d*, *si*, *le*, *r* wie in Fig. 166. *a* N. acusticus. *ab* N. abducens.

gehenden Abbildungen es sehen lassen. Die Fasciculi longitudinales mediales (*fl*) liegen nicht im Bereich dieser Wülste, sondern hart neben der Raphe, welche in der ganzen Länge der Medulla oblongata durch eine Doppelreihe von Kernen bezeichnet wird.

Der dorsale Wulst geht in den Pedunculus Cerebelli über, der laterale verstreicht vor dem Isthmus. Der laterale Wulst erhebt sich überhaupt schwach in der Querebene des Eintrittes der vordersten Wurzel des Facialis (Seitenliniennerven), nimmt dann caudalwärts als Lobus Facialis et Vagi an Höhe zu. Der dorsale Wulst (*d*) stellt das Tuberculum acusticum vor. Am schärfsten ausgeprägt sieht man alle 3 Wülste in den Querebenen des Eintrittes der Acusticuswurzeln (Fig. 167).

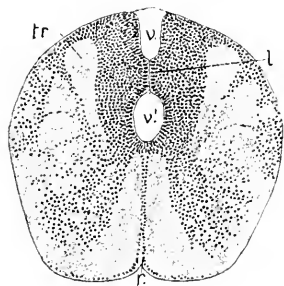
Hinter dem Acusticus richten sich die Seitenwände auf, die Breite des Ventrikels und der Dachplatte nimmt rasch ab, der mediale und dorsale Wulst verstreichen vollständig, die lateralen Wülste, die Lobi Vagi, verbinden sich in der gleichen Weise, wie bei Scyllium und Acipenser, median in breiter Fläche. Diese Vereinigung vollzieht sich im ganzen Wurzelgebiete des Glossopharyngeo-Vagus, aber mit der Besonderheit bei der Forelle, daß die Verklebung sich vollständig bis zur Dachplatte fortsetzt, so daß die in Fig. 168 noch sichtbare dorsale Lichtung des Ventrikels hinten blind endet. Hart hinter dem Ende dieser Lichtung, also zugleich am hinteren Ende der Lamina ependymalis des Tegmen, vereinen sich wie bei Acipenser die Fasciculi solitarii (*tr*) in einem ganz oberflächlich gelegenen queren Faserzuge. Derselbe stellt die Commissura spinalis von GÖTHSCHE (1835) vor.

Es setzt sich also nur die ventrale Lichtung des 4. Ventrikels in den Centralkanal des Rückenmarkes fort, erweitert sich aber zunächst

wieder dorsalwärts, indem hinter dem Vagusgebiete die Verbindung der Lappen sich löst.

Auch hier bei der Forelle ist die Verklebung — von einer Verwachsung kann nicht gesprochen werden, da das Ependym innerhalb der queren Brücke sich erhält — nur eine temporäre, die erwachsene Forelle zeigt die Lobi Vagi getrennt.

Bei Cyprinoiden findet sich bekanntlich im 4. Ventrikel ein medianer Lappen, der, nur mit den Seitenwänden zusammenhängend,



den Ventrikel quer durchsetzt und 2 übereinandergelegene Lichtungen bedingt, das Tuberculum cordiforme A. v. HALLER (1878) auch Tuberculum medium oder impar STIEDA, Lobus impar oder centralis genannt. MAYSER hält ihn für einen Lobus Trigemiini. GORONOWITSCH für einen Lobus Facialis. B. HALLER eher für einen Lobus trigemino-

Fig. 168. Myelencephalon, Vagusregion. 54:1. *l* vereinigte Lobi Vagi. *tr* Fasciculi oder Tractus solitarii. *v* obere, *v'* untere Lichtung des 4. Ventrikels. *r* Raphe.

facialis. Die Entwicklungsweise desselben ist unbekannt. Höchst wahrscheinlich aber ist es, daß dieser Lappen durch mediane Verwachsung der lateralen Wülste entsteht.

Die über das zuletzt besprochene Stadium hinausreichende Entwicklung des Gehirnes der heranwachsenden Forelle ist im Zusammenhange nicht bekannt. Aus dem Hirne des erwachsenen Tieres ist zu ersehen, daß besonders das Mittelhirn und Kleinhirn überwiegendes Wachstum und Aenderung der Form erfahren. Das Dach des Mittelhirnes gestaltet sich paarig, indem die Seitenteile als gewölbte Lobi optici sich über die Mitte erheben. Das Kleinhirn wächst namentlich in sagittaler Richtung und übertrifft an Länge und Höhe beträchtlich den medianen Teil des Mittelhirnes. Im Zusammenhange damit wächst auch die Valvula Cerebelli bedeutend in die Länge, wobei an deren unterem sowohl wie am oberen Blatte quere Wülste auftreten.

An der Medulla oblongata erhebt sich besonders der vordere Teil des Tuberculum acusticum, der speciell als Lobus Lineae lateralis (JOHNSTON) zu bezeichnende Höcker. Welche Unterschiede in der Entwicklung der Medulla oblongata bei verschiedenen Arten eintreten, wie bedeutende Abweichungen in der Gestaltung der Lobi Lineae lateralis, der Lobi Facialis und Lobi Vagi — in Abhängigkeit von dem Ausbildungsgrade zugehöriger peripherer Nervengebiete — sich ergeben, hat C. J. HERRICK besonders hervorgehoben (1898).

Die Figg. 169 und 170 lassen die Veränderungen erkennen, die das Gesamthirn bei ein und derselben Art in seiner Form während des Wachstums erfahren kann.

Bei dem jüngeren Exemplare treten die Lobi olfactorii anteriores frontal gar nicht hervor. Das Pallium des Telencephalon hat vorn eine breite mediane Furche und läßt sich gegen das Pallium des Paracephalon nicht abgrenzen. Die Lobi optici des Mittelhirnes divergieren in der vorderen Hälfte ihrer Länge beträchtlich und überragen mit ihren frontalen Enden lateralwärts weit das Diencephalon. Das Kleinhirn ist in seiner Mitte sattelförmig eingeeengt, hinten breiter.

Bei dem älteren Exemplare ragen die Lobi olfactorii anteriores frei vor. Das auch hier eine mediane Furche enthaltende ependymale Pallium des Telencephalon (*t*) wird vom Pallium der Regio parencephalica fast

Fig. 169.

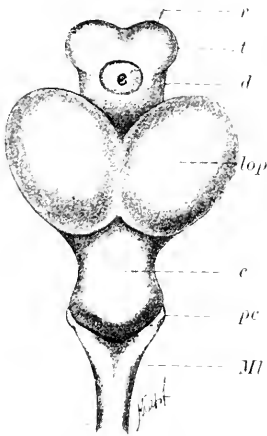


Fig. 170.

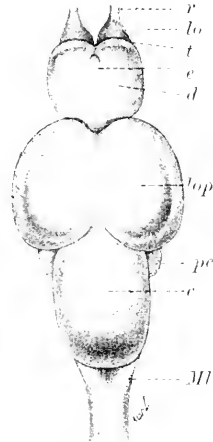


Fig. 169. *Salmo fontinalis*, 6 cm lang, Hirn von oben. 10:1. *t* Telencephalon *d* Diencephalon. *e* Epiphysis. *r* Riechnerv. *lop* Lobi optici des Mittelhirns. *c* Cerebellum. *pc* Pedunculus Cerebelli. *Ml* Myelencephalon.

Fig. 170. *Salmo fontinalis*, 16 cm lang, Hirn von oben. 5:1. *r*, *t*, *p*, *c*, *lop*, *c*, *pc*, *d*, *Ml* wie in Fig. 169. *lo* Lobus olfactorius anterior.

völlig überlagert. In der Abbildung ist ersteres nur als schmaler Streifen zu sehen. Die vordere Divergenz der Lobi optici besteht nicht mehr, sie sind vorn zusammengerückt und divergieren jetzt caudalwärts. An dem Kleinhirn ist die mittlere Einsattelung ganz verschwunden, es erscheint in ganzer Länge gleich breit und überragt das Myelencephalon viel weiter, als vorher.

#### Das Rückenmark.

Die Kenntnis der Morphogenie wie Histogenie des Rückenmarkes der Teleostei ist eine sehr lückenhafte; eine irgend zusammenhängende Darstellung liegt noch für keine Art vor. Das hier Mitgeteilte hält sich an die Forelle, *S. fario*, und kann keinen höheren Wert beanspruchen, als daß daraus ganz im allgemeinen das für die Klasse Typische hervorgeht.

Die Zeitangaben beziehen sich auf eine Brütdauer von 70—75 Tagen.

Nachdem um den 16.—18. Tag am Hirne die spaltförmige Lichtung erschienen ist, setzt sich der Vorgang der symmetrischen Ordnung der Epithelzellen an den Seitenplatten des Rückenmarkes langsam caudalwärts fort. Mit dem Längenwachstum des Rückenmarkes nimmt seine Höhe ab, ohne daß die Breite zunächst gewinnt; es findet an den Seitenplatten Verschiebung von Zellen in rostro-caudaler Richtung statt. Am 20. Tage berühren sich die Seitenplatten in dem größten Teile des Rückenmarkes in medianer Kontaktfläche. Dann tritt dorsal

und ventral die Lichtung des Centralkanales auf, in der Mitte bleibt die Berührung bestehen (Fig. 171).

Um den 20. Tag treten außerhalb des mehrschichtigen Cylinder-epithels der Seitenplatten sphärische Kerne auf, gleichzeitig mit dem Hervorwachsen ventraler Nervenanlagen und dem Vorrücken der dorsalen Neuralleisten bis an die ventralen Nerven. Zwischen dem 25.—28. Tage ist die Sonderung von grauer Substanz und Ependym bereits in ganzer Höhe der Seitenplatten erfolgt, und es erscheint in der ventralen Hälfte ein Saum weißer Substanz.

Die sphärischen Kerne treten auch im Bereich der Bodenplatte und besonders an der mehrschichtigen Dachplatte auf, die sich dadurch beträchtlich verdickt, wie es auch bei *Acipenser* zu sehen ist. Die dorsale Neuralleiste hängt zwar noch mit dem Marke zusammen, aber ihre Ablösung leitet sich ein, so daß nicht angenommen werden kann, daß die am Dache angesammelten Zellen dazu bestimmt sind, noch in die Leiste hinauszurücken.

Die beträchtlichere Zunahme der grauen Substanz in der dorsalen Hälfte hält an, und es leitet sich damit der Verschluß der dorsalen Lichtung des Centralkanales ein: das Ependym wird medianwärts zusammengedrängt. Ventral findet zwar kein Verschluß des Kanales statt, aber da die graue Substanz auch ventral vom Kanal zunimmt, wird seine Lichtung centralwärts verlagert und erscheint zugleich seitlich komprimiert, spaltförmig.

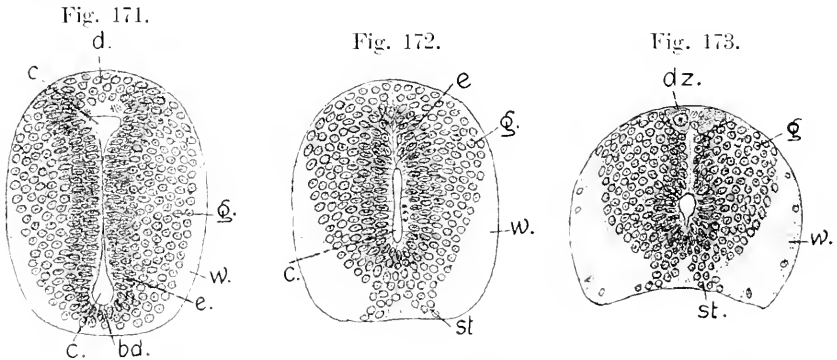


Fig. 171.

Fig. 172.

Fig. 173.

Fig. 171. Forelle, 28 Tage, Rückenmark. 200:1. *g* graue, *w* weiße Substanz. *c* Centralkanal. *e* Ependym. *bd* Bodenplatte. *d* Dachplatte.

Fig. 172. Forelle, 38 Tage. 200:1. *g*, *w*, *c*, *e* wie vorher. *st* ventrale Streifen der grauen Substanz.

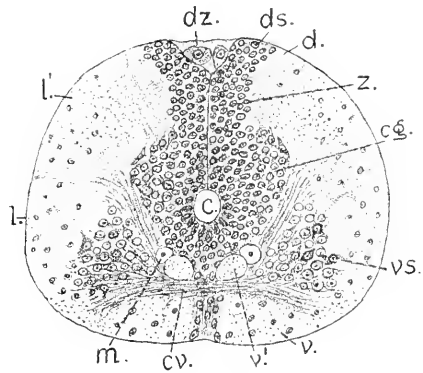
Fig. 173. Forelle, 53 Tage. 200:1. *g*, *w*, *st* wie vorher. *dz* große Dorsalzellen.

Das Ependym wird jetzt im ganzen Umfange von grauer Substanz umschlossen, aus welcher ventral 2 kernreiche Streifen bis zur Oberfläche vorwachsen (Fig. 172 *st*), die eine mediane Portion der weißen Substanz von den lateralen Portionen trennen. Diese ventralen Streifen sind nicht die Anlagen der vorderen grauen Säulen (Hörner), und die median zwischen ihnen gelegene Masse entspricht nicht den Vordersträngen der weißen Substanz, sondern geht in die Bildung des ventralen Septums ein. Ich finde diese ventralen Streifen grauer Substanz auch bei *Salmo salvelinus*, bei *Rhodeus amarus*, bei *Trigla hirundo* in entsprechendem Stadium.

Zwischen dem 40. und 50. Tage werden in der mittleren dorsalen Region der grauen Substanz, hart unter der äußeren Limitans, die von J. VICTOR ROHON entdeckten großen transitorischen Dorsalzellen, auf die bei Elasmobranchiern und Ganoiden hingewiesen wurde, deutlich unterscheidbar. Sie wachsen rasch zu bedeutender Größe heran, ehe noch andere Nervenzellen kenntlich sind (Fig. 173 *dz*).

Das Mark ist so breit wie hoch, an der ventralen, der Chorda auflagernden Fläche konkav; der Centralkanal erhält ein kreisförmiges Lumen. Das dorsale Septum ist eine zarte Lamelle, an welche die Ependymzellen mit hellen Enden stoßen; das ventrale Septum wird von einem Strange von Gliafäden der Ependymzellen gebildet und von den vorher erwähnten ventralen Streifen grauer Substanz eingefasst. Diese Streifen vorher dreieckig im Querschnitt, erscheinen jetzt sichel-förmig mit auswärts gebogenem Ende. Hintere und vordere graue Säulen sind noch nicht abgegrenzt, eine Kommissur fehlt. Zu dem Zeitpunkte des Auftretens der Neurapophysen wird der häutige Wirbelkanal etwas geräumiger, das Rückenmark rückt von der Chorda etwas ab und die Konkavität der ventralen Fläche beginnt sich auszugleichen. Dann leitet sich die Entwicklung der ventralen Stränge (Vorderstränge) der weißen Substanz ein, und es wird die ventrale Kommissur, wie die *Formatio arcuata* sichtbar. Die Vorderstränge treten in 2 durch die Kommissur getrennten Gruppen, einer oberflächlichen und einer tieferen auf. Beide Portionen liegen lateral von den ventralen Streifen grauer Substanz, deren Zellen sich zwischen die einzelnen Bündel der Vorderstränge einschieben und an deren Umscheidung beteiligt erscheinen. Mit der fortschreitenden Zunahme der weißen Substanz in der dorsalen Hälfte des Rückenmarkes ändert sich die Form des Querschnittes der grauen Substanz und nähert sich der in Fig. 174 wiedergegebenen. Die Dorsalstränge treten nicht als geson-

Fig. 174. Forelle, ausgeschlüpft, 20 mm lang, Region der Brustflosse. 150:1. *cg* centrale graue Substanz. *vs* vordere graue Säule. *ds* hintere graue Säule. *z* Zwischenstück der grauen Substanz. *v* *v'* Ventralstrang. *l* feinfaseriger, *l'* grobfaseriger Teil des Seitenstranges. *d* Hinterstrang. *cr* vordere Kommissur. *dz* große Dorsalzelle.



derte Portionen der weißen Substanz auf, sondern schließen direkt an die Masse der Lateralstränge an.

Die graue Substanz gliedert sich nunmehr in eine centrale, das Ependym des Centralkanals umschließende Masse (*cg*), die dorsal mächtiger ist, als ventral, in die großen, im Querschnitt dreieckigen grauen Vordersäulen (*vs*), die hinteren grauen Säulen (*ds*) und in ein schmales Zwischenstück (*z*), das die centrale Masse mit den hinteren Säulen verbindet. Dieses schmale Stück ist auch bei dem 4 Wochen alten Acipenser zu sehen (Fig. 130), wo aber hintere Säulen sich noch nicht abgegrenzt haben. Auch an dem Rückenmarke des älteren Em-

bryo von *Acanthias* (Fig. 108) ist das gleiche schmale Zwischenstück vorhanden.

Die Faserzüge der *Formatio arcuata* trennen die grauen Vorder säulen scharf von der centralen grauen Substanz.

Die weiße Substanz gliedert sich bei der 20 mm langen Forelle bereits, wie beim erwachsenen Tiere, jederseits in mehr als 3 unterscheidbare Strangmassen. Es finden sich 2 Portionen des Vorderstranges, 2 am Seitenstrange und daran anschließend der Hinterstrang. Die Hauptportion des Vorderstranges liegt ventral von der Kommissur und ist kernreich. Ganz getrennt davon liegt die schwächere, tiefere Portion (*v'*), an die sich jederseits eine besonders breite Faser anschließt, es ist das als MAUTHNER'sche Fasern bekannte Paar. An den Seitensträngen ist die stärkere vordere Strangmasse (*b*) feinfaserig, die hintere (*b'*) ist durch breitere Fasern deutlich abgesetzt. Von den Dorsalsträngen sind erst die lateral von den dorsalen grauen Säulen gelegenen Portionen vorhanden. Medial von diesen Säulen liegt die Doppelreihe der transitorischen Dorsalzellen, an denen beginnende Atrophie noch nicht zu bemerken ist. Wann diese Zellen bei der Forelle vollständig schwinden, ist nicht entschieden. An einem Exemplar von 27 mm Länge traf ich sie etwas kleiner an, als sie in Fig. 174 gezeichnet sind. P. E. SARGENT (1899) sah sie noch bei der 3 cm langen Forelle. Bei der erwachsenen Forelle sind sie nicht angetroffen worden.

Die ventrale Kommissur (accessorische Kommissur MAUTHNER, *Comm. transversa STIEDA*) liegt etwa in halber Höhe zwischen dem Centralkanal und der ventralen Oberfläche. Diese Kommissur ist, wie beim erwachsenen Tiere, nicht kontinuierlich, sie fehlt in kürzeren Abständen, indessen finden sich die Unterbrechungen nicht in segmentaler Ordnung, auf ein Segment treffen mehrere derselben.

Das Bild in Fig. 174 ist der vorderen Region des Rückenmarkes entnommen. Die Form ändert sich in der hinteren Hälfte. Voru annähernd kreisförmig, wird der Querschnitt, und zwar je näher dem After um so ausgeprägter, abgerundet-dreieckig, mit ventraler Basis und überwiegendem dorso-ventralen Durchmesser. Das Zwischenstück der grauen Substanz gewinnt an Höhe, die als answärts gebogene Enden dieses Zwischenstückes erscheinenden dorsalen grauen Säulen nehmen ab: in der Aftergegend sind sie nicht mehr vorhanden. Die tiefen Portionen der Vorderstränge verlieren auch stetig an Umfang und fehlen in der Aftergegend vollständig, nur die ihnen auflagernden MAUTHNER'schen Fasern setzen sich in den Caudalteil fort. Gefäße sind in dem Rückenmarke der 20 mm langen Forelle noch nicht zu sehen, die Vascularisation beginnt erst bei ca. 25 mm langen Exemplaren.

## Litteratur.

### *Teleostier.*

- Burchardt, R. *Zur vergleichenden Anatomie des Vorderhirns bei Fischen.* *Anat. Anz.* Bd. IX. 1891.  
 Eritsch, G. *Untersuchungen über den feineren Bau des Fischgehirns.* Berlin 1878.  
 Haller, A. von. *Opera minora.* III. 1768.  
 Haller, Bela. *Bau des Wirbeltiergehirns.* I. *Salmo and Scyllium.* *Morph. Jahrb.* Bd. XXVI. 1898.  
 Kopsch, F. *Außere Form des Forellencembryo.* *Arch. f. mikr. Anat.* Bd. LI. 1898.  
 Lundborg, Hermann. *Die Entwicklung der Hypophysis und des Sacus vasculosus bei Knochenfischen.* *Zool. Jahrb.* Bd. VII. 1891.

- Mauthner.** *Elemente des Nervensystems.* Dtschr. Akad. d. Wiss. Wien, Bd. XXXIX.
- Mayser, P.** *Vergl. anatomische Studien über das Gehirn der Knochenfische mit besonderer Berücksichtigung der Cyprinoiden.* Zeitschr. f. w. Zool. Bd. XXXVI. 1881.
- Pedaschenko, D.** *Ueber eine eigenthümliche Gliederung des Mittelhirns bei der Aal-mutter.* Anat. Anz. Bd. XLX. 1901.
- Rabl - Rückhard.** *Zur Deutung und Entwicklung des Gehirns der Knochenfische.* Arch. f. Anat. u. Phys. 1882.
- *Das Großhirn der Knochenfische und seine Anhangsgebilde.* Arch. f. Anat. u. Phys. 1883.
- *Zur onto- und phylogenetischen Entwicklung des Torus longitudinalis im Mittelhirn der Knochenfische.* Anat. Anz. II. Jahrg. 1887.
- Rathke, H.** *Abhandlungen zur Bildungs- und Entwicklungsgeschichte der Menschen und der Tiere.* II. Teil. 1833.
- Schaper, A.** *Morphologische und histologische Entwicklung des Kleinhirns der Teleostier.* Morph. Jahrb. XXI. 1894.
- Stieda, L.** *Studien über das centrale Nervensystem der Knochenfische.* Zeitschr. f. w. Zool. Bd. XVIII. 1868.
- Studnička, F. K.** *Beiträge zur Anatomie und Entwicklungsgeschichte des Vorderhirns der Cranioten.* Sitzungsber. d. k. böhm. Ges. d. W. math. naturw. Kl. 1895.

### Rückblick.

Die vorausgehende Darstellung ist bei der Unvollständigkeit unserer Kenntnisse eine sehr lückenhafte geblieben. Nur soviel dürfte sich daraus ergeben haben, daß die Encephalogenie in allen behandelten Klassen in den Grundzügen sehr übereinstimmend verläuft. Es zeigt sich durchweg dieselbe Gliederung, von den einleitenden Vorgängen an bis zur schließlichen Gestaltung. Die Variationen, denen man begegnet, ergeben sich in dem Wechsel in der Größe und Form einzelner vom Endhirne bis zum Rautenhirne stets wiederkehrenden Abschnitte. Sonach erscheint diese Gliederung als ein palingenetischer Vorgang, der für den monophyletischen Ursprung der Cranioten ein klares Zeugnis ablegt. Sowohl bei den Cyclostomen wie bei den gnathostomen Fischen erfolgt die Massenentfaltung weit überwiegend an den hinter dem Telencephalon gelegenen Hirngebieten.

Am Telencephalon ergeben sich in seiner schließlichen Ausgestaltung Unterschiede, die auf den ersten Blick sehr bedeutende zu sein scheinen, aber als Variationen eines und desselben fundamentalen Vorganges sich herausstellen.

Das Telencephalon ist das Riechhirn, das primitive Rhinencephalon.

In Anpassung an die paarigen und bei allen Fischen starken Riechnerven und unter Mitwirkung des mechanischen Momentes der im Verlauf der Ontogenie durchweg zunehmenden Entfernung des Geruchsorgans vom Hirne leitet sich die Entstehung paariger Bildungen an dem Telencephalon ein. Dadurch gliedert es sich in den mittleren Stammteil, das Telencephalon medium, und die paarigen Lobi olfactorii.

Am einfachsten erscheint diese Differenzierung bei den Ganoiden und den an diese anschließenden Teleostei. Es wachsen rostral am Telencephalon hohle oder massive Lobi olfactorii aus. Der Vorgang greift caudalwärts nicht auf die eine zunehmende Verdickung erfahrenden Seitenwände des medianen Teiles über. Dieser Teil behält ein ependymales Dach, ein Pallium ependymale, das durch Vascularisation zu einer aufgeblähten Lamina chorioidea wird.

Welche Abweichungen von dieser Differenzierung bei den Elasmobranchiern stattfinden, läßt sich noch nicht übersehen. Es scheint hierin, nach den entwickelten Hirnen zu urteilen, eine große

Mannigfaltigkeit zu bestehen. Bei Selachiern — *Acanthias*, *Scyllium*, *Pristiurus*, *Mustelus* — wohl auch bei *Torpedo* schlägt das Telencephalon früh bei noch durchweg epithelialer Wand eine besondere Wachstumsrichtung ein. Es wächst in die Höhe und Breite aus, die Riechlappen grenzen sich an den lateralen, die Riechnerven aufnehmenden Polen dieser quer verlängerten Blase ab. Rücken die Riechgruben rostralwärts vor, so folgen ihnen diese lateralen Lappen nach. Das ganze Dach entwickelt bei diesen Selachiern Hirngewebe, es wird zu einem *Pallium nerveum*. Ob das aber primär für die ganze Klasse gilt, muß bezweifelt werden. Das *Pallium* des Telencephalon medium bei den Embryonen von *Callorhynchus* ist ependymatös und, nach BURCKHARDT (1894), hat das entwickelte Endhirn von *Hexanchus* Ähnlichkeit mit dem von *Acipenser*. Es scheint nicht an Uebergängen zu den Verhältnissen bei der erst erwähnten Gruppe zu fehlen.

Bei *Petromyzon* beginnt die Differenzierung am Telencephalon ganz so wie bei den Ganoiden und Teleostiern. Die verdickten Seitenwände wachsen rostralwärts massiv zu Riechlappen aus. Dann aber setzt sich die Abgliederung dieser Lappen auch caudalwärts fort, sie erhalten ein freies caudales Ende und schnüren sich gegen das Telencephalon medium ein. Ependym wuchert vom mittleren Teile aus in die lateral abgesetzten paarigen Massen ein und bedingt durch Dehiscenz das Hohlwerden derselben. Dann bezeichnet man sie als Hemisphären. Im Grunde hat es sich nur um einen weiteren Fortgang desselben fundamentalen Processes wie bei den vorher erwähnten Fällen gehandelt.

Weit eigenartiger verhält sich überraschender Weise *Bdellostoma*. Früh, ehe noch von einer Sonderung des Prosencephalon in das Telencephalon und Diencephalon die Rede sein kann, stülpen sich die noch einfach epithelialen Seitenwände zu gewölbten Hemisphären aus, ähnlich, wie es bei den höher stehenden Formen, von den Dipnoern an, der Fall ist. Dieser Vorgang erstreckt sich weiter caudalwärts in das Gebiet des erst sekundär vom Telencephalon sich abgrenzenden Diencephalon hinein.

Wenn somit Myxinoiden und *Petromyzonten* sich in der Einleitung zu dieser Sonderung am Telencephalon weit voneinander entfernen, haben sie eine Bildung gemeinsam, die sie zusammen von den gnathostomen Fischen unterscheidet, nämlich eine besondere Kommissur am Telencephalon. Bei Ganoiden und Teleostiern findet sich nur der ventrale, als *Commissura anterior* oder *interlobularis* (STIEDA) benannte quere Faserstrang. Bei den Selachiern läßt sich diese Kommissur erst postembryonal sicher nachweisen. — Die zweite bei den Cyclostomen vorhandene liegt, von jener abgerückt, dorsal und verhält sich nach ihrer Lage und ihrer Einstrahlung in die Hemisphären, was deutlich bei *Petromyzon* zu sehen ist, wie die *Commissura pallii anterior* der Amphibien und Reptilien, resp. die *Commissura Hippocampi* der Mammalien. Ob nun dieser Vergleich bei eingehenderer Untersuchung sich halten läßt oder nicht, jedenfalls deutet diese Kommissur auf eine besondere Differenzierung am Telencephalon der Cyclostomen hin, die den gnathostomen Fischen abgeht, vielleicht bei diesen regressiv geschwunden ist.

Erst von den Dipnoern an beginnt das Telencephalon durch die Ausdehnung, die seine paarigen Teile, die Hemisphären, erfahren, zu



einem die rückwärtigen Hirngebiete überragenden Großhirn auszuwachsen.

Die dorsale Region des Diencephalon einnehmend, erscheint das Parencephalon als ein sehr wechselnd gestaltetes, von der Umgebung scharf abgesetztes Organ für sich. Nimmt man bei der Vergleichung den Ausgang von *Bdellostoma*, so ist dort das Parencephalon nicht allein durch die Ganglia Habenulae charakterisiert, sondern auch durch die als Halbrohr gestaltete, Hirngewebe entwickelnde Dachplatte. Dieses zwischen der Commissura habenularis und dem Mittelhirne gelegene dorsale Rohr wird sonst nicht mehr angetroffen. Bei *Acipenser* ist die Dachplatte dieser Region ependymatös zu einer Blase aufgebläht, bei den Selachiern durch Einbeziehung in das Velum transversum stark verkürzt, die Ganglien treten als Leisten lateral hervor. Bei *Callorhynchus* ragt das Parencephalon ganz über die Dachplatte hinaus, epiphysenartig sich erhebend. Eine bedeutende Reduktion erfährt dieser Hirnteil bei *Petromyzon* und den Teleostiern, wo die Ganglien dorsal dicht aneinanderrücken. Allgemein werden diese Ganglien asymmetrisch, wenn sie es nicht gleich bei ihrer Entstehung sind. BELA HALLER's Annahme (1898), daß in den Habenularganglien sehr alte Hirnteile zu sehen sind, hat ihre volle Berechtigung.

Den bedeutendsten Unterschied des Hirnes der cyclostomen gegenüber den gnathostomen Fischen bedingt der Ausbildungsgrad des Cerebellum. Die Bildung des Cerebellum beginnt durchweg in paarigen Anlagen hinter der Fissura rhombomesencephalica und schließt an die dorsalen Längswülste des Rautenhirnes an. Die mediane Vereinigung der paarigen Anlagen ist eine sekundäre. Die Extreme in der Ausbildung repräsentieren *Bdellostoma* einerseits, die Teleostier andererseits. Bei *Bdellostoma* bleibt das Cerebellum getrennt paarig, median findet sich nur ein Kommissurenstrang. Bei *Petromyzon* greift die Bildung über die Medianebene hinweg, bleibt aber eine schwache Platte. Bei den gnathostomen Fischen ist es gerade der mittlere aus der Vereinigung der paarigen Anlagen hervorgehende Teil, der ein mächtiges Wachstum in rostraler wie caudaler Richtung erfährt.

Es ist schon von anderer Seite (OSBORN) hervorgehoben worden, daß der Ausbildung und Größe des Kleinhirns die Entwicklung des Lokomotionsvermögens parallel geht. Das zeigt sich, wie bei Amphibien, so besonders bei den Fischen. Die Cyclostomen zeigen ungelente, der Präcision ermangelnde Bewegungen und zurückbleibende Ausbildung des Kleinhirns. Als beste Schwimmer unter den Fischen können wohl die Teleostier gelten, bei denen das Kleinhirn den stärksten Grad der Entwicklung erfährt. Es vereint Charaktere der Ganoiden und Elasmobranchier. Mit dem der Ganoiden hat das Kleinhirn der Teleostier die weit rostralwärts vorrückende Valvula cerebelli anterior gemein, mit dem der Elasmobranchier das Uebergreifen in caudaler Richtung und die Abgrenzung durch die hintere Kleinhirnfalte. Danach darf wohl der Entwicklungsgrad des Kleinhirnes mit der Ausbildung des Muskelsinnes und der Fähigkeit rascher und exakter Muskelcoordination in Beziehung gestellt werden,

Von den Kommissuren erscheint durchweg die Strangmasse der Commissurae postopticae zuerst. Dann treten ziemlich gleichzeitig die Commissura anterior und die C. posterior auf. Viel später erscheint die Commissura habenularis, obgleich die Habenularganglien frühe Bildungen sind. Stets geht dem Auftreten der Kommissuren

die Entwicklung eines queren Epithelialwulstes voraus, die sich durch Verlängerung der Zellen einleitet und weiterhin Zellenvermehrung und Schichtung erfährt, ehe die Fasern zu sehen sind.

Die Paraphysis fehlt, soweit bekannt, den Knochenfischen vollständig. Bei den Elasmobranchiern bleibt sie bis in späte Stadien eine ganz unbedeutende dünnwandige Ausstülpung. Wo sie sich findet, giebt sie stets die hintere Grenzmarke am Dache des Telencephalon ab. Die Epiphysis habe ich bei *Bdellostoma* nicht sicher erkannt. Sonst wird sie nirgends vermifft.

Der Infundibularteil des Diencephalon bildet durchweg die *Lobi posteriores*. Die *Lobi inferiores* treten bei den Cyclostomen nicht hervor. Terminal entsteht der *Saccus Infundibuli*.

Am stärksten entwickelt sowohl der Ausdehnung nach wie auch nach der Mächtigkeit der Wände ist das Infundibulum der Knochenfische. Den geringsten Grad der Ausbildung erreicht es bei *Petromyzon*. Das caudale Auswachsen des Infundibulum und die zeitweilig enge Berührung mit dem Vorderdarne resp. dem präoralen Darne bleibt ein phyletisches Rätsel.

### Die Neuromerie.

Im Vorausgehenden ist gelegentlich mehrfach auf die als Neuromerie bezeichnete Segmentation hingewiesen worden, die sich am geschlossenen Neuralrohr eine gewisse Periode hindurch, besonders deutlich und gleichmäßig im Bereiche des Rautenhirnes, aber daran anschließend, wenngleich weniger gleichartig auch im Gebiete des Mittel- und Vorderhirnes beobachten läßt. Es erscheint ratsam, wie ich p. 19 hervorhob, diese Segmentation am Vorder- und Mittelhirne als sekundäre Neuromerie von der ontogenetisch primären, die an der offenen Neuralplatte beobachtet worden ist, zunächst zu unterscheiden, da es nicht als einwurf-frei dargethan gelten kann, daß die eine sich mit der andern deckt.

Hier sollen im Zusammenhange die Beobachtungen aufgeführt werden, die die Neuromerie überhaupt betreffen.

Die älteren Mitteilungen beziehen sich nur auf die Neuromeren der *Medulla oblongata*. Die Kenntnis einer metameren Gliederung dieser Region reicht bis auf K. E. v. BAYR zurück. Er giebt vom Hühnchen des dritten Tages an, daß im verlängerten Marke jede Seitenwand mehrere kurze Faltungen bilde; vom 4-tägigen Hühnchen sagt er, daß diese Kräuselungen zu deutlichen Querstreifen würden.

BISCUOFF (A. L. III<sup>19</sup> 1815) stellte in einer Zeichnung eines median durchschnittenen Hundembryo, 25 Tage nach der Kopulation, eine scharf ausgeprägte Segmentation der hinter der Scheitelkrümmung gelegenen Hirnregion dar. Es sind an der *Medulla oblongata* 7 einspringende Falten gezeichnet, dann folgt faltenlos die in die Scheitelkrümmung mit einbezogene, gestreckte und verengte Hinterhirnregion und davor sind weitere 3 Falten zu sehen.

REMARK (A. L. I 1850: 55) schildert an Hühnerembryonen die bereits von BAYR wahrgenommene Segmentation eingehender. Er sagt: „An die dritte Hirnzelle (Hinterhirn) schließt sich eine längere nach hinten sich zuspitzende, nur wenig aufgetriebene Abteilung, das Nachhirn, dessen Wände 5–6 sehr kleine symmetrische Einkerbungen darbieten“. Weiter wird gesagt, daß dadurch die Seitenflächen des verlängerten Markes in

fast quadratische Felder geteilt würden, die große Ähnlichkeit mit den Urwirbeln hätten. Sie erhielten sich bis zum 5. Tage und verschwänden allmählich, die hinteren früher, als die vorderen. Sie entsprächen ihrer Lage nach weder genau den Schlundbögen noch auch den spinalen Hirnnerven, welche mit ihnen verwachsen.

DURSY (1869) zeichnet und erwähnt bei der Medulla oblongata von 6,5 mm langen Rindembryonen 6 medialwärts vorspringende Leisten.

GOETTE (1875) sah an der entwickelten Larve von Bombinator eine segmentierte Rautengrube.

A. DOMIX (1875) hebt hervor, daß sich bei Knochenfischembryonen 8—9 Segmente „in der Gegend des vierten Ventrikels, der Rautengrube“, zählen lassen.

Der Erste, der die Beziehungen dieser Segmente der Oblongata — also nicht eingerechnet das Kleinhirnnuomer (Fig. 87 und 89, I) — zu den Nerven untersuchte, war E. BERANECK (1884). Er fand, daß von den 5 an ganz jungen, 3—4 mm langen Embryonen von *Lacerta agilis* sichtbaren Falten — replis medullaires — die erste (zweites Rautenhirnnuomer, *ich*) in Beziehung zum Trigemimus, die dritte zum Acustico-Facialis stehe. Von der fünften glaubte er annehmen zu können, daß sie dem Glossopharyngeus angehöre. Bei älteren Embryonen der gleichen Art von 6 mm Länge fand er die Segmentation schon fast verstrichen. 3 Jahre später (1887) veröffentlichte er Untersuchungen über den gleichen Gegenstand bei Hühnerembryonen. Er fand am Hühnchen der ersten Hälfte des 2. Tages fünf außen konvex hervortretende, innen leicht konkave Ausbuchtungen (replis) der Seitenwände der Oblongata. An jedem Segment unterscheidet er, innerhalb der Dicke der Wand, die äußere, gewölbt vortretende, zwischen den Furchen gelegene Portion — portion radulaire — von der inneren, an die Nachbarsegmente anschließenden Portion — le corps de replis. Die inneren Portionen läßt er durch deutliche Streifen gegen einander abgegrenzt sein, die er als „weiße Substanz“ bezeichnet und auch an der äußeren, wie inneren Oberfläche jeder dieser Falten findet er einen Belag der gleichen Substanz (vergl. p. 156). Vor diesen echten Hirnfalten (les vrais replis) trete am 3. Brutetage eine neue Falte auf (erstes Rautenhirnnuomer, *ich*), die zur Anlage des Cerebellum werde. Diese neue Falte unterscheide sich von den echten einmal durch ihre Form (sie sei im horizontalen Durchschnitt dreieckig, während die echten eine abgerundet rechteckige Durchschnittsfläche zeigten), dann dadurch, daß sie von den anschließenden Teilen nicht durch Streifen „weißer Substanz“ sich abgrenze. Sie sei auch innen nicht konkav.

Die 5 „echten“ Falten beim Hühnchen stünden wie bei *Lacerta*, in bestimmter Beziehung zu den Nerven und zwar stehe mit der ersten, aber (sekundär?) auch mit der zweiten der Trigemimus, mit der dritten der Acustico-Facialis, mit der vierten der Abducens und mit der fünften Glossopharyngeus in Verbindung. Mit diesen Ermittlungen am Hühnchen befinden sich die Angaben von PRENANT (1889) über die Falten (replis) am Nachhirn von 14 mm langen Schweineembryonen im allgemeinen im Einklange. Er zählte 6 Falten und fand ebenfalls den Wurzelkomplex des Trigemimus mit der ersten und zweiten dieser Falten, den Acustico-Facialis mit der dritten, den Glossopharyngeus mit der fünften in Verbindung, in welche Falte er aber auch eine Wurzel des Vagusganglion eintreten sah. Dieses Ganglion berührte sich mit der sechsten Falte und, darüber hinausreichend, mit der nicht mehr deutlich

segmentierten Wand der Medulla. PREXANT vermochte aber den Abducens an der vierten neben der Labyrinthblase gelegenen Falte nicht nachzuweisen.

C. RABL (1885) zählte bei Hühnerembryonen des 3. und 4. Brütetages am Rautenhirn 7—8 Querfalten, die anfangs alle gleich wären, dann aber im Wachstum zum Teil beträchtliche Unterschiede zeigten. Auch er nimmt an, daß zwischen diesen Falten und den Cranialnerven bestimmte Beziehungen obwalten, die wohl für die ganze Vertebratenreihe Geltung hätten.

Was diese Beziehungen anlangt, so haben BÉRANECK's Untersuchungen jedenfalls einen sicheren Grund gelegt. Die primäre Verbindung des Trigeminus, Facialis und Glossopharyngeus mit je dem zweiten, vierten und sechsten Rautenhirnneuromer — in meiner Zählweise, das Kleinhirnnuromer als erstes gerechnet — ist von späteren Bearbeitern des Gegenstandes bestätigt worden. Dagegen lauten die Angaben über die Stellung des den Abducens entwickelnden Neuromers nicht übereinstimmend. Diese 6 Neuromeren am Rhombencephalon sind in sämtlichen Klassen in deutlicher Begrenzung angetroffen worden, während darüber hinaus, im Vagusgebiete, an gewissen Objekten die Segmentation erblickt worden ist, an andern aber nicht wahrgenommen wurde.

Die erste Angabe über eine regelmäßige Segmentation der breit offenen Neuralplatte rührt von mir her und betraf *Salamandra atra* (1885).




Fig. 174 a. Zwei Ansichten eines Eies von *Salamandra atra*. a Ansicht der Kopfseite. h Hirnplatte. hf vordere Hirnfalte. m Medullarplatte. b Ansicht der Gegenseite. u Urmund.

An 2 weiteren Eiern, die zweien Weibchen entnommen waren, zeigte sich übereinstimmend das Bild der Fig. 174. Die Eier waren vor dem Zeichnen in  $\frac{1}{3}$  Proz. Chromsäure fixiert, in Alkohol nachgehärtet worden. Beide Ansichten zusammen lassen die von niedrigen Neuralfalten gesäumte flache Neuralplatte in ganzer Länge übersehen. Sie stellt einen gleichmäßig breiten Streifen dar, der sich vorn zu einer elliptisch gestalteten scharf ungrenzten Hirnfalte (*h*) verbreitert. In der Mittellinie der Platte erstreckt sich von der vorderen bogenförmigen Hirnfalte (*hf*) an bis zum Hinterende die primäre Medullarrinne. Beiderseits von dieser Rinne zeigen sich symmetrisch quere Furchen, wodurch beide Hälften der Platte übereinstimmend segmentiert werden. Die Furchen waren in ganzer Breite der Platte zu sehen, ließen sich aber nicht auf die säumenden Neuralfalten und auch nicht quer über die primäre Medullarrinne, deren

Grund die spätere Bodenplatte des Neuralrohrs abgiebt, verfolgen. Innerhalb der Hirnplatte sind 7 durch Furchen geschiedene Neuromeren zu zählen, das achte bildet den Uebergang zum schmalen Teil der Neuralplatte. Dieses mitgezählt ergeben sich also für die Hirnplatte, wie sie hier vorliegt, 8 Paar Neuromeren. Damit lassen sich Beobachtungen von A. FROIER (1892) an *Salamandra maculosa* in Einklang bringen. Es lagen ihm Embryonen dieser Art vor, bei denen nur die hintere Hälfte der dort nicht so bestimmt abgegrenzten Hirnplatte segmentiert war und 4 Segmente enthielt, während in der vorderen noch ungeteilten Hälfte Raum für 3—4 Segmente nachblieb.

Die Bedeutung dieser Beobachtung liegt darin, daß an diesen früheren Stadien die ontogenetisch primäre Neuromerie sich als eine bis an die vordere Hirnfalte, d. h. bis an die rostrale Grenze der Hirnanlage durchgehende erwiesen hat, mithin auch das Gebiet des Archencephalon betrifft und über den Bereich des regulär segmentierten Mesoderms hinausreicht. Es ergibt sich daraus, daß es nicht als unstatthaft gelten darf, Abteilungen auch am vorderen Teile des geschlossenen Hirnröhres, die sich erst später deutlich gegeneinander abgrenzen, von Metameren der regulär segmentierten Hirnplatte oder von Komplexen solcher herzuleiten, soweit sich auch diese sekundären Glieder in ihrer differenziellen Ausgestaltung von den gleichmäßigen primären Segmenten entfernt haben mögen und so unsicher auch zur Zeit noch die Ableitung des Späteren aus dem Früheren in Einzelheiten sich darstellt.

Aus der Zahl der primären Neuromeren an der Hirnplatte von Salamandern läßt sich aber nicht entnehmen, wie viele dem Vorder- und Mittelhirne zuzuweisen sind, da noch nicht bestimmt werden kann, mit welcher definitiven Grenze am geschlossenen Rohr die in Fig. 174 a vorliegende hintere Abgrenzung derselben zusammenfällt. Es ist nicht auszuschließen, vielmehr wahrscheinlich, daß diese Hirnplatte außer den Anteilen die in das Vorder- und Mittelhirn eingehen, auch einen Teil des späteren Rautenhirns begreift.

Zeitlich folgten hierauf die Untersuchungen von H. ORR (1887) am bereits geschlossenen, aber noch epithelialen Neuralrohr von Lacertiliern, besonders von *Anolis sagraei*.

Er bezeichnet als Erster die *replis medullaires* von BERANECK als Neuromeren und charakterisiert sie als gewölbt hervortretende, durchaus symmetrische Abschnitte der Seitenwände des Hirnröhres, die durch äußere dorsoventral verlaufende Einschnürungen getrennt seien. Den Einschnürungen entsprechen einwärts vorspringende Leisten. Innerhalb eines jeden Neuromers besteht eine sehr regelmäßige Ordnung der Zellen des mehrzeiligen Epithels der Seitenwand. Die Zellen sind innerhalb der Wand radiär gestellt, gegen die innere Fläche konvergierend. Da keine Zelle die Querebene überschreitet, welche den Grund der äußeren Furche mit der inneren Leiste verbindet, so ergeben sich durch die Dicke der Wand sich erstreckende Grenzflächen (weiße Substanz BERANECK) die als Septen bezeichnet werden können. Ich füge zur Erläuterung dessen eine etwas schematische Zeichnung BROMANS bei, die zugleich erkennen läßt, daß an Präparaten mit hervorstechender Kernfärbung die Septen, d. h. die Kontaktflächen der Zellen benachbarter Neuromeren, sowie die äußeren und inneren Flächen derselben farblos erscheinen, da die ruhenden Zellkerne von diesen Flächen mehr oder weniger abgerückt liegen; nur an den inneren Leisten sind die Kerne vorgeschoben. Diese Verhältnisse haben BERANECK zu der Angabe verleitet, es sei weiße Substanz bei der Abgrenzung beteiligt.

ORR ist geneigt, den zwischen der hinteren Mittelhirngrenze (Fissura rhombo-mesencephalica) und dem Trigenimusneuromer gelegenen Abschnitt (erstes Rautenhirneuromer, oder Kleinhirneuromer) trotz seiner bedeutenden Länge als ein Neuromer aufzufassen. Daran schließen sich caudalwärts 5 gleich lange, gleich gestaltete Neuromeren des Myelencephalon und ein sechstes, dem die hintere Abgrenzung fehlt. Das Mittelhirn gilt ihm als ein einheitlicher Abschnitt. Zwischen diesem und dem Endhirn (Secondary forebrain) fanden sich 2 an den Seitenwänden vorspringende Neuromeren, die sich ähnlich, wie die am Nachhirn verhielten, aber die dort zu beobachtende regelmäßige Ordnung der Zellen nicht erkennen ließen. Als wahre Neuromeren sieht daher Orr nur die des Nachhirns an. Das Lageverhältnis der Nerven und der Labyrinthblase zu den Neuromeren des Nachhirns beschreibt er in Übereinstimmung mit BÉRAŇECK nur mit der Abweichung, daß er den Abducens aus dem auf das Trigenimusneuromer folgenden (drittes Rautenhirneuromer; *ich*) ventral hervorwachsen läßt, was nicht zutreffend ist.

C. K. HOFFMANN (1889) stimmt nach eigenen Untersuchungen an Reptilienembryonen mit Orr überein.

Da die Abhandlungen von CH. F. W. Mc CLURE (1890) und von BERTRAM H. WATERS (1892) besonders auf Orr's Arbeiten zurückgehen, seien sie hier gleich angeschlossen.

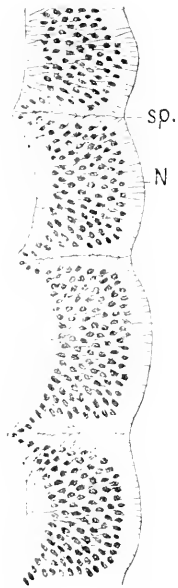

Fig. 171 b. Schema der Struktur von Rautenhirneuromeren. Nach IVAR BROMAN. N Neuromer. sp Septum.

Mc CLURE benutzte als Material Anolisembryonen, das Hühnchen und auch Amblystoma. Er sah die Neuromerie bei Amblystoma am Rückenmarke und Hirne gleich ausgeprägt und unterscheidet in der Bezeichnung Myelomeren und Encephalomeren, denen er aber gleiche Dignität zuschreibt. Für das Hühnchen und den Lacertilier decken sich seine Ermittlungen mit denen von Orr. Bei Amblystoma findet er das Trigenimusneuromer doppelt so lang als die folgenden, vermißt aber das zwischen diesem und dem Facialisneuromer gelegene und meint daher, daß es in das vorausgehende einbezogen worden ist. Das Mittelhirn sieht er einfach, möchte aber annehmen, daß in dasselbe 2 Neuromeren eingegangen wären: dem vorderen käme der Oculomotorius, dem hinteren der Trochlearis zu. Am Vorderhirn unterscheidet man 3 Neuromeren, das Olfactoriusneuromer, das Opticusneuromer und ein zwischen diesem und dem Mittelhirne eingeschaltetes (Schalthirn, Synencephalon, *ich*).

WATERS arbeitete an Amblystomaembryonen und an Gadus morrhua. Gadus ergab keine sicheren Resultate, WATERS glaubt aber 3 Encephalomeren des Vorderhirnes und 2 am Mittelhirne annehmen zu dürfen. Bestimmter äußert er sich über die Encephalomerie bei Amblystoma. Er nimmt am Vorderhirne, wie Mc CLURE bei Anolis, 3 Encephalomeren an, von denen nur das vorderste einen dorsalen Nerven, den Olfactorius entwickelte. Am Mittelhirn seien 2 Encephalomeren deutlich zu unterscheiden. Die Metamerie des Myelencephalon schildert er in Übereinstimmung mit Mc CLURE, findet das Trigenimusneuromer besonders lang und vermißt ebenfalls die Abgrenzung des sonst regulär zwischen

dem Trigemini- und Facialisneuromer gelegenen, mit welchem Ora den Abducens verbunden sein läßt. Man sehe den Abducens vielmehr ventral von der Wurzel des Acustico-Facialis, ein wenig davor, entspringen. Das Fehlen eines dorsalen Nerven an dem medial vor der Labyrinthblase gelegenen Encephalomer erklärt sich WATERS damit, daß doch wohl der Acusticus dazu gehöre, seine Verbindung mit dem Marke aber durch die Bildung der Labyrinthblase nach vorn verschoben worden sei.

ZIMMERMANN (1891) stellte Untersuchungen sowohl an Hühner- und Kaninchenembryonen, wie auch an Embryonen von *Acanthias* und *Mustelus* an. An allen diesen Objekten sah er zunächst die dreifache Gliederung am Hirne in 3 Blasen, die er als Vorder-, Mittel- und Hinterhirnblase bezeichnet. Die Hinterhirnblase in seiner Auffassung deckt sich aber, wie gleich ersichtlich, weder mit dem Rhombencephalon noch mit dem Metencephalon der Nomenklatur. — Jede dieser 3 Blasen erschien ihm beim Hühnchen und Kaninchen im Momente der Schließung des Hirnes einfach, bei den Elasmobranchiern aber von Anfang an als ein Komplex von Encephalomeren, deren deutliche Differenzierung sich verzögere. Auf die Hinterhirnblase folgen dann bei allen Objekten 5 sich gleich verhaltende Glieder. Danach gliederte sich die Vorderhirnblase in 2, die Mittelhirnblase in 3 und die „Hinterhirnblase“ ebenfalls in 3 sekundäre Encephalomeren. Die hintersten 5 teilten sich nicht. Das gebe im ganzen 13 Encephalomeren, die, mit Ausnahme des vordersten größten, alle dorsal gleich lang und breit wären. Mit dem 13. stehe der „Urvagus“ in Verbindung. Darüber hinaus fehle deutliche Segmentation.

Daß sich am Vorder- und Mittelhirne zusammengefaßt 5 Encephalomeren zählen lassen, würde mit den erwähnten Beobachtungen von McCURE und WATERS, mit den noch zu erwähnenden von LOOY und HILL, sowie mit meinen eigenen übereinstimmen (s. Fig. 89, 138a und 138b). Dagegen harmonieren ZIMMERMANN'S Angaben über das Verhältnis der Nerven zu den hinter dem Mittelhirne gelegenen Encephalomeren nicht mit dem, was seit BÉRANECK als festgestellt zu gelten hat. Es müßte nämlich nach ZIMMERMANN'S Zählung das sechste Encephalomer, d. h. das erste an seiner „Hinterhirnblase“, doch bereits zum Rautenhirn gerechnet werden. Dann hätte man aber weiter zu erwarten, daß er den Trigemini (Maxillo-Mandibularis) mit dem siebenten, den Acustico-Facialis mit dem neunten u. s. w. in Verbindung brächte. Statt dessen spricht er dem siebenten einen dorsalen und lateralen Nerven überhaupt ab und verschiebt die dorsalen Wurzeln des Trigemini und Acustico-Facialis um ein Encephalomer caudalwärts. Von dem sechsten Encephalomer seiner Zählung sagt er aber, es liege an einer stark gekrümmten Stelle des Neuralrohrs und sei nur dorsal zu sehen, erreiche die ventrale Seite nicht. Das kann sich wiederum nicht auf das erste Rautenhirneuromer (Kleinhirneuromer, *ich*) beziehen, da dieses auch am Boden deutlich abgegrenzt ist. — Bei den von ZIMMERMANN benutzten Objekten (Elasmobranchier, Hühnchen, Kaninchen) wächst das erste Rautenhirneuromer bald lang aus, bleibt hinten breit und verschmälert sich gegen die *Fissura rhombomesencephalica* hin beträchtlich. Ich möchte daher annehmen, daß, was er als sechstes unvollständig begrenztes Neuromer aufführt, nur der vorderen schmalen Region eines in der Anlage einheitlichen Neuromers entspreche. Dann wäre die Verwirrung behoben.

Wie BÉRANECK beim Hühnchen, PRENANT an Schweineembryonen, ermittelte ZIMMERMANN auch bei Elasmobranchiern, daß der Wurzel-

komplex des Triginus sich mit 2 aufeinanderfolgenden Neuromeren in Verbindung setzt. Er konnte nämlich nachweisen, daß primär der Zusammenhang nur mit dem vorderen (zweiten Rautenhirneuomer, *ich*) besteht, danach aber die zellenreiche Wurzel, und zwar der Hauptsache nach, auf das folgende überwandert. Beim menschlichen Embryo der 4. Woche und bei verschiedenen Säugern entsprechenden Alters sah ZIMMERMANN, in Übereinstimmung mit BÉRANECK, den Abducens mit dem neben der Labyrinthblase gelegenen Encephalomer (elftes seiner Zählung, fünftes Rautenhirneuomer, *ich*) in Verbindung, den Glossopharyngeus mit dem folgenden, den „Urvagus“ mit dem darauf nächsten. Der Abducens verschiebe sich aber später rostralwärts. — Weitere Angaben ZIMMERMANN's werden beim peripheren Nervensystem Berücksichtigung finden.

A. FROIER (1892) sah an Embryonen des Maulwurfs von 5,5 mm Länge, welche menschlichen Embryonen der 4. Woche gleichzustellen seien, das Hirnrohr „zwischen Großhirn und Kleinhirn“ in 5 gleichmäßige Blasen gegliedert, von denen 2 auf das Zwischenhirn, 3 auf das Mittelhirn fielen. Dabei ist nicht klar, ob FROIER unter „Großhirn“ das „sekundäre Vorderhirn“ nach MIHALKOVICS (Telencephalon) verstanden wissen will und mitzählt oder nicht. Bei jüngeren Embryonen traf er diese sekundäre Segmentation nicht an, sondern im ganzen die fünffache Gliederung nach K. E. v. BAER, wobei Vorder-, Zwischen- und Mittelhirn keine Unterabteilungen zeigten. Ist die sekundäre Gliederung eingetreten, so gewahre man auch 7 „Hinterhirnfalten“: der ersten entspreche das Kleinhirn, an der zweiten entspringe der Triginus und greife auf die dritte über, an der vierten der Acustico-Facialis: der fünften liege die Gehörblase an, zur sechsten stehe der Glossopharyngeus, zur siebenten der Vagus in Beziehung. Zählt man das „Großhirn“ FROIER's mit, was doch wohl in seinem Sinne wäre, so würden sich also, wie bei ZIMMERMANN, insgesamt 13 sekundäre Neuromeren ergeben. Aber es wäre eine Inkongruenz dabei. Nach FROIER läge das sechste Neuomer noch vor der Mittel-Hinterhirngrenze, nach ZIMMERMANN gleich dahinter. Aus den kurz gehaltenen Mitteilungen beider, die der Abbildungen entbehren, läßt sich nicht erkennen, worauf die Differenz beruht.

FROIER verhält sich gegenüber der Neuomerie sehr skeptisch. Aus dem Umstande, daß nicht allein, wie schon durch die Beobachtungen von BÉRANECK, PREXANT und ZIMMERMANN bekannt war, der Triginus, sondern auch nach seinen Beobachtungen der Facialis sich in der Verbindung nicht auf je eine „Falte“ beschränkt, sondern auch auf die nächste übergreift, gewinnt er den Eindruck, daß Nerv und Hirnfalte nicht in so konstanten Beziehungen zueinander stehen, wie es voraussetzen wäre, wenn sie Zusammengehöriges darstellten, daß zwar die Lage der Nerven die Lage der Falten bestimme, letztere aber auch als passiv mechanische Erscheinungen durch das rasche Längenwachstum in beschränktem Raume verunsacht sein könnten.

Dagegen wäre zu bemerken, daß, soweit den Neuomeren überhaupt Nerven entsprechen, was ja nicht bei allen der Fall, die Beziehungen der Ganglien der branchiomeren Nerven zu bestimmten Rautenhirneuomeren in allen Klassen genetisch doch wohl konstante sind und die noch der Erklärung harrende Verschiebung der auswachsenden Wurzel erst sekundär die Ordnung stört.

Der Idee aber, die Neuomerie des Rautenhirnes mechanisch aus Wachstumswiderständen abzuleiten, wäre entgegenzuhalten, daß diese Neuomeren primär gar nicht als Faltungen auftreten, sondern



als plattenförmig verdickte Abschnitte der Seitenwände, die durch schmale innere Furchen getrennt sind (NEAL). Das läßt sich noch am eben geschlossenen Rohre feststellen. Sekundär erst bauchen sich diese verdickten Wandabschnitte seitlich aus, wobei äußere Furchen zwischen ihnen entstehen, während zugleich an Stelle der inneren Furchen einwärts vorspringende Leisten auftreten.

FRORIEP hält auch die primären Neuromeren der flachen Neuralplatte nicht für Produkte organogener Segmentation, sondern für mechanisch bewirkte Abdrücke der Mesodermsegmente. Es ist ja richtig, daß Neuromeren und Mesomeren sich ursprünglich im Rumpfbegriete genau decken, aber zugleich zeigt sich, daß die Neuromeren über das Gebiet des regelmäßig segmentierten Mesoderms hinausreichen, denn auch bei Urodelen erstreckt sich diese Segmentation des Mesoderms nicht bis unter die Hirnplatte.

Haben die bisher genannten Autoren sich überwiegend mit der Segmentation des Hirnröhres beschäftigt, so richteten Wm. A. LOCY (1894, 95) und CHARLES HILL (1900) ihr besonderes Augenmerk auf die Neuromerie der noch breit offenen Neuralplatte und suchten diese im Uebergange auf das in Schließung begriffene und geschlossene Rohr zu verfolgen. Beide arbeiteten an reichlichem Material als irgend einer vorher. LOCY namentlich an *Acanthias vulgaris*, HILL an Salmoniden und dem Hühnchen. Ihre Abhandlungen sind mit zahlreichen Abbildungen ausgestattet, die viel Beachtenswertes enthalten. Dennoch dürfte es ratsam sein, mit dem Urteil über die Ergebnisse, die sie ziehen, zurückzuhalten. Denn gesetzt auch, daß die primären Neuromeren so, wie sie es zeichnen, sich vorfinden, gehört es zu den schwierigsten Aufgaben, die Beziehungen der relativ spät erst sicher bestimmbaren, bleibenden Grenzmarken zu frühen Abgrenzungen festzustellen.

Locy beschreibt bereits an der ganz jungen, erst 1,1 mm langen Embryonalanlage von *Acanthias*, noch vor dem Erscheinen der ersten Urwirbel, eine Segmentation der Neuralplatte, die sich symmetrisch auf den Embryonalrand des Blastoderms fortsetze. Am rostralen Ende fände sich zwischen den paarigen Neuromeren ein unpaariger Schlußteil. An älteren Embryonen von 2 mm Länge mit 5 Paar Urwirbeln und vorn breiter Neuralplatte sah er den vorderen breiten Teil der Platte, die Hirnplatte (cephalic plate), sich gegenüber dem schmalen hinteren Teil, der Medullarplatte, verschieden verhalten. An der Hirnplatte beschränkte sich die Segmentation auf die sich abwärts biegenden Ränder, an der Medullarplatte ging sie bis zur medianen Rinne durch, und zwar in Kongruenz mit den Urwirbeln. Darauf knickt sich die Hirnplatte gegen die Medullarplatte ab, und ist das eingetreten, so zählt Locy vom unpaarigen rostralen Stücke an bis zu dieser Grenze, rechts, wie links, 11 Randsegmente, an welche sich die Segmentation der Medullarplatte kontinuierlich anschließt. Die Randsegmente, sagt er, seien zwar nicht genau symmetrisch, aber auf beiderseits gleicher Strecke in gleicher Zahl vorhanden. Die Stelle der erwähnten Knickung (A—A Fig. 174 c) verlegt Locy hart vor den Ort, wo sich später das vorderste Ganglion des Vagus bildet.

Auch nachdem die Neuralfalten in der Kopfregion sich aufgerichtet haben, die Augenblasen äußerlich hervortreten, bleibe die gleichmäßige Segmentation der Faltenränder in ununterbrochenem Anschluß an die Segmentation des Rumpfes sichtbar. Da der Randteil der Neuralfalten den Ausgangspunkt für die Bildung der Ganglienleisten abgibt, würde sich also diese Segmentation oder Neuromerie am Kopfe, wie Locy

hervorhebt, auf den Bereich der Platte beschränken, der diese Leisten entwickelt.

Diese perschnurartige Segmentation der Ränder wäre aber nicht die einzige Erscheinung, die auf eine primäre Neuromerie an der Hirn-

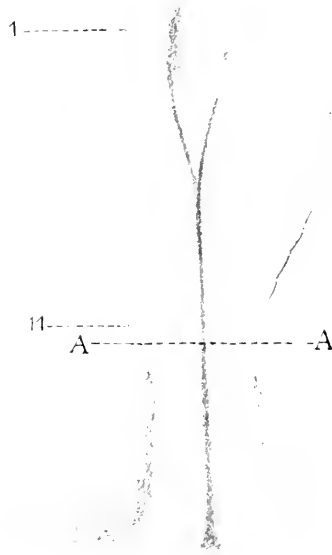


Fig. 171c. *Acanthias*, offene Neuralplatte. Nach Loey, 15:1. A—A Grenze der Hirnplatte gegen die Medullarplatte. 1—11 Randsegmente an der Hirnplatte.

platte deutet. Nach Loey's Angaben fänden sich noch andere Bildungen in serialer Ordnung an dieser Platte, nämlich napfförmige Einsenkungen, die sich regelmäßig an die erste Anlage der paarigen Augen anschlossen. Wie an anderen Objekten (*Dienyctilus*, *Amblystoma*, Hühnchen) wären auch bei *Acanthias*embryonen von knapp 3 mm Länge mit 3 Urwirbeln die Anfänge der Augen bereits kenntlich. Sie erscheinen an der noch völlig flachen Hirnplatte als rindliche Grübchen nahe dem vorderen Rande der Platte und nahe der Medianlinie, während der in Fig. 171c sichtbare, durch den Urdarm bewirkte Wulst allmählich sich ausgleicht. Wenig später soll dann eine quere Furche über die Mittellinie hinweg beide Grübchen verbinden.

Danach, bei Embryonen mit ca. 12 Urwirbeln, sah Loey hinter diesen Augenruben 2 Paar neue napfförmige Einsenkungen in gleichmäßigen Abständen hintereinander auftreten. Da diese sich, seiner Auffassung nach, serial an die Augenruben anschließen, in gleicher Weise entstehen und, wie er sich ausdrückt, histologisch sich jenen gleich verhalten, bezeichnet er sie als accessorische Augenblasen (accessory optic vesicles) und möchte sie als Residuen ancestraler, augenähnlicher Sinnesorgane auffassen. Im ganzen konnte er, bevor der Schluß in der dorsalen Naht erfolgt, im Bereich des breiteren Teiles der Hirnplatte 4 Paar dieser Bildungen ermitteln, nimmt aber an, daß nach den Bildern, die

Sagittalschnitte ihm ergaben, die Reihe viel weiter reiche. Erfolgt der Schluß des Hirnes in der dorsalen Naht, so ist von allen „accessorischen Augenblasen“ nur das vorderste Paar noch nachweisbar, indem beiderseits diese inneren Gruben sich nahe der dorsalen Naht als äußere seitliche Ausstülpungen zeigen, die dem Diencephalon, und speciell der Pars parencephalica nach meiner Bezeichnungsweise, angehören. Da diese Region die Epiphysis entwickelt, so liegt darin für Loey ein Motiv mehr, die in Rede stehenden Gebilde aus serial angeordneten augenähnlichen Sinnesorganen phyletisch herzuleiten.

Hierzu möchte ich bemerken, daß es wohl nicht angeht, diese accessorischen Augenblasen — die Richtigkeit der Beobachtung vorausgesetzt — serial den paarigen Augen anzuschließen, denn diese finden sich in einem anderen Horizonte als jene. Die paarigen Augen liegen ventral von der in den Neuroporus auslaufenden Lichtungsachse des Hirnes, die „accessorischen“ dorsal davon, wie sich aus der schließlichen Stellung des vordersten Paares nach Loey's Zeichnungen ergibt. Nach meiner Auffassung können die paarigen Augen mit den dorsalen Epiphysen phyletisch nicht in Zusammenhang gebracht werden. Zunächst möchte ich diesen „accessorischen Augenblasen“, ihre zeitweilige Existenz vorausgesetzt, keinen anderen Wert beimessen, als daß sie ebenfalls auf eine primäre Neuromerie am Hirne hinweisen.

Was nun die vorher erwähnten, früh sichtbaren Randsegmente der Hirnplatte anlag, so konnte Loey an intakten Embryonen noch kurz vor dem Schlusse des Neuroporus sie auch in der vorderen Hirnregion entlang der dorsalen Naht noch sehen, wenn bereits die Augenblasen, das vordere Paar der accessorischen Augenblasen und eine Mittelhirnblase als seitliche Ausstülpungen sich zeigten. Er zählte dann 5 solcher Segmente bis zur hinteren Mittelhirngrenze. Diese Zählung erscheint mir für die Bestimmung der Neuromeren am Vorder- und Mittelhirne ganz unsicher, da Loey die Zählung gar nicht am rostralen Pole des Hirnes beginnt. Dieser Punkt wird durch die Schlußstelle des Neuroporus bestimmt. Loey verlegt aber den Verschuß des Neuroporus in den Bereich des zweiten Segmentpaares. Er zählt also noch ein ventral vom Neuroporus gelegenes, vermeintliches Segment mit. Ist aber die Zahl 5 für die Neuromeren bis zur hinteren Grenze des Mittelhirnes unsicher, so sind auch die Ordnungszahlen für die Rautenhirnneuromeren zu beanstanden, deren vorderstes, das Kleinhirneuromer, Loey späterhin als sechstes bezeichnet. Es empfiehlt sich daher wohl allgemein, die Zählung der Rautenhirnneuromeren einstweilen unabhängig von der vorausgehenden Gliederung vorzunehmen, wie es in den Figg. 87, 89, 138a, 138b geschehen ist.

Nach dem Auftreten der Labyrinthplakode und dem Durchbruche des ersten Kiemenspaltes, bei geschlossenem Neuroporus, konnte Loey durch Abpinseln der Epidermis und des Mesoderms ermitteln, daß am Rautenhirne die vorher nur dorsale Segmentation sich in ganzer Höhe der Seitenwände ausgeprägt zeigte. Vor dem Rautenhirne konnte er im gleichen Stadium nur 2 Abschnitte seitlich gegeneinander abgegrenzt sehen, das Vorderhirn und Mittelhirn. Erst später, an Embryonen mit 45 und mehr Urvirbeln zeichnet Loey bei seitlicher Ansicht des Hirnes die 5 Abschnitte, die in meiner Fig. 89 nach einem Sagittalschnitte wiedergegeben sind. Er weist 3 davon dem Mittelhirne zu. Es bleibt unklar, ob und wie diese 5 Abschnitte mit den früher von ihm ge-

zählten, auf die Dorsalregion beschränkten 5 Segmenten in Beziehung zu setzen sind.

H. V. NEAL (1898) verfügte gleichfalls über ein reichhaltiges Material an Acanthiasembryonen, gelangt aber zu anderen Anschauungen als Locy. Auch er sah an jungen Embryonen mit 6—7 Urwirbeln und mit flacher, löffelförmiger Neuralplatte die ventralwärts gebogenen Ränder der Platte durch aufeinander folgende Einkerbungen in ganzer Länge perlschnurförmig gelappt, aber er fand diese Lappen nicht ganz regelmäßig geordnet, beiderseits ungleich und im Rumpfbereiche nicht mit den Urwirbeln (Somiten) korrespondierend. Er spricht ihnen danach den Wert von Neuromeren ab. Da in den Rändern der Neuralplatte die Anlagen der Ganglienleisten zu suchen sind, hält NEAL die lappenartigen Vorsprünge für Punkte besonders lebhafter Proliferation und lokal gesteigerten Wachstums. Aber um lokal reguliertes Wachstum handelt es sich doch bei jeder Segmentation. Die entscheidende Frage, wie regelmäßig hier die Punkte gesteigerter Proliferation primär sich folgen, muß angesichts des Widerspruches in den Angaben beider Beobachter vorläufig unbeantwortet bleiben.

Die von Locy erwähnte Abknickung der Hirnplatte gegen die Medullarplatte kennt NEAL auch, verlegt sie aber etwas weiter nach vorn, und zwar etwa um die Länge eines Rautenhirnneuromers. — NEAL schließt sich in der Unterscheidung typischer von scheinbaren Neuromeren ORR an und will nur die am Rautenhirne als typische gelten lassen, den davor gelegenen Abschnitten mangelten die von ORR für die typischen Neuromeren aufgestellten Kriterien (s. oben). Die Segmente am Rückenmarke (Myelomeren) hätten eine ganz andere morphologische Bedeutung, es wären nur mechanisch durch Druck bewirkte Anpassungen an die Somiten. Was das Hirn anlangt, so sehe man bei Embryonen mit 18—20 Somiten 6 aufeinander folgende blasige Abschnitte; der erste entspreche dem Vorderhirne, der zweite dem Mittelhirne der dritte dem von ZAMMERMANN als „Hinterhirnblase“ bezeichneten Abschnitte, dann folgten noch 3 Neuromeren am Nachhirne (hindbrain). Später, bei Embryonen von 10 mm Länge mit 65 Somiten unterscheidet auch NEAL eine reichere Gliederung und giebt die Abbildung eines Sagittalschnittes durch das Hirn, die, mit Locy's Zeichnungen und mit meiner Fig. 89 übereinstimmend, 5 durch Einschnürungen geschiedene ausgebauchte Abschnitte vor dem Rautenhirne sehen läßt. Den dritten Abschnitt vergleicht er dem Schalthirne in meiner Bezeichnungsweise und bemerkt zutreffend, derselbe liege vor der Commissura posterior. Am Rautenhirne führt er in diesem vorgertückten Stadium 5 typische Neuromeren auf, wobei aber das Kleinhirneuromer unberücksichtigt bleibt.

Trotz dieser Unterscheidung zwischen typischen und atypischen Neuromeren beziffert NEAL dennoch in fortlaufender Ordnung die „Encephalomeren“, wobei er als erstes Encephalomer das Vorderhirn in toto, als zweites das Mittelhirn, als drittes das Trigemimusneuromer etc. auführt — ein Verfahren, das nicht zur Klärung beiträgt. Namentlich ist dabei nicht zu verstehen, weshalb der das Kleinhirn liefernde Abschnitt bei der Zählung ganz ausfällt.

Um die Angaben von Locy und NEAL über das Verhältnis der Rautenhirnneuromeren zu den peripheren Organen verständlich wiedergeben zu können, sehe ich von ihren ganz verschiedenen Ordnungszahlen ab und zähle diese Neuromeren, wie in Fig. 89, ganz für sich, dabei mit dem Kleinhirneuromer beginnend.

Beide Autoren weisen, mit früheren Beobachtern übereinstimmend, den segmentalen Trigemini, d. h. den Maxillo-Mandibularis mit zugehörigem Ganglion genetisch dem zweiten, den Facialis dem vierten Neuomer zu und bestätigen, daß am dritten Neuomer kein dorsaler Nerv entsteht. Im übrigen gehen die Angaben auseinander, was zum Teil wohl auf zeitlichen Unterschieden der Wurzelverbindung beruhen mag. LOCV weist den Acusticus dem fünften, den Glossopharyngeus dem sechsten Neuomer zu, NEAL läßt dagegen den Acusticus, wie den Facialis nur mit dem vierten Neuomer verbunden sein und die Anlage des Glossopharyngeus aus der hinteren Region des fünften Neuomers hervorgehen und erst sekundär mit dem sechsten in Verbindung treten. Diese Angaben leiden daran, daß zwischen den zum Seitenliniensystem gehörigen und den segmentalen Wurzeln so früh nicht unterschieden werden kann.

Was die Lage des Labyrinthes betrifft, so giebt LOCV an, daß die noch flache Anlage, die Labyrinthplakode, vor ihrer Einsenkung bei *Acanthias* die Länge von 3 Neuomeren hat, neben dem dritten, vierten und fünften Neuomer liegt. Verkürzt, als offene Grube, kommt sie allmählich neben dem fünften Neuomer zu liegen, und als geschlossene Blase rückt sie noch weiter caudalwärts, bis neben das sechste Neuomer. Diese Angaben finde ich nach eigenen Präparaten ganz zutreffend.

CH. HILL arbeitete auf Anregung und unter Teilnahme von LOCV und benutzte sowohl lebendes wie fixiertes Material von Salmoniden.

An Embryonen des *S. purpuratus* kurz vor und gleich nach dem Hohlwerden der Augenanlagen, mit 19—29 Urwirbeln, sah er bei Seitenansicht der lebenden Objekte, aber ebenso an fixierten Exemplaren die Dorsalseite des Hirnes durch leichte Querfurchen segmentiert. Eine dieser Furchen, tiefer als die übrigen, diente ihm bei der Vergleichung als fixer Punkt. Diese Furche bis in spätere Stadien verfolgend, konnte er bestimmen, daß sie die Anlage des Cerebellum hinten abgrenzt. Vor dieser Grenzmarke zählte er 6 Neuomeren, dahinter 5, also 11 im ganzen.

An den Exemplaren mit 19 Urwirbeln lag der vorderste Urwirbel noch um reichlich die Länge eines Neuomers hinter dem elften Neuomer, das Labyrinth neben dem zehnten. Da das sechste Neuomer, von vorn gezählt, das Cerebellum entwickelt, so würden also 5 Neuomeren zusammen dem Vorder- und Mittelhirn zuzuweisen sein. Die 5 hinter der Furche gelegenen wären das zweite bis sechste Rautenhirneuomer.

Aus der Dorsalansicht des Hirnes eines Embryo mit 29 Urwirbeln und spaltenförmiger Hirnlichtung ergibt sich, daß jener Furche ein querer Schenkel der Lichtung entspricht. Dieser quere Spalt ist offenbar derselbe, den die Fig. 137 an einem Embryo der Bachforelle (*S. fario*) nach KORSCH'S Zeichnung sehen läßt. Auch da sind hinter dieser Marke 5 Neuomeren zu zählen.

An wenig älteren Embryonen sah HILL die vorher nur in der Dorsalregion deutlichen interneuomeren Furchen an den Seitenwänden über die ganze Höhe des Hirnröhres sich erstrecken. Er vermochte nun diese frühe Segmentation, die als primäre bezeichnet werden kann, kontinuierlich bis zu Stadien zu verfolgen, wo die Abgrenzungen am Vorder- und Mittelhirne in der Art sich darstellen, wie die Figg. 138a und 138b es zeigen. Es würde sich demnach ergeben, daß das Telencephalon, das Diencephalon in seinen beiden Abschnitten und die beiden Segmente am Mittelhirne sich auf primäre Neuomeren zurückführen lassen.

Mit einiger Ueberraschung werden wohl allgemein die Abbildungen aufgenommen worden sein, mit denen HILL seine Beobachtungen über die primären Neuromeren beim Hühnchen belegt. Es macht den Eindruck, als wenn das subjektive Moment die Führung des Zeichenstiftes doch wohl etwas zu stark beeinflußt hätte. Aber es muß zugleich eingeräumt werden, daß die Aufmerksamkeit bisher kaum auf diese Verhältnisse gerichtet war und daß, was nicht gesucht wird, leicht übersehen werden kann.

Ausgehend von Embryonen mit 5 Urwirbeln, an denen die Neuralfalteln sich aufgerichtet haben, aber sich noch nicht zum Schlusse gegen-

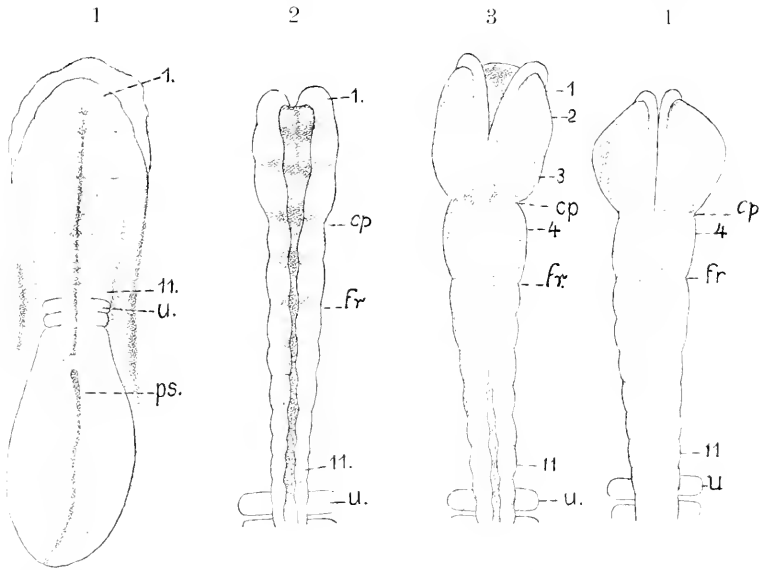


Fig. 174 d 1—4. Hühnchen, nach CH. HILL. 1: 22 Stunden, 2 Urwirbel. 27:1. 2: 24 Stunden, 5 Urwirbel. 50:1. 3: 25 $\frac{1}{2}$  Stunden, 6 Urwirbel. 50:1. 4: 26 Stunden, 7 Urwirbel. 50:1. *cp* hintere Grenze des Prosencephalon. *fr* hintere Grenze des Mesencephalon. *u* vorltester Urwirbel. *ps* Primitivstreif. 1—11 Neuromeren.

einander neigen (Fig. 174 d 2), sah HILL die Ränder der Falten, so wie Loey es für *Acanthias* angiebt, durch Einkerbungen perl-schnurartig gegliedert. Es ließen sich bis zum vorltesten Urwirbel 11 Paar Segmente zählen. Die nach Entfernung des Kopfmesoderms halbierten Objekte ergaben, bei Seitenansicht in reflektiertem Lichte betrachtet, daß die Einschnitte sich als Furchen seitlich und auf den Boden fortsetzten, daß also nicht ausschließlich Randsegmente vorlägen, sondern die Segmentation als eine umfassende sich darstelle. Zwei dieser Furchen seien tiefer als die anderen, nämlich die dritte (*cp*) und die fünfte (*fr*). Bei der Innenansicht der halbierten Objekte erscheinen diese beiden Furchen als innere Leisten, während im übrigen den äußeren zuerst auch innere Furchen entsprechen: später wären durchweg innere interneuromere Leisten zu sehen. Durch nahe aneinander liegende Stadien verfolgt, ergebe sich die dritte Furchie *cp* als hintere Grenze des Vorderhirnes, die fünfte als hintere Grenze des Mittelhirnes: es kämen also, wie bei *Salmo purpuratus*, 3 Segmente auf das Vorderhirn, 2 auf das Mittelhirn und 6 auf das Rautenhirn. Diese 11 Segmente konnte HILL bereits an

der offenen Neuralplatte bei 1—2 Urwirbeln unterscheiden (Fig. 174d 1). Auch nach eingeleiteter Schließung des Hirnröhres wären sie noch zu sehen. Die 3 vorderen Neuromeren vereinen sich unter Schwund der sie abgrenzenden Furchen, wobei die zweite zuerst verstreiche, zum Vorderhirne (Fig. 174d 3 und 4).

Bei Embryonen mit 11 Urwirbeln, ca. 29 Stunden, unterschied HILL 3 Hirnblasen, die Vorder- und Mittelhirnblase und eine dritte Erweiterung, die die Neuromeren 6 und 7 umfaßte. Bei Seitenansicht sei sowohl am Mittelhirne, wie an der dritten Blase noch ihre Zusammensetzung aus je 2 Neuromeren zu erkennen. An dem vorderen Neuomer der dritten Blase (sechstes Neuomer = erstes Rautenhirneuomer) entstehe das Cerebellum. An Embryonen des 3. Tages unterscheidet HILL 3 Abschnitte am Vorderhirne, aber er nimmt doch Anstand, sie einzeln für sich mit den ursprünglichen 3 vordersten Neuromeren zu identifizieren, da ihre Abgrenzung erst spät, und zwar von der Dorsalseite her, auftrete, nachdem die ursprünglichen Grenzfurchen vorher, und zwar zuerst dorsal, verstrichen wären. Das Mittelhirn ist am 3. Tage einfach, das Kleinhirneuomer verlängert, die 5 Neuromeren am Nachhirne sind sehr deutlich. In der zweiten Hälfte des 4. Tages verschwinde auch die Neuomerie am Nachhirne. Das ist das Wesentliche auf die Neuomerie Bezügliche in HILL's Abhandlung.

Eine Ergänzung der Beobachtungen von HILL am Hühnchen können die Untersuchungen von A. WEBER 1900 am Goldfasan (*Phasianus pictus*) gewähren. WEBER suchte die Segmentation des Hirnes kurz vor und nach Schluß des Neuroporus zu ermitteln und unterzog sich der Arbeit, das Hirnröhre in mehreren Stadien nach der Plattenmodelliermethode zu rekonstruieren, wobei sowohl die Außenfläche, wie die Innenfläche wiedergegeben wurde. Das jüngste Stadium stammte aus der 40. Brütstunde und wies 10 Urwirbel auf. Die Brüttdauer des Fasans beträgt 5 Tage mehr als beim Huhn. An diesem jüngsten Objekte bestand der Neuroporus als ein medianer Spalt am rostralen Ende des Hirnes: die Augenblasen erschienen an der Basis noch nicht eingeschnürt. Das Stadium würde also demjenigen beim Hühnchen entsprechen, in welchem HILL die 3 primären Segmente, die er dem Vorderhirne zuweist, nicht mehr zu unterscheiden vermochte. Nach WEBER's Modellen sind am Vorderhirne des Fasans in diesem, wie in dem zweiten Stadium 3 Neuromeren zu unterscheiden. Das zweite Stadium stammte aus der 49. Brütstunde und ließ 15 Urwirbel erkennen. Der Neuroporus war geschlossen, es bestand aber noch ein Verbindungsstrang mit der Epidermis. Ringsum laufende äußere Einschnürungen und entsprechende innere Leisten trennen am Vorderhirn 3 ungleiche Abschnitte voneinander. Der vorderste, vor dem Recessus opticus gelegen, ist das Telencephalon (cerveau antérieur secondaire.) Die beiden folgenden lassen sich als das parencephale und syncephale Neuomer des Diencephalon deuten, denn mit dem zweiten, dorsal schmalen, ventral breiten Neuomer kommuniziert vorn die Augenblase, und es gehört hinten dazu auch der Vorsprung, der die Bildung des Infundibulum einleitet. Das dritte Neuomer, dorsal breit, lagert mit seiner ventralen Kante an dem Tuberculum posterius. Es ist dasselbe Verhältnis, wie HILL es bei *Salmo purpuratus* ermittelte (vergl. Fig. 138a und 138b). Die darauf folgenden Neuromeren sind mehr gleichmäßig ringförmige. Wie viele dem Mittelhirne zuzuschreiben seien, läßt sich, meiner Meinung nach, an den Modellen nicht sicher entscheiden.

Die Beschreibung, die IVAR BROMAN (1895) von den Neuromeren am Hirne eines 3-wöchentlichen menschlichen Embryo giebt, wird später berücksichtigt werden.

Obige Zusammenstellung läßt an Uebereinstimmung der Ergebnisse noch Vieles vermissen. Alles zusammengefaßt aber dürften nach meiner Ansicht, wohl folgende Sätze allgemeine Geltung haben:

1) Im Zeitpunkte, wo sich das Hirnrohr rostral von der Epidermis ablöst und die Grenze zwischen dem Rautenhirne und Mittelhirne, die Fissura rhombo-mesencephalica, sichtbar wird, lassen sich hinter dieser Grenze, also am Rautenhirne, mindestens sechs Neuromeren unterscheiden, die durch dorso-ventrale Furchen getrennt sind und seitliche Ausbuchtungen zeigen. Bei *Amblystoma* sind das zweite und dritte Neuromer nicht voneinander getrennt.

2) Das erste dieser Rautenhirneuromeren liefert das Cerebellum, mit dem zweiten steht das Ganglion maxillo-mandibulare des Trigemini in primärer Verbindung, mit dem vierten der Wurzelkomplex des Acustico-Facialis, mit dem fünften der Glossopharyngeus. Dem dritten entspricht kein Nerv.

3) Im gleichen Zeitpunkte sind vor der Fissura rhombo-mesencephalica, im Gebiete des Vorder- und Mittelhirnes, fünf, durch äußere Furchen geschiedene Neuromeren zu sehen. Nimmt man dasjenige Furchenpaar, an welchem dorsal die Commissura posterior zuerst sichtbar wird, als Grenzmarke, so fallen drei dieser Neuromeren auf das Vorderhirn, zwei auf das Mittelhirn.

Alles weitere erscheint noch unsicher, so namentlich die Herleitung aller dieser Neuromeren einzeln für sich von ebenso viel primären Neuromeren der Neuralplatte resp. des massiven Neuralstranges. Es empfiehlt sich daher, diese Neuomerie als sekundäre von der primären zu unterscheiden.

Nicht klar dargelegt erscheinen auch die primären Beziehungen des Vagus und Abducens zu bestimmten Rautenhirneuromeren. Nach eigenen Beobachtungen muß ich annehmen, daß sich die Wurzelbündel des Abducens über mehr als ein Neuromer erstrecken.

Die Gestaltung der Rautenhirneuromeren wechselt in der Zeitfolge. Zunächst erscheinen sie nicht als ausgestülpte Falten, sondern als äußerlich nicht hervortretende, durch innere Querfurchen geschiedene Segmente der Wand. Ist die Verdünnung des Daches eingetreten, so geht jedes Segment zugespitzt in die dünne Dachplatte über. Wachsend stülpen sie sich muldenartig so weit aus, daß an Stelle der inneren Furchen einspringende Leisten entstehen, denen dann äußere internuomere Furchen korrespondieren.

## Litteratur

zur Neuomerie.

- Béraneck, E.** *Recherches sur le développement des nerres crâniens chez les Lézards.* *Recueil zool. suisse.* 1884.  
— *Études sur les replis médullaires du poulet.* *Ebendas.* 1887.  
**Broman, Ivar.** *Beschreibung eines menschlichen Embryo.* *Morpholog. Arbeiten von Schwabbe.* 1895.  
**Dohrn, A.** *Ursprung der Wirbeltiere und das Prinzip des Funktionswechsels.* 1875.  
**Dürsij, E.** *Entwicklungsgeschichte des Kopfes.* 1869.  
**Froriep, A.** *Zur Frage der sogenannten Neuomerie.* *Verhandl. Anat. Ges.* 1892.  
**Herrick, C. L.** *Embryological notes on the brain of the snake.* *Journ. comp. Neurol.* 1892.



- Hill, Charles.** *Developmental history of primary segments of the Vertebrate head.* Zool. Jahrb. Abt. f. Anat. u. Ontogen. **1900.**
- Hoffmann, C. K.** *Metamerie des Nachhirns und Hinterhirns und ihre Beziehungen zu den segmentalen Kopfnerven bei Reptilienembryonen.* Zool. Anz. **1889.**
- Kupffer, C.** *Primäre Metamerie des Neurotrohrs der Vertebraten.* Sitzungsber. math.-physik. Kl. Akad. München. **1885.**
- Loey, W. A.** *Metamerie segmentation in the medullary folds and embryonic rim.* Anat. Anz. **1894.**
- *Contribution to the structure and development of the Vertebrate head.* Journ. Morph. Boston 1895.
- Mc Clure, Ch. F. W.** *Segmentation of the primitive Vertebrate brain.* Journ. Morph. Boston 1895.
- Neal, H. V.** *The Segmentation of the nervous system in Squalus acanthius.* Bull. Mus. comp. Zool. Harvard **1898.**
- Orr, H.** *Embryology of the Lizard.* Journ. Morph. Boston **1887.**
- Platt, J. B.** *Studies on the primitive axial segmentation of the chick.* Bull. Mus. comp. Zool. Harvard. **1889.**
- Prenant, A.** *Replis medullaires chez l'embryon du porc.* Bull. de la Soc. d. sc. de Nancy. **1889.**
- Rabl, C.** *Bemerkungen über die Segmentierung des Hirnes.* Zool. Anz. **1885.**
- Sewertzoff, A. N.** *Zur Entwicklungsgeschichte von Ascalabotes.* Anat. Anz. Bd. XVIII. **1900.**
- Waters, Bertram, H.** *Primitive segmentation of the Vertebrate brain.* Quart. Journ. micr. Sc. XXXIII. **1892.**
- Weber, A.** *Contribution à l'étude de la métamérie du cerveau antérieur chez quelques oiseaux.* Arch. d'Anatomie microscop. **1900.**
- Zimmermann, K. W.** *Ueber die Metamerie des Würbeltierkopfes.* Verh. Anat. Ges. **1891.**

## Amphibien.

Die Bearbeitung der Ontogenie der Dipnoer hat vor kurzem begonnen und kann für die Morphogenie des Centralnervensystems noch nicht verwertet werden. Aus den Abbildungen, die J. GRAHAM KERR (A. L. III<sup>6</sup> 1900) über die Gestaltung der offenen Neuralplatte und des eben geschlossenen Neuralrohres von *Lepidosiren paradoxa* geboten hat, ergibt sich am meisten Ähnlichkeit mit den Verhältnissen bei Urodelen.

Die Entwicklung des Centralnervensystems der anuren Amphibien hat in der großen Monographie von GÖTTE über *Bombinator igneus* grundlegende Behandlung erfahren. — Für die Urodelen liegt noch bei keiner Art eine zusammenhängende Untersuchung vor. Die nachfolgenden Mitteilungen können daher auf Vollständigkeit keinen Anspruch machen.

### Hirn der Urodelen.

Ueber die an der noch breit offenen Medullarplatte von *Salamandra* wahrnehmbare Neuromerie ist an anderer Stelle, p. 154, berichtet worden.

Das dem vollständigen Schlusse nahe Neuralrohr von *Salamandra maculosa* stellt Fig. 175 vor.

In der Dorsalansicht erscheint das Hirn keulenförmig, vorn im Gebiete des Vorderhirnes abgerundet und breiter. Daran setzt sich ein längerer, kegelförmiger Abschnitt, der in allmählicher Verjüngung in das Rückenmark übergeht. Die hintere Region des Hirnes ist bereits ganz geschlossen, über dem vorderen, breiteren Teile besteht noch ein schlitzförmiger Neuroporus. Am Rückenmarke ist eine mediane Rinne zwischen den sich schließenden Neuralfalten wahrzunehmen.

Nachdem am Vorderhirne die Augenblasen sich abgegrenzt haben, erscheint das Vorderende dreiteilig. Die primären Augenblasen richten

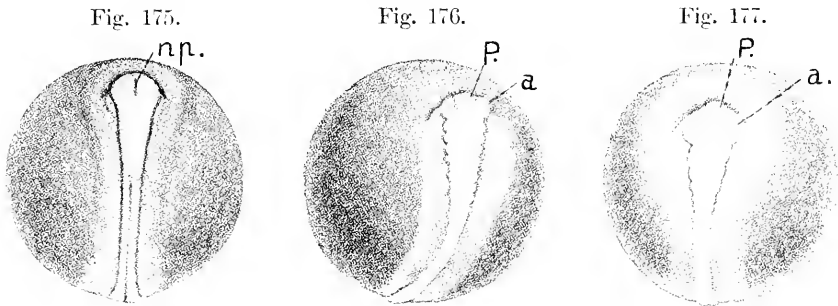


Fig. 175. *Salamandra maculosa*. Neuralstrang in der Dorsalansicht. 7:1. *np.* Neuroporus.

Fig. 176 u. 177. *Salamandra maculosa*. *P.* Prosencephalon. *a.* Augenblasen.

sich nämlich zuerst nach vorn, was eigenartig ist. Diese Besonderheit findet sich auch bei *Ceratodus* nach R. SEMON (A. L. III<sup>e</sup> 1893) und bei *Necturus*, nach einer Zeichnung von EYCLESHYMER (1895) zu urteilen. Das hintere konische Gebiet des Hirnes erscheint gleichmäßig segmentiert. An dem hier abgebildeten Exemplare war die Zahl der unter der Lupe unterscheidbaren Neuromeren hinter den Augenblasen auf 7—8 zu bestimmen. Darüber hinaus zeigten sich noch weiter seitlich wellige Konturen. Wenig ältere Exemplare, an denen die Augenblasen bereits lateralwärts gerichtet waren, ließen eine andere Ordnung wahrnehmen. Hinter den Augenblasen fand sich ein längerer Abschnitt, dann folgten in abnehmender Deutlichkeit noch mehrere Segmente.

Bestimmbares über diese Segmentation ließ sich an einem Exemplare von *Salamandra atra* erkennen.

Der Segmentation nach wäre dieses Hirn mit dem in Fig. 176 abgebildeten zu vergleichen, aber die Stellung der primären Augenblasen war eine andere. Sie sind nicht direkt nach vorn gerichtet, sondern seitwärts gestellt.

Das Hirn ist noch nicht abgelöst, der Neuroporus hat sich eben geschlossen, die Marke der Vereinigung ist noch zu sehen, und es besteht spurweise ein Recessus neuroporicus. Das Ektoderm ist dorsal vom Neuroporus stärker, als ventral davon. Es besteht keine scharfe Knickung des Hirnes in zwei Abschnitte wie bei Anuren — siehe weiter unten —, sondern eine ebenmäßige Krümmung. Eine ventrale Hirnfalte ist aufgetreten, nicht eigentlich als Einfaltung, sondern fast kreisbogenförmig. Ueberhaupt sind die Unterschiede in der Form des Hirnes dieses Stadiums, nach eben geschlossenem Neuroporus, bei beiden Gruppen beträchtliche.

Das Hirn ist durch dorsale, auf die Seitenwände und zum Teil bis auf den Boden sich fortsetzende Einschnürungen deutlich gegliedert. Zur Orientierung über diese Segmentation giebt es einen zuverlässigen Anhaltspunkt. Ohne Zweifel stellt die Knickung des Hirnbodens bei *rb* vor dem Chordacende die ventrale Beuge des Rautenhirnes, und die folgende Knickung *fr* die durch die Fissura rhombo-mesencephalica

bewirkte Einschnürung vor. Danach gehört das längere und sich höher erhebende Neuromer ( $m_2$ ) dem Mittelhirne an, und die unterbrochene, von *fr* ausgehende Linie ist als Rautenhirn-Mittelhirngrenze anzusehen. Man zählt nun vom Neuroporus bis zu dieser Grenze fünf Erhebungen am Dache wie bei *Acanthias*. Davon gehören die drei vordersten dem Vorderhirne an, denn an der hinteren Grenze des dritten Abschnittes entsteht, wie die Folge ergibt, die Commissura

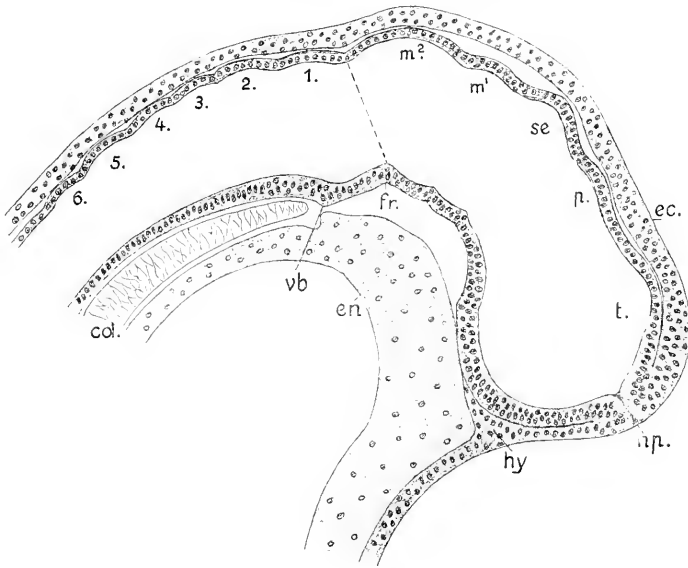


Fig. 178. Salamandra, Hirn, median. 67:1. Das Bild ist aus den zwei, der Medianebene nächsten Schnitten kombiniert. *t* Telencephalon. *p* Parencephalon. *se* Synencephalon.  $m^1$ ,  $m^2$  Neuromeren des Mittelhirnes. 1—6 Neuromeren des Rautenhirnes. *vb* ventrale Benge des Rautenhirnes. *fr* Fissura rhombo-mesencephalica. *np* Neuroporus. *ec* Ektoderm. *hy* Hypophysis. *en* Entoderm. *cd* Chorda,

posterior und an der hinteren Grenze des zweiten Abschnittes die Epiphysis. Der vorderste Abschnitt stellt das Telencephalon (*t*) vor. Der zweite und der dritte sind dem Zwischenhirne zuzusprechen und als Pars parencephalica (*p*) und Pars synencephalica (*se*) Diencephali, oder kurz als Parencephalon und Synencephalon zu unterscheiden. Am Boden sind entsprechende Abgrenzungen nicht wahrnehmbar. Dann folgen zwei Mittelhirnneuromeren ( $m^1$ ,  $m^2$ ), die dorsal wie ventral zu unterscheiden sind, und an diese schließen sich sechs Neuromeren des Rautenhirnes an, von denen das vorderste als Kleinhirnneuromer aufzufassen ist. Hinter dem Neuromer 6 sind median weitere Einschnürungen am Dache nicht zu unterscheiden, wohl aber ergeben die sagittalen Schnitte der Serie, daß die Segmentation an den Seitenwänden sich fortsetzt. Das Labyrinth war erst als massive Plakode angelegt und fand sich größtenteils an der Seite des fünften Rautenhirnneuromers, reichte aber rostralwärts noch etwas darüber hinaus. Diese Segmentation deckt sich mit der bei *Acanthias* zu beobachtenden (s. Fig 89).

Es fehlen mir die nächst anschließenden Stadien. Bei einem beträchtlich älteren Embryo mit sekundären Augenblasen, hohlem La-

byrinthe und hervorwachsendem Ductus endolymphaticus ergibt der Medianschnitt das Bild der Fig. 179.

Das Dach des Hirnes hat in seiner Ausgestaltung den Hirnboden überholt. Zwischen dem Telencephalon und Diencephalon senkt sich

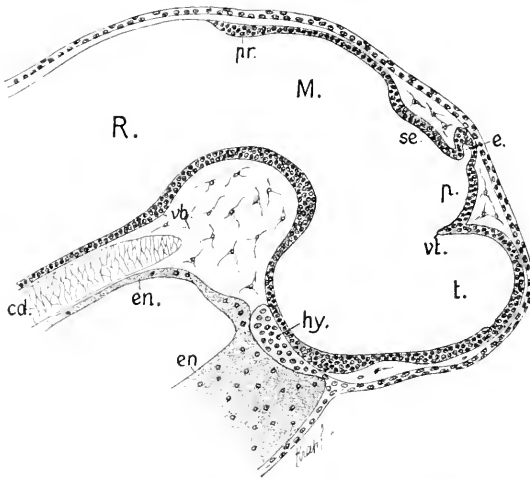


Fig. 179. *Salamandra atra*, 8 mm lang, Hirn median, 67:1. *t* Telencephalon. *p* Parencephalon. *vt* Velum transversum. *e* Epiphysis. *se* Synencephalon. *M* Mesencephalon. *R* Rhombencephalon. *pr* Plica rhombo-mesencephalica. *vb* ventrale Beuge. *cd* Chorda. *en* Entoderm. *hy* Hypophysis.

bereits das Velum transversum ein. Die

hier entstehende Furche setzt sich auf die Seitenwände fort, so daß das Telencephalon sich im ganzen abgrenzt. An der hinteren Grenze des Parencephalon ist die Epiphysse caudalwärts hervorgewachsen. Das nächst folgende Segment, das Schalthirn, ist flacher geworden und wird von dem Mittelhirne, dessen vorherige zwei Segmente ineinander geflossen sind, überragt. Hinter dem Mittelhirngewölbe zeigt die Dachplatte eine Verdickung mit beginnender Einsenkung, auf

diese folgt dann die bereits ganz dünne Lamina choroidea ependymalis des Myelencephalon. Daß der Wulst *pr* die Plica rhombo-mesencephalica darstellt, und ihre Mitte der in Fig. 178 mit *f* bezeichneten Einsenkung entspricht, kann nicht wohl bezweifelt werden. Die vorher so deutlich zu beobachtende Segmentation am Dache hat sich also nur vorn erhalten und ist vom Mittelhirne an verstrichen. Dasselbe gilt vom Boden. Die ventrale Beuge (*vb*) am Uebergange vom Rhombencephalon zum Metencephalon ist allein noch zu sehen. Davor erhebt sich der Hirnboden in ebenmäßigem Bogen, der die vorher sichtbaren zwei Abschnitte nicht mehr erkennen läßt.

Der Boden des Vorderhirnes ist rückständig in der Entwicklung, die Bildung des Infundibulum hat sich noch nicht eingeleitet, es fehlt das Tuberculum posterius und auch der Chiasmawulst.

Sehr ähnlich dem in Fig. 179 vorliegenden Bilde gestaltet sich auch das Hirn von *Salamandra maculosa* in dem Zeitpunkte der beginnenden Einsenkung des Velum transversum. Man könnte beide Objekte verwechseln. Aber auch bei einem Perennibranchiaten, *Necturus*, findet sich das Gleiche. Hinter der Epiphysse trifft man das leicht gewölbte Dach eines bestimmt abgegrenzten Schalthirnes, Synencephalon, und dahinter das längere und höhere Dach des Mittelhirnes.

Nachdem das Velum transversum sich noch tiefer eingesenkt hat, wächst aus seinem vorderen Blatte die Paraphysis als zunächst rundliche Blase aus. Dann dringen eine Gefäßschlinge und Mesenchym-

zellen hinter der Paraphysis zwischen die beiden Blätter des Velum ein. Eine zweite Portion von Mesenchym mit Gefäßschlingen stülpt median vor der Paraphysis das Dach des Telencephalon einwärts. So kommt die Paraphysis zwischen zwei sich bildenden Adergeflechten, Plexus chorioidei, zu liegen. Das hintere Adergeflecht wächst bis in den Ventrikel des Mittelhirnes vor und stellt den Plexus chorioideus medius dar. Das vordere teilt sich in drei Arme, zwei dringen als paariger Plexus chorioideus lateralis frontalwärts in die Ventrikel der Hemisphären ein, der dritte Arm senkt sich bis in den Recessus opticus hinab und ist der Plexus chorioideus inferior.

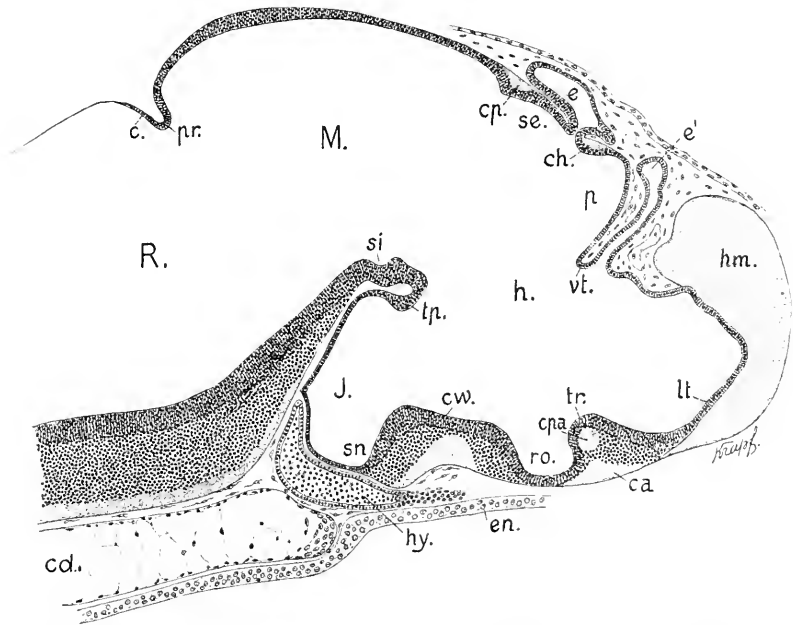


Fig. 180. Salamandra maculosa, 13 mm lang. 67:1. *t*, *p*, *e*, *se*, *M*, *pr*, *R*, *hy*, *cd* wie in Fig. 179. *hm* Hemisphäre. *e'* Paraphysis. *vt* Velum transversum. *ch* Commissura habenularis. *cp* Commissura posterior. *tr* Torus transversus. *ca* Commissura anterior. *cpa* Commissura Pallii anterior. *lt* Lamina terminalis. *ro* Recessus opticus. *cw* Chiasmawulst. *sn* Sinus postopticus. *J* Infundibulum. *tp* Tuberculum posterius. *si* Sulcus intraencephalicus posterior. *e* Lamina cerebellaris. *en* Entoderm.

Der Abstand in der Ausgestaltung des Vorderhirnes verglichen mit Fig. 179 ist, wie ersichtlich, ein beträchtlicher. Einmal hat sich mit der Bildung der Commissuren der Boden verändert, es haben sich zwei starke Wülste erhoben. Der Chiasmawulst (*cw*) ist besonders lang und hinten steil abfallend. Der vordere Wulst (*tr*) gehört dem Telencephalon an. Wie bei den Fischen bezeichne ich ihn als Torus transversus Telencephali. Als äußeren Belag enthält derselbe die Commissura anterior und darüber, gesondert, einen runden Strang, die Commissura Pallii anterior (Corpus callosum OSBORN 1888).

Ein Processus neuroporicus ist auch in jüngeren Stadien nicht zu sehen. Der vordere Vorsprung an dem sich die Lamina terminalis (*lt*) in die Dachplatte umknickt, dürfte daher diese Bezeichnung nicht

erhalten, wenn der Punkt auch der Region nach jenem Processus entspricht.

Dann hat sich das Telencephalon vorn und dorsal zu differenzieren begonnen. Es gliedert sich in einen schmäleren mittleren Teil und paarig vorwachsende Hemisphären. Dieser Prozeß leitet sich vorn, im Bereich der Lamina terminalis anders ein, als dorsal an dem vorher blasig geblähten Dache. Die Lamina terminalis bleibt in einem medianen Streifen dünn, beiderseits davon verdickt sie sich zu massiven Wülsten, die rostralwärts den mittleren Teil überragen. An der dorsalen Blase, wie sie in Fig. 179 (*t*) zu sehen ist, erfolgt, mit dem Beginn der Bildung des Plexus chorioideus, eine Einsenkung. Die erst unpaarige Blase wird verdoppelt und in den Spalt dringt Gefäße führendes Mesenchym ein. Die Lamina terminalis erscheint jetzt gegen den eingesenkten mittleren Teil der dorsalen Wand des Telencephalon scharf abgeknickt. Bei diesem Vorgange fällt dem die Plexus chorioidei liefernden Gewebe eine aktive Rolle zu.

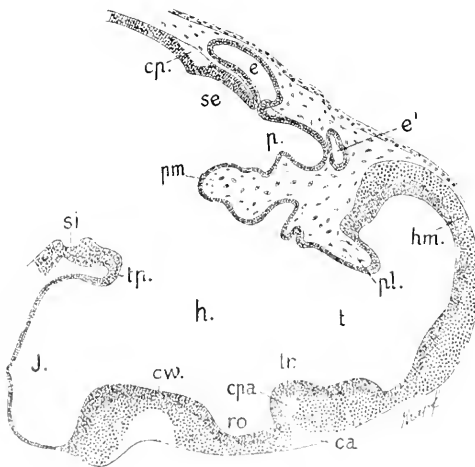
Die Paraphysis wird im Verlauf der fortschreitenden Ausdehnung der Plexus chorioidei langgestielt, mit endständiger, blasiger Erweiterung. In ganzer Länge besteht sie aus einfachem, kubischem Epithel.

Das Dach des parencephalen Teiles des Diencephalon wird bei der Bildung des Plexus chorioideus medius zum größten Teile eingesenkt. Ueber dem nachbleibenden hinteren Teile entsteht hart vor dem kurzen Stiele der Epiphysis die Commissura habenularis (*ch*).

Das Infundibulum ist hoch und breit, aber kurz; hinter dem Chiasmawulste stellt es einen allseitig dünnwandigen Sack dar.

Hinter dem Synencephalon liegt als starker Strang die Commissura posterior (*cp*). Es ist klar ersichtlich, daß sie zuerst über der Einschnürung auftritt, die das Synencephalon vom Mittelhirne abgrenzt. Dort bleibt sie auch später am mächtigsten.

Sagittale Schnitte, die die Lichtung der dorsalwärts aufgerichteten Hemisphäre eröffnen, ergeben, daß an der Hemisphärenwand Schichtung sich eingeleitet hat. Auf dem Ependym lagert eine Schicht grauer Substanz (Fig. 181).



An dem Sagittalschnitte ist die Bildungsweise der beiden Plexus chorioidei besser als an dem Median-schnitte in Fig. 180 zu erkennen. Eine Portion des gefäßhaltigen Bindegewebes stülpt die Wand der He-

Fig. 181. Dasselbe Objekt wie in Fig. 180. Sagittalschnitt. 67:1. Bezeichnungen wie in Fig. 180; dann *t* Telencephalon, *pl* Plexus chorioideus lateralis, *pm* Plexus chorioideus medius, *h* Regio hypencephalica Diencephali.

misphäre in rostraler Richtung ein (*pl*), eine andere Portion (*pm*) drängt die Wand des Parencephalon caudalwärts ein. Ueber letzterem

Plexus liegt jederseits ein rostralwärts sich vorschiebender Blindsack des Parencephalon, dem hier im Bilde die Paraphysis (*e'*) anlagert.

Fig. 182.

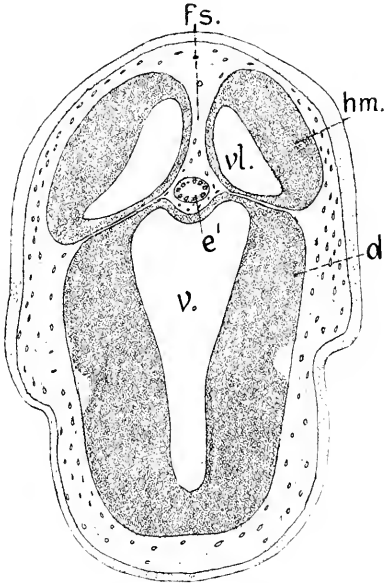


Fig. 183.

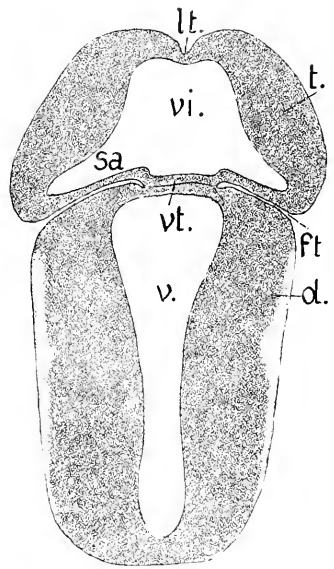
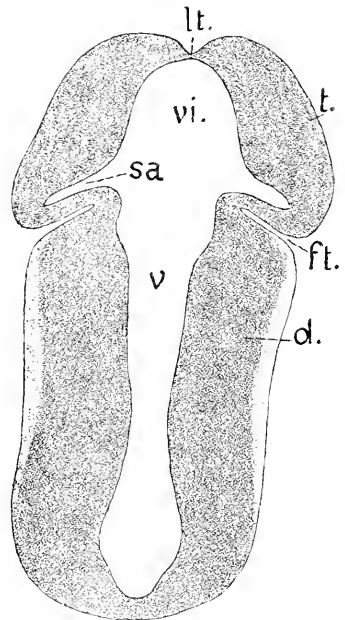


Fig. 182, 183, 184. *Salamandra maculosa*, 10 mm lang, Horizontalschnitte durch das Telencephalon und Diencephalon. *fs* Fissura sagittalis. *hm* Hemisphäre. *t* Telencephalon medium. *e'* Paraphysis. *d* Diencephalon. *vl* Ventriculus lateralis. *vi* Ventriculus impar Telencephali. *v* Ventriculus Diencephali. *vt* Velum transversum. *sa* Sulcus intraencephalicus anterior. *ft* Fissura transversa Cerebri.

Fig. 184.



In diesen paarigen Blindsäcken entstehen die Ganglia Habenulae. Das Verhalten der Hemisphären am Beginn ihrer Bildung, wo sie erst nur dorsal paarig erscheinen, wird an Horizontalschnitten besser erkannt als an Schnitten in sagittaler Richtung. Die nachfolgenden Abbildungen sind einem Embryo von *Salamandra maculosa* entnommen, der etwas jünger war als der zuletzt berücksichtigte. Die Bildung der Plexus war noch nicht so weit vorgeschritten, wie an der Abbildung Fig. 181 zu sehen ist. Die beiden Blätter des Velum transversum berührten sich noch; die Paraphysis war bereits hervorge wachsen.

Die Abbildung Fig. 182 zeigt im horizontalen Durchschnitte die dorsal hervorragenden, getrennt paarigen Auswüchse des Telencephalon.

mit denen die Hemisphärenbildung beginnt (Fig. 181). Das Wachstum richtet sich zugleich caudalwärts. Die medialen Wände sind dünn, die lateralen viel mächtiger. Der zwischen beiden Hemisphären gelegene Spalt, in dem hinten der Durchschnitt der Paraphysis liegt (Fig. 182 *fs*), ist die *Fissura sagittalis Cerebri*. Ein engerer Spalt trennt die Hemisphären von der Wand des Diencephalon, die *Fissura transversa Cerebri* (Fig. 183 *ft*).

Der in Fig. 183 vorliegende Schnitt trifft das Hirn unterhalb der Wurzel der aus dem vorderen Blatte des Velum transversum hervorgewachsenen Paraphysis. Beide Blätter des Velum berühren sich. Der vordere Abschnitt des Hirnes ist das Telencephalon, an dem die Differenzierung sich eben einleitet. Der hintere ist das Diencephalon. Das Telencephalon ist hinten breiter als vorn, sein Ventrikel ist weit, hinten und lateral in paarige Spalten auslaufend. Die vordere Wand — *Lamina terminalis* — ist nur median dünn geblieben, beiderseits verdickt, wie auch die Seitenwände. Die durch die tief eindringende *Fissura transversa Cerebri* vom Diencephalon getrennte hintere Wand ist die dünnste. In der Mitte zwischen den beiderseitigen *Fissurae transversae* liegt das Velum transversum (*vt*), durch welches allein in dieser Höhe der Zusammenhang des Telencephalon mit dem Diencephalon unterhalten wird.

Das nächste Bild, Fig. 184, giebt die Situation wieder, wie sie ventral vom Velum transversum sich findet. Der Ventrikel des Telencephalon (*vi*) steht in weit offener Kommunikation mit dem Ventrikel des Diencephalon. Die dicken Seitenwände des Diencephalon sind an dem Uebergange zum Telencephalon verdünnt und durch die *Fissura transversa* eingeknickt. Dünn erscheint auch der anschließende, vor der Fissur gelegene hintere Abschnitt der Wand des Telencephalon. So setzt sich das Telencephalon im größeren Teil seiner Höhe seitlich scharf vom Diencephalon ab. Die *Fissura transversa*, die diese Abgrenzung bewirkt, reicht aber nicht bis zum Hirnboden. Sie verstreicht schon oberhalb des die *Commissura anterior* und die *Commissura Pallii anterior* enthaltenden Wulstes (Fig. 180 *tr*). In dieser basalen Region fehlt die Grenzmarke. Die vom Ventrikel des Telencephalon ausgehenden, hinten und seitlich in die Wand einschneidenden Spalten werden, ventralwärts verfolgt, seichter, lassen sich aber bis in den *Recessus opticus* verfolgen. Es sind die Durchschnitte des dorsoventral verlaufenden *Sulcus intraencephalicus anterior* (*sa*).

An das Vorstehende schließe ich die Beschreibung eines nach einer Schnittserie hergestellten Hirnmodells von einem 24 mm langen *Necturus*embryo<sup>1)</sup>, an dem sich kurze knorpelige Neurapophysen, Parachordalknorpel und eine knorpelige Labyrinthkapsel finden. In Einzelheiten trägt das Modell Arthecharaktere, aber in den Grundzügen kann es als Schema eines urodelen Hirnes dienen, an welchem die Hemisphären begonnen haben, rostralwärts auszuwachsen.

Die Hemisphären sind nach vorn, aber auch caudalwärts ausgewachsen. Dorsal haben sie sich abgeflacht und zeigen, von der Seite gesehen, elliptische Form.

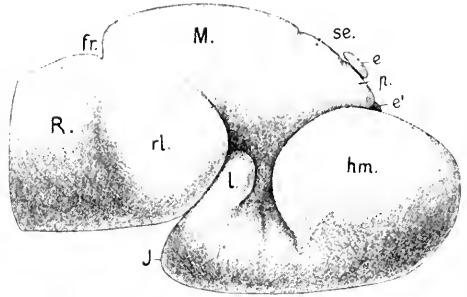
Am Dache des Diencephalon sieht man hinter der Epiphyse zwei Einkerbungen, von denen kurze seitliche Furchen ausgehen. Der

1 Das Material von *Necturus maculatus* (*Menobranchus lateralis*) verdanke ich der Gefälligkeit von Frl. J. B. PLATT.



zwischen den beiden Furchen gelegene Teil ist die Region des Schalt-  
hirnes — Synencephalon — der vor der vorderen Furche gelegene  
die Region des Nebenhirnes — Parencephalon — zu dem  
die Epiphyse gehört. Wie aus  
diesen Marken zu entnehmen

Fig. 185. *Necturus*, 24 mm lang,  
Hirn von der Seite. 30:1. *hm* Hemisphäre des Telencephalon. *e'* Paraphysis. *p* Pars parencephalica. *se* Pars synencephalica des Diencephalon. *e* Epiphysis. *M* Mesencephalon. *J* Infundibulum. *l* Lobus posterior. *R* Rhombencephalon. *rl* Recessus lateralis. *fr* Fissura rhombo-mesencephalica.



ist, bleibt also die bei den Furchen zu beobachtende Sonderung bestehen, wenn auch nicht in der hervortretenden Weise, wie bei *Idellostoma*, den Elasmobranchiern und Acipenser. Das Diencephalon erscheint hier einheitlicher als bei jenen. Das Parencephalon und Synencephalon haben geringeren Umfang und grenzen sich ventralwärts nicht bestimmt vom Hypencephalon ab, weder außen, noch innen. Es rechtfertigt sich aber immerhin auch nach den hier vorliegenden Verhältnissen, eine Pars parencephalica und eine Pars synencephalica von der viel ausgedehnteren einheitlichen Pars hypencephalica Diencephali zu unterscheiden. Letztere Region ist in halber Höhe beträchtlich verengt, was dem Anscheine nach durch die seitlich anlagernden Hemisphären bedingt wird.

Fig. 186.

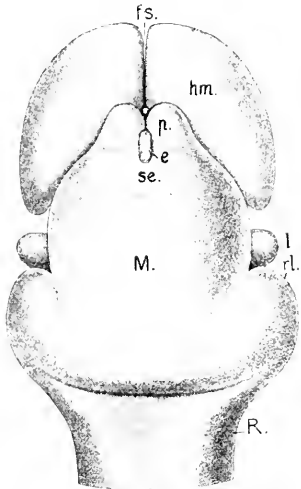


Fig. 187.

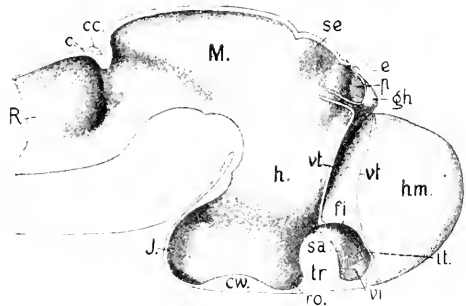


Fig. 186. Dorsalansicht des gleichen Hirnmodells wie in Fig. 185. 30:1. Bezeichnungen dieselben, dann *fs* Fissura sagittalis. *p* paarige, die Ganglia Habenulae enthaltende Ausstülpungen des Parencephalon.

Fig. 187. Innere Ansicht desselben Hirnmodells. 30:1. Bezeichnungen wie in Fig. 185 und 186, dann *gh* Ganglion Habenulae. *vt* Velum transversum. *fi* Foramen interventriculare. *tr* Torus transversus mit den Commissurae anteriores. *vi* Ventriculus impar Telencephali. *tt* Lamina terminalis. *ro* Recessus opticus. *sa* Sulcus interencephalicus anterior. *cw* Chiasmavulst. *J* dünnwandiger Ventriculus Infundibuli. *c* Lamina cerebellaris. *cc* Commissura cerebellaris. Alle Durchschnitte der Hirnwand sind in der Zeichnung weiß gehalten.

Am Infundibulum hat sich ein dorsalwärts gerichteter sehr starker Lobus posterior gebildet der auch seitlich weit vorspringt. Das Rhombencephalon hat vorn eine beträchtliche Breite erlangt und ausgedehnte Recessus laterales entwickelt, die sich unter dem Mittelhirn vorschieben und sich mit dem Lobus posterior berühren.

Die Hemisphären überragen zu mehr als einem Drittel ihrer Länge frontalwärts das Diencephalon und sind in ihrer vorderen Hälfte breit. Der hintere, zur Seite des Diencephalon gelegene Teil verschmälert sich bis zum hinteren Pol, dem Polus occipitalis. Vorn sind sie durch einen engen medianen Spalt, die Fissura sagittalis, getrennt. Am Dache des Diencephalon sind die beiden eben erwähnten Abschnitte zu unterscheiden. Der vordere Abschnitt, die Pars parencephalica, läuft in zwei gewölbte, stumpf-kegelförmige Körper aus, die die Ganglia Habenulae enthalten, die ebenfalls durch eine Fissura sagittalis parencephalica vorn getrennt werden, also ganz frei liegen. Am vorderen Ende dieses Spaltes lagert zwischen beiden Ganglien die Kuppe der Paraphysis. Zur Seite des tonnenförmig gestalteten Mittelhirnes ragen die Lobi posteriores des Infundibulum hervor. Dann folgen die seitlich weit vorgestülpten Massen der Medulla oblongata.

Die beiden mit *vt* bezeichneten Lamellen geben das vordere und hintere Blatt des tief eindringenden Velum transversum wieder. Die zwischen beiden Blättern befindliche weite Tasche wird von den bei der Modellierung unberücksichtigt gebliebenen Plexus chorioidei erfüllt. Der Verlauf dieser Lamellen ist schematisch gehalten worden. Der den Plexus chorioideus medius umschließende Teil ist nur auf kurzer Strecke wiedergegeben und endet unter dem Parencephalon wie abgeschnitten.

Durch das Velum transversum und die vorher erwähnte Fissura transversa cerebri wird das Telencephalon im größten Teil seiner Höhe von dem Diencephalon scharf abgesetzt, nur unterhalb des Velum ist der Zusammenhang ein ununterbrochener. Es hat sich das Telencephalon in den medianen, unpaarigen Teil, Telencephalon medium, und in die Hemisphären gesondert. Dieser mediane Teil umschließt den die Commissura anterior und die Comm. Pallii anterior enthaltenden Wulst (*tr* Fig. 187), den davor gelegenen Ventriculus impar (*vi*), den medianen Teil der Lamina terminalis (*lt*) und an der Seitenwand die Öffnung, welche die Kommunikation zwischen dem medianen Ventrikel des Telencephalon — Ventriculus impar Telencephali — mit dem Ventrikel der gleichseitigen Hemisphäre, dem Seitenventrikel, Ventriculus lateralis, unterhält. Die Öffnung ist das Foramen interventriculare (Monroi), *fi*. Die Seitenwände des Telencephalon medium setzen sich in die starken Außenwände der Hemisphären fort.

In der Dorsalregion des Diencephalon erkennt man, daß sowohl der Pars parencephalica, wie der Pars synencephalica eine leichte Ausbuchtung des Ventrikels angehört, die aber beide nur beschränkten Umfang haben.

Eigenartig ist die Stellung der Ganglia Habenulae bei den Urodelen. Daß sie frei vorspringende paarige Hervorwölbungen vorstellen, hat bereits OSBORN (1888) beobachtet und R. BURCKHARDT (1891) eingehender dargelegt. Er fand dieses Verhalten übereinstimmend bei Triton und den Gymnophionen (Ichthyophis). Das Bild

des Triton in dieser Region gewährt, deckt sich mit dem Gehirnmodell von *Necturus*, wie Fig. 188 lehrt.

Das Hirn eines *Necturus* von 24 mm Länge wird durch die nachfolgenden Abbildungen von Querschnitten genauer gekennzeichnet. In

Fig. 188.

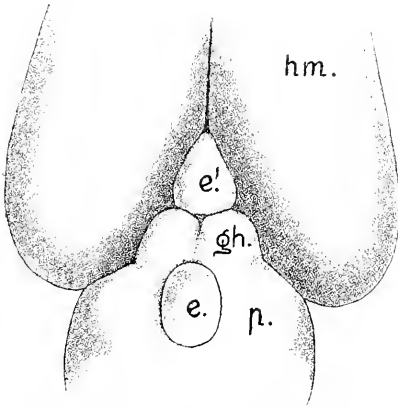


Fig. 188. *Triton alpestris*, Larve, 3,2 cm lang, Hemisphären und Ganglia Habenulae in Dorsalansicht. Nach R. BURCKHARDT. *hm* Hemisphäre. *e'* Paraphysis. *p* Pars parencephalica Diencephali. *gh* Ganglia Habenulae. *e* Epiphysis.

Fig. 189.

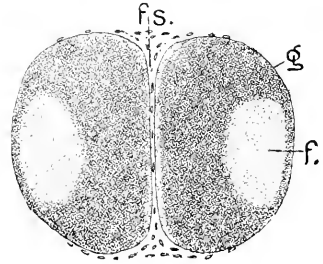


Fig. 189. *Necturus*, 24 mm lang, Querschnitt durch die Hemisphären nahe dem frontalen Pol. 50:1. *g* kernreiche graue Substanz. *f* feinfaserige kernlose Substanz. *fs* Fissura sagittalis.

Bd. I, 2. Hälfte, p. 62, Fig. 17e dieses Handbuches ist ein Exemplar der gleichen Entwicklungsstufe gezeichnet worden.

Vom Stimpol an sind die Hemisphären zunächst massiv, mit ihren ebenen medialen Flächen nahe aneinander gelagert, aber nicht verwachsen. Die graue Substanz dieser rostralen Enden umschließt einen Längsstrang kernloser feinfaseriger Masse. Diese Portion liegt nahe der konvexen lateralen Fläche (Fig. 189).

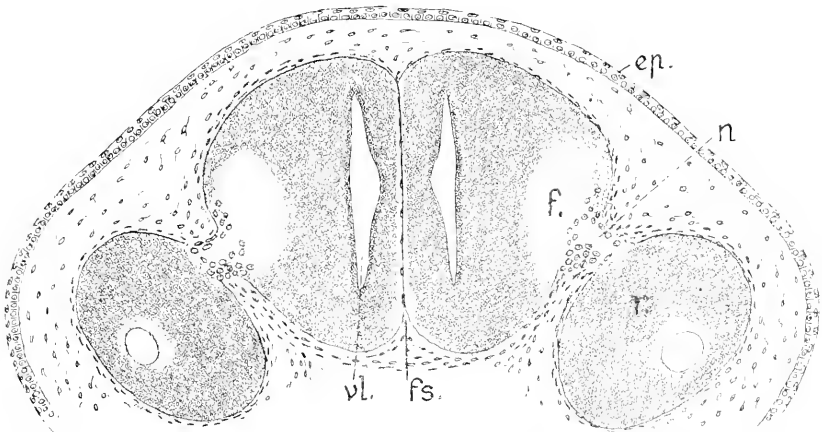


Fig. 190. Dasselbe Objekt. 50:1. *fs*, *f*, wie in Fig. 189. *vl* Ventriculus lateralis. *n* Riechnerv. *r* Geruchsorgan. *ep* Epidermis.

Noch vor der Eintrittsstelle der Riechnerven erscheint in den Hemisphären ein vertikal gestellter Spalt nahe der medialen Wandfläche, das vordere Ende des Ventriculus lateralis, von einer dünnen Ependymschicht umschlossen. Die kernreichen Riechnerven treten lateral ein und sind mit ihrer feingestrichelten Masse bis in die feinfaserige Portion der Hemisphären zu verfolgen (Fig. 190).

Es ist also nach der Lage des Ventrikels eine dicke laterale Wand an der Hemisphäre und eine viel dünnere mediale Wand zu unterscheiden. Letztere zeigt aber auch bereits eine Lage grauer Substanz außerhalb des Ependyms. Caudalwärts nimmt die mediale Wand an Mächtigkeit zu, es tritt daran eine äußere Lage von feinfaseriger Beschaffenheit auf, während sie sich gegen den Ventrikel zu zwei übereinander gelegenen Längswülsten verdickt zeigt.

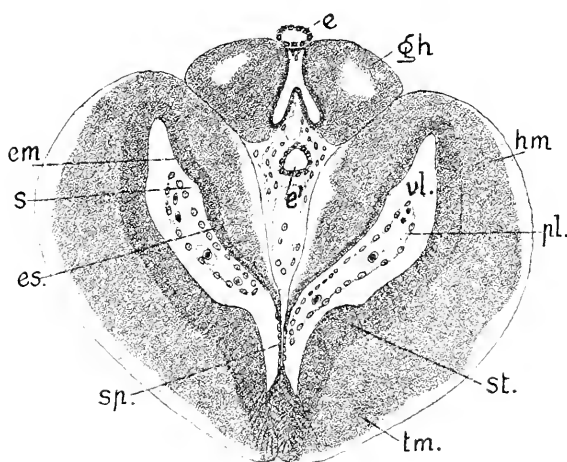


Fig. 191. Necturus, 24 mm lang, Querschnitt durch die Mitte der Hemisphären. 50:1. *hm* Hemisphäre. *tm* Telencephalon medium. *vl.* Ventriculus lateralis. *pl.* Plexus chorioideus lateralis. *em* Eminentia Pallii medialis. *es* Eminentia septalis. *s* Sulcus intermedius. *st* Stamm-lappen (Striatum). *e'* Paraphysis. *gh* Ganglia Habenulae. *e* Epiphysis. *sp.* Septum ependymale.

Diese Längswülste werden deutlich im mittleren Teile der Länge der Hemisphären, wo diese mit dem Telencephalon medium zusammenhängen und äußerlich von diesem Teile kaum abgesetzt sind (Fig. 191). Die lateralen Wände der Hemisphären schlagen sich dorsal in scharfer Knickung in die medialen Wände um, an denen, wie an den äußeren, 3 Wandschichten zu unterscheiden sind. Die beiden Längswülste an der medialen Wand werden, wie beim Frosche (E. GAUPP), als Eminentia Pallii medialis (*em*) und Eminentia septalis (*es*) unterschieden. Die zwischen beiden gelegene Längsfurche (*s*), ist der Sulcus intermedius (GAUPP 1897). Die Innenfläche der lateralen Wand hat eine mächtigere Ependymschicht, als sie sich an der medialen Wand findet. Ventral erhebt sich am Übergange der Hemisphäre in das Telencephalon medium ein Wulst, der Stamm-lappen (*st*), (Corpus striatum, Eminentia basalis, GAUPP), von dem das basale Vorderhirnbündel ausgeht.

Der über dieser Eminentia basalis gelegene Teil der lateralen Hemisphärenwand und ihre Fortsetzung über die dorsale Kante hinweg bis zum Sulcus intermedius an der medialen Wand, also inkl. der Eminentia Pallii medialis, wird als Pallium, Mantel oder als Pars pallialis der Hemisphäre bezeichnet und von der Pars subpallialis unterschieden, die ventral von diesen Grenzmarken gelegen ist (vergl.

Fig. 217). Die ventralen Teile der medialen Wände mit der Eminentia septalis (*es*) geben, zusammengefaßt, das Septum Hemisphaerium.

In den Seitenventrikeln liegen die aus dem vorderen Plexus chorioideus Prosenephalii geteilt hervorgehenden Plexus chorioidei laterales.

Im Bereich der hier breiten Fissura sagittalis zeigt Fig. 191 den Durchschnitt der schlauchförmigen Paraphysis (*e'*) und darüber die Ganglia Habenulae (*gh*) innerhalb des Blindsackes der Pars parencephalica des Diencephalon. Die frei vorspringenden Enden dieser Ganglien liegen rostral vor dieser Schnittebene. Ein jedes Ganglion zeigt einen Kern feinfädiger, kernfreier Substanz, der von einem Mantel grauer Substanz umschlossen wird. Ueber der Decke der Pars parencephalica lagert die Epiphyse. Diese Ganglien erstrecken sich durch die ganze Pars parencephalica und sind an ihren hinteren Enden durch die Commissura habenularis verbunden.

Hart hinter dieser Kommissur liegt die Wurzel der Epiphyse, und darauf folgt die pars synencephalica, das Schalthirn, deren hintere Grenze die Commissura posterior abgiebt. Ein Querschnitt durch das Hirn, der dorsal das Schalthirn, ventral das Telencephalon medium im Bereiche des Torus transversus der Kommissuren trifft, ist in Fig. 192 dargestellt.

Zum Verständnis dieser Abbildung muß noch auf die beiden vorhergehenden zurückgegriffen werden. Wie in Fig. 190 zu sehen war, liegen die medialen Wände der Hemisphären flach aneinander. Noch vor der Vereinigung derselben mit dem Telencephalon medium rücken sie dorsal voneinander ab, die Fissura sagittalis breitet sich

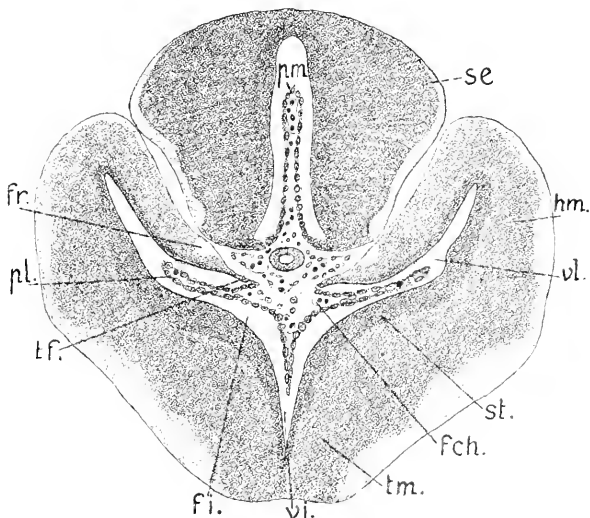


Fig. 192. Dasselbe Objekt wie in Fig. 191. 50:1. *hm*, *tm*, *el*, *st* wie in Fig. 191. Dann *se* Pars synencephalica. *pm* Plexus chorioideus medius. *pl* Plexus chorioideus lateralis. *fr* Fimbria. *fi* Foramen interventriculare. *tf* Taenia Fornicis. *fch* Fissura chorioidea.

aus und nimmt erst die Paraphysis, dann die Ganglia Habenulae auf. Die medialen Wände selbst differenzieren sich. Ventral von der Eminentia septalis werden sie auf 2 dünne Ependymlamellen reduziert, das Septum ependymale (*sp* Fig. 191) welches mit einer ventralen Ependymleiste am vordersten Ende des Telencephalon medium zusammenhängt. Diese dünnen Lamellen des Septum ependymale werden jederseits von der medialen Seite her durch Gefäßkonvolute in den Seitenventrikel eingestülpt und liefern diesen Adergeflechten den

ependymalen Ueberzug, mit dem zusammen die Geflechte die Plexus chorioidei laterales darstellen. Verfolgt man in Fig. 192 die mediale Hemisphärenwand bis an das Septum ependymale, so geht der dickere, aus Hirngewebe bestehende Teil der Wand durch eine zugeschärfte Kante (*tf*), die der Taenia Fornicis der Amnieten entspricht, in die ependymale Lamelle über. Unterhalb der Kante trifft man auf einen Schlitz, der in die eingestülpte Tasche des Septum führt. Dieser Schlitz ist die Fissura chorioidea. Wo diese Einstülpung vor sich geht, löst sich zugleich der Zusammenhang des Septum ependymale mit dem Boden des Telencephalon medium, und sein abgelöster Teil hängt frei als Ueberzug des Plexus chorioideus inferior in dem Ventriculus impar. Durch diese Ablösung kommen die Ventriculi laterales in Kommunikation mit dem Ventriculus impar (*vi*). Die Kommunikationsöffnungen sind die Foramina interventricularia (Monroi), *fi*. Es sind beim Necturus dieses Alters longitudinale Spalten, deren Ausdehnung ein Viertel der Gesamtlänge der Hemisphären beträgt. An ihr hinteres geschlossenes Ende fügt sich der Sulcus Monroi (REICHERT) an, der bis über die Mitte des Diencephalon hinaus verfolgt werden kann. Der Schnitt der Fig. 192 trifft ventral bereits den Torus transversus Telencephali, aber noch vor den Kommissuren.

An der Taenia der medialen Hirnwand findet sich ein in Fig. 192 hell gehaltener Faserzug (*fr*), der caudalwärts verfolgt, in die Commissura Pallii anterior übergeht. Dieser Strang entspricht dem kommissuralen Teile der Fimbria der Säuger. Ob sich darin auch ein den Columnae Fornicis zu vergleichender Anteil findet, ist hier nicht zu entscheiden.

Die beiden Eminentiae an der Innenfläche der medialen Hemisphärenwand, die in Fig. 191 wahrnehmbar waren, sind in der Querebene der Fig. 192 nicht mehr durch einen „Sulcus intermedius“ getrennt und abgeflacht. Der Stammklappen, das Striatum (*st*), erhebt sich in dieser Region am bedeutendsten.

Der über, resp. hinter der Paraphysis in der Abbildung dargestellte Hirnteil (*se*) bildet den Uebergang von der Pars parencephalica zur Pars synencephalica; sein Boden wird durch den Plexus chorioideus medius eingestülpt. Die Einleitung dazu war bereits in Fig. 191 zu sehen.

Wenige Schmitte weiter enthält der Torus transversus die beiden Kommissuren. (Fig. 193).

Die Commissura Pallii anterior ist deutlich von der ventral darunter gelegenen Commissura anterior abgesetzt und läuft in die hier dünneren medialen Wände der Hemisphären aus. Es ist besonders darauf hinzuweisen, daß diese Kommissur und ihr Eintritt in die Hemisphären sich hinter dem Foramen interventrikulare befindet. Hier ist nur noch der hinter dem Foramen beginnende Sulcus Monroi (*sm*) zu sehen.

Die folgenden Schmitte treffen dorsal das Mittelhirn und darunter die Pars hypencephalica des Zwischenhirnes. Zur Seite liegen die hinteren Enden der Hemisphären frei, es findet hinter dem Torus transversus Telencephali keine Verwachsung derselben mit den Seitenwänden des Zwischenhirnes statt. In Fig. 194 trifft der Schnitt die Hemisphären am hinteren Pole. Der äußeren durch die anliegenden Hemisphären gedeckten Verschmälerung des Zwischenhirnes entspricht innen eine beträchtliche Verdickung der Seitenwände mit ebener innerer Fläche.

Das Mittelhirn übertrifft das Zwischenhirn an Breite, es erscheint im Durchschnitt quer-elliptisch. Der Ventrikel ist in halber Höhe erweitert und enthält dort das hintere Ende des Plexus chorioideus medius. An die mittlere Erweiterung schließt sich dorsalwärts ein enger Spalt, ventralwärts eine breitere Furche an. Der seitliche Belag von weißer Substanz ist an der ventralen Seite mächtig

Fig. 193. Dasselbe Objekt. Der Schnitt trifft dorsal die Commissura posterior, also die Grenze der Pars synencephalica gegen das Mittelhirn, ventral den Ventriculus impar. 50:1. *cp* Commissura posterior, *se* Pars synencephalica Diencephali, *hm* Hemisphäre, *vl* Ventriculus lateralis, *cpa* Commissura Palli anterior, *ca* Commissura anterior, *pm* Plexus chorioideus medius, *pi* Plexus chorioideus inferior, *sm* Sulcus Monroi, *tr* Torus transversus Telencephali.

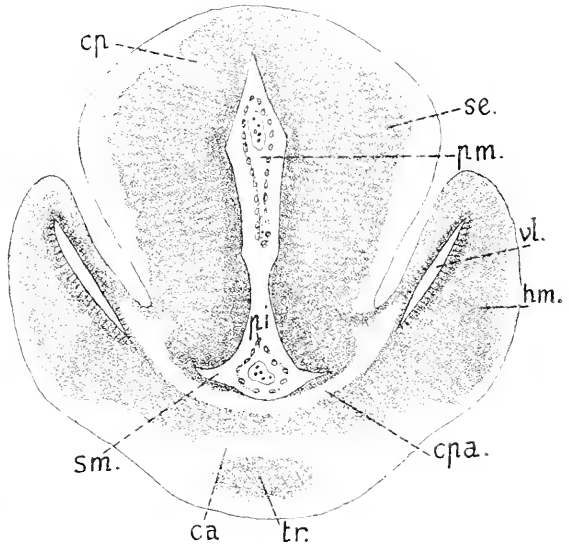
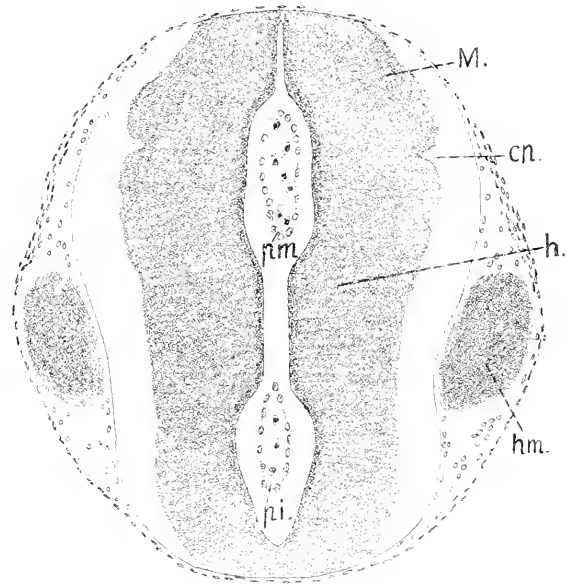


Fig. 194. Dasselbe Objekt. Querschnitt durch das Mesencephalon und die Pars hypencephalica Diencephali. 50:1. *M* Mesencephalon, *h* Pars hypencephalica Diencephali, *cp* Commissura posterior, *pm*, *pi* Plexus medius und inferior, *hm* Hemisphäre.



tiger und umschließt da den Pedunculus cerebri (Fig. 195).

Noch breiter als das Mittelhirn erweist sich das Infundibulum im Bereich der vorspringenden Lobi posteriores. Der centrale Teil des Ventriculus Infundibuli (*vJ* Fig. 195) ist von einer mächtigen Lage grauer Substanz umschlossen, die sich dorsal zu starken Lappen erhebt, über welche hinweg die nur von dünner Decke geschlossene Lichtung des Lobus posterior spaltförmig vordringt. Außen findet sich sowohl seitlich wie ventral ein breiter Saum weißer Substanz. Erst hinter der Basis der Lobi po-

steriores verdünnt sich die Wand des Infundibulum allseitig, und es endet als ein ganz dünnwandiger konischer Sack.

Wie aus Fig. 185 ersichtlich ist, springt das Rautenhirn mit seinen seitlichen Massen weit frontalwärts vor und bildet eine unter der vorderen Hälfte des Mittelhirnes gelegene abgerundete Kuppe, die sich mit dem Lobus posterior am Infundibulum nur berührt, mit dem Mittelhirne aber seitlich verwachsen ist. Dieser vorgewölbte Körper umschließt lateral einen weiten Hohlraum, den Recessus lateralis des 4. Ventrikels, der nur eine dünne ependymale Decke besitzt. (Fig. 196 *rl*). Ventral und medial von diesem Recessus

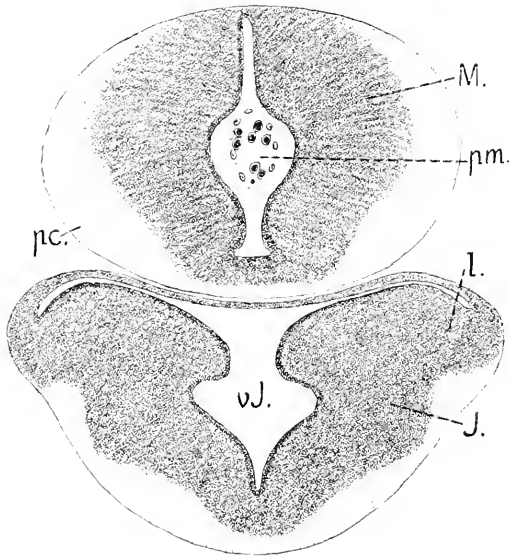


Fig. 195. Dasselbe Objekt. Querschnitt durch das Mesencephalon und Infundibulum. 50:1. *M* Mesencephalon, *pm* Plexus chorioideus medius, *pc* Pedunculus Cerebri, *J* Infundibulum, *l* Lobus posterior, *vJ* Ventriculus Infundibuli.

liegen die kompakten Massen der Regio subcerebellaris des Rautenhirnes, eingeschlossen die zum Cerebellum aufsteigenden Faserstränge, welche erst rostralwärts ziehen, dann, sich umschlagend und rückwärts verlaufend die paarigen Platten des Cerebellum erreichen.

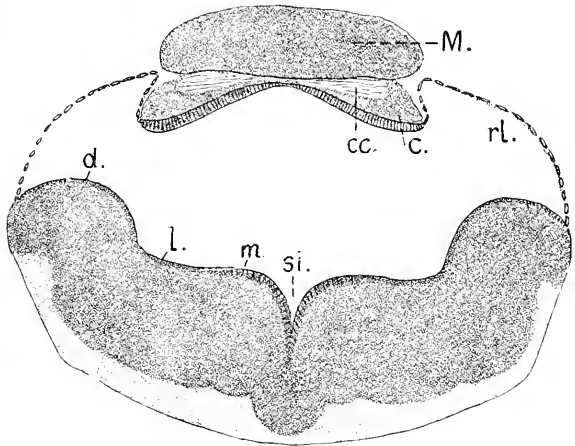
Das Kleinhirn stellt einen schwach entwickelten Körper von paariger Anordnung dar. Die Grundlage bildet eine zwischen den dünnen Bedeckungen der Recessus laterales gelegene, dickere, flach giebelförmig geknickte Ependymplatte, die jederseits aus Cylinderzellen gebildet wird, an dem medianen First aber verdünnt ist. Diese Platte trägt paarige Portionen grauer Substanz (Fig. 191 *e*), welche durch einen Faserstrang (*cc*) verbunden sind, der unter Kreuzung seiner Fasern die Mittelebene durchsetzt. Dieser Strang ist gekrümmt, rostralwärts konvex, so daß der hier vorliegende Querschnitt ihn in der Mitte nur streift. Median findet sich also nur das Ependym und dieser als *Commissura cerebellaris* zu bezeichnende Faserstrang. Das gleiche Verhalten ist an dem Medianschnitte durch das Hirn eines Triton in Fig. 227 zu konstatieren.

Die massiven Wände des Rautenhirnes sind in der Regio subcerebellaris und darüber hinaus bis zur Facialisregion weit aneinandergeklappt. Der Sulcus longitudinalis centralis schneidet median tief ein. Die inneren seitlichen Wandflächen sind anders beschaffen, als sie sich bei den gnathostomen Fischen in späteren Stadien, nach dem Verstreichen der Neuromeren zeigen. Es sind hier nicht 3 Längswülste zu sehen, sondern nur 2, ein medialer Wulst (*m*) und ein dorsaler (*d*). Die mittlere Längszone (*h*) ist flach. Der dorsale Wulst stellt das stark



hervortretende Tuberculum acusticum vor, an welches sich die dünne Decke des Recessus lateralis direkt anheftet. Hinter dem Cerebellum schließen diese dünnen Lamellen median aneinander, das noch nicht vaskularisierte ependymale Tegmen Ventriculi quarti vervollständigend.

Fig. 196. Necturus, 24 mm lang. Querschnitt durch das Rhombencephalon und Cerebellum. 50:1. *M* Mesencephalon. *c* Cerebellum. *cc* Commissura cerebellaris. *rl.* Recessus lateralis. *m, l, d* mediale, laterale, dorsale Längszone. *si* Sulcus longitudinalis centralis.



Hinter dem Wurzelgebiete des Acustico-Facialis flacht sich das Tuberculum acusticum allmählich ab, der dorsale Teil der Seitenwand richtet sich steil auf und geht nun mit zugeschärfter Kante — Taenia Ventriculi quarti — in die sich stetig verschmälernde Dachplatte über. Im Wurzelbereich des Glossopharyngo-Vagus erhebt sich in der mittleren, mit *l* bezeichneten Längszone ein leichter Wulst, der Lobus Vagi. Der Querschnitt des Ventrikels ist hier leierförmig.

Ältere Stadien von Necturus stehen mir nicht zur Verfügung. Nach dem Hirne des erwachsenen Tieres zu urteilen, von dem H. F. OSBORN (1888) und W. S. MILLER (1900) Abbildungen geliefert haben, erfolgt weiterhin in allen Teilen überwiegend Längenwachstum auf Kosten der Breite und Höhe. Die Hemisphären wachsen rostralwärts zu langen, walzenförmigen Körpern aus, an denen äußerlich keine weitere Gliederung besteht; Lobi olfactorii grenzen sich nicht ab. Das Mittelhirn verliert an Breite, paarige Lobi optici erscheinen nicht, nur in der Medianlinie zeigt sich eine schwache dorsale Leiste. Mit der Verschmälerung und Verlängerung der Infundibularregion treten auch die vorher so stark ausgeprägten Lobi posteriores ganz zurück. Das dünne Tegmen Ventriculi quarti reicht weit über den Vagus caudalwärts hinaus. In sekundären Anpassungen verändert sich also der Gesamtcharakter der Hirnform ganz beträchtlich.

#### Hirn der Gymnophionen.

Die Morphogenie des Hirnes der Gymnophionen, worüber die Untersuchungen von R. BURCKHARDT (1891) an *Ichthyophis glutinosa* Aufschluß gewähren, zeigt manches Eigenartige sowohl gegenüber den Urodelen, wie den Anuren. Es standen drei Embryonalstadien und reife Larven zur Verfügung. Im jüngsten zur Beobachtung gekommenen Stadium ist das Hirn rechtwinklig in zwei Abschnitte geknickt (Fig. 197) wie es auch bei Anuren — *Rana*, *Bombinator* — im entsprechenden Stadium der Fall ist. Die Augenblasen sind in Ausstülpung, ein konisches Infundibulum tritt schon hervor, die Hemisphärenbildung hat sich noch nicht eingeleitet, der hintere Hirn-

abschnitt zeigt beginnende Verbreiterung. Das Labyrinth erscheint dann noch als offene Grube.

An Embryonen mit gestielten Augenblasen, geschlossenem Labyrinth, hervorwachsendem Ductus endolymphaticus und großen schalenförmigen Riechgruben ist die dreifache Gliederung des Hirnes deutlich

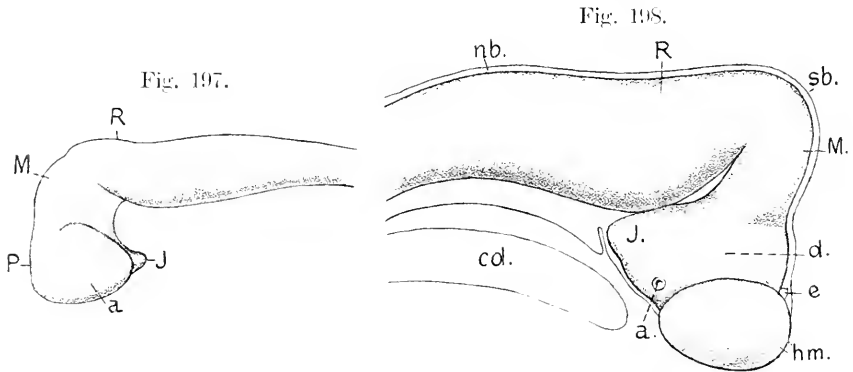


Fig. 197. Embryo von *Ichthyophis glutinosa*. Nach BURCKHARDT, 20:1. *P* Proencephalon, *M* Mesencephalon, *R* Rhombencephalon, *a* Augenblase, *J* Infundibulum.

Fig. 198. Embryo von *Ichthyophis glutinosa*. Nach BURCKHARDT, 20:1. *hm* Hemisphäre, *a* Augenblasenstiel, *e* Epiphyse, *d* Diencephalon, *M* Mesencephalon, *sb* Scheitelbeuge, *R* Rhombencephalon, *nb* Nackenbeuge, *J* Infundibulum, *cd* Chorda.

zum Ausdruck gekommen, und es besteht eine sehr starke Hirnkrümmung, wie sie weder bei Urodelen noch bei Anuren eintritt, aber bei Amnioten zur Beobachtung kommt. Die Trichterregion des Vorderhirnes berührt sich mit der ventralen Benge des Rautenhirnes, die ventrale Hirnfalte ist ein enger Spalt.

Das Mittelhirn ist gegen die Achse des Rautenhirnes in der Scheitelbeuge (*sb* Fig. 198) fast spitzwinklig geknickt; eine zweite leichtere Benge zeigt sich am hinteren Ende des Rautenhirnes gegen das Rückenmark, die Nackenbeuge (*nb*).

Am Vorderhirne sind die Hemisphären entstanden; in der Seiten-

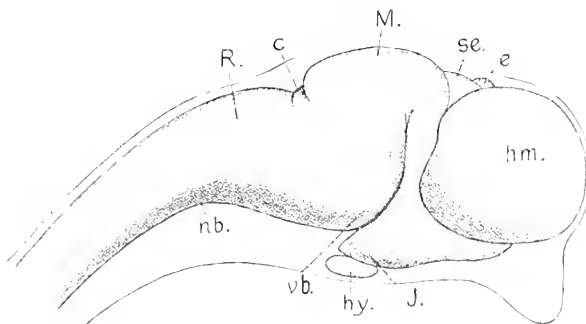


Fig. 199. *Ichthyophis glutinosa*. Nach BURCKHARDT, 20:1. Annähernd reifer Embryo. *hm* Hemisphäre, *e* Epiphyse, *se* Pars synencephalica Diencephali, *M* Mesencephalon, *c* Cerebellum, *R* Rhombencephalon, *J* Infundibulum, *hy* Hypophysis, *nb* Nackenbeuge, *vb* ventrale Benge des Rhombencephalon.

ansicht eiförmig, mit dorso-ventraler längerer Achse. Am Dache des Zwischenhirnes wird der kurze vordere Abschnitt (Pars parencephalica) durch die Hemisphären seitlich verdeckt; länger ist der hintere Abschnitt (Pars synencephalica) des Zwischenhirnes. Dadurch erscheint die Epiphyse weit vorgerückt. Am Dach des Rautenhirnes ist ein rhombisches dünnes Tegmen zu sehen, das Rautenfeld.

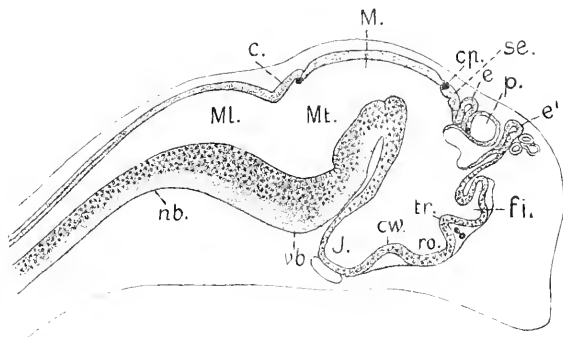
Gegen Ende der Eiperiode gleicht sich die Scheitelbeuge aus und damit auch die Abknickung des vorderen gegen den hinteren Schenkel des Hirnes. Die ventrale Beuge des Rautenhirnes (*vb* Fig. 199) ist vorgeschoben und drängt das Vorderhirn dorsalwärts.

Die Hemisphären erscheinen in seitlicher Ansicht fast sphärisch, sie sind beträchtlicher nach vorn vorgewachsen, als sie sich caudalwärts ausgedehnt haben. Dorsal überragen sie kaum das Zwischenhirn. Das Mittelhirn erscheint verkürzt. Hinter demselben grenzt sich durch zwei Einschnitte das beträchtlicher als bei den Urodelen sich entfaltende Kleinhirn ab (*e* Fig. 199). — Der vor dem Kleinhirn gelegene Einschnitt ist die Fissura rhombo-mesencephalica, der hintere entspricht der hinteren Kleinhirnfalte, Plica Cerebelli posterior, auf welche bei Elasmobranchiern und Knochenfischen hingewiesen wurde.

Ein Mediansehnitt durch dieses Hirn ergibt, daß dorsal an der Grenze des Telencephalon gegen das Diencephalon, ein Plexus chorioideus unter Einstülpung der dorsalen Hirnwand entstanden ist und daß hart davor eine schlauchförmige Paraphysis, wie bei den Urodelen, emporgewachsen ist. Zwischen der Wurzel des Plexus und der Epiphyse sind in einem vorgestülpten Blindsack der Pars parencephalica des Zwischenhirnes die Ganglia habenulæ entstanden. Das Dach des Schädelhirnes hat sich, mit früheren Stadien verglichen, verkürzt. Mit der Entwicklung weißer Substanz sind auch die Hirnkommissuren aufgetreten.

Während der Larvenzeit erfährt das Hirn, wie BURCKHARDT } bemerkt, in Abhängigkeit von der Gestaltung des platten, breit und

Fig. 200. *Ichthyophis glutinosa*. Nach BURCKHARDT. 20:1. Mediansehnitt; annähernd reifer Embryo. *ß* Foramen interventriculare, *tr* Torus transversus mit Commissura anterior und Comm. Pallii anterior. *e'* Paraphysis. *p* Blindsack der Pars parencephalica, die Ganglia Habenulæ enthaltend. *se* Pars synencephalica. *e* Epiphyse. *cp* Commissura posterior. *M* Mesencephalon. *c* Cerebellum. *Mt* Metencephalon. *Ml* Myelencephalon. *cv* Chiasmawulst. *J* Infundibulum. *nb*, *cb* wie in Fig. 199.



meißelartig sich formenden Kopfes eine dorso-ventrale Abplattung und Verlängerung; die Hemisphären wachsen frontalwärts lang aus. Mit der Abplattung gehen Verschiebungen einher. Die vordere Kuppe des Mittelhirnes lagert sich auf das Dach der Schalthirnregion, die Commissura posterior kommt in eine tief einspringende caudalwärts gerichtete Falte zu liegen (Fig. 201 *cp*). Die ventrale Beuge des

Rautenhirnes erscheint spitzwinklig zusammengedrückt, ihr Scheitelpunkt liegt weit unter dem Mittelhirne. Der Boden des Zwischenhirnes ist ganz flach, das Infundibulum in einen langen, dem Saccus Infundibuli der Fische entsprechenden Fortsatz ausgezogen.

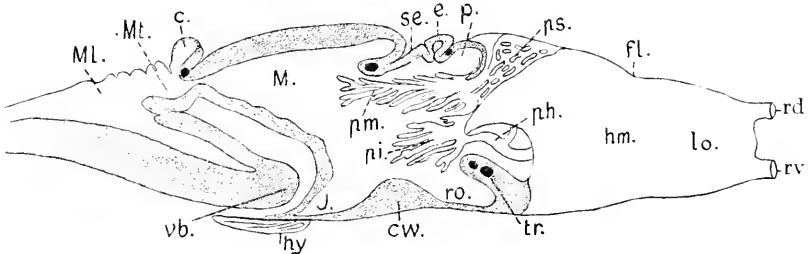


Fig. 201. Reife Larve von *Ichthyophis glutinosus* Medianschnitt. Nach BURCKHARDT, 20:1. Die Bezeichnungen sind zum Teil von mir geändert. *hm* Hemisphäre. *lo* Lobus olfactorius. *fl* Fovea limbica. *rd* dorsale, *rv* ventrale Portion des Riechnerven. *ps* Plexus chorioideus superior. *pm* Pl. chorioideus medius. *pi* Pl. chorioideus inferior. *ph* Pl. chorioideus Hemisphaerium (lateralis). *p* Pars parencephalica, die Ganglia Habenulae enthaltend. *e* Epiphyse. *se* Pars synencephalica. *tr* Torus transversus des Telencephalon. *ro* Recessus opticus. *cw* Chiasmawulst. *J* Infundibulum. *hy* Hypophysis. *M* Mesencephalon. *c* Cerebellum. *Mt* Metencephalon. *ML* Myelencephalon. *vb* ventrale Beuge des Myelencephalon. *hy* Hypophysis. Die Commissuren sind als schwarze Punkte angegeben.

Bei der reifen Larve, die ihre Kiemen abgeworfen hat, sind Differenzierungen an den Hemisphären zu sehen. Der vordere Teil grenzt sich durch eine Ringfurche, Fovea limbica (*fl*), als Lobus olfactorius ab. Vor dem breiten occipitalen Ende der Hemisphäre entsteht ein ventralwärts gerichteter konischer Vorsprung als Andeutung eines Temporallappens (P. und F. SARASIN).

Der Plexus chorioideus gliedert sich wie bei den Urodelen in eine hintere, gegen das Mittelhirn verlaufende, büschelförmig verzweigte Portion, Pl. chorioid. medius, eine untere, gegen den Recessus opticus gerichtete, Pl. chorioid. inferior, und in paarige, in die Seitenventrikel hineinziehende Plexus chorioidei laterales (*ph*) oder Hemisphaerium. Dazu kommt aber noch eine als Plexus chorioideus superior (BURCKHARDT) bezeichnete Bildung (Fig 201 *ps*), die beim erwachsenen Tiere in der Form eines Hammers dem Hirn auflagert, mit einer Spitze über den Hemisphären, mit der anderen über dem Zwischenhirn sich erstreckend. Es ist dieses Gebilde wahrscheinlich die dorsalwärts ausgedehnte und reich vaskularisierte Paraphysis.

Die Commissura habenularis liegt hart vor dem Stiele der Epiphyse und verbindet die hinteren Enden der Ganglia Habenulae, wie es auch bei Urodelen der Fall ist.

Während das Mittelhirn sich wie das der Urodelen verhält, keine paarigen Lobi optici (*Corpora bigemina*) bildet, nur median am Dache eine schwache Rinne zeigt, ist das Kleinhirn, wie schon erwähnt, stärker ausgebildet, als es bei den Urodelen angetroffen wird. Es erhebt sich als Querfalte, die im medianen Durchschnitte sackförmig erscheint, etwas über das Mittelhirn.

## Das Hirn der Anuren.

Die Vorgänge beim Schlusse und der Ablösung des Hirnrohres sind nicht so genau bekannt, als man nach der großen Zahl von Arbeiten, die die Ontogenie der Batrachier zum Gegenstande haben, voraussetzen könnte.

Als allgemein zutreffend darf angegeben werden, daß sich der vordere breite Teil der offenen Neuralplatte (Hirnplatte, GOETTE) gegen den hinteren schmäleren Teil ventralwärts abknickt. Die Knickungsstelle entspricht nicht der hinteren Hirngrenze, sondern der vorderen Mittelhirnregion und bedingt die Zweiteilung der Hirnanlage; ein Medianschnitt des Embryo kurz vor dem Hirnschlusse zeigt deutlich diese Knickung (Fig. 202 *k*).

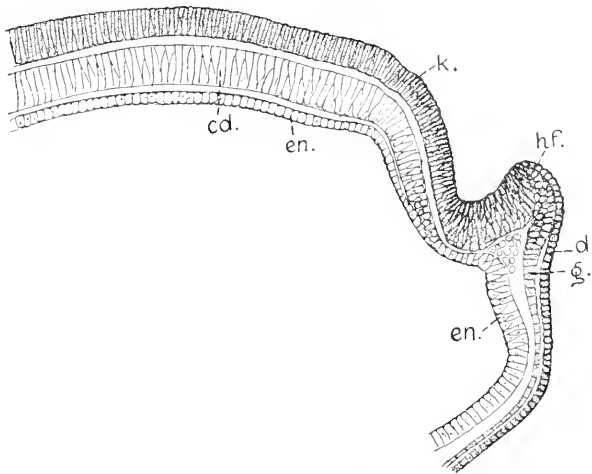


Fig. 202. *Rana fusca*, Embryo, 1,8 mm, Medianschnitt. 60:1. *k* Knickung der Hirnplatte. *hf* vordere Hirnfalte. *d* Deckschicht. *g* Grundsicht des Ektoderms. *cd* Chorda. *en* Entoderm.

Die das Hirn vorn abgrenzende Falte des Ektoderms, die die seitlichen Neuralfalten (Rückenwülste) bogenförmig verbindet, die vordere Hirnfalte (*hf*), erhebt sich steil und bedingt eine tiefe ventralwärts gerichtete Senkung des Bodens am abgknickten Teil der Hirnplatte. Das neurale Blatt der vorderen Hirnfalte wird von der verdickten Grundsicht des Ektoderms geliefert, die aus mehrzeilig ineinander gekeilten Zellen besteht und auch außerhalb des Faltscheitels mehrzeilig zusammengesetzt ist. Die Deckschicht reicht gesondert nur bis zum Rande der hohen Falte. Es hat in diesem Stadium bereits seitlich die Ausstülpung der Augenblasen sich eingeleitet. Der Neuroporus ist im letzten Momente vor seinem Schlusse noch nicht zur Beobachtung gekommen. Gleich nach dem Schlusse, bei Ablösung des Hirnes ergeben sich bei *Rana fusca* Verhältnisse, wie sie in Fig. 203 gezeichnet sind.

Ein an der Basis breiter Kegel stark pigmentierter Zellen des Ektoderms (*kg* Fig. 203) steckt mit seiner Spitze in der etwas zurückgewichenen vorderen Wand des Hirnes. Der Kegel wird hauptsächlich von stark pigmentierten Zellen der Deckschicht des Ektoderms gebildet.

Es haben sich wohl die Ränder des Neuroporus bei Einleitung des Schlusses einwärts gerollt und damit die Hirnwand zurückgelagert.

An diesem Objekte hat der Boden des abgeknickten vorderen Hirnschenkels sich bereits verlängert und buchtet sich

caudalwärts bis hinter das Ende der abgelösten Chorda aus, die Bildung des Infundibulum einleitend. In der Mitte des Bodens erhebt sich die Wand zu einem einwärts vorspringenden Wulste, der später eine Teilung erfährt. Die Zellen des Kegels lockern sich danach und verschieben sich zwischen Hirn und Epidermis. Ihr Verbleib ist nicht zu

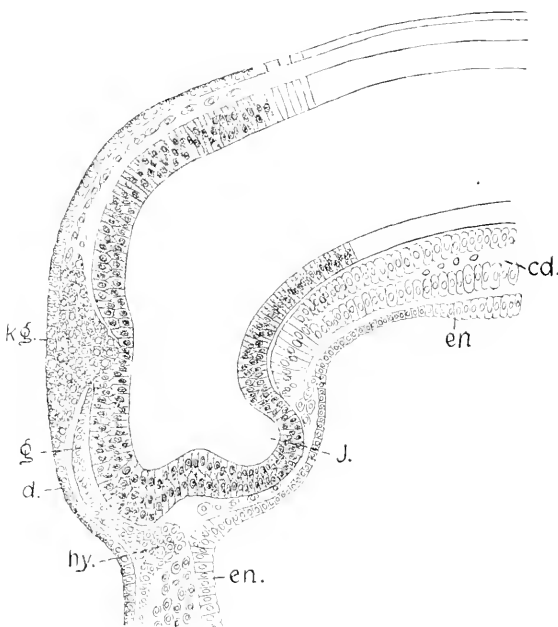


Fig. 203. *R. fusca*. Embryo, 2,3 mm. median. 100:1. *kg* Kegel des Ektoderms an der Verschlussstelle des Neuroporus. *J* Infundibulum. *d* Deckschicht. *g* Grundschicht des Ektoderms. *h* Hypophysis. *cd* Chorda. *en* Entoderm.

bestimmen. Gerade in diesem Stadium der Ablösung des Hirnes zeigt sich selbst bei Exemplaren ein und derselben Brut eine beträchtliche Variationsbreite in der Ausdehnung dieses Kegels, wie auch in der zeitlichen Folge der Gestaltungen.

An Exemplaren, die den Kegel nicht mehr aufweisen, wo die vordere Hirnwand frei vorliegt, kann noch jede Spur der beginnenden Bildung des Infundibulum fehlen und der Boden des Vorderhirnes viel schmaler sich darbieten, als es hier im Bilde sich zeigt. Das ist der Fall bei dem in Fig. 204 gezeichneten Objekte, einem etwas älteren Embryo, an dem die Suctorien napfförmig sind, während sie an demjenigen der Fig. 203 erst als verdickte Scheiben bestehen. Hier ist das Hirn bereits von der Epidermis abgerückt, diese hat sich an der Stelle des Neuroporus in beiden Schichten ergänzt, und zwischen Hirn und Epidermis liegen zerstreut Zellen des vorherigen Kegels: die noch an ihrem Pigmentgehalte kenntlich sind. Das Pigment ist aber im Schwinden. Am Hirne ist ein Recessus neuroporicus nicht zu sehen, nur mit Wahrscheinlichkeit läßt sich die mit *m* bezeichnete leichte Bucht als ein Recessus neuroporicus auffassen. Ihr gegenüber zeigt die Epidermis eine etwas verdickte Scheibe der Deckschicht (*n*), die der Lage nach der unpaarigen Riechplakode entspricht.

Während die Bodenplatte des Hirnes an diesem Exemplar noch keinen einwärts vorspringenden Wulst gebildet hat, ist die Lamina terminalis, d. h. der ventrale Teil der rostralwärts schendenden Hirnwand, sehr mächtig. Dann folgt dorsalwärts ein dünnerer Abschnitt und

hierauf ein an der Knickungsstelle auftretender, einwärts gerichteter Wulst (*dw*), der in abnehmender Stärke sich längere Zeit erhält.

Demnächst ändert sich das Bild des Medianschnittes bedeutend. Das Hirn wölbt sich rostralwärts vor (Fig. 205). In einem medianen Streifen verdünnt sich die Wand nicht allein dorsal, sondern auch an

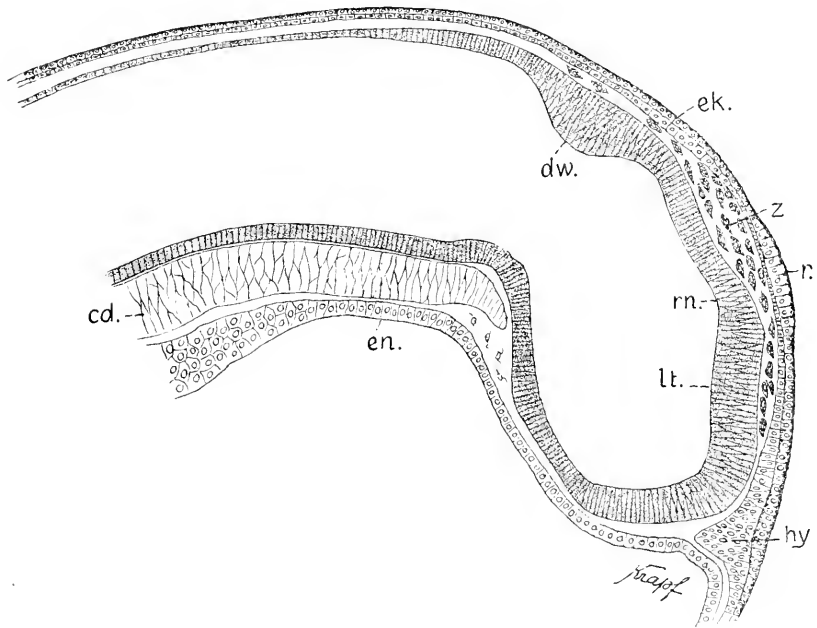


Fig. 204. *R. fusca*, Embryo, 2,6 mm. 100:1. *rn* Recessus neuroporicus. *lt* Lamina terminalis. *dw* Wulst an der Knickungsstelle. *r* unpaarige Riechplakode. *hy* Hypophysis. *cd* Chorda. *ek* zweischichtige Epidermis. *en* Entoderm. *z* Zellen des Kegels am Neuroporus, jetzt zerstreut.

der Lamina terminalis. Da ein Processus und Recessus neuroporicus fehlen, ist eine Abgrenzung der vorderen gegen die dorsale Wand nicht gegeben.

Die Länge der Embryonen von *Rana fusca* giebt nur einen unzuverlässigen Anhaltspunkt für die Stufe der Entwicklung ab. Der für den Medianschnitt, den Fig. 205 wiedergiebt, benutzte Embryo war kürzer als der für Fig. 204 verwendete, erwies sich aber viel weiter entwickelt. An den Augenblasen war die Einstülpung eingeleitet, während bei jenem die primären Blasen noch kaum gestielt sich zeigten.

An der Abbildung Fig. 205 ist die dreifache Gliederung in das Vorder-, Mittel- und Rautenhirn noch nicht in bestimmter Weise erkennbar. Das Tuberculum posterius und der dorsale Wulst (*dw*) können als die hinteren Grenzmarken des Vorderhirnes gelten, denn an diesem noch sehr starken Wulste, der in solcher Ausbildung bei Urodelen nicht angetroffen wird, entsteht im Verlauf die Commissura posterior. Zwischen Mittel- und Rautenhirn fehlt median noch jede Abgrenzung, aber Querschnitte aus annähernd gleich entwickelten

Exemplaren ergeben eine hinter dem dorsalen Wulste beginnende größere Breite, die das Rautenhirn kennzeichnet. Am Boden des Vorderhirnes sind zwei durch einen Spalt getrennte Wülste zu sehen. Zunächst ist diese Erhebung nicht so gespalten, der Spalt entsteht erst.

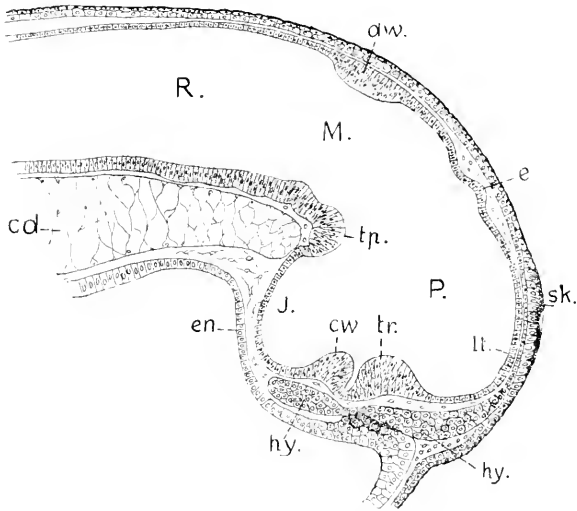


Fig. 205. *Rana fusca*, Embryo, 2,3 mm lang, Medianschnitt durch den Kopf. 90:1. *P* Prosencephalon. *M* Mesencephalon. *R* Rhombencephalon. *lt* Lamina terminalis. *e* Epiphysis. *dw* dorsaler Wulst. *tr* Torus transversus. *cw* Chiasmawulst. *J* Infundibulum. *tp* Tuberculum posterius. *hy* Hypophysis. *en* Entoderm. *cd* Chorda. *sk* Stirnknospe.

wenn die Augenblasen gestielt werden, wo dann die Lichtungen der Stiele in diesem Spalte sich median treffen. Derselbe weitet sich zum Recessus opticus aus. Der hintere Wulst ist der Chiasmawulst, an dem vorderen, dem Torus transversus Telencephali, entwickeln sich die Commissura anterior und die Commissura Pallii anterior. Vor diesem Wulste verläuft die vordere Wand des Vorderhirnes in gleichmäßig geschwungenem Bogen dorsalwärts bis zu einer flachen Ausstülpung (*e*), mit der Bildung der Epiphyse beginnt. Es fehlt also dorsal noch die Einsenkung, die das Telencephalon vom Diencephalon abgrenzt, was bei den Urodelen bereits viel früher zu beobachten ist. Vor dem frontalen Pole des Hirnes entsteht bei *Rana*, spurweise auch bei *Bufo vulgaris*, an der Epidermis ein besonderes Organ (*sk*), das als Stirnknospe bezeichnet werden mag. Der Lage nach entspricht diese bald schwindende Stirnknospe der Schlußstelle des vorderen Neuroporus. Ob sie sich auch bei anderen Anuren findet, vermag ich nicht zu sagen. Die aus der Grundsicht der Epidermis massiv entstehende Hypophysis hat sich unter dem Vorderhirnboden bis hinter den Chiasmawulst ausgedehnt und besteht aus zwei nur durch einen Stiel verbundenen Portionen. Dieser Stiel hängt mit einer massiven Erhebung des Entoderms innig zusammen. Die Gestalt des Vorderhirnes und das Verhältnis des Ventrikels zur Wand veranschaulichen in diesem Stadium am besten Horizontalschnitte, wie die in Fig. 206 und 207 gezeichneten.



Der Schnitt der Fig. 206 ist in der Höhe der Stirnknospe geführt und trifft hinten den Hirnboden über dem Infundibulum. Der mediane Teil der Hirnwand ist vorn wie hinten dünn, die Seitenwände aber bestehen bereits aus einer beträchtlich dicken Lage grauer Substanz außerhalb der mächtigen Ependymlage. Der Ventrikel ist vorn weiter als hinten.

Ventralwärts nimmt die Breite des Vorderhirnes besonders durch die Erweiterung des Ventrikels noch bedeutend zu. Das ist namentlich im Horizonte der Einmündung der

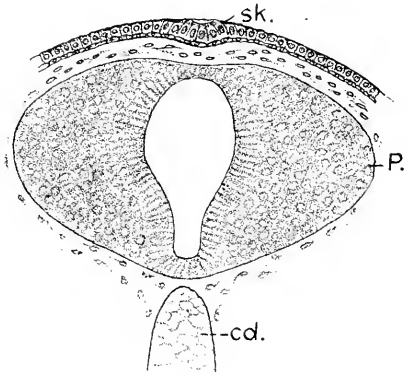
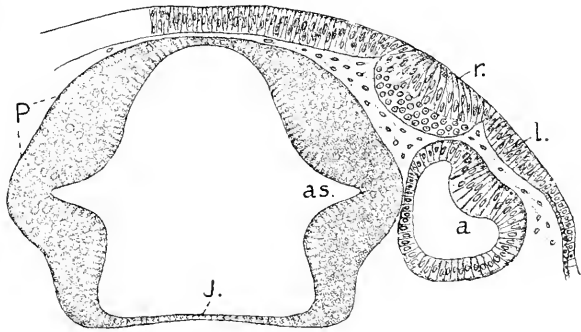


Fig. 206. Horizontalschnitt durch das Vorderhirn einer Larve mit eben sichtbarem Schwanze, *R. fusca*. 100:1. *sk* Stirnknospe des zweischichtigen Ektoderms. *P* Prosencephalon. *cd* Chorda.

Fig. 207. Das gleiche Objekt. Horizontalschnitt durch das Vorderhirn im Horizont der Augenstiele. 100:1. *P* Prosencephalon. *as* Mündung der Augenstiele. *J* hintere Wand des Infundibulum. *a* sekundäre Augenblase. *l* Linsenplakode. *r* Geruchsorgan.



Augenstiele der Fall. Die größte Weite besitzt der Ventrikel in der hinteren Region, dem Infundibulum, dessen hintere Wand von einer breiten und flachen Ependymlamelle gebildet wird.

Vor wie hinter den Einmündungen der Augenstiele springen die Seitenwände polsterartig nach innen vor. Diese Verdickungen, gegen den Boden verfolgt, vereinen sich median zu den in Fig. 205 dargestellten Wülsten *cw* und *tr*.

Ueber die allmähliche äußere Gestaltung des Hirnes der Batrachier liegen nur die das Hirn der Larve vom *Bombinator igneus* betreffenden Schilderungen von A. GOETTE vor. Diesen ist das Nachstehende entnommen.

Die Abgrenzungen der Hirnabschnitte am Dache sind viel bestimmtere als bei *R. fusca* (Fig. 205), das Hirnprofil ist ausgeprägter gegliedert. Das Mittelhirn ist bereits deutlich umschrieben. Es stellt einen keilförmigen Uebergangsteil zwischen den zwei gegeneinander abgelenkten Abschnitten des vorher zweiteiligen Hirnes dar. Sein gewölbtes Dach ist ausgedehnt, ventral läuft es schmal gegen die Knickungsstelle aus. An dem breiteren Vorderhirne sind das Telencephalon und Diencephalon gesondert. Dorsal treten sie als zwei Gewölbe hervor (vorderes und hinteres Gewölbe des Vorderhirnes, GOETTE). Am Diencephalon lassen sich in dorso-ventraler Richtung

bereits die drei Regionen unterscheiden, die bei den Fischen aufgeführt wurden. Die breitere dorsale Region (*d'*) umfaßt die Pars par-

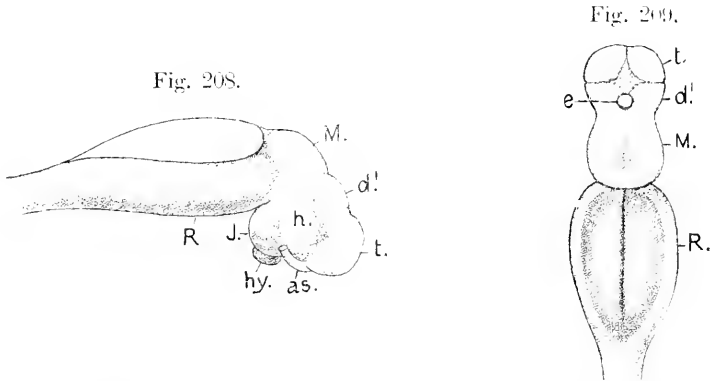


Fig. 208. Hirn einer jungen Larve von Bombinator. Seitenansicht. Nach GOETTE, mit veränderten Bezeichnungen. *t* Telencephalon. *d'* Dorsalteil des Diencephalon. *h* Pars hypencephalica Diencephali. *J* Infundibulum. *M* Mesencephalon. *R* Rhombencephalon. *as* Augenblasenstiel. *hy* Hypophysis.

Fig. 209. Dasselbe Objekt in Dorsalansicht. Bezeichnungen wie in Fig. 208. *e* Epiphysis.

encephalica und synencephalica, die sich später voneinander absetzen. Die vordere ventrale Region ist die Pars hypencephalica (*h*), die hintere ventrale Region begreift die Pars infundibularis. Das Rautenhirn ist der breiteste Hirnteil, dessen Seitenwände sich flach auseinandergelagert haben. Eine in der Dorsalansicht, Fig. 209, eiförmig gestaltete dünne Lamina ependymalis überwölbt den 4. Ventrikel.

Mit der fortschreitenden Entwicklung der ventral vom Vorderhirne gelegenen Teile, nämlich der Mund- und Schlundhöhlendecke und der Schädelbasis, die sich in axialer Richtung immer ebener gestalten, wird auch die Knickung des Hirnes zum Teil ausgeglichen, das Vorderhirn wird gehoben. Unterdessen beginnt nun die Entwicklung der Hemisphären des Telencephalon. Die seitlichen Regionen des vorher einheitlichen Abschnittes wachsen hohl ventralwärts aus; in geringerem Grade erfolgt auch eine caudal- und dorsalwärts gerichtete Ausstülpung und damit die Differenzierung in einen unpaarigen Teil des Ventrikels und die paarigen Seitenventrikel. Der mediane

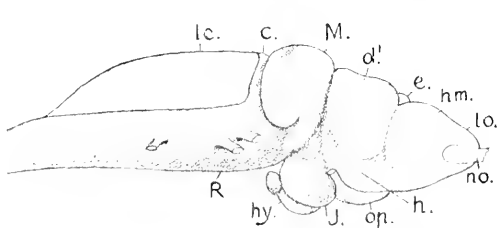


Fig. 210. Larve von Bombinator nach dem Durchbruche der Rachenhaut. Hirn von der Seite. Nach GOETTE. Die Bezeichnungen zum Teil geändert. *hm* Hemisphäre des Telencephalon. *lo* Lob. olfactorius. *no* N. olfactorius. *d'* Dorsalteil des Diencephalon. *h* Pars hypencephalica des Diencephalon. *J* Infundibulum. *hy* Hypophysis. *M* Mesencephalon. *c* Cerebellum. *R* Rhombencephalon. *e* Epiphysis.

Teil des Dachgewölbes verdünnt sich zunehmend und wird von den wachsenden paarigen Bildungen überragt.

Fig. 210 zeigt die Hemisphäre in seitlicher Ansicht. Hinten hoch, verjüngt sie sich rostralwärts konisch zum Riechlappen (*lo*). Am Diencephalon ist jetzt dorsal eine Sonderung in die zwei Abschnitte zu sehen, die der Pars parencephalica und Pars synencephalica in meiner Bezeichnungsweise entsprechen. Von der Epiphysis ist nur der distale Teil zu sehen. Die gesamte Dorsalregion des Diencephalon hebt sich durch ihre Breite von der ventralen Region desselben, dem Hypencephalon, scharf ab. Nur das Infundibulum tritt wieder durch größere Breite hervor. Das Mittelhirn ist der höchste Teil des Gesamthirnes. Eine schmale Cerebellarleiste (*c*) grenzt das Rautenhirn vorn ab. Daran schließt sich gleich die Lamina ependymalis Tegminis.

In der Dorsalansicht, Fig. 211, ist diese Gliederung ebenso deutlich zu sehen. Die größte Breite zeigt jetzt das Mittelhirn. Das Rautenhirn hat, verglichen mit Fig. 209, seine Form wesentlich geändert. Es ist jetzt an seiner vorderen Grenze am breitesten und behält fast die gleiche Breite bis hinter den Vagus. Dann verschmälert

Fig. 211.

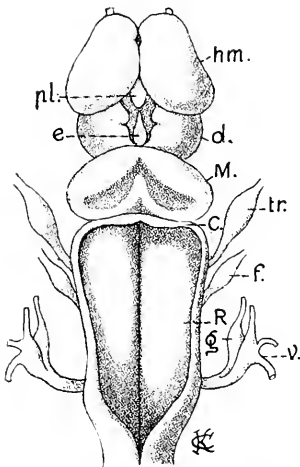


Fig. 212.

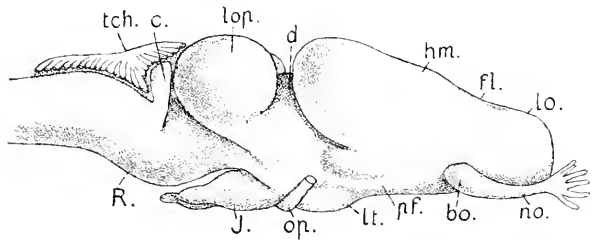


Fig. 211. Dasselbe Objekt in Dorsalansicht. Bezeichnungen wie in Fig. 210. Dann *pl* Plexus chorioideus. *tr* Trigemini. *f* Facialis. *g* Glossopharyngeus. *v* Vagus. Nach GOETTE.

Fig. 212. Hirn von Bombyx am Ende der Entwicklung. Nach GOETTE. *hm*, *lo*, *no*, *d*, *J*, *R* wie in Fig. 210 und 211. Dann: *pl* Fovea limbica. *bo* Bulbulus olfactorius accessorius (GAUPP). *pf* Prominentia fascicularis. *lt* Lamina terminalis. *op* N. opticus. *lop* Lobus opticus des Mittelhirnes. *c* Cerebellum. *tch* Lamina chorioidea des 4. Ventrikels.

es sich plötzlich, und das dünne Dach läuft über einem Calamus scriptorius spitz aus. Am Boden des 4. Ventrikels ist jederseits von dem Sulcus longitudinalis centralis nur ein einfacher Längswulst zu sehen.

Am Ende der Entwicklung sind die Hemisphären in den vorderen Lobus olfactorius, der massiv ist, und in den nach allen Dimensionen ausgedehnteren hohlen Lobus hemisphaericus gesondert. Die Grenze bildet eine umgreifende Furche, die Fovea limbica. Die medialen Wurzeln der Riechnerven treten ventral in das rostrale Ende der

Lobi ein. Die lateralen Wurzeln ziehen an den ventralen lateralen Seiten der Lobi olfactorii hin bis zu einem an der Grenze beider Abschnitte lateral ventral gelegenen Hügel (*bo*), dem Bulbulus olfactorius accessorius (GAUPP). An den Hemisphärenlappen wird die ausgedehntere dorsale Region als pars Pallialis von der ventralen Pars subpallialis unterschieden, die sich in das Diencephalon fortsetzt. Der hier sichtbare Längswulst, die Prominentia fascicularis (*pf*), führt das basale Vorderhirnbündel. Darüber lagert ein Wulst, der vielleicht als ein ventraler oder Temporallappen der Hemisphäre aufzufassen ist. Die hinteren Enden der Hemisphären erheben sich über das Zwischenhirn und bedecken es zum Teil seitlich, sich den paarigen gewölbten Lappen nähernd, die sich an der Dorsalregion des Mittelhirnes entwickelt haben. Es sind die Lobi optici oder Corpora bigemina. Das Dach des Rautenhirnes hat sich zu einer vielfach quer gefalteten, reich vaskularisierten Lamina chorioidea gestaltet.

Die Lobi olfactorii von Bombinator, wie überhaupt der Anuren, soweit die Kenntnis derselben reicht, verwachsen median miteinander,

wie in Fig. 213 zu sehen ist. Die Fissura sagittalis (*fs*) besteht nur hinter dieser Verwachsung. An der Abbildung sind die Umrisse der Seitenventrikel (*vt*), in die Hemisphären eingezeichnet und es ist auch ihre Eimmündung in den Ventrikel des unpaarigen Telencephalon zu sehen, der unterhalb der dünnen Dachplatte, die durch den Plexus chorioideus des Vorderhirnes eingestülpt wird, zu suchen wäre. Am Dache des Zwischenhirnes ist noch die Sonderung in einen vorderen und hinteren Abschnitt wahrnehmbar. Der vordere enthält die Ganglia Habenulae und stellt die Pars parencephalica vor.

Die scharf abgegrenzten, elliptisch gestalteten, hohlen Lobi optici am Mittelhirne divergieren mit ihren Achsen frontalwärts und

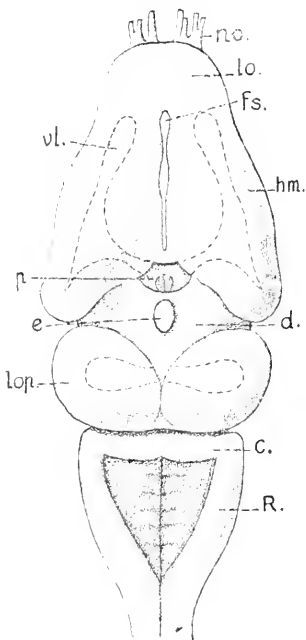


Fig. 213. Das gleiche Object wie in Fig. 212. Dorsalansicht, nach GOETTE. *no* N. olfactorius, *bo* Lobus olfactorius, *hm* Lobus hemisphaericus, *fs* Fissura sagittalis, *vt* Ventriculus lateralis, *p* Plexus chorioideus des Prosencephalon, *d* Dorsalregion des Diencephalon, *e* Epiphysis, *lop* Lobi optici, *c* Cerebellum, *R* Rhombencephalon.

bedecken seitlich das Zwischenhirn. Das leistenförmige Cerebellum hat in longitudinaler Richtung an Breite zugenommen und besitzt am hinteren Rande eine leichte mediane Einkerbung. Das Rhombencephalon zeigt sich schließlich viel kürzer, als es sich in den mittleren Larvenstadien darstellte. Es erscheint wie in cranio-caudaler Richtung zusammengeschoben. Die hier im Bilde am Boden des 4. Ventrikels gezeichneten Neuromeren, deren hinter dem Cerebellum 5 Paare durch kurze Querfurchen begrenzt werden, sind bei den Anuren noch nicht eingehender untersucht worden.

Es besteht ein beachtenswerter Unterschied im Beginn der Hemisphärenbildung bei Urodelen und Batrachiern. Während bei ersteren das Auswachsen zuerst in dorsaler Richtung erfolgt, wie die Figg. 179 und 181 es sehen lassen, richten sich die Hemisphären bei *Rana fusca* und auch bei *Bombinator* gleich anfänglich direkt frontalwärts und sind von Anbeginn paarig, was bei den hier berücksichtigten Urodelen zunächst nicht der Fall ist. Auch die fernere Gestaltung des Hirnes bei *Rana fusca* zeigt manche Unterschiede gegenüber den Urodelen,

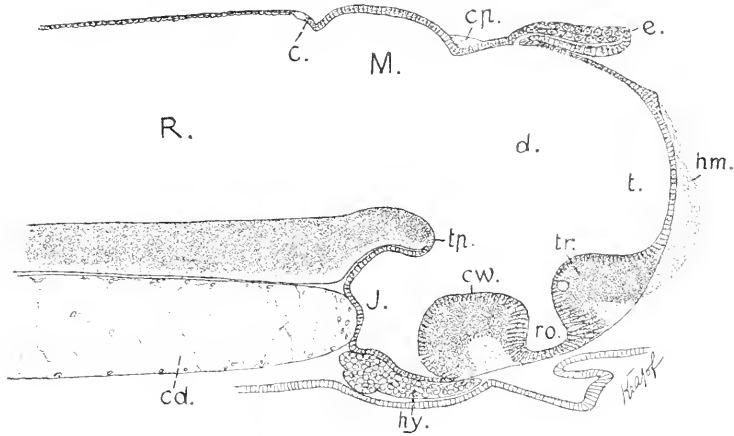
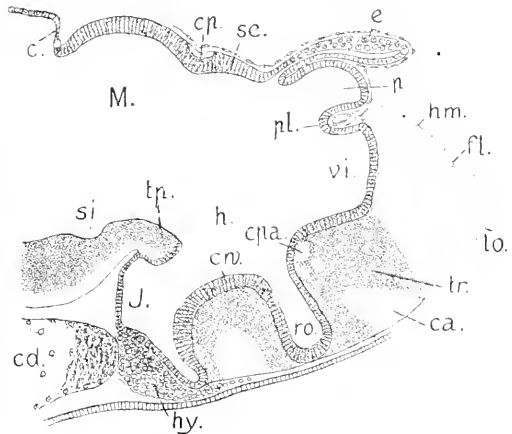


Fig. 214. Larve von *Rana fusca*, 7 mm lang. Rachenhaut durchbrochen, Schwanz so lang wie der übrige Körper. Trabeculae vorknorpelig. Hornleisten der Kiefer in Bildung. Hirn in Medianschnitt. 100:1. *t* Telencephalon. *d* Diencephalon. *hm* Hemisphäre. *c* Epiphyse. *tr* Torus transversus Telencephali. *ro* Recessus opticus. *cp* Chiasmawulst. *J* Infundibulum. *tp* Tuberculum posterius. *M* Mesencephalon. *ep* Commissura posterior. *R* Rhombencephalon. *e* Cerebellum. *hy* Hypophysis. *cd* Chorda.

Fig. 215. *Rana fusca*. Larve mit gezähnelten Hornleisten der Kiefer. Trabeculae und Ethmoid knorpelig. Äußere Kiemen gedeckt. Bezeichnungen wie in Fig. 214, dann *lo* Lobus olfactorius. *fl* Fovea limbica. *vi* Ventriculus impar Telencephali. *pl* Plexus chorioideus. *ca* Commissura anterior. *cpa* Commissura Pallii anterior. *p* Pars parencephalica. *sc* Pars synencephalica. *h* Pars hypencephalica Diencephali. *J* Infundibulum. *si* Sulcus intraencephalicus posterior.



wie auch gegen *Ichthyophis* und *Bombinator*. Bei *Rana fusca* fehlt in dem Zeitpunkte, wo das Verwachsen der Hemisphären sich einleitet, jede Spur eines dorsalen Gewölbes am Telencephalon, was aus Fig. 214 ersichtlich wird. Damit fehlt aber auch median die Abgrenzung sowohl gegen das Dach des Diencephalon, wie gegen die Lamina terminalis.

Eine Aenderung tritt ein, sobald der Plexus chorioideus des Vorder-

hirnes sich einzusenken beginnt: dann bildet der Plexus die dorsale Grenze des Telencephalon gegen das Diencephalon und, wie bei Urodelen und Gymnophionen stülpt sich zugleich der vor der Epiphyse gelegene Teil des Daches, der Pars parencephalica angehörig, blind-sackförmig vor, nachdem schon vorher in dieser Region, beiderseits von der dünnen Dachplatte, die Bildung der Ganglia Habenulae aus dem Ependym begonnen hatte. Diese Ganglien treten beim Frosche nicht frei rostralwärts vor, sondern beschränken sich auf die Seitenwände des Blindsackes. Ein doppelblättriges dünnes Vellum transversum entsteht beim Frosche vor der Bildung des Plexus chorioideus nicht. Es erscheint nur als ependymaler Ueberzug des einen runden Knoten bildenden Plexus (Nodus vasculosus). Dieser Plexus bleibt viel einfacher, als er bei den Urodelen und besonders bei den Gymnophionen sich ausbildet. Ein vorderer paariger Plexus Hemisphaerorum (lateralis) tritt gar nicht auf. Die allein entstehende hintere Portion verzweigt sich zwar, bleibt aber doch mehr einheitlich und reicht nicht weit. Nach der Metamorphose lassen sich daran zwei Züge, ein Plexus chorioideus inferior und medius, unterscheiden.

Wie Fig. 215 es sehen läßt, gliedert sich jetzt die Vorderwand des Telencephalon, die ursprüngliche Lamina terminalis, in zwei Abschnitte: den ventralen, vor dem Recessus opticus gelegenen nimmt der Wulst ein, der die starke Commissura anterior und die schwächere Commissura Pallii anterior trägt, der Torus transversus. Darauf folgt die ependymale Lamelle, die die vordere Wand des unpaarigen Ventrikels des Telencephalon, Ventriculus impar, bildet. Dieser ungefähr rechtwinklige Raum wird auch als Recessus superior bezeichnet. Seine dorsale Wand bildet der Ependymüberzug des Plexus chorioideus. An seiner lateralen Wand liegen vorn die Foramina interventricularia.

Von einer Paraphysis ist in dem Stadium der Fig. 215 noch nichts zu sehen. Die Epiphyse hat sich in einen ausgehenderen distalen Teil und den dünnen Stiel gesondert. Der distale Teil stellt einen fast scheibenförmigen Körper dar mit spaltförmiger Lichtung, dickerer dorsaler und einschichtig epithelialer ventraler Wand.

Die Form des Hirnes bei einer älteren Froschlarve mit knorpligem Primordialeranium und knorpligen oberen Bögen illustrieren die nachfolgenden Abbildungen, die Querschnitte wiedergeben. In der Bezeichnung der einzelnen Teile an den Hemisphären wird die von GAUPP (1897) eingehaltene Terminologie verwendet werden.

Die Hemisphären übertreffen an Länge das Zwischenhirn. Die Lobi olfactorii sind nicht massiv, wie bei Bombinator, aber, wie dort, median miteinander verwachsen. Die Nervi olfactorii verhalten sich, wie bei Bombinator, d. h. eine mediale Wurzel senkt sich von der Ventralseite her in das Ende des Lobus, eine laterale Wurzel erstreckt sich, ventral-lateral dem Lobus anlagernd, bis zum Bulbulus olfactorius accessorius (GAUPP).

Der in Fig. 216 abgebildete Querschnitt fällt hart hinter die Verwachsung der Riechlappen und trifft den Lobulus accessorius an der Grenze gegen den Lobus hemisphaericus. Der Ventrikel ist verengt durch einen einspringenden Wulst der medialen Wand, die Eminentia postolfactoria (GAUPP). An der Außenwand des Ventrikels sind zwei durch eine Einsenkung gesonderte Abschnitte zu sehen. Caudalwärts verfolgt, verstreicht die Eminentia postolfactoria bald, der Ventrikel wird in ganzer Höhe enger, stellt im Bereich des Lobus hemisphaericus einen sichelförmigen Spalt dar, mit medialwärts gerichteter Konkavität;

die mediale Wand wird mächtiger als die laterale, während bei *Necturus* das Entgegengesetzte stattfindet. Dann erscheinen, durch eine Längsfurche, den Sulcus intermedius (P. RAMÓN Y CAJAL 1894) von einander getrennt, an der medialen Wand die beiden bei *Necturus* schon erwähnten Wülste, die Eminentia pallialis medialis und Eminentia septalis (Fig. 217 *em* und *es*). Erstere reicht weiter frontalwärts und springt stärker vor. Die Fissura sagittalis hinter der Verwachsungsfläche der Riechlappen wird sehr eng, nur eine ganz dünne Piallamelle

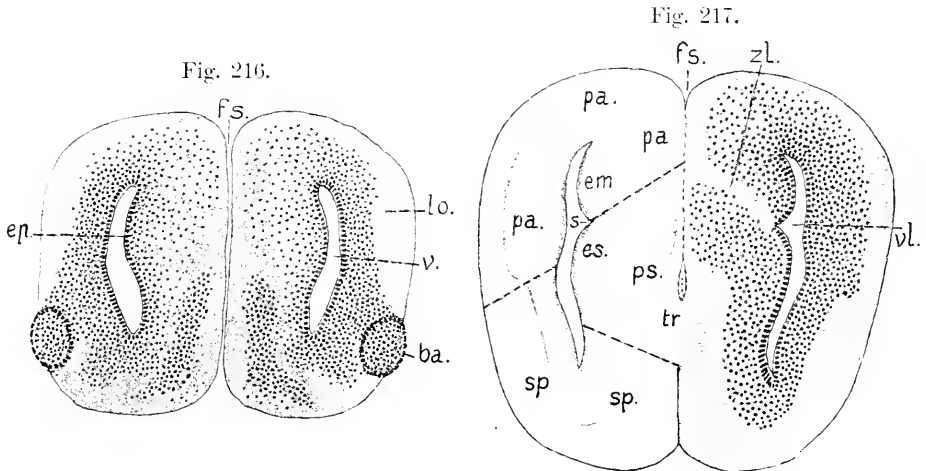


Fig. 216. *Rana fusca*, alte Larve. Querschnitt durch die Lobi olfactorii hart hinter der Verwachsung. 50:1. *lo* Lobus olfactorius, *ba* Bulbulus olfactorius accessorius, *ep* Eminentia postolfactoria, *fs* Fissura sagittalis, *v* Ventricel.

Fig. 217. Dasselbe Objekt. Querschnitt hart vor dem Torus transversus Telencephali. *pa* Pallium, *sp* Pars subpallialis, *ps* Pars septalis, *tr* Torus transversus, *em* Eminentia Pallii medialis, *es* Eminentia septalis, *s* Sulcus intermedius, *fs* Fissura sagittalis, *zl* Zona limitans, *vl* Ventriculus lateralis.

trennt die dicht aneinander gerückten medialen Hemisphärenwände. So verhält es sich bis zu dem Punkte, wo der Kommissurenwulst, der Torus transversus Telencephali, die Hemisphären ventral miteinander verbindet. Diese Region ist in Fig. 217 wiedergegeben.

An den Hemisphären sind, wie bereits bei *Necturus* hervorgehoben wurde, folgende Regionen zu unterscheiden: 1) das Dach, Pallium (*pa*), in der Begrenzung, wie es links im Bilde zu sehen ist, nämlich von dem Sulcus intermedius an der medialen Wand an, über die dorsale Kante, den Angulus dorsalis, hinweg bis zur unterbrochenen Linie an der lateralen Wand reichend; 2) die Pars subpallialis (*sp*), welche die ventrale Region einnimmt; 3) die Pars septalis (*ps*), die den ventralen Teil der medialen Wand mit der Eminentia septalis begreift. Letztere Region würde ich vorziehen, mit dem von G. ELLIOT SMITH für das Gehirn der Mammalien eingeführten Ausdruck, als Area praecommissuralis zu bezeichnen. Als Grenze der Pars pallialis gegen die Pars septalis zieht durch die ganze Dicke der medialen Wand, schräg gegen den Sulcus intermedius auslaufend, eine zellenfreie Lage hin, die Zona limitans (*zl*). Eine beim erwachsenen Frosche an der medialen Kante dieser Zona limitans vorhandene Längs-

furche der medialen Hemisphärenwand, die Fissura arcuata, ist hier noch nicht zu sehen. Die Fissura sagittalis erweitert sich etwas über dem Torus transversus und führt dort ein Gefäß.

Der an den zuletzt gezeichneten sich anschließende Abschnitt des Telencephalon ergibt wesentliche Unterschiede gegenüber den bei Urodelen vorliegenden Verhältnissen. Die Pars septalis verdünnt sich nicht vor dem Foramen interventriculare, wie es in Fig. 191 zu sehen ist, es tritt keine Einstülpung eines Plexus chorioideus lateralis ein, also entsteht auch keine Fissura chorioidea an der medialen Wand; nur eine schwache Andeutung derselben wird durch die eben erwähnte Erweiterung der Fissura sagittalis über dem Torus gegeben. Weitere Unterschiede ergeben sich aus dem Lageverhältnis des Torus transversus zur Lamina terminalis in beiden Fällen (vergl. Fig. 227 und 228).

Fig. 218.

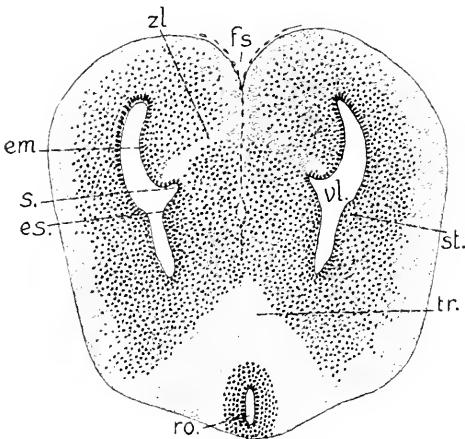
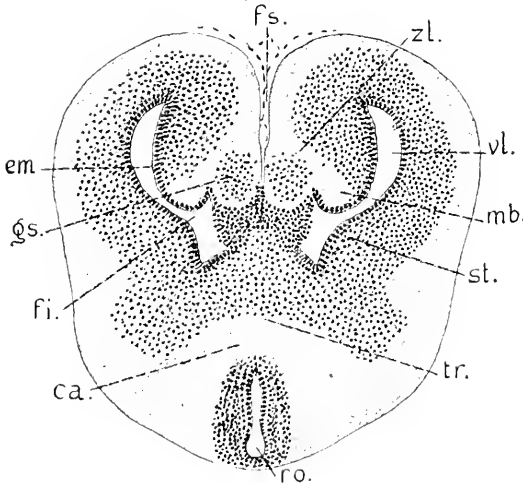


Fig. 219.



Bei den Batrachiern liegt der Torus vor n, nimmt die ganze Höhe der Lamina terminalis ein und hat über sich den Ventriculus impar. Bei den Urodelen findet sich der Torus ventral, am hintersten Grenzpunkte der Lamina terminalis; der Ventriculus impar ist weit ausgedehnter und erstreckt sich auch vor den Torus, bis an den Hirnboden reichend. Diese Unterschiede kommen sowohl bei der Vergleichung der Median-schnitte zum Ausdruck, wie auch an den Querschnitten der Figg. 193 und 217; denn in diesen beiden Schnitten wird

Fig. 218. Querschnitt durch das Telencephalon hart vor den Foramina interventricularia. 50:1. *fs, em, es, tr, s, vl, zl* wie in Fig. 217, dann *st* Stammhirnbündel. *ro* Recessus opticus.

Fig. 219. Querschnitt im Bereich der Foramina interventricularia. 50:1. *fs, em, tr, ro, st, vl, zl* wie in Fig. 217 und 218, dann *fi* Foramen interventriculare. *gs* Ganglion Septi. *mb* mediales Vorderhirnbündel. *ca* Commissura anterior.

der Torus transversus an seiner Vorderseite eben gestreift. In Fig. 193 liegt er ventral unter dem Ventriculus impar, in Fig. 217 verbindet



er die Partes septales, und der Ventriculus impar wird vom Schnitte nicht erreicht.

In Fig. 218 liegt der Torus transversus in seiner ganzen Höhe durchschnitten vor. Darunter hat der Schnitt den vorderen Ausläufer des Recessus opticus getroffen. Die über dem Recessus opticus in der Zeichnung in hellem Tone gehaltene Masse begreift Fasern der starken Commissura anterior, an welcher die besonderen in ihr enthaltenen Stränge hier nicht unterschieden werden können.

Im Bereich der Foramina interventricularia (*fi*) ist die Eminentia septalis auf einen runden Kern (*gs*), das Ganglion Septi (GAUPP), reduziert. Diese Ganglien stellen den hintersten Teil der Pars septalis der Hemisphäre, unmittelbar vor der Lamina terminalis vor, die die vordere Wand des Ventriculus impar abgibt. Die Lamina terminalis ist im Bilde durch das dunkel gehaltene Querband zwischen den Ventrikeln dargestellt. Die Eminentia Pallii medialis (*em*) ist tiefer hinabgerückt und begrenzt dorsal das Foramen interventriculare, gegen welches der bisherige Sulcus intermedius ausläuft. Der Stammappen (*st*, Eminentia basalis GAUPP) erhebt sich mit seiner gewölbten freien Fläche ventral gegen den Seitenventrikel. So entsteht eine Enge an dem Ventrikel, wodurch derselbe in zwei Abschnitte geteilt wird, einen dorsalen, im Querschnitt halbmondförmigen, der sich gegen den Occipitalpol der Hemisphäre als Cornu posterius Ventriculi lateralis fortsetzt, und einen weiteren ventralen, im Querschnitt viereckigen Raum, der schon zum Ventriculus impar gehört.

Hart lateral vor dem Ganglion Septi findet sich am unteren Rande der Eminentia Pallii medialis, im Zusammenhange mit der Zona limitans (*zl*), ein Längsfaserstrang, das mediale Vorderhirnbündel nach GAUPP (*mb* Fig. 219). Gegen dieses Bündel und die anstoßende Zona limitans strahlt die Commissura Pallii anterior aus (Corpus callosum OSBORN, Commissura Pallii oder Psalterium P. RAMÓN Y CAJAL 1896). Diese Kommissur (Fig. 220 *cpa*) gehört bei den Amnioten zum System des Fornix, dem auch hier die Zona limitans und, wenigstens zum Teil, das mediale Vorderhirnbündel zuzurechnen wären.

Die Fissura sagittalis erweitert sich in dieser Region und bedingt an der medialen Kante der Zona limitans etwas deutlicher, als vorher, eine leichte Einsenkung der medialen Hemisphärenwand als Spur einer Fissura arcuata (s. Reptilien).

Hinter den Foramina interventricularia erscheint der Ventriculus impar als ein über den Torus transversus gelegener viereckiger Raum, aus dessen Dach die dünnwandige Paraphysis emporsteigt, die, verzweigt und von Gefäßen umspinnen, den Plexus chorioideus superior abgibt.

Ventral vom Ventrikel sind die beiden Kommissuren zu unterscheiden. Die Commissura Pallii anterior (*cpa*) umfaßt den Ventrikel, sie liegt also, wie bei den Urodelen, hinter den Foramina interventricularia, wie OSBORN (1887) bereits festgestellt hat. Unter derselben, durch Pigmentstreifen begrenzt, findet sich der hinterste, in die Pedunculi Cerebri übergehende Strang der Commissura anterior. Der über diese Schnittebene hinausreichende Teil der Hemisphären gehört nur dem Pallium an.

Der Querschnitt des Diencephalon ist vorn und hinten im Umriß verschieden. Vorn ist der dorsale Teil, die Pars parencephalica, schmal

liegt eingeklemmt zwischen den mit der Seitenwand verwachsenen hinteren Enden der Hemisphären. Der Ventrikel besitzt eine dorsale Erweiterung, die den Plexus chorioideus medius enthält, wird dann

Fig. 220.

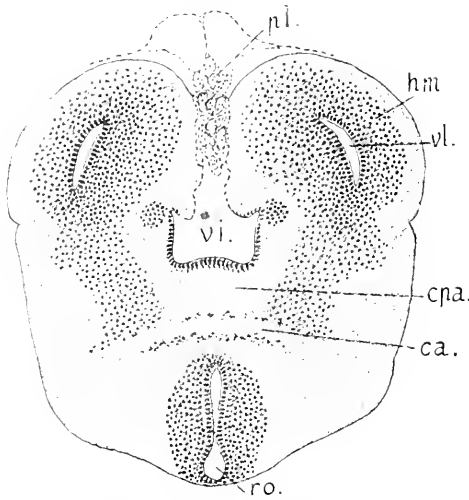


Fig. 221.

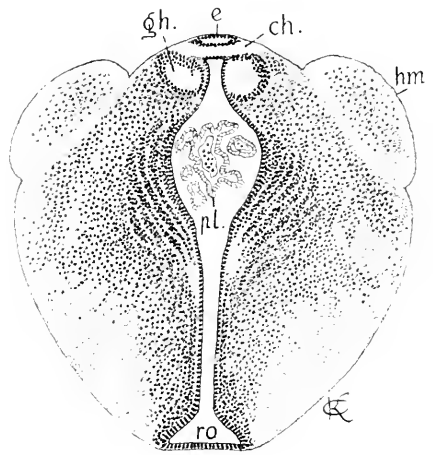


Fig. 220. Querschnitt durch das Telencephalon hinter den Foramina inter-ventricularia. 50:1. *hm* Hemisphäre, *vi* Ventriculus impar, *pl* Plexus chorioideus superior, *vl* Cornu posterius Ventriculi lateralis, *cpa* Commissura Pallii anterior, *ca* Commissura anterior, *ro* Recessus opticus.

Fig. 221. Querschnitt durch das Diencephalon im Bereich der Pars par-encephalica. 50:1. *hm* hinteres Ende der Hemisphäre, *e* Epiphysis, *ch* Commissura habenularis, *gh* Ganglion Habenulae, *ro* Recessus opticus, *pl* Plexus chorioideus medius.

spaltförmig und erweitert sich wieder zum Recessus opticus (Fig. 221). Hinter den Ganglia Habenulae, im Bereich der Pars synencephalica ist der Umriß des Querschnittes fast kreisförmig, der Ventrikel hat unter der ependymalen Dachplatte die größte Breite und verschmälert sich gegen den Chiasmawulst.

Die Commissura habenularis nimmt beim Frosche eine Grenzstellung zwischen dem Telencephalon und Diencephalon ein. Sie liegt hart hinter der Wurzel des Plexus chorioideus und verbindet die Ganglia Habenulae an ihren vorderen Enden. Die Ganglia Habenulae sind ihrer Gestalt nach nicht genau symmetrisch. Eine merkliche Differenz dem Volumen nach besteht aber bei der Larve nicht. Nach der Metamorphose erscheinen die Ganglien verkleinert. Sie finden sich bei den Batrachiern nicht mehr so abgesetzt, wie noch bei den Urodelen, die gesamte Seitenwand des Diencephalon ist einheitlicher geworden, ähnlich dem Thalamus opticus der Amnioten, wo diese Ganglien ganz in die Seitenwand des Diencephalon einbezogen werden.

Wie bei den Amnioten unterscheidet daher EDINGER auch am Diencephalon des Frosches den dorsalen, über der Erweiterung des Ventrikels gelegenen Abschnitt der Seitenwand als Epithalamus, den dicken, medialwärts vorspringenden Wandteil als Thalamus im engeren Sinne und den Bodenteil als Hypothalamus.

Der Infundibularteil des Zwischenhirnes der Froschlarve verhält sich abweichend von den bei den Urodelen, speciell bei *Necturus* vorliegenden Verhältnissen, wo sich, nach den Dimensionen und nach der mächtigen Entwicklung der *Lobi posteriores*, ein Anschluß an die Fische ergibt. Demgegenüber hat bei der Froschlarve Reduktion an diesem Teile Platz gegriffen. Die Breite ist viel geringer; *Lobi inferiores* und *posteriores* treten nicht hervor. Der Ventrikel ist hinter dem Chiasmawulste ein enger vertikaler Spalt, erweitert sich zu einem rhombischen Raume, gegen den die Wand mit dorsalen und ventralen Wülsten einwärts vorspringt (Fig. 222 *J*). Die dorsalen Wülste schwinden caudalwärts früher als die ventralen, die Decke wird ependymatös (Fig. 223). Das Ende stellt einen allseits dünnwandigen Sack dar.

Die Querschnitte durch das Mittelhirn einer Froschlarve mit knorpligem Kranium geben je nach der Region ein verschiedenes Bild. Gleich hinter der *Commissura posterior* erscheint der Ventrikel als ein vertikaler, in halber Höhe spindelförmig erweiterter Spalt (Fig. 222), dessen leicht gewölbtes Dach als *Lamina commissuralis* (EDINGER) bezeichnet wird. Die in der Abbildung massiven Anschnitte der *Lobi optici* erheben sich dorsal über diese mittlere *Lamina* und ragen lateralwärts vor, so daß das Mittelhirn den weitaus breitesten Teil des Hirnes vorstellt.

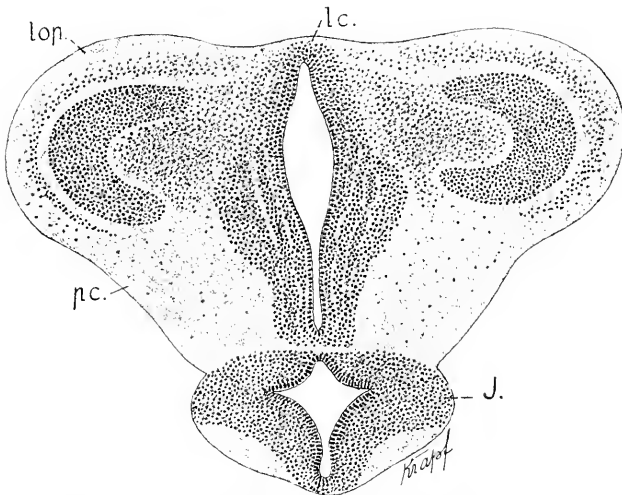


Fig. 222. Dasselbe Objekt, Mesencephalon, vordere Region. 50:1. *lc* Lamina commissuralis. *lop* Lobus opticus. *pc* Pedunculus Cerebri. *J* Infundibularteil.

In den mittleren Regionen des Mittelhirnes ist der Ventrikel kreuzförmig, in der Mitte rhombisch erweitert. Den horizontalen Schenkel bilden die in die *Lobi optici* eindringenden seitlichen Ausstülpungen des Raumes. Die regelmäßig geschichteten Dachplatten der *Lobi* (*Tectum opticum*) umgreifen die seitlichen Recessus und sind gegen die ventralen Seitenmassen des Mittelhirnes, die die Hirnschenkel, *Pedunculi Cerebri*, enthalten, deutlich abgesetzt. Der in Fig. 223 abgebildete Schnitt fällt vor den *Sulcus intraencephalicus posterior* (*Isthmusgrube GAUPP*, Fig. 228 *si*) und zeigt die wulst-

förmige Erhebung der ventralen Seitenwände gegen den Ventrikel, die Haubenwülste (*hw*).

Am hinteren Ende laufen die Lobi optici paarig und getrennt aus (Fig. 224) und sind von dem verschmälerten ventralen Teile noch

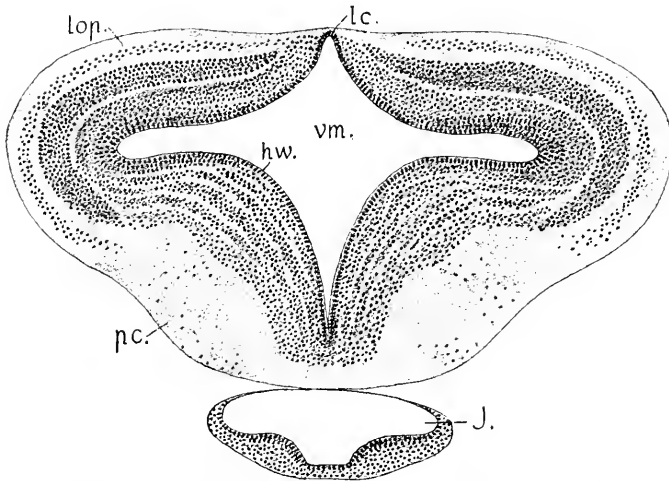


Fig. 223. Querschnitt durch das Mesencephalon vor dem Sulcus intraencephalicus posterior. 50:1. *lc* Lamina commissuralis. *lop* Tectum opticum. *vm* Ventriculus Mesencephali. *pc* Pedunculus Cerebri. *hw* Haubenwulst. *J* Infundibulum.

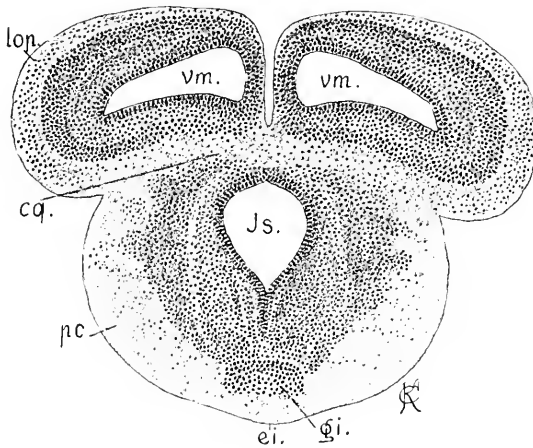


Fig. 224. Mesencephalon, hintere Region. 50:1. *lop* Lobus opticus. *cq* Corpus quadrigeminum posterius. *is* Isthmus. *pc* Pedunculus Cerebri. *gi* Ganglion interpedunculare. *ei* Eminentia interpeduncularis.

bestimmter als vorher abgegrenzt, aber mit diesem durch die kompakte Masse der Hinterwand des Mittelhirnes, das sog. Corpus quadrigeminum posterius, verbunden.

Um den in Fig. 224 abgebildeten Schnitt zu verstehen, sei auf Fig. 228 verwiesen, wenn auch der dort dargestellte Medianschnitt einem viel älteren Stadium, dem jungen Frosche am Ende der Metamorphose, entnommen ist und die Gestaltungen in beiden Fällen sich nicht vollständig decken.

Wie in Fig. 228 zu sehen ist, fällt die hintere Wand des Mittelhirnes median steil ab, ist verdickt und wölbt sich rostralwärts vor. Dieser vorgewölbte Teil ist beim erwachsenen Frosch noch viel mächtiger entwickelt und wird als Corpus quadrigeminum posterius bezeichnet. Durch diese Masse wird der ventrale Teil des Ventrikels

hinten von dem dorsalen Teile geschieden. In Fig. 224, bei der Larve, liegen über diesem Corpus quadrigeminum posterius die Ventrikel (*vm*) der paarigen hinteren Enden der Lobi optici.

Bei den jüngeren Larven, deren Hirn im Medianschnitt durch Fig. 215 charakterisiert ist, erscheint der Grund der dorsalen Hirnfalte, der Plica rhombo-mesencephalica, eng, das hintere Blatt der Falte, die Lamina cerebellaris (*c*), steht dem Mittelhirne nahe. Das ändert sich, die Lamina cerebellaris entfernt sich vom Mittelhirne, und der enge Grund der Falte dehnt sich zu einer längeren Platte aus, der Valvula Cerebelli (Velum medullare anterius). Bei der älteren Larve, der die Abbildungen 224—226 entnommen sind, verhält es sich bereits annähernd so, wie es in Fig. 228 sich zeigt, es erstreckt sich zwischen dem unteren Rande des Cerebellum und dem Mittelhirne eine dünne Valvula Cerebelli, die die Dekussation der Trochleares trägt. Dadurch hat sich zwischen Mittelhirn und der Medulla oblongata oder dem Myelencephalon eine Regio metencephalica in einer gewissen Länge von Myelencephalon gesondert.

Ein Querschnitt des Hirnes im Bereich der aufrecht stehenden Platte, die das Cerebellum vorstellt (Fig. 225), schneidet diese Platte in der Richtung ihrer Höhe, giebt also keine Vorstellung ihrer Schichtung, die erst in Fig. 228 zu sehen ist.

Der Ventrikel des Metencephalon hat sich im Vergleich zum Isthmus in querer Richtung etwas ausgedehnt. Am Boden desselben sind zwei flache Facetten der Wand zu sehen. Die ventrale subcerebellare Region erscheint gleichmäßig abgerundet, ohne äußerlich hervortretende Pedunculi Cerebelli.

Die Entwicklung des Cerebellums beim Frosche muß noch bearbeitet werden. Die erste Anlage der

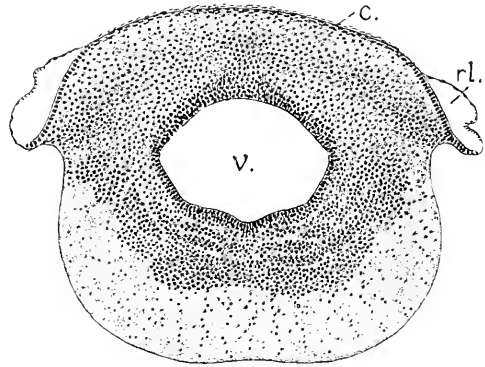


Fig. 225. Querschnitt durch das Metencephalon. 50:1. *c* Cerebellum. *rl* Recessus lateralis. *v* Ventriculus Metencephali.

später einheitlichen Platte ist auch hier eine paarige, während median die Lamina Cerebelli erst nur eine Ependymlamelle darstellt, die einen quer hinüberziehenden Faserstrang trägt. Schrittweise ist die Entwicklung aber nicht verfolgt worden.

Während bei den Urodelen und besonders bei den Gymnophionen der Plexus chorioideus des Vorderhirnes ausgedehnter entwickelt ist, als bei den Batrachiern, verhält es sich entgegengesetzt mit der Lamina chorioidea des Myelencephalon, die bei den letzteren eine reichere Ausgestaltung und Vaskularisation zeigt. Zahlreiche lange, sich verzweigende Zotten nehmen den dorsalen Raum des 4. Ventrikels ein. Die Seitenwände und der Boden des 4. Ventrikels verhalten sich in der Gestaltung bei den Amphibien überhaupt viel einfacher als bei den Fischen. Wie bei *Necturus* sind auch bei der Froschlurve bis zur Metamorphose die bei den Fischen unterschiedenen

drei Längszonen kann abgegrenzt. Erst während und nach der Metamorphose wölben sich — aber nur in der vorderen Hälfte des Myelencephalon — mediale und dorsale Längswülste hervor, die laterale Zone bleibt flach. Der dorsale Wulst (Fig. 226 *d*) stellt die Eminentia acustica nach GAUPP dar.

Hinter der Acusticusregion verflachen sich die Wülste und sind in der Vagusregion geschwunden, der Durchschnitt des Ventrikels wird dort dreieckig, mit ebenen Seitenwänden. Die innere mediane Furche, der Sulcus longitudinalis centralis, ist in ganzer Länge der Medulla seicht. Anstatt

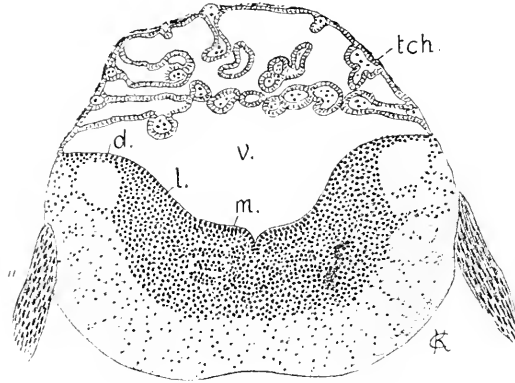


Fig. 226. Querschnitt durch das Myelencephalon hart vor dem Eintritte des Acusticus. 50:1. *tch* Lamina chorioidea, *v* Vierter Ventrikel, *m* Mediale, *l* laterale, *d* dorsale Längszone der Seitenplatten, *a* Acusticus.

einer äußeren Fissura mediana ventralis findet sich nur eine leichte Einziehung.

Zum Schlusse seien die Bilder der Medianschnitte eines Urodelen- und eines Batrachierhirnes gegenübergestellt, wie sie sich am Ende der Entwicklung zeigen, um die unterscheidenden Charaktere in direkter Vergleichung überblicken zu können. Von den Hemisphären wird hierbei abgesehen. Hervorgehoben ist bereits worden, daß die am Batrachierhirne sich einstellende Verwachsung der Lobi olfactorii am Urodelenhirne unterbleibt.

Ein bedeutender Unterschied, auf den OSBORNS (1888) schon hingewiesen hat, ergibt sich in der Stärke und Stellung des Kommis-

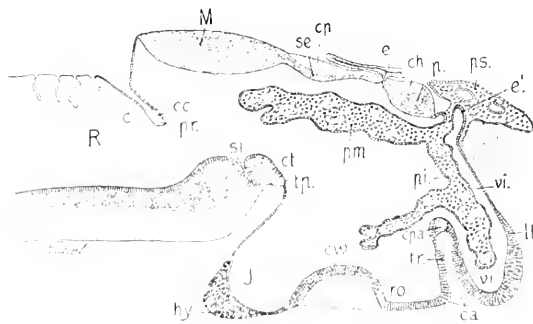


Fig. 227. Triton cristatus, junges Tier, nach Schwund der Kiemen, 55 mm lang. Hirn median durchschnitten. *lt* Lamina terminalis, *tr* Torus transversus Telencephali, *vi* Ventriculus impar Telencephali, *e'* Paraphysis, *p* Pars parencephalica Diencephali, *ch* Commissura habenularis, *e* Epiphysis, *se* Pars synencephalica Diencephali, *cc* Recessus opticus, *ca* Chiasmawulst, *J* Infundibulum, *tp* Tuberculum posterius, *ct*

Commissura tubercularis (Lemniscenkreuzung FRIESCH), *cp* Commissura posterior, *M* Mesencephalon, *ps* Plexus chorioideus superior, *pm* Pl. chorioideus medius, *pi* Pl. chorioideus inferior, *pr* Plica rhombo-mesencephalica, *c* Lamina cerebellaris, *cc* Commissura cerebellaris, *R* Rhombencephalon, *si* Sulcus intracerephalicus posterior, *o* Hypophysis.

surenwulstes am Telencephalon (*tr*) in beiden Abbildungen, für den ich die Bezeichnung *Torus transversus Telencephali* gebraucht habe. Bei den Urodelen überhaupt, wie hier beim Triton, ist dieser Wulst schmal und liegt ventral. Vor demselben findet sich

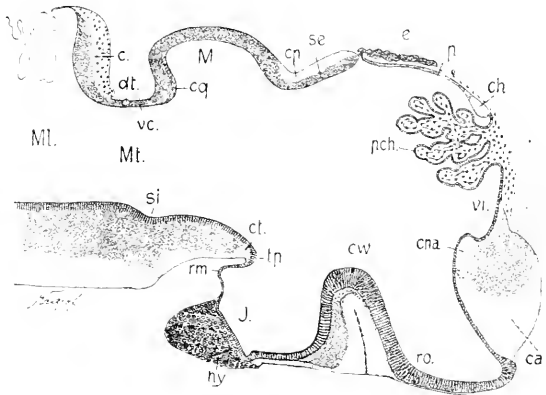


Fig. 228. *Rana esculenta*, am Ende der Metamorphose. Hirn median durchschnitten. Bezeichnungen wie in Fig. 227, dann: *rm* Recessus mammillaris, *vi* Valvula Cerebelli, *dt* Dekkssation des Trochlearis, *cq* Corpus quadrigeminum posterius, *Mt* Metencephalon, *Ml* Myelencephalon.

ein geräumiger Teil des *Ventriculus impar* (*vi*), in den ein Ast des *Plexus chorioideus inferior* hineinhängt. Dieser Raum ist in ganzer Höhe gegen die *Fissura sagittalis* zwischen den Hemisphären durch die *ependymale Lamina terminalis* geschlossen, welche nur ventral durch Verlängerung der *Ependymzellen* kielartig verdickt ist. Beim Frosche ist der Wulst viel stärker, dorsalwärts aufgerückt und bedeckt die *Lamina terminalis*. Dadurch wird der *Ventriculus impar* (*Recessus superior*) auf den engen Raum zwischen dem Scheitel des Wulstes und dem *Plexus chorioideus* beschränkt (*vi* Fig. 228). Das *Foramen interventriculare* des Frosches ist eine rundliche Oeffnung, dorsal vom Wulste, bei den Urodelen ein längerer Spalt, der in den ventralen Teil des *Ventriculus impar* hineinreicht.

Die von dem Wulste umschlossene Fasermasse ist beim Frosche beträchtlicher als bei den Urodelen. Sie gliedert sich in beiden Fällen in zwei Hauptportionen, nämlich in den schwächeren dorsalen Strang, die *Commissura Pallii anterior* (*cpa*), und den stärkeren ventralen Strang, die *Commissura anterior* im engeren Sinne. Die *Commissura Pallii anterior* (*Corpus callosum OSBORN*) umgreift bei Urodelen, wie *Batrachiern* erst hinter dem *Foramen Monroi* mit ihren Armen den *Ventriculus impar* dorsalwärts und gelangt in die medialen Wände der *Pars pallialis* der Hemisphären. Die *Commissura anterior* verbindet die *Partes subpalliales*. Bei den Urodelen liegt sie unter der *Commissura Pallii anterior*, bei den *Batrachiern* der Hauptmasse nach vor derselben.

Auf die Unterschiede im Bau des *Chiasmawulstes* und in der Form des *Infundibulum* gehe ich nicht näher ein, da sich hierin auch wechselnde Verhältnisse bei verschiedenen Urodelen zeigen. Die an der hinteren Wand des *Infundibulum* beim Frosche sichtbare Aus-

stülpung, der *Recessus mammillaris* (*rm* Fig. 228), findet sich auch bei *Necturus*, nicht aber bei *Triton*.

Am Hirndache sind die Unterschiede ebenfalls beträchtliche. Die *Pars parencephalica* ist bei *Triton*, wie überhaupt bei den Urodelen, kurz. Die *Commissura habenularis* verbindet die hinteren Enden der median sich berührenden Habenularganglien. Sie liegt, wie bei den gnathostomen Fischen, hart vor dem Stiele der Epiphyse. Die Ganglien verwachsen hinten miteinander.

Beim Frosche dagegen ist diese Region langgestreckt, die *Commissura habenularis* findet sich am äußersten Vorderende und verbindet die vorderen Enden der stets getrennt bleibenden Habenularganglien. Von der Epiphyse der Urodelen schnürt sich ein Parietalorgan nicht ab, wie beim Frosche.

Die *Pars synencephalica* zwischen dem Stiele der Epiphyse und dem Dache des Mittelhirnes ist bei beiden Gruppen ausgedehnt und trägt an ihrer Oberfläche in ganzer Länge Fasern der *Commissura posterior*. Die Unterschiede am Mittelhirne sind zum Teil bereits erwähnt worden. Es fehlen den Urodelen prominierende und seitlich ausladende *Lobi optici*, die einen hervorstechenden Charakter des Batrachierhirnes ausmachen. Aber auch sonst sind die Verhältnisse verschieden, wenn auch innerhalb der Urodelen nicht ganz übereinstimmend. Das *Corpus quadrigeminum posterius* in der hinteren Region des Mittelhirnes des Frosches (Fig. 228 *eq*) besteht bei den Urodelen (*Salamandra*, *Triton*, *Necturus*) wohl überhaupt nicht, jedenfalls nicht in den Stadien, bis zu welchen ich die Entwicklung verfolgt habe. Die hintere Wand des Mittelhirnes bleibt bei ihnen in breiter Zone dünn. Ebenso wenig kann bei den Urodelen von einer *Valvula Cerebelli* (*Velum medullare anterius*, *ve* Fig. 228) die Rede sein. Die beiden Blätter der dorsalen Hirnfalte werden nur durch eine dünne Lage der *Pia* getrennt, und der enge Grund der Falte umschließt einen queren Faserstrang, von dem die Dekussation der *Trochleares* sich nicht absetzt, wie es beim Frosche zu sehen ist. Das *Cerebellum* bleibt noch spät paarig, median trägt das Ependym nur diesen Faserstrang, den ich unter der Bezeichnung der cerebellaren Kommissur zusammenfasse. Ob dieses Verhältnis bis zum Ende des Wachstums besteht, bleibt noch zu ermitteln. Jedenfalls aber erreicht das *Cerebellum* der Urodelen nie die Dicke und den Ausbildungsgrad, den die regelmäßig geschichtete Platte der Batrachier aufweist.

Die Bildung einer *Valvula Cerebelli* von nicht unbedeutender Länge und die entsprechende Streckung des Hirnbodens bedingt beim Frosche die Abgrenzung eines *Metencephalon*, wie es bei den Urodelen nicht besteht.

#### Rückenmark der Amphibien.

Es ist bekannt, daß bei den Urodelen im erwachsenen Zustande die Form des Rückenmarkes, ganz besonders aber die Gestaltung der grauen Substanz, großen Wechsel zeigt. Bei *Siren lacertina* erscheinen die Umrisse der grauen Substanz annähernd so, wie bei den Cyclostomen. Die den Centralkanal umschließende mittlere Portion ist von geringen Dimensionen, die ventralen grauen Säulen aber ragen lateralwärts weit vor und sind im dorso-ventralen Durchmesser schmal (KÖLLIKER 1896). Aehnlich verhält es sich bei *Proteus*, bei *Amphiuma*



und Cryptobranchus. In anderen Formen (Siredon, Triton) übertrifft der quere Durchmesser des Durchschnittes der grauen Substanz nur wenig den dorso-ventralen; ventrale, wie dorsale Säulen ragen nicht bedeutend vor. Die Morphogenie des Markes ist bisher noch bei keiner Art zusammenhängend untersucht worden, nur für Triton liegen einige Angaben vor (R. BURCKHARDT 1889).

Die wenigen Mitteilungen, die ich zu machen in der Lage bin, können daher nicht allgemeinere Geltung beanspruchen, sondern beziehen sich nur auf die betreffende Art.

Bei Salamandra, Triton und Necturus zeigt sich darin Uebereinstimmung, daß die Vorderseitenstränge und die Dorsalstränge der weißen Substanz als kontinuierlicher Belag auftreten, wie bei den hier behandelten Fischen (Acanthias, Acipenser, Salmo trutta). Die Batrachier (Rana, Bombinator) verhalten sich hierin abweichend, die Dorsalstränge sind bei ihrem Auftreten scharf abgesetzt.

Bei Salamandra leitet sich der Verschuß dorsal am primären Centralkanal bereits ein, ehe noch weiße Substanz nachweisbar ist, bei Necturus beginnt der Verschuß später. In dem Stadium, wo am Hirne die Bildung der Hemisphären beginnt, hat der Querschnitt des Rückenmarkes beim Embryo von Salamandra atra in der Region der vorderen Extremität die in Fig. 229 abgebildete Form.

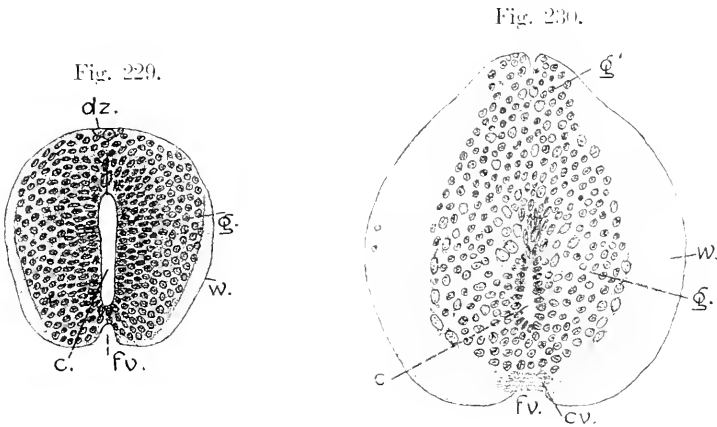


Fig. 229. Embryo von Salamandra atra, Rückenmark in der Region der vorderen Extremität. 100:1. *c* Centralkanal, *w* weiße, *g* graue Substanz. *dz* eine der vorgänglichen großen Dorsalzellen. *fv* Fissura mediana ventralis.

Fig. 230. Salamandra atra, älterer Embryo. Rückenmark in der Region der vorderen Extremität. 100:1. Bezeichnungen wie in Fig. 229. *cc* ventrale Kommissur. *g* centraler, *g'* dorsaler Teil der grauen Substanz.

Der Centralkanal, als vertikaler Spalt erscheinend, ist dorsal bereits in einiger Strecke geschlossen, es ist eine dorsale Raphe zu sehen, welcher in dorso-ventraler Richtung gestreckte Kerne anlagern. Die graue Substanz, dorsal breiter als ventral, ist gleichmäßig abgerundet, nur ventral ragt sie in paarigen Streifen vor, wie es auch bei der Forelle in Fig. 172 zu sehen war. Hier aber fassen diese Streifen eine relativ tiefe Fissura mediana zwischen sich; eine ventrale Kommissur fehlt noch. Die weiße Substanz ist ein jederseits einheitlicher Belag. An der dorsalen Oberfläche der grauen Substanz

findet sich an dem abgebildeten Schnitte hart unter der Limitans meningeä (Membrana prima HENSEN), fast median gelagert, eine große Dorsalzelle. Diese Zellen sind an dem Objekte in ganzer Länge des Rückenmarkes nachweisbar, aber in großen Abständen und nur vereinzelt. In späteren Stufen sind sie verschwunden.

Der Verschluss am Centralkanal schreitet weiter fort, und die offen bleibende definitive Lichtung kommt in die ventrale Hälfte des Querschnittes zu liegen. Die an Dicke zunehmende weiße Substanz schiebt sich dorsalwärts wie ventralwärts vor, die ventrale Kommissur tritt auf. Unter dem Drucke der wachsenden weißen Substanz verliert die graue Substanz dorsal vom Kanal an Breite und dehnt sich im dorso-ventralen Durchmesser aus. Bei älteren Embryonen mit bereits knorpligen Neurapophysen erscheint der Querschnitt des Markes in Form der Fig. 230.

Die dorsal verschmälerte graue Substanz überragt die hintere Grenze der weißen als ein vorgeschobener schmaler Streifen ( $g'$ ), der gedoppelt erscheint, indem sich median ein Sulcus dorsalis einsenkt. Ventrale Säulen fehlen vollständig, ventrale Nervenzellen liegen an der abgerundeten Oberfläche der grauen Substanz. Die in Fig. 229 zu beiden Seiten der Fissura mediana ventralis gelegenen Streifen grauer Substanz verschwinden in dem Maße, als sich die ventrale Kommissur entwickelt. Gleiches ist auch bei Knochenfischen zu beobachten (siehe Fig. 174).

Wenn die weiße Substanz die dorsal vorragende Leiste der grauen Substanz zu überdecken beginnt, wird diese zurückgedrängt, der dorso-ventrale Durchmesser nimmt ab, der transversale vergrößert sich und gewinnt das Uebergewicht. Bei einem jungen Tiere bald nach dem Wurf zeigt der Querschnitt die in Fig. 231 vorliegende Form.

Die Lichtung des Centralkanals ist kreisförmig geworden. Der zurückgedrängte dorsale Streifen der grauen Substanz hat seine Ab-

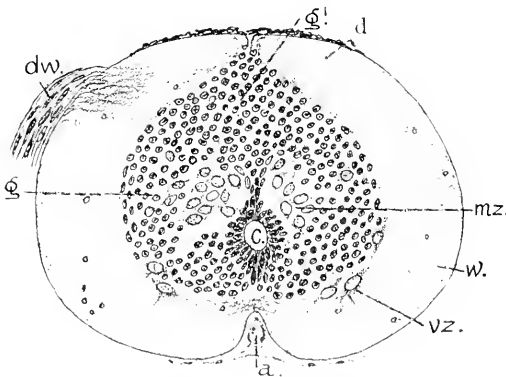


Fig. 231. Salamandra atra, junges Tier gleich nach dem Wurf, Rückenmark aus der Region der vorderen Extremität. 100:1. *a* Arteria spinalis in der Fissura mediana ventralis, *v* Vorderseitenstrang, *d* Dorsalstrang, *dw* dorsale Wurzel, *vz* ventrale Nervenzelle, *mz* mediale Nervenzellen, *g* centrale, *g'* dorsale graue Substanz.

grenzung gegen die centrale Portion der grauen Substanz ganz eingebüßt. Der Gesamtquerschnitt der grauen Substanz ist ungefähr kartenherzförmig geworden, die Spitze steckt noch zwischen den nahe zusammengedrängten Dorsalsträngen. Eine paarige Gruppe medialer Nervenzellen (*mz*) bedingt eine Auflockerung der grauen Substanz hart dorsal vom Centralkanal. Graue Säulen ragen gar nicht hervor. Die ventralen Nervenzellen beharren in der Grenzstellung zwischen grauer und weißer Substanz.

Uebereinstimmend damit erfolgt auch die Gestaltung des Rückenmarkes bei *S. maculosa* bis in späte Larvenstadien. Die Form des erwachsenen Markes ist bei beiden Arten unbekannt.

Bei *Necturus* ist in der Hauptsache der Prozeß ein ähnlicher. Nachdem der Verschuß des Centralkanals bis auf die bleibende Lichtung erfolgt ist, finden sich die Dorsalstränge erst lateral von einem scharf abgegrenzten, dorsal vorragenden Streifen grauer Substanz. Derselbe ist paarig, ein Sulcus medianus scheidet zwischen beide Hälften ein. Weit bestimmter als bei *Salamandra* ist es zu sehen, daß die quadratischen Portionen dieses Streifens durch eine dorsale graue Kommissur von der centralen Masse der grauen Substanz abgegrenzt werden (Fig. 232). In Fig. 230 konnte das nur schwach angedeutet werden.

Ohne Zweifel entspricht in beiden Fällen, bei *Salamandra*, wie hier, der paarige dorsale Streifen den Anlagen der dorsalen Säulen. Ob nun bei *Necturus*, wie bei *Salamandra* durch das Hinüberwachsen der Dorsalstränge diese primäre Abgrenzung der dorsalen Säulen wieder ausgeglichen wird, konnte beim Mangel an Material nicht entschieden werden. Auch hier fehlen ventrale Säulen noch vollständig, und die Nervenzellen der ventralen und lateralen Gruppe rücken zum Teil in die weiße Substanz hinein.

Selbst für die Froschlarve ist die Kenntnis der Entwicklung des Rückenmarkes, auch nach der morphologischen Seite hin, eine sehr unvollständige. Ich muß mich ebenfalls nur auf Einzelheiten beschränken.

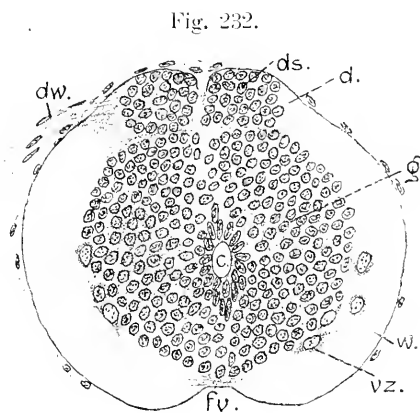


Fig. 232.

Fig. 232. *Necturus*, 55 mm lang, Rückenmark in der Region der vorderen Extremität. 100:1. *dw.* dorsale Wurzel. *w.* Vorderseitenstrang. *d.* Dorsalstrang. *ds.* dorsale Säule. *vz.* ventrale Nervenzellen. *fv.* Fissura ventralis.

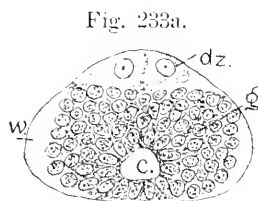


Fig. 233a.

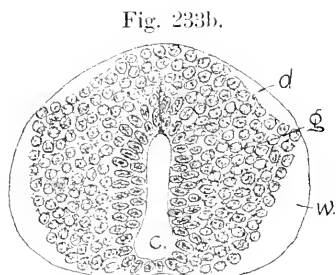


Fig. 233b.

Fig 233a und b. *Rana fusca*, Larve 7 mm lang. a Querschnitt des Rückenmarkes aus der Aftergegend. 250:1. b aus der vorderen Rumpfhälfte. 250:1. *c* Centralkanal. *g* graue Substanz. *w* Vorderseitenstrang. *d* Dorsalstrang der weißen Substanz. *dz* große vergängliche Dorsalzellen.

Der dorsale Verschuß am Centralkanal beginnt bereits früh, vor dem Erscheinen weißer Substanz und reicht gleich anfänglich in der

caudalen Hälfte des Rückenmarkes weiter als in der cranialen, wo die Lichtung bis zur Metamorphose mehr spaltförmig bleibt.

Die Abbildungen in Fig. 233 sind einer Larve entnommen, bei der die Hemisphären eben vorzuwachsen beginnen. Der Boden des Centralkanals ist in beiden Abbildungen erst noch von einfachem Ependym gebildet. Dorsal ist der Verschuß des primären Centralkanals bereits auf einiger Strecke erfolgt, und ein kompaktes Lager grauer Substanz bildet das Dach des Kanals. In diesem Stadium finden sich die auch hier vergänglichen Dorsalzellen in der ganzen Länge des Markes bis zum Rautenhirne. Sie liegen in einer Doppelreihe, nur leicht gegeneinander verschoben, in der hinteren Hälfte des Markes dichter aufeinander folgend als vorn. An Größe bleiben sie sich im Rumpfe gleich und imponieren daher in der verjüngten hinteren Region des Markes besonders durch ihr Volumen (Fig. 233a dz). Sie liegen etwas abgerückt von der grauen Substanz, frei unter der *Limitans externa*.

Die Dorsalstränge der weißen Substanz treten von der Seitenstrangmasse gesondert auf, eine lateral vorspringende Kante grauer Substanz trennt zeitweilig die beiden Portionen voneinander (Fig. 233b). Aber diese Sonderung besteht nur kurze Zeit. Mit der Zunahme der weißen Substanz wird diese trennende Kante überlagert, zurückgedrängt, und der Umriss der grauen Substanz rundet sich ab.

Die Dorsalstränge werden von der wachsenden Masse der lateralen weißen Substanz gegen die dorsale Medianlinie und damit auch gegen die großen Dorsalzellen vorgeschoben. Diese Zellen beginnen noch vor der Metamorphose zu atrophieren, und fast gleichzeitig werden an der ventro-lateralen Peripherie der grauen Substanz persistierende ventrale Nervenzellen kenntlich. Die atrophierenden großen Dorsalzellen werden zwischen den Dorsalsträngen eingeklemmt, von der grauen Substanz abgedrängt und gegen die Oberfläche verschoben.

An älteren Larven nach Beginn der Metamorphose weist der Querschnitt des Rückenmarkes die Form des äußeren Umrisses auf, den

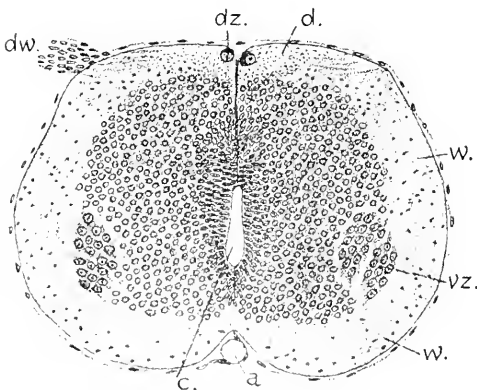


Fig. 234. *Rana fusca*. Larve in der Metamorphose, mit knorpeligem Primordialeranium und knorpeligen Neurapophysen. Querschnitt des Rückenmarkes aus der vorderen Rumpfhälfte. c Centralkanal. w Vorderseitenstrang. d Dorsalstrang. dw dorsale Wurzel. dz atrophierte Dorsalzelle. v ventrale Nervenzellen. a Arteria spinalis.

die Fig. 234 wiedergibt. Der dorsoventrale Durchmesser ist etwas geringer als der quere in mittlerer Höhe. Die dorsale Hälfte ist schmaler als die ventrale. Vorspringende graue Säulen fehlen noch, der Umriss der grauen Substanz ist fast durchweg dem äußeren Umriss parallel, nur die scharf abgesetzte Gruppe dicht zusammengelagerter ventraler Nervenzellen ragt etwas vor. Der Centralkanal ist in der vorderen Rumpfhälfte noch spaltförmig: der dorso-ventral fortschreitende

Verschluß der Lichtung ist hier noch nicht zum Abschluß gelangt, wohl aber in der hinteren Rumpfhälfte, wo sich die Lichtung kreisförmig zeigt.

Es besteht zwischen den ventralen Strängen der weißen Substanz eine breite Fissura mediana ventralis, in der die Arteria spinalis eingebettet ist.

Die atrophierten Dorsalzellen sind noch in ganzer Länge des Rückenmarkes als Doppelreihe nachweisbar, aber bei dem jetzt kleinen Volumen voneinander abgerückt. Bei dem Atrophieren erhalten sich die Kerne derselben länger in der früheren Größe, während die Körper der Zellen einschrumpfen und sich intensiv pigmentieren. Jedenfalls gehen sie vollständig zu Grunde, aber ich vermag nicht zu sagen, in welchem Stadium die letzte Spur derselben verschwindet. STUĐNIČKA (1895) hat diese vergänglichen Elemente auch bei verschiedenen anderen Batrachiern nachgewiesen.

### Litteratur.

#### *Amphibien.*

- Burekhardt, R.** *Untersuchungen am Hirn und Gehörorgan von Triton und Ichthyophis.* Zeitschr. wiss. Zool. **1891.**  
 — *Histolog. Unters. am Rückenmarke der Tritonen.* Arch. mikrosk. Anat. **1889.**  
**Edinger, L.** *Vorlesungen über den Bau der nervösen Centralorgane des Menschen und der Tiere.* Leipzig **1900.**  
**Egteshyster, Chauncy, Albert.** *The early development of Amblystoma.* Journ. Morphol. Boston. **1895.**  
**Gaupp, E.** *Anatomie des Frosches.* II. Abt. 1. Hälfte. **1897.**  
**Graham-Kerr, J.** *The external features in the development of Lepidosiren paradoxa.* Philos. Transactions Royal Soc. Lond. Series B. **1900.**  
**Kölliker, A. von.** *Handbuch der Gewebelehre.* Bd. II. **1896.**  
**Müller, William S.** *The brain of Necturus maculatus.* Bulletin of the University of Wisconsin. **1900.**  
**Osborn, H. F.** *A contribution to the internal structure of the Amphibian brain.* Journ. Morphology. **1888.**  
 — *Origin of the corp. callosum and the cerebral commissures.* Morph. Jahrb. **1887.**  
**Ramón y Cajal, P.** *Investigaciones micrográficas en el eneéfalo de los batracos y reptiles; Cuerpos geniculados y tuberculos cuadrágminos de los mamíferos.* **1894.**  
 — *L'encephale des Amphibiens.* Bibliographie anatomique. **1896.**  
**Reissner, E.** *Bau des Centralnervensystems der ungeschwänzten Batrachier.* **1864.**

### Reptilien.

Auch für diese Klasse befindet sich die Ontogenese des centralen Nervensystems noch weit im Rückstande gegenüber den Ermittlungen der vergleichenden Anatomie. Die Untersuchungen haben sich auf junge Stadien beschränkt. Soweit bisher ersichtlich, scheinen die Unterschiede im Gange der Gestaltung des Hirnes bei den vier Ordnungen der Reptilien geringere zu sein als innerhalb der Amphibien, wenn auch bereits früh am Hirne gewisse Artcharaktere zum Ausdruck kommen.

Die Neuralplatte gewinnt namentlich bei Sauriern und Cheloniern in der Kopfregion eine bedeutende Breite und biegt sich als flache, vorn selbst zeitweilig konvexe Hirnplatte ventralwärts und dann weiter caudalwärts, eine hakenförmige Krümmung annehmend, über welche die Kopfkappe des Amnion sich hinüberlagert. Unter dieser Decke richten sich die Neuralfalten der Hirnregion auf und erhebt sich als abschließender Bogen die vordere Hirnfalte. Die Vereinigung der

Neuralfalten erfolgt zunächst in der Grenzregion von Hirn und Rückenmark und schreitet rascher caudalwärts als frontalwärts fort. Sind die Falten auch vorn am Hirne zur Berührung gelangt, so sieht man am Vorderende der dorsalen Naht eine rundliche Oeffnung, den Neuralporus (Fig. 235).



Fig. 235. *Anguis fragilis*, 13—14 Urvirbel, Ventralansicht. 20:1. *np* Neuralporus. *cd* vordere Darmpforte.

Ein ebensolches Bild des vorderen Hirnendes giebt bereits H. J. CLARK von *Chelydra serpentina* (A. L. III<sup>s</sup>, 1857).

Den vorderen Neuralporus am Medianschnitte zeigt Fig. 236 von einem nur wenig älteren Embryo. Die vordere Hirnfalte ist in beiden Blättern, dem neuralen wie dem peripheren, gleich dick, während dorsal vom Neuralporus das periphere Ektoderm, einfach geschichtet, kaum die halbe Mächtigkeit zeigt.

Die Ausstülpung der Augenblasen beginnt bei Sauriern (*Lacerta*, *Anguis*) um den Zeitpunkt des Schlusses des Neuralporus. Ist die Oeffnung geschlossen, die Ablösung des Hirnes aber noch nicht erfolgt, so erscheint das Ektoderm an der Stelle des Verschlusses gewulstet (Fig. 237 *np*). Da in dieser Periode der Kopf sich nach rechts zu wenden beginnt und zugleich eine leichte Drehung erfährt, in deren Fortgange er sich auf seine linke Seite legt, so ist es nicht ausführbar, Medianschnitte durch das Hirn in ganzer Länge zu führen. Der in Fig. 237 abgebildete Schnitt trifft das Vorderhirn median und schält dahinter die Seitenwand. Das Hirn erscheint hier scharf in zwei Schenkel geknickt. Die Knickung fällt genau mit der Fissura rhombomesencephalica, der vorderen Rautenhirngrenze, zusammen. Das Mittelhirn gehört hier also vollständig dem vorderen Schenkel an. Es ist

keilförmig gestaltet und dorsal bereits durch eine Einsenkung vom Vorderhirn abgegrenzt. Der Boden des Vorderhirnes ist beträchtlich dicker als das Dach und besitzt eine gegen den Grund der Mundbucht scharf vorspringende Kante, mit der die Bildung des Infundibulum

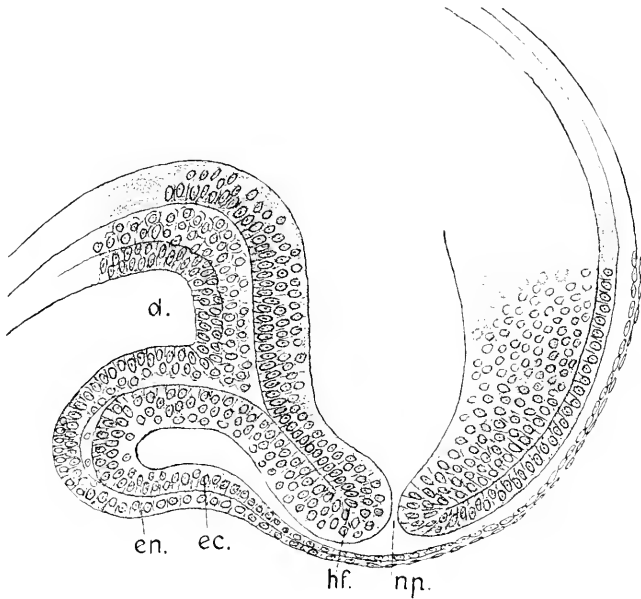


Fig. 236. Anguis, Embryo fast so alt wie in Fig. 235. 160:1. *np* Neuroporus. *hf* vordere Hirnfalte. *ec* Ektoderm. *en* Entoderm der Kopfkappe. *d* Vorderdarm.

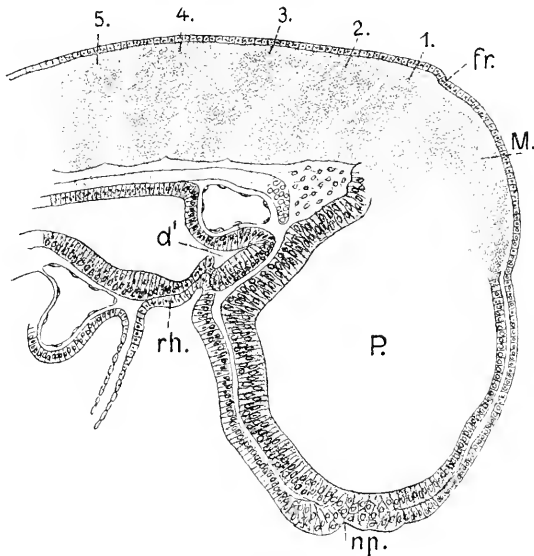


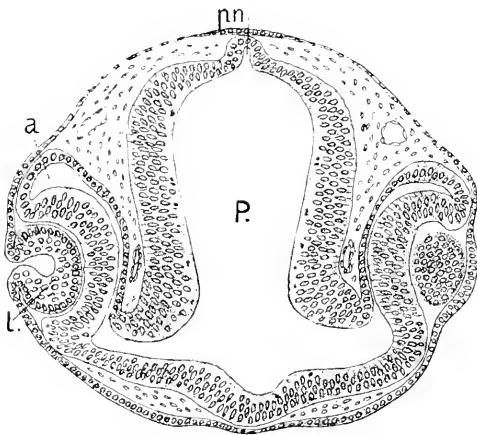
Fig. 237. Lacerta viridis, 16—17 Urvirbel. 100:1. *P* Prosencephalon. *M* Mesencephalon. *np* Neuroporus. *fr* Fissura rhombo-mesencephalica. 1—5 Neuromeren des Rhombencephalon. *rh* Rachenhaut. *d'* präoraler Darm.

sich einleitet. Die Augenblasen sind in diesem Stadium halbkugelige Ausstülpungen.

Die Abgrenzung der Neuromeren am Rautenhirne reicht hier über die ganze Höhe der Seitenwände. Das mit *1* bezeichnete ist das frontalwärts wie caudalwärts scharf abgegrenzte Kleinhirnneuromer oder metencephale Neuromer, das in sagittaler Richtung jetzt noch schmal erscheint. Es setzt sich die Neuromerie an diesem Objekte deutlich erkennbar über die ganze Länge des Rückenmarkes fort. Dort sind die Neuromeren gegen die Urwirbel verschoben, aber nicht in ganz regelmäßiger Art mit diesen alternierend. Möglicherweise wirkt die Wendung der Kopfregion nach rechts und die beginnende Drehung derselben darauf ein.

Bei der Ablösung des Hirnes vom Ektoderm bildet sich ein stumpfkönischer Processus neuroporicus, in Berührung mit einer von der Umgebung deutlich abgesetzten unpaarigen Riechplakode gerade so wie bei *Acanthias* (s. Fig. 88).

Noch während das Hirn sich ablöst, erfolgt an der hinteren Kopf-  
grenze eine zweite Knickung des Embryo, die als Nackenbeuge bezeichnet wird (Fig. 239 *nb*).



Der Kopf legt sich immer mehr auf die linke Seite, und es bricht die Rachenhaut durch. Diese Vorgänge haben sich an dem Embryo abgespielt, dem das Bild der Fig. 239 entnommen wurde.

Das Vorderhirn ist in sagittaler Richtung lang im Verhältnis zur Höhe, es hat, verglichen mit Fig. 237, bei dem Längenwachstum an

Fig. 238. *Anguis*. Horizontal-schnitt durch das Vorderhirn. *P*

Prosencephalon. *pn* Processus neuroporicus. *a* sekundäre Augenblase. *l* Linse.

absoluter Höhe verloren. Die Kanten am Boden sind ausgeglichen worden. Ein Infundibulum beginnt vorzutreten. Am Dache des Vorderhirnes sind bereits drei Abschnitte zu sehen. Der vorderste Abschnitt, dem Telencephalon angehörig, überragt dorsal die anderen und ist auffällig verdickt, das Epithel ist hier mehrzeilig geworden. Die sagittalen Schnitte dieser Serie ergeben, daß diese dorsale Verdickung über die ganze Breite sich erstreckt und die Kuppe sich beiderseits höher erhebt, als der Medianschnitt es zeigt. Damit leitet sich die Bildung der Hemisphären ein. Die beiden anderen Abschnitte der Dachregion des Vorderhirnes unterscheiden sich an Länge. Der mittlere längere entspricht der Pars parencephalica, der hintere kürzere der Pars synencephalica Diencephali. Beide sind, wie die Sagittalschnitte ergeben, an der Seite schärfer voneinander gesondert als in der Medianebene. Das Mittelhirn ist einheitlich.

Die dorsale Wölbung des gleichfalls verlängerten Mittelhirnes hat zugenommen und bildet im Profil des Kopfes den sogenannten Scheitelhöcker, aber es ist zu beachten, daß die Abknickung der vorderen



gegen die hintere Hirnregion nicht in den Bereich des Mittelhirnes fällt, wie beim Frosche, sondern an der hinteren Mittelhirngrenze liegt.

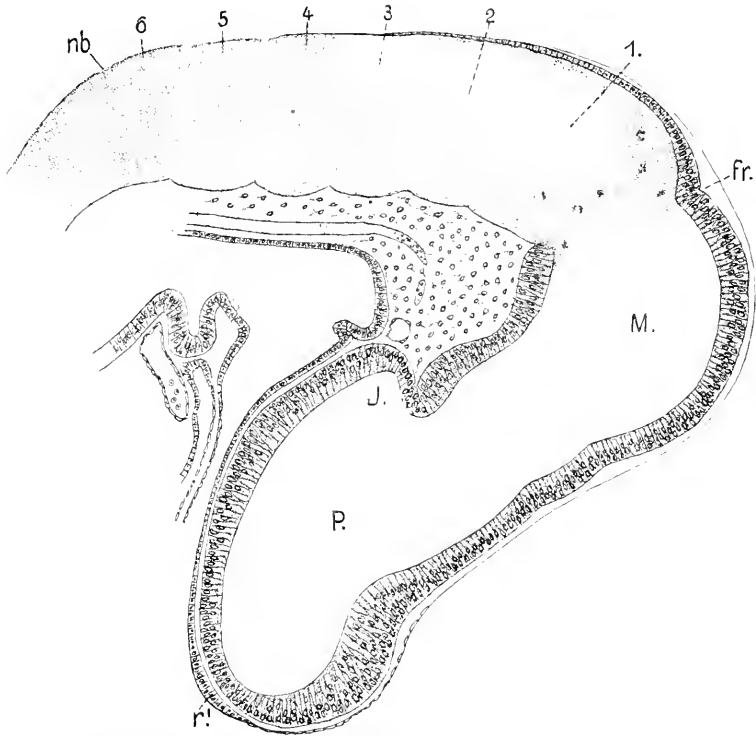


Fig. 239. *Lacerta viridis*, 22—23 Urvirbel. 100:1. *P* Prosencephalon. *J* Infundibulum. *M* Mesencephalon. *fr* Fissura rhombo-mesencephalica. 1—6 Neuromeren des Rhombencephalon. *nb* Nackengebeuge. *ca* Chorda. *r* unpaarige Riechplakode.

Der Schnitt hat hinter dieser Grenze wieder die Seitenwand geschält und läßt erkennen, daß das mit 1 bezeichnete Neuromer bedeutend an sagittaler Länge gewonnen hat.

Es sei noch bemerkt, daß *Lacerta viridis* in diesem Stadium große paarige Prämandibularhöhlen besitzt, die quere Verbindung derselben aber in der Mitte unterbrochen ist.

Der Vorgang der Hemisphärenbildung bei den Lacertiliern leitet sich also, wie bei den Urodelen, durch ein Vorwachsen des Telencephalon in dorsaler Richtung ein. Dabei vollzieht sich eine Dreigliederung, indem ein schmalerer mittlerer Teil des verdickten Daches im Wachstum gegenüber den paarigen Teilen zurückbleibt. Bei den Urodelen kombiniert sich aber damit die Bildung des starken Plexus am Prosencephalon, so daß eine aktive Beteiligung der Umgebung, d. h. des meningealen Bindegewebes und namentlich der Gefäße an der Gestaltung des Telencephalon sich nicht sicher ausschließen läßt, eher wahrscheinlich ist (Fig. 227). Davon kann hier nicht die Rede sein. Es gibt in der Umgebung noch gar keine Gefäße und nur vereinzelte Mesenchymzellen. Die dreifache Gliederung des Telence-

phalon in querer Richtung beruht ausschließlich auf Wachstumsvorgängen am Hirne selbst. Die erst dorsal sichtbaren Hemisphären setzen sich danach auch am oberen Teile der Seitenwand ab. Es ragen also dorsal wie lateral Hemisphären vor, noch ehe sie frontalwärts auswachsen. Ist das eingetreten, so liegen sie unmittelbar vor der Lamina terminalis median aneinander, sind aber weiterhin getrennt.

Die Hemisphären in frühem Stadium werden in den nächsten Abbildungen veranschaulicht, welche 2 Exemplaren von *Anguis fragilis*, die aus ein und derselben Brut stammten, entnommen sind. Von dem einen Exemplar rührt das Bild des Medianschnittes her, von dem anderen die Querschnittserie durch das Vorderhirn.

Als Einleitung ist auch bei *Anguis* die Verdickung des Daches am Telencephalon quer über die Mediane hinweg zu beobachten, wie es in Fig. 239 von *Lacerta viridis* dargestellt wurde. Das Ependym wird zuerst mehrschichtig. Das ändert sich aber bald, die mittlere Dachplatte wird dünn, einschichtig, die vorher auch median vorhandenen äußeren Zellenlagen werden sichtlich in die Hemisphärenwände einbezogen.

An dem Bilde Fig. 240 ist zu sehen, daß sowohl das Dach des Telencephalon, wie die Lamina terminalis dünn geworden sind. Die

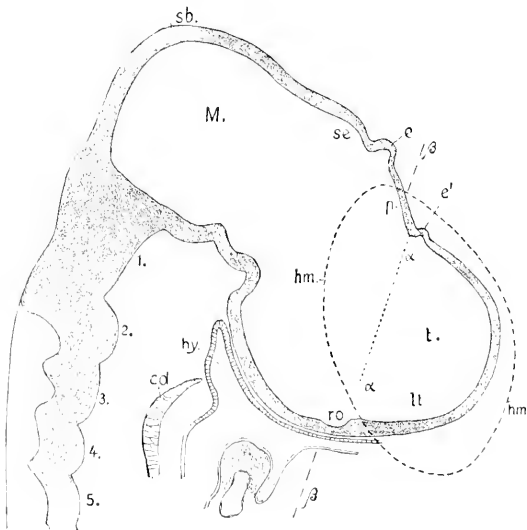


Fig. 240. *Anguis fragilis*, 40—50 Urvirbel. Medianschnitt durch das Prosencephalon. 90:1. *t* Telencephalon. *hm* Umriß der Hemisphären. *e'* Paraphysis. *e* Epiphysis. *lt* Lamina terminalis. *ro* Recessus opticus. *p* Pars parencephalica. *sc* Pars synencephalica Diencephali. *M* Mesencephalon. 1—5 Neuromeren des Rhombencephalon. *cd* Chorda. *hy* Hypophysis.  $\alpha$  Grenze des Telencephalon gegen das Diencephalon.  $\beta$  Richtung der Schnittführung bei den Figg. 241—242. *sb* Scheitelbeuge.

Lamina terminalis geht in gleichmäßigem Bogen, ohne jede Spur einer Abgrenzung, in die Dachplatte über. Es findet sich ein Recessus neuroporicus nicht mehr vor.

Der Umriß der Hemisphäre ist auf den Medianschnitt projiziert worden. Die Hemisphären liegen im größten Teil ihrer Länge neben dem Prosencephalon und zwar über das Gebiet des Telencephalon hinaus in das des Diencephalon hineinreichend, denn die Grenze zwischen beiden Abschnitten wird durch die punktierte Linie  $\alpha$  gegeben, welche die Knickung am Dache mit dem Recessus opticus verbindet. Zum kleineren Teile überragen die Hemisphären die Lamina terminalis frontalwärts. Die Krümmung des Hirnes ist hier eine andere, als

sie sich in den Figg. 237—239 ergibt. Der Scheitel der Knickung ist vorgerückt und fällt hier in das Mittelhirn.

Die Richtung der Querschnitte durch das Hirn des anderen Exemplares wird durch die Linie  $\beta\beta$  in Fig. 240 angegeben, woraus ersichtlich, daß die Schnitte nicht senkrecht zur Längsachse der Hemisphären geführt sind; es sind Schrägschnitte, die aber das Wesentliche überblicken lassen.

Der in Fig. 241 abgebildete Schnitt schält das über der vorderen Tasche der Riechgrube gelegene frontale Ende der Hemisphäre und zeigt es in Verbindung mit dem Ganglion olfactorium (Hrs 1889), an der Eintrittsstelle des vorderen (oberen) Riechnerven. Das Ganglion reicht frontalwärts über diese Schnittebene hinaus und lagert dem frontalen Pole kappenartig auf. Es ist vom Epithel der Riechgrube bereits abgerückt und mit der Hemisphäre vereinigt, aber vom Gewebe derselben scharf unterscheidbar. Die folgenden, in schwächerer Vergrößerung

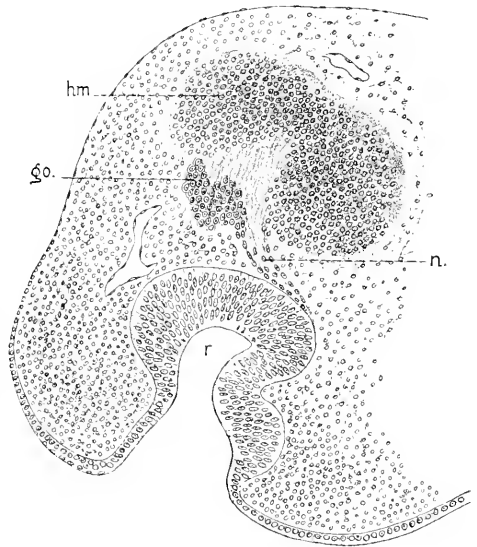


Fig. 241. *Anguis fragilis*, 40—50 Urwirbel. Schnitt durch den vorderen Pol einer Hemisphäre und die Riechgrube. 150:1. *hm* Hemisphäre. *go* Ganglion olfactorium. *n* Nervus olfactorius. *r* Riechgrube.

wiedergegebenen Schnitte sollen nur die Konfiguration des Vorderhirnes im allgemeinen veranschaulichen.

Die Hemisphären sind vorn getrennt, die Fissura sagittalis enthält nur lockeres Mesenchym. Die dorsale Wand der Hemisphären ist dünner als die ventrale. Hart vor der Lamina terminalis legen sich die medialen Wände flach aneinander, die Fissura sagittalis schneidet hier nicht mehr durch (Fig. 242a). In der Lamina terminalis erfolgt dann die Vereinigung der medialen Wände (242b), und es tritt dahinter die Kommunikation der Ventriculi laterales mit dem Ventriculus impar ein, der aber zunächst dorsal sich nicht abgrenzt, indem die Pallien der Hemisphären sich miteinander unmittelbar vereinigen (242c). Dann erscheint, ganz schmal beginnend, eine von den Pallien der Hemisphären abgesetzte dünne Dachplatte am Ventriculus impar, oder — wie es den Verhältnissen angemessener heißen müßte — am mittleren Teile eines weiten Ventriculus communis (242d). Diese mittlere Dachplatte ist vorn eingesenkt und erhebt sich gewölbt erst mit der Annäherung an die hintere Grenze des Telencephalon. Diese Grenze ist durch die beginnende Ausstülpung der Paraphysis gekennzeichnet (*e'* in 242e). Die in 242f und g abgebildeten Schnitte treffen die Hemisphären im Bereich des Diencephalon und zeigen die offene Kommunikation der paarigen Ausstülpungen mit dem medianen Teile des Ventrikels. Der Schnitt f enthält dorsal die Dachplatte der

Pars parencephalica vor der Epiphyse, ventral die Einmündung der Augenstiele in den Recessus opticus. Der Schnitt *g* trägt die Epiphyse und fällt ventral in den Chiasmawulst. Zur Vervollständigung der hieraus zu entnehmenden Vorstellung der Gestaltung dient der in Fig. 243 gezeichnete Horizontalschnitt durch das Hirn eines dritten

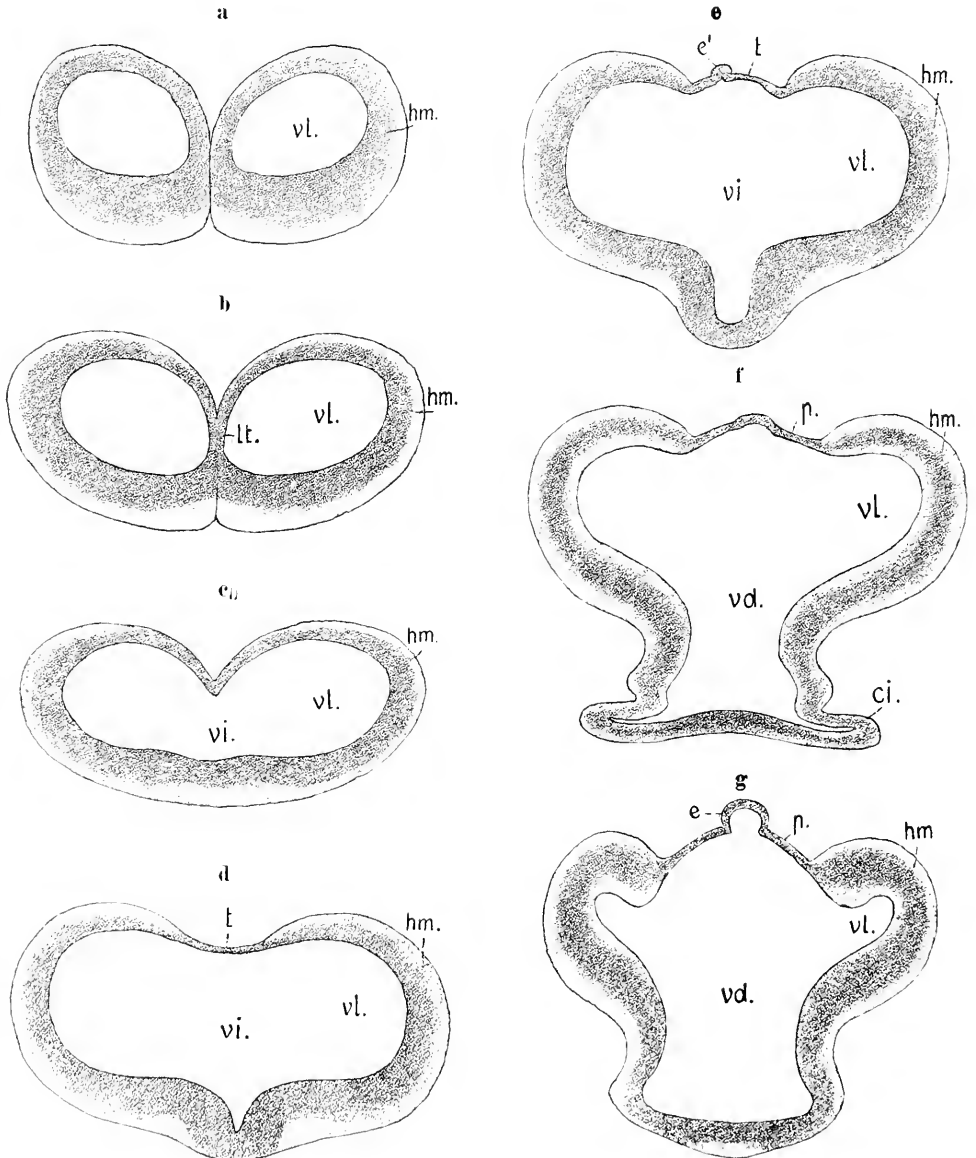


Fig. 242a—g. Dasselbe Objekt wie in Fig. 241. Durchschnitte durch die Hemisphären bis ins Diencephalon. 60:1. *hm* Hemisphäre. *vl* Ventriculus lateralis. *vi* Ventriculus impar. *vd* Ventriculus Diencephali. *t* Dach des Telencephalon medium. *p* Dach der Pars parencephalica Diencephali. *e'* Paraphysis. *e* Epiphysis. *ci* Stiel der Augenblase.

Embryo von *Anguis*, der nach den Dimensionen und dem äußeren Habitus den beiden für die vorausgehenden Abbildungen benutzten sehr nahe stand. Der Schnitt reicht vom vorderen Ende der Hemisphären bis zum Scheitelhöcker und fällt recht genau mit der Längsachse der Hemisphären zusammen.

Es ist aus dem Bilde der Fig. 243 ersichtlich, wie der dorsale Teil der Lamina terminalis zwischen den Hemisphären bei dem Vorwachsen derselben auf eine caudalwärts gerichtete Kante reduziert wird. Die Lamina wird geknickt und in die medialen Wände der Hemisphären einbezogen.

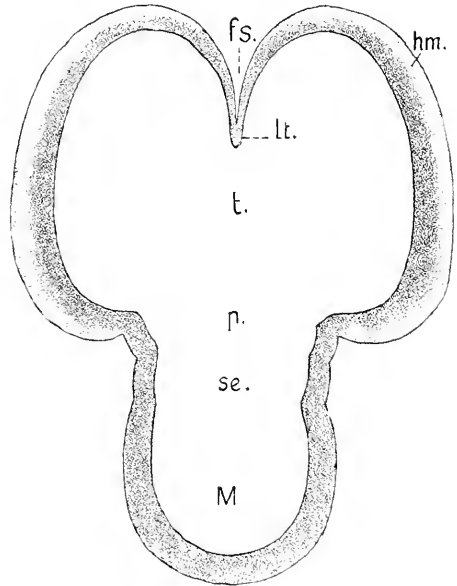


Fig. 243. *Anguis fragilis*, ca. 50 Urvirbel. Horizontalschnitt durch das Hirn. *t* Telencephalon. *hm* Hemisphären. *lt* Lamina terminalis. *p* Pars parencephalica. *se* Pars synencephalica. *M* Mesencephalon. *fs* Fissura sagittalis.

Unter Benutzung der sagittalen Schnittserie, welcher die Abbildung in Fig. 240 entnommen ist, wurde eine Rekonstruktion hergestellt, deren Dorsalansicht in Fig. 244 vorliegt. Am Dache sind die Paraphysis und Epiphysis zu sehen. Da die Paraphysis die hintere Grenze des Telencephalon bestimmt, so ist ohne weiteres aus der Abbildung ersichtlich, daß im vorliegenden Stadium die Hemisphären über diese Grenze hinausreichen und dabei, wie Fig. 243 es sehen ließ, in weit offener Kommunikation mit dem Ventrikel des Diencephalon stehen.

Ob dieses erste Uebergreifen der Hemisphären auf das Diencephalon allgemein bei den Reptilien statthat, weiß ich nicht, der Punkt bedarf weiterer Untersuchungen. Jedenfalls aber schütren sich die Hemisphären danach von den Seitenwänden des Diencephalon ab, und die Kommunikation der Seitenventrikel mit dem mittleren Raume beschränkt sich bald auf den Bereich des Telencephalon medium.

Die Abbildungen 237, 239, 240 zeigen die Neuromeren des Rautenhirnes an sagittalen Schnitten. In Fig. 244b liegt das Bild eines Horizontalschnittes durch das Rautenhirn einer Natter vor, an dem man die 5 vorderen Neuromeren in einer Schnittebene übersehen kann. Der Schnitt ist annähernd parallel zur Achse der vorderen Hälfte des Rautenhirnes geführt, beginnt vorn in halber Höhe des ersten Neuromers und läuft hinten gegen die Nackenbeuge dorsalwärts aus. An diesem Embryo hat die Bildung der Hemisphären noch nicht begonnen, die Abschnürung der Linse sich noch nicht eingeleitet, ein dünnes Tegmen Ventriculi quarti reicht nur bis zum fünften Neuomer, die dorsale Neuralleiste des Rückenmarkes ist erst am vorderen Drittel in Bildung.

Während man in älteren Stadien die Neuromeren derart gestaltet antrifft, daß den vorgebauchten konvexen Außenflächen innere, muldenförmig konkave Innenflächen entsprechen und die interneuromeren

Fig. 244.

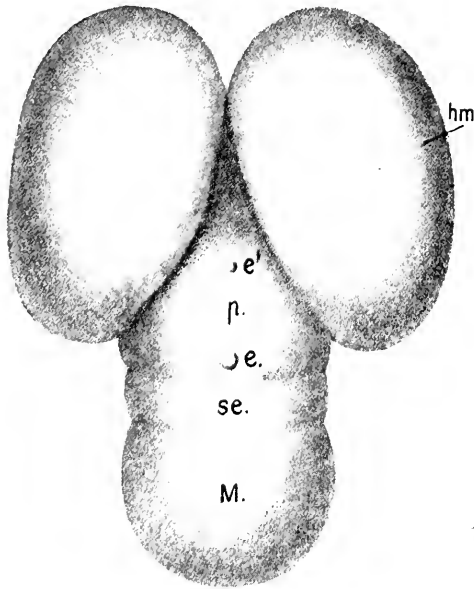


Fig. 244b.

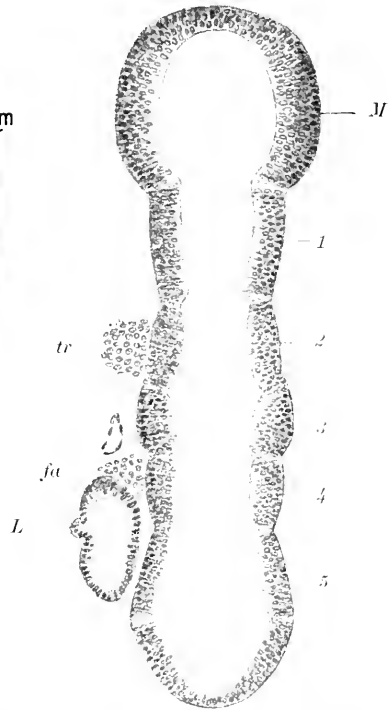


Fig. 244. *Anguis fragilis*. Hirn rekonstruiert nach der Schnittserie, zu welcher der Medianschnitt Fig. 240 gehört. 60:1. Bezeichnungen wie in 243. *e'* Paraphysis, *e* Epiphysis.

Fig. 244b. *Coronella austriaca* (LAUR.). Rautenhirn. 80:1. *M* Mesencephalon. 1-5 Neuromeren des Rhombencephalon. *tr* Ganglion des Trigeminus. *fa* Ganglion des Acustico-facialis. *L* Labyrinth.

Grenzen außen als Einschnürungen, innen als vorspringende Leisten erscheinen, liegen hier andere Verhältnisse vor. Nur das Neuromer 1 (Kleinhirneuromer) ist von dem Mittelhirn durch innere Leisten abgesetzt, weiterhin aber entsprechen den äußeren Einschnürungen auch innere interneuromere Furchen, und die inneren Flächen der Neuromeren erscheinen in sagittaler Richtung plan oder nur wenig konkav. Dieses Verhalten scheint mir durchweg das primäre zu sein. Erst mit der zunehmenden Hervorwölbung der Neuromeren nach außen verstreichen die inneren Grenzfurchen, und es treten an ihrer Stelle Leisten hervor. Da diese stärkere Ausbauchung der Neuromeren mit der dorsalen Verbreiterung des Rautenhirnes dorsalwärts beginnt, können in der dorsalen Region bereits innere Leisten bestehen und ventralwärts noch fehlen.

Das Verhältnis der peripheren Organe zu den Neuromeren ist das gleiche, wie es in den Figg. 85 und 87 bei *Acanthias* angegeben

wurde, und wie es seit den Untersuchungen von E. BERANECK (p. 153) bekannt ist. Dem zweiten Neuromer lagert der dem N. maxillaris und mandibularis zugehörige Teil des Trigeminalganglion an, dem vierten die noch nicht deutlich gesonderte Ganglionmasse des Acustico-facialis, dem fünften die Labyrinthblase. Diese ist aber weit länger als das Neuromer und reicht vorn fast bis zur Mitte des vierten.

Coluber natrix zeigt gegenüber den Lacertiliern und auch gegenüber Anguis manche Abweichungen am Medianschnitte durch das Hirn. Eine auffallende Besonderheit besteht darin, daß, während bei diesen (*Lacerta viridis*, *agilis*, *Anguis fragilis*) das Mittelhirn schon früh einheitlich erscheint und 2 Neuromeren des Mittelhirnes bereits in dem Stadium der Fig. 239 nur noch an den äußeren Sagittalschnitten, nicht mehr median zu unterscheiden sind, sich bei *Coluber natrix* weit länger eine dorsal wie seitlich tief einschneidende Furche erhält, die einen kleineren vorderen von einem größeren hinteren Abschnitte trennt, wie es in Fig. 245 zu sehen ist. Es lassen sich also hier noch spät von vorn an bis zur Rautenhirngrenze fünf abgesetzte Glieder am Dache zählen.

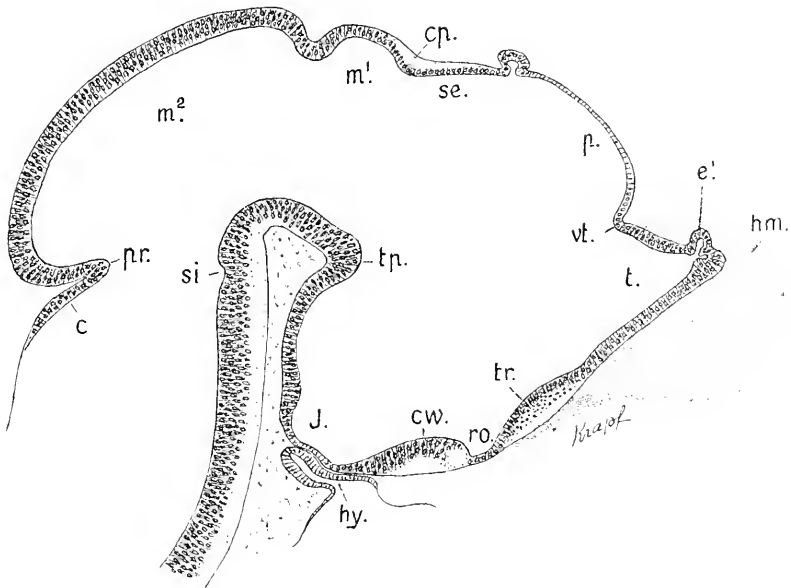


Fig. 245. *Coluber natrix*. Hirn median, 38:1. In diesem Stadium macht der Körper  $2\frac{1}{2}$  Spiralwindungen. Augen noch nicht pigmentiert. Nackenbeuge rechtwinklig. Chorda endet gleich vor der Nackenbeuge. *hm* Hemisphäre. *e¹* Paraphysis. *vt* Velum transversum. *t* Telencephalon. *p* Pars parencephalica. *se* Pars synencephalica Diencephali. *cp* Commissura posterior. *tr* Torus transversus. *ro* Recessus opticus. *cw* Chiasmawulst. *J* Infundibulum. *tp* Tuberculum posterius. *m¹*, *m²* vorderer und hinterer Abschnitt des Mesencephalon. *pr* Plica rhombo-mesencephalica. *c* Lamina cerebellaris. *si* Suleus intraencephalicus posterior.

Am äußersten Vorderende der Dachplatte des Telencephalon beginnt die Ausstülpung der Paraphysis, also an dem Scheitelpunkte des spitzen Winkels, in dem die hier median ganz geradlinig gestreckte Lamina terminalis mit der Dachplatte zusammentrifft. Den Winkel

nimmt seitlich das Foramen interventriculare ein. An der Grenze des Telencephalon gegen das Diencephalon erfolgt am Dache eine Einsenkung, die Einleitung zur Bildung des Velum transversum (*vt*). Ventral tritt an der Lamina terminalis der Torus transversus auf (*tr*), an dem sich außen bereits ein schwacher Faserbelag zeigt. Die Hemisphären reichen hier über den Bereich des Telencephalon caudalwärts nicht hinaus, und es ist fraglich, ob sie bei *Coluber* in ihrer primären Ansdellung sich so verhalten, wie es bei *Anguis* der Fall ist.

Auf das mir zur Verfügung stehende Material angewiesen, das zu einer kontinuierlichen Darstellung der Hirnentwicklung bei ein und derselben Art nicht ausreicht, muß ich mich an wechselnde Objekte halten. Die nächste Abbildung ist einem Embryo von *Lacerta vivipara* in vorgerückterem Entwicklungsstadium entnommen und bringt das Relief der inneren Fläche des Hirnes zur Anschauung.

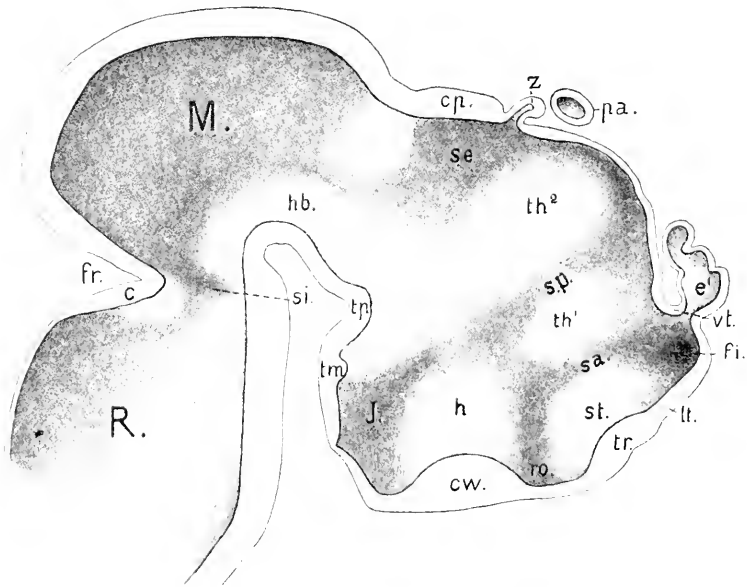


Fig. 216. *Lacerta vivipara*. Ansicht der Innenfläche des Hirnes. 50:1. Wirbel und Trabeculae cranii vorknorpelig. Bildung des Kopf gelenkes noch nicht eingeleitet. Paarige Augen schwach pigmentiert, Linse massiv. Parietorgan abgesehnürt, noch ohne Linsenbildung. Nackenbeuge rechtwinkelig. Hintere Körperhälfte spiral gedreht. *e'* Paraphysis. *z* Epiphysis. *pa* Parietorgan. *vt* Velum transversum. *f* Foramen interventriculare. *tr* Torus transversus. *st* Striatum. *h* Lamina terminalis. *co* Recessus opticus. *cw* Chiasmawulst. *tp* Tuberculum posterius superius. *tm* Tuberculum posterius inferius. *sa* Sulcus intraencephalicus anterior. *sp* Sulcus paracephalicus. *th¹* vorderes, *th²* hinteres Thalamusgebiet. *h* Pars hypencephalica Diencephali. *J* Ventriculus infundibuli. *ro* Recessus synencephalicus. *cp* Commissura posterior. *M* Mesencephalon. *hb* Haubenwulst. *c* Lamina cerebellaris. *R* Rhombencephalon.

Die im ganzen zu überschende innere Wandfläche des Vorderhirnes, von der Lamina terminalis an bis zum Mittelhirne, zeigt mehrere medialwärts gewölbte Felder, die durch Furchen geschieden sind. Die Abbildung läßt die Vergleichung mit dem in Fig. 94 p. 81



wiedergegebenen Bilde der inneren Seitenfläche des Hirnes eines Acanthiasembryo den Grundzügen nach durchführen.

Ganz vorn umgreift eine dorso-ventrale, vom Velum transversum ausgehende und in den Recessus opticus auslaufende gebogene Furche (*sa*) den caudalwärts vorspringenden Wulst des Stammlappens oder Corpus striatum (*st*). Diese Furche grenzt das Gebiet des Telencephalon medium gegen das Diencephalon ab und entspricht dem Sulcus intraencephalicus anterior, der hier durch die Ausbildung des C. striatum Bogenform erhalten hat. Davor liegt das Foramen interventriculare (*fi*) im Grunde einer Bucht, welche in diese Furehe ausläuft. Parallel der ersteren beginnt am Dache des Diencephalon, und zwar im Bereiche der Pars parencephalica, eine zweite, dorso-ventral gerichtete Furche (*sp*), die bei den Anamniern als Sulcus parencephalicus bezeichnet wurde. Sie wird in halber Höhe flacher und gabelt sich in zwei Arme, von denen der vordere sich gegen den Sulcus intraencephalicus anterior, der hintere gegen den Ventriculus Infundibuli richtet. Die Pars synencephalica zeigt einen Recessus (*se*), der auch bei Acanthias zu sehen ist. Durch diese Furchen werden an der Innenfläche der Seitenwand des Diencephalon drei Wülste abgegrenzt, zwei dorsale, ein ventraler, die in Fig. 246 mit *th*<sup>1</sup>, *th*<sup>2</sup> und *h* bezeichnet worden sind. Der auch in Fig. 94 p. 81 mit *h* bezeichnete ventrale Wulst gehört dem Hypencephalon an und entspricht dem Hypothalamus der anatomischen Nomenklatur. Der vordere dorsale Wulst, *th*<sup>1</sup>, zwischen den Furchen *sa* und *sp*, ist bei Acanthias in dem abgebildeten Stadium eine schmalere Leiste, die in der Abbildung keine Bezeichnung erhalten hat. Der hintere dorsale Wulst, *th*<sup>2</sup>, führt als Habenularwulst in Fig. 94 die Bezeichnung *gh*, weil er dort das dorso-ventral sich erstreckende Ganglion Habenulae und den Fasciculus retroflexus umschließt. Diese Bezeichnung wäre hier, bei Lacerta, zu eng gefaßt. Denn wenn sich in den Grundzügen dieses Reliefs in beiden Fällen auch die eben hervorgehobene Uebereinstimmung zeigt, so sind daneben auch die Unterschiede zu berücksichtigen. Es läßt sich mit voller Sicherheit sagen, daß der dem Wulste *th*<sup>1</sup> entsprechende vordere Wulst bei Acanthias gar keinen Anteil an der Bildung des Habenularganglions nimmt. Für Lacerta liegt diese Sicherheit nicht vor, nur so viel läßt sich sagen, daß gegen den dorsalen Teil des Wulstes *th*<sup>1</sup> der Tractus thalamo-mamillaris ausstrahlt, während der Fasciculus retroflexus aus dem dorsalen Teile des Wulstes *th*<sup>2</sup> hervorgeht. In dem vorderen Wulste wäre also der Nucleus anterior des Diencephalon zu suchen, aber es ist nicht auszuschließen, daß derselbe Wulst auch an der Bildung der Habenularganglien sich beteiligt. Beide Wülste enthalten aber nicht allein dorsalwärts die Anlage von Kernen, deren Gebiet in der anatomischen Nomenklatur als Epithalamus unterschieden wird, sondern ventralwärts auch ein anderes Kerngebiet, das des Thalamus sic stricte der Nomenklatur, wenn auch hier im Bilde eine Grenze zwischen beiden nicht bestimmt hervortritt. An dem Reliefbilde des embryonalen Acanthiashirnes ließ sich dieses Gebiet noch nicht mit Sicherheit bestimmen, es wurde dort bemerkt, daß vielleicht der vordere Wulst dahin zu rechnen wäre.

Diese Hinweise sollen nur darauf aufmerksam machen, daß in gewissen Formen und in gewissen Stadien sich ursprünglich zwei hintereinander gelegene Anlagen als Thalamus vorfinden. Wenn das

übereinstimmend bei Formen angetroffen wird, die, wie Elasmobranchier und Reptilien, phyletisch früh divergierenden Entwicklungsreihen angehören, darf der Thatsache wohl eine allgemeine Bedeutung zugeschrieben werden.

Die Pars synencephalica mit ihrem in Fig. 246 sichtbaren Recessus (se) entspricht der Region des Metathalamus der Nomenklatur.

Hinter dem Synencephalon, am Eingange zum Mittelhirne, springt ein Kerngebiet gewölbt hervor, in dem man wohl den Nucleus praeteectalis EDINGER's zu suchen hat.

Das Dach des Mittelhirnes erhebt sich gleichmäßig blasig über den Haubenwülsten (*hb*) des Bodens. Hinter dem Sulcus intracerebralis posterior (*si*) tritt das Cerebellum hervor.

Das vor der Epiphysis gelegene Organ (*pa*) hat sich von derselben abgeschnürt und erscheint als eine elliptische Blase mit gleichmäßiger, einfach epithelialer Wand. Es ist das Parietalorgan. Die Epidermis berührt es nicht, eine dünne Lage Bindegewebe liegt dazwischen. — Der proximale, mit dem Hirn in Verbindung gebliebene Teil der Epiphyse (*z*) heißt von nun an Zirbelschlauch.

Die Paraphysis dieses Stadiums ist ein länglicher, vielfach ausgebuchteter Beutel mit etwas eingeschnürtem Halse; das freie Ende richtet sich caudalwärts.

Die in die Zeichnung nicht aufgenommenen Hemisphären sind in diesem Stadium konisch gestaltet, mit stumpfem vorderem Pol, der die Riechgruben frontalwärts überragt. Die Nervi olfactorii verlaufen vom Hirn aus verfolgt, ventral-caudalwärts. Gefäßreiches, meningeales Gewebe stülpt, hart vor der Paraphysis, die medialen Wände der Hemisphären an ihrem hinteren Ende gegen die Seitenventrikel ein.

In dem nächsten mir zur Verfügung stehendem Stadium eines Lacertilierhirnes haben sich diese Verhältnisse geändert: die Ethmoidalregion des Kopfes hat sich gestreckt, das Riechorgan ist vorgelagert worden und liegt vor dem Ende der Hemisphären. Die Form der Hemisphären ist auch eine andere geworden; es setzen sich, durch Einschnürungen gesondert, drei hintereinander gelegene Abschnitte an denselben ab, von denen die beiden vorderen dem Lobus olfactorius angehören, der hinterste, massigere Teil wäre als Hemisphaerium im engeren Sinne zu bezeichnen (vgl. Fig. 249).

Im größeren Teil ihrer Länge liegen die Hemisphären über den Orbitae und dem bereits knorpiligen Septum interorbitale, der Torus transversus aber und der ventrale Teil des Hemisphaerium hinter diesem Septum. Das Septum stellt dem Längenwachstum des Hirnes in frontaler Richtung ein Hindernis entgegen und bedingt ein Zusammendrängen der in der Längsrichtung aufeinander folgenden Abschnitte. Das Vorderhirn im ganzen — Telencephalon medium und Diencephalon zusammengefaßt — wird kurz und zugleich hoch. Der Boden des Rhombencephalon drängt gegen das Infundibulum heran und wird ventralwärts stark ausgebaucht. Diese Erscheinung ist übereinstimmend bei Anguis und Lacerta zu beobachten. Die beiden nächsten Abbildungen sind Anguis entnommen und veranschaulichen den Vorgang.

Die Verkürzung des Vorderhirnes ergibt sich bei der Vergleichung der Medianschnitte in den Figg. 247 und 248 deutlich aus der zunehmenden Annäherung des Torus transversus (*tr*) an die hintere Wand des Infundibulum und aus der Verkürzung des Daches. — Die

Veränderungen am Dache anlangend, begeht man keinen bedeutenden Fehler, wenn man den freien Umschlagsrand des Velum transversum (*vt*) als fixen Punkt auffaßt. Seine Stellung zum Eingange in den Schlauch der Paraphysis ändert sich nicht. Es wird nämlich dieser Rand durch eine Kommissur fixiert (*epp* Fig. 248) welche spurweise bereits in dem Stadium der Fig. 247 wahrnehmbar wird. Sie ist von RABL-RÜCKHARD bei *Psammosaurus* entdeckt und als „Fornixrudiment“ angesehen worden (1881). AD. MEYER bezeichnet sie als hintere Mantelkommissur (1893).

Mit EDINGER benenne ich sie demnach als *Commissura Pallii posterior*. Sie liegt am äußersten Vorderende der *Taeniae thalami*.

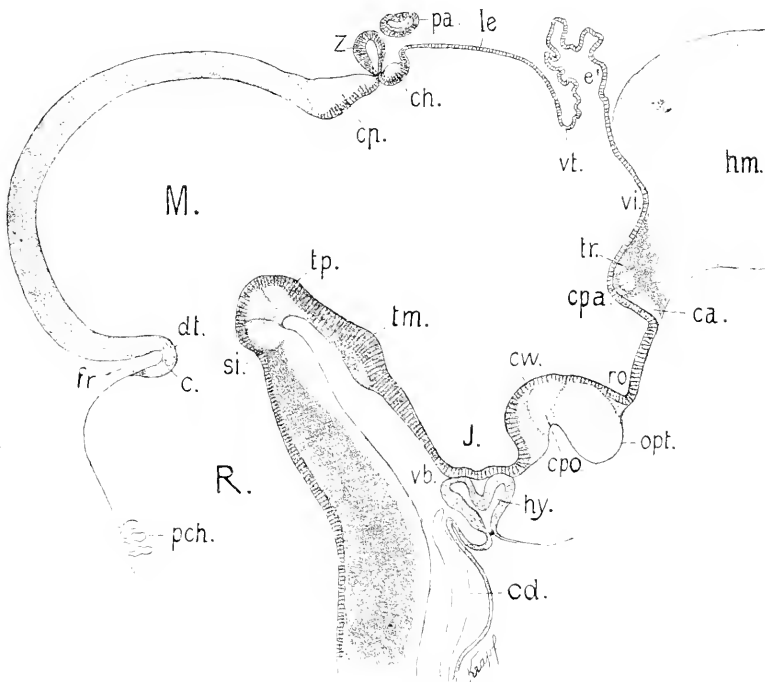


Fig. 247. *Anguis fragilis*. Wirbelsäule und Schädelbasis, Septum interorbitale und Ethmoid knorplig. Kopfelenk ausgebildet. Zahuleisten in beiden Kiefern. Hirn im Medianschnitt. 50:1. *hm* Hemisphäre. *vt* Ventriculus impar. *tr* Torus transversus. *ca* Commissura anterior. *cpa* Commissura Pallii anterior. *opt* Chiasma opticum. *cpo* Commissurae postopticae. *le* Lamina ependymalis des Tegmen Diencephali. *ch* Commissura habenularis. *dt* Decussatio trochlearis. *c* Commissurae cerebellares. *hy* Hypophysis. *cd* Chorda. Andere Bezeichnungen wie in Fig. 246.

Ueber diesen fixen Punkt wächst die Paraphysis als langer Schlauch dorsocaudalwärts aus und erreicht den Zirbelschlauch.

Es kann nun keinem Zweifel unterliegen, daß die hier als Velum transversum bezeichnete Duplikatur in der Serie der Bildungen des Vorderhirndaches der gleichbenannten Duplikatur bei den Anamniern entspricht, aber es besteht dabei doch auch ein wesentlicher Unterschied. Hier, bei den Reptilien, beschränkt sich das Velum auf das Dach und würde überhaupt nicht hervortreten, wenn die Bildung der

Paraphysis unterbliebe, dort beginnt die Bildung des Velum unabhängig von der Paraphysis, die erst später vorwächst (Elasmobranchier,

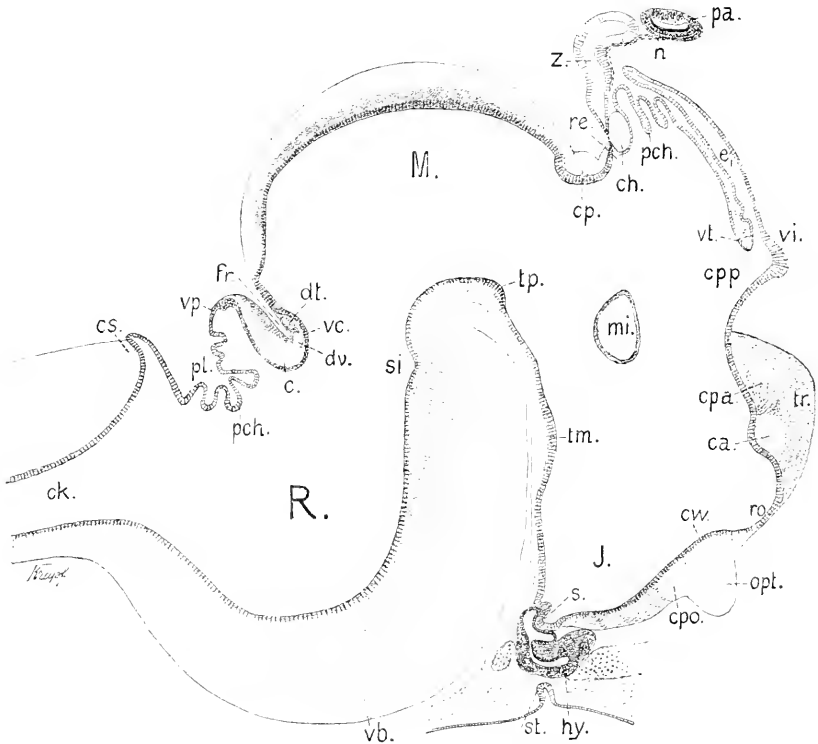


Fig. 248. *Anguis fragilis*. Aelteres Stadium. Schuppenbildung eingeleitet in welligen Erhebungen des Integuments, Zähne in Säckchen. Hirn median. 50:1. Bezeichnungen wie in Fig. 246 und 247, dann *cpp* Commissura Pallii posterior. *n* Nerv des Parietalorgans. *re* Recessus pinealis. *pch* Plexus chorioidei am Diencephalon und Rhombencephalon. *mi* Massa intermedia. *dv* Decussatio Veli. *re* Valvula Cerebelli. *vp* Velum medullare posterius. *pl* Plica chorioidea. *es* Commissura spinalis. *ck* Centralkanal des Rückenmarkes.

Ganoiden, Urodelen) oder auch gar nicht erscheint (Forelle), und es ragt das Velum weit in den Ventrikel hinein.

Die in Fig. 247 nur blasig als Lamina chorioidea ependymalis aufgeblähte Dachplatte der Pars parencephalica des Diencephalon wird später durch gefäßreiches meningeales Gewebe in Form von Zotten eingestülpt und stellt zusammen mit der meningealen Schicht die Tela chorioidea des Ventriculus tertius dar. Die in den Ventrikel hineinragenden, in Querreihen stehenden Zotten geben den Plexus chorioideus dieses Ventrikels, der von den Plexus laterales der Hemisphären durch die Paraphysis getrennt ist.

Die von der Commissura posterior ganz überlagerte Pars synencephalica des Diencephalon verkürzt sich zunehmend, und die Kommissur senkt sich vor der Abdachung des Mittelhirnes tief ein.

Die Verkürzung betrifft aber besonders das Telencephalon medium, welches man sich durch die vom unteren Rande des Velum transversum zum Recessus opticus gezogene Linie begrenzt vorzustellen

hat. Der *Ventriculus impar* (*vi*), an dem man seitlich das Foramen interventriculare zu suchen hat, beschränkt sich auf den kurzen Recessus über dem *Torus transversus*.

Ein Vergleich der Abbildungen 227 und 248 läßt den großen Unterschied erkennen, der in Bezug auf diese Verhältnisse zwischen Urodelen und Reptilien besteht. Bei jenen reicht der *Ventriculus impar* weit über den *Torus transversus* hinaus, und die von dem *Torus* getragenen Kommissuren ziehen hinter dem Foramen interventriculare in die Hemisphären. Bei den Reptilien verhält es sich umgekehrt (OSBORN), das Foramen hat eine mehr caudale Lage, und diese Kommissuren nehmen ihren Verlauf vor dem Foramen interventriculare. Die Batrachier nehmen hierin eine Zwischenstellung ein, wie ein Blick auf Fig. 228 ergibt, aber auch hier bei diesen verläuft die *Commissura Pallii anterior* noch wie bei den Urodelen.

Dieser Wechsel in der Lage der im *Torus transversus* enthaltenen Kommissuren zu den *Foramina interventricularia* muß auf frühe Verhältnisse zurückgeführt werden und ist wohl schon durch die erste Anlage der Hemisphären und ihre Lageverhältnisse zum medianen Vorderhirne bedingt. Die Homologie der Kommissuren wird dadurch nicht berührt. Zur befriedigenden Klarstellung sind aber eingehendere vergleichende Untersuchungen erforderlich. — Die Zunahme der *Commissura Pallii medialis* erscheint in Fig. 248, verglichen mit der vorausgehenden Abbildung, beträchtlicher als die der *Commissura anterior*. Zugleich vergrößert sich der *Torus transversus* entsprechend und rückt immer weiter dorsalwärts auf.

Die gleichzeitigen Veränderungen in der Stellung und Form des Hirnbodens und des *Infundibulum* ergeben die Abbildungen. Das *Infundibulum* nimmt erst spät Trichterform an und entwickelt dann auch an seinem Ende einen gegen die *Hypophysis* vorwachsenden kleinen runden Sack, den *Saccus Infundibuli* (*s* in Fig. 248). — Einen deutlichen Recessus mamillaris an der hinteren *Infundibularwand*, wie er beim Frosche erwähnt wurde, finde ich weder bei *Anguis*, noch bei *Lacerta vivipara* und *agilis* in Stadien mit beginnender Schuppenbildung, wohl aber stets ein gegen den Ventrikel vorspringendes medianes *Tuberculum* (*tm*), das *Tuberculum posterius inferius*. Es tritt stark ausgeprägt bei Teleostiern hervor (Fig. 153) und ist da bereits, nach BÉLA HALLER, als *Tuberculum posterius inferius* benannt worden.

Die mediane Vereinigung der Seitenwände des Diencephalon, die bei Säugern die *Massa intermedia* (*Commissura mollis* älterer Bezeichnung) liefert, findet sich auch bei Reptilien. Sie tritt bei *Anguis* zuerst im Bereich des vorderen *Thalamuswulstes* (Fig. 246 *th'*) auf und dehnt sich dann caudalwärts aus. An dem Objekte der Fig. 248 war das *Ependym* an der medianen Kontaktfläche noch nicht ganz geschwunden.

Nachdem das *Parietalorgan* und der *Zirbelschlauch* sich voneinander gelöst haben, trennt sich bei *Anguis* der Schlauch vom *Ependym* des zwischen der *Commissura habenularis* und *Commissura posterior* gelegenen *Recessus pinealis* ab. Die Abtrennung leitet sich bereits in dem Stadium der Fig. 247 ein und erscheint in Fig. 248 vollzogen. Beide Kommissuren kommen dann median in Berührung und bleiben nur durch die *Limitans meningeae*, die jede für sich bekleidet, getrennt.

Von den auf das Tuberculum posterius folgenden Dekussationen und Kommissuren, wie von dem Ganglion interpedunculare giebt Fig. 247 eine Vorstellung. An älteren Objekten ist die Abgrenzung derselben nicht so klar. — An dem jüngeren Objekte (Fig. 247) stellt sich der mediane Teil des Cerebellum im Durchschnitte als eine kurze epitheliale Platte dar, die zwei Faserzüge trägt. Der vordere schwächere Strang ist die Dekussation der Trochleares, die dahinter gelegene stärkere Strangmasse wird früher sichtbar und wäre zunächst unter der Bezeichnung Commissura cerebellaris zusammenzufassen. — An dem älteren Objekte (Fig. 248) hat die bedeutend vergrößerte Kleinhirnplatte sich steil aufgerichtet und hat S-Form angenommen, sie ist dorsal, wie ventral hakenförmig umgebogen und gliedert sich danach in drei Abschnitte. Der mittlere Hauptteil der Platte ist jetzt histologisch geschichtet und begreift das Cerebellum sic stricte; der vordere, an das Dach des Mittelhirnes anschließende Haken (*vc*) stellt das Velum medullare anterius (Valvula Cerebelli), der hintere Haken (*vp*) das Velum medullare posterius vor. Das Velum medullare anterius enthält vorn die Dekussation der Trochleares, dahinter die Decussatio Veli (EDINGER 1900). Das Velum medullare posterius setzt sich durch einen leichten Wulst von dem kurzen, breit eingefalteten Tegmen Ventriculi quarti ab. Die breite Falte heißt die Plica chorioidea: von ihrem Grunde gehen die Zotten und sekundären Falten des Plexus chorioideus ab. Die Einmündung des Centralkanales (*ck*) in den 4. Ventrikel wird von einer Kommissur (*cs*) überbrückt, die ganz die gleiche Lage hat wie die Commissura spinalis (GOTTSCHKE) bei Teleostiern. Ich erwähnte bereits, daß sie sich auch bei Aepenser und bei Amphibien findet.

Die tief eindringende Fissura rhombo-mesencephalica (*fr*) bedingt eine Enge am Uebergange vom Mittel- zum Rautenhirne, einen Isthmus. Um innerhalb des Rautenhirnes die Gebiete des Metencephalon und Myelencephalon abzugrenzen, dazu fehlen jetzt die Anhaltspunkte. Das dem Längenwachstum sich entgegenstellende Hindernis hat die Aufrichtung der Kleinhirnplatte und die weit ausholende ventrale Ausbuchtung des Rautenhirnbodens bewirkt, wodurch eine früher unterscheidbare Grenze ganz ausgeglichen wird.

Das Profil der Hemisphären an dem jüngeren, durch Fig. 247 charakterisierten Hirne von Anguis ist in Fig. 249 wiedergegeben.

Der abgebildete Sagittalschnitt trifft die Hemisphäre in ganzer Länge und eröffnet den Ventrikel nahe der medialen Wand, welcher der in den Ventrikel hineinragende Wulst angehört. Die Gesamtform der Hemisphäre ist birnförmig, mit verjüngtem Vorderende. An der unteren Fläche schneidet eine quere Furche, die Fissura limbica (*fl*), ein und trennt das Gebiet des Lobus olfactorius von dem Hemisphaerium im engeren Sinne. Dorsal wird diese Sonderung durch eine leichte Einsattelung bezeichnet. Im Bereiche des Lobus olfactorius scheiden sich zwei Gebiete ebenfalls durch eine quere Furche, die ventral sichtbar ist. Das vordere liefert später den Bulbus und Pedunculus olfactorius, das hintere (*oo*) ist die Area olfactoria nach EDINGER (Tuberculum olfactorium KÖLLIKER). — In den Bulbus treten gesondert zwei Stränge der Riechnerven ein, der vordere geht mehr an die obere Seite des Bulbus, der hintere an die untere Fläche, und zwar etwas weiter caudalwärts. Der Seitenventrikel setzt sich verengt bis gegen das Ende des Bulbus olfactorius fort.

Die Form der gesamten Hemisphäre von *Anguis* aus einem älteren Stadium, nämlich dem der Fig. 248, veranschaulicht die Abbildung Fig. 250.

Der frontalwärts gestreckte Lobus olfactorius und das bedeutend höhere und breitere Hemisphaerium im engeren Sinne sind hier be-

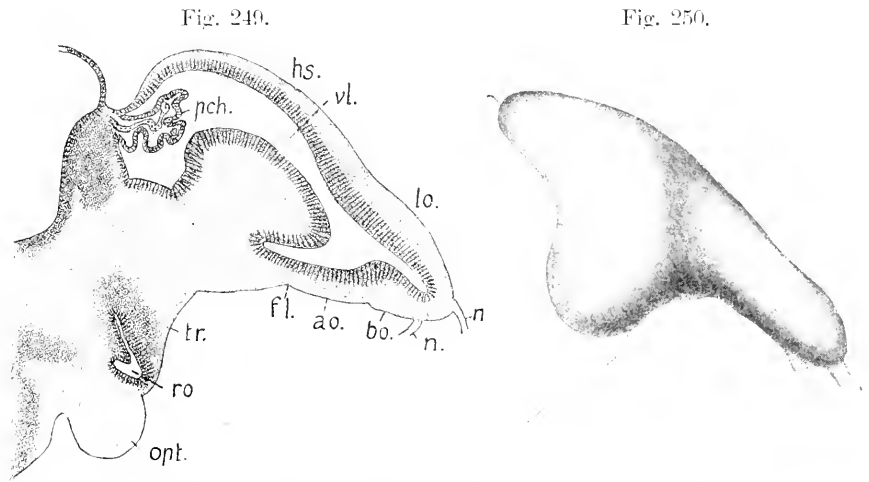


Fig. 249. *Anguis fragilis*; Stadium der Fig. 247. Hemisphäre nach einem Sagittalschnitt. 50:1. *hs* Hemisphaerium. *lo* Lobus olfactorius. *bo* Bulbus olfactorius. *n* Nervi olfactorii. *ao* Area olfactoria. *fl* Fissura limbica. *pch* Plexus chorioideus lateralis. *ro* Recessus opticus. *opt* Chiasma opticum. *tr* Torus transversus.

Fig. 250. *Anguis fragilis*. Hemisphäre in lateraler Ansicht, nach einer Rekonstruktion. 25:1.

stimmt von einander abgesetzt als in Fig. 249. Das Hemisphaerium ist in zwei Lappen ausgezogen, den ventralwärts gerichteten Lobus temporalis und den caudalwärts vorgewachsenen, konisch gestalteten Lobus posterior.

Ueber die innere Gestaltung des Hirnes von *Anguis* in diesem vorgerückten Stadium und über die Beschaffenheit der medialen Wände der Hemisphären geben die folgenden Abbildungen von Querschnitten Aufschluß. Die Zeichnungen berücksichtigen im wesentlichen nur die Form, in der Tönung aber sind die noch kernfreien Faserzüge und die kernarmen Partien hell gehalten, die kernreicheren Teile um so dunkler, je dichter gelagert die Zellkerne sich finden.

Die Schmitte durch den Bulbus olfactorius am Beginne des Ventriculus Lobi olfactorii zeigen den Bulbus von einer äußeren Lage kernfreier Fasersubstanz umschlossen. Im kernreichen Centrum liegt der Ventrikel als ein schräg gestellter Spalt, näher der ventralen Fläche.

Die vordere Portion der Riechnerven tritt an das Ende des Bulbus, umfaßt ihn von außen und innen und senkt sich in die mediale und laterale Fläche ein. Die hintere Portion tritt etwas weiter rückwärts an die ventrale und mediale Seite des Bulbus. — Noch im Bereich der hinteren Riechnerven gabelt sich der spaltförmige Ventrikel ventral, ein Ast desselben richtet sich medialwärts

(Fig. 251a). Diese Form erhält sich aber nur in wenigen Schnitten. — Das meningeale Gewebe bildet vorn zwischen den Riechlappen eine die Fissura sagittalis einnehmende Hirnsichel, Falx cerebri. Weiterhin rücken die Lappen nahe aneinander und werden von einem mächtigen Blutsinus überlagert. Der Ventrikel wird geräumiger, im Querschnitt leicht sichelförmig gebogen, eine Gabelung der Lichtung ist nicht mehr zu sehen (Fig. 251b).

Fig. 251a.

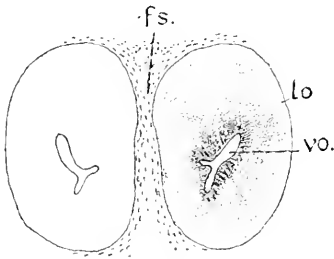


Fig. 251b.

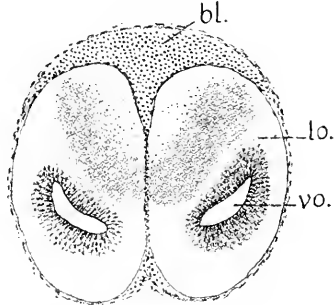


Fig. 251a. Anguis, Stadium der Fig. 248. Querschnitte durch den Lobus olfactorius. 50:1. *lo* Lobus olfactorius, im Bereich der Eintrittsstelle der hinteren Riechnerven. *vo* Ventriculus olfactorius. *fs* Falx Cerebri.

Fig. 251b. Lobus olfactorius hinter dem Eintritte der Riechnerven. *lo*, *vo* wie in 251a. *bl* Blutsinus.

Fig. 252a.

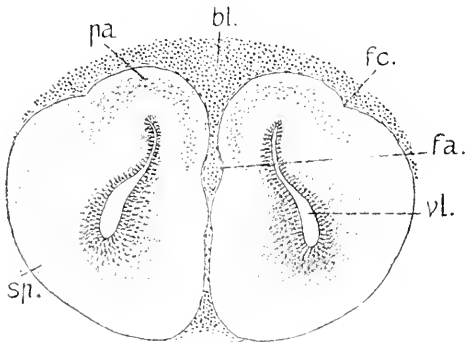


Fig. 252b.

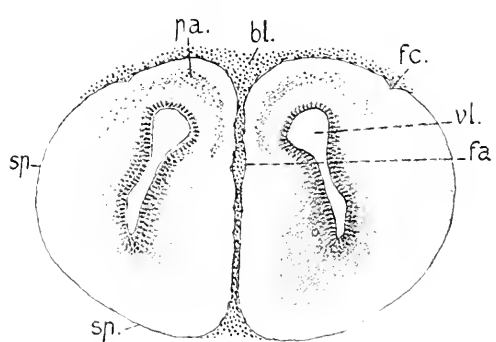


Fig. 252a und b. Querschnitte durch das Grenzgebiet des Lobus olfactorius gegen das Hemisphaerium. 50:1. In beiden Abbildungen *pa* Pallium, *sp* Subpallium, *fa* Fissura arcuata, *fc* Fissura collateralis, *vl* Ventriculus lateralis, *bl* Blutsinus.

Das im Bilde Fig. 251b dunkel gehaltene Feld über dem von mehrschichtigem Ependym umkleideten Ventrikel zeigt dicht gelagerte Zellen, mit dünnen Faserbündeln dazwischen. Der dorso-mediale Teil des Querschnittes wird jetzt allein von kernfreier Fasermasse eingenommen. In den folgenden Schnitten schwindet auch diese dorso-mediale Faserlage, das dunkle Feld rückt ganz bis an die Oberfläche. — Der Ventrikel ändert im rückwärtigen Gebiete des Lobus olfactorius mehrfach seine Form, er wird erst im Querschnitte dreieckig, dann wieder spaltförmig, aber mit geänderter Richtung. Erstreckte sich die



schräge Achse des Spaltes vorher in der Richtung von oben-lateral nach unten-medial, so kehrt sich jetzt die Richtung des Spaltes um, wie aus Fig. 252a zu sehen ist.

Diese Aenderung kennzeichnet an diesem Objekte das Grenzgebiet des Lobus olfactorius gegen das Hemisphaerium.

In diesem Grenzgebiete beginnt dorsal eine Sonderung an der Hemisphäre. Ein kleinerer Bezirk am Uebergange von der lateralen zur medialen Fläche grenzt sich lateral durch eine Furche (*fc*) ab und greift über den Ventrikel hinweg auf die mediale Seite über, dort an einer Einsenkung (*fa*) der medialen Wand endend. Vor dem hier gezeichneten Schnitte der Fig. 252a beginnt dieser Teil ganz schmal als eine kappenartige Auflagerung auf den Lobus olfactorius und nimmt dann caudalwärts an Breite zu. Er stellt das Pallium (*pa*) den Hirnmantel, vor. Demgegenüber wäre der ganze übrige Teil des Hemisphaerium, wie bei den Amphibien, als Subpallium (*sp*), oder Pars subpallialis zu unterscheiden. AD. MEYER (1893) bezeichnet das Subpallium des Reptilienhirnes — nach dem Vorgange von BURDACH für das menschliche Hirn — als Hirnkern. Seit WM. TURNER (1891) wird der Hirnkern der Säuger von dem Pallium als Rhinencephalon unterschieden, und dementsprechend faßt auch EDINGER (1900) das Subpallium der Reptilien unter der Bezeichnung Rhinencephalon zusammen. Die das Pallium hier lateral begrenzende Furche (*fc*) nennt EDINGER *Fissura collateralis*. Ob sie der *Fissura rhinalis* (rhinal fissure WM. TURNER) bei niederen Mammalien entspricht, was sehr wahrscheinlich ist, bedarf immerhin noch genauere Feststellung. Sie hat hier nur kurzen Verlauf. Die Einsenkung an der medialen Grenze des Pallium (*fa*) setzt sich an diesem Objekte caudalwärts fort, aber mit wechselnder Deutlichkeit; sie ist der Bogenfurche (ARNOLD 1834, F. SCHMIDT 1862) oder Ammonsfurche (MIRHALKOVICS 1877) bei Mammalienembryonen homolog. Wenn ich die Bezeichnung *Fissura arcuata* auf diese Furche übertrage, so ist es vielleicht nicht ganz in Uebereinstimmung mit EDINGER.

Das Pallium wird erst bei den Reptilien durch eine bestimmte Schichtung, die *Formatio pallialis* oder Rindenformation, charakterisiert. Wie in den Abbildungen der Fig. 252 zu sehen ist, hebt sich in dem hier vorliegenden Stadium eine mittlere, in den Zeichnungen dunkler gehaltene Schicht von einer äußeren und inneren kernfreien, hell gehaltenen Schicht deutlich ab. Die mittlere Schicht enthält die dem Hirnmantel der Amnioten eigenen Pyramidenzellen der grauen Hirnrinde. Sie setzt sich auf die mediale Seite des Hemisphaerium fort, dort mit einer leichten Biegung gegen den Ventrikel endend. Diese mediale Grenze des Pallium heißt der Mantelrand.

Auf die Bedeutung des Pallium und die histologischen Verhältnisse, sowie auf die Unterscheidung von Längszonen an demselben ist hier nicht näher einzugehen, das gehört ins folgende Kapitel.

Der in Fig. 252a noch spaltförmige Ventrikel erweitert sich darauf unter dem Pallium blasenförmig, bleibt im ventralen Teile ein Spalt. Die die *Fissura sagittalis* einnehmende Hirnsichel ist sehr blutreich; der mächtige dorsale Sinus geht caudalwärts in ein Venengeflecht aus, das sich über die ganze Länge des Hemisphaerium und des Zwischenhirnes bis zum Mittelhirn erstreckt.

Die folgenden Schnitte bieten erst die charakteristische Gestalt

des Hemisphaerium, wie es sich bis zum Torus transversus im wesentlichen erhält (Fig. 253).

Der Durchschnitt des Ventrikels nimmt T-Form an, der horizontale Schenkel ist geräumiger, der vertikale Schenkel (*vs*) wird verengt, indem zwei starke Wülste, deren vordere Enden bereits in Fig. 252 b zu sehen waren, gegen die Lichtung vorspringen. Der laterale Wulst ist das Corpus striatum.

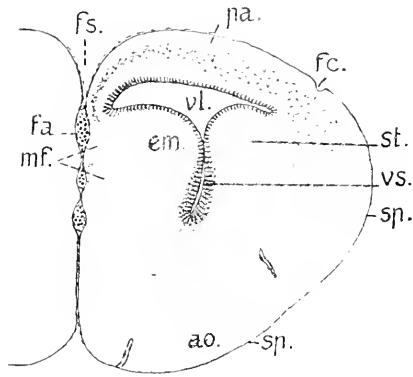


Fig. 253. Querschnitt durch das Hemisphaerium, 50:1. Der dorsale Blut sinus ist weggelassen. *pa* Pallium, *sp* Subpallium, *ao* Area olfactoria des Subpallium, *mf* mediale Faserstränge, *fa* Fissura arcuata, *fc* Fissura collateralis, *fs* Fissura sagittalis, *vl* weiterer dorsaler Teil des Ventrikels, *vs* sagittaler Ventrikelspalt, *st* Corpus striatum, *em* Eminentia medialis Hemisphaerii.

tum (*st*). Der mediale Wulst (*em*) wird bisher bei erwachsenen Reptilien, wo er viel schwächer ist, nicht übereinstimmend benannt. C. L. HERRICK (1893) bezeichnet denselben als Intraventricular lobe. AD. MEYER (1893) als Septum pellucidum und unterscheidet darin das mediale Stammganglion. RABL-RÜCKHARD als Ammonsfalte. Ich ziehe die indifferente Bezeichnung Eminentia medialis Hemisphaerii vor.

Das Pallium (*pa*) bildet das Dach des Ventrikels und ist auch hier durch die Fissura collateralis außen scharf abgegrenzt, aber, caudalwärts verfolgt, schwindet die Furche vollständig. An der medialen Fläche der Eminentia medialis, ventral vom Mantelrande sammeln sich Faserbündel an, die in Fig 253 *mf* als zwei übereinander gelegene helle Flecke angedeutet sind. Kurz vor dem die Kommissuren tragenden Torus transversus tritt eine Aenderung des Bildes darin ein, daß der Spalt zwischen den Hemisphären, die Fissura sagittalis, sich in ihrem dorsalen Teile erweitert und die blutreiche Sichel in der Höhe des Mantelrandes an Breite zunimmt, ganz am Grunde aber wird diese Fissur besonders eng, indem die medialen Flächen hier zusammenrücken. So verhält es sich auch an den Schnitten, die den Torus transversus selbst und ventral das Telencephalon median treffen, welches, schmal beginnend, in rasch zunehmender Breite mit der Ventralregion der Hemisphären in Verbindung steht.

Hier erfordert die mediale Wand des Hemisphaerium besondere Berücksichtigung. Man sieht diese Wand an zwei übereinander gelegenen Stellen eingesenkt, zweien Längsfurchen entsprechend. Die obere flachere und weitere Furche ist die schon vorher wahrnehmbare Fissura arcuata (*fa*), die Bogenfurchen. Sie zieht unterhalb des Mantelrandes hin, wo die mittlere Schicht des Mantels ausläuft. Erfüllt wird sie durch stärkere Gefäße des den Sichelspalt einnehmenden Konvoluts. Unterhalb der Fissura arcuata ist eine zweite engere Furche zu sehen, die vorher nicht beständig sich zeigte, die Fissura chorioidea (*fc*). Ventralwärts von dieser verengt sich der mediane

Sichelspalt zwischen den Hemisphären, die Fissura sagittalis, zu einem ganz engen Schlitz.

Die in Fig. 253 in zwei Portionen sich sammelnden Fasern (*mf*), die als helle Flecke in der Zeichnung erscheinen, schlagen eine andere

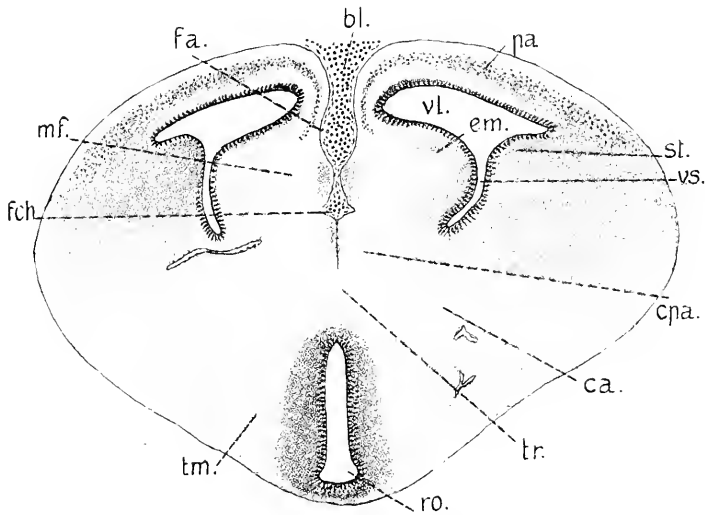


Fig. 254. Querschnitt durch das Telencephalon im Bereich der Commissuren. 50: 1. *pa* Pallium, *em* Eminentia medialis Hemisphaerii, *st* Corpus striatum, *vl* weiter Teil des Ventriculus lateralis, *vs* sagittaler Ventrikelspalt, *cpa* Commissura Pallii anterior, *mf* medialer Faserzug, *ca* Commissura anterior, *fa* Fissura arcuata, *fch* Fissura chorioidea, *ro* Recessus opticus, *tr* Torus transversus, *tm* Telencephalon medium.

Richtung ein, sie wenden sich in der medialen Wand ventralwärts und gelangen in den Torus transversus. In Fig. 254 stellen sie die hufeisenförmig gestaltete, hell gehaltene Masse dar. Medialwärts von diesem Zuge der medialen Fasern (Mantelfasern AD. MEYER 1893) sieht man zwei in Fig. 254 grau gehaltene Körper, den einen über dem anderen unter der Fissura chorioidea. In Fig. 255 (*m* und *m'*) sind sie bei stärkerer Vergrößerung gezeichnet. Der obere entspricht der Lage nach dem Ganglion Septi beim Frosche nach GAUPP (Fig. 219 *sg*), den unteren Körper finde ich dort nicht. Es scheint mir der Situation angemessen, den oberen als Corpus mediale Hemisphaerii, den unteren als Corpus praecommissurale zu benennen. Auf welche Kerne am Hirne erwachsener Reptilien sie zu beziehen sind, ist unbekannt. Sie werden durch den Zug der medialen Fasern von der gegen den Ventrikel vorspringenden Masse der Eminentia medialis abgegliedert. Der Zug dieser Fasern hat in der Querebene der Fig. 255 seine größte Mächtigkeit und zeigt, soweit hier zu sehen, eine Spaltung in zwei Portionen, der stärkere Zug überschreitet die Mediane und bildet die bei den Reptilien vor dem Foramen interventriculare gelegene Commissura Pallii anterior (*cpa*), ein anderer Teil (*cf*) zieht ventralwärts und gelangt vor der Commissura anterior in die Seitenwand des Zwischenhirnes als Columna Fornicis. Zwischen den Columnae Fornicis findet unterhalb der Commissura Pallii anterior auch noch Austausch von Fasern statt.

Die Bezeichnung „Commissura Pallii anterior“ rührt von RABL-RÜCKHARD her (1878), der bereits daran dachte, sie mit der kommis-

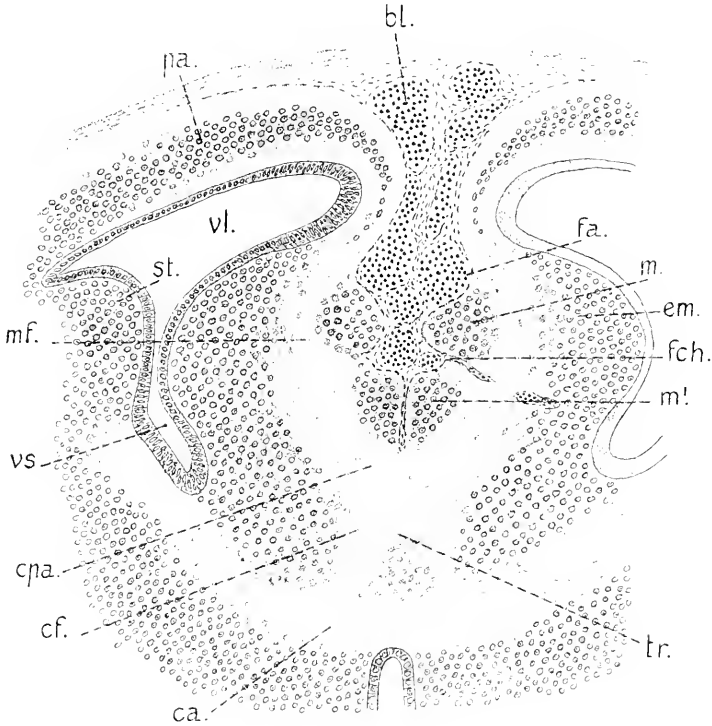


Fig. 255. Querschnitt in derselben Region, nur um 4 Schnitte zu 0,015 mm Dicke weiter caudal 100:1. Bezeichnungen wie in Fig. 254, dann *cf* Columnae fornicis, *m* Corpus mediale, *m'* Corpus praecommissurale, *tr* Torus transversus.

suralen Portion des Fornix zu vergleichen. Vor ihm hatte schon L. STIEDA diese Commissur bei einer Schildkröte gesehen (1875) und als Corpus callosum gedeutet, hierin E. REISSNER folgend, welcher beim Frosche den dort hinter dem Foramen interventriculare gelegenen Faserzug zwischen den Hemisphären als Anfang eines Corpus callosum ansehen wollte (1864). Die gleiche Auffassung wie STIEDA vertraten SPITZKA (1880), OSBORN (1887), zum Teil wenigstens, und C. L. HERRICK (1891—93). OSBORN unterscheidet bei Cheloniern daran zwei Bündel, ein vorderes und ein hinteres. Das vordere betrachtete er als Corpus callosum, das hintere als Fornixcommissur, genauer als Commissur des Cornu Ammonis. Neuerdings stimmen die Beobachter, so AD. MEYER (1895), RABL-RÜCKHARD (1895), EDINGER (1896), KOELLIKER (1896) darin überein, diese in der medialen Wand des Hemisphaerium gelegenen Fasern nebst der Commissur ausschließlich dem System des Fornix zuzusprechen und somit die Commissura Pallii anterior dem Psalterium der Säuger zu homologisieren. Wie nach den grundlegenden Arbeiten von G. ELLIOT SMITH (1895—97) die Monotremen und Marsupialier, besitzen auch die Reptilien noch kein Corpus callosum.

Ist aber die Commissura Pallii anterior der Reptilien dem Psalterium d. h. der Commissura Hippocampi der Mammalien zu homologisieren, so liegt dem die Voraussetzung zu Grunde, daß das Ursprungs- und Endgebiet dieser an der medialen Hemisphärenwand binziehenden Fasern als Homologon des Hippocampus (Cornu Ammonis) anzusehen sei.

Es hat seit SPITZKA an Versuchen nicht gefehlt, zu bestimmen, was als Hippocampus resp. Ammonsrinde am entwickelten Hirn der Reptilien aufzufassen wäre, noch ehe die Erkenntnis durchgedrungen war, daß die hier in Rede stehende Kommissur nicht ein Corpus callosum sei.

Da aber die morphologischen und histologischen Differenzierungen, die den Hippocampus und die Fascia dentata der Mammalien kennzeichnen, bei den Reptilien fehlen, so gingen die Anschauungen weit auseinander. SPITZKA (1880) faßte den dorso-medialen Teil des Pallium als Ammonsrinde auf. EDINGER (1888) war der gleichen Ansicht, suchte aber erst den Hippocampus im dorso-lateralen Gebiete, was er später aufgab. BRILL (1890) hielt den dorso-medialen Teil des Pallium für die Fascia dentata, das ganze übrige Pallium für den Hippocampus und das Subiculum. C. L. HERRICK wollte den Hippocampus nur auf das caudale Gebiet der Hemisphären beschränkt wissen (1891—1893). Erst die von SYMINGTON und G. ELLIOT SMITH gebrachten Aufschlüsse über das Hirn der niederen Mammalien — Pro- und Metatherien, E. HAECKEL — gaben einen sicheren Boden für die Vergleichung. Stellt man die Querschnitte durch das Hirn eines fötalen Ornithorhynchus, mit früher Anlage des Hippocampus, nach den Zeichnungen von G. E. SMITH (1897) und dieses Embryo von Anguis nebeneinander (Fig. 264 und 265), so erblickt man vollständige Kongruenz der Verhältnisse sowohl an der medialen Wand der Hemisphären, wie auch am Telencephalon medium, und die Deutung begegnet keinen Schwierigkeiten. Das wird aus den nächsten Abbildungen erhellen.

Die Querschnitte durch das Hirn des Embryo von Anguis, welche auf den in Fig. 255 abgebildeten folgen, führen, noch im Bereiche des Torus transversus sich haltend, auf das Foramen interventriculare und den Plexus chorioideus lateralis. Mit der Annäherung an diesen Punkt erweitert sich der bisher enge sagittale Ventrikelspalt (*vs*) und biegt sich medialwärts, die Richtung gegen die Fissura chorioidea nehmend. Die Kommissurenfasern schwinden in diesen Schnitten, die Eminentia medialis und das Corpus mediale Hemisphaerii nehmen an Umfang etwas ab. Unterhalb der Fissura chorioidea erscheint die ependymale Wand des in Fig. 248 mit *vi* bezeichneten Ventriculus impar Telencephali, welche von dem Plexus hart oberhalb des Foramen interventriculare in den Seitenventrikel eingestülpt wird. Die Corpora praecommissuralia (*m'*) vereinen sich median und gehen auf den Torus transversus über, dessen dorsale über den Kommissuren gelegene Kuppe bildend. Damit ergibt sich das Bild der Fig. 256.

Die mit den Hemisphären breit im Zusammenhange stehenden Seitenwände des Telencephalon medium (Fig. 254 *tm*) setzen sich ohne Abgrenzung in die Seitenwände des Diencephalon, die Thalami optici, fort. Das vordere Ende des Thalamus ragt im Bereiche des Foramen interventriculare mit gewölbter oberer Fläche in den Ventriculus lateralis vor (*th* Fig. 257). Eine mediale Furche trennt diesen Teil vom

Torus transversus, eine laterale Furche, der Sulcus terminalis (*st*), vom Gebiete des Corpus striatum. Der Zusammenhang des Thalamus mit

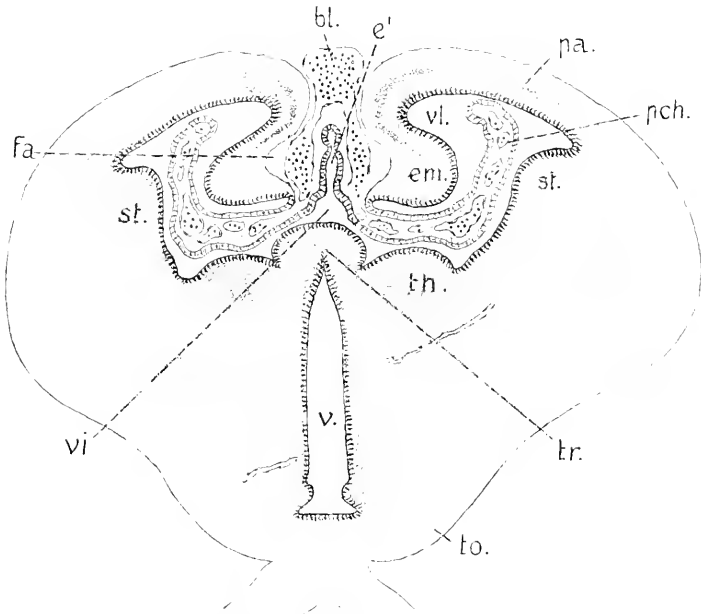


Fig. 256. *Anguis fragilis*. Querschnitt des Hirnes im Bereich des Foramen interventriculare. 50:1. *pa* Pallium. *em* Eminentia medialis Hemisphaerii. *st* Corpus striatum. *tr* Torus transversus Telencephali. *vi* Ventriculus impar. *vl* Ventriculus lateralis. *e'* Paraphysis. *pch* Plexus chorioideus lateralis. *bl* dorsaler Blutsinus. *v* Ventriculus tertius. *th* Thalamus opticus. *to* Tractus opticus.

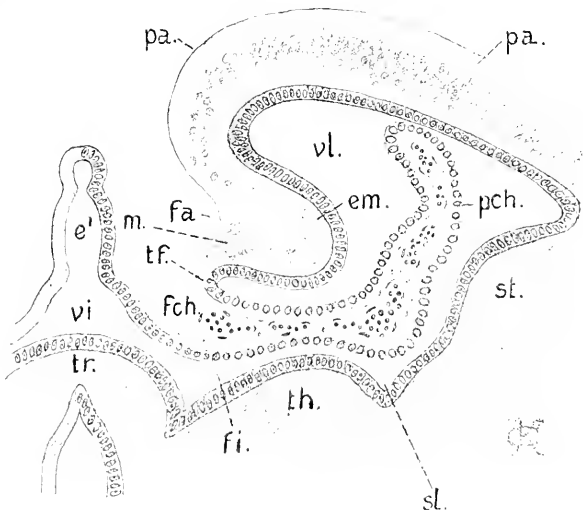


Fig. 257. Ein Teil des Schnittes der Fig. 256 doppelt vergrößert. 100:1. *pa*, *em*, *st*, *tr*, *vl*, *vl*, *e'*, *pch*, *th* wie in Fig. 256. *pa* Fissura arcuata. *fch* Fissura chorioidea. *m* Corpus mediale. *tf* Taenia fornicis. *fi* Foramen interventriculare. *st* Sulcus terminalis.

den Hemisphären ist breit, es zeigt sich aber an der ventralen Fläche bereits eine deutliche Einsenkung, die äußerlich die Grenze abgiebt.

An der medialen Hemisphärenwand ist die Fissura arcuata (*fa*) sehr deutlich ausgeprägt, aber es ist ersichtlich, wie auch schon vorher, daß die Bildung der Eminentia medialis jedenfalls nicht allein durch diese Einsenkung bewirkt wird, nicht eine einfache Falte ist, sondern daß ihre Masse hauptsächlich auf lokale Verdickung der Hirnwand zurückgeführt werden muß. Die mittlere Zellschicht des Pallium setzt sich gebogen in die Eminentia hinein fort. Am ventralen Rande derselben liegt eine dichtere Gruppe von Zellen (*m* Fig. 257), das Corpus mediale. Dann folgt eine Kante, wo das Hirngewebe aufhört — die Taenia Fornicis (*tf*) — und das Ependym sich als oberes Blatt auf den Plexus chorioideus fortsetzt. Aus der ependymalen Dachplatte des Ventriculus impar (*vi*) erhebt sich median die Paraphysis (*e*), die hier zuerst von den Schnitten getroffen wird. Lateral setzt sich diese Platte in das untere Blatt des den Plexus bekleidenden Ependyms fort.

Dieses aus kubischen Zellen bestehende, das meningeale Gewebe und die Gefäßschlingen des Plexus bekleidende, eingestülpte Ependym der Hirnwand bildet also eine Tasche, in welche ventral von der Taenia Fornicis ein Spalt führt, die Fissura chorioidea (*fch* Fig. 257). Es läßt sich scharf nachweisen, daß die in den Figg. 254 und 255 gezeichnete Fissura chorioidea, Schnitt für Schnitt verfolgt, in diesem Spalte endet. Ich kann also die Angabe von EDINGER, daß die Fissura arcuata bei den Reptilien in die Fissura chorioidea ausläuft (1896), nicht bestätigen. Beide Furchen verhalten sich bei Anguis zu einander

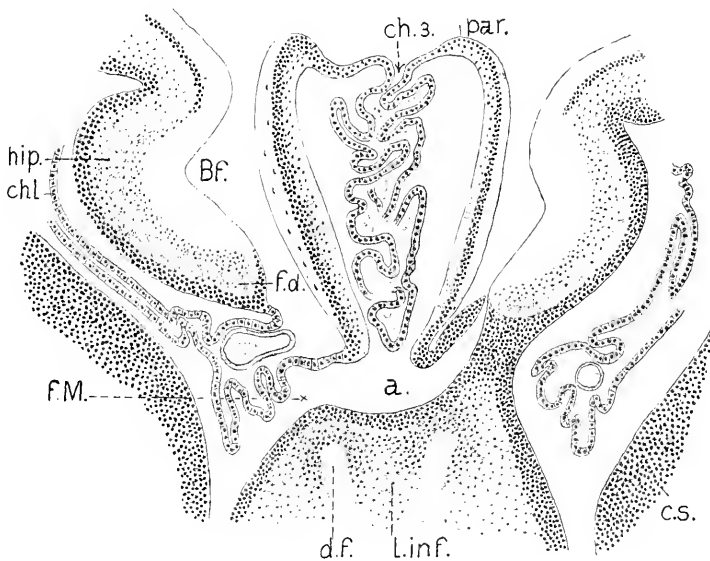


Fig. 258. Fœtus von Ornithorhynchus. Querschnitt durch das Hirn im Bereich des Foramen interventriculare. nach G. ELLIOT SMITH. Die Bezeichnungen im Original sind beibehalten. Vergr. ca. 45:1. *par.* Paraphysis. *ch. 3.* Plexus chorioideus. *a.* Ventriculus impar. *L. inf.* Lamina infracruopercica (= Torus transversus). *df* absteigende Fornixfasern. *fm* Foramen Monroi (interventriculare). *chl* Ependym des Plexus chorioideus lateralis. *Bf* Bogenfurche (Fissura arcuata). *hip* Hippocampus. *fd* Fascia dentata.

genan so, wie die Bogen- oder Ammonsfurche zur Fissura chorioidea bei Mammalien.

Zur Ergänzung des oben Gesagten schließe ich nun die von G. ELLIOT SMITH gelieferte Abbildung eines Querschnittes durch das Hirn eines fötalen Ornithorhynchus an. Die Länge dieses Foetus, längs der Rückenseite gemessen, betrug 80 mm.

Man sieht, die Situation ist die gleiche wie in Fig. 257, nur die Paraphysis verhält sich abweichend, einmal durch die Differenzierung an ihrer Wand, wie auch durch die Einstülpung ihrer Decke: hierin liegen eigenartige Verhältnisse vor, die noch der Aufklärung bedürfen. Im übrigen springt die Uebereinstimmung in die Augen. Der hier als Hippocampus bezeichnete Wulst, aus dem das typisch gebaute Ammonshorn des erwachsenen Tieres hervorgeht, entspricht durchaus der Eminentia medialis bei Anguis (Septum, AD. MEYER), der mit *fd* bezeichnete, die Anlage der Fascia dentata enthaltende Teil dem Corpus mediale in Fig. 257. Die Bogenfurche verhält sich an beiden Objekten ganz gleich. Danach läßt sich der an die Eminentia medialis dorsalwärts anschließende Teil des Pallium auch bei Anguis als Subiculum auffassen.

So klar nun auch die Homologie sich feststellen läßt, wäre es doch nicht angezeigt, die Bezeichnungen Hippocampus und Fascia dentata auf das Reptilienhirn zu übertragen: denn es bleiben, wie das Hirn der erwachsenen Reptilien lehrt, die Differenzierungen aus, die bei den Mammalien diesen Teilen ihr charakteristisches Gepräge verleihen. Die hier hervorgehobene Uebereinstimmung der Bildungen besteht also nur fötal. Danach ergibt sich eine bedeutende Divergenz der weiteren Entwicklung. Während bei Ornithorhynchus aus der Eminentia medialis der Hippocampus nebst der Fascia dentata hervorgeht, bleibt die gleiche Eminentia bei Anguis nicht etwa bestehen, sie flacht sich vielmehr ab, und die mediale Hemisphärenwand verdünnt sich beträchtlich.

Diese dem Hippocampus der Mammalien homologen Bildungen am Hirn des Foetus von Anguis erstrecken sich also längs der ganzen medialen Wand der Hemisphären, vom Lobus olfactorius an bis zum Foramen interventriculare und, wie sich ergeben wird, noch darüber hinaus. Das ließ sich bereits aus den Untersuchungen von AD. MEYER (1893) mit hoher Wahrscheinlichkeit entnehmen.

Ein Vergleich der Querschnitte durch dieses spätembryonale Hirn von Anguis mit den entsprechenden Abbildungen bei den Amphibienlarven (Fig. 191—193 und 216—218) ergibt — auch ganz abgesehen von der mehrfach erwähnten abweichenden Lagerung der Kommissuren zum Foramen interventriculare — nicht zu übersehende Unterschiede. Bei der Necturuslarve fehlt eine Fissura arcuata, und auch bei dem jungen Frosche ist sie kaum spurweise an der Zona limitans zu sehen (Fig. 219). Dafür schneidet an der Innenfläche vom Ventrikel her eine Furche, der Sulcus intermedius, in die verdickte mediale Wand ein, zwei Eminentiae voneinander trennend, wo bei Anguis nur der eine einheitliche Wulst in den Ventrikel vorspringt. Beide Eminentiae liegen aber bei Necturus, wie die Figg. 191 und 192 ergeben, über der Fissura chorioidea, und der zugeschärfte ventrale Rand der medialen Wand, die Taenia Fornicis, begrenzt übereinstimmend bei Necturus, wie bei Anguis, diese Fissur dorsal. Beim Frosche fehlt die Fissura chorioidea, jedenfalls aber ergibt sich, daß auch die sog. Eminentia



septalis über dem Foramen interventriculare endet. Diese Uebereinstimmung läßt die durch den Sulcus intermedius bedingte Differenz als eine nebensächliche erscheinen und gestattet, beide Eminentiae bei den Amphibien, zusammengefaßt, mit der Eminentia medialis Hemisphaerii der Reptilien und somit auch mit dem Hippocampus ganz allgemein zu vergleichen.

Nach dieser Abschweifung wieder dem vorliegenden Objekte mich zuwendend, bemerke ich, daß das Foramen interventriculare nur eine geringe Ausdehnung hat. Sein hinteres Ende ragt nicht über die hintere Fläche des Torus transversus hinaus. Es schließt sich auch kein Sulcus Monroi caudalwärts daran.

Hinter dem Foramen treffen die Schmitte dorsal die Paraphysis und darunter die Tela chorioidea Ventriculi tertii. Zwischen der Wurzel der Paraphysis und dieser Tela verläuft aber die in Figg. 248, 259 und 265 wiedergegebene Commissur (*cpp*) im Umschlagsrande des Velum transversum, diesen Rand fixierend.

Die Commissur ist ohne Zweifel schon von RABL-RÜCKHARD bei Psamosaurus gesehen worden (1881). Er sagt von ihr, sie liege hinter dem Foramen Monroi, überbrücke als schmaler Faserzug den Spalt des 3. Ventrikels und senke sich in denjenigen Teil der

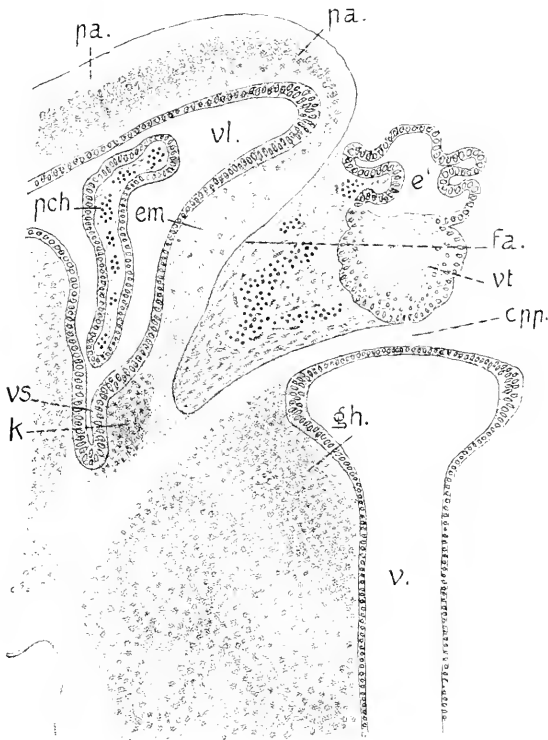


Fig. 259. Anguis. Querschnitt durch das Hemisphaerium und Diencephalon an der vorderen Grenze des Diencephalon. 100:1. *pa.*, *em.*, *fa.*, *vl.*, *vs.*, *pch* wie in Fig. 256, dann *e'* Paraphysis. *vt* vorderes Blatt des Velum transversum. *cpp* Commissura Pallii posterior. *v* Ventriculus tertius. *gh* Ganglion Habenulae. *k* unbekannter Kern.

medialen Mantelwand ein, der zur Bildung des rudimentären Schläfenlappens ventralwärts hinabsteigt, und zwar unmittelbar neben einer wulstartigen, in den Seitenventrikel einspringenden Verdickung dieser Wand, die man dem embryonalen Hippocampus der Mammalien vergleichen müsse. Danach faßte er die Kommissur zutreffend als „ein Rudiment der transversal verlaufenden Faserzüge des hinteren Teiles des Fornix“ auf, also als eine hintere Hippocampus-Kommissur oder ein Psalterium posterius. AD. MEYER gab diesem „Fornixrudiment“ die Bezeichnung hintere Mantelkommissur, und EDINGER, dem ich mich in der Bezeichnung anschließe, führt sie als *Commissura pallii posterior* auf. Aber EDINGER zeichnet sie nicht so, wie sie am Medianschnitte zu sehen ist, und versetzt auch irrtümlich die Paraphysis hinter diese Kommissur (1896, p. 337, Fig. 4).

Der Beschreibung von RABL-RÜCKHARD entspricht die Situation an dem in Fig. 259 abgebildeten Schnitte.

Ueber der Kommissur ist die Lichtung der Paraphysis von dem Schnitte eröffnet worden, der dann darunter die hintere Wand dieses Schlauches, resp. das vordere Blatt des Velum transversum (*vt*) gestreift hat. Der die Kommissur tragende Umschlagsrand des Velum ist die ependymale Dachplatte des 3. Ventrikels. Verfolgt man die Kommissur lateralwärts, so schwenkt ein Teil der Fasern in die mediale Wand der Hemisphäre ein, gegen die noch deutlich sichtbare Eminentia medialis hinziehend, aber andere Faserzüge schließen sich diesen an, so daß ohne eingehendere Untersuchung nicht entschieden werden kann, welche Elemente sonst noch die Kommissur bilden.

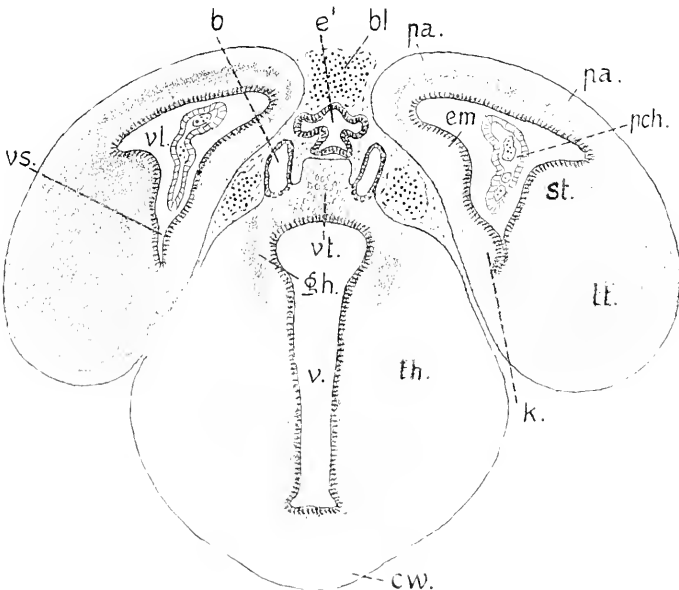


Fig. 260. *Anguis*. Querschnitt durch das Hirn, um 0,03 mm hinter dem in Fig. 259 gezeichneten. 50:1. *pa* Pallium. *em* Eminentia medialis. *vl* Ventriculus lateralis. *pch* Plexus chorioideus Hemisphaerii. *lt* Lobus temporalis Hemisphaerii. *st* Corpus striatum. *e'* Paraphysis. *vt* Velum transversum. *b* Blindsack. *th* Thalamus opticus. *cw* Chiasmawulst. *v* Ventriculus tertius.

Ein Teil dieser Fasern geht in die Stria medullaris ein. Die Fissura arcuata läßt sich noch erkennen. An dem Seitenventrikel erscheint hinter dem Foramen Monroi wieder der ventralwärts gerichtete sagittale Spalt *vs.* Die Brücke, die die Hemisphären mit dem Diencephalon verbindet, ist hier eingeschnürt, und hinter der Kommissur erfolgt die Trennung (Fig. 260).

Die mediale Fläche der Hemisphären erscheint hier im ganzen muldenförmig, die Fissura arcuata ist in diese Mulde übergegangen. Am Corpus striatum sind 2 Gipfel zu unterscheiden, der höhere zieht gegen den geräumigen Teil des Ventrikels, der schwächere gegen den sagittalen Ventrikelspalt. An der medialen Seite dieses Spaltes liegt ein von der Eminentia medialis scharf abgesetzter Körper (*k*), der schon in Fig. 259 zu sehen ist. Von demselben vermag ich nichts Näheres anzugeben, ich weise nur auf ihn hin.

Ueber dem Diencephalon befindet sich, wie vorher, der Durchschnitt der Paraphysis, darunter ein Teil des hinteren Blattes des Velum transversum (*vt*). Neben diesem sind paarige, mit *b* bezeichnete Lichtungen zu sehen. Es sind die Durchschnitte von geschlossenen Blindsäcken, in welche sich die ependymale Dachplatte des Diencephalon frontalwärts ausstülpt. Nach Lage und Richtung entsprechen sie den paarigen Ausstülpungen der Pars parencephalica Diencephali am Hirne der Amphibien (vgl. die Figg. 181, 187, 201, 228), die dort von den Habenularganglien eingenommen werden. Diese Rudimente sind um so interessanter, als sie sich auch bei Säugetieren vorzufinden scheinen. Caudalwärts münden sie zu beiden Seiten des Plexus in den 3. Ventrikel ein.

An den folgenden Schnitten flacht sich die Eminentia medialis ab, und es schwindet der mit *k* bezeichnete Wulst. Der sagittale Ventrikelspalt reicht in den Lobus temporalis Hemisphaerii hinein und ebenso die Fortsetzung des Corpus striatum. An den hinteren Lappen wird die mediale Wand dünn, aber sie wird nicht auf das Ependym allein beschränkt, wie es vom Hirne erwachsener Reptilien angegeben ist. Es bleibt bis zum hinteren Pol durchweg noch eine kernarme Lage von Hirngewebe darüber bestehen. Die dickere laterale Wand zeigt die Schichtung des Pallium, und zwar über die dorsale Kante der Hemisphäre hinweg auf die mediale Wand übergreifend. Es gehört also der Lobus posterior, wie bei den Amphibien, der Pars pallialis an. Das Diencephalon gewinnt caudalwärts an Höhe, wie aus dem Bilde des Medianschnittes in Fig. 248 zu sehen ist; die zur Tela chorioidea umgestaltete Dachplatte steigt schräg aufwärts an und ist im hinteren Teil gefaltet. An Querschnitten durch das Diencephalon sieht man eine scharfe Scheidung in eine schmale Dorsalregion und einen viel breiteren und höheren ventralen Teil. Dazu kommt die Bildung der Massa intermedia (Commissura mollis), die durch mediane Vereinigung der Seitenwände in beschränkter Ausdehnung zu stande kommt (Fig. 261).

Die Bildung der Massa intermedia ist ein Vorgang, der an der Vereinigung der Lobi vagi am Myelencephalon der Fische sein Analogon findet (vgl. Fig. 125). An diesem Embryo von Anguis ist ebenfalls an der Kontaktfläche das Ependym noch nicht ganz geschwunden, und es ist nicht bekannt, ob überhaupt später eine vollständige Vereinigung erfolgt, wie sie bei Schlangen, Krokodilen und Schildkröten statthat.

Auf die Kerne am Diencephalon ist in diesem Kapitel nicht einzugehen, die Abbildung giebt daher nur die Formen im Groben wieder. Die schmalere Dorsalregion entspricht dem Parencephalon an jüngeren Embryonen und bei den Anamniern (Epithalamus der Nomenklatur).

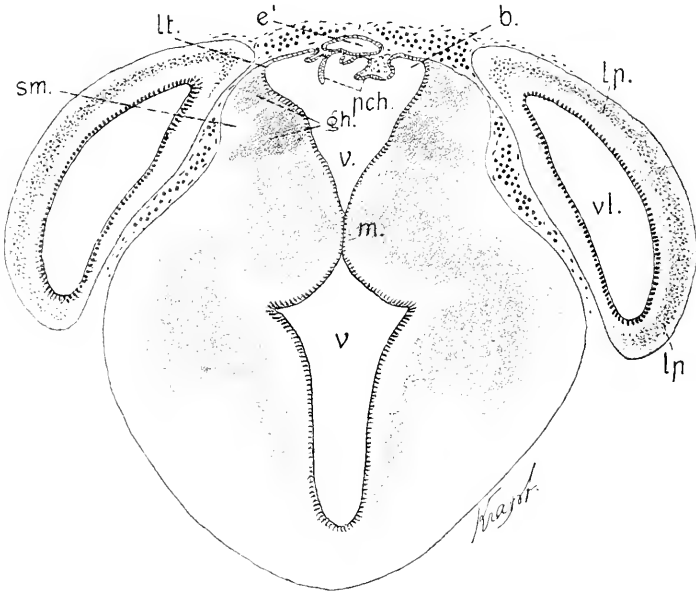


Fig. 261. Anguis. Querschnitt durch das Diencephalon und die Lobi posteriores der Hemisphären. 50:1. *lp* Lobus posterior Hemisphaerii. *vl* Ventriculus lateralis. *e'* Paraphysis. *b* Blindsäcke. *pch* Plexus chorioideus. *lt* Taenia thalami. *sm* Stria medullaris. *m* Massa intermedia. *v* Ventriculus tertius.

In den Seitenwänden dieses Teiles liegen die Ganglia Habenulae, die sich hier aber nicht entfernt so deutlich absetzen wie noch bei den Amphibien, wo sie sich in den paarigen, frontalwärts vorspringenden Blindsäcken finden, welche hier leer angetroffen werden (Fig. 260. 261 *b*). Die Ganglien (Nuclei Habenulae der Nomenklatur) sind in die Seitenwände einbezogen worden, die dadurch in ganzer Höhe des Diencephalon einheitlicher sich darstellen als bei den Anamniern und die zusammenfassende Bezeichnung als Thalami optici passender erscheinen lassen als dort. — Es sind jederseits 2 Ganglia, resp. Nuclei Habenulae zu sehen, ein oberes, mehr laterales, ein tieferes, mehr medial gelegenes, die EDINGER als *Gl. laterale* und *mediale* unterscheidet. Die Stria medullaris bildet oberflächlich die Grenze zwischen beiden. Sie reichen nicht über die Commissura habenularis hinaus, welche ihre hinteren Enden verbindet. Asymmetrie ist an ihnen durchaus nicht wahrzunehmen.

Die zugespitzte Kante, mit der die Seitenwand in die Lamina ependymalis des Daches übergeht, ist die Taenia Thalami (*lt* Fig. 261). Sie umgreift jederseits einen Recessus (*b*) der sich frontalwärts in den erwähnten Blindsack (Fig. 260 *b*) vorstülpt. Der Plexus chorioideus Ventriculi tertii liegt medialwärts von diesem Processus und besteht aus zwei Reihen mäßig langer Zotten, welche von mächtigen Gefäßkonvoluten aus vaskularisiert werden, die in ganzer Länge des Diencephalon die Tela chorioidea bedecken.

Eine Abgrenzung der als Thalamus im engeren Sinne und als Hypothalamus der Nomenklatur bezeichneten Regionen der Seitenwände läßt sich ohne eingehendere Berücksichtigung der Kerne nicht wohl ausführen.

Die größte Breite des Gesamthirnes dieses Stadiums wird durch die Hemisphären bewirkt und findet sich in der Region des Foramen interventriculare. Das Mittelhirn steht dem gegenüber an Breite zurück. Es trägt gewölbt hervortretende Lobi optici, die in der vorderen Hälfte niedriger sind und mit ihren Kuppen weiter voneinander abstehen (Fig. 262), in der hinteren Hälfte näher aneinander rücken und sich stärker erheben (Fig. 263). Das zwischen ihnen gelegene eingesenkte Feld des Daches stellt vorn eine flache Furche dar, deren Grund, wie beim Frosche, als Lamina commissuralis zu bezeichnen wäre. Hinten verschmälert und vertieft sich die Furche mit dem Zusammenrücken der Lobi. — Der Ventrikel des Mittelhirnes wechselt beträchtlich seine Form. Vorn, im Anschluß an den Ventriculus Diencephali schmaler beginnend, erscheint er rhombisch mit längerer dorso-ventraler Achse, ventral, zwischen den Haubenwülsten sich spaltförmig verengend. Dann verlängert sich die quere Achse des Rhombus, indem die Lichtung in die Lobi optici eindringt, und die seitlichen Kanten runden sich ab; die Form des Ventrikels wird kreuzförmig (Fig. 262). Der vertikale Schenkel des Kreuzes wird von einer kurzen dorsalen und längeren ventralen Spalte geliefert. Indem sich allmählich der ventrale Spalt von der Mitte aus erweitert und der horizontale Schenkel sich verkürzt, wandelt sich die Kreuzform schließlich in die annähernd viereckige Kammer um, die der Querschnitt hinten, <sup>5</sup>/<sub>2</sub> über der Valvula cerebelli zeigt (Fig. 263).

Bei der starken Krümmung und Vorlagerung des Rautenhirnbodens, die aus Fig. 248 ersichtlich ist, geben die Schnitte der hier eingehaltenen Richtung, die annähernd quer zur Achse der Hemisphären orientiert waren, kein verwendbares Bild von der Form des Rautenhirnes in seiner vorderen Hälfte. Der in Fig. 263 abgebildete

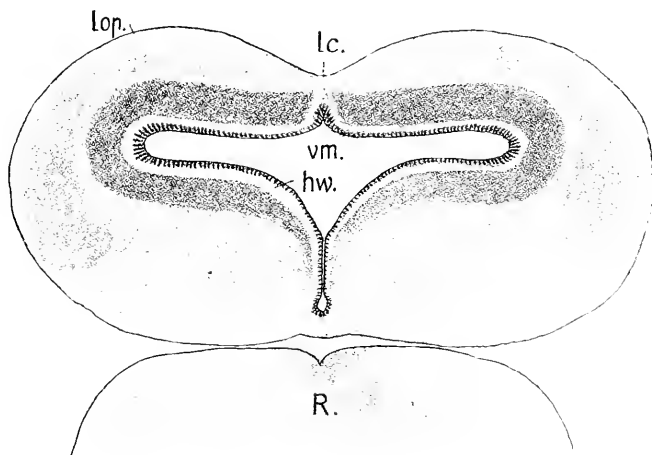


Fig. 262. Dasselbe Objekt. Querschnitt durch das Mesencephalon in der vorderen Hälfte. 50:1. *lop* Lobi optici. *lc* Lamina commissuralis. *vm* Ventriculus Mesencephali. *hw* Haubenwülste. *R* Ausschnitt des Rhombencephalon.

Schnitt trifft aber den Boden ungefähr an dem in Fig. 248 mit *vb* bezeichneten Punkte, also am Scheitel der ventralen Beuge, und läßt die Form übersehen, in der der 4. Ventrikel ventral vom Cerebellum sich darstellt. Er zeigt zwei Abschnitte, den schmäleren ventralen, viereckigen Raum, der von steilen Seitenwänden eingefasst wird, und den breiten dorsalen Teil unter dem Cerebellum (*c*). Dieser breite Teil des Ventrikels läuft in früheren Stadien seitlich in die nur wenig

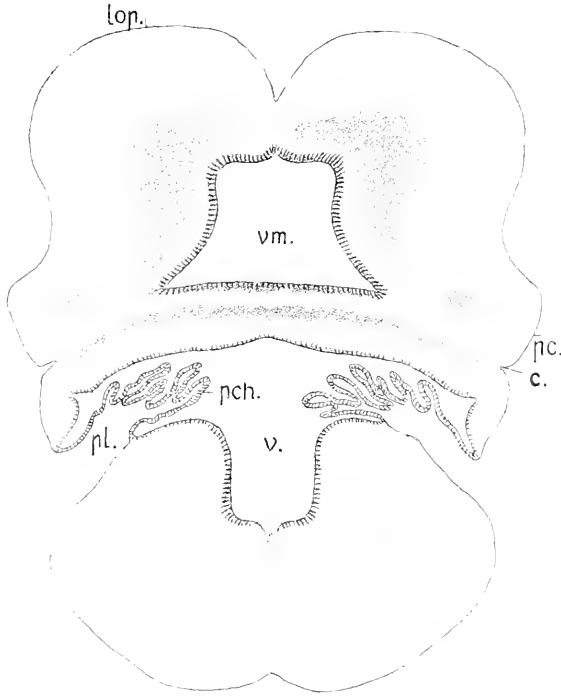
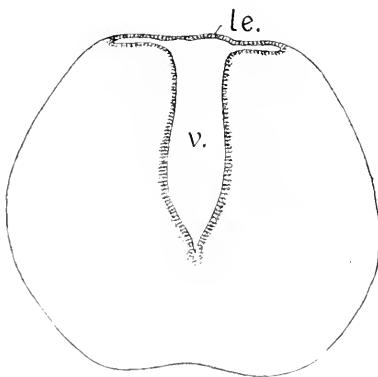


Fig. 263. Dasselbe Objekt, Querschnitt durch das Mesencephalon und Rhombencephalon. 50:1. *lop*, *vm* wie in 262. *pc* Pedunculi Cerebri. *c* Cerebellum am Uebergange in die Valvula Cerebelli. *pl* Plica chorioidea. *pch* Plexus chorioideus Ventriculi quarti. *v* Ventriculus quartus.

vorspringenden Recessus laterales aus, die ependymal geschlossen sind. Wenn die Bildung des Plexus beginnt, wird die Lamina ependymalis an den Recessus als Plica chorioidea eingefaltet. Darauf setzt sich die Einfaltung, schräg dorso-caudalwärts aufsteigend, bis an die dorsale Mittellinie fort, und vom Grunde der Einfaltung aus bilden sich die Zotten des Plexus. Der Querschnitt in Fig. 263 trifft das Rautenhirn hinter dem Austritte der Wurzeln des Acustico-Facialis. Hinter der Plica chorioidea im Gebiete der Vaguswurzeln gewinnt das Rautenhirn die in Fig. 264 abgebildete Form. Der ventrale Teil des Ventrikels zwischen den steilen Seitenwänden vertieft sich, der dorsale quere



Der Querschnitt in Fig. 263 trifft das Rautenhirn hinter dem Austritte der Wurzeln des Acustico-Facialis. Hinter der Plica chorioidea im Gebiete der Vaguswurzeln gewinnt das Rautenhirn die in Fig. 264 abgebildete Form. Der ventrale Teil des Ventrikels zwischen den steilen Seitenwänden vertieft sich, der dorsale quere

Fig. 264. Dasselbe Objekt, Querschnitt durch das Rautenhirn im Vagusgebiete. *v* 4. Ventrikel. *le* Lamina ependymalis Tegminis.

Schenkel unter dem verschmälerten und abgeflachten Tegmen wird ein enger Spalt. Noch vor der in Fig. 248 mit *es* bezeichneten Com-

missura spinalis ist dieser Spaltraum verschwunden, und die massiven Seitenwände vereinen sich durch eine ganz schmale Dachplatte, die von der genannten Kommissur überlagert wird. Sie stellt die hintere dorsale Grenzmarke des 4. Ventrikels vor.

Diese Schilderung eines spätembryonalen Reptilienhirnes nur nach den bei *Anguis* anzutreffenden Verhältnissen bleibt natürlich eine sehr unzureichende und einseitige. Um in Ermangelung weiteren Materials wenigstens einiges als Ergänzung hinzuzufügen, schließe ich daran noch das Bild des Medianschnittes durch das ebenfalls spätembryonale Hirn einer *Lacerta*. Der Embryo steht, der Schuppen- und Zahnbildung nach zu urteilen, dem Entwicklungsstadium von *Anguis* nahe, auf welches die vorausgehende Schilderung sich bezieht. Das Bild in Fig. 265 ist also mit Fig. 248 zu vergleichen.

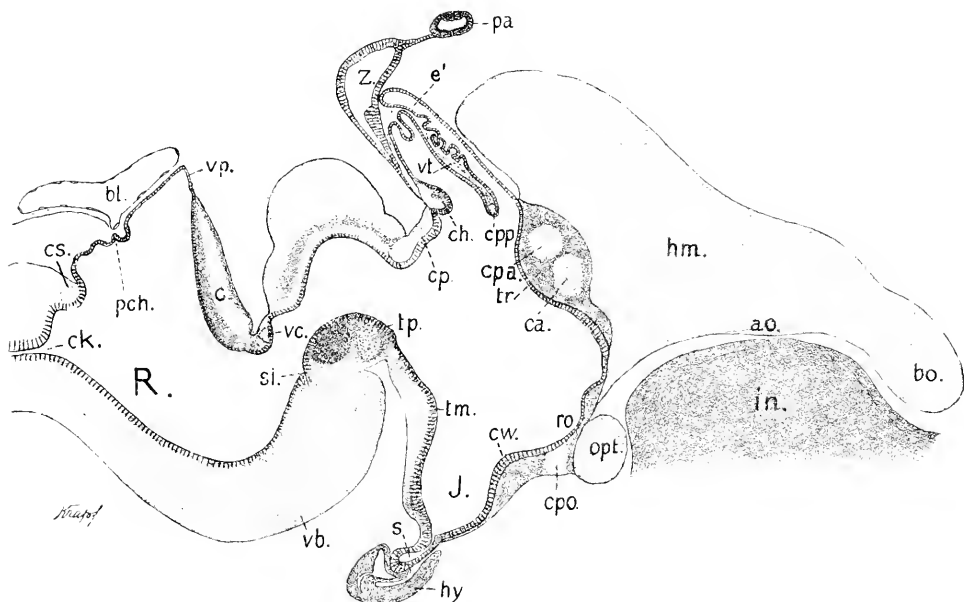


Fig. 265. Embryo von *Lacerta vivipara*. Hirn median. 26:1. An diesem Embryo Schuppenbildung in welligen Erhebungen des Integumentes eingeleitet. Zähne in Säckchen. Trachea mit Knorpelringen. Bezeichnungen wie in Fig. 248, dann *hm* Hemisphaere. *bo* Bulbus olfactorius. *ao* Area olfactoria. *in* Septum interorbitale. *bl* Blutinus.

Wenn auch im Gesamtcharakter des Hirnes sich weitgehende Aehnlichkeit zeigt, so stehen daneben doch beachtenswerte Unterschiede. Auf einige derselben sei hier hingewiesen. Der Torus transversus Telencephali (*tr*) liegt viel höher dorsalwärts und ist ventral weiter vom Recessus opticus abgerückt, als es bei *Anguis* der Fall ist. Das obere Ende des Torus erreicht die Wurzel der Paraphysis und verdeckt das Foramen interventriculare, während es bei *Anguis* innerhalb des mit *vi* bezeichneten Recessus angetroffen wird. Die Verkürzung des Zwischenhirndaches ist noch beträchtlicher, als sie sich in Fig. 248 zeigt, und die hinter dem Velum transversum gelegene Dachplatte ist als eine schmale Tasche emporgedrängt, so zwar, daß sie in dieser Form mit einer Epiphyse verwechselt werden könnte.

Der Medianschnitt des Mittelhirndaches zeigt drei Absätze, die sich bei *Anguis* nicht finden. Die obere Kante der steil gestellten Kleinhirnplatte ist nicht hakenförmig umgebogen. Am Tegmen des 4. Ventrikels fehlt median die Plica chorioidea, was aber vielleicht nur auf einem zeitlichen Unterschiede beruht. Die Massa intermedia fehlt. Das Parietalorgan (*pa*) ist von dem Zirbelschlauche noch nicht abgelöst. Es hängt durch einen lang ausgezogenen epithelialen Stiel mit dem Grunde des Zirbelschlauches zusammen, ein Verhalten, das bei *Anguis* vor der Ablösung nicht angetroffen wird.

Der in Fig. 265 über dem Tegmen des 4. Ventrikels dargestellte Blutsinus findet sich übrigens auch bei *Anguis* und liegt dort innerhalb der Plica chorioidea. Dieser Sinus wird in beiden Fällen jederseits von den ampullär erweiterten Enden des Ductus endolymphaticus tangiert.

In Fig. 266 ist der Medianschnitt durch den Torus transversus dieses Objectes in stärkerer Vergrößerung gezeichnet worden, um auf einige Verhältnisse besonders hinzuweisen.

Die beiden Commissuren verhalten sich nicht ganz gleich. Die Fasermasse der Commissura Pallii anterior ist bedeutend kernreicher, als die der etwas schwächeren Commissura anterior. Ein unpaariger Zweig der Arteria Cerebri anterior umgreift beide Commissuren. Die

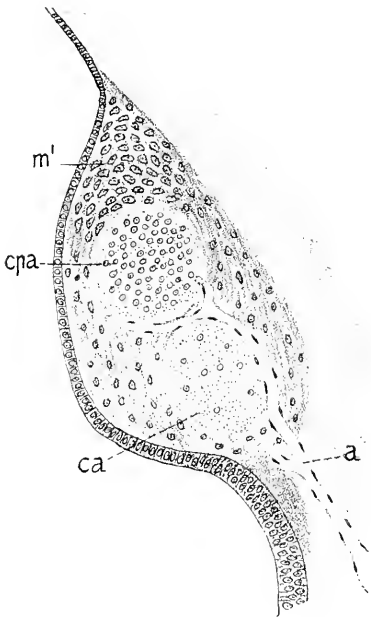


Fig. 266. *Lacerta vivipara*. Torus transversus im Medianschnitt. 100:1. *ca* Commissura anterior. *cpa* Commissura Pallii anterior. *a* Zweig der Arteria Cerebri anterior. *m'* besonderer Kern.

Masse, in welche dieselben eingebettet sind, besteht der Hauptsache nach aus kernhaltigen Faserzügen. Davon zu unterscheiden ist aber der über der Commissura Pallii anterior gelegene, im Durchschnitt dreieckige dorsale Teil des Torus. Es ist ein aus dicht gedrängt liegenden Zellen bestehender Körper, in welchem sich die auf p. 233 als Corpora praecommissuralia bezeichneten Bildungen vereinen. Ventralwärts im Torus hinziehende Faserzüge gehen daraus hervor.

## Litteratur.

### Reptilien.

- Edinger, L.** *Vorlesungen über den Bau der nervösen Centralorgane*. 6. Aufl. 1900.  
 — *Untersuchungen über die vergleichende Anatomie des Gehirns*. 3. Neue Studien über das Vorderhirn der Reptilien. 1896.  
**Herrick, C. L.** *The hippocampus in Reptilia*. *Journ. comparat. Neurology*, Vol. III. 1893.  
 — *Topography and histology of the brain of certain Reptiles*. *Journ. of comparat. Neurology*. 1891—1893.  
**His, W.** *Formentwicklung des menschlichen Vorderhirnes*. *Abh. math.-phys. Kl. sächs. Ges. Wiss.* 1889.



- Honegger, J.** *Vergl.-anatomische Untersuchungen über den Fornix. Rec. de zool. suisse. 1890.*
- Meyer, Ad.** *Ueber das Vorderhirn einiger Reptilien. Ztschr. f. wiss. Zool. Bd. LV. 1893.*
- *Homologie der Fornixkommissur und des Septum lucidum bei Reptilien und Säugern. Anat. Anz. Bd. X. 1895.*
- Osborn, H. F.** *The origin of the corp. callosum etc. Morph. Jahrb. 1887.*
- Rabl-Rückhard.** *Centralnervensystem des Alligators. Ztschr. wiss. Zool. Bd. XXX 1878.*
- *Ueber das Vorkommen eines Fornixrudiments bei Reptilien. Zool. Anz. 1881.*
- *Einiges über das Hirn der Riesenschlange. Ztschr. f. wiss. Zool. Bd. LVIII. 1894.*
- Smith, G. Elliot.** *Notes upon the morphology of the cerebrum and its commissures in the Vertebrate series. Anat. Anz. 1895.*
- *Origin of the corpus callosum. Transact. Linnean Soc. N. S. Vol. VII. 1896—97.*
- *Brain of a foetal Ornithorynchus. Quart. Journ. microsc. Sc. N. S. Vol. XXXIX. 1897.*
- Spitzka.** *Notes on the brain of Iguana. Journ. of nervous and mental Diseases and Science. 1880.*
- Stieda, L.** *Bau des centralen Nervensystems der Schildkröte. Ztschr. f. wiss. Zool. Bd. XXV. 1875.*
- Turner, Wm.** *The convolutions of the brain. Verhandlungen d. X. internat. medicin. Kongresses. 1891.*

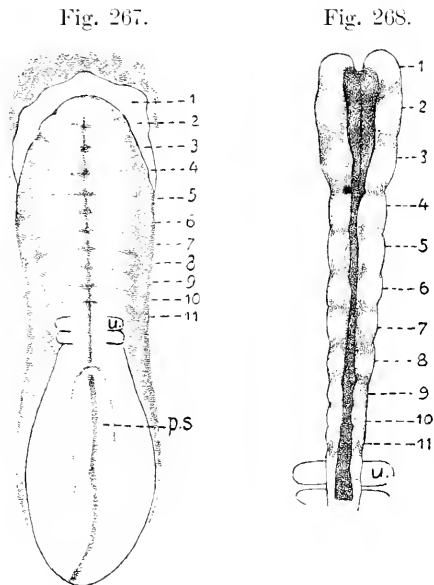
### Vögel.

Die Neuralplatte gewinnt in der Kopffregion nicht die Breite, die bei Reptilien, speciell bei Sauriern und Cheloniern, angetroffen wird, und biegt sich auch nicht hakenförmig um, wie bei jenen. Die Ektodermfalte, welche vorn die Neuralplatte abgrenzt — vordere Kopf- oder Hirnfalte — richtet sich nicht dorsalwärts auf, wie es bei den bisher besprochenen Formen beobachtet wird. Der Grund der Neuralplatte läuft am vorderen Ende, bis der Schluß erfolgt, flach aus. Dadurch gestaltet sich der Schluß des Hirnröhres vorn sehr eigenartig (Fig. 269 u. ff.).

CHARLES HILL (1900) hat an sehr reichlichem Material die Neuromerie wie bei den Teleostiern, so auch beim Hühnchen einem eingehenden Studium unterzogen und ist dabei zu Ergebnissen gelangt, die für die frühen Stadien in ihrer Schärfe überraschend erscheinen. Er hat die Abbildungen nach den lebensfrischen Objekten entworfen

Fig. 267. Hühnchen. 22 Stunden. 2 Urwirbel. Nach CH. HILL. 27: 1. *u* vorderer Urwirbel. *ps* Primitivstreif. 1—11 primäre Neuromeren.

Fig. 268. Hühnchen. 24 Stunden. 5—6 Urwirbel. Nach CH. HILL. 50: 1. *u* vorderster Urwirbel. 1—11 Neuromeren.



und nach fixierten kontrolliert. In einzelnen Fällen fand er an Embryonen aus der zweiten Hälfte des 1. Tages, mit 1—2 Urwirbeln, die

flache Neuralplatte von den Urwirbeln durch quere Furchen regelmäßig in 11 primäre Neuromeren segmentiert. Die Querfurchen läßt er an der medianen Rinne (primäre Medullarrinne, HENSEN) beginnen und sich mit abnehmender Deutlichkeit bis an den Rand der Platte erstrecken (Fig. 267).

Nach der Erhebung der Neuralfalten wären auch diese entsprechend gekerbt und zwischen den Kerben gewulstet (Fig. 268). Von diesen 11 primären Neuromeren sollen 6 auf das Rautenhirn fallen, 5 lägen vor der Fissura rhombo-mesencephalica.

Ich kann diese Angaben, mangels gleich ausgedehnter Beobachtungen, zwar nicht bestätigen, aber ich will sie auch nicht bestritten.

Die erste Vereinigung der Neuralfalten zur dorsalen Naht erfolgt wohl bei allen Vögeln, wenn auch etwas variierend, so doch annähernd in der mittleren Hirnregion. So verhält es sich beim Huhn, der Taube, dem Sperling, dem Staren und der Dohle.

Fig. 269.

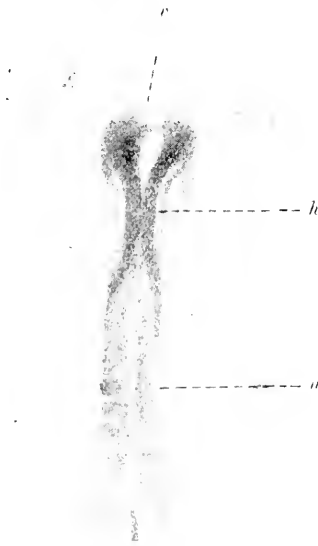


Fig. 270.

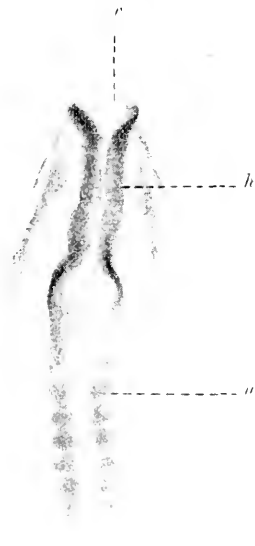


Fig. 269. Sperling, 4 Urwirbel, 22:1. *r* vorderer Hirnrand, *h* geschlossener Teil des Neuralrohres, *u* vorderster Urwirbel.

Fig. 270. Hühnchen, 23 Brütstunden, 5 Urwirbel, 20:1. Bezeichnungen wie in Fig. 269.

Die Abbildungen 270 und 271 zeigen den Zusammenschluß der Neuralfalten hinter dem trichterförmig klaffenden Vorderende. Dieses weit offene Vorderende erfährt dann eine Umgestaltung, indem die Seitenwände des Trichters den ventralen und dorsalen Rand der Mündung im Wachstum frontalwärts überholen. Damit gestaltet sich das vordere Hirnende zangenförmig (Fig. 271). Die gleiche Form tritt auch bei der Taube, der Ente, dem Sperling und der Dohle auf. Beim Hühnchen fällt dieses Stadium auf den Uebergang vom 1. zum 2. Tage. In der Abbildung läßt sich bereits eine bleibende Grenze

am Hirne erkennen. Der hinter der offenen Zange gelegene, seitlich leicht erweiterte Teil ist durch eine Einschnürung vom hinteren Teile des bereits geschlossenen Rohres abgesetzt. Diese Einschnürung ist die hintere Grenze des Vorderhirnes resp. des Archencephalon am

Fig. 271.

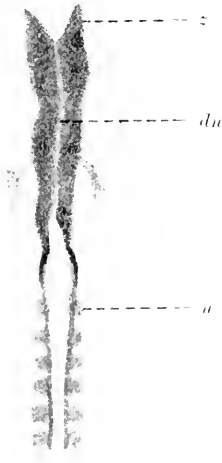

Fig. 272.



Fig. 271. Hühnchen. 24 Stunden. 7 Urvirbel. Hirnröhr im Stadium der vorderen Zange. 20:1. *u* vorderster Urvirbel der dorsalen Naht. *z* zangenförmiges Vorderende des Hirnes. *du* dorsale Naht.

Fig. 272. Sperling, einem Hühnchen von 26 Brütstunden entsprechend. 17:1. *A* Archencephalon. *D* Deuteroencephalon. *du*, *u* wie in Fig. 271.

zweigliedrigen Hirne. Die Rautenhirn-Mittelhirngrenze ist noch nicht zu bestimmen.

Binnen 2 Stunden vereinigen sich beim Hühnchen die Blätter der Zange so weit, als vorher der klaffende Spalt bestand, und zwar dorsal vom Stirnpol etwas früher, als ventral davon. Nach diesem Verschluss erscheint der vordere Abschnitt des Hirnes annähernd kugelförmig, wobei die etwas erhöhten Nahtlippen bei der Dorsalansicht am vorderen Pol wie ein kleiner Doppelknopf hervortreten. Das in Fig. 272 dargestellte Bild ist einem Sperling entnommen und entspricht den Verhältnissen beim Hühnchen in der 26.—27. Brütstunde.

In diesem Stadium sind also zwei scharf abgesetzte Abschnitte des Hirnes vorhanden, ein vorderer blasenförmiger, ein hinterer langgestreckt-konischer, der sich verjüngt ins Rückenmark fortsetzt.

Da eine Kopfbeuge noch fehlt, giebt es auch keine Knickung in einen vorderen und hinteren Hirnschenkel, wie beim Frosche (Fig. 202) und bei Reptilien (Fig. 237). Die beiden hier beim Vogel unterscheidbaren Abschnitte entsprechen auch nicht jenen Schenkeln. Der vordere kugelige Abschnitt der Vögel differenziert sich in die Augenblasen und das bleibende Vorderhirn, der hintere begreift das Mittel- und Rautenhirn zusammen, während bei Reptilien die Abknickung

zwischen Mittel- und Rautenhirn fällt. Die beiden Hirnabschnitte beim Vogel lassen sich daher passend als Archencephalon (Urhirn) und Deuteroencephalon unterscheiden.

CHARLES HILL bildet ein derart zweiteiliges Hirn eines Hühnchens von 26 Brütstunden mit 7 Urwirbeln ab, an dem dieses Deuteroencephalon durch leichte Einschnürungen in 8 fast gleich lange Neuromeren gegliedert erscheint.

Querschnitte zur Lichtungsachse des Hirnes im Stadium der Fig. 272 lassen es erkennen, daß auch ventral vom vorderen Pol der Achse auf einer geringen Strecke der Verschuß des Hirnes durch mediane Vereinigung neuraler Falten, also durch Nahtbildung sich vollzieht (Fig. 273), und daß der Verschuß ventral vom Pol später erfolgt, als dorsal

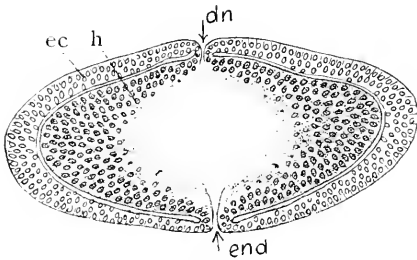


Fig. 273. Ente. Querschnitt hinter dem vorderen Hirnpol. 100:1. *h* Hirnwand. *ec* peripheres Ektoderm des Kopfes. *dn* dorsale Naht. *end* Endnaht.

von diesem Punkte. Andererseits ergibt sich aus Medianschnitten in wenig älteren Stadien, daß die Stelle der letzten Ablösung des Hirnröhres vom peripheren Ektoderm, der Neuroporus, nicht am ventral gelegenen Ende dieser Naht, sondern dorsal davon, am frontalen Ende der Lichtungsachse des Hirnes gelegen ist. Die Fig. 273 zeigt diesen Punkt. Es besteht da am Hirne ein Recessus neuroporicus und entsprechend am Ektoderm eine kleine Stelle, an welcher noch Zusammenhang der Hirnwand mit dem Ektoderm statthat.

— Diese Thatsachen beseitigen Zweifel, die ich früher der Ansicht von W. HIS (1892) entgegenstellte, daß bei Vogelembryonen die




Fig. 274. Ente. Medianschnitt durch den vorderen Teil des Hirnes. 100:1. *np* Neuroporus im Verschuß. *A* Archencephalon. *D* Denteroencephalon. *D* Vorderdarm. *d'* präoraler Darm. *ch* Rachenhaut.

dorsale Naht nicht ausschließlich in Betracht kommt, sondern daß noch eine Endnaht anzunehmen sei, die ventral vom Neuroporus, im Bereich der späteren Lamina terminalis den Schluß des Hirnröhres

bewirkt. Auf welche Umstände dieser cänogonetische Vorgang in letzter Instanz zurückzuführen ist, wäre noch zu ermitteln. Es scheint früh eine Fixation der vorderen Kopffalte median zu bestehen, wodurch die zangenförmige Gestaltung der vorderen Hirnregion und in weiterer Folge die Bildung der Endnaht bedingt wird.

Noch ehe sich das neurale und periphere Blatt der Neuralfalten am vorderen Neuroporus voneinander gelöst haben, ändert sich die Gestalt des Archencephalon, es streckt sich in querer Richtung und geht aus der kugligen Form in eine elliptische über, womit sich die Bildung der Augenblasen einleitet. In diesem Stadium, das beim Hühnchen mit 10–11 Urwirbeln in die ersten Stunden des 2. Tages fällt, erscheint der lange hintere Hirnabschnitt, das Deuteroencephalon, durch quere Einschnürungen in eine größere Zahl von Gliedern gesondert. Die Bilder, die man an Hühnchen der gleichen Zahl der Segmente erhält, sind, wie in anderen Einzelheiten, so auch in diesem speciellen Punkte wechselnd. Die Zahl der deutlich unterscheidbaren Glieder schwankt zwischen 5 und 6. Das Gleiche gilt vom Sperling.

Fig. 275.

Fig. 276.

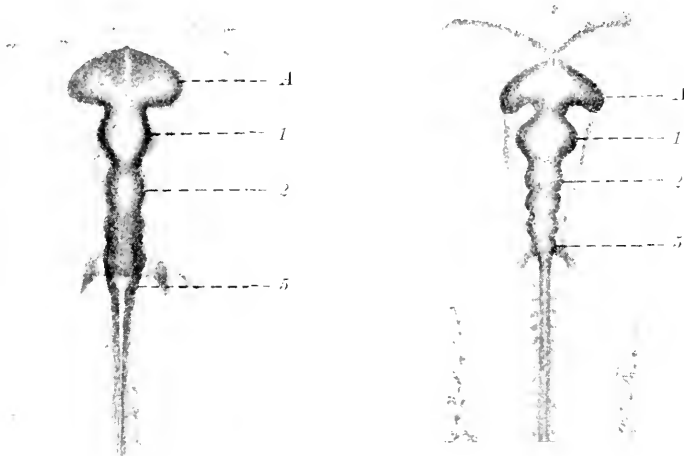


Fig. 275. Sperling mit 10 Urwirbeln. 24:1. 1 Archencephalon. 1 Mittelhirn. 2–5 Glieder am Rautenhirn.

Fig. 276. Sperling mit 15 Urwirbeln. 17:1. Bezeichnungen wie in 275.

Die Figg. 275 und 276 geben Abbildungen des Hirnes von zwei Embryonen des Sperlings mit 10 und 15 Ursegmenten. Bei beiden sind mit Bestimmtheit am Deuteroencephalon nur 5 Glieder zu unterscheiden.

CH. HILL zeichnet das Hirn eines Hühnchens aus der 29. Brütstunde mit 11 Ursegmenten. Dieses Bild stimmt mit meiner Abbildung in Fig. 275 befriedigend überein. In jüngerem Stadium, bei 7 Ursegmenten, hatte er, wie bereits erwähnt, 8 Neuromeren am Deuteroencephalon dargestellt, während an dem Bilde des älteren Objectes

mit 11 Urwirbeln nur 5 Glieder zu sehen sind. Zu dieser Inkongruenz bemerkt er, daß die beiden blasenförmigen Erweiterungen, die ich in den Figg. 275 und 276 mit 1 und 2 bezeichnet habe, aus je zwei Neuromeren bestehen, denn bei seitlicher Ansicht des Objektes lasse sich an jeder dieser beiden Blasen noch eine mittlere Einschnürung wahrnehmen, die bei der Dorsalansicht nicht mehr hervortrete. Das bei dem jüngeren Objekte von ihm gezeichnete hinterste Neuomer am Deuteroencephalon erscheint an dem älteren caudal nicht mehr abgegrenzt, fällt also bei der Zählung aus.

Wie weit diese Darstellungen zutreffen, muß ich dahingestellt sein lassen. Ich bemerke nur, daß der Abschnitt 1 in den Figg. 275, 276 dem Mittelhirne entspricht, und daß nach anderweitigen Erfahrungen (s. Reptilien, Urodelen, Elasmobranchier) dem Mittelhirne 2 Neuromeren zuzuweisen sind, wenn das Schalthirn zum Vorderhirne gerechnet wird.

An dem querelliptischen Archencephalon schnüren sich darauf die Augenblasen ab. Die Einschnürungen beginnen an der hinteren Fläche und greifen dann auf die Dorsalseite über. Dabei wenden sich die Pole der Ellipse caudalwärts (Fig. 276).

Die Ablösung des Hirnes am Stirnpol vollzieht sich beim Hühnchen am Ende des 2. Tages bei 26—28 Urwirbeln. VAN WIJHE (1884) hat zuerst die Lage des vorderen Neuroporus bei Vogel-embryonen bestimmt. Er fand bei Entenembryonen mit 28 Urwirbeln noch den Zusammenhang des Hirnes mit der Epidermis, inmitten der paarigen Riechplakoden; an solchen mit 29 Urwirbeln war die Ablösung schon vollzogen. Beim Rotkehlchen mit 24 und 25, wie beim Kiebitz mit 25 Urwirbeln bestand nach seinen Beobachtungen der Zusammenhang noch.

Bereits vor dieser Ablösung leitet sich die Kopfbeuge ein. Am Beginn des 3. Tages ist das Hirn des Hühnchens fast rechtwinklig in zwei Schenkel geknickt. Der Kopf hat gegen den Rumpf eine Drehung erfahren, so daß der vordere Hirschenkel mit der linken Seite auflegt.

#### Das Hirn nach der Ablösung.

Bereits in Fig. 274 sieht man dorsal vom Neuroporus zwei durch eine Einsenkung getrennte leichte Erhebungen, die früher zu unterscheiden sind, ehe am Medianschnitt die Grenzen des Mittelhirnes wahrnehmbar werden. Das gilt, wie hier für die Ente, so auch für das Hühnchen. Ist beim Hühnchen am Uebergange zum 3. Tage die Knickung des Hirnes in zwei Schenkel erfolgt, so ist nicht allein die Abgrenzung des Mittelhirnes gegen das Vorder- und Rautenhirn gegeben, sondern es zeigen sich auch beim Vorderhirne bereits zwei Einschnürungen, die vom Dache auf die Seitenwände übergreifen und 3 Neuromeren begrenzen, nämlich das Telencephalon, die Pars parancephalica und Pars synencephalica Dienecephali.

Das Telencephalon ist vorn gleichmäßig abgerundet. Es ist weder ein Processus noch ein Recessus neuroporicus wahrzunehmen, aber die Epidermis ist gegenüber dem Stirnpol des Hirnes leicht verdickt. Die Bildung des Infundibulum hat sich noch nicht eingeleitet.

Der Scheitel des Knickungswinkels fällt in die Mitte des Mittelhirndaches. Bei diesem Exemplar ist am Mittelhirne ein kleiner hinterer Abschnitt von dem Hauptteile abgesetzt, was ich an anderen Exemplaren vermifft habe.

Im Laufe des 3. Tages leitet sich beim Hühnchen am Telencephalon die Differenzierung in die Hemisphären und das Telencephalon medium ein, die Seitenwände stülpen sich aus (Fig. 281). Es beginnt auch die Ausstülpung der Epiphyse (Fig. 278).

Am Medianschnitt gewahrt man jetzt ventral den Recessus

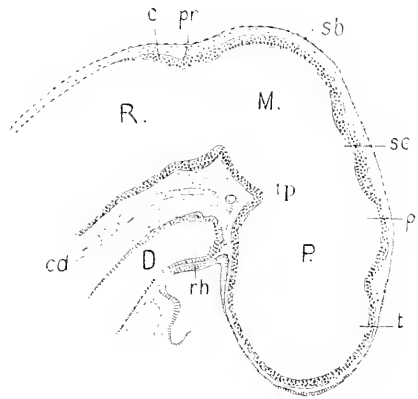


Fig. 277. Hühnchen, 30 Ursegmente, etwa 52 Brütstunden. Hirn median. 44:1. *P* Prosencephalon. *M* Mesencephalon. *R* Rhombencephalon. *t* Telencephalon. *p* Pars parencephalica. *sc* Pars syncerephalica Diencephali. *tp* Tuberculum posterius. *pr* Plica rhombomesencephalica. *c* Lamina cerebellaris. *cd* Chorda. *D* Darm. *rh* Rachenhaut. *sb* Scheitelbeuge.

opticus zwischen dem Torus transversus und dem Chiasmawulste, dorsal, etwas hinter der Mitte der Dachplatte der Pars parencephalica Diencephali, den Beginn der Ausstülpung, die die Epiphyse liefert.

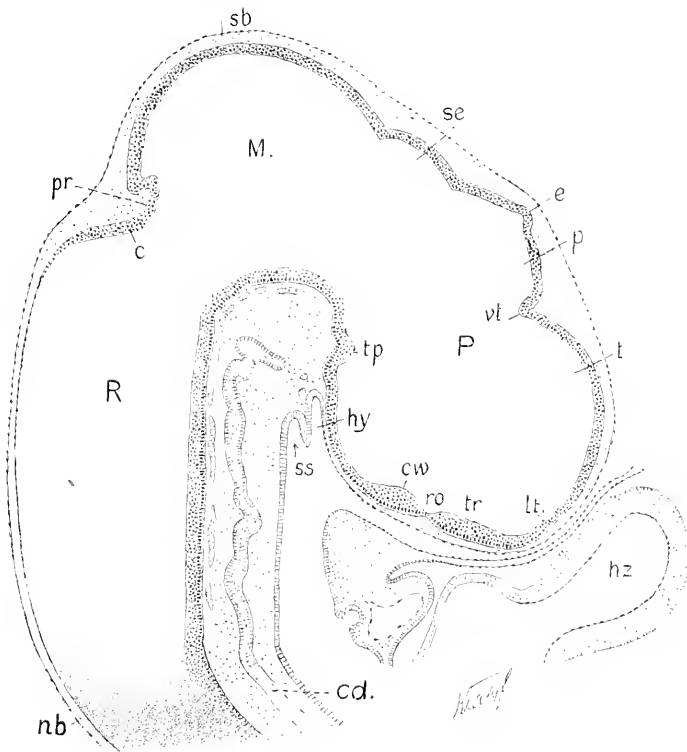


Fig. 278. Hühnchen, 72 Stunden, etwa 40 Urvirbel. Hirn median. 46:1. Bezeichnungen wie in Fig. 277, dann *lt* Lamina terminalis. *tr* Torus transversus. *ro* Recessus opticus. *cw* Chiasmawulst. *vt* Velum transversum. *e* Epiphyse. *hy* Hypophyse. *ss* SEESSEL'sche Tasche. *sb* Scheitelhöcker.

Die Bildungsweise der Hemisphären beim Hühnchen hat G. HENRICH (1897) eingehend beschrieben, und ich folge ihm hierin <sup>1)</sup>.

Aus dem Verlauf des 3. Tages (bei 37—38° im Brütöfen) hat HENRICH zwei Stadien mit je 33 und 36 Urwirbeln untersucht. In dem jüngeren Stadium ist das Telencephalon höher als breit, die Seitenwände sind in halber Höhe leicht ausgebaucht und dort am dicksten. Die gesamte Wand ist durchweg epithelial. Die Figg. 279 und 280 geben die Ansicht von Schnitten wieder, die quer zur Achse des vordern Hirnschenkels orientiert waren.

Fig. 279.

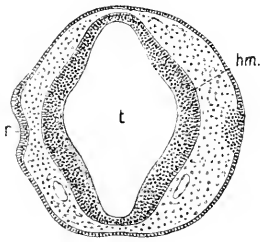


Fig. 280.

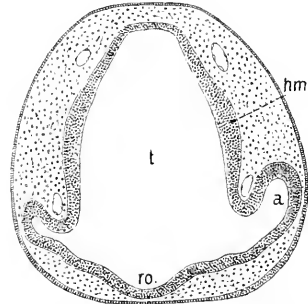


Fig. 279. Hühnchen mit 33 Urwirbeln. Querschnitt durch das Telencephalon, 75:1. *t* Telencephalon. *r* Riechgrube. *hm* Ausbauchung der Hemisphären.

Fig. 280. Hühnchen, 33 Urwirbel. Telencephalon, quer geschnitten. Nach HENRICH. *t*, *hm* wie in 279. *a* Auge. *ro* Recessus opticus.

Fig. 281.

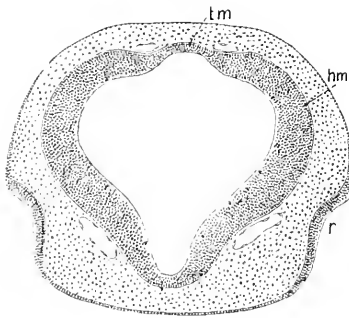


Fig. 282.

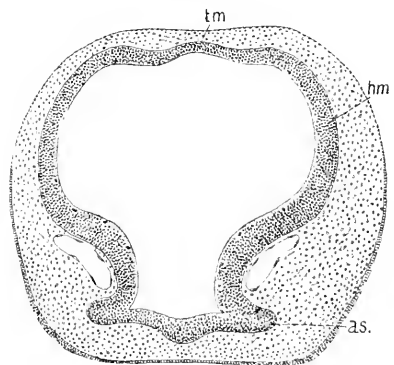


Fig. 281. Hühnchen, 36—37 Urwirbel. Querschnitt des Telencephalon im Bereich der Riechgruben. Nach HENRICH. 50:1. *tm* Telencephalon medium. *hm* Hemisphäre. *r* Riechgrube.

Fig. 282. Hühnchen, 36—37 Urwirbel. Querschnitt des Telencephalon im Bereich des Recessus opticus. Nach HENRICH. 50:1. Bezeichnungen wie in 280, dann *as* Augenstiel.

Vorn, zwischen den Riechgruben, ist das Telencephalon höher als breit, im Querschnitt abgerundet-rhombisch. Die Ausbauchung richtet

1) Herr Dr. HENRICH hatte mir zur Kontrolle seiner Zeichnungen seine wohl-erhaltenen Schnittserien zur Verfügung gestellt.



sich gegen die Riechgruben. An der hinteren Grenze des Telencephalon, im Bereich des Recessus opticus findet sich die Anlage der Hemisphären in halber Höhe zwischen den Augenstielen und der Dachplatte.

Embryonen mit 36—37 Urvirbeln (56—58 Brütstunden) zeigen bereits eine wesentlich andere Gestaltung des Telencephalon. Die Ausbauchung der Seitenwände hat sich gesteigert und dorsalwärts ausgedehnt, sie begreift etwa zwei Drittel der Höhe, das untere Drittel bleibt schmal. Die dorsale Wand zeigt jetzt drei Erhebungen, median die ursprüngliche Dachplatte, daneben die Kuppen der Hemisphären (Fig. 281, 282).

Am Uebergange zum 4. Tage (74 Stunden, 40—43 Ursegmente) überragen die Hemisphären dorsal das Telencephalon medium, rostralwärts aber noch nicht, wie die folgenden Abbildungen ergeben.

Die Fig. 283 zeigt die Hemisphären im Anschnitt ihrer rostralen Wand und in der Mitte die darüber hinausreichende, rhombisch gestaltete Lichtung des Telencephalon medium, welche bis zur Lamina

Fig. 283.

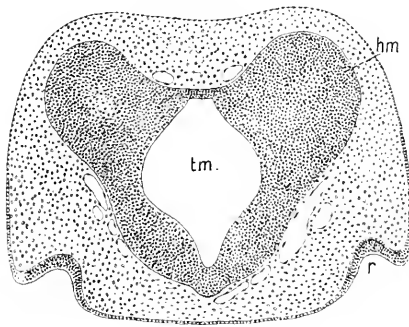


Fig. 284.

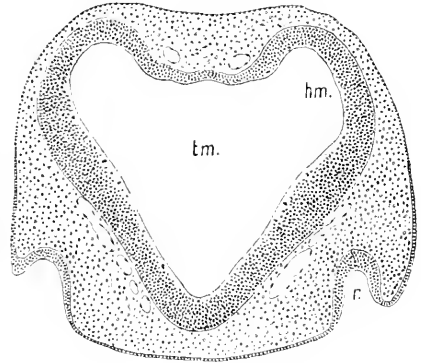


Fig. 285.

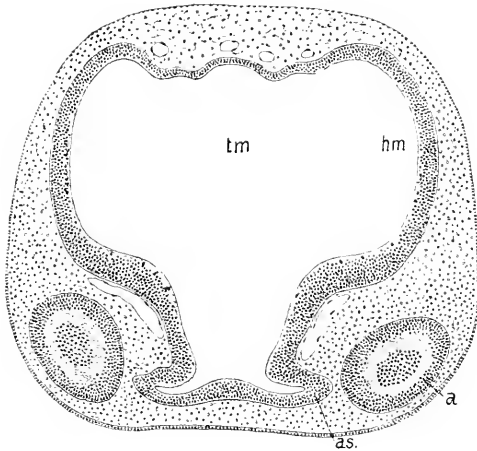


Fig. 283. Hühnchen, Anfang des 4. Tages, 74 Stunden. Querschnitt durch das Telencephalon und die ventrale Wand der Hemisphären. Nach HENRICH. 50:1. *tm* Lichtung des Telencephalon medium. *hm* Hemisphäre. *r* Riechgrube.

Fig. 284. Dasselbe Objekt. Querschnitt etwas weiter caudalwärts. Nach HENRICH. 50:1. Bezeichnungen dieselben.

Fig. 285. Dasselbe Objekt. Querschnitt in der caudalen Region des Telencephalon. Nach HENRICH. 50:1. Bezeichnungen die gleichen. *a* Anschnitt des Auges. *as* Augenstiele.

terminalis nicht viel an Breite verliert. Die Fig. 284 giebt den fünften Schnitt (zu 15  $\mu$ ) hinter dem vorigen. Man sieht da, noch deutlicher

aber in Fig. 285, daß der zwischen den emporragenden Kuppen der Hemisphären gelegene Teil der dorsalen Wand drei Absätze besitzt. Die beiden seitlichen werden später in die medialen Wände der Hemisphären einbezogen. Der Schnitt in Fig. 285 ist ventral bereits hinter die Grenze des Telencephalon gefallen, dorsal zeigt das Bild die stärkste Weite der Hemisphären.

Während des 4. und 5. Tages wachsen die Hemisphären beträchtlich und nun überwiegend rostralwärts.

Der Medianschnitt durch den Kopf des  $4\frac{1}{2}$  Tage alten Hühnchens, Fig. 286 läßt, verglichen mit dem in Fig. 278 gezeichneten Hirnprofil, erkennen, daß die Kopfbeuge merklich abgenommen hat und daß dabei das Vorderhirn — gemessen vom Tuberculum posterius bis zum rostralen Pol — annähernd in demselben Verhältnis sich in die Länge gestreckt hat, wie der ganze vordere Hirnschenkel. Bei diesem Längenwachstum ist aber der Hauptanteil auf das Diencephalon entfallen, und zwar auf dessen vorderen Abschnitt, die Pars parencephalica: das Telencephalon hat in geringerem Grade daran teilgenommen.

Während es vorher (Fig. 278) den Anschein hatte, daß die Epiphysis eine ungewöhnliche Stellung einnehmen werde, da die erste Spur der Ausstülpung fast in der Mitte der Dachplatte der Pars parencephalica auftritt, hat sich das Verhältnis jetzt geändert. Zum Schlauch auswachsend, hat die Epiphysis eine Strecke vom vorderen Teil dieser Dachplatte und den ganzen hinteren Teil in diesen Schlauch einbezogen. Sie nimmt also jetzt die Stellung ein, die der Norm entspricht. Der vor der Epiphysen gelegene Teil des Daches ist es, der hauptsächlich Längenwachstum entwickelt und sich dabei stark emporgewölbt hat. Die Pars synencephalica hat sich wenig verlängert: wie in allen früher besprochenen Klassen, tritt die Commissura posterior zuerst an der hinteren Grenze dieses Teiles auf.

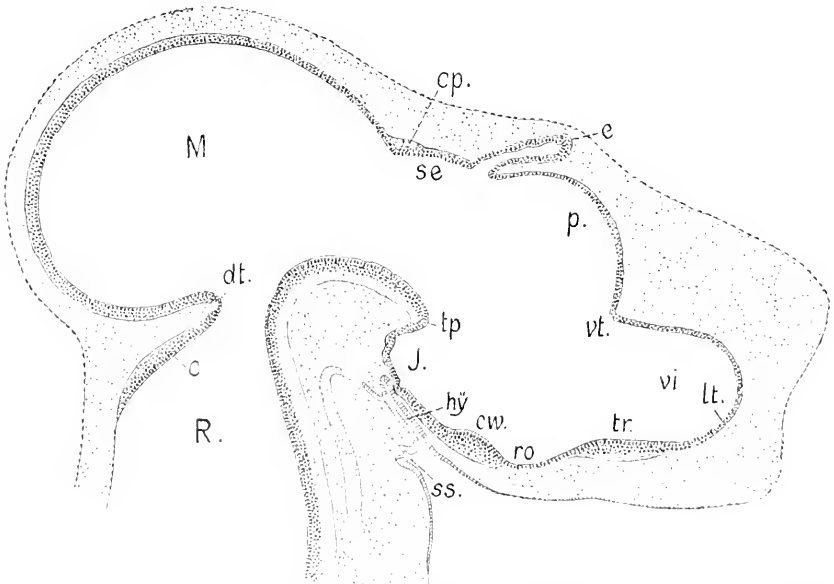


Fig. 286. Hühnchen,  $4\frac{1}{2}$  Tage, Medianschnitt. Nach HENRICH. 25 : 1. Bezeichnungen wie in Fig. 278. *cp.* Commissura posterior. *dt.* Dekussation der Trochleares.

Dach und Boden des Mittelhirnes haben sich gegeneinander verschoben. Das Dach hat sich caudalwärts zu einem Blindsack ausgebaucht, dem Recessus posterior Mesencephali, während der ursprüngliche Boden stark vorgelagert wurde. Die Lamina cerebellaris (*c*) läßt noch nicht erkennen, welche mächtige Entwicklung das Cerebellum

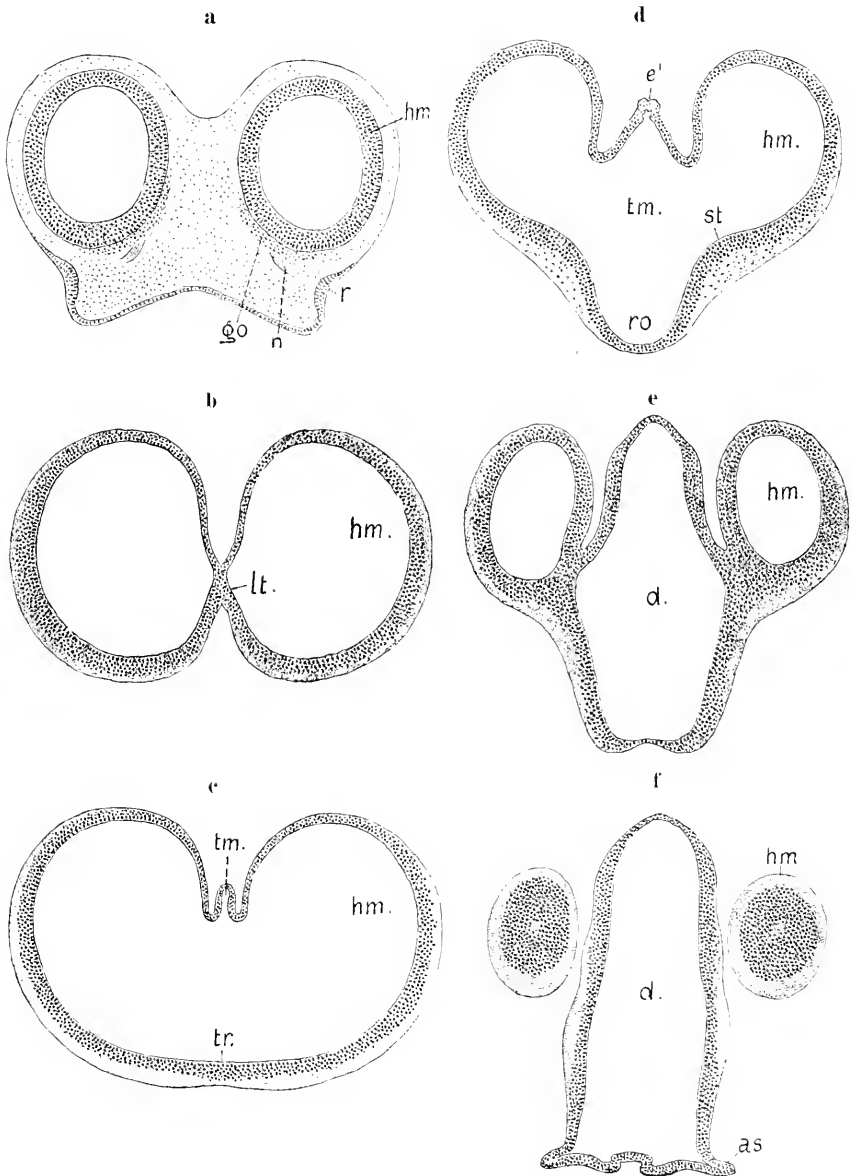


Fig. 287a—f. Hühnchen,  $4\frac{1}{2}$  Tage alt. Querschnitte durch das Telencephalon und die Hemisphären. Nach einer Serie von G. HENRICH. 25:1. *hm* Hemisphäre. *go* Ganglion olfactorium. *no* Nervus olfactorius. *r* Riechgrube. *lt* Lamina terminalis. *tm* Telencephalon medium. *st* Corp. striatum. *ro* Recessus opticus. *d* Diencephalon.

der Vögel, im Vergleich zu den Reptilien überhaupt, wie speciell zu den Lacertiliern und zu *Anguis*, schließlich erfährt.

Die Gestaltung der Hemisphären in diesem Stadium und ihr Verhältnis zum medianen Telencephalon veranschaulichen die nachfolgenden, einer Querschnittserie entnommenen Abbildungen.

Die Hemisphären überragen rostralwärts um mehr als  $\frac{1}{3}$  ihrer Gesamtlänge die Lamina terminalis und erheben sich vorn beträchtlich über die Medianebene des Kopfes, die Bedeckungen zu Wülsten auftreibend, zwischen denen eine tiefe mediane Stirnfurche besteht (Fig. 287a). In einigem Abstände vom rostralen Pol liegt das Ganglion olfactorium (*go*) als ein äußerer Belag der mehrzeilig epithelialen Wand an der ventralen Fläche und zum Teil auch an der medialen auf.

Die vorn divergierenden Hemisphären rücken an der Lamina terminalis zusammen, die Lamina ist auf einen schmalen Streifen reduziert. Sie ist der Breite nach in die wachsenden Hemisphären einbezogen worden (*lt* in Fig. 287b). Dasselbe ergab sich bei *Anguis fragilis* (Fig. 242b). Hinter der Lamina terminalis beginnt die Dachplatte des Telencephalon medium als eine erst ganz schmale, dorsalwärts gerichtete Falte zwischen den medialen Wänden der sie hoch überragenden Hemisphären. Ventral besteht diese Sonderung nicht, wie an dem Schmitte Fig. 287c zu sehen ist, der ventral den vor dem Recessus opticus gelegenen Torus transversus (*tr*) getroffen hat. Erst im Bereich des geräumigen Recessus opticus (Fig. 287d) setzen sich die Hemisphären bestimmter von dem medianen Teile ab, wozu die Erhebung der Corpora striata (*st*) beiträgt. In der Mitte des hier zeltförmigen Daches des Telencephalon medium beginnt eine Ausstülpung (*e'*), die die Paraphysis liefert. Demnach bezeichnet dieser Schnitt die hintere Grenze des Telencephalon, denn die Paraphysis entsteht hart vor dem in Fig. 286 mit *vt* bezeichneten Punkte. Es ergibt sich also, daß auch hier, wie bei *Anguis*, die Hemisphären zunächst über diese Grenze caudalwärts hinausgreifen. Es gehört die Seitenwand in Fig. 287e, von der die Hemisphären in Abschnürung begriffen sind, bereits dem Diencephalon an. Der Schnitt der Fig. 287e ist der zwölfte (zu 15  $\mu$ ) hinter dem in Fig. 287d gezeichneten. Die caudalen Enden der Hemisphären liegen, bereits abgeschnürt, frei neben dem Diencephalon.

Die Bildungsweise der Hemisphären am Hirn des Hühnchens ist sonach durch die Abhandlung von G. HENRICH befriedigend aufgeklärt worden. Ich kann hinzufügen, daß Entenembryonen vom 3. und 4. Tage darin große Übereinstimmung mit dem Hühnchen zeigen, es ergeben sich dieselben Verhältnisse, wie sie in den Figg. 279–285 dargestellt sind. Nicht ganz so vollständig ist der Vorgang bei den Reptilien und Amphibien klargestellt worden. Soweit im Vorausgehenden darüber Aufschlüsse gegeben werden konnten, läßt sich sagen, daß bei Urodelen, Reptilien und Vögeln im wesentlichen Übereinstimmung im Gange und in der Art der Hemisphärenbildung sich zeigt. Nachdem sich das Telencephalon dorsal und seitlich vom Diencephalon abgegrenzt hat, wächst es dorsalwärts und lateralwärts aus und erfährt der Breite nach eine Sonderung in einen medianen Teil und die paarigen Hemisphären. Das Wachstum der Hemisphären erfolgt zunächst in dorsaler Richtung, später erst rostralwärts, wobei der mediane Teil in beiden Richtungen überholt wird. Dabei wird sowohl die vordere Wand des medianen Teiles, die Lamina terminalis, wie

zum Teil auch das Dach derselben in die medialen Wände der Hemisphären einbezogen. Die erst breite Fissura sagittalis verengt sich allmählich beträchtlich.

Die primär bereits paarige Anlage der Hemisphären beim Hühnchen war schon von K. E. v. BAER (1837) erkannt worden. Er sagt darüber: „Das vordere Bläschen teilt sich bald in zwei Abteilungen, indem die vorderste und obere Wand sich rasch hervorstülpt. Sie stülpt sich aber doppelt oder zu beiden Seiten neben der Mitte hervor, so daß diese neben den Seitenteilen eingesenkt bleibt.“

Noch genauer ist die Schilderung von K. B. REICHERT (1861): „Die Großhirnbläschen bilden sich im wesentlichen wie die Augenbläschen, d. h. die seitlichen Erweiterungen an der vorderen und oberen Partie des ersten Hirnbläschens sondern sich von dem letzteren unter der Form eines Abschnürungsprozesses ab. Es bleibt also gleich anfangs an der betreffenden Stelle eine mittlere, am Abschnürungsprozeß unbeteiligte Partie des ersten Hirnbläschens zurück, die sich keilförmig zwischen die Großhirnbläschen hineinschiebt.“

Dieser zutreffenden Darstellung gegenüber trat später eine andere Auffassung hervor. Es sollte ein median in Wirksamkeit gelangendes mechanisches Moment von vorn und oben her eine Einschnürung bewirken und so die Teilung des erst unpaarigen vordersten Hirnabschnittes in die beiden Hemisphären anbahnen.

W. HIS suchte ursprünglich (1868) die Ursache dieser Einschnürung in einer axialen Verbindung des Infundibulum mit dem vorderen Ende des Darmes, wodurch ein medianer Streif am wachsenden Hirne gespannt würde und ähnlich einem der Länge nach über das Hirn gelegten Bande in dasselbe einschneite. Thatsächlich besteht allerdings bei Vogelembryonen zeitweilig eine sehr enge Vereinigung eines Punktes am Boden des Vorderhirnes mit dem Entoderm, aber diese Verbindung ist längst gelöst, wenn die Bildung der Hemisphären sich einleitet. Es beginnt diese Bildung überhaupt nicht mit einer vorn und median auftretenden Furche, wie HENRICH zutreffend hervorhebt, die Furche entsteht erst sekundär durch das Emporwachsen der lateral sich ausstülpenden Hemisphären.

Damit widerlegt sich auch die Ansicht von MIHALKOVICS (1877), der die Umwandlung der „gemeinsamen Hemisphärenblase“, d. h. des noch einheitlichen Telencephalon, in paarige Hemisphären durch das Einschneiden eines medianen Bindegewebsstranges, der primitiven Sichel, erklären wollte.

KÖLLIKER (1879) schloß sich dieser Auffassung nicht an, sondern hob, wie REICHERT, hervor, daß es sich vielmehr um eine Ausbuchtung der Seitenwände handle.

Ebenso sprach sich GEGENBAUR (1890) aus und betonte ausdrücklich, daß die Scheidung der Hemisphären in einer bilateralen Entfaltung des Hirnes selbst zu suchen sei, die primitive Hirusichel nur den zwischen den Hemisphären entstehenden Raum ausfülle, nicht aber die Ursache der Doppelbildung abgebe. Daß es sich in der That so verhält, lehren die Abbildungen 281—285 unzweideutig.

Die spätere Gestaltung der Hemisphären ist nicht bekannt, wie überhaupt die Entwicklung des Vogellhirnes insgesamt noch keine Bearbeitung gefunden hat. In Einzelheiten werden die nachfolgenden Mitteilungen das bisher Vorliegende etwas erweitern.

Die Abbildung 288 zeigt, in gleicher Vergrößerung wie bei Fig. 286,

den Medianschnitt durch das Hirn des Hühnchens am Ende des 7. Tages. Ein Vergleich der beiden Abbildungen ergibt dasselbe.

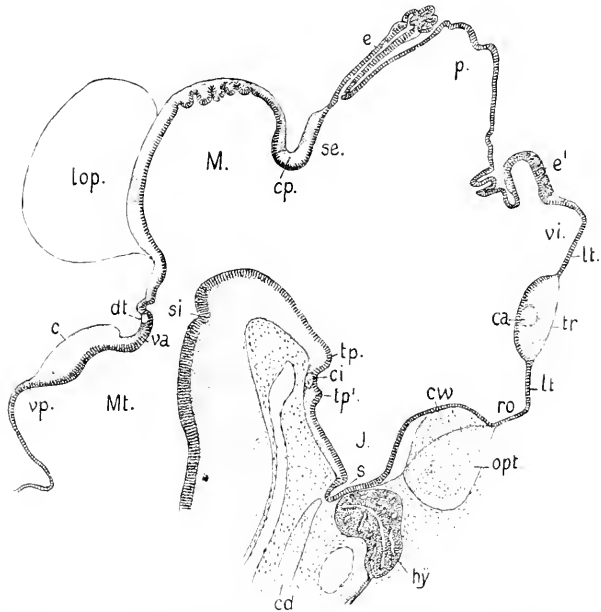


Fig. 288. Hühnchen, 7 Tage alt. Medianschnitt durch das Hirn, 20:1. Nach einer Schnittserie von G. HENRICH. *c* Cerebellum. *ca* Commissura anterior. *cd* Chorda. *cp* Commissura posterior. *ev* Chiasmawulst. *dt* Dekussation der Trochleares. *e* Epiphyse. *e'* Paraphysis. *hy* Hypophysis. *J* Infundibulum. *M* Lamina terminalis. *lop* Lobus opticus. *M* Mesencephalon. *Mt* Metencephalon. *opt* Chiasma opticum. *p* Pars parencephalica Diencephali. *ro* Recessus opticus. *s* Saccus infundibuli. *se* Pars synencephalica Diencephali. *si* Sulcus intraencephalicus posterior. *tp'* Tuberculum mammillare. *tp* Tuberculum posterius. *tr* Torus transversus. *va* Velum medullare anterius. *vi* Ventriculus impar Telencephali. *vp* Velum medullare posterius.

was auch am Hirne von *Anguis fragilis* (Fig. 247, 248) zu beobachten war. Das Längenwachstum des vorderen, das Vorder- und Mittelhirn umfassenden Hirnschenkels ist gehemmt worden. Der Abstand der Lamina terminalis von dem hintersten Punkte des Mittelhirndaches hat nicht zugenommen, während die Ausdehnung des Vorderhirnes, speciell des Diencephalon, in dorso-ventraler Richtung beträchtlichen Zuwachs erhalten hat. In der Mediane gemessen, wobei die Lobi optici (Corpora bigemina) nicht mitgerechnet werden, ist eine absolute Verkürzung eingetreten. Diese ist darauf zurückzuführen, daß bei der lateralen Entwicklung in der Breite das Wachstum der paarigen Teile auf Kosten der Länge der medianen Teile erfolgt. Das gilt einmal für das Telencephalon medium, welches mit dem Wachstum der Hemisphären sich stetig verkürzt. Vorher noch als langer Schlauch bestehend, ist er in Fig. 288 auf den kurzen Recessus über dem Torus transversus reduziert worden. Am Mittelhirn findet das Gleiche statt. Im Stadium der Fig. 286 bildet es einen unpaarigen, caudalwärts ausgestülpten Sack, im späteren Stadium ist die bilaterale Entfaltung vorgeschritten, es bestehen paarig hervorragende Lobi optici, während die mediane Dachplatte an Ausdehnung eingebüßt hat.

Andererseits stellt sich in der Entwicklung des Schädels ein äußeres Hindernis dem Längenwachstum entgegen. Das im Stadium der Fig. 288 bereits knorplige Septum interorbitale erhebt sich bis zur Höhe des Torus transversus.

Die Fortschritte in der Entwicklung der einzelnen Teile, soweit sie am Medianschnitte sichtbar sind, ergeben sich ohne weiteres aus den Abbildungen. Auf einige Punkte sei noch besonders hingewiesen. Der ungefähr in halber Höhe der Lamina terminalis gelegene Torus transversus enthält jetzt einen Kommissurenstrang, der nur die Commissura anterior umfaßt. Die Paraphysis (*e'*) ist aufgetreten und stellt einen kurzen, breiten Schlauch vor, dessen epitheliale Wand rundliche Sprossen treibt. Ein in den Ventrikel hineinragendes Velum transversum entsteht nicht. Die Dachplatte an der betreffenden Stelle, hart hinter der Paraphysis, faltet sich mehrfach und leitet die Bildung des Plexus chorioideus des 3. Ventrikels ein. Dahinter erhebt sich das Dach der Pars parencephalica Diencephali zeltförmig und trägt auf der hinteren Abdachung die cylindrische Epiphyse, welche am distalen Ende hohle Schläuche hervorgetrieben hat. Das vorher konvexe Dach der Pars synencephalica Diencephali ist tief eingesenkt worden: die darauf liegende Commissura posterior reicht noch nicht bis zur Wurzel der Epiphyse.

Zwischen dem geräumigen Ventrikel des Mittelhirnes und dem Metencephalon besteht in diesem Stadium eine langgestreckte Hirnenge, ein röhrenförmiger Isthmus, in dessen Mitte der Sulcus intracerebellaris posterior (*si*) sowohl am Boden, wie am Dache sichtbar ist.

Fünf Tage später gewährt der Medianschnitt das in Fig. 289 vorliegende Bild. Es sind seit dem 7. Tage zwei weitere Kommissuren sichtbar geworden, nämlich am Torus transversus die dorsal von der Commissura anterior gelegene und vor der Wurzel der Epiphyse die

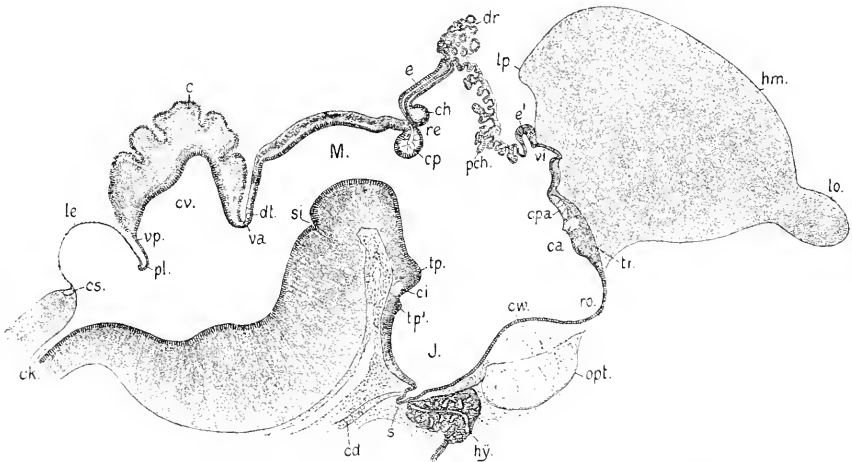


Fig. 289. Hühnchen, 12.—13. Tag. Medianschnitt durch das Hirn. 12,5:1 Bezeichnungen wie in Fig. 288, dann *ch* Commissura habenularis. *cpa* Commissura Pallii anterior. *cs* Commissura spinalis. *cv* Cavum Cerebelli. *dr* Epiphysendrüse. *hm* Hemisphäre. *le* Lamina ependymalis des Tegmen Ventriculi quarti. *lo* Lobus olfactorius. *lp* Lobus posterior der Hemisphäre. *pl* Plica chorioidea am Myelencephalon. *pch* Plexus chorioideus Ventriculi tertii. *re* Recessus Epiphyseos.

Commissura habenularis. Die obere Kommissur am Torus transversus (*cpa*) bezeichne ich, wie bei den Reptilien, als Commissura Pallii anterior. Sie wurde bereits von A. MECKEL (1816) am Hirn erwachsener Vögel entdeckt und als Balkenrudiment bezeichnet. H. F. OSBORN (1887) fand sie bei Taubenembryonen und unterschied an ihr im Verlauf innerhalb der dünnen medialen Hemisphärenwand zwei Portionen, eine schwächere vordere, die er als Corpus callosum deutet, und eine stärkere hintere, die Commissura Hippocampi. A. BUMM (1883) benennt sie bei der erwachsenen Taube als Kommissur der Ventrikelwand, MÜNZER und WIENER (1898) möchten sie als Chiasma Pallii bezeichnen. Ein Cornu Ammonis entsteht bei den Vögeln bekanntlich nicht. Diese Kommissur erscheint hier beim Hühnchen des 13. Tages im medianen Durchschnitt als eine leicht gebogene, ventralwärts konvexe Platte, an der mehrere Strangportionen zu unterscheiden sind. Im ganzen ist sie nicht schwächer als die Commissura anterior.

Der Strang der Commissura habenularis bewirkt eine Knickung der Wurzel der Epiphyse und bedingt zugleich die als Recessus Epiphyseos (*re*) benannte Ausbuchtung. Die Paraphysis hat sich nicht wesentlich geändert, sie hat seitlich kurze, gewundene Kanäle entwickelt. Die giebelförmig emporgehobene Dachplatte zwischen der Paraphyse und Epiphyse läßt zwei Abschnitte unterscheiden. Die vordere Abdachung ist zu einer Lamina chorioidea geworden, von der verzweigte vaskularisierte Zotten des Plexus chorioideus medius ausgehen. Die hintere Abdachung, welche den Schlauch der Epiphyse trägt, beteiligt sich daran nicht, sondern erscheint als eine ebene Ependymlamelle. Ueber dem First des Giebels liegt ein Körper vom Bau einer tubulösen Drüse. Derselbe scheint doppelter Herkunft zu sein. Ein Teil der Kanälchen ist jedenfalls aus der Epiphyse hervorgegangen, wie es sich schon früher erkennen ließ (Fig. 288), ein anderer aber scheint vom Ependym der Lamina chorioidea zu stammen. Ob dieser Anteil durchweg Kanälchen enthält, die den Zusammenhang mit dem Mutterboden bewahren, oder ob sich darunter abgeschnürte Kapseln befinden, läßt sich ohne eingehendere Untersuchung nicht entscheiden.

Ventral vom Tuberculum posterius (*tp*) befindet sich ein zweiter, kleinerer Höcker, Tuberculum mammillare (*tp'*), und zwischen beiden eine flache Bucht, ein Recessus mammillaris, an dessen Grunde eine Kommissur (*ci*) liegt, die wohl die Commissura suprainfundibularis von EDINGER (1899) ist und der Commissura infundibularis von BÉLA HALLER bei Teleostiern entspricht (s. Fig. 153).

Das Dach des Mittelhirnes ist in seiner mittleren Zone viel flacher geworden und stellt eine dünne Lamina commissuralis zwischen den weit seitwärts verlagerten Lobi optici (Corpora bigemina) dar. Durch diese Abflachung hat der Ventrikel des Mittelhirnes seine Form vollständig verändert und erscheint nun als ein Kanal, der in ganzer Ausdehnung den gleichen dorso-ventralen Durchmesser besitzt. Eine Enge, ein Isthmus, wie in Fig. 288, ist jetzt nicht mehr zu unterscheiden. Durch die Einfaltung der die Commissura posterior tragenden Lamelle ist die Eimmündung dieses Kanals, des Aquaeductus Sylvii, in den 3. Ventrikel verengt. Hart hinter der Kommissur besteht ein, dorsalwärts gerichteter Recessus. Die in Fig. 288 sichtbare Dachplatte des Isthmus hat sich dorsalwärts geknickt. Der vordere Teil derselben



bildet jetzt die steile hintere Abdachung des Mittelhirnes, der hintere Abschnitt ist das kurze Velum medullare anterius.

Am bedeutendsten ist die Umgestaltung, die das Cerebellum zwischen dem 7. und 12. Tage erfahren hat. Die Platte, die beim 7-tägigen Hühnchen noch die Form des Cerebellum bei älteren Reptilienembryonen aufweist, ist beträchtlich in der Länge und Dicke gewachsen. hat sich emporgewölbt und umschließt einen Hohlraum.

Fig. 290a.

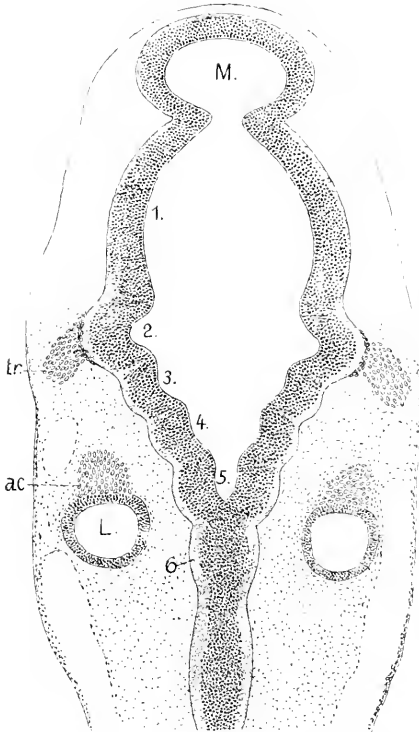


Fig. 290a. Ente, Anfang des 4. Brütages. Horizontalschnitt durch das Rautenhirn. 40:1. *M* Mesencephalon. 1—6 Neuromeren des Rhombencephalon. *tr* Ganglion Trigemini. *ac* Ganglion Acustici. *L* Labyrinth.

Fig. 290b.

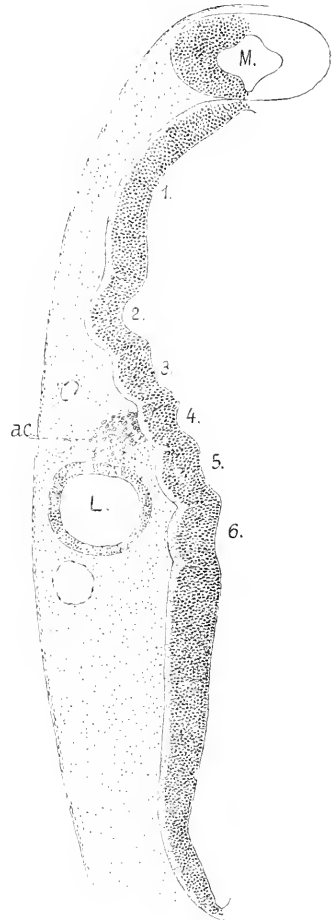


Fig. 290b. Dasselbe Objekt, um drei Schnitte weiter ventralwärts. Bezeichnungen die gleichen.

ein gegen den 4. Ventrikel breit offenes Cavum Cerebelli (*co*). Die konvexe Fläche ist durch tiefe Furchen in 5 quere Gyri gegliedert. Eine äußere Körnerschicht über einer noch schmalen molekulären Schicht bekleidet die ganze Oberfläche zwischen dem Velum medullare anterius und posterius.

Hinter dem Cerebellum senkt sich eine Plica chorioidea ein, hinter welcher sich die Lamina ependymalis des Tegmen Ventriculi quarti halbkugelig erhebt. Ueber der trichterförmigen Mündung des Central-

kanals in den Ventrikel findet sich auch beim Hühnchen eine Commissura spinalis nach GOTTSCHÉ. Sie nimmt die Stelle des Obex der Säuger ein.

An die Zeichnung des Medianschnittes wurde das Profil der Hemisphäre angeschlossen, wie dasselbe sich ergab, wenn die vollständigen Umrisse der auf den Medianschnitt folgenden sagittalen Schnitte in genauer Anpassung aufeinander gelagert wurden. Dieser Umriss der Hemisphäre zeigt dieselbe in der Ebene ihrer größten Höhe. Der Lobus olfactorius (*lo*) grenzt sich durch eine ringförmige Furche scharf ab. Hinten ragt ein kurzer Lobus posterior vor.

Auf frühere Stadien zurückgreifend, gebe ich zum Schlusse noch Abbildungen der Neuromeren des Rautenhirnes, wie sie sich übereinstimmend beim Hühnchen und der Ente am Uebergange vom 3. zum 4. Tage darstellen, wo ihre Abgrenzung morphologisch wie histologisch scharf hervortritt (Fig. 290).

Das ursprünglich vorderste Neuomer des Rautenhirnes — das metencephale oder Kleinhirneuomer — hat sich beträchtlich in die Länge gestreckt und erscheint in den Schnitten tonnenförmig. Die folgenden zeigen annähernd gleiche Länge und übereinstimmendes Verhalten. Den inneren Leisten entsprechend werden sie in der Wanddicke durch helle kernlose Streifen — Septa — geschieden, auf die bereits BÉRANECK (1884) hingewiesen hat. Das zweite Neuomer nimmt die Stelle der größten Breite ein und springt außerdem noch relativ am bedeutendsten vor. Mit demselben berührt sich das Ganglion des Trigemini in eigentümlicher Weise. Der konvexen Seite des Neuomers schmiegt sich nämlich eine Lage dicht gedrängter Kerne genau an, die sich von den weiter auseinandergelagerten Kernen der Ganglienzellen scharf absetzt.

Das dritte, nervenlose Neuomer ist weder der Ausdehnung noch der Wanddicke nach von dem folgenden, mit welchem der Wurzelkomplex des Acustico-Facialis verbunden ist, verschieden. Diese Verbindung zeigt Fig. 290b. Auch hier ist dasselbe zu sehen, wie am Trigeminalganglion. Von den Kernen der Ganglienzellen abgerückt, findet sich eine Lage dicht gestellter kleinerer Kerne in unmittelbarer Berührung mit der Oberfläche des Neuomers. Das hier gezeichnete Ganglion gehört dem Acusticus an, das Facialisganglion ist ventralwärts abgerückt. Das Labyrinth liegt neben dem fünften und sechsten Neuomer, ein siebentes ist caudalwärts nicht abgegrenzt. Gelegentlich sei bemerkt, daß der Abducens beim Hühnchen dieses Alters mit 5 Wurzelbündeln aus dem fünften und sechsten Neuomer austritt, der Glossopharyngens dem fünften und das Wurzelgebiet des Vagus dem sechsten angehört, aber noch darüber hinausreicht.

#### Das Rückenmark der Reptilien und Vögel.

Die Kenntnis der Entwicklung des Rückenmarkes der Reptilien wie der Vögel ist noch durchaus unvollständig, für keine Art liegen eingehendere Untersuchungen vor. So blieben auch die nachfolgenden Mitteilungen durchaus lückenhafte.

Im Zeitpunkte der Schließung des Medullarrohres erscheint der Querschnitt desselben wie beim Hühnchen, so auch bei Reptilien fast kreisförmig. Das gilt für *Anguis*, einige Arten von *Lacerta* (*viridis*, *agilis*) und für die Nattern. Bald ändert sich die Form, der Querschnitt wird annähernd oval, mit dorsaler Breite. Ein Zwischen-

strang ist nicht vorhanden. Bei *Coluber natrix* und *Coronella austriaca* erweitert sich der Centralkanal dabei dorsal zu einem queren Schenkel, und die Dachplatte erlangt eine diesem Schenkel entsprechende Breite. Ventral besteht gleichfalls eine geringe Erweiterung des Kanals. Dann stülpt sich die Wand des Rohres an der Grenze der Dachplatte gegen die dickere Seitenplatte zu einer Kante aus, die in intimen Kontakt mit der dorsalen Kante des Ursegmentes tritt (dl Fig. 291).

Diese Bildung ist eine segmentale, intersegmental tritt die Kante nicht so weit hervor. Die laterale Ausstülpung ist die gleiche, wie sie bei *Bdellostoma* und *Petromyzon* dargestellt wurde (Fig. 65, 66), nur ist bei *Bdellostoma* die Kante viel stärker und erweitert sich an dem Ursegment.

Die Berührung der Kante des Markes mit dem Ursegment ist eine bald vorübergehende. Während derselben leitet sich die Ausschaltung der Zellen ein, die in syncytialem Zusammenhange die dorsale Neuralleiste bilden, und die Kante tritt zurück. An nur wenig älteren Exemplaren ist das Rückenmark emporgerückt, die dorsale Breite hat ab-

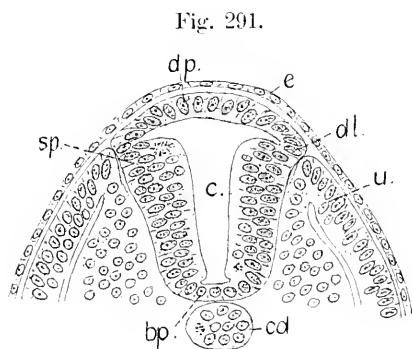


Fig. 291.

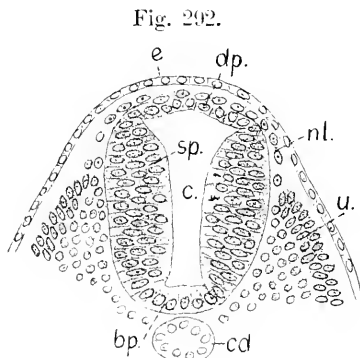


Fig. 292.

Fig. 291. *Coronella austriaca*. Querschnitt aus der vorderen Hälfte des Rückenmarkes. 200:1. *c* primärer Centralkanal. *dp* Dachplatte. *sp* Seitenplatte. *bp* Bodenplatte. *dl* dorsale Kante. *e* Epidermis. *u* Ursegment. *cd* Chorda.

Fig. 292. *Coronella austriaca*, älter als in 291. 200:1. Bezeichnungen wie in 291, dann *nl* dorsale Neuralleiste.

genommen, die Kante fehlt, und der quere Schenkel des Centralkanals ist verkürzt. Bei den jüngeren Exemplaren ist die Dachplatte aus einer einfachen Lage länglicher Zellen gebildet, nach dem Erscheinen der Neuralleiste hat sich die Dachplatte verdünnt, die Zellen sind kürzer, und darüber lagert eine zweite Schicht ausgeschalteter Zellen ohne epitheliale Ordnung, die mit den kontinuierlichen Strängen der Neuralleisten zusammenhängen (Fig. 292).

Bei *Anguis* und *Lacerta* habe ich den langgestreckten queren Schenkel des Centralkanals vermisst. Kurz vor dem Auftreten der Neuralleiste ist auch hier das Rückenmark im Querschnitt oval, mit dorsaler Breite, eine vortretende Kante ist zu sehen, die Erweiterung des Kanals ist aber eine rundliche. Auch hier fehlt ein Zwischenstrang, wie er am Hirne angetroffen wird.

Während der Absonderung der grauen und dem Erscheinen der weißen Substanz schwindet die dorsale Breite des Rückenmarkes. Es

wächst in dorso-ventraler Richtung und wird seitlich abgeflacht. Der Centralkanal erscheint erst in der dorsalen Hälfte rhombisch erweitert, wird dann ein schmaler Spalt. Das gilt speciell für *Anguis* und *Lacerta*.

Das Exemplar, dem die Abbildung entnommen wurde, ist etwas jünger als dasjenige, von dem die Fig. 240 herrührt. Das Telencephalon ist quer erweitert. Hemisphären grenzen sich noch nicht ab.

Fig. 293.

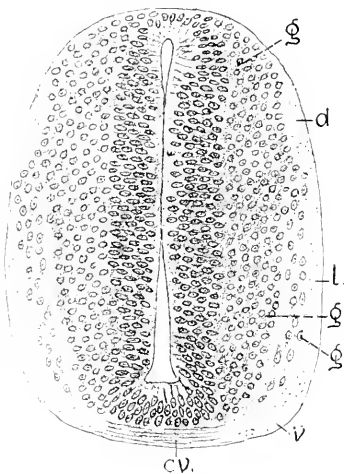


Fig. 293. *Anguis fragilis*. Rückenmark in der Region des Extremitätenwulstes. 200:1. *g* innere, *g'* äußere Lage der grauen Substanz. *v* ventraler, *l* lateraler, *d* dorsaler Strang der weißen Substanz. *cv* ventrale Commissur.

Fig. 294.

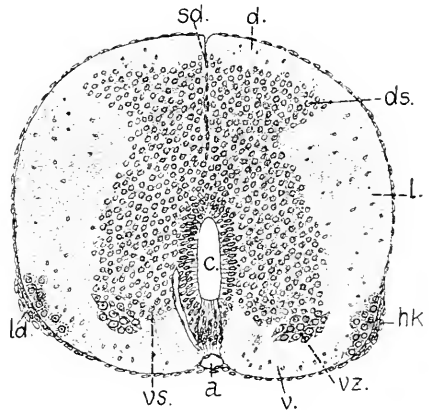


Fig. 294. *Anguis fragilis*. Rückenmark in der vorderen Rumpfhälfte. Alter Embryo, Stadium der Fig. 248. 100:1. *v*, *l*, *d* wie in Fig. 293, dann *c* Centralkanal. *ds* dorsale, *vs* ventrale graue Säule, *vz* ventrale Nervenzellen. *hk* peripherer Nervenzellkern. *ld* Ligamentum denticulatum. *sd* Septum dorsale. *a* Arteria spinalis ventralis.

Der Centralkanal klapft dorsal und ventral, in der Mitte berühren sich die Wände in größerer Ausdehnung, wo zugleich die Ependymschicht am mächtigsten ist und die graue Substanz ihre stärkste Breite besitzt. Kantenförmig reicht die graue Substanz jederseits bis zur Oberfläche und trennt den Vorderseitenstrang vom Dorsalstrang der weißen Substanz. Ventral von dieser Kante, die der dorsalen Säule angehört, wird durch einen kernlosen Streifen (Formatio arenata) eine schmale äußere Lage grauer Substanz (*g'*) von der inneren Hauptmasse abge sondert. In dieser äußeren Lage werden ventral Nervenzellen unterscheidbar.

Ueber den Verschluss des Centralkanals in der Dorsalregion und die Bildung des Septum dorsale vermag ich nichts anzugeben. Aus alten Stadien, in denen das Septum bereits besteht und der Kanal auf den bleibenden Teil sekundärer Centralkanal reduziert ist, stehen mir nur Präparate von *Anguis* zur Verfügung. Der in Fig. 294 abgebildete Querschnitt ist der vorderen Hälfte des Rumpfes entnommen. Er zeigt sich so hoch wie breit. Die Lichtung des Centralkanals erscheint spaltförmig. Das Ependym ist ventral am mächtigsten

einen gegen die dünne ventrale Kommissur vorspringenden Keil auslang gestreckten Zellen bildend. Die dorsalen grauen Säulen (*ds*) sind dreieckig und richten ihre Kante lateralwärts. Die ventralen Säulen (*vs*) tragen eine gegen die weiße Substanz vorgeschobene Gruppe dicht gedrängt liegender ventraler Nervenzellen. Lateral von diesen liegt ganz oberflächlich eine Gruppe rundlicher Nervenzellen mit sphärischen Kernen. An derselben Stelle ist der meningeale Ueberzug des Markes verdickt zu dem von BERGER (1878) zuerst beschriebenen Bande, dem Ligamentum denticulatum nach KÖLLIKER (1901). Die oberflächliche Zellengruppe entspricht ohne Zweifel den von GASKELL (1885) bei Sauriern entdeckten, segmental geordneten oberflächlichen Rückenmarkskernen. Sie alternieren bei *Anguis* der Lage nach mit den ventralen Wurzeln der Spinalnerven, die ventral vom Ligamentum denticulatum austreten. So verhält es sich in der vorderen Hälfte des Markes, ob auch in der hinteren, ist mir unbekannt.

Es findet sich eine flache, durch die Prominenz der ventralen Stränge bewirkte Fissura mediana ventralis, in der die Arteria spinalis liegt. Ihre in das Mark eintretenden Aeste, die Arteriae Fissurae ventralis, ziehen, wie überall, hart außerhalb des Ependyms hin zur Seite des Centralkanalns hinauf.

Beim Hühnchen ist der Querschnitt des Markes im Zeitpunkte des Verschlusses der Nahtlippen ebenfalls annähernd kreisförmig. Ein Zwischenstrang am Umschlagsrande der Lippen tritt nicht auf, aber die Kerne liegen da gedrängter.

Gleich nach der Ablösung des Markes vom peripheren Ektoderm ändert sich die Form, das Mark wird höher als breit. Eine Dach-

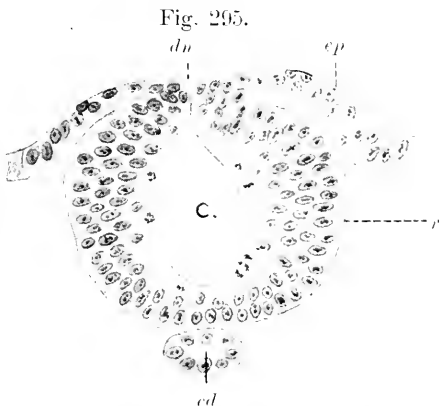


Fig. 295. Hühnchen, 2. Tag, 9. Ursegmente. Rückenmark in Schließung. *c* primärer Centralkanal. *r* Seitenplatte des Rückenmarkes. *du* dorsale Naht. *ep* peripheres Ektoderm. *cd* Chorda.

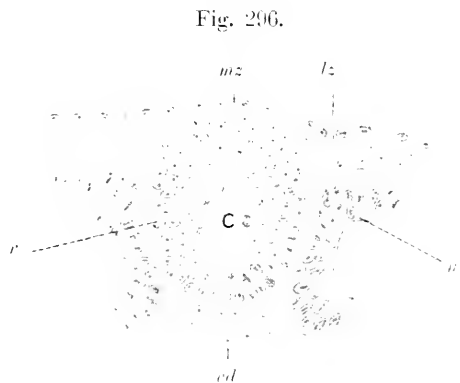


Fig. 296. Hühnchen, 2. Tag. Region des 9. Ursegments. Rückenmark abgelöst. 250:1. *c*, *r*, *cd* wie vorher. *u* Ursegment. *mz* dünne mediane Zone, *lz* dicke laterale Zone der Epidermis.

platte ist noch nicht abgegrenzt, es berühren sich beide Seiten dorsal in längerer medianer Kontaktfläche. Ein Zwischenstrang ist auch jetzt nicht zu sehen. An der Epidermis ist die bei den Vögeln (Huhn,

Ente, Dohle, Star) allgemein anzutreffende Sonderung in Längszonen eingetreten. Eine mediane, dünne, einschichtige Lage (*mz*) bedeckt das Rückenmark unmittelbar und geht seitlich in dicke, dreifach geschichtete Platten über (*lz*), welche hart neben dem Marke mit einspringender Kante (Fig. 296) beginnen und lateralwärts allmählich dünn auslaufen. Eine Beteiligung dieser einspringenden Kante an der Bildung der Neuralleiste habe ich nicht wahrnehmen können. Die Elemente der Leiste rücken ausschließlich aus der Dorsalregion des Markes selbst hervor. Währenddessen stellt sich dort die reguläre Ordnung der Zellen ein, es bildet sich eine schmale Dachplatte aus wenigen Zellen in einfacher Lage und setzt sich dadurch von dem mehrzelligen Epithel der Seitenplatten ab.

Die dorsale Neuralleiste ist hier bereits weit hervorgetreten, der mediale Zug derselben reicht bis zur Austrittsstelle der ventralen Wurzeln, während der laterale mit der Kante der Ursegmente in Verbindung ist. Das Rückenmark ist sichtlich abgeplattet. Boden- und Dachplatte sind kenntlich, der Kanal ist ein schmaler Spalt mit leichter Erweiterung, dorsal wieventral. Die Epidermis ist in der medianen

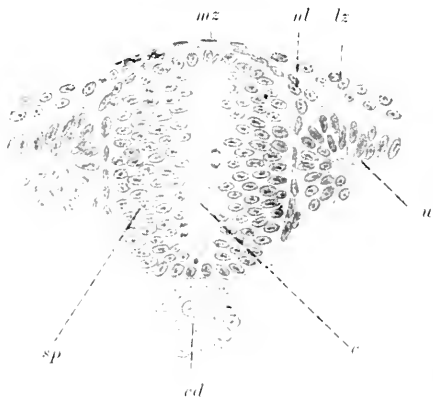


Fig. 297. Ente, 25 Ursegmente. Rückenmark in der Region des II. Segments. 250:1. *c* primärer Centralkanal. *sp* Seitenplatte des Rückenmarkes. *ul* Neuralleiste. *mz* dünne mediane, *lz* dicke laterale Zone der Epidermis. *u* Ursegment. *cd* Chorda.

Zone zu ganz platten Zellen verdünnt; die seitlichen dicken Zonen haben nicht mehr die frühere Mächtigkeit und weisen auch nicht mehr die einspringende Kante auf.

Im Laufe des 3. Tages wächst das Mark hauptsächlich im dorso-ventralen Durchmesser und es beginnt die Bildung der grauen Substanz. Zuerst erscheint in der Ventralregion der Seitenplatten außerhalb der epithelialen Lage eine Gruppe von Zellen mit sphärischen, schwächer tingierten Kernen (Fig. 298 *g*). Sie ist nicht ganz gleichmäßig, umfangreicher im Zusammenhange mit den kernreichen Strängen der ventralen Wurzeln.

Diese Gruppe bedingt sichtliche Auftreibungen. Das Mark erscheint jetzt in mittlerer Höhe schmaler als ventral und dorsal.

Am Beginn des 4. Tages ist der Querschnitt des Markes in der Region der vorderen Extremität bisquitförmig, aber der Centralkanal erweitert sich jetzt in der dorsalen Hälfte beträchtlich. Außer der schon erwähnten ventralen Gruppe grauer Substanz (*g*) werden jetzt fast in ganzer Höhe der Seitenplatte Zellen aus dem epithelialen Verbinde ausgeschaltet. Gegen den Eintritt der ventralen Wurzel konvergieren die Zellen der ventralen Gruppe. Hier, wie auch dorsal an der Berührungsstelle mit den Spinalganglien tritt ein schmaler Belag weißer Substanz auf. Von der ventralen Commissur ist noch keine Spur zu sehen. Die ventralen Wurzeln enthalten nahe dem Marke eine ganglienartige Anschwellung, welche durch einen kurzen,

feingestreiften Strang mit der grauen Substanz in Verbindung steht. Die Vaskularisation des Markes hat noch nicht begonnen.

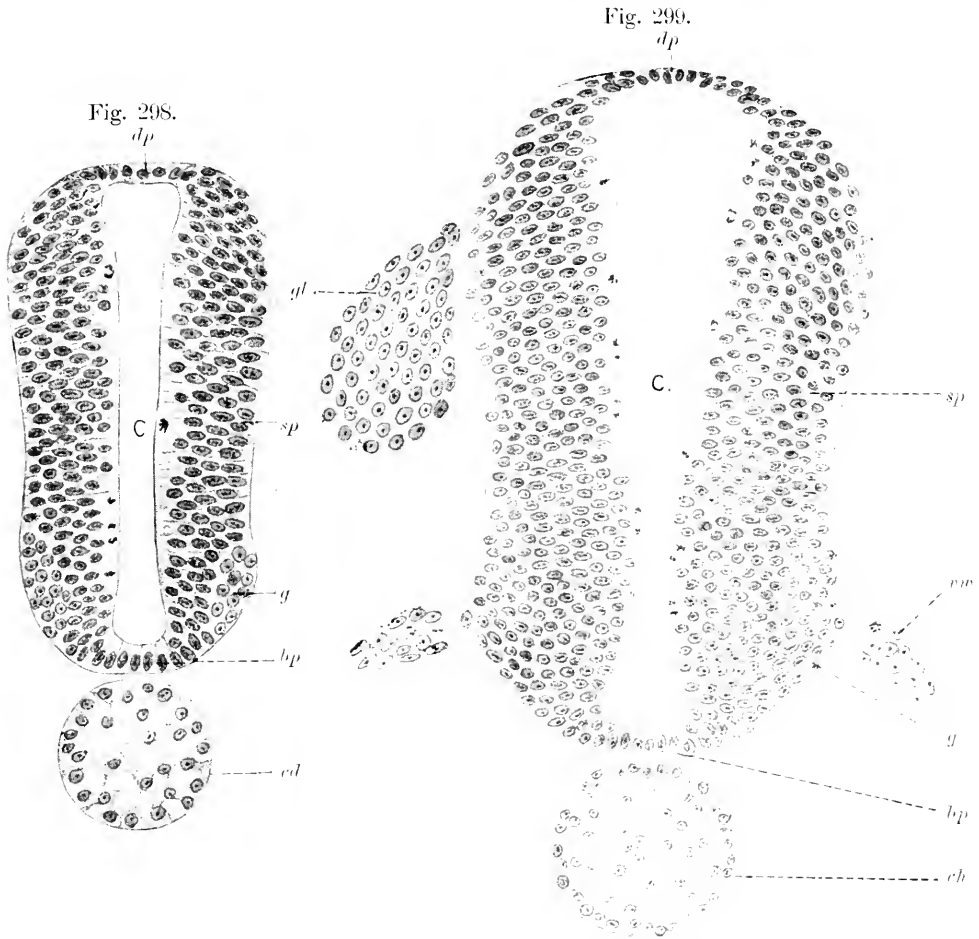
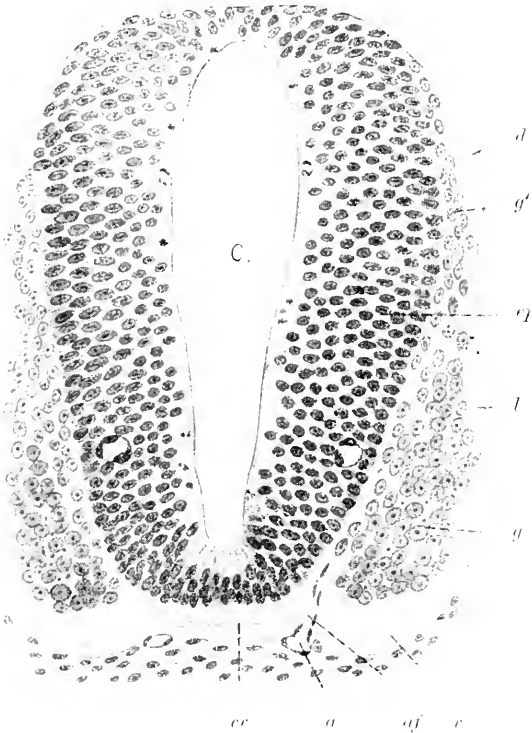


Fig. 298. Hühnchen, 3. Tag. Rückenmarksregion der vorderen Extremität. 250:1. *c* primärer Centralkanal. *dp* Dachplatte. *bp* Bodenplatte. *sp* Seitenplatte. *cd* Chorda.

Fig. 299. Hühnchen, Beginn des 4. Tages. Rückenmark, Region der vorderen Extremität. 250:1. *c*, *dp*, *bp*, *sp*, *cd*, *g* wie in Fig. 298. dann *gl* Spinalganglion. *vw* ventrale Wurzel.

Am 5. Tage bietet der Querschnitt des Markes in der Region der Intumescencia cervicalis die in Fig. 300 gezeichnete Form dar. Der Centralkanal bleibt in der dorsalen Hälfte erweitert. An der Dachplatte wie an der Bodenplatte beginnt mehrzeilige Ordnung der Kerne, und damit wird die Abgrenzung gegen die epitheliale Seitenplatte undeutlicher. Diese setzt sich jetzt als mächtige Ependymschicht scharf von der grauen Substanz ab, welche sich in eine dickere ventrolaterale und viel schwächere dorsale Portion gesondert zeigt. Dementsprechend ist der Vorderseitenstrang der weißen Substanz von dem

Dorsalstränge abgesetzt. An der Oberfläche ist diese Grenze durch eine Einsenkung bezeichnet, den Sulcus lateralis dorsalis. Die Commissura ventralis alba (*cr*) ist aufgetreten und wird von den ventralen Strängen überragt, wodurch eine flache und breite Fissura mediana ventralis bewirkt ist, in der 2 Arteriae spinales ventrales verlaufen. Die Zweige derselben, Arteriae Fissurae ventralis, dringen zwischen Ependymseicht und grauer Substanz ein:



*cr*) ist aufgetreten und wird von den ventralen Strängen überragt, wodurch eine flache und breite Fissura mediana ventralis bewirkt ist, in der 2 Arteriae spinales ventrales verlaufen. Die Zweige derselben, Arteriae Fissurae ventralis, dringen zwischen Ependymseicht und grauer Substanz ein:

Fig. 300. Hühnchen, Mitte des 5. Tages. Intumescentia cervicalis des Rückenmarkes, 250. l. *c* primärer Centralkanal. *v* Ventralstrang. *l* Lateralstrang. *d* Dorsalstrang weißer Substanz. *g* ventrale, *g'* dorsale Portion grauer Substanz. *ep* mächtige Ependymseicht. *cr* ventrale Commissur. *a* Arteria spinalis anterior, doppelt.

ihre auf- und absteigenden Endzweige aber liegen innerhalb der Ependymlage.

Die nächstfolgenden Stadien sind unbekannt. Es liegen keine Angaben über den in der Dorsalregion erfolgenden Verschluss des primären Centralkanals vor.

Ein viel älteres Stadium, in dem dieser Verschluss bereits erfolgt

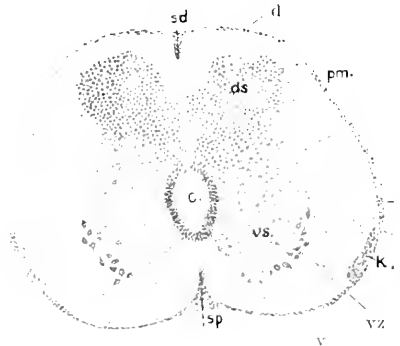


Fig. 301. Hühnchen, 12. -13. Tag. Intumescentia cervicalis des Rückenmarkes, 90: l. *c* sekundärer Centralkanal. *ds* dorsale, *vs* ventrale graue Säule. *vz* ventrale Nervenzellen. *d* Dorsalstrang. *l* Lateralstrang. *v* Ventralstrang weißer Substanz. *sd* Septum dorsale. *sp* Septum ventrale. *pm* Pia mater. *ld* Ligamentum denticulatum. *k* periphere Gangliengruppe nach GADOW (HOEMANN'Scher Kleinkern, KÖLLIKER).

ist und der sekundäre Kanal auf die bleibende, wenn auch noch weite Lichtung reduziert ist, wird durch die nachfolgenden Abbildungen charakterisiert.

Die Form des Querschnittes und die Anordnung der Substanzen



sind bereits den Verhältnissen am entwickelten Marke sehr ähnliche. Die graue Substanz wird von der weißen vollständig umschlossen, die ganz an die dorsale Oberfläche verschobenen dorsalen Stränge umgreifen auch medialwärts die dorsalen grauen Säulen und werden durch ein Septum dorsale getrennt. Die graue Substanz zeigt die Gliederung in die mittlere Portion und die Säulen. Die dorsalen Säulen haben runden Querschnitt, an den ventralen Säulen springt die laterale Gruppe dicht gedrängter Nervenzellen (*vz*) weit vor. Hart ventral von dem oben bereits erwähnten Ligamentum denticulatum der Sauropsiden (*ld*) liegt der bei den Sauriern von GASKELL entdeckte, von H. GADOW (1887) auch in der Lendenregion der Vögel aufgefundene oberflächliche Nervenzellenkern (*k*). KÖLLIKER hat, unabhängig von beiden genannten Beobachtern, diesen Kern in der ganzen Länge des Markes der Vögel nachgewiesen und ihn außerhalb der Lendenregion als HOFMANN'schen Kleinkern bezeichnet (1901). Er stellte fest, daß diese Kerne segmental angeordnet sind und als Kleinkerne 2—3 Lagen von Zellen aufweisen. Nach KÖLLIKER sind diese Kerne auch von A. SCHAPER's Schüler, K. BERLINER, beschrieben worden (1902).

Das Septum dorsale (*sp*) besteht beim Hühnchen des 13. Tages aus zwei Abschnitten, einem äußeren und einem inneren. Der äußere reicht so weit, als die medialen Portionen der Dorsalstränge sich einwärts erstrecken. An seiner Bildung hat die Pia Anteil. Der innere Abschnitt besteht aus langgestreckten Ependymzellen, deren Kerne in verschiedener Höhe liegen. Infolge des Auswachsens dieser Zellen zeigt sich dorsal am Centralkanal eine Lücke im sonst regelmäßigen Kranze der Ependymkerne. Soweit dieser innere Abschnitt des Septum reicht, ist der Verschluss des primären Centralkanals erfolgt. Das Septum ventrale zeigt auch zwei Abschnitte; der innere besteht aber nur aus kernlosen, die Commissura ventralis durchsetzenden Ausläufern der hier geschlossen bleibenden Ependymzellen. Der äußere wird von dem die Fissura mediana ventralis einnehmenden Piafortsatz gebildet.

Der Schnitt in Fig. 302 giebt den Querschnitt durch die Lendenanschwellung wieder.

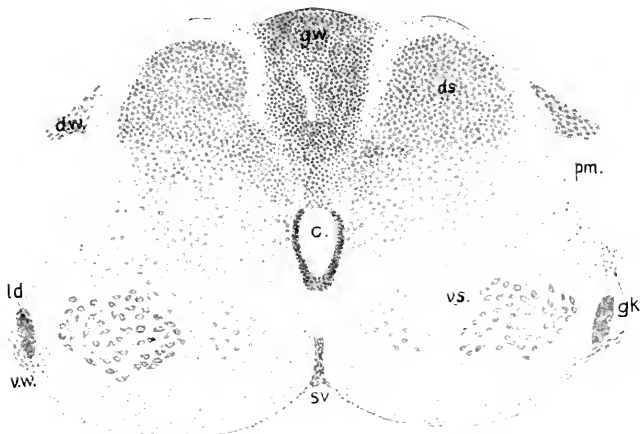


Fig. 302. Hühnchen, 12.—13. Tag. Intumescencia lumbalis des Rückenmarkes. Bezeichnungen wie in Fig. 301, dann *gk* HOFMANN'scher Großkern. *dw* dorsale, *vr* ventrale Wurzel. *gw* Gallertgewebe im Sinus rhomboidalis. *sv* Fissura ventralis. [*ld* Ligamentum denticulatum.

Dorsal sind die Hälften des Rückenmarkes auseinandergewichen. Zwischen ihnen liegt der von Gallertgewebe erfüllte Sinus rhomboidalis, der in dieser Altersstufe einen im Querschnitt spitz-dreieckigen Raum bildet. Das Gewebe desselben hat lymphoiden Charakter. Kleine Rundzellen liegen gleichmäßig verteilt in ganzer Ausdehnung des Raumes, der von Gefäßen durchzogen wird. Ein Septum ist hier nicht zu sehen. Das Gewebe erstreckt sich bis zur Lichtung des Centralkanals, die epitheliale Ordnung des Ependyms durchbrechend. Es ist zum mindesten sehr wahrscheinlich, daß es vom Ependym her stammt, wie schon H. GADOW annahm.

Die oberflächlichen Nervenzellenkerne ventral am Seitenstrange erscheinen hier als rundliche Gruppen von ebenfalls rundlichen Zellen. Sie springen als Buckel in segmentaler Ordnung über die Oberfläche vor und stellen die HOFMANN'schen Großkerne nach KÖLLIKER dar. Während die Kleinkerne am Cervicalmarke beim Hühnchen mit den ventralen Wurzeln alternieren, habe ich am Lendenmarke, wo die Wurzeln gedrängter liegen, das Alternieren nicht so bestimmt feststellen können.

### Litteratur.

Vögel.

- Berger, E.** Ein eigentümliches Rückenmarksband einiger Reptilien und Amphibien. Sitz.-Ber. d. Akademie zu Wien. Math.-phys. Kl. LXXVII.
- Bumm, A.** Großhirn der Vögel. Ztschr. f. wiss. Zool. Bd. XXXVIII.
- Edinger, L., u. Wallenberg, A.** Untersuchungen über das Gehirn der Taube. Anat. Anz. 1899.
- Gadow, Hans.** Bronn's Tierreich. Abt. Vögel. 1887.
- Gaskell, The cranial nerves.** Proceedings of the Physiol. Society. Journ. of Physiol. 1885.
- Gegenbaur, C.** Lehrbuch der Anatomie des Menschen. 1890.
- Heurich, Georg.** Untersuchungen über die Anlage des Großhirns beim Hühnchen. Sitz.-Ber. d. Ges. f. Morphol. u. Physiol. in München. 1897.
- Hill, Charles.** Development. History of primary Segments of the Vertebrate Head. Zool. Jahrb. Abt. f. Anat. u. Ontog. Bd. XIII. 1900.
- His, W.** Untersuchungen über die erste Anlage des Wirbeltierleibes. 1868.  
— Unsere Körperform. 1874.  
— Zur allgemeinen Morphologie des Gehirns. Arch. f. Anat. u. Physiol. Anat. Abt. 1892.
- Kölliker, A. von.** Grundriss der Entwicklungsgeschichte. II. Aufl. 1879.  
— Ueber einen noch unbekanntem Nervenzellkern im Rückenmarke der Vögel. Sitz.-Ber. der Akad. d. Wissensch. Wien. 1901.  
— Weitere Beobachtungen über die Hofmann'schen Kerne am Marke der Vögel. Anat. Anz. Bd. XXI. 1902.
- Kupffer, C. und Benecke, B.** A. L. III<sup>3</sup>.
- Meckel, A.** Anatomie des Gehirns der Vögel. Deutsches Arch. f. Physiol. 1816.
- Münzer u. Wiener.** Beiträge zur Anatomie und Physiologie des Centralnervensystems der Taube. Monatsschr. f. Psychiatrie u. Neurologie. 1898.
- Reichert, C. B.** Bau des menschlichen Gehirns. Leipzig 1861.
- Van Wijhe, J. W.** Ueber den vorderen Neuroporus und die phylogenetische Funktion des Canalis neurentericus der Wirbeltiere. Zool. Anz. 1884.

### Druckfehler-Verzeichnis.

- S. 16 i. d. Anm., Zeile 2 v. o. muß heißen bestimmt statt bestimmte.
- S. 19 Zeile 14 v. u. muß heißen daher statt aber.
- S. 22 „ 18 v. u. „ „ Hirnventrikeln statt Hirnvertrikeln.
- S. 27 „ 12 v. u. „ „ Hemisphären statt Hemispären.
- S. 71 „ 4 v. o. „ „ voranzusetzende statt vor auszuschende.
- S. 87 „ 10 v. u. „ „ 29 statt 89.

# Morphogenie des Centralnervensystems der Säugetiere.

Von

**Th. Ziehen** in Berlin.

## Vorbemerkungen.

In vielen Beziehungen wäre es am zweckmäßigsten, mit der Entwicklungsgeschichte des Centralnervensystems der Aplacentaler, z. B. der Monotremen zu beginnen. Heute ist dies jedoch noch nicht thunlich, weil die Untersuchungen der Entwicklung des Centralnervensystems der Aplacentaler noch äußerst spärlich und unvollständig sind. Auch meine eigenen hierher gehörigen Untersuchungen schließen mit zu frühen Stadien ab. Es empfiehlt sich daher, mit der Entwicklungsgeschichte des Centralnervensystems eines tiefstehenden Placentalers zu beginnen. Am besten eignet sich hierzu die Ordnung der Insectivoren. Als Vertreter derselben wähle ich speciell den Igel. Nach Besprechung der Entwicklung des Centralnervensystems des letzteren werde ich anhangsweise einiges über die Entwicklung des Centralnervensystems der Aplacentaler mitteilen und hierauf systematisch die übrigen Placentalerordnungen bis zum Menschen verfolgen. Dabei werde ich allerdings mangels fremder oder eigener Untersuchungen öfters Lücken lassen müssen. Die Entwicklung eines einzelnen Hirnteiles wird zuweilen erst bei einer bestimmten Ordnung, für welche Untersuchungen vorliegen, beschrieben werden können. Andererseits werde ich im übrigen bei den aufeinander folgenden Ordnungen in der Regel nur das erwähnen, was von vorher besprochenen Ordnungen abweicht. Eine gemeinsame verallgemeinerte Darstellung der Morphogenie des Centralnervensystems aller Säugetiere zu geben, ist bei den erheblichen Verschiedenheiten unthunlich und unzulässig. Ich setze schließlich selbstverständlich alle in dem von v. KUPFFER<sup>1)</sup> verfaßten Abschnitt gewonnenen Gesichtspunkte und Termini als bekannt voraus.

## 1. Insectivoren (Igel).

Für den Igel liegt eine ausgezeichnete Monographie von G. GROENBERG (1901) vor. Außerdem standen mir zur Kontrolle einige

---

1) Durch den unerwarteten Tod v. KUPFFER's ist der Wissenschaft auch insofern ein unersetzlicher Verlust entstanden, als die morphologische Entwicklungsgeschichte des Centralnervensystems von KUPFFER nicht selbst zu Ende geführt worden ist. Sein Manuskript schließt mit den Vögeln ab. Ich habe mich nur sehr zögernd zu dem Wagnis entschlossen — zumal da mir keine Vorarbeiten KUPFFER's zur Verfügung standen — ein embryologisches Werk KUPFFER's zu vollenden und muß um Nachsicht bitten, wenn der von mir verfaßte Schlußteil den vorausgegangenen Abschnitten nicht entspricht.

Schnittserien zur Verfügung; auf andere Insectivoren (Talpa, Sorex, Tupaja) werde ich nur ausnahmsweise zurückgreifen.

Das **älteste** bekannte **Stadium** (Stadium A von GROENBERG) entspricht einer Embryolänge von 4 mm. Die beistehenden Figg. 1 bis 4 geben die Dorsalansicht, Basalansicht, Seitenansicht und den Medianschnitt wieder.

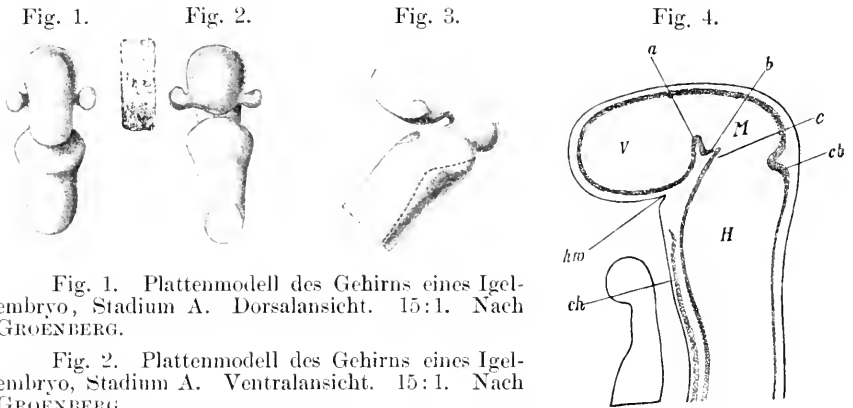


Fig. 1. Plattenmodell des Gehirns eines Igel-embryo, Stadium A. Dorsalansicht. 15:1. Nach GROENBERG.

Fig. 2. Plattenmodell des Gehirns eines Igel-embryo, Stadium A. Ventralansicht. 15:1. Nach GROENBERG.

Fig. 3. Plattenmodell des Gehirns eines Igel-embryo, Stadium A. Seitenansicht. 15:1. Nach GROENBERG.

Fig. 4. Medianschnitt durch das Gehirn eines Igel-embryo, Stadium A. 20:1. Nach GROENBERG. *a, b, c* siehe Text. *cb* Chorda dorsalis. *hw* Hypophysenwinkel. *H* Hinterhirn. *M* Mittelhirn. *V* Vorderhirn.

Der Medianschnitt läßt die Scheitelkrümmung sofort erkennen. An der Gehirnbasis entspricht ihr die sog. Sattelspalte. Man könnte diese Knickung des Hirnröhres direkt als *Plica encephali ventralis* im Sinne v. KUPFFER's bezeichnen und also auch hier von einem Archencephalon und Deuterecephalon im Sinne v. KUPFFER's sprechen. Das Mittelhirn entspricht dem Gipfel der Scheitelkrümmung, würde also teils zum Deuterecephalon teils zum Archencephalon gehören. Vom Hinterhirn (Metencephalon) ist es durch eine scharfe Furche geschieden, die *Fossa rhombomesencephalica*. Diese läßt sich fast ringförmig bis zur Basis verfolgen, woselbst sie etwas hinter der Sattelspalte leicht verbreitert und tiefer werdend ausläuft (bei *c* auf Fig. 4). Die im Innern vor *c* erkeimbare Vertiefung des Ventrikelbodens ist vielleicht als *Sulcus intracerephalicus posterior* (v. KUPFFER) oder *mesometencephalicus internus*<sup>1)</sup> zu deuten. Besser wird die Bezeichnung *Incisura praecisthmica* (BRECKHARDT) oder Isthmusbucht (HIS) gebraucht. Den der *Fossa rhombomesencephalica* entsprechenden Teil der Hirnwand kann man als *Plica rhombomesencephalica* (*Plica encephali dorsalis*) bezeichnen. Der Grund und zum Teil auch die hintere Wand der letzteren entspricht im wesentlichen dem Isthmus des Gehirns des erwachsenen Tieres.

1) Da fraglich ist, ob die bezügliche Vertiefung nicht etwa vor der Mittelhinterhirngrenze liegt, so ist die Bezeichnung *S. mesometencephalicus internus* vorläufig als weniger zweckmäßig zu betrachten.

gehört also der neueren Nomenklatur zufolge bereits zum Rautenhirn. Diese Nomenklatur legt die folgende Einteilung zu Grunde:

- |                    |   |   |
|--------------------|---|---|
| A. Rhombencephalon | { | 1) Myelencephalon<br>2) Metencephalon<br>3) Isthmus |
| B. Mesencephalon   |   |   |
| C. Prosencephalon  | { | 1) Diencephalon<br>2) Telencephalon.                |

Die Sattelspalte zeigt an ihrem Grund zwei Einbuchtungen<sup>1)</sup>, *a* und *b* auf Fig. 4, welche auch bei tieferstehenden Wirbeltieren (vergl. z. B. Fig. 245 des v. KUPFFERSchen Beitrags, *Coluber natrix*) gut zu erkennen sind. Die hintere Sattelbucht kann im Hinblick auf ihre spätere Umgestaltung als *Fossa praepontina* bezeichnet werden [auch *Recessus posterior* s. *praepontinus fossae interpeduncularis*<sup>2)</sup>]. Die vordere Sattelbucht entspricht der *Fossa postmamillaris* [s. *Recessus anterior fossae interpeduncularis* bei dem erwachsenen Tier, *Fossa supramamillaris* von HIS<sup>3)</sup>]. Die ihr entsprechende Vorwölbung des Ventrikelbodens darf nicht mit dem *Tuberculum posterius* (vergl. *Acipenser*) der niederen Wirbeltiere verglichen werden (s. GROENBERG l. c. p. 292), da letzteres erst später und infundibularwärts von der in Rede stehenden Vorwölbung auftritt, sondern sie entspricht den sog. Haubenwülsten, d. h. den vordersten Haubenmassen, die bei dem Auftreten des 3. Ventrikels nach rechts und links auseinanderweichen. Infundibularwärts von den Haubenwülsten, unmittelbar unterhalb der vorderen Sattelbucht springt der Ventrikelboden etwas vor; die dieser Vorbuchtung entsprechende Ausbuchtung des Ventrikelbodens ist der *Recessus mamillaris*, die Vorbuchtung der basalen Oberfläche die *Mamillarregion*.

Eine vordere Grenze des Mittelhirns scheint dorsal und seitlich nicht gegeben zu sein. An der Basis kommen als vordere Grenze entweder die *Fossa postmamillaris* oder die *Fossa praepontina* in Betracht. Im Hinblick auf die übrigens konventionelle Abgrenzung, welche sich bei dem erwachsenen Gehirn eingebürgert hat, soll die *Fossa postmamillaris* als vordere Grenze des Mittelhirns betrachtet werden.

Das primäre Vorderhirn zerfällt noch nicht in sekundäres Vorderhirn (Telencephalon) und Zwischenhirn (Diencephalon). Die Augenblasen stellen zwei kleine dorsal- und kaudalwärts gerichtete Divertikel dar. Ueber die Lage des vorderen Neuroporus ist leider nichts bekannt.

1) Im Hinblick auf diese doppelte Einbuchtung kann man die Scheitelkrümmung mit HIS (A. L. III, 1868) auch in eine vordere und hintere zerlegen. MIHALKOVICS (Entwicklungsgeschichte des Gehirns, p. 39) unterscheidet nach dem Grad der Krümmung Hakenkrümmung und Kopfbeuge.

2) Vergl. mein Handbuch der Anatomie des Centralnervensystems, p. 555 u. 556.

3) Um die Hinzufügung der Bezeichnungen *internus* und *externus* zu ersparen, schlage ich vor, die Bezeichnungen **Recessus**, **Incisura**, **Fovea** und **Rima** nur für Nischen, Furchen, Gruben, Spalten etc. der Ventricularfläche, die Bezeichnungen **Fossa**, **Fissura** und **Vallis** für solche der äußeren Oberfläche zu verwenden. Die Bezeichnung **Sulcus** wird leider einstweilen noch im Doppelsinn verwendet werden müssen.

Das Rautenhirn läßt bereits eben die Brückenkrümmung erkennen. Der vorderste Abschnitt seiner Decke ist mit der kaudalen Wand der *Plica rhombomesencephalica* identisch. Auf dem Median-schnitt fällt er durch größere Dicke auf. Er entspricht im wesentlichen der Hauptmasse des Kleinhirns und ist im gegenwärtigen Stadium noch als *Lamina cerebelli* (MIHALKOVICS) zu bezeichnen. Zwischen Isthmus und Kleinhirnlamelle findet sich also eine ziemlich scharfe Grenze. An die Kleinhirnlamelle schließt sich unter stumpfem Winkel, allmählich an Dicke abnehmend, die Nachhirndecke, das *Tegmen myelencephali*<sup>1)</sup> (Rautenfeld von HIS, Deckplatte von MIHALKOVICS) an. Entsprechend der Brückenkrümmung ist sie sehr leicht konkav umgebogen.

Ein Querschnitt durch das Nachhirn (vergl. Fig. 4) zeigt außer dem *Sulcus medianus* beiderseits je zwei Furchen. Die laterale ist nach GROENBERG der *Sulcus limitans*<sup>2)</sup> von HIS, die mediale kann als *Sulcus intermedius* (GROENBERG) bezeichnet werden. Durch den *Sulcus limitans* zerfällt die Seitenplatte, d. h. der zwischen Boden- und Deckplatte gelegene Rohrabschnitt, in eine medial gelegene Grundplatte und eine lateral gelegene Flügelplatte (im Sinne von HIS<sup>3)</sup>).

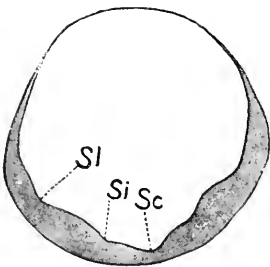


Fig. 5. Querschnitt durch das Hinterhirn eines Igelembryo im Stadium A. Nach GROENBERG. *Sc* Sulcus medianus rhombi. *Si* *S. intermedius*. *Sl* *S. limitans*.

Die größte Breite des Gehirns fällt in diesem Stadium, wie GROENBERG hervorhebt, in den vordersten Bereich des Rautenhirns, etwa  $\frac{1}{4}$  mm hinter die Grenze gegen das Mittelhirn.

Jenseits der Brückenkrümmung verjüngt sich das Nachhirn sehr rasch zum Rückenmark und zeigt hierbei eine leichte ventralwärts konvexe Ausbiegung, welche als *Nackenkümmung* bezeichnet wird.

Das Rückenmark des Igels ist entwickelungsgeschichtlich noch nicht eingehend untersucht worden. Ich muß daher bezüglich der Entwicklungsgeschichte des Rückenmarks der tiefer stehenden Säugetiere auf die unten folgende Darstellung derselben bei *Echidna* verweisen.

1) Mit dieser Bezeichnung soll übrigens keineswegs behauptet werden, daß dieser hintere epitheliale Teil der Rautenhirndecke ganz und gar zum Nachhirn gehört. Die Grenze zwischen Hinterhirn (Metencephalon) und Nachhirn (Myelencephalon) läßt sich schon an der Basis nicht sicher durchführen, da sie hier von der relativ zufälligen Breitenentwicklung der Brücke von Gattung zu Gattung abhängt; noch viel weniger aber haben wir im Bereich der Deckplatte irgendwelchen Anhalt für eine natürliche Grenzbestimmung zwischen Nach- und Hinterhirn. Mit anderen Worten, es ist sehr fraglich, ob die auf die *Recessus laterales* bzw. *Striae acusticae* basierte Abgrenzung von Nach- und Hinterhirn mit der Grenze zwischen Kleinhirn und epitheliale Deckplatte und mit der Grenze zwischen Brücke und verlängertem Mark zusammenfällt.

2) Ich verstehe also den *Sulcus limitans* in dem Sinn, welchen ihm His bei seinen entwicklungsgeschichtlichen Untersuchungen gegeben hat. Daß die Nomenklatur der Anatomischen Gesellschaft bei dem erwachsenen Menschen den *Sulcus limitans* nicht richtig definiert hat, habe ich an anderer Stelle (Handbuch, p. 436) hervorgehoben.

3) *Abh. d. math.-phys. Kl. d. K. Sächs. Ges. d. Wiss.*, Bd. XIV, 1888, p. 350.

Als **zweites Stadium** wähle ich das Stadium B von GROENBERG (Länge des Embryo 8 mm). Die Figg. 6—8 geben die Vorderansicht, die Seitenansicht und den Medianschnitt wieder.

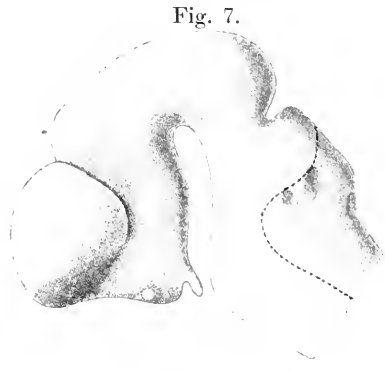
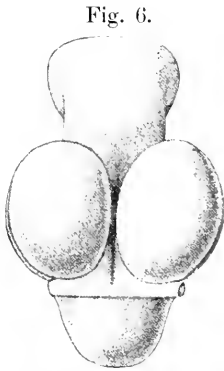


Fig. 6. Plattenmodell des Gehirns eines Igelembryo, Stadium B. Vorderansicht. 15:1. Nach GROENBERG.

Fig. 7. Plattenmodell des Gehirns eines Igelembryo, Stadium B. Seitenansicht. 15:1. Nach GROENBERG.

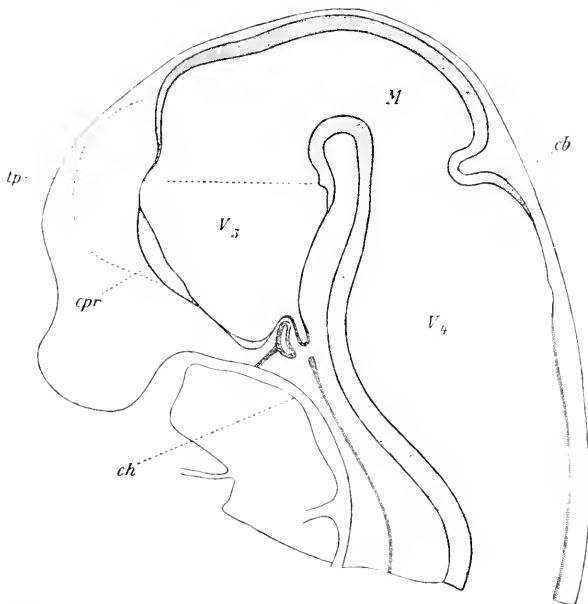


Fig. 8. Medianschnitt durch das Gehirn eines Igelembryo, Stadium B. 20:1. Nach GROENBERG. *cb* Kleinhirnlamelle. *cpr* verdickter Abschnitt der Lamina terminalis (Conrescentia primitiva). *ch* Chorda dorsalis. *tp* Tuberculum posterius. *M* Mesencephalon. *V<sub>3</sub>* dritter, *V<sub>4</sub>* vierter Ventrikel.

Relativ unverändert ist die Sattelspalte und das Mittelhirn geblieben. Nur ist jetzt am Hirndach eine seichte Grenzfurche zwischen Mittelhirn und Zwischenhirn, die Fossa mesodiencephalica, angedeutet. Schon auf der Seitenfläche läßt sie sich nicht mehr

sicher verfolgen. Damit zerfällt auch die Scheitelkrümmung deutlicher als im ersten Stadium in eine vordere und hintere Krümmung, wie sie His schon vor mehr als 30 Jahren bei dem Hühnchen unterschieden hat (A. L. III, 1868, p. 129). Vergl. oben p. 275 Anm. 1.

Das Prosencephalon hat sich bereits in Telencephalon und Diencephalon gegliedert. Diese Gliederung ergibt sich bei genauerer Betrachtung als ein komplizierter Prozeß, welcher sich aus den folgenden Komponenten zusammensetzt:

Erstens entwickelt sich rechts und links von der Mittellinie eine eiförmige Ausstülpung, die Hemisphärenblase, welche in dem vorliegenden Stadium in den beiden vorderen Quadranten nur durch eine relativ seichte Abscheidungsfurche abgesetzt ist, in den hinteren Abschnitten hingegen sich bereits ziemlich weit lateral vom Diencephalon occipitalwärts ausbuchtet, so daß die Abschnürungsfurche, der *Sulcus hemisphaericus* (Stiefleche, His) hier schon recht tief ist (vergl. namentlich Fig. 7).

Zweitens entsteht Hand in Hand hiermit zwischen den beiden Hemisphären eine tiefe mediane Nische, die *Fossa interhemisphaerica* (Sichelfurche) auf der Vorder- und Dorsalfläche des primären Vorderhirns, welche nicht bis zum vorderen Rand des Mittelhirns reicht. Im Grund der Nische findet sich eine mediane Längsfurche, der *Sulcus tectalis prosencephali*. Auch diese reicht nicht bis an die Mittellirngrenze. Im hinteren Abschnitt des primären Vorderhirns fehlt sie.

Drittens ergeben sich an der Basis neue Abgrenzungen und zwar a) durch eine Querleiste, die sog. Basilarleiste (His), welche von einer Augenblase zur anderen zieht und sich jederseits am unteren Rand der Augenblase verliert, und

b) durch die Ausziehung des Bodens des primären Vorderhirns zu einem trichterähnlichen Gebilde, dem *Infundibulum*. Die vordere Wand des letzteren setzt sich direkt in die *Lamina terminalis* fort. Die Basilarleiste<sup>1)</sup> liegt an der vorderen Grenze der Vorderwand des Trichters.

c) durch eine Einstülpung der vorderen Wand des soeben besprochenen Trichters unterhalb des *Chiasma opticum*, die sog. *Fossa hypophyseos*. Der übrig bleibende unterste Teil des Trichters wird als *Processus* oder *Saccus infundibuli*<sup>2)</sup>, seine Höhlung als *Recessus infundibuli* bezeichnet und entspricht dem Hirnteil der Hypophyse. Die Ausbuchtung der Vorderwand unterhalb bezw. occipitalwärts vom *Chiasma* kann als *Recessus postopticus*<sup>3)</sup> bezeichnet werden. Die soeben erwähnte Einstülpung kommt dadurch zu stande, daß die in anderen Abschnitten dieses Werkes bereits geschilderte RATHKESche Tasche gegen die Vorderwand des Trichters hinwächst, und zwar so, daß sie im Inneren den *Recessus infundibuli* von dem *Recessus postopticus* abgrenzt.

Viertens würde nach GROENBERG (Taf. XV, Fig. 25, welche mit

1) Ich deute wenigstens die Angaben von His, Abh. d. Sächs. Gesellsch. d. Wiss., Bd. XV, p. 685 so, daß die in Rede stehende Leiste seiner Basilarleiste entspricht.

2) Nicht zweckmäßig, weil leicht zu Mißverständnissen führend, scheint es mir, daß öfters noch der ganze Trichter als *Processus infundibuli* bezeichnet wird.

3) Ein *Recessus praecopticus* (= *Rec. opticus* der Nomenkl. d. Anat. (Ges.)) ist noch kaum angedeutet.



unserer Fig. 7 identisch ist) auch an der Decke eine quere seichte Einsenkung markiert sein, in deren Bereich zugleich die Wand des Hirnröhres zum Teil etwas verdünnt ist: man kann sie als *Fossa praediencephalica* bezeichnen. Der Sulcus hemisphaericus mündet in den vordersten Teil dieser *Fossa praediencephalica*.

An diese Daten, welche in den übrigen Säugetierordnungen in etwas abgeänderter Form allenthalben wiederkehren, knüpft sich die schwierige Frage, ob dieselben genügen, um das primäre Prosencephalon in zwei Teile, Telencephalon (sekundäres Prosencephalon) und Diencephalon, zu zerlegen, und wo bejahendenfalls die Grenze zwischen beiden zu suchen ist. Erwägt man, daß die 4 morphologischen Faktoren, welche oben aufgezählt worden sind, unter sich keineswegs in solcher Beziehung stehen, daß sie zu derselben Grenzbestimmung führen, und daß auch für eine entscheidende Bevorzugung eines dieser 4 Faktoren bei der gesuchten Grenzbestimmung kein zureichender Grund vorliegt, so erscheint die Zerlegung in Telencephalon und Diencephalon als willkürlich und die Grenzbestimmung zwischen beiden als konventionell. Auch ist an sich nicht zu begreifen, warum alle in Rede stehenden Teile sich nochmals gerade in 2 Komplexe zusammenfassen lassen müssen. Aus den Thatsachen selbst ergibt sich nur die oberflächliche Gliederung des primären Vorderhirns in die folgenden Abschnitte<sup>1)</sup>: Vorderes Kuppelgebiet (in seinem unteren, etwas dünneren Abschnitt mit der *Lamina terminalis* identisch), hinteres Kuppelgebiet (Zwischenhirndach), Hemisphären, Augenblasen, Trichter- oder Infundibularregion (mit *Processus infundibuli* und *Tuber cinereum*) und Mamillarregion, wozu jedoch noch zu bemerken ist, daß in den lateralen Zwischengebieten — zwischen Deck- und Bodenplatte — diese Gliederung nicht streng durchführbar ist. Das gesamte vordere Kuppelgebiet kann man auch als vordere Schlußplatte, *Lamina reuniens anterior*, bezeichnen. Nach der, wie gesagt, konventionellen Einteilung der Anatomischen Gesellschaft würde zum Zwischenhirn das hintere Kuppelgebiet, das *Tuber cinereum* und die *Regio mamillaris* zu rechnen sein (vergl. auch p. 275). Ob diese Abgrenzung des Zwischenhirns der bei den Reptilien gegebenen entspricht, läßt sich schwer beurteilen, da die Grenzmarken, welche die *Paraphysis* und das *Velum transversum* für das Reptiliengehirn abgeben, bei den Säugetieren nicht ganz sicher wiederzufinden bzw. nicht zu identifizieren sind. Die Vergleichung des *Velum transversum* mit der *Fossa praediencephalica* liegt zwar nahe, ist aber, wie sich weiterhin ergeben wird, keineswegs einwandfrei. Wenn wir im folgenden der konventionellen Gliederung folgen, so ist damit auch nahegelegt, die bei den niederen Wirbeltieren gefundene Ventrikelgliederung in analoger Weise auf das Säugetier zu übertragen und demgemäß vom Zwischenhirnventrikel oder 3. Ventrikel einen Telencephalonventrikel abzutrennen, welcher in einen *Ventriculus impar* und 2 Seitenventrikel zerfällt.

Die *Fossa praediencephalica* kann man in Anlehnung an eine von His<sup>2)</sup> bei dem Menschen neuerdings vorgeschlagene Bezeichnung,

1) Vergl. zur Nomenklatur His, Die Entwicklung des menschlichen Gehirns während der ersten Monate, Leipzig 1904, p. 64 Anm. und meine Monographie über die Entwicklung des Echidnagehirns, p. 248 ff.

2) Die Entwicklung des menschlichen Gehirns während der ersten Monate Leipzig 1904, p. 66.

auch *Angulus praethalamicus* nennen: die Schlußplatte der medialen Hemisphärenwand (vorderes Kuppelgebiet) geht nämlich bei dem Menschen hier mit scharfer Richtung in die mediale Schlußplatte der Thalamuswand über.

Die Schlußplatte ist in ihrem mittleren Abschnitt z. T. schon etwas verdickt, in ihrem oberen ist sie leicht konkav vorgewölbt. Hier dürfte der vordere Neuroporus gelegen haben. Die Vorbuchtung kann im Anschluß an v. KUPFFER auch als *Recessus olfactorius impar* bezeichnet werden.

Auch die vielumstrittene Frage, ob die erste Anlage des Hemisphärenhirns unpaar oder paarig ist, läuft daher einstweilen noch auf einen terminologischen Streit hinaus. Thatsächlich steht nur fest, daß der vordere Abschnitt des Daches des primären Vorderhirns in einem medianen Streifen sich nicht an der Bildung der Hemisphären beteiligt und somit wohl zum Telencephalon, aber nicht zu den Hemisphären gehört. Die Hemisphären sind paarig, aber das Telencephalon umfaßt außer den paarigen Hemisphären auch einen unpaarigen Medianabschnitt. Mit Recht haben daher HENRICH und NEUMAYER von einer „Dreiteilung“ gesprochen. Deshalb empfiehlt es sich auch nicht, die Bezeichnungen Telencephalon und Hemisphärenhirn in demselben Sinn zu gebrauchen: die Bezeichnung Hemisphärenhirn wird zu leicht so verstanden, als umfaßte der so bezeichnete Hirnabschnitt nur die Hemisphären.

Die Schnürfurche, durch welche sich die Hemisphären gegen das übrige Vorderhirn absetzen, ist der bereits erwähnte *Sulcus hemisphaericus*.

Das Rautenhirn zeigt im 2. Stadium gegenüber dem ersten relativ wenig Veränderungen. Das vordere Fünftel des Hinterhirndachs verrät durch seine größere Dicke bereits die Anlage des Kleinhirns.

Eine Medianansicht eines Wachsmodells, wie sie in Fig. 9 abgebildet ist, gibt über die Reliefbildung an den Ventrikelwandungen Auskunft. Vor allem sieht man hier das primäre Foramen Monroi in Gestalt einer fast gleichseitigen Öffnung, welche frontal von dem vorderen

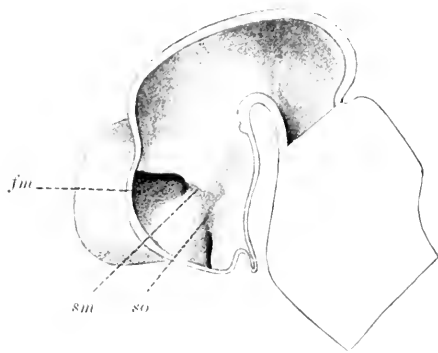


Fig. 9. Medialansicht des median durchgeschnittenen Modelles des Gehirns eines Igelembryo, Stadium B. 15:1. Nach GROENBERG. *fm* Foramen Monroi. *so* Sulcus opticus.

Kuppelgebiet, dorsokaudal von dem Umschlagsrand der Hemisphärenwand in das Zwischenhirn, ventrokaudal von dem Umschlagsrand der Hemisphärenwand in das basale Vorderhirngebiet begrenzt wird. Im Bereich des letzteren Umschlagsgebietes erscheint die Hemisphärenwand bereits merklich verdickt. Es handelt sich hier bereits um die erste Anlage des *Corpus striatum* und nach GROENBERG auch des ventralen Teils des *Thalamus opticus*. Die Dicke dieser Anlage beträgt nach demselben Autor bis zu 240  $\mu$ .

Die mediale Hemisphärenwand ist noch völlig ungefurcht. Bemerkenswert ist der ansehnliche Dickenunterschied, welchen das vordere Kuppelgebiet in seinem mittleren Abschnitt gegenüber dem ersten Stadium zeigt. GROENBERG bezeichnet diesen mittleren Abschnitt als „primitive Verwachungsplatte“ (*Concrescentia primitiva*) und nimmt mit Recht an, daß diese Platte durch eine Verlötung der Hemisphärenwände vor der Schlußplatte, also nicht durch eine einfache Dickenzunahme der Schlußplatte zu stande kommt.

An der Innenfläche der Seitenwand des Zwischenhirns verläuft der Sulcus Monroi vom Foramen Monroi aus occipitalwärts. Andererseits steigt vom unteren Abschnitt der Lamina terminalis eine seichte Furche nach oben auf, welche als Sulcus opticus (Wurzelfurche der Augenblase) bezeichnet wird. Beide Furchen stoßen unter stumpfem Winkel zusammen (vergl. Fig. 9). Vom Sulcus Monroi muß eine andere Furche durchaus getrennt werden, welche vom Foramen Monroi frontalwärts zwischen Seh- und Streifenhügel verläuft. Ich bezeichne sie als Sulcus striothalamicus. Sie ist noch kaum angedeutet.

Unterhalb der der Fossa postmamillaris entsprechenden Vorwölbung des Ventrikelbodens ist sowohl auf Fig. 8 wie auf Fig. 9 sehr deutlich eine Erhabenheit auf dem Ventrikelboden zu sehen, welche dem Tuberculum posterius der niederen Wirbeltiere entsprechen dürfte.

Querschnitte durch das embryonale Gehirn der beiden ersten Stadien stehen leider nicht in ausreichendem Maße zur Verfügung. Aus der Beschreibung und einer Abbildung GROENBERG's ergibt sich nur so viel, daß die Kleinhirnlamelle in der Mediaebene winklig geknickt ist. Der Winkel beträgt ca. 100°. Im Bereich der medianen Furche ist die Kleinhirnanlage wesentlich dünner als in den Seitenteilen (85 gegen 140  $\mu$ ).

Als **drittes Stadium** bespreche ich das Stadium D von GROENBERG, welches einer Embryolänge von 15 mm entspricht. Die Figg. 10 und 11 geben eine Seitenansicht und einen Medianschnitt nach GROENBERG wieder.

Bemerkenswert ist zunächst bezüglich der Gesamtform die Zunahme der Brücken- und der Nackenkrümmung. Der ersteren entsprechend zeigt der Boden des 4. Ventrikels eine tiefe quere Einsenkung, welche ich als *Depressio transversa rhombi* bezeichnen will. Auf dem zweiten Stadium war sie bereits als flache Mulde erkennbar.

Die Fossa mesodiencephalica ist auch jetzt noch sehr seicht. Im vorderen Bereich derselben ist jetzt die Anlage der Epiphyse als eine leichte Ausbuchtung des Daches nachzuweisen. Im 2. Stadium (B von GROENBERG) fehlte sie noch vollständig. Bei einem Embryo von 11 mm Länge (C von GROENBERG) konnte GROENBERG sie schon nachweisen. Unmittelbar hinter ihr liegt die Commissura posterior, welche andeutungsweise schon im Stadium B zu finden ist. Vor der Epiphyse ist bereits die Commissura habenularis angedeutet. Diesen beiden Commissuren entsprechen leichte Querwülste, welche in das Ventrikellumen vorspringen.

Die größte Breite des Mittelhirns beträgt nach GROENBERG jetzt 2,5 mm (Fixation und Härtung in Alkohol). Von einer Differenzierung der vorderen und hinteren Vierhügel ist noch nichts zu bemerken.

Die Hemisphären sind erheblich gewachsen. GROENBERG gibt ihre größte Länge zu 3,2 mm an. In der Seitenansicht verdecken sie bereits den größten Teil des Zwischenhirns.

Fig. 10.

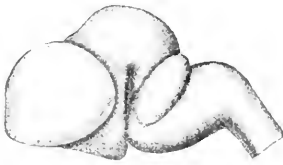


Fig. 10. Plattenmodell des Gehirns eines Igelembryo, Stadium D. Seitenansicht. 5:1. Nach GROENBERG.

Fig. 11.

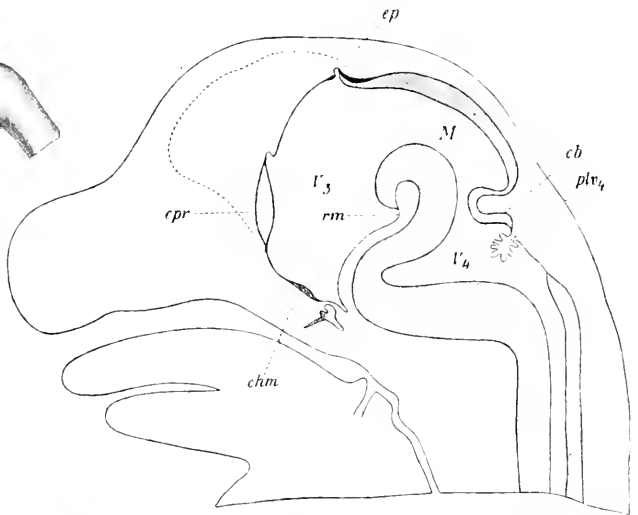


Fig. 11. Median-schnitt durch das Gehirn eines Igelembryo, Stadium D. 10:1. Nach GROENBERG. *cb* Kleinhirnlamelle. *chm* Chiasma opticum. *cpr* Conrescentia primitiva. *ep* Epiphysis. *M* Mesencephalon. *rm* Recessus mamillaris. *plv4* Plexus chorioideus des 4. Ventrikels. *V3*, *V4* 3. bzw. 4. Ventrikel.

4] Die Decke des Zwischenhirns ist sehr dünn, aber noch wenig eingestülpt (s. u.). Am vorderen Rand des Zwischenhirns ist die Fossa praedienecephalica viel schärfer markiert als im vorigen Stadium. In der Medianlinie zeigt das Zwischenhirndach eine Rinne, welche gegen die Commissura habenularis hin allmählich verschwindet. Das Lumen des 3. Ventrikels spaltet sich dementsprechend, wie Querschnitte bzw. Horizontalschnitte zeigen (vergl. Fig. 12), gabelförmig.

Die Hemisphären sind in ihrem frontalsten Teil leicht zugespitzt. Diese Zuspitzung erweist sich als die erste Anlage der Lobi ol-

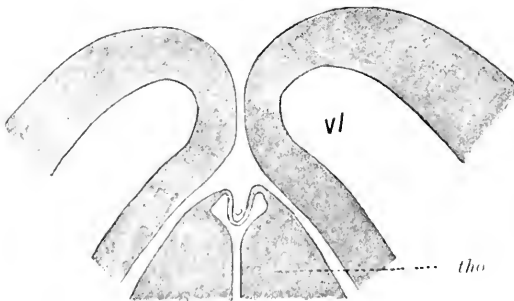


Fig. 12. Horizontalschnitt durch den vordersten Teil des Zwischenhirns und die angrenzenden Partien der Großhirnhemisphären eines Igelembryo vom Stadium D. Nach GROENBERG. *vl* Ventriculus lateralis. *tho* Thalamus opticus.

factorii. Die Riechfasern haben bereits begonnen, mützenähnlich den vordersten zugespitzten Hemisphärenabschnitt zu umfassen. Einzelne Faseru sollen nach GROENBERG schon im Stadium C in den Lobus olfactorius hineingewachsen sein.

Die Weiterentwicklung der Hypophyse wird gemeinschaftlich mit dem folgenden Stadium besprochen werden.

Die Fissura chorioidea ist schon sehr mächtig entwickelt. In dem Stadium B fehlte sie noch vollständig. Bei Embryonen von 11 mm Länge ist sie schon deutlich vorhanden. Sie gehört der medialen Hemisphärenwand an. Hinten ist sie seichter als vorn. Zwischen den beiden Blättern der Falte findet sich Blutgefäße führendes Bindegewebe. Im 3. Stadium (D) ist die Falte bereits Y-förmig geteilt.

Im Stadium D zeigt sich auch zum ersten Male eine Andeutung der Fissura hippocampi oder Ammonsfurche (Randfurche), insofern die mediale Hemisphärenwand oberhalb der Fissura chorioidea eine leichte Konkavität zeigt. Dieser Konkavität entspricht ein in das Ventrikellumen vorspringender Längswulst,

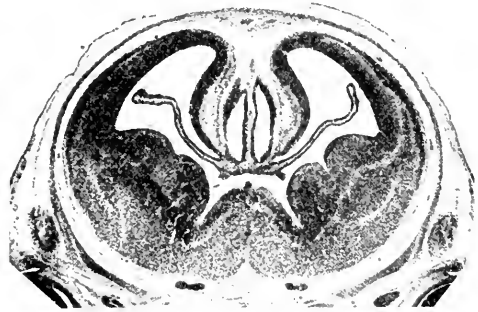


Fig. 13. Querschnitt durch das Hemisphärenhirn eines Igel-embryo (Stadium D) im Bereich des Foramen Monroi und der Conrescentia primitiva. Das Corpus striatum zeigt eine Längsfurche. 14:1. Nach GROENBERG.

das Ammonshorn (vergl. Fig. 13). Bei dem Igel soll die Ammonsfurche ununterbrochen auf der Medianfläche verlaufen. Hinten ist sie tiefer als vorn. HOCHSTETTER (1898, p. 19 u. 22) hat ihr Vorkommen bei dem Igel mit Unrecht bestritten.

Das Corpus striatum zeigt eine deutliche Längsfurche.

Im Bereich des Rautenhirns fällt namentlich die starke Dickenzunahme der Lamina cerebelli auf. Die größte Dicke der letzteren beträgt nach GROENBERG in der Medianlinie 190  $\mu$ , in den Seitenhälften 440  $\mu$ . Der Winkel, unter welchem die beiden Seitenhälften zusammenstoßen, ist erheblich flacher geworden. Die hintere epitheliale Deckplatte des 4. Ventrikels, das Tegmen myelencephali, hat sich inzwischen erheblich verändert. Im 1. Stadium war sie noch deltaförmig (vergl. Fig. 3), im zweiten nähert sie sich bereits der Herzform (vergl. Fig. 7). Weiterhin breitet sie sich mehr und mehr in der Querrichtung aus, während der vordere Teil sich mehr und mehr in der Längsrichtung verkürzt. Die beistehenden schematischen Figuren

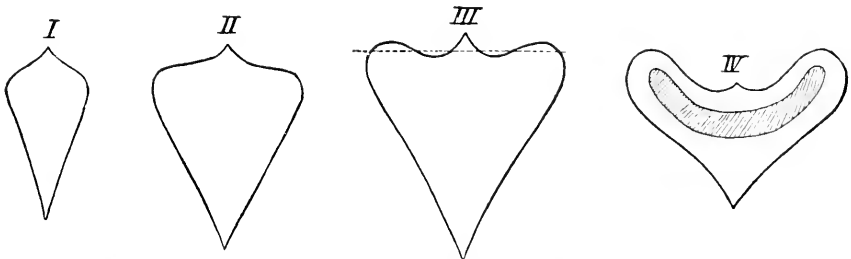


Fig. 14. Schematische Darstellung der Formveränderungen des Tegmen myelencephali bei Igel-embryonen. Fig. I entspricht ungefähr dem Stadium A. Fig. III dem Stadium B und Fig. IV dem Stadium C. Nach GROENBERG.

erläutern diese Entwicklung. Die letzte entspricht dem Stadium C von GROENBERG. Die flügelartigen Seitenpartien entsprechen den Recessus laterales. In demselben Stadium beginnt die Einstülpung der Decke durch den Processus chorioideus ventriculi quarti. Der etwa hufeisenförmige Bezirk, innerhalb dessen diese Einstülpung erfolgt, ist auf der Figur schräg schraffiert. — Der Sulcus limitans und der Sulcus intermedius sind seichter als in den vorausgehenden Stadien.

Als **viertes Stadium** mag das Stadium F von GROENBERG beschrieben werden, welches einer Embryolänge von 20 mm entspricht.

Auf Fig. 15 ist das Gehirn in der Seitenansicht dargestellt. Gegenüber der Dorsalansicht des 3. Stadiums ist namentlich bemerkenswert, daß das Zwischenhirn jetzt auch dorsal schon fast vollständig von den Hemisphären überwölbt wird.




Fig. 15. Gehirn eines Igelembryo, Stad. F. Seitenansicht. 5:1. Nach GROENBERG.

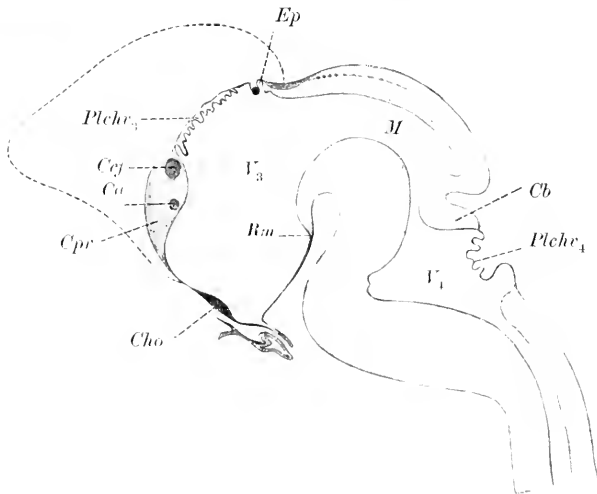


Fig. 16. Medianschnitt durch das Gehirn eines Igelembryo im Stadium F. 10:1. Nach GROENBERG. *Ca* Commissura anterior, *Cb* Kleinhirn, *Ccf* gemeinsame Anlage von Balken und Commissura hippocampi, *Cho* Chiasma opticum, *Cpr* Conrescentia primitiva, *Ep* Epiphysis, *M* Mesencephalon, *Plechr<sub>3</sub>*, *Plechr<sub>4</sub>* Plexus chorioideus des 3. bzw. 4. Ventrikels, *Rm* Recessus mamillaris, *V<sub>3</sub>*, *V<sub>4</sub>* 3. bzw. 4. Ventrikel.

Fig. 16 giebt einen Medianschnitt wieder. Bezüglich der Gesamtform und Hauptgliederung fällt die Abnahme der 3 Hauptkrümmungen, der Scheitel-, Brücken- und Nackenkrümmung auf. Die Abgrenzung der Hauptabschnitte ist dieselbe geblieben. Die Fossa praediacephalica ist gut zu erkennen. Sie trennt das epitheliale Dach des Zwischenhirns (in der oben adoptierten konventionellen Bedeutung) von der vorderen Wand des Telencephalons, speciell also

vom oberen Teil der letzteren, der *Conrescentia primitiva* GROENBERG's, welche jetzt bis hart an die *Fossa praedienecephalica* reicht.

Das *Telencephalon* und die *Großhirnhemisphären* zeigen im einzelnen folgende Veränderungen. Die Hemisphären sind nicht mehr eiförmig, sondern ihr medialer Rand zeigt eine stumpfwinklige Knickung, den *Angulus occipitomedialis*<sup>1)</sup>. Hier weichen die Hemisphären auseinander und lassen in der Dorsalansicht daher auch einen kleinen Teil des *Zwischenhirns* unbedeckt.

Die *Lobi olfactorii*<sup>2)</sup> des *Telencephalons* sind erheblich weiter differenziert als im letzten Stadium. Während von der *Fissura rhinalis* noch nichts zu erkennen ist, grenzt sich die *Cappa olfactoria* schon durch einen deutlichen *Margo cappae olfactoriae* ab (vergl. Anm. 2). Nach GROENBERG soll er dorsal und ventral recht gut, an der lateralen Seite aber nur schwach angedeutet sein. Ebenso ist an der

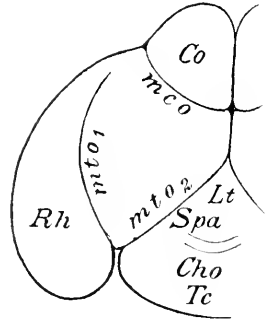


Fig. 17. Basalansicht des Gehirns eines Igelembryo im Stadium F. Schematisiert nach einer GROENBERG'schen Figur. *Cho* Chiasma opticum. *Co* Cappa olfactoria. *mco* Margo cappae olfactoriae. *mto<sub>1</sub>*, *mto<sub>2</sub>* Margo tuberculi olfactorii. *Lt* Lamina terminalis. *Rh* Rhinenkephalon. *Spa* Substantia perforata anterior. *Tc* Tuber cinereum.

1) Vergl. ZIEHEN, Anat Anz., Bd. XXII, p. 506.

2) Bezüglich der Nomenklatur bemerke ich Folgendes. Hirnteile, welche basal von der *Fissura rhinalis* (= *Fiss. ectorhinalis* s. *rhinalis lateralis* vieler Autoren) liegen, bezeichne ich als *Rhinenkephalon*. Als *Lobus olfactorius* (= *Lobus olfactorius anterior* vieler Autoren) bezeichne ich in rein topographischem Sinn den vorderen Teil des *Rhinenkephalon*, soweit er von der unteren Fläche des *Palliums* ganz losgelöst ist. Für den hinteren Teil des *Rhinenkephalon* kann man die Bezeichnung *Lobus piriformis* reservieren, noch empfehlenswerter ist es, diese ganz zu streichen. Ein Teil des *Lobus olfactorius* bzw. *Rhinenkephalon* ist mit einer mikroskopisch scharf charakterisierten Formation (*Formatio bulbaris*) bekleidet. Diesen Ueberzug bezeichne ich als *Cappa olfactoria*. Sie entspricht entwicklungsgeschichtlich größtenteils dem *Ganglion olfact.* von HIS. Die Abgrenzung des *Lobus olfactorius* vom *Pallium* besorgt ausschließlich die *Fissura rhinalis* (lateralis). Ich rechne also auch die auf der Medialfläche sichtbare Trennungsfurche von *Lobus olfactorius* und Stirnlappen zur *Fissura rhinalis*, d. h. ich nehme an, daß letztere vorn bis auf die Medialfläche durchschneidet. Die *Cappa olfactoria* ist durch eine Grenzfurche, den *Margo cappae olfactoriae* gegen die freie, d. h. von der *Formatio bulbaris* nicht bekleidete Oberfläche des *Lobus olfactorius* bzw. *Rhinenkephalon* abgesetzt. Lateral ist sie viel besser ausgeprägt als medial. Bei manchen Tieren (Igel, *Echidna*) bekleidet die *Cappa olfactoria* fast den ganzen *Lobus olfactorius*. Das *Tuberculum olfactorium* hebt sich gegen die Umgebung durch eine seichte Furche ab, den *Margo tuberculi olfactorii*. Diese Furche ist meistens am medialen Rand nicht so deutlich erkennbar, dagegen am lateralen und vorderen sehr gut ausgeprägt und hier oft als *Fissura rhinalis medialis* (s. *entorhinalis*) bezeichnet worden. Am hinteren Rand gegen die *Substantia perforata anterior* hin ist sie meist ziemlich seicht. Wenn die *Cappa olfactoria* sehr weit nach hinten reicht, kann der *Margo tuberculi olfactorii* in seinem transversalen vorderen Abschnitt mit dem *Margo cappae olfactoriae* ganz oder beinahe ganz zusammenfallen. Letzteres ist z. B. bei dem Igel und bei *Echidna* der Fall. — Die Bezeichnung *Tractus olfactorius* brauche ich nur für die *Riechfasern* zweiter Ordnung und zwar, soweit sie einen geschlossenen Strang bilden.

Basis bereits der laterale Margo tuberculi olfactorii recht gut zu erkennen. Auch gegen die Substantia perforata anterior und die Lamina terminalis hebt sich das Tuberculum olfactorium schon deutlich ab. Vergl. die beistehende Basalansicht, Fig. 17.

Die Fissura chorioidea zeigt keine wesentliche Veränderung. Die Fissura hippocampi ist noch immer sehr seicht, obwohl der in den Ventrikel vorspringende Ammons wulst an Dicke sehr zugenommen hat.

In dem oberen verdickten Teil der Vorderhirnkuppel, also in der primitiven Verwachsungsplatte (Concrecentia primitiva) findet man jetzt bereits den Querschnitt zweier Commissuren. Der ventralere Querschnitt ist kleiner und entspricht der Commissura anterior, der dorsalere ist erheblich mächtiger und entspricht der gemeinsamen Anlage des Balkens und der Commissura hippocampi (s. fornicis).

Die Längsfurche des Corpus striatum ist verschwunden.

An der Basis hat sich der Recessus postopticus fast völlig ausgeglichen, eine Ausglei chung, die schon im 3. Stadium leicht festzustellen war.

Das Zwischenhirn zeigt im Dach bereits reichliche Falten und zottenähnliche Einstülpungen durch den Plexus chorioideus ventr. tertii. Die Commissura habenularis hat namentlich im dorsoventralen Durchmesser stark zugenommen. Die Erhebung der Epiphyse ist noch sehr unbedeutend. Die Gegend des Tuberculum cinereum ist schwach vorgewölbt. Der kaudalste Abschnitt des Zwischenhirnbodens ist stark verdickt. Er entspricht dem vordersten Teil der Haube. Die Ausbuchtung des Ventrikellumens an der Grenze des Tuberculum cinereum gegen den dickeren Bodenabschnitt wird als Recessus mamillaris<sup>1)</sup> bezeichnet (vgl. p. 275). Sie ist auf Stadien, welche zwischen dem dritten und vierten dieser Beschreibung liegen, noch besser ausgeprägt. Vom Tuberculum posterius (vergl. p. 281) ist nichts mehr zu sehen.

Zur Orientierung auf dem Relief der Ventrikel fläche des Zwischenhirns empfiehlt es sich, nochmals auf Fig. 9 (2. Stadium) zurückzugreifen. Die leichte Anschwellung der Wand oberhalb des Foramen und Sulcus Monroi entspricht der ersten Anlage des Thalamus opticus, die Anschwellung unterhalb des Sulcus Monroi der des Hypothalamus; vor dem Sulcus opticus und unterhalb des Foramen Monroi liegt der basale (vordere) Teil des Corpus striatum<sup>2)</sup>. Die beistehenden Figuren 18 u. 19 erläutern die weitere Entwicklung. Fig. 18 stellt einen Querschnitt durch das Vorder- und Zwischenhirn eines Embryo dar, welcher zwischen unserem 2. und unserem 3. Stadium steht (Stadium C von GROENBERG). Das Foramen Monroi ist im Schnitt getroffen. Das Corpus striatum liegt unterhalb, der Sehhügel, bezw. die überhängende vordere Zwischenhirnwand oberhalb des For. Monroi. Fig. 19 giebt einen analogen Schnitt durch das Gehirn des 4. Stadiums wieder. Bemerkenswert ist namentlich die starke Dickenzunahme des Thalamus opticus und die entsprechende Verschmälerung des 3. Ventrikels. Der Bodenteil des letzteren senkt sich tief zwischen die beiden Corpora striata ein. Die beiden Medialflächen der Sehhügel stehen noch

1) Derselbe darf natürlich nicht mit der bereits erwähnten Fossa postmamillaris, d. h. einer Einsenkung der Bodenoberfläche des Zwischenhirns verwechselt werden.

2) Der Sulcus Monroi ist übrigens auf Fig. 12 der GROENBERG'schen Arbeit schwerlich ganz richtig angegeben.



in keinerlei Verbindung miteinander. Beachtung verdient auch die dem Sulcus hemisphaericus entsprechende Uebergangsfalte zwischen Zwischenhirn und Hemisphäre. Auf Fig. 18 ist sie noch ziemlich stumpf und dick,

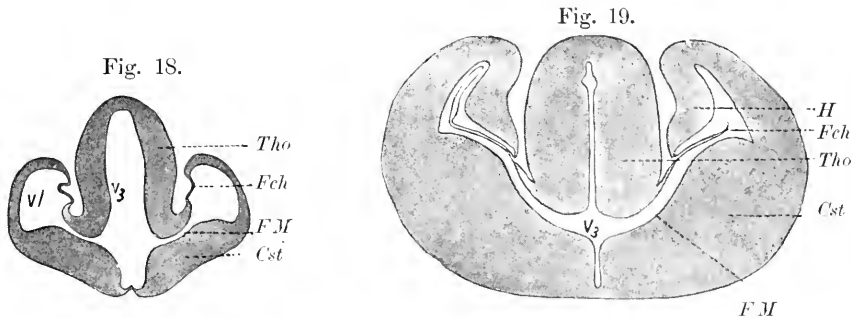


Fig. 18. Querschnitt durch Vorder- und Zwischenhirn eines Igelebryo im Stadium C. Nach GROENBERG. *Fch* F. chorioidea. *Cst* Corpus striatum. *FM* Foramen Monroi. *Tho* Thalamus opticus.  $V_3$  3. Ventrikel.  $V_1$  Seitenventrikel.

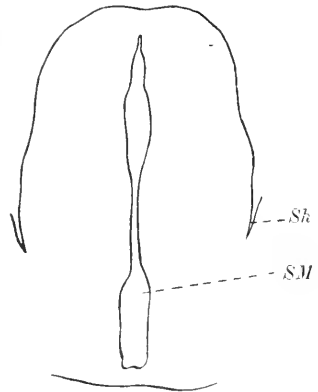
Fig. 19. Querschnitt durch Hemisphären und Zwischenhirn eines Igelebryo im Stadium F. Nach GROENBERG. *Cst* Corpus striatum. *Fch* Fissura chorioidea. *FM* Foramen Monroi. *H* Ammonshorn. *Tho* Thalamus opticus.  $V_3$  3. Ventrikel.

Fig. 20. Querschnitt durch das Zwischenhirn eines Igelebryo im Stadium F. 14:1. Nach einer Figur GROENBERG's. *Sh* Sulcus hemisphaericus. *SM* Sulcus Monroi.

auf Fig. 19 ist sie schon sehr scharf, und die laterale Wand der Falte, welche die mediale Wand der Großhirnhemisphäre bildet, ist sehr stark verdünnt. Daraus ergibt sich zugleich, daß die Anheftung der Hemisphären auch hier bis in das Zwischenhirn hineinreicht.

Auf Querschnitten, welche etwas weiter kaudalwärts geführt sind, hat der 3. Ventrikel die auf der beistehenden Fig. 20 dargestellte Gestalt. Man kann einen breiteren oblongen basalen, einen schmalen mittleren und einen breiteren zugespitzten parietalen Abschnitt unterscheiden. Der Sulcus Monroi entspricht der Einbuchtung unterhalb des verengerten mittleren Teiles des Ventrikels. Im Bereich des verengerten Abschnittes entwickelt sich später die Commissura media (Massa intermedia).

Die Entwicklung der Hypophyse im 3. und 4. Stadium wird durch die beistehenden Figg. 21 und 22 erläutert. Fig. 21 stellt die Hypophysenregion des 3. Stadiums (D) dar. Der Hypophysengang (*hypg*), d. h. der Stiel, welcher noch im 2. Stadium die Hypophysentasche mit der Mundbucht offen verbunden hatte und weiterhin allmählich einer ventralwärts fortschreitenden Obliteration verfallen war, beginnt hier bereits zu schwinden. Die Hypophysentasche selbst ist leicht S-förmig gebogen. Ihre dorsale und zugleich hintere Fläche liegt der vorderen und zugleich unteren Wand des Processus infundibuli (vergl. p. 278) an. Ihr oberer vorderer Pol liegt in der Fossa hypophyseos. Ein Vergleich mit Fig. 8 lehrt, daß sowohl der Re-



cessus postopticus wie die Fossa hypophysaeos nunmehr stumpfwinklig geworden sind; damit hängt auch die veränderte Richtung des Processus infundibuli zusammen. Der distale Teil des Recessus infundibuli beginnt gleichfalls zu obliterieren. Ein noch räthselhafter Fortsatz

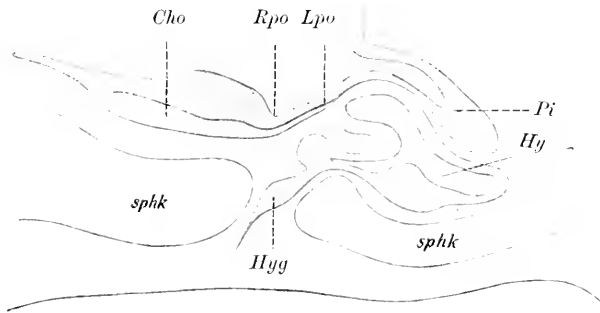


Fig. 21. Medianschnitt durch die Hypophysenregion eines Igelembryo im Stadium C. 50:1. Nach GROENBERG. Cho Chiasma opticum. Hy Hypophysentasche. Hyg Hypophysengang. Lpo Lamina postoptica. Pi Processus infundibuli. Rpo Recessus postopticus. sphk Sphenoidknorpel.

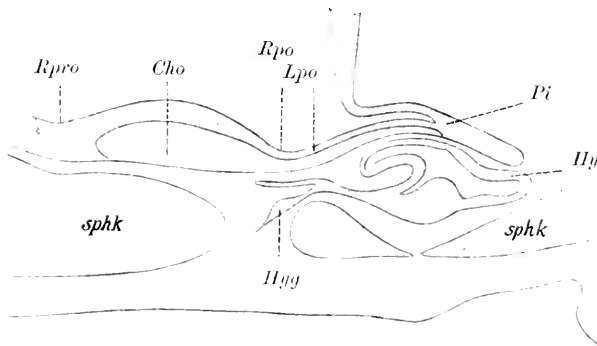


Fig. 22. Medianschnitt durch die Hypophysenregion eines Igelembryo im Stadium F. 37:1. Nach GROENBERG. Cho Chiasma opticum. Hy Hypophysentasche. Hyg Hypophysengang. Lpo Lamina postoptica. Pi Processus infundibuli. Rpo Recessus postopticus. Rpro Recessus praeropticus. sphk Sphenoidknorpel.

des Hypophysenstiels strebt frontalwärts dem Chiasma zu. Fig. 22 stellt die Hypophysenregion des 4. Stadiums (F) dar und ist ohne weitere Erklärung verständlich. Die Bildung von schlauchförmigen Fortsätzen der Hypophysenwand beginnt schon im 3. Stadium.

Das Mittelhirn zeigt gegenüber dem 3. Stadium nur ein geringes Längen-, dagegen ein starkes Breitenwachstum.

Für das Wachstum des Aquaeductus Sylvii giebt GROENBERG folgende Zahlen:

1. Stadium	Höhe 0,27 mm	Breite 0,25 mm
2. "	" 0,55 "	" 0,94 "
3. "	" 0,60 "	" 0,87 "
4. "	" 0,52 "	" 0,90 "

Die Höhe ist da, wo sie am kleinsten ist, die Breite in der Verlängerung des mittleren Schädelbalkens genommen.

Der Boden des Mittelhirns fällt in Gestalt der beiden Haubenwülste steil gegen den Boden des Zwischenhirns ab.

Die Kleinhirnlamelle zeigt noch etwa dieselbe Gestalt. Die größte Dicke beträgt jetzt in der Medianlinie 290  $\mu$  und in den Seitenteilen 725  $\mu$ . Die epitheliale Deckplatte zeigt noch fast genau dieselben Verhältnisse wie im 3. Stadium. An der Basis hebt sich erst jetzt die Brückenformation deutlich ab.

Als **fünftes Stadium** beschreibe ich kurz das Stadium G von GROENBERG, welches einer Embryolänge von 37 mm entspricht. Zum Verständnis der in diesem Stadium eingetretenen Veränderungen genügt der in Fig. 23 wiedergegebene Medianschnitt. Auf der late-

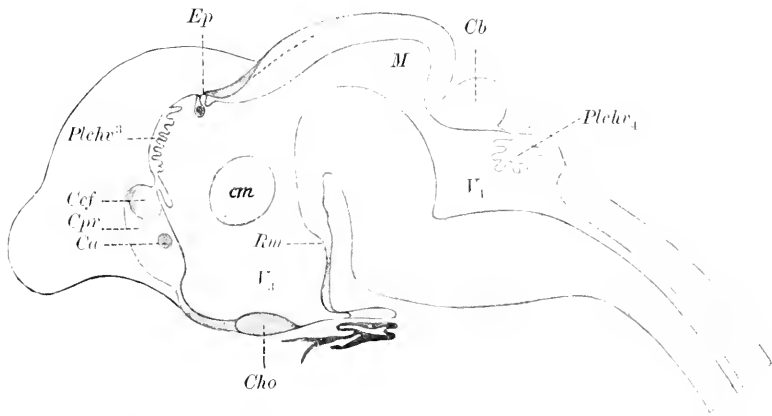


Fig. 23. Medianschnitt des Gehirns eines Igelembryo vom Stadium G. 10:1. Nach GROENBERG. *Ca* Commissura ant. *Cb* Kleinhirn. *Ccf* gemeinsame Anlage von Balken und Commissura hippocampi. *Cho* Chiasma opticum. *cm* Commissura media. *Cpr* Conscientia primitiva. *Ep* Epiphysis. *M* Mesencephalon. *Plchr<sub>3</sub>*, *Plchr<sub>4</sub>* Plexus chorioideus des 3. bzw. 4. Ventrikels. *Rm* Recessus mamillaris. *V<sub>3</sub>*, *V<sub>4</sub>* 3. resp. 4. Ventrikel.

ralen Fläche ist jetzt die Fissura rhinalis (lateralis) zu erkennen. Die Entwicklungsbeziehungen dieser Furche zur Abgrenzung des Lobus olfactorius und zum Margo cappaefactoriae sind leider noch nicht aufgeklärt. Corpus callosum und Commissura hippocampi sollen auch jetzt noch nicht geschieden sein. Die Epiphyse beginnt jetzt Hohlspalten zu entwickeln, und zwar namentlich in ihren lateralen Teilen. Zwischen den medialen Sehhügelwänden ist die Verlötung durch die Commissura media (Massa intermedia) zu stande gekommen. Die Hypophysenregion zeigt mit Ausnahme der fortgeschrittenen Obliteration des Recessus infundibuli keine wesentliche Veränderung. Die hinteren Vierhügel sind äußerlich noch nicht differenziert. Die Höhe des Aquädukts beträgt 0,48 mm, die Breite 0,70 mm (Messung, wie auf p. 288 angegeben). — Sehr wesentlich erweist sich die Kleinhirnanlage verändert, insofern der mediane Abschnitt durch ansehnliche Dickenzunahme die Seitenabschnitte fast eingeholt hat. Seine größte Dicke beträgt nach GROENBERG 810  $\mu$ , die größte Dicke der Seitenteile 880  $\mu$ . — Die größte Breite des gesamten Gehirns — im Bereich der Großhirnhemisphäre — giebt GROENBERG zu 8 mm an.

Die Entwicklung des Centralnervensystems des **Maulwurfs** ist

noch fast unbekannt. Nur die frühesten Entwicklungsstadien sind kurz von LIEBERKÜHN und ausführlicher von HEAPE beschrieben worden. Da gerade diese bei dem Igel nicht bekannt sind, sollen zur Ergänzung die HEAPE'schen Befunde kurz mitgeteilt werden. Die Medullarrinne bildet sich in ganz ähmlicher Weise, wie dies für die niederen Wirbeltiere beschrieben worden ist. Die beistehende Fig. 24 entspricht dem Stadium D von HEAPE. Der Canalis neur-

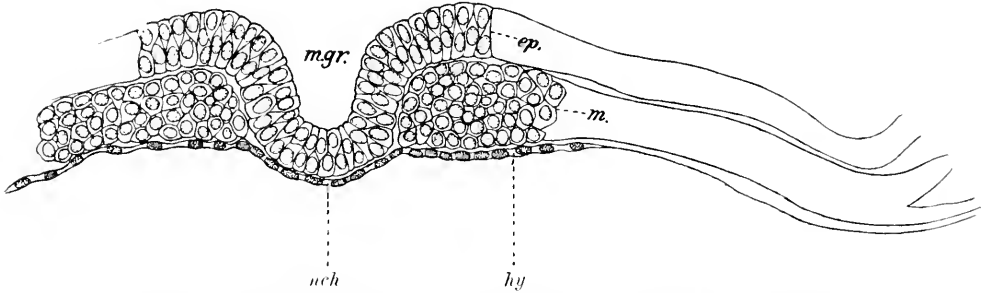


Fig. 24. Querschnitt durch die Medullarrinne des Maulwurfs (Stadium D von HEAPE). Nach HEAPE. *m.gr.* Medullarrinne. *ep.* Epiblast. *hy* Hypoblast. *m.* Mesoblast. *uch* Chorda dorsalis (abgeplattete Zellen). Vergrößerung 265:1.



Fig. 25. Querschnitt durch den Sinus rhomboidalis des Maulwurfs (Stadium F von HEAPE). Nach HEAPE. Zeiß B, OK. II.

entericus hat die bekannte Lage. Kaudalwärts erweitert und verflacht sich die Medullarrinne zum sog. Sinus rhomboidalis. Vergl. Fig. 25, welche dem Stadium F von HEAPE und einer Embryolänge von 1,96 mm entspricht. Erst in diesem Stadium reicht die Medullarrinne bis zum Kopfende. Der Schluß der Medullarrinne beginnt im Stadium G von HEAPE und zwar im Bereich des 1. Urwirbels und dehnt sich von hier aus dorsal- und kaudalwärts aus. Im Stadium H (Embryonallänge 2,2 mm) ist der vordere Neuroporus noch offen. Kaudalwärts reicht der Verschluss im Stadium J (Länge 3,06 mm) bis zum letzten (14.) Urwirbel. Sein Lumen bildet anfangs einen dorso-ventralen Spalt. Im Stadium H erscheint es leicht sanduhrförmig, d. h. in der Mitte etwas stärker verengt. — Die primitive Gliederung des Gehirns ist schon im Stadium G angedeutet. In den Stadien H und J scheinen Mesoblastzellen in das Medullarrohr einzuwandern, welche wahrscheinlich zur Bildung der medullaren Blutgefäße in Beziehung stehen. Die beistehende Fig. 228 stellt diesen Vorgang nach HEAPE bei einem Embryo mit 11 Urwirbeln (Stadium H von HEAPE) dar (vergl. auch Anonymus, 1887, p. 906). Für eine genauere Darstellung der Hirnentwicklung des Maulwurfes reichen leider die HEAPE'schen Angaben nicht aus.

Eine willkommene, wenn auch dürftige Ergänzung zur Entwicke-

lungsgeschichte der Spinalganglien der Insectivoren findet sich in dem Bericht VAN BAMBEKE'S über eine anonyme Preisarbeit der Brüsseler Akademie (Anonymus 1887, p. 905). Danach zeigt ein vom Verf. als drittes bezeichnetes, aber nicht näher definiertes Stadium die Ganglienleiste bereits paarig zu beiden Seiten des Medullarrohres, wenigstens in den proximalen Abschnitten, während sie in den kaudalen noch undeutlich ist. Noch im 4. Stadium des Verf. ist die Ganglienleiste ein in der Longitudinalrichtung kontinuierlicher Strang.

Fig. 26.

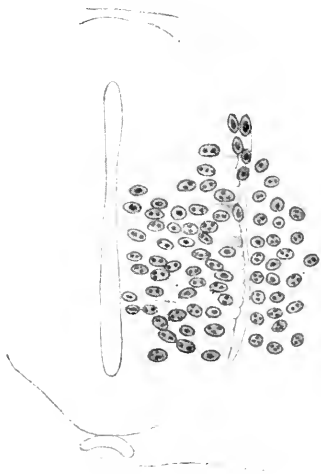


Fig. 27.

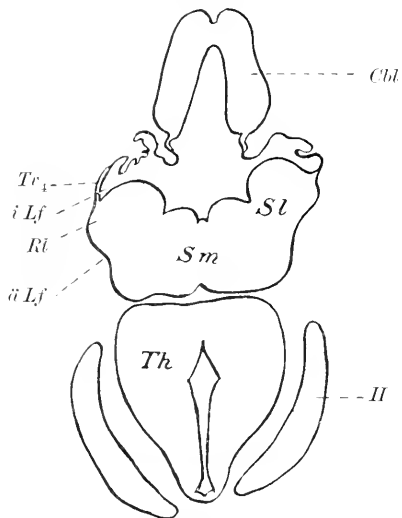


Fig. 26. Querschnitt durch das Medullarrohr eines Maulwurfembryo mit 11 Urvirbeln. Der Schnitt ist vor dem 1. Urvirbel geführt. Nach HEAPE. Zeiß D, Ok. II.

Fig. 27. Schiefer Horizontalschnitt durch das Gehirn eines Tupajaembryo. *Cbl* Kleinhirn (basale Teile). *H* Großhirnhemisphäre. *Th* Schlägel. *Sm* Sulcus medianus rhombi. *Sl* Sulcus limitans. *Rl* Rautenlippe. *äLf*, *iLf* äußere und innere Lippenfurche. *Tr<sub>1</sub>* Tacnia ventriculi quarti.

Die Entwicklungsgeschichte von **Tupaja** vermochte ich an drei Serien zu studieren, welche mir Prof. HUBRECHT in Utrecht freundlichst zur Verfügung stellte. Die Verhältnisse gleichen den für den Igel beschriebenen in hohem Maße. Im Hinterhirn ist das Oberflächenrelief noch etwas schärfer ausgeprägt als bei dem Igel. Die beistehende Fig. 27 giebt einen Ueberblick über die Gesamtform. Auf Einzelheiten kann im Rahmen dieses Handbuches nicht eingegangen werden. Bezüglich der auf der Figur vorhandenen Bezeichnungen muß ich auf p. 297 ff. dieser Abhandlung verweisen.

Die Entwicklung des Rückenmarks der Insectivoren ist, wie oben für den Igel bereits bemerkt, leider noch fast völlig unbekannt.

#### Litteratur über Insectivoren.

**Anonymus.** *Onderzoekingen van de ontwikkelingsgeschiedenis van den egel (Erinaceus europaeus).* Diese Arbeit war als Preisarbeit eingereicht, ist aber niemals zum Druck gelangt. Es findet sich nur eine kurze Inhaltsangabe und Besprechung durch Van Bambeke und Van Beneden im Bull. de l'Acad. Roy. des sc., des lettres et des beaux arts de Belg. Année 57. Série 3. T. XIV, p. 893—922. 1887.

**Groenberg, G.** Die Ontogenese eines niederen Säugetiergehirns nach Untersuchungen an

*Erinaceus europaeus*. Zool. Jahrb. Abt. f. Anat. u. Ontog. d. Tiere. Bd. XV. H. 1 u. 2, p. 261—384. 1901.

**Heape, W.** The development of the mole (*Talpa europaea*). Quart. Journ. of microsc. Sc. Vol. XXIII. 1883 (July), p. 412—452; Vol. XXVII. 1887 (Oct. 1886), p. 123 bis 163. Vergl. auch *Froriep*<sup>1)</sup>, Anat. Anz., 1891, Erg.-Heft, p. 114 u. 265.

**Hochstetter, F.** Beiträge zur Entwicklungsgeschichte des Gehirns. Bibliotheca medica. Abt. A. Anatomie. H. 2. Stuttgart 1898.

**Leche, W.** Ueber einige Entwicklungsstadien der Hypophysis cerebri. Verh. Biol. Ver. Stockholm. Bd. 1, No. 3, Dez., p. 53—57, 1888.

**Lieberkühn, N.** Ueber die Chorda bei Säugetieren. Arch. f. Anat. u. Phys., anat. Abt. 1882, p. 398—438 (spez. Fig. 46—49). Vergl. auch: Ueber das Auge des Wirbeltierembryo. Marburger Denkschr. Bd. X. Cassel 1872.

## 2. Monotremen.

Föten von *Ornithorhynchus* standen mir nicht zur Verfügung. Auch die Litteratur enthält außer einer Abhandlung von ELLIOT SMITH, in welcher ein einziges Exemplar eines Foetus von *Ornithorhynchus* beschrieben wird, nichts. Von **Echidnaembryonen** standen mir 14 größtenteils lückenlose Schnittserien zur Verfügung. Die Scheitelsteiflänge des jüngsten Embryo beträgt ca.  $5\frac{1}{2}$  mm. Die älteren Stadien sind Beuteljungen. Die ausführliche Beschreibung ist an anderer Stelle erfolgt. Ich hebe hier nur einige für die vergleichende Embryologie besonders wichtige Thatsachen hervor und verweise im übrigen auf meine monographische Darstellung.

Der beistehende Horizontalschnitt (Fig. 28) giebt einen Ueberblick über den Bau des Vorder- und Hinterhirns im ältesten Stadium (Länge ca.  $5\frac{1}{2}$  mm). Das epitheliale Tegmen myelencephali (*Tm*) erscheint in der Medianebene etwas eingedrückt: indes ist dies wahr-

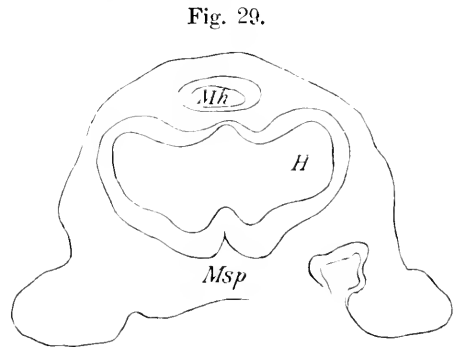
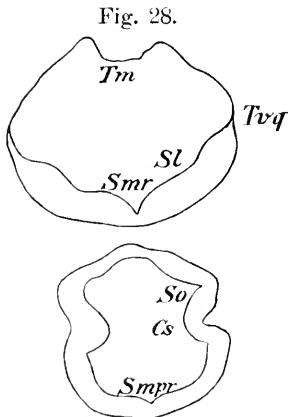


Fig. 28. Schiefer Horizontalschnitt<sup>2)</sup> durch das Gehirn eines Echidnaembryo (Länge ca.  $5\frac{1}{2}$  mm; No. 40 nach der SEMON'schen Figurenzählung). Vergr. knapp 4:1. Leicht schematisiert. Cs Plica mesodiencephalica. Sl Sulcus limitans. Smr Sulcus medianus rhombi. Smpr Sulcus medianus internus tecti prosencephali. So Sulcus opticus. Tm Tegmen myelencephali. Trq Taenia ventriculi quarti.

Fig. 29. Schnitt durch das Gehirn eines Echidnaembryo [Länge etwas über 5 mm<sup>3)</sup>; No. 42 der SEMON'schen Figurenzählung]. Vergr. ca. 35:1. Leicht schematisiert. H Großhirnhemisphären. Mh Mittelhirn. Msp Fossa interhemisphaerica.

1) FRORIEP findet bei *Talpa* im Zwischenhirn 2, im Mittelhirn 3 Encephalomeren.

2) Der Schnitt trifft den Rumpf des Embryo unter rechtem Winkel.

3) Trotz der etwas geringeren Länge ist dieser Embryo etwas älter als der in Fig. 28 dargestellte.

scheinlich ein Kunstprodukt. Der Rautenboden stellt eine keilförmige Rinne dar. Seitlich schärft er sich ziemlich rasch und ohne deutliche Lippenbildung zur Taenia zu und geht in das epitheliale Dach über. Der Winkel, welchen die rechte und die linke Hälfte des Rautenbodens bilden, beträgt mehr als 90°. Ein Sulcus limitans (*Sl*) ist angedeutet. In der unteren Schnitthälfte ist das Mittelhirn und das primäre Vorderhirn getroffen. Die Furche *So* geht weiterhin in die Wurzelspalte der Augenblase über, ist also als Sulcus opticus zu bezeichnen. Der Wulst vor dem Sulcus opticus bezeichnet die Grenze zwischen Mittel- und Vorderhirn. Die ihm entsprechende Furche der Außenfläche ist die Fossa mesodiencephalica, entspricht jedoch zum Teil bereits auch dem Sulcus hemisphaericus, welcher in erstere übergeht. Bemerkenswert ist die ziemlich scharf einschneidende mediane Innenfurche in der Vorderwand des primären Vorderhirns. Ich bezeichne sie als Sulcus medianus internus tecti prosencephali.

Im Bereich des Rautenhirns ist eine Gliederung in Neuromeren unverkennbar. Es sind deren wenigstens 5 mit Sicherheit zu zählen.

Der Processus infundibuli fehlt noch fast vollständig. Die Hypophysentasche zeigt mehrfache Ausbuchtungen. Die Stiele der Augenblase zeigen dasselbe Bild wie bei den Insectivoren. Eine Hemisphärenbildung ist, wenn meine Auffassung der Fossa mesodiencephalica (entsprechend *Cs*) richtig ist, bereits angedeutet.

Die folgende Abbildung (Fig. 29) giebt einen Schnitt durch das Vorderhirn des drittjüngsten Embryo (Länge etwas über 5 mm) wieder, welcher bereits vor der Fossa mesodiencephalica liegt. Das Mittelhirnbläschen — im obersten Teil der Figur (*Mh*) — erscheint daher vom Vorderhirnbläschen bereits getrennt. Der Sulcus hemisphaericus (*Sh*) liegt beiderseits der Medianebene bereits sehr nahe. Erst später tritt hier die Fissura chorioidea auf. Im vorderen (auf der Figur unteren) Kontur des Vorderhirns findet man bereits eine deutliche Sichel- oder Mantelspalte oder Fossa interhemisphaerica. Die ihr entsprechende Innenleiste wird am besten als Plica interhemisphaerica bezeichnet. Die von den beiden Sulci hemisphaerici eingeschlossene kuppelförmige Erhebung entspricht dem Kuppelgebiet des Zwischenhirns (*Tholus diencephali*). Die seichte Delle, welche sich beiderseits lateral von der Fossa interhemisphaerica findet, könnte vielleicht als erste Anlage der Fissura rhinalis lateralis (= ectorhinalis) gedeutet werden. Auffälligerweise wird sie in späteren Stadien zeitweise undeutlicher als im vorliegenden Stadium. Der Wulst, welcher ihr auf der Ventricularfläche entspricht, ist der Rhinalwulst oder die erste Anlage eines Teiles des Streifenhügels.

Eine seichte Fossa praediencephalica existiert bereits. Eine scharfe und sichere Abgrenzung des Lobus olfactorius ist noch nicht möglich. Die kuppelförmige Erhebung, welche oben als *Tholus diencephali* bezeichnet wurde, hängt frontalwärts etwas über die Fossa praediencephalica über. So kommt ein Bild zu stande, welches in hohem Maße an die Paraphyse mancher Reptilien erinnert. Ich trage auch in der That kein Bedenken, diese leichte vordere Zuspitzung des *Tholus diencephali* der Paraphyse der Reptilien homolog zu setzen. Eine dem Velum transversum entsprechende tiefere Einsenkung hinter der Zuspitzung fehlt. Unmittelbar vor der Zuspitzung beginnt sofort die Einsenkung der Fossa interhemisphaerica.

Eine Commissura posterior ist im Bereich der Fossa mesodi-

encephalica noch nicht mit Sicherheit nachzuweisen. Die Ventrikelfläche des Mittelhirnbläschens läßt noch eine Andeutung von Segmentation erkennen.

Bei Embryonen von  $6\frac{1}{2}$  mm Länge [No. 43] <sup>1)</sup> ist die Segmentation des Hinterhirns noch immer deutlich zu erkennen. Die Kleinhirnlamelle ist stumpfwinklig geknickt. Die Knickungsfurche ist der Sulcus medianus internus. Die Innenfläche ist beiderseits fast eben, die Außenfläche schwach gewölbt. Eine Rautenlippe ist noch kaum erkennbar. Der Sulcus limitans ist sehr deutlich, ein Sulcus intermedius fehlt.

Die Fossa mesorhombencephalica ist sehr tief. Die größte Breite des Isthmusabschnitt des Ventrikels beträgt nur  $250\ \mu$ .

Auch im Mittelhirn ist noch eine Andeutung von Segmentation vorhanden. Die größte Breite des Mittelhirnventrikels beträgt fast  $760\ \mu$ . Die Wanddicke beträgt in maximo  $110\ \mu$ , im medianen Bereich des Mittelhirndaches sinkt sie bis auf  $40\ \mu$ .

Die Fossa mesodiencephalica ist kaum tiefer als im letzten Stadium. Die Hypophysentasche stellt einen einfachen Schlitz dar, dessen Transversaldurchmesser in maximo fast  $300\ \mu$  beträgt. Der Processus infundibuli ist noch schwach entwickelt. Als Rest der früheren Nebentaschen findet man eine kurze mediane Leiste auf der hinteren unteren Fläche der Hypophysentasche. Der Hypophysenstiel ist schon fast ganz in einen soliden Strang verwandelt, nur der vorderste Abschnitt der Hypophysentasche öffnet sich noch breit als feiner Ritz in die Mundbucht.

Die Hemisphärenwand ist in dem lateralen Abschnitt jetzt  $50-70\ \mu$  dick. Das Hemisphärenhirn reicht bereits zur Seite des Zwischenhirns erheblich weiter occipitalwärts als im letzten Stadium. Der Tholus diencephali ist etwas flacher geworden. Das Gebiet der Lamina terminalis zeigt an der Außenfläche eine kurze leichte Medianfurche und dementsprechend auf der Innenfläche einen seichten Medianwulst. Die vordere Zuspitzung des Tholus diencephali ist bereits nicht mehr so deutlich wie im vorausgehenden Stadium. Die laterale Wand des Sulcus hemisphaericus (d. h. also die mediale Hemisphärenwand) weist einen seichten, aber deutlichen Längswulst auf. Zweifellos handelt es sich um die erste Anlage des Ammonsulstes. Die Außenfläche zeigt an der betreffenden Stelle nur Andeutungen einer Fissura hippocampi. Es erscheint danach fast ausgeschlossen, daß etwa der Ammonsulst durch Einstülpung der Fissura hippocampi zu stande kommt.

Bei einem Embryo von  $8\frac{1}{2}$  mm Länge (No. 44) sind die interessantesten Veränderungen im Bereich des Vorderhirns zu konstatieren. Ein Recessus praecopticus prägt sich deutlicher aus als in den vorausgehenden Stadien. Die hinter ihm gelegene Partie der Innenfläche des Ventrikels zeigt einen medianen Wulst, welcher sehr an den Torus transversus vieler Wirbeltierklassen erinnert <sup>2)</sup>. Ich bezeichne ihn, um nichts zu präjudizieren, als Torus interopticus medianus.

Die Hypophysentasche besteht jetzt aus 2 hohlen Lappen, einem größeren vorderen und einem kleinen hinteren. Der Stiel der Hypophysentasche inseriert sich endständig. Die Fossa hypophysaeos und

1) Diese Zellen beziehen sich auf die SEMONSche Figurenzählung.

2) Eine wirkliche Homologie ist mir sehr zweifelhaft geworden. Ich nehme vielmehr an, daß der Torus transversus im Wesentlichen der Concrescencia primitiva entspricht (vergl. ZIEHEN, 1905, S. 255 u. 285).



damit der Recessus infundibuli ist bereits gut ausgeprägt. Auch die seitliche Umklammerung des Processus infundibuli durch den vorderen Taschenlappen ist bereits deutlich zu erkennen. Auf dem Boden des 3. Ventrikels findet man jederseits 3 Furchen:

1) die Stief furche der Augenblase (*Suleus opticus*), 2) die seitliche Bodenfurche des 3. Ventrikels und 3) medial von letzterer die seitliche Furche des Recessus infundibuli.

Die Siehelspalte zeigt jetzt bereits deutlich die sog. Lanzenform. Der Seitenausläufer ist mit HIS als *Fissura prima* zu bezeichnen. Die Verbindung der *Fissura rhinalis lateralis*, welche um diese Zeit noch kaum zu erkennen ist, mit der *Fissura prima* erfolgt erst viel später, also sekundär. Der der *Fissura prima* entsprechende Wulst auf der Innenfläche des Ventrikels soll als *Eminentia prima* bezeichnet werden. Occipitalwärts wird die *Fissura prima* rasch sehr seicht. An ihrer Stelle erscheint dann nach einer sehr kurzen Unterbrechung die *Fissura hippocampi*. Unterhalb der *Eminentia prima* findet man noch eine zweite Vorwölbung, welche etwa der Gegend der sich später entwickelnden *Fissura chorioidea* entspricht. Ich nenne sie daher *Eminentia praechorioidea*.

Die Hemisphärenwand zeigt außer der *Eminentia prima* und der *Em. praechorioidea* noch 2 mächtige Anschwellungen. Die eine gehört der lateralen Wand an und wird am besten als *Pars lateralis corporis striati* bezeichnet, die andere grenzt unmittelbar an den *Suleus opticus* an und ist als *Pars medialis corporis striati* (*Crus metarhinicum*, zum Teil auch *mesorhinicum* von HIS) zu bezeichnen.

Die Wand des 3. Ventrikels zeigt im Zwischenhirngebiet außer dem sehr rasch verflachenden *Suleus opticus* noch 2 Furchen, welche man rein topographisch als *Suleus lateralis superior* und *Suleus lateralis inferior ventriculi tertii* bezeichnen kann. Der *Suleus lateralis superior* ist mit dem *Suleus Monroi* identisch. Er liegt oberhalb des seichten Endstückes des *Suleus opticus*. Der *Suleus lateralis inferior* ist die Fortsetzung der oben angeführten seitlichen Bodenfurche des 3. Ventrikels.

Die Verbindung des 3. Ventrikels mit dem Seitenventrikel, das primäre Foramen Monroi erscheint gegenüber dem letzten Stadium bereits etwas verengt. Noch bemerkenswerter ist, daß im Dach des Foramen Monroi bereits eben Mesodermgewebe sich taschenförmig einzustülpen beginnt. Es ist also die *Fissura chorioidea* bereits angelegt.

Das Dach des Zwischenhirns ist in seinem vorderen medianen Abschnitt stark verdünnt und zeigt 2 schlingenähnliche hohe Ausbuchtungen und zwischen denselben eine tiefe Einsenkung. Die letztere stellt die erste Anlage des Plexus chorioideus ventriculi tertii dar. Gegen die seitlichen Teile ist der eben beschriebene Teil durch eine besondere Furche, den *Suleus fastigialis*, beiderseits abgesetzt. Sehr auffällig ist die geringe Entwicklung der Epiphyse. Die hintere Kommissur vermochte ich noch nicht nachzuweisen.

Das Mittelhirn zeigt einige Formverhältnisse, deren Deutung sehr schwierig ist. So finde ich im vorderen Bereich des Mittelhirndaches ein eigentümliches Divertikel, welches keinesfalls der Epiphyse entspricht, vielmehr an eine ähnliche Bildung bei *Coluber natrix* (vergl. Fig. 245 des v. KUPFFERSchen Beitrags) erinnert. Auch findet sich eine auffällige Nische hinter diesem Dachdivertikel, welche vielleicht mit einer

analog gelegenen Nische bei *Anguis fragilis* identisch ist (vergl. v. KUPFFER, Fig. 262).

Im Hinterhirn hat nunmehr eine deutliche Lippenbildung begonnen. Durch eine seichte „äußere Lippenfurche“ hebt sich an der äußeren Fläche die Rautenlippe als ein Wulst ab, der sich gegen das Tegmen myelencephali hin zur *Taenia rhombi* zuspitzt. Auf dem Boden des 4. Ventrikels und zwar in seinem hinteren Teil entspricht dem Wulst der Rautenlippe eine Furche, welche nach der His'schen Nomenklatur als innere Lippenfurche zu bezeichnen ist.

Die Plexusbildung des 4. Ventrikels ist inzwischen schon sehr weit gediehen. Ein medianer Plexus fehlt noch vollständig, der rechte und der linke laterale Plexus stehen in keiner Verbindung, sondern bleiben stets durch eine mediane, nicht eingestülpte Partie des Tegmen myelencephali getrennt. Streckenweise springt letztere zwischen dem rechten und linken Einstülpungsgebiet fast konisch vor.

Die Kleinhirnlamelle zeigt auf der Ventricularfläche einen tiefen *Sulcus medianus internus*.

Sämtliche Hirnnerven sind auf diesem Stadium bereits nachweisbar.

Bei einem Embryo von 11 mm Länge (No. 45) sind folgende Fortschritte der Entwicklung zu konstatieren. Das Zwischenhirn zeigt an seiner Decke entsprechend dem Plexus chorioideus ventriculi tertii einen tiefen *Sulcus medianus tecti diencephali externus* (s. *tectalis diencephali*, p. 278). Der mediane Dachstreifen des Zwischenhirns ist beiderseits durch den *Sulcus fastigialis* abgegrenzt. Vergl. die beistehende Fig. 30. Kaudalwärts verschwindet der *Sulcus medianus tecti*. Die Tasche des Plexus chorioideus ventriculi lateralis öffnet sich in der lateralen Wand des *Sulcus hemisphaericus* in der Decke des Foramen Monroi. Sie ragt bereits eben etwas in den Seitenwinkel hinein. Gegenüber dem letzten Stadium hat sie sich außerdem in sagittaler Richtung nicht unwesentlich ausgedehnt.

Die *Fissura rhinalis lateralis* ist noch sehr seicht. Die *Fissura prima* ist etwas tiefer geworden. Oralwärts geht sie in die Abschnürungsmulde des *Lobus olfactorius* über. In dem basalsten und

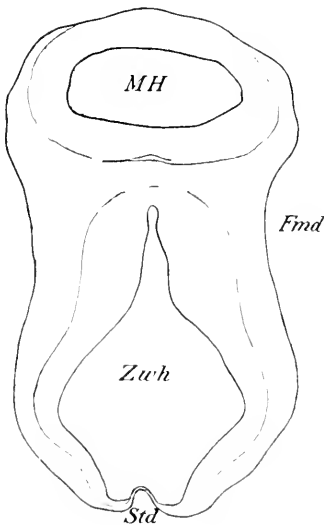


Fig. 30. Schnitt durch das Mittel- und Zwischenhirn eines *Echidna*-Embryo [Länge 11 mm; No. 45 der SEMOX'schen Figurenzählung<sup>1)</sup>] Vergrößerung ca. 40:1. *Fmd* Fossa mesodiencephalica. *MH* Mittelhirn. *Std* *Sulcus medianus tecti diencephali externus*. *Zwh* Zwischenhirn.

vordersten Hemisphärenabschnitt ist es zwischen den beiderseitigen medialen Wänden vor der *Lamina terminalis* zu einer Verwachsung gekommen, welche ganz der *Concresecientia primitiva* des Igels entspricht. Auf dem vorhergehenden Stadium war diese Verwachsung

1) Die Figur ist nach 45, I, 4 gezeichnet, würde also vor Fig. 52 meiner Monographie einzuschalten sein. Dabei ist die Umkehrung der Stellung der Figur zu beachten.

noch kaum angedeutet, jetzt läßt sie sich bereits über 14 Schnitte (à 10  $\mu$ ) verfolgen. Die Fissura prima bleibt von der Fissura hippocampi durch einen sehr kurzen Zwischenraum getrennt.

Im Hinterhirn besteht die wesentlichste Veränderung darin, daß der rechte und der linke Plexus chorioideus lateralis ventriculi quarti sich nunmehr der Medianebene so weit genähert haben, daß sie hier verschmelzen.

Die folgenden Schnitte (Fig. 31 ff.) gehören einem 15 mm langen, eben geborenen Beuteljungen an (No. 46 der SEMON'schen Figurenzählung).

Fig. 31 giebt die Konfiguration des Hinterhirns wieder. Die Kleinhirnanlage ist ausgesprochen paarig, wie übrigens auch bereits

Fig. 31.

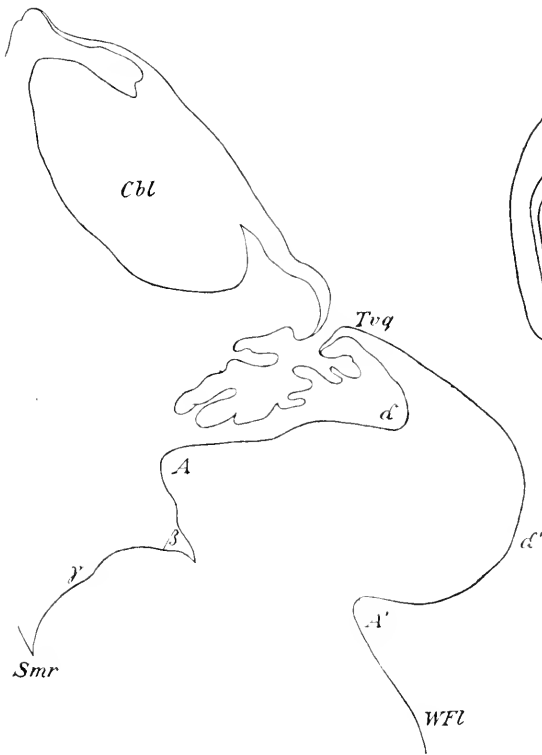

Fig. 32.

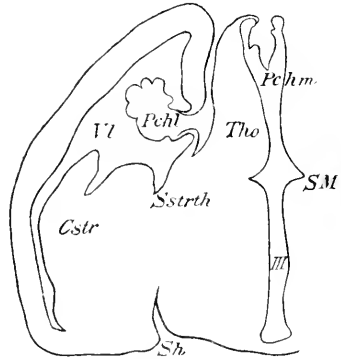


Fig. 31. Schnitt durch das Hinterhirn eines 15 mm langen Beuteljungen von Echidna. (No. 46 der SEMON'schen Figurenzählg., Obj. tr. I). *Cbl* Cerebellum. *Smr* Sulc. median. rhomb. *Trq* Tactia rhombi (s. ventriculi quarti). *WFL* Wangenteil der Flügelplatte des Rautenhirns. Vergl. auch Text.

Fig. 32. Schnitt durch das Zwischen- und Hemisphärenhirn eines 15 mm langen Beuteljungen von Echidna. (No. 46 der SEMON'schen Figurenzählg.,

Obj. tr. III, R. 3). Vergr. ca. 30:1. Der Schnitt fällt zwischen Figg. 59 und 60 meiner Monographie. *Cstr* Corpus striatum (zweiteilig). *Pchl* Plexus chorioideus ventriculi lateralis. *Pchm* Plexus chorioideus ventr. tertii. *Sh* Sulcus hemisphaericus. *SM* Sulcus Monroi. *Sstrth* Sulcus striothalamicus. *Tho* Thalamus opticus. *Vl* Ventriculus lateralis. *III* Ventriculus tertius.

im vorausgehenden Stadium, während in den frühesten Stadien die Kleinhirnlamelle in ihrer ganzen Breite fast gleich dick ist. Die Einstülpung des Plexus chorioideus des 4. Ventrikels hat gegenüber dem letzten Stadium noch etwas an Mächtigkeit zugenommen. Der Boden des 4. Ventrikels zeigt zwei charakteristische Einsenkungen. Die laterale, auf der Figur mit  $\alpha$  bezeichnet, treibt

den Umriß der Oberfläche zu einer starken Erhebung, der Rautenlippe ( $\alpha$ ) hervor. Der verjüngte Uebergangsteil des lateralen Schenkels der Rautenlippe wird als *Taenia ventriculi quarti* bezeichnet (*Trq*). Die Furche  $\alpha$  kann mit HIS<sup>1)</sup> als innere Lippenfurche bezeichnet werden. Die Furche  $A'$ , welche die Erhebung  $\alpha'$  medial begrenzt, wäre nach HIS als äußere Lippenfurche zu bezeichnen. Die Rautenlippe  $\alpha'$  bildet den „Lippenteil“ der Flügelplatte (vergl. p. 276). Medial von der Furche  $A'$  folgt der „Wangenteil“ der Flügelplatte. Die mediale Furche  $\beta$  entspricht dem *Sulcus limitans*, der primären Seitenfurche von HIS und bezeichnet auf dem Rautenboden die Grenze zwischen Flügelplatte und Grundplatte. Ein *Sulcus intermedius* (vergl. p. 276) ist auf diesem Stadium kaum angedeutet (bei  $\gamma$ ). Es ist auffällig, daß ein entsprechendes Bild aus der Entwicklungsgeschichte des Igelgehirns bis jetzt nicht bekannt ist: weitere Untersuchungen werden wahrscheinlich ergeben, daß die von GROENBERG bei dem Igel vermißte Umkrempung im lateralen Gebiet der Flügelplatten doch auch bei diesem zu irgend einer Zeit vorkommt.

Der rechte und der linke Plexus chorioideus vereinigen sich halbboogenförmig kaudalwärts, die ursprüngliche Anlage war, wie oben erwähnt, paarig.

Fig. 32 giebt einen Schnitt durch Zwischen- und Hemisphärenhirn desselben Embryos wieder.

Die Grenze zwischen Zwischenhirn und Hemisphärenhirn ist durch den *Sulcus hemisphaericus* gegeben (*Sh*). Da die beiden Großhirnhemisphären den Sehhügel zu dieser Zeit in dieser Schnittebene noch sehr wenig überwölben, kann hier von einer *Fossa interhemisphaerica* oder medianen Mantelspalte (*Fissura longitudinalis cerebri*) nicht gesprochen werden<sup>2)</sup>.

Oberhalb des ventralen Teils des *Sulcus hemisphaericus* hängt das Zwischenhirn (also der *Thalamus opticus*) und das Stammganglion des Hemisphärenhirns (also das *Corpus striatum*) unmittelbar zusammen. Wie ein Vergleich mit den vorausgehenden Stadien ergibt, handelt es sich hier um eine nachträgliche Verwachsung oder Verschmelzung, wie sie KÖLLIKER für andere Säuger angenommen hat, und nicht, wie gegen KÖLLIKER schon SCHWALBE für andere Säuger nachzuweisen versucht hat, nur um eine aus den Wachstumsverhältnissen ohne weiteres sich ergebende Lageverschiebung. Bei der Besprechung der Entwicklung des Placentaliiergehirns wird auf diese Frage zurückgekommen werden. Die Furche zwischen *Corpus striatum* und Zwischenhirn ist der *Sulcus striothalamicus* (*Sstrth*). Oberhalb dieser Furche scheint das Zwischenhirn die mediale Wand des Seitenventrikels (*V*) zu bilden, indes lehrt eine sorgfältige Untersuchung, daß der in Betracht kommende Abschnitt der Zwischenhirnwand von Ependym ausgekleidet ist: es hat also hier in der That eine Verschmelzung der medialen epithelialen Hemisphärenwand und der lateralen Zwischenhirnwand stattgefunden.

Die Decke des Zwischenhirns zeigt den unpaarigen Plexus chorioideus *ventriculi tertii* nunmehr bereits ziemlich stark entwickelt und mehrfach gefaltet.

1) Vergl. Abhandl. d. math.-phys. Kl. d. Kgl. Sächs. Gesellsch. d. Wissensch., Bd. XVII (1890), p. 20, u. Bd. XIV (1888), p. 357.

2) Beiläufig bemerkt, ergibt sich hieraus die Unzweckmäßigkeit der Bezeichnung „*Fissura*“ *longitudinalis cerebri*.

Die tiefe Furche in der medialen Wand des Zwischenhirns ist der Sulcus Monroi s. lateralis superior (*SM*). Sie läßt sich einerseits bis zum primären Foramen Monroi verfolgen, wo sie sehr seicht endigt, andererseits bis in die Nähe des Mittelhirns, wobei sie sich muldenförmig verbreitert. Sehr deutlich ist streckenweise (nicht auf dem abgebildeten Schnitt) auch eine seichte Furche zu erkennen, welche unterhalb des Sulcus Monroi liegt und als Sulcus lateralis intermedius bezeichnet werden soll. Der Sulcus Monroi scheidet die Pars thalamica und die Pars hypothalamica. Vergl. auch Fig. 33.

Der oberste (parietalste) Teil des 3. Ventrikels ist kelchartig verbreitert. Die weiterhin sich scharf abhebende seitliche Furche am Boden des Kelches (*Calix thalami*) soll als Recessus thalami inferior, die seitliche Furche an der Decke als Recessus thalami superior bezeichnet werden<sup>1)</sup>. Der Sulcus fastigialis ist nur sehr schwach ausgeprägt.

Das Hemisphärenhirn zeigt auf dem abgebildeten Schnitt (Fig. 32) außer der Fissura chorioidea, in welche der Plexus chorioideus ventriculi lateralis sich breit mit reichen Verästelungen hineindrängt, nur eine seichte Mulde (*h*) auf der medialen Wandoberfläche oberhalb der Fissura chorioidea. Diese Mulde, welche übrigens bei Embryo 45 schon sehr deutlich zu sehen ist, entspricht ziemlich genau der konvexen lateralen Fläche des Zwischenhirns. Im Innern des Ventrikels entspricht ihr sehr deutlich eine stärkere, in das Ventrikellumen vorspringende Erhebung. Verfolgt man die Mulde *h* kaudalwärts, so vertieft sie sich deutlich etwas (vergl. Fig. 34). Noch deutlicher ist diese Vertiefung gegen den Frontalpol hin: hier kann

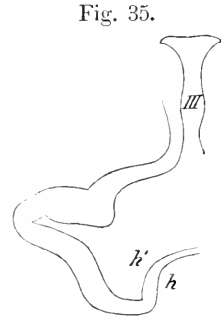
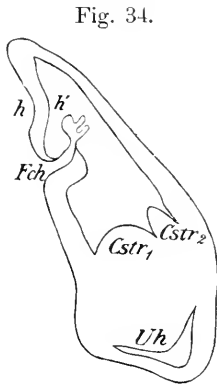
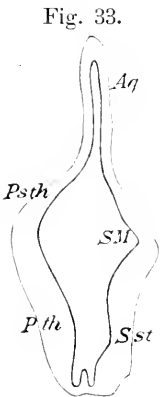


Fig. 33. Schnitt durch das Zwischenhirn eines 15 mm langen Beuteltungens von Echidna (No. 46 der SEMON'schen Figurenzählung, Obj. tr. II). Halbschematisch. *Aq* Aquädukt. *Psth* Pars hypothalamica. *Pth* Pars thalamica des Zwischenhirns (*Torus hypothalamicus* bzw. *thalamicus*). *SM* Sulcus Monroi. *Sst* Recessus thalami inferior.

Fig. 34. Schnitt durch das Hemisphärenhirn eines 15 mm langen Beuteltungens von Echidna (No. 46 d. SEMON'schen Figurenzählg., Obj. tr. V). Halbschematisch. *Cstr<sub>1</sub>*, *Cstr<sub>2</sub>* Corpus striatum. *Fch* Fissura chorioidea. *h* Fissura hippocampi. *h'* Eminentia hippocampi. *Uh* Unterhorn des Seitenventrikels.

Fig. 35. Schnitt durch das Vorderhirn desselben Beuteltungens (46, IX), erheblich weiter frontalwärts. Halbschematisch. *III* 3. Ventrikel. *h* Fissura prima. *h'* Eminentia prima.

1) In meiner Monographie habe ich beide noch als *Fossa thalamica interna inferior* bzw. *superior* bezeichnet. Vergl. p. 275, Anm. 3.

man streckenweise von einer wohl ausgeprägten Furche sprechen (vergl. Fig. 35 u. 36). Es unterliegt keinem Zweifel, daß die Mulde *h* einschließlich ihrer hinteren vertieften Verlaufsstrecke der Bogenfurche von ARNOLD und F. SCHMIDT, der Fissura hippocampi, Ammonsfurche von HUXLEY und MIHALKOVICS entspricht. Gegenüber den vorausgegangenen Stadien fällt nur die starke Tiefenzunahme der Furche auf. Dementsprechend ist auch der Ammonswulst viel mächtiger geworden. Mit der Fissura prima (vergl. auch Hrs<sup>1</sup>) besteht kein unmittelbarer Zusammenhang. Die Eminentia prima, d. h. die der Fissura prima entsprechende, in das Ventrikellumen einspringende Vorwölbung ist gleichfalls außerordentlich gewachsen. Die Eminentia praechorioidea ist noch vorhanden. Es ist die auf Fig. 36 oberhalb der Eminentia prima (*h'*) sichtbare niedrige Erhebung. Ausdrücklich weise ich darauf hin, daß auch bei dem erwachsenen Tier die Fissura prima und die Fissura hippocampi nur sehr seicht verbunden sind<sup>2</sup>). An ihrem vorderen Ende fließt die Fissura prima mit der Schnürfurche des Lobus olfactorius zusammen.

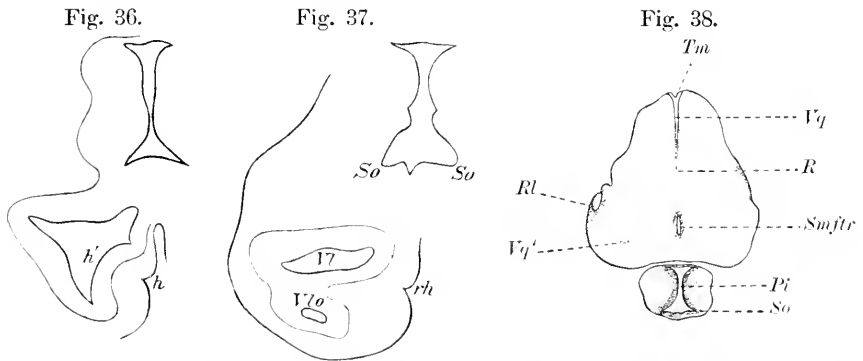


Fig. 36. Schnitt durch das Vorderhirn desselben Beuteljunges wie Fig. 34 (46, XI), wiederum erheblich weiter frontalwärts. Halbschematisch. *h* Fissura prima. *h'* Eminentia prima. Der Wulst oberhalb *h'* ist die Eminentia praechorioidea.

Fig. 37. Schnitt durch den vordersten und basalsten Teil des Vorderhirns desselben Beuteljunges (46, XIV). Halbschematisch. *rh* Fissura prima mit der Schnürfurche des Riechlappens zusammenfließend (vergl. meine Monographie p. 256). *So* Sulcus opticus. *V7* Ventriculus lateralis. *V7o* Ventr. lobi olfactorii.

Fig. 38. Schnitt durch das Hinterhirn und den basalsten Teil des Vorderhirns eines 2 cm langen Beuteljunges von Echidna (No. 47, V, 4). *Pi* Processus infundibuli des 3. Ventrikels. *Rl* Recessus lateralis des 4. Ventrikels. *R* Raphegebiet des Rautenhirns. *Smftr* Sulcus medianus im Bereich der Depressio transversa rhombi. *So* Sulcus opticus. *Vq'* durchschimmerndes Ependym des seitlichen Rautenbodens. *Tm* Tegmen myelencephali. *Vq* Ventriculus quartus.

Die beiden Teile des Corpus striatum sind bereits in weitem Umfang verschmolzen (vergl. Fig. 34). Die Furche zwischen beiden ist der Sulcus interstriatus. Der mediale Teil läßt auf seiner Oberfläche streckenweise noch eine weitere Furche erkennen.

Die übrigen Teile zeigen keine wesentlichen Veränderungen.

1) Abhandl. d. math.-phys. Kl. d. Kgl. Sächs. Gesellsch. d. Wissensch., Bd. XV (1889), p. 714ff.; ich kann Hrs in manchen Einzelheiten nicht beistimmen. Vergl. auch die Kritik HOENSTETER'S.

2) Vergl. ZIEHEN, Das Centralnervensystem der Monotremen und Marsupialier, Teil 1, Fig. 4.

Zur Charakteristik des nächsten Stadiums (Länge 20 mm) dienen Fig. 38 u. ff. Es handelt sich um ein Beuteltjunges von ca. 2 cm Länge (Fig. 47 der SEMON'schen Beschreibung).

Fig. 38 stellt einen Schnitt dar, welcher dem Rautenboden etwa parallel geführt ist, und zwar so, daß die tiefste Stelle des Sulcus medianus rhombi, welche der *Depressio transversa* entspricht, eben noch in den Schnitt fällt. Kaudalwärts ist bereits der Centralkanal geöffnet. Die Lücke am rechten Seitenrand entspricht dem Grund des *Recessus lateralis*. Vor dem Rautenhirn ist der 3. Ventrikel getroffen. Der Schnitt liegt hier bereits oberhalb des Sehnervenechiasmas. Die Wurzelfurche des Stiels der Augenblase ist mit *So* bezeichnet.

Fig. 39 zeigt bereits den *Sulcus hemisphaericus* und den basalsten Teil der Hemisphäre. Hier ist schon das Ependym bzw. die Innenplatte des Unterhorns von dem Schnitt getroffen worden. Die Wurzelfurche ist weniger tief, aber noch sehr deutlich. Hinter ihr erkennt man bereits eine weitere Furche, welche dem *Sulcus lateralis intermedius* entspricht. Der *Recessus lateralis* ist noch durch eine schmale Ependymleiste von dem Medianabschnitt des 4. Ventrikels getrennt.

Fig. 40 zeigt vor allem das *Tegmen myelencephali*. Rechts ist bereits die Kleinhirnlamelle zu erkennen. Der *Plexus chorioideus ventriculi quarti* läßt hier deutlich je einen stärkeren Seitenbaum und ein schwaches medianes Bäumchen erkennen. Der Rautenboden zeigt die vielfach erwähnte Gliederung durch den *Sulcus limitans*. Die innere Lippenfurche ist viel deutlicher als die äußere. In der Hemisphäre wird das Vorderhorn sichtbar in Form einer hinteren größeren

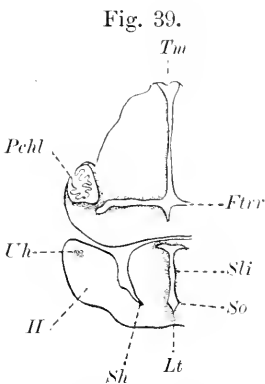


Fig. 39.

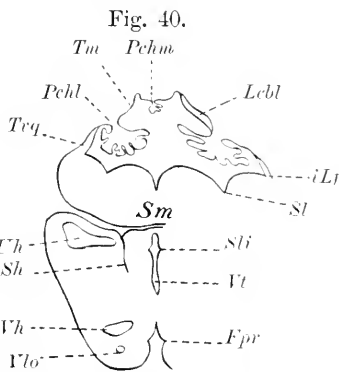


Fig. 40.

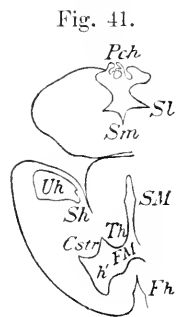


Fig. 41.

Fig. 39. Schnitt durch das Gehirn desselben Beuteltjunges wie Fig. 38 (47, V, 2). *Ftrr* *Depressio transversa rhombi*. *H* Hemisphärenhirn. *Lt* *Lamina terminalis*. *Pchl* *Plexus chorioideus lateralis* des 4. Ventrikels. *Sli* *Sulcus lateralis intermedius*. *So* *Sulcus opticus*. *Sh* *Sulcus hemisphaericus*. *Tm* *Tegmen myelencephali*. *Uh* *Unterhorn*.

Fig. 40. Schnitt durch das Gehirn desselben Beuteltjunges (47, IV, 3). *Fpr* *Fissura prima*. *iLf* *innere Lippenfurche*. *Lcbl* *Kleinhirnlamelle*. *Pchl* *Plexus chorioideus ventriculi quarti*, lateraler Abschnitt. *Sh* *Sulcus hemisphaericus*. *Sl* *Sulcus limitans*. *Sli* *Sulcus lateralis intermedius*. *Sm* *Sulcus medianus rhombi*. *Tm* *Tegmen myelencephali*. *Trq* *Taenia ventriculi quarti*. *Uh* *Unterhorn*. *Vh* *Vorderhorn*. *Vlo* *Ventriculus lobii olfactorii*. *Vt* *Ventriculus tertius*.

Fig. 41. Schnitt durch das Gehirn desselben Beuteltjunges (47, III). *Cstr* *Corpus striatum*. *Fh* *Fissura prima*. *FM* *Foramen Monroi*. *h'* *Eminentia prima*. *Sh* *Sulcus hemisphaericus*. *SM* *Sulcus lateralis intermedius* (nicht S. Monroi). *Sm* *Sulcus medianus rhombi*. *Sl* *Sulcus limitans*. *Pchl* *Plexus chorioideus ventriculi quarti*. *Th* *Thalamus opticus*. *Uh* *Unterhorn*.

und vorderen kleineren Lücke. Letztere entspricht dem *Ventriculus lobii olfactorii*. Im Bereich der medianen Mantelspalte findet sich die *Fissura prima* (*h*). Die T-förmige Ausbuchtung des Bodens des 3. Ventrikels oder mit anderen Worten die seitliche Bodenfurche ist verschwunden.

Auf Fig. 41 kommuniziert der Seitenventrikel bereits durch das primäre Foramen Monroi mit dem 3. Ventrikel. Die *Fissura prima* ist seichter. Auf der Innenfläche der Ventrikelwand entspricht ihr eine deutliche *Eminentia prima* (*h'*). Das 4. Ventrikel ist bereits in seinem fastigialen Abschnitt getroffen. Der *Plexus chorioideus* erscheint hier paarig; es handelt sich um die konvergierenden Endabschnitte des rechten und linken *Plexus chorioideus lateralis*. Der *Suleus limitans* (*S*) ist sehr deutlich. Die *Pars medialis corporis striati* zeigt in diesem Stadium nirgends eine Furche auf seiner Oberfläche und erscheint daher überall als eine einfache Erhebung. Die *Pars lateralis* des *Corpus striatum* ist in der abgebildeten Schnittebene noch sehr wenig entwickelt. Ausdrücklich sei noch bemerkt, daß der laterale Wulst im vorausgehenden Stadium vornehmlich sich an der lateralen Hemisphärenwand entlang zieht und erheblich weiter frontalwärts reicht als der mediale Wulst. Die Zacke in der medialen Wand des Unterhorns entspricht, wie die folgenden Schnitte lehren, bereits der Vorstülpung des *Plexus chorioideus ventriculi lateralis*.

Fig. 42 entspricht einem Schnitt, welcher etwas höher geführt ist. Er soll namentlich das Verhalten des *Plexus chorioideus ventriculi lateralis* veranschaulichen. Im vorausgehenden Stadium war der *Plexus chorioideus ventriculi lateralis* noch kaum bis zu dem abgeschnürten Teil des Unterhorns gelangt, jetzt zieht er sich im Bogen bis zu dem letzteren hin. Es erscheint daher auf dem abgebildeten Schnitt doppelt getroffen. Die folgenden Schnitte ergeben, daß die beiden Äste *Pchl*<sup>1</sup> und *Pchl*<sup>2</sup> sich mehr und mehr nähern und schließlich verschmelzen. Der *Plexus chorioideus ventriculi tertii* erscheint erst auf den folgenden Schnitten und ist unpaarig. Ausdrücklich hebe ich noch hervor, daß noch bei Embryo 45 die mediale Wand des Hemisphärenbläschens mit der lateralen Thalamuswandfläche nur in sehr geringem Umfang zusammenhängt. Bei Embryo 46 hat bereits eine ausgiebige Verwachsung stattgefunden und, da zugleich das *Corpus striatum* die Lücken zwischen der lateralen und der medialen Hemisphärenwand in erheblichem Maße ausgefüllt hat, so findet man eine zusammenhängende Hirnmasse, welche von der lateralen Konvexität des Hemisphärenbläschens ununterbrochen bis zum 3. Ventrikel reicht. Im Stadium 47 ist derselbe Vorgang, wie ein Blick auf Fig. 41 lehrt, noch weiter vorgeschritten.

Ich muß an dieser Stelle in Anbetracht des knapp bemessenen Raumes auf eine Verfolgung der in vielen Beziehungen interessanten Weiterentwicklung des Echidnagehirns verzichten. Ich beschränke mich daher auf einige Hauptthatsachen. Bei einem Embryo von 22 mm Länge (No. 48), ist der *Calix thalami* noch etwas breiter geworden. Die Hemisphärenwand läßt entsprechend dem *Calix* im Bereich der *Fissura chorioidea* und der *F. hippocampi* eine Mulde, *Impressio calicis* erkennen, welche nur einen Teil der ganzen *Impressio thalami* (HÖHNSTETTER) anspricht. Der *Sulcus interstriatus* ist stellenweise schon viel seichter geworden. Dasselbe gilt von der *Fissura prima*. Auch die *Eminentia prima* ist flacher ge-



worden. Desgleichen verstreicht die Wurzelfurche der Augenblase und der *S. intermedius lateralis*. Der Sulcus Monroi ist hingegen tiefer geworden. Die beistehende Fig. 43 erläutert die Lageverhältnisse im Vorderhorn. Besonders bemerkenswert ist die Veränderung im Gebiet der Rautenlippe. Die äußere Lippenfurche war bei Embryo 46 gut ausgeprägt, bei Embryo 47 wieder fast verstrichen. Jetzt tritt ungefähr

Fig. 42.

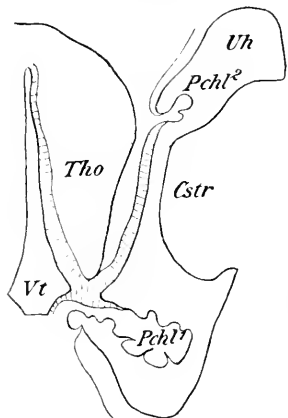


Fig. 43.

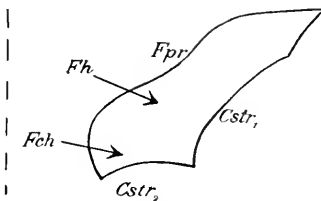


Fig. 44.

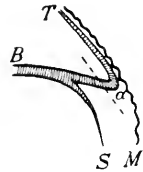


Fig. 42. Schnitt durch das Gehirn desselben Benteilungen wie Fig. 38 (47, II). *Cstr.* Corpus striatum. *Pchl*<sup>1</sup>, *Pchl*<sup>2</sup> Plexus chorioideus ventriculi lateralis. *Tho* Thalamus opticus. *Uh* Unterhorn. *Vt* Ventriculus tertius.

Fig. 43. *Fch* Fissura chorioidea. *Fh* Fissura hippocampi. *Fpr* Fissura prima. *Cstr*<sub>1</sub>, *Cstr*<sub>2</sub> Corpus striatum. Die Pfeile geben an, wo die bez. Furchen auf den folgenden Schnitten eindringen. Die gestrichelte Linie entspricht der Medianebene.

Fig. 44. *T* Tegmen myelencephali. *B* Boden, *S* Seitenfläche des Rautenhirns. *M* Mesodermgewebe.

an derselben Stelle (genauer etwas oberhalb des Ortes der früheren äußeren Längsfurche) abermals eine sehr spitzwinklige Furche auf. Die obere (zugleich laterale) Wand der Furche ist sehr dünn. Ich bezeichne diese neue Lippe mit *Hrs* als sekundäre Rautenlippe und glaube, daß ihre Bildung auf den Zug des mit dem Tegmen myelencephali mehr und mehr verwachsenen Mesodermgewebes zurückzuführen ist. Damit hängt es zusammen, daß, wenn in dieser Gegend ein Einreißen stattfindet, dies stets im Sinne der gestrichelten Linie auf Fig. 44 erfolgt: am Punkt *a* ist eben die Taenia fest mit dem Mesoderm verlötet. Die Ventrikelfläche der Kleinhirnlamelle läßt außer der Medianfurche jetzt auch eine seitliche Sagittalmulde (*De-interna lateralis*) erkennen.

Bei einem Embryo von 26 mm Länge (No. 49) ist das Tuberculum olfactorium schon ziemlich scharf abgegrenzt, und zwar histologisch schärfer als morphologisch. Ebenso ist in diesem Stadium die Abgrenzung des Linsenkerns (Mauerschicht) bereits weit vorgeschritten. Sehr auffällig ist auch die nunmehr rasch fortschreitende Verengung des Mittelhirnventrikels. Der größte Querdurchmesser beträgt am oberen Eingang des Aquädukts 490  $\mu$ , im hinteren Vierhügelgebiet noch fast 1500  $\mu$ . Die Weite des Kanals nimmt also distalwärts beträchtlich zu. Die Form des Aquädukts erinnert in den oralen Ebenen an ein Deltoid. Distalwärts flacht sich der obere Winkel des Deltoids mehr und mehr ab. Bezüglich des Hinterhirns hebe ich nur die zunehmende Abflachung des Sulcus medianus rhombi hervor. Auch die Umstülpung der sekundären Rautenlippe beginnt schon wieder etwas zu verstreichen.

Bei einem Embryo von  $34\frac{1}{2}$  mm Länge (No. 50) hebt sich die Cappa olfactoria bereits deutlicher ab. Riechventrikel und Vorderhorn haben bereits im wesentlichen ihre definitive Form angenommen. Histologisch hebt sich die Area trapezoidea s. praecommissuralis bereits scharf von der Palliumrinde einerseits und dem Tuberculum olfactorium andererseits ab (übrigens bereits weniger scharf auch im vorhergehenden Stadium), morphologisch ist die Gestaltung dieselbe geblieben. Die Fissura rhin. lateralis ist noch immer sehr flach. Im Zwischenhirn ist der Calix thalami kaum mehr zu erkennen. An seiner Stelle zeigt die Ventrikelwand einen mächtigen, in das Ventrikellumen einspringenden Wulst, den ich als *Torus thalamicus (internus)* bezeichne (*Tuber thalamicum* von HIS). Der *Recessus thalami superior* kann im Anschluß an HIS auch als *Sulcus habenularis* bezeichnet werden. Ein *Sulcus fastigialis* ist kaum mehr vorhanden. Der untere Abschnitt der Wand des 3. Ventrikels zeigt einen dem *Torus thalamicus* analogen *Torus hypothalamicus*. Zwischen dem *Torus thalamicus* und dem *Torus hypothalamicus* bleibt ein kurzer Wulst, der nach oben gegen den *Torus thalamicus* von dem freilich äußerlich sehr veränderten *Recessus thalami inferior*, nach unten gegen den *Torus hypothalamicus* durch den *Sulcus Monroi* abgegrenzt wird; ich bezeichne ihn als *Torus intermedius*. Das weitere Schicksal dieses *Torus intermedius* konnte ich bei *Echidna* leider nicht verfolgen. Die *Commissura media* scheint sich in seinem Bereich zu entwickeln. Der *Torus hypothalamicus* zerfällt übrigens, wie eine Verfolgung der Serie ergibt, durch eine Zwischenmulde in einen *Torus hypothalamicus anterior* und *posterior*. — Die maximale Breite des Aquädukts beträgt  $1300\ \mu$ . Das Hinterhirn zeigt gegenüber dem vorigen Stadium keinen nennenswerten Entwicklungsfortschritt.

Bezüglich aller Einzelheiten verweise ich auf meine unten citierte Monographie. Was **Ornithorhynchus** betrifft, so erwähne ich nur kurz, daß der von ELLIOT SMITH beschriebene *Ornithorhynchus-Foetus* (Länge des dorsalen Konturs 80 mm) einem wesentlich späteren Stadium als den späteren der von mir beschriebenen Stadien von *Echidna* zu entsprechen scheint. Bemerkenswert ist die starke Ausbildung des frontalen Endstückes des *Plexus chorioideus ventriculi tertii*, welches ELLIOT SMITH geradezu als *Paraphysis* bezeichnet. In den von mir untersuchten späteren Stadien des *Echidnagehirns* finden sich ähnliche Verhältnisse, jedoch in viel schwächerem Maße ausgeprägt. Vorläufig scheint es mir angezeigt, das bezügliche Gebiet des Zwischenhirns einfach als den vordersten überhängenden Teil desselben zu betrachten (etwa entsprechend dem *Angulus praethalamicus* von HIS) und die Homologie mit der *Paraphyse* als wahrscheinlich zu bezeichnen. HILL und MARTIN (p. 739) fanden bei einem sehr jungen Embryo im Hinterhirn 4 Neuromeren.

#### Rückenmarksentwicklung der Monotremen.

Ich schildere diese auf Grund der von mir untersuchten *Echidna*-serien. Bei dem ältesten Embryo 40<sup>1)</sup> (Länge 5—6 mm) stellt das Lumen im kaudalsten Abschnitt ein gleichseitiges Dreieck dar, dessen Basis dorsal liegt. Seine größte Breite beträgt  $69\ \mu$ . Da capitalwärts die Breite erheblich abnimmt, kann man von einer kaudalen

1) Die Zahlen beziehen sich wiederum auf die SEMON'sche Figurenzählung.

Ampulle reden. Die Wanddicke beträgt im Mittel  $13 \mu$ . An seinem kaudalsten Ende kommuniziert das Medullarrohr mit dem Darmrohr. Es handelt sich um den an anderer Stelle bereits mehrfach erwähnten *Canalis neurentericus*. Capitalwärts wird das Lumen des Medullarrohres erst birnförmig und wandelt sich dann in einen oblongen, an den Ecken leicht abgerundeten, dorsalwärts etwas verbreiterten Längsspalt um, dessen größter Querdurchmesser  $18 \mu$  beträgt. Noch weiter capitalwärts wird das Lumen biskuitförmig. Die Einschnürung liegt auf der Grenze des dorsalen und prädorsalen Viertels. Der Querdurchmesser beträgt hier nur  $9 \mu$ , während der dorsoventrale  $242 \mu$  mißt. Die Bodenplatte ist  $12 \mu$ , die Deckplatte  $15 \mu$  dick. Die Seitenwand ist im ventralen Abschnitt bis zu  $76 \mu$  dick, im dorsalen bis zu  $36 \mu$ . Dementsprechend zeigt der seitliche Kontur eine Einbuchtung, die *Vallis lateralis*, welcher die Spinalganglien angelegt sind. In der Cervikalregion zeigt das Lumen wieder eine rechteckige Form. Etwa in halber Höhe findet sich eine unbedeutende Erweiterung (Querdurchmesser hier  $63 \mu$ , dorsal  $36 \mu$ , ventral  $18 \mu$ ; dorsoventraler Durchmesser  $330 \mu$ ). Je höher man aufsteigt, um so mehr spitzt sich der ventrale Abschnitt zu. Im obersten Halsmark vollzieht sich abermals eine Umgestaltung. Das Lumen wird ausgesprochen flaschenförmig: der Hals der Flasche ist ventralwärts gekehrt. — Vorder- und Hinterwurzeln sind in diesem Stadium bereits entwickelt. Innerhalb der grauen Substanz (Mantelschicht von His) hebt sich das Vorderhorn bzw. die Vordersäule bereits als eine stärkere Anschwellung ab. Die weiße Substanz ist als sog. „Randschleier“ angelegt, enthält aber noch sehr wenig Längsfasern und ist noch nicht in der ganzen Peripherie ausgebildet.

Bei einem nur wenig älteren Embryo (42) ist der *Canalis neurentericus* bereits verschwunden. Die segmentale Gliederung ist sehr deutlich, und zwar zeigt nicht nur die Mantelschicht, sondern auch die Innenplatte unverkennbare segmentale An- und Abschwellungen. Da dieselben ungefähr den Urwirbeln entsprechen, muß dahingestellt bleiben, ob sie auf einfache mechanische Anpassung an diese zurückzuführen sind. Im Brustmark ist der Querschnitt jetzt keulenförmig; die breitere Seite der Keule ist dorsalwärts gekehrt. Besonders auffällig ist die Verjüngung des ventralen Abschnittes des Lumens in dem oberen Halsmark. Der Randschleier hat sich wesentlich ausbreitet. Vollständig fehlt er nur im dorsalen Teil der *Vallis lateralis* und in der dorsalen Deckplatte. Das Vorderhorn ist ventromedialwärts etwas ausgebuchtet, das in dieser Ausbuchtung gelegene Randschleiergebiet stellt die erste Anlage des Vorderstranges dar. Ebenso zeigt sich ein ovales Feld in der Nähe der Hinterwurzel, welches der ersten Anlage des Hinterstranges entspricht (ovales Hinterstrangsfeld von His). Die *Vallis lateralis* setzt sich gegen die Vordersäule durch die „Cylinderfurche“, gegen das ovale Hinterstrangsfeld durch die „Randfurche“ ab.

Auch bei einem Embryo von  $6\frac{1}{2}$  mm Länge (43) ist die segmentale Gliederung noch sehr ausgesprochen, namentlich in den kaudalen Abschnitten. Im Lumbalmark fällt die starke dorsale Erweiterung des Centralkanals auf (Breite  $138 \mu$ ), während der ventrale Abschnitt spaltförmig verengert ist (Breite  $27 \mu$ ). Im unteren Halsmark und im Brustmark ist das Lumen beträchtlich weiter. Der dorsoventrale Durchmesser beträgt in der ganzen Länge des Rückenmarks gegen

400  $\mu$ . Bei einem etwas älteren Embryo (43a) herrscht die Biskuitform des Lumens vor. Die folgende Zusammenstellung giebt einen Ueberblick über die Dimensionen:

	Breite der ventralen Ausbuchtung	Breite der dorsalen Ausbuchtung	Breite der Ein- schnürung	Dorso- ventraler Durchmesser
Lendenmark	76 $\mu$	97 $\mu$	48 $\mu$	386 $\mu$
mittleres Brustmark	83 $\mu$	102 $\mu$	62 $\mu$	380 $\mu$
unteres Halsmark	69 $\mu$	102 $\mu$	41 $\mu$	366 $\mu$
oberes Halsmark	59 $\mu$	104 $\mu$	35 $\mu$	338 $\mu$

Während auf dem vorigen Stadium nur eine seichte, dorsale mediane Längsrinne angedeutet war, hat sich die Deckplatte jetzt der Länge nach median eingefaltet. Nur in den kaudalsten Abschnitten fehlt diese Einfaltung. Da diese Einfaltung in der ganzen Säugetierreihe bis zum Menschen hinauf (einschließlich) wiederkehrt, so halte ich es für ausgeschlossen, daß sie als Kunstprodukt zu deuten wäre. Ueberall ist die Deckplatte erheblich dünner als die Bodenplatte. Die Vascularisation hat in diesem Stadium bereits wesentliche Fortschritte gemacht.

Bei einem Embryo von 8 $\frac{1}{2}$  mm (44) kann die Form des Lumenquerschnittes mit einem an den Ecken abgerundeten Stäbchen verglichen werden. In halber Höhe findet sich eine geringfügige Erweiterung. Der dorsale Abschnitt ist jetzt etwas schmaler als der ventrale. Seltsamerweise ist von einer Einfaltung der Deckplatte nichts mehr zu finden. Die Vallis lateralis ist bedeutend seichter geworden.

Bei einem Embryo von 11 mm (45) ist die segmentale Gliederung bereits fast völlig verwischt. Der Centralkanal zeigt noch immer Stäbchenform. Die Fissura mediana anterior, welche in den früheren Stadien eine breite seichte Mulde darstellt, fängt jetzt an sich zu verengern und zu vertiefen.

Bei einem Embryo von 15 mm Länge (46) haben die Hinterstrangfelder bereits die Deckplatte überwachsen und stoßen im Septum medianum posterius zusammen. Der Centralkanal bildet im oberen Halsmark einen Schlitz, der im dorsalsten Abschnitt 11  $\mu$ , im ventralen bis zu 36  $\mu$  breit ist. Zwischen dem dorsalen und dem ventralen Abschnitt liegt eine sehr erhebliche Einschnürung. Der dorsoventrale Durchmesser beträgt 400  $\mu$ . Die Mantelschicht, d. h. die graue Substanz hat, wie auch im vorhergehenden Stadium, die charakteristische Form eines aufgeschlagenen Buches. In ihrem dorsalen Abschnitt ist bereits die Anlage des Hinterhornkopfes zu erkennen. Die Fissura mediana anterior ist noch sehr seicht. Im unteren Halsmark steigt der dorsoventrale Durchmesser bis auf 430  $\mu$ . Im Brustmark beträgt er nur 345  $\mu$ . Schnitte durch das Lendenmark standen mir leider nicht zur Verfügung.

Ein Embryo von 20 mm Länge (47) zeigt im kaudalen Teil der Halsanschwellung ein deltoidförmiges Lumen des Centralkanals. Die beiden kurzen Seiten des Deltoids stoßen in der ventralen Spitze, die beiden langen Seiten in der dorsalen Spitze zusammen. Alle 4 Seiten sind leicht konvex in das Lumen vorgetrieben. Der dorsoventrale Durchmesser des Lumens beträgt etwas über 200  $\mu$ , hat also wesentlich abgenommen, während der größte Transversaldurchmesser 100  $\mu$  beträgt. Vorder- und Hinterhörner sind scharf abgesetzt, zwischen Vorder- und

Hinterhorn springt der „Seitenstrangswinkel“ tief ein. Die graue Substanz läßt eine Randfurche und Cylinderfurche nicht mehr erkennen. Im hinteren Teil des Seitenstranges zeigt die Peripherie der weißen Substanz eine deutliche Kerbe, welche dem Sulcus accessorius lateralis dorsalis OBERSTEINER's zu entsprechen scheint. Gegen das obere Halsmark hin fällt eine stetige transversale Verschmälerung und dorso-ventrale Verlängerung des Centralkanals auf; zugleich wird die den seitlichen Ecken des Deltoids entsprechende Erweiterung weniger deutlich. Ganz ähnliche Umgestaltungen zeigt der Centralkanal auch im Lendenmark. Im kaudalsten Abschnitt des Rückenmarks findet sich nur eine sehr unbedeutende, aber langgestreckte Erweiterung des Centralkanals.

#### Litteratur über Monotremen.

- Martin, C. J., and Hill, J. P.** On a *Platypus* embryo from the intra-uterine egg. *Proceed. Linn. Soc. of N. South Wales, Ser. 2, Vol. IX, Part 4, p. 728—739. 1894.*
- Smith, Elliot G.** The brain of a foetal *Ornithorhynchus*. *Quarterly Journ. of microsc. Science, p. 181—206. 1896.*
- Ziehen, Th.** Zur Entwicklungsgeschichte des Centralnervensystems von *Echidna hystrix*. *Jenaische Denkschriften, Bd. VI, 2. Teil. 1905. Zugleich Zool. Forschungsreisen von Semon, Bd. III, 2. Teil.*

### 3. Marsupialier.

Eigene Untersuchungen stehen mir nicht zur Verfügung, ich beschränke mich daher auf eine kurze Zusammenstellung der spärlichen Litteraturangaben. In Betracht kommen die Arbeiten von SELENKA, HERRICK, BROOM, OSBORN und BEARD. Zu einer einigermaßen vollständigen Darstellung reichen sie nicht aus. Ich beschränke mich daher auf einige wenige Daten.

Bei dem Opossum, dessen Tragzeit [von der Begattung bis zur Geburt gerechnet<sup>1)</sup>] nicht ganz 13 Tage beträgt, ist nach SELENKA (A. L. III<sup>10</sup>, 1887, Heft 4, p. 109) am 4. Tage das Medullarrohr bereits von der 3. Hirnblase bis zum hinteren Drittel des Embryos geschlossen. Am 5. Tage erfolgt die Anlage der ektodermalen Hypophysentasche, am 6. ihre Abschnürung und die Verbindung mit dem Infundibulum (l. c. p. 157). Die Spinal- und Gehirnnerven sind am 5. Tage angelegt (l. c. p. 109). Die Segmentation des Hinterhirns scheint sehr deutlich; auf Tafel XXV, Fig. 1 der SELENKA'schen Arbeit sind 8 Segmente zu zählen. Die Arbeit SELENKA's über die Entwicklung von Phalangista und Hypsiprymnus enthält leider mit Ausnahme einiger schematischer Abbildungen der Medullarrinne (A. L. III<sup>10</sup>, 1892, Heft 5, Taf. XXXII) über die specielle Entwicklung des Centralnervensystems nichts.

Die Bildung des Septum posterius des Rückenmarks scheint bei *Trichosurus vulpecula* bei einer Nackenlänge von ca. 12 $\frac{1}{2}$  mm zu beginnen (BEARD 1897, p. 83). Bei einem Beuteljunges von *Macropus thetidis* (Nl. ca. 18 mm) fand BEARD (1897, p. 91 und Fig. 7 und 8) ein oblonges Lumen des Centralkanals: dorsal erscheint es etwas weiter als ventral. Im unteren Teil des Brustmarks ist eine leichte biskuitähnliche Einschnürung zu erkennen. Das Septum posterius ist bereits in der Bildung begriffen. BROOM (1898, p. 709) berichtet ferner von einem 8,5 mm langen Embryo von *Trichosurus vulpe-*

1) Die Eifurchung beginnt erst 5 Tage nach der Begattung.

cula, daß der Centralkanal des Rückenmarks in der ventralen Hälfte<sup>1)</sup> schmal, in der dorsalen Hälfte oval oder birnförmig ist. Die Vorder- und Hinterstränge sind noch klein. Ein 10 mm langer Embryo derselben Species ist nach BROOM (l. c. p. 713) bezüglich der Hirnentwicklung mit einem Schafembryo von 15 mm Länge zu vergleichen: nur in ein oder zwei Punkten soll die Entwicklung von *Trichosurus* etwas rückständig sein. Die Hypophyse soll außer Verbindung mit der Mundhöhle sein. Der Querschnitt des Centralkanals eines Embryos von 11 mm Länge wird als keulenförmig bezeichnet (l. c. p. 716): die Erweiterung liegt dorsal. Bei einem Embryo von 14,8 mm Länge (l. c. p. 721) hat die Bildung des Plexus chorioideus ventriculi lateralis begonnen. Die „Paraphyse“ wird als „well marked“ bezeichnet. Die Fissura posterior des Rückenmarks — Verf. meint offenbar das Septum medianum posterius — fehlt noch vollständig. Die Angaben BROOM's über spätere Stadien enthalten leider gerade über das Centralnervensystem nichts. Auch für die früheren Stadien fehlen leider alle Abbildungen, soweit das Centralnervensystem in Frage kommt.

#### Litteratur über Marsupialier.

- Beard, J.** *The birth-period of Trichosurus vulpecula.* Zool. Jahrb. Abt. f. Anat. u. Ontog. Bd. XI. p. 77—96. **1897.**
- Broom,** *A contribution to the development of the common phalanger.* Proc. Linn. Soc. New South Wales 1898. Vol. XXIII. Pt. 4. No. 92. p. 705—729. **1899.**
- Zool. Anz. Bd. XXII. No. 578. p. 48 (nur kurz; Notiz), **1899.**
- Herrick, L. L.** *The callosus and hippocampal region in Marsupial and lower brains.* Journ. of compar. Neurol. Vol. III. Pt. 2. p. 176—182. **1893.**
- Osborn, H. F.** *The origin of the Corpus callosum, a contribution upon the cerebral commissures of the Vertebrata.* Pt. 2. p. 530—543 (spec. p. 536 ff.). **1887.**
- Selenka, E.** *Studien über Entwicklungsgeschichte der Tiere.* Wiesbaden C. W. Krügel. Heft 4. Das Opossum. p. 101—172 **1887.** Heft 5. No. 1. Beuteltachs und Kängururatte (*Phalangerista* u. *Hypsiprymnus*). p. 173—185. **1892.**

#### 4. Rodentia.

Ich lege der folgenden Darstellung in erster Linie die Entwicklungsgeschichte des Centralnervensystems des Kaninchens zu Grunde und werde im Anschluß an diese nur wenige kurze Bemerkungen über Abweichungen der Entwicklung bei anderen Nagern beifügen. Da das Untersuchungsmaterial viel leichter zugänglich ist als bei den im Vorhergehenden besprochenen Ordnungen, so werden auch die früheren Entwicklungsstadien Berücksichtigung finden können.

Die erste Bildung der Medullarrinne wird in anderen Abschnitten des Handbuchs besprochen. Der Schluß der Medullarrinne zum Hirnrohr und zum Medullarrohr beginnt bei dem Kaninchen am 9. Tage nach der Befruchtung [MHALKOVICS, p. 17; vergl. auch HENSEN, A. L. III. 1876, Taf. X, Fig. 45—51; Zahl der Urwirbel 7, Länge etwas über 3 mm]<sup>2)</sup>, kann sich aber ausnahmsweise bis zum 13. Tag hinausziehen (NEUMAYER 1899, p. 458), wie überhaupt gerade bei den Nagern die individuellen Differenzen in der Geschwindigkeit der Entwicklung des Centralnervensystems auch bei Embryonen desselben Uterus auffällig groß sind. Der Schluß des Medullarrohres

1) Vergl. auch p. 716.

2) TÜRSIG fand bei einem Tier das Medullarrohr schon im Stadium von 6 Urwirbeln über 20 Schnitte geschlossen.

scheint im Bereich des späteren Mittelhirngebiets zu beginnen und von hier aus oral- und kaudalwärts fortzuschreiten. Die unverschlossenen Gebiete am oralen und kaudalen Ende werden als vorderer und hinterer Neuroporus bezeichnet. Der vordere Neuroporus kann als das vordere Ende der Lichtungsachse des Cerebrospinalrohrs betrachtet werden.

Fig. 45 stellt den Medianschnitt des Gehirns eines Kaninchenembryos von 3 mm Nackensteiflänge<sup>1)</sup> dar, bei welchem das Medullar-

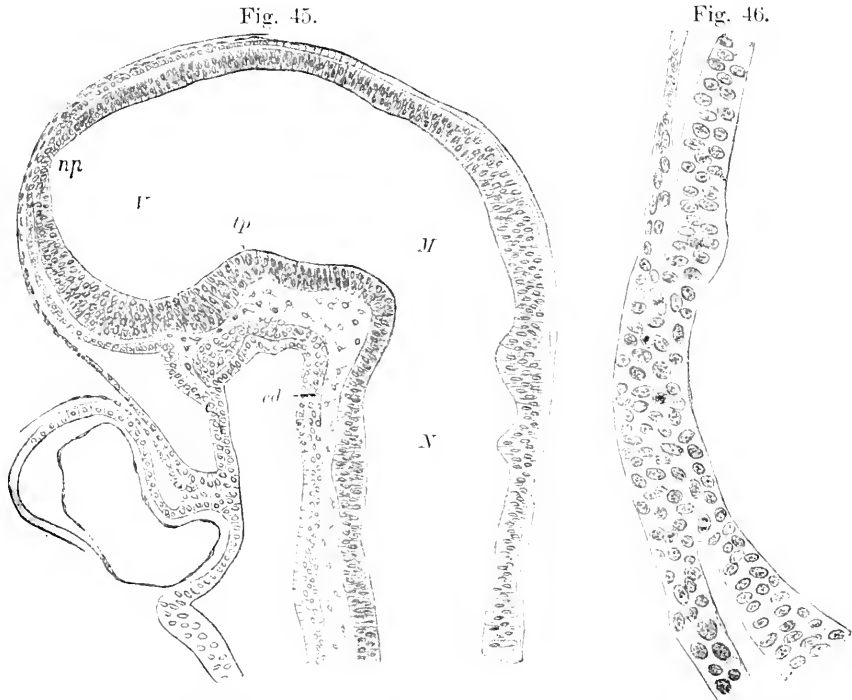


Fig. 45. Medianschnitt des Gehirns eines Kaninchenembryo von 3 mm N.-St.-Länge. Nach NEUMAYER. *cd* Chorda dorsalis. *M* Mesencephalon. *np* vorderer Neuroporus. *N* Hinterhirn. *tp* wahrscheinlich Haubenwulst (vergl. Text). *I* Prosencephalon.

Fig. 46. Die Gegend des vorderen Neuroporus aus dem in Fig. 45 dargestellten Schnitt bei stärkerer Vergrößerung. Nach NEUMAYER.

rohr im Bereich des Hirngebiets bereits geschlossen, aber noch nicht vom Ektoderm abgelöst ist. Die bezügliche Stelle ist mit *np* bezeichnet und auf Fig. 46 nochmals in stärkerer Vergrößerung abgebildet. Einige Kernteilungsfiguren deuten durch die Richtung ihrer Achsen auf die spätere Trennungsebene hin. Die Abgrenzung der einzelnen Hirnbläschen ist noch sehr unbestimmt. Die Fossa rhombomesencephalica und damit die Plica encephali dorsalis (vergl. p. 274) ist indes schon sicher zu erkennen. Die Bedeutung einer zweiten, etwas weiter kaudalwärts gelegenen Falte ist zweifelhaft. Die Grenze

1) Die Figuren von MIHALKOVICS lassen sich mit den NEUMAYER'schen nicht direkt vergleichen, da M. offenbar andere Längenmaße benutzt hat; auch sind seine Abbildungen weniger genau als die NEUMAYER'schen.

zwischen Mittel- und Zwischenhirn (bezw. Vorderhirn), die Fossa mesodiencephalica ist nicht ganz sicher zu erkennen. NEUMAYER rechnet wahrscheinlich mit Recht das Mittelhirn bis zu der Stelle, wo das Hirndach sich etwas verdünnt. In der That ist auch bei anderen Säugern das Mittelhirndach in den analogen Stadien durch etwas größere Dicke ausgezeichnet. Die Scheidung von Hemisphären- und Zwischenhirn fehlt noch vollständig. Die vordere und die hintere Sattelbucht (Fossa postmamillaris und praepontina, p. 275) sind sehr gut ausgeprägt. Die der vorderen Sattelbucht entsprechende Vorwölbung des Ventrikelbodens fasse ich nicht wie NEUMAYER als Tuberculum posterius, sondern als Haubenwulst auf (vergl. p. 275 und 286). Ventral vom Neuroporus soll sich nach NEUMAYER keine Spur einer Endnaht finden. Auch ich habe mich nicht überzeugen können, daß bei den Nagern ventral vom Neuroporus eine mediane Naht durch Entgegenwachsen und Verschmelzen zweier seitlicher Lippen [im Sinne von HIS<sup>1)</sup>] zu stande kommt. Auch von der Existenz einer neurochordalen Naht im Sinne der Befunde KEIBEL's bei dem Schwein (A. L. III, 1896) habe ich ebensowenig wie NEUMAYER sichere Spuren gefunden.

Das vordere Kuppelgebiet, die Lamina reuniens (p. 279), zerfällt durch den Neuroporus in 2 Abschnitte, welche man als Lamina infra-neuroporica und supraneuroporica bezeichnen kann. Die Lamina terminalis des erwachsenen Gehirns ist leider nicht scharf definiert, sie entspricht ungefähr dem unteren Hauptabschnitt der Lamina infra-neuroporica.

Bezüglich des Zeitpunktes, zu welchem bei dem Kaninchen die Dreigliederung in Vorder-, Mittel- und Hinterhirn zuerst erkennbar wird, verweise ich noch auf die Angaben KÖLLIKER's (A. L. II, 1879), wonach bei einem Kaninchen von 8 Tagen und 14 Stunden die 3 Hirnbläschen schon ausgebildet waren.

Ueber einen etwa vorhandenen zweiten (ventralen) Neuroporus bei *Cavia* wären die Arbeiten CHARUGI's zu vergleichen.

Die Ausstülpung der Augenblasen beginnt bei dem Kaninchen wahrscheinlich am 8. Tage nach der Befruchtung<sup>2)</sup>.

Sehr schwierig ist auch bei dem Kaninchen die Verfolgung der Entwicklung des Vorderhirns. Namentlich ist noch strittig, ob sich das primäre Vorderhirn zuerst in das Diencephalon und ein unpaariges sekundäres Vorderhirn (Telencephalon von HIS, Sphaerencephalon der KUPFFER'schen Schule) gliedert und erst nachträglich die paarige Hemisphärenbildung erfolgt oder ob zuerst die paarige Ausstülpung der Hemisphärenblasen vor sich geht. Ich glaube mich bei verschiedenen Nagern (Kaninchen, Maus, Ratte) überzeugt zu haben, daß fast genau gleichzeitig eine seichte Fossa praediencephalica (p. 279) und ein paariger Sulcus hemisphaericus (p. 278) auftritt. Sehr bald nach dem Auftreten des letzteren kommt es auch zur Bildung einer Fossa interhemisphaerica. Damit scheint mir die viel erörterte Streitfrage fast gegenstandslos geworden zu sein.

Bezüglich des Zeitpunktes dieser Gliederung des Vorderhirns

1) Ueber das frontale Ende des Gehirnrohres. Arch. f. Anat. u. Phys., Anat. Abt., 1893.

2) MIHALKOVIČS (p. 27) fand bei einem 5 mm langen Kaninchenembryo die Ausstülpung der Augenblasen eben im Beginn. Vergl. auch KÖLLIKER, A. L. II, 1879, p. 246.



scheinen starke individuelle Schwankungen vorzukommen. Jedenfalls ist die Angabe von MIHALKOVICS (p. 32), wonach schon bei dem 6 mm langen Kaninchenembryo das sekundäre Vorderhirn erkennbar wäre, im allgemeinen nicht zutreffend. Meist wird die Gliederung des Vorderhirns erst etwas später wirklich deutlich. Nach BISCHOFF (A. L. I. 1842, Fig. 63 u. p. 131) sind jedenfalls am 10. Tage nach der Befruchtung die Hemisphärenblasen bereits abgegrenzt.

Ein Medianschnitt durch das Gehirn eines 10 mm langen Kaninchenembryos giebt etwa folgendes Bild (vergl. MIHALKOVICS, Taf. IV, Fig. 36). Die Sonderung der Hirnbläschen ist bereits erheblich weiter vorgeschritten. Die Fossa rhombomesencephalica schneidet ziemlich tief ein und reicht bis zur Basis. Die hintere Wand der Plica rhombomesencephalica (vergl. p. 274) verschärft sich spinalwärts allmählich zum Tegumen myelencephali. Die Sattelbucht hat sich stark vertieft und zugleich verengt. Die Brückenkrümmung ist noch immer sehr schwach, die Nackenkrümmung ist noch nicht deutlich erkennbar. Eine Fossa mesodiencephalica (vergl. p. 277) läßt sich bis zur Basis verfolgen, woselbst sie etwas infundibularwärts von der Fossa praepontina ausläuft. Durch den Sulcus hemisphaericus setzt sich das Hemisphärenhirn occipital- und basalwärts scharf ab. Durch die seichte Fossa praediencephalica (p. 279) grenzt sich das Diencephalon von dem Telencephalon ab. Der Sulcus hemisphaericus mündet in diese Fossa praediencephalica ein. Ein Sulcus tectalis diencephali (p. 278 u. 296) fehlt. Die Decke des Telencephalon springt in der Mittellinie fast kielförmig vor, ohne daß von einer medianen Längsleiste gesprochen werden könnte (vergl. MIHALKOVICS, Taf. V, Fig. 46). Ein Sulcus medianus internus prosencephali (vergl. p. 293) ist daher nicht so scharf ausgeprägt wie bei Echidna. Eine Fossa interhemisphaerica fehlt noch oder ist kaum angedeutet (vergl. MIHALKOVICS, Taf. V, Fig. 44). Durch eine schwache Einbiegung des Ventrikelkontours ist die vordere (obere) Grenze der Lamina terminalis angedeutet. Ebenso ist die Grenze zwischen Infundibular- und Mamillarregion nur durch eine sehr seichte Querfurche bezeichnet. Die Hypophysentasche hat sich der Infundibularregion bereits angelegt. Der Infundibularfortsatz zeigt sich gegen Ende der 2. Woche (PAULISCH 1887, p. 198).

Fig. 47 gibt den Medianschnitt eines Kaninchenembryos von 18 mm Nackensteißlänge wieder. Das Zwischenhirn ist gegen das Mittelhirn durch die Fossa mesodiencephalica nicht scharf abgesetzt, wohl aber gibt die inzwischen zur Entwicklung gelangte Commissura posterior eine scharfe Grenzmarke ab, und zwar in dem Sinne, daß die Commissura posterior selbst noch zum Diencephalon gehört. Vor der Commissura posterior kann man im Hirndach folgende Abschnitte unterscheiden. Unmittelbar an die Commissura posterior schließt sich ein Dachgebiet an, welches bis zur Epiphysis (exkl.) reicht und dem Synencephalon (Schalthirn) v. KUPFFER's entspricht<sup>1)</sup>. KUPFFER (z. B. dies Handbuch, p. 224) identifiziert es mit dem Metathalamus der Nomenklatur der Anatomischen Gesellschaft (also dem Kniehöckergebiet). Der zweite Abschnitt reicht von der Epiphyse (Corpus pineale) bis zu der mit *ct* bezeichneten Einfaltung und entspricht

1) NEUMAYER, I. c. p. 466 u. 472 scheint nur diesen Abschnitt, KUPFFER's Synencephalon, als Diencephalon bezeichnen zu wollen (im Anschluß an eine ältere Arbeit v. KUPFFER's a. d. J. 1893).

dem Parencephalon (Nebenhirn) v. KUPFFER's<sup>1)</sup>. Der Epiphysenfortsatz tritt erst bei Kaninchenembryonen von 15—16 mm Länge auf (MIHALKOVICS, p. 97), die Abschnürung der Hohlspalten erfolgt nach demselben Autor erst bei Embryonen von 2—2,5 cm Länge (vergl. Textfig. 11 bei NEUMAYER, l. c. p. 472). Unmittelbar vor der Epiphyse liegt die Commissura superior s. habenularis (*cs*). Eine Ausstülpung, welche man als Zirbelpolster bezeichnen könnte,

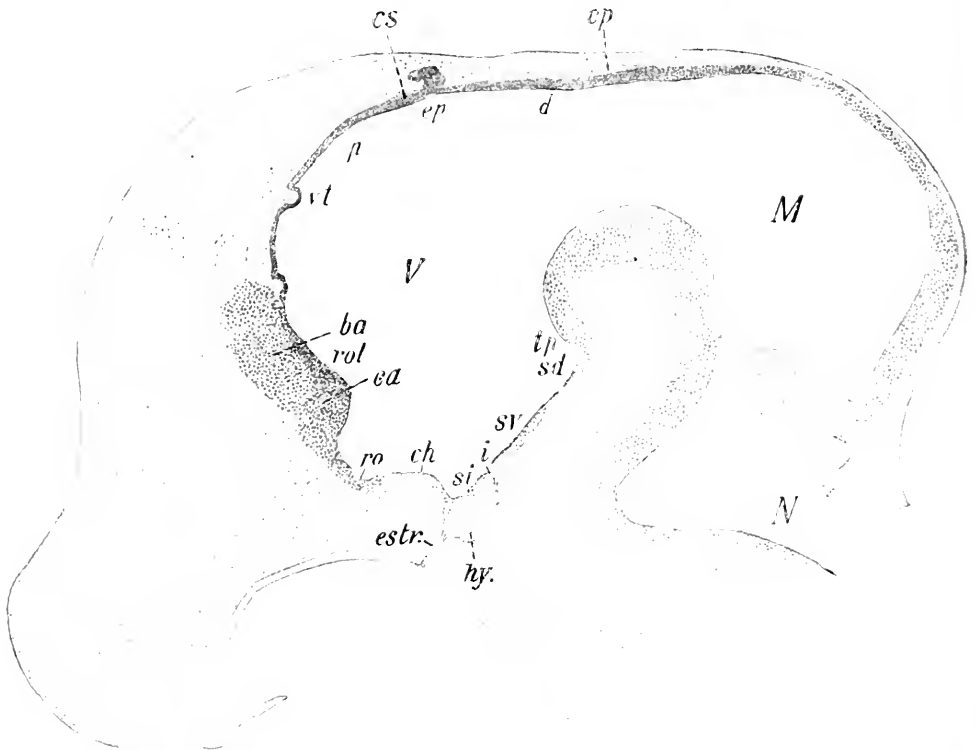


Fig. 47. Medianschnitt des Gehirns eines Kaninchenembryo von 18 mm, N.-St.-Länge. Nach NEUMAYER. *ba* Balkenanlage (siehe jedoch Text). *ea* Commissura anterior. *ch* Chiasmawulst. *ep* Commissura posterior. *cs* Commissura habenularis. *d* Synencephalon v. KUPFFER's. *ep* Epiphysis. *estr.* solider Hypophysenstiel. *hy.* Hypophyse. *i* Eingang zum Processus infundibuli. *M* Mittelhirn. *N* Hinterhirn. *p* Parencephalon v. KUPFFER's. *ro* Recessus praopticus. *rol* Recessus olfactorius impar. *si* Recessus postopticus. *sd* Recessus mamillaris. *sv* Tuberregion. *tp* Gegend des Tuberculum posterius. *V* Vorderhirn. *vt* Velum transversum nach NEUMAYER (siehe jedoch Text). Vergl. 27:1.

findet sich nicht. Die Einfaltung *vt* wird von NEUMAYER als Velum transversum aufgefaßt. Ich habe in dieser Beziehung erheblichen Zweifel und verweise bezüglich der Homologie des Velum transversum der Anammier auf die Bemerkungen p. 279. Vor allem glaube ich auch, daß das Kuppelgebiet auf der NEUMAYER'schen Figur etwas deformiert

<sup>1)</sup> Nach v. KUPFFER begreift dieser Abschnitt außer dem Epithalamus der Nomenklatur der Anatomischen Gesellschaft auch das dünnwandige Dach (Pallium ependymale), welches sich zwischen den Sehhügeln ausspannt (vergl. dies Handbuch, 3. B. p. 35, 101 u. a.).

ist. Dabei verstehe ich die Bezeichnung Diencephalon in dem Sinne, wie ihn HIS<sup>1)</sup> im Auftrag der Anatomischen Gesellschaft für den erwachsenen Menschen definiert hat. Hiernach umfaßt das Diencephalon den Thalamus selbst, den Metathalamus, d. h. die Kniehöcker und ihre Umgebung, den Epithalamus, d. h. die Habenulargebilde und das Corpus pineale, und die Pars mamillaris hypothalami<sup>2)</sup>. Ich wiederhole jedoch, daß diese Abgrenzung entwicklungsgeschichtlich ziemlich willkürlich erscheint. Im Hinblick auf die schwache Ausprägung der Fossa praediencephalica und auf das Fehlen eines Zusammenhangs der Fossa praediencephalica mit der Gliederung der Gehirnbasis könnte man ebenso gut andere Abgrenzungen vornehmen, z. B. mit KUPFFER an der Basis die vordere Diencephalongrenze bis zum Recessus praeopticus verschieben oder — was mir den Thatsachen am natürlichsten zu entsprechen scheint — den Begriff des Diencephalon und Telencephalon ganz aufgeben und nur von einer Abgliederung des Hemisphärenhirns von dem primären Vorderhirn sprechen, ohne dem Rest einen besonderen Namen zu geben. Nur im Hinblick auf die konventionelle Abgrenzung bei dem erwachsenen Tier wird im folgenden die oben gegebene Definition des Diencephalon festgehalten werden. Vergl. auch p. 279.

Unterhalb der Fossa praediencephalica folgt das Kuppelgebiet des Telencephalons (vorderes Kuppelgebiet des primären Proencephalons oder Lamina reuniens, p. 279) und als unterer Teil dieses Kuppelgebiets die Lamina terminalis (beide nicht besonders bezeichnet). Im oberen Bereich der Lamina terminalis liegt der Querschnitt der Commissura anterior. In der schwachen Konkavität zwischen *rt* und *ca*, vielleicht an der mit *rol* bezeichneten Stelle ist der Ort des früheren Neuporus anterior zu suchen. Man kann diese Konkavität auch als Recessus olfactorius impar (Ventriculus impar von v. KUPFFER) bezeichnen. Auch die Bezeichnung Recessus triangularis wird gebraucht, da auf gewissen Stadien (namentlich bei manchen Ordnungen) der Ventrikel hier fast schnabelförmig ausgezogen ist.

Ueber den Zeitpunkt des ersten Auftretens der Fasern der Commissura anterior und des Balkens enthält der Abschnitt, welcher die Entwicklung der Leitungsbahnen behandelt, ausführliche Angaben. Vergl. auch unten p. 320. Ich möchte bezweifeln, daß, wie NEUMAYER angiebt, um diese Zeit der Balken an dieser Stelle bereits in solichem Umfang wirklich angelegt ist. Ich halte das Gebiet *ba* vielmehr für die primitive Verwachsungsplatte (vergl. p. 281), in deren Bereich sowohl die vordere Kommissur wie der Balken und die Commissura fornicis sich entwickelt.

Die Gliederung der Bodenplatte des Vorderhirns gleicht den für den Igel beschriebenen Verhältnissen in hohem Maße. Der Reihe nach findet man *ro* den Recessus opticus (praeopticus), *ch* den Chiasmawulst, *si* den Recessus postopticus und *i* den Eingang zum Recessus infundibuli. Der ektodermale Hypophysisanteil hat die Form eines gegen den Recessus postopticus hin offenen Bechers. Mit dem Epithel der Mundhöhle steht er nur noch durch einen soliden epithelialen Strang (*estr*) in Verbindung.

1) Arch. f. Anat. u. Entwicklungsgesch., Anat. Abt., Suppl.-Bd., 1895, p. 158 und 162.

2) Das Diencephalon KUPFFER's umfaßt im Dachteil dieselben Gebilde, reicht aber im Bodenteil erheblich weiter oralwärts, indem es hier noch das Hypencephalon und Infundibulum in sich begreift.

Jenseits des Recessus infundibuli steigt der Hirnboden schräg parieto-occipitalwärts an. Die Bezeichnungen *sr* und *sd* = Sinus ventralis und dorsalis hypencephali hat NEUMAYER im Anschluß an v. KÜPFER gegeben. Die mit *sr* bezeichnete Strecke entspricht der Region des Tuberculi cinereum, die mit *sd* bezeichnete der Mamillarregion. Die Einbuchtung bei *sd* ist der Recessus mamillaris (vergl. p. 275). An der mit *tp* bezeichneten Stelle würde das Tuberculum posterius (vergl. p. 281 und 310) zu suchen sein. Bei dem Kaninchen ist es jedoch niemals sehr scharf ausgeprägt. Oberhalb *tp* springt der Haubenwulst vor.

Mittel-, Hinter- und Nachhirn bieten gegenüber den bereits besprochenen Ordnungen keine nennenswerten Abweichungen. Die Zahl der Hinterhirnneuromeren wird von MIHALKOVICS (1877, p. 171 und Fig. 1) auf 6, von ZIMMERMANN (1891) auf 12 angegeben.

Die folgenden 5 Sagittalschnitte, 4 Horizontalschnitte und 2 Frontalschnitte, orientieren über die Weiterentwicklung bei einem Embryo von 25 $\frac{1}{2}$  mm Nackensteißlänge<sup>1)</sup>.

Fig. 48 stellt einen Schnitt dar, welcher oralwärts hart neben der Medianebene geführt ist. Occipitalwärts liegt der auf Fig. 49 abgebildete Schnitt der Mittellinie näher. Besondere Beachtung verdient die mediane Bodenlinie des Mittel- und Hinterhirns. Sie zeigt bei den Nagern schärfer als bei den anderen uns bekannten Säugern 4 Knickungen. Die erste ist sehr seicht und liegt auf der Grenze des mittleren und hinteren Drittels des Mittelhirnbodens. Ich fasse

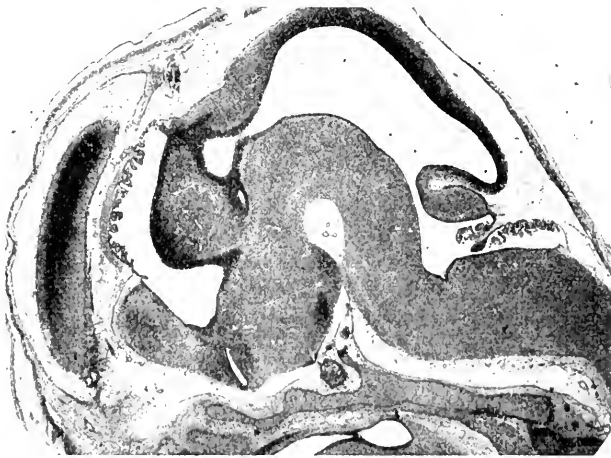


Fig. 48. Sagittalschnitt durch das Gehirn eines Kaninchenembryo von 25 $\frac{1}{2}$  mm N.-L. (Obj. tr. XXI). Vergr. 10:1. Erklärung siehe Text.

sie als *Incisura praeisthmica*. Mit der an der Decke bereits ange deuteten, die vorderen und die hinteren Vierhügel scheidenden *Fossa transversa mesencephali* hat sie nichts zu thun. Die 2. und die 3. Knickung entsprechen der *Depressio transversa rhombi* des Igelgehirns (vergl. p. 281). Wie ein Vergleich der Fig. 49 mit Fig. 50 und 51 ergibt, verschmälert sich die *Depressio transversa rhombi* lateral-

1) 26 mm Scheitelsteißlänge.

wärts rasch, indem die 2. und die 3. Knickung zusammenfließen. Die 4. Knickung (auf Fig. 49) würde fehlen, wenn der Schnitt scharf die Apertura canalis centralis träfe; sie entspricht dem medialen Abfall der Hypoglossusdreiecks. Der paarige Charakter des Plexus chorioideus ventriculi quarti spricht sich in der geringen Entwicklung des Plexus im Mediangebiet aus. Aus den Horizontalschnitten ergibt

Fig. 49.

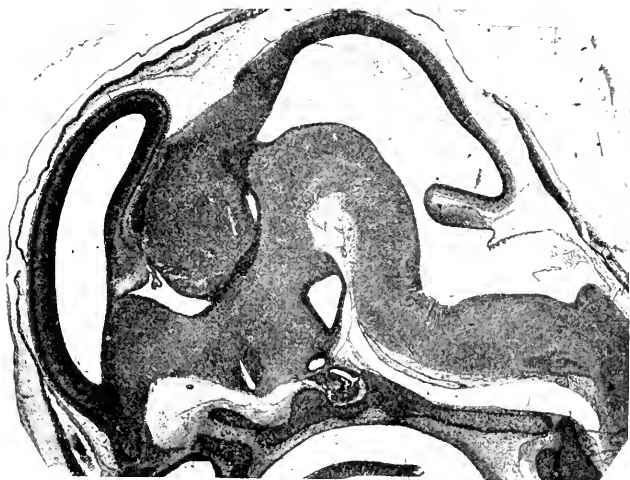

Fig. 50.

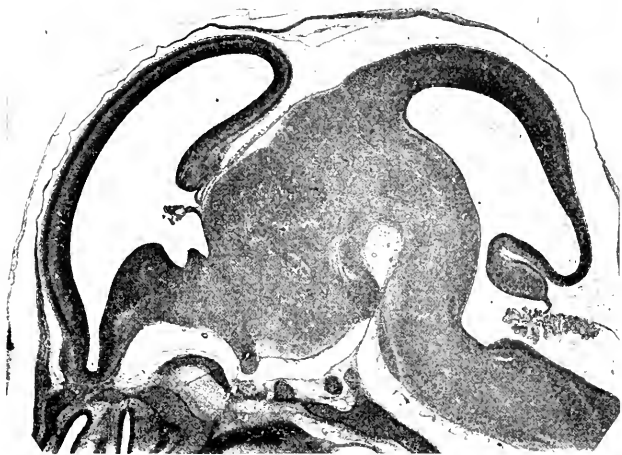


Fig. 49 u. 50. Sagittalschnitte durch das Gehirn desselben Embryo (Obj. tr. XXVII u. XXXII). Vergr. knapp 10:1. Erklärung siehe Text.

sich die transversale Bodenfiguration des Hinterhirnventrikels. Der Centralkanal stellt im untersten Abschnitt der Oblongata im Querschnitt einen Rhombus dar, dessen längere Diagonale senkrecht gestellt ist; die dorsale Ecke ist abgerundet, die ventrale (dem Sulcus

medianus rhombi proximalwärts entsprechende) spitz ausgezogen. Nach der Eröffnung des Centralkanals fällt die Rautengrube (vergl. Fig. 57) jederseits sehr steil zum Sulcus medianus ab. Man erkennt jederseits zwischen Grundleiste und Flügelleiste nur eine Furche, den breiten Sulcus limitans (vergl. hierzu *Echidna*, Fig. 28). Die innere Lippenfurche (vergl. Fig. 31, *Echidna*) zwischen Flügelleiste

Fig. 51.

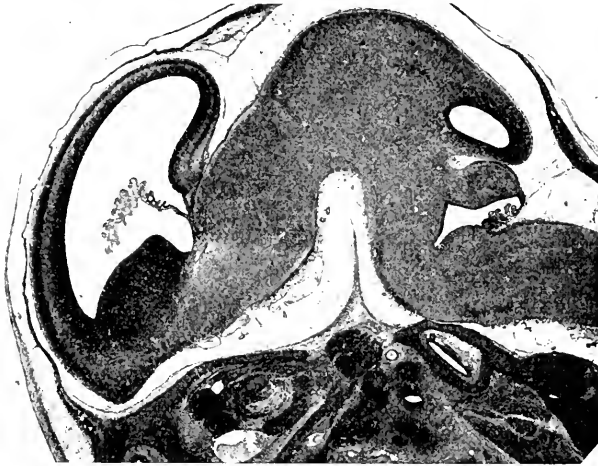


Fig. 52.

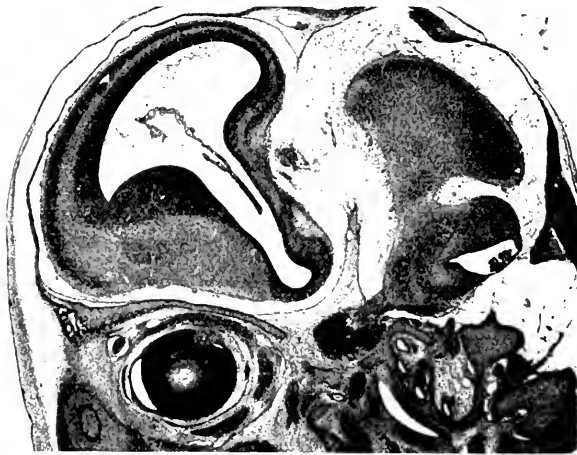

Fig. 51 u. 52. Sagittalschnitte durch das Gehirn desselben Embryo (Obj. tr. XXXVIII u. XLIII). Vergr. Fig. 51 ca. 15:1, Fig. 52 ca. 13:1. Erkl. s. Text.

und Taenia ist noch sehr seicht. Erst wenn an Stelle des Tegmen myelencephali das Kleinhirn getreten ist, ändert sich die Bodenkonfiguration wesentlich (vergl. Fig. 53 u. 54). Der Rautenboden hat seinen steilen Abfall zur Medianlinie völlig verloren. Der Sulcus medianus

Fig. 53.

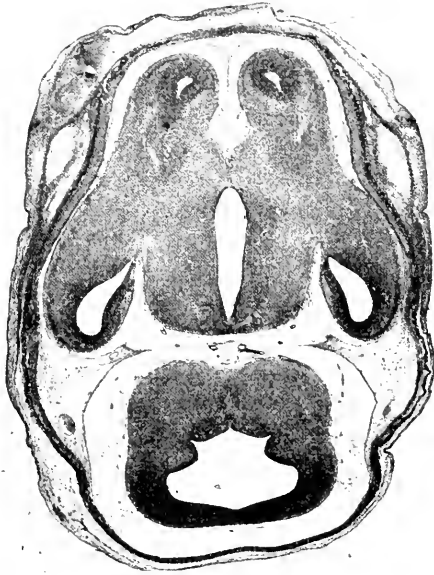


Fig. 54.

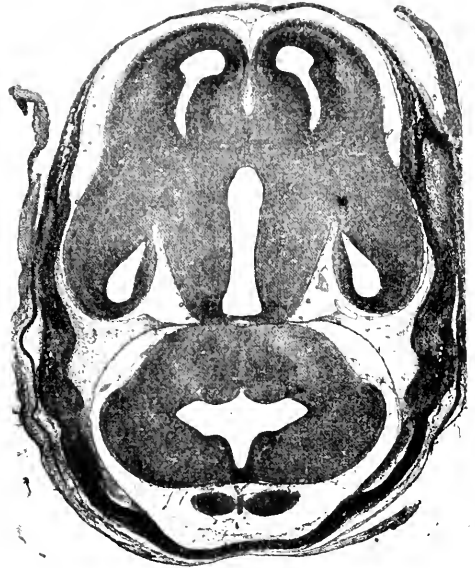


Fig. 55.

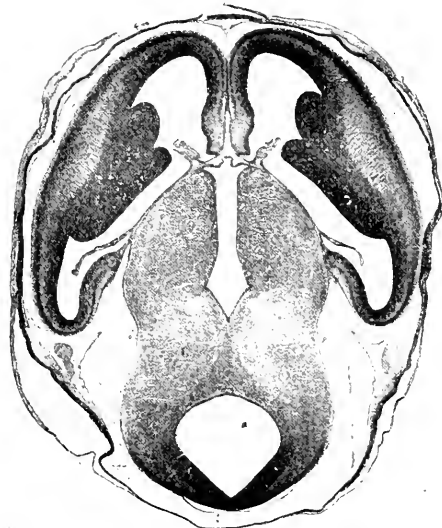


Fig. 56.

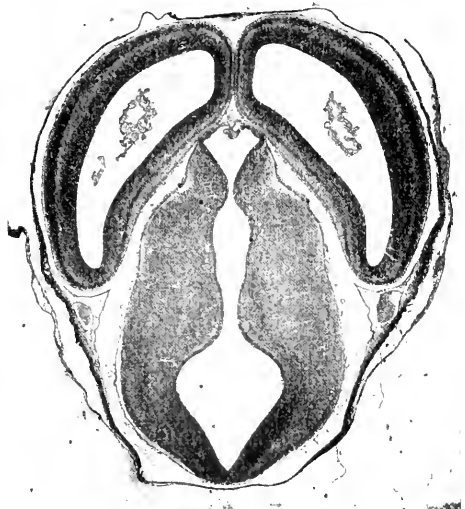


Fig. 53—56. Schnitte durch das Gehirn eines Kaninchenembryo von 25,5 mm N.-L. Vergr. 10:1. Fig. 53 u. 55 gehören einer basiparallelen Schnittserie, Fig. 54 u. 56 einer frontal geneigten Schnittserie an. Erklärung siehe Text.

erscheint daher seichter. Der Sulcus limitans ist noch immer sehr seicht. Von einem Sulcus intermedius (Igel) finde ich nichts. Die innere Lippenfurchung ist sehr scharf markiert. Ihre Bedeutung hat sich jedoch insofern geändert, als sie jetzt die mediale Grenze des Strickkörpergebiets bildet. Fig. 54 zeigt kaum eine Spur mehr vom Sulcus limitans, während die innere Lippenfurchung sich erhalten hat. — Die

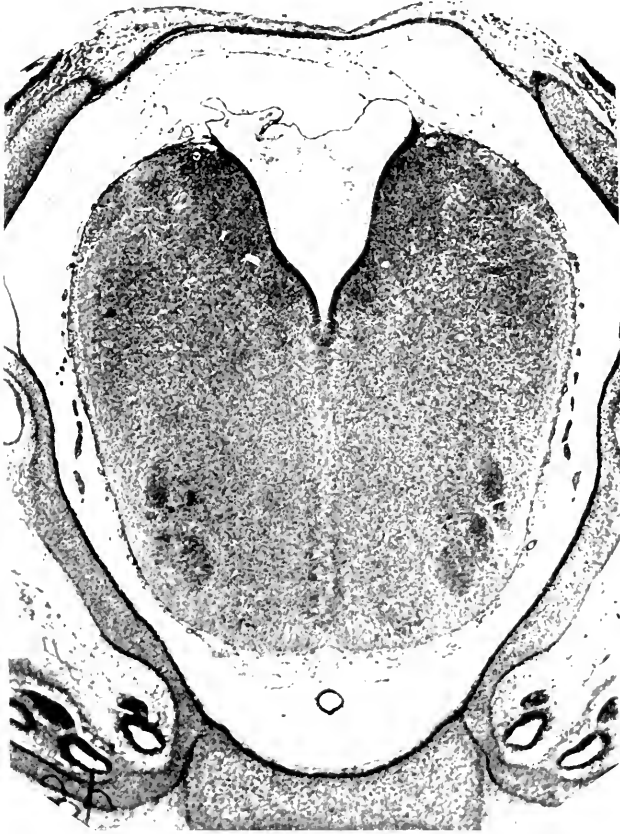

Fig. 57. Querschnitt durch das Myelencephalon eines Kaninchenembryo von  $25\frac{1}{2}$  mm N.-L. (etwas schräg zur Achse). Vergr. ca. 30:1.

Fissura mediana anterior der Ventralfläche ist in der unteren Oblongata breit und ziemlich tief, gleicht sich dann aber fast völlig aus (Fig. 57), um erst auf Fig. 54 und namentlich Fig. 53 wieder aufzutauchen. Die äußere Lippenfurchung ist im ganzen schwach ausgeprägt<sup>1)</sup>. Da sie auf den vorausgegangenen Stadien stärker ausgeprägt war, so ist nicht ausgeschlossen, daß ihre Wände z. T. sekundär miteinander verwachsen sind<sup>2)</sup>. Die seitliche Mulde zwischen Oblongata und Kleinhirn auf Fig. 53 und 54 entspricht nur topographisch ungefähr der äußeren Lippenfurchung, sie entsteht jedoch namentlich durch die zunehmende Vorwulstung der Kleinhirnhemisphären.

1) DEXTER (1895, p. 137) hat die Bildung einer solchen Rautenlippe mit Unrecht ganz bestritten.

2) Vergl. auch BLAKE, 1900, p. 85.



Das Kleinhirn zeigt noch stets eine deutliche mediane Verdünnung (vergl. z. B. Fig. 49 mit 48 und 52). Seine äußere Oberfläche läßt nur im distalen Abschnitt eine breite mediane Längsmulde erkennen: je eine weitere Längsfurche ist beiderseits nur angedeutet. Die Ventrikeloberfläche zeigt einen anfangs breiteren, später scharfen Sulcus medianus dorsalis und beiderseits je einen Sulcus medialis dorsalis und Sulcus lateralis dorsalis. Der Sulcus medialis dorsalis ist auf Fig. 53 bereits verschwunden.

Das Mittelhirn überragt das Kleinhirn noch sehr erheblich. Die Fossa transversa mesencephali ist bereits angedeutet. Die Dicke des Mittelhirndaches nimmt frontalwärts stetig zu. Der Abschnitt der hinteren Kommissur, also das Synencephalon KUPFFER's, ist durch die Fossa mesodiencephalica jetzt noch schärfer abgesetzt als in den früheren Stadien. Auch an der Ventrikeloberfläche ist sowohl die vordere wie die hintere Grenzfurche des Synencephalons sehr deutlich (namentlich auch bei Mäuseembryonen von 22 mm Länge).

Im Bereich ihrer stärksten Entwicklung reichen die Hemisphären fast bis in die Frontalebene der Fossa mesodiencephalica. Der Balken ist auf diesem Stadium noch nicht entwickelt. Ebenso ist die für das Kaninchengehirn so charakteristische mediane Verwachsung der Ammons Hörner noch nicht erfolgt. Die erste Anlage des Balkens erfolgt bei dem Kaninchen nach KÖLLIKER (A. L. II, 1879, p. 531) am 18. Tage.

Die Sciuriden sind nur selten untersucht worden. Bei einem Embryo von 4 mm Länge (Nackenbeuge bis Schwanzende) fand FISERIUS (1892, p. 4) bereits die Augenblasen ausgestülpt und die Trennung von Hemisphärenhirn und Zwischenhirn angedeutet. Von einer Anlage der Vorder- und Hinterwurzeln und der Spinalganglien soll noch nichts zu bemerken gewesen sein (vergl. l. c. Fig. 11).

Die Murinen haben darum ein besonderes Interesse, weil ZUCKERKANDL in einer ausgezeichneten Monographie die Entwicklung des Balkens und der benachbarten Teile bei der Ratte ausführlich geschildert hat. ZUCKERKANDL beschreibt bei Rattenembryonen von 12 mm N.-St.-L. umschriebene Verwachsungen der medialen Hemisphärenwände vor der Lamina terminalis im Bereich der von ihm so genannten Massa commissuralis. Wahrscheinlich fällt die

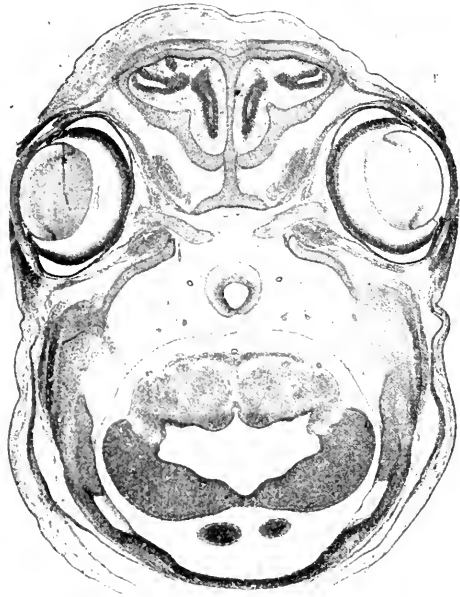


Fig. 58. Schnitt durch das Gehirn eines Kaninchenembryo von 25,5 mm N.-L. (Horizontalserie, Obj. tr. No. XXV). Vergr. fast 10:1.

Stelle, wo früher der Neuroporus anterior lag, in das Verwachsungsgebiet, doch wären hierüber weitere Untersuchungen erwünscht. Die Lamina terminalis verschmilzt mit der vor ihr entstandenen Verwachsung der medialen Hemisphärenwände und erscheint daher verdickt, obwohl sie selbst keinen Proliferationsprozeß durchmacht. Die Verwachsung selbst, welche ganz der *Conrescentia primitiva* des Igels entspricht, wird zunächst ausschließlich durch Zellen herbeigeführt<sup>1)</sup>. Da die embryonale Hirnsichel in diesem Stadium schon bis zur Lamina terminalis reicht, muß sie bei der Verwachsung in ent-

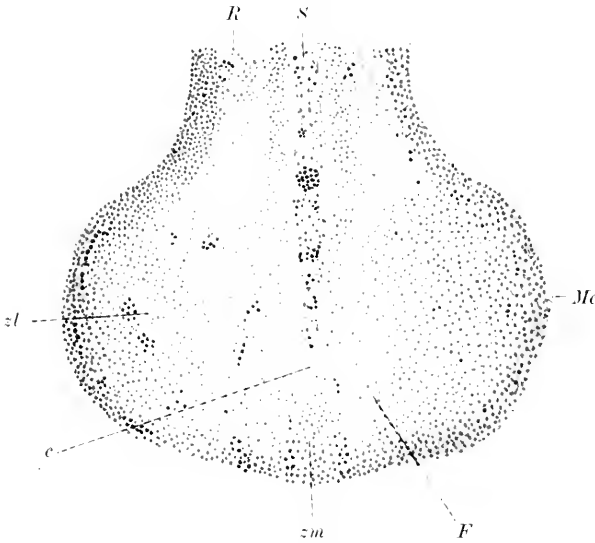


Fig. 59. Horizontalschnitt durch die Gegend der Lamina terminalis und *Conrescentia primitiva* bei einem Rattenembryo von 17 mm Länge. Nach ZUCKERKANDL. Vergr. 70:1. *c* Commissurfasern. *F* Fornix. *Mc* Massa commissuralis. *R* Rinde. *S* Sichel. *zl*, *zm* mittleres resp. seitliches Zellfeld d. Massa commissuralis.

sprechendem Umfang atrophieren; die Zellbrücken durchwachsen die atrophische Sichel. Die Commissura anterior ist in demselben Stadium schon durch einige Fasern vertreten; sie liegt ebenfalls unmittelbar vor der Lamina terminalis. Die Massa intermedia (*Commissura media* s. *mollis*) ist insofern bereits entwickelt, als die medialen Flächen der Schlägelanlagen an einer umschriebenen Stelle in der Länge von 270  $\mu$  untereinander verlötet sind<sup>2)</sup>. Bei Embryonen von 13 mm Länge sieht man bereits Fasern des Balkens und der Fornixkommissur der Medianlinie zustreben, ohne sie jedoch zu erreichen. Erst bei Embryonen von 17 mm Länge überschreitet ein feines Bündel die Mittellinie (vgl. Fig. 59). Ich stimme ZUCKERKANDL darin bei, daß dieses Bündel der Fornixkommissur zugehört. Die Fimbria ist um diese Zeit bereits gut entwickelt. Der durch die Fissura hippocampi abgegrenzte Randbogen zeigt im übrigen nur noch eine schmale Zellschicht, welche als Anlage des Gyrus supracallosus gelten kann. Bei Embryonen von 19 mm Länge greift die Verwachsung der medialen Hemisphärenwände bereits von der Massa commissuralis auf den Randbogen über. In den folgenden Stadien setzt sich sowohl die Bildung von Kommissurenfasern wie die Verwachsung der medialen Hemisphärenwände vorzugsweise occipitalwärts fort. Bei 26 mm langen Embryonen sind

1) MBIALKOVIC (1876, p. 338) hat den Vorgang bereits in ganz ähnlicher Weise beschrieben.

2) ZUCKERKANDL, dem ich diese Angaben entlehne, schreibt seltsamerweise trotz dieser Verlötung, daß die Massa intermedia „noch nicht entwickelt sei“.

die beiden Hemisphären bereits auch über dem frontalen Abschnitt der Sehhügel verwachsen. Das Ammonshorn ist jetzt schon stark eingeroht, die Fascia dentata gut entwickelt. An Stelle der Verlötung der medialen Sehhügelflächen in der Massa intermedia findet sich nunmehr eine Zellbrücke, deren Elemente den Sehhügelzellen gleichen. Die Verwachsung der Randbogen führt in den folgenden Stadien auch zur Abschnürung der Sichel von der Tela chorioidea superior. Bei dem 37 mm langen Embryo treten bereits auch zwischen den Ammonshörnern Kommissurenbündel auf, also diejenigen Fasern der Fornixkommissur, welche auch als Psalterium dorsale bezeichnet werden. Daß auch bei der neugeborenen Ratte die Balkenentwicklung noch nicht abgeschlossen ist, geht daraus hervor, daß bei dem neugeborenen Tier das Splenium noch über der Mitte des Sehhügels liegt, während es bei dem ausgewachsenen Tier oberhalb des vorderen Poles der vorderen Vierhügel liegt.

Im übrigen bemerke ich noch, daß bei Mäuseembryonen von 7 mm Länge die Ammonsfurche und der Ammons wulst schon sehr deutlich entwickelt ist<sup>1)</sup>. Einwärts von der ersteren folgt auf dem Horizontalschnitt bereits eine verdünnte, den Plexus chorioideus eben entwickelnde Wandstrecke. Die schmale Wand, welcher die beiden Hemisphären sich zukehren, zeigt eine nach innen vorspringende sehr charakteristische Wulstung, die Eminentia prima. Sie ist auch, nachdem der Ammons wulst sich auf diese Wand verschoben hat, vor diesem noch länger zu verfolgen. Das Corpus striatum entwickelt sich von der lateralen und unteren Wandfläche. Die Oberfläche wird von einer Längsfurche eingeschnitten, welche sich namentlich frontalwärts sehr vertieft. Bei einem etwas älteren Embryo finde ich außer Ammons wulst und Eminentia prima noch einen weiteren Wulst, welcher bis zu den Primaten zu verfolgen sein wird und wohl der oben erwähnten Eminentia praechorioidea (p. 295) entspricht.

Die Zahl der Hinterhirnneuromeren wird bei der Maus von KUPFFER (1885) auf 5 angegeben.

Das Meerschweinchen (Subungulata) hat zur Zeit des Beginns des Medullarrohrschlusses 6 oder 7 Urwirbel (BISCHOFF, A. L. III, <sup>10</sup>, 1866; LIEBERKÜHN, 1882). Im übrigen bietet die Entwicklung des Centralnervensystems keine erheblichen Besonderheiten, soweit die allerdings sehr spärlichen Angaben der Litteratur überhaupt einen Schluß erlauben.

Die Entwicklung der Hypophyse gleicht derjenigen des Kaninchens. Die Sprossenentwicklung beschränkt sich auf die vordere Wand. Lumina treten in den Sprossen nicht auf. Der Hypophysengang erhält sich bis zu einer Embryolänge von 17 mm (SALZER). Vergl. auch KRAUSHAAR und MIHALKOVICS. Das Vorkommen einer sog. Infundibulardrüse (= Eminentia saccularis, RETZIUS) wird von HALLER bestritten, von MIHALKOVICS (1875) bei dem Kaninchen und von ROSSI (1904) bei der Ratte behauptet.

#### Rückenmarksentwicklung der Rodentien.

Die Rückenmarksentwicklung des Kaninchens und anderer Nager ist auffälligerweise bis jetzt nur relativ oberflächlich untersucht worden. Nach Schluß des Medullarrohrs (am 9. Tag, vergl. p. 308)

1) LEVI (1904, p. 394) will nur einen „seichten Eindruck“, keine Furche gelten lassen.

tritt sehr bald, bei dem Kaninchen etwa am 12. Tag, die Scheidung in Randschleier, Innenplatte und Mantelschicht ein, welche in dem histologischen Abschnitt ausführlicher besprochen wird. Ueber die einfach morphologische Gestaltung ist nur folgendes zu bemerken. Der dorsoventrale Durchmesser überwiegt über den transversalen. Das Auswachsen der Vorderwurzelfasern erfolgt gegen Mitte der 2. Woche, das Einwachsen der Hinterwurzeln etwa am 10. Tag, das Einwachsen der ersten Gefäße im Laufe der 2. Woche. Die Vallis lateralis externa (vgl. p. 305) ist nur sehr schwach angedeutet, die Vallis lateralis interna hebt sich scharf ab. Die Fossa, spätere Fissura mediana anterior ist zuerst in der 2. Woche zu erkennen. Der Centralkanal zeigt am Ende der 2. Woche

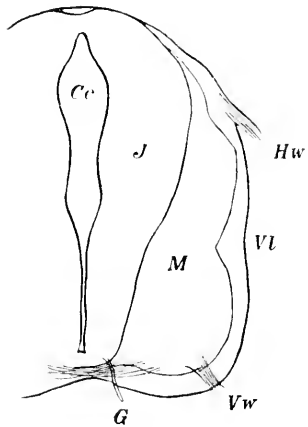


Fig. 60. Halsmark eines 14-tägigen Kaninchenembryo. Nach v. KÖLLIKER. Vergr. 68:1. *Cc* Canalis centralis. *G* Gefäß. *Hw* Hinterwurzel. *J* Innenplatte. *M* Mantelschicht. *Vl* Vallis lateralis. *Vw* Vorderwurzel.

die aus Fig. 60 ersichtliche Gestalt, doch ist seine Gestaltung nicht nur zeitlich, sondern auch in den verschiedenen Rückenmarksabschnitten erheblichen Schwankungen unterworfen.

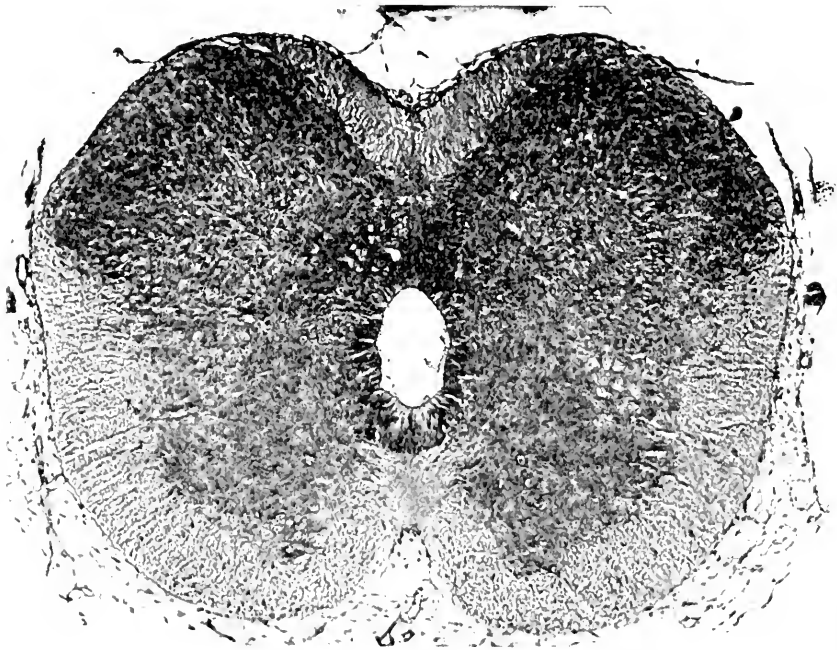


Fig. 61. Querschnitt durch das obere Halsmark eines Kaninchenembryo von 25 $\frac{1}{2}$  mm Nl. (26 mm Sch.-St.-L.). Vergr. 84:1.

Bei einem Kaninchenembryo von  $25\frac{1}{2}$  mm Nl. zeigt der Rückenmarksquerschnitt das Bild, welches die beistehende Figur 61 wiedergibt. Der Schnitt entstammt dem oberen Halsmark. Die Fissura mediana anterior schneidet bereits tief ein. Der dorsale Kontur läßt eine breite, aber ziemlich tiefe Mulde erkennen. Der laterale Kontur zeigt in der Nähe des Hinterhorns eine seichte Kerbe. Das Hinterhorn springt lateralwärts erheblich weiter vor als das Vorderhorn. Der Centralkanal erscheint fast oval, in höheren Ebenen zapfenförmig; das breitere Ende des Zapfens ist dann dorsalwärts gekehrt. Der Centralteil der grauen Substanz springt zwischen den beiden Hinterhörnern in Form eines Dreiecks dorsalwärts in das Hinterstrangsgebiet vor. Die grobe morphologische Entwicklung ist damit im wesentlichen abgeschlossen.

Bei dem 11 mm langen Mäuseembryo reicht das Medullarrohr und der Centralkanal noch bis zum Schwanzende, woselbst ersteres mit einer keulenartigen Anschwellung endigt. Bei einem 12 mm langen Embryo endet der Centralkanal schon in der Höhe des fünftletzten Myotoms. Weiterhin wird der kaudalste Abschnitt des Rückenmarks rudimentär. Da ferner das Wachstum des Rückenmarks langsamer erfolgt als dasjenige der Wirbelsäule, so kommt der Conus medullaris mit fortschreitender Entwicklung in immer höhere Wirbelabschnitte zu liegen. Bezüglich genauerer Angaben verweise ich auf ZIETZSCHMANN (1902). Dasselbe Verhalten ist für die Aplacentaler und Insectivoren wahrscheinlich, aber noch nicht sicher nachgewiesen.

Der *Ventriculus terminalis* der neugeborenen Nager, welcher im späteren Leben bekanntlich verschwindet, scheint sich erst in der letzten Fötalzeit zu bilden. Bei Meerschweinchenföten bis zu 90 mm Länge (REMY) wird er vermißt.

#### Litteratur über die Rodentia.

- Blake, Joseph A.** *The roof and lateral recesses of the fourth ventricle, considered morphologically and embryologically.* Journ. of comp. Neurol. Vol. X. No. 1. p. 79—108. 1900.
- Braun, M.** *Entwickelungsgänge am Schwanzende bei einigen Säugetieren etc.* Arch. f. Anat. u. Phys. Anat. Abt. p. 207—241. 1882.
- Carus, C. G.** *Versuch einer Darstellung des Nervensystems u. insbesondere d. Gehirns.* etc. Leipzig 1814.
- Chiarelli, Giulio.** *Di un organo nervoso che va della regione del chiasma all' ectoderma in embrioni di mammiferi.* Mon. zool. ital. Vol. VI. Fasc. 7. Luglio (vergl. auch Vol. V. Fasc. 5. Maggio). 1895.
- Dexter, Franklin.** *Ein Beitrag zur Morphologie des verlängerten Marks beim Kaninchen.* Arch. f. Anat. u. Phys. Anat. Abt. 1895. p. 423—437 (auch separat in Boston erschienen).
- d'Erechia, Fl.** *Contributo allo studio della volta del cervello intermedio e della regione parafasaria in embrioni di pesci e dei mammiferi.* Mon. zool. ital. Vol. VII. II. 5. p. 118—122. 1896.
- Fischer, Ed.** *Beiträge zur Entwicklungsgeschichte von Sciurus vulgaris.* Verh. d. Phys.-med. Ges. zu Würzburg. N. F. Bd. XXVI. 1891/92. No. 4. 1892.
- Giacomini, C.** *Sur le canal neurentérique et sur le canal anal dans les réticules blastodermiques du lapin.* Arch. ital. de biol. Vol. X. p. 273—294. 1888. (Vergl. auch Giorn. d. R. Acc. di med. di Torino. Anno LI. No. 4—5.)
- Herriek, C. L.** *Illustrations of the architectonic of the cerebellum.* Journ. of comp. Neurol. Vol. I. H. 1. p. 5—14. 1891.
- Keibel, Fr.** *Die Entwicklungsgänge am hinteren Ende des Meerschweinchenembryos.* Arch. f. Anat. u. Phys. Anat. Abt. p. 407—430. 1888.
- Kraushaar, Rich.** *Entwicklung der Hypophysis und Epiphysis bei Nagetieren.* Zeitschr. f. wiss. Zool. Bd. XLII. Heft 1. p. 79—98. 1885.

- Levi, G.** Ueber die Entwicklung und Histogenese der Ammonshornformation. *Arch. f. mikr. Anat.* Bd. LXIV. p. 389—404. **1904.**
- Lieberkühn, N.** Ueber die Chorda bei Säugetieren. *Arch. f. Anat. u. Phys. Anat.* Abt. p. 399—438. **1882.**
- Löwe, L.** Beiträge zur Anatomie und Entwicklungsgeschichte des Nervensystems der Säugetiere und des Menschen. Bd. I. Die Morphogenese des centralen Nervensystems. Berlin, **1880.**
- Meckel, J. F.** Versuch einer Entwicklungsgeschichte der Centraltheile des Nervensystems in den Säugetieren. *Deutsches Arch. f. d. Phys.* Bd. I. II. 1. speziell p. 35 ff. u. II. 2. p. 334 ff. **1815.**
- Mihalkovics, V. v.** Wirbelsäule und Hirnanhang. *Arch. f. mikrosk. Anat.* Bd. XI. p. 389 bis 441. **1875.**  
— Die Entwicklung des Gehirnbalkens und des Gewölbes. *Centralbl. f. d. med. Wiss.* No. 19 (6. Mai). p. 337—341. **1876.**  
— Entwicklungsgeschichte des Gehirns nach Untersuchungen an höheren Wirbeltieren und dem Menschen. Leipzig. **1877.**
- Müller, W.** Ueber Entwicklung und Bau der Hypophyse und des Processus infundibuli cerebri. *Jen. Zeitschr. f. Med. u. Naturw.* Bd. VI. p. 324—425. **1871.**
- Neumayer, L.** Studien zur Entwicklungsgeschichte des Gehirns der Säugetiere. *Festschr. z. 70. Geburtstag von C. v. Kupffer.* Jena. G. Fischer. p. 455—486. **1899.**  
— Zur Morphogenie des Gehirns der Säugetiere. *Sitz.-Ber. d. Gesellsch. f. Morph. u. Phys. in München.* (Vorgetragen am 4. Juli 1899). p. 50—58. München. **1900.**
- Paulitsch, O.** Das vordere Ende der Chorda dorsalis und der Franck'sche Nasenkamm. *Arch. f. Anat. u. Phys. Anat.* Abt. p. 187—215. **1887.**
- Rossi, Umberto.** Sulla esistenza di una ghiandola infundibulare nei mammiferi. *Ann. d. Fac. di med. dell' Univ. di Perugia.* Vol. III. Ser. 3. **1903.**  
— Sulla struttura della ipofisi e sulla esistenza di una ghiandola infundibulare nei mammiferi. *Mon. zool. ital.* Vol. XV. No. 1. **1904.**  
— Sopra lo sviluppo della ipofisi e sui primitivi rapporti della corda dorsale e dell'intestino. Parte 2. Surospidi e Mammiferi. *Annali della Fac. di med. dell' Univ. di Perugia.* Ser. 3. Vol. III. Fasc. 4. **1904.**
- Saint Remy, G.** Recherches sur la portion terminale du canal de l'épendyme chez les vertébrés. *Intern. Mon.-Schr. f. Anat. u. Phys.* Bd. V. II. 1 (namentlich p. 14). **1888.**
- Salzer, Hans.** Zur Entwicklung der Hypophyse bei Säugern. *Arch. f. mikr. Anat.* Bd. LI. p. 55—67. **1898.**
- Tourneux, F. et Herrmann, G.** Sur la persistance de vestiges médullaires coccyges dans la production des tumeurs sacro-coccygiennes congénitales. *Journ. de l'Anat. et de la Phys.* Bd. XXIII. p. 498—529. **1887.**
- Türstig, J.** Untersuchungen über die Entwicklung der primitiven Aorten. *Dorpat* **1884.**  
*Vergl. Sitz.-Ber. d. Naturf.-Ges. b. d. Univ. Dorpat.* Bd. VII. p. 41 (1886).
- Valenti, Giulio.** Sopra la piega faringea. *Mon. zool. ital.* Vol. IX. No. 2. **1898.**
- Zietschmann, O.** Ueber Rückbildungsvorgänge am Schwanz des Säugetierembryo mit besonderer Berücksichtigung der Verhältnisse am Medullarrohr. *Arch. f. Anat. u. Phys. Anat.* Abt. p. 225—272. **1902.**
- Zimmermann, W.** Ueber die Metamerie des Wirbeltierkopfes. *Verh. d. Anat. Ges. München.* Anat. Anz. Bd. VI. Erg.-Heft p. 107—113. **1891.**
- Zueckerkuhl, E.** Zur Entwicklung des Balkens und des Gewölbes. *Sitz.-Ber. der Kaiserl. Akad. d. Wissensch. in Wien.* Math.-naturw. Kl. Bd. CX. Abt. 2. Okt. 1901. p. 233—307. **1901.**

## 5. Chiropteren.

Die Entwicklungsgeschichte des Centralnervensystems der Chiropteren ist noch sehr wenig untersucht worden. Einige wenige Angaben und Abbildungen verdanken wir OSCAR SCHULTZE (A. L. II, 1897); DUVAL (A. L. III, 10, 1899) beschäftigt sich in seiner Arbeit nur mit Stadien, in welchen das Medullarrohr noch nicht geschlossen ist. Einzelne Angaben finden sich ferner bei OPPEL<sup>1)</sup>. Außerdem ist zu berücksichtigen, daß auf Grund vieler Thatsachen und zwar namentlich auch mit Bezug auf den Bau des Centralnervensystems

1) Vergleichung des Entwicklungsgrades der Organe zu verschiedenen Entwicklungszeiten bei Wirbeltieren, Jena, 1891, p. 178.

die Chiropteren in 2 sehr scharf geschiedene (Gruppen zerfallen<sup>1)</sup>), welche meist — nicht ganz zweckmäßig — als Makrochiropteren und Mikrochiropteren bezeichnet werden. Unsere entwicklungsgeschichtlichen Kenntnisse beziehen sich fast ausschließlich auf Mikrochiropteren und zwar *Vespertilio murinus*, *Vespertilio pipistrellus* und *Rhinolophus ferrum equinum*. Zeitliche Angaben über das Alter der Embryonen sind im Hinblick auf die bekannte Frühlkopulation und Verspätung der Befruchtung bei den Chiropteren ganz illusorisch<sup>2)</sup>.

Das Medullarrohr fand OPPEL im Stadium von 9 Urwirbeln bei *Vespertilio* (*Myotis*) *murinus* im Nackenteil bereits geschlossen: im Stadium von 4 Urwirbeln war es noch ganz offen.

Aus den Angaben und der Abbildung von O. SCHULTZE ergibt sich für einen 5 mm langen Embryo von *Vespertilio murinus* folgendes. Die Fossa rhombomesencephalica ist sehr tief, die Fossa mesodiencephalica sehr seicht. Die Fossa praediencephalica<sup>3)</sup> ist sehr deutlich (vergl. p. 279). Im Chiasma, also in der hinteren Wand des Recessus praeropticus (s. opticus) sind bereits Fasern zu sehen. Ebenso ist in der vorderen Wand des Recessus praeropticus, also im unteren Teil des vorderen Kuppelgebiets bereits die Commissura anter. angelegt. Die Conerescentia primitiva scheint sich bereits entwickelt zu haben. Die Hypophysentasche liegt dem Processus infundibuli schon an.

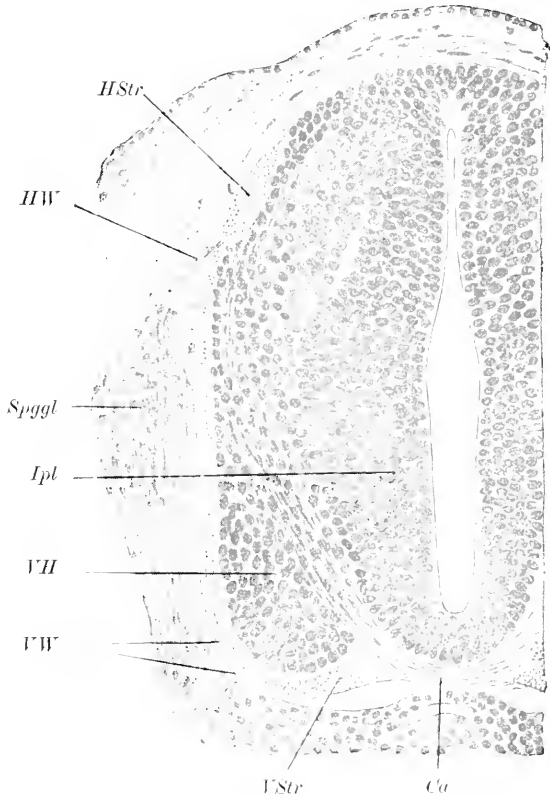


Fig. 62. Querschnitt durch das Rückenmark eines Embryo von *Vespertilio murinus*, Länge 8 mm. Nach O. SCHULTZE. *Ca* Commissura anterior. *HStr* ovales Hinterstrangfeld. *HW* Hinterwurzel. *Ipl* Innenplatte. *Spggl* Spinalganglion. *VH* Vorderhorn. *VStr* Vorderstrangsanlage. *VW* Vorderwurzel.

1) Vergl. DOBSON, Catalogue of the Chiroptera in the collection of the British Museum 1878; DRAESEKE, Das Gehirn der Chiropteren, Monatsschr. f. Psych. u. Neurol., Bd. XIII, 1903, p. 448.

2) Um so mehr, als ausnahmsweise auch die Kopulation erst nach dem Winterschlaf vollzogen wird und dann die Befruchtung unmittelbar auf die Kopulation folgt (ROBIN, C. VOGT, ROLLINAT et TROUSSART).

3) Auf SCHULTZE's Figur 196, p. 236 erscheint sie ungewöhnlich tief, wahrscheinlich weil der Schnitt nicht genau median ist.

Die Neuromerengliederung des Hinterhirns scheint sehr deutlich zu sein (SCHULTZE, l. c. Fig. 219, p. 260).

Zur Erläuterung der weiteren Rückenmarksentwicklung dient die vorstehende Figur, welche den Rückenmarksquerschnitt eines 8 mm langen Embryo von *Vespertilio murinus* darstellt. Die Rückenmarkshöhle ist noch schlitzförmig. Der dorsale Teil des Schlitzes ist erheblich enger als der ventrale. Die dorsale Deckplatte und die ventrale Schlußplatte sind noch ziemlich dünn. Die Commissura anterior ist schon angelegt. Innenplatte und Mantelschicht sind bereits differenziert. Der Randschleier ist im Seitenstrangsgebiet um diese Zeit noch faserfrei, während im Hinter- und Vorderstrangsgebiet sich bereits Fasern finden. Ebenso finden sich reichlich Bogenfasern, welche aus den Seitenteilen gegen die Commissura anterior ziehen. Während die Commissura anterior um diese Zeit noch konvex nach außen vorspringt, hat sich um die Mitte der Tragzeit bereits eine tiefe Fissura mediana anterior gebildet, in deren Grund die Commissura anterior zu finden ist (vergl. SCHULTZE, l. c. Fig. 224).

#### Litteratur über Chiropteren.

Weber, A. *Observations sur les premières phases du développement de l'hypophyse chez les Chiroptères. Bibl. anat. T. VI. F. 3. p. 151—158. 1898.*

#### 6. Ungulaten.

Unsere derzeitigen Kenntnisse beschränken sich fast ausschließlich auf die Entwicklungsgeschichte von Reh, Schwein, Rind und Schaf. Die Entwicklung des Perissodaktylengehirnes ist uns noch ganz unbekannt.

Fig. 63 stellt die Ventralansicht eines Schafembryo von 2,5 mm Nacken-Steißlänge nach NEUMAYER dar. Die Medullarwülste beginnen sich im Bereich des Nachhirns bereits zu schließen. Im Allgemeinen beginnt der Schluß des Medullarrohrs beim Schafe zur Zeit, wo 7—8 Urvirbel gebildet sind. Vollendet ist der Schluß erst bei Embryonen von 17—23 Urvirbeln (BONNET, KEIBEL). Vor dem Nachhirn ist das Hirnrohr noch offen. Wulstförmige Lippen begrenzen die Öffnung seitlich und oral (seitliche Hirnlippe und ventrale Neuroporuslippe. Nach KEIBEL (A. L. III<sup>1</sup>), 1896, z. B. Fig. 71 u. 72) soll bei dem Schwein im Bereich der ventralen Neuroporuslippe anfangs eine Spalte bestehen, in welche sich von der Chordaanlage her ein Zellkeil einschiebt.

Bei dem Schafembryo von 3 mm N.-St.-Länge (vgl. Fig. 64) ist der dorsale Schluß des




Fig. 63. Ventralansicht eines Schafembryo von 2,5 mm Nacken-Steißlänge (Kopfteil). Nach NEUMAYER. v' offenes Vorderhirn, nw ventrale Neuroporuslippe. Vergr. 60:1.

Hirnrohrs bereits erheblich weiter vorgeschritten. Immerhin klafft der Neuroporus noch weit zwischen der dorsalen und ventralen



Hirnlippe (*dh* und *rh*). Der Boden der Hirnanlage besteht aus einem mehrschichtigen Epithel. Die *Plica encephali ventralis* (*pr*) ist schon deutlich ausgesprochen. Vor der *Plica encephali ventralis* ist die Bodenplatte muldenförmig vertieft.

Wie bei dem Kaninchen erfolgt dann der Schluß des Neuroporus und erst etwas später die Loslösung der Hirnwand von dem Exoderm im Bereich des früheren Neuroporus.

Bei dem Schafembryo von 4 mm N.-St.-Länge, dessen Cen-

Fig. 64. Medianschnitt durch das Gehirn eines Schafembryo von 3 mm N.-St.-Länge. Nach NEUMAYER. *cd* Chorda dorsalis, *dh* dorsale Neuroporuslippe, *N* Hinterhirn, *pr* *Plica encephali ventralis*, *rh* Rachenhaut, *V* Vorderhirn, *vh* ventrale Neuroporuslippe. Vergr. 200:1.

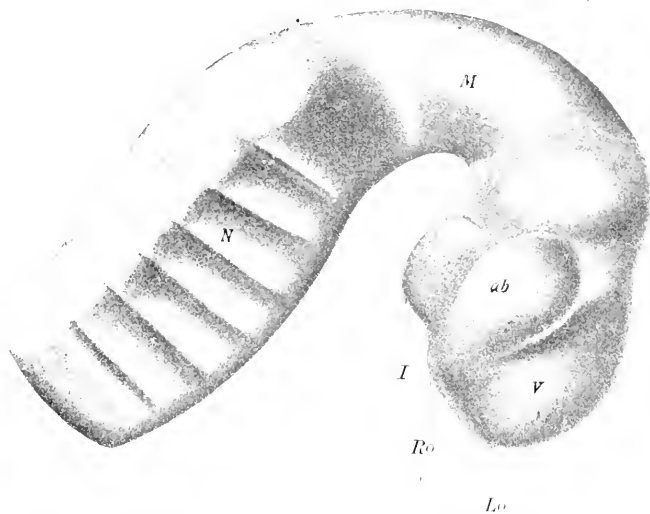
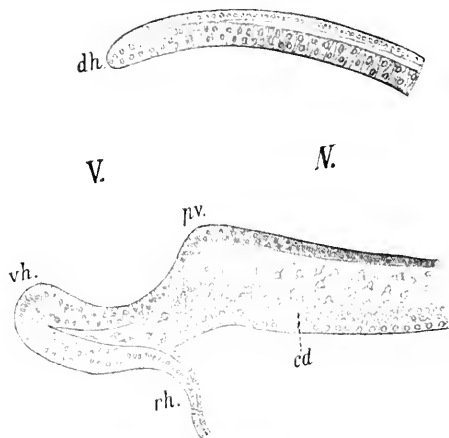


Fig. 65. Seitenansicht des Gehirnmodells eines Schafembryo von 4 mm N.-St.-Länge. Nach NEUMAYER. *ab* Augenblase, *I* Infundibulum (nach NEUMAYER Sinus postopticus), *Lo* Lobus olfactorius impar (siehe jedoch Text), *M* Mittelhirn, *N* Nachhirn, *Ro* Recessus praeropticus, *V* Vorderhirn. Vergr. 50:1.

tralnervensystem in Fig. 65 in der Seitenansicht abgebildet ist, ist die Dreigliederung des Gehirns schon ziemlich scharf ausgesprochen. Die Hemisphärenblasen sind noch nicht deutlich abgesetzt. Der Recessus olfactorius impar s. Recessus triangularis (vergl. p. 313) ist bei *lo* eben zu erkennen. Hier lag der vordere Neuroporus, wie sich daraus ergibt, daß an dieser Stelle sich zwischen Exodermzellen und Hirnwand noch kein Mesoderm gedrängt hat und daß der bezügliche Punkt genau zwischen den paarigen Riechplakoden gelegen ist. Von einem „Lobus“ olfactorius impar schon in diesem Stadium zu

sprechen, erscheint, da die paarigen Abschnitte, d. h. die Hemisphären noch nicht deutlich abgesetzt sind, nicht zweckmäßig. Kaudalwärts folgt dann ein Abschnitt der Lamina terminalis, der bereits etwas verdickt erscheint und die Anlage der Commissura anterior enthält. Daran schließt sich der Recessus opticus (= praeropticus). Der Chiasmawulst ist noch sehr dünn. Der hierauf folgende Infundibularwulst ist sehr mächtig. Die Fossa hypophyseos (zwischen *Ro* und *I*) scheint schon angedeutet. Die Mamillarregion und der Recessus mamillaris (vergl. p. 275) sind im Vergleich zur Infundibularregion schwach entwickelt. Statt einer seichten Fossa praemamillaris findet sich zwischen Infundibular- und Mamillarregion ein ziemlich scharfer Sulcus praemamillaris (auf der Figur nicht bezeichnet). Ein Tuberculum posterius ist deutlich vorhanden.

Wendet man sich von dem Recessus olfactorius impar (*Io*) dorsalwärts, so folgt zunächst der obere Teil des vorderen Kuppelgebietes (vergl. p. 279), dann die flache Einsenkung der Fossa praediencephalica. Im oberen Teil des vorderen Kuppelgebietes springt eine mediane Leiste sehr deutlich vor<sup>1)</sup>. Vergleicht man den oberen Teil des vorderen Kuppelgebietes bei dem Schaf und bei dem Igel, so fällt seine stärkere Längenentwicklung bei dem ersteren sofort auf. Seitlich und basalwärts läuft die Fossa praediencephalica seicht aus. In dieses seichte Endstück schneidet der Sulcus praemamillaris ein. Es entspricht diese Abgrenzung also recht gut der Abgrenzung, welche die anatomische Nomenklaturkommission zwischen Diencephalon und Telencephalon gegeben hat<sup>2)</sup>.

Die Innenfläche des Zwischenhirns läßt bereits das Thalamusganglion in Gestalt einer eiförmigen Vorwölbung erkennen. Die Furche, die vom Recessus opticus zum vorderen Rand dieses „Thalamuswulstes“ aufsteigt, ist die Wurzelfurche der Augenblase oder der Sulcus opticus (vergl. p. 281). Basalwärts von Thalamuswulst ist der Sulcus Monroi zu erkennen. Hinter dem Sulcus opticus und unterhalb des Sulcus Monroi liegt der Hypothalamus. Auch der Wulst des Corpus striatum auf der Innenfläche ist schon gut zu erkennen: er fällt gegen den verdickten Teil der Lamina terminalis ziemlich steil ab. Auch der Sulcus striothalamicus (vergl. p. 298) ist dementsprechend vorhanden, aber noch sehr kurz. Die Augenblasen sind, wie stets, dorsalwärts und occipitalwärts gerichtet.

Die Fossa mesodiencephalica (vergl. p. 277) läßt sich bis zur Basis verfolgen. Sie erreicht die Basis in der hinteren Sattelbucht. Dorsalwärts wird sie sehr seicht. Auch hier grenzt sich das Mittelhirndach durch seine größere Dicke ziemlich scharf gegen das Zwischenhirndach ab.

Die Fossa rhombomesencephalica ist noch äußerst seicht. Die Kleinhirnanlage fehlt noch fast vollständig. An der Seitenfläche des Nachhirns heben sich 5 Eucephalomeren durch ihre fast gleiche Breite scharf ab<sup>3)</sup>. Die Trennungsfurchen erreichen weder dorsalwärts noch ventralwärts die Medianlinie. Alle Segmente lassen lateral eine winklige Knickung erkennen. Die Knickungslinie senkt sich oralwärts etwas gegen die Basis hin. Vor den 5 gleich großen

1) Vergl. NEUMAYER, l. c. Taf. XLVIII, Fig. 5.

2) Bekanntlich gehört danach die „Pars optica hypothalami“ zum Telencephalon.

3) Vergl. auch die Abbildung des Reutiereubryos *B* und *D* bei RERZIUS (1900), Taf. XXV, Fig. 2 und XXVI, 4).

Segmenten liegt ein breiterer Abschnitt, der bis zum Mittelhirn reicht. Man wird kaum fehlgehen, wenn man diesen mit NEUMAYER als metencephales oder Kleinhirneuromer auffaßt. Auch die folgenden 5 Neuromeren erinnern an diejenigen der Reptilien und Vögel, ohne daß bereits sichere Homologien aufgestellt werden können.

Bei Schafembryonen von 12 mm Nacken-Steißlänge ist bereits die Commissura posterior angelegt. Die Hypophysentasche hat sich bereits dem Processus infundibuli angelegt, so daß ein gut abgegrenzter Recessus infundibuli zu erkennen ist (vergl. auch KUTHAN, Fig. 1, Schafembryo 8 mm lang). Die Fossa praediencephalica hat sich erheblich vertieft; durch Kunstprodukte erscheint sie leicht noch tiefer, als sie thatsächlich ist. Auf der Seitenfläche des Zwischenhirns erkennt man jetzt 2 Vorwölbungen. Die vordere entspricht dem Thalamuswulst, die hintere wahrscheinlich dem Kniehöckergebiet [Metathalamus]<sup>1)</sup>. Die Hemisphären haben sich gleichfalls jetzt abgegrenzt. Sulcus hemisphaericus und Fossa interhemisphaerica sind in der oft beschriebenen Weise entstanden. Auch die mediane Leiste im Grunde der Fossa interhemisphaerica fehlt nicht. Das Corpus striatum ist schon bei Embryonen von 4 und 6 mm Länge andeutungsweise vorhanden (also lange vor der Fossa Sylvii).

Bei Schafembryonen von 14 mm Nacken-Steißlänge scheidet sich der Streifenhügel basalwärts schon sehr deutlich in 3 Schenkel. Der hintere Schenkel grenzt an den Sulcus opticus; der mittlere wendet sich zu einer seichten Prominenz der Basis, welche man mit HIS als hinteren Riechlappen bezeichnen kann und welche späterhin zur Substantia perforata anterior und zum Tuberculum olfact. wird; der vordere Schenkel wendet sich direkt nach vorn zu dem hervorknospenden vorderen Riechlappen, dem späteren Lobus olfactorius s. str. Gegen den Thalamus hin fließen alle 3 Schenkel zum Streifenhügelstiel zusammen. Der letztere ist vom Thalamuswulst durch den sehr seichten Sulcus striothalamicus getrennt<sup>2)</sup>. Die Commissura anterior liegt vor dem hinteren Schenkel des Streifenhügels. Der mittlere soll nach NEUMAYER gegen den Recessus olfactorius impar hin verlaufen. Die Vertiefung der Fossa praediencephalica beruht vor allem darauf, daß auch in der Mittellinie der vordere Kuppelabschnitt sich stärker emporwölbt. — Die 5 oben beschriebenen gleich großen Encephalomeren des Nachhirns sind an der äußeren Oberfläche nicht mehr zu erkennen, an der Innenwand sind die Furchen noch angedeutet. Bei Embryonen von 16 mm Länge ist bereits die Plica chorioidea (Adergeflechtfalte) entwickelt.

Bei dem Schafembryo von 20 mm N.-St.-Länge (vgl. Fig. 66) fällt vor Allem die erhebliche Vertiefung der Fossa rhombomesencephalica auf. Im Grunde der letzteren liegen bereits kreuzende Trochlearisfasern. Die Wölbung des Mittelhirns hat so erheblich zugenommen, daß man eine besondere hintere Ausbuchtung als Recessus posterior mesencephali unterschieden hat. Eine Gliederung des Mittelhirns in 2 oder 3 Neuromeren, welche in früheren Stadien angedeutet war, ist jetzt

1) NEUMAYER giebt abweichende Bezeichnungen und unterscheidet außer einem Telencephalon noch ein Sphaerencephalon. Ich kann seinen bezüglichlichen Ausführungen leider nicht zustimmen. Auch gegen die zugehörigen Textabbildungen habe ich Bedenken.

2) NEUMAYER, l. c. Taf. XLIX, Fig. 10, zeichnet ihn nicht; ich habe ihn nie vermißt.

spurlos verschwunden. Die Kleinhirnlamelle erweist sich auf dem Medianschnitt deutlicher als in den vorausgehenden Stadien aus zwei Abschnitten zusammengesetzt, einem vorderen, welcher die hintere

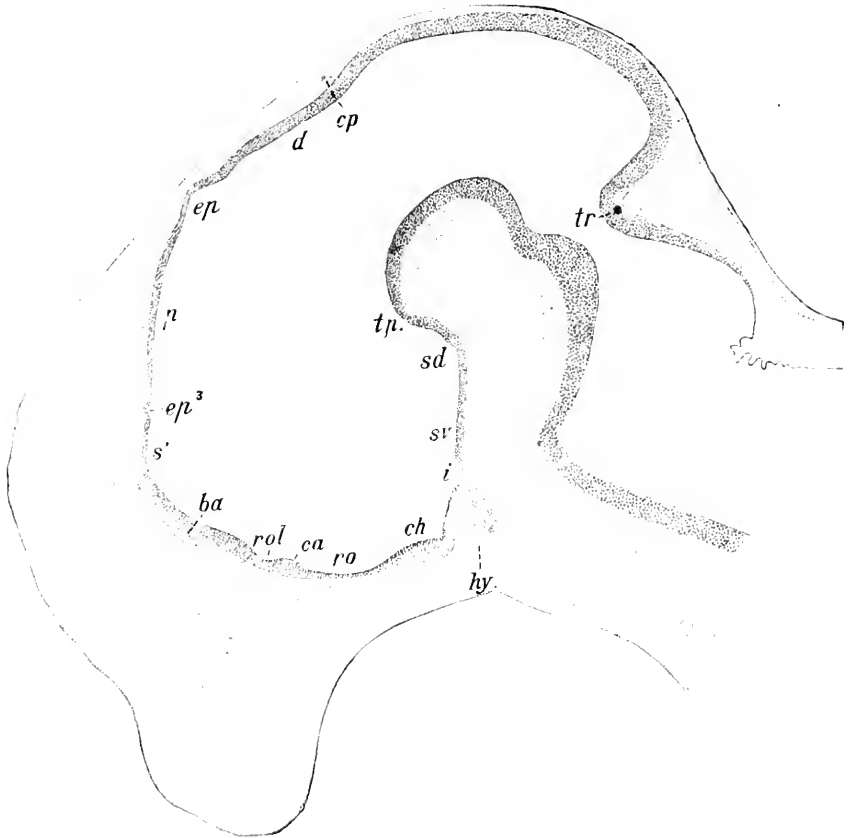


Fig. 66. Medianschnitt durch das Gehirn eines Schafembryo von 20 mm N.-St.-Länge. Nach NEUMAYER. *ba* Balkenanlage. *ca* Commissura anterior. *ch* Chiasma opticum. *cp* Commissura posterior. *d* Synencephalon. *ep* Epiphysis. *ep'* siehe Text. *hy* Hypophysis. *i* Infundibulum. *p* Parencephalon. *ro* Recessus praeropticus. *rol* Recessus olfactorius impar. *s'* intermediäres Sphaerencephalon von NEUMAYER. *sd* Recessus mamillaris. *sv* Boden der Tuberregion. *tp* Haubenwulst. *tr* Trochleariskreuzung. Vergr. 30:1.

Wand der Fossa rhombomesencephalica bildet, und einem hinteren, welcher sich an den vorderen unter einem stumpfen Winkel ansetzt und sich spinalwärts zuspitzt, um in die vordere Wand der Adergeflechtfalte umzubiegen (vergl. KUTHAN, Fig. 7). Der von der hinteren Kleinhirnlamelle überdachte Raum zwischen der vorderen Kleinhirnlamelle und der Adergeflechtfalte täuscht geradezu einen Kleinhirnvtrikel vor. — Die Fossa mesodiencephalica ist noch seicht. Am Zwischenhirndach ist die Epiphysis (s. str.) aufgetreten. Die Entfernung zwischen Epiphysis und Mittelhirn ist — verglichen mit den Verhältnissen des erwachsenen Tieres — noch außerordentlich groß. Die Fossa praediencephalica ist so seicht, daß sie schwer zu identifizieren ist. Sehr rätselhaft ist auch die kleine mit *cp''* be-

zeichnete Ausbuchtung. NEUMAYER trägt mit Recht Bedenken, sie mit der Paraphyse der Anamnier zu homologisieren. — Die Grube des Recessus olfactorius impar ist bei *vol* noch gut zu erkennen. Neu ist die Balkenanlage hinzugekommen. — Die Fossa hypophyseos und der Recessus infundibuli sind nunmehr bereits sehr deutlich entwickelt. Die Sattelbeuge ist außerordentlich stark ausgesprochen. Die Bogenfurche und die Fossa Sylvii finden sich schon bei 16 mm langen Embryonen eben angedeutet. In der Fossa interhemisphaerica springt eine mediane Leiste sehr deutlich vor.

Die Lobi olfactorii sind schon bei dem Embryo von 16 mm Länge in der Vorderansicht deutlich abgesetzt. Die Furchen, welche den Lobus olfactorius gegen das Pallium abgrenzt, ist die Fissura rhinalis (lateralis), TURNER'S Fissura rhinica. Das Ammonshorn entwickelt sich unabhängig von der Bogenfurchen als eine primäre Verdickung der medialen Hemisphärenwand.

Die *Concrescentia primitiva* findet sich nach OSBORN (1887, p. 535) schon bei Embryonen von 30 mm Länge. Auch die Fissura hippocampi ist zu dieser Zeit bereits angelegt. Bei 37 mm langen Embryonen treffen die rechts- und die linksseitigen Fasern der Commissura anterior in der Medianebene zusammen und zwar, wie stets, vor der Lamina terminalis (OSBORN, p. 535). Bei 49 mm Länge ist der Balken bereits angelegt (OSBORN, p. 536). Das Velum medullare anterius grenzt sich bei Embryonen von 28 mm im Grund der Plica rhombomesencephalica bereits scharf ab. Bei 40 mm Länge schließt sich der Sulcus medianus internus cerebelli mehr und mehr, nur im vordersten Abschnitt bleibt er erhalten; die paarige Organisation wird so in den hinteren und mittleren Abschnitten verwischt (s. unten).

Die Hirnentwicklung des **Rindes** stimmt mit derjenigen des Schafes in allen wesentlichen Punkten überein. Bemerkenswert ist die ungemein deutliche Ausprägung des Recessus triangularis (vergl. SCHULTZE, l. c. p. 473, Fig. 12). Auffällig ist ferner die Angabe von FAVARO, wonach bei Rinderföten von 25—67 mm Länge vor der Commissura habenularis im Bereich des Zirbelpolsters, d. h. des Zwischenhirndachs noch ein accessorisches Organ sich befinden soll, welches er als Diaphyse bezeichnet. Dem erwachsenen Rinde kommt dieses Gebilde gleichfalls zu, ist aber nicht konstant. Seine Homologie ist noch ganz unklar. STADERINI scheint es auch bei Kaninchenembryonen gesehen zu haben. FAVARO homologisiert es mit dem ventralen Bläschen oder Parapinealorgan (STUDNICKA) von Petromyzon, also mit der Paraphyse von Petromyzon nach der Annahme KUPFFER'S<sup>1)</sup>. Die Zahl der Hinterhirnneuromeren wurde von DURSXY (1869) bei dem Rind auf 6 angegeben.

Unter den **Cervinen** ist die Entwicklung des Rehs von BISCHOFF untersucht worden. Seine Angabe, daß das Medullarrohr schon bei einem Embryo von 3 Urwirbeln zum Teil geschlossen sein soll, dürfte auf einem Irrtum beruhen.

Etwas abweichend gestaltet sich die Hirnentwicklung des **Schweines**. Die Abgrenzung der Medullarplatte gegen das übrige Ektoderm beginnt bei dem Schwein nach KEIBEL (A. L. III<sup>10</sup>, 1896, p. 24 ff.) am 14. oder 15. Tage [Länge 2,5—3 mm<sup>2)</sup>] und zwar zu-

1) Dieses Handbuch, v. KUPFFER, p. 46.

2) Zuweilen findet man auch bereits höhere Längenmaße.

nächst in der Urwirbelgegend. Etwa zur selben Zeit werden die Ganglien kenntlich. Am 16. Tag (meist 7—8 Urwirbel) ist das Medullarrohr zuweilen schon auf einer kurzen Strecke geschlossen. Zur gleichen Zeit grenzt sich die Medullarplatte auch am Vorderrande ab. Die Anlage der primären Augenblasen beginnt am 15. oder 16. Tage, frühestens bei Embryonen von 9—10 Urwirbeln. Der Schluß des vorderen Neuroporus vollzieht sich in der Regel am 15., 16. oder 17. Tage. Bei einem Embryo von 10 mm gr. L. (Alter 21 Tage) fand KEIBEL die verschiedenen Gehirnabteilungen bereits äußerlich deutlich erkennbar, bei einem Embryo von 12,4 mm gr. L. fanden sich bereits deutliche Hemisphärenanlagen. Die Epiphyse zeigt sich zuerst bei Embryonen von 20 mm Länge; scharf abgegrenzt ist sie erst bei Embryonen von 24 mm Länge (LEWIS). Bei einem 9 mm langen Fötus fand LEWIS im Hinterhirn 5 Neuromeren. Bezüglich weiterer Einzelheiten verweise ich auf die Abbildungen bei REICHERT (Der Bau des menschlichen Gehirns, Leipzig 1859, Abt. 1, Tafel XI, Fig. 29), KEIBEL (l. c.), O. SCHULTZE (A. L. II, 1897, Fig. 200, 217, 218) u. A. Bemerkenswert ist namentlich auch die Deutlichkeit der Neuromerengliederung im Mittelhirn.

Die folgenden 3 Figuren stellen Sagittalschnitte durch das Gehirn eines Schweineembryos von 19 mm Nacken-Steißlänge (23 mm

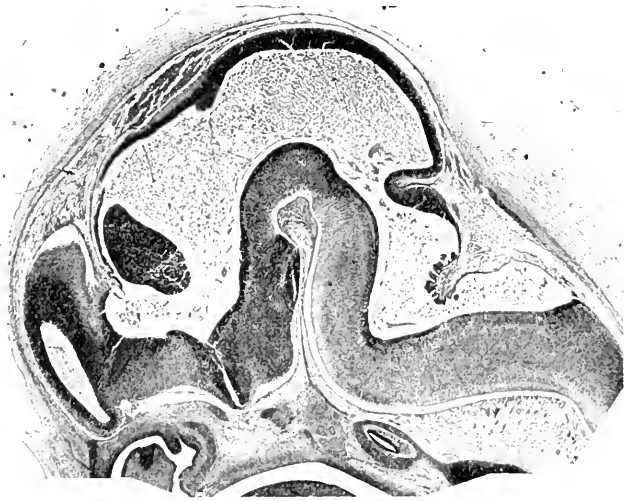


Fig. 67. Annähernd medianer Sagittalschnitt durch das Gehirn eines Schweineembryo von 19 mm Nackensteißlänge.

Scheitel-Steißlänge) dar. Folgendes ist gegenüber dem Schafgehirn auf der gleichen Entwicklungsstufe bemerkenswert oder kann unsere lückenhaften Kenntnisse der Entwicklung des Schafgehirns ergänzen.

Fig. 67 stellt einen Schnitt dar, welcher ungefähr der Medianebene entspricht und etwa mit dem auf Fig. 66 abgebildeten Medianschnitt durch das Schafgehirn verglichen werden könnte<sup>1)</sup>. Die

1) Ganz zutreffend ist der Vergleich nicht. Entsprechend der kürzeren Tragzeit des Schweins (16—18 Wochen gegen 20—25 Wochen) ist ein Schweineembryo von 19 mm Nacken-Steißlänge bereits weiter entwickelt als ein Schafembryo von 20 mm Nacken-Steißlänge.

Depressio transversa rhombi stellt einen spitzwinkligen Graben dar. Der hinter der Depressio transversa gelegene Abschnitt des Rautenbodens zeigt eine Erhebung, welche im wesentlichen der Einlagerung der Hypoglossuskerne entspricht. Die Bildung des Plexus chorioideus des 4. Ventrikels ist bereits bis zur Mittellinie vorgeschritten. Die Kleinhirnlamelle zeigt bereits eine stark gewölbte Oberfläche. Die hintere Bucht des Mittelhirnbläschens legt sich weit über die Kleinhirnlamelle hinüber. Die Fossa rhombomesencephalica erscheint daher sehr eng. Die Einbiegung des Hirnbodens vor der Plica rhombomesencephalica ist der Sulcus mesometencephalicus internus (*Incisura praeisthmica*); sie ist wahrscheinlich mit dem Sulcus intracerephalicus posterior von v. KUPFFER identisch. Ob sie wirklich die Grenze zwischen Mittelhirn und Hinterhirn bildet oder ob sie noch in den hinteren Bereich des ersteren fällt, muß dahingestellt bleiben. Sie scheint bei dem Schwein stets etwas seichter zu sein als bei dem Schaf. Ein Tuberculum posterius fehlt. Es scheint mir nicht ausgeschlossen, daß auch die von NEUMAYER auf Fig. 66 als Tuberculum posterius gedeutete Bodenerhebung nicht als Tub. post., sondern als Haubenwulst zu deuten ist. Die beiden Erhebungen auf der Basalfäche des Zwischenhirnbodens entsprechen der Mamillar- und der Tuberregion. Die Plica mesodiencephalica ist im Dachgebiet ziemlich scharf ausgeprägt. Die Bündel der Commissura posterior ragen bis in das vorderste Mittelhirngebiet hinein. Die Epiphysenerhebung ist noch seichter als bei dem Schaf. Die eigentümliche Ausstülpung *ep*<sup>3</sup> (s. oben S. 330) findet sich auch bei dem Schwein. Die Fossa praediencephalica scheint bei letzterem etwas tiefer zu sein als bei dem Schaf. Im übrigen zeigt das Telencephalon auf einem genauen Medianeschnitt<sup>1)</sup> sehr ähnliche Verhältnisse. Bemerkenswert ist die starke Hineinwölbung des Chiasmawulstes in den 3. Ventrikel (*Torus interopticus medianus*, vgl. meine *Echidna*-Monographie Fig. 35). Der Recessus praeopticus und der R. postopticus sind daher sehr scharf markiert. Ersterer ist weiter als letzterer. Aus dem Chiasmawulst geht lateralwärts kontinuierlich der Hypothalamus hervor. Die Hauptmasse der Opticusfasern liegt im vorderen Teil des Chiasmawulstes. Daher springt auch hier entsprechend dem hintersten Teil des Recessus praeopticus eine Querleiste (*Opticusleiste*) auf der Basalfäche vor. Wenn auf lateralen Sagittalschnitten der Sulcus opticus an Stelle des Recessus praeopticus getreten ist, so schneidet ersterer fast hakenförmig nach hinten umbiegend unter dem Hypothalamus noch etwas ein; dieser Haken entspricht genau der *Opticusleiste*.

Fig. 68 und 69 stellen weiter lateralwärts gelegene Schnitte derselben Serie dar. Bemerkenswert ist namentlich die beträchtliche Verdickung der Kleinhirnlamelle in den Seitenabschnitten. Auch ergibt sich, daß das Mittelhirnlumen in seinen hintersten Abschnitten die größere Breite aufweist. Die Depressio transversa des Hinterhirns ist in den Seitenteilen weniger spitzwinklig als in der Medianebene. Der Rautenboden hinter der D. transversa läßt vor der oben erwähnten Erhebung jetzt noch eine zweite und später noch eine dritte erkennen, die ihrerseits schließlich in 2 kleinere Erhebungen zerfällt. Der Rautenboden vor der Depressio transversa läßt in der Regel nur

1) Der abgebildete Schnitt weicht frontalwärts ziemlich erheblich von der Medianebene ab.

eine langgestreckte vordere Erhebung erkennen. Bemerkenswert ist die spaltförmige Verengung der Fossa transversa auf Fig. 69. Die Fossa rhombomesencephalica erweitert sich lateralwärts erheblich. Die

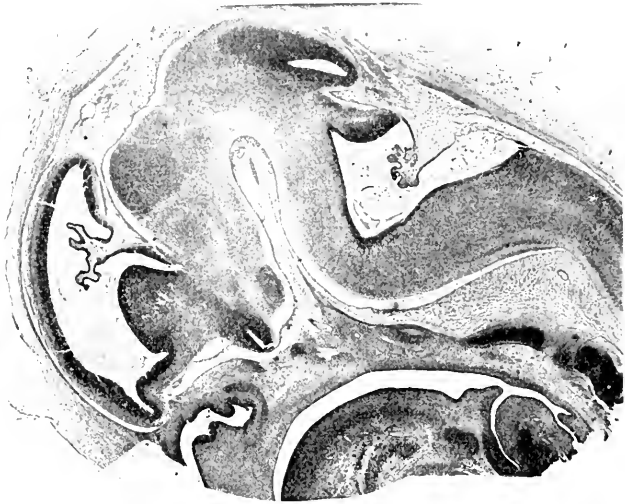

Fig. 68. Sagittalschnitt durch das Gehirn eines Schweinsembryo von 19 mm Nacken-Steißlänge.

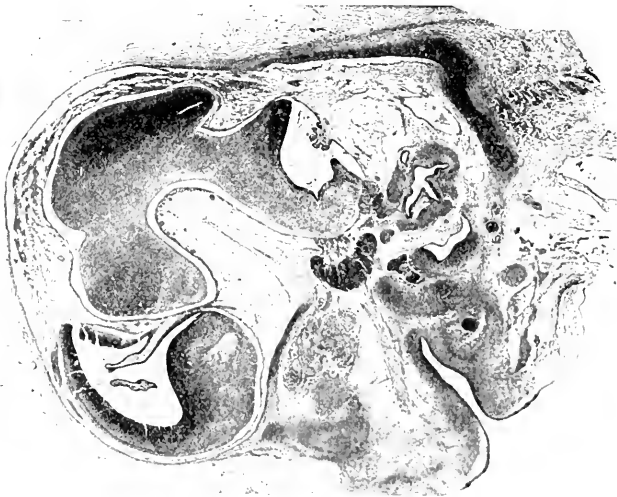

Fig. 69. Sagittalschnitt durch das Gehirn eines Schweinsembryo von 19 mm Nacken-Steißlänge (lateral von dem auf Fig. 68 abgebildeten Schnitt).

Kleinhirnlamelle zeigt dabei ganz charakteristische Gestaltveränderungen. Die Konvexität ihrer äußeren Oberfläche (d. h. also der hinteren Wand der Fossa rhombomesencephalica) gleicht sich sehr rasch aus und macht einer leichten Konkavität Platz; zugleich stellt sich die Kleinhirnlamelle mehr und mehr senkrecht auf. Strecken-



weise (Fig. 68) erscheint sogar die ventrikuläre Oberfläche der Kleinhirnlamelle stark konvex, während sie in der Medianebene fast rein plan ist. Die seitliche Erweiterung der Sattelbucht findet sich bei allen Säugern. Beachtenswert ist auch die charakteristische Oberflächenmodellierung des Mittelhirns in den seitlichen Teilen (Fig. 69). Die vorderen 2 Drittel sind stark gewölbt, das hintere Drittel spitzt sich fast schnabelförmig zu und ist gegen den vorderen Teil durch eine seichte Delle abgegrenzt. Ich glaube mich überzeugt zu haben, daß in dieser seichten Delle die erste Abgrenzung der hinteren Vierhügel von den vorderen gegeben ist. Vergl. auch Fig. 51. Im Hemisphären-teil ist die sehr schwache Ausprägung des Ammons wulstes zu beobachten. Die Fissura chorioidea bietet nichts Besonderes. Im vorderen und basalen Abschnitt des Hemisphärenhirns läßt Fig. 68 3 Erhebungen erkennen. Unter diesen ist die starke hintere basale Erhebung zweifellos als Crus metarhinicum oder Hauptteil des Streifenhügels aufzufassen. Die vordere basale Erhebung, welcher auf der basalen Oberfläche die Schnürfurche des Lobus olfactorius entspricht, deute ich als Crus mesorhinicum im Sinne von Hrs (vergl. p. 295). Die Bucht zwischen diesen beiden Erhebungen entspricht dem hinteren Riechlappen von Hrs; aus ihrem Boden entwickelt sich das Tuberculum olfactorium und wohl auch die Substantia perforata anterior. Die schmale Bucht vor dem Crus mesorhinicum ist der Ventriculus lobi olfactorii (vorderer Riechlappen von Hrs). Die seichte Erhebung vor dieser Bucht (die dritte der oben erwähnten Erhebungen) deute ich als Rhinalwulst (vergl. Echidna, p. 293). Occipitalwärts geht der Rhinalwulst in die Pars lateralis des Streifenhügels über. Auf Fig. 69 ist bereits nur noch die einheitliche Masse des Gesamtstreifenhügels zu finden<sup>1)</sup>. Die einen Schlitz enthaltende Vorbuchtung hinter dem Riechlappen entspricht der Opticusleiste. Sie ist frontal- und occipitalwärts durch eine quere Furche gegen die Substantia perforata anterior bezw. gegen das Tuberculum opticum abgegrenzt. Der Schlitz selbst ist der Rest des Sulcus opticus, welcher aus dem hintersten Teil des Recessus praeopticus hervorgeht. Auf weiter medianwärts gelegenen Schnitten liegt er zwischen dem Hypothalamus und dem Crus metarhinicum corp. striati und mündet frei in den 3. Ventrikel. Auf Fig. 67 und 68 ist er bereits vom 3. Ventrikel abgeschlossen, dadurch daß der Hypothalamus und später der Thalamus unter stumpfem Winkel miteinander verschmelzen. Die stumpfwinklige Grenzfurche am hinteren Rand des Crus metarhinicum (Fig. 67) ist der Sulcus striothalamicus; das Crus metarhinicum springt hier (Fig. 67) nur als schwache Zacke vor. Auf Fig. 68 inseriert bereits die Lamelle der Innenlippe der Fiss. chorioidea im Sulcus striothalamicus.

Die Conerescentia primitiva beginnt bei Schweineembryonen von 6 cm Länge (BLUMENAU 1891, p. 10, Anm.), nach meinen Untersuchungen sogar noch etwas früher.

Ueber die Balkenentwicklung des Schweines ist nach den Untersuchungen von BLUMENAU, DORELLO und meinen eigenen noch folgendes speciell zu bemerken. Makroskopisch wird der Balken erst bei Embryonen von 8 cm Länge sichtbar, während der Fornix schon

1) Ich stütze mich bei allen diesen Deutungen namentlich auf eine Vergleichung der in Rede stehenden Sagittalserie mit einer Horizontal- und Frontalserie eines ebenso langen Schweineembryos.

bei 6 $\frac{1}{2}$ —7 cm langen Embryonen vorhanden ist (BLUMENAU 1891, p. 6). Die Balkenanlage ist in diesem Stadium von der F. prima (also der vorderen Bogenfurche) durch einen Wandstreifen getrennt, welcher der Fascia dentata entspricht. Daß bei der Anlegung des Balkens die Hirnsichel wirklich von den Balkenfasern „durchwachsen“ wird, ist sehr wahrscheinlich. Bei Embryonen von 11 cm Länge ist der Balken bereits 1,5 mm lang. Während er anfangs fast vollständig vor der Frontalebene des Foramen Monroi lag, erstreckt er sich jetzt schon occipitalwärts über diese Ebene hinaus. Bei Embryonen von 12,5 cm Länge hat sich der Balken bereits soweit occipitalwärts verlängert, daß er die Fascia dentata und die Fissura hippocampi winklig ausbiegt. Die Fascia dentata und die Fissura hippocampi beschreiben daher jetzt eine doppelte Krümmung. Die Länge des Balkens ist auf ca. 7,5 mm gewachsen. Sein vorderes Ende zeigt schon eine Andeutung der Genubildung, das hintere biegt unter spitzem Winkel in das Psalterium um, welches einerseits mit den Fornixsäulen und andererseits mit der Fimbria zusammenhängt. Letztere ist von der Fascia dentata durch den Sulcus fimbriodontatus geschieden. Bei Embryonen von 15 cm Länge mißt der Balken 9 mm, bei Embryonen von 22,5 cm Länge 15,5 mm. Die Doppelkrümmung der Fascia dentata und die Fissura hippocampi wird immer erheblicher. Der oberhalb des Balkens gelegene Teil der Fascia dentata wird rudimentär (Indusium griseum) und versteckt sich fast ganz in der Tiefe des Sulcus corporis callosi. Was das Wachstum des Balkens anlangt, so bin ich mit BLUMENAU der Meinung, daß zuerst der mittlere Teil (vor und über dem Foramen Monroi, s. o.) angelegt wird und daß weiterhin sowohl frontalwärts wie namentlich occipitalwärts die Apposition neuer Fasern erfolgt. Ob dabei die Concrecentia primitiva dem Durchbruch der Balkenbündel vorausgeht (MIHALKOVICS) oder umgekehrt der Balkenfaserdurchbruch der Verwachsung (BLUMENAU), ist noch nicht definitiv entschieden.

Die Neuromerengliederung des Hinterhirns ist bei dem Schwein von PRENANT (1889), LEWIS (1903) und BRADLEY (1904) untersucht worden. Ich finde in Übereinstimmung mit PRENANT und BRADLEY, daß mit Ausschluß des Kleinhirneuromers 6 Hinterhirneuromere zu unterscheiden sind. Bei einem 19-tägigen Embryo fand BRADLEY bereits alle 6 angelegt, bei einem 24-tägigen Embryo waren äußerlich die Neuromere nicht mehr zu erkennen, und auch an der Ventrikelfläche waren nur noch die vier proximalsten nachweisbar. Die Beziehungen zu den Nervenwurzeln sind nach BRADLEY folgende:

Neuromere	1	2	3	4	5	6
	V	VII + VIII		IX	X	

Ueber die weitere Entwicklung des Rautenhirns ist auch BLAKE zu vergleichen (1900, Fig. 11—14, 18—20).

Die RATHKE'sche Tasche ist schon bei Schweineembryonen von 6,5 mm Länge angelegt (SALZER). Bei 9 mm Länge ist bereits Hypophysengang und Hypophysentasche zu unterscheiden. Der Processus infundibuli tritt bei 14 mm langen Embryonen auf, der Hypophysengang ist zu dieser Zeit bereits obliteriert. Bei 19 mm Länge treten im Bereich der vorderen Wand Wulstungen und solide Sprossen

auf, in welchen erst sekundär hier und da unabhängig vom Hauptlumen eine Höhlung sich entwickelt. Erst später konfluieren diese Nebenhöhlen mit dem Hauptlumen. Der Infundibularfortsatz drückt die hintere Wand des Hypophysensäckchens tief ein. Bemerkenswert ist, daß SALZER an der hinteren Wand des Hypophysensäckchens ein dem Lumen zugekehrtes Flimmerepithel nachzuweisen vermochte (1898, Fig. 4). Letzteres bleibt auch noch bestehen, wenn weiterhin auch von der hinteren Wand des Säckchens Sprossen ausgehen. Gefäßführendes Bindegewebe dringt in sämtliche Sprossen ein. Das Hauptlumen ist bei 64 mm langen Embryonen bereits auf einen schmalen, im Horizontalschnitt U-förmigen Spaltraum reduziert. Der bei dem Igel beschriebene vordere Fortsatz ist auch bei dem Schwein vorhanden (W. MÜLLER). Das Lumen des von dem Hypophysensäckchen umschlossenen Infundibularfortsatzes verschwindet bei einer Länge von ca. 20 mm oder noch etwas später. Den Endteil des Saccus infundibuli (vergl. zur Nomenklatur p. 278) finde ich in diesem Stadium allseitig, namentlich aber frontalwärts kolbig verdickt und fast obliteriert. Mit dem Hauptteil des Infundibulum steht er nur noch durch einen schmalen, aber offenen Gang in Verbindung. Es entspricht dies etwa dem Stadium D des Igels. Das Lumen des Hypophysensäckchens erscheint im Medianschnitt stiefelförmig. Mit einem seitlichen Fortsatz umklammert das Hypophysensäckchen den Saccus infundibuli und zwar so weit, daß man auf Medianschnitten hinter dem Saccus infundibuli einen elliptischen Durchschnitt dieses Klammerfortsatzes (*Proc. amplexans*) mit Lumen findet. Vom Hypophysenstiel ist nichts mehr zu finden. Wohl aber zeigt das Hypophysensäckchen mannigfache kleinere, teils solide, teils hohle Seitenläppchen.

#### Entwicklung des Rückenmarks der Ungulaten.

Die Rückenmarksentwicklung scheint im wesentlichen mit derjenigen der Rodentier übereinzustimmen. Spuren einer Verbindung zwischen Enddarm und Medullarrohr ohne offene Kommunikation konnte BRAUN (1882, p. 212), z. B. bei 5–7 mm langen Schafsembryonen finden. Bei einem Rehembryo von 3.7 mm Länge fand RETZIUS (1900, p. 113) das Schwanzende des Medullarrohres noch offen. — Bei dem Schwein stellt der geschlossene Centralkanal bis zu einer Embryolänge von 30 mm einen Längsspalt dar, dann obliteriert er in den dorsalen zwei Dritteln, während er im ventralen Drittel eine rindliche Form annimmt (HARDESTY, p. 242). Ueber seine Maßverhältnisse bei Schweineembryonen finden sich ausführliche Angaben bei BARNES (1883, p. 108). Auf die Angaben desselben Autors über die Entwicklung des *Sulcus medianus posterior* kann hier ebenfalls nur verwiesen werden (vergl. auch Fig. 70).

Der Centralkanal des Schafes bildet bei Embryonen von 14 bis 15 mm Länge einen dorsoventralen Spalt, welcher im Halsmark ventral etwas breiter ist als dorsal (PRENANT, 1894, p. 285). Bei Embryonen von 21–30 mm Länge ist der ventrale Abschnitt des Centralkanals sanduhrförmig, der dorsale Abschnitt ist schon sehr verengt (PRENANT). Demgegenüber bildet VIGNAL (1884, Taf. VIII, Fig. 1, und 1889, Taf. I, Fig. 1) den Rückenmarksquerschnitt eines Schafembryos von 12 mm Scheitelsteißlänge ab, dessen Centralkanal an der Grenze des mittleren und dorsalen Drittels eine sehr starke Ausbuchtung zeigt. Bei einem Embryo von 25 mm Länge (VIGNAL, 1884, Taf. IX, Fig. 9)

stellt der Centralkanal ein, namentlich dorsalwärts, sehr in die Länge gezogenes, schmales Sechseck vor. Bei einem Embryo von 45 mm Länge (VIGNAL, 1884, Taf. IX, Fig. 10) ist er fünfeckig geworden:

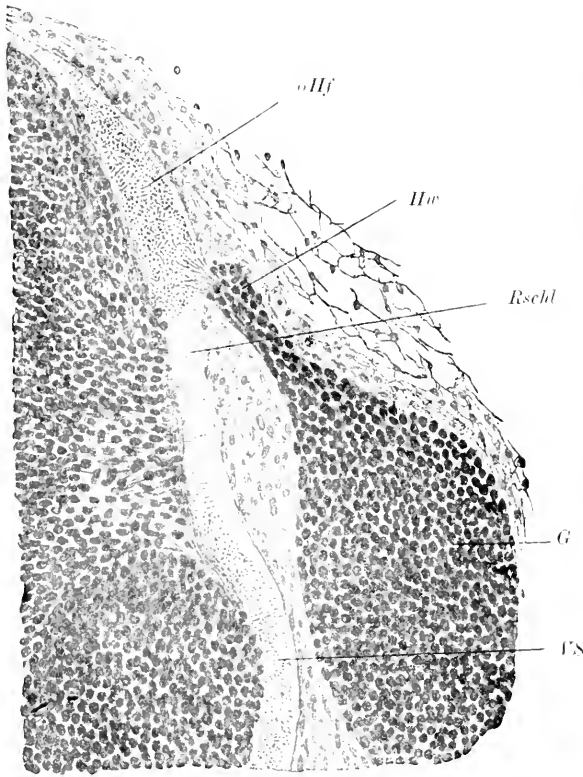


Fig. 70. Querschnitt aus dem Rückenmark eines Schweineembryo von 16 mm Länge mit dem angrenzenden Ggl. spinale. Nach O. SCHULTZE. *G* Ganglion spinale. *Hw* Hinterwurzel. *oHf* ovales Hinterstrangfeld. *Rschl* Randschleier. *FS* Anlage des Vorderseitenstrangs.

die kürzeste Seite des Fünfecks liegt quer-ventral. Die beiden dorso-lateralen Seiten des Fünfecks sind sehr lang ausgezogen und stoßen unter sich in spitzem, mit den ventralen Seiten in stumpfem Winkel zusammen. Bei 100 mm Länge (VIGNAL, 1884, Taf. X, Fig. 15) ist er zu einem kleinen Oval, bei 170 mm Länge (VIGNAL, 1884, Taf. X, Fig. 18) zu einem Längsspalt geworden, während er bei 250 mm Länge (VIGNAL, 1884, Taf. XII, Fig. 23) wieder oval erscheint. Diese mannigfachen Unstimmigkeiten sind darauf zurückzuführen, daß RENAUT exakte Höhenbestimmungen seiner Schmitte unterlassen hat. Die Fissura mediana anterior und auch der Sulcus medianus posterior fehlen nach VIGNAL noch bei 25 mm Länge; bei 45 mm Länge sind

beide bereits sehr deutlich. Das erste Eindringen von Blutgefäßen erfolgt nach RENAUT (1882, p. 601) im Bereich der vorderen Wurzelzone. Hier sind sie bei Schafembryonen von 30 mm Länge schon nachzuweisen. Vergl. auch HENSEN, A. L. III<sup>9</sup>, Fig. 55—59.

Mit den vorausgehenden Angaben von PRENANT, VIGNAL und RENAUT stimmen meine eigenen Befunde im ganzen überein. Nur finde ich, daß die Fissura mediana anterior schon bei ca. 19 mm Nackensteißlänge im oberen Halsmark sehr gut entwickelt ist. Sie stellt in diesem Stadium eine breite Grube dar, während der Querschnitt des Centralkanals einen dorsalwärts spitz zulaufenden, ventralwärts stark sich verbreiternden und sich abrundenden Schlitz darstellt. Die Vallis lateralis externa und interna ist um diese Zeit im oberen Halsmark bereits fast ausgeglichen. Das ovale Hinterstrangfeld springt über den Seitenkontur etwas vor. Von einem Sulcus

medianus posterior ist nichts zu sehen, im Gegenteil ist die dorsale mediane Ependymnaht leicht keilförmig vorgetrieben.

Wie bei den Nagern reicht das Medullarrohr anfangs bis zum Schwanzende und verschmilzt hier mit der Chorda, dem Schwanzdarm und dem Mesodermrest. Das kaudale Endstück des Rückenmarks verfällt später einer fortschreitenden Reduktion. Schließlich bleiben nur die sog. kaudalen Rückenmarksreste (*Vestigis coccygiens*) in Gestalt einzelner Zellsäulchen übrig, die weiterhin auch zerfallen, jedoch in Spuren auch bei dem neugeborenen Tier noch nachzuweisen sind. Nur im äußersten Ende des Medullarrohres erhält sich noch längere Zeit der Zentralkanal als eine kleine Ampulle; statt der Ampulle findet man oft auch einen soliden Zellhaufen. Vergl. hierzu ZIETZSCHMANN (1902), TOURNEUX und HERRMANN (1887), BRAUN (1882), KEIBEL (A. L. III, 1896), RODENACKER (1898, p. 28).

Da die Wirbelsäule in der 2. Hälfte des Fötallebens rascher als das Rückenmark wächst, rückt der *Conus medullaris* langsam höher. In den kaudalsten Wirbeln bleibt nur das sog. *Filum terminale* übrig. Bei Schafsembryonen von 25 mm Scheitelsteißlänge (BRAUN 1882, p. 221) und ebenso bei Schweineembryonen von 19,4 mm Scheitelsteißlänge (KEIBEL) reicht das Medullarrohr noch bis zur Schwanzspitze. Von dieser Phase ab endet der Centralkanal oberhalb der Schwanzspitze (nähere Angaben bei ZIETZSCHMANN für das Schwein). Jedenfalls ist an dem sog. *Ascensus medullae spinalis* außer dem ungleichen Wachstum von Wirbelsäule und Medullarrohr auch der oben erwähnte Reduktionsprozeß beteiligt.

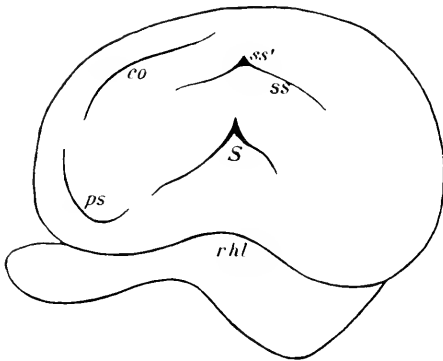
### Die Entwicklung der Großhirnfurchen der Ungulaten

gestaltet sich nach den Untersuchungen von TENCHINI und NEGRINI, MARTIN und DORELLO und nach meinen eigenen folgendermaßen:

Bei dem Schwein zeigen Embryonen bis zu einer Länge von 38 mm nach DORELLO außer der *Fissura chorioidea* nur die *Fissura prima* und die *Fissura hippocampi*. Außerdem fand DORELLO zuweilen zwei von der *Fissura prima* sich abzweigende Radiärfurchen; es scheint mir nicht ausgeschlossen, daß es sich um künstliche Furchen handelt. Bei Embryonen von 55 mm ist bereits die *Fissura rhinalis lateralis* deutlich angelegt, vielleicht auch die sog. *Fissura rhinalis medialis*. Die transitorische Vertikalfurche, welche DORELLO dem Schafembryo von 43 und 55 mm zuschreibt, halte ich für ein Kunstprodukt. Bei Embryonen von 90 mm erscheint der *S. fimbriodentatus*. Die *Fissura prima* ist schon bei Embryonen von 80 mm Länge stark reduziert<sup>1)</sup>. Bei Embryonen von 120 mm Länge ist bereits der *Sulcus suprasylvius* (hinterer Ast und Spitzenfortsatz) und der *Sulcus coronalis* angelegt und ebenso auch der vordere Ast der SYLVISCHEN Furche (vorderer Teil des *Sulcus circularis externus*), welchen DORELLO wenig zweckmäßig als *Sulcus suprarhinalis* bezeichnet. Auf der Medialfläche hat sich inzwischen oder vielmehr noch etwas früher bereits die *Fissura splenialis* gezeigt. Erst bei Embryonen von 125 mm Länge erscheint auch der *Sulcus praesylvius*. Bei Embryonen von dieser Länge findet man auch bereits den vorderen Ast des *Sulcus suprasylvius*, den

<sup>1)</sup> Die Furche, welche nach DORELLO später, bei 9 cm Länge, etwa an der gleichen Gegend wieder auftritt, ist der *S. corporis callosi* und hat mit der *F. prima* nichts zu thun.

Sulcus diagonalis, den Sulcus lateralis und ectolateralis sowie eine Sagittalfurche im hinteren Abschnitt des Rhinencephalon (also im sog. Lobus piriformis mancher Autoren). Endlich markiert sich in diesem Stadium auch der R. posterior F. Sylvii (hinterer Teil des Sulcus circularis externus) schärfer. Bei Embryonen von 15 cm Länge ist der S. genualis hinzugekommen. Der Zusammenfluß — wenigstens der oberflächliche — der Fissura splenialis mit dem Spitzenfortsatz des Sulcus suprasylvius, welcher bekanntlich für das Gehirn des erwachsenen Schweines so charakteristisch ist, ist bei Embryonen von 160 mm Länge bereits vollzogen, ich kann ihn bereits bei 22 mm Hemisphärenlänge nachweisen; noch etwas früher scheint der in diesen Stadien auffällig weit auf die Medialfläche reichende Sulcus coronalis mit dem zweiten Endast der Fissura splenialis zusammenzuzießen. Zu derselben Zeit erscheint der Sulcus ectosylvius posticus (Fissura obliqua, HOLL). Bezüglich des Auftretens der weiteren Furchen muß auf die oben citierten Arbeiten verwiesen werden.



Schafembryonen von 20 mm Hemisphärenlänge zeigen nur die Fissura rhinalis lateralis. Bei einer Hemisphärenlänge von 24 mm findet sich bereits auch die Fissura splenialis, jedoch entbehrt

Fig. 71. Seitenansicht des Gehirns eines Schaffötus (Hemisphärenlänge 29 mm). *co* Sulcus coronalis. *ps* S. praesylvius. *rhl* Fiss. rhinalis lateralis. *ss* S. suprasylvius. *ss'* Spitzenfortsatz des S. suprasylvius. *S* Fossa Sylvii.

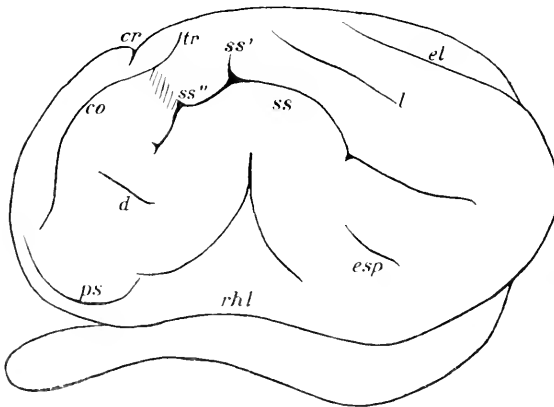


Fig. 72. Seitenansicht des Gehirns eines Schaffötus (Hemisphärenlänge 38 mm). *co* S. coronalis. *cr* S. cruciatus. *d* S. diagonalis. *el* S. ectolateralis. *esp* S. ectosylvius posticus. *l* S. lateralis. *ps* S. praesylvius. *rhl* Fiss. rhinalis lateralis. *ss* S. suprasylvius. *ss'* Hauptspitzenfortsatz des S. suprasylvius. *ss''* vorderer Spitzenfortsatz derselben Furche. *tr* Ramus transversus sulci coronalis.

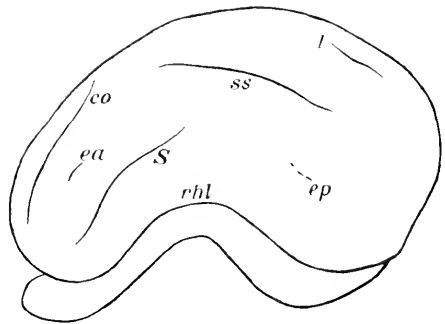
sie des vorderen aufsteigenden Astes noch ganz. Die Fossa Sylvii ist schon als eine deutliche Grube markiert, welche scheidelwärts durch den Sulcus circularis externus begrenzt wird; der sog. Processus acuminis F. Sylv. fehlt noch vollständig. Bei einer Hemisphärenlänge von 29 mm ist bereits auch der vordere aufsteigende Ast der F. splenialis eben angedeutet. Außerdem ist jetzt, wie die beistehende Figur zeigt, der

*S. suprasylvius*, *coronalis* und *praesylyus* erschienen. Die letztgenannte Furche kommuniziert in diesem Stadium nicht mit der Grenzfurche der *Fossa Sylvii*. Der Spitzenfortsatz der letzteren ist schon sehr deutlich; ebenso ist der Hauptspitzenfortsatz des *S. suprasylvius* schon gut entwickelt. — Bei einer Hemisphärenlänge von 32 mm schneidet der vordere Endast der *F. splenialis* schon ziemlich tief in den Mantelrand ein. Bei einer Hemisphärenlänge von 38 mm (siehe Fig. 72) ist in erster Linie der *S. diagonalis* und der *S. ectosylvius post.* hinzukommen. Der *S. coronalis* biegt an seinem hinteren Rand S-förmig zum Mantelrand ab (Bügel *a* von KRUEG, *F. transversa* von SCHELLENBERG). Der Einschnitt des vorderen Endastes der *F. splenialis* ist auf der lateralen Konvexität deutlich sichtbar (= *S. cruciatus*). Der *S. suprasylvius* hat sich occipitalwärts stark verlängert. Der *S. praesylyus* ist mit der Grenzfurche der *Fossa Sylvii* in oberflächliche Kommunikation getreten. Endlich ist im hinteren medialen Teil der lateralen Konvexität bereits der *S. lateralis* und der *S. ectolateralis* zu erkennen (vielleicht auch als *S. entolateralis* und *lateralis* zu deuten). Bei einer Hemisphärenlänge von 42 mm finde ich den *S. coronalis* bereits am hinteren Ende gabelig geteilt, d. h. es ist ein Endast hinzugekommen, welcher vor dem Spitzenfortsatz des *S. suprasylvius* abwärts zieht und der Senke über *ss*" auf Fig. 72 entspricht. Erst noch später tritt der *Ramus transversus sulci coronalis* — so will ich den oben erwähnten Bügel *a* bezeichnen — mit einem Seitenast der *F. splenialis* in Verbindung<sup>1)</sup>.

Die Furchenentwicklung bei dem Rind (vergl. auch MARTIN 1895, p. 7 ff.) ist derjenigen des Schafs sehr ähnlich. Bei Embryonen von 140 mm Länge (Hemisphärenlänge 22—23 mm) finde ich auf der lateralen Konvexität nur die *F. rhinalis lateralis*. Auch die *F. splenialis* fehlt noch ganz. Bei einem Embryo von 198 mm

Länge (Hemisphärenlänge 30 mm) finde ich bereits den *Sulcus circularis externus* in

Fig. 73. Seitenansicht des Gehirns eines Rinderfötus (Hemisphärenlänge 30 mm). *co* *S. coronalis*, *ea* *S. ectosylvius anticus*, *ep* *S. ectosylvius posticus* (nach der rechten Hemispäre eingezeichnet), *l* *S. lateralis*, *rhl* *Fiss. rhinalis lateralis*, *ss* *S. suprasylvius*, *s* *S. circularis externus*.



seinem vorderen und mittleren Abschnitt scharf ausgeprägt, der hintere ist nur durch eine leichte Senke vertreten. Der *S. suprasylvius* beschreibt einen sehr flachen Bogen und zeigt keinen Spitzenfortsatz. Der *S. coronalis* und *lateralis* sind bereits deutlich ausgeprägt. Auf der einen Hemisphäre ist bereits der *S. ectosylvius ant.*, auf der anderen der *S. ectosylvius post.* eben angedeutet. Die *F. splenialis* schneidet nicht in den Mantelrand ein. Bei einem Embryo von 208 mm ist auch der hintere Abschnitt des *Sulcus circularis externus* angelegt, bemerkenswerter Weise aber vom vorderen und mittleren Haupt-

1) In der Art der Verbindungen zwischen *F. coronalis*, *suprasylvia* und *splenialis* liegt bekanntlich bei den erwachsenen Tieren ein Hauptunterschied zwischen Schwein und Schaf.

abschnitt noch getrennt. Außerdem ist der *S. praesylyvius* hinzugekommen. Zwischen *S. coronalis* und *suprasylyvius* ist eine ziemlich scharf einschneidende Kommunikation (entsprechend der Senke über *ss*“ bei dem Schaf) hinzugekommen. Auf der Medialfläche finde ich bereits außer der *F. splenialis* auch den *S. genualis*. Jedenfalls bietet es schon auf dieser Stufe nicht die geringste Schwierigkeit, das Gehirn des Rinder-, Schaf- und Schweinefötus zu unterscheiden.

Die Furchenentwicklung der übrigen Ungulaten ist fast ganz unbekannt. Einige Angaben und Abbildungen enthält die Arbeit KOHLBRUGGE'S<sup>1)</sup>. Vergl. auch BRADLEY, 1899, Fig. 2 (Pferd).

### Die Entwicklung der Kleinhirnfurchen der Ungulaten

ist bei Schafembryonen namentlich von KUTHAN beschrieben worden. Bei einer Nackensteißlänge von 50 mm tritt zuerst der *Sulcus superior anterior* (*S. primarius* von KUTHAN) auf. Er ist bei äußerer Betrachtung nicht zu sehen, weil er von der hinteren Ausbuchtung des Mittelhirns verdeckt wird. Er ist in der Mitte am tiefsten, in den seitlichsten Teilen fehlt er. Kurz nach ihm oder zugleich mit ihm erscheint der *Sulcus praevularis s. uvulo-nodularis* und nur wenig später der *Sulcus inferior anterior s. uvulo-pyramidalis* (vergl. beistehende Figur). Bei Embryonen von 80 mm Länge ist bereits der *Sulcus inferior*

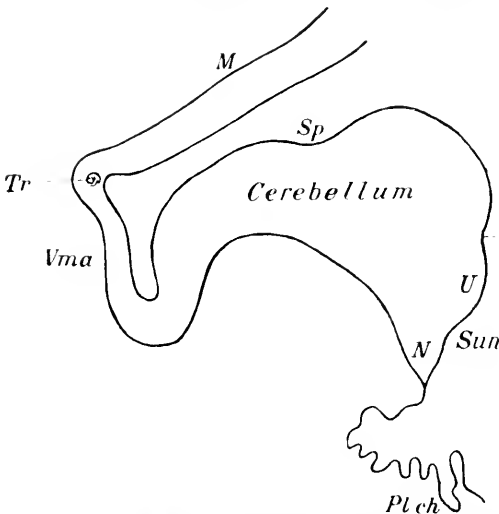


Fig. 74. Medianschnitt des Kleinhirns eines Schafembryo von 50 mm Länge. Vergl. 40:1. Nach KUTHAN. *M* Mesencephalon. *N* Nodus. *Pl ch* Plexus chorioideus ventr. quarti. *Sp* *S. primarius s. superior anterior*. *Sun* *S. uvulo-nodularis (s. praevularis)*. *Sup* *S. uvulo-pyramidalis s. inferior anterior*. *Tr* Trochlearis Kreuzung. *U* Uvula. *Vma* Velum medullare anterius.

posterior hinzugekommen und damit die Pyramis abgegrenzt. Besser wird die Furche als *S. tubero-pyramidalis* bezeichnet, da sie nicht, wie bei dem erwachsenen Menschen, hinter, sondern über und sogar etwas vor dem *S. inferior anterior* liegt. Bei 90 mm Länge findet man bereits vor dem *Sulcus superior anterior s. primarius* einige Quer-

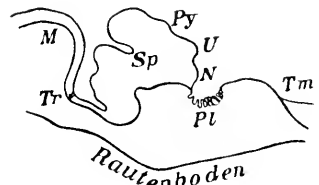


Fig. 75. Medianschnitt durch das Gehirn eines Schafembryo von 90 mm Länge. Nach KUTHAN. *M* Mesencephalon. *N* Nodus. *Pl* Plexus chorioideus ventriculi quarti. *Py* Pyramis. *Sp* *Sulcus superior anterior*. *Tm* Tegmen myelencephali. *Tr* Trochlearis Kreuzung. Vergl. 71<sub>3</sub>:1.

1) Interessant ist auch der Vergleich mit dem von KÜKENTHAL und mir abgebildeten Gehirn eines Walfoetus (Jenaische Denkschr. Bd. III, Taf. XII, Fig. 1—4).



furchen, und auch das Tuberculum vermis beginnt sich von Declive und Folium cacuminis abzugrenzen. Erst bei 110 mm langen Embryonen grenzt sich der Mittelteil als Wurm beiderseits durch die Fossa paramediana ab. Etwa zu derselben Zeit grenzen sich auch die Flocken schärfer ab. Bei 125 mm langen Embryonen hat bereits die Bildung von Sekundärfurchen begonnen. Das Velum medullare anterius zieht sich mehr und mehr aus und verdünnt sich dementsprechend. Bei 200 mm langen Embryonen reicht das Kleinhirn spinalwärts schon bis zum Calamus scriptorius, bei 240 mm langen Embryonen überlagert es ihn schon vollkommen.

#### Litteratur über Ungulaten.

- Barnes, W.** On the development of the posterior fissure of the spinal cord and the reduction of the central canal in the pig. *Proceed. of the Amer. Acad. of arts and sciences*, Vol. XIX (N. S. XI), p. 97—110. **1883.**
- Bidder u. Kupffer.** Untersuchungen über die Textur des Rückenmarks. Leipzig **1857.**
- Blake, Joseph A.** The roof and lateral recesses of the fourth ventricle, considered morphologically and embryologically. *Journ. of comp. Neurol.* Vol. X, No. 1, p. 79—108. **1900.**
- Blumenau, L.** Zur Entwicklungsgeschichte und feineren Anatomie des Hirnbalkens. *Arch. f. mikr. Anat.* Bd. XXXVII, p. 1—15. **1891.**
- Bradley, O. Charnock.** The convolutions of the cerebrum of the horse. *Journ. of Anat. and Phys.* Vol. XXXIII, p. 215—227. **1899.**  
— *Neuromeres of the rhombencephalon of the pig.* *Review of Neurol. and Psychiatry.* Sept. p. 625—635. **1904.**
- Braun, M.** Entwicklungsvorgänge am Schwanzende bei einigen Säugetieren mit Berücksichtigung der Verhältnisse beim Menschen. *Arch. f. Anat. u. Phys. Anat. Abt.* p. 207—241. **1882.**  
— *Ueber den Schwanz bei Säugetierembryonen.* *Deutsche Zeitschr. f. Tiermed. u. vergl. Path.* Bd. IX, Heft 1 u. 2, p. 93—94.
- Carus, C. G.** Versuch einer Darstellung des Nervensystems etc. Leipzig **1814.**
- Clarke, J. Lockhart.** Researches on the development of the spinal cord in man, mammalia and birds. *Philosoph. Transact. R. Soc. London.* Vol. CLIII, Part 2, p. 911—938. (19. VI 1862.) **1863.**
- Dorello, Pr.** Sopra lo sviluppo dei solchi e delle circonvoluzioni nel cervello del majale. *Ric. fatte nel Lab. di Anat. norm. d. R. Univ. di Roma etc.* Vol. VIII, Fasc. 3 u. 4, p. 211—247. **1901.**
- Dursy, E.** Zur Entwicklungsgeschichte des Kopfes des Menschen und der höheren Wirbeltiere. Tübingen **1869.** (Rind.) *Vergl. auch Centrbl. f. d. med. Wiss.* No. 8. **1868.**
- Favaro, Giuseppe.** Di un organo speciale della volta diencefalica in *Bos taurus* L. *Mon. zool. ital.* Anno XV, No. 3, p. 111—120. **1904.**
- Hardesty.** On the development and nature of the neuroglia. *Amer. Journ. of Anat.* Vol. III, p. 229—268. **1904.**
- Hess, C.** Das Foramen Morgagnii und die Oeffnungen in den Recessus laterales des 4. Ventrikels. *Morph. Jahrb.* Bd. X, p. 578—602 (namentl. Fig. 12). **1885.**
- Kuithan, W.** Die Entwicklung des Kleinhirns bei Säugetieren. *Diss. München u. Münch. med. Abh. Reihe VII, H. 6.* **1895.**
- Kohlbrugge, J. H. F.** Die Großhirnfurchen von *Tragulus javanicus*, *Cervulus muntjac* und *Sus babirusa*. *Monatsschr. f. Psych. u. Neurol.* Bd. XI, p. 344—358. **1902.**
- Lacini, P.** La tela coroideale superiore e i ventricoli cerebrali dell'uomo. Pisa **1887.**
- Lewis, Frederic T.** The gross anatomy of a 12 mm pig. *Amer. Journ. of Anat.* Vol. II, p. 211—225. **1903.**
- Martini, P.** Zur Entwicklung der Gehirnfurchen bei Katz und Rind. *Arch. f. wiss. u. prakt. Tierheilk.* Bd. XXI, Heft 1, p. 1—16. **1895.**
- Meckel, J. F.** Versuch einer Entwicklungsgeschichte der Centraltheile des Nervensystems in den Säugetieren. *Deutsch. Arch. f. d. Phys.* Bd. I, H. 1. spez. p. 43 ff. (Schaf), p. 72 ff. (Schwein) u. II, 3, p. 334 ff. **1815.**
- Mihalkevics, V. v.** Entwicklungsgeschichte des Gehirns. (Rind.) Leipzig, W. Engelmann. **1877.**
- Müller, W.** Ueber Entwicklung und Bau der Hypophyse und des Processus infundibuli cerebri. *Jenaische Zeitschr. f. Med. u. Naturw.* Bd. VI, p. 354—425. **1871.**

- Neumayer, L.** *Studie zur Entwicklungsgeschichte des Gehirns der Säugetiere.* Festschr. z. 70. Geburtstag von C. v. Kupffer. Jena, G. Fischer. p. 455—486. **1899.**
- *Zur Morphogenie des Gehirns der Säugetiere.* Sitzungsber. d. Ges. f. Morph. u. Phys. in München. p. 50—58. **1900.**
- Osborn, H. F.** *The origin of the corpus callosum, a contribution upon the cerebral commissures of the Vertebrata.* Morph. Jahrb. Bd. XII. p. 223—251 (spec. p. 245) u. p. 530—543 (spec. p. 535 ff.). **1887.**
- Prenaut, A.** *Critériums histologiques pour la détermination de la partie persistente du canal épendymaire primitif.* Internat. Monatsschr. f. Anat. u. Phys. Bd. XI. No. 6. p. 281—296. **1894.**
- *Note sur l'existence des replis médullaires chez l'embryon du porc.* Bull. d. la Soc. d. sc. de Nancy. 3. Sér. T. IX. **1889.**
- Renaut, J.** *Recherches sur les centres nerveux amygdaliens.* Arch. de phys. norm. et path. Anné XIV. Sem. 2. p. 593—638. **1882.**
- Retzius, G.** *Zur Kenntnis der Entwicklungsgeschichte des Reintieres und des Fohes.* Biol. Unters. N. F. Bd. IX. p. 109—117. **1900.**
- Rodenacker, G.** *Ueber den Säugetierschwanz mit besonderer Berücksichtigung der kaudalen Anhänge des Menschen.* Diss. Freiburg i. B. **1898.**
- Satzer, Hans.** *Zur Entwicklung der Hypophyse bei Säugern.* Arch. f. mikr. Anat. Bd. LI. p. 55—67. **1898.**
- Stroud, B. B.** *The Mammalian cerebellum. P. I. The development of the cerebellum in man and the cat.* Journ. of comp. Neurol. Vol. V. July. p. 71—118. (pag.) **1895.**
- Truchini e Negrini.** *Sulla corteccia cerebrale degli equini e bovini studiata nelle sue omologie con quella dell'uomo.* Ric. di Anat. Parma **1889.**
- Tourneur, F. et Herrmann, G.** *Sur la persistance de vestiges médullaires coccygiens pendant toute la période foetale etc.* Journ. de l'anat. et de la phys. Année XXIII. p. 498—529. **1887.**
- Vignat, W.** *Sur le développement des éléments de la moelle des mammifères.* Arch. de Phys. norm. et path. 3. Sér. T. IV. p. 177—237 et 324—426. **1884.**
- *Développement des éléments du système nerveux cérébrospinal.* Paris, G. Masson, **1889.**
- Zielschmann, O.** *Ueber Rückbildungsorgänge am Schwanz des Säugetierembryos mit besonderer Berücksichtigung der Verhältnisse am Medullarrohr.* Arch. f. Anat. u. Phys. Anat. Abt. p. 225—272. **1902.**

## 7. Carnivoren.

Der Schluß des Medullarrohres beginnt bei dem Hund im Laufe der 2. Woche. (Vergl. BISCHOFF (A. L. III<sup>19</sup>, 1845, namentlich p. 78.)

Bei der Katze fand FLEISCHMANN (A. L. III<sup>19</sup>, Taf. III, Fig. 2 bis 9) 15 Tage nach der Begattung das Medullarrohr im hintersten Abschnitt noch offen.

Die weitere Entwicklung des Medullarrohres in seinem Hirnabschnitt ist noch für keinen Carnivoren systematisch untersucht worden. Auch meine eigenen Serien reichen zu einer vollständigen Darstellung in keiner Weise aus. Im ganzen scheint es, als ob mit Ausnahme einiger alsbald speciell hervorzuhebender Punkte die Gehirnentwicklung keine wesentliche Abweichung von den im Vorausgehenden besprochenen Typen aufweist.

Die Zahl der Hinterhirnneuromen wurde von BISCHOFF (A. L. II, 1842) bei dem Hund auf 7 angegeben. Eine sichere Identifikation der einzelnen Hinterhirnneuromen ist zur Zeit noch nicht möglich.

Die Entwicklung der Kleinhirnlamelle vollzieht sich in ganz ähnlicher Weise, wie dies p. 342 für die Ungulaten beschrieben wurde.

Die Entwicklung des Mittelhirns zeigt ebenfalls nur sehr geringe Abweichungen. Die Incisura praesthmica ist schon sehr früh

nachweisbar. Der Recessus posterior des Mittelhirnventrikels überwölbt auch bei den Carnivoren noch längere Zeit die Kleinhirnlamelle.

Etwas größer scheinen die Entwicklungsabweichungen des Prosencephalon zu sein, doch ist nicht ausgeschlossen, daß genauere Untersuchungen auch hier eine größere Uebereinstimmung mit den Rodentiern erweisen werden. Fig. 76 giebt zunächst ein Uebersichtsbild,

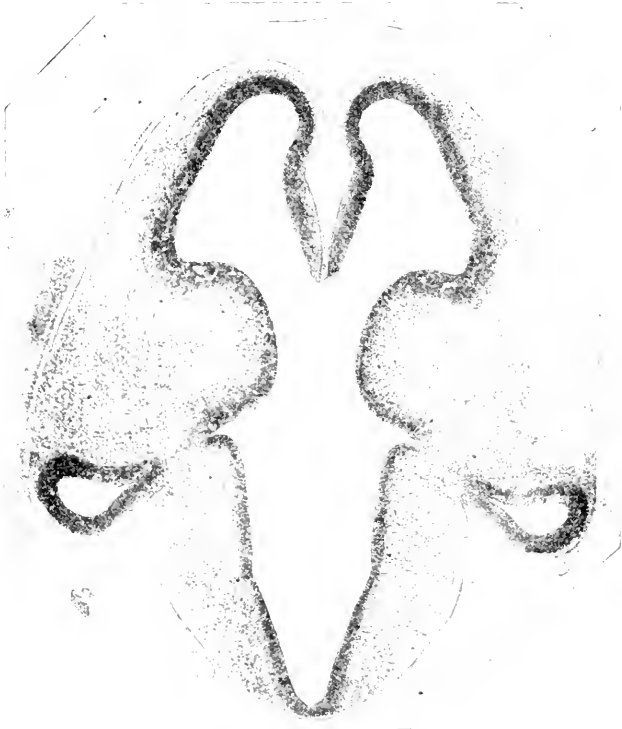

Fig. 76. Horizontalschnitt durch das Gehirn eines Katzenfötus von 14 mm N.-L. Nach His. Im oberen Teil der Figur liegt die Fossa interhemisphaerica mit der Fissura prima.

welches nach den früheren Erörterungen ohne weiteres verständlich ist. Die wesentlichsten Eigentümlichkeiten in der Entwicklung beziehen sich auf die Hippocampusregion, den Balken, die eigenartigen Beziehungen des Sehlügels zum Seitenventrikel — indes dürften gerade diese auch bei den früher besprochenen Säugetierordnungen bei specieller Untersuchung sich gleichfalls finden —, die Hypophyse und schließlich die Oberflächenentwicklung des Großhirns.

Die *F. hippocampi* tritt nach MARTIN (1894, p. 473) zuerst bei Katzenembryonen von 1,3 cm größter Länge auf. Nach MARTIN würde später, allerdings schon bei Embryonen von 3,5 cm, der vordere Abschnitt vom hinteren dadurch getrennt werden, daß eine kurze Zwischenstrecke sich stark abflacht. Noch mehr soll dies bei Embryonen von 4,0 und 4,3 cm auffallen. Nach meinen Untersuchungen ist auch bei den Carnivoren schon bei der ersten Anlage die Fissura prima und die Fissura hippocampi zu unterscheiden. Richtig ist aber, daß anfangs beide Furchen — ähnlich wie bei *Echidna* — fast in-

einander übergehen, später aber in der von MARTIN beschriebenen Weise durch eine „abgeflachte Zwischenstrecke“ getrennt werden. Die abgeflachte Zwischenstrecke gehört im wesentlichen dem vorderen Abschnitt der *F. hippocampi* an. Die *Fissura prima* gleicht sich später mit Ausnahme ihres basalsten Teiles, welcher das Trapezfeld von der *Area Brocae* trennt, fast völlig aus. Auf Querschnitten von 7,5 cm langen Embryonen vermochte MARTIN kaum noch etwas von ihr zu sehen. Mit dem Balkendurchbruch (s. unten) tritt an Stelle des abgeflachten vorderen Abschnittes der *F. hippocampi* die *Fissura supracallosalis s. corporis callosi*. Die Angaben MARTIN'S (1894, p. 473), daß bei einem Embryo von 12,0 cm Länge die *Fissura supracallosalis* in den *Sulcus fimbriodentatus* auslief und dadurch die *Fascia dentata* von den *Striae Lancisii* abschneidet, halte ich für unzutreffend: MARTIN selbst bezeichnet übrigens dieses Verhalten als „nicht konstant.“ Das Verhalten der beiden Furchen ist vielmehr stets das auf der beistehenden Figur 77 angegebene.

Die Anlage des Balkens (vergl. Fig. 78—80) ist nach MARTIN bei Katzenembryonen von 3,8 cm Länge auf dem Medianschnitt bereits makro-

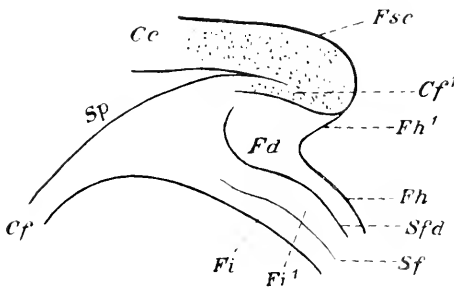


Fig. 77. Medianschnitt am hinteren Balkenende des Hundes. Schematisch. *Cc* Corpus callosum. *Cf* Columna fornicis. *Cf'* Commissura fornicis. *Fd* Fascia dentata. *Fh* Fissura hippocampi, *Fh'* nach hinten ausgebogenes Stück dieser Fissur. *Fi* Fimbria, freier Saum, *Fi'* Fimbria, der den Nucleus alvei bekleidende Teil. *Fsc* Sulcus corporis callosi mit Indusium griseum. *Sfd* S. fimbriodentatus. *Sp* Septum pellucidum.

Fig. 78.



Fig. 78. Medianschnitt durch das Gehirn eines Katzenfötus vom 3,8 cm Länge. Nach MARTIN. *a* Balkenanlage. *b* Commissura anterior. *c* Lamina terminalis.

Fig. 79.

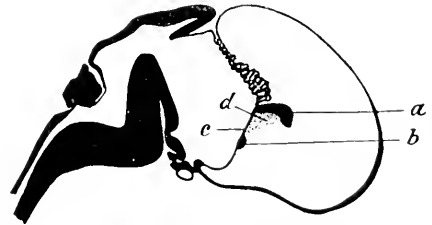
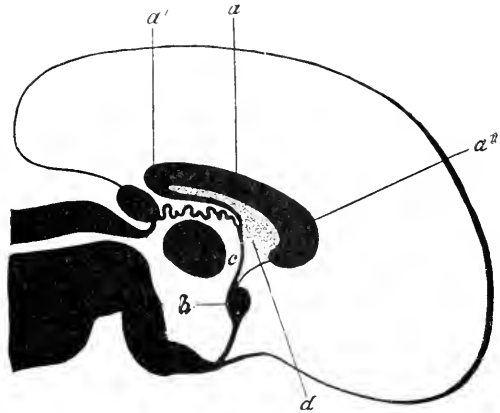


Fig. 79. Medianschnitt durch das Gehirn eines Katzenfötus von 6 cm Länge. Nach MARTIN. *a* Balkenanlage. *b* Commissura anterior. *c* Lamina terminalis. *d* der dem Septum pellucidum entsprechende Bezirk.

skopisch deutlich zu erkennen. Sie liegt im Bereich der *Concrescentia primitiva* über und zugleich etwas vor der *Commissura anterior*. Der mediane Querschnitt ist rundlich. Bei dem 5 cm langen Katzenembryo zeigt entsprechend der Krümmung des Großhirnmantels auch der Balken bereits eine rechtwinklige hakenförmige Biegung. Der Balken hat in diesem Stadium etwa die Form und Ausdehnung, welche die Com-

missura superior<sup>1)</sup> bei Ornithorhynchus und tiefstehenden Marsupialiern (Perameles) dauernd behält. Bei einem Katzenembryo von 6 cm Länge ist der Balken schon über halbkreis- oder doppelhakenförmig. Er fällt mit seiner Hauptmasse noch immer vor die Frontalebene der Lamina terminalis. Man unterscheidet im Medianschnitt zweckmäßig einen etwa wagrechten Hauptabschnitt, den vorderen Hakenteil oder genualen Schenkel und den hinteren Hakenteil oder splenialen Schenkel. Der spleniale Schenkel enthält vor allem die Fasern der Fornixkommissur. Der innerhalb der Hakenlichtung gelegene Raum ist

Fig. 80. Medianschnitt durch das Gehirn eines Katzenfötus von 9 cm Länge. Nach MARTIN. *a* Hauptteil des Balkens. *a'* Splenium. *a<sup>2</sup>* Genu. *b* Commissura anterior. *c* Lamina terminalis. *d* Septum pellucidum.



ganz von der Conerescentia primitiva (Massa commissuralis) ausgefüllt, da die Balkenfasern, wie oben bemerkt, und ebenso auch die Fornixfasern im Bereich der Conerescentia primitiva die Medianebene überschreiten. Der zwischen dem Hauptteil des Balkens und der Fissura hippocampi gelegene, der Fascia dentata und der unteren Hippocampuslippe des Occipitotemporalhirns entsprechende Oberflächenstreifen verkümmert zum Gyrus supracallosus und Gyrus geniculi oder den Striae Lancisii. An Stelle der Fissura hippocampi tritt die Fissura corporis callosi. Der Gyrus geniculi verbreitert sich frontal- bzw. basalwärts zum Gyrus subcallosus (Trapezfeld, Area praecommissuralis). Mit dem splenialen Schenkel hängt die Fornixsäule von Anfang an zusammen. Bei Embryonen von 9 cm Länge zieht sich der hintere Hakenabschnitt mehr und mehr entsprechend dem Hemisphärenwachstum in die Länge. Sein Winkel wird daher immer spitzer, d. h. der spleniale Schenkel legt sich dem Hauptteil des Balkens immer dichter an. Zugleich verdünnt sich der vom Balken umschlossene Teil der Conerescentia primitiva mehr und mehr und wird so zum Septum pellucidum. Das Genu hat sich in diesem Stadium bereits zu einem Rostrum verlängert. Eine nachträgliche Ventrikelbildung (Ventriculus septi pellucidi und VERGÄ'scher Ventrikel) kommt bei den Carnivoren in dem Bereich der Balkenlichtung im allgemeinen nicht vor. Wenn sich der Balken weiterhin occipitalwärts noch mehr und mehr auszieht, so kommt der occipitotemporale Hauptteil der Fissura hippocampi schließlich unter den Balkenwulst zu liegen und scheint hier zu endigen, tatsächlich setzt er sich in einer seichten Furche fort, welche eine Ausbiegung um das Splenium beschreibt und alsdann oberhalb des Spleniums in die Fissura supra-

1) Bekanntlich besteht diese bei den Aplacentaliern vorzugsweise aus Fornixfasern (Commissura fornicis) und nur zum kleinsten Teil aus Balkenfasern.

callosalis übergeht<sup>1)</sup>. Der ausgebogene Teil (Pars deflexa) wird dadurch noch besonders seicht, daß hier die Fascia dentata über die Fissur etwas überwelt.

Die entwicklungsgeschichtliche Beziehung des Sehhügels zur medialen Hemisphärenwand ist bei den Carnivoren namentlich durch HOCHSTETTER (1895) aufgeklärt worden. Die beistehende Fig. 81 giebt einen etwas schiefen Frontalschnitt durch das Gehirn eines Katzenembryo von 30 mm Länge wieder. Der Boden des Seitenventrikels wird vom Streifenhügel gebildet. Die mediale Hemisphäre steigt als eine sich rasch verdünnende Lamelle am Medialrand des Streifenhügels, zwischen diesem und der lateralen Zwischenhirnwand empor. Dann folgt die Fissura chorioidea, dann der Ammons wulst, so wie dies für die vorhergehenden Ordnungen beschrieben wurde. Es ergibt sich sonach, daß in diesem Entwicklungsstadium die Thalamusoberfläche gar nichts — auch nicht scheinbar — mit dem Seitenventrikel zu thun hat<sup>2)</sup>. Erst später legt sich der unterste verdünnte Abschnitt der medialen Hemisphärenwand (bis zur Fissura

Fig. 81.

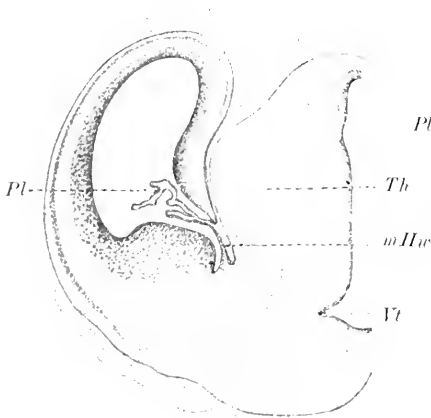


Fig. 82.

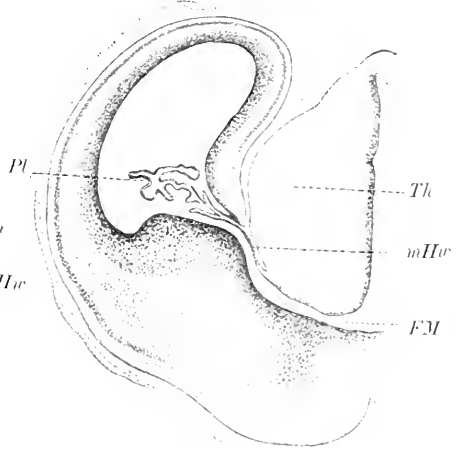


Fig. 81. Etwas schiefer Frontalschnitt durch das Gehirn eines Katzenembryo von 30 mm Länge. Nach HOCHSTETTER. *mHw* stielartig ausgezogener unterer Abschnitt der medialen Hemisphärenwand. *Pl* Pl. chorioideus ventr. lateralis. *Th* Thalamus. *V* Ventriculus tertius, darunter die Commissura anterior.

Fig. 82. Frontalschnitt durch das Gehirn desselben Embryo im Bereich des Foramen Monroi. Nach HOCHSTETTER. *FM* Foramen Monroi. *mHw* mediale Hemisphärenwand, unterer Abschnitt. *Pl* Plexus chorioideus ventriculi lateralis. *Th* Thalamus

chorioidea) der Thalamusoberfläche eng an und verschmilzt mit ihr. Diese erhält dadurch also sekundär eine Ependymbekleidung und bildet nun scheinbar die Wand des Seitenventrikels. Die folgende Fig. 82 giebt einen weiter vorn gelegenen Schnitt desselben Embryos

1) In dieser Beziehung weiche ich von MARTIN ab.

2) Ueber ältere Auffassungen vergl. REICHERT, Der Bau des menschlichen Gehirns, Leipzig 1859 und MIHALKOVICS, Entwicklungsgeschichte des Gehirns, Leipzig 1877.

wieder. Hier ist bereits das Foramen Monroi getroffen. Der Sehhügel liegt oberhalb desselben und nimmt zugleich an seiner Begrenzung direkt teil. An der freien Oberfläche des Thalamus opticus des erwachsenen Tieres sind sonach streng genommen 3 Abschnitte zu unterscheiden<sup>1)</sup>:

1) der lateralste, sekundär von dem ependymatösen Abschnitt der medialen Hemisphärenwand (Lamina affixa) überzogene Abschnitt:

2) der sehr schmale intermediäre, welcher nicht von Ependym überzogen ist; und

3) der medialste, welcher lateralwärts von der Anheftung des ependymatösen Zwischenhirndaches begrenzt wird und im wesentlichen dem Boden des Recessus thalamicus superior entspricht.

In der Furche am Medialrand des Corpus striatum entwickelt sich weiterhin der Hornstreif (Stria terminalis). Sie wird von HOCHSTETTER als Sulcus terminalis bezeichnet.

Schließlich sei noch erwähnt, daß nach NUSBAUM (1896, p. 164) bei Hundembryonen von 14 mm Länge die hinter der Hypophysenausstülpung gelegene SEESSEL'sche Tasche mit ihrem oberen obliterierten strangartigen Abschnitt sich mit der hinteren unteren Wand der Hypophysenblase verbinden soll (vergl. Fig. 83). Bei anderen Säugern ist ein solcher Vorgang noch nicht mit Sicherheit nachgewiesen. ROSSI (1904) glaubt bei Hundembryonen von 25 mm Länge eine Infundibulardrüse gefunden zu haben.

#### Rückenmarksentwicklung.

Diese scheint, soweit bekannt, keine Besonderheiten darzubieten, speciell sind auch die Beziehungen des Rückenmarks zum Schwanzfaden ähnliche wie bei den Nagern und Ungulaten (BRAUN 1882).

Ueber die

#### Entwicklung der Großhirnfurchen des Hundes und der Katze

liegen einige Angaben von PANSCH (1879) vor. Abgesehen von der F. hippocampi, F. chorioidea und F. rhinalis lateralis scheint sich die F. splenialis zuerst zu bilden. Bei der Katze erscheint sie bei Föten von 10 cm Länge (MARTIN 1895, p. 2) kurz vor oder zugleich mit dem S. cruciatus; von dem letzteren ist sie durch eine oberflächliche Brücke getrennt. Auf der Lateralfäche erscheint zuerst der Sulcus lateralis und suprasylvius, etwas später der S. praesylvius, coronalis und ectosylvius anterior. Bei Embryonen von 11 cm Scheitel-Steißlänge sind sie in der Regel schon sämtlich entwickelt. Um diese Zeit ist auch die Fissura Sylvii bereits als seichte 3 mm lange Rinne angelegt. Bei Embryonen von 12 cm Länge fand MARTIN bereits auch den S. diagonalis angedeutet. Bei den Embryonen von 15 cm Länge kommt der S. ansatus und ectosylvius posticus hinzu, erst noch etwas später der F. suprasplenialis.

Die Furchenentwicklung bei dem Hunde gleicht derjenigen bei der Katze in hohem Maße. Die beistehende Fig. 84 stellt die laterale Konvexität eines Hundefötus dar (Hemisphärenlänge 26 mm). Ent-

<sup>1)</sup> Ich kann daher auch der schematischen Figur von OBERSTEINER, Anleitung zum Studium der nervösen Centralorgane im gesunden und kranken Zustande, Aufl. 4, 1901, Fig. 20, nicht ganz zustimmen.

wickelt ist bereits der *S. suprasylvius* (*ss*), der *S. ectosylvius*, der *S. coronalis*, der *S. splenialis*, der *S. cruciatus* und der *S. praesylvius*.

Bemerkenswert ist, daß der *S. ectosylvius* bald in 2 getrennten Stücken angelegt wird (KRUEG), bald wie auf Fig. 84 zuerst im mittleren Abschnitt. Der *S. lateralis* wird in der Regel erst etwas später angelegt. Die

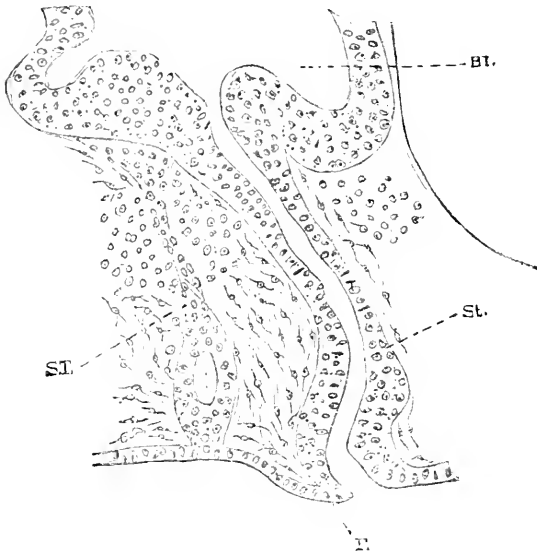


Fig. 83. Medianschnitt durch die Hypophysengegend eines Hundeembryo von 14 mm Länge. Nach NUSBAUM. *Bl* Blase der Hypophyse. *F* Rest der Falte zwischen des SEESSEL'schen Tasche und der Hypophysenausstülpung. *St* Stiel der Hypophyse. *ST* umgewandelte SEESSEL'sche Tasche.

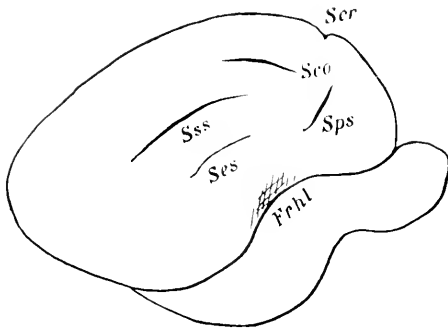


Fig. 84. Seitenansicht des Großhirns eines Hundefötus (Hemisphärenlänge 26 mm). *Fehl* Fissura rhinalis lateralis. *Sco* Sulcus coronalis. *Ser* Sulcus cruciatus. *Ses* Sulcus ectosylvius, mittlerer Abschnitt. *Sps* Sulcus praesylvius. *Sss* Sulcus suprasylvius.

Fissura Sylvii fehlt ebenfalls noch, dagegen ist schon eine deutliche Einsenkung zu erkennen, welche der Fossa Sylvii entspricht. Der Sulcus cruciatus und die F.

splenialis, welche bekanntlich bei dem erwachsenen Hund im Gegensatz zur erwachsenen Katze in der Regel verbunden sind, zeigen schon in diesem Stadium eine deutliche Senke, welche sie untereinander verbindet. Der *S. praesylvius* entwickelt sich zunächst völlig getrennt von der *F. rhinalis lateralis*. Die weitere Entwicklung bietet nichts Bemerkenswertes. Daß mit der Geburt die Furchung noch nicht abgeschlossen ist, lehren schon die Figuren PANSCH's (1868, Fig. 35—42 und 1879, Fig. 8—22).

Die

**Oberflächenentwicklung des Kleinhirns der Carnivoren**

ist am eingehendsten von STROFD (1895) untersucht worden. Bei Katzenembryonen von 36 mm Länge (l. c. p. 105) findet er bereits den „flocular sulcus“ und „paraflocular sulcus“ entwickelt. Bei einem



Embryo von 53 mm Länge kommt der „interpilar sulcus“ und der „nodular sulcus“, bei einem Embryo von 55 mm Länge der „fural sulcus“ und der „uvular sulcus“ hinzu. Erst bei 77 mm Länge grenzt sich der Wurm schärfer ab. Der Paraflocculus differenziert sich vor dem Flocculus.

### Litteratur über Carnivoren.

- Blake, Joseph A.** *The roof and lateral recesses of the fourth ventricle, considered morphologically and embryologically.* Journ. of comp. Neurol. Vol. X. No. 1. p. 79—108. 1900.
- Braun, M.** *Entwicklungsvorgänge am Schwanzende bei einigen Säugetieren mit Berücksichtigung der Verhältnisse beim Menschen.* Arch. f. Anat. u. Phys. Anat. Abt. p. 207—241 (spec. p. 227 u. 230). 1882.
- Hess, C.** *Das Foramen Magendii und die Oeffnungen an den Recessus laterales des 4. Ventrikels.* Morph. Jahrb. Bd. X. p. 578—602 (namentl. Fig. 8). 1885.
- His, W.** *Die Entwicklung des menschlichen Gehirns während der ersten Monate.* Leipzig. Speziell Fig. 50. 1904.
- Hoehstetter, F.** *Ueber die Beziehung des Thalamus opticus zum Seitenventrikel der Großhirnhemisphären.* Anat. Anz. Bd. X. No. 9. (1894). p. 295—302. 1895.
- Krueg, Jul.** *Ueber die Furchen auf der Großhirnrinde der zooplacentalen Säugetiere.* Zeitschr. f. wiss. Zool. Bd. XXXIII. p. 612—656. 1880.
- Martin, P.** *Zur Entwicklung des Gehirnbalkens bei der Katze.* Anat. Anz. Bd. IX. No. 5 u. 6. p. 156—162. (1893) u. No. 15. p. 472—476. 1894.  
— *Zur Entwicklung der Gehirnfurchen bei Katze und Rind.* Arch. f. wiss. u. prakt. Tierheilk. Bd. XXI. H. 1. p. 1—16. 1895.  
— *Bogenfurche und Balkenentwicklung bei der Katze.* Jenaische Zeitschr. f. Naturwiss. N. F. Bd. XXII. 1895 u. Diss. Jena. G. Fischer 1894.
- Nusbaum, Józef.** *Einige neue Tatsachen zur Entwicklungsgeschichte der Hypophysis cerebri bei Säugetieren.* Anat. Anz. Bd. XII. No. 7. p. 161—167. 1896. (Vgl. auch Anz. d. Ak. d. Wiss. in Krakau, März 1896.)
- Pansch, Ad.** *Beiträge zur Morphologie des Großhirns der Säugetiere.* Morph. Jahrb. Bd. V. H. 2. p. 193—239. (namentl. p. 208 ff. u. 217 ff.). 1879.  
— *Ueber die typische Anordnung der Furchen und Windungen auf den Großhirnhemisphären des Menschen und der Affen.* Arch. f. Anthr. Bd. III. H. 3 u. 4. p. 227—257. (namentl. p. 248). 1868.
- Rossi, Umb.** *Sulla struttura della ipofisi e sulla esistenza di una ghiandola infundibolare nei mammiferi.* Mon. zool. ital. Bd. XV. No. 1. 1904.
- Stroud, B. B.** *The mammalian cerebellum P. I. The development of the cerebellum in man and the cat.* Journ. of comp. Neurol. Bd. V. July. p. 71—118. 1895.
- Wilder, B.** *The outer cerebral fissures of Mammalia (especial carnivore) and the limits of their homology.* Portland Meeting of the Amer. Assoc. for the adv. of sc. Aug. 1873. p. 214. 1874.

### S. Halbaffen.

Leider standen mir nur Embryonen von *Tarsius spectrum* zur Verfügung, welche den sonstigen recenten Typen der Halbaffen etwas ferner stehen. Bezüglich des Centralnervensystems des erwachsenen Tieres verweise ich auf 2 kurze von mir veröffentlichte Arbeiten: Anat. Anz., Bd. XXII, No. 24, p. 505 ff. und Monatsschr. f. Psychiatrie u. Neurol., Bd. XIV, p. 54 ff.

Die ersten Entwicklungsstadien sind mir nur aus der HUBRECHT'schen Arbeit bekannt. Mir selbst standen dank der Freundlichkeit von Prof. HUBRECHT 7 Serien zur Verfügung, darunter eine Sagittalserie.

Der jüngste Embryo (N.-St.-L. nicht bekannt) zeigt die Hemisphären bereits entwickelt, und zwar an der unteren hinteren Peripherie des Vorderhirns. Sie sind gegen letzteres durch einen Sulcus hemisphaericus abgesetzt, welcher vorn ziemlich tief und scharf einschneidet, occipitalwärts jedoch in eine flache Mulde ausläuft. Die Segmentation des Hinterhirns (5 Segmente) ist sehr deutlich. Der Rückenmarks-

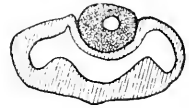
querschnitt zeigt ein vertikales Oval: bei dem zweitjüngsten Embryo ist schon eine biskuitähnliche, sehr seichte Einschnürung angedeutet. Das Lumen bildet einen vertikalgestellten Schlitz, der etwa in der Mitte etwas erweitert ist.

Die folgenden Stadien zeigen ein Bild, welches den früher beschriebenen Bildern anderer Ordnungen sehr ähnelt. Auf Frontalschnitten durch das Hinterhirn fällt die ungewöhnliche Tiefe des Sulcus limitans in den distalen Abschnitten auf. Frontalwärts verflacht er sich rasch. Ein Sulcus intermedius ist angedeutet. Die äußere und innere Lippenfurche sind vorhanden. Das Kleinhirn besteht aus zwei symmetrischen Lamellen, je einer Lamelle rechts und links, welche durch ein dünnes und schmales Mittelstück verbunden sind. Die äußere Oberfläche jeder Lamelle läßt eine breite mediale Längsmulde unmittelbar neben dem Mittelstück und eine schmalere, aber relativ tiefere laterale Mulde erkennen. Diesen beiden Mulden entsprechen auf der Ventrikeloberfläche jeder Lamelle 2 Längswülste: so entstehen 5 Furchen: ein unpaariger Sulcus internus medianus, je ein Sulcus internus medialis und je ein Sulcus internus lateralis. — Die Decke des Mittelhirns ist ziemlich spitz, kielähnlich zugeschärft. — Der Rachenteil der Hypophyse zeigt ein fast kompaktes, nach unten-hinten sich erstreckendes Anhängsel. Bemerkenswert sind auch zwei nach hinten-unten gerichtete seitliche Fortsätze des Mittelhirnventrikels. Die Fissura chorioidea ist schon entwickelt und zeigt bereits einige Ausbuchtungen. Der Sulcus hemisphaericus hat sich auch occipitalwärts sehr verschärft. Die Siehelfalte schneidet scharf, aber wenig tief ein, sie wird gabelig von dem Ventrikel des Vorderhirns umfaßt. Der Sulcus hemisphaericus liegt rechts und links hart neben ihr. Die Ammons-furche fehlt noch ganz. Das Rückenmark zeigt wesentliche Veränderungen. Die Biskuitform ist deutlicher. Die ventralen Partien sind viel stärker ausgebaucht als die dorsalen. Beide sind durch das schmale Schaltstück (Hrs) verbunden. Eine breite Fissura mediana anterior ist aufgetreten. Der Centralkanal zeigt im Bereich des hintersten Viertels eine sehr erhebliche spitze Ausbuchtung. Die weiße Substanz umschließt bereits die graue, ähnlich, wie es für andere Säugetierordnungen schon besprochen wurde. Besonders auffällig ist die Aehnlichkeit mit den noch zu besprechenden Entwicklungsverhältnissen der Primaten. Der Dorsoventraldurchmesser übertrifft den Querdurchmesser noch erheblich (2,4:1,8 im Halsmark).

Auf einem im übrigen nur wenig weiter vorgerückten Stadium hat sich die Form des Vorderhirns bereits wesentlich weiter entwickelt. Die Siehelfalte schneidet tief ein. In ihrer Wand ist die Fissura prima und Eminentia prima und occipitalwärts statt der ersten die Ammons-furche zu erkennen, welcher auf der Ventrikelfläche ein deutlicher Ammons-wulst entspricht. Occipitoparietalwärts reicht die Siehelfalte bis zur vorderen Zwischenhirngrenze, basalwärts läuft sie schließlich in der Lamina terminalis flach aus. Der Sulcus Monroi ist sehr scharf ausgeprägt. Er läuft einerseits flach in der Nähe der Stiel-furche der Augenblasen und andererseits in der Nähe des Bodens des primären Foramen Monroi (nicht etwa in diesem selbst) aus. Die oben erwähnten Fortsätze des Mittelhirnlumens sind bereits rudimentär geworden. Die charakteristische Umklammerung des Hirnteils der Hypophyse durch den Rachenteil giebt die nachstehende Figur wieder. Die Kleinhirnlamelle ist dicker geworden. Von den Längsmulden

ist nur noch der Sulcus internus medianus und der Sulcus internus medialis auf der Innenfläche gut ausgeprägt. Auf der äußeren Oberfläche sind die Erhebungen und Mulden fast ganz verstrichen. Das hintere Längsbündel, die spinale Trigeminiwurzel, die untere Olive heben sich schon deutlich ab. Der Plexus chorioideus des 4. Ventrikels hat sich schon weit eingestülpt. Die Niveaudifferenzen des Rautenbodens haben sich schon etwas mehr ausgeglichen. Der Sulcus intermedius fehlt, der Sulcus limitans ist deutlich. Die Lippenfurchen sind fast verstrichen.

Fig. 85. Hypophyse eines Tarsiusembryo: der Hirnteil (Processus infundibuli) wird vom Rachenteil umklammert.



Die nächstfolgenden Vorgänge lassen sich kurz folgendermaßen zusammenfassen.

a) Die Hemisphären zeigen eine tiefe, dem Zwischenhirn zugekehrte Mulde, Vallis diencephalica (Thalamusmulde HOCHSTETTERS). Die mediale Wand jeder Hemisphäre läßt auf einem etwa horizontalen Schnitt (vergl. Fig. 86)  $\beta$  gegen das Vertikallumen einspringende Wülste erkennen, welche als  $R$ ,  $S$  und  $T$  (in der Reihenfolge von vorn nach hinten) bezeichnet werden mögen. Zwischen  $S$  und  $T$  erfolgt, wenn man die Serie basalwärts verfolgt, eine starke Verdünnung der Ventrikelwand (Abschnitt  $d$ ). In dieser verdünnten Partie, und zwar viel näher bei  $S$  als bei  $T$ , erfolgt die Bildung der Fissura chorioidea und die Einstülpung des Plexus chorioideus lateralis.  $S$  und  $R$  verschmelzen mehr und mehr. Mittlerweile erhebt sich vom hinteren unteren Wandabschnitt des Hemisphärenventrikels der breite Wulst des Nucleus caudatus. Die laterale Wand zeigt nur eine sehr leichte Verdickung

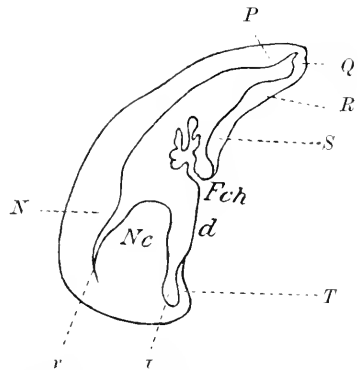


Fig. 86. Horizontalschnitt durch die linke Hemisphäre eines Tarsiusembryo. Erklärung siehe Text. *Fch* Fissura chorioidea. *Nc* Nucleus caudatus.

bzw. Erhebung  $N$  in ihrem hinteren Abschnitt, welche in höheren (d. h. parietaleren) Ebenen mit dem Nucleus caudatus einen schmalen Spalt  $\nu$  begrenzt, in tieferen Ebenen mit ihm verschmilzt. Sie entspricht der Pars lateralis corporis striati. Die Furche zwischen dem Nucleus caudatus und dem Wulst  $T$  ist als  $\tau$  bezeichnet. Eine sehr seichte Erhebung  $P$  zeigt die laterale Wand auch in ihrem allervordersten Abschnitt. Je weiter man die Serie basalwärts verfolgt, um so mehr grenzt sich auf der medialen Hemisphärenfläche von der Vallis diencephalica ein kurzes vorderes Stück ab, welches nicht an das Zwischenhirn grenzt, sondern von dem homologen Stück der anderen Hemisphäre nur durch die primitive Sichel getrennt ist. Im Bereich dieses Stückes findet man jetzt gleichfalls eine leichte in den Ventrikel vorspringende Wulstung, welche auf der Figur mit  $Q$  bezeichnet ist. Sie entspricht weiterhin der Eminentia prima der früher beschriebenen Ordnungen (s. unten). Allen den eben beschriebenen Wülsten der Wandinnenfläche entsprechen nur sehr

seichte oder gar keine Furchen der Wandaußenfläche. Nur dem Wulst *S* entspricht weiterhin ziemlich genau eine seichte Mulde *S'*, welche als Fissura hippocampi aufzufassen ist. Sie gehört dem Teil von *S* an, welcher der Fissura chorioidea am nächsten liegt und biegt schließlich fast hakenförmig hinter der benachbarten Lippe der Fissura chorioidea ein. Je stärker sich auf den folgenden Schnitten *S* wölbt, um so mehr vertieft sich auch die Fissura hippocampi, während zugleich alle übrigen Wülste sich ausgleichen. Nur der Nucleus caudatus bleibt völlig unverändert. An seiner Oberfläche zeigt sich streckenweise eine sehr seichte Mulde. Die Furchen *r* und *r'* obliterieren allmählich größtenteils, so daß der Schweifkern mit *N* und *T* verschmilzt. Der verdünnte Teil *d* der Medialwand verschmilzt nicht mit dem Schweifkern. Der Grund der Furche *r* entspricht also schließlich genau der Grenze von *d* und *T*. Geht man noch weiter basalwärts, so zeigt sich der erste Zusammenhang zwischen dem Zwischenhirn und dem Hemisphärenhirn unmittelbar unter dem Grunde der Furche *r*, also im ehemaligen Gebiet *T* und nimmt zuerst in occipitobasaler Richtung rasch zu. Damit scheint nun die Lamelle *d* in der Bucht zwischen Nucleus caudatus und Thalamus opticus zu entspringen. In den folgenden Schnitten findet man auch *d* mehr und mehr in Zusammenhang mit der Seitenwand des Zwischenhirns, d. h. eben mit dem Sehlhügel. Die Insertion der Lamelle *d* scheint sich mehr und mehr gegen die Zwischenhirndecke zu verschieben und damit die Lamelle selbst zu verkürzen. Es ist eine der schwierigsten Fragen der Entwicklungsgeschichte des Gehirns, ob diese Verschiebung und Verkürzung der Lamelle *d* und ebenso auch die Verschmelzung des Schweifkernes mit *T* und der lateralen Wand des Zwischenhirns als eine sekundäre Verwachsung anfänglich getrennter Teile aufzufassen ist. Nach meinen histologischen Untersuchungen bei Tarsius möchte ich das letztere noch bezweifeln. Nur eine teilweise Verklebung der Lamelle *d* mit der Oberfläche des Zwischenhirns scheint mir nicht unwahrscheinlich (vergl. p. 348). Noch weiter basalwärts gelegene Schnitte zeigen das Verschwinden der Fissura chorioidea. Da *d* inzwischen auch bereits verschwunden ist, geht *S* unmittelbar in das epitheliale Dach des Zwischenhirns bzw. des primären Vorderhirns über. Die muldenförmige, längsverlaufende Vertiefung auf der Oberfläche des Corpus striatum wird etwas deutlicher. Die Fissura prima tritt an Stelle der F. hippocampi und spitzt sich mehr und mehr zu, so daß das bekannte an eine Lanzenspitze erinnernde Querschnittsbild entsteht. Auch der Grund der medianen Mantelspalte, welchen anfangs das gefälte Dach des Zwischenhirns bildete, schärft sich jetzt spitz zu. Die Fissura prima bezeichnet, auch nach der Loslösung der Hemisphären voneinander, ziemlich scharf den Punkt, bis zu welchem die Palliumformation reicht. Sehr bemerkenswert ist auch, daß schließlich sich *S* und *S'* nicht mehr genau topographisch entsprechen, vielmehr kommt *S'* etwas ventralwärts von *S* zu liegen. Unterhalb *S* zeigt die mediale Wand des Vorderhirns eine zweite seichte Erhebung *U*. *U* und der Schweifkern laufen, sich verflachend, in die mediale bzw. laterale Wand des Ventriculus lobi olfactorii aus. Nach dem Verschwinden der Fissura prima bleibt die mediale Wand auf zahlreichen Schnitten erst ganz ungefurcht, dann aber stellt sich fast genau an der homologen Stelle der mediale Endabschnitt der Fissura rhinalis lateralis als seichte Kerbe ein. Die

oben erwähnte Erhebung *Q* scheint direkt in die der Fissura prima entsprechende Erhebung, also die Eminentia prima überzugehen. *U* entspricht vielleicht der Eminentia praechorioidea (vergl. Fig. 36).

β) Die Höhlung des Zwischenhirns läßt in den hinteren Abschnitten 2 Furchen erkennen, eine obere  $\alpha$ , welche sich in die Lateralfurche des Mittelhirnventrikels (Aquädukt) fortsetzt und frontalwärts sich sehr bald ausgleicht, und eine untere  $\lambda$ , welche bis in die Gegend des Foramen Monroi zu verfolgen ist. Die letztere wird während der vordersten Strecke ihres Verlaufs von einer Parallelfurche  $\mu$  begleitet, welche noch etwas weiter basalwärts verläuft. Weitere Wandeinbuchtungen kommen vorübergehend im Bereich der Augenstiele und im Bereich der Corpora mamillaria zu stande. Leider bin ich nicht im stande, zu entscheiden, ob  $\lambda$  oder  $\mu$  als Sulcus Monroi aufzufassen ist; wahrscheinlicher ist mir, daß  $\mu$  diese Bezeichnung verdient.

Wesentlich vervollständigt wird das Bild durch die Betrachtung einer Sagittalserie, welche etwa demselben Entwicklungsstadium angehört (Sch.-St.-L. 11 mm).

Der Schnitt, welcher auf Fig. 87 abgebildet ist, entspricht ziemlich genau der Medianebene. Im Bereich des Mittel- und namentlich

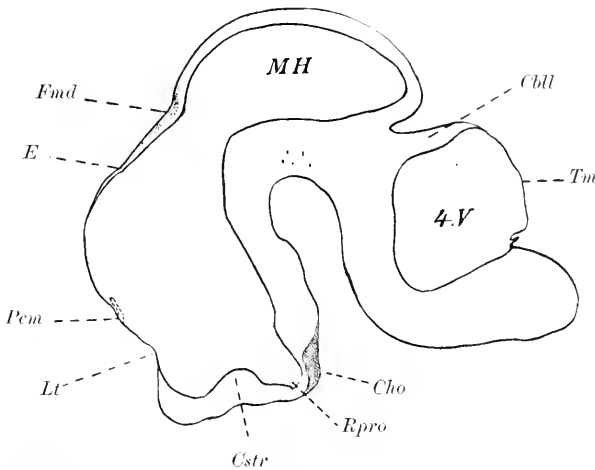


Fig. 87. Medianschnitt durch das Gehirn eines Embryo von *Tarsius spectrum* (11 mm Scheitelsteiflänge, nach der Härtung gemessen). Vergr. 13:1. Der Schnitt ist nur in seinem vordersten (frontalsten) Teil genau median. *Cbl* Cerebellum. *Cho* Chiasma opticum. *Cstr* Corpus striatum. *E* siehe Text. *Fmd* Fossa mesodiencephalica. *Lt* vorderes Kuppelgebiet des primären Vorderhirns (später z. T. Lamina terminalis). *MH* Mittelhirn. *Rpro* Recessus opticus (s. praeopticus). *Tm* Tegmen myelencephali. *4.V* Ventriculus quartus. *Pem* Plexus chorioideus ventriculi tertii; die Linie ist gestrichelt, weil diese mediane Einstülpung erst einige Schnitte weiter lateralwärts hier auftritt.

des Hinterhirns weicht er stärker lateralwärts ab, so daß der Mittelhirnventrikel und der 4. Ventrikel auf der Figur ohne Kommunikation erscheinen. Daher ist auch die Epiphyse in dem Schnitt nicht getroffen. Die Fossa mesodiencephalica ist scharf markiert. Vor, zum geringen Teil auch in ihr liegt der langhingeogene Querschnitt der Commissura posterior. Die sehr seichte mit *E* bezeichnete Kerbe entspricht un-

gefähr der Frontalebene der Epiphysis. Es steht nichts im Wege, den Dachabschnitt zwischen *Fmd* und *E* mit v. KUPFFER als Synencephalon (vgl. dies Werk, v. KUPFFER, p. 75) zu bezeichnen. Die Fossa praedienccephalica ist nicht scharf markiert. Sie dürfte an der mit *Pem* bezeichneten Stelle zu suchen sein, woselbst die Einstülpung des Plexus chorioideus ventriculi tertii stattfindet. Ob diese Stelle dem Velum transversum niederer Wirbeltiere entspricht, bleibt, wie nochmals betont werden soll, zweifelhaft. Das Gebiet oberhalb *Pem* ist das hintere Kuppelgebiet des primären Vorderhirns (vergl. p. 279). Unterhalb *Pem* liegt die vordere Schlußplatte (Lamina reuniens), deren untersten Abschnitt der Lamina terminalis des erwachsenen Tieres entspricht. Da der Schnitt auch basal von der Medianebene etwas abweicht, wird das Corpus striatum (*Cstr*) sichtbar. Die übrigen Formverhältnisse ergeben sich ohne weiteres aus der Figur selbst.

Der zweite hier abgebildete Schnitt (vergl. Fig. 88) zeigt den Hirn- und Rachenteil der Hypophyse. Außerdem ist die Hemisphäre bereits getroffen. Der basale Fortsatz der letzteren gehört bereits dem Lobus olfactorius an.

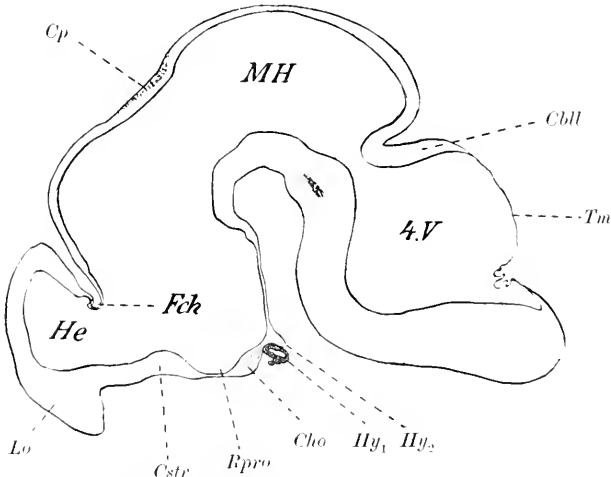


Fig. 88. Sagittalschnitt durch das Gehirn eines Tarsinsembryo von 11 mm Scheitelsteißlänge (nach Härtung gemessen). Vergr. 13:1. *Cbl* Cerebellum. *Cho* Chiasma opticum. *Cp* Commissura posterior. *Cstr* Corpus striatum. *Fch* Fissura chorioidea unmittelbar neben dem Sulcus hemisphaericens. *He* Hemisphärenhirn. *Hy*<sub>1</sub> Rachenteil der Hypophyse. *Hy*<sub>2</sub> Hirnteil der Hypophyse (Processus infundibuli). *Lo* Lobus olfactorius. *MH* Mittelhirn. *Rpro* Recessus praeropticus. *Tm* Tegmen myelencephali. *4.V* Ventriculus quartus.

Vor dem Recessus praeropticus (s. opticus) verläuft ein seichter Querwulst auf der basalen Innenfläche, der sich lateralwärts in der Hauptmasse der Corpus striatum fortsetzt. Dieser Querwulst, welcher selbst in der Medianebene andeutungsweise noch zu erkennen ist, entspricht dem Crus metarhinicum corporis striati, wie es HIS<sup>1)</sup> bei dem menschlichen Embryo beschrieben hat. Er geht medialwärts direkt in die Lamina terminalis über. Erst in etwas

1) Die Entwicklung des menschlichen Gehirns während der ersten Monate. Leipzig, S. Hirzel, 1904, p. 61 (vergl. auch Fig. 31, p. 56).

weiter lateralwärts gelegenen Sagittalebene taucht vor dem Crus metarhincium ein zweiter Querwulst auf, welcher sich in den Lobus olfactorius herabsenkt. Ich bezeichne ihn als Crus rhincium corporis striati (Crus mesorhincium von His). Ein Crus epirhincium im Sinne von His fehlt bei Tarsius; es könnte höchstens durch die Falte, welche der Fissura rhinalis lateralis entspricht, vorgetäuscht werden. Zwischen Crus epirhincium und rhincium liegt der Sulcus intereruralis. Auf der Basalaußenfläche verläuft entsprechend der Grenze des Crus metarhincium und rhincium eine seichte Mulde, welche ungefähr dem hinteren Rand der Cappa olfactoria und ungefähr auch dem vorderen Rand des Tuberculum olfactorium entspricht. Sie entspricht durchaus nicht etwa während ihres ganzen Verlaufs dem Crus rhincium c. str., sie kommt vielmehr in erster Linie durch die Wandverdickung einerseits des Lobus olfactorius infolge Auflagerung der Cappa olfactoria (s. Ganglion olfactorium; vergl. p. 285, Anm. 2) und andererseits des Tuberculum olfactorium<sup>1)</sup> zu stande. Dazu kommt eine Abknickung des Hirnröhres in basaler Richtung bei dem Uebergang von der Hemisphäre zum Riechlappen. Endlich ist zu beachten, daß das Ventrikellumen bei dem Uebergang von der Hemisphäre zum Riechlappen sich erst sehr rasch, dann aber sehr langsam verjüngt<sup>2)</sup>. Namentlich an der Basis ist dies Verhalten sehr deutlich. Offenbar muß auch hierdurch, ganz unabhängig von einer etwa durch das Corpus striatum bedingten Wandverdickung, eine basale Quermulde entstehen. Die His'sche Bezeichnung „Fissura mesorhincica“ scheint mir nicht zweckmäßig. Ich schlage die Bezeichnung „Vallis mesorhincica“ vor. Eine zweite Quermulde findet sich hinter der Vallis mesorhincica hinter der Anlage des Tuberculum olfactorium und vor der Region des Recessus praeropticus. Sie kommt gleichfalls unabhängig vom Corpus striatum durch die Vorwölbung einerseits des Tuberc. olf., andererseits des Chiasmagebietes zu stande. Ich bezeichne sie als Vallis praeroptica<sup>3)</sup>. Die dem Tuberculum olfactorium und der Substantia perforata ant. entsprechende basale Ventrikelnische ist das hintere Riechhirn von His, während His den Lobus olfactorius selbst als vorderes Riechhirn bezeichnet.

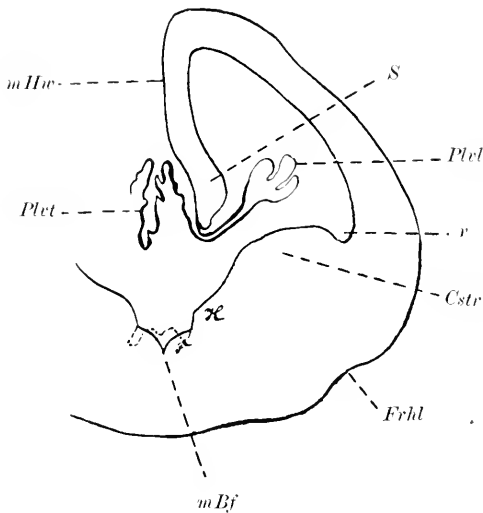
Der älteste meiner Tarsiusembryonen (Frontalserie) zeigt noch ähnliche Verhältnisse, wie ich sie zuletzt beschrieben. Schärfer als in den früheren Stadien ist eine Längsfurche an der Außenfläche des Zwischenhirns ausgeprägt, welche den kiel förmig zugespitzten Kamm des Sehlügels von der breiten basalen Masse dieses Ganglions trennt (Sulcus fastigialis thalami). Sie liegt etwas höher als die oben erwähnte Furche  $\lambda$ , welche übrigens jetzt viel weniger deutlich ist.  $\lambda$  und  $\mu$  sind nicht mehr deutlich geschieden. Statt ihrer findet sich eine breitere Furche, welche zweifelsohne als Sulcus Monroi zu bezeichnen ist. Die nachstehende Figur 89 giebt einen Frontalschnitt im Bereich des Foramen Monroi wieder. Die Lamelle  $d$  hat sich auf den vorausgehenden (d. h. weiter occipitalwärts gelegenen) Schnitten mehr und mehr verkürzt und zugleich dorsalwärts verschoben; jetzt ist sie be-

1) Beide Grenzen treffen nur zufällig und nicht genau zusammen.

2) Vergl. His, Die Formentwicklung des menschlichen Vorderhirns etc. Abhandl. der math.-phys. Kl. der Kgl. Sächs. Ges. d. Wiss., Bd. XV, Fig. 32, p. 725.

3) His scheint sie — wenigstens bei dem Menschen — als Fortsetzung seiner Stief furche (= Sulcus hemisphaericus) aufzufassen. S. His, D. Entw. d. menschl. Gehirns etc. Leipzig 1904, p. 54 u. 60.

reits mit der epithelialen Decke des Zwischenhirns verschmolzen und unter ihr hat sich das Foramen Monroi geöffnet. Die Fissura chorioidea bleibt also, wie bekannt, oberhalb des Foramen Monroi.



Beachtung verdient die Konfiguration des Ventrikelbodens. Die Medianfurche desselben schneidet sehr scharf ein. Die Seitenteile des Bodens erheben sich gewissermaßen in 3 Etagen. Die lateralste und zugleich die stärkste Erhebung geht aus dem Crus rhinicum des Corpus striatum hervor

Fig. 89. Frontalschnitt durch das Gehirn eines älteren Tarsus-embryo. *F*, *H*, *r* siehe Text. *Cstr* Corpus striatum. *Erhl* Fissura rhinalis lateralis. *mBf* mediane Bodenfurche. *mHw* mediale Hemisphärenwand. *Plcl* Plexus chorioideus ventriculi lateralis. *Plt* Plexus chorioideus ventr. tertii. *S* Ammons'wulst.

und bildet weiterhin die Hauptmasse dieses Ganglions. Von der lateralen Ventrikelwand wird sie durch den Sulcus pallio-striatus getrennt, welcher oben als *r* bezeichnet wurde<sup>1)</sup>. Die mittlere Erhebung *H* entspricht dem Crus metarhinicum des Corpus striatum. Von der lateralen wird sie durch den Sulcus intercruralis getrennt, von der medialen durch die mediale Bodenfurche. Sie verschwindet, sobald sich frontalwärts die beiden Hemisphären voneinander trennen. Die Lamina terminalis verbindet die beiden mittleren Erhebungen direkt, da in dieser Frontalebene die medialsten Erhebungen schon verschwunden sind. Von der Commissura anterior wird die mittlere Erhebung durchbrochen. Die medialste Erhebung *F* ist am kleinsten. Sie wird erst vor der Lamina terminalis sichtbar und ist zunächst sehr flach. Frontalwärts steigt sie ziemlich steil an, bleibt aber schmal. Von der homologen Erhebung der Gegenseite bleibt sie durch die seichte mediane Bogenfurche getrennt. Mit der gestrichelten Linie ist der Bodenkontur, wie er sich nunmehr gestaltet hat, wiedergegeben. Verfolgt man die Serie noch weiter frontalwärts, so spalten sich schließlich die beiden Hemisphären im Bereich der medianen Bogenfurche, und die medialste Erhebung verschmilzt vor dem Foramen Monroi mit dem oberen Abschnitt der medialen Hemisphärenwand und zwar ziemlich genau dem Margo pallii medialis entsprechend. Mit dem Crus epirhinicum von Hts haben alle diese Erhebungen nichts zu thun. Occipitalwärts erhebt sich der Sehhügel zwischen der mittleren und der lateralen Erhebung.

Sehr beachtenswert ist auch, daß unmittelbar hinter der Fossa praedienecephalica die epitheliale Decke des Zwischenhirns sich zu einer

1) Streng genommen schiebt sich noch die Pars lateralis corporis striati dazwischen.



steilen Falte, welche an die Paraphyse erinnert, erhebt und daß erst einige Schmitte weiter occipitalwärts diese steile Falte durch den medianen Plexus des 3. Ventrikels eingestülpt wird.

Die Rückenmarksentwicklung gleicht in dem zuletzt besprochenen Stadium so sehr derjenigen der Primaten, daß ich auf die folgende Darstellung verweise.

Ueber die Entwicklung der Furchen und Windungen der Groß- und Kleinhirnoberfläche ist nichts bekannt.

#### Litteratur über Prosimier.

Ziehen, Th. *Verhand. Kon. Ak. van Wetensch. te Amsterdam*. 1904. 26. Nov. (p. 331—340).

### 9. Primaten.

Die folgende Darstellung bezieht sich fast ausschließlich auf menschliche Embryonen, da die Entwicklungsgeschichte des Affengehirns uns noch fast ganz unbekannt ist, und stützt sich namentlich auf die Arbeiten von His.

#### a) Rückenmark.

Der Schluß der Medullarplatte<sup>1)</sup> erfolgt bei dem menschlichen Embryo wahrscheinlich gegen Ende der 2. Foetalwoche. Ueber den Ort, wo der Verschuß beginnt, und über sein topographisches Fortschreiten ist nichts bekannt. Nach erfolgtem Schluß kann man auch bei dem Menschen eine dünne Boden- und eine dünne Deckplatte von den beiden dicken Seitenwandungen unterscheiden. Von Ende der 4. und noch schärfer von Ende der 6. Woche ab lassen sich in den Seitenwandungen zwei kernhaltige Hauptschichten, die Innenplatte oder Matrix und die Mantelschicht, sowie eine oberflächliche kernfreie Schicht, der Randschleier unterscheiden (His). Die histologische Entwicklung dieser 3 Schichten wird in einem besonderen Abschnitte besprochen werden. Das Lumen bildet zunächst einen sagittal gestellten Schlitz, welcher eine ziemlich langgestreckte, dorsale Erweiterung zeigt. Schon sehr bald nimmt der Schlitz die auf der nachstehenden Figur dargestellte Form an. Es handelt sich um einen Embryo vom Ende der 5. Woche (Nackelinie 10,9 mm). Der dorsalste und ebenso auch der ganze ventrale Abschnitt des Schlitzes haben sich bereits merklich verengert. Mantelschicht und Randschleier haben sich stark verbreitert. Zugleich ist an Stelle des einfachen, senkrecht gestellten Ovals, welches der Rückenmarksquerschnitt unmittelbar nach dem Schluß des Medullarrohrs darbot<sup>2)</sup>, eine kompliziertere Form getreten. Die Deckplatte springt fast halbkreisförmig vor. Hierauf folgt ventrolateralwärts beiderseits ein konvex vorspringendes Randschleiergebiet, welches die

1) Auf die theoretische Frage der allgemeinen Entwicklungsgeschichte, ob der Schluß des Medullarrohrs und alle folgenden Knickungen und Faltungen rein mechanisch zu deuten sind, wie das His versucht hat, kann hier nicht eingegangen werden. Es sei nur die Thatsache hervorgehoben, daß ROUX (*Zeitschr. f. Biologie*, Bd. XXI, Heft 3) einen Selbstschluß der Medullarrinne auch bei zerschnittenen Hühnerembryonen, also bei Aufhebung der normalen Spannungsverhältnisse, beobachtet hat.

2) Vergl. His, Zur Geschichte des menschlichen Rückenmarkes und der Nervenwurzeln. *Abh. d. math. phys. Kl. d. Kgl. Sächs. Ges. d. Wiss.* Bd. XIII (1886), p. 482, Fig. 1, Emb. Br<sup>3</sup>. Eine leicht biskuitförmige Einschnürung ist übrigens schon bei dem Embryo von 5 mm Nackelinie zu erkennen (vergl. His, *Entwicklung des menschlichen Gehirns etc.* 1904, p. 34, Fig. 16).

erste Anlage des Hinterstranges darstellt<sup>1)</sup> (ovales Bündel von Hts). Die Mantelschicht ist in diesem Gebiet relativ schmal, die Innenplatte noch sehr breit. In das Hinterstrangsgebiet strahlen an seinem lateral-

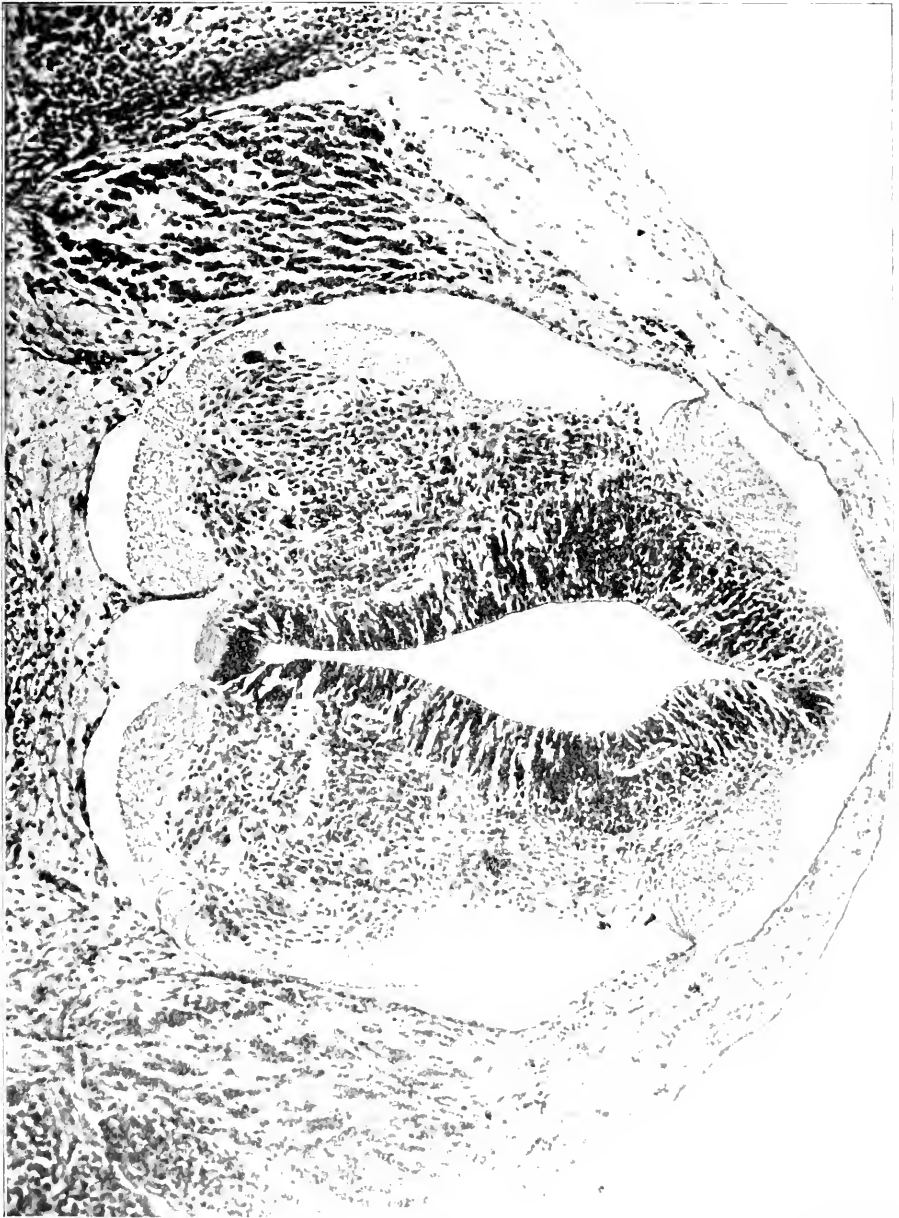

Fig. 90. Querschnitt durch das Rückenmark eines menschlichen Embryo vom Ende der 5. Woche (Nackensteißlänge 10,9 mm). Nach Hts.

1) Bei einem Embryo von 6,9 mm Nackenlinie (Alter 4 Wochen) zählte Hts im Hinterstrang 80-90 unterscheidbare Faserquerschnitte im unteren Thoracalmark.

sten Punkte vom Ende der 4. Woche ab<sup>1)</sup> bereits Hinterwurzelfasern aus dem Spinalganglion ein. Auf die Vorwölbung des Hinterstranggebiets folgt ventralwärts eine tiefe Einsenkung, in welcher die Mantelschicht stärker, der Randschleier sehr schwach entwickelt ist. Man bezeichnet dies Gebiet nach His auch als Schaltstück. Die Furche zwischen dem Hinterstranggebiet und dem Schaltstück bezeichnet His als „Randfurche“. Hieran schließt sich die starke dem Vorderhirn entsprechende Vorwölbung, welche andeutungsweise bereits bei einer Nackenlänge von 5 mm zu erkennen ist, jetzt aber (vgl. Fig. 91) sich durch eine tiefe Furche dorsalwärts absetzt (Cylinderfurche von His). Die Vorwölbung zeigt die Mantelschicht außerordentlich stark entwickelt (das spätere Vorderhorn). Außerdem umfaßt sie im Randschleiergebiete die Anlage des Vorderseitenstranges, der vorderen Markbrücke und des Vorderstranges. Durch die Markbrücke treten — bereits seit dem Anfang der 4. Woche — die Vorderwurzelfasern aus. Die Fissura mediana anterior stellt noch eine breite Grube dar, deren Grund die leicht konvexe Bodenplatte bildet. Auch die Commissura anterior (alba) ist im Bereiche der Bodenplatte<sup>2)</sup> bereits angelegt. Wie die Figur zeigt, dringen um diese Zeit schon Blutgefäße in das Rückenmark ein. Bei einem 5,5 mm langen Embryo (R) fand His noch keine Blutgefäße in der Umgebung des Marks, bei einem 6,9 mm langen Embryo [Br<sup>3)</sup>] fand er geräumige Kapillaren dicht unter der Membrana limitans meningea. Das Einwachsen muß also im Laufe der 5. Woche erfolgen.

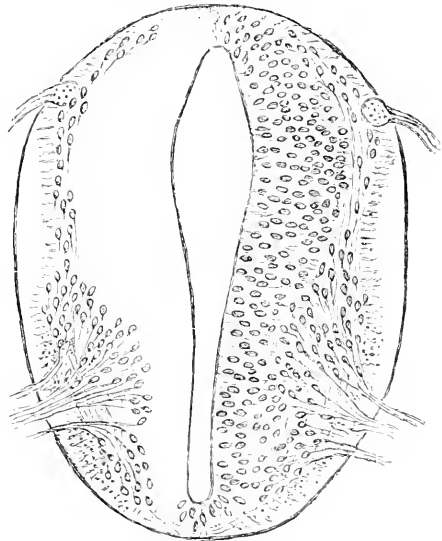


Fig. 91. Querschnitt durch das Rückenmark eines menschlichen Embryo (Länge 6,9 mm; Alter 4 Wochen). Nach His. Vergr. 140:1.

Das Medullarrohr reicht in dieser Zeit noch bis zur äußersten Schwanzspitze (KEIBEL 1891).

Im Anfang der 6. Woche zeigt das Lumen eine weitere Umformung. Es erinnert im Querschnitt an ein Kartenherz, dessen Spitze weit ventralwärts ausgezogen ist, während sich an die Basis des Herzens dorsalwärts nur ein kurzer Schlitz anschließt<sup>4)</sup>. Sehr bemerkenswert ist, daß um diese Zeit eine dorsale Längsfurche auftritt, durch welche die schmale dorsale Wand des Centralkanal leicht kon-

1) Bei einem Embryo von 4,4 mm Nackenlinie konnte His das Einstrahlen von Hinterwurzelfasern nicht zweifelsfrei feststellen.

2) Weil die Bodenplatte keine Neuroblasten aus sich entstehen läßt, aber doch sekundär von Nervenfasern durchwachsen wird, bezeichnet His sie als „neurophor“.

3) Es handelt sich um den Embryo R von His. In seinem neuesten Werke giebt His die Nackenlinie auf 5 mm an.

4) Vergl. His, *Abh. d. math.-phys. Kl. d. Kgl. Sächs. Ges. d. Wiss.*, Bd. XIII (1886), Fig. 6, p. 497. Leider ist nicht angegeben, aus welcher Höhe der Schnitt stammt.

vex gegen das Lumen vorgebuchtet wird. Diese, übrigens transitorische, Furche bezeichne ich als dorsale Einfaltungsfurche (vergl. p. 306).

Ein auf **Fig. 92** abgebildeter Embryo von 13,8 mm Nackenlinie (vom Anfang der 6. Woche) zeigt den herzförmigen Teil des Lumens nicht mehr. Die ausgebauchten Seitenwände haben sich einander stark genähert und springen jetzt leicht konvex gegen das Lumen

Fig. 92.

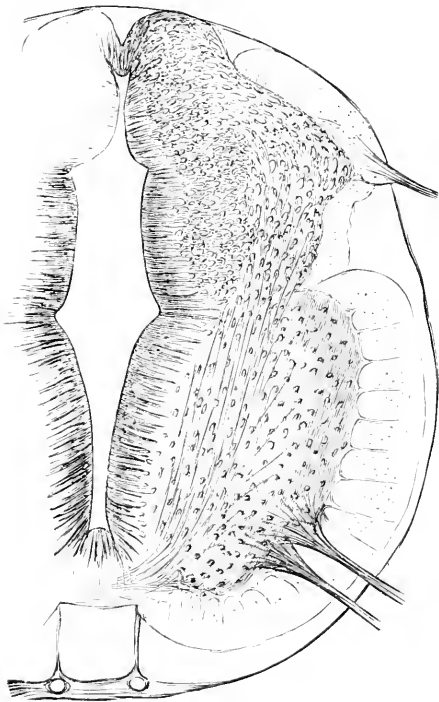


Fig. 92. Querschnitt des oberen Brustmarks eines menschlichen Embryo von 13,8 mm N.-L. (Anfang der 6. Woche). Nach His. Vergr. 100:1.

Fig. 93.

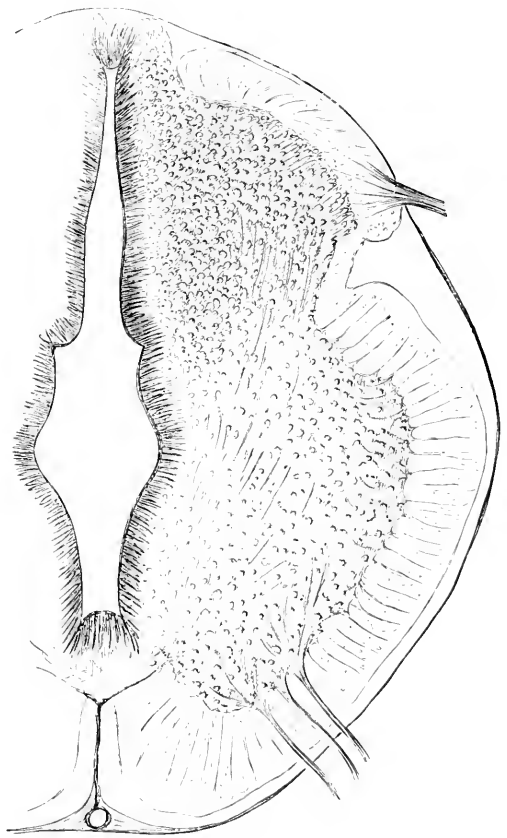


Fig. 93. Querschnitt des oberen Brustmarks eines menschlichen Embryo von 18,5 mm Nackenlinie (7 1/2 Wochen). Nach His. Vergr. 88:1.

vor (s. Fig. 92). Die vordere Marksäule hat sich stark nach hinten ausgedehnt, das Schaltstück erscheint stark verkürzt. Cylinder- und Randfurche sind sich näher gerückt. Das Hinterstrangsfeld dehnt sich fast ausschließlich medialwärts aus. Fig. 93 zeigt diesen Prozeß bei einem Embryo von 18,5 mm Nackenlinie (Alter 7 1/2 Wochen) noch weiter vorgeschritten. Bezüglich der eigentümlichen Form des Centralkanals genügt ein Hinweis auf die Abbildung. Die ausgeweitete Stelle des Centralkanals, die früher auf der Grenze des mittleren und dorsalen Drittels lag, liegt jetzt im Bereich des ventralen Drittels. Beide Figuren gehören dem oberen Brustmark an. Vergl. auch PREXANT 1894, Taf. XIV, Fig. 7 (Embryo von 24 mm Länge).

In der ersten Hälfte des 3. Monats<sup>1)</sup> bzw. zu Ende des 2. Monats schließt sich der dorsale Schlitz des Centralkanals durch Aneinanderlagerung der rechten und linken Innenplatte. Ebenso legen sich die Wände der dorsalen Einfaltungsfurche nunmehr aneinander. So entsteht hier eine mediane Leiste, welche auch kurz als „dorsale Verwachsungsleiste“ bezeichnet werden soll. Der Hinterstrang umgreift mit seinem zugespitzten medialen Rand das Hinterhorn nunmehr auch an seiner medialen Seite. Zugleich soll sich nach HIS zwischen den beiden Hinterstrangsanlagen aus den Zellen der dorsalen Leiste ein neues Markgerüst bilden, in dessen Maschen später die Fasern des GOLL'schen Bündels einwachsen. Zutreffend scheint mir diese Darstellung übrigens nur für Brust- und Halsmark. Zur selben Zeit verengert sich auch die Fissura mediana anterior. Der Zwischenraum zwischen Hinterstrangsfeld und Vorderseitenstrang wird ganz ausgefüllt, so daß jetzt von einem Seitenstrang gesprochen werden kann. Der Hinterstrang ist an dieser Ausfüllung fast ganz unbetheilt, sie erfolgt vielmehr durch einwachsende Fasern, für welche der Randschleier des Schaltstückes das Gerüst liefert. Die Rand- und die Cylinderfurche sind noch als seichte Kerben an der Peripherie sichtbar<sup>2)</sup>. Das Lumen des Centralkanals ist mit einem Rhombus zu vergleichen, dessen längere Diagonale vertikal steht, dessen ventrale Ecke etwas abgestumpft und dessen Seiten leicht nach innen konvex eingebogen sind. Das Schaltstück ist zum Hals des Hinterhorns, zum Teil auch zum Processus reticularis geworden. Aus dem medialen Abschnitt des Schaltstückes geht auch die CLARKE'sche Säule hervor.

**Fig. 94**<sup>3)</sup> zeigt die Rückenmarksentwicklung eines ca. 3 Monate alten Fötus. Das Lumen des Centralkanals ist wesentlich kleiner; der Rhombus ist ventralwärts soweit abgestutzt, daß eine fünfeckige Figur entstanden ist. Das Hinterhorn springt dorsalwärts jetzt weit über die dorsale Verwachsungsleiste vor. Es entsteht daher zwischen den beiden Hinterhörnern ein nunmehr rasch an Umfang zunehmendes Gebiet, in welches sich außer den hinzugekommenen GOLL'schen Strängen der größere Teil der Hinterstrangsanlage einschiebt. Durch die starke Entwicklung des Seitenstrangs erfährt das Hinterhorn selbst eine Drehung; seine ursprünglich dorsale Oberfläche wird zur medialen, seine laterale Ecke zur hinteren Spitze. Die GOLL'schen Stränge springen an der Peripherie etwas über das Niveau der Hinterstrangsanlage vor. Der einspringende Seitenstrangswinkel markiert sich schon viel schärfer. Besonders auffällig ist auch die Verschmälerung und Vertiefung der Fissura mediana anterior<sup>4)</sup>.

Einzelne Messungen findet man u. a. auch bei LUBIMOFF (1874, p. 226 ff., p. 244 ff., 252 ff., 962 ff.) und EICHHORST (1875, p. 474).

Von den weiteren Umgestaltungen ist von prinzipieller Bedeutung nur noch die Entwicklung der Substantia Rolandi capitis

1) Ich beziehe mich namentlich auf HIS, Abh. d. math.-phys. Kl., Bd. XIII, Fig. 9, Embryo Lo. Seine Länge gab HIS damals zu 24 mm, sein Alter zu 8 $\frac{1}{2}$  Wochen an. Im neuesten Werk wird die Scheitel-Steißlänge desselben Embryo zu 29 mm angegeben.

2) In der Regel verschwinden sie erst gegen Ende des 5. Monats vollständig; ausnahmsweise persistieren sie viel länger. Vergl. STRÄUSSLER, 1903, p. 268 ff.

3) Leider giebt HIS nicht an, aus welcher Höhe der Schnitt stammt. Vergl. auch die Abbildungen PRENANT's, 1894, Taf. XIV, Fig. 8–11.

4) Der Sulcus intermedius anterior soll nach BERTELLI auch noch bei dem Neugeborenen fehlen.

posterioris. Nach HIS<sup>1)</sup> würde es sich um eine dorsale Auflagerung eingewanderter Zellen auf das Hinterhorn (zwischen den eintretenden Hinterwurzelbündeln) handeln. LENHOSSÉK's und CORNING's hiervon abweichende Ansichten werden in dem die Histogenese behandelnden Abschnitt besprochen.

Bezüglich der segmentalen Gliederung muß auf die Arbeit von ARGUTINSKY (1897) verwiesen werden.

Der sog. Ventriculus s. Sinus terminalis des Neugeborenen ist bald als ein persistierender, nicht verengter Rest des kaudalen Abschnittes des Centralkanal's gedeutet (LÖWE, ST. REMY), bald auf eine nachträgliche Wandzellenwucherung mit sekundärer Höhlen-

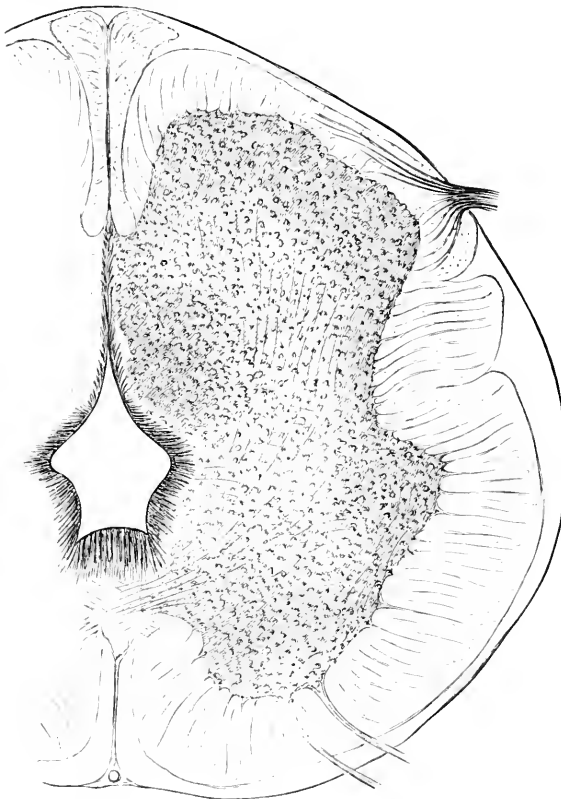


Fig. 94. Querschnitt des Rückenmarks eines menschlichen Embryo im Alter von ca. 3 Monaten. Nach HIS. Vergr. 60:1.

bildung in den letzten Fötalmonaten zurückgeführt worden (ARGUTINSKY 1898). Mit dem sog. kaudalen Sinus rhomboidalis der Säugetierembryonen hat er schwerlich etwas zu thun. Seine erste Anlage ist bei Embryonen von 25 mm Länge nachzuweisen (BRÜGSCHE und UXGER). Sein oberer Teil geht nach BRÜGSCHE und UXGER aus dem Centralkanal des Conus medullaris hervor, während der untere dem Centralkanal des kaudalen Epithelrohrs des Rückenmarks, des späteren Filum terminale entstammt. BRÜGSCHE und UXGER nehmen eine echte „dilatation de croissance“ an.

Besondere Beachtung verdient auch die ontogenetische Verschiebung des Rückenmarks im Wirbelkanal, indem es gegenüber dem letzteren im Wachstum etwas zurückbleibt, wie bereits WEISBERG und MECKEL wußten. Bei dem Embryo von 55 mm Länge liegt z. B. der Conus in der Höhe des 1. und 2. Kaudalwirbels, bei dem Embryo von 90 mm Länge in der Höhe des 1. und 2. Sacralwirbels [UXGER und BRÜGSCHE<sup>2)</sup>]. Der unterhalb des Conus per-

1) Verh. d. math.-phys. Kl. d. Kgl. Sächs. Ges. d. Wiss., Bd. XIII, p. 508.

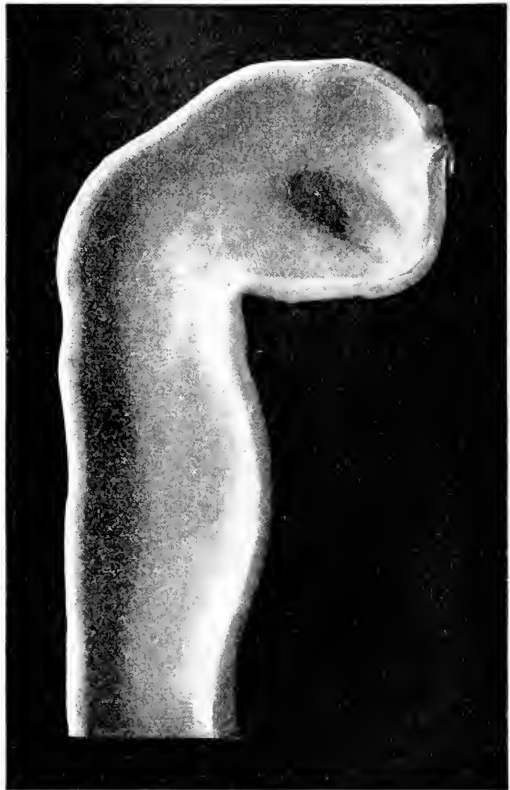2) Vergl. auch ECKER, 1851, 59, Taf. XXXI, Fig. 7 und ROSENBERG, 1876, p. 147 ff.

sistierende im wesentlichen mesodermatische Rest ist das Filum terminale. Unterhalb des Filum terminale in dem sog. Schwanzfaden läßt sich auf bestimmten Entwicklungsstufen noch ein kaudaler

Rückenmarksabschnitt nachweisen, der sich noch später in Gestalt der „kaudalen Rückenmarksreste“ (*Vestigis coccygiens* von *TOURNEUX* und *HERRMANN*) erhält. Die letzteren liegen im Ligamentum caudale und erreichen den Höhepunkt ihrer Entwicklung zu Anfang des 5. Fötalmonats. Die ampulläre Erweiterung am kaudalsten Ende des

Rückenmarks gehört dem Gebiet dieser kaudalen Rückenmarksreste an und hat mit dem *Ventriculus terminalis*, der viel höher liegt, nichts zu thun (*BRUGSCH* und *UNGER*): sie findet sich in der ganzen Wirbeltierreihe. Vergl. auch *KEIBEL* 1891.

Fig. 95. Medianschnitt des Plattenmodells eines menschlichen Embryo von 3,2 mm Scheitel-Steißlänge (Alter 2 Wochen). Nach *HIS*.



Bezüglich der übrigen Primaten ist nur sehr wenig bekannt. Bei einem 1,3 mm langen Embryo von *Semnopithecus maurus* fand *KEIBEL* (1904, p. 157) den kranialen Teil der Medullarplatte bereits in die einzelnen Hirnabschnitte gegliedert. Ob die Augenbläschen schon angelegt sind, blieb zweifelhaft. Die Medullarrinne ist noch weit offen. Am kaudalen Ende findet sich ein deutlicher *Canalis neurentericus*. Bei einem Orangembryo von 3 mm Länge war das Medullarrohr bereits bis auf das kaudalste Ende geschlossen.

#### b) Gehirn.

Gegen Ende der 2. Woche ist das Medullarrohr bei dem menschlichen Embryo noch nicht geschlossen. Es zeigt zwei dorsalgerichtete Erhebungen, deren vordere dem Mittelhirn, deren hintere der Grenze zwischen Kopf und Rumpf entspricht (*HIS*, 1888, p. 342; *ALLEN THOMSON*, 1839). Die Reihenfolge, in welcher sich vom Ende der 2. Woche ab die Schließung vollzieht, ist nicht bekannt. Bei dem 13—14 Tage alten, 2,4 mm langen Embryo *KOLLMANN'S* (1887) war das Medullarrohr vorn noch offen, hingegen hinten bereits geschlossen.

Bei dem menschlichen Embryo von 3,2 mm Scheitel-Steißlänge <sup>1)</sup> (Alter 2 Wochen), den His näher beschrieben hat und beistehende **Figur 95** wiedergibt, ist der vordere Neuroporus noch offen. Hinter-, Mittel- und Vorderhirn sind deutlich geschieden: speziell ist auch die Fossa mesodiencephalica schon ziemlich scharf ausgeprägt. Die Augenblasen sind schon weit vorgetreten, ihr Zugang klafft noch weit. Eben hebt sich die Hemisphärenanlage durch eine sehr seichte Vertiefung ab. Das helle dreieckige Feld unterhalb des Neuroporus ist die Anlage des Corpus striatum. Die Falte auf der Grenze von Hemisphärenanlage und Streifenhügel entspricht der Fissura rhinalis lateralis der niederen Säuger. Der Sulcus hemisphaericus (Stielfurche von His) geht in die bereits angedeutete Fossa praediencephalica über. Die Fossa interhemisphaerica fehlt noch vollständig. Die Sattelbucht ist bereits sehr tief. Die Brückenbeuge ist noch sehr schwach. Auch die Nackenkrümmung ist bis zum Schluß der 3. Woche nur wenig entwickelt.

Die folgende **Fig. 96** giebt den Medianschnitt durch das Gehirn

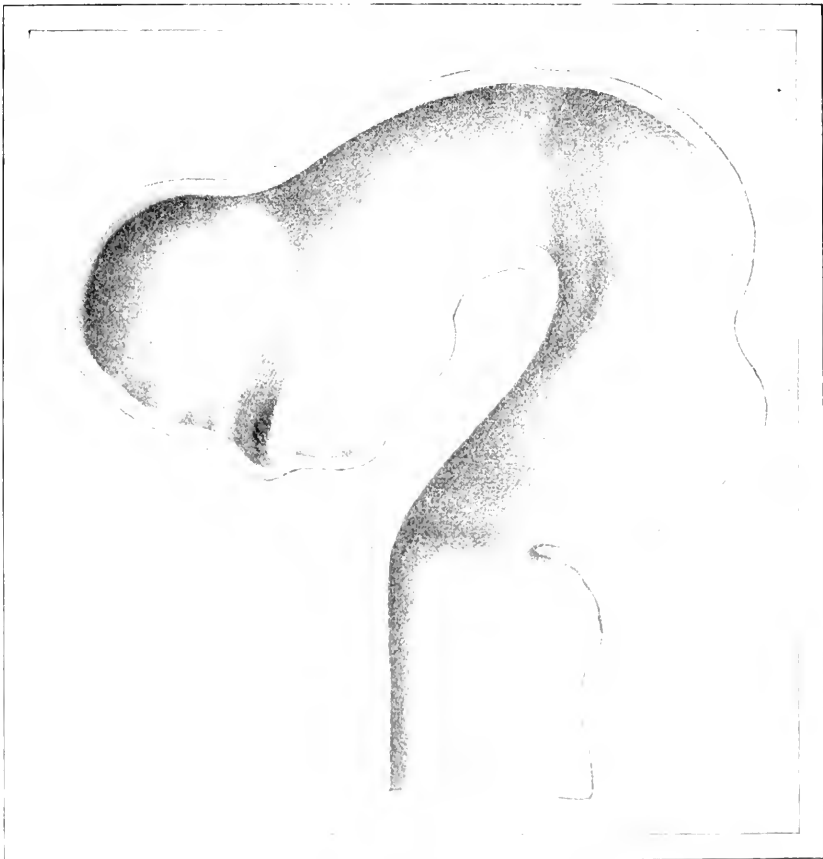


Fig. 96. Medianschnitt durch das Plattenmodell eines menschlichen Embryo von 6,9 mm Nackenlinie (Alter 4 Wochen). Nach His.

1) Von His, Entw. d. menschl. Gehirns, Figg. 2 und 33, p. 6 wird die Länge auf 3,1 mm angegeben.



eines menschlichen Embryos von 6,9 mm Nackenlinie (Alter 4 Wochen) nach HIS wieder. Die Fossa interhemisphaerica fehlt noch immer. Zwischen den beiden Hemisphären erhebt sich in der Medianebene auf der Vorderhirndecke eine niedrige Längsleiste. Sie beginnt etwas vor der Fossa praediencephalica und endet noch oberhalb der Stelle des inzwischen längst geschlossenen Neuroporus. Die Hemisphären überlagern das Zwischenhirn noch nirgends. Die Hauptkrümmungen des Gehirns haben stark zugenommen, namentlich die Scheitelkrümmung. Das Corpus striatum ist in 2 Schenkel gegliedert, welche wie bei Tarsius als Crus rhinicum und Crus metarhinicum zu bezeichnen sind. Das Crus rhinicum bezeichnet HIS als Crus mesorhinicum, da er noch einen dritten Schenkel — vor dem Crus rhinicum — annimmt, welchen er als Crus epirhinicum bezeichnet. Ich erblicke in der letzteren Falte nur das Homologon der Fissura rhinalis lateralis. Das Crus metarhinicum begrenzt den inzwischen wesentlich niedriger gewordenen Zugang zur Augenblase von hinten. Gegenüber Tarsius ist es sehr charakteristisch, daß sowohl die Vallis mesorhinica (vergl. p. 357) wie die Vallis praeoptica (p. 357) wesentlich seichter sind. Letztere verschwindet zeitweise ganz. Offenbar hängt dies mit dem mikrosomatischen Charakter des menschlichen Gehirns zusammen. Ob die beiden Schenkel des Corpus striatum, welche an der Umschlagsfalte des Zwischenhirns in das Hemisphärenhirn sich zum „Streifenhügelstiel“ vereinigen, zu der Zweiteilung des Corpus striatum bei niederen Säugern in Beziehung stehen, ist fraglich. Die Fossa mesodiencephalica ist noch sehr seicht, hingegen hat sich die Fossa rhombomesencephalica wesentlich vertieft. Kleinhirnlamelle und Tegmen myelencephali haben sich geschieden. Die Verbreiterung des Rautenhirns hinter dem Isthmus ist schon in der 3. Woche sehr deutlich. Auch die Verdünnung seiner Decke in Form eines deltoidförmigen Gebietes, dessen kurze Seiten cerebralwärts gelegen sind, ist bereits in die 3. Woche zu verlegen (vergl. HIS, 1888, Fig. 3). In der 4. Woche wird der vordere Winkel dieses Deltoids immer stumpfer und damit der Seitenwinkel des Rautenfeldes spitzer. Auf dem Querschnitt zeigt das Rautenhirn anfangs eine vertikale Lichtung. In der 3. Woche kommt eine dorsale quere Erweiterung hinzu (HIS 1888, Fig. 15). zu Beginn der 4. Woche bildet die Flügelplatte mit der Grundplatte (vergl. p. 24) bereits einen ausgesprochenen (stumpfen) Winkel. Am schärfsten ist diese Knicung im untersten Abschnitt und im Bereich der größten Breite (Gebiet des Trigeminaustritts) markiert; hier ist daher der Querschnitt des Lumens schon früh fünfseitig.

**Fig. 97** zeigt den Medianschnitt eines  $4\frac{1}{2}$  Wochen alten Embryos [10,2 mm Nackenlinie <sup>1)</sup>]. Ein medianer Streifen zwischen den beiden Hemisphären ist mitsamt der medianen Längsleiste (s. o.) in die Tiefe gesunken und dadurch die Fossa interhemisphaerica entstanden. Der Grund der Fossa interhemisphaerica ist identisch mit dem hinteren Abschnitt des vorderen Kuppelgebiets. Die mediane Längsleiste ist jetzt rechts und links von einer Längsrinne eingefast. Die Fossa interhemisphaerica wird auch als Sichelfurche oder Mantelspalte bezeichnet. Auf die Lamina terminalis, den vorderen bzw. unteren Abschnitt des

1) Vergl. auch HIS, Die Formentwicklung des menschlichen Vorderhirns etc. Abh. d. math.-phys. Kl. d. Kgl. Sächs. Ges. d. Wiss., Bd. XV, 1889, Fig. 20.

vorderen Kuppelgebietes, geht sie nicht über. Schon durch die Fissura rhinalis, noch mehr aber durch die Entwicklung der Fossa interhemisphaerica wird die Abgrenzung der Seitenventrikel herbeigeführt.



Fig. 97. Medianschnitt des Plattenmodells eines 4 $\frac{1}{2}$  Wochen alten Embryos (10,2 mm Nackenlinie). Nach Hrs.

Der Zugang zum Seitenventrikel, das primäre Foramen Monroi, ist bei dem Menschen in diesem Stadium schon stark eingengt, nämlich basalwärts durch den Wulst des Corpus striatum und occipitalwärts durch die der Fossa praedienecephalica entsprechende Falte bzw. den hier sich entwickelnden Thalamuswulst. Der Wulst des Corpus striatum und der Thalamuswulst sind nur durch eine sehr seichte Furche, den Sulcus striothalamicus getrennt. Die auf der Figur sichtbare Wandfurche des Zwischenhirns ist der Sulcus Monroi. Derselbe scheint bei dem Menschen direkt in eine analoge Seitenfurche des Mittel- und Hinterhirns überzugehen. Die Augenblasen hängen mit dem Gehirn nur noch durch einen dünnen Stiel zusammen.

Der vordere und hintere Riechlappen (vergl. p. 335) stellt sich um diese Zeit in der Seitenansicht bohnenförmig dar (später noch deutlicher, vergl. Hrs. 1904, Fig. 39). Schon jetzt wird er vom Hemisphärenhirn occipitalwärts eben etwas überragt. Auch das vordere Ende des Thalamus verfällt bereits dieser Ueberlagerung. Eine seichte Einziehung an der Grenze des hinteren Riechlirns und der Lamina terminalis soll nach Hrs (1889, p. 704) den Ort der späteren Commissura anterior bezeichnen.

Der Vorderhirnboden zerfällt wie bei allen Säugetieren in die Trichterregion und in die Mamillarregion. Die Konvergenz der vorderen und hinteren Trichterwand zeigt sich nach Hrs schon vom Beginn des 2. Monats ab. Auch das Tuber cinereum hebt sich auf der Figur bereits deutlich ab. Das blinde Ende der Hypophysentasche hat sich dem Trichter bereits angelegt. Die Hypophysentasche wächst

weiterhin in 2 Hörner aus, zwischen welchen der Processus infundibuli hindurchwächst, um mit einer hakenförmigen Umbiegung die Rückenfläche der Hypophysentasche zu erreichen. Der Stiel der Hypophysentasche inseriert sich auf ihrer Vorderfläche. Erst in der zweiten Hälfte des 2. Monats beginnt die Epithelwand Sprossen zu treiben. Der definitive Schluß der Höhle scheint im Laufe des 3. Monats zu erfolgen (Hrs 1889, Fig. 24 u. 25).

Bezüglich der Konfiguration des Mittelhirns in diesem Stadium verweise ich auf Fig. 19, 25 und 26 bei Hrs (1888, p. 357 u. 365).

Die auf Fig. 97 sichtbare in das Lumen einspringende Längsfalte des Bodens, welche im Bereich der Mamillarregion sehr breit, im Bereich der Tuberregion schmaler ist, ist nach Entstehung und Bedeutung noch nicht völlig aufgeklärt. Die der Fossa postmammillaris entsprechende Vorbuchtung des Ventrikelbodens ist der Torus intermedius von Hrs.

Das Rautenhirn zeigt im Verlauf der 5. Woche bereits die Umkrepung der Flügelplatte zur Rautenlippe (Hrs 1888, Fig. 17 u. 1890, p. 19). Das Tegmen myelencephali zieht hochgewölbt über die Rautenrinne hin. Die Nackenkrümmung hat sich sehr viel stärker ausgeprägt. Zwischen dem Sulcus limitans und der äußeren Lippenrinne zeigt sich streckenweise noch eine weitere seichte Längsrinne, deren Deutung noch zweifelhaft ist<sup>1)</sup> (Hrs 1888, Fig. 18; ich deute dabei die medialste Längsrinne als S. limitans und nicht etwa als S. intermedius). Die Seitenwand des Rautenhirns läßt segmentäre Faltungen erkennen (Hrs 1887, p. 418).

**Fig. 98** giebt das Gehirn eines menschlichen Embryos von 13,6 mm Nackenlinie (vom Anfang der 6. Woche) wieder. Die Kielbildung des Zwischen- und Mittelhirndaches ist besonders deutlich. Die kielförmig vorspringende Leiste wird jederseits von einer „Kiefrinne“ (Sulcus fastigialis, p. 357) eingefasst. Vergl. auch Hrs 1889, Fig. 21—23). Die beiden Kiefrinnen des Zwischenhirns divergieren frontalwärts und laufen im Sulcus hemisphaericus aus. Im Gebiet des Prosencephalon fehlt die Kielbildung. Die seichte leicht medialwärts konkave Rinne lateral von der Kiefrinne ist vorläufig noch nicht sicher zu deuten. Die Höhlung des Augenblasenstieles hat sich schon fast geschlossen. Der völlige Schluß erfolgt gegen Ende des 2. Monats. Wie die Seitenansicht lehrt, kann man im Hemisphärenhirn bereits einen Occipital- und Temporalteil unterscheiden, doch fehlt letzterem noch die rückläufige Umbiegung. Der Ausbildung des Occipital- und Temporallobens läuft die Bildung des Schweifes des Streifenhügels parallel. Links ist das noch wenig umfangreiche Corpus chorioideum dargestellt, rechts ist es weggelassen. Auf der Medialwand (vergl. die nachstehende, einen nur wenig älteren Embryo betreffende Fig. 99) ist das vordere Riechhirn vom Pallium durch das auf die Medialfläche umgebogene Endstück der Fissura rhinalis lateralis<sup>2)</sup> abgegrenzt. Auch das hintere Riechhirn ist medialwärts

1) Auffällig ist mir namentlich die geringe Uebereinstimmung der Fig. 18 und 24 der Hrs'schen Arbeit, obwohl beide Schnitte etwa der gleichen Region angehören und von nahezu gleichlangen Embryonen stammen.

2) Hrs hat diese mediale Grenzrinne des vorderen Riechhirns zuerst zum Teil als Fissura serotina (1889, p. 716 und 724), später als F. rhinica medialis (1904, p. 76) bezeichnet. Da die vergleichende Hirnanatomie unter F. rhinalis medialis eine andere Rinne versteht, scheint mir auch die zweite Bezeichnung von Hrs nicht zweckmäßig. Ich schlage vor, sie entweder wie seither für den lateralen Rand des Tuberculum

durch eine Furche abgegrenzt <sup>1)</sup>, welche allerdings vorzugsweise durch den Niveauunterschied zwischen ihm und der medialwärts sich anschließenden Wandpartie zu stande kommt. Diese Furche verdient



Fig. 98. Gehirn eines menschlichen Embryo von 13,6 mm Nackenlinie vom Anfang der 6. Woche (Plattenmodell). Die obere Hälfte der Großhirnhemisphären ist abgetragen. Rechts ist das Corpus chorioideum weggelassen.

die Bezeichnung *Fissura subtrapezoidea*. Sie entspricht dem medialen Rand des *Tuberculum olfactorium* und der *Substantia perforata anterior* bei den niederen Säugern. Das mediale Endstück der *Fissura rhinalis lateralis* und die *Fissura subtrapezoidea* fließen in einer seichten Vertiefung fast zusammen. Oberhalb derselben zieht eine senkrechte Furche aufwärts, die *Fissura prima* von His. His faßt sie meines Erachtens irrthümlich als Fortsetzung der *Vallis (Fissura) mesorhinalis* auf. His bezeichnet sie öfters auch als *vordere Bogenfurche*. Bei dem Erwachsenen erhält sich nur ein kleiner Rest als *Fissura parolfactoria posterior*. HOCHSTETTER und GOLDSTEIN haben ihr Vorkommen bei dem Menschen mit Unrecht bestritten.

letzterer läßt sie neuerdings (1904) wenigstens als *Suleus „olfactorius“* oder „*Fovea olfactoria*“ gelten. Auf Fig. 98 ist sie beiderseits deutlich zu sehen. Parietalwärts

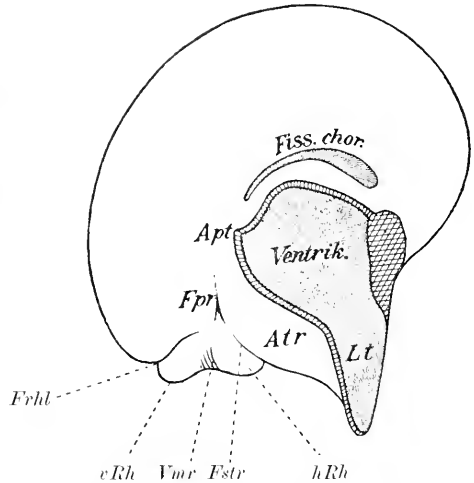
olfactorium zu reservieren oder noch besser sie ganz zu streichen. Die seitherige *Fissura rhinalis lateralis* würde dann schlechthin *F. rhinalis* heißen können. Vergl. p. 285 Anm. 2.

1) Ich rechne also nicht wie His 1901, p. 80 und 1889, p. 716 die *Area trapezoidea* zum hinteren Riechhirn. Den *Gyrus subcallosus* (ZUCKERKANDL) betrachte ich als einen vor dem Balken gebliebenen Ueberrest der *Area trapezoides* bei dem Erwachsenen.

reicht sie über das obere Ende der Schlußplatte nicht hinaus. Vergl. namentlich auch HIS 1889, Fig. 19 und 20, welche einen etwas jüngeren Embryo (vom Ende der 5. Woche) darstellen.

Außer der Fissura prima zeigt die Fig. 98 noch die Fissura hippocampi und den Ammons wulst: die Fissura hippocampi bleibt bei dem menschlichen Embryo von der Fissura prima weiter getrennt als bei allen anderen Säugern. Auf Fig. 99 ist sie nicht eingezeichnet.

Fig. 99. Mediale Hemisphärenwand eines menschlichen Embryo von 16 mm Nackenlinie (Alter ca. 6 Wochen). Konturen nach HIS (mit sehr geringen Abänderungen). Die Bezeichnungen weichen zum Teil von HIS ab. Höhlungen sind schattiert, Schnittflächen schraffiert. *Apt* Angulus praethalamicus. *Atr* Area trapezoidea. *Fpr* Fissura prima. *Erhl* mediales Endstück der Fissura rhinalis lateralis. *Estr* Fissura subtrapezoidea. *hRh* hinteres Riechhirn (Tuberculum olfactorium + Subst. perforata ant.). *Lt* Lamina terminalis (querschraffiert). *Vmr* Vallis mesorhinnica. *vRh* vorderes Riechhirn (Bulbus olfactorius + Tractus olf. + Trigonum olf.).



Sie wird auch als Bogenfurche schlechthin oder als hintere Bogenfurche bezeichnet. Ihr frühes Auftreten war schon CARUS (1814, p. 292) bekannt. Sie in eine mittlere und hintere Bogenfurche einzuteilen, wie HIS thut, finde ich keinen Anlaß. Das Gebiet innerhalb der Ammons furche ist der SCHMIDT'sche Randbogen.

Bemerkenswert ist weiterhin auf Fig. 99 die scharfe Knickung, mit welcher das vordere Kuppelgebiet (Schlußplatte der medialen Hemisphärenwand) in das hintere Kuppelgebiet (Schlußplatte der Sehhügel) übergeht. HIS bezeichnet die Knickung als Angulus praethalamicus, sie entspricht ziemlich genau der Fossa praediencephalica. Ich kenne keinen anderen Säuger, welcher einen so scharf ausgeprägten Angulus praethalamicus zeigt.

Bezüglich des Corpus chorioideum sei noch bemerkt, daß die Fissura chorioidea schon am Ende der 5. Woche auftritt und zwar unmittelbar hinter dem Angulus praethalamicus und sich weiterhin nach hinten verlängert. Bei ihrem ersten Auftreten enthält sie noch keine Gefäße.

Die Zwischenhirndecke zeigt um diese Zeit in ihrem kaudalen Abschnitt bereits die Ausstülpung der Epiphyse. Die erste Andeutung der letzteren fand HIS schon zu Anfang der 5. Woche. Der Ventrikelboden des Zwischenhirns läßt schon gegen Ende der 5. Woche (HIS 1889, Fig. 15–18) 3 Längsfurchen erkennen, am Anfang der 6. Woche fällt namentlich die Tiefe der medianen Längsfurche in der Mamillarregion auf (HIS 1889, Fig. 21 und 22). Die Deckplatte des Zwischenhirns ist vor der Epiphyse in zwei oder drei Falten gelegt. Die anfangs medialwärts konkave Seitenwand buchtet sich mehr und mehr vor.

Das Rautenhirn zeigt in der 6. Woche ebenfalls charakteristische Veränderungen<sup>1)</sup>. Mit der zunehmenden Brückenkrümmung faltet sich das Tegmen myelencephali tief ein (andeutungsweise schon vor der 6. Woche). Diese Falte ist die *Plica chorioidea ventriculi quarti*. Man kann also jetzt einen cerebellaren und einen kaudalen Abschnitt des Tegmen unterscheiden. Ersterer bildet die vordere (obere), letzterer die hintere (untere) Wand der *Plica chorioidea*. Zu Ende der 5. oder zu Beginn der 6. Woche legen sich auch die Flügelwülste um. Die Verwachsung der Wände der äußeren Lippenfurche erfolgt gegen Ende der 5. Woche in ähnlicher Weise, wie dies bei den Rodentiern beschrieben worden ist. Deutlicher als bei diesen kommt durch weitere Seitwärtsbiegung des Flügelwulstes im Vagusteil der *Oblongata* ein neuer lippenartiger Wulst zu stande, der sich am basalen Seitenteil der *Oblongata* durch eine seichte Furche, den *S. restiformis* abhebt (HIS 1890, p. 34, Fig. 11, 12 und 16). Auch soll sich weiterhin nach der Ansicht von HIS (1900, p. 47) eine neue innere Lippenfurche entwickeln und damit eine „sekundäre Rautenlippe“ und „sekundäre Taenia“ zu stande kommen (vergl. p. 298 und 303). Siehe namentlich auch HIS 1890, Taf. II. Die Ansicht von HIS setzt natürlich auch die Bildung einer neuen äußeren Lippenfurche, lateral vom *Sulcus restiformis*, voraus<sup>2)</sup>. Bemerkenswert ist jedenfalls gegenüber den früher besprochenen Säugetierordnungen die weite Ausbuchtung der Seitenteile des 4. Ventrikels im Bereich der Rautenlippe. Der *S. medianus rhombi* ist um diese Zeit (Anfang der 6. Woche) noch sehr tief, er reicht nämlich noch fast bis zur Mitte des Querschnittes. Die *Fissura mediana anterior* ist hingegen noch sehr seicht.

**Im Laufe der folgenden Wochen** sind folgende Veränderungen hervorzuheben:

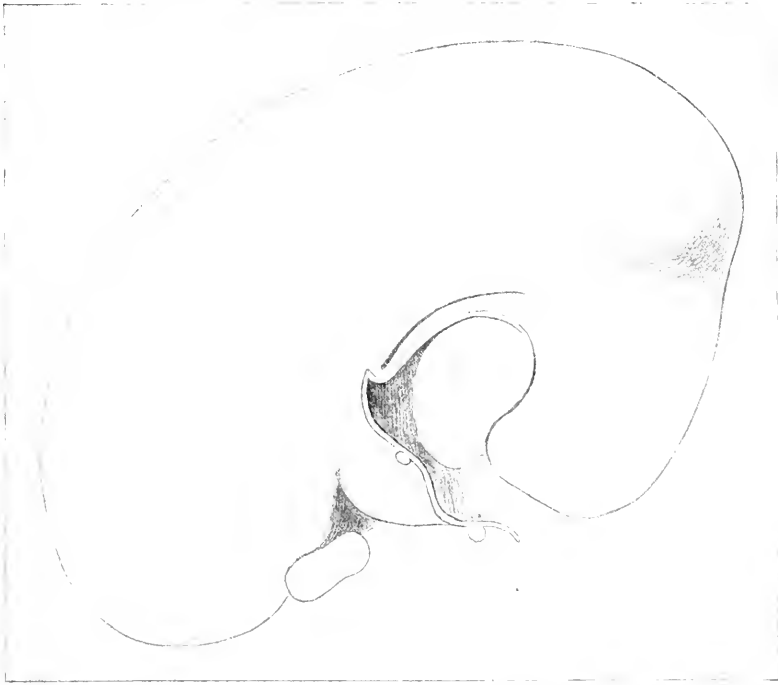Das *Crus rhinicum* des Streifenhügels verwächst von der 7. Woche ab zum Teil mit der der *Fissura prima* entsprechenden Falte der medialen Wand und grenzt dadurch die vordere Riechhirnhöhle schärfer von der hinteren ab (HIS 1904, Fig. 42). Von dem vorderen Riechhirn gliedert sich etwa um dieselbe Zeit das hinterste Stück durch eine Querfurche ab. Dies hinterste Stück ist die Anlage des *Trigonum*. Die *Trigonumhöhle* steht quer, die *Bulbushöhle* sagittal. Letztere verklebt im Verlaufe des 5. Monats, erstere noch später.

Auf der medialen Hemisphärenwand kommt im 3. Monat zu der *Fissura prima* und *Fissura hippocampi* noch eine Furche hinzu, welche HIS als *Fissura arcuata accessoria*, accessorische Bogenfurche bezeichnet. Sie beginnt über der *Fissura hippocampi* im Scheitelteile der Hemisphäre und zieht im flachen Bogen zum Stirnteil, woselbst sie breit vor der *Fissura prima* ausläuft. An der Ventrikelwand entspricht ihr eine leichte Erhebung ohne erhebliche Verdickung. Ich möchte annehmen, daß es sich um ein Homologon der bei Tarsius beschriebenen Wulstung *B* handelt. Auch der Wulst *P* von Tarsius in der Nähe des Mantelrandes läßt sich bei dem Menschen nachweisen (vergl. HIS 1904, Fig. 55 und 56). Außer der *Fissura arcuata accessoria* ist auch die *Fissura calcarina* hinzugekommen, welche sich vom Scheitelabschnitt der *Fissura hippocampi* bis zum *Occipitalpol*

1) Vergl. zum folgenden HIS 1890, p. 20 ff.

2) BLAKE 1900, p. 85 ff. hat die Darlegung von HIS offenbar zum Teil mißverstanden. Jedenfalls ist seine sekundäre Lippe etwas ganz anderes als die HIS'sche.

verfolgen läßt. Der Einschnitt erfolgt etwas unterhalb dieses Pols. Die beistehende **Fig. 100** giebt diese Verhältnisse bei einem Embryo von 56 mm Scheitel-Steißlänge (Alter ca. 12 Wochen) wieder.



**Fig. 100.** Medialfläche des Gehirns eines menschlichen Embryo von 56 mm Scheitel-Steißlänge (Alter ca. 12 Wochen). Nach Hts. Der Querschnitt vor der Lamina terminalis ist die Commissura anterior. Vergl. im übrigen den Text.

Auf der lateralen Konvexität der Hemisphäre prägt sich in der zweiten Hälfte des 3. Monats auch die Fossa Sylvii deutlicher aus, die in der 6. Woche noch kaum zu erkennen war. Sie stellt sich zuerst als eine Wandeinziehung dar, welche außen vom Sulcus circularis externus begrenzt wird. Vergl. **Fig. 101**. Letzterer ist hinten sehr seicht, frontalwärts läuft er parallel der Fissura rhinalis lateralis fast horizontal aus. Basalwärts wird die Fossa Sylvii von dem mittleren Stück der Fissura rhinalis lateralis (S. circularis internus) begrenzt. Irgendwelche Furchen sind auf der lateralen Konvexität bis zum Ende des 4. Monats nicht zu erkennen. Die Radiärfurchen, welche man früher auf der Medialfläche und auf der lateralen Konvexität beschrieben hat, haben sich als Kunstprodukt erwiesen. Die Gesamtform der Hemisphäre ist gegen Ende des 3. Monats noch einer Bohne zu vergleichen. Erst im 4. Monat beginnt das rückkläufige Wachstum des Schläfenlappens in frontaler Richtung, womit die Bildung des Uncus eingeleitet wird. Die Nische der Fossa Sylvii verengert sich damit in ihrem basalen Teil mehr und mehr. Ihr verengter Eingang ist die Vallicula Sylvii WALDEYER's.

Der Streifenhügel zeigt in der zweiten Hälfte des 2. Monats und im 3. Monat wiederum eine Zweiteilung in seiner vorderen Hälfte.

Der mediale Schenkel ist stärker gekrümmt als der laterale. Schon TIEDEMANN hat diese Zweiteilung abgebildet und beschrieben (1816, p. 21). Nach HIS (1889 p. 728 und 1904 p. 63) würden diese beiden Schenkel nicht dem Crus rhinicum (= mesorhincium HIS) und dem Crus metarhincium der früheren Stadien entsprechen, sondern es soll der laterale Schenkel dem Crus epirhincium, der mediale dem

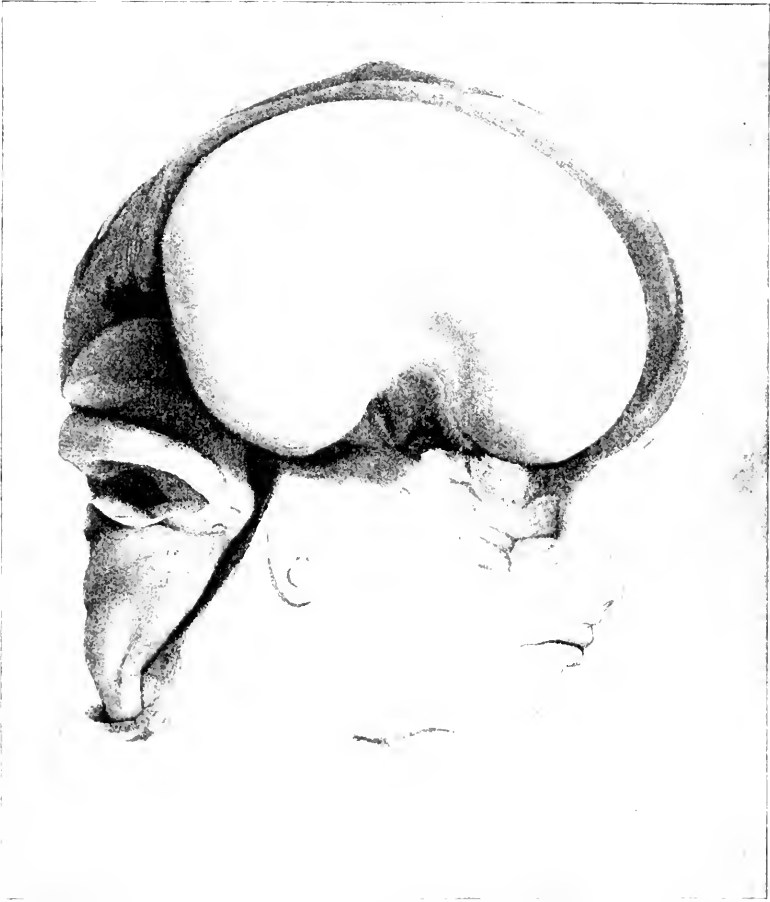


Fig. 101. Laterale Konvexität des Gehirns eines menschlichen Embryo aus der zweiten Hälfte des 3. Monats. Nach HIS. Der Sulcus circularis internus hängt mit dem medialen Endstück des F. rhinalis lateralis nicht zusammen.

Crus mesorhincium + metarhincium entsprechen. Vergl. namentlich auch HIS, 1889, Fig. 35. Durch sekundäre Ausfüllung des Sulcus hemisphaericus entwickelt sich unterhalb des Streifenhügels aus dem „basalen Polster“ (HIS) im Verlauf des 3. Monats der Linsenkern und das Claustrum.

Auch das Zwischenhirn gestaltet sich in der 2. Hälfte des 2. Monats und im 3. und 4. Monat noch wesentlich um. Noch im 2. Monat entwickelt sich nach HIS die Commissura media durch eine Verlötung der medialen Thalamuswände, nach MECKEL, MARCHAND und meinen



eigenen Beobachtungen erst sehr viel später. Durch das starke Dickenwachstum der Seitenwände wird der 3. Ventrikel mehr und mehr verengert und zwar zunächst namentlich in dem oberhalb des S. Monroi gelegenen Abschnitt. Außer dem Sulcus Monroi zeigt die mediale Wandfläche des Zwischenhirns noch eine weitere Furche, welche der Furche z des Tarsiusgehirns entsprechen dürfte und von His als Sulcus habenulae bezeichnet wird (1889, p. 732). Im Bereich der dorsoventralen Einschnürung zwischen Zwischen- und Mittelhirn, welche His auch als den Hals des Zwischenhirns bezeichnet, ist die Zwischenhirnwand noch relativ dünn und lateralwärts weit ausgebuchtet. Diese Bucht, der Recessus geniculi<sup>1)</sup> ist bei dem Menschen besonders stark ausgeprägt; hier legt sich das Corpus geniculatum laterale an. Von oben mündet in diesen Recessus geniculi eine aus der Epiphysenausstülpung herabziehende Furche, der Sulcus pinealis transversus. Vgl.

**Fig. 102.** Schon im Laufe des 3. Monats schließt sich übrigens der Recessus geniculi fast vollständig. Der Plexus chorioideus des 3. Ventrikels entwickelt sich im 3. Monat.

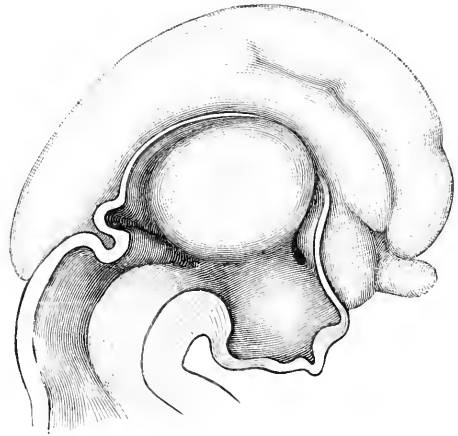


Fig. 102. Medianschnitt des Gehirns eines menschlichen Embryo vom Beginn des 3. Monats. Nach His. Vergr. 5:1.

An der Außenfläche des Zwischenhirns vollzieht sich um diese Zeit bei dem Menschen ein weiterer besonders bedeutsamer Prozeß, nämlich die partielle Verlötung der Seitenfläche des Zwischenhirns mit der medialen Fläche des Hemisphärenhirns, welches occipitalwärts weiterwachsend jederseits lateral vom Zwischenhirn zu liegen gekommen ist. Die starke Entwicklung der Hemisphären bei den Primaten bedingt in dieser Beziehung erheblich abweichende Verhältnisse gegenüber den tieferstehenden Säugetierordnungen. Das Zwischenhirn wird durch den Seitendruck der Hemisphären schon früh in seiner vorderen Hälfte keilförmig zugespitzt (SCHWALBE's vorderer Thalamuswinkel). Die Seitenfläche der hinteren Hälfte bildet mit der Seitenfläche der vorderen Hälfte einen stumpfen Winkel (SCHWALBE's seitlicher Thalamuswinkel). Durch den fortwirkenden Druck der Hemisphäre wird die vordere Seitenfläche weiterhin konkav eingebogen, und innerhalb dieses konkav eingebogenen Bezirkes verwächst die Seitenfläche des Sehhügels mit der Medialfläche der Hemisphäre und dem dieser angelagerten Streifenhügel (vergl. His 1889, Fig. 26). Noch vor Ende des 2. Monats tritt diese Verwachsung ein. Die Furche zwischen Streifenhügel und Sehhügel (S. striothalamicus s. striae corneae s. terminalis, vergl. p. 348) bleibt dabei zunächst noch sehr tief und wird erst später von dem Gewebe der Stria cornea

1) Auf p. 161, Fig. 102 hat His bei seiner Deutung, wie ich vermute, den Recessus geniculi mit dem Sulcus habenulae verwechselt.

ausgefüllt. Der unterhalb der Fissura chorioidea gelegene, der Thalamusoberfläche sich anlegende Abschnitt der medialen Hemisphärenwand ist die Lamina affixa des voll entwickelten Gehirns. Die dünne Bindegewebslage, welche jenen Abschnitt von der Thalamusoberfläche trennt, wird vom 5. Monat ab allmählich zurückgebildet. Vergl. auch HOCHSTETTER 1895, p. 299, u. LACI 1888, p. 91. Die hintere Seitenfläche des Sehhügels stellt sich in der Folge mehr und mehr schräg, so daß schließlich der seitliche Winkel, welcher dem Corpus geniculatum laterale entspricht, an den hinteren lateralen Pol zu liegen kommt (SCHWALBE).

Im Rautenhirn wird schon gegen Ende des 2. Monats der Sulcus medianus rhombi erheblich seichter. Die Bildung der Oliva inferior hat um diese Zeit bereits begonnen. Zu Ende des 3. Monats erscheint sie schon als eine gezackte Masse, deren Hilus noch stark dorsalwärts gerichtet ist (HIS 1890, p. 53). Der cerebellare Abschnitt des Tegmen myelencephali (p. 372) verwächst nach HIS mit der Kleinhirnoberfläche und verschwindet anscheinend später (HIS 1890, p. 22). KÜTHAN hat eine solche Verwachsung mit guten Gründen angezweifelt. Im übrigen bietet die Kleinhirnentwicklung in diesem Stadium dasselbe Bild wie in den tieferstehenden Säugetierordnungen.

Es bleibt noch übrig, die Entwicklung der Commissura anterior und des Balkens bei den Primaten zu verfolgen. Bei dem

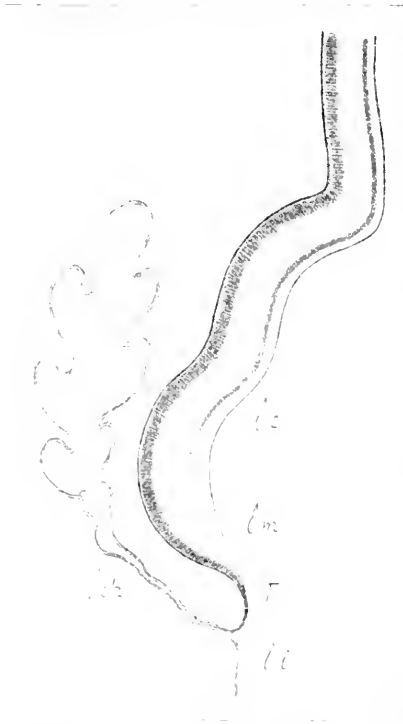


Fig. 103. Mediale Hemisphärenwand bei dem menschlichen Embryo des 3. Monats. Nach HIS. *lc* Limbus corticalis, *lch* Lamina chorioidea, *lu* untere Lippe der Fissura chorioidea, *lu* Limbus medullaris, *T* Randlippe oder Taenia (HIS).

Menschen dringt die Hirnsichel zwischen den Trapezfeldern niemals ganz bis zur Schlußplatte vor. Damit ist in viel einfacherer Weise, als es z. B. für die Murinen geschildert wurde, Gelegenheit zur Verwachsung der Trapezfelder<sup>1)</sup> in ihrem, an die Schlußplatte anstoßenden Abschnitt gegeben. Diese Verwachsung, welche im wesentlichen der *Concrescentia primitiva* des Igelgehirns homolog ist, findet bei dem Menschen in der 1. Hälfte des 3. Monats statt<sup>2)</sup>. Die Fasern der

1) Ausdrücklich sei hierzu noch bemerkt, daß die Area trapezoidea größtenteils des Rindencharakters entbehrt.

2) Eine Verdickung der Schlußplatte selbst, von welcher zuweilen gefabelt worden ist, kommt in der ganzen Säugetierreihe nicht vor, aber das Resultat der Verwachsung ist natürlich eine scheinbare Verdickung der Lamina terminalis in ihrem oberen Abschnitt. Völlig zutreffend ist in dieser Beziehung z. B. die Abbildung MARCHAND's (1891, Taf. XV, Fig. 2).

vorderen Commissur zeigen sich beiderseits unterhalb des Linsenkerns schon bei 11 Wochen alten Föten. Durch die früher erwähnte Verwachsung des Crus rhinicum corp. str. mit der Falte der Fissura prima und daher auch mit der Trapezplatte ist ihnen der Weg zur Medianebene gegeben. Der Durchbruch im Bereich der Conerescentia primitiva erfolgt schon sehr bald, jedenfalls noch gegen Ende des 3. Monats. Die Commissura anterior liegt also extraventrikulär. Auf Fig. 100 p. 373 ist die Durchbruchsstelle als ein runder Kreis angegeben. Das vordere Kuppelgebiet (Lamina reuniens von HIS) zerfällt damit in einen oberen und einen unteren Abschnitt; der untere entspricht ungefähr der Lamina terminalis des vollentwickelten Gehirns.

Zum Verständnis der Balkenbildung, welche ich leider bei Tarsius nicht untersuchen konnte, bei dem Menschen jedoch genügend aufgeklärt ist, dient die nebenstehende **Figur 103**. Sie stellt die mediale Hemisphärenwand dar. Die beiden Furchen entsprechen genau den Furchen *R* und *S* des Tarsiusgehirns, die untere (*S*) ist also die Ammonsfurche (Fissura hippocampi). Die Rinde reicht bis zu der mit *lc* bezeichneten Stelle (Limbus corticalis). Auch bei dem ältesten Tarsiusembryo bricht hier die Neuroblastenschicht der Hirnrinde plötzlich mit einer hakenförmigen Umbiegung ab. Es folgt hierauf ein Saum, in welchem die Markschiebt frei an der Oberfläche liegt, der Limbus medullaris. Letzterer bildet die unmittelbar in die Lamina chorioidea übergehende „Randlippe“<sup>1)</sup>. In der Randlippe entwickelt sich die Faserung des Fornix einschließlich der Fornixcommissur. Außerdem legen sich im Scheitelteil des Gehirns die beiderseitigen Randlippen in der Medianebene aneinander, und hier brechen über ihnen, bzw. in ihrem oberen Teil die Balkenfasern durch. Der Limbus corticalis wird dabei ebenfalls gegen die Mittellinie gedrängt, so daß der Balken auf seiner Oberfläche von einer dünnen Rindenschicht (Indusium griseum und Striae Lancisii) bekleidet ist. Insofern ist die letztere eine Fortsetzung der Fascia dentata, welche den Limbus corticalis im Occipitotemporalhirn darstellt.

Die beistehende **Figur 104** (ebenfalls nach HIS) erläutert die topographischen Beziehungen der Balkenanlage bei ihrem ersten Auftreten. Es handelt sich um den Medianschnitt des Gehirns eines Fötus von 83 mm Scheitelsteißlänge (4. Monat). Vergl. auch MARCHAND 1891, Taf. XV, Fig. 7. Das Verwachsungsfeld, die Conerescentia primitiva ist hellausgespart. Es liegt vor der Lamina terminalis, erstreckt sich aber parietalwärts über den Angulus praethalamicus hinaus und ist birnförmig. Im hinteren oberen Teil des Verwachsungsgebiets findet sich die erste Balkenanlage als eine frontalwärts konkave Platte. Auf der Figur ist sie ebenso wie die rundliche Commissura anterior punktiert. Das hinter der Commissura anterior aufsteigende, den Balken durchbrechende Faserbündel ist der Fornix longus. Welchem Teil des voll entwickelten Balkens die zuerst auftretenden Balkenfasern entsprechen, ist noch strittig. Nach HIS entsprechen sie nicht dem Balkenknie, sondern dem Mittelgebiet des Balkenkörpers, nach KÖLLIKER, MARCHAND u. a. bereits dem ganzen Balken. Zweifelhaft ist auch, ob die Balkenfasern bei ihrem Durchbruch über die Mittellinie

1) HIS rechnet auch den untersten Teil des Limbus corticalis zur Randlippe. — Auch insofern weiche ich etwas von HIS ab, als ich nur den Rindensaum im Grund der Fissura hippocampi als Limbus corticalis bezeichne, nicht auch ihre obere Lippe.

die Hirnsichel durchwachsen müssen; ein einfaches Zurückdrängen der letzteren erscheint nicht ausgeschlossen (MARCHAND).

Das weitere Wachstum des Balkens erfolgt durch Apposition nach hinten und vorn (MIHALKOVICS), nicht, wie KÖLLIKER, F. SCHMIDT und REICHERT annahmen, durch Intussusception neuer Fasern. Allerdings möchte ich auch eine Intussusception keinesfalls ganz ausschließen. Wieso dabei der Balken aus der auf der Figur

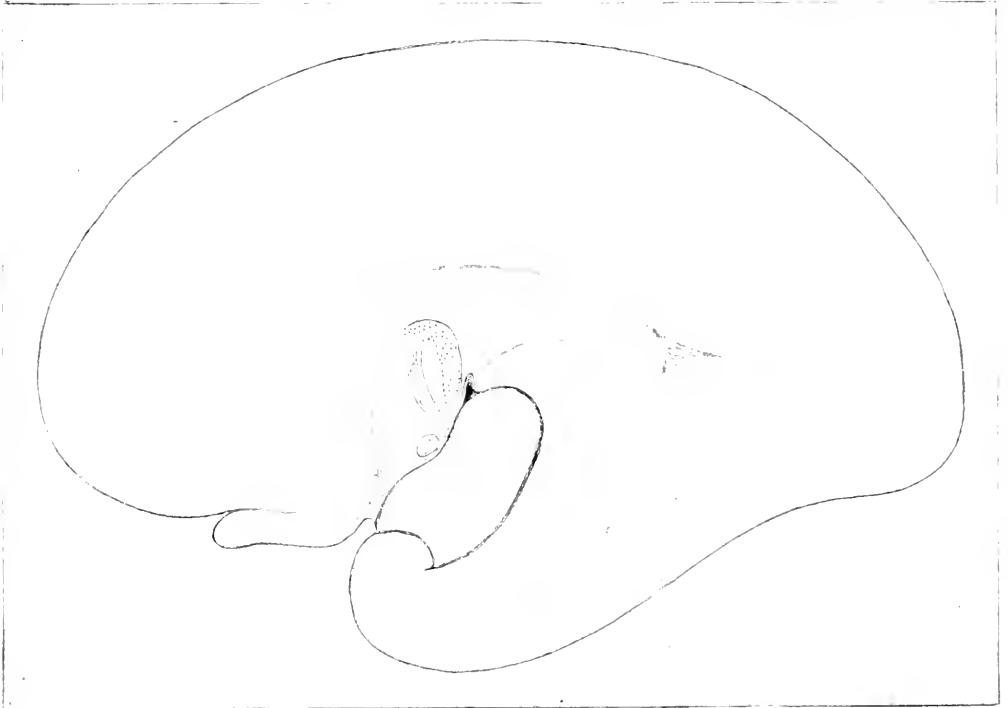


Fig. 104. Medianschnitt des Gehirns eines menschlichen Fötus von 83 mm Scheitel-Steißlänge (4. Monat). Nach HIS. Erklärung siehe Text.

wiedergegebenen Lage über den Angulus praethalamicus hinaus und hinter das Stielgebiet gelangt, ist im einzelnen noch nicht aufgeklärt. Das Balkenknie ist schon zu Ende des 4. Monats deutlich zu erkennen (HIS 1904, Fig. 94). Erst in den folgenden Monaten<sup>1)</sup> entwickelt sich der Balkenschnabel in der Richtung auf die Commissura anterior hin. Er schneidet dabei nicht nur das gesamte Verwachsungsgebiet, sondern auch einen Teil des nicht verwachsenen Gebietes<sup>2)</sup> der medialen Hemisphärenwand ab und giebt damit Anlaß zur Bildung des sog. Ventrículus septi pellucidi. Allerdings haben manche Autoren auch angenommen, daß letzterer durch sekundäre Spaltbildung inner-

1) Bei einem Fötus von 16 cm Scheitelstößlänge fand HIS den Ventrículus septi pellucidi nach vorn hin noch klaffend. Vergl. jedoch auch MARCHAND 1891, p. 320 u. Fig. 12.

2) HIS nennt dieses letztere Gebiet auch Kontaktgebiet, weil hier nur sehr wenig Mesenchym zwischen die beiden Medialwände gelagert ist.

halb einer ursprünglich totalen Verwachsung entstehe (MARCHAND 1891, p. 321). Auch das Splenium entwickelt sich erst nach dem 4. Monat. Auch bei dem Menschen wird durch die occipitale Verlagerung des Spleniums, welche dem starken occipitalwärts gerichteten Wachstum der Hemisphären entspricht, das ventrale Blatt des Balkens („verlängerte Schlußplatte“, „Bodenlamelle des Cavum septi“, MARCHAND) immer mehr in die Länge gezogen. Seinem hinteren unteren Rand legt sich die Columna fornicis an. Der hinterste Teil, welcher das Psalterium oder die Commissura fornicis s. hippocampi enthält, legt sich der Basalfläche des Hauptteils des Balkens eng an. Der Spalt, welcher zwischen beiden bleibt, ist der VERGA'sche Ventrikel.

Die Balkenlänge bestimmte MARCHAND bei einem gehärteten Gehirn, welches wahrscheinlich dem Anfang des 5. Monats angehörte und dessen Hemisphäre 28 mm lang war, auf 3,5 mm, zu Ende des 5. Monats (Hemisphärenlänge 38 mm) bereits auf 10 mm, im 6. Monat (Hemisphärenlänge 42 mm) auf 14 mm.

Durch die Balkenbildung ist an Stelle der Fissura hippocampi die sog. Fissura corporis callosi getreten; der SCHMIDT'sche Randbogen zerfällt schon im 4. Monat durch den Sulcus fimbriodentatus in einen äußeren Abschnitt (Striae Lancisii, Indus. griseum und Fascia dentata) und einen inneren Abschnitt (Septum pellucidum, Fornix und Fimbria). Der Balkendurchbruch vollzieht sich im Bereich der Grenze zwischen äußerem und innerem Randbogen oder vielmehr wahrscheinlich im innersten Abschnitt des äußeren Randbogens.

Die Einrollung des Rindengebiets im Bereich der Fissura hippocampi kommt erst in den späteren Fötalmonaten zu stande<sup>1)</sup>.

Bezüglich des Foramen Magendii und des For. Luschkae des Rautenhirns sei noch bemerkt, daß HESS (1885, p. 589) schon bei Embryonen von 12 cm Länge eine Kommunikationsöffnung nachzuweisen vermochte. Bezüglich der BICHAT'schen Fissur muß ich auf die eingehende monographische Darstellung von LACHI (1888, p. 45 ff.) verweisen.

Schließlich ist noch die weitere

#### **Entwicklung der Oberflächengestaltung des Großhirns bei den Primaten**

kurz darzustellen.

Die erste Großhirnfurche des Menschen ist, wie aus der obigen Beschreibung hervorgeht, ebenso wie bei allen anderen Säugern die Fissura hippocampi oder Ammonsfurche [ARNOLD's Bogenfurche]<sup>2)</sup>. Ihr erstes Auftreten fällt, wie oben erwähnt, in die 5. oder 6. Fötalwoche. Ebenso verweise ich bezüglich der Fossa Sylvii und Fissura prima auf die früheren Auseinandersetzungen.

Nach der Fissura hippocampi sollten nach REICHERT (1861, p. 84 ff.) zunächst transitorische Furchen auftreten, und zwar auf der lateralen Konvexität zuerst strahlenförmig von der Fossa Sylvii divergierende Furchen, REICHERT's „radiäre Primärfurchen“, und hierauf in der Randpartie des Mantels dem Mantelrand nahezu parallele Längsfurchen, REICHERT's „peripherische Primärfurchen“; auf der Medial-

1) Die Digitationen des Ammonshorns sind im 8. Monat noch nicht deutlich ausgeprägt.

2) Von der Fissura chorioidea und F. prima sehe ich jetzt ab.

fläche beschreibt REICHERT radiäre Furchen in der Randregion und den Balken umkreisende Furchen in der Balkenregion. REICHERT selbst scheint angenommen zu haben, daß diese Primärfurchen persistieren oder höchstens durch sekundäre Verbindungen und Nebenfurchen (sekundäre Furchen) verdeckt werden. Er bildet sie (Bd. I. Taf. XII, Fig. 47) z. B. auf dem Gehirn eines 24—26 Wochen alten Fötus ab. Später hat man alle diese Furchen, insbesondere die radiären Furchen meist als transitorische Furchen beschrieben, wie dies übrigens J. F. MECKEL bereits im Jahre 1815 (p. 400) und kurz nach ihm (1816) TIEDEMANN gethan hatte, und Jahrzehnte lang herrschte diese Darstellung in den Lehrbüchern der Hirnanatomie. Heute ist die Existenz dieser transitorischen Furchen höchst fraglich geworden. Schon BISCHOFF (1868, p. 446) hat auf die Täuschung durch Kunstprodukte der Härtung aufmerksam gemacht. Ich selbst habe mich ebenso wie HOCHSTETTER (1898) u. A.<sup>1)</sup> im Gegensatz zu den Angaben ECKER's bestimmt überzeugt, daß frische Fötalgehirne des 3. und 4. Fötalmonats diese Furchen niemals zeigen: wo letztere sich finden, handelt es sich um totfaule Früchte oder unzweckmäßige Härtung. Es ist daher überflüssig, die eingehende Schilderung, welche z. B. CUNNINGHAM (1892, p. 7) von diesen Furchen gegeben hat, hier zu wiederholen oder auf die Theorien einzugehen, welche man zur Erklärung ihres Verschwindens aufgestellt hat (ANTON 1886). Ein anschauliches Bild der in Rede stehenden Furchen geben die Tafeln II—IV in dem RETZIUS'schen Hauptwerk (1896).

Sieht man sonach von den „transitorischen“ oder „temporären“ Furchen ab, so ergibt sich, daß nach der Fossa Sylvii, Fiss. chorioidea, hippocampi und prima auf der lateralen Konvexität des Palliums zuerst der Sulcus centralis auftritt. In der Regel fällt sein Erscheinen in die letzte Woche des 5. Monats, man findet jedoch ab und zu auch noch im 6. Monat noch keine Spur der Furche (CUNNINGHAM 1892, p. 170). Vgl. die beistehende Fig. 105. Die erste Anlage erfolgt ziemlich oft in 2 getrennten Stücken (CUNNINGHAM 1897, p. 589; RETZIUS 1898, p. 61); das laterale Stück ist dann stets länger und meist auch tiefer als das mediale. Später verschmelzen die beiden Stücke, bekanntlich kann jedoch ganz ausnahmsweise auch bei den Erwachsenen die Centralfurche von einer oberflächlichen Brücke unterbrochen sein. Die von KRAUSE (Spez. und makrosk. Anat. Hannover 1879, p. 813) vertretene Annahme, daß die Centralfurche ihre Entstehung einer im Wachstum zurückbleibenden Vene verdankt, kann ich ebensowenig wie CUNNINGHAM anerkennen, da im Grund der Furche bei Föten niemals eine Vene anzutreffen ist. Auf der Medialfläche treten in dem 5. Monat die Fissura calcarina und die Fissura parietooccipitalis auf. Die erstere legt sich oft, aber nicht stets in 2 oder auch 3 getrennten Stücken an. Von diesen Stücken ist das vorderste meist besonders tief und entspricht der F. calcarina anterior oder dem „Stiel“ der F. calcarina von CUNNINGHAM (vgl. Fig. 106), die beiden hinteren Stücke erscheinen etwas später.

1) MARCHAND hatte bezüglich der transitorischen Furchen der lateralen Konvexität bereits 1891 Zweifel geäußert. CUNNINGHAM beschrieb sie noch als normale Bildungen, ebenso RETZIUS in seiner ersten Arbeit (1896), während er später (1902, p. 65) HOCHSTETTER beipflichtet. Vergl. auch SÖMMERING, Nervenlehre, § 35.

sind seichter und entsprechen der *F. calcarina posterior* <sup>1)</sup>. Später verschmelzen diese Stücke oberflächlich, während in der Tiefe 2 Uebergangswindungen, der *Gyrus cuneo-lingualis anterior* und posterior,

Fig. 105.




Fig. 106.

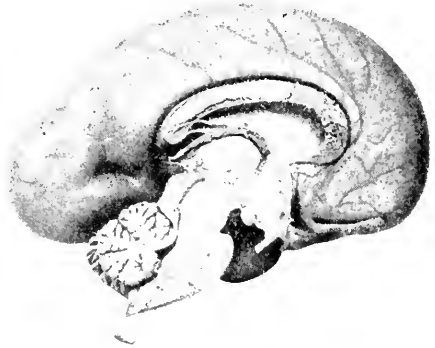

Fig. 105. Seitenansicht des Gehirns eines männlichen, 25 cm langen menschlichen Fötus aus der späteren Hälfte oder vom Ende des 5. Monats. Nach RETZIUS, Natürl. Größe.

Fig. 106. Medialfläche des Gehirns eines männlichen, 28 cm langen menschlichen Fötus aus der späteren Hälfte oder vom Ende des 5. Monats. Nach RETZIUS, Natürl. Größe.

Fig. 107.

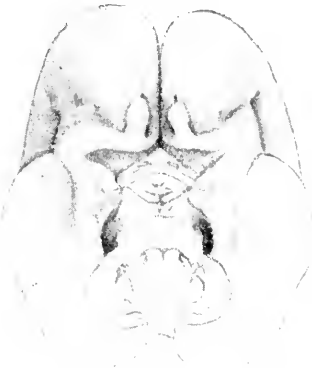

Fig. 108.

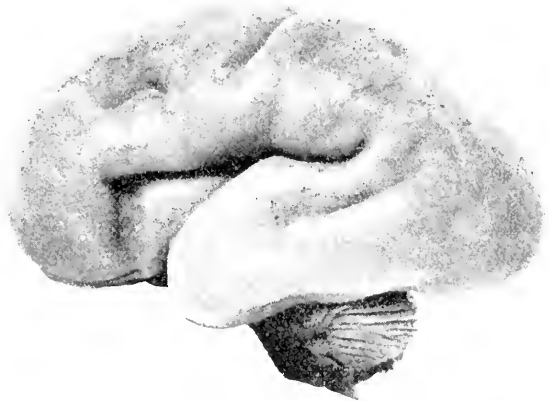

Fig. 107. Basalfäche des Gehirns eines 22,5 cm langen menschlichen Fötus aus dem Anfang des 5. Monats. Nach RETZIUS, Natürl. Größe.

Fig. 108. Seitenansicht des Gehirns eines weiblichen, 30 cm langen menschlichen Fötus von der Mitte des 6. Monats. Nach RETZIUS, Natürl. Größe.

zurückbleiben. Ebenso oft scheint jedoch die *Fissura calcarina* sich einheitlich anzulegen und sich allmählich zum Occipitalpol zu verlängern (RETZIUS 1896, p. 22). Die *Fissura parietooccipitalis* wird in der Regel getrennt vom vordersten Stück (Stiel) der *Fissura calcarina* angelegt, schon sehr bald kommt es jedoch zu einer oberflächlichen Verschmelzung; in der Tiefe bleibt bekanntlich auch bei dem Erwachsenen eine Brücke, der *Gyrus cunei*, erhalten. Auf der Basal-

1) Ich möchte hiermit allerdings die Zweckmäßigkeit dieser Nomenklatur CUNNINGHAM's nicht anerkennen.

fläche ist gegen Ende des 5. Monats oft auch bereits der Sulcus collateralis zu erkennen.

Im Bereich des Rhinencephalon ist vor allem auf den p. 373 bereits erwähnten Sulcus circularis internus (GOLDBERG's Fissura rhinencephali externa<sup>1)</sup> zurückzukommen. Dieser Sulcus circularis internus ist nichts anderes als das mittlere Stück der F. rhinalis lateralis (F. rhinica). Letztere ist bereits im 2. Fötalmonat angelegt, als eine scharfe Furche ist sie in der mittleren Verlaufsstrecke erst im 4. Monat ausgeprägt; zugleich grenzt sich um diese Zeit innerhalb des Rhinencephalon ein medialer und ein bandförmiger, winklig geknickter lateraler Abschnitt ab (Gyrus olfactorius med. und lat.). Die vorstehende Abbildung Fig. 107 giebt diese Gestaltungen aus dem Anfang des 5. Monats wieder. Der Lobus olfactorius (vorderer Riechlappen von HIS) ist noch sehr kurzgestielt und teilt sich occipitalwärts in 2 Schenkel, den Gyrus olfactorius medialis und den Gyrus olfactorius lateralis. Ersterer verliert sich in der Fissura prima und in der Area Brocae, letzterer verläuft bandförmig erst lateralwärts und biegt dann in spitzem Winkel wieder medialwärts um. Dadurch gelangt er an die mediale Seite des Schläfenlappens, oder bildet vielmehr den medialen Abschnitt des letzteren auf der Basalfläche des Gehirns. Die laterale Grenze dieses Gyrus olfactorius lateralis ist eben der S. circularis internus oder die Fissura rhinalis lateralis. Das medialwärts vom Gyrus olfactorius lateralis gelegene Gebiet des Rhinencephalon stellt sich zu dieser Zeit infolge der spitzwinkligen Abknickung des G. olf. lat. als eine dreieckige Fläche dar. RETZIUS hat sie nicht ganz zweckmäßig als Area terminalis bezeichnet. Sie entspricht vom Standpunkt der vergleichenden Entwicklungsgeschichte dem Tuberculum olfactorium und der Substantia perforata anterior. Area terminalis und Gyrus olfactorius lateralis sind durch eine seichte Furche getrennt, welche der früher besprochenen Fissura rhinalis medialis homolog ist (GOLDBERG's Fissura rhinencephali interna). Das hinterste Stück der Fissura rhinalis lateralis ist sehr seicht. Der hinterste Abschnitt des Gyrus olfactorius lateralis gehört, wie erwähnt, dem Temporallappen an und ist stark verbreitert. Auf der Figur erkennt man im medialen Bereich dieses hintersten (temporalen) Abschnitts eine halbmondförmige Erhebung. RETZIUS hat diese als Gyrus rhinencephali semilunaris bezeichnet und schlägt für den lateralen flachen Teil des hintersten Abschnitts die Bezeichnung Gyrus rhinencephali ambiens vor. Vergleichend-anatomisch entspricht der Gyrus semilunaris durchaus dem von mir bei Echidna beschriebenen und durch die ganze Säugetierreihe verfolgbareren Tuber rhinencephali. Die Furche zwischen Tuber rhinencephali und Gyrus ambiens bezeichnet RETZIUS als Sulcus semiannularis (rhinencephali). Die weitere Entwicklung gestaltet sich bei dem Menschen so, daß die Knickung des G. olfactorius lateralis immer spitzwinkliger wird. Zugleich verkümmert seine graue Masse — wenigstens relativ — mehr und mehr, so daß schließlich bei dem Erwachsenen für die oberflächliche Betrachtung nur die sog. laterale Riechwurzel übrig zu bleiben scheint. Ebenso geht scheinbar die Area terminalis ganz in der Substantia perforata anterior auf. Bezüglich der Einzelheiten dieser Entwicklung verweise ich auf die

1) Bidrag til Insula Reilii's morphologi. 1887, p. 20 ff.



ausgezeichneten Abbildungen von RETZIUS, namentlich 1896, Taf. XXXII und bemerke nur noch, daß die Incisura temporalis SCHWALBE's wahrscheinlich einen letzten Rest der Fissura rhinalis lateralis darstellt.

Wir kehren nunmehr zu der Entwicklung der Palliumfurchen zurück, welche wir bis zum Ende des 5. Monats verfolgt hatten. Im 6. Monat schreitet die Furchung sehr erheblich vorwärts. Im Frontalhirn erscheint in der Regel schon zu Anfang des 6. Monats der Sulcus praecentralis inferior und meist etwas später der Sulcus praecentralis posterior, ferner der Sulcus temporalis superior und der Sulcus olfactorius. Vgl. Fig. 108. Gegen Mitte des 6. Monats schließt sich an den Sulcus praecentralis inferior der S. frontalis inferior, ferner treten auf der S. postcentralis, hintere Bruchstücke des S. intraparietalis bezw. intraoccipitalis und die ersten Anlagen der Sulci orbitales und des Sulcus cinguli. In der zweiten Hälfte des 6. Monats pflegen der Sulcus frontalis superior und der Sulcus frontomarginalis im Stirnhirn, Bruchstücke des S. temporalis inferior und der Occipitalfurchen hinzuzukommen. Auf der Medialfläche ist zuweilen schon der Sulcus rostralis angelegt.

Der 7. Monat ist namentlich der Verlängerung und Vertiefung der vorhandenen Furchen gewidmet. Außerdem verschmelzen die Bruchstücke zu einheitlichen Furchen. So ist der Sulcus cinguli einheitlicher geworden und erreicht mit seiner hinteren Abbiegung den Mantelrand. Neu hinzugekommen sind der Sulcus subparietalis, der S. paracentralis und der Sulcus occipitalis anterior. Besonders bemerkenswert ist, daß im 6. und 7. Monat die individuellen Schwankungen in der Reihenfolge der Furchenanlage sehr groß sind. Im 8. Monat treten bereits sekundäre und tertiäre Furchen auf.

Bezüglich der weiteren Entwicklung der Fossa Sylvii, welche wir p. 373 als offene Grube verlassen haben, folge ich, wie auch bei den vorhergehenden Angaben, im wesentlichen den Mitteilungen von RETZIUS (1896, p. 27 ff., vgl. übrigens auch DÖLLINGER, 1814, Fig. 8 und 9), welche ich bei meinen eigenen Untersuchungen allenthalben bestätigt fand. Im 3. Fötalmonat ist die Insel und die Fossa Sylvii<sup>1)</sup> schon recht gut abgegrenzt, namentlich frontalwärts (vgl. HIS, 1904, Fig. 46). In der Regel ist sie zu dieser Zeit halbmondförmig. Im 5. Monat tritt die dreieckige Form mehr und mehr hervor. Gegen die Mitte und in der zweiten Hälfte des 5. Monats beginnt die wallartige Erhebung der umgebenden Hirnpartien und zwar zunächst namentlich im Bereich der BURDACH'schen Oberspalte<sup>2)</sup>. Im 6. Monat beginnt die eigentliche Ueberwallung, d. h. die Bildung der Opercula. Entwicklungsgeschichtlich unterscheidet man am besten mit RETZIUS ein Operculum temporale, ein O. parietofrontale, ein Operculum frontale intermedium und ein Operculum orbitale. Vgl. Fig. 109. Das Operculum frontale intermedium entwickelt sich durch Zweiteilung des vorderen oberen Inselwinkels und schiebt sich keilförmig zwischen dem O. parietofrontale und dem O. orbitale vor. Eine sehr eingehende Beschreibung dieser Vorgänge hat CUNNINGHAM gegeben (1892, p. 77 ff.). Schon im 6. Monat begegnet sich das Operculum parietale mit dem Operculum temporale, womit die sog. Fissura Sylvii — wenigstens in ihrem hinteren Abschnitt — gegeben ist. Das

1) Die Valleculla Sylvii hebt sich erst viel später deutlich ab.

2) Die ganze Randfurche der Insel ist der Sulcus circularis externus von KÜKENTHAL und mir.

O. temporale zeigt schon sehr früh die Abdachung, auf welcher sich weiterhin die HESCHL'schen Querwindungen entwickeln. Inzwischen hat schon im 5. Monat — und zwar wahrscheinlich im Zusammen-

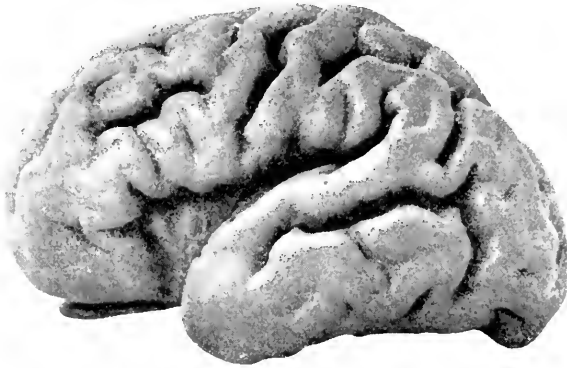


Fig. 109. Seitenansicht des Gehirns eines 42 cm langen, männlichen menschlichen Embryo aus dem 8. Monat. Nach RETZIUS. Natürl. Größe, doch ist das Gehirn infolge der Behandlung mit Weingeist etwas geschrumpft.

hang mit der stärkeren Entwicklung der Arteria cerebri media — sich ein Einschnitt im Gyrus olfactorius lateralis entwickelt, welcher von RETZIUS als Incisura olfactoria bezeichnet wird. Dieser Einschnitt setzt sich im 5., 6. und 7. Monat mehr und mehr auf das Inselgebiet fort und stellt hier den Sulcus centralis insulae dar<sup>1)</sup>. Mit der

oben beschriebenen Rückbildung des Gyrus olfactorius lateralis und des Mittelstücks der Fissura rhinalis lateralis kommt der täuschende Anschein zu stande, als ginge die Insel, oder wenigstens ihr hinterer Abschnitt, direkt in die Subst. perforata anterior über.

Im 9. Monat ist die Operculisierung allenthalben so weit vorgeschritten, daß nur ein kleines dreieckiges Feld unbedeckt bleibt. Bei dem Neugeborenen ist auch dieses Feld vollständig oder fast vollständig bedeckt. Durch das Operculum frontale intermedium kommen die beiden vorderen Aeste der sog. Fiss. Sylvii zu stande. Im 7. und 8. Monat zeigt die Insel bereits einige Furchen außer dem Sulcus centralis (insulae). Ob, wie MARCHAND behauptet, sogar oft der Sulcus postcentralis s. longitudinalis insulae vor dem Sulcus centralis insulae angelegt wird, ist sehr zweifelhaft.

Im Bereich des Operculum parietofrontale treten gegen Ende des 7. Monats der Sulcus diagonalis sowie der S. subcentralis anterior und posterior auf. Im 7. Monat erscheinen auch die Sulci und Gyri transversi HESCHL's im Bereich des Operculum temporale.

Mit RETZIUS u. a. habe ich mich weder von einem Vorausseilen der Furchen der linken Hemisphäre, wie es GRATIOLET und ECKER behauptet haben, noch von einem Geschlechtsunterschied der Furchenentwicklung, wie ihm z. B. RÜDINGER (1877 u. 1882, p. 13) nachgewiesen zu haben glaubt, überzeugen können. Nicht selten eilt allerdings die eine Hemisphäre der anderen in der Entwicklung etwas voraus (vgl. z. B. das von REUBOLD beschriebene Gehirn); auch ein Vorausseilen eines einzelnen Lappens scheint vorzukommen.

Mit der Geburt ist die Reliefbildung der Hirnoberfläche noch nicht zum definitiven Abschluß gelangt. SERXOW (1877) und SCHWALBE (1881) nehmen an, daß mit der 5. Lebenswoche die Ausprägung der Furchungen und Windungen definitiv vollendet sei. Demgegenüber hat RICHTER (1887) und namentlich PFISTER (1899, p. 38 ff.) meines

1) Ausnahmsweise verzögert sich die Bildung dieser Furche erheblich.

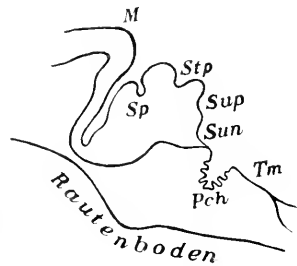
Erachtens überzeugend nachgewiesen, daß die Modellierung der Hirnoberfläche sich noch weit über das erste Lebensjahr hinaus erstreckt. Insbesondere scheint die Zahl der Furchenkongfluxe im extrauterinen Leben noch stetig abzunehmen. PFISTER deutet dies wohl mit Recht dahin, daß ursprünglich eingesunkene, an den Kongfluxstellen mehr oder weniger eingeschnittene Windungszüge sich mehr erheben, um so einen Teil der früher vorhandenen Kongfluxe wieder zu annullieren. Nach meinen Erfahrungen handelt es sich namentlich um an die Oberfläche tretende Tiefenwindungen.

Ueber die Entwicklung der Furchen und Windungen der übrigen Primaten ist leider fast nichts bekannt. Sehr auffällig ist das frühe Auftreten des S. temporalis sup. bei dem Cebus-Embryo von PANSCH (1868, Fig. 12—14).

### Die Furchenentwicklung des Kleinhirns

ist auch bei dem Menschen noch nicht eingehend untersucht worden. Bemerkenswert ist, daß sie derjenigen des Großhirns erheblich voraus-eilt (vergl. Fig. 105, 106 und 108). Die Furchung des Wurms geht der Furchung der Hemisphären voraus (MECKEL 1815, p. 361). Die erste Furche ist, abgesehen von der Fossa paramediana, wohl stets der Sulcus superior anterior. Er erscheint in der Regel schon im 2. Monat. Zu Ende des 3. Monats findet man im Medianschnitt meist bereits auch den Sulcus postlingualis, postcentralis, inferior anterior und praeuvularis gut ausgeprägt. Im 4. Monat pflegt der Sulcus inferior posterior hinzuzukommen. Bei einem Fötus von 12 cm Länge fand KUTHAN außer dem S. superior anterior bereits auch den S. inferior posterior s. tubero-pyramidalis; der S. inferior anterior

Fig. 110. Medianschnitt des Kleinhirns eines menschlichen Embryo von 12 cm Länge. Nach KUTHAN. *M* Mittelhirn. *Pch* Plexus chorioideus ventriculi quarti. *Sp* Sulcus superior anterior (= primäres). *Stp* S. inferior posterior s. tubero-pyramidalis. *Sun* S. praeuvularis s. uvulo-nodularis. *Su* Sulcus inferior anterior s. uvulo-pyramidalis. *Tm* Tegmen myelencephali. Vergr.  $7\frac{1}{2}$ :1.



s. uvulopyramidalis und der S. praeuvularis s. uvulonodularis sind nur angedeutet. In der Regel treten um diese Zeit auch bereits Sekundärfurchen auf. Der Zeitpunkt, zu welchem der Sulcus horizontalis und der Sulcus superior posterior auf dem Medianschnitt des Folium cacuminis abgrenzen, variiert sehr. Ersterer ist bei Föten von 17 cm Länge noch ganz auf die Hemisphären beschränkt. Zu Ende des 5. Monats sind bereits die wichtigsten Sekundärfurchen sämtlich angelegt. Die Flocke hat schon zu Beginn des 5. Monats ihre definitive Gestalt<sup>1)</sup>. In den folgenden Monaten nimmt die Zahl der Gyri rasch zu. Auch nach der Geburt kommen noch neue Gyri, namentlich solche, die in der Furchentiefe versteckt sind, hinzu.

1) Sehr bemerkenswert ist auch, daß sich schon sehr früh, nämlich schon bei Föten von 17 cm Länge, ein vorderer Sublobulus vom Hauptteil des Culmen abgrenzt (KUTHAN, p. 35).

Die Entwicklung der Furchen des Affenkleinhirns ist fast ganz unbekannt; vereinzelte Angaben finden sich bei DENIKER.

### Litteratur über die Primaten.

- Anton, G.** Zur Kenntnis der Störungen im Oberflächenwachstum des menschlichen Großhirns. *Zeitschr. f. Heilk.* Bd. VII. H. 5 u. 6. p. 453—478. 1886.
- Argutinsky, P.** Ueber eine regelmäßige Gliederung in der grauen Substanz des Rückenmarks beim Neugeborenen und über die Mittelzellen. *Arch. f. mikr. Anat.* Bd. XLVIII. 1897.
- Ueber die Gestalt und die Entstehungsweise des *Ventriculus terminalis* und über das *Filum terminale* des Rückenmarkes bei Neugeborenen. *Ebenda.* Bd. LII. p. 501—534. 1898.
- Bertelli, D.** Le sillon intermédiaire antérieur de la moëlle humaine dans la première année de vie. *Arch. ital. de Biol.* Vol. XI. p. 420. Ausführlich: *Atti d. Soc. tosc. di sc. nat.* Vol. X u. XI. 1889.
- Bischoff, Th. L. W.** Die Großhirnwindungen des Menschen mit Berücksichtigung ihrer Entwicklung bei dem Fötus und ihrer Anordnung bei den Affen. *Abh. d. 2. Kl. d. Kgl. Akad. d. Wiss.* Bd. X. Abt. 2. p. 391—497. 1868.
- Blake, Joseph A.** The roof and lateral recesses of the fourth ventricle considered morphologically and embryologically. *Journ. of comp. Neurol.* Vol. X. No. 1. p. 79—108. 1900.
- Broca, P.** Sur le cerveau à l'état foetal. *Bull. de la Soc. d'anthr. Sér. 2. T. XII.* p. 216—222. 1877.
- Brugsch, Th. u. Unger, E.** Die Entwicklung des *Ventriculus terminalis* beim Menschen. *Arch. f. mikr. Anat.* Bd. LXI. p. 220—232. 1903.
- Bradley, O. Ch.** The mammalian cerebellum: its lobes and fissures. *Journ. of Anat. and Phys.* Vol. XXXIX. Okt. p. 99—117. 1904. (namentlich Fig. 65—74; leider fehlen Alters- bezw. Größenangaben über die Embryonen).
- Cullendar, G. W.** Lectures upon the formation and early growth of the brain of man. *Brit. med. Journ.* 6 June. p. 731. 1874.
- Carus, C. G.** Versuch einer Darstellung des Nervensystems und insbesondere des Gehirns etc. Leipzig, namentlich p. 258—297. 1814.
- Clarke, J. Lockhart.** Researches on the development of the spinal cord in man, mammalia and birds. *Phil. Transact. R. Soc. London.* Vol. CLII. Part 2. p. 911—938 (19. VI. 1862). 1863.
- Cunningham, D. J.** Intraparietal sulcus of the brain. *Journ. of Anat. and Phys.* Vol. XXIV. Jan. p. 135—155. 1890.
- The complete fissures of the human cerebrum etc. *Journ. of Anat. and Phys.* Vol. XXIV. April. p. 309—345. 1890.
- Contribution to the surface anatomy of the cerebral hemispheres. *Mem. Roy. Ir. Acad. Dublin Acad. House.* July. 1892.
- The Rolandic and calcarine fissures. *Journ. of Anat. and Phys.* Vol. XXXI. July. p. 586—598. 1897.
- Dursy, E.** Zur Entwicklungsgeschichte des Kopfes des Menschen und der höheren Wirbeltiere. Tübingen. 1869. (Vergl. auch *Centrbl. f. d. med. Wiss.* 1868.)
- Deniker, J.** Recherches anatomiques et embryologiques sur les singes anthropoïdes etc. *Arch. de Zool. expér. et gén.* Sér. 2. T. III. 1886.
- Doellinger, Ign.** Beiträge zur Entwicklungsgeschichte des menschlichen Gehirns. Frankfurt a. M. 1844.
- Ecker, Al.** *Icones physiologicae.* Leipzig. 1851—1859.
- Zur Entwicklungsgeschichte der Furchen und Windungen der Großhirnhemisphären im Foetus des Menschen. *Arch. f. Anthr.* Bd. III. H. 3 u. 4. p. 203—225. 1868.
- Die Hirnwindungen des Menschen nach eigenen Untersuchungen, insbesondere über die Entwicklung derselben beim Fötus etc. 2. Aufl. Braunschweig 1883.
- Eichhorst, H.** Ueber die Entwicklung des menschlichen Rückenmarks und seiner Fortwachsung. *Vierh. Arch.* Bd. LXIV. p. 425—475. 1875.
- Engel.** Beiträge zur Entwicklung des Gehirns. Sitz-Ber. d. math.-naturwiss. Kl. d. Kais. Akad. d. Wiss. zu Wien. Bd. XII. p. 209. 1854.
- Férvé, Ch.** Sur le développement du cerveau considéré dans ses rapports avec le crâne. *Rev. d'Anthr.* p. 661—671. 1879.
- Goldstein, K.** Beiträge zur Entwicklungsgeschichte des menschlichen Gehirns. I. Die erste Entwicklung der großen Hirnkommissuren und die „Verwachsung“ von Thalamus und Striatum. *Arch. f. Anat. u. Phys.* Anat. Abt. 1904.
- Zur Frage der Existenzberechtigung der sog. Bogenfurchen u. s. f. *Anat. Anz.* Bd. XXIV. No. 22. p. 579—595. 1901.
- Gratiolet, P.** In *Anat. comparée du système nerveux* von Leuret und Gratiolet. Vol. II. Kap. 7. p. 244—265. 1839—1857.

- Hamilton.** *On the corpus callosum in the embryo. Brain, Vol. VIII, July, (1885), p. 145—163. 1886.*
- Hess, C.** *Das Foramen Magendii und die Oeffnungen an den Recessus laterales des 4. Ventrikels. Morph. Jahrb. Bd. X, p. 578—602. 1885.*
- Hamy, E. T.** *Contribution à l'étude du développement des lobes cérébraux des primates. Rev. d'anthrop. Bd. I, p. 424—431. 1872.*
- His, Wilhelm.** *Zur Geschichte des menschlichen Rückenmarks und der Nervenwurzeln. Abh. d. math.-phys. Kl. d. Sächs. Ges. d. Wiss. Bd. XIII, p. 479—514. 1886.*  
— *Die morphologische Betrachtung der Kopfnerven. Arch. f. Anat. u. Phys.-Math. Abt. p. 379—453.*  
— *Zur Geschichte des Gehirns sowie der centralen und peripherischen Nervenbahnen beim menschlichen Embryo. Abh. d. math.-phys. Kl. d. Kgl. Sächs. Ges. d. Wiss. Bd. XIV, p. 341—392. 1888.*  
— *Die Formentwicklung des menschlichen Vorderhirns vom Ende des 1. bis zum Beginn des 3. Monats. Ebenda. Bd. XV, p. 675—736. 1889.*  
— *Ueber die Entwicklung des Riechlappens und des Riechganglions und über diejenige des verlängerten Marks. Verh. d. Anat. Ges. 1889.*  
— *Die Entwicklung des menschlichen Rautenhirns vom Ende des 1. bis zum Beginn des 3. Monats. Abh. d. math.-phys. Kl. d. Kgl. Sächs. Ges. d. Wiss. Bd. XVII, p. 3—74. 1890.*  
— *Die Entwicklung des menschlichen Gehirns während der ersten Monate. Leipzig. 1904.*
- Hochstetter, F.** *Ueber die Beziehung des Thalamus opticus zum Seitenventrikel der Großhirnhemisphären. Anat. Anz. Bd. X (1894), No. 9, p. 295—302. 1895.*  
— *Beiträge zur Entwicklungsgeschichte des Gehirns. Bibliotheca medica. Stuttgart. 1894.*  
— *Ueber die Nichtexistenz der sog. Bogenfurchen an den Gehirnen lebensfrisch konservierter menschlicher Embryonen. Verh. d. Anat. Ges. in Jena, p. 27—34. 1904.*
- Holl, M.** *Ueber die Insel des Menschen- und Anthropoidengehirns. Arch. f. Anat. u. Phys. Anat. Abt. p. 1—44. 1902.*
- Huschke.** *Schädel, Hirn und Seele. Jena. 1854.*
- Keibel, Fr.** *Ueber den Schwanz des menschlichen Embryo. Anat. Anz. Bd. VI, No. 23/24, p. 670—675. 1891. (Vergl. auch Arch. f. Anat. u. Phys. Anat. Abt. 1891 u. 1896.)*  
— *Zur Entwicklungsgeschichte der Affen. Verh. d. Anat. Ges. in Jena, p. 156—163. 1904.*
- Kollmann, J.** *Die Entwicklung der Adergeflechte. Ein Beitrag zur Entwicklungsgeschichte des Gehirns. Leipzig. 1861.*
- Kuithan, W.** *Die Entwicklung des Kleinhirns bei Säugetieren. Diss. (namentlich p. 32 ff.) München. 1895.*
- Lacchi, P.** *La tela corioidea superiore e i ventricoli cerebrali dell'uomo. Atti della Soc. Tosc. di Sc. nat. Vol. IX, Fasc. 1. 1888.*  
— *Sul rapporto del talamo ottico col ventricolo laterale dell'emisfero cerebrale. Anat. Anz. Bd. X, No. 17, p. 537—538. 1895.*
- Loewe, L.** *Beiträge zur Anatomie und zur Entwicklungsgeschichte des Nervensystems der Säugetiere und des Menschen. Berlin. 1880.*
- Lubimoff, Ateris.** *Embryologische und histogenetische Untersuchungen über das sympathische und centrale Cerebrospinalnervensystem. Virch. Arch. Bd. LX, p. 211—273. 1874.*
- Lugaro, E.** *Sulla genesi delle circonvoluzioni cerebrali e cerebellari. Riv. di patol. nerv. e ment. Vol. II, No. 3 (März). 1897.*
- Mall, Franklin P.** *On the transitory or artificial fissures in the human cerebrum. Amer. Journ. of Anat. Vol. II, p. 333—340. 1903.*
- Marehand, F.** *Ueber die Entwicklung des Balkens im menschlichen Gehirn. Arch. f. mikr. Anat. Bd. XXVII, p. 298—334. 1891.*  
— *Die Morphologie des Stirnlappens und der Insel der Anthropomorphen. 1893.*
- Meckel, J. F.** *Versuch einer Entwicklungsgeschichte der Centraltheile des Nervensystems in den Säugetieren. Deutsches Arch. f. d. Phys. Bd. I, H. 1. spez. p. 76 ff. u. H. 3, p. 334 ff. 1815. Vergl. auch Beitr. z. vergl. Anat. Bd. II, H. 1.*
- v. Mihalkovics, V.** *Entwicklungsgeschichte des Gehirns. Leipzig. 1877. Vergl. auch Centrallbl. f. d. med. Wiss. 1876, No. 19, p. 337—341.*
- Mingazzini, G.** *Ueber die Entwicklung der Furchen und Windungen des menschlichen Gehirns. Moleschott's Unters. Bd. XIII, H. 6. 1888.*  
— *Ueber die Furchen und Windungen des Gehirns der Primaten und der menschlichen Frucht. Moleschott's Unters. Bd. XIV, H. 2. 1889.*
- Pausch, Ad.** *Ueber die typische Anordnung der Furchen und Windungen auf den Großhirnhemisphären des Menschen und der Affen. Arch. f. Anthrop. Bd. III, H. 3 u. 4, p. 227—257. 1868.*

- Pfister, H.** Ueber die occipitale Region und das Studium der Großhirnoberfläche. Stuttgart, 1899.
- Prenant, A.** Criteriums histologiques pour la détermination de la partie persistante du canal épéndymaire primitif. Intern. Monatschr. f. Anat. u. Phys. Bd. XI, No. 6, p. 281—296. 1894.
- Reichert, C. B.** Der Bau des menschlichen Gehirns. Bd. II, p. 1—90. Leipzig, 1861.
- Retzius, G.** Das Menschengehirn. Stockholm, p. 1—36. 1896.
- Ueber das Auftreten des Sulcus centralis und der Fissura calcarina im Menschenhirn. Biol. Unters. Bd. VIII, p. 59—64. 1898.
- Zur Frage von den sog. transitorischen Furchen des Menschenhirns. Anat. Anz. Bd. XIX, Erg.-Heft. 1901.
- Zur Frage der transitorischen Furchen des embryonalen Menschenhirns. Biol. Unters. Neue Folge, Bd. X, No. 9, p. 65—66. 1902.
- Zur Morphologie der Insula Reilii. Biol. Unters. Neue Folge, Bd. X, No. 2, p. 14—20. 1902.
- Reubold, W.** Zur Entwicklungsgeschichte des menschlichen Gehirns. Festschr. z. 3. Säkularf. d. Alma Jul. Max. ger. v. d. med. Fak. Würzburg, Bd. I, p. 167—185. 1882.
- Richter, A.** Ueber die Entstehung der Großhirnrindungen. Virch. Arch. Bd. CVIII, H. 3, p. 398—422. 1887.
- Romiti, G.** Sull'ordine di successione, con il quale appaiono le scissure cerebrali. Proc. verb. d. Soc. Tosc. di sc. nat. 8. Jan. 1882.
- Rosenberg, E.** Ueber die Entwicklung der Wirbelsäule und das Centrale carpi des Menschen. Morph. Jahrb. Bd. I, H. 1, p. 83—198. 1876.
- Rüdinger, V.** Vorläufige Mitteilungen über die Unterschiebe der Gehirnrindungen nach dem Geschlecht beim Fötus und Neugeborenen. München, 1877. Vergl. auch Beitr. z. Anthr. u. Urgesch. Bayerns. Bd. I u. Passet, Arch. f. Anthr. Bd. XIV, 1883.
- Ein Beitrag zur Anatomie des Sprachcentrums. Stuttgart, 1882.
- Schäper, A.** Zur Frage der Existenzberechtigung der Bogenfurchen am Gehirn menschlicher Embryonen. Verh. d. Anat. Ges. in Jena, p. 35—37. 1904.
- Schmidt, F.** Beiträge zur Entwicklungsgeschichte des Gehirns. Zeitschr. f. wiss. Zool. Bd. XI, H. 1, p. 43—61. 1862.
- Schoenlein, J. L.** Von der Hirnmetamorphose. Diss. Würzburg, 1846.
- Schwalbe, G.** Beiträge zur Entwicklungsgeschichte des Zwischenhirns. Sitz-Ber. d. Jenaischen Ges. f. Med. u. Naturw. 23. I. 1880, p. 2—7. 1886.
- Sernow, I.** Individuelle Typen der Hirnrindungen des Menschen. Moskau, 1877.
- Soemmerring, S. Th.** Hirnlehre und Nervenlehre. Frankfurt a. M. 1791.
- Strüssler, Ernst.** Zur Morphologie des normalen und pathologischen Rückenmarks und der Pyramidenseitenstrangbahn. Jahrb. f. Psych. Bd. XXIII, p. 260—298. 1903.
- Stroud, B. B.** The mammalian cerebellum. Pars I. The development of the cerebellum in man and the cat. Journ. of comp. Neur. Vol. V, July, p. 71—118. 1895.
- If an „Isthmus rhombencephali why not an Isthmus proencephali“? Proc. of the Ass. of Amer. Anat. 12. Ann. Meed. 1899.
- Tiedemann, Fr.** Anatomie und Bildungsgeschichte des Gehirns im Fötus des Menschen nebst einer vergleichenden Darstellung des Hirnbaues in den Tieren. Nürnberg, 1816.
- Tourneur et Herrmann.** Sur la persistance des vestiges médullaires coccygiens pendant toute la période foetale chez l'homme etc. Journ. de P'Anat. et Phys. T. XXIII, p. 498—529. 1887.
- Tourneur, F.** Sur la structure et sur le développement du fil terminal de la moëlle chez l'homme. Compt. rend. de la Soc. de biol. 23 Avril. 1892.
- Unger, E. u. Brugsch, Th.** Zur Kenntnis der Forca und Fistula sacrococcygra s. caudalis und der Entwicklung des Ligamentum caudale beim Menschen. Arch. f. mikr. Anat. Bd. LXL, p. 151—219. 1903.
- Wenzel, Jos. et Car.** Prodomus eines Werks über das Gehirn des Menschen und der Säugetier. Tübingen. 1806.
- Wenzel, Jos. et Car.** De penitiori structura cerebri hominis et brutorum. Tübingae, namentlich Tafel II u. XV. 1812.

## Gewichtszunahme von Gehirn und Rückenmark im Fötalleben.

Nur für sehr wenige Säugetiere liegen fortlaufende Gewichtsbestimmungen vor. Für das Kaninchen giebt die folgende Tabelle

einiges Material für die letzten Tage des Embryonallebens und die ersten Wochen des extrauterinen Lebens 1).

Kaninchen.

Alter	Länge in cm	Hirngewicht	Rückenmarksgewicht	Verhältn. von Hirngewicht zu Körpergewicht	Verhältn. v. Rückenmarksgewicht z. Körpergewicht	Verhältn. v. Rückenmarksgewicht z. Hirngewicht	Autor und Bemerkungen
Embryo 29-tägig	—	1,15	—	1 : 33,91	—	—	
„ „	—	1,23	—	1 : 34,96	—	—	
„ „	—	1,29	—	1 : 34,88	—	—	
„ 30-tägig	—	0,98	—	—	—	—	
„ „	—	1,0	—	—	—	—	
„ „	—	1,05	—	—	—	—	
„ „	—	1,13	—	—	—	—	
„ „	—	1,15	—	—	—	—	
„ „	—	1,15	—	—	—	—	
neugeboren	—	1,21	—	1 : 26,07	—	—	
„ „	—	1,27	—	1 : 25,59	—	—	
„ 1 1/2 Std.	10,1	1,49	0,17	1 : 32,55	1 : 285,29	1 : 8,76	m.
**1 1/2 Tag 2)	—	1,18	0,16	1 : 33,90	1 : 264,56	1 : 7,61	
**1 1/2 Tage	—	1,33	0,18	1 : 28,80	1 : 218,91	1 : 7,60	
3 „	12,2	1,85	0,22	1 : 40,65	1 : 340,91	1 : 8,39	
5 „	11,8	2,40	0,28	1 : 34,64	1 : 301,82	1 : 8,71	
**5 1/2 „	—	2,02	0,25	1 : 30,20	1 : 244,00	1 : 8,08	
**7 1/2 „	—	2,62	0,33	1 : 52,67	1 : 418,18	1 : 7,94	auffällig groß
**8 „	—	2,67	0,36	1 : 28,35	1 : 210,28	1 : 7,42	Optici noch grauweiß
8 „	15,2	3,16	0,41	1 : 47,47	1 : 369,46	1 : 7,78	Optici noch grau
**8 1/2 „	—	2,72	0,36	1 : 37,87	1 : 283,33	1 : 7,56	{ Augen noch geschlossen
**10 1/2 „	—	3,08	0,43	1 : 48,05	1 : 344,19	1 : 7,16	{ geschlossen
11 „	15,5	3,86	0,55	1 : 30,31	1 : 212,73	1 : 7,02	{ Augen offen
*11 „	—	3,94	0,51	1 : 32,99	1 : 254,90	1 : 7,73	{
**12 1/2 „	—	3,66	0,56	1 : 61,20	1 : 400	1 : 6,54	{
**15 „	16,6	4,43	—	1 : 30,76	—	—	
*15 „	—	4,36	0,69	—	—	—	
*20 „	—	4,89	0,93	1 : 44,99	1 : 237,63	1 : 5,26	
20 „	16,2	4,93	0,83	1 : 31,34	1 : 186,14	1 : 5,94	
21 „	16,5	4,95	0,62	1 : 26,26	1 : 209,68	1 : 7,99	
26 „	21,5	5,89	0,98	1 : 46,43	1 : 279,08	1 : 6,91	
31 „	—	6,06	0,91	1 : 37,62	1 : 239,56	1 : 6,66	dies u. das von 61 Tagen von einem Wurf
— „	—	6,32	1,25	1 : 50,00	1 : 252,80	1 : 5,056	
39 „	24,3	6,83	1,41	1 : 75,75	1 : 367,19	1 : 4,85	
*41 „	—	6,45	1,67	1 : 84,81	1 : 327,54	1 : 3,86	
*53 „	—	7,92	2,14	1 : 100,88	1 : 373,36	1 : 3,70	
61 „	—	6,99	1,49	1 : 81,26	1 : 381,21	1 : 4,69	dies u. das von 31 Tagen von einem Wurf

1) Alle folgenden Gewichtsangaben, sowohl eigene wie fremde, habe ich abgerundet. Die Autoren geben oft Zahlen bis in die 3. und 4. Stelle an, obwohl offensichtlich die Fehlerquellen eine solche Genauigkeit der Angabe nicht gestatten.

2) Die mit einem Stern bezeichneten Embryonen stammen von einem Wurf, ebenso die mit zwei Sternen bezeichneten.

Für die Zunahme des Hirn- und Rückenmarksgewichtes bei der Ratte in der ersten Zeit nach der Geburt gebe ich folgende Zahlen:

Ratte (*Mus decumanus*).

Alter	Länge in cm	Hirngewicht	Rückenmarksgewicht	Verhältn. von Hirngewicht zu Körpergewicht	Verhältn. v. Rückenmarksgewicht z. Körpergewicht	Verhältn. v. Rückenmarksgewicht zu Hirngewicht	Autor und Bemerkungen
neugeboren	—	—	—	—	—	1:7,4—9,7	ZIEHEN
1 Tag	4,2	0,28	0,02	1:17,61	1:246,5	1:14	ZIEHEN
6 Tage	—	—	0,05	—	1:150	1:10	RANKE
7 „	3,3	0,26	—	1:10,08	—	—	ZIEHEN
10 „	—	—	0,07	—	1:160	1:11	RANKE
24 „	9,3	1,40	0,16	1:27,08	1:237,5	1:8,8	ZIEHEN
4 Wochen	—	—	0,23	—	1:148	1:6,2	RANKE
4 „	—	—	—	—	—	1:5,8	ZIEHEN
8 „	—	—	0,31	—	1:246	1:4,7	RANKE
10 „	—	—	0,39	—	1:365	1:3,9	RANKE

Bei einem Fötus von *Mus musculus* von 2,6 cm Länge betrug z. B. das Hirngewicht 0,065, das Rückenmarksgewicht 0,007 g. die zugehörigen relativen Gewichte 1:15, 1:150 und 1:10.

Das Verhalten der Ungulaten mag durch die drei folgenden Reihen illustriert werden:

## Schweineembryonen.

Länge in cm	Hirngewicht	Rückenmarksgewicht	Verhältnis von Hirngewicht zu Körpergewicht	Verhältnis von Rückenmarksgewicht zu Körpergewicht	Verhältnis von Rückenmarksgewicht zu Hirngewicht	Autor und Bemerkungen
9,8	1,11	0,10	1:38,29	1:411	1:10,99	
—	1,68	0,18	1:26,79	1:250	1:9,33	
11,0	2,35	0,22	1:23,83	1:255	1:10,68	
11,5	2,55	—	1:28,13	—	—	
11,6	—	0,22	—	1:311	—	
11,6	2,51	0,24	1:30,51	1:323	1:10,58	
12,0	2,15	—	1:31,02	—	—	
12,0	2,45	0,23	1:31,22	1:340	1:9,18	
12,0	—	0,26	—	1:310	—	
12,1	2,61	0,25	1:29,69	1:310	1:10,44	
12,5	2,5	—	1:40	—	—	
12,5	2,6	0,20	1:10,58	1:520	1:12,81	
13,0	2,35	0,23	1:33,19	1:317	1:10,41	
15,1	8,13	—	1:34,81	—	—	
18,3	—	0,85	—	1:347	—	
21,0	9,26	1,51	1:57,83	1:341	1:6,01	
22,0	—	0,92	—	1:516	—	
22,0	13,83	1,06	1:35,07	1:458	1:13,05	
22,0	—	0,75	—	1:618	—	
26,8	30,85	2,92	1:27,80	1:293	1:10,57	
31,1	31,15	4,05	1:39,25	1:334	1:8,51	



Schafembryonen.

Länge in cm	Hirngewicht	Rückenmarksgewicht	Verhältnis von Hirngewicht zu Körpergewicht	Verhältnis von Rückenmarksgewicht zu Körpergewicht	Verhältnis von Rückenmarksgewicht zu Hirngewicht	Autor und Bemerkungen
10,7	2,5	—	1:23	—	—	
11,4	3,61	0,22	1:16,6	1:279	1:14,7	
12,0	3,36	0,34	1:20,3	1:203	1:10,0	
12,3	3,75	0,23	1:18,1	1:302	1:16,7	
13,0	4,43	0,31	1:22,1	1:316	1:14,3	
15,0	5,07	0,46	1:25,1	1:268	1:11,1	
15,2	5,34	—	1:21,5	—	—	
15,5	5,23	0,44	1:25,2	1:300	1:11,9	
15,5	5,79	0,39	1:20,9	1:310	1:14,9	
16,0	5,84	0,51	1:26,4	1:305	1:11,6	
16,5	8,33	0,64	1:21,9	1:284	1:13,0	
16,5	8,15	0,75	1:21,3	1:245	1:10,9	
17,4	7,65	0,80	1:27,2	1:260	1:9,6	
18,1	8,67	0,95	1:28,0	1:256	1:9,1	
19,0	10,02	0,75	1:27,3	1:364	1:13,4	
19,5	12,01	1,05	1:30,7	1:351	1:11,4	
23,1	15,2	1,41	1:31,6	1:340	1:10,8	
23,1	19,8	1,59	1:33,6	1:412	1:12,5	
24,3	17,35	2,09	1:32,9	1:273	1:8,3	

Rinderembryonen.

7,4	1,72	—	1:16,6	—	—	
9,9	2,37	—	1:18,5	—	—	
11,8	3,21	—	1:17,4	—	—	
13,0	4,83	0,39	1:18,9	1:233	1:12,4	
14,0	5,72	—	1:27,8	—	—	
15,1	6,91	0,57	1:25,3	1:300	1:12,2	
18,4	9,63	0,92	—	—	—	
19,8	9,23	0,77	1:37,8	1:454	1:12,0	
19,8	11,94	0,89	1:32,1	1:430	1:13,4	
19,9	9,72	—	1:40,5	—	—	
20,8	15,31	1,13	1:36,5	1:494	1:13,6	
24,7	16,45	1,27	1:45,3	1:589	1:13,0	

Für die Carnivoren verfüge ich nur über eine größere Reihe von der Katze, welche aus Beobachtungen von KEITH, MIES und eigenen zusammengestellt ist.

Katze.

Länge bzw. Alter	Hirngewicht	Rückenmarksgewicht	Verhältnis von Hirngewicht zu Körpergewicht	Verhältnis von Rückenmarksgewicht zu Körpergewicht	Verhältnis von Rückenmarksgewicht zu Hirngewicht	Autor und Bemerkungen
Embryo, 12 cm	2,35	0,26	1:28	1:257	1:9,0	
nengeb., 3 Std.	4,8	0,50	1:22	1:213	1:9,7	
nengeboren	—	0,75	—	1:163	—	KEITH MIES
2 Tage	5,17	0,54	1:24	1:235	1:9,7	
4 "	6,78	0,61	1:24	1:266	1:11,1	
8 "	8,06	0,71	1:25,6	1:291	1:11,4	
4 Wochen, 22 cm	16,57	1,28	1:12,9	1:168	1:13,0	sehr mager
2 1/2 Monate	—	4,2	—	1:167	—	KEITH
4 1/2 "	—	5,6	—	1:218	—	KEITH

Besonders spärlich sind die für die Primaten vorliegenden Wägungen. KEITH (p. 293) findet das absolute Hirngewicht bei einem Fötus von *Hylobates lar* zu 13 g, das relative zu  $\frac{1}{11}$ ; bei einem Fötus von *Semnopithecus obscurus* betrug das absolute Hirngewicht 1,2 g, das relative  $\frac{1}{15}$ , während für ein neugeborenes Tier ersteres zu 42,9, letzteres zu  $\frac{1}{12}$  bestimmt wurde. Selbst für den Menschen ist das verwertbare Zahlenmaterial klein, soweit das Fötalleben in Betracht kommt. Einige Zahlen stelle ich in der folgenden Tabelle zusammen, welche die bekannte RÜDINGER'sche Tabelle ergänzen soll:

## Menschliche Embryonen.

Alter	Hirngewicht	Rückenmarksgewicht	Verhältnis von Hirngewicht zu Körpergewicht	Verhältnis von Rückenmarksgewicht zu Körpergewicht	Verhältnis von Rückenmarksgewicht zu Hirngewicht	Autor und Bemerkungen
3 Monate	2,16	0,12	—	—	1: 18	MECKEL
5 "	22,68	0,36	—	—	1: 63	"
5 "	32,4	—	1: 7,0	—	—	BISCHOFF (1880)
5 "	40,0	—	1: 5,7	—	—	
5 "	45,0	—	1: 5,9	—	—	
21 Wochen	67,34	—	1: 5,45	—	—	BISCH. (1863)
6—7 Monate	120,0	—	1: 7,4	—	—	BISCH. (1880)
7 Monate	130,0	—	1: 10,8	—	—	"
Ende des 6. Monats	187,0	—	1: 3,4	—	—	"
Ende des 6. Monats (w.)	213,0	—	1: 3,2	—	—	BISCHOFF (1880)
7 Monate (w.)	113,0	—	1: 9,9	—	—	
7 " (w.)	124,5	—	1: 8,3	—	—	
7 Monate	224,0	—	1: 6,9	—	—	"
8 "	330,0	—	1: 5,0	—	—	"
8 "	355,0	—	1: 3,9	—	—	"
Anfang des 8. Monats (w.)	222,0	—	1: 4,7	—	—	"
9 Monate	288,9	2,7	—	—	1: 107	MECKEL
9 "	256,0	—	1: 7,3	—	—	BISCHOFF (1880)
9 "	367,0	—	1: 5,2	—	—	
9 "	388,0	—	1: 4,4	—	—	

Für die Wachstumskurve des kindlichen Hirngewichts während der ersten Lebensjahre liegen bereits zahlreiche Wägungen vor. Ich verweise in dieser Beziehung namentlich auf die Arbeiten von DANIEL-BEKOF, MIES, PFISTER und MARCHAND.

Überblickt man das gesamte Material, so wird man bei der Spärlichkeit desselben mit allgemeinen Schlüssen sehr vorsichtig sein. Immerhin scheinen folgende Sätze ausreichend begründet:

1) Die individuellen Schwankungen des absoluten Hirn- und Rückenmarksgewichts bei Tieren derselben Species und desselben Alters bzw. Länge sind während der Fötalzeit und in den ersten Lebenswochen sehr groß; selbst bei Tieren desselben Wurfs sind sie vorhanden, wie ich mich namentlich bei Ungulaten überzeugt habe.

2) Noch erheblich größer sind die individuellen Schwankungen des relativen Hirn- und Rückenmarksgewichts bei Tieren derselben Species und desselben Alters bzw. derselben Länge; dies beruht offensichtlich auf der enormen Variabilität der Gesamtentwicklung des Körpers.

3) Besonders erheblich scheinen die individuellen Schwankungen

der embryonalen Hirn- und Rückenmarksgewichte bei vielen Haustieren und bei dem Menschen (ebenso übrigens auch bei erwachsenen Individuen).

4) Bei dem neugeborenen Säugetier beträgt das absolute Rückenmarksgewicht, soweit bis jetzt Zahlen vorliegen, etwa  $\frac{1}{110}$ — $\frac{1}{130}$  von dem des erwachsenen Tieres. Besonders klein scheint dieser Bruch bei den Nagern<sup>1)</sup>. Besonders hoch finde ich ihn unter den Insektivoren bei der Spitzmaus.

5) Die intrauterine Zunahme des absoluten Rückenmarksgewichts läßt während der Fötalzeit bei einzelnen Species anscheinend 2 Hauptwachstumsperioden erkennen.

6) Das relative Rückenmarksgewicht ist während der Fötalzeit großen Schwankungen unterworfen, eine gesetzmäßige Ab- oder Zunahme ist nicht zu erkennen. Nach der Geburt scheint es langsam abzunehmen, z. B. bei dem Kaninchen bis auf  $\frac{1}{650}$  (MIES 1893, p. 549), bei der Katze bis auf  $\frac{1}{410}$  (MIES); bei dem Dachshund soll es erst steigen und dann wieder fallen (MIES).

7) Bei dem neugeborenen Säugetier beträgt das absolute Hirngewicht, soweit bis jetzt Zahlen vorliegen, etwa  $\frac{1}{2}$ — $\frac{1}{12}$  von demjenigen des erwachsenen Tieres<sup>2)</sup>. Besonders klein scheint dieser Bruch z. B. bei dem Hund ( $\frac{1}{10}$ — $\frac{1}{12}$ ), besonders hoch bei den Ungulaten und dem Menschen. Bei *Semnopithecus* würde er nach den Zahlen von KEITH sogar noch weit über die angegebenen Grenzen hinausgehen können. Dasselbe finde ich für die Spitzmaus. Bei dem Huhn scheint es, wie ich nachträglich bemerke, etwa  $\frac{1}{5}$ — $\frac{1}{6}$  zu betragen (WENZEL, p. 268 ff.).

8) Auch das Wachstum des absoluten Hirngewichts scheint während der Fötalzeit bei einzelnen Species ziemlich scharf abgesetzte Hauptwachstumsperioden erkennen zu lassen.

9) Das relative Hirngewicht ist während der Fötalzeit gleichfalls großen Schwankungen unterworfen. Im ganzen scheint es gegen die Geburt hin etwas abzunehmen. Nach der Geburt ist eine solche Abnahme bei den meisten, sehr wahrscheinlich allen Säugern zweifellos und ziemlich erheblich<sup>3)</sup>, und zwar nimmt es, da das absolute Hirngewicht und das absolute Rückenmarksgewicht anfangs rasch, später sehr langsam zunimmt, erst langsam und später rascher ab.

10) Das Verhältnis von Rückenmarksgewicht zu Hirngewicht läßt bis jetzt während der Fötalzeit bei den meisten Säugern keinen gesetzmäßigen Gang erkennen. Bei dem Menschen scheint dieser Bruch progressiv abzunehmen. Nach der Geburt wird dieser Bruch bei Ratte und Kaninchen ziemlich rasch größer. Bei der Katze steigt der Bruch nach MIES (1893) auf 1:3,5, bei dem Dachshund auf 1:5 (von 1:19 $\frac{1}{1}$  bei der Geburt). Bei dem Menschen nimmt er nach der Geburt gleichfalls zu, von etwa  $\frac{1}{120}$  (m.) bzw.  $\frac{1}{110}$  (w.) bis auf etwa  $\frac{1}{50}$  [MIES 1897<sup>4)</sup>]. Die Kurve dieses Bruches scheint also bei dem Menschen um die Zeit der Geburt einen ziemlich scharfen Gipfelpunkt zu besitzen.

11) Geschlechtsdifferenzen des absoluten Rückenmarks- und Ge-

1) Bezüglich der näheren Begründung dieses Satzes verweise ich auf die Zusammenstellung der absoluten Rückenmarksgewichte im erwachsenen Zustand, welche ich in meiner Anatomie des Centralnervensystems p. 10 ff. gegeben habe.

2) Hierzu ist in meiner Anatomie p. 363 ff. zu vergleichen.

3) Vergl. meine Anatomie, p. 363 ff.

4) Für den 3-monatigen Fötus fand MIES diesen Bruch zu 1:18, für den 5-monatigen 1:101 (1893, p. 549).

hirngewichts sowie des angeführten relativen Gewichts bestehen bei der Geburt und zwar in dem Sinne, daß das Hirngewicht der männlichen Individuen absolut und relativ größer ist.

Bezüglich des Verhältnisses des Hirn- und Rückenmarksgewichts zur Körperlänge liegen bis jetzt nur Angaben für das menschliche Kind vor, ebenso für die Längenzunahme des Rückenmarks (MIES, PFISTER).

Auch die entwicklungsgeschichtlichen Aenderungen des absoluten und relativen Gewichts einzelner Hirnteile sind neuerdings untersucht worden. Hier kann nur erwähnt werden, daß das Kleinhirn bei dem menschlichen Kind relativ rascher das erste und zweite Drittel seiner Gesamtgewichtszunahme zurücklegt als das Großhirn und im Laufe des extrantrinen Lebens sein Anfangsgewicht reichlich veriebenfach, während das Gesamthirn es kaum vervierfacht (PFISTER).

Ueber die Veränderungen der chemischen Zusammensetzung des Gehirns im Laufe seiner Entwicklung existieren nur äußerst spärliche Angaben (vergl. SCHLOSSBERGER).

#### Litteratur über die Entwicklungszunahme des Hirngewichts<sup>1)</sup>.

- Bertillon, Jeanne.** *L'indice encéphalo-cardiaque.* Bull. de la Soc. d'Anthr. T. X. Sitzung vom 2. März, 1887.
- v. Bischoff, Th.** Zeitschr. f. rat. Med. 1863.
- *Das Hirngewicht des Menschen.* Bonn, spez. p. 46 ff. 1880.
- Boyd, Rob.** Philosoph. Transact. 1861. Vergl. auch **Marshall.** Journ. of Anat. and Phys. 1892. (Da Verf. nur Maxima, Minima und Mittelzahlen angiebt, sind seine Zahlen nicht zu erwarten.)
- v. Buhl in v. Hecker.** Klinik der Geburtshunde (nicht zugänglich).
- Danielbekof.** *Materialien zur Frage über das Gewicht des Gehirns und der Med. obl. bei Kindern beiderlei Geschlechts.* Petersburg, 1885. (Nicht im Orig. zugänglich gewesen.)
- Donaldson, H. H.** *The growth of the brain.* London, 1895.
- Franceschi.** *Sul peso dell' encefalo.* Bull. de sc. med. di Bologna, 1888.
- Keith.** Journ. of Anat. and Phys. Vol. XXIX, Jan. p. 282—303. 1895.
- Marchand, F.** *Ueber das Hirngewicht des Menschen.* Abh. d. math.-phys. Kl. d. Kgl. Sächs. Ges. d. Wiss. Bd. XXVII, No. 4, p. 394—481. 1902.
- Meckel, J. Fr.** *Handbuch d. Anat.* Bd. III, Halle u. Berlin, 1817.
- Mies.** *Das Verhältnis des Hirn- zum Rückenmarksgewicht, ein Unterscheidungsmerkmal zwischen Mensch und Tieren.* Deutsche med. Wochenschr. No. 33 u. Centrallbl. f. Anthropol., Ethn. u. Urgesch. H. 3, p. 270. 1897.
- *Ueber den Einfluß des Alters und Geschlechts auf das Verhältnis zwischen Gehirn- und Rückenmarksgewicht u. s. w.* Münch. Anthrop. Ges. 29. IV. 1887.
- *Ueber das Gewicht des Rückenmarks.* Verh. d. Naturf.-Vers. zu Nürnberg, Teil 2, 2. Hälfte, p. 217 u. Abh. f. Kinderheilk. u. Psych. Bd. XVI, Nor. p. 547—550. 1893.
- *Ueber das Hirngewicht des heranwachsenden Menschen.* Corresp.-Bl. d. D. Ges. f. Anthrop. 1894.
- *Das Hirngewicht neugeborener Kinder.* Tagebh. d. Naturf.-Vers. zu Köln, 1888.
- Pfister, H.** *Zur Anthropologie des Rückenmarks.* Neurol. Centrallbl. No. 16 u. 17. 1903.
- *Ueber das Gewicht des Gehirns und einzelner Hirnteile beim Säugling und älteren Kinde.* Neurol. Centrallbl. No. 12. 1903.
- *Das Hirngewicht im Kindesalter.* Arch. f. Kinderheilk. Bd. XXIII, 1897.
- *Neue Beiträge zur Kenntnis des kindlichen Hirngewichts.* Arch. f. Kinderheilk. Bd. XXXVII, H. 3/4.
- *Teilwägungen kindlicher Gehirne.* Arch. f. Kinderheilk. Bd. XXXVII, H. 3/4.
- Ranke, J.** *Zur Anthropologie des Rückenmarks.* Corresp.-Bl. d. Deutsch. Ges. f. Anthr., Ethn. u. Urgesch. p. 100. 1895.
- Rüdinger, X.** *Beitr. z. Anthr. u. Urgesch. Bayerns.* Bd. I, p. 296. u. Bd. II, p. 140.
- Schlossberger.** *Annal. d. Chemie u. Pharm.* 1853 (nicht zugänglich).
- Séres.** *Anatomie comparée du cerveau.* Paris, T. 1, p. 13—51. 1824.
- Topinard, P.** *Elements d'anthropologie générale.* 1885.
- Vierordt, H.** Arch. f. Anat. u. Phys., anat. Abt. Suppl. 1890.
- Wenzel, Jos. et Car.** *De parviori structura cerebri hominis et brutorum.* Tubingae, 1812.

1) Arbeiten, welche nur vereinzelte oder allgemeine Angaben enthalten, sind nicht aufgeführt.

## Neuntes Kapitel.

### Die Histogenese von Hirn und Rückenmark. Entwicklung der Leitungsbahnen und der Nervenkerne bei den Wirbeltieren.

Von

Th. Ziehen in Berlin.

#### Vorbemerkungen.

Im Hinblick auf den sehr beschränkten Raum, welcher mir für die Bearbeitung der im Titel angeführten Gebiete zur Verfügung gestellt worden ist, habe ich mich auf eine Zusammenstellung der wichtigsten Thatsachen beschränken müssen und sehr viele interessante Einzelergebnisse fremder und eigener Untersuchungen weglassen müssen. Vielfache Lücken bitte ich außerdem der Rückständigkeit der vergleichend-anatomischen Forschungen auf diesem Gebiete zu gute halten zu wollen. Die Untersuchungen des Faserverlaufs von Embryonen sind nämlich zwar sehr zahlreich, indes größtenteils lediglich eben zum Zwecke der Feststellung des Faserverlaufs und ohne specielle Rücksicht auf die Entwicklungsgeschichte angestellt, so daß die Angaben über das zeitliche Auftreten der Achseneylinder, Markscheiden etc. vielfach äußerst ungenau sind.

#### A. Histogenese der grauen Substanz von Hirn und Rückenmark (einschließlich der Entwicklung der Nervenkerne).

Unsere Kenntnisse der Histogenese des Centralnervensystems beschränken sich fast ausschließlich auf die Groß- und Kleinhirnrinde sowie die graue Substanz des Rückenmarks und einzelner Hirnnervenkerne. Im folgenden wird daher auch nur die Histogenese dieser Gebiete besprochen werden. Anhangsweise wird sich eine kurze Besprechung der Entwicklung des Gewebes des Riechlappens, der Oliven etc. anschließen.

##### a) Großhirnrinde.

Bei allen Säugern und wahrscheinlich bei allen übrigen Wirbeltierklassen, soweit ihnen eine Rindenformation überhaupt zukommt, gliedert sich die Hemisphärenwand schon sehr bald in eine Innenplatte oder Matrix und eine Mantelschicht<sup>1)</sup> oder Neuronal-

1) His nennt letztere neuerdings auch Zwischenschicht (1904, p. 91).

schicht. An letztere schließt sich eine kernfreie Randschicht, der sog. Randschleier, an, welcher die äußere Oberfläche bildet. In der Matrix sind die Kerne anfangs besonders dicht gedrängt und größtenteils

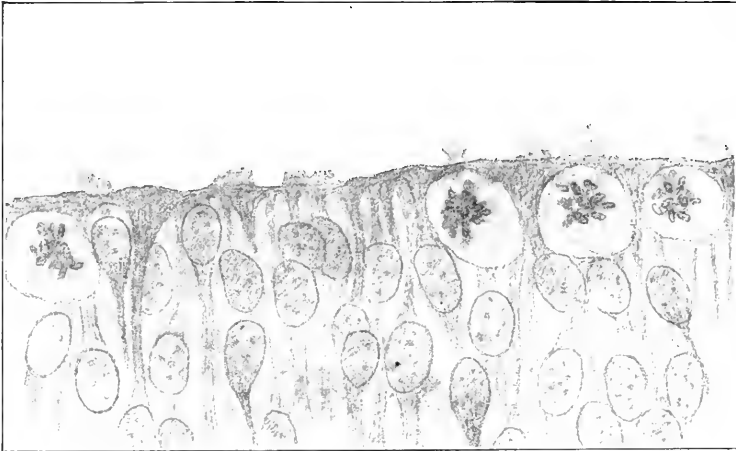


Fig. 111. Keimzellen von der Basis des Hirnröhres eines menschlichen Embryo aus der 4. Woche. Nach His. Photogr. mit Apochromat Zeiss 2 mm und nachträglich überzeichnet. Die *M. limitans interna* wird stellenweise von Plasmafortsätzen überragt.

radiär angeordnet, in der Mantelschicht stehen sie locker und sind weniger regelmäßig orientiert. Die Kerne beider Schichten lassen sich schon sehr früh zwei Gattungen von Zellen zuweisen, den Spongioblasten und Neuroblasten. Aus ersteren gehen weiterhin die Gliazellen, aus letzteren die Ganglienzellen hervor. Sowohl Spongioblasten wie Neuroblasten sind aus den primitiven, undifferenzierten Wandzellen des Hirnröhres hervorgegangen. Es empfiehlt sich, diese undifferenzierten Zellen als Keimzellen zu bezeichnen<sup>1)</sup>. Sie sind meistens auffallend hell, von kugelförmiger Form und zeigen oft Kernteilungsvorgänge<sup>2)</sup>. Die beistehende Figur 111 zeigt solche Keimzellen. Man findet sie fast ausschließlich in den innersten Schichten, wie ALTMANN zuerst für Hühnerembryonen nachgewiesen hat<sup>3)</sup>. Die Teilungsebenen liegen fast stets senkrecht zur Oberfläche. Die Neuroblasten und die Spongioblasten unterscheiden sich namentlich durch das Verhalten ihrer Fortsätze, die Kerne als solche lassen sich nicht sicher unterscheiden. Die Spongioblasten senden Protoplasmabalken aus, und zwar in der Regel jeder mehrere, welche sowohl an der Innenfläche wie an der Außenfläche zu einer kontinuierlichen Schicht, hier der *Membrana limitans interna*, dort der *M. limitans externa* zusammenfließen. Diese Balken erscheinen innenwärts ge-

1) His hatte ursprünglich als Keimzellen nur die Mutterzellen der Neuroblasten bezeichnet, indes später (1901) zugegeben, daß auch Gliazellen sich aus ihnen entwickeln. Vergl. KÖLLIKER 1893, p. 142 u. SCHAPER 1897, p. 81.

2) Direkte Kernteilungen sind im Zentralnervensystem überhaupt noch nicht sicher nachgewiesen.

3) Die Erklärung dieser Thatsache ist noch zweifelhaft. Am meisten hat die Erklärung SCHAPER's (1897) für sich, wonach die innersten Schichten bezüglich des Stoffwechsels und bezüglich der mechanischen Verhältnisse am günstigsten gestellt sind. Vergl. auch RAUBER 1886 und MERK 1887.

radezu als Pfeiler, welche sich mit trompetenartiger Verbreiterung in die *M. limitans interna* einfügen. Man bezeichnet das Gebiet daher auch zuweilen als „Säulenschicht“. Einzelne Protoplasmafortsätze ragen noch über die *Membr. lim. int.* heraus. In der Säulenschicht findet man außer den Kernen der Keimzellen keine Kerne. Außen bilden die Fortsätze der Spongioblasten unterhalb der *M. limitans externa* das Maschenwerk des oben erwähnten, anfangs sehr lockeren Randschleiers. Das Gesamtsystem der Fortsätze der Spongioblasten wird als das primäre Spongioblastengerüst bezeichnet. Ob es sich dabei wirklich um syncytiale Verbindungen handelt, muß dahingestellt bleiben. Die Neuroblasten zeigen demgegenüber bei gleicher Kernform<sup>1)</sup> (namentlich birnförmige Spongio- und Neuroblastenkerne mit Zuspitzung gegen den Ventrikel hin sind häufig) einen Fortsatz, welcher in eine Nervenfasern übergeht. Die Nervenfasern selbst unterscheiden sich ihrerseits von den Protoplasmaausläufern der Spongioblasten durch ihr gleichmäßiges Kaliber, ihren leicht wellenförmigen Verlauf und ihre Konvergenz zu kleinen Bündeln (*Hrs.*). Sehr charakteristisch ist auch in der ganzen Säugetierreihe die leichte Färbbarkeit des Uebergangsteils junger Neuroblasten, aus welchem die Nervenfasern hervorgeht, für Hämatoxylin.

Mit der fortgesetzten Vermehrung der Neuro- und Spongioblasten verschiebt sich auch die Kernverteilung etwas. Insbesondere sammeln sich unmittelbar über der *M. limitans interna* eng aneinander gelagert Spongioblasten der Säulenschicht an, aus welchen das spätere Ventrikel epithel hervorgeht. Ferner sammeln sich die Neuroblasten in größerer Zahl in der äußeren Lage der Zwischenschicht (Neuronalschicht). Diese Neuroblasten zeigen außer dem einwärts gerichteten Nervenfortsatz einen nach außen gerichteten, weniger färbbaren protoplasmatischen Spitzenfortsatz und verraten damit ihre bevorstehende Umbildung zu Pyramidenzellen. Diese neuentstandene Schicht vorwiegend radiärgestellter Zellen kann somit als die erste Anlage der Hirnrinde *s. str.* bezeichnet werden<sup>2)</sup>. Es scheint, daß aus der Matrix noch fortgesetzt neue Neuroblasten dieser „Rindenschicht“ zuwandern. Nach PATON (1899) findet dabei eine Halbdrehung statt. Die wandernden Elemente sind durch schlankere Form ausgezeichnet. In dem inneren Teil der Zwischenschicht (Neuronalschicht) findet man außer solchen wandernden Neuroblasten mehr und mehr nur tangential angeordnete Spongioblasten und Nervenfasern, welche zum kleinsten Teile Ausläufer der Pyramidenzellen sind, zum größten Teile aus der inneren Kapsel eingewachsen sind<sup>3)</sup>. Damit gestaltet er sich schon jetzt zur weißen Substanz um. Jedenfalls läßt sich in der Zwischenschicht oft zunächst eine kernreichere innere und eine kernärmere äußere Schicht unterscheiden und erst allmählich entwickelt sich das oben erörterte Verhältniß. Die Randschicht ist um diese Zeit noch fast ganz leer, aber sehr dichtmaschig.

1) Eine Unterscheidung auf Grund der Kernform hat BOLL bei dem Hühnchen versucht.

2) HIS (1904, p. 94) unterscheidet neuerdings zwischen Zwischenschicht und Randschicht noch eine aus parallel zur Oberfläche angeordneten Spongioblasten bestehende, transitorisch auftretende „Siebschicht“. Die Rindenschicht schiebt sich nach seiner Darstellung zwischen dieser Siebschicht und der primären Zwischenschicht ein.

3) Wahrscheinlich gehören sie dem Stabkranz des Thalamus an (vergl. HIS 1904, p. 103 u. 106).

Diese kurze Skizze der ersten Entwicklung der Hemisphärenwand scheint für alle rindenbildenden Wirbeltiere zuzutreffen. Die vergleichend-entwicklungsgeschichtlichen Verschiedenheiten beziehen sich im wesentlichen nur auf den zeitlichen Ablauf und die räumliche Verteilung dieser Entwicklung. In dieser Beziehung bemerke ich folgendes.

Das erste Auftreten von Pyramidenzellen erfolgt z. B.:

- bei dem Frosch bei einer Larvenlänge von 25 mm (MERK, 1887, p. 88)  
 „ „ Hühnchen am 6. Tag  
 „ der Echidna bei einer Länge von  $8\frac{1}{2}$  mm  
 „ dem Menschen am Ende der 8. Woche<sup>1)</sup> (Nacktenlinie 22 mm).

Viel Gewicht ist auf diese Angaben nicht zu legen, da ein scharfes Kriterium für die Differenzierung der Pyramidenzellen aus den gewöhnlichen Neuroblasten fehlt.

Bei dem Menschen tritt die Pyramidenschicht zuerst an der Außenseite des Streifenhügels auf. Sie ist hier bis zu 60  $\mu$  dick

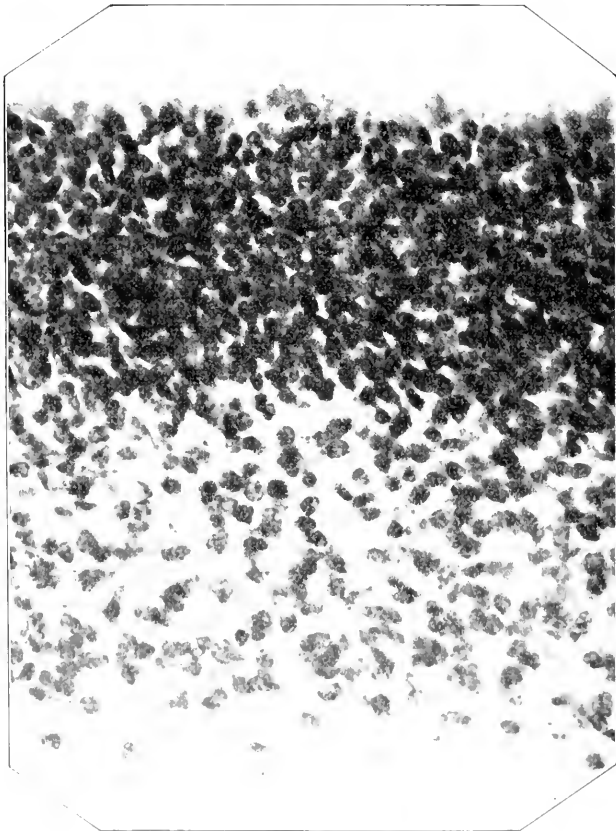


Fig. 112. Großhirnrinde eines  $8\frac{1}{2}$  mm langen Echidnaembryo (No. 11, II).

<sup>1)</sup> His 1901, p. 96. Ueber die Rindenentwicklung bei dem Menschen ist auch VIGNAL (1888) zu vergleichen.



und man findet bis zu 8 Zellen übereinander geschichtet (im Mittel 4—5). Parietalwärts wird sie rasch dünner und erst im 3. Monat greift sie auf die mediale Wand über. Bei einem 11 Wochen alten Fötus (46 mm Sch.-St.-L.) fand HIS (1904, p. 100) im basalen Bezirk bis zu 15—20 Reihen Pyramidenzellen, in der medialen Wand nur 3—5. Bei Rinderföten (Alter 3—4 Monate) konnte MAGINI<sup>1)</sup> die Fortsätze der Ependymzellen bis zur Oberfläche verfolgen.

Bei dem Kaninchen fand BUCHHOLZ (1890) — ebenso wie bei dem Hund — auch in den ersten Tagen nach der Geburt noch zahlreiche Mitosen und zwar vorzugsweise, aber nicht ausschließlich, im Bereiche des Ependyms. Vergl. auch VIGNAL 1889, p. 154 ff.

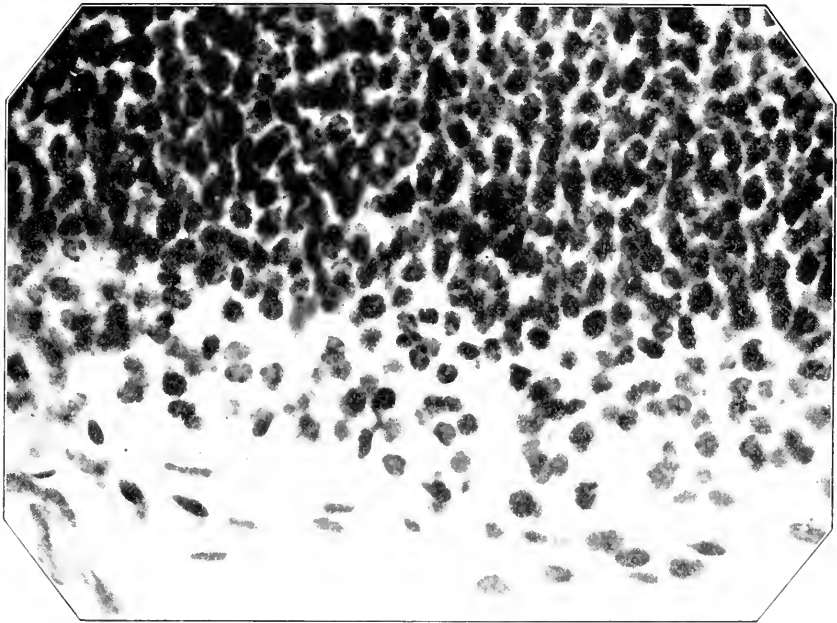


Fig. 113. Großhirnrinde eines 15 mm langen Echidnaembryo (No. 46, II).

Bei der Ratte scheinen nach HAMILTON (1901) extraventrikuläre Mitosen namentlich in den späteren Entwicklungsstadien — auch noch nach der Geburt — auffällig häufig zu sein, und zwar fand der Verf. Mitosen auch bei schon differenzierten Neuroblasten und Spongioblasten.

Echidnaembryonen, deren Rindenentwicklung die 4 beistehenden Figuren illustrieren, zeigen bei einer Länge von etwas über 5 mm bereits andeutungsweise eine Scheidung von Innenplatte und Neuronalschicht. In der letzteren liegen die Kerne nicht ganz so dicht und sind etwas unregelmäßiger, d. h. nicht rein radiär orientiert. An die Neuronalschicht schließt sich außen ein fast kernfreier, radiär gefelderter Randschleier. Die Kerne sind größtenteils längsoval

1) Die anderweitigen Mitteilungen von MAGINI halte ich nicht für richtig.

(Durchmesser  $3\frac{1}{2}$ — $5\frac{1}{2}$ :  $5$ — $8$   $\mu$ ). Scharf abgegrenzt ist die Neuronalschicht auch bei Embryonen von  $6\frac{1}{2}$  mm Länge noch nicht. Die Mitosen liegen fast ausschließlich ventrikulär. Fig. 112 stellt die Großhirnrinde eines  $8\frac{1}{2}$  mm langen Echidnaembryo dar. Außer der Dickenzunahme ist kein wesentlicher Entwicklungsfortschritt gegenüber dem letzten Stadium zu bemerken, immerhin ist die Grenze zwischen Innenplatte und Neuronalschicht schon wesentlich schärfer: vereinzelte Kerne finden sich auch im Randschleier. Bei Embryonen von 11 mm Länge ist auch die Membrana limitans externa und interna schon viel schärfer ausgeprägt. Die Neuronalschicht ist wesentlich dicker geworden. Nähere Angaben finden sich in meiner Monographie. Die Kerne sind größer als in den früheren Stadien

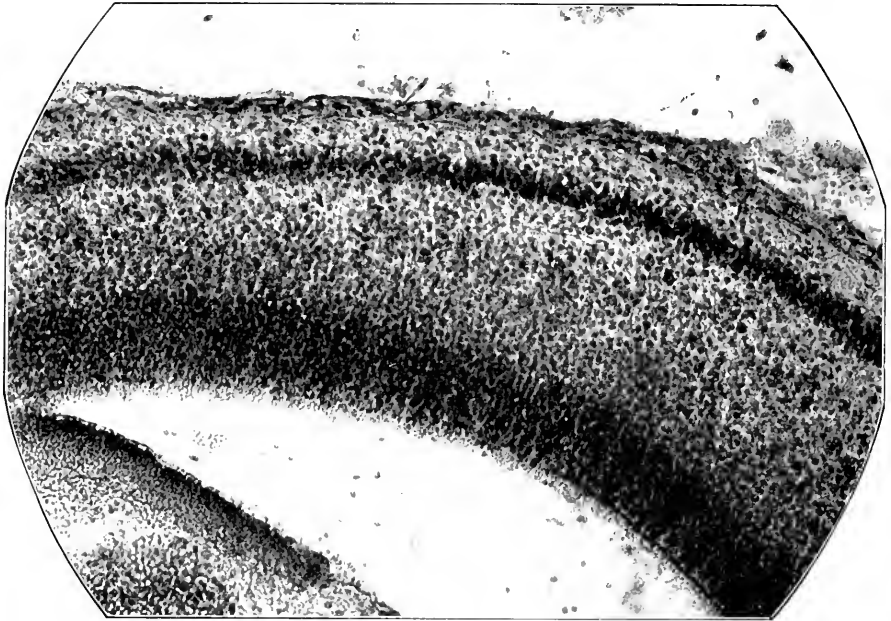


Fig. 114. Großhirnrinde eines Beuteljunges von Echidna (Länge 26 mm; No. 49, VII). Vergr. 170:1.

Ein größerer Nucleolus ist noch nirgends zu finden, wohl aber 8—10 (zuweilen bis zu 15) Chromatinkörperchen. **Fig. 113** stellt die Großhirnrinde eines 15 mm langen Embryos dar. Sehr deutlich ist hier bereits — gegenüber Fig. 112 — die Auflockerung der Innenplatte (die Schnittdicke ist dieselbe, nämlich 10  $\mu$ ). Beachtenswert ist auch das Auftreten zahlreicherer tangential orientierter Elemente an der Grenze der Innenplatte gegen den Randschleier. Regionale Differenzen sind noch kaum nachweisbar (vergl. ZIEHEN 1905, p. 40). Bei Beuteljunges von 22 mm Länge ist wenigstens bereits in den basalen Bezirken die Formation der Subst. perforata ant., die Formation des Rhinencephalon und die Palliumformation leidlich differenziert. Bei Beuteljunges von 26 mm Länge (vergl. **Fig. 114**) zerfällt die Neuronalschicht bereits in 3, stellenweise auch 4 Unterschichten. Der auf der Figur sich dunkel abhebende Streifen entspricht, von außen nach

innen gezählt, der 2. Unterschicht; aus ihr geht die Pyramidenschicht hervor. Trapezfeld und Tuberculum olfactorium sind auf meinen Präparaten noch nicht scharf histologisch geschieden. Im Gebiet der Fissura hippocampi endet die charakteristische Palliumformation im Bereich der äußeren (marginalen) Lippe. Fig. 115 (Beuteltjunges von ca. 45 mm Länge) zeigt schon eine Rindenarchitektonik, welche der-

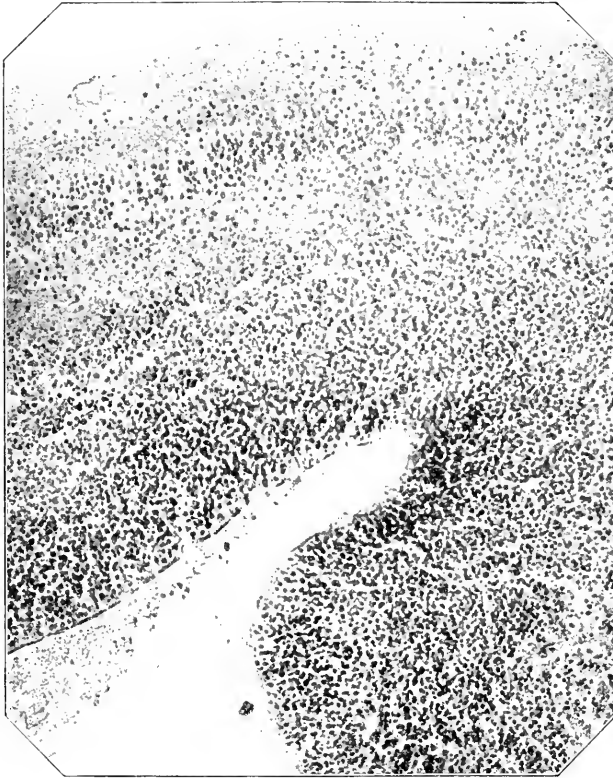

Fig. 115. Großhirnrinde eines Beuteltjunges von *Echidna* (Länge ca. 45 mm), No. 51, XVII.

jenigen des erwachsenen Tieres sehr ähnelt. Aus der kernärmeren Schicht zwischen der Pyramidenschicht und der Innenplatte geht das Marklager und aus ihrer äußersten Lage wahrscheinlich die polymorphe Schicht hervor. Die histologische Differenzierung von Pallium und Rhinencephalon ist noch immer nicht scharf.

Bei dem Huhn ist die erste Schichtung der Hemisphärenwand am 4. Tag der Bebrütung zu erkennen. Die Mitosen liegen fast ausnahmslos ventrikulär und sind bis zum 5. Tag (einschließlich) außerordentlich zahlreich; nur im Bereich des *N. caudatus* finden sich auch zahlreichere ultraventrikuläre Mitosen (MERK, 1887, p. 94). Am 10. Tag sind bereits die Pyramidenzellen differenziert. Die Wanddicke ist von 125  $\mu$  am 6. Tag auf 265  $\mu$  gestiegen (MERK).

Bei der Natter ist die Verteilung der Karyokinesen besonders genau von MERK (1885, p. 357 ff.) untersucht worden, ebenso bei dem Frosch von RAUBER und MERK.

In allen Fällen resultiert in einer bestimmten Entwicklungsphase ein 5schichtiger Typus, dessen Schichten sich von außen nach innen folgendermaßen aufzählen lassen<sup>1)</sup>.

- 1) Randschicht (Randschleier): hell,
- 2) Pyramidenschicht: dunkel (meist außen dicker),
- 3) äußere Zone der restingen Zwischenschicht: hell,
- 4) innere „ „ „ „ „ : halbdunkel,
- 5) Säulenschicht: dunkel.

Die beige-setzten Bezeichnungen beziehen sich auf den ersten Eindruck bei Hämatoxylinfärbung. In ausgezeichneter Weise zeigt auch mein ältester Tarsiusembryo diesen Typus. Vergl. auch HIS 1904, Fig. 71 u. 73. Die Gliamaschen sind stets in der restingen Zwischenschicht enger und mehr tangential gestellt, in der Pyramidenschicht lockerer und mehr senkrecht zur Oberfläche gestellt.

Die weitere Entwicklung gestaltet sich einerseits in den verschiedenen Wirbeltierklassen und andererseits in den verschiedenen Rindenregionen so verschieden, daß eine allgemeine Beschreibung nicht möglich ist.

Bezüglich der inneren **Entwicklung der einzelnen Rindenganglienzelle** ist noch folgendes zu bemerken.

Die Tigroidschollen treten bei dem Hühnchen nach den Untersuchungen SAKAKI's in meinem Laboratorium in den Pyramidenzellen der Hirnrinde zuerst am 6. Bebrütungstage auf.

Die Behauptung von FRAGNITO<sup>2)</sup> u. a. (CAPOBIANCO, SCOTT, KRONTHAL), daß die Tigroidschollen aus der chromatischen Substanz besonderer „Sekundärkerne“ hervorgehen sollen, welche mit den „Hauptkernen“ verschmelzen, halte ich nach meinen Untersuchungen nicht für haltbar.

Die Entwicklung der Neurofibrillen in den Rindenzellen ist noch fast ganz unbekannt. Jedenfalls erfolgt sie wesentlich später als diejenige der Neurofibrillen der Kernzellen. So fand BROCK in meinem Laboratorium, daß erst bei Schweineföten von 280 mm Scheitelsteißlänge in den großen Pyramiden der motorischen Region die Fibrillen sich imprägnieren und zwar zunächst nur in den Fortsätzen: nur in den Ammonshornpyramiden imprägnieren sich um diese Zeit bereits auch im Zellkörper einzelne Fibrillen.

Das GOLGI'sche Binnennetz soll bei den fötalen Rindenzellen insofern abweichen, als es den Kern nicht umlagert, sondern ihm seitlich angelagert ist (GOLGI 1900).

Pigmente finden sich in den fötalen Rindenzellen noch nicht in nennenswerter Menge. Das hellgelbe Pigment bzw. die dasselbe enthaltenden Lipochrome sind auch bei dem Neugeborenen<sup>3)</sup> noch sehr spärlich (ROSTX).

Die Dendriten treten nach dem Achsencylinderfortsatz auf. Doch soll bei dem Kaninchen und Schwein nach PATON (1899, p. 1088)

1) Hiermit deckt sich ungefähr auch die ältere Einteilung von LUBIMOFF (1874, p. 223).

2) Auch BECHTEREW scheint in einer russischen Arbeit ähnliche Anschauungen vertreten zu haben.

3) Bei den anderen Säugern bleibt es überhaupt stets, auch bei den erwachsenen Individuen spärlich, bei Vögeln, Reptilien etc. soll es fehlen (OLMER, 1901, p. 46).

der Spitzenfortsatz sich noch vor dem Axon entwickeln, ebenso nach BECHTEREW (1899, p. 771) bei dem Menschen.

Sehr fraglich ist, ob, wie STEFANOWSKA gefunden haben will, nach der Geburt eigentümliche „birnförmige Auhängsel“ an den Dendriten auftreten. Umgekehrt sollen die Varikositäten der Dendriten um so seltener werden, je weiter die Entwicklung fortschreitet. Bei der Maus sollen die Rindenzellen erst am 15. Tage nach der Geburt vollkommen entwickelt sein.

Auch das von MAGINI (1888, p. 60) auf Grund von GOLGI-Präparaten behauptete Auftreten eigenartiger Varikositäten und Knoten an den Zellfortsätzen ist noch sehr zweifelhaft. Vgl. auch THOMAS (1894).

Ueber das erste Auftreten des Centrosoma in den Rindenzellen ist nichts bekannt. Bei dem neugeborenen Tier sind die Centrosomen besonders deutlich. Ob die Centrosomen des neugeborenen Tieres sich morphologisch von denjenigen des erwachsenen unterscheiden, bleibt noch zweifelhaft. HATAI (1901, p. 35) behauptet, daß bei der reifen Zelle der weißen Ratte die Centrosphäre kleiner geworden und die radiäre Strahlung verschwunden ist.

Bezüglich der inneren **Entwicklung der einzelnen Rindenzelle** bestehen noch große Meinungsverschiedenheiten<sup>1)</sup> (vgl. RAMÓN Y CAJAL, 1899/1904, Bd. I, p. 544 ff.). Der ausschließlich mesodermatische Ursprung, wie ihn früher VIRCHOW, RANVIER, HENSEN, EICHHORST u. a. vertraten, findet heute wohl keine Verteidiger mehr. Auch eine Beteiligung von eingewanderten Mesodermelementen an der Gliaentstehung, wie sie noch kürzlich CAPOBIANCO 1902 auf Grund der Untersuchung der Hirnentwicklung von *Mus decumanus* u. a. behauptet hat, ist nicht nachgewiesen. Einen gemischten Ursprung nahmen z. B. auch RAMÓN Y CAJAL und HIS längere Zeit an. Beide haben indes ihre Ansicht gewechselt und nehmen heute eine ausschließliche Entwicklung aller Neurogliazellen aus dem Ektoderm an. In der That scheinen auch mir die tatsächlichen Beobachtungen sehr entschieden zu Gunsten dieser mitarischen Lehre zu sprechen. RAMÓN Y CAJAL nimmt jetzt speciell an, daß alle Neurogliazellen aus ausgewanderten Ependymzellen hervorgehen und schreibt auch den so entstandenen Astroblasten noch Fähigkeit zur Teilung zu, während andere neben der Entstehung aus Ependymzellen eine Entstehung aus Keimzellen annehmen (s. o.).

Das erste Eindringen von Blutgefäßen erfolgt bei dem Kaninchen nach VIGNAL (1888, p. 244) am 12. Tage.

Die Entwicklung der einzelnen Rindenregionen vollzieht sich übrigens nicht gleichzeitig. So hat schon LEMOS darauf hingewiesen, daß z. B. bei dem Menschen der Lobulus paracentralis den Stirnwindungen etwas vorseilt. Bei dem Hund entwickeln sich nach FRAGNITO (1894) die Rindenzellen des Occipitallappens und des Hippocampus<sup>2)</sup> vor denjenigen des Frontallhirns. Nach BECHTEREW (1899) sollen bei dem Menschen die Zellen der tieferen Schichten vor denjenigen der oberflächlichen Schichten auftreten.

Die spezielle Entwicklung der Ammonsformation ist bei einigen Säugern von LEVI (1904) untersucht worden. Bei Mäuseembryonen

1) Diese Meinungsverschiedenheiten beziehen sich auf die Neuroglia im gesamten Centralnervensystem, nicht nur auf die Neuroglia der Großhirnrinde.

2) BECHTEREW (1899, p. 771) betont hingegen für den Menschen die späte Entwicklung der Ammonsrinde.

von 19 mm Länge sollen bereits alle Schichten in der Anlage vorhanden sein.

### b) Graue Substanz des Rückenmarks.

Die erste Entwicklung des Rückenmarks gleicht derjenigen des Hirnrohres, wie sie für die Hemisphären oben geschildert wurde, in hohem Maße. Auch hier sondert sich — bei dem Menschen schon vor Schluß des Medullarrohres (Hrs 1886, p. 481) — eine kernreichere innere Schicht und eine kernärmere äußere Schicht. Erstere repräsentiert weiterhin die Matrix oder Innenplatte, letztere die Mantelschicht oder Neuroblastschicht (vgl. p. 395). Die Zellen sind in ersterer durchweg radiär gestellt, während sie in letzterer nach anderen Richtungen orientiert sind. Wie im Hirnrohr verwandeln sich die indifferenten Keimzellen, welche zwischen dem ursprünglichen Epithel der Medullarplatte auftreten, teils in Spongioblasten, teils in Neuroblasten. Die ersteren bilden wie dort eine Membrana limitans externa und interna und zwischen beiden ein Gerüst, welches speziell als Myelospongium (Markgerüst) bezeichnet wird. Unterhalb der M. limitans externa ist das Gerüst kernfrei. Dieser kernfreie Abschnitt ist die Belegschicht oder der Randschleier<sup>1)</sup>. Die Neuroblasten sammeln sich in der Mantelschicht. Die innerste Zone des Myelospongiums, welche außer den Keimzellen keine Kerne zeigt, wird auch als Säulenschicht bezeichnet.

Die typischen Keimzellen des menschlichen Rückenmarks<sup>2)</sup> sind kugelig oder oval und heben sich durch ihren breiten hellen Protoplasmaleib von den umgebenden Zellen scharf ab. Hrs glaubt weiter im Protoplasmaleib noch eine blaßkörnige Endoplasma- und eine körnerfreie Ektoplasmaschicht unterscheiden zu können. Ihr Durchmesser schwankt zwischen 10 und 14  $\mu$ , derjenige des Kerns zwischen 4 und 8  $\mu$ . Bald ist der Kern ruhend und zeigt dann eine dicke Chromatinhülle und ihr anliegende Chromatinkörner, bald weist er mehr oder weniger deutliche Mitosefiguren auf. Die typischen Neuroblasten des menschlichen Rückenmarks zeigen zur Zeit des Auswachsens der Nervenfasern einen konischen Zellleib. Der ovale Kern ist 9—11  $\mu$  lang und 4 $\frac{1}{2}$ —5 $\frac{1}{2}$   $\mu$  breit. Er ist mäßig chromatinreich: die in seinem Inneren zerstreuten Chromatinkörner sind durch ein zartes Fadennetz verbunden. Protoplasmafortsätze fehlen. Ueberhaupt ist mit Ausnahme des leicht längs-streifigen Ansatzkegels der Nervenfasern der Protoplasmaleib sehr dünn. Die Zwischenformen zwischen den vollkommen ausgeprägten Neuroblasten und den Keimzellen, aus welchen die Neuroblasten hervorgehen, bezeichnet Hrs als „Übergangszellen“<sup>3)</sup>. Sie unterscheiden sich von den fertigen Neuroblasten

1) Der Randschleier soll im Sinne eines Filters den Zellen den Durchtritt verwehren und ihn nur den Fasern gestatten.

2) Die folgenden histologischen Einzelheiten sind größtenteils Hrs (1889) entlehnt. Zum größten Teil dürften sie auch für die Rinde der Hemisphären gültig sein, doch ist hier die Untersuchung noch nicht so weit gediehen wie im Rückenmark.

3) Eine solche Zwischenstufe hat schon EICHTORST beschrieben (1875, p. 431). Die ersten Vorstufen der Ganglienzellen sind von ROBIN auch als „Myelocyten“ beschrieben worden (1873, p. 329). Etwas anders sind HENSEN's „Nervenkörperchen“ aufzufassen (A. L. III, 10, 1876, p. 393); HENSEN deutet sie als „Generatoren von Nervenmasse“. Wahrscheinlich handelt es sich dabei zum Teil auch um Spongioblasten. Die „Myeloblasten“ VIGAL's (1889, p. 77) sind indifferente Vorstufen sowohl der Ganglien- wie der Gliazellen.

dadurch, daß ihr Kern noch erheblich chromatinreicher ist, eine dicke Chromatinhülle und einen groben Nucleolus zeigt; auch ist der Ansatzkegel für Farbstoff empfänglicher als bei den reifen Neuroblasten (vgl. p. 307). Der Kern der Übergangszellen ist außerdem oft zugespitzt oder verschmälert und in die Länge gezogen. Die typischen Spongioblasten des menschlichen Rückenmarks zeigen gleichfalls ovale, von einem Chromatinnetz durchzogene Kerne. Charakteristisch sind die Ausläufer. Jeder Spongioblast entsendet 2 Hauptausläufer, einen inneren und einen äußeren, außerdem zuweilen noch seitliche Nebenausläufer. Der äußere Hauptausläufer und wahrscheinlich auch der innere (HIS 1889, p. 328) teilen sich dichotomisch und gehen vielleicht auch quere Verbindungen ein. So entsteht das oben erwähnte Myelospongium<sup>1)</sup>. Die meisten Spongioblastenkerne sammeln sich zunächst zwischen Randschleier und Säulenschicht, also wie die Neuroblasten in der Mantelschicht. Nur unmittelbar unter der Membrana

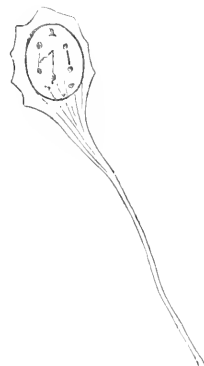


Fig. 116. Neuroblast eines menschlichen Embryo aus der 4. Woche. Nach HIS. Vergr. c. 1100:1.

limitans interna bleibt eine Schicht cylindrischer Spongioblasten, die Ependymzellen des Centralkanals, welche vom Ende der 5. Woche ab Flimmerhärchen entwickeln. Die letzteren, namentlich diejenigen der ventraleren Ependymzellen, erreichen später, wie dies RETZIUS (1894, p. 59) nachgewiesen hat, zeitweise eine enorme Größe<sup>2)</sup>.

Die Bodenplatte bildet keine Neuroblasten, sondern nur Spongioblasten. Die Ausläufer der letzteren bilden hier ein primäres vorderes Medianseptum. Dasselbe gilt von der Deckplatte. An anderer Stelle ist bereits beschrieben worden, wie hierdurch die morphologische Entwicklung des Rückenmarks wesentlich beeinflusst wird. Vgl. p. 359 ff.

Die weitere Gliederung der Mantelschicht der Seitenplatten gestaltet sich so, daß die Neuroblasten der Mantelschicht zum Teil Vorderwurzelfasern, zum Teil bogenförmig verlaufende Fasern abgeben. Im allgemeinen liegen die Vorderwurzelneuroblasten sowohl in den inneren wie in den äußeren Teilen der Mantelschicht und zwar speciell der Vorderhornvorwölbung (p. 359), während vorzugsweise, aber nicht ausschließlich, Neuroblasten der Hintersäule und des Schaltstücks und zwar gerade der äußeren Lage dieser Teile Bogenfasern abgeben. HIS hat die Schicht dieser Zellen und Fasern auch ausdrücklich als Bogenschicht oder *Formatio arcuata* bezeichnet. Die Bogenfasern gehen zum Teil in die vordere Kommissur über, indem sie die Vordersäule teils durchsetzen, teils medial umgreifen und dann das primäre Septum medianus anterieus durchbrechen. Das Einwachsen der Hinterwurzeln und der Blutgefäße wird unten näher besprochen werden.

1) GÖTTE (A. L. III, 1875) hatte aus einem solchen Verschmelzungsprozeß bei der Unke irrthümlich eine Grundsubstanz und die Ganglienzellen hervorgehen lassen.

2) Ich halte nicht für ausgeschlossen, daß ihre Trümmer weiterhin an der Bildung des REISSNER'schen Fadens beteiligt sind.

Wann die Differenzierung der einzelnen Ganglienzellenformen des menschlichen Rückenmarks erfolgt, ist noch nicht festgestellt. Jedenfalls sind zu Ende des 3. Monats bereits die Vorderwurzelzellen, die Kommissurenzellen und die Zellen des Hinterhorns und des Schaltstücks mit ziemlicher Sicherheit auch histologisch zu unterscheiden. Im ganzen gehen die ventralen Zellen den dorsalen ebenso wie die proximalen den distalen in der Entwicklung voraus (Gesetz der ventrodorsalen und proximodistalen Entwicklung, RAMÓN Y CAJAL, RËTZIUS). Relativ später — nach EICHHORST (1875, p. 437) erst in der 2. Hälfte des 8. Monats — grenzen sich die CLARKE'schen Säulen ab.

Bei den übrigen Säugern kehren die eben besprochenen histogenetischen Vorgänge fast genau in derselben Weise wieder. Ueberall sieht man in dem zunächst einschichtigen, später auch mehrschichtigen Cylinderepithel<sup>1)</sup> der Medullarplatte, dessen Zelleiber sich mit den kernhaltigen Teilen verschärkt lagern, Keimzellen auftreten, aus welchen Neuroblasten und Spongioblasten hervorgehen, die sich ihrerseits in der soeben beschriebenen Weise weiterentwickeln und ordnen. Fraglich ist mir (übrigens auch für den Menschen), erstens ob und wie weit die vom Lumen entfernteren Epithelzellen als Spongioblasten aufzufassen sind, zweitens ob diese Zellen auch Abkömmlinge von Keimzellen sind und drittens, ob die eigentlichen Spongioblasten alle aus Keimzellen hervorgehen oder — wenigstens zum Teil — durch einen „inneren Umbildungsprozeß“, wie HIS früher sagte, aus den Epithelzellen hervorgehen. Die Annahme von VIGNAL (1889, p. 63) u. a., wonach die zuerst gebildeten Ganglienzellen untereinander zusammenhängen und sog. Proliferationsketten bilden sollen, ist heute nicht mehr haltbar.

Die Histogenese des Rückenmarks des Schweines ist neuerdings eingehender von HARDESTY (1904) untersucht worden. Bei einem Embryo von 5 mm Länge fanden sich schon wenigstens 3 Reihen von Kernen. Die Zellmembranen sollen um diese Zeit bereits rapid verschwinden (mit Ausnahme der dem Lumen anliegenden Zellen). Auf das hiermit zu stande kommende Syncytium legt HARDESTY großes Gewicht. Ich möchte auch heute noch gerade bei Schweineembryonen eine wirkliche Verschmelzung noch nicht als nachgewiesen zugeben und künstliche Verklebungen nicht mit Sicherheit ausschließen. Die Membrana limitans interna ist schon bei 5 mm Länge gebildet (vor der M. limitans externa). Die ventrale Hälfte eilt der dorsalen in der Entwicklung auch bei dem Schwein etwas voraus. Das Einwachsen der Blutgefäße erfolgt bei Embryonen von 10 mm Länge. Erst bei Embryonen von 50 mm Länge dringen spongioblastische Kerne bis an den Randschleier<sup>2)</sup> vor. Von einer Länge von 10 mm ab sollen nach HARDESTY auch vereinzelt Mitosen in größerer Entfernung vom Ependym auftreten. Bei einer Länge von 25 mm nehmen die Mitosen in der innersten Lage an Zahl bereits ab. Die lange Achse der Spindel soll bei der Kernteilung fast stets der Membrana limitans interna parallel liegen. Die ersten Cilien der Ependymzeller treten bei 10 mm Länge auf. Erst bei Embryonen von 15 mm Länge lassen sich die Kerne der Spongioblasten und der Neuroblasten unter-

1) Ueber die Zulässigkeit des Terminus „Epithel“ vergl. HIS 1890, p. 26 Anm.

2) Fälschlich identifiziert HARDESTY diesen mit der Mantelschicht.



scheiden (in den Spinalganglien sind letztere schon bei 18 mm Länge zu erkennen). Sehr fraglich ist, ob HARDESTY mit Recht auch ein Einwachsen von Piafortsätzen und ein Einwandern von Leukoeyten in erheblicherem Umfange annimmt. Neurogliafasern sind mit der BENDA'schen Methode erst bei 160—200 mm Länge sicher nachzuweisen (s. u.). Relativ zahlreich sollen auch -- etwa zur gleichen Zeit -- ADAMKIEWICZ'sche Nervenkörperchen vorkommen.

Aus den Untersuchungen PRENANT's (1894) geht hervor, daß bei dem Schaf die ventrikulären Mitosen im dorsalen Abschnitt des Centralkanals stark überwiegen. Cilien treten zuerst bei Embryonen von 24 mm Länge auf und beschränken sich dauernd auf den ventralen Abschnitt.

RENAUT (1882, p. 600) sah bei einem Schaffötus von 30 mm Länge Blutgefäße nur im Bereich der Vorderwurzelzone eindringen<sup>1)</sup>. Auf die sehr eingehenden, aber zum Theil veralteten Untersuchungen VIGNAL's (1888 u. 1889) über das Schafrückenmark kann hier nur hingewiesen werden<sup>2)</sup>. Den Achsencylinderfortsatz der Vorderwurzelzellen fand VIGNAL zuerst bei Schafembryonen von ca. 100 mm Länge. Die ersten Anlagen der CLARKE'schen Zellen glaubt VIGNAL (1884, p. 365) bei Schafembryonen von 170 mm Länge zu finden. Bezüglich der Entwicklung der Wurzelfasern bei dem Schaf verweise ich auf BARDEEN (1903).

Bezüglich der Carnivoren und Nager verweise ich namentlich auf die Arbeit von SCLAVUNOS (1899). Bemerkenswert ist, daß noch nach der Geburt und auch in den peripherischen Zonen zahlreiche Kernteilungsfiguren gefunden werden. Bezüglich der Histogenese des Rückenmarks von *Echidna* verweise ich auf meine Monographie.

Bei dem Hühnchen erscheint die Medullarplatte gegen Ende des 2. Tags noch fast rein epithelial. Die Kerne liegen in 5—6 Reihen. Außere und innere Pfeiler sind deutlich zu erkennen. Keimzellen sind noch spärlich. (Vergl. auch RENAUT 1882, p. 296 ff.) Zu Beginn des 4. Tages sind die Neuroblasten in voller Entwicklung (vergl. auch SCHOENN 1865, p. 9). Auch der Randschleier ist um diese Zeit schon vollständig gebildet. Die Zellteilungen erreichen ihren Höhepunkt am 3. oder 4. Tag (MERK 1887, p. 92). Sie sind fast ganz auf die Umgebung des Centralkanals beschränkt.

Bei dem Hühnchen gelingt es auch verhältnismäßig leicht, die Formveränderungen der Ganglienzellen mit Hilfe der GOLGI'schen Methode vom 3. Tage ab nachzuweisen. Nach RAMÓN Y CAJAL (1890) sind die Neuroblasten anfangs bipolar, d. h. sie lassen einen äußeren und einen inneren Fortsatz unterscheiden. Schon am 3. Tag finden sich Neuroblasten, welche in die Mantelschicht gewandert sind und deren innerer Fortsatz atrophiert ist; zugleich zeigen sich Andeutungen von Protoplasmafortsätzen (siehe auch RAMÓN Y CAJAL 1899/1904, Bd. I, Fig. 192). Im ganzen überwiegt am 3. und 4. Tag noch die Spindelform. Vergl. Fig. 117. Die Vorderwurzelzellen, die Strangzellen des Vorderseitenstrangs und die Commissurenzellen entwickeln sich am raschesten. Die aus den Zellen entspringenden Fasern enden

1) Die eigenartige Lehre dieses Autors von der Bildung eines Exoplasma ist heute unhaltbar geworden.

2) Aufklärungsbedürftig sind namentlich die *cellules à noyau diffus*, welche dieser Autor bei Rinder- und Schafembryonen von 45 mm Länge und darüber beobachtet hat (1889, p. 86).

mit einer konischen, stachelbesetzten Anschwellung, dem sog. Wachstumskegel <sup>1)</sup> (*cône de croissance*); zuweilen soll der Wachstumskegel statt der Stacheln längere, mitunter auch verzweigte Fortsätze zeigen. RAMÓN Y CAJAL nimmt an, daß außer der Entwicklung von Neuroblasten aus Keimzellen auch bipolare Neuroblasten durch Umbildung aus peripheriwärts wandernden Ependymzellen hervorgehen (l. c. p. 612). Noch vor dem 5. Tag treten auch die von LENTHOSSEK entdeckten motorischen Hinterwurzelzellen auf. In den folgenden Tagen

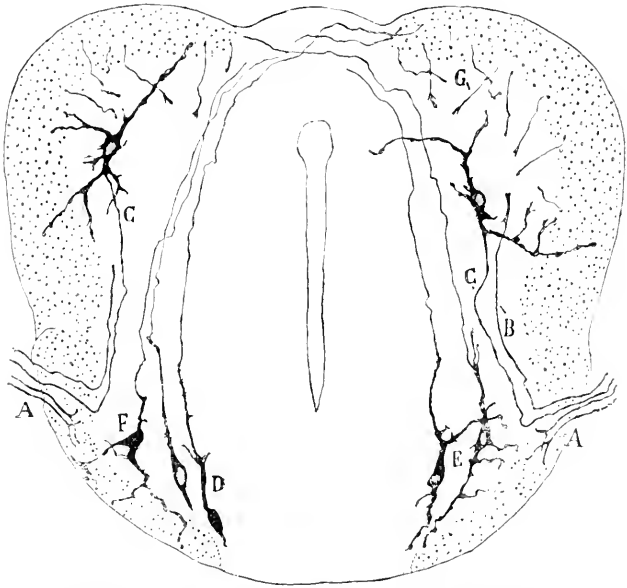


Fig. 117. Querschnitt durch das Rückenmark des Hühnchens vom 5. Bebrütungstag. Von RAMÓN Y CAJAL. Die ventrale Schmithälfte liegt im Gegensatz zu den sonstigen Figuren hier oben. A, B Hinterwurzelfasern. C motorische Hinterwurzelfasern. D, E, F Commissurenzellen. G Vorderwurzelfasern.

nimmt die Zahl und die Verzweigung der Protoplasmafortsätze sehr rasch zu, so daß der multipolare Charakter vieler Ganglienzellen schon sehr deutlich ist. Am 8. Tag findet man bereits auch Ganglienzellen des 2. GOLGI'schen Typus und pluricordonale Strangzellen. Sehr schön läßt sich auch verfolgen, wie die in die weiße Substanz ausstrahlenden Dendriten weiterhin allmählich atrophieren und umgekehrt die im Bereich der grauen Substanz liegenden Dendriten sich weiter ausbilden. Zu dieser weiteren Entwicklung gehört namentlich auch die Ausbildung dornenähnlicher Fortsätze an den Dendriten. Es ist interessant, daß letztere sich bis jetzt nur bei Säugern und Vögeln gefunden haben (RAMÓN Y CAJAL 1899 1904, Bd. I, p. 524).

Die Entleerung der Neuroblasten aus den innersten Schichten scheint namentlich am 8. und 9. Bebrütungstage stattzufinden (BOMBICCI p. 109), etwa zur selben Zeit, wo die Karyokinesen seltener

<sup>1)</sup> Vergl. namentlich auch die Abbildungen von RAMÓN Y CAJAL in seinem Handbuch, Bd. I, p. 515.

werden. Im ganzen überwiegen die Karyokinesen in den Seitenwänden über diejenigen in der Boden- und Deckplatte (LACHT 1889).

Die Behauptung BETHE's, daß der Achsenzylinder der Wurzelfasern erst sekundär sich mit einem Neuroblasten verbindet, ist nach meinen Beobachtungen unrichtig. Ebenso muß ich die Angaben von BOMBICCI (1899) und FRAGNITO (1904) bezweifeln, wonach erst am 6. bezw. 7. Tage Zellfortsätze auftreten sollten. Andererseits kann ich auch den Angaben BETHE's (1903, p. 237) nicht beistimmen.

Eidechsenembryonen von 3 mm Länge zeigen 3—4fach geschichtete Kernreihen und einzelne Keimzellen. Bei Embryonen von 6 mm Nl. ist der Randschleier schon ziemlich weitmaschig. Die Neuroblasten der Vordersäule bilden bereits eine mehrfache Lage. HIS faßt nicht ganz zweckmäßig<sup>1)</sup> die an der Grenze der grauen Substanz gelegene Schicht des Vorderwurzelgebiets als „Intermediärschicht“ zusammen (1889, p. 338). Bei einem Embryo von 9 mm Nl. fand HIS bereits reichlichere Längsfasern im Randschleier. Auch treten vereinzelte Neuroblasten mitten in der weißen Substanz auf.

Ueber die Karyokinesen des Rückenmarks der Natter ist MERK (1885, p. 361 ff.) zu vergleichen. MERK glaubt im allgemeinen behaupten zu können (1887, p. 109), daß bei den Anamniern anfangs Kernteilungsfiguren in allen Schichten der Wandung auftreten, und daß die ventrikuläre Prädilektion erst nach einiger Zeit deutlich wird, während bei den Amnioten die Zellvermehrung sofort mit einer ventrikulären Prädilektionszone einsetzen soll. Eine ausgezeichnete Darstellung der Formentwicklung der Ganglienzellen des Rückenmarks von *Tropidonotus* mit Hilfe der GOLGI'schen Methode hat RETZITS (Biol. Unters., 1894, p. 41) gegeben. Bei 40 mm langen Embryonen finden sich neben ziemlich weit entwickelten Vorderwurzelzellen noch einige, welche keine oder nur wenige Dendriten besitzen. Die Zellkörper sind meist parallel zur Oberfläche orientiert. Bei 80 mm langen Embryonen fällt die Zahl der senkrecht abgehenden und zur Oberfläche ziehenden Dendriten auf (Coni protoplasmatici von RAMÓN Y CAJAL). Besonders früh und reichlich sind auch die Kommissurenzellen differenziert. In den frühesten Stadien herrscht die Birnform vor. Die Wachstumskeule ist oft fein verästelt. Später wird die Form durch ausgiebige Dendritenbildung stark verändert. Nach RAMÓN Y CAJAL (1891) tritt bei 8—10 Tage alten Eidechsen zuerst die *Commissura protoplasmatica anterior* und *posterior* auf.

Bei Froschlarven fand HIS den Gegensatz zwischen einem weitmaschigen inneren und einem engmaschigen äußeren Myelospongium, der in der ganzen Wirbeltierreihe nachzuweisen ist, besonders ausgeprägt. Alle protoplasmatischen Teile des Myelospongiums einschließlich der *Membrana limitans interna* und des Randschleiers enthalten feinere und gröbere schwarze Pigmentkörner. Auch die Ansatzkegel der Neuroblasten sind pigmenthaltig: bei manchen Neuroblasten bedeckt das Pigment als dünne Schale den Kern ganz oder teilweise. Das häufige Vorkommen ultraventrikulärer Kernteilungen hat namentlich RAUBER betont. Ueber die Unterscheidung junger Neuro- und Spongioblasten bei dem Frosch ist die Arbeit von ATHIAS zu vergleichen (1895).

1) Die Definition ist auch nicht ganz klar. Vergl. HIS l. c. p. 344 u. 354.

Besonders beweisend für das ausschließliche Hervorwachsen der Nervenfasern aus den Ganglienzellen ist auch die Beobachtung von HARRISON, wonach die Achsencylinder der motorischen Nervenfasern sich in normaler Weise auch bei Froschembryonen entwickeln, bei welchen das Auftreten der SCHWANN'schen Zellen durch das frühzeitige Herausschneiden der Ganglienleiste verhindert worden ist.

Ueber Karyokinesen beim Salamander siehe PFITZNER, 1882, p. 129. Ein Auswandern zahlreicher Neuroblasten in den peripherischen Nervenstamm, wie es HERRICK z. B. für die Vorderwurzeln des Salamanderrückenmarkes abbildet (1893, p. 14), findet gewiß nicht statt. Immerhin glaube ich mich auch öfters von einem gelegentlichen solchen Mitwandern überzeugt zu haben.

Die Angabe von JELGERSMA (1900, p. 408), daß die Neuroblasten sich bei Rana viel früher entwickeln als bei Triton, bedarf noch der Bestätigung.

Forellenembryonen von 10 mm Länge zeigen eine 2–3fache Spongioblastenlage, zahlreiche Neuroblasten und Uebergangszellen, einen wohlentwickelten, bereits Längsfasern enthaltenden Randschleier, zahlreiche Bogen- und Vorderwurzelfasern. Auch hier findet man einzelne Neuroblasten mitten in der weißen Substanz. Die Riesenzellen am Septum medianum posterius heben sich bereits in diesem Stadium durch ihre Größe ab. Vergl. auch HARRISON (1901).

Die Untersuchungen an Selachierembryonen sind deshalb besonders wichtig, weil BALFOUR (A. L. III, 1878 und A. L. II, 1880/81, p. 372) und BEARD (1892, p. 297; 1889, p. 195 ff.) gerade für die Selachier die Entstehung der Vorderwurzelfasern aus Längsreihen von aus dem Medullarrohr heransgetretenen Zellen behauptet haben<sup>1)</sup>, während HIS für die Selachier wie für die übrigen Wirbeltiere das Auswachsen der Vorderwurzelfasern aus Neuroblasten nachgewiesen hat. Bei Pristiurusembryonen von 1,75 mm Länge besteht nach HIS die noch offene Medullarplatte aus einem verschränkt-zweireihigen Cylinderepithel. Seine Zellen enthalten Dotterkörner, die bis zu 2  $\mu$  im Durchmesser messen. Ihre Kerne sind sehr chromatinreich. Eine Membrana limitans externa und interna fehlt noch. Zwischen den Epithelzellen liegen in unregelmäßigen Abständen Keimzellen<sup>2)</sup>. Auch in letzteren finden sich Dotterkörner. Unmittelbar nach Schluß des Medullarrohrs (Länge 2,5 mm) ist das histologische Verhalten noch etwa dasselbe. Bei Embryonen von 4½ mm Länge hat sich das Myelospongium und die innere Grenzhaut bereits angelegt und zwar, wie HIS annimmt, aus einer intracellulär auftretenden Fadensubstanz (HIS 1889, p. 350), welche durch Farbstoff leicht imprägniert wird, um den Kern der Spongioblasten angehäuft ist und von da in ein feines Netz oder einen an seinem freien Ende verzweigten Strang übergeht. Uebergangszellen (vielleicht auch einzelne Keimzellen) finden sich namentlich in der Nachbarschaft des Randschleiers. Neuroblasten sind vereinzelt schon in der vorderen Markhälfte zu sehen. Zum Teil liegen sie so peripherisch, daß sie die Markoberfläche überragen. Ihre Achsencylinderfortsätze treten in diesem Falle direkt in die dicht anliegenden Myotome ein. Binde-

1) SCHWANN hatte die Entwicklung aus an Ort und Stelle entstandenen Zellen angenommen. Vergl. auch GOLOWINE'S Untersuchungen bei dem Hühnchen.

2) Ueber die Verteilung der Mitosen vergl. auch KASTSCHENKO, A. L. III, 1888, p. 463.

gewebszellen finden sich in diesem Stadium in der Umgebung des Rückenmarks noch nicht in größerer Zahl. Erst bei Embryonen von  $5\frac{1}{2}$  und 6 mm Körperlänge werden sie zahlreicher und umgeben zum Teil scheidenartig die zu Stämmchen gesammelten Vorderwurzelfasern. Eine kleine Zellgruppe, welche sich konstant dorsal von den motorischen Wurzeln findet, bezieht HIS auf ein hier sich entwickelndes längsverlaufendes Blutgefäß. Interessant ist die Ueberkreuzung der Vorderwurzelfasern: die für den Ramus dorsalis bestimmten Fasern stammen von ventralwärts gelegenen, die für den Ramus ventralis bestimmten Fasern von dorsalwärts gelegenen Neuroblasten (vergl. HIS, 1889, p. 353 u. Fig. 40). Bei einem ca. 14 mm langen Embryo glaubt HIS ähnlich wie bei der Eidechse eine Intermediärschicht an der Innenseite des Randschleiers unterscheiden zu können. Das Vorderwurzelbündel läßt sich auf eine kurze Strecke nach seinem Austritt als dünner kernfreier Strang verfolgen, dann folgt die Umscheidung durch Bindegewebszellen. Gegen die nackte Strecke pflegt sich die kernhaltige mit einer oft sehr dicken Anschwellung abzusetzen, welche v. WILHE fälschlich als ganglienartig beschrieben hat, die hauptsächlich aber ausschließlich aus Bindegewebszellen besteht. Ob überhaupt Neuroblasten, wie DÖHRN, HOFFMANN (A. L. III, 1898, p. 270 ff.) u. A. behauptet haben, den Rückenmarksverband dauernd verlassen und in die vorderen Wurzeln gelangen, ist noch sehr zweifelhaft. Jedenfalls sind auf vorgerückteren Stufen charakteristische Neuroblasten (chromatinarmer Kern, feinkörniger Zellleib) außerhalb des Rückenmarks in den vorderen Wurzeln noch nicht nachgewiesen worden. Bei 25 mm langen Embryonen treten die Vorderwurzelbündel in Abständen von ca. 0,25 mm aus. Je 2 Hauptbündel vereinigen sich jenseits der *M. limitans meningea* zu einem Stämmchen. Das einzelne Bündel sammelt seine Fasern zum Teil noch innerhalb des Marks, zum Teil erst in der Leibeswand. Innerhalb des Stämmchens sind die Wurzelfasern von zahlreichen Bindegewebszellen begleitet, die teils in Reihen liegen, größtenteils in regellosen Gruppen um die Stämmchen herumliegen. Die Beziehung der Wurzelfasern zu Neuroblasten bleibt dieselbe wie auf den früheren Stufen<sup>1)</sup>.

Bezüglich der transitorischen großen Dorsalzellen der Selachier und von *Lepidosteus* (BEARD, 1892 u. 1889) und von *Perca* (STUDNICKA, 1895) verweise ich auf den KUPFFER'schen Beitrag (p. 95, 112 u. 147). Die Riesenzellen der Forelle zeigen sich nach ROHOX (1885, p. 43) bereits am 40. Entwicklungstage.

Auch bei *Petromyzon* hat HIS ähnliche Bilder gefunden wie bei den Selachiern (Larven von 5—6 mm Länge). RENAULT's Untersuchungen (1882) beziehen sich gleichfalls vorzugsweise auf *Petromyzon*, sind jedoch methodologisch weniger zuverlässig. Speziell dürfte ein so allgemeines Netz von Filaments exoplastiques, wie es R. annimmt, schwerlich existieren.

Bezüglich des *Amphioxus* verweise ich auf einzelne Angaben bei HYMANS und v. D. STRICHT (1898, p. 48 ff.) und vor allem auf die ausgezeichneten Abbildungen dieser Autoren.

1) Ueber die Entwicklung der Neuroglia bei *Acanthias* vergl. auch ERICH MÜLLER, 1900, p. 40. Ausgezeichnete GOLGI-Bilder der Ganglienzellen von *Pristiurus*-Embryonen (22—40 mm Länge) giebt LENHOSSÉK (1892, p. 533). Die älteren Angaben von VIGNAL (1884, p. 217 ff.) sind durch die neueren Arbeiten überholt.

Mit Bezug auf die **innere Entwicklung der einzelnen Ganglienzellen des Rückenmarkes** bemerke ich noch Folgendes.

Bei dem Hühnchen zeigen die Kerne am 6. Tage noch keinen deutlichen Nucleolus, sondern nur zerstreute Chromatinkörner, erst am 7. Tage findet man in den Zellen der Mantelschicht ein oder zwei Kernkörperchen, welche mit der Kernmembran und unter sich durch ein feines Chromatiumetz zusammenhängen (BOMBICCI). Wie allenthalben, erfolgt auch hier die Entwicklung nicht in gleicher Geschwindigkeit bei allen Zellen, vielmehr findet man allenthalben auch in derselben Gegend des Querschnittes Elemente auf den verschiedensten Entwicklungsstufen.

Die Tigroidschollen finden sich andeutungsweise bereits bei menschlichen Embryonen von 20 mm Länge. Bei Embryonen von 44 mm Länge findet sich bereits eine dichtere Lage von Schollen in der Peripherie. In den Dendriten bilden sie sich erst in dem letzten Fötalmonat aus. Bei dem Rind erscheinen sie zuerst auf der konvexen Seite des etwas abgespalteten Nucleus. Ihre definitive Differenzierung und Gruppierung erfolgt erst im 4. Fötalmonat (DALL'ISOLA). Bei dem Hühnchen ist erst gegen Ende der 1. Woche mit der Methylenblaumethode überhaupt ein Zelleib und Kern nachzuweisen<sup>1)</sup>; das Protoplasma färbt sich zunächst fast ganz homogen, erst in der ersten Hälfte der 3. Woche konzentriert sich die färbbare Substanz bereits in einzelnen Zellen in „Schollen“, welche zunächst noch sehr wenig kompakt sind. Bei dem ausgekrochenen Hühnchen ist die Tigroidbildung schon fast abgeschlossen.

Ueber die Entwicklung des GOLGI'schen Binnennetzes in den Pyramidenzellen liegen kurze Mitteilungen von GOLGI (1900, p. 166) selbst vor. Nach diesen soll das Binnennetz, wie oben schon erwähnt, nicht wie bei dem erwachsenen Tier den Kern allseitig umgeben, sondern ihm in rudimentärer Form anliegen und ihm zuweilen geradezu an die Peripherie drängen.

Neurofibrillen treten bei dem Schweinefötus nach den Untersuchungen BROCK'S zuerst bündelweise in den Dendriten bei einer Scheitelsteißlänge von 108 mm auf; zu der gleichen Zeit findet man bereits auch zuweilen feinere, netzförmig gelagerte in dem Zelleib. Bei dem Hühnchen gelingt nach RAMÓN Y CAJAL (1904, p. 69) ihre Imprägnation vom 12. Bebrütungstag an.

Pigment (Lipochrom) findet sich im fötalen Leben niemals (EICHHORST 1875, p. 450; VIGNAL 1889, p. 103). Erst im 8. oder 9. Lebensjahre ist es bei dem Menschen sicher nachzuweisen (MARNESCO) und scheint dann fortgesetzt zuzunehmen (MÜHLMANN<sup>2)</sup> 1901). Bei anderen Tieren tritt es wahrscheinlich relativ noch später auf (OLMER 1901 und ROTHMANN 1901). Bezüglich der eigentümlichen Pigmentbildungen, welche die Metamorphose der anuren Amphibien begleiten sollen und sich übrigens nicht auf das Rückenmark beschränken, verweise ich auf BATAILLOX (1891).

Das erste Auftreten von Centrosomen ist noch nicht festgestellt. KOLSTER (1901) fand außerordentlich deutliche Centrosomen bei einem menschlichen Fötus von 37 cm Länge. In höherem Alter

1) Mit der GOLGI-Methode viel früher, s. o.

2) Diese Untersuchungen beziehen sich übrigens namentlich auf den Hypoglossuskern.

sind sie bekanntlich schwerer nachzuweisen, weil sie von Tigroid-schollen und Pigment verdeckt werden. HATAI vermochte sie überhaupt bei der erwachsenen weißen Ratte in den Vorderhornzellen nicht mehr nachzuweisen.

Besondere und noch sehr rätselhafte Umwandlungen macht die Substantia Rolandi durch. Die p. 363 angeführte Ansicht ist gegenüber den Ergebnissen der GOLGI'schen Methode nicht mehr haltbar. Für das Kaninchen<sup>1)</sup> hat CORNING (1888) nachgewiesen, daß die Zellen der ROLANDO'schen Formation von den durch lebhaftes Proliferation ausgezeichneten Keimzellen in der Umgebung des dorsalen Schlitzes des Centralkanal's abstammen. Am 15. Tag ist ihre Anlage bereits bei dem Kaninchenembryo erkennbar, am 18. Tag hat sich die so entstandene Zellschicht bereits von dem obliterierenden Centralkanal und den ihn umgebenden Zellmassen abgelöst. Bei vielen Ungulaten bleibt diese Loslösung sehr unvollständig, so daß auch bei dem erwachsenen Tier die rechte und die linke Substantia Rolandi im Zusammenhang bleiben. Bei dem Hühnchen, für welches LACHY (1889) einen ganz ähnlichen Entwicklungsprozeß nachgewiesen hat, findet die Loslösung der Substantia Rolandi am 13. Bebrütungstage statt. CORNING meint, daß die Zellen der Substantia Rolandi noch in der 3. Woche sich nicht mit Sicherheit als Ganglienzellen und als Gliazellen differenzieren lassen. Demgegenüber hat LENHOSSEK (1895, p. 365) bei 13—15-tägigen Hühnchen und  $3\frac{1}{2}$  cm langen Schweineembryonen festgestellt, daß die Zellen der Substantia Rolandi größtenteils ausgesprochene Ganglienzellen sind, deren Axone — im Gegensatz zu dem Verhalten bei dem erwachsenen Tier — größtenteils ventralwärts zum Seitenstrang ziehen: nur ein kleiner Teil der Axone gelangt wie bei dem erwachsenen Tier in die Randzone (Zonalschicht). LENHOSSEK nimmt an, daß im postembryonalen Leben die erst-erwähnten Seitenstrangzellen der Substantia Rolandi einer regressiven Metamorphose verfallen und „schließlich zu einer einheitlichen Grundmasse konfluieren“.

Bezüglich der Größenverhältnisse der Ganglienzellen des Rückenmarks und speciell der in der Entwicklung stets vorauseilenden Vorderwurzelzellen bemerke ich nur, daß jenseits des Embryonallebens das Wachstum relativ gering ist (vergl. z. B. auch die Tabelle von BOMBICCI 1899, p. 123, obwohl der Querschnitt des Rückenmarks noch sehr wesentlich zunimmt. Für die Größenzunahme im Embryonalleben mögen folgende Zahlen für das Hühnchen als Beispiel dienen, welche den Durchmesser der größten Neuroblasten angeben:

7. Tag	8 $\mu$
21. „	30 $\mu$

Für den Menschen kommen namentlich die Messungen von KAISER (1891) in Betracht. Danach beträgt das Maximalvolumen einer Vorderhornzelle der Halsanschwellung:

bei dem Fötus von	4 Wochen	700 cub. $\mu$
„ „ „ „	20 „	17.700 „
„ „ „ „	24 „	31.700 „
„ „ „ „	28 „	67.700 „
„ „ „ „	36 „	81.700 „
„ „	Neugeborenen	124.700 „
„	einem 15-jähr. Knaben	124.700 „
„	dem Erwachsenen	160.700 „

1) Ähnliche Befunde erhob CORNING auch für Meerschweinchen, Maus, Tiger und Schwein.

Derselbe Autor giebt auch einige Daten für die Vermehrung der Zahl der Ganglienzellen. Danach würde z. B. die Zahl der vollentwickelten Vorderwurzelzellen des Halsmarks bei dem Erwachsenen doppelt so groß sein als bei dem Neugeborenen und bei letzterem doppelt so groß als bei dem 6-wöchigen Fötus. Allerdings haften allen diesen Messungen und Zählungen viele Fehler an.

Ein speciellcs Interesse bietet schließlich noch die Weiterentwicklung der **Neuroglia des Rückenmarks**. Nach den Untersuchungen von RAMÓN Y CAJAL (Hühnchen) und LEXNOSSEK (Mensch) kann es keinem Zweifel unterliegen, daß sämtliche Neurogliazellen aus ektodermalen Elementen hervorgehen. Zweifelhaft bleibt nur, ob sie sämtlich direkt aus Ependymzellen durch allmähliche Transformation hervorgehen oder ob sie wenigstens zum Teil aus Spongioblasten sich entwickeln, die ihrerseits aus Keimzellen hervorgegangen sind (vergl. p. 396).

Bei dem menschlichen Embryo von 14 cm Länge fand LEXNOSSEK (1891) bereits zahlreiche Neurogliazellen meistens von länglich spindel-

Fig. 118.

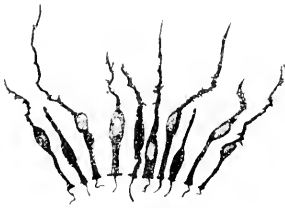


Fig. 119.




Fig. 120.




Fig. 118. Ependymzellen aus dem Rückenmark eines 23 cm langen menschlichen Embryo. Fig. 119. Rückenmarksquerschnitt eines 14 cm langen menschlichen Embryo (Neurogliazellen der grauen Substanz). Fig. 120. Neurogliazellen der Substantia Rolandi eines 19 cm langen menschlichen Embryo. Alle 3 Figuren nach LEXNOSSEK. GOLGI-Präparate.

förmiger oder elliptischer, zum Teil auch sehr unregelmäßiger Gestalt. Die letzteren sind wahrscheinlich als Uebergangsformen zu der definitiven sternförmigen Gestalt anzusehen. Der Kern hebt sich als



hellbrauner Fleck auf GOLGI-Präparaten ab. Der centrale Fortsatz erreicht nur bei den dem Centralkanal unmittelbar zunächst gelegenen Zellen das Lumen, die peripherischer Ausläufer (meist einer bei den Gliazellen der grauen Substanz, mehrere bei denjenigen der weissen) reichen stets bis zur Peripherie. Die Vorderhörner sind besonders arm an Gliazellen. Die peripherischen Fortsätze der Ependymzellen reichen ebenfalls bis zur Oberfläche. Sogenannte Flimmerhaare fand LEXHÖSEK erst bei Embryonen von 23 cm Länge. Bezüglich aller Einzelheiten muß auf die Arbeit dieses Autors verwiesen werden.

Auf die Beobachtungen AZOULAY's (1894, p. 225) bei dem neugeborenen Kind kann hier nur hingewiesen werden.

BOXNE (1899, p. 112), welcher den kaudalen Rückenmarksabschnitt von Ungulaten embryonen untersucht hat, nimmt an, daß aus den Varikositäten der Ausläufer der Ependymzellen neue Gliazellen entstehen. Ich habe mich bei zahlreichen Nachuntersuchungen hiervon nicht überzeugen können. HARDESTY (1903, p. 102) hat für das Schwein festgestellt, daß die charakteristische Färbbarkeit der Neurogliafasern zuerst bei Föten von 16—21 cm auftritt.

Bei dem Hühnchen findet man vom 8. Bebrütungsstage ab mit Hilfe der GOLGI'schen Methode Elemente, welche nicht mehr bis zum Centralkanal reichen: weiterhin nimmt die Zahl der Verästelungen zu, während die Länge abnimmt (RAMÓN Y CAJAL 1880, p. 117), bis das charakteristische Bild der Gliazelle zu stande gekommen ist. Die Annahme LACHI's (1890), daß vom 8.—9. Bebrütungsstage auch eingewanderte und durch indirekte Teilung sich vermehrende Mesoderm-elemente weitere Neurogliazellen liefern, scheint mir nicht begründet.

Bezüglich der ganz eigenartigen Entwicklung des Gliagewebes im Bereich des Septum medianum posterius der Vögel, welche zur Bildung des Sinus rhomboidalis s. dorsalis führt, verweise ich auf die Arbeiten von DUVAL (1877), LACHI (1889) und KÖLLIKER (1902, p. 155). Jedenfalls handelt es sich um einen Wucherungsprozeß der dorsalen Ependymzellen, welcher schon zu Anfang der 2. Bebrütungswoche im Gange ist.

Die Entwicklung der Glia der Fische ist besonders eingehend von KOLSTER (1898, p. 10 ff.) untersucht worden und zwar bei *Salmo salvelinus* und *Esox lucius*. Bei *Salmo*-Embryonen von 15 mm Länge findet man, daß sowohl die Ependymzellen wie auch vom Lumen entferntere Stützzellen von ihrem peripheren Ende einen langen Fortsatz entsenden, welcher nach geschlängeltem Verlauf, nur ausnahmsweise gabelig sich teilend, aber oft Seitenäste abgebend, schließlich mit einer kleinen Anschwellung

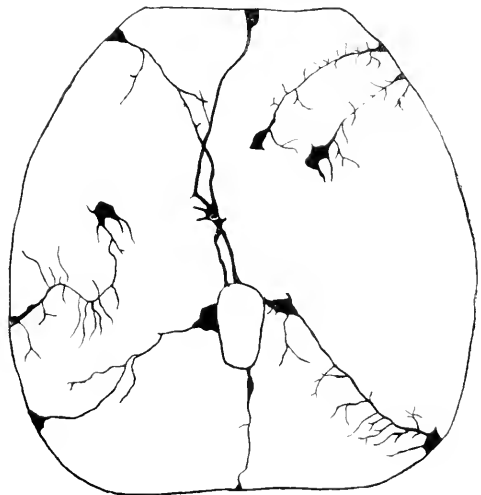


Fig. 121. Rückenmarksquerschnitt eines Embryo von *Salmo salvelinus* (Länge 15—20 mm). Nach KOLSTER. Osmiumchromsilberimprägnation. ZEISS Aporchrom, 16 mm, Komp.-Ok. 12.

an der Peripherie endet (Cox'sche oder GOLGI'sche Methode). Sie entsprechen ganz den Ependymfasern des erwachsenen Tieres (vergl. auch RETZIUS, welcher sie bei *Salmo salar* beschreibt, Biologische Unters. Bd. V). Diejenigen Zellen, welche vom Lumen des Centralkanals nicht weit entfernt liegen, senden auch einen centralen Ausläufer zum Centralkanal hin. Aus diesen centralen Fortsätzen sowie aus den Zelleibern der dem Centralkanal unmittelbar angelagerten Ependymzellen ragt hin und wieder ein feines Haar in den Centralkanal hinein. Bemerkenswert ist, daß im dorsalen<sup>1)</sup> Abschnitt des Rückenmarks die oben erwähnten Ependymfäden stets viel dicker sind. Vergl. Fig. 121. Die Oberfläche der Zelleiber und Ausläufer zeigt in diesen frühen Stadien noch viel Unebenheiten. Im weiteren Verlaufe der Entwicklung glättet sich die Oberfläche und zwar in den occipitalen Abschnitten früher als in den kaudalen, in den ventralen (speziell im Austrittsgebiet der Ventralwurzeln) früher als in den dorsalen. Bei *Esox* scheinen die Unebenheiten überhaupt niemals so erheblich zu sein wie bei *Salmo*. Die ersten Astrocytenformen fand KOLSTER (l. c. p. 29) bei 40 mm langen *Esox*embryonen.

Die Entwicklung der Glia der Reptilien ist noch nicht genau untersucht worden. RAMÓN Y CAJAL (1891) fand die ersten Astrocyten bei 15—20 Tage alten Eidechsen. Im übrigen verweise ich auf die Abbildungen, welche außer RAMÓN Y CAJAL namentlich RETZIUS gegeben hat (*Tropidonotus*).

Die sog. Fettkörnchenzellen, welche man im Rückenmark vieler Säugetierembryonen findet, sind mesoblastischer Herkunft und treten bei dem Menschen zuerst im 4. Fötalmonat auf (EICHHORST 1875, p. 465).

#### e) Kleinhirnrinde und centrale Kleinhirnkerne.

Die Entwicklung der Kleinhirnrinde bei den Cyclostomen und Selachiern ist noch fast unbekannt, bei den Teleostiern, speciell der Forelle gestaltet sie sich nach SCHAPER folgendermaßen: Ein Lumen soll in der Hinterhirnregion noch bei Forellenembryonen von 25 Tagen<sup>2)</sup> völlig fehlen. Am 31. Tag ist das Lumen bereits stark entwickelt und zeigt jederseits dorsal eine seitliche Erweiterung. Die beiden Grenzmembranen sind deutlich ausgeprägt. Man kann 3 Schichten unterscheiden: die innerste ist die Schicht der Keimzellen, dann folgt eine sehr zellreiche Schicht, welche sich durch Apposition neugebildeter Elemente stetig vergrößert, und schließlich eine fast kernfreie Außenschicht. SCHAPER nimmt an, daß bis zu diesem Moment das ganze Medullarrohr lediglich als ein Stützapparat anzusehen ist (s. u.). Zwischen dem 30. und 35. Tage ändert sich der Charakter des Entwicklungsprozesses insofern, als nimmehr die einfache Apposition neugebildeter Elemente zurücktritt, dagegen zweifelhafte Neuroblasten<sup>3)</sup> neben epithelialen Elementen allenthalben in der zellreichen Schicht und auch in der ursprünglich fast zellfreien Außenschicht auftreten. SCHAPER scheint anzunehmen, daß diese Neuroblasten sich jetzt erst aus Keimzellen der innersten Schicht und zwar nur aus solchen ent-

1) Dorsal im Gegensatz zu ventral.

2) Bei den Altersangaben ist zu berücksichtigen, daß die Embryonen von SCHAPER sich scheinbar etwas langsam entwickelt haben.

3) SCHAPER betrachtet sie noch als „indifferente Zellen“.

wickeln. Ich meinerseits möchte nicht ausschließen, daß auch unter den in einem früheren Stadium aus den Keimzellen hervorgegangenen Elementen sich ebenfalls künftige Neuroblasten befinden. Den Satz SCHAPER's, daß die Keimzellen bis etwa zum 30. Tag nur epitheliale Elemente und dann erst Neuroblasten produzieren, sehe ich also vorläufig noch nicht als erwiesen an. Jedenfalls vollzieht sich jetzt ein ausgiebiger Wanderungsprozeß, durch welchen zahlreiche Neuroblasten in die oberflächlichste Schicht gelangen. Das Endergebnis ist eine Gliederung in 3 Schichten. SCHAPER deutet diese Schichten als 1) die Ependymschicht, 2) die Schicht der geschlossenen Stützzellen und 3) die Schicht gewanderter indifferenten Zellen<sup>1)</sup>. Ich möchte glauben, daß erstens einerseits in der innersten Lage der 2. Schicht auch zahlreiche Neuroblasten enthalten sind, und daß zweitens andererseits auch in der 3. Schicht sich bereits ausgeprägte Spongioblasten finden. Insofern hat SCHAPER jedoch sicher Recht, als die Differenzierung der Neuroblasten und der Spongioblasten im Kleinhirn gegenüber derjenigen im Rückenmark sehr rückständig ist. Die ersten Blutgefäße sind am 71. Tage in die Kleinhirnplatte eingedrungen. Die Zahl der Karyokinesen soll bis zum 50.—60. Tage zunehmen und dann abnehmen. Nur im Mittelteil der Deckplatte, also im Bereich der Medianfurche, und in der Umgebung des Recessus lateralis zeigt sich eine erhöhte Proliferationsfähigkeit. SCHAPER nimmt an, daß die hier entstehenden Zellen unmittelbar unterhalb der Membrana limitans externa lateral bzw. medial sich ausbreiten und schließlich über der oben genannten 3. Schicht eine neue kontinuierliche Zellschicht bilden, welche als „äußere Körnerschicht“ bei fast allen Vertebraten entwicklungsgeschichtlich nachweisbar ist. Ich muß gestehen, daß die Abbildungen SCHAPER's mir zum Beweis für seine Annahme noch nicht auszureichen scheinen. Weiterhin (110. Entwicklungstag, 17 mm Länge) sollen nach SCHAPER die epithelialen Elemente der 2. Schicht meist zu Grunde gehen. Die 3. Schicht (SCHAPER's Mantelzone) soll sich in zwei Schichten differenzieren, eine äußere, welche zur Schicht der PURKINJE'schen Zellen wird, und eine innere, welche zur inneren Körnerschicht des erwachsenen Tieres wird. In beiden Schichten entwickeln sich außerdem Gliazellen und verbleibt ferner eine Reserve indifferenten Zellen. Auf die letzteren bezieht SCHAPER die jetzt von neuem in der ganzen Dicke des Kleinhirns auftretenden Kernteilungen. Bei einer etwa 10 Tage älteren, 18 mm langen Forelle hat sich zwischen die PURKINJE-Schicht und die äußere Körnerschicht die Molekularschicht eingeschoben. Hand in Hand hiermit vollzieht sich eine progressive Reduktion der äußeren Körnerschicht. SCHAPER nimmt, gewiß mit Recht, an, daß die Elemente der letzteren centralwärts wandern und sich entweder zwischen die Elemente seiner Mantelzone eindringen oder sich ihnen von außen apponieren. Die spärlichen an dieser Wanderung sich nicht beteiligenden Elemente der äußeren Körnerschicht geben den sternförmigen Zellen der Molekularschicht und vielleicht bestimmten Gliazellen den Ursprung. Im übrigen bildet sich die Molekularschicht unabhängig von der äußeren Körnerschicht namentlich aus den Dendriten der PURKINJE'schen Zellen wie überhaupt aus den Fortsätzen und Ausläufern von Gang-

1) Diese Schicht bezeichnet SCHAPER auch als Mantelschicht. Es dürfte jedoch die Uebertragung dieses Namens auf das Kleinhirn leicht zu Verwechslungen führen.

lien- bzw. Gliazellen. Die sog. Korbzellen glaubt SCHAPER bei der 6-monatigen Forelle in bestimmten Elementen der PURKINJE-Schicht wiederzuerkennen. Die äußere Körnerschicht ist erst bei einjährigen Forellen vollständig verschwunden. Ein geschlossenes Marklager findet sich nirgends.

Ueber die Histogenese der Kleinhirnrinde der Amphibien und Reptilien sind wir noch wenig unterrichtet. MERK (1885, p. 359 und 1887, p. 90) betont namentlich, daß bei der Natter die Mitosen sich im Kleinhirnzellen schon viel früher als im Großhirn über die ganze Wanddicke ausbreiten. Auch bei dem Frosch sind die Mitosen bis zu einer Larvenlänge von 25 mm ohne Prädilektion allenthalben zerstreut (MERK).

Ueber diejenige des Hühnchens ist folgendes bekannt. Am 4. Tage der Bebrütung findet man ein ähnliches dreischichtiges Bild, wie es oben für 31-tägige Forellenembryonen beschrieben wurde. Die innersten Ependymzellen tragen Cilien (LAHOUSSE 1887, p. 18 und Fig. 13). Die Spongioblasten bilden ein ähnliches Netzwerk wie im Rückenmark. Am 6. Tage treten nach LAHOUSSE (siehe namentlich l. c., Fig. 30) die ersten Zellen der äußeren Körnerschicht auf. Er nimmt an, daß sie aus den Seitenteilen der Oblongata zuwandern und bezeichnet sie als „cellules conquérantes“ oder „cellules de renfort“. MURPHY (1900, p. 31) läßt sie an Ort und Stelle aus den ursprünglichen Kleinhirnzellen entstehen. Zu gleicher Zeit dringen die ersten Blutgefäße ein. Zweifellos ist jedenfalls, daß die äußere Körnerschicht zuerst in dem lateralen Abschnitt auftritt und, medialwärts fortschreitend, allmählich die ganze Oberfläche überzieht. Am 7. Tage glaubt LAHOUSSE schon die erste Anlage des Marklagers nachweisen zu können. Jetzt beginnt auch die Differenzierung von Spongioblasten und Neuroblasten. Am 8. Tage sind die PURKINJE'schen Zellen und die Elemente der inneren Körnerschicht zu erkennen (nach MURPHY, p. 33 erst am 11. Tage), und die Molekularschicht beginnt sich abzugrenzen. In den folgenden Tagen nimmt die letztere mehr und mehr auf Kosten der äußeren Körnerschicht zu. Am Ende der Brütezeit besteht diese nur noch aus einer einzigen Zellschicht. BELLONCI und STEFANI (1889, p. 23) haben bei der Taube mit Recht 2 Lagen innerhalb der OBERSTEINER'schen Schicht unterschieden: eine äußere, in welcher zahlreiche Karyokinesen vorkommen, und eine innere, in welcher die Kerne elliptisch sind, transversal liegen und weniger dicht gedrängt sind. Vergl. auch LUI (1886, p. 31), welcher eine Beziehung der Entwicklung der PURKINJE'schen Zellen zu der Fähigkeit des Gehens bzw. Laufens nachweisen zu können glaubt. Diese Darstellung wird durch Untersuchungen mit Hilfe der GOLGI'schen Untersuchung noch in wesentlichen Punkten ergänzt (s. u.).

Die Entwicklung der Körnerzellen und Korbzellen scheint ganz wie bei den Säugern zu erfolgen (s. unten: vergl. RAMÓN Y CAJAL, Fig. 399).

Viel genauer sind wir über die Entwicklung der Kleinhirnrinde bei den Säugern unterrichtet. Schon HESS (1858, p. 29 u. Fig. 4) wies die „äußere Körnerschicht“ (Stratum granulosum periphericum) bei dem neugeborenen Hund und — weniger stark — auch bei dem

1) Vergleichende Angaben über die Breite der einzelnen Schichten bei Embryonen und Neugeborenen finden sich bei OBERSTEINER (1883, p. 154).

neugeborenen Kind nach. Auch beobachtete er ganz richtig, daß diese Schicht schon 5—6 Wochen nach der Geburt fast ganz verschwunden ist. BESSER (1866) deutete ihre Elemente fälschlich als Glia-

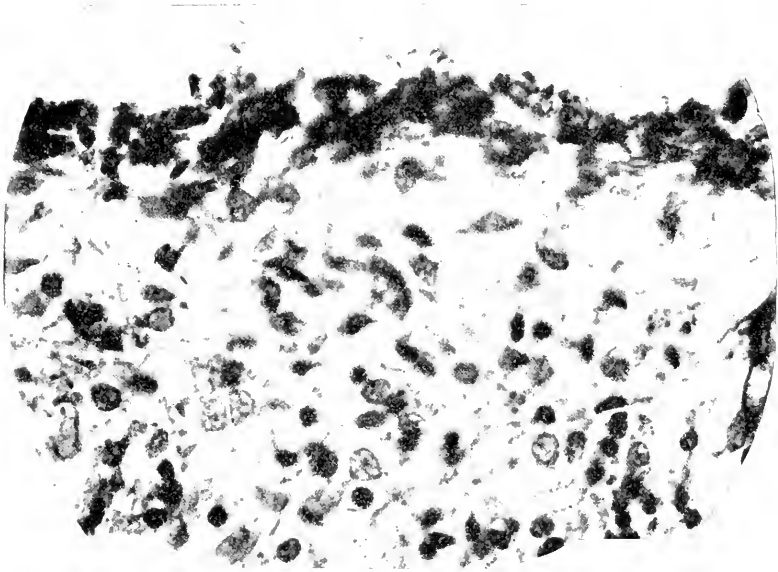


Fig. 119. Frontalschnitt durch die Kleinhirnrinde eines Schweineembryo von 76 mm NL<sup>1)</sup>. Nach TAKASU. Photograph. Apochromat Zeiß, 3 mm.

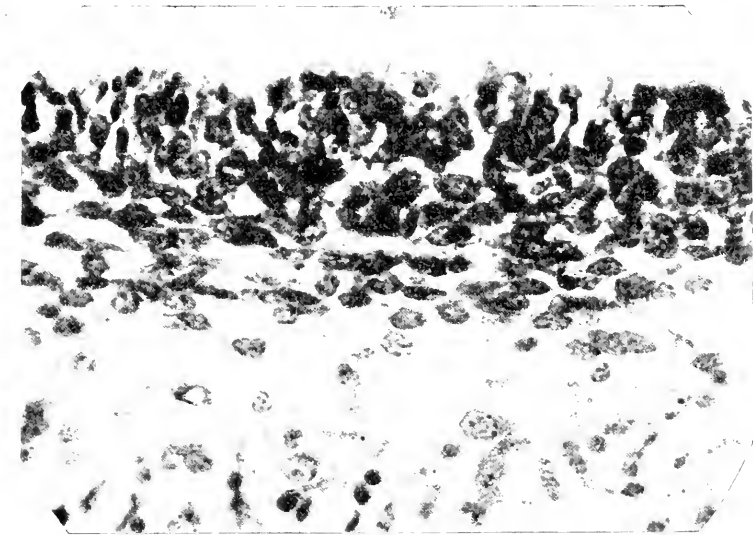


Fig. 120. Frontalschnitt durch die Kleinhirnrinde eines Schweineembryo von 117 mm NL. Nach TAKASU. Photogr. Apochr. Zeiß, 3 mm.

1) NL = Nackenlinie im Sinne von HIS.

gebilde, die sich größtenteils in Kapillaren verwandeln sollen<sup>1)</sup>. OBERSTEINER (1869) gab zuerst eine eingehende Beschreibung des Aufbaues der Kleinhirnrinde des menschlichen Neugeborenen: dabei unterschied er zwei äußere Körnerschichten und identifizierte die äußerste mit der Basalmembran von HENLE und MERKEL. Weitere Angaben machte DENISSENKO (1877, p. 212 ff.). Fortgesetzte Untersuchungen haben seitdem im einzelnen folgendes ergeben.

Das erste Auftreten der PURKINJE'schen Zellen wird sehr verschieden angegeben. Bei Schweineembryonen vermochten wir sie

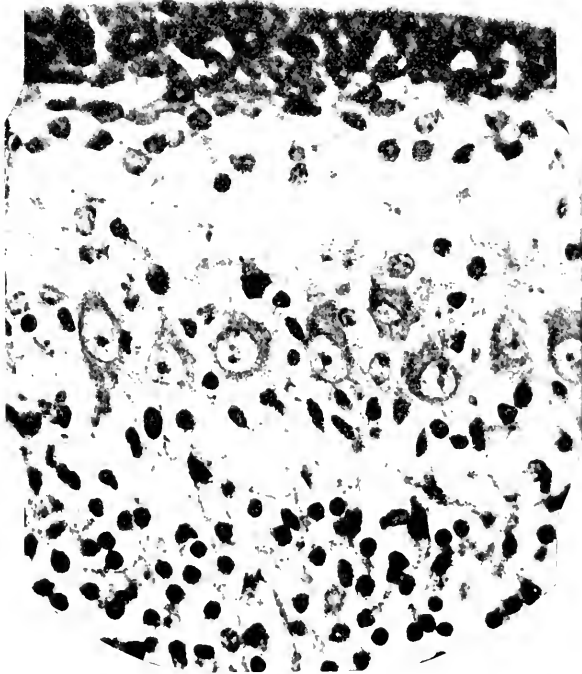

Fig. 121. Frontalschnitt durch die Kleinhirnrinde eines Schweineembryo von 195 mm NL. Nach TAKASU. Photogr. Apochr. Zeiß 3 mm.

in meinem Laboratorium erst bei 76 mm Nackenlinie sicher nachzuweisen. Vergl. Fig. 119–122. Man erkennt sie zunächst an dem hellen Kern und dem radiären Chromatingerüst des letzteren. Etwas später heben sie sich auch durch ihre Größe von den übrigen Elementen ab. Der Achsencylinderfortsatz entwickelt sich stets vor den Dendriten. Bei dem Menschen vermochte OBERSTEINER (1883, p. 154) die PURKINJE'schen Zellen am Ende des 6. Monats zu erkennen. VIGNAL (1888, Taf. XII, Fig. 1) vielleicht schon am Ende des 5. Monats

1) Derselbe Autor gab auch an, daß bei dem Neugeborenen die PURKINJE'schen Zellen noch fehlen sollen.

(vergl. jedoch auch 1889, p. 183). Ersterer hebt auch die individuellen Differenzen in der Entwicklungsgeschwindigkeit hervor (1869, p. 106).

Die äußere oder oberflächliche Körnerlage<sup>1)</sup> ist anfangs einheitlich, zerfällt jedoch stets früher oder später in 2 Schichten. Bei Echinäembryonen von etwas über 5 mm Länge ist der Randschleier noch fast völlig kernfrei oder kernarm, eine geschlossene äußere Körnerschicht fehlt noch. Bei Embryonen von 11 mm Länge ist sie bereits zu einer zusammenhängenden Lage geworden und ca. 30  $\mu$  dick. Bei Beuteljungen von 26 mm Länge ist bereits unterhalb der Körner-

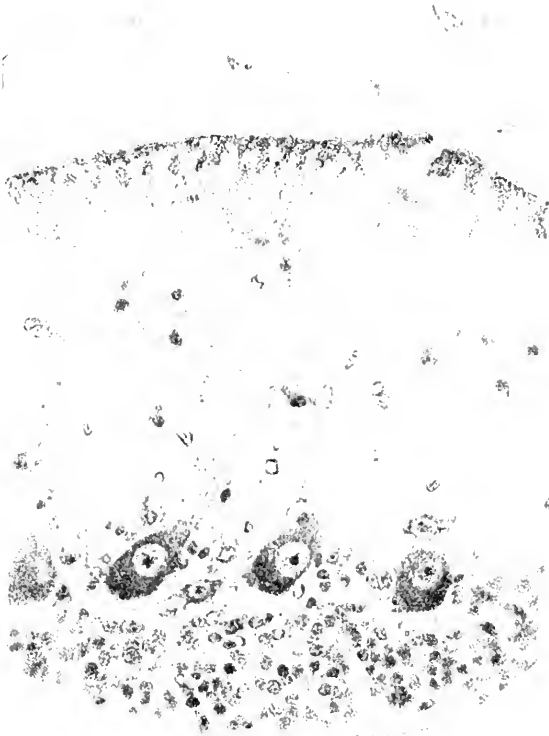


Fig. 122. Frontalschnitt durch die Kleinhirnrinde eines Schweineembryo von 300 mm NL. Nach TAKASU. Photogr. Apochr. Zeiß 3 mm.

schicht die Molekularschicht sehr scharf abgegrenzt (vergl. Fig. 123). Die Neuronenschicht s. str. zerfällt um diese Zeit bereits mehr oder weniger deutlich in 2—3 Unterschichten. Bemerkenswert ist die sehr dicke Kernanhäufung in den seitlichen Partien der äußeren Körnerschicht. Es mag sein, daß in diesem Stadium Kerne aus der Rautenlippe medialwärts in die äußere Körnerschicht einwandern: bei der ersten Anlage der Körnerschicht spielt jedenfalls eine solche Einwanderung keine Rolle. Bei anderen Säugern zerfällt die Körner-

1) VIGNAL legt diese Bezeichnung fälschlich der Molekularschicht bei (1888, p. 328).

schicht viel deutlicher in 2 Unterschichten. Die oberflächlichere Schicht zeigt wohl bei allen Säugern mehr Karyokinesen als die innere, welche der Karyokinesen meist ganz entbehrt. Die Bezeichnung „epithelioiden Elemente“, welche RAMÓN Y CAJAL den Zellen der oberflächlicheren Schicht gegeben hat, ist sehr mißdeutig. Am korrektesten haben BELLONCI und STEFANI das Verhältnis der beiden Schichten durch den Satz ausgedrückt „l'assise externe est par rapport à l'interne une couche germinale“. Was diese Autoren für die Taube behauptet haben, scheint auch für die ganze Säugetierreihe zu gelten. Bemerkenswert ist auch, daß die OBERSTEINERsche Schicht in der Tiefe der Furchen dicker ist als auf der Kuppe der Windungen (ATHIAS 1897, p. 379). Bei dem Schwein hat TAKASU in meinem

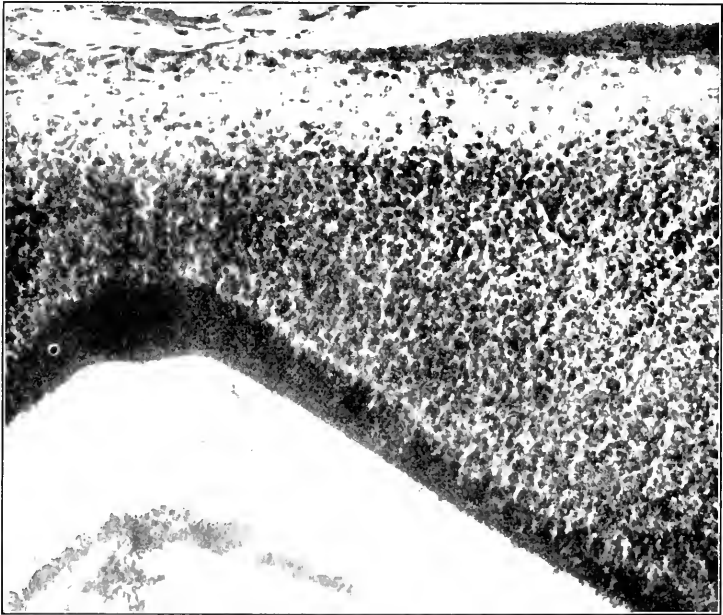


Fig. 123. Frontalschnitt durch die Kleinhirnrinde eines Beuteltunges von Echidna, Länge 26 mm. Nach Photographie. Die ventrikuläre Oberfläche liegt in der Figur unten, die äußere oben. Die Furche auf der ventrikulären Oberfläche ist der *S. medianus internus cerebelli*.

Laboratorium festgestellt, daß die äußere Körnerschicht bis zu einer Nackenlänge von  $19\frac{1}{2}$  cm an Dicke zunimmt (Maximum  $30 \mu$ ) und dann langsam abzunehmen beginnt. Der Zerfall in 2 Lagen ist auch hier sehr deutlich. Eine Abbildung für das Meerschweinchen giebt HERRICK (1891, Taf. I, Fig. 9).

Während bei dem neugeborenen Tier die äußere Körnerschicht noch stets nachweisbar ist, verschwindet sie nach der Geburt rasch<sup>1)</sup>. Bei dem Kaninchen ist sie z. B. am Schluß des 1. Lebensmonats bereits auf 2 Zellreihen reduziert und am Schluß des

1) Einzelne karyokinetische Figuren findet man in der äußeren Körnerschicht auch nach der Geburt noch einige Zeit (POPOFF 1895, p. 751).



2. Lebensmonats völlig verschwunden (RAMÓN Y CAJAL, p. 384). Bei dem Menschen hat AZOULAY die äußere Körnerschicht bis zum 6.—7. Lebensjahr nachweisen können (vgl. auch ATHIAS 1897, p. 379, Anm.). Mit Hilfe der GOLGI'schen Methode hat RAMÓN Y CAJAL nachgewiesen (siehe bei PEDRO RAMON, 1891, p. 30), daß dies Verschwinden der äußeren Körnerschicht darauf beruht, daß die äußeren Körnerzellen in den ersten Lebensmonaten aus der oberflächlichen Schicht in die Tiefe wandern, um hier die innere Körnerschicht zu bilden bzw. zu verstärken. Dabei machen sie ganz bestimmte morphologische Umformungen durch. Vergl. Fig. 124. Solange sie noch ganz oberflächlich liegen, sind sie rundlich oder polyedrisch; die Dendriten sind kurz (*b* auf Fig. 124). Sobald sie etwas tiefer gewandert sind, nehmen die Zellen spindelförmige Gestalt an. Die lange Achse der Spindel liegt der Oberfläche und auch dem allgemeinen Furchenverlauf<sup>1)</sup> parallel. Die den beiden Spindelenden

zeigenden Fortsätze zeigen oft deutliche Wachstumskegel (conos de crecimiento, vergl. p. 407) und seitliche dornenförmige Auswüchse. Vgl. *c* und *d* auf Fig. 124. Auf diese „Phase der horizontalen Bipolarität“ folgt die Phase der vertikalen Bipolarität. Sobald die äußeren Körner nämlich auf ihrer Wanderung in die tieferen Abschnitte der Molekularschicht<sup>2)</sup> gelangt sind, entwickelt sich ein starker senkrechter Protoplasmafortsatz in der Richtung auf das Marklager (*e* und *f* auf Fig. 124). Zugleich stellt sich der spindelförmige Zellkörper mehr und mehr senkrecht zur Oberfläche ein. Die beiden ursprünglichen Fortsätze erscheinen jetzt als Zweige des kurzen, der Oberfläche zugekehrten Spindelendes und sollen nach RAMÓN Y CAJAL zu den bekannten Gabelästen des Achsencylinderfortsatzes der Körnerzellen werden. In dieser Gestalt (*f*) passieren die äußeren Körner schließlich die Schicht der PURKINJE'schen Zellen und sind damit an ihrem definitiven Ort, in der rotfarbenen Schicht angelangt: die äußeren Körner sind zu inneren Körnern (celulas enanas, Zwergzellen) geworden. Hier erfahren die Zellen auch ihre letzte Umgestaltung. Der perpendikuläre, dem Marklager zugekehrte Fortsatz wird eingezogen.

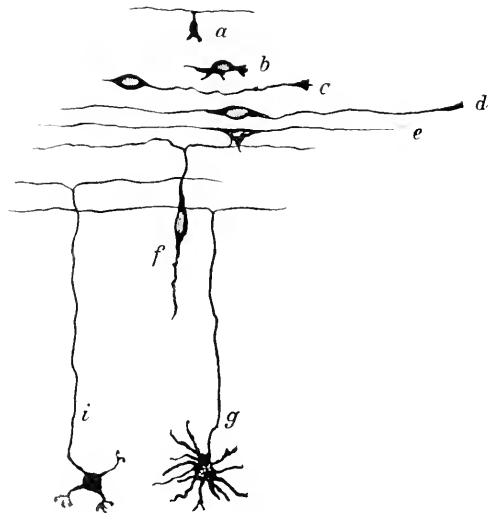


Fig. 124. Schematische Darstellung der Entstehung der inneren Körnerzellen aus den äußeren. Etwas modifiziert nach RAMÓN Y CAJAL.

Die beiden ursprünglichen Fortsätze erscheinen jetzt als Zweige des kurzen, der Oberfläche zugekehrten Spindelendes und sollen nach RAMÓN Y CAJAL zu den bekannten Gabelästen des Achsencylinderfortsatzes der Körnerzellen werden. In dieser Gestalt (*f*) passieren die äußeren Körner schließlich die Schicht der PURKINJE'schen Zellen und sind damit an ihrem definitiven Ort, in der rotfarbenen Schicht angelangt: die äußeren Körner sind zu inneren Körnern (celulas enanas, Zwergzellen) geworden. Hier erfahren die Zellen auch ihre letzte Umgestaltung. Der perpendikuläre, dem Marklager zugekehrte Fortsatz wird eingezogen.

1) Sie unterscheiden sich hierdurch, wie TERRAZAS (1897, p. 57) mit Recht bemerkt, von den in diesem Entwicklungsstadium sehr ähnlichen Korbzellen, deren längster Durchmesser stets quer zu den Windungen liegt.

2) Zum Verständnis der RAMÓN Y CAJAL'schen Arbeiten bemerke ich, daß dieser Autor die Molekularschicht als plexiforme Schicht (Capa plexiforme) bezeichnet.

Der spindelförmige Zelleib rundet sich mehr und mehr ab. Neue zahlreiche Dendriten entwickeln sich, welche zum Teil sich wieder zurückbilden, zum Teil schließlich die bekannten charakteristischen fingerförmigen Verästigungen bilden (*i* und *g*). TERRAZAS (1897, p. 61) hat diese letzten Veränderungen noch ausführlicher beschrieben. Der der Oberfläche zugekehrte Fortsatz hat sich natürlich mehr und mehr in die Länge gezogen; seine oben schon erwähnte gabelförmige Teilung hat ihre Lage in der Molekularschicht beibehalten. Sehr bemerkenswert ist die Thatsache, daß das erste Auftreten der sog. Moosfasern und noch spezieller der eigenartigen Endausbreitungen (rosaceas) dieser Moosfasern mit dem Entwicklungsabschluß der Körner zeitlich zusammenfällt. RAMÓN Y CAJAL hat daher vermutet, daß sich erst unter dem Einfluß der in die rostfarbene Schicht einwachsenden Moosfasern die charakteristische letzte Umgestaltung der Körner und zwar speziell die Rückbildung der überflüssigen Dendriten und die fingerförmige Verästigung der bleibenden Dendriten vollzieht. So würde auch einigermaßen verständlich werden, daß man öfters neben voll entwickelten Körnern noch relativ wenig entwickelte findet. Die vorstehende Figur stellt die oben beschriebenen Entwicklungsstadien halb-schematisch dar. Es ist übrigens nicht wahrscheinlich, daß alle inneren Körnerzellen aus äußeren Körnerzellen hervorgehen, ebenso wie andererseits auch einzelne „kleine“ Ganglienzellen der Molekularschicht ihren Ursprung den äußeren Körnerzellen verdanken dürften (SCHAPER 1895, p. 425).

Die Korbzellen vermochte POPOFF (1895, p. 749) schon bei Katzenembryonen von 80 mm Länge nachzuweisen. TAKASU fand sie bei Schweineembryonen zuerst bei einer Nackenlinie von  $19\frac{1}{2}$  cm deutlich differenziert. Zur selben Zeit sind auch die ersten GOLGI'schen Zellen in der rostfarbenen Schicht nachzuweisen.

Ebenso wie die Körner scheinen auch die Korbzellen (celulas estrelladas gruesas ó profundas de la capa plexiforme) sich nach der Geburt aus den Elementen der äußeren Körnerschicht zu entwickeln<sup>1)</sup>. Auch die für diese Entwicklung bestimmten Elemente machen eine Phase der „horizontalen Bipolarität“ durch, in welcher sie sich lediglich durch ihre Orientierung von den künftigen inneren Körnern unterscheiden (vergl. p. 423, Anm. 1; vergl. auch ATHAS 1896). Der eine Fortsatz stellt den Achsencylinderfortsatz, der andere den Hauptdendrit dar. Zugleich wandern die Zellen in die Tiefe, bis sie in die Nähe der PURKINJE'schen Zellen gelangen. Sie sollen dabei zuweilen merkwürdige Umwege einschlagen (CALLEJAS). Erst wenn sie im Bereich der PURKINJE'schen Zellen angelangt sind, kommen die „Körbe“ zur Entwicklung. Nach POPOFF (1896, p. 464) soll bei dem Kätzchen die Entwicklung der Korbzellen am Ende der 2. Lebenswoche abgeschlossen sein. Eine eingehende Darstellung für Katze und Kaninchen giebt auch ATHAS 1897, p. 385 ff. Derselbe fand bei der Katze am 9. Lebenstage, bei dem Kaninchen am 10. Lebenstage auf der Kuppe der Windungen bereits Körbe an den Achsencylinderfortsätzen entwickelt.

Die Weiterentwicklung der PURKINJE'schen Zellen nach der Geburt gestaltet sich folgendermaßen. Bei dem neugeborenen Tier

<sup>1)</sup> Die letzten äußeren Körner sollen nach RAMÓN Y CAJAL sämtlich zu Korbzellen werden.

hat der Achsencylinderfortsatz schon seinen charakteristischen Verlauf. Ihm gegenüber findet man zahlreiche, dicke Dendriten ohne bestimmte Orientierung, welche dem Zellkörper ein morgensternähnliches Aussehen geben. Erst allmählich hebt sich unter den letzteren ein Hauptstamm ab, dessen Zweige mehr und mehr die charakteristische Orientierung zeigen. Am 35.—40. Tage soll bei Kaninchen, Katze und Hund nach RAMÓN Y CAJAL diese Entwicklung zum Abschluß gelangen (nach POPOFF 1896 bei dem Kaninchen schon am Ende der 3. Woche). Interessant ist auch, daß bei dem neugeborenen Tier der genannten Species der Axon der PURKINJE'schen Zellen zahlreiche Kollateralen (nach ATHIAS bis zu 8, bei dem Menschen bis 24 nach RAMÓN Y CAJAL) zeigt, die im Lauf der ersten Lebenswochen größtenteils wieder verschwinden. Schließlich sei bemerkt, daß die Entwicklung der PURKINJE'schen Zellen auf den Windungskuppen am raschesten fortschreitet. Jedenfalls findet man bei demselben Individuum PURKINJE'sche Zellen der verschiedensten Entwicklungsstadien. Vergl. auch AZOULAY 1894, p. 211.

Die großen sternförmigen Ganglienzellen der inneren Körnerschicht (GOLGI'sche Zellen) stammen nach POPOFF und ATHIAS aus der äußeren Körnerschicht, nach RAMÓN Y CAJAL entstehen sie an Ort und Stelle aus der ursprünglichen Neuroblastenschicht. Gegen die erstere Ansicht spricht, daß es im Verlaufe der Entwicklung niemals (außer bei dem Kaninchen) gelingt, solche sternförmige Ganglienzellen im Bereiche der Molekularschicht nachzuweisen. Bezüglich der Einzelheiten ihrer morphologischen Entwicklung verweise ich namentlich auf RAMÓN Y CAJAL, Fig. 410 und 419. Die entwicklungsgeschichtliche Bedeutung der von AZOULAY (1894, p. 211) mitgeteilten Befunde ist noch zweifelhaft.

Bezüglich der Entwicklung der Kletterfasern (Fibras trepadoras, auch „Sternfasern“ genannt) bestehen noch wesentliche Meinungsverschiedenheiten. POPOFF (1896, p. 465) fand sie bereits bei Katzenembryonen von 12 cm Länge. Unmittelbar nach der Geburt umgeben sie nach RAMÓN Y CAJAL bei den verschiedenen Säugern (Hund, Katze) nestartig den Leib der PURKINJE'schen Zellen. Vom 4. Tage ab wird diese Endausbreitung der Kletterfaser entsprechend dem Wachstum des Hauptdendrits mit dem letzteren langsam gegen die Oberfläche hin verschoben; schlafmützenähnlich sitzt sie jetzt der PURKINJE'schen Zelle und ihrem Hauptdendrit auf. In der Folgezeit erstreckt sie sich auch auf die ersten Teiläste des Hauptdendrits. In der Zeit vom 20. bis zum 30. Tage nach der Geburt klettern die Endästchen mehr und mehr auch an den Teilästen höherer Ordnung des PURKINJE'schen Dendritenbaumes in die Höhe, so daß sich das Bild, wie es für das erwachsene Tier bekannt ist, ergibt. Vergl. jedoch auch AZOULAY 1894, p. 211. Dabei wird die Oberfläche der PURKINJE'schen Zellen selbst wieder frei, so daß diese nunmehr von den Körben der Korbzellen umspinnen werden kann. Diese Darstellung RAMÓN Y CAJAL's ist von RETZIUS und ATHIAS im wesentlichen bestätigt worden. Nach letzterem soll bei dem 14-tägigen Kätzchen bereits der Körper und der Hauptdendrit der PURKINJE'schen Zellen fast allenthalben von Kletterfasern frei sein. Es soll jedoch nicht verschwiegen werden, daß KÖLLIKER (1893, p. 367) das Weiterwuchern der Kletterfasern auf den Aesten der PURKINJE'schen Zellen bestritten und eine nähere Verwandtschaft der Moos- und Kletterfasern behauptet hat.

Die Moosfasern sind nach CAJAL und CALLEJA bei Hund, Katze und Kaninchen zur Zeit der Geburt schon vollständig entwickelt<sup>1)</sup>, nur fehlen noch die moosartigen Anhänge. ATHIAS (1891, p. 398) gibt eine abweichende Beschreibung. Nach ihm zeigen die Moosfasern zunächst eine gabelige Teilung und am Ende jedes Gabelastes einen „cône d'accroissement“. Aus den einzelnen cônes d'accroissement wachsen dann 1—2 neue Fasern hervor, die ihrerseits mit cônes d'accroissement enden u. s. f.

Die Entwicklung der Neuroglia der Kleinhirnrinde vollzieht sich wahrscheinlich ganz ebenso wie im Rückenmark und in der Großhirnrinde. Es würde sich also um dislozierte und transformierte Ependymzellen oder Spongioblasten handeln. Ob auch die äußere Körnerschicht Gliazellen entwickelt (LUGARO, SCHAPER, POPOFF), ist sehr zweifelhaft. Auf Grund vielfacher Nachprüfungen (Schwein, Schaf, Kaninchen, Echidna, Huhn) möchte ich mit RAMÓN Y CAJAL, CALLEJA und ATHIAS annehmen, daß alle Gliazellen des Kleinhirns aus der Innenplatte stammen. Bei älteren Embryonen und neugeborenen Tieren findet man allenthalben einerseits ependymale Zellen, deren Körper noch der Ventrikelfläche anliegt und deren peripherischer Fortsatz bis zur Oberfläche reicht, und andererseits zerstreut auf dem ganzen Weg von der Ventrikelfläche bis zur Oberfläche Elemente, die, je weiter sie vom Ventrikel entfernt liegen, um so mehr den ependymalen Charakter verloren und die Sternform der Gliazellen angenommen haben.

#### Centrale Kleinhirnerne.

Die Entwicklung der centralen Kleinhirnerne ist noch sehr wenig bekannt. Bei dem Hühnchen ist ihre Anlage schon am 8. Bebrütungstage nachzuweisen (LAHOUSSE 1887, p. 35). Bei dem Schweine fanden wir die erste Anlage schon bei 4,5 cm Nackenlinie.

Der Nucleus dentatus des Menschen ist schon gegen Ende des 6. Fötalmonats weit entwickelt (OBERSTEINER 1883, p. 155).

#### d) Hirnnervenkerne und Olive.

Unsere Kenntnisse beschränken sich fast ausschließlich auf den Menschen. Bei diesem haben gegen Ende der 4. Fötalwoche wie im Rückenmark so auch im Nachhirn die Spongioblasten ein Gerüst gebildet. Die äußerste Schicht, der Randschleier, ist kernfrei, nach HIS zeitweise auch die innerste Schicht, die sog. Säulenschicht (HIS 1890, p. 24.25). Die Neuroblasten sammeln sich wie im Rückenmark zu einer „Mantelschicht“, welche sich schon durch ihr lockeres Gefüge von der Innenplatte abhebt. Die Mantelschicht vergrößert sich weiterhin auf Kosten der Innenplatte, und zwar im Bereich der Grundplatte (vergl. p. 367) rascher als im Bereich der Flügelplatte. Der letzte Rest der Innenplatte ist das Ependym des 4. Ventrikels. In der Bodenplatte (p. 359) sind die Keimzellen spärlich. Außerdem bleibt ihr Wachstum hinter demjenigen der anstoßenden Grundplatte zurück, so daß der Sulcus medianus sich bis zu einem bestimmten Stadium (p. 372) mehr und mehr vertieft und auch eine Fissura mediana ant. sich bildet. In

1) POPOFF glaubt die Moosfasern schon bei einem Katzenembryo von 12 cm Länge gefunden zu haben.

den Wänden des Sulcus medianus rhombi sammeln sich zahlreiche Spongioblasten bzw. Ependymzellen. Die Gerüstfasern dieser Zellen verdichten sich zu dem Septum raphes (Septum medullare, Hrs). Die Deckplatte behält dauernd einen ependymären Charakter und entwickelt keine Spongioblasten. Am Ende der 4. Woche erscheint sie nach Hrs als eine einfache Zelllage. Demgegenüber vollziehen sich in der Grundplatte und in der Flügelplatte bedeutsame Veränderungen. In der 5. Woche ergibt sich das auf **Fig. 125** dargestellte Bild. Die

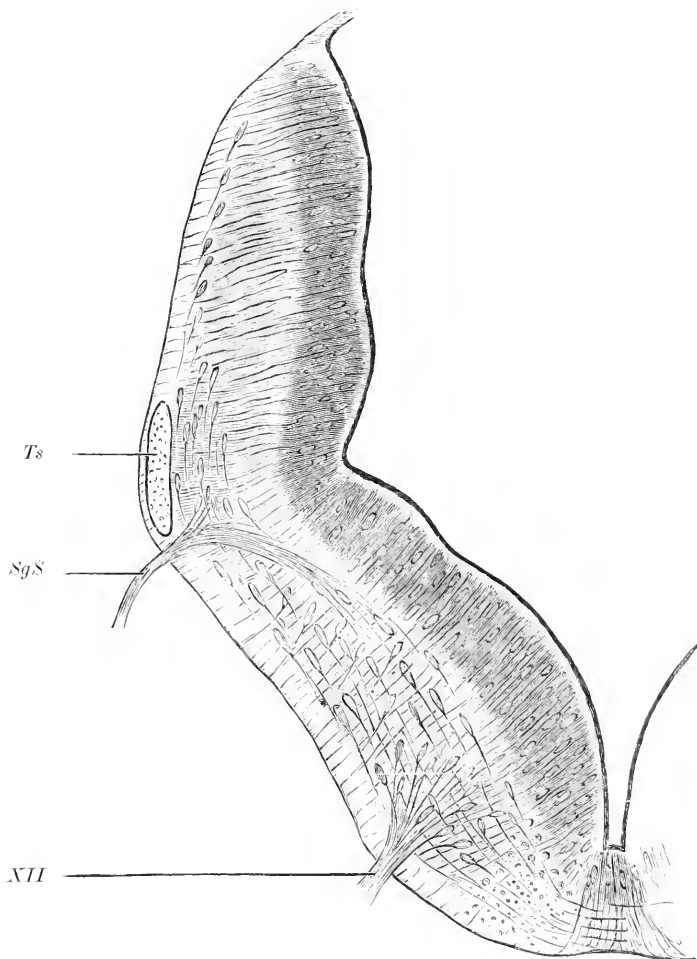


Fig. 125. Querschnitt durch das Rhombencephalon eines menschlichen Fötus in der 5. Woche (linke Hälfte). Nach His. *SgS* Wurzel des seitlichen gemischten Systems (spec. Accessorius). *Ts* Tractus solitarius. *XII* Hypoglossuswurzel. Vergr. 100:1.

Mantelschicht nimmt über ein Drittel des Querschnitts ein. Ihre Neuroblasten lassen bereits bestimmte Gruppierungen erkennen. Diejenigen der Grundplatte<sup>1)</sup> geben zum großen Teil bereits die Wurzelfasern

1) Von His auch als Vorderhornwulst zusammengefaßt.

des Hypoglossus bzw. in höherer Ebene des Abducens, diejenigen des medialen Abschnitts<sup>1)</sup> der Flügelplatte die motorischen Wurzelfasern des seitlichen gemischten Systems (Accessorius, Vagus, Glosso-pharyngeus) ab. Der Tractus solitarius hebt sich nahe der lateralen Oberfläche im Randschleiergebiet bereits scharf ab. Außer den soeben angeführten Wurzelzellen findet man auch Kommissurenzellen, d. h. Neuroblasten, deren Nervenfasern bogenförmig zum Septum ziehen und durch dieses auf die andere Seite gelangen. Sie entsprechen der *Formatio arcuata* des Rückenmarks. Im lateralen Teil der Flügelplatte findet man um diese Zeit noch wenig Neuroblasten (s. o.).

Gegen Ende der 5. Woche grenzt sich das Kerngebiet der Grundplatte (Hypoglossus- und Abducenskern) bereits ein wenig schärfer ab, indem medialwärts und lateralwärts ganglienzellärmere Bezirke, die spätere *Formatio reticularis alba* und *grisea* (intermediäre Netzschiebt von HIS) ventral von den Kernen sich etwas abzuheben beginnen. Mit der Ausbildung der Rautenlippe und der Verwachsung der Wände der äußeren Lippenfurche treten nun auch im lateralen Teil der Flügelplatte (Rautenlippe und Flügelwange) sehr zahlreiche Neuroblasten auf, die nach HIS (1890, p. 40) teils an der Innenseite teils an der Außenseite des Tractus solitarius durch das Verwachsungsgebiet medialwärts ziehen und zum Teil bis in die Grundplatte gelangen sollen. Die am weitesten medialwärts vorgedrungenen Zellen sammeln sich zu der „Grenzplatte“. Diese stellt eine dicke sagittal gestellte, also dem Septum parallele und durch einen schmalen Streifen von ihm getrennte, medialwärts leicht konkave Platte dar, welche hart über dem Randschleier beginnt und etwa die halbe Höhe des Querschnittes durchsetzt. An den sagittalen Schenkel schließt sich an seinem ventralen Ende ein kürzerer Querschlenkel an, welcher der ventralen Oberfläche parallel lateralwärts zieht. An die Grenzplatte schließen sich weiterhin lateralwärts noch zahlreiche Zellstreifen („Olivenstreifen“) an. Die Hypoglossuswurzeln durchsetzen diese ganze Masse in der Weise, daß die Hauptmasse der Grenzplatte medial von ihnen liegen bleibt. Aus der Grenzplatte entwickelt sich weiterhin die mediale Nebenolive, aus den Olivenstreifen die Hauptolive. Die Fältelung der letzteren vollzieht sich erst im 3. Monat (s. o.). Die Achsenzylinderfortsätze der Zellen der Grenzplatte und der Olivenstreifen sind größtenteils medialwärts gerichtet. – Aus denjenigen Elementen des oben erwähnten, aus dem lateralen Teile der Flügelplatten entstammenden Zellstromes, welche weniger weit medialwärts gelangt sind, geht der Komplex des Seitenstrangkerns und wohl auch der Kern der spinalen Trigemiuswurzel hervor. Die an Ort und Stelle verbliebenen Neuroblasten der Flügelplatte dürften die Acusticuskerne und die Hinterstrangkerns liefern. Als eine sekundäre Bildung des medialen Teiles der Flügelplatten ist wahrscheinlich die dorsale Kerngruppe des seitlichen gemischten Systems (*Ala cinerea*) aufzufassen. Durch die Entwicklung dieser dorsalen (sensiblen) Kerngruppe wird die motorische Kerngruppe desselben Systems, der *Nucleus ambiguus*, im Gegensatz zum Hypoglossuskern vom Rautenboden abgedrängt<sup>2)</sup>. Ähnlich scheinen sich auch

1) Analog als Seitenhornwulst zu bezeichnen.

2) HIS, 1890, p. 30, vergl. auch p. 50, gibt eine Einteilung der grauen Massen [1] Schicht der geschlossenen Kerne = Hypoglossuskern, *Ala cinerea*, *Nucleus*

der motorische Trigemuskern und der Facialiskern zu verhalten. Vergl. HIS, 1904, Fig. 27—30.

Die schärfere Abgrenzung aller dieser grauen Massen gegenüber der weißen Substanz beruht, wie HIS mit Recht hervorhebt, nicht nur auf der dichteren Zusammendrängung der Neuroblasten, sondern namentlich auch auf der dichteren Maschenbildung der Spongioblasten, welche sich erst vom 3. Monat ab sehr steigert. Dieser Termin fällt ungefähr mit dem Zeitpunkte zusammen, wo im Rautenhirn Mitosen

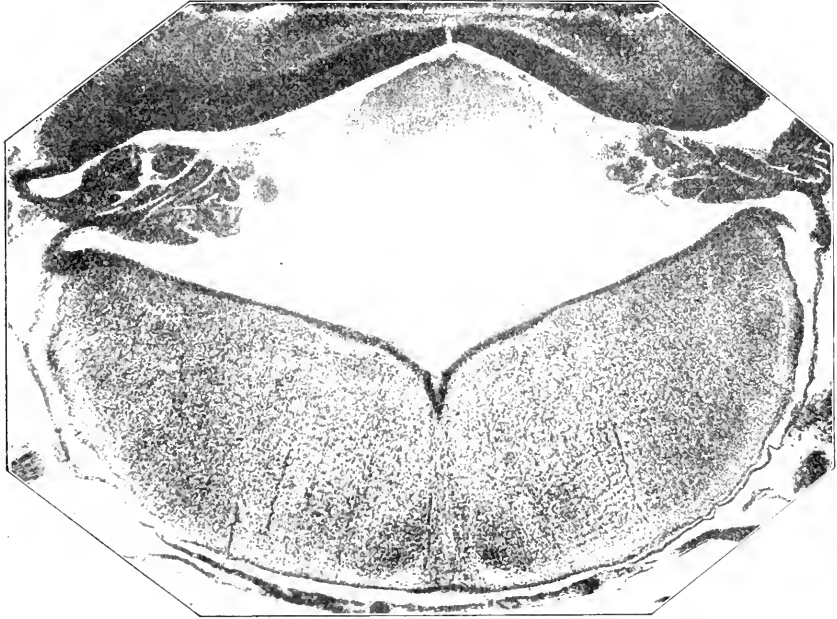


Fig. 126. Querschnitt durch das Rautenhirn eines Bunteljungens von Echidna (Länge 22 mm; No. 48 der SEMOX'schen Figurenzählung).

nicht mehr zu finden sind und sonach neue Neuroblastenschübe nicht mehr zu erwarten sind (HIS 1890, p. 47).

Bezüglich der Pigmententwicklung des Locus coeruleus verweise ich auf OLMER (1901, p. 22 ff. u. 80 ff.)<sup>1)</sup>.

Für die übrigen Wirbeltierklassen fehlen einschlägige Untersuchungen fast ganz. PRENANT (1894, p. 393) teilt mit, daß bei dem Kaninchen und dem Schweine sich zuerst die mediale Nebenolive bildet (Kaninchenembryonen von 17 mm Länge, Schweineembryonen von 25 mm Länge). Die Hauptolive entwickelt sich erst später<sup>2)</sup>. Die dorsale Nebenolive soll sich erst sekundär von der Hauptolive abspalten. Bei Echidnaembryonen von 11 mm Länge ist die Hauptolive

gracilis, Acusticuskerne; 2) intermediäre Netzschicht = Formatio reticularis; 3) Schicht der zerrissenen Kerne = Nucleus cuneatus, Nucleus lateralis, Olive und Nebenolive, Nucleus arciformis; 4) peripherische Schicht weißer Substanz], welche mir weder für den Erwachsenen, noch entwicklungsgeschichtlich zweckmäßig erscheint.

1) Bei demselben Autor finden sich auch einige Notizen über die Substantia nigra.

2) Ich finde sie übrigens beispielsweise bereits bei einem Schweineembryo von 23 mm Sch.St.L. angelegt.

bereits sicher abgegrenzt, bei Beutelungen von 22 mm Länge hat sie schon fast ganz die Lage und Gestalt wie bei der erwachsenen Echidna. Vergl. **Fig. 126.**

Bezüglich der Entwicklung der einzelnen Zelle innerhalb der soeben besprochenen grauen Komplexe kann ich noch folgendes mitteilen. Die Neurofibrillen sind in den motorischen Kernzellen bei dem Hühnchen vom 13. Bebrütungstage ab, bei Säugern (Kaninchen, Hund etc.) gegen Ende des Embryonallebens oder unmittelbar nach der Geburt in ausgezeichneter Weise nachweisbar (RAMÓN Y CAJAL 1904, p. 69). Bei Schweineföten von 108 mm Länge imprägnieren sich nach BROCK im Nucleus ambiguus Fibrillen sowohl in den Dendriten wie in den Zelleibern. Die Zellen des Hypoglossus- und Facialis-kerns zeigen in diesem Stadium nur in den Fortsätzen Fibrillen; erst bei 130 mm Länge fand BROCK auch Fibrillen in den Zellkörpern der Zellen des Hypoglossuskerns.

Interessant ist, daß im Allgemeinen im Pons und in der Medulla oblongata die Mitosen früher als in allen anderen Hirnabschnitten verschwinden (MERK 1887).

Etwas abweichende Verhältnisse zeigen die Hirnnervenkerne des Isthmus und des Mittelhirns, der Trochlearis- und der Oculomotoriuskern, sowie der Aquäduktkern des Trigemini. Der Trochleariskern ist größtenteils, der Oculomotoriuskern ganz als Vorderhornkern aufzufassen. Für den eigentümlichen Verlauf der Wurzelfasern des Trochlearis (totale dorsale Kreuzung) fehlt eine befriedigende entwicklungsgeschichtliche Erklärung zur Zeit noch vollständig, doch sei speciell auf den Deutungsversuch MARTIN's (1890) hingewiesen. Der Aquäduktkern des Trigemini scheint sich ebenfalls ganz analog wie die echten Vorderhornkerne zu entwickeln (RAMÓN Y CAJAL 1904).

Bei den Reptilien entwickeln sich diese Kerne in ähnlicher Weise. Unsere Kenntnisse sind noch sehr dürftig. HERRICK (1892, p. 165) fand bei Eutaeniaembryonen (3 Schwanzwindungen) die Kerne des Oculomotorius bereits scharf abgegrenzt. Vergl. auch die Abbildung des Oculomotoriuskerns eines Embryo der black snake bei HERRICK, 1893, Taf. 2, Fig. 1.

HERMS (1885) verdanken wir einige interessante Angaben über die Entwicklung der Kernzellen des Acusticofacialisgebietes bei Petromyzon.

#### e) Vierhügel bezw. Lobi optici.

Die Entwicklung der Neuroblasten des Tectum opticum der Fische ist noch fast ganz unbekannt. Eine Abbildung der Keimzellen in der Valvula und dem Tectum von *Trutta fario* (9 Tage alt) findet sich bei HERRICK (1892, p. 430). Bei der Forelle (*Trutta fario*) liegen fast alle Mitosen ventrikulär (MERK 1887, p. 89). Bei Froschlarchen von 25 mm Länge herrschen ebenfalls die ventrikulären Mitosen absolut vor; eine komplizierte Schichtung, welche sich vorläufig noch einer sicheren Deutung entzieht, ist um diese Zeit bereits erkennbar. Im übrigen sind unsere Kenntnisse der histologischen Entwicklung der Lobi optici der Amphibien und auch der Reptilien noch sehr gering. So genau uns durch PEDRO RAMÓN (1891, p. 11 ff. u. 1894, p. 37 u. 67 ff.) der histologische Aufbau der Lobi optici der Reptilien und Amphibien gegen Ende des Fötallebens und bei dem neugeborenen Tier bekannt ist, so wenig wissen wir über die früheren Entwicklungsstadien.



Bei den Hühnchen erreicht die Zellvermehrung ihren Höhepunkt am 5. u. 6. Tag und nimmt vom 10. Tag an wieder ab. Die ventrikuläre Prädilektion der Mitosen ist sehr ausgesprochen. Am 10. Tag ist bereits eine sehr deutliche Schichtung zu erkennen. RAMÓN Y CAJAL verdanken wir interessante Angaben über die Entwicklung der Neurofibrillen im Vierhügelgebiet (1904, p. 86) bei den Vögeln. Im Lobus opticus des Hühnchens findet man die ersten Fibrillen am 12. Tag der Bebrütung (in den Celulas en cayado).

Bei den Säugetieren gestaltet sich die Entwicklung der Vierhügel histologisch folgendermaßen. Fast alle Karyokinesen sind ventrikulär. Wie im Hemisphärenhirn bildet sich ein Randschleier, der zunächst sehr kernarm ist. Bei Echidnaembryonen von  $6\frac{1}{2}$  mm Länge hat bereits die Abseidung einer Neuronalschicht von der Innenplatte in den seitlichen und in den Dachpartien der Mittelhirnwand begonnen. Bei Echidnaembryonen von 11 mm Länge ist die Neuronalschicht zwar noch sehr dünn, aber schon ziemlich deutlich abgegrenzt. Die Innenplatte ist enorm mächtig, stellenweise zählt man 20 miteinander verschränkte Kernreihen. Auf der nachstehenden Fig. 127 ist die Wand des vorderen Mittelhirnabschnittes aus einem erheblich älteren Stadium (26 mm Länge) dargestellt. Bemerkenswert ist vor allem die erhebliche Dickenabnahme der Innenplatte. Die Neuronalschicht läßt wenigstens 3 Unterschichten erkennen. Ich deute diese als 1) oberflächliches + mittleres Grau (im Sinne KÖLLIKERS, Gewebelehre, p. 410). 2) ausgespartes Gebiet für die Einstrahlung des Lemniscus medialis und 3) centrales Grau, betrachte aber diese Deutung nicht als sicher, da mir spätere Stadien von Echidnabentelungen nicht zur Verfügung stehen.

Bei den übrigen Säugetieren fehlen fortlaufende Untersuchungen. Jedenfalls verhalten sich Kaninchen und Schwein sehr ähnlich. Bei 9 mm langen Embryonen von *Vespertilio murinus* fand MERK 1887, p. 100) bereits eine deutliche Schichtung (Innenplatte, Neuronalschicht und kernarme Schicht nach meiner Bezeichnung). Bei Katzen fand RAMÓN Y CAJAL schon am 4. Tag nach der Geburt in den großen optischen Reflexzellen der vorderen Vierhügel ein äußerst kompliziertes Fibrillennetz.

#### f) Große Ganglien des Hirnstammes.

Systematische Untersuchungen fehlen noch völlig. Einige Angaben findet man in meiner Monographie über die Entwicklung des Centralnervensystems von Echidna und in der Abhandlung von MERK (1887). Letzterer hebt mit Recht hervor, daß der Sehhügel bei allen Vertebraten von Anfang an auffällig zerstreute Mitosen durch die ganze Dicke seiner Substanz zeigt. Bei dem Hühnchen wird der Höhepunkt der Zellvermehrung im Thalamus am 5. und 6. Tag erreicht (MERK): vom 9. Tage ab finden sich nur vereinzelte Mitosen. Ähnlich verhält sich auch — im Gegensatz zum Großhirnmantel — das Corpus striatum.

Die Angaben von HERRICK über Embryonen der black snake<sup>1)</sup> (1892, Taf. 19, Fig. 2) sind zu kurz, um eine Verwertung zu gestatten.

1) Gemeint ist wohl *Ptyas constrictor*.

## g) Lobus olfactorius und Cappa olfactoria.

Leider ist gerade auch die Entwicklungsgeschichte des Lobus olfactorius und der Cappa olfactoria noch sehr wenig untersucht worden. Die Untersuchungen DISSE's werfen nur wenig Licht auf die Entstehung der Cappa olfactoria. Da es sich bei dieser wesentlich um Vorgänge im Bereiche des peripherischen Nervensystems handelt,

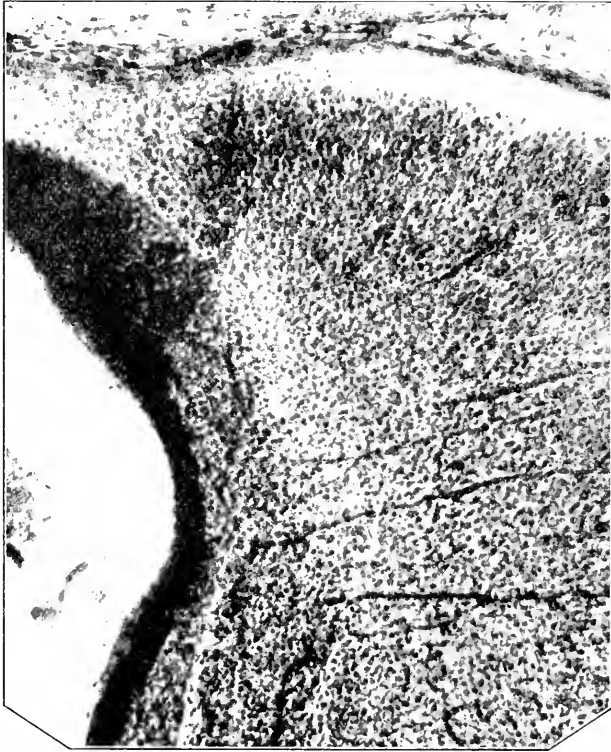

Fig. 127. Wand des vorderen Mittelhirnabschnitts eines Beuteltjungen von Echidna (Länge 26 mm; No. 49 der SEMON'schen Figurenzählung).

kann ich hier nur ganz kurz das Hauptergebnis mitteilen. Bei Hühnerembryonen hebt sich am 3. Tage der Bebrütung die Anlage des Nasenfelds (HIS) ab. Am Ende des 4. Tages beginnen aus Zellen bestehende Auswüchse wie Sprossen aus dem ektodermalen Nasenfeld in das Mesoderm hineinzuwachsen. Diese Zapfen erreichen binnen wenigen Stunden die vordere Hirnwand. Zwischen den Zellen dieser Zapfen sind hier und da feine Fasern angedeutet. Mit Hilfe der GOLGI'schen Methode vermochte DISSE schon am Ende des 3. Tages Neuroblasten-ähnliche Elemente im Epithel der Riechgrube nachzuweisen. Anfangs sind diese Neuroblasten monopolar, später werden sie bipolar. Die centralen Fortsätze bilden den Riechnerven, der schon im Anfang des 5. Bebrütungstages vorhanden ist. Am 8. Tage findet man den Lobus olfactorius des Gehirns bereits von dem kegelförmig vertieften centralen Ende des Riechnerven umfaßt. Die Fasern enden

um diese Zeit noch frei. Die Neuroblasten-ähnlichen Elemente des Riechgrubenepithels wandern zum Teil aus der Riechgrube aus und wandern mit den Riechnervenfasern centralwärts. Die oben erwähnten

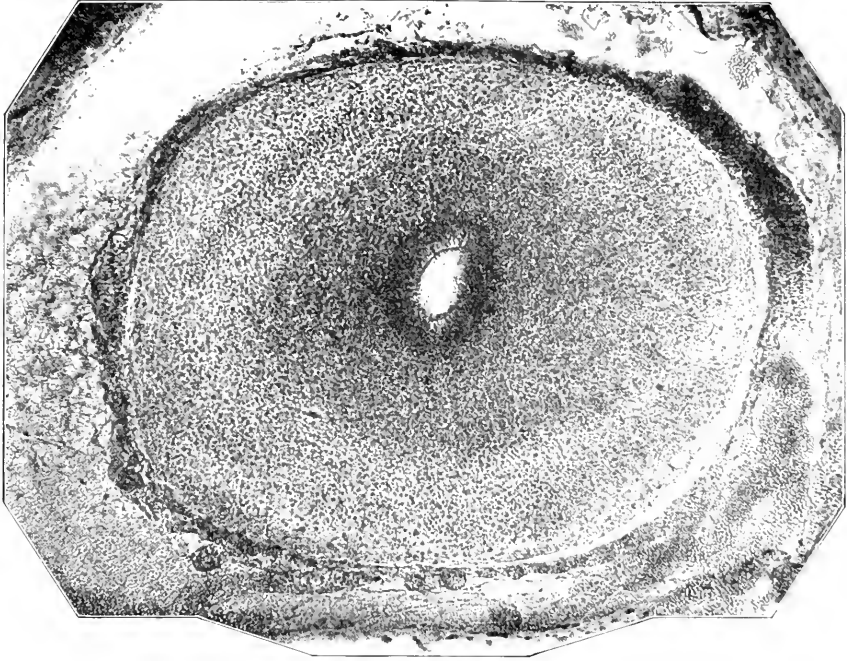


Fig. 131. Querschnitt durch den Lobus olfactorius eines Beuteltjungen von Echidna (Länge 26 mm No. 49 der SEMOX'schen Figurenzählung).

Zellzapfen enthalten also unter anderen auch Neuroblasten. Die ausgewanderten Neuroblasten verhalten sich wie die im Riechepithel liegen gebliebenen Neuroblasten. Nur soll nach DISSE der peripherische Fortsatz der letzteren zu einem Protoplasmfortsatz werden, während der peripherische Fortsatz der ersteren zu einem Achsencylinder werden soll, ähnlich wie bei den Spinalganglienzellen. Nach DISSE sollen nicht alle Neuroblasten der Riechgrube, sondern nur ein kleiner Teil auswandern. Die nicht-neuroblastischen Zellen der eben erwähnten Zellzapfen sollen nach DISSE eine besondere Art der nervösen Stützsubstanz darstellen und eigenartig ausgebildeten Neurogliazellen vergleichbar sein. Die ausgewanderten Neuroblasten sollen nach DISSE bei dem Hühnchen kein kompaktes Ganglion bilden.

HIS (1889), der namentlich menschliche Embryonen untersucht hat, nimmt an, daß alle Neuroblasten aus der Riechgrube auswandern. Im Laufe des 2. Monats überziehen die centralen Fortsätze der Neuroblasten müthenartig den Lobus olfactorius. Die meisten, wenn nicht alle ausgewanderten Neuroblasten finden sich später in der Cappa olfactoria wieder. Zu ähnlichen Ergebnissen gelangte KÖLLIKER (1890) bei Vögel- und Säugetierembryonen, während CHIARUGI (1891) und BEARD (1885) das Ggl. olfactorium, d. h. eben die Cappa olfactoria, teils aus der Hirnwand, teils aus dem Riechgrubenepithel herleiteten.

Die Einwände von JELGERSMA (1900) sind nicht zutreffend. Die sehr wesentlichen Differenzen, welche sonach zwischen der DISSE'schen und der HIS'schen Ansicht bestehen, sind heute noch nicht zu beseitigen. Insbesondere bedarf es noch der Feststellung, woher denn nun die einzelnen Zellschichten der Cappa olfactoria (Formatio bulbaris) und namentlich des Lobus olfactorius selbst stammen. Leider sind in dieser Beziehung unsere Kenntnissse noch äusserst dürftig. Ich gebe wenigstens eine Abbildung eines Frontalschnittes des Lobus olfactorius eines Beuteljunges von Echidna (Länge 26 mm). Siehe **Fig. 127**. Ich vermute, daß die halbdunkle Zone, welche auf die Innenplatte folgt, dem Stratum granulosum entspricht. Die erheblich hellere hierauf folgende Schicht betrachte ich als die von mir bei den Aplacentariern beschriebenen (Jen. Denkschr., Bd. VI, p. 726), bei diesen besonders stark entwickelten intermediären Körnerschichten. Die hieran sich anschließende, nicht ganz gleichmäßig entwickelte Schicht dürfte den Mitralzellen entsprechen. Alsdann folgt das Stratum moleculare und das noch sehr unscharf sich abhebende Stratum glomerulosum.

Die Angaben von JELGERSMA (1900) über die Entwicklung des Riechganglions und der Cappa olfactoria bei Triton und Rana kann ich nicht bestätigen: sie stehen auch mit den Befunden aller anderen Untersucher in Widerspruch.

#### Litteratur zur Histogenese von Hirn und Rückenmark (inkl. Nervenkerne).

- Aichel, O.** Zur Kenntnis des embryonalen Rückenmarkes der Teleostier. Sitz.-Ber. d. Ges. f. Morph. u. Phys. in München, 23. Juli 1895. Bd. XI, p. 25—40. **1897**.
- Allmann, R.** Ueber embryonales Wachstum. Leipzig **1881**.
- Bemerkungen zur Hensen'schen Hypothese von der Nervenentstehung. Arch. f. Anat. und Phys., anatom. Abt. p. 344—348. **1885**.
- Arndt, R.** Studien über die Architektur des Großhirns des Menschen. Arch. f. mikr. Anat. Bd. III—V. **1867—1869**. Namentlich IV, p. 437 ff.
- Atkins, M.** Cellules nerveuses encore épithéliales dans les organes du têtard de grenouille. Mode de développement du neurone. Comptes rend. de la Soc. de Biol. No. 24, p. 540—542. **1895**.
- Recherches sur l'histogénèse de l'écorce du cerveau. Thèse de Paris u. Journal de l'Anat. et de la Phys. T. XXXIII, No. 4, p. 372—394. **1897**.
- Sur l'origine et l'évolution des petites cellules étoilées de la couche moléculaire du cerveau chez le chat et le lapin. Compt. rend. Soc. Biol. No. 20, p. 585—586. **1897**.
- Azoutay, L.** Quelques particularités de la structure du cerveau chez l'enfant. Compt. rend. de la Soc. de Biol. 3 Mars. Série X. T. I, No. 8, p. 211—212. **1894**.
- Note sur les aspects des cellules névrogliales dans les organes nerveux centraux de l'enfant. Ibid. Série X. T. I, No. 9, p. 225—227. **1894**.
- Structure de la corne d'Ammon chez l'enfant. Ibid. Série X. T. I, No. 8, p. 212—214. **1894**.
- Balfour, F. M.** On the development of spinal nerves in Elasmobranch fishes. Philos. Transact. of R. Soc. Lond. **1875**.
- Bardeen, Russel, Ch.** The growth and histogenesis of the cerebro-spinal nerves in mammals. Amer. Journ. of anat. Vol. II. **1903**.
- Bataillon, E.** Recherches anatomiques et expérimentales sur la métamorphose des amphibiens anoures. Lyon **1891**.
- Beard, J.** The development of the peripheral nervous system of vertebrates. Quart. Journal of micr. sc. Vol. XXIX, N. 8, p. 153—227. (Okt.) **1888**. Vergl. auch Morphological Studies. Jenu 1889.
- The early development of Lepidosteus osseus. Proc. Roy. Soc. London, Vol. 46, May 16, p. 198—198. **1889**.
- The transient ganglion cells and their nerves in Raja batias. Anat. Anz. Bd. VII, No. 7 u. 8, p. 191—206. **1892**.

- Beard, J.** *The histogenesis of nerve.* *Ebenda* Bd. VII, No. 9 u. 10. p. 290—302. **1892.**  
 — *The system of branchial sense organs and their associated ganglia in Ichthyopsida.* *Quart. Journ. of microsc. sc.* **1885** und *Studies from the Biol. Lab. of the Owens Coll.* Bd. I. p. 170—224. **1886.**
- *On the disappearance of the transient nervous apparatus in the series: Scyllium, Acauthias, Mustelus and Torpedo.* *Anat. Anz.* Bd. XII, No. 15 u. 16. p. 371—374. **1896.**
- Bechterew, W.** *Ueber die Entwicklung der Zellelemente in der Großhirnrinde des Menschen.* *Neurol. Centralbl.* Bd. XVIII, No. 17. p. 770—772. **1899.**
- Bellonei, G., et Stefani, A.** *Contribuzione à l'histogénèse de l'écorce cérébelleuse.* *Arch. ital. de Biol.* Vol. XI, p. 21—25. **1889.** Vergl. auch *Mem. letto all' Accad. di Ferrara* 57. 1886.
- Besser, Leop.** *Zur Histogenese der nervösen Elementarteile in den Centralorganen des neugeborenen Menschen.* *Virch. Arch.* Bd. XXXVI, p. 305—334. **1866.**
- Bethe, A.** *Allgemeine Anatomie und Physiologie des Nervensystems.* Leipzig **1903** (näm. S. 233 ff.).
- Bidder und Kupffer.** *Untersuchungen über die Textur des Rückenmarks und die Entwicklung seiner Formelemente.* Dorpat **1857.**
- Boll, Fr.** *Die Histologie und Histogenese der nervösen Centralorgane.* *Arch. f. Psychiatrie.* Bd. IV, p. 1—138 (spez.) p. 104 ff. **1874.**
- Bombicci, Gior.** *Sui caratteri morfologici della cellula nervosa durante lo sviluppo.* *Arch. per le sc. med.* Vol. XXIII, No. 2. p. 101—125. **1899.**
- Bonne, C.** *Note sur le développement des cellules épendymaires.* *Bibliogr. anat.* Vol. VII, No. 3. p. 103—112. **1899.**  
 — *Note sur le mode d'oblitération partielle du canal épendymaire chez les mammifères.* *Rev. neurol.* No. 17. p. 614—625. **1899.**
- Buchholz, A.** *Ueber das Vorkommen von Karyokinesen in Zellen des Centralnervensystems von neugeborenen und jungen Hunden und Kaninchen.* *Neurol. Centralbl.* Bd. IX, No. 5. (1. März.) p. 140—142. **1890.**
- Burchardt, R.** *Histologische Untersuchungen am Rückenmark der Tritonen.* *Arch. f. mikr. Anat.* Bd. XXXIV, Heft 1. p. 131—156. **1889.**
- Callega y Borja-Tarrius, C.** *Histogénesis de los centros nerviosos.* *Tesis del Doctorado, Madrid.* Nicolás Moya. **1896.**
- Capobianco, F.** *Della prima genesi della cellula nervosa della midolla e dei gangli spinali.* *Verh. d. Anat. Gesellsch.* 14. Versamml. p. 213. **1900.**  
 — *De la participation mésodermique dans la génèse de la névroglie cérébrale.* *Arch. ital. de Biol.* Vol. XXXVII, p. 152—155. **1902.** (Vgl. auch *Mon. zool. ital.* Vol. XII, No. 8. 1901.)
- Capobianco, F. u. Fraguato, O.** *Nuove ricerche su la genesi e i rapporti mutui degli elementi nervosi e neurogliei.* *Ann. di Neurol.* Vol. XII, No. 2—4. **1898.**
- Chiarugi, G.** *Observations sur les premières phases du développement des nerfs encéphaliques chez les mammifères, et, en particulier, sur la formation du nerf olfactif.* *Arch. ital. de Biol.* T. XV, p. 418—426. **1891.**
- Clarke, Lockhart, J.** *Researches on the development of the spinal cord in man, mammalia and birds.* *Philos. Transact. R. Soc. London.* Vol. CLII (1862), P. II, p. 911—938. **1863.**
- Colata, R.** *Sulla istogenesi della neuroglia nel midollo spinale.* **1895.**
- Colucci e Piccinino.** *Su alcuni stadii di sviluppo delle cellule del midollo spinale umano.* *Ann. di Neurol.* Vol. XVIII, Fasc. 2. **1900.**
- Corning, H. K.** *Ueber die Entwicklung der Substantia gelatinosa Robandi beim Kaninchen.* *Arch. f. mikrosk. Anat.* Bd. XXXI, p. 594—613. **1888.**
- Denissenko, Gabr.** *Zur Frage über den Bau der Kleinhirnrinde bei verschiedenen Klassen von Wirbeltieren.* *Arch. f. mikrosk. Anat.* Bd. XIV, p. 203—242. **1877.**
- Dexter, Franklin.** *Ein Beitrag zur Morphologie des verlängerten Markes beim Kaninchen.* *Arch. f. Anat. und Phys., anat. Abt.* p. 423—437. **1895.**
- Disse, J.** *Ueber die erste Entwicklung des Rückenmarkes.* *Sitz-Ber. Ges. z. Beförd. d. ges. Naturw. in Marburg.* No. 7 (Okt.). **1896.**  
 — *Die erste Entwicklung des Rückenmarkes.* *Anat. Heft.* 1. Abt. XXVIII.—XXX, Heft (Bd. IX, Heft 1—3), p. 257—300. **1897.**
- Dohrn, A.** *Ueber die erste Anlage und Entwicklung der motorischen Rückenmarksnerven bei den Selachiern.* *Mitteil. a. d. zool. Stat. zu Neapel.* Bd. VIII, p. 441—461. **1888.**  
 — *Ueber die erste Anlage und Entwicklung der Augenmuskelnerven bei Selachiern u. s. f.* *Ebenda.* Bd. X, p. 1—40. **1891.**  
 — *Nervenfasern und Ganglienzelle.* *Ebenda.* Bd. X, p. 255—341. **1891.**  
 — *Bemerkungen über den neuesten Versuch einer Lösung des Wirbeltierkopf-Problems.* *Anat. Anz.* Bd. V, No. 2, p. 53—64 und No. 3, p. 78—85. **1890.**  
 — *Die Schwann'schen Kerne der Selachierembryonen.* *Anat. Anz.* Bd. VII, No. 12, p. 348—351. **1892.**

- Ducal, M.** *Recherches sur le sinus rhomboidal des oiseaux etc.* Journ. de l'Anat. et de la Phys. Vol. XIII, p. 1—38, 1877.
- Eichhorst, H.** Ueber die Entwicklung des menschlichen Rückenmarks und seiner Formelemente. Virch. Arch. Bd. LXIV, p. 425—475, 1875.
- Falzacappa.** Genesi della cellula specifica nervosa e intima struttura del sistema centrale nervoso degli uccelli. Boll. d. Soc. di nat. di Napoli, Vol. II, 1888. Vergl. auch Rendiconti d. R. Acc. dei Lincei, 5, V, 1889.
- Fragueto, O.** Sulla istogenesi della corteccia cerebrale nei mammiferi. Riv. sper. di fren. Vol. XXV, 1899.
- La cellula nervosa rappresenta un' unità embriologica? Ann. di Neurol. Anno XVII, F. 3, 1899.
- Lo sviluppo della cellula nervosa e i canalicoli del Holmgreen. Ibid. Anno XVIII, F. 6 u. Bibliogr. anat. Vol. IX, F. 2, 1900.
- Lo sviluppo della cellula nervosa sul midollo spinale di pollo. Ibid. Anno XX, F. 3 u. Bibliogr. anat. Vol. XI, F. 3, 1902.
- Per la genesi della cellula nervosa. Anat. Anz. Bd. XXII, No. 14 u. 15, p. 292—297, 1902.
- Su la genesi dei prolungamenti protoplasmatici della cellula nervosa. Ann. di Neurol. Anno XXII, F. 4, 1904.
- Fuchs, Sigm.** Zur Histogenese der menschlichen Großhirnrinde. Sitz.-Ber. d. Wien. Ak. d. Wiss. Bd. LXXXVIII, Heft 1, Abt. 3, p. 157—184 (1883).
- Gierke, H.** Die Stützsubstanz des Centralnervensystems. Arch. f. mikr. Anat. Bd. XXV, p. 441—553, u. XXVI, p. 129—228, 1885 u. 1896.
- Giese, E.** Ueber die Entwicklung der Neuroglia im Rückenmark des Menschen. Aertzverein d. Petersb. Nerv. u. psych. Klinik, 27, III, 1897 (Ref.), 1897.
- Golgi, C.** Sur la structure des cellules nerveuses de la moelle épinière. Cinquantième de la Soc. de Biol. Paris, Vol. Jub. 1900, p. 507—530, 1899.
- Intorno alla struttura delle cellule nervose della corteccia cerebrale. Verh. d. Anat. Gesellsch. Padua, p. 164—176, 1900.
- Golowine, E.** Sur le développement du système ganglionnaire chez le poulet. Anat. Anz. Bd. V, No. 4, p. 119—124, 1890.
- Groschuff, K.** Ueber sinnesknospenähnliche Epithelbildungen im Centralkanal des embryonalen Rückenmarks. Sitz.-Ber. Ges. f. Morph. u. Phys. in München 21. Juli 1896, Bd. XII, p. 79—80, 1897.
- Hamilton, Alice.** The division of differentiated cells in the central nervous system of the white rat. Journ. of comp. Neurol. Vol. XI, No. 4, p. 297—320, 1901.
- Hardesty, Irving.** The neuroglia of the spinal cord of the elephant with some preliminary observations upon the development of neuroglia fibers. Amer. Journ. of anat. Vol. II, p. 81—103, 1903.
- On the development and nature of the neuroglia. Ibid. Vol. III, p. 229—268, 1904.
- Harrison, R. G.** Ueber die Histogenese des peripheren Nervensystems bei Salmo salar. Arch. f. mikr. Anat. Bd. LVII, 1901.
- Neue Versuche und Beobachtungen über die Entwicklung der peripheren Nerven der Wirbeltiere. Sitz.-Ber. d. Niederrhein. Gesellsch. f. Natur- u. Heilk. zu Bonn, 11, VII, 1904.
- Hatai, Shinkishi.** On the presence of the centrosome in certain nerve cells of the white rat. Journ. of compar. Neurol. Vol. XI, No. 1, p. 25—39, 1901.
- On the mitoses in the nerve cells of the cerebellar cortex of foetal cats. Ibid. Vol. XI, No. 4, p. 277—296, 1901.
- Held, H.** Ueber den Bau der Neuroglia etc. Abh. der math.-phys. Kl. der Königl. Sächs. Ges. der Wiss. Bd. XXVIII, p. 201—318, 1903.
- Herrick, C. L.** Illustrations of the architectonic of the cerebellum. Journ. of compar. Neurol. Vol. I, p. 5—14, 1891.
- Embryological notes on the brain of the snake. Ibid. Vol. II, Dec. p. 160—176, 1892.
- Additional notes on the Teleost brain. Anat. Anz. Bd. VII, No. 13 u. 14, p. 422—431, 1892.
- The development of the medullated nerve fibres. Journ. of comp. Neurol. Vol. III, March, p. 11—16, 1893.
- Hermes, E.** Ueber die Bildungsweise der Ganglienzellen im Ursprungsgebiete des N. acustico-facialis bei Ammonoetes. Sitz.-Ber. der math.-phys. Kl. der Königl. Bayr. Akad. d. Wiss. München, Bd. XIV, Jahrg. 1884, p. 333—354, 1885.
- Hess, N.** De cerebelli gyrorum textura disquisitiones microscopicae. Diss. Dorpat 1858.
- His, W.** Ueber die Anfänge des peripherischen Nervensystems. Arch. f. Anat. u. Phys., anat. Abt. p. 455—482, 1879.
- Ueber das Auftreten der weißen Substanz und der Wurzelfasern am Rückenmark menschlicher Embryonen. Arch. f. Anat. und Phys., anat. Abt. p. 163—170, 1883.

- His, W.** Zur Geschichte des menschlichen Rückenmarks und der Nervenwurzeln. *Abh. der math.-phys. Kl. d. Kön. Sächs. Ges. d. Wiss. Bd. XIII.* p. 479—514. **1886.**
- Die Entwicklung der ersten Nervenbahnen beim menschlichen Embryo. *Arch. f. Anat. u. Phys., anat. Abt.* p. 368—378. **1887.**
- Ueber die embryonale Entwicklung der Nervenbahnen. *Verh. d. anat. Gesellsch. in Würzburg. Anat. Anz. Bd. III.* S. 499—506. **1888.**
- Zur Geschichte des Gehirns, sowie der centralen und peripherischen Nervenbahnen beim menschlichen Embryo. *Abh. d. math.-phys. Kl. d. Kön. Sächs. Ges. d. Wiss. Bd. XIV.* **1888.**
- Die Neuroblasten und deren Entstehung im embryonalen Mark. *Ebenda Bd. XV.* p. 313—372. **1889.** Vergl. auch *Arch. f. Anat. u. Phys., anat. Abt.* p. 249—300. **1889.**
- Ueber die Entwicklung des Riechlappens und des Riechganglions und über diejenige des verlängerten Markes. *Verh. d. anat. Ges. 3. Vers. zu Berlin.* **1889.** Vgl. auch *Abh. d. math.-phys. Kl. d. Kön. Sächs. Ges. d. Wiss. Bd. XV.* p. 718 ff.
- Die Entwicklung des menschlichen Rautenhirns etc. *Abh. d. math.-phys. Kl. d. Kön. Sächs. Ges. d. Wiss. Bd. XVII.* p. 3—74. **1890.**
- Ueber das Prinzip der organbildenden Keimbezirke und die Verwandtschaften der Gewebe. *Arch. f. Anat. u. Phys., anat. Abt.* p. 303—337. **1901.**
- Die Entwicklung des menschlichen Gehirns während der ersten Monate. *Leipzig.* **1904.**
- **jun.** Entwicklungsgeschichte des Acustico-Facialisganges. *Arch. f. Anat. u. Phys., anat. Abt. Suppl.* **1889.**
- Holmgren, E.** Studien in der feineren Anatomie der Nervenenden. *Anat. Hefte. Bd. XV.* **1900.**
- Hymans et v. d. Stricht.** Sur le système nerveux de l'Amphioxus et en particulier sur la constitution et la genèse des racines sensibles. *Mém. cour. de l'Ac. roy. des sc. etc. de Belg. T. LVI.* Juin. **1898.**
- Jastrowitz, M.** Studien über die Encephalitis und Myelitis des ersten Kindesalters. *Arch. für Psychiatrie. Bd. II.* p. 389—414. **1870** u. *Bd. III.* p. 162—213. **1872.**
- Jelgersma, G.** Over den oorsprong der centra van de reuk. *Psychiatr. en Neurol. Bladen. Bd. IV.* p. 387—413. **1900.**
- Johnston, J. B.** The giant ganglion cells of *Catostomus* and *Coregonus*. *Journ. of comp. Neurol. Vol. X.* No. 4. p. 375—381. **1900.**
- Joris, H.** Histogenèse du neurone. *Bull. de l'Acad. roy. de Méd. de Belg. 4. Serie. T. XVIII.* No. 6. **1888.**
- dell'Isola, G.** Le variazioni di struttura della cellula nervosa nelle diverse epoche dello sviluppo. *Riv. di pat. nerv. e ment. Vol. III.* **1898.**
- Kaiser.** Die Funktionen der Ganglienzellen des Halsmarks. *Haug* **1891.**
- v. Kölliker, A.** Ueber die erste Entwicklung der N. olfactorii. *Sitz.-Ber. d. phys.-med. Ges. zu Würzburg.* 12. Juli. **1890.**
- Ueber die Entwicklung der Elemente des Nervensystems contra Beard und Dohrn. *Ergänz.-Hefte des Anat. Anz.* **1892.**
- Handbuch der Gewebelehre des Menschen. *Bd. II.* Leipzig. **1893.** (Vergl. auch *Zeitschrift f. wiss. Zool. Bd. LI.* 1890).
- Ueber die oberflächlichen Nervenkerne am Mark der Vögel und Reptilien. *Zeitschr. f. wiss. Zool. Bd. LXXII.* p. 120—179. **1902.**
- Kolster, R.** Studien über das centrale Nervensystem. 1. Ueber das Rückenmark einiger Teleostier. *Berlin* **1898.**
- Ueber Höhlenbildungen im Rückenmark von Embryonen von *Sterna hirundo* und *Larus canus*. *Anat. Anz. Bd. XV.* No. 17 u. 18. p. 342—345. **1898.**
- Ueber Centrosomen und Spindeln in menschlichen Vorderhornzellen. *Deutsche Zeitschr. f. Nervenheilk. Bd. XX.* Heft 1 u. 2. p. 16—23. **1901.**
- Kronthal, P.** Von der Nervenzelle und der Zelle im allgemeinen. *Jena* **1902.**
- Lachi, P.** Sulla origine della sostanza gelatinosa di Rolando. *Atti d. Acc. med.-chir. di Perugia. Vol. I.* Fasc. 4. 16. VI. **1889.**
- Alcune particolarità anatomiche del rigonfiamento sacrale nel midollo degli uccelli. *Pisa. Atti Soc. Tosc. sc. nat. Vol. X.* **1889.**
- La moltiplicazione cellulare nel tubo midollare. *Atti di Acc. med.-chir. di Perugia. Vol. I.* Fasc. 1. **1889.**
- Contributo alla istogenesi della neuroglia nel midollo spinale del pollo. *Atti della Soc. Tosc. di sc. nat. Vol. XI.* **1890.**
- Lahousse, E.** La cellule nerveuse et la névroglie. *Anat. Anz. Bd. I.* No. 5. p. 114—116. **1886.**
- Contributions à la morphologie et à la morphogenèse du système nerveux. *Fasc. 2. Sur l'ontogenèse du cervelet. Mém. Ac. roy. de méd. de Belg. T. VIII.* H. 4. **1887.**
- Recherches sur l'ontogenèse du cervelet. *Arch. de Biol. T. VIII.* p. 43—110. **1888.**

- Lemos, M.** *Histologie de la région psycho-motrice chez le nouveau-né.* *Rev. d'anthrop.* No. 3, Juillet, 1881. Auch als *Diss. A regio psycho-motriz.* Porto 1882.
- Lenhossek, M. v.** *Zur Kenntnis der Neuroglia des menschlichen Rückenmarks.* *Verh. der 5. Vers. d. Anat. Ges. in München.* 1891.
- *Zur ersten Entstehung der Nervenzellen und Nervenfasern beim Vogelembryo.* *Verh. d. Naturforsch. Ges. in Basel.* Bd. IX, p. 379, 1891.
- *Beobachtungen an den Spinalganglien und dem Rückenmark von Pristiucaembryonen.* *Anat. Anz.* Bd. VII, No. 16 u. 17, p. 519—539, 1892.
- *Der feinere Bau des Nervensystems im Lichte neuester Forschungen.* Berlin 1895.
- Levi, G.** *Ueber die Entwicklung und Histogenese der Ammonshornformation.* *Arch. f. mikr. Anat.* Bd. LXIV, p. 389—404, 1904.
- Lubimoff, Alexis.** *Ueber die Verschiedenheit in der embryonalen Entwicklung der Nervenzellen.* *Centr. bl. f. d. med. Wiss.* No. 41, 1873.
- *Embryologische und histogenetische Untersuchungen über das sympathische und centrale Cerebrospinalnervensystem.* *Virch. Arch.* Bd. LX, p. 217—273, 1874.
- Lugaro, E.** *Ueber die Histogenese der Körner der Kleinhirnrinde.* *Anat. Anz.* Bd. IX, No. 23, p. 710—713, 1894.
- *Sulla istogenesi dei granuli della corteccia cerebellare.* *Mon. zool. ital.* Vol. V, No. 6 u. 7, 1895.
- Lui, Anp.** *Alcune osservazioni sullo sviluppo istologico della corteccia del cervello in rapporto alla facoltà di reggersi e camminare.* *Rif. medica* No. 20, Gennaio, 1894. Vergl. auch *Riv. sper. di fren.* Vol. XX, p. 218 u. *Arch. ital. de Biol.* Vol. XXI.
- *Osservazioni sullo sviluppo istologico della corteccia cerebellare in rapporto alla facoltà della locomozione.* *Riv. sper. di fren.* Vol. XXII, p. 27—40, 1896.
- Magalhaes e Lemos siehe Lemos.**
- Magini, G.** *Sur la névroglie et les cellules nerveuses cérébrales chez les foetus.* *Arch. ital. de Biol.* Vol. IX, p. 59—60, 1888.
- *Nervoglia et cellule nerveuse cérébrales nei feti.* *Atti del 12. Congr. med. Pavia (1887).* 1888.
- *Ulteriori ricerche istologiche sul cervello fetale.* *Rendiconti d. R. Acc. dei Linc. Cl. sc. fis., mat. et nat.* Vol. IV, Fasc. 12 (3. VI. 1888), p. 760—763, 1888.
- *Nouvelles recherches histologiques sur le cerveau du foetus.* *Arch. ital. de biol.* Vol. X, p. 384—387, 1888.
- *Ricerche istologiche sui prolungamenti delle cellule epiteliali dell'ependima.* *Bull. d. R. Acc. med. di Roma.* Vol. X, 1889.
- *Sulla natura dell'epitelio ependimale.* *Bull. d. R. Acc. med. di Roma* 1890.
- Manouetian, Y.** *Sur le mode de développement des arborisations grimpantes du cerveau.* *Compt. rend. de la Soc. de Biol.* No. 45, p. 333—334, 1899.
- Marinesco, M. G.** *Etudes sur l'évolution et l'involution la cellule nerveuse.* *Rev. neurop.* No. 20, p. 715—732, 1899.
- *Evolution de la névroglie à l'état normal et pathologique.* *Compt. rend. Soc. Biol.* T. LII, 13, Juli, 1900.
- Martin, P.** *Die Neuroblasten des Oculomotorius und Trochlearis.* *Anat. Anz.* Bd. V, No. 18, p. 530—532, 1890.
- *Die erste Entwicklung der Kopfnerven bei der Katze.* *Orst. Monatsschr. f. Tierheilk.* Bd. XVI, No. 9, 1890.
- Merk, L.** *Ueber die Anordnung der Kernteilungsfiguren im Centralnervensystem und der Retina bei Natternembryonen.* *Sitz.-Ber. d. math.-naturw. Kl. d. Kais. Akad. d. Wiss.* f. 1885, Bd. CXII, Abt. 3, p. 256—375, 1886.
- *Die Mitosen im Centralnervensystem.* *Deutschr. d. Kais. Akad. d. Wiss.* Bd. LIII, p. 79—118, 1887.
- Müller, Erik.** *Studien über Neuroglia.* *Arch. f. mikr. Anat.* Bd. LV, p. 11—62, 1900.
- Murphy, Ch. O.** *Die morphologische und histologische Entwicklung des Kleinhirns der Vögel.* *Diss.* Berlin, 1900.
- Mühlmann, M.** *Die Veränderungen der Nervenzellen in verschiedenem Alter beim Meerschweinchen.* *Anat. Anz.* Bd. XIX, p. 372—383, 1901. Vergl. auch *Verh. d. deutsch. Path. Ges.* Bd. III.
- *Weitere Untersuchungen über die Veränderungen der Nervenzellen in verschiedenen Altern.* *Arch. f. mikr. Anat.* 1901.
- Obersteiner, H.** *Beiträge zur Kenntnis vom feineren Bau der Kleinhirnrinde mit besonderer Berücksichtigung der Entwicklung.* *Sitz.-Ber. d. Kais. Akad. d. Wiss.* z. Wien, Bd. LX, Abt. 2, p. 101—114, 1869.
- *Der feinere Bau der Kleinhirnrinde bei Menschen und Tieren.* *Biol. Centr. bl.* Bd. III (1887), p. 145—155, 1883.



- Otmer, D.** Quelques points concernant l'histogenèse de la cellule nerveuse. *Compt. rend. Soc. Biol.* No. 34, p. 908—911. **1899.**
- Sur l'histogenèse des cellules de Purkinje du cerrelet chez le mouton, le chat, le cobaye. *Compt. rend. Soc. Biol.* No. 34, p. 911—913. **1899.**
- Recherches sur les granulations de la cellule nerveuse. Lyon **1901.**
- Paladino, G.** Della continuazione del nerroglio nello scheletro mielino delle fibre nerrose e della costituzione pluricellulare del cilindrasse. *Rend. della R. Accad. d. sc. fis. e mat. di Napoli.* F. 7—12. **1892.**
- Paton, Stewart.** Die Histogenese der Zellenelemente der Hirnrinde. *Neurol. Centralbl.* Bd. XVIII. No. 23, p. 1086—1088. **1899.**
- The histogenesis of the cellular elements of the cerebral cortex. *Contrib. to the sc. of med. by the pupils of W. H. Welch.* Baltimore **1900.**
- A study of the neurofibrils in the ganglion cells of the cerebral cortex. *Journ. of exper. med.* 1900, Oct. u. *Journ. Amer. med. Assoc.* **1900.**
- Pfitzner, W.** Beobachtungen über weiteres Vorkommen der Karyokinese. *Arch. f. mikr. Anat.* Bd. XX, p. 127—144. **1882.**
- La Pegna, E.** Su la genesi ed i rapporti reciproci degli elementi nervosi nel midollo spinale di pollo. *Ann. di Nerv. Jahrg. XXII.* F. 6. **1904.**
- Popoff, S.** Zur Frage über die Histogenese der Kleinhirnrinde. *Biol. Centralbl.* Bd. XVI, p. 745—752. **1895.**
- Weiterer Beitrag zur Frage über die Histogenese der Kleinhirnrinde. *Ebenda.* Bd. XVI, p. 462—466. **1896.**
- Preuant, A.** Note préliminaire sur le développement des corps olivaires du bulbe rachidien des mammifères. *Compt. rend. Soc. Biol. Sér. X. T. I.* No. 15, p. 392—394. **1894.**
- Critériums histologiques pour la détermination de la partie persistante du canal épendymaire primitif. *Intern. Monatsschr. f. Anat. u. Phys.* Bd. XI. No. 6, p. 281—296. **1894.**
- Pighini, G.** Sur l'origine et la formation des cellules nerveuses chez les embryons des soléciens. *Bibl. anat.* T. XIV, F. 1. **1905.**
- Ramón, Pedro.** Investigaciones micrográficas en el encéfalo de los batráceos y reptiles. cuerpos geniculados y tubérculos cuadrangulares de los mamíferos. Zaragoza. La Derecha. **1894.**
- El encéfalo de los reptiles. Barcelona. Casa Prov. de Caridad. **1894.**
- Ramón y Cajal, S.** A propos de certains éléments bipolaires du cerrelet avec quelques détails nouveaux sur l'évolution des fibres cérébelleuses. *Intern. Monatsschr. f. Anat. u. Phys.* Bd. VII, p. 447—468. **1890.**
- Nouvelles idées sur la structure du système nerveux.
- Sur l'origine et les ramifications des fibres nerveuses de la moëlle embryonnaire. *Anat. Anz.* Bd. V, No. 3, p. 85—95 u. No. 4, p. 111—119. **1890a.**
- A quelle époque apparaissent les expansions des cellules nerveuses de la moëlle épinière du poulet? *Ebenda.* Bd. V, No. 21, p. 609—613 u. No. 22, p. 631—639. **1890b.**
- Sobre ciertos elementos bipolares del cerebro joren y algunos detalles mas acerca del crecimiento y evolucion de las fibras cerebelosas. *Gac. Sanit. de Barcel.* Febr. 10. **1890.**
- Sur la structure de l'écorce cérébrale de quelques mammifères. *La cellule.* T. VII. **1891.**
- Sur les fibres nerveuses de la couche granuleuse du cerrelet et sur l'évolution des éléments cérébelleux. *Intern. Monatsschr. f. Anat. u. Phys.* Bd. VII, p. 12—31. **1890.**
- Estructura de la médula espinal de los reptiles. *Trab. d. labor. histol. de la fac. de med.* de Barcelona. **1891.**
- Textura del sistema nervioso del hombre y de los vertebrados. Madrid. N. Moya. **1899—1904.**
- Asociación del método del nitrato de plata con el embrionario etc. *Trab. del Lab. de invest. biol. de la Un. de Madrid.* Bd. III. Fase. 2 u. 3, p. 65—96. **1904.**
- Rauber, A.** Ueber das Dickenwachstum des Gehirns. *Sitz.-Ber. d. Naturf. Ges. z. Leipzig.* **1882.** Vergl. auch *Quain-Hoffmann's Anatomie.* 3. Aufl. Fig. 307.
- Die Kernteilungsfiguren im Medullarrohr der Wirbeltiere. *Arch. f. mikr. Anat.* Bd. XXVI, p. 622—647. **1886.**
- Ueber die Mitosen des Medullarrohrs. *Zool. Anz.* Bd. IX, No. 218, p. 159—164. **1886.**
- Ranvier, L.** De la néroglie. *Arch. de Phys. norm. et path.* **1883.**
- Remak, R.** Anatomische Beobachtungen über das Gehirn, das Rückenmark und die Nervenwurzeln. *Müller's Arch.* **1841.**
- Renaut, J.** Recherches sur les centres nerveux amyéliniques. *Arch. de Phys. norm. et path.* Sér. 2, T. IX, p. 593—638. **1882.**
- Retzius, G.** Ueber die Golgi'schen Zellen und die Kletterfasern Ramón y Cajal's in der Kleinhirnrinde. *Biologische Untersuchungen.* N. F. Bd. IV, p. 57—59.

- Retzius, G.** Zur Kenntnis der Ependymzellen der Centralorgane. *Biol. föreningens Förhandlingar*, Bd. III, 15, März, 1891.
- Die embryonale Entwicklung der Rückenmarkselemente bei den Ophidiern. *Biol. Unters. N. F.* Bd. VI, p. 41—45, 1894.
- Zur Kenntnis des Ependyms im menschlichen Rückenmark. *Biol. Unters. N. F.* Bd. VI, p. 58—59, 1894.
- Die Cajal'schen Zellen der Großhirnrinde beim Menschen und bei Säugetieren. *Biol. Unters. N. F.* Bd. V, p. 1—8, 1893.
- Studien über Ependym und Neuroglia. *Ebenda*, Bd. V, p. 9—26, 1893.
- Die nervösen Elemente im Rückenmark der Knochenfische. *Ebenda*, Bd. V, p. 27—30, 1893.
- Zur Kenntnis der ersten Entwicklung der nervösen Elemente im Rückenmark des Hühnchens. *Ebenda*, Bd. V, p. 48—54, 1893.
- Robin, Ch.** Anatomie et physiologie cellulaire. *Art. VII*, 1873.
- Rohou, V.** Zur Histogenese des Rückenmarks der Forelle. *Sitz.-Ber. d. math.-phys. Kl. d. Kgl. Bayer. Akad. d. Wiss. z. München*, Bd. XIV, Jahrg. 1884, p. 29—36, 1885.
- Rosin, H.** Ein Beitrag zur Lehre vom Bau der Ganglienzelle. *Deutsche med. Wochenschr.* No. 31 (30. Juli), p. 495—497, 1896.
- Roßmann, M.** Ueber das Lipochrom der Ganglienzellen. *Deutsche med. Wochenschr.* 14, März, 1901.
- Schaper, A.** Die morphologische und histologische Entwicklung des Kleinhirns der Teleostier. *Morph. Jahrb.* Bd. XXI, p. 625—708, 1894.
- Einige kritische Bemerkungen zu Lugaro's Aufsatz: Ueber die Histogenese der Körner der Kleinhirnrinde. *Anat. Anz.* Bd. X, No. 13, p. 422—426, 1895.
- Die frühesten Differenzierungsorgänge im Centralnervensystem. *Arch. f. Entw.-Mech.* Bd. V, p. 81—122, 1897.
- Schoem.** Ueber die Entwicklung des Rückenmarks. *Progr. d. Frödr. Wilh.-Schule. Stettin* 1865.
- Setarunas, G.** Ueber Keimzellen in der weißen Substanz des Rückenmarks an älteren Embryonen und Neugeborenen. *Anat. Anz.* Bd. XVI, No. 17 a, 18, p. 467—472, 1899.
- Scott, F. H.** The structure, micro-chemistry and development of nerve-cells with special reference to their nuclein compounds. *Transact. Canad. Inst.* Vol. VI, p. 405—438, 1898—1899.
- Soukhaouff, S.** Contribution à l'étude de l'état et du développement des cellules nerveuses de l'écorce cérébrale chez quelques vertébrés nouveau-nés. *Rev. neural.* No. 18, p. 656—658, 1899.
- Stefanowska, M.** Evolution des cellules nerveuses corticales chez la souris après la naissance. *Ann. Soc. r. des sc. méd. et nat. und Travaux de l'Institut Solovay.* Vol. II, No. 2, 1898.
- Les appendices terminaux des dendrites cérébrales et leurs différents états physiologiques. *Ann. Soc. r. des sc. méd. et nat.* 1898.
- Studička, F. K.<sup>1)</sup>** Ein Beitrag zur vergleichenden Histologie und Histogenese des Rückenmarkes. *Sitz.-Ber. d. Kgl. Böhm. Ges. d. Wiss. math.-naturw. Kl.* No. 51, 1895.
- Terrazos, R.** Notas sobre la neuroglia del cerebelo y el crecimiento de los elementos nerviosos. *Rev. trim. microgr.* Vol. II, p. 49—65, 1897.
- Thomas, A.** Contribution à l'étude du développement des cellules de l'écorce cérébrale par la méthode de Golgi. *Compt. rend. Soc. Biol. Sér. X. T. I.* No. 3, p. 66—68, 1894.
- Unger, L.** Untersuchungen über die Entwicklung der centralen Nervengewebe. *Sitz.-Ber. d. Kais. Akad. d. Wiss. z. Wien*, Bd. LXXX, Abt. 3, p. 283, 1879.
- Uskoff, N.** Zur Bedeutung der Karyokinese. *Arch. f. mikr. Anat.* Bd. XXI, p. 291—295, 1882.
- Valenti, G.** Contribution à l'histogénèse de la cellule nerveuse et de la névroglie du cerveau de certains poissons chondrosteiques. *Arch. ital. de Biol.* 1891.
- Valentiu, G.** Zur Entwicklung der Gewebe des Muskel-, des Blutgefäß- und des Nervensystems. *Müller's Archiv.* Jahrg. 1840, p. 194—235.
- Valenza, G. B.** Sur une disposition particulière en peloton des tubes nerveux dans la moëlle de l'embryon humain. *Compt. rend. Soc. de Biol.* 27, III, 1897.
- Veratti, E.** Ueber einige Struktureigentümlichkeiten der Hirnrinde bei den Säugetieren. *Anat. Anz.* Bd. XIII, No. 14, p. 377—389, 1897.

<sup>1)</sup> Die übrigen Arbeiten, welche die Dorsalriesenzellen der Fische behandeln, sind größtenteils schon in dem KIEFFER'schen Beitrag citirt und daher hier weglassen worden.

- Vignal, W.** *La substance grise embryonnaire.* *Gaz. des hôp., T. LVII, p. 533. 1884.*  
 — *Sur le développement des éléments de la moëlle des mammifères.* *Arch. de Phys. norm. et path. Sér. 3. T. IV, p. 177—237 u. 364—426. 1884.*  
 — *Recherches sur le développement des éléments des couches corticales du cerveau et du cervelet chez l'homme et les mammifères.* *Arch. de Phys. norm. et path. Sér. 4. T. II, p. 228—254 u. 311—335. 1888.*  
 — *Développement des éléments du système nerveux cérébrospinal etc.* *Paris 1889.*  
 — *Formation et structure de la substance grise embryonnaire de la moëlle épinière des vertèbres supérieurs.* *Compt. rend. Acad. des sc. T. XCII.*  
**v. Wijhe, J. W.** *Ueber die Entwicklung des Exkretionssystems und anderer Organe bei den Schachiern.* *Anat. Anz. 1888.*  
 — *Ueber die Mesodermsegmente des Rumpfes und die Entwicklung des Exkretionssystems bei Schachiern.* *Arch. f. mikr. Anat. Bd. XXXIII, p. 461—516 (unum. p. 468). 1889.*  
**Ziehen, Th.** *Anatomie des Centralnervensystems in Burdeleben's Handbuch der Anatomie.* *Jena 1898.*

## B. Entwicklung der Leitungsbahnen.

### Allgemeine Thatsachen.

Da es sich bei den centralen Leitungsbahnen ganz überwiegend um myelinhaltige Fasern handelt, so zerfällt die Entwicklung der centralen Leitungsbahnen im allgemeinen in 2 Hauptabschnitte. Der erste Abschnitt umfaßt die Entwicklung der Achsencylinder in der ganzen Länge der Bahn, der zweite Abschnitt die Entwicklung der zugehörigen Markscheiden.

Allgemeine Gesetze sind für diese Entwicklung nicht bekannt. Wir wissen nur, wie das früher bereits erörtert worden ist, daß die Achsencylinder aus den Ganglienzellen hervorzunehmen, und daß die Markscheidenumhüllung in der Regel erst sehr viel später erfolgt. Sehr wahrscheinlich ist auch, daß das Gros der Nervenfasern einer Leitungsbahn oder eines Fasersystems<sup>1)</sup> annähernd gleichzeitig die Achsencylinder entwickelt und auch annähernd gleichzeitig sich mit Markscheiden umhüllt (FLECHSIG 1876, p. 186 u. 257). Hierauf beruht die enorme Bedeutung des Studiums der Markscheidenentwicklung für die Erkenntnis des Faserverlaufs im Centralnervensystem.

Von der funktionellen Erregung ist die Markscheidenbildung in ziemlich erheblichem Umfange abhängig, doch findet man vor jeder Leitungserregung vielfach schon Myelinbildung. Es spielt also die funktionelle Erregung nur die Rolle eines auxiliären und beschleunigenden Faktors. Hierauf beruht HELD's (1896, p. 228) Unterscheidung einer primären und sekundären Markreifung. Die Collateralen scheinen durchweg später markreif zu werden als die Stammfasern (FLECHSIG 1898).

Ob die Markscheide in der ganzen Längenausdehnung der einzelnen Faser gleichzeitig auftritt, ist sehr zweifelhaft. Für die Pyramidenbahn und die spinale Trigeminuswurzel steht z. B. fest, daß die Markumhüllung sich innerhalb eines bestimmten Zeitraumes von dem einen Endpunkte des Systems über dasselbe in seiner ganzen Länge allmählich ausbreitet (FLECHSIG 1876, p. 187). Die zahlreichen zu dieser Frage vorliegenden Einzelthatsachen gestatten

1) Die Schwierigkeit, ein „Fasersystem“ oder eine „Leitungsbahn“ zu definieren, hat bereits FLECHSIG hervorgehoben (1876, p. 181, Anm. 2). Ich verstehe im folgenden darunter stets die Gesamtheit der Fasern, durch welche gleichwertige Endapparate verknüpft werden.

noch keine gesetzmäßige Zusammenfassung. Im allgemeinen scheint die Wachstumsrichtung auch für die Markscheiden mit der Leitungsrichtung zusammenzufallen, doch spielen wahrscheinlich auch die speciellen örtlichen Verhältnisse eine gewisse Rolle.

Bezüglich der noch sehr strittigen Frage der Herkunft des Myelins muß auf die Untersuchungen von WLASSAK (1898), KÖLLIKER (1892), STROEBE (1893), KOLSTER (1899) und GURWITSCH (1900) verwiesen werden.

Im übrigen sind die allgemeinen Thatsachen bereits in den vorangehenden Abschnitten erörtert worden. Es sei auch noch daran erinnert, daß Störung der Entwicklung eines Neurons, z. B. durch einen operativen Eingriff, in der Regel auch eine Entwicklungsstörung aller derjenigen Neuronen zur Folge hat, welche in funktioneller Abhängigkeit von dem primär in seiner Entwicklung gestörten Neuron stehen.

#### Methodik.

Um im embryonalen Centralnervensystem die Achsencylinder nachzuweisen, genügt in vielen Fällen bereits die übliche Hämatoxylinfärbung. Auch die Methoden, welche man zur Färbung der Achsencylinder im Centralnervensystem des erwachsenen Tieres empfohlen hat (vergl. außer den früheren Abschnitten meine Angaben im BARDELEBEN'schen Handbuch der Anatomie, Bd. IV, p. 77 ff.), sind größtenteils mit einigen Modifikationen verwendbar. Die GOLGI'sche Methode erlaubt nur bei positivem Ausfall Schlüsse. In den allerersten Entwicklungsstadien, z. B. beim Hühnchen bis zum 3. Bebrütungstage (inkl.), versagt sie in der Regel. Sehr wertvolle Ergebnisse verspricht auch die neue Fibrillenmethode von RAMÓN Y CAJAL.

Die Darstellung der embryonalen Markscheiden erfordert vielfach Modifikationen der bei dem erwachsenen Tier gebräuchlichen Methoden. FLECHSIG verwandte zur Härtung vorzugsweise 1-proz. Ammoniumbichromat (1876, p. 64). Später hat man häufiger stärkere Lösungen von Kaliumbichromat oder auch MÜLLER'sche Flüssigkeit verwendet. Ich pflege eine 3-proz. Kaliumbichromatlösung zu verwenden. DÖLLKEN (1899) empfiehlt, eine 2—4wöchentliche Härtung in 5- bis 10-proz. Formollösung voranzuschicken. Formol darf jedenfalls nur in geringer Menge zugesetzt werden. Der Aufenthalt in der Chromsalzlösung muß auch bei kleineren Gehirnen wenigstens 2 Monate dauern. Celloidin- oder Photoxylineinbettung empfiehlt sich am meisten. Bei höheren Säugern und älteren Embryonen genügt die gewöhnliche WEIGERT-PAL'sche Hämatoxylinfärbung. Bei tieferstehenden Säugern und jüngeren Embryonen hat sich mir ein von DÖLLKEN (1899) angegebenes Verfahren jetzt recht gut bewährt: die Schnitte werden 3—5 Tage kalt in PAL'scher Hämatoxylinlösung gefärbt. Eventuell kann man noch 2 Stunden im Brütoven bei etwa 35° C. nachfärben. Nach dem Erkalten werden die Schnitte für 6—8 Stunden in Brunnenwasser übertragen. Dann  $\frac{1}{4}$ — $\frac{1}{2}$  Stunde in alkalisches destilliertes Wasser (2—3 Tropfen Liq. Kal. caust. auf 1 Liter). Differenzieren in  $\frac{1}{4}$ -proz. Kaliumpermanganatlösung und 1-proz. Oxalsäurelösung; zum Schluß in destilliertes Wasser, in dem eine weitere Aufhellung erfolgt. Die Behandlung der Schnitte mit Chromsäure oder Chromsalzen empfiehlt sich im allgemeinen nicht. Wertvolle technische Winke finden sich auch in der HOESEL'schen Arbeit (1899, p. 163).

### Spezielle Darstellung der Entwicklung der einzelnen Leitungsbahnen.

Um Wiederholungen zu vermeiden, gebe ich nicht zuerst eine Beschreibung der Achsencylinderentwicklung und Markscheidenumhüllung auf Schnittserien für die Hauptvertreter der Wirbeltierreihe in den successiven Entwicklungsphasen, sondern stelle für die einzelnen Bahnen die Thatsachen, soweit sie bekannt sind, zusammen. Die Reihenfolge ist willkürlich gewählt; im allgemeinen bespreche ich jedoch die spinalen Bahnen vor den cerebralen und die motorischen vor den sensiblen.

#### a) Pyramidenbahn.

**Definition.** Als Pyramidenbahn bezeichnen wir die Bahn, welche die motorischen Rindenfelder mit den motorischen Nervenkernen (Hirnnervenkernen und Vorderwurzelzellen des Vorderhorns) verknüpft. Physiologisch ist sie als die hauptsächlichste, wenn nicht einzige Bahn der bewußten (willkürlichen) Bewegungen zu bezeichnen.

**Vorkommen.** Wahrscheinlich kommt eine Pyramidenbahn in dem soeben definierten Sinne nur den Säugern, diesen jedoch ausnahmslos zu.

**Lage.** Bezüglich der Lage bei den verschiedenen Säugetieren muß auf die Darstellungen in den Lehrbüchern der Hirn- und Rückenmarksanatomie verwiesen werden.

**Entwicklung der Achsencylinder.** Bei dem Menschen fehlt die Pyramidenbahn im 4. Fötalmonat<sup>1)</sup> noch vollständig. Selbst bei einem von TIEDEMANN (1816) abgebildeten Fötalgehirn, welches einem Alter von 20—22 Wochen entsprechen soll, fehlten die Pyramiden in der Medulla oblongata anscheinend noch vollständig. FLECHSIG (1876, p. 140 ff., 193) verlegt ihr Auftreten mit größter Wahrscheinlichkeit ungefähr auf die Mitte (bis Ende?) des 5. Monats. Jedenfalls ist sie bei dem Fötus von 25 cm Sch.-St.-L. schon angelegt. Meine eigenen Beobachtungen stimmen hiermit gut überein. Auch HOESEL (1899, p. 170) fand gegen Anfang des 5. Monats die Pyramidenvorderstrangbahn noch ganz unentwickelt, d. h. auch ein markloses Feld fehlte nach seinen Angaben. Demgegenüber hat HIS (1904, p. 155) schon gegen Ende des 4. Monats Pyramidenbündel gefunden. Im 6. Monat ist bereits die Hauptmasse der Achsencylinder der Pyramidenbahn bis in das Sakralmark hinein angelegt. Allerdings steht hiermit die bestimmte Angabe GEHUCHTEN'S (1896, Sep.-Abdr., p. 7) in Widerspruch, daß er mit der GOLGI'schen Methode bei einer 7-monatlichen Frühgeburt im ganzen Rückenmark im Pyramidenbahngebiet noch keinen einzigen Achsencylinder gefunden habe, während in der Pyramide der Oblongata Achsencylinder schon nachzuweisen waren. Eine Aufklärung dieses Widerspruchs ist zur Zeit noch nicht möglich. Wahrscheinlich handelt es sich im GEHUCHTEN'schen Falle um einen pathologischen Zustand.

Angaben über das erste Auftreten der Achsencylinder der Pyramidenbahn (und zwar im Rückenmark) bei anderen Säugetieren fehlen noch fast vollständig. Bei Schweinembryonen finde ich Achsencylinder der Pyramidenbahn bereits bei einer Länge von ca. 11 cm (BRÖCK). Bei Rattenembryonen von 15 mm Länge glaube ich sie im Hinterstrang bereits zu finden. Bei Echidna scheint die Anlage erst auffällig spät zu erfolgen.

1) Alle folgenden Angaben beziehen sich auf Mondmonate.

Interessant ist, daß nach CESTAN (1899) bei dem menschlichen Kind die meisten Achsencylinder der Pyramidenbahn erst gegen das 4. Jahr ihr normales Kaliber erhalten, während die Achsencylinder des Hinterstranges schon viel früher ausgewachsen sind.

Marksheidenumhüllung. Nach FLECHSIG (1876) erfolgt diese bei dem Menschen gegen Ende des 9. Monats, also bei 48 bis 49 cm langen Früchten. Vergl. Fig. 132—135. Es ist jedoch

Fig. 132.

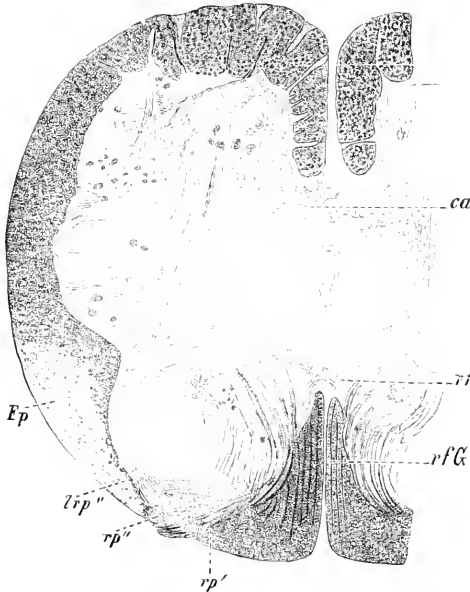


Fig. 133.

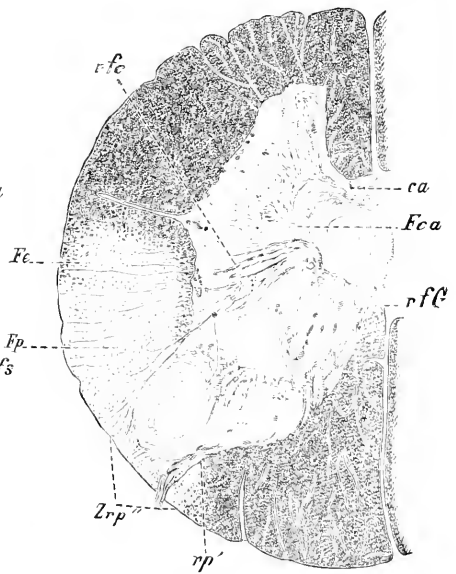


Fig. 132. Querschnitt des Sakralmarks eines menschlichen Neugeborenen. Nach BECHTEREW. Die Vorderhörner liegen in der Figur oben. *ca* Commissura anterior. *Fp* Areal der Pyramidenseitenstrangsbahn. *rfg* Fasern der grauen Substanz zu den Hintersträngen. *rfs* Commissura intracentralis post. *Zrp'* Randzone. *rp'* gröbere, mediale Wurzelfaser. *rp'* feinere, laterale Wurzelfaser.

Fig. 133. Desgl. des untersten Brustmarks. Nach BECHTEREW. Bezeichnungen wie Fig. 132, außerdem *Fe* direktes Kleinhirnbündel. *Fca* Fasern aus der CLARKE'schen Säule zur vorderen Commissur.

wahrscheinlich, daß die Marksheidenumhüllung sich erheblich länger hinzieht und erst nach der Geburt völlig zum Abschluß gelangt (GIESE 1898). Jedenfalls findet man nicht selten auch bei dem Neugeborenen das Areal der Pyramidenbahn noch relativ markarm (vergl. auch z. B. OBERSTEINER 1901, Fig. 182—184; BECHTEREW 1899, Fig. 67). Nach HERVOUET (1884, p. 170) sollen sich die letzten Pyramidenfasern erst im 4. Lebensjahre mit Mark umkleiden. Eine definitive Entscheidung ist in dieser Frage deshalb so schwierig, weil zweifelsohne im Areal der Pyramidenbahn auch noch Fasern von anderer systematischen Bedeutung verlaufen, nämlich vor allem erstens das sich schon etwas früher ummarkende „intermediäre System LÖWENTHAL'S“ (ZIEHEN 1898, p. 267 u. 272 ff.), welches wahrscheinlich zum Teil aus dem Kleinhirn stammt, und zweitens vielleicht auch ein sich später ummarkendes System, welches aus dem Sehhügel stammen soll (BECHTEREW 1899, p. 97). Ob sich bei dem Menschen die Pyramiden-

vorderstrangbahn vor oder nach der Pyramidenseitenstrangbahn entwickelt, ist noch zweifelhaft, nach meinen Befunden ist mir das erstere wahrscheinlicher.

Das PICK'sche aberrierende Pyramidenbündel bildet seine Markscheiden gleichzeitig mit der Hauptmasse der Pyramidenbahn (RANSOHOFF 1899, p. 971).

Wesentlich abweichend gestaltet sich die Markscheidenummhüllung der Pyramidenbahn bei den übrigen Säugern.

Fig. 134.

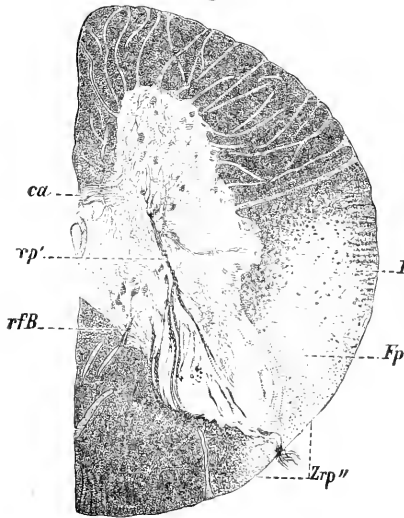


Fig. 135.

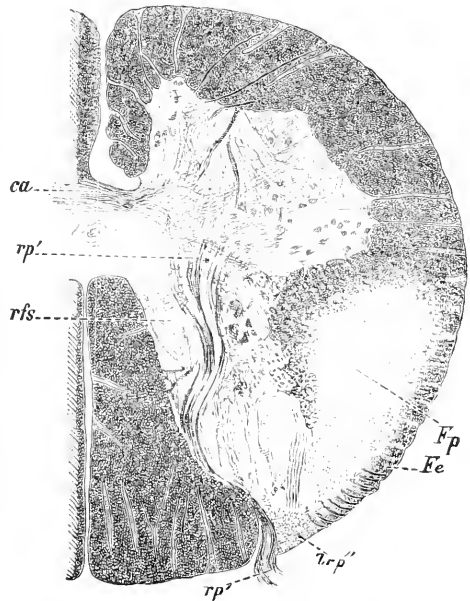


Fig. 134. Desgl. des Brustmarks. Nach BECHTEREW. Bezeichnungen wie Fig. 132. Außerdem *rfB* Einstrahlungsbündel aus dem Hinterstrang.

Fig. 135. Desgl. der Halsanschwellung. Bezeichnungen wie Fig. 132.

Ueber die Markscheidenummhüllung der Pyramidenbahn des Affen ist nichts näheres bekannt.

Unter den Carnivoren liegen für Hund und Katze Angaben vor. Bei beiden ist zur Zeit der Geburt die Pyramidenbahn noch fast ganz marklos. Bei der Katze erfolgt die Markummhüllung erst im Beginn der 2. extrauterinen Lebenswoche, bei dem Hund in der Mitte der 2. Lebenswoche (BECHTEREW 1890, p. 643; VOGT Taf. XXI, Fig. 12; Taf. XXIV, Fig. 6—9). Andererseits fand ich ganz vereinzelt markhaltige Nervenfasern auch bereits in der Pyramidenkreuzung der neugeborenen Katze. Ich habe mich sicher überzeugen können, daß dieselben nicht der sog. sensiblen Pyramidenkreuzung angehören, sondern wirklich in das Pyramidenareal gelangen. Vergl. Fig. 136.

Noch später erfolgt die Markscheidenummhüllung bei den Nagern. So werden die Pyramidenbahnfasern bei der Maus im Rückenmark erst 20—30 Tage nach der Geburt markhaltig (LENHOSSEK 1889, p. 122). Oberhalb der Kreuzung sind sie allerdings schon am 18. Tage fast ganz markweiß; einzelne myelinhaltige Fasern, welche sich um

diese Zeit auch im spinalen Pyramidenbahngebiet finden, sind wahrscheinlich als abweichende Fasern anderer Bahnen zu deuten. Am

20. Tage reicht die Markhaltigkeit etwa bis zur Mitte des Rückenmarks. Bei dem Kaninchen fällt die Markumhüllung vorzugsweise in die 3. Lebenswoche. Bei dem Meerschweinchen soll nach MARIE (1892, p. 11) die Markumhüllung zur Zeit der Geburt bereits abgeschlossen sein. Ich halte

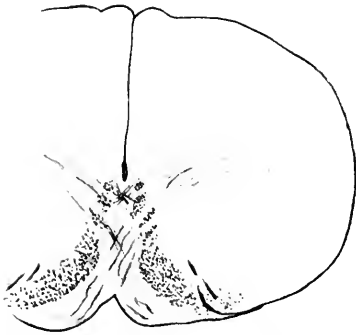


Fig. 136. Querschnitt der Medulla oblongata der neugeborenen Katze im Bereich der Pyramidenkreuzung. Die myelinhaltigen Fasern der Pyramidenkreuzung erscheinen etwas dunkler. Seitlich ist die Hypoglossuswurzel getroffen.

jedoch diese Angabe für unrichtig. Bei dem neugeborenen Meerschweinchen findet sich im ventralen Teile des Hinterkopfes vom Septum medianus posterius etwas entfernt ein äußerst myelinarmer Bezirk, der zweifelsohne der Pyramidenbahn entspricht. Nach ALLEN beginnt die Umarmung hier erst am 3. oder 4. Tage und zieht sich wenigstens bis zum 11. Tage hin<sup>1)</sup> (im Lendenmark noch etwas länger).

Im allgemeinen ist zur Zeit der Geburt die Pyramidenbahn nur bei denjenigen Tieren schon völlig mit Mark umkleidet, welche unmittelbar nach der Geburt bereits lokomotionsfähig sind.

#### b) Centrifugale cerebellospinale Bahnen. (BECHTEREW-BIEDL'sches Bündel).

Definition. {Hierher gehören Fasern des Fasciculus intermediolateralis LÖWENTHAL's (im Areal der Pyramidenseitenbahn und ventral von demselben) und viele Fasern der Zone sulcomarginale MARIE's (Faisceau antéro-interne ou marginal antérieur LÖWENTHAL's). Allerdings ist nicht ausgeschlossen, daß die bezüglichen Fasern zum Teil aus dem DEITERS'schen Kern stammen.

Vorkommen und Lage. Außer bei den meisten Säugern finden sich solche Bahnen wahrscheinlich auch bei den Vögeln. Sie liegen hier im Vorder- und Seitenstrang und zwar vorzugsweise in der Peripherie, zum kleineren Teil (Fasc. intermediolateralis) im Areal der Pyramidenbahn. Bei den Reptilien liegen sie wahrscheinlich ausschließlich in der Peripherie der Seitenstränge (vergl. z. B. EDINGER 1900, p. 73). Die bezüglichen Verhältnisse des Amphibienrückenmarks sind noch nicht genügend aufgeklärt. Bei den Fischen nimmt EDINGER (1900, p. 73) gleichfalls einen Tractus cerebellospinalis in den Seitensträngen an<sup>2)</sup>.

Entwicklung. Das erste Auftreten der Achseneylinder dieser Bahnen ist nicht bekannt. Die Markscheidenentwicklung erfolgt, soweit bekannt, bei allen Säugern vor derjenigen der

<sup>1)</sup> Im hinteren peripherischen Winkel des Seitenstranges zeigt das neugeborene Meerschweinchen ein weiteres kleines markarmes Areal, dessen Bedeutung zweifelhaft ist.

<sup>2)</sup> Der Text läßt allerdings zweifelhaft, ob EDINGER centrifugale Fasern meint.



Pyramidenbahn, aber nach derjenigen der übrigen Fasern des Grundbündels des Seitenstranges, wie schon LÖWENTHAL (1886) bemerkte.

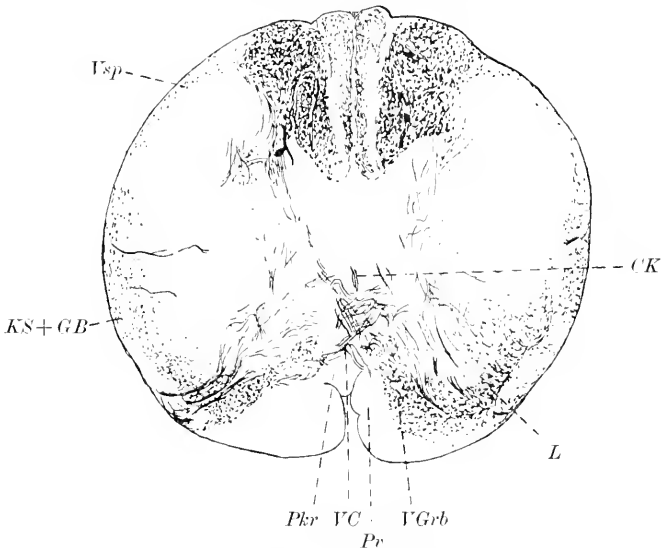


Fig. 137. Querschnitt durch den distalen Teil der Pyramidenbahn eines 6-monatlichen menschlichen Embryo. Färbung nach PAL. Vergr. 14:1. CK Centralkanal. GB GOWERS'Sches Bündel. KS Kleinhirnseitenstrangbahn. Pkr Pyramidenkreuzung (marklos). Pr Pyramidenvorderstrangbahn (marklos). SGrb Seitenstranggrundbündel. VC vordere Commissur. VGrb Vorderstranggrundbündel. Vsp spinale Trigeminiwurzel. Die mit L bezeichneten Bündel gehören wahrscheinlich größtenteils dem LÖWENTHAL'schen Bündel an, zum Teil stammen sie aus dem Nucleus reticularis tegmenti.

Nach BECHTEREW (1890b, p. 741) würde sie bei dem Menschen zum Teil noch in den 9. Fötalmonat fallen.

### c) Centrifugale Vierhügelvorderstrangbahn.

(Prädorsalbündel, TSCHERMAK—Sublongitudinalbündel, MAJANO—Faisceau descendant optique, GEHUCHTEN).

Definition. Es handelt sich um Fasern, welche aus dem vorderen Vierhügel in das Rückenmark absteigen. Man hat sie neuerdings zuweilen auch als LÖWENTHAL'sches Bündel zusammengefaßt.

Vorkommen und Lage. Sie verlaufen wahrscheinlich zunächst in der fontäneartigen MEYNERT'schen Haubekreuzung, bilden dann das sog. prädorsale Längsbündel (TSCHERMAK) und gelangen schließlich in die Zone sulcomarginale des Vorderstranges und zwar vorzugsweise in den der Fissura mediana anterior anliegenden Teil. bei den meisten Säugern ist das Bündel stärker entwickelt als bei dem Menschen. Bei den Fischen wird es als Tractus tectospinalis bezeichnet.

Entwicklung. Das erste Auftreten der Achsenzylinder ist auch für diese Bahn nicht bekannt. Die Markscheidenentwicklung erfolgt bei dem Menschen im 5. Fötalmonat (vergl. auch DARKSCHEWITSCH 1885, p. 101 u. HOESEL 1900, p. 347). Bei der Katze zeigt

dies Bündel nach HELD (1890, p. 482) schon zur Zeit der Geburt grobe markhaltige Fasern. Bei dem Kaninchen fand ich die MEYNERT'sche Kreuzung am 11. Tage noch fast marklos, am 13. Tage zeigte sie schon ziemlich zahlreiche Myelinfasern.

d) MOXAKOW'sches Bündel. (Tractus rubrospinalis, PAWLOW.)

Definition. Man faßt unter dieser Bezeichnung Fasern zusammen, welche MOXAKOW zuerst als „aberrierendes Seitenstrangsbündel“ beschrieben hat und welche aus dem roten Kerne der Haube in das Rückenmark herabsteigen.



Fig. 138. Querschnitt des Rückenmarks eines 6,9 mm langen menschlichen Embryos (Alter 4 Wochen). Vergr. 350:1. Nach Hts.

Vorkommen und Lage. Die Fasern dieses Bündels kreuzen sich in der hinteren FOREL'schen Haubenkreuzung und gelangen in den gekreuzten Seitenstrang, woselbst sie einen Teil des Fasciculus intermediolateralis (s. oben) ausmachen. Bei den meisten Säugern ist es stärker entwickelt als bei dem Menschen.

Entwicklung. Nachweisen läßt sich bis jetzt nur, daß die Markscheidenumhüllung bei dem Menschen später erfolgt als in der centrifugalen Vierhügelvorderstrangbahn. Der rote Kern ist nämlich zu Beginn des 6. Fötalmonats noch vollkommen marklos (HOESEL 1900, p. 346). Bei der neugeborenen Katze zeigt die FOREL'sche Haubenkreuzung und das MONAKOW'sche Bündel bereits ziemlich zahlreiche myelinhaltige Fasern. Bei dem Kaninchen glaube ich einige markhaltige Fasern schon bei dem Embryo von 29 Tagen nachweisen zu können. Sehr deutlich vermochte HELD (1890, p. 482) bei der neugeborenen Ratte die Myelinfasern dieses Bündels zu verfolgen.

An die zuletzt erwähnten Bahnen schließen sich die Bündel an, welche nach HELD, TSCHERMAK u. a. aus der *Formatio reticularis* bei dem Menschen, den Carnivoren und Rodentiern <sup>1)</sup> in die Vorderseitenstrangreste hinabziehen. Vergl. namentlich auch BECHTEREW (1885, p. 341). Es scheint, daß die Markscheidenumhüllung in diesen Fasern, welche man auch als HELD'sches Bündel bezeichnen könnte, schon besonders früh beginnt. Die ziemlich gleichmäßig verteilten markhaltigen Fasern im Gebiet des Vorderstranges und der vorderen Markbrücke, welche man bei dem menschlichen Embryo aus dem 4. Monat und z. B. bei dem 24-tägigen Kaninchenembryo findet, dürften zum Teil hierher zu rechnen sein. Auch die Collateralen, welche RAMÓN Y CAJAL (1890, p. 633) bei dem Hühnchen am 6. Bebrütungstage aus dem medialen Abschnitt des Vorderstranges in das gleichseitige Vorderhorn und am 7. Bebrütungstage durch die *Commissura anterior alba* in das gekreuzte Vorderhorn verfolgen konnte, gehören vielleicht zum Teil gleichseitigen und gekreuzten Fasern des HELD'schen Bündels an.

Die in die Vorderstränge des Rückenmarks hinabgelangenden Fasern des hinteren Längsbündels werden unten zusammen mit den anderen Fasern dieses Bündels besprochen werden; eine scharfe Trennung derselben von den Vorderstrangbahnen aus der *Formatio reticularis* etc. scheint mir übrigens einstweilen noch recht schwierig.

Schon bei niederen Säugern (Kaninchen, MÜNZER u. WIENER) kommen ferner im Areal der Pyramidenseitenstrangbahn Fasern hinzu, welche aus dem Rückenmarksgrau derselben Seite entspringen (endogene resp. myelogene Fasern“ von MÜNZER und WIENER). Ihre Entwicklung ist noch ganz unbekannt.

#### e) Vorderwurzelfasern und Wurzelfasern der motorischen Hirnnerven.

Bei dem Menschen beginnt das Hervorwachsen der Achsen-cylinder der Vorderwurzelfasern nach HIS schon in der 4. Fötal-

1) Die von BREUKINK in meinem Laboratorium untersuchte (Monatsschr. f. Psychiatrie u. Neur., 1902) absteigende Randdegeneration im Vorderstrang und in der vorderen Markbrücke des Kaninchens beziehe ich auch auf diese Fasern. Dieselbe ist in der vorderen Markbrücke von der Peripherie nur durch das GOWERS'sche Bündel getrennt.

woche. Wenigstens fand HIS (1883, p. 183; 1886, p. 486) bei einem menschlichen Embryo von  $5\frac{1}{2}$  mm Länge schon die ersten Anlagen motorischer Wurzelfasern<sup>1)</sup>. Ihre charakteristische Lage und Anordnung bei ihrem ersten Auftreten ist aus vorstehender **Fig. 138** zu ersehen. Für andere Wirbeltiere ergeben sich folgende Daten, welche jedoch naturgemäß nur den Zeitpunkt angeben, wo jedenfalls die Anlage bereits nachzuweisen ist; weitere Untersuchungen dürften bei einigen Tieren noch frühere Termine ergeben:

Tarsius spectrum	bei c 6 mm Länge
Canis familiaris	„ c 6 „ „
Felis domestica	„ 6 „ „ (HIS 1889, p. 335)
Schwein	„ 8—10 „ „ (O. SCHULTZE 1897, Fig. 228; BARDEEN, Fig. 1)
Schaf	„ 8 „ „ (O. SCHULTZE 1904, p. 3 <sup>2)</sup> )
Vespertilio murinus	„ 8 „ „ (O. SCHULTZE 1897, p. 261 u. Fig. 221)
Kaninchen <sup>3)</sup>	gegen Mitte oder Ende der 2. Woche (KÖLLIKER 1879, p. 607; SCHENK, A. L. 1896, p. 173; HIS 1889, p. 334)
Wanderratte	bei $7\frac{1}{2}$ mm Länge (RETZIUS 1898, p. 103)
Echidna hystrix	„ $5\frac{1}{2}$ „ „
Trichosurus vulpecula	„ 8,5 „ „ (BROOM)
Huhn	am 3. Tage oder zu Anfang des 4. Tages (KÖLLIKER 1879, p. 606; HIS 1889, p. 337; RAMÓN Y CAJAL 1890, p. 638; ONODI 1884, p. 269)
Eidechse (spec. ?)	bei 6 mm Länge (HIS 1889, p. 337; ONODI 1884, p. 268)
Frosch <sup>4)</sup>	„ 7—12(?) „ „
Triton cristatus	„ 7 „ „ (ONODI 1884, p. 268)
Pristiurus <sup>5)</sup>	„ $4\frac{1}{2}$ „ „ (HIS 1889, p. 352)
Acanthias	bei Embryonen mit 36 Urvirbeln <sup>6)</sup> (HOFFMANN, A. L. III, 1898, p. 269); Länge weniger als 8 mm
Petromyzon	bei 5—6 mm Länge (HIS <sup>7)</sup> 1889, p. 339)
Amphioxus	„ $1\frac{1}{2}$ „ „ (HYMANS u. v. D. STRICHT, 1898, Taf. I, Fig. 10)

Auf die früher viel erörterte Frage, ob die motorischen peripherischen Nervenfasern durch Auswachsen der Vorderwurzelfasern (HIS 1886 u. 1889, ALTMANN 1885) oder durch Verschmelzung von medullaren (BALFOUR) oder mesodermalen, aus unvollkommenen Zellteilungen hervorgegangenen Zellketten (HENSEN) entstehen<sup>8)</sup>, kann in

1) Vergl. auch CHIARUGI 1890, p. 431. BERTACCHINI (1897) fand Vorderwurzelfasern schon bei einem Embryo von 4,5 mm Länge, dessen Alter er auf 6 Wochen berechnet. Länge und Alter passen schlecht zusammen. Uebrigens giebt HIS neuerdings (1904, p. 6) die Länge seines bezüglichen Embryos auf 5 (statt  $5\frac{1}{2}$ ) mm an. Auch fand er jetzt bei einem 4,4 mm langen Embryo gleichfalls schon Vorderwurzelfasern angelegt und bis zu den Myotomen verfolgbar.

2) Vergl. auch VIGNAL 1884, Taf. VIII, Fig. 1 (12 mm).

3) Vergl. auch LOEWE 1889, p. 74.

4) Die Angaben von C. M. SCHMIDT (1885, p. 32) scheinen mir nicht genügend zuverlässig. Bei Lepidosiren treten die Wurzelfasern im Stadium 24 von KERR auf.

5) RAHL fand den Hypoglossus und die Vorderwurzeln bei Embryonen von Pristiurus melanostomus mit 63 Urvirbeln, v. WILHE 1889, Taf. XXXI bei solchen mit 13 Somiten. HOFFMANN nimmt an, daß, während die Hinterwurzeln der Reihe nach von vorn nach hinten sich anlegen, die Vorderwurzeln dem Entwicklungsgang der Somiten folgen, also im vorderen Körperteile sich von hinten nach vorn, im hinteren Körperteile von vorn nach hinten anlegen. — ONODI (1884, p. 266) hat offenbar das erste Auftreten der Wurzeln überschen.

6) Bemerkenswert ist, daß nur für die proximalen Somiten die Vorderwurzeln schon nachzuweisen waren, für die 21 kaudalen hingegen nicht.

7) Ältere Angaben bei SAGEMEHL (1882, p. 18 ff.), auch für Hecht, Eidechse und Frosch.

8) Die noch ältere Auffassung von GOETTE (A. L. III, 1875), wonach ektodermales Zellmaterial in die Tiefe tritt, um sich an der Bildung der Nervenfasern zu beteiligen, kann als allgemein aufgegeben gelten.

diesem Abschnitt nicht eingegangen werden. Meines Erachtens ist allerdings an der ersteren Entstehungsweise nicht zu zweifeln, für welche auch KUPFFER bereits 1857 (p. 116) sich mit klaren Worten ausgesprochen hat. Mit dem Nachweis der charakteristischen Endverdickung der auswachsenden Nervenfasern (Wachstumskeule, *Cône d'accroissement*) durch RAMÓN Y CAJAL mit Hilfe der GOLGI'schen Methode ist die Verfolgung des in Rede stehenden Auswachsens von Stadium zu Stadium gelungen. Die HENSEN'schen Zellketten sind nichts anderes als die mesodermalen Scheiden der Nervenfaserbündel. Ueber die Kräfte, welche die Richtung des Auswachsens bestimmen — chemotaktische nach RAMÓN Y CAJAL 1893, elektromotorische nach STRASSER 1892 —, sind wir noch ganz im Unklaren.

Die Markumhüllung der Vorderwurzelfasern beginnt bei dem Menschen im 6. oder 7. Monat. Im 7. Monat findet man stets bereits einige einzelne Fasern der Vorderwurzeln des Hals- und des Lendenmarks markhaltig. Bei dem Neugeborenen scheinen bereits alle Fasern des Hals- und des Lendenmarks markhaltig zu sein. In den Vorderwurzeln des Brustmarks fand SIEMERLING (1887) auch bei dem Neugeborenen noch myelinlose Fasern. Dabei muß an die Thatsache erinnert werden, daß die Markscheidenentwicklung im peripherischen spinalen Nervensystem erst gegen Ende des 2. Lebensjahres oder noch später zum Abschluß gelangt.

Bei der Maus fand LENHOSSÉK (1889, p. 94) am 3.—4. Tage nach der Geburt in den Vorderwurzeln schon zahlreiche markhaltige Fasern; vollendet ist die Markumhüllung erst am 11. Tage.

Die Markumhüllung der Vorderwurzeln bei den Fischen ist noch nicht systematisch untersucht worden. Bei *Esox lucius* fand KOLSTER (1898, p. 79) schon im Alter von 1½ Wochen markhaltige Vorderwurzelfasern.

Die erste Anlage der Achseneylinder der motorischen Hirnnervenwurzeln erfolgt bei dem Menschen im wesentlichen zur gleichen Zeit oder höchstens etwas später als diejenige der Achseneylinder der Vorderwurzelfasern. So fand HIS bei einem 4.4 mm langen menschlichen Embryo die Vorderwurzeln schon angelegt, die motorischen Wurzeln des Rautenhirns hingegen noch nicht.

Im einzelnen sei noch folgendes bemerkt. Alle motorischen Hirnnerven entwickeln sich aus Kernzellen, welche in 2 Reihen, einer ventralen und einer lateralen angeordnet sind (KÖLLIKER 1893, p. 304 u. a.). Zur ventralen Reihe gehören die Augenmuskelnerven und der Hypoglossus, zur lateralen Reihe der Facialis, die motorische Trigeminiwurzel, die motorischen Vago-glossopharyngeuswurzeln und der Accessorius.

Aus MARTIN's Untersuchungen über die Entwicklung des Katzengehirns verdient Einiges specielle Erwägung. Die Hypoglossuswurzeln sind bei Katzenembryonen von 5,5 mm Kopfsteißlänge schon gut entwickelt. Bemerkenswert ist, daß der Hypoglossus auch dorsale Wurzeln und Ganglien besitzt (FRORIER), die später verkümmern und z. B. bei Embryonen von 1 cm Länge nicht mehr nachzuweisen sind. Nach MARTIN (1891, p. 230) sind die kranialen Wurzelbündel anfangs relativ stärker entwickelt als später. Die motorischen Wurzeln des seitlichen gemischten Systems (Accessorius, Vagus und Glossopharyngeus) scheinen sich bei der Katze ebenfalls bei 5,5 mm Kopfsteißlänge anzulegen (MARTIN). Der motorische Hauptstamm des

Facialis ist nach MARTIN erst bei 8 mm langen Katzenembryonen nachweisbar. Die motorische Trigeminalswurzel soll schon bei 3,25 mm Länge, die Abducenswurzel schon bei 4 mm Länge bei Katzenembryonen erkennbar sein. Trochlearis und Oculomotorius werden gemeinsam angelegt bei einer Länge von 3,25 mm. Bei Embryonen von 4 mm Länge sind sie bereits getrennt. — Bezüglich des ontogenetischen Vorkommens dorsaler Hypoglossuswurzeln bei Säugern verweise ich im übrigen auf die FRÖRIE'sche Arbeit (1882) und den einschlägigen Abschnitt dieses Handbuchs.

Entsprechende Untersuchungen für andere Wirbeltiere fehlen leider noch fast vollständig. Bei *Lacerta muralis* fand CHIARUGI (1897, p. 80) die Wurzelfasern des Oculomotorius schon bei einer Länge von 2—2,5 mm. Bei *Torpedo* konnte sie derselbe Autor bei einer Länge von 7,5 mm nachweisen (1897, p. 76). Bei *Scyllium* und *Pristiurus* tritt der Hypoglossus in Gestalt dreier ventraler Wurzeln (7.—9. Segment) im Stadium K auf (v. WILHE), bei *Acanthias* sind nach HOFFMANN bei einem Embryo von 36 Somiten nur die beiden Ventralwurzeln der beiden hintersten Occipitalsomiten (7. und 8. Segment) angelegt. Bei einem Embryo von 50 Somiten (Länge ca. 8 mm) finden sich jederseits 4 Ventralwurzeln entsprechend den 4 Occipitalsomiten. Von diesen 4 Wurzeln verschwinden jedoch die beiden vordersten sehr rasch, das weitere Schicksal der beiden hintersten Wurzeln ist in dem das peripherische Nervensystem behandelnden Abschnitt nachzulesen. Der Abducens soll bei *Acanthias* nach HOFFMANN (A. L. III, 1898, p. 283) erst bei Embryonen von ca. 12 mm Länge erkennbar sein, ebenso der Oculomotorius. v. WILHE sah letzteren bei *Pristiurus* schon im BALFOUR'schen Stadium J. Die Angaben von PLATT über ein centripetales Einwachsen des Oculomotorius in das Mittelhirn bei *Acanthias* sind wahrscheinlich falsch. Besonders schwierig ist die Ergründung der Entwicklung des Trochlearis bei den Fischen. Ich muß in dieser Beziehung auf die Angaben von HOFFMANN, A. L. III, 1898, p. 286 ff. und FRÖRIE 1891b verweisen. Die zeitlichen Angaben von MARSHALL und SPENCER für *Scyllium* (Oculomotorius im Stadium K, Trochlearis im Stadium L, Abducens im Stadium L, Facialis zwischen J und K) dürften noch sehr der Korrektur bedürfen. Vergl. auch RAEL 1889, p. 220 ff.

Die Markumhüllung der motorischen Hirnnervenwurzeln ist bei dem Menschen im 6. Fötalmonat schon fast abgeschlossen. Vergl. Figg. 139, 148, 152 etc. Nach HOESEL (1899, p. 166 ff.) sind zu Anfang des 4. Schwangerschaftsmonats bei dem menschlichen Embryo noch alle Nervenfasern des Gehirns einschließlich der Medulla oblongata marklos mit Ausnahme einzelner Fasern im Gebiet des hinteren Längsbündels und einzelner Wurzelfasern des Hypoglossus. Letzterer würde sich also von allen Hirnnerven am frühesten mit Mark umkleiden. Ich kann dies auf Grund meiner Präparate im wesentlichen bestätigen. Bei einem menschlichen Embryo aus dem 4. Fötalmonat ist die Markscheidenbildung schon im Gange.

Die Aufsplitterung der markhaltigen Wurzelfasern im Kern ist schon im 6. Fötalmonat sehr schön ausgeprägt (vergl. Fig. 139), während das dorsal vom Hypoglossuskern gelegene Faserbündel (Markfeld *m* von OBERSTEINER) wahrscheinlich ein Bestandteil des Schützelschen Bündels und jedenfalls ohne direkten Zusammenhang mit den Wurzelfasern des Hypoglossus — auch bei 8-monatlichen

Föten noch völlig marklos ist (CRAMER 1894, p. 6). Feine markhaltige Kommissurenfäserchen zwischen den beiden Hypoglossuskernen sind nach CRAMER (1894, p. 7) bei dem 7-monatigen Fötus noch nicht vorhanden, wohl aber bei dem 8-monatigen.

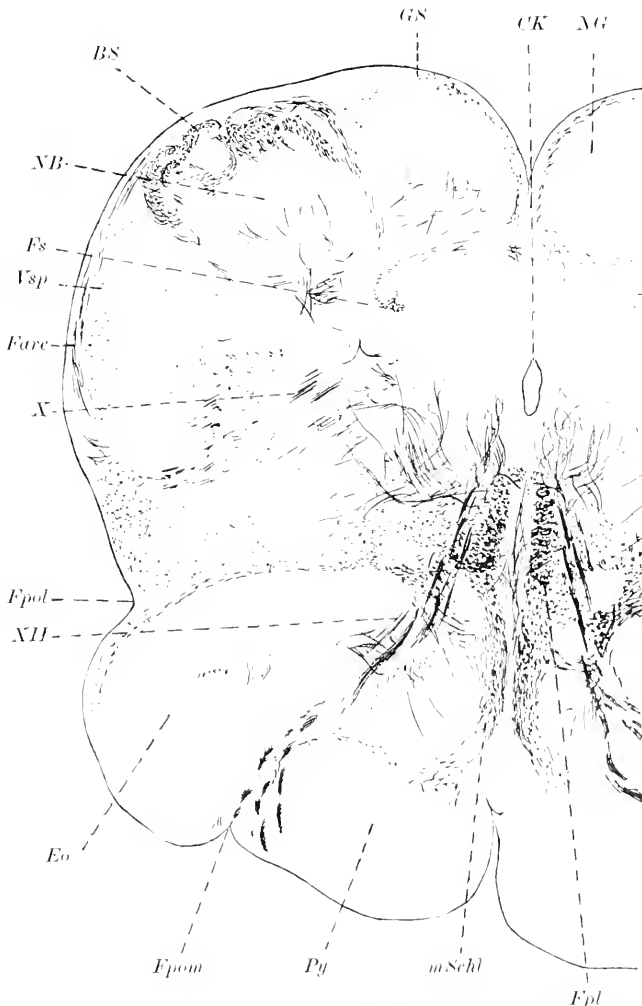


Fig. 139. Querschnitt durch die Olivengegend eines 6-monatigen menschlichen Embryo. Färbung nach PAL. Vergr. 14:1. *BS* BURDACH'scher Strang. *CK* Centralkanal. *Eo* Eminentia olivaris. *Fare* Fibrae arcuatae externae. *Fpol*, *Fpom* Fossa parolivaris lateralis bezw. medialis. *Fpl* hinteres Längsbündel. *Fs* Fasciculus solitarius. *GS* GOLL'scher Strang. *mSchl* mediale Schleife. *NB* BURDACH'scher Kern. *NG* GOLL'scher Kern. *Py* Pyramide. *Vsp* spinale Trigemiuswurzel.

Kaninchenembryonen zeigen die ersten markhaltigen Wurzelfasern im Hypoglossus am 20. Tage. Nach den Untersuchungen von AMBRONN und HELD<sup>1)</sup> (1896) sind jedoch bei dem Kaninchen fast alle

1) Die Verfasser stellen für die Myelinentwicklung bei Untersuchung im polarisierten Licht folgende Farbenskala auf: weiß, gelblichweiß, strohgelb, gelb,

motorischen Wurzelfasern auch zur Zeit der Geburt noch nicht völlig markreif, denn sie erscheinen im polarisierten Licht noch nicht weiß oder gelblich-weiß wie die völlig markreifen Fasern, sondern nur orange gelb bis gelb, stehen also auf einer tieferen Stufe der Markreife.

Das Auftreten der ersten markhaltigen Hypoglossusfasern bei den Vögeln, Reptilien, Amphibien und Fischen bedarf noch der genaueren Feststellung.

Die Markscheidenumhüllung der motorischen Fasern des *Accessorius*, *Vagus* und *Glossopharyngeus* ist noch sehr wenig untersucht worden. Bei dem Menschen sind sie jedenfalls im 6. Fötalmonat schon größtenteils markhaltig.

Die Markumhüllung des *Facialis* ist bei dem Menschen im 6. Fötalmonat schon weit vorgeschritten (vergl. Fig. 156). AMBRONN und HELD (1895, p. 46) fanden bei einem menschlichen, ungefähr 5 Monate alten Fötus die *Facialis*fasern ebenso wie die Vorderwurzelfasern des Rückenmarks bereits gelb, während der Hypoglossus noch viele orangefarbene Fasern zeigte. Auch HOESEL (1899, p. 176) findet im 5. Fötalmonat schon deutlich markhaltige Fasern im ganzen Verlauf der *Facialis*wurzel. Bei dem neugeborenen (genauer  $\frac{1}{2}$  Tag alten) Kaninchen fanden AMBRONN und HELD (1895, p. 41) den *Facialis* orange gelb, während der Hypoglossus gelb, die Vorderwurzeln im Lumbal- und angrenzenden Dorsalmark hellgelb (einzelne auch gelb) und die Vorderwurzeln im Cervikalmark und angrenzenden Dorsalmark schon gelblichweiß (einzelne auch hellgelb) waren. Bei den übrigen Wirbeltieren sind bestimmte Thatsachen nicht bekannt.

Der *Abducens* ist schon im 5. Fötalmonat bei dem Menschen (vergl. z. B. HOESEL 1899, p. 176) stark markhaltig. Der 5-monatige Embryo von AMBRONN und HELD (1895, p. 47) zeigte im polarisierten Licht noch viele orangefarbene Fasern. Ueber die erste Markscheidenentwicklung bei anderen Wirbeltieren ist nichts bekannt. Bei dem neugeborenen Kaninchen erscheint er im polarisierten Licht orange gelb (AMBRONN und HELD 1895, p. 42).

Die motorische *Trigeminus*wurzel ist ebenfalls im 5. Fötalmonat bei dem Menschen bereits markhaltig (HOESEL 1899, p. 177) und zeigt im polarisierten Licht viele orangerote Fasern (AMBRONN und HELD 1895, p. 47). Bei dem neugeborenen Kaninchen erscheint sie im polarisierten Licht orange gelb (AMBRONN und HELD 1895, p. 42).

Die *Aquädukt*wurzel des *Trigeminus*, welche wahrscheinlich ebenfalls motorisch ist, scheint sich etwas später mit Mark zu umkleiden.

Der *Trochlearis* verhält sich in jeder Beziehung wie der *Abducens*.

Der *Oculomotorius* zeigt ebenfalls bei dem Menschen die ersten markhaltigen Nervenfasern im 5. Fötalmonat. Nach HOESEL (1899, p. 179) stammen die markhaltigen Fasern in dieser Phase aus dem „hinteren lateralen Kern“ und dem „centralen Kern“.

Das feine intranukleäre Fasernetz des *Oculomotorius*- und

orange gelb, orange, orangerot, hellrot, rot, dunkelrot, purpur, violett, indigo, blau, blaugrün. Weiß entspricht der stärksten Myelinwicklung, Purpur der schwächsten. Die Farben Violett bis Blaugrün entsprechen den marklosen Fasern.



Trochleariskerns soll sich nach SCHÜTZ (1891, p. 545) vor demjenigen der anderen Kerne, nämlich schon ungefähr vom 7. Fötalmonat ab entwickeln.

Bei einem 24-tägigen Kaninchenembryo finde ich in allen 3 Augenmuskelnerven noch keine einzige markhaltige Nervenfasern, während sie bei dem 29-tägigen Embryo schon sehr starken Myelin-gehalt aufweisen.

Bemerkenswert ist auch die Angabe von SCHILLER (1889), daß bei der Katze nach der Geburt die Zahl der Nervenfasern im Oculomotoriusstamm nicht oder kaum mehr zunimmt, daß aber das Faserkaliber von  $1.5-2 \mu$  bei dem neugeborenen Tier auf  $6-20 \mu$  bei dem erwachsenen steigt.

#### f) Hinterwurzelfasern.

HIS hat schon 1881 die Gründe zusammengestellt, welche für ein Hereinwachsen der Hinterwurzelfasern aus den Spinalganglien in das Rückenmark sprechen. Im Jahre 1886 (p. 490) lieferte er den direkten Nachweis, daß die dorsalwärts gerichteten Fortsätze der Zellen der Spinalganglien als Wurzelfasern in das Rückenmark eindringen, während die ventral gerichteten Fortsätze sich den motorischen Wurzelfasern beigesellen und zur Peripherie ziehen.

Die ersten Hinterwurzelfasern dringen in das Rückenmark bei dem Menschen wahrscheinlich im Laufe der 4. Fötalwoche ein. So fand HIS (1886, p. 492) bei einem Embryo von 6,9 mm Länge bereits einige innerhalb des Rückenmarks, neuerdings sogar vielleicht schon andeutungsweise bei einem Embryo von 4,4 mm Länge (1904, p. 34). Damit ist auch die erste Anlage eines Hinterstranges gegeben. Man bezeichnet diese Anlage auch als ovales Bündel. Dasselbe liegt am dorsolateralen Rand des Rückenmarks. Die Wurzelfasern erreichen es an seinem vorderen Saum. Anfangs biegen sie alle in die Längsrichtung um. Bei Embryonen von ca.  $4\frac{1}{2}$  Wochen<sup>1)</sup> (Länge 10,9 mm) fand HIS bereits Fasern, welche im vorderen Teil des ovalen Bündels direkt gegen die centrale Zellenmasse hingehen, sowie solche, die von dem Bündel in seinem weiteren Verlauf sich zur Zellenmasse abzwiegen. Die weitere Vergrößerung des ovalen Bündels erfolgt vorwiegend in medialer Richtung, bis es die dorsale Leiste erreicht, welche durch Aneinanderlegung der beiden Innenplatten und der Schlußplatte entstanden ist (HIS). Die Gerüstanlage des GOLL'schen Stranges beginnt im Laufe der 8. Fötalwoche (vergl. p. 363). Erst später treten auch hier Achseneylinder auf.

Für folgende Wirbeltiere ist der Zeitpunkt des Eindringens der Hinterwurzelfasern in das Rückenmark ebenfalls mit einiger Sicherheit bekannt<sup>2)</sup>:

Vespertilio murinus	bei 8 mm Länge (SCHULTZE 1897, p. 262)
Katze	„ ca. 6 „ „ „
Kaninchen	gegen Mitte der 2. Woche
Wanderratte	bei ca. 8 mm Länge
Schwein	bei 10 mm Länge (SCHULTZE 1897, p. 273)

1) BERTACCHINI (1897) scheint bei seinem 4,5 mm langen, angeblich 6 Wochen alten menschlichen Embryo ebenfalls bereits Hinterwurzelfasern gefunden zu haben.

2) Auch für diese Angaben gilt die Bemerkung p. 450 oben.

Echidna hystrix	bei $5\frac{1}{2}$ mm Länge
Huhn	nach 62 Stunden Bebrütung (ONODI 1884, p. 269)
Eidechse	bei 6 mm Länge (ONODI 1884, p. 269)
Triton	„ 7 mm „ (ONODI 1884, p. 268)
Amphioxus	„ 1 mm Länge (HYMANS und v. D. STRICHT 1898, Tafel I, Fig. 6—9)

Noch sehr viel verwickelter gestaltet sich das Studium der Markscheidensbildung der Hinterwurzelfasern<sup>1)</sup>. Vor Besprechung derselben will ich nur kurz daran erinnern, daß alle Hinterwurzelfasern zunächst in den Hinterstrang gelangen, daß aber der Hinterstrang außerdem auch Strangzellenfasern (endogene Fasern) enthält. Die Hinterwurzelfasern steigen teils im Hinterstrang bis zur Oblongata

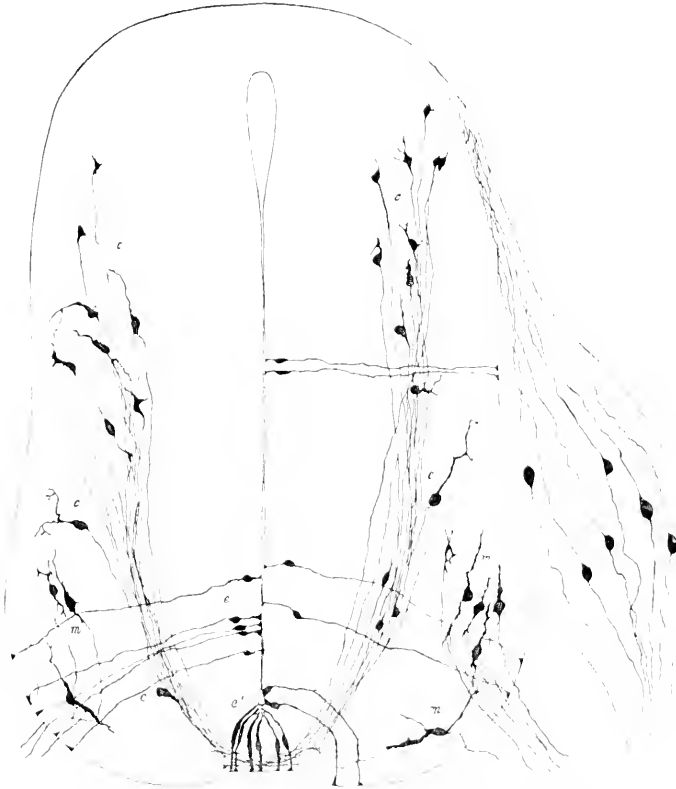


Fig. 140. Rückenmarksquerschnitt eines 1,25 cm langen Embryo von *Mus decumanus*. Nach RETZIUS. *m* Vorderwurzelzellen. *c* Commissurenzellen. *e* Ependymzellen. *e'* Ependymzellen des vorderen Ependymkeils.

auf (direkte aufsteigende Hinterstrangbahn), teils wenden sie sich zu den CLARKE'schen Säulen (Zuleitungsbündel der CLARKE'schen Säulen), teils zu anderen Zellen des Hinterhorns (Zuleitungsbündel des Hinterhornrestes), teils zu den Vorderhornzellen (Reflexkollateralen). Neben gleichseitigen und aufsteigenden Fasern sind auch gekreuzte und ab-

1) Die spärlichen aus Vorderhornzellen entspringenden centrifugalen Hinterwurzelfasern, welche bei Vögeln nachzuweisen sind, werden nach LENIHOSSEK JUN. (1899, p. 120) schon am 4. Bebrütungstage angelegt.

steigende zu berücksichtigen. Die endogenen Fasern des Hinterstranges stellen sensible Leitungsbahnen 2. Ordnung dar und entspringen größtenteils aus Hinterhornzellen. Sie bilden, soweit sie aufsteigend verlaufen, vorzugsweise das sog. ventrale Hinterstrangsfeld und, soweit sie absteigend verlaufen, das kommaförmige Bündel, das halblinsenförmige Feld (FLECHSIG's ovals Feld) und das sog. dreieckige dorsomediale Feld (dorsomediales Sacralbündel, Triangle médian). Ausdrücklich ist jedoch zu bemerken, daß in diesen Feldern nicht ausschließlich endogene Fasern, sondern auch Hinterwurzelfasern enthalten sein dürften.

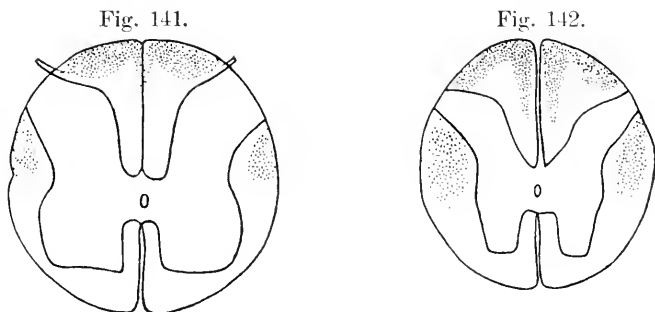


Fig. 141. Querschnitt durch die Lendenanschwellung eines menschlichen Embryo von angeblich 35 cm Scheitelsohlenlänge. Nach FLECHSIG. In der Regel findet sich diese Differenzierung bei Föten, welche um einige Centimeter kürzer sind. Die punktierten Regionen zeigen einen weit geringeren Markgehalt als die nicht punktierten. Die LISSAUER'sche Randzone ist wesentlich nicht punktiert.

Fig. 142. Querschnitt durch die Mitte des Brustmarks desselben Fötus. Nach FLECHSIG. Auch hier sind die Regionen mit geringerem Markgehalt punktiert. Die LISSAUER'sche Randzone ist versehentlich nicht punktiert.

Im Hinblick auf die Unsicherheit unserer Kenntnisse bezüglich der Verteilung der Hinterwurzelfasern und der endogenen Fasern innerhalb des Hinterstranges empfiehlt es sich, die Markscheidenumhüllung des ganzen Hinterstrangsgebietes gemeinschaftlich zu besprechen und auf eine Trennung der Hinterwurzelfasern von den endogenen Fasern vorläufig noch zu verzichten.

Die Hinterwurzelfasern umhüllen sich, wenn ich zunächst nur ihren extramedullären Verlauf berücksichtige, im allgemeinen erheblich später mit Mark als die Vorderwurzelfasern. Letztere sind schon sämtlich markhaltig, wenn von den ersteren kaum etwa die Hälfte Markscheiden zeigt (FLECHSIG 1890, p. 39). Bei einem Neugeborenen sind noch nicht einmal im Lenden- und Halsteil, geschweige denn im Brustteil, die Myelinscheiden bei allen Fasern zur Ausbildung gelangt. Das mediale Bündel der einzelnen Hinterwurzeln wird im allgemeinen vor dem lateralen markhaltig (BECHTEREW 1887).

FLECHSIG unterschied im Hinterstrang entwicklungsgeschichtlich zunächst nur zwei Felder, den GOLL'schen Strang und das Hinterstranggrundbündel (1876, p. 309), hob aber bereits (l. c. p. 310) die Sonderstellung des halblinsenförmigen Feldes in der Lendenanschwellung hervor<sup>1)</sup>. PIERRET's (1873, p. 534) Unterscheidung zwischen GOLL-

1) Auch p. 155 oben deutet FLECHSIG bereits eine weitere Sonderung an.

schem Strang und Zone radicaire postérieure fiel hiermit im wesentlichen zusammen. Nach einigen Zwischenarbeiten (BECHTEREW 1885, POPOFF 1888) gab FLECHSIG 1890 eine Beschreibung der entwicklungsgeschichtlichen Gliederung der Hinterstränge des Menschen, welche bis heute, abgesehen von einzelnen kleinen Modifikationen, sich als richtig erwiesen hat. Er unterschied bei dem Menschenfötus 7 Regionen, welche er mit *h*, *h'*, *G*, *l*, *r*, *m* und *s* bezeichnete. (Vergl. beistehende Fig. 141—143). Bei Föten von 32—33 cm<sup>1)</sup> Länge (vom Scheitel bis zur Sohle gemessen), also gegen Ende des 6. Fötalmonats zeigen *h*, *h'*, *G* und *l* einen weit geringeren Markgehalt als *r*, *m* und *s*. Bei 28 cm Länge sind *h*, *h'*, *G* und *l* fast ganz marklos, während *r* und *s* reich an markhaltigen Fasern sind; in der Region *m* findet man marklose Bündel in größerer Menge zwischen markhaltigen. Die Lage und Gestalt dieser Regionen ergibt sich aus den beistehenden Fig. 141—143. *h* entspricht dem lateralen, *h'* dem medialen Teil der peripherischen Zone des Hinterstranges, *l* der LISSAUER'schen Randzone. *h+h'* wurde von FLECHSIG als „hintere mediale Wurzelzone“ bezeichnet, *l* als „hintere laterale Wurzelzone“. *h'* ist

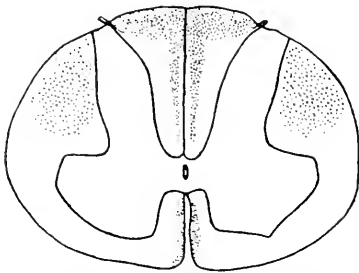


Fig. 143. Querschnitt durch die Mitte der Halsanschwellung desselben menschlichen Fötus. Auch hier sind die Regionen mit geringerem Markgehalt punktiert. Die LISSAUER'sche Randzone ist versehentlich nicht punktiert. Nach FLECHSIG.

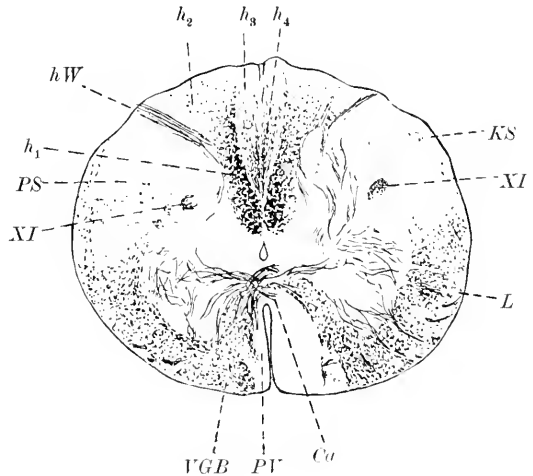
nur im kaudalen Teil des Marks abzugrenzen, es bildet hier den keilförmigen medialsten Teil der hinteren medialen Wurzelzone. *G* entspricht dem Hauptteil des GOLL'schen Stranges im Brust- und Halsmark und fehlt im Lumbalmark. *r* liegt der hinteren Kommissur und dem Hinterhorn an und wurde von FLECHSIG als „vordere Wurzelzone“ bezeichnet. *m*, die „mittlere Wurzelzone,“ ist zwischen der vorderen und hinteren Wurzelzone eingekeilt und entwickelt ihre Markscheiden in zwei Schüben; sie zerfällt daher in zwei Systeme, *s*, die „mediane Zone“, liegt dem Septum medianum posterius an und ist im kaudalen Teil des Rückenmarks nicht sicher von der mittleren Wurzelzone zu trennen. Die Reihenfolge der Markbildung gestaltet sich folgendermaßen. Die vordere Wurzelzone umkleidet sich am frühesten mit Mark, dann folgt bei einer Länge von 19—20 cm das erste System der mittleren Wurzelzone und die mediane Zone, hierauf der Hauptteil des GOLL'schen Stranges (*G*) und das zweite System der mittleren Wurzelzone sowie die hintere mediale Wurzelzone und zuletzt erst die laterale hintere Wurzelzone, nämlich erst gegen Ende des Fötallebens. Vergl. bezüglich der Bezeichnungen auch Fig. 149.

TREPINSKI (1898), der bei diesen Forschungen FLECHSIG's beteiligt war, hat später auf Grund weiterer Untersuchungen eine etwas abweichende Gliederung des Hinterstranges beschrieben. Bei Föten von 24 cm Länge erhob er einen Befund, welcher sich mit dem

1) Mit Rücksicht auf die Ann. 1, p. 72 und eigene Befunde habe ich diese Zahl gesetzt. FLECHSIG sagt, daß der bez. Fötus 35 cm lang war, die bei demselben gefundene Differenzierung jedoch sich in der Regel bei nur einige Centimeter kürzeren Föten findet.

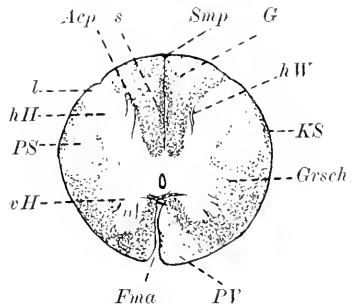
FLECHSIG'schen bei dem Fötus von etwas weniger als 35 cm recht gut in Uebereinstimmung bringen läßt; nur ist bei dem TREPINSKI'schen Fötus alles das marklos, was bei dem FLECHSIG'schen markarm ist. Bei Fötus von 28 cm Länge weichen die TREPINSKI'schen Befunde auffälligerweise von den Befunden FLECHSIG's etwas mehr ab. Namentlich im Brustmark würde nach TREPINSKI (Fig. 4) die Region

Fig. 144. Querschnitt durch das obere Halsmark eines 6-monatigen menschlichen Embryo. Färbung nach PAL. Vergr. 15:1. *XI* longitudinale Accessoriusbündel. *Ca* vordere Kommissur. *hW* Hinterwurzel. *h<sub>1</sub>*, *h<sub>2</sub>*, *h<sub>3</sub>*, *h<sub>4</sub>* Fasersysteme des Hinterstrangs, vergl. Text. *KS* direkte (aufsteigende) Kleinhirnsseitenstrangbahn od. FLECHSIG'sches Bündel. *L* LÖWENTHAL'sches Bündel, zum Teil auch Fasern aus dem Nucleus reticularis tegmenti. *PS*, *PV* markloses Areal der Pyramidenseitenstrang- bzw. Pyramidenvorderstrangbahn. *VGB* Vorderstranggrundbündel.



*G* schon unverhältnismäßig markreich sein. Das markarme Gebiet würde namentlich der mittleren Wurzelzone FLECHSIG's entsprechen und sich noch medial von *h* bis zur Peripherie fortsetzen. Die Abbildung, welche TREPINSKI (Fig. 5) vom Halsmark giebt, stimmt nahezu vollständig mit der FLECHSIG'schen Abbildung überein. Auch bezüglich des Lendenmarks scheinen mir die Unterschiede nicht erheblich. Die weiteren Abbildungen TREPINSKI's beziehen sich auf

Fig. 145. Querschnitt durch das mittlere Brustmark eines 6-monatigen menschlichen Embryo. Färbung nach PAL. Vergr. 10:1. *Acp* Angulus corn. post. *G* GÖLL'scher Strang. *Fma* Fissura mediana anterior. *Grsch* seitliche Grenzschicht der grauen Substanz. *hH* Hinterhorn. *hW* Hinterwurzel. *KS* Kleinhirnsseitenstrangbahn. *l* Gegend der LISSAUER'schen Zone. *PV*, *PS* Feld der Pyramidenvorderstrangbahn bzw. Pyramidenseitenstrangbahn. *Smp* Septum medianum posterius. *s* Feld *s* von FLECHSIG (sog. ovales Hinterstrangsfeld). *vH* Vorderhorn.



einen Fötus von ca. 35 cm Länge, liegen also im allgemeinen bereits jenseits der von FLECHSIG beschriebenen Stufe. Auffälligerweise findet TREPINSKI nunmehr im Lendenmark die Zonen *h* und *h'* sowie die ventrale Kuppe des Hinterstranges markarm. Im Brustmark und im Halsmark findet er jetzt eine mit der FLECHSIG'schen sich fast vollkommen deckende Verteilung des Markreichtums. Bei Fötus von 42 cm Länge findet TREPINSKI alle Zonen des Hinterstranges gleich-

mäßig mit marksheidenhaltigen Nervenfasern besetzt. Um diese Zeit konnte er auch die ersten markhaltigen Fasern in der LISSAUER'schen Randzone nachweisen. Abgeschlossen war die Markscheidenentwicklung der letzteren auch bei Föten von 47 cm Länge noch nicht.

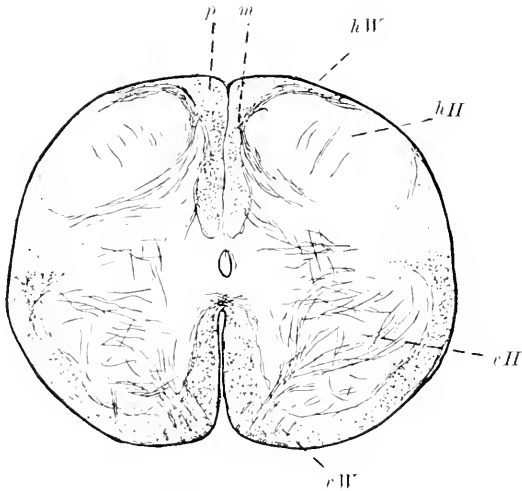


Fig. 146. Querschnitt durch das Lendenmark eines 6-monatigen menschlichen Embryo. Färbung nach PAL. *hII* Hinterhorn. *hW* Hinterwurzel. *vW* Vorderhorn. *eII* Vorderwurzel. *p*, *m* siehe Text.

findet man in Fig. 144—147 abgebildet. Speziell möchte ich auf die bisher noch wenig beachtete Gliederung des Hinterstranges in 3 Zonen im Lumbalmark hinweisen. GIESE (1899) hat mit Recht hervorgehoben, daß ein auf der Grenze des BURDACH'schen und GOLL'schen Stranges befindlicher Streifen [„Zwischenbündel“<sup>1)</sup>], welcher wahrscheinlich im Dorsalteil mit dem SCHULTZE'schen Kommabündel identisch ist, später als alle anderen Bündel des Hinterstranges sich mit Mark umkleidet. Außerdem ist die Verschiebung interessant, welche sich im Bereiche der Oblongata mehr und mehr geltend macht: die myelinhaltigen Fasern des GOLL'schen Stranges werden immer spärlicher, während sich diejenigen des BURDACH'schen Stranges immer gleichmäßiger über sein ganzes Areal verbreiten. So kommt das auf Fig. 148 dargestellte Bild zu stande. Zum Vergleich dienen Fig. 150 und 151. Eine Gesamtansicht gibt Fig. 149.

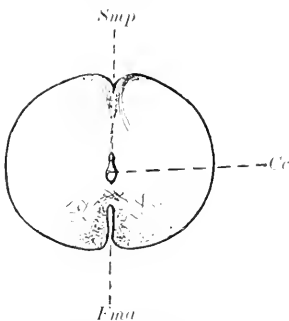


Fig. 147. Querschnitt durch den Conus medullaris eines 6-monatigen menschlichen Embryo. Färbung nach PAL. *Cc* Canalis centralis. *Fma* Fisura mediana anterior. *Smp* Sulcus medianus posterior.

TREPINSKI unterscheidet auf Grund seiner Beobachtungen 4 Fasersysteme (ausschließlich der LISSAUER'schen Randzone), bezüglich deren Anordnung ich auf das Original verweisen muß. Bemerkenswert ist vor allem, daß nach seiner Gliederung die GOLL'schen Stränge (im Sinne der Anatomie des Erwachsenen) sich aus denselben embryonalen Fasersystemen aufbauen wie die BURDACH'schen Stränge.

Meine eigenen Befunde decken sich im wesentlichen mit den Befunden FLECHSIG's. Die 5 Hauptschnitte der entscheidenden Phase

findet man in Fig. 144—147 abgebildet. Speziell möchte ich auf die bisher noch wenig beachtete Gliederung des Hinterstranges in 3 Zonen im Lumbalmark hinweisen. GIESE (1899) hat mit Recht hervorgehoben, daß ein auf der Grenze des BURDACH'schen und GOLL'schen Stranges befindlicher Streifen [„Zwischenbündel“<sup>1)</sup>], welcher wahrscheinlich im Dorsalteil mit dem SCHULTZE'schen Kommabündel identisch ist, später als alle anderen Bündel des Hinterstranges sich mit Mark umkleidet. Außerdem ist die Verschiebung interessant, welche sich im Bereiche der Oblongata mehr und mehr geltend macht: die myelinhaltigen Fasern des GOLL'schen Stranges werden immer spärlicher, während sich diejenigen des BURDACH'schen Stranges immer gleichmäßiger über sein ganzes Areal verbreiten. So kommt das auf Fig. 148 dargestellte Bild zu stande. Zum Vergleich dienen Fig. 150 und 151. Eine Gesamtansicht gibt Fig. 149.

1) Sie sind wohl auch mit den Portions externes des faisceaux de GOLL von POPOFF (1889, p. 181) identisch.

Noch karglicher sind unsere Erfahrungen uber die Markscheidenentwicklung des Hinterstranges bei den ubrigen Wirbeltieren.

Bei der Katze und dem Hund fehlt es an sicheren Feststellungen.

Unter den Rodentiern ist mir die Markscheidenentwicklung bei dem Kaninchen am genauesten bekannt. Bei einem 24-tagigen Embryo finde ich nur sehr sparliche Myelinfasern in der Nahe des Septum medianum posterius<sup>1)</sup>. Bei dem 29-tagigen Embryo findet man ziemlich sparliche Markfasern gleichmaig uber den Hinterstrang zerstreut. Bei einem  $\frac{1}{2}$  Tag alten Kaninchen fanden AMBRONX und

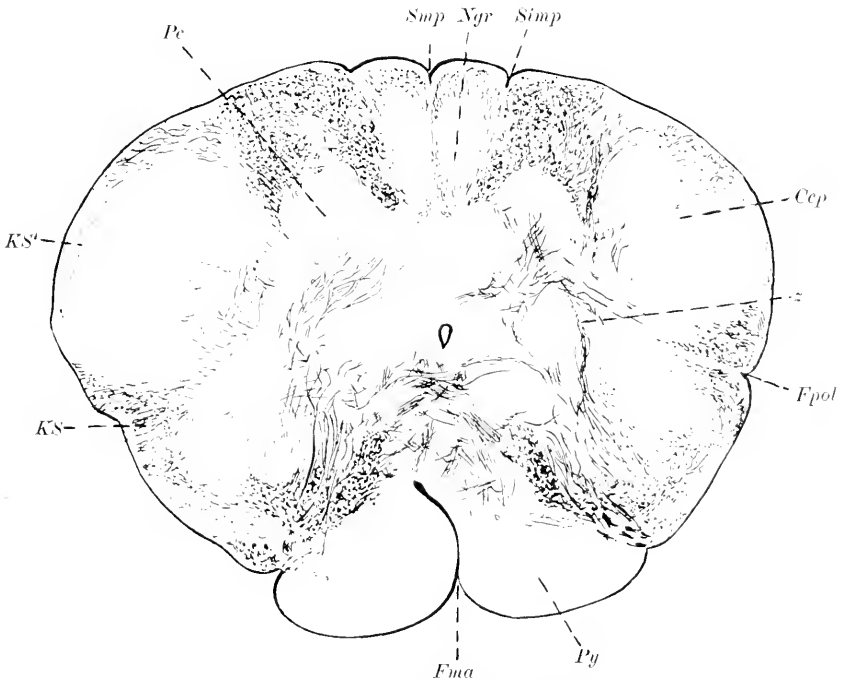


Fig. 148. Querschnitt durch das verlangerte Mark eines 6-monatigen menschlichen Embryo. Farbung nach PAL. *Cep* Kopf des Hinterhorns (Substantia Rolandi). *Fpol* Fossa parolivaris lateralis. *Fma* Fissura mediana anterior. *KS* direkte (aufsteigende) Kleinhirnseitenstrangbahn oder FLECHSIG'sches Bundel. *KS'* Fasern, welche wahrscheinlich auch zum FLECHSIG'schen Bundel gehoren (vgl. mein Handb. d. Anat. Fig. 83, S. 299). *Ngr* Nucleus gracilis. *Pe* Processus cuneatus (Nucleus cuneatus). *Py* Pyramis. *Smp* Sulcus medianus posterior. *Simp* Sulcus intermedius posterior. *z* Fasern unbekannter Bedeutung (einstrahlende Hinterstrangfasern?).

HELD (1895) im Lendenmark und im angrenzenden Brustmark die Hinterwurzeln rot bis orangerot, den Hinterstrang rot, zum Teil orangerot, im Cervikalmark und im angrenzenden Brustmark die Hinterwurzeln orangerot (manche Einzelfasern auch hellrot) und den Hinterstrang hellrot. Bis zum 8. Tage nach der Geburt finde ich z. B. im oberen Halsmark noch sehr deutlich einen myelinarmen Bezirk langs dem Septum medianum posterius (in seinem dorsalen Abschnitt) und langs der Peripherie des Hinterstranges. Am 9. Tage ist die

1) Die auffallige Angabe LOWE's 1880, p. 77 mu auf einem Irrtum beruhen.

Myelinentwicklung in diesem Bezirk schon erheblich fortgeschritten, ohne selbst am 13. Tage ihren definitiven Abschluß erreicht zu haben. — Bei der Maus fand LENHOSSÉK (1889, p. 109) die ersten myelinhaltigen Fasern in der medialen Portion der Hinterwurzel am 4.—5. Tage. Die laterale Portion erscheint erst gegen den 12.—14. Tag markhaltig. Der BURDACH'sche Strang zeigt die ersten Myelinfasern am 4. Tage, der GOLL'sche Strang am 7. Tage. — Das Meer-schweinchen zeigt nach ALLEN bei der Geburt in Hals- und Brustmark den GOLL'schen Strang relativ markarm. Vom 4. Tage ab erfolgt eine rasche Markreifung, welche im wesentlichen am 11. Tage abgeschlossen ist.

Bei dem Hühnchen ist die Markumhüllung noch wenig bekannt. Jedenfalls gehören, wie schon RAMÓN Y CAJAL (1890, p. 609) angegeben hat, die Längsfasern, welche man dorsolateral im Markmantel des Hühnchens am 3. und 4. Bebrütungstage findet, ausschließlich einstrahlenden Hinterwurzelfasern an.

Bei dem Frosch tritt die Markscheidenbildung wie im Vorder- so auch im Hinterstrang zuerst in den groben Fasern der medianen Zone auf (vergl. auch ATHIAS 1897).

Die Fische sind noch wenig untersucht worden. Bei 1½ Wochen alten Esoxembryonen scheinen nach KOLSTER (1898, p. 79) die Hinterwurzeln im Gegensatz zu den Vorderwurzeln noch marklos zu sein: bei 3 Wochen alten Embryonen sind sie jedenfalls bereits markhaltig.

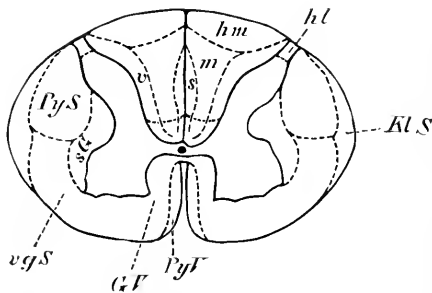


Fig. 149. Gliederung des Rückenmarksquerschnittes auf Grund der Markscheidenentwicklung in der Halsanschwellung des Menschen. Schematisch. *Gf* Grundbündel des Vorderstrangs, *hm* hintere mediale Wurzelzone, *hl* hintere laterale Wurzelzone (LISSAUER'sche Zone), *m* mittlere Wurzelzone, *KLS* Kleinhirnschenkelstrangbahn (FLECHSIG'sches Bündel), *PyS*, *PyV* Pyramidenseitenstrang- bzw. Pyramidenvorderstrangbahn, *sG* seitliche Grenzschicht der grauen Substanz, *v* vordere Wurzelzone des Hinterstrangs, *vgS* vordere gemischte Seitenstrangzone. Das ventrale Hinterstrangfeld ist durch eine gestrichelte Linie abgegrenzt, aber nicht besonders bezeichnet. Die meisten Felder überlagern sich übrigens in sehr verwickelter Weise.

Das ventrale Hinterstrangfeld ist durch eine gestrichelte Linie abgegrenzt, aber nicht besonders bezeichnet. Die meisten Felder überlagern sich übrigens in sehr verwickelter Weise.

Als bemerkenswert sei noch hervorgehoben, daß auch bei anencephalen menschlichen Mißgeburten Hinterwurzeln und Hinterstränge in der Regel gut entwickelt sind [vergl. z. B. RATTONE 1898<sup>1)</sup>].

Die sog. **Reflexkollateralen der Hinterwurzeln** treten erst erheblich später als die Hinterwurzelfasern selbst auf. So sah z. B. LENHOSSÉK (1890, p. 124) bei dem Hühnchen erst am 7. Bebrütungstage die Kollateralen der Hinterwurzelfasern in die graue Substanz einstrahlen. Nach RAMÓN Y CAJAL (1890, p. 634) sind sie erst am 10.—12. Tage vollständig entwickelt<sup>2)</sup>. Kollateralen zu beiden CLARKE'schen Säulen hat AZOVLAY (1894, p. 404) schon bei einem menschi-

1) Indes finden sich auch Ausnahmen, vergl. z. B. BULLOCK's Fall von Anencephalie (1895).

2) Die Kollateralen der Vorderstrangsfasern erscheinen bei dem Hühnchen schon am 5. Tage, diejenigen des Hinterstranges am 7. Tage (RAMÓN Y CAJAL 1890, p. 637).



lichen Fötus von 5 Monaten beobachtet. Die Markumhüllung beginnt bei dem Menschen schon bei einer Länge von 28 cm, zieht sich aber wahrscheinlich mehrere Monate hin. Die spärlichen in der Commissura intracentralis posterior sich kreuzenden Reflexkollateralen scheinen sich erst gegen das Ende des Fötallebens mit Mark zu umhüllen (vergl. auch COLMAN 1884). Nach BREGLIA würde die Markhüllung dieser Commissur im wesentlichen erst nach der Geburt stattfinden. Die ersten nackten Achsencylinder findet man in der Commissura intracentralis posterior bei dem Hühnchen am 10. Bebrütungstage (RAMÓN Y CAJAL 1890, p. 636). Bei der Maus umhüllt sich der dorsale Abschnitt derselben vor dem ventralen (LENHOSSÉK 1889, p. 116). Bezüglich der Entwicklung der hinteren Commissur der Reptilien verweise ich auf RETZIUS (1898, p. 108 u. 112). — Die spärlichen aus Vorderhornzellen entspringenden, wahrscheinlich centrifugalen Hinterwurzelfasern des Hühnchens sind schon am 4. Bebrütungstage nachweisbar (LENHOSSÉK 1890, p. 362).

g) Sensible Hirnnervenwurzeln (exkl. Opticus, Acusticus und Filia olfactoria).

Die Achsencylinder der spinalen Trigeminiwurzel sind bei dem Menschen bei einer Nl. von ca. 7 mm (Alter 4 Wochen) schon angelegt und können in der 8. Woche bereits bis in die Höhe der unteren Vaguswurzeln verfolgt werden (HIS 1904, p. 152 und 1891, p. 56; vergl. auch p. 44, Anm.). Bei einem etwas älteren

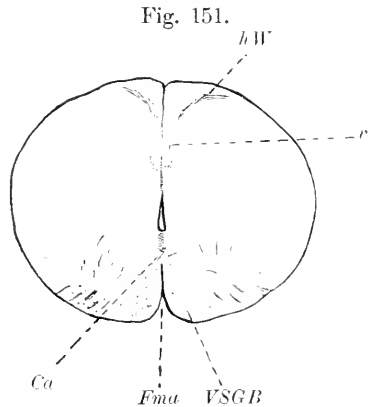
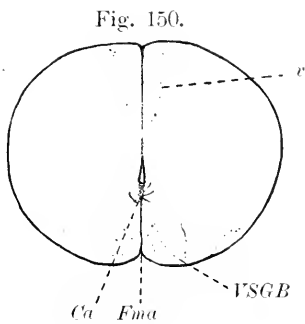


Fig. 150. Querschnitt durch das Brustmark eines 4-monatigen menschlichen Fötus. Färbung nach PAL. *Ca* Commissura anterior. *Fma* Fissura mediana anterior. *v* vordere Wurzelzone des Hinterstrangs. *VSGB* hinteres Längsbündel und wahrscheinlich auch LÖWENTHAL'sches Bündel, sowie Fasern aus der Formatio reticularis und der vorderen Commissur.

Fig. 151. Querschnitt durch das Lendenmark eines 4-monatigen menschlichen Fötus. Färbung nach PAL. Bezeichnungen wie Fig. 150. *hW* Hinterwurzel.

Embryo von HIS (Nl. 22 mm) reichte die Bahn bis in das Rückenmark, war aber hier nicht scharf von der aufsteigenden Kleinhirnsseitenstrangbahn zu trennen. HIS faßt sie daher hier mit dieser vorläufig als Tractus intermedius zusammen.

Bezüglich der Anlage der Trigeminiwurzeln bei den Fischen muß auf den einschlägigen Abschnitt dieses Handbuchs hingewiesen

werden. Daß auch hier die Anlage überall in centripetaler Richtung erfolgt, kann als zweifellos gelten<sup>1)</sup>.

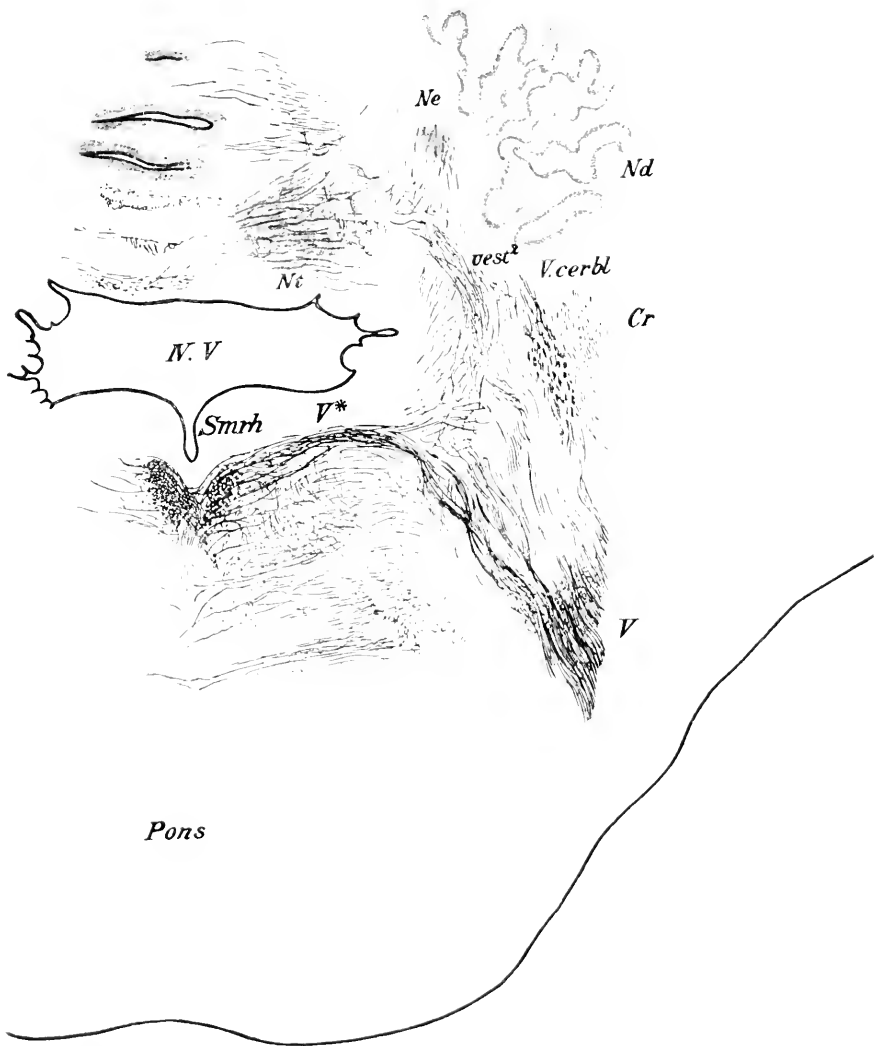


Fig. 152. Querschnitt durch die Brückegegend eines 6-monatigen menschlichen Embryo. Färbung nach PAL. Vergr. 10:1. *Cr* Corpus restiforme, *Nd* Nucleus dentatus, *Ne* Nucleus emboliformis, *Ni* Nucleus tecti, *Smrh* Sulcus medianus rhombi, *V.V* i. Ventrikel, *vest*<sup>2</sup> Vestibularisfasern zweiter Ordnung, *V\** Trigeminuswurzel, *Vcerbl* cerebellare Trigeminusfasern (wahrscheinlich zweiter Ordnung), *V'* gekreuzte Trigeminuswurzel. — Die Schattierung in der Umgebung der Kleinhirnekerne hat keine Bedeutung.

1) Zweifel an der centrifugalen Wachstumsrichtung sprachen schon MARSHALL und SPENCER aus (1881, p. 177), welche namentlich die Entwicklung von *Scyllium* untersuchten.

Die Markscheidenumhüllung der sensiblen Trigemiuswurzel (also namentlich der spinalen Wurzel) ist bei menschlichen Föten zu Anfang des 5. Monats bereits im Gang<sup>1)</sup>, aber auch bei dem Neugeborenen noch nicht abgeschlossen. Erst in der 6. extrauterinen Lebenswoche ist der weitaus größte Teil der sensiblen Trigemiusfasern mit Mark umkleidet. Einzelne marklose Fasern finden sich noch in der 10. Lebenswoche (WESTPHAL, 1896, Sep.-Abdr. p. 33). Sehr früh ist bei dem Menschen auch die gekreuzte sensible Trigemiuswurzel markhaltig. Vergl. Fig. 148. Aehnliche Verhältnisse finden sich bei den meisten Säugern. So fanden AMBRONX und HELD (1895, p. 42) die spinale Trigemiuswurzel bei einem  $\frac{1}{2}$  Tag alten Kaninchen bei Untersuchung im polarisierten Licht noch orangerot und die sensible Hauptwurzel hellrot (Einzelfaser orangerot). 8 Tage nach der Geburt reicht nach meiner Feststellung die Markumhüllung der spinalen Wurzel bei dem Kaninchen spinalwärts noch kaum über das Niveau der Pyramidenkreuzung hinaus.

Die Achsencylinder der **spinalen Wurzel des seitlichen gemischten Systems**, also des **Tractus solitarius** sind bereits bei dem 4-wöchigen menschlichen Embryo zu erkennen. Schon von der 6. Woche ab ist der Tractus solitarius bis in das Rückenmark hinab zu verfolgen (HIS 1891, p. 65). Die eigentümliche Lageverschiebung des Tractus solitarius von der Oberfläche in das Innere beruht auf der p. 372 besprochenen Verwachsung der Wände der äußeren Lippenfurche und kehrt bei allen Säugern in ähnlicher Weise wieder. Bei Kaninchenembryonen von 8 mm Länge konnte DEXTER (1895, S. 436) bereits Fasern des Tractus solitarius nachweisen, die aus dem Glossopharyngeusganglion stammen.

Bezüglich der Achsencylinderentwicklung des Tractus solitarius bei Lacertiliern und Vögeln verweise ich namentlich auf die Arbeit CHIARUGI's (1889, p. 176 ff. und 57 ff.). Die von HIS für den Menschen behauptete Homologie der Entwicklung zwischen dem ovalen Hinterstrangsbündel und dem Tractus solitarius wird für das Kaninchen von DEXTER (1895, p. 428) nicht im vollen Umfange bestätigt.

Die Markumhüllung des Tractus solitarius hat bei 25 cm langen Früchten schon begonnen, bei dem 6 Monate alten Fötus ist sie noch nicht völlig zum Abschluß gelangt. HOLM (1892, p. 9 und 1893, p. 81) behauptet, daß speciell auch in einem Teil der Kerngruppe der Ala cinerea, welchen er dem Glossopharyngeus zuweist, schon bei 25 cm langen Früchten Myelinfasern vorhanden sind. Die Myelinfasern des dorsalen Vagus kerns sollen sich zuerst in seinem ventromedialen Abschnitt entwickeln und außerdem im proximalen Abschnitt früher als im distalen. Bei dem neugeborenen Hund, der neugeborenen Katze und dem neugeborenen Kaninchen ist der dorsale Vagus kern noch ziemlich arm an Myelinfasern. Erst am 9. Tag nach der Geburt finde ich bei dem Kaninchen den größten Teil der Fasern des Tractus solitarius markhaltig. Bei dem 10 Tage alten Huhn zeigt die ventromediale Gruppe des Kerns bereits viele myelinhaltige Fasern.

Ueber eine angebliche sensible Wurzel des spinalen Accessorius und ihr entwicklungsgeschichtliches Auftreten ist STADERINI und PIERACCINI (1898) zu vergleichen.

1) BECHTEREW (1885) fand die spinale Trigemiuswurzel bei einer Fötuslänge von 25—28 cm markhaltig.

### h) Dorsale centripetale (direkte) oder FLECHSIG'sche Kleinhirnseitenstrangbahn.

**Definition und Lage.** Diese Bahn entspringt aus den CLARKE'schen Säulen, zieht in der hinteren Peripherie des Seitenstrangs capitalwärts, gelangt in den Strickkörper und endigt im Oberwurm und zwar wahrscheinlich zum Teil gekreuzt.

**Vorkommen.** Im Sacral- und Lumbalmark ist die FLECHSIG'sche Bahn nur durch einzelne Fasern vertreten.

Bei den Affen und bei den Carnivoren verläuft die Bahn ähulich wie bei dem Menschen. Auch für die Nager und Ungulaten ist dies wahrscheinlich. Ebenso scheinen die Vögel eine FLECHSIG'sche Bahn zu besitzen.

**Entwicklung.** Die erste Anlage fällt nach FLECHSIG (1876, p. 193) bei dem Menschen etwa in den Anfang des 3. Fötalmonats. HIS fand sie zuerst bei einem Embryo von 22 mm NL. (1891, p. 56). Die Markscheidenumhüllung erfolgt nach FLECHSIG im Anfang des 7. Fötalmonats, nach BECHTEREW (1899, p. 85) zu Anfang des 6. Fötalmonats, entsprechend einer Körperlänge von 25—28 cm. GIESE fand die ersten markhaltigen Fasern bei einem 28 cm langen Embryo. Meine Befunde decken sich ganz mit den BECHTEREW'schen. Vergl. Fig. 144—148. Individuelle Differenzen sind sehr häufig.

Die Entwicklung bei den übrigen Wirbeltieren ist noch fast unbekannt. Bei dem Hühnchen sind die Achsencylinder der Kleinhirnseitenstrangbahn am 6. Bebrütungstage jedenfalls schon angelegt (LAIUSSE, 1887, Sep.-Abdr. p. 23).

BECHTEREW (1899, p. 381) beschreibt auch ein Bündel, welches aus den Seitenstrangkernen in die laterale Abteilung des Corpus restiforme treten und sich später als die Kleinhirnseitenstrangbahn ummarken soll. Die Existenz eines solchen Bündels scheint mir noch nicht sichergestellt.

### i) GOWERS'sches Bündel (anterolaterales Bündel, ventrale centripetale Kleinhirnseitenstrangbahn).

**Definition und Lage.** Der Ursprung des Bündels ist nicht bekannt. Es liegt an der ventralen Peripherie des Seitenstrangs und gelangt schließlich ebenso wie das FLECHSIG'sche Bündel in das Kleinhirn. Kaudalwärts scheint es bis zum 3. Sacralnervenpaar zu reichen. Jedenfalls machen viele Fasern des Bündels im Rückenmark eine Kreuzung durch.

**Vorkommen.** Sichergestellt ist die Existenz dieses Bündels nur bei den Affen, den Carnivoren (wenigstens Katze und Hund) und Nagern (Kaninchen).

**Entwicklung.** Das erste Auftreten der Achsencylinder dieses Bündels ist noch nicht festgestellt. Die Markscheidenumhüllung fällt bei dem Menschen nach BECHTEREW (1898 und 1885) in den Anfang des 8. Fötalmonats (31—33 cm Länge), während HOESEL (1900, p. 266) im GOWERS'schen Bündel schon zu Anfang des 6. Monats viele markhaltige Fasern fand. Ich kann letzteres für den 6. Monat bestätigen.

k) HELWEG'sche Dreikantenbahn (BECHTEREW's Olivenbündel, neuerdings Fasciculus periolivarius).

Lage. Diese Bahn liegt auf der Grenze von Seiten- und Vorderstrang in der Nähe der Peripherie. Sicher ist dies Feld nur im oberen Halsmark und im distalen Abschnitt der Medulla oblongata nachzuweisen. Es läßt sich bis an die laterale Seite der Olive verfolgen. Ein Zusammenhang mit der letzteren ist zweifelhaft. Ebenso ist die von PICK behauptete Identität mit dem Faisceau marginal antérieur von LÖWENTHAL noch sehr fraglich.

Entwicklung. Nach GIESE (1898) und BECHTEREW (1894, p. 434; 1901, p. 196) erhält es später als alle anderen Rückenmarksbahnen sein Myelin. Die meisten Fasern ummarken sich erst nach der Geburt. Die starken Fasern, welche zwischen den feinen Fasern zerstreut sind, umkleiden sich allerdings schon früher mit Mark, gehören aber nach BECHTEREW wahrscheinlich zum System des benachbarten „Grundbündels“.

Interessant ist, daß man bei Hemmungsbildungen des Centralnervensystems wiederholt konstatiert hat, daß dies Bündel in der Markscheidenbildung zurückgeblieben war (PICK).

Die centrale Fortsetzung ist nach BECHTEREW (1885, p. 195) vielleicht in der „centralen Haubenbahn“ dieses Autors gegeben, welche bei ca. 1 Monat alten Neugeborenen markhaltig gefunden wird.

l) Hinteres Längsbündel<sup>1)</sup> (mediales Längsbündel BNA.).

Lage und Verlauf. Bezüglich der Lage muß auf die anatomischen Lehrbücher verwiesen werden. Die Fasern des hinteren Längsbündels treten zum Teil bereits im Zwischenhirn auf und lassen sich teilweise bis in das Vorderstranggrundbündel des Halsmarks (vielleicht auch des Brustmarks) verfolgen. Ursprung und Endigung ist noch sehr umstritten. Beziehungen zu den Nervenkernen des Hirnstammes sind unzweifelhaft. Auch die Abgrenzung gegen FLECHSIG's Vorderstrangteil der *Formatio reticularis* bietet Schwierigkeiten.

Vorkommen. Das hintere Längsbündel kommt wahrscheinlich allen Wirbeltieren zu.

Entwicklung. Das erste Auftreten der Achsencylinder im hinteren Längsbündel ist noch nicht genau bekannt. Bei dem Menschen ist es wahrscheinlich zu Ende des 1. Monats schon eben angelegt. Das Bündel entspricht hier dem primären Vorderstrangsfeld von HIS. Bei Kaninchenembryonen von 1 cm Länge soll nach LÖWE (1880, p. 114) nur der Rautenteil des hinteren Längsbündels angelegt sein, während bei dem Menschen der Isthmus- und Mittelhirnabschnitt nach HIS zuerst angelegt wird.

Die Markscheiden umhüllung beginnt außerordentlich früh. Bei dem Menschen findet man bereits im 4. Fötalmonat — bei 30 cm Länge nach FLECHSIG (1883, p. 28) — im hinteren Längsbündel markhaltige Fasern, also zu einer Zeit, wo andere markhaltige Fasern im Gehirn noch nicht zu finden sind. Nach HOESEL sollen

1) Das „dorsale Längsbündel“ von SCHÜTZ, welches mit dem hinteren Längsbündel nichts zu thun hat und besser schlechthin als SCHÜTZ'sches Bündel bezeichnet wird, ist bei dem Menschen 6 Wochen nach der Geburt noch ohne Markscheiden (SCHÜTZ, 1891, p. 531), bei einer einen Monat alten Katze fand es sich bereits myelinhaltig (SCHÜTZ, p. 545).

diese zuerst sich mit Myelin umkleidenden Fasern des hinteren Längsbündels speciell zum Hypoglossuskern in Beziehung stehen.

HELD (1892, p. 263) konnte bei einem 22 cm langen menschlichen Fötus bereits einzelne und bei einem 26 cm langen menschlichen Fötus bereits zahlreiche stark markhaltige Fasern im hinteren Längsbündel bis in das Niveau des roten Kerns verfolgen.

Bei dem 8-monatigen Fötus lassen sich myelinhaltige Fasern des hinteren Längsbündels nach KÖLLIKER (1893, p. 303) bis zum DARKSCHEWITSCH'schen Kern verfolgen.

Bei dem Kaninchenembryo von 24 Tagen ist das hintere Längsbündel nur in seinem distalen Abschnitt markhaltig. Eine kurze Strecke oberhalb der distalen Ponsgrenze finde ich bereits keine myelinhaltigen Fasern mehr. In der Oblongata nehmen die myelinhaltigen Fasern auf diesem Entwicklungsstadium fast ausschließlich die medialen Teile der *Formatio reticularis alba medialis* ein. Ventralwärts nehmen sie außerdem rasch an Zahl ab. Die ventraleren myelinhaltigen Fasern gehören wahrscheinlich der Vorderstrangsbahn aus der *Formatio reticularis* an. Vergl. p. 449. Eine scharfe entwickelungsgeschichtliche Abgrenzung des hinteren Längsbündels gegen die Vorderstrangsbahn aus der *Formatio reticularis* und ferner gegen die aus der *Commissura anterior* stammenden Vorderstrangfasern und das LÖWENTHAL'sche Bündel scheint mir zur Zeit noch nicht möglich. Bei neugeborenen, 5 Tage alten Kaninchen kann ich myelinhaltige Fasern des hinteren Längsbündels bis in die Gegend der hinteren Kommissur verfolgen; die Erschöpfung des Bündels ist jedoch schon in den Ebenen des *Oculomotoriusaustritts* im Gang. In der folgenden Woche, bis zum 11. Tag nach der Geburt, scheint mir die Zahl der myelinhaltigen Fasern noch immer etwas zuzunehmen. Beziehungen zur medialen Schleife sind unzweifelhaft.

Auch bei Salamander, Frosch und Eidechse wird es früher als alle anderen Systeme markhaltig (KÖPPEX 1889, EDINGER 1892, p. 49). Ähnliches giebt KOLSTER (1898, p. 79) für die Teleostier an; wenigstens fand er bei 1½ Wochen alten Esoxembryonen das Bündel schon bis in das Mittelhirn markhaltig<sup>1)</sup>. Vergl. auch die analoge Bemerkung EDINGER's (1899, p. 180) über *Anguis fragilis* und *Coronella laevis*. Bei Embryonen von *Torpedo ocellata* von 11 cm Länge fand EDINGER (1892, p. 25) noch keine einzige im Zwischenhirn entspringende Faser außer dem hinteren Längsbündel markhaltig, und auch von diesem fand sich beiderseits nur eine einzige starke Faser. Eine gute Uebersicht über die Entwicklung der Achseneylinder des hinteren Längsbündels der Forelle vom 1.—10. Tage nach dem Ausschlüpfen geben die Abbildungen v. GEDUCHTEN's (1895, Taf. I, Fig. 5, 4, 1 und 3).

Bemerkt sei noch, daß RAMÓN Y CAJAL (1890, p. 632) bei dem Hühnchen des ersten Collateralen im Vorderstrangsgebiet gegen Ende des 5. Bebrütungstages festgestellt hat und zwar in seinem medialen Abschnitt. Welche systematische Bedeutung diesen Collateralen zukommt, ist noch unbekannt. Im Seitenstrang sollen Collateralen erst am 6. Tage auftreten. Am 7. Tage konnte RAMÓN Y CAJAL bereits einige Collateralen aus der medialen Abteilung des Vorderstrangs

1) Ueber die Kreuzungsbilder, die K. hier fand, ist ein bestimmtes Urteil zur Zeit noch nicht möglich.

durch die vordere Commissur bis in das gekreuzte Vorderhorn verfolgen, wo sie sich in Endverzweigungen auflösen.

Anhangsweise gedenke ich hier auch der gleichfalls im Vorderstrang gelegenen MAUTHNER'schen Fasern der Teleostier, obwohl sie mit dem hinteren Längsbündel schwerlich etwas zu thun haben. Sie gehören nach KOLSTER (1898, p. 52 ff. u. p. 79 ff.) zu denjenigen Fasern, welche am frühesten sich mit Myelin umkleiden. Die wahrscheinlich analogen MÜLLER'schen Fasern des Amphioxus und der Cyclostomen bleiben wie die übrigen Strangzellenfasern dieser Fische zeitlebens marklos. Die MAUTHNER'schen Fasern der Amphibien sind marklos und gehören, wie es scheint, nur dem Larvenstadium an. Ihre Beziehung zu den sog. Großfaserbündeln der Vorderstränge bedarf noch der Aufklärung.

#### m) Sensible Leitungsbahnen 2. Ordnung im Innern des Seitenstrangs<sup>1)</sup> (aufsteigende Binnenseitenstrangbahnen).

Definition und Verlauf. Teils aus physiologischen und klinischen, teils aus anatomischen Beobachtungen ergibt sich mit großer Wahrscheinlichkeit, daß die sensiblen Fasern 2. Ordnung, welche aus den Hinterhornzellen (exkl. CLARKE'sche Säulen) entspringen, größtenteils in die inneren Abschnitte des Seitenstrangs gelangen, und zwar teils in die vordere gemischte Seitenstrangzone, teils in die seitliche Grenzschicht der grauen Substanz von FLECHSIG. Wahrscheinlich handelt es sich vorzugsweise um kurze Bahnen, die sich kettenförmig aneinander schließen.

Entwicklung. Ueber die erste Anlage ist nichts bekannt. Die Markscheidenumhüllung erfolgt bei dem Menschen in der vorderen gemischten Seitenstrangzone bei einer Länge von 25 bis 35 cm, in der seitlichen Grenzschicht<sup>2)</sup> der grauen Substanz bei einer Länge von 32 cm (FLECHSIG). Im 6. Fötalmonat (vergl. Fig. 144—147) fehlen Markscheiden in der Regel noch fast ganz.

Bei Kaninchenembryonen von 29 Tagen ist die Bahn noch marklos. Selbst am 11. Lebenstag ist die Markumhüllung hier noch nicht abgeschlossen.

Für die Maus liegen Untersuchungen von LENHOSSÉK vor (1889, p. 102 ff.), aus denen sich mit Sicherheit nur so viel ergibt, daß am 3. Tage nach der Geburt der ganze Seitenstrang noch marklos ist. Am 6. Tage finden sich in der äußeren Zone bereits ziemlich viel, in der inneren weniger und sehr zerstreute Myelinfasern. Am 18. Tage ist die Markscheidenumhüllung im ganzen Seitenstrang abgeschlossen. Die Deutung dieser Befunde ist noch sehr zweifelhaft.

Auch für den Blindschleichenfötus giebt SCHAFFER (1891, p. 159) an, daß die Grenzschicht des Seitenstrangs zu einer Zeit, wo die übrige weiße Substanz schon voll entwickelt ist, noch spärlicher markhaltige Nervenfasern zeigt als bei dem erwachsenen Tier.

1) Noch unaufgeklärt ist die Bedeutung, der Verlauf und die Entwicklung der aus Strangzellen des Vorderhorns entspringenden Seitenstrangfasern, deren Achsencylinder ATHLAS (1895, p. 610) schon bei Froschlarven von knapp 2 $\frac{1}{2}$  cm Länge nachweisen konnte.

2) Innerhalb der seitlichen Grenzschicht hat BECHTEREW entwickelungsgeschichtlich noch zwei besondere Bündel, das posteromediale und das anteromediale Seitenstrangbündel unterschieden (1897, p. 680 u. 1901, p. 645).

## n) Bahn der Kommissurenzellen des Vorderhorns.

Definition und Lage. Bezüglich dieser Bahn steht nur fest, daß sie aus Zellen des Vorderhorns entspringt, sich in der Commissura alba anterior kreuzt und in den gekreuzten Vorderstrang gelangt. Ihr weiteres Schicksal ist ganz unbekannt. Wahrscheinlich verlaufen ihre Fasern weiterhin teils aufsteigend, teils absteigend. Ferner handelt es sich wahrscheinlich um kurze Bahnen. MARIE hat sie ohne genügende Gründe mit dem Systeme descendant seiner Zone sulco-marginale identifizieren wollen. Eine Beziehung zum hinteren Längsbündel scheint mir nach meinen neueren Untersuchungen nicht unwahrscheinlich. Nach EDINGER u. a. sollen sie sich zum Teil der medialen Schleife beigesellen.

Fig. 153a.

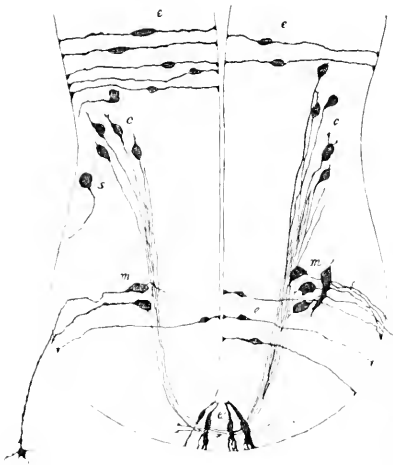

Fig. 153b.

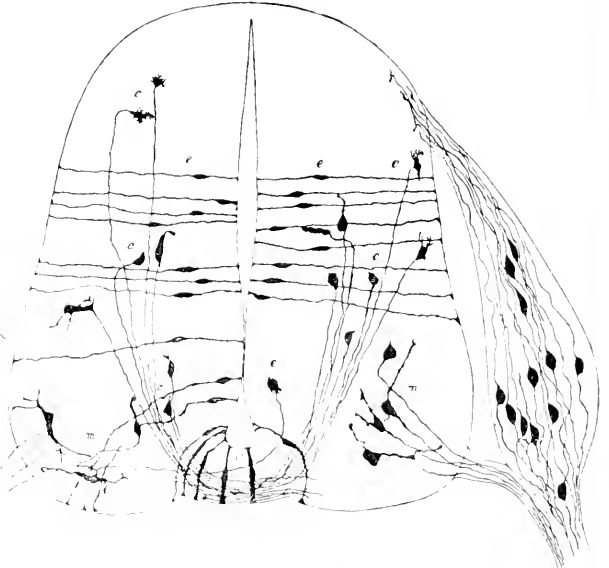


Fig. 153a. Rückenmarksquerschnitt eines 0,75 cm langen Embryo von *Mus decumanus*. *m* Vorderwurzelzelle. *c* Kommissurenzelle. *e* Ependymzelle. *e'* Ependymzellen des vorderen Ependymkeils. Nach RETZIUS.

Fig. 153b. Rückenmarksquerschnitt eines 1,25 cm langen Embryo von *Vespertilio auritus*. Bezeichnungen wie Fig. 153a. Nach RETZIUS.

Vorkommen. Wahrscheinlich finden sich solche Fasern in der ganzen Länge des Rückenmarks und bei allen Wirbeltieren.

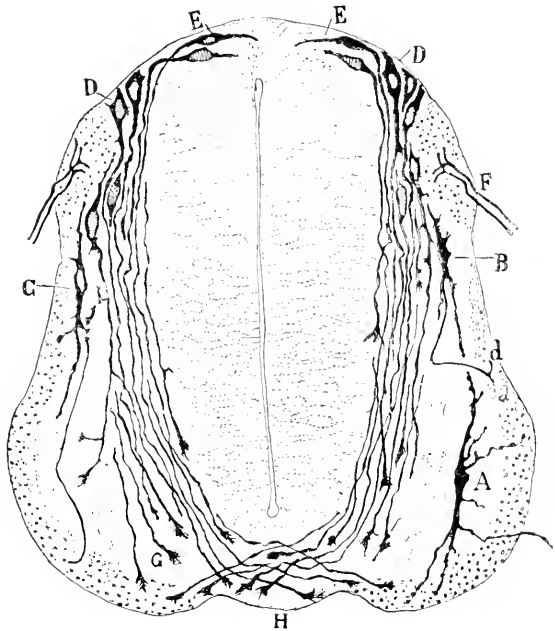
Entwicklung. In der vorderen Commissur treten bei dem Menschen die ersten Achsencylinder schon gegen Ende der 4. Woche auf; bei einer Länge von 5 mm vermißte sie HIS (1904, p. 33) noch. Die Deutung derselben ist ziemlich schwierig. An Pyramidenvorderstrangfasern, wie sie später die vordere Commissur durchziehen, um zum gekreuzten Vorderhorn zu gelangen, ist allerdings in dieser Entwicklungsphase noch keinesfalls zu denken. Dagegen kommen außer der Bahn der Kommissurenzellen des Vorderhorns auch die ebenfalls sehr früh auftretenden Fasern der HIS'schen



Bogenschnitt oder *Formatio arcuata*, des halbkreisförmigen Stratum von HENSEN in Betracht (vergl. Fig. 154), welche aus dorsalwärts gelegenen Zellen entspringen, in flachen Bogenlinien ventralwärts ziehen und nach HIS teilweise bis über die Mittellinie verfolgbar sein sollen<sup>1)</sup>. Der Augenschein lehrt jedenfalls so viel, daß ein Teil dieser früh auftretenden Fasern der *Commissura alba anterior* auch aus Kommissurzellen des Vorderhorns entspringt. Obnehin scheint mir fraglich, ob eine scharfe Trennung der aus Vorderhornzellen entspringenden und der aus weiter hinten gelegenen Zellen entspringenden und die Bogenschnitt passierenden Kommissurfasern berechtigt ist. Bei den übrigen Säugern finden sich nahezu übereinstimmende Verhältnisse. Ueberall treten die Fasern der *Formatio arcuata* und der *Commissura anterior*<sup>2)</sup> nur wenig später als die Vorderwurzelfasern auf. Beispielsweise finde ich bei einem Echidnaembryo von 5½ mm die Fasern der *Commissura anterior* schon sehr deutlich angelegt. Ebenso konnte sie RETZIUS bereits bei Rattenembryonen von 7,5 mm Länge nachweisen (1898, p. 103).

Bei dem Hühnchen erscheinen die Fasern der Bogenschnitt be-

Fig. 154. Querschnitt durch das Dorsalmark eines Hühnerembryos am 4. Tag der Bebrütung. Nach RAMÓN Y CAJAL. *A* Vorderwurzelzellen. *B* Vorderseitenstrangzellen. *C* Vorderstrangzellen. *D* birnförmige Neuroblasten, deren Achsencylinderfortsatz im Niveau der vorderen Kommissur mit einem Wachstumskegel endigt. *E* Kommissurzellen, welche im Gegensatz zu den mit *D* bezeichneten Kommissurzellen in der Entwicklung der Protoplasmafortsätze rückständig sind (nach RAMÓN Y CAJAL: „cellules nerveuses primordiales qui conservent encore la forme des spongioblastes“). *F* Hinterwurzel. *G* Wachstumskegel. *H* Vordere Kommissur.



reits am 3. Bebrütungstag (LENHOSSÉK, 1890, p. 120)<sup>3)</sup>. Am 8. Tage erscheinen nach RAMÓN Y CAJAL (1890, p. 634) jene interessanten Hinterhornzellen, deren Axon mit dem einen Gabelast in eine Hinterstrangfaser und mit dem anderen durch die vordere Kommissur in eine gekreuzte Vorderstrangfaser übergeht.

1) Wahrscheinlich handelt es sich um eine sensible Leitungsbahn 2. Ordnung.

2) Damit soll natürlich nicht behauptet werden, daß alle Fasern der Bogenschnitt gekreuzt verlaufen und in die vordere Kommissur gelangen.

3) Nach älteren Angaben erst später, so nach FÖRSTER u. BALFOUR (A. L. II, 1874, p. 184) erst am 9. Tag, nach WALDEYER (p. 21) am 6.—7. Tag.

Sehr auffällig und noch bestätigungsbedürftig sind die Angaben ORR's (1889, p. 311) über *Amblystoma*.

Bei dem Lachs fand RABL-RÜCKHARD (1882, p. 124) die Fasern der Commissura anterior schon bei einer Länge von 11 mm angelegt.

Die Markscheidenumhüllung in der vorderen Commissur beginnt schon sehr früh. FLECHSIG (1876, p. 150) fand bei einem menschlichen Fötus von 25 cm Länge bereits zahlreiche markhaltige Fasern in der vorderen Commissur. Bei einem viermonatigen menschlichen Fötus finde ich nur äußerst spärliche markhaltige Fasern. COLMAN (1884, p. 440) fand bei einem fünfmonatigen Fötus

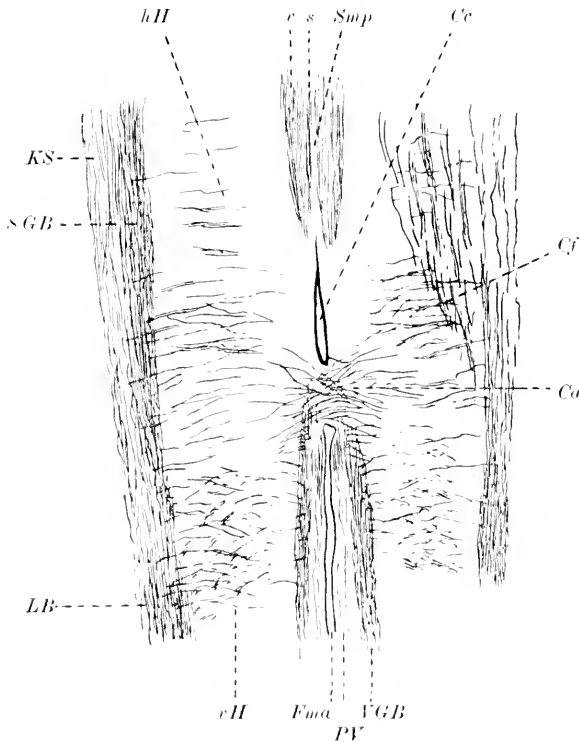


Fig. 155. Schräger Frontalschnitt durch das Rückenmark eines 6-monatigen menschlichen Embryo. Färbung nach PAL. *Cu* Commissura anterior. *Cc* Canalis centralis. *Cf*

Fasern aus dem Zwischenstrang der grauen Substanz, zum Teil auch aus dem Seitenstrang, welche zum größten Teil zur Commissura alba anterior ziehen. *Fma* Fissura mediana anterior. *hH* Hinterhorn mit vereinzelt markhaltigen Fasern, die wahrscheinlich größtenteils aus den Hinterwurzeln stammen. *KS* spärliche Fasern der Kleinhirnscheidenbahn. *LB* wahrscheinlich größtenteils Fasern des LÖWENTHAL'schen Bündels. *PV* Pyramidenvorderstrangbahn (vereinzelt markhaltige Fasern in diesem Areal gehören wahrscheinlich auch den Vorderstranggrundbündeln an; im Cervikal-

mark fehlen solche fast vollständig). *SGB* Grundbündel des Seitenstrangs (Fasern zweifelhafter systematischer Bedeutung). *s* FLECHSIG's Medianzone des Hinterstrangs. *Smp* Septum medianum posterius. *r* vordere Wurzelzone des Hinterstrangs (FLECHSIG). *rH* Vorderhorn.

bereits einige wenige Myelinfasern. Da diese Fasern sich nicht bis in das Hinterhorn oder bis in den Zwischenstrang verfolgen lassen, so ist wohl anzunehmen, daß es sich um die in Rede stehende Bahn der Commissurenzellen des Vorderhorns handelt.

Im 6. Monat sieht man bei dem menschlichen Embryo auf frontalen Längsschnitten auch ziemlich zahlreiche Fasern, welche aus dem Zwischenstrang der grauen Substanz (zum Teil auch aus dem Seitenstrang) gegen die Commissura anterior hinziehen. Vergl. Fig. 155.

Auch bei den übrigen Wirbeltieren erfolgt die Markscheidenbildung

hier relativ früh. So finden sich bei der neugeborenen Maus bereits einzelne Myelinfasern in der vorderen Kommissur, welche wahrscheinlich der in Rede stehenden Bahn zugehören (vgl. auch LENHOSSÉK 1889, p. 96 ff.). Im Vorderstrang der Maus unterscheidet LENHOSSÉK eine schon am 3. Tag zahlreiche Myelinfasern enthaltende Außenzone und eine erst vom 6. Tage ab sich ummarkende Innenzone. Die Beziehung der Bahn der Kommissurenzellen zu diesen beiden Zonen scheint mir noch nicht genügend aufgeklärt.

Der Bogenschicht analoge Fasern finden sich auch in der Medulla oblongata. Ihre Achsencylinder legen sich z. B. bei dem menschlichen Embryo schon zu Beginn der 5. Woche an (HIS 1891, p. 36),

o) Mediale Schleife (Olivenzwichenschicht u. s. f.).

Definition und Lage. In dieser Beziehung muß auf die anatomischen Lehrbücher verwiesen werden.

Entwicklung. Die Anlage der Achsencylinder erfolgt bei dem Menschen wahrscheinlich gegen die Mitte des 2. Monats.

Die Markscheiden umhüllung der Olivenzwichenschicht ist bei dem menschlichen Fötus von 30 cm Länge noch nicht eingetreten (FLECHSIG 1876, p. 157): bei 35 cm Länge fand FLECHSIG (1876, p. 87) bereits markhaltige Fasern. HOESEL (1899, p. 174) fand jedoch bereits bei einem Embryo aus dem Anfang des 5. Monats in den distalen Abschnitten Myelingealt, der sich jedoch proximalwärts auffällig rasch verlor. Ich fand im 6. Monat bereits eine relativ große Zahl markhaltiger Fasern, welche sich bis in die distalen Abschnitte der Brücke verfolgen lassen. Relativ sehr spät erst ummarken sich die Fasern der direkten Rindenschleife (FLECHSIG 1896, p. 449).

Bei der Katze fand DÖLLKEN (1899) die ersten Myelinfasern im Schleifengebiet erst am 6. Tage nach der Geburt<sup>1)</sup>. Ich finde sie bereits bei dem neugeborenen Tier, allerdings in sehr spärlicher Zahl.

Bei dem Kaninchen fand DÖLLKEN schon im Gehirn des neugeborenen Tieres Myelinfasern. Bei einem 29-tägigen Kaninchenembryo fand ich noch keinen Markgehalt.

Nach den Untersuchungen von BECHTEREW (1895, p. 384 und 1899, p. 232 u. 238), welche mit früheren von FLECHSIG (1885, p. 99) ziemlich gut übereinstimmen, lassen sich wenigstens bei dem Menschen innerhalb der medialen Schleife entwicklungsgeschichtlich noch weitere Faserzüge unterscheiden. So ummarken sich die aus dem BURDACH'schen Kern stammenden Fasern schon bei Früchten von ca. 30 cm Länge und noch früher, während die — zahlreicheren — aus dem GOLL'schen Kern stammenden, mehr medial gelegenen Fasern erst bei Früchten von 35—38 cm Länge Myelinscheiden aufweisen. Vergl. auch MINGAZZINI (1892, p. 443). Einige Bestandteile der Schleife umhüllen sich nach BECHTEREW sogar erst einige Wochen nach der Geburt mit Mark (die sog. zerstreuten accessorischen Bündel und das mediale Bündel BECHTEREW's). Die Keilstrangschleife glaubt BECHTEREW (1895, p. 388) bei 34—35 cm langen Früchten bis zum Corpus subthalamium und bis zum Globus pallidus und in die MEYNERT'sche

1) Der Text in der DÖLLKEN'schen Arbeit ist mir nicht ganz verständlich. Vielleicht hat er bereits bei einer 3-tägigen Katze Myelingealt in der Olivenzwichenschicht gefunden.

Kommissur verfolgen zu können. Andere Fasern sind zu dieser Zeit in dieser Gegend nicht markhaltig. Die Fasern der Schleife des zarten Stranges sollen im Schlägel verschwinden.

p) Strickkörperbahnen zum Hinterstrang und zu den Oliven (inkl. *Fibrae arcuatae*).

Bezüglich der anatomischen Verhältnisse dieser Bahnen muß auf die Lehrbücher verwiesen werden. Sie gehören hauptsächlich dem lateralen Teil des Strickkörpers an.

Entwicklung. Ueber die erste Anlage der Achsencylinder fehlen noch zuverlässige vergleichende Beobachtungen. Bei dem Menschen hat HIS (1891, p. 57) die ersten Längsfasern in der „Area restiformis“ bei einer Nl. von ca. 20 mm gefunden, jedoch nur im untersten, an das Rückenmark anstoßenden Teil der Medulla oblongata. Schon in der Höhe der Vaguswurzeln fehlte das Bündel mitsamt den zu ihm hintretenden Bogenfasern. Bei einem 22 mm (Nl.) langen Embryo reichte es dagegen bereits bis zum Wurm (HIS 1904, p. 173). Die Kleinhirnseitenstrangbahn ist um diese Zeit noch nicht bis in die Area restiformis vorgedrungen. Bei einem Embryo von 17 mm Nl. fehlte noch jede Spur des Strickkörpers (HIS 1891, p. 71).

Marksheiden finden sich im Strickkörper bei dem menschlichen Fötus zu Anfang des 5. Monats nur entsprechend dem Anteil der Kleinhirnseitenstrangbahn. Auch zu Anfang des 6. Monats finden sich nach HOESEL (1900, p. 271) noch keine anderen markhaltigen Fasern außer der Kleinhirnseitenstrangbahn und den Vestibularisfasern 2. Ordnung. Auch bei meinem 6-monatigen Fötus scheinen alle myelinhaltigen Fasern der Kleinhirnseitenstrangbahn oder der Vestibularisbahn anzugehören. Nach BECHTEREW kommen schon bei Föten von 26–28 cm Länge Fasern aus dem gleichseitigen GOLL'schen und BURDACH'schen Kern hinzu. Darauf folgen — bei 30–33 cm Länge — Fasern aus dem gleichseitigen Nucleus lateralis. Bei Föten von 38–40 cm Länge werden die aus dem gekreuzten GOLL'schen Kern stammenden Strickkörperfasern markhaltig. Erst gegen Ende des Fötallebens umkleiden sich die Olivenkleinhirnfasern mit Mark. Die Markumkleidung der *Fibrae arcuatae externae* scheint sich über einen sehr langen Zeitraum hinzuziehen (FLECHSIG; MINGAZZINI 1892, p. 448). Der Zeitpunkt der Markumhüllung der *Fibrae arcuatae internae* scheint auch individuell sehr zu variieren. Nach MINGAZZINI (1892, p. 451) scheint derselbe zum Teil von dem Zeitpunkt der Markumhüllung der Pyramidenbahnen abzuhängen, soweit wenigstens die *Fibrae prae- und retrotrigeminales* in Betracht kommen. Vergl. auch DARKSCHEWITSCH und FREUD 1886, p. 121. Unverhältnismäßig zahlreich finde ich namentlich im 6. Monat *Fibrae arcuatae* in der dorsalen Hälfte der Oblongata und des Pons, welche sich steil in der Raphe kreuzen.

Nach EDINGER (1885, p. 76) sind bei dem Menschen im 7.–8. Fötalmonat auch bereits Fasern, welche dem Trigemini angehören und in das Corpus restiforme gelangen, markhaltig.

Bei einem Kaninchenembryo von 24 Tagen findet sich im Strickkörper noch keine einzige markhaltige Nervenfasern, am 5. Tag post part. dürfte etwa die Hälfte der Strickkörperfasern mit Mark umkleidet sein.

Sehr früh hat KOLSTER (1898, p. 80) bei Teleostiern, nämlich schon bei  $1\frac{1}{2}$  Wochen alten Esoxembryonen markhaltige Fasern im Bereich des Corpus restiforme nachgewiesen.

Anhangsweise sei noch erwähnt, daß MINGAZZINI (1889) für den Menschen nachgewiesen hat, daß die den Nucleus arciformis dorsal umziehenden Fasern sich vor den ihn ventral umziehenden Fasern mit Mark umkleiden. Vergl. jedoch die einschränkenden Bemerkungen desselben Autors (1892, p. 447).

#### q) Bahnen des Brückenarms.

**Definition und Lage.** Hier kann nur erwähnt werden, daß der Brückenarm wahrscheinlich 2 Fasersysteme enthält, ein centrifugales, welches aus den PURKINJE'schen Zellen entspringt und ein centripetales, welches aus den Brückenkernen entspringt.

**Vorkommen.** Sicher sind die Brückenfasern nur bei den Säugetieren nachgewiesen.

**Entwicklung.** Die erste Anlage der Brückenfasern erfolgt bei dem Menschen gegen Ende des 4. Monats (HIS 1904, p. 155).

PUSATERI (1896, p. 12) konnte bei menschlichen Föten von 5—7 Monaten bereits Einzelheiten des Verlaufs ermitteln.

Die Markumhüllung erfolgt bei dem Menschen in 2 Abschnitten. Bei Kindern, die wenige Wochen alt sind, fand BECHTEREW (1885, p. 121) die cerebralwärts gelegenen Fasern noch marklos, während die spinalwärts gelegenen schon Markscheiden besaßen. SANTE DE SANCTIS (1898, p. 246) fand bei einem 28-tägigen Neugeborenen im Brückenarm „kaum einige der feinsten Fasern“ markhaltig. Aus den Beobachtungen von MINGAZZINI (1891, p. 271) geht hervor, daß die BECHTEREW'sche Unterscheidung nicht ganz zutrifft. Bei Kindern der 4.—9. Lebenswoche scheinen nach MINGAZZINI nur die Fasern der äußeren Lage des Stratum superficiale im distalen lateralen Abschnitt der Brücke und einige feine Fasern der inneren Lage des Stratum superficiale und auch des Stratum complexum und profundum von Mark umkleidet zu sein, welche in den sog. Fasciculus medianus übergehen. Die groben Kreuzungsbündel scheinen sich erst noch später mit Mark zu umkleiden. — Außerordentlich spät erst wird auch das feine Faserwerk, welches sich in den Brückenkernen ausbreitet, markhaltig (HELD 1893, p. 445).

Auch in der übrigen Säugetierreihe gilt als Regel, daß der Brückenarm später als die beiden anderen Kleinhirnstiele sich mit Mark umkleidet. Die Brücke der neugeborenen Katze ist noch marklos, erst in der 2. Lebenswoche beginnt auch hier die Myelinumkleidung. Bei dem Kaninchen finde ich die ersten markhaltigen Nervenfasern in der Brücke am 11. Lebenstage, sie sind jedoch noch ziemlich spärlich<sup>1)</sup>. Noch am 13. Lebenstag sind wenigstens neun Zehntel der Brückenfasern marklos. Am 26. Lebenstag sind noch immer myelinlose Fasern zu finden. Am 61. Tag ist die Markumkleidung sicher bereits abgeschlossen. Wie bei dem Menschen eilen die spinalwärts gelegenen Brückenfasern den cerebralwärts gelegenen in der Entwicklung voraus.

1) Neuerdings glaube ich sehr vereinzelte markhaltige Fasern bereits am 5. Tag gefunden zu haben.

## r) Bindearm.

Anatomische Vorbemerkungen. Ich verweise auf die bez. Lehrbücher.

Entwicklung. Das erste Auftreten der Achsencylinder läßt sich nur sehr schwer bestimmen, da, wie es scheint, der Bindearm nicht als kompakter Strang angelegt wird. His läßt offen, ob die bei dem Menschen von der 2. Hälfte des 2. Monats ab auftretenden diffusen Faserzüge, welche von der Isthmusdecke zum Haubenwulst ziehen, zum Bindearm zu rechnen sind.

Die Markscheidenentwicklung soll nach BECHTEREW (1888, p. 198 ff.) bei dem Menschen in 4 Etappen verlaufen. Ein kleines „ventrales Bündel“, welches sich schon bei 27—28 cm Länge markhaltig erweist, hat mit dem Kleinhirn nichts zu thun. Auf dieses folgt in der Markbildung bei ca. 33 cm Länge ein „dorsales Bündel“, welches vom Dachkern und der gleichseitigen oberen Wurmrinde stammen soll. An dritter Stelle folgt bei 35—38 cm Länge das „mittlere Bündel“, welches zum Nucleus globosus und emboliformis in Beziehung steht, und am spätesten, erst gegen Ende des intrauterinen Lebens, entwickelt sich ein „inneres Bündel“, welches wahrscheinlich vom Nucleus dentatus und der Hemisphärenrinde stammt. Diese Lagebeziehungen gelten übrigens nur für einen mitten zwischen dem Kleinhirn und dem hinteren Vierhügelpaar geführten Querschnitt.

Beim Kaninchen ist der Bindearm jedenfalls am 5. Tag p. p. schon markhaltig. Die Markumkleidung nimmt in den folgenden Tagen fortgesetzt zu, so ist z. B. die Bindearmkreuzung am 11. Tage markhaltiger als am 9. Tage.

Vergleiche auch die von EDINGER (1900, p. 118) gegebene Abbildung eines Sagittalschnittes des 8-tägigen Huhns. Bei den Reptilien stellt der Bindearm ein sehr dünnes Bündel dar. Bei der neugeborenen Blindschleiche ist der Bindearm in der in Betracht kommenden Hirngegend das einzige markhaltige Bündel neben dem hinteren Längsbündel (EDINGER 1899, p. 185).

Ueber die Markscheidenentwicklung des Bindearms der Amphibien fehlen sichere Angaben. Bezüglich der Fische sei hier nur erwähnt, daß z. B. EDINGER (1892, p. 31) bei Torpedos von 11 cm Länge den Bindearm noch markfrei, dagegen bei Exemplaren von 18 cm Länge markhaltig fand.

## s) Intracerebellare Bahnen.

Vorbemerkungen. Unsere Kenntnis der intracerebellaren Bahnen ist — abgesehen von der ungefähren Verteilung der 3 Kleinhirnschenkel und der Vestibularisbahn 2. Ordnung — äußerst lückenhaft. Die folgenden entwicklungsgeschichtlichen Bemerkungen sind daher auch in jeder Beziehung als provisorisch zu betrachten. Ueber die 3 Kleinhirnstiele siehe p. 474 ff., über die Vestibularisbahn 2. Ordnung siehe p. 480.

Der Zeitpunkt der ersten Anlage der Achsencylinder ist nicht genauer bekannt.

Mit Recht hat WEIDENREICH (p. 299) hervorgehoben, daß die Fasermasse innerhalb des Nucleus dentatus vom 6. Fötalmonat ab bei dem Menschen ganz auffällig zunimmt, und daß die Fältelung desselben wahrscheinlich hiermit zusammenhängt.

**Markscheideneentwicklung.** Bei einem 4-monatigen menschlichen Fötus will SANTE DE SANCTIS (1898, p. 278) bereits einige markhaltige Fasern im Kommissurensystem des Kleinhirns gefunden haben. Einige Markfasern konnte er auch aus dem Kommissurensystem über den Nucleus dentatus hinweg bis in das Marklager der Hemisphären verfolgen.

Gegen Ende des 6. Fötalmonats finde ich bei dem Menschen bereits ein sehr kompliziertes System von Myelinfasern, deren Zugehörigkeit allerdings sehr zweifelhaft ist. Vgl. auch Fig. 152. Zumeist handelt es sich um Fasern, die zu dem Nucleus tecti in Beziehung stehen. Auch die sog. Dachkernkreuzung enthält schon viel markhaltige Nervenfasern. Das sagittale Basalbündel des Kleinhirns ist ebenfalls schon ziemlich weit in der Markumhüllung vorgeschritten. Die große vordere Kreuzungskommissur beginnt sich mit Mark zu umkleiden. Zum Hilus des Nucleus dentatus sieht man noch fast keine Myelinfasern ziehen, ebenso fehlen sie an seiner Außenfläche noch fast vollständig. Die Fasern, welche man medialwärts vom Nucleus dentatus zum Wurm ziehen sieht, gehören wahrscheinlich größtenteils sekundären sensiblen Bahnen und der Kleinhirnseitenstrangbahn an.

Bei einem 7-monatigen Fötus fand SANTE DE SANCTIS (1898, p. 275 ff.) bereits zahlreiche extra- und intraciliäre Fasern markhaltig. Die große vordere Kommissur ist bereits sehr markreich. In der hinteren Kommissur beginnt die Myelinbildung. Ebenso sind die *Fibrae semicirculares mediales* und zum Teil auch die *F. semicirc. laterales* schon markhaltig. In den Hemisphärenwindungen findet sich, mit Ausnahme des Flocculus, noch kein Myelin.

Bei dem neugeborenen Kinde findet man auch in den Hemisphären allenthalben bereits Myelinfasern, jedoch noch sehr spärlich; namentlich fällt auf, daß in den spinalwärts gelegenen Teilen des Marklagers sich noch so wenig Myelin findet. SANTE DE SANCTIS (1898, p. 271) vermißte noch bei einem 4-tägigen Neugeborenen die Markscheidenbildung in den distalsten Blättern der Hemisphären fast ganz, und auch in den weiter cerebralwärts gelegenen Blättern hatte sie kaum begonnen. Auch weiterhin bleibt der Markkern der Hemisphären (nach SANTE DE SANCTIS 1898, p. 239, namentlich sein latero-ventraler Abschnitt) in der Myelinentwicklung hinter dem Markkern des Wurms zurück. Im Wurm selbst sind die dorsalen Lamellen markreicher als die ventralen.

Ueber den Flockenstiel sei noch speciell bemerkt, daß er sich schon bei menschlichen Föten von 42 cm Länge ummarkt (STSCHERBAK 1893, p. 228).

Auch ein Bündel, welches den Dachkern und den Kugel- und Propfkern mit der Rinde des Oberwurms verbindet, soll sich bei dem Menschen nach BECHTEREW (1888, p. 202) schon bei einer Länge von 35—40 cm mit Mark umhüllen.

Bei den übrigen Säugern stehen eingehendere Untersuchungen noch aus. TAKASU hat in meinem Laboratorium bei Schweineembryonen die ersten markhaltigen Fasern bei einer Nl. von 22 cm gefunden und zwar im Mark und in der inneren Körnerschicht. Bei dem Kaninchen sind am 5. Tag post partum die vorderen Kleinhirnwindungen noch fast marklos (vergl. jedoch S. 475, Anm.), Die hinteren Windungen, und zwar des Wurms sowohl wie der Hemisphären zeigen einen zu-

nehmenden Myelinreichtum. Auch markhaltige Kommissurfasern finden sich um diese Zeit bereits in ziemlich großer Zahl.

Der Stiel des Lobulus petrosus enthält bei den Kaninchen am 5. Lebenstag bereits sehr zahlreiche markhaltige Nervenfasern.

Die Abbildungen C. L. HERRICK's (Meerschweinchen, Maus) entbehren leider bestimmter Alters- bezw. Größenangaben. Bei dem neugeborenen Meerschweinchen zeigt jedenfalls die Schnittfläche des Kleinhirns bereits sehr zahlreiche Myelinfasern, eine weitere Zunahme nach der Geburt findet jedoch ohne Zweifel noch statt.

Bei dem Hühnchen ist die erste Anlage der Achsen-cylinder der einzelnen intracerebellaren Bahnen noch nicht festgestellt. Während der Bebrütung finden sich im Kleinhirn noch keinerlei Myelinspuren. Erst im Laufe des 2. Tages nach der Geburt sollen nach LAHOUSSE (1887, p. 45 des Sep.-Abdr.) markhaltige Fasern nachweisbar sein, welche in den unteren Kleinhirnschenkeln zum lateralen Gebiet der Rautengrube ziehen (cerebellare Vestibularisbahn?). Am 4. Tage beginnt die Myelinumkleidung der Kleinhirnsseitenstrangbahn. Am 5. Tage sah LAHOUSSE Myelinspuren im Bereich der Kleinhirnrinde und im subcorticalen Mark. Am 8. Tage soll die Markscheidenumhüllung schon vollendet sein. Die Abbildungen von GAGE (Sperling) lassen leider genauere Angaben über Alter bezw. Größe der Embryonen vermissen.

t) Acusticusbahn (bis zum Mittelhirn, also exkl. Stabkranz).

Anatomische Vorbemerkungen. Der N. acusticus enthält Cochlearfasern und Vestibularfasern. Die Cochlearisfasern entspringen aus dem Schneckenganglion und endigen teils im vorderen (accessorischen) Acusticuskern, teils im Tuberculum acusticum. Aus den beiden letztgenannten Massen entspringt die sekundäre cochleare Bahn, welche im Corpus trapezoides und in den Striae medullares<sup>1)</sup> gegeben ist. Nach weiteren Unterbrechungen in der oberen Olive, im lateralen Schleifenkern und im Trapezkern scheinen alle diese Faserbündel größtenteils in die laterale Schleife überzugehen und mit dieser im hinteren Vierhügel zu enden.

Die Vestibularisfasern entspringen aus dem Vestibularganglion und endigen teils im Nucleus triangularis n. acustici, teils im DEITERS'schen und BECHTEREW'schen Kern. Außerdem wendet sich ein Teil der Vestibularisfasern spinalwärts (Tractus spinalis nervi acustici, „aufsteigende“ Acusticuswurzel, *Formatio fasciculata*). Die sekundäre vestibulare Bahn ist noch fast ganz unbekannt. Wir wissen nur sicher, daß zahlreiche Vestibularisfasern 2. Ordnung aus dem DEITERS'schen und BECHTEREW'schen Kern an der medialen Seite des Striekkörpers und lateral vom Bindearm zum Kleinhirn ziehen, woselbst ein großer Teil in den gekreuzten Dachkern gelangt. Ein direkter Übergang von Vestibularisfasern erster Ordnung in das Kleinhirn (lateral am DEITERS'schen Kern vorbei) ist sehr zweifelhaft.

1) Bei den höheren Säugern umziehen diese den Striekkörper an seiner Außenfläche; schon bei der Katze und noch mehr bei der Ratte finden sich auch Fasern, welche den Striekkörper durchbrechen (HELD); bei den Monotremen herrschen die letzteren Fasern vor.



## Entwicklung.

## a) Cochlearisbahn.

Die erste Anlage der Achseneylinder der Cochlearisfasern erfolgt bei dem Menschen in der 4. Woche oder wenig später.

Die erste Anlage der Achseneylinder des Corpus trapezoides dürfte bei dem Menschen in der zweiten Hälfte des 2. Monats erfolgen. Die schon zu Beginn des 2. Monats an der Basalfäche des Hinterhirns sichtbaren Querfasern halte ich mit HIS für Bogenfasern der *Formatio reticularis*. Die laterale Schleife findet man bei dem Menschen in der zweiten Hälfte des 2. Monats gleichfalls bereits angelegt.

Die Markscheidenumhüllung der cochlearen Wurzelfasern ist bei menschlichen Embryonen von 27—30 cm Länge bereits im Gang (BECHTEREW 1887, No. 9 und 1885, p. 146). HOESEL (1899, p. 175) fand bei einem Fötus aus dem Anfang des 5. Monats die Cochlearwurzel noch vollständig marklos und zu Anfang des 6. Monats noch relativ markarm (1900, p. 272). Nach HOESEL sollen die in den medialen Abschnitten des vorderen Acusticuskerneln endigenden Fasern sich zuerst mit Myelin umkleiden. Jedenfalls ist gegen Ende des 6. Monats die Markscheidenumhüllung bereits sehr weit gediehen. — Das Corpus trapezoides zeigt zu Anfang des 5. Monats bereits einige markhaltige Fasern, welche HOESEL (1899, p. 178) jedoch nicht bis zum vorderen Acusticuskerneln zu verfolgen vermochte. Es ist sonach nicht unwahrscheinlich, daß es sich nur um tertiäre Cochlearisfasern handelt<sup>1)</sup>. Zu Ende des 6. Fötalmonats finde ich bereits sehr zahlreiche markhaltige Trapezfasern, welche vom vorderen Acusticuskerneln bis zur oberen Olive u. s. f. zu verfolgen sind. Die *Striae acusticae* umkleiden sich zum Teil erst nach der Geburt mit Mark. Die centrale dorsale Acusticusbahn ist schon bei Föten von 33—40 cm Länge markhaltig (OSERETZKOWSKY 1895, p. 454); ich finde schon im 6. Monat markhaltige Fasern in dieser Bahn. Die laterale Schleife ist zu Anfang des 5. Monats noch marklos, zu Anfang des 6. Monats bereits teilweise markhaltig. Schon sehr früh lassen sich die Myelinfasern bis zum hinteren Vierhügel verfolgen (HELD 1893, p. 233). Bezüglich der Verhältnisse im 7. und 8. Monat verweise ich auf die ausgezeichnete Darstellung CRAMER's (1894, p. 25 ff.).

Auch bei der Katze umhüllen sich die Cochlearisfasern etwas später als die Vestibularisfasern. Bei dem neugeborenen Tier sind sie noch größtenteils marklos (FLECHSIG 1890, p. 98). Bemerkenswert ist, daß bei dem neugeborenen Tier die sekundären, aus den Kernen centralwärts ziehenden Bahnen schon markhaltiger sind als die cochlearen Wurzelfasern selbst (HELD 1891, p. 273). Die *Striae acusticae* zeigen zur gleichen Zeit nur vereinzelte und dünne Markscheiden, die aus dem vorderen Acusticuskerneln entspringende Bahn zeigt hingegen schon zahlreiche stark markhaltige Fasern. Auffällig spät wird der medialste Abschnitt des Corpus trapezoides markhaltig. HELD fand ihn z. B. bei der 4 Tage alten Katze noch fast völlig myelinfrei. Bemerkenswert ist auch, daß ein Bündel der lateralen Schleife, welches an dem Ganglion des hinteren Vierhügels vorbei

1) Die Bezeichnung Corpus trapezoides im weiteren Sinn umfaßt auch diese tertiären Cochlearfasern.

zum mittleren Grau des vorderen Vierhügels gelangt, sich sehr zeitig mit Mark umkleidet (HELD).

Bei dem  $\frac{1}{2}$  Tag alten Kaninchen fanden AMBRONN und HELD (1896, p. 206) den N. vestibularis orangegeb, den N. cochlearis rot<sup>1)</sup>, das Corpus trapezoides orange, die laterale Schleife orangerot.

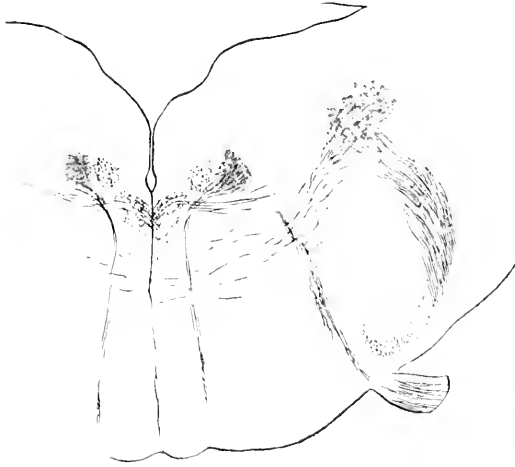


Fig. 156. Frontalschnitt durch die Medulla oblongata eines Kaninchenembryos (Alter 29 Tage). Der austretende Nerv ist der Facialis. Beiderseits sind neben der Raphe die austretenden Abducensfasern zu erkennen. Der Abducenskern ist beiderseits dunkler schattiert. Medial von ihm liegt der Querschnitt des Längsschenkels der Facialiswurzel. Lateral vom Austrittsschenkel der Facialiswurzel liegt der Querschnitt der spinalen Trigemiuswurzel, lateral von dieser die Vestibulariswurzel, welche sich bis zu dem dunkler schattierten DEITERS'schen Kern verfolgen läßt. Aus dem letzteren entspringen Vestibularisfasern 2. Ordnung, welche ventromedialwärts ziehen.

Beiläufig sei noch bemerkt, daß der sog. Stiel der oberen Olive bei dem Menschen schon zu Anfang des 5. Fötalmonats markhaltige Fasern zeigt. Nach BECHTEREW (1887) sollen sich auch die von der oberen Olive zum Dachkern aufsteigenden Fasern sehr früh mit Mark umkleiden (vergl. auch DE SANCTIS 1898, p. 277).

Bei dem Kaninchen finde ich am 5. Tag nach der Geburt im Stiel der oberen Olive bereits sehr zahlreiche myelinhaltige Fasern, namentlich in seinem medialen Teil.

#### b) Vestibularisbahn.

Die erste Anlage der Achseneylinder erfolgt etwa zur gleichen Zeit wie für die Cochlearfasern.

Die Markscheidenumhüllung der vestibularen Wurzelfasern erfolgt bei dem Menschen noch etwas vor derjenigen der cochlearen Wurzelfasern, nämlich schon zu Ende des 4. oder zu Anfang des 5. Fötalmonats (bei 25 cm langen Föten, BECHTEREW 1885, p. 146). Zuerst scheinen die zum DEITERS'schen Kern ziehenden Fasern sich mit Mark zu umkleiden. Nach HOESSEL (1899, p. 176) sind zu Anfang des 5. Fötalmonats bereits auch zahlreiche feine Vestibularisfasern 2. Ordnung, welche aus dem DEITERS'schen Kern zur Raphe ziehen, markhaltig, während die aus dem DEITERS'schen Kern in das Kleinhirn ziehenden Vestibularfasern 2. Ordnung erst zu Ende des 5. oder zu Beginn des 6. Monats Markscheiden bilden (vergl. auch BECHTEREW 1885, p. 146). Die sog.

1) Ueber die Bedeutung dieser Farben siehe p. 453 Anm.

aufsteigende oder besser spinale Acusticuswurzel ummarkt sich etwa gleichzeitig mit den Cochlearisfasern.

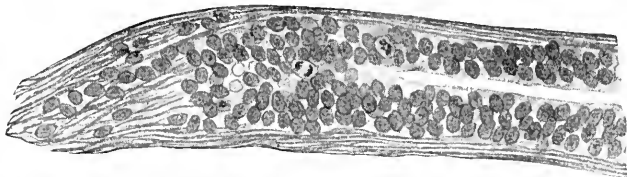
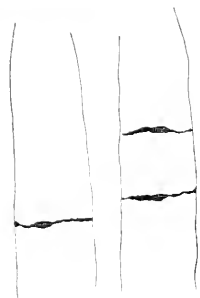


Fig. 157. Längsschnitt des Nervus opticus eines Mäusembryo. Nach O. SCHULTZE.

Fig. 158. Längsschnitt des Augenstiels eines 1,25 cm langen Embryo von *Vespertilio auritus* (nach dem Text Ratte). Nach RERZIUS. Keine Nervenfasern, nur Ependymzellen.



Bei der neugeborenen Katze hebt sich die Vestibulariswurzel gegenüber der Cochleariswurzel durch ihren viel stärkeren Myelin Gehalt sehr scharf ab. Auch bei dem 5- und 7 $\frac{1}{2}$ -tägigen Kaninchen ist dieser Gegensatz noch unverkennbar. Erst in der 2. Woche beginnt er sich allmählich auszugleichen.

Ausdrücklich sei zum Schluß noch einmal darauf hingewiesen, daß der Acusticus durch die außerordentlich frühe Markscheidenbildung seiner Wurzelfasern unter den sensiblen und sensorischen Nerven eine Ausnahmestellung einnimmt.

#### u) Opticusbahn (bis zum Zwischen- und Mittelhirn, also exkl. Stabkranz).

Anatomische Vorbemerkungen. Die meisten Opticusfasern entspringen aus den Aehsenzylinderfortsätzen der multipolaren Ganglienzellen der „Ganglienzellschicht“ der Retina. Im Chiasma erfolgt bei den höheren Wirbeltieren eine partielle Kreuzung. Die Zahl der ungekreuzten Fasern schwankt sehr; so ist sie z. B. bei der Katze sehr groß, bei den meisten Ungulaten und bei Ratte, Meer-schweinchen und Kaninchen sehr klein. Bei vielen Fischen und Vögeln scheint die Kreuzung total zu sein, ebenso angeblich auch bei der Maus. Ferner ist sie wahrscheinlich total bei sämtlichen Amphibien (FRITZ) und sämtlichen Reptilien (RAMÓN Y CAJAL). Im Tractus opticus unterscheidet man eine Radix lateralis und eine Radix medialis. Die Fasern der lateralen Wurzel endigen teils (mehr als 70 Proz.) im Corpus geniculatum laterale, teils im Pulvinar und im vorderen Vierhügel. Einige Fasern scheinen auch ununterbrochen bis zur Seh-sphäre zu ziehen. Die mediale Tractuswurzel endigt größtenteils im Corpus geniculatum mediale. Die FOREL'sche Kreuzung im Tuberculum cinereum<sup>1)</sup>, die MEYNERT'sche Kommissur<sup>2)</sup> und die GUDDEN'sche Kommissur<sup>3)</sup>

1) Wenn im folgenden kurz von FOREL'scher Kreuzung gesprochen wird, ist immer diese Kreuzung, die auch als Commissura hypothalamica anterior bezeichnet wird, gemeint und nicht die p. 449 erwähnte FOREL'sche Kreuzung im Hanben-gebiet der Oculomotoriusregion.

2) Sie entspricht vielleicht zum Teil der Decussatio transversa der Selachier u. s. f.

3) Der GUDDEN'schen Kommissur ist die Commissura transversa Halleri der Knochenfische u. s. f. vielleicht (?) homolog (Decussatio supraoptica ventralis).

(Commissura inferior) — letztere weiterhin in der medialen Tractuswurzel verlaufend — haben mit dem Sehnerven nichts zu thun; nur die FOREL'sche Kreuzung scheint auch einige Opticusfasern zu enthalten: wohl aber zweigen sich vom Tractus opticus Fasern zum Hirnschenkel ab, welche teils direkt zur Sehspäre ziehen sollen (direktes Hemisphärenbündel von GUDDEN), teils im Corpus Luysii enden, teils im Hirnschenkel spinalwärts verlaufen sollen (absteigende Wurzel von STILLING). Auf die sog. Commissura ansata HANNOVER's und die sog. basale Opticuswurzel kann hier nicht näher eingegangen werden.

### Entwicklung.

Die ersten Achsencylinder des Opticus fand HIS (1890, p. 105) in der menschlichen Retina bei Embryonen von etwa 5 Wochen (13 mm). Diese Fasern wachsen im Augenblasenstiel centralwärts<sup>1)</sup>. Die ersten Fasern treten in der Peripherie des eingestülpten Stielteiles auf (vergl. KÖLLIKER, Entwicklungsgeschichte, 2. Aufl., p. 695; SCHULTZE 1897, p. 300, Fig. 256<sup>2)</sup>). Erst in der 8. Woche sind die Fasern bis über das Chiasma gelangt und haben den Tractus opticus gebildet. Ein unzweifelhaftes Chiasma ist schon bei Embryonen von ca. 7 Wochen vorhanden (nach F. SCHMIDT erst in der 8. Woche).

Ueber die Dickenverhältnisse des N. opticus bei einigen Säugerembryonen entlehne ich KÖLLIKER folgende Angaben:

Schafembryo	von 22 mm	0,16 : 0,18 mm
„	„ 35 „	0,32 : 0,43 „
Schweineembryo	„ 22 „	0,24 : 0,32 „
„	„ 33 „	0,28 mm
Rinderembryo	„ 35 „	0,31—0,34 mm
Kaninchenembryo	„ 18 Tagen	0,32 mm

Ueber die erste Entwicklung bei der Katze ist MARTIN (1890 c) zu vergleichen.

Wertvolle Angaben über die erste Anlage der Fasern des Sehnerven und des Parietalnerven von *Anguis fragilis* finden sich bei FRANCOU (1888, p. 783 ff.).

Bei einem 16 mm langen Torpedoembryo (Stadium M von BALFOUR) fand FRORIEP (1891 a, p. 159), daß die Sehnervenfasern erst das distale Sechstel des gesamten Wegs zum Gehirn zurückgelegt hatten.

Die Markscheidenumhüllung der Sehnervenfasern beginnt bei dem Menschen erst im letzten Schwangerschaftsmonat<sup>3)</sup> und schreitet vom Centrum distalwärts gegen die Peripherie hin fort. Ferner werden die innengelegenen Fasern des Opticusquerschnittes im ganzen etwas früher markhaltig als die mehr außengelegenen. Vergl. auch OTTO (1893, p. 127). Spuren von Myelin fanden BERNHEIMER

1) Zuerst hat dies W. MÜLLER (1875, p. 37) vermutet. Der exakte Nachweis wurde zuerst von KEIBEL (1888) für Reptilienembryonen (*Lacerta muralis* und *Tropidonotus* matrix) und von FRORIEP (1891) für Torpedoembryonen erbracht. Von einer Entstehung der Opticusfasern aus Zellenreihen, wie sie von HOFFMANN (1884, p. 51) u. A. behauptet worden ist, kann heute nicht mehr die Rede sein. Die Angaben von MIHALKOVICS (1873, p. 591) über das Hühnchen sind nicht richtig. Ebenso enthalten die älteren Angaben FRORIEP's (1888) Irrtümer.

2) Die dem widersprechende Angabe von KOGANEI (1881, p. 352) für das Kaninchen ist schwerlich zutreffend.

3) Vergl. auch FLECHSIG 1896 e, p. 71.

(1889) schon bei einer Frucht aus der 30. Embryonalwoche im Tractus opticus und im Chiasma. Bei einem Embryo aus der 32.—33. Embryonalwoche enthielt der Tractus opticus mehr Myelinfasern als das Chiasma, der Sehnerv selbst war außerhalb des Foramen opticum noch marklos. A. WESTPHAL fand bei einer 8-monatlichen Frühgeburt (45 cm) den Opticus in der Orbita noch ganz marklos. Bei dem Neugeborenen ist zwar im Nerven wie im Chiasma und im Tractus der größere Teil der Fasern markhaltig, aber die Markhülle ist noch sehr dünn, und sie reicht noch nicht bis zur Lamina cribrosa. Bei 2—3-wöchigen Kindern sind alle Opticusfasern bis zum Auge hin markhaltig, aber die Markscheiden sind auch dann noch dünner als bei dem Erwachsenen. Bei Frühgeburten, welche einige Tage leben, wird durch den Einfluß des Lichts die Markreifung beschleunigt, so daß z. B., wenn die Körperlänge von 46 cm erreicht ist, eine extrauterine Lebensdauer von 2—3 Tagen in den Nervi optici Veränderungen hervorzurufen scheint, welche erheblicher sind als die in beträchtlich längeren Zeiträumen innerhalb des Uterus eintretenden (FLECHSIG 1876, p. 40). Sehr auffällig ist eine Beobachtung A. WESTPHAL's (1896, Taf. XXIX, Fig. 3): bei einem Neugeborenen fanden sich im orbitalen Abschnitt des Opticus neben ganz unentwickelten Bündeln andere, welche schon eine weit vorgeschrittene Entwicklung zeigten; WESTPHAL denkt daran, daß es sich eventuell um in den Opticus eingetretene Fasern der Ciliarnerven (SCHWALBE) handelt.

Die zum Corpus Luysii ziehenden Fasern fand BERNHEIMER (1900, p. 35) schon bei einem menschlichen Embryo der 34.—36. Woche<sup>1)</sup> markhaltig. Nach KÖLLIKER stammen sie übrigens vielleicht aus der GUDDEN'schen Commissur.

Bezüglich des Zurückbleibens der Markscheidenbildung auf früheren embryonalen Entwicklungsstufen bei Mikrophthalmus muß auf die Arbeit von BERNHEIMER (1899) verwiesen werden.

Bei der Katze, deren Augen sich am 9. Tage zu öffnen pflegen, sind unmittelbar nach der Geburt im Sehnerven noch keine markhaltigen Fasern zu finden; solche tauchen vielmehr erst 2 oder 3 Tage vor dem Öffnen der Augen auf (RAMÓN Y CAJAL 1898, p. 22).

Bei dem Hund, der bis zum 10.—12. Tage nach der Geburt blind bleibt, tritt die Markumhüllung etwas später ein.

HELD (1896, p. 222) hat bei dem Hund (und ebenso auch bei Katze und Kaninchen) die Markreifung dadurch beschleunigt, daß er neugeborenen oder weniger als 3 Tage alten Tieren auf der einen Seite die Lidspalte öffnete. Vergl. auch die gewissermaßen umgekehrten Versuche BERGER's<sup>2)</sup> (künstliches Ankyloblepharon).

Bei dem Kaninchen, dessen Augen sich erst am 11. oder 12. Tage nach der Geburt öffnen, erscheint der Opticus makroskopisch schon am 9. Tage nach der Geburt deutlich weiß. Mikroskopisch findet man einzelne Myelinfasern schon am Ende des 1. Tages. Am 5. Tag sind sie bereits sehr reichlich. Vom 7. bis 9. Tage an ist der Nerv vollständig oder fast vollständig myelinhaltig (MYERS, 1992). Allerdings konnte ich am 11. Tage die markhaltigen Fasern größtenteils nur zum Corpus geniculatum laterale verfolgen. Am 13. Tage sehe ich sie bereits in größerer Zahl zum vorderen Vierhügel

1) Diese Altersangabe findet sich in der Figurenerklärung, im Text wird von 36—40 Wochen gesprochen.

2) Leider hat BERGER über die Markscheidenentwicklung nichts angegeben.

aufsteigen. Sehr bemerkenswert ist, daß die Markentwicklung bei neugeborenen Kaninchen, welche beständig im Dunkeln gehalten werden, nicht später und schwächer erfolgt als bei Tieren, die dem Licht ausgesetzt sind. Andererseits kann jedoch, wie ebenfalls HELD nachgewiesen hat (1896), die Markreifung etwas beschleunigt werden, wenn die bei dem neugeborenen Tier noch verklebte Lidspalte künstlich geöffnet und so dem Lichte ein früherer Zugang ermöglicht wird (s. o.).

AMBROUX und HELD (1896, p. 206) fanden den Sehnerv, Chiasma und Tractus opticus eines  $\frac{1}{2}$  Tag alten Kaninchens bei der Untersuchung im polarisierten Licht violett und vereinzelte rote Züge<sup>1)</sup>. Der Sehnerv eines  $1\frac{1}{2}$  Tag alten Kaninchens zeigte schon viele orangefarbene Züge. Mit 3 Tagen zeigte der ganze Querschnitt rote, mit 10 Tagen orangegelbe Färbung.

Die Maus, die erst am 13. Tage die Augen öffnet, scheint mit der Markumhüllung gegen Ende der ersten Woche (?) zu beginnen.

Das Meerschweinchen, das mit offenen Augen geboren wird, zeigt schon unmittelbar nach der Geburt sehr zahlreiche markhaltige Nervenfasern.

Bei den meisten Reptilien sind zur Zeit der Geburt die Sehnerven noch fast ganz marklos. Bei der neugeborenen Blindschleiche findet EDINGER (1899, p. 188) nur ganz geringe Myelinspuren. Ebenso sind bei *Lacerta* zur Zeit der Geburt nur sehr wenige Opticusfasern myelinhaltig. Bei allen Schildkröten, bei dem Krokodil und verschiedenen Alligatoren soll nach EDINGER ein starkes Bündel innerhalb des Tractus opticus zeit lebens marklos bleiben.

Auch bei den meisten Amphibien umkleidet sich der Sehnerv relativ spät mit Mark. Bei jungen Fröschen und Salamandern findet man ihn noch größtenteils marklos.

Die Entwicklung des Sehnerven bei dem Rochen hat FRORIER (1891) beschrieben. Bei einer *Torpedo ocellata* von 18 cm Länge fand EDINGER (1892, p. 25) die Sehnerven erst zum Teil markhaltig. Ebenso waren bei einem 30 cm langen *Scyllium* noch nicht alle Opticusfasern myelinhaltig.

Bei *Petromyzon*larven von 40 mm Länge sind die Sehnervenfasern schon über das Chiasma hinaus entwickelt (W. MÜLLER 1874, p. 23).

Bezüglich der Beziehung der Entwicklung der Sehnervenfasern zu Glia, Bindegewebe und Blutgefäßen bei Fischen, Amphibien und Reptilien muß auf STUDNICKA (1898) verwiesen werden.

Ueber die MEYNERT'sche Kommissur vergl. auch BECHTEREW (1899, p. 295). Bemerkenswert ist, daß sie wenigstens bei dem Menschen früher als die meisten benachbarten Fasersysteme des Hypothalamus Markscheiden bildet. Bei der 32—33-wöchigen menschlichen Frucht sind ihre Markscheiden schon nahezu voll entwickelt, während die Chiasma- und Tractusfasern nur unvollständig zarte Markhüllen zeigen (BERNHILMER 1900, p. 9). Nach MYERS beginnt bei dem Kaninchen die Markentwicklung der Commissura inferior, welche er fälschlich mit der MEYNERT'schen Kommissur identifiziert, am 2. Tage nach der Geburt und ist am 7. Tage vollendet. Ich finde bei dem Kaninchen am 5. Lebenstage oberhalb des Chiasmatis Myelinfasern, welche ich zur FOREL'schen Kreuzung rechne. Auch

1) Vergl. p. 453, Anm. über die Bedeutung dieser Farben.

bei den Selachiern ist die Markbildung in der Decussatio transversa früher abgeschlossen als im Sehnerven (EDINGER 1892, p. 32).

In näherer Beziehung zum centralen Sehapparat steht auch der *Tractus peduncularis transversus*, da er nach Zerstörung des Sehnerven degeneriert. Bei niederen Wirbeltieren entspricht ihm vielleicht der *Tractus tectothalamicus* (EDINGER). Leider ist über die Entwicklung des *Tractus peduncularis transversus* nichts zu ermitteln gewesen. Der *Tractus tectothalamicus* der Vögel und Reptilien umhüllt sich schon relativ früh mit Mark. So ist nach EDINGER (1899, p. 174) bei dem jugendlichen Alligator der *Tractus tectothalamicus* der einzige markhaltige Faserzug des Thalamusgebietes.

Anzuschließen wäre hier auch die Entwicklung des *Nervus parietalis*, doch muß bei derselben auf die früheren Auseinandersetzungen KUPFFER's über die Entwicklung des Parietalanges verwiesen werden. Hervorgehoben sei nur, daß z. B. bei *Iguana tuberculata* der Parietalnerv sich wahrscheinlich am 10. oder 11. Entwicklungstag bildet (KLINCKOWSTRÖM 1898).

#### v) Vordere Vierhügel (Lobi optici).

Das Auftreten der Achsencylinder in den verschiedenen Schichten ist noch nicht bekannt. Die Umhüllung mit Myelin gestaltet sich folgendermaßen. Bei dem Menschen ist zu Anfang des 6. Monats das Kernlager des vorderen Vierhügels mit Ausnahme der Fasern, die zur fontäneartigen Haubenkreuzung herabziehen (vergl. p. 447), noch ganz marklos (HOESEL 1900, p. 276). Ich finde bei einem 6-monatigen Fötus ebenfalls noch keine einzige markhaltige Faser mit Ausnahme der Fontänebündel, einzelner sehr spärlicher Radiärfasern und etwas zahlreicherer in die Schleifenschicht des vorderen Vierhügels eintretender bezw. in ihr verlaufender, schief- oder quergeschnittener Fasern, welche aus dem sog. Rest der lateralen Schleife oder aus der vorderen Vierhügelschleife (also einem Teile der medialen Schleife) stammen. Das *Stratum zonale* (oberflächliches Mark) wird erst sehr spät markhaltig. Ueber das tiefe Mark ist auch p. 447 zu vergleichen (siehe ferner DARKSCHEWITSCH 1889, p. 109). Es handelt sich um Fasern, die größtenteils in die oben erwähnte MEYNER'sche Haubenkreuzung übergehen. Der vordere Vierhügelarm zeigt die ersten markhaltigen Fasern wahrscheinlich meistens in der ersten Lebenswoche.

Bei der neugeborenen Katze fand HELD (1890, p. 481) unter den aus dem oberflächlichen und mittleren Grau entspringenden tiefen Fasern nur wenige markhaltige; schon 3 Tage nach der Geburt sind die meisten dieser Fasern mit Mark umkleidet.

Das Kaninchen zeigt erst am 10. bezw. 11. Tage zahlreichere Myelinfasern im tiefen Vierhügelmark. Die anderen Schichten sind um diese Zeit noch marklos.

In der sog. Kommissur der vorderen Vierhügel fand ich ziemlich zahlreiche Myelinfasern bei dem Kaninchen am 11. Lebenstage.

#### w) Hintere Vierhügel.

Auch hier ist das erste Auftreten der Achsencylinder noch nicht ermittelt. Die ersten markhaltigen Fasern treten bei dem Menschen im Laufe des 5. Fötalmonats auf und gehören der lateralen Schleife an. Im 6. Monat ist die Markumhüllung der Ein-

strahlungen der lateralen Schleife schon fast vollendet. Zur selben Zeit finden sich bereits auch zahlreiche Myelinfasern im Innern des hinteren Vierhügelganglions, welche dasselbe kreuz und quer in den verschiedenen Richtungen durchziehen. Die Commissur der hinteren Vierhügel enthält um diese Zeit nur äußerst spärliche myelinhaltige Fasern. Der hintere Vierhügelarm ist noch vollkommen marklos. Die ersten Myelinscheiden treten hier erst etwa zur Zeit der Reife auf (vergl. FLECHSIG 1896, p. 53).

Ueber die Markscheidenumhüllung der in den hinteren Vierhügel einstrahlenden Fasern der lateralen Schleife bei der Katze ist oben (p. 480) bereits berichtet worden. Im hinteren Vierhügelarm scheint sich die äußere Schicht vor der inneren mit Mark zu umkleiden. Bei der 10 Tage alten Katze ist nach VOGT (1902, p. 59) die innere Schicht noch markfrei.

Die Entwicklung bei anderen Säugern ist noch nicht ermittelt. Bei den übrigen Wirbeltierklassen sind die hinteren Vierhügel so verkümmert, daß die Entwicklung der zugehörigen Bahnen erst recht unbekannt ist.

#### x) Die Fasersysteme des Ganglion habenulae.

Anatomische Vorbemerkung. Es handelt sich hier namentlich um das MEYNERT'sche Bündel (Fasciculus retroflexus) und die Stria medullaris thalami (Habenula) sowie die Commissura habenularis (s. superior). Bei den niederen Wirbeltieren entsprechen der Stria medullaris der Tractus olfactohabenularis und der Tractus cortico-habenularis (EDINGER). Der Fasciculus retroflexus wird bei niederen Wirbeltieren auch als Tractus habenulopeduncularis (EDINGER), die Commissura habenularis auch als Commissura superior (OSBORN) bezeichnet.

Entwicklung. Die erste Anlage der Achsenzylinder ist wenig bekannt. Bei dem Menschen wird jedenfalls die Commissura habenularis erheblich später als die Commissura posterior angelegt (HIS 1904, p. 160 Anm. 2). Der Fasciculus retroflexus ist um die Mitte des 2. Monats schon angelegt. Die Stria medullaris ist in der 7. Woche sicher schon angelegt (HIS 1904, p. 155 u. 168) und wächst langsam gegen das Ganglion habenulae hin. Bei dem 8 Wochen alten Fötus reicht sie z. B. noch nicht über das vordere Thalamusdrittel hinaus. Bei dem Hühnchen werden die Achsenzylinder der Commissura habenularis bei einer Länge von 19,5 mm angelegt (DEXTER 1903, Fig. 2). Nach CAMERON lassen sich die Achsenzylinder der Commissura habenularis schon am 5. Tag der Bebrütung nachweisen, doch überschreiten dieselben erst am 9. Tag die Mittellinie (vergl. auch MINOR).

Bei Kaulquappen von 7,5 mm Länge fand CAMERON (p. 281) bereits das Ganglion habenulae differenziert, und unmittelbar danach konnte er die ersten Achsenzylinder der Commissura habenularis nachweisen. Am 21. Tag (Länge 12 mm) haben die Fasern bereits die Epiphyse erreicht. Bezüglich der Fische (namentlich Zoarces) vergl. CAMERON p. 279.

Bei Petromyzon erscheinen die Achsenzylinder der Commissura habenularis am 23. Tage (SHIPLEY, p. 357), bei Hatteria im Stadium R von DENDY (1899, p. 58).

Die Myelinbildung ist gleichfalls noch wenig untersucht



worden. Bei dem Menschen ist das MEYNERT'sche Bündel jedenfalls im 8. Fötalmonat bereits markhaltig. Ueber die Myelinbildung der Habenula des Menschen vergl. FLECHSIG 1896c, p. 70. Bei dem neugeborenen Meerschweinchen ist nach ALLEN die Habenula bereits markhaltig. Bei dem Kaninchen finde ich am 5. Tage nach der Geburt bereits zahlreichere myelinhalinhaltige Fasern im Fasciculus retroflexus.

Bei den niederen Wirbeltieren bleibt ein Teil der Stria medullaris und der Commissura habenularis zeitlebens marklos. So fand EDINGER (1896, p. 352) den Tractus olfactohabenularis fast bei allen Reptilien bis auf wenige Fasern marklos. Auch im Tractus habenulopeduncularis fand EDINGER (1899, p. 167) bei Reptilien noch bis in das postembryonale Leben hinein einzelne marklose Fasern<sup>1)</sup>. Bezüglich der ziemlich verwickelten Verteilung der markhaltigen und der marklosen Fasern bei den Amphibien muß ich auf EDINGER (1892, p. 44, 48, 55) und bezüglich der Selachier auf denselben Autor (1892, p. 12, 19, 21 ff.) verweisen. Bemerkt sei nur, daß bei Rochen (*Torpedo ocellata*) von 11 cm Länge noch alle Fasern des Systems des Ganglion habenulae marklos sind. Bei Tieren von 18 cm Länge führt die Commissura habenularis bereits markhaltige Fasern, der Fasciculus retroflexus zeigt zur gleichen Zeit nur in der Nähe des Ganglion interpedunculare Myelin (l. c., p. 26).

#### y) Commissura posterior.

Anatomische Vorbemerkung. Wahrscheinlich entspringen die meisten Fasern der hinteren Kommissur im DARKSCHEWITSCH'schen Kern (auch Nucleus fasc. long. posterioris oder Nucleus commissurae posterioris genannt).

Entwicklung. Die erste Anlage<sup>2)</sup> ist jedenfalls bei dem menschlichen Embryo zu Ende der 5. Woche schon vorhanden (HIS 1904, p. 160), also zu einer Zeit, wo die Epiphyse nur andeutungsweise angelegt ist.

Die Markscheidenumhüllung beginnt wenigstens in einem Teile der Fasern der hinteren Kommissur bei allen Wirbeltieren früh, und zwar scheinen namentlich die ventralen (gröberen) Fasern sich besonders früh zu ummarken (nach BECHTEREW bereits bei ca. 28 cm langen menschlichen Föten<sup>3)</sup>). Die Bedeutung und die Entwicklungszeit der dorsalen Fasern ist noch unbekannt. Auch bei dem Kaninchen lassen sich entwicklungsgeschichtlich ventrale und dorsale Fasern unterscheiden (DARKSCHEWITSCH 1886, p. 100). Am 5. Tage nach der Geburt findet man bereits zahlreiche Myelinfasern.

#### z) System des Corpus mamillare (inkl. Fornix).

Anatomische Vorbemerkung. In Betracht kommt namentlich die Columna fornicis einschließlich ihrer gekreuzten Wurzel (Com-

1) Generell sei hierzu noch im Anschluß an EDINGER (1896, p. 329) bemerkt, daß unter den Reptilien die Schlangen besonders markfaserreiche Gehirne besitzen, während namentlich bei den Schildkröten zahlreiche Bahnen, welche bei den Schlangen markhaltig sind, dauernd marklos bleiben. Vergl. auch BOTTAZZI 1893, p. 264.

2) HIS bezeichnet die in der 5. Woche im Synencephalon auftretenden Kommissurenfasern als Commissura cervicalis und nimmt an, daß nur die vorderen zur Commissura posterior gehören, die hinteren jedoch von Zellschichten des vorderen Vierhügels und Opticusausstrahlungen nachträglich überlagert werden und als Kommissur der vorderen Vierhügel aufzufassen sind. Vergl. HIS 1904, Fig. 107.

3) Vergl. auch DARKSCHEWITSCH 1889, p. 111.

missura supramamillaris), das VICQ D'AZYR'sche Bündel (Fasciculus thalamomamillaris), das Haubenbündel des Corpus mamillare (Fasciculus tegmentomamillaris) und der Pedunculus corporis mamillaris. Bei Vögeln, Reptilien und Amphibien kommt noch das Corpus ectomamillare (EDINGER) mit seinen Faserverbindungen hinzu<sup>1)</sup>. Bei den Fischen stößt die Identifizierung der Mamillarganglien noch auf Schwierigkeiten. EDINGER (1900, p. 195) denkt an die Möglichkeit, daß das sog. „Mantelbündel“ der Selachier als ein Tractus corticomamillaris, also als ein Fornixbündel aufzufassen wäre. Den Vögeln scheint ein Fornix s. str. zu fehlen. Bei den Reptilien ist er vorhanden.

Entwicklung. Ueber die erste Anlage ist wenig bekannt. Der Fasciculus tegmentomamillaris ist bei dem Menschen zuerst zu Anfang des 2. Monats nachweisbar<sup>2)</sup> (vergl. HIS 1904, p. 158). Der Fasciculus thalamomamillaris zeigt sich erst viel später. Die Columna fornicis tritt erst in der Mitte des 4. Monats auf, ebenso die Fimbria. Der Fornix longus ist bei dem menschlichen Fötus von 83 mm Länge schon angelegt. Bei dem Schaf erscheinen die Fornixsäulen früher als der Balken, aber später als die Commissura anterior (OSBORN, p. 536).

Die Markscheidenentwicklung erfolgt bei dem Menschen relativ spät. Ueber die einzelnen Etappen derselben ist zuverlässiges noch nicht bekannt. Bemerkenswert ist namentlich die Feststellung FLECHSIG's (1895, p. 1179 und 1896, p. 70), daß das VICQ D'AZYR'sche Bündel erst mehrere Monate nach dem Fornix sich mit Mark umhüllt. Die Markumhüllung des Fornix beginnt bei dem Menschen nach MINGAZZINI (1897) zwischen der 3. Woche und dem 4. Monat und kommt etwa im 17. Monat zum Abschluß<sup>3)</sup>. Auf der nebenstehenden Figur hebt er sich als helles Feld ab. MOXAKOW (1890a, p. 18) fand bei einem 3½-monatigen Kind im Fornix und in der Fimbria nur vereinzelte markreife Fasern: die Fornixsäulen sollen sogar noch völlig marklos sein (ibid., p. 23).

Bei dem neugeborenen Meerschweinchen (ALLEN, Taf. VI, Fig. 14) enthält sowohl die Columna fornicis wie das VICQ D'AZYR'sche Bündel schon zahlreiche Myelinfasern. Die bei dem 5 Tage alten Kaninchen aus dem lateralen Ganglion des Corpus mamillare entspringenden markhaltigen Fasern gehören wahrscheinlich zum Pedunculus corporis mamillaris. Die medialen Ganglien sind um diese Zeit noch ganz myelinfrei. Uebrigens sprechen gerade Präparate aus dieser Entwicklungsphase sehr zu Gunsten eines allmählichen Aufsteigens vieler Fasern aus dem Pedunculus corp. mamill. in das hintere Längsbündel. Jedenfalls ist der Pedunculus corporis mamillaris bei dem 5-tägigen Kaninchen noch sehr markarm, bei dem 11-tägigen ist die Markumhüllung schon fast vollendet. Die Columna fornicis ist

1) Auch bei dem Meerschweinchen glaubt WALLENBERG (Anat. Anz., 1903) neuerdings ein entsprechendes Ganglion ectomamillare ventrale nachgewiesen zu haben.

2) Er schließt sich hier einem basalen Faserzug an, welcher aus den basalen Teilen des Vorderhirns, zum Teil auch aus dem Riechhirn durch die Regio hypothalamica zum Mittelhirnboden zieht. Vergl. HIS 1904, Fig. 100. Die Bedeutung dieser „Tractus hypothalamici“ (HIS) ist noch zweifelhaft.

3) Der Fornix longus enthält nach demselben Autor schon bei dem 3-wöchigen Kind Myelinfasern. Der laterale Längsische Streifen umhüllt sich nach FLECHSIG (1896c, p. 69) vor dem medialen und vor dem Fornix longus mit Mark (gegen MINGAZZINI).

auch am 11. Tag noch äußerst markarm, während der F. retroflexus schon sehr zahlreiche, das VICQ D'AZYR'sche Bündel schon einige Myelinfasern enthält.

Die Commissura pallii anterior des Frosches, welche wahrscheinlich dem Psalterium der Mammalier entspricht, bleibt dauernd marklos. Sie entwickelt sich bemerkenswerter Weise vor der Commissura anterior (OSBORN 1887, p. 535).

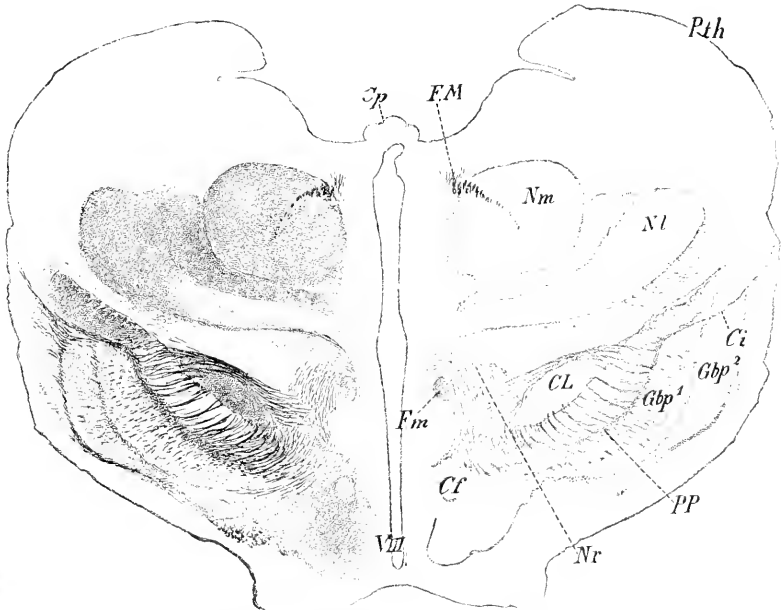


Fig. 159. Frontalschnitt des Hirnstammes eines menschlichen Embryo von 9 Monaten. Nach KÖLLIKER. Vergr. 3:1. *Cf* Columna fornicis. *Ci* Capsula interna. *CL* Corpus Luysii. *Sp* Commissura posterior. *FM* Fasciculus retroflexus. *Fm* VICQ D'AZYR'sches Bündel. *Gbp*<sup>1</sup>, *Gbp*<sup>2</sup> Globus pallidus. *Nm*, *Nl* Nucleus medialis und lateralis thalami. *Nr* Nucleus ruber. *PP* Pes pedunculi. *Pth* Pulvinar. *V III* Ventriculus tertius.

#### a) Die Fasersysteme des Fußes des Hirnschenkels (außer der Pyramidenbahn).

Anatomische Vorbemerkungen. Hierher gehören bei den Säugern namentlich die frontale Brückenbahn (ARNOLD'sches Bündel) und die temporale Brückenbahn, das Bündel der Schleife zum Fuß (SPITZKA'sches Bündel) und das sog. Stratum intermedium, welches der Substantia nigra anliegt und zweifelsohne auch zu den Zellen der letzteren teilweise in Beziehung steht; in das Stratum intermedium senkt sich auch die Fußschleife FLECHSIG's herab, bevor sie weiter ventralwärts in den Hirnschenkelfuß einstrahlt<sup>1)</sup>. Bei den übrigen Wirbeltieren sind diese Fasermassen infolge des Fehlens der Brückenformation stark reduziert. Auch die Substantia nigra, das Stratum intermedium und das SPITZKA'sche Bündel sind schon bei den Vögeln und Reptilien nicht mehr sicher nachzuweisen. Ebenso fehlen die beiden Brückenbahnen nahezu vollkommen. Das „Brachium cerebri“

1) Ueber das Verhältnis der FLECHSIG'schen Fußschleife zum SPITZKA'schen Bündel ist namentlich FLECHSIG, Neurol. Centralbl., 1898, No. 21, zu vergleichen.

der Vögel läßt sich mit dem Hirnschenkel der Säuger nur mit größter Einschränkung homologisieren (EDINGER, 1903, p. 406).

Entwicklung. Bei dem Menschen ist das erste Auftauchen der ersten Achsencylinder für die einzelnen Fußbahnen noch nicht festgestellt. Die Markscheidenentwicklung tritt zuerst auf — abgesehen von der bereits besprochenen Pyramidenbahn — in einem Teile der FLECHSIG'schen Fußschleife [von FLECHSIG, 1898, p. 986, neuerdings als „Pyramidenschleifenbahn“ bezeichnet und als Bahn der motorischen Hirnnerven aufgefaßt<sup>1)</sup>] und hierauf im SPITZKA'schen Bündel, welches sich schon einige Wochen nach der Geburt ummarkt (BECHTEREW 1895, p. 384 u. 393 u. 1899, p. 238 u. Fig. 291). Dann folgt im 2. Lebensmonat die Ummarkung einiger Fasern im medialen und im lateralen Abschnitt (vergl. auch BECHTEREW 1899, Fig. 290). Nach KÖLLIKER (1893, Fig. 560) würden jedoch auch im Stratum intermedium schon sehr früh (bei 9-monatigen Embryonen) verhältnismäßig viel markhaltige Fasern zu finden sein. Besonders bemerkenswert ist auch ein ziemlich geschlossenes dreieckiges Feld markhaltiger Nervenfasern, welches KÖLLIKER (Fig. 611) im lateralen Fußgebiet bei dem 9-monatigen Embryo nachgewiesen hat. Lateral reicht dieses Feld bis an die STILLING'schen Bogenfasern, medialwärts zieht es sich an der Ventralfläche des Fußes etwa bis zur Mitte dieser Fläche hin. Vergl. auch Fig. 561 desselben Autors (fast ausgetragener Embryo), welche auffällig zahlreiche markhaltige Fasern fast im ganzen Fußgebiet zu zeigen scheint. MONAKOW (1898a, p. 23) fand bei dem 3 $\frac{1}{2}$ -monatigen Kinde die frontale Brückenbahn noch fast marklos, während im lateralen Segment sich an ziemlich verschiedenen Stellen markhaltige Bündel fanden: in der Substantia nigra fanden sich nur spärliche Myelinfasern (vergl. FLECHSIG 1896c, p. 64).

Für die Katze liegen namentlich die neueren Untersuchungen von VOGT vor. Bei dem neugeborenen Tier finden sich nur sehr spärliche markhaltige Fasern etwa entsprechend der Mitte des Hirnschenkelfußes. Bei der 10 Tage alten Katze kommen namentlich markhaltige Fasern im lateralen Abschnitt des Hirnschenkelfußes hinzu. Am 12. Tag findet man auch im medialen Abschnitt, der am 10. Tag noch myelinfrei war, bereits eine ansehnliche Zahl markhaltiger Fasern. Am Schluß der 3. Woche scheint die Markreifung bereits alle Gebiete des Hirnschenkelfußes zu umfassen (VOGT, l. c. p. 63).

Die Markscheidenentwicklung bei dem Kaninchen habe ich selbst näher verfolgt. In den ersten Lebenstagen ist der Hirnschenkelfuß noch völlig marklos (mit Ausnahme der STILLING'schen Bündel). Am 5. Tag tauchen im lateralen Abschnitt des Fußes die ersten markhaltigen Fasern auf, welche sich bis in den vordern Schenkel der inneren Kapsel verfolgen lassen. Sie sind wahrscheinlich mit dem oben erwähnten dreieckigen Feld KÖLLIKER'S identisch. Am 11. Tag findet man bereits eine ansehnliche Schicht dünner, mit Myelin bekleideter Fasern, welche medialwärts fast bis zum basalen Ursprungsgebiet des Tractus peduncularis transversus reicht und etwa zwei Drittel

1) FLECHSIG, 1898, p. 986, nimmt jetzt an, daß das SPITZKA'sche Bündel (Bündel von der Schleife zum Fuß) und seine Pyramidenschleifenbahn nur Verlaufsvariationen derselben Bahn darstellen. Der andere Teil der Fußschleife endet teils in der Substantia nigra, teils im Linsenkern und ist schon bei dem 7-monatigen Fötus voll entwickelt (FLECHSIG, 1898).

der Basalfläche des Hirnschenkels einnimmt. Auch Fasern des SPITZKA'schen Bündels scheinen bereits markhaltig zu sein.

Bezüglich der Markscheidenbildung im Brachium cerebri der Vögel verweise ich auf die unten folgenden Angaben über die Faserbündel aus dem Mesostriatum und Ectostriatum und dem Tractus occipito-mesencephalicus, welche in das Brachium cerebri gelangen.

#### b) Die Fasersysteme der Regio hypothalamica (Nucleus ruber, Corpus Luysii).

In Anbetracht unserer lückenhaften Kenntnisse des vergleichend-anatomischen Faserverlaufes in der Regio hypothalamica beschränke ich mich auf Hervorhebung einiger Tatsachen.

Das Corpus Luysii läßt zuerst nur markhaltige Fasern erkennen, welche in proximaler Richtung ziehen und zwar gegen die innere Kapsel hin. Schon bei 6—7-monatigen menschlichen Föten hat DÖLLKEN dieselben gefunden (1899). KÖLLIKER hebt mit Recht hervor, daß bei dem 8-monatigen menschlichen Fötus die Markkapsel des LUY'Schen Körpers namentlich in seinem lateralen Abschnitt schon recht gut entwickelt ist (Fig. 608 und 610). Bei der Katze treten schon vom 3. Lebenstage ab ähnliche Markfasern auf, welche zum Linsenkern und später auch zur inneren Kapsel ziehen. In distaler Richtung fand DÖLLKEN bei Katze und Kaninchen am 3. Lebenstage eine sehr zarte, markhaltige Verbindung mit der Substantia nigra. Erst später kommen Myelinfasern aus dem mittleren Vierhügelmark, aus der Hauptschleife und aus dem roten Kern hinzu.

Zu dem roten Kern steht namentlich das FOREL'sche Feld ( $H$ ) in enger Beziehung, dessen dorsaler Ausläufer ( $H_1$ ) zum Thalamus gelangt, während der ventrale Abschnitt die innere Kapsel durchzieht ( $H_2$ ). Bemerkenswert ist, daß die aus dem Feld  $H_2$ , vielleicht zum Teil auch aus dem Corpus Luysii selbst hervortretenden und den Hirnschenkelfuß durchbrechenden Fasern (Fibrae perforantes) schon sehr früh markhaltig werden. Sie scheinen weiterhin in die Linsenkernschlinge (s. u.) einzutreten. FLECHSIG (1896c, p. 62) findet bei dem 8-monatigen menschlichen Fötus die vom roten Kern zum äußeren Sehhügelkern ziehenden Fasern bereits markhaltig. Bei dem Kaninchen scheint sich die Umarmung des Feldes  $H$  nach dem 5. und vor dem 11. Tag zu vollziehen.

Ueber die sog. Tractus hypothalamici vergl. p. 488, Anm. 2.

#### c) Sehhügelbahnen.

Anatomische Vorbemerkungen. Als Sehhügelbahnen kommen außer der bereits besprochenen Sehhügel schleife, der Einstrahlung des Tractus opticus, dem Feld  $H_1$  und dem F. thalamo-mamillaris namentlich in Betracht:

- 1) der vordere Sehhügelstiel,
- 2) der hintere Sehhügelstiel (Sehstrahlungen),
- 3) der untere Sehhügelstiel, mit dessen Besprechung diejenige der sog. Linsenkernschlinge verbunden werden soll<sup>1)</sup>,
- 4) der obere Sehhügelstiel einschließlich der corticalen Fortsetzung der Sehhügel schleife (zum Teil auch Haubenfaserung oder Haubenstrahlung genannt),

1) Die Linsenkernschlinge und der untere Sehhügelstiel bilden Bestandteile der sog. Hirnschenkelschlinge.

5) der Tractus striothalamicus [basales Vorderhirnbündel<sup>1)</sup>].

Entwicklung. Soweit diese Bahnen im Stabkranz verlaufen (Stammbündel des Thalamus, Hrs) wird ihre Entwicklung unten besprochen werden. Hier sei nur erwähnt, daß die erste Anlage der Achseneylinder des Stammbündels, welche bei dem Menschen zu Mitte des 2. Monats nachweisbar wird, gegen Ende des 2. Monats vom Sehhügel bereits in das Gebiet des Streifenhügels eingedrungen ist und hier stumpf endigt. Erst im 3. Monat dringt sie weiter corticalwärts vor und bildet die erste Anlage der inneren Kapsel. Bezüglich seiner topographischen Beziehungen verweise ich namentlich auf Hrs, 1904, Fig. 104 und 105. Die entwicklungsgeschichtliche Sonderung des Tractus striothalamicus von dem Stammbündel ist bei dem Menschen noch nicht sicher gelungen. Die Markumhüllung beginnt, wie oben erwähnt, bei dem Menschen im 7. oder 8. Monat in dem oberen Sehhügelstiel. Diese sensible Bahn wird also noch etwas vor der Pyramidenbahn markreif. Kurz nach der letzteren ummarken sich Fasern des unteren Sehhügelstiels in größerer Zahl und auch einige Fasern des vorderen Sehhügelstiels. Im Laufe des ersten Lebensmonates nehmen die letzteren erheblich an Zahl zu (vergl. FLECHSIG 1896, p. 64 ff.).

Bei der neugeborenen Katze findet man bereits markhaltige Fasern im Stratum zonale dorsal vom Nucleus lateralis thalamicus und in der Umgebung des Nucleus ventralis MOXAKOW'S, ferner in der Lamina medullaris externa und ihrer Verbindung mit dem FOREL'schen Feld (vergl. VOGT, 1902, p. 51).

Bei dem Kaninchen finde ich zahlreichere Markfasern im Stratum zonale und im Stabkranz des Sehhügels erst von dem Ende der ersten Woche ab.

Bezüglich des Tractus striothalamicus der Vögel verweise ich auf EDINGER, 1900, Fig. 88 (8-tägiges Huhn) und p. 493.

Bei den Reptilien bleibt ein kleiner Teil des basalen Vorderhirnbündels anscheinend dauernd marklos (EDINGER 1896, p. 357; vergl. auch EDINGER 1899, p. 173). Ueber den Tractus tectothalamicus siehe p. 485.

Bei den Amphibien scheint der Tractus striothalamicus auch bei dem erwachsenen Tier noch nicht völlig ummarkt (EDINGER 1892, p. 42). Der Tractus thalami caudalis soll nach demselben Autor nur marklose Bündel enthalten (ibid., p. 43). Bei Triton und Salamandra beginnt die Markscheidenbildung im Zwischenhirn erst bei Stadien von mehr als 3 cm Länge (EDINGER 1892, p. 49).

Bei den Selachiern ummarkt sich von allen Faserzügen des sog. Pedunculus cerebri der Tractus striothalamicus zuerst. So fand z. B. EDINGER (1892, p. 12) bei einem ca. 30 cm langen Exemplar von *Scyllium canicula* nur diesen Faserzug im Pedunculus cerebri markhaltig. Bei Torpedos von 18 cm Länge enthält der Tr. striothalamicus gleichfalls bereits relativ zahlreiche Myelinfasern (EDINGER 1892, p. 25).

#### d) Innere Kapsel.

Anatomische Vorbemerkung. Allen Säugern kommt eine innere Kapsel zu. Bei den Aplacentaliern ist sie zum Teil nicht so

1) Bei vielen Wirbeltieren gelangt ein Teil der Fasern des basalen Vorderhirnbündels bis in das Mittelhirn. Vergl. die Bemerkungen über die Tractus hypothalamici, p. 488, Anm. 2.

geschlossen wie bei den Placentaliern. Bei den meisten Vögeln findet man statt der inneren Kapsel zerstreute, das Striatum durchziehende Faserbündel; nur ausnahmsweise, z. B. bei den Papageien, findet sich eine ziemlich geschlossene Capsula interna.

Die ersten Achsencylinder der inneren Kapsel treten bei dem Menschen gegen Ende des 2. Monats auf und gehören dem oben bereits erwähnten Stammbüdel des Thalamus, also dem Stabkranz des Sehhügels an.

Die ersten myelinhaltigen Fasern treten bei dem Menschen im 7. oder 8. Fötalmonat im hinteren Schenkel der inneren Kapsel unmittelbar hinter dem Areal der Pyramidenbahn auf: sie sollen nach FLECHSIG aus dem lateralen Sehhügelkern entspringen, zur Körperfühlsphäre ziehen und sensibel sein. Zum Teil gehören sie der Haubenstrahlung an (s. o.). Etwa 1 Monat später folgt ein zweites und erst mehrere Monate nach der Geburt ein drittes sensibles System im hinteren Kapselschenkel.

Der vordere Sehhügelstiel im vordersten Abschnitt der inneren Kapsel ist bei dem  $3\frac{1}{2}$ -monatigen menschlichen Kind schon ganz markhaltig, während seine Fortsetzung im Mark der Frontalwindungen nur vereinzelte, sich ganz schwach färbende Fasern enthält [MONAKOW, 1898 a, p. 19; vergl. auch FLECHSIG <sup>1)</sup>, 1897, p. 291]. Die ersten markhaltigen Fasern sind schon am Ende der 1. Lebenswoche zu finden: sie stammen aus dem vorderen lateralen Sehhügelkern und gelangen in den Gyrus fornicatus (FLECHSIG 1897, p. 293, Anm. 2). Ebenso sind die Fasern der frontalen Brückenbahn im vorderen Kapselschenkel schon stark markhaltig (im Gegensatz zu dem Verlaufsstück derselben Bahn im Fuß). Vergl. hierzu auch FLECHSIG, 1896, p. 64 und 1898, p. 986.

Bei dem Kaninchen scheinen die ersten Myelinfasern am 4. oder 5. Tage aufzutreten (s. oben). Vom 5. bis zum 11. Tag nimmt hierauf die Zahl der Myelinfasern sehr rasch zu.

Wann sich die Rindenfaser der inneren Kapsel bei den Vögeln mit Mark umhüllen, ist noch nicht bekannt. Bezüglich der Striatumfasern der Vögel sei hier anhangsweise bemerkt, daß EDINGER (1903, p. 399) bei allen Vögeln (mit Ausnahme des Sperlings) bei der Geburt bereits ein im Ektostriatum entspringendes und im Sehhügel oder im Mittelhirn endendes <sup>2)</sup> Bündel markhaltig fand; alle übrigen Vorderhirnbündel sind um diese Zeit noch marklos. Etwa am 8. Tag oder etwas später umkleiden sich bei dem Hühnchen Fasern mit Mark, welche aus dem Mesostriatum stammen. Im Epistriatum beginnt die Markbildung schon 60 Stunden nach der Geburt (EDINGER 1903, p. 411).

#### e) Marklager der Großhirnhemisphären.

Anatomische Vorbemerkung. Die Fasern, um die es sich hier handelt, zerfallen in 3 große Kategorien:

1) Subcorticale Associationsfasern, welche in der Rinde ent-

1) FLECHSIG bestreitet jedoch, daß die Fasern des vorderen Sehhügelstiels kompakt zum Pol des Stirnhirns gelangen, und behauptet, daß sie plötzlich umbiegen und teils nach hinten in das Cingulum, teils dorsalwärts ziehen. Die aus der Riechphäre und dem Ammonshorn stammenden Fasern des Cingulums sollen viel früher markhaltig werden.

2) Die Verlaufsrichtung ist noch zweifelhaft.

springen, in das Mark untertauchen und wieder zur Rinde zurückkehren<sup>1)</sup>,

- 2) centrifugale Projektionsfasern } Stabkranz.
- 3) centripetale Projektionsfasern }

Die Unterscheidung dieser 3 Kategorien gelingt noch keineswegs in allen Fällen sicher. Die Fasern, welche Rinde und Sehhügel verbinden, die sog. Sehhügelstiele, werden meist zu den Projektionsfasern gerechnet.

Durch FLECHSIG hat die Untersuchung der Entwicklung des

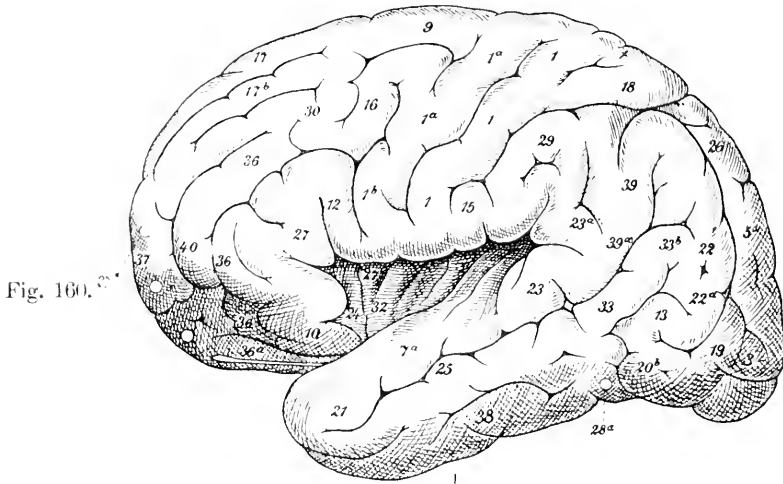


Fig. 160.

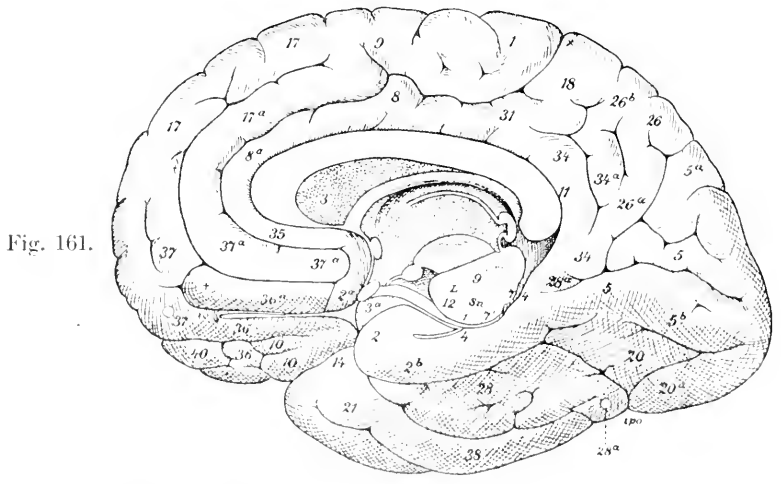


Fig. 161.

Fig. 160. Laterale Konvexität des Menschengehirns. Die entwicklungsgeschichtlichen Rindenfelder sind mit Zahlen bezeichnet. Nach FLECHSIG.

Fig. 161. Medialfläche des Menschengehirns. Nach FLECHSIG. Die entwicklungsgeschichtlichen Rindenfelder sind auch hier mit Zahlen bezeichnet. L. LUYSscher Körper. So Substantia nigra.

1) Zu diesen sind auch die Balkenfaser zu rechnen. Die Besprechung der Entwicklung der letzteren ist jedoch aus Zweckmäßigkeitsgründen einem späteren besonderen Abschnitt zugewiesen worden.



Marklagers der Hemisphären des Großhirns neuerdings einen mächtigen Impuls erfahren<sup>1)</sup>. In Anbetracht der Strittigkeit vieler Punkte empfiehlt es sich zunächst, die Darstellung dieser Entwicklung so, wie sie sich nach den älteren Veröffentlichungen von FLECHSIG bei dem Menschen gestaltet, voranzuschicken.

Nach FLECHSIG (1898) zerfällt die Hirnrinde entwickelungsgeschichtlich in eine große Anzahl besonderer Zonen, welche er als „entwicklungsgeschichtliche Rindenzonen“ bezeichnet. „Es sind transitorische Erscheinungen von dauernder Bedeutung; jedes Feld ist durch eine besondere Entwicklungszeit seiner Nervenfasern ausgezeichnet, und jedem einzelnen kommen Besonderheiten in Bezug auf die leitenden Verbindungen zu“. FLECHSIG unterschied i. J. 1898 40 solcher Felder, deren Lage sich aus den beiden nebenstehenden Fig. 160 und 161 ergibt, ohne jedoch diese Zahl für definitiv zu halten<sup>2)</sup>. Nach der Entwicklungszeit teilt FLECHSIG diese Felder in 3 Gruppen ein:

1) Primordialgebiete, welche sich schon vor der Reife regelmäßig ausbilden (1—8 der Fig.), 2) Intermediärgebiete, welche bis 1 Monat nach der völlig reifen Geburt mit der Markentwicklung beginnen (9 bis 32) und 3) Terminalgebiete, welche später als 1 Monat nach der normalen Geburt Mark bilden (33—40).

Diese Gruppen gehen ineinander über und bilden streng genommen eine Reihe, da größere Pausen zwischen Gruppe 1 und 2, 2 und 3 nicht nachweisbar sind. Die Primordialgebiete entsprechen den „Sinnescentren“ einer älteren Einteilung FLECHSIG's, die Terminalgebiete ausschließlich Teilen der Associationcentren der älteren Einteilung, während die Intermediärgebiete teils Sinnescentren teils Associationcentren sind.

Die Markbildung in den Terminalgebieten setzt  $4\frac{1}{2}$ —4 Monate später ein als in den Primordialgebieten. Die letzteren sind schon überwiegend markhaltig, bevor in den Terminalgebieten auch nur eine markhaltige Nervenfasernachweisbar ist. FLECHSIG fand die ersten markhaltigen Fasern in den Terminalgebieten 38—40 bei 7 Wochen alt gewordenen, angeblich reifgeborenen Kindern.

Die Sinnescentren sind nach FLECHSIG sonach teils primordiale teils sekundäre (d. h. den Intermediärgebieten zugehörige). Primordiale Sinnescentren sind: die Centralwindungen (besonders die hintere), die Lippen der Fissura calcarina und die 1. Occipitalwindung, Gyrus uncinatus und innere Riechwindung, Ammonshorn, Subiculum cornu Ammonis, Gyrus fornicatus (besonders das mittlere Drittel) und die Querwindungen des Schläfenlappens.

Terminalgebiete unterscheidet FLECHSIG ebenfalls 8: sie verteilen sich insbesondere auf die 1. (d. h. oberste) und 2. Stirn-

1) Ganz vereinzelte ältere Angaben finden sich schon bei REMAK, ARNDT, FLECHSIG selbst, EXNER, TUCZEK und VIGNAL, etwas ausführlichere bei FUCHS und namentlich bei VULPIUS (1892, p. 797).

2) Später hat FLECHSIG selbst diese Nummern als „z. T. falsch, also unbrauchbar“, bezeichnet. Zur Korrektur kommen namentlich die allerdings nicht ganz deutlichen Figuren im Lancet (1901) und die Bemerkungen 1900, p. 11 und 1903, p. 202 ff. in Betracht. So unterschied FLECHSIG z. B. 1901 am Occipitalpol noch eine Region 17 (die Nummer ist nach 1903, p. 204 zu hoch); ausnahmsweise kann sich Region 2 vor Region 1 unmarkieren u. s. f. Sehr bemerkenswert ist auch der Satz FLECHSIG's, daß da, wo frühreifende Rindenzonen liegen, auch frühe Furchen sich finden (1903, p. 206). Besonders interessant ist ferner auch die frühe Umarmung des Gyrus supra- und subangularis (1903, p. 203).

windung, die untere Parietalwindung, die 2. und 3. Schläfenwindung und ein Stück des Gyrus fornicatus.

Die zuerst entwickelten Intermediärgebiete sind sämtlich Sinnescentren („sekundäre Sinnescentren“), die späteren bezeichnet FLECHSIG als „Randzonen von Sinnescentren“. Sekundäre Sinnescentren sind der Fuß der 1. Stirnwindung, der orbitale Teil der 3. Stirnwindung, der Fuß der 3. Stirnwindung, der Gyrus subangularis (13) u. s. f. Randzonen sind das hintere Drittel der 1. Temporalwindung, das vordere Drittel etc.

Projektionsfasern kommen nach FLECHSIG in den Randzonen nur vereinzelt vor: die Mehrzahl derselben ist corticofugaler Natur.

Die Terminalgebiete sind nach FLECHSIG diejenigen Rindenabschnitte, bezüglich deren das menschliche Gehirn sich am meisten von dem der Anthropoiden unterscheidet.

Der Entwicklungsgang der Fasern eines Feldes vollzieht sich so, daß in den Projektionscentren sich zuerst die Projektionsfasern, in den Associationssystemen zuerst die Associationsfasern mit Mark umhüllen<sup>1)</sup>. Die zuerst reifenden Fasern eines Feldes bezeichnet FLECHSIG als Primärsystem des bezüglichen Feldes, die später reifenden als Sekundär-, Tertiär- etc. Systeme.

„Die Leitungsrichtung ist mit großer Sicherheit aus der Entwicklungsrichtung zu erschließen. Die Primärsysteme der Primordialgebiete entwickeln sich ausnahmslos von den Stammganglien gegen die Rinde, was besonders an der primären Sehstrahlung hervortritt, welche z. B. bei einem 1½—2 Monate zu früh geborenen Kinde von 12 Tagen extrauterinen Alters nur bis zur Mitte zwischen Corpus geniculatum laterale und Rinde markhaltig ist.“ Alle Primärsysteme der Primordialgebiete sind in Anbetracht ihrer Entwicklungsrichtung als corticopetale Leitungen anzusehen. Da umgekehrt in den Terminalgebieten in der Regel zuerst in unmittelbarer Nähe der Rinde auftritt, leiten die Primärsysteme der Terminalgebiete corticofugal, und zwar betrachtet FLECHSIG dieselben als Balkenfasern.

Projektionsfasern kommen den Terminalgebieten nach FLECHSIG nur in geringer Zahl zu. Speziell fand FLECHSIG auch nur relativ spärliche Fasern, welche aus den Terminalgebieten zum Sehhügel ziehen.

Den sog. Fasciculus longitudinalis inferior faßt FLECHSIG (1896, p. 2) als einen Teil der Sehstrahlung auf. Er ist eines der am frühesten sich mit Myelin umkleidenden Bündel des Großhirnmarkes.

Die individuellen Differenzen sind bei den spät entstehenden Intermediär- und Terminalgebieten am größten. In einzelnen Fällen kommt ein wahrer Typus inversus, wahrscheinlich auf Grund pathologischer Verhältnisse, vor. Während z. B. bei der Mehrzahl der nicht reifen Kinder im Stabkranz die Sehstrahlung weiter fortgeschritten ist als die Hörstrahlung, fand FLECHSIG einmal ausnahmsweise Markscheiden in der Hörstrahlung und eine marklose Sehstrahlung.

Die im Vorstehenden mitgeteilte Darstellung FLECHSIG's ist auf vielfachen Widerspruch gestoßen. Der letztere stützt sich jedoch zum geringsten Teil auf eingehende entwicklungsgeschichtliche Nachprüfungen und betrifft daher auch weniger die Thatsächlichkeit als die Deutung der FLECHSIG'schen Befunde (vergl. auch HRTZIG 1900, p. 302). Folgende Autoren haben durch eigene Nachuntersuchung neue That-

1) Am frühesten unter allen Associationsfasern scheinen die Fasern markhaltig zu werden, welche von der Riechsphäre zum Ammonsgebiet ziehen (FLECHSIG 1896 c, p. 96; 1894, p. 607).

sachen ermittelt. RIGHETTI (1897) fand bei dem Neugeborenen Myelinfasern in beiden Centralwindungen (mit Ausnahme des unteren Drittels der vorderen) und im Lobulus paracentralis. Zu Anfang des 2. Monats kommt der Fuß der 3. Stirnwindung, der orbitale Teil der obersten und untersten Stirnwindung, der Cuneus, der Lob. lingualis und fusiformis, die 1. und 3. Occipitalwindung, die 1. Parietalwindung, die 1. und 2. Temporalwindung, der Gyrus hippocampi, das Ammonshorn und die Insel hinzu. Im 3. Monat folgen die übrigen Rindenbezirke. MONAKOW (1900, Sep.-Abdr., p. 12) behauptet im Gegensatz zu FLECHSIG, daß schon bei dem Neugeborenen starke Associationsbündel auch im Bereich des Gyrus supramarginalis myelinhaltig sind. Mit Recht betont er — wie übrigens auch FLECHSIG selbst — die Bedeutung der individuellen Variabilität (vgl. auch D'ABUNDO). In einer früheren Arbeit hatte MONAKOW (1898b, p. 609) angegeben, daß die Stabkranzbündel des Gyrus angularis und supramarginalis sich im 4. Lebensmonat mit Mark umhüllen. Noch ausführlicher sind die Angaben MONAKOW's in einer weiteren Arbeit desselben Jahres (1898a, p. 17 ff.). Vor allem bestätigt MONAKOW hier für das 3—4-monatige Kind die prinzipiell entscheidende von FLECHSIG hervorgehobene Thatsache, daß die verschiedenen Windungsgruppen in sehr ungleicher Weise mit reifen Fasern ausgestattet sind. Während z. B. die Centralwindungen, der Cuneus und der Gyrus lingualis und der vordere Abschnitt des Gyrus hippocampi einen sich deutlich schwarzfärbenden Markkegel zeigen, ist der Markkamm der occipital liegenden Abschnitte der 2. und 3. Temporalwindung und des Gyrus fornicatus nur halbreif (grauviolette Färbung); die Windungen des unteren Scheitelläppchens zeigen sogar nur einen leicht grauen Schimmer, die erste Temporalwindung nimmt eine Mittelstufe zwischen den Centralwindungen und der 2. und 3. Temporalwindung (hintere Abschnitte) ein, die Frontalwindungen sind am weitesten zurückgeblieben. Die spärlichen Myelinfasern des unteren Scheitelläppchens glaubt v. MONAKOW bis in die dorsale Partie der Sehstrahlungen verfolgen zu können. Ebenso sollen bei dem 3 $\frac{1}{2}$ -monatigen Gehirn bereits der Gyrus occipitotemporalis und sämtliche Occipitalwindungen zarte Markbündel in die Sehstrahlungen schicken. Das Stratum sagittale externum des Occipitalmarks (also den Fasciculus longitudinalis inferior) fand v. MONAKOW in der Entwicklung weiter vorgerückt als das vorwiegend aus den Sehstrahlungen bestehende Stratum sagittale internum. Bisweilen glaubt er zu finden, daß die Markumhüllung der Radiärfasern noch in den ersten Anfängen ist, während Associationsfasern schon eine ziemlich weit vorgerückte Reife zeigen sollen<sup>1)</sup>. SIEMERLING (1898) findet Myelin am frühesten in der hinteren Centralwindung, dann im Lobulus paracentralis und in der vorderen Centralwindung. Weiterhin läßt sich nach seinen Befunden besonders starke Markbildung in der medialen Fläche des Hinterhauptlappens (namentlich der Gegend der Fissura calcarina), im hinteren Abschnitt der 1. Schläfenwindung und den angrenzenden Querwindungen, einem kleinen Abschnitt im unteren Stirnhirn und im Gyrus hippocampi feststellen, daneben finden sich jedoch vereinzelte Myelinfasern zur selben Zeit bereits auch in anderen Rindengebieten. Die Markscheidenbildung soll vom Centrum nach der Peripherie fortschreiten. Im allgemeinen zeigen die radiären Faserstücke zuerst Mark (ähnlich äußert sich auch RIGHETTI).

1) Vergl. die allgemeine Darstellung der Faserausreifung bei v. MONAKOW, p. 19.

Im Gegensatz zu FLECHSIG behauptet SIEMERLING, daß auch in den Associationsfeldern Projektionsfasern in erheblicher Menge auftreten. Schon am Schluß des 3. Monats soll keine Stelle des Hirnes ohne Projektionsfasern nachweisbar sein. MINGAZZINI hat schon 1897 angegeben, daß die Markumhüllung der Sehstrahlungen in der 3. Woche <sup>1)</sup> nach der Geburt beginnt und nicht vor dem 5.—6. Monat zum Abschluß gelangt, während diejenige des Tapetum später beginnt, in 2 Perioden verläuft und erst im 6. Monat abschließt (vergl. auch GIANNELLI 1900, p. 707).

Der Fasciculus longitudinalis inferior ist nach RIGHETTI zu Anfang des 2. Monats jedenfalls schon ziemlich markreich; annähernd abgeschlossen ist seine Markumhüllung nach GIANNELLI (1900, p. 712) erst im 4. Monat. Das WERNICKE'sche, das SACHS'sche und das VIALET'sche Bündel des Occipitallappens (Fasciculus occipitalis perpendicularis, Stratum cunei transversum, Fasciculus transversus gyri lingualis) beginnen nach demselben Autor ihre Markreifung erst im 4. Monat.

Nach SCHÜTZ (1902) soll das untere Längsbündel bereits bei dem 8-monatigen menschlichen Fötus Spuren der Myelinbildung zeigen und bei dem Neugeborenen schon vollständig entwickelt sein, während die GRATIOLET'sche Sehstrahlung erst in der 3.—4. Woche nach der Geburt markhaltig werden soll. Auf die weiteren Angaben von SCHÜTZ über Verlauf und Endigung des bez. Bündels kann hier nicht eingegangen werden.

Für die übrigen Säugetiere liegen ebenfalls bereits einige Untersuchungen vor. FLECHSIG selbst (1898, p. 980) hatte als sehr wahrscheinlich bezeichnet, daß — mit wenigen klar nachweisbaren Ausnahmen — in der Tierreihe phylogenetisch die Rindenfelder successiv in derselben Reihenfolge hervortreten wie am menschlichen Fötus und Neugeborenen. Ein Schüler FLECHSIG's, DÖLLKEN (1898, p. 996) hat über die Reifung des Marklagers der Großhirnhemisphäre bei Hund und Katze folgendes mitgeteilt. Die Myelinumhüllung findet stets bündel- oder lamellenweise statt. Vereinzelte, zerstreute markhaltige Fasern waren nicht aufzufinden. Vor dem 8.—9. Tag fand sich im Großhirn überhaupt keine markhaltige Faser. Gegen den 8.—9. Tag werden bei der Katze markhaltig: Bündel aus der inneren Kapsel zum Gyrus coronalis und zum Gyrus cruciatus anterior und posterior, der Tractus olfactorius, der Fornix longus, der obere Teil der Kommissur der Ammonshörner und eine Lamelle vom Ammonshorn in den Gyrus hippocampi. Am 10.—11. Tage folgen: ein Teil des Cingulum, ein dünnes Bündel aus der inneren Kapsel in den Gyrus ectosylvius posterior und der vorderste Teil der 4. und 3. Bogenwindung. Am 13.—14. Tage umkleiden sich mit Mark: eine schmale Lamelle im mittleren Teil des Gyrus marginalis und Bündel aus der inneren Kapsel in den Gyrus ectosylvius posterior. Etwa am 15.—16. Tage gelangt ein markhaltiges Bündel aus dem Corpus geniculatum laterale in den hintersten Teil des Gyrus marginalis und Gyrus postsplenialis. Bei dem Hund ist am 9. Tage im Großhirn nur der Gyrus coronalis sowie der Gyrus cruciatus anterior und posterior und die Bahn zu denselben aus der inneren Kapsel markhaltig. Am 11.—12. Tage beginnt die Reifung des Fornix longus, des oberen Teiles der Ammons-kommissur, einer Bahn aus der inneren

1) GIANNELLI (1900, p. 447) fand bei einem 16-tägigen Kind die Sehstrahlungen schon markhaltig.

Kapsel in den hinteren unteren Teil des Gyrus marginalis und des oberen Teils der 4. und 3. Bogenwindung. Am 14. Tage etwa sind Bündel sichtbar, die vom Corpus geniculatum laterale in den Gyrus marginalis und postsplenialis ziehen. Im ganzen erfolgt die Markentwicklung der einzelnen Bahnen bei dem Hund meist 1—2 Tage später als diejenige derselben Bahnen bei der Katze. Markhaltige Associationsfasern zwischen 2 Windungen finden sich bis etwa zum 18.—20. Tage ausschließlich in einem Teile der Körperfühlsphäre (Gyrus coronalis etc.) spärlich und vielleicht noch in der Sehstrahlung. Auch bei Hund und Katze finden sich erhebliche individuelle Differenzen. Dabei geschieht die Reifung doch für die einzelnen Bündel, soweit DÖLLKEN bisher feststellen konnte, stets in derselben Reihenfolge.

Auch BARY (1898. p. 357 ff.) giebt an, daß bei jungen Welpen die ersten kompakten myelinhaltigen Bündel erst am 9. Tag auftreten<sup>1)</sup>.

Die Untersuchungen von O. und C. VOGT beziehen sich ebenfalls auf Hund und Katze, weichen aber in vielen Einzelergebnissen von den DÖLLKEN'schen ab. Bei der neugeborenen Katze sollen sich auf der lateralen Konvexität markhaltige Fasern im Bereich eines Gebietes finden, welches den Gyrus cruciatus posterior und coronalis, die oralste Partie des Gyrus marginalis und suprasylvius sowie die Scheitelpartie, d. h. den oberen Teil des G. ectosylvius umfaßt. Am 4. Lebenstag hat die Markreifung sich bereits erheblich ausgedehnt, namentlich ist sie nunmehr auch in den hinteren Abschnitten des Gyrus marginalis eingetreten. Es soll sich um Fasern handeln, welche mit den primären optischen Centren in Verbindung stehen. Am 10. Tag ist abermals ein erheblicher Fortschritt in der Markreifung zu konstatieren. Nur die ganze ventrale Region der Convexität des Palliums soll noch marklos sein und an der Basis in eine ebenfalls marklose Region der Medialfläche übergehen. Letztere reicht im Allgemeinen bis zur F. splenialis, zum Teil jedoch noch über diese hinaus (vergl. Textfig. 12). Ebenso scheint auch das Gebiet vor und unterhalb des Sulcus praesylvius noch der myelinhaltigen Fasern zu entbehren. Am 12. Tag greift die Markreifung auch auf das letztere Gebiet sowie auf die basalen Abschnitte überhaupt über. Auch alle Abschnitte des Alvens sind nunmehr reich an markhaltigen Fasern (einzelne schon früher). Bezüglich der analogen Entwicklung bei dem Hund muß auf die Mittheilungen der Autoren p. 64 ff. verwiesen werden.

Die Markreifung des Kaninchens ist ebenfalls von O. und C. VOGT untersucht worden. Ich muß bezüglich derselben auf eine demnächst erscheinende Originalabhandlung von mir verweisen.

Bemerkenswert ist die starke Entwicklung markhaltiger, in die Rinde einstrahlender Fasern bei dem neugeborenen Meerschweinchen (ALLEN), nur die Gegend des Ammonshorns ist noch relativ myelinarm.

RAMÓN Y CAJAL (1899, p. 197) hat nicht nur bei menschlichen, sondern auch bei Säugetiergehirnen die FLECHSIG'sche Angabe bestätigt, daß die Faserentwicklung der Associationscentren später erfolgt. Er konstatierte dies nicht nur an WEIGERT-Präparaten, sondern auch an GOLGI-Präparaten.

Die Markentwicklung des Großhirns der Vögel, Reptilien u. s. w. ist noch nicht genügend untersucht.

1) Die Pyramidenzellen der Rinde zeigen bei jungen Welpen nach demselben Autor ihre charakteristische Form am 10. Tag.

Der Tractus septomesencephalicus der Vögel ist wie der gesamte Stabkranz der Rinde bei der Geburt marklos. Bei dem Huhn ist er 8 Tage nach der Geburt markhaltig (EDINGER 1903, p. 377), ebenso auch der Tractus occipito-mesencephalicus nebst dem zugehörigen gleich verlaufenden Striatumbündel, doch beginnt die Markentwicklung im Tractus septomesencephalicus und im Tractus occipito-mesencephalicus schon 60 Stunden nach der Geburt (EDINGER 1903, p. 411 u. 1900, p. 193).

f) Balken und Commissura hippocampi.

Die erste Anlage, d. h. der Durchbruch der Balkenfasern, erfolgt bei dem Menschen im 4. Monat. Nach MIHALKOVICS (1877, p. 129) erscheint zuerst das Balkenknie. Erst gegen Ende des 5. Monats ist nach demselben Autor der Balkenkörper in seiner ganzen Länge entwickelt. Nach HIS (1904, p. 135) gehören die ersten bei einem Fötus von 83 mm Sch.-St.-L. nachweisbaren Balkenfasern dem Mittelgebiet des Balkens an. Vergl. p. 377 ff. Nach HIS ist die Balkenstrahlung überhaupt die erste Produktion der Rindenpyramidenzellen. Das Knie ist bei dem Fötus von 120 mm Sch.-St.-L. (Ende des 4. Monats) schon eben angelegt, Rostrum und Splenium noch nicht.

HAMILTON's Angaben (1885), wonach bei menschlichen Embryonen im 4. Monat Balkenfasern in die innere Kapsel übergehen sollen, bedürfen noch sehr der Nachprüfung, zumal H. selbst keine Abbildung gegeben hat.

Bei der Katze zeigt der Balken in den frühesten Stadien im Medianschnitt eine rundliche Form; später findet man eine etwa hufeisenähnliche Form. Die Hauptkrümmung liegt anfangs vor der Lamina terminalis. Erst mit der weiteren Entwicklung und Krümmung des occipitotemporalen Großhirnmantels wird durch Hinzukommen neuer Balkenfasern der Balken mehr und mehr in die Länge gezogen und occipitalwärts zum Splenium ausgebuchtet. Durch eine schmale Lamelle bleibt das letztere auch bei dem erwachsenen Tier mit der Lamina terminalis in Verbindung (MARTIN 1893, p. 159). Es dürfte sich jedoch hier nicht um Balkenfasern im gewöhnlichen Sinne, sondern um Fasern der Commissura fornicis s. hippocampi handeln. Erst relativ spät lagern sich auch dem Balkenknie, also dem frontalen Balkenabschnitt, soviel Fasern an, daß das Septum pellucidum durch dieselben auch frontal abgeschlossen wird. Was das erste Auftreten von Achseneylindern in Balken betrifft, so fand MARTIN einzelne Fäserchen (1893, p. 161; vergl. jedoch auch 1894, p. 474) bereits bei Katzenembryonen von 2,4 cm Nackensteißlänge, und zwar im ventralen Blatt der Ammonshornfalte.

Bei dem Schwein erscheint nach BLUMENAU (1891) der Balken erst bei einer Länge von 8 cm: bei dem Rind findet man die ersten Rudimente bei einer Länge von 7 Zoll<sup>1)</sup> (KOLLMANN 1861, p. 17), bei dem Schaf bei einer Länge von 49 mm (OSBORN, p. 536). Bei dem Kaninchen findet man die erste Andeutung des Balkens bei einer Länge von 35–40 mm (MIHALKOVICS 1877, p. 124). Zunächst soll diese auch bei dem Kaninchen nur dem Knie teil entsprechen, durch Apposition sollen die übrigen Fasern später hinzukommen. Die meisten anderen Autoren haben demgegenüber angenommen, daß bereits in der ersten Anlage der ganze Balken enthalten ist. Bei der

1) Wahrscheinlich Alkohohlärtung.

Ratte entwickelt sich der Balken (als Faserbrücke) zuerst bei einer Länge von 17 mm (ZUCKERKANDL 1901, p. 257 ff.). Das Psalterium dorsale soll erst bei einer Länge von 37 mm auftreten (ZUCKERKANDL 1901, p. 282). Auch bei der neugeborenen Ratte hat der Balken noch nicht seine volle Länge.

Bei dem Igel erfolgt nach GRÖNBERG (1901, p. 281 ff.) die gemeinsame Anlage des Corpus callosum und der Commissura hippocampi erst nach Verlötung der medialen Hemisphärenwände unmittelbar vor der Lamina terminalis, nämlich bei Embryonen von 20 mm Länge. Erst relativ spät differenziert sich der Balken von der Commissura fornicis.

Die Commissura pallii anterior der Amphibien (Frosch) ist bereits oben (unter Fornix) besprochen worden.

Die Markumhüllung des Balkens zieht sich beim Menschen von der 2.—3. Woche des extrauterinen Lebens bis etwa zum 20. Monat hin (MINGAZZINI 1897). Die Balkenfasern des Tapetums scheinen sich nach MINGAZZINI namentlich im 4. Lebensmonat mit Mark zu umhüllen, die übrigen Tapetumfasern erst später. MONAKOW (1898a, p. 18) fand bei einem  $3\frac{1}{2}$ -monatigen Fötus den zu den Centralwindungen gehörigen Balkenanteil bereits vollkommen markreif. FLECHSIG (1896, p. 73) fand bei Kindern, welche einige Wochen gelebt hatten, Fasern in der Sehphäre markhaltig, welche er in den Balkenwulst verfolgen konnte. KÖLLIKER's Fibrae perforantes umkleiden sich während der ersten 5 Monate mit Mark. MINGAZZINI (1897) fand die Fasern in der medialen Wand des Septum pellucidum, welche von der Unterfläche des Balkens stammen, schon in der 3. Woche markhaltig, während die Fasern der lateralen Septumwand sich erst im 4.—17. Monat mit Mark umkleiden sollen. VOGT (1901) fand die ersten Myelinfasern bereits bei einem 14-tägigen Kinde. Die Nervenfasern in den Striae Lancisii sollen schon in der 3. Woche mit der Myelinbildung beginnen (MINGAZZINI 1897, p. 21; vergl. auch FLECHSIG 1896, p. 69). Sehr früh entwickelt sich nach FLECHSIG (1903, p. 203) auch das Balkenbündel des Gyrus supraangularis.

Bei der Katze beginnt das mittlere Drittel des Balkens etwa am 19. Tage zu reifen, während der obere Teil der Kommissur der Ammons Hörner schon am 8.—9. Tage markhaltig wird (DÖLLKEN 1898; vergl. auch C. u. O. VOGT 1902, p. 62). Bei dem Hunde wird das mittlere Balkendrittel am 17.—20. Tage und erst etwas später das vordere Drittel markhaltig. Bei dem Kaninchen enthält der Balken am 15. Tag noch fast keine Myelinfasern, am 20. Tag findet man bereits eine nicht unerhebliche Menge.

#### g<sup>d</sup>) Olfactoriussystem (inkl. Commissura anterior).

Anatomische Vorbemerkung. Den Vögeln kommt von den verschiedenen Systemen der Commissura anterior nur das frontale Bündel und das Bündel zwischen den Epistriata zu.

Die erste Anlage der Achsenzylinder der Fila olfactoria ist neuerdings namentlich von DISSE untersucht worden. Vergl. p. 432 dieses Kapitels. Hier kann nur hervorgehoben werden, daß beispielsweise bei Hühnerembryonen die Riechnervenfasern das Gehirn erst gegen die Mitte des 5. Bebrütungstages erreichen; am 8. Tage wird der Riechlappen von dem kelchartig vertieften und verbreiterten Ende des Riechnerven umfaßt [DISSE<sup>1)</sup> 1896, p. 88, u. 1897].

1) Auch die Litteratur über die Entwicklung der peripherischen Riechnerven-

Bei dem Menschen sind die Fila olfactoria schon gegen Ende der 5. Woche nachweisbar, treten aber erst etwas später mit dem vorderen Riechlappen in Verbindung.

Das erste Auftreten von Achseneylindern im Tractus olfactorius ist noch nicht sicher bekannt. Bei dem Menschen erscheinen zuerst, und zwar schon gegen Ende der 5. Woche, die Fasern der Stria olfactoria medialis, welche aus dem vorderen Riechhirn vor der Fissura prima aufsteigen.

Bei Acanthiasembryonen fand LOCY (1899) schon bei einer Länge von 25 mm die Fasern der medialen und der lateralen Tractuswurzel gut ausgeprägt, obwohl der Lobus olfactorius noch nicht zu erkennen war.

Die ersten Achseneylinder der **Commissura anterior** zeigen sich bei dem Menschen unterhalb des Linsenkernelnes, ohne die Mittellinie zu überschreiten. Bei dem 11-wöchigen Embryo (42 mm Sch.-St.-L.) sind sie jedenfalls schon sichtbar (HIS 1904, p. 126). HOCHSTETTER (1904, p. 31) fand sie schon bei einem 41 mm langen Embryo. Bei einem 50 mm langen Fötus sah HIS sie bereits über die Mittellinie kreuzen. Bei dem Schafe überschreiten die Fasern der Commissura anterior bei einer Länge von 37 mm (OSBORN, p. 535) die Medianebene.

Rattenembryonen von 13 mm Länge zeigen bereits eine Commissura anterior (ZUCKERKANDL 1901, p. 256). Bei dem Igel scheinen ihre Fasern (GRÖNBERG 1901, Figur p. 266) schon bei einer Embryolänge von 15 mm aufzutreten<sup>1)</sup>. Bei dem Tarsiusembryo No. 812 finde ich sie bis zur Kreuzung (inkl.) angelegt. Bezüglich der ersten Anlage der Fila olfactoria bei den Selachiern verweise ich namentlich auf LOCY (1899), der speciell noch einen medianen „accessorischen Olfactorius“ beschreibt.

Die Markumhüllung des Tractus olfactorius beginnt bei dem Menschen schon sehr früh, nämlich  $2\frac{1}{2}$ —3 Monate vor der normalen Geburt, also zu einer Zeit, wo außerdem in den Großhirnhemisphären nur die Schleifenstrahlung markhaltig ist (FLECHSIG 1898).

Bei der Katze wird der Tractus olfactorius gegen den 8.—9. Tag markhaltig (DÖLLKEN 1898). Die Stria olfactoria lateralis der neugeborenen Katze zeigt bereits markhaltige Fasern (C. u. O. VOGT 1902, p. 50).

Der dunkle Anteil der **Commissura anterior** beginnt bei der Katze ungefähr am 19. Tage zu reifen (DÖLLKEN 1898, p. 978 und 1903, p. 205).

Bei dem Huhn findet man 60 Stunden nach der Geburt bereits einen Teil der Commissura anterior markhaltig (EDINGER 1903, p. 411).

h) Markleiste und intracorticale Associationsfasern (Tangentialfasern, MEYNERT'sche U-Fasern u. s. f.).

Das erste Auftreten der Achseneylinder dieser Fasern hat bis jetzt noch nicht ermittelt werden können. Die Umhüllung mit Markscheiden beginnt bei dem Menschen wahrscheinlich erst nach der Geburt. MARCHAND (1898a, p. 18) will bei dem  $3\frac{1}{2}$ -monatigen Kinde schon markhaltige Fibræ propriae gefunden haben. VULPIUS (1892, p. 794) sah die ersten Tangentialfasern in der inneren und äußeren Schicht mit 4 Monaten, in der mittleren mit 8 Monaten auftreten und konstatierte bereits, daß die Entwicklung

Fasern ist in den einschlägigen Spezialabschnitten dieses Handbuches sowie in der Arbeit DISSE's nachzusehen.

1) Allerdings steht damit die Textangabe GRÖNBERG's p. 281 im Widerspruch.



in den verschiedenen Hirnregionen und hier wieder in den einzelnen Schichten sehr verschieden ist. Die älteren Untersuchungen von FUCHS (1884) enthalten übrigens bereits ähnliche Angaben. Wann der definitive Abschluß der Myelinbildung in den Associationsfasern erfolgt, läßt sich begreiflicherweise kaum feststellen. KAES (1895, Sep.-Abdr., p. 4) hält für wahrscheinlich, daß die Markleiste bis zum 53. Jahr<sup>1)</sup> zunimmt. Nach demselben Autor ist das interradiäre Flechtwerk schon viel früher vollständig mit Mark umhüllt als das supraradiäre Flechtwerk. Oertliche Verschiedenheiten in dieser Markbildung der Associationsfasern bestehen jedenfalls auch, indes sind dieselben noch nicht in so zahlreichen Fällen untersucht worden, daß eine Elimination der individuellen Differenzen und damit die Feststellung allgemeiner Gesetze möglich wäre. RIGHETTI (1897) fand schon bei dem neugeborenen Kinde markhaltige Tangentialfasern in den tiefen Rindenschichten des oberen Drittels der Centralwindungen. Zu Anfang des 2. Monats kommen einige in der Insel und viele im Ammonshorn hinzu: im 3. Monat finden sie sich zahlreich in der Umgebung der Fissura calcarina. Die oberflächlichen Tangentialfasern reifen zuerst im Gebiet des Ammonshornes und im Gyrus dentatus, nämlich bereits zu Anfang des 2. Monats; zu Anfang des 3. Monats sind sie auch in der Insel und spärlich auch in den Centralwindungen markhaltig. Die mittleren Tangentialfasern fand RIGHETTI schon zu Beginn des 8. Monats myelinhaltig. GIANNELLI (1900, p. 717) sah unter den Tangentialfasern des Occipitallappens zuerst das interradiäre Flechtwerk der oberen Lippe der Fissura calcarina sich mit Myelin bekleiden (im 14. Monat).

Die MEYNERT'schen U-Fasern, welche zwei benachbarte Windungen verbinden, zeigen das erste Myelin im Laufe des 2. Monats. Im Occipitallappen erscheint es zuerst im Grunde der Fissura calcarina und der Fissura collateralis, sowie im sog. Stratum proprium cunei (GIANNELLI 1900, p. 714).

Bezüglich der Markumhüllung der Associationsfasern des Fußes der unteren Stirnwindung bei dem Menschen sei auf FLECHSIG (1896, p. 42) verwiesen.

Bei dem neugeborenen Hunde fand BARY (1898) in der Hirnrinde nur sehr wenig Myelinfasern. Ein Monat nach der Geburt soll dagegen die Entwicklung schon abgeschlossen sein (vergl. BOTTAZZI 1893, p. 293 ff.). Bei dem neugeborenen Meerschweinchen findet ALLEN bereits ziemlich zahlreiche intracorticale Associationsfasern und selbst einige Tangentialfasern. Ueber das Kaninchen vergl. BOTTAZZI 1893, p. 287 ff.

Die Entwicklung der intracorticalen Fasern bei den Reptilien ist noch wenig bekannt. Markhaltige Fasern finden sich bei vielen Reptilien auch im erwachsenen Zustand nur in geringer Zahl, bei anderen, z. B. *Chelone midas*, findet man späterhin zahlreiche Myelinfasern (EDINGER). In der Hirnrinde der Amphibien sind marklose Tangentialfasern wohl nachgewiesen (RAMÓN Y CAJAL), über die erste Zeit ihres Auftretens und ihren Entwicklungsgang ist jedoch nichts bekannt. Bei den Fischen scheinen Tangentialfasern entsprechend der unvollkommenen Entwicklung des Hirnmantels zu fehlen (BOTTAZZI u. A.).

1) Ältestes, von KAES damals untersuchtes Gehirn. — VULPIUS giebt an, daß die Entwicklung „mit dem 17. Jahre noch nicht in allen Hirnabschnitten beendet ist“.

Anhangsweise sei hier auch noch des **Cingulum** gedacht. Leider ist über seine Entwicklungsgeschichte nur sehr wenig bekannt. DORELLO vermochte die ersten Cingulumfasern bei Schweineembryonen von 75 mm Länge nachzuweisen (1903, p. 378). Es läßt sich vom Niveau des Balkenknie bis zum Niveau der Fissura hippocampi verfolgen. Der sog. vordere Abschnitt des Cingulum (BEEVOR) ist als geschlossenes Bündel erst bei Embryonen von 15 cm nachweisbar, vorher sind nur einzelne Bündelchen zu finden, welche sich zum Teil dem Cingulum s. str. frontalwärts anschließen. Die Markreifung erfolgt nach ROEMER (1900, p. 36) bei dem Menschen im 4. Monat. Im Cingulum der Katze finden sich nach C. und O. VOGT bereits am 10. Tag einige markhaltige Fasern. Bei dem Kaninchen finde ich markhaltige Fasern zuerst gegen Ende der ersten Woche.

#### Litteratur zur Entwicklung der Leitungsbahnen <sup>1)</sup>.

- d'Abundo, G.** *Contributo allo studio della mielizzazione nelle vie di proiezione del sistema nervoso centrale.* Boll. Sed. Accad. Sc. nat. Catania **1897**.
- Allen, Jessie.** *The associative processes of the guinea pig. A study of the psychical development of an animal with a nervous system well medullated at birth.* Journ. of comp. Neurol. Vol. XIV. No. 4, p. 293—359. **1904**.
- Altmann, R.** *Bemerkungen zur Hensen'schen Hypothese von der Nervenentstehung.* Arch. f. Anat. u. Phys., anat. Abt. p. 344—348. **1885**.
- Ambroini und Hirtl.** *Ueber Entwicklung und Bedeutung des Rückenmarks.* Arch. f. Anat. u. Phys., anat. Abt. p. 202—256. **1896**; und *Sitzungsber. der math.-phys. Klasse der Kgl. Sächs. Gesellsch. d. Wiss. zu Leipzig* v. 4. Febr. p. 37—50. **1895**.
- Athias, M.** *Cellules nerveuses en développement dans la moëlle épinière du têtard de la grenouille.* Journ. de l'Anat. et de la Phys. 31. Jahrg. No. 6. Nov.-Déc. p. 610—615. **1895**.
- *Structure histologique de la moëlle épinière du têtard de la grenouille.* Bibliogr. anat. p. 58—89. **1897**.
- Azoulay, L.** *Fibre ou collatérale commissurale des racines postérieures pour la colonne de Clarke des deux moitiés de la moëlle, chez le foetus humain.* Compt. rend. Soc. de Biol. Sér. 10. T. I. No. 16, p. 404—405. **1894**.
- Bach, L.** *Zur Lehre von den Augenmuskellähmungen und den Störungen der Pupillenbewegung.* Graef's Arch. f. Ophthalmol. Bd. XLVII. Abt. 2, p. 339—386. **1899**.
- Bardeen, Charles Russell.** *The growth and histogenesis of the cerebrospinal nerves in mammals.* Amer. Journ. of Anat. Vol. II. p. 231—257. **1903**.
- Barker, L. F.** *Specimens illustrating the medullating cerebrum in human beings.* Journ. of Nerv. and Ment. Disease, May. No. 5, p. 343. **1898**.
- Bary, A.** *Ueber die Entwicklung der Rindencentren.* Arch. f. Anat. u. Phys., phys. Abt. p. 341—360. **1898**.
- Bechterew, W. v.** *Ueber die Bestandteile der Hinterstränge des Rückenmarks auf Grund der Untersuchung ihrer Entwicklung.* Neurol. Centrabl. Bd. IV. No. 2, p. 31—33. **1885a**.
- *Zur Anatomie der Schenkel des Kleinhirns, insbesondere der Brückenarme.* Ebenda. No. 6, p. 121—125. **1885b**.
- *Ueber die innere Abteilung des Striekkörpers und den achten Hirnnerven.* Ebenda. No. 7, p. 145—147. **1885c**.
- *Ueber eine bisher unbekannte Verbindung der großen Oculen mit dem Großhirn.* Ebenda. No. 9, p. 194—196. (Mit Zusatz von Flechsig.) **1885d**.

1) Ich habe mich hier ausschließlich auf diejenige Litteratur beschränkt, welche Angaben zur Entwicklungsgeschichte der Leitungsbahnen beibringt. Die zahlreichen, namentlich mit Hilfe der GOLGI'schen Methode angestellten Untersuchungen am fötalen Nervensystem, welche zwar sehr interessante Ergebnisse bezüglich des Faserverlaufs geliefert, aber zur Entwicklungsgeschichte nichts beigetragen haben, sind also nicht aufgeführt. Weggelassen habe ich auch einige polnische und russische Arbeiten, welche mir nur dem Titel nach bekannt geworden sind. Entsprechend dem Plan des Handbuchs sind ferner (mit wenigen Ausnahmen) auch nicht angeführt alle Lehrbücher der Entwicklungsgeschichte und Monographien, welche die Entwicklungsgeschichte mehrerer Organsysteme behandeln.

- Bechterew, W. v.** Ueber die Längsfaserzüge der *Formatio reticularis medullae oblongatae et pontis*. *Ebenda*. No. 15. p. 337—346. **1885e**.
- Zur Frage über den Ursprung des Hörnerven und über die physiologische Bedeutung des *N. vestibularis*. *Ebenda*. Bd. VI. No. 9. p. 193—198. **1887 a**.
- Ueber die hinteren Nervenwurzeln, ihre Endigung in der grauen Substanz des Rückenmarks und ihre centrale Fortsetzung in letzterem. *Arch. f. Anat. u. Phys., anat. Abt.* p. 126—136. **1887b**.
- Ueber die Bestandteile des vorderen Kleinhirnschenkels. *Ebenda*. p. 195—204. **1888**.
- Ueber die Folgeerscheinungen der Zerstörung verschiedener Hirnteile neugeborener Tiere und über die Entwicklung ihrer Hirnfunktionen. *Neurol. Centrbl.* No. 21. p. 642—646. **1890 a**.
- Ueber die verschiedenen Lagen und Dimensionen der Pyramidenbahnen beim Menschen und den Tieren und über das Vorkommen von Fasern in denselben, welche sich durch eine frühere Entwicklung auszeichnen. *Ebenda*. Bd. IX. No. 24. p. 738—741. **1890b**.
- Ueber das Olivabündel des cervikalen Teiles vom Rückenmark. *Ebenda*. No. 12. p. 433—437. **1891**.
- Ueber die Schleifenschicht auf Grund der Resultate von nach der entwicklungsgeschichtlichen Methode ausgeführten Untersuchungen. *Arch. f. Anat. u. Phys., anat. Abt.* p. 379—395. **1895**.
- Ueber die Kerne der mit der Augenbewegung in Beziehung stehenden Nerven und über ihre Verbindung unter einander. *Ebenda*. p. 307—315. **1897 a**.
- Ueber das besondere mediale Bündel der Seitenstränge. *Neurol. Centrbl.* No. 15. p. 680—682. **1897b**.
- Die Leitungsbahnen im Gehirn und Rückenmark. Deutsch von R. Weinberg. Leipzig **1899**.
- Ueber ein wenig bekanntes Fasersystem an der Peripherie des anterolateralen Abschnittes des Halsmarks. *Neurol. Centrbl.* No. 5. p. 194—197. **1901 a**.
- Das anteromediale Bündel im Seitenstrange des Rückenmarks. *Ebenda*. No. 14. p. 645—646. **1901b**.
- Bernheimer, St.** Ueber die Entwicklung und den Verlauf der Markfasern im *Chiasma nervorum opticorum* des Menschen. *Heidelberger Habilitationsschrift*. *Arch. f. Augenheilkunde*. Bd. XX. p. 133—179. **1889**.
- Zur Kenntnis der Anatomie der Schnerrenwurzeln des Menschen. *Verh. d. X. Intern. Med. Congr. zu Berlin 1890*. **1891 a**.
- Ueber die Schnerrenwurzeln des Menschen. *Ursprung, Entwicklung und Verlauf ihrer Markfasern*. Wiesbaden **1891b**.
- Das Wurzelgebiet des *Oculomotorius* beim Menschen. Wiesbaden **1894**.
- *Chiasmasehnitte von einem Neugeborenen mit beiderseitigem Mikrophthalmus*. *Centrbl. f. Phys.* Bd. XIII. No. 20. p. 560. **1899**.
- Die Wurzelgebiete der Augenerven, ihre Verbindungen und ihr Anschluß an die Gehirnrinde. *Graefe-Saemisch, Handbuch der ges. Augenheilk.* Teil 1. Bd. 1. Kap. 6. p. 1—115. **1900**.
- Bertacchini, P.** *Interno alla struttura anatomica dei centri nervosi di un embrione umano lungo 4,5 mm.* *Internat. Monatschr. f. Anat. u. Phys.* p. 217—246. **1897**. *Vergl. auch Istit. di anat. norm. um. R. Univ. Modena*. **1896**.
- Bidder, F. und Kupffer, C.** *Untersuchungen über die Textur des Rückenmarks*. Leipzig **1857**.
- Blumenau, L.** *Zur Entwicklungsgeschichte und feineren Anatomie des Hirnbalkens*. *Arch. f. mikr. Anat.* Bd. XXXVII. p. 1—15. **1891 a**. *Vergl. auch Sitz. der phys. Gesellsch. in Berlin*. 18. VII. 1890.
- Boll, Fr.** *Die Histologie und Histogenese der nervösen Centralorgane*. *Arch. f. Psych.* Bd. IV. p. 1—138, spec. p. 104 ff. **1874**.
- Bottazzi, F.** *Intorno alla corteccia cerebrale e specialmente intorno alle fibre nervose intracorticali dei vertebrati*. *Ric. fatte nel lab. di Anat. norm. d. R. Univ. di Roma*. Vol. 3. p. 241—316. **1893**.
- Breglia, Ant.** *Osservazioni sulla comparsa della mielina in alcuni fasci dei cordoni del midollo spinale*. *Giorn. dell' Assoc. dei Nat. e Med. Napoli*. Anno III. Punt. 1. **1892**.
- *Sulla possibile provenienza e funzione delle fibre a mielina della commessura grigia posteriore nella midolla spinale dell'uomo*. *Ann. di Neurol.* Vol. X. Fasc. 1—2. **1893**.
- Broom, R.** *Development of the common phalanger*. *Proc. Linn. Soc. New South Wales*. Vol. XXIII. P. 4. No. 92. p. 705—729. **1898**.
- Cameron, John.** *On the presence and significance of the superior commissure throughout the vertebrata*. *Journ. of Anat. and Phys.* T. XXVIII. Part 3. April. p. 275—292. **1904**.
- Cestan, R.** *Le faisceau pyramidal dans les diplégies cérébrales infantiles*. *Progr. méd.* 12. Aug. p. 102—104. **1899**.
- Charcot, J. M.** *Leçons sur les maladies du système nerveux*. 3. part. **1874**. 3. Aufl. **1880**. Bd. II. p. 215 ff.

- Chiarelli, G.** Lo sviluppo dei nervi vago, accessorio, ipoglossico e primi cervicali nei saurospidi e nei mammiferi. *Atti della Soc. Toscana di scienze naturali in Pisa. Vol. X. p. 149—245. 1889.*
- *Le développement des nerfs vague, accessoire, hypoglosse et premiers cervicaux chez les mammifères.* *Arch. ital. de Biol. Vol. XIII. p. 309—341 a. p. 423—443. 1890.*
- *Contribuzioni allo studio dello sviluppo dei nervi encefalici nei mammiferi in confronto con altri vertebrati. I. Sulla prima comparsa del sistema gangliare nella testa. II. Sviluppo del nervo olfattivo. III. Sviluppo dei nervi vago, accessorio ed ipoglossico e dei primi cervicali. Pubbl. del R. Istit. di stud. sup. prat. e di perfez. in Firenze. Sez. di Med. e Chir. Vol. I. p. 15—71. 1894.*
- *Contribuzioni allo studio dello sviluppo dei nervi encefalici nei mammiferi in confronto con altri vertebrati. IV. Sviluppo dei nervi oculomotorio e trigemello. Public. del R. Istit. di stud. sup. etc. in Firenze. p. 99. 1897.*
- Colman, W. S.** Notes on the minute structure of the spinal cord of a human foetus. *Journ. of Anat. and Phys. Vol. XVIII. Part 4. July. p. 436—441. 1884.*
- Cramer, A.** Beiträge zur feineren Anatomie der Medulla oblongata und der Brücke mit besonderer Berücksichtigung des 3.—12. Hirnnerven. *Jena 1894.*
- *Das hintere Längsbündel, Fasciculus longitudinalis dorsalis nach Untersuchungen am menschlichen Fötus, Neugeborenen und 1—3 Monate alten Kindern. Anatom. Hefte. No. 4 (13. Bd. II. 1). p. 99—202. 1899.*
- Darkschewitsch, L.** Ueber die hintere Commissur des Gehirns. *Neurol. Centrbl. No. 5. p. 100—101. 1885.*
- *Einige Bemerkungen über den Faserverlauf in der hinteren Commissur des Gehirns. Ebenda. No. 5. p. 99—103. 1886a.*
- *und Freud. Ueber die Beziehung des Strickkörpers zum Hinterstrang und Hinterstrangkern nebst Bemerkungen über zwei Felder der Oblongata. Ebenda. No. 6. p. 121—129. 1886b.*
- *Ueber den oberen Kern des N. oculomotorius. Arch. f. Anat. u. Phys., anat. Abt. p. 107—116. 1889.*
- *Ueber die Kreuzung der Sehnervenfasern. Graefe's Arch. f. Ophthab. Bd. XXXVII. Abt. 1. p. 1—27. 1891.*
- *und Pribytkow, G. Ueber die Fasersysteme am Boden des dritten Hirnventrikels. Neurol. Centrbl. Bd. X. No. 14. p. 417—429. 1891.*
- Dandy, A.** Outlines of the development of the Tuatara, *Sphenodon punctatus*. <sup>4</sup>. *Journ. of micr. sc. Vol. XLII. N. S. p. 1—88 (vergl. auch Proc. Roy. Soc. Vol. LXIII). 1899.*
- Derter, Franklia.** Ein Beitrag zur Morphologie des verlängerten Markes beim Kaninchen. *Arch. f. Anat. u. Phys., anat. Abt. p. 423—437. 1895.*
- *The development of the paraphysis in the common fowl. Amer. Journ. of Anat. Vol. II. p. 13—24. 1903.*
- Disse, J.** Ueber die erste Entwicklung des Riechnerven. *Sitzungsber. d. Gesellsch. z. Beförd. d. ges. Naturwiss. Okt. No. 7. p. 79—91. 1896.*
- *Die erste Entwicklung des Riechnerven. Anatom. Hefte. Bd. IX (Festschr. f. Merkel). p. 257—300. 1897.*
- Döllken, A.** Die Reifung der Leitungsbahnen im Tiergehirn. *Neurolog. Centrbl. Bd. XVII. No. 21. p. 996—998. 1898.*
- *Zur Entwicklung der Schleife und ihrer centralen Verbindungen. Neurol. Centrbl. Bd. XVIII. No. 2. p. 50—61. 1899.*
- Dohrn, A.** Ueber die erste Anlage und Entwicklung der motorischen Rückenmarksnerven bei den Schleichern. *Mitt. u. d. Zool. Stat. zu Neapel. Bd. VIII. p. 441—461. 1888.*
- Dorcello, Primo.** Osservazioni macroscopiche e microscopiche sullo sviluppo del corpo calloso e dell'arco marginale nel Sus scrofa. *Ric. fatte nel lab. di Anat. norm. d. R. Univ. di Roma etc. Vol. IX. Fasc. 3. p. 1—39. 1903. Vergl. auch Vol. VI. p. 267—300. 1898.*
- *Osservazioni sullo sviluppo del cingolo. Ibid. Vol. IX. Fasc. 4. p. 375—399. 1903.*
- Edinger, L.** Zur Kenntnis des Verlaufes der Hinterstrangfasern in der Medulla oblongata und im unteren Kleinhirnschenkel. *Neurol. Centrbl. No. 4. p. 73—76. 1885.*
- *Vergleichend-entwicklungsgeschichtliche und anatomische Studien im Bereich des Centralnervensystems. 2. Ueber die Fortsetzung der hinteren Rückenmarkswurzeln zum Gehirn. Anat. Anz. Bd. IV. p. 121—128. 1889.*
- *Ueber einige Fasersysteme des Mittelhirns. Arch. f. Psychiatrie. Bd. XXII. Heft 2. p. 548—520. 1890a.*
- *Einiges vom Verlauf der Gefühlsbahnen im centralen Nervensystem. Deutsche med. Wochenschr. No. 20. p. 441—426. 1890b.*
- *Untersuchungen über die vergleichende Anatomie des Gehirns. No. 2. Das Zwischenhirn. 1. Teil. Das Zwischenhirn der Schliecher und der Amphibien. Abhandl. der Sackeb. naturf. Gesellschaft. Bd. XVIII. p. 1—55. 1892.*

- Edinger, L.** *Untersuchungen über die vergleichende Anatomie des Gehirns. No. 3. Neue Studien über das Vorderhirn der Reptilien. Ebenda, Bd. XIX, p. 313—387. 1896.*  
 — *Untersuchungen über die vergleichende Anatomie des Gehirns. No. 4. Studien über das Zwischenhirn der Reptilien. Ebenda, Bd. XX, II, 2, p. 161—197. 1899.*  
 — *Vorlesungen über den Bau der nervösen Centralorgane des Menschen und der Tiere. 6. Aufl. Leipzig 1900.*  
 — *Untersuchungen über die vergleichende Anatomie des Gehirns. No. 5. Untersuchungen über das Vorderhirn der Vögel. Abhandl. der Senckenb. naturf. Gesellsch. Bd. XX, II, 4, p. 343—426. 1903.*
- Falchi, Fr.** *Sur l'histogénèse de la rétina et du nerf optique. Arch. ital. de Biol. Vol. IX, p. 382—399 (vergl. auch Arch. per le sc. med. Vol. XII, No. 1). 1888.*
- Falzacappa.** *Ricerche istologiche sul midollo spinale. Atti della R. Accad. dei Lincei, 5, V, 1889.*
- Flechsig, P.** *Zur Entwicklung des centralen Nervensystems. Centralbl. f. d. med. Wiss. No. 40, p. 673—675. 1875 (vergl. auch 1874 No. 36).*  
 — *Die Leitungsbahnen im Gehirn und Rückenmark des Menschen u. s. w. Leipzig 1876.*  
 — *Ueber Systemerkrankungen im Rückenmark. Arch. d. Heilk. Bd. XVIII, p. 101—141, 289—343, 461—482 u. Bd. XIX, p. 53—90, 441—447. 1877 u. 1878 (vergl. auch Ctbl. f. d. med. Wiss. 1877, No. 3, u. Tbl. d. Naturf.-Vers. in München 1877).*  
 — *Zur Anatomie und Entwicklungsgeschichte der Leitungsbahnen im Großhirn des Menschen. Arch. f. Anat. u. Phys. anat. Abt. p. 12—75. 1881.*  
 — *Plan des menschlichen Gehirns. Leipzig 1883.*  
 — *Ueber die Verbindungen der Hinterstränge mit dem Gehirn. Neurol. Centralbl. Bd. IV, No. 5, p. 97—100. 1885.*  
 — *Zur Lehre vom centralen Verlauf der Sinnesnerven. Ebenda, Bd. V, No. 23, p. 545 bis 551. 1886.*  
 — *Ist die Tabes dorsalis eine Systemerkrankung? Ebenda, Bd. IX, No. 2, p. 33—39 und No. 3, p. 72—81. 1890 a.*  
 — *Weitere Mitteilungen über die Beziehungen des unteren Vierhügels zum Hörnerven. Ebenda, No. 4, p. 98—100. 1890 b.*  
 — *Ueber ein neues Einteilungsprinzip der Großhirnoberfläche. Ebenda, Bd. XIII, No. 19, p. 674—676. 1894. Vergl. auch ebenda No. 16, p. 606—608.*  
 — *Weitere Mitteilungen über die Sinnes- und Associationscentren des menschlichen Gehirns. Ebenda, Bd. XIV, No. 23, p. 1118—1124 u. No. 24, p. 1177—1179. 1895.*  
 — *Weitere Mitteilungen über den Stabkranz des menschlichen Großhirns. Ebenda, Bd. XV, No. 1, p. 2—4. 1896 a.*  
 — *Notiz, die „Schleife“ betreffend. Ebenda, No. 10, p. 449. 1896 b.*  
 — *Gehirn und Seele. Rektoratsrede 1894. Leipzig, 2. Aufl. 1896 c.*  
 — *Ueber die Lokalisation der geistigen Vorgänge, insbesondere der Sinnesempfindungen des Menschen. Leipzig 1896 d. (Vortrag auf der 68. Naturforscherversammlung zu Frankfurt a. M.)*  
 — *Zur Anatomie des vorderen Sehhügelstiels, des Cingulum und der Acusticusbahn. Neurol. Centralbl. Bd. XVI, No. 7, p. 290—295. 1897.*  
 — *Neue Untersuchungen über die Markbildung in den menschlichen Großhirnloben. Ebenda, Bd. XVII, No. 21, p. 977—996. 1898. Vgl. auch Bd. XVIII, No. 22, p. 1060—1062.*  
 — *Ueber die Projektions- und Associationscentren des menschlichen Gehirns. Ref. auf d. Internat. Med. Congr. zu Paris. Sect. de Neurol. p. 115—119. 1900.*  
 — *Einige Bemerkungen zu E. Hitzig's Rapport über die Projektionscentren und die Associationscentren des menschlichen Gehirns. Leipzig 1900, u. Le nŕrrire. T. II, p. 57—60. 1901. — Ueber Projektions- und Associationscentren des menschlichen Gehirns. Ibid. p. 63—68.*  
 — *Developmental (myelogenetic) localisation of the cerebral cortex in the human subject. Votr. auf d. Phys.-Kongr. in Turin. Lancet, 19. Oct. p. 1027—1029. 1901.*  
 — *Weitere Mitteilungen über die entwicklungsgeschichtlichen (myelogenetischen) Felder in der menschlichen Großhirnrinde. Neurol. Centralbl. Bd. XXII, No. 5, p. 202—206. 1903.*  
 — *Votr. Vers. mitteld. Psych. u. Neurol. Ebenda, No. 22, p. 1079—1080. 1903.*
- Francois, P.** *Recherches sur le développement de l'épiphysc. Arch. de Biol. T. VIII, p. 757—821. 1888.*
- Froviap, A.** *Ueber ein Ganglion des Hypoglossus und Wirbelanlagen in der Occipital-region. Arch. f. Anat. u. Phys. Anat. Abt. p. 279—302. 1882.*  
 — *Ueber Anlagen von Sinnesorganen am Facialis, Glossopharyngeus und Vagus, über die genetische Stellung des Vagus zum Hypoglossus, und über die Herkunft der Zungenmuskulatur. Arch. f. Anat. u. Phys. p. 1—55. 1885. Speziell kommen für diesen Abschnitt in Betracht p. 36 ff.*  
 — *Ueber die Entwicklung der Schwestern. Anat. Anz. Bd. VI, No. 6, p. 155—161. 1891 a.*

- Froriep, A.** Ueber die Entwicklung des Trochlearis bei *Torpedo*. Verh. d. Anat. Ges. in München. Anat. Anz. Bd. VI. p. 55—60. **1891b.**
- Fuchs, Sigm.** Zur Histogenese der menschlichen Großhirnrinde. Sitz.-Ber. d. Wien. Akad. d. Wiss. Math.-naturw. Kl. Bd. LXXXVIII. H. 1. Abt. 3. p. 157—284 (1883) **1884.**
- Gage, S. Phelps.** Comparative morphology of the brain of the soft-shelled turtle (*Amyda mutica*) and the English sparrow (*Passer domesticus*). Proceed. Amer. microsc. Soc. Vol. XVII. p. 185—258. **1895.**
- v. Gehuchten.** Le faisceau longitudinal postérieur. Bull. de l'Acad. Roy. de méd. de Belg. T. IX. **1895.**
- Faisceau pyramidal et maladie de Little. Journ. de Neur. et d'Hyg. 5 juin. p. 230 bis 232 u. 256—269. **1896.**
- Gianetti, A.** Ricerca sul lobo occipitale umano e su alcune formazioni che con esso hanno rapporto. Riv. sper. di fren. T. XXVI. p. 436—467 u. p. 699—722. **1900.**
- Giese, E.** Ueber das sog. ovale Feld in der Lumbalanschwellung des Rückenmarks. Obsv. psychiatr. (russisch), nur auf Grund von Referaten berücksichtigt. **1897.**
- Ueber die Bestandteile der weißen Substanz des menschlichen Rückenmarks nach der entwicklungsgeschichtlichen Methode. Petersburg. Diss. (russisch), nur auf Grund eines vom Verf. veröffentlichten gedruckten deutschen Referats<sup>1)</sup> 1899 und der Figuren berücksichtigt. **1898.**
- Grönberg, G.** Die Ontogenese eines niederen Säugiergehirns nach Untersuchungen an *Eriacus europaeus*. Zool. Jahrb. Bd. XV. H. 1 u. 2. p. 261—484. **1901.**
- Gurwitsch, A.** Die Histogenese der Schwann'schen Scheide. Arch. f. Anat. u. Phys., anat. Abt. p. 85—92. **1900.**
- Hamilton, D. J.** On the corpus callosum in the embryo brain. Vol. VIII. July. p. 145—163. **1885.**
- Held, H.** Der Ursprung des tiefen Markes der Vierhügelregion. Neurol. Centralbl. No. 16. p. 481—483. **1890.**
- Die centralen Bahnen des Nerven acusticus bei der Katze. Arch. f. Anat. u. Phys., anat. Abt. p. 271—291. **1891.**
- Ueber eine direkte akustische Rindbahn und den Ursprung des Vorderseitenstranges beim Menschen. Ebenda. p. 257—264. **1892.**
- Die centrale Gehörleitung. Ebenda. p. 201—248. **1893.** (Unter anderem auch einige Abbildungen von Schnitten durch das Gehirn eines 32 cm langen Fötus.)
- Ueber experimentelle Reifung des Nervenmarks. Ebenda. p. 222—229. **1896.**
- Hensen, V.** Zur Entwicklung des Nervensystems. Virch. Arch. Bd. XXX. p. 176—186. **1864.**
- Herrick, C. L.** Illustrations of the architectonic of the cerebellum. Journ. of compar. Neurol. Vol. I. p. 5—27. **1891.**
- The development of the medullated nerve-fibres. Ibid. Vol. III. March. p. 11—16. **1893.**
- Herrouet.** Étude sur le système nerveux d'une idiote etc. Arch. de Phys. norm. et path. Sér. 3. T. IV. p. 163—174. **1884.**
- His, W. jun.** Zur Entwicklungsgeschichte des Acustico-facialisgebiets beim Menschen. Arch. f. Anat. u. Phys. anat. Abt. Suppl.-H. p. 1—28. **1889.**
- sen. Ueber die Anfänge des peripherischen Nervensystems. Ebenda. p. 455—482. **1879.**
- Ueber das Auftreten der weißen Substanz und der Wurzelfasern am Rückenmark menschlicher Embryonen. Arch. f. Anat. u. Phys. anat. Abt. p. 163. **1883.**
- Die Entwicklung der ersten Nervenbahnen beim menschlichen Embryo. Ebenda. p. 368—378. **1887.**
- Die morphologische Betrachtung der Kopfnerven. Ebenda. p. 379—453. **1887.**
- Zur Geschichte des menschlichen Rückenmarks und der Nervenwurzeln. Abt. d. math.-phys. Kl. d. Kgl. Sächs. Ges. d. Wiss. Bd. XIII. p. 479—514. **1886.**
- Zur Geschichte des Gehirns sowie der centralen und peripherischen Nervenbahnen beim menschlichen Embryo. Ebenda. Bd. XIV. p. 341—392. **1888.**
- Die Neuroblasten und deren Entstehung im embryonalen Mark. Ebenda. Bd. XV. p. 311—372. **1889.**
- Histogenese und Zusammenhang der Nervenelemente. Verh. des 10. Internat. med. Congr. 1891. Bd. II. p. 93—113. **1890.**
- Die Entwicklung des menschlichen Rautenhirns vom Ende des 1. bis zum Beginn des 3. Monats. 1. Verlangtes Mark. Abh. d. math.-phys. Kl. d. Kgl. Sächs. Ges. d. Wiss. Bd. XVII. p. 1—74. **1891.**
- Die Entwicklung des menschlichen Gehirns während der ersten Monate. p. 125 ff. Leipzig **1901.**
- Hitzig, E.** Les centres de projection et d'association du cerveau humain. Le Névros. T. I. p. 291—320. **1900.**

1) Leider ist dasselbe nicht in allen Punkten klar verständlich.

- Hitzig, E.** *Erwiderung auf die Angriffe des Herrn Flechsig in Sachen Projektions- und Associationscentren.* *Le Névare. T. II.* p. 193—202. **1901.**
- Hochstetter, F.** *Ueber die Nichtexistenz der sog. Bogenfurchen an den Gehirnen lebensfrisch konservierter menschlicher Embryonen.* *Verh. d. Anat. Ges. in Jena.* p. 27—34. **1904.**
- Hoesel, O.** *Beiträge zur Markscheidenentwicklung im Gehirn und in der Medulla oblongata des Menschen.* *Monatsschr. f. Psych. u. Neurol. Bd. VI.* Sept. p. 161—191. **1899.**  
— *Beiträge zur Markscheidenentwicklung im Gehirn und in der Medulla oblongata des Menschen.* *Ebenda. Bd. VII.* April. p. 265—281. Mai. p. 345—364. **1900.**
- Hoffmann, C. K.** *Zur Ontogenie der Knochenfische.* *Arch. f. mikr. Anat. Bd. XXIII.* p. 45—108. **1884.** Vergl. auch *Naturw. Verh. d. Kon. Akad. van Wet. te Amsterdam. Bd. XXIII.* **1883.**
- Holm, H.** *Den dorsale Vaguskjernes anatomi og patologi, Kristiania og Kjobenhavn, Cammermeyers Forlag.* p. 64. **1892.**  
— *Die Anatomie und Pathologie des dorsalen Vaguskerens.* *Virch. Arch. Bd. CXXXI.* p. 78—120. **1893.**
- Hymans, J. F. et v. d. Striecht, O.** *Sur le système nerveux de l'Amphioxus et en particulier sur la constitution et la genèse des racines sensibles.* *Mém. cour. de l'Acad. Roy. de Scienc etc. de Belg. T. LVI.* Juin. **1898** (déposé 31. juill. 1896).
- Kaes, Th.** *Beiträge zur Kenntnis des Reichtums der Großhirnrinde des Menschen an markhaltigen Nervenfasern.* *Diss. Münehen.* **1894.**  
— *Ueber Großhirnrindenmasse und über Anordnung der Markfasersysteme in der Rinde des Menschen.* *Wien. med. Wochenschr., No. 41 u. 42.* **1895.** (Vortrag auf der 67. Naturforscherversammlung in Lübeck.)  
— *Ueber den Markfasergehalt der Großhirnrinde eines 1 $\frac{1}{4}$ -jährigen männlichen Kindes.* *Jahrb. d. Hamb. Staatskrankenanstalten. Bd. IV.* Jahrg. 1893/94. **1896.**
- Kappers, C. U. A.** *Recherches sur le développement des gaines dans le tube nerveux.* *Petrus Camper Dl. II.* Aufl. 2. p. 223—268.
- Keibel, F.** *Sitz-Ber. d. nat. med. Vereins in Straßburg.* 14. Dez. p. 6. **1888.**
- Kerr, J. Graham.** *The development of Lepidosiren paradoxa.* *Quarterly Journ. of microsc. science. T. XLVI.* p. 417—459. **1902.**
- Klinckowström, A. v.** *Le premier développement de l'oeil pénué; l'épiphysse et le nefc pariétal chez Iguana tuberculata.* *Anat. Anz. Bd. VIII.* No. 8 u. 9. p. 289 bis 299. **1893.**
- v. Kölliker, A.** *Entwickelungsgeschichte des Menschen und der höheren Tiere.* *Leipzig H. 14.* **1879.**  
— *Verh. d. Anat. Ges. in Wien. Anat. Anz. Bd. VII.* p. 76—78. **1892.**  
— *Handb. d. Gewebelehre.* Leipzig **1893.**
- Köppen, M.** *Ueber das hintere Längsbündel.* *Naturforscherversammlung zu Heidelberg.* **1889.** Vergl. *Neurol. Centralbl. Bd. VIII.* p. 552.
- Koganei, J.** *Untersuchungen über die Histiogenese der Retina.* *Arch. f. mikr. Anat. Bd. XXIII.* p. 335—357. **1884.**
- Koltmann, J.** *Die Entwicklung der Adergeflechte.* *Leipzig* **1861.**
- Kolster, R.** *Studien über das normale Nervensystem. I. Ueber das Rückenmark einiger Teleostier.* *Berlin* **1898.**  
— *Beiträge zur Kenntnis der Histogenese der peripheren Nerven etc. Beitr. z. path. Anat. u. allg. Path. Bd. XXVI.* H. 2. p. 190—201. **1899.**
- Kosaka, H.** *Ueber die Oculomotoriuskerne.* *Mitteil. d. Med. Ges. zu Tokio. Bd. XIII.* **1899.**
- Lahousse, E.** *Contributions à la morphologie et à la morphogénèse du système nerveux. 2. Fasc. Sur l'ontogénèse du cervelet.* *Mém. de l'Acad. Roy. de Méd. de Belg. T. VIII.* H. 4. **1887.**
- v. Lenhossek, M.** *Der feinere Bau des Nervensystems im Lichte neuester Forschungen. 2. Aufl. (namentlich p. 88 ff.).* *Berlin* **1895.**  
— *Untersuchungen über die Entwicklung der Markscheiden und den Fasererlauf in der Rückenmark der Maus.* *Arch. f. mikr. Anat. Bd. XXXIII.* p. 71—124. **1889.**  
— *Ueber Nervenfasern in den hinteren Wurzeln, welche aus dem Vorderhorn entspringen.* *Anat. Anz. Bd. V.* No. 13 u. 14. p. 360—362. **1890a.**  
— *Zur Kenntnis der ersten Entstehung der Nervenzellen und Nervenfasern beim Vogel-embryo.* *Verhandl. des 10. Internat. med. Kongr. Berlin 1891.* *Bd. II.* p. 115—124. **1890.** Vergl. auch *Mitteil. aus dem Anat. Inst. im Vesalianum in Basel* 1890.
- Loey, William A.** *New facts regarding the development of the olfactory nerve.* *Anat. Anz. Bd. XVI.* No. 12. p. 273—290. **1899.**
- Löwe, L.** *Beiträge zur Anatomie und zur Entwicklungsgeschichte des Nervensystems der Säugetiere und des Menschen.* *Berlin* **1880.**
- Löwenthal, N.** *La région pyramidale de la capsule interne chez le chien et la constitution du cordon antéro-latéral de la moëlle.* *Rev. méd. de la Suisse romande.* 15 sept. **1886.**

- Lieberkühn, N.** Beiträge zur Anatomie des embryonalen Auges. Arch. f. Anat. u. Phys., anat. Abt. p. 1—29. **1879.**
- Marie, P.** Leçons sur les maladies de la moëlle. Paris **1892.** Deutsche Uebersetzung. Leipzig u. Wien **1894.** (Alle Citate beziehen sich auf die letztere.)
- Marshall, A. M. and Spencer.** Observations on the cranial nerves of Scyllium. Quart. Journ. of micr. sc. Vol. XXI. N. S. p. 469—499. **1881.**
- Marshall, A. Mitnes.** On the early stages of development of the nerves in birds. Journ. of Anat. and Phys. Vol. XI. p. 491—515. **1877.** Vergl. auch Vol. XVIII u. Vol. XIX.
- On the head cavities and associated nerves of Elasmobranchs. Quart. Journ. of micr. sc. Vol. XXI. N. S. p. 72—97. **1881.**
- Martin, P.** Die erste Entwicklung der Kopfnerven bei der Katze. Oesterr. Monatsschr. f. Tierheilk. Bd. XV. No. 9. Sept. **1890a.**
- Die Neuroblasten des Oculomotorius und Trochlearis. Anat. Anz. Bd. V. No. 18. p. 530—532. **1890b.**
- Zur Entwicklung der Retina bei der Katze. Ebenda. Bd. V. No. 19. p. 551—556. **1890c.**
- Die Entwicklung des 9.—12. Kopfnerven bei der Katze. Ebenda. Bd. VI. No. 8. 30. April. p. 228—242. **1891.**
- Bogenfurche und Balkenentwicklung bei der Katze. Diss. Jena u. Jen. Zeitschr. f. Naturw. Bd. XXIX. H. 2. p. 221—246. **1894a.**
- Zur Entwicklung des Gehirnbalkens bei der Katze. Anat. Anz. Bd. IX. No. 5 u. 6 (23. Dez. 1893). p. 156—162. **1894b.**
- Zur Entwicklung des Gehirnbalkens bei der Katze. Ebenda. Bd. IX. No. 15. p. 472—476. **1894c.**
- r. Mihalkovics, V.** Untersuchungen über den Kamm des Vogelauges. Arch. f. mikr. Anat. Bd. IX. **1873.**
- Die Entwicklung des Gehirnbalkens und des Gewölbes. Centrabl. f. d. med. Wiss. No. 19. p. 337—341. **1876.**
- Entwicklungsgeschichte des Gehirns. Leipzig. **1877.**
- Mingazzini, G.** intorno alla fina anatomia del nucleus arciformis etc. Atti della R. Accad. Med. di Roma. T. XV. **1889.** Vergl. auch Bull. d. R. Accad. med. di Roma 1888—1889.
- Recherches complémentaires sur le sujet du pédonculus medius cerebelli. Internat. Monatsschr. f. Anat. u. Phys. Bd. VIII. p. 266—278 (namentlich p. 271 ff.). **1891.** Vergl. auch Arch. per le sc. med. Bd. XIV. 1890.
- Sulle origini e connessioni delle Fibrae arciformes e del raphe nella porzione distale della oblongata dell'uomo. — Ebenda. Bd. IX. p. 406—460 (namentl. p. 427). **1892.**
- Osservazioni anatomiche intorno al corpo calloso e ad alcune formazioni, che con esso hanno rapporto. Ricerche fatte nel labor. di Anat. norm. della R. Un. di Roma. Vol. VI. H. 1. p. 5—28. **1897.**
- r. Monakow, C.** Zur Anatomie und Physiologie des unteren Scheitellappchens. Arch. f. Psych. u. Nervenkr. Bd. XXXI. H. 1 u. 2. p. 1—73 (namentlich p. 16—26). **1898a.**
- Ueber die Faserbestandteile der Schstrahlung und der retrolentikulären inneren Kapsel. Neurol. Centrabl. Bd. XVII. No. 13. 1. Juli. p. 609. **1898b.**
- Des centres de projection et d'association chez l'homme. XIII Congr. internat. de méd. Sect. de Neurol. p. 100—115. **1900.**
- Müller, W.** Ueber die Stammesentwicklung des Sehorgans der Wirbeltiere. Beitr. z. Anat. u. Phys. als Festschr. f. C. Ludwig. Heft 2. Leipzig **1875.**
- Myers, Burton J.** Beitrag zur Kenntnis des Chiasmus und der Commissuren am Boden des 3. Ventrikels. Arch. f. Anat. u. Phys., anat. Abt. p. 347—376. **1902.**
- Obersteiner, H.** Anleitung beim Studium des Baues der nervösen Centralorgane im gesunden und kranken Zustande. Leipzig u. Wien **1901.**
- Onodi, A. D.** Ueber die Entwicklung der Spinalganglien und der Nervenwurzeln. Internat. Monatsschr. f. Anat. u. Hist. Bd. I. p. 204—209 u. p. 255—284. **1884.**
- Osborn, H. E.** The origin of the Corpus callosum, a contribution upon the cerebral commissures of the Vertebrata. Morph. Jahrb. Bd. XII. P. 1. p. 223—251; P. 2. p. 539—543. **1887.**
- Oseretzkowsky.** Beiträge zur Frage vom centralen Verlauf des Gehörnervs. Arch. f. mikr. Anat. Bd. XLV. p. 459—465. **1895.**
- Orr, H.** Note on the development of Amphibians, chiefly concerning the central nervous system etc. Quart. Journ. of micr. sc. Vol. XXIX. p. 295—324. **1889.**
- Otto, R.** Untersuchungen über Schmerzveränderungen bei Arteriosklerose. Berlin **1893.**
- Passow, A.** Der Markfasergehalt normaler Zentralwindungen beim  $\frac{2}{3}$ -jährigen Kinde und bei einem Manne von 30 Jahren. Neurol. Centrabl. No. 13. 1. Juli. p. 616—617. **1898.**



- Pick, A.** Ueber den Fasciculus intermedius mit Bemerkungen über den Fasciculus marginalis anterior in: *Beitr. z. Path. u. path. Anat. d. Centralnervensystems.* p. 288—305. Berlin 1898.
- Pierret, P.** *Considérations anatomiques et pathologiques sur le faisceau postérieur de la moëlle épinière.* Arch. de Phys. norm. et path. T. V. p. 534—546. 1873.  
— *Les myélites systématiques et le développement de la moëlle.* Progr. méd. 27. Nor. No. 48. p. 693—694. 1875. Vergl. auch *Gaz. méd. de Paris.* No. 6. p. 71. 1874 (7. Feb.).
- Platt, Julia B.** A contribution to the morphology of the vertebrate head, based on a study of *Acanthius vulgaris.* Journ. of Morph. Vol. V. No. 1. June. p. 79—112. 1891a.  
— Further contribution to the morphology of the vertebrate head. Anat. Anz. Bd. VI. No. 9/10. p. 251—265 (spez. p. 259ff.). 1891b.
- Popoff, S.** Recherches sur la structure des cordons postérieurs de la moëlle épinière de l'homme. Arch. de Neurol. Vol. XVII. Mars. No. 50. p. 177—183. 1889.
- Probst, M.** Gehirn und Seele des Kindes. Berlin 1904.
- Pusatieri, E.** Sulla fine anatomia del ponte di Varolio nell' uomo. Riv. di Patol. nerv. e ment. Vol. I. No. 1. p. 11—14. 1896.
- Rabl-Rückhard, H.** Zur Deutung und Entwicklung der Knochenfische. Arch. f. Anat. und Phys., anat. Abt. p. 111—136. 1882.  
— Einiges über das Gehirn der Edentata. (Fötus von Xenurus.) Arch. f. mikr. Anat. Bd. XXXV. p. 165—173. 1890.  
— C. Theorie des Mesoderms. Morph. Jahrb. Bd. XV u. XIX. In Betracht kommt für diesen Abschnitt namentlich Bd. XI, p. 220—224. 1889 u. 1893.
- Raffone, S.** Il midollo spinale di un nostro umano anencefalo. Atti R. Accad. Pelor. Anno XIII. 1898.
- Ramón y Cajal, S.** A quelle époque apparaissent les expansions des cellules nerveuses de la moëlle épinière du poulet? Anat. Anz. Bd. V. No. 21. p. 609—613 u. No. 22. p. 631—639. 1890. (Vergl. auch *Gac. Sanit. de Barcelona.* 1890. p. 413).  
— La rétine des vertébrés. Cellul. Bd. IX. p. 236—240. 1893.  
— Estructura del kiasma óptico y teoria general de los entrecruzamientos de las rias nerviosas. Revista trimestr. micrograf. Vol. III. Fasc. 1 y 2. p. 15—65. 1898.  
— Estudios sobre la corteza cerebral humana. Ebenda Vol. IV. Fasc. 2—4. p. 117—200
- Ranschoff, A.** Beitrag zu den Beziehungen des Pick'schen Bündels zur Pyramidenbahn, nebst einer Bemerkung zur Markscheidenfärbung. Neurol. Centralbl. Bd. XVIII. No. 21. p. 970—972. 1899.
- Retzius, G.** Die embryonale Entwicklung der Rückenmarkselemente bei den Ophidiern. Biol. Unters. Bd. VI. p. 41—45. 1894.  
— Zur Kenntnis der ersten Entwicklung der Rückenmarkselemente bei den Säugetieren. Ebenda. N. F. Bd. VIII. p. 102—104. 1898a.  
— Zur Kenntnis der Entwicklung der Elemente des Rückenmarks von *Anguis fragilis.* Ebenda. N. F. Bd. VIII. p. 109—113. 1898b.  
— Weiteres über die embryonale Entwicklung der Rückenmarkselemente der Ophidier. Ebenda. N. F. Bd. VIII. p. 105—108. 1898c.
- Righetti, R.** Sulla micinizzazione delle fibre della corteccia cerebrale umana nei primi mesi di vita. Rivista di Patol. nerv. e ment. Bd. II. p. 347—354. 1897.
- Römer, P.** Beitrag zur Auffassung des Faserverlaufs im Gehirn auf Grund des Studiums von Kindergehirnen. Diss. Marburg. 1900.
- Sagemehl, Max.** Untersuchungen über die Entwicklung der Spinalnerven. Diss. Dorpat. 1882.
- Sanctis, Sante de.** Untersuchungen über den Bau und die Markscheidenbildung des menschlichen Kleinhirns. Monatsschr. f. Psychiatrie u. Neurol. Bd. IV. p. 237—246 u. p. 271—284. 1898.
- Schäffer, K.** Vergleichend-anatomische Untersuchungen über Rückenmarksfaserung. Arch. f. mikr. Anat. Bd. XXXVIII. p. 157—176. 1891.
- Schüller, H.** Sur le nombre et calibre des fibres nerveuses du nerf oculomoteur commun chez le chat nouveau-né et le chat adulte. Compt. rend. Ac. des sc. Vol. CIX. No. 14. S. 530. 1889.
- Schmidt, C. M.** Beiträge zur Kenntnis des Rückenmarks der Amphibien. Diss. d. Univ. Leipzig. (In Betracht kommen p. 31ff.) 1885.
- Schultze, O.** Grundriß der Entwicklungsgeschichte des Menschen und der Säugetiere. Leipzig 1897.  
— Ueber die Entwicklung des peripherischen Nervensystems. Verh. d. Anat. Ges. auf d. Vers. in Jena. p. 2—7. 1904.
- Schütz, H.** Anatomische Untersuchungen über den Faserverlauf im centralen Höhlengrau und den Nervenfaserschlund in demselben bei der progressiven Paralyse der Irren. Arch. f. Psychiatrie. Bd. XXI. p. 527—587. 1891.  
— Ueber die Beziehungen des unteren Längsbündels zur Schleife und über ein neues motorisches Stabkranzsystem. Neurol. Centralbl. Bd. XXI. No. 19. p. 885—890. 1902.

- Sedgwick, A.** *On the inadequacy of the cellular theory of development, and on the early development of nerves, particularly of the third nerve and of the Sympathetic in Elasmobranchii.* Quart. Journ. of microsc. sc. Vol. XXXVII, p. 87—101. **1895.**
- Shipley, Arthur, E.** *On some points in the development of Petromyzon fluvialis.* Quart. Journ. of microsc. sc. Vol. XXVII, N. S. p. 325—370 (namentlich p. 354 ff.). **1887.**
- Siemering, E.** *Anatomische Untersuchungen über die menschlichen Rückenmarkswurzeln.* Berlin **1887.**  
— *Ueber Markscheidenentwicklung des Gehirns und ihre Bedeutung für die Lokalisation.* Klin. Wochenschr. No. 47, p. 1033—1037. Berlin **1898.**
- Studerini, R. e Pieraccini, G.** *Sopra la origine reale e più particolarmente sopra le radici posteriori del nervo accessorio dell'uomo. Ricerche fatte nel lab. Anat. norm. R. Univ. di Roma.* Bd. VI, II, 2 u. 3, p. 89—102. **1898.**
- Strasser, H.** *Alte und neue Probleme der entwicklungsgeschichtlichen Forschung auf dem Gebiet des Nervensystems.* Erg. d. Anat. u. Entwicklungsgesch. v. Merkel-Bonnet. Bd. I, p. 721—769. **1892.**
- Stroebe, H.** *Experimentelle Untersuchungen über Degeneration und Regeneration peripherer Nerven nach Verletzungen.* Beitr. z. path. Anat. u. allg. Path. v. Ziegler. Bd. XIII, II, 2, p. 160—278. (nam p. 165 ff. u. 270 ff.). **1893.**
- Sischerback, A. E.** *Ueber den Flockenstiel und die innere Ableitung des Corpus re-stiforme.* Neurol. Centralbl. No. 7, p. 227—229. **1893.**
- Studnicka, F. K.** *Untersuchungen über den Bau des Schnerren der Wirbeltiere.* Jenaische Ztschr. f. Naturwissenschaft. Bd. XXXI (N. F. XXIV), II, 1, p. 1—28. **1898.**
- Thomas, A.** *Le cervelet, Etude anatomique, clinique et physiologique.* (E einige gute Abbildungen aus einer Schnittserie eines  $8\frac{1}{2}$  monatlichen Fötus.) Paris **1897.**
- Tiedemann, Fr.** *Anatomie und Bildungsgeschichte des menschlichen Gehirns.* Nürnberg **1816.**
- Trepinski, D.** *Die embryonalen Fasersysteme in den Hintersträngen und ihre Degeneration bei der Tabes dorsalis.* Arch. f. Psychiatrie. Bd. XXX, II, 1, p. 54—81. **1897.**
- Signal, W.** *Sur le développement des éléments de la moëlle des mammifères.* Arch. de Phys. norm. et path. Série 3, T. IV, p. 177—238 u. 364—421. **1884.**
- Vogt, C.** *Etude sur la myélinisation des hémisphères cérébraux.* Paris **1900.**  
— **C. u. O.** *Zur Erforschung der Hirnfaserung.* Jenaische Denkschr. Bd. IX. **1902.**  
— **O.** *Sur la myélinisation de l'hémisphère cérébral du chat.* Compt. rend. d. séances de la Soc. de Biol. **1898.**  
— *Zur Hirnfaserungslehre.* Allg. Ztschr. f. Psychiatrie. Bd. LVIII, p. 707—709. **1901.**
- Vulpinus, O.** *Ueber die Entwicklung und Ausbreitung der Tangentialfasern in der menschlichen Großhirnrinde während verschiedener Altersperioden.* Arch. f. Psych. Bd. XXIII, p. 775—798. **1892.**
- Watson, John B.** *Animal education.* Chicago **1903.**
- Weidenreich, Fr.** *Zur Anatomie der centralen Kleinhirnrkerne der Säuger.* Ztschr. f. Morph. u. Anthropol. Bd. I, p. 259—312. **1899.**
- Westphal, A.** *Die elektrischen Erregbarkeitsverhältnisse des peripherischen Nerven-systems des Menschen in jugendlichem Zustand und ihre Beziehungen zu dem anatomischen Bau desselben.* Arch. f. Psych. Bd. XXVI, II, 1, p. 1—98. **1895.**  
— *Ueber die Markscheidenbildung der Gehirnerren des Menschen.* Arch. f. Psych. Bd. XXIX, II, 2, p. 474—527. **1898.**
- v. Wijhe, J. W.** *Ueber die Mesodermsegmente und die Entwicklung der Nerven des Schlachierkopfes.* Verh. d. Kon. Ak. v. Wetensch. te Amsterdam. Vol. XXII, num. p. 17 ff. **1883.**  
— *Ueber die Mesodermsegmente des Rumpfes und die Entwicklung des Exkretionssystems bei Schlachtern.* Arch. f. mikr. Anat. Bd. XXXIII, p. 461—516. **1889.**
- Wlассak, R.** *Die optischen Leitungsbahnen des Frosches.* Arch. f. Anat. u. Phys., phys. Abt. Suppl. p. 1—28. **1893.**  
— *Die Herkunft des Myelins.* Arch. f. Entw.-Mech. d. Organismen. Bd. VI, II, 4, p. 455—462. **1898.** (Vergl. auch Vers. d. Ges. deutscher Naturf. Wien 1894).
- Ziehen, Th.** *Handbuch der Anatomie des Menschen, herausgeg. v. Bardeleben. Das Centralnervensystem. Teil I.* Jena **1899.**
- Zucker-kandl, E.** *Zur Entwicklung des Balkens und des Gewölbes.* Sitzungsher. d. Kais. Ak. d. Wiss. in Wien. Mathem.-naturw. Kl. Bd. CX, Abt. 3, Okt. p. 333—307. **1901.**

## Zehntes Kapitel.

### **Histogenese und Morphogenese des peripheren Nervensystems, der Spinalganglien und des Nervus sympathicus.**

Von

**L. Neumayer.** München.

Die Entwicklung des peripheren Nervensystems soll als selbständiger Abschnitt das Kapitel über „die Morpho- und Histogenese des Centralnervensystems“ beschließen. Im innigen Connex zu dem centralen Nervensystem stehend, lassen sich die Entwicklungsvorgänge in zwei Teile scheiden. Der eine umfaßt die Histogenese der Nerven und Ganglien, der andere die morphologische Gliederung der genannten Systeme bei allen Wirbeltierklassen.

In dem folgenden Kapitel wird im ersten Abschnitte die Histogenese, in dem zweiten Teil die Morphogenese des peripheren Nervensystems beschrieben werden. Bei den großen, auf diesem Gebiete noch bestehenden Lücken und dem beschränkten, hier zur Verfügung stehenden Raume können diese Mittheilungen, wozu ich v. KUPFFER'S Material verwerten konnte, keinen Anspruch erheben, das Thema in erschöpfender Weise zu behandeln.

#### **Histogenese des peripheren Nervensystems.**

Bei den älteren Embryologen finden sich Angaben über die Richtung der Nervenentwicklung, über Continuität oder Diskontinuität dieses Vorganges, ohne daß hierfür positive Beobachtungen zu Grunde liegen. So vor allem bei TIEDEMANN, K. E. v. BAER und TH. SCHWANN.

TIEDEMANN (1827) nahm an, daß, analog der Bildung des Auges wie des Bulbus olfactorius, auch die Bildung der Nerven vom Gehirne und Rückenmarke den Ausgang nehmen und daß die Nerven allmählich centrifugal auswachsen, bis sie die Endorgane erreichen.

K. E. v. BAER (1828) findet beim Hühnchen erst am 8.—10. Tage mit Deutlichkeit Nerven, die er in ganzer Länge isolieren konnte, doch glaubt er, daß dieselben zweifellos schon früher da seien. Auch die Beobachtung, daß Sinnesorgane mit ihren Nerven aus dem Gehirne hervorgehen, berechtigt noch nicht zu dem Schlusse, daß es mit den übrigen Nerven sich ebenso verhalte. Es scheint ihm eine Bildung der Nerven durch fortschreitendes Auswachsen, sei es von einem centralen oder peripheren Ausgangspunkte, sehr unwahrscheinlich, da alle anderen Organe gleich in toto angelegt würden und nur aus sich eine Weiterentwicklung er-

führen. Er kommt daher zu der Anschauung, daß, sobald überhaupt ein Nerv durch Differenzierung aus anderer Masse entstehe, er gleich vollständig mit dem centralen wie peripheren Ende da sei.

TH. SCHWANN (1839) läßt die Nervenfasern aus Zellreihen entstehen. Spindelförmige Zellen sollen sich, an ihren Enden auswachsend, berühren und verwachsen. Nach Resorption der an der Stelle der Verwachsung ursprünglich vorhandenen doppelten Membran wird ein kontinuierliches Rohr gebildet, das in gleichen Abständen die Kerne der Bildungszellen enthält. Diese Auffassung wurde zunächst auch von A. KÖLLIKER (1855) geteilt, nicht aber von R. REMAK (1850), der zuerst die Nerven in den jüngsten von ihm beobachteten Phasen aus homogenen, kernlosen Fasern bestehen sah. Die Kerne sollten erst sekundär erscheinen. Ueber die Bildungsweise dieser kernlosen Nerven und über die Herkunft der später hinzutretenden Kerne spricht sich REMAK nicht bestimmter aus; er läßt auch die Frage offen, ob es sich um wirkliches Hervorwachsen der Nerven oder eine fortgesetzte Sonderung handle.

Kurze Zeit später erschien eine Mitteilung von F. BIDDER und C. KUPFFER (1857), worin auf Grund von Untersuchungen an Säugetierembryonen und am Hühnchen die Theorie aufgestellt wird, daß die Nervenfasern aus Zellen der grauen Substanz und der Ganglien als feine Fäden hervorwachsen und später centrifugal wie centripetal ihr Endgebiet erreichen. Jede Nervenfaser wäre demnach genetisch als ein Ausläufer der Zelle des Nervensystems aufzufassen, mit welcher sie dauernd verbunden bleibt. Dabei stützten sich BIDDER und KUPFFER auf die Thatsache, daß die dorsalen Wurzeln, welche vor den ventralen der Spinalnerven auftreten, zuerst als Bündel feinsten, kernloser Fädchen aus dem embryonalen Marke hervorgehen. Da nun aus denselben Elementen die weiße Substanz des Rückenmarks in Form einer feinstreifigen kernlosen Masse aufgebaut schien, so glaubten BIDDER und KUPFFER „zwischen die Achsencylinder ein Blastem gesetzt, in welchem die Entstehung neuer Zellen vor sich geht“. Aus einem Teile desselben sollte das lockere interstitielle Bindegewebe zwischen den Nervenfasern hervorgehen, aus einem anderen Teile die die einzelnen Achsencylinder isolierende Primitivscheide gebildet werden. Somit schien ihnen die damals geltende Anschauung, daß die Nervenfasern in der ganzen Länge ihrer Bahn aus kontinuierlich miteinander verwachsenden Zellen entstehe, unhaltbar, da im ganzen Verlaufe der von ihnen beobachteten Fäden keine Kerne zu sehen waren.

Hier wie bei REMAK begegnen wir den ersten Angaben über die Entwicklung der Spinalganglien, die damals von BIDDER und KUPFFER wie später von GOTTE (1875), KÖLLIKER (1866), FOSTER und BALFOUR (1874), SEDGWICK (1895) aus Zellen der Urwirbel abgeleitet wurden.

Einen wesentlichen Fortschritt brachten die Arbeiten von V. HENSEN (1861, 1867) und W. HIS (1868). Sie wiesen nach, daß alle Ganglienzellen des Körpers, wo immer sie liegen, denselben Mutterboden haben wie das Centralorgan; damit war dargethan, daß alle Zellen des cerebrospinalen Systems ein und derselben Herkunft seien.

Die Untersuchungen von HIS am Hühnchen lassen sich in ihren Ergebnissen, wie folgt, zusammenfassen:

Die spinalen Ganglien des Kopfes und Rumpfes stammen vom Ektoderm. Sie gehen nicht aus der Wand des sich schließenden Neuralrohres selbst hervor, sondern aus hart daran angrenzenden Streifen des

peripheren Ektoderms (Hornblatt). Diese Streifen, die Zwischenstränge, sind bei noch offenem Rohre rinnenförmig eingesenkt. Beim Schlusse des Neuralrohres zeigen sich Unterschiede zwischen Kopf- und Rumpfgebiet. Am Kopfe rücken die Zwischenstränge über der Naht des Rohrs, also zwischen dieser und der Naht des peripheren Ektoderms, zu einem kompakten Strange zusammen. Am Halsteil und Rumpf bleiben sie paarig und ragen leistenförmig zwischen Rückenmark und Urwirbel hinein. Weiterhin schieben sich dann am Kopfe die Zellen des Zwischenstranges beiderseits neben das Hirnrohr hinab und gliedern sich in die Anlagen für die Ganglien der Kopfnerven. Am Rumpfe lösen sich die Zellen des leistenförmigen Zwischenstranges vom Ektoderm ab, lagern sich zum Theil dem Rückenmarke und den Urwirbeln auf und drängen sich der Hauptsache nach in den Raum zwischen Mark und Urwirbel ein, wo sie zusammenschließend die Spinalganglien bilden. HENSEN konnte gleichfalls feststellen, daß beim Hühnchen die Zellen der Spinalganglien sich vom peripheren Ektoderm, hart neben dem Medullarrohr abgliedern; bei Säugetieren gelang es ihm nicht, einen Zwischenstrang zu finden.

In Bezug auf die Bildungsweise der Nervenfasern gingen die Ansichten beider Beobachter auseinander.

HIS schloß sich der von BIDDER und KUPFFER aufgestellten Theorie des Auswachsens der Fasern aus Zellen der grauen Substanz und der Ganglien an, während HENSEN darauf hinwies, daß man die freien Enden faseriger Nerven nicht sehe und daß es Schwierigkeiten biete, sich vorzustellen, wie mit der zunehmenden Zahl und Gliederung der zu innervierenden Organe sich der Nachwuchs neuer Fasern vollziehe und ihre Wachstumsrichtung bestimmt werde. Er nahm nun an, daß der Zusammenhang zwischen den Zellen centraler und peripherer Gebiete, also zwischen Zellen der Neuralplatte einerseits, dem peripheren Ektoderm und dem mittleren Keimblatte andererseits, primär durch Verbindungsfäden gegeben sei und daß diese Fäden die primitiven Nervenfasern darstellen. Zur Erklärung der mit der fortschreitenden Entwicklung erfolgenden Zunahme centraler und peripherer Verbindungen könne man sich vorstellen, daß unvollständige Zellteilungen in verschiedenen Richtungen sich abspielen, wobei der Zusammenhang der Zellen durch Fäden erhalten bleibe. Die Nerven würden also nicht auswachsen, ihre Elemente aber durch Teilung sich vermehren. Die Grundlage für diese Theorie fand HENSEN in freien Fäden, die sich zwischen dem Medullarrohr und den Urwirbeln an Schnitten wahrnehmen lassen und die im Verlaufe der Entwicklung, sei es durch Konzentration, sei es durch Schwund dazwischen gelegener Fäden zu Bündeln umgeformt werden.

Diese Anschauung bedarf noch eingehender Nachprüfung. Wenn auch der Zusammenhang der Zellen ein und desselben Keimblattes durch Zellbrücken möglich erscheint, so ist jener verschiedener Keimblätter untereinander nicht mit Bestimmtheit erwiesen. In denjenigen Fällen, wo derartige Beobachtungen gemacht wurden, sind Kunstprodukte nicht ausgeschlossen. Andererseits stellt der bereits gleichmäßig faserige, mit einer epithelialen Scheide umgebene und dann stets mit dem Endorgan verbundene Nerv nicht das jüngste Stadium der Nervenanlage dar.

Waren die bisherigen Angaben auf Beobachtungen am Säugetier und Hühnchen gegründet, so eröffnete sich durch F. M. BALFOUR'S (1874, 1875, 1878) Untersuchungen über die Ontogenie der

Elasmobranchier auch für das Studium der Histogenese der Nerven ein neues, günstigeres Feld.

BALFOUR, der kurz vorher in einem mit FOSTER (1874) herausgegebenen Grundriß der Embryologie das periphere Nervensystem als ein Produkt des mittleren Keimblattes erklärt hatte, kam jetzt, den Anschauungen von HENSEN und HIS folgend, zu der Erkenntnis der ektodermalen Herkunft desselben.

Er fand bei Elasmobranchern das Epithel der dorsalen Seite des Neuralrohrs lebhaft proliferierend und sah es einen median gelegenen Haufen rundlicher Zellen bilden, die dann beiderseits als kompakt zusammenhängende Massen hervortreten und in den Raum zwischen Neuralrohr und Mesoderm sich einschieben. Dieser charakteristischen Anlage gab dann in der Folge M. MARSHALL (1878) die Bezeichnung „neural crest“, Neuralleiste. Die Leiste trennt sich nach BALFOUR'S Ermittlungen von der dorsalen Wand des Rohrs, bleibt demselben aber angelagert und wird, während sie sich distal in die segmentalen Anlagen der Ganglien gliedert, dorsal durch eine Längskommissur von Zellen verbunden, welche vom Glossopharyngeus an kontinuierlich kaudalwärts sich erstreckt.

Von besonderer Bedeutung erscheint auch die Beobachtung von BALFOUR, daß die Nerven distal von den Anlagen der Ganglien nicht als kernlose, fibrilläre Stränge erscheinen, sondern in Fortsetzung der Neuralleiste aus dicht aneinander schließenden Zellen bestehen. Die Zellen der Neuralleiste liefern also nicht allein die Ganglien, sondern darüber hinaus in traugförmiger Anordnung auch die dorsalen Spinal- und Hirnnerven. Demnach würde es sich wohl um ein Auswachsen der Nerven handeln, aber nicht in Form von sich verlängernden Zellenansläufern, sondern von centrifugal vorrückenden Zellen, aus welchen erst sekundär der faserige Nerv entstände. Was für die dorsalen, gilt nach BALFOUR auch für die ventralen Nerven, und in gleicher Weise für den gemischten Spinalnerv.

Diesen Anschauungen schloß sich M. MARSHALL auf Grund von Untersuchungen an Hühnchen im wesentlichen an.

In der Entwicklung der dorsalen Nerven wurde durch BALFOUR ferner die wichtige Thatsache festgestellt, daß die definitiven Wurzeln derselben die Verbindung mit dem Centralorgan nicht an der Stelle eingehen, wo die das Ganglion des betreffenden Nerven liefernden Zellen der Neuralleiste hervorrücken, sondern daß eine sekundäre Verschiebung erfolgt, die besonders bei einigen Hirnnerven sich als sehr beträchtlich erweist.

Von der Herkunft des Sympathiens abgesehen, fanden die von BALFOUR gemachten Angaben über die Entstehung der peripheren Nerven nicht allgemeine Zustimmung. Ein großer Teil der Embryologen, wie HIS, KÖLLIKER, VIGNAL, MIXOT u. A. hält an der älteren Auffassung fest, daß der periphere Nerv in seiner primären Form bei allen Vertebraten als ein kernfreies Faserbündel in Erscheinung tritt, während VAN WIEBE, J. BEARD, J. B. PLATT, A. DOURN, C. K. HOFFMANN u. A. der BALFOUR'SCHEN Auffassung folgen, die auch in der Folge von KUPFER acceptiert wurde. Unter den Gegnern dieser Lehre steht HIS in erster Reihe, und es sei daher die von ihm in zahlreichen Abhandlungen weiter ausgestaltete Theorie im folgenden wiedergegeben:

Die Wand des Neuralrohres, speciell die Seitenplatten desselben, zeigt in frühem epithelialen Stadium der Dicke nach drei Zonen: eine äußere, eine innere, die Lichtung begrenzende, die beide kernfrei sind, eine mittlere, welche die Kerne der Epithelzellen enthält. Die Epithelzellen erfahren eine Umwandlung in eine innere, helle und eine äußere, ein Fadenwerk darstellende Substanz. Die in der inneren Zone der Wand des Rohres gelegenen Enden dieser Zellen nehmen das Aussehen von gestreiften, schmalen Pfeilern an, zwischen denen Spalten auftreten; sie stellen die Säulenschicht dar. Die äußeren Enden bleiben breiter und bilden eine äußere Grenzschicht, die sich erst als ein oberflächliches Fadennetz zeigt, dann sich zu einer als Randschleier bezeichneten Lage gestaltet, welche ein von radiären Pfeilern durchsetztes Gerüst darstellt. Die so veränderten Epithelzellen, die Spongioblasten, bilden das Neurospongium.

Zwischen den Epithelzellen treten in früher Zeit Elemente von kugeligter Beschaffenheit auf, welche His als Keimzellen bezeichnet. Zahlreiche Mitosen aufweisend, liegen sie zwischen den inneren Enden der Epithelzellen oder nach deren Umbildung zu Spongioblasten in den Spalten der Säulenschicht. Ihre Menge wechselt mit dem Grade der Entwicklung: in besonders großer Zahl finden sie sich zur Zeit, da die ersten Nervenwurzeln auftreten. Auch nach dem Orte ist ihre Entwicklung verschieden. So finden sie sich früher im Nackengebiet als im Vorderhirn und im Beckengebiet, und ihre Menge nimmt in der Grundplatte früher als in der Flügelplatte ab. Die mit einem kugeligen, klaren Protoplasmaleib ausgestatteten Keimzellen senden von einem gewissen Zeitpunkt ab stumpfe Fortsätze aus, die später zu langausgezogenen, fadenförmigen Ausläufern werden. Diese Zellform bezeichnet His als Neuroblast, der fadenförmige Ausläufer ist die Nervenfasern, die spätere Achsenfasern. Der Neuroblast stellt zu dieser Zeit eine unreife Nervenzelle dar, der die Fähigkeit ihren Ort zu ändern zukommt. Diese Zellen wandern bis zum Randschleier vor und häufen sich an seiner Grenze zur Mantelschicht an, deren dorsale und ventrale Hälfte verschiedenes Verhalten zeigen. Die Zellen der dorsalen Hälfte legen sich parallel zur Oberfläche und schicken ihre Fasern im Bogen ventralwärts teilweise bis zur Mittellinie vor. Die ventralen Zellen senden ihre Fasern durch den Randschleier hindurch als motorische Fasern in den Körper hinaus; die Zellen selbst bleiben, in Gruppen gelagert, jenseits des Randschleiers zurück. Es wird auch darauf hingewiesen, daß (z. B. bei Selachiern) einzelne Neuroblasten die Oberfläche des Rückenmarks überschreiten können, nachträglich aber vom Randschleier wieder eingeholt werden. Die Neuroblasten liefern also zum Teil intramedulläre Fasern, zum Teil motorische Wurzelfasern. Die sensibeln Wurzeln stammen von den Spinalganglien, deren Zellen zunächst bipolar eine zentrale und periphere Fasern entwickeln, wie Fig. 162 bei einem Schafembryo von 2 cm Nacken-Steißlänge zeigt. Die zentralen Fortsätze sammeln sich an der Außenfläche des Markrohres zu Längsbündeln und bilden am Rückenmark den primären Hinterstrang, am Gehirn die aufsteigenden Wurzeln des Trigemini, Glossopharyngeus und Vagus. Die bipolare Form der Spinalganglienzellen wandelt sich allmählich in die unipolare um: der Zellkörper verlagert sich allmählich seitlich, so daß die Fortsätze geradlinig aufeinander treffen. Wo nun diese dem Zellkörper anliegen, zieht sich

das Protoplasma strangförmig aus, wodurch die T-Faser RANVIER's entsteht. Derartige Umbildungsformen läßt die nebenstehende Fig. 162 erkennen, und so erscheinen sie auch in den von W. HIS, von M. v. LEXIOSÉK (1895) u. A. gegebenen Abbildungen.

Auch die Spinalganglienzellen, die aus dem Grenzgebiete zwischen Medullarplatte und Hornblatt stammen, leiten sich nach HIS wohl von Keimzellen ab, die sich zu selbständigen Ganglienanlagen konzentrieren und die Fähigkeit sich zu bewegen und zu vermehren besitzen.

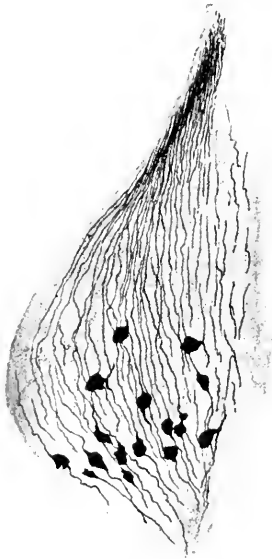


Fig. 162. Schafembryo, 2 cm Nacken-Steißlänge. Spinalganglion (Chrom-silbermethode), bipolare und unipolare Spinalganglienzellen zeigend.

Im weiteren wird dargelegt, daß bei der Bildung des Nervensystems wie auch der Sinnesorgane zwei scharf zu unterscheidende Zellformen auftreten, die Epithelzellen und die Keimzellen. Von jenen wird die Nervenstützsubstanz, die Neuroglia, von diesen das spezifische Nervengewebe geliefert. In der Entwicklung des letzteren unterscheidet HIS drei Perioden: die erste umfaßt den Zeitraum, wo die Embryonen ein Nervensystem ohne Nerven besitzen: daran schließt sich eine zweite, wo das Nervensystem aus isolierten Zellen mit langen, davon ausgehenden Fasern besteht, und in dritter Linie kommt es dann zur Bildung der sogenannten Protoplasma- oder Dendritfortsätze der Nervenzellen. MACERATIONS- und Schnittpräparate führten EICHENORST und VIGNAL zu dem übereinstimmenden Ergebnis, daß die Dendritfortsätze allmählich sich entwickeln, indem zuerst kurze, wenig verzweigte Ausläufer auftreten. Die Nervenfortsätze wachsen als feine Protoplasmafäden, von den Neuroblasten ausgehend, in die Länge, indem sie einen freien Stumpf vor sich hertreiben. In den zunächst kernlosen, primitiven Fasern des peripheren Nerven treten sekundär spindelförmige Bindegewebszellen auf, aus denen sich die SCHWANN'schen Scheiden entwickeln. Und in der gleichen Weise, wie beim Nerven die in Erscheinung tretenden Kerne mesodermaler Herkunft sind, seien auch die Kapseln der Ganglienzellen als Abkömmlinge des Mesoderms zu betrachten.

So lautet in Kürze die von HIS vertretene Anschauung. Und mit ihr stehen und standen zahlreiche Forscher, die alle mehr oder minder seine Theorien als richtig anerkannten und und ihnen unter Anwendung moderner technischer Methoden eine breitere Basis verschafften (CAJAL, KÖLLIKER, LENHOSSÉK, HARRISON, NEAL u. A.). Aber auch an Gegnern fehlte es nicht, und gewichtige Stimmen sind es, die gegen verschiedene der HIS'schen Lehren sich erheben. So werden die in der inneren Zone der Wand des Neuralrohres gelegenen Keimzellen als in Mitose begriffene indifferente Epithelzellen (KÖLLIKER 1893, R. Y CAJAL 1890, A. SCHAPER 1894) gedeutet, und schroff stehen sich die Anhänger der Lehre von den frei auswachsenden Nerven und der Anlage der peripheren Nerven



aus Zellketten gegenüber. Diese Kontroversen sind es, die in der Histologie zu der Lehre vom Neuron resp. zu den Theorien der Kontinuität oder des Kontaktes in den Nervenbahnen ausgebaut wurden.

Es genüge an dieser Stelle der Hinweis, daß für die Entscheidung dieser Fragen auch jene Arbeiten von weittragender Bedeutung sind, die sich mit der Regeneration der Nerven an erwachsenen Tieren beschäftigen oder die, wie in jüngster Zeit z. B. HARRISON (1904), BRAUS (1904) auf experimentellem Wege an Embryonen die Lösung dieser Frage zu fördern suchten. Die eingehende Erörterung dieser Probleme gehört nicht in den Rahmen dieses Kapitels; nur folgendes sei in Kürze bemerkt.

Nachdem im Jahre 1890 S. RAMÓN Y CAJAL und LENHOSSÉK unter Anwendung moderner technischer Methoden die HIS'sche Lehre vom Auswachsen der Achsencylinder aus einer einzigen Zelle bestätigen konnten, publizierte NEAL 1903 eine Untersuchung, welche die Histogenese der ventralen Rückenmarkswurzeln behandelt. Er leitet dort die Neuroblasten (Fig. 163

*cnubl*) aus den Epithelzellen des Nervenrohres ab, und aus ihnen proliferieren die Neuriten (Fig. 163 *nax*) der motorischen Wurzel. Zellen, die aus dem Nervenrohre in die ventrale Wurzel übertreten, beteiligen sich in keiner Weise an der Bildung der motorischen Wurzelfasern, sondern liefern möglicherweise zusammen mit Mesenchym das Neurilemm. Bindegewebsscheiden oder gehen in die Bildung des Sympathicus mit ein. In ähnlichem Sinne äußerte sich in jüngster Zeit auch FRORIEP (1904). Auch er findet in der ventralen Wurzel der Spinalnerven bei *Torpedo* neben Zellketten grobe, durchaus kernlose Protoplasmafäden, die er direkt mit Zellen des Medullarstranges in Verbindung stehen sieht. Die Zellstränge bilden sich durch Anlagerung an die auswachsenden Wurzelfasern zu Scheiden um und stehen in keiner Beziehung zur Entwicklung des Achsencylinders. Unentschieden bleibt, ob auch mesodermale Elemente an der Entwicklung der auswachsenden Nerven Elemente Anteil haben.

Zeitlich früher als NEAL's und FRORIEP's Mitteilungen erschien eine Arbeit HARRISON's (1901) an einem anderen Objekte. Er fand bei

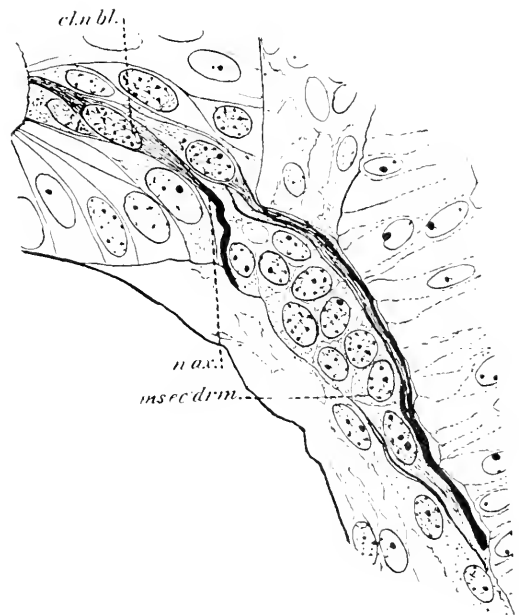


Fig. 163. Ventrale Wurzel eines *Squalus Acanthias* von 12—13 mm Länge. *cnubl* Neuroblasten. *nax* Neuraxon. *mesoderm* Mesektoderm. Nach NEAL.

*Salmo salar* die motorischen Wurzeln der Spinalnerven als Fortsatz zunächst eines Neuroblasten entwickelt, dem sich erst später andere zugesellen. Nach dem Auftreten der weißen Substanz treten Zellen in die Wurzel aus dem Rückenmark über und wandern den Nerven entlang, um vielleicht an der Bildung der motorischen Elemente des Sympathicus Anteil zu nehmen. Die Wurzel besteht nach HARRISON zunächst aus einer auffallend dicken Faser, dem Fortsatz eines Neuroblasten, und es wäre zu erwägen, ob hier nicht Plasmastränge vorliegen, die als ganzer Nerv und nicht als einzelne, aus einer einzigen Zelle hervorgegangene Wurzelfaser zu deuten wären. Und auch experimentelle Untersuchungen dieses Forschers (1904) ergaben gleichlautende Resultate. Durch Ausschneiden der Ganglienleiste konnte bei Froschembryonen das Auftreten der SCHWANN'schen Zellen verhindert werden und die frei auswachsenden Wurzelnerven bestanden aus nackten Achsencylindern. Diese Angaben HARRISON's würden zu dem Schlusse berechtigen, daß die SCHWANN'schen Zellen als Abkömmlinge der Ganglienleiste zu betrachten wären, ihr Fehlen aber für die Entwicklung des Nerven ohne Bedeutung sei.

Diesen jüngsten Lehren einer unicellulären Anlage des Nerven stehen die Vertreter jener Anschauung gegenüber, welche die Nerven aus Zellketten entstehen lassen, den Nerven also als eine multicelluläre Bildung betrachten.

Besondere Beachtung verdienen hier neben BALFOUR's grundlegender, aber das vorliegende Thema wenig eingehend behandelnder Arbeit die Untersuchungen DOHRN's, welche in der Folge von VAN WIJHE und C. K. HOFMANN bestätigt wurden, ferner zahlreiche Mitteilungen von BEARD und KUPFFER. Weiter sei hier auf jene Arbeiten verwiesen, welche die Regeneration und autochthone Ent-

stehung des peripheren Nerven behandeln und eine Neubildung desselben unabhängig vom Centralorgan annehmen. Sie werden, soweit sie in den Rahmen des Themas sich fügen, berücksichtigt werden.

Ausgehend von den Anamniern, beginne ich mit der Beschreibung der Genese der Spinalnerven von Ammocoetes, und werde zum Vergleiche damit Beispiele aus der Genese des Nervensystems der Gnathostomen heranziehen.

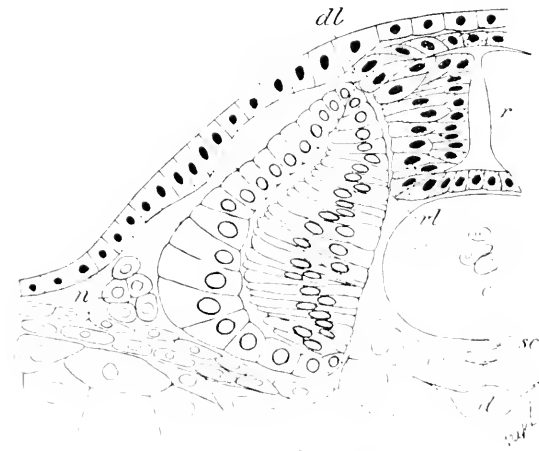


Fig. 161. Querschnitt durch die Rumpffregion von *Petromyzon* Pl., 7. S. Tag. *dl* dorsale Neuralleiste, *vl* ventrale Neuralleiste. Nach KUPFFER (1894).

Nach den Untersuchungen KUPFFER's (1890, 1894) sind bei *Petromyzon* die Nerven anlagen zellig angelegt, und damit stehen im Einklang die Beobachtungen SAGEMEHL's (1882) am gleichen Objekt.

Die Entwicklung der Spinalnerven bei *Ammocoetes* setzt mit dem Auftreten einer dorsalen Neuralleiste (Ganglienleiste, Nervenleiste) ein, zu einer Zeit, wenn am Kopfe die primäre Augenblase zur Entwicklung gelangt. Diese Leiste (Fig. 164 *dl*) schreitet in ihrer Genese von vorn nach hinten fort und zeigt an keiner Stelle einen Hinweis auf eine Gliederung. Sie ist eine direkte Ausstülpung des Centralorgans und besteht aus kolbigen Epithelzellen, deren spitz ausgezogene Enden der Medianebene zugekehrt sind. Aus der Neuralleiste, und zwar, wie KUPFFER annimmt, aus einem bestimmten Teile ihrer Zellen, den „Neurocyten“, entwickelt sich nun der dorsale Nerv, und zwar genau wie der ventrale, in Form von Zellketten unter Bildung plasmatischer Stränge (Fig. 165 *dr*).

So finden sich die Verhältnisse in frühesten Entwicklungsstadien bei *Petromyzon*, und ähnlich sind dieselben bei *Acipenser* und bei *Elasmobranchiern*. Hier liegen die eingehendsten Untersuchungen von A. DOHRN (1888) bei *Mustelus*, *Pristiurus* und *Scyllium* vor, die, in Kürze zusammengefaßt, folgendes ergaben. Bei *Selachiern* zeigen sich die motorischen Nerven, bevor noch eine Spur weißer Substanz in der Rückenmark sichtbar wird, und zwar treten „die ersten Anlagen der motorischen Wurzeln zunächst als homogene, umgeformte, plasmatische Ausflüsse des Medullarrohrs“ in Erscheinung. Diese plasmatischen Wurzelanfänge legen sich an die muskelbildende Partie des Urvirbels an, während zugleich der das Bindegewebe produzierende

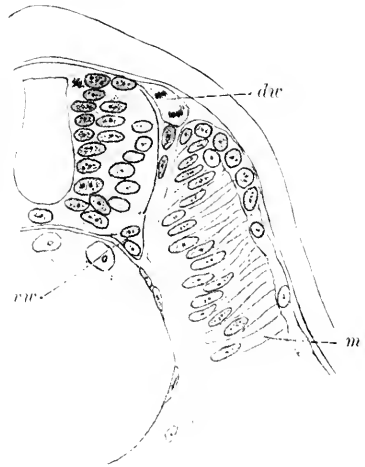
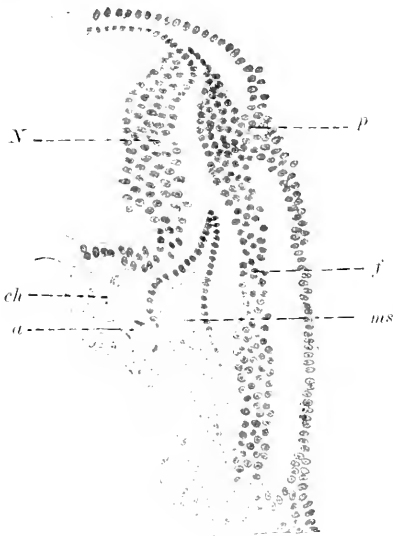


Fig. 165. Querschnitt durch die Rumpfregion eines 5 Tage alten *Petromyzon plaueri*. Die dorsale Spinalnervenwurzel (*dr*) zeigt unmittelbar nach Austritt aus dem Rückenmark eine Kernteilungsfigur, *m* Myotom, *vr* ventrale Spinalnervenwurzel (ventrale Neuralleiste).

Absehnitt der Urvirbel den Nervenstümpfen entgegenwächst und einzelne Zellen sich dem Plasma der Nervenanlage anschmiegen. Es steht also der motorische Nerv in seinen allerersten Anfängen bereits mit dem Endorgan, dem Myotom, in Verbindung. Während so die ersten in der Substanz des motorischen Nerven aufgetretenen Kerne mesodermaler Herkunft seien, könne in einer späteren Etappe der Histogenese, sowohl der motorischen Spinalnerven wie der rein motorischen Hirnnerven, ein Eindringen medullarer Zellen aus der noch rein epithelialen Wand des Rückenmarks in den motorischen Nerven beobachtet werden. Diesen grundlegenden Angaben A. DOHRN's haben sich in der Folge VAN WILHE (1889) und C. K. HOFFMANN (1900) angeschlossen. In vielen Punkten stimmen damit auch die Ergebnisse der Untersuchungen KUPFFER's überein, zeigen aber auch Divergenzen, vor allem darin, daß die jüngsten Nervenanlagen als kompakte, homogene Plasmastränge auftreten, die sich nach KUPFFER

von Anbeginn an als kernhaltig präsentieren. Und so finden sie sich in derselben Weise in der Kopf- wie in der Rumpfregeion bei den sensiblen, den motorischen und den gemischten Nerven. Sie bilden hier wie dort in der ersten Anlage einen zusammenhängenden Zellstrang, und zwar vom proximalen Ende an bis zum vorläufigen Endorgan. So gestaltet, kann man die frühesten Stadien der Nerven als kernreiche, plasmatische Stränge bezeichnen.:

Der in Fig. 166 abgebildete Querschnitt eines 5 mm langen Acanthias trifft den aus der Neuralleiste abgegliederten Facialis (*f*)



in ganzer Ausdehnung, vom Hirn bis an den Visceralbogen. Zu dieser Zeit besteht eine enge Verbindung des Nerven mit einer dorsalen Plakode (*p*) der Epidermis. In ganzer Länge verhält sich der vom Schnitte getroffene Strang gleichmäßig: nirgends ist eine Spur von Faserung zu sehen. Die Kerne liegen durchwegs in gleichen Abständen nebeneinander und sind ganz gleichartig dort, wo das Ganglion sich bilden wird, wie am distalen Ende.

Fig. 166. Querschnitt eines Acanthias, 5 mm lang, im Gebiete des N. facialis. *a* Aorta. *ch* Chorda. *f* Nervus facialis. *ms* Mesoderm. *N* Nachhirn. *p* dorso-laterale Plakode.

In derselben Weise entwickeln sich auch die Spinalnerven. Das zeigt Fig. 167, welche einen Schnitt durch die Rumpfregeion eines etwas älteren Acanthiasembryos als Fig. 166 wiedergibt. Man sieht hier die Austrittsstelle einer ventralen Spinalnervenwurzel (*vsp*) wiedergegeben und den Nerv zwischen Chorda (*ch*) und Myotom (*m*) sich einschieben. Dort, wo der deutlich plasmatische Nerv keilförmig an der ventro-lateralen Seite des Rückenmarks hervortritt, finden sich einige Kerne in die Nervenanlage eingelagert, die in kontinuierlicher Folge in das Medullarrohr hinein verfolgt werden können und auch die Charaktere der Kerne dieses zeigen. Weiter distal, wo diese ventrale Nervenanlage an die mediale Seite des Myotoms herantritt, mischen sich an der Vereinigungsstelle Nervenkerne bei, welche den im Myotom gelegenen gleichen.

Ähnliche Verhältnisse zeigt ein Schnitt (Fig. 257, p. 606) durch die Vagusanlage eines 6,25 mm langen Acanthiasembryos. Der dorsal und lateral vom Nachhirn (*N*) ausgehende Wurzelstrang ist ein kontinuierlicher Plasmastrang, der eine Reihe dicht gedrängter Kerne enthält. Der Strang teilt sich in einen medialen (*sm*) und lateralen Ast (*lm*). Der mediale, am Hirne entlangziehende dünne Ast zeigt die Kontinuität seiner Anlage besonders deutlich: es ist ein durch die eingelagerten Kerne perlchnurartig erscheinender Faden, der bis in die Höhe der Chordaanlage verläuft.

Der stärkere, laterale Ast (*bn*) schwillt zu einem Ganglion (*g*) an, das, mit einer Plakode der Epidermis, verbunden, Elemente aus derselben erhält. Ein feinerer Strang zieht von diesem lateralen Nerven zur dorsalen Kante des Urvirbels. Ventralwärts verläuft der Nerv (*n*) zwischen Urvirbel und Epidermis als zellreiches, breites, plasmatisches Band, das sich mit der Seitenplatte verbindet. Wie an den oben

Fig. 167.

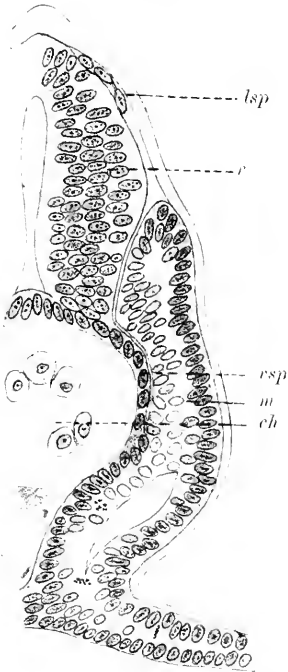


Fig. 167. Querschnitt durch die Rumpffregion eines Acanthiasembryos, ca. 5,5 mm lang. *ch* Chorda. *dsp* dorsaler Spinalnerv. *m* Myotom. *r* Rückenmark. *vsp* ventraler Spinalnerv.

Fig. 168.

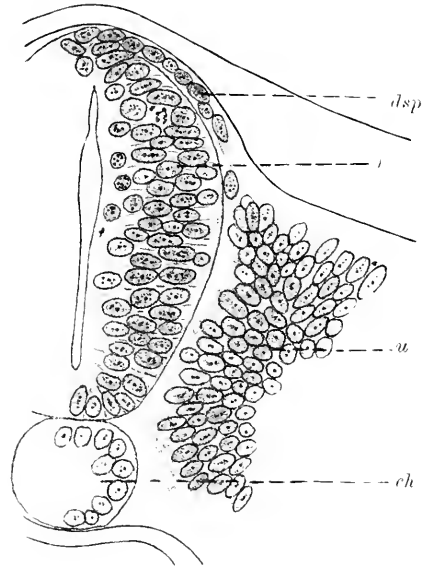


Fig. 168. Schnitt durch die Rumpffregion eines Hühnchens mit ca. 8 Urvirbeln. *ch* Chorda. *dsp* dorsaler Spinalnerv. *r* Rückenmark. *u* Urvirbel.

angeführten Beispielen des Facialis und der Anlage des Spinalnerven, handelt es sich auch hier im wesentlichen um einen kernreichen, homogenen Plasmastrang ohne jede Spur einer Faserung oder eines fibrillären Baues, aus einer Summe von Zellen zusammensetzt, welche proximal als Abkömmlinge des Neuralrohrs anzusprechen sind. Distal können sich ihnen Elemente der Epidermis, perichordal solche des Sklerotoms beigesellen.

In gleicher Weise findet sich diese Entwicklungsform der peripheren Nerven auch bei den höheren Wirbeltieren. Die Fig. 168 ist einer Querschnittsserie aus der Rumpffregion eines Huhns mit ca. 8 Urvirbeln entnommen. Der Dorsalwand des Rückenmarks (*r*) sieht man einen Zellstrang aufliegen (*dsp*), der bis an die dorso-mediale Kante des Urvirbels heranreicht und dort von einem vorquellenden Haufen von Zellen aufgenommen wird. Der Strang zeigt eine Reihe

dicht gedrängter Kerne, die nur am distalen Ende spindelförmige protoplasmatische Zelleiber erkennen lassen.

Dieses kernreiche plasmatische Stadium der peripheren Nerven wird, da der Verlauf der Histogenese sich in centrifugaler Richtung abspielt, distal später gefunden als proximal.

Mit dem Längenwachstum der Nerven, rücken die Kerne weiter auseinander, die plasmatischen Stränge werden dadurch deutlicher und das Nervenplasma selbst beginnt ein gestreiftes Aussehen anzunehmen — es tritt eine Faserung auf. Allmählich werden die Kerne im Innern der Nerven sowohl im Kopf- wie Rumpfbereiche spärlicher, während sie an der Oberfläche an Zahl zunehmen und sich zugleich verlängern. Dadurch kommt es zu Nervenformen, die im Innern völlig kernfrei werden, aber von einer Scheide umschlossen erscheinen, die epitheliales Aussehen hat. Das Innere der Nerven ist dann eine gleichmäßige, fein längsgestreifte Substanz. Aber sie besteht ebenso wie die weiße Substanz des Centralnervensystems nicht aus unmittelbar aneinander gelagerten Fasern, sondern weist auch eine homogene, die diskreten Fasern umschließende Zwischensubstanz auf, so daß Querschnitte die punktförmigen Durchschnitte der Fasern in deutlichen Abständen voneinander zeigen.

Die Nerven sind zu dieser Zeit stets von einer epithelialen Scheide umgeben. Das Gesagte gilt für alle Wirbeltiere in derselben Weise. Zur Demonstration eignen sich am besten möglichst axial gelegte Längsdurchschnitte starker Nerven.

Die in den folgenden Figuren 169 und 170 abgebildeten Nerven stammen von *Torpedo ocellata* (11,5 mm lang), Fig. 171 von einem Kaninchen von 12 mm Nacken-Steißlänge.

Der Nerv in Fig. 170 ist älter, wie der größere Abstand der Kerne an der Oberfläche ergibt. Die gedrängte Stellung der Mantelkerne *b* an dem Nerven (Fig. 169) findet sich am Anfange dieses Stadiums allgemein bei sämtlichen Wirbeltierklassen an den starken Nervenstämmen. So wie hier werden die Nervenanlagen auch gefunden bei *Acanthias*-Embryonen von 18—20 mm Länge, im Kopf- wie Rumpfbereiche; beim Hühnchen des 3. Tages die Mehrzahl der Kopfnerven und die Stämme der Spinalnerven; beim Kaninchen am 10.—11. Tage die Spinalnerven und Kopfnerven, wie das Fig. 171 aus dem Gebiete eines gemischten Spinalnerven illustriert.

In den beiden Figuren 169 und 170 erscheinen die Nervenstämmen als einheitliche Stränge, ihre fibrilläre Substanz trägt nur an der Oberfläche Kerne. In einigen Fällen findet man in der fibrillären Substanz Kernreihen eingelagert, wodurch eine Längsgliederung des Nerven, seinen späteren peripheren Zweigen entsprechend, angedeutet wird. Damit ist aber keine prinzipielle Divergenz in der Histogenese dieses Stadiums gegeben; es erfährt hierdurch nur die spätere definitive Gliederung in der Längsrichtung des Nerven ihren histogenen Ausdruck. Von diesem Zeitpunkte ab wandeln sich die Nerven in kernhaltige, faserige Stränge um.

Das ist bei *Acanthias*-Embryonen von 21 mm zu beobachten und tritt bei *Acipenser sturio* in der 4. Woche in Erscheinung. Beim Hühnchen von 4½—6 Tagen an sind fast alle Nervenstämmen kernhaltige Fasern, doch finden sich z. B. im Oculomotorius bereits am

3. Tage Uebergänge zur kernhaltigen faserigen Form. Von Säugtieren zeigt das Kaninchen vom 16. Tage ab Nerven dieses Entwicklungsgrades.

Längsschnitte durch solche Nerven ergeben, daß sie von einer membranösen Scheide umschlossen werden, die der Fasermasse

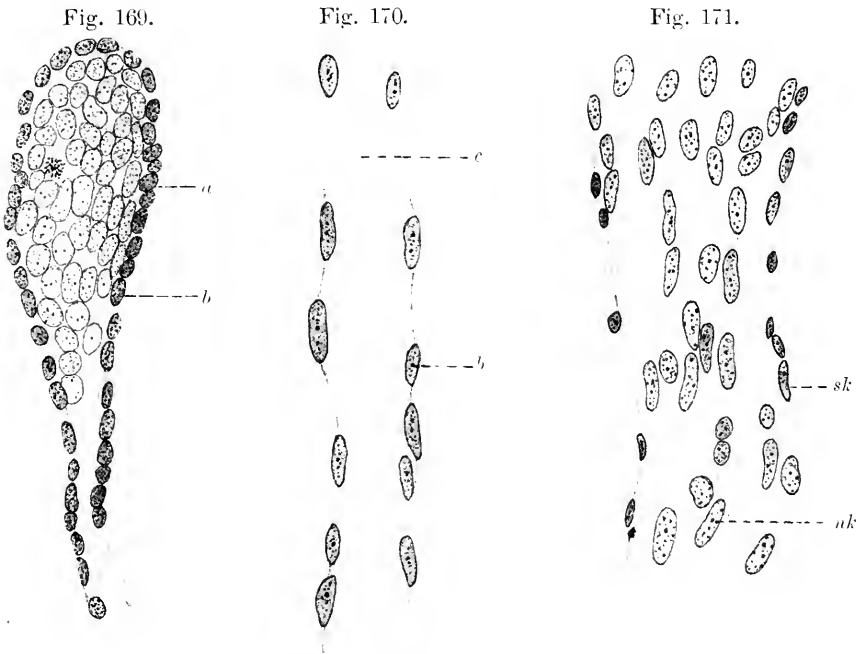


Fig. 169. Spinalganglion und Spinalnerv von *Torpedo ocellata* (11,5 mm Länge). *a* Kerne der Spinalganglienzellen. *b* Kerne der Oberfläche des Ganglions und des Nerven (Mantelkerne).

Fig. 170. Gemischter Spinalnerv eines Kaninchens von 12 mm Nacken-Steißlänge. *b* Mantelkerne. *c* kernloses Fibrillenbündel.

Fig. 171. Gemischter Spinalnerv von einem 4 $\frac{1}{2}$  Tage alten Huhn. *nk* Nervenkerne. *sk* Scheidenkerne.

locker anliegt. Die Elemente der Nerven sind nunmehr zarte, blasse Fasern, die ohne nachweisbare Zwischensubstanz aneinander gelagert sind und in ziemlich gleichmäßigen Abständen lange oder ovale, schmale Kerne führen. In der obenstehenden Fig. 171 sieht man die Kerne (*nk*) in enger Verbindung mit der Substanz der Fasern, sie scheinen ein integrierender Bestandteil der Fasern zu sein und unterscheiden sich präcise von den Kernen der Nervenscheide (*sk*). Zu dieser Zeit scheint es, als ob Kerne und Fasern von Anfang an organisch zusammengehört hätten. Es kann aber wohl keinem Zweifel unterliegen, daß die Kerne erst sekundär in diese Substanz eindringen und successive die in Fig. 171 dargestellte gleichmäßige Verteilung erreichen.

Schwer zu entscheiden ist die Herkunft der Nervenscheidenkerne; vor allem aber da, wo die Nervenanlagen in frühen Stadien von mesenchymatösen Elementen umgeben sind, wie das z. B.

in einem Stadium der Fall ist, dem die nachfolgende Fig. 172 entnommen ist.

Von Bedeutung scheint zu sein, daß auch in dieser Phase der Entwicklung noch Kerne aus dem Medullarrohr in den peripheren Nerven übertreten. Diese Thatsache wurde schon von BALFOUR, MARSHALL, VAN WIJHE, BEARD und DOHRN behauptet, in der Folge aber namentlich von HIS, KÖLLIKER und SAGEMEHL bestritten.

Fig. 172 giebt von einem 16 Tage alten Kaninchenembryo den Austritt einer ventralen Wurzel (*vw*) aus dem Rückenmark (*r*) wieder. Die Wurzel zeigt deutlich fibrillären Bau mit zahlreichen Kernen.

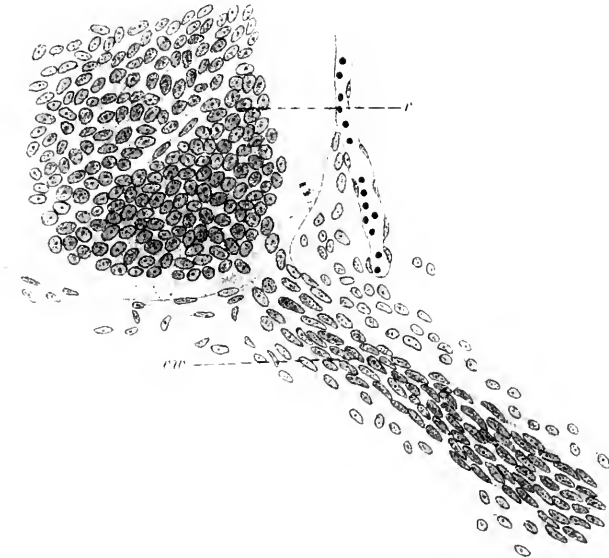


Fig. 172. Querschnitt aus dem Rückenmark eines 16 Tage alten Kaninchens, einen Abschnitt des einen Vorderhorns mit motorischer Wurzel wiedergebend. *vw* vordere Wurzel. *r* Rückenmark.

An der Austrittsstelle der motorischen Wurzel aus dem Rückenmark nimmt die Zahl der Kerne ab, doch liegen einige derselben in der weißen Substanz gegen das Vorderhorn hin und sind in charakteristischer Weise gegen die Austrittsstelle der Wurzel orientiert. Die Form dieser Kerne ist rund-oval: je näher der motorischen Wurzel, desto mehr nähert sich ihre Form einer Spindel.

Hier wie bei den peripheren Nerven im allgemeinen steht noch immer die Entscheidung aus, ob das Mesenchym und das Ektoderm oder das eine mit Ausschluß des anderen in die Bildung der Nerven-elemente eingeht.

In dieser Hinsicht ist vor allem die Entwicklung der Nerven der Seitenlinie und der Schleimkanäle von weittragender Bedeutung. Nachdem schon für die Anlage gewisser Ganglien des peripheren Nervensystems die Beteiligung des Exoderms für die Mehrzahl der Wirbeltierklassen als gesichert betrachtet werden kann, spricht nun-



mehr auch alles dafür, daß für die Anlage der oben bezeichneten Gruppe der peripheren Nerven das Exoderm den Mutterboden liefert. Dabei bedarf es noch der Entscheidung, ob es sich hierbei nur um Zellen handelt, die aus dem epithelialen Verbande direkt in das System des Nervengewebes übertreten und sekundär gewisse Umformungen erleiden oder ob hierbei präformierte, im Epithel gelegene Elemente in Betracht kommen, die vielleicht mit dem von KUPFFER als „Neurodermis“ bezeichneten Zellen zu identifizieren wären.

Schon SEMPER (1875), VAN WIJHE und GOETTE (1875) haben bei Selachiern, Amphibien und Ichthyopsiden die Frage über die Entstehung peripherer Nerven aus dem Exoderm berührt, und auch zustimmende Angaben SCOTT's und KUPFFER's liegen vor über die Entwicklung des Nervus lateralis profundus bei Petromyzon. In demselben Sinne spricht sich J. B. PLATT für das System der Seitenliniennerven von Necturus aus. Am eingehendsten wurde jedoch dieses Problem von DOHRN bei Selachiern behandelt. Er konnte feststellen, daß die Nerven der Schleimkanäle streckenweise mit der Epidermis verschmelzen und von dieser Material für ihr Wachstum beziehen. Daraus ergibt sich für ihn die Folgerung, daß bei den Selachiern die SCHWANN'schen Kerne der Schleimkanalnerven von Zellen des Ektoderms abstammen; demnach würde VIGNAL's Anschauung von der mesodermalen Natur dieser Kerne im Ischiadicus von Säugern nicht zu Recht bestehen.

Die ersten Anlagen der genannten Nerven zeigen sich nach DOHRN bei Selachiern, wenn aus der Ganglienleiste des Kopfes die Gehirnganglien abgegrenzt und mit dem Ektoderm in Verbindung getreten sind. So entsteht z. B. aus der Facialisplatte, und zwar aus deren vordersten und dorsalsten Abschnitt, der Nervus oph-

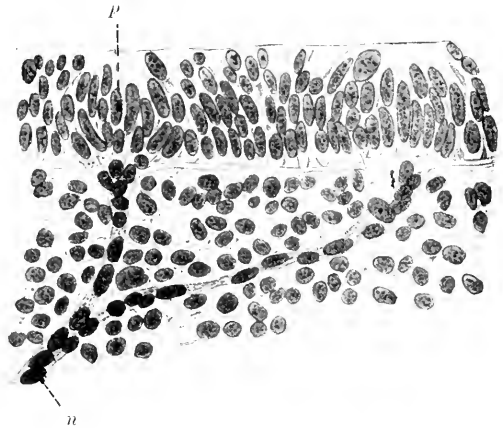


Fig. 173. Papillen des supra-orbitalen Schleimkanals mit den von ihnen abgehenden Nervenästen des N. ophthalmicus superficialis von *Centrina Salv* (32 mm Länge). *p* Papille, *n* Nerv. Nach DOHRN (1891).

thalmicus superficialis. Innen am Ektoderm entlang ziehend, nimmt er schon in seinem proximalsten Abschnitt Kerne aus dem Ektoderm auf. Später lösen sich Ganglion und Nerv vom Ektoderm; letzterer kommt mehr in die Tiefe zu liegen, wobei eine gewisse Anzahl von Aesten entsteht, die entsprechend der großen Papillen- und Ampullenzahl von der Stirn bis zur Nase hinabreichen.

Die Fig. 173 zeigt zwei mit Schleimkanalpapillen (*p*) in Verbindung stehende Nervenästen (*n*), die nach DOHRN's Deutung aus dem Epithel und zwar aus aneinander gereihten Ektodermzellen hervorgegangen, „die embryonale Bildung der Nerven der Schleimkanäle vorbereiten“ (DOHRN. 17. Studie).

Daß thatsächlich im Bereiche der Schleimkanalnerven mitten im

Epithel gelegene Nervenfaserbündel beobachtet werden können, zeigen mit Sicherheit senkrecht auf das Epithel geführte Schnitte. In Fig. 174 ist ein Schnitt durch das Ektoderm eines 16 mm langen Acanthiasembryos in dem Bereiche des Schleimkanalsystems des Glossopharyngens abgebildet. Es finden sich in dem mehrschichtigen Cylinderepithel eingelagert drei rundliche helle Felder, die, von zahlreichen feinsten Körnchen erfüllt, streckenweise Kerne einschließen. Verfolgt man die Serie, so sieht man an schief getroffenen Parteeen die Körnchen in feine Fasern ausgezogen, die als von einer dünnen Hülle umschlossene Fibrillen anzusprechen sind. Streckenweise liegen in oder

Fig. 174.

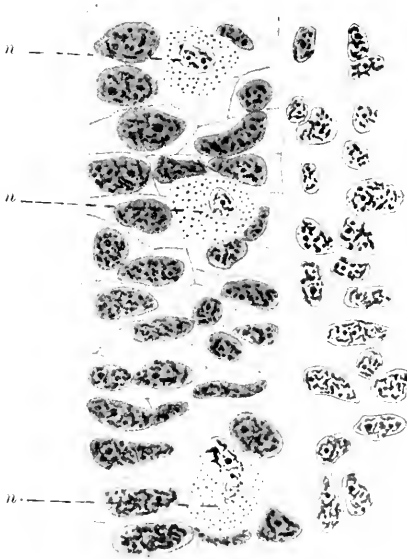


Fig. 175.

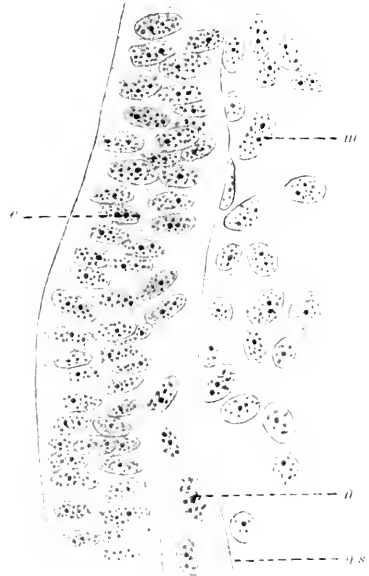


Fig. 174. Schnitt durch die Region der Schleimkanalnerven von einem 16 mm langen Acanthiasembryo. *n* Nerven im Epithel quergetroffen.

Fig. 175. Acanthiasembryo 16 mm lang. Nerv des Schleimkanalsystems. *e* Epithel. *m* Mesoderm. *n* Nerv. *ms* Nervenscheide.

an der membranösen Hülle sichelförmige Kerne, die ihrem Aussehen nach in keiner Weise von jenen der umgebenden Epithelzellen differieren. Es liegt die Annahme nahe, daß es sich um Kerne des Nerven - SCHWANN'sche Kerne - handelt, die hier, wie namentlich DORR nachwies, aus den Epithelzellen abzuleiten wären. Und in gleichem Sinne könnte der in Fig. 175 gegebene Längsschnitt durch einen solchen Nerven eines Acanthiasembryos von 16 mm Länge gedeutet werden. An dem mehrschichtigen Cylinderepithel sieht man an der Innenseite ein breites fibrilläres Band (*m*) angelagert, das gegen die anliegenden Mesodermzellen (*m*) durch eine wohlausgeprägte Scheide (*ms*) abgegrenzt wird. Diese Begrenzung ist auch gegen das Epithel eine Strecke weit zu erkennen, verliert sich aber dort, wo der Nerv diesem

unmittelbar anliegt und in dieses eindringt. Und in diesem Abschnitt des Nerven sieht man epitheliale Kerne in die Fibrillenmasse eingelagert; sie scheinen sich aus dem Verbande des Epithels loszulösen und mit ihrer Längsachse parallel zum Fibrillenlaufe stellend in den Nerven zu treten.

Solche Bilder, in dieser Weise gedeutet, sprächen für die Entstehung peripherer sensibler Nerven aus gewissen epithelialen Elementen.

Aber auch außerhalb des Bereiches der Kopfreion wurden ähnliche Entwicklungsvorgänge an bestimmten Nerven beobachtet: so von DOHRN am Nervus lateralis von Selachiern, an demselben Nerven von KUPFFER bei Petromyzon.

Ich gebe in Fig. 176 einen Abschnitt des Nervus lateralis von einem 16 mm langen Acanthiasembryo. Der Schnitt stammt aus einer Horizontalserie und zeigt den Nerven (*n*) zwischen Epithel (*e*) und Myotom (*m*) gelegen.

Bekanntlich entspringt der Nerv von dem Ganglion laterale vagi und verläuft zwischen Epidermis (*e*) und Myotom (*m*) in Form eines gleich breiten, über fibrillär gestreiften Bandes. Dem Nerven liegen an der dem Myotom zugekehrten Seite Kerne dicht auf, doch finden sich solche auch in den Nerven zwischen die Fibrillen eingelagert. Die Zahl dieser Kerne nimmt in proximaler Richtung ab; sie erscheint am geringsten in der Nähe des Ganglions, am größten peripherwärts dort, wo sich der Nerv in eine epitheliale, nach DOHRN keulenförmig angeschwollene Endplakode einsenkt. An dieser Stelle zeigen sich die Kerne der Epidermis mehr minder zur Längsrichtung des Nerven orientiert, und zwar im distalen Abschnitt mehr schräg gestellt, im proximalen mehr längs gerichtet. Hieraus wäre es nach DOHRN nicht schwer, „in ihnen diejenigen Zellen zu erkennen, deren Plasma das Material für den kaudalwärts weiter wachsenden Nerven abgibt“. Darüber kann wohl kein Zweifel mehr bestehen, daß am distalen Ende ein Wachstum des Nerven durch Intussusception von epithelialen Elementen statthat. Auch proximalwärts vom Ganglion aus rücken Kerne in den Lateralisstamm nach, die so im Vereine mit den im Innern des Nerven durch mitotische Teilung sich vermehrenden Kernen das Längenwachstum desselben bedingen.

In ganz ähnlicher Weise erfolgt die Bildung des Nervus lateralis profundus bei Petromyzon, nur hat hier die Plakode die Form einer höckerartigen Verdickung (KUPFFER). Aber stets endigt der Nerv in der Plakode und der Zuwachs erfolgt unter Anschluß differenzierter Epidermiszellen.

Es erscheint demnach die Bildungsweise der Spinalnerven und der Seitenliniennerven bei den hier behandelten Objekten verschieden.

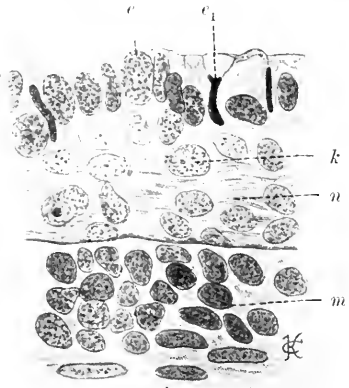


Fig. 176. Horizontalschnitt durch die vordere Rumpfreion eines 16 mm langen Acanthias. *e* Epidermis, *e*<sub>1</sub> schmale, chromatinreiche Kerne derselben, *k* Kerne des Nerven, *m* Myotom, *n* Nervus lateralis.

Der Spinalnerv erscheint als ein Continuum und bleibt kontinuierlich; sein peripheres Ende wächst an der medialen Fläche des Myotoms herab und erscheint als eine knopfförmige Anschwellung. Der Spinalnerv wächst unter fortlaufender Mitose der in ihm enthaltenen Kerne, aber ohne Zweifel auch durch Nachschub vom Centrum her, also durch Apposition am centralen Ende, was aus den vom Medullarrohr nachrückenden Kernen geschlossen werden muß.

Hiegegen entsteht in seiner Hauptmasse der Seitennerv durch periphere Apposition eigenartig differenzierter Epidermiszellen, die sich im ganzen Verlauf des Nerven, wie am jeweiligen Ende desselben am Aufbaue beteiligen, indem sich diese peripheren Epidermiszellen der Anlage des Nerven innig anschließen.

Beide Bildungsweisen stimmen darin überein, daß es sich einerseits um einen vom Centrum aus fortschreitenden Prozeß handelt, und daß es andererseits exodermale Zellen sind, aus denen die früheste Anlage besteht. Ein kernhaltiges, plasmatisches Stadium erscheint auch hier als das primäre; später tritt als eine sekundäre Etappe das fibrilläre auf. Der fibrillär gewordene Nerv besitzt stets eine bereits in den frühesten Stadien auftretende kernführende Scheide.

Die Untersuchung kontinuierlicher Serien ergibt, daß die Entwicklung des peripheren Nerven ohne scharfen Uebergang von der einen Form in die andere erfolgt. Dasselbe gilt auch im wesentlichen von der Entwicklung

der Ganglien. Zunächst zeigen sie sich je nach den Klassen von sehr verschiedenem Baue. Während sich bei den Elasmobranchiern große, massige Ganglien finden, sieht man dort, wo die Neuralleiste sich bald auflockert und die von den Plakoden der Epidermis sich ablösenden Zellen kein festes Gefüge zeigen, wie am Kopfe der Knochenfische, der Vögel, auch die ersten Ganglienanlagen locker und unbestimmt begrenzt. Wo die Leiste überhaupt schwach entwickelt ist, wie am Rücken-

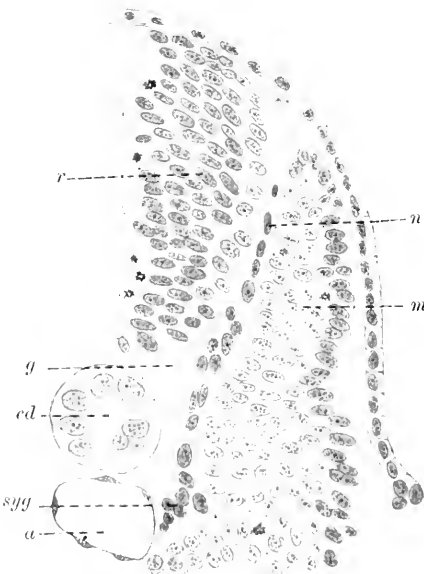


Fig. 177. Forelle, 20. Tag. Querschnitt im vorderen Rumpfgebiet. *a* Aorta. *cd* Chorda. *g* Spinalganglion. *m* Myotom. *n* Spinalnerv. *r* Rückenmark. *syy* Sympathisches Ganglion.

marke bei Amnioten und Knochenfischen, rücken die Zellen vereinzelt distalwärts vor, Nervenanlagen bildend, die bis an die ventrale Grenze der Myotome reichen, ohne daß sich mit Sicherheit schon die Ganglienbildung erkennen ließe. Ein solches Verhalten ist in Fig. 177 dargestellt.

Man sieht hier bei einem Forellenembryo vom 20. Tage die Anlage eines Spinalnerven als kontinuierlichen, kernreichen Strang zwischen Myotom (*m*) und Rückenmark (*r*) bis zur Aorta (*a*) herab-

ziehen. Dort erfolgt Gabelung. Den an die Aorta vorrückenden Kernhaufen (*syg*) deute ich als die Anlage des sympathischen Ganglions. Die großen, ovoiden Kerne rechts von *g* im Verlaufe des Nerven (*n*) entsprechen der Anlage des Spinalganglions. Da an diesem Objekte in der Rumpffregion die Sklerotome noch ganz kompakt waren, also weder eine Lockerung noch ein Austritt von Zellen aus denselben begonnen hatte, so kann mit Sicherheit behauptet werden, daß der als Spinalnerv (*n*) zu bezeichnende Zellstrang frei von mesodermalen Elementen ist.

Wenn die Nerven kernarme plasmatische Fasern geworden sind, werden die Ganglien bestimmter begrenzt, und ihre Zellen rücken dichter zusammen. Die Ganglienzellen haben dann im allgemeinen einen sphärischen, mit deutlicher Kernmembran versehenen Kern mit scharf hervortretendem Nucleolus. Die mit spärlichem, leicht granuliertem Plasma ausgestatteten Ganglienzellen finden sich vielfach in Mitose begriffen.

In der Folge werden um die großen bläschenförmigen Kerne der Ganglienzellen schmale plasmatische Höfe sichtbar, die meist an zwei entgegengesetzten Punkten kegelförmige Ansätze zeigen. Diese Kegel sind in feine Fäden ausgezogen, die bis in die feinstreifige Substanz der Nerven und der ebenso beschaffenen Wurzeln verfolgt werden können. Es wird also die Verbindung zwischen fibrillärer Substanz der Nerven und der Ganglienzellen jetzt wahrnehmbar.

Zugleich mit dieser Umformung der Ganglienzellen erscheinen in stetig zunehmender Zahl kleinere sphärische und elliptische Kerne, die, innerhalb der Ganglien gelegen, einen schmalen Protoplasmasaum aufweisen. Diese rücken in der Folge zum Teil in die Nerven hinaus. Derartige kleine Kerne neben den großen der Ganglienzellen zeigt Fig. 178, wo neben diesen auch noch andere gelegen sind, deren Zellkörper noch nicht zu sehen sind. Es bestehen demnach in Größe und der Form nach Uebergänge von einer zur andern Art. Mitosen sind auch in dieser Zeit noch häufig und zwar nicht allein in den kleinen Zellen, sondern auch in den Ganglienzellen.

Wenn die Nerven fibrilläre Struktur anzunehmen beginnen, so tritt an den Ganglien Vaskularisation auf. Diese scheint intensiver in den Hirnganglien und ausgedehnter bei Amnioten als Anamniern zu sein. Bei Petromyzonten, ferner bei Myxine (8 cm Länge) und einem eben ausgeschlüpften *Bdellostoma Stouti* L. konnte ich sie überhaupt nicht beobachten.

In dieser Zeit haben in allen Ganglien die kleinen Zellen an Zahl beträchtlich zugenommen, man sieht zahlreiche Mitosen an denselben, und die Ganglienzellen rücken nun vom Ganglion aus in den Nervenstamm vor. Auch die Wurzeln der Ganglien werden jetzt sehr kernreich.

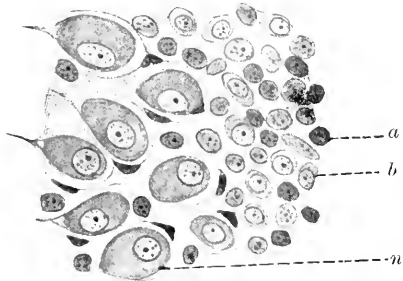


Fig. 178. Ganglion des Trigemini von *Acipenser*. *a* Kerne ohne, *b* Kerne mit sichtbarem Zellkörper. *n* Nervenzellen.

Erst wenn die Nerven vollständig den Charakter der kernreichen Fasern angenommen haben, leitet sich an den Ganglien die Bildung der Kapseln um die Nervenzellen ein.

Kleine, chromatinreiche Zellen liegen, wie das auch DOHRN bei Selachiern beschreibt, peripher sowohl in den Hauptganglien des Kopfgebietes wie in den Spinalganglien und dringen in den centralen Herd großer, blasser, fortsatzloser Ganglienzellen mit großen Kernen ein. Diese eingewanderten Zellen umgreifen die Ganglienzellen sichelförmig und man sieht sie in der Folge zu zweien und mehr die Ganglienzellen umlagern. Ob nun die Bildung der Kapsel durch Aneinanderlagerung mehrerer Kapselzellen oder durch mitotische Teilung einer Mutterkapselzelle erfolgt, ist noch nicht entschieden. Jedenfalls weist die Ganglienzellkapsel später mehrere Kerne auf.

Fußend auf den Anschauungen SCHWANN'S, GÖTTE'S u. a., die neuerdings von APÁTHY vertreten wurden, läßt DOHRN (1891) die Nervenfaser vom ersten SCHWANN'Schen Kern an aus so viel aneinander gereihten Zellen entstehen, als SCHWANN'Sche Kerne vorhanden sind und unterscheidet mit APÁTHY und BEARD Ganglienzellen und Nervenzellen. Von diesen würde nun nach DOHRN ein Teil dem peripheren Nerven entlang wachsen, ein anderer in der Peripherie des Ganglions Nervenzellketten bilden und ein dritter die Ganglienzellen mit einer kernhaltigen Scheide umgeben. An den beiden Polen jeder Ganglienzelle lägen je zwei Nervenzellen als Polzellen, welche die Verbindung der Ganglienzellen mit den distal und proximal verlaufenden Nervenfortsätzen vermitteln würden. Ein Fortsatz von der Ganglienzelle selbst geliefert, sei ganz ausgeschlossen, und es sei „kaum zu zweifeln, daß die Rindenschicht durch das Plasma der Kapselzellen hergestellt wird und von Hause aus der Ganglienzelle nicht angehört“. Das bisher als Fortsatz der peripheren Ganglienzelle beschriebene Gebilde steht also nach DOHRN in keinem genetischen, sondern nur in Kontaktzusammenhang mit der Ganglienzelle, und die beiden Polzellen stellen die letzten Glieder der Nervenfaserketten dar, welche den Ganglienzellen anlagern.

So lautet im wesentlichen die Anschauung eines unbedingten Anhängers der Lehre von der Entstehung der Nerven aus Zellketten. Dieser Theorie DOHRN'S steht die REMAK-HIS-KÖLLIKER'Sche Ausläufertheorie und die HENSEN-SEDGWICK-GEGENBAUR-FÜRBRINGER'Sche Lehre von primär bestehender Verbindung von centraler und peripherer Station der Nervenbahnen gegenüber. DOHRN'S Anschauungen fanden in der Folge in ihren Fundamentalsätzen namentlich durch die Untersuchungen APÁTHY'S, BEARD'S, KUPFFER'S u. A. eine wesentliche Stütze und ihnen schlossen sich von neueren Forschern BETHE, BRAUS, O. SCHULTZE in den wesentlichen Punkten an.

Doch auch die HIS'Sche Ausläufertheorie findet nach wie vor Verteidiger, und ein gewichtiges Thatachenmaterial ist es, das in jüngster Zeit durch die bedeutungsvollen Untersuchungen von HARRISON, NEAL den in dieser Richtung grundlegenden Arbeiten von GOLGI, CAJAL, KÖLLIKER, LENHOSSÉK u. A. hinzugefügt wurde. Dazu kommen noch die Ergebnisse jener Forscher, welche die Regeneration des peripheren Nerven in dem einen oder andern Sinne behandeln. Es erscheint demnach gerechtfertigt, den definitiven Entscheid der Frage über die Art der Histogenese des Nerven auch heute noch als unentschieden

zu betrachten. Und ich vermag den Standpunkt der Vertreter der sogenannten „Neuronentheorie“ nicht besser zu präzisieren als durch Wiedergabe der von KÖLLIKER (1904) ausgesprochenen Hauptthatsachen. Alle Nervenfasern stammen entweder von Nervenzellen des Centralnervensystems oder der Ganglien, die Protoplasmafortsätze aussenden und frei enden. Die centralen Fortsätze haben, auch wenn sie Nervenmark führen, keine zelligen Hüllen und enden mit Telodendrien in Kontakt mit anderen Zellen. Die Scheidenzellen der Ganglienzellen und die SCHWANN'schen Scheidenkerne sind Elemente besonderer Art; es sind Abkömmlinge des Mesoderms, die sich durch mitotische Teilung vermehren.

So faßt KÖLLIKER seine Anschauung über die Entstehung der Nerven gegenüber der jüngst von O. SCHULTZE (1904) geäußerten Theorie zusammen, der das ganze Nervensystem aus Millionen centraler und peripherer Neuroblasten aufgebaut findet, die zu einem Zellenstaat vereinigt die Nervenfasern als ein Teilprodukt einer Summe von Zellen produzieren. O. SCHULTZE's periphere Neuroblasten wären demnach mit den „SCHWANN'schen Zellen“ zu identifizieren, deren Kerne als die Kerne der Nervenbildungszellen im Sinne SCHWANN's anzusprechen seien und die zu Zellreihen gefügt, die periphere Nervenfasern bilden.

So gipfelt denn die gesamte Lösung des Problems der Histogenese des Nerven in der Entscheidung der Frage über Kontinuität oder Dishontinuität in der Anlage der Neurofibrillen unüber die Herkunft der SCHWANN'schen Kerne, ein Problem, auf das bereits DOHRN als auf das Fundament der ganzen Fragestellung hingewiesen hat.

Mit der Lösung dieser Frage steht auch die Entscheidung über die spätere Histogenese der markhaltigen Nervenfasern in innigem Konnex. Von GURWITSCH (1900) wird die Nervenfasern als Produkt einer Ganglienzelle angesehen, die mit der Entstehung des Myelins nichts zu thun hat. Hiermit übereinstimmend in gewissem Sinne sind die Angaben von KÖLLIKER und WESTFAL (1895). Sie betrachten die Markscheide als eine Ausscheidung des Axoplasmas, die von vornherein als feinsten Überzug des Achsencylinders auftritt; für diese Anschauung spricht die Thatsache, daß auch Nervenfasern des Centralnervensystems, die ja der SCHWANN'schen Scheide entbehren, Markscheiden aufweisen. Nach den eingehenden Untersuchungen von VIGNAL (1889) bilden die in's Innere des Nerven eingewanderten Mesenchymzellen die SCHWANN'sche Scheide und im Zellkörper der SCHWANN'schen Zelle erscheint zunächst in kleinsten Tröpfchen das Myelin. Durch Zusammenfluß der einzelnen Tropfen, die mehr und mehr an Zahl zunehmen, entsteht schließlich in Form eines kontinuierlichen Rohres die Myelinscheide. Für diese Auffassung von VIGNAL sprechen die Mitteilungen von BOVERI (1885) und in jüngster Zeit von BETHE (1899), welche den Achsencylinder von einer doppelwandigen, hohlylindrischen Zelle umschlossen betrachten, die durch den Umschlag der SCHWANN'schen Scheide in die periaxilläre Scheide entstanden sei, und deren Zellkörper sich wie jener einer Fettzelle in Fett, hier in Myelin umwandle.

Ich verlasse hiermit das Thema der Histogenese des peripheren Nervensystems und gebe im folgenden einen Überblick der

## Gliederung und Morphogenese des peripheren Nervensystems

bei den verschiedenen Wirbeltierklassen.

Die Ergebnisse über die Entwicklung des Centralnervensystems, wie sie im 8. Kapitel dieses Handbuches dargelegt worden sind stehen in direktem Zusammenhang mit der Morphogenese des peripheren Nervensystems. Als vornehmste Thatsache dieser nahen Beziehungen gilt seit langem die segmentale Gliederung der peripheren Nerven, die, deutlich am Rumpfe ausgesprochen, im Gebiete des Kopfes mehr minder verwischt ist. Diese Gliederung muß folgerichtig dort am reinsten zum Ausdruck kommen, wo, wie am Rumpfe, das Skelett, die Muskulatur, die Gefäße eine ausgesprochen metamere Anordnung zeigen; sie wird auch am Kopfe zu erschließen sein, wenn auch hier durch mannigfache Umformungen, durch Konzentration einerseits, durch Reduktion andererseits der segmentale Charakter starke Einbuße erlitten hat.

Aus diesen Thatsachen allein ergibt sich auch eine Scheidung des peripheren Nervensystems in ein cerebrales und spinales. Diese Gliederung in Cerebral- und Spinalnerven erfährt noch eine Specialisierung durch den Hinweis, daß das Gehirn der Cranioten aus zwei primitiven Abschnitten, dem Archencephalon und Metencephalon hervorgegangen ist. Jenem ersten Abschnitt wären alle jene Nerven zuzuzählen, welche von dem sekundär in Tel-, Par-, Diencephalon und Mesencephalon gegliederten Urhirn Anteile beziehen, der Rest träte auf das Metencephalon und umfaßt auch jenes zwischen Hirn- und Rückenmarksnerven eingeschobene „intermediäre“ oder spinoccipitale System M. FÜRBRINGER'S, das sich wieder in das „occipitale“ und „occipitospinale“ gliedert.

### Das spinale Nervensystem<sup>1</sup>

der Acranier sowohl wie der Cranioten baut sich aus zwei dem Ursprunge vom Rückenmarke nach getrennten Anteilen, der dorsalen und ventralen Wurzel auf, die auch als sensible und motorische bezeichnet werden. Diese Wurzelstämme bleiben bei Amphioxus und den Cyclostomen selbständig, während bei den Myxinoïden und allen Gnathostomen eine Verschmelzung derselben zu einem einheitlichen, „gemischten“ Spinalnerven (Fig. 179 *Ns*) erfolgt, dessen einzelne Aeste wieder als gemischte Nerven, d. h. motorische und sensible Fasern führende Nerven, zu betrachten sind. Die dorsale (*Rd*), mit einem Ganglion (*Gsp*) versehene Wurzel tritt fast durchwegs vor der ventralen Wurzel (*Rv*) aus dem Rückenmarke heraus, liegt also nicht wie diese in einer Querebene, die ungefähr der Mitte der Ursegmente entspricht. In einigen Fällen — bei *Amia*, diplospondylen Selachiern — wo auf ein Körpermetamer zwei Wirbel treffen, verlaufen die Nerven intermyomer in dem die beiden Myomeren verbindenden Ligamentum intermusculare (HERING).

Auch die Vereinigung der dorsalen und ventralen Wurzeläste erfolgt nicht bei allen Gruppen in der gleichen Weise. Während bei den höheren Formen beide Wurzeln zu dem gemischten Spinalnerven zusammentreten, entstehen bei den Selachiern (Fig. 180) und ähnlich bei den Gadiden gemischte Bahnen für dorsale (*dII'*) und ventrale (*vII'*) Wurzeln in separater Weise, wozu bei letzteren auch noch eine Verbindung mit dem je nächstfolgenden Spinalnerven kommt.



Es galt für alle Cranioten als feststehende Tatsache, daß die ventrale Wurzel nur motorische, die dorsale nur sensible Fasern führt, und in diesem Sinne erschien die Bezeichnung „motorische“

Fig. 179.

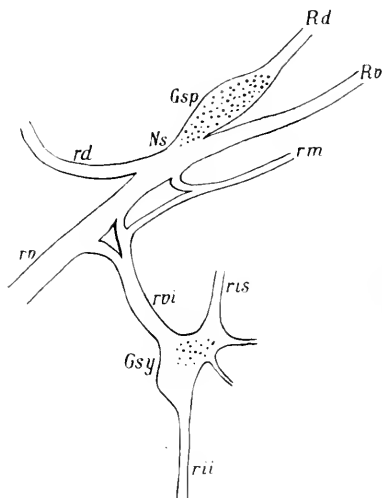


Fig. 180.

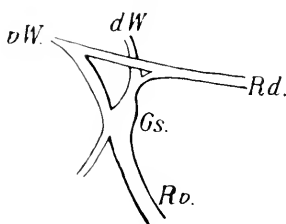


Fig. 179. Schema des Typus der Spinalnerven und des Sympathicus beim Menschen. *Gsp* Ganglion sympathicus. *Ns* gemischter Spinalnerv. *Rd* Radix dorsalis. *Rv* Radix ventralis. *rd* Ramus dorsalis. *ris* Ramus interganglion superior. *rvi* Ramus interganglion inferior. *rm* Ramus meningeus. *rv* Ramus ventralis. *rvi* Ramus visceralis oder communicans.

Fig. 180. Spinalnervensystem von Scyllium. *dW* dorsale Wurzel. *vW* ventrale Wurzel. *Rd* Ramus dorsalis. *Rv* Ramus ventralis. *Gs* Ganglion spinale. Nach IHERING.

und „sensible“ Wurzel berechtigt. In jüngster Zeit wurde aber sowohl von morphologischer wie physiologischer Seite darauf hingewiesen, daß von Zellen der grauen Substanz des Vorderhorns entspringende Nervenfasern in die dorsalen Wurzeln übergehen (LENHOSSÉK, CAJAL, VAN GEHUCHTEN, RETZIUS und A.), dann durch die Spinalganglien verlaufend, sich den gemischten Spinalnerven zugesellen und, wie KÖLLIKER glaubt, zum sympathischen System in Beziehung treten. Nach MINOT's Anschauung sind diese Fasern den lateralen Wurzeln der Kopfnerven homolog (MINOT, Human Embryology, p. 629). Diesen morphologischen Thatsachen schließen sich in gleichem Sinne die, allerdings (durch G. GABRI) nicht unwidersprochen gebliebenen Untersuchungen von STRICKER und GÄRTNER, namentlich aber von MORAT und STEINACH, an, die auch von experimentell-physiologischen Gesichtspunkten aus Zweifel an der Einheitlichkeit der dorsalen Wurzel berechtigt erscheinen lassen.

Die ventralen Wurzeln führen nur motorische Fasern, es können ihnen aber in den Fällen, wo gemischte Spinalnerven existieren, sensible, aus der dorsalen Wurzel stammende Nerven beigemischt sein, die als sogenannte rückläufige Fasern namentlich zu den Gehirnhäuten ziehen.

Ueber die von dem allgemeinen Typus abweichenden Spinalnerven von Amphioxus, worüber eingehendere Untersuchungen vorliegen, wäre folgendes zu bemerken.

Die dorsale Wurzel von Amphioxus (Fig. 181) teilt sich, ohne eine Verbindung mit der ventralen eingegangen zu haben, in einen dorsalen (*d*) und ventralen Ast (*v*), an deren Abgangsstelle kleine Ganglien-

zellenhaften (*G*) liegen, die ein „diffuses“ Spinalganglion bildend, auch im ganzen Verlauf der Wurzel gefunden wurden. Dorsaler und ventraler Ast teilen sich wieder in je 2 Stämme, zu denen als dritter Zweig des ventralen Astes ein Nervus visceralis gemischter Natur für

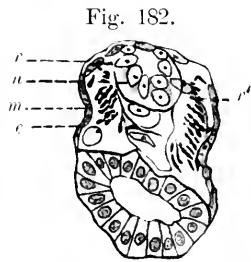
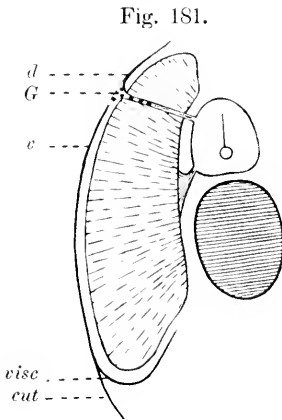


Fig. 181. Schema eines Spinalnerven von Amphioxus. *G* Ganglion der dorsalen Wurzel. *d* dorsaler, *v* ventraler Ast. *cut* dessen ventraler Cutaneus. *visc* dessen visceraler Ast. Nach HATSCHKE (1892).

Fig. 182. Schnitt durch eine Amphioxuslarve etwa 1 mm lang. *e* Epidermis. *m* Myotom. *n* Rückenmark. *r* dorsale Wurzel. *r'* 2. dorsale Wurzel. Nach HAYMANS und VAN DER STRICHT (1898).

den Musculus transversus, die splanchnischen Muskeln kommt. Die ventrale Wurzel versorgt mit dorsalen und ventralen Zweigen die Seitenrumpfmuskulatur und ist rein motorisch.

Durch den von VAN WIJHE und HATSCHKE erbrachten Nachweis der gemischten Natur der dorsalen Wurzeln war der Anstoß gegeben, die Richtigkeit des BELL'schen Lehrsatzes zunächst für Amphioxus zu bezweifeln. Und in der Folge haben weitere Untersuchungen die Berechtigung dieses Gesetzes auch an höheren Wirbeltieren in Zweifel gestellt.

Das erste Auftreten der Rückenmarksnerven von Amphioxus behandeln im speziellen HEYMANS und VAN DER STRICHT (1898), deren Angaben ich folge.

In der Zeit, wo die ersten quergestreiften Muskelfasern in Erscheinung treten, die Urwirbel sich von den Seitenplatten abgliedert haben, treten bei Amphioxus die ersten Spuren der dorsalen Nervenwurzeln auf. Die erste Anlage derselben ist durch eine dorsal und lateral vom Neuralrohr gelegene, also paarige Zellwucherung (Fig. 182*r*) charakterisiert. Zu dieser Anlage der dorsalen Wurzel tritt nun nach den Angaben der beiden Autoren noch eine zweite Komponente (*r'*), die aus Zellen des Lateralstranges proliferiert und, aus kleinen, ovalen Zellen bestehend, sich mit dem dorsalen Wurzelabschnitt zwischen Myotom und Epiblast vereinigt. Dieser zweifache Ursprung der dorsalen Wurzel spricht für ihre Doppelnatur als sensibler und motorischer Nerv. Mit größter Wahrscheinlichkeit ist der dorsale Ast als sensibler, der ventrale als motorischer Zweig anzusehen. Der dorsale Abschnitt der hinteren Wurzel verliert in der Folge seinen zelligen Charakter und wird fibrillär. Aber weder am ausgewachsenen Amphioxus noch zu irgend einer Zeit der Embryonalentwicklung konnten diese Autoren die Spur einer dem

Spinalganglion vergleichbaren Bildung wahrnehmen. Es bleibt die Ganglienanlage im Centralorgan zu beiden Seiten der Medianlinie liegen: hieraus wäre weiter zu schließen, daß bei *Amphioxus* die sensibeln Fasern aus den Zellen entstehen, welche im Rückenmark gelegen von KUPFFER mit den ROHON'schen Zellen höher stehender Vertebraten verglichen werden und in denen er den primitiven Zustand der als „dorsalen Hirnplatte“ bezeichneten Bildung der höheren Vertebraten erblickt.

Die ventralen Wurzeln treten nach HEYMANS und VAN DER STRICHT sofort in Form feinsten Fibrillen auf, bevor es zur Entwicklung der weißen Nervensubstanz und der ersten quergestreiften Muskeln gekommen ist. Die Nervenfasern nehmen ihren Ursprung von ventralen Zellen des Medullarrohrs und treten direkt an die benachbarten Myotome heran.

Ueber die ersten Entwicklungsvorgänge der Spinalnerven bei *Petromyzon* liegen namentlich Angaben von SAGENEHL, SCOTT und KUPFFER vor. Dabei hat sich gezeigt, daß in der Kopf- und

Fig. 183.

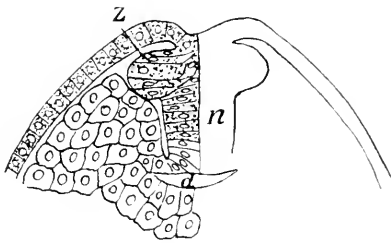


Fig. 183. Querschnitt durch das Hirn eines *Petromyzon* Pl. *d* Darm. *n* Neuralstrang. *z* Zwischenstrang.

Fig. 184.

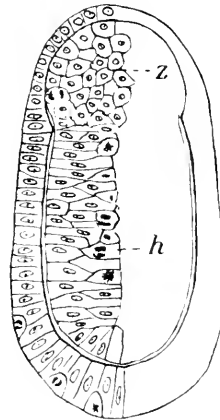


Fig. 184. Querschnitt nahe dem vorderen Kopfpol eines 5 Tage alten *Petromyzon* Pl. *z* unpaarer Zwischenstrang. *h* Hirn.

vorderen Rumpfregeion, bevor es zu einer Abgliederung des massiven Centralorgans vom Exoderm gekommen ist, drei Zellstränge dem Centralnervensystem aufliegen: ein unpaarer, medianer Neuralstrang und zu beiden Seiten je einer, die den Zwischensträngen von H1S zu homologisieren sind.

Diese drei Stränge hängen dorsal untereinander und mit dem Exoderm zusammen; aus der Vereinigung der paarigen Zwischenstränge (Fig. 183 *z*) in der Medianebene zu einem unpaaren Strang entsteht die „dorsale Hirnplatte“ (KUPFFER) (Fig. 184 *z*). So spielen sich die Entwicklungsvorgänge im Kopfe und im vorderen Rumpfbzirke ab; hinter dieser Region finden sich noch Rudimente von Zwischensträngen, die im Kaudalabschnitt vollkommen schwinden. Hier werden die Zwischenstränge durch eine Doppelreihe großer, im Medullarrohr gelegener Zellen ersetzt, die von KUPFFER den bei Knochenfischen von ROHON gefundenen Zellen homologisiert werden.

Im weiteren Verlaufe der Entwicklung wachsen die Zellen der Neuralleiste in der Rumpfregeion ventralwärts vor und treten mit der

dorsalen Kante der Urwirbel in Berührung. Diese Leiste ist kontinuierlich und ihre Entwicklung schreitet stetig von vorn nach hinten fort. Demnächst beginnt sich die mit den Myomeren in Zusammenhang stehende Neuralleiste in bestimmter Weise zu segmentieren. Zuerst gleichmäßig und kontinuierlich über das ganze Rumpfgelände ausgedehnt, verdickt sie sich über jedem Myomer und bildet hier das sogenannte Primärganglion (KUPFFER). Aus dem dorsalen Primärganglion wächst nun zwischen Myomer und Rückenmark ventralwärts ein Nerv aus, in dessen Verlauf ein Spinalganglion eingelagert erscheint. Mit dem ersten Auftreten dieser Ganglien geht der Zusammenhang der Ganglienleiste mit dem Rückenmark verloren und die einzelnen, in Gruppen von 20—30 Zellen gesonderten Ganglien rücken in der Folge zwischen Myotom und Medullarrohr in die Tiefe. Aber schon am 4. Tage nach dem Ausschlüpfen besteht wieder eine Verbindung: Ganglion und Rückenmark werden jetzt durch feine Fasern verbunden, welche nunmehr die definitive hintere Rückenmarkswurzel darstellen. Diese vereinigt sich mit dem Medullarrohr an der primär bestandenen Verbindungsstelle von Neuralleiste und Medullarrohr.

Ueber die früheste Entwicklung der ventralen Nerven von *Petromyzon*, die in ihrem ersten Erscheinen hier wie bei allen Vertebraten den dorsalen etwas vorausgehen, sei dem einleitend bei der Histogenese Gesagten folgendes beigefügt. Diese ursprünglich als plasmatischer, kernreicher Strang angelegte Wurzel geht aus einer ventralen Neuralleiste (Fig. 165) hervor, die auswachsend an die mediale Fläche des entsprechenden Myomers herantritt. In dieser Zeit besteht also die ventrale Wurzel bei *Ammocoetes* aus einzelnen nicht scharf voneinander trennbaren Elementen. In der Einleitung zu diesem Abschnitt wurde dargelegt, daß ventrale und dorsale Wurzeln in derselben Weise in Form von Zellsträngen zur Anlage kommen, und die Folge der Entwicklung lehrt, daß die Uebereinstimmung eine noch weitgehendere ist. Man findet in der ventralen Wurzel von *Ammocoetes* in die motorischen Fasern eingelagert, Ganglienzellen und die Untersuchungen von S. FREUD (1878) an metamorphosierten Tieren bestätigen diese Tatsache. Es besteht demnach hier und bei Ganoiden, möglicherweise auch bei Elasmobranchiern und höheren Vertebraten die bedeutungsvolle Uebereinstimmung, daß ventrale wie dorsale Wurzeln Ganglien bilden können.

In analoger Weise wie bei *Ammocoetes* verläuft die Morphogenese der Spinalnerven bei Elasmobranchiern. Wie bereits von VAN WIJHE (1888) gefunden wurde, zeigt die ventrale Wurzel der Spinalnerven zu einer bestimmten Zeit Anlagen von motorischen Ganglien. VAN WIJHE fand dieselben im Stadium O (BALFOUR'S) in Form von Zellhaufen an den zellig angelegten ventralen Spinalnervenzwurzeln, wo dieselben die *Dura mater* durchbrechen. Diese Ganglienanlagen sollen später wieder verschwinden und ihre Elemente in die Bildung der Nerven einbezogen werden.

Während nun BALFOUR das Fehlen einer Ganglienanlage an der ventralen Wurzel als charakteristischen Unterschied der dorsalen gegenüber hervorhebt, haben Untersuchungen DOHRN'S mit aller Sicherheit den Nachweis erbracht, daß thatsächlich Zellen des Medullarrohres in die motorische Wurzel eindringen, und zahlreiche Abbildungen DOHRN'S zeigen derartige Zellen während ihres Uebertrittes

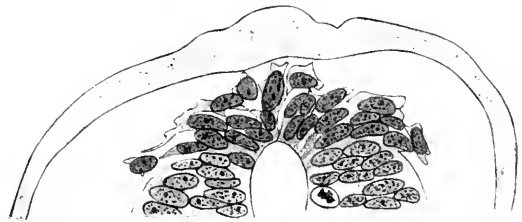
von jenem in diese. Der Deutung VAN WIJHE's, zu der sich auch KUPFFER bekennt, daß es sich hier um eine temporäre Ganglienbildung handle, schloß sich DOHRN nicht an.

Die Entwicklung der dorsalen Wurzeln setzt hier wie bei allen Vertebraten mit der Bildung der Ganglienleiste ein. Bei einem Torpedoembryo von 4 mm Länge proliferieren nach DOHRN die Zellen aus den dorsalen und medialen Partien des Neuralrohres (Fig. 185) und wuchern beiderseits in zwei bis drei Lagen an

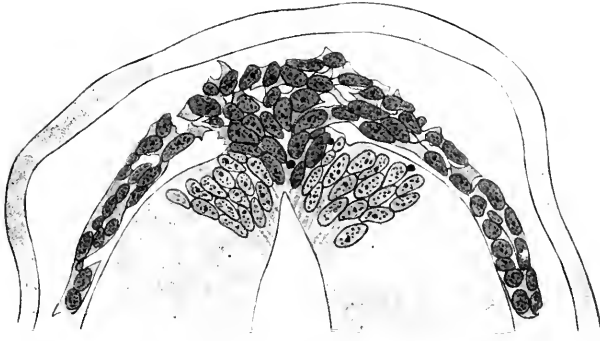

Fig. 185. Querschnitt durch die Rumpffregion eines 4 mm langen Torpedo ocellata. Nach DOHRN (1902).

Fig. 186. Schnitt durch die Rumpffregion eines 4 mm langen Torpedo ocellata in der Gegend der Vorniere. Nach DOHRN (1902).



den Flügelplatten ventralwärts. An weiter kaudal gelegenen Schnitten (Fig. 186) ist zu erkennen,

daß die Ganglienleiste nur aus dem dorsomedialen Bezirke des Medullarrohrs entsteht, entsprechend der Region, wo BALFOUR bereits längs der Schlußstelle des Rohres eine lokale Wucherung von Zellen beschreibt, die dann nach beiden Seiten über das Medullarrohr herabwachsen. Daß sich Zellen der eigentlichen Medullarwülste an der Bildung der Ganglienleisten beteiligen, erscheint DOHRN nach Untersuchungen an Torpedo möglich; sicher ist aber, daß die aus dem Epidermisverbände als Medullardach abgelösten Ektodermzellen die Hauptmasse der Rumpfganglienleiste bei Torpedo liefern. Beginnen sich nun aus der Ganglienleiste die Wurzelfasern zu differenzieren, so bietet jene in der ersten Periode dieser Phase, von der Seite gesehen, das Bild deutlicher Segmentierung (Fig. 187). Die Ganglienleiste (*Gl*) ist hier streckenweise bis in die Höhe der dorsalen Kanten der Urwirbel (*Uw*) herabgewachsen und die Proliferationsbezirke (*p*) erscheinen unter sich arkadenförmig — durch Kommissuren (BALFOUR) — verbunden. Im Gegensatz zu diesen von BALFOUR, KASTSCHENKO, DOHRN u. a. in übereinstimmender Weise gemachten Angaben über die Entwicklung der Rumpfganglienleiste der Selachier stehen die Untersuchungsergebnisse von HIS (1879, 1887) an demselben Objekte.

HIS findet schon vor Schluß des Medullarrohres eine Ganglienleiste oder einen in dieselbe später übergehenden Ektoblastbezirk, während nach BEARD'S Angaben das Gangliensystem unabhängig von Medullarrohr und Ganglienleiste aus dem Exoderm seinen Ursprung nimmt.

Von J. GRAHAM KERR (1904) liegen Angaben über die Entwicklung der motorischen Spinalnerven bei einem Dipnoer — Lepidosiren paradoxa — vor.

Danach besteht hier die Anlage der motorischen Nervenwurzel aus einem plasmatischen Strange, der sich vom Rückenmark zum Myotom erstreckt. Mit fortschreitendem Abrücken des Myotoms vom Rückenmark verlängern sich die plasmatischen Brücken und sollen durch Auf- und Einlagerung eines dotterreichen, mes-

Fig. 187.

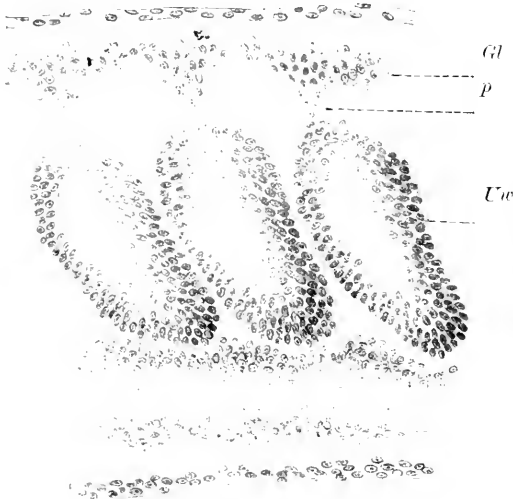


Fig. 187. Lateraler Sagittalschnitt durch den Kopf eines Acanthias von 8 mm L. *Gl* Ganglienleiste. *p* ventrale Auswüchse derselben. *Uw* Urvirbel.

Fig. 188.

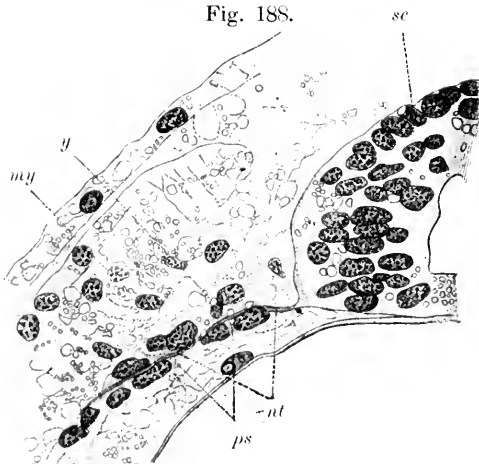


Fig. 188. Schnitt durch das Rückenmark eines Embryos von *Lepidosiren paradoxa*. Nach GRAHAM KERR (1904). *my* Myotom. *nt* Nerv. *ps* seine protoplasmatische Scheide. *y* Dottergranula. *sc* Rückenmark.

Fig. 189.

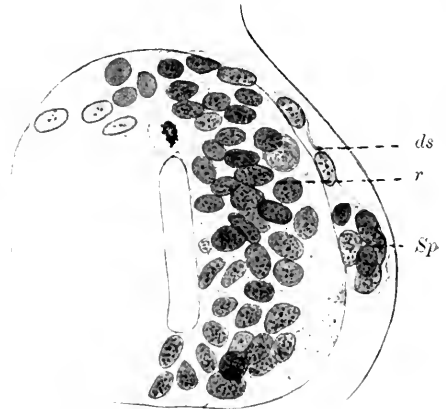


Fig. 189. Querschnitt durch das Rückenmark eines *Ceratodus* F. im Stadium 45 nach SEMON. *ds* dorsale Spinalnervenwurzel. *r* Rückenmark. *Sp* Spinalganglion.

enchymatösen Plasmas mit Kernen eine scheidenartige Umhüllung erhalten. Die von J. G. KERR entnommene Fig. 188 stellt jenes Stadium der Entwicklung dar, wo sich die ventrale Wurzel bis an die innere Oberfläche des Myotoms erstreckt, dem entlang sie ventralwärts hinab-

zieht. Die von J. G. KERR beobachteten Stadien entsprechen jedoch bereits weiter vorgeschrittenen Entwicklungsgraden, und seien deshalb ergänzend hier einige Angaben über die Entwicklung der Spinalnerven von *Ceratodus* F. gegeben. Hier werden die ventralen Spinalnerven in ihrer ersten Anlage auch in Form von kernhaltigen plasmatischen Strängen gefunden, die zunächst keine fibrilläre Struktur erkennen lassen. In gleicher Weise erfolgt die Anlage der dorsalen Spinalnerven, nachdem das Stadium eines unpaaren Zwischenstranges vorausgegangen ist. Bei noch erhaltenem ventralen Darmlumen findet sich, wie Fig. 189 zeigt, in die dorsale Spinalnervenzwurzel (*ds*) in halber Höhe des Rückenmarks (*r*) ein Spinal-

Fig. 190.

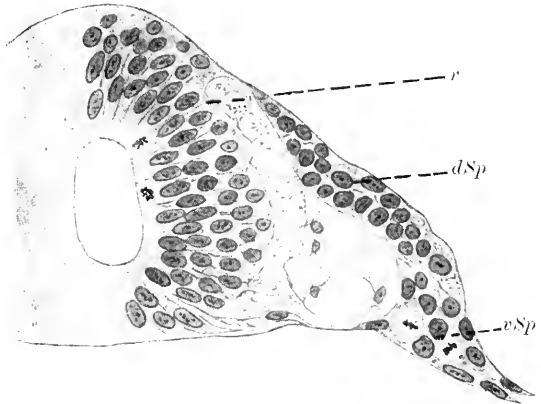
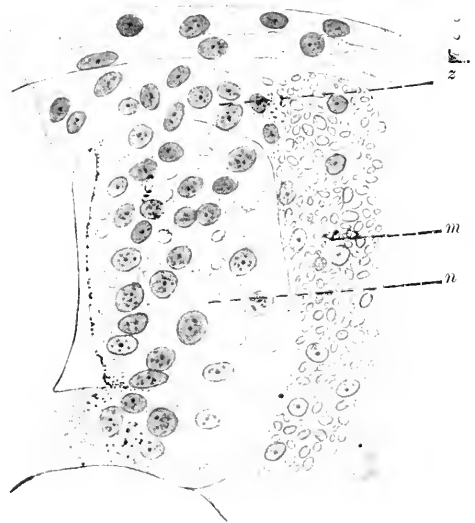

Fig. 190. Querschnitt durch das Rückenmark von einem 87 Stunden alten *Acipenser* st. *ds* dorsales, *vSp* ventrales Spinalganglion. *r* Rückenmark.

Fig. 191. Querschnitt durch das Rückenmark eines 58 Stunden alten *Acipenser* st. *m* Myotom mit zahlreichen Dotterkörnern. *n* Neuralrohr. *z* Zwischenstrang.

Fig. 191.



ganglion (*Sp*) eingelagert, das zu dieser Zeit aus 5—6 Ganglienzellen besteht. Ob hier den bei *Petromyzonten*, *Selachiern* und *Ganoiden* beobachteten ventralen Ganglien homologe Bildungen auftreten, konnte ich nicht mit Sicherheit entscheiden.

Daß aber derartige „ventrale Spinalganglien“, wie schon oben (S. 538) erwähnt wurde, tatsächlich in Erscheinung treten, zeigen Beobachtungen bei *Ganoiden*. Hier finden sich nach KUPFFER (1894) gegen das Ende der Entwicklung im Ei und auch noch am 1. Tage nach dem Ausschlüpfen dorsale und ventrale Spinalganglien, die sich an ihrem distalen Ende vereinigen. Die Zellen der ventralen Ganglien (Fig. 190 *vSp*) unterscheiden sich in nichts von denen der dorsalen (Fig. 190 *ds*). Aber mit fortschreitendem Wachstum des peripheren Nerven gehen die Zellen des ventralen Ganglions in die Bildung des Nerven ein, indem die Kerne allmählich in den Nerven hinauswandern; das dorsale Ganglion bleibt bestehen.

Bei einem Acipenserembryo von 58 Stunden (nach der Befruchtung) sieht man im Bereiche der vorderen Rumpfreigion die Anlage eines

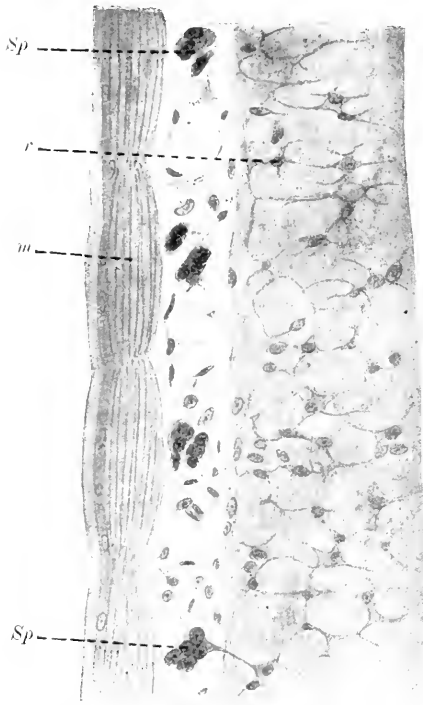


Fig. 192. Horizontalschnitt durch das Rückenmark eines 51 Stunden alten Embryos von Acipenser st. *m* Myotom. *r* Rückenmark. *Sp* Spinalganglion.

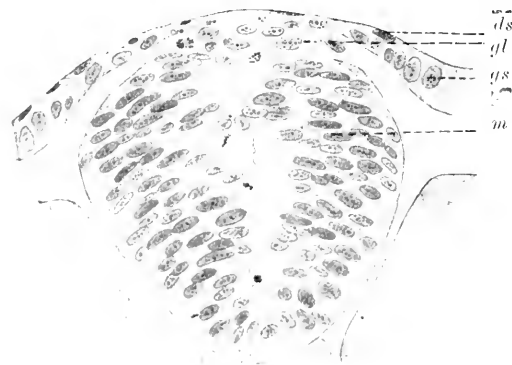

Fig. 193. Querschnitt durch die Rückenmarksregion eines Forellnembryos vom 18. Tage. *ds* Deckschicht. *gl* Ganglienleiste. *gs* Grundschicht. *m* Medullarstrang.

in der mittleren Rumpfreigion wieder und entspricht in ihrem Entwicklungsgrade annähernd der von HARRISON (1901) gegebenen Fig. 7.

Zwischenstranges (Fig. 191 *x*), der aus dicht aneinander schließenden Zellen besteht und der dorsalen Region des Neuralrohres (*n*) aufliegt. Eine Abgrenzung der distalen Partie dieses Stranges gegen die Myomeren (*m*) ist nur dadurch möglich, daß die Zellen der letzteren durch die zahlreichen Dotterplättchen sich von den Zellen des Stranges unterscheiden. Eine Segmentierung des Stranges, der insbesondere lateral sich von der darunter liegenden Dachplatte des Medullarrohres scharf absetzt, konnte ich nicht erkennen. In der Folge der Entwicklung lockern sich die Zellen des Zwischenstranges, einzelne derselben wandern zwischen Neuralrohr und Myotom ventralwärts. Hier sehe ich bei 70 Stunden alten Embryonen im vorderen Rumpfbereiche die ersten deutlichen Anlagen von dorsalen Spinalganglien. Diese stehen noch durch zellige Stränge mit dem Medullarrohr in Verbindung. Die Lage der Spinalganglien ist bei ihrem ersten Auftreten intramyotom, d. h. sie liegen zunächst in der Mitte der medialen Seite je eines Myomers (Fig. 192 *Sp*): erst später treten Verschiebungen auf und man findet schließlich die Ganglien „intermyotom“, also in den Räumen, wo je zwei Myomeren aneinander stoßen.

Bei den Knochenfischen (Trutta F., Trutta irid., Salmo sal., Esox L.) kommt es mit Abschluß der Bildung des soliden Medullarstranges zur Entwicklung einer unpaaren Ganglienleiste. Fig. 193 giebt den Querschnitt eines Forellnembryos vom 18 Tage



Der Querschnitt des Medullarstranges (*m*) erscheint hier keilförmig und schiebt sich mit seiner Basis zwischen die Grundschiebt (*gs*) der Epidermis ein, die hier von beiden Seiten an die Flügelkanten des Medullarstranges herantritt. Dorsal davon ist eine Strecke der Epidermis nur von der Deckschicht (*ds*) gebildet, die hier eine aus blassen Zellen gebildete Kuppe des Medullarstranges überdeckt, welche als Ganglienleiste (*gl*) anzusprechen ist. Hier und etwas lateral davon finden sich in bestimmten Abständen größere, mit blassen Protoplasmakörpern versehene Zellen, welche nach HARRISON als die Vorstufen der Hinterzellen (*hz*; Fig. 194) oder Riesenzellen von ROHON (1885) und BEARD (1896) anzusprechen sind. Ihre Neuriten verlaufen quer zwischen zwei Urwirbeln gegen die Haut, um zwischen dieser und Urwirbel in ventraler Richtung bis zum Niveau des Darmrohres

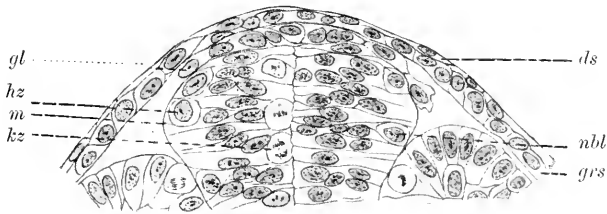


Fig. 194. Querschnitt durch einen Forellenembryo mit 24 Urwirbeln in der Höhe des 9. Segments. Nach HARRISON. *ds* Deckschicht. *gl* Ganglienleiste. *grs* Grundschiebt. *hz* Hinterzellen. *kz* Keimzellen. *m* Medullarrohr. *nbl* Neuroblast.

zu gelangen. Diese Nerven werden von KUPFFER mit am Kopf beschriebenen branchialen Nerven homologisiert. Ist die Trennung des Medullarstranges von der Epidermis (Fig. 194), so erfolgt eine Restitution der Grundschiebt, die wieder in normaler Weise, scharf von der darunter liegenden Ganglienleiste (*gl*) abgegrenzt, in einer Flucht hinzieht. Die Ganglienleiste hat sich in zwischen bis über die Flügelkanten des Medullarrohres hinaus vorgeschoben, ihre Zellen sind weiter auseinander gerückt und lateralwärts vorgewachsen.

Nach HARRISON beginnen nach der Sonderung des Ganglienstranges von der obersten Schicht des Medullarstranges Zellen sich von dessen Oberfläche abzuheben und protoplasmatische Ausläufer zu bilden, die bis an die Urwirbel oder die Haut heranreichen. In der Folge wandern Zellen in den von Rückenmark, Myotom und Haut begrenzten Raum hinein, während zugleich der Ganglienstrang sich auflockert. Die ausgewanderten Zellen vermehren sich, dringen zwischen Myotom und Medullarrohr ventralwärts vor und schieben sich auch in die Spalten je zweier aufeinander folgender Myotome ein. Eine primäre segmentale Gliederung des Ganglienstranges scheint, worauf auch HARRISON hinweist, zu fehlen. C. K. HOFFMANN (1883) beschreibt bei Forellenembryonen mit 10–12 Urwirbeln und noch nicht geschlossenem Darm dem soliden Medullarstrang unmittelbar aufliegend eine kontinuierliche, lateralwärts angeschwollene Leiste, welche er dem „neural crest“ von MARSHALL und BALFOUR homologisiert.

Von dieser Leiste, die jedoch nicht die erste Anlage der Ganglienanlage darstellt, sondern bereits einer bilateralen Neuralleiste entspricht, wachsen die Zellen zwischen Myotom und Medullarrohr ventralwärts, gruppieren sich den Myotomen entsprechend metamer zu

kleinen Haufen, die nach HARRISON beim Lachs aus 12—40 Zellen bestehen. Sie liegen der Grenzmembran des Rückenmarks dicht an, ohne daß jedoch zunächst eine Verbindung mit demselben besteht. Wenn sich die Spinalganglien gebildet haben, beginnen an der ventrolateralen Seite des Medullarrohres die motorischen Nerven auszuwachsen. Die ersten Nervenfasern wachsen medial vom Myotom entlang; später entstehende treten direkt an die Muskelplatten heran, während andere die Spinalganglien dorsalwärts umwachsen, um den Ramus dorsalis (HARRISON) zu bilden. Während dieser Entwicklungsvorgänge nehmen die Spinalganglienzellen bipolare Form an und schicken einen Fortsatz centripetalwärts, der, die Grenzmembran durchbrechend, in das Rückenmark eindringt. Es folgt diese sekundäre Verbindung vom Rückenmark und Spinalganglion an einer Stelle, die nach HARRISON fast um einen Viertelkreis von dem Ursprungsort der Ganglienzellen, d. h. der Neuralleiste, entfernt ist.

Ueber die Entwicklung der Spinalnerven der Amphibien handeln im besonderen Arbeiten von SAGEMEHL (1882) und BEDOT (1884). Aber schon REMAK (1850—55) giebt auf Tafel X in Fig. 11 seines Werkes Abbildungen über die erste Anlage der Spinalganglien. Man sieht dorsal von den Urwirbeln jederseits zwischen Medullarrohr und Hornblatt Haufen von Zellen, die mit den Ursegmenten in innigem Konnex stehen und den Zellen dieser gleichen. Auf die Ähnlichkeit der Zellelemente ist die auch von GÖTTE (1875) vertretene Anschauung zurückzuführen, daß die Spinalganglien Produkte der Urwirbel seien. Die Untersuchungen SAGEMEHL's am Frosche ergaben mit Sicherheit das Vorhandensein einer dem Medullarrohr aufliegenden Zelleiste und bei Embryonen mit eben hervorsprossendem Schwanze ist die Ganglienleiste weit ventralwärts gewuchert, steht aber immer noch im Zusammenhange mit dem Medullarrohr.

Ich gebe in den Figuren 195 und 196 Querschnitte durch die Rumpffregion eines 2 mm und 3 mm langen Tritonembryos, um das

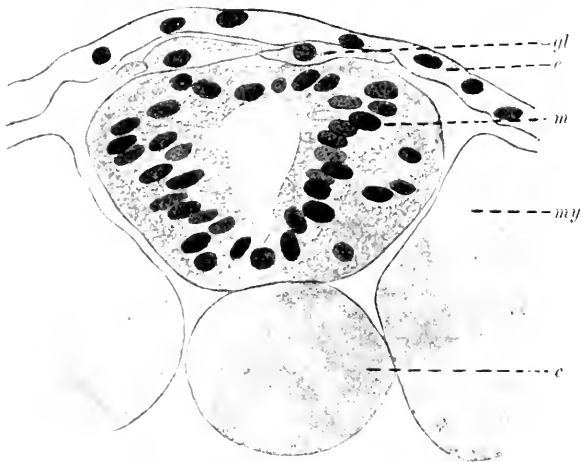


Fig. 195. Querschnitt durch die Rumpffregion eines 2 mm langen Tritonembryos. *c* Chorda. *e* Epithel. *gl* Ganglienleiste. *m* Medullarrohr. *my* Myotom.

erste Auftreten der Ganglienleiste bei Amphibien zu illustrieren. In Fig. 195 sieht man wenige Zellen (*gl*) der Dorsalwand des Medullarrohres aufliegen, und diese gleichen in ihrem Aussehen mehr den

Rückenmarkselementen als den Epidermiszellen. Während sich die Anlage der Leiste kaudal mehr und mehr verliert, verbreitert sie sich oralwärts; bildet aber hier wie dort eine einheitliche, unpaare Zellplatte. Bei einem um wenig älteren Embryo (Fig. 196) erscheinen die Zellen

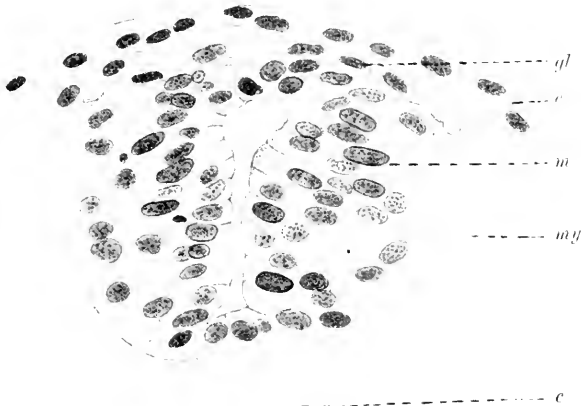


Fig. 196. Querschnitt durch die Rumpffregion eines 3 mm langen Tritonembryos. Buchstabenbezeichnung wie in Fig. 195.

Fig. 197.

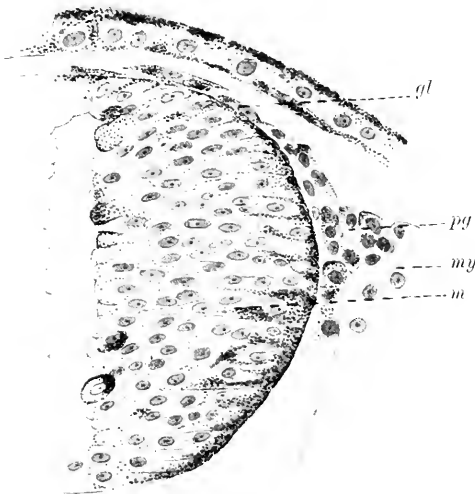


Fig. 198.

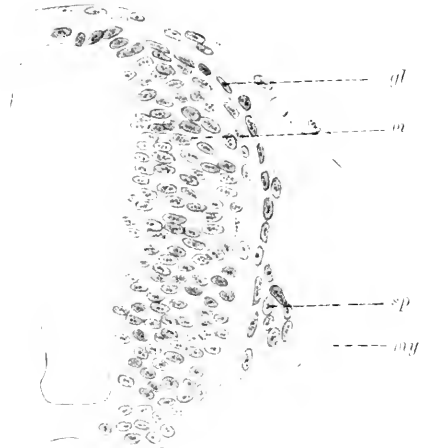

Fig. 197. Querschnitt durch die Rumpffregion von *Rana fusca* (3 mm lang). *gl* Ganglienleiste. *my* Myotom. *m* Medullarrohr. *pg* Primärganglion.

Fig. 198. Querschnitt durch die Rumpffregion eines 10—11 mm langen *Necturus*embryos. *gl* Ganglienleiste. *m* Medullarrohr. *my* Myotom. *sp* Spinalganglion.

der Ganglienleiste in dorsoventraler Richtung schmaler, zahlreicher und sind über die dorsalen Kanten des Medullarrohres hinweg bis an die Urwirbel vorgewachsen. Dort, wo distales Ende der Ganglienleiste und Myotomkante sich berühren, kommt es später zu einer Häufung von

Zellen, zur Bildung eines „Primärganglions“ im Sinne KUPFFER's, wie das Fig. 197 bei *Rana fusca* zeigt. Von hier schieben sich dann die Zellen zwischen Medullarrohr und Urwirbel ventralwärts vor, um sich etwa im unteren Drittel der Höhe des Rückenmarks anzuhäufen und das Spinalganglion zu bilden. Dieses steht, wie aus einem Querschnitt eines Necturusembryos von 10—11 mm (Fig. 198) zu sehen ist, dorsalwärts durch eine Kette von Zellen mit dem Rückenmark in Zusammenhang: eine vordere Wurzel existiert noch nicht. Diese tritt nach BEDOT bei 7 Tage 23 Stunden alten Tritonembryonen auf und bei 10 Tage alten Tritonen ist nach SAGEMEHL die Verbindung der Spinalganglien mit den ventralen Wurzeln erfolgt.

Die Entwicklung der Spinalnerven verläuft bei den Amnioten im wesentlichen in derselben Weise. Bei *Lacerta* zeigt sich die erste Anlage einer Ganglienleiste bei Embryonen mit noch offenem Darm und

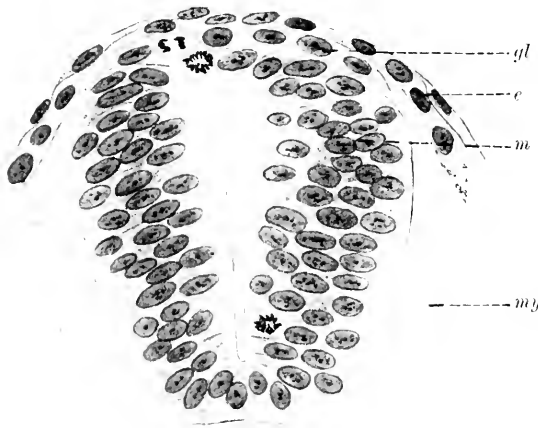


Fig. 199. Querschnitt durch die Rumpfregeion von *Anguis fragilis* (mit eben abgeschnürten Gehörbläschen). *e* Epithel, *gl* Ganglienleiste, *m* Medullarrohr, *my* Myotom.

eben beginnender Bildung der Allantois. Zu dieser Zeit liegt dorsal und lateral dem bereits geschlossenen Medullarrohr ein Zellstrang auf, der sich im Dache des Neuralrohres verliert. Aber mit diesem Stadium ist nicht das erste Auftreten dieser Bildung wiedergegeben. Fig. 199 zeigt einen früheren Zustand des Zwischenstranges von einem Embryo von *Anguis frag.* Hier liegt über der Dachplatte des Medullarrohres eine Kette von Zellen, die, eingezwängt zwischen

dieses und das Exoderm, bis nahe an die dorsalen Kanten des Neuralrohres heranreicht.

Ähnlich finde ich die Verhältnisse bei Vogelembryonen. Fig. 200 giebt die Ganglienleiste (*gl*) von einem Entenembryo mit 25 Urwirbeln bei noch bestehenden Prämandibularhöhlen wieder. In der Serie verfolgt, erstreckt sich dieselbe kontinuierlich über die ganze Rumpfregeion und nimmt in kaudaler Richtung allmählich ab. Es liegt also dem Nervenrohr eine in oral-kaudaler Richtung sich verjüngende Zellplatte auf, die ich als unpaaren Zwischenstrang anspreche. Lateral von diesem und in den vom Medullarrohr und Myotom gebildeten Winkel senkt sich das Exoderm namentlich im vorderen Bereich der Rumpfregeion keilförmig ein (Fig. 200 *pm*). Diese paarige Leiste entspricht dem von Hts als Verdickung des Hornblattes bezeichneten Zwischenstrang. Sie findet sich in derselben Weise bei Reptilien und Säugern, hier weniger präzise ausgesprochen als dort: auch bei Knochenfischen konnte ich sie beobachten. Ihre Dicke ist an ein und demselben Embryo an ver-

schiedenen Stellen verschieden. Am deutlichsten tritt sie, worauf schon SAGEMEHL hingewiesen hat, da in Erscheinung, wo zwei Urwirbel aneinander stoßen, um gegen die Mitte dieser an Höhe abzunehmen. Diese Unterschiede sind bei einem Vergleiche der Figuren 200, 202, 203 deutlich zu erkennen. Es kann nach allem, was lückenlose Serien von Amniotenembryonen zeigen, kein Zweifel darüber bestehen, daß diese Bildung, ich will sie „Paraneuralleiste“ nennen, mit der Anlage des Nervensystems in der Rumpffregion nichts zu thun hat; ich halte vielmehr dafür, daß diese Leiste, die in der Rücken- und Bauchregion am besten ausgebildet vorkommt, sich an der Entwicklung der dorsalen Spinalnerven und Spinalganglien nicht beteiligt. Es handelt sich hier vielmehr um eine epitheliale Leiste, die im Laufe der Ontogenese

Fig. 200.



Fig. 201.

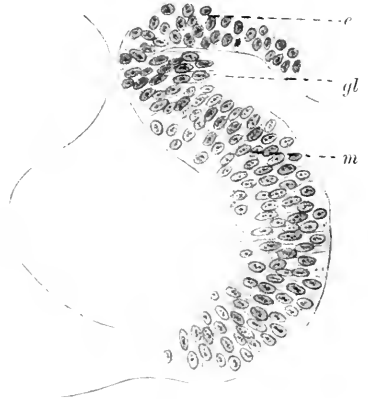


Fig. 200. Querschnitt durch die hintere Rumpffregion eines Entenembryos mit 25 Urwirbeln. *gl* Ganglienleiste. *m* Medullarrohr. *my* Myotom. *pu* Paraneuralleiste.

Fig. 201. Querschnitt durch das im Verschlusse begriffene Rückenmark eines Hühnerembryos mit 4 Urwirbeln. Buchstabenbezeichnung wie bei Figg. 199 u. 200.

wieder verstreicht. Vor dem Auftreten der unpaaren Ganglienanlage, wie dieselbe in Fig. 200 abgebildet ist, finden sich bei Hühnerembryonen und in gleicher Weise bei Elasmobranchiern bei noch offenem Medullarrohr Spuren der Ganglienanlagen in wohlcharakterisierten Zellterritorien vor. Sie liegen, wie schon DUVAL, BEARD u. A. sie gesehen, am lateralen Schenkel des sich schließenden Medullarrohres (Fig. 201 *gl*), in wechselnder Stärke. Durch Zusammenschluß dieser paarigen Anlagen entsteht die unpaare Ganglienanlage.

Die Figuren 202 und 203 geben zwei Entwicklungsgrade der Neuralleiste bei der Ente in verschiedenen Regionen wieder: Fig. 202 ist der oralen, Fig. 203 der kaudalen Rumpffregion eines Entenembryos mit 25 Urwirbeln entnommen. Fig. 203 zeigt die bis an die dorso-mediale Kante des Myotoms herabgewachsene Ganglienleiste. Ihre Zellen weichen am distalen Ende medial und lateral unter Bildung einer ganglienartigen Anlage (Primärganglion *pg*) auseinander und treten mit den Zellen des Myotoms, dem hier eine scharfe Begrenzung fehlt, in innigen Kontakt. In der in der Entwicklung weiter vorgeschrittenen oralen Region, der die Fig. 202 entnommen ist, findet sich die Verbreiterung der Ganglienleiste an der Myotomkante noch mehr ausgesprochen, so daß hier deutliche, den „Primärganglien“

entsprechende Bildungen entstehen. Von dieser Stelle ab erstreckt sich die Neuralleiste bis in die Höhe des unteren Drittels des Medullarrohrs und wird nach außen von dem Myotom flankiert. In einem Winkel zwischen diesem und dem Medullarrohr kommt es zu einer zweiten Anschwellung, und diese Stelle entspricht der ersten Anlage des Spinalganglions.

Fig. 202.

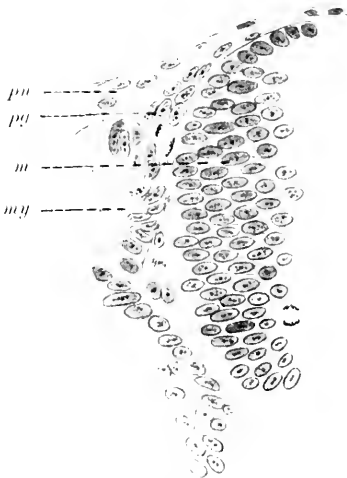


Fig. 202. Querschnitt durch das Gebiet der oralen Region eines Entenembryos mit 25 Urvirbeln. *pn* Paraneuralleiste, *pg* Primärganglion, *m* Medullarrohr, *my* Myotom.

Fig. 203.



Fig. 203. Querschnitt durch die kaudale Region eines Entenembryos mit 25 Urvirbeln. Bezeichnungen wie in Fig. 202.

Mit fortschreitendem Wachstum der Myotome werden die Ganglienanlagen vom Medullarrohr abgedrängt, und die Neuralleiste verliert schließlich ihren Zusammenhang mit dem Medullarrohr. Wenn

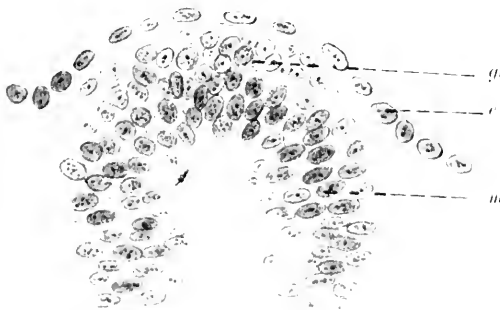


Fig. 204. Querschnitt durch die vordere Rumpfregion eines 5 mm langen Kaninchenembryos, *e* Epi-dermis, *gl* Ganglienleiste, *m* Medullarrohr.

dann die Einkapselung der Ganglien durch Bindegewebe und das Auswachsen der Ganglienzellen in Form von lanzettförmigen Fortsätzen einsetzt, treten die Ganglienanlagen hier wie bei allen Vertebraten durch kernreiche Stränge mit dem Medullarrohr in Verbindung. Damit

leitet sich die Bildung der hinteren Wurzeln ein, die zeitlich nach jener der vorderen erfolgt.

Für die Säugetiere haben schon BIDDER und KUPFFER im Jahre 1857 feststellen können, daß die vorderen Wurzeln vor den hinteren entstehen, und KÖLLIKER bildet einen menschlichen Embryo mit bereits bestehenden vorderen, aber noch fehlenden hinteren Wurzeln ab. In analoger Weise wie bei den übrigen Vertebraten verläuft auch bei den Säugern die früheste Entwicklung der Spinalnerven. Ich gebe in Fig. 204 den Querschnitt durch die vordere Rumpfreigion eines 5 mm langen (Nacken-Steißlänge) Kaninchenembryos. Zu dieser Zeit besteht die Anlage einer stark entwickelten Ganglienleiste, die aus zwei bis drei Lagen von Zellen gebildet wird und sich gegen die dorsolateralen Kanten des Rückenmarks zu einer einschichtigen Zelllage verdünnt. Diesem Stadium gehen jene Etappen in der Entwicklung der Ganglienleiste voraus, welche die Zeit der noch offenen und sich eben schließenden Medullarrinne umfassen. Zur Illustration dieser Vorgänge gebe ich in Fig. 205

die Abbildung eines Querschnittes durch einen menschlichen Embryo nach LENHOSSÉK (1891) wieder. Man sieht an dem noch offenen postsegmentalen Abschnitt der Medullarrinne die von beiden Seiten gegen die dorsalen Kanten zu strebenden Epidermisblätter (*ep*). Lateral sind beide Anlagen deutlich voneinander abgegrenzt, medial gehen sie unmittelbar ineinander über. Der am medialen Umschlagsraude gelegene Haufen von Zellen (*gs*) ist als Zwischenstrang oder Ganglienleiste zu deuten. Die unmittelbar proximalwärts folgenden Schnitte, die bereits in die segmentierte Rumpfreigion fallen, zeigen das Medullarrohr geschlossen und entsprechen in dieser Hinsicht in ihrem Entwicklungsgrade einer Serie eines Meerschweinchenembryos von etwa 5 mm Länge, dessen Rückenmarksquerschnitt in Fig. 206

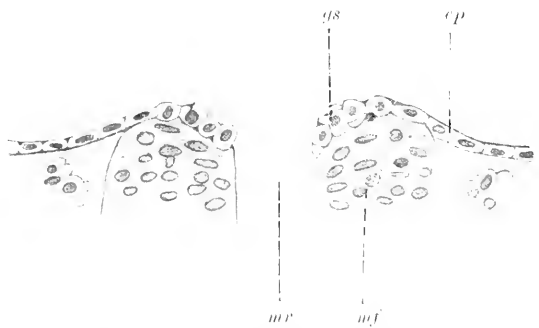


Fig. 205. Querschnitt durch die noch offene Medullarrinne eines menschlichen Embryos mit 13 Urwirbeln. *ep* Epidermis, *gs* Ganglienleiste, *mf* Medullarfalte, *mr* Medullarrinne. Nach LENHOSSÉK.

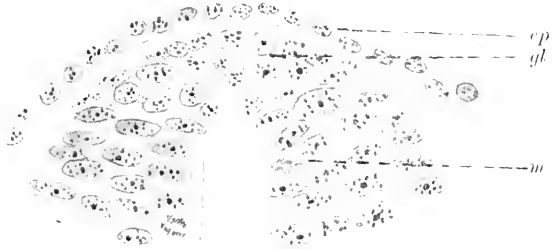


Fig. 206. Querschnitt durch das Rückenmark von einem Meerschweinchenembryo von 5 mm Nackensteißlänge. *ep* Epidermis, *gl* Ganglienleiste, *m* Medullarrohr.

wiedergegeben ist. An der Verschlußstelle des Medullarrohres bemerkt man hier ein keilförmiges, von rundlichen Zellen gebildetes Feld (*gl*), das wie ein Schlußstein in die Dachregion des Rückenmarkes eingefügt erscheint. Die dieses Schaltstück bildenden Zellen fügen sich nicht der radiärgerichteten Stellung der umgebenden Medullarzellen ein, sondern liegen in Form eines regellosen Haufens zwischen jene ein-

gekeilt, von denen sie sich zudem durch ihren helleren Protoplasmakörper wohl unterscheiden. Von der Verschlussstelle, die sich oralwärts verbreitert, strömen die charakteristischen Zellelemente lateralwärts über den Rand des Medullarrohres hinüber, und bei einem etwas älteren Stadium bekommt man Bilder, wo die in einschichtiger Lage am lateralen Medullarand herabwachsende Ganglien- oder Neuralleiste an die dorsomediale Myotomkante anstößt und eine dreieckige Zellanhäufung, eine dem sogenannten Primärganglion analoge Bildung formiert. In der Folge eilen die vorderen Wurzeln den hinteren in der Entwicklung voraus, und eine Abbildung von W. Hts

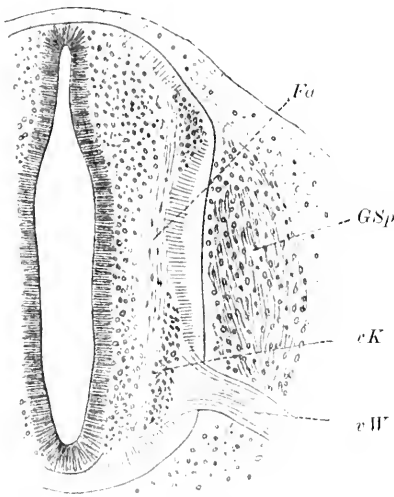


Fig. 207. Querschnitt durch das Rückenmark eines 4-wöchigen menschlichen Embryos in der Ebene eines Spinalganglions (*GSp*). *vW* vordere Wurzel. *Fu* Formatio arcuata. *vK* vordere Kernzone. Nach Hts.

(1879) eines 4-wöchigen menschlichen Embryos (Fig. 207) läßt die motorischen Wurzelfasern (*vW*) als breite, bis in die halbe Rückenmarkstiefe sich einsenkende, kernlose Fäden erkennen, die gegen den Rückenmarksrand hin konvergieren und dann in den Körper ausstrahlen. Das Spinalganglion (*GSp*) liegt als längsgestreiftes, ovales Gebilde der leicht eingedrückten Medullarwand seitlich an, entbehrt aber noch einer centralen Verbindung mit dem Medullarrohr, wie einer peripheren mit der vorderen Wurzel.

Es kann demnach als allen Wirbeltierklassen gemeinschaftliche erste Anlage der dorsalen Spinalnerven eine Leiste oder ein Strang angesehen werden, der, mehr minder deutlich schon vor Schluß des Medullarrohres paarig, nach dem Schlusse desselben als unpaare, meist keilförmige Bildung in der

Medianebene des Rückenmarksdaches hinzieht. Von hier aus wachsen dann die Ganglienstränge oder Zwischenstränge — Neuralleisten nach KUPFFER — ventralwärts zwischen Medullarrohr und Urwirbeln vor, wo es dann zur Bildung des Spinalganglions kommt. Es bedarf noch weiterer Untersuchungen, um mit Sicherheit den Nachweis zu erbringen, daß mit dem Einsetzen der Ganglienbildung die, zwischen Ganglienleiste und Medullarrohr bestandene, Kontinuität vollkommen gelöst wird oder teilweise fortbesteht. Im ersteren Falle wäre die dorsale Wurzel eine sekundäre Bildung, welche vom Spinalganglion ausgehend, die Vereinigung mit dem Medullarrohr auch unter Verschiebung ihres Eintrittes bewerkstelligen würde. Im zweiten Falle würde es sich um eine bereits präformierte Zellverbindung handeln (O. SCHULTZE), resp. eine anfangs protoplasmatische, später faserige Vereinigung, die mit der weiteren Ausbildung des Ganglions zu einem dünnen Zellstiel (A. KONIG 1905) wird, der selbst die Anlage der sensiblen Wurzel darstellt. Die Bildung der Spinalganglien erfolgt in der Halsregion früher als im Gebiet des Brust- und Lendenmarks, wie auch die Halsnerven jenen der kaudal ge-



legenden Regionen in der Entwicklung voraus sind. Demnach findet sich auch der Plexus brachialis frühzeitiger angelegt als der Plexus lumbo-sacralis.

Ueber die spätere Entwicklung der Spinalnerven berichten vor allem Untersuchungen von W. HIS (1888) beim Menschen. Demnach geht von jedem Rumpfganglion außer der centralwärts gerichteten Wurzel (*Rd*) ein dicker Nervenstamm in die Rumpfwand (siehe Schema der Spinalnerven und des Sympathicus in Fig. 179), der sich mit der ventralen Wurzel (*Rv*) zum gemischten Spinalnerven (*Ns*) verbindet. Der aus dieser Vereinigung entstandene Nerv verläuft zunächst fast senkrecht auf das Rückenmark gerichtet, variiert aber dann in seiner Verlaufsrichtung je nach den Körperregionen bedeutend: Während diese Nerven in der Cervikal- und Lumbalregion bald einen schräggerichteten Verlauf annehmen, behalten sie in der Brustregion mehr minder ihre ursprüngliche Verlaufsrichtung bei. In den beiden erstgenannten Regionen kommt es nun zur Bildung von Plexusbildungen, welche, wie alle Entwicklungsvorgänge, in oral-kaudaler Richtung fortschreiten. So findet sich bei einem menschlichen Embryo von 6,9 mm nach HIS die Anlage des Plexus cervicalis und brachialis vollendet, während der Plexus lumbalis, sowie der Nervus phrenicus erst bei einem 10,2 mm langen Embryo vollständig ausgebildet sind.

#### Histogenese des Sympathicus.

Nach den Angaben von REMAK und KÖLLIKER entsteht der Sympathicus aus dem Mesoblast, während nach der Anschauung von BALFOUR bei den Elasmobranchiern die sympathischen Ganglien als rundliche Zellhaufen am Ende kurzer, medianwärts gerichteter Zweige der gemischten Spinalnerven sich finden und distal vom Spinalganglion eine Anschwellung des Nerven bedingen. Dann separiert sich diese Zellengruppe und bleibt mit dem Spinalnerven durch einen Strang, den Ramus communicans, verbunden. Eine die einzelnen sympathischen Ganglien zum Grenzstrange verbindende Längskommisur wurde nicht gleichzeitig gefunden und muß demnach als eine sekundäre Bildung angesprochen werden.

Andere Beobachter, SCHENK und BIRDSELL (1878), ONODI (1886, der eine eingehende Zusammenstellung der vorausgegangenen Untersuchungen giebt), haben diese Angaben BALFOUR's auch an Amnioten in der Hauptsache bestätigt mit der Specialisierung, daß sie die sympathischen Ganglien ausschließlich von den Spinalganglien als abgegliederte Portionen herleiteten.

Weitere Angaben über die Anlage des Sympathicus finden sich bei HIS (1890). Seine Entwicklung beginnt nach HIS nicht mit Ganglien, sondern mit zellenfreien Visceralästen, den Rami communicantes, die sich von gleichfalls zellenfreien Spinalnerven abzweigen. Die sympathischen Ganglien schnüren sich wohl nicht von den spinalen ab (SCHENK und BIRDSELL, ONODI) sondern es entstehen innerhalb der Spinalganglien unreife bewegliche Elemente, die durch die Visceraläste in das Gebiet des Grenzstranges überwandern und hier erst zu Nervenzellen werden. Die Grenzstrangganglien sind dann der Ausgangspunkt der visceralen Ganglien.

Aus der Thatsache, daß der mediale Ast eines jeden Ramus

ventralis nervi spinalis mit dem sympathischen Ganglion in Verbindung steht und dieser Ast hauptsächlich der sensiblen Wurzel angehört, glaubt C. K. HOFFMANN annehmen zu können, „daß dem sympathischen Ganglion mehr sensible als motorische Elemente aus dem Spinalnerven zugeführt werden“. Aus den bisher vorliegenden Thatsachen über die Entwicklung des Sympathicus ist die Entscheidung nicht möglich, woher die Elemente stammen, die in diese Bildung eingehen. Der gemischte Spinalnerv enthält in gleicher Weise motorische wie sensible Anteile, die sich nach ihrer Herkunft und ihrem späteren Schicksal nicht unterscheiden lassen. Ebensowenig kann man an den jungen, kernreichen Spinalnerven vor dem Hervortreten der sympathischen Ganglien bestimmen, welche in die Bildung der Ganglien eingehen werden.

Hierbei wäre noch zu erwägen, daß die vordersten, ausschließlich ventralen Spinalnerven, deren Zahl bei den Elasmobranchiern wie in anderen Klassen wechselt, keine sympathischen Ganglien entstehen lassen: hieraus ergibt sich aber noch keine zuverlässige Stütze für die Ansicht, daß die Ganglienzellen des Sympathicus ausschließlich aus den Spinalganglien herzuleiten seien. Ebenso zweifelhaft wie bei den Elasmobranchiern erscheinen diese Verhältnisse auch bei den übrigen Wirbeltieren, und alle diejenigen Angaben, welche die sympathischen Ganglien als abgegliederte Portionen der spinalen Ganglien hinstellen, bedürfen noch einer Nachprüfung.

In ähnlicher Weise sprechen sich O. SCHULTZE und in jüngster Zeit A. KOHN aus. Nach O. SCHULTZE'S (1897), namentlich an Fledermäusen gemachten Untersuchungen tauchen die ersten sympathischen Zellen ohne scharfe Abgrenzung von dem umgebenden Mesoderm im Mesoblast auf, ohne daß irgend welche Anhaltspunkte dafür gegeben wären, daß dieselben aus den Spinalganglien ausgewandert wären. Nach A. KOHN (1905) treten die Ganglien des Grenzstranges bei 11 Tage alten Kaninchenembryonen auf, bei denen Wurzeln und Spinalnerven namentlich an den Enden noch viele Zellen enthalten. Von dem medial vom Myotom gelegenen Hauptstamm wachsen durch mitotische Zellteilung neugebildete Zellen weiter medianwärts vor, und am Ende dieses Stranges — des späteren Ramus communicans — kommt es zur Bildung der Grenzstrangganglien. Von diesen aus entwickeln sich dann durch Proliferation zelliger Elemente die peripheren Aeste, Ganglien und Geflechte des Sympathicus (W. HIS, W. HIS jun., KUPFFER).

Die Zellen der sympathischen Ganglien unterscheiden sich in frühesten Stadien in nichts von den Zellen der Spinalganglien. Bei Torpedoembryonen von 8 mm Länge stellen sie einen Haufen dichtgedrängter Zellen dar, deren Kerne, chromatineich, einen deutlichen Protoplasmasaum zeigen. Bei älteren Embryonen, nach C. K. HOFFMANN z. B. bei *Acanthias* von 30 mm Körperlänge, tritt nun eine Differenzierung der Ganglienzellen auf. Es bildet sich eine an Zahl kleinere Gruppe von Zellelementen aus, deren Kerne groß und bläschenförmig werden und die einen stark entwickelten Protoplasmakörper um sich haben. Diese Zellen gleichen denen der Spinalganglien in fast allen Beziehungen und liegen an der medialen Seite des sympathischen Ganglions. Die andere Gruppe von Zellen, welche in der Uebersahl vorkommen, sind im Verhältnis kleiner, ihre Kerne erscheinen dunkler und der Mehrzahl nach oval. Ich reproduziere nebenstehend

(Fig. 208) einen Teil eines Schnittes durch das hinterste sympathische Ganglion von einem 80 mm langen Acanthiasembryo nach C. K. HOFFMANN. Das Ganglion, zwischen den Urnierenkanälchen (*nk*) gelegen, läßt ventromedial die großen, birnförmigen Formen der sympathischen Ganglienzellen (*gg*) erkennen, deren Kerne einen Durchmesser von 14—16  $\mu$  besitzen. Die Zahl dieser großen Nervenzellen im Ganglion beträgt 30—40. Die dunkler gefärbten, dorso-lateral gelegenen kleinen Zellen (*kg*) besitzen einen Durchmesser von 8—10  $\mu$ , und sie sind es, welche sich in die sogenannten chromaffinen Zellen verwandeln, wie sie von C. K. HOFFMANN bei 150 mm langen Embryonen schon deutlich gesehen wurden. In dieser Zeit

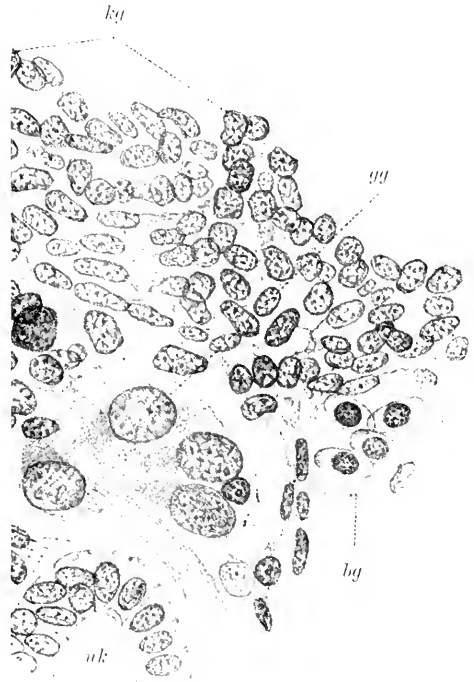


Fig. 208. Querschnitt durch ein sympathisches Ganglion von einem 80 mm langen Acanthiasembryo. *bg* Blutgefäße. *gg* große Ganglienzellen. *kg* kleine Ganglienzellen. *nk* Urnierenkanälchen. Nach C. K. HOFFMANN (1900).

besitzen die großen sympathischen Zellen eine feine bindegewebige Membran und einzelne derselben auch Kapseln, über deren Entstehung nichts bekannt ist. Auch die Zahl der Fortsätze ist noch nicht mit Sicherheit gesehen worden.

### Die Morphogenese des Sympathicus.

Das sympathische Nervensystem der Cyclostomen (Ammocoetes) zeigt zu beiden Seiten der Aorta Ganglien, die mit Zweigen der Spinalnerven in Verbindung stehen. Tiefer, neben dem Darm gelegene Ganglien werden ebenfalls als sympathische gedeutet; weder diese noch die erstere Form weisen Längsverbindungen unter sich auf. So findet JULIN (1887) die Verhältnisse bei 15—18 cm langen Ammocöten in der Region vom Herzen bis zum Anus, und von DOHRN (1885) werden bei Petromyzon zerstreute Ganglienzellen über den letzten Enden der Nierengänge und der Ausführungsgänge der Geschlechtsdrüsen beschrieben.

Von besonderem Interesse ist das Verhalten des Branchiogastricus im Bereich der Kiemenregion von Ammocötes. Schon von BORN, später von RANSON und THOMPSON (1886) war ermittelt worden, daß ventrale wie dorsale Spinalnerven durch Rami communicantes mit dem Branchiogastricus in Verbindung stehen. Diesem gesellen sich

auf diese Weise motorische und sensible Fasern bei, und diese würden im Gebiete des Kiemendarmes sich in gewissem Sinne zu den Spinalnerven analog dem Sympathicus verhalten. Ueber diese Anastomosen zwischen Branchiogastricus und Spinalnerven bestehen noch keine entscheidenden Beobachtungen. Zwar gelang es KUPFFER, bei *Ammocoetes Planeri* bis zu 4 mm Länge Zellgruppen im Bereiche der Chorda nachzuweisen, die mit Spinalnerven in Verbindung standen und die KUPFFER als sympathische Ganglien zu deuten geneigt ist. Aber die Schwierigkeit der Untersuchung dieses Objectes ließ es unmöglich erscheinen, die Schicksale dieser Bildungen weiter zu ver-

Fig. 209.

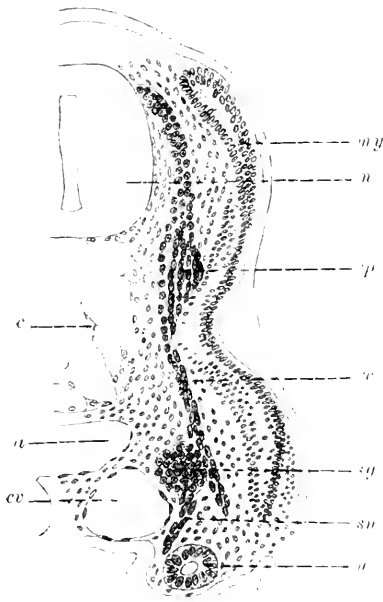


Fig. 210.

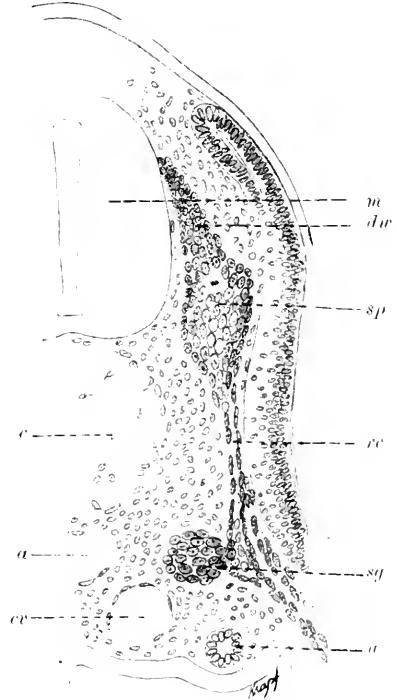


Fig. 209. Querschnitt durch die Rumpffregion eines 11 mm langen *Pristiurus*. *a* Aorta. *c* Chorda. *cv* Vena cardinalis. *dw* dorsale Wurzel. *m* Medullarrohr. *my* Myotom. *sa* sympathisches Ganglion. *sn* sympathischer Nerv zur Urniere und zum Mesenterium. *sp* Spinalganglion. *rc* Ramus communicans. *u* Urniere.

Fig. 210. Querschnitt durch die Rumpffregion eines *Torpedo ocellata* von 8 mm Länge. Bezeichn. wie oben.

folgen. So viel ließ sich aber mit Sicherheit feststellen, daß aus diesen Zellgruppen ein bleibender, mit den Spinalnerven zusammenhängender Nerv hervorgeht, der dem nach innen verlagerten Branchiogastricus von *Ammocoetes* beigesellt ist.

Bei Myxinoiden fehlt nach den Angaben von J. MÜLLER (1835) jede Spur eines Sympathicus und sollen dieselben dieses System in den Spinalnerven eingeschlossen besitzen.

Bei Elasmobranchiern findet man im kernhaltigen Spinalnerven, nahe der Vena cardinalis, wie das auch BALFOUR, VAN WIJHE und C. K. HOFFMANN angeben, Kernanhäufungen, die an Masse zunehmen und ein mit dem Spinalnerven verbundenes Ganglion, das die Vene direkt berührt, entstehen lassen.

In Fig. 209 ist das Ganglion (*sg*) bei einem Pristiurusembryo in ganzer Breite mit dem Nerven verbunden, und aus ihm zieht ein kernreicher Strang (*sn*) an die Wand der Urniere (*u*) herab. Der hier noch einheitliche Spinalnerv spaltet sich später (Fig. 210) in einen medialen, kernreichen, mit dem Sympathicus zusammenhängenden Anteil und einen lateralen Abschnitt. Der Sympathicus spaltet sich in der Folge der Länge nach vollständig vom übrigen Teil des Nerven ab, und zugleich damit erfolgt eine Ablösung des Ganglions von dem vorher einheitlichen Nerven. Dieser Vorgang ist in Fig. 210 in seinem ersten Stadium illustriert, wo ein deutlicher Schlitz der Länge nach durch den Nerven geht. Mit der Verbreiterung des Spaltes rücken die Ganglien stetig weiter ab, und in gleichem Maße verlängern sich die freien Strecken der Rami communicantes.

Ebensolche Stränge wie zur Aorta und zur Urniere entsenden die Ganglien in die Wurzel des Mesenteriums.

Man sieht diese Rami intestinales von der medialen und ventralen Seite der sympathischen Ganglien als kurze kernreiche Aeste an das Darmepithel herantreten und dort, wo sie mit demselben in Berührung treten, oft zu einer kolbenförmigen Verbreiterung anschwellen. Da die sympathischen Ganglien in ihrer Entwicklung im innigsten Konnex mit den gemischten Spinalnerven stehen, muß auch die Anlage zeitlich mit dem Erscheinen resp. der Zeit der Vereinigung der dorsalen und ventralen Wurzeln coincidieren. Da, wo es zu einer solchen Vereinigung nicht kommt, fehlen demnach auch sympathische Ganglien, so am Kopfe; ausgenommen wäre nach einigen Autoren das Ganglion ciliare. Bald nach dem Auftreten der ersten sympathischen Ganglien in der vorderen Rumpf- resp. Halsregion erscheinen auch die übrigen, und C. K. HOFFMANN (1900) findet bei Acanthiasembryonen von 18 mm Länge 16—18, bei 22 mm langen bereits 34—36 und bei Embryonen von 24—25 mm Länge nicht allein alle 48 Ganglien des Rumpfes angelegt, sondern auch bereits Spuren derselben in der Schwanzregion. Von den Ganglien des Rumpfes verschwinden später die vorderen, die folgenden verschmelzen miteinander zu 1—2 großen Komplexen. Die folgenden, vom 15.—46., bleiben als einzelne Ganglien bestehen und liegen zwischen den Urnierenkanälchen eingebettet in innigster Beziehung zu den Blutgefäßen, von welchen bei Acanthiasembryonen von 24 bis 25 mm Körperlänge ein kleines Gefäß, von der Arteria intercostalis kommend, in das sympathische Ganglion zieht. Eine Verbindung der einzelnen Ganglien untereinander, also ein sympathischer Grenzstrang, scheint, wie C. K. HOFFMANN angibt, bei Selachiern zu fehlen. Das letzte sympathische Ganglion (48.) des Rumpfes ist bei 30 mm langen Acanthiasembryonen mit dem 47. verschmolzen und bei 40 mm langen Embryonen vereinigt sich mit diesen auch das 46.

Von den vordersten sympathischen Ganglien verschwindet das 1., immer rudimentär gebliebene, schon bei 28 mm langen Embryonen (Acanthias), dann der Reihe nach das 2. bei 30 mm langen Embryonen

und bei um wenig älteren auch das 3. Das 4. Ganglienpaar giebt einen Nervenstrang zur Arteria omphalo-mesenterica und besitzt eine Querkommissur: es verschwindet wie das 5. bei Embryonen von über 30 mm Länge. Während also die fünf vorderen Ganglien vollständig zum Schwunde kommen, beginnen die sympathischen Ganglien der Rumpffregion vom 6. beginnend zunächst bis zum 10. zu verwachsen, wodurch ein großer Ganglienkomplex entsteht, der vom Vorderende des 7. bis zum Hinterrande des 11. Segments reicht. Derselbe liegt über dem Schlunde und hängt durch Kommissuren mit dem der andern Seite zusammen. In gleicher Weise verwachsen die Ganglien 11—13, die durch drei feine Rami anastomotici mit den korrespondierenden Spinalnerven in Verbindung stehen. Mit dem 16. sympathischen Ganglion beginnt dann in der Regel die Reihe der freien, selbständigen Ganglien; das 14. Ganglion gehört vollständig dem Mesonephros an.

Das früheste Auftreten sympathischer Elemente bei Knochenfischen habe ich in Fig. 177, p. 530 bei einem 20 Tage alten Forellenembryo illustriert. Zu dieser Zeit besteht noch eine zellige dorsale Wurzel (*w*), in deren Verlauf in der Höhe der Bodenplatte des Medullarrohres die erste Anlage eines Spinalganglions in Form eines kleinen Zellhaufens eingeschaltet ist. Von hier setzt sich ein kontinuierlicher Zellstrang bis zur Aorta fort und verbreitert sich hier zu einer Zellanhäufung (*sygg*), die ich als Anlage des sympathischen Ganglions betrachte. Die Zellen dieses Ganglions sind protoplasmarm, haben große, rundliche Kerne, die zum Teil etwas dunkler tingiert sind, als diejenigen des Spinalganglions und des Ramus communicans. Ein Grenzstrang existiert zu dieser Zeit noch nicht. Derselbe tritt nach den Angaben von W. HIS jun. (1891) zuerst bei Forellen von 6 mm Länge im oberen Brustteil auf und steht durch Rami communicantes mit den Spinalganglien in Verbindung. Der Grenzstrang wächst — bei Embryonen von 12 mm Länge — in der Folge oralwärts vor und verbindet sich mit dem Trigemimus, Glossopharyngeus und Vagus, denen bei 20 mm langen Forellenembryonen sympathische Ganglienzellen eingelagert sind.

Ueber die Entwicklung des Sympathicus bei den Amphibien bestehen differente Anschauungen. Nach den Angaben von GOETTE (1875) konnte das erste Auftreten des sympathischen Nervensystems bei der Unke am Ende der ersten Larvenperiode innerhalb jenes interstitiellen Bindegewebes beobachtet werden, das von dem untersten Teile des inneren Segmentblattes stammte. Es waren kleine, den Elementen der Spinalganglien ähnliche Zellen, die gruppenweise zu beiden Seiten der Aorta ohne Zusammenhang mit den Spinalnerven gefunden wurden. In der Mitte des zweiten Larvenstadiums bestand bereits ein zusammenhängender, aus Ganglien und deren Verbindungsästen bestehender Strang, der ebenfalls noch keine Verbindungen mit den Spinalnervenstämmen aufwies: diese traten im Gebiete des Vagus zuerst auf.

Aus der Untersuchung einiger mir zur Verfügung stehender Ranaembryonen ergab sich, daß schon frühzeitig, vor dem Auftreten der sympathischen Ganglien ventro-medial wachsende, von den Spinalnerven auswachsende Zellstränge existieren, von denen ausgehend es dann, wie auch Untersuchungen an Urodelen ergeben haben, zur Bildung des Grenzstranges kommt. Es haben nämlich Beobachtungen von

C. K. HOFFMANN (1902) an Salamander- und Tritonembryonen gezeigt, daß dort, wo bei den Selachiern die Rami ventrales der Spinalnerven die sympathischen Ganglien entstehen lassen, kleine, mit den Spinalnerven verbundene Nervenzellen gefunden werden, die zwischen Aorta und Urierengang liegen. Scheinbar frei zwischen jenen Ganglienzellen liegen andere Zellen, die bei 30—34 mm langen Salamanderembryonen mit diesen einen kontinuierlichen Zellstrang bilden und in die Bildung des sympathischen Grenzstranges miteinbezogen wurden. Es findet sich bei 30—33 mm langen Embryonen von *Salamandra* bereits ein teils faseriger, teils zelliger Strang und es erscheint wahrscheinlich, daß die anfänglich frei im Bereiche der fixen Nervenzellen beobachteten Elemente aus den Rami ventrales ausgewandert sind. Es findet sich die erste Anlage auch bei Tritonen von 9—10 mm Körperlänge in Form von vereinzelt Zellen, die mit dem Ramus ventralis des Spinalnerven zusammenhängen. Bei Salamandern von 33 mm Körperlänge ist der Sympathicus in Form eines paarigen Stranges zu beiden Seiten der Aorta gelegen und reicht bis in die Höhe des 1. Spinalnerven. In der Höhe des 2. Spinalnerven sind in seinem Verlaufe Zellen eingelagert und das wiederholt sich nach kurzem Verlaufe bis zum Ende. Kaudal von der Ursprungs-

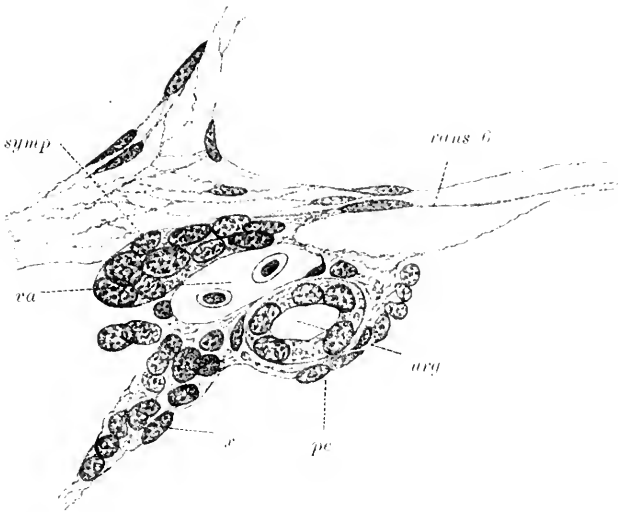


Fig. 211. Querschnitt durch eine 30 mm lange *Salamandra mac.* in der Höhe des 6. Spinalnerven. (Nach C. K. HOFFMANN.) *pe* Peritonealepithel. *rams 6* Ramus anastomoticus nervi spinalis 6. *symp* sympathischer Grenzstrang. *ury* Urierengang. *ra* Vena azygos. *x* rudimentäres Urierenkanälchen.

stelle des 3. Spinalnerven erreicht der Strang eine Dicke von 40  $\mu$  und bildet hier einen Haufen von Zellen, die der Aorta unmittelbar anliegen. Weiter zurück, im Bereiche des 6. Spinalnerven, liegt der sympathische Strang der Cardinalvene resp. Vena azygos mehr an und steht, wie das Fig. 211 (*rams 6*) zeigt, durch einen Ramus communicans mit dem Spinalnerven in Verbindung. Hinter dem Hohlvenenfortsatz von HOCHSTETTER vereinigen sich die beiden Stränge des Sympathicus über der Vena cava inferior zu einem unpaaren Strange, und das

wiederholt sich zweimal, worauf der Nerv als paariger Zug der unteren Hohlvene folgt. Im Bereiche der Urmiere hinter dem 15. Spinalnerven ist die Auffindung des sympathischen Grenzstranges im Nierenblastem außerordentlich schwer und erst mit der Abnahme dieses Gewebes wird der Grenzstrang wieder deutlicher. Der Abschnitt des Sympathicus, der sich im Schwanze der Urodelen findet, zeigt gewöhnlich an den Verbindungsstellen mit den Spinalnerven kleine, zellige Knötchen, liegt hier der Aorta näher als den Venen und umspinnnet mit Zellen die aus jener entspringenden Aa. intervertebrales caudales. Am Stamme des Oculomotorius finden sich nach C. K. HOFFMANN bei Salamandra Ganglienzellen, die den Nerv scheidenartig umhüllen. Diese Zellen werden bei jüngeren Embryonen — bei Triton, Salamandra von 15 mm an — vermißt und werden als früheste Anlage des Ganglion ciliare angesprochen. Diese Zellen werden von C. K. HOFFMANN als sympathische gedeutet u. das Ganglion ciliare waere demnach als vorderstes sympathisches, nicht aber als ein Ganglion des N. oculomotorius zu betrachten. Demgegenüber ist zu erwägen, daß der Grenzstrang bei Salamandrinen erst im Gebiete des Vagus beginnt, bei anderen Urodelen aber Fortsetzungen desselben bis in das Gebiet des Facialis verfolgt werden konnten. Ein Kopfteil des Sympathicus

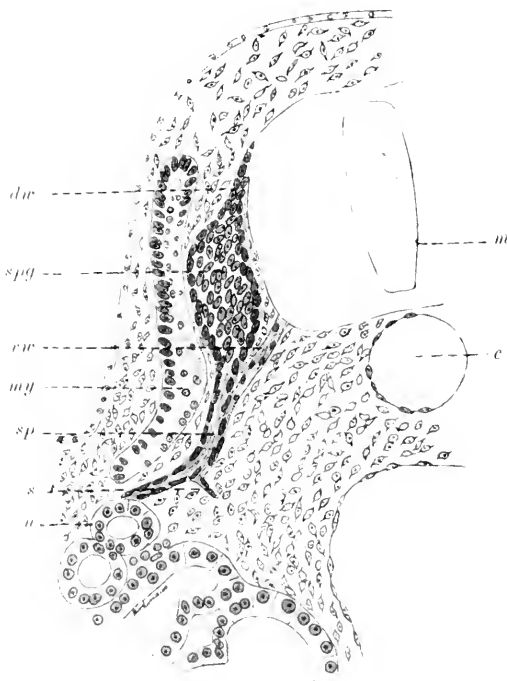


Fig. 212. Querschnitt durch die Rumpffregion eines Embryos von *Lacerta* (Spec.?). *c* Chorda. *dur* dorsale Wurzel. *m* Medullarrohr. *my* Myotom. *s* Sympathicus. *sp* gemischter Spinalnerv. *spg* Spinalganglion. *u* Urmiere. *vr* ventrale Wurzel.

tritt zuerst bei Sauropsiden in Erscheinung und ist am höchsten entwickelt bei den Mammalien.

Ueber die früheste Morphogenese des Sympathicus bei Amnioten berichten vor allem die Untersuchungen von SCHENK und BIRDSALL, ONODI, W. HIS jun. und sen., KÖLLIKER. Die späteren Entwicklungsstadien wurden von VALENTIN, KIESSELBACH, LOBSTEIN und BISCHOFF beschrieben, bei denen sich namentlich Angaben über die Entstehung dieses Nerven beim Menschen und bei Säugetieren finden, während REMAK'S Untersuchungen die spätere Entwicklung beim Hühnchen zum Gegenstande haben.

Ich finde als früheste Anlage des Sympathicus bei *Lacerta* (Spec.?)



in einem Stadium, wo das Ohrbläschen bereits abgeschnürt und Muskelknospen in die vordere Extremitätenanlage einzuwachsen beginnen, die erste Anlage des Sympathicus in Form eines kurzen, medial und ventral gerichteten Zellstranges (Fig. 212, *s*). Man sieht von dem gemischten Spinalnerven (*sp*), der zu dieser Zeit bereits deutlich fibrillär geworden ist und an der Oberfläche viele Scheidenkerne führt, an der medialen Seite desselben einen Ast (*s*) abgehen, in dessen Verlauf zahlreiche Kerne eingelagert sind. Das Spinalganglion (*spg*) zeigt medial und ventral scharfe Begrenzung und überschreitet die vordere Spinalnervenzwurzel ventralwärts nicht. Bei einem etwas weiter in der Entwicklung vorgeschrittenem Embryo von *Lacerta* (Fig. 213) erscheint der gemischte Spinalnerv (*sp*) als feinfibrillärer, axial kernarmer Strang und zieht in medial-konvexem Bogen gegen die ventrale Urwirbelgrenze (*my*) hin. Von seiner medialen Seite geht im dorsalwärts stumpfen Winkel eine kontinuierliche Zellkette ab, die sich distal in einen Zellhaufen (*s*), das sympathische Ganglion, verbreitert. Die runden Kerne desselben liegen dicht gedrängt in einem Protoplasmahofe beisammen, ohne daß eine Abgrenzung der einzelnen Zellkonturen möglich erscheint. Verfolgt man die Serie in oraler und kaudaler Richtung weiter,

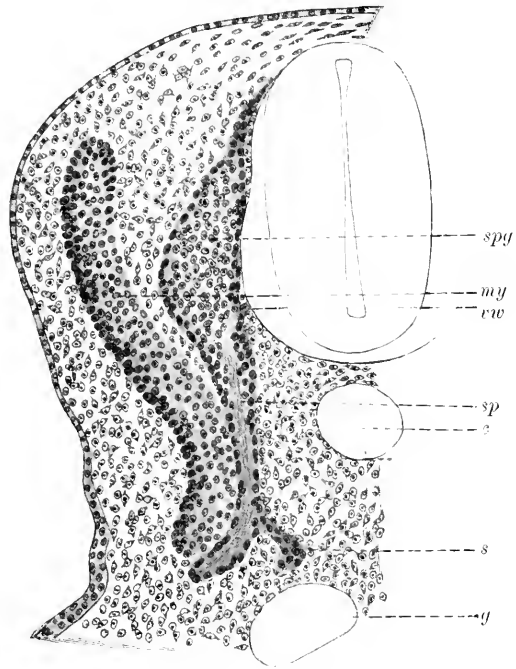
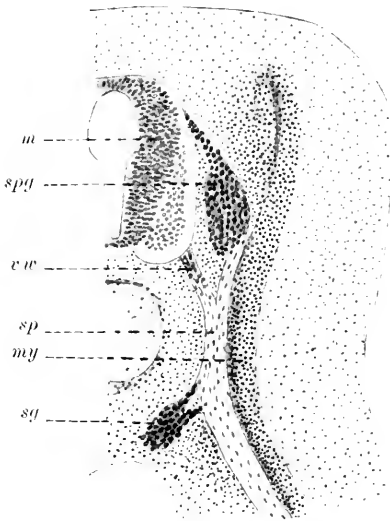


Fig. 213. Querschnitt durch die Rumpfregeion eines Embryo von *Lacerta* (Spec.?) (etwas älteres Stadium als das in Fig. 212). Bezeichnungen wie in Fig. 212.

so verschwindet zunächst der Verbindungsstrang des sympathischen Ganglions zum gemischten Spinalnerv und in der Folge nehmen die Dimensionen des sympathischen Ganglions ab, bis nur mehr eine Lage von 2—3 Zellen in kontinuierlichem Zuge besteht, der sich bis zum nächsten sympathischen Ganglion als Grenzstrang verfolgen läßt. Damit stehen die Beobachtungen von *OXODI* beim Hühnchen nicht im Einklange. *OXODI* beschreibt das erste Auftreten der sympathischen Ganglien bei Hühnerembryonen vom Ende des 3. und Anfang des 4. Tages. Demnach wäre zu dieser Zeit am ventralen Teile der Spinalganglien eine Zellproliferation zu beobachten und die Grenze des Ganglions gegen die vordere Wurzel hin verwischt. Bei fünftägigen Hühnerembryonen hat die Proliferation der Spinalganglienzellen zu einer Ueberwachsung der vorderen Wurzeln geführt und Verbindungen einzelner Zellgruppen mit derselben durch Zellstränge weisen auf das

erste Auftreten von Rami communicantes hin. Bei sechstägigen Euten-embryonen und in gleicher Weise beim Hühnchen von 5 Tagen 18 Stunden Brutzeit findet ONODI bereits den Grenzstrang ausgebildet und die Anlage von Visceralnerven eingeleitet, indem einzelne Ganglienzellen in die Wurzel des Mesenteriums vorgedrungen erscheinen.



Nach diesen Angaben ONODI's wären die sympathischen Ganglien ein direktes Derivat der Spinalganglien. Der Beginn der Entwicklung der Herznerven wurde von Hrs jun. beim Hühnchen am 6. Tage der Bebrütung beobachtet und wird durch sympathische Wanderzellen, die aus den Spinalganglien stammen, eingeleitet.

Demgegenüber finde ich bei Hühnerembryonen vom Anfange

Demgegenüber finde ich bei Hühnerembryonen vom Anfange

Fig. 214. Querschnitt durch die Rumpffregion eines  $4\frac{1}{2}$  Tage alten Huhnes. Bezeichnungen wie in Fig. 212.

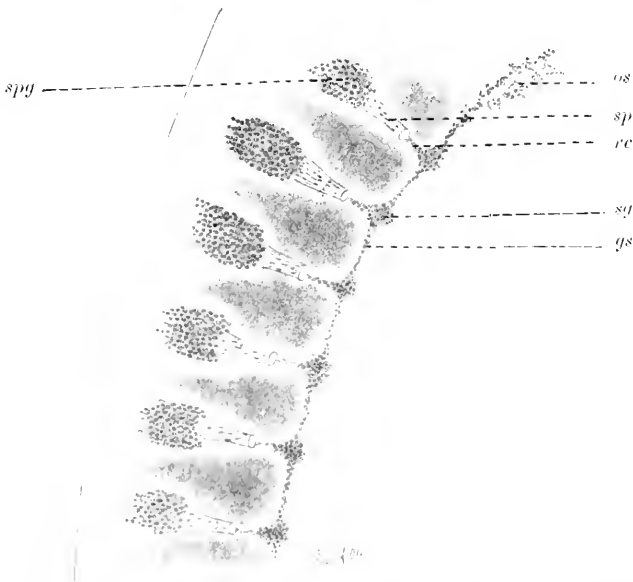

Fig. 215. Sagittalkonstruktion der vorderen Spinal- und der sympathischen Ganglien eines Hühnerembryos von 4 Tagen. *gs* Grenzstrang. *os* Sympathicus der Kopfregion. *rv* Ramus communicans. *sq* sympathisches Ganglion. *sp* gemischter Spinalnerv. *spg* Spinalganglion.

des 4. Tages Bilder, die den Beobachtungen bei *Lacerta* völlig gleichen, und ich stimme mit den Angaben von W. Hrs überein

der dem Auftreten der sympathischen Ganglien die Entwicklung des Grenzstranges vorausgehen sieht. Bei  $4\frac{1}{2}$  Tage alten Hühnerembryonen zeigen Querschnitte (Fig. 214) die sympathischen Ganglien (*sg*) in Form von dicht gedrängten Zellhaufen, welche dem gemischten Spinalnerven (*sp*) dicht an der medialen Seite anliegen resp. durch eine aus Zellen bestehende dicke Kommissur mit demselben in Verbindung stehen. Die sympathischen Ganglien werden zu dieser Zeit untereinander durch ähnliche, aus Zellen gebildete Kommissuren verbunden: dieser celluläre Grenzstrang erstreckt sich im vorliegenden Stadium bis zum Sympathicusganglion und nimmt wie dieses selbst in oral-kaudaler Richtung an Mächtigkeit ab. Fig. 214 ist aus 4 aufeinander folgenden Schnitten einer Sagittalserie eines 4 Tage alten Hühnerembryos kombiniert und zeigt in segmentaler Anordnung die Ganglien und interganglionären Kommissuren des Sympathicus aus einem Gebiete von 6 Segmenten. Oral vom 1. Cervikalganglion (*spg*) verliert der sympathische Grenzstrang seine metamere Gliederung: er sendet in das Gebiet des Hinterkopfes Zellstränge (*os*) vor, welche zwei- und dreifach nebeneinander liegend knotige Verdickungen aufweisen, die durch feine plasmatische Stränge und Zellfäden zusammenhängen.

Eingehende Angaben über das erste Auftreten des Sympathicus bei Säugetieren und dem Menschen fehlen. Nach den Mitteilungen von Hts sen. finden sich bei menschlichen Embryonen von 7 mm Länge weder Grenzstrang noch Ganglien, wohl aber wurden dieselben bei einem 10 mm langen menschlichen Embryo, also im Beginne des 2. Monats gefunden. Von Bedeutung erscheint die Angabe von Hts sen. (1890), daß bei dem 7 mm langen Embryo von dem Spinalnervenstamme ein kurzer Visceralast sich abgespalten hatte, der gegen die Aorta hinzog. Damit wäre auch für den Menschen die bedeu-



Fig. 216. Sympathisches Ganglion mit R. communicans von einem  $13\frac{3}{4}$  Tage alten Kaninchenembryo.

tungsvolle Thatsache gesichert, daß der Anlage der Ganglien die der Rami communicantes vorausgeht. Eine direkte Abschnürung der sympathischen Ganglien von den Intervertebralganglien erfolgt unzweifelhaft auch nicht bei den Säugetieren: denn niemals zeigt die Begrenzung der letzteren irgend eine derartige Auflockerung, wie dieselbe von Oxodr beschrieben wurde. In Fig. 216 gebe ich die Anlage eines sympathischen Ganglions mit dem Ramus communicans eines  $13\frac{3}{4}$  Tage alten Kaninchenembryos wieder. Der R. communicans zeigt zu dieser Zeit, und zwar an seiner distalen, dem Sympathicusganglion anschließenden Partie das Bild eines fibrillären, mit vielen Kernen besetzten Nerven. Weiter proximalwärts (in der Figur nach oben) nimmt die Zahl der axial gelegenen Kerne ab und der Nervenstamm nimmt deutlich fibrilläre Struktur an. Der Grenzstrang erscheint auf dem Querschnitt zu dieser Zeit fast kreisrund, ist von Zellen gebildet, welche denjenigen der sympathischen Ganglien in Form und Tinktionsfähigkeit gleichen. Es erscheint nach dem Gesagten von

Bedeutung, daß eine derartige zellige Verbindung auch beim Menschen zwischen gemischtem Spinalnerv und sympathischem Ganglion von SCHENK und BIRDSALL bei einem 22 mm langen Embryo gefunden wurde.

Spätere Entwicklungsstadien des Menschen zeigen das Ganglion cervicale, ebenso die Ganglia sacralia bei einem 4 cm langen Embryo abgesondert und aus ersterem sieht man den Nervus splanchnicus im Auswachsen begriffen. Bei 10 cm langen Menschenembryonen ist Ganglion cervicale superius und inferius abgegliedert und das oberste Lumbalganglion differenziert. 17 cm lange Menschenembryonen lassen vom Ganglion cervicale ausgehende und zum Herzen ziehende Nervenfasern sowie den Nervus splanchnicus erkennen, und ungefähr um dieselbe Zeit — bei 14 Wochen alten Embryonen — ist nach LOBSTEIN das Ganglion coeliacum zu beobachten.

So ergibt sich in übereinstimmender Weise bei allen Vertebraten für die Entstehung des Sympathicus das System der Spinalnerven als Ausgangspunkt. Von hier aus treten Zellstränge als erste Anlagen des Sympathicus in Erscheinung, welchen, aus Reihen von „Neuroblasten“ bestehend, in gleicher Weise die Fähigkeit zukommt, Nervenfasern und Ganglienzellen zu bilden. Es wäre demnach der Sympathicus weder ein abgeschnürter Teil der Intervertebralganglien im Sinne OXODI'S, noch würde es sich um Wanderzellen handeln, wie das HIS annimmt. Das System des Sympathicus geht vielmehr aus Elementen hervor, die als Abkömmlinge der vordern und hintern Wurzel zu betrachten sind und sich ebenso in loco differenzieren wie die Spinalganglien und die Wurzelfasern.

Ueber die

#### Gliederung und Morphogenese der spinooccipitalen Nerven,

d. h. jener Gruppe von peripheren Nerven, die oral auf die spinalen Nerven folgen und auch als „intermediäre“ Nerven bezeichnet werden, sei folgendes bemerkt. Zu diesem System zählen nach M. FÜRBRINGER (1897) jene Nerven, welche durch den Anschluß rostraler Segmente des Rumpfes mit diesen in die Region des Kopfes einbezogen wurden. Ihre Beziehungen zum Spinalnervensystem einerseits, zum Schädel andererseits gab Veranlassung, sie als spino-occipitale Nerven zu benennen. Bei den Selachiern sind sie nach M. FÜRBRINGER zum überwiegenden Teil zusammen mit Rumpfsegmenten in das Cranium aufgenommen worden, gehören der Occipitalregion an und werden als occipitale Nerven bezeichnet.

Auf sie folgen bei den Holocephalen, Ganoiden und der Mehrzahl der höherstehenden Vertebraten Segmente, die, anfangs frei, erst später dem Schädel assimiliert wurden. Die diesen Segmenten korrespondierenden Nerven werden von M. FÜRBRINGER occipito-spinale Nerven genannt. In beiden Fällen handelt es sich um typische Spinalnerven, die im Laufe der Phylo- und Ontogenese reduziert, im und hinter dem Vagusgebiete ihren Ursprung nehmen. Sie verhalten sich wie ventrale Wurzeln der Spinalnerven, können aber auch den dorsalen Wurzeln analoge Aeste aufnehmen und gehen mit den Spinalnerven Plexusbildungen ein (Plexus cervicobrachialis M. FÜRBRINGER). Die Zahl der spinooccipitalen Nerven schwankt bei den verschiedenen Species und Tiergruppen und ihre Feststellung unter-

liegt denselben Schwierigkeiten wie die Bestimmung der in den Kopf aufgenommenen Segmente. Dazu kommt, daß die vorderen dieser Nerven schwächer als die hinteren sind und der erste occipitale Nerv zum Beispiel von mikroskopischer Feinheit sein kann. Ihre Zahl variiert nach den Angaben von M. FÜRBRINGER bei den Selachiern und Holocephalen zwischen 5 und 0. Während bei *Hexanchus* 5 gezählt wurden, fand sich meist bei *Torpedo* keiner.

Ueber die Ontogenese dieser Nerven existieren die eingehendsten Untersuchungen bei den Elasmobranchiern: von tiefer stehenden Cranioten, den Marsipobranchiern, kommen nur die Petromyzonten in Betracht. Ueber die Myxinoiden fehlen noch irgendwelche Angaben.

Bei *Ammocoetes* trifft man hart hinter der letzten Wurzel des Vagus, die eine motorische ist, den ersten Spinalnerv. Es ist ein vollständiger dorsaler Nerv mit je einer Ganglienportion an seinem dorsalen und ventralen Aste. Der dorsale Ast geht mit dem Ganglion in die Bahn des Nervus lateralis profundus über. Später schließt sich dieses Ganglion bei der Metamorphose ganz an das Vagusganglion an. Das Ganglion des ventralen Astes liegt hart unter dem Lateralis: zwischen diesem, dem Lateralis und dem ventralen Aste erfolgt ein Austausch von Fasern, ohne daß eine Verschmelzung der beiden Nerven statt hat.

Es folgen dann zwei ventrale Nerven, die von CH. JULIN (1887) als motorische Wurzeln des Hypoglossus gedeutet werden. Beide teilen sich typisch in dorsalen und ventralen Ast; ihnen entspricht kein dorsaler Nerv. Diese Nerven treten durch die, der Occipitalregion des Neocraniums entsprechende, craniovertebrale Membran und dürfen wohl als spinooccipitale Nerven aufgefaßt werden. Die beiden ventralen Nerven innervieren den aus dem primär zweiten — ersten bleibenden — metotischen Myotom entstehenden Seitennerv des Kopfes. Der obere Abschnitt desselben wird durch den dorsalen, der untere durch den ventralen Ast versorgt, der zugleich auch an das nächst hintere Myomer herantritt.

Die Innervation des ventralen Längsmuskels, der aus ventro-rostrolwärts vorrückenden Sprossen einer nicht genau zu bestimmenden Zahl von Myotomen (NEAL, 1897) entsteht, erfolgt durch einen Nerv, der sich über der hintersten Kiemenpalte vom Branchiointestinalis vagi trennt und wie der Plexus cervicalis der Gnathostomen die Kiemenregion hinten im Bogen umgreift, um an der Innenseite der hypo-branchialen Muskulatur rostralwärts zu verlaufen. Die Beschaffenheit der durch ihre Breite auffallenden Fasern, die nach Analogie bei den Gnathostomen (M. FÜRBRINGER) als Nervus recurrens cervicalis zu bezeichnen wären, weist auf ihre Herkunft aus Spinalnerven hin. Diese Annahme findet eine Stütze in der Tatsache, daß alle ventralen Spinalnerven im Bereiche der Kiemenregion, mit Einschluß der beiden vordersten postvagalen, mit dem Nervus branchiointestinalis sich verbinden. Unentschieden bleibt die Herkunft der feineren Nervenfasern, die dem Nervus recurrens cervicalis als Komponenten angehören. Angaben über die Morphogenese der occipitalen Nerven bei Selachiern finden sich zunächst bei VAN WIJHE über *Scyllium*- und *Pristiurus*-embryonen. Nach ihm entsprechen hier 3 ventrale Nervenwurzeln den 3 letzten bleibenden von 5 metotisch angelegten Occipital-somiten und an der ventralen Wurzel des zum letzten Kopfsegmente gehörigen Nerven — am Ende des Stadiums K — wurde die Anlage

eines sympathischen Ganglions beobachtet. Demnach kommen den beiden ersten Somiten keine Nerven zu. In gleicher Weise schildert RABL (1889) die Verhältnisse bei Pristiurus- und Torpedoembryonen, ebenso fanden BEARD (1886) und OSTROUMOFF (1889) 3 ventrale Wurzeln bei Pristiurus und Scyllium und A. SEDGWICK (1895) beschreibt bei jüngeren Stadien von Scyllium 3—5 ventrale Wurzeln von spinooccipitalen Nerven.

Von weiteren Angaben über die Morphogenese dieser Nerven kann hier nur in Kürze auf die Untersuchungen von C. K. HOFFMANN, SEWERTZOFF, BRAUS, FRORIEP und DOHRN verwiesen werden, deren Anschauungen im Folgenden wiedergegeben werden sollen.

Nach den Befunden von C. K. HOFFMANN (1894) bei Acanthiasembryonen finden sich zu einer gewissen Zeit der Entwicklung (28 mm Länge) 6 metotische Kopfsegmente, von denen die beiden vorderen abortieren, für sie kommen auch keine Nerven zur Entwicklung. Bei den 4 hinteren Segmenten kommt es zur Bildung von bleibenden Muskeln und diesen entspricht je eine ventrale Wurzelanlage, von denen der vermehrten Zahl der Urwirbelanlagen den Scylliiden gegenüber die 3 ersten als occipitale Nerven und der 4. als occipitospinaler Nerv zu deuten wären. Dieser enthält auch das Rudiment eines Ganglions, das auch noch bei 120 mm langen Embryonen nachweisbar war. Aber die ventralen Nerven des 3. und 4. metotischen Myotom, wie auch die Ganglien am 4. und 5. verschwinden wieder, die Nerven des 5. und 6. Somits sind auch später noch nachweisbar.

SEWERTZOFF (1897) findet bei Torpedo 8 metotische Kopfsegmente, von denen die drei vorderen abortieren; demnach wäre nach SEWERTZOFF der primitivste Zustand bei Pristiurus mit 5, der am meisten veränderte Typus bei Torpedo mit 8 postotischen Segmenten gegeben. Von den 5 bleibenden Myotomen entbehren Myotom 1—3 der Nerven, 4 und 5 besitzen im Embryonalstadium ventrale Nerven, die hinter dem Vagus aus dem Schädel ziehen und später verschwinden.

Aus den Angaben von H. BRAUS (1899) sei folgendes hervorgehoben. Bei Embryonen von *Spinax niger* mit 33 Wirbeln finden sich 7 metotische Somiten, von denen das erste (Fig. 217 *t*) kleiner als die folgenden erscheint und an typischer Stelle Muskelfasern produziert. Nerven konnten weder dorsale noch ventrale zu diesem Somit gehend gefunden werden, der ungefähr am vorderen Vagusrande, zur Hälfte medial davon und später unter die Ohrblase und medial vom Glosso-pharyngus zu liegen kommt. Das zweite metotische Somit (*u*) ist bei Spinaxembryonen mit 33 Wirbeln in seiner höchsten Entwicklung vorhanden und bei Embryonen mit 68 Wirbeln setzt bereits Degeneration ein. Entsprechend dem stärkeren Entwicklungsgrade von Muskelfasern in diesem Myotom findet man von der Nervenleiste hinter dem Myotom *u* einen vordersten ventralen Auswuchs, während bei Pristiurus nach VAN WILHE, ebenso bei Torpedo nach DOHRN kein solcher vorhanden zu sein scheint. Und auch bei Spinax ist dieser Auswuchs im Stadium mit 44 Wirbeln wieder verschwunden. Während also dieses Myotom *u* nervenlos bleibt, weist das folgende 3. — *v* — einen ventralen Nerven auf, doch kommt es nicht zur Entwicklung eines Ganglions oder einer dorsalen Wurzel. Dieser Nerv erhält sich aber auch nur kurze Zeit und ist schon bei Embryonen mit 68 Wirbeln (19 mm Länge) verschwunden, während das zuge-

hörige Myotom bei Stadien von 25 mm in Rückbildung tritt. Dem 4. metotischen Somit — *w* — das sich bei Spinxembryonen mit 33 Urwirbeln in voller Entwicklung vorfindet, entspricht eine dorsale Nervenanlage, die bei Embryonen mit 44 Urwirbeln eine ganglienartige Bildung entstehen läßt und mit einer ventralen Wurzel in Verbindung steht. Wenn auch dieses Gebilde im nächsten Stadium verschwindet, so ist doch hiemit der Uebergang zu den nun folgenden

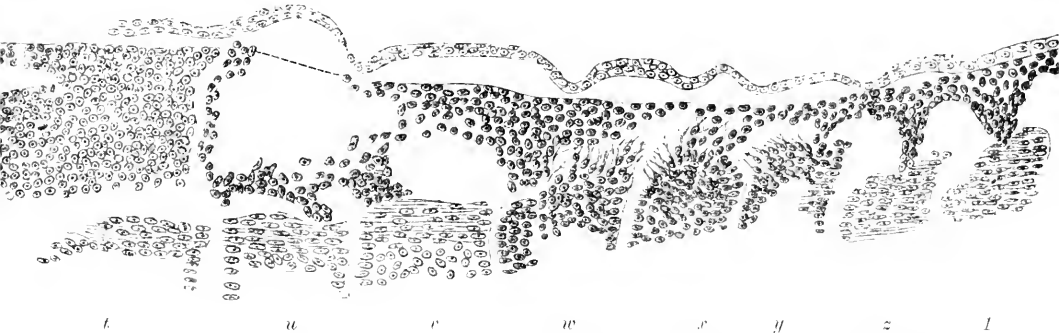


Fig. 217. Embryo von Spinx niger Bouap. mit 33 Urwirbeln, links. Sagittalschnitt, aber etwas schräg geführt. Nervenleiste mit ventralen Auswüchsen. Myotome *t* bis *l*. Teils Muskelplatte, teils Myocöl oder dorsale Kante getroffen und lateral von den Nervenanlagen gelegen. Nach H. BRAUS, 1899.

3 metotischen Segmenten 5, 6 und 7 — *x*, *y* und *z* — gegeben, die in ihrer ersten Entwicklung und Innervation mit den eigentlichen Rumpfsomiten übereinstimmen. Alle drei erhalten ventrale und dorsale Wurzeln und an ersteren legen sich anfänglich gleichmäßig Ganglien — bei Embryonen mit 33 Urwirbeln — an. Mit der Reduktion und dem Schwunde der drei dorsalen Wurzeln treten auch regressive Prozesse an den Ganglien auf, die in orokaudaler Richtung fortschreiten. Am längsten erhält sich das Ganglion des 6. Segmentes (*z*), das bei einem Embryo von 40 mm Länge noch nachweisbar war. Bei älteren Embryonen schwindet auch dieses und es wird durch einen rostralen Auswuchs des ersten Spinalganglions ein Ersatz geschaffen. Es wären demnach am ausgewachsenen Tiere 3 ventrale occipitale Nerven zu erwarten, doch unterliegt diese Zahl individuellen Schwankungen, indem durch weitere Reduktion diese Zahl auf 2 zurückgeführt werden kann.

So lauten die eingehenden Angaben von H. BRAUS über die Morphogenese der occipitalen Nerven bei Spinx und es erscheint wahrscheinlich, daß bei Scyllium und Pristiurus die gleiche Zahl metotischer Segmente und Nervenanteile sich findet. In mancher Hinsicht bestehen Vergleichspunkte zwischen den Ergebnissen von H. BRAUS und den Untersuchungen von A. DOHRN über die Occipitalregion bei verschiedenen Selachierembryonen. So findet DOHRN (1901) bei einem 7 mm langen Embryo von Mustelus vulgaris weder für das 1. Segment (*t*) noch für das 2. (*u*) ventrale oder dorsale Nerven und auch dem 3. (*c*) Segment fehlen noch die letzteren, wohl aber bestehen hierfür ventrale Nerven. Erst das 4. Somit (*w*) zeigt auf beiden Seiten Reste von dorsalen Spinalganglien, die bei einem 9 mm langen Mustelusembryo auf beiden Seiten medialwärts sowohl beim 3. und

4. Somit (*r* und *w*) gefunden werden. Für die Segmente 1 und 2 bestanden hier dieselben Verhältnisse wie bei dem vorhergehenden Embryo. Dasselbe gilt für einen gleichen Embryo von 10 mm Länge, nur hatte hier das 3. Segment eine schwache ventrale Wurzel auf der linken Seite, die aber auf der rechten fehlte. Die ventralen Wurzeln der Segmente 5, 6 und 7 — *x*, *y* und *z* — sind sehr deutlich, die zum 5. und 6. Segment gehörenden Ganglien waren in Histolyse begriffen, während das Ganglion des 7. Segments (:) im Stadium progressiver Entwicklung war. Reste der Spinalganglien des 5. und 6. Segments waren noch bei einem 14 mm langen Embryo zu erkennen.

In mancher Hinsicht abweichend von diesen Verhältnissen erwiesen sich die Befunde bei *Torpedo ocellata*. Hier finden sich nach DOURN bei zahlreichen Embryonen regelmäßige Anlagen ventraler Wurzeln für das 2.—7. Occipitalsegment und bei einigen werden auch solche für das erste Segment angetroffen. Und von besonderer Bedeutung erscheint das Vorkommen dorsaler Ganglienreste auch für das 1. und 2. Somit (*t* und *u*) und in einigen Fällen auch für das vorausgehende (*s*). Aus diesen kurzen Angaben über die Innervation der Occipitalsegmente bei *Torpedo* ergibt sich, daß hier besondere Zustände vorliegen, die wohl von allen bei Squaliden gemachten Beobachtungen abweichen. Auf weitere Angaben über die Anlage dorsaler und ventraler Occipitalnerven bei Scylliden und anderen Haien kann hier nicht eingegangen werden. Nach dem Austritte aus dem Schädel verbinden sich die spino-occipitalen Nerven der Haie mit folgenden Spinalnerven zu einem Plexus cervico-brachialis — FÜRBRINGER — dessen kaudale Aeste die Brustflosse versorgen, während die vorderen Zweige erst die nur bei Elasmobranchiern anzutreffende epibranchiale Muskulatur, dann die hypobranchialen, aus den dorsalen Myotomen stammenden Muskeln und einen engeren Bezirk der Haut innervieren. Dieser vordere Teil des Plexus, der „Plexus cervicalis“ genannt, zieht hinten im Bogen um die Kiemenregion ventral- und rostralwärts vor.

Bei *Torpedo* wird dieser Plexus cervico-brachialis, da alle spino-occipitalen Nerven, wenigstens in der Regel, schwinden, nur von den vorderen Spinalnerven gebildet, die sich zu einem Stamme vereinigen, welcher hintere Aeste zur Brustflosse, vordere für die hypobranchiale Muskulatur dorsalen Ursprungs abgibt.

Für die Ganoiden liegen Untersuchungen über *Acipenser ruthenus* von SEWERTZOFF (1895) vor. Darnach assimiliert die primäre Anlage des Schädels erst 3 Wirbel und bildet mit diesen ein Continuum. Der primären Anlage gehören jetzt 4 Myotome an: die beiden vorderen sind nervenlos, die beiden hinteren besitzen ventrale Nerven. Ein sekundär assimiliertes Teil hat 3 Myotome und 3 vollständige Nerven. Die Myotome und die 2 ventralen Nerven der primären Anlage schwinden völlig, von dem sekundär assimilierten Teil schwinden die Myotome und die dorsalen Anteile der Nerven, es bleiben also von den 5 überhaupt angelegten Nerven nur die 3 hinteren ventralen übrig, deren genauere Deutung unsicher ist. Mit dem so begrenzten Schädel verbinden sich dann Wirbel in nicht bestimmter Zahl, welche aber unterscheidbar bleiben. Dieser hinterste Abschnitt behält seine Myotome und seine vollständigen — jedenfalls als occipito-spinalen aufzufassenden — Nerven. Die 3 vorderen ventralen und die sich daran



anschließenden vollständigen occipito-spinalen Nerven bilden einen cervikobrachialen Plexus, der sich wie bei den Elasmobranchiern verhält, zunächst aber Zweige an die Rumpfmuskulatur abgibt.

Ueber die spino-occipitalen Nerven der Teleostier läßt sich aus der anher vorliegenden Litteratur Sicheres nicht entnehmen. Nach den Angaben von HARRISON (1895) gehen bei *Salmo salar* nach erfolgter Abgrenzung des Schädels 4 postkraniale Nerven in die Bildung des Plexus cervico-brachialis ein. Der vorderste Nerv hat beim erwachsenen Tier seinen dorsalen Anteil verloren, die andern sind vollständig. Bei Embryonen weist jedoch ersterer eine dorsale Wurzel sowie einige, den Spinalganglienzellen homologe, zellige Elemente auf. Der vorderste tritt mit dem nächstfolgenden zwischen Occiput und erstem Wirbel aus. Ob derselbe als ein occipito-spinaler Nerv aufgefaßt werden muß, ist nicht klar. Alle 4 Nerven bilden einen Stamm, der mit einem Zweige die hypobranchiale Muskulatur (*M. coracohyoideus*), mit hinteren Aesten die Flosse versorgt.

Bei den Amphibien sind in der Ontogenie 2 occipitale Myotome nachgewiesen worden, denen aber Nerven fehlen und die wieder verschwinden. Der Plexus cervico-brachialis wird bei Urodelen von den vorderen postkranialen Spinalnerven in wachsender Zahl gebildet, während bei Anuren der 1. postkraniale Nerv zu Grunde geht und zu dem Plexus sich in der Regel die Spinalnerven 2—4 vereinigen. Hier beginnt eine Sonderung an dem Plexus: der für die hypobranchiale Muskulatur bestimmte Anteil des Plexus steht selbständiger da als bei den Fischen. Diese Sonderung leitet zum Hypoglossus der Amnioten hinüber.

Uebereinstimmend werden von mehreren Beobachtern — CHIARUGI (1889), VAN WIJHE (1883, 1886), VAN BEMMELEN (1888) — bei Reptilienembryonen — Lacertiliern, *Tropidonotus* — mit 4—5 Kiementaschen vier occipitale Myotome angegeben. Die Kopfgrenze fällt zwischen das 4. und 5. Myotom. Diesen 4 Myotomen entsprechen 4 ventrale Nerven, von denen der vorderste stets abortiert. Wenn sich rostral von dieser Myotomreihe noch ein weiteres rudimentäres Myotom vorfindet (C. K. HOFFMANN), so ist es nervenlos. Die Deutung dieser Glieder ist nicht ganz sicher. Die Vierzahl angenommen, wäre nach M. FÜRBRINGER das vorderste als Myotom *x*, also als letztes occipitales Glied, die folgenden drei als occipito-spinale, also als Segmente *a*, *b* und *c* aufzufassen. Rudimente dorsaler Anteile der Nerven sind nicht übereinstimmend nachgewiesen: sie wurden bald nur bei Segment *c*, dann bei *b* und *c*, aber auch bei allen drei Segmenten gesehen. Diese Rudimente, wie die gleichfalls schwachen Ganglien des 1. und 2. Cervikalnerven hängen an der dorsalen Wurzelkommissur. Sie verschwinden sehr bald und es persistieren in der Regel 3 ventrale Nerven, seltener nur 2. Der Austritt erfolgt durch besondere Öffnungen des Occipitale, ventral vom Kanal des Vagus.

Bei Vogelembryonen wurden ebenfalls 4 spino-occipitale Myotome nachgewiesen, von denen das vorderste rudimentär ist. CHIARUGI (1889) und VAN WIJHE (1883, 1886) fanden ventrale Nerven an den 3 hinteren Myotomen, FRORIEP (1883) und BÉRANECK (1887) nur an den 2 letzten, was ich für das Hühnchen bestätigen kann.

Die persistierenden spino-occipitalen Nerven der Sauropsiden bilden, zu einem Stamme vereint, den Hypoglossus, mit dem sich aber der 1., manchmal auch der 2. Spinalnerv verbindet. Dieser Komplex

entspricht dem Plexus cervicalis der Anamnier und hat hier keine Beziehung zum Plexus brachialis. Er giebt schwächere Zweige zu den Nackenmuskeln, innerviert aber hauptsächlich die hypobranchiale Muskulatur dorsaler Herkunft, namentlich die Zungenmuskeln und die Muskeln im Bereiche des Brustgürtels. Der cervikale Anteil entfällt auf den Nervus cervicalis descendens, der spino-occipitale ist als Hypoglossus im engeren Sinne zu betrachten.

Bei Mammalien sind allgemein 3 spino-occipitale Myotome nachgewiesen worden, so beim Kaninchen und Meerschweinchen von CHIARUGI (1889, 1892), beim Rind und Schaf von FRORIEP (1882—1886), bei der Katze von MARTIN (1890, 1891), beim Menschen von FRORIEP, CHIARUGI und HIS (1885—1888). Den 3 Myotomen entsprechend wurden auch durchgängig 3 ventrale Nerven aufgefunden. Die dorsalen Anteile derselben sind in wechselnder Zahl ermittelt worden, teils an allen 3 — bei der Katze — in der Mehrzahl nur bei den beiden hinteren, oder sie wurden ganz vermißt — beim Menschen —. Dabei muß berücksichtigt werden, daß im Gebiete der spino-occipitalen Nerven auch individuelle Variationen beobachtet werden, wie z. B. beim Menschen, wo in einigen Fällen am 3. Nerven ein Ganglion gefunden wurde.

Die dorsalen Anteile schwinden wie bei allen auch hier in rostro-kaudaler Folge. Beim Rind und Schaf sowie bei der Katze erhält sich in der Regel die dorsale Wurzel mit Ganglion am 3. Nerven; beim Meerschweinchen scheint dies seltener der Fall zu sein. An dieser Rückbildung beteiligt sich auch die dorsale Wurzel des 1. Cervikalnerven und zwar meist in Kongruenz mit dem Reduktionsgrade am vorausgehenden spino-occipitalen Nerven.

VON MARTIN, CHIARUGI, ZIMMERMANN (1891—1893) werden auch vor den eben erwähnten 3 spino-occipitalen Nerven weitere 1—4 ventrale Nerven angegeben, denen aber keine Myotome entsprechen. Es bedarf diese Angabe noch genauerer Prüfung, denn die bis jetzt feststehenden Thatsachen lehren, daß die Myotome später schwinden als Nerven, also mindestens Rudimente jener zu erwarten wären. Es erscheint nicht ausgeschlossen, daß jene ventralen Wurzeln als zum Accessorius gehörig zu betrachten sind. Die drei beständig vorhandenen spino-occipitalen Nerven, die ich als occipito-spinala a, b und c im Sinne M. FÜRBRINGER'S deuten möchte, vereinigen sich zum Hypoglossus, der mit den Cervikalnerven 1—3 den Plexus hypoglossocervicalis der Mammalier bildet und vom Plexus brachialis gesondert keine Zweige an die Nackenmuskulatur abgiebt.

Das erste Auftreten der spino-occipitalen Nerven aller Vertebraten unterscheidet sich in nichts von dem der Spinalnerven dieser Formen. Die Ganglienleiste oder der Zwischenstrang des Rückenmarks erstreckt sich bis in diese Region und liefert hier wie dort das Material zur Anlage der hinteren Wurzeln und der Spinalganglien. Die vorderen Wurzeln, zeitlich vor den hinteren entwickelt, treten wie die vorderen Spinalnervenwurzeln in Form kernhaltiger Plasmastränge auf, und so wäre die Analogie der beiden Systeme auch in der frühesten Morphogenese gesichert. Nur neuere Angaben von FRORIEP (1901) ergeben für die Gleichwertigkeit der Ganglienleiste in der Rumpf- und Occipitalregion, sowie im Kopfe eine von den bisherigen Anschauungen divergierende Stellung. Demnach wären im Kopf und Rumpf der Selachier gesonderte Ganglienleisten zu unterscheiden, die in der Occipitalregion nicht ineinander übergehen, son-

dern sich überkreuzen, und zwar reicht die des Rumpfes nach vorn bis in die Querebene des hinteren Randes der Gehörgrube, während die des Kopfes bis in den Rumpf hinein zu verfolgen ist.

Der Schnitt (Fig. 218 nach FRORIEP) in der Höhe des letzten Occipitalsegments (nach FÜRBRINGER Segment  $\lambda$ ) bei einem Torpedo-embryo von 4.65 mm Körperlänge und 34 abgrenzbaren Somiten zeigt die betreffenden Verhältnisse. Man sieht das Somit ( $\lambda$ ) etwas schief geschnitten und medial davon das dazu gehörige Spinalganglion (*Ggl*) in seiner ganzen Länge getroffen. Zwei unter dem Spinalganglion (*Ggl*) aus dem Medullarrohr austretende feine Protoplasmafäden entsprechen ventralen Wurzeln. Nahe der Medianebene entspringt aus dem Dache des Medullarrohres ein kompakter Zellstrang (*R*), der ventral- und lateralwärts herab-

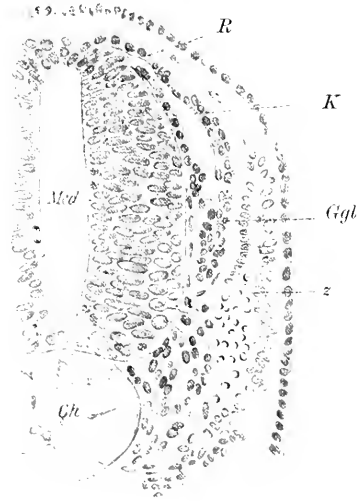


Fig. 218. Embryo von *Torpedo ocellata*, 4,65 mm lang. Querschnitt durch das letzte Occipitalsegment. (Nach FRORIEP.) *Ch* Chorda. *Ggl* Spinalganglion. *K* Kopf-ganglienleiste. *Med* Medullarrohr. *R* Rumpfganglienleiste. *z* letztes Occipitalsegment.

ziehend mehrschichtig wird und in das spindelförmige Spinalganglion (*Ggl*) übergeht. Dieser Strang wird von FRORIEP als Rumpfganglienleiste gedeutet und medial von ihr durch Schrumpfung etwas abgehoben, sieht man einen zweiten Zellstrang (Fig. 218 *K*) herabziehen. Dieser — die Kopf-ganglienleiste nach FRORIEP's Deutung — entspringt, um zwei Zellen von der Rumpfganglienleiste entfernt, aus der Medullar-

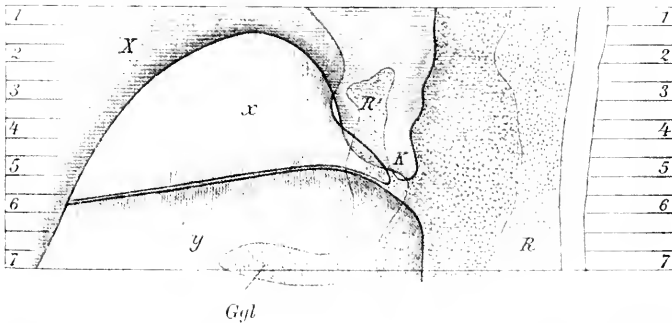


Fig. 219 Profilkonstruktion der Kreuzung der Kopf- und Rumpfganglienleiste in der Occipitalregion von einem Torpedoembryo von 5,8 mm Länge. (Nach FRORIEP.) *Ggl* Spinalganglion. *K* Kopf-ganglienleiste. *R* Rumpfganglienleiste. *R'* durch die Kopf-ganglienleiste abgetrennter Teil der Rumpfganglienleiste. *x* und *y* metotische Somiten. *X* Vagusanlage.

wand und liegt der Oberfläche der Medullarwand nicht nur unmittelbar an, sondern steht in direkter Fühlung mit den Zellen des Medullarrohres und scheint daraus auch Zuwachs an Zellen zu erhalten. In

Fig. 219 gebe ich eine Profilkonstruktion nach FRORIEP wieder, um die Kreuzung der beiden Ganglienleisten in der Occipitalregion zu zeigen. Hier ist die Rumpfganglienleiste durch Punktierung, die Kopfganglienleiste mit der Vagusplatte durch dorso-ventrale Schraffierung und die Somiten durch rostro-kaudale Linien gekennzeichnet. Daraus ist zu entnehmen, daß die Rumpfganglienleiste (*R*, punktierte Fläche) im Gebiete des Segments *y* ventralwärts zieht. Von diesem überlagert, bildet sie das Spinalganglion (*Gyl*) und läßt die medial von ihr liegende Kopfganglienleiste (*K*, dorsoventral schraffiert) durchschimmern. An der Grenze der Segmente *y* und *x* durchbricht nach FRORIEP die Kopfganglienleiste die des Rumpfes, läuft dann zwischen einem Teil der Rumpfganglienleiste und dem dorsalen Rande des Urwirbels *x*, medial von diesem, hin. Sie zieht dann diesem entlang, der lateralen Fläche des Somiten folgend, ventral- und kaudalwärts.

Diese Lehre FRORIEP'S, die in GEGENBAUR und FÜRBRINGER weitere Vertreter fand, postuliert für den Kopf der Vertebraten zwei Bezirke, von denen der eine ein cerebraler, kiementragender, der andere ein spinaler, aus Urwirbeln gebildeter sein sollte. In einer im folgenden Jahre (1902) erschienenen Studie nahm A. DOHRN hiegegen auf Grund von Untersuchungen an *Torpedo ocellata* Stellung. Danach besteht bei Embryonen von 4 mm Länge ein Unterschied weder in der Entstehung der Kopf- und Rumpfganglienleiste aus dem Medullarrohr noch im Zusammenhange mit demselben. Derselbe Befund ergab sich bei jüngeren Embryonen. Nach DOHRN beteiligt sich das ganze Dach des Medullarrohres im Bereiche des Kopfes sowohl wie des Rumpfes an der Produktion der Ganglienleiste, die mehrschichtig, aber als einheitliche Bildung zwischen Exoderm und Medullarrohr auftritt und dort, wo im Bereiche der Ohrblase das Exoderm verdickt bis an das Neuralrohr heranreicht, eine Unterbrechung erfährt. Nach allem vermag DOHRN keinen grundsätzlichen Unterschied zwischen Kopf- und Rumpfganglienleiste zu finden, und eine definitive Entscheidung der Frage muß weiteren Untersuchungen überlassen bleiben.

#### Die Histogenese der Hirnnerven

verläuft im wesentlichen in derselben Weise wie jene der Spinalnerven. Auch hier harren noch zahlreiche Probleme der Lösung, da in der Kopfregion die Abgrenzung der Ganglienleisten gegen das umgebende Mesenchym, das hier bereits früh die Anlagen der Ganglien umschließt, sehr erschwert wird. Dazu kommt, daß die Ganglienleiste des Kopfes nicht allein Nervenanlagen liefert, sondern unter Anflockerung Zellen abgibt, die nach den Angaben mehrerer Forscher (z. B. GOROXOWITSCH 1893, J. B. PLATT 1894, KUPFFER 1895) in das Mesoderm des Kopfes aufgehen. Demgegenüber wird von verschiedenen Autoren die einheitliche Anlage der Nerven aus dem Exoderm in Frage gestellt und eine Beteiligung des Mesoderms an dem Aufbau der Nerven angenommen (GOROXOWITSCH 1893, SEDGWICK 1895). So viel läßt sich aber aus der Gesamtheit der Arbeiten über die Entwicklung der Kopfnerven bei allen Vertebraten mit Sicherheit entnehmen, daß dem Exoderm in dem Gebiete des Kopfes durch Bildung von Plakoden, die mit den Kopfnerven in Verbindung treten, eine bedeutend größere Rolle an dem Aufbau der Ganglien wie Nerven zufällt als in der Region des Rückenmarks, wenn auch eine ausschließliche Bil-

dung gewisser Kopfnerven (BEARD) aus plakodenartigen Bildungen nicht als sichergestellt betrachtet werden kann. Nach den Anschauungen KUPFFER's bilden bestimmte Stellen der Epidermis im Kopfbereiche Verdickungen — Plakoden —, die aus mehreren Schichten von Epithelzellen bestehen. An diese wachsen die aus der Neuralleiste hervorgehenden Anlagen der Kopfnerven heran und verbinden sich mit ihnen, wodurch es in der Anlage der Nerven zu einer Ganglionbildung kommt, die nunmehr aus einem der Epidermis entstammenden peripheren und aus einem centralen von der Anlage des Gehirns resp. der Ganglienleiste kommenden Anteil besteht. Peripherer und centgener Anteil der Gehirnganglien verschmelzen in der Folge zu einer einheitlichen Anlage, die zum Lateral- oder Epibranchialganglion wird und von der Elemente in die Bildung der Nerven eingehen.

Im folgenden Abschnitte behandle ich die

### Morphogenese der Hirnnerven

mit Ausschluß des Opticus und der späteren Entwicklungsphasen des Acusticus, die bei der Beschreibung der Ontogenese des Auges resp. Gehörorganes zu berücksichtigen sind. Ich beginne mit der Morphogenese der Kopfnerven eines Cyclostomen, die in grundlegender Weise von C. v. KUPFFER behandelt wurde, und lasse dann die Morphogenese der Kopfnerven der Gnathostomen in einem gesonderten Abschnitte folgen.

Die Anlage der Kopfnerven bei *Petromyzon* tritt am 4. Tage der Entwicklung mit einer Einsenkung des Exoderms unter gleich-

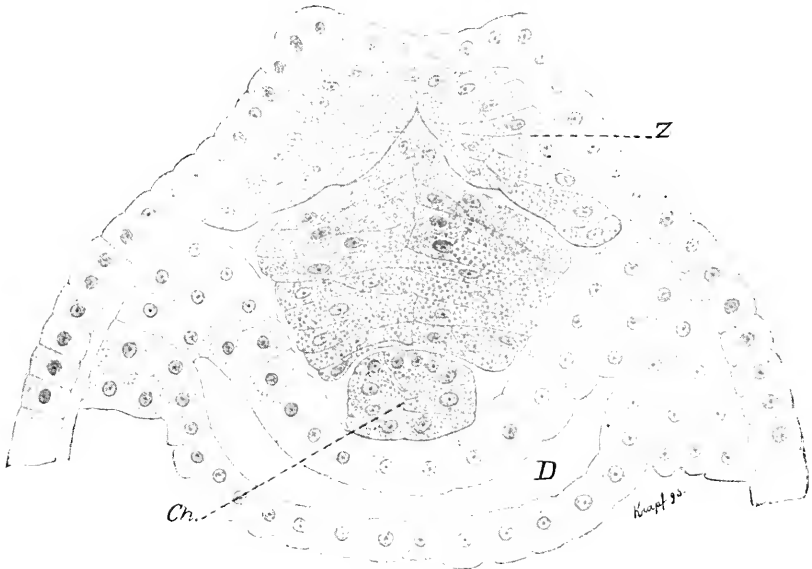


Fig. 220. Querschnitt durch den Kopf von *Petromyzon* Pl. am 4. Tage. z Zwischenstrang. Ch. Chorda. D Urdarm. Nach KUPFFER.

zeitiger Bildung von Zwischensträngen auf (Fig. 220. z). Durch Vereinigung dieser Stränge dorsal und medial von dem soliden Hirne kommt es nun zur Bildung eines unpaaren Zwischenstranges, wie

das in Fig. 184, p. 537 abgebildet wurde. Mit dem Auftreten einer Lichtung im Hirne wächst der massive Zwischenstrang beiderseits zu Leisten aus, in die in der Folge die Lichtung des Hirnes sich ausdehnt. Das zeigt sich in besonders prägnanter Weise bei *Bdellostoma S.* im Bereiche hinter der Augenblasenanlage, wo sich nach KUPFFER

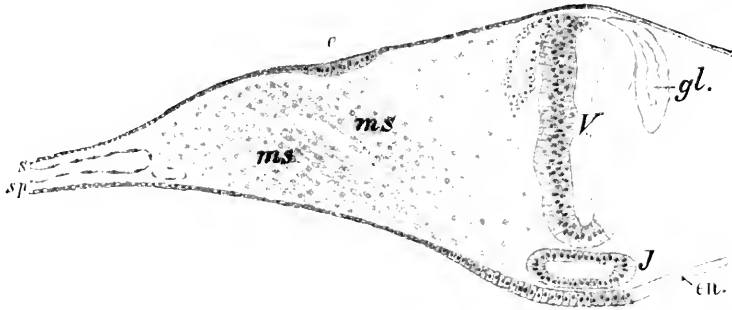


Fig. 221. Querschnitt durch das Hirn eines Embryos von *Bdellostoma S. L.* (1 em Länge) in der Höhe des Infundibulums. *e* Ganglienplakode. *en* Entoderm. *gl* Ganglienleiste. *J* Infundibulum. *ms* Mesoderm. *s* Somatopleura. *sp* Splanchnopleura. *V* Vorderhirn. Nach KUPFFER (1900).

(1900) ein deutlicher, hohler Zwischenstrang findet (Fig. 221 *gl*). Diese Zwischenstränge erstrecken sich bei *Ammocoetes* in gleicher Weise über das ganze Gehirn und liefern bis an den vorderen Neuroporus hin Neuralleisten. Zu diesen Angaben KUPFFER's über die ersten Anlagen der Kopfnerven bei *Petromyzon* wäre zu bemerken, daß nach den Untersuchungen von N. K. KOLTZOFF (1902) an demselben Objekte Zwischenstränge im Sinne KUPFFER's zu fehlen scheinen und nur die Ränder des dorsalen Teils des Gehirnes Zellen abspalten, die in die Bildung der Nervenleisten eingehen.

Aus dem oral von den Augenanlagen gelegenen Bereiche des Zwischenstranges entstehen zwei Hauptzüge von Nervenanlagen, ein vorderer, gegen die Riechregion, und ein hinterer, gegen die Augenblase und darüber hinausziehender Strang. Am Ende des 6. Tages erstreckt sich vom Gehirn gegen die paarigen Riechplakoden (Fig. 222 *r*) beiderseits ein Zellstrang *nl*, der sich mit diesen verbindet, ohne daß es unter Einbeziehung von Zellen der Riechplakode zur Bildung eines Ganglionenkäme. Der hintere, aus dem Zwischenstrange gebildete Zug tritt mit einem Arme an die Augenblase, mit einem

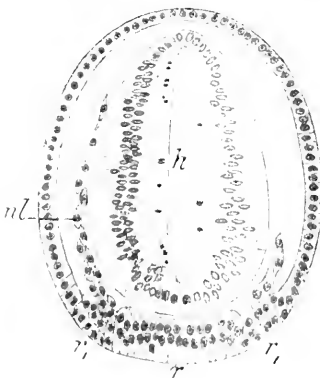


Fig. 222. Querschnitt durch Vorderhirn und Riechplakoden von *Ammocoetes Pl.* am 7-8. Tage. *h* Vorderhirn. *nl* Neuralleiste. *r* unpaarige *r*, paarige Riechplakode. Nach KUPFFER.

zweiten wächst er zwischen diese und Hirn, und mit einem dritten berührt er eine dahinter gelegene Plakode, aus der sich in der Folge die Linse entwickelt. Von diesem Komplex erhält sich nur der mit der Augenblase in Kontakt getretene Zug, der sich mit dem Hauptganglion des Trigemini vereinigt und sich, abgelöst vom Hirne, als Augenast des

*N. ophthalmicus*, *N. ciliaris* nach KUPFFER, erhält. In diese bleibenden Nerven geht aber nur ein Teil der Zellen des Zwischenstranges auf, ein Teil bleibt loco liegen und liefert Mesenchym. Eine Abspaltung von Mesodermelementen direkt aus dem Ektoderm in dieser Region, wie das KOLTZOFF beschrieben, scheint noch nicht mit Sicherheit erwiesen. Der paarige Riechnerv, der konstant bei 5 mm langen Ammocöten zu finden ist, verbindet sich mit den Riechplakoden durch eine konische Verbreiterung, ohne daß es möglich wäre, die Wachstumsrichtung festzustellen: doch scheint es wahrscheinlich, daß die Bildung des Nerven vom Riechsacke ausgeht. Von Bedeutung erscheint ein von KUPFFER beschriebener *N. olfactorius impar*, der zwischen dem Lobus olfactorius impar und der Anlage des Geruchsorganes bei 3—6 mm langen Larven als kernhaltiger Plasmastrang beobachtet wurde und mit dem Auftreten des paarigen Riechnerven verschwindet.

Fig. 223.

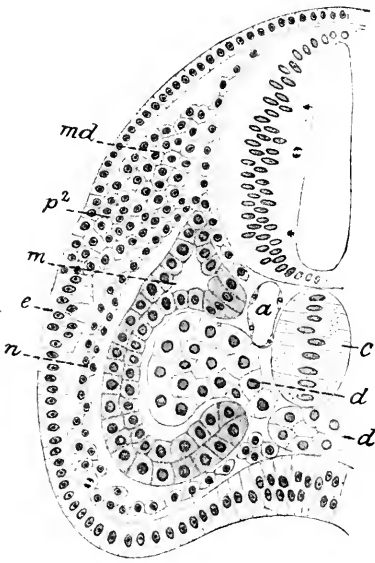


Fig. 224.

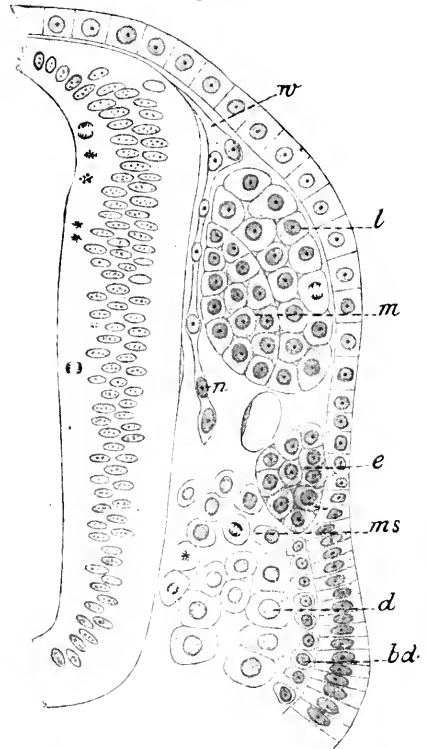
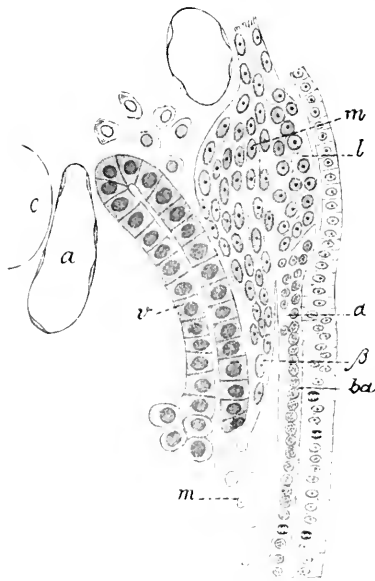


Fig. 223. Querschnitt durch Hirn und Hauptganglion des Trigemini von einem Ammocöten am 7. Tage.  $p^2$  Plakode des zweiten Hauptganglions des Trigemini. *md* medialer resp. centrogener Anteil beider Ganglien. *n* Zellkette als Anlage eines Nerven. *m* Mesoderm. *e* Chorda. *d* präoraler Darm. *e* Plakode eines epibranchialen Ganglions. *a* Aortenwurzel. Nach KUPFFER.

Fig. 224. Querschnitt durch das Hauptganglion des Trigemini von einem Ammocöten Pl. des 8. Tages. *m* medialer *l* lateraler Anteil des Hauptganglions vom Trigemini. *e* epibranchiale Plakode. *n* spinaler Nerv. *ms* Mesoderm. *d* präoraler Darm. *bd* Branchiodermis. *w* Wurzelstrang. Nach KUPFFER.

Am 6. Tage nach der Befruchtung erscheinen die Anlagen des Trigemini in Form einer anfangs kontinuierlichen Neuralleiste und zweier voneinander gesonderter Plakoden der Epidermis (Fig. 223  $p^2$  und *e*). Von der dorsalen Neuralleiste wachsen Zellen gegen die beiden

Plakoden hin, stauen sich dort und liefern den medialen Anteil des Ganglions (*md*), der laterale geht aus den Elementen der Plakode ( $p^2$ ) hervor. Zu gleicher Zeit wachsen Zellen der Neuralleiste über die dorsale Kante des Mesoderms zwischen diesem und dem Exoderm ventralwärts vor und bilden KUPFFERS „Branchialnerv“ der eine unterhalb der 2. Trigeminiplakode gelegene Plakode eines epibranchialen Ganglions (*e*) tangiert: ein zweiter Zellstrang schiebt sich zwischen Mesoderm und Hirn ein, einen Hirnnerven von „spinalen Typus“ bildend. Mit dem 8. Tage der Entwicklung sind die Trigeminiplakoden von der Epidermis getrennt (Fig. 224), aber medialer, von der Neuralleiste, und lateraler, von der Epidermis stammender Anteil der Ganglien erscheinen noch scharf geschieden. In gleicher Weise hat sich in dieser Region die Lostrennung der epibranchialen Plakode (*e*) von der Epidermis eingeleitet. Alle Wurzeln und Nerven im Bereiche des Trigemini bestehen zu dieser Zeit aus homogenen,



glänzenden Plasmasträngen, die in Abständen Kerne enthalten. Aber die zur Seite des Gehirns hinziehenden Hirnnerven des spinalen Typus verlieren mit dem fortschreitenden Zerfall des dorsalen Mesoderms ihr zugehöriges peripheres Organ und sind bei 4 mm langen Embryonen verschwunden. Aus dem 2. Hauptganglion des Trigemini entwickeln sich die ersten in Strangform auftretenden branchialen Nerven, der N. maxillaris und N. mandibularis. Beide bestehen zunächst aus einem äußeren ( $\alpha$ ) und inneren ( $\beta$ ) Aste, wie das die Fig. 225 vom N. maxillaris bei einem kurz vor dem Ausschlüpfen stehenden

Fig. 225. Zweites Hauptganglion des Trigemini.  $\alpha$  äußerer,  $\beta$  innerer Ast des N. maxillaris. *m* medialer, *l* lateraler Teil des Ganglion. *v* Visceralbogen. *m* Muskelzellen. *a* Aortenwurzel. *ba* Branchiodermis. *c* Chorda. Nach KUPFFER.

Ammonoetes wiedergibt. Der mediale Ast erscheint kernreich und lagert sich der Außenfläche des Visceralbogens an: der äußere Ast zieht in Form eines glänzenden Plasmastreifens der subepidermoidalen Zelllage dicht anliegend ventralwärts, löst sich in der Folge hiervon ab und vereinigt sich mit dem medialen Stamme. Diese Verhältnisse lassen sich aus dem Rekonstruktionsbilde (Fig. 226) der Trigemini-gruppe ersehen. Dort erscheint auch das epibranchiale Ganglion ( $\beta$ ), das bei seinem ersten Auftreten weit ventralwärts vom 2. Hauptganglion des Trigemini lag, dorsalwärts verschoben, so daß es auf Querschnitten dieses lateral und vorne berührt. Dieses Verhältnis besteht noch bei erwachsenen Ammonoetes fort, wo dem Ganglion Gasserii ein lateral vorspringender Teil anliegt, der mit dem Seitennervensystem in Verbindung steht.

In den Bereich der Trigemini-gruppe, zum Teil dazu gehörig, fallen die Augenmuskelnerven und ein von KUPFFER Nerv als des



präoralen Darmes (Fig. 227 *u*) bezeichneter Stamm, der wie andere präorale Nerven wieder verschwindet. Dieser Nerv entspringt von der ventralen Wand des Mittelhirns und zieht als vorderster intestinaler Nerv zum Darm. Lateral von demselben (Fig. 227, *3*) verläuft ein kurzer Strang an die mediale Seite des vordersten präoralen Visceral-

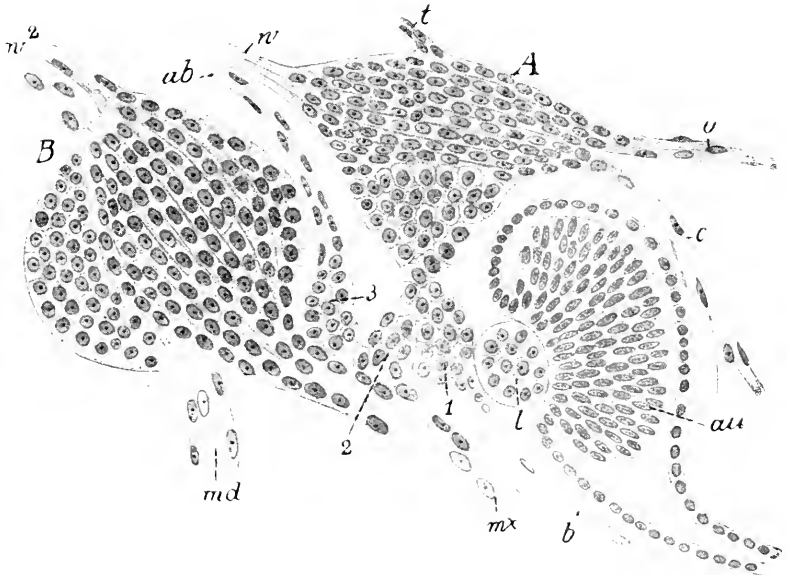


Fig. 226. Ammocoetes 4 mm lang. Auge und Ganglien der Trigemiusgruppe in seitlicher Ansicht aus mehreren Schnitten kombiniert. *A* erstes, *B* zweites Hauptganglion des Trigemius, *au* Augenblase. *l* Linse. *1*, *2*, *3* erstes, zweites, drittes Epibranchialganglion. *o* N. ophthalmicus. *c* N. ciliaris. *t* N. trochlearis. *ab* N. abducens. *b* N. buccalis. *mx* N. maxillaris. *md* N. mandibularis. *w* Wurzel des ersten, *w*<sup>2</sup> Wurzel des zweiten Hauptganglion des Trigemius. Nach KÜPFER.

bogens (*v*). Es ist der Nervus oculomotorius. An die dorsale Kante des Visceralbogens und zwar medial von der Augenanlage zieht ein zu dieser Zeit fibrillärer Strang (*4*) — der N. trochlearis nach KÜPFER — welcher von KOLTZOFF nicht als Nerv betrachtet wird. Er kommt vom 1. Hauptganglion des Trigemius (*g*), mit dem er auch später noch verbunden bleibt. Als dritter Augenmuskelnerv besteht zu dieser Zeit bereits der N. abducens (Fig. 226 *ab*). Er entspringt mit separater Wurzel — das gilt bereits von jüngeren, 4 mm langen Ammocöten — zwischen den Hauptwurzeln des 1. und 2. Hauptganglions des Trigemius und verbindet sich mit dem 3. epibranchialen Ganglion. Es bestehen demnach bei 3,5—4 mm langen Embryonen von Petromyzon *P.* fünf Wurzeln des Trigemius, wovon zwei dem 1., zwei dem 2. Hauptganglion zugehören und die fünfte die des Abducens ist. An epibranchialen Ganglien bestehen im Bereiche der Trigemiusanlage 4, die Linse mit eingerechnet 5. Sie stellen zu dieser Zeit noch einen zusammenhängenden, gegliederten Strang dar (Fig. 226, *1*, *2*, *3*), aus dessen oraler und ventraler Seite der Nervus buccalis (*b*) seinen Ursprung nimmt. Das 4. resp. 5. epibranchiale Ganglion ist in Fig. 226 nicht zur Darstellung gebracht:

es läge lateral vom 2. Hauptganglion des Trigemini und kaudal anschließend an das 3. resp. 4. epibranchiale Ganglion.

Im wesentlichen in derselben Weise verläuft die Anlage der im Bereiche der Labyrinthblase gelegenen Gangliengruppe des Acu-

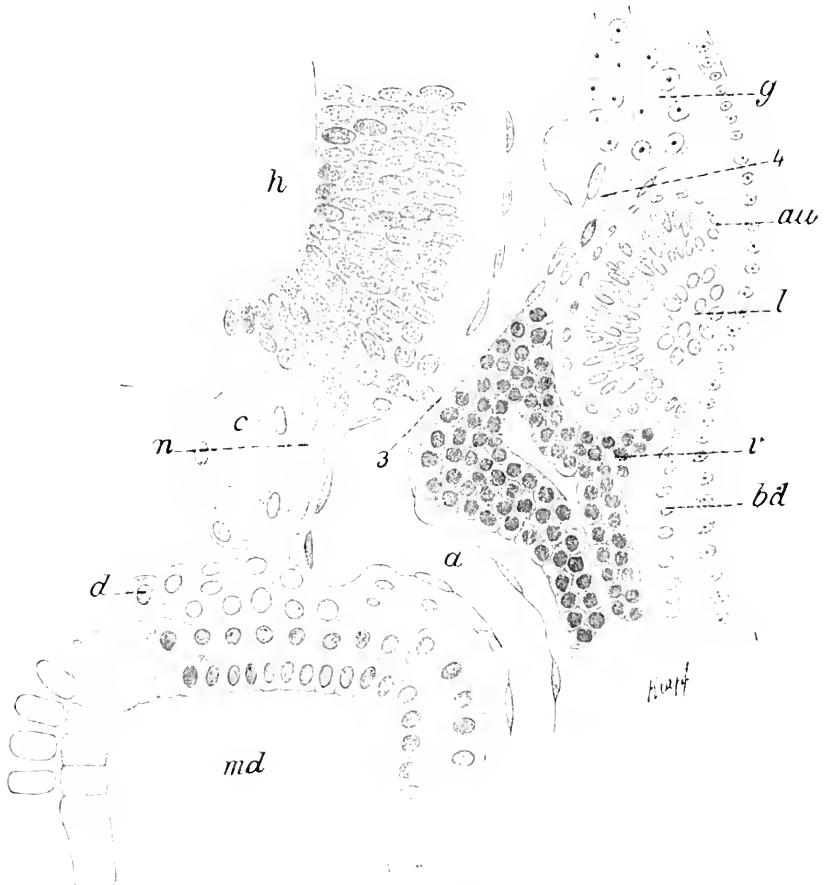

Fig. 227. Ammocoetes 4 mm lang. *h* Mittelhirn. *d* präoraler Darm. *n* Nerv des präoralen Darmes. *3* Oculomotorius. *4* Trochlearis. *g* erstes Trigeminalganglion. *c* vorderster präoraler Visceralbogen. *au* Augenblase. *l* Linse. *md* Mundbucht. *bd* Branchiadermis. *c* Chorda. Nach KUPFER.

stico-Facialis und des Glossopharyngens. Bei Ammocöten vom 6. Tage nach der Befruchtung entsteht im Bereiche des Nachhirns eine Epidermisplakode (Fig. 228), die sich in drei Abschnitte gliedert, indem sich Zellgruppen für das Facialisganglion oral, in der Mitte für das Ganglion des Acusticus und kaudal für das des Glossopharyngens separieren. An diese drei Zellgruppen wachsen aus der Nervenleiste Zellketten heran, centrogenes Material für die Ganglien liefernd und zugleich wächst die Anlage der Plakode medialwärts vor, die Labyrinthblase bildend. Den genetisch aus der Labyrinthblase hervorgegangenen drei Hauptganglien entsprechen drei epibranchiale Ganglien, die der

Reihe nach vor und über der hyomandibularen, der 1. und 2. Kiementasche liegen. Die beiden Anlagen des Ganglion faciale und acusticum, centrogene sowohl wie kutane, werden bei 4 mm langen Ammocöten vereinigt gefunden; diese gemeinsame Ganglienanlage steht zu dieser Zeit mit dem 6. Epibranchialganglion im innigen Zusammenhang, das eine eigene, später verschwindende Wurzel aufweist, die zwischen Trigemini- und Facialiswurzel verläuft. An das Acustico-Facialis-Ganglion tritt eine Hauptwurzel heran und außerdem ein Strang, der neben dem Ductus endolymphaticus hinzieht. Das Ganglion des Glossopharyngeus rückt im Verlaufe der Ontogenese von der Labyrinthblase ab und nähert sich der Vaguswurzel. Aus dieser Gangliengruppe gehen, entsprechend der Zahl der Epibranchialganglien, drei Nerven hervor, von denen der vorderste sich dem Mandibularis Trigemini anschließt. Die beiden anderen, Ramus hyoidens N. facialis und N. glossopharyngeus, stellen typische Branchialnerven dar und teilen sich je in einen lateralen und medialen Zweig. Zu dieser Zeit er-

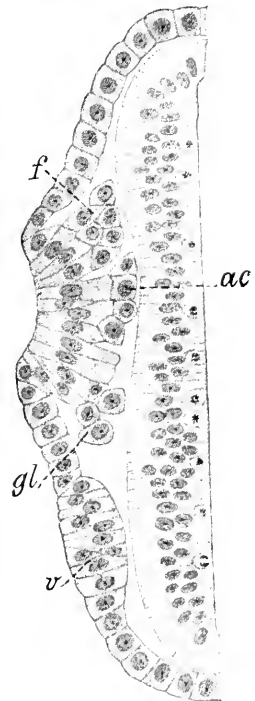


Fig. 228. Horizontalschnitt durch das Hirn und die einheitliche Plakode der Labyrinthblase, des Facialis (*f*), Acusticus (*ac*) und Glossopharyngeus (*gl*) bei einem Ammocötes Pl. vom 6. Tage. *v* Vagusplakode. Nach KUPFFER.

scheint lateral vom Labyrinth eine neue, langgestreckte Plakode, aus der sich ein mit dem Facialisganglion einerseits, mit dem Hauptgang-

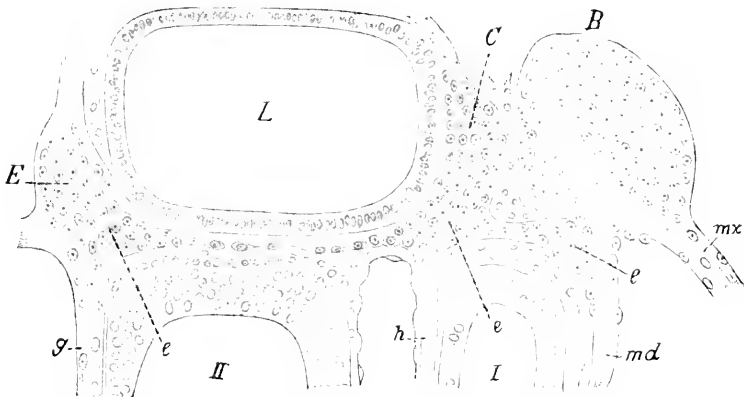


Fig. 229. Seitliche Ansicht der Haupt- und Epibranchialganglien von Facialis und Glossopharyngeus eines 4 mm langen Ammocötes Pl. *L* Labyrinth, *B* zweites Hauptganglion des Trigemini, *C* Hauptganglion des Facialis, *E* Hauptganglion des Glossopharyngeus, *e* epibranchiale Ganglien, *mx* N. maxillaris, *md* N. mandibularis, *h* Ramus hyoidens des Facialis, *g* N. glossopharyngeus, *I, II* erste und zweite Kiementasche. Nach KUPFFER.

lion des Vagus andererseits in Verbindung stehender Nerv. der Ramus recurrens N. facialis (FÜRBRINGER) entwickelt.

Dieser Schilderung KUPFFER's über die Morphogenese der Labyrinthgangliengruppe wäre ergänzend nachzutragen, daß nach den Befunden von KOLTZOFF in die Bildung des Glossopharyngeus nur die epibranchiale Plakode eintritt: eine dorsolaterale Plakode könnte vielleicht mit der des Vagus verbunden sein. Die Anlage des Glossopharyngeus erscheint von der Gehörblase und dem Acusticus-Facialis-

Ganglion vom ersten Auftreten ab entfernt, so daß eine Abgliederung einer Plakode von der Labyrinthanlage nicht möglich sein dürfte. Im Verfolge seiner Darlegungen kommt KOLTZOFF zu der Annahme einer gemeinschaftlichen Plakode für Glossopharyngeus-Vagus und N. lateralis. Demgegenüber sieht KUPFFER die Plakode des Vagus zeitlich und örtlich von den übrigen getrennt am 7. Tage auftreten, und zwar in der Höhe der dorsalen Kante des zweiten metotischen Segments. Die weitere Entwicklung des Vagusganglions ist unter Anteilnahme eines centrogenen Abschnittes dieselbe wie die der übrigen Ganglien. Nur bei der Abgliederung der Plakode von der Epidermis bleibt die Verbindung noch am hinteren Ende bestehen und von hier wächst kaudal entlang den Myotomkanten eine Plakode, die durch Abgabe von Zellen mit einem in derselben Richtung auswachsenden Strang in innigem Komplex steht. Der in der Folge

Fig. 230. Ammocötes 4 mm lang. Hauptganglion des Vagus, *c* Epibranchialganglion, *s* sympathisches Ganglion mit spinaler Wurzel, *b* Branchialnerv, *k* tiefer Kiemenerv, *ab* Aortenbogen, *a* Aorta, *c* Chorda, *D* Darm, *km* Kiemenmuskeln, *bd* Branchiodermis. Nach KUPFFER.

sich isolierende Strang wird zum Nervus lateralis profundus. Sowohl aus der Wurzel des Vagus wie des Facialis und Glossopharyngeus sieht KUPFFER medial längs der korrespondierenden Ganglien Nerven verlaufen, die an die drei letzten oralen Segmente der Stammreihe der Myotome herantreten. Es sind das larval bestehende, motorische Nerven, die, durchaus primitiv mit dem Untergange der innervierten Myotome (bei 12 cm langen Ammocöten) verschwinden.

Bei 4 mm langen Larven von Petromyzon besteht über jeder der

fünf hinter dem Glossopharyngeus gelegenen Kiementaschen je ein Epibranchialganglion, die untereinander durch eine Längskommisur — Tractus epibranchialis — verbunden sind (Fig. 231). Das 4. postorale oder 8. der Gesamtreihe steht mit dem Vagusganglion in Verbindung. Von den 6 hinteren epibranchialen Ganglien gehen Branchialnerven aus,

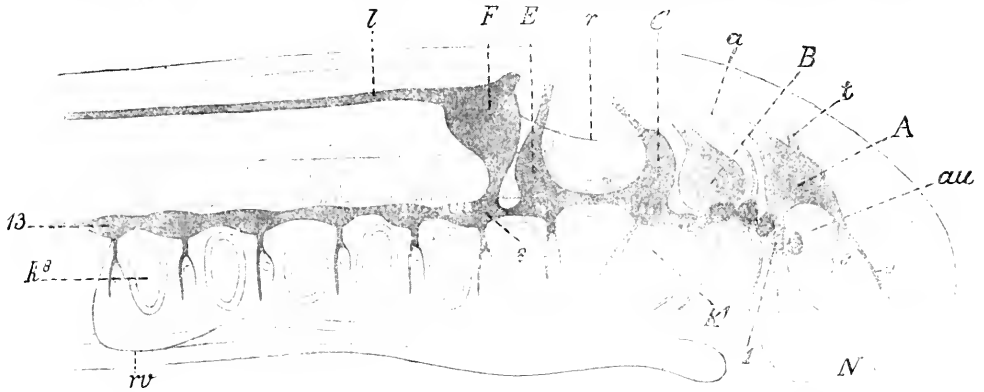


Fig. 231. Ganglien und Branchialnerven eines 4 mm langen Ammocötes auf die Medianebene projiziert. *N* Nase. *au* Auge. *A* erstes, *B* zweites Hauptganglion des Trigemini. *C* Hauptganglion des Facialis. *E* Hauptganglion des Glossopharyngeus. *F* Hauptganglion des Vagus. *l*, *8*, *13* epibranchiale Ganglien durch den Tractus epibranchialis verbunden. *k*<sup>1</sup> *k*<sup>2</sup> erste und letzte Kiementasche. *o* N. ophthalmicus. *c* N. ciliaris. *t* N. trochlearis. *a* N. abducens. *r* Ramus recurrens N. facialis. *l* N. lateralis Vagi. *rv* N. recurrens Vagi. Nach KUPFFER.

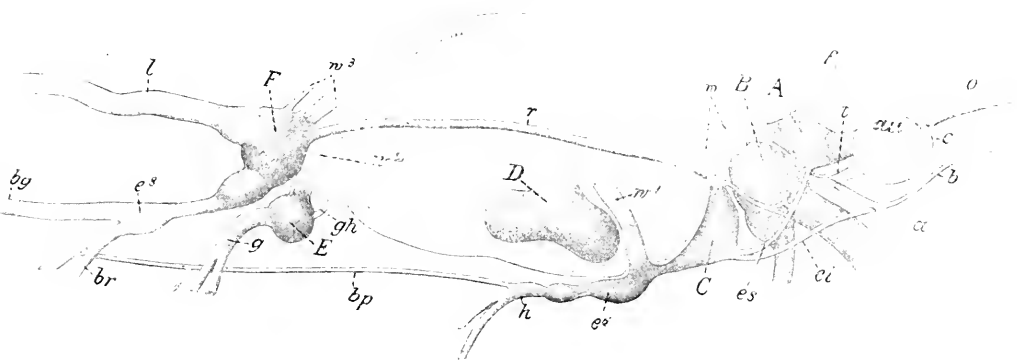


Fig. 232. Kopfnerven eines Ammocötes von 12 cm Länge. *au* Auge. *A* Gl. ophthalmicum. *B* Gl. maxillo-mandibulare. *C* Gl. Facialis. *D* Gl. acusticum. *E* Gl. Glossopharyngei. *F* Gl. Vagi. *es* Tractus epibranchialis anterior superior. *ei* Tractus epibranchialis ant. inf. in den N. buccalis (*b*) auslaufend. *e*<sup>6</sup> ursprünglich sechstes, *e*<sup>7</sup> ursprünglich achttes Epibranchialganglion. *o* N. ophthalmicus. *c* N. ciliaris. *b* N. buccalis. *f* Rami frontales aus dem Ganglion ophthalmicum. *t* N. trochlearis. *a* N. abducens. *r* Ramus recurrens Facialis. *h* Ramus hoyoideus — branchialis — N. facialis. *bp* N. branchialis profundus. *w* die drei Wurzeln des Trigemini. *w*<sup>1</sup> Facialiswurzel. *w*<sup>2</sup> Wurzel des Glossopharyngeus. *w*<sup>3</sup> Wurzel des Vagus. *gh* Zweig vom Gl. Glossopharyngei zum Hypoglossus. *l* N. lateralis Vagi. *bg* N. branchiogastricus. *g* N. glossopharyngeus. *br* N. branchialis Vagi. Nach KUPFFER.

die sich an der Außenseite der Visceralbögen in einen Ramus internus und externus spalten. Abweichend von den übrigen verhält sich der Ramus externus des letzten Branchialnerven. Derselbe ist stärker

als der innere, zieht nach Abgabe eines Astes an die Epidermis hinten ventral um die Kiementasche herum nach vorne und wird zum Nervus recurrens Vagi (Fig. 231 *rc*). Außer diesem System der branchialen Nerven finden sich nach KUPFFER in dieser Region auch Nerven von spinalem Typus, die zwischen Hirn und Myotom bis an die Chorda und Aorta reichen und in dieser Höhe Zellhaufen (Fig. 230 *s*) bilden, die im Gebiete des Glossopharyngeus und Vagus länger persistieren und von KUPFFER als sympathische Ganglien gedeutet werden, die tiefe Kiemenerven abgeben (Fig. 230 *k*). Bei älteren Ammocöten sind dieselben nicht mehr nachweisbar. In dieser Periode des Larvenstadiums hat das Nervensystem des Kopfes den Höhepunkt seiner Entwicklung erreicht: alle nun folgenden Umgestaltungen desselben sind im wesentlichen Reduktions- und Konzentrationsbildungen, die ich in aller Kürze berühren will.

Die Fig. 231 zeigt die Situation der Ganglien und Nerven bei einem 4 mm langen Ammocöten auf die Medianebene projiziert (nach KUPFFER). Ihr gegenseitiges Verhalten und ihre Beziehungen zu den anliegenden Organen entsprechen dem im Vorausgehenden beschriebenen Zustande. Bei 20 mm langen Ammocöten ist der Prozeß der Umformung vollendet und es zeigt sich von da ab das Bild so, wie es von KUPFFER in einem Rekonstruktionsbilde eines 12 cm langen Ammocötes (Fig. 232) gegeben wurde. Die Umformungen sind im wesentlichen folgende: Es findet sich der Tractus epibranchialis vor und hinter dem Glossopharyngeus unterbrochen und vom 6. epibranchialen Ganglion erstreckt sich ventral vom Glossopharyngeus-Vagus-Ganglion ein Nerv (*bp*) kaudalwärts, der Nervus branchialis profundus nach KUPFFER. Der vor dem Facialis gelegene Tractus epibranchialis hat sich in zwei Züge, *es* und *ei*, geteilt, von denen dieser in den R. buccalis (Fig. 232 *b*) sich fortsetzt und als eine Abspaltung des Tractus zu betrachten ist. Der als R. recurrens N. facialis (FÜRBRINGER) bezeichnete Ast (Fig. 232 *r*) verbindet sich mit dem 2. Trigeminusganglion resp. dem ihm anliegenden Epibranchialganglion und der aus dem Tractus epibranchialis hervorgegangenen Kommissur zwischen den beiden Ganglien des Trigeminus und Facialis. Letzteres erscheint nunmehr vom Acusticusganglion getrennt: zwischen Ganglion Vagi und Glossopharyngeus ist eine Kommissur aufgetreten und die Verbindung des Glossopharyngeus mit dem ersten zum Vagus gehörigen (8.) Epibranchialganglion ist verschwunden. Dagegen persistiert der hintere Teil des Tractus epibranchialis und mit ihm die Ganglien und die von denselben entspringenden Rami branchiales. Trochlearis (*t*) und Abducens (*a*) treten zwischen den beiden Trigeminusganglien lateral hervor und schicken vor ihrem Eintritt in die Augenmuskelnerven je einen feinen Faden zum Nervus buccalis. Die schließlich aus der Trigeminusgruppe hervorgegangenen Ganglien, die KUPFFER als Ganglion ophthalmicum und Ganglion maxillomandibulare zu benennen vorschlägt, besitzen auch Anteile epibranchialer Ganglien und zwar jenes vom 2. und dieses vom 3. und 4. Epibranchialganglion.

Die auf die Vagusgruppe folgenden Nerven von Petromyzon wurden bei Besprechung der spino-occipitalen Nerven berücksichtigt und verweise ich dieserhalb auf das dort p. 563 Angeführte.

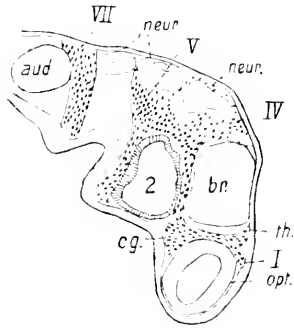
Die eingehendsten Untersuchungen liegen über die Morphogenese der Kopfnerven der Elasmobranchier vor. Nachdem durch F. BALFOUR'S grundlegende Arbeiten die Entwicklung dieser Nerven

bei verschiedenen Selachierspecies in den Hauptzügen bekannt geworden war, wurden namentlich durch VAN WIJHE, J. BEARD, C. K. HOFFMANN, A. FRORIEP, A. DOIRN neue und für das Verständnis der Ontogenese des Schädels im allgemeinen und der Kopfnerven im besonderen bedeutungsvolle und überraschende Befunde zu Tage gefördert.

Es zeigt sich, daß die Kopfnerven der Elasmobranchier in ähnlicher Weise ihre Entstehung nehmen, wie das namentlich KUPFFER bei Ammocoetes festgestellt hat, und diese weitgehende Konkordanz der Morphogenese gestattet, die Verhältnisse hier mit denen der Elasmobranchier in vielen Punkten übereinstimmend zu deuten.

Abweichend von den übrigen Kopfnerven in seiner Genese verhält sich der 1. Hirnnerv, **Olfactorius**, der von VAN WIJHE als 2. des Kopfsystemes, von M. MARSHALL als typisch segmentaler Nerv bezeichnet wird. Bei Ammocoetes wurde hervorgehoben, daß die früheste Anlage des Riechnerven als ein Produkt der Ganglienleiste in Erscheinung tritt. Das wäre nach den Angaben von BALFOUR (1878), VAN WIJHE (1882), C. K. HOFFMANN (1896), und HOLM (1894) bei den Selachiern anders, wenn auch nach NEAL (1898) freie Zellen der Neuralleiste an dem Aufbau des Nerven nicht ausgeschlossen erscheinen. Es findet sich nach C. K. HOFFMANN bei Acanthiasembryonen lateral und kaudal von der oralen Abschnürungsstelle des Hirnes an den Stellen, wo später der Riechnerv zur Entwicklung gelangt, eine paarige, plasmatische Verbindungsbrücke. Bei  $13\frac{1}{2}$ —14 mm langen Acanthiasembryonen tritt an dieser Stelle ein kurzer, dicker, paariger Zellstrang auf, der das frontale Ende des Gehirns mit den primitiven Riechgruben verbindet und die erste zellige Anlage des Riechnerven darstellt. Nach den Angaben von C. K. HOFFMANN erscheint es nicht möglich, zu bestimmen, welchen Anteil die Zellen der Epidermis und welchen die des Gehirns am Aufbau dieses Nerven nehmen, und nach BALFOUR wären es die Verbindungszellen zwischen beiden, die sich verlängern, Fibrillen bilden und so eine von Anfang an persistierende Vereinigung von Gehirn und Epidermis vermitteln. VAN WIJHE findet die ersten Spuren des Olfactorius bei Selachiern im Stadium *J* von BALFOUR bei noch geschlossener vierter Kiementasche als ein Produkt des vorderen Neuroporus und zwar spät, nachdem die Nervenleiste am Kopfe schon verschwunden ist. Aehnlich lauten für Torpedo die Angaben von HOLM, der ebenfalls einen kontinuierlichen Zusammenhang zwischen Gehirn und Epidermis, von Anfang an bestehend, als Anlage des Riechnerven beschreibt, während J. B. PLATT (1891) bei Acanthias dort, wo das vorderste Ende der Ganglienleiste gefunden wird, eine Nervenanlage findet, die sie als *N. thalamicus* bezeichnet. Dieser auch von KUPFFER (1895) bei Ammocötes beschriebene Nerv nimmt nach den Angaben von J. B. PLATT seinen Ursprung aus der Ganglienleiste zwischen Vorderhirn und Mittelhirn und zerfällt, wie das die Fig. 233 zeigt, bald nach seinem Abgang in zwei Aeste. Der vordere Ast (Fig. 233 *I*) wird als primäre Anlage des *N. olfactorius* gedeutet und verläuft über den Augenblasenstiel nach vorn. Der hintere Ast, *N. thalamicus* (Fig. 233 *th*), zieht unter und hinter dem Augenblasenstiel herab und tritt an das Mesoderm des Vorderkopfes — resp. die Kopfhöhlen — heran. Die primäre Anlage des Olfactorius verliert ihre Verbindung mit dem Gehirne und vereinigt sich sekundär dort, wo der definitive Olfactorius entspringt, mit dem Gehirne. Demnach würde sich bei Acanthias die Ganglienleiste vor der

Trigeminus-Trochlearisanlage in die Anlagen des primitiven Olfactorius und einen hinteren Anteil, den N. thalamicus gliedern. Des weiteren wird das Ganglion ciliare (*cg*) von J. PLATT als diesem Nerven zugehöriges Ganglion betrachtet, von dem sich durch Auswanderung und Auswachsen der Zellen der Oculomotorius bilden soll.



Dadurch wäre mit Berücksichtigung des Verhaltens der beiden Nerven zu dem Mesoderm des Vorderkopfes eine weitgehende Uebereinstimmung zwischen beiden Nervenanlagen gegeben und der definitive Olfactorius und Oculomotorius als sekun-

Fig. 233. Sagittalschnitt durch die Anlagen der vorderen Kranialnerven eines Acanthiasembryos. I N. olfactorius, th N. thalamicus, IV N. trochlearis, V N. trigeminus, VII N. facialis, aud Ohrbläschen, neur. Neuromeren, br Hirn, opt Augenblase, cg Ciliarganglion, 2 Mandibularhöhle. Nach J. B. PLATT (1891).

däre Bildungen aufzufassen, deren primäre im primitiven Olfactorius und der primitiven dorsalen Wurzel des Oculomotorius, dem Thalamicus, gegeben wären.

In Fig. 234 gebe ich das Bild eines frühen Stadiums (180 Stunden post. fec.) aus der Entwicklung des Olfactorius bei *Acipenser* St. Man sieht bereits deutliche plasmatische, stark mit Karmin färbbare Stränge (*no*) von der lateralen Seite des Vorderhirns schief nach außen

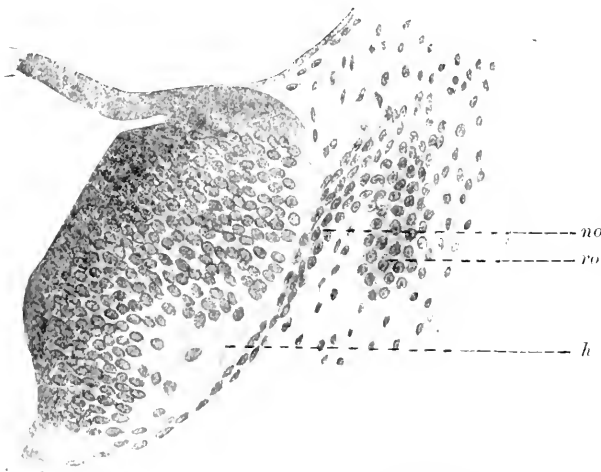


Fig. 234. Querschnitt durch das Vorderhirn (*h*) mit der Anlage des N. olfactorius (*no*) bei einem *Acipenser*-embryo von 180 St. *ro* Riechorgan.

und oben an die epitheliale Anlage des Riechorgans (*ro*) herantreten. Die Stränge divergieren distalwärts und führen zahlreiche, spindelförmige Kerne. Nach dem Durchtritt durch die bindegewebige Hülle des Gehirns (*h*) sieht man die Fasern des Nerven im Hirne als fast quer getroffenes Bündel zunächst oberflächlich liegen und von zahlreichen Medullarzellen umgeben. In etwas früheren Stadien erscheinen die

Nervenstränge ärmer an Kernen; aber proximal von dem Riechorgan finden sich dieselben auch da zahlreicher als in der Nähe des Gehirns. Ob in dieser Thatsache allein ein Hinweis für das Auswachsen dieses Nerven aus dem Sinnesepithel gegeben wäre, bedarf noch eingehenderer Untersuchungen.



Jedenfalls konnte ich bei keinem der mir zur Verfügung stehenden Präparate dieses Ganoiden die Beteiligung einer ganglienleistenähnlichen Bildung am Aufbaue dieses Nerven oder der Sinnesplakode feststellen.

Bei Knochenfischen (Forelle) erscheint die erste Anlage des Olfactorius, der auch nach GORONOWITSCH (1898) als zweiter, der Opticus als erster Hirnnerv zu betrachten wäre, am 18. bis 20. Tage der Entwicklung, lange nachdem, wie GORONOWITSCH hervorhebt, die Riechplakoden angelegt und die Ganglienleisten verschwunden sind. Bei 20 Tage alten Forellen ziehen von den Zellen der Riechplakoden feine fibrilläre Stränge gegen das Vorderhirn, die als Anlagen des Riechnerven zu deuten sind. Ganglienzellen, die von GORONOWITSCH im Verlaufe des Riechnerven bei älteren Forellenembryonen (30. Tag) beschrieben werden, sind als peripher entstandene Bildungen zu betrachten, die von den Riechplakoden in den N. olfactorius eingewandert sind. Nach neueren Untersuchungen (AICHEL 1895 giebt eine Zusammenstellung der betr. Litteratur) ist der Olfactorius der Knochenfische als ein Produkt der in den Riechplakoden gelegenen Sinneszellen zu betrachten und eine ausschließliche Beteiligung des Mesenchyms an seinem Aufbau, wie das GORONOWITSCH für die Kopfnerven postuliert, ausgeschlossen.

Bei Reptilien finde ich das erste Auftreten des Olfactorius durch zahlreiche, am vorderen medialen Umfange der Riechgruben auftretende Kerne gekennzeichnet, die sich bei 7—8 mm langen Embryonen von *Lacerta* zwischen die laterale Begrenzung des Vorderhirns und das Sinnesorgan einschieben, nachdem jede Spur einer Ganglienleiste verschwunden ist. In denselben Stadien treten feine, fibrilläre Fäden auf, die das Riechorgan mit dem Hirne verbinden und in deren Verlauf Kerne eingelagert sind, die denen der Mesodermzellen ähneln.

Es erscheint außerordentlich schwer, die Herkunft dieser Fibrillen an Präparaten, die mit gewöhnlichen Tinktionsmethoden hergestellt sind, zu entscheiden, und es bedürfen die Angaben von E. BÉRANECK (1884), der dieselben als Produkt des Hirnes anspricht, einer Nachprüfung unter Anwendung moderner technischer Methoden.

Von diesem Gesichtspunkte ausgehend, wurden die Untersuchungen von J. DISSE (1896, 1897) bei Vögeln, speziell am Hühnchen durchgeführt. Sie haben unter Anwendung der Chromsilbermethode gezeigt, daß die Fasern des N. olfactorius von typischen Zellen des Riechorgans, den Neuroblasten, auswachsen, und zugleich mit ihnen wurde das Auftreten von Ganglienzellen in der Anlage des Nerven konstatiert. Die Fig. 235 zeigt die Anlage des Olfactorius mit Ganglion bei einem Hühnerembryo von 58—60 Stunden auf dem Querschnitt. Man sieht von der lateralen und ventralen Wand des Vorderhirns (*h*) einen plasmatischen Strang, den Olfactorius, nach unten und außen abgehen, der sich in seinem distalen Abschnitt (*Ogl*) keulenförmig zu einer ganglienartigen Bildung, dem Olfactoriusganglion, verbreitert. Nerv wie Ganglion zeigen Zellkerne eingelagert, die in ihrem Aussehen den Zellkernen der Riechgrube gleichen und von den größeren Kernen der Medullarzellen auch durch ihre Form unterscheidbar sind. Mit seinem distalen, sich verjüngenden Ende tritt das Olfactoriusganglion (*Ogl*) mit dem Boden der Riechgrube (*Rg*) in direkten Kontakt. Die

in dem Verlaufe des Nerven eingelagerten Kerne gehören unipolaren Zellen an, die einen Fortsatz gegen das Gehirn hin schicken: sie werden von DISSE als ausgewanderte Neuroblasten der Riechgrube gedeutet.

Damit zeigen viele Aehnlichkeit die Untersuchungen von HIS (1889) am Menschen. Hier finden sich in der 4. Woche in der Anlage des Riechorgans den Neuroblasten ähnliche Zellen, die unter Annahme bipolarer Form den Verband des Epithels verlassen und bei 5-wöchentlichen Embryonen einerseits mit dem Gehirn, andererseits mit dem Riechepithel in Verbindung treten. CHARUGI (1891) glaubt an eine Beteiligung des Epithels und des Gehirns an der Bildung des Olfactoriusganglions und KÖLLIKER findet bei 13-tägigen Kaninchen das Olfactoriusganglion bis an den Riechlappen vorgedrungen. Nach meinen Untersuchungen an Schaf- und Kaninchenembryonen erscheint es nicht möglich, mit Bestimmtheit einen Zeitpunkt für das Auftreten des Ganglions anzugeben. In frühesten Stadien — bei Schafembryonen

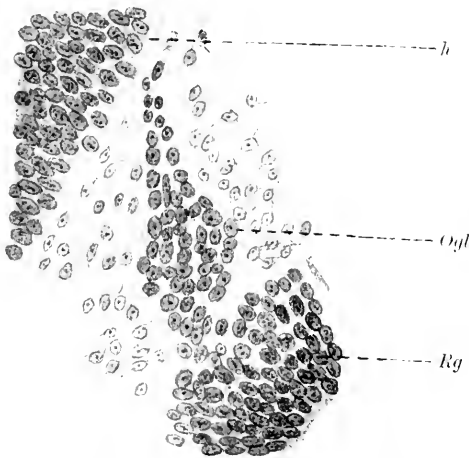


Fig. 235. Querschnitt durch die Anlage des Olfactorius bei einem 58–60 Stunden alten Hühnerembryo. *h* Vorderhirn. *Ogl* Olfactoriusganglion. *Rg* Epithel der Riechgrube.

(1885) Homologisierung der Riechplatte glion oder lateralen Sinnesorgan sind erbracht.

Das erste Auftreten des **Oculomotorius**, des motorischen Nerven des ersten paläogenetischen Kopfsegments und zweiten Encephalomers fällt nach übereinstimmenden Angaben bei Selachiern in die Periode des Stadiums J und K, wo 3 Kiemenspalten durchgebrochen und die ventralen Wurzeln der Spinalnerven im Entstehen begriffen sind. Später wurde er von C. K. HOFFMANN (1897) bei Acanthiasembryonen gefunden, wann dieselben bereits eine Länge von 12 mm erreicht hatten und 4 Kiemenspalten durchgebrochen waren. Nach den detaillierten Angaben von DOHRN (1891) manifestiert sich das erste Auftreten dieses Nerven durch Medullarzellen im basalen Abschnitte

mit 6 mm Nackensteißlänge — zeigen sich vom Riechepithel ausgehend kurze, kernreiche Stränge, die ich, wie auch KÖLLIKER annimmt, für die erste Anlage des Riechnerven und Ganglions halte. Eine Differenzierung dieser beiden Komponenten an Präparaten mit gewöhnlichen Methoden gefärbt, erschien mir nicht möglich. Mit Bestimmtheit lassen demnach diese Bilder eine Verbindung des Riechorgans mit dem Hirne durch zellig angelegte Nerven und das Auswandern zelliger Elemente aus jenem nicht erschließen. Auch bleibt die Theorie MARSHALL'S, der in dem N. olfactorius einen typischen Segmentalnerven sieht, nach wie vor in Zweifel gestellt und auch für BEARD'S mit einem epibranchialen Ganglion keine überzeugenden Beweise

des Mittelhirnes. Das Plasma dieser Zellen tritt stellenweise aus dem Medullarrohre hervor, (Fig. 236*b*) bildet feine Ausläufer, die sich zu einem zarten, kernhaltigen Netz (Fig. 236*D*) zusammenschließen, aus dem peripherwärts der Stamm des Nerven hervorgeht. Demnach wäre, abgesehen von der Vielheit der Ursprungsäste, der Entwicklungs-gang im wesentlichen ähnl. dem der vorderen motorischen Rückenmarkswurzeln, und die später im ausgebildeten Nerven gefundenen Ganglienzellen wären als Abkömmlinge der in die Oculomotoriusbahn aus dem Gehirne übergetretenen Medullarzellen zu betrachten. Demgegenüber

findet NEAL (1898) bei *Squalus Acanthias* das erste Auftreten dieses Nerven in Form von Zellausläufern, also konform seinen über die Entwicklung der motorischen Spinalnerven (1903) gemachten Angaben. Eine Ableitung des Nerven vom Ganglion ciliare erscheint ausgeschlossen, da der peripherwärts wachsende Nerv diese Ganglienbildung des Nervus ophthalmicus profundus bereits fertig antrifft. Es bedarf demnach die Angabe von J. B. PLATT (1891), daß der Nervus oculomotorius ein Derivat dieses Ganglions sei, einer eingehenden Prüfung. Es spricht das ganze Verhalten dieses Nerven dafür, daß derselbe als eine ventrale Wurzel aufzufassen ist, und weitere Untersuchungen hätten den überzeugenden Nachweis zu

erbringen, daß derselbe vielleicht keinen rein motorischen, sondern einen gemischten Cerebralnerven (GEGENBAUR) darstellt, der von seinem ursprünglich dorsalen Abgang durch die Ausbildung der Pedunculusbahnen ventralwärts abgedrängt worden sei (RABL, 1889). Das von G. SCHWALBE (1879) bei Selachiern entdeckte Ganglion des Oculomotorius findet sich zuerst im Stadium O von BALFOUR (VAN WILHE, 1882) und ist mit dem Ganglion ciliare, das dem N. ophthalmicus prof. zugehört, nicht zu identifizieren.

In vielen Beziehungen ähnlich verhält sich der Nerv bei *Acipenser*. Embryonen von 87 Stunden zeigen an der Ventralseite des Mittelhirnes einen hellen, schmalen, mit einzelnen Kernen besetzten Plasmastrang, der durch zwei Schnitte verfolgt — Fig. 237 stellt eine Kombination von zwei Sagittalschnitten dar — gegen die deutlich epitheliale Wandung des 1. Kopfsegments in ventral-oraler Richtung zieht. Dort endigt der Strang mit einer kappenförmigen Verbreiterung, die dem kaudalen und dorsalen Abschnitte des Kopfsegments breit auf-

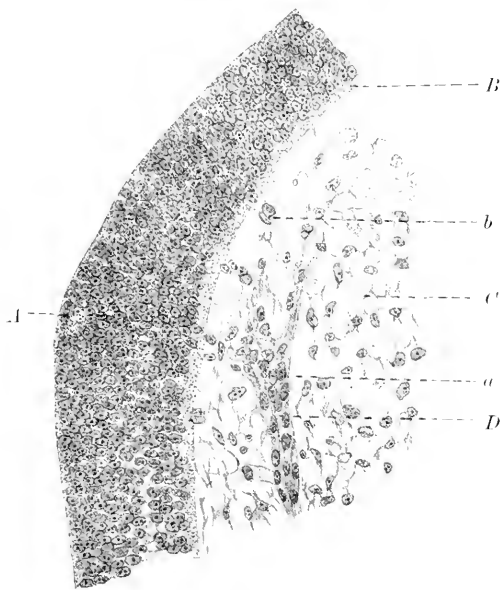


Fig. 236. Anlage des Oculomotorius bei einem 12 mm langen Embryo von *Scyllium can.* A Boden des Mittelhirns, B weiße Substanz, C Mesenchymzellen, D Wurzelnetz des Oculomotorius, a Medullarzellen, b aus dem Medullarrohr austretende neue Medullarzellen. Nach DOHRN (1891).

sitzt. Ueber den Ursprung des Nerven vom Gehirn geben die Schnitte keinen sicheren Anhalt, da zahlreiche, sternförmig verzweigte Mesodermelemente dem Boden des Hirnes anliegen und Bilder vortäuschen, die dem von DOIRN gegebenen Befunde nachgedeutet werden können.

Unter den Amphibien ist das erste Auftreten des Oculomotorius bei Tritonen bald nach Schluß des Medullarrohres zu beobachten, und zwar findet er sich dann an der Basis des Mittelhirns in Form eines ziemlich breiten, einfachen, kernhaltigen, plasmatischen Auswuchses. Auch später, wenn der Nerv bereits in das fibrilläre Stadium übergetreten ist, zeigen sich an seiner Austrittsstelle vielfach große Kerne eingelagert, die der ganzen Wurzelpartie den Charakter eines ganglienartigen Gebildes verleihen.

Bei Anuren tritt derselbe, wie auch CORNING (1899) hervorhebt, relativ spät auf: so war bei Embryonen mit 8—9 Urvirbeln bei *Rana* noch keine Spur von demselben zu sehen. Bei einer älteren Larve mit

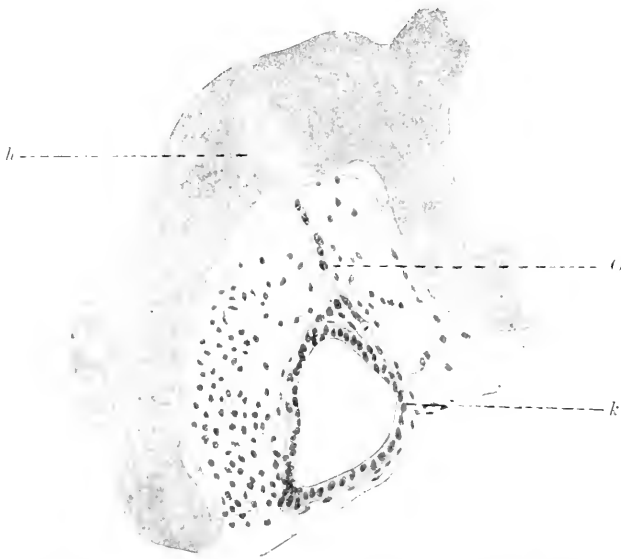


Fig. 237. Sagittalschnitt durch die Vorderkopfregion eines 87 Stunden alten *Acipenser* St. aus zwei Sagittalschnitten kombiniert. *h* Hirnboden. *k* 1. Kopfsegment. *oc* Oculomotorius.

ebensichtbaren Extremitätenstummeln fand ich denselben mit 2 Wurzelfäden entspringen, die zahlreiche Kerne enthielten. Bei *Necturus* läßt sich der Nerv nach den Angaben von J. B. PLATT (1896) bei Embryonen mit eben auftretenden äußeren Kiemen (15 bis 17 mm Länge) nachweisen und steht dort mit dem *N. ophthalmicus profundus* in Verbindung. Ueber das erste Auftreten bei Reptilien existieren keine genaueren Angaben: bei sich eben abschmürender Linsenanlage erscheint er nach C. K. HOFFMANN (1890) bereits fibrillär mit zahlreichen eingelagerten Kernen. In späteren Stadien kreuzt er das Ganglion ciliare, mit dem er durch eine Anastomose, den *Ramus ophthalmicus*, in Verbindung steht. Bei einer 35 mm langen *Lacerta vivipara* finde ich medial von der einen Ganglienanlage am Oculomotorius ein zweites Ganglion, das als Ganglion ophthalmicum (C. K. HOFFMANN, anzusprechen wäre und deutlich ganglienartigen Charakter aufweist. Im wesentlichen ähnlich verhält sich dieser Nerv bei den Vögeln. Mit Sicherheit finde ich den Oculomotorius bei einem Hühnchen von 56 Stunden Brutdauer an typischer Stelle aus dem Mittelhirn aus einem Haufen von Nervenzellen hervorgehen. In späteren

Stadien, wo derselbe medial vom Ramus ophthalmicus Trigemini zu finden ist, teilt er sich in zwei Stämme, einen stärkeren hinteren und schwächeren oberen zum Musculus rectus superior.

Zum Schluß verweise ich noch auf die Beobachtung, daß bei jüngeren (29 und 43 Stunden alten) Hühnchen der Nerv vom dorsalen Teil des Mittelhirns, also von der Gegend der Ganglienleiste seinen Ursprung nehme, sich also sekundär mit seinem definitiven Abgangsort vereinige, eine Thatsache, die einer eingehenden Nachprüfung bedarf.

Der Oculomotorius ist bei Kaninchen — es bestehen individuelle Variationen — am Ende des 11. Tages nachweisbar. Ich finde seinen Ursprung an der Basis etwas lateral vom Mittelhirn von Kernen ausgehend und halte die Angaben von KÖLLIKER, der bei 12 Tage alten Kaninchen den Nerven aus feinsten Fäserchen bestehend fand, für spätere Stadien zutreffend. Einen gemeinschaftlichen Ursprung dieses Nerven mit dem Trochlearis, wie er von MARTIN (1890) bei 3,25 mm langen Katzenembryonen beschrieben wurde, ist beim Kaninchen, Meerschweinchen und Schaf zu keiner Zeit zu finden, ebenso scheint die zweifache, ventrale und dorsale Wurzelanlage nicht als die Norm in dem Ursprunge des Nerven anzusehen zu sein. Beim Menschen findet sich die Anlage des Oculomotorius bei Embryonen der 4. Woche, wo derselbe nach HIS (1888) aus der ventralen Zone des Mittelhirns von birnförmigen Neuroblasten in Form eines distal konvergierenden Faserbündels entspringt.

Ueber die morphologische Stellung des 4. Hirnnerven, des **N. trochlearis**, der dem zweiten Kopfsegment zugehört, besteht noch keine übereinstimmende Deutung. Er ist nach den Anschauungen von MARSHALL und SPENCER (1881) der einzige Hirnnerv, der seinen ursprünglichen Abgangsort vom Gehirne beibehält und KASTSCHENKO (1888), HOFFMANN (1889), DOHRN (1890, 1891), FRORIEP (1891), PLATT (1891) sehen in ihm einen dorsalen Nerven, der entweder aus der Ganglienleiste oder aus Zellen dieser sekundär seinen Ursprung wie eine dorsale Rückenmarkswurzel nimmt. NEAL (1898) rechnet ihn den ventralen Nerven zu, seine Fasern wären direkte Ausläufer von Neuroblasten des 3. Encephalomers. Ueber sein frühestes Auftreten bei *Ela smobranchiern* erscheint sicher, daß er am hinteren Abschnitt des Mittelhirns, nach NEAL zwischen dem 2. und 3. Encephalomer entsteht. Nach den Angaben von FRORIEP (1891) erstreckt sich bei 6 mm langen Embryonen von *Torpedo* eine Zelleiste von dem Isthmus des Gehirns zur Anlage des Trigemini und aus ihr geht, wie auch DOHRN angiebt, der Trochlearis hervor, nach FRORIEP loco aus Zellen dieser Ganglienleiste. 9 mm lange Embryonen zeigen den Nerven in zwei Komponenten zerlegt, die durch eine Lücke von einander getrennt sind. Auch später noch — bei Embryonen von 12 mm Länge, Stadium L — lassen Zellen, zu Haufen im späteren Verlaufe des Nerven gelegen, die zukünftige Anlage erkennen. Bei 16 mm langen *Torpedo*-embryonen erscheint der Trochlearis als faseriger Nerv, der von der dorsalen Mittelhirnlinie nach teilweiser Kreuzung seiner Fasern um den Isthmus des Gehirns heranzieht. Hier löst er sich nach FRORIEP's und DOHRN's übereinstimmenden Angaben in eine plexnsartige Bildung auf, der an einer Stelle ein Ganglion (Fig. 238) mit T-förmig geteiltem Stiel ansitzt, das nach kurzer Zeit wieder abortiert.

Bei *Störe*embryonen findet sich die Anlage des Trochlearis an der hinteren dorsalen Mittelhirnregion bei 7 Tage alten Embryonen. Die

Kreuzung läßt sich mit Sicherheit bei 12 Tage alten Larven feststellen. Der Nerv besteht zu dieser Zeit aus einem feinen fibrillären Bündel, das an keiner Stelle, weder jetzt, noch auch in späteren Stadien ein Ganglion erkennen läßt. In übereinstimmender Weise tritt der Nerv bei den übrigen Vertebraten in Erscheinung. Während in seiner frühesten Epoche der Nerv bei Teleostiern sehr schwer

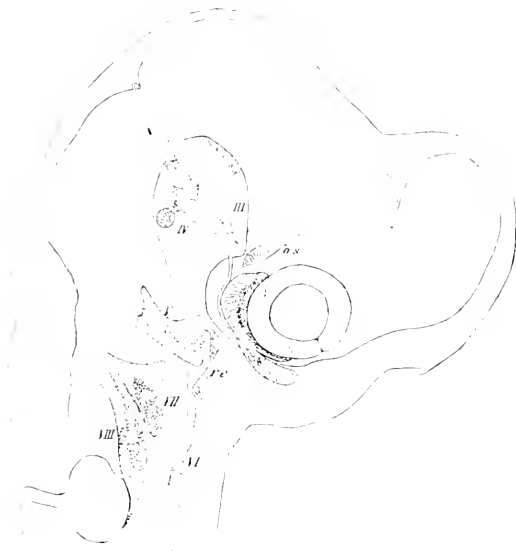

Fig. 238. *Torpedo ocellata*, 16 mm Körperlänge aus 38 Sagittalschnitten kombiniert. III—VIII Gehirnnerven. *os* Anlage des späteren *M. obliquus superior*. *re* Anlage des späteren *M. rectus externus*. Nach FRIORIEP (1891).

wegen seiner Feinheit nachzuweisen ist, finde ich die erste deutliche Anlage eines Trochlearis bei 28—29 Tage alten Forelleneμβryonen in Form eines kernreichen Stranges, der vom Dache des Mittelhirns gegen die Anlage des Auges hinzieht. GORONOWITSCH (1898), der das Auftreten dieses Nerven am gleichen Objekte ungefähr zur selben Zeit beobachtete, kommt zu dem Schlusse, daß bei der Entwicklung desselben die sogenannte

Ganglienleiste keine Rolle spielen könne, da die Leiste zu dieser Zeit hier bereits verschwunden ist. Diese Anschauung entbehrt jedoch des sicheren Bodens: es kam vielmehr keinem Zweifel

unterliegen, daß das von GORONOWITSCH und mir beobachtete Stadium nicht das früheste Auftreten des Nerven darstellt und eine Beteiligung der Ganglienleiste demnach auch hier nicht ausgeschlossen erscheint. Von BÉRAŔNECK (1884) wurde der Trochlearis bei Embryonen von *Lacerta agilis* von 5,9 mm Länge gefunden, ohne die Spur eines Ganglions aufzuweisen. Im Verlaufe der Entwicklung verlagert sich sein Ursprung etwas mehr ventral und es finden sich zuweilen in seinem Verlauf größere Kerne eingelagert, die ich jenen der Medullarzellen ähnlich finde: von BÉRAŔNECK wurden solche Kerne als mesodermale Elemente beschrieben. Ich finde diese Kerne ebenso beim Hühnchen am Anfang des 5. Tages, namentlich in der Wurzel der Nerven, und zweifle nicht, daß dieselben hier Abkömmlinge des Hirnröhres, resp. der Ganglienleiste sind. Dieselben Elemente treten in der ersten Anlage dieses Nerven bei Säugern in Erscheinung, und ich halte sie identisch mit dem von MARTIN (1890) bei 7 mm langen Katzenembryonen als Stück der Ganglienleiste beschriebenen Anteil des Trochlearis, welchen er als „dorsale Wurzel“ bezeichnet. Hier findet sich nach seinen Angaben bei einem etwas älteren Embryo (4 mm Nackensteißlänge) ein typisches Ganglion, das sowohl von dem des Oculomotorius wie des Trigemini vollkommen getrennt erscheint und später abortiert. Ueber das erste

Auftreten und die Morphogenese des Nerven bei Säugetieren und dem Menschen fehlen erschöpfende Angaben. Nach HIS (1888) ist derselbe bei einem menschlichen Embryo der fünften Woche als Faserbündel nachweisbar, das vom Isthmus des Gehirns aus einer Gruppe von Neuroblasten seinen Ursprung nehmen soll. Ich finde bei Embryonen vom Schafe und Kaninchen die Kreuzung dieses Nerven in frühen Stadien nicht oder nur wenig angedeutet, eine Thatsache, auf die auch MARTIN hinweist. Es scheint demnach das Anwachsen der sich kreuzenden Fasern von der Peripherie her zu erfolgen und zwar von dem als Ganglion des Nerven bezeichneten Abschnitt.

Die **Trigeminusanlage** der Elasmobranchier geht aus jenem Abschnitt der Ganglienleiste des Gehirns hervor, der sich vom vorderen Bereich des Hinterhirns über das Mittelhirn bis in die Höhe der Augenblasen erstreckt. Damit fällt dieselbe in die Region eines späten Schlusses des Neuralrohres und erscheint hier schon vor Beendigung dieses Prozesses. So finden es DOHRN (1890) und BEARD (1890), der (1886) den Trigeminus aus der Verschmelzung zweier Nerven entstehen läßt. Nach RABL (1889) tritt die Anlage bei Pristiurus im Stadium mit 18 Somiten auf. Nach den Angaben von MITROPHANOW (1893) wäre die Trigeminusanlage der Selachier nicht von der des Facialis geschieden: demgegenüber wird namentlich wieder durch NEAL (1898) festgestellt, daß bei *Squalus Acanthias* zur Zeit, wo die beiden Anlagen auftreten, ein ganzes Encephalomer (IV.) dazwischenliegt, das der Ganglienleiste völlig entbehrt. Embryonen von *Acanthias* mit 19—20 Somiten zeigen die Anlage in zwei Portionen gegliedert, eine vordere, die sich in das Gebiet des Mittelhirns und der Augenblase erstreckt („groupe nerveux antérieur“ von MITROPHANOW) und eine hintere, die bis zum Mandibularbogen reicht. Dorsal bleiben diese zwei Abschnitte durch eine gemeinschaftliche Anlage vereinigt, die sich nach COGGI (1895) bei *Torpedo* nicht finden soll. Die Trennung erfolgt bei *Acanthias* erst später mit der Umbildung der vorderen Trigeminusanlage, der *Portio thalamica*. Die hintere Portion der Trigeminusanlage geht ventralwachsend im Bereiche des 5. Encephalomers in der Folge eine Verbindung mit dem Hyoidbogen ein. Die *Portio thalamica*, welche bei *Acanthias*-embryonen mit 26—27 Somiten von der Grenze des Vorder- und Mittelhirns gegen die Augenblase hin sich ausdehnt, verbindet sich nun mit Ektodermzellen und daraus geht in der Folge der N. ophthalmicus profundus trigemini hervor, der von MARSHALL und J. B. PLATT als Nervenkommissur, von VAN WIJHE und FÜRBRINGER als selbständiger Nerv oder auch als Ramus dorsalis (BALFOUR) des Trigeminus oder Oculomotorius und mit letzterem als Nervenwurzel des 1. Segmentes angesprochen wird (VAN WIJHE). Inzwischen hat sich die Verbindung des Trigeminus mit dem Gehirne in zwei Zellstränge gegliedert, in die *Portio thalamica* nach vorn und anschließend daran in die Anlage des „primären Trochlearis“ (J. B. PLATT). In der Höhe des 3. Encephalomers findet sich zu dieser Zeit in Form einer verdickten Zellmasse die erste Andeutung des Ganglion Gasseri. Die *Portio thalamica* verliert ihre Verbindung mit dem N. ophthalmicus profundus und verschwindet in der Folge ganz und dasselbe Schicksal teilt die *Portio trochlearis*, während nunmehr fibrilläre Verbindungen der Trigeminusanlage mit dem Gehirne, die spätere *Portio minor* mit dem 3. und *Portio major* mit dem 4. Encephalomer auftreten. Im Stadium mit 52 Somiten sind Ganglion Gasseri und das Ganglion des Ophthal-

micus profundus (Ganglion ciliare Aut., Ganglion mesocephalicum, BEARD, 1887) mit seinem von BEARD (1885) zuerst nachgewiesenen ektodermalen Anteil aufgetreten und der Trigeminiuskomplex gliedert sich nun, wie das Schema Fig. 239 bei einem älteren Acanthiasembryo

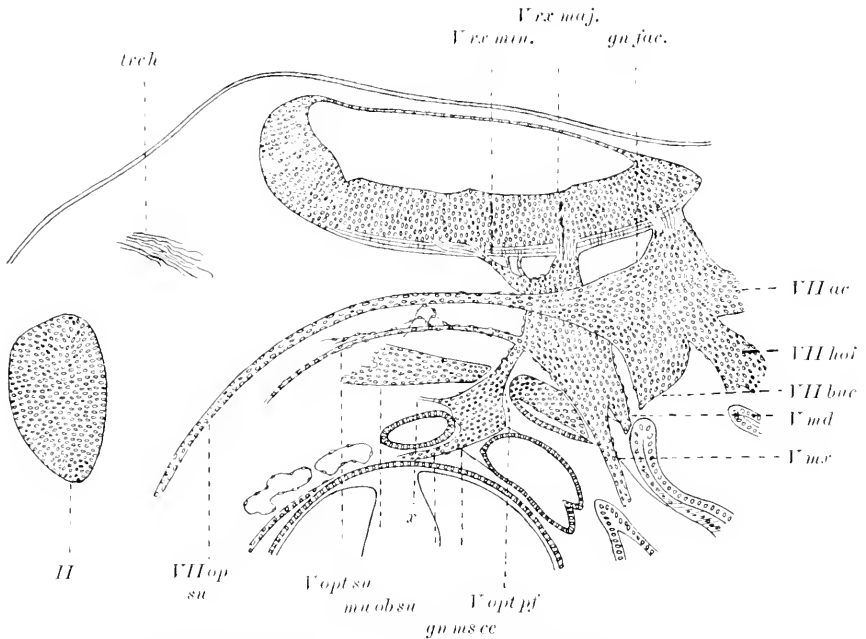


Fig. 239. Parasagittalschnitt durch die linke Seite eines *Squalus Acanthias* 19–20 mm lang. *Vmd* R. mandibularis N. trigemini. *Vmx* R. maxillaris N. Trigemini. *Vopt. su.* R. ophthalmicus superficialis N. trigemini. *Vrr min.* und *Vrr maj.* Radix minor und major N. trigemini. *VII bac* R. buccalis N. facialis. *VII hoi* R. hyoideus N. facialis. *VII opt. su* R. ophthalmicus superficialis N. facialis. *VII ac* R. acustico-facialis. *gn fac* Ganglion N. facialis. *gn ms ce* Ganglion mesencephalicum mit seinem zur Epidermis ziehenden Verbindungsstiel (*x*). *mu ob su* M. obliquus sup *trch* N. trochlearis. *Vopt pf* R. ophthalmicus profundus N. trigemini. Nach NEAL (1898).

zeigt, in drei Hauptäste, den R. ophthalmicus profundus (*Vopt pf*) und R. maxillaris (*Vmx*) und den motorisch-sensiblen R. mandibularis (*Vmd*). Die beiden letzteren wären nach der Anschauung von MARSHALL und SPENCER nicht als homodynam zu betrachten, da der R. maxillaris als sekundärer Zweig des R. mandibularis entstehe. Dazu kommt als 4. Ast der dünne R. ophthalmicus superficialis (*Vopt su*).

In der Gruppe des Trigemini zeigt Acipenser bei 70 Stunden alten Embryonen zwei Ganglien, ein dorsales und ventrales: das erstere, das ich mit seinem centrogenen und epithelialen Anteil als Hauptganglion im Sinne KUPFFER's deute, giebt einen Ast (Fig. 240 *as I'*) dorsal und oral über die Augenanlage hinziehend ab, den Ramus ophthalmicus superficialis, ventralwärts den R. maxillaris (*mx*), der mit dem Ventralganglion durch einen dicken Zellstrang in Verbindung steht. Kaudal setzt es sich direkt in ein über der 1. Kiementasche gelegenes, zum Acustico-facialis gehöriges Ganglion fort, das seiner Lage nach als 1. epibranchiales Ganglion (*Gep I*) dieser Gruppe zu betrachten ist. Bei 5 Tage alten Larven haben sich in dem Aufbau des Trigeminiuskomplexes selbst wie in seinem Verhältnis zur Umgebung bedeutsame Verände-



rungen eingeleitet. Die auffallendste Erscheinung besteht in einer Abgliederung des ganzen Komplexes von der Facialis-Acusticusanlage, indem die vordem zum 1. Epibranchialganglion des Facialis bestandene Verbindung abortiert ist. Der im vorhergehenden Stadium als ventraler Abschnitt des Trigeminalganglions bezeichnete Teil, den ich

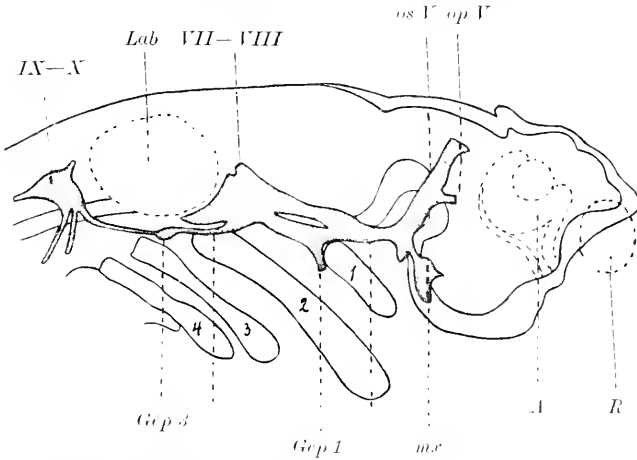


Fig. 240. Rekonstruktion der Nerven eines 70 Stunden alten *Acipenser* S. Buchstabenbezeichnung wie bei Fig. 241.

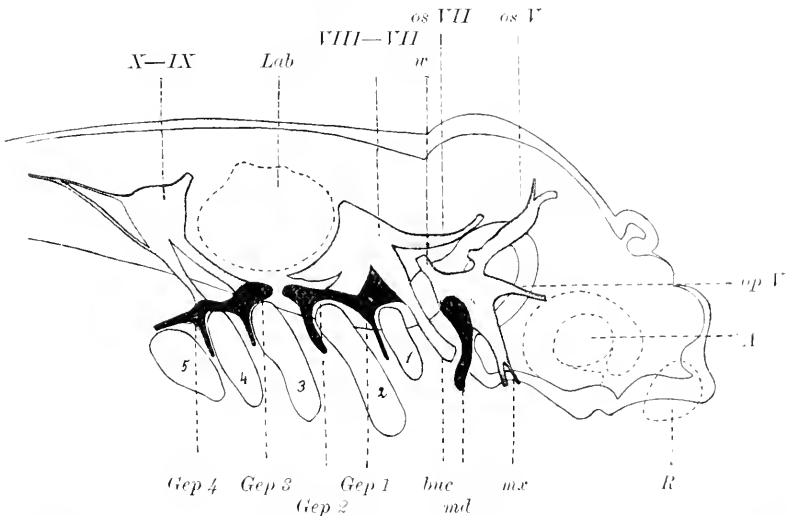


Fig. 241. Rekonstruktion der Nerven eines 5 Tage alten *Acipenser* S. A Auge. *buc* N. buccalis. *Gcp 1—Gcp 4* Ganglion epibranchiale 1—4. *Lab* Ohrblase. *md* N. mandibularis. *m.r* N. maxillaris. *op V* N. ophthalmicus prof. N. trigemini. *os V* N. ophthalmicus superficialis N. trigemini. *os VII* N. ophthalmicus superficialis N. facialis. *R* Riechorgan. *w* Wurzel N. trigemini. *VII—VIII* N. Facialis-Acusticus. *IX—X* N. Glossopharyngeus-Vagus. 1—5 Kiementaschen.

einem epibranchialen Ganglion dieses Nerven vergleichen möchte, ist nunmehr in die Gesamtmasse des Hauptganglions mit einbezogen — er ist in der Fig. 241. wie alle epibranchialen Anteile, schwarz angegeben —. Von ihm zieht ein Stamm (*md*) nach unten hinten —, der als Nervus

mandibularis anzusprechen ist. Von dem Ganglion gehen nun, abgesehen von der Wurzel (*nr*) und dem R. mandibularis, drei Nervenstämme ab: nach oben und vorn der Nervus ophthalmicus superficialis (*os V*), nach vorn, den Augenstiel überkreuzend, der Nervus ophthalmicus profundus (*op V*), der mit der Epidermis über dem Auge in Verbindung steht, und nach unten und vorn der Nervus maxillaris (*mx*). Die Veränderungen, die sich bis zum 10. Tage vollziehen, lassen sich im wesentlichen als Größenwachstum und Konzentration des Trigemino-Facialis Ganglions bezeichnen. Dem Trigemino-Komplex gehören zu dieser Zeit drei Ganglien an: das Ganglion des Ophthalmicus superficialis, das Ganglion maxillo-mandibulare und medial davon ein Ganglion, das einen Nerv zum Gaumen schickt, das Ganglion palatinum.

Bei Knochenfischen entspricht nach den Angaben von GOROXOWITSCH (1898) der Nervus trigeminus zwei segmentalen Nerven, welche als Trigemino I und II bezeichnet, gesonderte Ganglienanlagen besitzen und von dem Facialisganglion in frühen Stadien gesondert auftreten. Ich finde eine deutlich differenzierte Anlage des Trigemino bei *Salmo Salar* im Stadium VII (nach KOPSCHE, 1898) in Form einer mit der Epidermis zusammenhängenden, ventral ausladenden Neuralleiste. Im Stadium VIII dehnt sie sich, etwa in der Höhe des hinteren Augenrandes beginnend, bis zur Labyrinthanlage aus und steht mit der Grundschiebt der Epidermis im Zusammenhang, läßt also auch jetzt noch einen centrogenen und peripheren Anteil erkennen. Ein Zusammenhang mit der Acusticus-Facialisanlage besteht zu dieser Zeit nicht. Von diesem Stadium ab beginnt in der Trigeminoanlage eine Auflockerung der Elemente und im Stadium IX (nach KOPSCHE) ist es auch nach den Angaben von HARRISON (1901) kaum mehr möglich, eine Grenze zwischen dieser und den umgebenden Mesenchym-

zellen zu finden. Es kann demnach ein Uebergang von Zellen dieser Anlage in das Mesoderm, resp. Umbildung in Mesodermzellen nicht ausgeschlossen werden.

Ich gebe in Fig. 242 einen Querschnitt durch die Anlage des Trigemino bei einem *Salmo alsaticus* am 30. Tage der Entwicklung. Man sieht hier den Ganglienkomplex in der Quere in zwei Portionen gegliedert, eine mediale (*Gm*), die dem Boden und der Seite des Nachhirns dicht anliegt und nach oben in einen Zellstrang ausläuft, der als Wurzel des Trigemino anzusprechen ist. Dieser Strang setzt sich lateral und ventral in eine zweite Ganglienanlage (*Gl*)



Fig. 242. Querschnitt durch die Anlage des Trigemino von einem 30 Tage alten *Salmo alsaticus*. *h* Hirn. *Gl*, *Gm* laterale und mediale Ganglienanlage.

gliedert, eine mediale (*Gm*), die dem Boden und der Seite des Nachhirns dicht anliegt und nach oben in einen Zellstrang ausläuft, der als Wurzel des Trigemino anzusprechen ist. Dieser Strang setzt sich lateral und ventral in eine zweite Ganglienanlage (*Gl*)

fort. Diese verbindet sich, nach außen im Bogen ablenkend, mit der Epidermis und die Zellelemente der einen wie der anderen Anlage gehen unmittelbar ineinander über. Diese Verbindung finde ich bei 3 Tage älteren Embryonen nicht mehr; die Trigemiusanlage erscheint nunmehr von der Epidermis durch einen Streifen dazwischentretener Mesodermzellen abgedrängt, doch läßt die Epidermis im Bereiche der Anlage als Hinweis dieser vordem bestandenen Vereinigung noch eine plakodenartige Verdickung erkennen. Aus diesem zuerst mit der Epidermis verbundenen, dann gelösten Verbindungsaste der Ganglienanlage geht der Nervus ophthalmicus profundus mit dem zugehörigen Ganglion ciliare hervor. Nach den Angaben von GORONOWITSCH (1898) entstehen bei der Forelle sowohl N. ophthalmicus profundus und superficialis wie der N. maxillaris und das Ganglion Gasseri ursprünglich aus rein exodermalen Anlagen, die später auf Kosten des umgebenden Mesoderms wachsen. Eine Beteiligung der Ganglienleiste an der Anlage des Ganglion Gasseri wird hier, wie für alle Kopfganglien negiert. Ähnlich wie bei den Knochenfischen spielt sich die Entwicklung des Trigemius auch bei den Amphibien ab. Wenn bei Tritonembryonen bald nach Schluß des Medullarrohres der centrogene Anteil der Ganglienanlage aus der Ganglienleiste abgliedert ist, steht er mit einer Epidermisplakode in Verbindung. Aus dieser Anlage

geht das Ganglion Gasseri hervor, an dem nach erfolgter Ablösung von der Epidermis die Hauptstämme der Trigemiusanlage in der bei früheren Vertebratenklassen bereits skizzierten Form zu erkennen sind. Bei *Rana temporaria* besteht nach CORNING (1899) bereits im Stadium von 5—6 Urwirbeln und noch nicht differenzierten Kiemenspalten die

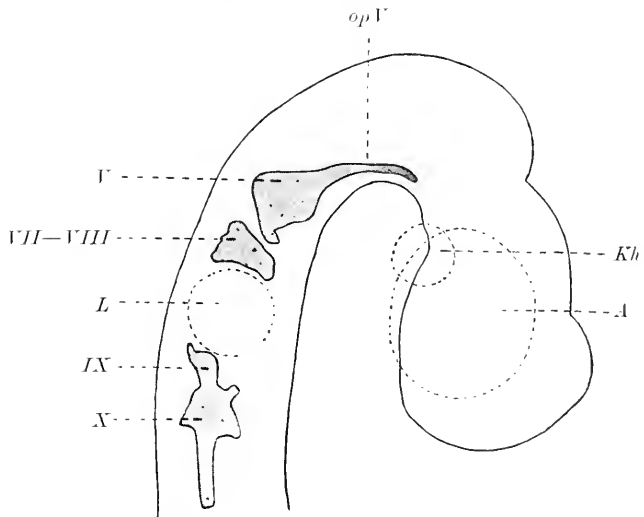


Fig. 243. Rekonstruktion der Kopfnerven- und Ganglien eines Embryos von *Lacerta viridis* nach Durchbruch der Rachenhaut. A Auge. Kh Kopfhöhle. L Linse. op V N. ophthalmicus profundus. I—X Kopfnerven.

Anlage des Trigemius. Sie tritt mit einer Leiste des Exoderms in Verbindung, die kontinuierlich Geruch-, Linsen- und Gehöranlage mit dem System der Seitenlinie verbindet. Aus dieser Verwachsung einer centrogenen und peripheren Anlage gehen auch bei *Necturus* nach den Untersuchungen von J. B. PLATT (1894, 1896) Ganglion Gasseri und Ramus ophthalmicus profundus hervor und aus bestimmten Komplexen desselben das „Mesektoderm“. J. B. PLATT rechnet aber den Trigemius nicht zu den eigentlichen Nerven des Systems der Seitenlinie, ohne ihm

wie O. STRONG (1895), überhaupt jeden Anteil an deren Innervation abzusprechen.

Auch bei den Reptilien erscheint die Anlage des Trigemini in sehr jungen Entwicklungsstadien als ein ventralgerichteter Auswuchs der Ganglienleiste, wenn dieselbe noch als kontinuierliche Anlage vom Hinterhirn bis über die Region der Augenblasen sich ausdehnt. Bei Lacertaembryonen mit durchbrochener Rachenhaut hat sich die Anlage von der Ganglienleiste und damit von dem Facialis-Acusticusgebiet abgegliedert und man findet nun im vorderen Bereich des Hinterhirns von der Seite gesehen (Fig. 243) eine etwa viereckige Ganglienanlage, deren vordere Ecke in einem gegen die Augenregion hinziehenden Fortsatz, dem späteren N. ophthalmicus profundus (*op V*), ausläuft. Das Ganglion geht auch hier mit einer plakodenförmigen Bildung der Epidermis (Fig. 244) eine Verbindung ein, die in der Folge centrogenen und

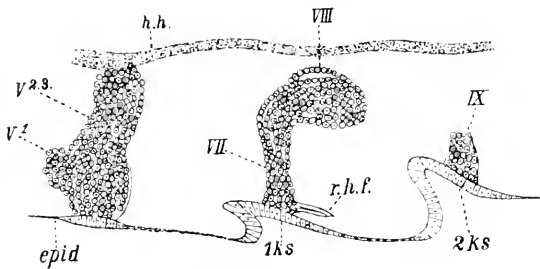


Fig. 244. *Lacerta agilis*. *epid* Epidermis, *hh* Hinterhirn. *1ks*, *2ks* 1., 2. Kiemenspalte. *r.h.f.* Ramus hyoideus N. facialis. *V<sup>1</sup>*, *V<sup>2,3</sup>* Ganglion des 1., 2., 3. Trigeminasastes. *VII*, *VIII*, *IX* 7., 8. und 9. Hirnnerv. Nach C. K. HOFFMANN (1890).

peripheren Anteil so verschmolzen zeigt, daß eine Scheidung der beiden Komponenten unmöglich erscheint. Der nach vorne gerichtete Stamm des Trigemini, der spätere Nervus ophthalmicus profundus, schmürt sich im Laufe der Entwicklung mit einer Portion des Ganglions vom Hauptganglion, dem Ganglion Gasseri, ab und aus dieser abgeschnürten Ganglionportion geht das Ganglion ciliare hervor, das von C. K. HOFFMANN als Ganglion ophthalmicum bezeichnet und als sympathisches Ganglion gedeutet wird. Aus dem restierenden Hauptganglion, das sich von der Epidermis inzwischen abgetrennt hat und Material aus der centrogenen und peripheren Anlage in sich vereint, gehen in typischer Weise die beiden anderen Hauptstämme des Trigemini hervor, der Ramus maxillaris und mandibularis (Ramus supramaxillaris und inframaxillaris von C. K. HOFFMANN).

Beim Hühnchen findet sich die früheste differenzierbare Anlage des Trigemini im vorderen Abschnitt des Hinterhirns in einer Region, der das 1. Encephalomer dieses Hirnabschnittes entspricht. Die Anlage, welche am Ende des 2. Bebrütungstages deutlich zu erkennen ist und nach den Angaben von KASTSCHENKO (1887) durch mehrere Zellstränge mit der Epidermis in Verbindung steht, hat am Anfang des 3. Bebrütungstages ungefähr das Aussehen eines Hammers mit abgeknicktem Stiel. Letzterer wird im Laufe der Entwicklung mit einem Teil des abgetrennten Ganglions zum N. ophthalmicus profundus (Fig. 245 *op V*) mit dem Ganglion ciliare. Das Hauptganglion selbst steht zu dieser Zeit der Entwicklung mit der Epidermis noch durch einen einzigen Zellstrang (Fig. 246) in Verbindung, der an einer verdickten Stelle der Epidermis (Fig. 246 *P*) hängt. Diese schmale Verbindungsbrücke ist eine sekundäre Bildung und ein letzter Hin-

peripheren Anteil so verschmolzen zeigt, daß eine Scheidung der beiden Komponenten unmöglich erscheint. Der nach vorne gerichtete Stamm des Trigemini, der spätere Nervus ophthalmicus profundus, schmürt sich im Laufe der

Entwicklung mit einer Portion des Ganglions vom Hauptganglion, dem Ganglion Gasseri, ab und aus dieser abge-

weis auf die vordem bestandene innige Vereinigung der centrogenen, von der Ganglienleiste abstammenden Anlage, die nach den Angaben von GORONOWITSCH (1893) am Aufbaue dieses Nerven keinen Anteil haben soll, und der peripheren, epidermoidalen Komponente der Trigemiusanlage, wie ich dieselbe in Fig. 247 *V* von einem etwas jüngeren Hühnerembryo abgebildet habe. Hier sieht man den Anschnitt des Trigemiusganglions (*V*) breit der Epidermis aufsitzen, und an vielen Stellen dieser Verbindung ist eine Trennung der beiden Anteile des Ganglions nicht möglich. In der in Fig. 245 gegebenen

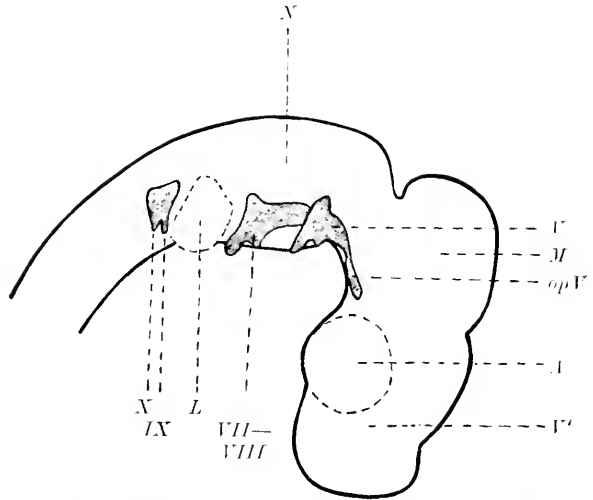


Fig. 245. Rekonstruktion der Kopfnerven- und Ganglien eines 3 Tage alten Huhnes. *A* Auge. *L* Ohrblase. *M* Mittelhirn. *N* Nachhirn. *V* Vorderhirn. *V* N. trigeminus. *VII—VIII* N. facialis-acusticus. *IX—X* Glossopharyngeus-Vagus. *opV* Ramus ophthalmicus profundus Trigemini.

Rekonstruktion einer Sagittalseihe eines 3 Tage alten Hühnchens sind auch die ersten Anfänge des 2. und 3. Hauptastes des Trigemius, des Ramus maxillaris und mandibularis bereits als kurze ventralwärts gerichtete Stümpfe angelegt. Im weiteren Verlaufe gestaltet sich die Morphogenese des Trigemius, des 1. typischen segmentalen Hirnnerven in den Hauptzügen den vorher beschriebenen Formen ähnlich. Ich hebe noch hervor, daß ich das dem R. ophthalmicus profundus zu-

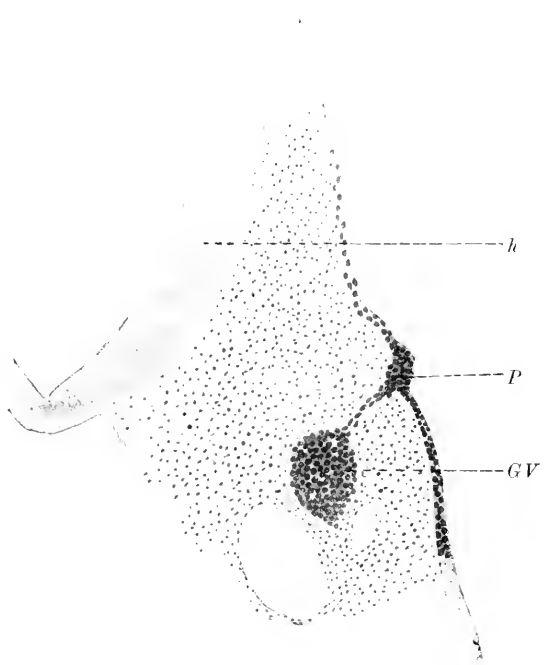


Fig. 246. Schnitt durch die Trigemiusanlage eines 3 Tage alten Hühnerembryos. *h* Hirn. *GV* Ganglion Gasserii. *P* Plakode des Trigemius.

gehörige Ganglion ciliare am Ende des 3. Tages in die Bahn dieses

Nerven eingelagert finde und stimme mit REMAK'S Anschauung darin überein, daß das Ciliarganglion als ein Produkt des Ganglion Gasseri anzusehen sei.

Bei 6 mm langen (Nackensteißlänge) Schafembryonen finde ich ein deutlich erkennbares Trigeminalganglion, das durch einen Zellstrang im Zusammenhang mit dem Dache des Nachhirns steht, und Embryonen von 7 mm lassen eine Gliederung der Anlage in eine ventrale Fasermasse und einen dieser aufliegenden Ganglienkomplex erkennen. In frühesten Stadien findet sich, wie bereits KÖLLIKER angiebt, bei (9 Tage alten) Kaninchenembryonen das Trigeminalganglion als ein birnförmiger Körper, der paarig zu beiden Seiten des Gehirns und an der Epidermis gelegen, durch einen sich verjüngenden Zellstrang mit dem Nachhirndache verbunden ist. Am 10. Tage erscheint bei Kaninchen das Ganglion ventral verlagert und die Wurzel gegen den Hirnboden hin verschoben. Hier und bei 7 mm langen Embryonen vom Schafe und bei gleich weit entwickelten Meerschweinchenembryonen liegt das Ganglion noch in unmittelbarer Nähe der Epidermis, allerdings durch Mesoderm davon getrennt. Aber nie findet sich, wie auch FRORIEP (1885) bei Säugerembryonen konstatierte, eine Verbindung dieses

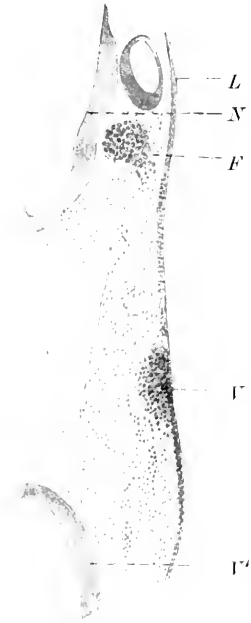


Fig. 247. Schnitt durch die Trigemini- und Facialisanlage eines Hühnerembryos mit 34 Somiten. F Facialisganglion. L Ohrblase. N Nachhirn. V Vorderhirn. T Trigemini-anlage.

Ganglions mit der Epidermis, so daß der Trigemini „dadurch in einen gewissen Gegensatz zu den aboralwärts von ihm gelegenen Kopfnerven, welche als Gruppe der „Visceralbogennerven im engeren Sinne“ zusammengefaßt werden können“ (FRORIEP), tritt. Während bei Katzenembryonen nach MARTIN (1890) der erste periphere Ast, der Oberkieferast, bei Embryonen mit 6,5 mm (Nackensteißlänge) hervortritt und ein deutlich entwickeltes Ganglion ciliare sich bei 8 mm langen Stadien als ein walzenförmiger Körper im Verlaufe des R. ophthalmicus findet, hat sich nach HIS (1888) beim Menschen am Ende des 1. Monats das Ganglion ciliare bereits vom Ganglion Gasseri abgegliedert, und bei einem 6,9 mm langen Embryo sind die 3 peripheren Hauptstämme angelegt (Fig. 264, p. 615), die nach GIGLIO-TOS (1902) ebenso wie das Ganglion Gasseri aus den Proganglien (den Hauptganglien KUPFFER'S), aus den Pronerven entstehen. Das Ganglion hat hier, von der Seite gesehen, dreieckige Form und giebt an die peripheren Aeste die Anlagen der kleinen Trigeminalganglien, des Ganglion rhinicum und oticum, ab. Die Hauptmasse der Trigeminiwurzelfasern geht in dem Gehirn in Längsfasern, den Tractus Trigemini, über. Die motorische Wurzel oder Portio minor geht nach HIS wie die motorischen Spinalnerven aus Neuroblasten hervor, welche da, wo ventrale und dorsale Zone des Nachhirns aneinandergrenzen, gelegen sind und den sogenannten Trigemini-kern bilden.

Nach den übereinstimmenden Angaben von M. MARSHALL (1881), MARSHALL und SPENCER (1881) sowie VAN WILHE (1882) entsteht der

**N. abducens** der Elasmobranchier mit mehreren kleinen Bündeln ohne Anlage eines Ganglions aus der Hirnsubstanz hinter der Anlage des Facialis. Verschieden lauten die Angaben über seine Zugehörigkeit zu einem bestimmten Encephalomer, und es erscheint sicher, daß bei verschiedenen Vertebratengruppen differente Zustände sich finden. NEAL (1898), dem wir die exaktesten Angaben auf diesem Gebiete verdanken, rechnet den Abducens bei *Squalus Acanthias* dem 7. Encephalomer zu und sieht denselben bei 10 mm langen Embryonen mit 65 Somiten konform dem Oculomotorius und den ventralen Spinalnerven in Form von Achsenzylinderfortsätzen aus Neuroblasten entstehen. VAN WILHE (1882) beobachtete den Nerven zuerst im Stadium K, zählt ihm dem 3. Kopfsegmente als motorischen Nerven — für den *Musculus rectus externus* — zu und deutet ihn wie MARSHALL als vordere Wurzel des N. facialis. Abweichend hiervon in mancher Hinsicht lauten die Angaben von DOHRN (1891). Er findet die ersten Anfänge des Nerven im Stadium L und sieht denselben aus mehreren Wurzelfasern, z. B. bei *Mustelus* bis zu 6, hervorgehen. Diese Fasern entstehen wie die motorischen Spinalnerven durch Auswachsen von Medullarzellen (Fig. 248), die sich zu netzförmigen Zellsträngen anordnen, aus deren Konfluenz dann der Nerv hervorgeht. Unmittelbar am Rande des Medullarrohres wurde auch eine ganglienartige Bildung (Fig. 248 *a*) beobachtet. Bei *Acipenser sturio* ist der Nerv unmittelbar hinter der Anlage des Facialis zuerst bei ca. 5 Tage alten Embryonen wahrzunehmen. Er bildet da einen kernreichen, plasmatischen, die Dicke einer Zelle breiten Strang, der in seinem Verlauf kein Ganglion erkennen läßt. Bei Knochenfischen war es mir nicht möglich, den Abducens in jungen Stadien aufzufinden; bei einem 23 Tage alten Embryo von *Trutta fario* entspringt er schlingenförmig mit 2 zelligen Strängen vom Gehirn, die sich nach kurzem Verlauf zum Hauptstamm vereinigen, der als feiner, kernhaltiger Nerv zur Anlage des *Musculus rectus externus* zieht.

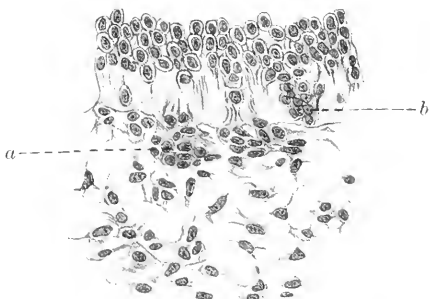


Fig. 248. Wurzeln des Abducens eines Rajaembryos. *a* Medullarzellen zur Bildung eines Ganglions ausgetreten, bei *b* eben im Austreten in den vordern Wurzelstrang begriffen. Nach DOHRN (1891).

Bei Reptilien präsentiert sich die erste Anlage des Nerven bei einem Embryo von *Lacerta agilis* von 4 mm Länge als kurzer, kernhaltiger Stumpf, der unmittelbar hinter dem Facialis-Acusticus auswächst. Auch hier kann der Nerv mit mehreren Wurzeln entspringen, die sich zu dem Nervenstamme vereinigen. Beim Hühnchen besteht der Nerv am Anfang des 5. Tages an seinem Ursprung aus kernreichen, fibrillären Strängen, die vom Boden des Nachhirns ausgehen, aber nirgends die Spur einer Ganglienbildung erkennen lassen. Bei Schaf- und Kaninchenembryonen finde ich ihn zur selben Zeit wie den Oculomotorius von dem Nachhirn aus dicht aneinander liegenden Fasern hervorgehen, und HIS (1888) giebt in der Rekonstruktion des Nervensystems eines 6,9 mm langen menschlichen Embryos (Fig. 264, p. 615) seinen Ursprung an der ventralen Seite des vor-

deren Nachhirns in Form einer einzigen Wurzel an. Bei einem 10,2 mm langen menschlichen Embryo ist nach demselben Autor sein Verlauf der unteren Fläche des Gehirns entlang gerade gestreckt, worauf er medial vom Ganglion Gasseri bis in die Höhe der hinteren Augenregion zieht.

Der Nervenkomplex des **Acusticofacialis** entwickelt sich bei den Elasmobranchiern wie bei *Petromyzon* als solider Auswuchs aus einer anfangs einheitlichen Anlage der Ganglienleiste, die mit der Anlage des Trigemini wie mit jener des Glossopharyngeus-Vagus kontinuierlich zusammenhängt. Diese Kontinuität der Anlage wird nicht allgemein anerkannt, besteht aber nach den Angaben von DOHRN bei *Torpedo* im Gebiet der Labyrinthgruppe der Nerven regelmäßig, variiert in ihrem Vorkommen bei *Pristiurus*. Wenn das Ohrbläschen sich einzustülpen beginnt, tritt die Acusticus-Facialisplatte mit dem Epithel in Verbindung, und es kommt zur Bildung eines Ganglions, das zunächst als eine einheitliche, aus centrogenem und epithelalem Material bestehende Anlage erscheint. Eine zweite Vereinigung kommt

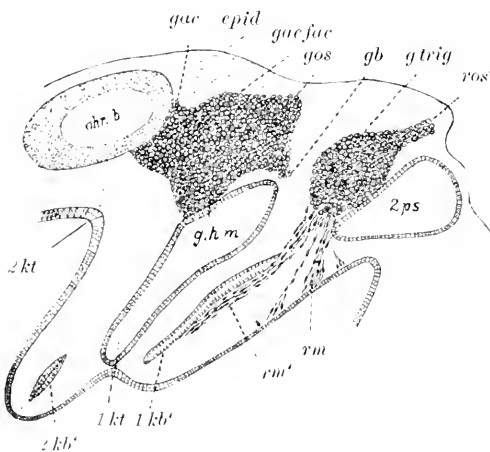


Fig. 249. Längsschnitt durch einen Acanthias-embryo von 13–14 mm Körperlänge im Gebiete des Trigemini und Acustico-Facialis. *epid* Epidermis, *gac* Ganglion des Ramus acusticus, *gacfac* Ganglion des N. acustico-facialis, *gb* Ganglion des R. buccalis, *ghm* Ganglion des R. ophthalmicus superficialis, portio Facialis, *gos* Ganglion des R. ophthalmicus superficialis, portio Facialis, *gtrig* Ganglion X. trigemini. *1kb'*, *2kb'* erste, zweite Kiementasche, *1kt*, *2kt*, erste, zweite Visceralbogenhöhle, *obrb* Ohrblase, *2ps* zweites palingenetisches Kopfsomit, *ros'* R. ophthalmicus superficialis, portio Trigemini trochlearis, *rm'* Ramus mandibularis, *rm* Ramus maxillaris Trigemini. Nach C. K. HOFFMANN (1899).

mit der oberen, hinteren Wand der 1. Kiementasche zu stande. Von hier aus entwickelt sich der Ramus hyoideo-mandibularis (Fig. 249 *ghm*) — R. ventralis. Ramus hyoideus —, der sich an der hinteren Wand des Kiemenbogens entlang erstreckt. Aus dem centrogenen und peripheren Anteil der Acusticusplakode differenziert sich der Nervus acusticus mit dem zugehörigen Ganglion (Fig. 249 *gac*), und aus der Verbindung mit dem Epithel der 1. Kiementasche, welche einem epibranchialen Ganglion im Sinne BEARD'S und KUPFFER'S entspricht, gehen zwei Nerven mit dazugehörigen Ganglien hervor, der dorsal ziehende Ramus ophthalmicus superficialis (Portio Facialis) (Fig. 249 *gos*) und

der ventral gerichtete Ramus buccalis (Fig. 249 *gb*). Beide Nerven treten mit Anlagen des Schleimkanalsystems in Verbindung, von dem sie Material zu ihrem Aufbaue empfangen. In der Folge vereinigt sich der Nervus buccalis mit dem Ganglion des Trigemini, wodurch es zu einer sekundären Verbindung dieses Nervenkomplexes mit dem Facialis kommt. Zugleich leitet sich eine Konzentration der Ganglien des Acusticofacialis und Trigemini ein, so daß dieses schließlich zwischen



das Ganglion des Ramus ophthalmicus superficialis (Portio facialis) und des Ramus buccalis zu liegen kommt (Fig. 239).

Nach der Annahme von BEARD (1886) wären Facialis wie Acusticus homödyname Nerven, von denen ein jeder branchialen Sinnesorganen zugehört, der Acusticus einem, der Facialis zweien. Demgegenüber sieht FRORIEP in dem Gehörorgan kein Homologon eines branchialen Sinnesorgans im Sinne BEARD'S, sondern den Rest einer Kiementasche und GEGENBAUR (1887) glaubt in der Anlage des Gehörorgans eine bemerkenswerte Verschiedenheit von den sogenannten BEARD'Schen Sinnesorganen zu finden. VAN WIJHE (1882) und in gleicher Weise C. K. HOFFMANN (1899) zählen den Acusticofacialis dem 3. und 4. paltingenetischen Segmente zu, da der Ramus ophthalmicus superficialis (Portio Facialis) mit dem Ramus buccalis jenes, der Acusticus mit dem Ramus hyoideomandibularis dieses innervieren.

Bei 70 Stunden alten Larven von *Acipenser S.* hat sich der aus einer gemeinschaftlichen Anlage entstandene Acusticus-Facialiskomplex von der Ganglienleiste abgegliedert, steht aber oralwärts durch eine Doppelbrücke von Zellen (Tractus epibranchialis anterior) mit der Trigeminusanlage in Verbindung (Fig. 240 *tea*). Von der Ganglienanlage selbst zieht gegen die 1. Kiementasche ein Zellstrang (Fig. 240 *Gep 1*) herab, der sich, wie das Hauptganglion mit der Epidermis, hier mit dem Epithel der Tasche verbindet. Diese Anlage ist das 1. Epibranchialganglion des Facialis. In gleicher Weise setzt sich die Anlage kaudalwärts mit der Glossopharyngeus-Vagus-Anlage durch einen unter dem Labyrinth hinziehenden Strang (Fig. 240 *tep*), Tractus epibranchialis posterior, in Verbindung, der hinter der 2. und dorsal von der 3. Kiementasche eine knopfförmige Anschwellung zeigt (Fig. 240 *Gep 3*), dem 3. Ganglion epibranchiale entsprechend. Bei 5 Tage alten Stadien erscheint die Facialisanlage, von der nunmehr die des Acusticus mit Ganglion abgegliedert ist, in drei

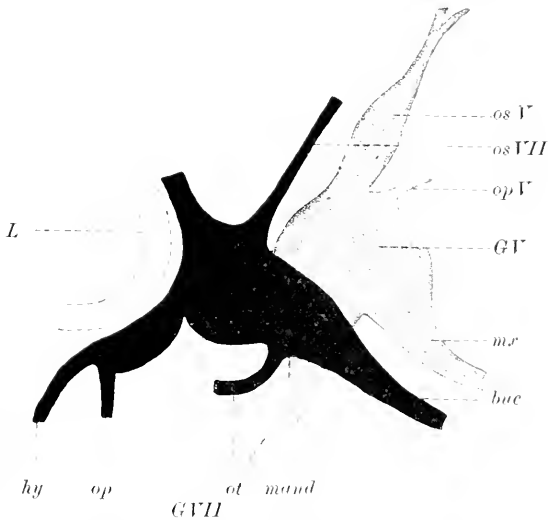


Fig. 250. Trigemino-Facialis-Acusticusgruppe eines 7 Tage alten *Acipenser S.* *buc* N. buccalis, *hy* N. hyoideus, *GV* Ganglion N. trigemini, Ganglion N. facialis, *L* Ohrbläschen, *mand* R. mandibularis, *mx* N. maxillaris, *op V* R. opercularis, *op V* N. ophthalmicus profundus N. Trigemini, *op VII* N. ophthalmicus prof. N. Facialis, *os V* und *os VII* N. ophthalmicus superficialis des Trigemini und Facialis, *ot* Ramus oticus.

Komponenten zerlegt und von der Anlage des Trigemini und Glossopharyngeus-Vagus isoliert. Es ist jetzt ein Hauptganglion (Fig. 241 *VIII—VII*) mit zwei ventral davon gelegenen Epibranchialganglien (Fig. 241 *Gep 1* und *Gep 2*) zu unterscheiden. Von dem Ganglion gehen zwei Nerven-

stämme aus; der dorsal und nach vorn gerichtete Ramus ophthalmicus superficialis des N. facialis (*os VII*) aus der Epidermis entstehend und der nach vorn und unten ziehende Nervus buccalis (*buc*). Den beiden Epibranchialganglien entsprechend gehen hinter der 1. und 2. Kiementasche zwei Branchialnervestämme herab, die ungeteilt nach kurzem Verlauf enden. Am 7. Entwicklungstage ist das Facialisganglion zu einem mächtigen Komplex geworden, von dem die im vorigen Stadium beschriebenen Aeste in unveränderter Weise abgehen. Der Nervus buccalis kreuzt jetzt (Fig. 250 *buc*) den N. mandibularis unterhalb des Auges und verläuft weiter lateral vom R. maxillaris zur Nase und den Hautsinnesorganen. Die Vergrößerung der Ganglien hat zu einer Ueberschiebung derselben geführt, wie das in ähnlicher Weise bei *Acanthias* p. 598—599 beschrieben wurde. Als neuer Ast ist ein Nervenstamm hinzugetreten, der von der Unterseite der vorderen Portion des Ganglions entspringt und gegen das Labyrinth hin zu verfolgen ist; es ist der Ramus oticus (Fig. 250 *ot*). Derselbe zieht an der Außenseite des Labyrinths nach hinten und endigt dorsal davon. Vom epibranchialen Abschnitt entspringt der R. hyoideus (*hy*) mit einem Ramus opercularis (*op*), der hinter dem Spritzloch herabzieht.

Ein Ganglion ciliare findet sich bei 5 Tage alten Larven im Anfange des Verlaufes dem N. ophthalmicus profundus eingelagert; bei 7 Tage alten Embryonen und später wird es reduziert, — sondert sich von dem Hauptganglion ab und erscheint dem Oculomotorius nach Abgabe seines oberen Astes als ein aus vereinzelt, kleinen Zellen bestehender Zellhaufen angeschmiegt.

Der Facialis-Acusticuskomplex ist als dorsaler Auswuchs des Gehirns unmittelbar hinter der Trigemusanlage mit dieser dorsal zusammenhängend bei Forellen im Stadium VIII nach KORSCH zu beobachten. Auch hier steht die Anlage mit dem Ektoderm, und zwar mit einer Plakodenbildung der Grundschiebt, in unmittelbarem Kontakt, zeigt aber keine Gliederung in eine Facialis- und Acusticuspartie. Diese ist eingeleitet im Stadium IX nach KORSCH, wenn die Ohrblase von dem Exoderm sich abschmürt und die Auflockerung der Ganglienanlagen im Kopfbezirke schon weiter vorgeschritten ist. In Stadien vom 26.—28. Tag — nach GORONOWITSCH am 25. — ist das Ganglion des Facialis-Acusticus bei Forellen von der Epidermis abgelöst und erscheint als wohlumschriebener Zellkomplex, dessen Elemente von dem umgebenden Mesoderm deutlich zu unterscheiden sind. Hier sei noch auf die Angaben von GORONOWITSCH (1898) hingewiesen, der auch diese Ganglienbildung ohne Beteiligung der Ganglienleiste entstehen sieht; nach seinen Befunden entwickelt sich auch hier das nervenbildende Gewebe aus dem axialen Mesoderm, während das Ganglion aus dem Ektoderm seinen Ursprung nehmen soll und die Ganglienzellen des Acusticus aus dem Boden der Gehörblase hervorgehen.

Bei Tritonen finde ich einen ventral gerichteten Auswuchs der Ganglienleiste, oral und medial von dem Ohrbläschen, bald nach Schluß des Medullarrohres, der die noch nicht gegliederte Anlage des Facialis-Acusticus darstellt. Zu dieser Zeit besteht noch eine kontinuierliche Ganglienleiste, von der Trigemimus- bis zur Vagusregion reichend. In dem Bereiche der Labyrinthblase, und zwar in der Höhe ihres oralen und ventralen Umfanges, tritt eine Verdickung der Epidermis auf — bei *Necturus* entspricht derselben ein Abschnitt der dorsalen Exodermleiste (von J. B. PLATT) , die

sich mit der Ganglienleiste des Facialis-Acusticus zur Bildung eines Hauptganglions verbindet. Horizontalschnitte durch diese Plakode zeigen, daß dieselbe zunächst eine einheitliche Anlage darstellt. Zur Zeit, wenn sich das Ohrbläschen abschmürt, findet sich diese Plakode durch eine seichte Furche, von der Medialseite einschneidend, in zwei Anlagen getrennt und zur selben Zeit läßt auch der centrogene Anteil des Facialis-Acusticus eine Gliederung in seine zwei späteren Komponenten erkennen. In diesem Stadium etwa zeigt die Sagittalrekonstruktion der Fig. 251 die beginnende Teilung in die Facialis- und Acusticusgruppe bei einem Embryo von *Salamandra*

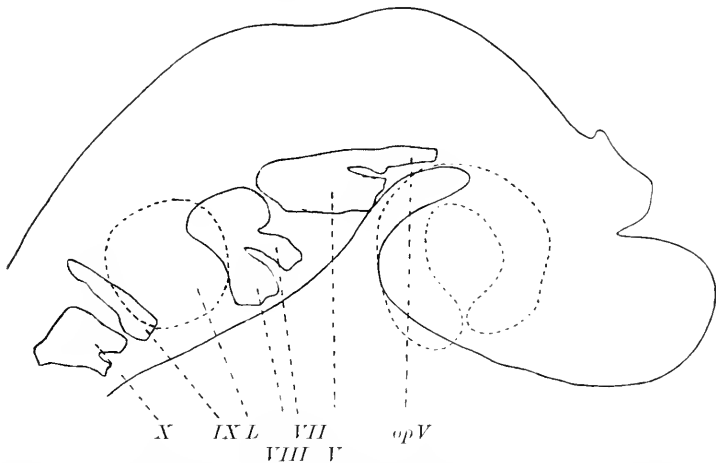


Fig. 251. Rekonstruktion der Kopfganglien und -Nerven von *Salamandra mac.* mit noch nicht abgeschmürten Ohrbläschen. *L* Ohrblase. *op V* N. ophthalmicus prof. N. trigemini. *V—X* Kopfnerven.

*maculosa* mit noch nicht abgeschmürten Ohrbläschen. Nach der Abschmürung des Ohrbläschens besteht die Verbindung von centrogener und epithelialer Anlage noch fort: aber von der Zellgruppe des Facialisganglions ausgehend besteht nunmehr eine zellige Verbindung mit dem Epithel der 1. Kiementase. Diese zweite epitheliale Verbindung, welche der Anlage eines Epibranchialganglions zu vergleichen ist und dem Bereiche der ventralen Exodermleiste von J. B. PLATT angehört, aus der sich, wie aus der dorsalen, Mesektoderm entwickelt, hat nur kurze Zeit Bestand und mit ihrem Verschwinden kommt es auch zu einer Trennung des Hauptganglions von dem Epithel. Dieser Zusammenhang geht aber nicht sofort vollständig verloren: während das Ganglion des Facialis durch einwucherndes Mesoderm vom Epithel abgedrängt wird, bleibt die Ganglienanlage mit demselben noch durch einen Zellstrang, dem späteren Ramus ophthalmicus N. facialis, in Verbindung.

Auch bei den Reptilien tritt die Anlage des Facialis-Acusticus als ein gemeinsamer Auswuchs der Ganglienleiste auf. Bei einem Embryo von *Lacerta viridis* (Fig. 243 VII—VIII) mit eben durchbrochener Rachenhaut erscheint die Anlage desselben vom Trigemini- und Glossopharyngeus-Vaguskomplex abgegliedert und liegt in Form eines dreiseitigen Feldes mit abgesetzten Ecken der oralen Wand der Labyrinthblase an. Bei etwas älteren Embryonen von *Lacerta*, welche etwa dem Stadium IV von BÉRANECK (1884) entsprechen, beginnt sich die Ganglienanlage in die des Facialis und

Acusticus zu gliedern und zwar gehört der vordere, kleinere Abschnitt dem Facialis, der größere, hintere dem Acusticus an. Zu derselben Zeit sieht man die Anlage des Facialis ventralwärts vorwachsen und mit einem verdickten Epithelfelde über und hinter der 1. Kiementasche in Berührung treten. Diese dehnt sich in oral-ventraler Richtung auf eine größere Strecke hin aus und umfaßt nach meinem Dafürhalten beide Anlagen, die eines Hauptganglions und ventral, ohne Abgrenzung anschließend, die des epibranchialen Ganglions. Diese Verbindung der centrogenen Ganglienanlage des Facialis mit dem verdickten Epithel über der 1. Kiementasche ist auch in der Fig. 244, p. 594 nach C. K. HOFFMANN zu sehen. Zu dieser Zeit entsteht aus dem kaudalen Abschnitt der Anlage nahe der Vereinigung von centrogenen Anlage mit der Epidermis ein Auswuchs, der zunächst einen kurzen Stamm mit zahlreichen Kernen darstellt und gegen die 2. Kiementasche auswächst. Es ist der Ramus hyoideus (Fig. 244 *rhf*). Wenn der Ramus hyoideus deutlich entwickelt vorliegt und das Ganglion sich von seiner Verbindung mit der Epidermis abzusondern beginnt, was bei Embryonen von *Lacerta agilis* von ca. 8 mm Länge erfolgt, so besteht für den Nervus facialis wie für den Acusticus noch eine gemeinschaftliche Wurzel. In diesem Entwicklungsstadium geht von der Facialisanlage eine zweite Nervenanlage aus, der Ramus palatinus, der aus dem oralen Abschnitt des Ganglions auswächst und sich dem Ramus maxillaris des Trigemini beigesellt. Er nimmt einen Verbindungsast vom Ganglion petrosus des N. glossopharyngens, den Ramus communicans Nervi glossopharyngei cum Nervo faciali auf, der nach den Angaben von C. K. HOFFMANN (1890) sympathische Fasern aus dem Ganglion supremum des Sympathicus enthält. Einen Ramus ophthalmicus Nervi facialis konnte ich an den mir zur Verfügung stehenden Reptilienserien nicht finden und scheint derselbe auch nach den Befunden von BÉRANECK (1884) bei *Lacerta agilis* zu fehlen.

Diesen Vorgängen bei der Morphogenese des Facialis-Acusticus der Reptilien sind jene bei den Vögeln in den wesentlichen Punkten ähnlich. Bei Hühnerembryonen von 30—40 Stunden läßt sich bereits die Anlage des Facialis-Acusticus als ventraler Auswuchs der Ganglienleiste erkennen und bei 54—56 Stunden Brutdauer finde ich in der Gegend oral von der Labyrinthanlage und mit deren Epithel in Verbindung eine dreieckige Ganglienanlage (Fig. 262, p. 612), die mit der Ganglienleiste in Verbindung steht. Diese liefert nach GOROXOWITSCH (1892) im Gebiete des Facialis einen Teil des „nervenführenden“ Gewebes. Oral- und ventralwärts gehen von ihr Auswüchse aus, die am Anfange des 3. Bruttages weiter ausgewachsen und von der Ganglienanlage schärfer abgesetzt sind (Fig. 245, VII—VIII), die nunmehr die beginnende Gliederung in Facialis- und Acusticusabschnitt erkennen läßt. In dieser Periode der Entwicklung hat sich ein von der Anlage des Facialis ausgehender Zellstrang mit dem Epithel über der 1. Kiementasche in Verbindung gesetzt und diese Verbindung besteht auf eine weite Strecke bis zum 3. Tage fort. Von da ab beginnt das Ganglion (Fig. 252 *f*) sich von der Epidermis abzulösen, und ich finde dasselbe am Anfange des 3. Tages nur mehr durch eine schmale Zellbrücke mit der Epidermis in Verbindung stehend (Fig. 253). Aus ihr entsteht ein peripherer Sinnesnerv, der wie bei den oben beschriebenen Tiergruppen durch Aufnahme von epithelialen Elementen auswächst und als Ramus ophthalmicus superficialis an-

zusprechen ist. In dieser Zeit hat sich auch die primäre Verbindung der Nervenanlage mit dem Gehirne, die aus der Ganglienleiste hervorgegangen war, gelöst und an ihre Stelle ist die definitive Wurzel des Facialis im Bereiche des Nachhirns getreten. Wenn die Verbindung des centrogenen Ganglienteils mit der Epidermisplakode unter Einbeziehung eines Teiles derselben in die Anlage des Facialisganglions gelöst ist, gehen von demselben zwei ventrale Auswüchse aus, die in ihrer frühesten Anlage bereits in der Sagittalrekonstruktion Fig. 245 p. 595 zu erkennen sind. Es ist ein im Hyoidbogen hinter der Hyomandibulartasche verlaufender Nervenstamm, der Ramus hyoideus N. facialis, und ein zweiter, vor derselben herabziehender, der N. buccalis. In Uebereinstimmung mit den Angaben von KASTSCHENKO (1887) kann ich bestätigen, daß bei Hühnchen von  $7\frac{1}{2}$  Tagen Bebrütungsdauer — nach KASTSCHENKO

Fig. 252.

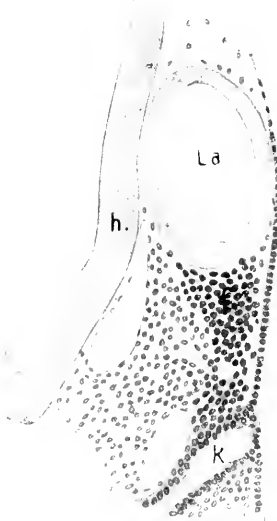

Fig. 253.

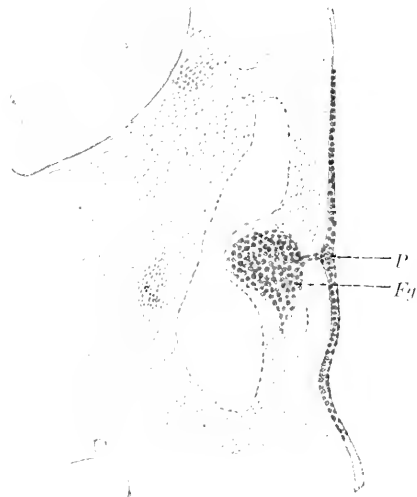


Fig. 252. Querschnitt durch die Facialisanlage eines Hühnerembryos mit 24 Somiten. *f* Facialisganglion. *h* Hirn. *k* 1. Kiementasche. *La* Ohrbläschen.

Fig. 253. Querschnitt durch die Anlage des Facialisganglions bei einem 3 Tage alten Hühnerembryo. *Fg* Facialisganglion. *P* Plakode.

auch am 8. Tage — noch keine Spur einer Chorda tympani gefunden wird, während der N. petrosus superf. major bereits fast ebenso stark wie der Hauptstamm entwickelt ist.

Die Anlage des Facialis-Acusticus findet sich bei Kaninchenembryonen am Anfange des 9. Tages und erscheint auf dem Querschnitt als dreiseitiger, mit der Spitze nach oben gekehrter Auswuchs der Ganglienleiste in der Höhe der oralen Wand des noch offenen Gehörbläschens.

In gleicher Weise beschreibt die Anlage MARTIN (1890) bei einem 3,25 mm langen Katzenembryo. Bei Ziesel-embryonen von 1,2 und 1,55 mm fand WEIGNER (1901) bei noch nicht ganz geschlossenem Medullarrohr die erste Anlage des Ganglion semilunare und acustico-faciale und 5,5—7,5 mm lange Embryonen zeigten ebenso wie 15 mm

lange Schweineembryonen eine zellige Verbindung der Trigemmusanlage mit der des Facialis. FRORIER (1885) findet bei 8,7 und 8,8 mm langen Rinderembryonen den Facialis aus zwei Faserzügen bestehend: der eine Teil geht direkt in das Ganglion über und tritt dann distal vom Ganglion direkt in den Hyoidbogen ein; ein zweiter Faserzug vereinigt sich, zunächst an der medialen Seite des Ganglions verlaufend, mit dem ersten. Der gemeinschaftliche Stamm teilt sich in der Folge in zwei Aeste, die in ihrer Gesamtheit dem Ramus hyoideus der niederen Vertebraten entsprechen: in einen Stamm, der oralwärts unter der 1. Schlundtasche gelegen ist und zur Chorda tympani wird und den kaudalwärts im Hyoidbogen verlaufenden Hauptstamm. Auch

ein Ramus praetrematicus — R. pharyngeus — fand sich bei dem 8,8 mm langen

Rinderembryo als feines, über der 1. Schlundtasche hinwegziehendes Faserbündel. In dieser Zeit berührt das Facialisganglion die Epidermis im Bereiche der 1. Kiementasche und zwar an ihrer hinteren, oberen Wand. An der Berührungsstelle und im nächsten Umkreis ist die Epidermis plakoden-

förmig verdickt. Ich gebe diese epidermoidale Verbindung (*P*) des Facialisganglions

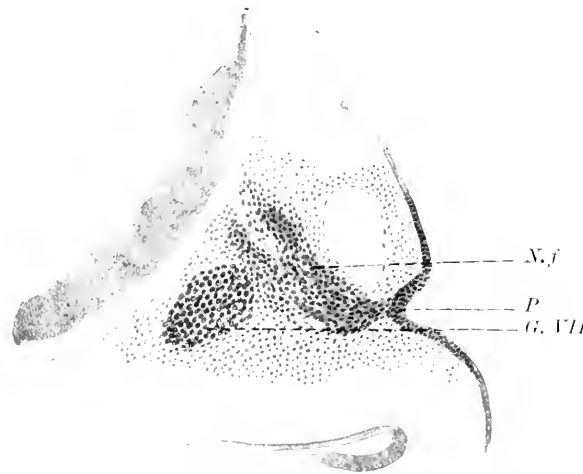


Fig. 254. Querschnitt durch die Anlage des N. facialis (*N.f*) bei einem 7 mm langen Schafembryo. *G. VII* Ganglion N. facialis, *P* Epidermisplakode.

in einem Querschnittsbilde von einem 7 mm langen Schafembryo in Fig. 254 wieder.

Diese Verbindung besteht auch noch bei Schafembryonen von 9 mm Länge und FRORIER findet dieselbe noch bei Rinderembryonen von 12 mm Länge. Bald nachher (bei 15,5 mm langen Rinderembryonen, 11 mm langen Schafembryonen) ist dieselbe nicht mehr zu finden, doch zeigt die Epidermis da, wo sie mit dem Ganglion in Verbindung stand, über der 1. Kiementasche eine grubenförmige Vertiefung mit deutlich verdicktem Epithel. Demgegenüber sei hervorgehoben, daß es WEIGNER (1901) nicht gelang, diese Vereinigung des Ganglions mit der Epidermis bei Ziesel-, Schweineembryonen und beim Menschen festzustellen, wohl aber die Verdickung des Ektoderms über der 1. Kiementasche. Beim menschlichen Embryo besteht nach HIS (1888) die Anlage des Facialis-Acusticus in der 5. Woche aus drei Komponenten, die das Ganglion cochleare, vestibulare und geniculi umfassen. In der auf p. 615 gegebenen Fig. 264 des 6,9 mm langen menschlichen Embryos *Br.* von HIS tritt der Stamm des Facialis in den Hyoidbogen ein und teilt sich dort in zwei Aeste. Eine Chorda tympani besteht zu dieser Zeit noch nicht: sie tritt erst im Stadium *Ko* (10,2 mm Länge) als dünner Nervenstamm auf, der aber mit

dem Trigemini noch nicht in Verbindung steht. Nach GIGLIO-TOS (1902) entstehen Acusticus und Facialis beim 17 Tage alten Menschenembryo unabhängig voneinander aus je einem lateralen, medialen und epibranchialen Proganglion und einem Pronervus branchialis, der die Anlagen verbindet.

Der **Glossopharyngeus** der Elasmobranchier entsteht als dorsaler Hirnnerv aus jenem Abschnitte der Ganglienleiste, der unmittelbar hinter der Anlage des Labyrinths gelegen ist und in frühen Stadien oral seinedirekte Fortsetzung in der Ganglienleiste des Acusticofacialis und kaudal in der des Vagus (Fig. 255) findet. Die erstere Kommunikation besteht nach RABL (1892), der die Trigemini- und Acusticofacialisanlagen aus wohlseparierten Bezirken hervorgehen sieht, nicht. Die Abgliederung der Glossopharyngeusanlage schreitet in oral-kaudaler Richtung fort und ist in der Region über der Labyrinthanlage bei 4 mm langen Embryonen von *Torpedo ocellata* vollendet, während bei 1 mm längeren Embryonen die Verbindung mit der Ganglienleiste noch fortbesteht. Hier erfolgt die Abgliederung erst in Stadien von 7—7.5 mm Länge mit 2 angelegten Kiementaschen und wenn die Hauptäste des Trigemini in ausgebildetem Zustande vorliegen. VAN WIJHE (1882) hat bereits festgestellt, daß die Nervenanlage die Außenseite des ihm zugehörigen 5. Kopfsegments kreuzend mit einer Epidermisleiste im Gebiete des späteren Schleimkanalsystems verschmilzt. Sie gliedert sich in der Folge in einen Ramus dorsalis und ventralis: jener wird unter Aufnahme von epithelialeem Bildungsmaterial zum Nerven des Seitenliniensystems, dieser zieht ventral zur hinteren Wand der zweiten Kiementasche, wo er sich mit einer Epithelplakode verbindet und ein epibranchiales Ganglion bildet. Von hier aus entwickelt sich der R. post-trematicus, der an der Vorderwand der

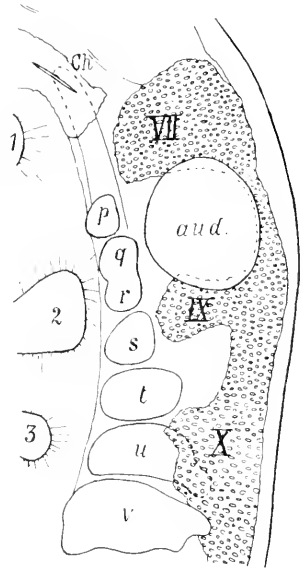


Fig. 255. Profilkonstruktion der Labyrinth- und Vagusgruppe eines *Torpedo ocellata*, 3,3 mm lang (Stad. G), der Fig. 3 FRORIEP (1902) entnommen. *aud.* Gehörgrube. *Ch* Chorda. *p—v* occipitale Urvirbel. *VII, IX, X*, siebenter, neunter und zehnter Kopfnerve. *1—3* Visceraltaschen.

3. Visceralbogenhöhle verläuft: später tritt der R. praetrematicus und pharyngeus auf. Es finden sich also im Bereiche des Glossopharyngeus zwei Kontaktbezirke des Nerven mit der Epidermis, eine dorsale, wie schon MARSHALL und SPENCER (1881) bei *Scyllium* angegeben haben, und eine ventrale, die nach FRORIEP der auch bei Säugern bestehenden Verbindung mit dem Visceralbogenepithel zu homologisieren wäre.

BALFOUR und MARSHALL, sowie den Arbeiten von BEARD und VAN WIJHE verdanken wir die ersten Aufschlüsse über die Entwicklung des **N. vagus** bei den Selachiern, die in der Folge durch eingehendere Untersuchungen, namentlich von C. K. HOFFMANN und DOHRN, erweitert und ergänzt wurden. Es kann als gesicherte Tatsache gelten, daß dieser Nervenkomplex in seiner ersten Anlage als ungliederter Auswuchs der Neuralleiste im Stadium J auftritt und

als polymerer Nerv aufzufassen ist. Die Leiste erstreckt sich oral kontinuierlich in das Gebiet des Labyrinthes, kaudal verschmälert sie sich und geht in der Halsregion ununterbrochen in die Ganglienleiste des Medullarrohres über. Diese Kontinuität besteht aber nach C. K. HOFFMANN (1899) bei Embryonen von *Acanthias vulg.* von 8—12 mm noch nicht; sie tritt erst bei 13—14 mm langen in Erscheinung. In frühesten Stadien unsegmentiert, wächst die Leiste über die Kopfsomiten 6—9 (VAN WILHE) hinweg und reicht in der Folge, außen an den Somiten entlang wachsend, hart an die 3., 4. und 5. Kiemenpalte heran. Damit leitet sich das für die Vagus- wie die gesamte Kopfreion charakteristische Auftreten des Systems der Branchialnerven (KUPFFER) ein. Aber diese Entwicklungsvorgänge komplizieren sich nach den Angaben von A. DOHRN (1901). Es finden sich bei 5 mm langen Embryonen von *Torpedo* an der medialen Seite gewisser Kopfsomiten Zellstränge, die deutliche Spinalganglienbildungen (Fig. 256 *Vg Sp Gl*) erkennen lassen und ihrer Herkunft nach der Ganglienleiste

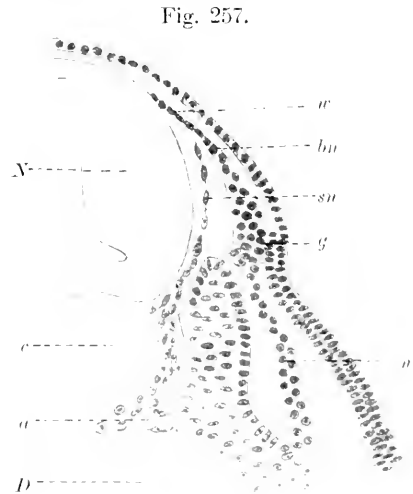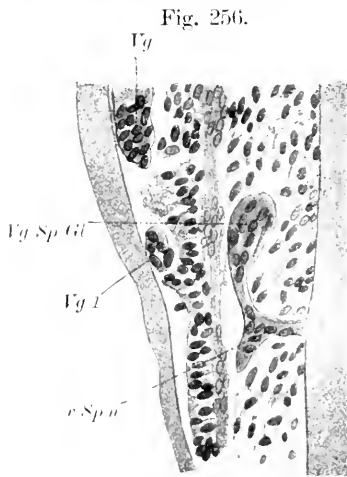


Fig. 256. Horizontalschnitt durch die Vagusregion eines *Torpedo ocell.* von 6 mm Länge. *Vg Sp Gl* Rest der Vagusspinalganglien, *Vg l* isolierte Vaguspartie, *Vg* Vagus, *c Sp n* ventraler Spinalnerv. Nach DOHRN (1901).

Fig. 257. Querschnitt durch die Vagusanlage eines 6,25 mm langen *Acanthias*embryos. *N* Nachhirn, *w* Wurzelstrang, *bn* lateraler (Branchial-) Nerv, *a* Aorta, *D* Darm, *g* Ganglion, *n* distaler Abschnitt des Nerven. *c* Chorda, *sn* medialer (spinaler) Ast des *N. vagus*.

zuzuzählen sind. Solche Ganglien wurden in der Occipitalregion der Selachier auch von SEDGWICK und BRUNS (1899) beschrieben. Diese zwischen Somiten und Hirn gelegenen Nerven und Ganglien bilden entweder typische Nerven oder sie obliterieren und sind in allen Fällen jenen von KUPFFER bei *Ammocoetes* beschriebenen Nerven des Gehirnes homolog, die er als spinalartigen Typus der Hirmnerven bezeichnete. Dies zeigt ein Querschnitt durch die Vagusanlage eines 6,25 mm langen Embryos von *Squalus Acanthias* (Fig. 257). Man sieht von dem dorsalen und lateralen Abschnitt des Nachhirnes (*N*) einen zelligen Strang (*w*), den Wurzelstrang, ausgehen, der sich nach kurzem Verlauf in zwei Arme (*sn* und *bn*) teilt. Der eine (*sn*), ver-



läuft der Seitenwand des Nachhirns (N) entlang, tritt in den Raum zwischen diesem und dem Myotom ein, um, sich verbreiternd und aufgelockert an der Chorda (c) vorbei bis zur Aorta (a) zu ziehen. Von diesem Nerven, der als Hirnnerv von spinalartigen Typus anzusprechen ist, gliedert sich der sogenannte Branchialnerv (bn) ab, der sich rasch verbreitert und zwischen Exoderm und Myotom mit einer Epidermisplakode in Verbindung tritt, aus der das Hauptganglion (g) des Vagus hervorgeht. Von der medialen Seite dieses Ganglions zieht ein kurzer, konischer Fortsatz zur dorsalen Kante des Myotoms. Von dem Hauptganglion entspringt ein kernhaltiger, plasmatischer Nerv (n), der in Form eines breiten Bandes zwischen Exoderm und Myotom ventral verläuft und an der lateralen Seite des Myotoms endet. Der zwischen Myotom und Exoderm gelegene branchiale Abschnitt des Vagus sendet über das 8. und 9. Segment (VAN WIJHE) Auswüchse vor, und zu gleicher Zeit entsteht der 1. Kiemenzweig des Vagus, die Außenseite des 6. Somits kreuzend. Während sich nun die Vagusanlage von jener der Spinalnerven abgliedert, erfahren die drei hinteren Auswüchse — dem 7., 8. und 9. Somit angehörig — eine Konzentration und werden nach vorne verschoben. Nachdem im Stadium K die primäre Verbindung der Vagusanlage mit dem Gehirn geschwunden und eine sekundäre in Form zahlreicher Wurzelstränge an ihre Stelle getreten ist, treten die drei von der Vagusanlage ausgehenden Fortsätze mit dem Epithel je einer der vorliegenden Kiemenspalten in Verbindung. Zu diesen Kontaktbezirken des Vagus mit epibranchialen Plakoden, von denen nach den Angaben

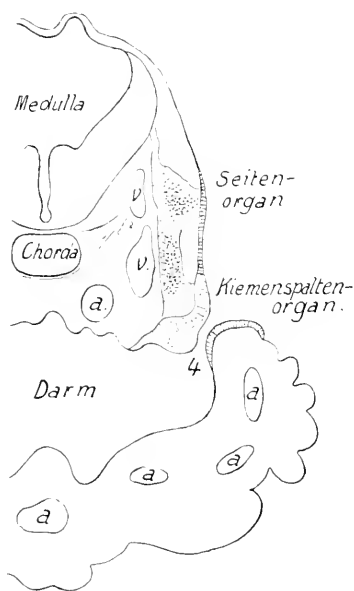


Fig. 258. Querschnitt in der Höhe der 4. Visceralspalte (4) bei einem *Torpedo ocell.* von 12 mm Länge. a Arterien. v Venen. Nach FRORIEP (1891).

von FRORIEP (1891) bei *Torpedo*embryonen vier über ebensoviele Kiemenspalten gefunden werden, gesellen sich dorsale Verbindungen des Nerven mit der Epidermis, die im Bereiche der Anlage des Seitenorganes gelegen sind. Fig. 258 giebt diese Verhältnisse bei einem *Torpedo*embryo von 12 mm Länge im Niveau der 4. Visceralspalte nach FRORIEP (1891) wieder. Man sieht den Vagus aus der Seite des Medullarrohres entspringen und in seinem Verlaufe zwei Ganglien bilden, ein dorsales und ventrales. Ein jedes derselben steht mit einer verdickten Stelle der Epidermis in Verbindung; das dorsale (Seitenorgan) im Niveau des Gehirnes, das ventrale (Kiemenspaltenorgan) im Bereiche der dorso-kaudalen Wand der Visceralspalte. Es bestehen zu dieser Zeit für die dorsale wie ventrale Region mehrere Kontaktbezirke in einer Linie, in deren Verlauf in der dorsalen Region von der 5. Visceralspalte ab der N. lateralis seinen Ausgang nimmt. Diese Epithelplakoden liefern in Verbindung mit dem Vagus Ganglien, von

denen später die Rami posttrematici an der Vorderwand der Visceralhöhlen sich entwickeln. Der Ramus praetrematicus und pharyngeus treten später in Erscheinung. Die Ganglien sind nach BEARD (1886) bei Selachiern in zwei Portionen gesondert, von denen die vordere über der 3. Kiemenspalte getrennt von einer größeren hinteren gefunden wird. Als 4. Vagusast ist der Ramus intestinalis zu betrachten, der sich mit dem Epithel der zu dieser Zeit durchbrechenden 6. Kiemenspalte zur Bildung eines Ganglions vereinigt, aus dem der 4. Ramus praetrematicus und R. pharyngeus vagi hervorgehen sollen. Den vier Rami ventrales des Vaguskomplexes entsprechen nach VAN WIJHE ebenso viele dorsale: der Ramus supratemporalis, der mit der Epidermis verschmelzend zu einem Nerven des Schleimkanalsystems wird: der R. lateralis, der aus drei verschmolzenen Rami dorsales hervorgeht und mit der am Hinterkopf als Epidermisverdickung auftretenden Anlage des Seitenorgans verschmilzt und von dort Material zu seinem Aufbau empfängt.

Wie die Rekonstruktionsfigur 240 auf p. 591 zeigt, besteht die Gruppe des Glossopharyngeus-Vagus bei *Acipenser* 70 Stunden nach der Befruchtung aus einem Ganglienkomplex, der aus der Ganglienleiste seinen Ursprung genommen hat. Eine Beteiligung peripherer Elemente, von der Epidermis stammend, scheint nicht auszuschließen zu sein. Ein Epibranchialganglion fehlt zu dieser Zeit noch. Ventral

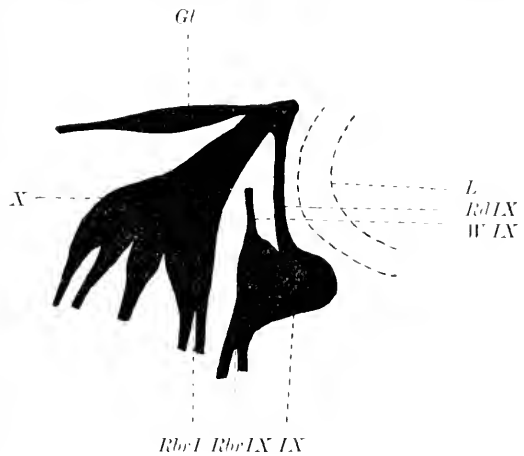


Fig. 259. Hintere Labyrinthgruppe der Kopfnerve eines *Acipenser* S. vom 7. Tage. *L* Ohrblase. *Rd IX* Ramus dorsalis N. Glossopharyngei. *W IX* Wurzel des Glossopharyngeus. *Rbr IX* Ramus branchialis desselben. *IX* Glossopharyngeus. *X* Vagus. *Rbr I* 1. Branchialast des Vagus. *Gl* Ganglion N. lateralis.

gerichtete Fortsätze des Vagus finden sich zwei, je einer über und hinter der letzten Kiemenspalte an die Epidermis herantretend, ein dritter zieht strangförmig unter dem Labyrinth nach vorn zur Gruppe des Facialis-Acusticus. Dieser Strang zeigt in seinem Verlaufe etwas hinter und über der 2. Kiementasche ein Ganglion (*Gep3*), das ich als epibranchiales, dem Glossopharyngeus zugehörig, betrachte. Dieses Ganglion hat einen centrogenen Anteil, der durch den Wurzelstrang proximal mit dem Glossopharyngeus-Vagus zusammenhängt. Ein epibranchiales Ganglion des Vagus ist (Fig. 241 *Gep 1*) bei 5 Tage alten Larven zu finden, wo die Anlage des Vagusganglions mit der des Glossopharyngeus noch eng verbunden ist. Eine Abgliederung dieses Nerven ist bei 7 Tage alten Larven erfolgt (Fig. 259). Hier findet sich an der hinteren und unteren Circumferenz des Labyrinths ein Ganglienkomplex, der dorsal mit zwei Wurzeln an das Hirn heranreicht und als abgegliedertes Ganglion des Glossopharyngeus (Fig. 529, *IX*) anzusehen ist. Dasselbe steht mit der Vagusanlage durch den Ramus dorsalis (*Rd IX*) in unmittelbarem Kontakt. Der Vagus besteht nunmehr aus einer

Anzahl distal divergierender Wurzelfäden, dem Truncus branchio-intestinalis als Hauptstamm, an dem ein Ganglienkomplex von mindestens vier Ganglien zu unterscheiden ist. Von seinem Ursprung geht ein nach hinten gerichteter Nervenstamm, der R. lateralis aus, dem eine Ganglienzellengruppe (Fig. 259, *G. N. l.*) eingelagert ist.

Ich finde bei Forellenenembryonen im Stadium VIII nach KORSCH die Anlagen des Glossopharyngeus und Vagus durch einen über die Labyrinthanlage hinziehenden Streifen der Ganglienleiste mit der Facialis-Acusticusgruppe verbunden. Vom Vagusterritorium setzt sich dieselbe kontinuierlich in die Rumpffregion fort, wobei sie in dorso-ventraler Richtung an Höhe abnimmt. Auf Horizontalschnitten läßt sich zu dieser Zeit im Gebiete der Glossopharyngeus-Vagusanlage keine Gliederung erkennen, und auch in der Folge wächst die Anlage als einheitliche, kolbenförmige Zellmasse vom dorsalen Umfang des Nachhirns ventralwärts vor. In diesem Entwicklungsstadium, bei einigen Embryonen auch schon früher, finde ich die langgestreckte birnförmige Ganglienanlage mit einer verdickten Stelle der Grundschicht der Epidermis in Kontakt treten. Man sieht die Zellen des — centrogenen — Ganglions (Fig. 260 *G*) und der epidermoidalen Plakode (*P*) als helle, plasmareiche Gebilde ohne Grenze ineinander übergehen. Zu dieser Zeit leitet sich auch die Gliederung der gemeinschaftlichen Glossopharyngeus-Vagusanlage in ihre beiden Komponenten ein: es war mir aber an meinem Materiale nicht möglich, mit Bestimmtheit anzugeben, ob den beiden Anlagen eine gemeinsame oder mehrere getrennte Plakoden zukommen. In Übereinstimmung mit GORONOWITSCH (1898) finde ich den kaudalen Abschnitt des Vagus, die Anlagen des 3. und 4. Vagusganglions umfassend, bei *Salmo fario* am Ende des 31. Tages noch in Verbindung mit dem Exoderm, und zwar hier wie bei Forellenenembryonen als eine kontinuierliche Epithelleiste, die sich dorsal

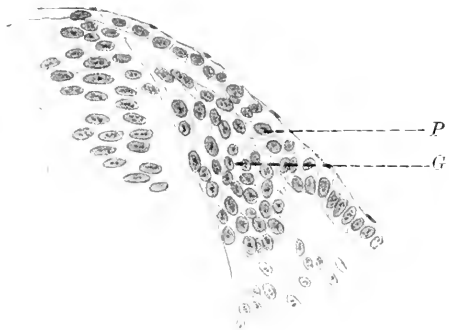

Fig. 260. Querschnitt durch die Anlage des Vagus von einer 17 Tage alten Forelle (*Trutta f.*). *G* Vagusganglion. *P* Plakode.

von den Kiemenspalten plakodenförmig verdickt. Es erscheint in Übereinstimmung mit früheren Befunden kaum anzuzweifeln, daß bei Knochenfischen im Bereiche des IX. und X. Hirnnerven centrogene und periphere Anteile an der Bildung der Ganglien Anteil haben und daß die Anlage des Nervus lateralis im Anschluß an die Anlage des Vagusganglions in direkter Fortsetzung einer Sinnesleiste der Rumpffregion erfolgt, welche oral kontinuierlich bis zum Geruchsorgan reicht.

Auch bei Amphibien kommt es in Bereiche des Glossopharyngeus und Vagus zu einer Vereinigung des aus der Ganglienleiste hervorgegangenen centrogenen Anteils mit Epidermisverdickungen und zwar an je zwei Bezirken, einem dorsalen und ventralen, welche einerseits zur Bildung eines Hauptganglions führen, andererseits die epibranchialen Ganglien entstehen lassen. Diesen dorsalen und ventralen

Exodermbezirken entsprechen nach den Untersuchungen von J. B. PLATT (1894, 1896) bei *Necturus* Exodermleisten, die sich in die Rumpf- und Kopfreion fortsetzen und an ihren Verbindungsstellen mit der Ganglienleiste Mesektoderm produzieren.

Das früheste Auftreten der Glossopharyngeus-Vagusanlage fällt bei Triton mit dem Schlusse des Medullarrohres zusammen und ist auch bei diesem Vertebraten zunächst eine einheitliche Bildung, die oral und kaudal dort mit der Kopf-, hier mit der Rumpfganglienleiste in Verbindung steht. Bei Embryonen von *Salamandra maculosa* mit noch nicht abgeschnürtem Ohrbläschen hat sich die einheitliche Anlage in eine präzis umschriebene Anlage des Glossopharyngeus (IX) und Vagus (X) gesondert (Fig. 251, p. 601), von denen jede für sich mit einer separaten Epidermisplakode in Verbindung steht. Die Vagusanlage schiebt ventral zwei Auswüchse vor, welche gegen die Dorsalwand zweier korrespondierender Kiementaschen herabwachsen, mit deren Epithel sie sich in der Folge verbinden: dadurch kommt es hier wie auch im Bereiche der Glossopharyngeusanlage zur Bildung epibranchialer Anlagen, von denen die der 2. Kiementasche dem Glossopharyngeus, die folgenden dem Vagus

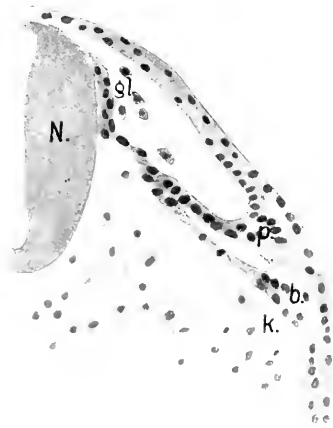


Fig. 261. Querschnitt durch die Glossopharyngeusanlage eines Tritonembryos mit 16 Urvirbeln. *b* epibranchiale Plakode, *gl* Glossopharyngeuswurzel, *k* Kiementasche, *N* Nachhirn, *p* dorsale Plakode.

gehören. Ich gebe in Fig. 261 einen Querschnitt durch die Glossopharyngeusanlage eines Tritonembryos mit 16 Urvirbeln. Proximal einen einheitlichen Zellstrang (*gl*) darstellend, teilt sich der Glossopharyngeus distal vom Gehirne (*N*) in zwei Züge, von denen der eine mit einer Epidermisplakode (*p*), der andere mit dem dorso-lateralen Epithelfelde (*b*) über der 2. Kiementasche (*k*) in Verbindung steht. Es sind das jene Bezirke, aus denen sich nach den Angaben von J. B. PLATT bei *Necturus* auch Mesektoderm entwickelt. Mit ihrer Ablösung vom Exoderm entsteht aus ihnen für jede Kiementasche je ein prä- und postbranchialer Nerv. Nach den Angaben von BEARD (1886) wäre bei *Rana*, wie im Bereiche des Trigemini so auch im Vagusgebiet, eine Konzentration der Anlagen

aufgetreten, indem die den einzelnen Kiementaschen zugehörigen Ganglien dieser Nerven zu einer einzigen Masse vereinigt wären.

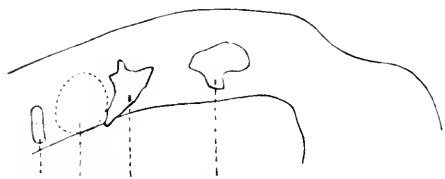
Ähnlich verläuft die Morphogenese des Glossopharyngeus-Vagus bei den Amnioten, von denen zunächst die Gruppe der Reptilien betrachtet werden möge.

Auch hier ist die früheste Anlage dieser Gangliengruppe ein einheitlicher Komplex, der von jenem Abschnitt der Ganglienleiste stammt, die hinter dem Gehörbläschen gelegen ist. Aber schon in frühen Stadien, wie das die Rekonstruktion einer *Lacerta viridis* (Fig. 243, p. 593) zeigt, läßt die Anlage eine Gliederung in einen oralen und kaudalen Abschnitt erkennen, von denen jener dem IX., dieser dem X. Nervenpaare angehört. Von letzterem gehen drei Auswüchse aus.

zwei ventral gerichtete, welche sich in der Folge mit dem Epithel der Dorsalwand der 3. und 4. Kiementasche verbinden und ein längerer kaudal gerichteter, der sich in das Gebiet der 5. Kiementasche begiebt. Bei *Lacerta agilis* von etwa 4 mm Länge ist die Sondernung in die Gruppe des Glossopharyngeus und Vagus erfolgt, und es findet sich auch bereits eine Verbindung der Glossopharyngeusanlage mit dem Epithel der 2. Kiementasche (Fig. 244). Zu dieser Zeit ist die breite Verbindung der Glossopharyngeus-Vagusganglienleiste mit dem Gehirn verschwunden, und an ihre Stelle sind die definitiven Wurzeln getreten, von denen auf den Glossopharyngeus eine, auf den Vagus zusammen mit dem Accessorius 5—6 treffen. Eine dorsale Kommissur verbindet beide Nervenkomplexe. Aus der Anlage des Glossopharyngeusganglions gehen zwei ventral gerichtete Nerven hervor; ein stärkerer, hinter der 2. Kiementasche herabziehender Stamm, *Ramus lingualis nervi glossopharyngei*, und ein feinerer, aus dem oralen Abschnitt des Ganglions kommender Ast, der medial und kranialwärts von der 2. Kiementasche verläuft und nach C. K. HOFFMANN (1890) wahrscheinlich zum *Ramus pharyngeus* des Glossopharyngeus wird. Außerdem geht ein *Ramus anastomaticus* vom kranialen Abschnitt des Ganglion petrosus zum *Ramus palatinus* des *N. facialis*. Im Gebiete des Vagus kommt es in der Folge zu einer weiteren Gliederung der Ganglienanlage. Diese zerfällt in einen einheitlichen Komplex, der mit dem Epithel der 3.—5. Kiementasche in Verbindung steht. Aus ihm geht ein Ganglion hervor, das dem Ganglion nodosum der Säugetiere zu homologisieren ist. Davon ist jener Ganglienzellenkomplex zu unterscheiden, der sich an der medialen Seite des Nerven findet und von C. K. HOFFMANN als *Ganglion radialis nervi vagi* bezeichnet wird. Wenn das Ganglion nodosum von dem Epithel der Kiementaschen abgegliedert ist, gehen von demselben Aeste aus, die in Beziehung zu den drei hinteren Kiementaschen stehen und je vor und hinter denselben als *Rami prae- und postbranchiales* verlaufen. Es sind das, falls der *Ramus recurrens Vagi* dem *Ramus posttrematicus* eines 4., zu einer abortierten 6. Kiementasche gehörigen Branchialnerven entspricht, sieben Aeste; zu diesen kommen noch Verbindungen mit dem Ganglion cervicale supremum des Sympathicus, eine Anastomose zum *N. hypoglossus* und *N. glossopharyngeus*.

Auch die Anlage des Glossopharyngeus-Vagus der Vögel geht aus einer gemeinsamen Anlage der Ganglienleiste hervor, die sich oral in die des *Facialis-Acusticus*, kaudal in jene des Rumpfes fortsetzt. Bei Hühnerembryonen von 54—56 Stunden Brutdauer ist diese Kontinuität der Ganglienleiste verschwunden und man findet die Anlage des Glossopharyngeus-Vagus als schmale, in dorso-ventraler Richtung bis nahe an die Basis des Nachhirns reichende Zellmasse hinter dem Labyrinth gelegen (Fig. 262, p. 612). Ich deute diese Zellmasse als eine gemeinschaftliche Anlage für beide Nerven und diese findet sich auch noch am Anfange des 3. Bebrütungstages, wie die Sagittalrekonstruktion Fig. 245, p. 595 zeigt. Zu dieser Zeit beginnt sich aber bereits eine Trennung einzuleiten, indem an der Ventralseite zwei Auswüchse auftreten, von denen der orale dem Glossopharyngeus (Fig. 245 IX), der kaudale dem Vagus (Fig. 245 X) zugehört. Am Ende des 3. Tages ist die Trennung der beiden Ganglienanlagen erfolgt und es bildet nun der Glossopharyngeus über der 2. Kiemen-

spalte ein Ganglion, das spätere Ganglion petrosum, das mit dem Epithel der Spalte in Verbindung steht und demnach als epibranchiales Ganglion zu deuten ist. Dazu kommt eine zweite, dorsal davon gelegene Verbindung mit der Epidermis, aus der das Hauptganglion (G. jugulare) des Glossopharyngeus seinen Ursprung nimmt. Vor und hinter der Spalte gehen von dem Ganglion, das bei  $4\frac{1}{2}$  Tage alten Embryonen seine Verbindung mit dem Kiemenspaltenepithel verloren hat, zwei



X—IX L VIII—VII V M  
 Fig. 262. Rekonstruktion der Kopf-ganglien eines Hühnerembryos von 54—56 Stunden. L Ohrblase. M Mittelhirn. V N. trigeminus. VIII—VII N. facialis-acusticus. IX—X N. glossopharyngeus-vagus.

Nervenstämme aus, von denen der hintere und zugleich stärkere Ast im vorderen Bereich des 1. Kiemenbogens, der vordere, schwächere im hinteren Abschnitt des Hyoidbogens verläuft. Zur selben Zeit findet sich die Anlage des Glossopharyngeus in der Regel durch 4—5 Wurzeln mit dem Nachhirn verbunden, in das sie getrennt eindringen. Nach den Angaben von MARSHALL (1878) geht die vorderste dieser Wurzeln über das Gehörorgan hinweg, um gegen die Facialis-Acusticus-anlage hinzuziehen. MARSHALL betrachtet diesen Strang als Homologon einer beim Frosch beobachteten Kommissur, die dort in gleicher Weise die Wurzeln der gleichnamigen Nerven verbindet und sich als Längskommissur in frühen Embryonalstadien hier wie bei den Seelachtern in die Region der Spinalnerven erstreckt, wo sie nach den Angaben von BALFOUR im Laufe der Entwicklung obliteriert. Wenn die Trennung der Anlage des Glossopharyngeus vom Vagus erfolgt ist, liegt das Vagusganglion bei 4—5 Tage alten Hühnerembryonen im Bereiche der dorsalen Grenze der 3. Visceraltasche in innigem Connex mit deren Epithel. Aus dieser epibranchialen Bildung geht in der Folge das Ganglion nodosum hervor, während eine dorsale Verschmelzung der Nervenanlage mit einer Epidermisplakode das spätere Hauptganglion (G. jugulare) des Vagus bildet. Die epibranchiale Ganglienanlage im Bezirke der 3. Kiementasche verbreitert sich in der Folge kaudalwärts und geht mit dem Epithel der 4. und kaudal davon eine weitere Verbindung mit der Epidermis ein, welche für hintere, nicht mehr zur Ausbildung kommende Kiemenspalten bestimmt ist und von KASTSCHENKO (1887) als „Processus sensorius ultimus communis“ bezeichnet wurde. Von der Ganglienanlage erstrecken sich zu dieser Zeit in die, die 3. und 4. Visceraltasche begrenzenden, Kiemenbogen kurze Auswüchse der Ganglienanlage. Nach vorn steht diese durch einen Strang mit der hinteren Wurzel des Glossopharyngeus im Zusammenhang, während kaudal vom Vagusganglion ein Nervenstamm ausgeht, der als Ramus intestinalis vagi zum Darmkanal zieht. Auch die Vagusanlage des Hühnchens steht mit dem Gehirne am 5. und 6. Tage der Bebrütung durch eine variable Zahl von Wurzeln in Verbindung und dazu kommen hier und im Bereiche des Glossopharyngeus sogenannte ventrale Wurzeln, die von der Ventralseite des Nachhirns ausgehen und als ventrale Wurzeln der Hirnnerven, homolog den vorderen Rückenmarkswurzeln, zu betrachten sind. MARSHALL, der dieselben von der 67. Stunde der Bebrütung bis zum Ende des 4. Tages beobachtete, vermag über ihr späteres Schicksal keine Angaben zu machen. In

einer Serie eines 4½ Tage alten Hühnerembryos sehe ich im Bereiche des Vagus aus der ventrolateralen Seite des Nachhirns noch mehrere Wurzelfasern austreten, die ich den von MARSHALL beobachteten ventralen Wurzeln homolog halte. Sie wären demnach, in orokaudaler Richtung obliterierend, im Gebiete des Glossopharyngeus bereits verschwunden und ihre Existenz nur von zeitlich begrenzter Dauer.

Bei Säugetieren findet sich hinter der Labyrinthplakode eine kontinuierliche Ganglienleiste, die bei Kaninchenembryonen von 4,5—5 mm Nackensteißlänge die erste gemeinschaftliche Anlage des Glossopharyngeus-Vagus erkennen läßt. Sie ist nach den Angaben von GIACOMINI in diesem Stadium bereits getrennt und nach CHIARUGI (1890) bestehen bei 4,5 mm langen Embryonen des Kaninchens zwei unter sich getrennte Auswüchse der Ganglienleiste, von denen der vordere dem Glossopharyngeus, der hintere dem Vagus angehört. Zu dieser Zeit existiert noch eine später obliterierende Zellbrücke, welche über die Anlage des Labyrinths hinweg zum Facialis-Acusticuskomplex zieht. Nach den Angaben von MARTIN (1890) läßt sich bei Katzenembryonen von 7 mm Gesamtlänge die Anlage des Glossopharyngeus und Vagus-Hypoglossus in Form einer Zellplatte von birnförmigem Querschnitt erkennen, die aber bereits ihren Zusammenhang mit dem Medullarrohre verloren hat und kontinuierlich bis in den

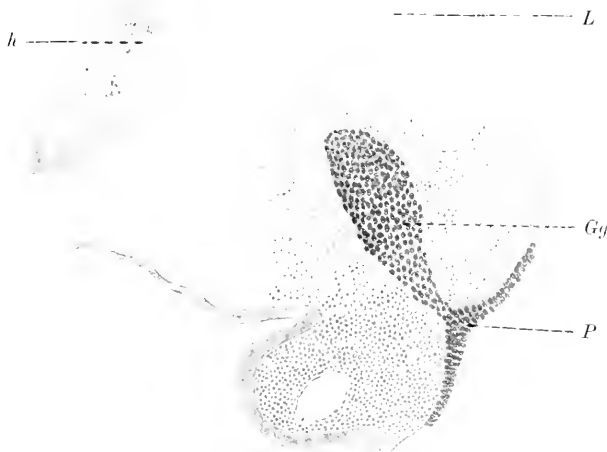

Fig. 263. Querschnitt durch die hintere Ohrbläschengegend bei einem 7 mm langen Schafembryo. *Gg* Ganglion des Glossopharyngeus. *h* Hirn. *L* Ohrbläschen. *P* Plakode des Glossopharyngeus.

Bereich des 3. Urwirbels reicht. Bei Rinderembryonen von 8,5 mm Länge entspringt der Glossopharyngeus nach FRORIE (1885) mit deutlich entwickelten Fasern aus der Seitenwand des verlängerten Marks und schwillt bald zu einem Ganglion an, das mit seiner distalen, lateralen Oberfläche mit der Epidermis über der zweiten Kiemenspalte in Verbindung tritt. Dasselbe finde ich in weiter vorgeschrittenem Stadium bei einem Schafembryo von 7 mm Länge, wo der Querschnitt (Fig. 263) die kaudale Begrenzung des Labyrinths (*L*) und den vorderen Umfang des Ganglions des Glossopharyngeus (*Gg*) trifft. Von dem Ganglion geht ein lateral und ventral sich verzweigender Strang aus, der mit

einer von außen grubchenförmig eingesenkten Epidermisplakode in Verbindung steht, die im Bereiche der 2. Schlundspalte gelegen ist. Nach den Angaben von ZIMMERMANN (1891) findet sich beim Kaninchen und Menschen außer der dorsalen und lateralen Wurzel, die aus dem 12. Encephalomer entspringen, auch eine aus wenigen Fasern bestehende ventrale Wurzel, die sich aber nicht mit dem Hauptstamm des Nerven vereinigt, sondern zwischen Glossopharyngeus und Vagus hindurch dorsalwärts zieht. Wenn das Ganglion des Glossopharyngeus noch mit der Epidermis in Verbindung steht, beginnt bei Säugetieren aus seiner distalen Partie ein Nervenstamm auszuwachsen, der hinter der 2. Schlundtasche als Ramus postrematicus im 3. Schlundbogen herabzieht und zum Hauptstamm des Glossopharyngeus wird. Auch ein Ramus praetrematicus als Homologon des Ramus pharyngeus der Selachier kommt in Form eines feinen Nervenstammes zur Entwicklung. Er kommt aus dem oralen Abschnitt des Ganglions, verliert sich, kranialwärts ziehend, am oberen Rande der 1. Schlundtasche und wird zum Nervus tympanicus. Die Gliederung des Glossopharyngeusganglions in ein Ganglion superius (jugulare) und Ganglion inferius (petrosus) erfolgt nach FRORIEP bei Rinderembryonen von 12 mm Länge und findet sich beim Menschen im Stadium Br<sub>3</sub> nach HIS (1888) (Fig. 264 p. 615). In dieser Zeit ist bereits die Anastomose des Ganglion petrosus mit dem Vagus in Form eines Nervenstammes aufgetreten, der von unten nach hinten und oben zieht und sich dem oralen Umfange der Vagusanlage zwischen Ganglion jugulare und nodosum anlegt.

Während die Anlage des Glossopharyngeus in frühesten Entwicklungsstadien (bei Kaninchen von 4—4,5 mm Länge) an der medialen Seite der Vena jugularis liegt, findet sich der Vagus noch an der lateralen Seite dieses Gefäßes. Erst im Laufe der Entwicklung wandert derselbe, wie das auch KASTSCHENKO (1887) für das Huhn beschrieben hat, in derselben Weise wie der Glossopharyngeus nach innen von der Vene. Bei Rinderembryonen von 8,7—8,8 mm entspringt der Vagus nach FRORIEP (1885) zusammen mit dem Accessorius als ein großer, gemeinschaftlicher Nervenkomplex mit zahlreichen Wurzelfasern aus der Medulla oblongata und in seinen Verlauf ist ein spindelförmiges Ganglion eingelagert, das sich über das Gebiet der 3., 4. und 5. Kiemenspalte erstreckt und mit der Epidermis in Verbindung tritt. Diese ist im Bereiche des 4. und 5. Schlundbogens verdickt, namentlich aber in dem dorsalen Abschnitt dieses Gebietes, wo das Ganglion mit der Epidermis in Kontakt tritt. Aus dem distalen Ende des Ganglions geht in diesem Stadium bereits der Stamm des Vagus hervor und zieht, von Ganglienzellen durchsetzt, medialwärts zu Trachea und Oesophagus, Aorta und Vena jugularis. Aus dem oralen Bezirke des Ganglions entspringen zwei Nerven, von denen der stärkere der hinteren Wand der 3. Schlundtasche entlang läuft und den späteren N. laryngeus superior darstellt, während der zweite, schwächere, im Bereiche der 4. Schlundtasche als feiner, aus zwei bis drei Faserbündeln bestehender Ast gefunden wird, der bei älteren Embryonen obliteriert. Bei 12 mm langen Rinderembryonen ist neben dem ventral gelegenen Ganglion nodosum ein separates dorsales Ganglion (G. jugulare) aufgetreten, das durch die Konzentration der in den Nervenstamm zerstreut eingelagerten Ganglienzellen hervorgegangen und dem Ganglion jugulare des Glosso-



pharyngeus zu homologisieren ist. Diese Gliederung des Vagusganglions in Ganglion jugulare und nodosum besteht bereits bei menschlichen Embryonen von 6,9 mm Länge (Stadium Br<sub>3</sub> nach His, Fig. 264), wo das spindelförmige Ganglion jugulare Vagi durch einen Faserzug mit dem dreieckigen Ganglion nodosum und durch einen zweiten Strang

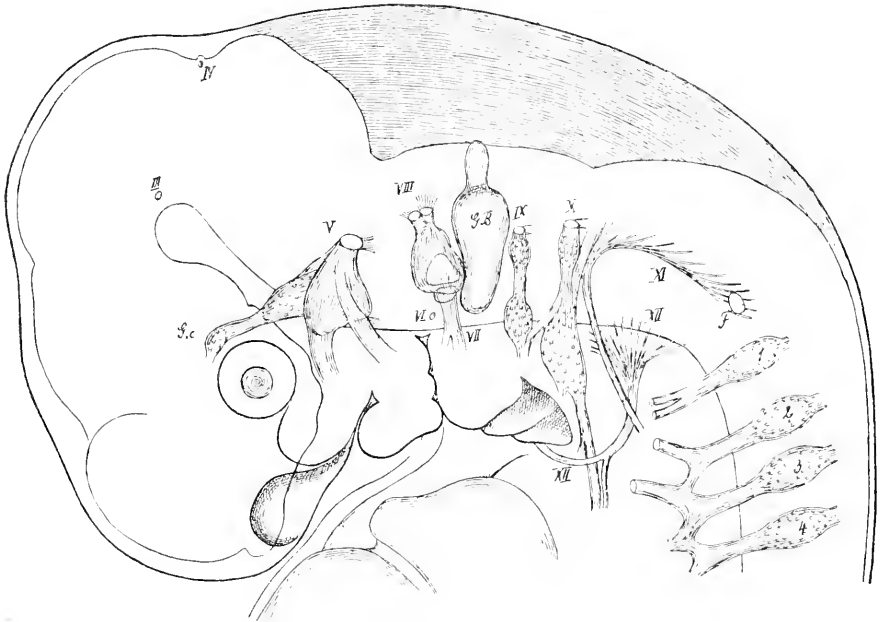


Fig. 264. Peripheres Nervensystem eines 6,9 mm (N.-L.) langen menschlichen Embryos (Br<sub>3</sub> nach His, 1888). III—XII 3.—12. Hirnnerv. F FRORIEP'sches Ganglion. GB Ohrbläschen. Gc Ganglion ciliare. 1—4 erstes bis viertes Spinalganglion.

mit dem Ganglion petrosum des Glossopharyngeus in Verbindung steht. Von der Innenseite des Ganglion jugulare zieht ein Bündel von Fasern zum unteren Rand der dorsalen Zone von His und verläuft im Rückenmark als aufsteigende Vaguswurzel weiter, wo sie unter Aufnahme von Trigeminafasern zum Tractus solitarius wird. Wie für den Glossopharyngeus werden auch für den Vagus ventrale Wurzeln beschrieben. ZIMMERMANN (1891) fand sie beim Menschen und Kaninchen, von MARTIN (1890) wurden sie auch bei der Katze gesehen. Dieselben kommen aus dem 13. Encephalomer und vereinigen sich mit Fasern des folgenden Encephalomers zu einem gemeinschaftlichen Bündel, das dicht hinter dem Vagus dorsalwärts zieht und beim Menschen Muskelfasern innerviert, die in der Gegend unmittelbar vor dem ersten deutlich entwickelten Urwirbel liegen und als Rudimente eines oder zweier Myomeren zu betrachten sind.

Ein **Nervus accessorius** tritt als selbständiger Nerv erst bei den Amnioten auf. Bei den Fischen geht aus den hintersten Wurzelfasern des Vagus ein Nerv hervor, der ebenso wie bei den Amphibien einen zum Schultergürtel ziehenden Muskel, den Trapezius, innerviert. Der von CHIARUGI (1890) als „Accessorius vagi“ beschriebene Nervenkomplex, der bis in die Höhe des ersten Spinalnerven

seine Wurzelfasern aus dem Rückenmarke bezieht, vereinigt sich distal mit dem Vagus zu einem gemeinschaftlichen Stamme. Auch bei den Säugetieren, denen ein für sich bestehender *N. accessorius* zukommt, besteht diese nahe Beziehung zum Vagus noch fort: er verläßt, dem Vagus angeschlossen, mit diesem durch das Foramen jugulare die Schädelhöhle und verbindet sich (durch den *R. internus*) mit dem Ganglion nodosum. Bei Katzenembryonen von 5,5 mm Nacken-Steißlänge von MARTIN (1890) beobachtet, wird derselbe von FRORIEP (1885) bei 8,7—8,8 mm langen Rinderembryonen als Gruppe von Nervenbündeln gefunden, die kaudal von der Anlage des Vagus in derselben Höhe wie der Glossopharyngeus zwischen den Ursprungslinien der dorsalen und ventralen Spinalnerven vom verlängerten Mark ihren Ausgang nehmen. Nach den Beobachtungen von CHIARUGI (1890) entsteht der als *Accessorius vagi* bezeichnete Hirnnerv aus einem zelligen Strang, der als Rest der Neuralleiste zwischen Vagus und erstem Cervicalganglion gefunden wird. Der als *N. accessorius spinalis* (CHIARUGI 1890) bezeichnete Nerven-

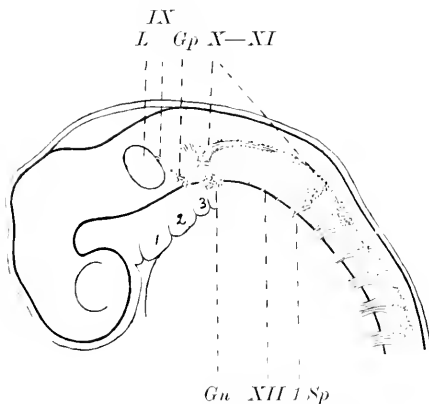


Fig. 265. Rekonstruktion des Nervensystems eines 4 mm langen (ca. 3 Wochen alten) menschlichen Embryos. *Gu* Ganglion nodosum. *Gp* Ggl. petrosum. *L* Ohrblase. *L Sp* 1. Spinalganglion. *IX* *N.* glossopharyngeus. *X—XI* *N.* vagus-accessorius. *XII* *N.* hypoglossus. *1—3* Kiemenbögen. Nach STREETER (1905).

komplex besteht bei Kaninchenembryonen aus mehreren Wurzelfasern, die, vom sechsten Cervikalnerven angefangen, zwischen den ventralen und dorsalen Rückenmarkswurzeln ihren Ursprung nehmen. In der Folge schließen sich die zu einem Stamm vereinigten Nervenfasern dem Vagus an, ohne sich mit dessen Fasern zu vermischen. Aus diesem Verhalten und seinem ersten Auftreten wäre nach CHIARUGI der *Accessorius spinalis* als selbständiger Nerv zu betrachten, der im Gegensatz zum *N. accessorius vagi*, nach Art der ventralen Wurzeln entstehend, keine Beziehungen zur Ganglienleiste aufweist und nur den Säugetieren zukommt. Bei menschlichen Embryonen der 3. Woche (von 4 mm Länge) setzt sich die Ganglienleiste in der

Occipitalregion in einer Flucht von der Anlage des Vagus kontinuierlich in die Leiste des Rückenmarks fort (Fig. 265 *X—XI*) und besteht nach STREETER (1905) bei 4 mm langen menschlichen Embryonen aus Zellen, in welche Fasern eingelagert sind, die namentlich in der Region des *Accessorius* zu einem wohlabgegrenzten Bündel angeordnet erscheinen. Bei Embryonen von etwa 4 Wochen und 6,9 mm Länge (Embryo Br von HIS, Fig. 264 *XI*, p. 615) erscheint die faserige Anlage des *Accessorius* noch von den Zellen der Ganglienleiste umschlossen und erstreckt sich, vom dritten oder zweiten Spinalnerven beginnend bis zur Vagusanlage, mit deren kaudalem Abschnitt sie sich vereinigt, um, im Bogen ventralwärts ziehend, in der Anlage des *M. sternocleidomastoideus* zu enden. Bei 5 Wochen alten (13,8 mm

langen) menschlichen Embryonen finden sich in die Ganglienleiste des Accessorius Ganglienzellen eingelagert, welche bei Embryonen vom Ende der 5. Woche in 3—4 größeren und mehreren kleineren Gruppen an den distalen Enden der Wurzelfasern gefunden werden, die sich zu dieser Zeit bis in die Höhe des vierten Cervikalnerven erstrecken und mit dem ersten Cervikalnerven eine Anastomose eingehen. Nachdem die Fasern des Accessorius eine Strecke dem Vagusganglion (G. jugulare) angelagert waren, ohne sich mit den Fasern des Vagus zu mischen, biegen sie kaudal vom dem Ganglion nodosum um und treten durch den M. sternocleidomastoideus zum M. trapezius. Im weiteren Verlaufe der Entwicklung nehmen jedoch die Wurzelganglien des Accessorius an Größe ab, und bei Embryonen des 2. und 3. Monats finden sich zu meist an der Vereinigung der Wurzeln des Accessorius mit dessen Hauptstamm noch größere und kleinere Gruppen von Ganglienzellen, die als persistierende, wenn auch rudimentäre Accessoriusganglien anzusprechen sind (STREETER, 1905). Mit dem N. accessorius schließt die Reihe jener Hirnnerven, welche als Nerven des Seitenhorns den Vorderhornnerven gegenübergestellt werden. Zur letzteren Gruppe zählen die rein motorischen Augenmuskelnerven — der Oculomotorius, Abducens — und der Hypoglossus. Zu den Seitenhornnerven gehören der motorische Teil des Trigeminus, der Facialis, Glossopharyngeus, Vagus und Accessorius; zweifelhaft erscheint die Zugehörigkeit des Trochlearis.

Es sind nun nach den grundlegenden Angaben von HIS (1888) die dorsalen Hirnnerven als zusammengesetzte Nerven aufzufassen, die aus einem motorischen, dem Seitenhorn entstammenden Anteil und einem sensiblen, dem sogenannten „Gangliennerven“ bestehen, der sich wie die hinteren Wurzeln des Rückenmarkes aus der Ganglienleiste entwickelt. Zu dieser Gruppe von Hirnnerven, die in ihrer Zusammensetzung den dorsalen Nerven des Amphioxus zu homologisieren wären, werden der Trigeminus-Ciliaris, Facialis-Acusticus und Glossopharyngeus-Vagus-Accessorius gerechnet. Während nun HIS die Anlagen der Vorder- und Seitenhornnerven im Vorderhorn des Rückenmarkes vereinigt, im Kopfgebiet aber getrennt sieht, nimmt DOHRN an, daß Vorderhorn- und Seitenhornnerven zunächst eine gemeinschaftliche Anlage darstellen, die sich erst sekundär in das System des Vorder- und Seitenhorngebietes gliedert: Vorderhorn- und Seitenhornnerven demnach möglicherweise ein und dasselbe seien (1890).

Während bei den Cyclostomen sich für den Hypoglossus zwei Wurzeln finden, bestehen bei Selachiern bis zu fünf, im besonderen bei Scylliden drei ventrale Wurzeln und der Nachweis dorsaler rudimentärer Wurzeln mit Ganglion durch FRORIEP (1882) bei Säugern läßt die Anschauung richtig erscheinen, daß dieser Nerv als selbständige Bildung von spinalem Typus anzusprechen ist und die Annahme seiner Zugehörigkeit zum Vagus als ventrale Wurzel keine hinreichende Stütze findet. Bei den Scylliden tritt der Nerv im Stadium K auf und wird dem 7., 8. und 9. Segment (VAN WIJHE) zugezählt; eine dem 6. Segment angehörige Wurzel konnte von VAN WIJHE nicht nachgewiesen werden, wohl aber an der Wurzel des dem 9. Segment zugehörigen Nervenstammes ein Ganglion, das er als sympathisches deutet und von OSTROUMOFF (1889) und DOHRN (1890) werden an den hinteren Wurzeln des Hypoglossus bei Selachiern Ganglien beschrieben, wodurch der Hypoglossus zum Typus der Spinalnerven zugehörig erscheint. Bei den Knochenfischen sind die Elemente des Hypoglossus im ersten Spinalnerven mit enthalten und

bei den Amphibien ist es der erste Spinalnerv, der nicht mehr das Cranium durchsetzend als Hypoglossus gedeutet wird und in seiner Morphogenese einem Spinalnerven gleicht. Bei den Reptilien bestehen für den Hypoglossus eine oder mehrere Wurzeln, die durch das Cranium treten. Bei den Lacertiliern bildet der Hypoglossus nach C. K. HOFFMANN (1890) zur Zeit, wann die ersten Spuren des Retinalpigmentes auftreten, einen dicken Stamm, der aus 4 Aesten, drei präcervikalen und einem cervikalen, seinen Ursprung nimmt. Von diesen sind die vorderen schwächer, der stärkere hintere Zweig bildet einen Ast des ersten cervikalen Spinalnerven und verläßt zwischen Occipitale basillare und erstem Halswirbel das Rückenmark. Damit harmonieren in den wesentlichen Punkten die Angaben von CHIARUGI (1890), der bei Embryonen von *Tropidonotus natrix* 4, von *Lacerta muralis* 4—5 ventrale Wurzeln des Hypoglossus im Occipitalteil beobachtete, ferner Angaben von VAN BEMMELEN (1889), der bei Eidechsen neben 4 dorsalen Wurzeln mit Ganglien 6 resp. 7 ventrale beschreibt. Die beiden ersten Präcervikalnerven entwickeln nach C. K. HOFFMANN bei *Lacerta* keine hinteren Wurzeln mit Ganglien, zweifelhaft erscheint es bei dem dritten präcervikalen Aste; mit Bestimmtheit läßt der erste cervikale Spinalnerv ein deutliches rudimentäres Ganglion erkennen, das aber mit der ventralen Wurzel nicht mehr in Verbindung tritt und abortiert, so daß der erste cervikale Spinalnerv nur eine ventrale Wurzel besitzt, die einen starken Ast zum Hypoglossus sendet. In späteren Stadien, wenn die Knorpelbildung in der Occipitalregion und in der Wirbelanlage begonnen hat, entspringen die beiden hinteren präcervikalen Spinalnerven nicht mehr mit breiter Basis von der Medulla oblongata, sondern aus dicht nebeneinander liegenden ventralen Wurzelfäden, die keine Spur eines Ganglions erkennen lassen. Der Stamm des Hypoglossus zieht dann zwischen Ganglion jugulare und nodosum des Vagus, mit dem er anastomosiert, hindurch und verbindet sich nach Abgabe des Ramus descendens mit dem R. lingualis des Glossopharyngeus.

Bei den Vögeln findet sich in frühen Embryonalstadien in der Occipitalregion eine direkt in das Gebiet des Rückenmarkes übergehende Neuralleiste, aus der, wie CHIARUGI (1890) zuerst nachwies, im Bereiche der Occipitalregion bei 3 Tage alten Hühnerembryonen dorsale Nervenwurzeln hervorgehen, die dem 4., 3. und 2. Myotom angehören. Sie unterscheiden sich von den folgenden Anlagen der vorderen Cervicalnerven durch ihren rudimentären Entwicklungsgrad und die kurze Dauer ihres Bestehens. Sie abortieren, bevor sie in die Höhe der ventralen Wurzeln vorgewachsen sind. Von diesen wurden von CHIARUGI bei 3 Tage alten Hühnerembryonen drei, manchmal auch zwei gefunden, die in kaudaloraler Richtung abnehmend, schwächer als die folgenden ventralen Spinalnerven sind. Aus diesen ventralen Wurzeln der occipitalen Nerven geht im Verein mit dem ersten oder ersten und zweiten Spinalnerven ein einheitlicher Nervenstamm hervor, der als Hypoglossus der Vögel anzusprechen ist. Im Gegensatz zu BÉRANECK (1887) findet CHIARUGI in dem Verlaufe des Nerven, der dasselbe Verhalten wie der gleichnamige Nerv der Reptilien zeigt, keine Spur eines Ganglions.

Der Hypoglossus der Säugetiere besteht aus einem Komplex von 3—4 Nerven, welche ihrem Verhalten nach als zum Typus der Spinalnerven gehörig zu betrachten sind. Er weist im frühen Embryonalstadium dorsale und ventrale Wurzeln auf, von denen die dorsalen schwach, die ventralen stark entwickelt sind. Von MARTIN (1890)

wurden bei 4 mm langen Katzenembryonen Zellgruppen beschrieben, die hinter dem Glossopharyngeus in halber Höhe des Medullarrohres gefunden werden und die als erste Anlage des noch nicht gegliederten Vagus und Hypoglossus anzusehen sind. Bei 5,5 mm langen Katzenembryonen ist der Nerv vom Vagus abgegliedert und bei 6 mm langen Kaninchenembryonen finde ich bereits eine Sonderung in zwei Gangliengruppen, die von CHIARUGI, der sie bei 6,5 mm langen Kaninchen ebenfalls beobachtete, dem 3. und 4. Occipitalmyotom zugezählt werden. FRORIEP (1882) findet bei einem Schafembryo von 8,5 mm Körperlänge in der Höhe der hintersten (3.) Gruppe der ventralen Wurzelfäden des Hypoglossus ein Ganglion, das zwar kleiner als die folgenden Spinalganglien ist, ihnen aber nach Lage und Gestalt gleicht. Aus diesen Thatsachen schließt FRORIEP, daß dieses Ganglion als ein Ganglion des Hypoglossus zu betrachten sei, das seine peripheren Nervenfasern dem Hypoglossus als dorsale Wurzel zusendet. Nach meinen Beobachtungen an 5—7 mm langen Schafembryonen ergibt sich, daß die Ganglienleiste hinter der Glossopharyngeus-Vagusanlage kontinuierlich in jene des Rückenmarkes übergeht und in ihrem Bereiche finden sich bei 6—7 mm langen Schafembryonen zwei Zellgruppen, die, noch miteinander zusammenhängend, als früheste erkennbare Anlage der von FRORIEP beschriebenen Ganglien anzusprechen sind, von denen das orale abortiert, bevor es sich aus der gemeinschaftlichen Anlage abgegliedert hat. Aus den mir zur Verfügung stehenden Serien konnte ein sicherer Entscheid nicht gefällt werden, ob diese Ganglienanlage als integrierender Bestandteil des Hypoglossus anzusprechen ist. Es wäre hier die auch von CHIARUGI (1890) geäußerte Anschauung noch eingehender zu prüfen, ob jede Beziehung dieser Bildungen zum Accessorius ausgeschlossen erscheint. Das von FRORIEP beschriebene Ganglion scheint nach den übereinstimmenden Angaben von MAYER (1832) und FRORIEP in späteren Stadien zu verschwinden; aber die Angaben von MAYER u. A. weisen mit Wahrscheinlichkeit darauf hin, daß es sich bei gewissen Säugetieren, wie beim Rind, Schwein und Hund zeitlebens als ein zartes kleines Ganglion erhält, das mit zwei feinen Fäden von der hinteren Fläche der Medulla oblongata entspringt und sich mit dem hinteren Strange der ventralen Hypoglossuswurzel verbindet. Auch bei Rinderembryonen konnte FRORIEP (1885) dieses Ganglion im Stadium von 8,7 bis 8,8 mm nachweisen. Hier besitzt die kaudalwärts letzte und stärkste ventrale Hypoglossuswurzel eine dorsale Wurzel mit einem etwa um die Hälfte kleineren Ganglion als das folgende Spinalganglion und ebenso zeigt der vorausgehende Nerv, der einer dorsalen Wurzel entbehrt, das Rudiment eines solchen, während der vorderste und schwächste Stamm des Hypoglossus nur ventrale Wurzelfasern ohne die Spur eines Ganglions aufweist. So wie in diesem Stadium findet FRORIEP die Verhältnisse auch noch bei 12 und 15,5 mm langen Rinderembryonen. Sowohl das Ganglion wie die dorsale feine Wurzel und das als Rudiment eines occipitalen Spinalganglions gedeutete Gebilde im Bereiche des mittleren Stammes bestehen noch fort. Die Sonderung der ventralen Wurzeln in drei occipitale Spinalnerven ist jetzt weniger deutlich und die Umbiegungsstelle des Hypoglossus aus seinem kaudal absteigenden in den kranial aufsteigenden Verlauf erscheint nunmehr kranial verschoben. In seinem weiteren Verlaufe zieht der Nerv, dem Vagus unmittelbar anliegend und dessen Ganglion nodosum halbkreisförmig umfassend, ventral von dem Schlund-

bogengebiet nach vorne (Fig. 266 *H*), um zunächst der Schulterzungenleiste zu folgen und in deren kranialem Abschnitte, der Anlage der Zungenmuskulatur (Fig. 266 *Z*), zu endigen.

Ueber die Morphogenese des Hypoglossus beim Menschen sei noch folgendes hervorgehoben. Nach den Angaben von G. L. STREETER (1905) besteht die Anlage des Hypoglossus bei menschlichen Embryonen von etwa 3 Wochen aus drei oder vier Nervenfaserguppen (Fig. 265 *XII* p. 616), welche in derselben Höhe wie die vorderen Wurzeln der Spinalnerven ihren Ursprung nehmen, ohne noch zu einem gemeinschaftlichen Stamme vereinigt zu sein. Sie unterscheiden sich von den Spinalnerven dadurch, daß sie, wie das auch die Fig. 266

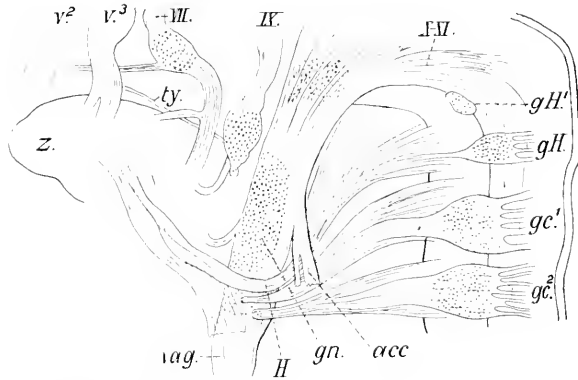


Fig. 266. *acc* N. accessorius nach seiner Trennung vom Vagus. *gc*<sup>1</sup> Ganglion spinale des 1. und *gc*<sup>2</sup> des 2. Cervikalnerven. *gH* Ganglion des Hypoglossus (Ganglion spinale des letzten Occipital-Spinalnerven). *gH'* (Ganglion-Rudiment des Hypoglossus (Ganglion spinale des vorletzten Occipital-Spinalnerven). *gn* Ganglion nodosum Vagi. *II* Hypoglossus. *ty* N. tympanicus. *v*<sup>2</sup> 2., *v*<sup>3</sup> 3. Ast des Trigemini. *vag* Vagus vom Ganglion nodosum ab. *z* Zunge. *III*, *IX*, *X*–*XI* 7., 9., 10 und 11. Hirnnerv. Nach FRORIEP (1885).

erkennen läßt, in oraler Richtung an Stärke abnehmen. 4 Wochen alte menschliche Embryonen (Fig. 266) zeigen die Wurzeln bereits zu einem gemeinschaftlichen Stamme vereinigt, der mit dem ersten und zweiten Cervikalnerven anastomosiert und dort, wo er den Hauptstamm des Vagus überkreuzt, einen Ramus descendens entwickelt hat, der zuerst bei 1 cm langen Embryonen deutlich zu erkennen ist. Für menschliche Embryonen steht der sichere Nachweis des Vorkommens von dem Hypoglossus zugehörigen Ganglienanlagen noch aus. Die eingehendsten Mitteilungen hierüber finden sich bei HIS (1887). Er beschreibt bei einem menschlichen Embryo von 13–14 mm Länge oberhalb des ersten Spinalganglions einen Nervenknoten, der dem Accessorius angelagert, in unmittelbarer Verlängerung der Spinalganglienreihe des Halses sich findet. Derselbe wird von HIS als „FRORIEP'Sches Ganglion“ bezeichnet und findet sich auch in der HIS'schen Rekonstruktionsfigur des 6,9 mm langen Menschenembryos (Fig. 264 *F* p. 615) eingetragen. Abweichend von der Deutung FRORIEP'S läßt HIS (1887) die Frage über die Zugehörigkeit dieses Ganglions zum Hypoglossus unentschieden, da nach seiner Anschauung eine Trennung des Hypoglossusgebietes vom Accessorius und Vagus nicht berechtigt erscheint.

Litteratur<sup>1)</sup>.

- Aichel, O.** Kurze Mitteilung über den histologischen Bau der Riechschleimhaut embryonaler Teleostier. *Sitzungsber. Ges. Morph. Phys.* Bd. XI. 1895.
- Apáthy, S.** Das leitende Element des Nervensystems und seine topographischen Beziehungen zu den Zellen. *Mitt. Zool. Stat. Neapel*, Bd. XII. 1897.
- Balfour, F. M.** A preliminary account of the development of the Elasmobranch fishes. *Quart. Journ. Micr. Sc.* 1874.
- On the development of the spinal nerves in Elasmobranch fishes. *Stud. Physiol. Labor. Univ. Cambridge*, P. III. 1877 und *Philos. Trans. R. Soc.* 1875.
- A Monograph on the development of Elasmobranch fishes. London 1878.
- Beard, J.** The system of branchial sense organs and their associated ganglia in Ichthyopsida. *Quart. Journ. micr. Sc.* Vol. XXVI. 1885 und *Studies from the Biol. Lab. of the Owens Coll.* Vol. I. 1886.
- The ciliary or motoroculi ganglion and the ganglion of the ophthalmicus profundus in Sharks. *Anat. Anz.* Jahrg. 2. 1887.
- Morphological Studies II. The development of the peripheral nervous system of Vertebrates. P. I. *Quart. Journ. micr. Sc.* Vol. XXX. 1888.
- Prof. Rabl and the mode of the development of the Vertebrate peripheral nervous system. *Anat. Anz.* Jahrg. 5. 1890.
- The transient ganglion cells and their nerves in *Raja batris*. *Ebenda.* Jahrg. 7. 1892.
- The histogenesis of nerve. *Ebenda.* Bd. VII. 1892.
- The history of a transient nervous apparatus in certain Ichthyopsida. An account of the development and degeneration of ganglion-cells and nerve-fibres. P. I. *Raja batris*. *Zool. Jahrb. Abt. Morph.* Bd. IX. 1896.
- On the disappearance of the transient nervous apparatus in the series: *Scyllium*, *Acanthias*, *Musculus*, *Torpedo*. *Anat. Anz.* Bd. XII. 1896.
- Bedot, M.** Recherches sur le développement des nerfs spinaux chez les Tritons. *Rec. Z. Suisse*, T. I. 1884.
- Van Bemmelen, J. F.** Beiträge zur Kenntnis der Halsgegend bei Reptilien. 1. Anat. Teil. *Bijdrag. Dierk.* Amsterdam. 16. Afl. 1888.
- Ueber die Herkunft der Extremitäten und Zungenmuskulatur bei Eidechsen. *Anat. Anz.* 4. Jahrg. 1889.
- Bérauack, E.** Recherches sur le développement des nerfs crâniens chez les Lézards. *Rec. Z. Suisse*, T. I. 1884.
- Histogenèse des nerfs céphaliques. *Arch. sc. phys. nat. Genève*, T. XVII. 1887.
- Bethe, A.** 1899, siehe *Mönckeberg, G.* und *Bethe, A.*
- Allgemeine Anatomie und Physiologie des Nervensystems. Leipzig 1903.
- Bidder, F.** und **Kupffer, C.** Untersuchungen über das Rückenmark. Leipzig 1857.
- Born, G.** Ueber den inneren Bau der Lumbpore. *Heusinger's Zeitschr. f. org. Phys.* Bd. I. 1827.
- Boveri, Th.** Beiträge zur Kenntnis der Nervenfasern. *Abh. phys.-math. Kl. d. Akad. Wiss.* Bd. XV. München. 1885.
- Braus, H.** Beiträge zur Entwicklung der Muskulatur und des peripheren Nervensystems der Selachier. 1. Teil. Die metotischen Urwirbel und spinooccipitalen Nerven. *Morph. Jahrb.* Bd. XXVII. 1899.
- Experimentelle Beiträge zur Frage nach der Entwicklung peripherer Nerven. *Anat. Anz.* Bd. XXVI. 1904.
- Einige Ergebnisse der Transplantation von Organanlagen bei Bombinatorlarven. *Verh. Anat. Ges.* 18. Vers. 1904.
- Chiavugli, G.** Lo sviluppo dei nervi vago, accessorio, ipoglossico e primi cervicali nei Saurapsidi e nei Mammiferi. *Atti Soc. Tosc. sc. n. Pisa. Mem.* Vol. X; *ibid. Proc. verb.* Vol. VI. (Resumé.) 1889.
- Sullo sviluppo del sistema nervoso periferico dei Mammiferi (nota preventiva). *Ibid. Proc. verb.* Vol. VII. 1889.
- Le développement des nerfs vague, accessoire, hypoglossico et premiers cervicaux chez les Saurapsides et chez les Mammifères. (Avec une planche.) *Arch. Ital. biol. T.* XIII. 1890 und: *Atti Soc. Tosc. scienc. nat.* Vol. X. 1889.
- Osservazioni intorno alle prime fasi di sviluppo dei nervi encefalici nei mammiferi e in particolare sulla formazione del nervo olfattivo. *Monitore Z. Ital.* Anno 2. 1891.
- Ulteriori osservazioni sullo sviluppo dell' 11<sup>o</sup> e del 12<sup>o</sup> paio dei nervi cranici nei Mammiferi. *Mon. Z. Ital.* Anno 3. 1892.
- Contribuzioni allo studio dello sviluppo dei nervi encefalici nei Mammiferi in confronto con altri Vertebrati. *Pubbl. Ist. stud. sup. Firenze Sez. med. chir.* 1894.

1) In dem Verzeichnisse wurde nur die namentlich citierte Litteratur mit Ausschluß der Referate und Lehrbücher berücksichtigt.

- Chiurugi, G.** *Intorno allo sviluppo del nervo olfattivo nei Mammiferi.* *Monit. Z. Ital.* Anno 5, 1894.  
 — *Di una particolare connessione della parete ventrale del cervello intermedio coll'ectoderma in embrioni di Mammiferi. Nota preliminare.* *Ibid.* 1894.  
 — *Lo sviluppo dei nervi oculomotorio e trigemello.* *Ibid.* 1894.
- Coggi, A.** *Ricerche su alcuni derivati dell'ectoderma nel capo dei Selaci. Il cordone ganglionare anteriore in Torpedo e Pristurus.* *Ricerche Lab. anat. Roma.* Vol. V, 1895.  
 — *Alcuni fatti che riguardano la cresta neurale nel capo dei Selaci.* *Atti Accad. Lincei, Rend. (5) Vol. IV.* 1895; auch *Arch. Ital. biol. T. XXIII.* 1895.
- Comring, H. K.** *Ueber einige Entwicklungsvorgänge am Kopfe der Anuren.* *Morph. Jahrb. Bd. XXVII.* 1899.  
 — *Ueber die Entwicklung der Kopf- und Extremitätenmuskulatur bei Reptilien.* *Ebenda.* Bd. XXVIII, 1899.
- Disse, J.** *Ueber die erste Entwicklung des Riechnerven.* *Sitzungsber. Ges. Naturw. Marburg.* 1896.  
 — *Die erste Entwicklung der Riechnerven.* *Anat. Heftje, 1. Abt. Bd. IX.* 1897.  
 — *On the early development of the olfactory nerve.* *Journ. Anat. Phys. London.* Vol. XXXII, 1897.
- Dohrn, A.** *Studien zur Urgeschichte des Wirbeltierkörpers. 9. Die Bedeutung der unpaaren Flosse für die Beurteilung der genealogischen Stellung der Tunicaten und des Amphioxus, und die Reste der Beckenflosse bei Petromyzon.* *Mitt. zool. Stat. Neapel.* Bd. VI, 1885. — 13. *Ueber Nerven und Gefäße bei Ammocoetes und Petromyzon Planeri.* 14. *Ueber die erste Anlage und Entwicklung der motorischen Rückenmarksnerven bei den Selachiern.* *Ibid.* 1888. — 15. *Neue Grundlagen zur Beurteilung der Metamerie des Kopfes.* *Ibid.* Bd. IX, 1890.  
 — *Bemerkungen über den neuesten Versuch einer Lösung des Wirbeltierkopffproblems.* *Anat. Anz. Jahrg. 5.* 1890.  
 — *Studien zur Urgeschichte des Wirbeltierkörpers. 16. Ueber die erste Anlage und Entwicklung der Augenmuskelnerven bei Selachiern und das Einwandern von Medullarzellen in die motorischen Nerven. 17. Nervenfasern und Ganglienzelle. Histogenetische Untersuchungen.* *Mitt. z. Stat. Neapel.* Bd. X, 1891.  
 — *Die Schwann'schen Kerne der Selachierembryonen.* *Anat. Anz. Jahrg. 7.* 1892.  
 — *Studien zur Urgeschichte des Wirbeltierkörpers. 18.—21. Die Occipitalsomite bei verschiedenen Selachierembryonen. Thatsächliches. Vagus und Lateralis bei Selachierembryonen. Die Schwann'schen Kerne, ihre Herkunft und Bedeutung. Erwiderung an A. von Kölliker. Theoretisches über Occipitalsomite und Vagus. Kompetenzkonflikt zwischen Ontogenie und vergleichender Anatomie.* *Mitt. z. Stat. Neapel.* Bd. XV, 1901. — 22. *Weitere Beiträge zur Beurteilung der Occipitalregion und der Ganglienzeile der Selachier.* *Ibid.* Bd. XV, 1902.
- Duval, M.** *Atlas d'embryologie.* Paris 1889.
- Eichhorst, Ueber die Entwicklung des menschlichen Rückenmarkes und seiner Formelemente. *Virch. Arch. Bd. LXIV.* 1875.**
- Freud, S.** *Ueber die Spinalganglien und das Rückenmark des Petromyzon.* *Sitzungsber. Akad. Wien.* Bd. LXXVIII, 1878.
- Froriep, A.** *Ueber ein Ganglion des Hypoglossus und Wirbelanlagen in der Occipitalregion.* *Arch. Anat. u. Phys. Anat. Abt.* 1882.  
 — *Ueber Anlagen von Sinnesorganen am Facialis, Glossopharyngeus und Vagus, über die gemischte Stellung des Vagus zum Hypoglossus und über die Herkunft der Zungenmuskulatur.* *Ebenda.* 1885.  
 — *Zur Entwicklungsgeschichte der Wirbelsäule, insbesondere des Atlas und Epistropheus und der Occipitalregion. II. Beobachtungen an Säugtierembryonen.* *Ebenda.* 1886.  
 — *Zur Entwicklungsgeschichte der Kopferven. 1. Ueber die Entwicklung des Trochlearis bei Torpedo. 2. Ueber die Kiemenspaltenorgane der Selachierembryonen.* *Verh. Anat. Ges. 5. Vers. München.* 1891.  
 — *Ueber die Entwicklung der Schnerren.* *Anat. Anz. Jahrg. 6.* 1891.  
 — *Ueber die Ganglienzeilen des Kopfes und des Rumpfes und ihre Kreuzung in der Occipitalregion. Beitrag zur Entwicklungsgeschichte des Selachierkopfes.* *Arch. Anat. u. Phys. Anat. Abt.* 1901.  
 — *Zur Entwicklungsgeschichte des Wirbeltierkopfes.* *Verh. Anat. Ges. 16. Vers. Halle.* 1902.  
 — *Diskussion zum Vortrag von O. Schultze: „Ueber die Entwicklung des peripheren Nerven-systems“.* *Verh. Anat. Ges. 18. Vers.* 1904.
- u. Beck, W.** *Ueber das Vorkommen dorsaler Hypoglossuswurzeln mit Ganglion in der Reihe der Sängtier.* *Anat. Anz. Bd. X.* 1895.
- Fürbringer, M.** *Ueber die spino-occipitalen Nerven der Selachier und Holocephalen und ihre vergleichende Morphologie.* *Festschr. Gegenbour.* Bd. III, Leipzig 1897.



- Fürbringer, M.** *Morphologische Streitfragen. 1. Nervus trochlearis. 2. Rabl's Methode und Behandlung der Extremitätenfrage.* *Morph. Jahrb. Bd. XXX. 1902.*
- Gabri, G.** *A propos des cellules radiculaires postérieures de v. Lenkossék et Ramón y Cajal.* *Arch. Ital. Biol. Vol. XXVI. 1896.*
- Gaertner, G.** *Ueber den Verlauf der Vasodilatoren.* *Wiener klin. Wochenschr. 1889.*
- Giacomini, cit. nach Minot, Ch. S.** *Lehrbuch der Entwicklungsgeschichte. Deutsche Ausgabe. p. 669. 1894.*
- Giglio-Tos.** *Sull' origine embrionale del nervo trigemino nell' uomo.* *Anat. Anz. Bd. XXI. 1902.*
- *Sui primordi dello sviluppo del nervo acustico-faciale nell' uomo.* *Ebenda. Bd. XXI. 1902.*
- Goette, A.** *Die Entwicklungsgeschichte der Uake.* *Leipzig 1875.*
- Golowine, E.** *Sur le développement du système ganglionnaire chez le poulet. Note prélim.* *Anat. Anz. Jahrg. 5. 1890.*
- Goronowitsch, N.** *Die axiale und laterale (A. Goette) Kopfmetamerie der Vogelembryonen. Die Rolle der sog. „Ganglienleisten“ im Aufbau der Nerrenstämme.* *Anat. Anz. Jahrg. 7. 1892.*
- *Untersuchungen über die Entwicklung der sog. „Ganglienleisten“ im Kopfe der Vögel-embryonen.* *Morph. Jahrb. Bd. XX. 1893.*
- *Erwidernng gegen Prof. C. Rabl.* *Anat. Anz. Bd. X. 1895.*
- *Untersuchungen über die erste Anlage der Cranialnerven bei Salmo fario.* *Nouv. Mém. Soc. Nat. Moscou. T. XVI. 1898.*
- Gurwitsch, A.** *Die Histogenese der Schwann'schen Scheide.* *Arch. Anat. u. Phys. Anat. Abt. 1900.*
- Harrison, R. G.** *Die Entwicklung der unpaaren und paarigen Flossen der Teleostier.* *Arch. mikr. Anat. Bd. XLVI. 1895.*
- *Ueber die Histogenese des peripheren Nervensystems bei Salmo salar.* *Arch. mikr. Anat. Bd. LVII. 1901.*
- *The histogenesis of the peripheral nervous system in Salmo salar.* *Biol. Bull. Boston. Vol. II. 1901.*
- *Histogenese des peripheren Nervensystems bei Salmo salar.* *Arch. mikr. Anat. Bd. LVII. 1901.*
- *Neue Versuche und Beobachtungen über die Entwicklung der peripheren Nerven der Wirbeltiere.* *Sitzungsber. Niederrhein. Ges. Bonn. 1904.*
- Hatschek, B.** *Metamerie des Amphioxus und des Ammocoetes.* *Verh. Anat. Ges. 6. Vers. 1892.*
- *Zur Metamerie der Wirbeltiere. Nachtrag u. Berichtigung.* *Anat. Anz. Jahrg. 8. 1892.*
- Hensen, V.** *Ueber die Entwicklung des Gewebes und der Nerven im Schwanz der Froschlurven.* *Virchow's Arch. Bd. XXXI. 1864.*
- *Embryologische Mitteilungen.* *Arch. mikr. Anat. Bd. III. 1867.*
- *Beobachtungen über die Befruchtung und Entwicklung des Kaninchens und Menschen.* *Zeitschr. f. Anat. u. Entw. Bd. I. 1877.*
- Heymans, J. F. et Van der Stricht, O.** *Sur le système nerveux de l'Amphioxus et en particulier sur la constitution et la genèse des racines sensibles. Mém. couronné par l'Acad. R. scienc. Belg. T. LVI. 1898.*
- His, W.** *Untersuchungen über die erste Anlage des Wirbeltierleibes. Leipzig 1868.*
- *Ueber die Anfänge des peripheren Nervensystems.* *Arch. Anat. u. Phys. Anat. Abt. 1879.*
- *Zur Geschichte des menschlichen Rückenmarkes und der Nervenwurzeln.* *Abh. math.-phys. Kl. Sächs. Ges. Wiss. Bd. XIII. 1886.*
- *Ueber die Entstehung und Ausbreitung der Nervenfasern.* *Anat. Anz. Jahrg. 1. 1886.*
- *Anatomic menschlicher Embryonen. III. Zur Geschichte der Organe.* *Leipzig 1886.*
- *Die Entwicklung der ersten Nervenbahnen beim menschlichen Embryo. Uebersichtl. Darstell.* *Arch. Anat. u. Phys. Anat. Abt. 1887.*
- *Ueber die embryonale Entwicklung der Nervenfasern.* *Verh. Anat. Ges. 2. Vers. Würzburg. 1888.*
- *Zur Geschichte des Gehirns, der centralen und peripheren Nervenbahnen beim menschlichen Embryo.* *Abh. Sächs. Ges. Wiss. Bd. XIV. 1888.*
- *Die Neuroblasten und deren Entstehung im embryonalen Mark.* *Arch. Anat. u. Phys. Anat. Abt. 1889.*
- *Histogenese und Zusammenhang der Nerven-elemente.* *Ebenda. Supplement. 1890.*
- *Histogenese und Zusammenhang der Nerven-elemente.* *Verh. 10. intern. med. Kongr. Berlin. Bd. II. Abt. 1. 1891.*
- *Bemerkungen zu obigem Aufsatz.* *Arch. Anat. u. Phys. Anat. Abt. 1891.*
- *Ueber den Aufbau unseres Nervensystems.* *Verh. Ges. D. Naturf. Aerzte. 65. Vers. Teil 1. 1893.*
- *Die Entwicklung des Herznervensystems bei Wirbeltieren.* *Abh. Sächs. Ges. Wiss. Bd. XVIII. 1891.*

- His. W. jun.** Ueber die Entwicklung des Bauchsympathicus beim Hühnchen und Menschen. Arch. Anat. u. Phys. Anat. Abt. Suppl. 1897.
- Hoffmann, C. K.** Zur Ontogenie der Knochenfische. Verh. Akad. Amsterdam, Deel 23. 1883.
- Weitere Untersuchungen zur Entwicklungsgeschichte der Reptilien. Morph. Jahrb. Bd. XI. 1885.
  - Reptilien. Bronn's Klassen und Ordnungen des Tierreiches, Bd. VI. 3. 1890.
  - Zur Entwicklungsgeschichte des Selachierkopfes. Anat. Anz. Bd. IX. 1894.
  - Beiträge zur Entwicklungsgeschichte der Selachii. Morph. Jahrb. Bd. XXIV. 1896, Bd. XXV. 1897 und Bd. XXVII. 1899.
  - Zur Entwicklungsgeschichte des Sympathicus. Die Entwicklungsgeschichte des Sympathicus bei den Selachiern. Verh. Akad. Amsterdam (2), Deel 7. No. 4. 1900. — Die Entwicklungsgeschichte des Sympathicus bei den Urodelen. Ibid. Deel 8. No. 3. 1902.
- Holm, J. F.** Some notes on the early development of the olfactory organ of Torpedo. Anat. Anz. Bd. X. 1894.
- The development of the olfactory organ. Morph. Jahrb. Bd. XXI. 1894.
- v. Jhering, H.** Das peripherische Nervensystem der Wirbeltiere als Grundlage für die Regenerbildung der Wirbelsäule. Leipzig 1878.
- Julin, Ch.** Le système nerveux grand sympathique de l'Ammocoetes (Petromyzon Planeri). Anat. Anz. Jahrg. 2. 1887.
- Kastchenko, N.** Das Schlundspaltengebiet des Hühnchens. Arch. Anat. u. Phys. Anat. Abt. 1887.
- Zur Entwicklungsgeschichte des Selachierembryos. Vorl. Mitt. Anat. Anz. Jahrg. 3. 1888.
- Kerr, Graham, J.** On some points in the early development of motor nerve trunks and myotomes in *Lepidosiren paradoxa* (Fitz.). Trans. R. Soc. Edinburgh, Vol. XLI. 1904.
- Kieselbach.** Historia formationis et evolutionis nervi sympathici. Diss. Monachi. 1836.
- Kölliker, A.** Ueber die erste Entwicklung der Nervi olfactorii. Sitzungsber. phys.-med. Ges. Würzburg. 1890.
- Die Beziehungen der nervösen Elemente zu einander. Verh. Anat. Ges. 5. Vers. München. 1891.
  - Ueber die Entwicklung der Elemente des Nervensystems, contra Beard und Dohrn. Verh. Anat. Ges. 6. Vers. 1892.
  - Nervenzellen und Nervenfasern. Biol. Centrabl. Bd. XII. 1892.
  - Gegen die Entstehung von Nervenfasern aus Zellsträngen. Anat. Anz. Bd. XVII. 1900.
- Kohn, A.** Ueber die Entwicklung des peripheren Nervensystems. Verh. Anat. Ges. 19. Vers. 1905.
- Koltzoff, N. K.** Entwicklungsgeschichte des Kopfes von *Petromyzon Planeri*. Ein Beitrag zur Lehre über Metamerie des Wirbeltierkopfes. Bull. Soc. Nat. Moscou. T. XV. 1902.
- Kopseh, F.** Die Entwicklung der äußeren Form des Forellenembryo. Arch. mikr. Anat. Bd. LI. 1898.
- Kupffer, C.** Die Entwicklung von *Petromyzon Planeri*. Arch. mikrosk. Anat. Bd. XXXV. 1890.
- Die Entwicklung der Kopfnerven der Vertebraten. Mit Diskussion von A. Froriep. Verh. Anat. Ges. 5. Vers. München. 1891. und: Journ. comp. Neur. Cincinnati. Vol. 1.
  - Studien zur vergleichenden Entwicklungsgeschichte des Kopfes der Cranioten. 1. Heft: Die Entwicklung des Kopfes von *Acipenser sturio* an Medianschnitten untersucht. München und Leipzig 1893.
  - Studien zur vergleichenden Entwicklungsgeschichte des Kopfes der Cranioten. 2. Heft: Die Entwicklung des Kopfes von *Ammocoetes Planeri*. München und Leipzig 1894.
  - Studien zur vergleichenden Entwicklungsgeschichte des Kopfes der Cranioten. 3. Heft: Die Entwicklung der Kopfnerven von *Ammocoetes Planeri*. München 1895.
  - Studien zur vergleichenden Entwicklungsgeschichte des Kopfes der Cranioten. 4. Heft: Zur Entwicklung von *Blepharostoma*. München und Leipzig 1900.
- v. Leubossék, M.** Zur ersten Entstehung der Nervenzellen und Nervenfasern bei dem Vogelembryo. Verh. Nat. Ges. Basel. Bd. IX. 1890.
- Zur Kenntnis der ersten Entstehung der Nervenzellen und Nervenfasern beim Vogelembryo. Verh. d. 10. internat. med. Kongr. Bd. II. 1. Abt. 1891.
- Die Entwicklung der Ganglienanlagen bei dem menschlichen Embryo. Arch. Anat. Phys. Anat. Abt. 1891.
- Der feinere Bau des Nervensystems im Lichte neuester Forschungen. Berlin 1895.
- Lobstein, J. F.** Commentatio anatomico-physiologico-pathologica de nervi sympathici humani fabrica, usu et morbis, tabulis aeneis et lithographicis illustrata. Paris. 1823.

- Marshall, A. M.** *The development of the cranial nerves in the chick.* *Quart. Journ. micr. Science.* **1878.**  
 — *The morphology of the vertebrate olfactory organ.* *Quart. Journ. micr. Sc. Vol. XIX.* **1879.**  
 — *On the head-cavities and associated nerves of Elasmobranchs.* *Quart. Journ. micr. Sc. Vol. XXI.* **1881.**  
 — *The segmental value of the cranial nerves.* *Journ. Anat. Phys. Vol. XVI.* **1882.**  
 — and **Spencer, W. Baldwin.** *Observations on the cranial nerves of Scyllium.* *Quart. Journ. micr. Sc. Vol. XXI.* **1881.**
- Martin, P.** *Die erste Entwicklung der Kopfnerve der Katze.* *Oesterr. Monatschr. Tierheilk. 15. Jhrg. No. 9.* **1890.**  
 — *Die Entwicklung des neunten bis zwölften Kopfnerve bei der Katze.* *Anat. Anz. 6. Jhrg.* **1891.**
- Mayer.** *Ueber das Gehirn, das Rückenmark und die Nerven.* *Nor. Act. Leop. Carol. Bd. XVI.* **1832.**
- Minot, Ch. S.** *Die frühen Stadien und die Histogenese des Nervensystems.* *Anat. Hefte. 2. Abt. Bd. VI.* **1897.**
- Mitrophanow, P.** *Étude embryogénique sur les Sélaciens.* *Arch. zool. expér. (3) T. I.* **1893.**
- Mönckeberg, G., und Bethe, A.** *Die Degeneration der markhaltigen Nervenfasern der Wirbeltiere unter hauptsächlichster Berücksichtigung des Verhaltens der Primitivfibrillen.* *Arch. mikrosk. Anat. Bd. LIV.* **1899.**
- Morat, O.** *Les fonctions vaso-motrices des racines postérieures.* *Arch. Physiol. norm. et pathol.* **1892.**
- Müller, J.** *Vergleichende Neurologie der Myxinoiden.* *Mathem.-phys. Klasse Akad. Wiss. Berlin.* **1856.**
- Ncal, H. V.** *Development of the hypoglossus musculature in Petromyzon and Squalus.* *Anat. Anz. Bd. XIII.* **1897.**  
 — *The segmentation of the nervous system in Squalus acanthias.* *Bull. Mus. Harvard Coll. Vol. XXXI.* **1898.**  
 — *The development of the central nerves in Selachii. I. Spinal ventral nerves.* *Mark Annle. Vol. Art. XV.* **1903.**
- Onodi, A. D.** *Ueber die Entwicklung des sympathischen Nervensystems.* *Arch. mikr. Anat. Bd. XXVI.* **1885.**
- Orr, H. B.** *Contribution to the embryology of the Lizard.* *Journ. Morph. Vol. I.* **1887.**
- Ostroumoff, A.** *Ueber die Froriep'schen Ganglien bei Selachiern.* *Z. Anz. 12. Jahrg.* **1889.**
- Platt, J. B.** *Further contribution to the morphology of the Vertebrate head.* *Anat. Anz. 6. Jahrg.* **1891.**  
 — *A contribution to the morphology of the Vertebrate head, based on a study of Acanthias vulgaris.* *Journ. Morph. Boston. Vol. V.* **1891.**  
 — *Ontogenetische Differenzierung des Ektoderms in Necturus. 1. Studie.* *Arch. mikr. Anat. Bd. XLIII.* **1894.**  
 — *Ontogenetic differentiations of the ektoderm in Necturus. Study 2. On the development of the peripheral nervous system.* *Q. Journ. micr. Sc. (2) Vol. XXXVIII.* **1896.**
- Rabl, C.** *Theorie des Mesoderms.* *Morph. Jahrb. Bd. XV.* **1892.**  
 — *Ueber die Metamerie des Wirbeltierkopfes.* *Verh. Anat. Ges. 6. Vers.* **1892.**
- Ramón y Cajal.** *Sur l'origine et les ramifications des fibres nerveuses de la moelle embryonnaire.* *Anat. Anz. Jhrg. 6.* **1890.**  
 — *A quelle époque apparaissent les expansions des cellules nerveuses de la moelle épinière du poulet.* *Anat. Anz. 5. Jhrg.* **1890.**
- Ransom, W. B., and Thompson, D'Arcy, W.** *On the Spinal and Visceral Nerves of Cyclostomata.* *Zool. Anz. 9. Jhrg.* **1886.**
- Rohon, Y.** *Zur Histologie des Rückenmarks der Forelle.* *Sitz.-Ber. Akad. Wiss. München. Heft 1.* **1884.**
- Sagemehl, M.** *Untersuchungen über die Entwicklung der Spinalnerven.* *Diss. Dorpat.* **1882.**
- Schaper, A.** *Die morphologische und histologische Entwicklung des Kleinhirns der Teleostier.* *Morph. Jahrb. Bd. XXI.* **1894.**
- Schenk, S., und Birdsall, W.** *Ueber die Lehre von der Entwicklung der Ganglien des Sympathicus.* *Mitt. embryol. Institut. Wien. Heft 3.* **1878.**
- Scott, B. W.** *Notes on the development of Petromyzon.* *Journ. Morph. Boston. Vol. I.* **1887.**

- Schultze, O.** Ueber die Entwicklung des peripheren Nervensystems. Verh. Anat. Ges. 18. Vers. 1904.
- Die Kontinuität der Organisationseinheiten der peripheren Nervenfasern. Arch. ges. Phys. Bd. CVIII. 1905.
- Ein die sogenannten Schwann'schen Zellen betreffender Vorschlag. Anat. Anz. Bd. XXVII. 1905.
- Schwalbe, G.** Das Ganglion oculomotorii. Ein Beitrag zur vergleichenden Anatomie der Kopfnerven. Jen. Zeitschr. Naturw. Bd. XIII. 1871.
- Schwann, Th.** Mikroskopische Untersuchungen über die Übereinstimmung in der Struktur und dem Wachstum der Tiere und Pflanzen. Berlin 1839.
- Sedgwick, A.** On the inadequacy of the cellular theory of development, and on the early development of nerves, particularly of the third nerve and of the sympathetic in *Elaenobranchii*. Q. Journ. micr. Soc. (2) Vol. XXXVII. und in: *Studies Univ. Cambr.* Vol. VI. 1896.
- Semper, C.** Das Urogenitalsystem der Plagiostomen und seine Bedeutung für das der übrigen Wirbeltiere. Arb. Zool. zoot. Inst. Würzburg. Bd. II. 1875.
- Shiple, A.** On the development of the nervous system in *Petromyzon flav.* Proc. Cambridge Philos. Soc. Vol. V. 1886.
- Spencer, B. W.** Some notes on the early development of *Rana temporaria*. Quart. Journ. micr. Sc. Vol. XXV. Suppl. 1885.
- Stammich, H.** Das peripherische Nervensystem der Fische. Rostock 1849.
- Steinach, E.** Ueber die motorische Innervation des Darmtractus durch die hinteren Spinalnervenwurzeln. Lotos. N. F. Bd. XIV. 1893. und: Motorische Funktionen hinterer Spinalnervenwurzeln. (Unter Mitwirkung von H. Wiener.) Arch. ges. Phys. Bd. LX. 1895.
- Streeter, G. L.** The development of the cranial and spinal nerves in the occipital region of the human embryo. Americ. Journ. Anat. Vol. IV. 1905.
- Stricker, S.** Untersuchungen über die Gefäßnervenwurzeln des Ischiadicus. Sitz.-Ber. Akad. Wien. Bd. LXXIV. 1876.
- Strong, O. S.** The cranial nerves of Amphibia. Journ. Morph. Vol. X. 1895.
- Tiedemann, F.** Beobachtungen über die Beschaffenheit des Gehirns und der Nerven in Mißgeburten. Zeitschr. f. Phys. Bd. III. 1829.
- Valentin, G.** Zur Entwicklung der Gewebe des Muskel-, des Blutgefäß- und des Nervensystems. Müller's Arch. Jhrg. 1840.
- Signal, W.** Développement des éléments du système nerveux cérébro-spinal. Nerfs périphériques — moelle — couches corticales du cerveau et du cerrelet. Paris 1889.
- Weigner, K.** Bemerkungen zur Entwicklung des Ganglion acustico-faciale und des Ganglion semilunare. Anat. Anz. Bd. XIX. 1901.
- Westfal, K.** Ueber die Markscheidenbildung der Gehirnnerven des Menschen. Arch. Psych. Nervenheilkunde. Bd. XXX. 1898.
- van Wijhe, J. W.** Ueber die Mesodermsegmente und die Entwicklung der Nerven des Schläferkopfes. Verh. Kon. Akad. Wet. Amsterdam. 1882.
- Ueber Somiten und Nerven im Kopfe von Vögel- und Reptilienembryonen. Z. Anz. 1886.
- Ueber die Kopfsegmente und die Phylogenie des Geruchsorganes der Wirbeltiere. Z. Anz. 1886.
- Ueber die Entwicklung des Exkretionssystems und anderer Organe bei Schleichern. Anat. Anz. 3. Jhrg. 1888.
- Mesodermsegmente und Entwicklung des Exkretionssystems der Schleichern. Arch. mikr. Anat. Bd. XXXIII. 1889.
- Ueber Amphioxus. Anat. Anz. 8. Jhrg. 1893.
- Over de ventrale zenuwen bij Amphioxus. Tijd. Nederl. Dierk. Ver. (2) Deel 4. Versl. 1893.
- Zimmermann, W.** Ueber die Metamerie des Wirbeltierkopfes. Verh. Anat. Gesellsch. 5. Vers. München. 1891.
- Diskussion zu dem Vortrage von B. Hatschek: Die Metamerie des Amphioxus und Ammonoetes. Verh. Anat. Ges. 6. Vers. Wien. 1892.
- Demonstration einer Rekonstruktionszeichnung des Abducens, der ventralen Wurzel des Glossopharyngeus und Vagus und des Hypoglossus eines menschlichen Embryo Anfangs des 2. Monats. Verh. Anat. Ges. 7. Vers. Göttingen 1893.

## Berichtigung zu Band II, 3. Teil.

TH. ZIEHEN, Die Histogenese von Hirn und Rückenmark. Entwicklung der Leitungsbahnen und der Nervenkerne bei den Wirbeltieren.

- a) p. 482, Anm. I, Z. 7 ist statt FROBIEP FRANCOTTE zu lesen.
- b) p. 507. Der Titel der ersten FLECHSIG'schen Arbeit heißt genauer: Weiteres zur Zerlegung des centralen Nervensystems auf Grund seiner Entwicklung.

L. NEUMAYER, Histogenese und Morphogenese des Nervensystems der Spinalganglien und des Nervus sympathicus.

- a) p. 534, Zeile 19 von unten Petromyzonten statt Cyclostomen.
- b) p. 591, Fig. 240 zweite Führungslinie von links unten *te p* (Tractus epibranchialis posterior) und vierte Führungslinie von links unten *te a* (Tractus epibranchialis anterior).

# Register.

## A.

- Abducens s. N. abducens.
- Accessorius vagi 615, 616.
- Accessoriusganglien, rudimentäre 617.
- Acusticofacialis s. N. acusticofacialis.
- Acusticusbahn 478 ff.
- Acusticusplakode 598.
- Ammonsformation, Entw. der 403.
- Angulus praethalamicus, Insectivoren 280.
- — Primaten 371.
- Anterolaterales Bündel 466.
- Archencephalon, Acranier 10.
- Cranioten 12.
- Elasmobranchier 69.
- Insectivoren 274.
- Petromyzon 42.
- Area praecommissuralis 347.
- terminalis 382.
- Associationsfasern, intracorticale 502.
- Augenblasen 14.
- Augenmuskelnerven 574.
- Ausläufertheorie (Remak - His - Kölliker) 532.

## B.

- Bahn der Commissurenzellen 470.
- Bahnen, centrifugale cerebellospinale 446.
- intracerebellare 176.
- Balken, Entw. des; Primaten 376.
- — Rodentia 313, 319.
- — Schwein 335.
- Faserentwicklung des 500.
- Basilarleiste 278.
- Bechterew-Biedl'sches Bündel 446.
- Belegschicht des Rückenmarks 404.
- Bindearm 476.
- Bodenlamelle des Cavum septi 379.
- Bodenplatte des Neuralrohrs (bezw. Rückenmarks) 22, 405.
- Bogenfurche, vordere; Primaten 370.
- mittlere, hintere 371.
- Branchialnerv, -nerven 574.
- Ammocetes 579.
- Selachier 606, 607.

- Branchialnervenstämme, Ganoiden 600.
- Brückenarm 475.
- Brückenkrümmung 276.
- Bündel, ovales 455.
- Bulbus olfactorius der Elasmobranchier 89.
- — der Reptilien 229.
- — accessorius, Anuren 194.

## C.

- Calix thalami, Monotremen 302.
- Callorhynchus antarcticus, Hirntwicklg. von 90.
- Canalis neurentericus, Amphioxus 2.
- — Insectivoren 290.
- — Monotremen 305.
- — Selachier 69.
- Cappa olfactoria, Histogenese der 432.
- Cellules conquérantes 418.
- de renfort 418.
- Centrifugale cerebellospinale Bahnen 446.
- Centrosoma der Rindenzellen 403.
- in Ganglienzellen des Rückenmarks 412.
- Cerebellum, Fische 151.
- Reptilien 228.
- Vögel 263.
- Chiasmawulst, Teleostier 130.
- Chorda tympani 603, 601.
- Ciliarganglion s. Ganglion ciliare.
- Cingulum 504.
- Clarke'sche Säulen 363, 406.
- Cochlearisbahn 479.
- Columna fornicis 233, 488.
- Commissura anterior 501, 502.
- — Insectivoren 286.
- — Primaten 376.
- — Teleostier 131.
- — Ungulaten 329.
- cerebellaris 15.
- — Bellostoma 33, 38.
- fornicis 317.
- habenularis s. superior 16, 486.
- — Bellostoma 32, 33.
- — Elasmobranchier 81.

- Commissura habenularis, Rind 312.  
 — — Rodentia 312.  
 — hippocampi, Faserentwicklg. der 500.  
 — inferior 484.  
 — media s. mollis 320.  
 — pallii anterior 489.  
 — — — Anuren 205.  
 — — — Bdellostoma 37.  
 — — — Petromyzon 55.  
 — — — Urodelen 171.  
 — — — Vögel 262.  
 — — posterior, Reptilien 225, 240.  
 — posterior 15.  
 — — Bdellostoma 33.  
 — — Faserentwicklg. der 487.  
 Commissurae postopticae, Teleost. 131.  
 Commissurenzellen 407.  
 — Bahn der 470.  
 Conrescentia primitiva, Carniv. 347.  
 — — Insectivoren 281.  
 — — Primaten 377.  
 — — Schwein 335.  
 — — Ungulaten 331.  
 Corpus callosum, Petromyzon 54.  
 — Luysii 491.  
 — mamillare 487.  
 — quadrigeminum posterius, Anuren 202.  
 — striatum, Elasmobranchier 82.  
 — — Reptilien 232.  
 — trapezoides 479.  
 Crus epirhincicum, Primaten 374.  
 — mesorhincicum, Primaten 374.  
 — — Ungulaten 335.  
 — metarhincicum corporis striati, Halbaffen 356, 358.  
 — — Monotremen 295.  
 — — Primaten 367, 374.  
 — — Ungulaten 335.  
 — rhincicum corp. striati, Halbaffen 357, 358.  
 — — Primaten 367, 372, 374.  
 Cylinderfurche 361.  
 — Monotremen 305.

**D.**

- Dachplatte des Neuralrohrs 22.  
 — des Nachhirns, Bdellostoma 31.  
 Deckplatte des Rückenmarks 405.  
 Dendriten 402.  
 Dendritenfortsätze 518.  
 Deuteroencephalon, Acranier 10.  
 — Cranioten 12.  
 — Insectivoren 274.  
 Diaphyse 331.  
 Diencephalon 16.  
 — Elasmobranchier 75.  
 — Fische 152.  
 Dorsalzellen, große, transitorische 411.  
 — — im Rückenmark der Amphib. 210.  
 — — — Cyclostomen 63.  
 — — — Selachier 95.  
 — — — Teleostier 147.

**E.**

- Eminentia acustica, Anuren 204.  
 — pallii medialis, Urodelen 178.  
 — praechorioidea, Halbaffen 355.  
 — — Monotremen 295, 300.  
 — — Nager 321.  
 — prima, Halbaffen 352, 353.  
 — — Monotremen 295.  
 — septalis 178.  
 Eminentiae longitudinales ventriculi quarti, Petromyzon 57.  
 Endhirn 16.  
 Epibranchialganglion 571, 579.  
 Epiphysen 16.  
 Epiphysis 16.  
 — Anuren 196.  
 — Bdellostoma 36.  
 — Elasmobranchier 78.  
 — Fische 152.  
 — Knorpelganoiden 100.  
 — Petromyzon 43, 45.  
 — Teleostier 124, 130.  
 — Urodelen 170.  
 Epithalamus, Anuren 200.  
 — Nager 313.  
 Exodermleiste, dorsale, ventrale; Amphibien 600, 601.

**F.**

- Facialis, Facialis-Acusticusanlage s. Nervus facialis, N. acusticofacialis.  
 Facialisganglion, Teleostier 592.  
 Facialisplatte 527.  
 Faisceau antéro-interne ou marginal antérieur (Löwenthal) 446.  
 Fasciculus intermedio-lateralis (Löwenthal) 446.  
 — longitudinalis inferior 496.  
 — retroflexus 35, 486.  
 — tegumentomamillaris 488.  
 — thalamomamillaris 488.  
 Fettkörnchenzellen 416.  
 Fibrae arcuatae 474.  
 Fila olfactoria 501.  
 Fissura arcuata der Reptilien 232.  
 — — accessoria 372.  
 — — calcarina 380.  
 — — chorioidea, Halbaffen 352.  
 — — Insectivoren 283, 286.  
 — — Monotremen 295.  
 — — Reptilien 232, 237.  
 — — Urodelen 180.  
 — hippocampi, Carnivoren 345.  
 — — Halbaffen 354.  
 — — Insectivoren 283, 286.  
 — — Monotremen 294, 295, 300.  
 — — Primaten 371.  
 — — Ungulaten 331.  
 — mesorhincica 357.  
 — parietooccipitalis 380, 381.  
 — prima, Carnivoren 346.  
 — — Halbaffen 352.  
 — — Mensch 370.  
 — — Monotremen 295, 300, 302.  
 — — Primaten 372.

- Fissura rhinica medialis 369.  
 — rhombo-mesencephalica 15.  
 — — Bdellostoma 34.  
 — — Elasmobranchier 72.  
 — sagittalis cerebri, Urodelen 174, 176.  
 — serotina 369.  
 — subtrapezoidea 370.  
 — transversa cerebri, Petromyzon 51.  
 — — — Urodelen 174.  
 Flechsig'sches Bündel 466.  
 Flimmergrube des Amphioxus 6.  
 Flocke 385.  
 Flügelplatte des Nachhirns, Insectivoren 276.  
 — — Monotremen 298.  
 — — Primaten 369.  
 — — histolog. Differenzierung der 426.  
 Flügelwange, histolog. Differenzierung der 428.  
 Foramen interventriculare (Monroi), Urodelen 176, 180.  
 — Monroi, primäres; Insectivoren 280.  
 — — — Monotremen 295.  
 — — — Primaten 368.  
 Forel'sches Feld 491.  
 Formatio arcuata, Cyclostomen 60.  
 Fornix 487.  
 — longus 488.  
 Fossa hypophyseos, Insectivoren 278.  
 — — Monotremen 294.  
 — — Ungulaten 328, 331.  
 — — interhemisphaerica, Insectivoren 278.  
 — — Monotremen 293.  
 — — Primaten 367.  
 — — Rodentia 310.  
 — — mesodiacephalica, Chiropteren 325.  
 — — Halbaffen 355.  
 — — Insectivoren 277.  
 — — Monotremen 293.  
 — — Primaten 366.  
 — — Ungulaten 328.  
 — — postmamillaris, Insectivoren 275.  
 — — Primaten 369.  
 — — Rodentia 310.  
 — — praediacephalica, Chiropteren 325.  
 — — Insectivoren 279.  
 — — Monotremen 293.  
 — — Primaten 371.  
 — — Rodentia 310.  
 — — Ungulaten 329.  
 — — praepontina, Insectivoren 275.  
 — — Nager 310.  
 — — rhombo-mesencephalica, Chiropt. 325.  
 — — Insectivoren 274.  
 — — Primaten 367.  
 — — Rodentia 309, 311.  
 — — Ungulaten 328, 329.  
 — — Sylvii, Mensch 373.  
 — — Ungulaten 310.  
 Fovea olfactoria, Primaten 370.  
 Frierip'sches Ganglion 620.  
 Furchen, transitorische 379.  
 Fuß des Hirnschenkels, Entw. d. Fasersysteme im 489.  
 Fußschleife 490.
- G.**
- Ganglia habenulae (s. a. Ganglion h.), Anuren 196.  
 — — Bdellostoma 35.  
 — — Elasmobranchier 81.  
 — — Fische (Rückblick) 151.  
 — — Knochenganoiden 117.  
 — — Knorpelganoiden 102, 106.  
 — — Petromyzon 49.  
 — — Reptilien 242.  
 — — Teleostier 138.  
 — — Urodelen 173, 176.  
 Ganglien, große, des Hirnstamms 431.  
 — histolog. Entwicklung der 530.  
 — sympathische 551.  
 — — bei Hühnerembryonen 559.  
 Ganglienleiste(n) 40, 520, 521.  
 — Amnioten 546, 547.  
 — Elasmobranchier 539, 598.  
 — Reptilien 594.  
 — Teleostier 543, 588, 593.  
 — Triton 601.  
 — Vögel 547.  
 — Gleichwertigkeit ders., bei Selachiern 568.  
 — Kreuzung ders. 570.  
 Gangliennerv (His) 617.  
 Ganglienzellen, große sternförmige, der inneren Körnerschicht 425.  
 — Kapseln der 518, 532.  
 Ganglion acustico - faciale, Säuger 603.  
 — acusticum, Ammonoetes 577.  
 — cervicale, Säuger 562.  
 — — supremum des Sympathicus 611.  
 — ciliare, Amphibien 558.  
 — — Elasmobranchier 582, 585, 590.  
 — — Ganoiden 600.  
 — — Hühnchen 595.  
 — — Reptilien 586, 594.  
 — — Teleostier 593.  
 — cochleae, Mensch 604.  
 — coeliacum 562.  
 — epibranchiales, Acipenser 590.  
 — — Vögel 612.  
 — faciale 577.  
 — Gasseri, Cyclostomen 574.  
 — — Elasmobranchier 589.  
 — — Hühnchen 596.  
 — — Reptilien 594.  
 — — Teleostier 593.  
 — geniculi, Mensch 604.  
 — des Glossopharyngus, Acipenser 608.  
 — — Ammonoetes 577.  
 — — Säuger 614.  
 — habenulae, Fasersysteme des 486.  
 — des Hypoglossus, Mensch 620.  
 — — Säuger 619.  
 — inferius des Glossopharyngus, Säuger 614.  
 — interpedunculare 35.  
 — jugulare, Reptilien 618.  
 — — Säuger 614, 617.  
 — — Vögel 612.



- Ganglion laterale vagi 529.  
 — maxillomandibulare, Ammocoetes 580.  
 — — Ganoiden 592.  
 — mesocephalicum 590.  
 — nodosum, Reptilien 611, 618.  
 — — Säuger 614, 617.  
 — — Vögel 612.  
 — in der Occipitalregion, Selachier 606.  
 — des Oculomotorius, Selachier 585.  
 — ophthalmicum, Ammocoetes 580.  
 — — Reptilien 586, 594.  
 — des Ophthalmicus profundus, Elasmobranchier 589, 590.  
 — — superficialis, Acipenser 592.  
 — — oticum 596.  
 — palatinum, Acipenser 592.  
 — petrosum, Reptilien 602, 611.  
 — — Säuger 614.  
 — — Vögel 612.  
 — radialis N. vagi, Reptilien 611.  
 — rhinicum 596.  
 — semilunare, Säuger 603.  
 — septi 199.  
 — superius des Glossopharyngeus, Säug. 614.  
 — supremum des Sympathicus, Rept. 602.  
 — vestibulare, Mensch 604.  
 Gehirn (s. a. Hirn) des Amphioxus 3.  
 Gehirngewicht 388.  
 Geruchsorgan, unpaares; Amphioxus 5.  
 Gewebe, „nervenführendes“ (Gorouowitsch) 602.  
 Glandula pinealis 16.  
 Glossopharyngeus - Vagusganglienleiste, Reptilien 611.  
 Golgi'sches Binnennetz 402, 412.  
 Gowers'sches Bündel 466.  
 Grenzplatte des Nachhirns 428.  
 Grenzschicht 517.  
 Grenzstrang des Sympathicus 551, 555.  
 Grenzstrangganglien 552.  
 Großhirnfurchen des Hundes u. d. Katze 349.  
 — des Menschen 379.  
 — der Ungulaten 339.  
 Großhirnhemisphären, Marklager der 493.  
 Großhirnrinde, Mitoseverteilung in der 399.  
 Grundplatte d. Nachhirns, Insectiv. 276.  
 — histolog. Differenzierung der 426.  
 Grundsicht, Teleostier 543.  
 Gyrus olfactorius med. und lat. 382.  
 — subcallosus 347.
- H.**
- Habenularganglien s. Ganglia habenulae.  
 Hals des Zwischenhirns 375.  
 Haubenkreuzung, fontäneartige Meynertsche 447.  
 — hintere Forel'sche 449.  
 Haubenstrahlung 491.  
 Haubenwülste 275.  
 Hauptganglien des Glossopharyngeus, Vögel 612.  
 — des Trigeninus, Acipenser 590.
- Hauptganglien des Trigeninus, Cyclostomen 572.  
 — — Säuger 596.  
 — des Vagus, Selachier 607.  
 — — Vögel 612.  
 Held'sches Bündel 449.  
 Helweg'sche Dreikantenbahn 467.  
 Hemisphärenbildung, Reptilien 215.  
 — Vögel 254.  
 Herznerven, Hühnchen 560.  
 Hinterhirn, 16, 21.  
 Hinterhirnneuromen, Carnivoren 344.  
 Hinterhirnneuromeren, Maus 321.  
 — Schwein 336.  
 Hinterwurzelfasern, Entw. der 455 ff.  
 Hinterzellen 543.  
 Hirn (s. a. Gehirn), der Amphibien 167 ff.  
 — Anuren 187—206.  
 — Bdellostoma 24 ff.  
 — Callorhynchus antarcticus 90 ff.  
 — Elasmobranchier 69 ff.  
 — Gymnophionen 183—186.  
 — Knochenganoiden 115 ff.  
 — Knorpelganoiden 98 ff.  
 — Petromyzon 42 ff.  
 — Reptilien 211—247.  
 — Teleostier 122 ff.  
 — Urodelen 167—183.  
 — Vögel 247—264.  
 — zweigliedriges, Umgestaltung dess. in ein dreigliedriges Hirn 14.  
 Hirngeße s. Isthmus.  
 Hirnfalte, ventrale 12.  
 Hirngewicht 388.  
 Hirnglieder, primitive 18.  
 Hirnnerven, Histogenese der 570.  
 — Morphogenese der 571 ff.  
 — — Elasmobranchier 580 ff.  
 — — Petromyzon 571.  
 — motorische 521.  
 — von „spinalen Typus“ 574, 580.  
 — — — Selachier 607.  
 — ventrale Wurzeln der 612.  
 Hirnnervenwurzeln, sensible 463.  
 Hirnplatte, dorsale 537.  
 Hirschenkel, Entw. d. Fasersysteme im Fuß des 489.  
 Hirntrichter 13.  
 His'sche Ausläufertheorie 532.  
 Hofmann'sche Großkerne, Vögel 272.  
 Hofmann'scher Kleinkern, Vögel 271.  
 Hyoidbogen, Mensch 604.  
 Hypencephalon, Elasmobranchier 80.  
 — Knorpelganoiden 102, 105.  
 Hypoglossuswurzeln 451, 453.  
 Hypophyse (Hypophysis), Insectiv. 282.  
 — Petromyzon 43.  
 Hypophysenfurche, Bdellostoma 28.  
 Hypophysenkanal, Bdellostoma 26.  
 Hypothalamus, Anuren 200.  
 — Reptilien 223.  
 — Ungulaten 328, 335.
- I.**
- Incisura praesthmica, Carnivoren 344.  
 — — Insectivoren 274.

Incisura praeisthmica, Nager 314.  
 Indusium griseum 377.  
 Infundibularorgan, Amphioxus 8.  
 Infundibulum 13.  
 — Elasmobranchier 78.  
 — Knorpelganoiden 105.  
 — Teleostier 123, 141.  
 — Urodelen 181.  
 Innenplatte des Rückenmarks, Primaten 359, 404.  
 — — Monotremen 305.  
 — der Hemisphärenwand 395.  
 Insel 383.  
 Intermediäre Nerven 562.  
 Intermediärgebiete der Hirnrinde 495.  
 Isthmus 18.  
 — Petromyzon 54.  
 — Telostier 125.  
 Isthmusbucht 274.

## K.

Kapsel, innere; Faserentw. der 492.  
 Kapseln der Ganglienzellen 518.  
 Keimzellen des Hirnröhrs 396.  
 — des Rückenmarks 404, 517.  
 Kielturche 369.  
 Kiemenöffnung, erste; Amphioxus 3.  
 Kleinhirn (s. a. Cerebellum, Hinterhirn, Metencephalon), Elasmobr. 85.  
 — Teleostier 131.  
 — Urodelen 182.  
 Kleinhirnfalte, hintere 131, 132.  
 Kleinhirnfurchen, Carnivoren 350.  
 — Mensch 385.  
 — Ungulaten 342.  
 Kleinhirngewicht 394.  
 Kleinhirnkerne, centrale 426.  
 Kleinhirnrinde, histolog. Entw. der 416 ff.  
 Kleinhirnseitenstrangbahn, dorsale centripetale 466.  
 — ventrale, centripetale 466.  
 Kleinhirnwülste, Teleostier 127.  
 Kletterfasern 425.  
 Körnerschicht, äußere 417, 422.  
 — innere, des Kleinhirns 425.  
 Kolossalfasern, Amphioxus 11.  
 Kolossalzellen, Amphioxus 11.  
 Kontakt der Nervenbahnen 519.  
 Kontinuität der Nervenbahnen 519.  
 Kopfbenge 14.  
 — Elasmobranchier 70.  
 Kopfganglienleiste 569.  
 Kopfnerven s. Hirnnerven.  
 Korbzellen 418, 424.  
 Kuppelgebiet, hinteres, vorderes; Insectiv. 279.  
 — Primaten 377.  
 — Rodentia 310.

## L.

Längsbündel, hinteres 467.  
 Lamina cerebelli, Elasmobr. 76.  
 — — Insectivoren 276.  
 — — Teleostier 126.  
 — chorioidea des Mittelhirndaches, Petromyzon 53.

Lamina ependymalis, Bdellostoma 31.  
 — — reuniens anterior, Insectivoren 279.  
 — — Halbaffen 356.  
 — — Primaten 377.  
 — — Rodentia 310.  
 — terminalis 15.  
 — — Elasmobranchier 76.  
 — — Halbaffen 356, 358.  
 — — Insectivoren 279.  
 — — Monotremen 294.  
 — — Petromyzon 43.  
 — — Rodentia 310, 313.  
 Laminae chorioideae, Petromyzon 50.  
 Lateralganglion 571.  
 Leitungsbahnen, Entw. der 441 ff.  
 — sensible. 2. Ordnung 469.  
 Limbus corticalis, Primaten 377.  
 — medullaris 377.  
 Lippenfurche, äußere, innere; Monotr. 298.  
 — — — Nager 318.  
 — — — Primaten 369.  
 Lobi mesencephali, Bdellostoma 31.  
 — olfactorii, Bdellostoma 34.  
 — — Fische 136, 149.  
 — — Ungulaten 331.  
 — optici, Histogenese der 430, 485.  
 — Vagi, Knorpelganoiden 110, 111.  
 — — Teleostier 143.  
 Lobus Facialis, Knorpelganoiden 111.  
 — — Teleostier 143.  
 — — hemisphaericus, Anuren 193.  
 — — Bdellostoma 37.  
 — inferior, Teleostier 140.  
 — lateralis, Teleostier 140.  
 — lineae lateralis, Knorpelgan. 111.  
 — olfactorius, Amphioxus 5.  
 — — Anuren 193.  
 — — Bdellostoma 37.  
 — — Histogenese des 432 ff.  
 — — Insectivoren 285.  
 — — impar, Ammocoeles 573.  
 — — — Amphioxus 6.  
 — — — Ungulaten 327.  
 — — posterior, Teleostier 137.  
 — posterior, Bdellostoma 33.  
 — — infundibuli, Petromyzon 53.  
 — — — Urodelen 181.  
 Locus coeruleus 429.

## M.

Mantelschicht der Hemisphärenwand 395.  
 — des Rückenmarks 22, 359, 404, 517.  
 — — Monotremen 305.  
 Mantelspalte 293, 367.  
 Mantelzone des Kleinhirns 417.  
 Markleiste 502.  
 Markstreifung, primäre u. sekundäre 441.  
 Massa commissuralis, Carniv. 317.  
 — — Ratte 319.  
 — — intermedia, Insectivoren 289.  
 — — Ratte 320.  
 — — Reptilien 241.  
 Matrix d. grauen Substanz 359, 395, 404.  
 Mauthner'sche Fasern 148, 469.  
 Medullarzellen 597.

- Membrana limitans externa, interna; der  
   Großhirnrinde 396.  
 — — — des Rückenmarks 404.  
 — — — meningeae 361.  
 Mesektoderm 593, 601.  
 Mesencephalon 15, 16, 21.  
 Metathalamus 329.  
 Metencephalon 16, 21.  
   — Elasmobranchier 78.  
   — Petromyzon 57.  
 Meynert'sche Commissur 484.  
   — U-Fasern 502, 503.  
 Meynert'scher Strang, Bdellost. 35.  
 Mitosenverteilung in der Großhirnrinde  
   399.  
 Mittelhirn 15, 16, 21.  
   — Vögel 262.  
 Monakow'sches Bündel 448.  
 Moosfasern 426.  
 Müller'sche Fasern, Cyclostomen 64.  
 Multicelluläre Bildung der Nerven 520.  
 Mundöffnung des Amphioxus 3.  
 Musculus rectus externus, Teleostier 597.  
   — — superior 587.  
 Muskulatur, epibranchiale 566.  
   — hypobranchiale 567.  
 Myelencephalon 16, 21.  
   — Elasmobranchier 78.  
   — Petromyzon 57.  
 Myelin, Entstehung des 533.  
 Myeloblasten 404.  
 Myelocyten 404.  
 Myelospongium 404.
- N.**
- Nachhirn s. Metencephalon.  
 Nackenbeuge, Gymnoph. 184.  
 Nackenkrümmung des Nachhirns 276.  
 Nerv des präoralen Darmes, Ammocoetes  
   575.  
 Nerven, autochthone Entstehung d. peri-  
   pheren 520.  
   — branchiale, Teleostier 543.  
   — früheste Stadien der 522.  
   — intermediäre 562.  
   — multicelluläre und unicelluläre Anlage  
   der 520.  
   — occipitale 562.  
   — — Morphogenese ders. b. Selachiern  
   563.  
   — occipito-spinale 562.  
   — periphere, Entsch. ders. a. d. Exo-  
   derm 527.  
   — — Entw. ders. bei höheren Wirbel-  
   tieren 523.  
   — — plasmatisches Stadium der 524.  
   — Regeneration der 519, 520.  
   — des Seitenhorns 617.  
   — der Seitenlinie u. d. Schleimkanäle 526.  
   — spinooecipitale, Gliederung u. Morpho-  
   genese der 562.  
   — — Ammocoetes 563.  
   — — Amphibien 567.  
   — — Ganoiden 566.  
   — — Reptilien 567.  
   Nerven, spinooecipitale, der Säugetiere 568.  
   — — Teleostier 567.  
   — — Vögel 567.  
   Nervenfasern, Histogenese der markhal-  
   tigen 533.  
   Nervenfortsätze 518.  
   Nervenkörperchen 404.  
   Nervenseite 521.  
   Nervenscheidenkerne 525.  
   Nervensystem des Amphioxus 2.  
   — Gliederung u. Morphogenese des peri-  
   pheren 534 ff.  
   — Histogenese des peripheren 513 ff.  
   — intermediäres (peripheres) 534.  
   — spinales (peripheres) 534.  
   — spinooecipitales (peripheres) 534.  
   — sympathisches, Amnioten 558.  
   — — Amphibien 556.  
   — — Cyclostomen 553.  
   — — Elasmobranchier 555.  
   — — Lacerta 558.  
   — — Myxinoiden 554.  
   — — Säugetiere 561.  
   — — Teleostier 556.  
   Nervenzelle, Entstehung ders. a. d. Epen-  
   dymzelle, Acranier 11.  
   Nervus abducens 452, 454.  
   — — Acipenser sturio, Teleostier 597.  
   — — Ammocoetes 575, 580.  
   — — Elasmobranchier 597.  
   — — Rept., Hühnchen, Kaninchen 597.  
   — accessorius 615.  
   — — Ganglienzelle des 617.  
   — — Morphogenese des, Säug. 568, 616,  
   619.  
   — — spinalis 616.  
   — acusticofacialis, Anlage des, Acipenser  
   591, 599.  
   — — — Ammocoetes 576.  
   — — — Elasmobranchier 598.  
   — — — Kaninchen 603.  
   — — — Reptilien 601.  
   — — — Teleostier (Forelle) 600.  
   — — — Tritonen 600.  
   — — — Vögel 602.  
   — acusticus, Morphogenese des 571.  
   — — — Elasmobr. 598.  
   — — branchialis profundus, Ammocoetes 580.  
   — — branchiogastricus 553.  
   — — branchiointestinalis 563.  
   — — buccalis, Ammocoetes 575.  
   — — Vögel 603.  
   — — ciliaris 573.  
   — — facialis 452.  
   — — Anlage des, Ammocoetes 578.  
   — — — Elasmobr. 597.  
   — — definitive Wurzel des 603.  
   — — Histogenese des 522.  
   — — glossopharyngeus, Anlage des, Am-  
   mocoetes 576, 577, 578, 580.  
   — — — Elasmobranchier 605.  
   — — — Reptilien 610, 611.  
   — — — Säuger 613.  
   — — — Vögel 611.  
   — — glossopharyngeus-vagus, Elasmobr.  
   598.

- Nervus hypoglossus, Morphogenese des, Ammocoetes 563.  
 — — — Amphib., Rept., Vögel 618.  
 — — — Cyclost., Selach., Teleost. 567, 611, 617.  
 — — — Mensch 620.  
 — — — Säuger 568, 618, 619.  
 — — dorsale und ventrale Wurzeln des 618, 619.  
 — laryngus superior, Säuger 614.  
 — lateralis profundus, Ammocoetes 568, 578.  
 — — vagi, Ganoiden, Teleostier 609.  
 — — Selachier, Petromyzon 529, 607.  
 — mandibularis, Ammocoetes 574.  
 — — Ganoiden 600.  
 — maxillaris, Ammocoetes 574.  
 — — Ganoiden 592.  
 — — Teleostier 593.  
 — oculomotorius 452, 454.  
 — — Ganglion des, Selachier 585.  
 — — Morphogenese des, Acipenser 585, 600.  
 — — — Ammocoetes 575.  
 — — — Amphibien 558, 586.  
 — — — Hühnchen 586.  
 — — — Reptilien 586.  
 — — — Selachier 582, 584, 597.  
 — — Ramus dorsalis des, Selachier 589.  
 — olfactorius, Genese des, Acipenser 582.  
 — — — Elasmobranchier 581.  
 — — — Hühnchen 583.  
 — — — Reptilien 583.  
 — — — Säuger (Mensch) 584.  
 — — — Teleostier 583.  
 — — impar 573.  
 — ophthalmicus, Ammocoetes 573.  
 — — profundus, Acipenser 592.  
 — — Amphibien 586.  
 — — — Ganoiden 600.  
 — — — Reptilien 594.  
 — — — Selachier 585, 589.  
 — — — Teleostier 593.  
 — — superficialis 527, 592, 593.  
 — opticus 571.  
 — parietalis 485.  
 — petrosus superficialis major 603.  
 — phrenicus 551.  
 — recurrens cervicalis 563.  
 — — vagi, Ammocoetes 580.  
 — splanchnicus, Mensch 562.  
 — sympathicus, Histogenese des 520, 551.  
 — — Morphogenese des 553 (bezüglich einzelner Gruppen s. Nervensystem, sympathisches).  
 — thalamicus, Elasmobr. 581.  
 — trigeminus 452, 454, 465.  
 — — Anlage des, Acipenser 590.  
 — — — Amphibien 593.  
 — — — Cyclostomen 573.  
 — — — Elasmobranchier 589, 598, 605.  
 — — — Hühnchen 594.  
 — — — Reptilien 594.  
 — — — Säuger 596.  
 — — — Teleostier 592.  
 — — Hauptganglien des 572.  
 Nervus trigeminus, Ramus dorsalis des, Elasmobr. 580.  
 — trochlearis 452, 454.  
 — — Morphogenese des, Acipenser 587, 588.  
 — — — Ammocoetes 575, 580.  
 — — — Elasmobranchier 587.  
 — — — Rept., Hühnchen, Säuger 588.  
 — — — Teleostier 588.  
 — — primärer, Selachier 589.  
 — tympanicus, Säuger 614.  
 — vagus, Anlage des, Acanthias 522.  
 — — — Acipenser 608.  
 — — — Ammocoetes 578.  
 — — — Amphibien 609.  
 — — — Reptilien 610.  
 — — — Säuger 613.  
 — — — Selachier 522, 605.  
 — — — Teleostier (Forelle) 609.  
 — — — Vögel 611.  
 — — als polymerer Nerv 606.  
 — — ventrale Wurzeln des, Säuger 615.  
 Neural crest 516, 543.  
 Neuralleiste(n) 40, 521, 547.  
 — ventrale 538.  
 Neuralplatte 1.  
 Neuralrohr 1.  
 — der Cranioten 12.  
 — von Bdellostoma 24, 29.  
 Neuralstrang, Teleostier 120.  
 Neurilemm 519.  
 Neuriten 519.  
 Neuroblasten 396, 404, 517, 520, 533.  
 — des Olfactorius 583.  
 — des sympath. Nervensystems 562.  
 Neurocyten 521.  
 Neurodermis (Kupffer) 527.  
 Neurofibrillen 402, 412.  
 Neuroglia 518.  
 — der Kleinhirnrinde 426.  
 Neuromeren, Elasmobranchier 70.  
 — Reptilien 214, 220.  
 — Teleostier 124.  
 Neuromerie 19, 152—167.  
 — der Elasmobranchier 71.  
 — des Hinterhirns s. Hinterhirnneuromeren.  
 — primäre und sekundäre 166.  
 — des Rautenhirns, Knorpelganoiden 102.  
 — der Vögel 247.  
 Neuron, Lehre vom 519.  
 Neuronalschicht der Großhirnrinde 395.  
 — des Rückenmarks 404.  
 Neuronentheorie 533.  
 Neuroporus, vorderer 572.  
 — Amphioxus 2.  
 — Anuren 188.  
 — Cranioten 13.  
 — Petromyzon 41.  
 — Primaten 366, 367.  
 — Reptilien 212.  
 — Rodentia 399.  
 — Selachier 68.  
 — Ungulaten 326.  
 Neuroporuslippe, ventrale: Ungul. 326.  
 Nucleus dentatus 426.

**O.**

- Occipitale Nerven 562.
- Occipito-spinale Nerven 562.
- Oculomotorius s. N. oculomotorius.
- Olfactoriusganglion, Hühnchen 583.
- Säuger 584.
- Olfactoriussystem, Faserentw. des 501.
- Oliva inferior 376.
- Olive, Stiel der oberen 480.
- Olivenstreifen 428.
- Opercula 383.
- Opticusbahn 481 ff.
- Ovales Bündel 360.

**P.**

- Pallium der Anuren 197.
- der Urodelen 178.
- ependymale, Teleostier 137.
- nerveum, Petromyzon 54.
- Paraneuralleiste 547.
- Paraphysis 16.
- Anuren 199.
- Elasmobranchier 78, 86.
- Fische (Rückblick) 152.
- Gymnophionen 185, 186.
- Knorpelganoiden 103, 106.
- Petromyzon 46.
- Reptilien 221.
- Urodelen 170, 179.
- Vögel 258, 261.
- Parencephalon, Bdellostoma 36.
- Elasmobranchier 75.
- Fische (Rückblick) 151.
- Knochenganoiden 117.
- Knorpelganoiden 102, 104.
- Urodelen 175.
- Parietalorgan, Reptilien 224.
- Pars septalis der Hemisphären, Anuren 197.
- subpallialis der Hemisphären, Anuren 197.
- Pedunculus corp. mamill. 488.
- olfactorius, Elasmobr. 89.
- Pigmente in fötalen Rindenzellen 402.
- in Ganglienzellen d. Rückenmarks 412.
- Pigmentfleck des Amphioxus 6.
- Plakoden 570, 571.
- Bdellostoma 25.
- epibranchiale, Selachier 607.
- Plexus brachialis, Homo 551.
- — Vögel 568.
- cervicalis 551, 563, 566, 568.
- cervicobrachialis 562, 567.
- chorioidei laterales, Elasmobr. 84.
- — — Urodelen 180.
- chorioideus medius, Elasmobr. 84.
- — — Gymnophionen 186.
- hypoglosso-cervicalis 568.
- lumbalis, Homo 551.
- Plica cerebelli posterior, Elasmobr. 85.
- — — Teleostier 131.
- encephali dors., Insectivoren 274.
- — — Nager 309.
- — — ventralis 12.
- rhombo-mesencephalica 15.

- Plica rhombo-mesencephalica Anuren 203.
- — Bdellostoma 33.
- — Insectivoren 274.
- — Nager 311.
- — Petromyzon 44, 50.
- — Teleostier 125.
- ventralis encephali, Knorpelganoid. 98.
- Polster, basales 374.
- Portio major d. Trigemiusanlage, Elasmobranchier 589.
- minor der Trigemiusanlage, Elasmobranchier 589, Säuger 596.
- thalamica, Selachier 589.
- Post- bzw. Präbranchiale Nerven, Amphibien 610.
- Präcervikalnerven, Reptilien 618.
- Prädorsalbündel 447.
- Primärfurchen, periphere 379.
- radiäre 379.
- Primärganglion (Kupffer) 538, 546, 547.
- Primordialgebiete der Hirnrinde 495.
- Processus infundibuli, Insectiv. 278.
- — Monotremen 294, 295.
- — Ungulaten 329.
- neuroporicus 13.
- — Bdellostoma 24, 26.
- — Elasmobranchier 70.
- — Knochenganoiden 115.
- — Knorpelganoiden 99, 102.
- sensorius ultimus communis 612.
- Proganglien 596.
- der Acusticus- und Facialisanlage, Mensch 605.
- Pronerven 596.
- Pronervus branchialis, Mensch 605.
- Prosencephalon 15, 21.
- Purkinje'sche Zellen 420 ff.
- Pyramidenbahn 443 ff.
- Pyramidenbündel, aberrierendes 445.
- Pyramidenschleifenbahn 490.
- Pyramidenzellen 397.

**R.**

- Ramus (Rami) branchiales, Ammocoetes 580.
- buccalis, Ammocoetes 580.
- — Elasmobranchier 598, 599.
- — Ganoiden 600.
- communicans Nervi glossopharyngei cum N. faciali 602.
- communicantes zwischen Spinalnerven u. Branchiogastricus, Cyclost. 553.
- — des Sympathicus 551, 552.
- — — Säuger 561.
- — — Vögel 560.
- descendens des Hypoglossus 618.
- dorsalis d. Spinalnerven, Teleost. 544.
- — des Trigemini bzw. Oculomotorius 589.
- externus und internus der Branchialnerven, Ammocoetes 579.
- hyoideo-mandibularis des Acustico-facialis, Elasmobr. 598, 599.
- hyoideus d. Acustico-facialis, Ammocoetes 577.

Ramus hyoideus d. Acusticofacialis, Elasmobranchier 598.  
 — — des Facialis, Ganoiden 600.  
 — — — Reptilien 602.  
 — — — Säuger 604.  
 — — — Vögel 603.  
 — inframaxillaris u. supramaxillaris des Trigemini 594.  
 — intestinalis des Sympathicus 555.  
 — — vagi, Vögel 612.  
 — lateralis vagi, Ganoiden 609.  
 — — — Selachier 608.  
 — lingualis nervi glossopharyngei, Rept. 611, 618.  
 — mandibularis u. maxillaris des Trigemini, Acipenser 592, 600.  
 — — — — Elasmobranchier 590.  
 — — — — Reptilien 594, 602.  
 — — — — Vögel 595.  
 — opercularis N. facialis, Ganoiden 600.  
 — ophthalmicus N. facialis, Amph. 601.  
 — — — Reptilien 602.  
 — — N. trigimini, Reptilien 587.  
 — — — Säuger 596.  
 — profundus N. trigimini, Hühnchen 595.  
 — — superficialis, Elasmobr. 598, 599.  
 — — — Ganoiden 590, 600.  
 — — — Vögel 602.  
 — oticus N. facialis, Ganoiden 600.  
 — palatinus N. facialis, Rept. 602, 611.  
 — pharyngeus N. facialis, Säug. 604.  
 — — N. glossopharyngei, Elasmobr. 605.  
 — — — Reptilien 611.  
 — — N. vagi, Selachier 608.  
 — postbranchiales vagi, Reptilien 611.  
 — posttrematici, Elasmobr. 605, 608.  
 — praebanchiales vagi, Rept. 611.  
 — praetrematici vagi, Selach. 608.  
 — recurrens N. facialis, Ammonoetes 578, 580.  
 — — vagi, Reptilien, 611.  
 — ventralis des Acusticofacialis 598.  
 Randfurche des Rückenmarks 361.  
 Randlippe 377.  
 Randschleier des Rückenmarks 305, 359, 404, 517.  
 — der Hemisphärenwand 396.  
 Rautenhirn, Acranier 10.  
 — Cranioten 15.  
 — Urodelen 182.  
 Rautenlippe, histol. Differenzierung d. 428.  
 — bei Monotremen 298, 303.  
 — bei Primaten 369.  
 — sekundäre 372.  
 Recessus geniculi 375.  
 — infundibuli, Insectivoren 278.  
 — — Monotremen 295.  
 — — Nager 313.  
 — — Ungulaten 329, 331.  
 laterales, Teleostier 129.  
 mamillaris, Insectivoren 275, 286.  
 — Nager 314.  
 — Ungulaten 328.  
 neuroporiens 13.  
 Elasmobranchier 78.

Recessus olfactorius impar, Insectivoren 280.  
 — — — Rodentia 313.  
 — — — Ungulaten 327.  
 — opticus 15.  
 — — Anuren 190.  
 — — Elasmobranchier 75.  
 — — Insectivoren 278.  
 — posterior des Mittelhirnventrikels 345.  
 — postopticus, Insectivoren 278.  
 — — Nager 313.  
 — praeepticus, Chiropt. 325.  
 — — Insectivoren 278.  
 — — Monotremen 294.  
 — — Rodentia 313.  
 — triangularis, Nager 313.  
 — — Rind 331.  
 — — Ungulaten 327.  
 Reflexkollateralen 462.  
 Reflexzellen, optische 431.  
 Regeneration der Nerven 519, 520.  
 Regio hypencephalica 28, 29.  
 — hypothalamica, Fasersysteme der 491.  
 Rhinencephalon, Fische 149.  
 — Reptilien 231.  
 Rhombencephalon s. Rautenhirn.  
 Riechgrube des Amphioxus 6.  
 Riechnerv, Cyclostomen 573.  
 Riechplakoden 13, 572.  
 — Bdellostoma 25.  
 — Elasmobranchier 70.  
 — Petromyzon 42.  
 Riesenzellen (Rohon) 543.  
 Rindenfelder, entwicklungsgeschichtl. 495.  
 Rindenganglienzelle, Entw. der einzelnen 402.  
 Rindenschicht 397.  
 Rohon'sche Zellen 537.  
 Roter Kern 491.  
 Rückenmark, Amphibien 206—211.  
 — Bdellostoma, Petromyzon 58 ff.  
 — Carnivoren 349.  
 — Chiropteren 326.  
 — Halbaffen 359.  
 — Insectivoren 276.  
 — Kuorpelganoiden 112 ff.  
 — Marsupialier 307.  
 — Monotremen 304 ff.  
 — Primaten 359 ff.  
 — Rodentia 321—323.  
 — Sauropsiden 264—272.  
 — Selachier 94 ff.  
 — Teleostier 145 ff.  
 — Ungulaten 337.  
 Rückenmarksgewicht 388.  
 Rückenmarkreste, kaudale; Prim. 365.  
 — — Ungulaten 339.  
 Rückenmarkswurzeln, ventrale 519.  
 Rumpfganglienleiste 569.

**S.**

Saccus infundibuli, Bdellost. 36.  
 — — Elasmobranchier 78.  
 — — Insectivoren 278.

- Saccus infundibuli* Petromyzon 53.  
 — — Reptilien 227.  
 — — vasculosus, Ganoiden 109.  
 Säulenschicht 397, 404, 517.  
 Sattelbucht, Insectivoren 275.  
 — Rodentia 310, 311.  
 Sattelspalte 274.  
 Schalthirn 311.  
 Schaltstück des Medullarrohrs (His) 361.  
 Scheidenzellen 533.  
 Scheitelbeuge, Gymnophionen 184.  
 Scheitelkrümmung, Insectivoren 274.  
 Schleife, laterale 479.  
 — mediale 473.  
 Schleimkanalsystem, Anlagen des, Elasmobranchier 598.  
 Schlußfalte, verlängerte 379.  
 Schmidt'scher Randbogen 371.  
 Schulterzungenleiste 620.  
 Schwann'sche Kerne 527, 528, 532, 533.  
 — Scheide 518, 533.  
 — Zellen 520.  
 Sehhügelbahnen 491.  
 Seitenlinie der Amphibien 593.  
 Seitenplatten des Neuralrohrs (Rückenmark) 22, 405.  
 Seitenstrangsbündel, aberrierendes 448.  
 Septum ependymale, Urodelen 179.  
 — medianum post., Gliagewebe des 415.  
 — pellucidum 501.  
 Sichel furche, Insectivoren 278.  
 — Primaten 367.  
 Sichelspalte, Monotremen 293, 295.  
 Siebschicht 397.  
 Sinnescentren 495.  
 Sinus rhomboidalis s. dorsalis 364, 415.  
 — terminalis 364.  
 Sphaerencephalon 329.  
 Spinalganglien, Entw. der 514.  
 — — Säuger 550.  
 — — ventrale, Ganoiden 541.  
 Spinalganglienzellen 517.  
 Spinalnerven, Entw. der, Acanthias 522.  
 — — Acipenser 521.  
 — — Ammocoetes 520.  
 — — Amnioten 546.  
 — — Amphibien 544.  
 — — Amphioxus 535.  
 — — Ceratodus 541.  
 — — Elasmobranchier 521, 538.  
 — — Lepidosiren 540.  
 — — Petromyzon 537.  
 — — Säuger 549.  
 — — Teleostier 542.  
 — gemischte 534.  
 — motorische, Selachier 521.  
 Spinalnervenzurkeln s. Wurzeln.  
 Spinooccipitale Nerven 562.  
 Spitzka'sches Bündel 490.  
 Spongioblasten 396, 404, 517.  
 Sternfasern 425.  
 Stief furche, Insectivoren 278.  
 — Primaten 357, 366.  
 Stirnknospe, Anuren 190.  
 Strangzellen 407.  
 Stratum intermedium 490.  
 Streifenhügelstiel, Primaten 367.  
 Striae acusticae 479.  
 — Lancisii 377, 501.  
 Strickkörperbahnen 474.  
 Sublongitudinalbündel 447.  
 Substantia Rolandi 413.  
 Sulci intraencephalici, Petromyzon 45.  
 — Monroi 18.  
 Sulcus centralis, Primaten 380.  
 — fastigialis, Primaten 369.  
 — habenulae 375.  
 — hemisphaericus, Insectivoren 278, 280.  
 — — Monotremen 293, 301.  
 — — Primaten 366.  
 — — Prosimier 352.  
 — — Rodentia 310.  
 — interencephalicus, Petromyzon 47.  
 — intraencephalicus anterior 20.  
 — — — Elasmobranchier 82.  
 — — — Petromyzon 47.  
 — — — Urodelen 174.  
 — — posterior 15.  
 — — — Insectivoren 274.  
 — — — Petromyzon 47.  
 — lateralis intermedius 299.  
 — limitans 18.  
 — — Insectivoren 276.  
 — — Monotremen 293, 294, 298, 302.  
 — — Primaten 369.  
 — — Prosimier 353.  
 — — Rodentia 316, 318.  
 — medianus posterior 337.  
 — — tecti diencephali externus 296.  
 — mesometencephalicus int., Insectivoren 274.  
 — Monroi 299.  
 — opticus 281.  
 — pancephalicus, Elasmobranchier 82.  
 — striothalamicus, Primaten 375.  
 — tectalis diencephali, Monotremen 296.  
 — — prosencephali, Insectivoren 278.  
 Sympathicus, sympathische Elemente s. Nervus sympathicus, Nervensystem, sympathisches.  
 Synencephalon, Elasmobranchier 75.  
 — Prosimier 356.  
 — Rodentia 311, 319.  
 — Urodelen 175.
- T.**
- Taenia, sekundäre 372.  
 Tangentialfasern 502.  
 Tectum opticum, Histogenese des 430.  
 — — der Teleostier 139.  
 Tegmen myelencephali, Insectivoren 276.  
 — — Monotremen 276, 292, 296, 301.  
 — — Primaten 367, 369, 376.  
 — — Rodentia 311.  
 — ventriculi quarti, Petromyzon 58.  
 Telencephalon 16.  
 — Anuren 196.  
 — Bdellostoma 34.  
 — Fische 149.  
 — Reptilien 215.  
 Terminalgebiete der Hirnrinde 495.

Thalamencephalon 21.  
 Thalamus, Anuren 200.  
 — Histogenese des 431.  
 Thalamusmulde, Primaten 375.  
 — Prosimier 353.  
 Tholus diencephali, Monotremen 233, 294.  
 Tigroidschollen 402, 412.  
 Torus hypothalamicus 304.  
 — intermedius 304.  
 — interopticus medianus 333.  
 — longitudinalis, Teleostier 134, 139.  
 — thalamicus (internus), Monotr. 304.  
 — transversus telencephali, Anuren 196, 205.  
 — — — Knochenganoiden 117.  
 — — — Knorpelganoiden 102.  
 — — — Teleostier 130.  
 — — — Urodelen 171, 180.  
 Tractus epibranchialis, Ammocoetes 579, 580.  
 — — anterior, posterior; Ganoiden 599.  
 — — hypothalamici 491.  
 — — olfactorius, Entw. d. Achsenzylinder im 502.  
 — — peduncularis transversus 485.  
 — — rubrospinalis 448.  
 — — septomesencephalicus 500.  
 — — solitarius 465, 615.  
 — — striothalamicus 492.  
 — — tectothalamicus 485.  
 — — trigemini 596.  
 Trapezfeld 347.  
 Trigemini s. N. trigeminus.  
 Trigemini-Facialis-Ganglion, Acipenser 592.  
 Trigeminalganglion, Hühnchen 595.  
 Trigemini-Gruppe, Ammocoetes 580.  
 Trigeminskern 596.  
 Truncus branchio-intestinalis, Acipenser 609.  
 Tuberculum acusticum, Knorpelgan. 110.  
 — — Teleostier 143.  
 — — Urodelen 183.  
 — — cordiforme, Teleostier 141.  
 — — posterius, Amphioxus 6, 8.  
 — — Cranioten 13.  
 — — Insectivoren 281.  
 — — Petromyzon 45.  
 — — Teleostier 129.  
 — — Ungulaten 333.

## U.

Unicelluläre Anlage der Nerven 520.  
 Urhirn der Vertebraten 13.  
 — Elasmobranchier 69.

## V.

Vagusganglion, Säuger 617.  
 — Teleostier 609.  
 Vaguswurzel, aufsteigende 615.

Vallis diencephalica, Halbaffen 353.  
 — mesorhinica, Halbaffen 357.  
 — — Primaten 370.  
 — praeroptica, Halbaffen 357.  
 Valvula cerebelli anterior, Fische 151.  
 — — der Anuren 203.  
 — — der Knorpelganoiden 103.  
 — — posterior, Elasmobranchier 85.  
 — — der Teleostier 203.  
 Velum medullare anterius, Reptilien 228.  
 — transversum, Anuren 196.  
 — — Elasmobranchier 76, 78, 81.  
 — — Knorpelganoiden 103.  
 — — Reptilien 222.  
 Ventriculus impar telencephali, Urodelen 176.  
 — septi pellucidi 378.  
 — terminalis, Primaten 364.  
 — — Rodentia 323.  
 — — Selachier 94.  
 Verwachsungsleiste, dorsale, des Rückenmarks 363.  
 Verwachsungsplatte, primitive, Insectiv. 281.  
 Vestibularisbahn 480.  
 Vestiges coccygiens 339, 365.  
 Vierhügel, Histogenese der 430.  
 — vordere, Histogenese der 485.  
 Vierhügelvorderstrangbahn, centrifugale 447.  
 Visceralbogenerven, Säuger 596.  
 Visceralnerven, Hühnchen 560.  
 Vorderhirn 15, 21.  
 Vorderhirnbündel, basales 492.  
 Vorderhornerven 617.  
 Vorderwurzelfasern 449.  
 Vorderwurzelzellen 407.

## W.

Wangenteil der Flügelplatte, Monotr. 298.  
 Wimpergrube des Amphioxus 5.  
 Wurzelfasern, motorische 519.  
 Wurzeln, motorische, des seitl. gemischten Systems 451.  
 — der Spinalnerven, dorsale u. ventrale; Amphioxus, Cyclostomen 534.  
 — — — Amia, dispondyle Selachier 534.  
 — — Gadiden 534.  
 Wurzelfasern d. motor. Hirnnerven 449.

## Z.

Zirbel 16.  
 — Bdellostoma 36.  
 Zirbelpolster, Elasmobranchier 80.  
 — Rind 331.  
 — Rodentia 312.  
 Zirbelschlauch, Reptilien 224.  
 Zwischenhirn 16, 21.  
 Zwischenstränge 515, 571.  
 Zwischenstrang, unpaarer 546.









