

Q0

430.2

B63

1877

MOLL

2
S. Stillman Berry
1145 W. Highland Ave.
Redlands, California



SMITHSONIAN
INSTITUTION
LIBRARIES



Bequest of

S. STILLMAN BERRY

With the authors compliments

Izvestiia Imperatorskago obshchestva ljubitelei estestvoznaniia, antropologii i etnografii
ИЗВѢСТІЯ ИМПЕРАТОРСКАГО ОБЩЕСТВА ЛЮБИТЕЛЕЙ ЕСТЕСТВОЗНАНІЯ, АНТРОПОЛОГИИ И ЭТНОГРАФИИ,
СОСТОЯЩАГО ПРИ МОСКОВСКОМЪ УНИВЕРСИТЕТѢ.
Томъ XXIV, выпускъ 1-й.

Sostoiashago pri Moskovskom Universite

Izsl'edovaniia
ИЗСЛѢДОВАНІЯ

Razvitiia golovonogikh
РАЗВИТІИ ГОЛОВОНОГИХЪ.

Izd. Obshchestva

N. V. Bobretskago (Bobretskii)
Н. В. БОБРЕЦКАГО.

sb. desiat'iu tablitsami
СЪ ДЕСЯТЬЮ ТАБЛИЦАМИ.

Izdanie obshchestva
Изданіе Общества.

Moskva
МОСКВА.
—
1877.



ИЗВѢСТІЯ ИМПЕРАТОРСКАГО ОБЩЕСТВА ЛЮБИТЕЛЕЙ ЕСТЕСТВОЗНАНІЯ, АНТРОПОЛОГІИ И ЭТНОГРАФІИ,
СОСТОЯЩАГО ПРИ МОСКОВСКОМЪ УНИВЕРСИТЕТѢ.
Томъ XXIV, выпускъ 1-й.

ИЗСЛѢДОВАНІЯ

○

РАЗВИТІИ ГОЛОВОНОГИХЪ.

Н. В. Фобрецкаго.

СЪ ДЕСЯТЬЮ ТАБЛИЦАМИ.

Изданіе Общества.

МОСКВА.

Типографія М. Н. Лаврова и К^о. Леонтьевскій пер., домъ № 14-й.

1877.

702
430/2
703
12-11
Moll

По опредѣленію Императорскаго Общества Любителей Естественнаго, состоящаго при Императорскомъ Московскомъ университетѣ.

ИЗСЛѢДОВАНІЯ

о

РАЗВИТІИ ГОЛОВОНОГИХЪ.

Н. В. Бобрецаго.



Главные черты эмбрионального развития головоногих намечены, какъ известно, Келликеромъ въ его обширномъ трудѣ „Entwicklungsgeschichte der Cephalopoden (1844).“ Наблюдения Келликера относятся преимущественно къ развитію сепіи; за тѣмъ Келликеромъ описаны нѣкоторыя стадіи развитія *Loligo*, *Argonauta* и *Tremoctopus*. Показавъ, что сегментация яйца головоногихъ принадлежитъ къ типу частичнаго дробленія желтка, Келликеръ весьма обстоятельно описалъ развитіе наружной формы зародыша головоногихъ, выяснилъ отношеніе желточного пузыря къ зародышу и съ замѣчательною для того времени точностью прослѣдилъ послѣдовательный ростъ какъ наружныхъ, такъ и внутреннихъ органовъ; первоначальное же развитіе внутреннихъ органовъ, въ большинствѣ случаевъ, или вовсе осталось для него неизвѣстнымъ, или же было истолковано имъ ошибочно. Въ тѣсной связи съ этимъ стоитъ и то обстоятельство, что Келликеръ отвергалъ существованіе эмбриональных листковъ въ зачаткѣ головоногихъ.

Этотъ пробѣлъ былъ въ значительной мѣрѣ выполненъ Мечниковымъ въ его „Исторіи эмбриональнаго развитія *Sepioida* (1867).“ Мечниковъ отличилъ въ зачаткѣ *Sepioida* два зародышевыхъ пласта: 1) наружный или „эпителиальный“, изъ котораго, по его мнѣнію, развивается кожа, хрящи, органы чувствъ и пищеварительный каналъ со всѣми его придатками, т. е. слюнными железами, печенью и чернильнымъ мѣшкомъ, — и 2) внутренний или „паренхиматозный“ пластъ, который идетъ на образованіе мускуловъ, нервной системы и органовъ кровообращенія. Оставляя болѣе подробное изложеніе полученныхъ прежними наблюдателями данныхъ—до тѣхъ главъ, гдѣ специально будетъ рѣчь о развитіи тѣхъ или другихъ органовъ, я замѣчу здѣсь, что Мечниковымъ достаточно разъяснено развитіе передней кишки, образованіе чернильнаго

мѣшка, какъ выступа задней кишки, развитіе слуховыхъ пузырьковъ и проложенъ путь къ разъясненію развитія глаза.

Въ ту пору, когда я приступилъ къ изученію эмбриональнаго развитія головоногихъ, литература этого предмета, если не считать незначительныхъ, болѣе раннихъ работъ Кювье, Дюже и Ванъ-Бенедена, ограничивалась двумя вышеприведенными трудами и уже послѣ того, какъ мои изслѣдованія надъ эмбриологіей головоногихъ были почти закончены, появились о томъ же предметѣ работы Усова, Гренахера, Рэ-Ланкестера и Фоля. Эти работы, весьма естественно, отняли во многомъ у настоящаго моего труда интересъ новизны, но вмѣстѣ съ тѣмъ дали мнѣ случай вновь пересмотрѣть спорные пункты и еще болѣе укрѣпиться въ тѣхъ выводахъ, къ которымъ я пришелъ до появленія упомянутыхъ работъ. Нисколько не претендуя на права первенства, которыя по справедливости принадлежатъ лицамъ, раньше другихъ заявившимъ о сдѣланныхъ ими открытіяхъ, я считаю нужнымъ замѣтить, что всѣ факты, изложенные въ настоящемъ трудѣ, были получены мною совершенно независимо, ранѣе появленія перечисленныхъ выше изслѣдованій, и могу сослаться въ этомъ случаѣ на свидѣтельство моего высокоуважаемаго друга А. О. Ковалевскаго, которому я сообщалъ получаемые мной результаты по мѣрѣ хода самыхъ изслѣдованій.

Скажу въ нѣсколькихъ словахъ о каждой изъ этихъ новѣйшихъ работъ.

М. Усовъ напечаталъ до сихъ поръ только пространное предварительное сообщеніе *) о своихъ

*) Сперва въ Трудахъ С.-Петербургскаго Общ. Естествоисп. см. протоколы засѣданій Зоологическаго Отдѣленія 27-го февраля и 21-го марта 1874, а затѣмъ еще болѣе подробно и съ дополненіями въ Archiv für Naturgeschichte за 1874 г. „Zoologisch-embryologische Untersuchungen,“ стр. 329—372.

обширныхъ и продолжительныхъ изслѣдованій по исторіи эмбриональнаго развитія четырехъ различныхъ видовъ головоногихъ. Онъ впервые обстоятельно и точно описалъ процессъ сегментации яйца головоногихъ и показалъ образованіе зачатка для внутренней раковины путемъ углубленія наружнаго листа,—фактъ, заявленный почти одновременно также Рэ-Ланкестеромъ и Фолемъ. Относительно образованія органовъ Усовъ въ своихъ выводахъ весьма близко сходится съ Мечниковымъ. Главнѣйшее различіе состоитъ въ слѣдующемъ: на счетъ верхняго эмбриональнаго листа Усовъ справедливо относитъ только наружный эпителий, а не всю кожу; далѣе, паренхиматозный пластъ Мечникова Усовъ описываетъ какъ средній зародышевый листъ и принимаетъ расщепленіе этого послѣдняго на кожно-мускульный и кишечно-волокнуистый слои, строго различая внутренніе органы по ихъ образованію изъ того или другаго слоя; наконецъ эпителиальную выстилку пищеварительнаго канала, на всемъ протяженіи этого послѣдняго, которую онъ вмѣстѣ съ Мечниковымъ относитъ на счетъ двухъ (ротоваго и анальнаго) углубленій верхняго листа, Усовъ рассматриваетъ какъ кишечно-железистый листъ.

Работа Гренахера*) посвящена описанію эмбриональнаго развитія яицъ одного неопредѣленнаго ближе головоногаго. Помимо нѣкоторыхъ интересныхъ особенностей развитія упомянутыхъ яицъ, каковы напримѣръ: весьма раннее появленіе хроматофоръ, очень слабое развитіе наружнаго желточнаго пузыря и т. д., въ статьѣ Гренахера особенно важны нѣкоторыя новыя данныя относительно развитія глаза, поправляющія и дополняющія наблюденія Мечникова по этому предмету.

Рэ-Ланкестеръ въ своей небольшой статьѣ**) впервые приводитъ нѣкоторыя, болѣе или менѣе удачныя разрѣзы зародышей *Loligo*, бросающіе новый свѣтъ на образованіе средней кишки и подтверждающіе наблюденія Гренахера относительно развитія глаза.

Наконецъ, короткая замѣтка Фоля**), относящаяся

*) Grenacher. Zur Entwicklungsgeschichte der Cephalopoden. Zeitschrift f. wiss. Zoologie. B. XXIV, 1874, стр. 419—498, таб. XXXIX—XLII. Предварительное сообщеніе въ *Göttinger Nachrichten*, 1873, № 4—миѣ осталось вовсе неизвѣстнымъ.

**) Ray Lankester. Observations on the Development of the Cephalopoda. Quarterly Journal of Microscop. Science. January, 1875, стр. 37—46, табл. IV и V.

***) Arch. de Zoologie expériment. et générale. 1874, T. III, № 3.

ся къ развитію *Sepiola*, имѣетъ поверхностный характеръ и въ сравненіи съ вышеприведенными трудами не вноситъ ничего новаго.

Изслѣдованія, составляющія предметъ настоящаго труда, были произведены мною во время продолжительнаго пребыванія моего на берегахъ Средиземнаго моря, въ южной Италіи. Весною и лѣтомъ 1874 года, въ Неаполѣ, я имѣлъ возможность подробно изучить развитіе яицъ *Loligo* и достаточно познакомиться съ эмбриологіей сепи; лѣтомъ того же года я наблюдалъ въ Мессинѣ развитіе яицъ аргонавта и того неизвѣстнаго головоногаго, исторія развитія котораго недавно описана Гренахеромъ въ цитированной выше статьѣ; наконецъ, зимою 1874—1875 года, въ Неапольской зоологической станціи, я имѣлъ случай изучать эмбриологію *Sepiola*.

Такъ какъ изъ всѣхъ перечисленныхъ выше головоногихъ наиболѣе обстоятельно изучено мною развитіе *Loligo*, то при изложеніи моихъ наблюденій я буду имѣть въ виду главнымъ образомъ эмбриологію этого послѣдняго животнаго, и другихъ родовъ головоногихъ коснусь на столько, на сколько это нужно, чтобъ показать, что развитіе ихъ во всѣхъ существенныхъ чертахъ идетъ такъ же, какъ и у *Loligo*, съ весьма небольшими отличіями, имѣющими совершенно второстепенное значеніе.

Методъ, котораго я по преимуществу придерживался въ своихъ изслѣдованіяхъ, это методъ разрѣзовъ, и потому въ прилагаемыхъ при настоящей работѣ таблицахъ читатель встрѣтитъ почти исключительно рисунки разрѣзовъ по различнымъ направленіямъ, снятые съ препаратовъ при помощи камеръ-люциды. *) Для того, чтобы не увеличивать безъ нужды числа таблицъ, особенно въ виду скорога появленія подробной работы Усова, трактующей о томъ же предметѣ, я счелъ излишнимъ прилагать рисунки наружнаго вида зародышей и сдѣлалъ исключеніе въ этомъ отношеніи только для раннихъ стадій сегментации, описаніе которыхъ, данное Усовымъ, возбуждаетъ нѣкоторыя недоразумѣнія.

Прежде, чѣмъ приступить къ самому описанію, я считаю нужнымъ, для большей ясности послѣдующаго изложенія, сдѣлать предварительно нѣко-

*) Подлинныя препараты находятся въ зоологическомъ музеѣ Московскаго университета.

тория оговорки. Противно большинству моихъ предшественниковъ, я ставлю зародышей головоногихъ въ томъ положеніи, какое принимаетъ Гегенбауръ для взрослыхъ, при сравненіи ихъ съ другими моллюсками, т. е. ртомъ внизъ, аборальнымъ концемъ вверхъ, спинной поверхностью напередъ, брюшной—назадъ; въ самомъ яйцѣ образовательный полюсъ будетъ верхнимъ, противоположный или питательный полюсъ яйца—нижнимъ. Съ чисто эмбриологической точки зрѣнія такая постановка представляется, между прочимъ, большую выгоду уже въ томъ отношеніи, что значительно облегчаетъ сравненіе зародышей головоногихъ съ зародышами другихъ животныхъ и, прежде всего, остальныхъ моллюсковъ.

Чтобы по возможности избѣжать повтореній, я опишу вначалѣ сегментацію яйца и образованіе зародышевыхъ листковъ, скажу затѣмъ въ общихъ чертахъ о развитіи наружной формы зародыша и перейду къ подробному изложенію исторіи разви-

тія отдѣльныхъ системъ органовъ. Наконецъ, послѣдняя глава будетъ посвящена сравненію эмбриональнаго развитія головоногихъ съ развитіемъ другихъ моллюсковъ и общимъ выводамъ.

Не задаваясь цѣлью писать монографію о развитіи головоногихъ и не претендуя поэтому на всестороннюю полноту, я имѣю въ виду главнымъ образомъ сообщить результаты собственныхъ эмбриологическихъ изслѣдованій надъ этими животными. Изслѣдованій, которыя, позволяю себѣ надѣяться, во многихъ пунктахъ болѣе или менѣе значительно раздвигаютъ рамки нашихъ знаній относительно развитія головоногихъ.

Въ заключеніе я считаю пріятнымъ со своей стороны долгомъ засвидѣтельствовать мою глубочайшую признательность Императорскому Обществу Любителей Естествознанія, Антропологии и Этнографіи, которое оказало мнѣ щедрое пособіе для выполненія настоящаго труда.

Сегментация яйца и образование зародышевых листковъ.

Сегментация яйца головоногихъ, какъ показали еще Келликеръ, происходитъ по типу частичнаго дробленія желтка; по самый ходъ этого процесса впервые точно и обстоятельно описанъ Усовымъ. Я наблюдалъ сегментацию яйца болѣе или менѣе послѣдовательно у *Loligo*, *Sepia* и *Sepioida*, и мои наблюденія вообще стоятъ въ полномъ согласіи съ показаніями Усова.

Главная особенность, которая характеризуетъ ходъ сегментации у названныхъ головоногихъ, состоитъ въ томъ, что только двумя первыми бороздками образовательный желтокъ дѣлится на равные сегменты (на 2 и потомъ на 4); далѣе дробленіе желтка идетъ своеобразно, но совершенно сходно у всѣхъ названныхъ выше головоногихъ. „Изъ четырехъ сегментовъ, говоритъ Усовъ, *) послѣдовательно образуются сначала шесть и далѣе восемь *равныхъ* сегментовъ. Между этими двумя стадіями, въ центрѣ схождения бороздокъ, отъ двухъ наиболѣе узкихъ сегментовъ, еще въ самый ранній моментъ ихъ появленія, отдѣленіемъ верхнихъ ихъ частей или вершинъ образуются двѣ первичныя центральныя клѣтки (*Furchungskugel*).“—Стадія съ 6-ю сегментами мнѣ не приходилось наблюдать и я склоненъ разсматривать ее не какъ нормальный, типическій моментъ въ ходѣ сегментации, но какъ явленіе скорѣе случайное, вызванное неравномерностью въ дѣленіи отдѣльныхъ сегментовъ, неравномерностью, которая вообще встрѣчается довольно часто и вызываетъ болѣе или менѣе значительныя отклоненія отъ нормальнаго хода сегментации. Что же касается до стадіи съ 8-ю сегментами, то главный характеръ ея и состоитъ именно въ томъ, что два изъ 8 сегментовъ значительно отличны отъ остальныхъ по своей формѣ и величинѣ, а слѣдовательно не можетъ быть и

*) Протоколы С.-Петербур. Общ. Естеств. стр. LXI.

рѣчи о дѣленіи на „восемь равныхъ сегментовъ.“ *)

Фиг. 1 представляетъ намъ такую стадію у *Loligo*, а фиг. 6—у сепии. На обоихъ рисункахъ прежде всего бросаются въ глаза два смежные сегмента (а), которые значительно уже остальныхъ 6 сегментовъ, имѣютъ продолговатую форму и еще болѣе суживаются къ периферическому концу. Между центральными концами сегментовъ остается иногда (фиг. 6) довольно значительный промежутокъ, въ которомъ просвѣчиваетъ питательный желтокъ, но обыкновенно центральные концы двухъ вышеупомянутыхъ узкихъ сегментовъ довольно широко соприкасаются съ соответствующими концами двухъ противолежащихъ сегментовъ, вслѣдствіе чего вершины остальныхъ сегментовъ (по 2 съ каждой стороны) являются нѣсколько отодвинутыми отъ центра сегментационнаго кружка, и небольшіе промежутки, которые остаются между вершинами сегментовъ, скоро исчезаютъ.

Эти же рисунки показываютъ намъ, что обособленіе первыхъ клѣтокъ (*Furchungskugel*) происходитъ типически уже послѣ раздѣленія образовательнаго желтка на 8 сегментовъ. Здѣсь не только не началось еще обособленіе центральныхъ клѣтокъ, но въ каждомъ сегментѣ просвѣчиваетъ только одно ядро, между тѣмъ дѣленію сегментовъ вдоль или поперегъ (т. е. отшнурованію отъ нихъ клѣтокъ) всегда предшествуетъ появленіе въ нихъ двухъ ядеръ. **)

Далѣе, отдѣленіе первыхъ клѣтокъ отъ двухъ

*) Такъ какъ Усовъ говоритъ вслѣдъ затѣмъ о двухъ „наиболѣе узкихъ“ сегментахъ, то я готовъ былъ приписать это очевидное противорѣчіе простой опечаткѣ, но странно, что и въ нѣмецкомъ переводѣ повторяется также „acht gleiche Segmente“ (стр. 342).

**) Къ сожалѣнію, я въ свое время недостаточно обратилъ вниманіе на судьбу ядеръ и не пробовалъ изучать первыхъ стадій сегментации посредствомъ разрѣзовъ, а послѣ того, какъ мною сдѣланы были въ этомъ отношеніи интересныя наблюденія у гастропода, примыкающія къ извѣстнымъ наблюденіямъ Ауербаха, Бючли, Фоля, Флемминга и др., я не имѣлъ болѣе случая достать равныя стадіи сегментации головоногихъ.

узких сегментовъ, равно какъ и отъ двухъ противоположащихъ послѣднимъ, идетъ болѣе или менѣе параллельно, такъ что первыя четыре центральныя кѣтки появляются почти одновременно (фиг. 2), и притомъ двѣ кѣтки (*a'*), отшнуровавшіяся отъ двухъ узкихъ сегментовъ (*a*), всегда бываютъ значительно меньше двухъ другихъ кѣтокъ (*b'*), которыя отдѣлились отъ сегментовъ (*b*), противоположащихъ узкимъ.

Вслѣдъ за обособленіемъ первыхъ четырехъ кѣтокъ начинается продольное дѣленіе въ тѣхъ 4-хъ сегментахъ, которые не участвовали въ отдѣленіи кѣтокъ, причемъ каждый изъ нихъ дѣлится на двое, такъ что вокругъ четырехъ центральныхъ кѣтокъ мы получаемъ 12 сегментовъ (фиг. 3 — кальмаръ, фиг. 7 — сепія).

Въ дальнѣйшемъ дѣленіи сегментовъ и обособленіи кѣтокъ становится труднымъ найти строгую численную правильность, такъ какъ тотъ и другой процессы идутъ обыкновенно далеко не одновременно во всѣхъ сегментахъ. Масса сегментаціонныхъ кѣтокъ быстро увеличивается какъ вслѣдствіе постоянного отшнуровыванья центральныхъ концовъ сегментовъ, которые вмѣстѣ съ тѣмъ продолжаютъ дѣлиться вдоль по поламъ, такъ и путемъ самостоятельнаго дѣленія прежде образовавшихся кѣтокъ. Два вышеупомянутые узкіе сегмента, какъ показываетъ сравненіе различныхъ стадій сегментаціи, по видимому вовсе не подвергаются продольному дѣленію, а продолжаютъ лишь отдѣлять отъ своихъ центральныхъ концовъ новыя кѣтки, и ихъ еще долго можно отличить между остальными сегментами (фиг. 4 и 5 *a*). Въ концѣ концовъ всѣ сегменты распадаются мало по малу на группы кѣтокъ, расходящіяся въ видѣ лучей на окружности зародышеваго кружка (Keimscheibe), составленнаго изъ одного слоя плотно прилегающихъ другъ къ другу кѣтокъ.

По Усову, сегменты (въ числѣ 32), продолжая въ своихъ вершинахъ дѣлиться на группы кѣтокъ, въ своей нижней части не рѣдко отдѣлены одинъ отъ другаго „и протоплазма ихъ тонкимъ слоемъ отдѣляетъ всю массу питательнаго желтка“. Вслѣдствіе этого постепенное разрастаніе бластодермы вокругъ питательнаго желтка и замыканіе ея на ниянемъ полюсѣ яйца Усовъ относитъ на счетъ кѣтокъ, образовавшихся вслѣдствіе окончательнаго дѣленія сегментовъ. Онъ увѣряетъ, что посредствомъ особеннаго, имъ подробно описаннаго метода ему удавалось исполнѣ отдѣлять образовательный желтокъ, снимая его въ видѣ тонкой плѣночки со всей поверхности яйца. Прежде всего я считаю

нужнымъ при этомъ замѣтить, что отъ вниманія Усова совершенно ускользнула желточная оболочка, въ присутствіи которой у *Loligo* весьма легко убѣдиться. Какъ извѣстно, еще Мечниковъ показалъ, что та внутренняя стекловидная оболочка яйца головоногихъ, которую Келликеръ описалъ какъ желточную оболочку (*Dotterhaut*), на самомъ дѣлѣ соответствуетъ *chorion*, что несомнѣнно доказывается уже существованіемъ въ ней микропиле. Въ раннихъ стадіяхъ развитія *chorion* довольно плотно прилегаетъ къ поверхности яйца, но послѣ между имъ и яйцомъ образуется все болѣе и болѣе значительный промежутокъ. Подъ вліяніемъ раствора хромовой кислоты слизь, обволакивающая яйца *Loligo*, мало по малу растворяется, а затѣмъ и *chorion* болѣе или менѣе отстаетъ отъ яйца. Какъ для приготовленія разрѣзовъ, такъ и вообще для изслѣдованія окрѣпшихъ въ хромовой кислотѣ яицъ, я всегда предварительно снималъ съ нихъ *chorion* и затѣмъ посредствомъ кисточки тщательно очищалъ поверхность яйца отъ мелкозернистаго осадка, образующагося подъ вліяніемъ реагентовъ, вслѣдствіе створженія прозрачной жидкости, выполняющей пространство между *chorion* и яйцомъ. Тѣмъ не менѣе на разрѣзахъ можно ясно отличить на поверхности яйца весьма тонкую и нѣжную, безструктурную перепонку, которая не можетъ быть ничѣмъ другимъ, какъ желточной оболочкой. Въ раннихъ стадіяхъ развитія желточная оболочка обыкновенно очень тѣсно прилегаетъ къ питательному желтку, но нѣсколько отстаетъ и становится гораздо болѣе замѣтной надъ бластодермой, отъ которой она часто отдѣлена мелкозернистымъ осадкомъ.

Присутствіе желточной оболочки, упущенной Усовымъ изъ виду, бросаетъ нѣсколько другой свѣтъ на сообщаемый имъ фактъ: то, что Усовъ при помощи своего метода отдѣлялъ съ поверхности питательнаго желтка, это — прежде всего желточная оболочка съ приставшимъ къ ней, слегка окрѣпшимъ периферическимъ слоемъ желтка. Хотя а priori, взявъ во вниманіе процессы образованія яицъ, весьма естественно допустить, что образовательный желтокъ со всѣхъ сторонъ окружаетъ питательный желтокъ или, лучше сказать, проникаетъ, пропитываетъ всю толщю яйца; но я позволю себѣ сомнѣваться въ томъ, чтобы на практикѣ можно было отдѣлить съ нижней половины яйца обволакивающій ее тонкій слой образовательнаго желтка.

Съ тѣмъ вмѣстѣ я не могу согласиться съ Усовымъ и въ томъ, что периферическіе концы сегментовъ доходятъ до самаго нижняго полюса яйца и

что разрастаніе бластодермы вокругъ всего желтка происходитъ почти исключительно на счетъ новыхъ клѣтокъ, постоянно отдѣляющихся отъ сегментовъ, вплоть до полнаго замыканія бластодермы. По моему мнѣнію, роль сегментовъ въ образованіи бластодермы оканчивается довольно рано, и затѣмъ бластодерма разрастается исключительно путемъ дальнѣйшаго размноженія ея клѣтокъ.

Въ яйцахъ, окрѣпленныхъ въ хромовой кислотѣ и затѣмъ въ алкогольѣ, питательный желтокъ получаетъ темнобурый, почти черный цвѣтъ, и тогда образовательный желтокъ является на темномъ фонѣ въ видѣ бѣловатаго слоя, толщина котораго обозначается болѣе или менѣе яснымъ просвѣчиваніемъ подлежащаго темнобураго питательнаго желтка. Наблюдая раннія стадіи сегментации при падающемъ свѣтѣ (для чего я обыкновенно срѣзывала острой бритвой верхнюю часть яйца и кладе ее на стеклышко такъ, чтобы центръ сегментационнаго кружка былъ обращенъ прямо къ глазу), мы замѣчаемъ, что сегменты имѣютъ наибольшую толщину на своемъ центральномъ концѣ, тогда какъ на периферическихъ концахъ своихъ они, утончаясь постепенно, незамѣтно теряются. Въ той своей части, гдѣ сегменты состоятъ изъ болѣе или менѣе толстаго слоя образовательнаго желтка, они тѣсно прилегаютъ другъ къ другу; но въ периферическихъ частяхъ сегментовъ разграничивающія ихъ продольныя борозды значительно расширяются, углубляясь частію въ наружный слой самого питательнаго желтка, и продолжаются даже за границы того пространства, на которомъ еще можно ясно разглядѣть образовательный желтокъ. Этотъ послѣдній протягивается еще на нѣкоторомъ разстояніи по краямъ бороздокъ, вслѣдствіе чего периферическіе концы сегментовъ получаютъ болѣе или менѣе полукругно вогнутую форму. Чѣмъ далѣе идетъ продольное дѣленіе сегментовъ, тѣмъ болѣе уменьшается ихъ длина на счетъ отдѣляющихся отъ центральныхъ концовъ ихъ клѣтокъ, а съ тѣмъ вмѣстѣ и разстояніе между периферическими концами сегментовъ постепенно увеличивается. При началѣ образованія втораго зародышеваго листка, сегменты окончательно распадаются на группы клѣтокъ, расходящіяся въ видѣ лучей на окружности зародышеваго кружка.

Въ раннюю пору образованія втораго листка, зародышевый кружокъ является намъ на разрѣзѣ (фиг. 8) состоящимъ изъ одного слоя довольно крупныхъ, болѣе или менѣе кубическихъ клѣтокъ, которыя только на самомъ краю зародышеваго кружка располагаются уже въ два слоя и вслѣдствіе

взаимнаго сжатія принимаютъ довольно неправильныя формы. На одной сторонѣ (лѣвой) представленнаго на фиг. 8 разрѣза, къ составленному изъ двухъ слоевъ клѣтокъ краю зародышеваго кружка прилегаетъ одна, сильно вытянутая въ длину, снабженная двумя ядрами клѣтка (с), которая представляетъ намъ еще не распавшійся остатокъ одного изъ сегментовъ; на правой, другой сторонѣ разрѣза мы не замѣчаемъ соотвѣтствующей клѣтки, такъ какъ разрѣзъ прошелъ здѣсь чрезъ промежутокъ между двумя отдѣльными сегментами. На томъ и на другомъ краяхъ зародышеваго кружка второй листъ (ms) представляется всего только не болѣе, какъ тремя клѣтками. Лежація непосредственно надъ зачаткомъ втораго листа клѣтки эктодермы являются на разрѣзахъ часто очень сильно сплюснутыми, тѣсно прилегаютъ къ подлежащимъ клѣткамъ втораго листа и притомъ такъ, что разграничивающія тѣ и другія клѣтки линія является обыкновенно изломанною зигзагомъ. Такое взаимное положеніе верхнихъ и нижнихъ клѣтокъ легко можетъ повести къ предположенію, что каждая изъ нижнихъ клѣтокъ отдѣлилась отъ прилегающей къ ней верхней клѣтки, что, слѣдовательно, образованіе втораго листа происходитъ путемъ расщепленія однослойной зародышевой пластинки, обусловленнаго поперечнымъ дѣленіемъ клѣтокъ, дѣленіемъ, которое начинается въ периферическихъ клѣткахъ и постепенно распространяется все далѣе и далѣе къ центру зародышеваго кружка.

Къ такому заключенію относительно процесса образованія втораго зародышеваго листка у головоногихъ пришли Мечниковъ и Усовъ, но послѣ тщательнаго изученія многочисленныхъ разрѣзовъ я не могу раздѣлить этого мнѣнія. Дѣло въ томъ, что мнѣ никогда не удавалось подмѣтить дѣйствительнаго поперечнаго дѣленія въ клѣткахъ верхняго листа, ни даже такого расположенія двухъ ядеръ въ одной какой нибудь верхней клѣткѣ, которое бы указывало на предстоящее дѣленіе въ поперечномъ направленіи, хотя довольно часто можно наблюдать два ядра, расположенныя всегда въ плоскости, приблизительно параллельной наружной поверхности верхней клѣтки. Съ другой стороны втораго зародышевого листъ на описываемой стадіи, какъ и нѣкоторое время спустя, своимъ наружнымъ краемъ всегда непосредственно переходитъ въ верхній листъ; краевая клѣтка (d) зародышеваго кружка обыкновенно только небольшой частью своей поверхности примыкаетъ къ сосѣдней верхней клѣткѣ, широко прилегая къ наружной клѣткѣ втораго листа; часто даже она болѣе или ме-

нѣе значительною частію пододвигается подъ со- сѣдную верхнюю и присутствіемъ двухъ ядеръ указываетъ несомнѣнно свое участіе въ образова- ніи втораго листка *). Такое же отношеніе пред- ставляютъ краевыя клѣтки и на ближайшихъ по- слѣдующихъ стадіяхъ (фиг. 9. *d*), такъ что масса клѣтокъ втораго листа, рядомъ съ размноженіемъ уже существующихъ клѣтокъ, еще довольно долгое время возрастаетъ на счетъ дѣленія краевыхъ клѣтокъ.

Такимъ образомъ процессъ образования втораго зародышеваго листка точнѣе всего разсматривать какъ подгибаніе краевъ однослойнаго зародыше- ваго кружка внутрь. Простой процессъ подгиба- нія въ настоящемъ случаѣ маскируется отчасти только тѣмъ, что при началѣ образования втораго листка въ окружности зародышеваго кружка со- храняются еще остатки прежнихъ сегментовъ, ко- торые скоро распадаются на параллельные ряды клѣтокъ.

Приблизительно съ конца четвертаго дня раз- витія зачатокъ втораго листа начинаетъ расти уже исключительно на счетъ дѣленія собственныхъ клѣ- токъ и наружный край его не показываетъ болѣе непосредственнаго перехода въ верхній зародыше- вый листъ, клѣтки котораго, вслѣдствіе постоян- наго дѣленія, значительно уменьшаются въ вели- чинѣ, становятся къ периферіи зародышеваго круж- ка все болѣе и болѣе плоскими и распростра- няются нѣсколько далѣе наружныхъ границъ втораго листа. Продукты окончательнаго распадаенія сег- ментовъ являются въ эту пору въ видѣ чрезвычай- но плоскихъ клѣтокъ (фиг. 9 и фиг. 10, *c*), кото- рые, какъ уже сказано выше, первоначально лу- чисто расходятся на периферіи зародышеваго круж- ка и только позже сближаются между собою въ одинъ сплошной, чрезвычайно тонкій слой.

Второй листъ распространяется все далѣе къ центру зародышеваго кружка и его овальныя клѣт- ки располагаются неправильно въ 2—3 слоя однѣ надъ другими. При этомъ нѣкоторыя изъ клѣтокъ, прилегающія непосредственно къ питательному желтку, претерпѣваютъ особенныя измѣненія (фиг. 10 *ds*), вслѣдствіе чего и становятся рѣзко отлич- ными отъ остальныхъ элементовъ втораго листа. Отличительныя свойства такихъ клѣтокъ состоятъ въ томъ, что онѣ дѣлаются значительно плоскими,

принимаютъ на разрѣзахъ веретеновидную форму, весьма тѣсно прилегаютъ къ питательному желтку, причемъ утолщенная средняя часть клѣтки углуб- ляется отчасти въ самый желтокъ, а тонкая периферическая часть незамѣтно сливается съ поверх- ностью послѣдняго. Посредствомъ тонкихъ отрост- ковъ такія клѣтки являются часто на разрѣзѣ сое- единенными съ сосѣдними подобными же клѣтками. Благодаря тому, что онѣ лежатъ какъ бы въ ям- кахъ на поверхности желтка, описанныя выше клѣтки придаютъ поверхности желтка оригиналь- ный, на живыхъ яйцахъ рѣзко бросающійся въ глаза видъ, обусловленный различіемъ оптическихъ свойствъ желтка и протоплазмы клѣтокъ.

Рэ-Ланкестеръ, который впервые обратилъ вни- маніе на такія клѣтки, пришелъ къ заключенію, что онѣ самостоятельно появляются въ самомъ желткѣ, независимо отъ клѣтокъ, образовавшихся путемъ сегментацин, и въ отличіе отъ этихъ по- слѣднихъ или „клатопласть“, какъ онъ называетъ, даетъ имъ названіе „автопласть.“ Основываясь исключительно на наблюденіи живыхъ яицъ, онъ утверждаетъ, что автопласты возникаютъ какъ мел- кія, постепенно растущія въ величину ядра (*nucleus—like bodies*) не на поверхности желтка, но въ самомъ желткѣ, вблизи поверхности, распростра- няясь вначалѣ кольцевидными рядами даже за на- ружную границу клатопласты.

Внимательное изученіе разрѣзовъ вполнѣ при- вело меня къ убѣжденію, что рѣшительно нѣтъ никакого основанія допускать двойное происхожде- ніе клѣтокъ, изъ которыхъ строится тѣло зароды- ша головоногихъ и изъ которыхъ однѣ представ- ляютъ продуктъ сегментацин, тогда какъ другія будто бы образуются непосредственно въ желткѣ. Никогда мнѣ не случалось замѣчать ядеръ или клѣтокъ въ самомъ желткѣ, и описанныя выше клѣтки (автопласты Рэ-Ланкестера) появляются всегда въ такомъ непосредственномъ сосѣдствѣ съ элементами втораго зародышеваго листа, что обра- зованіе ихъ надо отнести на счетъ этихъ послѣд- нихъ.

При дальнѣйшемъ разрастаніи бластодермы на поверхности желтка, вмѣстѣ съ верхнимъ зароды- шевымъ листкомъ распространяются все далѣе и далѣе къ нижнему полюсу яйца и описанныя вы- ше клѣтки (*ds*), образуя весьма тонкій внутренній слой, непосредственно прилегающій къ желтку; между тѣмъ овальные элементы втораго листа въ своемъ распространеніи внизъ доходятъ прибли- зительно только до экватора яйца, равно какъ и въ противоположномъ направленіи они только очень

*) См. фиг. 8A и 8B—два разрѣза черезъ край сегментацион- наго кружка той же стадіи, что и на фиг. 8, т. е. въ началѣ 3-го дня развитія. На этихъ разрѣзахъ мы также замѣчаемъ ясно и желточную оболочку (*dh*), которая, тѣсно прилегая къ питательному желтку, нѣсколько приподнимается надъ зародыше- вымъ кружкомъ.

медленно подвигаются къ центру зародышеваго кружка. Элементы обоихъ эмбріональныхъ листковъ при этомъ становятся чрезвычайно мелкими и только на верхнемъ полюсѣ яйца, гдѣ бластодерма даже не задолго передъ своимъ окончательнымъ замыканіемъ состоитъ изъ одного только верхняго листа, клѣтки этого послѣдняго сохраняютъ болѣе или менѣе цилиндрическую форму, между тѣмъ какъ на противоположной, нижней половинѣ яйца верхній листъ состоитъ изъ чрезвычайно плоскихъ, едва замѣтныхъ въ разрѣзѣ клѣтокъ.

Въ ту пору, когда бластодерма обростаетъ всю поверхность яйца и замыкается на нижнемъ полюсѣ, яйцо *Loligo* представляется намъ окруженнымъ двумя слоями клѣтокъ, между которыми только въ верхней половинѣ яйца, идущей на образованіе самаго зародыша, находится средній пластъ. Наружный изъ этихъ слоевъ есть верхній зародышевый листъ; онъ состоитъ всего изъ одного слоя клѣтокъ, которыя въ нижней половинѣ яйца, образующей впоследствии наружный желточный пузырь, являются чрезвычайно плоскими и широкими, въ верхней половинѣ его становятся мельче и нѣсколько выше и только на самомъ верхнемъ полюсѣ приближаются по формѣ къ невысокому цилиндрическому эпителию. Самый внутренній, непосредственно прилегающій къ желтку слой образованъ вышеописанными веретеновидными (въ разрѣзѣ) клѣтками (автопластами Рэ-Ланкестера); онъ вовсе не имѣетъ значенія эмбріональнаго листка въ тѣсномъ смыслѣ слова, а представляетъ только клѣтчатую оболочку, обволакивающую кругомъ весь питательный желтокъ. Только въ верхней половинѣ яйца, между верхнимъ зародышевымъ листкомъ и желтковой клѣтчатой оболочкой помѣщается болѣе или менѣе толстый слой овальныхъ клѣтокъ, который по своему значенію и роли соответствуетъ среднему зародышевому листу.

Такимъ образомъ въ зачаткѣ *Loligo*, равно какъ и всѣхъ другихъ изслѣдованныхъ мною головоногихъ, въ концѣ перваго періода развитія, т. е. до появленія первыхъ органовъ, можно отличить только два зародышевыхъ листка и кромѣ того клѣтчатую оболочку, непосредственно облегающую желтокъ. О существованіи такой оболочки упоминаетъ уже Келликеръ, *) замѣчая, что на окрѣпленныхъ въ алкоголь зародышахъ ее можно изолировать въ видѣ цѣльной перепонки, состоящей, говоритъ онъ, „какъ кажется, изъ одного только слоя мостильныхъ клѣтокъ.“ Мечниковъ, изучавшій развитіе

Sepiola, по видимому, только на живыхъ яйцахъ, счелъ возможнымъ отрицать для *Sepiola* существованіе такой оболочки. Еще болѣе рѣшительно высказывается въ томъ же тонѣ Усовъ: *) „внутренній желтокъ, говоритъ онъ, *никогда не имѣетъ* будто бы ему принадлежащей оболочки или же мѣшка.“ Такое категорическое отрицаніе представляется тѣмъ болѣе страннымъ, что Усовъ при своихъ эмбріологическихъ изслѣдованіяхъ пользовался и методомъ разрѣзовъ; на разрѣзахъ же желтковая оболочка выступаетъ весьма ясно въ видѣ особаго, тѣсно прилегающаго къ поверхности желтка слоя веретеновидныхъ, съ крупными ядрами, клѣтокъ. Такъ Рэ-Ланкестеръ на данныхъ имъ рисункахъ разрѣзовъ яицъ *Loligo* вполне вѣрно изображаетъ ее подъ именемъ желточнаго эпителия (*yelk epithelium*) и въ текстѣ прямо указываетъ, что желточный эпителий не только окружаетъ со всѣхъ сторонъ желтокъ, расположенный внутри зародыша, но и непосредственно продолжается во внутренній слой наружнаго желточного мѣшка, хотя отъ вниманія Рэ-Ланкестера, по видимому, ускользнула генетическая связь желточнаго эпителия съ такъ называемыми „автопластами.“ У всѣхъ головоногихъ, развитіе которыхъ я имѣлъ случай наблюдать, какъ то у *Sepia*, *Sepiola*, *Loligo*, *Argonauta* и у Гренахеровскаго головоногаго существуетъ клѣточная желтковая оболочка.

Съ другой стороны, Усовъ уже въ концѣ перваго періода развитія головоногихъ, т. е. еще до появленія органовъ, различаетъ въ области втораго зародышеваго листа два отдѣльныхъ слоя: кожно-мускульный и кишечно-волоконистый. Первый, по его мнѣнію, распространяется по всей поверхности яйца, непосредственно подъ верхнимъ листкомъ; второй же расположенъ только въ верхней, образовательной части яйца (не далѣе области образованія рукъ зародыша). Очевидно, что въ нижней половинѣ яйца или будущемъ наружномъ желточномъ пузырьѣ Усовъ относитъ клѣтчатую оболочку желтка на счетъ своего кожно-мускульнаго слоя; такъ какъ, съ другой стороны, кишечно-волоконистый слой, по его словамъ, непосредственно прилегаетъ къ желтку, то для согласенія моихъ наблюденій съ показаніями Усова я хотѣлъ было допустить, что въ верхней половинѣ яйца желтковая оболочка описана имъ какъ кишечно-волоконистый слой. Такому предположенію мѣшаетъ указаніе Усова, что „клѣтки кишечно-волоконистаго слоя всего сильнѣе скопляются по сторонамъ про-

*) I. с. стр. 52, 81 и 92.

*) Въ русскомъ текстѣ стр. LXVI, въ нѣмецкомъ стр. 364.

дольной оси зародыша, гдѣ позднѣе развивается пищеварительный каналъ.“ *)

Не имѣя возможности устранить такимъ путемъ разногласіе моихъ наблюдений съ показаніями Усова, я долженъ рѣшительно заявить, что, за исключеніемъ описаннаго выше обособленія вокругъ желтка клѣточной оболочки, никакого расщепленія въ области втораго эмбриональнаго листа не происходитъ. Въ концѣ перваго періода развитія яйца второй зародышевый листъ представляется въ видѣ сплошной массы овальныхъ клѣтокъ и, если немного позже въ немъ развиваются болѣе или менѣе обширныя кровеносныя пространства, то произведенное ими нарушеніе цѣльности въ массѣ средняго листа нельзя ставить въ параллель съ расщепленіемъ его на кожно-мускульную и кишечно-волоконистую пластинки, какъ въ этомъ читатель въ свое время убѣдится.

Развитіе наружной формы.

Общее развитіе наружной формы зародыша головоногихъ достаточно уже извѣстно, и потому я не стану объ немъ много распространяться, а коснусь его на столько, на сколько это нужно для ясности послѣдующаго изложенія, и остановлюсь далѣе на тѣхъ пунктахъ, которые до сихъ поръ обратили на себя мало вниманія.

Мы оставили яйцо *Loligo* на той стадіи развитія, когда оно является вполнѣ окруженнымъ двумя слоями клѣтокъ, верхнимъ листкомъ и желтковой оболочкой, между которыми только въ верхней части яйца, идущей на развитіе самаго зародыша, находится тонкій слой средняго зародышеваго листа. Въ яйцѣ *Loligo* собственно зародышевый зачатокъ занимаетъ первоначально почти всю верхнюю половину яйца; въ самой верхней, центральной части такого зачатка развивается мантия. Еще раньше, чѣмъ наружныя контуры мантии ясно обозначатся, на пространствѣ, занимаемомъ ею, клѣтки верхняго листа начинаютъ мало по малу принимать характеръ цилиндрическаго эпителия, который въ центрѣ этого пространства, на самомъ верхнемъ полюсѣ яйца, достигаетъ наибольшей высоты и отсюда къ периферіи становится все болѣе и болѣе низкимъ. Совершенно обратное отношеніе представляетъ по своей толщинѣ средній зародышевый листъ: въ самой центральной части будущаго зачатка мантии, куда онъ, какъ мы знаемъ уже, доходитъ сравнительно весьма поздно, сред-

ній зародышевый листъ едва состоитъ изъ одного слоя клѣтокъ, тогда какъ въ периферической части онъ является гораздо болѣе толстымъ. Съ усиливающимся постепенно утолщеніемъ средняго листа кольцевидной полосой вокругъ верхняго полюса яйца, выступаютъ все яснѣе наружныя края зачатка мантии (фиг. 13 *mt*), и вмѣстѣ съ тѣмъ периферическая, утолщенная часть этого зачатка отграничивается отъ центральной части все болѣе и болѣе выдающимся краемъ (*e*), который скоро (фиг. 14) въ видѣ кольцевидной складки выдвигается надъ уровнемъ центральной части, являющейся теперь въ формѣ плоской кругловатой ямки (*chg*). Эта центральная ямка и представляетъ собою зачатокъ того мѣшка, въ которомъ образуется послѣ внутренняго раковина. По мѣрѣ того, какъ кольцевая складка все болѣе и болѣе нарастаетъ надъ ямкой (фиг. 15—18), наружное отверстіе послѣдней постепенно суживается и наконецъ окончательно закрывается (фиг. 19), причѣмъ сходящіеся края складки срастаются между собою и эпителий, выстилающій ямку, отшнуровывается отъ верхняго листа въ видѣ замкнутаго, плоскаго мѣшечка (*chs*). Какъ отъ верхняго листка, такъ и отъ желтковой оболочки, раковинный мѣшокъ отдѣленъ слоемъ средняго листа. Внутренняя (т. е. обращенная къ желтку) стѣнка его состоитъ изъ высокихъ цилиндрическихъ клѣтокъ, которыя къ заднему (брюшному) краю его постепенно уменьшаются въ высоту; наружная же стѣнка образована слоемъ очень плоскихъ клѣтокъ.

Образованіе раковиннаго мѣшка углубленіемъ и отшнуровываніемъ верхняго листа впервые было описано Усовымъ и почти одновременно съ нимъ Рэ-Ланкестеромъ, а потомъ Фолемъ. Для меня только не совсѣмъ понятно, почему Усовъ предпочитаетъ употреблять выраженія: „первичная бороздка (*Primitivrinne*)“ и „трубка.“ Названія эти совершенно неудобны уже потому, что вызываютъ на память вовсе не подходящія сравненія съ первоначальнымъ развитіемъ позвоночныхъ; къ тому же, названіе трубки едва ли можно дать такому мѣшку, длина котораго только очень немногимъ превышаетъ ширину, какъ это можно видѣть изъ сравненія продольныхъ разрѣзовъ зародыша по фронтальной и сагитальной плоскостямъ.

Почти одновременно съ первымъ зачаткомъ мантии обозначаются глазныя овалы и наружныя колына воронки, затѣмъ ротовое углубленіе и жаберныя бугорки, а немного позже появляются обѣ полоски воронки, слуховыя ямки и анальный бугорокъ. Наружныя колына воронки (*hintere Trich-*

*) Нѣмецкій текстъ стр. 350.

terschenkel Kölliker, äussere Trichterfalten Grenacher) становятся замѣтными гораздо ранѣе собственно зачатковъ самой воронки и имѣютъ видъ двухъ узкихъ, возвышенныхъ полосокъ, расположенныхъ дугою почти параллельно боковымъ краямъ мантии, въ недалекомъ отъ нихъ разстояніи, и теряющихся незамѣтно какъ на спинной, такъ и на брюшной сторонахъ. Собственно зачатки самой воронки (vordere Trichterschenkel Köll., innere Trichterfalten Gr.) появляются, какъ извѣстно, на брюшной сторонѣ, недалеко отъ экватора яйца, въ видѣ двухъ косыхъ полосъ, приближающихся одна къ другой своими нижними концами и значительно расходящихся вверху. Такимъ образомъ, тотъ способъ образованія воронки изъ *двухъ паръ* складокъ, который Гренахеръ *) описалъ недавно какъ странное уклоненіе (eine auffällige Abweichung) наблюдаемыхъ имъ зародышей отъ другихъ головоногихъ, у которыхъ будто бы этотъ органъ образуется изъ *одной пары* складокъ, на самомъ дѣлѣ является общимъ закономъ для всѣхъ головоногихъ, развитіе которыхъ я имѣлъ случай наблюдать. Келликеръ впалъ въ ошибку, принимая зачатки воронки за непосредственное продолженіе наружныхъ колѣнъ воронки; на самомъ дѣлѣ эти зачатки при своемъ появленіи отстоятъ на извѣстное разстояніе отъ нижняго конца наружныхъ колѣнъ, и какъ разъ въ промежуткѣ между обращенными другъ къ другу концами тѣхъ и другихъ, немного кнаружи, образуются слуховые пузырьки, которые и были приняты Келликеромъ за замыкательные хрящи мантии (Knorpel des Mantelschlosses).

Верхній зародышевый листъ является въ началѣ втораго періода весьма различно развитымъ въ разныхъ частяхъ яйца. Такъ, на зачаткѣ мантии онъ представляется въ видѣ болѣе или менѣе цилиндрическаго эпителия, который на днѣ раковинной ямки достигаетъ наибольшей высоты. Жаберные бугорки, анальный бугорокъ и зачатки воронки образуются какъ утолщенія средняго зародышеваго листа и покрыты только весьма тонкимъ, состоящимъ изъ одного слоя очень мелкихъ клѣтокъ, верхнимъ листомъ. Такимъ-же тонкимъ слоемъ является верхній зародышевый листъ на небольшомъ разстояніи въ окружности мантии; въ остальныхъ мѣстахъ средней части зародыша онъ представляется болѣе или менѣе утолщеннымъ и состоитъ изъ нѣсколькихъ слоевъ кругловатыхъ клѣтокъ. Такъ, на брюшной сторонѣ зародыша, между обѣими полосками во-

ронки, образуется два небольшихъ, соединенныхъ между собою утолщенія *), которыя поднимаются вверхъ почти до основанія жаберныхъ бугорковъ, обхватывая ихъ, равно какъ и анальный бугорокъ, снизу и отчасти съ боковъ. Далѣе, на небольшомъ разстояніи отъ краевъ мантии, является по бокамъ зародыша узенькая, утолщенная полоска верхняго листа **), которая тянется вдоль наружныхъ колѣнъ воронки, тѣсно прилегая къ нимъ съ внутренней стороны; самыя же колѣна воронки образуются на счетъ средняго зародышеваго листа и покрыты тонкимъ слоемъ эктодермы. Наконецъ, наиболѣе значительное утолщеніе представляетъ верхній зародышевый листъ въ такъ называемыхъ головныхъ лопастяхъ, которыя въ раннюю пору развитія состоятъ главнымъ образомъ изъ очень толстаго слоя эктодермы. Эти боковыя утолщенія верхняго листа въ головной части зародыша расположены главной своей массой на брюшной сторонѣ глазныхъ оваловъ, между этими послѣдними, слуховыми органами и колѣнами воронки; они окружаютъ глазные зачатки со всѣхъ сторонъ и, постепенно утончаясь, сходятся между собою надъ ротовымъ углубленіемъ.

Въ самой нижней части собственно зародыша, въ области образованія рукъ верхній листъ опять является въ видѣ одноклѣтчатого тонкаго слоя и на наружномъ желточномъ пузырькѣ получаетъ характеръ правильнаго эпителия, состоящаго изъ крупныхъ, плоскихъ клѣтокъ.

Описанныя выше утолщенія верхняго зародышеваго листа образуются очень рано, особенно въ головныхъ лопастяхъ, гдѣ они становятся замѣтными вмѣстѣ съ первыми наружными органами зародыша.

По мѣрѣ того, какъ образовавшіеся зачатки органовъ разрастаются, зародышь, болѣе и болѣе выдаваясь на поверхности яйца, все яснѣе отграничивается отъ наружнаго желточнаго пузыря. Мантия, въ видѣ плоской шапочки на верхнемъ полюсѣ зародыша, растетъ далѣе и далѣе внизъ, мало по малу прикрывая своими краями жабры и анальный бугорокъ. На верхушкѣ ея, еще въ ту пору, когда отверстіе раковинной ямки едва закрывается, по бокамъ послѣдняго, въ видѣ двухъ симметрическихъ бугорковъ образуются зачатки боковыхъ плавниковъ. Зародышь, обхватывавшій въ началѣ почти цѣлую половину яйца, мало по малу стягивается, такъ сказать, сосредоточиваясь на верхней трети

*) Zeitsch. f. wiss. Zoologie Bd. xxiv, 1874. стр. 430.

*) См. и въ фиг. 15, 17—21, 23, 28—30, 52, 55, 57, 58.

**) См. и фиг. 14, 16, 34, 35, 37—40, 43, 49, 50, 67, 68.

лица, и все болѣе и болѣе выдвигается надъ поверхностью послѣдняго. При этомъ заключенный внутри зародыша питательный желтокъ постепенно уменьшается въ своей массѣ, вслѣдствіе чего и разрѣзы самага зародыша, какъ въ ширину, такъ особенно въ толщину, кажутся значительно меньшими въ сравненіи съ болѣе ранними стадіями. По бокамъ головной части зародыша головныя лопасти вырастаютъ скоро въ видѣ двухъ длинныхъ, почти цилиндрическихъ отростковъ, внутрь которыхъ продолжается первоначально питательный желтокъ, мало по малу вытѣсняемый оттуда развитіемъ глазныхъ гангліевъ. На верхней сторонѣ головныхъ лопастей еще довольно рано образуется въ формѣ полулуннаго желобка (фиг. 34 ак.) впячиваніе весьма утолщеннаго верхняго листа, облегающее глазъ сверху и отчасти съ брюшной стороны. Судьба этого вдавливающегося внутрь головныхъ отростковъ утолщенія эктодермы будетъ изложена подробнѣе при описаніи развитія головныхъ хрящей; здѣсь же я ограничусь замѣчаніемъ, что бороздка, которая остается нѣкоторое время на поверхности головныхъ лопастей какъ слѣдъ этого углубленія верхняго листа, приблизительно соотвѣтствуетъ границѣ переднихъ и заднихъ головныхъ лопастей Келликера. Такъ какъ Келликеровское дѣленіе головныхъ лопастей на переднія и на заднія не имѣетъ никакаго морфологическаго значенія, то я и не буду употреблять этихъ терминовъ.

Наружныя колѣна воронки *), которыя, какъ я замѣтилъ выше, появляются раньше самихъ зачатковъ воронки **) и независимо отъ этихъ послѣднихъ, сближаются, а затѣмъ и вполне срастаются съ ними скоро послѣ закрытія слуховыхъ ямокъ. Отъ мѣста срастанія каждаго изъ обоихъ наружныхъ колѣнъ воронки съ соотвѣтствующей полостію мантии узенькій возвышенный валикъ ***), изъ котораго развивается послѣ мускуль, оттягивающій воронку (*m. depressor infundibuli*). Скоро послѣ того и обѣ половины зачатка воронки, загибаясь и прикладываясь своими свободными краями другъ къ другу, начинаютъ срастаться между собою въ одну коническую трубку, верхушка которой немного позже обособляется отъ брюшной поверхности тѣла и загибается назадъ; основная часть воронки остается широкой и сплюсненной отъ спинной стороны къ брюшной. Верхній листъ,

выстилающій внутреннюю поверхность вполне сформировавшейся воронки, представляетъ правильно расположенныя утолщенія, вдающіяся въ ея полость. Такъ, на поперечномъ разрѣзѣ, проведенномъ чрезъ основную часть воронки (фиг. 87), мы замѣчаемъ на внутренней стѣнкѣ воронки два округленныхъ возвышенія (x'), противъ которыхъ на наружной стѣнкѣ воронки находятся два другихъ такихъ же утолщенія (x''); тѣ и другія чередуются между собою такимъ образомъ, что при сокращеніи кольцевой мускулатуры воронки возвышенія одной стѣнки прилегаютъ къ углубленіямъ противоположной стѣнки и чрезъ то полнѣе закрываютъ просвѣтъ воронки. Кѣтки верхняго листа въ этихъ утолщеніяхъ имѣютъ видъ блестящихъ столбиковъ, расположенныхъ въ нѣсколько рядовъ одни надъ другими. Еще болѣе рѣзко выступаютъ такія утолщенія верхняго листа на продольныхъ разрѣзахъ чрезъ воронку (фиг. 83 x), гдѣ мы замѣчаемъ два рѣзко обрывающихся выступа на внутренней стѣнкѣ воронки.

Судя по ихъ положенію, а отчасти и по характеру, только что упомянутыя утолщенія верхняго листа на внутренней поверхности воронки представляютъ, вѣроятно, зачатокъ того спеціального органа, который подъ именемъ *Trichterorgan* описанъ былъ въ воронкѣ головоногихъ Генрихомъ Мюллеромъ *). Зачатки такого *Trichterorgan*, расположенные на внутренней стѣнкѣ основной части воронки, мы можемъ производить изъ тѣхъ утолщеній верхняго зародышеваго листа (x), которыя, какъ объ этомъ было говорено выше, появляются еще въ весьма раннюю пору на брюшной поверхности ниже анальнаго бугорка, между обѣими полосками воронки.

Наружныя колѣна воронки, въ видѣ высокаго стоячаго воротничка обхватывающія затылочную часть зародыша и срастающіяся съ тѣломъ послѣдняго на спинной сторонѣ, даютъ матеріалъ для развитія шейнаго мускула (*m. collaris*). Утолщенная полоска верхняго листа (u), выстилающая поверхность тѣла тамъ, гдѣ отъ этой послѣдней отходятъ наружныя колѣна воронки, образуетъ вѣроятно эпителиальный слой такого же характера, какъ и въ *Trichterorgan*.

Дальнѣйшее разрастаніе мантии, прикрывающей вмѣстѣ съ жабрами и анальнымъ бугоркомъ и основную часть воронки, придаетъ зародышу все боль-

*) См. *atf* фиг. 34—35, 37—40, 43, 49, 50, 66—68, 73, 80, 87.

**) См. *tf*—фиг. 19, 21, 23, 29—31, 51—54, 74, 75.

***) См. *itf*—фиг. 49, 50, 61, 63, 66, 67, 73, 86.

*) *Zeitschr. f. wiss. Zool.* Bd. IV, 1853, стр. 339. См. также *Beiträge zur vergleichenden Histologie des Molluskentypus von Franz Boll.* Supplement zum *Archiv f. microsc. Anatomie*, 1869, стр. 97.

шее и большее сходство съ взрослым головоногимъ. вмѣстѣ съ мантией растетъ и раковинный мѣшокъ *), но ростъ его идетъ почти исключительно въ длину и притомъ только на спинной сторонѣ мантии, вслѣдствіе чего раковинный мѣшокъ, расположенный первоначально почти въ центрѣ мантии, принимаетъ такое же положеніе и ту же форму, какъ и у взрослыхъ кальмаровъ. Въ своей задней части, на верхнемъ полюсѣ мантии, раковинный мѣшокъ значительно широкъ и своею вогнутою поверхностью обхватываетъ почти со всѣхъ сторонъ верхній конецъ тѣла. На поперечныхъ разрѣзахъ въ немъ еще очень рано (см. фиг. 38) можно отличить среднюю часть (*chs*), соответствующую центральному стержню раковины, и боковыя части (*chs'*), соответствующія крыльямъ. Въ передней части мантии раковинный мѣшокъ имѣетъ видъ узкой сплющенной трубки **), расположенной по средней линіи тѣла; онъ замѣтно выпячиваетъ внутреннюю поверхность спинной части мантии, въ формѣ продольнаго, слегка желобковатаго валика, противъ котораго на спинной стѣнкѣ тѣла, какъ мѣстное измѣненіе верхняго листа, формируется затылочный хрящъ (фиг. 87 *nk*). Зачатокъ самой раковины появляется еще въ раннюю пору развитія и имѣетъ видъ тонкой, безструктурной перепонки, расположенной внутри мѣшка.

Въ головной части зародыша боковые отростки, прежде такъ сильно выдававшіеся, мало по малу округляются и незамѣтно сливаются съ центральной частью, вслѣдствіе чего голова зародыша теряетъ то преобладаніе надъ туловищемъ въ ширину, которое является характеристическимъ для раннихъ стадій, и становится сначала равной туловищу, а послѣ даже слегка уступаетъ послѣднему въ ширину. Наконецъ обростаніе рукъ вокругъ нижней части головы окончательно приближаетъ зародышъ къ формѣ взрослого головоногаго.

Область, въ которой образуются руки, является первоначально, на самыхъ раннихъ стадіяхъ развитія, въ видѣ почти кольцевидной полоски, расположенной какъ разъ на границѣ собственно зародыша и наружнаго желточнаго мѣшка, приблизительно на экваторѣ яйца. Полоска эта, образованная легкимъ утолщеніемъ средняго зародышеваго листа, наиболѣе ясно выдается на яйцахъ, окрѣпленныхъ въ хромовой кислотѣ и алкогольѣ, подъ вліяніемъ которыхъ питательный желтокъ получаетъ темный цвѣтъ, а клеточныя образования

представляются въ видѣ болѣе или менѣе густаго бѣлаго налета на темномъ фонѣ. Окружая непрерывно всю брюшную сторону яйца, она теряется на спинной сторонѣ приблизительно на уровнѣ глазныхъ оваловъ и отъ вышележащихъ частей зародыша отдѣляется легкимъ перехватомъ или, лучше сказать, утолщеніемъ средняго листа. Въ этой сплошной полоскѣ отдѣльныя руки образуются въ видѣ бугорковъ, первоначально до того небольшихъ и такъ мало замѣтныхъ, что трудно указать точный моментъ появленія той или другой пары рукъ. Вообще можно сказать, что первыя три пары рукъ, считая съ брюшной стороны, становятся замѣтными почти одновременно, а скоро послѣ нихъ можно отличить и зачатки двухъ остальныхъ паръ. Вторая пара рукъ, изъ которой развиваются длинныя руки десятиногихъ, очень рано получаетъ значительный перевѣсъ въ ростѣ надъ прочими; послѣдняя или пятая пара долго остается въ видѣ крайне незначительныхъ, едва замѣтныхъ бугорковъ.

При своемъ первоначальномъ появленіи руки расположены на боковыхъ сторонахъ зародыша, ниже головныхъ лопастей, на небольшомъ разстояніи одна отъ другой, только пятая пара нѣсколько болѣе отдалена отъ четвертой. Руки первой пары лежатъ почти на уровнѣ слуховыхъ пузырьковъ и разстояніе, раздѣляющее ихъ другъ отъ друга, почти вдвое больше разстоянія между сосѣдними руками одной и той же стороны тѣла. Еще болѣе значительно удалены другъ отъ друга обѣ руки пятой пары, расположенныя приблизительно на уровнѣ внутренняго (спиннаго) края глазъ.

Въ послѣднемъ періодѣ развитія зародыша въ относительномъ положеніи рукъ происходитъ замѣтная перемѣна.

Каждая рука состоитъ изъ болѣе или менѣе обособленной верхушки и изъ корешка, возвышающагося надъ поверхностью тѣла въ видѣ небольшого валика. Еще въ пору значительнаго развитія боковыхъ головныхъ отростковъ, корешки рукъ 1-й пары срастаются вверху съ корешками 2-й пары и направляются къ средней брюшной линіи; корешки остальныхъ рукъ направляются на спинную сторону головы, при чемъ въ 3-й и 4-й парахъ они также срастаются между собою. Послѣ окончательнаго сформированія воронки, обѣ руки первой пары постепенно приближаются другъ къ другу и скоро почти соприкасаются между собою по средней линіи; значительно расширенные корешки ихъ, вполне сливаясь между собою и съ

*) См. *chs* фиг. 53, 57, 58, 83, а также 65, 69, 70, 82 и др.

**) См. фиг. 47, 60, 87.

брюшной поверхностью головы, своими боковыми краями разрастаются на той и на другой сторонах наружу, по направлению къ глазу, въ видѣ двухъ складокъ кожи, которыя мало по малу прикрываютъ какъ глаза, такъ и основанія рукъ 2-й пары. Съ другой стороны, на спинной поверхности головы, послѣ того какъ руки 5-й пары, подвигающіяся все ближе и ближе къ средней линіи, располагаются другъ подлѣ друга надъ ротовымъ отверстиемъ, прикрывая послѣднее, отъ боковаго края сливающихся съ поверхностью головы корешковъ рукъ выходитъ подобная же кожистая складка, которая при основаніи рукъ 3-й пары соединяется съ брюшной складкой. Такимъ образомъ вокругъ каждого глаза происходитъ круговая складка, которая, все болѣе и болѣе нарастая надъ глазнымъ яблокомъ, прежде значительною поверхностью торчавшимъ свободно снаружи, прикрываетъ глазъ, оставляя только маленькое отверстие, обыкновенно называемое слезнымъ отверстиемъ (*ouverture lacrymale d'Orbigny*). вмѣстѣ съ тѣмъ вслѣдствіе срастанія корешковъ первой пары рукъ непосредственно съ корешками третьей пары, основанія рукъ второй пары являются заключенными въ особой камерѣ, въ которую длинныя руки взрослыхъ десятиногихъ могутъ, какъ извѣстно, въ большей или меньшей степени втягиваться.

Это обростаніе рукъ вокругъ головы особенно ясно выражено у осьминогихъ, напр. у аргонавта. И тамъ руки первоначально расположены ниже головной части зародыша и ясно отдѣлены отъ послѣдней. Позже двѣ изъ четырехъ паръ рукъ направляются своими корешками вверхъ по спинной поверхности головы, обозначаясь на ней въ видѣ небольшихъ продольныхъ валиковъ вплоть до спиннаго края мантии, съ которымъ онѣ срастаются; двѣ другія пары рукъ располагаются на брюшной сторонѣ головы, причѣмъ корешки рукъ второй пары значительно поднимаются вверхъ, обхватывая даже основную часть воронки. Наружные края 2-й и 3-й пары рукъ и служатъ исходнымъ пунктомъ образованія кожистой складки, мало по малу прикрывающей глаза съ наружной стороны.

Пронсходящее въ послѣдній періодъ развитія зародыша измѣненіе въ относительномъ положеніи рукъ было уже описано Келликеромъ *), но отъ вниманія Келликера ускользнуло то обстоятельство, что обростаніе рукъ вокругъ головы стоитъ въ тѣсной связи съ обростаніемъ глазъ кожистой складкой. Съ другой стороны, этотъ процессъ объ-

ясняетъ намъ также существованіе такъ называемыхъ кожныхъ поръ (*ouvertures aquifères d'Orbigny*), находящихся у многихъ головоногихъ на спинной сторонѣ головы (*pori cephalici*), при основаніи воронки (*pori anales*) и при основаніи рукъ, вокругъ рта (*pori buccales, pori brachiales*). Подобно тому, какъ такъ называемое слезное отверстие головоногихъ образуется вслѣдствіе неполнаго срастанія описанныхъ выше складокъ надъ глазомъ, такъ и кожныя поры представляютъ, по всей вѣроятности, мѣстныя промежутки, остающіеся при срастаніи корешковъ рукъ между собою и обростаніи ихъ вокругъ головы.

Описывая перемѣщеніе рукъ спинной стороны, Келликеръ увѣряетъ, что существуетъ моментъ, когда 4-я пара рукъ временно падвигается на 5-ю пару и прикрываетъ сверху ротовое отверстие. Ничего подобнаго мнѣ не приходилось видѣть и я имѣю основанія сомнѣваться въ дѣйствительности такого взаимнаго перемѣщенія, при которомъ 5-я пара рукъ будто-бы располагается по сторонамъ 4-й пары. Какъ я имѣлъ случай замѣтить, 5-я пара рукъ является весьма мало развитой: свободный, обособленный конецъ руки представляется небольшимъ бугоркомъ, отъ котораго вверхъ, къ головѣ, въ видѣ едва замѣтной узенькой полоски тянется корешекъ руки. Руки 4-й, и особенно 3-й пары значительно крупнѣе и корешки обѣихъ паръ, соединенные между собою, выдаются гораздо замѣтнѣе. Когда затѣмъ корешки всѣхъ трехъ паръ рукъ сливаются между собою и со спинной поверхностью головы, то руки 5-й пары, надвинутыя надъ самое ротовое отверстие, кажутся какъ бы уменьшившимися въ длину.

Что развитіе различныхъ родовъ головоногихъ вообще чрезвычайно сходно, читатель самъ можетъ убѣдиться при сравненіи нѣкоторыхъ, приводимыхъ мною, разрѣзовъ сепіи, аргонавта, Гренахеровскаго головоногаго съ соответствующими стадіями *Loligo*. То обстоятельство, что у сепіи наружный желточный пузырь замыкается сравнительно съ другими головоногими очень поздно, не имѣетъ важности и стоитъ, очевидно, въ связи съ весьма значительной величиной яйца сепіи. Наиболѣе важное различіе въ эмбриологическомъ отношеніи между десятиногими съ одной стороны и осьминогими съ другой касается развитія раковиннаго мѣшка.

Такъ, у аргонавта въ весьма раннюю пору развитія тоже образуется на верхушкѣ мантии довольно глубокая, воронковидная ямка, которая была описана еще Келликеромъ, но при дальнѣй-

*) 1. с. стр. 66.

шемъ развитіи она становится все болѣе и болѣе мелкой и наконецъ исчезаетъ безъ всякаго слѣда. Эту ямку, очевидно, надо разсматривать какъ рудиментарный зачатокъ раковиннаго мѣшка, не получающій дальнѣйшаго развитія. — За исключеніемъ этого пункта, эмбриональное развитіе десятиногихъ и осьминогихъ идетъ въ существенныхъ чертахъ совершенно сходно, съ самыми незначительными различіями, не имѣющими важности. Нѣкоторыми изъ такихъ второстепенныхъ особенностей отличается развитіе Гренахеровскаго головоногаго, по поводу котораго я хочу сказать нѣсколько словъ.

Во время моего пребыванія въ Мессинѣ лѣтомъ 1874 года я имѣлъ случай, въ началѣ августа, два раза получить отъ рыбака икру неизвѣстнаго головоногаго, какъ по своему внѣшнему виду, такъ и по развитію яицъ совершенно сходную съ той, какая была найдена Гренахеромъ у острововъ Зеленаго мыса, въ январѣ мѣсяцѣ, и послужила матеріаломъ для интересной работы, уже столько разъ цитированной мною. Икра эта была занесена волнами въ Мессинскую бухту, гдѣ и найдена плавающей въ водѣ; оба раза яйца находились уже въ началѣ втораго періода развитія, въ порѣ появленія наружныхъ органовъ зародыша, и были доставлены мнѣ въ огромномъ количествѣ, связанные въ одинъ комокъ жидкой, очень тягучей и чрезвычайно прозрачной слизи, гдѣ они расположены были двурядно по спиральной линіи. Мнѣ было разъ принесено цѣлое ведро, вплоть выполненное одною слизью съ заключенными въ ней яйцами, и рыбакъ при томъ увѣрялъ меня, что онъ не могъ забрать всего плававшего комка цѣликомъ и долженъ былъ ограничиться сравнительно меньшей частью. Комокъ яицъ, найденный Гренахеромъ въ гораздо болѣе ранней порѣ развитія, по всей вѣроятности, довольно скоро послѣ кладки, имѣлъ въ длину 75 сант. при 15—16 сант. ширины. Я полагаю, что изслѣдованныя мною яйца принадлежатъ тому же самому виду, и въ такомъ случаѣ сравнительно весьма большую величину доставленныхъ мнѣ комковъ яицъ надо отнести главнымъ образомъ на счетъ чрезвычайной разбухаемости слизи.

При высокой комнатной температурѣ августа развитіе яицъ шло очень быстро, но вмѣстѣ съ тѣмъ и зародыши скоро гибли, такъ что уже на третій день я могъ найти только нѣсколько живыхъ зародышей и мнѣ не удалось довести развитіе яицъ даже до той стадіи, до какой оно было прослѣжено Гренахеромъ. Вслѣдствіе такихъ

неблагопріятныхъ условій я могу только очень немногое прибавить къ наблюденіямъ Гренахера. Такъ, прежде всего мнѣ остается указать, что и при развитіи этихъ яицъ образуется на мантии раковинный мѣшокъ, отшнуровывающійся отъ эктодермы совершенно такимъ же образомъ, какъ и у *Loligo*, хотя при послѣдующемъ развитіи онъ до того сплюсчивается и утончается, что становится едва замѣтнымъ. Присутствіе раковиннаго мѣшка вполне подтверждаетъ догадку Гренахера, что названныя яйца принадлежатъ какому нибудь десятиногому. Далѣе, путемъ разрѣзовъ мнѣ удалось убѣдиться, что развитіе средней кишки, первой системы и органовъ чувствъ идетъ также, какъ и у остальныхъ головоногихъ.

Развитіе мантии, независимо отъ весьма ранняго появленія хроматофоръ, представляетъ нѣкоторую особенность въ сравненіи съ другими головоногими. Въ то время, какъ у *Loligo* и др. зачатокъ мантии появляется первоначально на верхнемъ полюсѣ яйца въ видѣ кругловатаго или овальнаго утолщенія, образующагося главнымъ образомъ на счетъ средняго зародышеваго листа, и оттуда разрастается внизъ, все болѣе и болѣе обхватывая тѣло зародыша, у Гренахеровскаго головоногаго ростъ мантии идетъ, такъ сказать, въ обратномъ направленіи, отъ периферіи къ центру, отъ краевъ къ верхушкѣ. Прежде всего обособляется здѣсь край мантии (и притомъ только на брюшной сторонѣ), въ видѣ не высокой, поперечной, утолщенной складки; затѣмъ, по мѣрѣ того, какъ образующаяся подъ этой складкой полость мантии, углубляясь, проникаетъ все выше и выше, обособленный край мантии постепенно разрастается по направленію къ верхнему полюсу яйца. Такое отношеніе зачатка мантии всего лучше выясняется намъ на разрѣзахъ (фиг. 24 и 25), въ особенности при сравненіи съ соответствующими разрѣзами зародышей другихъ головоногихъ (фиг. 19—*Loligo*, фиг. 23 — сеія). На представленномъ въ фиг. 24 продольномъ разрѣзѣ Гренахеровскаго зародыша по средней брюшной линіи мы замѣчаемъ, что мантия сформировалась только въ своей периферической части и рѣзко обрывается тамъ, гдѣ кончается полость мантии. Средній зародышевый листъ распадается въ области мантии на два рѣзко разграниченныхъ слоя: очень толстый внутренній слой, образующій мускулатуру мантии, и гораздо болѣе тонкій наружный слой, изъ котораго развивается главнымъ образомъ cutis. Обособленіе этихъ двухъ слоевъ въ мантии мы замѣчаемъ въ очень раннюю пору развитія и у другихъ головоногихъ, напр. у *Loligo* (фиг. 55 mm

и mm'), но тамъ мускульный слой сразу формируется по всей длинѣ мантии и уже съ самаго начала простирается вплоть до раковиннаго мѣшка. У Гренахеровскаго же головоногаго мускульный слой зачатка мантии, упряясь въ желтокъ надъ слѣпымъ концомъ полости мантии, рѣзко обрывается и только постепенно разрастается все далѣе и далѣе къ верхнему полюсу яйца (фиг. 25).

Только что указанная особенность въ развитіи мантии стоитъ въ связи съ тѣмъ обстоятельствомъ, что Гренахеровскіе зародыши, по видимому, очень рано оставляютъ оболочку яйца и начинаютъ свободный, пелагическій образъ жизни, чему съ другой стороны помогаетъ весьма незначительное развитіе и быстрое исчезаніе наружнаго желточного пузыря.

На этихъ же зародышахъ всего удобнѣе изучать развитіе хроматофоръ, которыя, какъ показали Гренахеръ, появляются еще въ ту пору, когда бластодерма оставляетъ не покрытой еще значительную часть поверхности яйца и когда еще незамѣтно слѣда наружныхъ органовъ зародыша. Въ живомъ состояніи хроматофорныя кѣтки, наполненныя зернистымъ фіолетовокраснымъ пигментомъ, имѣютъ самыя разнообразныя формы, обыкновенно съ нѣсколькими отростками, то широкими и короткими, то длинными и узкими, и обнаруживаютъ очень медленныя амѣбондныя движенія, т. е. то втягиваютъ, то вытягиваютъ эти отростки; у зародышей, близкихъ къ смерти, а тѣмъ болѣе умершихъ, хроматофоры принимаютъ почти круглую форму. На приведенныхъ выше разрѣзахъ (фиг. 24 и 25) наружный слой средняго зародышеваго листа въ мантии состоитъ изъ рыхлой массы веретеновидныхъ или звѣздчатыхъ кѣтокъ, соединенныхъ между собою отростками. Въ этомъ слое лежатъ на нѣкоторомъ разстояніи другъ отъ друга хроматофоры (chr), имѣющія видъ исполнскихъ кѣтокъ овальной формы, съ рѣзко очерченными контурами и крупнымъ ядромъ. Мелкозернистый пигментъ расположенъ тонкимъ слоемъ на внутренней поверхности довольно толстой стѣнки хроматофоръ и на окрашенныхъ разрѣзахъ даже мало замѣтенъ. Сравненіе двухъ приведенныхъ разрѣзовъ, принадлежащихъ различнымъ стадіямъ, показываетъ, что хроматофорныя кѣтки при дальнѣйшемъ развитіи зародыша еще продолжаютъ увеличиваться въ объемѣ. Нѣкоторыя изъ маленькихъ веретеновидныхъ кѣтокъ слоя cutis тѣсно прилегаютъ къ стѣнкѣ хроматофоръ и, по всей вѣроятности, изъ нихъ развиваются позже радіальные мускулы этихъ послѣднихъ.

Развитіе кишечнаго канала.

Исторія развитія пищеварительнаго канала остается до сихъ поръ однимъ изъ самыхъ темныхъ пунктовъ въ эмбриологін головоногихъ.

Келликеръ полагалъ, что за исключеніемъ ротоваго и заднепроходнаго отверстій, а также отверстія чернильнаго мѣшка, которыя происходятъ чрезъ углубленіе наружной поверхности тѣла, кишечный каналъ со всѣми своими придатками развивается самостоятельно изъ бластемы, окружающей внутренней желточнй мѣшокъ, и является первоначально въ видѣ плотнаго шнура неравной въ разныхъ мѣстахъ толщины, въ которомъ только послѣ образуется полость.

Оспаривая мнѣніе Келликера, Мечниковъ производитъ весь пищеварительный каналъ изъ двухъ трубчатыхъ углубленій верхняго зародышеваго листа, которыя растутъ на встрѣчу другъ къ другу: ротоваго углубленія и анальнаго. Онъ довольно обстоятельно прослѣдилъ образованіе передней части пищеварительнаго канала, а также чернильнаго мѣшка, но относительно развитія средней части кишечнаго аппарата Мечниковъ не пришелъ къ опредѣленнымъ выводамъ.

Гренахеръ, давшій подробное описаніе развитія передней кишки у изслѣдованныхъ имъ зародышей, объ развитіи задней кишки говоритъ очень мало, но вообще сходится въ своихъ заключеніяхъ съ Мечниковымъ.

Усовъ, точно также соглашаясь во всемъ съ Мечниковымъ, высказывается гораздо рѣшительнѣе на счетъ образованія средней части пищеварительнаго канала. Такъ, онъ разсматриваетъ желудокъ, какъ расширеніе задней части пищевода, а образованіе слѣпой кишки происходитъ, по его словамъ, въ томъ мѣстѣ, гдѣ продолженіе желудка встрѣчается съ прямой кишкой. Эпителіальную выстилку всего кишечнаго канала и его придатковъ Усовъ принимаетъ за кишечно-железистый листъ.

Къ совершенно отличнымъ заключеніямъ относительно развитія средней кишки пришелъ Рэ-Ланкестеръ путемъ изученія разрѣзовъ. Такъ, онъ утверждаетъ, что первичная кишечная полость, образующаяся въ небольшемъ бугоркѣ, который былъ принятъ Келликеромъ за зачатокъ артеріальнаго сердца (анальный бугорокъ Мечникова), находится первоначально въ сообщеніи ни съ ротовымъ, ни съ заднепроходнымъ отверстіями, — заключеніе, къ которому также совершенно не зависимо приведенъ былъ и Фоль. Кромѣ того, представленные Рэ-Ланкестеромъ разрѣзы выставли-

ютъ въ новомъ свѣтѣ отношеніе первичной кишечной полости къ внутреннему желточному мѣшку, хотя авторъ, по видимому, не составилъ себѣ опредѣленныхъ заключеній на этотъ счетъ, такъ какъ почти ничего не говоритъ объ этомъ въ текстѣ. Въ подробномъ изложеніи своихъ наблюденій относительно развитія кишки головоногихъ я буду имѣть случай точнѣе опредѣлить, на сколько близко къ разрѣшенію этого вопроса подошелъ Рэ-Ланкестеръ, и указать тѣ пункты, относительно которыхъ онъ былъ введенъ въ обманъ не совсѣмъ удачными и недостаточно отчетливыми разрѣзами.

Изъ всѣхъ отдѣловъ пищеварительнаго канала раньше всего образуется ротовая впадина. Одновременно съ появленіемъ первыхъ наружныхъ органовъ зародыша, клѣтки верхняго листа, въ срединѣ между обонми глазными овалами и нѣсколько ниже, принимаютъ характеръ цилиндрическаго эпителия и тѣмъ обозначаютъ то пространство поверхности зародыша, которое участвуетъ въ образованіи ротовой впадины. Подлѣ верхней границы этого пространства, тамъ, гдѣ цилиндрическій эпителий переходитъ въ слегка утолщенный, мелкоклѣтчатый верхній листъ, появляется полулунная, выпуклою стороною вверхъ направленная бороздка, которая затѣмъ и продолжаетъ углубляться вверхъ, въ видѣ плоскаго кармана, представляющаго зачатокъ передней кишки (фиг. 15 *vd*). Ограниченное бороздкой пространство, вслѣдствіе болѣе значительнаго развитія въ немъ клѣтокъ средняго листа, является въ видѣ небольшого кругловатаго бугорка, въ центрѣ котораго образуется скоро ямковидное углубленіе, зачатокъ слюннаго протока (фиг. 17 *gl. s*). Такимъ образомъ, зачатокъ слюнной железы появляется еще въ ту пору, когда ротовая полость представляется еще плоской, открытой впадиной, едва ограниченной сверху выдающимся краемъ передней кишки.

Самую раннюю стадію развитія средней кишки находимъ мы въ фиг. 17, которая представляетъ намъ разрѣзъ яйца *Loligo* по средней продольной линіи въ ту пору, когда раковинный мѣшекъ (*chg*) еще широко открытъ наружу. На этомъ разрѣзѣ мы видимъ съ одной стороны еще довольно короткую переднюю кишку (*vd*), которая между утолщеннымъ верхнимъ листомъ и желтковой оболочкой вросла, по направленію къ мантии (*mt*), въ массу средняго листа такимъ образомъ, что между нею и желтковой оболочкой остается только весьма тонкій слой средняго листа. Стѣнка передней кишки, составленная изъ эпителиальныхъ клѣтокъ, постепенно уменьшающихся въ высотѣ къ слѣдующему концу кишки, переходитъ у ея наружнаго отвер-

стія съ одной стороны въ утолщенный верхній листъ, а съ другой продолжается въ довольно высокой цилиндрическій эпителий, выступающій ротовую впадину, которая книзу не представляетъ ясно обозначенной границы. Впереди отверстія передней кишки, въ видѣ едва замѣтной ямки, является намъ первый слѣдъ зачатка слюннаго протока (*gl. s*).

На противоположной сторонѣ яйца, немного ниже брюшнаго края мантии (*mt'*), разрѣзъ прошелъ черезъ т. н. анальный бугорокъ, еще весьма мало возвышающійся надъ поверхностью зародыша и прикрытый однимъ слоемъ весьма мелкихъ клѣтокъ верхняго листа. На болѣе раннихъ стадіяхъ (фиг. 15) анальный бугорокъ представлялся намъ въ видѣ незначительнаго, сплюснутаго утолщенія средняго зародышеваго листа; теперь мы замѣчаемъ въ немъ небольшую полость (*pdh*), которая расположена у самой поверхности желтка и ограничена съ одной стороны желтковой оболочкой (*ds*), а съ другой отдѣлена отъ верхняго листа довольно толстой массой клѣтокъ средняго листа. Дальнѣйшее развитіе показываетъ намъ, что эта полость и есть зачатокъ средней кишки или первичная кишечная полость. Расположеніе ея на самой границѣ желтка даетъ намъ указанія на счетъ ея происхожденія: она, очевидно, образуется вслѣдствіе того, что масса средняго листа въ этомъ мѣстѣ отстаетъ отъ желтковой оболочки и выгибается надъ этой послѣдней. Непосредственно ограничивающія первичную кишечную полость овальныя клѣтки средняго листа начинаютъ располагаться въ одинъ слой, своимъ длиннымъ діаметромъ болѣе или менѣе перпендикулярно къ поверхности, и мало по малу принимаютъ характеръ цилиндрическаго эпителия.

Такъ, на немного болѣе поздней стадіи (фиг. 18), у зародыша, котораго раковинный мѣшокъ (*chs*) открывается наружу только самымъ небольшимъ отверстіемъ, первичная кишечная полость (*pdh*) уже ограничена довольно яснымъ эпителиальнымъ слоемъ, который на верхнемъ концѣ полости незамѣтно теряется. Самая полость нѣсколько увеличилась въ размѣрахъ и представляетъ книзу небольшой кругловатый выступъ. Вмѣстѣ съ тѣмъ она начинаетъ вытягиваться по направленію къ верхушкѣ анальнаго бугорка и скоро (фиг. 19) эпителий первичной кишечной полости острымъ выступомъ подходитъ къ самому верхнему листу, встречаясь тамъ съ небольшой анальной ямкой (*an*). Въ нижнемъ выступѣ первичной кишечной полости, замѣтно начинающемся обособляться въ видѣ мѣшка (*bi*), мы можемъ узнать теперь зачатокъ чернильнаго пузыря.

Нагонецъ, на еще болѣе поздней стадіи (фиг. 55) первичная кишечная полость уже открывается наружу на верхушкѣ анальнаго бугорка, теперь довольно значительно возвышающагося надъ поверхностью зародыша, и тотчасъ подлѣ своего наружнаго отверстія (*an*) вилкообразно развѣтвляется на два отдѣла: продолговатый, слѣпо замкнутый на концѣ чернильный мѣшокъ (*bi*) и собственно кишку, которая своимъ внутреннимъ, слегка расширеннымъ концомъ (*pmh*) открыто упирается во внутренній желточный мѣшокъ. И тотъ и другой отдѣлы выстланы цилиндрическимъ эпителиемъ, который на внутреннемъ концѣ кишки представляетъ въ продольномъ разрѣзѣ не одинаковое отношеніе на верхнемъ и на нижнемъ краяхъ кишечной полости: нижняя стѣнка кишки, подходя почти перпендикулярно къ желтковой оболочкѣ, рѣзко обрывается; верхняя же стѣнка, приближаясь къ желтковой оболочкѣ, тянется на нѣкоторомъ протяженіи по поверхности ея въ направленіи къ верхнему полюсу желтка, и эпителий ея, постепенно мельчая, незамѣтно теряется. Такое отношеніе той и другой стѣнокъ кишки на внутреннемъ краю этой послѣдней становится замѣтнымъ еще на предыдущей стадіи.

Такъ представляются раннія стадіи развитія средней кишки на разрѣзахъ по средней продольной линіи, наиболѣе поучительныхъ въ этомъ отношеніи; поперечные разрѣзы зародыша, а также продольные параллельные брюшной поверхности, къ разсмотрѣнію которыхъ мы перейдемъ ниже, выясняютъ намъ многія подробности развитія средней кишки, нисколько не измѣняя полученнаго нами представленія о первоначальномъ образованіи первичной кишечной полости. Наиболѣе страннымъ является намъ въ образованіи средней кишки крайне позднее обособленіе кишечно-железистаго листа, вслѣдствіе чего первичная кишечная полость, при своемъ первоначальномъ появленіи, кажется ограниченной непосредственно среднимъ листомъ, самый внутренній слой котораго, мало по малу принимая характеръ цилиндрическаго эпителия, постепенно обособляется въ кишечно-железистый листъ. Въ ту пору, когда я впервые на разрѣзѣ подмѣтилъ такое отношеніе первичной кишечной полости, мнѣ казалось оно до того страннымъ, что я не могъ успокоиться, пока не получилъ достаточнаго количества отчетливыхъ разрѣзовъ и не убѣдился вполне, что первоначальное развитіе средней кишки дѣйствительно происходитъ такъ, какъ это изложено выше. Такъ, я прежде всего констатирую какъ безспорный фактъ, что первичная кишечная полость

при своемъ появленіи вовсе не открывается наружу, что небольшое анальное углубленіе появляется позже первичной кишечной полости и еще позже соединяется съ выступомъ этой послѣдней. Фактъ этотъ, указанный уже Рэ-Ланкестеромъ и Фолемъ, вовсе не стоитъ въ открытомъ противорѣчій съ наблюденіями Мечникова, и высказанное этимъ ученымъ мнѣніе о развитіи всей кишки изъ анальнаго углубленія просто объясняется тѣмъ, что Мечниковымъ не замѣчены первыя стадіи развитія кишки и зачатокъ послѣдней былъ подмѣченъ имъ только въ ту пору, когда въ немъ не только уже достаточно обозначился чернильный мѣшокъ, но и кишка была уже открыта наружу. Тоже надобно повторить и относительно наблюденій Гренахера и Усова, примкнувшихъ къ мнѣнію Мечникова объ развитіи кишки. На самомъ дѣлѣ, какъ мы видѣли, на счетъ анальнаго углубленія или, употребляя общепринятый эмбриологическій терминъ, на счетъ задней кишки надо отнести исключительно только анальное отверстіе; самая же кишка образуется совершенно независимо.

Указанный выше фактъ, что первичная кишечная полость широко открыта къ желтчному мѣшку, самъ по себѣ уже достаточно устраняетъ предположеніе на счетъ образованія ея путемъ углубленія верхняго листа. Мнѣ кажется довольно страннымъ, что для Усова осталось совершенно незамѣченнымъ это интересное отношеніе первичной кишечной полости, такъ рѣзко бросающееся въ глаза на разрѣзахъ, и я объясняю себѣ это обстоятельство только тѣмъ, что Усовъ не получилъ сколько нибудь отчетливыхъ разрѣзовъ чрезъ кишку. На рисункахъ немногихъ болѣе или менѣе удачныхъ разрѣзовъ, данныхъ Рэ-Ланкестеромъ въ его статьѣ, это отношеніе первичнаго кишечнаго зачатка ясно выражено; но, схвативъ только отрывочныя указанія, Рэ-Ланкестеръ оставилъ нерѣшеннымъ вопросъ о происхожденіи эпителиальной стѣнки кишечной полости. Этотъ эпителий, по его словамъ, представляется какъ бы обособленнымъ слоемъ средняго листа, но на нѣкоторыхъ разрѣзахъ онъ будто бы непрерывно переходитъ въ клеточную оболочку желтка; а потому Рэ-Ланкестеръ не отвергаетъ и предположенія, что эпителиальная стѣнка кишки образуется изъ желтковаго клеточнаго слоя (желтковой оболочки), который, по его мнѣнію, наиболѣе соответствуетъ кишечно-железистому листу позвоночныхъ. Прибавлю затѣмъ, что нѣкоторые изъ рисунковъ Рэ-Ланкестера, въ особенности самый неудачный изъ нихъ (fig. 5, pl. IV), способны совершенно запутать вопросъ объ

отношеніи первичной кишечной полости къ окружающимъ тканямъ.

Первоначально я также былъ очень склоненъ къ предположенію, высказанному Рэ-Ланкестеромъ на счетъ прохожденія эпителиальной стѣнки средней кишки. Если бы можно было произвести ее изъ клѣточного слоя, непосредственно прилегающаго къ питательному желтку, то весь этотъ слой, весьма рано обособляющійся въ яйцѣ головоногихъ, пришлось бы разсматривать какъ кишечно-железистый листъ, котораго только сравнительно небольшая часть идетъ на образованіе эпителиальной стѣнки кишки, тогда какъ остальная часть сохраняется въ видѣ клѣтчатой оболочки, непосредственно обволакивающей весь питательный желтокъ. Дальнѣйшее изслѣдованіе заставило меня окончательно отказаться отъ такого мнѣнія. Никогда и нигдѣ эпителиальный слой первичной кишки не переходитъ въ желтковый клѣточный слой, но только прилегаетъ къ нему; желтковая оболочка продолжается безъ перерыва на границѣ кишечной полости, отдѣляя эту послѣднюю отъ желтка, который только въ случаѣ разрыва желтковой оболочки попадаетъ непосредственно въ полость кишки.

Такимъ образомъ, просто даже путемъ исключенія всякихъ другихъ предположеній, мы приходимъ къ заключенію, что эпителиальную стѣнку кишки или кишечно-железистый листъ надо разсматривать какъ обособившійся слой втораго зародышеваго листа. Заключение это получаетъ полную фактическую опору въ томъ наблюденіи, что кишечно-железистый листъ только постепенно, по мѣрѣ того, какъ клѣтки его принимаютъ цилиндрическую форму, все яснѣе и рѣзче отграничивается отъ массы средняго листа.

У всѣхъ, изслѣдованныхъ мною головоногихъ развитіе средней кишки происходитъ вполнѣ сходно съ тѣмъ, какъ это описано выше для *Loligo*. На рис. 23 представленъ продольный разрѣзъ зародыша сепіи, у котораго кишечный каналъ является на той же степени развитія, какъ и на рис. 19 у *Loligo*, и почти съ точностью копій повторяетъ контуры и всѣ особенности кишки этого послѣдняго. На двухъ разрѣзахъ, принадлежащихъ Гренахеровскимъ яйцамъ (фиг. 24 и 25) и проведенныхъ черезъ мантию и анальный бугорокъ, зачатокъ средней кишки представляетъ совершенно незначительныя отличія въ формѣ, вполнѣ сохраняя характерныя черты строенія и отношенія къ другимъ органамъ. На фиг. 24 мы видимъ первичную кишечную полость (*pdh*) въ весьма раннюю пору ея развитія, когда нижній выступъ ея, идущій на

образованіе черпильнаго мѣшка, едва обозначается; на фиг. 25 черпильный мѣшокъ (*bi*) уже довольно ясно образованъ, хотя еще недостаточно обособленъ отъ собственно кишки. Совершенно сходно съ тѣмъ, что мы видѣли у *Loligo* и у сепіи, эпителий первичной кишечной полости на внутреннемъ концѣ ея, подходя къ желтковой оболочкѣ, скоро прекращается (на нижней стѣнкѣ раньше, чѣмъ на верхней), а не продолжается въ ту и другую сторону на поверхности желтковой оболочки, какъ это рисуетъ Рэ-Ланкестеръ на нѣкоторыхъ изъ своихъ разрѣзовъ. Въ связи съ тѣмъ, что анальный бугорокъ здѣсь (фиг. 25) очень слабо обозначенъ, анальный выступъ первичной кишечной полости развитъ весьма мало и верхняя стѣнка кишки тянется почти параллельно поверхности зародыша.

Приведенные разрѣзы убѣждаютъ насъ также въ томъ, что у обоихъ родовъ существуетъ клѣточный слой (*ds*), непосредственно обволакивающий желтокъ. У сепіи слой этотъ представляетъ совершенно такой же характеръ, какъ и у *Loligo*; у Гренахеровскихъ зародышей онъ состоитъ изъ довольно толстыхъ, не ясно разграниченныхъ клѣтокъ, которыхъ ядра относительно очень крупны, лежатъ близко одно подлѣ другаго и легко бросаются въ глаза.

Обратимся теперь къ изученію средней кишки на поперечныхъ разрѣзахъ зародыша *Loligo*.

Если мы въ раннюю пору образованія первичной кишечной полости, напр. на той стадіи развитія зародыша, когда раковинный мѣшокъ начинаетъ замыкаться, сдѣлаемъ разрѣзъ такъ, чтобъ онъ прошелъ черезъ оба жаберныхъ бугорка (фиг. 27), то средняя кишка представится намъ на разрѣзѣ въ слѣдующемъ видѣ: въ срединѣ между обоими зачатками жабръ (*br*), въ мѣстѣ, соответствующемъ анальному бугорку, кишечно-железистый листъ наиболѣе отстоитъ отъ желтковой оболочки, затѣмъ по обѣ стороны, приближаясь къ ней, идетъ болѣе или менѣе параллельно, оставляя между собою и желточнымъ мѣшкомъ только небольшой щелевидный промежутокъ, и наконецъ противъ наружнаго края жаберныхъ бугорковъ загибается внутрь и назадъ и, прилегая къ желтковой оболочкѣ, тотчасъ же теряется. Средній выступъ (*pdh*) кишечно-железистаго листа соответствуетъ собственно кишкѣ, боковые загибы его (*ls*) представляютъ зачатокъ двухъ печеночныхъ мѣшковъ, образованіе которыхъ, какъ видитъ читатель, начинается весьма рано. На разрѣзѣ, проведенномъ нѣсколько выше предыдущаго, т. е. ближе къ верхнему полюсу мантии, ки-

печно-железистый листъ въ видѣ полулунной полоски тѣсно обхватываетъ съ брюшной стороны внутренней желточникъ мѣшокъ и на обоихъ краяхъ, постепенно утончаясь, прекращается вовсе безъ загибовъ. Еще выше (фиг. 26) мы встрѣчаемъ уже только двѣ боковыя полоски кичечно-железистаго листа (*ent*), соединенныя между собою едва замѣтной средней частью или даже болѣе или менѣе раздѣленныя. Это показываетъ намъ, что разрастаніе кичечно-железистаго листа вверхъ идетъ не совѣмъ равномерно: именно боковыя части растутъ нѣсколько скорѣе средней. На поперечномъ разрѣзѣ зародыша, проведенномъ чрезъ нижнюю часть анальнаго бугорка (фиг. 28), мы находимъ только мѣшковидный зачатокъ чернильнаго пузыря (*bi*).

Совершенно сходныя отношенія представляетъ намъ кичечно-железистый листъ и на поперечныхъ разрѣзахъ немного болѣе позднихъ стадій. Рядъ такихъ разрѣзовъ, принадлежащихъ одному и тому же зародышу, изображаютъ намъ фиг. 45—52. На разрѣзѣ, захватившемъ кишку вдоль по длинѣ ея (фиг. 46), кичечно-железистый листъ трубчатой кишки (*dr*), подходя къ желтку, тѣсно обхватываетъ его съ обѣихъ сторонъ и постепенно выклинивается, не доходя до спинной стороны. Поперечные разрѣзы зародыша, проведенные выше кишки, или вовсе не встрѣчаютъ кичечно-железистаго листа, если разрѣзъ прошелъ очень высоко надъ кишкой, какъ напр. въ фиг. 45, или же кичечно-железистый листъ является на разрѣзѣ въ видѣ небольшой полоски, прилегающей къ желтку на брюшной сторонѣ, какъ въ фиг. 60 (*ent*). Тотчасъ ниже кишки мы встрѣчаемъ на разрѣзѣ (фиг. 47) вмѣстѣ съ чернильнымъ мѣшкомъ (*bi*) боковыя (печеночные) загибы кичечно-железистаго листа (*ls*), которые книзу (фиг. 48) расходятся другъ отъ друга, все полнѣе замыкаются въ трубку и заходятъ теперь (фиг. 49) гораздо ниже, чѣмъ чернильный мѣшокъ.

Для того, чтобъ получить возможно полное представленіе объ развитіи средней кишки, намъ остается еще разсмотрѣть разрѣзы, проведенные параллельно брюшной сторонѣ зародыша и захватывающіе среднюю кишку въ поперечномъ направленіи. Фиг. 35—38 представляютъ намъ рядъ такихъ разрѣзовъ, принадлежащихъ той стадіи развитія, когда раковинный мѣшокъ только недавно отшнуровался отъ верхняго листа маптин. Самые поверхностные разрѣзы въ этомъ направленіи, проходящіе чрезъ анальный бугорокъ, захватываютъ поперегъ кишку и чернильный мѣшокъ, подобно тому, какъ мы это видимъ въ фиг. 41 (*dr* и *bi*) на нѣ-

сколько болѣе поздней стадіи. Нѣсколько глубже проведенный разрѣзъ (фиг. 35) встрѣчаетъ среднюю кишку въ формѣ мѣшечка, согнутаго дугой и сѣдловидно расположеннаго на выдающейся болѣе или менѣе приостренномъ гребнемъ поверхности желтка. Боковые выступы (*ls*) средней кишки соотвѣтствуютъ обонимъ печеночнымъ мѣшкамъ, которые на своемъ нижнемъ концѣ являются уже замкнутыми, тогда какъ въ томъ мѣстѣ, гдѣ печеночные мѣшки сообщаются съ среднею кишкой, полость этой послѣдней еще открыта къ желтку и непосредственно замыкается желтковою оболочкой. Еще нѣсколько далѣе (фиг. 36) желточникъ мѣшокъ уже значительно вдается въ кичечную полость, раздвигая другъ отъ друга печеночныя зачатки, которые представляются лишь въ формѣ небольшихъ боковыхъ загибовъ кичечно-железистаго листа. Наконецъ на разрѣзѣ (фиг. 38), проведенномъ еще глубже и захватывающемъ заднюю часть раковиннаго мѣшка (*chs*), мы встрѣчаемъ кичечно-железистый листъ (*ent*) въ видѣ двухъ незначительныхъ полосокъ, лежащихъ подлѣ заостренной верхушки желтка, близко одна подлѣ другой, но разединенныхъ другъ отъ друга. Желтокъ, прежде (фиг. 34) достигавшій почти вплотъ до самаго раковиннаго мѣшка, теперь отдѣленъ отъ него обширной полостью.

Образованіе такихъ кровеносныхъ полостей, идущее рядомъ съ разрастаніемъ средней кишки къ верхнему полюсу зародыша, будетъ описано въ своемъ мѣстѣ, при изложеніи развитія кровеносной системы; здѣсь же я коснусь его на столько, на сколько оно стоитъ въ связи съ развитіемъ кичечнаго канала. Въ самой верхней части зародыша, непосредственно подъ раковиннымъ мѣшкомъ, кровеносныя полости растутъ съ боковъ къ срединѣ и мало по малу отбѣсняютъ внизъ питательный желтокъ, сперва по бокамъ, а потомъ и въ срединѣ. Развитіе кровеносныхъ пространствъ бываетъ обыкновенно очень неравномѣрно въ разныхъ недѣлимыхъ даже одной и тойже стадіи, а въ связи съ этимъ и отбѣсненіе желтка изъ верхней части зародыша представляетъ соотвѣтствующія различія, что въ свою очередь оказываетъ значительное вліяніе на форму, въ какой является намъ кичечно-железистый листъ на разрѣзѣ. Я приведу нѣсколько разрѣзовъ, очень поучительныхъ въ этомъ отношеніи. На фиг. 38 мы имѣли тотъ случай, когда кровеносныя пространства развиты весьма сильно, такъ что обѣ боковыя полости соединились между собою по средней плоскости зародыша (гдѣ остается еще слѣдъ раздѣлявшей ихъ перегородки) и

значительно отодвинули желтокъ отъ верхней стѣнки тѣла. Фиг. 39 представляетъ намъ разрѣзъ зародыша: почти той же стадіи или даже немного позднѣйшей, но у этого зародыша развитіе кровеносныхъ пространствъ еще весьма незначительно и желтокъ своею верхней поверхностью доходитъ почти вплоть до раковиннаго мѣшка, отдѣленнаго отъ него только рыхлой клѣтчатой массой. Кишечно-железистый листъ (*ent*) является на этомъ разрѣзѣ въ формѣ двухъ небольшихъ полосокъ, прилегающихъ къ желтку съ боковъ и отдѣленныхъ другъ отъ друга всей толщей желточной массы. На фиг. 40, представляющей проведенный въ томъ же направленіи разрѣзъ немного болѣе поздней стадіи, значительно развитія кровеносныхъ полости отдѣснили желтокъ съ боковъ, тогда какъ по срединѣ онъ продолжается еще почти до самаго раковиннаго мѣшка въ формѣ заостреннаго конического шпилья. Къ основанію этого желточного отростка (*df*) прилегаютъ съ той и другой сторонъ узенькая полоска кишечно-железистаго эпителия (*ent*). Вполнѣ сходное отношеніе кишечно-железистаго листа мы встрѣчаемъ иногда даже на значительно позднѣйшихъ стадіяхъ, какъ напр. на фиг. 69, гдѣ надъ одной (лѣвой) изъ обѣихъ полосокъ эктодермы, расположенныхъ также у основанія узкаго, слегка булавовиднаго желточного отростка (*df*), виднѣется уже разрѣзъ передней аорты (*ao*).

Такіе утопченные выступы желтка особенно удобны для того, чтобъ убѣдиться въ присутствіи на поверхности желтка особой клѣточной оболочки. Желтковая оболочка въ яйцѣ *Loligo* обыкновенно представляется въ видѣ очень тонкаго, пограничнаго, протоплазматическаго слоя, который почти сливается съ поверхностью желтка и становится замѣтнымъ только потому, что окрашивается карминомъ сильнѣе, чѣмъ самый желтокъ, хотя въ нѣкоторыхъ случаяхъ слой этотъ на разрѣзахъ отщепляется отъ желтка, оставаясь въ связи съ лежащими надъ нимъ тканями. Крупныя овальныя ядра расположены въ этомъ слое на довольно значительномъ разстояніи одно отъ другаго и имъ соотвѣтствуютъ утолщенія протоплазматической массы, но границъ отдѣльныхъ клѣтокъ отличить нельзя. Въ тѣхъ мѣстахъ, гдѣ отдѣсяемый постепенно желтокъ является лишь въ видѣ узкихъ отростковъ, обыкновенно замѣчается значительное размноженіе ядеръ, еще болѣе увеличивающихся въ своихъ размѣрахъ, и сгущеніе протоплазматической массы, какъ будто бы стѣнка желточного мѣшка въ такихъ мѣстахъ съ вытѣсеніемъ содержимаго стягивалась и вмѣстѣ утолщалась. Такъ и представленный на фиг. 40

(а также и на фиг. 69) верхній выступ (*df*) желточного мѣшка состоитъ уже почти исключительно изъ протоплазматической, безъ примѣси желточныхъ зернышекъ, массы, въ которой густо разбѣяны крупныя ядра, но невозможно различить контуровъ отдѣльныхъ клѣтокъ.

Я приведу здѣсь еще два разрѣза очень молодыхъ зародышей аргонавта, чтобъ показать, что и у нихъ кишечно-железистый листъ представляетъ совершенно такія же отношенія, какъ и у *Loligo*, *Sepia*, *Sepiola* и Гренахеровскаго головоногаго. На фиг. 42 (разрѣзъ, проведенный параллельно брюшной сторонѣ, только слегка задѣль маптію (*mt*) кишечно-железистый листъ является совершенно въ той же формѣ, какъ на фиг. 36 у *Loligo*. На разрѣзѣ, проведенномъ нѣсколько глубже (фиг. 43), энтодерма является уже въ видѣ двухъ отдѣльныхъ полосокъ (*ent*), лежащихъ въ небольшихъ выемкахъ верхней части желтка, подобно тому, какъ на фиг. 39 у *Loligo*.

Обратимся теперь къ дальнѣйшему развитію средней кишки.

Отдѣсяемый съ боковъ развитіемъ кровеносныхъ пространствъ желтокъ вмѣстѣ съ тѣмъ постепенно вытѣсяется сзади самою кишкой, которая своимъ внутреннимъ, открытымъ и слегка расширеннымъ концомъ растетъ все далѣе и далѣе къ вершинѣ желточного мѣшка. На продольномъ разрѣзѣ (фиг. 56) зародыша, у котораго только что становится замѣтнымъ артеріальное сердце (*c*), верхняя стѣнка кишки почти достигаетъ верхушки желтка; нижняя стѣнка нѣсколько отстаетъ отъ верхней въ своемъ ростѣ.

Наконецъ, на немного болѣе поздней стадіи, скоро послѣ того, какъ обѣ половины зачатка воронки окончательно спаиваются между собою, верхняя стѣнка кишки (фиг. 57) уже огибаетъ верхушку желтка и отчасти переходитъ на спинную сторону послѣдняго, гдѣ она теперь почти соприкасается съ слѣпымъ концомъ пищевода (*oe*); нижняя стѣнка средней кишки прекращается, не доходя до верхушки желтка, которая вълѣдствіе этого вдается въ кишечную полость и кругомъ обхватывается ея стѣнками. На центральномъ концѣ кишечной полости начинаютъ обозначаться два небольшихъ расширения, которыя, какъ показывается дальнѣйшее наблюденіе, соотвѣтствуютъ желудку и слѣпому мѣшку и пока еще очень слабо обособлены отъ собственно кишки. Желтокъ вдается въ ту часть средней кишки, которая составляетъ зачатокъ собственно желудка (*mg*). На разрѣзахъ, проведенныхъ въ эту пору чрезъ желудокъ въ по-

перечномъ направленіи (фиг. 70), этотъ послѣдній представляется намъ въ формѣ подковы, между обими колѣнами которой вдается заостренный отростокъ желточного мѣшка. Только въ пору своего соединенія съ пищеводомъ желудокъ начинаетъ замыкаться со стороны желтка, такъ что немного позже мы находимъ уже пищеварительный каналъ развитымъ во всей его длинѣ, отъ ротового до заднепроходнаго отверстія, и вполнѣ замкнутымъ отъ желточного мѣшка.

Переднюю кишку мы оставили еще на той стадіи развитія, когда зачатокъ слюнной железы едва появился и былъ расположенъ еще въ совершенно открытой ротовой впадинѣ. Верхній губной край скоро (фиг. 18) надвигается внизъ и прикрываетъ этотъ зачатокъ (*gl. s.*), который въ видѣ трубки продолжаетъ расти вверхъ между переднею кишкой и внутреннимъ желточнымъ мѣшкомъ. Полость передней кишки къ слѣпому концу постепенно суживается, равно какъ и ея эпителиальная стѣнка все болѣе и болѣе утончается. На нѣкоторомъ разстояніи позади отверстія слюнной железы, на внутренней (т. е. обращенной къ желтку) стѣнкѣ передней кишки появляется довольно плоское первоначальное углубленіе (фиг. 18 *brd*), которое выстлано сравнительно высокими цилиндрическими клѣтками и которое затѣмъ, постепенно обособляясь отъ передней кишки (фиг. 55), получаетъ видъ широкаго мѣшка (фиг. 57 *brd*). Это зачатокъ — зубнаго мѣшка (*bursa radulae*). Между отверстиями слюнной железы и зубнаго мѣшка стѣнка кишки, вслѣдствіе значительнаго развитія въ этомъ мѣстѣ клѣтокъ средняго листа, возвышается въ видѣ кругловатаго бугорка, который при дальнѣйшемъ разростаніи зубнаго мѣшка и подъ нимъ слюнной железы представляется на разрѣзѣ болѣе и болѣе стебельчатымъ. Начиная съ отверстія зубнаго мѣшка, пищеводъ (*oe*) тянется вверхъ на извѣстномъ протяженіи въ видѣ узкой трубки съ ясно замѣтной полостью, но къ своему слѣпому концу онъ получаетъ характеръ тонкаго, почти плотнаго шнура, въ которомъ ни на продольныхъ, ни на поперечныхъ разрѣзахъ нельзя замѣтить полости. Даже послѣ того, какъ пищеводъ входитъ въ соединеніе съ желудкомъ, хотя въ немъ просвѣтъ и становится замѣтнымъ по всей длинѣ, но остается чрезвычайно узкимъ, такъ что обыкновенно пищеводъ значительно уступаетъ въ этомъ отношеніи лежащей надъ нимъ аортѣ. Послѣ соединенія съ желудкомъ центральный конецъ пищевода врѣзывается по средней продольной линіи все глубже и

глубже въ желтокъ, раздѣляя верхнюю часть его на двѣ лопасти (*hintere Larpen Koll.*), которыя, разрастаясь, соприкасаются между собой надъ пищеводомъ.

На такой стадіи развитія находимъ мы кишечный каналъ на продольномъ разрѣзѣ зародыша, представленномъ на фиг. 58. Довольно длинная трубчатая кишка (*dr*) уже ясно обособлена отъ желудка и слегка выгнута по длинѣ дугообразно, вслѣдствіе того, что анальный бугорокъ, теперь уже вполнѣ прикрытый мантией, начинаетъ вмѣстѣ съ лежащимъ въ немъ периферическимъ концомъ кишки направляться своей верхушкой внизъ, т. е. къ выходу изъ жаберной полости. Недалеко отъ заднепроходнаго отверстія, расположеннаго на верхушкѣ анальнаго бугорка, короткимъ каналомъ открывается въ задній конецъ кишки чернильный мѣшокъ. Еще на предыдущей стадіи (фиг. 57) чернильный мѣшокъ (*bi*), имѣющій форму удлинненной трубки, показываетъ два расширенія, лежащихъ одно за другимъ; теперь онъ состоитъ уже изъ двухъ отдѣловъ, соединенныхъ между собой короткимъ перехватомъ: наружный, расширенный отдѣлъ представляетъ зачатокъ пріемника чернильной жидкости, внутренній отдѣлъ показываетъ уже одинъ спиральный заворотъ и образуетъ собственно железистую часть чернильнаго пузыря. Желудокъ вмѣстѣ съ слѣпымъ мѣшкомъ являются еще какъ одно цѣлое, не разграничены вполнѣ ясно другъ отъ друга; можно только сказать, что изъ передняго выступа (*mg*) первичной желудочной полости, лежащаго надъ пищеводомъ, развивается собственно желудокъ; задній же выступъ, расположенный надъ кишкой, представляетъ зачатокъ слѣпаго мѣшка (*bs*). Выходя отъ желудка, пищеводъ прорѣзываетъ желтокъ, помѣщаясь въ узкой щелевидной выемкѣ между обими верхними лопастями (*odl*) внутренняго желточного мѣшка, и затѣмъ идетъ на спинной сторонѣ средней доли желточного мѣшка. Въ углу, образуемомъ началомъ пищевода съ одной стороны и кишкой съ другой, теперь уже ясно замѣтенъ желудочный ганглий (*g. sp.*)

При дальнѣйшемъ развитіи зародыша, по мѣрѣ того, какъ масса внутренняго желтка все болѣе и болѣе растетъ на счетъ наружнаго желточного пузыря, верхнія лопасти желтка (*odl*, фиг. 83) также весьма значительно разрастаются, подвигаются къ самому верхнему полюсу зародыша и, сдавливая внутреннюю полость (*Eingeweidehöhle*) со спинной стороны и отчасти сверху, отодвигаютъ всѣ расположенные тамъ органы внизъ и назадъ, т. е.

ближе къ брюшной стѣнкѣ тѣла. Такъ какъ и средняя часть внутренняго желточнаго мѣшка тоже сильно увеличивается въ размѣрахъ, то желудокъ съ слѣпымъ мѣшкомъ помѣщаются на брюшной сторонѣ желтка, въ глубокой, болѣе или менѣе треугольной выемкѣ между обѣими верхними лопастями и средней лопастью внутренняго желточнаго мѣшка. Собственно желудокъ (*mg*) и слѣпой мѣшокъ (*bs*) теперь уже ясно обособлены другъ отъ друга, и стѣнка обонхъ образуетъ на внутренней поверхности продольныя складки.

Въ томъ мѣстѣ, гдѣ слѣпой придатокъ сообщается съ кишкой, въ него открываются длинные печеночныя мѣшки. Мы видѣли уже, что печеночныя мѣшки образуются весьма рано, чрезъ загибаніе боковыхъ краевъ кишечно-железистаго листа въ трубку, которая замыкается прежде всего на своемъ слѣпомъ концѣ и отсюда продолжаетъ формироваться все далѣе и далѣе, по мѣрѣ разростанія средней кишки къ верхнему полюсу питательнаго желтка. Тѣсно прилегая съ боковъ къ средней долѣ внутренняго желточнаго мѣшка, печеночныя мѣшки своими слѣпыми концами доходятъ почти до висцеральныхъ гангліевъ. Въ теченіе всей эмбриональной жизни печень остается въ видѣ двухъ простыхъ, очень длинныхъ и слегка сплюснутыхъ мѣшковъ; только у зародышей аргонавта, еще задолго до выхода послѣдняго изъ яйца, каждый изъ печеночныхъ мѣшковъ распадается на нѣсколько крупныхъ лопастей.

Чернильный пузырь показываетъ уже (фиг. 83) не меньше четырехъ спиральныхъ оборотовъ, которые тѣсно прилегаютъ другъ къ другу, связанные между собой клѣтками средняго листа. Велѣдствіе этого вся железа (фиг. 84) получаетъ правильную форму яйцевиднаго клубочка, на одномъ полюсѣ котораго лежитъ слѣпой конецъ, а на другомъ выводное отверстіе (*b*) спиральной железистой трубки. Довольно длинный, цилиндрическій выводящій каналъ (*a*) чернильнаго пузыря, достигая собственно железистой части, расширяется и образуетъ складку (*c*), обхватывающую кругомъ въ видѣ шапочки почти половину всего клубочка. Къ концу эмбриональной жизни въ чернильномъ пузырьѣ накапливается уже черная жидкость.

Что касается передней кишки, то на представленномъ въ фиг. 83 продольномъ разрѣзѣ, принадлежащемъ зародышу, размѣры котораго уже значительно превышаютъ объемъ наружнаго желточнаго пузыря, въ зубномъ мѣшкѣ (*brd*) бросаются въ глаза темныя хитиновые зубчики. Исторія развитія этихъ кутикулярныхъ образований доста-

точно разъяснена Келликеромъ *), и миѣ ничего не остается прибавить въ этомъ отношеніи. Образующійся въ видѣ выступа нижней стѣнки передней кишки, зубной мѣшокъ имѣетъ въ началѣ форму короткой, слегка утолщенной на своемъ слѣпомъ концѣ и согнутой, болѣе или менѣе цилиндрической, эпителиальной трубки. Верхняя (т. е. обращенная къ поверхности тѣла) стѣнка такой трубки впячивается въ полость ея въ видѣ продольнаго валика, почти выполняющаго просвѣтъ зубнаго мѣшка по всей длинѣ. Этотъ валикъ соответствуетъ такъ называемому *Zungenkeim* Келликера и на немъ прежде всего становится замѣтной продольная, довольно глубокая бороздка, соответствующая среднему ряду зубчиковъ. На представленномъ въ фиг. 90 поперечномъ разрѣзѣ, который прошелъ недалеко отъ задняго, слѣпаго конца зубнаго мѣшка (*brd*), мы ясно замѣчаемъ *Zungenkeim* съ его продольнымъ желобкомъ, но самыхъ зубчиковъ здѣсь еще нѣтъ. На другомъ разрѣзѣ (фиг. 91) того же самаго зародыша, захватившемъ зубной мѣшокъ въ его передней половинѣ, можно отличить уже пять рядовъ треугольныхъ зубчиковъ и легко при этомъ убѣдиться, что каждому изъ этихъ рядовъ соответствуетъ на поверхности валика (*Zungenkeim*) продольная бороздка, въ которую зубчики вдаются своими острыми верхушками, тогда какъ своими основаниями они тѣсно сидятъ на эпителиѣ нижней стѣнки зубнаго мѣшка.

Длинный слюнной протокъ (фиг. 83 *ds*), открывающійся въ ротовую полость на брюшной сторонѣ тотчасъ впереди отверстія зубнаго мѣшка, проходитъ подъ этимъ послѣднимъ вверхъ, слегка отодвигаясь въ сторону отъ средней линіи (какъ показываютъ это поперечныя разрѣзы), и позади верхняго головнаго ганглія дѣлится на двѣ лежащія по бокамъ пищевода вѣтви, изъ которыхъ каждая тотчасъ же дѣлится на короткія железистыя лопасти (*gl. s*). Начало образованія лопастей мы замѣчаемъ въ слюнной железѣ уже на фиг. 58.

Кромѣ того у зародышей *Loligo* (а также и сепіи **) находится еще пара очень короткихъ трубчатыхъ мѣшечковъ, которые расположены по сторонамъ передней части пищевода и соответствуютъ верхней парѣ слюнныхъ железъ.

Челюсти являются первоначально въ видѣ двухъ бугровъ (фиг. 58), получающихъ при дальнѣйшемъ разростаніи сложную неправильную форму и выстланныхъ высокимъ цилиндрическимъ эпителиемъ,

*) Kolliker. Untersuchungen zur vergleichenden Gewebelehre. Verhandl. der phys. med. Gesellsch. zu Würzburg. VIII. 1857.

**) Такую же пару железокъ нашелъ Мечниковъ у *Sepiola*.

на поверхности котораго появляется все болѣе и болѣе утолщающаяся кутикуля. Въ фиг. 83 хитиновая обложка обѣихъ челюстей (*kfo*, *kfu*) уже рѣзко бросается въ глаза и по своей формѣ напоминаетъ челюсти взрослыхъ головоногихъ.

На только что описанной стадіи, представляющей уже почти все характерныя черты строенія головоногихъ, останавливаются мои наблюденія, и дальнѣйшее развитіе пищеварительнаго аппарата мною не было прослѣжено.

При изложеніи развитія кишечнаго канала, я имѣлъ въ виду до сихъ поръ исключительно только эпителиальную выстилку его; мускульно-волокнистая стѣнка пищеваго канала развивается на счетъ средняго зародышеваго листа, и къ вопросу объ ея образованіи мы вернемся въ другомъ мѣстѣ. Теперь же резюмируемъ все сказанное объ развитіи кишечнаго канала.

Эпителиальная выстилка кишечнаго канала у головоногихъ, какъ и у всѣхъ остальныхъ животныхъ, развивается частію изъ эктодермы, частію же — изъ энтодермы. Углубленіемъ эктодермы образуется съ одной стороны передняя кишка, т. е. ротовая полость со всѣми ея придатками и пищеводъ, а съ другой стороны — анальное отверстіе, которое у головоногихъ одно соотвѣтствуетъ собственно задней кишкѣ. Изъ энтодермы, образующейся совершенно независимо отъ верхняго зародышеваго листа, развивается вся кишка съ чернильнымъ пузыремъ и печенью, желудокъ и слѣпой мѣшокъ. Оба послѣдніе органа являются первоначально какъ одно цѣлое, какъ простой первичный желудокъ, и только послѣ обособляются и отодвигаются другъ отъ друга.

Какъ извѣстно, въ прежнее время, до появленія работы Келликера, господствовало мнѣніе, что питательный желтокъ зародыша головоногихъ сообщается съ пищеварительнымъ каналомъ. Келликеръ окончателно установилъ всѣми теперь принятый взглядъ объ отсутствіи всякаго сообщенія между желткомъ и кишечнымъ каналомъ; но, какъ читатель имѣлъ возможность убѣдиться, взглядъ этотъ справедливъ только на половину. Если желтокъ не попадаетъ въ кишечную полость, то только потому, что онъ окруженъ со всѣхъ сторонъ особой клѣточной оболочкой; на самомъ же дѣлѣ средняя кишка совершенно открыта къ желтку и только сравнительно довольно поздно вполне замыкается отъ него.

Рэ-Ланкестеръ сравниваетъ клѣточную оболочку желтка головоногихъ съ тѣмъ слоемъ клѣтокъ,

который, по изслѣдованіямъ Овсянникова, *) непосредственно окружаетъ желтокъ у *Coregonus*; при этомъ не надо однако же терять изъ виду той важной разницы, что у *Coregonus* надъ такимъ слоемъ всюду лежитъ еще кипечно-железистый листъ, которымъ желтокъ окруженъ со всѣхъ сторонъ, тогда какъ у головоногихъ кипечно-железистый листъ не только не обхватываетъ всего желточного мѣшка, но всей своей массой идетъ на развитіе средней кишки, вовсе не распространяясь на собственно желточный мѣшокъ, который только замыкаетъ собою кишечную полость, пока она остается открытой. Сходное отношеніе питательнаго желтка къ первичной кишечной полости мы встрѣчаемъ только у брюхоногихъ моллюсковъ, которые и въ развитіи кишечнаго канала вообще представляютъ сходство съ головоногими, какъ объ этомъ подробнѣе сказано будетъ въ заключительной главѣ настоящаго труда.

Развитіе сосудистой системы и мочевыхъ мѣшковъ. Брюшная полость. Зачатокъ половой железы.

Въ самую раннюю пору образованія первичной кишечной полости, на поперечныхъ разрѣзахъ зародыша, проведенныхъ чрезъ анальный бугорокъ (фиг. 27), мы замѣчаемъ на правой и на лѣвой сторонахъ по бокамъ кишки (*pdh*), между этой послѣдней и основаніемъ жаберныхъ бугорковъ (*br*), кругловатый промежутокъ (*vc'*) въ плотной и довольно толстой массѣ средняго зародышеваго листа. Промежутки эти, какъ показываетъ послѣдовательный рядъ разрѣзовъ, соотвѣтствуютъ двумъ продольнымъ ходамъ, которые, суживаясь вверхъ къ мантии (фиг. 26 *vc'*), довольно значительно расширяются внизу, по сторонамъ зачатка чернильнаго мѣшка (фиг. 28 *vc'*) и подъ этимъ послѣднимъ сливаются въ одну общую, первоначально не ясно ограниченную щель въ массѣ средняго листа. Изображенный на фиг. 20 разрѣзъ прошелъ какъ разъ по направленію одного изъ обоихъ ходовъ (*vc'*) въ раннюю пору ихъ развитія.

Эти продольныя лакуны, образующіяся очень рано въ сплошной массѣ средняго листа, представляютъ собою первые зачатки колѣнъ полой вены.

Съ дальнѣйшимъ развитіемъ первичной кишечной полости зачатки колѣнъ полой вены становятся постепенно шире (фиг. 45—48 *vc'*), конту-

*) Über die ersten Vorgänge der Entwicklung in den Eiern des *Coregonus lavaretus*. Bulletin de l'Acad. Imper. des scienc. de St-Petersbourg. Tome XIX, стр. 225.

ры их дѣлаются ровнѣе и глаже вслѣдствіе того, что клѣтки, непосредственно ограничивающія лакуны, вытягиваясь веретеновидно, соединяются между собою и выстилаютъ стѣнки. вмѣстѣ съ тѣмъ ниже анального бугорка, изъ первоначально узкой, не ясно ограниченной щели въ среднемъ листѣ развивается вдоль средней брюшной линіи обширная полость (фиг. 49—52 *vc*), которая стоитъ въ непосредственномъ сообщеніи съ обѣими внешними лакунами анального бугорка и соответствуетъ среднему стволу полой вены. Постепенное развитіе этой средней венозной полости выясняется намъ на продольныхъ разрѣзахъ зародышей различныхъ стадій (фиг. 18, 19, 55 и др. *vc*).

Очень скоро послѣ появленія зачатковъ полой вены, на поперечныхъ разрѣзахъ зародыша, проведенныхъ вдоль кишки и чрезъ оба жаберныхъ бугорка, мы замѣчаемъ въ массѣ средняго листа еще новыя полости. Такъ, изображенный на фиг. 46 разрѣзъ представляетъ намъ спаружь довольно обширныхъ лакунъ полой вены (*vc'*), лежащихъ непосредственно по обѣимъ сторонамъ кишки (*dr*), еще двѣ небольшихъ полости съ каждой стороны. Одна изъ нихъ, бѣлая (*abr*), расположена въ самомъ основаніи жаберныхъ бугорковъ (*br*) и соответствуетъ будущей жаберной артеріи; вторая, очень маленькая полость (*vbr*) лежитъ значительно глубже и составляетъ зачатокъ жаберной вены. Въ вѣрности такого толкованія этихъ небольшихъ полостей убѣждаютъ насъ разрѣзы того же самаго зародыша, проведенные тотчасъ же выше предыдущаго. Какъ непосредственное продолженіе полости каждой изъ обѣихъ жаберныхъ артерій мы встрѣчаемъ (фиг. 45) зачатокъ соответствующаго (т. е. на той же сторонѣ расположеннаго) жабернаго сердца (*cv*). Жаберныя сердца являются здѣсь пока еще мало развитыми; въ нихъ существуетъ уже довольно обширная полость, стоящая, какъ выше замѣчено, въ непосредственной связи съ образующимися жаберными артеріями; но стѣнка жаберныхъ сердецъ еще далеко недостаточно обособилась отъ окружающей массы клѣтокъ средняго листа. Окончательное обособленіе жаберныхъ сердецъ происходитъ только по мѣрѣ того, какъ въ верхней брюшной части зародыша, вокругъ всѣхъ расположенныхъ тамъ органовъ, образуется одна общая полость, т. наз. полость внутренностей (*Eingeweidehöhle*), которую я для краткости стану называть просто брюшной полостью. Отъ всѣхъ остальныхъ лакунъ, образующихся въ среднемъ листѣ, брюшная полость отличается тѣмъ, что подобно кишечной полости представляется на

разрѣзахъ ничѣмъ не выполненной, пустой; всѣ остальные лакуны, появляющіяся въ массѣ средняго листа, суть нечто иное, какъ кровеносныя (въ обширномъ смыслѣ этого слова) пространства, и выполняющая ихъ жидкость совершенно однородна съ содержимымъ центральныхъ органовъ кровообращенія. Характеръ этого содержимаго замѣтно мѣняется въ теченіе развитія зародыша, что указываетъ на постепенныя измѣненія въ химическомъ составѣ крови. Первоначально кровеносныя пространства, равно какъ и полости центральныхъ органовъ кровообращенія, представляются на разрѣзахъ почти пустыми, съ весьма незначительнымъ рыхлымъ осадкомъ; постепенно, въ теченіе развитія зародыша, осадокъ этотъ становится все болѣе и болѣе густымъ, мелкозернистымъ и все интенсивнѣе окрашивается карминомъ, такъ что на разрѣзахъ болѣе позднихъ стадій всѣ органы кровообращенія являются густо выполненными однородной, мелкозернистой, сильно окрашивающейся карминомъ массой, что значительно облегчаетъ изученіе распредѣленія сосудовъ и кровеносныхъ пространствъ. Только въ самое послѣднее время эмбриональной жизни, къ кровяной жидкости прибавляются въ очень небольшомъ количествѣ и форменные элементы.

Вслѣдствіе такихъ постепенныхъ измѣненій въ характерѣ кровяной жидкости, и различіе брюшной полости отъ кровеносныхъ пространствъ выступаетъ все болѣе и болѣе рельефно только въ дальнѣйшемъ развитіи; тѣмъ не менѣе внимательное изученіе разрѣзовъ даетъ возможность, уже съ самаго начала, ясно отличать брюшную полость отъ остальныхъ лакунъ средняго листа и показываетъ намъ, что образованіе самой брюшной полости идетъ совершенно параллельно съ обособленіемъ различныхъ органовъ, помѣщающихся въ ней. Такъ какъ почти всѣ эти органы появляются приблизительно одновременно, то этимъ значительно затрудняется изученіе самаго процесса ихъ образованія.

Раньше всѣхъ другихъ органовъ будущей брюшной полости становятся ясно замѣтными жаберныя сердца, образующіяся въ расширенныхъ и вздутыхъ основаніяхъ жаберныхъ бугорковъ (фиг. 21 *br*). Очень ранняя стадія развитія жаберныхъ сердецъ представлена на фиг. 35. Разрѣзъ этотъ, проведенный чрезъ основанія обонхъ жаберныхъ бугорковъ параллельно брюшной поверхности тѣла, показываетъ намъ, что въ самой верхней части зародыша, тамъ, гдѣ начинается переходъ собственно тѣла зародыша въ мантию, плотная масса клѣ-

токъ средняго листа, лежащая надъ кишечнымъ каналомъ, обособилась какъ бы на три отдѣла, раздѣленные другъ отъ друга сверху двумя небольшими полостями, а внизу, подлѣ кишки, незамѣтно сливающимися между собою. Двѣ небольшія полости (*hr*) составляютъ съ одной стороны непосредственное продолженіе вверхъ колѣнъ полой вены, а съ другой, какъ показываютъ глубже проведенные разрѣзы того же зародыша (фиг. 36, 37, 38), переходятъ, постепенно расширяясь, въ обширныя кровеносныя пространства, расположенныя въ верхней части зародыша между стѣнкой тѣла и желткомъ. Непосредственно надъ кишкой полости эти отдѣляютъ срединную часть мезодермы въ видѣ толстаго клѣточного мезентеріальнаго шнура, на которомъ какъ бы подвѣшенъ кишечный каналъ, отъ боковыхъ частей средняго листа, формирующихся въ видѣ двухъ округленныхъ массъ клѣтокъ. Въ центрѣ каждой изъ такихъ кругловатыхъ массъ можно подмѣтить небольшую, только что начинающую образоваться полость (фиг. 35 *cv*), которая и будетъ собственно полостью жабернаго сердца. Контуры, ограничивающіе ту массу клѣтокъ, которая пойдетъ на образованіе самыхъ жаберныхъ сердецъ, еще весьма слабо и не ясно замѣтны; словомъ, наружная стѣнка жаберныхъ сердецъ еще недостаточно обозначилась, тогда какъ существуетъ уже зачатокъ внутренней полости.

На разрѣзѣ того же самаго зародыша, проведенномъ нѣсколько глубже (фиг. 36), мы встрѣчаемъ надъ кишкой двѣ щелевидныя, едва замѣтныя полости (*c*), расположенныя на одной дуговидной линіи, но еще не соприкасающіяся между собою. Это — первые зачатки обѣихъ половинъ артеріальнаго сердца, и каждой изъ послѣднихъ на предыдущемъ разрѣзѣ (фиг. 35) соотвѣтствуетъ весьма незначительная полость жаберной вены (*vbr*), расположенная подъ зачаткомъ жабернаго сердца. Что касается до стѣнокъ артеріальнаго сердца, то на этотъ счетъ можно повторить вполне тоже самое, что я только что сказалъ по поводу образованія жаберныхъ сердецъ: общіе контуры артеріальнаго сердца весьма слабо замѣтны и самый зачатокъ не обозначился еще въ видѣ ясно отграниченной массы клѣтокъ.

Въ виду только что изложенныхъ фактовъ было бы не совсѣмъ точно сказать, что артеріальное и жаберныя сердца образуются какъ плотныя клѣтчатая тѣла, въ которыхъ только послѣ появляется полость. Прежде всего не надо терять изъ виду, что всѣ эти органы образуются въ сплошной массѣ клѣтокъ и обособляются только постепенно, по

мѣрѣ того, какъ внутри ихъ и снаружи ихъ образуется полость; кромѣ того, внутренняя полость жаберныхъ сердецъ, какъ мы видѣли, уже съ самаго начала продолжается въ жаберныя артеріи, а обѣ половины полости артеріальнаго сердца стоятъ въ сообщеніи съ жаберными венами.

Еще въ ту пору, когда жаберныя сердца едва обозначились вполне отчетливо, появляются зачатки почечныхъ или мочевыхъ мѣшковъ. Такъ на представленномъ въ фиг. 59 поперечномъ разрѣзѣ зародыша мы замѣчаемъ по сторонамъ кишки (*dr*) прежде всего довольно обширныя и сжатія колѣна полой вены (*vc'*), а затѣмъ двѣ другія кругловатая кровеносныя полости, въ которыхъ мы, по сравненію съ описанными уже разрѣзами, ясно можемъ узнать жаберную артерію (*abr*) и жаберную вену (*vbr*). Какъ разъ въ срединѣ между этими тремя кровеносными лакунами, выполненными мелкозернистымъ осадкомъ, находится довольно обширная полость (*hs*), болѣе или менѣе треугольной формы, своею верхушкой направленная къ поверхности анальнаго бугорка, а основаниемъ отчасти охватывающая жаберную вену. Полость эта уже съ перваго взгляда отличается отъ венныхъ лакунъ, между которыми расположена, тѣмъ, что подобно кишечной полости не выполнена осадкомъ, но представляется пустой; ея внутренняя выстилка имѣетъ эпителиальный характеръ, при чемъ въ особенности та стѣнка ея, которою она прилегаетъ къ полой венѣ, составлена изъ одного слоя довольно высокихъ, почти цилиндрическихъ клѣтокъ.

На фиг. 59 мы имѣемъ передъ собою мочевые мѣшки, уже значительно развитые. Что же касается способа образованія ихъ, то на этотъ счетъ я считаю пужнымъ прежде всего замѣтить, что участіе верхняго зародышеваго листа въ образованіи мочевыхъ мѣшковъ кажется мнѣ очень мало вѣроятнымъ: съ самаго начала появляясь въ массѣ средняго листа и формируясь изъ ея клѣтокъ постепенно, мочевые мѣшки представляются совершенно замкнутыми и мнѣ не удалось найти въ нихъ отверстіе, ведущее наружу. Полость мочевыхъ мѣшковъ является на разрѣзахъ первоначально въ видѣ линіи, по бокамъ которой (въ особенности на сторонѣ, прилегающей къ полой венѣ) клѣтки средняго листа, выравниваясь въ рядъ, принимаютъ характеръ эпителия; затѣмъ узкая щель постепенно расширяется чрезъ раздвиганіе стѣнокъ. Первый слѣдъ такого рядоваго расположенія клѣтокъ на томъ мѣстѣ, гдѣ немного позже появляются мочевые мѣшки, можно замѣтить, хотя еще довольно неясно, на фиг. 46. Вполне отчетливо такая стадія развитія мочевыхъ

мѣшковъ представляется намъ въ фиг. 41, на разрѣзѣ, проведенномъ чрезъ верхнюю часть зародыша болѣе или менѣе параллельно брюшной сторонѣ. Каждый изъ обонхъ мочевыхъ мѣшковъ (*hs*), съ ясно коптурированной стѣнкой и весьма узкимъ, щелевиднымъ просвѣтомъ, является въ разрѣзѣ состоящимъ какъ бы изъ двухъ колѣнъ: верхняго — горизонтальнаго и нижняго — вертикальнаго, которыя переходятъ другъ въ друга почти подъ прямымъ угломъ. Въ углу, образуемомъ обонми колѣнами, можно замѣтить разрѣзъ жаберной вены; непосредственно надъ верхнимъ колѣномъ лежитъ жаберное сердце (*cv*); ниже, вертикальное колѣно граничитъ съ внутренней стороны съ колѣномъ полой вены (*vc'*).

Тотъ же самый разрѣзъ (фиг. 41) показываетъ намъ отношеніе жаберныхъ сердецъ къ колѣнамъ полой вены. Стѣнка жаберныхъ сердецъ (*cv*) уже замѣтно обособилась въ своей верхней части, гдѣ между нею и наружною стѣнкой тѣла въ видѣ небольшой щели является брюшная полость. Внутренняя полость жаберныхъ сердецъ, пока довольно незначительная въ сравненіи съ толстою стѣнкой ихъ, подходит уже очень близко къ сосѣднему колѣну полой вены (*vc'*) и отъ просвѣта послѣдняго отдѣлена только очень тонкимъ слоемъ клѣтокъ. Не много позже въ этомъ мѣстѣ устанавливается сообщеніе между жабернымъ сердцемъ и колѣномъ полой вены, а края такого сообщительнаго отверстія формируются въ видѣ клапановъ. Оба колѣна полой вены имѣютъ значительную ширину и раздѣлены другъ отъ друга плотною массою мезодермическихъ клѣтокъ, внутри которой замѣтны разрѣзы кишки (*dr*) и чернильнаго мѣшка (*bi*).

Поперечный разрѣзъ, представленный на фиг. 60 и принадлежащій тому же самому зародышу, что и фиг. 59, показываетъ намъ жаберныя сердца вмѣстѣ съ артеріальнымъ сердцемъ на нѣсколько болѣе развитой стадіи. Такъ какъ жаберныя сердца расположены не на одномъ уровнѣ съ артеріальнымъ сердцемъ, а немного выше послѣдняго, то приведенный разрѣзъ захватилъ верхнюю часть артеріальнаго сердца и нижнюю часть жаберныхъ. Жаберныя сердца (*cv*) уже обособлены почти со всѣхъ сторонъ и снабжены тѣми шаровидными придатками (*cv'*), которые Оуенъ разсматриваетъ какъ рудименты второй пары жаберныхъ сердецъ. Придатки эти образуются одновременно съ обособленіемъ стѣнки жаберныхъ сердецъ (ихъ можно замѣтить еще на фиг. 45), постепенно выступаютъ все болѣе и болѣе рельефно на поверхности этихъ послѣднихъ, но въ теченіе всего развитія зародыша

представляются въ формѣ сферической кучки кругловатыхъ клѣтокъ, совершенно плотной, безъ всякой полости. Они имѣютъ очевидно характеръ рудиментарныхъ органовъ, оставшихся безъ всякой функціи, и толкованіе, данное имъ Оуеномъ, надо признать съ эмбриологической точки зрѣнія очень вѣроятнымъ.

Артеріальное сердце (*c*) является на этомъ разрѣзѣ (фиг. 60) состоящимъ изъ двухъ боковыхъ половинокъ, соотвѣтствующихъ, какъ показываетъ ниже проведенный разрѣзъ того же зародыша (фиг. 59), продолженію обѣихъ жаберныхъ венъ. Средняя часть сердца еще вовсе не обособилась, такъ что полости обѣихъ половинокъ сердца отдѣлены другъ отъ друга массою клѣтокъ, непрерывно продолжающейся по средней линіи отъ киечно-железистаго листа (*ent*) до брюшной поверхности тѣла. Подобно артеріальному сердцу, и брюшная полость (*eih*) состоитъ изъ двухъ боковыхъ отдѣловъ, которые пока вовсе не имѣютъ сообщенія другъ съ другомъ. Въ каждомъ изъ этихъ отдѣловъ съ одной стороны помѣщается почти свободно жаберное сердце, съ другой стороны — въ него вдается соотвѣтствующая половина артеріальнаго сердца, стѣнка котораго только со стороны брюшной полости достаточно сформировалась и обособилась.

Вслѣдствіе того, что развитіе артеріальнаго сердца и параллельно съ нимъ — брюшной полости начинается съ боковъ и постепенно идетъ къ срединѣ, на среднихъ продольныхъ разрѣзахъ зародышей мы встрѣчаемъ надъ кишкой совершенно сплошной слой средняго листа даже въ ту пору, когда боковыя части артеріальнаго сердца уже вполне ясно обозначились. Такимъ представляется намъ, напр., продольный разрѣзъ, изображенный на фиг. 55 и принадлежащій той же стадіи, какъ и поперечные разрѣзы фиг. 59—60, на которыхъ, какъ мы видѣли, боковыя зачатки артеріальнаго сердца уже достаточно сформировались. Разростаясь по направленію одинъ къ другому, оба боковые отдѣла сердечной полости скоро соединяются между собою, а вмѣстѣ съ образованіемъ артеріальнаго сердца во всей длинѣ — сливаются другъ съ другомъ и оба отдѣла брюшной полости. Такъ на продольномъ разрѣзѣ, изображенномъ на фиг. 56, мы впервые замѣчаемъ уже среднюю часть артеріальнаго сердца (*c*) и непосредственно надъ нимъ еще очень небольшую брюшную полость (*eih*). На фронтальныхъ разрѣзахъ такой стадіи (фиг. 66) сердце представляется намъ въ формѣ продолговатаго, слегка выпуклаго вверхъ, поперечнаго мѣшечка (*c*), который расположенъ приблизительно надъ тѣмъ пунктомъ

кишечного канала, гдѣ въ этотъ послѣдній открываются печеночные мѣшки (*ls*). Стѣнка сердца, первоначально довольно толстая, съ неправильно выступающими на ея внутренней поверхности кругловатыми клѣтками, становится вмѣстѣ съ увеличеніемъ размѣровъ сердечной полости болѣе и болѣе тонкой, и составляющія ея клѣтки принимаютъ веретеновидную форму. Окруженное съ одной стороны брюшной полостью (*eih*), артеріальное сердце съ другой стороны тѣсно прилегаетъ къ толстому слою клѣтокъ средняго листа, расположенному надъ кишкой, и только постепенно, начиная отъ краевъ къ срединѣ, все болѣе и болѣе обособляется отъ него.

Въ пору окончательнаго сформированія артеріальнаго и жаберныхъ сердецъ достигаютъ наибольшаго развитія кровеносныя лакуны зародыша. До сихъ поръ, мы занимались только тѣми кровеносными каналами, которые расположены вблизи центральныхъ органовъ кровообращенія, мы познакомились съ развитіемъ колѣнъ полой вены и ея главнаго русла; но съ ними стоитъ въ связи цѣлая система болѣе или менѣе широкихъ кровеносныхъ пространствъ, распределенныхъ въ различныхъ частяхъ зародыша. Образование этихъ кровеносныхъ пространствъ идетъ одновременно съ развитіемъ лакуны полой вены и совершенно сходнымъ съ ними образомъ: масса средняго листа въ извѣстномъ мѣстѣ разрыхляется, клѣтки, прежде плотно прилегавшія другъ къ другу, раздвигаются и, соединенные между собою отростками, образуютъ губчатую ткань, на мѣстѣ которой, при дальнѣйшемъ ходѣ того же процесса, образуется болѣе или менѣе обширная полость. Такія кровеносныя пространства рано появляются по бокамъ самой верхней части внутренняго желточнаго мѣшка и достигаютъ тамъ обширныхъ размѣровъ, играя важную роль при оттѣсненіи оттуда желтка, какъ объ этомъ я имѣлъ случай говорить при описаніи развитія кишечнаго канала. Непосредственно сообщаясь вверху съ колѣнами полой вены, боковыя кровеносныя полости верхней части зародыша даютъ отъ себя (фиг. 45 и 66 *hr*) въ мантию на правой и на лѣвой сторонахъ сильную вѣтвь, которая въ видѣ широкаго канала далеко проникаетъ въ мускульный слой мантии и образуетъ на каждой сторонѣ зачатокъ главной вены (*mv*) мантии (*hintere Mantelvene* Келликера). Въ пору своего наибольшаго развитія обѣ боковыя кровеносныя полости верхней части зародыша соединяются между собою и распространяются отчасти и на спинную часть зародыша, между раковиннымъ мѣшкомъ и желткомъ. Далѣе,

въ боковыхъ головныхъ отросткахъ зародыша также развиваются весьма обширныя кровеносныя пространства, которыя окружаютъ зачатки ганглиевъ и отчасти глазъ и стоятъ въ болѣе или менѣе прямомъ сообщеніи съ главнымъ веннымъ русломъ, расположеннымъ по средней брюшной линіи, ниже чернильнаго мѣшка. Это послѣднее, соответствующее среднему стволу полой вены, только постепенно, начиная сверху внизъ, формируется въ замкнутый, снабженный собственными стѣнками, широкой каналъ.

Все кровеносныя пространства зародыша представляютъ такимъ образомъ одну общую систему и омываютъ значительную поверхность внутренняго желточнаго мѣшка, который на границѣ кровеносныхъ полостей всегда выложенъ еще весьма тонкимъ слоемъ средняго листа. Изъ собственно зародышевой части яйца кровеносныя пространства продолжаютъ въ наружный желточный пузырь, котораго внутренняя стѣнка (желтковая оболочка) отстаетъ отъ паружной (верхняго зародышеваго листа), такъ что между обѣими стѣнками образуется болѣе или менѣе значительный промежутокъ. Клѣтки средняго листа, при началѣ втораго эмбриональнаго періода расположенныя только въ зародышевой части яйца, распространяются послѣ и на наружный желточный пузырь и являются тамъ въ видѣ рѣдкихъ, тоненькихъ волоконцевъ, соединяющихъ наружную стѣнку пузыря съ внутренней. Сокращеніемъ такихъ волоконцевъ объясняются волнообразныя движенія стѣнокъ наружнаго желточнаго пузыря, правильно распространяющіяся по всей его поверхности и вызывающія непрерывную циркуляцію въ жидкости, выполняющей промежутокъ между обѣими стѣнками пузыря, жидкости, которая, судя по общему виду и отношенію къ реагентамъ, вполне однородна съ содержимымъ кровеносныхъ пространствъ и центральныхъ органовъ кровообращенія.

Какъ я уже выше, при описаніи роста кишечнаго канала, имѣлъ случай замѣтить, развитіе кровеносныхъ пространствъ представляется вообще довольно неравномѣрнымъ у зародышей одной и той же фазы; иногда эти пространства достигаютъ такихъ значительныхъ размѣровъ, которые можно считать ненормальными и отнести на счетъ неблагоприятныхъ условій развитія яицъ, хотя при этомъ болѣею частію нельзя было замѣтить въ такихъ зародышахъ никакого отклоненія отъ обыкновеннаго хода развитія. При этомъ случаѣ кстати прибавлю, что для разрѣзовъ я вообще предпочиталъ брать яйца, положенныя въ растворъ хромовой кислоты

въ свѣжемъ состояніи, тотчасъ же послѣ того, какъ онѣ были доставлены мнѣ, и прежде чѣмъ рѣзать, я всегда тщательно осматривалъ зародышей и отбрасывалъ всѣхъ тѣхъ, у которыхъ можно было подозрѣвать какую нибудь ненормальность развитія, предосторожность далеко не лишняя, такъ какъ яйца, развивающіяся при неблагоприятныхъ условіяхъ, особенно въ жаркую лѣтнюю пору, даютъ обыкновенно довольно значительный процентъ часто весьма оригинальныхъ уродливостей.

Послѣ этого короткаго отступленія, обратимся теперь опять къ дальнѣйшему развитію кровеносныхъ центровъ.

Почти одновременно съ образованіемъ артеріальнаго сердца, какъ непосредственное продолженіе послѣдняго можно замѣтить зачатки передней и задней аорты. Такъ на томъ же продольномъ разрѣзѣ (фиг. 56), на которомъ мы впервые замѣчаемъ артеріальное сердце (*c*), полость этого послѣдняго, на брюшномъ концѣ его, въ видѣ узкаго и короткаго выступа (*ao'*) продолжается вверхъ, въ массу средняго листа, отдѣляющую брюшную полость (*eih*) отъ эктодермы. Этотъ выступъ сердечной полости и есть зачатокъ задней аорты. Что же касается передней аорты, то она незамѣтна на этомъ разрѣзѣ, потому что расположена въ сторонѣ отъ срединной плоскости зародыша. Позднѣйшія стадіи показываютъ намъ, что передняя аорта, направляясь отъ сердца къ спинной сторонѣ зародыша, огибаетъ желудокъ сбоку. Поэтому ее гораздо лучше можно прослѣдить въ ея начальной части на фронтальныхъ разрѣзахъ зародыша. На такихъ разрѣзахъ мы еще задолго до замыканія кишечной полости (фиг. 69 и 70) встрѣчаемъ зачатокъ передней аорты (*ao*) въ видѣ непарнаго канала, расположеннаго въ толстой массѣ мезодермы, прилегающей къ передней части кишечного листа.

Но мѣрѣ того, какъ желтокъ все болѣе и болѣе отдѣляется изъ самой верхней части зародыша, брюшная полость постепенно разрастается въ высоту и ширину и мало по малу занимаетъ самую верхнюю часть зародыша, помѣщаясь непосредственно подъ заднимъ концомъ раковиннаго мѣшка. Сравненіе фиг. 56, 57 и 58 наглядно показываетъ намъ такое разрастаніе брюшной полости. На фиг. 57 мы видимъ въ брюшной полости сердце (*c*) вмѣстѣ съ задней аортой (*ao'*), которая, отъ брюшнаго конца сердца направляясь вверхъ почти подъ прямымъ угломъ, идетъ по средней линіи въ брюшной стѣнкѣ тѣла и скоро дѣлится вилкообразно на двѣ вѣтви, изъ которыхъ одна (*ta*) заворачиваетъ

въ мантию, гдѣ ее можно прослѣдить на нѣкоторомъ разстояніи по средней брюшной линіи, а другая (*va*) продолжается вдоль стѣнки брюшной полости и теряется подъ заднимъ концомъ раковины. Другіе разрѣзы той же стадіи показываютъ намъ, что передняя аорта (въ фиг. 57 задѣта только часть передней аорты (*ao*) надъ пищеводомъ), при выходѣ изъ сердца огибая съ боку желудокъ, идетъ затѣмъ непосредственно надъ пищеводомъ почти до уровня слѣпаго конца слюнной железы, гдѣ она, по видимому, теперь уже дѣлится на двѣ вѣтви. Въ своей начальной части передняя аорта не только не отграничена замѣтно отъ самого сердца, но часто даже едва уступаетъ послѣдному въ ширинѣ (фиг. 62 *ao*).

Въ раннюю пору развитія передняя аорта вообще имѣетъ значительный діаметръ ширины, всегда превышающій ширину лежащаго подъ аортой пищевода. Мы замѣчаемъ это уже на поперечномъ разрѣзѣ, представленномъ въ фиг. 63, гдѣ діаметръ аорты по меньшей мѣрѣ вдвое больше діаметра верхней части пищевода. Но развитіе аорты бываетъ часто гораздо болѣе сплывымъ, и при томъ оно вообще соразмѣрно развитію въ зародышѣ кровеносныхъ пространствъ, такъ что на болѣе позднихъ стадіяхъ, когда кровеносныя пространства мало по малу уменьшаются въ своихъ размѣрахъ, и діаметръ аорты постепенно суживается.

Продольный разрѣзъ зародыша, изображенный въ фиг. 58, не захватилъ сосудовъ, выходящихъ изъ сердца, и это послѣднее (*c*) является здѣсь въ формѣ кругловатаго мѣшечка, вполне свободно расположеннаго въ брюшной полости (*eih*) и только весьма незначительною частью своей поверхности прилегающаго къ среднему зародышевому листу кишечнаго канала. Здѣсь мы можемъ вполне убѣдиться въ томъ, что у зародышей головоногихъ, подобно тому какъ и у взрослыхъ, вовсе нѣтъ околосердечнаго мѣшка. Я считаю нужнымъ замѣтить объ этомъ въ виду того обстоятельства, что въ нѣкоторыхъ эмбриологическихъ работахъ относительно головоногихъ (Мечниковъ, Усовъ) упоминается о перикардіальномъ мѣшкѣ, окружающемъ предсердія. Хотя подъ именемъ предсердій обими авторами были описаны, очевидно, жаберныя сердца, а поэтому весьма возможно, что за перикардіальные мѣшки приняты были ими мочевые мѣшки*),

*) Это предположеніе весьма вѣроятно относительно Мечникова, который въ своей работѣ ничего не говоритъ о почечныхъ или мочевыхъ мѣшкахъ. Что же касается Усова, то онъ, категорически повторяя высказанное Мечниковымъ въ видѣ предположенія мнѣніе объ образованіи перикардія на счетъ эктодермы, ясно отличаетъ отъ него почки, которыя, по его мнѣнію, образуются изъ средняго зародышеваго листа.

тѣмъ не менѣе не лишнимъ будетъ прибавить, что нѣкоторые разрѣзы легко могутъ дать поводъ къ предположенію о существованіи вокругъ сердца особаго мѣшка. Какъ мы знаемъ уже, въ верхней части зародыша, надъ брюшную полость, находятся болѣе или менѣе обширныя кровеносныя пространства, отъ которыхъ брюшная полость отдѣлена только чрезвычайно тонкою стѣнкой, состоящей почти изъ одного слоя клѣтокъ. Эта тонкая перегородка, бросающаяся въ глаза на всѣхъ разрѣзахъ, которые вмѣстѣ съ брюшною полостью захватываютъ и прилегающія къ ней кровеносныя пространства, легко можетъ быть принята за мѣшокъ, окружающій сердце. Такъ какъ боковыя кровеносныя пространства верхней части зародыша рѣдко, только при весьма значительномъ развитіи, соединяются другъ съ другомъ надъ брюшною полостью по средней линіи, то продольные разрѣзы по этой линіи обыкновенно не показываютъ намъ ничего подобнаго, тогда какъ продольные разрѣзы зародыша, проведенные въ сторонѣ отъ средней плоскости, наиболѣе легко могутъ ввести въ обманъ *).

Разрѣзъ (фиг. 71), проведенный вдоль черезъ одинъ изъ жаберныхъ бугорковъ, позволяетъ намъ опредѣлить отношеніе артеріальнаго сердца къ жаберной венѣ. Въ видѣ довольно широкаго и равнаго, болѣе или менѣе цилиндрическаго канала, жаберная вена (*vbr*) проходитъ теперь по всей длинѣ жабернаго бугорка (*br*) почти до самой его верхушки; въ расширенномъ основаніи жабернаго бугорка стѣнка жаберной вены свободно помещается въ брюшной полости и непрерывно продолжается въ стѣнку артеріальнаго сердца (*c*), которое является какъ бы простымъ расширеніемъ жаберной вены. На границѣ ея съ сердцемъ находится родъ клапана, запирающаго при сокращеніи сердца входъ въ жаберную вену, тогда какъ при расширеніи сердечнаго мѣшка входъ открывается и кровь изъ жаберной вены всасывается въ сердце. Непосредственно надъ выходомъ жаберной вены изъ артеріальнаго сердца мы видимъ на приведенномъ разрѣзѣ и жаберное сердце (*sv*), стѣнка котораго уже вполнѣ приняла свое характерное строеніе. Въ ней можно отличить два слоя: наружный слой, состоящій изъ веретеновидныхъ клѣтокъ, и внутренній слой крупныхъ, блестящихъ, кругловатыхъ клѣтокъ, замѣтно отдѣленныхъ одна отъ другой и потому особенно рѣзко выступающихъ на внутренней поверхности жабернаго сердца. На фиг. 71 жабер-

ное сердце представляется замкнутымъ, такъ какъ разрѣзъ не захватилъ жаберной артеріи. Эта послѣдняя проходитъ подлѣ наружнаго края жаберы, тогда какъ жаберная вена идетъ вблизи внутренняго края; подлѣ верхушки жабернаго бугорка вена и артерія сообщаются между собою *).

Что же касается до отношенія жаберныхъ сердецъ къ колѣнамъ полой вены, то уже на живыхъ зародышахъ легко убѣдиться, что каждое жаберное сердце сообщается съ прилегающимъ къ нему колѣномъ полой вены посредствомъ клапанообразныхъ заслонокъ, игру которыхъ легко прослѣдить, наблюдая подъ микроскопомъ процессъ кровообращенія. При сокращеніи жаберныхъ сердецъ заслонки эти выравниваются и, прикрываясь взаимно своими краями, запираютъ со стороны венъ полость жаберныхъ сердецъ, при расширеніи же послѣднихъ, заслонки вдаются внутрь жаберныхъ сердецъ и, раздвигаясь, открываютъ входъ для крови изъ полыхъ венъ. Такимъ образомъ жаберныя сердца, черная кровь изъ колѣнъ полой вены, гонятъ ее въ жаберы. За сокращеніемъ жаберныхъ сердецъ слѣдуетъ непосредственно расширеніе артеріальнаго сердца: это особенно замѣтно на зародышѣ, у котораго при продолжительномъ наблюденіи кровообращеніе то приостанавливается, то опять начинается. При этомъ, послѣ болѣе или менѣе продолжительнаго покоя центральныхъ органовъ кровообращенія, прежде всего замѣчается обыкновенно сокращеніе обоихъ или же только одного изъ жаберныхъ сердецъ, сокращеніе, которое служитъ какъ бы импульсомъ для артеріальнаго сердца.

Келликеръ говоритъ **), что, наблюдая игру артеріальнаго, равно какъ и жаберныхъ сердецъ, онъ замѣчалъ прыгающія кровяныя тѣльца (*tanzenden Blutzellen*), которыя однако же никогда не удалялись изъ этихъ приемниковъ, изъ чего онъ между прочимъ заключаетъ, что названные органы кровообращенія являются первоначально вполнѣ замкнутыми мѣшками и вовсе не имѣютъ сообщенія съ сосудами. Мы знаемъ уже, что это послѣднее положеніе не совсѣмъ вѣрно, такъ какъ жаберная артерія уже съ самаго начала стоитъ въ сообщеніи съ полостью жаберныхъ сердецъ, а жаберная вена—съ артеріальнымъ сердцемъ. Я имѣлъ выше случай замѣтить, что въ кровяной жидкости зародышей *Loligo* очень долгое время вовсе нѣтъ никакихъ форменныхъ элементовъ. Въ крови почти уже зрѣлыхъ зародышей, какъ замѣчаетъ самъ

*) Такую перегородку, отдѣляющую брюшную полость отъ окружающихъ кровеносныхъ пространствъ, мы видимъ на фиг. 60, 70 и 71.

*) Фиг. 73 представляетъ намъ жаберное сердце непрерывно продолжающимся въ жаберную артерію.

**) Loc. cit. стр. 50.

Келликеръ *), круглыя кровяныя тѣльца встрѣчаются только въ небольшомъ числѣ. Что же касается тѣхъ прыгающихъ клѣтокъ, о которыхъ говоритъ Келликеръ, то ихъ можно наблюдать не только въ артеріальномъ и жаберныхъ сердцахъ, но и въ аортѣ, и на этой послѣдней въ особенности легко убѣдиться, что такія клѣтки связаны съ стѣнкой аорты посредствомъ болѣе или менѣе длинной, очень тонкой нити и потому, двигаясь при пульсаціи то впередъ, то назадъ, не выходятъ изъ границъ извѣстнаго района. Весьма вѣроятно, что такія клѣтки, отрываясь, даютъ форменные элементы крови и что именно тѣ блестящія кругловатыя клѣтки, которыя, выпячиваясь на внутренней поверхности жаберныхъ сердецъ, придаютъ этимъ послѣднимъ своеобразный характеръ, идутъ значительную частью на образованіе кровяныхъ тѣлецъ. На стѣнкахъ кровеносныхъ пространствъ скучиваются въ нѣкоторыхъ мѣстахъ кругловатыя клѣтки, которыя также, по всей вѣроятности, принимаютъ участіе въ образованіи кровяныхъ тѣлецъ.

Къ концу эмбриональнаго развитія кровеносныя полости зародыша постепенно уменьшаются въ своихъ размѣрахъ. Уменьшеніе это начинается съ разрастаніемъ брюшной полости, которая скоро (фиг. 58) занимаетъ самую верхнюю часть зародыша. Внутренній питательный желтокъ, накопляясь все болѣе и болѣе въ той части зародыша, которая окружена мантией, съ своей стороны также содѣйствуетъ редуцированію кровеносныхъ пространствъ, равно какъ и разрастаніе различныхъ внутреннихъ органовъ, непосредственно омываемыхъ кровью. Постепенно уменьшаясь, кровеносныя полости или окончательно исчезаютъ, или остаются въ видѣ небольшихъ лакунъ вокругъ опредѣленныхъ органовъ, или же наконецъ превращаются мало по малу въ настоящіе венозные сосуды. Такъ вслѣдствіе разрастанія брюшной полости и обѣихъ верхнихъ лопастей внутренняго желточнаго мѣшка, кровеносныя пространства верхней части зародыша, достигшія прежде такихъ значительныхъ размѣровъ, мало по малу совсѣмъ исчезаютъ. Въ головныхъ отросткахъ кровеносныя пространства, уменьшенныя въ своихъ размѣрахъ разрастаніемъ ганглиевъ, сохраняются гораздо долѣе. Въ средней части зародыша, на брюшной сторонѣ, какъ мы видѣли уже, формируется широкій каналъ, соответствующій главному стволу полой вены. Просвѣтъ этого канала, расположеннаго по средней линіи непосредственно подъ брюшной стѣнкой тѣла, измѣ-

няется въ различныхъ мѣстахъ, въ зависимости отъ роста прилегающихъ къ нему внутреннихъ органовъ: представляя значительный діаметръ непосредственно подъ зачаткомъ чернильнаго пузыря, каналъ полой вены постепенно сжимается между обѣими висцеральными гангліями и слуховыми пузырями, по мѣрѣ того какъ эти послѣдніе все болѣе сближаются одинъ съ другимъ, и, сильно суживаясь надъ ножными гангліями, теряется въ дальнѣйшемъ ходѣ въ видѣ щели. Въ верхней своей части онъ довольно рано получаетъ самостоятельныя стѣнки и представляется болѣе или менѣе замкнутымъ; въ нижней, головной части зародыша онъ стоитъ въ сообщеніи съ кровяными лакунами, выполняющими промежутки между органами.

Въ области анальнаго бугорка каналъ полой вены дѣлится, какъ мы уже знаемъ, на двѣ вѣтви (колѣна полой вены), которыя, проходя между зачаткомъ чернильнаго пузыря и кишкой съ одной стороны и мочевыми мѣшками съ другой, сильно сжимаются здѣсь (фиг. 61 и 63 *vc'* — поперечные разрѣзы той же стадіи, какъ и продольный разрѣзъ фиг. 57) и стоятъ въ непосредственномъ сообщеніи съ системой небольшихъ лакунъ, расположенныхъ въ массѣ средняго листа, облегающей различныя части кишечнаго канала, какъ то: кишку, желудокъ, печеночные мѣшки и т. д. Непосредственно надъ кишкой колѣна полой вены представляются значительно расширенными (фиг. 64), входятъ въ ближайшее отношеніе съ мочевыми мѣшками и жаберными сердцами и наконецъ, быстро суживаясь кверху, продолжаютъ въ брюшной стѣнкѣ тѣла въ видѣ двухъ сосудовъ (фиг. 62 *vc'*), расположенныхъ непосредственно по сторонамъ задней аорты.

Мочевые мѣшки, какъ показываютъ намъ приведенные выше поперечные разрѣзы, принадлежащіе одной и тойже стадіи, получили теперь гораздо большее развитіе въ сравненіи съ той стадіей, на какой мы видѣли ихъ выше. Въ нижней части анальнаго бугорка (фиг. 63), по сторонамъ мѣшковиднаго зачатка чернильнаго пузыря (*bi*), они (*hs*) лежатъ непосредственно подъ накожными покровами; нѣсколько выше (фиг. 61) мочевые мѣшки, сильно разрастаясь, глубоко вдаются внутрь между жаберной артеріей (*abr*) и щелевидными лакунами полой вены и обхватываютъ отчасти жаберную вену (*vbr*); наконецъ надъ кишкой (фиг. 64) они (*hs*), тѣсно прилегая къ расширеннымъ колѣнамъ полой вены, приближаются одинъ къ другому и располагаются непосредственно подъ брюшной стѣнкой тѣла, недалеко отъ средней линіи.

*) Id. стр. 80.

Другъ отъ друга оба мочевыхъ мѣшка отдѣлены здѣсь еще довольно толстой перегородкой (*t*), которая продолжается между обоими колѣнами поллой вены и затѣмъ непрерывно переходитъ въ слой средняго листа, облегающій кишку. По мѣрѣ того, какъ мочевые мѣшки при своемъ дальнѣйшемъ разрастаніи все болѣе и болѣе обхватываютъ колѣна поллой вены, раздѣляющая ихъ перегородка постепенно утончается. Такъ на немного болѣе поздней стадіи (фиг. 65) полости обоихъ мочевыхъ мѣшковъ отдѣлены одна отъ другой по срединной плоскости зародыша только чрезвычайно тонкой перепонкой (*t*), состоящей всего изъ одного слоя веретеновидныхъ клѣтокъ. Колѣна поллой вены (*vc'*) на этомъ разрѣзѣ уже почти кругомъ, за исключеніемъ той стороны, которою онѣ прилегаютъ къ жабернымъ сердцамъ (*cv*), окружены мочевыми мѣшками (*hs*), стѣнка которыхъ неразрывно связана съ стѣнкой самыхъ колѣнъ поллой вены и является на этихъ послѣднихъ въ видѣ цилиндрическаго эпителия, выстилающаго ихъ со стороны полости мочевыхъ мѣшковъ. Отъ брюшной полости (*eih*), въ которой помѣщаются жаберныя сердца, артеріальное сердце и желудокъ, полость мочевыхъ мѣшковъ отдѣлена весьма тоненькой стѣнкой (*l*), которая съ одной стороны проходитъ между артеріальнымъ сердцемъ (*c*) и каждымъ изъ обоихъ колѣнъ поллой вены, а съ другой стороны отъ границы жаберныхъ сердець (*cv*) съ колѣнами поллой вены (*vc'*) идетъ къ накожнымъ покровамъ брюшной стороны и неразрывно сливается съ ними. Такимъ образомъ стѣнка мочевыхъ мѣшковъ представляется намъ свободной только тамъ, гдѣ она отдѣляетъ полость этихъ послѣднихъ отъ брюшной полости, причемъ на границахъ ея легко убѣдиться въ томъ, что эта свободная стѣнка, состоящая изъ чрезвычайно плоскихъ клѣтокъ, загибаясь, непрерывно продолжается въ наружный цилиндрическій эпителий колѣнъ поллой вены.

Колѣна поллой вены являются намъ на этомъ разрѣзѣ (фиг. 65 *vc*) до такой степени расширенными, что діаметръ ихъ ширины почти вовсе не уступаетъ діаметру жаберныхъ сердець, съ которыми, какъ мы знаемъ уже, они стоятъ въ широкомъ сообщеніи при помощи описанныхъ выше подвижныхъ заслонокъ. Вслѣдствіе этого каждое изъ двухъ вздутій поллой вены представляется на нѣкоторыхъ разрѣзахъ и на живомъ зародышѣ при извѣстномъ положеніи какъ бы частію самаго жабернаго сердца, состоящаго изъ двухъ болѣе или менѣе равныхъ отдѣловъ. Жаберныя сердца однакоже ясно отличаются отъ расширеній колѣнъ по-

лой вены, какъ по своему гистологическому, рѣзко бросающемуся въ глаза, признаку, какимъ являются блестящія круглыя клѣтки ихъ внутренней стѣнки, такъ и тѣмъ, что они не выстланы снаружы цилиндрическимъ эпителиемъ мочевыхъ мѣшковъ.

Тотъ же разрѣзъ (фиг. 65) показываетъ намъ артеріальное сердце (*c*), въ видѣ широкаго, не симметрически расположеннаго мѣшка, который представляетъ сильное вздутіе на лѣвомъ концѣ (*cao*), гдѣ отъ него выходитъ передняя аорта. Почти въ средней плоскости зародыша, отъ стѣнки сердца выходитъ на внутренней сторонѣ клѣтчатый снурокъ, который скоро теряется въ массѣ средняго листа, окружающей желудокъ съ слѣпымъ мѣшкомъ. Этотъ пока еще совершенно плотный снурокъ (*ag*) представляетъ собою зачатокъ генитальной артеріи (*arteria genitalis*); просвѣтъ появляется въ немъ только позже.

Мы видѣли выше, что вздутія колѣнъ поллой вены, лежащія надъ кишкой подлѣ жаберныхъ сердець, сообщаются съ широкимъ среднимъ стволомъ поллой вены, идущимъ отъ анальнаго бугорка къ головѣ, долгое время посредствомъ узкихъ лакунь, расположенныхъ по сторонамъ кишки и чернильнаго пузыря. Скоро однакоже и въ этомъ мѣстѣ прокладываются широкіе кровеносные пути. Непарный стволъ, прежде прекращавшійся тотчасъ ниже чернильнаго пузыря (фиг. 57 *vc*), подвигается вверхъ между слѣпымъ концомъ этого послѣдняго и внутреннимъ желточнымъ мѣшкомъ вплоть до самой кишки (фиг. 58 *vc*) и затѣмъ непосредственно переходитъ въ двѣ широкія вѣтви, направляющіяся къ жабернымъ сердцамъ. Съ этимъ венозная система зародыша *Loligo* достигаетъ той степени развитія, на которой она находится у наиболѣе зрѣлыхъ изслѣдованныхъ мною зародышей. Чтобы покончить съ сосудистой системой вообще, я опишу здѣсь подробно наиболѣе развитое состояніе ея, какое мнѣ приходилось наблюдать на разрѣзахъ зародышей. Исходнымъ пунктомъ послужить намъ при этомъ описаніи представленный на фиг. 83 продольный разрѣзъ зародыша, тѣло котораго приблизительно вдвое превышаетъ размѣры наружнаго желточнаго пузыря.

Начнемъ съ венозной системы.

На брюшной сторонѣ, по средней продольной линіи, непосредственно подъ кожей тянется относительно весьма крупный по своему калибру главный стволъ (*vc*) поллой вены (*grande veine céphalique* M. Edw), который въ средней части тѣла расположенъ на внутреннемъ желточномъ мѣшкѣ,

въ легкой выемкѣ, и представляетъ въ разрѣзѣ (фиг. 87 *vc*) поперечно-овальную форму, отчасти выпячивая даже стѣнку тѣла. На уровнѣ чернильнаго пузыря главный стволъ полой вены удаляется нѣсколько вглубь отъ поверхности тѣла, проходя между чернильнымъ пузыремъ и желткомъ, и затѣмъ подъ самой кишкой дѣлится на двѣ вѣтви, которыя, обходя кишку, опять приближаются къ поверхности тѣла и представляютъ сильное расширение. Продольный разрѣзъ, представленный на фиг. 85, захватилъ какъ разъ одно изъ колѣнъ полой вены вмѣстѣ съ главнымъ стволомъ (*vc*). Мы видимъ на этомъ разрѣзѣ, что колѣно полой вены, тотчасъ же по отдѣленіи отъ непарнаго ствола (*x*), сообщается посредствомъ широкаго канала (*cav*) съ венозными лакунами, окружающими желудокъ (*mg*) и слѣпой мѣшокъ (*bs*). По своему происхожденію лакуны эти принадлежатъ довольно позднему времени. На болѣе раннихъ стадіяхъ желудокъ съ слѣпымъ мѣшкомъ, расположенные въ брюшной полости, окутаны толстымъ и плотнымъ слоемъ средняго листа; позже въ периферической части этого слоя образуется система лакупъ, лежащая вообще близко поверхности его и отдѣленная отъ брюшной полости довольно тонкой стѣнкой. Подобно желудку, и центральный конецъ кишки (фиг. 86 *dr*) свободно омывается кровью. Такое отношеніе венознаго кровообращенія къ кишкѣ намъ понятно уже изъ прежде описанныхъ разрѣзовъ.

Расширенія колѣнъ полой вены (*vc'*) надъ чернильнымъ пузыремъ представляются на разрѣзѣ (фиг. 85) заостренно-вытянутыми вверхъ и внизъ и на обоихъ концахъ переходятъ въ узкіе сосуды: внизу — въ небольшую вену (*v'*), несущую кровь изъ анальнаго бугорка; вверхъ—въ вену (*v*), которая идетъ въ брюшную стѣнку тѣла рядомъ съ аортой и приносить кровь изъ мантии. Мы видѣли на раннихъ стадіяхъ, что весьма крупныя боковыя вены мантии сообщались съ колѣнами полой вены чрезъ посредство обширныхъ кровеносныхъ полостей, расположенныхъ въ верхней части зародыша, подъ мантией. Теперь этихъ полостей нѣтъ и слѣда: венозная система мантии представляетъ густую сеть сосудовъ, собирающихся въ двѣ верхнія вены (*v*), которыя остаются въ замѣнъ прежняго широкаго кровеноснаго русла.

Колѣна полой вены, по всей длинѣ ихъ, окружены теперь со всѣхъ сторонъ мочевыми мѣшками. Такъ на фиг. 85 полость мочеваго мѣшка (*hs*), вполне охватывая колѣно полой вены (*vc'*), изолируетъ его отъ сосѣднихъ органовъ: сзади — отъ

наружной стѣнки тѣла, снизу—отъ чернильнаго пузыря и сверху—отъ брюшной полости, и даже глубоко проникаетъ внутрь подъ желудкомъ, что показываетъ намъ, что и непарный стволъ полой вены отчасти обнимается мочевыми мѣшками (см. фиг. 86 и 82). Оба мочевые мѣшка соприкасаются между собою по средней плоскости зародыша и полости ихъ отдѣлены другъ отъ друга только весьма тоненькою перегородкой; треугольное пространство (*o*), которое мы замѣчаемъ на продольномъ разрѣзѣ зародыша (фиг. 83), между кишкой, наружную стѣнку тѣла и брюшной полостью, соответствуетъ тому мѣсту, гдѣ мочевые мѣшки сходятся между собою, отдѣляя другъ отъ друга расширенія колѣнъ полой вены.

За исключеніемъ только болѣе величины, мочевые мѣшки и теперь представляютъ тотъ же характеръ, съ какимъ мы видѣли ихъ прежде. Съ одной стороны стѣнка ихъ является въ видѣ эпителиальной выстилки на поверхности колѣнъ полой вены, съ другой она срастается съ окружающими тканями и представляется въ видѣ весьма тонкаго эпителиальнаго слоя, выстилающаго полость мочевыхъ мѣшковъ съ наружной стороны. Только тамъ, гдѣ мочевые мѣшки граничатъ непосредственно съ брюшной полостью, между колѣнами полой вены и артеріальнымъ сердцемъ, стѣнка мочевыхъ мѣшковъ представляется обособленной и имѣетъ видъ нѣжной перепонки. Отверстія, которое изъ полости мочевыхъ мѣшковъ вело бы наружу, я не нашелъ.

Эпителиальная выстилка колѣнъ полой вены со стороны полости мочевыхъ мѣшковъ составляетъ, очевидно, зачатокъ той клѣтчатой массы, которая образуетъ собственно выдѣлительную, железистую часть такъ называемыхъ губчатыхъ внешнихъ придатковъ или почекъ взрослыхъ головоногихъ. Самыхъ внешнихъ придатковъ даже у наиболѣе зрѣлыхъ зародышей *Loligo*, изслѣдованныхъ мною, я не замѣчалъ; железистая выстилка венъ является въ видѣ гладкаго слоя довольно высокихъ цилиндрическихъ клѣтокъ и облегаетъ не только оба колѣна полой вены вплоть до выхода изъ нихъ верхнихъ (мантийныхъ) венъ и венъ анальнаго бугорка, но обхватываетъ отчасти и главный стволъ полой вены.

Намъ остается еще рассмотреть венозную систему въ нижней, головной части зародыша. На уровнѣ слуховыхъ капсулъ, теперь плотно прилегающихъ одна къ другой, главный стволъ полой вены, слегка сплюснутый, проходитъ надъ ними въ легкой выемкѣ и немного ниже, надъ позными

гангліями, дѣлится продольной перегородкой на двѣ вѣтви (*vc''*), идущія далѣе рядомъ непосредственно одна подлѣ другой вплоть до того мѣста, гдѣ брюшные хрящи головы начинаютъ сближаться между собою. На фиг. 88 мы видимъ въ поперечномъ разрѣзѣ обѣ эти вѣтви; на спинной сторонѣ головы, недалеко отъ поверхности, замѣтны также двѣ вены (*v*), идущія на границѣ головного ганглія (*g. c.*) съ глазами гангліями (*g. op.*). Двѣ головныя вѣтви главнаго ствола полой вены теряютъ скоро (фиг. 89) характеръ замкнутыхъ каналовъ и въ видѣ лакунъ идутъ по бокамъ передняго отдѣла ножнаго ганглія. Съ ними стоятъ здѣсь въ сообщеніи болѣе или менѣе обширныя кровеносныя пространства, расположенныя между глазами гангліями и головными хрящами (*sinus ophthalmique M. Edw.*). Сверхъ того, кругомъ самой нижней части внутренняго желточнаго мѣшка развиваются кровеносныя полости, особенно на спинной сторонѣ, гдѣ онѣ окружаютъ ротовую полость, переднюю часть пищевода и слюнный протокъ (фиг. 90 и 91 *sv*). Задній, слѣпой конецъ зубнаго мѣшка (*brd*) на фиг. 90 со всѣхъ сторонъ омывается кровью, а на фиг. 81 (семя) кровеносныя пространства (*sb*) въ видѣ кольца окружаютъ ротовую полость. Кровеносныя пространства, расположенныя вокругъ самой нижней части внутренняго желточнаго мѣшка съ одной стороны сообщаются съ венами рукъ зародыша, а съ другой продолжаютъ въ наружный желточный пузырь, въ узкій промежутокъ между обѣими стѣнками его: верхнимъ зародышевымъ листомъ и желтковою оболочкой.

Описаніе артеріальной системы начнемъ съ артеріальнаго сердца. Разрѣзъ, изображенный на фиг. 82, представляетъ намъ артеріальное сердце (*c*) въ соединеніи съ жаберными венами (*vbr*). Оно является здѣсь въ видѣ довольно симметричнаго, поперечно-продолговатаго мѣшечка, который короткимъ и тонкимъ клѣтчатымъ стебелькомъ (*p*) связанъ съ кишечнымъ каналомъ (*dr*). Довольно тонкая стѣнка его составлена изъ веретеновидныхъ клѣтокъ и почти незамѣтно переходитъ въ стѣнку жаберныхъ венъ, полость которыхъ отдѣлена отъ сердечной полости клапанами. Жаберныя вены, при своемъ выходѣ изъ жабръ, представляютъ значительныя расширения, которыя, какъ извѣстно, существуютъ и у взрослыхъ и разсматриваются обыкновенно какъ предсердія. Что касается самыхъ жабръ, то онѣ представляютъ теперь тотъ же наружный видъ, что и у взрослыхъ. На первоначальномъ жаберномъ бугоркѣ, по мѣрѣ роста его, появляющіяся маленькіе вторичныя бугорки постепен-

но формируются въ широкіе и плоскіе жаберныя листочки. Артерія и вена, образующіяся въ основной части жабернаго бугорка, проникаютъ все далѣе и далѣе вдоль по длинѣ послѣдняго, идя на двухъ противоположныхъ краяхъ его. Приведенный выше разрѣзъ (фиг. 82) захватилъ только нѣсколько жаберныхъ листочковъ, въ основной, утолщенной части которыхъ мы замѣчаемъ широкія полости, выполненные кровью, тогда какъ периферическая, плоская часть жаберныхъ листочковъ представляется еще плотной. При своемъ основаніи жабры еще очень рано (фиг. 62 и 65 *q*) срастаются съ мантией посредствомъ довольно толстой перепонки, въ которой также развиваются довольно обширныя кровеносныя пространства, стоящія съ одной стороны въ сообщеніи съ жаберной артеріей, а съ другой — съ крупными боковыми венами мантии.

Изъ артеріальнаго сердца, прямо въ средней плоскости зародыша, выходитъ задняя аорта (фиг. 83 *ao'*), поднимается по брюшной стѣнкѣ тѣла вверхъ, между обѣими мантийными венами, и скоро дѣлится на двѣ вѣтви, изъ которыхъ одна направляется къ верхнему концу зародыша и своими развѣтвленіями снабжаетъ, по видимому, плавники, другая же поворачиваетъ въ мантию, спускается тамъ внизъ и довольно скоро разсыпается на цѣлую сеть мелкихъ артерій. Кромѣ того задняя аорта, тотчасъ по своемъ выходѣ изъ сердца, даетъ отъ себя въ мезентеріальную перегородку (*pr*) очень короткую вѣтвь, которая тамъ скоро кончается слѣпо и назначена, по всей вѣроятности, для питанія кишки.

Передняя аорта (*ao*), огибая желудокъ съ слѣпымъ мѣшкомъ, проходитъ надъ пищеводомъ въ глубокой выемкѣ между обѣими верхними лопастями внутренняго желточнаго мѣшка, тотчасъ по выходѣ на спинную сторону желтка даетъ двѣ боковыя вѣтви въ мантию и продолжается далѣе по прямой линіи вплоть до головного ганглія. Передъ этимъ послѣднимъ аорта дѣлится на двѣ вѣтви, которыя скоро послѣ своего отхода даютъ вѣточки къ ротовой массѣ, а затѣмъ идутъ къ глазнымъ гангліямъ, внутри которыхъ сильно развѣтвляются. Ходъ и окончаніе артерій внутри глазныхъ гангліевъ трудно прослѣдить. Въ раннюю пору развитія стволъ артерій имѣетъ значительный діаметръ и, входя въ глазной ганглій, тотчасъ разсыпается на вѣтви, которыя чрезвычайно быстро утончаются и оканчиваются, по видимому, слѣпо заостренными отростками. Въ болѣе позднихъ стадіяхъ, на разрѣзахъ глазныхъ гангліевъ (фиг. 80 и 88) становится замѣтной густая сеть клѣтокъ, соединенныхъ между

собою отростками. Вслѣдствіе того, что эта сѣть гораздо интенсивнѣе окрашивается карминомъ, чѣмъ окружающая ее клѣтчатая масса, она рѣзко бросается въ глаза уже съ перваго взгляда при разсматриваніи разрѣзовъ. Ближайшее изслѣдованіе этой сѣти значительно затрудняется положеніемъ ея внутри гангліозной массы, но внимательное изученіе показываетъ намъ, что эта сѣть вовсе не нервной природы. Клѣтки ея относительно крупны, неправильной формы, содержимое ихъ однообразно-мелкозернисто и непосредственно переходитъ въ отростки, которые то нитевидно тонки, то являются въ формѣ цилиндровъ, представляющихъ очевидное сходство съ капиллярами. Все это приводитъ къ заключенію, что мы имѣемъ здѣсь дѣло съ сѣтью такъ называемыхъ сосудообразовательныхъ клѣтокъ, на счетъ которыхъ развивается капиллярная система глазныхъ гангліевъ.

Такія сосудообразовательныя клѣтки не формируются изъ элементовъ самаго зачатка глазнаго ганглія, но проникаютъ туда извнѣ. Еще въ очень раннюю пору развитія гангліевъ, поверхность гангліозныхъ зачатковъ покрывается тонкимъ слоемъ мелкихъ, болѣе или менѣе веретеновидныхъ клѣтокъ, какія выстилаютъ всѣ органы, непосредственно омываемые кровеносными пространствами. Изъ одного опредѣленнаго пункта, недалеко подлѣ соединенія глазнаго ганглія съ ножнымъ, такія клѣтки врастаютъ внутрь глазнаго ганглія въ видѣ плотнаго клѣтчатаго сурка (фиг. 67 *bz*), который быстро разсыпается на вѣточки. Нѣкоторыя изъ этихъ послѣднихъ можно прослѣдить глубоко внутри гангліозной массы и видѣть, какъ онѣ изъ самаго ганглія идутъ далѣе къ глазу. Позже замѣчается въ каждомъ глазномъ ганглии одинъ крупный артеріальный стволъ, составляющій продолженіе самой аорты и входящій въ ганглинъ, по видимому, по тому пути, какъ и прежній плотный сурокъ веретеновидныхъ клѣтокъ. Еще позже калибръ артерій глазныхъ гангліевъ значительно уменьшается, но въ замѣнъ того становится замѣтной густая сѣть описанныхъ выше сосудообразовательныхъ клѣтокъ. Такія клѣтки можно наблюдать и въ другихъ гангліяхъ, но онѣ тамъ гораздо менѣе распространены.

На самой поверхности ножнаго ганглія, вдоль по срединной линіи, замѣтна на разрѣзахъ (фиг. 83 и 88) небольшая артерія (*ar*), которая идетъ непосредственно надъ полонъ веной.

При описаніи развитія сосудистой системы *Loligo* мнѣ мало приходилось касаться литературныхъ данныхъ. Существовавшія до сихъ поръ наблюденія по этому вопросу очень неполны и почти ограничиваются тѣмъ общимъ выводомъ, что центральные органы кровообращенія образуются въ видѣ плотныхъ тѣлъ, въ которыхъ только позже появляется полость. Этотъ выводъ былъ формулированъ еще Келликеромъ, который подробно описалъ сосудистую систему взрослыхъ зародышей сепии и *Loligo*, но даетъ только очень немногія и далеко не всегда вѣрныя указанія относительно первоначальнаго развитія ея *). Позднѣйшіе наблюдатели **) не прибавили почти никакихъ новыхъ фактовъ къ тому, что было замѣчено Келликеромъ. Что касается собственно развитія сосудовъ, то Келликеръ весьма точно прослѣдилъ образованіе капилляровъ слитіемъ клѣтокъ и полагалъ, что и крупные сосудистые стволы развиваются такимъ же образомъ, утверждая, что они только по своемъ образованіи вступаютъ въ соединеніе съ центральными органами кровообращенія.

Мы видѣли, что, говоря объ развитіи сосудовъ у головоногихъ, надо различать артерій отъ венъ, что артеріальные сосуды образуются иначе, чѣмъ венозные.

Исходнымъ пунктомъ развитія артеріальной системы служитъ артеріальное сердце, какъ непосредственное продолженіе котораго образуются выходящія изъ него артеріальные стволы. На генитальной артеріи особенно ясно (менѣе ясно на артеріи глазныхъ гангліевъ) можно было прослѣдить образованіе сосуда изъ первоначально плотнаго клѣточного сурка. Для передней и задней аорты я не могъ отличать зачатковъ этихъ сосудовъ раньше, чѣмъ въ нихъ станетъ замѣтной полость, развитіе которой начинается со стороны сердца и постепенно распространяется къ периферическому концу. Сокращенія сердца, вгоняя кровь въ слѣпо замкнутыя на периферическомъ концѣ артерій, играютъ, по видимому, важную роль въ разрастаніи просвѣта послѣднихъ какъ въ длину, такъ и въ ширину: на это указываетъ намъ тотъ фактъ, что въ пору значительнаго развитія кровеносныхъ про-

*) Такъ Келликеръ, между прочимъ, готовъ былъ разсматривать вмѣстѣ съ Ванъ-Бенеденомъ анальный бугорокъ, какъ раннюю стадію развитія артеріальнаго сердца.

**) Я упомянулъ выше о томъ, что Мечниковымъ и Усовымъ жаберныя сердца описаны подъ именемъ предсердій. Но странно, что Усовъ говоритъ затѣмъ отдѣльно и объ жаберныхъ сердцахъ (стр. 359), образованіе которыхъ онъ относитъ къ сравнительно весьма позднему періоду. Что разумѣетъ онъ подъ жаберными сердцами, я затрудняюсь рѣшить.

странствъ, когда напоръ крови встрѣчаетъ сравнительно малое сопротивленіе въ рыхлой ткани, окружающей артеріальные стволы, просвѣтъ этихъ послѣднихъ представляется сравнительно очень крупнымъ. — Такимъ образомъ артерій, вообще говоря, образуются какъ каналы, которые гонимая сердцемъ кровь прокладываетъ въ опредѣленныхъ мѣстахъ внутри плотной клѣточной массы средняго зародышеваго листа.

Нѣсколько иначе развиваются вены. Колльманъ, по поводу кровообращенія моллюсковъ, высказалъ недавно мнѣніе, что описанныя Мильнъ-Едвардсомъ кровеносныя пространства „анатомически и физиологически соотвѣтствуютъ только расширениямъ венной трубки“ *). „У головоногихъ,“ говоритъ онъ, „въ опредѣленныхъ мѣстахъ кровь входитъ въ синусообразныя расширения, но не въ лакуны. Синусъ анатомически есть только расширение сосуда, лакуна же — пространство, неограниченное никакой сосудистой перепонкой (Gefäßmembran). Я надѣюсь показать, прибавляетъ онъ, что расширения кровеноснаго пути у головоногихъ принадлежатъ къ синусамъ (sinöser Natur sind).“

Это заключеніе, къ которому приведенъ былъ Колльманъ анатомическимъ изслѣдованіемъ взрослыхъ головоногихъ, оказывается вполне несостоятельнымъ съ эмбриологической точки зрѣнія. Исторія развитія кровеносной системы головоногихъ какъ нельзя болѣе убѣдительно доказываетъ намъ, что вся венозная система этихъ животныхъ первоначально состоитъ исключительно изъ лакунъ, которыя только въ опредѣленныхъ мѣстахъ формируются въ настоящіе трубчатые сосуды, въ другихъ же мѣстахъ или исчезаютъ безслѣдно, или же остаются въ видѣ широкихъ, неправильной формы пріемниковъ, которые, получая перепончатую стѣнку, принимаютъ иногда видъ синусовъ. Такъ, кровеносныя полости зародыша *Loligo*, образующіяся вокругъ ротоваго конца передней кишки и желтковаго канала (нижней, суженной части внутренняго желточнаго мѣшка) ограничены кругомъ перепончатыми стѣнками и стало-быть принадлежатъ къ разряду синусовъ. Весьма вѣроятно, что тоже самое происходитъ позже и со всѣми остальными кровеносными пространствами зародыша, такъ что у взрослыхъ головоногихъ, какъ то утверждаетъ Колльманъ, вовсе не остается лакунъ въ анатомическомъ смыслѣ слова, а существуютъ только

синусы, т. е. пріемники, ограниченные собственными стѣнками; тѣмъ не менѣе, по своему происхожденію, эти синусы являются не расширениями сосудовъ, а лакунами, кругомъ которыхъ обособились самостоятельныя стѣнки *).

У зародышей *Loligo*, близкихъ къ выходу изъ яйца, существуетъ, собственно говоря, два такихъ главныхъ пріемника венозной крови: во 1-хъ большой головной или ротовой синусъ съ его различными отдѣлами и во 2-хъ, система кровеносныхъ пространствъ вокругъ желудка, слѣпаго мѣшка, зачатка половой железы и т. д., стоящая, какъ мы видѣли, въ сообщеніи съ полонъ веною на каждой сторонѣ посредствомъ короткаго канала (фиг. 85 *cav* — *canal veineux* Milne Edwards). Стало бытъ, венозная система зародыша *Loligo*, по распространенію кровеносныхъ пространствъ, проходитъ временно такую стадію развитія; на какой она постоянно остается у осьминогихъ, у которыхъ, какъ показали Мильнъ-Едвардсъ и какъ подтверждаетъ самъ Колльманъ, кромѣ ротоваго синуса, свойственнаго и десятиногимъ, существуетъ еще и спинной синусъ (*Sinus des Eingeweidetasches*).

Въ тѣсной связи съ вопросомъ о характерѣ венозной системы головоногихъ стоитъ другой важный вопросъ, именно вопросъ о полости тѣла этихъ животныхъ. При рѣшеніи этого послѣдняго вопроса мы встрѣчаемъ затрудненіе прежде всего въ томъ, что самое понятіе о полости тѣла остается до сихъ поръ крайне неопредѣленнымъ и не разработано научнымъ образомъ. Не говоря уже о весьма значительныхъ различіяхъ въ эмбриональномъ развитіи т. н. полости тѣла, которая образуется то какъ остатокъ сегментационной полости яйца, то расщепленіемъ средняго зародышеваго листа (*Schizocoela* Huxley **), то наконецъ отшнурованіемъ боковыхъ выступовъ первичной кишки *Gastrulae* (*Enterocoela* Нх.), нельзя сомнѣваться въ томъ, что подъ общимъ названіемъ полости тѣла обозначаются у разныхъ животныхъ образованія, далеко не всегда однородныя между собою. Нагляднымъ примѣромъ такой запутанности общаго понятія о полости тѣла можетъ служить, между прочимъ, господствовавшее до недавняго времени и теперь еще не вполне вытѣсненное изъ учебниковъ ученіе, по которому т. н. гастроваскулярная

*) Образование сосудовъ изъ лакунъ было уже замѣчено Мечниковымъ въ жабрахъ зародышей *Sepiöla*.

**) Смотри попытку Гексли построить классификацію на эмбриологическихъ началахъ. *On the Classification of the Animal Kingdom*. By Prof. Huxley. *Quarterly Journ. of microsc. Science*. 1875. January. стр. 52.

*) Kollman. *Der Kreislauf des Blutes bei den Lamellibranchien, den Aplysien und den Cephalopoden*. *Zeitschrift f. wiss. Zool*. B. XXVI, стр. 100 и 102.

система целентерать отождествлялась съ полостью тѣла. Если въ настоящее время значеніе гастро-васкулярной системы целентерать достаточно выяснено, то общій вопросъ о т. наз. полости тѣла у различныхъ животныхъ еще ждетъ разработки.

Обращаясь къ частному случаю, занимающему насъ, мы встрѣчаемъ значительныя затрудненія при рѣшеніи вопроса, что надо считать полостью тѣла у головоногихъ?

Мильнъ-Едвардсъ, открывъ у *Octopus* обширныя венозные пространства вокругъ различныхъ внутреннихъ органовъ, считалъ эти пространства соответствующими общей полости тѣла (*cavité viscérale*). Если у *Loligo* (и у *sepia*) венозные пространства ограничиваются только головной частью тѣла, то это, по Мильнъ-Едвардсу, очень легко объясняется тѣмъ, что у *Loligo* желудокъ и пищеводъ вмѣсто того, чтобъ быть свободно подвѣшенными въ абдоминальной полости, подобно тому, какъ у *Octopus*, тѣсно прирастаютъ къ общей висцеральной туникѣ, отчего самая абдоминальная полость во всей своей задней части вытѣсняется (*est oblitérée* *). Со времени изслѣдованій Мильнъ-Едвардса стало общепринятымъ мнѣніе, что у головоногихъ „полость тѣла представляетъ обширное кровеносное пространство и всѣ расположенныя въ ней органы омываются венной кровью“ **).

Противъ такого мнѣнія возсталъ въ недавнее время Колльманъ, который утверждаетъ, что ни у осьминогихъ (*Octopus* и *Eledone*), ни у десятиногихъ (*Sepia*, *Loligo*) внутренности (*die Eingeweide*) вовсе не плаваютъ въ крови, и это возраженіе нельзя не признать вполне основательнымъ, такъ какъ мы видѣли выше, что у зародыша *Loligo* желудокъ съ слѣпымъ мѣшкомъ и началомъ пищевода и кишки, половой зачатокъ, артеріальное и жаберныя сердца съ центральными концами выходящихъ отъ нихъ сосудистыхъ стволовъ — свободно помѣщаются въ особой (брюшной) полости, которая вовсе не имѣетъ никакого сообщенія съ кровеносными пространствами и свободна отъ крови. Кровеносныя же лакуны вокругъ желудка, слѣпаго мѣшка, полового зачатка и т. п. — расположены, такъ сказать, непосредственно въ стѣнкахъ этихъ органовъ и ничего общаго съ брюшной полостью не имѣютъ. Брюшная полость, слѣдовательно, гораздо болѣе соответствуетъ общему понятію о полости тѣла.

*) *Observations et expériences sur la circulation chez les Mollusques*; par M. Milne Edwards. *Memoires de l'Academie des Sciences de l'Institut de France*. T. XX, 1849. стр. 466.

**) *Grundzüge der vergleichenden Anatomie von Carl Gegenbaur*. 1870. стр. 546.

У разныхъ авторовъ, трактовавшихъ объ эмбриональномъ развитіи головоногихъ, мы тоже находимъ различныя мнѣнія на счетъ полости тѣла. Такъ, Рэ-Ланкестеръ, впервые подмѣтившій въ зародышѣ *Loligo* значительное развитіе кровеносныхъ пространствъ (*primitive vascular spaces*), признаетъ ихъ соответствующими полости тѣла (*coelom or body-cavity*). Съ другой стороны Усовъ полагаетъ, что „вѣрнѣе всего назвать полостью тѣла узкое, незначительное пространство, которое находится между периферическимъ слоемъ кожномускульнаго пласта и 1—2 рядами (кѣтокъ?) кишечноволокнистаго пласта, образующаго мускульную оболочку кишечнаго канала. Вся эта вполне замкнутая полость тѣла ограничена продолговатыми кѣтками кожномышечнаго листа, образующими т. наз. брюшину или перитонеальный мѣшокъ, въ которомъ лежатъ пищеварительный аппаратъ, центральные органы кровообращенія, а позднѣе и половые органы“ *). Не смотря на недостаточную ясность этого описанія, очевидно однако же, что авторъ имѣетъ въ виду именно ту полость, которую я выше назвалъ брюшной, хотя надо при этомъ замѣтить, что въ этой полости помѣщается не весь пищеварительный аппаратъ, а только желудокъ съ слѣпымъ мѣшкомъ и весьма небольшой частью пищевода и кишки. Вслѣдъ за приведенной выше тирадой Усовъ говоритъ, что „внутренній питательный желтокъ лежитъ свободно въ полости тѣла.“ Такимъ образомъ въ пространствѣ, выполненномъ желткомъ, мы имѣемъ третій эквивалентъ полости тѣла.

Чтобъ выйти изъ заколдованнаго круга подобныхъ противорѣчій, намъ слѣдуетъ пока избѣгать неопредѣленныхъ и слишкомъ эластичныхъ терминовъ въ родѣ полости тѣла и замѣнить ихъ другими, менѣе общими, но болѣе точными выраженіями. Можно согласиться съ Усовымъ, что пространство, занимаемое въ зародышѣ головоногихъ внутреннимъ питательнымъ желткомъ, соответствуетъ сегментаціонной полости голопластическихъ яицъ другихъ животныхъ. Кровеносныя пространства зародыша головоногихъ мы можемъ сопоставить съ полостью тѣла тѣхъ низшихъ животныхъ, у которыхъ эта послѣдняя вовсе не обособлена отъ кровеносной системы; наконецъ собственно брюшную полость зародыша головоногихъ можно сравнить съ перитонеальной полостью высшихъ животныхъ.

Принимая первичныя кровеносныя пространства

*) *Zool. embr. Untersuchungen*, стр. 363 и 364.

зародыша головоногихъ за полость тѣла, Рэ-Ланкестеръ приходитъ къ тому заключенію, что разграниченные кровеносными полостями наружный и внутренней слои средняго зародышеваго листа соотвѣтствуютъ кожно-мускульной и кишечно-волокнистой пластинкамъ. Такіе-же два слоя различаетъ въ среднемъ зародышевомъ листѣ, какъ мы видѣли, и Усовъ еще въ первомъ періодѣ эмбриональнаго развитія, т. е. до появленія наружныхъ органовъ, и затѣмъ различныя внутреннія органы зародыша производитъ изъ того или другаго слоя средняго листа. При описаніи образованія зародышевыхъ листковъ я уже имѣлъ случай замѣтить, что вплоть до появленія въ немъ кровеносныхъ пространствъ, средній листъ остается въ видѣ сплошнаго, цѣльнаго пласта, а такъ какъ съ другой стороны Усовъ вовсе не упоминаетъ о развитіи кровеносныхъ полостей, то весьма возможно, что, говоря о расщепленіи средняго зародышеваго листа на кожно-мускульную и кишечно-волокнистую пластинки, онъ также имѣлъ въ виду образованіе въ немъ упомянутыхъ полостей.

Я не могу согласиться съ тѣмъ, чтобы развитіе кровеносныхъ пространствъ въ среднемъ листѣ можно было считать соотвѣтствующимъ расщепленію его на два слоя; тѣмъ болѣе кажется мнѣ невозможнымъ говорить о происхожденіи однихъ органовъ изъ кожно-мускульнаго, другихъ — изъ кишечно-волокнистаго слоя. Развитіе кровеносныхъ пространствъ, весьма неравномѣрное въ разныхъ мѣстахъ, никогда не доходитъ до сплошнаго расщепленія средняго листа на всея его протяженіи: во многихъ мѣстахъ этотъ послѣдній остается цѣльнымъ и въ такихъ случаяхъ мы вовсе не можемъ различать въ немъ два слоя. Еще болѣе затрудненій встрѣчаемъ мы при попыткѣ производить различныя внутреннія органы изъ одного или же другаго слоя средняго листа. Для меня напр. не совсемъ понятно, почему развитіе жаберныхъ сердецъ и всѣхъ кровеносныхъ сосудовъ Усовъ относитъ на счетъ кожно-мускульнаго слоя, тогда какъ образованіе артеріальнаго сердца — на счетъ кишечно-волокнистаго слоя. Конечно, если мы возьмемъ разрѣзы довольно позднихъ стадій, когда брюшная полость и расположенныя въ ней органы достаточно развиты, то для насъ кажется весьма естественнымъ, артеріальное сердце, которое тѣсно прилегается къ мускульной стѣнкѣ кишечнаго канала, производить изъ кишечно-волокнистаго слоя; но задача далеко не рѣшается такъ просто, коль скоро мы возьмемъ самыя раннія стадіи развитія артеріальнаго сердца, которыя въ занимающемъ насъ

вопросѣ имѣютъ наиболѣе важное значеніе. Между энтодермой кишки и эктодермой брюшной поверхности тѣла мы встрѣчаемъ тогда на разрѣзахъ сплошную клѣтчатую массу, въ которой вовсе не замѣтно раздѣленія на два слоя и внутри которой объ первоначально обозначающіяся половины артеріальнаго сердца только своимъ болѣе глубокимъ положеніемъ отличаются отъ зачатковъ жаберныхъ сердецъ. Изъ кожно-мускульнаго слоя Усовъ производитъ и всю нервную систему, хотя ганглии (покрайней мѣрѣ нижнеглоточныя и глазныя), какъ мы увидимъ ниже, лежатъ на внутренней сторонѣ кровеносныхъ пространствъ, и если мы станемъ принимать эти послѣднія за границу между обѣими пластинками средняго листа, то ганглии, казалось бы, скорѣе надо отнести на счетъ кишечно-волокнистой пластинки. Это особенно надо сказать относительно желудочнаго ганглія, который только мало по малу обособляется отъ клѣтчатаго слоя, облегающаго желудокъ. Еще болѣе страннымъ является производить изъ кожно-мускульной пластинки и вкусовой органъ (Geschmacksorgan).

Не находя возможнымъ различить въ среднемъ зародышевомъ листѣ два отдѣльныхъ слоя, я принимаю за кишечно-волокнистый слой въ тѣсномъ смыслѣ слова только ту массу клѣтокъ средняго листа, которая, облекая непосредственно кишечный каналъ, идетъ на развитіе мускулатуры его. Такъ, въ собственно анальномъ бугоркѣ, плотная масса средняго листа, выполняющая пространство между кишкой съ чернильнымъ пузыремъ и эктодермой, на болѣе позднихъ стадіяхъ ясно замѣтной чертой разграничивается на двѣ пластинки, кишечную и кожную, которыя однакоже тѣсно прилегаютъ одна къ другой. Съ развитіемъ брюшной полости часть окружающаго послѣднюю, средняго листа остается въ связи съ первичнымъ желудкомъ въ видѣ толстаго кишечно-волокнистаго слоя, тогда какъ другая часть прилегается къ брюшной стѣнкѣ тѣла и образуетъ собственно кожный слой. Вокругъ передней кишки и ея придатковъ мало по малу изъ окружающаго массы клѣтокъ средняго листа также обособляется особый кишечно-волокнистый слой.

Почти одновременно съ артеріальнымъ сердцемъ, подлѣ него на внутренней сторонѣ начинаетъ обозначаться кучка кругловатыхъ клѣтокъ, снабженныхъ каждая большимъ круглымъ ядромъ и замѣтно отличающихся по своему виду отъ окружающихъ элементовъ средняго зародышеваго листа. Послѣдующее положеніе этой кучки относительно

другихъ органовъ, расположенныхъ въ брюшной полости, не оставляетъ, какъ мы увидимъ это при дальнѣйшемъ изложеніи, никакого сомнѣнія въ томъ, что мы имѣемъ въ настоящемъ случаѣ дѣло съ зачаткомъ половой железы.

Зачатокъ этотъ можно замѣтить одновременно съ средней частью артеріальнаго сердца. Такъ на продольномъ разрѣзѣ зародыша, представленномъ на фиг. 56, между едва появившимся сердцемъ (*c*) и еще весьма небольшою брюшной полостью (*ei*) съ одной стороны и верхнимъ концомъ внутренняго желточнаго мѣшка съ другой, мы видимъ группу кругловатыхъ клѣтокъ (*kd*), еще вовсе не обособленную отъ окружающей клѣтчатой массы, но замѣтно отличающуюся по характеру своихъ элементовъ. Переходя непрерывно въ толстую массу средняго листа, расположенную между кишкой и сердцемъ, группа клѣтокъ полового зачатка непосредственно прилегаетъ къ кишечно-железистому листу въ той части, гдѣ этотъ послѣдній, утончаясь, окончателно выклинивается, и далѣе лежитъ уже прямо на желтковой оболочкѣ. Такое тѣсное прилегание первоначальнаго зачатка половой железы къ разпороднымъ эмбриональнымъ тканямъ затрудняетъ рѣшеніе вопроса, на счетъ какого зародышеваго листа образуются элементы этого зачатка, открывая возможность производить ихъ не только изъ средняго листа, но и изъ кишечно-железистаго, или же наконецъ изъ клѣтокъ желтковой оболочки. Послѣ внимательнаго изученія разрѣзовъ, я рѣшительно склоняюсь къ тому мнѣнію, что зачатокъ половой железы развивается на счетъ средняго зародышеваго листа. Меня вынуждаютъ къ тому слѣдующія соображенія.

Кишечно-железистый листъ всегда представляется отдѣленнымъ отъ полового зачатка ясно замѣтной чертой; какъ я уже говорилъ объ этомъ при описаніи развитія кишечнаго канала, верхняя стѣнка кишки, постепенно утончаясь, наконецъ прекращается, и ни въ какую пору я не замѣчалъ на ея концѣ какого нибудь утолщенія, которое могло бы дать происхождение группѣ клѣтокъ полового зачатка, и потому всего менѣе было бы основательнымъ, на основаніи одного прилегания зачатка половой железы къ кишечно-железистому листу, выводить между ними генетическую связь.

Нѣсколько болѣе доводовъ можно было бы привести въ пользу происхожденія полового зачатка изъ клѣтокъ желтковой оболочки. Я хочу указать здѣсь на то уже упомянутое выше обстоятельство, что въ верхней части желточнаго мѣшка, къ которой прилегаетъ половой зачатокъ, замѣчается съ

отступаніемъ желтка отъ верхняго полюса зародыша значительное размноженіе ядеръ; по моему мнѣнію, это явленіе вызывается простымъ стягиваніемъ, спаданіемъ желтковой оболочки, которая однакоже ясно отдѣлена отъ полового зачатка. Наиболѣе рѣшительное значеніе имѣетъ въ занимающемъ насъ вопросѣ тотъ фактъ, что клѣтки полового зачатка на его периферіи первоначально переходятъ совершенно незамѣтно въ элементы средняго зародышеваго листа; измѣненія въ наружномъ видѣ, характеризующія группу клѣтокъ зачатка половой железы, происходятъ такъ постепенно, что трудно указать моментъ, когда эти клѣтки въ сплошной массѣ средняго листа формируются въ спеціальнй зачатокъ.

Даже на разрѣзахъ стадій, предшествующихъ образованію средней части артеріальнаго сердца (фиг. 37), можно было подмѣтить, что клѣтки средняго листа въ томъ мѣстѣ, гдѣ лежитъ послѣ зачатокъ половой железы (*kd*), начинаютъ принимать тотъ характеръ, съ какимъ онѣ являются позже въ этомъ зачаткѣ.

При дальнѣйшемъ развитіи зародыша (фиг. 57) группа клѣтокъ полового зачатка (*kd*) яснѣе отграничивается отъ средняго листа и, отдѣляясь отъ передней стѣнки сердца, къ которой она прежде непосредственно прилегала, выпячивается въ видѣ сферическаго бугорка въ брюшную полость. У *Nautilus*, по Кеферштейну, *) ичникъ находится въ состояніи плотнаго срастанія съ сердцемъ, сохраняя такимъ образомъ навсегда то отношеніе, которое представляетъ зачатокъ половой железы *Loligo* только въ самую раннюю пору своего развитія. — Отъ кишечно-железистаго листа, обросшаго верхній полюсъ желточнаго мѣшка и уже начинающаго замыкаться со стороны желтка, половой зачатокъ отдѣленъ теперь (фиг. 57) нѣсколькими слоями клѣтокъ средняго листа.

Съ послѣдующимъ разростаніемъ брюшной полости зачатокъ половой железы (фиг. 58 *kd*) все далѣе отодвигается отъ сердца и лежитъ на переднемъ выступѣ желудка, прикрытый тонкимъ эпителиемъ, выстилающимъ брюшную полость. Внутренній желточный мѣшокъ верхушками своихъ верхнихъ лопастей уже достигаетъ его на этомъ разрѣзѣ и скоро, при дальнѣйшемъ весьма значительномъ разростаніи обонхъ верхнихъ лопастей внутренняго желтка, половой зачатокъ располагается на брюшной сторонѣ этихъ послѣднихъ, прямо надъ желудкомъ (фиг. 83 *kd*), выше всѣхъ

*) Die Classen und Ordnungen des Thierreichs B. III. стр. 1384.

Развитіе нервной системы.

Остальныхъ органовъ, находящихся въ брюшной полости. Кровеносныя лакуны, образующіяся въ массѣ средняго листа, окружающій желудокъ съ слѣпымъ мѣшкомъ, достигаютъ и зачатка половой железы; съ другой стороны генитальную артерію, выходящую въ формѣ тонкаго снурка изъ передней стѣнки сердца и направляющуюся къ окружающій желудокъ клѣтчатой массѣ, можно было прослѣдить почти до самаго полового зачатка.

Въ гистологическомъ строеніи зачатка половой железы нельзя было замѣтить почти никакихъ перемѣнъ въ теченіе всего развитія зародыша. И на самыхъ позднихъ стадіяхъ зачатокъ этотъ является въ видѣ кучки кругловатыхъ клѣтокъ, съ большими круглыми ядрами, прикрытой со стороны брюшной полости перитонеальнымъ эпителиемъ и отдѣленной отъ желточного мѣшка, къ которому онъ прилежитъ, тонкимъ слоемъ клѣтокъ средняго листа, окутывающимъ его со всѣхъ сторонъ. Что эта кучка клѣтокъ представляетъ именно зачатокъ половой железы, въ этомъ едва ли можно сомнѣваться послѣ выше изложеннаго; какимъ образомъ развиваются выводящіе каналы, я не могу сказать, такъ какъ и у наиболѣе зрѣлыхъ зародышей я не замѣчалъ и слѣда этихъ органовъ *).

Само собою разумѣется, что пока не можетъ быть и рѣчи о половомъ характерѣ самаго зачатка, о томъ, разовьется ли изъ него яичникъ или же мужская половая железа: и то и другое одинаково возможно. Это небольшое замѣчаніе считаю нужнымъ прибавить въ виду извѣстной теоріи Э. Ванъ-Бенедена объ эктодермическомъ происхожденіи мужскихъ и энтодермическомъ происхожденіи женскихъ половыхъ продуктовъ, теоріи, въ защиту которой Фоль **) въ недавнее время выставилъ нѣсколько наблюденій изъ эмбриологіи явноголовыхъ моллюсковъ. Если можно, какъ мы видѣли, съ нѣкоторыми натяжками приписывать энтодермическое происхожденіе описанному выше зачатку половой железы зародыша головоногихъ, то происхожденіе этого зачатка изъ эктодермы является рѣшительно немислмымъ. Считать же этотъ зачатокъ за яичникъ и искать мужской половой железы въ другомъ мѣстѣ, съ другимъ происхожденіемъ, мы не имѣемъ никакихъ основаній.

Еще въ самую раннюю пору развитія глаза, когда вокругъ глазныхъ оваловъ только что начинается наростать кольцевая складка, замѣчается подъ зачатками глазъ утолщеніе средняго зародышеваго листа. Какъ показываютъ разрѣзы, проведенные чрезъ глазные овалы по продольной оси зародыша (фиг. 16), утолщеніе это располагается собственно подъ нижней частью глазныхъ оваловъ (ao), между тѣмъ какъ вверху подъ этими послѣдними проходитъ только тонкій слой средняго листа. Съ дальнѣйшимъ развитіемъ глазъ довольно быстро растетъ и упомянутое утолщеніе, причемъ въ немъ очень рано появляются узкія кровеносныя пространства, отщепляющія кругомъ отъ центральной части, такъ сказать, ядра этого утолщенія, тонкій периферическій слой, тѣсно прилегающій къ глазнымъ пузырямъ и верхнему листу на наружной сторонѣ и къ желтковой оболочкѣ на внутренней. Такую стадію представляетъ намъ фиг. 34. Подъ глазными пузырями, уже отшнуровавшимися отъ верхняго листа, мы видимъ здѣсь довольно значительное плотное скопленіе клѣтокъ средняго зародышеваго листа (g.op.), замѣтно обособленное, благодаря окружающимъ его узкимъ кровеноснымъ пространствамъ. Это скопленіе клѣтокъ и есть первый зачатокъ глазнаго ганглія.

Такимъ образомъ изъ всѣхъ отдѣловъ нервной системы головоногихъ раньше всего ясно обозначаются зачатки обонхъ глазныхъ гангліевъ, какъ мѣстное утолщеніе средняго зародышеваго листа, расположенное подъ глазными пузырями, нѣсколько ниже этихъ послѣднихъ и ближе къ брюшной сторонѣ зародыша (фиг. 33 g.op.). Какъ извѣстно, еще Мечниковъ пришелъ къ такому же заключенію на счетъ образованія глазныхъ гангліевъ у *Sepiola* и въ болѣе недавнее время къ тѣмъ же выводамъ приведены были Рэ-Ланкестеръ и Усовъ, послѣ напрасныхъ попытокъ отнести какимъ бы то ни было манеромъ образованіе по крайней мѣрѣ глазныхъ гангліевъ на счетъ верхняго зародышеваго листа. Поэтому я не счелъ бы пужнымъ много распространяться объ этомъ, если бы Фоль *) въ недавнее время не сдѣлалъ вновь попытки производить нервную систему головоногихъ отъ верхняго листа. По его наблюденіямъ у *Sepiola*, мозговая масса (la masse cerebrale) образуется на счетъ утолщенія эктодермы, появляющагося на передней сторонѣ головы, между глазами и питательнымъ желткомъ (le sac nutritif). Хотя наблюденія Фоль надъ

*) Зачатокъ половой железы у зародышей головоногихъ былъ подмѣченъ уже Усовымъ, который однакоже высказывается объ этомъ довольно перфшительно.

**) Annals and Magazin of natur. History. 1875.

*) Arch. de Zool. experim. et générale. 1874. T. III.

развитіемъ *Sepiola* уже съ перваго взгляда представляются весьма поверхностными, тѣмъ не менѣе онъ придаетъ имъ въ настоящемъ вопросѣ большой вѣсъ и приводитъ ихъ между прочимъ, какъ косвенное доказательство по аналогіи, въ пользу своего мнѣнія о развитіи нервной системы изъ верхняго зародышеваго листа у крылоногихъ и брюхоногихъ моллюсковъ. Я тѣмъ болѣе считаю нужнымъ разобрать подробно упомянутыя наблюденія Фоля, что, работая надъ развитіемъ брюхоногихъ, я и для этихъ послѣднихъ не призналъ возможнымъ допустить участіе верхняго листа въ образованіи нервной системы*), и потому съ опроверженіемъ указаній Фоля относительно *Sepiola* подрывается, по крайней мѣрѣ отчасти, довѣріе и къ его наблюденіямъ надъ образованіемъ нервной системы у брюхоногихъ.

Въ оправданіе своихъ заключеній относительно образованія нервной системы у *Sepiola* утолщеніемъ верхняго зародышеваго листа, Фоль приводитъ два рисунка, изъ которыхъ одинъ (planche XVIII, fig. 8) представляетъ будто бы продольный разрѣзъ очень молодаго зародыша, проходящій черезъ глазъ, а другой (фиг. 14) даетъ намъ общій видъ нѣсколько болѣе развитаго зародыша со спинной стороны. Первый рисунокъ очевидно соотвѣтствуетъ моей фиг. 34 и уже одного взгляда на этотъ рисунокъ достаточно для того, чтобы убѣдиться, какъ мало онъ доказателенъ. Кажется даже очень страннымъ, что авторъ говоритъ объ утолщеніи эктодермы, въ то время, какъ на разрѣзѣ рисуется намъ вокругъ глазнаго пузыря сплошную клѣтчатую массу, безъ всякаго слѣда отдѣльных зародышевыхъ листковъ. На нашемъ рисункѣ (фиг. 34) мы замѣчаемъ, правда, ниже и выше глаза довольно значительное утолщеніе эктодермы, но это послѣднее всегда, даже съ самыхъ раннихъ стадій (фиг. 16), ограничено съ внутренней стороны ясно замѣтной чертой и не только не стоитъ въ связи съ зачаткомъ глазнаго ганглія, но даже непосредственно выстилающій эктодерму тонкій слой клѣтокъ средняго листа отдѣленъ отъ самаго зачатка глазнаго ганглія узкой щелью. Мы не должны также упускать изъ виду того обстоятельства, что отдѣльные зародышевые листки или вообще клѣточные слои на неудачныхъ разрѣзахъ весьма легко представляются намъ слитыми, тогда какъ обратно сплошная клѣтчатая масса развѣ только въ очень рѣдкихъ случаяхъ можетъ показаться на разрѣзѣ раздѣленной на отдѣльные искусственные слои, и слѣдовательно кон-

статировать раздѣльность извѣстныхъ образованій мы вообще можемъ съ гораздо большей достовѣрностью, чѣмъ доказывать ихъ слитность.

Второй изъ представленныхъ Фолемъ рисунковъ уже потому является мало доказательнымъ, что спорные вопросы такого рода развѣ только въ рѣдкихъ случаяхъ, на особенно благоприятныхъ объектахъ, могутъ быть разрѣшены однимъ непосредственнымъ наблюденіемъ, безъ помощи разрѣзовъ; при томъ же относительно образованія нервной системы у *Sepiola* мы имѣемъ гораздо болѣе точныя и полныя наблюденія Мечникова, которыя рѣшительно противорѣчатъ заключеніямъ Фоля.

Такимъ образомъ попытка Фоля отнести образованіе нервной системы у *Sepiola* на счетъ верхняго зародышеваго листа не можетъ быть признана болѣе удачной, чѣмъ прежнія попытки въ томъ же родѣ Рэ-Ланкестера и Усова, и опирается въ сущности на неточныхъ наблюденіяхъ. Не могу не замѣтить при этомъ, что указанія Фоля относительно развитія нервной системы у крылоногихъ и брюхоногихъ также не представляютъ намъ болѣе удовлетворительныхъ гарантій своей достовѣрности.

Что и у другихъ головоногихъ развитіе нервной системы идетъ такимъ же образомъ, какъ и у *Loligo*, показываетъ намъ фиг. 43, изображающая продольный (фронтальный) разрѣзъ зародыша аргонавта, почти на той же стадіи развитія, какъ и *Loligo* на фиг. 34. Подъ глазнымъ пузыремъ, едва замкнувшимся, мы видимъ на разрѣзѣ значительное утолщеніе средняго зародышеваго листа (*g. op.*), расположенное также, какъ и у *Loligo*, подъ нижней половиной глазнаго пузыря. Что это утолщеніе служитъ исходнымъ пунктомъ для развитія глазнаго ганглія, въ этомъ едва ли можно сомнѣваться; но зачатокъ самаго ганглія пока еще вовсе не выдѣлился отъ окружающей его массы средняго листа, и производитъ его изъ эктодермы въ настоящемъ случаѣ нѣтъ никакой возможности. Непосредственно надъ глазнымъ пузыремъ эктодерма является очень тонкой, состоящей всего изъ одного слоя клѣтокъ, но затѣмъ сверху и снизу глаза представляетъ весьма значительныя утолщенія (*w* и *w'*), которыя однако же не имѣютъ никакой связи съ зачаткомъ глазнаго ганглія.

Собственно говоря, вся центральная нервная система зародыша головоногихъ развивается изъ сплошной массы клѣтокъ средняго листа, накапливающейся по бокамъ головной части зародыша, и въ этой общей клѣтчатой массѣ зачатки отдѣльных гангліевъ обозначаются какъ мѣстные центры

*) См. мои Studien über die embryonale Entwicklung der Gastropoden. Archiv f. microsc. Anatomie. Bd. XIII, стр. 141 и слѣд.

утолщенія. Раньше другихъ, какъ мы видѣли, обозначается глазной ганглий, наиболѣе крупный; за нимъ скоро слѣдуютъ и остальные ганглии моточнаго нервнаго кольца. На поперечномъ разрѣзѣ головной части зародыша, представленномъ на фиг. 33, наибольшее утолщеніе средняго листа, расположенное подъ брюшнымъ краемъ глаза, соответствуетъ собственно зачатку глазнаго ганглія (*g. op.*), который совершенно незамѣтно переходитъ въ клѣточную массу, продолжающуюся подъ глазомъ на спинную сторону зародыша, вплоть до пищевода, надъ которымъ эта масса сильно утончается. Подлѣ спиннаго края глазныхъ пузырей начинается скоро обозначаться въ клѣточной массѣ средняго листа новый центръ утолщенія, который и служитъ исходнымъ пунктомъ развитія верхнеглоточнаго ганглія (*gang. cerebrale*). Зачатокъ этого послѣдняго, какъ само собою понятно, первоначально очень слабо отграниченъ отъ зачатка глазнаго ганглія, а съ другой стороны, постепенно утончаясь по направленію къ пищеводу и еще болѣе надъ самымъ пищеводомъ, непрерывно продолжается въ зачатокъ другаго верхнеглоточнаго ганглія.

Подобно тому, какъ глазной и верхнеглоточный ганглии образуются вблизи глаза, въ непосредственномъ сосѣдствѣ каждаго изъ обоихъ слуховыхъ пузырьковъ формируются оба нижнеглоточные ганглия: висцеральный (*g. viscerale*) и ножной (*g. pedale*). Первый появляется надъ слуховымъ пузырькомъ и нѣсколько сбоку, второй — подъ слуховымъ пузырькомъ въ соответствующемъ положеніи, оба на боковой сторонѣ слуховыхъ пузырьковъ незамѣтно переходятъ одинъ въ другой, равно какъ и въ клѣтчатую массу глазнаго и верхнеглоточнаго гангліевъ. Такъ какъ оба слуховыхъ пузырька первоначально весьма значительно удалены одинъ отъ другаго, то и нижнеглоточные ганглии лѣвой стороны тѣла отстоятъ вначалѣ очень далеко отъ такихъ же гангліевъ правой стороны.

Такимъ образомъ всѣ ганглии одной и той же стороны тѣла, формируясь изъ общей клѣтчатой массы, первоначально широко соединены между собою и только постепенно, по мѣрѣ своего роста, все яснѣе выдѣляются и рѣзче отграничиваются другъ отъ друга. Поперечные разрѣзы (фиг. 53, 54 и 74) позволяютъ намъ прослѣдить постепенное обособленіе зачатковъ отдѣльныхъ гангліевъ. Такъ на фиг. 54 сплошная клѣтчатая масса, облегающая съ боковъ внутренній желтокъ, уже вполне ясно расчленена на три части: верхнеглоточный (*g. c.*), глазной (*g. op.*) и ножной (*g. pd.*) ганглии. Верхнеглоточный ганглий, прежде почти незамѣтно пере-

ходившій въ глазной, отграничивается теперь отъ этого послѣдняго пока еще короткой щелью (*r*), которая выходитъ отъ спиннаго края глазнаго пузыря и, съ теченіемъ времени все глубже и глубже проникая въ ганглиозную массу (фиг. 74), болѣе и болѣе отщепляетъ верхнеглоточный ганглий отъ глазнаго. Оба верхнеглоточные ганглия (фиг. 54 *c.*), значительно суживаясь надъ пищеводомъ (*vd*), непрерывно продолжаютъ одинъ въ другой. Наиболѣе ясно обособленнымъ представляется на этомъ разрѣзѣ ножной ганглий (*g. pd.*), который имѣетъ форму овальнаго клѣтчататаго тѣла, глубокой и широкой щелью отдѣленъ отъ глазнаго ганглія и только какъ бы короткою ножкой соединяется съ общей ганглиозною массой. Ножные ганглии той и другой стороны тѣла отстоятъ еще довольно далеко одинъ отъ другаго, раздѣленные другъ отъ друга широкой кровяной полостью. Каждый ножной ганглий, утончаясь, продолжается внизъ вплоть до той области, гдѣ находятся руки зародыша, а вверху, тѣсно прилегая къ нижней стѣнкѣ слуховаго пузырька, на вѣшной сторонѣ этого послѣдняго, незамѣтно переходитъ въ соответствующій висцеральный ганглий (фиг. 52 *g. vs.*). Поперечный разрѣзъ (фиг. 51), проведенный чрезъ висцеральные ганглии выше слуховыхъ пузырьковъ, представляетъ намъ оба ганглія (*g. vs.*) вполне обособленными съ внутренней стороны, гдѣ они окружены обширными кровеносными пространствами; только съ среднимъ зародышевымъ листкомъ зачатковъ воронки (*tf*) клѣтчатая масса висцеральныхъ гангліевъ еще тѣсно соединена на паружномъ краю ихъ. Оба ганглія отдѣлены другъ отъ друга широкой полостью (*vc*), соответствующей главному стволу полой вены.

Изображенный на фиг. 76 поперечный разрѣзъ Гренахеровскаго зародыша, соответствующій почти той же стадіи развитія, какъ и фиг. 54 *Loligo*, представляетъ намъ весьма сходныя отношенія отдѣльныхъ ганглиозныхъ зачатковъ глоточнаго нервнаго кольца.

Глазные ганглии (фиг. 39 *g. op.*) расположены первоначально въ нижней части боковыхъ головныхъ отростковъ, между тѣмъ какъ верхняя часть этихъ послѣднихъ занята вначалѣ питательнымъ желткомъ. По мѣрѣ разрастанія глазныхъ гангліевъ, а параллельно съ ними и головныхъ отростковъ, вдающійся въ эти послѣдніе выступъ внутренняго желточнаго мѣшка все болѣе и болѣе сдавливается и постепенно вытѣсняется. При этомъ отступаніи желтка изъ головныхъ отростковъ можно часто и здѣсь наблюдать то явленіе, съ какимъ мы познакомились выше при описаніи вытѣсненія желтка

къ верхней части тѣла: на острыхъ выступахъ желточного мѣшка наблюдается значительное увеличение ядеръ, какъ по количеству, такъ и по размѣрамъ. Послѣ окончательнаго вытясненія желтка изъ боковыхъ головныхъ отростковъ, въ нихъ остается часто весьма обширная кровеносная полость, которая мало по малу выполняется глазнымъ ганглиемъ. Въ формѣ крупнаго грушевиднаго тѣла глазной ганглии (*g. op.*) лежитъ тогда (фиг. 66) въ выполненной кровью полости боковаго головнаго отростка и только своимъ суженнымъ центральнымъ концомъ непосредственно переходитъ въ ножной ганглии (*g. pd.*) На приведенномъ разрѣзѣ вверху надъ ножнымъ мы видимъ висцеральный ганглии (*g. vs*), который представляется здѣсь какъ бы вполне обособленнымъ отъ ножнаго ганглия. Фиг. 67 и 68 показываютъ намъ, что какъ глазной ганглии, такъ и висцеральный остаются еще въ широкомъ соединеніи съ ножнымъ ганглиемъ. На периферическомъ концѣ глазнаго ганглия, которымъ этотъ послѣдній прилегаетъ къ глазу, скоро (фиг. 68) начинаетъ обособляться корковый слой, отграниченный отъ остальной клѣтчатой массы темною полоской.

Вначалѣ значительно отдаленные другъ от друга, нижнеглоточные ганглии той и другой стороны тѣла сближаются между собой по мѣрѣ приближенія одного къ другому обоимъ слуховыхъ пузырей. Это сближеніе идетъ наиболѣе быстро въ висцеральныхъ ганглияхъ, которые соединяются между собою надъ слуховыми пузырьками еще въ ту пору, когда послѣдніе отстоятъ другъ от друга на разстояніи, равное половинѣ діаметра ихъ. Такъ фиг. 75 показываетъ намъ оба висцеральные ганглия слившимися въ одну общую массу, въ которой только довольно глубокая выемка на сторонѣ, прилегающей къ штателю желтку, напоминаетъ составъ изъ двухъ отдѣльныхъ частей. Съ наружной стороны къ ганглию прилегаетъ довольно толстый, лежащій подъ эктодермой мускульный слой, съ которымъ ганглии стоятъ въ тѣсной связи. Уже на предыдущихъ разрѣзахъ (фиг. 51) мы замѣчали, что висцеральный ганглии въ томъ мѣстѣ, гдѣ онъ прилегаетъ къ среднему зародышевому листку, входящему въ составъ зачатковъ воронки, такъ плохо отграниченъ отъ него, что контуръ ганглия становится въ этомъ мѣстѣ почти вовсе незамѣтнымъ, а разница между болѣе кругловатыми элементами ганглия и болѣе продолговатыми элементами, изъ которыхъ развивается мускулатура, далеко не настолько велика, чтобы можно было опредѣлить границу самаго ганглия. Тоже самое отношеніе пред-

ставляется намъ и на разсматриваемомъ нами поперечномъ разрѣзѣ (фиг. 75). Въ средней своей части соединенные висцеральные ганглии довольно ясно обособлены отъ мускульныхъ элементовъ средняго листа, внутри которыхъ, близко подъ эктодермой, по средней линіи тѣла замѣтенъ на разрѣзѣ кругловатый просвѣтъ полой вены (*ve*). По сторонамъ полой вены и нѣсколько глубже узкая щель еще болѣе ясно обозначаетъ границу ганглия. Но на боковыхъ краяхъ ганглия, ганглиозная масса, загибаясь и огибая съ боковъ вышеупомянутую щель, какъ будто непрерывно продолжается во внутренней клѣтчатый слой зачатковъ воронки.

Какъ разъ въ этомъ мѣстѣ становятся замѣтными позже нервы, идущіе изъ висцеральнаго ганглия въ воронку (*le nerf postérieur de l'entonnoir*— Jules Chéron).

На поперечномъ разрѣзѣ того же самаго зародыша, проведенномъ нѣсколько ниже и слегка задѣвшемъ слуховые пузырьки (фиг. 74 *ac*), оба висцеральные ганглия (*g. vs*), тѣсно прилегая другъ къ другу узкими центральными концами, еще ясно однако разграничены одинъ отъ другаго. Въ центрѣ каждаго ганглия замѣтны здѣсь (какъ и на предыдущемъ разрѣзѣ) весьма нѣжные волокнистые пучки, направленные къ мѣсту соприкосновенія обоимъ ганглиевъ.

Вслѣдъ за висцеральными ганглиями скоро соединяются между собою и оба ножные ганглия (фиг. 77 *g. pd*), причѣмъ въ центрѣ ганглиозной массы также появляется чрезвычайно нѣжная волокнистая комиссура, связывающая между собою обѣ половины ганглия.

Рядомъ съ взаимнымъ сближеніемъ обоимъ слуховыхъ пузырьковъ, отношеніе къ нимъ висцеральныхъ ганглиевъ нѣсколько измѣняется. Расположенные прежде въ своей главной массѣ выше слуховыхъ пузырьковъ, висцеральные ганглии мало по малу вдавливаются между этими послѣдними и желткомъ (фиг. 57 *g. vs*), вызывая на внутреннемъ желточномъ мѣшкѣ все болѣе и болѣе значительный перехватъ, которымъ суженная, головная часть желточного мѣшка отграничивается отъ широкой средней доли внутренняго желтка; и наконецъ соединенные висцеральные ганглии занимаютъ свое окончательное мѣсто какъ разъ на спинной сторонѣ тѣсно прилегающихъ одинъ къ другому слуховыхъ пузырьковъ. Въ такомъ положеніи представляются намъ они въ продольномъ разрѣзѣ на фиг. 58. Внутри висцеральнаго ганглия (*g. vs*) замѣтенъ центральный пучекъ мелковолокнутого вещества, который вверхъ вилкообразно

дѣлится. Одна вѣтвь (*np*) направляется къ спинной сторонѣ и на другихъ разрѣзахъ того же самаго зародыша можно прослѣдить ее вплоть до звѣздчатаго ганглія (*le nerf palléal—Jules Chéron*); вторая вѣтвь (*nv*) служитъ выходомъ для большихъ висцеральныхъ нервовъ (*le grand nerf viscéral—J. Ch.*). Длинный ножной гангліи представляется на разсматриваемомъ нами разрѣзѣ (который въ этомъ мѣстѣ прошелъ нѣсколько въ сторонѣ отъ средней линіи, чрезъ одну изъ рукъ первой пары) подраздѣленнымъ легкимъ перехватомъ на два отдѣла: крупный верхній (*g. pd*) и сравнительно небольшой нижній или передній отдѣлъ (*g. b*), причѣмъ въ центрѣ каждаго изъ этихъ отдѣловъ въ видѣ чрезвычайно мелкозернистой массы замѣтенъ разрѣзъ волокнистаго вещества. Уже на предыдущихъ разрѣзахъ мы могли видѣть, что ножной гангліи незамѣтно, безъ всякой границы переходилъ во внутреннюю клѣтчатую массу рукъ зародыша. Теперь мы замѣчаемъ (фиг. 58), что вся центральная масса руки ясно обособилась отъ периферическаго слоя мезодермы, идущаго на образование мускульной и соединительной тканей, и приняла гангліозный характеръ, и что затѣмъ этотъ гангліи руки можно прослѣдить вплоть до непрерывнаго соединенія его съ нижнимъ отдѣломъ ножнаго ганглія. Оба верхнеглоточные ганглія теперь (фиг. 58) уже совсѣмъ надвинулись на пищеводъ (*oe*) и слились между собою въ одну сплошную массу (*g. c*), которая не представляетъ болѣе и слѣда раздѣленія на двѣ половины и внутри которой появляется нѣсколько центровъ мелковолоконнистаго вещества.

Съ окончательнымъ спаяніемъ парныхъ гангліевъ въ одно цѣлое центральная нервная система зародыша получаетъ наконецъ полное сходство съ нервной системой взрослыхъ головоногихъ. Такъ продольный разрѣзъ нижнеглоточной нервной системы у зародыша, тѣло котораго больше наружнаго желточнаго пузыря (фиг. 83), представляетъ уже, за исключеніемъ гистологическаго строенія, совершенно такой же характеръ, какъ и у взрослыхъ *). Вся нижнеглоточная мозговая масса распадается по длинѣ на три отдѣла, тѣсно прилегающіе одинъ къ другому. Самый верхній или задній (какъ обыкновенно называютъ) отдѣлъ (*g. vs*) соответствуетъ вполне слитымъ между собою обонямъ висцеральнымъ гангліямъ, на поверхности которыхъ нельзя уже замѣтить никакихъ слѣдовъ спайки изъ

двухъ отдѣльныхъ половинокъ. Онъ расположенъ какъ разъ на уровнѣ слуховыхъ пузырьковъ, тѣсно прилекая къ спинной стѣнкѣ ихъ. На поперечномъ разрѣзѣ зародыша онъ имѣетъ дуговидную форму, обхватывая съ брюшной стороны начало желточнаго канала. Что касается до внутренняго строенія задняго отдѣла нижнеглоточной нервной системы, то въ центрѣ однообразной клѣтчатой массы замѣтна сильная коммиссура, связывающая обѣ половины ганглія. Съ лежащимъ непосредственно ниже среднимъ отдѣломъ нижнеглоточной мозговой массы верхній отдѣлъ остается соединеннымъ только въ двухъ ограниченныхъ мѣстахъ, расположенныхъ симметрически по обѣ стороны средней плоскости, и въ каждомъ изъ обонхъ соединительныхъ пунктовъ замѣтна довольно сильная коммиссура (фиг. 80 *ср*), идущая отъ каждой половины задняго отдѣла къ соответствующей половинѣ средняго.

Средній отдѣлъ нижнеглоточной нервной системы или собственно ножной гангліи (фиг. 83 *g. pd*)—самый крупный изъ всѣхъ трехъ, своею заднею поверхностью тѣсно прилекаетъ не только къ заднему отдѣлу или висцеральному ганглію, но и къ передней стѣнкѣ слуховыхъ пузырей. Значительно вытянутый въ длину, онъ сильно сжатъ съ боковъ глазами гангліями. Легкій вырѣзъ на заднемъ краю (фиг. 80) обозначаетъ составъ его изъ двухъ сросшихся ножныхъ гангліевъ, которые на поперечномъ разрѣзѣ (фиг. 88 *g. pd*) представляются какъ одно цѣлое. Обхватывая съ брюшной стороны желточный каналъ, средній отдѣлъ нижнеглоточной мозговой массы по обѣ стороны его незамѣтно переходитъ въ верхнеглоточный гангліи (*g. c*), причѣмъ широкую полукруглую коммиссуру (*ср*), которая соединяетъ на поперечномъ разрѣзѣ обѣ половины ножнаго ганглія, можно прослѣдить вплоть до надпищеводной коммиссуры. Кругловатая клѣтка, изъ которыхъ состоитъ ножной гангліи, начинаютъ располагаться рядами перпендикулярно поверхности; вся центральная часть ганглія выполнена уже волокнистымъ веществомъ.

Передній отдѣлъ (*g. b*) нижнеглоточной нервной системы (*ganglion en patte d'oie Кювье*), самый малый изъ всѣхъ трехъ, является какъ непрерывное продолженіе средняго и отграниченъ отъ этого послѣдняго только неглубокимъ перехватомъ на брюшной сторонѣ (фиг. 83). Онъ продолжается напередъ гораздо далѣе верхнеглоточнаго ганглія, въ поперечномъ разрѣзѣ (фиг. 90 *g. b*) представляетъ сначала форму, сходную съ разрѣзомъ ножнаго ганглія, и снабженъ серповидной коммиссурой, связывающей обѣ половины, разграниченныя одна

*) См. изслѣдованія Овсянникова и Ковалевскаго, Жюль Шерона и Стиди.

отъ другой легкимъ вырѣзомъ на спинной поверхности. Далѣе напередъ передній отдѣлъ нижнеглоточной нервной системы (фиг. 91 *gb*) въ видѣ подковы обхватываетъ желточнй каналъ снизу и съ бокомъ и распадается на двѣ вполне раздѣленныя другъ отъ друга половины. Въ каждой изъ нихъ внутри клѣтчатой массы бросаются въ глаза пять пунктовъ (*n*) волокнистаго вещества, соответствующіе пяти парамъ рукъ зародыша.

Въ непосредственной связи съ переднимъ отдѣломъ нижнеглоточной мозговой массы стоятъ гангліозныя стволы рукъ. Центральная часть каждой изъ рукъ зародыша, по всей длинѣ, состоитъ изъ нервной ткани, которая въ поперечномъ разрѣзѣ руки занимаетъ не менѣе половины всего діаметра толщины, тогда какъ остальная половина занята мускулатурой и кожей. Въ этой нервной ткани рукъ также происходитъ все болѣе и болѣе значительное образованіе волокнистаго вещества въ центрѣ, тогда какъ нервныя клѣтки остаются на периферіи.

Лежащая надъ пищеводомъ мозговая масса имѣетъ у близкихъ къ выходу изъ яйца зародышей *Loligo* въ продольномъ разрѣзѣ (фиг. 83 *g. c*) чечевицеобразную форму, съ значительно выпуклою нижнею поверхностью, къ которой на всемъ протяжении ея тѣсно прилежатъ пищеводъ. Она расположена какъ разъ противъ средняго отдѣла нижнеглоточной нервной системы, только слегка выдаваясь надъ нимъ впередъ и назадъ. Въ ней нѣтъ и слѣда того раздѣленія по длинѣ на три отдѣла, которое замѣчается въ верхнеглоточной мозговой массѣ многихъ взрослыхъ головоногихъ и которое, безъ всякаго сомнѣнія, является продуктомъ позднѣйшей дифференцировки и имѣетъ поэтому только второстепенное морфологическое значеніе, такъ какъ мы знаемъ уже, что вся верхнеглоточная нервная система головоногихъ, по эмбриональному развитію своему, соответствуетъ только двумъ гангліямъ, которые первоначально расположены по бокамъ пищевода, соединенные между собою надъ пищеводомъ широкой полосой, и только мало по малу надвигаются на самый пищеводъ, сливаясь въ одну цѣльную массу. По бокамъ желточнаго канала верхнеглоточная мозговая масса (фиг. 88 *g. c*) непрерывно продолжается въ ножной гангліи, а также соединяется съ обоими глазными гангліями. Въ своемъ гистологическомъ строеніи или, выражаясь точнѣе, въ относительномъ распредѣленіи волокнистаго и клѣтчатого вещества, верхнеглоточный гангліи не представляетъ той правильности, какую мы могли замѣтить въ нижнеглоточныхъ

гангліяхъ. Въ этихъ послѣднихъ волокнистое вещество вообще выполняетъ центральную часть ганглія, доходя только въ мѣстахъ выхода нервовъ до периферіи, занятой клѣтчатой массой; въ верхнеглоточномъ же гангліи внутри клѣтчатой массы является на продольномъ разрѣзѣ нѣсколько отдѣльныхъ центровъ волокнистаго вещества. На поперечныхъ разрѣзахъ можно отличить двѣ главныхъ комиссуры (фиг. 88): одна лежитъ непосредственно надъ пищеводомъ и даетъ пучки къ глазнымъ гангліямъ и ножному ганглію; вѣтвь къ ножному ганглію (*g. pd*) можно прослѣдить вплоть до поперечной комиссуры этой послѣдней, такъ что вокругъ желточнаго канала и расположеннаго на немъ пищевода получается полное кольцо волокнистаго вещества. Вторая поперечная комиссура верхнеглоточной мозговой массы лежитъ значительно выше первой и теряется въ клѣтчатой массѣ глазныхъ гангліевъ.

Глазные гангліи, составляющіе по крайней мѣрѣ двѣ третьихъ доли всей головной нервной массы, имѣютъ въ поперечномъ разрѣзѣ (фиг. 88 *g. op*) форму полушарій, тѣсно прилегающихъ своею внутренней, плоской стороной къ верхнеглоточному и ножному гангліямъ. На всей остальной, свободной поверхности глазныхъ гангліевъ обособился корковый слой, въ видѣ двухъ болѣе широкихъ и свѣтлыхъ клѣтчатыхъ полосъ, перемежающихся съ двумя узкими, сильнѣе окрашивающимися карминомъ волокнистыми полосками. Поверхность, которою глазные гангліи прилегаютъ къ глазу (фиг. 80), представляется слегка вогнутой; выхода нервныхъ волокопечъ къ глазу мнѣ не удалось прослѣдить. Характерный видъ получаютъ глазные гангліи въ послѣднемъ періодѣ эмбриональной жизни зародыша въ слѣдствіе значительнаго развитія въ клѣтчатой массѣ гангліевъ густой сѣти сосудообразовательныхъ клѣтокъ, о которыхъ я имѣлъ случай говорить выше. Съ первымъ кольцомъ, расположеннымъ вокругъ желточнаго канала и пищевода, глазные гангліи стоятъ еще въ широкомъ соединеніи, въ томъ мѣстѣ, гдѣ верхнеглоточный гангліи переходитъ въ ножной; оптический нервъ, очевидно, обособляется здѣсь гораздо позже, такъ какъ мы не замѣчаемъ его даже и на поперечномъ разрѣзѣ нервной системы молодого *Loligo* (длиною въ дюймъ), даннымъ Овсянниковымъ и Ковалевскимъ*), разрѣзѣ, который представляетъ большое сходство съ нашимъ разрѣзомъ (фиг. 88).

*) Memoires de l'Academie Imperiale des sciences de St. Petersburg. VII Serie. Tome XI, № 3. Tab. V, fig. 1

На переднем концѣ верхнеглоточнаго ганглія мало по малу обособляется очень небольшой узелокъ, который на продольномъ разрѣзѣ (фиг. 83 *g. b. s*) является какъ непосредственное продолженіе самаго верхнеглоточнаго ганглія и отграниченъ отъ этого послѣдняго только небольшимъ вырѣзомъ на спинной сторонѣ. Узелокъ этотъ есть зачатокъ верхняго ротоваго ганглія (*g. buccale superius*). На нѣкоторомъ разстояніи впереди его, подъ пищеводомъ, непосредственно позади отверстія зубнаго мѣшка, замѣтенъ на продольномъ разрѣзѣ другой, еще болѣе мелкій узелокъ (*g. b. i*) — зачатокъ нижняго ротоваго ганглія (*g. buccale inferius*). Каждый изъ этихъ гангліевъ состоитъ изъ двухъ достаточно обособленныхъ, симметрическихъ половинокъ, связанныхъ между собою сильной волокнистой коммиссурой, и оба ганглія, плотно облекая кругомъ самой передней части пищевода, стоятъ въ тѣсномъ соединеніи одинъ съ другимъ. Верхній ротовой ганглій, расположенный позади нижняго, обхватываетъ этотъ послѣдній снаружи своими вытянутыми передними концами; нижній ганглій съ своей стороны посылаетъ отростки назадъ къ верхнему. Такъ на фиг. 90 мы видимъ надъ пищеводомъ верхнеротовой ганглій (*g. b. s*) съ его коммиссурой, а подъ нимъ, непосредственно по бокамъ пищевода, мы замѣчаемъ задніе отростки нижнеротоваго ганглія (*g. b. i*), тѣсно соединенные съ верхнимъ. Проведенный нѣсколько впереди предыдущаго поперечный разрѣзъ того же самого зародыша (фиг. 91) прошелъ какъ разъ черезъ нижній ротовой ганглій (*g. b. i*), на спинной сторонѣ которой въ глубокой выемкѣ помѣщается пищеводъ. Съ боковъ къ нижнеротовому ганглію прилегаютъ здѣсь передніе концы верхняго ротоваго ганглія (*g. b. s*).

Звѣздчатые гангліи (*g. stellatum*) мантии образуются совершенно независимо отъ центральной нервной системы. Прослѣдить образованіе ихъ сравнительно довольно легко, и здѣсь съ особенною ясностію выставляется участіе средняго листа въ этомъ процессѣ.

Первые зачатки звѣздчатыхъ гангліевъ можно замѣтить очень рано, скоро послѣ закрытія раковиннаго мѣшка. Они являются въ видѣ двухъ небольшихъ бугорковъ, расположенныхъ симметрически по обѣ стороны срединной плоскости зародыша, непосредственно подъ самымъ спиннымъ краемъ мантии. Продольные разрѣзы зародыша, проведенные черезъ зачатокъ одного какого нибудь изъ звѣздчатыхъ гангліевъ, наиболѣе удобны для изученія первоначальнаго развитія этихъ зачатковъ. Та-

кие разрѣзы (фиг. 22) показываютъ намъ, что маленькій, едва выдающійся подъ спиннымъ краемъ мантии (*mt*) бугорокъ (*g. st*), изъ котораго позже формируется звѣздчатый ганглій, образованъ исключительно на счетъ средняго зародышеваго листа и что верхній листъ проходитъ надъ нимъ непрерывно въ видѣ тонкаго эпителиальнаго слоя, который только на краю мантии получаетъ характеръ цилиндрическаго эпителия.

При послѣдующемъ разрастаніи мантии, спинной край послѣдней все больше и больше вырастаетъ надъ зачатками звѣздчатыхъ гангліевъ, которые такимъ образомъ какъ бы все глубже и глубже отодвигаются въ полость мантии и, окруженные ею снизу и снаружи, являются на спинной сторонѣ самыми передовыми пунктами срастанія мантии съ тѣломъ зародыша. Въстѣ съ тѣмъ зачатокъ звѣздчатаго ганглія мало по малу все яснѣе выдѣляется отъ окружающей его массы элементовъ средняго зародышеваго листа, идущихъ на развитіе мускулатуры мантии. Такъ на поперечномъ разрѣзѣ, изображенномъ въ фиг. 47, оба звѣздчатые ганглія (*g. st*), расположенные по бокамъ узкаго передняго конца раковиннаго мѣшка (*chs*), какъ разъ въ томъ мѣстѣ, гдѣ мантия срастается съ тѣломъ зародыша, отграничены уже отъ остальной клетчатой массы ясно замѣтными контурами. Уже въ эту пору развитія, отчасти и на приведенной фигурѣ, можно замѣтить, что звѣздчатый ганглій даетъ по мѣстамъ въ мантию отростки въ видѣ плотныхъ клетчатыхъ спурковъ, которые можно прослѣдить на большемъ или меньшемъ протяженіи внутри мускульнаго слоя мантии (фиг. 60 *g. st*) и изъ которыхъ образуются нервныя стволы.

При дальнѣйшемъ развитіи звѣздчатые гангліи, окруженные полостью мантии почти со всѣхъ сторонъ, выпячиваются въ нее въ формѣ сферическихъ бугорковъ, которые, довольно широкимъ основаніемъ сидя на внутренней поверхности мантии (фиг. 72 *g. st*), узкимъ стебелькомъ продолжаютъ въ тѣло зародыша. Въ этомъ стебелькѣ и формируется нервъ, соединяющій звѣздчатый ганглій съ висцеральнымъ. Со стороны полости мантии надъ звѣздчатыми гангліями находится только весьма тонкій слой кожи. Клетчатые элементы звѣздчатаго ганглія, раньше чѣмъ въ другихъ гангліяхъ, получаютъ свой характерный видъ, принимая форму довольно крупныхъ грушевидныхъ клеточекъ, направленныхъ узкимъ концомъ къ центру ганглія, гдѣ скопляется волокнистое вещество, продолжающееся отсюда и въ отдѣльные нервныя стволы.

Мнѣ остается еще сказать о желудочномъ ган-

гліѣ (*g. splanchnicum*). Онѣ становится замѣтнымъ скоро послѣ того, какъ желудокъ окончательно замыкается со стороны внутренняго желточного мѣшка, и имѣетъ видъ маленькаго непарнаго узелка (*g. sp.* фиг. 58 и 83), лежащаго подъ кишкой какъ разъ въ томъ мѣстѣ, гдѣ въ эту послѣднюю открываются печеночные мѣшки. Еще раньше яснаго обозначенія желудочнаго ганглія въ этомъ мѣстѣ замѣчается небольшое утолщеніе облегающей кинку массы средняго листа, утолщеніе, изъ котораго постепенно формируется кругловато-кѣтчатый узелокъ, получающій, съ появленіемъ внутри него мелковолокнуистаго вещества, характерный видъ ганглія.

На поверхности всѣхъ гангліевъ рано обособляется тонкій слой веретеновидныхъ кѣтокъ, изъ котораго образуются наружныя оболочки гангліевъ; объ участіи этого слоя въ развитіи питающихъ гангліи сосудовъ я имѣлъ случай говорить выше.

Развитіе органовъ чувствъ.

Глаза. Первые зачатки глазъ появляются въ весьма раннюю пору развитія зародыша, одновременно съ первыми слѣдами мантинъ, въ видѣ двухъ овальныхъ утолщеній верхняго зародышеваго листа, на окружности которыхъ образуется складка, постепенно все болѣе и болѣе нарастающая на глазные овалы. Продольный разрѣзъ зародыша, изображенный на фиг. 16, представляетъ намъ очень раннюю стадію развитія глаза. Мы замѣчаемъ здѣсь прежде всего, что глазные овалы (*ao*) отличаются отъ другихъ утолщеній верхняго листа уже тѣмъ, что продолговатая кѣточка располагается въ нихъ своею длиною осью болѣе или менѣе перпендикулярно къ поверхности, тогда какъ другія утолщенія эктодермы, хоть напр. тѣ, которыя мы замѣчаемъ на этомъ же разрѣзѣ по обѣ стороны глазнаго зачатка, состоятъ изъ кругловатыхъ кѣтокъ, расположенныхъ безъ всякой правильности. Складка (*af*), образующаяся вокругъ глазнаго овала, состоитъ изъ обоихъ зародышевыхъ листковъ (верхняго и средняго), при чемъ верхній листъ является въ ней въ видѣ очень тонкаго, въ одинъ рядъ кѣтокъ, слоя, который съ одной стороны продолжается въ глазные овалы, а съ другой тотчасъ переходитъ въ утолщенную эктодерму головныхъ лопастей.

Складка эта растетъ очень быстро, все болѣе и болѣе прикрывая глазные овалы (фиг. 32), и на-

копецъ внутренніе края складки окончательно срастаются между собою надъ глазными овалами (фиг. 33 и 34), вслѣдствіе чего отъ верхняго листа отшнуровывается плоскій овальный мѣшечекъ, который мы будемъ называть впредь глазнымъ пузыремъ. Полость этого мѣшечка (*ab*), первоначально весьма небольшая, соответствуетъ будущей задней камерѣ глаза; внутренняя стѣнка глазнаго пузыря, образованная первоначальными глазными овалами, значительно толста и представляетъ тоже строеніе, какое мы видѣли въ этихъ послѣднихъ; наружная стѣнка его, происшедшая изъ внутренней пластинки выше описанной складки, очень тонка и состоитъ всего изъ одного слоя небольшихъ плоскихъ кѣтокъ. Снаружи надъ глазнымъ пузыремъ проходитъ тонкій слой средняго листа, участвующій съ самаго начала въ образованіи кольцевой складки и прикрытый только однимъ слоемъ мелкихъ кѣтокъ верхняго листа.

На такой же стадіи развитія мы находимъ глазъ у зародыша аргонавта на фиг. 43.

При дальнѣйшемъ развитіи, полость глазныхъ пузырей растетъ все болѣе и болѣе въ глубину вслѣдствіе того, что внутренняя стѣнка ихъ, первоначально выпуклая по направленію къ поверхности тѣла и прилегающая къ наружной стѣнкѣ глазныхъ пузырей, постепенно отодвигается отъ этой послѣдней и становится все болѣе и болѣе вогнутой; а вмѣстѣ съ этимъ и контуръ глазныхъ пузырей изъ поперечно-овальнаго или даже поперечно-продолговатаго, какимъ онъ былъ прежде, мало по малу измѣняется въ круглый. Въ то же время на наружной стѣнкѣ глазнаго пузыря, состоящей, какъ мы знаемъ, изъ одного слоя небольшихъ кѣтокъ, происходитъ известное дифференцированіе первоначально одинаковыхъ кѣтокъ (фиг. 53 и 54), именно въ центральной части этой стѣнки (*a*) кѣтки начинаютъ выростать въ толщину и становятся болѣе и болѣе крупными (фиг. 54 *A. gz*), между тѣмъ какъ непосредственно вокругъ этой центральной части мелкія кѣтки (*cc*) вытягиваются въ длину, направляются своею длиною осью къ центральной части и, выдвигаясь надъ ея уровнемъ, начинаютъ мало по малу прикрывать ее съ краевъ, на сторонѣ, обращенной къ полости глазнаго пузыря. Указанныя измѣненія ведутъ къ образованію изъ наружной стѣнки глазнаго пузыря—т. н. рѣсничнаго тѣла (*Corpus epitheliale lentis* Hens.), тогда какъ внутренняя стѣнка, происшедшая изъ самыхъ глазныхъ оваловъ, представляетъ зачатокъ ретинны.

Съ другой стороны, въ центрѣ наружной поверхности глазнаго зачатка, гдѣ кѣточки верхняго

листа также начинают разрастаться, образуется, вследствие кольцевидного утолщения среднего зародышевого листа, небольшая ямка (фиг. 76 *vk.*), из которой развивается передняя глазная камера; края этой ямки, первоначально очень отлогие, выдаются все больше и больше рѣзко (фиг. 74), заостряются при дальнѣйшемъ расширеніи ямки и формируются въ такъ называемую радужную оболочку (фиг. 77 и 78 *if*); отверстие, ограниченное ими, становится зрачкомъ.

Ямка, образующаяся на наружной поверхности глазного зачатка, была замѣчена уже Келликеромъ и описана имъ подъ именемъ *Linsengrube*, такъ какъ онъ утверждалъ, что въ ней образуется хрусталикъ такимъ же образомъ, какъ и у позвоночныхъ животныхъ. Неосновательность этого мнѣнія была доказана Мечниковымъ, который впервые прослѣдилъ образование кольцевой складки вокругъ глазныхъ оваловъ, но при этомъ полагалъ, что эта складка при своемъ разрастаніи оставляетъ надъ центромъ глазного овала небольшое отверстие. Гренахеръ дополнилъ наблюденія Мечникова, показавъ, что *Linsengrube* Келликера образуется уже послѣ окончательнаго заростанія глазныхъ оваловъ, какъ вторичное небольшое углубленіе верхняго зародышевого листа.

Еще прежде чѣмъ передняя глазная камера достигаетъ значительнаго развитія, можно подмѣтить первый зачатокъ хрусталика. Онъ является въ формѣ небольшой, тоненькой палочки (фиг. 74 *A. hl*), свободно торчащей въ полости задней глазной камеры и прикрѣпленной къ центру наружной стѣнки ея. Иногда столбикъ этотъ имѣетъ слегка согнутую форму, какъ это замѣчено Гренахеромъ у описаннаго имъ зародыша неизвѣстнаго головоногого, что подтверждаетъ и разрѣзъ (фиг. 76), принадлежащій тому же Гренахеровскому зародышу. Что касается до отношенія его къ окружающимъ органамъ, то хрусталикъ, такъ сказать, подвѣшенъ въ центрѣ перегородки, отдѣляющей заднюю глазную камеру отъ передней. Въ перегородкѣ этой можно отличить три отдѣльныхъ слоя: начиная снаружи, мы имѣемъ прежде всего верхній листъ, выстилающій въ видѣ эпителия дно передней глазной камеры (*vk.*), — далѣе, тонкій слой средняго зародышевого листа и наконецъ наружную стѣнку глазного пузыря, центральная часть которой состоитъ изъ крупныхъ клѣтокъ. Контуры самыхъ клѣтокъ мало замѣтны, но рѣзко бросаются въ глаза очень крупныя овальныя ядра, въ видѣ свѣтлыхъ пузырьковъ, расположенныхъ въ одинъ рядъ и внутри которыхъ лежатъ одно или два ядрышка. Благодаря тому,

что нельзя прослѣдить границъ отдѣльныхъ клѣтокъ, трудно сказать, въ какомъ отношеніи находится хрусталикъ къ самымъ клѣткамъ: онъ прикрѣпленъ къ внутренней свободной поверхности этого крупно-ядернаго слоя. Ни того клѣтчатого стебелька, который Фоль *) представляетъ проникающимъ отъ хрусталика въ массу перегородки, отдѣляющей заднюю глазную камеру отъ передней, вплоть до самаго верхняго листа, ни той странной щели въ самой перегородкѣ, какую рисуетъ Рэ-Ланкестеръ**), ничего подобнаго мнѣ не приходилось наблюдать ни на одномъ изъ многихъ удачныхъ разрѣзовъ черезъ глазъ въ ранней порѣ появленія хрусталика. Вещество самаго хрусталика является однороднымъ, иногда какъ бы слегка мелкозернистымъ, но всегда безъ всякаго слѣда слоистости; въ мѣстѣ прикрѣпленія хрусталикъ безъ явна замѣтной границы переходитъ въ стѣнку глазного пузыря, съ которой связанъ такъ тѣсно, что на разрѣзахъ въ первое время развитія почти никогда не отпадаетъ отъ нея. Очевидно, хрусталикъ надо разсматривать какъ первоначально жидкое выдѣленіе прилегающихъ къ нему клѣтокъ, и я полагаю, что главнѣйшая роль при образованіи, равно какъ и при дальнѣйшемъ ростѣ хрусталика, принадлежитъ именно тѣмъ клѣткамъ центральной части наружной стѣнки глазного пузыря, которыя своими крупными ядрами такъ напоминаютъ железистыя клѣтки. Эта центральная часть наружной стѣнки глазного пузыря пока еще не отграничена рѣзко отъ периферической части, клѣтки которой, имѣющія болѣе или менѣе веретеновидную форму, выдвигаются изъ общаго уровня и своими отростками направляются къ мѣсту прикрѣпленія хрусталика. Это мы ясно можемъ видѣть на фиг. 74 *A*, представляющей при болѣе значительномъ увеличеніи тотъ же самый разрѣзъ глаза, что и въ фиг. 74. Мы замѣчаемъ здѣсь, что на границѣ центральной части и периферической нѣсколько клѣтокъ на той и другой сторонѣ (*cc*) выдвинулись надъ краемъ центральной части по направленію къ мѣсту прикрѣпленія хрусталика, но еще далеко не достигаютъ этого послѣдняго.

На внутренней поверхности глазного пузыря уже рано, еще до появленія хрусталика, начинается отлагаться буроватый, мелкозернистый пигментъ, который, впрочемъ, на окрашенныхъ разрѣзахъ весьма слабо замѣтенъ. Гораздо яснѣе мы отличаемъ на

*) Arch. de Zool. experim. et générale. 1874. T. III, Pl. XVIII, Fig. 16.

**) L. c. Pl. V, fig. 19.

разрѣзахъ безструктурную кутикулярную перепонку (*membrana limitans*), образующуюся на внутренней поверхности глазнаго пузыря. На разрѣзѣ фиг. 74 перепонка эта (*gm.*) отстала отъ клѣточного слоя и мы можемъ здѣсь прослѣдить ее не только вдоль ретины, но и по всей наружной стѣнкѣ глазнаго пузыря, гдѣ она проходитъ даже надъ хрусталикомъ.

При дальнѣйшемъ развитіи глаза, рядомъ съ постепеннымъ ростомъ хрусталика, становится все болѣе и болѣе тонкой та перегородка, къ которой онъ прикрѣпленъ и которая отдѣляетъ его, равно какъ и заднюю глазную камеру, отъ передней, открытой камеры глаза; вмѣстѣ съ тѣмъ постепенно сильнѣе и сильнѣе разрастается рѣсничное тѣло. Утонченіе перегородки начинается съ самаго внутренняго слоя, т. е. слоя клѣтокъ съ крупными ядрами. При первоначальномъ появленіи хрусталика и даже нѣкоторое время послѣ (фиг. 77 А) слой этотъ (*gz*) въ пунктѣ прикрѣпленія хрусталика достигалъ почти наибольшей толщины и вообще представлялся наиболѣе толстой областью всей наружной стѣнки глазнаго пузыря. Но мѣрѣ того какъ хрусталикъ становится все болѣе и болѣе крупнымъ и свою прежнюю цилиндрически-столбчатую форму мѣняетъ на овальную, постепенно приближающуюся къ шаровидной, крупно-ядерный слой все болѣе утопчется въ центрѣ, соответственно мѣсту прикрѣпленія хрусталика, разрастаясь на периферіи. Скоро онъ становится тамъ весьма тонкимъ, какъ это показываетъ намъ фиг. 78. Передняя глазная камера представляется на этомъ разрѣзѣ значительно развитой въ ширину, но вмѣстѣ съ тѣмъ очень плоской; наружное отверстіе ея ограничено заостренными краями радужной оболочки (*if*). Перегородка, отдѣляющая переднюю камеру отъ задней, является въ центрѣ, надъ мѣстомъ прикрѣпленія хрусталика, сильно утонченной, хотя въ ней еще можно отличить, даже въ этомъ мѣстѣ, всѣ три листочка: верхній листъ, образующій эпителиальную выстилку передней глазной камеры, — тонкій слой средняго зародышеваго листа и наконецъ весьма утонченный внутренній слой, принадлежащій собственно наружной стѣнкѣ глазнаго пузыря и къ которому прикрѣпляется хрусталикъ (*hl*), яйцевидной формы, своимъ болѣе узкимъ, слегка притупленнымъ концомъ. Кругомъ мѣста прикрѣпленія хрусталика перегородка, раздѣляющая обѣ глазныя камеры, значительно утолщается и это утолщеніе происходитъ главнымъ образомъ на счетъ наружной стѣнки глазнаго пузыря, вслѣдствіе чего эта послѣдняя выступаетъ въ полость задней глаз-

ной камеры въ формѣ кольцеваго утолщенія, ограничивающаго центральную выемку, въ срединѣ которой помѣщается хрусталикъ. Въ этой утолщенной периферической части наружной стѣнки глазнаго пузыря мы различаемъ опять два слоя: верхній или наружный слой неясно контурированныхъ клѣтокъ (*gz*) съ весьма крупными ядрами, расположенными болѣе или менѣе въ одинъ рядъ, и внутренній, нижній слой, выпукло вдающійся въ полость глазнаго пузыря и состоящій изъ мелкихъ веретеновидныхъ клѣтокъ (*ce*), лежащихъ въ нѣсколько рядовъ одна надъ другой. Изъ предыдущаго намъ уже извѣстно происхожденіе этого послѣдняго слоя путемъ наростанія периферической, мелкоклѣтчатой части наружной стѣнки глазнаго пузыря на центральную, крупноклѣтчатую часть; теперь (какъ и на фиг. 77 А.) онъ уже вполне прикрываетъ крупноклѣтчатый слой со стороны глазной полости, причемъ на разрѣзахъ иногда онъ отщепляется отъ этого послѣдняго своими утонченными краями, окружающими мѣсто прикрѣпленія хрусталика. На периферіи передней стѣнки глазнаго пузыря крупно-клѣтчатый слой довольно рѣзко обрывается, тогда какъ мелкоклѣтчатый слой непосредственно продолжается въ заднюю стѣнку глазнаго пузыря или ретину. Границы ретины опредѣляются теперь тѣмъ болѣе ясно, что на ея внутренней поверхности обозначается зачатокъ столбчатого слоя (*Stäbchenschicht*) въ видѣ чрезвычайно нѣжной и узкой, блестящей поперечно-рубчатой каемки (*st*), которая на обѣихъ краяхъ незамѣтно теряется.

Фиг. 80 А представляетъ намъ непосредственно слѣдующую стадію развитія глаза. Хрусталикъ (*hl*) имѣетъ теперь почти правильно-шаровидную форму и только поверхность, которою онъ прикрѣпленъ, плоско притуплена, какъ будто здѣсь снятъ съ шара небольшой сегментъ. Въ самомъ веществѣ хрусталика только около этой поры становятся ясно замѣтными концентрическія линіи, которыя однакоже не распространяются на центральную часть хрусталика. Перегородка, отдѣляющая хрусталикъ отъ передней глазной камеры, не только стала еще болѣе тонкой, но въ ней исчезли уже всѣ клѣточные элементы. Изъ трехъ отдѣльных слоевъ, входящихъ въ составъ этой перегородки, раньше всего замѣчается исчезаніе клѣтокъ средняго зародышеваго листка, вслѣдъ за тѣмъ исчезаетъ тонкій внутренній слой, который проходилъ прежде непрерывно надъ хрусталикомъ, соединяя крупныя клѣтки той и другой стороны; наконецъ перестаетъ быть замѣтнымъ и эпителий, выстилав-

шей прежде всюду дно передней глазной камеры, и вместо него остается надъ мѣстомъ прикрѣпленія хрусталика тонкая кутикулярная перепонка (*a*), непрерывно переходящая на периферіи въ отчетливый плоскій эпителий (*a'*) передней глазной камеры. Эта кутикулярная перепонка отдѣляется отъ другой такой же перепонки, — которая, незамѣтно сливаясь съ прикрѣпленной поверхностью хрусталика, переходитъ на периферіи въ стѣнку большого пузыря, — узкой щелью (*m*), соответствующей положенію средняго зародышеваго листка, который и появляется въ перегородкѣ, отдѣляющей переднюю глазную камеру отъ задней на краяхъ этой щели (*ms*).

То, что я до сихъ поръ безразлично называлъ хрусталикомъ, представляетъ, собственно говоря, только зачатокъ одной половины хрусталика, именно нижняго или задняго сегмента, торчащаго въ задней глазной камерѣ. Развитие этого зачатка было уже довольно обстоятельно описано Мечниковымъ, который однакоже производилъ изъ него весь хрусталикъ, *) вслѣдствіе чего строеніе хрусталика взрослыхъ головоногихъ, состоящаго, какъ извѣстно, изъ двухъ отдѣльныхъ сегментовъ, оставалось необъясненнымъ съ эмбриологической точки зрѣнія. Изслѣдованіе одного довольно взрослого зародыша, принадлежащаго уже много разъ упомянутому мною неизвѣстному головоногому, привело Гренахера къ заключенію, что передній или верхній сегментъ хрусталика, помѣщающійся у взрослыхъ головоногихъ въ передней глазной камерѣ и чрезъ отверстіе зрачка выпячивающійся даже наружу, образуется независимо отъ нижняго сегмента и притомъ значительно позже этого послѣдняго, какъ показываетъ уже тотъ фактъ, что и у взрослыхъ верхній сегментъ остается всегда значительно меньшимъ сравнительно съ нижнимъ. Это мнѣніе, высказанное Гренахеромъ скорѣе въ видѣ догадки, я въ состояніи подкрѣпить фактами, благодаря тому, что мнѣ удалось получить разрѣзы, на которыхъ можно подмѣтить первые слѣды верхняго или передняго сегмента хрусталика.

Развитіе передняго сегмента хрусталика начинается только въ ту пору, когда задній сегментъ достигъ уже значительнаго объема и имѣетъ почти шаровидную форму. Исходнымъ пунктомъ образованія его служитъ та кутикулярная перепонка (фиг. 80 *A. a*), которая выстилаетъ дно передней

глазной камеры непосредственно надъ заднимъ сегментомъ хрусталика. Постепенно утолщаясь въ центрѣ гораздо сильнѣе чѣмъ на периферіи, перепонка эта представляетъ все бѣльшую и бѣльшую выпуклость въ переднюю глазную камеру и такимъ образомъ формируется въ передній сегментъ хрусталика. Первый слѣдъ этого передняго сегмента мы замѣчаемъ на представленномъ въ фиг. 81 поперечномъ разрѣзѣ довольно взрослого зародыша сепии. На фиг. 81 *A* разрѣзъ хрусталика съ рѣсничнымъ тѣломъ срисованъ съ того-же самаго препарата при болѣе сильномъ увеличеніи. Зачатокъ передняго сегмента хрусталика (*el*) является намъ здѣсь въ видѣ плоско-выпуклой чечевицы, которая даже въ центрѣ имѣетъ еще весьма незначительную толщину, а къ краямъ весьма сильно утончается и переходитъ въ нѣжную кутикулярную перепонку, незамѣтно продолжающуюся въ эпителий (*a'*), выстилающій переднюю глазную камеру. Вещество передняго сегмента хрусталика вполне однородно, сильно и равномерно окрашивается карминомъ и по своимъ оптическимъ свойствамъ совершенно сходно съ веществомъ задняго сегмента; нѣжная концентрическая полосатость появляется въ немъ только позже, когда передній сегментъ хрусталика достигаетъ болѣе значительной толщины. Своею плоскою стороною передній сегментъ хрусталика прилегаетъ къ плоской передней поверхности задняго сегмента (*hl*), но такъ что граница обоихъ сегментовъ обозначается ясной чертой, соответствующей будущей перегородкѣ (*septum*) хрусталика взрослыхъ головоногихъ, причемъ передній сегментъ своими краями слегка выступаетъ за предѣлы задняго сегмента. Въ промежуткѣ между обоими сегментами на краяхъ отчасти вдается крупно-кѣлоччатый слой рѣсничнаго тѣла (*gz*). — Задній сегментъ хрусталика (*hl*) — шаровидной формы, съ концентрической полосатостью, особенно ясно замѣтной на нѣкоторомъ разстояніи отъ поверхности, причемъ нѣсколько разъ мнѣ приходилось наблюдать, что на нижнемъ, свободномъ концѣ линзы концентрическія полоски сливались въ одну неправильную однородную массу, какъ это представлено въ фиг. 81 *A*. Периферическій слой задняго сегмента хрусталика представляетъ только весьма нѣжную полосатость и на окружности прикрѣпленной поверхности, какъ бы загибаясь, безъ замѣтной границы продолжается въ нижній слой рѣсничнаго тѣла, состоящій изъ небольшихъ продолговатыхъ или веретеновидныхъ кѣлокъ (*ce*). Такимъ образомъ веретеновидныя кѣлки рѣсничнаго тѣла вступаютъ въ то тѣсное

*) Того же мнѣнія придерживается и Рэ-Ланкестеръ, полагающій, что зачатокъ хрусталика изъ задней глазной камеры выпячивается или даже прорывается въ переднюю (L. c. стр. 45).

отношеніе къ хрусталику, какое съ давнихъ поръ замѣчено у взрослыхъ головоногихъ и вслѣдствіе котораго при отщепленіи отдѣльныхъ пластинокъ хрусталика отрываются и куски самаго рѣсничнаго тѣла.

Дальнѣйшее развитіе хрусталика состоитъ только въ простомъ ростѣ обоихъ сегментовъ его, въ особенности передняго сегмента, который вмѣстѣ съ болѣе толщею получаетъ и все болѣе значительную выпуклость и показываетъ нѣжную полосатость, параллельную выпуклой поверхности. Что же касается рѣсничнаго тѣла, то до сихъ поръ мы прослѣдили только образованіе задней половины его. Мы знаемъ уже, что эта задняя половина рѣсничнаго тѣла образуется изъ наружной стѣнки глазнаго пузыря, слѣдовательно на счетъ верхняго зародышеваго листа, и что два слоя (*gz* и *cc*), изъ которыхъ состоитъ она теперь, происходятъ вслѣдствіе наростанія периферической части передней стѣнки глазнаго пузыря на центральную часть. Изъ этихъ двухъ слоевъ нижній состоитъ изъ элементовъ, которые по формѣ и положенію въ направленіи къ хрусталику, по тѣсному отношенію, въ которое они вступаютъ съ этимъ послѣднимъ, по характерному окончанію ихъ на поверхности, обращенной къ полости задней глазной камеры, какъ бы въ видѣ эпителиальнаго слоя — очень напоминаютъ описанія Гензеномъ *) такъ называемыя эпителиальныя клѣтки рѣсничнаго тѣла. Что же становится съ верхнимъ слоемъ крупныхъ клѣтокъ, снабженныхъ чрезвычайно большими ядрами (*gz*), я не беру съ рѣшительностью. Точно также я не могу сказать ничего положительнаго на счетъ развитія передней половины рѣсничнаго тѣла, которой еще вовсе нѣтъ даже у зародышей, близкихъ къ выходу изъ яйца. Надо полагать, что въ образованіи по крайней мѣрѣ наружной части передней половины рѣсничнаго тѣла играетъ роль эпителий, выстилающей периферическую часть дна передней глазной камеры, такъ какъ по Гензену такъ назыв. эпителиальныя клѣтки передней части рѣсничнаго тѣла продолжаютъ непосредственно въ эпителий радужной оболочки.

Между эпителиемъ периферической части дна передней глазной камеры и задней половиной рѣсничнаго тѣла остается (фиг. 80 *A*) небольшой слой средняго зародышеваго листа, вдающійся въ легкую выемку (*x*), расположенную на границѣ между рѣсничнымъ тѣломъ и ретиной. Еще въ раннюю пору развитія глаза, до появленія хрусталика, въ

слой средняго листа, отдѣляющемъ глазной пузырь отъ эктодермы, становится замѣтнымъ въ видѣ небольшой щели (фиг. 54 *A*, 74 *A*, 77 *A. sv*) круговой синусъ (*veine de l'iris M. Edw.*). Позже въ упомянутой выше выемкѣ (*x*, фиг. 80 *A*) нѣкоторыя клѣтки средняго листа, какъ мнѣ казалось, вторгаются въ массу рѣсничнаго тѣла, гдѣ онѣ идутъ, вѣроятно, на развитіе сосудовъ. Изъ расположеннаго надъ задней половиной рѣсничнаго тѣла слоя средняго зародышеваго листа долженъ образоваться такъ наз. Лангеровъ мускуль и составляющая его непосредственное продолженіе соединительнотканная перегородка рѣсничнаго тѣла. Лангеровъ мускуль прикрѣпляется, какъ извѣстно, къ наружному краю экваторіальнаго хрящеваго кольца, зачатки котораго можно замѣтить еще довольно рано. На фиг. 80 *A* экваторіальный хрящъ (*aq*) является на той и на другой сторонѣ глаза въ видѣ узенькой, ясно контурированной полоски, состоящей изъ одного ряда небольшихъ, болѣе или менѣе цилиндрическихъ клѣтокъ, тѣсно прилегающихъ одна къ другой. Извѣстно, что и у взрослыхъ головоногихъ этотъ хрящъ представляетъ такое же расположеніе клѣтокъ. Отъ внутреннихъ краевъ экваторіальнаго кольца вдоль всей задней поверхности ретины можно прослѣдить весьма узенькую, но совсѣмъ ясно ограниченную полоску клѣтокъ, которая представляетъ, по всей вѣроятности, зачатокъ орбитальнаго хряща. Очень тонкій слой мелкихъ клѣтокъ, расположенный между зачаткомъ хряща и ретиной идетъ, вѣроятно, на развитіе *retichondrium*.

Что касается ретины, то въ ней обозначились уже три рѣзко разграниченные слоя. Самый внутренній изъ этихъ трехъ слоевъ (*st*), непосредственно прилегающій къ однородной перепонкѣ (*Homogene Membran*), уже при появленіи своемъ представляетъ, какъ мы видѣли, всѣ признаки столбчататаго слоя (*Stäbchenschicht*) ретины; самый наружный изъ нихъ (*rt''*) очевидно соответствуетъ той пластинкѣ, изъ которой, по предположенію Гренахера, *) развивается *Balkennetz* и образованіе которой онъ относитъ не на счетъ ретины, а приписываетъ повому наслоенію клѣтокъ средняго листа на поверхности ея. Съ этимъ послѣднимъ мнѣніемъ я никакъ не могу согласиться. Слой, о которомъ рѣчь, уже при первомъ появленіи своемъ представляетъ такое же строеніе, какъ и остальная ретина; его наружный контуръ на краяхъ непосредственно продолжается въ контуръ са-

*) Zeitschr. f. wiss. Zool. Bd. XV, 1865 стр. 176 и сл.

*) L. c. стр. 491, фиг. 23 x.

мой ретины, отъ которой этотъ слой только съ постепеннымъ утолщеніемъ ограничивается все болѣе и болѣе рѣзко. Въ этомъ отношеніи онъ относится къ ретинѣ совершенно такъ же, какъ и столбчатый слой, происхожденіе котораго помимо ретины намъ представляется совершенно невозможнымъ.

Относительная толщина трехъ указанныхъ слоевъ ретины съ дальнѣйшимъ развитіемъ постепенно измѣняется, при чемъ оба наружные слоя все болѣе и болѣе растутъ на счетъ средняго. У наиболѣе зрѣлыхъ, изслѣдованныхъ мною зародышей (фиг. 93) средній слой ретины представлялся почти наименѣе толстымъ изъ трехъ. Пигментъ, появляющійся первоначально на внутренней поверхности ретины, непосредственно подъ однородной перепонкой, съ развитіемъ столбчатого слоя все болѣе и болѣе концентрируется на границѣ этого послѣдняго съ среднимъ слоемъ ретины, на краяхъ которой онъ продолжается по внутренней поверхности рѣсничнаго тѣла. Въ виду такого отношенія отдѣльныхъ слоевъ зачатка ретины, я полагаю, что изъ средняго слоя (rt') образуется только *Stäbchenkörnerschicht* Гензена; рѣзкая черта, отдѣляющая средній слой отъ задняго (rt''), будетъ въ такомъ случаѣ соответствовать пограничной перепонкѣ (*Grenzmembran*); на счетъ же задняго слоя ретины зародыша приходится отнести *Zellenschicht* и по всей вѣроятности *Balkennetz*. Что же касается слоя нервныхъ волоконъ (*Nervenschicht*), то я не рѣшаюсь опредѣлить его происхожденіе.

Въ слоеъ средняго листа, окружающемъ глазной пузырь и продолжающемся въ радужную оболочку, у зародышей, тѣло которыхъ въ 2—3 раза больше наружнаго желточного мѣшка, появляются сильно блестящія пластинки, характерные элементы *argentea externa* глаза взрослыхъ головоногихъ.

До весьма поздней поры эмбриональнаго періода глаза зародыша всею своею передней половиною свободно торчатъ наружу, тогда какъ у взрослыхъ они, какъ извѣстно, прикрыты кожей, которую обыкновенно описываютъ подъ именемъ склеротики. Эта послѣдняя или представляетъ надъ глазомъ широкое отверстіе (*oigopsida*), или же, становясь прозрачною въ извѣстномъ районѣ, образуетъ такъ называемую роговую оболочку глаза (*cornea*), сохраняя только весьма небольшое т. наз. слезное отверстіе (*myopsida*). Относительно образованія роговой оболочки Гренахеръ склоняется къ мнѣнію, что она образуется изъ новой кожной складки, нарастающей на глаза, хотя онъ не устраняетъ окончательно и предположенія, что та кольцевая склад-

ка, которую мы до сихъ поръ называли радужной оболочкой (*iris*), можетъ, замыкаясь, образовать изъ себя роговую оболочку, причемъ для радужной оболочки надо въ такомъ случаѣ допустить особое позднѣйшее происхожденіе. Первое мнѣніе, которое казалось Гренахеру наиболѣе вѣроятнымъ, вполне подтверждается фактами. Какъ я уже имѣлъ случай говорить объ этомъ въ главѣ, трактующей объ развитіи общей формы тѣла, вокругъ каждаго глаза образуется въ послѣднемъ періодѣ эмбриональнаго развитія серповидная складка кожи (фиг. 77 *rf* и *bf*, фиг. 80 *f*), которая, нарастая на глаза сзади напередъ, мало по малу прикрываетъ его снаружи (фиг. 81, 90—92), оставляя только небольшое отверстіе (*ouverture lacrymale d'Orbigny*).

Выводы, вытекающіе изъ исторіи развитія глазъ у головоногихъ для вопроса о сравнительной морфологій органовъ зрѣнія моллюсковъ вообще, были уже пространно формулированы Гренахеромъ, которому принадлежитъ заслуга окончательнаго выясненія главныхъ моментовъ исторіи развитія глаза головоногихъ. Къ рѣшенію этой задачи были близокъ уже Мечниковъ, но, принявши зачатокъ передней глазной камеры, образующійся чрезъ вторичное углубленіе накожныхъ покрововъ надъ замкнувшимся уже глазнымъ пузыремъ, за отверстіе, остающееся при первоначальномъ обростаніи глазныхъ оваловъ кольцевой складкой, онъ не могъ вслѣдствіе этого удовлетворительно разъяснить взаимное отношеніе передней и задней глазныхъ камеръ. Рэ-Ланкестеръ представилъ рисунки нѣсколькихъ, за немногими исключеніями, очень удачныхъ разрѣзовъ чрезъ глаза молодыхъ зародышей *Loligo*, разрѣзовъ, которые дополняютъ показанія Гренахера нѣкоторыми гистологическими подробностями, въ особенности относительно развитія задней половины рѣсничнаго тѣла. Изложенныя выше мои собственныя изслѣдованія объ развитіи глазъ у головоногихъ, не прибавляя почти ничего новаго къ тому, что было извѣстно уже до сихъ поръ, позволяютъ мнѣ констатировать нѣкоторые пункты съ болѣею точностью и достовѣрностью, чѣмъ это было сдѣлано прежде.

Слуховые органы. Подобно тому, какъ и для органовъ зрѣнія, первоначальныя стадіи развитія слуховыхъ пузырьковъ у головоногихъ были совсѣмъ пропущены Келликеромъ и образованіе этихъ органовъ было истолковано имъ совершенно ошибочно. Я уже имѣлъ случай указать на то, что слуховые органы въ ранней порѣ ихъ развитія были приняты Келликеромъ за замыкательныя хрящи воронки (*Knorpel des Mantelschlusses*). Меч-

никовъ впервые показали, что слуховые пузырьки образуются чрезъ углубленіе верхняго листа, съ которымъ они еще долго остаются соединенными посредствомъ т. наз. слуховаго канала, замѣченнаго у головоногихъ еще Келликеромъ; показанія Мечникова были подтверждены затѣмъ всѣми послѣдующими наблюдателями: Рэ-Ланкестеромъ, Гренахеромъ, Фелемъ и Усовымъ. Исторія развитія слуховыхъ пузырьковъ была такъ обстоятельно и вѣрно описана сначала Мечниковымъ, затѣмъ Гренахеромъ, что я считаю возможнымъ отослать читателя непосредственно къ рисункамъ разрѣзовъ, на которыхъ можно прослѣдить главные моменты развитія этихъ органовъ (ас фиг. 29, 44, аргонавтъ; 52, 73, 76 Гренах. зародышъ).

Органы обонянія. Изображенный на фиг. 88 поперечный разрѣзъ черезъ голову зародыша *Loligo* представляетъ намъ на брюшной сторонѣ, недалеко отъ боковыхъ краевъ, два симметрически расположенныя утолщенія (*го*) верхняго листа, которыя имѣютъ видъ небольшихъ, слегка вогнутыхъ наружу кружковъ и составляютъ зачатокъ обонятельныхъ ямокъ. У зародышевой сепи (фиг. 94) обонятельная ямка (*го*) отчасти прикрыта надвигающейся на нее съ брюшной стороны складкой; у зародышевой *Loligo* она вполне открыта, очень плоска и рѣзко выступаетъ только по характеру выступающаго ее эпителия, который состоитъ изъ узкихъ и высокихъ, блестящихъ столбчатыхъ клѣтокъ, между тѣмъ какъ въ окружности ямки, какъ и на всей поверхности головы зародыша, эпителий составленъ изъ довольно плоскихъ свѣтлыхъ клѣтокъ. Обонятельные органы становятся замѣтными только въ очень позднюю пору развитія зародыша; дальнѣйшаго измѣненія ихъ я не прослѣдилъ.

Развитіе головныхъ хрящей.

Относительно развитія хрящеваго скелета головы Келликеръ полагалъ, что головные хрящи образуются въ непосредственной связи съ гангліями, изъ одного общаго зачатка, въ которомъ только очень поздно происходитъ обособленіе центральной части, идущей на развитіе гангліевъ, отъ периферической, на счетъ которой образуются хрящи. Мечниковъ пришелъ къ заключенію, что головные хрящи развиваются изъ паружнаго зародышеваго листа и довольно обстоятельно прослѣдилъ образованіе „глазныхъ частей головнаго хряща.“ Незнакомые съ русскою работою Мечникова позднѣй-

шіе наблюдатели (за исключеніемъ Усова, который вполне подтвердилъ заключенія Мечникова) или совершенно опустили изъ виду зачатки головныхъ хрящей или же истолковывали ихъ весьма различно.

Мы знаемъ уже, что верхній зародышевый листъ въ весьма раннюю пору эмбриональнаго развитія является утолщеннымъ въ такъ называемыхъ головныхъ лопастяхъ и что въ особенности глазные овалы (фиг. 16 и 32 *ао*) уже съ самаго начала окружены значительными утолщеніями эктодермы. Okolo того времени, когда круговая складка замыкается надъ глазными овалами, утолщенный верхній листъ начинаетъ подлѣ каждаго глаза впячиваться внутрь въ формѣ толстаго закругленнаго валика, который дугою огибаетъ глазной зачатокъ сверху и отчасти съ брюшной стороны (фиг. 34 *ак*). Слѣдомъ такого впячиванія является на поверхности головныхъ лопастей дуговидная бороздка, которая, какъ я уже имѣлъ случай замѣтить, приблизительно соответствуетъ границѣ между передними и задними головными лопастями Келликера. Это впячиваніе утолщеннаго верхняго листа, образующееся въ непосредственной близости глазъ и легко замѣтное уже на живыхъ зародышахъ, подало въ недавнее время поводъ къ самымъ страннымъ недоразумѣніямъ на счетъ его дальнѣйшей судьбы. Рэ-Ланкестеръ разсматривалъ его первоначально*) какъ зачатокъ глазнаго ганглія; послѣ же, когда дѣйствительные зачатки глазныхъ гангліевъ были имъ найдены, онъ, вѣроятно подъ влияніемъ Гренахера**), истолковавшаго у изслѣдованныхъ имъ зародышей это образованіе какъ бѣлое тѣло глаза головоногихъ (*weisser Körper*), обозначаетъ его тѣмъ же именемъ (*the white body*), строя при этомъ очень странную гипотезу, долженствующую примирить его прежній взглядъ съ новымъ***). Наконецъ Фоль, не задумываясь, принимаетъ его за обонятельный органъ. На самомъ же дѣлѣ это впячивающееся внутрь утолщеніе эктодермы представляетъ не что иное, какъ зачатокъ той части хрящеваго скелета, которая подъ именемъ „глазныхъ частей головнаго хряща“ была прослѣжена въ своемъ развитіи еще Мечниковымъ.

На продольномъ разрѣзѣ зародыша, представленномъ въ фиг. 34, этотъ зачатокъ хряща является

*) *Annals and Mag. Nat. History*, 1873. April.

**) *Zeitschr. f. wiss. Zool.* B. XXIV, Heft 4. (Октябрь 1874).

***) *Quarterly Journal of Microsc. science.* January, 1875, стр. 46.

По этой гипотезѣ, *the „white bodies“* не что иное, какъ атрофированные нервные гангліи, соответствующіе головнымъ (*cephalic*) гангліямъ остальныхъ моллюсковъ и вмѣсто которыхъ образуются у головоногихъ новые мозговые гангліи изъ средняго зародышеваго листа.

въ видѣ небольшого утолщенія (*ak*), слабо вдающагося внутрь выпуклою поверхностью и слегка вогнутаго снаружи. Онъ непосредственно переходитъ съ одной стороны въ весьма тонкую эктодерму, проходящую надъ глазнымъ пузыремъ, а съ другой стороны только легкимъ перехватомъ отдѣляется отъ утолщеннаго верхняго листа головныхъ лопастей. Съ разрастаніемъ поперечныхъ головныхъ отростковъ, зачатокъ хряща (*ak*), все глубже вдаваясь внутрь, значительно выпячивается наружу стѣнки тѣла въ верхнемъ углу головныхъ отростковъ, вслѣдствіе чего верхніе углы этихъ отростковъ сильно выдаются въ видѣ округленныхъ возвышеній (фиг. 39 и фиг. 66). Оба приведенные разрѣза прошли ближе къ задней или брюшной поверхности зародыша и потому вовсе не коснулись глазъ, которые расположены въ ниже-переднемъ углу головныхъ отростковъ; разрѣзы эти показываютъ намъ, что выпячивающійся зачатокъ хряща (*ak*) переходитъ внизу почти незамѣтно въ весьма утолщенную эктодерму головныхъ отростковъ. — На поперечныхъ разрѣзахъ зародышей мы встрѣчаемъ этотъ зачатокъ позади глазъ только тогда, когда разрѣзъ проведенъ чрезъ верхнюю часть глаза (фиг. 52 и 74 *ak*).

Непосредственно надъ выпячивающимся зачаткомъ хряща верхній зародышевый листъ, отдѣленный отъ него только узкимъ промежуткомъ, выстланнымъ клѣтками средняго листа, является первоначально почти столь же толстымъ, какъ и въ другихъ частяхъ боковыхъ головныхъ отростковъ; но съ дальнѣйшимъ развитіемъ онъ въ этомъ мѣстѣ все болѣе и болѣе утончается и наконецъ получаетъ характеръ однослойнаго эпителия. Такъ на фиг. 68 расположенный надъ глазомъ зачатокъ хряща (*ak*) уже прикрытъ только однослойнымъ верхнимъ листомъ и, проникая довольно глубоко внутрь между стѣнкой тѣла и глазнымъ ганглиемъ (*g. op*), связанъ еще съ эктодермой посредствомъ узкой ножки, которая непрерывно переходитъ въ наружный эпителий радужной оболочки (*if*) глаза.

На разрѣзѣ, проведенномъ въ такомъ же направленіи какъ и предыдущій чрезъ немного болѣе позднюю стадію (фиг. 80), зачатокъ хряща (*ak*) уже окончательно отдѣленъ отъ верхняго листа и имѣетъ форму, къ которой вполне можно примѣнить данное Мечниковымъ описаніе глазныхъ хрящей *Sepiola*. „При дальнѣйшемъ развитіи глазъ и глазныхъ ганглиевъ, говоритъ Мечниковъ *), оптический разрѣзъ глазнаго хряща принимаетъ сход-

ство съ формой охотничьяго рога, при чемъ расширенной своей частью онъ прилегаетъ къ нижнему (при нашей постановкѣ зародыша верхнему) краю глазнаго яблока, служа ему подпоркой.“ Такимъ образомъ еще Мечниковъ вполне вѣрно опредѣлилъ судьбу того утолщенія эктодермы, которое позднѣйшимъ изслѣдователямъ, незнакомымъ съ русской работой Мечникова, подало поводъ къ самымъ разнообразнымъ предположеніямъ, и если никому изъ нихъ не пришло при этомъ на мысль видѣть въ немъ зачатокъ хряща, то это можно объяснить развѣ только заранѣе составленнымъ мнѣніемъ, что хрящевыя образованія могутъ развиваться только насчетъ средняго зародышеваго листа. Мечниковъ, впрочемъ, нѣсколько иначе описываетъ обособленіе хряща отъ верхняго листа. По его словамъ, „въ первой четверти третьяго періода отъ хрящеваго зачатка отдѣляется тонкій наружный слой, составляющій собственно кожу;“ на самомъ же дѣлѣ, какъ мы видѣли, зачатокъ хряща выпячивается внутрь между стѣнкой тѣла и глазнымъ ганглиемъ, а вслѣдствіе того и является прикрытымъ снаружи кожей, т. е. верхнимъ зародышевымъ листомъ и слоемъ средняго листа, идущимъ на развитіе *cutis*.

Описанный выше хрящевой зачатокъ, образующійся выпячиваніемъ утолщенной эктодермы, составляетъ только часть хрящеваго скелета головы; мы будемъ называть его впредь боковымъ головнымъ хрящемъ.

Остальная часть хрящеваго скелета головы образуется тоже на счетъ верхняго зародышеваго листа, но нѣсколько иначе происходитъ образованіе надъ нею кожнаго слоя.

Какъ мы видѣли выше, верхній зародышевый листъ является утолщеннымъ на всей поверхности боковыхъ головныхъ отростковъ. Такъ поперечные разрѣзы чрезъ головную часть зародыша (фиг. 53, 54 и др.) показываютъ намъ, что на спинной сторонѣ подлѣ глаза верхній листъ представляетъ значительное утолщеніе (*adk*), постепенно уменьшающееся и исчезающее къ средней части головы; брюшная же эктодермическая стѣнка (*k*) головныхъ отростковъ въ особенности сильно утолщена, и только надъ нижнеглоточными ганглиями верхній листъ становится однослойнымъ.

Эти утолщенія сохраняются и послѣ того, какъ надъ выпячивающимся зачаткомъ боковаго хряща верхній листъ принимаетъ характеръ простаго эпителиальнаго слоя, и образуютъ зачатокъ остальныхъ хрящей головнаго скелета. Прикрываемая мало по малу той кожною складкой, которая закрываетъ

*) *Loc. cit.* стр. 40.

послѣ и самые глаза и образование которой, какъ я говорилъ уже, совпадаетъ съ обростаніемъ рукъ вокругъ головы, они теряютъ свое прежнее поверхностное положеніе и являются расположенными подъ кожей.

Первый слѣдъ такой складки мы замѣчаемъ на поперечномъ разрѣзѣ, представленномъ въ фиг. 77; она появляется отдѣльно на спинной (*rf*) и на брюшной (*bf*) сторонахъ, какъ разъ на границѣ между утолщенной эктодермой (*adk* и *k*) боковыхъ головныхъ отростковъ и однослойнымъ верхнимъ листомъ средней части головы. На фиг. 78 спинная складка (*rf*) значительно разрослась по направленію къ глазу, прикрывъ на половину зачатокъ (*adk*) окологлазнаго хряща (Augendeckknorpel); фиг. 79 представляетъ намъ брюшную складку (*bf*) сильно разросшейся надъ толстыми брюшными хрящами (*k*) головы. Если мы разсмотримъ зародышъ соответствующей стадіи съ брюшной стороны, то легко убѣдимся, что брюшная складка на каждой сторонѣ непрерывно продолжается въ наружный край корешковъ рукъ первой пары и подлѣ своего задняго конца представляетъ заостренную лопасть (черезъ которую и прошла разрѣзъ въ фиг. 79). Срастаясь этой лопастью съ кожистымъ слоемъ, образовавшимся надъ зачаткомъ боковаго хряща, брюшная складка растетъ далѣе по направленію къ глазу и какъ продолженіе ея на верхнемъ краю глазной орбиты вырастаетъ тоже складка (фиг. 80 *f*), непосредственно переходящая съ другой стороны въ спинную складку. Эта послѣдняя при основаніи рукъ третьей пары продолжается также въ брюшную. Вслѣдствіе этого вокругъ глаза формируется полная кольцевидная складка, которая закрываетъ глаза (фиг. 92), оставляя только небольшое т. наз. слезное отверстіе.

Такимъ образомъ образование накожныхъ покрововъ надъ зачатками хрящеваго скелета головы происходитъ двоякимъ путемъ: на боковыхъ сторонахъ головы, надъ глазомъ, зачатокъ хряща впячивается подъ кожу, тогда какъ на брюшной сторонѣ головы и на спинной подлѣ глазъ надъ утолщенной эктодермой, формирующейся въ хрящъ, образуется кожная складка, которая прикрываетъ снаружи зачатки хрящей и продолжается далѣе надъ самые глаза. Вслѣдствіе этого боковые головные хрящи, образовавшіеся путемъ впячивания эктодермы, являются намъ на разрѣзахъ тѣсно прилегающими къ кожѣ, тогда какъ надъ брюшными и окологлазными (Augendeckknorpel) хрящами зародыша накожные покровы вначалѣ проходятъ свободно, оставляя надъ хрящемъ довольно обширный

промежутокъ. Это въ особенности рѣзко бросается въ глаза на фиг. 81, гдѣ складка кожи (*rf*), уже надвинувшаяся на самый глазъ, совершенно свободно прикрываетъ зачатокъ окологлазнаго хряща (Augendeckknorpel), являющійся надъ глазнымъ ганглиемъ въ видѣ тонкой пластинки (*adk*). Такое же отношеніе представляютъ намъ накожные покровы надъ брюшными хрящами въ фиг. 89. Сравнивая этотъ разрѣзъ съ соответствующимъ разрѣзомъ немного болѣе ранней стадіи (фиг. 79), мы приходимъ къ заключенію, что довольно толстая кожно-мускульная стѣнка, отдѣленная на фиг. 89 отъ брюшныхъ хрящей (*k*) ясно замѣтной щелью (*z*), соответствуетъ брюшнымъ складкамъ (*bf* фиг. 79), сросшимся своими свободными краями съ накожными покровами въ томъ мѣстѣ, гдѣ пачиваются непосредственно подъ кожу лежащіе боковые головные хрящи (*ak*). Далѣе сравненіе обихъ разрѣзовъ показываетъ намъ, что оба брюшныхъ хряща (*k*) все болѣе приближаются другъ къ другу своими внутренними краями, такъ что на фиг. 89 между ними остается только небольшой промежутокъ.

На поперечномъ разрѣзѣ той же стадіи, проведенномъ нѣсколько далѣе напередъ, тотчасъ же позади глазъ (фиг. 90), очень толстые брюшные хрящи (*k*) на своихъ внутреннихъ краяхъ загнбаются вверхъ и вдаются довольно глубоко внутрь между глазомъ (*au*) и переднимъ отдѣломъ ножнаго ганглія (*g. b*), доходя почти до соприкосновенія съ хрящами (*adk*), защищающими глазъ спереди и со спинной стороны и соответствующими т. наз. Augendeckknorpel взрослыхъ головоногихъ. Вслѣдствіе этого полость глазной орбиты является намъ на фиг. 90 защищенной съ трехъ сторонъ хрящами и только на сравнительно небольшомъ пространствѣ наружной стороны прикрыта тонкой кожей (*cr*). Боковые головные хрящи, по видимому, вполне сливаются съ брюшными, по крайней мѣрѣ я не могъ болѣе различать границы тѣхъ и другихъ.

Такимъ образомъ въ концѣ эмбриональнаго развитія головной хрящевой скелеть зародыша *Loligo* состоитъ изъ двухъ отдѣльныхъ, симметрическихъ половинокъ, которыя довольно близко сходятся между собою на брюшной сторонѣ, но еще значительно отдалены другъ отъ друга на спинной. Достигая большой толщины въ передней части головы, подлѣ глазъ, онъ сильно утолчается къзади. Хрящъ окружаетъ глаза почти полнымъ кольцомъ, которое пока не замкнуто только на весьма небольшомъ пространствѣ на внутренней сторонѣ глаза.

(фиг. 80); онъ прикрываетъ глазные ганглии съ боковъ (фиг. 88), но, сильно утончаясь къ спинной створѣ, скоро прекращается, такъ что верхнеглоточная мозговая масса лежитъ непосредственно подъ тонкими кожными покровами; на брюшной створѣ хрящевой скелетъ вдается спереди между глазомъ и глазнымъ ганглиемъ съ одной стороны и центральной нервной системой съ другой, но къзади онъ продолжается въ видѣ тоненькой пластинки, которую можно прослѣдить вплоть до слуховыхъ капсулъ зародыша. Фиг. 80 показываетъ намъ, что зачатокъ хряща въ видѣ весьма тонкой пластинки (*k'*) проникаетъ между глазнымъ ганглиемъ и висцеральнымъ; на другихъ разрѣзахъ того же самаго зародыша можно видѣть, что зачатокъ хряща тѣсно прилегаетъ къ слуховымъ капсуламъ, неразрывно срастаясь съ наружной (состоящей изъ клѣтокъ средняго листа) стѣнкой ихъ. Въ этой пластинкѣ (*k'*) раньше всего можно было подмѣтить появленіе однороднаго основнаго вещества хрящевой ткани между отодвинутыми другъ отъ друга клѣтчатymi элементами, тогда какъ остальные хрящи головного скелета, почти до конца эмбриональной жизни зародыша *Loligo*, состоятъ изъ весьма густо сгущенныхъ клѣтокъ неправильной формы, въ массѣ которыхъ основное вещество, если оно и существуетъ уже, остается пока незамѣтнымъ. Въ плотную клѣтчатую массу хрящеваго скелета врастаютъ съ поверхности во многихъ мѣстахъ (фиг. 90) небольшими пучками клѣтки средняго листа, идущія, по всей вѣроятности, на развитіе въ хрящѣ кровеносныхъ сосудовъ.

Что и у другихъ головоногихъ головные хрящи образуются изъ утолщенія эктодермы, въ этомъ едва ли можно сомнѣваться. Впячивающійся внутрь зачатокъ (боковаго) хряща былъ наблюдаемъ у *Seria*, *Seriola*, *Loligo* и у Гренахеровскаго головоногаго; у Аргонавта на разрѣзахъ я не замѣчалъ и слѣдовъ впячивания въ томъ мѣстѣ, гдѣ это послѣднее появляется у перечисленныхъ выше головоногихъ. Фронтальный разрѣзъ зародыша, представленный на фиг. 43, показываетъ намъ сверху и снизу глаза сильныя утолщенія верхняго зародышеваго листа (*w* и *w'*), которыя, безъ всякаго сомнѣнія, идутъ на развитіе хрящеваго скелета головы и вмѣстѣ съ глазами прикрываются складкой кожи при обростаніи корешковъ рукъ зародыша вокругъ головы.

Общiе выводы.

Въ предыдущихъ главахъ мы разсмотрѣли исторію развитія почти всѣхъ важнѣйшихъ системъ органовъ головоногихъ. Познакомившись вначалѣ съ образованіемъ зародышевыхъ листовъ, мы старались прослѣдить участіе каждаго изъ нихъ въ образованіи различныхъ органовъ зародыша. Роль отдѣльныхъ эмбриональных листовъ при развитіи зародыша резюмируется въ слѣдующемъ: на счетъ верхняго листа образуется наружный эпителий тѣла, эпителиальная выстилка пищевода и всѣхъ его придатковъ, органы чувствъ и хрящи; изъ кишечно-железистаго листа, который относительно очень поздно обособляется изъ общаго зачатка съ среднимъ зародышевымъ листомъ, уже послѣ того какъ на счетъ того же зачатка сформировалась клѣтчатая оболочка вокругъ всего желтка, развивается эпителий всей кишки съ чернильнымъ пузыремъ и желудка съ слѣннымъ мѣшкомъ и печенью; всѣ остальные органы и ткани зародыша, нервная система, органы кровообращенія и мочевые мѣшки, половыя железы, мускулатура и соединительная ткань кожи, кишки, органовъ чувствъ и т. д., образуются изъ средняго зародышеваго листа, въ которомъ мы не нашли возможнымъ отличить двѣ отдѣльныхъ пластинки, кожно-мускульную и кишечно-волокнустую.

Въ настоящей главѣ я попытаюсь воспользоваться сообщенными выше фактами эмбриональной исторіи головоногихъ для нѣкоторыхъ общихъ выводовъ и соображеній.

На основаніи извѣстнаго принципа о параллелизмѣ между онтогенетическимъ и филогенетическимъ развитіемъ, въ эмбриологіи ищутъ обыкновенно указаній на отношенія еродства данной группы животныхъ съ другими систематическими группами. Если мы захотимъ обратиться съ такими требованіями къ исторіи развитія головоногихъ, то надо сознаться, что въ этомъ случаѣ, какъ и въ очень многихъ другихъ, эмбриологія далеко не оправдываетъ тѣхъ надеждъ, какія на нее обыкновенно возлагаютъ, какъ защитники вышеупомянутаго принципа, такъ даже и рѣшительные противники его. Эмбриональное развитіе головоногихъ ведетъ, такъ сказать, наиболѣе короткимъ и простымъ путемъ къ формѣ и строенію взрослаго животнаго; ни общая форма зародыша, ни строеніе внутреннихъ органовъ не претерпѣваютъ въ теченіе развитія такихъ измѣненій, которыя указывали бы на филогенетическія отношенія класса головоногихъ; зародышъ головоногихъ не представляетъ намъ никакихъ

провизорныхъ эмбриональныхъ органовъ, за исключеніемъ развѣ желточного пузыря, который въ морфологическомъ отношеніи не имѣетъ значенія. Словомъ, исторія эмбриональнаго развитія головоногихъ даетъ намъ очень мало данныхъ для опредѣленія отношеній этого класса къ другимъ классамъ моллюсковъ, и притомъ эти данныя указываютъ намъ не на ближайшее отношеніе головоногихъ къ тому или другому классу, а просто на общее сродство ихъ съ остальными классами того же типа.

Такъ, если мы сравнимъ эмбриональное развитіе головоногихъ съ развитіемъ другихъ моллюсковъ и прежде всего явноголовыхъ (*Cephalopoda*), эмбриологія которыхъ наиболѣе изслѣдована, то въ развитіи тѣхъ и другихъ мы находимъ нѣкоторыя общія черты, касающіяся весьма важныхъ сторонъ организаціи. Сходство между эмбриональнымъ развитіемъ головоногихъ и явноголовыхъ особенно ясно проявляется: 1) въ образованіи зачатка для внутренней раковины; 2) въ развитіи кишечнаго канала и отношеніи его къ питательному желтку; 3) въ образованіи органовъ чувствъ и 4) въ исторіи развитія нервной системы.

1. У всѣхъ десятиногихъ, развитіе которыхъ было до сихъ поръ наблюдаемо, прежде всѣхъ другихъ органовъ зародыша появляется, какъ мы видѣли, на образовательномъ полюсѣ яйца зачатокъ для внутренней раковины въ видѣ ямки, края которой, сближаясь мало по малу, срастаются между собою, причемъ эпителий прежней ямки отщипывается отъ эктодермы въ формѣ замкнутаго сплюсценнаго мѣшечка, въ полости котораго, какъ кутикулярное выдѣленіе, образуется позже внутренняя раковина десятиногихъ. При эмбриональномъ развитіи осьминогихъ, которая, какъ извѣстно, вовсе не имѣютъ внутренней раковины, на образовательномъ полюсѣ яйца также появляется весьма рано ямка, только она никогда не замыкается, но со временемъ становится болѣе плоской и послѣ окончательнаго исчезаетъ безъ всякаго слѣда. Очевидно, мы имѣемъ въ этомъ случаѣ дѣло съ рудиментарнымъ зачаткомъ для раковины, который не получаетъ дальнѣйшаго развитія, но который указываетъ на генетическую связь осьминогихъ (*Octopoda*) съ десятиногими (*Decapoda*).

Недавнія эмбриологическія изслѣдованія Рэ-Ланкестера, Фоля и мои собственныя показали, что и у явноголовыхъ моллюсковъ однимъ изъ первыхъ по времени своего образованія органовъ зародыша появляется на образовательномъ полюсѣ яйца небольшая ямка (*Schellgland Ray-Lank., invagination praesconchylienne — Fol, Schalengrube mihl*),

которая часто получаетъ форму мѣшечка, открывающагося наружу сравнительно довольно узкимъ отверстиемъ. При дальнѣйшемъ развитіи ямка эта претерпѣваетъ ту же судьбу, что и у аргонавта, т. е. мало по малу сглаживается, но при этомъ эпителиальная поверхность прежней ямки служитъ исходнымъ пунктомъ образованія наружной раковины. Само собой является предположеніе, что появляющаяся на образовательномъ полюсѣ яйца явноголовыхъ ямка представляетъ также рудиментарный зачатокъ внутренней раковины, и это предположеніе еще болѣе подкрѣпляется наблюденіями относительно судьбы этого органа въ нѣкоторыхъ случаяхъ, болѣе или менѣе патологическихъ. По Рэ-Ланкестеру и Фолю, при ненормальномъ развитіи яицъ, ямка эта достигаетъ обыкновенно значительныхъ размѣровъ и выполняется блестящей массой, представляющей свойства хитина. Съ своей стороны я вполне могу подтвердить эти наблюденія. У зародышей брюхоногихъ мнѣ случилось видѣть, что не только ямка выполнялась твердой, блестящей массой, но и наружное отверстие ямки становилось чрезвычайно узкимъ, иногда даже совсѣмъ закрывалось чрезъ сращеніе краевъ. Въ такихъ случаяхъ зародышъ обыкновенно продолжаетъ извѣстное время свое дальнѣйшее развитіе и достигалъ даже довольно позднихъ стадій, не представляя никакихъ другихъ признаковъ уродливости, кромѣ полного отсутствія наружной раковины, въ замѣнъ которой находился подъ кожей упомянутый выше мѣшокъ съ блестящимъ выдѣленіемъ, соответствующимъ внутренней раковинѣ. Такого рода уродливость, очевидно, входитъ въ рядъ явленій т. наз. приостановки развитія извѣстнаго органа и получаетъ большое значеніе, указывая намъ на одинъ изъ важныхъ этаповъ того пути, по которому шло развитіе цѣлаго класса. Мы можемъ, стало бытъ, установить какъ общее положеніе, что въ эмбриональномъ развитіи явноголовыхъ моллюсковъ зачатокъ внутренней раковины является предшественникомъ наружной раковины, которая относится къ внутренней, какъ вторичное образованіе. Такое мнѣніе на счетъ отношенія наружной раковины у моллюсковъ вообще къ внутренней было высказано уже въ видѣ предположенія Гегенбауромъ *), на основаніи сравнительно-анатомическихъ фактовъ.

Наконецъ и у пластинчато-жаберныхъ моллюсковъ (*Pisidium, Cyclas*), въ самомъ началѣ эмбриональнаго развитія образуется такая же непарная

*) Grundzüge der vergl. Anat. Zweite Auflage. 1870. стр. 490.

раковинная ямка, которая только послѣ подраздѣляется на двѣ половины и служитъ для образованія двухъ створокъ раковины.

Естественно является вопросъ, можемъ ли мы считать упомянутые зачатки явноголовыхъ и пластинчато-жаберныхъ моллюсковъ гомологами внутренней раковины десятипалыхъ. Рэ-Ланкестеръ, который впервые поднялъ такой вопросъ, первоначально отвѣчалъ на него утвердительно, но позже, на основаніи различныхъ палеонтологическихъ соображеній, пришелъ къ отрицательному заключенію. Выходя изъ того положенія, что древнѣйшіе головоногіе были снабжены наружной раковиной и что въ палеонтологическомъ развитіи головоногихъ внутренняя раковина является позже и образовалась, вѣроятно, изъ наружной, чрезъ загибаніе складокъ мантии вокругъ наружной раковины и окончательное сращеніе ихъ надъ нею, Рэ-Ланкестеръ полагаетъ, что раковинный мѣшокъ зародыша головоногихъ соотвѣтствуетъ „мѣшку, образовавшемуся при первоначальномъ наростаніи складокъ мантии на молодую, наутилондную раковину ихъ предковъ—белемнитовъ, а потому не имѣетъ общаго значенія для всей группы моллюсковъ, но является специальнымъ органомъ, принадлежащимъ однимъ только двужабернымъ головоногимъ*)." Противъ такихъ соображеній, которыя при крайней неполнотѣ палеонтологической лѣтописи остаются болѣе или менѣе гипотетическими и не могутъ претендовать на значеніе вполнѣ законченныхъ выводовъ, стоятъ съ другой стороны эмбриологическіе факты, которымъ нельзя не придавать большаго вѣса при рѣшеніи занимающаго насъ вопроса. Распространеніе зачатка внутренней раковины у зародышей различныхъ классовъ типа моллюсковъ, чрезвычайно раннее появленіе этого зачатка въ эмбриональномъ развитіи головоногихъ, явноголовыхъ и пластинчатожаберныхъ, совершенно сходное положеніе его по отношенію къ остальнымъ органамъ зародыша на образовательномъ полюсѣ яйца,— дѣлаютъ для насъ при настоящемъ состояніи нашихъ знаній наиболѣе вѣроятнымъ заключеніе, что мы имѣемъ въ этомъ зачаткѣ органъ, унаслѣдованный различными классами моллюсковъ отъ одной общей прародительской формы.

2. Въ образованіи кишечнаго канала и отношеніи его къ питательному желтку головоногіе также представляютъ сходство съ явноголовыми. Такъ у головоногихъ, какъ мы видѣли, желудокъ съ печенью развивается изъ одного общаго

зачатка, на счетъ энтодермы, тогда какъ пищеводъ образуется чрезъ углубленіе верхняго листа. Совершенно сходныя отношенія встрѣчаемъ мы въ эмбриональномъ развитіи явноголовыхъ, гдѣ также на счетъ энтодермы образуется кромѣ желудка съ печенью и вся кишка, за исключеніемъ одного заднепроходнаго отверстія. Нельзя отвергать, что самый способъ образованія энтодермы представляетъ у головоногихъ нѣкоторыя важныя отличія и пока не можетъ быть непосредственно сведенъ на разные способы образованія энтодермы у явноголовыхъ моллюсковъ; но особенности образованія энтодермы у головоногихъ стоятъ, очевидно, въ тѣсной связи съ относительно весьма значительной массой питательнаго желтка въ яйцѣ этихъ животныхъ, и можно надѣяться, что дальнѣйшія эмбриологическія изслѣдованія дадутъ намъ возможность рядомъ переходныхъ ступеней связать способъ образованія зародышевыхъ листковъ у головоногихъ съ различными модификаціями этого процесса у остальныхъ моллюсковъ.

У явноголовыхъ образованіе энтодермы происходитъ, какъ извѣстно, двоякимъ путемъ: 1) или чрезъ вдавливаніе одной половины сегментаціоннаго пузыря, состоящей изъ болѣе крупныхъ клѣтокъ, въ другую половину, составленную изъ мелкихъ клѣтокъ (*Embolie Selenka, Entobolie Häckel*), или же 2) чрезъ обростаніе крупноклѣтчатыхъ, выполненныхъ питательнымъ желткомъ, сегментаціонныхъ шаровъ мелкоклѣтчатыми элементами (*Epiholie Selenka*). Оба эти способа образованія энтодермы, энтоболлическій и эпиболлическій, кажущіеся очень различными одинъ отъ другаго на своихъ крайнихъ предѣлахъ, связываются другъ съ другомъ переходными ступенями. Принимая энтоболлическій способъ развитія за исходную форму, мы можемъ разсматривать эпиболлію какъ частный случай энтоболліи, обусловленный особеннымъ ходомъ сегментаціи, который въ свою очередь стоитъ въ тѣсной зависимости отъ количества и свойствъ питательнаго желтка въ яйцѣ. Другими словами, обростаніе мелкоклѣтчатыми элементами крупноклѣтчатыхъ можно разсматривать какъ впячиваніе послѣднихъ подъ первые, какъ вдавливаніе (*Einstülpung*), начинающееся не въ центрѣ углубляющейся поверхности яйца, какъ это бываетъ при настоящей энтоболліи, но на краяхъ ея. Убѣдительнымъ доказательствомъ вѣрности такого сопоставленія служитъ то обстоятельство, что такъ называемый blastopore (Рэ-Ланкестеръ) развивающихся эпиболлическимъ способомъ яицъ (т. е. часть поверхности яйца, поздне въ всего обростаемая blastoder-

*) Quarterly Journ. of microsc. science. October, 1874. стр. 372 и 373.

мой) представляет у брюхоногихъ совершенно тѣ же отношенія, какъ и отверстіе гастролы, образующейся чрезъ энтоболію.

При эпиболическомъ способѣ развитія у брюхоногихъ, энтодерма, появляющаяся первоначально въ видѣ узкаго кольца подъ краемъ зародышеваго кружка, съ обростаніемъ послѣдняго вокругъ всего яйца располагается на брюшной сторонѣ зародыша въ формѣ довольно плоской чашки, которая обращена къ желтку своей вогнутой стороной. Вслѣдствіе этого первичная желудочная полость первоначально совершенно открыта къ желтку и замыкается отъ него только мало по малу. Вопреки господствовавшему мнѣнію, что питательный желтокъ у зародышей брюхоногихъ помѣщается въ полости пищеварительнаго канала, мои эмбриологическія изслѣдованія показали, что при энтоболіи и при эпиболіи питательный желтокъ относится различно. При ясно выраженной энтоболіи, онъ остается въ тѣсной связи съ элементами энтодермы, какъ нераздѣльная составная часть ихъ, и вовсе не обособляется въ видѣ особаго питательнаго матеріала. При эпиболическомъ развитіи крупные сегментационные шары, послѣ многократнаго отдѣленія отъ нихъ свѣтлыхъ клѣтокъ, остаются при исключительной роли питательнаго желтка, но не лежатъ въ полости первоначальнаго желудка, а только прилегаютъ къ ней, ограничивая ее на известномъ протяженіи. Словомъ, отношеніе питательнаго желтка къ первичному желудку у брюхоногихъ съ эпиболическимъ развитіемъ совершенно такое же, какъ и у головоногихъ, съ тою только разницей, что у первыхъ вовсе нѣтъ того клѣтчатаго мѣшка, который у послѣднихъ обволакиваетъ весь питательный желтокъ.

Одинаковое отношеніе энтодермы къ питательному желтку позволяетъ намъ смотрѣть на способъ образованія энтодермы у головоногихъ какъ на дальнѣйшее измѣненіе эпиболическаго способа развитія, обусловленное присутствіемъ огромной массы питательнаго желтка.

3. Въ исторіи развитія органовъ слуха и зрѣнія характерною особенностію является то обстоятельство, что какъ у головоногихъ, такъ и у явноголовыхъ, эти органы появляются раньше нервной системы. У обоихъ классовъ слуховые органы и глаза образуются какъ мѣстное впячиваніе верхняго зародышеваго листа, отщипуровывающееся въ формѣ пузырька; у двукаберныхъ головоногихъ надъ замкнутыми глазными пузырями происходитъ затѣмъ вторичное впячиваніе накожныхъ покрововъ, которое и придаетъ глазамъ этихъ животныхъ го-

раздо высшую морфологическую дифференцировку въ сравненіи съ глазами явноголовыхъ.

4. Наконецъ весьма замѣчательное сходство между головоногими и явноголовыми проявляется въ развитіи нервной системы. Какъ мы видѣли, у головоногихъ нервная система образуется изъ средняго зародышеваго листа; съ этимъ согласны всѣ новѣйшіе изслѣдователи, за исключеніемъ Фолья, который безуспѣшно отстаиваетъ, по крайней мѣрѣ для глазныхъ и верхнеглоточныхъ ганглиевъ, происхожденіе углубленіемъ эктодермы. Эмбриологическія изслѣдованія надъ брюхоногими привели меня *) къ убѣжденію, что и у этихъ животныхъ нервная система развивается тоже на счетъ средняго зародышеваго листа **). У брюхоногихъ каждая изъ трехъ паръ ганглиевъ центральной нервной системы образуется совершенно отдѣльно, и при томъ оба ганглія одной и той же пары первоначально вовсе не соединены одинъ съ другимъ: каждый изъ двухъ верхнеглоточныхъ ганглиевъ формируется въ непосредственномъ сосѣдствѣ съ глазомъ той же стороны, два нижнеглоточные ганглія одной и той же стороны — образуются вблизи соотвѣтствующаго слуховаго пузырька, нижние гангліи — впереди, а висцеральные позади послѣдняго; только позже отдѣльные гангліи сближаются между собою и, соединяясь комиссурами, образуютъ глоточное нервное кольцо. Въ томъ же числѣ и въ томъ же относителномъ положеніи являются намъ гангліи центральной нервной системы и при эмбриональномъ развитіи головоногихъ; у послѣднихъ мы находимъ кромѣ того весьма крупныя глазныя гангліи, что для насъ вполне понятно въ виду значительной величины и высокаго развитія глазъ этихъ животныхъ. Гангліи правой стороны тѣла у головоногихъ, вначалѣ значительно отдаленныя отъ ганглиевъ лѣвой стороны, сближаются между собою только мало по малу и наконецъ сливаются вокругъ пищевода въ одну почти сплошную мозговую массу; если же зачатки ганглиевъ одной и той же стороны тѣла первоначально связаны у головоногихъ другъ съ другомъ, то это кажущееся раз-

*) См. мои Studien über die embryonale Entwicklung der Gastropoden в Arch. f. micr. Anat. B. XIII.

**) Относительно нижнеглоточныхъ ганглиевъ у явноголовыхъ даже и самъ Фолья признаетъ, что они образуются на счетъ средняго зародышеваго листа и только для верхнеглоточныхъ онъ старается доказать эктодермическое происхожденіе. Къ тому же, по мнѣнію Фолья, тѣ и другіе гангліи появляются первоначально въ видѣ двухъ сплошныхъ массъ (la masse sus-oesophagienne et la masse sous-oesophagienne). См. Etudes sur le développement des mollusques. Premier mémoire. Arch. d. Zool. exp. et gen. Tome IV. 1875, стр. 191, и Second mémoire. Ibid. Tome V. 1876. стр. 136.

личіе отъ брюхоногихъ объясняется какъ большой величиной ганглиозныхъ зачатковъ, такъ и сильнымъ развитіемъ въ зародышѣ головоногихъ среднего зародышевого листа, который у брюхоногихъ въ пору образованія нервной системы представляется лишь разсѣянно другъ отъ друга лежащими клѣтками.

Такимъ образомъ развитіе нервной системы у брюхоногихъ и головоногихъ представляетъ замѣчательный контрастъ съ образованіемъ ея у всѣхъ остальныхъ животныхъ, относительно которыхъ мы имѣемъ въ этомъ отношеніи болѣе или менѣе точныя изслѣдованія. У позвоночныхъ, червей, членистоногихъ нервная система, какъ извѣстно, образуется изъ верхняго зародышевого листа, и эктодермическое происхожденіе нервной системы считалось до сихъ поръ общимъ закономъ для всего животнаго царства. При томъ же у всѣхъ выше поименованныхъ животныхъ нервная система является какъ одно цѣлое, которое у червей и членистоногихъ только позже распадается вдоль и поперекъ на отдѣльные ганглии. Головоногіе и брюхоногіе составляютъ пока единственное исключеніе изъ общаго правила: у нихъ нервная система развивается изъ средняго зародышевого листа и притомъ каждый ганглий образуется особо и только послѣ отдѣльные ганглии соединяются между собою комиссурами. Поэтому если въ эмбриологіи можно найти нѣкоторыя основанія для того, чтобы проводить параллель между нервной системой позвоночныхъ, червей и членистоногихъ, какъ это нѣкоторые пытаются теперь дѣлать (Семперъ, Дорнъ), то такое параллелизированіе становится невозможнымъ по отношенію къ нервной системѣ моллюсковъ.

До сихъ поръ, сравнивая эмбриональное развитіе головоногихъ съ развитіемъ другихъ моллюсковъ, я имѣлъ въ виду главнымъ образомъ явноголовыхъ (Cephalopoda), эмбриологія которыхъ въ настоящее время довольно полно разработана. Изслѣдованія Рэ-Ланкестера *) надъ *Pisidium* дѣлаютъ для насъ весьма вѣроятнымъ, что и развитіе пластинчато-жаберныхъ идетъ въ существенныхъ чертахъ также, какъ и у брюхоногихъ, и что, слѣдовательно, указанные выше пункты сходства въ эмбриональномъ развитіи головоногихъ и явноголовыхъ мы можемъ распространить и на пластинчато-жаберныхъ.

Такимъ образомъ, за исключеніемъ *Solenoson-*

chae, всѣ остальные классы типа моллюсковъ (брахиоподъ я не причисляю къ моллюскамъ) представляютъ намъ не только въ сравнительно-анатомическомъ отношеніи, но и по своему эмбриональному развитію цѣльную группу и въ тоже время достаточно замкнутую отъ другихъ типовъ животнаго царства. Сродство этой группы съ другими животными типами не простирается далѣе стадіи *Gastrula*, общей всѣмъ *Metazoa*. Развитіе нервной системы моллюсковъ изъ средняго листа, кажущееся съ перваго раза парадоксальнымъ, вовсе не требуетъ, по моему мнѣнію, для своего объясненія такой опасной, обоюдострой гипотезы, какъ предложенная нѣкоторыми (Геккель, Бальфоръ, Рэ-Ланкестеръ) гипотеза о переходѣ эмбриональныхъ зачатковъ изъ одного зародышевого листа въ другой. Гораздо проще объяснять своеобразное развитіе нервной системы у моллюсковъ прямо тѣмъ предположеніемъ, что моллюски выдѣлились какъ особая группа еще въ ту пору, когда морфологическое дифференцированіе животныхъ органовъ не дошло еще до обособленія нервной системы, и что затѣмъ развитіе нервной системы пошло у моллюсковъ другимъ путемъ, чѣмъ у червей, членистоногихъ и позвоночныхъ, которые раздѣлились другъ отъ друга, уже имѣя общій зачатокъ нервной системы. Съ такой точки зрѣнія получается для насъ важное значеніе и тотъ фактъ, что въ эмбриональномъ развитіи моллюсковъ нервная система образуется очень поздно сравнительно съ другими животными типами, у которыхъ она принадлежитъ къ однимъ изъ самыхъ раннихъ, по времени своего появленія при эмбриональномъ развитіи, органовъ.

Существованіе зачатка внутренняго раковиннаго мѣшка у зародышей явноголовыхъ, пластинчато-жаберныхъ и головоногихъ, появленіе этого зачатка въ весьма раннюю пору эмбриональнаго развитія ведетъ насъ, на основаніи извѣстнаго биогенетическаго закона о параллелизмѣ между индивидуальнымъ и филогенетическимъ развитіемъ, къ предположенію, что основной исходной формой для развитія всего типа моллюсковъ служила форма, снабженная внутренней спиной раковинной. Раковина эта сохранилась до сихъ поръ только у десятиногихъ головоногихъ, у осьминогихъ она исчезла, у остальныхъ моллюсковъ—замѣнилась наружной раковинной *). Въ этомъ отношеніи головоногіе, не смотря на всю высоту ихъ морфологическаго раз-

*) Contributions to the Developmental History of the Mollusca. Philosophical Transactions. 1875.

*) Соответствуетъ ли раковина *Limax* первичной раковинѣ моллюсковъ, я не берусь рѣшить.

внѣя, стоять стало быть ближе къ общей пеходной формѣ типа моллюсковъ, чѣмъ остальные классы этого типа.

Защитникомъ мнѣнія, діаметрально противоположнаго формулированнымъ выше выводамъ, выступилъ недавно Герингъ *). Послѣ „двухъ лѣтъ непрерывной работы по сравнительной анатоміи моллюсковъ“, которая до сихъ поръ, по его словамъ, оставалась даже безъ всякаго фундамента, Герингъ обѣщаетъ доказать намъ, что типъ моллюсковъ не только не представляетъ естественной группы, какъ это было признаваемо всѣми со времени Кювье, но что онъ состоитъ изъ разнородныхъ отдѣльныхъ группъ, неимѣющихъ между собою ничего общаго. Смѣло заявляя, что вообще все „ученіе о животныхъ типахъ ложно въ самомъ принципѣ“ и что для этого ученія абсолютно не остается никакого спасенія (*absolut nicht zu retten ist*), Герингъ въ замѣнъ его даетъ намъ для моллюсковъ, выражаясь словами Семпера, „постройку въ новѣйшемъ стилѣ“, въ основу которой онъ кладетъ полифилетическое происхожденіе моллюсковъ. Всѣхъ животныхъ, которыхъ до сихъ называли общимъ именемъ моллюсковъ, онъ дѣлитъ на четыре колѣна (*Phylen*) или четыре отдѣльныхъ, независимо другъ отъ друга, происшедшихъ отъ червей ствола (*die einzelnen unabhängig von einander aus Würmern hervorgegangenen Stämme*). Эти четыре колѣна суть: 1) *Lamellibranchiata*, 2) *Solenocoelae*, 3) *Arthrocoelides*, какъ онъ называетъ моллюсковъ, происшедшихъ отъ членистыхъ червей, причисляя сюда *Prosobranchia* и *Heteropoda*, и наконецъ, 4) *Platycochlides* или тѣ моллюски, которые произошли отъ плоскихъ червей и къ которымъ относитъ онъ *Opisthobranchia*, *Pulmonata*, *Pteropoda*, *Cephalopoda*. Вопреки собственнымъ словамъ о совершенно независимомъ происхожденіи отъ червей каждаго изъ четырехъ колѣнъ, для первыхъ трехъ Герингъ однакоже готовъ допустить общее происхожденіе, но четвертое колѣно онъ рѣшительно ставитъ особнякомъ отъ прочихъ. „*Die Lamellibranchien, die Solenocoelen und die Arthrocoeliden*“, говоритъ онъ, „*zeigen so viele auffallende gemeinsame Züge der Organisation, dagegen keine Beziehungen zu den andern Mollusken, dass dieser Umstand nur in der Annahme gemeinsamer Abstammung eine Erklärung finden kann (стр. 27)*.“ Такимъ образомъ взглядъ Геринга въ сущности

сводится къ тому, что гастроподы не образуютъ естественнаго отряда, но совмѣщаютъ въ себѣ двѣ различныя группы, которыя не имѣютъ между собою рѣшительно никакого отношенія (*die unter einander gar keine Beziehung haben*) и изъ которыхъ одна (*Prosobranchia*) произошла вмѣстѣ съ килепогими (*Heteropoda*) отъ членистыхъ червей и обнаруживаетъ близкое родство съ пластинчатожаберными, другая же (*Opisthobranchia* и *Pulmonata*) вмѣстѣ съ крылопогими и головоногими произошла отъ плоскихъ червей. Въ основу предлагаемой имъ „естественной системы моллюсковъ“ Герингъ кладетъ прежде всего строеніе нервной системы, принимая однако же въ соображеніе и другія системы органовъ. До выхода въ свѣтъ обѣщаннаго имъ большаго труда „о сравнительной анатоміи нервной системы и о филогеніи моллюсковъ“ трудно судить о томъ, на сколько рѣзкое раздѣленіе обѣихъ выше поименованныхъ группъ оправдывается открытыми авторомъ, новыми анатомическими фактами; въ представленномъ же имъ общемъ очеркѣ новой системы моллюсковъ, мы пока напрасно станемъ искать сколько нибудь солидныхъ оснований въ опору защищаемаго имъ взгляда. Сравнивая параллельно діагнозы обѣихъ группъ, *Arthrocoelides* и *Platycochlides*, мы встрѣчаемъ въ той и другой повтореніе однихъ и тѣхъ же признаковъ съ весьма небольшими вариациями *). Въ виду этого намъ остается непонятной та самоувѣренная смѣлость, съ которой Герингъ безцеремонно рѣшаетъ вопросъ о полифилетическомъ происхожденіи моллюсковъ, при чемъ противъ рѣзко бросающагося въ глаза взаимнаго сродства такихъ группъ, какъ *Prosobranchia* и *Pulmonata*, онъ не находитъ сказать ничего другаго кромѣ общихъ фразъ „о приспособленія къ одинаковымъ жизненнымъ условіямъ.“

Мысль производить голожаберныхъ и безжаберныхъ моллюсковъ отъ плоскихъ червей, очевидно, вызвана поверхностнымъ сходствомъ наружной формы этихъ животныхъ. Самымъ рѣшительнымъ возраженіемъ противъ всякой филогенетической попыт-

*) Самыя важныя отличія сводятся къ слѣдующему. У *Arthrocoelides* „am Centralnervensysteme sind Cerebral-, Pedal-, Commissural- und Visceralganglien vorhanden, welche mit ihren Commissuren einen vorderen und einen hinteren Schlundring bilden. Die Arteria pe-lalis tritt nie zwischen letzteren beiden hindurch. И далѣ: Penis, wenn vorhanden, ein solider Fortsatz. (стр. 42)—Въ діагнозѣ же *Platycochlides* мы читаемъ: „Das Centralnervensystem besteht nur bei den Protocoeliden aus einer einfachen Gangliengruppe mit einfacher Schlundcommissur, bei den andern aus Cerebral-, Pedal- und Visceralganglien. Wo Visceralnervensystem völlig gesondert ist und unter dem Schlund liegt tritt die Arteria pe-lalis zwischen ihm und den Pedalganglien hindurch. И далѣ: Der Penis ist nie ein solider Körperanhang (стр. 47).

*) Versuch eines natürlichen Systems der Mollusken von Hermann von Ihering. Extra-Abdruck aus den Jahrbüchern der deutschen Malacozoologischen Gesellschaft. 1876.

ки въ этомъ родѣ является (не говоря уже объ остальномъ) существованіе провизорной наружной раковины у зародышей этихъ животныхъ, фактъ огромной важности, который не допускаетъ другаго объясненія кромѣ того, что голожаберные и безжаберные моллюски суть позднѣйшія формы въ сравненіи съ настоящими улитками (*Prosobranchia*) и произошли отъ этихъ послѣднихъ. Допуская, что и онтогеніей, съ надлежащей осторожностью, можно пользоваться при опредѣленіи средства животныхъ формъ, Герингъ однакоже оставляетъ совершенно въ сторонѣ упомянутый выше первостепенной важности фактъ эмбриональнаго развитія *Oristhobranchia*. Между тѣмъ онъ не прочь пользоваться эмбриологіей, если ему кажется, что эта послѣдняя говоритъ въ пользу его взглядовъ. Такъ въ своей статьѣ „объ онтогеніи *Cyclas* и о гомологіи зародышевыхъ листковъ у моллюсковъ“ *) Герингъ дѣлаетъ попытку найти въ эмбриональномъ развитіи отличительныя черты для обѣихъ, установленныхъ имъ группъ, *Arthrocochlides* и *Platycochlides*, попытку, которая обнаруживаетъ крайнее искаженіе или непониманіе фактовъ эмбриональнаго развитія моллюсковъ. Сущность такого различія Герингъ находитъ въ слѣдующемъ: у обѣихъ группъ неправильная сегментация ведетъ къ образованію одинаковой зародышевой формы (*Leposphaera*, какъ онъ называетъ ее въ отличіе отъ *Gastrula*), имѣющей видъ замкнутаго шара съ двумя concentрическими слоями клѣтокъ: мелкоклѣтчатой эктодермой и крупноклѣтчатой энтодермой. Изъ этихъ двухъ листковъ у *Platycochlides* только (!) наружный или эктодерма участвуетъ въ построеніи тѣла, между тѣмъ какъ первичная энтодерма вполне или

большею частью всасывается (!). Напротивъ у *Lamellibranchiata* (съ которыми Герингъ сближаетъ и своихъ *Arthrocochlides*) первичная энтодерма никогда не всасывается, но даетъ весь (!) пищеварительный каналъ со всѣми придатками (стр. 425).

Весь этотъ мнимый сводъ фактовъ эмбриональнаго развитія моллюсковъ представляетъ почти непрерывный рядъ ошибокъ и тѣмъ менѣе заслуживаетъ обстоятельнаго разбора, что авторъ постоянно выказываетъ чрезвычайно небрежное отношеніе къ чужимъ изслѣдованіямъ. Такъ между прочимъ, послѣ работъ Рэ-Ланкестера и Фоля, Герингъ все еще считаетъ сомнительнымъ существованіе у моллюсковъ настоящей *Gastrula*, образующейся чрезъ энтоболію. Въмѣсто подробнаго опроверженія эмбриологическихъ выводовъ Геринга, я позволю себѣ указать только на прекрасныя работы Фоля по эмбриологіи крылоногихъ и килевогихъ моллюсковъ, работы, которыя во всѣхъ существенныхъ пунктахъ (за исключеніемъ только образованія нервной системы) вполне сходятся съ моими собственными изслѣдованіями надъ эмбриологіей прозобранхій. Изслѣдованія Фоля показываютъ намъ, что развитіе крылоногихъ, которыхъ Герингъ относитъ къ группѣ *Platycochlides*, съ одной стороны и развитіе килевогихъ, сближаемыхъ Герингомъ съ *Arthrocochlides*, съ другой не представляютъ въ раннихъ стадіяхъ ни малѣйшихъ, сколько нибудь замѣтныхъ, характерныхъ отличій отъ развитія прозобранхій. Такимъ образомъ въ эмбриологіи не только нельзя найти рѣшительно никакихъ пунктовъ опоры для раздѣленія *Arthrocochlides* и *Platycochlides* Геринга, но напротивъ того эмбриональное развитіе всегда останется самымъ убѣдительнымъ доказательствомъ тѣснаго сродства обѣихъ группъ.

*) Zeitsch. f. wiss. Zool. V. XXVI. 1876 стр. 414.

ОБЪЯСНЕНИЕ ТАБЛИЦЪ.

Всѣ рисунки сняты при помощи камеръ-люциды; тѣ изъ нихъ, для которыхъ не указано увеличеніе, срисованы при ок. № 2 и сист. № 4 Гартнаковского микроскопа.

Часто встрѣчающіяся буквы имѣютъ слѣдующее значеніе:

an—анальное углубленіе.	br—жабры.
bi—чернильный пузырь.	g. op.—глазной ганглий.
dr—кишка.	g. c.—мозговой ганглий.
bs—слѣпой мѣшокъ.	(ganglion cerebrale).
mg—желудокъ.	g. vs—висцеральный ганглий.
oe—пищеводъ.	g. pd—ножной ганглий.
brd—зубной мѣшокъ.	g. b—ganglion en patte
gl. s—слюнная железа.	d'oise.
ls—печеночные мѣшки.	g. bs—верхній } ротовые
vd—передняя кишка во- обще.	g. bi—нижній } ганглии.
rdh—первичная кишечная полость.	ac—слуховой пузырекъ.
c—артеріальное сердце.	fl—плавникъ.
cv—жаберныя сердца.	if—радужная оболочка гла- за.
cv'—придатки ихъ.	
ao—передняя аорта.	
ao'—задняя аорта.	
ag—гепатальная артерія.	
abr—жаберная артерія.	
vbr—жаберная вена.	
vc—полая вена.	
vc'—колѣна полой вены.	
ma—артерія мантии.	
mv—мантийныя вены.	
hs—мочевые мѣшки.	
eh—брюшная полость.	
hr—кровеносныя пространства.	
kd—зачатокъ половой железы.	
mt—мантия.	
ms—средній зародышевый листъ.	
ds—желтковая оболочка.	
chg—раковинная ямка.	
chs—раковинный мѣшокъ.	
ch—раковина.	
atf—наружныя колѣна воронки или зачатокъ m. collaris.	
u—прилегающее къ нимъ сверху утолщеніе эктодермы.	
tf—лопасти воронки.	
itf—внутренній колѣна воронки или зачатокъ m. depressor infundibuli.	
x—утолщеніе эктодермы между анальнымъ и жабернымъ бугорками и зачатками воронки.	

ak—впячивающійся зачатокъ головного хряща.

adk—зачатокъ Augendeskknorpel.

k—брюшныя хрящи головы.

ТАБЛИЦА I.

Фиг. 1—5. Различныя стадіи сегментации яйца Loligo.

Фиг. 1. Стадія съ 8-ю сегментами, изъ которыхъ два (*a*) сравнительно узки и продолговаты; *b*—два сегмента, противоположащія узкимъ.

Фиг. 2. Стадія съ 8-ю сегментами и 4-мя центральными клетками, изъ которыхъ двѣ меньшія (*a'*) отдѣлились отъ двухъ узкихъ сегментовъ (*a*), двѣ большія (*b'*) отъ сегментовъ (*b*), противоположащихъ узкимъ.

Фиг. 3. Стадія съ 12 сегментами и четырьмя клетками. Каждый изъ четырехъ боковыхъ сегментовъ, на которыхъ въ предыдущей фигурѣ замѣтно начало дѣленія, вполне раздѣлился на двое.

Фиг. 4. Стадія съ 14-ю сегментами (каждый изъ двухъ сегментовъ (*b*) раздѣлился на двое) и 18-ью клетками.

5. Еще болѣе поздняя стадія. Сегментовъ 24, между ними еще замѣтны узкіе (*a*).

Фиг. 6. Стадія сегментации яйца сепии съ 8-ю сегментами. Между центральными концами сегментовъ остается довольно обширный промежутокъ.

Фиг. 7. Тоже сепия. Стадія съ 12-ю сегментами и 4-мя центральными клетками. Въ обѣихъ фигурахъ буквы имѣютъ тоже значеніе, что и въ фиг. 1.

Фиг. 8. Разрѣзъ черезъ сегментационный кружокъ Loligo въ началѣ 3-го дня сегментации. Ув. ок. № 3 и сис. № 4. 8A и 8B—два разрѣза черезъ края сегментационнаго кружка; *c*—остатки распадающихся сегментовъ; *d*—краевыя клетки сегментационнаго кружка, стоящія въ ближайшемъ отношеніи къ соедѣннымъ клеткамъ втораго листа (*ms*); *dh*—желточная перепонка.

Фиг. 9. Въ началѣ 4-го дня развитія. Ув. тоже. Второй листъ (*ms*) значительно болѣе развитъ; *d* и *c*—какъ и прежде.

Фиг. 10. Въ концѣ 4-го дня. Тоже ув. *ect*—верхній листъ; клетки втораго листа (*ms*) располо-

жены уже почти въ два слоя и отъ нихъ начинаютъ обособляться кѣтки желтковой оболочки (*ds*), автопласты Рэ-Ланкестера; *c*—весьма плоскія кѣтки, происшедшія отъ распадаенія сегментовъ.

Фиг. 11. Около 8-го дня. Ув. тоже. Кѣтки (*ds*) распространяются въ обѣ стороны, а особенно внизу, далѣ неизмѣненныхъ кѣтокъ втораго листа (*ms*); *ect*—эктодерма; край сегментаціоннаго кружка обозначается рѣзче прежняго.

ТАБЛИЦА II.

Фиг. 12. А. Разрѣзъ черезъ верхній полюсъ яйца около 10-го дня развитія. Ув. ок. № 3 и сис. № 4. Кѣтки (*ds*) желтковой оболочки уже покрываютъ верхній полюсъ питательнаго желтка и лежатъ тамъ непосредственно подъ эктодермой (*ect*), такъ какъ кѣтки средняго листа (*ms*) еще не распространились до верхняго полюса яйца.

Фиг. 12. В. Разрѣзъ черезъ бластодерму того же яйца недалеко отъ нижняго конца послѣдняго. Подъ весьма тонкой эктодермой (*ect*) лежатъ непосредственно кѣтки (*ds*) желтковой оболочки; средняго листа нѣтъ. Ув. ок. № 2 и сис. № 7.

Фиг. 13. Разрѣзъ черезъ верхній полюсъ яйца въ пору первоначальнаго обозначенія мантии. Ув. ок. № 3 и сис. № 4; *mt*—края мантии; *e*—круговая складка, образующаяся на границѣ центральной и периферической частей зачатка мантии.

Фиг. 14. Разрѣзъ черезъ мантию нѣсколько позже. Круговая складка (*e*) выступаетъ сильнее и ограничиваетъ плоскую раковинную ямку (*chg*); *u*—утолщенная полоска эктодермы вдоль боковыхъ краевъ мантии; *w*—утолщеніе эктодермы въ головныхъ допастяхъ.

Фиг. 15. Средній продольный разрѣзъ зародыша, у котораго едва появился зачатокъ передней кишки (*vd*); *x*—утолщеніе эктодермы подъ будущимъ анальнымъ бугоркомъ.

Фиг. 16. Продольный разрѣзъ зародыша почти той же стадіи, проходящій черезъ мантию и глазъ; *ao*—глазной овалъ; *af*—образующаяся вокругъ него складка.

Фиг. 17. Средній продольный разрѣзъ зародыша въ пору появленія первичной кишечной полости (*pdh*); *x*—какъ въ фиг. 15; впереди отверстія передней кишки (*vd*) замѣтенъ зачатокъ слюнной железы (*gl. s*).

Фиг. 18. Средній продольный разрѣзъ нѣсколько болѣе развитаго зародыша; *pdh*—первичная кишечная полость; раковинный мѣшокъ (*chs*) близокъ къ закрытію; на передней кишкѣ кромѣ слюнной железы (*gl. s*) можно замѣтить зачатокъ зубнаго мѣшка (*brd*) и пищеводъ (*oe*).

Фиг. 19. Продольный разрѣзъ черезъ мантию и анальный бугорокъ зародыша, у котораго раковинный мѣшокъ (*chs*) только что закрылся; *f*—мѣсто срастанія краевъ отверстія мѣшка; *bi*—зачатокъ чернильнаго пузыря; *an*—анальное углубленіе, еще не сообщающееся съ первичной кишечной полостью; *vc*—каналъ полой вены; *tf*—слегка захваченный разрѣзомъ зачатокъ воронки.

ТАБЛИЦА III.

Фиг. 20. Продольный разрѣзъ черезъ брюшную часть зародыша той же стадіи, проведенный между анальнымъ и однимъ изъ жаберныхъ бугорковъ. Разрѣзъ захватилъ одно изъ колѣнъ полой вены (*vc'*) и часть кишечно-желзистаго листа (*ent*).

Фиг. 21. Разрѣзъ того же самаго зародыша, проведенный черезъ мантию (*mt*) и одинъ изъ жаберныхъ бугорковъ (*br*); *tf*—зачатокъ воронки; *x*—утолщеніе эктодермы между анальнымъ и жаберными бугорками съ одной стороны и обѣими полосками воронки съ другой.

Фиг. 22. Разрѣзъ черезъ мантию и зачатокъ одного изъ звѣздчатыхъ ганглиевъ (*g. st*); *fl*—зачатокъ одного изъ боковыхъ плавниковъ; *mt'*—задній, *mt*—передній край мантии.

Фиг. 23. Средній продольный разрѣзъ зародыша сепіи, въ той стадіи, когда раковинный мѣшокъ (*chs*) начинаетъ закрываться; анальное углубленіе (*an*) еще не сообщается съ первичной кишечной полостью (*pdh*), въ которой замѣтенъ уже первый слѣдъ чернильнаго пузыря (*bi*); *vc*—средній каналъ полой вены; *gl. s*—зачатокъ слюнной железы; *oe*—пищеводъ; *ds*—желтковая оболочка; *s*—верхній листокъ наружнаго желточнаго пузыря. Ув. ок. № 1-й и сис. № 4.

Фиг. 24. Продольный разрѣзъ черезъ мантию и анальный бугорокъ Гренхероваго зародыша. Ув. ок. № 2 и сис. № 7. Первичная кишечная полость (*pdh*) недавно появилась и представляетъ только очень небольшой выступъ къ анальному углубленію (*an*); *ds*—желтковая оболочка, крупныя ядра которой лежатъ довольно близко одно подлѣ другаго. Наружная поверхность мантии усажена мерцательными бугорками: *chr*—хроматофоры.

Фиг. 25. Такой же разрѣзъ немного болѣе поздней стадіи того же животного. Ув. ок. № 2 и сис. № 7. Чернильный пузырь (*bi*) уже ясно обозначился, хотя анальное углубленіе еще не сообщается съ кишечной полостью; *vc*—зачатокъ средняго канала полой вены; хроматофоры (*chr*) имѣютъ еще болѣе большіе размѣры, чѣмъ прежде.

Фиг. 26—31. *) Поперечные разрѣзы зародыша *Loligo*, на

*) Когда для нѣсколькихъ разрѣзовъ предлагается одно общее обозначеніе, то такіе разрѣзы принадлежать одному и тому же зародышу.

той стадіи, когда раковинная ямка начинает закрываться.

- Фиг. 26. Черезъ оба жаберныхъ бугорка (*br*), въ самой верхней части ихъ; *vc'*—зачатки кольчатой полости вены; *ent*—эпидерма, являющаяся въ видѣ двухъ боковыхъ полосокъ; *hr*—кровоносныя пространства.
- Фиг. 27. Разрѣзь черезъ нижнюю часть жаберныхъ бугорковъ (*br*) захватилъ первичную кишечную полость (*pdh*) съ зачатками печеночныхъ мѣшковъ (*ls*); *br'*—вторичный бугорокъ на жабрѣ; *hr* и *vc'* какъ выше.
- Фиг. 28. Разрѣзь прошель черезъ нижнюю часть апального бугорка (*ah*); *bi*—зачатокъ чернильного пузыря; по сторонамъ его широкія лакуны кольчатой полости вены (*vc'*).
- Фиг. 29. На уровнѣ слуховыхъ пузырей (*ac*); на лѣвой сторонѣ слуховой пузырекъ широко открытъ наружу, на правой разрѣзь захватилъ нижнюю часть слухового пузырька и задѣлъ отчасти полосу воронки (*tf*).
- Фиг. 30. Немного ниже; обѣ полоски воронки (*tf*) сильно выдаются на поверхности зародыша; между ними эктодерма образуетъ два соединенныхъ между собою утолщенія (*x*).
- Фиг. 31. Еще ниже; полоски воронки (*tf*) приближаются одна къ другой.
- Фиг. 32. Поперечный разрѣзь зародыша, проведенный по длинной оси глазного зачатка въ стадіи немного болѣе поздней, чѣмъ на фиг. 16. *ao*—глазной овалъ; *af*—круговая складка; *nd*—передняя кишка.

ТАБЛИЦА IV.

- Фиг. 33. Разрѣзь по длинной оси глаза зародыша, у котораго раковинная ямка недавно закрылась. *rt*—зачатокъ ретинны, образовавшійся изъ глазного овала; *a*—наружная стѣнка глазного зачатка, пронесшая отъ срастанія кольцевой складки; *g. op*—зачатокъ глазного ганглія; *r*—щель въ массѣ среднего листа на спинномъ краю глаза, служащая переходнымъ пунктомъ позднѣйшаго разграниченія головного (*g. cerebrale*) и глазного гангліевъ.
- Фиг. 34. Продольный разрѣзь зародыша той же стадіи, проведенный черезъ мантию и одинъ глазъ; *chs*—раковинный мѣшокъ, недавно закрывшійся; *atf*—наружная кольчатая воронка, захваченная разрѣзомъ подлѣ спинного конца ихъ и потому едва замѣтная; *u*—утолщенная полоска эктодермы, прилегающая къ нимъ сверху; *ak*—выпячивающійся зачатокъ головного хряща; *ahc*—полость глазного пузыря или задняя глазная камера; *g. op*—глазной гангліи; *p*—зачатокъ ноги; *s*—верхній листокъ наружного желточного пузыря.
- Фиг. 35—38. Продольные разрѣзы, проведенные болѣе или менѣе параллельно брюшной поверхности черезъ брюшную часть немного болѣе разви-

таго зародыша, у котораго обѣ полоски воронки начинаютъ уже сближаться между собою.

- Фиг. 35. Разрѣзь прошель черезъ основанія обоихъ жаберныхъ бугорковъ, внутри которыхъ видны зачатки жаберныхъ сердецъ (*cv*); подъ этими послѣдними едва замѣтны зачатокъ обѣихъ жаберныхъ венъ (*vbr*); *hr*—кровоносныя пространства верхней части тѣла, стоящія въ сообщеніи съ кольчатою полостью вены; *ls*—печеночные мѣшки; *mm*—наружный слой среднего листа мантии, идущій на развитіе cutis; *mm'*—внутренній слой, образующій кольцевую мускулатуру мантии.
- Фиг. 36. Разрѣзь, проведенный нѣсколько глубже предыдущаго; замѣтны первые слѣды обѣихъ половинокъ артеріальнаго сердца (*e*).
- Фиг. 37. Еще далѣе отъ брюшной поверхности тѣла; *ent*—кишечно-железистый листъ; *kd*—первый слѣдъ зачатка половой железы.
- Фиг. 38. Разрѣзь, проведенный еще глубже и захватившій уже раковинный мѣшокъ (*chs*), въ которомъ боковыя части (*chs'*) уже отграничиваются отъ центральной. Подъ раковиннымъ мѣшкомъ обширное кровеносное пространство; эпидерма (*ent*) является лишь въ видѣ двухъ весьма узенькихъ полосокъ на верхушкѣ желтка; *mv*—вены мантии.
- Фиг. 39. Соответствующій предыдущему разрѣзь другого зародыша той же стадіи, у котораго кровоносныя пространства (*hr*) развиты весьма слабо. Обѣ полоски эпидермы (*ent*) расположены по бокамъ верхней части внутренняго желточного мѣшка; *df*—выступившій внутренняго желточного мѣшка, вдающійся въ головной отростокъ.
- Фиг. 40—41. Проведенные въ томъ же направленіи разрѣзы немного болѣе развитаго зародыша.
- Фиг. 40. Внутренній желточный мѣшокъ даетъ кверху заостренный отростокъ (*df*), къ основанію котораго прилегаютъ полоски эпидермы (*ent*).
- Фиг. 41. Разрѣзь, проведенный близко брюшной поверхности; *cv*—жаберное сердце; *hs*—зачатки мочевыхъ мѣшковъ; *dr*—кишка, *bi*—чернильный пузырь въ поперечномъ разрѣзѣ; *vc'*—кольчатая полость вены, сливающаяся между собою подъ чернильнымъ пузыремъ.
- Фиг. 42—43. Два разрѣза, принадлежащіе одному и тому зародышу аргонавта. Ув. окул. № 3 и сис. № 5.
- Фиг. 42. Разрѣзь, проведенный параллельно брюшной сторонѣ и едва захватившій часть мантии (*mt*). Первичная кишечная полость съ печеночными мѣшками (*ls*) представляетъ совершенно такія же отношенія, какъ и у *Loligo* на фигурѣ 36.
- Фиг. 43. Разрѣзь прошель черезъ мантию (*mt*) и одинъ глазъ; *g. op*—глазной гангліи, *w*—утолщеніе эктодермы надъ глазомъ, *w'*—ниже глаза; кишечно-железистый листъ (*ent*) захваченъ разрѣзомъ въ видѣ двухъ полосокъ по

обѣ стороны верхней части внутренняго желточного мѣшка; *atf*—наружныя колѣна воронки.

Фиг. 44. Разрѣзъ болѣе молодаго зародыша аргонанта, проведенный черезъ мантию (*mt*), на которой замѣтна раковинная ямка (*chg*) и зачатокъ слуховаго пузырька (*ac*); *p*—зачатокъ ноги; *ent*—полоска энтодермы. Ув. ок. № 3 и сист. № 5.

ТАБЛИЦА V.

Фиг. 45—52. Поперечные разрѣзы зародыша почти той же стадіи, какъ и на фиг. 45.

Фиг. 45. Поперечный разрѣзъ самой верхней части зародыша. Кровеносныя пространства (*hr*), расположенныя по сторонамъ желточного мѣшка продолжаются въ вѣнные каналы (*mv*) мантии; вокругъ жаберныхъ сердецъ (*cv*) начинается обозначаться брюшная полость (*eih*); *br*—жабры; *vc*—колѣна полой вены.

Фиг. 46. Разрѣзъ прошелъ ниже вдоль кишки (*dr*); *abr*—жаберная артерія; *vbr*—жаберная вена; *br'*—бугорки на жабрахъ (*br*); *x*—пунктъ, въ которомъ позже тѣло зародыша срастается съ мантией.

Фиг. 47. Тотчасъ ниже кишки; *ls*—печеночные мѣшки; *ah*—анальный бугорокъ, *bi*—чернильный пузырь; *g. st*—звѣздчатые ганглии.

Фиг. 48. Еще немного ниже; только свободный сининной край мантии (*mt*) задѣтъ разрѣзомъ; печеночные мѣшки (*ls*), отодвинутые далеко одинъ отъ другаго, почти совсѣмъ замкнуты.

Фиг. 49. Разрѣзъ прошелъ ниже апального бугорка и задѣлъ только нижніе концы печеночныхъ мѣшковъ (*ls*); *vc*—средній каналъ полой вены; *itf*—внутреннія колѣна воронки или выступъ, соответствующій зачатку мускула *depressor infundibuli*.

Фиг. 50. Разрѣзъ, проведенный еще ниже и встрѣчающій уже наружныя колѣна воронки (*atf*).

Фиг. 51. Часть разрѣза, проведеннаго еще ниже и захватывающаго уже обѣ лопасти воронки (*tf*); *g. vs*—висцеральные ганглии; *vc*—полая вена.

Фиг. 52. Разрѣзъ по брюшной сторонѣ на уровнѣ слуховыхъ пузырей (*ac*); *da*—слуховой каналъ.

Фиг. 53. Поперечный разрѣзъ черезъ головную часть и глаза зародыша до образованія передней глазной камеры, на мѣстѣ (*a*) которой замѣчается лишь утолщеніе наружной стѣнки глаза. Ножной ганглий (*g. pd*) ясно обособленъ отъ глазнаго (*g. op.*); головной ганглий (*g. c.*) еще вовсе не отграниченъ отъ остальной ганглиозной массы.

Фиг. 54. Разрѣзъ въ такомъ же направленіи немного позднѣйшей стадіи. Головной ганглий (*g. c*) отдѣляется отъ глазнаго (*g. op*) щелью (*r*); ножной ганглий (*g. pd*) ближе подвинулся къ средней линіи; сросшіяся верхушки ло-

пастей воронки (*tf*) начинаютъ свертываться въ трубку.

Фиг. 54. А. Глазъ того же разрѣза при увеличеніи ок. № 2 и сист. № 5. *gz*—крупныя клѣтки центральной части наружной стѣнки глазнаго пузыря; *cc*—зачатокъ рѣсничнаго тѣла; *sc*—круговой щелевидный синусъ; *a*—утолщенный эпителий на мѣстѣ будущей передней глазной камеры.

ТАБЛИЦА VI.

Фиг. 55. Средній продольный разрѣзъ зародыша той же стадіи, когда лопасти воронки начинаютъ срастаться въ трубку. Средняя кишка, открывающаяся наружу анальнымъ отверстиемъ (*an*), на своемъ внутреннемъ концѣ образуетъ расширенную, открытую къ желтку, первичную желудочную полость (*pmh*); *bi*—зачатокъ чернильнаго пузыря; *ent*—верхній край энтодермы; въ передней кишкѣ кромѣ слюнныхъ железъ (*gl. s*) обозначается зачатокъ зубнаго мѣшка (*brd*); *os*—ротъ; слѣпой конецъ пищевода (*oe*) доходитъ подъ мантию; *vc*—полая вена, которая даетъ въ видѣ щели вѣтвь въ мускульный слой воронки (*tr*).

Фиг. 56. Продольный разрѣзъ чрезъ верхнюю часть немного болѣе поздней стадіи. *c*—артериальное сердце съ зачаткомъ задней аорты (*ao'*); *kl*—зачатокъ половой железы; *eih*—брюшная полость.

Фиг. 57. Продольный разрѣзъ зародыша, у котораго лопасти воронки уже срослись между собою. На внутреннемъ концѣ средней кишки, въ видѣ выступа (*mg*) обозначается желудокъ, который все еще не замкнутъ отъ желтка; слѣпой конецъ пищевода (*oe*) уже почти доходитъ до эпителия желудка. Выходящая изъ сердца (*c*) задняя аорта (*ao'*) скоро дѣлится на двѣ вѣтви: мантийную артерію (*ma*) и артерію (*va*), которая направляется къ раковинному мѣшку (*chs*). Надъ пищеводомъ задѣта отчасти передняя аорта (*ao*). Внизу на брюшной сторонѣ разрѣзъ захватилъ висцеральный (*g. vs*) и ножной (*g. pd*) ганглии и слуховой пузырекъ (*ac*); воронка (*tr*) оторвалась; *s*—верхній листъ наружнаго желточного мѣшка.

Фиг. 58. Продольный разрѣзъ зародыша еще болѣе поздней стадіи. Кишка (*dr*) ясно отграничена отъ первичнаго желудка, который теперь уже вполне замкнутъ отъ желтка; передній выступъ (*mg*) первичнаго желудка соответствуетъ собственному желудку, задній (*bs*)—слѣпому мѣшку; *g. sp*—зачатокъ желудочнаго ганглия. Чернильный пузырь (*bi*) показываетъ уже одинъ спиральный заворотъ. *odl*—одна изъ обѣихъ верхнихъ лопастей желтка, между которыми проходитъ пищеводъ (*oe*). На слюнной железѣ (*gl. s*) на-

чинают обозначаться дольки; *ds* — слюнной протокъ. Внутри висцерального ганглія замѣтны начала перва (*np*), идущаго къ звѣздчатому ганглію, и внутренностнаго нерва (*nv*). Ножной гангліей (*g. pd*) представляетъ ясно обозначенный передній отдѣлъ (*g. b*), который непрерывно продолжается въ гангліозную массу ноги (*p*); *sg* — присоски ногъ; *g. c* — головной гангліей; *kfo* — первый зачатокъ верхней и *kfu* — нижней челюстей; *hs* — слегка задѣтый разрывомъ мочевого мѣшокъ; *ac* — слуховой пузырекъ, эпителий котораго не представленъ на рисункѣ.

Фиг. 59—60. Поперечные разрывы зародыша на той стадіи, когда начинается формироваться артеріальное сердце. Ув. ок. № 3 и сист. № 4.

Фиг. 59. Разрывъ задѣла отчасти кишки (*dr*); *ls* — зачатки печеночныхъ мѣшковъ; *hs* — мочевые мѣшки; *vc* — колѣна полой вены; *abr* — жаберная артерія; *vbr* — жаберная вена; *hr* — кровеносныя пространства.

Фиг. 60. Разрывъ прошедь выше кишки и задѣла только часть эктодермы (*ent*); *cv* — жаберныя сердца съ ихъ придатками (*cv'*); *c* — зачатки артеріальнаго сердца; *eih* — брюшная полость; *vc'* — колѣна полой вены; *mv* — венозные стволы мантии; *g. st* — звѣздчатый гангліей, дающій нервы въ мантию; *q* — мѣсто, гдѣ мантия срастается съ тѣломъ зародыша.

Фиг. 61—64. Поперечные разрывы приблизительно той же стадіи, что и въ фиг. 57. Ув. ок. № 3 и сист. № 4.

Фиг. 61. Разрывъ задѣла отчасти чернильный пузырь (*bi*) вдоль и печеночные мѣшки (*ls*) вкось. Мочевые мѣшки (*hs*) очень обширны; *e* — стѣнка ихъ, прилегающая къ щелевиднымъ продолженіямъ полой вены; *x* — загибъ ихъ вокругъ жаберныхъ венъ (*vbr*); *br* — основанія жабръ; *abr* — жаберная артерія, *itf* — выступъ, соответствующій мускулу *depressor infundibuli*.

Фиг. 62. Косой разрывъ захватилъ артеріальное сердце съ началомъ передней аорты (*ao*); *hao* — конецъ сердца, направляющійся къ задней аорты; *vc'* — колѣна полой вены; *odl* — верхнія лопасти желтка; *mg* — желудокъ; *q* — какъ на фиг. 60

Фиг. 63. Разрывъ чрезъ нижнюю часть анального бургорка. Мочевые мѣшки (*hs*) лежатъ по бокамъ непосредственно подъ эктодермой; надъ пищеводомъ (*oe*) видѣнъ разрывъ аорты (*ao*); подъ раковинымъ мѣшкомъ (*chs*) — артерія (*ar*).

Фиг. 64. Разрывъ на уровнѣ жаберныхъ сердецъ (*cv*); оба колѣна полой вены (*vc'*), равно какъ и прилегающіе къ нимъ мочевые мѣшки (*hs*) раздѣлены другъ отъ друга толстымъ клябчатымъ сиуркомъ (*t*), который идетъ вплоть до желудка (*mg*); *eih* — брюшная полость;

mv — венозные стволы мантии; *chs* — раковиный мѣшокъ.

ТАБЛИЦА VII.

Фиг. 65. Поперечный разрывъ зародыша приблизительно той же стадіи, какъ и въ фиг. 58. *cao* — конецъ сердца на сторонѣ передней аорты; *hs* — мочевые мѣшки, раздѣленные другъ отъ друга очень тонкой перегородкой (*t*); *l* — стѣнка мочевого мѣшкова со стороны артеріальнаго сердца; *ag* — генитальная артерія; *odl* — верхнія лопасти желтка; *q* — мѣсто срастанія тѣла съ мантией, захваченное разрывомъ только на одной сторонѣ.

Фиг. 66. Фронтальный разрывъ зародыша той же стадіи, что и въ фиг. 56. *c* — артеріальное сердце; *eih* — брюшная полость, отдѣленная только тоненькой перегородкой отъ кровеносныхъ пространствъ (*hr*); на лѣвой сторонѣ въ томъ мѣстѣ, гдѣ тѣло зародыша срастается съ мантией, видно продолженіе кровеносныхъ пространствъ въ мантию; *mv* — вены мантии; *ls* — печеночные мѣшки; *g. vs* — висцеральный гангліей; *g. op* — глазной, *g. pd* — ножной гангліей; *p* — одна изъ ногъ.

Фиг. 67. Такой же разрывъ, проведенный близко брюшной стѣнки. *cv* — жаберныя сердца; *vc'* — колѣна полой вены, соединяющіяся между собою подъ чернильнымъ пузыремъ (*bi*), надъ которымъ видѣнъ разрывъ кишки; *ma* — вѣтвь задней аорты въ мантию; *hs* — мочевые мѣшки; *vbr* — жаберныя вены; *atf* — наружныя колѣна воронки; *itf* — внутреннія колѣна воронки или зачатокъ мускула *depressor infundibuli*; *u* — утолщенная полоска эктодермы между тѣми и другими; *ak* — впячивающійся зачатокъ хряща; *bz* — пучекъ клятокъ средняго листа, врастающій въ глазной гангліей; *o* — такіе же пучки отъ ганглія къ глазу.

Фиг. 68. Фронтальный разрывъ зародыша, проведенный чрезъ одинъ глазъ, внутри котораго видѣнъ недавно образовавшійся хрусталикъ. На поверхности глазнаго ганглія (*g. op*) начинается обособляющійся корковый слой; *if* — радужная оболочка. Впячивающійся зачатокъ хряща (*ak*) прикрытъ однослойной эктодермой и тонкимъ слоемъ мезодермы; *w* — утолщеніе эктодермы на верхней и *w'* — на нижней сторонѣ головныхъ отростковъ.

Фиг. 69. Фронтальный разрывъ того же зародыша чрезъ верхнюю часть тѣла. *df* — верхній выступъ желточнаго мѣшка; *ent* — полоски эктодермы при основаніи его; *ao* — зачатокъ передней аорты; *fl* — плавнички.

Фиг. 70. Такой же разрывъ зародыша, у котораго желудокъ (*ent*) начинаетъ закрываться со стороны желтка. *kl* — половая железа; *ao* — передняя аорта; *eih* — брюшная полость; *hr* —

кровеносныя пространства верхней части; *fl*—плавники.

Фиг. 71—72. Два сагиттальных разреза зародыша той же стадіи.

Фиг. 71. Разрезъ прошелъ черезъ звѣздчатый ганглий (*g. st*) и жабру (*br*), *c*—артеріальное сердце въ его соединеніи съ жаберной веной (*vbr*); *cv*—жаберное сердце; *eh*—брюшная полость; *hr*—кровеносное пространство; *ls*—песочный мѣшокъ.

Фиг. 72. Разрезъ черезъ наружную часть звѣздчатого ганглія (*g. st*).

Фиг. 73. Фронтальный разрезъ немного болѣе развитога зародыша, проведенный близко брюшной поверхности. *cv*—жаберныя сердца; на лѣвой сторонѣ видно непосредственное продолженіе жабернаго сердца въ жаберную артерію (*abr*); *hs*—мочевые мѣшки; *vbr*—жаберныя вены. Колѣна полой вены подъ черпильнымъ пузырьемъ соединяются въ одинъ широкій каналъ (*vc*). *ac*—слуховые пузырьки, на верхней стѣнкѣ которыхъ виденъ зачатокъ *cristae acusticae*; *da*—слуховой каналъ. Наружныя (*atf*) и внутреннія (*itf*) колѣна воронки являются въ видѣ высокаго двойнаго воротничка по сторонамъ шейной части зародыша.

Фиг. 74. А. Разрезъ глаза при первомъ появленіи хрусталика. Ув. ок. № 2 и сист. № 5. Рисунокъ сдѣланъ съ того же разреза, что и фиг. 74, табл. VIII. *vk*—передняя глазная камера; *if*—складка *iris*; *hl*—задній сегментъ хрусталика; *cc*—зачатокъ рѣсничнаго тѣла; *sc*—круговой синусъ.

ТАБЛИЦА VIII.

Фиг. 74—75. Поперечные разрезъ черезъ головную часть зародыша, у котораго едва появился хрусталикъ.

Фиг. 74. Разрезъ прошелъ по оси глаза. *rt*—рѣтина; *gm*—безструктурная перепонка (*membrana limitans*); *g. c*—головной ганглий; *g. op*—глазной; *g. vs*—висцеральный ганглий; *ac*—мѣсто слуховыхъ пузырьковъ; *vc*—полая вена; *x*—утолщеніе эктодермы между лопастями воронки (*tf*); *ak*—впячивающійся зачатокъ хряща; *y*—отшнуровавшаяся отъ него часть(?)

Фиг. 75. Разрезъ нѣсколько выше предыдущаго. Оба висцеральные ганглии (*g. vs*) спаяны между собою; *s*—щель, на краю которой ганглии незамѣтно продолжаютъ во внутренній слой лопастей воронки (*tf*).

Фиг. 76. Соответствующій фиг. 74 разрезъ Гренахероваго зародыша. Увел. № 1 и № 5. *vk*—едва обозначающаяся передняя глазная камера, противъ которой въ глазномъ пузырькѣ виденъ зачатокъ хрусталика, въ видѣ очень мелкаго согнутаго столбика; *ac*—слуховой пузырекъ съ каналомъ; *g. vs*—висце-

ральный, *g. op*—глазной и *g. c*—головной ганглий; *ak*—впячивающійся зачатокъ хряща; *y*—отшнуровавшаяся отъ него часть(?)

Фиг. 77. Поперечный разрезъ черезъ головную часть нѣсколько болѣе развитога зародыша *Loligo*. Первый слѣдъ спинной (*rf*) и брюшной (*bf*) складокъ; *adk*—зачатокъ окологлазнаго хряща (*Augendeckknorpel*); *k*—брюшной головной хрящъ; *g. pd*—ножной ганглий.

Фиг. 77. А. Глазъ, срисованный съ того же разреза при увел. ок. № 1 и сист. № 7. *vk*—передняя глазная камера; *if*—*iris*; *ms*—средній листокъ въ перегородкѣ, отдѣляющей переднюю глазную камеру отъ задней; *gz*—крупноядерныя клѣтки въ наружной стѣнкѣ глазнаго пузыря; *cc*—рѣсничное тѣло; *sc*—круговой синусъ; *hl*—задній сегментъ хрусталика.

Фиг. 78. Разрезъ глаза почти въ томъ же направленіи на немного позднѣйшей стадіи. Ув. ок. № 2 и сист. № 5. Спинная складка (*rf*) значительно надвинулась на зачатокъ окологлазнаго хряща (*adk*). На рѣтинѣ (*rt*) обозначается столбчатый слой; *ak*—впячивающійся зачатокъ хряща. Остальныя буквы какъ на фиг. 77 А; *g. op'*—корковый слой глазнаго ганглія.

Фиг. 79. Поперечный разрезъ черезъ голову зародыша, тѣло котораго уже почти равно наружному желточному пузырю. Брюшныя складки (*bf*) значительно надвинулись на зачатки брюшныхъ хрящей (*k*); *ak*—боковые хрящи головы, образовавшіеся впячиваніемъ.

Фиг. 80. А. Глазъ, срисованный съ того же разреза, что и въ фиг. 80, табл. IX, при увеличеніи ок. № 2 и сист. № 5. Въ перегородкѣ надъ мѣстомъ прикрѣпленія хрусталика исчезли всѣ клѣтчатые элементы; *m*—щель, соответствующая среднему листу (*ms*); *a*—кутикулярная перепонка, которая непосредственно переходитъ въ эпителий (*a'*) передней глазной камеры; *st*—столбчатый слой рѣтины, *rt'*—средній, *rt''*—наружный слой ея; *aq*—зачатокъ экваторіальнаго хряща; *x*—граница рѣтины и рѣсничнаго тѣла (*cc*); *gz*—крупноядерныя клѣтки; *hl*—задній сегментъ хрусталика; *if*—*iris*.

ТАБЛИЦА IX.

Фиг. 80. Фронтальный разрезъ черезъ головную часть зародыша, тѣло котораго уже болѣе наружнаго желточнаго пузыря. Разрезъ прошелъ черезъ оба слившіеся висцеральные ганглия (*g. vs*) и ножныя ганглия (*g. pd*); *cvp*—коммиссура висцеральнаго ганглія съ ножнымъ; *g. b*—передній отдѣлъ ножнаго ганглія (*ganglion en patte d'oie Cuvier*); *ak*—боковые хрящи головы, образовавшіеся впячиваніемъ; *k'*—узкая хрящевая полоска между висцеральнымъ гангліемъ и глазнымъ. На глаз-

помъ ганглиѣ (*g. op.*) бросается въ глаза сѣть сосудообразовательныхъ клѣтокъ; *f*—надвигающаяся на глазъ складка; *ls*—печеночные мѣшки; *atf*—наружныя колѣна воронки.

Фиг. 81. Поперечный разрѣзъ черезъ голову зародыша сепи въ пору образования наружнаго сегмента хрусталика. Ув. ок. № 2 и сист. № 2. Глазъ уже прикрытъ отчасти складкой кожи, какъ со спинной (*rf*), такъ и съ брюшной (*bf*) сторонъ. Спинная складка свободно проходитъ надъ топкимъ окологлазнымъ хрящемъ (*adk*, Augedeckknorpel). Брюшной хрящъ (*k*) глубоко вдается между глазнымъ (*g. op*) и ножнымъ гангліями (*g. pd*) и незамѣтно переходитъ въ хрящъ *ak*. Между ножнымъ гангліемъ и брюшными хрящами видны синусообразныя продолженія (*vc''*) поллой вены; *sb*—кольцевой синусъ вокругъ рта; *sk*—Schlundkopf; *brd*—зубной мѣшокъ; *t*—кровеносное пространство между окологлазнымъ хрящемъ и глазнымъ гангліемъ; *ar*—артерія на брюшной поверхности ножнаго ганглія.

Фиг. 81. А. Часть глаза, срисованная съ того же разрѣза при увеличеніи ок. № 2. и сист. № 4. *hl*—задній, *vl*—передній сегментъ хрусталика; *cc*—рѣсничное тѣло; *gz*—крупноядерный слой; *ms*—слой мезодермы; *a'*—эпителий передней глазной камеры; *if*—iris.

Фиг. 82. Фронтальный разрѣзъ черезъ верхнюю часть зародыша той же стадіи, что и въ фиг. 80, проведенный черезъ артеріальное и жаберныя сердца (*cv*); *cv'*—придатки жаберныхъ сердецъ; *vbr*—жаберная вена; *br*—жабры; *hs*—мочевые мѣшки; *l*—стѣнка ихъ со стороны артеріальнаго сердца; *vc'*—колѣна поллой вены; *bi*—чернильный пузырь; *dr*—кишка; *p*—клѣтчатый стебелекъ, которымъ артеріальное сердце соединено съ кишкой; *ch*—раковина; *fl*—плавники.

Фиг. 83. Продольный разрѣзъ зародыша, тѣло котораго по меньшей мѣрѣ вдвое больше наружнаго желточнаго пузыря. Ув. ок. № 1 и сист. № 4. *a*—выводящій каналъ чернильнаго пузыря; *dr*—кишка; *o*—мѣсто, гдѣ оба мочевые мѣшка раздѣлены другъ отъ друга очень тонкой перепонкой, которая не представлена на рисункѣ; *pr*—стѣнка брюшной полости, куда задняя аорта (*ao'*) даетъ очень мелкую вѣтвь, незамѣтную на рисункѣ; *mg*—желудокъ; *bs*—слѣпой мѣшокъ; *g. sp*—желудочный ганглія; *kd*—половая железа; *chs*—раковинный мѣшокъ; *odl*—верхняя лопасть желтка; *ao*—аорта передняя; *oe*—пищеводъ; *gl. s*—слюнная железа; *g. c*—головной ганглія; *g. b. s*—верхній, *g. b. i*—нижній ротовой ганглія; *brd*—зубной мѣшокъ съ зубами; *ds*—слюнный протокъ; *kfo*—верхняя, *kfu*—нижняя челюсть; *s*—наружный желточный пузырь; *tr*—воронка; *x*—выступы ея внутренней стѣнки; *vc*—полая вена, которая подъ нож-

нымъ гангліемъ (*g. pd*) дѣлится на двѣ вѣтви (*vc''*), идущія рядомъ одна подлѣ другой; *ar*—артерія на брюшной поверхности ножнаго ганглія; *g. b*—передній отдѣлъ брюшнаго ганглія; *k*—брюшной хрящъ головы, слегка задѣтый разрѣзомъ; *p*—одна изъ ногъ первой пары, отчасти задѣтая разрѣзомъ; *ac*—мѣсто, гдѣ оба слуховые пузырька соприкасаются между собою.

Фиг. 84. Продольный разрѣзъ черезъ чернильный пузырь зародыша той же стадіи. Ув. ок. № 2 и сист. № 5. *a*—выводной каналъ; *c*—расширеніе его, обхватывающее переднюю половину желчистаго клубочка; *b*—начало спиральной трубки; *d*—разрѣзы спиральныхъ изгибовъ.

Фиг. 85. Разрѣзъ той же стадіи, проведенный вдоль поллой вены (*vc*) и одного изъ ея колѣнъ (*vc'*); *x*—переходъ главнаго ствола поллой вены въ одно (*vc'*) изъ колѣнъ; *v*—вена, приносящая кровь изъ верхней части тѣла и изъ мантии; *v'*—вена анальнаго бугорка; *cav*—каналъ, которымъ сообщаются съ поллой веной лагуны, расположенныя кругомъ желудка (*mg*) и слѣпаго мѣшка (*bs*); *hs*—мочевой мѣшокъ; *l*—стѣнка его со стороны брюшной полости (*eih*); *bi*—чернильный пузырь; *ah*—анальный бугорокъ.

Фиг. 86. Поперечный разрѣзъ черезъ полую вену (*vc*) въ томъ мѣстѣ, гдѣ она встрѣчаетъ кишку (*dr*); *t*—тонкая перегородка, раздѣляющая другъ отъ друга брюшныя мѣшки (*hs*); *br*—жабры, частію захваченныя разрѣзомъ; *ls*—печеночныя мѣшки; *itf*—внутреннія колѣна воронки; *ma'*—двѣ вѣтви, на которыя дѣлится выходящая изъ задней аорты артерія мантии.

Фиг. 87. Поперечный разрѣзъ черезъ среднюю часть зародыша той же стадіи; *ls* и *vc*—какъ и прежде. На внутренней поверхности воронки, которая захвачена разрѣзомъ при основаніи, видны эпителиальные выступы (*x'* и *x''*); *atf*—наружныя колѣна воронки или *m. collaris*; *oe*—пищеводъ, надъ которымъ виденъ просвѣтъ аорты; *nk*—зачатокъ затылочнаго хряща; *ch*—раковина.

ТАБЛИЦА X.

Фиг. 88. Поперечный разрѣзъ головы зародыша той же стадіи, проведенный черезъ обонятельныя органы (*ro*). *cp*—коммиссура отъ головного ганглія (*g. c*) къ ножному (*g. pd*); *oe*—пищеводъ; *ds*—слюнный протокъ; *vc''*—продолженія поллой вены; между ними на ножномъ гангліѣ видна артерія (*ar*); *ak*—боковые хрящи головы; *k*—брюшныя хрящи; *v*—вена(?) на спинной сторонѣ между головнымъ и глазнымъ (*g. op*) гангліями. На глазномъ гангліѣ рѣзко замѣтна сѣть сосудообразовательныхъ клѣтокъ.

Фиг. 89. Поперечный разрез той же стадии несколько ниже, т. е. ближе к ротовому концу тела. Брюшные хрящи (*k*) отделены щелью (*z*) от кожной пластинки (*bf*), которая есть не что иное, как прежняя брюшная складка, сросшаяся своими свободными краями с кожей, покрывающей боковые хрящи (*ak*). Глазные ганглии (*g. op*) являются здесь вполне обособленными от головного (*g. c*) и ножного (*g. b*) и широкими проемками, выходящими кровью, отделяют наружную поверхность их от хрящей.


Фиг. 90. Поперечный разрез головы тотчас позади глаз (*au*), которые едва задеты разрезом; *g. b. s*—верхний, *g. b. i*—нижний ротовые ганглии; *oe*—пищевод; *brd*—зубной мѣшок; *ds*—слюнной проток; *sv*—венный синус; *g. b.*—передний отдел глазного ганглия. Сильные брюшные хрящи (*k*), плотно соединенные с боковыми (*ak*), почти входят в соприкосновение с окологлазными хрящами (*adk*); *cr*—тонкая кожца (склеротика), прикрывающая глаза со спинной стороны. На этом разрезе, как и на предыдущем, заметно в некоторых местах вращение клеток среднего листа в массу хряща.

Фиг. 91. Поперечный разрез того же зародыша не много ниже, т. е. ближе к ротовому концу. Внутри переднего отдела ножного ганглия (*g. b*) заметны пучки волокнистого вещества (*n¹, n², n³, n⁴, n⁵*), соответствующие пяти парам ног; *k*—хрящ; *cr*—склеротика (глаза на разрезе выпали); остальное как прежде.

Фиг. 92. Фронтальный разрез головы зародыша, проведенный близко спинной поверхности. Ув. ок. № 1 и сист. № 4. *p⁴, p⁵*—ноги четвертой и пятой пары; *mh*—ротовая полость; *au*—глаза; *cr*—склеротика; *adk* и *ak*—как прежде.

Фиг. 93. Разрез через ретину одного из наиболее развитых зародышей. Ув. ок. № 1 и сист. № 7. *st*—столбчатый слой; *pg*—пигментный слой; *rt'*—средний, *rt''*—наружный слой ретины.

Фиг. 94. Разрез в поперечном направлении зародыша сепин, проведенный через обонятельную ямку (*ro*); *kn*—хрящ; *chr*—хроматофоры.



V^o Nachrichten der kaiserlichen Gesellschaft der Freunde der Natur-
 erkenntnis, Anthropologie und Ethnographie bei der Universität
 Moskau. Band XXIV, Heft 1.

Untersuchungen über die Entwicklung der Cephalopoden

von Dr. N. Bobretsky^{2K}
 aus Kiew.

Erklärung der Tafeln.

Alle Figuren sind mit der Camera lucida gezeichnet, und diejenigen, bei
 welchen die Vergrößerung nicht angezeigt ist, bei Ocul. 2 und Syst. 4 (Hartnack).

Bedeutung der häufiger wiederkehrenden Buchstaben.

- | | |
|-------------------------|--|
| an = After | eih = Eingeweidhöhle - visceral cavity |
| bi = Hintenbeutel | hs = Harnsack (Seitenzelle) - urinary bladder |
| dr = Darm | hr = Bluträume |
| bs = Blindsack | kd = Anlage der Keimrüse - rudiment of the ovary |
| mg = Magen | vc = Hohlvene - venacava of the gill-plate |
| oe = Oesophagus | vc' = Schenkel derselben |
| brd = Zungenscheibe | mt = Mantel |
| gl. s. = Speicheldrüsen | chs = Schalensack - shell-sac |
| ls = Leber | ch = Schale |
| vd = Vorderdarm | g.op = ganglion opticum |
| c = Aortenherz | g.c = ganglion cerebrale |
| cv = Kiemenherz | g.vs = g. viscerale |
| cv' = Anhang desselben | g.pd = g. pedale |
| ao = vordere Aorta | g.b = ganglion en patte d'oe Cuvier |
| ao' = hintere Aorta | g.bs = oberes } Buccalganglion |
| ag = arteria genitalis | g.bi = unteres } |
| abr = Kiemenarterie | as = sie aus Pflasterzellen gebildete Mem- |
| vbr = Kiemenvene | br = Kiemen bran des Nahrungsrohrs. celeris gest. me |

atf = äußere Trichterschnecke oder Anlage des m. collaris.

itf = innere Trichterschnecke oder Anlage des m. depressor infundibuli.

tf = Trichterhälften

x = Ektodermverdickung zwischen denselben (Anlage des Trichtersorgans?).

u = Ektodermverdickung zwischen den inneren und den äußeren Trichterschnecken.

ac = Sehorgan

ax = Seitenknorpel

axx = Augendeckknorpel

k = Bauchknorpel

Taf. 1.

Fig. 1-5. Einige Furchungsstadien des Loliopoles.

1. Stadium mit 8 Segmenten, von denen zwei aneinanderliegende (a) viel schmaler als die übrigen sind; b = die den schmalen gegenüberliegenden Segmente.
2. Stadium mit 8 Segmenten und 4 Furchungskugeln. Zwei kleinere Furchungskugeln (a') haben sich von den beiden schmalen Segmenten (a), zwei größere (b') von den Segmenten (b) abgeschnürt. Die übrigen vier oder Seitensegmente lassen schon je zwei Kerne sehen und sind auf dem Wege der Längsteilung.
3. Jeder von den vier Seitensegmenten hat sich schon in zwei geteilt, so daß 12 Segmente und noch immer nur 4 Furchungskugeln vorhanden sind.
4. Stadium mit 14 Segmenten und 18 Furchungskugeln. Beide den schmalen (a) gegenüberliegenden Segmente (b) haben sich in zwei längsteilt.
5. Noch mehr späteres Stadium. Die Längsteilung der Segmente und die Abschnürung der neuen Furchungskugeln von ihren Spitzen geht ziemlich unregelmäßig vor sich. Unter 24 Segmenten des dargestellten Stadiums kann man noch die zwei schmalen (a) unterscheiden, welche, wie es scheint, keiner Längsteilung unterliegen und nur den Furchungskugeln den Ursprung geben.

Fig. 6-7 Zwei Furchungsstadien des Sepioides.

6. Stadium mit 8 Segmenten, welche zwischen ihren Centralenden noch einen bedeutenden Zwischenraum bleiben lassen.

7. Stadium mit 12 Segmenten und 4 Furchungskugeln; a und b in beiden Figuren wie in Fig. 1.

Fig. 8. Durchschnitt durch die Furchungsscheibe des Loligo am Anfang des dritten Tages. Ocul. A3 und Syst. A4. Unter dem Rande der Furchungsscheibe sieht man schon die Anlage des zweiten Keimblattes (ms), welches jedersits nur aus wenigen Zellen besteht; z = Randzellen des Blastocöms, welche an der Bildung des zweiten Keimblattes theilnehmen. Links ist noch ein Segmentenrest (c) zu sehen.

8A und 8B = zwei Schnitte durch den Keimscheibenrand; c und z wie oben; dh = ein feines Dotterschächtchen.

Fig. 9. Am Anfang des vierten Tages. Vergl. wie oben. Das zweite Keimblatt (ms) ist viel mehr entwickelt, obschon die Randzellen (z) der Keimscheibe noch an seiner Bildung theilnehmen.

Fig. 10. Am Ende desselben Tages; ect = Ectoderm; das zweite Keimblatt (ms) ist schon fast zweischichtig, und einige seiner, dem Nahrungsdotter unmittelbar anliegenden Zellen (zs) sich zu einer, von Dotter überzogenen Membran zu verbinden beginnen; c = sehr platte Zellen, welche durch die endliche Theilung der Segmente entstanden. Vergl. wie oben.

Fig. 11. Am achten Tage. Die Zellenschicht (zs) verbreitert sich nach oben wie auch nach unten weiter als die unveränderten Zellen des zweiten Keimblattes (ms). Vergl. wie oben.

Taf. 11.

Fig. 12A. Durchschnitt durch den oberen oder Bildungspol des Eies um achtem Tage. Vergl. Oc. A3 und Syst. A4. Die platte Zellenschicht (zs) bedeckt schon ganz die Dottersoberfläche und liegt auf dem oberen Eipole unmittelbar unter dem Ectoderm (ect), da die Mesodermzellen (ms) in ihrer Ausbreitung nach oben den Mittelpunkt des oberen Eipoles noch nicht erreicht haben.

12B. Durchschnitt desselben Eies nahe seinem unteren Ende. Vergl. Oc. A2 und Syst. A4. Unter dem sehr platten Ectoderm (ect) liegt die Zellenschicht

bran (es) des Dotters; kein Mesoderm ist hier vorhanden. Um diese Zeit lässt das Blastoderm nur einen sehr kleinen Theil des Eis noch unbedeckt bleiben.

Fig. 13. Durchschnitt des oberen Eipoles zur Zeit, da die ersten Spuren der Mantelanlage (mt) auftreten. Vergl. Oc. N3 und Syst. N4. mt = Ränder der Mantelanlage; e = Ringsfalte, welche sich an der Grenze des centralen und des peripherischen Theils der Mantelanlage bildet.

Fig. 14. Durchschnitt durch die Mantelanlage (mt) auf etwas späterem Stadium. Die Ringsfalte (e) tritt schärfer hervor und begrenzt die flache Schalen-grube (chg); ü = verdickter Streifen des Ectoderms längs der Seitenränder der Mantelanlage; w = Ectodermverdickung im Bereiche der so gen. Kopf-lappen.

Fig. 15. Medianer Längsschnitt eines Embryo, welcher die Anlage des Vorder-darms (vd) sehen lässt. mt = vorderer, mt' = hinterer Mantelrand; chg = Schalen-grube; x = Ectodermverdickung unter dem künftigen After-hügel.

Fig. 16. Ein durch den Mantel (mt) und ein Auge geführter Schnitt beinahe desselben Stadiums. ao = Augenoval; af = die daselbst umwachsene Ringsfalte. Die Ränder e der Schalen-grube (chg) nähern sich mehr und mehr an einander.

Fig. 17. Medianer Längsschnitt des Embryo zur Zeit des ersten Auftretens der primitiven Darmhöhle. Diese letztere (pdh) ist noch sehr flach und vom Nahrungsdotter nur durch die dünne Wand des Dottersacks (es) abgetrennt. Die die Darmhöhle unmittelbar begrenzenden Zellen des zweiten Keimblattes nehmen allmählig ein epithelartiges Aussehen. Vor der Öffnung des Vorderdarms (vd) sieht man die erste Anlage der Speicheldrüsen (gl.s).

Fig. 18. Medianer Längsschnitt eines etwas mehr entwickelten Embryo. Die primitive Darmhöhle (pdh) giebt nach unten eine Ausbuchtung und ist nun von deutlichem Epithel bepflanzt. An dem Vorderdarm bemerkt man, oberhalb der Speicheldrüsenanlage (gl.s), noch die Anlage der Zungenscheide (brd) und dieselbe der Speiseröhre (es). Die Schalen-grube (chs) ist nahe sich zu schließen.

Fig. 19. Ein durch den Mantel und den Afterhügel geführter Längsschnitt des Embryo, bei welchem die Schalengrube sich eben geschlossen hat. f = Stelle, wo der Schalensack (chs) sich von dem Ectoderm abgeschnürt hat. Die untere Ausstülpung der primitiven Darmhöhle (pdh) bildet die Anlage des Tintenbeutels (bi). Der Analkügel tritt deutlich hervor und zeigt eine kleine Analeinstülpung (an), welche aber mit dem entsprechenden Vorsprunge der Darmwand noch in keiner Verbindung steht. Unterhalb des Tintenbeutels sieht man die lacunartige Anlage des Hauptstammes der Hohlvene (vc); tf = eine durch den Schnitt etwas getroffene Trichterfalte.

Taf. III.

Fig. 20. Ein durch die Bauchfläche, zwischen dem Afterhügel und einem beider Kiemenhügel geführter Längsschnitt desselben Stadiums. Der Schnitt traf der Länge nach einen (vc) beider Schenkel der Hohlvene und ein kleines Stück des Ectoderms (ent); mt , x , ws = wie oben.

21. Längsschnitt desselben Embryo durch den Mantel (mt) und einen beider Kiemenhügel (ki); tf = Trichterfalte.

Fig. 22. Durchschnitt desselben Stadium durch den Mantel und die Anlage eines Ganglion stellatum ($g.st$); mt = vorderer, mt' = hinterer Rand des Mantels; fl = Flosse.

Fig. 23. Medianer Längsschnitt eines Sepiembryo auf dem Stadium, da der Schalensack (chs) nur durch eine enge Öffnung nach außen noch ausmündet. Die primitive Darmhöhle (pdh) mit der Anlage des Tintenbeutels (bi) zeigt ganz gleiches Verhalten wie auch bei Loligo auf der Fig. 19. Eine dünne Kollagenmembran (²⁵) überzieht den gesammten Nahrungsdotter. Unter der Tintenbeutelanlage (bi) sieht man im Bereiche des Mesoderms eine bedeutend weite Lacune (vc), die Anlage der Hohlvene. x = die Ectodermverdickung zwischen dem Analkügel und beiden Trichterfalten, von denen eine (tf) durch den Schnitt etwas getroffen ist; oe = Oesophagus; $gl.s$ = Anlage der Speicheldrüsen; s = Ectoderm der äußeren Dotterblase. Vergl. Or. A1 und Syst. A4.

Fig. 24-25. Zwei Längsschnitte durch den hinteren Mantelrand und den Afterhügel eines von mir in Messina (August 1874) beobachteten Cephalopodenembryo, welcher dem von Bronacher beschriebenen (Zeitsch. f. wiss. Zool. B. XXIV) ganz ähnlich zu sein scheint. Vergl. Oc. 42 und Syst. 47.

24. Bald nach dem Auftreten der primitiven Darmhöhle (pdh), welche sich ganz ähnlich wie bei *Loligo* und *Sepia* verhält. Ebenso bemerkt man an der Oberfläche des Nahrungsrohrs eine besondere Zellenschicht (zs) mit großen Kernen; an = Analeinstülpung; chr = Chromatophoren; vc = Anlage der Hohlvene. Die äußere Oberfläche des Mantels ist mit kleinen Wimperhügelchen besetzt, welche nicht anders als die höckerartig hervorragenden Ektocronzellen sind.

25. Etwas späteres Stadium. Die Anlage des Tintenbeutels (bi) bezeichnet sich ganz deutlich. Die Chromatophoren (chr) sind noch größer.

Fig. 26-31. Querschnitte eines und desselben *Loligo*-embryo zur Zeit, da die Schalengrube sich zu schließen beginnt.

26. Durch die beiden Kiemen (kr) in ihren oberen Theilen; vc' = Anlage beider Schenkel der Hohlvene; ent = Entoderm; hr = Bluträume.

27. Etwas mehr nach unten. Der Schnitt hat die primitive Darmhöhle (pdh) nebst den ersten Spuren der Lebersäcke (ls) getroffen; kr' = Anlage der Kiemenköpfe; hr und vc' wie oben.

28. Durch den unteren Theil des Analthügels (ah); bi = Anlage des Tintenbeutels; die Schenkel der Hohlvene (vc') sind hier viel breiter.

29. Durch die beiden Schörbläschen (ac). Links sieht man das Schörbläschen noch weit nach außen geöffnet; rechts hat der Schnitt neben dem unteren Theile des Schörbläschens auch eine Trichterfalte etwas getroffen (tf).

30. Etwas mehr nach unten. Beide Trichterfalten (tf) ragen stark hervor; zwischen denselben stellt das Ektoderm eine Verdickung (st) dar, welche sich nach oben bis zum Analthügel und zu den Kiemenhügeln hinreicht.

31. Noch mehr nach unten; beide Trichterhälften (tf) nähern sich einander.

Fig. 32. Ein durch den Vorderdarm und ein Auge geführter Querschnitt des etwas mehr als auf der Fig. 16. späteren Stadiums. Man bemerkt hier, dass die Ringfalte (af), welche über das Augenoval (ao) wächst, aus beiden Keimblättern (Ektoderm und Mesoderm) besteht.

Taf. IV.

- Fig. 33. Querschnitt durch ein Auge und den Vorderarm (vd) eines Embryo, bei welchem die Schalengrube sich eben geschlossen hat: Die Ringfalte ist schon über dem Augenoval, welches sich als die Anlage der Retina (rt) bezeichnet, ganz verwachsen und bildet die äußere Wand (a) der Augenanlage; g.op = Anlage des Ganglion opticum; r = Spalte, welche die künftige Grenze des g. cerebrale und g. opticum bezeichnet.
- Fig. 34. Längsschnitt desselben Stadiums durch den Mantel und ein Auge.
chs = Schalensack; ah = Höhle der Augenblase oder künftige hintere Augenkammer; g.op = gangl. opticum; p = Fußanlage; e = Ectoderm der äußeren Dottersblase; ar = Anlage des Seitenknorpels des Kopfes; atf = ausprotrudierter Trichtersehenkel, welcher durch den Schnitt nur bei seinem Dorsalende getroffen und deswegen kaum bemerkbar ist; u = verdickter Ectodermstreifen zwischen demselben und dem Seitenrande des Mantels.
- Fig. 35-38. Die durch den oberen Körpertheil, der Bauchfläche beinahe parallel geführten Längsschnitte eines etwas mehr entwickelten Embryo, bei welchem beide Trichterhälften sich einander zu nähern beginnen.
35. Der Schnitt traf die Grundtheile beider Kiemenhügel und zeigt uns Anlagen beider Kiemenherzen (co), unterhalb deren erste Spuren der Kiemenvenen (vbz) sich bemerken lassen; noch mehr nach unten ist Mitteldarm mit beiden Lebersäckchen (ls) zu sehen; hr = Bluträume, welche mit beiden Scheiteln der Koblvene in Communication stehen; mm = Cutislage und mm' = Muskellage des Mantels.
36. Ein etwas tiefer geführter Schnitt; man bemerkt erste Spur der Anlage des Aortenherzens (e).
37. Noch weiter von der Bauchfläche entfernt geführter Schnitt. ent = Entoderm; kd = Anlage der Keimdrüse; hr = Bluträume.
38. Noch tiefer geführter Schnitt, welcher schon den Schalensack traf; an dem letzteren ist schon der mittlere Theil (chs) von beiden Seitenabschnitten (chs') zu unterscheiden. Unter dem Schalensack sieht man einen weissen Koblraum, welcher durch die Verschmelzung beider früheren Bluträume (hr) entstand; mv = Mantelvenen; atf, u, mm und mm' wie oben.
- Fig. 39. Dem letzteren entsprechender Schnitt eines anderen Embryo (von demselben Stadium), bei welchem aber die Bluträume (hr) nur sehr schwach ent-

wickelt sind. An den Seitenflächen des oberen Theils des Nahrungsrohrs sieht man zwei kleine Streifen des Entoderms (ent); zf = Dottersfortsatz der Kopflappen; g.op = ganglion opticum.

Fig. 40. Längsschnitt eines etwas späteren Stadiums in derselben Richtung. Der Nahrungsrohr sendet nach oben einen schmalen Fortsatz (zf), am Grunde dessen jederseits ein Entodermstreifen (ent) liegt.

Fig. 41. Ein nahe der Bauchfläche geführter Schnitt durch den oberen Theil desselben Embryo wie auch in Fig. 40. Man sieht beide Kiemenherzen (cv) und unter denselben - die Anlagen der Seitenzellen oder Harnsäcke (hs); beide Schenkel der Hohlvene (vc) vereinigen sich unter dem Finkenbeutel (bi); dr = Darm.

Fig. 42-44. Durchschnitte des Argonautaembryo. Vergl. Oc. A3 und Syst. A5.

42. Der nahe der Bauchfläche durch den oberen Körpertheil geführte Schnitt hat den Mantel nur theils getroffen (mt) und zeigt uns den Mitteldarm mit den Leberanlagen (ls) ganz in derselben Form wie auch bei Loligo (Fig. 36).

43. Ein durch den Mantel (mt) und ein Auge geführter Schnitt desselben Embryo wie auch in Fig. 42. g.op = g. opticum; w und w' (= Ectodermverickung) (Anlage der Kopfnorpel) oberhalb und unterhalb des Auges. Der Schnitt traf zwei Streifen des Entoderms (ent) ganz ähnlich wie auch bei Loligo Fig. 39 und 40. An der Oberfläche des Nahrungsrohrs ist eine dünne Zellenmembran (zs) vorhanden.

Fig. 44. Längsschnitt eines etwas jüngeren Argonautaembryo durch den Mantel (mt) und die Anlage eines Schörbläschens (ac); ehg = Schalengrube; p = Armanlage; ent = Entoderm.

Taf. V.

Fig. 45-52. Querschnitte eines Loligoembryo aus dem Stadium, da beide Trichterhälften sich mit ihren Spitzen einander berühren.

45. Querschnitt auf der Höhe der Kiemenherzen (cv). Um die Kiemenherzen herum macht sich Eingeweidehöhle (eh) bemerkbar. Große Bluträume (hr), welche den Nahrungsrohr seitwärts umgeben, senden jederseits in den Mantel einen canalartigen Fortsatz, Mantelvene (mv), ab. vc = beide Schenkel der Hohlvene; br = Kiemen.

46. Etwas mehr nach unten. Der Querschnitt hat den Darm (dr) der Länge nach getroffen. Inderseits des Darms sind zuerst die Schenkel der Hohlvene (vc') und etwas weiter die Anlagen der Kiemenvene (vbr) und der Kiemenarterie (abr) zu sehen. Die letztere ist eine direkte Fortsetzung der Kiemenherzenhöhle. x = Stelle, wo der Grundtheil der Kieme später mit dem Mantel verwächst.
47. So eben unter dem Darm. Der Querschnitt ging durch den Analthügel (ah) und die Anlagen beider Sanglia stellata (g.st); bi = Tintenbeutel; ls = Leberanlagen; vc' = Schenkel der Hohlvene; hr = Bluträume.
48. Etwas mehr nach unten. Die Leberanlagen sind schon fast röhrenförmig geschlossen (ls); mt = Mantel.
49. Noch mehr nach unten. Der Querschnitt hat nur die Blindenden der Leberanlagen (ls) und den Hauptstamm der Hohlvene (vc) getroffen. itf = die inneren Trichterschenkel oder Anlagen des *m. repressor infundibuli*.
50. Noch mehr nach unten. Man sieht schon auch äußere Trichterschenkel (atf) oder Anlagen des *m. collaris*.
51. Ein noch mehr nach unten durch die Bauchfläche geführter Querschnitt.
g.vs = Sanglion viscerale; tf = Trichterhälften.
52. Noch mehr nach unten, durch die beiden Schörbläschen (ac). Links sieht man den ductus acusticus (ca).

Fig. 53. Querschnitt durch den Kopftheil eines etwas jüngeren Embryo. Das Sanglion opticum (g.op) setzt sich in das Sanglion cerebrale (g.c) unmittelbar fort, während es andererseits von dem Pedalganglion (g.pd) nur durch einen Ausschnitt abgegrenzt ist. Die äußere Wand der Augenanlage beginnt in ihrem Centraltheile (a) sich zu verdicken.

Fig. 54. In derselben Richtung geführter Querschnitt aus dem ein wenig späteren Stadium. Das Sanglion cerebrale (g.c) ist mehr entwickelt, grenzt sich von dem Sanglion opticum (g.op) durch eine Spalte (r) ab, und setzt sich über dem Vorderdarne (vd) in das selbe Sanglion der anderen Seite fort. Beide Sanglia pedalia (g.pd) nähern sich mehr an einander. gl.s = Anlage der Speicheldrüse; axk = Augendeckknorpel; k = Bauchknorpel des Kopfes.

54A. Das Auge bei der Vergr. Oc. N^o 2 und Syst. N^o 5. gr = großzelliger Centraltheil der vorderen Wand der Augenblase; ce = Anlage des Corpus ciliare; sc = Ringsinus in der Mesodermis der Augenanlage; a = Epithel an der Stelle der künftigen vorderen Augenkammer.

Taf. 11.

Fig. 55. Längsschnitt eines Embryo, bei welchem beide Trichterhälften zu einer Röhre zu verwachsen beginnen. Der durch die Analöffnung (an) schon nach außen ausmündende Mitteldarm theilt sich in drei Abschnitte: den Tintenbeutel (bi), den röhrenförmigen Darm (dr) und die erweiterte, zum Dotter geöffnete primitive Magenöhle (mag); ent = oberer Rand des Entocorums. Unterhalb des Tintenbeutels sieht man den Hauptstamm der Hohlvene (vc). In dem Schalen sack (chs) macht sich die Anlage der Lebere (ch) bemerkbar. mm = Cutisschicht und mm' = Muskelschicht des Mantels; os = Mund; l. d. = Lungenscheidewand; gl. s. = Speicheldrüse; oe = Oesophagus.

Fig. 56. Längsschnitt durch den oberen Körpertheil eines etwas späteren Stadiums. Oberhalb des noch kleinen Aortenherzens (c) ist kleine Eingeweidehöhle (eih) zu sehen; rd = Anlage der Keimdrüse. Auf einer Schnittlinie bemerkt man auch die Anlage der hinteren Aorta (ao), welche aber durch einen Fehler des Lithographen in dieser Figur ganz undeutlich ist.

Fig. 57. Längsschnitt eines Embryo aus dem Stadium, da beide Trichterhälften der ganzen Länge nach verwachsen sind. Das ganz ausgebildete Aortenherz (c), über welchem schon ziemlich geräumige Eingeweidehöhle (eih) zu sehen ist, sendet an seinem Bauchende die hintere Aorta (ao) ab, welche sich bald in zwei Äste theilt, von denen einer (ma) in den Mantel eindringt und der andere (va) nach oben an den Schalen sack (chs) abtritt. Die Anlage der Keimdrüse (rd) ist schon von dem Aortenherz abgetrennt. An dem Centralende des Mitteldarms macht sich als eine Vorsprung der Wand (mg) die Anlage des Magens bemerkbar; dieser letztere ist zum Dotter noch immer geöffnet, obschon die obere Magenwand ungefähr bis zum Dotter noch immer geöffnet, obschon die obere Magenwand ungefähr bis zum Blindende des Oesophagus (oe) erreicht. Die Tintenbeutelanlage (bi) zeigt zwei hintere einander liegende Abschnitte. Der unterhalb des Analkügels etwas schief geführte Schnitt traf eine Scherblase (ae), neben welcher man oben Einglion viscerale (g. vs) und unten Pedalganglion (g. pd) sieht. ^{Der} Trichter (t) ist abgerissen. Über dem Oesophagus hat der Schnitt die vordere Aorta (ao) theils getroffen.

Fig. 58. Längsschnitt eines Embryo, welcher nur wenig kleiner als seine äußere Dotterschale ist. Der Darmkanal ist der ganzen Länge nach ausgebildet. Der Tintenbeutel zeigt eine Spiralförmige Windung (bi). Der Darm (dr) grenzt sich klar von dem primi-

timmagen ab, dessen vorderer Vorsprung (mg) dem eigentlichen Magen, der hintere
 Vorsprung (bs) dem Blindsacke entspricht. Der Oesophagus (oe) liegt nach seinem
 Abtreten von dem Magen in einer tiefen Spalte zwischen beiden oberen Dottertap-
 pen, von denen einer (odl) durch den Schnitt getroffen ist. In dem Winkel, welchen
 der Darm und der Oesophagus bilden, sieht man unter dem Magen die Anlage
 des Ganglion splanchnicum (g.sp). Der lange Ausführungsgang (ds) der Speichel-
 drüsen theilt sich an seinem oberen Ende in zwei kleine Säckchen, deren Wand
 die Drüsenläppchen zu bilden beginnt (der Schnitt ging durch ein solches Säckchen
(gl.s) oder eigentliche Speicheldrüse). Ober dem Oesophagus ist schon Ganglion cere-
 brale (g.c) zu sehen. Das Viseralganglion (g.vs), welches schon nicht oberhalb des
 Schörbläschens (ac, das Epithel des Schörbläschens ist nicht dargestellt), sondern
 an dessen inneren Seite liegt, zeigt im Innern einen feinfaserigen Streifen,
 welcher sich nach oben in zwei Äste theilt: der eine (np) geht zum Gangl.
 stellatum, der andere bildet den Anfang (nv) des nervus visceralis. Das Pedal-
 ganglion stellt zwei Abschnitte (g.pd und g.b) dar, von denen der untere
(g.b = ganglion en patte d'oe Cuvier) sich in die centralen Ganglionstränge
 der Arme (p) fortsetzt. Das Aortenherz (c) liegt in der geräumigen Eingewei-
 schöhle (eih) frei, da der Schnitt keine Gefäßstämme traf. Die Anlage der Kiem-
 drüse (kd) ist schon bedeutend von dem Herz entfernt. Oberhalb des Darmes
 hat der Schnitt auch einen Harnsack (hs) etwas getroffen; rfp = die Anlage
 des oberen und rfu = dieselbe des unteren Kiefers; sq = Saugnapf. Die früher
 sehr klare Blutflüssigkeit nimmt an den Schnitten mit der weiteren Entwic-
 lung des Embryo ein mehr und mehr dichtes feinkörniges Aussehen an, was
 es nicht ohne Bemerkung lassen darf durch einen Fehler des Lithographen der
 Inhalt der Hohlvene in der Fig. 58 dem Nahrungsroster sehr ähnlich dargestellt
 ist.

Fig. 59-60. Querschnitte eines Embryo aus fast demselben Stadium wie auch in
 der Fig. 55. Vergl. Oc. A3 und Syst. A4.

59. Der Querschnitt traf theils den Darm (dr) und die Leberanlagen (ls).
 Zwischen den Schenkeln der Hohlvene (vc), ^{einerseits} den ziemlich weiten Kiemenarterien

(abr) und von engen Kiemenvenen (vbr) an der anderen Seite sind zwei Harnsäcke (hs) zu sehen. 60. Der Querschnitt ging oberhalb des Darmes und traf den oberen Theil des Entoderms (ent), die Kiemenherzen (co) und die Anlage des Aortenherzens (e). Man bemerkt, dass das Aortenherz (e) noch aus zwei Hälften besteht, welche von einander durch eine solide Kellenmasse abgetrennt sind und von denen eine jede einer Kiemenvene (vbr) des vorhergehenden Querschnittes entspricht. An den Kiemenherzen (co), deren innere Höhlen den Kiemenarterien (abr) des Schnittes Fig. 59 entsprechen, sind schon kugelige Anhänge (co') klar zu sehen. Zwischen dem Aortenherz, den Kiemenherzen und den Schenkeln der Hohlvene (vc') macht sich eine Eingeweidhöhle (eib) dadurch bemerkbar, dass sie von der Blutflüssigkeit nicht gefüllt ist. Der Oesophagus (o) zeigt in dem Querschnitte fast keinen Lumen. Die Scinglia stellata (q. st.) senden in den Mantel strangförmige Fortsätze ab. chs = der schmale Vordertheil des Schalensacks; mv = Mantelvenen.

Fig. 61-62. Querschnitte eines Embryo beinahe desselben Stadiums wie auch auf der Fig. 57. Vergl. Oc. A3 und Syst. A4.

61. Der Schnitt hat den Nintenbeutel (bi) von Länge nach und die Lebersäckchen (ls) schief getroffen. Die Harnsäcke (hs) sind geräumig, biegen sich (x) um die Kiemenvenen (vbr) herum und ihre den spaltenförmigen Lacunen der Hohlveneschenkel anliegende Wand (e) aus ziemlich hohem Cylinderepithel besteht. br = Kiemen; abr = Kiemenarterie; itf = innere Trichterschlenkel.

62. Der schief geführte Schnitt ging durch das Aortenherz und den Anfang der Aorta (ao). Die letztere erscheint als eine directe Fortsetzung des Herzens, dringt zwischen die beiden oberen Dotterklappen (odl) ein und hat in ihrem Anfangstheile einen sehr grossen Lumen. hao = Vorsprung des Herzens an der Seite der hinteren Aorta; vc' = die jenseits der hinteren Aorta nach oben verlaufenden Fortsetzungen der Schenkel der Hohlvene. Der Schnitt ging nur durch das eine Kiemenherz (co) und traf das andere nur sehr wenig (das letztere ist deswegen gar nicht dargestellt). mg = Magen; q = den Körper mit dem Mantel verbindender Streifen.

Fig. 63-64. Querschnitte eines anderen Embryo desselben Stadiums. Vergr. Oc. A3 und Syst. A4.

63. Der Schnitt ging durch den Analkügel, traf etwas den Darm (dr) und Harnsäckchen (bi) und hat freie Spitzen beider Kiemen (br) abgerissen. Die Harnsäcke (hs) liegen unmittelbar unter den Seitenwänden des Analkügel. vc = Lacerunen der Hohlvenenschenkel. Über dem Oesophagus (oe) sieht man den Durchschnitt der Aorta (ao), unter dem Schalen sacke (chs) eine Arterie (ar); ls, it = wie oben.

64. Querschnitt auf der Höhe der Kiemenherzen (co). Beide Schenkel der Hohlvene (vc') wie auch die ihnen von der Bauchseite anliegenden Harnsäcke (hs) sind von einander durch eine Zellenmasse (t) getrennt, welche von der Bauchwand des Körpers bis an den Magen (mg) hinreicht.

Taf. VII.

Fig. 65. Querschnitt eines Embryo ungefähr desselben Stadiums wie auch auf der Fig. 58. Die Anschwellungen der Hohlvenenschenkel (vc') sind beinahe ganz (nur mit Ausnahme der Seite, mit welcher sie den Kiemenherzen (co) anliegen) von der Höhle der Harnsäcke (hs) umgeben und ihre Wände sind außen von dem Cylinderepithel derselben belegt. l = dem Aortenherz angewandte Wand der Harnsäcke (hs); t = dünne Scheidewand, welche die Höhlen beider Harnsäcke von einander abtrennt; ma = Mantelarterie; cao = Anschwellung des Herzens an der Seite der vorderen Aorta; ag = die als ein noch isolier Strang erscheinende Anlage der arteria genitalis; q = der den Mantel mit dem Körper verbindende Streifen; odl = obere Dohlerlappen.

Fig. 66. Ein in der Frontalebene durch das Aortenherz geführter Längsschnitt eines Embryo aus beinahe demselben Stadium wie auch auf der Figur 56. Das über der Mündungstelle der Lebersäcke (ls) in den Magen liegende Aortenherz (ae) ist von enger Eingeweidenöhle umgeben (eih). Überhalb der letzteren sieht man zwei geräumige Bluträume (kr), von denen der linke durch den Schnitt in seiner Verbindung mit der linken Mantelvene (mv) getroffen ist. Das Visceralganglion (g-vs) erscheint hier von dem Pedalganglion (g-pd) ganz abgetrennt, während das letztere in breiter Verbindung mit dem Gangl. opticum (g-op) steht. p = Arm.

Fig. 67. Ein in gleicher Richtung durch die beiden Kiemenkerzen geführter Schnitt des etwas mehr entwickelten Embryo (einake daselbe Stadium wie auch in Fig. 57). Unter den Kiemenkerzen (ck), welche mit den Schwemeln der Hohlvene (vc) in breiter Communication (zu letztere aber ist hier nicht zu sehen) stehen, liegen die Harnsäcke (hs); vkr = Kiemenvene; bi = Fintenbeutel; ma = Mantelarterie. Das Viseralganglion (g. vs), das Pedalganglion (g. pd) und das Sanglion opticum sind mit einander verbunden; in das letztere dringt von außen ein Strang (bx) von Mesodermzellen, welche zur Bildung der Gefäße dienen sollen; von dem Sanglion-pedale gehen solche Zellen (o) weiter zum Auge. itf = innere und atf = äußere Trichterschmügel; u = Ectodermverdickung zwischen beiden; ak = die Anlage des Seitenkopfnorpels.

Fig. 68. Ein in der Frontalebene durch ein Auge geführter Längsschnitt fast desselben Stadiums. An der dem Auge angelegenen Seite des Sangl. opticum (g. op) macht sich eine Rindenschicht bemerkbar. Über der Anlage des Seitenkopfnorpels (ak) erscheint das früher verdickte Ectoderm als eine einfache Zellschicht, welche von der Knorpelanlage durch eine dünne Schicht von Mesodermzellen abgetrennt ist. w = noch verdicktes Ectoderm an der oberen und w' = an der unteren Fläche der Seitenfortsätze des Kopfs. if = Iris.

Fig. 69. Ein in der Frontabrichtung geführter Längsschnitt durch den oberen Körpertheil desselben Embryo. Der innere Dottersack bildet einen Fortsatz (df), welcher, wie auch in der Fig. 40, an seiner Spitze große, nahe an einander liegende Kerne ohne deutliche Zellengrenzen zeigt. An dem Grunde des Dotterfortsatzes liegt jederseits ein Ectodermstreifen (ent); links sieht man über diesem die Anlage der vorderen Aorta (ao).

Fig. 70. Ein durch den vordersten Theil des Mittelarms in der Frontabrichtung geführter Schnitt, aus dem Stadium, da der Magen (ent) sich von dem Dotter zu schließen beginnt. ao = Aorta; kd = Anlage der Keimdrüse; die Eingeweidehöhle (eh) ist von den großen Bluträumen (kr), welche unter dem Schalenack liegen, nur durch eine dünne Scheidewand abgetrennt. f = Flossen.

Fig. 71-72. Zwei Sagittalschnitte desselben Stadiums.

71. Der Schnitt hat eine Kieme (kr) der Länge nach getroffen. Man sieht

die Kiemenvene (vbr) in ihrer Verbindung mit dem Aortenherz (ce); cv = Kiemenherz;
eh = Eingeweidchöhle; gst = Ganglion stellatum.

79. Etwas näher zur Seitenfläche des Embryo. Ganglion stellatum (gst) erscheint als Verbindungsstück zwischen dem Mantel und dem Körper.

Fig. 73. Ein in der Frontalebene, durch die beiden Kiemenherzen geführter Längsschnitt eines etwas mehr entwickelten Embryo. Links sieht man, daß das Kiemenherz (cv) sich unmittelbar in die Kiemenarterie (abr) fortsetzt. vbr = Kiemenvene; hs = Harnsack. Beide Schenkel der Hohlvene fließen sich unter dem Finkenbeutel in einen weiten Blutbahn (vc) zusammen, welchen man auf dem Schnitte bis an die Schörbläschen (ac) verfolgen kann. da = ductus acusticus. Die inneren (itf) und äußeren (atf) Trichterschwenkel erscheinen hier als ein hoher Doppelbogen.

Fig. 74. Das Auge aus der Fig. 74 bei der Vergrößerung Oc. A2 und Syst. A5.
vk = vordere Augenkammer; kl = hinterer Linsensegment; cc = Anlage des Corpus ciliare (epitheliale Hensen); sc = ringförmige Blut sinus.

Taf. VIII.

Fig. 74-75. Querschnitte durch den Kopftheil des Loligoembryo zur Zeit der Bildung der Linse.

74. Durch den Vorderdarm (vd), den Trichter (tf) und ein Auge. vk = vordere Augenkammer; cc = Anlage des corpus ciliare; rt = Retina; gm = Grenzmembran. Das große Ganglion cerebrale (gc) grenzt sich deutlich von dem Gangl. opticum (go) ab, obgleich es noch mit diesem breit verbunden ist. Beide Visceralganglien (gv) berühren sich schon einander und zeigen im Innern je einen centralen Faserstreifen. Sie liegen unmittelbar über den noch bedeutend von einander entfernten Schörbläschen (ac), welche in ihrem oberen Theile durch den Schnitt etwas getroffen sind (das Epithel der Schörbläschen in Fig. 74 ist nicht gezeichnet). vc = Hauptstamm der Hohlvene. Die Trichterhälften (tf) sind hier schon fast bis zur Berührung genähert; x = Ektodermverdickung zwischen denselben; ax = Anlage des Augendeciduumkörpels; ak = Anlage des Seitencopfnorpels; y = ein von denselben abgeschnürtes Stück?

75. Etwas weiter nach oben. Beide Visceralganglien (gv) schmelzen sich zusammen; die Trichterhälften (tf) sind noch von einander ziemlich weit entfernt;

s = Spalte, ausserhalb welcher die Ganglienmasse unbemerktbar in die Mesodermschicht des Trichters übergeht.

Fig. 76. Querschnitt eines Srenacher'schen Cephalopodenembryo auf dem entsprechenden Stadium der Entwicklung. Vergl. Oc. A2 und Syst. A5. Der noch sehr flachen vorderen Augenkammer (vx) gegenüber sieht man die Linsenanlage in Form eines kleinen gekrümmten Stäbchen. ac = Schörbläschen; andere Buchstaben wie in Fig. 74.

Fig. 77. Querschnitt eines etwas mehr entwickelten Loligoembryo auf der Höhe der Augen. An der Rückenfläche des Kopfes bildet sich jederseits eine Falte (rf), welche immer weiter zum Auge wächst und die Anlage des Augendeckknorpels (cdk) allmählig bedeckt. Wie solche Falten bilden sich auch an der Bauchfläche des Kopfes (bf), an der inneren Grenze beider ~~beider~~ Bauchknorpel (k). Beide Pedalganglien (g. pd) sind schon zusammengeschmolzen und zeigen im Innern eine feinfaserige Quercommisur.

77A. Das Auge aus der Fig. 77 bei der Vergröf. Oc. A1 und Syst. A7. if = Iris; vx = vordere Augenkammer; ms = Mesodermschicht der die vordere Augenkammer von der hinteren abtrennenden Scheidewand; sc = Ringssinus in derselben; hl = hinterer Linsensegment; gx = grosszellige Schicht der vorderen Wand der Augenblase; cc = kleinzellige Schicht derselben oder die Anlage des Corpus ciliare.

Fig. 78. Durchschnitt durch das Auge auf dem etwas späteren Stadium. Vergl. Oc. A2 und Syst. A5. Die Irisränder (if) sind scharfer geworden. Die die beiden Augenkammer von einander abtrennende Scheidewand hat sich an der Anheftungsstelle des hinteren Linsensegmentes (hl) sehr verdünnt, obschon man in ihr noch wie vorher drei Zellenschichten unterscheidet. Die grosszellige Schicht (gx) ist von dem Centrum der vorderen Wand der Augenblase zur Peripherie hin verdrängt. An der inneren Fläche der Retina (ret) kommt die Anlage der Stäbchenschicht (st) zum Vorschein. Die Rückenfalte (rf) bedeckt schon ungefähr eine Hälfte der Anlage des Augendeckknorpels (cdk); g. op = Ganglion opticum mit seiner Rindenschicht; g. c = Ganglion cerebrale; ax = Seitenknorpel des Kopfes.

Fig. 79. Querschnitt durch den Kopftheil eines Embryo, dessen Körper beinahe eben so gross wie die äussere Dottersblase ist. Der Schnitt hat nur an der Bauchseite die beiden

Hautfalten getroffen (bf). ax = Seitenkopfknochen.

Fig. 80 A. Auge aus der Fig. 80. Vergr. Oc. A2 und Syst. A5. Über der Anheftungsstelle des hinteren Linsensegmentes (hl), welcher nun eine kugelige Form angenommen hat, sind schon die Kellen ganz verschwunden. Das von Grund der vorderen Augenkammer an der Peripherie bepfasternde Epithel (a') geht im Centrum, der Anheftungsstelle der Linse gegenüber, in eine dünne homogene Membran (a) über, zwischen welcher und der Anheftungsflechte des hinteren Linsensegmentes eine kleine Spalte (m) der Lage der früheren Mesodermis (ms) entspricht. x = Übergangsstelle der Retina u des Corpus ciliare; gx = großzellige und cx = kleinzellige Schicht des letzteren; aq = Äquatorialknochen; st = Stäbchenschicht, rt' = innere und rt'' = äußere Schicht der Retina.

Taf. IX.

Fig. 80. Ein in der Frontalrichtung durch beide Augen und die untere Schlundganglienmasse geführter Längsschnitt des Embryo, dessen Körper schon etwas größer als die äußere Dottersblase ist. Beide Visceralganglien (g. vs) sind ganz zu einer Ganglienmasse verschmolzen, welche jetzt keine Spur der Theilung in zwei Hälften mehr zeigt. Im Innern derselben sieht man eine centrale Quiercommisur, und zwei Längscommisuren (cop) gehen von der Visceralganglienmasse zu den Pedalganglien. Beide mit einander verschmolzenen Pedalganglien (g. pd) lassen noch an ihrem hinteren Rande die Zusammensetzung aus zweien Hälften sehen; gb = vorderer Abschnitt des Pedalganglions (ganglion en patte d'oeil Cuvier); ax = Seitenkopfknochen; x' = dünner Knochenstreifen zwischen der Visceralganglienmasse und den Augenganglien (g. op). Im Innern der Ganglia optica (g. op) tritt ein reiches Netz des gefäßbildenden Kellen ins Auge. f = die über das Auge wachsende Hautfalte; alf = äußere Tricherschenkel; ls = Lebersack.

Fig. 81. Querschnitt durch den Kopf eines Sepiaembryo, aus dem Stadium, da der vordere Linsensegment (vl) sich zu bilden beginnt. Vergr. Oc. A2 und Syst. A2. Der Schnitt geht durch ein Auge, den Schlundkopf (sk) und den vorderen Abschnitt des Pedalganglions (g. pd). brd = Zungenscheide; sb = Sinus buccalis; vc'' = vordere Fortsetzungen der Hohlvene; ax = Arterie. Die Rückenfalte (rf) und die Bauchfalte (bf) bedecken nicht nur die Knochen (axk und ax) sondern theils auch das Auge; t = Blutraum zwischen dem Augendeckknorpel (axk) und dem Augenganglion (g. op). Die Bauch-

Knorpel, x) dringen tief zwischen die Pedalganglionmasse und die Augenganglien (g.op) ein.
 81. A. Ein Theil des Auges bei der Vergröf. Ocul. A2 und Syst. A4, um die Anlage des
 vorderen Linsensegmentes (vl) besser zu zeigen; hl = hinterer Linsensegment; übrige
 Buchstaben wie in der Fig. 80 A.

Fig. 82. Ein in der Frontalebene geführter Längsschnitt desselben Stadiums wie auch in der Fig. 80.
 Der dicke Schnitt trifft nicht nur die beiden Kiemenherze (co) mit ihren kugelförmigen
 Anhängen (co'), sondern auch das Aortenherz in seiner Verbindung mit den Kiemen-
 venen (vbz). de = Darm; p = kurzer Stiel, welcher das Aortenherz mit dem Darm verbindet;
bi = Tintbeutel; vc' = Schenkel der Hohlvene; hs = Harnsäcke; l = dünne Wand derselben
 an der Seite der Eingeweidhöhle; bz = Kiemen.

Fig. 83. Medianer Längsschnitt eines Embryo, dessen Körper ungefähr zwei Mal so groß wie
 die äußere Dottersblase ist. Vergr. Oc. A1 und Syst. A4. Der innere Dottersack hat
 sich sehr vergrößert, und in seinem Wachsthum nehmen nur der mittlere Dotters-
 lappen und die beiden oberen Lappen (odl) Theil, während das Kopftheil des Nahrungs-
 dotters sehr verengert erscheint. s = die äußere Dottersblase. Den Darmkanal sieht
 man in seiner ganzen Länge; de = Darm; bs = Blindsack; mg = Magen; oe = Oesophagus.
 Die vordere Aorta (ao) geht über dem Oesophagus bis an das Ganglion cerebrale (g.c); gl.s =
 Speicheldrüse; us = Ausführungsgang der Speicheldrüsen. In der Lungenscheide (brd) tre-
 ten schon die Köhnen der Kadula auf; an den Kieferanlagen (xf, xfu) macht sich
 braune Chitinschicht bemerkbar; g.bs = oberes und g.bi = unteres Buccalganglion.
 Der weite Hauptstamm der Hohlvene (vc) theilt sich auf der Höhe des Pedalganglions
 (g.pd) in zwei Äste (vc'), welche bis zu dem Ganglion en patte d'oe (g.b) neben
 einander gehen; ar = Aterien an der Bauchfläche des Pedalganglions; x = durch den
 Schnitt theils getroffener Bauchknorpel; tr = Trichter; x = Vorsprung seiner inneren
 Wand. In der Eingeweidhöhle (eih) sind das Herz mit dem Anfangstheile der hintere-
 ren Aorta (ao') und die Anlage der Keimrüse (kd) zu sehen. o = Berührungsstelle beider
 Harnsäcke (dünne Membran, welche die Höhlen derselben von einander abtrennt, ist
 hier nicht dargestellt); pr = Wand der Eingeweidhöhle. Man bemerkt auf den Schnitten,
 dass die hintere Aorta an dieser Stelle (pr) ein kleines Ästchen abgibt, welches wahr-
 scheinlich für den Darm bestimmt wird. p = durch den Schnitt etwas getroffener Arm
 des ersten Paares.

Fig. 84. Längsschnitt durch den Tintenbeutel eines Embryo desselben Stadiums. Vergl. O. A2 und Syst. A5.
a = Ausführungsgang, welcher eine von vorderen Theil der Drüse umfassende Erweiterung zeigt; b = Öffnung des spiralgewundenen Drüsenröhrchens; v = Spiralwindungen.

Fig. 85. Längsschnitt durch die Hohlvene und einen ihrer beider Schenkel. Neben der Stelle (x), wo der Stamm der Hohlvene (vc) in die sehr erweiterten Schenkel (vc') übergeht, mündet in denselben der Canalis venosus (car) ein, welcher das Blut aus den, den Magen (mg) und den Blindsack (bs) umgebenden Lacunen bringt. Der Schenkel der Hohlvene (theils auch der Hauptstamm) wird von dem Harnsacke (hs) nicht umfasst, so dass er in der Höhle desselben gelegen und von außen mit dem Cylinderepithel besetzt ist. Keine so gen. Venenanhänge sind noch vorhanden. l = Wand, welche die Höhle des Harnsacks von der Eingeweidehöhle (eh) abtrennt; Nach oben (v) setzt sich der Schenkel der Hohlvene in eine Vene (hintere Mantelvene Kolliker's) ^{fort}, welche in der Bauchwand des Körpers neben der hinteren Aorta verläuft; in sein unteres Ende (v') senkt sich eine von dem Analkügel (ak) kommende Vene ein.

Fig. 86. Querschnitt desselben Stadiums dicht oberhalb des Tintenbeutels. dr = Darm; vc = Hohlvene; t = dünne Scheidewand, welche die Höhlen beider Harnsäcke (hs) von einander abtrennt; br = durch den Schnitt theils getroffene Kieme; ma' = Äste der Mantelarterie.

Fig. 87. Querschnitt desselben Stadiums durch den Basaltheil des Trichters; x' = Vorsprünge der inneren und x'' = der äußeren Trichterswand; atf = äußere Trichterschlenkel; nx = Anlage des Nackenknoorpels; ls = Lebersäcke; vc = Hohlvene.

Taf. X.

Fig. 88. Querschnitt durch den Kopf auf der Höhe der Riechorgane (ro). Ganglion centrale (gc) zeigt zwei über einander liegende Quercommissuren; cp = Commissura cerebro-pedalis. Unter dem Pedalganglion (g.pd) sind zwei vordere Fortsetzungen der Hohlvene (vc') und zwischen ihnen eine Arterie (ar) zu sehen. Ganglion opticum (g.op) zeigt im Innern ein dichtes Netz von gefäßbildenden Zellen. oe = Oesophagus; vs = Ausführungsgang der Speicheldrüsen; v = Vene(?); ax = Seitenkopfknoorpel; x = hinteres Ende des Bauchkopfknoorpels.

Fig. 89. Querschnitt desselben Stadiums etwas näher zum Oralende des Körpers. Die Vergleichung dieser Figur mit der Fig. 79 zeigt uns, dass die Bauchfalten (bf) durch ihre Ränder mit der die Seitenkopfknoorpel (ax) bedeckenden Haut verwachsen und von den Bauchkopfknoorpeln (x), welche sich mehr an einander und der Medianlinie des Körpers genähert haben, durch eine Spalte (x) abgetrennt sind.

Fig. 90. Querschnitt durch den Kopf so eben hinter den Augen (au), welche theils getroffen sind. Über dem Oesophagus (oe) sieht man das obere Buccalganglion (gbs), zwischen diesem und der Zungenscheide (brd) - hinteres Ende des unteren Buccalganglions (gbi). ds = Ausführungsgang der Speicheldrüsen; sv = Sinus venosus. Die mit den Seitenknorpeln (ak) verwachsenen Bauchknorpel (x) treten beinahe in Berührung mit den Augendeckknorpeln (adx), so dass die durch die Knorpel geschützte Orbita nur theils von einer dünnen Haut geschlossen wird (cr). Auf diesem Schnitte, wie auch auf vorhergehendem, sieht man, dass Mesodermzellen an mehreren Stellen in den Knorpel eindringen, wo sie wahrscheinlich zur Bildung der Gefäße dienen.

91. Querschnitt desselben Embryo etwas näher zum Oralende des Körpers. Der Schnitt geht durch die Hauptmasse des unteren Buccalganglions (gbi), welchem seitwärts vordere Fortsetzungen des oberen Buccalganglions (gbs) anliegen. Der vordere Abschnitt des Pedalganglions (g.b) besteht hier aus zwei getrennten Hälften und zeigt im Innern zehn Knötchen von Streifensubstanz (n¹, n², n³, n⁴, n⁵), welche den Nervenzellen der fünf Amparen entsprechen.

Fig. 92. Ein nahe der Dorsalfläche durch den Kopf geführter Frontalschnitt. Vergl. Oc. A1 und Syst. A4. p⁵ = fünftes und p⁴ = viertes Ampaar; mh = Mundhöhle; cr = die die Augen bedeckende Haut; übriges wie oben.

Fig. 93. Schnitt durch die Retina eines fast reifen Embryo. Vergl. Oc. A1 und Syst. A7. st = Stäbchenschicht; pg = Pigmentschicht; rt' = mittlere und rt = äußere Schicht der Retina.

Fig. 94. Ein in der Querrichtung zur Längsachse des Körpers durch die Riechgrube (rg) geführter Schnitt eines Sepiaembryo. chr = Chromatophoren; kn = Knorpel.





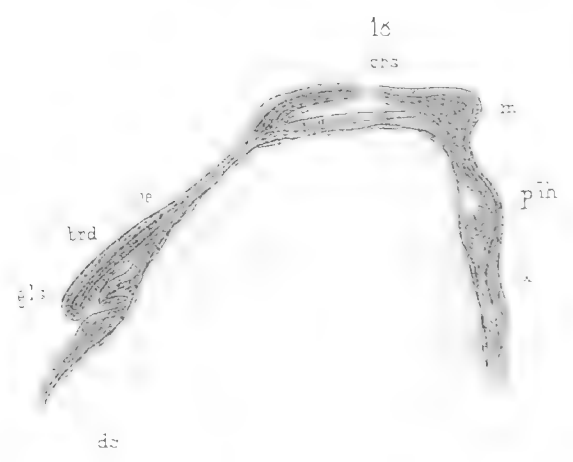
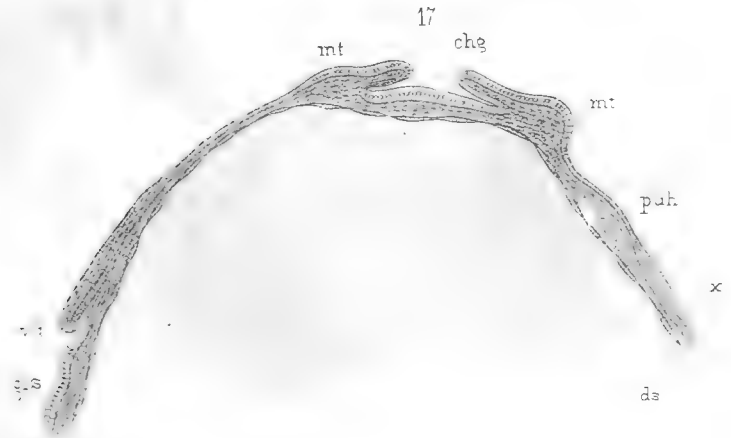
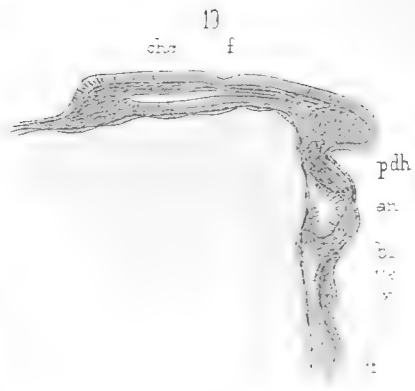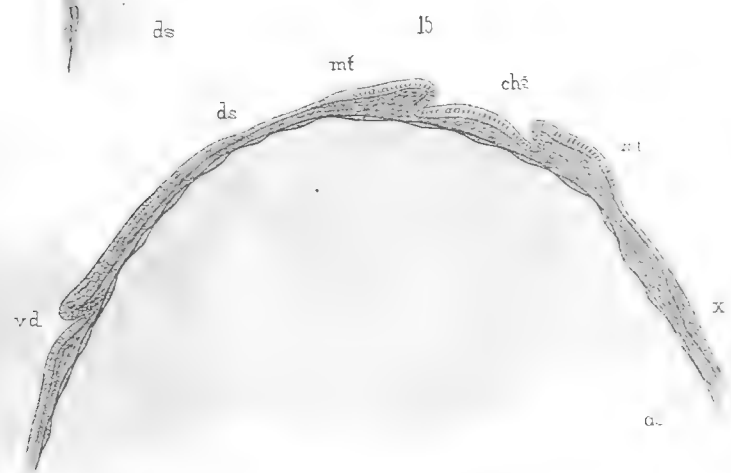
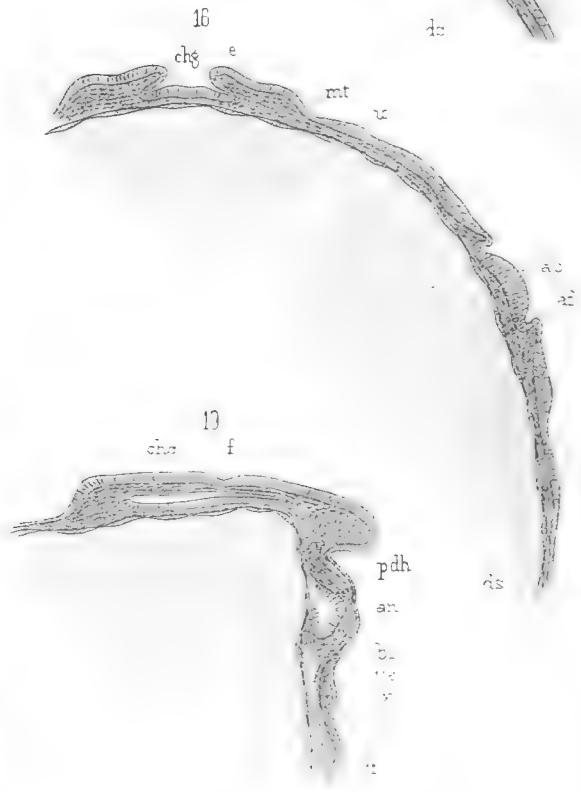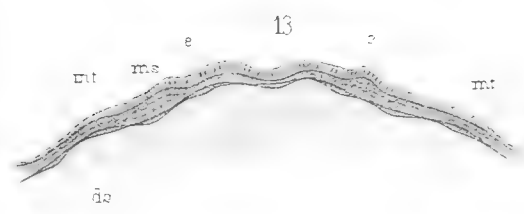
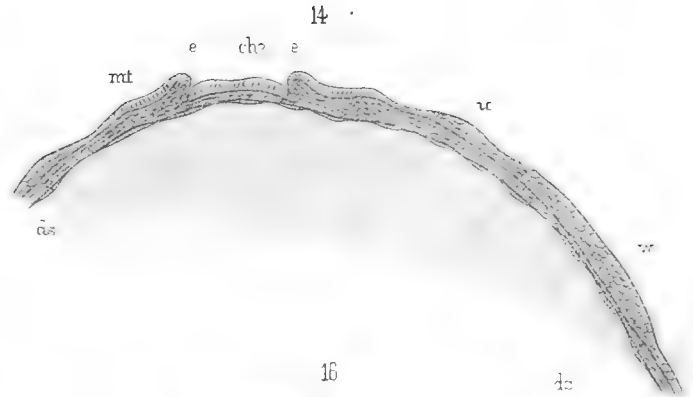
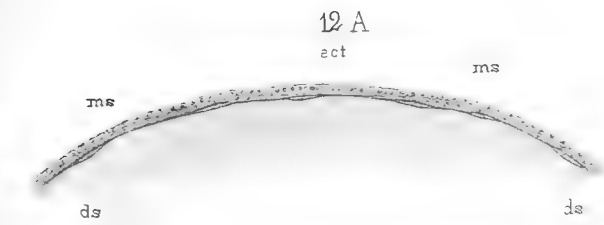


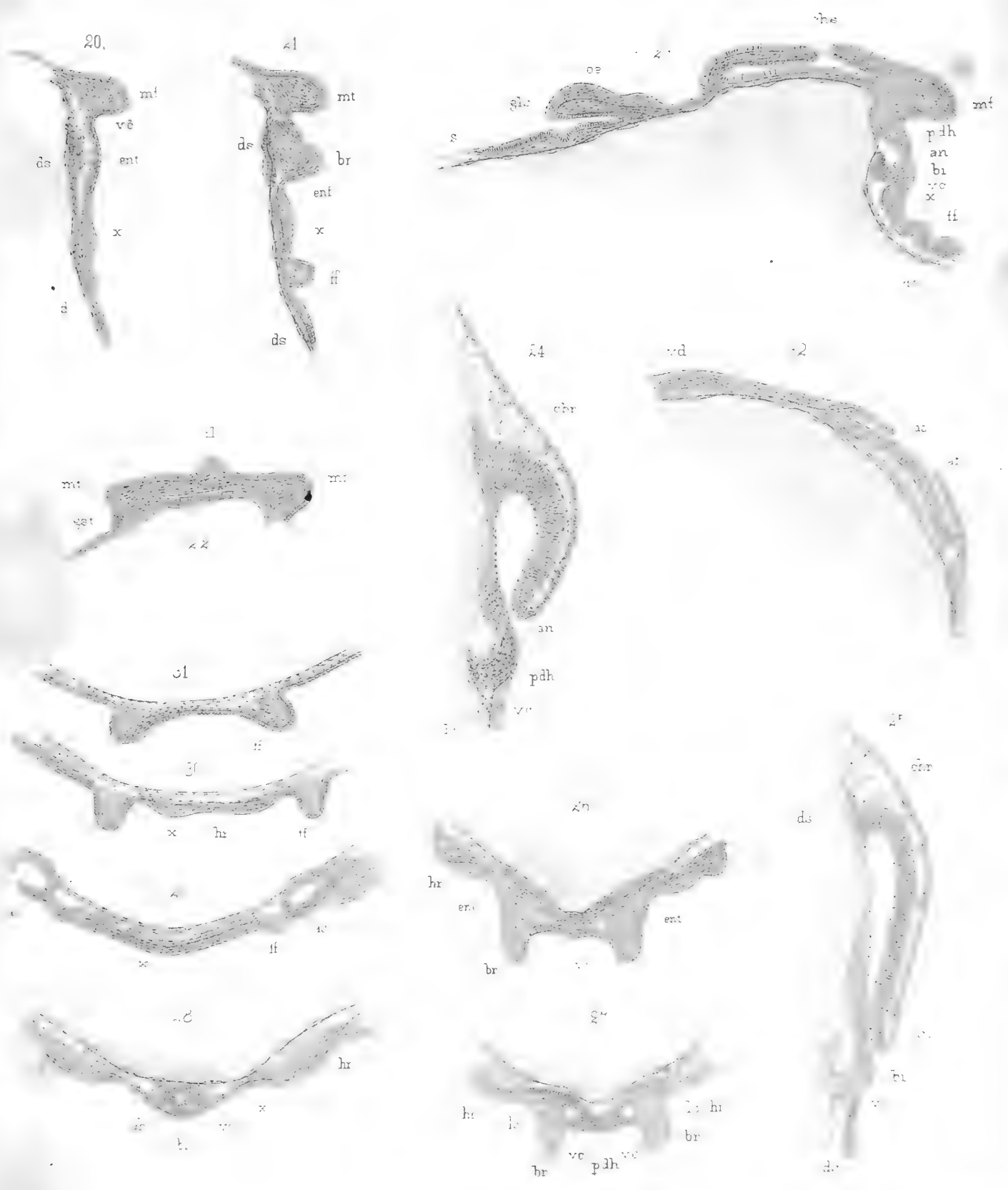


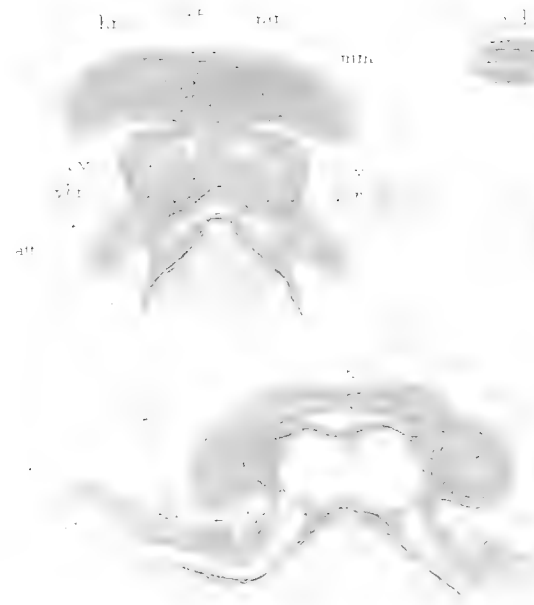
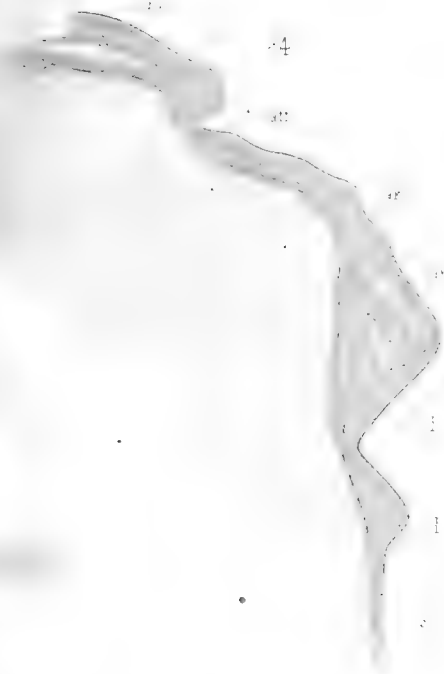рис Бобринскіи

Металлографіе Иваницы.



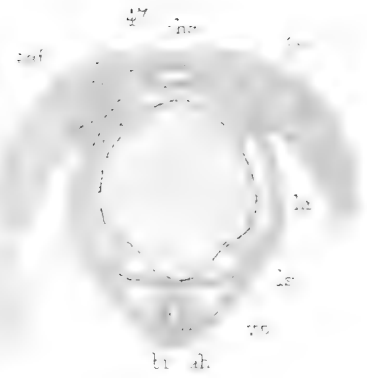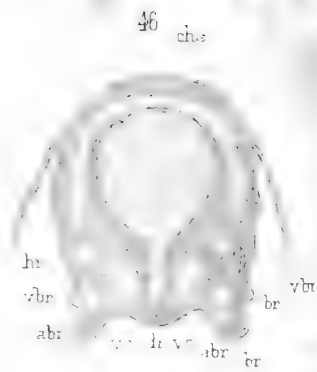
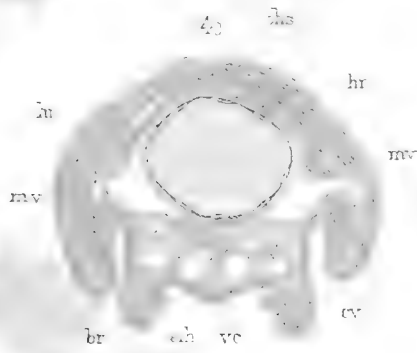














sk




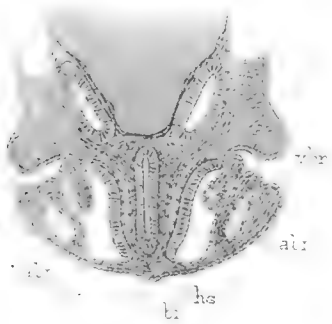
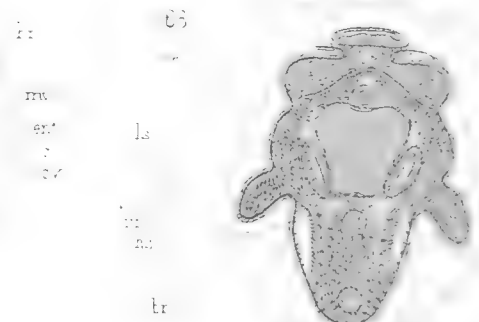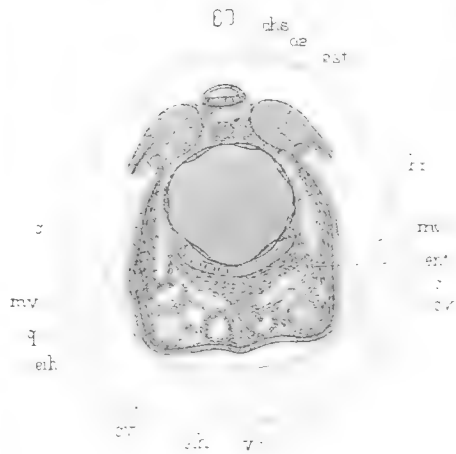
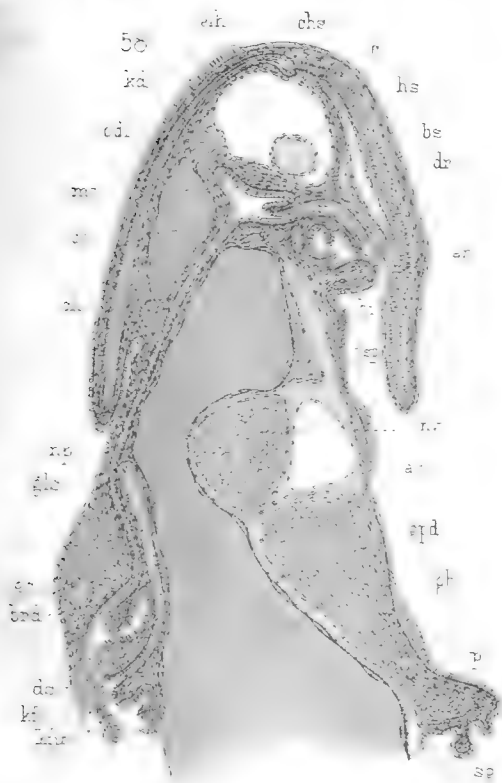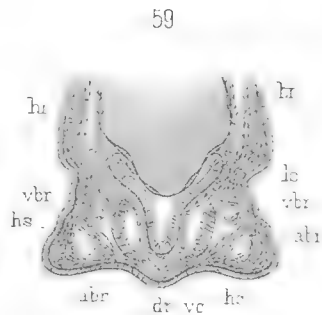
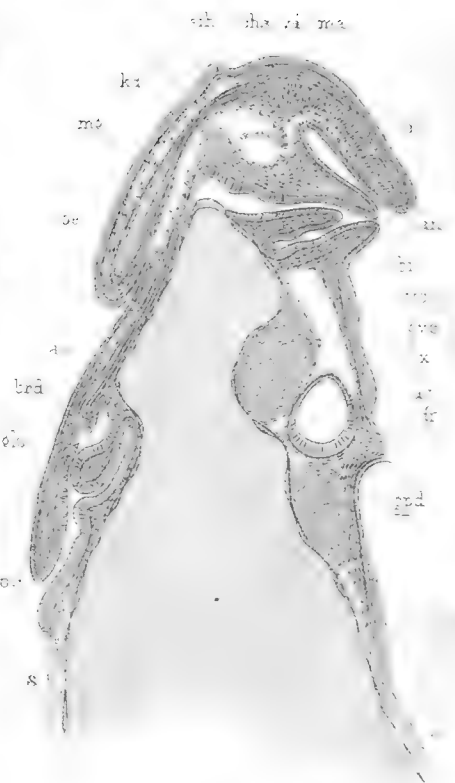
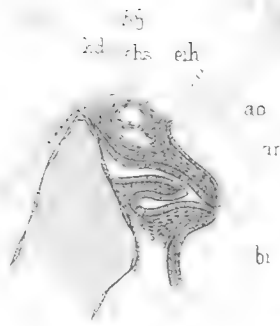
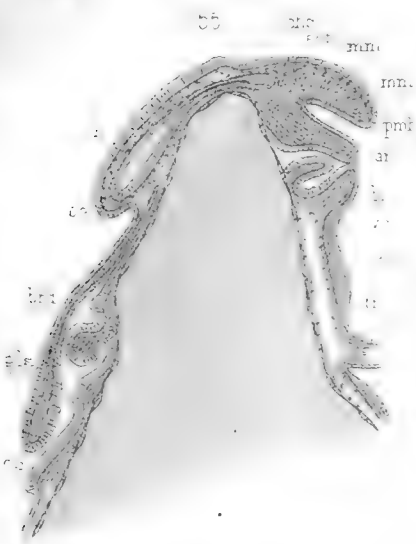44 A




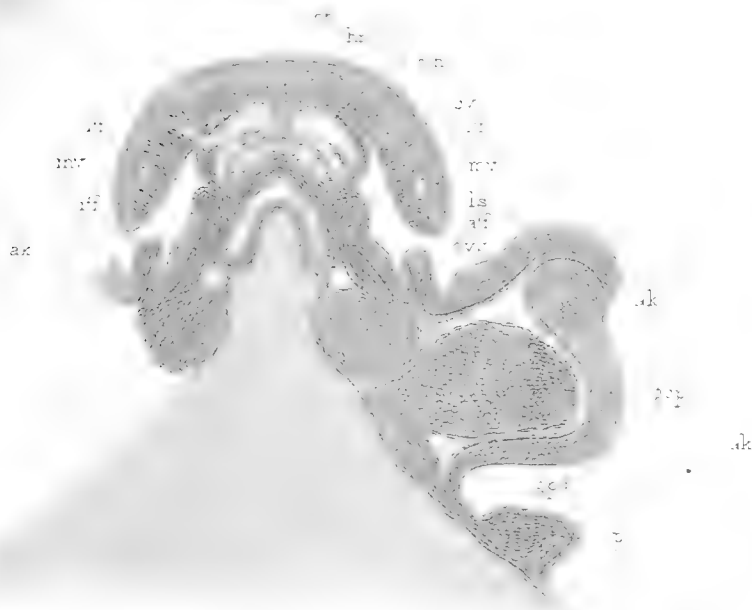


44 B

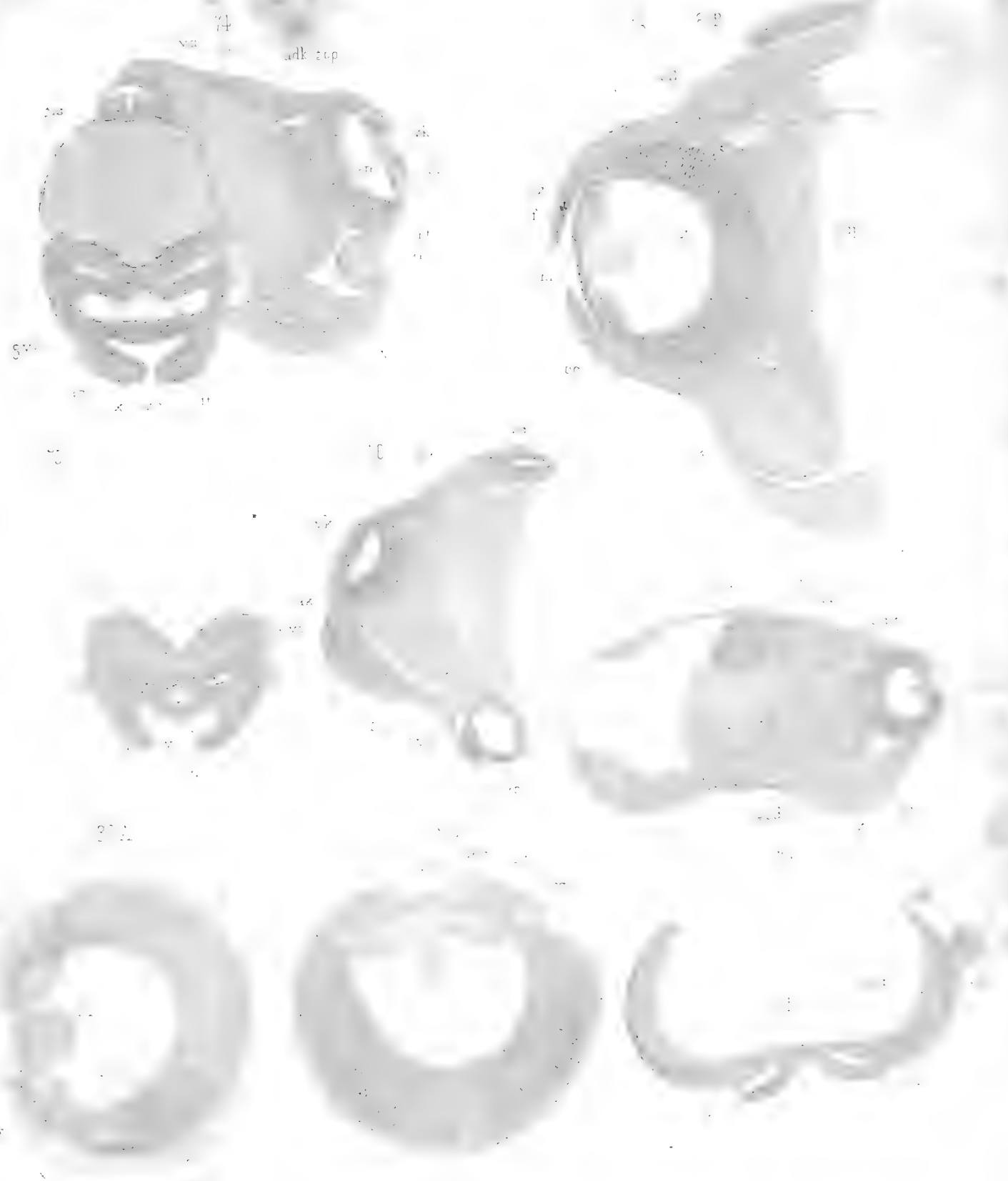




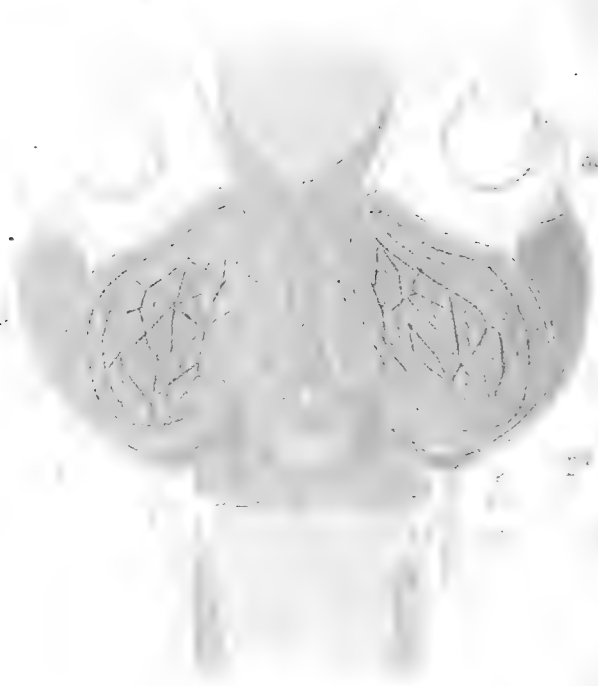

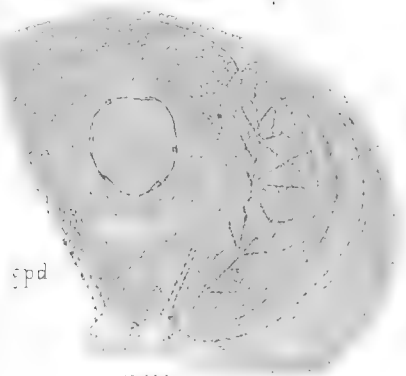





















SMITHSONIAN INSTITUTION LIBRARIES



3 9088 00887 1279



SMITHSONIAN INSTITUTION LIBRARIES



3 9088 00887 1279