

OP

331

[ 62



Read Aug 10

D<sup>r</sup> D. OLMER  
Ancien Interne des Hôpitaux de Marseille  
Préparateur d'histologie à l'École de médecine.

RECHERCHES

SUR LES

# GRANULATIONS

de la Cellule Nerveuse



LYON

A. STORCK & C<sup>e</sup>. IMPRIMEURS-ÉDITEURS

8, Rue de la Méditerranée, 8

—  
1901





12

12

D<sup>r</sup> D. OLMER  
Ancien Interne des Hôpitaux de Marseille  
Préparateur d'histologie à l'École de médecine

---

FOOT & STORCK

RECHERCHES

sur les

# GRANULATIONS

de la Cellule Nerveuse



LYON

A. STORCK & C<sup>o</sup>, IMPRIMEURS-ÉDITEURS

8, Rue de la Méditerranée, 8

—  
1901





## INTRODUCTION

---

*Structure compliquée du protoplasma nerveux. — Différenciations protoplasmiques constantes et formations artificielles et contingentes. — Exposé du sujet. — Matériel et méthodes de recherches.*

Suivant une loi générale en biologie, à mesure que les éléments histologiques se différencient et que leur signification fonctionnelle se précise, on voit apparaître dans le protoplasma des formations multiples, d'importance inégale, qui compliquent la structure cellulaire. Aussi pouvait-on, en quelque sorte *a priori*, concevoir la constitution du protoplasma nerveux comme très complexe et très différenciée; l'étude de ces différenciations a provoqué un grand nombre de recherches que les progrès de la technique semblaient devoir faciliter.

De nombreux exemples, que l'on pourrait inutilement multiplier, montrent d'une façon évidente les relations qui existent entre la structure de la cellule et la valeur physiologique des éléments nerveux. Une

observation déjà ancienne de PIERRET (78) (1) avait prouvé l'importance de ces relations : les cellules motrices des cornes antérieures de la moelle sont d'autant plus volumineuses que les fibres nerveuses qui en émanent se rendent à une région plus éloignée du corps. Ces mêmes cellules des cornes antérieures sont parfaitement développées à une époque où les éléments du cerveau et du cervelet sont encore à un stade très primitif. Les cellules de PURKINJE du cervelet n'ont acquis à la naissance leur développement complet que chez les animaux qui sont aussitôt capables de se tenir debout, de marcher et de se livrer spontanément à des actes coordonnés assez compliqués. De même, chez certains vertébrés inférieurs, les éléments cellulaires du cerveau et même de la moelle sont relativement peu différenciés.

En rapport avec la valeur physiologique des éléments nerveux hautement différenciés, les histologistes se sont efforcés de mettre en évidence des formations protoplasmiques plus ou moins complexes, révélées par les réactifs sous forme de fibrilles et de granulations figurées. Mais pour un petit nombre de faits bien observés et qui semblent définitivement acquis, que de discussions et de théories appuyées sur des figurations souvent artificielles. Il n'est pas inutile de rappeler ici les hypothèses provoquées par les apparences de striation transversale, révélées dans le protoplasma et dans

(1) Les chiffres répondent à la date et renvoient à l'index bibliographique qui termine ce travail.

les prolongements cellulaires sous l'influence du nitrate d'argent : le protoplasma semblait formé de deux substances de composition chimique différente; mais il s'agissait d'une formation artificielle sans importance, que l'on peut reproduire par une technique analogue dans des éléments très différents.

A côté des neurofibrilles et de la masse de protoplasma finement granuleux, qui paraissent avec le noyau constituer la structure fondamentale de la cellule nerveuse vivante, l'on peut faire apparaître dans la cellule morte, après coagulation souvent brutale du protoplasma, des formations plus ou moins constantes, suivant les conditions expérimentales. Ces formations se groupent en amas granuleux, ou semblent répondre à un épaissement irrégulier de la substance protoplasmique, ou paraissent encore constituer un réseau très compliqué, dont on s'efforce de préciser les connexions; parfois la cellule est comme creusée par de véritables canalicules intracellulaires; enfin, des observations récentes ont indiqué d'une façon évidente dans la cellule nerveuse la présence de centrosomes.

Il paraît bien difficile à l'heure actuelle de porter un jugement définitif sur les nombreux travaux qui se sont succédés pendant ces dernières années et de déterminer avec précision dans une vue d'ensemble la structure fine de la cellule nerveuse. Mettant à profit les méthodes récemment décrites, que leur simplicité a mises à la portée de tous, de nombreux observateurs ont étudié les modifications de la cellule nerveuse dans leurs relations avec les

diverses modalités physiologiques et les processus pathologiques les plus variés. Quelques auteurs ont même espéré élucider les problèmes les plus compliqués de la vie, dans l'un des types cellulaires les plus complexes de l'économie, alors que la structure de la cellule nerveuse normale était loin d'être établie d'une façon incontestée. Quelques résultats d'importance médiocre, point de départ d'un grand nombre d'hypothèses, telle a été la conséquence de tant d'efforts. « Ni par ses réactions, ni par sa structure, la cellule nerveuse ne peut pour le moment être de quelque utilité à la physiologie », disait tout récemment C. BONNE, dans la préface de sa traduction française des *Voies de conduction du cerveau et de la moelle*, de W. v. BETCHEREW.

Les considérations qui précèdent montrent assez dans quel sens nous avons entrepris nos recherches. Considérant comme solidement établie la structure fibrillaire de la cellule nerveuse, nous avons plus spécialement étudié les aspects et les réactions de la masse interfibrillaire ; nous avons voulu indiquer et grouper les diverses formations granuleuses qui peuvent apparaître dans le protoplasma cellulaire. Parmi les granulations (1) réparties probablement dans une masse fluide, amorphe, dans les mailles du réseau fibrillaire, les unes ont été mises en évidence par certains réactifs spéciaux, les autres préexistent.

(1) Nous emploierons à peu près indistinctement dans notre exposé les termes : granulations, granules, grains, sans attacher à ces diverses dénominations une signification différente.

le plus souvent spontanément colorées, dans la cellule vivante et contribuent à lui donner cet aspect granuleux, qui a été signalé de tout temps par les observateurs. Nous passerons successivement en revue ces diverses formations, en insistant plus particulièrement sur les granulations colorées et sur les grains colorables de certains noyaux pigmentés, qui se rapprochent du pigment par leur aspect morphologique et par leur siège. Nous essaierons d'établir des distinctions entre les diverses variétés de grains, en nous appuyant sur leurs réactions histo-chimiques, et nous examinerons les hypothèses qui ont été proposées pour expliquer leur origine et leur signification. Nous étudierons plus particulièrement dans ce but les noyaux pigmentés de la protubérance et du pédoncule cérébral (*Locus caeruleus*, et *Locus niger* de SEMMERING).

Parmi les granulations que nous avons étudiées, il en est qui n'existent que chez l'homme : aussi nos recherches ont nécessairement porté sur des éléments recueillis un certain nombre d'heures après la mort ; mais le nombre de nos observations nous permet d'affirmer que l'altération cadavérique et l'état pathologique cause de la mort ont été dans nos résultats des facteurs négligeables ; nous avons en effet choisi des pièces appartenant à des individus d'âge variable, ayant succombé à des maladies aiguës (pneumonie) ou chroniques (tuberculose pulmonaire, affections cardiaques) ou à des traumatismes ; nous avons pu examiner une fois, douze

heures après la mort, les centres nerveux d'un homme de quarante ans. Nos résultats ont toujours été comparables. Nous avons recueilli aussi les centres nerveux d'un grand nombre d'animaux (cobaye, lapin, chat, bœuf, cheval, singe, etc...). Certains réactifs fixateurs (sublimé) amènent fréquemment la production de granulations artificielles; d'autres, surtout après un contact prolongé, dissolvent les granulations les plus évidentes; aussi avons-nous employé des fixations multiples (liqueur de FLEMMING, acide osmique, liqueur de MULLER, sublimé seul ou associé au formol acétique, au formol picrique, formol).

Nous avons utilisé une technique variée, employant les procédés en usage pour le système nerveux et les méthodes indiquées pour les recherches cytologiques (méthode de NISSL au bleu polychrome d'UNNA, de ROMANOWSKI, de LENHOSSEK, de BENDA; coloration par contraste avec la safranine picronigrosine, le dahlia fuchsine acide orange; méthode de WEIGERT-PAL, etc.). Nos coupes ont été pratiquées après inclusion dans la paraffine ou mieux dans la celloïdine, qui empêche à peu près toute rétraction des éléments.

Nos recherches ont été faites au laboratoire d'histologie de l'École de médecine de Marseille, sous la direction de notre excellent maître M. le professeur E. JOURDAN, qui ne nous a ménagé ni ses encouragements, ni ses conseils; nous sommes heureux de le remercier de la sollicitude et de la sympathie qu'il

n'a cessé de nous témoigner depuis le début de nos études médicales.

M. le professeur J. RENAULT nous a accueilli avec bienveillance dans son laboratoire et a bien voulu nous honorer en acceptant la présidence de notre thèse; qu'il nous permette de lui exprimer ici toute notre respectueuse gratitude.


Nous tenons à remercier également nos maîtres de l'École de médecine et des hôpitaux de Marseille, qui nous ont toujours témoigné un bienveillant intérêt; et nous nous faisons un devoir d'exprimer ici notre sincère reconnaissance à M. le D<sup>r</sup> BOY-TEISSIER et à M. le professeur ODDO, qui ont bien voulu nous associer à leurs travaux et nous encourager de leurs conseils. Nos collègues et amis, les D<sup>r</sup>s P. STEPHAN et G. REYNAUD nous ont donné de nombreuses preuves de sympathie, que nous ne saurions oublier.

---

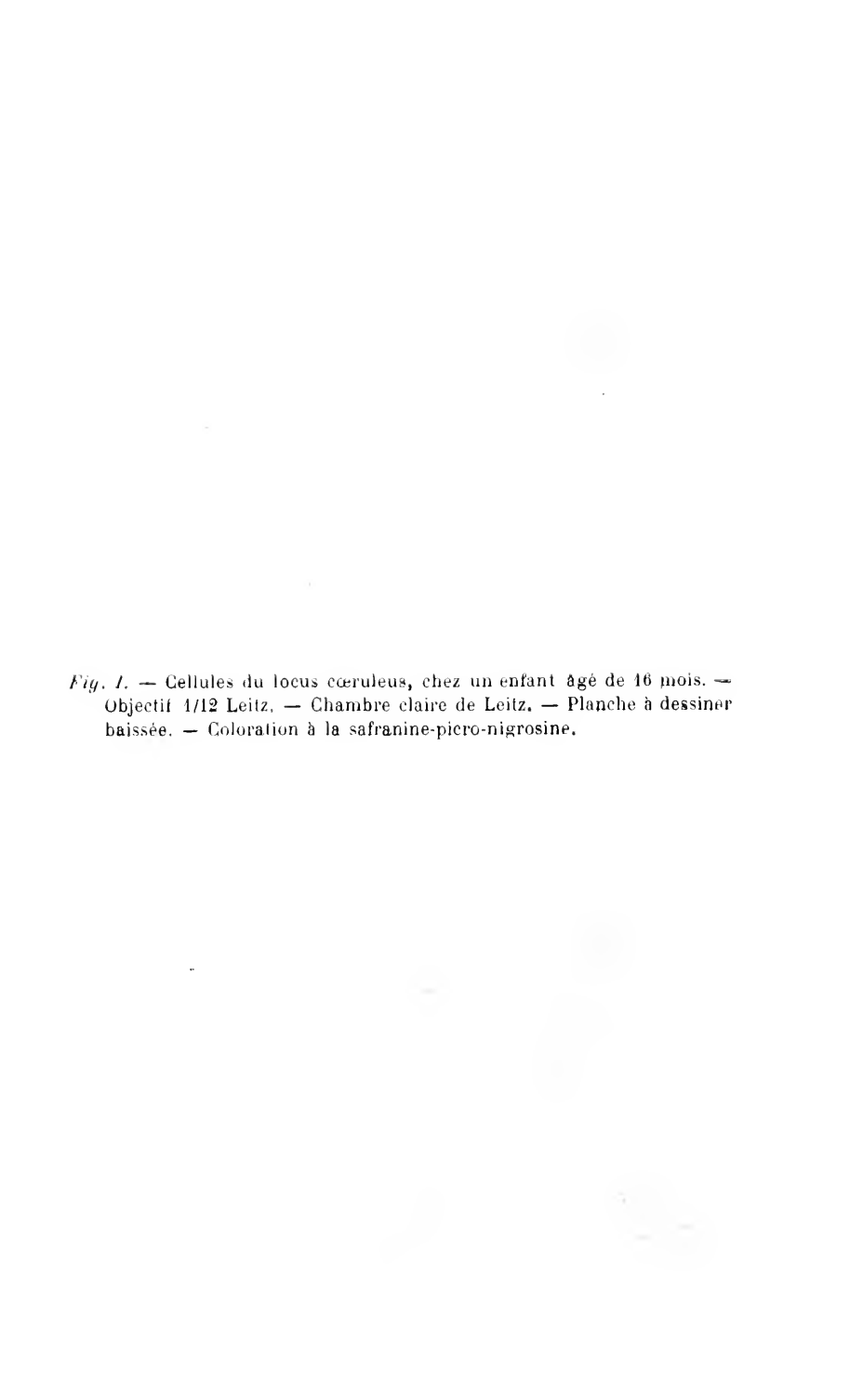








*Fig. I.* — Cellules du locus caeruleus, chez un enfant âgé de 16 mois. — Objectif 1/12 Leitz. — Chambre claire de Leitz. — Planche à dessiner baissée. — Coloration à la safranine-picro-nigrosine.



*Fig. II.* — Cellules du locus caeruleus, chez une femme âgée de 27 ans. — Objectif 1/12 Leitz. — Chambre claire de Leitz. — Planche à dessiner baissée. — Coloration à la safranine-picro-nigrosine.



*Fig. III.* — Cellules du ganglion spinal d'un cheval âgé de 12 ans. — Objectif 6 Staniassie. — Chambre claire de Leitz. — Planche à dessiner au niveau de la préparation. — Coloration à la safranine-picro-nigrosine.

*Fig. IV.* — Cellules du locus niger, chez un homme âgé de 48 ans. — Objectif 1/12 Leitz. — Chambre claire de Leitz. — Planche à dessiner baissée. — Coloration à la safranine-picro-nigrosine.



## LES GRANULATIONS FIGURÉES DE LA CELLULE NERVEUSE

---

*Constance et multiplicité des granulations. — Aperçu historique. — Granules d'ALTMANN et corps de NISSL. — Grains chromophiles du locus cœruleus et granulations colorées. — Dépôt du bleu de méthylène dans les cellules nerveuses.*

« Les formations figurées du protoplasma, longtemps négligées des histologues, prirent forme et couleur grâce aux perfectionnements de la technique. » Ainsi s'exprimait récemment A. PRENANT dans un important mémoire *sur le protoplasma supérieur* (98-99). Mais il faut peut-être se garder de considérer comme des formations primitives et fondamentales les apparences qu'une technique souvent compliquée et toujours brutale fait naître dans les éléments organiques. Les discussions qui se sont élevées dans la science à propos de la cellule nerveuse prouvent assez combien l'interprétation des faits en apparence les plus simples peut devenir délicate.

Lorsque REMAK indiqua pour la première fois la

présence de fibrilles dans la cellule nerveuse, son observation passa à peu près inaperçue ; contrôlée par LEYDIG, BEALE, FROMANN, ARNOLD, KOELLIKER, la structure fibrillaire a été retrouvée par MAX SCHULTZE (68-72) qui en a donné une description et des figures très nettes dans le *Manuel d'Histologie* de STRICKER. L'on a voulu récemment attribuer à FLEMMING la priorité de cette découverte (82) et quelques auteurs (GIUSEPPE LEVI, 97) ont prétendu que les récentes descriptions n'ont rien de commun avec la conception ancienne de MAX SCHULTZE. Quoi qu'il en soit, et malgré les fluctuations des doctrines, l'on doit admettre comme démontrée la structure fibrillaire de la cellule nerveuse, ainsi qu'elle résulte des observations plus récentes de RANVIER, DOGIEL, RENAUT, etc. (1).

Cependant, à la conception ancienne de la cellule nerveuse, quelques auteurs ont voulu avec NISSL substituer la distinction des cellules en types variés, bien caractérisés morphologiquement, et établir une classification d'après la présence ou l'absence dans le cytoplasma d'une partie colorable par certains réactifs spéciaux. Ainsi la cellule nerveuse serait formée de deux substances : une substance chromophile et une substance achromatique, cette dernière ayant elle-même une organisation très compliquée. Tandis que les premiers observateurs n'attribuaient qu'un rôle secondaire à la partie

1) A propos de la structure fibrillaire de la cellule nerveuse, voir J. RENAUT : *Traité d'histologie pratique*, t. II, fascicule 2.

achromatique, qu'ils croyaient primitivement amorphe et homogène, on lui reconnaît au contraire aujourd'hui le rôle le plus important dans la cellule. « On sait aujourd'hui, dit MARINESCO (99), que la cellule nerveuse se compose de trois parties essentielles : 1° une substance fondamentale organisée disposée sous la forme d'un réseau fibrillaire à l'intérieur de la cellule nerveuse et sous forme de fibrilles juxtaposées dans les prolongements. Ce réseau et ces fibrilles constituent les voies de continuité du système nerveux ; 2° une substance fondamentale amorphe qui ne se colore pas habituellement par les couleurs d'aniline et dont la fonction encore mal connue est sans doute d'une grande importance ; 3° une substance chromatique organisée se présentant sous formes géométriques régulières. »

Il nous semble plus exact de distinguer deux parties dans la cellule nerveuse : 1° une partie fibrillaire, différenciée en vue de la neurilité ; malgré sa haute valeur fonctionnelle, cette partie occuperait, d'après A. MEYER (1), une place inférieure ou tout au moins une place à part dans la hiérarchie des éléments du cytoplasme, et ne serait, d'après V. KUPFFER, qu'un produit paraplastique de l'activité cellulaire ; mais elle constitue pour la majorité des auteurs la substance la plus importante du protoplasma nerveux ; 2° une masse interfibrillaire, de constitution et de fonctions complexes ; certaines parties peuvent se différencier dans cette masse et constituer seule-

(1) Cité d'après PRENANT. *loc. cit.*

ment une réserve d'énergie, une accumulation de matériaux. La masse protoplasmique interfibrillaire a une signification un peu particulière et est peut-être relativement indépendante des fibrilles, ainsi que quelques observations récentes sembleraient le prouver. Elle ne correspond pas à la masse interfilaire de FLEMMING, ni au paraplasm de KUPFFER, puisque l'ensemble des fibrilles ne correspond pas au mitome de FLEMMING, mais à une formation spéciale et spécifique.

Quoi qu'il en soit, dans cette masse se trouvent réparties un grand nombre de granulations, *celles de NISSL et beaucoup d'autres encore*. Les unes sont l'élément primordial, qui constitue en dernière analyse, d'après ALTMANN, la matière vivante: ce sont les granules fuchsinophiles, que l'on peut mettre en évidence aussi bien dans les fibrilles que dans la masse interfibrillaire; les autres apparaissent encore sous l'influence de certains réactifs: ce sont les corps de NISSL, les grains ésinophiles, les grains colorables du locus cœruleus. Une autre variété de granulations a la propriété de fixer spontanément certaines substances colorantes: on les retrouve avec des caractères variables et dans des conditions différentes.

Avant de commencer l'étude analytique de ces granulations, il ne nous paraît pas inutile de reproduire ici quelques lignes empruntées à Y. DELAGE (95) à propos de la structure du cytoplasme considéré d'une façon très générale: « C'est dans la substance d'apparence homogène qui baigne les fibrilles et les



granules, qui forme le réseau et comble les espaces interalvéolaires que résident, aussi bien que dans les parties figurées, les propriétés essentielles de la substance vivante. Les fibrilles, granules, aréoles ou alvéoles ne sont sans doute que des différenciations locales, des condensations de substance, des particularités de disposition, utiles évidemment (*nous pourrions ajouter aussi souvent artificielles et contingentes*), mais qui ne contiennent pas en elles seules la raison mécanique ou physiologique des phénomènes vitaux. »

A côté des granulations qui font partie intégrante du protoplasma, il faudrait placer les substances fixées d'une façon transitoire dans la cellule sous forme de granulations, véritables inclusions cellulaires qu'il est possible de provoquer expérimentalement. « Quand une préparation de rétine de lapin, par exemple, très fortement colorée par le bleu de méthylène et montrant bien les capsules des cellules ganglionnaires, est fixée net par l'alcool fort saturé de sublimé, le bleu précipite souvent en petits cristaux. La capsule est conservée déployée et on la voit remplie de ces cristaux bleus. Elle renferme donc bien une réserve de substance nutritive, alors même que la cellule et ses prolongements en sont déjà chargés. Le bleu est en effet une substance assimilable à la cellule nerveuse, et il est légitime de supposer que les autres substances faisant avec elle des échanges se comportent de la même façon ou du moins d'une manière très analogue. » (RENAUT, 99.)

### **Granules fuchsinophiles d'Altmann.**

Sous le nom de granules ou de bioblastes, ALTMANN (87) a désigné des granulations spéciales, colorées par certains réactifs, qui constituent d'après lui un élément constant et très abondant de la cellule et permettent de comprendre la structure intime du protoplasma vivant. ALTMANN et les auteurs qui lui ont succédé (MITROPHANOW, ZOJA, APATHY, etc.) ont indiqué ces granulations dans un grand nombre de cellules, et chez la plupart des animaux.

On les a retrouvées dans les cellules nerveuses où elles formeraient les fibrilles en s'unissant bout à bout. HELD les a mises en évidence, sous le nom de neurosomes, au moyen de la méthode d'ALTMANN et d'une double coloration au bleu de méthylène et à l'érythrosine. D'après lui, ces granulations extrêmement fines siègent aux points nodaux des formations réticulaires de la substance achromatique, et cela aussi bien dans le corps cellulaire que dans l'axone et les dendrites : elles seraient ordonnées en séries parallèles.

G. LÉVI (96) a décrit les corpuscules fuchsinophiles dans les ganglions lombaires du lapin ; il les colorait en rouge par contraste avec les autres parties de la cellule colorées en vert (fixation par le liquide d'HERMANN ; double coloration par la fuchsine acide et le vert de méthyle). On trouve ces granulations dans la masse interfibrillaire du protoplasma, et elles

existent aussi, mais en moindre abondance, dans le noyau. Leur nombre diminue dans le protoplasma après section du nerf sciatique, lorsqu'on examine deux jours après le ganglion lombaire ; elles sont plus nombreuses et plus allongées, si l'on excite le nerf par un courant faradique. Aussi LÉVI les considère avec HELD comme un produit de désassimilation de la cellule nerveuse.

POUR BETHE, les neurosomes sont des produits de désagrégation des réseaux de GOLGI, des apparences produites par les agents fixateurs macérants ; pour ALTMANN au contraire les granulations joueraient un rôle conducteur. Ainsi à propos des corpuscules fuchsinophiles, qui ont été cependant fort peu étudiés dans la cellule nerveuse, nous nous heurtons déjà à trois opinions différentes ; les mêmes opinions, nous les retrouverons avec des développements analogues lorsque nous étudierons une autre variété de formation granuleuse révélée par les réactifs, les corps de NISSL.

Quelle que soit la valeur de ces interprétations, on peut remarquer que la conception d'ALTMANN ne correspond pas, à vrai dire, à une formation spéciale différenciée dans le protoplasma. Les corpuscules fuchsinophiles comprennent des granulations très différentes, comme celles qui constitueraient en dernière analyse les fibrilles nerveuses et les granulations pigmentaires ou graisseuses. C'est une conception théorique, qui s'appuie sur des faits intéressants, mais que nous n'avons pas à discuter ici. De plus, si les granules d'ALTMANN paraissent être

des corpuscules vivants, leur valeur n'est pas primordiale et ils ne constituent pas la seule partie vivante de la cellule : L. et R. ZOJA ont constaté que les mouvements pseudopodiques ou autres ne sont pas produits par eux et que les fonctions nerveuses ne leur appartiennent pas.

### **Substance chromatophile. — Corps de Nissl.**

Il suffit de parcourir la littérature médicale et les revues anatomiques de ces dernières années pour se rendre compte du nombre considérable de travaux qui ont été provoqués par l'emploi de la méthode de NISSL ; cette méthode, grâce aux modifications qui l'ont simplifiée, a été employée par les chercheurs du monde entier dans les cas les plus différents et les plus imprévus. L'on trouvera dans les revues générales de VAN GERUCHTEN (97) et de FORD ROBERTSON (99) un résumé très détaillé des divers travaux publiés sur la question (1). Aussi n'avons-nous pas la prétention de faire une étude complète des éléments chromatophiles et de la substance qui les constitue. Nous nous contenterons de rappeler brièvement les principales interprétations proposées par les auteurs, et d'indiquer les arguments sur lesquels ils s'appuient pour admettre suivant le cas que les corps de NISSL ont leur équivalent dans la

(1) Consulter aussi un récent travail du PUGNAT : La biologie de la cellule et la théorie des neurones, *Bibliographie anatomique*, 10 octobre 1901.

cellule vivante ou sont des productions artificielles, dues aux réactifs, sans la moindre signification biologique.

I. — La substance chromatophile répond à une constitution spéciale du protoplasma : elle se distingue des granules d'ALTMANN, auxquels BECKER avait comparé les corps de NISSL (LENHOSSEK, BENDA); elle n'est pas davantage constituée par des granulations basophiles au sens d'EHRlich, puisqu'elle peut être colorée par les couleurs basiques aussi bien que par les couleurs acides (NISSL). Elle préexiste dans la cellule vivante sous une forme équivalente et est une substance granuleuse différenciée du cytoplasme. Sa présence est constante dans les cellules nerveuses du même type et les variations que l'on observe dans l'aspect et la répartition des granulations répondent à des types cellulaires différents (NISSL, VAN GEHUCHTEN, MARINESCO, CAJAL, LENHOSSEK, etc.). Les éléments chromatophiles existent chez la plupart des animaux (RAMON Y CAJAL, G. LEVI, PUGNAT, etc.). On les voit apparaître avec une disposition spéciale à la périphérie de la cellule au cours du développement. Enfin dans une série de conditions pathologiques ou expérimentales (quelques-unes bien déterminées, comme la section d'un nerf périphérique) la substance chromatophile semble se dissoudre et l'on a des aspects variés de chromatolyse.

II. — KRONTHAL admettait une origine post-mortem de la substance chromatophile et pensait qu'elle

dérivait de la destruction des fibrilles et des prolongements nerveux qui se continuent dans le corps cellulaire et dans les dendrites. HANS HELD (95-97) regardait les corps de Nissl comme des productions artificielles résultant d'une précipitation due aux réactifs fixateurs : en effet, on ne les voit pas à l'état frais ; ils commencent à se former par l'addition d'eau ou de réactifs fixateurs ; et leurs caractères morphologiques varient avec les fixateurs employés. Ils sont insolubles dans les acides minéraux, l'acide acétique, l'éther ou le chloroforme, l'alcool fort ; solubles dans le ferrocyanure de potassium et la potasse caustique. Les fixations par l'alcool alcalinisé empêchent leur coloration ; les corps de Nissl apparaissent de nouveau si l'on place les pièces dans une solution acide ; ils semblent être en dissolution dans la cellule, à la faveur de sa réaction alcaline. DOGIEL (95) a constaté, par l'emploi de la méthode au bleu de méthylène d'Ehrlich, que les aspects de la substance chromatophile varient avec la durée d'action de la matière colorante sur les tissus frais. BONNE insiste aussi dans sa thèse (97) sur ce fait que les granulations de Nissl n'existent pas dans la cellule vivante et semblent produites par l'action des réactifs fixateurs. Il conclut, à propos des ganglions spinaux, que la comparaison des résultats donnés par la méthode de NISSL avec ceux que fournit l'observation des ganglions traités par la méthode de Dogiel, ou tout autre procédé d'imprégnation directe par le bleu de méthylène avant fixation, porte à ne pas considérer comme véritablement préformés tous les aspects décrits par

les auteurs ; les corpuscules rappellent une coagulation subite avec bouleversement plus qu'une structure préformée.

LUGARO (96) fait remarquer que, même en acceptant les vues de Held, les aspects constatés dans diverses conditions pathologiques ou expérimentales faciles à provoquer conservent toute leur valeur. Mais *il faut s'entendre sur la signification exacte des figures de chromatolyse*, qui répondent à un mode de réaction fréquent et banal de la cellule nerveuse. De nombreuses observations ont montré que des cellules très différentes (cellule hépatique, par exemple), placées dans les conditions où l'on observe la dégénérescence dite parenchymateuse, présentent aux degrés initiaux une modification des granulations fuchsinophiles, qui perdent la propriété de se colorer, se gonflent et se dissolvent en quelque sorte (1). Ainsi la chromatolyse doit être considérée comme un processus très général, qui s'observe indépendamment des granulations de Nissl et qui indique seulement, mais avec une délicatesse remarquable, les plus légères modifications du protoplasma cellulaire.

BENDA (92) a soutenu que la substance chromatophile est une partie non différenciée du protoplasma nerveux, riche en grains basophiles, et il lui a donné le nom de neuroplasma. Cette conception a été admise par JULIUSBURGER, et semble, malgré les objections de Nissl, s'accorder mieux que toute autre

(1) Voir à ce sujet CHANTEMESSE et PODWYSSOTSKY : *Les processus généraux*, I, p. 122.

avec les faits. La substance chromatophile, colorable avec élection par les réactifs basiques d'aniline, est une portion finement granuleuse du protoplasma nerveux; elle paraît irrégulièrement répartie entre les fibrilles, qui forment dans la cellule un réseau inextricable. Les fines granulations peuvent se réunir en amas plus ou moins volumineux sous l'influence de certains réactifs et donner secondairement toutes les apparences qui ont été indiquées par les auteurs.

On a voulu considérer cette substance granuleuse colorable comme un corps secondaire, comme une substance de réserve non différenciée en vue de la neurilité. Pour RENAUT et BONNE, on ne peut accepter des conceptions fondées sur l'apparition de figurations consécutives à la dislocation du protoplasma et à l'expression complexe de substances, les unes préformées, les autres dues à la désorganisation des parties, dans les intervalles des portions coagulées du corps cellulaire.

Ni les corpuscules fuchsinophiles, ni les éléments chromatophiles ne paraissent répondre à des figurations préformées, avec des caractères identiques, dans la cellule vivante. Sans doute, comme le font remarquer DOGIEL, RENAUT, BONNE, « l'aspect homogène du protoplasma vivant ne prouve pas qu'il soit privé de granulations, c'est-à-dire de productions chimiquement différenciées et limitées dans son sein. Il suffit qu'elles aient le même indice de réfraction que le reste du protoplasma pour qu'elles soient invisibles à l'état vivant. »

C'est ainsi que nous admettons la présence dans la



*cellule nerveuse d'une substance finement granuleuse remarquable par son affinité pour les couleurs basiques d'aniline, et en particulier pour le bleu de méthylène.* Cette première variété de granulations est assez bien définie et peut être isolée dans la masse des granulations qui contribuent à constituer la substance protoplasmique interfibrillaire.

### **Corpuscules érythrophiles de Marinesco.**

MARINESCO (99) a signalé dans les ganglions spinaux, après durcissement par le liquide de GILSON et coloration par le procédé de ROMANOVSKI, des granules ou des granulations d'un beau rouge rubis. « Ces corpuscules ainsi colorés se présentent tantôt sous forme d'une masse assez compacte, qui occupe une partie de la cellule, tantôt les granules ou les granulations sont disséminés d'une façon discrète ou diffuse dans la masse des granulations jaunâtres. Il me semble certain, ajoute MARINESCO, que ces corpuscules *érythrophiles*, tout en ayant des affinités d'origine et de constitution chimique avec les granulations jaunâtres, en diffèrent cependant par d'autres propriétés qui font qu'elles fixent certaines couleurs acides, l'érythrosine dans le cas actuel. » Ces granulations paraissent assez rares dans la cellule nerveuse, et diffèrent des granulations colorables du *locus ceruleus*, que nous allons étudier dans le paragraphe suivant.

## **Granulations chromophiles du locus cœruleus.**

*(Voir fig. 1 et 2.)*

Après l'emploi des agents fixateurs les plus variés, l'on peut colorer dans la masse des granulations qui occupent les cellules du locus cœruleus (1) un grand nombre de grains arrondis, homogènes, assez volumineux, isolés dans le protoplasma ou accumulés en certains points du corps cellulaire. Par le procédé de BENDA, en employant par contraste le vert brillant ou la picro-nigrosine, les grains prennent avec élection la safranine; par le procédé de coloration par le dahlia-fuchsine acide orange, ils se teignent d'une façon élective en violet; ils paraissent donc avoir une affinité bien marquée pour les colorants fortement basiques. Mais cette affinité n'est que relative: la fuchsine acide les teint sans difficulté; et si l'on emploie la double coloration éosine-bleu polychrome d'Unna (successivement ou simultanément après acidification du bleu suivant le procédé dit de Romanovski) (2) on voit avec évidence sur les préparations fixées par l'alcool fort, le formol ou le formol-sublimé-acétique, des grains colorés en rouge par l'éosine. Cependant, après fixation par le Flemming et coloration prolongée par l'éosine, puis

(1) Voir plus loin la signification de ce noyau pigmenté.

(2) Nous avons employé le procédé de Romanovski suivant les indications que nous a bienveillamment données le professeur MARINESCO, qui a fort heureusement appliqué ce procédé à l'étude du système nerveux.

par le bleu d'Unna, nous n'avons pas retrouvé de grains éosinophiles, mais un certain nombre de granulations colorées en bleu foncé.

Pour déterminer s'il existe dans la cellule du locus cœruleus, à côté de beaucoup d'autres granulations, des grains basophiles et des grains acidophiles, nous avons essayé de colorer simultanément ces deux sortes de grains ; et comme les grains éosinophiles nous semblaient moins stables, nous avons employé des colorations lentes (24 ou 48 heures) dans un bain faible d'éosine (mélange de Romanovski) suivies d'un passage rapide dans la solution de dahlia (10 à 15 minutes). Seuls les grains violets persistaient. Nous avons ainsi pu nous convaincre qu'il s'agissait d'une seule variété de granulations ayant des affinités très remarquables pour les colorants basiques et aussi, mais à un degré moindre, pour les colorants acides. Ces grains sont arrondis, homogènes, de volume variable : on retrouve dans chaque cellule des granules assez volumineux à côté de granules beaucoup plus petits.

Ils apparaissent dans la cellule vers le douzième mois, à peu près à la même époque que les granules pigmentaires. On les observe en un point variable de la cellule, le plus souvent à la périphérie, et ils ne paraissent avoir aucune relation avec le noyau, qui ne présente à aucun moment la moindre modification de structure. A seize mois, les grains sont très abondants, aussi abondants que chez l'adulte et le vieillard, alors que les granules pigmentaires sont encore très peu nombreux. On les retrouve à tous les

âges de la vie dans les cellules du locus cœruleus, avec des aspects et des réactions comparables : souvent groupés en petits amas, ils ont une situation très variable dans la cellule et occupent souvent la base des prolongements protoplasmiques.

Ces grains ne paraissent exister en aucun autre point du névraxe, ni dans les centres nerveux des animaux : nous ne les avons jamais vus décrits avec tous les caractères que nous avons indiqués.

On ne peut les assimiler à la substance chromophile de Nissl, que l'on colore simultanément par le bleu d'Unna sur les pièces fixées dans ce but. On ne peut les considérer non plus comme des productions artificielles, puisqu'on les retrouve après les fixations les plus diverses (liqueur de Flemming, liqueur de Muller, sublimé, formol, etc.).

Nous avons vu que MARINESCO a décrit dans les cellules des ganglions spinaux des grains colorés en rouge rubis par le procédé de ROMANOVSKI.

Mais les grains du locus cœruleus se distinguent des granulations érythrophiles de MARINESCO par leur aspect morphologique, par leurs réactions, par les conditions de leur élaboration dans la cellule. Nous avons essayé de colorer par la safranine et le dahlia des coupes de ganglions spinaux et nous n'avons pas pu colorer nettement par ce procédé les granulations éparses dans le protoplasma.

Aussi nous croyons-nous autorisé à décrire comme des formations spéciales les grains du locus cœruleus colorables avec élection par les colorants acides et surtout par les colorants basiques. Ils semblent se

comporter comme certaines substances chimiques, les *corps amphotères*, qui jouent le rôle d'acides dans certaines combinaisons, le rôle de bases dans d'autres. On peut les rapprocher des granulations dites amphophiles que les hématologistes ont signalées dans certains leucocytes.

Quelle signification convient-il d'attribuer à ces granulations ? Il est naturel de les comparer aux diverses substances chromatophiles qui se montrent dans les conditions ordinaires à l'intérieur du protoplasma.

Nous avons vu qu'elles se distinguent nettement de la substance de Nissl. On pourrait les assimiler aux corps hyalins intracellulaires, qui apparaissent dans les éléments dégénérés ou malades, et les rapprocher des productions hyalines qui se forment spontanément dans le système nerveux où elles constituent les corps amylicés ou les corpuscules amyloïdes du système nerveux central, et qui sont considérées comme une des expressions de la sénilité (REDLICH, STROEBE).

Mais les cellules du locus cœruleus ne sont pas des éléments en dégénérescence, ou bien la dégénérescence ébauchée n'aurait pas abouti. En tout cas, la cellule depuis l'âge adulte jusqu'à l'âge le plus avancé (quatre-vingts ans dans nos observations) conserve la même structure, les mêmes granules pigmentaires, la même quantité de grains amphophiles. Aussi toute interprétation qui tendrait à considérer ces granulations comme des grains d'involution, liés à une dégénérescence cellulaire, hyaline ou autre, ne nous paraît pas justifiée.

Du reste, ni le rôle physiologique du locus cœruleus, ni le mode d'apparition des grains dans le corps cellulaire ne peuvent éclairer d'une façon définitive la signification de ces granulations chromophiles. Nous avons vu que l'absence de toute modification nucléaire au moment de la genèse des grains permet d'affirmer qu'ils n'ont pas une origine nucléaire, qu'ils ne sont pas des *nucléoles migrants*, des *pyrenosomes*. Bien que leurs affinités pour les réactifs fortement basiques les rapprochent des formations nucléaires, leur colorabilité par les colorants acides les différencie.

Il est plus important de remarquer les analogies qui existent entre le grain amphophile du locus cœruleus et le granule pigmentaire; ces deux sortes de grains apparaissent à la même époque dans la cellule, mais les grains colorables sont plus abondants dans les premières années de la vie; on les observe à peu près indépendamment du pigment non colorable, dans les mêmes conditions, réduit à quelques grains chez un enfant d'un an et de seize mois. Chez l'adulte et le vieillard, la répartition simultanée des grains colorables et du pigment est essentiellement variable, et l'on peut observer les trois aspects suivants: 1° cellules contenant à la fois les deux variétés de granulations: ce sont les plus nombreuses; 2° cellules ne contenant que des grains colorables; 3° cellules ne contenant que des grains colorés, se colorant seulement en surface par les réactifs histologiques. Ces cellules sont groupées sans ordre et les deux variétés de granula-

tions paraissent réparties dans le protoplasma d'une façon irrégulière, comme si elles indiquaient des *stades différents* ou des *résultats différents* d'un même processus.

Les granulations colorables sont-elles originairement colorées dans la cellule et doivent-elles être décrites comme une simple variété de pigmentation de la cellule nerveuse? C'est ce que l'examen répété de nombreuses préparations ne nous permet pas d'affirmer. Il est également impossible de retrouver le moindre intermédiaire entre le grain colorable et le grain coloré. En tout cas, si le grain amphophile est un aboutissant du granule pigmentaire, ou plutôt s'il est un stade précurseur du pigment, ce mode de formation doit être considéré comme exceptionnel et tout à fait spécial aux cellules du locus coruleus, puisqu'on ne le retrouve pas dans d'autres éléments pigmentés, et en particulier dans le locus niger.

Une pareille interprétation nous paraît douteuse. Nous croyons que le grain amphophile et le granule pigmentaire ont une signification analogue; il s'agit sans doute de formations protoplasmiques voisines, élaborées par une véritable sécrétion cellulaire. Aussi l'étude de ces grains peut-elle nous servir de transition et nous permettre d'aborder la description des granulations colorées de la cellule nerveuse.

---





## LES GRANULATIONS COLORÉES DE LA CELLULE NERVEUSE

---

*Grande fréquence des granulations colorées dans les cellules nerveuses ; leur présence chez les Invertébrés et chez la plupart des Vertébrés. — Exposé historique. — Deux types différents de grains colorés : pigment clair (lipochrome) et pigment foncé (mélanine). — Remarques à propos de la division des pigments de la cellule nerveuse en deux groupes distincts. — Hypothèses sur les origines et la signification des granulations colorées.*

Nous avons vu dans les pages qui précèdent que les granulations de la cellule nerveuse sont encore mal connues, mal définies et mal classés. Il est une variété de granulations que l'on peut retrouver constamment, en dehors de toute condition pathologique, dans le corps cellulaire, et qui ont pour caractère commun d'être spontanément colorées d'une façon souvent assez intense.

Ces granulations colorées s'observent avec une extrême fréquence dans les cellules nerveuses les

plus perfectionnées et à tous les degrés de l'échelle animale. Elles ont été signalées depuis longtemps par les histologistes qui leur ont attribué à juste titre la coloration plus ou moins foncée, parfois jaunâtre, orangée ou brune, qui permet en général de reconnaître à première vue la substance grise dans les centres nerveux. On les trouve mentionnées et dessinées dans la première édition des *Éléments d'histologie humaine* de KÆLLIKER ; elles sont indiquées nettement dans les divers articles consacrés au système nerveux du Manuel de STRICKER et dans tous les ouvrages classiques. Mais l'étude des caractères histologiques de ces grains colorés est de date récente et les auteurs ne s'accordent guère sur leur signification exacte et sur les distinctions qu'il est possible d'établir entre les deux principaux types de granulations.

« Chez les différents animaux vertébrés et chez l'homme, la fonction d'élaborer à l'état de granulations figurées le pigment noir ou coloré, la chromatose, entièrement comparable à la clasmatose, demeure presque entièrement dévolue aux cellules lymphatiques mobiles. » (J. RENAUT.) La chromatose est aussi une propriété très remarquable des cellules nerveuses : on l'observe non seulement chez l'homme mais encore *constamment* chez un très grand nombre d'animaux ; les granulations colorées sont très fréquentes chez les Invertébrés ; peu nombreuses chez les Vertébrés inférieurs, elles reparaissent en abondance chez les mammifères et surtout chez l'homme. Cette constance du pigment dans les

cellules nerveuses ganglionnaires est un fait qui mérite d'attirer l'attention, et qui n'a pas été envisagé d'une façon assez générale par les auteurs qui ont étudié les grains colorés du protoplasma nerveux.

Il suffit de parcourir les mémoires qui traitent de la structure du système nerveux des Invertébrés pour se convaincre que le pigment a été signalé depuis longtemps dans les cellules ganglionnaires.

Dès 1844, WILL avait constaté que le contenu des cellules renferme chez un grand nombre de types de fines granulations pigmentaires d'une couleur variable suivant les animaux. Peu après, H. LEBERT et CH. ROBIN ont indiqué dans les cellules un contenu granuleux légèrement pigmenté en jaune.

FAIVRE (56) a étudié les cellules nerveuses qui constituent chez la sangsue les ganglions de la chaîne ventrale, les renflements placés sur le trajet des connectifs, sur les troncs et les branches nerveuses de la vie animale, et enfin sur le trajet des nerfs de la vie organique : toutes les cellules contiennent un grand nombre de petits grains gris ou jaunâtres, unis par une substance amorphe qui échappe à l'observation.

En 1863, WALTER indique chez *Linnæus stagnalis* dans les grosses cellules unipolaires des ganglions nerveux la présence de grains jaunâtres dans le protoplasma. La même année, BUCHHOLZ trouve dans les cellules nerveuses des mollusques d'eau douce un pigment qui devient vert, bleu, indigo par l'acide sulfurique.

Mais les recherches les plus importantes sur cette

question sont développées dans un excellent mémoire de VIGNAL (1883) qui a étudié avec beaucoup de soin la structure des centres nerveux des Invertébrés.

Dans les cellules ganglionnaires des mollusques, la masse protoplasmique située entre les fibrilles est constituée par une substance visqueuse, homogène, renfermant de nombreuses granulations de 2 à 4  $\mu$  de diamètre. « Ces granulations graisseuses sont incolores chez les escargots, colorées en jaune, en rouge, etc., chez d'autres mollusques, et contribuent, en partie du moins, à donner aux ganglions de ces animaux la coloration qui facilite leur recherche. Elles sont réparties fort inégalement dans toute la masse enveloppant le globe ganglionnaire, et quelquefois elles s'étendent un peu dans le prolongement cellulaire. » Quel est leur rôle ? Quelques auteurs les regardent comme des formations myéliniques ou des formations analogues à la myéline, mais dégénérées. VIGNAL les considère comme des réserves, du moins chez l'escargot, le seul mollusque qu'il ait pu examiner pendant l'hibernation : le nombre des granulations graisseuses diminuerait dans ces conditions.

Chez les Hirudinées, le globe cellulaire paraît formé par une substance finement granuleuse, contenant parfois des grains de pigment brun ou jaune. Chez le lombric, VIGNAL ne signale pas de grains pigmentaires, mais des granulations graisseuses plus nettes, mal définies, diffuses, ayant un aspect nuageux.

RAWITZ (1887) a étudié le système nerveux central

des mollusques acéphales et a constaté la présence d'un pigment jaune orangé ou brunâtre, auquel l'acide sulfurique donne une coloration vert olive, contrairement à l'opinion précédemment émise par Buchholz.

Chez *Helix pomatia*, BOCKENER (1901) a récemment constaté deux types de granulations basophiles dans le protoplasma de quelques cellules nerveuses :

1° Des granulations petites, très nombreuses autour du noyau, absentes dans le cône d'origine de l'axone et dans le cylindraxe ;

2° Des granulations plus grandes, sphériques, imprégnées d'une matière colorante jaune verdâtre, qui permet de les distinguer même dans les préparations incolores. Ces granulations se trouvent dans le voisinage du cône d'origine de l'axone ; elles se prolongent souvent dans le cylindraxe, dont elles occupent alors le centre.

Cette distribution des granules pigmentaires est tout à fait exceptionnelle, ainsi que nous le remarquerons plus loin.

De toutes ces recherches, il résulte avec évidence que les pigments gras ou lipochromes sont largement répartis dans les cellules nerveuses des invertébrés. On ne les retrouve peut-être pas avec la même constance chez tous les vertébrés, et en particulier chez les vertébrés inférieurs : chez ces derniers, on les voit à peu près exclusivement apparaître dans les cellules des ganglions spinaux.

Il est assez curieux de constater que les verté-

brés inférieurs qui élaborent en si grande abondance du pigment dans leur économie en présentent par contre assez rarement et toujours en faible quantité dans leurs cellules nerveuses. D'autre part, RAMON Y CAJAL et PUGNAT ont remarqué qu'aux divers stades de la vie embryonnaire chez les vertébrés supérieurs certaines formes cellulaires se retrouvent dans les cellules nerveuses adultes des vertébrés inférieurs. Dans les cellules radiculaires de la moelle du proptère adulte, nous n'avons pas pu mettre nettement en évidence par les procédés ordinaires une substance chromatophile; de plus la nucléine est constamment répartie en fines granulations à l'intérieur du noyau, ainsi qu'on l'observe dans les cellules ganglionnaires des embryons de mammifères et dans certains éléments peu différenciés du névraxe chez les mammifères adultes. Le tissu nerveux obéit donc à cette loi qui veut que l'ontogenèse soit une répétition de la phylogenèse.

Or, pour que le pigment se développe, certaines conditions sont indispensables :

*Il faut d'abord que les cellules aient achevé leur développement histologique et fonctionnel depuis longtemps (plusieurs années); l'élaboration du pigment est lente, continue, progressive; et de plus ne peut se faire que dans des éléments très différenciés.*

Dans ses recherches intéressantes sur la métamorphose des batraciens anoures, BATAILLON (1891) a constaté au moment de la métamorphose une véritable dégénérescence dans un certain nombre de cellules des ganglions du vague et du trijumeau, et

aussi en d'autres régions des centres nerveux (encéphale, moelle allongée, moelle épinière).

La pigmentation qui se produit dans ce cas est sans doute transitoire puisque nous n'avons pu retrouver la moindre trace de pigment dans les centres nerveux d'un crapaud et d'une grenouille adultes.

PUGNAT (97) a signalé et dessiné chez les reptiles (*agama colonorum*), dans les cellules des ganglions spinaux de nombreux grains d'un pigment jaunâtre, très régulièrement sphérique; ces grains forment parfois des amas considérables à la périphérie de la cellule. Les granulations colorées ne sont pas mentionnées par G. LÉVI (97) dans ses *Recherches cytologiques comparées sur la cellule nerveuse des Vertébrés*.

Chez les mammifères, le pigment a été observé avec une fréquence variable dans les diverses espèces, si bien que certains auteurs ont pu penser qu'il se développait à peu près exclusivement chez l'homme. ROSIN ne l'a pas retrouvé chez le lapin et le rat. Mais à la condition d'examiner des animaux adultes ou un peu avancés en âge, nous verrons qu'on observe le pigment d'une façon constante chez les mammifères.

Les premiers auteurs qui ont observé les granulations colorées chez l'homme les ont considérées comme une dégénérescence cellulaire en rapport avec les troubles morbides observés pendant la vie.

C'est que le pigment avait été surtout étudié par les anatomo-pathologistes. Plusieurs neurologistes se sont élevés contre une pareille interprétation. SCHAFER (93) a plus particulièrement soutenu que la

présence du pigment ne doit pas être considérée comme un signe de dégénérescence ; elle est plutôt un résultat de l'activité cellulaire.

Le travail le plus important qui ait été publié sur le pigment est le mémoire de PILCZ, paru en 1895. PILCZ a le premier distingué deux sortes de pigment ; il a étudié le développement des granulations et leurs réactions vis-à-vis des substances colorantes (1). ROSIN a étudié dans une série de mémoires récents le lipochrome des cellules nerveuses. COLUCCI (97) s'est élevé contre le terme de dégénérescence *pigmentaire* employé par les auteurs ; il préfère la dénomination de dégénérescence *jaune globuleuse*, distincte du vrai pigment, que l'on observe dans quelques types de cellules nerveuses. Nous aurons à discuter cette interprétation.

MARINESCO (99) s'est occupé à diverses reprises du soi-disant pigment de la cellule nerveuse. Il divise au point de vue de leur réaction chimique les *granules ou granulations d'involution* en trois catégories : 1° les granules qui ne sont pas colorables par les différents réactifs ; tels sont les granules noirs qu'on rencontre dans les cellules des ganglions spinaux ; toutefois l'eau de chlore, ainsi que ROSIN l'a constaté, le traitement prolongé par l'éther et ensuite par les acides les décolorent complètement ; 2° les granulations érythrophiles, lesquelles se colorent d'un rouge rubis par le procédé de ROMANOWSKY, 3° les granu-

(1) Il nous a été impossible de nous procurer le mémoire de Pilcz, paru dans les *Travaux du laboratoire d'Obersteiner* ; nous avons dû nous contenter des analyses faites dans diverses revues.



lations cyanophiles qui se colorent en vert ou bleu par le procédé de ROMANOWSKY ou bien par le liquide de BIONDI suivi de toluidine.

DEXLER, ROSIN et FENYVESSY, ROTHMANN, MULHMANN d'Odessa, ont récemment apporté leur contribution à l'étude du lipochrome de la cellule nerveuse.

Ainsi qu'il ressort de cet exposé historique, les granulations colorées de la cellule nerveuse ont fait l'objet pendant ces dernières années de recherches nombreuses, qui ont eu pour but de préciser leurs propriétés histo-chimiques et de déterminer les conditions et le mécanisme de leur apparition. Mais de grandes incertitudes règnent encore sur la signification exacte et la valeur de leurs réactions; les recherches si précises de PILCZ, qui distinguait nettement deux aspects différents du pigment, n'ont pas suffisamment attiré l'attention des observateurs; et les divers groupements proposés par les auteurs, qui ont été frappés du polychroïsme remarquable que les granulations sont capables de présenter, s'appuient le plus souvent sur des caractères un peu superficiels et variables, et n'ont pas une valeur absolue.

Il ne nous a pas paru inutile de donner ici un exposé méthodique des caractères de ces granulations, et d'insister en particulier sur les réactions qui les différencient. Comme complément à cette étude, nous étudierons dans un chapitre spécial certains noyaux pigmentés du névraxe.

Si après fixation par la liqueur de FLEMMING on

examine au microscope une coupe de ganglion spinal et une coupe du pédoncule cérébral de l'homme, passant par le locus niger de SEMMERING, l'on peut remarquer que dans la première il y a de nombreuses granulations colorées en noir par l'acide osmique, tandis que les granulations des cellules du locus niger ont pris une teinte brunâtre, mais ne présentent en aucun point la coloration spéciale aux substances contenant de la graisse. Sur des coupes non fixées au FLEMMING ou sur des pièces fraîches, l'on peut se convaincre que les granulations noires des cellules des ganglions spinaux correspondent à des grains spontanément colorés en jaune ou en jaune verdâtre; on retrouve la même réaction noire pour les grains colorés des cellules radiculaires de la moelle, des cellules pyramidales du cerveau, et pour bien d'autres encore; la réaction noire est absente dans la substance ferrugineuse du plancher du quatrième ventricule.

Parallèlement à cette réaction, les granulations colorables par l'acide osmique se dissolvent après un séjour de quelques heures dans l'éther; alors que les grains du locus niger et du locus cœruleus restent stables et persistent sans atténuation notable, malgré un séjour longtemps prolongé dans un bain d'éther.

Enfin, nouveau caractère différentiel, si l'on emploie comme substance colorante le bleu d'aniline en solution alcoolique, suivant les indications de LEXNOSSEK, les granulations du premier type se colorent nettement en bleu, tandis que les grains de la seconde catégorie restent brunâtres.

Ces diverses réactions semblent justifier la division des pigments de la cellule nerveuse en deux variétés :

1° Un pigment présentant les réactions des substances contenant de la graisse ; ce pigment se rapproche par ses caractères des pigments gras, des lipochromes, dont le type est la lutéine ;

2° Un pigment offrant des caractères d'inaltérabilité et de stabilité remarquables, qu'il est possible de rapprocher des pigments foncés dont le type est la mélanine.

De ces deux variétés de granulations colorées que nous allons successivement passer en revue, la première a été l'objet d'un grand nombre de recherches, et nous aurons d'abord à justifier les termes de pigment et de lipochrome que nous croyons pouvoir lui appliquer.

### **Lipochrome des cellules nerveuses.**

Sous la dénomination générale de pigments, l'on comprend les substances colorées qui (à l'état de dissolution dans le protoplasma ou plus souvent sous l'apparence de petits granules) donnent leur coloration aux éléments anatomiques. Cette définition classique s'applique parfaitement aux granulations jaunâtres si fréquentes dans les cellules ganglionnaires. Cependant quelques auteurs, avec COLUCCI et MARINESCO, refusent à ces granulations le nom de pigment. COLUCCI (97) admet que les grains jaunâtres

peuvent présenter exceptionnellement la dégénérescence pigmentaire, mais qu'il ne s'agit pas à proprement parler de pigment. Pour MARINESCO (99), les grains jaunes n'ont pas les réactions des granules pigmentaires et « le soi-disant pigment ne représente pas quelque chose d'univoque au point de vue de ses origines et de ses changements ». Mais il suffit de parcourir les ouvrages qui traitent de la pigmentation pour se rendre compte de la grande variabilité des granules pigmentaires. « Les pigments sont la plupart encore mal connus et il est presque impossible dans l'état actuel de la science de les enchaîner ou même de les classer d'une façon quelconque » (G. BOUX, 1901). Le grain de pigment présente des réactions essentiellement variables, car il n'est pas constitué par une cristallisation d'un corps chimique déterminé; c'est sans doute une partie protoplasmique complexe, ayant fixé le colorant, généralement à l'état de teinture (CARNOT); la substance colorante qu'il contient suffit à le définir et à le différencier des autres granulations figurées du protoplasma.

Nous avons adopté la dénomination de lipochrome (1) des cellules nerveuses, qui paraît avoir

(1) Nous emploierons la dénomination de lipochrome de préférence à celle de pigment hydrocarboné, qui a été proposée par BOUIN. En effet la constitution chimique du granule pigmentaire est très complexe; d'après Carnot, chaque granule serait composé d'une matière fondamentale de nature inconnue et d'une substance colorante dissoute ou combinée et surajoutée en proportions variables. Il est fort probable que la plupart des pigments, même les lipochromes, contiennent de l'azote, en plus ou moins grande quantité suivant les cas.

été fort justement introduite par ROSIN ; les réactions de la graisse contribuent en effet à caractériser cette variété de pigmentation. COLUCCI n'accepte pas la nature grasseuse de ces granulations ; en effet d'après lui les réactions du pigment avec l'acide osmique sont inconstantes ; tout au plus peut-on parler d'une dégénérescence grasseuse secondaire, atteignant exceptionnellement un certain nombre de grains. LORD (98) pensait que le pigment des cellules nerveuses résulte de la dégénérescence grasseuse des éléments chromatophiles. MARINESCO ne saurait admettre que les granules et les granulations pigmentaires soient constitués par la graisse ; tout au plus y entre-t-elle en très faible quantité.

La nature grasseuse du pigment des cellules ganglionnaires ne nous paraît guère discutable dans la plupart des cas. ROSIN a de nouveau insisté dans un mémoire récent sur les réactions présentées par le pigment et il a constaté qu'il était noirci par l'acide osmique et coloré par le Sudan III, qui colore avec élection les substances contenant de la graisse : ROTHMANN (1901), MÜLLMANN d'Odessa (1901) ont fait des constatations analogues.

Nous avons nous-même pu nous convaincre que les granulations pigmentaires présentent le plus souvent les réactions caractéristiques de la graisse. L'acide osmique les colore en général en noir comme la myéline, en noir d'ébène ou en noir d'encre de Chine. Ces réactions n'indiquent pas à notre avis une dégénérescence grasseuse secondaire des grains jaunes ; on les observe à tous les âges de la vie, depuis l'appar-

rition du pigment dans la cellule, indépendamment de toute tare pathologique. Elles signifient simplement que le pigment est constitué par une substance grasseuse colorée, comme c'est le cas pour beaucoup de pigments très répandus dans divers groupes du règne animal. Le lipochrome est même parfois associé à des corps gras incolores (VIGNAL). Chez les espèces animales dont les cellules ne contiendraient pas de pigment, on rencontrerait des amas de gouttelettes grasseuses comme en a décrit MULHMANN chez le cobaye.

Aussi la dénomination de lipochrome que nous appliquerons avec Rosin à cette variété de granulations est-elle parfaitement justifiée.

Les grains de lipochrome se présentent avec une constance remarquable dans la plupart des cellules ganglionnaires, chez presque tous les animaux adultes ; mais pour les observer sûrement, il est indispensable d'avoir de bonnes fixations, car la teneur en graisse et en pigment diminue fréquemment dans les organes sous l'influence d'un séjour prolongé dans certains liquides fixateurs ; comme le font remarquer CHANTEMESSE et PODWYSSOTSKY à propos de la dégénérescence grasseuse, on ne peut en observer les degrés les plus minimes qu'après la fixation parfaite de fragments de tissus dans la liqueur de Flemming ; chaque granule apparaît alors en noir et se dessine avec netteté sur la préparation.

Si l'on examine sans coloration spéciale les cellules radiculaires de la moelle d'un homme adulte, l'on constate la présence des granulations colorées sous

la forme de petits grains jaunâtres, répartis d'une façon très variable dans la cellule. Ces grains sont le plus souvent de très petite dimension et se présentent avec l'aspect d'une fine poussière jaune irrégulièrement distribuée dans le protoplasma; le plus souvent les grains se réunissent en petits amas granuleux d'un jaune clair et occupent l'un des pôles de la cellule ou la base d'un prolongement protoplasmique; il n'est pas très rare de les voir s'accumuler en forme de croissant autour du noyau et lui former une couronne incomplète que l'acide osmique colore en noir. Le noyau est constamment épargné, au moins dans les conditions physiologiques; il est classique de dire que le cône d'origine du cylindraxe ne contient jamais de pigment: mais le prolongement cylindraxile n'existe pas sur toutes les préparations et il n'est pas toujours très simple de le différencier sans une technique spéciale de la masse des prolongements. De plus chez *Helix pomatia*, BOCKENECK a récemment indiqué la présence des granulations colorées dans le cylindraxe.

C'est le plus souvent sous la forme d'une fine poussière granuleuse, de coloration jaune clair ou doré, que se présente le pigment dans la cellule. Mais il n'est pas rare de le voir apparaître sous forme de grains isolés, plus volumineux et de coloration plus foncée, brune ou noirâtre; dans quelques cas tout à fait exceptionnels les grains paraissent incolores (MARINESCO).

Le pigment prend la coloration noire sous l'influence de l'acide osmique; il se colore dans ce cas

d'une façon très analogue à la myéline. L'éosine le teint en rouge foncé, le bleu de méthylène en vert, mais ces colorations sont très instables. La méthode de Weigert le colore en brun noirâtre d'une façon persistante. Si l'on traite des coupes par le bleu d'aniline en solution alcoolique pendant vingt-quatre heures, si l'on décolore par l'alcool et si l'on colore rapidement par l'alcool absolu érythrosiné, l'on obtient avec élection une coloration bleue du pigment (procédé de VON LENHOSSEK). Enfin, le Sudan III, récemment employé par DADY, A. BÈME, H. RIEDER, pour mettre en évidence la graisse dans les tissus, le colore d'une façon caractéristique (ROSIN et FENYVESSY, 1900). Les granulations se dissolvent assez rapidement dans l'éther, et l'acide sulfurique les fait virer au bleu ou au vert. Par le ferrocyanure de potassium et l'acide chlorhydrique, par le sulfhydrate d'ammoniaque, il est impossible de mettre en évidence les réactions du fer.

C'est à cette variété de granulations qu'appartiennent les grains que l'on observe à l'état normal dans le plus grand nombre des cellules du névraxe : ganglions spinaux, cellules des cornes antérieures de la moelle, cellules ganglionnaires du bulbe et de la protubérance, cellules pyramidales du cerveau, cellules des masses centrales du cerveau et du cervelet. Les types cellulaires très différenciés qui ne présentent pas de grains de lipochrome sont l'exception chez l'homme adulte ; les cellules de Purkinje du cervelet sont à peu près les seuls éléments qui paraissent en général épargnés ; encore OBERSTEINER



a-t-il signalé, très rarement, la présence de grains pigmentaires à leur intérieur; nous n'en avons jamais constaté pour notre part, même chez des sujets très avancés en âge.

Du reste la quantité de pigment est très variable suivant les régions du névraxe, sans que l'on puisse expliquer d'une manière satisfaisante ces variations par des différences fonctionnelles appréciables. Certains noyaux d'origine des nerfs crâniens (noyau du moteur oculaire commun) sont en général très pigmentés; le lipochrome est aussi très abondant dans les cellules pyramidales du cerveau; mais il y a des différences individuelles dont il faut tenir compte.

Un fait plus important a été signalé par tous les auteurs : d'une façon générale, la quantité de pigment augmente avec l'âge et son abondance pourrait être considérée comme une manifestation de la vieillesse, d'où la dénomination de pigment des cellules nerveuses sénescences.

On n'observe jamais de lipochrome dans les cellules nerveuses de l'enfant à la naissance. Le pigment apparaît pour la première fois vers la sixième année dans les ganglions spinaux (PILCZ), vers l'âge de huit ou neuf ans dans le cytoplasme des cellules radiculaires de la moelle (MABIXESCO); vers l'âge de vingt ans seulement dans les cellules pyramidales du cerveau. D'abord peu abondant et réparti en grains isolés dans le protoplasma, le pigment s'accumule peu à peu en masses compactes granuleuses, qui occupent souvent chez les individus âgés une bonne portion du corps cellulaire.

Cette description, vraie pour l'homme, serait inexacte pour la plupart des animaux, même les plus rapprochés de l'homme. Chez ceux-ci, en effet, le pigment est toujours moins abondant et paraît quelquefois manquer, mais on le retrouve constamment chez des animaux adultes ou âgés. Nous l'avons observé très nettement chez le chat, le lapin, le bœuf, le cheval et le singe. Dans les autres groupes de la série des vertébrés, nos observations sont trop peu nombreuses pour que nous puissions en tirer des conclusions fermes ; mais nous avons examiné les centres nerveux d'un assez grand nombre d'animaux (coq, pigeon, jeune crocodile, crapaud, grenouille, protoptère, plusieurs espèces de poissons) sans pouvoir retrouver de granulations colorées. ROTHMANN (1901) a indiqué récemment cette rareté du lipochrome des cellules nerveuses chez plusieurs mammifères, en particulier chez le chien, le chat, le bœuf. Cette différence entre les animaux et l'homme semblerait être la conséquence d'un chimisme cellulaire différent, mais l'antagonisme n'est qu'apparent, ainsi qu'il était logique de le prévoir. DEXLER (sur les cellules ganglionnaires du cheval) a remarqué que le pigment apparaît dans les plus grosses cellules sous la forme de gouttelettes jaunâtres, constituant une masse souvent vacuolisée ; ce pigment se dépose à la périphérie de la cellule ou même parfois autour du noyau et à la base d'un prolongement protoplasmique ; DEXLER ne l'a jamais observé à la partie moyenne de la cellule ou dans le cône d'origine du cylindraxe. ROTHMANN a retrouvé chez un singe, d'âge

indéterminé, des granulations colorées en noir par l'acide osmique dans quelques cellules des cornes antérieures; il a retrouvé du pigment jaune orangé dans le bulbe de chevaux très âgés, que l'on venait d'abattre à cause de la faiblesse due à leur âge avancé; la quantité de lipochrome correspond à peu près à celle qu'on observe chez un homme de vingt ans. Chez un cheval de douze ans, j'ai pu constater aussi dans les cellules des ganglions spinaux la présence du lipochrome à peu près aussi abondant que chez un homme adulte. Chez une chatte vigoureuse et adulte, le pigment était accumulé en un petit amas assez volumineux dans les cellules du noyau d'origine de la troisième paire crânienne. Il semblerait donc y avoir, chez les animaux comme chez l'homme, un rapport évident entre l'âge des individus et la quantité de pigment, celui-ci se formant très lentement et d'une façon progressive.

MUHLMANN d'Odessa (1901) vient de publier de nouvelles recherches sur les modifications de la cellule nerveuse aux différents âges. Il donne des figures représentant le noyau de l'hypoglosse chez une vieille femme de quatre-vingts ans; il a observé aussi du pigment graisseux dans les noyaux du vague. Dans les mêmes régions, chez un homme de dix-huit ans, on trouve un état intermédiaire entre celui de l'enfant et celui des vieillards; les grains sont encore répandus dans la totalité du corps cellulaire et ne sont pas encore accumulés en un point du protoplasma, comme c'est à peu près la règle après vingt ans; du reste, même à cet âge, s'ils sont dissé-

minés sur toute la section de la cellule, ils commencent déjà à se grouper en certains points, ce qui ne se présente jamais chez l'enfant.

Mais constater que la quantité de lipochrome augmente progressivement avec l'âge n'amène pas comme déduction nécessaire que le pigment ait la signification d'une altération pathologique dans la cellule. MULLMANN le considère comme un déchet ; à mesure que ce déchet s'accumule, il gêne le fonctionnement normal de la cellule, et quand la lésion devient plus intense dans les centres vitaux importants et dans la moelle allongée, la vie arrive à sa fin. Mais il y a quelque exagération à considérer l'accumulation du pigment dans les cellules nerveuses comme une cause possible de mort pour le vieillard ; il s'agirait en tout cas d'une maladie nerveuse qui aurait son substratum anatomique dans le pigment et dont les caractères cliniques seraient encore à décrire ; il est possible que certaines manifestations nerveuses et certaines prédispositions trouvent leur explication dans des aspect morphologiques analogues, mais il est pour le moment impossible d'apporter le moindre fait précis à l'appui de cette hypothèse. Au surplus, la sénilité n'est pas une maladie ; chez le vieillard sénile normal, type idéal posé par notre maître M. BOY-TEISSIER, il est possible d'observer des modifications histologiques, qui sont la conséquence même de la vie, et qui ne compromettent pas nécessairement l'existence. Il est probable que, dans les conditions ordinaires, l'élaboration du pigment n'amène aucun

trouble sensible dans le fonctionnement de la cellule.

Nous ne voulons pas dire cependant que l'accumulation du pigment ne puisse pas se produire dans des conditions pathologiques. Les premiers auteurs qui examinèrent des fragment du système nerveux à la suite des maladies les plus différentes avaient signalé la présence du pigment, qu'ils considéraient comme une altération pathologique. Mais ils ignoraient que la présence du pigment est un fait constant chez l'adulte. SCHAFER (93) a insisté sur ce fait que le pigment ne doit pas être considéré comme un signe de dégénérescence. Et cependant de nombreux auteurs décrivent encore aujourd'hui une dégénérescence pigmentaire qu'ils considèrent souvent comme très importante. Il est impossible en effet de ne pas reconnaître que le pigment est élaboré avec une abondance exceptionnelle dans certaines maladies chroniques du système nerveux : poliomyélites chroniques; grandes cellules pyramidales du cerveau à la suite de lésions de la capsule interne; paralysie générale; maladies mentales; intoxication expérimentale par le plomb, etc... Une abondance anormale de granulations jaunes existerait aussi chez les artério-scléreux, surtout chez ceux qui présentent une prédominance des lésions artérielles dans les centres nerveux; elle a été indiquée par HURCHISON chez les sujets atteints de néphrite. On doit rapprocher de ces diverses descriptions les travaux qui indiquent une dégénérescence graisseuse de la cellule nerveuse sous l'influence de l'intoxication par

le phosphore (ELKINS et MIDDLEMAN) (91) ou dans les éléments atteints de chromatolyse dans l'empoisonnement par l'arsenic et par le plomb (LUGARO) (97).

Une revision rigoureuse de ces nombreuses observations réduirait sans doute à un petit nombre les cas de dégénérescence pigmentaire signalés par les auteurs ; c'est surtout dans les maladies chroniques des centres nerveux que le pigment paraît être sécrété en plus grande abondance.

En tout cas, il ne nous semble guère que l'on soit autorisé à distinguer dans les cellules nerveuses un pigment physiologique et un pigment pathologique, qui constituerait par son accumulation une variété de dégénérescence pigmentaire et de dégénérescence jaune globuleuse de la cellule. COLUCCI attache une grande importance à la présence du pigment en certaines portions du corps cellulaire, qu'il n'occupe pas d'ordinaire ; mais nous avons vu que la répartition du pigment est essentiellement variable : seule sa présence dans le noyau, où COLUCCI l'a parfois observé, aurait à notre avis la valeur d'un fait pathologique. En résumé : *le mode de répartition du pigment dans la cellule, pas plus que ses réactions, ne peuvent nous donner le criterium d'une altération pathologique.* Il y a seulement une question de quantité, et la détermination de ce facteur est rendue très délicate à cause de la grande fréquence des variations individuelles. Tout au plus cette abondance du pigment dans les processus pathologiques à évolution prolongée, et en particulier dans les intoxications de longue durée, peut-elle indiquer dans quel

sens il est possible de rechercher les conditions favorables à la production des granulations colorées.

### **Pigment foncé de la cellule nerveuse. (1)**

Cette variété de pigmentation est beaucoup plus rare que la précédente et ne semble guère apparaître que dans certaines régions du névraxe. Nous avons étudié ces granulations dans les cellules du locus niger de SEMMERING, où on les observe exclusivement, et dans le locus cœruleus ; mais il est probable qu'elles se développent aussi dans d'autres éléments du névraxe. PULCZ les a retrouvées dans le noyau du vague ; elles existent aussi en petit nombre dans les cellules des ganglions spinaux. Quant au pigment observé dans les noyaux de la troisième paire crânienne, il nous paraît appartenir le plus souvent à la catégorie des lipochromes. Nous avons pris comme types les grains du locus niger et du locus cœruleus, qui se présentent constamment avec les mêmes caractères.

A première vue ces granulations se distinguent du lipochrome des cellules ganglionnaires ; elles sont plus volumineuses, moins régulièrement sphériques, plus foncées, plus abondantes. Elles occupent chez

(1) La dénomination de *pigment foncé* n'a pas une valeur absolue, puisque le lipochrome peut dans certaines conditions devenir brun noirâtre ; nous avons surtout voulu grouper dans un chapitre distinct des granulations différant des lipochromes par leurs réactions chimiques.

l'adulte une grande partie du corps cellulaire, existent fréquemment dans les prolongements protoplasmiques, mais respectent constamment le noyau. Leur coloration est brune ou noirâtre. Elles sont remarquables par leur inaltérabilité, leur résistance aux réactifs histologiques : la méthode de WEIGERT-PAL les colore à la façon de la myéline ; tous les autres procédés que nous avons employés nous ont donné une coloration instable, *en surface* : le bleu de méthylène les teint en vert foncé, la safranine en rougeâtre, etc., mais aucune de ces réactions n'est vraiment élective. L'acide osmique exagère leur teinte brune, mais on n'observe jamais de grains colorés en noir. L'éther, même après un séjour prolongé, ne les dissout pas ; il en est de même des acides forts. Au contraire, la potasse dissout le pigment : les préparations peuvent être facilement dépigmentées par le chlore à l'état naissant en présence de l'alcool à 90°. Nous n'avons jamais réussi à obtenir sur aucune granulation les réactions du fer.

Ces divers caractères négatifs permettent de rapprocher les granulations du locus niger et du locus cœruleus des pigments foncés dont le type est la mélanine, que l'on trouve dans la peau et dans les yeux de l'homme et d'un grand nombre d'animaux. Ce pigment se rapproche par ses caractères histo-chimiques des granulations jaune brunâtre qu'on observe dans les muscles, surtout dans le myocarde, souvent indépendamment de tout état pathologique bien caractérisé, chez les sujets âgés ou affaiblis,



soumis au jeune ou frappés de maladies cachectisantes.

Les granulations pigmentaires donnent leur caractéristique histologique aux éléments qui constituent par leur groupement le locus niger et le locus cœruleus. Si l'on dépigmente des coupes passant par ces noyaux, l'on constate en effet qu'il est impossible de distinguer par quelque caractère les cellules primitivement pigmentées des éléments non pigmentés des centres nerveux.

Du reste cette variété de pigmentation est constante chez l'homme et apparaît toujours à la même époque, avec les mêmes caractères, dans les mêmes groupes cellulaires. PILCZ avait indiqué qu'on commence à les voir vers le douzième mois dans le locus cœruleus, vers l'âge de deux ans dans le locus niger. Nous avons pu confirmer ces observations. Au début, le pigment est très peu abondant; à peine distingue-t-on quelques grains isolés répartis d'une façon variable dans la cellule; puis la masse s'accroît peu à peu pour arriver à son maximum vers l'âge de trente ans. A un âge plus avancé, la quantité de granulations paraît stationnaire, ainsi que nous avons pu nous en convaincre chez des sujets âgés de soixante, soixante cinq et quatre-vingts ans.

Il reste constamment une partie de la cellule, souvent assez peu étendue, que le pigment n'envahit pas; quant à la cellule elle-même, elle ne se distingue par aucun caractère des autres éléments du même type: ses prolongements sont très développés; le nucléole se teint vivement — par les réactifs, elle

n'est à aucun moment le siège d'une atrophie notable.

Les processus pathologiques paraissent sans influence sur le développement des granulations brunes; on a cependant signalé quelques cas de dégénérescence du locus niger ou du locus cœruleus: il serait intéressant de rechercher ce que devient le pigment dans ces conditions.

### **Remarques à propos de la division des pigments de la cellule nerveuse en deux groupes distincts.**

Nous appuyant sur leurs caractères morphologiques et sur des affinités histo-chimiques différentes, nous avons cru pouvoir distinguer deux groupes de granulations pigmentaires dans les cellules nerveuses. Mais ne peut-on observer aucun terme de passage entre ces deux types si différents morphologiquement et chimiquement ?

On sait en effet que la classification des pigments est loin d'être définitive et qu'il est possible d'observer tous les intermédiaires entre des pigments qui semblaient très différents. La forme du granule pigmentaire, ses dimensions et même sa teinte sont excessivement variables : des doses très faibles de certains poisons peuvent modifier la coloration (arsenic). Les réactions chimiques, encore mal précisées du reste, sont loin d'avoir une valeur absolue. Les pigments hydrocarbonés ou lipochromes peuvent

être le point de départ d'une évolution pigmentaire et donner lieu à des synthèses chromogènes. NEWBIGIN a signalé des faits à l'appui de cette opinion. A ce propos BOUX fait remarquer qu'il faudrait peut-être distinguer deux sortes de mélanines : les unes se rapprochant des lipochromes, bien que contenant de l'azote et souvent du fer ; les autres, plus riches en fer, semblent avoir une origine hématique (ou même nucléaire). De même, ainsi que l'a fait remarquer CARNOT, on trouve chez les animaux inférieurs des synthèses extrêmement curieuses, reproduisant des types chimiques différents. Tout récemment, FAUVEL (99) a attribué la formation de la mélanine chez les arénicoles (vers des pêcheurs) à une modification chimique du lipochrome à l'intérieur des cellules épithéliales, sous l'influence de l'acidité provenant soit du voisinage des régions acides du tube digestif, soit de l'accumulation des déchets organiques, soit enfin du milieu extérieur.

Mais il est à remarquer que dans tous les faits rapportés par les observateurs, il a été possible de constater des formes de passage, ou tout au moins une modification du pigment dans les mêmes éléments cellulaires. Et de fait, l'examen d'un grand nombre de préparations fixées au Flemming nous a permis de constater qu'à mesure que la quantité et l'intensité de la substance colorante augmentent, la réaction noire est aussi moins caractéristique. Mais il est impossible, à aucune période de l'évolution du pigment, de déceler les réactions des lipochromes dans le locus niger ou le locus caeruleus.

MARINESCO dit avoir remarqué que chez les sujets avancés en âge, la plupart des cellules contiennent des granulations fines jaunâtres, tandis que les autres formes de granules sont plus rares. Au contraire, chez les individus relativement jeunes, ce sont les granules noirs qui dominent. « Ces constatations m'ont fait penser, ajoute-t-il, que les granulations jaunâtres proviennent en partie au moins de la transformation chimique des granules noirs. » Comme MARINESCO assimile les globules bruns, qui se présentent parfois dans les cellules des ganglions spinaux, aux granulations pigmentaires du locus niger, il semble admettre que les deux variétés de pigmentation répondent à deux stades différents d'un processus unique. Mais nous ne pouvons admettre que lipochrome et mélanine soient nécessairement dans les centres nerveux les deux termes d'une même évolution chimique, puisqu'il est le plus souvent impossible de trouver une transition entre les deux variétés de grains. Nous verrons cependant que, si les réactions histo-chimiques sont différentes, le grain amphophile du locus cœruleus, le grain de lipochrome, le granule de pigment brun ont cependant une signification très analogue.

### **Hypothèses sur les origines de la pigmentation.**

Les discussions qui ont été soulevées sur les origines de la pigmentation se retrouvent avec quel-

ques modifications à propos des granulations colorées de la cellule nerveuse.

D'une façon générale, BOUX admet chez les êtres cellulaires deux sortes de granules colorés : des granules venus du dehors et introduits souvent par la voie digestive (pigments introduits) et des granules qui ont pris naissance dans l'organisme lui-même (pigments intrinsèques). Mais ces pigments intrinsèques peuvent avoir des origines différentes : ils peuvent être des dérivés de l'hémoglobine et être transportés par les leucocytes de la lumière des vaisseaux dans le corps cellulaire ; c'est souvent le cas pour le pigment eutané (J. RENAULT) ; et CARNOT a pu mettre en évidence ce mode de production en suivant la formation du pigment aux dépens du sang dans le tube digestif de la sangsue. Souvent aussi le pigment a une origine autochtone, semble être d'abord en dissolution dans le protoplasma et se différencier secondairement en granules colorés ; c'est ce qui se produit dans les œufs de la grenouille verte, où CARNOT a signalé le fait et où je l'ai retrouvé ; c'est ce que j'ai pu constater aussi dans des préparations de tumeur mélanique du cheval (1).

I. — L'origine directe du pigment aux dépens de l'hémoglobine n'a guère été discutée à propos de la cellule nerveuse ; et personne n'a signalé le transport de pigment granuleux puisé dans les vaisseaux par

(1) EHRMANN avait fait une constatation analogue dans les cellules fusiformes situées entre l'œil et la vésicule auditive chez les amphibiens dont les œufs sont originairement dépourvus de pigment.

les globules blancs. Une pareille opinion est cependant discutable, au moins pour le granule des noyaux pigmentés du tronc cérébral. L'absence des réactions du fer ne serait pas une objection suffisante, puisque dans le cycle des transformations de l'hémoglobine, l'hématine, pigment ferreux, se transforme en hématorporphyrine, pigment sans fer. Les recherches expérimentales de SCHMIDT et de CARNOT sont tout à fait concluantes à cet égard.

EHRMANN (96), qui s'est efforcé dans un grand nombre de recherches de déterminer les origines de la pigmentation, admet encore l'origine du pigment aux dépens de l'hémoglobine, mais le plus souvent par un mécanisme un peu spécial. La formation du pigment aurait lieu dans des cellules particulières, qui ne sont identiques ni aux cellules conjonctives, ni aux leucocytes, ni aux cellules épidermiques, les mélanoblastes, qui semblent avoir une origine bien déterminée, une existence autonome, et forment un véritable système histologique particulier. De ces mélanoblastes, nés aux dépens du feuillet moyen, tirent leur origine tous les pigments de l'économie. C'est ainsi que naîtraient entre autres les granulations de la substantia nigra de SÆMMERING : on peut supposer, dit EHRMANN, que le pigment y est formé en cet endroit même, mais ce n'est pas la seule chose possible : les mélanoblastes que l'on rencontre souvent dans les méninges et d'une façon régulière dans les plexus choroïdes peuvent jouer un rôle dans cette formation, d'autant plus que sur des coupes longitudinales de la moelle allongée de l'homme, les cellules

ganglionnaires pigmentées arrivent jusqu'à la partie antérieure du IV<sup>e</sup> ventricule sous le velum medullare anterius, et il n'est pas impossible qu'elles arrivent ici en contact avec la toile choroïde.

Cette hypothèse d'EHRMANN est en désaccord avec les faits qui montrent d'une part la rareté des mélanoblastes chez l'homme et d'autre part la grande abondance des mélanoblastes au voisinage des centres nerveux de certains vertébrés inférieurs : parfois même, la moelle est entourée d'une véritable gaine pigmentaire, ainsi que nous l'avons constaté chez un jeune crocodile, dont les cellules nerveuses ne contenaient pas la moindre trace de pigment.

Nous ne croyons pas que la pigmentation ait une origine extra-cellulaire dans les centres nerveux. L'on a cru remarquer que le pigment se développait de préférence dans les régions frappées d'une stase intense et où l'on constate une accumulation de pigment granuleux au voisinage des vaisseaux. Mais la stase est un facteur accessoire qui n'explique ni le pigment développé dans les conditions physiologiques, ni celui qui apparaît dans les noyaux pigmentés. Quant à l'accumulation de granulations colorées dans la paroi des artères, elle a probablement une signification tout à fait différente et est peut-être liée à l'élimination du pigment plutôt qu'à sa production.

II. — Du reste, la majorité des auteurs s'accorde à reconnaître une origine autochtone au pigment de la cellule nerveuse ; mais les discussions redevien-

nent nombreuses lorsqu'il s'agit de déterminer aux dépens de quelle portion de la cellule se développent les granulations : ont-elles leur point de départ dans une émission nucléaire ou sont-elles une évolution chimique des éléments chromatophiles, une sécrétion de la substance achromatique, ou mieux une élaboration du protoplasma tout entier ?

Étudiant la section transversale de la queue d'une larve de grenouille, au lendemain de la sortie des pattes antérieures, BATAILLOX (91) a observé des particularités intéressantes du côté du noyau : il a constaté la présence de petits corps particuliers en rapport avec le noyau. Ces boyaux chromatiques présentaient en beaucoup de points à leur partie inférieure une altération particulière caractérisée par une teinte plus brune et aboutissant à des granules pigmentaires ; dans d'autres cas, la chromatine est émise du noyau sous forme de balles chromatiques, qui peuvent se transformer directement en masses pigmentaires, ou bien s'émietter en balles plus petites et finalement en granules qui subissent la dégénérescence. Il s'agirait d'après BATAILLOX d'un fait très général qui accompagnerait constamment les phénomènes d'histolyse observés dans les cellules chez les batraciens anoures au moment de la métamorphose, et qui s'appliquerait en particulier à la dégénérescence pigmentaire constatée en divers points du système nerveux.

BOHN accepte et développe encore les vues de BATAILLOX sur les origines du pigment. A propos des cellules nerveuses sénescents, il admet qu'il n'y



aurait aucune différence essentielle entre les grains chromatophiles et les granules pigmentaires : les uns et les autres auraient une origine nucléaire ; leur rôle serait analogue ; ils constitueraient un appareil de résistance aux substances toxiques. Il y aurait même une sorte d'équilibre entre les deux formations, le pigment apparaissant dans un but de défense pour suppléer à l'écran protecteur de substance chromatophile devenu insuffisant.

Une hypothèse voisine serait celle qui admettrait la formation du pigment aux dépens des éléments chromatophiles, dont l'origine nucléaire est acceptée par quelques auteurs. De même dans l'ovule, BATAILLOX admettait la migration de la chromatine, sa transformation en tablettes vitellines, et la transformation ultérieure de ces tablettes vitellines en granules pigmentaires.

Mais, même en acceptant l'existence dans la cellule vivante d'une substance chromatophile capable de s'agglomérer en amas granuleux sous l'influence des réactifs, il n'est pas possible d'admettre une origine nucléaire à cette substance. Tous les auteurs ont en effet constaté, avec CAJAL, MARINESCO et nous-même, que la substance chromatophile apparaît d'abord à la périphérie de la cellule ; et l'opinion qui indique une origine pluricellulaire à la cellule nerveuse s'appuie sur des observations incomplètes et sur des faits exceptionnels, et ne diminue pas la valeur de notre précédente constatation. EHRMANN a objecté à l'encontre de la provenance nucléaire que le pigment n'a jamais été vu dans le noyau. L'examen

des cellules du névraxe aux divers stades de leur évolution conduit à rejeter, avec plus de raison, pour les pigments de la cellule nerveuse l'opinion admise par BATAILLON. Si l'on observe en effet aux divers stades de leur évolution les éléments en voie de pigmentation, il est impossible de constater la moindre modification nucléaire, et en particulier ces émissions si curieuses de boyaux et de balles chromatiques signalées par BATAILLON. Nous ne pouvons donc accepter l'hypothèse d'une origine nucléaire directe ou indirecte pour les pigments des centres nerveux.

Du reste il n'est pas inutile d'insister quelque peu sur la nature des relations chimiques et biologiques qui unissent le noyau et le protoplasma.

Il y a au point de vue chimique un contraste défini et constant entre le noyau caractérisé par la nucléine et le protoplasma (WILSON, 1900). Le noyau des cellules nerveuses ganglionnaires se présente avec des caractères spéciaux ; il ne fixe pas toutes les matières colorantes ayant une affinité élective pour la chromatine et se comporte à ce point de vue « comme le noyau des éléments cellulaires au sein desquels la nutrition est peu active » (MAYZEL, RENAULT).

La nucléine est condensée en un amas sphérique, formant la périphérie du nucléole, alors que la partie centrale est constituée par une substance acidophile, ne présentant par conséquent pas les réactions de la nucléine (G. LÉVI).

Ainsi la nucléine du noyau est toujours très réduite et l'on ne peut comprendre, à la façon de BATAILLON

et de Boux, son rôle comme organe producteur de pigment dans des cellules où le pigment apparaît en abondance en un petit nombre d'années. Mais l'élaboration du pigment n'échappe cependant pas à l'influence du noyau, « qui est le germe de nutrition de la cellule, qui attire autour de lui et élabore les matériaux nutritifs » (CL. BERNARD).

C'est en effet comme une véritable élaboration cellulaire qu'il convient de comprendre la formation du pigment dans la cellule nerveuse. L'origine possible aux dépens des éléments chromatophiles avait été indiquée par MARINESCO, qui aurait pu suivre la transformation successive de ces éléments en corpuscules brunâtres, qui se réduiraient à leur tour en une poussière jaunâtre. Mais c'est là un processus exceptionnel, MARINESCO s'est efforcé de pénétrer autant que possible le mécanisme de ces phénomènes. « La substance chromatique semble apparaître chez le fœtus dans l'intérieur du trophoplasma (1). Il est possible qu'à partir d'une certaine époque cette matière fondamentale amorphe ne puisse plus réunir avec la même facilité les granulations élémentaires d'évolution, lesquelles par leur arrangement constituent les éléments chromatophiles. D'autre part la réintégration des éléments chromatophiles, qui se fait toujours par l'intermédiaire de la substance fondamentale, comme cela arrive dans les cellules en évolution, n'a plus lieu. Alors ces produits de désin-

(1) Le trophoplasma constitue d'après MARINESCO la substance amorphe fondamentale, distincte du kinétoplasma, qui est la substance chromatique organisée.

tégration subissent un processus de régression en vertu duquel ils se transforment en granules et granulations d'involution qui constituent le soi-disant pigment.

« COLUCCI, NISSL, LORD ont exprimé une opinion analogue. En dehors de cette origine, je crois pouvoir soutenir que la substance fondamentale amorphe n'est pas étrangère directement ou indirectement à la formation de ces granules ou granulations.

« Les granules et granulations d'involution pourraient en effet avoir en outre une autre origine, c'est-à-dire provenir de la substance fondamentale achromatique. Par le fait que cette substance a perdu ses propriétés de *synthèse* morphologique normale il n'est cependant pas impossible qu'elle puisse créer des granulations moins parfaites au point de vue chimique, granulations sans vitalité et qui deviendront *tôt ou tard* des granulations d'involution. »

Nous avons reproduit ces quelques lignes de l'important mémoire de MARINESCO sur l'évolution et l'involution de la cellule nerveuse, car elles montrent bien les difficultés que l'on rencontre, lorsque l'on essaie de préciser le mécanisme de la pigmentation. Il nous semble qu'il est difficile actuellement de pousser trop loin l'analyse histologique et qu'il est illusoire d'indiquer comme origine au pigment les corps de NISSL ou toute autre différenciation cellulaire. Sans doute toutes les parties de la cellule contribuent à son élaboration, nous pourrions dire à sa sécrétion ; les phénomènes chimiques très compliqués qui amènent cette élaboration aboutissent à des résultats

variables, suivant des conditions qu'il est encore impossible de déterminer avec précision : ainsi se trouvent formés le grain chromophile du locus cœruleus, le grain du lipochrome, le granule de pigment brunâtre, et peut-être aussi d'autres parties différenciées du protoplasma.

Du reste l'élaboration d'un pigment grassex ou d'un pigment du type des mélanines aux dépens des albuminoïdes complexes qui constituent le protoplasma nerveux ne peut nous surprendre. SCHMEDEBERG (97) n'a-t-il pas réussi à isoler expérimentalement de l'albumine une substance brunâtre, analogue à une mélanine, en soumettant l'albumine à des manipulations très complexes, au traitement par des acides minéraux énergiques ?

En résumé, *l'origine intrinsèque du pigment, par une véritable sécrétion cellulaire, nous paraît démontrée pour la cellule nerveuse.*

### **Hypothèses sur la signification du pigment.**

A propos de la genèse du pigment, nous avons été amené à rapprocher le grain de lipochrome du grain amphophile du locus cœruleus et du granule de pigment inaltérable : nous avons considéré ces diverses formations comme le produit d'une élaboration protoplasmique et nous avons admis qu'elles avaient une origine autochtone dans la cellule. Si l'on veut élucider la signification de ces formations, on se heurte à des difficultés que l'on rencontre du reste

constamment lorsque l'on s'efforce de déterminer le mécanisme de toute pigmentation.

A propos de la signification du lipochrome, les développements qui précèdent nous ont permis d'établir quelques données utiles. Le pigment est une conséquence de la vie cellulaire et ne semble pas indispensable au fonctionnement de la cellule, puisque l'absence du pigment est fréquente et que les granulations n'apparaissent qu'à un âge souvent assez avancé de la vie. Il serait cependant inexact de les considérer comme un simple déchet dans le corps cellulaire ; le lipochrome est sans doute un produit protoplasmique, mais ce produit est le résultat d'une élaboration lente et complexe, au même titre que le *Nebenkern* et les productions similaires sont considérés par *PRENANT* comme un résidu de l'archoplasme. Du reste le pigment joue probablement un rôle dans la cellule.

Nous avons vu que toutes les parties du protoplasma contribuent sans doute pour leur part à l'élaboration du pigment. On sait que la cellule nerveuse réagit avec une délicatesse remarquable sous l'influence des causes morbides les plus variées et les plus fugaces : ces causes (hyperthermie, surmenage, maladies infectieuses, intoxications, etc.) agissent en définitive le plus souvent par le mécanisme de l'intoxication et amènent dans la cellule des modifications complexes, rétraction des prolongements cellulaires, disparition de la substance chromatophile qui semble se dissoudre dans le protoplasma : nous avons indiqué comment il faut

comprendre, pour la cellule nerveuse comme pour tout autre élément cellulaire, les phénomènes de chromatolyse. Sous l'influence de causes générales, en particulier des intoxications même les plus légères et les plus banales (surmenage physique, auto-intoxication alimentaire) il se produit une modification très fugace du chimisme cellulaire et cette modification ne s'accompagne d'aucune manifestation morbide durable; c'est peut-être dans des faits de ce genre qu'il faut chercher le point de départ des phénomènes chimiques qui aboutissent en dernière analyse à la formation des granulations pigmentaires. Ainsi le pigment pourrait être envisagé comme un procédé de défense de la cellule contre les variations chimiques et physiques, suivant l'hypothèse féconde de GIARD, soutenue avec talent par CARNOT et BOUX. Le pigment serait le souvenir des luttes soutenues par la cellule contre les intoxications. Mais ce serait restreindre la valeur du pigment que de généraliser à tous les faits une pareille interprétation.

Quel est le sort du granule de lipochrome après son élaboration dans la cellule? Il est difficile d'admettre qu'il puisse être assimilé à un corps inerte, sans la moindre signification: Toute substance inutile est en général détruite *in situ* ou digérée par les phagocytes qui ne manquent pas au voisinage des cellules nerveuses: les cellules de la névroglie, ces neuronophages de MARINESCO, ou les leucocytes détruiraient promptement le pigment, s'il était inutile ou nuisible. Il est du reste possible

que cette destruction se produise dans certaines conditions. Peut-être aussi les leucocytes transportent-ils le pigment dans la paroi des vaisseaux, où il se fixerait sans inconvénient; et ce serait une façon de comprendre les grains de pigment que les auteurs ont signalés dans la gaine adventice des artères du cerveau, et qu'ils ont attribués soit à une dégénérescence pigmentaire de la graisse que l'on observe constamment à ce niveau chez les enfants (*Obersteiner*), soit au dépôt de granulations d'hématoidine émancées de la lumière des vaisseaux. Mais ce sont là des hypothèses qu'il faudrait prouver par des faits précis.

Une observation déjà ancienne de VIGNAL semble démontrer que le pigment peut dans certains cas servir à la nutrition de la cellule. Chez l'escargot les granulations colorées sont moins abondantes pendant l'hibernation et cette constatation conduisait VIGNAL à les considérer comme des réserves (1). Bon fait du reste remarquer que c'est avec ce caractère de réserves que se présentent souvent les lipochromes chez les vertébrés (ovaires, œufs, capsules surrénales,

(1) Il faudrait rapprocher de ce fait une observation récente de Morat (1901). — Les cellules des ganglions spinaux de la grenouille présentent à leur voisinage de petits amas de gouttelettes graisseuses, situés entre la capsule et la cellule nerveuse, ainsi que l'a constaté Bonne (1901). — Ces corps qui sont constants et abondants pendant la saison d'hiver diminuent quand l'animal commence à sortir de sa torpeur et disparaissent complètement en saison d'été. Ce sont des matériaux de réserve, dont l'existence est transitoire et la situation extracellulaire.

Ils se rapprochent seulement du pigment par leur signification biologique voisine.



corps jaune de la grenouille, amas graisseux, sérum sanguin). Ces faits nous amènent à penser que le pigment graisseux peut être utilisé par la cellule et qu'il prend secondairement la signification d'une substance de réserve.

La valeur du pigment foncé du locus niger est plus difficile encore à déterminer. Il ne peut s'agir ici de grains d'involution, ainsi que l'admettent la plupart des auteurs, et il est inexact de parler à propos de ces éléments d'une dégénérescence pigmentaire. Sans doute le pigment peut envahir secondairement des tissus dégénérés ; les exemples, sans être très fréquents, ne manquent pas en histo-pathologie. Mais ce n'est pas le cas pour le locus niger et le locus cœruleus de l'homme, où la présence du pigment marque au contraire l'état adulte de la cellule et se produit à l'époque où l'activité fonctionnelle semble le mieux développée. Du reste, les organes inutiles ne persistent guère dans l'économie : ils s'atrophient, sont détruits par phagocytose ou par quelque autre procédé, et sont remplacés par des tissus néoformés, véritable cicatrice qui serait ici constituée par des éléments conjonctifs ou de névroglie. Rien de semblable ne se produit pour les noyaux pigmentés du tronc cérébral : l'apparition du pigment semble plutôt un perfectionnement dans la structure de la cellule. A quoi répond la fixation de la matière colorante dans des groupes cellulaires constamment les mêmes et avec des caractères identiques, c'est ce qu'il est impossible de déterminer : ni la morphologie, ni l'histogenèse, ni l'anatomie comparée, ni la pathologie, ni l'expérimentation

n'apportent le moindre éclaircissement au problème.

Mais ces caractères négatifs nous engagent cependant à penser que les granules de pigment foncé n'ont pas la valeur d'une substance indispensable, liée à une fonction spécifique dans la cellule.

Rappelant les conclusions de la thèse de CARNOT, nous avons vu qu'il est possible d'envisager d'une façon générale la pigmentation comme une réaction de défense, destinée à protéger au début la cellule contre les rayons lumineux, surtout chimiques, mais déviée de sa signification primitive et devenue générale contre toutes les excitations (mécaniques, chimiques, etc.). Peut-être est-il possible d'admettre que la fixation de la substance colorante sur des granules protoplasmiques n'a pas dans tous les cas une signification aussi importante; par une déviation nouvelle de sa signification primitive, l'élaboration du pigment est peut-être un moyen pour la cellule d'accumuler des réserves dans les mailles du réseau fibrillaire. La grande résistance des mélanines aux réactifs chimiques n'est pas une objection sérieuse à cette interprétation, puisque les recherches expérimentales de CARNOT ont montré qu'après injection massive les granules pigmentaires se détruisent très rapidement dans certains organes.

Ainsi nous arrivons à concevoir *comme des productions très analogues le grain colorable du locus caeruleus, le lipochrome et le pigment foncé de la cellule nerveuse*: ils nous apparaissent avec la signification de substances de réserve, capables de contribuer pour une part importante à la nutrition de la cellule.

NOYAUX PIGMENTÉS DE L'ISTHME  
DE L'ENCÉPHALE  
LOCUS NIGER DE SEMMERING  
ET LOCUS CÆRULEUS (1)

---

Il reste maintenant à essayer de voir si l'étude anatomique des amas de cellules renfermant du pigment et des relations que ces noyaux affectent vis-à-vis des autres parties des centres nerveux peut, en nous éclairant sur leurs fonctions spéciales, nous expliquer le rôle spécial que joue en ces points l'accumulation de pigment et nous permettre de préciser sa signification biologique. Nous allons donc examiner avec quelques détails deux groupements cellulaires de l'isthme de l'encéphale, qui constituent les *noyaux à pigment foncé des pédoncules cérébraux et de la protubérance annulaire*.

(1) Voici, d'après AMALDI, les principales désignations employées par les auteurs pour indiquer ces noyaux : tache noire ou locus niger crurum cerebri (VICQ D'AZYR); portio nigra cerebri] SEMMERING; stratum nigrum (BURBACH); substantia nigra Semmeringii (DELTERS); Semmering'sche substanz (MEYNER); nucleus pedunculi cerebri (KRAUSE). L'on trouve encore dans l'anatomie des centres nerveux d'OBERSTEINER (93) la désignation de stratum intermedium. Mais cette désignation doit être réservée pour une région un peu spéciale. Les dénominations de locus niger et de substance noire de SEMMERING ont été consacrées par l'usage.

### **Locus niger de Sœmmering.**

Si l'on pratique une coupe transversale du cerveau moyen, perpendiculairement à l'axe longitudinal de l'aqueduc de SYLVIVS et dans la région des tubercules quadrijumeaux antérieurs, il est facile de constater sans préparation spéciale, dans chaque pédoncule cérébral, une trainée colorée en noir qui sépare l'étage inférieur ou pied, exclusivement formé de fibres à trajet longitudinal, de l'étage supérieur ou calotte, constitué par un mélange complexe de substance grise et noire. C'est cette trainée noirâtre qui est indiquée et dessinée dans le *Traité d'Anatomie et de Physiologie* de VICQ D'AZYR (1786) sous la domination de tache noire ou locus niger crurum cerebri. Ainsi que le fait remarquer AMALDI (92), le traité de VICQ D'AZYR a été publié six ans avant le *De corporis humani fabrica* de SÆMMERING (1794) ; et cependant à la suite de DEITERS, de MEYNERT, la plupart des auteurs ont donné le nom de SÆMMERING à cette région si spéciale des pédoncules cérébraux.

AMALDI est d'avis que l'on doit considérer les noyaux de SÆMMERING, non seulement comme un noyau de cellules pigmentées, mais plutôt comme une accumulation de cellules pigmentées ou non, les éléments dépourvus de pigment étant d'autant plus nombreux que l'on s'approche de l'extrémité antérieure et postérieure de la substance noire. Il admet que le noyau se continue en avant (ou en haut) à la

région sous-thalamique avec le corps de Luys, en arrière (ou en bas) avec les noyaux du pont et plus particulièrement avec les cellules de la substantia ferruginea et il représente schématiquement cette disposition.

Nous ne pouvons admettre une pareille description, que tous les auteurs classiques ont adoptée. Nous attachons au contraire une importance primordiale à la structure histologique si caractéristique des éléments qui constituent ces divers noyaux : la présence du pigment dans le locus niger, du pigment et des grains spéciaux que nous avons décrits dans le locus cœruleus suffirait déjà à différencier ces deux noyaux, si d'autres caractères ne venaient encore accentuer ces distinctions morphologiques.

Aussi décrirons-nous les noyaux de SEMMERING comme des formations pigmentées du pied des pédoncules cérébraux s'étendant jusqu'au voisinage du corps de Luys à la région sous-thalamique et jusqu'à la partie inférieure des pédoncules cérébraux, mais n'ayant que des rapports de voisinage avec le corps de Luys ou les noyaux du pont, le locus cœruleus en particulier.

Nous étudierons successivement la constitution histologique et les connexions du locus niger, en insistant exclusivement sur les points qui peuvent éclairer la signification de ce noyau.

I. — Le locus niger est formé de cellules et de fibres. Parmi les cellules, un très petit nombre ne contient pas de pigment; le nombre des cellules non

pigmentées est cependant plus considérable aux extrémités du noyau (AMALDI). Nous avons vu les caractères qu'il convient d'attribuer au pigment du locus niger, et nous avons insisté sur le mode d'apparition du pigment chez l'homme depuis l'âge de deux ans jusqu'à l'âge adulte, sur l'absence de grains colorés de même ordre chez les animaux.

Si l'on fait abstraction du pigment qui les caractérise ou si l'on dépigmente les cellules dans l'alcool par le chlore à l'état naissant (procédé de MAYER), il est impossible de distinguer les éléments du locus niger des cellules multipolaires qui constituent la plupart des noyaux gris du névraxe, et particulièrement les masses grises centrales du cerveau et du cervelet, qui ne contiennent jamais de pigment foncé.

Si l'on traite par la méthode de GOLGI, ainsi que l'ont fait MINGAZZINI (88-89), AMALDI (92), et tout récemment MIRTO (96), il est possible de reconnaître les analogies qui existent entre les cellules des noyaux de SEMMERING et les autres cellules nerveuses. MINGAZZINI a été frappé de la disposition particulière en deux couches des éléments ganglionnaires et de la forme pyramidale de ces éléments ; il trouve une ressemblance singulière entre la structure du locus niger et celle de l'écorce cérébrale et considère ce noyau comme un ganglion du manteau analogue aux noyaux du corps strié. AMALDI s'est justement élevé contre une pareille interprétation : il s'est heurté du reste à de grandes difficultés, lorsqu'il a essayé l'imprégnation des éléments du locus niger

de l'homme adulte; malgré des tentatives multipliées et une technique variée, même avec le procédé de MARTINOTTI qu'avait employé MINGAZZINI, il n'a pu obtenir de préparation satisfaisante; la cause de cet insuccès serait due à la présence du pigment dans le corps cellulaire. MIRTO admet avec MINGAZZINI qu'il s'agit de cellules appartenant au type I de GOLGI et dont la forme pyramidale primitive aurait été modifiée par les conditions de milieu.

Les cylindraxes émanés des cellules du locus niger se dirigeraient vers le pied, d'après MINGAZZINI, en émettant un petit nombre de ramifications latérales; ils suivraient un trajet à peu près rectiligne; les prolongements nerveux dirigés vers la calotte seraient très rares. MIRTO pense au contraire que le plus grand nombre des cylindraxes se porte vers la calotte. AMALDI, qui n'a pas pu obtenir de préparation démonstrative chez l'homme par la coloration noire, a noté chez le chat la prédominance de cellules avec prolongement dirigé plus ou moins directement vers le pied du pédoncule, tandis que les prolongements dirigés vers la calotte sont rares.

Le locus niger est encore traversé à sa partie interne par les faisceaux radiculaires du moteur oculaire commun; il contient encore un lacis de fibres, dont l'origine est mal déterminée, mais qui sont pour la plupart des collatérales émanées soit des fibres de la région du pied, soit des noyaux voisins.

II. — Les connexions du locus niger sont encore mal connues et cela tient à la difficulté que l'on

éprouve à déterminer le trajet des fibres dites afférentes. Il est en effet à peu près impossible d'appliquer à l'étude des noyaux de SÆMMERING la méthode d'anatomie comparée et la méthode physiologique expérimentale : on retrouve bien chez les animaux des groupements cellulaires qui semblent avoir une disposition topographique comparable, mais la pigmentation caractéristique manque (1). En faisant abstraction de ce fait, qui diminue sensiblement à nos yeux la valeur des recherches expérimentales entreprises sur divers animaux, il n'est peut-être pas très facile de limiter expérimentalement une lésion en un point très restreint et d'une détermination délicate, ou de provoquer une dégénérescence secondaire n'intéressant guère que le locus niger. De plus, les altérations pathologiques qui atteignent primitivement ou secondairement la substance de SÆMMERING sont le plus souvent diffuses et n'entraînent pas la conviction (2).

Nous avons vu que le trajet des voies centrifuges du locus niger est mal déterminé, et que les cylindres paraissent se diriger surtout vers le pied. Le trajet des voies centripètes a fait l'objet de recherches nombreuses. MEYNERT (84) comparait le locus niger aux noyaux du corps strié et pensait qu'il était destiné

(1) La pigmentation manquait en particulier chez un cercopithèque adulte ; il serait important d'examiner à ce point de vue les pédoncules cérébraux de singes anthropomorphes.

(2) On a décrit des lésions intéressant le locus niger dans certains états pathologiques, et en particulier dans la maladie de Parkinson. Nous verrons plus loin quelles déductions peuvent être actuellement retenues de ces faits.



à interrompre la voie motrice entre les fibres du premier et du deuxième ordre, émanées de l'écorce et dirigées secondairement du noyau au centre gris spinal; il recevait directement, d'après lui, un faisceau de fibres de la couronne rayonnante. FOREL a mis en doute l'existence de ce dernier faisceau. BETTONI (93), après extirpation d'une moitié du cervelet chez un chien et deux singes, aurait constaté une réduction notable du locus niger. EDINGER, se basant sur certains faits de dégénérescence observés chez le chien, a admis qu'il existait des connexions entre le locus niger et le corps strié par l'intermédiaire de l'anse pédonculaire de GRATIOLET.

Les recherches expérimentales de MONAKOW, SCHUKOWSKI, JUERMANN ont montré la possibilité de déterminer des lésions du locus niger par l'ablation de l'écorce. Les expériences de JUERMANN, faites au laboratoire de BETCHEREW (1900), ont provoqué chez le chien la dégénérescence des fibres de la substance noire après lésion des régions frontales postéro-latérales et de l'écorce supra-sylvienne.

Les conditions pathologiques qui entraînent la dégénérescence du locus niger ont été étudiées par de nombreux auteurs (WITKOWSKI, ROSSOLYMO, DÉJERINE, MONAKOW, MINGAZZINI, BETCHEREW); nous nous sommes surtout inspiré des faits rapportés dans le remarquable ouvrage de DÉJERINE (1901).

Enfin BETCHEREW et KAM ont attiré l'attention sur certaines connexions qui unissent la substance noire au noyau caudé.

Voici, d'après DÉJERINE, les conclusions qui paraissent

sent devoir être retenues de ces nombreuses recherches :

1° La dégénérescence du locus niger est étroitement liée à la dégénérescence des fibres du pied, et sa topographie est en rapport direct avec le siège des fibres dégénérées ;

2° Le locus niger est en connexion directe avec la corticalité et reçoit de la région rolandique un grand nombre de fibres de projection ; parmi ces fibres, les unes se terminent dans le locus niger ; les autres le traversent pour se rendre dans la calotte pédonculaire, d'autres constituent les fibres du pes lemniscus profond, s'adossent au ruban de REIL médian et constituent les fibres aberrantes de la voie pédonculaire ;

3° Les lésions isolées du lobe temporal retentissent peu chez l'homme sur le locus niger ; les lésions du lobe occipital et du lobe frontal ne retentissent pas sur le pied du pédoncule cérébral ;

4° La couche optique n'envoie aucune fibre dans le pied du pédoncule cérébral et n'en reçoit aucune ;

5° Les connexions du corps strié avec le locus niger ne sont pas démontrées ; si la dégénérescence du locus niger paraît plus intense à la suite de lésions centrales qu'à la suite de lésions corticales, cela tient à ce que les fibres de projection corticale sont resserrées dans le segment postérieur de la capsule interne et tassées dans un espace relativement restreint.

6° Suivant une loi formulée par DÉJÉRINE, le siège de la zone dégénérée dépend essentiellement du siège même de la lésion corticale ; dans les lésions de la partie moyenne des circonvolutions pariétale

et frontale ascendantes, plus la lésion corticale sera inférieure, antérieure et voisine de l'opercule rolandique, plus la zone dégénérée se rapprochera du genou de la capsule interne et du bord interne du pied du pédoncule cérébral.

7<sup>o</sup> Remarquons enfin les différences considérables que l'on observe entre les résultats de l'expérimentation chez les animaux et de l'étude des dégénérescences secondaires chez l'homme : l'excision de l'écorce frontale entraîne en effet constamment chez le chien la dégénération de la substance de SEMMERING.

Aussi ne peut-on considérer comme définitifs les résultats obtenus par l'excitation du locus niger pratiquée chez les chiens à l'aide d'électrodes enfoncées dans la face interne du pied de pédoncule cérébral (JUERMANN). Cette excitation déterminerait constamment des mouvements de déglutition et des mouvements respiratoires, et les résultats seraient différents suivant la région du locus niger excitée.

Mais toutes ces recherches ne permettent guère de comprendre la signification exacte du locus niger chez l'homme, et elles n'apportent pour le moment aucun éclaircissement à l'étude des grains pigmentaires des noyaux de SEMMERING. Elles indiquent seulement les connexions de ces noyaux avec l'écorce (en particulier la région rolandique) et plus spécialement leurs rapports avec les fibres du pied. La voie pyramidale, disait CAJAL (94), est en rapport par le moyen de ses collatérales avec divers foyers gris de l'encéphale et de la moelle : avec les cellules des

corps striés à l'aide des collatérales des petits faisceaux de la capsule interne ; avec la substance noire de SEMMERING, par d'autres collatérales nées de la partie supérieure des pédoncules ; avec les cellules du pont, et par suite avec l'écorce du cervelet par les collatérales protubérantielles, et enfin avec tous les noyaux du bulbe et de la moelle par les collatérales des cordons.

### **Locus cœruleus.**

Lorsque l'on examine sur une pièce fraîche le plancher du quatrième ventricule, on constate au niveau du triangle supérieur une surface d'un gris ardoisé, à contours indécis, de 5 à 6 millimètres de hauteur ; cette coloration répond à la présence d'un petit noyau pigmenté recouvert par une mince couche de substance blanche et connu sous la dénomination de substance ferrugineuse ou de locus cœruleus.

Sur des coupes transversales de la partie supérieure de la protubérance, ce noyau paraît constitué par une accumulation de cellules pigmentées, que l'on observe sur des coupes perpendiculaires à l'axe longitudinal de la protubérance (coupes P 2, P 3, P 4, II 1, II 2, de DÉJERINE), mais dont la délimitation exacte est assez délicate. Le noyau contient un assez grand nombre de cellules dépourvues de pigment, qui ont le même aspect morphologique que les

cellules pigmentées et qui sont surtout abondantes à la périphérie.

Les cellules du locus cœruleus ont une forme vésiculeuse et paraissent dépourvues de prolongements dendritiques (MATHIAS DUVAL, 78 ; LUGARO, TERTEJANTZ, 99.) A vrai dire ces prolongements existent, mais sont toujours très peu développés. Le noyau a constamment une situation excentrique dans la cellule, disposition que l'on observe parfois dans le locus niger ; le nucléole se colore nettement par les réactifs. Ce qui caractérise ces cellules, c'est la présence à l'intérieur du protoplasma du plus grand nombre des cellules de granulations pigmentaires et des grains colorables que nous avons longuement décrits. Elles se distinguent donc nettement par leur aspect morphologique des cellules du locus niger.

Nous avons vu que les granulations différenciées dans le protoplasma n'existent pas chez les animaux (le noyau correspondant au locus cœruleus est toujours très peu développé même chez les mammifères les plus rapprochés de l'homme et se réduit à quelques rares cellules ; elles apparaissent chez l'enfant aux environs du douzième mois et persistent toute la vie. A cause de leur aspect, ces cellules ont été comparées à celles de la colonne de LOCKART CLARKE, mais elles en diffèrent par la présence du pigment.

M. JACUBOWITSCH (57) avait considéré les cellules comme des cellules sympathiques, mais n'avait pas constaté leurs connexions avec une racine du triju-

meau. Ces connexions ont été vues par MERCKEL (74) qui les considère comme le point de départ des fibres trophiques du trijumeau.

Le locus cœruleus paraît être un des noyaux terminaux de la racine sensitive du trijumeau. Le fait de MENDEL, rapporté par BETCHEREW, vient à l'appui de cette opinion : dans un cas d'atrophie faciale progressive avec dégénération des fibres de la cinquième paire, MENDEL a constaté l'atrophie des cellules de la substance ferrugineuse. MÉYNER (72) croyait que les racines moyennes du trijumeau subissaient une véritable décussation et provenaient du locus cœruleus du côté opposé. HUGUENIN (73) avait émis les doutes à propos de cette opinion, et KLJATSCHIKIN (98) n'a admis qu'avec des réserves ces connexions.

D'une façon générale, pour le locus cœruleus aussi bien que le locus niger, les recherches entreprises par les auteurs ont assez bien élucidé les connexions de ces noyaux avec la racine sensitive du trijumeau ou l'écorce cérébrale, mais n'ont apporté aucun éclaircissement à la signification des granulations figurées, élaborées par le protoplasma cellulaire.

Quoi qu'il en soit, leur présence ne paraît pas liée, dans l'état actuel de la science, à une signification fonctionnelle spéciale (nous pourrions dire spécifique) des éléments nerveux qu'elles caractérisent morphologiquement.

---

## RÉSUMÉ ET CONCLUSIONS

---

I. — Admettant pour la cellule nerveuse une structure fondamentale fibrillaire, nous avons étudié les granulations réparties dans la masse protoplasmique interfibrillaire. Parmi ces granulations, les unes ne préexistent pas avec des caractères identiques dans la cellule vivante ; les autres s'observent indépendamment des réactifs employés.

II. — Les corpuscules fuchsinophiles d'ALTMANN et la substance chromatophile de NISSL se présentent dans des conditions un peu spéciales et ne peuvent être mis en évidence que par une technique appropriée.

Les granules d'ALTMANN constituent les fibrilles aussi bien que la masse interfibrillaire : c'est

le protoplasma lui-même et non une partie différenciée du protoplasma; ainsi envisagés d'une façon exclusive, leur valeur est discutable et des observations récentes semblent prouver qu'ils ne sont pas la seule substance vivante dans la cellule.

La signification de la substance chromatophile de NISSL est assez délicate à préciser : peut-être s'agit-il d'une substance de réserve, finement granuleuse, que les réactifs permettent d'isoler avec des aspects artificiels dans la masse des granulations qui contribuent à constituer la substance protoplasmique interfibrillaire.

III. — Seules les granulations primitivement colorées et les grains colorables du locus cœruleus, dont la signification est analogue, préexistent sans contestation possible dans la cellule vivante, et peuvent être mis en évidence, quels que soient les réactifs fixateurs employés.

IV. — Les granulations colorées appartiennent à deux variétés chimiques différentes : les unes contiennent de la graisse et sont très répandues dans la série animale (surtout chez les invertébrés) ; on les retrouve chez les mammifères et chez l'homme. Les autres, remarquables par leur résistance aux réactifs, n'existent qu'exceptionnellement dans les cellules ganglionnaires, et s'accablent en grande abondance dans quelques groupes cellulaires bien



déterminés du névraxe (locus niger de SEMMERING, locus cœruleus, etc.).

V. — Le grain amphophile du locus cœruleus, le grain de lipochrome et le granule pigmentaire, sans doute aussi le corpuscule érythrophile de MARINESCO, ont une origine autochtone dans la cellule : ils sont élaborés au sein du protoplasma par une véritable sécrétion cellulaire, à laquelle participent à des degrés variables toutes les parties constituantes de la cellule. Cette élaboration est lente, continue, progressive, et de plus ne peut se faire que dans des éléments très différenciés.

VI. — Ces diverses variétés de granulations ne sont pas nécessairement le produit d'une dégénérescence cellulaire, mais la conséquence de transformations chimiques complexes qui aboutissent suivant les cas à des productions un peu différentes, se distinguant par leur aspect et leurs affinités pour les réactifs histologiques. Elles nous apparaissent en définitive comme des substances de réserve, comme une accumulation de matériaux servant plus ou moins directement à la nutrition de la cellule.

VII. — Les noyaux à pigment foncé du tronc cérébral sont en relation avec l'écorce cérébrale (locus niger) ou avec la racine sensitive du trijumeau (locus cœruleus). L'étude anatomique de ces noyaux ne permet pas d'attribuer à un rôle physiologique spé-

cial l'accumulation de granulations spéciales dans la cellule, et nous engage à considérer le pigment et les grains qui s'en rapprochent comme une substance de réserve, ne jouant pas un rôle primordial dans la cellule.

---

## INDEX BIBLIOGRAPHIQUE

---

94. ALTMANN. — « Die Elementarorganismen und ihr Beziehungen zu den Zellen. » Leipzig, 2<sup>e</sup> édit.
92. AMALDI. — « Contributo all'anatomia della regione peduncolare e particolarmente del locus niger del Sæmmering. » *Rivista sperimentale di Freniatria, etc.*, vol. XVIII, fascie. I, p. 49-59.
91. BATAILLON. — « Recherches anatomiques et expérimentales sur la métamorphose des amphibiens anoures. » Thèse sciences, Paris.
95. BENDA (C). — « Ueber die Bedeutung der durk basische Anilinfarben darstellbaren Nervenzellstructuren. » *Neur. Centr.* p. 759.
00. BETCHEREW (W. v). — « Les voies de conduction du cerveau et de la moelle. » Traduction de la deuxième édition allemande par C. Bonne.
93. BETTONI. — « Quelques observations sur l'anatomie de la moelle allongée, du pont et des pédoncules cérébraux. » *G. med. di Pavia*; résumé de l'auteur in *Arch. Ital. de Biol.* 1893, p. 373.
01. BOCKENEK (A.). — L'anatomie fine de la cellule nerveuse de *Helix pomatia* Lin. *Compte rendu de l'Association des anatomistes*, Lyon.
01. BONN (G.). « L'évolution du pigment. » Collection Scientia; Biologie, n<sup>o</sup> 11.

97. BONNE. — « Les éléments centrifuges des racines postérieures. » Thèse Lyon.
01. BONNE (C.). — Sur les gouttelettes de graisse à existence temporaire des ganglions spinaux de la grenouille. *C. R. Soc. Biol.* 10 mai 1901.
63. BUCHMOLZ. — « Bemerkungen über den histologischen Bau des Centralnervensystems der Süswassemollusken. » *Arch. f. Anat. Physiol. u. Wissensch. med.* Leipzig, 234-309.
94. CAJAL. — « Le pont de Varole. » *Bibliogr. Anat.*
96. CARNOT. — « Recherches sur le mécanisme de la pigmentation. » Thèse sciences, Paris.
01. CHANTEMESSE et PODWYSSOISKI. — « Les Processus généraux », I.
97. COLUCCI. — « Contribuzione alla istologia patologica della cellula nervosa in alcune malattie mentali. » *Giorn. del Ass. dei med. e nat.* Anno VII.
97. — *Annali di neurologia.* f. 1 et 2.
93. DELAGE (Y.). — « Structure du protoplasma. Hérité. Biologie générale. »
01. DEJERINE (J.). — « Anatomie des centres nerveux », tome II, fasc. I.
99. DEXLER (H.). — « Zur Histologie der Ganglienzellen der Pferdes. » *Jahrbücher für Psychiatrie.* Bd. XVI, S. 168.
93. DOGIEL. — *Archiv f. mikr. Anat.* Bd. XLVI.
- 77,78. DUVAL (M.). — Recherches sur l'origine des nerfs crâniens. *J. Anat. et Phys.*
96. ÉDINGER. — Leçons sur la structure des organes nerveux centraux de l'homme et des animaux. 3<sup>e</sup> éd. Leipzig.
96. EHRMANN (S.). — Das melanotische Pigment und die pigmentbildenden Zellen des Menschen und der Wirbelthiere in ihrer Entwicklung, nebst Bemerkungen über Blütbildung und Haarwechsel », in-4<sup>o</sup>, 80 p., Cassel.
91. ELKINS et MIDDLEMASS. — *Brit. Med. Journ.* déc.

56. FAIVRE. — « Études sur l'histologie comparée du système nerveux de quelques annélides. » Th. sc., Paris.
99. FAUVEL. — *C. R. Acad. sciences*, 26 décembre.
82. FLEMMING (W.). — « Vom Bau der Spinalganglienzellen. Festgabe für Henle. » Bonn.
95. HELD (H.). — *Arch. f. Anat. u. Phys.; Anat. Abth.* S. 396.
97. — id. n° 3-4.
73. HUGUENIN. — *Allgemeine Pathologie der Krankheiten der Nervensystems*, p. 166.
96. HUTCHISON (R.). — « Degenerative changes in the brain cells of the non insane ». *Edinburgh Hospital Reports. Fourth.*
57. JACUROWITSCH. — « Mittheilungen ueber die feiner Structur des Gehirns und Rückenmarks. » Breslau.
00. JUERMANN. — « Recherches anatomiques et physiologiques sur le locus niger. » Thèse Saint-Pétersbourg.
96. JULIUSBURGER (O.). — « Bemerkungen zur Pathologie der Ganglienzelle. » *Neur. Centr.*, n° 9, S. 386.
97. KLJATSCHKIN. — « Recherches expérimentales sur l'origine du trijumeau. » *Neur. Centr.*, XVI, 97 et *Arch. Neurol.*, juin 1898, p. 490.
93. KOELLIKER. — « Handbuch der Gewebelehre des Menschen », 2, II, Leipzig.
96. LEVI (G.). — « Contributo alla fisiologia della cellula nervosa. » *Riv. di pat. nerv. e ment.*, p. 5.
97. — « Ricerche citologiche comparate sulla cellula nervosa dei Vertebrati. » *Riv. di pat. nerv. e ment.*, p. 5 et 6.
98. LORD. — *Journ. ment. Science*, octobre.
96. LUGARO. — « Nuovi dati e nuovi problemi nella patologia della cellula nervosa ». *Riv. di pat. nerv. e ment.*, p. 8.
97. — « Sulle alterazioni degli elementi nervosi negli avvelenamenti per arsenico e per piombo. » *Riv. di pat. nerv. e ment.*, p. 2.

99. MARINESCO. — « Altérations des cellules pyramidales consécutives aux lésions de la capsule interne ». *Rev. Neur.*, 30 mai.
99. — « Études sur l'évolution et l'involution de la cellule nerveuse ». *Rev. Neur.*, n° 20, p. 744.
00. — *Revue Scientifique*, 10 février.
00. — *Presse Médicale*, 2 juin.
74. MERKEL (J.). — « Die trophische Wurzel des Trijeminus. » *Unters. d. Anat. Institut. zu Rostock*.
72. MEYNERT (Th.). — « The brain of Mammals », in *Manual of Stricker*, p. 650.
- 88.89. MINGAZZINI. — « Sulla fina struttura della substantia nigra de Strumming. *Memorie della R. Accademia dei Lincei*, Rome, 1888, et *Arch. Ital. de Biol.*, 1889.
96. MIRTO (D.). — « Contributo alla fina anatomia della substantia nigra de Strumming e del pedunculo cerebrale dell'uomo ». *Riv. speriment. di freniatria*, etc., V. XXII, fasc. 2, p. 197-240.
01. MÜHLMANN. — « Weitere Untersuchungen über die Veränderungen der Nervenzellen in Verschiedenem Alter. » *Arch. f. mikr. Anat. u. Entwickl.*, 10 juli.
00. MODENA (G.). — Rivista gen. sulla fina struttura della cellula nervosa. *Riv. speriment.*, 13 avril, vol. XXVI, fasc. 4.
01. MORAT (M.-G.). — Réserve adipeuse de nature hivernale dans les ganglions spinaux de la grenouille. *C. R. Soc. Biol.*, 10 mai 1901.
93. OBERSTEINER. — « Anatomie des centres nerveux ».
98. OBRÉJA et TATUSES. — « Le pigment des cellules nerveuses. » *C. R. Sciences méd. de Bucharest*, résumé in *Rev. Neurol.*
78. PIERRET. — « Sur les relations existant entre le volume des cellules nutritives ou sensitives des centres nerveux et la longueur du trajet qu'ont à par-

courir les incitations qui en émanent et les impressions qui s'y rendent. » *C. R. Académie des sciences.*

95. PILCZ (A). — « Beitrag zur Lehre der Pigmententwicklung in der Nervenzellen. » *Arbeiten aus dem Institut für Anat. und Phys. des Centralnervensystems an der Wiener Universität. Heraus von prof. Obersteiner, 3 Heft, p. 123.*
- 98.99. POIRIER et CHARPY. — « Anatomie des centres nerveux » in *Traité d'anatomie humaine.*
00. POLLACK. — « La technique de coloration du système nerveux. » 2<sup>e</sup> édition. Traduction française.
- 98.99. PRENANT. — « Sur le protoplasma supérieur. Étude critique. » *Journ. de l'Anat. et de la Physiol.*
97. PUGNAT. — « Recherches sur la structure des cellules des ganglions spinaux de quelques reptiles. » *Anat. Anzeig.* Bd. XIV, p. 89, 96, 4 fig.
01. — « La biologie de la cellule nerveuse et la théorie des neurones. » *Bibliographie anatomique.* 10 octobre.
87. RAWITZ. — « Das centrale Nervensystem der Acephalen. » In *Iena Zeitschr. Naturw.* 20 Bd. p. 384-460, résumé dans *Zoologisches Jahrsbericht, 1887.*
53. REMAK. — *Monatsberichte der Akademie der Wissenschaften zu Berlin.*
99. RENAULT. — *Traité d'histologie pratique, t. II, fasc. 2.*
99. ROBERTSON (F.). — « Normal and pathological histology of the nerve cell. » *Critical digest. Brain.* Summer. p. 203.
96. ROSIN (H.). — « Ein Beitrag zur Lehre van Bau der Ganglienzellen. » *Deut. med. Wochen.*
00. ROSIN et FENYVESSY (B. v.). — « Ueber das lipochrom der Nervenzellen. » *Arch. f. path. Anat., etc,* Berl. p. 2, 534-540, 2 Heft.
01. ROTHMANN. — « Ueber das lipochrom der Ganglienzellen. » *Deutsche med. Wochen.* 14 mars.

93. SCRAFER. — « The nerve cell considered as the basis of neurology. » *Brain*, 1893.
97. SCHMIEDEBERG (G.). — « Ueb. die Elementarformen einiger Eiweiss Körper und üb. Zusammensetz. und haton der Melanine. *Arch. f. exp. Path. u. Pharmacol.* Bd. 39, Heft 4. 2.
68. SCHULTZE (MAX). — « Observationes de structura cellularum fibrarumque nervearum ». Bonner Universitats Programm.
72. STRICKER. — Manual of histology. New-York. Articles de Schultze et de Meynert.
99. TERFEJANTZ. — *Arch. f. mik. Anat.*, p. 632.
97. TESTUT. — Traité d'anatomie humaine, t. II, fasc. 4.
97. VAN GEHUCHTEN. — Anatomie du système nerveux de l'homme, 2<sup>e</sup> édition.
97. — « Anatomie fine de la cellule nerveuse », rapport au Congrès de Moscou et *la Cellule*.
99. VIALLETON. — Précis de technique histologique et embryologique.
83. VIGNAL (W.). — « Recherches histologiques sur les centres nerveux de quelques invertébrés. » *Archives de zoologie experim. et gén.*, 2<sup>e</sup> série, t. 1<sup>er</sup>, p. 267.
63. WALTER. — « Mikroskopische Studien ueber das central Nervensystems Wirbellosen Thiere », in-4<sup>o</sup>. Bonn.
44. WILL. — « Vorläufige Mittheilung ueber die Structur des Ganglions. und den Ursprung der Nervenzellen bei Wirbellosen Thieren. » *Muller's Archiv*, p. 76.
00. WILSON. — « The cell in development and inheritance », 2<sup>e</sup> édit., New-York.
-



## TABLE DES MATIÈRES

---

INTRODUCTION. — Exposé du sujet. — Matériel et méthodes de recherches . . . . .	1
LES GRANULATIONS FIGURÉES DE LA CELLULE NERVEUSE . . . . .	9
Granules fuchsinophiles d'Altmann . . . . .	14
Substance chromatophile, Corps de Nissl . . . . .	16
Corpuseules érythrophiles de Marinesco . . . . .	21
Granulations chromophiles du locus caeruleus . . . . .	22
LES GRANULATIONS COLORÉES DE LA CELLULE NERVEUSE. . . . .	29
Lipochrome des cellules nerveuses. . . . .	39
Pigment foncé de la cellule nerveuse . . . . .	51
Remarques à propos de la division des pigments de la cellule nerveuse en deux groupes distincts. . . . .	54
Hypothèses sur les origines de la pigmentation . . . . .	56
Hypothèses sur la signification du pigment. . . . .	63
NOYAUX PIGMENTÉS DE L'ISTHME DE L'ENCÉPHALE. . . . .	71
Locus niger de Semmering. . . . .	71
Locus caeruleus . . . . .	80
RÉSUMÉ ET CONCLUSIONS . . . . .	83
INDEX BIBLIOGRAPHIQUE . . . . .	87

---





LYON

IMPRIMERIE A. STORCK & C<sup>ie</sup>

8, Rue de la Méditerranée











