





U.S. GOVERNMENT PRINTING OFFICE



P. Bengel

Thomas Baker

Digitized by the Internet Archive
in 2017 with funding from
IMLS LG-70-15-0138-15

SÉRIE A, n° 128
N° D'ORDRE
673

THÈSES

PRÉSENTÉES

A LA FACULTÉ DES SCIENCES DE PARIS

POUR OBTENIR

LE GRADE DE DOCTEUR ÈS SCIENCES NATURELLES

PAR

Rémy PERRIER

ANCIEN AGRÉGÉ PRÉPARATEUR A L'ÉCOLE NORMALE SUPÉRIEURE
CHARGÉ DE CONFÉRENCES A LA FACULTÉ DES SCIENCES
ET PROFESSEUR AU LYCÉE DE POITIERS

1^{re} THÈSE. — RECHERCHES SUR L'ANATOMIE ET L'HISTOLOGIE DU REIN
DES GASTÉROPODES PROSOBRANCHES.

2^e THÈSE. — PROPOSITIONS DONNÉES PAR LA FACULTÉ.

Soutenues le 28 Mars 1890
28 Décembre, devant la Commission d'examen.

MM. HÉBERT..... *Président.*
BONNIER..... } *Examinateurs.*
DASTRE..... }

PARIS

G. MASSON, ÉDITEUR

LIBRAIRE DE L'ACADÉMIE DE MÉDECINE
120, boulevard Saint-Germain, en face de l'École de médecine

1889

ACADÉMIE DE PARIS

FACULTÉ DES SCIENCES DE PARIS

MM.

Doyen.....	DARBOUX, Professeur..	Géométrie supérieure.
Professeurs honoraires. {	PASTEUR.	
	DUCHARTRE.	
	HÉBERT, Doyen honoraire...	Géologie.
	DE LACAZE-DUTHIERS.	Zoologie, Anatomie, Physiologie comparées.
	HERMITE.....	Algèbre supérieure.
	TROOST.....	Chimie.
	FRIEDEL.....	Chimie organique.
	OSSIAN BONNET.....	Astronomie.
	TISSERAND.....	Astronomie.
	LIPPMANN.....	Physique.
	HAUTEFEUILLE.....	Minéralogie.
	BOUTY.....	Physique.
Professeurs.....	APPELL.....	Mécanique rationnelle.
	DUCLAUX.....	Chimie biologique.
	BOUSSINESQ.....	Mécanique physique et expérimentale.
	PICARD.....	Calcul différentiel et calcul intégral.
	POINCARÉ.....	Calcul des probabilités. Physique mathématique.
	Y. DELAGE.....	Zoologie, Anatomie, Physiologie comparées.
	BONNIER.....	Botanique.
	DASTRE.....	Physiologie.
	DITTE.....	Chimie.
	WOLF.....	Physique céleste.
Professeurs adjoints.... {	CHATIN.....	Zoologie, Anatomie, Physiologie comparées.
	JOLY.....	Chimie.
Secrétaire.....	PHILIPPON.	

A MES MAITRES

M. EDMOND PERRIER

PROFESSEUR ADMINISTRATEUR DU MUSÉUM D'HISTOIRE NATURELLE

M. ALBERT DASTRE

PROFESSEUR DE PHYSIOLOGIE A LA FACULTÉ DES SCIENCES

M. ALFRED GIARD

MAITRE DE CONFÉRENCES A L'ÉCOLE NORMALE SUPÉRIEURE
PROFESSEUR D'HISTOIRE DE L'ÉVOLUTION DES ÊTRES ORGANISÉS
A LA FACULTÉ DES SCIENCES

Hommage d'affectueuse reconnaissance.



RECHERCHES SUR L'ANATOMIE
ET L'HISTOLOGIE
DU REIN DES GASTÉROPODES PROSOBRANCHES

Par M. RÉMY PERRIER.

INTRODUCTION.

Peu de groupes ont été jusqu'à ce jour moins étudiés que les Prosobranches. Depuis les grands mémoires de Cuvier et les importants travaux d'encyclopédie zoologique du commencement de ce siècle, ceux d'Eydoux et Souleyet (21), de Quoy et Gaymard (72), de Poli et Delle Chiaje (71), il n'a été publié sur l'anatomie de cet ordre si important de Mollusques, qu'un fort petit nombre de travaux d'ensemble. Sans doute plusieurs monographies ont été entreprises et menées à bien, quelques-unes même signées des noms les plus illustres. Mais on sait quels risques on court, pour l'interprétation des faits observés, lorsque l'on s'interdit toute recherche sur les animaux des groupes voisins de celui qu'on étudie. Il serait souvent impossible de reconnaître la signification et les connexions d'un organe en voie de régression, ou modifié d'une façon plus ou moins profonde, si on ne l'étudiait comparativement sur d'autres êtres où il est normalement développé.

Cet inconvénient est d'autant plus grave que les auteurs de monographies sont ordinairement disposés à faire porter

leurs recherches sur des êtres plus ou moins aberrants, plus ou moins énigmatiques, ce qui est un moyen d'ailleurs légitime d'exciter l'intérêt et d'appeler l'attention sur leurs travaux. Malheureusement l'organisation de ces êtres ne peut guère être comprise, que si l'on a une connaissance approfondie des types normaux voisins.

Il sera facile, en jetant les yeux sur la liste bibliographique donnée à la fin de ce mémoire, de se rendre compte du petit nombre de recherches dont les Prosobranches *les plus typiques* ont été l'objet. Il fallait donc reprendre avec grand soin l'anatomie comparée de ce groupe si intéressant et si nombreux.

Cette œuvre a été méthodiquement entreprise par le Laboratoire de malacologie du Muséum d'Histoire naturelle. L'étude du système nerveux a déjà permis à M. Bonvier (10) d'énoncer toute une série de lois d'une importance considérable. Mon ami, M. Félix Bernard, étudie par les procédés les plus précis la morphologie et l'histologie des organes paléaux. Le présent mémoire et d'autres en préparation sur les organes génitaux font partie de la même série, que viendront naturellement compléter les études sur le tube digestif, entreprises par M. Malard Duméril dans le laboratoire de M. Milne-Edwards, et poursuivies au laboratoire maritime du Muséum à Saint-Vaast-la-Hougue.

Qu'il me soit permis de remercier de tout cœur mon frère affectionné, M. Edmond Perrier, qui a bien voulu suivre pas à pas mes travaux, me guider souvent de ses conseils, et me donner les matériaux d'un véritable travail d'ensemble, en mettant à ma disposition les échantillons précieux de la riche collection du Muséum.

J'ai usé pour mes recherches du précieux outillage du Laboratoire de zoologie de l'École normale supérieure, et je tiens à affirmer ici mes sentiments d'affectueuse reconnaissance envers mes bien chers maîtres, M. Dastre, actuellement professeur à la Faculté des sciences, et M. Giard, son successeur comme maître des conférences de zoologie

à l'École normale. Eux aussi, ont bien voulu me guider constamment dans mes recherches et me prêter l'appui de leur haute expérience scientifique.

La plupart des Mollusques vivants m'ont été envoyés d'Arcachon, et je suis heureux de témoigner toute ma gratitude à la Société scientifique d'Arcachon, et à son sympathique directeur, M. Émile Durègne, dont le zèle et le dévouement rendent tous les jours tant de services à la science française.

Qu'il me soit permis enfin de rapporter une part du mérite que peut avoir ce travail à mon collègue et ami M. Félix Bernard. Nos recherches, destinées à se compléter mutuellement, ont été poursuivies depuis trois ans côte à côte. Tous les perfectionnements que nous avons pu apporter à la technique histologique ont été réalisés en commun ; à toute heure, pour ainsi dire, nous nous sommes communiqué nos résultats, les discutant ensemble, de façon à en tirer des conclusions plus précises, et n'admettant celles-ci qu'après nous être convaincus mutuellement de leur exactitude.

CHAPITRE PREMIER

HISTORIQUE.

L'appareil glandulaire qui remplit chez les Mollusques Gastéropodes les fonctions de rein, est mentionné déjà par Swammerdam (84) dans l'Hélix, et les traits généraux de son anatomie ont été donnés par Cuvier (20) chez l'Hélix, le Buccin, la Paludine et un certain nombre d'autres Prosobranches. Mais ni l'un ni l'autre n'avaient pu exactement définir sa fonction. Pour Swammerdam, c'était une glande chargée de sécréter une matière calcaire. Cuvier croyait au contraire que c'était elle qui produisait la viscosité.

Le rôle de l'organe fut de la sorte longtemps discuté. Blumenbach (6) le considérait comme la glande sécrétant le calcaire qui forme la coquille, et Poli semble avoir eula

même idée, puisqu'il l'appelait la *glandula testacea*; Quoy et Gaymard la désignent, à cause de la coloration habituelle de ses produits, sous le nom de *glande de la pourpre*.

En 1813, Wohnlich le premier émit l'idée que ce *sac de la viscosité*, comme l'appelait Cuvier, était un véritable rein; Treviranus soutenait en 1824 (82) la même opinion à propos des glandes homologues des Acéphales. Mais c'est seulement en 1828 que l'anatomiste danois Jacobson (38) démontra chez l'*Helix pomatia*, dans l'organe en question, la présence de l'acide urique et fixa ainsi définitivement son rôle.

Malgré cette constatation, bien des fois vérifiée depuis, beaucoup d'auteurs prudents se refusent encore à le désigner sous le nom de rein, et dans un grand nombre de mémoires français on lui donne les noms peu significatifs de *glande précordiale* (Moquin-Tandon) et de *corps de Bojanus* (M. de Lacaze-Duthiers, qui rappellent seulement sa position habituelle, ou l'auteur qui en a pour la première fois fait mention chez les Acéphales (7); il lui attribuait d'ailleurs une fonction respiratoire. Les études anatomiques qui suivirent ne présentent que peu d'intérêt. La description du rein dans les diverses monographies varie peu, et on se contente d'étudier surtout les modifications qui se produisent dans la position et les rapports de l'orifice du rein.

L'ouvrage de Bronn et Keferstein (12), qui fixe l'état de la science relativement à l'anatomie des Mollusques en 1866, nous montre le rein comme un sac rempli de trabécules épais, spongieux et revêtus de cellules sphériques, les cellules sécrétrices. Ces cellules renferment un liquide jaunâtre ou verdâtre, au milieu duquel se développent des concrétions à zones concentriques. Par la *chute des cellules*, les concrétions sont mises en liberté et vont se mêler à l'eau de la poche urinaire.

On croyait aussi d'une manière générale à la présence constante d'orifices veineux par où le sang s'échappait des vaisseaux du rein et, se mélangeant avec les produits excrétés, était rejeté à l'extérieur. D'après les nombreux des-

sins de Quoy et Gaymard et des autres naturalistes qui, comme eux, ont enrichi la science de tant de faits recueillis dans les voyages d'exploration entrepris au commencement de ce siècle, on savait que, le plus souvent, le pore rénal se présente au fond de la cavité palléale comme une large fente, entourée d'un sphincter. « Mais quelquefois aussi, dit Keferstein (*), il arrive qu'il existe un canal excréteur, un « uretère qui court entre le rectum et le conduit génital, et « s'ouvre non loin en arrière de l'anus. L'uretère est en « général un tube large et épais, se rétrécissant en avant. « Ce n'est pas un simple prolongement du rein ; mais celui- « ci s'y ouvre latéralement par quelques orifices entourés « de muscles, comme Leydig l'a décrit dans la *Paludina* « *vivipara*. A son intérieur on remarque plusieurs lamelles « longitudinales, et il est partout recouvert d'un épithélium « vibratile. L'uretère est en général plein d'eau, et il est « possible qu'outre son rôle de canal excréteur, il possède « encore une fonction accessoire ».

Le mémoire de von Jhering (39) est le premier travail d'ensemble qui ait été fait sur le rein des Mollusques. Pour ce savant, les Mollusques, on le sait, ne constituent pas un groupe homogène, et les Gastéropodes se divisent notamment en deux grandes sections, l'une se rattachant aux Turbellariés, l'autre aux Acéphales.

Les premiers sont les *Ichnopodes platycochlydés*, et comprennent les Opisthobranches et les Pulmonés. Les autres, correspondant à peu près aux Prosobranches, sont réunis aux Lamellibranches et aux Solénoconques sous le nom d'*Arthrocochlydés*.

Nous avons ici à nous occuper seulement de ces derniers. Suivant v. Jhering, l'étude du rein vient confirmer pleinement le rapprochement dans un même groupe, d'êtres si différents au premier abord.

(*) Bronn u. Keferstein. *Loc. cit.*, p. 985.

On peut démontrer, dit-il, l'existence d'une série continue, rattachant les Acéphales les moins différenciés aux Prosobranches les plus élevés, notamment en ce qui concerne les rapports des organes génitaux avec les reins.

Chez les Lamellibranches, il existe toujours une paire de glandes génitales, et une paire de reins, qu'on désigne également sous le nom d'organes de Bojanus. Les rapports de ces deux paires d'organes sont extrêmement variables.

Dans les représentants les moins élevés, c'est-à-dire chez la plupart des Asiphonés, il n'existe pas d'orifice spécial servant à l'expulsion des produits génitaux; les glandes de la génération sont en relation directe avec les reins, et c'est par l'intermédiaire de ceux-ci que s'écoulent les œufs et les spermatozoïdes. Les reins représentent donc ici, au moins fonctionnellement, les organes segmentaires des Vers, qui jouent aussi le double rôle de glandes rénales et de conduits excréteurs des produits génitaux. Chez les Lamellibranches plus élevés en organisation, les deux organes s'individualisent: ils peuvent s'ouvrir côte à côte sur une même papille, ou enfin être complètement séparés.

Dans la série des Prosobranches on peut retrouver, selon v. Jhering, le même mode de complication graduelle, mais en même temps se produit un autre phénomène, la disparition du rein gauche et de l'organe génital du même côté.

Cette réduction est déjà très nette dans la Fissurelle. L'organe génital droit existe absolument seul, et s'ouvre dans le rein correspondant. Il existe deux reins, de même structure; seulement, tandis que le gauche est extrêmement réduit et se présente sous la forme d'un tube simple ou à peine ramifié, le rein droit se développe d'une façon considérable, et prend une énorme prédominance. Les deux reins s'ouvrent sur des papilles placées de part et d'autre de l'anus.

Une disposition analogue se retrouve chez l'Haliotis.

Il existe ainsi deux reins distincts, débouchant par des orifices séparés à droite et à gauche du rectum; mais leur structure diffère. Au lieu de présenter l'aspect spongieux

du rein droit, les parois du rein gauche sont couvertes de longues papilles; les cellules qu'elles supportent sont d'ailleurs semblables en tout à celles du rein droit.

Ce dernier sert aussi à l'expulsion des produits génitaux. Seulement l'orifice par où ceux-ci pénètrent dans la chambre rénale n'est pas, suivant v. Jhering, permanent: il ne se produit qu'au moment de la reproduction.

Le même fait anatomique se retrouve dans la Patelle.

Chez les Turbo, les organes rénaux et génitaux sont déjà complètement séparés, et ce fait devient la règle chez les autres Arthrocochlides. Ils n'ont plus qu'un rein, le rein droit, et les organes génitaux n'ont aucune connexion avec lui; ils sont réduits à la glande droite, et vont s'ouvrir à une distance souvent considérable de l'orifice du rein (*).

Telle est en quelques mots la *théorie* de Jhering. Nous disons *théorie*, car la partie purement anatomique du travail est assez restreinte; l'auteur se base en général sur des faits connus avant lui, et les recherches originales n'ont guère trait qu'à quelques détails relatifs à la structure des reins chez la Fissurelle et l'Haliotis. L'anatomie des Monotocardes est entièrement laissée de côté, et la structure histologique est presque complètement négligée. Néanmoins le travail de v. Jhering est le mémoire le plus important et le plus remarquable qui ait été publié sur le rein des Prosobranches. Les idées émises par l'auteur allemand sont en somme presque entièrement exactes, et les conclusions morphologiques du présent mémoire, tout en modifiant sur certains points les idées de v. Jhering, se rapprochent beaucoup de celles de ce savant.

Après ce travail général viennent se placer quelques descriptions particulières du rein d'un certain nombre de Mollusques, qui ont été l'objet de monographies spéciales: celles

(*) Le rein gauche de l'Haliotis et des Turbo avait déjà été mentionné par Cuvier, Quoy et Gaymard; mais ils le considéraient comme l'utérus, et c'est bien à v. Jhering que revient le mérite d'avoir le premier déterminé sa véritable nature.

de Wegmann sur l'*Haliotis* (86), de M. Boutan sur la *Fissurelle* (9), etc., et il faut arriver à des époques toutes récentes pour trouver un second mémoire de quelque importance au point de vue de l'anatomie comparée.

Le travail de Béla von Haller (34) paru en 1886 semblait appelé à jouer un rôle important dans l'histoire de nos connaissances relatives au rein des Prosobranches. Il paraissait devoir combler les nombreuses lacunes laissées par le mémoire un peu théorique de v. Jhering. Nous l'avons vu en effet, v. Jhering s'était contenté de donner quelques vues d'ensemble, quelques données générales relatives à la glande rénale. Mais il restait à faire l'étude détaillée de cet organe, au double point de vue anatomique et histologique dans la série des Prosobranches. C'est ce que tenta B. Haller. Malheureusement, le mémoire dont nous allons donner l'analyse ne répond qu'imparfaitement au but qu'il se proposait.

Quoique étant le résultat d'un travail consciencieux, accompli à l'aide des procédés les plus délicats de la technique histologique, le mémoire de B. Haller présente bien des observations incomplètes et des conclusions un peu hâtives. Nous aurons plus d'une fois le regret, dans la suite de ce travail, de nous trouver en grave discordance avec l'auteur hongrois.

B. Haller n'étudie qu'un petit nombre de types, et plus particulièrement des Rhipidoglosses, auxquels il a consacré déjà plusieurs autres mémoires importants (*). Ce sont parmi les Rhipidoglosses, la *Fissurelle*, l'*Haliotis*, les *Trochidés*. Parmi les autres Prosobranches, deux genres seulement sont représentés : le *Dolium* et le *Murex*; encore ce dernier est-il traité en quelques mots pour le comparer rapidement au *Dolium*.

A part la *Fissurelle*, où il existe encore un rudiment du rein gauche, les Prosobranches ont toujours, suivant B. Haller, un seul rein, situé à droite du cœur. Les deux reins que

(*) B. Haller, *Untersuchungen über die marinen Rhipidoglossen*. Erste Studie (M. J. IX, 1884); Zweite Studie (M. J. XI, 1886).

v. Jhering a décrits dans l'Haliotis ne sont en réalité que deux parties d'un même organe. Ces deux parties sont en communication directe par un petit canal où vient aussi s'ouvrir le canal réno-péricardique ; le prétendu rein gauche n'est ainsi pour Béla Haller que le canal excréteur du rein, auquel il donne le nom de *canal papillaire*, pour rappeler l'aspect de ses parois.

Le canal papillaire se retrouve aussi, même encore plus développé, chez les Trochidés. Il s'ouvre à gauche du rectum. L'orifice situé à droite, et signalé par v. Jhering comme l'ouverture du rein droit, le plus développé, est l'orifice génital. Chez tous les Prosobranches, en effet, sans aucune exception, les organes génitaux n'ont, d'après Béla Haller, aucune connexion avec le rein. Les deux orifices s'ouvrent quelquefois côte à côte, mais sont toujours distincts l'un de l'autre.

Le canal papillaire ne serait d'ailleurs pas une formation particulière à ce groupe de Rhipidoglosses. Il serait représenté par quelques papilles qui se trouvent à l'orifice du rein de la Fissurelle, et B. Haller croit le retrouver dans le canal aquifère, décrit par Leydig chez la Paludine, et dans l'uretère signalé chez quelques autres Prosobranches (*Voluta*, *Conus*, *Cypræa*).

Ainsi existerait une remarquable unité de constitution du rein dans toute la série.

Malheureusement cette manière de voir ne peut en aucune façon être admise. Nous verrons en effet bientôt que les deux organes décrits comme deux reins par Jhering sont deux productions autonomes. Il n'existe à coup sûr aucune communication entre eux, pas plus chez l'Haliotis que chez les Trochidés. Nous étions déjà arrivé à ce résultat au moment où a paru le travail de B. Haller. Nous avons repris successivement l'étude de tous les animaux en litige, et nous n'avons rien à modifier à notre première conclusion. Tout récemment encore, Paulus Schiemenz (75), dans un mémoire sur l'introduction de l'eau dans le corps des Mollusques, a

été amené à s'occuper de cette question, et vient confirmer comme nous les idées de Jhering. Il ne saurait donc y avoir aucun doute.

Mais il restait encore beaucoup à faire au point de vue histologique, même chez les Rhipidoglosses, et à plus forte raison chez les Mollusques plus élevés. C'est ce qui m'a conduit à entreprendre le présent travail. Il présentera sans doute des lacunes nombreuses. Cette imperfection trouve une excuse dans la grande altérabilité des tissus du rein. Les cellules glandulaires qui le constituent sont d'une extrême délicatesse. Elles se désagrègent et se détruisent avec une extrême rapidité, et l'histologie de la glande urinaire ne peut être étudiée qu'à la condition de prendre les tissus vivants et de les préparer avec les soins les plus délicats. Grâce à M. Durègne, le laboratoire zoologique d'Arcachon ne nous a pas laissé un seul jour manquer d'animaux frais, et nous a rendu ainsi d'inappréciables services. On n'aurait pu en effet songer à mener à bien ce travail avec les échantillons ordinaires des collections. Si les spécimens conservés au Muséum nous ont été d'une extrême utilité au point de vue de la morphologie comparée, surtout en ce qui concerne les Rachiglosses et les Toxiglosses, ils n'ont pu nous être d'aucun secours pour l'histologie, malgré le libre usage que nous avons pu faire des collections de cet établissement. Cela nous a une fois de plus convaincu de la nécessité de doubler ces collections d'un laboratoire maritime où les animaux puissent être étudiés vivants, seule condition qui en permette l'étude complète.

Le complément nécessaire du présent travail serait l'analyse chimique des produits excrétés par le rein des Gastéropodes. Mais pour une pareille étude, il eût été avant tout nécessaire de créer à peu près de toutes pièces une technique microchimique spéciale. Aussi ne nous occuperons nous du rein qu'à un point de vue purement anatomique, sans nous préoccuper de la nature des produits qu'il sécrète.

CHAPITRE II

PROCÉDÉS DE RECHERCHES.

L'étude histologique de la glande urinaire a été poursuivie par nous au moyen des trois méthodes employées jusqu'ici en histologie : l'examen des tissus vivants eux-mêmes, les dissociations et les coupes en série. Ces trois procédés, se complétant et se confirmant mutuellement, permettent, à condition de les employer simultanément, d'arriver à la connaissance la plus complète de la structure intime des organes.

La difficulté capitale à vaincre, dans l'étude qui nous occupe, est l'extrême altérabilité des tissus. La délicatesse des cellules rénales, comme de toutes les cellules glandulaires, a été remarquée par tous les observateurs. Lorsqu'on se contente d'étudier sous le microscope un lambeau du tissu du rein, sans le soumettre à l'action des réactifs dissociants ou des liquides fixateurs, on voit sans doute avec assez de netteté le carrelage polygonal formé par les cellules juxtaposées, et les éléments histologiques se présentent sur le profil de la préparation avec des contours bien délimités, comme des cellules épithéliales ordinaires. C'est à cet examen incomplet qu'on s'en est le plus souvent tenu. Tout au plus a-t-on quelquefois soumis les tissus à une dilacération superficielle au moyen d'aiguilles à dissection, dans l'espoir de détacher les éléments constituants. Mais cela a conduit à des erreurs sans cesse répétées dans les monographies peu approfondies, et dans les ouvrages généraux.

Pour avoir une idée précise de la structure intime de la glande, il faut avoir recours à des dissociations un peu plus méthodiques et surtout à des coupes. C'est alors que surviennent les difficultés. Sous l'influence des réactifs auxquels il est soumis, l'épithélium se détruit complètement et se réduit en lambeaux méconnaissables, si on ne prend des pré-

cautions suffisantes. Ce fait est facile à expliquer, bien que personne, à ma connaissance, n'ait cherché à en donner la raison. Lorsqu'on abandonne à lui-même dans de l'eau de mer un fragment de tissu frais et bien vivant du rein d'un Mollusque marin, par exemple, les éléments cellulaires continuent à vivre de la même manière qu'ils le faisaient, à l'état normal : les cellules ciliées vibrent et les cellules glandulaires continuent à sécréter ; elles se gonflent, en absorbant sans doute l'eau où elles sont plongées, puisqu'elles ne peuvent plus en retirer du sang ; elles finissent par crever et laissent échapper dans le liquide environnant les *excreta* qu'elles contenaient. Le même phénomène se passait dans l'acte normal de la sécrétion. Les cellules ciliées, écrasées par le gonflement simultanément des cellules glandulaires voisines, dépérissent aussi, et quelque temps après avoir été abandonné à lui-même, le fragment a perdu tout son épithélium ; on ne retrouve plus au-dessus de la trame musculaire et conjonctive qui formait le stroma de l'organe, qu'une petite quantité de mucus coloré par les *excreta* urinaires, seul reste de l'épithélium rénal.

Il importe donc avant tout d'arrêter immédiatement la sécrétion.

1° *Fixation des tissus rénaux.* — Les fixateurs ordinaires, et l'acide osmique en particulier, qui est si précieux pour fixer les micro-organites les plus délicats, les cils vibratiles, n'offrent ici aucun avantage ; bien mieux, ils semblent activer la sécrétion, et lorsque sur un lambeau vivant qu'on examine au microscope, on laisse tomber une goutte d'une dissolution d'acide osmique, on voit les cellules glandulaires se gonfler, et dépasser comme de grosses vésicules, le niveau moyen de la couche épithéliale.

Les meilleurs résultats m'ont été donnés par l'acide acétique et l'acide picrique, et, mieux encore, par un mélange de ces deux acides. L'acide picro-sulfurique, m'a fourni aussi de bonnes fixations.

En résumé, voici le procédé qu'il est commode d'em-

ployer pour la fixation des éléments épithéliaux du rein. On casse le plus rapidement possible avec une pince coupante la coquille du Mollusque à étudier et on en détache le rein avec de fins ciseaux. On le plonge ensuite pendant une ou deux minutes dans une dissolution d'acide osmique au centième, qui fixe les cellules ordinaires et les cellules ciliées ; puis, après avoir lavé rapidement le tissu, on le laisse pendant quelques heures dans un mélange d'acide picrique et d'acide acétique. On le porte ensuite dans de l'alcool à 70°, où on peut le laisser aussi longtemps qu'on le veut ; il est alors prêt à subir l'action des liquides dissociants, ou à être repris pour des coupes histologiques.

2° *Dissociation des éléments anatomiques du rein.* — Le rein des Mollusques ne saurait être étudié, comme on l'a presque toujours fait jusqu'ici, surtout en France, en dilacérant simplement avec des aiguilles à dissection un lambeau de tissu placé sur une lame de verre. Si en effet ce procédé, tout à fait primitif, semble au premier abord donner des résultats, il ne conduit en réalité qu'à des erreurs assez graves. Lorsqu'on a traité de la sorte un fragment de rein, on voit sous le microscope la lame de verre couverte de petites vésicules sphériques, claires, d'aspect assez variable. Le plus souvent, elles présentent une enveloppe très mince, granuleuse, de nature protoplasmique, entourant une gouttelette d'un liquide hyalin et non granuleux. Au centre de cette dernière se trouvent en général une ou plusieurs concrétions colorées, qui donnent à l'organe sa couleur caractéristique.

Quelquefois, au contraire, plusieurs gouttelettes de liquide hyalin se trouvent réunies dans la même vésicule et entourées par la même enveloppe protoplasmique. La plupart des auteurs ont cru voir dans ces vésicules les éléments cellulaires du rein, et presque tous décrivent cet organe comme « formé d'éléments sphériques, mais devenant polyédriques par pression réciproque, se détachant avec la plus grande facilité ». La description de ces prétendues cellules

embarrasse un peu les anatomistes. Ils ne leur trouvent en général pas de noyaux, à moins qu'ils ne considèrent comme tel la vacuole, lorsqu'elle est très petite, ou même la concrétion (!). Quelquefois cependant, mais assez rarement, on décrit un noyau dans la couche protoplasmique périphérique.

Très souvent même, on a pris la vacuole pour une seconde cellule *de production endogène*, contenue à l'intérieur de la première. Ces mêmes désaccords se retrouvent aussi bien dans les mémoires relatifs aux Lamellibranches que dans ceux qui ont trait aux Prosobranches ou aux Pulmonés.

En réalité ces descriptions si variables sont le résultat de l'insuffisance du procédé employé. Ce que l'on observe de la sorte, ce ne sont pas les cellules, mais les *produits d'excrétion issus des cellules elles-mêmes*. C'est en effet sous forme de vésicules que les produits de disassimilation rassemblés dans une vacuole sont expulsés du corps de la cellule elle-même. Au contraire, celle-ci reste en place et peut continuer sa fonction sécrétrice pendant un certain temps encore. Les aiguilles ont pour effet de crever l'élément anatomique et de faciliter l'expulsion de la vésicule. Mais le corps même de la cellule reste attaché à sa membrane basilaire, à laquelle il adhère fortement. Ainsi s'explique l'absence de noyaux dans les sphères hyalines qui nagent sur la lamelle. Dans les rares cas où ils peuvent s'observer, leur présence s'explique facilement par le fait que, sous l'influence de l'action mécanique exercée par les aiguilles, le protoplasma en s'échappant de la cellule a pu accidentellement entraîner le noyau.

Pour isoler les éléments sans les détruire ni les déformer, il est absolument nécessaire de faire usage de liquides dissociants. Ces liquides dissolvent le ciment intercellulaire, désagrègent les cellules, et on peut facilement les détacher intactes de leur membrane basilaire en passant un pinceau très fin sur la surface du tissu. Le liquide qui m'a rendu le plus de services est l'acide chromique au 1/1000. On le mélange avec de l'acide acétique qui arrête la sécrétion du

mucus, et on peut faire agir ce liquide sur les tissus frais sans même prendre la précaution de les fixer.

Mais la même liqueur ne conserve pas également bien les cellules glandulaires et les cellules ciliées de revêtement; par exemple, un mélange contenant moitié d'acide acétique, très bon pour la conservation des cellules glandulaire, détruit presque complètement les cellules ciliées qui ne se retrouvent plus sur les préparations. Aussi ont-elles échappé souvent dans les observations. Pour les avoir, il faut supprimer l'acide acétique et dissocier par l'acide chromique pur au 1/10 000, dans lequel on plonge le tissu quelques heures, après avoir fixé par l'acide osmique. Le mélange employé par B. Haller (acide acétique, glycérine et eau), quoique également assez bon, ne m'a pas donné des résultats aussi satisfaisants.

La dissociation doit se faire dans l'eau, et le tissu doit être lavé soigneusement dans ce liquide, la plupart des matières colorantes étant inactives dans les milieux acides. Après avoir pris les précautions que nous venons d'indiquer, on peut colorer par l'hématoxyline, qui m'a donné de très bons résultats.

3° *Coupes histologiques.* — La méthode histologique la plus précise est incontestablement celle des coupes. Toutes mes coupes ont été faites à l'aide du microtome automatique à bascule construit par Dumaige, qui, avec les procédés de fixation, de déshydratation et d'inclusion dont j'ai constamment fait usage, donne des résultats aussi bons qu'on puisse le désirer.

Voici quelle série d'opérations nécessitait la technique à laquelle je me suis arrêté après de nombreux essais comparatifs :

a. *Coloration et durcissement.* — 1° L'objet fixé comme je l'ai indiqué précédemment est coloré dans une dissolution de picrocarminate d'ammoniaque. Ce réactif est préférable à tout autre. En effet, l'acide picrique qui sert de base à la fixation des cellules glandulaires, ne durcit les éléments que d'une façon passagère. Les objets ainsi préparés ne doivent pas être mis au contact de l'eau ou des dissolutions

aqueuses. Dans ces conditions, en effet, la fixation cesse, le mucus se gonfle en absorbant de l'eau, et les cellules épithéliales se détruisent entièrement. Cet inconvénient se produit beaucoup moins avec le picrocarminate; aussi c'est à ce réactif que j'ai eu recours pour les colorations en solutions aqueuses, qui ont été toujours le premier terme de mes opérations. Il est utile que l'objet ait été plongé quelques heures dans l'alcool à 70°, avant de subir l'action du picrocarmin. L'alcool achève la fixation commencée par l'acide picrique, et agit comme mordant, rendant plus vive la coloration rouge due au carmin.

2° Après avoir séjourné un ou deux jours dans le picrocarmin, la préparation est graduellement durcie en la plongeant successivement dans des alcools à 70°, 90° et 100°. Un séjour de vingt-quatre heures dans chacun d'eux suffit. Pour déshydrater complètement le tissu, on renouvelle deux jours de suite l'action de l'alcool absolu. Mais en même temps que cette déshydratation, l'objet recevait une nouvelle coloration. En effet, je n'employais jamais l'alcool absolu qu'en l'additionnant d'un peu de bleu de méthylène, qui colore en bleu le protoplasma et les muscles, et a si peu d'action sur les noyaux, que lorsqu'il est employé seul, ces derniers se détachent en clair au milieu du protoplasma fortement coloré.

De la sorte les coupes présentaient toujours une coloration multiple, les noyaux se détachant en rouge et les muscles en violet, sur la coloration bleue du protoplasma des cellules, des fibres conjonctives, des nerfs, et sur celle plus foncée encore des membranes basilaires des épithéliums et des plateaux des cellules ciliées. Les vacuoles pleines de suc cellulaire, si fréquentes dans les cellules glandulaires du rein, restaient complètement incolores.

b. *Inclusion des objets durcis.* — Pour enrober la préparation dans la paraffine, il fallait la faire passer successivement dans l'huile de cèdre, dans la paraffine mélangée à l'huile de cèdre, et enfin dans la paraffine pure. Elle était

plongée cinq heures au moins dans chacun de ces deux derniers bains, maintenus dans un bain-marie à température constante, le premier à 40°, le second à 50°.

c. *Procédé de fixation des coupes sur les lames porte-objets.*

— Les éléments cellulaires du rein des Mollusques étant souvent très petits, les coupes, pour être claires, devaient être extrêmement fines. Il a fallu le plus souvent en réduire l'épaisseur à moins d'un 1/400 de millimètre. Les coupes, faites dans des conditions convenables, restent attachées les unes aux autres en un long ruban. Ce procédé a rendu d'immenses services pour l'étude anatomique des animaux, surtout depuis que Paul Mayer a indiqué un procédé permettant de les coller et de les étaler directement en séries sur le porte-objet au moyen d'un mélange d'albumine et de glycérine. Mais ce procédé lui-même quoique réalisant un progrès considérable présente de nombreux inconvénients. Il en est de même de celui de Giessbrecht, qui propose la gomme laque dissoute dans l'alcool absolu. Celui que je vais décrire, que nous avons exclusivement employé, M. Bernard et moi, ne laisse véritablement rien à désirer. Les coupes sont fixées au verre assez solidement pour qu'il soit possible, alors même qu'elles ont été incluses dans le baume et scellées depuis longtemps, de retirer le couvre-objet qui les protège, afin de les soumettre à de nouvelles réactions. On peut en outre les décolorer, les recolorer sur place, sans que la préparation souffre en quoi que ce soit. Le fixateur employé est simplement la gélatine. On en fait une dissolution très claire, à deux ou trois parties pour cent parties d'eau, de façon que la masse soit bien liquide, même à une température peu élevée. On filtre soigneusement, et on étend une couche de cette gélatine bien fluide sur la lamelle porte-objet, avec un petit agitateur. On dépose alors à la surface de cette couche les rangées de coupe, qui surnagent sans adhérer à la lamelle. Cela permet de les faire mouvoir à volonté sur la lame de verre, et de les disposer par suite en séries aussi régulièrement qu'on le veut.

On porte ensuite la lamelle sur une plaque légèrement chauffée (40° environ), juste assez pour ne pas laisser fondre la paraffine. A cette douce chaleur, les coupes s'étalent spontanément à la surface de la gélatine; tous les plissements qui s'étaient produits pendant la coupe sous l'action du rasoir, s'effacent d'eux-mêmes, et on a une préparation bien plane et bien unie.

Il n'y a plus qu'à enlever au moyen d'un tortillon de papier Joseph le superflu de la gélatine, et à laisser sécher quelques heures. Grâce à ce procédé, on peut coller en quelques minutes un nombre considérable de coupes.

d. *Montage des coupes dans le baume.* — 5° La gélatine une fois bien desséchée, la paraffine est facilement éliminée; il suffit pour cela de plonger quelques secondes, la lamelle dans un bain de xylène; la paraffine se dissout, et on enferme la préparation dans du baume de Canada dissous dans du xylène, dans la porportion de 5 pour 15.

Il arrive souvent, au moment où l'on dépose le couvre-objet que la gélatine n'a pas perdu toute son eau; celle-ci se dépose alors sur la plaque en fines gouttelettes qui obscurcissent la préparation comme d'un nuage, et rendent l'observation impossible. Mais cet inconvénient peut être aisément évité en plongeant la plaque dans un mélange de xylène et d'alcool absolu. Les parties encore humides se couvrent instantanément d'une buée, qui disparaît rapidement sous l'action déshydratante de l'alcool absolu. Il importe de plonger la plaque, au sortir de ce bain, dans le bain de xylène, de façon à enlever l'alcool; sans quoi, sous la double influence de l'avidité de l'alcool pour l'eau et du froid produit par son évaporation, un nuage formé par des gouttelettes d'eau se forme sur la plaque, et la ternit entièrement.

L'emploi de l'alcool absolu ne dispense d'ailleurs pas de laisser sécher préalablement la gélatine pendant quelque temps. L'alcool agissant sur la dissolution liquide coagulerait la gélatine et la rendrait opaque.

e. *Procédés de décoloration et de coloration des coupes déjà*

fixées au porte-objet. — Le procédé que nous venons de décrire a le précieux avantage de permettre de colorer et de décolorer les coupes à volonté. On ne peut le faire que difficilement quand les coupes sont collées à l'albumine. Celle-ci, sous l'influence des réactifs, se colore presque autant qu'elles. Nous n'avons employé pour ces colorations tardives que des réactifs colorants dissous dans l'alcool absolu. Ceux qui s'emploient en solution aqueuse ne pouvaient pas donner d'aussi bons résultats.

La matière colorante, le bleu de méthylène, par exemple, est dissoute dans un mélange à peu près égal d'essence de girofle et d'alcool absolu. La première retarde l'évaporation de l'alcool qui a pour effet de produire sur la lamelle une précipitation de bleu de méthylène. Il faut éviter à tout prix cette évaporation, en ajoutant de temps en temps quelques gouttes de la liqueur colorée. Le meilleur moyen consiste à plonger la plaque tout entière dans un bain de cette liqueur. Mais il faut veiller avec soin pour saisir le moment où la coloration a atteint la limite convenable. En laissant l'immersion se prolonger au delà, on risque de voir la plaque se colorer uniformément, ce qui est sinon un obstacle absolu, du moins une gêne pour l'observation. On arrête immédiatement l'action du colorant en lavant la plaque avec un mélange d'alcool absolu et d'essence de girofle. C'est ce même mélange qu'on emploie comme décolorant, mais son action est très lente, ce qui permet de l'arrêter facilement au moment opportun.

EXPOSÉ DU PLAN SUIVI DANS CE MÉMOIRE.

Dans un travail récent, mais déjà bien connu de tous les naturalistes (10), M. Bouvier, se basant surtout sur les dispositions du système nerveux, est arrivé à présenter une classification des Prosobranches, conforme tout à la fois aux données de la Paléontologie et de l'Anatomie comparée. Nous prendrons comme point de départ, dans ce travail,

cette classification. Nous pourrions de la sorte rapprocher les descriptions de l'appareil urinaire dans des types considérés comme voisins. Cela nous permettra d'en mieux faire ressortir les ressemblances et les différences, et de mieux apprécier les affinités des différents êtres. Nous serons, par ce procédé, appelé à apporter quelques modifications dans la classification admise jusqu'ici. Nous nous serons ainsi rapprochés d'un degré de la conception que nous cherchons à acquérir des véritables rapports de parenté des Mollusques. C'est par ces approximations successives qu'on peut espérer obtenir une disposition méthodique des êtres, qui rende saisissantes les lois des modifications des organes.

L'ordre des Prosobranches se divise immédiatement en deux sous-ordres, pour lesquels nous adopterons les noms de *Diotocardes* et de *Monotocardes*. Ces noms furent créés par Mœrch (61), qui désignait sous le nom de *Diotocardes* l'ensemble des *Scutibranches* et des *Lamellibranches*. Ils ont été repris par M. E. Perrier (*) dans le sens restreint que nous venons d'indiquer, et adoptés par M. Bouvier. Le caractère tiré de la présence d'une ou de deux oreillettes ne souffre qu'une exception, celle de la *Patelle*; nous aurons en effet l'occasion de montrer que les *Néritidés* qui, parmi les *Diotocardes*, semblaient eux aussi constituer une exception, présentent, quoiqu'on ait cru jusqu'ici le contraire, deux oreillettes dont l'une est à la vérité rudimentaire, mais n'en existe pas moins. Le caractère indiqué est donc l'un des plus généraux que nous rencontrons, et comme il se joint à d'autres caractères essentiels, la division et la désignation proposées se trouvent pleinement justifiées.

Les *Diotocardes*, qui correspondent à peu près aux anciens *Cyclobranches* et *Scutibranches* de Cuvier, peuvent être considérées comme formant un groupe plus rapproché de l'état primitif que celui des *Monotocardes*; plusieurs traits d'or-

(*) Cours du Muséum d'Histoire naturelle (1885).

ganisation rappellent ce que l'on rencontre chez les Acéphales. On a déjà beaucoup insisté sur cette analogie. Mais on a été trop loin lorsqu'on a prétendu que ces animaux descendaient des Acéphales. En réalité, ce dernier groupe ne peut être considéré comme un groupe ancestral; c'est bien plutôt un groupe terminal, adapté à des conditions spéciales d'existence; et d'ailleurs, malgré d'incontestables points de ressemblance, il existe entre les Lamellibranches et les Diotocardes un vaste hiatus que rien jusqu'ici n'est venu combler.

I. — ÉTUDE DU REIN DES DIOTOCARDES

CHAPITRE III

FISSURELLE.

L'appareil urinaire de la Fissurelle a été décrit successivement par v. Jhering (34), par M. Boutan (9), et enfin par B. Haller (39), qui en a fait une étude très complète. Il ne reste que fort peu de points de détails à éclaircir à ce sujet. Je n'en présenterai donc pas une description didactique, renvoyant pour cela aux ouvrages des auteurs que je viens de nommer, mais simplement l'histoire résumée. Cet appareil se compose en réalité de *deux reins morphologiquement symétriques* ; mais l'un deux, le rein droit est extrêmement développé, tandis que le rein gauche est réduit à sa plus simple expression. Ce dernier n'a même pas été signalé par M. Boutan, bien que le travail de v. Jhering, qui est devenu à juste titre un mémoire classique, le décrive déjà avec exactitude. Il consiste d'ailleurs en un sac, de forme très simple, débouchant au dehors par un petit orifice situé au sommet d'une papille peu prononcée, à gauche du rectum (fig. 2.n'). La structure de l'organe est d'ailleurs semblable à celle du rein droit. C'est donc un véritable rein, entièrement homologue au rein droit, mais en voie de régression.

Le rein droit atteint au contraire un développement considérable. Il est placé à la partie supérieure du corps et est immédiatement visible dès qu'on a enlevé la coquille. Il contourne la masse viscérale, en prenant la forme d'un fer à cheval irrégulier, dont la branche droite serait beaucoup

plus longue et atteint presque la partie postérieure du corps. En avant, le péricarde le recouvre complètement (*). B. Haller le décrit comme une glande à *acini*. Cette manière de voir n'est pas exacte. Pas plus d'ailleurs que chez les autres Mollusques, on ne peut distinguer dans le rein de la Fissurelle rien de comparable aux *acini* d'une glande en grappe. Il se présente comme un sac à cavité relativement grande (fig. 1, R) et qui s'étend très loin et très profondément dans le corps de l'animal. Ses parois s'attachent aux organes voisins, au foie, au tube digestif, aux organes génitaux, s'insinuant dans leurs interstices, de façon qu'il est impossible de l'isoler.

On s'explique mal la figure que donne B. Haller de ce rein isolé, lorsqu'on a pu l'étudier sur des coupes. Lorsqu'on examine le rein par transparence, sans préparation autre que l'ablation de la coquille, il apparaît, comme on l'a vu, sur la face dorsale de l'animal ; il semble alors formé de tubes ramifiés, allongés parallèlement les uns aux autres, présentant en effet une disposition analogue à celle qu'indique B. Haller dans sa figure d'ensemble. Mais ce n'est là qu'une apparence.

En réalité, l'épithélium glandulaire forme sur la face dorsale une couche continue ; mais de distance en distance sont disposés des trabécules, normaux à la paroi, et divisant la cavité rénale en un certain nombre de petites cavités secondaires. Ces trabécules sont disposés longitudinalement, et c'est leur trace sur la surface dorsale qui donne l'apparence de lanières glandulaires dont nous parlions plus haut. Ces cloisons secondaires n'existent guère que dans la portion supérieure du rein ; les parties profondes de la cavité n'en présentent presque pas, et le sac rénal y est réduit à sa cavité principale.

Toute la surface interne de la chambre rénale est tapissée d'un *épithélium* ; il s'étend aussi bien sur les parois extérieures de cette cavité que sur les trabécules qui la cloisonnent ;

(*) Voir les figures 1 et 2 de B. Haller, *Morph. Jahrb.*, Bd. XI.

les cellules y sont disposées sur un seul rang et se présentent avec la plus grande régularité. Les figures données par B. Haller et par M. Boutan sont à peu près exactes. J'ai d'ailleurs représenté dans la figure 4 les différents aspects qui peuvent se rencontrer. Sur la plus grande partie de l'espace qu'elles recouvrent, les cellules sont d'une seule sorte (fig. 4, a). Ce sont de grosses cellules peu différenciées, tantôt très élevées, tantôt au contraire presque cubiques. Leur contenu est un protoplasma assez homogène, et leur noyau est plus ou moins rapproché de la base de la cellule. Quoique pourvues de cils, elles diffèrent beaucoup des cellules épithéliales ciliées ordinaires, que nous rencontrerons dans le rein des Mollusques plus élevés. Celles-ci, en effet, se terminent par un plateau très net, se colorant fortement au bleu de méthylène. Dans les cellules rénales de la Fissurelle, au contraire, il n'y a pas de plateau différencié; les cils sont très délicats et ne sont pas conservés sur les coupes. Elles se gonflent lorsqu'on les examine dans l'eau, mais je ne les ai jamais vues évacuer leurs produits d'excrétion. Il faut donc admettre que la sécrétion se produit par osmose : les matières rejetées sont purement liquides et filtrent au travers de la membrane des cellules. De là ce fait déjà signalé par B. Haller, qu'on ne trouve jamais sur les coupes, dans la chambre rénale, de concrétions et de débris. Tout au plus y rencontre-t-on parfois un mucus homogène, coloré en bleu uniforme par le bleu de méthylène. C'est l'excrétion liquide coagulée sur place par l'alcool, et colorée ensuite.

Quelquefois les cellules rénales sont claires et ne présentent d'autres granulations que celles du protoplasma. Mais souvent aussi elles se trouvent remplies de granulations abondantes, solides, répandues dans toute leur étendue, qui masquent complètement leur structure et empêchent de voir le noyau. Ces granulations apparaissent sans doute, lorsque la production de matières de désassimilation s'exagère. L'osmose alors ne suffit plus à les éliminer, et elles se déposent en concrétions solides à l'intérieur de la cellule. Dans

ce cas, toutes les cellules en sont bourrées, et je n'ai jamais vu, comme le figure B. Haller, des cellules granuleuses à côté de cellules claires. Lorsqu'il existe des concrétions, on les rencontre partout, et l'épithélium du rein n'est indiqué que par une ligne continue de granulations sombres. Cependant on distingue très nettement encore la ligne formée par la réunion des plateaux cellulaires, les concrétions ne dépassant pas cette limite, et on n'en rencontre pas même alors dans la chambre rénale.

Les cellules du rein de la Fissurelle ne laissent donc jamais échapper d'*excreta* solides. Quel est donc le sort de ces derniers? Se redissolvent-ils plus tard quand la production se ralentit, pour être expulsés par osmose? Persistent-ils au contraire indéfiniment dans la cellule, jusqu'à la mort de celle-ci, jusqu'à la mort même de l'animal?

C'est ce qu'il ne m'a pas été donné de reconnaître d'une façon certaine. Je dois dire cependant que cette dernière opinion me paraît plus vraisemblable. Le cas du rein granuleux est en effet de beaucoup le plus fréquent, et paraît être la règle chez les individus les plus gros, c'est-à-dire les plus âgés. Il ne semble donc pas qu'il y ait redissolution, et le dépôt de matières solides ne paraît pas le résultat d'un accident fortuit et passager, mais bien un état durable.

Le fait de l'accumulation dans les cellules rénales de matières rejetées n'est d'ailleurs pas sans exemple. Le rein des Ascidies, dépourvu d'orifice excréteur, est dans les individus jeunes rempli de cellules claires. Mais plus tard les concrétions s'accumulent peu à peu dans celles-ci, et l'organe tout entier finit par en être complètement bourré. Il se passe peut-être chez la Fissurelle un fait analogue, et les cellules se bourrent de corps étrangers, tout en continuant leur fonction excrétoire par osmose.

Sur la paroi supérieure de la chambre rénale, contiguë au péricarde, les cellules prennent graduellement une toute autre forme (fig. 4, *b*); elles sont larges et très aplaties. Leur noyau occupe presque toute leur hauteur, et elles ne pa-

raissent jouer aucun rôle dans la sécrétion. Ce sont de simples cellules de revêtement qui tapissent le plafond de la chambre urinaire. Suivant B. Haller, le revêtement épithélial est tout à fait uniforme, et le rein de la Fissurelle atteint le plus haut degré de simplicité, parce qu'il ne présente pas, comme chez les autres Mollusques, de différenciation en *acini* et réservoir urinaire. Quoique nous arrivions à la même conclusion, ces raisons nous semblent un peu discutables, puisque, en définitive, le rein n'est jamais une glande en grappe, et que dans la Fissurelle, comme partout ailleurs, nous avons à considérer un sac urinaire dont les parois sont *partiellement* tapissées d'épithélium glandulaire.

Néanmoins nous reconnaitrons avec le savant allemand que *le rein de la Fissurelle est la forme la plus simple que revête chez les Prosobranches l'organe de sécrétion urinaire*. Voici quelles sont les raisons multiples sur lesquelles s'appuie cette assertion :

1° *Simplicité dans la forme de l'organe*, cavité à peine divisée par des trabécules ou de minces cloisons en un petit nombre de cavités secondaires.

2° *Simplicité dans la structure histologique*. Les parois de cette cavité sont aussi peu compliquées que possible. Des cellules *toutes semblables* recouvrent uniformément toute la surface glandulaire du sac rénal et sont à peine différentes des cellules ordinaires qui recouvrent le reste de ce sac.

Toutes ces cellules reposent sur une membrane basilaire peu épaisse, et celle-ci est à son tour doublée par une membrane conjonctive tout à fait rudimentaire. Elle est en effet, sur les coupes, réduite à un mince filet, présentant de distance en distance des cellules conjonctives étoilées et granuleuses qui occasionnent des saillies de la membrane. Les prolongements de ces cellules vont se perdre dans la substance fondamentale fibrillaire qui constitue la membrane conjonctive.

3° *Simplicité enfin dans l'appareil d'irrigation vasculaire de l'organe*. On ne trouve pas trace de vaisseaux, pas même de lacunes partiellement endiguées. Les parois de la poche ré-

nale qui sont en contact avec les autres organes de la masse viscérale sont simplement baignées par le sang qui remplit les lacunes interorganiques. Les cloisons intérieures du sac urinaire sont en général creuses, et leur cavité communique, elle aussi, avec les lacunes périviscérales. Seule la surface du rein en contact avec le péricarde ne reçoit pas le contact du sang. C'est la seule aussi qui ne présente pas l'aspect glandulaire, et on est facilement amené à conclure que l'un de ces faits est la conséquence de l'autre. On voit que cet appareil vasculaire est aussi peu développé que possible, surtout si on le compare à la complexité que nous allons trouver même chez d'autres Diotocardes. Cependant M. Boutan dit cet organe « extrêmement vasculaire et sillonné par un lacis très compliqué de vaisseaux sanguins ». Ces expressions de M. Boutan sont seulement impropres, et l'opposition qui semble exister entre ma description et la sienne est plus apparente que réelle : M. Boutan, à l'exemple des anatomistes qui n'étudient qu'à l'aide des injections les voies parcourues par le sang, appelle vaisseaux toutes les voies étroites et formant un réseau plus ou moins régulier, dans lequel l'injection peut pénétrer. Or celles-ci sont de deux sortes : les unes sont limitées par une membrane formée de fibres musculaires et élastiques, et revêtue intérieurement d'un endothélium. A celles-là seulement il convient de donner le nom de *vaisseaux*. Les autres ne présentent aucune délimitation de ce genre et, malgré leur apparente régularité, ce sont de simples *lacunes* creusées dans l'intérieur des tissus. Cette différence, que les injections, si fines soient-elles, sont impuissantes à révéler, est essentielle au point de vue morphologique, et il est nécessaire pour l'établir de joindre aux recherches anatomiques et aux injections les recherches histologiques les plus précises.

Nous aurons à signaler dans plusieurs autres monographies récentes des erreurs d'interprétation analogues à celles de M. Boutan.

L'ouverture du rein droit se trouve à droite de l'anus, à

l'extrémité d'une papille renflée, bien plus volumineuse que la papille gauche. Un sphincter ferme cette ouverture; la cavité dont la papille est creusée (fig. 3) communique avec la cavité urinaire par un orifice assez étroit; elle est tapissée par un épithélium qui ne semble pas différer de l'épithélium glandulaire du rein lui-même; je n'ai pas pu y découvrir les papilles qu'y signale B. Haller, et qui, suivant cet auteur, peuvent être quelquefois plus ou moins ramifiées; il n'en donne d'ailleurs pas la structure histologique. Tout au plus remarque-t-on quelques saillies comme celles représentées figure 3. Encore ne peuvent-elles pas être considérées comme des papilles; ce sont de simples émergences dues à l'élévation plus grande des cellules épithéliales en certains points. Au reste, la présence de ces papilles n'offre pas pour nous l'intérêt qu'y attachait B. Haller. Il croyait retrouver ici le prétendu canal papillaire de l'*Haliotis*, et montrer dès lors l'unité du plan de composition des Rhipidoglosses. Nous démontrons bientôt que ce canal n'existe pas même chez l'*Haliotis*, au moins en tant que canal excréteur du rein droit; il n'y a donc pas d'intérêt à le retrouver chez la Fissurelle.

Le canal réno-péricardique aboutit dans la papille même, non loin de l'orifice excréteur; il est loin de présenter les dimensions considérables que dessine B. Haller; il est représenté fig. 3, K. *Le rein gauche ne communique pas avec le péricarde.*

En ce qui concerne les *rappports du rein et des organes génitaux*, je suis tout à fait en désaccord avec B. Haller; je n'ai jamais vu l'orifice génital à la place qu'il indique à la base de la branchie droite. Au contraire, les coupes montrent nettement la cavité génitale débouchant dans la chambre urinaire, et on retrouve souvent dans la papille du rein droit les produits génitaux détachés de la glande reproductrice et expulsés par l'orifice excréteur du rein droit.

C'est là un fait anatomique qui rappelle ce qui se passe chez nombre de Lamellibranches et que nous retrouvons tout à fait nettement en étudiant l'*Haliotis*.

GLANDE PÉRICARDIQUE. — La présence, sur l'oreillette d'un grand nombre de Mollusques Prosobranches, de cellules glandulaires m'a amené à porter mes recherches sur le cœur de ces animaux. Le remarquable travail que Grobben vient de publier sur la *glande péricardique* des Acéphales, donne un grand intérêt à cette étude; car elle permet de généraliser, en les étendant aux Gastéropodes, les résultats trouvés par le savant professeur de Vienne.

Le cœur de la Fissurelle est absolument symétrique; On sait depuis longtemps qu'il est placé sur la ligne médiane du corps, et qu'il se compose d'un ventricule traversé par le rectum, et de deux oreillettes disposées symétriquement à droite et à gauche de celui-ci.

C'est sur ces oreillettes que l'on retrouve la *glande péricardique de Grobben*. Comme on le voit sur la figure 5, la paroi de l'oreillette n'est pas très régulière, et présente de nombreuses saillies qui lui donnent extérieurement un aspect mamelonné. Cette paroi est couverte de cellules irrégulières, dont les noyaux occupent des positions variables, tantôt à la base de la cellule, tantôt au contraire plus rapprochés du sommet. On rencontre très souvent dans ces éléments des multitudes de granulations jaunâtres, qui démontrent leur fonction excrétrice. Elles ne forment pas à l'oreillette un revêtement continu. Ce n'est que sur le sommet des mamelons qu'elles se touchent complètement; dans les parties moins saillantes, elles sont plus ou moins éloignées les unes des autres, en général cependant se touchant par leur base élargie, mais quelquefois aussi tout à fait isolées.

En un mot, elles offrent tous les caractères des cellules de la glande péricardique de Grobben. Elles se retrouvent à peu près sur toute l'étendue de l'oreillette, mais particulièrement dans sa portion la plus renflée, près du pédoncule qui la rattaché au péricarde.

En résumé, si on considère le degré de simplicité de l'appareil excréteur, et d'autre part les restes de symétrie interne

nettement accusés, qui ont persisté chez la Fissurelle, et que nous ne retrouvons nulle part ailleurs, on est bien forcé de reconnaître que l'on est en présence de l'un des types les plus rapprochés de la souche primitive des Gastéropodes. Il ne faut pas confondre, comme l'a fait M. Boutan, cette symétrie interne qui rattache la Fissurelle, comme tous les autres Mollusques, à un ancêtre exactement symétrique par rapport à un plan, avec la symétrie extérieure particulièrement accusée, qui résulte, chez ces animaux, de la disparition de la spire au cours du développement. La première est un caractère essentiellement *primaire*, tandis que la symétrie externe est un fait *d'adaptation secondaire*. On ne saurait rattacher à l'accentuation de la symétrie extérieure, l'apparition des caractères de symétrie interne qui rapprochent la Fissurelle des Lamellibranches. Une symétrie extérieure toute semblable apparaît chez divers Pulmonés (*Limax*), chez de nombreux Opisthobranches, sans faire réapparaître les traits fondamentaux de la symétrie interne. La Fissurelle, au contraire, tout en ayant perdu sa spire, comme cela est arrivé maintes fois dans l'évolution ultérieure des Mollusques, n'en garde pas moins les traits essentiellement primitifs, aussi bien dans l'appareil branchial que dans l'appareil circulatoire et dans l'appareil rénal. Nous ne pouvons négliger d'aussi précieuses indications, et on peut conclure que la Fissurelle, sans être le type primitif qui a donné naissance aux Gastéropodes, se rattache très intimement à ce type, et qu'elle est, par une métamorphose régressive, revenue à des caractères primordiaux tout à fait incontestables.

CHAPITRE IV

HALIOTIS.

Jusqu'à présent, les auteurs qui se sont occupés du groupe auquel M. Fischer a conservé la dénomination de *Scutibranches*, employée par Cuvier, ont réuni dans une même

section les Fissurelles et les Haliotis sous le nom assez généralement adopté de *Zygobranches*. Les caractères que l'on assignait à ce groupe, qui comprenait encore hypothétiquement les Pleurotomaires et les Bellérophons, étaient les suivants :

Deux branchies plus ou moins symétriquement situées ; deux fausses branchies le long des supports branchiaux ; deux reins s'ouvrant au fond de la cavité palléale, sur les côtés de l'anus ; cœur à deux oreillettes, à ventricule traversé par le rectum.

Cette diagnose, qui s'applique de point en point à tous les *Zygobranches*, semble au premier abord une excellente définition d'un groupe naturel. Mais si l'on pénètre plus avant dans l'étude détaillée de ces êtres, on voit que ce rapprochement est plus artificiel qu'il ne semble, et qu'en réalité les Haliotis doivent être séparées des Fissurelles et réunies aux Trochidés et aux familles voisines dans un même groupe, auquel nous conserverons avec un sens restreint le nom de *Rhipidoglosses*.

Pour ne nous occuper que de ce qui concerne le rein, il y a en effet des différences fondamentales entre l'Haliotis et la Fissurelle. Au contraire, les rapports les plus étroits rattachent l'appareil urinaire des Haliotis à celui des Trochidés.

L'Haliotis a été étudiée, dans une consciencieuse monographie, par Wegmann (86). De plus von Jhering (41), et tout récemment Béla Haller (34) s'en sont à leur tour occupés. Il semblerait donc après cette suite de recherches détaillées qu'il n'y ait pas à revenir sur cette étude ; malheureusement de graves erreurs sont à signaler dans le travail de Béla Haller, le dernier qui ait paru à ce sujet, et il est par suite indispensable de donner le résultat de mes recherches pour fixer la vérité à cet égard.

DESCRIPTION GÉNÉRALE. — Si, après avoir incisé le plafond de la cavité palléale suivant les deux lignes latérales qui le rattachent au corps, on le rejette en arrière, on voit, à droite et à gauche du rectum, deux larges orifices (fig. 16, N et N'), placés dans le voisinage des vaisseaux afférents des branchies. Longtemps on a considéré celui de droite comme

l'orifice génital, l'ouverture gauche servant seule, croyait on, pour l'expulsion des matières urinaires. Mais v. Jhering, et après lui Wegmann, modifièrent profondément cette interprétation, et dans un sens plus conforme à la vérité. Pour ces deux auteurs, ces orifices correspondent l'un et l'autre à deux reins, qu'ils comparent aux organes de Bojanus pairs et symétriques des Acéphales, bien que Wegmann admette « que les deux reins de l'Haliotide diffèrent l'un de l'autre sous bien des égards (*) ».

Béla Haller, qui ne semble pas avoir eu connaissance du mémoire de Wegmann, a cru pouvoir critiquer le travail de von Jhering. Reprenant en partie l'interprétation de Cuvier, il considère l'orifice droit comme l'ouverture des conduits génitaux, l'orifice gauche correspondant seul à tout l'appareil urinaire. Ce dernier est, suivant B. Haller, une glande en grappe dont les produits se rassemblent dans un réservoir à parois membraneuses, relativement large, communiquant d'une part avec le péricarde, et de l'autre, par un étroit canal, avec une large poche à parois couvertes de papilles. C'est cette poche que B. Haller appelle *canal papillaire*, et à laquelle nous conserverons le nom de *sac papillaire*, qui débouche à l'extérieur par l'orifice gauche.

Cette description anatomique est infiniment moins exacte que celle donnée bien auparavant par Jhering. Il existe réellement en effet, comme l'a décrit ce dernier savant, *deux organes rénaux distincts communiquant chacun avec l'extérieur par un orifice séparé*. L'étroit canal de communication décrit par B. Haller entre son prétendu réservoir rénal et ce qu'il appelle le canal capillaire n'existe pas.

Ces deux organes, que l'on désigne habituellement sous le nom de *rein droit* et de *rein gauche*, sont très différents au point de vue anatomique et au point de vue histologique.

I. REIN DROIT OU REIN PROPREMENT DIT. — Le rein droit est le véritable organe urinaire. C'est une grosse glande brune,

(*) *Loc. cit.*, p. 322.

bien décrite par Wegmann dans sa forme générale. On peut la représenter comme un vaste sac pénétrant postérieurement entre le foie et le péricarde, et se recourbant légèrement en arrière de façon à embrasser exactement les contours de cette dernière cavité. Il s'étend aussi très loin en avant, et court le long de l'énorme muscle qui attache l'animal à sa coquille. Dans cette partie, il a la forme d'un diverticule conique, finissant en pointe à sa partie antérieure, recouvert immédiatement par les téguments. Il s'insinue entre les branches de l'anse que forme en cette région l'intestin, auquel il est intimement accolé.

Dans cette partie antérieure, ses parois sont uniformément recouvertes par une épaisse masse spongieuse glandulaire; il n'en est pas de même dans sa partie postérieure.

Le long du péricarde, et sur toute la partie qui est en connexion avec la paroi du corps, l'épithélium glandulaire disparaît et on ne trouve que la mince paroi de la poche rénale qui se soude intimement aux organes voisins. Le tissu glandulaire n'existe que sur la paroi inférieure du sac, au point où il est en contact avec le foie.

Cependant, suivant une ligne longitudinale courant tout le long du péricarde, une soudure s'établit entre celui-ci et la partie glandulaire qui tapisse la paroi opposée du rein, de sorte qu'en ce point existent deux poches contiguës et touchant au péricarde, ouvertes, à leur partie antérieure, dans la cavité principale du rein, et finissant en pointe en arrière.

Dans toute cette région, le rein est étroitement uni au foie, dont il est extrêmement difficile de le détacher. Le sac y conserve néanmoins encore fort nettement ses parois propres, comme on le voit facilement sur des coupes intéressant à la fois le rein et l'organe hépatique. Mais de nombreux trabécules conjonctifs et musculaires relient la tunique conjonctive du foie à la paroi de la poche rénale, et une quantité de petits vaisseaux apportant le sang de la glande digestive au rein rendent encore plus étroites les relations entre ces deux organes.

C'est donc, en tout point, une véritable poche close de toutes parts, un sac nettement limité qui constitue le rein droit de l'Haliotide, et les réserves qu'apporte à cet égard Wegmann (*), dans la description détaillée qu'il a donnée de cet organe, peuvent être levées.

Il est un point cependant où la poche rénale cesse d'être close. C'est le point où la glande génitale débouche dans le rein. Von Jhering et Wegmann ont en effet indiqué ce caractère spécial à l'Haliotis, de l'expulsion des produits génitaux par l'intermédiaire du rein (**). Wegmann a même exactement reconnu le point où se faisait cette communication (***), mais il nous faut décrire avec plus de précision la disposition de l'orifice. Il se trouve au milieu de la glande au point où elle atteint le muscle columellaire. En cet endroit, entre le muscle et la partie glandulaire du rein, limitée comme on l'a vu à la région inférieure, il existe un sillon large et court suivant le bord du muscle (fig. 9). Au-dessus de ce sillon se trouve un repli membraneux horizontal, une sorte de large valvule (*m*) dont le bord flotte librement dans la cavité du rein.

Ce repli a la forme d'un triangle curviligne limité par le muscle columellaire, par sa ligne d'attache à la paroi du corps, et d'autre part par son bord libre dont la concavité est tournée vers la gauche, c'est-à-dire vers la chambre du rein.

On peut le considérer comme une portion de la paroi supérieure du rein, qui se serait détachée des téguments auxquels elle est unie en tous les autres points. Quoi qu'il en soit, on voit que ce repli sépare la cavité en deux étages superposés, dont l'un est la chambre rénale elle-même (R) et l'autre le large canal par où arrivent les produits génitaux (G). Il n'y a donc pas en réalité un orifice à parois différenciées, mais une large fente béante par où passent librement les œufs ou les spermatozoïdes.

(*) *Loc. cit.*, p. 324.

(**) Nous avons vu que dans la Fissurelle, les organes génitaux débouchent aussi dans le rein, mais tout près de l'orifice excréteur.

(***) *Loc. cit.*, p. 323 et 338.

L'examen même macroscopique de la partie glandulaire du rein montre facilement une masse spongieuse assez épaisse attachée aux parois de la poche, et dont la surface libre dans la chambre rénale est sillonnée d'un réseau compliqué de vaisseaux sanguins. On peut considérer cette portion sécrétante comme une intrication complexe de trabécules formés par des vaisseaux et du tissu conjonctif. Ces trabécules forment une trame dont toutes les parties sont recouvertes par une couche glandulaire continue. Les cellules laissent échapper les produits qu'elles rejettent dans la cavité rénale, où ils tombent librement sans l'intermédiaire des canaux excréteurs propres aux glandes en grappe.

La description qui précède s'éloigne, on le voit, d'une façon complète de celle donnée par Béla Haller. D'après la description et les figures données par ce savant (*), on aurait affaire à une glande en grappe à acini distincts déversant leurs produits dans un réservoir commun. Il est facile, en comparant ses dessins avec la réalité, de voir que ce qu'il a pris pour des *canaux excréteurs* n'est en réalité que *vaisseaux sanguins*. Le *réservoir* où, suivant B. Haller, se rassemblent les produits urinaires, n'est lui-même que le *sinus où afflue tout le sang* venant du rein, avant de se rendre aux branchies. Les cellules glandulaires n'ont aucune relation directe avec ce système de canaux, et tapissent au contraire la grande cavité que nous avons décrite et qui débouche par l'orifice situé à droite de l'anus. Cette cavité a été affectée par B. Haller au service des organes génitaux. Mais nous venons de voir qu'outre ce premier rôle, elle en a un autre plus immédiat encore, celui de réservoir des matières urinaires.

L'étude de l'*appareil vasculaire du rein droit* de l'*Haliotis* va nous fournir des faits remarquables et qui n'ont jusqu'à présent jamais été mis en lumière.

(*) *Loc. cit.*, p. 11-18, fig. 8.

Nous n'insisterons pas sur la disposition anatomique de cet appareil qui a été décrite et surtout figurée par Wegmann (*) dans le plus grand détail. La majeure partie du sang veineux passe par le rein avant d'aller à la branchie, et des vaisseaux affluent vers cet organe, venant à la fois de toutes les parties avoisinantes. Le sang qui a entretenu l'activité sécrétante de l'organe se rassemble dans les nombreux vaisseaux qui courent à la surface de la masse glandulaire, et ceux-ci se réunissent en autant de canaux qu'il y a de lobes du rein; tous ces canaux principaux débouchent enfin dans un réservoir considérable situé dans la partie médiane (*sinus basibranchial*), d'où le sang va à l'une ou à l'autre des branchies.

Il importe cependant de signaler l'existence d'une énorme veine, non décrite par Wegmann, émanant de la région céphalique et courant le long de l'anse intestinale. Cette veine pénètre sans modifier son calibre dans le lobe antérieur du rein, y reçoit un grand nombre des vaisseaux superficiels de ce lobe, et débouche elle-même dans le réservoir commun. Il est évident que le sang de cette veine ne joue aucun rôle dans l'entretien de l'activité sécrétrice. Donc, bien que le sang traverse tout le rein, la totalité de sa masse ne se purifie pas par ce passage.

La *structure intime de l'appareil circulatoire* n'a jamais été étudiée. Le mémoire de Wegmann ne renferme guère que des faits anatomiques, et B. Haller ne s'est pas occupé du tout de l'irrigation du rein. Nous allons y trouver cependant des faits fort intéressants.

Contrairement aux idées que l'on se fait généralement, et qui résultent du fait que l'*Haliotis* est un type relativement inférieur dans la série des *Prosobranches*, l'appareil vasculaire du rein est un des plus différenciés qui existe dans ce groupe.

Ce fait est tout à fait inattendu, si l'on prend en considération le degré d'infériorité qu'offre l'appareil artériel, mis en lumière depuis longtemps par H. Milne-Edwards. Il existe

(*) *Loc. cit.*, p. 560; pl. XVII, fig. 1; pl. XVIII, fig. 2; pl. XIX, fig. 4, 5, 6 et 9.

comme une sorte de balancement entre l'appareil artériel et l'appareil veineux. Les voies de retour du sang à l'appareil respiratoire, au lieu de consister comme chez les Gastéropodes en de simples lacunes interstitielles, sont ici nettement endiguées, et cela est vrai en particulier pour les vaisseaux du rein. On a affaire à de véritables vaisseaux, ramifiés à l'infini, et courant dans les trabécules conjonctifs de toute la masse glandulaire. Ces vaisseaux se présentent en coupe avec une paroi de la plus grande netteté (fig. 8, S). Cette paroi est formée de fibres musculaires très fines, disposées circulairement vers la lumière du vaisseau, s'enchevêtrant davantage à mesure qu'on va vers l'extérieur ; dans cette région se voient aussi des fibrilles conjonctives qui se mélangent aux éléments musculaires et se reliait au tissu conjonctif propre du trabécule. Il est de la sorte extrêmement difficile, on peut même dire impossible, d'indiquer sur une coupe la limite extérieure de la paroi des vaisseaux.

La couche musculaire que nous venons de décrire peut être très épaisse sur les plus gros canaux ; elle diminue à mesure que ceux-ci se divisent et que leur calibre devient moindre.

Le tout est plongé dans une substance conjonctive homogène, rappelant par son aspect le cartilage, et se colorant très fortement au bleu de méthylène. Les éléments cellulaires y sont très rares. On n'y trouve qu'un petit nombre de cellules, assez particulières et disposées d'une façon spéciale. Tout le long des vaisseaux, et dans les couches les plus externes de leur paroi, la masse conjonctive forme des sortes de capsules, assez régulièrement disposées en cercle sur les coupes transversales du vaisseau (fig. 8, e). Ces capsules contiennent à leur intérieur des cellules conjonctives qui constituent une variété très spéciale de ces éléments. Leur forme, circulaire ou ovale, se moule exactement sur celle de la capsule ; mais fréquemment, la cellule se trouve sur les coupes un peu contractée, et il existe un espace clair entre la paroi de la capsule et celle de l'élément conjonctif.

Ces cellules peuvent atteindre de 10 à 15 μ . Le protoplasma

qui les remplit est très dense et se colore si fortement au bleu de méthylène, que le noyau est peu visible. Celui-ci, en général disposé vers la périphérie, est très petit et possède plusieurs nucléoles. Le protoplasma est creusé de vacuoles à parois tout à fait nettes. Tantôt il n'y en a qu'une, tantôt la même cellule en contient plusieurs, qui se détachent en blanc dans la masse bleue de la cellule. Quelquefois même ces vacuolés se remplissent de concrétions.

Le rôle de ces cellules est très probablement analogue à celui des cellules vésiculaires de Leydig, appelées quelquefois *cellules plasmatiques*. Elle en diffèrent cependant d'une façon notable par leur petite taille, par la condensation de leur protoplasma, et surtout par leur position remarquable dans la paroi même des vaisseaux sanguins, mais loin du contact du sang lui-même.

Il m'a semblé intéressant de décrire en détail cette nouvelle forme d'éléments conjonctifs, que je n'ai vu signaler nulle part, et que je n'ai pas moi-même retrouvée dans d'autres types.

Sur les plus fines ramifications, on distingue à peine les parois du vaisseau intimement appliquées de part et d'autre contre les membranes basilaires qui supportent l'épithélium. Ce sont alors de véritables capillaires dont la membrane se réduit à une mince *intima* conjonctive, tapissée intérieurement par un endothélium fort difficile à voir.

Je ne saurais affirmer si ces capillaires débouchent ou non dans des lacunes ; il faudrait pour cela constater partout la présence continue d'un endothélium, ce qui offre de grandes difficultés.

Cependant, il est facile de voir (fig. 8, S') autour de certaines des cavités que tapisse l'épithélium du rein, les voies sanguines se disposer de façon à former non pas des réseaux, comme c'est le cas habituel des capillaires, mais un ensemble d'espaces vasculaires couvrant sur d'assez grandes étendues la surface de la petite cavité épithéliale. Peut-être sont-ce là des lacunes. Je n'ai pas pu le vérifier. Elles sont

d'ailleurs assez localisées, et se trouvent disposées autour des voies principales d'excrétion, que nous verrons tapissées d'un simple épithélium cilié.

Dans tous les cas, ces lacunes, si elles existent, ont toujours des parois nettes, une cavité libre de trabécules conjonctifs, et c'est là le point le plus important. On peut dire en résumé que la circulation du rein de l'*Haliotis* se fait par des voies très régulières, nettement endiguées et sans interruption dans tout l'organe.

Il est à peine nécessaire de revenir sur la question, si longtemps discutée, de la présence d'orifices faisant communiquer les espaces sanguins du rein avec la cavité urinaire, et par suite avec l'extérieur.

Ces prétendus orifices veineux, signalés pour la première fois par Delle Chiaje, ont été longtemps considérés comme réels. Leydig les mentionna chez la Paludine, et récemment Nüsslin (65) a cru les retrouver chez les Pulmonés. Wegmann disait encore en 1884 :

« Comme dans d'autres Gastéropodes, il doit y avoir aussi (dans l'*Haliotis*) des orifices dans l'intérieur de la cavité du corps bojanien, par lesquels le sang peut recevoir de l'eau; c'est par là que l'injection tombe souvent dans la glande, la remplit et s'écoule au dehors par son orifice excréteur (*). »

Béla Haller a déjà montré qu'il n'existe rien de semblable.

Les nombreuses coupes que j'ai faites dans un grand nombre de Prosobranches me permettent de confirmer pleinement ce résultat. Jamais je n'ai vu de communication directe de l'appareil vasculaire avec l'extérieur par l'intermédiaire du rein.

Il est clair que les injections ne peuvent dans la question apporter aucune preuve sérieuse, étant donnée la facilité avec laquelle des déchirures peuvent se produire. Toutes les observations histologiques et un grand nombre d'injections

(*) *Loc. cit.*, p. 361.

réussies s'accordent, au contraire, pour montrer l'absence complète d'orifices définis du système vasculaire dans le rein.

Mais beaucoup d'auteurs, sans affirmer la présence de ces orifices, ont cru pouvoir conclure de leurs observations que le rein était pourtant le siège de l'absorption d'une certaine quantité d'eau. Nous n'insisterons pas sur l'histoire des discussions acharnées auxquelles a donné lieu cette question. Cette histoire est présentée par Schiemenz (75) d'une façon complète dans son mémoire sur la pénétration de l'eau dans le corps des Mollusques. La liste que nous lui empruntons des savants qui ont pris part à la lutte, donnera à elle seule une idée de l'importance du débat. Tandis que V. Beneden, Leydig, Rengarten, Gegenbaur, Leuckart, Langer, Rolleston et Robertson, Trinchese, von Hessling, Semper, Carus, et Gerstäcker se prononcent pour l'introduction de l'eau dans le sang par le rein, l'avis contraire est soutenu par Keber, H. Müller, Hancock, Bergh, Kollmann, v. Jhering, Sabatier, Griesbach, Hartog, Carrière, Joliet, Nalepa, Grobben et Lankester.

Aujourd'hui la discussion paraît définitivement close.

Les expériences de Joliet (43) montrent nettement qu'une telle pénétration ne s'effectue réellement pas. D'ailleurs les mouvements ciliaires toujours dirigés vers l'extérieur, et la disposition des valvules la rendent tout à fait impossible.

Une telle fonction est d'ailleurs, comme le fait remarquer P. Schiemenz (75), en contradiction absolue avec le fonctionnement d'une glande à sécrétion continue. Le seul fait qu'on pourrait admettre, serait au contraire l'expulsion d'une certaine quantité d'eau par l'intermédiaire du rein, comme cela a lieu chez les Vertébrés. Il est incontestable que la sécrétion du rein entraîne forcément l'expulsion d'une proportion notable de liquide. Mais on ne saurait affirmer que c'est là une fonction régulière, et que le rein est capable, en activant ou ralentissant sa sécrétion, de maintenir sensiblement constante la quantité d'eau contenue à l'intérieur du corps des Mollusques.

Jamais non plus je n'ai vu dans le péricarde d'orifices de la même nature. Après Leuckart et Gegenbaur, Griesbach (31) dit cependant avoir pu injecter la cavité péricardique par le système vasculaire, sans produire de déchirures, et avoir trouvé des globules sanguins dans cette cavité. Les coupes ne m'ont jamais montré aucun interstice dans la forte tunique musculaire qui entoure le péricarde; les muscles y sont très serrés, la cavité elle-même est tapissée d'un épithélium continu, et les seuls éléments cellulaires qu'on y puisse rencontrer sont des cellules détachées soit de la paroi du péricarde, soit de l'oreillette elle-même. Nous verrons en effet qu'il existe dans l'*Haliotis*, un organe semblable à celui que Grobben a décrit chez les Acéphales sous le nom de glande péricardique; ce sont des cellules détachées accidentellement de cette glande que l'on trouve dans le péricarde, mais jamais de globules sanguins.

Je crois donc pouvoir conclure que, nulle part, dans les régions que j'ai étudiées, il n'existe de communication directe entre l'appareil vasculaire et l'extérieur. Cette conclusion que j'ai cru devoir formuler à propos de l'*Haliotis*, où Wegmann signale une disposition contraire, est absolument générale et s'applique à toute l'étendue des Prosobranches. Je n'y reviendrai pas dans la suite de ce travail.

DESCRIPTION HISTOLOGIQUE DU REIN DROIT. — Il nous reste à décrire les *éléments épithéliaux* qui sont en définitive les parties essentielles du rein. La description de Wegmann, qui d'ailleurs n'a fait dans son mémoire qu'une faible part à l'histologie, est tout à fait insuffisante, et celle de B. Haller laisse elle-même beaucoup à désirer.

B. Haller a décrit dans le rein deux sortes de cellules glandulaires. Elles ont, dit-il, des formes semblables, et sont arrondies à leur sommet de façon à donner à l'ensemble un aspect mamelonné. Mais les unes ont un noyau petit et rond, les autres l'ont au contraire gros et ovale. Dans les premières les gouttes d'excrétion sont colorées en jaune; dans les au-

tres, elles sont vertes ; elles sont placées dans des acini différents et ne sont pas mélangées.

Cette description ne répond que très imparfaitement aux faits que j'ai pu observer. Deux sortes d'éléments coexistent en réalité dans la glande, mais ils se distinguent avec la plus grande netteté, par des caractères beaucoup plus profonds que ceux qu'indique B. Haller. Leur forme même est assez différente. Tous les éléments glandulaires sont allongés et disposés sur la membrane basilaire suivant une seule couche. Mais les uns (fig. 8, *b* et fig. 10 et 10 *bis*) sont souvent très étroits, de formes d'ailleurs très diverses, renflés au point où se trouve le noyau. Celui-ci peut être placé à différentes hauteurs dans la cellule, de façon qu'elle puisse se mouler exactement sur les éléments voisins ; jamais cependant il n'est très rapproché du bord. Les autres cellules (fig. 8, *a* et fig. 12) au contraire sont toutes grosses, de forme à peu près identique, et leur noyau est toujours basilaire.

De plus, la constitution du protoplasma n'est pas la même dans les deux cellules, et grâce aux colorations par le bleu de méthylène, il est facile de les distinguer à première vue sur des coupes fines. Dans les premières, le protoplasma est très condensé, se colore fortement et ne présente pas de vacuoles. On y trouve très fréquemment des granulations disposées un peu partout, mais surtout à la base (fig. 10 et 10 *bis*, *c*), entourant et cachant le noyau (*n*). Leur surface libre est plate, souvent très étroite, et elle offre un plateau assez nettement différencié. Ces plateaux couverts de cils qui se conservent bien sur les coupes, sont contigus les uns aux autres, de façon que l'épithélium présente des contours extérieurs nettement arrêtés.

On le voit, cette première sorte de cellules est fort différente des cellules glandulaires du rein de la Fissurelle, auxquelles B. Haller les compare. Elles présentent un degré bien supérieur de différenciation, et la seule présence des granulations est insuffisante à autoriser un rapprochement aussi grand que le pense le savant Allemand.

Les cellules de la seconde espèce s'en éloignent plus nettement encore. Formées d'un protoplasma très clair, elles ne présentent pas sur les coupes de concrétions solides; mais leur corps tout entier est creusé de nombreuses vacuoles qui donnent au protoplasma un aspect écumeux. Leur extrémité est arrondie. Aussi la limite de l'épithélium, au lieu d'être régulière comme tout à l'heure, est-elle, au point où se trouvent ces cellules, extrêmement sinueuse.

Ces cellules semblent dépourvues de cils. Sur les coupes, je n'en ai jamais vu; mais il serait imprudent d'affirmer la présence ou l'absence d'organites si délicats, par la seule inspection de coupes qui nécessitent une longue série d'opérations pouvant entraîner la destruction des cils. Seulement, si on observe au microscope un fragment de tissu rénal pris sur l'animal encore vivant, on voit très nettement des régions ciliées, et d'autres où les cellules sont totalement nues. Il est probable que ces dernières correspondent aux cellules vésiculeuses, qui en effet apparaissent dans les dissociations comme dépourvues de cils.

La plupart de ces caractères ont échappé à B. Haller, qui insiste surtout sur les différences qui existent dans le noyau et les produits excrétés. La supériorité du réactif colorant que j'ai employé permet d'aller plus loin, et montre dans le protoplasma fondamental lui-même des différences de constitution. Celles-ci s'accusent nettement par la différence de coloration, qui permet de distinguer immédiatement les deux sortes de cellules.

On peut dès lors se rendre compte à première vue de leur distribution dans le rein.

Les secondes sont de beaucoup les plus abondantes; c'est à elles qu'est due en majeure partie la sécrétion du mucus urinaire. Celui-ci s'échappe de la cellule et tombe entre les mailles de la masse glandulaire, où on le retrouve en examinant les coupes.

Ces deux sortes de cellules ne sont pas entremêlées, et je n'ai pas pu voir l'aspect représenté par B. Haller de cellules

granuleuses mélangées à des cellules vésiculeuses. Lorsqu'on regarde une coupe, on voit les premières disposées par paquets, se détachant par leur couleur sombre au milieu des autres éléments plus clairs. Mais jamais elles n'occupent, comme l'a dit B. Haller, des lobes entiers de la glande. Il est remarquable qu'elles se trouvent surtout aux points correspondant aux plus gros vaisseaux, de telle sorte que tout le long du parcours des grosses branches vasculaires il existe des traînées de pareilles cellules. Nous aurons à revenir plus tard sur cette remarque.

Ajoutons enfin qu'il n'existe pas d'intermédiaires entre ces deux sortes d'éléments, et que, à côté des cellules granuleuses, sur les bords des îlots qu'elles forment, apparaissent sans transition les cellules vésiculeuses.

Il existe une troisième espèce d'éléments (fig. 8, c, et fig. 11) qui a échappé à l'observation de B. Haller, et dont la présence n'a encore été signalée par personne. Ce sont des cellules ciliées non sécrétrices, et se distinguant fort nettement de celles que nous venons de décrire. Leur position dans le rein est tout à fait localisée; elles se montrent seulement à la surface de la masse spongieuse sécrétante dans la chambre urinaire, et dans les rampes intertrabéculaires les plus directement en rapport avec cette chambre. Elles forment en ces points un revêtement absolument continu, d'une régularité telle, qu'à le voir, on ne saurait mieux le comparer qu'à celui du tube digestif, dont la régularité pour ainsi dire schématique est connue de tout le monde. C'est un épithélium cylindrique, moins haut que l'épithélium de la partie glandulaire, avec lequel il se continue dans les parties plus profondes presque sans intermédiaire, les cellules vésiculeuses étant en contact immédiat avec les cellules ciliées. Ces dernières ont des parois très nettes, absolument verticales, très fortement soudées aux cellules voisines, de telle sorte que sur les coupes on les voit parfois se détacher de la membrane basilaire par îlots formés de plusieurs cellules parallèles. Leur plateau très différencié se colore fortement au bleu de méthylène. La colo-

ration diminue au contraire à mesure qu'on se rapproche de la base de la cellule. C'est là une constitution assez fréquente et qu'on retrouve notamment dans les cellules de revêtement du tube digestif. Le noyau est toujours à la même place, au quart environ de la hauteur de la cellule à partir de la base.

La fonction de ces cellules est évidente, d'après leur nature même et leur situation ; elles servent à balayer constamment les produits excrétés par la puissante masse glanduleuse, et à les chasser dans la cavité urinaire, puis en dehors. Les coupes d'ailleurs donnent une preuve de cette action. Jamais dans les rampes tapissées par ces cellules, on ne trouve les débris de mucus qui remplissent les autres rampes tapissées d'éléments glandulaires. Les premières sont absolument nettes et libres de tout produit excrété.

En résumé, trois sortes de cellules existent dans le rein droit de l'Haliotis :

1° Des *cellules glandulaires, vésiculeuses*, expulsant normalement du mucus élaboré à leur intérieur.

2° Des *cellules granuleuses* emmagasinant en elles-mêmes des particules solides, produits de désassimilation, et contribuant sans doute par osmose à la sécrétion urinaire.

3° Des *cellules ciliées, non sécrétrices*, dont le rôle consiste à balayer constamment les produits tombés dans la chambre rénale et à les rejeter au dehors.

C'est là un haut degré de complication, bien éloigné de la simplicité qu'offre la Fissurelle, complication qu'on retrouve à peine chez les Monotocardes les plus élevés. Cette haute différenciation est peu en rapport avec le peu d'élévation qu'occupe l'Haliotis dans la série des Prosobranches.

II. REIN GAUCHE OU SAC PAPILLAIRE. — L'organe que l'on désigne depuis Jhering sous le nom de *rein gauche*, le *canal papillaire* de Béla Haller, est beaucoup plus simple à décrire que le rein droit. Ses principales dispositions anatomiques ont été bien indiquées par Wegmann ; c'est un petit sac ovale à parois très minces, dont on peut voir le contour de l'exté-

rieur, suivant le bord gauche du péricarde, et incliné comme lui de gauche à droite. Si on le regarde de la cavité palléale (fig 16, R'), on le voit formant une saillie au-dessus de la membrane qui unit la base des deux branchies et qui divise le fond de la cavité palléale en deux étages superposés. Il est placé dans l'anse que forme le vaisseau efférent du rein (v) et la partie transversale du vaisseau afférent de la branchie gauche (*). Son orifice (N') est une large fente en forme de boutonnière, située dans l'angle formé par ces deux vaisseaux et tout contre le dernier. Ce vaisseau seul le sépare de l'orifice du rein droit, également en forme de boutonnière.

Les rapports de ces deux orifices avec le rectum (J), rapports sur lesquels on a tant insisté, ne donnent aucune connexion intéressante; le rectum ne fait en effet son apparition dans la cavité palléale qu'en avant de la position de ces deux orifices, et ils sembleraient plutôt placés tous les deux à gauche de l'intestin terminal.

Le sac papillaire communique en outre avec le péricarde. Cette communication ne se fait pas, comme l'indique Wegmann, par un simple orifice de la cloison qui sépare les deux cavités, mais bien par un canal long, chez les grands individus, de près de 2 mm. Ce canal s'ouvre dans le péricarde par une large fente allongée, facile à voir sur le plancher péricardique, juste sur la ligne de contour du rein gauche. Il est creusé dans l'épaisseur de la paroi extérieure du sac. Il se dirige vers son orifice excréteur, mais débouche à une grande distance de celui-ci. La présence de ce canal est extrêmement importante si on remarque que chez tous les Acéphales, et chez tous les Gastéropodes étudiés jusqu'ici, le péricarde communique avec l'extérieur par l'intermédiaire du rein. Nous n'avons pas trouvé de semblable communication dans le rein droit, qui est pourtant le rein fonctionnel, et dont la structure intime est tout à fait comparable à celle du rein des Prosobranches ordinaires.

Ce fait est presque le seul caractère anatomique qui puisse

(*) Fig. 16; voir aussi *Arch. zool. exp.*, 2^e sér., vol. II, pl. XVIII, fig. 2, D, x.

autoriser l'assimilation du canal papillaire à un rein gauche. Si en effet nous entrons plus avant dans l'étude anatomique de ce sac, nous allons trouver des différences tellement considérables avec le véritable rein, qu'on serait tenté de douter de l'exactitude absolue de l'assimilation qu'ont faite von Jhering et après lui Wegmann.

Si on ouvre cet organe, au lieu de l'aspect spongieux que présente le rein droit, on trouve une paroi hérissée d'une multitude de papilles longues de 1^{mm},5 en moyenne et pouvant atteindre jusqu'à 2 millimètres. Ce sont ces papilles qui lui ont valu le nom de « canal papillaire » que lui a donné Béla Haller. Wegmann ne leur donne que 0^{mm},5, mais elles descendent rarement à d'aussi faibles dimensions. Il faut avouer que l'aspect que présente cette paroi ne rappelle en rien les figures données par M. de Lacaze-Duthiers pour le rein des Acéphales (*), et qu'il est difficile de suivre Wegmann quand il essaye d'établir une comparaison basée sur une similitude d'aspect entre le rein de ces animaux et le rein gauche de l'*Haliotis*.

L'appareil circulatoire du sac papillaire est lui-même très remarquable et diffère absolument de celui du rein droit. Wegmann croit pouvoir le décrire de la façon suivante : un petit vaisseau partant du sinus basi-branchial qui, comme on l'a vu, reçoit le sang du rein droit, constitue le vaisseau afférent de l'organe gauche de Bojanus. Ce vaisseau se résout en d'innombrables branches et ramuscules anastomosés en réseau à la surface du sac papillaire, et le sang qu'ils contiennent vient finalement déboucher dans les deux oreillettes par un orifice pur et simple pour l'oreillette gauche en contact avec le sac, par un canal plus ou moins long pour l'oreillette droite. Ainsi, suivant Wegmann, une petite partie du sang venant du rein droit se sépare du reste de la masse sanguine qui va à la branchie, pour irriguer le sac

(*) Voir *Ann. sc. nat.*, 4^e série, t. IV, pl. IV, fig. 9.

papillaire, et se rendre directement à l'une des deux oreillettes (*).

Cette explication ne me semble pas devoir être admise. J'ai vu nettement le petit vaisseau afférent dont parle Wegmann (fig 16, *v'*). Il court dans la membrane qui réunit les deux branchies à leur base. Mais, contrairement à ce que figure Wegmann, il se ramifie dans cette membrane, et c'est très réduit qu'il arrive au sac papillaire. De plus il n'est pas absolument constant. Tantôt j'en ai vu deux, tantôt au contraire, malgré des injections répétées et poussées avec la plus grande force sur des animaux frais, je n'ai pu réussir à le mettre en évidence. Il faut reconnaître que cette variation est peu en rapport avec l'importance que doit avoir un vaisseau chargé d'irriguer un organe tel que le sac papillaire.

Enfin, même en se reportant à la figure donnée par Wegmann, il est difficile d'admettre qu'un vaisseau aussi faible que celui qu'il dessine puisse à lui seul remplir un système aussi vaste que le système sanguin développé dans la paroi du sac. En réalité, ce vaisseau, bien qu'en rapport avec les lacunes de la paroi du canal papillaire, n'est nullement chargé, selon moi, de l'irrigation de ces lacunes. C'est un vaisseau accessoire, une anastomose adventive comme il s'en trouve si fréquemment entre deux organes voisins, chez les Gastéropodes. Le sac papillaire reçoit directement le sang des deux gros canaux par lesquels son appareil vasculaire communique avec les deux oreillettes. On peut presque considérer l'ensemble de cet appareil comme un diverticule de celles-ci, car *il n'existe pas d'autres vaisseaux afférents*. Cette disposition peut paraître très étrange au premier abord. Elle s'éclaircira et deviendra plus naturelle lorsque nous aurons passé en revue les divers types de Gastéropodes.

Le mécanisme de la circulation est d'ailleurs facile à concevoir; l'oreillette agit comme un véritable soufflet; le sang,

(*) Voir Wegmann, *loc. cit.*, p. 363 et suiv.

chassé par sa contraction, pénètre en partie dans les deux gros canaux, tandis que le reste passe dans le ventricule; au moment de la diastole, il se produit dans la cavité de l'oreillette un vide partiel qui ramène le sang des lacunes du rein gauche dans l'oreillette. Mais la circulation ainsi assurée n'en est pas moins lente et irrégulière, et c'est là un point sur lequel nous aurons bientôt à revenir.

Le réseau que dessinent les injections à la surface du sac papillaire n'est nullement produit par un lacis de vaisseaux, comme le dit Wegmann, mais par un système de lacunes creusées dans les parois du sac. Ces lacunes se prolongent dans les papilles, dont l'intérieur est occupé par une cavité sanguine (fig. 13, *l*), comme Wegmann l'avait déjà mis en évidence par des injections, et comme il est facile de le constater sur des coupes. Si, en effet, on examine la structure histologique des papilles, qui a été étudiée non seulement chez l'*Haliotis*, mais encore chez un grand nombre de Trochidés, on trouve une disposition qui n'a absolument aucun rapport avec la figure qu'en donne B. Haller (*), et ne rappelle pas davantage les descriptions de ce savant.

B. Haller, en effet, figure les papilles comme des organes tout à fait pleins et constitués par une tige conjonctive portant les cellules épithéliales. La figure que nous donnons (fig. 13) est la coupe longitudinale d'une papille; il me semble impossible de l'homologuer à celle du savant hongrois.

La lacune sanguine des papilles, qui se termine en cul-de-sac à leur extrémité, n'est pas complètement libre; des filets conjonctifs très ténus et enchevêtrés l'obstruent partiellement, ne laissant largement ouvert que le centre même de la lacune (*l*). Aussi est-ce dans cette partie libre que le sang pénètre en plus grande abondance, et on la trouve toujours remplie de sérum coagulé et de globules sanguins. Les régions latérales de la lacune sont de la sorte occupées par un réseau de fibres conjonctives à mailles assez serrées (*m*). Au

(*) *Morph. Jahrb.*, t. IX, pl. III, fig. 36.

milieu de ces fibrilles, on aperçoit aussi des noyaux (*n*) de cellules conjonctives étoilées dont les prolongements vont se perdre au milieu du réseau. Mais ces noyaux, tantôt allongés, tantôt fusiformes, sont relativement très rares et se rencontrent plus particulièrement sur la limite de l'espace libre central. L'observation de ces régions latérales amène la découverte d'un fait entièrement nouveau qui nous paraît tout à fait remarquable.

Lorsqu'on examine au microscope une papille vivante (fig. 19), on voit dans l'épaisseur même de celle-ci, au-dessous de l'épithélium, se dessiner une masse, que les coupes montrent comme s'étant déposée dans les mailles mêmes du tissu conjonctif de la papille. Elle se présente vers l'extérieur comme mamelonnée, et divisée par des incisures profondes en nombreux lobes cohérents par leur partie inférieure. On peut donner une idée de cet aspect en considérant cette masse comme formée de bâtonnets fasciculés, soudés entre eux, et dont les extrémités arrivent à diverses hauteurs. Vers l'intérieur, on voit souvent se détacher et tomber dans la lacune centrale de nombreuses parcelles de cette matière (fig. 20). Ces parcelles, plus ou moins grosses, ont une forme variable, mais assez régulière; elles sont en général allongées en forme de bâtonnets ayant environ 3 ou 4 centièmes de millimètres sur 0^{mm},01 de largeur; leurs lignes de contour sont presque des lignes droites. Ces sortes de cristaalloïdes sont entraînés par le courant sanguin, et j'ai pu les voir plusieurs fois, sur des tissus vivants et encore contractiles, se mouvoir avec le sang contenu dans la papille sous l'influence des contractions de celle-ci.

La masse elle-même est presque hyaline ou très peu granuleuse. Incontestablement, la substance qui la compose est destinée à être versée dans le sang. Il se passerait de la sorte dans le canal papillaire des *Haliotis* un double travail analogue à celui dont le foie des Vertébrés est le siège: une *sécrétion* rejetant à l'extérieur des matières excrétrices et une *accumulation de réserves*; de même dans le foie se pro-

duisent en même temps de l'urée destinée à être rejetée, et du glycogène mis en réserve dans l'organe.

Mais comment se fait le dépôt, comment s'opère la mise en œuvre de cette substance? c'est ce que je n'ai pas pu saisir sur le fait. Dans tous les cas, le rôle du sac papillaire comme organe d'accumulation de réserves alimentaires me semble indiscutable, et c'est ainsi que s'explique l'affaiblissement déjà constaté par Wegmann du pouvoir glandulaire de l'épithélium qui recouvre les papilles.

Les cellules qui le constituent sont en effet bien différentes de celles du rein. Ce ne sont plus ces énormes cellules si puissamment excrétrices, mais de tous petits éléments, à peu près isodiamétriques, arrondis, peu serrés, et à protoplasma si clair, que le bleu de méthylène les colore à peine. Ils sont pourvus de cils courts et nombreux. Leur noyau a des positions tout à fait variables. Il arrive même souvent qu'il se rapproche beaucoup de la surface libre de l'élément. Cette circonstance si rare dans les cellules excrétrices, comme aussi l'absence à peu près complète de concrétions, pourraient faire hésiter à accorder à ces cellules une fonction de sécrétion.

Il est certain d'ailleurs que cette sécrétion est extrêmement faible, puisque la cavité du sac est le plus souvent vide de ce mucus si abondant dans le véritable rein. Mais si on laisse quelque temps le canal papillaire, arraché à un animal vivant, ouvert dans un verre de montre plein d'eau de mer, on voit bientôt se produire une petite quantité de mucus opalescent, produit de la sécrétion des cellules du petit rein.

Du reste, si on met un lambeau de l'organe vivant sous le microscope, et qu'on l'abandonne à lui-même, si surtout on ajoute à l'eau de mer où il est placé une goutte d'acide osmique, de vert de méthyle, d'iode, etc., on voit les cellules se gonfler et chacune d'elles laisser échapper une gouttelette de mucus transparent qui tombe dans le liquide environnant. Ces gouttelettes qu'on retrouve dans le mucus opalescent sécrété par le canal papillaire, sont entourées d'une mince couche protoplasmique, sans trace de noyau, et sont

identiques, sauf l'absence totale de concrétion, à celles que produisent les cellules vésiculeuses que l'on trouve dans le rein de la grande majorité des mollusques.

En résumé, il est, à notre avis, vrai de dire que l'*Haliotis* a conservé les deux reins que l'on trouve chez les Acéphales et qui devaient exister chez les ancêtres des Gastéropodes.

Seulement ces deux organes ont subi l'un et l'autre des modifications. Le rein droit a seul conservé son activité fonctionnelle primitive, mais il a perdu sa communication avec le péricarde. Le rein gauche a été plus complètement modifié; il a perdu presque entièrement son rôle sécréteur et s'est transformé en un organe chargé d'accumuler en lui des matériaux de réserve, qu'il doit verser ensuite dans le sang au fur et à mesure des besoins de l'organisme.

III. GLANDE PÉRICARDIQUE. — Avant d'abandonner l'histoire de l'*Haliotis*, il nous faut parler d'un organe glandulaire dont l'étude est assez intimement liée à celle du rein pour trouver place ici. Je veux parler des *cellules glandulaires* qui sont *attachées aux parois extérieures de l'oreillette*, et dont l'étude offre un si grand intérêt depuis la publication du mémoire de Grobben, relatif à la *glande péricardique* des Acéphales (32). La glande péricardique (fig. 14 et 15) existe chez l'*Haliotis*. Elle a d'ailleurs été mentionnée sans aucun commentaire par Grobben dans une communication préliminaire (32 bis). Elle appartient au même type que celle de l'*Arca*, c'est-à-dire qu'elle est attachée aux deux oreillettes elles-mêmes.

L'oreillette est un sac terminé en pointe à sa partie postérieure et s'appliquant contre le ventricule par la face interne concave, tandis que la face externe est convexe. Les lignes de soudure de ces deux faces sont garnies de nombreuses franges festonnées, décrites par Wegmann. C'est sur ces franges que se trouvent surtout les cellules glandulaires. Mais elles existent aussi sur toute la paroi de l'oreillette, où le microscope montre des franges plus petites mais semblables à celles des bords.

Wegmann les décrit comme tapissant intérieurement l'oreillette et comme destinées à former les globules du sang. Il n'en est rien, elles sont bien nettement à l'extérieur et le produit de leur sécrétion s'écoule dans le péricarde, et de là à l'extérieur, par l'intermédiaire du canal papillaire. Leur forme, assez variable, est identique à celle que figure Grobben dans son tout récent mémoire. Celles qui revêtent les franges ont une figure toute particulière (fig. 15, *g*) : elles sont allongées et cylindriques, remplies d'un protoplasma très clair, et leur noyau quelquefois arrondi, d'autres fois fusiforme, est situé tout à fait à leur extrémité. Ailleurs ces cellules sont sphériques ou même tout à fait aplaties (fig. 15, *h*).

Quelle que soit leur forme, ces cellules ne forment pas à l'oreillette un revêtement continu ; elles sont isolées ou par paquets ; ce fait donne aux franges un aspect tout particulier, celui d'une grappe se montrant au microscope, sur les coupes en deux couleurs, avec des arborescences du plus joli effet.

On le voit, c'est un point de similitude remarquable avec les Acéphales.

Conclusions relatives aux affinités des Haliotis. — Les Haliotis, ont dans un certain nombre de traits d'organisation, des rapports certains avec les Acéphales, et on s'est plu à les rapprocher de ce groupe de Mollusques. M. Wegmann a particulièrement développé ces points de rapprochement.

« L'Haliotide, dit-il, est en quelque sorte un être double ; il est à la fois Gastéropode et Acéphale. Dans son organisation interne, voici les principaux points de rapport avec les Acéphales :

- « 1° Il y a un cœcum entre l'estomac et l'intestin ;
- « 2° Le tube digestif est cilié dans sa plus grande partie ;
- « 3° Les rapports du foie avec l'estomac et l'intestin rappellent les mêmes dispositions que chez les Acéphales ;
- « 4° Une série d'organes sont pairs, au lieu d'être impairs comme dans les Gastéropodes ordinaires. Tels sont l'organe de Bojanus, l'oreillette, la branchie ;

« 5° Les deux branchies développées sont accompagnées de deux rudiments branchiaux ;

« 6° Le ventricule est traversé par le rectum ;

« 7° Il y a deux aortes nées du ventricule ;

« 8° La circulation est, dans les traits fondamentaux, celle des Acéphales ;

« 9° La structure et les rapports des reins se rapprochent beaucoup de ceux des Lamelibranches ;

« 10° Les produits génitaux tombent dans la cavité de l'organe de Bojanus droit avant d'être expulsés au dehors. »

En réalité, la ressemblance n'est pas poussée aussi loin que le veut M. Wegmann, et les quelques faits nouveaux que nous avons pu constater sont de nature au contraire à la diminuer.

I. Les *organes de Bojanus* sont, il est vrai, au nombre de deux, mais cette dualité est le seul argument qu'on puisse tirer de l'appareil rénal en faveur du rapprochement en question.

Au point de vue de sa structure intime et de ses rapports, le rein droit est tout à fait comparable à l'organe de Bojanus des Acéphales ; et, bien que sa communication avec le péricarde ait disparu, je ne crois pas qu'on puisse faire l'objection prévue par M. Wegmann : « Le rein droit semble n'avoir rien de commun avec le sac bojanien des Lamelibranches. »

C'est bien au contraire pour le sac papillaire que cette objection se présente immédiatement à l'esprit. Sans doute « la forme des papilles en tubercules arrondis ou en languettes foliacées n'a pas de valeur morphologique », mais je crois avoir montré que la structure anatomique et histologique n'est pas celle d'un rein ordinaire. La seule communication avec le péricarde nous indique la nature rénale de l'organe. Il diffère donc essentiellement de l'organe de Bojanus gauche des Acéphales, qui est un rein fonctionnel au même titre que le droit.

II. La disposition de l'*appareil circulatoire* ne donne d'ar-

guments très convaincants que par la présence de deux oreillettes au cœur, d'un ventricule traversé par le rectum, et par le développement, mis en lumière par nous, de la glande péricardique sur les deux oreillettes.

Pour ce qui est du système artériel, comme le remarque lui-même Wegmann (*), « les deux voies artérielles issues du cœur ne peuvent pas être identifiées avec celle des Lamelibranches. Le tronc qui naît à l'extrémité inférieure du ventricule représente à lui seul les deux aortes des Acéphales, et comme partout dans les Gastéropodes, il distribue le sang dans les parties inférieures du corps par l'aorte viscérale, dans les régions supérieures et dans le pied par l'aorte céphalique (**). »

Quant à la circulation veineuse, sur laquelle Wegmann insiste tout particulièrement, nous allons voir qu'elle ne peut guère entrer en ligne de compte.

1° La circulation du sac papillaire n'offre rien d'analogue à ce qui se passe chez les Acéphales; car les communications annoncées par Bojanus dans l'Anodonte, par Deshayes dans les Pholades et les Solens, entre le rein et le cœur, n'ont pas été revues par les auteurs postérieurs et n'existent certainement pas.

On trouve au contraire, comme nous le verrons, chez les Gastéropodes des dispositifs tout à fait comparables.

2° Wegmann admet au point de vue du système veineux des différences essentielles entre les Gastéropodes et les Acéphales.

« Chez les premiers, le retour du sang au cœur s'effectue par trois voies différentes :

« 1° Des cavités veineuses du corps dans l'organe de la

(*) *Loc. cit.*, p. 367

(**) M. F. Bernard croit avoir trouvé quelle était la signification de cette prétendue aorte antérieure. Ce serait une *artère rectale*, partant de l'aorte postérieure et accompagnant le rectum. Elle traverserait avec lui le ventricule, et en sortirait comme lui par son extrémité antérieure. De là l'illusion qui a fait croire à Wegmann qu'elle partait directement du ventricule à cette extrémité. Le fait a besoin cependant d'une nouvelle vérification.

respiration, et de là par les vaisseaux branchio-cardiaques dans l'oreillette;

« 2° Une certaine quantité de sang tombe par des veines dans les vaisseaux efférents de l'organe respiratoire et est ramené ainsi au cœur avec le sang hématosé;

« 3° Une troisième portion de sang traverse l'organe de Bojanus, d'où ces vaisseaux la conduisent également dans les veines de l'organe respiratoire avant leur arrivée au cœur (*).

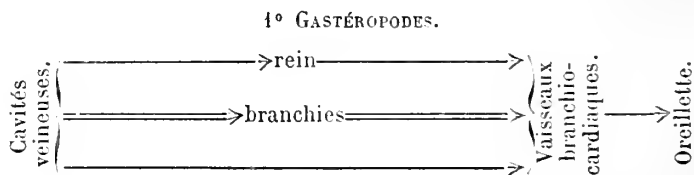
Chez les Acéphales, les trois voies ouvertes au sang pour rentrer au cœur sont différentes.

« 1° La plus grande partie est versée par des sinus ou par des vaisseaux dans le réseau capillaire de l'appareil urinaire pour aller de là aux branchies et par les vaisseaux branchio-cardiaques aux oreillettes;

« 2° Une seconde portion se rend directement dans les branchies sans passer par le rein, et de là au cœur, par les mêmes voies;

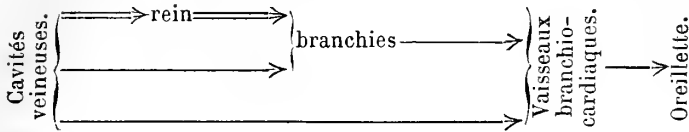
« 3° Une dernière partie ne traverse ni l'organe de Bojanus ni l'appareil respiratoire, mais va directement du manteau dans les vaisseaux efférents des branchies et ensuite au cœur. »

Ces différences peuvent se résumer dans les deux tableaux suivants, où le double trait indique la voie que suit la masse principale du sang :



(*) « Voir Milne Edwards, *Voyage en Sicile*, Colimaçon, p. 158 et pl. XX et XXI. — Lacaze-Duthiers, *Ann. des sc. nat.*, 4^e série, t. XIII, Vermet, pl. IV, fig. 66. » — *Arch. zool. exp.*, 2^e série, t. II, p. 348.

2° LAMELLIBRANCHES.



La différence ne porte en somme que sur la marche indiquée à la première ligne des tableaux, et consiste en ce que chez les Gastéropodes le sang qui a traversé le rein revient directement au cœur, tandis que chez les Acéphales il passe par la branchie. Si cette différence existait réellement, l'Haliotis se trouverait rapprochée par là des Acéphales. Malheureusement, M. Wegmann ne connaît le cours du sang qui a traversé le rein des Gastéropodes que pour les Pulmonés, et parmi les Prosobranches que pour le *Vermet*. Or, celui-ci constitue une exception dans le groupe. Dans la grande majorité des cas, *le sang qui a traversé le rein passe par la branchie avant d'arriver au cœur, c'est-à-dire que la circulation veineuse est exactement la même chez les Acéphales et les Gastéropodes*. L'Haliotis est donc aussi rapprochée des uns que des autres.

III. Enfin, imbu de l'idée que l'Haliotis n'est qu'un Acéphale modifié, M. Wegmann en conclut la signification morphologique des organes de Spengel portés par les supports branchiaux, organes qu'il assimile à deux branchies rudimentaires.

« Pour mon compte, dit-il, je crois que c'est une branchie rudimentaire, et c'est justement l'Haliotide qui permet de soutenir cette hypothèse. Elle offre dans les appareils les plus différents tant de rapports avec les Lamellibranches que ce me semble tout naturel d'y trouver deux branchies rudimentaires à côté des deux bien développées. Des quatre branchies des Acéphales, les deux internes sont restées ; chez l'Haliotide les deux externes ont avorté. »

Les recherches de M. Félix Bernard ont montré l'inexactitude de cette *théorie*.

Sur le bord efférent du support branchial, il n'existe en aucune façon de « papilles ressemblant à de très petites feuilles branchiales » libres ou non, empâtées à la base dans un tissu général. En réalité il y a simplement un nerf puissant, immédiatement sous-jacent à un épithélium très élevé auquel il envoie des filets. Il est donc impossible de voir là des rudiments de branchie (F. Bernard).

En résumé, voici ce que nous enseigne, à mon avis, l'étude de l'Haliotis :

Les Lamellibranches et les Gastéropodes dérivent les uns et les autres d'un même type, qui aurait évolué dans deux directions différentes : les premiers, réduits à l'immobilité, auraient perdu leur tête, en conservant la symétrie bilatérale primitive ; ce sont les Acéphales. Les autres, au contraire, gardant leur mobilité, ont conservé leur tête, mais, subissant un enroulement, ont vu leur symétrie s'altérer de plus en plus. Les Haliotis, assez rapprochées du type primitif, ont conservé quelques-uns des caractères de l'ancêtre commun ; de là leurs rapports avec les Acéphales.

Ce que dans tous les cas l'on ne saurait admettre, c'est l'opinion que quelques auteurs ont essayé de proposer, suivant laquelle les Diotocardes descendraient des Lamellibranches. Ces derniers, comme l'a déjà dit M. Edmond Perrier (*), doivent bien plutôt être considérés comme des descendants dégénérés d'un type primitif de Gastéropodes. On les voit d'ailleurs apparaître plus tard dans les couches géologiques.

CHAPITRE V

TROCHIDÉS.

Le groupe des *Trochidés* a été peu étudié. Béla Haller (34) est le seul qui s'en soit occupé d'une façon un peu appro-

(*) E. Perrier, *Les colonies animales*, p. 647.

fondie, et M. Bouvier (6), en étudiant avec détail le système nerveux, a pu donner chemin faisant quelques indications anatomiques. Les études de B. Haller ont porté sur le *Turbo rugosus*. Outre ce type, j'ai étudié de mon côté le *Turbo smaragdus*, le *Trochus zizyphinus*, le *Tr. magus* et le *Monodonta monodon*. Ce dernier surtout est très précieux pour les recherches délicates. C'est en effet un Mollusque de la zone la plus littorale, et comme tel facile à conserver vivant pendant plusieurs semaines. Grâce à l'obligeance de mon ami, M. Félix Le Dantec, j'ai pu en avoir de nombreux exemplaires venant des côtes du Finistère.

Tous les animaux de ce groupe ont l'appareil rénal construit sur le même type et très voisin de celui de l'*Haliotis*. Cette ressemblance nous permettra de passer rapidement sur leur description.

Contrairement à ce qu'avance B. Haller, les deux reins conservent leur individualité distincte et s'ouvrent dans la cavité palléale par deux orifices voisins, situés de part et d'autre du rectum. Le rein droit reste seul chargé de la fonction urinaire; le rein gauche se modifie au contraire considérablement, et se transforme en sac papillaire, comme chez l'*Haliotis*. Il communique seul avec le péricarde. Comme nous l'avons déjà vu, Cuvier, et après lui, Quoy et Gaimard ont mentionné ce dernier organe; mais ils le considéraient comme l'utérus, le rein droit remplissant seul les fonctions d'appareil urinaire.

On n'a donc, suivant nous, jamais donné jusqu'ici la description exacte de l'appareil urinaire des Trochidés.

I. REIN DROIT OU REIN PROPREMENT DIT. — Le rein droit est peu visible à l'extérieur; après avoir enlevé la coquille, on n'aperçoit du rein qu'une petite bande souvent colorée en vert et coupant le corps transversalement entre le foie et le péricarde. Pour le voir dans toute son étendue, il faut fendre le manteau à droite de la branchie; en arrière on fait dévier l'incision vers la gauche, de façon qu'elle aboutisse à l'extrémité gauche du cœur; on fend transversalement les

parois extérieure et supérieure du péricarde, et on rejette à droite et à gauche les deux lambeaux du manteau ainsi produits. De la sorte, le cœur est entraîné avec le lambeau droit qui contient aussi le canal papillaire et le rectum. On peut ainsi voir en même temps les rapports de tous ces organes, et c'est de cette manière qu'ont été obtenues les préparations que représentent les figures 17, 18, 21 et 22. La cloison postérieure du péricarde, qui sépare celui-ci de la chambre urinaire, a été en outre enlevée de façon à montrer la partie sécrétante du rein.

La cavité rénale ainsi préparée peut être considéré comme formée de deux parties communiquant largement.

La *partie postérieure*, en forme de sac allongé, est très constante dans tout le groupe (fig. 17 et 22, R ; 18 et 21, p) ; dirigée en arrière transversalement, elle se recourbe peu à peu en embrassant le péricarde à droite de façon à devenir dans la région antérieure tout à fait longitudinale. La paroi supérieure seule, celle qui est attachée aux téguments, est recouverte par la masse glandulaire ; au contraire, la paroi attenante au péricarde est purement membraneuse.

La partie glandulaire est intimement unie aux viscères situés derrière elle, surtout au foie, par une multitude de vaisseaux qui vont de la glande hépatique dans le rein, et constituent les *vaisseaux afférents* du lobe postérieur (fig. 18, x y).

Quant au *lobe antérieur du rein*, il varie beaucoup suivant le genre auquel on s'adresse ; quelquefois il est extrêmement développé par rapport au lobe postérieur ; d'autres fois au contraire il manque presque complètement.

Mais, dans tous les cas, la limite antérieure du rein est assez facile à indiquer ; elle est constante pour les genres que j'ai étudiés parmi les Trochidés.

La disparition de la branchie droite entraîne dans la circulation palléale des modifications fort importantes. Sans entrer dans les détails, il importe, pour la clarté de notre description, de signaler les dispositions suivantes :

Lorsqu'on ouvre la cavité palléale, on voit vers le milieu

du manteau, qui en forme le plafond, une grosse veine très nette (même fig., *t*) qui semble sortir de la masse même du corps, du côté droit, et se dirige transversalement dans le manteau même. Elle passe entre les orifices des deux reins, coupe transversalement le rectum et, après s'être ou non divisée, amène le sang dans le sinus branchial afférent. Cette partie de la veine comprise entre le rectum et la branchie est assez constante dans toute la série des Prosobranches. Nous lui donnerons le nom de *veine palléale transverse*.

C'est au niveau de ce vaisseau que se termine la partie antérieure du rein proprement dit. Mais l'orifice rénal (N) est situé un peu plus en avant; en effet, un canal plus ou moins long, un véritable uretère (*c*, *d*), part de cette extrémité antérieure, se dirige un instant obliquement vers la gauche, en passant au-dessus de la veine transverse, et, reprenant de nouveau sa direction longitudinale, se termine enfin par un orifice festonné, que B. Haller décrit comme l'ouverture génitale.

Examinons maintenant les variations qui se présentent dans la série des Trochidés.

C'est dans les *Turbo* (*T. rugosus*, *T. smaragdus*) que la disposition est la plus voisine de ce que nous avons rencontré chez l'*Haliotis* (fig. 18 et 21). On distingue nettement dans le rein deux lobes : le *lobe postérieur* (*p*), très simple, est une simple bande de tissu glandulaire attachée étroitement au foie et contournant le péricarde exactement comme nous l'avons vu chez l'*Haliotis*. Elle est parcourue dans toute son étendue par une grosse veine (*v*), qui court au milieu même de la bande, reçoit à droite et à gauche les vaisseaux secondaires qui ramènent le sang des lobules du rein, et va se jeter dans la veine transverse. C'est la *veine efférente du lobe postérieur*.

Le *lobe antérieur* est beaucoup plus considérable et en même temps bien plus compliqué; B. Haller le décrit comme une glande très massive, s'ouvrant dans la cavité urinaire par une foule de petits orifices en forme de bouton-

nière. Cette description est, à notre avis, inexacte. J'ai pu facilement étudier le lobe antérieur du rein sur un gros échantillon de *Turbo princeps*, conservé dans les doubles du Muséum, et j'ai vérifié les résultats ainsi obtenus, sur le *T. rugosus*. C'est un sac considérable (fig. 18), tapissé sur toute sa paroi par une couche glandulaire continue. Il est situé dans la masse proprement dite du corps, à laquelle il est intimement lié par une multitude de vaisseaux, ses vaisseaux afférents, et il est recouvert immédiatement par le tégument. Sa cavité communique avec la chambre urinaire par un orifice volumineux (*o*), situé au point où se raccordent le lobe antérieur et le lobe postérieur.

La *chambre urinaire* proprement dite est la continuation de la cavité du lobe postérieur du rein ; elle est dirigée longitudinalement en avant de celle-ci. Elle court sur le côté droit de l'animal, suivant la ligne même où le manteau se rattache au corps. Elle n'est séparée de la cavité palléale que par une mince cloison membraneuse : si on fend celle-ci, on aperçoit la paroi extérieure du lobe antérieur du rein. Cette paroi est parcourue par une grosse veine, qui n'est que le prolongement de la veine efférente du lobe postérieur et qui reçoit à droite et à gauche une quantité de veines secondaires, veines efférentes du lobe antérieur du rein.

À droite, ces veines sont assez régulières ; mais, sur le côté gauche, plus directement en rapport avec la masse principale du lobe antérieur, ces vaisseaux secondaires sont très richement anastomosés et forment un réseau à mailles nombreuses. Ce sont les vides compris dans ces mailles que B. Haller considère comme les conduits excréteurs de la glande.

La veine principale, ramenant tout le sang du lobe postérieur et une partie de celui du lobe antérieur, se jette dans la veine que nous avons décrite tout à l'heure comme sortant de la paroi même du corps. Cette dernière n'est autre que la veine efférente du lobe antérieur. Réunie à la précédente, elle emporte, on le voit, tout le sang du rein, et après

avoir reçu le sang venant des lacunes périrectales, elle va constituer la veine palléale transverse, qui amène le sang à la branchie.

Il est facile dès lors d'homologuer cette disposition à celle que nous avons vue exister chez l'*Haliotis*. Dans les deux cas, le sang venant du rein se réunit dans un vaisseau unique; il fournit à lui seul presque tout le sang arrivant à la branchie, par l'intermédiaire de la veine transverse, qui est l'*homologue du sinus basibranchial de l'Haliotis*. Malgré l'apparence bien différente, il y a donc, on le voit, identité de plan, et la seule différence consiste dans la part que prennent les lacunes périrectales à la formation de la veine transverse.

Cette part était extrêmement faible chez l'*Haliotis*; elle augmente beaucoup dans le *Turbo*, et nous allons la voir s'accroître de plus en plus dans la série des Prosobranches.

Physiologiquement, cette disposition se traduit par le fait suivant. Le sang, dont presque toute la masse traversait le rein chez l'*Haliotis*, tend de plus en plus à éviter ce trajet, et le système porte du rein, primitivement interposé dans la circulation générale, tend à constituer un domaine spécial, indépendant de celle-ci.

Cette remarque est intéressante, si on compare ce que nous venons de dire à la marche de la différenciation de l'appareil porte rénal, chez les Vertébrés.

Dans ce groupe, en effet, l'appareil porte rénal progresse de la même manière que dans les Mollusques. Chez les représentants inférieurs du groupe, le rein est interposé dans la circulation générale, il n'a pas de vaisseaux spéciaux; le sang revenant des parties inférieures du corps, traverse simplement le rein, qu'il rencontre sur son trajet. Chez les Mammifères au contraire, où la différenciation atteint son maximum, le système de la circulation rénale constitue un domaine complètement isolé, avec ses vaisseaux afférents et efférents, et l'obstruction des artères rénales n'arrêterait en rien la circulation générale. C'est là un nouvel exemple de cette loi suivant laquelle la marche de la différenciation pro-

gressive peut se reproduire identique, dans des groupes pourtant bien différents.

Le rein du *Turbo smaragdus*, que j'ai aussi étudié, commence déjà à s'éloigner de ce type voisin de l'*Haliotis*. Le lobe antérieur du rein perd sa prédominance, comme le montre bien nettement la figure 21. Le lobe postérieur (*p*) s'agrandit à ses dépens, et on le voit se prolonger jusqu'à l'orifice excréteur lui-même.

Le lobe antérieur (*a*) existe cependant, mais il est très réduit et ses parois ne sont plus visibles dans la chambre urinaire. Le vaisseau efférent du lobe postérieur (*v*) se prolonge directement jusqu'à l'extrémité du rein. Seulement, au point où le lobe antérieur débouche dans la cavité rénale, il vient s'accoler au bord gauche de la gouttière que forme en avant cette cavité, et c'est ainsi que se trouve caché le lobe antérieur tout entier.

Chez les *Trochidés* proprement dits, dans les *Trochus* et les *Monodonta*, cette disposition s'exagère encore; le lobe antérieur devient tout à fait rudimentaire; il manque même totalement dans le dernier genre, et le lobe postérieur persiste seul. La veine efférente principale de ce dernier, est peu distincte chez les *Trochus* (fig. 17), où se dessine à la surface du rein un réseau anastomotique très compliqué. Elle est au contraire très nette dans le *Monodonta* (fig. 22), où elle occupe sa position médiane habituelle, qu'elle conserve jusqu'à l'extrémité antérieure du rein. Elle reçoit latéralement les vaisseaux secondaires suivant un mode de ramification pennée. Ces vaisseaux correspondent aux lobes secondaires du rein, juxtaposés sur les côtés de la veine avec une assez grande régularité.

En avant, la veine efférente se jette à angle droit dans une autre veine, qui représente la veine efférente du lobe antérieur des *Turbo*. Cette dernière veine existe encore ici; mais elle vient directement des lacunes de la cavité générale, sans aucun intermédiaire. C'est la seule indication qui reste du lobe antérieur.

Quant à l'uretère (*c*), il a sa position habituelle ; il est assez développé dans le genre *Trochus*, où il offre au-dessous de la veine transverse un renflement en forme d'ampoule allongée très caractéristique. L'épithélium qui le tapisse intérieurement est rempli de cellules à mucus qui, lorsqu'on laisse l'animal longtemps dans l'eau, se gonflent énormément, remplissent l'ampoule et font quelquefois éclater ses parois.

Chez les *Monodonta*, cette partie est au contraire peu développée et constitue un tube très court, sans renflement, qui se termine par un orifice dont les bords sont festonnés et présentent quelquefois d'assez longues papilles.

Au point de vue histologique, le rein des Trochidés est à peu près identique à celui de l'*Haliotis*. On y retrouve les trois sortes de cellules que nous avons décrites dans ce type. Les cellules glandulaires proprement dites (fig. 12) sont de grosses cellules à protoplasma très granuleux et ne contenant pas de vacuole nette, comme nous en trouverons chez les Monotocardes. Chacune d'elles contient un nombre considérable de fines granulations vertes, qui obscurcissent complètement l'intérieur de la cellule. Ces granulations paraissent exister dans toutes les parties de l'élément anatomique, mais plus particulièrement vers la périphérie. Le noyau est très volumineux, en général rapproché de la base de la cellule.

Lorsqu'on examine sous le microscope un fragment du tissu du rein dilacéré avec des aiguilles, on ne trouve autour du rein que fort peu des vésicules d'excrétion qui sont si abondantes dans le rein des Monotocardes, et que j'ai eu l'occasion de décrire chez la Littorine. Nous sommes en effet, ici, en présence d'un élément tout différent : la cellule glandulaire du rein des Trochidés se rapproche beaucoup plus de celle de la Fissurelle ; elle est peu différenciée, et appartient au type des cellules granuleuses. Elle ne contient pas de vacuole et ne produit pas de vésicules ; il est probable que, dans ce cas, la sécrétion se fait aussi par osmose, comme chez la Fissurelle.

II. REIN GAUCHE OU SAC PAPILLAIRE. — Le *sac papillaire* (N^o) est en général beaucoup plus allongé que dans l'Haliotis. Mais il présente cependant les mêmes rapports. Il touche en arrière au péricarde et se termine en avant au niveau de la veine palléale transverse. Ses parois sont hérissées de papilles comme chez l'Haliotis, et sa cavité communique avec le péricarde par un canal dont l'orifice péricardique est une fente facilement visible, placée dans l'angle antérieur du péricarde. Il n'existe aucune communication entre lui et le rein droit. Aussi je ne puis m'expliquer les figures que donne B. Haller (*) et qui, d'ailleurs, dans beaucoup de points, s'écartent de la réalité, comme on peut en juger par la comparaison avec les figures de la pl. II et III de ce mémoire.

L'appareil vasculaire du *sac papillaire* est assez différent de celui de l'Haliotis au point de vue de ses rapports avec les organes voisins, tout en se ramenant à lui. C'est, comme dans ce dernier genre, un réseau lacuneux qui communique largement en arrière avec les oreillettes. Mais on voit en outre deux gros sinus suivant les bords droit et gauche du sac papillaire qu'ils longent entièrement, et communiquant avec le réseau de ce sac.

Ces deux canaux sont eux-mêmes en communication avec la *veine efférente du rein* et semblent chargés d'amener au sac papillaire du sang venant du rein droit. Ainsi chez les Azygobranches il est possible que le rein gauche soit irrigué par du sang venant du rein droit, et se rendant ensuite directement à l'oreillette. C'est la marche qu'avait indiquée Wegmann chez l'Haliotis. Mais nous avons vu que, dans ce genre, ce parcours du sang est au moins très problématique, et que le sang reçu du rein droit par le rein gauche est fort peu abondant. Il est remarquable de voir cette source, très faible chez l'Haliotis, devenir chez les Trochidés la partie la plus importante de l'appareil d'irrigation du sac papillaire.

III. GLANDE PÉRICARDIQUE. — Il nous reste à parler de la

(*) Voir *Morph. Jahrb.*, t. XI, pl. III, fig. 25, 26 et 28.

constitution du cœur. L'organe central de la circulation des Trochidés a été décrit brièvement par B. Haller. Il s'est borné à constater la présence des deux oreillettes, sans avoir pu étudier leurs connexions. Ces oreillettes présentent cependant des dispositions intéressantes et qui resserrent encore les rapports des Troques et des Haliotis. Le cœur est placé transversalement de droite à gauche, et il se compose bien réellement, malgré la disparition de l'une des branchies, d'un ventricule traversé par le rectum, et de deux oreillettes situées de part et d'autre du ventricule. Les deux oreillettes qui correspondent morphologiquement aux oreillettes droite et gauche de l'Haliotis sont, par suite de la disposition spéciale du cœur, modifiées dans leur situation réciproque; elles sont placées l'une en avant, l'autre en arrière du ventricule. Il est facile de reconnaître que la première est l'oreillette gauche, qui déjà chez l'Haliotis, où le cœur est légèrement incliné, pourrait être considérée comme en avant du ventricule. Ces deux oreillettes sont très aplaties, et leurs bords extrêmement minces sont frangés comme chez l'Haliotis; ces franges ont la forme de festons déchiquetés; elles sont couvertes de cellules glandulaires disposées en bouquets comme chez l'Haliotis et tout à fait semblables à celles que nous avons décrites dans ce dernier genre. Elles constituent la *glande péricardique*. Elles ne sont pas disposées en revêtement continu, et se touchent au plus par leur base. Leur forme est elle-même extrêmement variable, et présente tous les passages depuis l'épithélium plat jusqu'à de hautes cellules cylindriques. Ces cellules, abondantes surtout sur les franges marginales de l'oreillette, se retrouvent aussi sur toute sa paroi, mais elles sont beaucoup moins actives. Leur protoplasma est très clair et renferme de nombreuses et très fines granulations qui révèlent leur nature excrétrice. Les produits des sécrétions de ces cellules sont très certainement, comme le pense Grobben, éliminés par l'intermédiaire du canal réno-péricardique et du canal papillaire.

On a peine à comprendre comment la glande péricardique a pu échapper aux recherches de Béla Haller, qui représente, dans son mémoire sur les Rhipidoglosses marins, de grandes coupes intéressant à la fois le péricarde, les oreillettes et le ventricule. « Le péricarde, dit-il, se présente comme formé d'une couche épithéliale simple, plate, se continuant sans interruption sur la paroi du ventricule comme sur celles des oreillettes.... Les cellules du péricarde sont plates, polyédriques, avec un noyau rond. Elles ne diffèrent pas de celles qui recouvrent le cœur »; et B. Haller figure d'ailleurs cette couche au moyen de deux traits parallèles, dans l'intervalle desquels des points ronds, placés de distance en distance, figurent les noyaux des cellules. Cette représentation par trop schématique cache, on le voit, une erreur d'autant moins explicable que les franges glandulaires des oreillettes se distinguent presque à la simple loupe. Celles-ci laissent tout au moins, à la loupe, une impression très différente de celle que donne une membrane simplement revêtue d'endothélium, comme les oreillettes de la plupart des Mollusques.

Il était intéressant en présence du fait que, chez les Trochidés, une branchie a disparu, tandis que l'oreillette subsiste, de rechercher les rapports du cœur avec l'appareil circulatoire.

On se rappelle que chez l'*Haliotis* les oreillettes ont l'une et l'autre une triple connexion : 1° avec le ventricule ; 2° avec la veine branchiale ; 3° avec les lacunes du sac papillaire. Dans les genres qui nous occupent actuellement, l'oreillette gauche seule, c'est-à-dire l'oreillette antérieure, a conservé ces trois connexions.

Le vaisseau branchial y aboutit tout près du sac papillaire, c'est-à-dire vers la droite de l'oreillette. En effet, la branchie n'arrive pas jusqu'au fond de la cavité palléale ; la veine branchiale se prolonge seule jusqu'au cœur et, pour y arriver, oblique fortement vers la droite, c'est-à-dire vers le sac papillaire.

L'oreillette droite a perdu purement et simplement son vaisseau branchial. Mais elle communique comme sa congénère avec le ventricule et avec les lacunes du sac papillaire: c'est par l'intermédiaire de celles-ci que sa cavité s'injecte.

Les extrémités supérieures des deux oreillettes, c'est-à-dire celles qui sont tournées vers la gauche, se terminent en pointe et ne reçoivent comme chez l'*Haliotis* aucun vaisseau.

Cette étude était intéressante; car elle montre d'une façon définitive l'inexactitude de la théorie proposée par Gegenbaur (*) relativement à la branchie des Troques. « Par fusion du manteau avec le dos de l'animal, dit-il, il se forme ici une cloison qui traverse le milieu de la cavité respiratoire, portant une branchie de chaque côté. Chez les *Phasianella*, la cavité respiratoire est partagée incomplètement en deux compartiments, recélant chacun une branchie. Lorsqu'elles sont voisines de la cloison, une fusion des deux branchies peut en résulter, et il n'est pas invraisemblable qu'une partie des doubles branchies pectinées ne proviennent de là. » La structure du cœur montre bien que telle n'est pas la véritable constitution de la branchie. Si tout s'était passé comme le veut Gegenbaur, les deux oreillettes seraient au moins partiellement coalescentes comme les branchies. Or, il n'en est rien; les deux oreillettes sont partout écartées l'une de l'autre. Il faut donc en conclure qu'il y a eu disparition pure et simple d'une des branchies; la branchie restante a d'ailleurs la même constitution qu'une branchie d'*Haliotis*, ce qui ne saurait avoir lieu si elle était la somme de deux branchies.

En résumé, on voit que les Troques, les Turbos et les genres voisins présentent avec l'*Haliotis* des affinités remarquables au point de vue des organes que nous venons d'étudier. Les propositions suivantes sont aussi vraies pour

(*) Gegenbaur, *Anatomie comparée*, Trad. franç., p. 319.

l'un des groupes que pour l'autre, et peuvent servir de caractères communs :

1° Il existe *deux organes rénaux*, l'un droit, l'autre gauche, mais non symétriques, et différant au triple point de vue de leur anatomie, de leur histologie, de leur rôle.

2° Le rein droit est le véritable organe dépurateur. Il présente une différenciation remarquable, au point de vue de la division du travail entre tous les éléments épithéliaux qui le composent, et au point de vue du perfectionnement de son appareil circulatoire. Le sang qui arrive aux branchies passe sinon en totalité, du moins pour la plus grande partie, à travers ses parois. Son orifice est au-dessous de la veine transverse.

3° Le rein gauche est transformé en sac papillaire. Il communique avec le péricarde. Sa fonction excrétrice est très faible. Mais les papilles renferment, dans la lacune qu'elles contiennent, des cristoïdes qui peuvent être entraînés par le sang et paraissent être des réserves de nature albuminoïde. Les lacunes du rein gauche communiquent largement avec les oreillettes.

4° Le cœur est formé d'un ventricule traversé par le rectum et de deux oreillettes presque égales, communiquant toutes les deux avec les lacunes du canal papillaire.

5° Sur les parois de l'oreillette se trouvent des cellules glandulaires, dont les produits tombent dans le péricarde. Ces cellules se disposent en bouquets, qui forment sur le bord des oreillettes des franges festonnées.

Le reste de l'organisation donne aussi d'ailleurs de nombreux points de rapprochement. La ligne épipodiale est bien développée et munie de tubercules ou de cirres parfois très longs.

Il existe des palmettes céphaliques, qui manquent chez tous les autres Diotocards.

La coquille est nacrée.

La radula est à peu près la même ; c'est une radula Rhipidoglosse avec 11 dents centrales au moins.

Au point de vue du système nerveux, la ressemblance est très complète, et les différences que les deux groupes présentent sont dues à l'absence de la branchie droite chez les Trochidés; ainsi le ganglion sous-intestinal qui lui correspond fait défaut.

Ces caractères sont fort différents de ceux que l'on observe chez la Fissurelle. On réunit cependant d'habitude depuis Spengel cette dernière aux Haliotis pour en faire un groupe des *Zygobranches*, tandis que, se fondant sur l'absence d'une seconde branchie, on sépare les Trochidés des Haliotis pour en faire le type du groupe des *Azygobranches*. Il semble nécessaire, d'après les faits que nous venons d'exposer, d'abandonner cette division des Diotocardes en Zygobranches et Azygobranches; la présence ou l'absence d'une seconde branchie n'est pas dans un rapport déterminé avec l'organisation interne. Il vaut mieux répartir les divers genres des Diotocardes Chiastoneures dans deux groupes déterminés d'une manière toute différente :

1° Un groupe des *Fissurellidés* ;

2° Un groupe comprenant les familles des *Bellerophon-tidés* (?), des *Pleurotomaridés* (?), *Haliotidés*, *Turbonidés*, *Trochidés*, et les familles qui s'y rattachent.

Ce groupe assez voisin d'ailleurs de celui des *Fissurellidés* se distingue cependant nettement de celui-ci comme aussi des Patelles, et des Rhipidoglosses Orthoneuroïdes. Nous proposons d'appeler les deux groupes que nous venons d'établir :

I. *Homonéphridés* ;

II. *Hétéronéphridés*.

CHAPITRE VI

NÉRITIDÉS.

Les *Néritidés* ne sont encore pas complètement connus au point de vue anatomique. Le système nerveux a été bien

étudié, mais nous manquons de renseignements sur les autres systèmes d'organes. Seule, la *Neritina fluviatilis* a été l'objet de plusieurs travaux monographiques; mais la petitesse de l'animal présentait un obstacle très grand pour cette étude, surtout quand on n'avait pas à sa disposition la méthode des coupes en série. Moquin Tandon (62) et peu de temps après lui, Claparède (15), furent les premiers auteurs qui donnent quelques détails sur l'anatomie de la Néritine. Mais ni l'un ni l'autre ne se sont occupés du rein. Le nom de la *Neritina* n'est nulle part signalé dans le chapitre de Moquin Tandon relatif au système sécrétoire, et Claparède, quoiqu'ayant vu le véritable rein, s'est complètement mépris sur le rôle de l'organe qu'il observait.

Le savant genevois ne réussit pas à voir le cœur à la place indiquée par Moquin Tandon; il décrivit sous ce nom un organe placé entre la base de la branchie et la glande jaune qui est une glande accessoire des organes génitaux. Cet organe était traversé par le rectum, mais il ne put, dit-il, y découvrir aucune trace de division en oreillette et ventricule. Reprenant par la méthode des coupes l'étude de la Néritine, Landsberg (53) a montré récemment que l'organe pris par Claparède pour un cœur, n'était autre chose que le rein. De plus, tandis que Claparède admettait que l'organe qu'il croyait être le cœur était traversé par le rectum, Landsberg montra qu'en réalité ce prétendu cœur, le rein, n'était nullement traversé par le tube digestif, qui passait seulement à côté de celui-ci et lui était intimement accolé. En outre, il retrouva le cœur à l'endroit où Moquin Tandon l'avait signalé.

Mais à côté de ces remarques fort justes, il faut signaler des erreurs graves, commises par le même auteur en ce qui concerne le cœur lui-même. Suivant lui, en effet, le cœur n'a qu'une oreillette, n'est pas traversé par le rectum, et reçoit quatre veines efférentes, qui se renflent avant leur entrée dans l'oreillette en un réservoir commun. Ces faits anatomiques ne sont pas exacts.

J'ai de nouveau étudié par les coupes la *Neritina fluviatilis*.

J'ai de plus porté mon attention sur un assez grand nombre de types de dimensions moins réduites, tirés des collections du Muséum, et j'ai pu me rendre compte de la constitution exacte de l'organe central de la circulation, constitution fort intéressante par les rapprochements qu'elle fait naître dans l'esprit, et les données précises qu'elle fournit pour la position systématique du groupe.

Mes recherches ont porté sur les espèces suivantes : *Neritina Oweni*, *Nerita peloronta*, *Navicella Janelli*.

Tous ces types présentent une uniformité très grande, et les caractères que la dissection m'a montrés sur ces représentants volumineux du groupe, ont été tous vérifiés par la méthode des coupes sur notre petite Nérutine indigène. La position du rein et du cœur a été indiquée exactement par Landsberg. Les deux organes (fig. 23, C) se trouvent au fond de la cavité palléale, près de la base de la branchie; le cœur à gauche du rein, dans sa situation habituelle. Le rein s'ouvre comme chez les Monotocardes par une fente transversale, située dans l'étage inférieur de la cavité palléale, laquelle, comme on le sait, est divisée par la branchie en deux étages superposés. Le rein lui-même est un sac tout à fait clos, de forme conique, un peu recourbé dans sa partie postérieure. Sa pointe est dirigée en arrière. Fait remarquable et unique parmi les Prosobranches, le rein n'est pas contigu au péricarde. Les deux poches sont séparées par une cavité (fig. 25, c) close de toute part, qui ne s'injecte pas par la cavité générale, et qui règne sur toute la longueur commune aux deux organes.

Le canal péricardique est très facile à voir, et la disposition qui a éloigné le rein du péricarde a par le fait même allongé le canal péricardique. Celui-ci part de l'angle inférieur droit du péricarde; suivant constamment le fond de la cavité palléale, il traverse la chambre médiane, et aboutit dans le rein un peu à gauche de l'orifice excréteur.

Si on ouvre la chambre rénale, au lieu de trouver une ca-

vité spacieuse, tapissée seulement par l'épithélium glandulaire, comme cela arrive généralement, on trouve celle-ci entièrement remplie par des trabécules qui vont d'une paroi à l'autre et sont recouverts par les cellules glandulaires (fig. 25). La plupart traversent complètement la cavité. D'autres au contraire s'arrêtent à mi-chemin, présentant un bord libre dans la chambre rénale.

Il est intéressant de rapprocher la structure de cet organe de celle du rein des Pulmonés; chez ces derniers aussi, le rein est une glande presque massive; sa cavité, pour ainsi dire virtuelle, est divisée en cavités secondaires par des trabécules allant d'une paroi à l'autre ou s'arrêtant avant d'atteindre l'autre bord. Lorsqu'on examine la figure donnée récemment par Hanitsch (36) du rein du *Limax*, on croirait avoir devant les yeux un dessin du rein de la Nératine, qui est fluviatile, ou des Nérites, qui vivent sur les côtes, ont des tendances à venir respirer l'air en nature. Il était intéressant [de montrer cette influence semblable du milieu sur des animaux appartenant à des groupes aussi différents. Nous retrouverons d'ailleurs dans la Paludine une modification analogue.

Le cœur (fig. 24) nous présente des faits encore plus nouveaux et plus intéressants. Cet organe avait en réalité été bien vu par Moquin Tandon. Lansberg a eu le mérite de relever l'erreur de Claparède, et de revenir aux idées de l'auteur français, mais la description anatomique qu'il a donnée de l'organe n'est cependant pas exacte. Le cœur se compose réellement d'un ventricule et de deux oreillettes. Sa direction est parallèle au plan de symétrie du corps. Le ventricule (V), situé entre les deux oreillettes est bien certainement traversé par le rectum (I), comme cela se passe aussi chez les Turbos et les Troques, quoi qu'en dise Landsberg.

L'oreillette gauche (O) située en avant, est de beaucoup la plus volumineuse. Elle fait suite au vaisseau efférent branchial. Elle est très allongée; large en avant, où elle occupe toute l'étendue du péricarde, elle va peu à peu en se

rétrécissant jusqu'à son point d'attache au ventricule. Les parois de l'oreillette apparaissent comme mamelonnées. Elle ressemble tout à fait à celle des Turbo, et à la simple loupe, il est facile de voir que la glande péricardique est puissamment développée sur cette partie du cœur.

Je n'ai constaté rien de ce qu'indique avec quelque point de doute cependant, Landsberg. « Il me parut, dit-il, que quatre veines branchiales arrivent au cœur, et qu'avant leur entrée dans l'oreillette proprement dite, elles forment une poche commune, c'est-à-dire une seconde oreillette. »

Sil'observation de Landsberg était vraie, il aurait tort d'employer de semblables expressions. La poche qui précéderait l'entrée dans le cœur ne présenterait en rien les connexions d'une oreillette, et devrait porter un autre nom. Landsberg aurait donc tort de la considérer comme une seconde oreillette. Mais la disposition qu'il décrit ne ressemble en rien à celle que j'ai pu observer. Il n'existe qu'une seule veine branchiale, aboutissant directement à une poche qui est certainement une oreillette. Mais cette oreillette n'est pas unique, comme on l'a cru jusqu'ici; j'ai pu décrire la seconde et ramener ainsi définitivement les Néritidés au type normal des Diotocardes. En effet, outre les deux parties que nous venons de décrire, on aperçoit, en disséquant avec un peu de soin, une troisième partie (O'), mais extrêmement petite, qui s'attache d'une part au ventricule, de l'autre aux parois du péricarde, tout près du rein. Elle n'est pas tout à fait dans le prolongement de l'autre oreillette, mais inclinée un peu à droite. Ses deux points d'attache sont extrêmement grêles et délicats, et ils cèdent à la moindre traction. Elle est renflée en son milieu, et les mamelons qu'elle porte indiquent la présence d'une seconde glande péricardique. Cette portion est évidemment le représentant d'une seconde oreillette, réduite à l'état rudimentaire. Sa nature, sa situation et ses rapports concourent à démontrer cette conclusion morphologique. De la sorte le rectum ne traverse plus le cœur dans

le sens transversal, comme il l'aurait fait en l'absence de cette seconde oreillette, mais bien dans le sens longitudinal, comme cela a toujours lieu.

Cette seconde oreillette n'a jamais été décrite. Elle semble pourtant avoir été aperçue par MoquinTandon, qui paraît l'avoir désignée sous le nom d'aorte. Il n'en est rien : l'aorte (*a*) est tout autrement placée; elle est dirigée vers la gauche, et elle se divise bientôt en deux, l'aorte antérieure et l'aorte postérieure.

On le voit, ce fait resserre encore davantage les liens qui avaient fait placer les Nérites à côté des Turbos. Aux caractères tirés de la langue viennent désormais s'ajouter ceux tirés des organes circulatoires. Il résulte de cette étude que l'organe central de la circulation est, comme nous l'avons annoncé, (excepté pour la Patelle) constant dans toute l'étendue du groupe, et ainsi se trouve vérifiée l'exactitude de la dénomination de Diotocardes que nous avons adoptée pour le désigner.

Ce fait pourrait avoir une autre importance encore, c'est d'établir une forme de passage intéressante entre les Diotocardes et les Monotocardes. M. Bouvier dans une courte note (10), avait signalé d'autres caractères qui marqueraient encore cet état intermédiaire. Malgré tout, cependant, nous pensons qu'il y a là un simple phénomène de convergence, comme M. Bouvier l'a reconnu lui-même dans sa thèse. « Je reconnais aujourd'hui, dit-il, que ces Prosobranches forment un groupe à part issu des Turbonidés et de Trochidés, et que les Téniglosses se rattachent bien plus directement à ces deux familles par l'intermédiaire des Paludinidés et des Littorinidés ».

Mais peut être y aurait-il lieu de rechercher si nous ne sommes pas plutôt en présence d'un type de passage entre les Rhépidoglosses et les Pulmonés. Tous les caractères intermédiaires qui précèdent peuvent aussi bien conduire à ce dernier groupe. Il faut encore y ajouter ce fait si remarquable et si exceptionnel de l'orthoneurie, qui semble être

une tendance évidente au cas des Pulmonés, pourtant visiblement différent.

Le rein a la même structure, bien qu'il ne présente pas d'uretère. Enfin, les Nérítidés montrent une tendance tout à fait nette à s'éloigner de la mer.

Ce n'est là qu'une question posée. Une anatomie sérieuse des Nérítés, qui manque actuellement à la science, pourrait seule y répondre.

CHAPITRE VII

PATELLE.

I. DESCRIPTION ANATOMIQUE. — L'appareil rénal de la Patelle a été très étudié, et au point de vue anatomique au moins, il est assez bien connu. Les premières observations anatomiques détaillées que nous rencontrons sur ce Mollusque sont dues à Ray Lankester (54), qui montra le premier la présence de deux reins inégalement développés, mais fonctionnellement équivalents.

Ces deux reins sont placés l'un et l'autre à droite du péricarde (fig. 27). Le rein gauche (R), beaucoup moins développé, est contigu au péricarde (P) par son bord gauche ; il a la forme d'un triangle, et il est séparé du rein droit par le rectum (fig. 28).

Le rein droit (R) est bien plus considérable. Il n'est pas contigu au péricarde, et se prolonge circulairement tout autour du corps, qu'il entoure presque complètement.

Les deux reins communiquent avec l'extérieur par deux orifices distincts, disposés de part et d'autre de l'anús (fig. 27, J), placés chacun sur une papille assez volumineuse (N et N'). Les trois orifices se voient facilement dans la cavité palléale rudimentaire, un peu sur le côté droit.

Lankester décrivit en même temps un canal faisant communiquer le péricarde avec *le rein gauche*, le moins développé, celui qui est attenant au péricarde. Cunningham fut amené

par de nouvelles recherches de Bourne et Lankester (55) à entreprendre une étude plus approfondie des organes urinaires de la Patelle.

En employant la méthode des coupes successives, il constata, dit-il, que les deux reins communiquaient *l'un et l'autre* avec le péricarde, par des canaux aboutissant dans les deux reins au voisinage des conduits excréteurs. Il est regrettable que l'auteur n'ait donné de l'organe auquel il a consacré un travail spécial, qu'une figure très schématique qui laisse toujours l'esprit dans le doute.

J'ai repris à mon tour, au moyen des coupes, l'étude anatomique de l'appareil urinaire de la Patelle, je n'ai pu retrouver la communication du péricarde avec le rein gauche. Ce dernier, de très petite dimension, est absolument contigu au péricarde, mais il m'a toujours paru complètement clos et sans communication avec ce dernier. Il est bon de rappeler que c'est justement à ce résultat qu'avaient été amenés Bourne et Lankester dans leur second mémoire. « L'injection poussée par le péricarde, disent-ils, passe tantôt dans le rein droit, tant dans le rein gauche. L'orifice péricardique conduit par un étroit canal sous-anal dans le premier, ou rein droit, ou grand rein, et non pas directement dans le rein gauche, qu'on devait s'attendre, à cause de sa proximité, à trouver en communication avec le péricarde. C'est là, ajoute Lankester, un fait très remarquable, si on se rappelle que *le petit rein qui est dorsal et situé à gauche du rectum, est celui qui représente le sac rénal unique des autres Mollusques* ».

Que faut-il penser de cette opinion du savant zoologiste anglais? Elle est basée uniquement sur ce fait que chez les Prosobranches pourvus d'un seul rein, l'orifice du rein se trouve à gauche du rectum. Celui-ci se trouve en effet tout à fait rejeté vers la droite à partir de son apparition dans la cavité palléale. Peut-être semblera-t-il téméraire de nous mettre en désaccord avec l'illustre zoologiste anglais, mais la raison unique qu'il invoque ne nous paraît pas suffisante. Ray Lankester attache, semble-t-il, une trop grande

importance à la situation du rein par rapport au rectum.

Lorsque nous avons étudié la Fissurelle et l'Haliotis, il est vrai, nous avons reconnu en effet que les deux orifices étaient de part et d'autre du rectum. Mais si nous étendons nos recherches à tout le groupe des Prosobranches, nous voyons cette connexion devenir plus vague et perdre de sa valeur. Si, dans beaucoup de Prosobranches, le rein unique se trouve à gauche du rectum, cette règle souffre de nombreuses exceptions. Il arrive souvent, en effet, que le rectum passe au dessous du rein, dans cette sorte d'isthme que l'on appelle le sinus abdominal antérieur, et qui fait communiquer la cavité générale du corps avec la masse viscérale du tortillon. Dans ces conditions, le rectum est tout contre le péricarde, c'est-à-dire plutôt vers la gauche du rein. Que dire *a fortiori* des cas comme celui de la Cassidaire et des Tritoniidés, où le rectum traverse de part en-part la cavité du rein ?

On peut dire d'une manière générale que la situation du rectum par rapport au rein est susceptible de varier beaucoup, et qu'il est difficile dès lors de baser sur la position réciproque des deux organes des considérations morphologiques de quelque importance.

Nous pouvons déjà, au contraire, en nous appuyant sur les faits relatifs aux types que nous avons jusqu'ici étudiés, donner quelques arguments à l'appui de la théorie contraire à celle que propose Lankester.

N'est-il pas en effet remarquable de voir que *dans tous ces types*, le rein droit prend sur son congénère de gauche une prépondérance extraordinaire ?

Partout où il y a deux reins, *sans aucune exception connue* chez les Gastéropodes, le rein gauche est très réduit et souvent même complètement modifié. N'est-ce pas encore ce qui se passe chez la Patelle, où le rein gauche est de beaucoup le moins développé ? N'est-il donc pas plus rationnel d'admettre que cette modification se continue dans la série, et de comparer le rein unique des Monotocardes au rein droit des animaux pourvus de deux reins ? Rien ne saurait expliquer

que des deux reins primitifs, ce soit tantôt l'un, tantôt l'autre qui ait gardé la fonction urinaire. Notre manière de voir rétablit donc l'unité de plan de composition dans la série des Prosobranches.

Bien d'autres faits d'ailleurs peuvent encore être invoqués; le rein unique des Gastéropodes élevés a la même structure, la même position par rapport au péricarde, le même système d'irrigation que le rein droit des Diotocardes. Faut-il négliger tous ces caractères pour ne voir que la connexion avec le rectum, dont les indications, comme nous l'avons montré tout à l'heure, sont si vagues? Nous ne le pensons pas, et nous admettons que le *rein droit des Rhipidoglosses marins est morphologiquement l'homologue du rein proprement dit des Monotocardes.*

Cela admis, deux cas se présentent pour ce qui a trait au canal réno-péricardique. Chez l'Haliotis et les Trochidés, ce canal aboutit dans le rein gauche, et le rein droit est absolument clos. C'est le contraire dans les autres groupes. Cela semble établir une contradiction avec l'assimilation que nous venons de faire tout à l'heure.

Mais en réalité, pourquoi vouloir établir une unité absolue dans le plan de composition? Quand on prend en considération le degré extraordinaire de modification de l'appareil urinaire de ces animaux par rapport aux organes de même nature dans les autres groupes, il est facile de prévoir d'autres changements. N'est-il pas admissible que la présence d'un organe aussi particulier que l'est le canal papillaire, doive entraîner des modifications importantes dans les organes en connexion avec lui, notamment le canal réno-péricardique? Ici il ne s'est pas seulement produit comme dans tous les autres Prosobranches une atrophie du rein gauche, il y a eu bien plutôt transformation de celui-ci en un organe tout différent, remplissant une fonction spéciale évidemment de quelque importance. Si on remarque en outre que cet organe est toujours à peu près vide de produits étrangers, en raison de la faiblesse du pouvoir excréteur de ces cellules,

on comprendra facilement combien il était propre à servir de libre passage aux produits excrétés par la glande péricardique, et par suite on pourra s'expliquer la persistance de cette communication, tandis que celle du péricarde avec l'autre rein, devenue inutile, s'oblitére.

Mais si nous laissons à part ce groupe, aberrant par tant de caractères, pour ne nous occuper que de la Fissurelle et des Monotocardes proprement dits, où le rein gauche est simplement frappé d'atrophie, tout s'explique avec la plus grande facilité.

Le rein gauche perd totalement la communication avec le péricarde. Cette communication n'existe déjà plus chez la Fissurelle, où les deux reins sont présents et fonctionnellement équivalents.

Or que se passe-t-il chez la Patelle? Il y existe deux reins situés, si on veut le remarquer, de part et d'autre du rectum. Le rein gauche est très petit, et le rein droit au contraire considérable; le dernier seul communique avec le péricarde. N'est-ce pas trait pour trait l'histoire de l'appareil urinaire de la Fissurelle? et nous allons encore resserrer ces liens, en montrant les rapports histologiques de ces appareils. Il y a presque identité, et la seule différence, est le passage du rein gauche de l'autre côté du péricarde, phénomène dont l'explication ne présente d'ailleurs pas beaucoup de difficultés.

Je n'entends évidemment pas démontrer par ce qui précède la possibilité de réunir ces deux types dans un même groupe; l'étude d'un organe ne peut suffire à imposer une pareille conclusion, contre laquelle protesterait tout le reste de l'organisme. Mais j'ai voulu seulement montrer par ce rapprochement le peu de fondement des scrupules de l'illustre professeur de Cambridge.

En résumé, s'il est vrai que les ancêtres des Prosobranches avaient deux reins pairs et symétriques, communiquant tous les deux avec le péricarde, ce qui à l'heure actuelle est généralement admis, leurs descendants ont évolué dans deux

voies différentes, mais un seul canal péricardique a persisté soit à droite soit à gauche. Chez tous aussi le rein droit a gardé la prédominance, ou au moins la supériorité fonctionnelle.

Quant au rein gauche, ou bien il s'atrophie plus ou moins complètement sans se modifier, et comme conséquence, il cesse de communiquer avec le péricarde, — c'est le cas de la Fissurelle, de la Patelle, des Néritidés et de tous les Monotocardes — ; ou bien il se transforme en canal papillaire, et, grâce à cette modification dans sa structure comme dans ses fonctions, ont apparu des conditions spéciales nouvelles que lui ont réservé la communication avec le péricarde au détriment du véritable rein.

Nous essayerons dans la suite de ce mémoire de resserrer les liens qui rattachent l'organe rénal de la Patelle à celui des Monotocardes, et de retrouver chez ces derniers les équivalents morphologiques des deux reins.

II. STRUCTURE HISTOLOGIQUE DE L'ÉPITHÉLIUM RÉNAL. — Je n'insisterai pas davantage sur l'anatomie proprement dite de l'appareil rénal, qui, dans ses traits généraux, a été étudiée avec détails par Cunningham.

J'insisterai au contraire sur la *structure histologique* qui a été moins étudiée, et mérite cependant un examen approfondi.

Cette étude est fort délicate, et Cunningham en a bien mis en lumière la difficulté. Les cellules rénales sont en effet presque toujours bourrées de concrétions souvent très grosses qui masquent complètement la constitution de la cellule. Ces concrétions ne se dissolvent pas dans les réactifs employés d'habitude, et qui réussissent très bien dans les autres cas. Il faut, pour arriver à une étude suffisante, avoir le bonheur de s'être adressé à un individu, dont les cellules sont jeunes et libres de ces grosses masses concrétionnées, qui existent presque toujours.

Sur de tels individus, on arrive très facilement à faire l'histologie complète de l'épithélium glandulaire. Les cellules qui le constituent sont partout disposées sur une seule couche.

Elles appartiennent (fig. 30) au type que nous avons décrit chez la Fissurelle et que nous considérons comme la cellule rénale primitive des Gastéropodes. Ces cellules sont toutes semblables, volumineuses, tantôt cubiques, tantôt plus ou moins allongées; leur surface libre est recouverte de longs cils vibratiles. Lorsqu'on observe sur le porte objet un fragment du tissu du rein, la cellule se gonfle, la surface libre se bombe fortement, et la membrane de la cellule se distend de manière que les cils paraissent s'écarter les uns des autres. Mais jamais je n'ai vu la cellule crever pour donner issue à une vésicule d'excrétion.

On ne distingue pas, à l'intérieur de la cellule, de vacuole spéciale où se condensent les matières d'élimination. Celles-ci sont éparées dans tout le corps de la cellule, sous forme de granulations d'un brun-vert foncé répandu au milieu du protoplasma, ou concentrées en une seule concrétion. Le noyau est toujours vers la base de la cellule.

En certains points, les cellules, qui partout ailleurs forment un revêtement tout à fait uniforme, prennent un développement plus grand; elles se renflent en massue à leur extrémité, comme les cellules à vacuoles des Prosobranches supérieurs; de plus vers la périphérie, le protoplasma devient plus clair, comme s'il y avait tendance à la formation d'une vacuole. Enfin, les granulations paraissent beaucoup moins abondantes. Peut-être faut-il voir là un acheminement vers la cellule rénale différenciée, que nous allons désormais rencontrer presque partout. Mais les dissociations ne permettent pas d'apprécier cette modification de la cellule, et s'il est d'une part permis de voir dans cette forme un peu différente, un degré plus élevé de perfectionnement de la cellule rénale, on ne peut pourtant pas affirmer l'existence d'un nouveau type d'éléments. Mais on peut conclure de cette observation qu'il n'y a pas de limite rigoureuse entre les cellules granuleuses de la Fissurelle et les cellules vacuolaires des types plus élevés.

Ces cellules se retrouvent identiques dans le rein droit et

dans le rein gauche (fig. 28). Aussi ces deux organes ne diffèrent-ils que par leurs dimensions inégales. Le rein gauche (R) est une cavité presque absolument simple, ou ne présentant sur ses parois qu'un très petit nombre de replis. Au contraire le rein droit (R), très vaste, est divisé par des trabécules nombreux en une multitude de petites chambres communiquant pleinement entre elles.

Les deux papilles sont tout à fait semblables. Elles offrent une cavité centrale communiquant avec le rein par un orifice assez étroit. L'orifice excréteur lui-même, est très resserré, et entouré par un muscle circulaire puissant, qui forme un anneau très volumineux, saillant dans la cavité interne. Peu à peu, dans le voisinage du pore rénal, les cellules changent légèrement de caractères; leur surface externe se modifie, leur plateau devient très net, grâce à la condensation du protoplasma qu'y décele le bleu de méthylène, et les cils qu'il porte sont plus longs et plus puissants que ceux des cellules rénales.

III. CIRCULATION RÉNALE. — Il nous faut maintenant insister avec soin sur la constitution de l'*appareil circulatoire du rein*. Les principaux traits de sa disposition ont été décrits par Wegmann (87), au moins en ce qui concerne le rein droit.

Le sang vient des lacunes du corps, traverse le rein par un système de voies lacunaires, et se rend ensuite à la branchie par une veine qui contourne le bord extérieur du muscle droit. Cette description est entièrement exacte. Le réseau du rein lui-même est remarquable par la dégradation absolue qu'il présente. Les lobules glandulaires sont littéralement plongés dans une nappe sanguine; le réservoir qui la contient est absolument dépourvu de parois propres; à peine quelques trabécules conjonctifs la parcourent-ils de distance en distance; encore sont-ils fort peu développés.

Là même, comme partout, je puis affirmer, malgré l'opinion récemment émise par Wegmann, qu'il n'y a aucun orifice permettant au sang de s'écouler dans la chambre rénale. Les coupes sont formelles à cet égard, et le fait que la cavité

urinaire se remplit lorsqu'on pousse une injection par le cœur, s'explique facilement par la rupture de vaisseaux.

La circulation du rein gauche est bien plus remarquable, et mérite d'appeler notre attention par un certain nombre de points non encore décrits, et du plus haut intérêt.

Par la simple dissection, il est facile de voir que la paroi du sac rénal gauche, fort mince du côté qui touche au rectum et au rein droit, présente au contraire sur la région attenant au péricarde une épaisseur considérable (fig. 29, L). La dilacération du tissu montre un parenchyme cellulaire, au milieu duquel courent de nombreuses fibres musculaires. D'autre part, le cœur est attaché aussi bien par l'oreillette que par le ventricule à cette paroi, du côté du péricarde.

Lorsque l'on pousse doucement une injection par le cœur, on voit l'oreillette se remplir, puis la masse se répandre au-dessus du rein gauche; on peut arriver à n'avoir que ces parties d'injectées. Le réseau vasculaire du rein gauche semble donc être sous la dépendance directe de l'oreillette. C'est en effet ce que montrent les coupes. Entre le péricarde et l'épithélium rénal, on trouve une bande spéciale (fig. 29) occupant un espace de section triangulaire, et limité du côté du rein comme du côté du péricarde par une couche musculaire assez forte. Cette bande est formée par un ensemble fort hétérogène, constitué par des fibres musculaires éparses au milieu de la masse, par quelques rares cellules conjonctives étoilées, et surtout par un parenchyme conjonctif qui ne paraît pas différer essentiellement du parenchyme des lacunes.

Il renferme des cellules à noyau assez gros, présentant quelquefois des concrétions granuleuses, tandis que d'autres sont au contraire remplies d'un protoplasma très clair et peu granuleux. Les premières sont les cellules plasmatiques ordinaires, et il est probable que les secondes n'en sont qu'une forme jeune. Dans tous les cas, rien dans ce parenchyme ne me semble présenter de caractères remarquables, et il n'y a pas là, à mon avis, d'appareil spécial. Dans son intérieur sont creusées de petites cavités en rapport les unes

avec les autres, et ce sont elles qui constituent les lacunes destinées à fournir le sang au rein. Ce système de lacunes communique avec l'oreillette, par l'extrémité antérieure de celle-ci. Le cœur est en effet, avons-nous dit, accolé au péricarde par le ventricule d'une part, et par l'oreillette de l'autre; mais tandis que le ventricule est nettement limité par des fibres musculaires entrecroisées, l'oreillette au contraire s'ouvre dans la paroi du péricarde, et entre par là en communication avec les lacunes qu'elle renferme.

Cette particularité ne manque pas d'intérêt, si on se rappelle que chez l'*Haliotis* et les *Trochidés*, le système vasculaire du rein gauche, ou canal papillaire, appartient aussi au domaine direct des oreillettes. Cet intérêt grandira encore quand nous aurons étudié les *Monotocardes*.

IV. CŒUR (fig. 7). — Je n'ai que peu de choses à ajouter en ce qui concerne le *cœur* de la Patelle. Cet organe a été étudié et décrit exactement par Wegmann. Il est remarquable par la structure tout à fait spéciale de son ventricule; celui-ci se trouve en effet divisé en deux cavités par un étranglement fermé par une valvule. L'histologie que j'ai étudiée avec soin, démontre avec évidence ce fait annoncé par Wegmann : il n'y a qu'une oreillette et qu'un ventricule, ce dernier étant divisé en deux parties : la seconde partie (V) a la structure d'un ventricule normal, avec ses piliers charnus, se présentant en coupe, comme des ilots musculaires séparés. Elle est accolée complètement au péricarde dans toute sa partie postérieure. La partie moyenne a une structure assez spéciale. Tandis que la face qui est en rapport avec l'oreillette présente une très forte épaisseur, la face postérieure est relativement mince. La valvule (*x*) qui sépare l'une de l'autre ces deux parties du ventricule est formée d'une seule valve. Elle est attachée au bord supérieur de l'orifice, et s'ouvre dans la chambre postérieure, de façon à permettre l'entrée du sang dans celle-ci, et à en défendre la sortie. Le bord inférieur de l'orifice est relié au côté opposé dans la chambre

moyenne par une forte bande musculaire (x'). Elle joue sans doute un rôle analogue à celui des piliers charnus des valvules auriculo-ventriculaires de l'homme, en empêchant cette lèvre de se recourber vers la chambre postérieure. L'inspection de la figure fera d'ailleurs facilement comprendre son mécanisme.

Quant à l'oreillette, ses parois ont la minceur habituelle à cet organe. La glande péricardique est réduite à un état tout à fait rudimentaire. On aperçoit seulement çà et là, sur les parois de l'oreillette, quelques cellules presque réduites à leurs noyaux. Mais ce revêtement n'a absolument aucune importance (*).

(*) J'ajouterai que, d'après les recherches toutes récentes de M. Félix Bernard, le cœur de l'Acinée, Patellidé muni d'une *branchie bipectinée* gauche, est constitué par *une seule* oreillette et un ventricule très allongés ; la veine branchiale afférente et l'aorte aboutissent à la partie antérieure de ces deux cavités, qui communiquent largement. Le ventricule n'est *pas divisé en deux*. Cette observation confirme les précédentes, en rapprochant des Monotocardes un Patellidé qui semblerait s'en éloigner par la forme de sa branchie.

II. — ÉTUDE DU REIN DES MONOTOCARDES.

CHAPITRE VIII

TYPE GÉNÉRAL DU REIN.

Le rein des Monotocardes, qui constituent l'immense majorité des Gastéropodes Prosobranches, est, à part quelques exceptions près, que nous aurons à étudier spécialement, beaucoup plus uniforme que celui des Diotocardes.

Tandis que pour ces derniers, chaque groupe demandait une description détaillée spéciale, on peut donner pour le rein des Monotocardes un plan général, sur lequel se calquent tous les types que nous allons étudier. Les modifications quelquefois cependant assez importantes, que nous aurons l'occasion de rencontrer, ne changeront guère les grandes lignes du plan général, que nous allons donner afin d'établir quelques définitions.

I. DESCRIPTION ANATOMIQUE. — Le rein des Monotocardes, est une poche à parois propres, située toujours immédiatement en arrière de la cavité palléale, dont le sépare seulement une cloison membraneuse (fig. 59 et 60, R). Il est visible à l'extérieur dès qu'on a enlevé la coquille de l'animal, et n'est recouvert que par les téguments généraux du corps. Il est situé à droite du péricarde, auquel il confine immédiatement, et se trouve toujours dans le voisinage du rectum.

Les connexions avec ce dernier sont assez variables. Le plus souvent, le rectum ne passe qu'à côté du rein, dans

une sorte d'isthme étroit assez difficile à décrire, et qui se trouve tout près du péricarde, mais dans la région inférieure du corps; la coupe que représente la figure 62 en donne facilement une idée. Si en effet, on fait une section transversale du corps d'un Mollusque, passant par le cœur, c'est-à-dire un peu en arrière du point où le tortillon se détache de la masse céphalopédieuse, la plus grande partie de cette coupe est occupée par le rein à droite, et le péricarde à gauche; la partie inférieure est au contraire remplie par une cavité plus étroite, que l'on peut décrire comme un sinus sanguin, faisant communiquer la cavité générale du pied avec les lacunes de la masse viscérale du tortillon.

Mais ce sinus est en grande partie obstrué par plusieurs organes, qui passent eux aussi d'une partie du corps dans l'autre, l'œsophage (OE), le rectum (I), les conduits génitaux (G), quelquefois même un lobe du foie (F). Telle est en général la place du rectum, contre la paroi inférieure de la poche rénale. Mais dans un groupe assez nombreux, celui des Ténioglosses supérieurs (Cassidaire, Triton, Ranelle, Dolium, etc.), le rectum traverse entièrement d'un bout à l'autre la cavité du rein (fig. 52 et 53), accolé au plafond de cette cavité, et cheminant à la surface de la masse glandulaire qui produit la sécrétion urinaire.

C'est là un fait remarquable, que je n'ai vu signalé nulle part, et que B. Haller lui-même, en étudiant le Dolium, n'a pas indiqué. C'est évidemment un oubli de la part du savant hongrois, puisque c'est justement le rectum qui entraîne la division en deux lobes de la masse glandulaire du rein, division qui a été décrite et dessinée exactement par B. Haller dans son mémoire (*).

II. ORIFICE DU REIN. — La poche rénale communique toujours par deux orifices distincts, d'une part avec la cavité

(*) *Loc. cit.*, p. 29 et fig. 37.

palléale, d'autre part avec le péricarde. Sauf chez la Valvée et la Paludine, où existent des dispositions spéciales sur lesquelles nous reviendrons, l'orifice excréteur du rein dans la cavité palléale est une fente allongée en forme de boutonnière, percée dans la cloison membraneuse qui sépare la chambre rénale de la cavité branchiale. Les bords en sont épaissis, grâce à la présence d'un sphincter puissant, qui commande un plexus nerveux très riche, dépendant du ganglion viscéral, qui en est toujours très voisin.

Les fibres musculaires qui constituent le sphincter (fig. 81) sont disposées superficiellement, immédiatement au-dessous de la membrane basilaire de l'épithélium qui recouvre la cloison réno-palléale. Ces fibres se voient surtout sur les bords mêmes de l'orifice, mais elles débordent aussi bien sur la face externe que sur la face interne de la cloison, tout autour de l'ouverture.

L'espace interne compris entre ces deux faces dans l'intérieur de la membrane, est au contraire occupé surtout par des muscles rayonnants qui jouent le rôle de dilatateurs de l'orifice excréteur du rein.

Ces deux sortes de muscles sont d'ailleurs assez différentes. Les muscles dilatateurs (fig. 82 et 83) se présentent en effet sous la forme de gros rubans continus dont les fibres se séparent lorsqu'elles arrivent près de l'orifice, et pénétrant entre les fibres du sphincter, vont s'insérer sur la membrane basilaire de l'épithélium. Ces gros faisceaux se colorent en violet intense par la double coloration que j'employais, et, si on les étudie sur les coupes transversales, on les voit constitués par l'accolement d'un certain nombre de fibres musculaires, sans interposition de cellules conjonctives. Ces fibres se décomposent avec une grande netteté, en une gaine, qui reste claire, incolore, et une partie médullaire, qui au contraire se colore très fortement sous l'influence des réactifs colorés.

Cette dernière elle-même se laisse à son tour diviser en deux zones : l'une extérieure, la plus développée, très colo-

rée par les réactifs, présentant de vagues stries longitudinales, l'autre au contraire axile, restant incolore ou à peu près, et assez mal séparée de la première.

Ajoutons que le noyau est très net, volumineux et allongé, placé latéralement sur la fibre musculaire. Ces muscles ne diffèrent pas essentiellement des muscles ordinaires des Mollusques. Ils sont plongés dans une lacune sanguine, en grande partie oblitérée par de grosses cellules conjonctives non granuleuses, claires, qui occupent la plus grande partie de l'espace compris entre les deux épithéliums.

Le sphincter (fig. 84 et 85) est constitué d'une façon un peu différente. Les fibres qui le composent se colorent moins fortement que les précédentes et leur constitution est plus simple. La gaine claire qui entourait les fibres du muscle dilatateur, n'est plus visible. La couche corticale elle-même est très mince, tandis que la partie médullaire, très développée, forme à elle seule la presque totalité de la fibre. Cette substance médullaire est relativement claire, assez peu sensible aux réactifs colorants, et laisse distinguer à son intérieur des granulations extrêmement fines, opaques, concentrées surtout vers l'axe de la fibre, et diminuant peu à peu vers la périphérie.

Ces fibres ne s'assemblent pour ainsi dire pas en faisceaux; elles forment une couche presque continue au-dessous de l'épithélium. Mais à l'intérieur de celle-ci, entre les fibres qui la composent, sont emprisonnées un nombre assez considérable de cellules plasmatiques, à protoplasma très clair, offrant en son centre une vacuole à parois peu distinctes, et quelquefois remplie de granulations jaunâtres. Sur les coupes faites tangentiellement aux lèvres de l'orifice urinaire, cette couche musculaire apparaît comme fenêtrée, chacune des cellules plasmatiques paraissant enclavée dans une petite loge produite par l'écartement des fibres.

A quoi correspondent ces différences d'aspect des muscles qui commandent l'orifice d'excrétion? Ont-ils un mode d'action différent, et des propriétés spéciales? C'est ce que

l'expérience seule pourrait démontrer. Je me borne à mentionner ici cette particularité histologique intéressante.

III. CANAL RÉNO-PÉRICARDIQUE. — La communication du rein avec la cavité péricardique ne s'établit pas par un simple orifice percé à travers la cloison, mais bien par un canal quelquefois assez long, creusé dans la lame membraneuse qui sépare le péricarde de la chambre urinaire. Chez la Ranelle, où je lui ai vu présenter son minimum de longueur, il a encore 1 millimètre de long; il est placé vers le milieu de la paroi péricardique, et se laisse voir à l'œil nu comme une petite tache bleue, lorsqu'on a poussé une injection au bleu soluble dans le péricarde. D'autres fois, comme dans la Cassidaire, il est beaucoup plus long; il aboutit, comme l'a fait voir déjà B. Haller, sur les lèvres mêmes du pore rénal.

On a cru constater que le canal réno-péricardique était en connexion par son orifice rénal avec l'orifice urinaire, et M. Wolff, dans une petite note donnée dans le *Zoologischer Anzeiger* (89), sur les canaux péricardiques de trois Prosobranches indigènes, décrit les muscles qui ferment l'entrée de l'orifice excréteur, comme intimement liés à ceux de l'orifice du canal réno-péricardique. Il n'en est rien; de même qu'il arrive très souvent que le canal péricardique aboutit loin de l'orifice rénal, de même lorsqu'il en est rapproché, les muscles des deux orifices restent toujours indépendants, et on ne peut pas affirmer une connexion quelconque de cette nature.

Le canal réno-péricardique a été rencontré sur tous les animaux que j'ai pu étudier. Il se rencontre aussi, on le sait, non seulement chez les Gastéropodes des autres ordres, mais chez tous les Mollusques. Parmi les Gastéropodes, on n'a signalé que deux exceptions, M. Amaudrut pour l'Hélix (1), M. Joyeux Laffuie pour l'Oncidie (46). Mais déjà Nüsslin (65) avait démontré son existence dans le premier de ces animaux, et il est probable qu'il existe aussi dans le second.

Il est quelquefois fort difficile à voir, même chez les Prosobranches, où les coupes seules parviennent à le déceler, et il n'est pas étonnant qu'il ait pu passer inaperçu à un examen macroscopique. Les parois de ce canal (fig. 86) sont couvertes, non pas de papilles, comme on le dit généralement, mais de saillies longitudinales régulières, formées par l'épithélium, et qui atteignent quelquefois d'assez grandes dimensions.

Les cellules qui tapissent ce canal sont des cellules ciliées ordinaires, à plateaux très nets, et à cils très longs. Elles sont allongées, s'insèrent sur la membrane basilaire par un pédicule grêle, et leurs noyaux se présentent à des hauteurs très variables. Ces cellules sont naturellement disposées sur un seul rang. Elles se raccordent d'une part avec les cellules qui tapissent le péricarde, d'autre part avec celles de la paroi de la chambre du rein, mais d'une façon très brusque, les formes de cellules de passage étant très peu nombreuses.

Le rôle de ce canal réno-péricardique est assez obscur. M. Garnault (25) le considère comme destiné à servir de canal excréteur aux matières éliminées par les cellules qu'il a décrites dans le péricarde du Cyclostome. Dans ce type spécial, ce rôle est de toute évidence. La glande péricardique y existe, en effet, avec un assez grand développement; elle appartient au second type décrit par Grobben. Au lieu de se trouver sur l'oreillette comme dans les Diotocardes, elle est constituée par une couche de cellules tapissant les parois du péricarde. Mais elle est loin d'avoir partout l'importance que M. Garnault lui a reconnue chez le Cyclostome. En général, on ne trouve dans le péricarde que de minuscules cellules, quelquefois même un endothélium plat, ne constituant que rarement une formation de quelque importance. C'est un organe représentatif, réduit à un état tout à fait rudimentaire. Le rôle du canal réno-péricardique comme conduit excréteur est dans ce cas assez restreint, et cependant il est toujours remarquablement déve-

loppé avec ses cellules serrées, très fortement ciliées, et éminemment actives.

IV. MASSE GLANDULAIRE DU REIN. — Étudions maintenant la constitution générale de la partie fondamentale du rein, de la masse glandulaire elle-même.

En général celle-ci a une étendue limitée. La Paludine, parmi les Monotocardes, est le seul type chez lequel la cavité urinaire soit obstruée presque entièrement par la masse glandulaire. Nous y reviendrons en faisant l'étude détaillée du rein de ce Mollusque.

Le plus souvent, l'épithélium glandulaire n'est développé que sur un stroma de vaisseaux et de tissu conjonctif, attaché aux parois latérales du rein, et souvent même sur une région assez restreinte de ces parois. La cloison antérieure, celle qui est accolée au foie, et la région voisine du péricarde ne présentent jamais de cellules glandulaires urinipares (fig. 62, *cl*). La chambre urinaire est donc libre et spacieuse, et ses parois peuvent être étalées de façon à montrer dans son ensemble la masse glandulaire; c'est ce que représentent les figures d'ensemble de l'appareil rénal données à la suite de ce mémoire.

Dans le plus grand nombre des cas, cette région glandulaire se divise tout à fait nettement en deux parties distinctes (*); ces deux parties avaient déjà été vues par B. Haller (**), et figurées par lui dans le *Dolium*, et plus récemment (35) dans un assez grand nombre de types de Prosobranches. Mais il n'a pas remarqué les différences profondes qui existent dans la structure de ces deux parties, et s'est contenté de les désigner sous les noms de *lobe antérieur* et *lobe postérieur* du rein, en les comparant, d'une façon inexacte, aux parties que nous avons avec lui désignées sous ces noms dans les Trochidés.

(*) Voir les diverses figures d'ensemble des pl. VI et VII.

(**) *Loc. cit.*, p. 29 et fig. 37, 1. Voir aussi dans son mémoire sur les Prosobranches recueillis par la corvette italienne « Vettor Pesani » (35), les figures d'ensemble qu'il donne du rein de divers Rachiglosses.

En réalité, rien ne peut justifier une pareille assimilation, et les arguments sur lesquels l'appuie B. Haller ne sont pas suffisants. Tandis que les lobes antérieur et postérieur des Trochidés ont absolument la même structure, les deux parties du rein des Monotocardes diffèrent totalement au point de vue anatomique, aussi bien qu'au point de vue histologique, et ce sont en réalité deux organes différents, en connexion étroite sans doute, mais ne pouvant à aucun titre être réunis en une même individualité.

L'une de ces parties présente chez tous les Prosobranches où elle est développée, une constance absolue ; c'est celle que B. Haller désigne sous le nom de lobe antérieur. Accolée au plafond de la cavité rénale, elle longe le péricarde dans toute son étendue, et occupe le sommet de l'angle dièdre formé par la paroi supérieure du corps, et la cloison réno-péricardique (fig. 62, H) ; souvent aussi, elle acquiert un plus grand développement, et se prolonge tout le long de la cloison antérieure du rein, toujours accolée au plafond de celui-ci (fig. 54, H). Elle offre alors deux lobes, occupant à peu près les deux côtés d'un angle droit, et se réunissant au sommet de cet angle qui confine à l'extrémité antérieure du péricarde. C'est là, en réalité, non pas une simple dépendance du rein, mais un organe parfaitement autonome dont la structure n'a jamais été exactement étudiée chez les Prosobranches. Je le désignerai sous le nom de glande néphridienne.

Le reste de la masse glandulaire, qui est beaucoup plus considérable, constitue le rein proprement dit. Il est en général complètement séparé de la glande néphridienne, et entre les deux organes, s'aperçoit la mince membrane qui constitue, en même temps que la paroi du corps, la paroi proprement dite de la cavité urinaire. Quelquefois cependant le rein déborde sur la glande néphridienne, et ses lobules extrêmes sont attachés à celle-ci, mais en en restant toujours distincts (*Natica*).

V. REIN PROPREMENT DIT. SON IRRIGATION. — La structure

anatomique du rein proprement dit varie beaucoup d'un groupe à l'autre, et nous ne pourrions nous en occuper que dans l'étude détaillée des types. Mais il est un certain nombre de faits généraux qui peuvent trouver place ici.

En premier lieu, le rein ne constitue jamais, comme le dit B. Haller, une glande en grappe, où puissent se reconnaître des *acini* différenciés. Sa masse sécrétante est une masse compacte formée par des trabécules attachés à la paroi de la poche rénale; ils constituent un stroma plus ou moins serré, et sont anastomosés à la façon des fibres d'une éponge.

La surface du stroma est partout recouverte par les cellules sécrétantes; sur la surface libre de cette masse spongieuse se voient presque partout des *vaisseaux sanguins*, abondamment ramifiés, et constituant un réseau vasculaire de la plus grande richesse (fig. 51, 52 et 53, V). Ces vaisseaux naissent d'un ou de plusieurs troncs, dont les principaux partent du sinus abdominal antérieur, que nous avons vu exister près du rectum.

D'autres branches de moindre importance peuvent venir des autres sinus veineux, soit de la masse viscérale du tortillon, soit de la cavité générale antérieure.

Mais dans tous les cas que j'ai observés, le rein ne reçoit que du sang veineux et on s'explique mal comment B. Haller donne aux vaisseaux qui le desservent le nom d'*artères*, qu'on réserve aux vaisseaux issus directement du cœur ou des vaisseaux qui en dérivent immédiatement. Nous avons affaire ici à de véritables *veines*, contenant du sang non hématosé, et tout à fait semblables aux veines portes rénales des Vertébrés inférieurs. Mais B. Haller n'a, semble-il, jamais fait d'injection. C'est là une lacune regrettable qui lui a fait commettre plusieurs erreurs, et lui a caché plusieurs faits anatomiques d'une grande importance, que nous aurons l'occasion de mettre en lumière dans la suite.

Ce réseau intérieur de vaisseaux constitue le *système afférent* du rein, comme permettent de le conclure ses connexions

avec les sinus de la cavité générale. Le système *efférent* (fig. 50 et 54, V.) est au contraire superficiel et se présente comme un réseau de lacunes ou de vaisseaux à parois plus ou moins différenciées, qui, après s'être réunis en un ou deux troncs principaux, aboutissent dans le *sinus péritrectal*, ou plus rarement à l'oreillette, et ramènent ainsi le sang qu'ils contiennent dans la circulation générale. Il est intéressant de rapprocher ces faits relatifs à la disposition des systèmes afférent et efférent du rein, de la description que M. de Lacaze-Duthiers a donnée du système vasculaire de l'organe de Bojanus des Acéphales. La disposition est exactement la même. Elle est au contraire inverse de celle que nous avons décrite chez les Trochidés, où le système efférent était au contraire à l'intérieur. Je ne crois pas qu'il faille attacher beaucoup d'importance à ces dispositions des vaisseaux, qui sont sous la dépendance absolue de la position du rein, et qui peuvent varier beaucoup dans des espèces relativement voisines. Je tiens au contraire à signaler dès maintenant, l'existence d'une gradation remarquable dans la différenciation de l'appareil circulatoire du rein. Nous trouvons tous les stades de cette différenciation, depuis l'état purement lacunaire, jusqu'au système de canalisation presque complètement endiguée. L'étude des Diotocardes nous a d'ailleurs déjà donné des différences semblables avec la Fissurelle et la Patelle d'une part, l'Haliothis et les Trochidés de l'autre.

VI. GLANDE NÉPHRIDIIENNE (fig. 55 et 63). — La glande néphridienne, dont nous connaissons déjà la situation, présente une structure beaucoup plus constante, et nous pouvons dès maintenant étudier avec détail son anatomie, les variations auxquelles elle est sujette étant très faibles.

Elle forme une bande accolée au plafond du rein, le long du péricarde et de la cavité palléale. Sa couleur est tout à fait différente de la couleur générale du rein, et B. Haller qui a mentionné cette particularité ajoute : « Si on ne tenait

pas compte des rapports du rein, on pourrait croire, en ouvrant la chambre urinaire, que cette partie, différemment colorée, n'appartient réellement pas au rein (*). » Il est regrettable que Béla Haller n'ait pas suivi cette première inspiration. Nous montrerons par la suite qu'elle était réellement la bonne.

Plus on étudie le rein et la glande néphridienne, plus s'accroissent aussi les différences profondes qui existent entre les deux organes.

Vue de l'intérieur de la chambre urinaire, la glande néphridienne présente un aspect tout différent de celui du rein. Ce n'est plus cette apparence spongieuse et puissamment glandulaire, qui est si constante dans le rein proprement dit. La surface de la glande néphridienne présente de très forts plissements assez irréguliers, ramifiés et anastomosés (fig. 55), mais dont la direction générale est nettement transversale par rapport à la direction de la glande. Ces plis sont des piliers charnus, d'apparence très massive, et montrant très nettement à la loupe un aspect fibreux tout à fait caractérisé.

Les sillons qui existent entre ces plis saillants sont très anfractueux et quelquefois très profonds.

De plus, l'irrigation de cet organe est totalement différente de celle du rein. Tandis que celui-ci s'injecte assez facilement par l'intermédiaire des lacunes de la cavité générale, il n'en est rien pour la glande néphridienne. Alors que le rein est richement rempli par la masse à injection, elle n'en présente pas trace. Elle appartient à un tout autre domaine. Le sang lui vient en entier directement de l'oreillette, et cela d'une façon toute particulière.

En effet, la bande qui constitue cette glande, peut être considérée comme un organe creux, de section transversale triangulaire, et à parois musculaires extrêmement nettes (fig. 67). Ces muscles sont particulièrement puissants sur la paroi qui est en connexion avec la chambre urinaire

(*) *Loc. cit.*, p. 31.

(fig. 67, *m*). Ce sont eux qui constituent les plis que nous avons décrits sur la surface intérieure de la glande.

Ils forment là une couche très épaisse, dont B. Haller n'a pourtant pas signalé l'existence. La cavité, ainsi limitée, est partiellement obstruée par un tissu conjonctif spécial sur lequel nous reviendrons.

Mais le reste constitue une série d'espaces (fig. 67-70, L, *l*) communiquant ensemble, et que le sang remplit facilement. C'est ainsi que, dans la note préliminaire que j'ai présentée à l'Académie des sciences (68), j'ai pu considérer l'intérieur de la glande néphridienne comme une véritable lacune sanguine. Cette lacune communique largement avec l'oreillette, dans l'angle antérieur du rein, à peu près au point où la veine branchiale arrive au cœur (fig. 69). En définitive, la lacune de la glande néphridienne n'est autre chose qu'un diverticule de l'oreillette.

Elle s'injecte avec la plus grande facilité, soit par l'oreillette, soit mieux encore par le vaisseau efférent branchial. Dans ces conditions, la masse à injection semble avoir pénétré tout l'organe. C'est ce que faisait prévoir la description anatomique que nous venons de faire. Mais elle se répand plus particulièrement dans l'espace directement en contact avec le péricarde et la cavité palléale (fig. 69, *v*), où le tissu conjonctif interne est le plus lâche. Lorsqu'on est en présence de pareilles injections, on est étonné de voir B. Haller, décrire et dessiner (*), avec une netteté de parois parfaite, un réseau *artériel* dont il n'indique d'ailleurs ni l'origine ni la disposition, mais qu'il invoque pour établir l'homologie de la glande en question avec le lobe antérieur du rein des Trochidés. Notre description est, on le voit, en désaccord absolu avec la sienne, et ce que nous avons vu nous semble exclure tout rapprochement entre les deux organes que le savant anatomiste hongrois veut assimiler. Le lobe antérieur du rein des Trochidés est irrigué à peu près de

(*) *Loc. cit.*, fig. 37.

la même manière que le lobe postérieur, et son appareil vasculaire, dont je n'ai d'ailleurs pu trouver ni la description ni la figure dans le mémoire de Béla Haller, n'a absolument rien de commun avec celui de la glande néphridienne.

On ne peut distinguer dans cet appareil ni voies d'aller ni voies de retour. La circulation y est donc forcément très irrégulière, et on aurait peine à la comprendre, sans la présence des muscles qui limitent la lacune, et particulièrement de ceux qui forment au-dessous de la paroi interne une couche si puissante. D'après leur situation, il est facile de se rendre compte de leur jeu. La direction de leurs fibres est en effet très constante; elles sont disposées transversalement de façon que chacune s'insère d'une part sur le péricarde, d'autre part sur la paroi supérieure du corps (fig. 67, *m*). La contraction de ces muscles a donc pour résultat de rapprocher ces deux membranes, et par suite de diminuer la cavité de la glande néphridienne, dont le sang se trouve dès lors forcément chassé. Il doit donc se produire un mouvement de soufflet, entretenant un courant alternatif d'allée et de venue du liquide sanguin. Malheureusement, je n'ai jamais pu voir directement ce phénomène, que cache l'opacité des tissus.

VII. HISTOLOGIE DE LA GLANDE NÉPHRIDIENNE. — Entrons maintenant dans le détail de la structure histologique de notre organe. Comme l'indique ce qui précède, nous aurons deux choses à examiner : 1° le tissu conjonctif qui remplit la lacune; 2° l'épithélium qui tapisse l'organe du côté de la cavité rénale.

Le premier est de beaucoup le plus important, c'est par lui que nous commencerons cette étude.

Tandis que B. Haller indique ce tissu conjonctif comme un tissu massif, compacte, formé de cellules toutes semblables, serrées étroitement entre elles, nous décrirons au contraire trois sortes d'éléments. Ce sont d'abord de petites cellules conjonctives étoilées (fig. 68-70, *e*), à noyau peu volumi-

neux, occupant à lui seul le corps presque entier de la cellule. Celle-ci émet des prolongements, qui se ramifient, et vont rejoindre les prolongements analogues des cellules voisines. De la sorte, se constitue un stroma conjonctif de filaments très déliés, qui forment des mailles très lâches dans toute l'étendue de la cavité de l'organe. De ces mailles, les unes restent vides et peuvent être remplies par le sang. Ce sont, elles qui constituent la lacune proprement dite (mêmes fig., *l*). Elles se trouvent surtout, comme le montraient déjà les injections, le long du péricarde et de la cavité palléale (L); elles sont plus rares dans le reste de l'organe; cependant, on trouve aussi des espaces sanguins dans la partie superficielle, directement au-dessous du tégument. C'est, sans doute, ce qui a conduit B. Haller à voir là les artères du lobe antérieur du rein.

D'autres mailles du réseau conjonctif sont occupées par ces énormes cellules conjonctives, absolument claires, qui existent dans beaucoup d'espaces lacunaires, et qui ont été décrites bien des fois sous le nom de *cellules plasmatiques*. Ces cellules ne possèdent qu'une fort petite quantité de protoplasma granuleux, avec un noyau placé dans cette couche périphérique. On aperçoit quelquefois à l'intérieur, le réseau protoplasmique qui caractérise les stades moyens de formation du suc cellulaire. Mais le plus souvent, ce dernier a envahi la cellule; aussi, comme il est très transparent et à peine granuleux, que d'autre part à cause de la grosseur de la cellule, la coupe n'intéresse pas toujours le noyau, il semblerait souvent qu'on ait affaire simplement à un espace intercellulaire. Mais cette interprétation, qui par l'examen des coupes se présente d'abord à l'esprit, ne tarde pas à être exclue; car, outre la présence du noyau, qu'on rencontre souvent dans ces espaces, on constate que le sang qui pénètre dans les espaces intercellulaires véritables, ne se retrouve jamais dans les premiers, qui leur sont pourtant contigus.

D'ailleurs, avec un peu d'attention, on arrive à constater

la présence du suc cellulaire, coagulé dans la cellule; il lui donne un aspect un peu opalescent, semé de très fines granulations brillantes, et qui permet ainsi de distinguer nettement ces éléments.

Mais le plus important des éléments conjonctifs est celui qui nous reste à décrire, le seul qu'ait signalé B. Haller. La plupart des mailles en sont remplies, et, dans les points où elles abondent, les petites cellules du stroma avec leurs prolongements sont très difficiles à voir. Ces cellules sont assez grosses, pressées les unes contre les autres sans solution de continuité, de façon à former un tissu massif très compact. Leur protoplasma est très granuleux, et remplit à peu près uniformément le corps de la cellule. Le bleu de méthylène le colore assez fortement, et montre qu'il est moyennement condensé. La limite entre deux cellules n'est pas toujours nette, et souvent on ne peut en distinguer la trace. Mais je n'ai jamais pu observer de cas certains de division du noyau. Les noyaux, d'une grosseur moyenne, sont toujours très nets, vivement colorés par le picro-carmin, plus ou moins arrondis. Ils sont disposés au centre de la cellule, et offrent toujours des nucléoles distincts.

Je n'ai jamais pu observer de dépôts quelconques de matières étrangères à l'intérieur de ces cellules. Jamais elles ne présentent trace de vacuole, ce qui suffit à les distinguer des éléments qu'on retrouve si fréquemment dans les parois des lacunes du corps des Mollusques, et dont nous venons de parler sous le nom de cellules plasmatiques.

L'épaisseur de ce tissu conjonctif est considérable. Il occupe la presque totalité du canal triangulaire qui forme la glande néphridienne. Nous sommes donc en présence d'un organe particulier, qui, vu son grand développement et sa constance dans un groupe si étendu, doit certainement jouer un rôle important dans l'organisme.

VIII. ROLE DE LA GLANDE VASCULAIRE SANGUINE. — GLANDE HÉMATIQUE. — Sa dépendance absolue de l'appareil vasculaire,

et le fait que ses éléments peuvent recevoir le contact d'une quantité considérable de sang, indiquent assez nettement que nous avons affaire à une glande vasculaire sanguine, destinée à influer d'une manière *quelconque* sur la composition du sang. On pourrait, pour rappeler ce fait, réserver spécialement à cette glande vasculaire sanguine le nom de *glande hématique*, que, dans une note présentée à la Société de Biologie, j'avais proposé de donner à l'ensemble de la glande, alors que l'importance de la dualité de ses fonctions m'apparaissait moins grande. Si nous cherchons à préciser davantage ce rôle, et à voir de quelle manière la glande hématique agit sur le sang, nous nous trouvons en présence de deux hypothèses. La glande hématique, n'étant pas un appareil de sécrétion, peut être soit un appareil de réserve, soit un organe destiné à produire les globules du sang.

La première opinion n'est pas absolument invraisemblable. On sait, en effet, que les Mollusques sont, pour la plupart, soumis à de brusques augmentations de tailles, dont on n'a jamais étudié le processus. Le fait est particulièrement frappant pour les Mollusques dont la coquille présente un péristome différencié. Ce péristome se forme pendant une période d'arrêt souvent fort longue dans le développement. C'est à ces arrêts que correspondent les varices que l'on observe chez les Tritons et les Ranelles.

A une période de repos, en succède une autre, pendant laquelle l'animal s'accroît avec rapidité. Cette période active doit d'ailleurs être très courte; car parmi toutes les Ranelles que j'ai eu l'occasion d'observer, draguées en toute saison, je n'en ai vu aucune en voie d'accroissement. Toutes avaient le péristome complètement formé. Il résulte de là qu'à certaines périodes, le développement de l'animal s'effectue avec une rapidité extrême. Il est dès lors possible qu'il existe dans le corps de ces Mollusques, des amas de réserve qui ne sont mis en œuvre que dans les périodes d'activité exagérée, et qui fournissent les matériaux nécessaires à une augmentation de volume aussi considérable.

Peut-être la glande hématique est-elle appelée à jouer un tel rôle. Mais je n'ai jamais pu observer de variations de volume pouvant correspondre à de pareilles périodes alternatives d'activité et de repos. De plus quelle serait la nature de ces réserves, étant donné qu'on ne trouve pas de dépôt à l'intérieur des cellules de la glande hématique? C'est là une question qui est bien difficile à résoudre.

La vérification de la seconde hypothèse présente de non moins grandes difficultés.

M. Cuénot, qui, dans une note préliminaire sur *le sang et sa formation dans la série animale* (*), vient de donner quelques rapides indications sur les glandes plastidogènes, ou, suivant son expression, sur les *glandes lymphatiques* des Mollusques, ne mentionne pas l'organe qui nous occupe. Il est vrai que justement les seuls Gastéropodes dont il parle ne possèdent pas de glande hématique.

« Chez les Mollusques, dit M. Cuénot, les glandes lymphatiques sont placées, *en général*, dans le voisinage de l'appareil respiratoire...

« Chez les Gastéropodes, la glande varie beaucoup de position; chez la Paludine vivipare, c'est une petite glande allongée, située le long de la branchie, vers sa base et débouchant dans le vaisseau veineux branchial... Chez les *Limax* et *Helix*, chacun des gros vaisseaux pulmonaires est entouré d'un stroma conjonctif épais, rempli de noyaux qui se transforment en amœbocytes ».

Il nous semble que la structure histologique de notre glande, sa position et ses rapports étroits avec l'organe central de la circulation, son voisinage de l'appareil circulatoire, près duquel, suivant M. Cuénot, les glandes lymphatiques sont souvent placées, pourraient être autant de preuves en faveur de cette dernière hypothèse. On a bien, en effet, des éléments présentant tous les caractères des cellules jeunes, avec leur protoplasma bien homogène, leur membrane en-

(*) *Arch. Zool. Exp.* 2^e série, t. V. N. et R., p. XLVI.

core peu différenciée. Ce ne sont pourtant pas là des preuves absolues. Il faudrait voir ces éléments se détacher du stroma conjonctif, pour se mettre à nager dans le plasma sanguin. Mais, alors même qu'on voit sur la lame du microscope apparaître des éléments libres, qui semblent détachés du parenchyme de la glande hématique, observation que j'ai faite souvent, il faut se rappeler que ce parenchyme est en contact avec le sang proprement dit. Ces éléments libres peuvent donc être de simples globules du sang.

L'observation des coupes minces semble encore apporter un argument nouveau. Il arrive en effet presque constamment de voir dans les lacunes de la glande hématique des îlots de cellules agglomérées, nageant dans le plasma sanguin (fig. 70, c). Ces cellules sont visiblement identiques à celles qui constituent l'organe tout entier, mais leur paroi est plus nette. Assistons-nous ici à la chute des cellules prises sur le fait au moment où elles vont devenir globules du sang? Il est permis de le supposer. Mais ici encore, il est trop facile d'objecter qu'il y a eu simple déchirure accidentelle, pour que nous puissions nous flatter d'y trouver un argument irréfutable. Malgré toutes les probabilités, le doute reste donc encore dans l'esprit. La difficulté d'une pareille interprétation est toujours difficile à lever, et il suffit de rappeler combien on a longtemps discuté sur les fonctions des ganglions lymphatiques et des organes lymphoïdes des Vertébrés supérieurs, pour faire voir quelle prudence il faut apporter dans des cas semblables.

Quoi qu'il en soit, je crois que le rôle de *glande vasculaire sanguine* (*), c'est-à-dire d'organe destiné à verser directement dans le sang des produits déterminés, est incontestablement le rôle principal de la glande hématique, si surtout on compare l'importance des formations conjonctives que nous venons d'étudier, au peu de développement de la

(*) Nous disons vasculaire, quoiqu'il n'y ait pas à parler ici de vaisseaux, mais bien de lacunes sanguines. Il nous semble inutile de créer un mot nouveau.

couche épithéliale qui recouvre la glande du côté de la chambre rénale, et que nous allons maintenant examiner.

IX. ÉTUDE DE L'ÉPITHÉLIUM SÉCRÉTEUR PROPREMENT DIT DE LA GLANDE. — Nous avons vu que la paroi de la glande néphridienne en connexion avec la cavité du rein présentait des plis saillants et des fossettes. Ces fossettes, allongées en forme de fentes transversales, sont très profondes, et servent de débouchés à de longs canaux irréguliers (fig. 66-69), ou plus exactement à de simples involutions de la paroi externe de la glande, qui pénètrent dans l'épaisseur de l'organe, en écartant devant elles les fibres de la couche musculaire sous-jacente. Ces canaux, dépendant de la cavité du rein, se ramifient et se terminent en cul-de-sac à une profondeur plus ou moins grande, mais toujours assez éloignée de la paroi opposée de la glande vasculaire sanguine. Ce sont ces canaux que tapisse l'épithélium dont il nous reste à parler. Celui-ci repose toujours sur une membrane basilaire, qui est, dans les parties superficielles, en contact direct avec la couche musculaire limitant la glande hématique; mais dans les parties plus profondes des canaux, cette couche musculaire disparaît peu à peu, et la membrane basilaire repose dès lors directement sur les cellules conjonctives de la glande. L'épithélium lui-même, disposé en une seule couche, est formé d'une seule espèce de cellules. La forme des cellules varie d'ailleurs énormément d'un type à l'autre. Cubiques chez la *Littorine* (fig. 71), elles atteignent dans les *Muricidés* une longueur assez grande. Mais ces variations ont en somme peu d'importance. Les cellules présentent toujours en effet, malgré leur forme variable, des caractères assez constants. C'est ainsi qu'elles ne possèdent jamais de vacuoles. Leur protoplasma est homogène, granuleux, assez condensé, et se colore assez fortement et uniformément par le bleu de méthylène.

Les cellules peuvent contenir des concrétions granuleuses; mais jamais ces formations ne sont d'une grande importance.

Leur surface extérieure est recouverte de cils parfois très longs (fig. 68). B. Haller les compare aux cellules granuleuses des Troques, ou encore à celles de la Fissurelle. Nous partageons volontiers cette manière de voir, et, notamment dans le cas de la Littorine, la ressemblance est tout à fait complète. Mais il est facile de reconnaître que ce revêtement épithélial a une activité restreinte ; la sécrétion qu'il produit est peu abondante, et n'est certainement pas en rapport avec le développement qu'atteint quelquefois cet organe, et avec la quantité considérable de sang qui y afflue. Aussi ce fait rend-il probable une fonction accessoire, c'est celle qui est remplie par la glande vasculaire sanguine.

La *glande hématique* est constante dans le plus grand nombre des familles de Monotocardes. Cependant on ne la retrouve pas chez un certain nombre de types aberrants. C'est ainsi qu'elle manque chez la Paludine, la Valvée, le Cyclostome.

Elle manque aussi chez quelques types en apparence normaux, comme les Cérithes et le Vermet.

X. SIGNIFICATION MORPHOLOGIQUE DE LA GLANDE NÉPHRI-DIENNE. — THÉORIE MORPHOLOGIQUE DU REIN DES PROSOBRANCHES MONOTOCARDES. — Quelle est la signification morphologique de cet organe ? En l'absence presque totale de type de passage, la réponse à une telle question est difficile à donner d'une façon certaine. Aussi n'est-ce que sous toutes réserves que nous énonçons les considérations morphologiques qui vont suivre.

En présence de la différence profonde que présentent les Mollusques au point de vue de l'appareil rénal, on est constamment préoccupé de rechercher des liens pouvant les réunir, et de les ramener l'un à l'autre par des modifications naturelles. C'est l'idée maîtresse du travail de B. Haller. Nous avons déjà vu combien il est difficile de persister dans la voie qu'il a indiquée.

D'autres, admettant complètement la dualité de l'appareil urinaire des Diotocardes, ont tâché de trouver l'homologue de ses deux parties chez les Monotocardes. C'est ce qu'a tenté P. Schiemenz. Il a décrit en effet chez le *Dolium*, outre le rein normal, qu'il considère comme correspondant au rein gauche de l'Haliotis, une seconde glande, qu'il désigne sous le nom de *rein anal*, et qui vient s'ouvrir tout près et à droite de l'anus.

Cette glande se compose de tubes ramifiés à la surface du rein proprement dit, intriqués avec sa substance, et débouchant dans un grand canal, courant tout le long de la cavité palléale et au milieu duquel est suspendu le rectum. J'ai vérifié en partie l'exactitude des observations de Schiemenz, sur lesquelles nous reviendrons à propos du *Dolium*.

Mais l'assimilation qu'il propose ne me semble pas acceptable. Aucun caractère anatomique ne l'autorise, et si nous remarquons que l'un des rapports de position les plus constants, dans toute l'étendue de l'embranchement des Mollusques, est celui qu'affecte le rein avec le péricarde, que leurs deux cavités communiquent ou non, on voit qu'une connexion semblable n'existe nullement pour le rein anal du *Dolium*. Aussi je trouve plus probable la seconde hypothèse émise par Schiemenz, et considérant cette glande soit comme un organe spécial, soit comme le reste d'une seconde paire de néphridies. Celles-ci correspondraient au sac anal glandulaire décrit par Bourne chez le Pleurobranche, et peut-être aussi aux deux orifices que M. de Lacaze-Duthiers a décrits près de l'anus du Dentale, et qui conduisent très probablement dans deux glandes anales.

D'autres enfin admettent purement et simplement la disparition de l'un des deux organes.

Ray Lankester pense, comme nous l'avons exposé plus haut, que le rein droit a disparu, et que le gauche seul a persisté. Nous avons examiné déjà cette théorie, et montré qu'elle ne satisfaisait pas à l'unité de plan de composition qu'indiquent tous les autres systèmes de l'organisation des Mollus-

ques. Il nous semblerait déjà plus rationnel d'accepter la théorie contraire admise par la plupart des zoologistes, suivant laquelle le rein droit seul aurait persisté. Mais celle-ci, est-elle d'accord elle-même avec les faits observés? c'est ce qu'il s'agit de voir maintenant.

La première idée qu'éveille une étude un peu attentive du rein des Prosobranches élevés est, comme l'a déjà dit B. Haller, que les deux parties entre lesquelles se divise la masse glandulaire de celui-ci, constituent réellement deux unités distinctes, et que le rein est en réalité la somme de deux organes, des deux reins que l'on trouve dans le type primitif. Mais l'absence de cavité distincte, la disposition de l'orifice urinaire gauche, la position et la structure spéciale de la glande hématique, semblent devoir faire écarter cette conclusion, et je me suis longtemps refusé à y attacher mon attention, admettant comme la plupart des auteurs un rein droit unique.

L'étude de la Patelle est venue me montrer la question sous une face toute nouvelle. Si on se reporte en effet à la description que nous en avons faite plus haut, on se trouve en présence d'un certain nombre de faits frappants, qui peuvent être donnés comme autant de caractères d'homologie entre la glande hématique des Monotocardes d'une part, et le rein gauche de la Patelle de l'autre.

Sans parler de la ressemblance parfaite qui existe entre l'épithélium qui revêt les deux organes, c'est d'abord une *similitude complète dans la position* : les deux reins de la Patelle se trouvent *contigus*, tous les deux à *droite du péricarde*, avec lequel tous les deux contractent des rapports, le premier dans sa partie supérieure, le second au-dessous.

C'est la même disposition que l'on rencontre chez les Monotocardes, pour le rein et la glande néphridienne.

En second lieu la *communication directe avec l'oreillette des lacunes de la paroi des deux organes* que nous voulons comparer, est un fait lui-même assez remarquable, d'autant

plus que nous le retrouvons aussi nettement dans le canal papillaire des Trochidés, représentant également le rein gauche.

Enfin une dernière particularité fort importante, est le *développement considérable que prend la paroi accolée au péricarde du rein gauche de la Patelle*, tandis que celle qui est en rapport avec le rein est excessivement mince. Cette paroi péricardique est comblée, on se le rappelle, par du tissu conjonctif baigné par le sang qui remplit la lacune.

Supposons que la cloison mince qui sépare les deux reins disparaisse ; que la cloison péricardique, par un effet de balancement organique, se développe encore plus et que sa surface dans la cavité du rein se plisse fortement en conservant son épithélium ; l'orifice urinaire gauche, devenant inutile, disparaîtra ; le tissu conjonctif intérieur de la paroi réno-péricardique, en se différenciant légèrement, pourra donner le tissu ordinaire de la glande hématique, et nous aurons identiquement un rein typique de Prosobranché dans ses moindres détails anatomiques.

Seul le rectum, qui sépare les deux organes, ce qui n'a plus lieu chez les Monotocardes, peut créer une difficulté. Mais nous avons déjà insisté sur la variabilité de position du rectum par rapport au rein, et d'ailleurs le rein des Dolidés, des Tritoniidés, etc., traversé par le rectum, qui est attaché au plafond de sa cavité, n'est pas bien loin de remplir les conditions réclamées plus haut, d'une façon absolument complète.

En résumé, si l'hypothèse que je viens de développer se trouvait vérifiée, la constitution du rein des Monotocardes serait facile à interpréter : il serait formé par la coalescence des cavités des deux reins primordiaux, par suite de l'atrophie de la cloison commune, le rein gauche ayant passé à droite du péricarde. Tandis que le rein droit aurait gardé sa fonction première, le rein gauche dont la plasticité nous est déjà montrée par l'exemple des Haliotis et des Turbos, et qui deviendrait ici la portion gauche du rein unique, se serait con-

sidérablement modifié par le développement dans l'intérieur de ses parois d'un organe nouveau. Celui-ci constituerait une glande vasculaire sanguine en rapport avec l'oreillette, à laquelle nous pouvons donner le nom de glande hématique.

En même temps l'épithélium externe, c'est-à-dire la fonction sécrétrice originelle, aurait subi une régression concomitante.

Cette théorie, basée sur des preuves sérieuses, est, on le voit, assez vraisemblable, et ne suppose aucun postulat bien difficile à admettre. Mais elle ne peut être rigoureusement démontrée que par la connaissance d'un type de passage intermédiaire entre ceux que nous avons vus.

Or, M. Bouvier vient de décrire chez l'Ampullaire un cas fort intéressant qui cadre d'une façon absolue avec la théorie que nous venons d'exposer (*).

« Les Ampullaires présentent deux reins : un rein antérieur ou rein droit, formé par des lamelles, et un rein postérieur ou gauche dont le plafond est tapissé par le réseau vasculaire qui constitue le tissu rénal. Les deux reins diffèrent par leur structure comme par leur irrigation ». Le rein droit reçoit le sang des lacunes du corps et le renvoie aux branchies ; au contraire *les vaisseaux du rein gauche communiquent directement avec l'oreillette*. « Les deux reins de l'Ampullaire sont donc exactement dans les mêmes conditions que les deux reins de l'Haliotide. » Mais le caractère le plus important est que « *le rein gauche communique par un conduit avec le rein droit et ce dernier s'ouvre seul dans la chambre palléale, par l'intermédiaire d'un large orifice.* »

Voilà donc un cas exactement intermédiaire entre la Patelle et les Monotocardes. Les deux reins ont conservé leur individualité ; mais ils ne sont plus indépendants l'un de l'autre : la paroi mitoyenne s'est résorbée en un point, et c'est par l'intermédiaire du rein droit que le rein gauche communique avec l'extérieur.

(*) *Étude sur l'organisation des Ampullaires*. Mémoires publiés par la Société Philomathique à l'occasion de sa fondation, p. 63. 1888.

Nous sommes donc en présence d'un véritable type de passage; il vient corroborer d'une façon complète la théorie que nous avons émise avant d'avoir connaissance de l'anatomie de l'Ampullaire, elle se trouve par le fait même pleinement confirmée.

Il serait intéressant de rechercher quels arguments l'embryogénie peut à son tour apporter à cette manière de voir. Si le rein unique des Prosobranches résulte réellement de la fusion de deux reins primitifs, il ne serait pas impossible que l'on ne vit dans quelques types ces deux reins se former isolément d'abord, puis se confondre. Inversement, si ce processus ne se trouve pas réalisé, on n'en pourrait rien conclure contre notre théorie; car l'organe pourrait se former d'emblée dans ses conditions définitives, sans qu'on fût autorisé, sans autres données, à voir dans ce fait autre chose qu'un phénomène d'accélération embryogénique.

Après avoir donné ces quelques indications générales, il nous reste à étudier en détail les principaux types de glandes rénales que nous avons pu examiner chez les Prosobranches Monotocardes.

Mais, avant de commencer cette étude, il est préférable de décrire deux types qui s'écartent absolument des Monotocardes normaux, et qui, bien qu'on ne puisse en aucune façon les faire rentrer parmi les Diotocardes, offrent pourtant certains traits d'organisation qui les rapprochent de ces derniers Mollusques. Je veux parler de la Paludine et de la Valvée.

CHAPITRE IX

PALUDINE.

La Paludine a été l'objet de plusieurs monographies. Leydig (59) d'abord, puis plus tard Speyer (80), en ont fait l'objet de tout un mémoire. Simroth, puis M. Bouvier ont

découvert des particularités intéressantes du système nerveux. Tout récemment encore, Wolff (89) en a décrit le canal réno-péricardique.

Aussi son anatomie est-elle assez bien connue dans ses traits généraux. Mais la comparaison avec les autres types de Prosobranches, nous permettra de mettre en lumière, relativement à l'appareil rénal, plus d'un caractère important, qui a passé inaperçu aux yeux des auteurs de ces monographies.

On sait depuis longtemps que le rein se présente sous la forme d'une glande tétraédrique (fig. 37, R), dont la base est appliquée contre la paroi supérieure du corps, et visible à l'extérieur, en arrière de la cavité palléale, à droite de l'axe du corps. Le sommet du tétraèdre est à l'intérieur, et les trois faces qui y aboutissent sont en connexion, l'une avec la cavité palléale, l'autre avec le péricarde, la troisième avec une cavité particulière, où s'ouvre le rein, en général par un orifice unique, mais quelquefois aussi par deux; je n'en ai jamais vu davantage. Cette cavité (x , U) est un long tube qui court d'arrière en avant tout le long de la cavité palléale, et vient s'ouvrir à l'extérieur, au sommet d'une papille (N) située entre le rectum et la papille génitale. Ce canal, qui est un véritable *uretère*, et que l'on peut désigner sous ce nom, avait reçu de Leydig le nom de *Wasserbehälter* ou *réservoir aquifère*. Leydig croyait en effet que l'eau pénétrait dans le rein pour s'y mélanger au sang, qui y arrivait par des orifices des canaux sanguins. Les coupes démontrent ici comme dans tous les cas étudiés, que cette prétendue communication n'existe pas. Les conduits sanguins ne présentent aucun orifice, et le canal aquifère est un simple conduit excréteur. A quoi correspond morphologiquement cet uretère? En se fondant sur la communication qu'il croyait exister entre le rein droit des *Haliotis* et leur rein gauche ou canal papillaire, Béla Haller avait assimilé l'uretère des Paludines à ce canal; nous avons démontré que la communication invoquée par Béla Haller

n'existe pas chez l'Haliotis; l'assimilation qu'il a proposée tombe par suite d'elle-même. L'uretère des Paludines est une production nouvelle, dont nous n'avons vu jusqu'à présent aucun homologue. L'anatomie comparée permet difficilement de résoudre la question.

En effet, la seule homologie qui s'impose à l'esprit est un rapprochement avec l'uretère des Pulmonés. Mais faut-il voir là un lien de parenté, ou un simple phénomène de convergence, dû à l'adaptation au même milieu? C'est là une question encore à résoudre. La Paludine présente d'autres caractères communs avec les Pulmonés. C'est, d'après les recherches de M. Félix Bernard, le seul Prosobranché dont l'organe de Spengel puisse être comparé à l'organe de Lacaze-Duthiers des Pulmonés. Simroth a de son côté poussé assez loin la comparaison des cavités palléales dans l'un et l'autre type. Mais d'autre part le système nerveux, et tant d'autres détails anatomiques les séparent, qu'il semble possible de ne voir dans tous ces points communs que des rapports fortuits.

Si on en croit Jhering, qui a recueilli un certain nombre de faits curieux à l'appui de son opinion, les conduits urinifères de la Paludine et des Pulmonés, physiologiquement analogues, n'ont aucune homologie morphologique. L'uretère de la Paludine en effet est une partie différenciée de la cavité palléale, un emprunt fait à celle-ci. Or d'après Jhering, la cavité pulmonaire des Hélicéens n'est nullement comparable à la cavité palléale. C'est, selon lui, une dépendance de la chambre rénale elle-même, un vaste réservoir urinaire modifié en vue de la respiration. L'uretère des Pulmonés ne serait dans ce cas qu'un organe dû à une différenciation secondaire, emprunté à la chambre rénale, et débouchant dans la gouttière qui représente, suivant l'auteur allemand, une cavité palléale rudimentaire. Dans ces conditions, il est clair que l'homologie ne pourrait se soutenir. Mais les idées de Jhering semblent abandonnées aujourd'hui, et on s'accorde à voir dans les deux uretères des formations homologues.

Sans doute l'embryogénie pourrait donner une réponse définitive à la question qui se pose ainsi; mais jusqu'ici les embryogénistes qui ont étudié le développement de la Paludine n'ont donné aucun renseignement à cet égard.

La cavité rénale est entièrement remplie par un lacs de cloisons anastomosées dans tous les sens et délimitant une quantité de chambres irrégulières, le plus souvent assez petites, et communiquant largement les unes avec les autres (fig. 38 et 39, R). La cavité urinaire est pour ainsi dire virtuelle. On se rappelle que pareille disposition se présente chez la Nérítine, et nous avons à cette occasion signalé un rapprochement remarquable avec ce qui se passe chez les Pulmonés, où la cavité rénale est obstruée de la même manière. C'est un nouveau fait à l'appui de cette influence semblable du milieu des eaux douces sur l'organisation d'êtres fort différents d'origine.

Vers l'orifice du rein et en rapport avec lui, se trouve un espace plus grand (fig. 39, c), qui sert de réservoir aux produits excrétés par le rein dans les chambres secondaires, avant que ceux-ci soient expulsés par l'orifice excréteur. C'est dans cette chambre centrale que débouche le canal réno-péricardique brièvement étudié par Wolff. Ce canal est fort net, mais très court. Son orifice péricardique n'est pas difficile à voir. On le trouve aisément à la loupe sur la paroi péricardique du rein lui-même, non loin de l'arête où vient s'attacher la cloison de l'uretère, et tout près de l'orifice qui fait communiquer le rein avec le canal excréteur. On peut à partir de là le suivre sur les coupes. On le voit alors pénétrer dans la chambre rénale, entouré de toutes parts par le tissu du rein, et venir s'ouvrir sur la cloison qui sépare le rein de l'uretère. Ce dernier orifice n'est pas éloigné du pore excréteur du rein. Mais il ne présente pas de rapport direct avec lui, et je ne crois pas qu'on puisse considérer les muscles qui entourent les deux orifices comme jouissant d'une simultanéité quelconque, comme l'a dit

Wolff, qui d'ailleurs semble s'exagérer l'importance de ce résultat. Nous avons déjà eu l'occasion de le dire, il n'y a pas de lien direct entre le pore excréteur du rein et l'ouverture dans la cavité urinaire du canal réno-péricardique : ces orifices sont assez généralement indépendants l'un de l'autre.

Le canal réno-péricardique est entouré d'une tunique musculaire assez puissante. Intérieurement, il est revêtu d'un épithélium cilié formé d'assez grosses cellules cubiques granuleuses, sans vacuole, et bien certainement non excrétrices. A l'orifice rénal du canal (fig. 42), se trouvent d'assez longues papilles (p), surtout entre lui et le pore excréteur. Ces parties sont revêtues des mêmes cellules ciliées qui tapissent tout le canal.

L'appareil vasculaire est assez peu différencié. Les vaisseaux sont fort peu nombreux. Il partent tous d'un tronc commun, issu de la lacune périrectale, et on peut suivre sur les coupes les phases de la naissance du vaisseau. La tunique musculaire de celui-ci apparaît d'abord du côté du rein, limitant la lacune de ce côté ; ce n'est que lorsque le vaisseau a tout entier pénétré dans le rein, que la tunique se ferme complètement. Mais elle reste toujours à un état d'infériorité remarquable (fig. 43 et 44). Elle se compose uniquement de gros faisceaux circulaires ou obliques. Jamais on ne trouve de muscles longitudinaux.

De ces vaisseaux, fort peu nombreux, car chaque coupe n'en montre guère plus de trois sections dans toute l'étendue du rein (fig. 38 et 39, v), le sang passe dans les lacunes creusées dans l'épaisseur des cloisons qui supportent l'épithélium glandulaire.

Ces lacunes sont, comme toujours, partiellement comblées par une substance conjonctive fibrillaire (fig. 41), contenant des cellules conjonctives. On peut en distinguer deux espèces : les unes sont extrêmement petites, à noyaux minuscules allongés, et sont étoilées avec deux ou trois prolonge-

ments. Dans le voisinage des vaisseaux, on rencontre toujours de ces cellules, dont l'un des prolongements suit la cloison tandis que les autres vont se perdre dans la tunique du vaisseau. Dans les points où la lacune devient plus large, on trouve d'autres cellules conjonctives également étoilées, mais à gros noyaux. Elles ne diffèrent pas à proprement parler des précédentes, dont elles ne sont sans doute qu'une variété. Les lacunes aboutissent enfin dans deux grandes lacunes efférentes qui suivent les deux côtés latéraux du rein et se réunissent à son angle antérieur, pour arriver enfin au sinus branchial afférent.

L'histoire de l'*épithélium glandulaire* est extrêmement simple. Toutes les cellules qui le constituent sont semblables (fig. 41); toutes sont dépourvues de cils, comme cela arrive si fréquemment chez les animaux d'eau douce. Leydig d'ailleurs les a décrites dès 1850 avec la plus grande exactitude; elles sont fort petites, très serrées les unes contre les autres, et contiennent à leur intérieur une vacuole d'excrétion renfermant un liquide absolument hyalin. Cette vacuole (fig. 45, c) a des parois très nettes, et c'est dans son intérieur que se déposent les concrétions brunâtres qui constituent la sécrétion urinaire. Le reste de la cellule est occupé par le protoplasma entourant le noyau, toujours basilaire. On le voit, ces éléments s'écartent complètement de ce que nous avons décrit chez les Diotocardes. Ils se rapprochent au contraire du type que nous allons rencontrer d'une façon constante chez les Monotocardes. C'est pour nous le type différencié de la cellule rénale; les produits excrétés ne se déposent pas en tous les points du protoplasma; il y a en quelque sorte une régularisation du travail sécrétoire, qui concentre en un même point toute l'activité sécrétrice. La vacuole ainsi constituée, semblable à celle que l'on a observée depuis si longtemps chez les végétaux, augmente de plus en plus; les concrétions se forment à son intérieur, et plus tard, lorsque la cellule gonflée par cette

vacuole fait saillie dans la cavité rénale, la vacuole se détache de la cellule (fig. 45, *v*), et tombe dans la chambre urinaire, pendant que la cellule elle-même peut continuer à fonctionner. Nous reviendrons bientôt avec plus de détail sur ce mode de fonctionnement.

Ces cellules sont les seules qui se rencontrent dans toute l'étendue du rein. Les parois de la chambre plus vaste où conduit directement l'orifice du rein, présentent cependant quelques cils vibratiles, mais les cellules sont toujours semblables à ce que nous venons de décrire. Elles ne se transforment que dans le voisinage du néphrostome; ce sont alors des cellules cubiques, ou un peu allongées, sans vacuoles, ciliées, et tout à fait semblables à celles du canal réno-péricardique, avec lesquelles elles se continuent.

En résumé, et quoi qu'on en ait dit, la Paludine, au moins en ce qui concerne l'appareil rénal, est étroitement rattachée aux Monotocardes, parmi lesquels il faut cependant la placer un peu à part à cause des traits d'organisation spéciaux qu'elle nous présente. La structure histologique est à peu près identiquement la même, et le rein n'a subi que peu de modifications.

Un seul point semble faire défaut, c'est la glande hématique. Mais ce n'est là qu'une apparence. La *glande hématique* existe en réalité dans la Paludine, bien qu'elle se soit considérablement modifiée, comme on va le voir. Sur les coupes en effet (fig. 38), se voit à côté du rein, la section du cœur et du péricarde. La disposition de ces organes a déjà été indiquée depuis longtemps. Le péricarde a des dimensions tellement considérables, que Leydig hésitait à le considérer comme tel. Le cœur, disait-il, n'a pas à proprement parler de péricarde, mais il est placé dans une vaste cavité dont les parois sont exactement attachées aux organes voisins. Aujourd'hui le doute n'est plus possible, c'est bien là la cavité péricardique, qui est absolument close

de toute part. La communication de cette cavité avec le rein est à elle seule une preuve suffisante.

Le cœur (fig. 37 et 38, V, O) est très petit et situé tout à fait à gauche dans cette cavité.

Il se compose d'une oreillette et d'un ventricule réunis par un pédoncule assez long, très grêle, contenant le canal qui fait communiquer les deux cavités. La surface extérieure des deux parties du cœur est revêtue de cellules arrondies (fig. 65), très petites, développées surtout sur le ventricule, contrairement à ce que nous avons vu chez les Diotocardes. Elles représentent bien certainement la glande péricardique de Grobben, à un état de développement fort peu prononcé. Mais les parois de l'oreillette offrent une particularité bien autrement remarquable, et qui semble avoir échappé aux observations de Leydig. Tandis que cet auteur donne à l'oreillette une paroi extrêmement mince, comme cela a lieu d'habitude, j'ai pu constater qu'elle acquiert au contraire une épaisseur exceptionnelle, si bien que la cavité centrale qu'elle présente n'occupe qu'une très faible place relativement au volume total de l'organe (fig. 38, o). Mais, fait bien plus curieux encore, la structure de cette paroi est presque identique à celle de la glande *vasculaire*, qui forme la partie la plus importante de la glande hématique.

Cette paroi est limitée extérieurement et intérieurement par des membranes (fig. 46, *m* et *m'*) doublées par quelques muscles, particulièrement nombreux sur la membrane interne, en contact direct avec le sang. L'épaisseur même de la paroi est occupée par un tissu conjonctif presque compacte, où on retrouve des éléments identiques à ceux de la glande hématique: d'abord des cellules étoilées (fig. 46, *n*, et 46 *bis*, *c*), à corps très petit, servant de stroma à l'organe, et surtout ces grosses cellules conjonctives, (mêmes fig., *e*), à protoplasma granuleux, et à noyau à peu près central, qui sont très certainement les éléments actifs de la glande. La répartition n'est pas la même partout, et ces dernières cellules semblent plus répandues à l'entrée de l'oreillette (fig. 46).

C'est là, on se le rappelle, que la glande hématique entre en général en connexion avec le cœur.

On le voit, le tissu conjonctif ainsi constitué, n'est nullement en rapport direct avec le sang de l'oreillette. Mais la lacune où il est plongé communique nettement avec la cavité auriculaire.

Ainsi se continue le rapprochement de la Paludine avec les Monotocardes. Maintenant cette forme nouvelle de la glande hématique est-elle une forme d'adaptation spéciale, ou, comme j'inclinai à le croire dans une note présentée à la Société de Biologie, la forme primitive de cette glande ? c'est ce qu'il est difficile de décider sans l'aide d'observations embryologiques. La Paludine présente un grand nombre de caractères ancestraux, et on a voulu y voir un type assez rapproché des types primitifs des Monotocardes, qui se serait perpétué dans les eaux douces, comme beaucoup d'autres représentants de formes primordiales. Il pourrait donc se faire que la glande hématique ait consisté primitivement en un parenchyme conjonctif développé dans les parois mêmes de l'oreillette, et que plus tard, par suite d'une division plus avancée du travail physiologique, cet organe ait abandonné l'oreillette pour se constituer à l'état d'appareil indépendant.

Cela semble en désaccord avec l'hypothèse que nous avons émise précédemment, et qui montre la glande néphridienne, dont la partie la plus importante est la glande hématique, comme une dépendance du rein gauche des Diotocardes. Mais ce désaccord n'existe qu'en apparence. Car il importe bien de se rappeler que la glande néphridienne est en réalité formée par l'ensemble de deux organes : l'un d'eux, constitué essentiellement par l'épithélium, peut être regardé comme dérivant du rein gauche ; l'autre, qui est une glande vasculaire sanguine, dériverait au contraire du parenchyme conjonctif des parois de l'oreillette, parenchyme primitivement tel qu'on le trouve chez la Paludine, et qui plus tard aurait pénétré dans les lacunes existant préala-

blement dans les parois du rein gauche. A la double fonction correspondrait ainsi une double origine.

Mais l'embryogénie seule a le droit de trancher définitivement la question.

Si notre opinion était démontrée de la sorte, le rein de la Paludine, se ramènerait facilement au rein des autres Monotocardes : à part le rein gauche qui a disparu également, nous le verrons, chez plusieurs autres types, on y retrouve les mêmes parties, plus ou moins modifiées sans doute, mais sûrement présentes.

CHAPITRE X

VALVÉE.

Si la Paludine se détache nettement des Diotocardes, il n'en est pas de même de la Valvée (*Valvata Piscinalis*); comme l'a montré récemment M. Félix Bernard (5), elle a gardé dans beaucoup de points de son organisation, des rapports remarquables avec le groupe primitif des Prosobranches.

J'ai, en commun avec lui, étudié l'organe rénal de cet animal, et nous allons voir que lui aussi le rapproche assez nettement des Diotocardes.

Les quelques faits qui vont suivre m'étaient déjà connus lorsque M. Garnault a publié aux *Comptes rendus de l'Académie des sciences* une note sur l'organisation de la Valvée (26), dans laquelle, réservant pour plus tard l'étude des organes génitaux, si importante chez cet animal, l'auteur étudie plus spécialement le rein. Mais la priorité que je lui laisse relativement à la connaissance des traits généraux de l'anatomie du rein de la Valvée, ne peut nous dispenser de donner ici une description détaillée de l'appareil rénal, que n'a encore pas publiée M. Garnault, avec lequel je suis d'ailleurs en désaccord sur plusieurs points importants.

I. DESCRIPTION ANATOMIQUE. — Le rein (fig. 31, R) est

comme d'ordinaire au fond de la cavité palléale, à droite du péricarde et tout près du rectum. Il s'étend assez loin vers la partie postérieure où il s'accôle à l'estomac (E) placé au-dessus de lui, et qui le cache complètement dans la région dorsale.

Le sac qui le constitue est d'une simplicité de disposition très grande. Il ne présente presque aucun plissement, et aucune lamelle n'est attachée à ses parois (fig. 33, R). Celles-ci se moulent exactement sur les organes voisins, l'estomac, le foie, les organes génitaux, le péricarde. Ce sac se prolonge en avant de façon à donner un diverticule (fig. 31 et 32, dR) terminé en cul-de-sac à sa partie antérieure, et venant se loger dans le plafond de la cavité palléale, le long et à gauche du rectum.

Parallèlement à ce diverticule, et encore à gauche de lui, court un second canal issu aussi du sac rénal et constituant un canal excréteur, un véritable *uretère* (même fig., U). Les parois de cet uretère ne sont pas planes; elles sont au contraire très fortement plissées, surtout du côté droit, où l'uretère confine au diverticule rénal. Logé aussi dans l'épaisseur du manteau, il se prolonge plus en avant que le diverticule. Il traverse la ligne d'insertion basilaire de la branchie, en passant entre celle-ci et le manteau, se recourbe vers la droite, et vient s'ouvrir un peu plus en avant au sommet d'une papille placée à droite de la branchie, tout près du rectum. L'orifice (N) est disposé de telle sorte que la branchie vient s'insérer par son bord droit, sur la lèvre gauche de l'orifice excréteur, comme l'indique la coupe représentée figure 34.

J'ai déjà, dans la note publiée en commun avec M. Bernard dans les *Comptes rendus de l'Académie des sciences*, relevé l'erreur de M. Garnault, qui place l'orifice du rein « au fond de la cavité palléale ». Je n'ai à cet endroit pu reconnaître la présence d'aucun orifice.

Dans toute son étendue, l'uretère est contigu au diverticule du rein, et n'est séparé de lui que par une cloison très lacunaire (fig. 33, L), que les coupes montrent presque tou-

jours remplie de sang. Cette cloison se prolonge même dans la poche principale du rein de façon à diviser incomplètement celle-ci en deux chambres, comme l'indique la coupe représentée par la figure 33.

Le canal réno-péricardique (fig. 32, K) débouche au fond du diverticule rénal. Il a, comme le dit M. Garnault, des dimensions considérables. Il part de l'angle antérieur du péricarde, coupe l'uretère, en passant au-dessous de lui tout contre la cavité palléale, et vient déboucher dans le diverticule, près de son extrémité en cul-de-sac.

La circulation du rein est *essentiellement lacunaire*, comme le montrent les coupes (fig. 32 et 33). Toutes ses parois, aussi bien celles de la poche rénale principale elle-même, que celles du diverticule et de l'uretère, sont creusées de vastes lacunes, qui entourent l'épithélium glandulaire d'une nappe sanguine presque continue. Lorsque l'on pousse une injection de façon à remplir tout l'appareil circulatoire, il semble cependant qu'on aperçoive, sur tout le rein, un vaste réseau de capillaires à mailles très serrées. Mais c'est là une illusion, dont il est facile de se rendre compte par l'inspection même des coupes. Dans tout l'espace qui s'offre à la masse à injection, se trouvent des points, où la voie est plus ouverte, l'accès plus facile; c'est en ces points que l'injection se concentre de préférence, à l'exclusion des autres; de là cet aspect de réseau, qu'affecte l'appareil circulatoire du rein injecté. D'ailleurs des injections poussées par le pied comme les précédentes, mais avec plus de force, permettent de voir en cette même région une surface lacunaire presque continue. Il n'existe dans tout le rein qu'un seul vaisseau, à parois bien nettes (fig. 33, V). Ce vaisseau prend son origine à la partie postérieure, dans les lacunes qui règnent autour de l'estomac. Attaché au plafond du rein, il traverse de part en part la poche rénale, et va se perdre dans les lacunes du rein, à la partie antérieure. Mais il est bien certain que les lacunes tirent aussi leur sang directement des lacunes générales du corps.

Après avoir [traversé le rein, ce sang passe dans un système de lacunes formant un réseau compliqué et arrive enfin au vaisseau branchial afférent, particulièrement vers le péricarde.

Telle est, d'une manière générale, la disposition anatomique du rein de la Valvée; on le voit, elle diffère assez du rein des Monotocardes, tel que nous l'avons décrit dans ses traits principaux, au chapitre VIII; et si l'appareil urinaire des Diotocardes se ramène difficilement au type de la Valvée, il faut aussi reconnaître que nous ne trouvons un uretère semblable que chez quelques types de la famille des Trochidés.

II. HISTOLOGIE. — C'est surtout l'*histologie* qui nous permet un rapprochement plus frappant. M. Garnault a dans la note citée plus haut donné quelques indications à cet égard. Mais je suis en désaccord avec lui sur plusieurs points.

« Je crois pouvoir affirmer, dit M. Garnault, qu'il peut y avoir une ou plusieurs rangées de cellules dans les lamelles saillantes dans la cavité du rein. » Je n'ai pour ma part vu jamais qu'*un rang* de cellules (fig. 32, 33 et 36); à part la cloison incomplète que nous avons signalée dans la cavité du rein, il n'existe de lamelle saillante que dans l'uretère. Pas plus là que dans les autres points, on ne peut admettre plusieurs rangs de cellules.

Ces cellules sont très uniformes dans toute l'étendue du rein. Ce sont (fig. 36) des cellules presque cubiques, granuleuses, sans vacuoles, à protoplasma homogène, bien sensible au bleu de méthylène. Elles sont quelquefois remplies de concrétions, d'autres fois, au contraire on n'y distingue que des granulations protoplasmiques. En définitive, nous sommes en présence de cellules tout à fait analogues à celles des Diotocardes. Ces cellules évidemment glandulaires, n'ont, comme nous l'avons déjà dit, aucun rapport avec les cellules ciliées que nous allons rencontrer chez beaucoup de Monotocardes. Aussi ne puis-je accepter le reproche que m'a adressé M. Gar-

nault, ni l'argument tiré de la *Valvée* qu'il invoque pour nier le rôle que j'ai attribué aux cellules ciliées de la *Littorine*. « M. B. Haller et moi, dit-il, avons déjà admis que lorsque dans le rein, il y a deux sortes de cellules, vésiculeuses et granuleuses, les unes et les autres sont glandulaires. M. Rémy Perrier n'accepte pas cette manière de voir. Nous trouvons cependant chez la *Valvée*, où les cellules granuleuses existent seules, la preuve qu'elles peuvent contribuer à la sécrétion rénale. »

En réalité l'argument ne porte pas. Il y a ici confusion de la part de M. Garnault. Il faut reconnaître dans le rein des *Prosobranches* *trois sortes au moins de cellules différentes* :

1° *Des cellules ciliées non glandulaires* qu'on trouve dans l'*Haliotis*, et chez beaucoup de *Monotocardes*;

2° *Des cellules glandulaires sans vacuoles*, et souvent bourrées de concrétions. Ce sont les cellules typiques du rein des *Diotocardes*;

3° *Des cellules glandulaires présentant une vacuole*, à l'intérieur de laquelle sont les concrétions; celles-ci forment l'élément rénal typique des *Monotocardes*.

Ici la seconde espèce existe seule. Il n'est donc pas possible d'y chercher un argument relatif aux cellules de la première espèce.

III. GLANDE PÉRICARDIQUE. — Outre ce rapprochement avec les *Diotocardes*, la *Valvée* nous montre un rapport plus net encore avec ces derniers, par le développement considérable de la *glande péricardique*. L'oreillette est en effet recouverte de très longues cellules claires, à noyaux périphériques, dont la figure 35 montre la forme remarquable. Cette forme est d'ailleurs comparable à celle que Grobben a décrite chez plusieurs *Lamellibranches*; mais elle se distingue d'une façon curieuse par la longueur exagérée de ses éléments.

Tous ces traits d'organisation, et d'autres encore, décrits avec soin par M. Bernard, et tirés surtout de la structure de

la branchie et de l'organe de Spengel, montrent nettement les relations remarquables de la Valvée avec les Diotocardes, bien que l'on doive la placer définitivement près des *Bithynies*, dans le groupe des Ténioglosses, comme le montre en particulier l'étude du système nerveux et de la radula.

CHAPITRE XI

TÉNIOGLOSSES ROSTRIFÈRES. — LITTORINE.

I. DESCRIPTION ANATOMIQUE DU REIN. — La Littorine (*Littorina Littorea*) est un des Mollusques Prosobranches, où le rein se présente avec la constitution la plus simple. Je l'ai déjà fait brièvement connaître dans une note présentée à l'Académie des sciences le 12 mars 1888 (68).

On l'aperçoit, comme chez tous les Gastéropodes, dès qu'on a retiré l'animal de sa coquille, comme une masse d'un gris verdâtre, située entre le foie en arrière et le plafond de la cavité palléale en avant; il est à gauche contigu au péricarde, auquel il forme une bordure tout à fait nette. Cependant entre la partie principale du rein et le péricarde, on voit une bande blanchâtre, étroite d'un millimètre environ, qui court tout le long du bord péricardique. Cette bande, qui n'est autre que la glande néphridienne, se prolonge aussi transversalement en avant, et borde le rein du côté où il touche à la cavité palléale.

Mais dans cette région, elle n'a que quelques dixièmes de millimètre, et passe souvent inaperçue.

Du côté droit, le rein est limité par les organes génitaux, qui, avec un lobe du foie, occupent toute la région inférieure du corps en cet endroit. Mais la partie glandulaire, qui recouvre tout le plafond de la cavité rénale, ne s'arrête pas en même temps que celui-ci; elle se prolonge sur le plancher, par-dessus la masse viscérale, de façon à aller rejoindre là aussi le péricarde, où elle s'arrête brusquement. Dans cette région inférieure, la largeur d'arrière en

avant de la masse sécrétante du rein est beaucoup moins grande que sur le plafond de la cavité. Car la masse des viscères abdominaux qui limite en arrière le rein est disposée très obliquement d'arrière en avant. On peut décrire la poche du rein comme un cylindre à section très aplatie, limité en avant par une cloison normale qui la sépare de la cavité palléale, et en arrière par une cloison très oblique qui la sépare de la cavité abdominale et des viscères qu'elle contient. Les deux cloisons sont de simples membranes, non tapissées d'épithélium glandulaire; la partie sécrétante recouvre seulement les parois latérales du cylindre, sauf dans la région où celles-ci sont accôlées au péricarde.

L'*appareil sécréteur* est constitué par un ensemble de lamelles ramifiées dont un des bords est attaché à la paroi du sac rénal, tandis que l'autre est libre dans la cavité du rein.

Ces lamelles, très souvent anastomosées, constituent un système assez complexe, mais qui dans le cas présent est assez facile à décrire. En effet, le long du bord libre de chacune d'elles, court un vaisseau sanguin qui l'accompagne dans toute son étendue, de telle sorte qu'il suffit de décrire l'ensemble de ces vaisseaux pour donner une idée de la disposition des lamelles glandulaires, telle qu'elle se montre lorsqu'on ouvre le rein de la Littorine.

Ces vaisseaux sont les *vaisseaux afférents du rein*. Ils partent tous chez la Littorine d'un tronc commun qui prend son origine dans le sinus abdominal antérieur. Ils se divisent un grand nombre de fois comme les lamelles correspondantes. et le sang qu'ils amènent se répand à l'intérieur d'un vaste système de lacunes, contenu à l'intérieur de ces lamelles. Si on étale les parois latérales du cylindre qui, d'après notre description, forme la poche rénale, en faisant une ouverture suivant la ligne où elle touche le péricarde, de façon à avoir la partie sécrétante dans toute son étendue, on voit tous les vaisseaux du rein rayonner du point que nous avons indiqué, c'est-à-dire de l'angle antérieur gauche. C'est donc aussi de ce

point que rayonnent les lamelles. L'aspect arborescent que donne cette disposition à l'appareil vasculaire du rein, quoique constant dans sa forme générale, varie beaucoup pour les détails. La figure 51, en donne une idée, mieux que ne pourrait le faire une description longue et d'ailleurs sans grand intérêt.

Ces voies afférentes sont de véritables vaisseaux, à contours extrêmement nets, entourés d'une couche musculaire, et dont la lumière se montre sur les coupes avec la forme arrondie que présentent en général les vrais vaisseaux. On y rencontre toujours de nombreux globules sanguins au milieu du plasma coagulé.

Il est intéressant de signaler un cas curieux d'hypertrophie, que j'ai pu observer dans la couche musculaire du vaisseau principal afférent d'une Littorine. Il est représenté dans la figure 75. Je ne l'ai trouvé que sur un des échantillons que j'ai soumis aux coupes; c'est ce qui m'amène à ne le considérer que comme un cas pathologique.

Le *système vasculaire efférent*, au lieu d'être du côté de la cavité rénale, comme celui qui apporte le sang, est situé tout à fait à la périphérie, immédiatement au-dessous des téguments. Sur les animaux injectés, il se voit sans préparation aucune en enlevant la coquille de l'animal.

On voit se dessiner alors un réseau délicat très net, et qui a toute l'apparence d'un réseau vasculaire. Mais ce ne sont pas de véritables vaisseaux. Ce sont des lacunes, je n'ai pas pu du moins leur découvrir d'endothélium. Toutefois elles sont le plus souvent assez nettement limitées latéralement, et c'est à cette particularité qu'il faut attribuer l'aspect d'un réseau de vaisseaux parfaits, qu'offre extérieurement l'injection. Mais si on examine des coupes fines faites à travers l'organe, on voit que ces voies efférentes ne sont autre chose que des lacunes communiquant directement avec le système lacunaire des lamelles du rein.

Seulement tandis que celles-ci sont en partie obstruées par

le tissu conjonctif, les lacunes superficielles sont tout à fait libres et offrent au sang un passage largement ouvert à sa sortie du rein.

Ces vaisseaux imparfaits offrent une disposition remarquable et assez constante représentée par la figure 50; on voit que les troncs principaux de ce réseau se divisent en deux systèmes, dans chacun desquels les vaisseaux courent parallèlement les uns aux autres; les premiers beaucoup plus importants, au nombre d'une vingtaine, aboutissent dans un conduit commun (*v*) qui suit tout le bord gauche du péricarde. Ce conduit n'est autre que la lacune que nous décrirons tout à l'heure dans la glande hématique.

Les autres, plus petits, et s'anastomosant d'ailleurs avec les précédents, débouchent dans un second canal commun plus faible que celui qui court le long du péricarde; ce canal longe le bord postérieur de la cavité rénale. C'est, de même que le premier, une lacune creusée dans la partie accessoire de la glande hématique.

Comme toujours, ces lacunes de la glande hématique communiquent largement avec l'oreillette; il résulte de là que le sang qui a traversé le rein, ne passe pas chez la Littorine à travers la branchie. Il ne respire pas, en d'autres termes.

Dans l'immense majorité des Prosobranches, il n'en est pas ainsi: le sang qui a traversé le rein, arrive dans le sinus rectal, et ne se rend au cœur qu'après avoir traversé la branchie.

La Littorine n'est d'ailleurs pas le seul Prosobranch, qui fasse exception à cette règle. Nous en verrons encore deux ou trois exemples dans la suite de ce mémoire.

Il est intéressant de remarquer, sans attacher d'importance phylogénétique à ce fait, que c'est la disposition qui se présente constamment chez les Pülmonés.

II. STRUCTURE HISTOLOGIQUE. — La *structure histologique* de l'épithélium glandulaire du rein de la Littorine est fort

intéressante à étudier, parce qu'elle offre de la manière la plus nette les caractères typiques de l'épithélium du rein des Monotocardes.

On peut distinguer deux régions dans la partie glandulaire de l'épithélium. En effet l'épithélium qui recouvre chaque lamelle n'a pas la même constitution, suivant qu'on le considère sur la partie basilaire de la lamelle attachée à la paroi du corps, ou sur le bord libre tourné vers la cavité rénale (fig. 73).

L'épithélium de la base des lamelles est absolument régulier, et formé de cellules toutes semblables, juxtaposées, et contiguës par toute leur paroi latérale (fig. 72, X). Ce sont des cellules cylindriques, très allongées, bien attachées à la membrane basilaire de l'épithélium par toute la surface de leur large base. Elles sont toutes bien exactement de même forme et de même âge, de sorte que, dans une section perpendiculaire à la lamelle, leurs parois sont coupées de façon à présenter une série de lignes régulièrement parallèles.

Ces éléments sont tout à fait nettement glandulaires (*). Leur noyau (*n*) est toujours à la base de la cellule, entouré d'une quantité notable de protoplasma, occupant toute la partie inférieure de l'élément anatomique, qui se montre par suite avec un aspect granuleux, coloré sur les coupes en bleu pâle par le bleu de méthylène, comme les éléments à protoplasma peu condensé. La partie supérieure est au contraire tout à fait incolore. Le protoplasma semble s'être entièrement retiré. C'est là en effet que se rassemblent les produits sécrétés par la cellule. Ils s'y condensent en une gouttelette hyaline très claire, à parois très nettes, et exactement sphérique. On rencontre quelquefois dans la même cellule deux pareilles gouttelettes, dans la partie supérieure de l'élément glandulaire. Mais ces gouttelettes ne tardent pas à se fondre de façon à en former une seule, à mesure que la sécrétion se continue.

(*) Ils sont absolument semblables aux cellules glandulaires de la Paludine, représentées figure 43. c.

Bientôt même, les produits excrétés deviennent plus abondants et se déposent au centre même de la gouttelette, sous forme de concrétions de configuration variable. Tantôt c'est un seul fragment assez gros, mais sans structure régulière et nettement formé par un certain nombre de petits granules accolés les uns aux autres en une masse mamelonnée; tantôt, mais plus rarement, ce sont des granules épars dans la vacuole. Ce dernier cas correspond peut-être à un stade moins avancé de l'acte sécrétoire.

Sur les coupes (fig. 72), cette vacuole n'est pas visible avec ses contours nets. Par suite, en effet, de la déshydratation des tissus, le protoplasma de la cellule se trouve modifié, et l'eau qui formait la majeure partie du suc de la gouttelette est absorbée. Aussi le protoplasma diffuse, et la vacuole ne se manifeste plus que par la présence d'un espace très clair (*v*) à la partie supérieure de la cellule.

La vacuole se trouve appliquée tout contre la surface extérieure de l'élément, si bien que les deux parois semblent se confondre, et qu'on peut à peine distinguer le double contour. Cette surface ne m'a jamais paru couverte de cils; en coupe, l'extrémité un peu arrondie en forme de dôme, se montre avec la plus grande netteté, et rien ne peut trahir la présence de cils. Mais il ne faut jamais, pour résoudre une pareille question, s'en rapporter exclusivement aux coupes. Dans les manipulations que nécessite l'emploi de cette méthode, il y a trop d'occasions de détruire ces prolongements délicats du protoplasma, pour qu'on puisse s'en tenir à l'examen des coupes, surtout quand il s'agit de cellules glandulaires que nous avons vues chez les Diotocardes, dépourvues de plateaux, et couvertes de cils extrêmement caducs. Mais les dissociations ont toujours montré ces cellules non ciliées, et l'examen des tissus vivants permet de constater que les parties profondes de la masse glandulaire ne présentent aucun mouvement ciliaire.

C'est là l'élément glandulaire par excellence de l'épithélium rénal. Il est extrêmement abondant, et recouvre la plus

grande partie de l'étendue des lamelles. Seule, l'extrémité libre de ces lamelles présente dans la nature de l'épithélium des modifications que nous allons maintenant étudier.

Au sommet des lamelles, l'épithélium ne présente plus la régularité parfaite qu'il avait dans les parties plus profondes. Ce ne sont plus ces cellules bien exactement juxtaposées, et toutes semblables entre elles que nous trouvions à la base; ce sont des cellules plus basses, irrégulières, d'aspect assez différent des précédentes. Le trait le plus essentiel du revêtement est la différenciation de ses éléments en deux sortes. Les uns (fig. 73 et 74, *c*) sont des éléments ciliés ne paraissant jouer aucun rôle dans la sécrétion. Leur protoplasma, très condensé, se colore en bleu intense; leur plateau est très net et leur noyau de forme variable, tantôt sphérique, tantôt plus ou moins allongé, peut se trouver à différentes hauteurs dans la cellule. Le plus souvent toutefois il est placé à la partie supérieure. Inférieurement la cellule, qui d'ailleurs est souvent elle-même mince et allongée, s'amincit encore en général et vient s'insérer sur la membrane basilaire par un pédicule très grêle qui passe entre les cellules glandulaires voisines. Le rôle de ces cellules, souvent disposées par paquets, est évidemment de balayer les produits glandulaires, et de nettoyer en quelque sorte la surface du rein.

A côté de ces éléments ciliés, simples cellules de revêtement, se trouvent d'autres cellules glandulaires (mêmes figures, *g*), analogues aux cellules déjà décrites. Mais l'inspection des coupes y montrent de légères modifications. Ce sont encore de gros éléments à noyaux ronds placés près de la base, et dont le protoplasma extrêmement dilué se colore en bleu très clair. Mais la coloration est plus uniforme dans toute l'étendue de l'élément, et des granulations semblent répandues dans toutes ses parties. La vacuole existe toutefois, car les coupes la décèlent, et je n'ai pu trouver dans les dissociations, de cellules qui en soient nettement dépourvues. Dans tous les cas, l'aspect des coupes semble indiquer une différenciation réelle. De plus, il arrive assez souvent

que ces cellules ne sont pas totalement dépourvues de cils, comme celles des parties plus profondes. En un mot, tout en conservant nettement les caractères de cellules glandulaires, ces éléments superficiels ont cependant quelques particularités de détail, qui les différencient de leurs congénères. Par leur vacuole moins nettement accusée, par la présence de quelques cils, elles forment pour ainsi dire une sorte de passage entre les cellules ciliées à sécrétion diffuse des Diotocardes, et les cellules glandulaires ordinaires des Monotocardes, et montrent comment ces dernières peuvent dériver des précédentes.

Comment s'opère le mécanisme de la sécrétion? comment la vacuole, une fois formée, s'échappe-t-elle dans la cavité rénale pour être rejetée ensuite au dehors?

Pour répondre à ces questions, examinons d'abord sous quelle forme se présentent les produits rejetés. Si on porte sous le microscope un peu du mucus qui se trouve dans la cavité rénale, on le trouve composé d'une multitude de petites vésicules sphériques très remarquables, et décrites par tous les auteurs comme étant les cellules du rein.

Ces vésicules (*) contiennent chacune à leur intérieur une petite gouttelette hyaline, tenant en suspension un ou plusieurs corpuscules solides; ce sont les gouttelettes que nous avons décrites dans les cellules du rein. Autour d'elles se trouve une couche un peu granuleuse, dont les réactifs colorants démontrent la nature protoplasmique. Cet ensemble constitue les *vésicules d'excrétion*, à l'intérieur desquelles la gouttelette occupe toujours une position excentrique.

Telle est la forme sous laquelle sont rejetés les produits du rein. La plupart des anatomistes ont pensé que c'étaient là les éléments du rein, et, suivant ces auteurs, la sécrétion se ferait simplement par la chute des cellules rénales, qui se détacheraient tout entières de la membrane basilaire

(*) Voir les figures données pour la Paludine (fig. 45, v).

pour s'échapper dans la chambre urinaire en entraînant la vacuole qu'elles contiennent. Ce mécanisme a été indiqué récemment encore comme le vrai, à propos du Cyclostome, par M. Garnault (*).

« Les cellules, dit-il, qui se développent à la surface de la double membrane qui constitue la charpente des lamelles, sont repoussées au fur et à mesure qu'elles s'accroissent, et finalement tombent dans les chambres rénales, où on peut les retrouver. Mais elles sont alors réduites à leur vésicule ; leur mince enveloppe protoplasmique et leurs noyaux ont disparu. » Nous reviendrons plus tard sur cette observation pour ce qui concerne spécialement le Cyclostome. Mais à l'égard de la Littorine, je crois que les choses doivent être comprises autrement.

D'abord il faut remarquer que les vésicules excrétées n'ont pas de noyaux. M. de Lacaze-Duthiers en décrit, il est vrai, dans la plupart des Mollusques Gastéropodes ou Lamelli-branches dont il a étudié le rein ; mais il est facile de voir, d'après sa description, qu'il appelle *noyau* la concrétion solide que renferme la vacuole. M. Garnault lui-même déclare qu'il n'existe pas de noyau (25) (**). Il est revenu légèrement, il est vrai, sur cette première opinion, dans une note récente communiquée à l'Académie des sciences (26). Il a pu, dit-il, par de fortes colorations au violet de gentiane, déceler encore dans les vésicules des « traces de noyaux ». Mais, outre qu'il est difficile de comprendre ce qu'on entend par des *traces de noyaux*, le violet de gentiane n'est pas un réactif assez sûr pour qu'on puisse avoir en lui une confiance absolue. Il colore pour ainsi dire tout, et peut conduire de la sorte à d'assez graves erreurs. Le vert de méthyle et le picro-carminate d'ammoniaque, dont le pouvoir électif est bien supérieur, ne m'ont montré aucun élément nucléaire autour des vésicules libres.

D'autre part, la structure même des cellules glandulaires

(*) *Loc. cit.*, p. 44.

(**) *Loc. cit.*, *ibid.*

semble exclure ce processus de sécrétion. Les cellules sont très nettement disposées sur un seul rang; elles sont toutes égales et de même âge. Dans les glandes massives, au contraire, que M. Ranvier appelle *glandes olocrines*, plusieurs couches inégales peuvent se voir : les profondes, jeunes, gorgées de protoplasma, les superficielles, au contraire, gonflées de suc cellulaire, près de mourir, et sur le point de tomber dans la cavité glandulaire. Ici, rien de pareil. Des cellules toutes semblables, toujours munies à leur base d'une quantité notable de protoplasma, et adhérant sans laisser aucun vide à la membrane basilaire et aux cellules voisines. Ce ne sont certes pas là les caractères d'éléments épuisés et prêts à s'éliminer.

Il faut donc chercher un autre processus de la formation du mucus urinaire. Ce processus nous est indiqué par l'examen direct d'un fragment de lissu rénal abandonné à lui-même sur le porte-objet du microscope.

Au début de l'observation, la limite superficielle de l'épithélium est extrêmement nette, droite, sans que les cellules dépassent nulle part le niveau général. Mais peu à peu les cellules se gonflent, et font saillie au-dessus de leurs voisines. Cette saillie s'exagère de plus en plus, contenant la vacuole et sa concrétion. Elle s'étrangle à sa base, au-dessous de la gouttelette, et finit par ne plus être rattachée à la cellule que par un mince pédicule. Celui-ci se coupe enfin, et la saillie transformée en vésicule sphérique se détache pour s'échapper dans la cavité rénale. Mais la cellule conserve et son noyau et la majeure partie de son protoplasma. Elle est donc encore vivante, et rien ne l'empêche de recommencer à nouveau son fonctionnement (*).

On peut reprocher à cette observation de ne pas avoir été faite dans les conditions normales. Le tissu arraché à la

(*) La figure 48, représentant la glande péricardique du Cyclostome, donne toutes les phases de ce processus, identique dans les deux cas; elle montre la formation de la vacuole (b), la déhiscence de la cellule (c), et la cellule renouée après avoir expulsé sa vésicule (d).

masse glandulaire du rein ne vit plus de son existence habituelle. La nutrition ne s'effectue plus de même. Il y a maladie, commencement de mort des cellules. Nous reconnaitrions toute la valeur de cette objection, si l'observation précédente était la seule preuve à l'appui de notre manière de voir. Mais, si l'on se rappelle quelle est la forme des cellules rénales, quelle est leur disposition et quel est l'aspect des vésicules contenues dans le mucus urinaire, on reconnaîtra que tous les caractères s'accordent à faire considérer comme normal le mode de sécrétion que nous venons d'exposer. La sécrétion se ferait donc, non par chute des éléments du rein, mais par déhiscence des cellules, c'est-à-dire par une sorte d'amputation spontanée des éléments dont la partie envahie par la vésicule se détache. De la sorte, la cellule rénale, dont la mort n'est pas nécessaire pour l'accomplissement de la fonction de sécrétion, n'est plus un élément caduc. C'est un élément persistant, qui fonctionne toute sa vie comme élément sécréteur, et élimine périodiquement ses produits, sans être pour cela assujéti à mourir. Le rein rentre donc dans la classe des *glandes mérocrines* de M. Ranvier.

Cette explication est d'ailleurs conforme à ce que l'on sait aujourd'hui sur la physiologie de toutes les glandes. La sécrétion ne se fait pas en général par fonte des cellules, comme on le dit souvent, mais bien plutôt par le fonctionnement régulier de celles-ci, qui, à certains moments, laissent échapper une partie des substances qu'elles ont sécrétées.

On peut appliquer aux cellules du rein les considérations ainsi formulées par Nüssbaum (64), dans son mémoire sur la structure et l'activité des glandes (*).

« La sécrétion et la mort de la cellule ne sont pas identiques, et n'ont pas lieu au même moment... Les cellules, avant de mourir, ont toujours évacué leurs produits d'excrétion.

« La sécrétion consiste dans la formation et l'accumulation

(*) *Arch. f. mikroskop. Anat.*, t. XXI, p. 356.

des matières, et dans leur élimination du corps de la cellule.

« De même que tous les tissus vivants meurent pour faire place à de nouvelles générations de cellules, de même au bout d'un certain temps, les cellules glandulaires disparaissent et sont remplacées par des cellules nouvelles pleines de vie et de force...

« Mais la sécrétion, et la mort et la multiplication des cellules, sont deux processus tout à fait indépendants l'un de l'autre.

« La sécrétion peut bien endommager la cellule; mais la vie de celle-ci persiste, et l'acte de la sécrétion n'est pas équivalent à la mort de la cellule; c'est la manifestation de son énergie. »

III. GLANDE NÉPHRIDIIENNE. — La glande néphridienne est construite exactement d'après le type décrit au chapitre VIII. Nous aurons donc peu à y revenir. L'épithélium extérieur, représentant du rein gauche, est un épithélium cubique, à petites cellules longuement ciliées. Elles sont remplies d'un protoplasma homogène, parsemé de granules jaunâtres assez nombreux.

La glande hématique est à l'intérieur d'une lacune creusée dans les parois de la glande néphridienne. Le seul point à noter est sa communication avec les vaisseaux du rein droit. Cette particularité n'a rien qui doive nous étonner; les Trochidés nous ont montré en effet qu'il peut y avoir entre les appareils vasculaires des deux reins d'étroites relations. C'est simplement ce qui a lieu ici, par exception à ce qui se passe généralement chez les Monotocardes.

IV. GLANDE PÉRICARDIQUE. — La glande de Grobben est peu développée chez la Littorine; elle appartient au second type, c'est-à-dire que ses cellules sont attachées, non pas à l'oreillette, mais aux parois mêmes du péricarde. D'ailleurs elles sont fort petites, et leur sécrétion doit être insignifiante. Le canal réno-péricardique, n'en est pas moins très bien développé.

La description que nous venons de faire du rein de la Littorine pourrait s'appliquer presque de point en point au rein des CHÉNOPIDÉS et des STROMBIDÉS, que j'ai étudié dans le *Chenopus pes pelicani*, de nos côtes (Arcachon), et le *Strombus gigas* des collections du Muséum. L'appareil urinaire se compose encore de la glande néphridienne et du rein droit, dont la disposition et la structure anatomique et histologique sont identiques à ce que nous avons vu chez la Littorine.

CHAPITRE XII

TÉNIOGLOSSÉS SANS GLANDE HÉMATIQUE.

Je réunis dans ce chapitre l'étude d'un certain nombre de types de Ténioglossés dont le rein est moins compliqué que ceux que nous avons étudiés jusqu'ici, mais sans avoir l'intention d'indiquer par ce rapprochement un plus grand degré de parenté. Cette simplicité dans la structure peut tenir à des causes diverses ayant amené une régression, sans que l'hérédité ait eu besoin d'intervenir.

1° CÉRITHIDÉS, VERMÉTIDÉS. — Les organes urinaires du Cérithé et du Vermet offrent tant de points communs, qu'il est facile de les étudier en même temps. Le fait capital qu'ils présentent est l'absence complète de glande hématique. Aussi bien à la loupe que sur les coupes que j'ai pu faire dans le rein d'un Cérithé, le *C. vulgatum*, venant de la Station zoologique de Naples, je n'ai pu voir cet organe. Les lamelles dont se compose la masse glandulaire du rein atteignent tout à fait le péricarde, et s'attachent à sa paroi. Je n'ai pu découvrir aucun organe homologue à la glande hématique, ni au point de vue morphologique, ni au point de vue physiologique.

D'ailleurs l'aspect du rein ne présente rien de bien remarquable. Le rein du *Vermet* a été étudié par M. de Lacaze-Duthiers (50). J'ai pu reconnaître l'exactitude de sa descrip-

tion en ce qui concerne la partie purement anatomique. L'orifice excréteur de cette glande a été exactement indiqué par lui. J'ajouterai cependant quelques détails comparatifs. Le rein du Vermet s'avance beaucoup plus en avant que dans les types déjà observés. Il est logé pour une grande part dans le manteau au-dessus de la cavité palléale, de sorte que le pore excréteur se trouve non pas sur le fond, mais sur le plafond même de cette cavité.

J'ai pu observer le canal réno-péricardique qui avait échappé aux investigations de M. de Lacaze-Duthiers. Son orifice péricardique est facile à voir. Il se trouve tout près de la pointe antérieure du péricarde, tout contre le rein. Le canal est lui-même assez long. Son orifice dans l'intérieur du rein est plus difficile à apercevoir, par la simple dissection. Mais les coupes en démontrent aisément la disposition, et on voit par ce procédé qu'il vient s'ouvrir non loin de l'orifice du rein.

La masse glandulaire rappelle beaucoup celle de la Littorine. Elle est, comme dans ce dernier type, formée par un système assez compliqué de lamelles ramifiées et arborescentes, attachées à la paroi de la poche rénale, dans les points où celle-ci n'est pas en contact avec les organes voisins. Elle se laisse diviser en deux lobes par une échancrure que produit, vers le milieu de la longueur du rein, une involution en forme d'anse du rectum. Cette involution repousse devant elle la masse glandulaire, de sorte qu'à son niveau, celle-ci se trouve réduite à une étroite bande courant le long du péricarde. Cette bande réunit les deux lobes du rein, dont la structure est d'ailleurs identique. Une seule différence sans importance est à signaler, c'est que, dans la partie postérieure, les lamelles sont étroitement serrées les unes contre les autres, et se ramifient en formant des mailles très allongées; tandis que dans le lobe antérieur, les lamelles sont nettement arborescentes, plus espacées, et plus fortes.

La circulation est telle que l'a décrite M. de Lacaze-Duthiers. Les vaisseaux afférents sont situés à l'intérieur,

sur les sommets libres des lamelles. Les voies efférentes au contraire sont superficielles, et conduisent le sang, non pas dans le sinus périrectal, ou dans le vaisseau branchial afférent, mais bien dans la veine branchiale efférente, tout près de son entrée dans l'oreillette. Je rappellerai que nous avons décrit une disposition tout à fait semblable dans la Littorine.

La description que M. de Lacaze-Duthiers donnait en 1860 de la structure intime de l'appareil urinaire, doit être modifié, aujourd'hui que la manière d'être des cellules est mieux fixée qu'à cette époque. Il importe de préciser la signification des termes qu'il emploie pour définir les cellules rénales : « On trouve cependant sur l'un de leurs côtés (des cellules du rein) un *noyau* opaque, quand on les regarde par transparence; par réflexion, la teinte est un peu jaunâtre, grisâtre ou jaune verdâtre; c'est à ces noyaux qu'il faut attribuer la couleur que présente la glande dans son ensemble. »

Dans un très récent mémoire sur la Testacelle, l'éminent professeur de la Sorbonne décrit encore les éléments constitutifs du rein comme « des cellules de grandeur moyenne, avec un noyau ou un corps nucléolaire coloré, véritable concrétion, à contours durs et très accusés » (*).

Après toutes les recherches dont la constitution du noyau, son rôle dans la division des cellules, sa vitalité propre ont été l'objet dans ces dernières années, il est impossible de désigner sous les noms de *noyau* ou de *corps nucléolaire* les formations dont parle ici M. de Lacaze-Duthiers.

Le *noyau* et le *nucléole* sont des *parties constituantes* de la cellule, des parties essentiellement *vivantes* et n'ont absolument rien de commun avec les *concrétions* minérales ou autres, essentiellement *inertes*, *mortes*, qui peuvent se former dans les éléments anatomiques.

La même remarque s'applique au passage suivant : « On

(*) *Arch. zool. exp.*, 2^e série, t. V, p. 324.

trouve encore beaucoup de cellules qui, avec une certaine incidence de lumière, offrent dans leur centre comme une seconde sphère incluse, qui paraît alors sous la forme d'un nuage un peu moins transparent, mais dont les bords sont très limités. Est-ce un développement endogène? Dans les différents exemples dont j'ai publié la structure du corps de Bojanus, j'ai retrouvé la même particularité (*). »

Il n'y a pas plus dans le Vermet que dans les autres types, de formation endogène de cellule.

L'illusion est due au procédé spécial d'après lequel se fait la sécrétion, procédé identique à celui que j'ai décrit en détail au chapitre précédent.

Les cellules du rein sont disposées non pas *sur plusieurs rangs*, comme le dit M. de Lacaze-Duthiers, qui les a étudiées en les dilacérant ou en les soumettant à une compression sous la lame de verre, mais sur un seul rang, ainsi que les coupes le démontrent avec la plus grande netteté.

Elles ne diffèrent pas des cellules rénales ordinaires. Leur noyau, *toujours présent*, est basilaire, et dans leur portion supérieure se développe une vacuole claire (la seconde sphère incluse de M. de Lacaze-Duthiers), au milieu de laquelle se dépose une concrétion solide, comme nous l'avons déjà vu plus d'une fois.

Je n'ai pas vu les couches de noyaux que M. de Lacaze-Duthiers décrit au milieu des cellules à concrétion, et « qu'il considère comme point de départ de la formation des cellules. » Toutes les cellules glandulaires sont semblables, juxtaposées, comme nous les avons toujours trouvées dans les autres types.

Le Cérithé n'a jamais été étudié, à ma connaissance, d'une façon approfondie. Il ne possède pas non plus de glande hématique, et les cellules glandulaires sont portées par des lamelles très longues, qui, en coupe, se trouvent disposées

(*) *Ann. sc. nat.*, 4^e série, t. XIII, p. 237.

parallèlement les unes aux autres, sans présenter presque aucune anastomose, au moins dans la région voisine du cœur. Sur le côté droit de la glande, et particulièrement dans les parties glandulaires voisines de la surface du corps, l'arrangement de ces lamelles change complètement d'aspect, et on a un lacis très compliqué de trabécules intriqués, limitant des mailles à peu près isodiamétriques. La constitution histologique de la glande n'est d'ailleurs pas modifiée pour cela, et il faut considérer ces changements comme n'ayant que peu d'importance. Nous n'en faisons ici mention que pour être absolument complet.

La chambre urinaire est beaucoup plus réduite que dans le Vermet. Les lamelles existent en effet sur toute la surface des parois de la glande, aussi bien sur le péricarde que sur les parties en connexion avec la masse viscérale. Les lamelles inférieures arrivent souvent à atteindre les supérieures, et à se souder à elles. La chambre rénale est dès lors très rétrécie, et il devient assez difficile de l'ouvrir pour en étudier les différentes parties.

L'appareil circulatoire est lui-même très réduit; on ne distingue sur les coupes que fort peu de vaisseaux, tous situés dans la région antérieure; en arrière il ne s'en montre plus trace, pas plus au sommet libre des lamelles qu'à leur base. La circulation du rein est donc essentiellement lacunaire. Mais je n'ai pu voir sur les animaux dans l'alcool que j'ai eu seuls à ma disposition, si les voies efférentes amenaient le sang dans le sinus périrectal, ou comme chez le Vermet, directement dans le cœur.

Toutes les cellules sont semblables, vacuolaires, et je n'ai pu observer entre les éléments épithéliaux, aucune différenciation comparable à ce qu'on a vu dans les types déjà décrits.

Je n'ai pu étudier les *Mélanies*, qui se rapprochent à tant d'égards des *Cérithes*, que sur un échantillon assez mal conservé de *Melania thiarella*, tiré des collections du

Muséum. Aussi les indications que j'ai pu recueillir sur l'anatomie du rein de ce type, sont fort incomplètes. Cependant, j'ai pu constater ici encore l'absence de la glande hématique. Le rein lui-même est un organe extrêmement massif, caractère que nous lui avons déjà vu prendre toutes les fois que nous avons étudié des Mollusques fluviatiles. La cavité rénale est à peu près complètement oblitérée, par les nombreux trabécules chargés de cellules glandulaires qui vont d'une paroi à l'autre. L'orifice extérieur est toujours en forme de boutonnière et à sa place habituelle, au fond de la cavité palléale.

Frappé de l'absence de glande hématique, cet organe si généralement constant parmi les Monotocardes, j'ai cherché à voir si quelque modification survenue dans les organes voisins en connexion habituelle avec cette glande, n'avait pu amener cet avortement, comme cela a lieu dans la Paludine, mais je n'ai pas été assez heureux pour découvrir, chez ces animaux, d'organe de compensation.

2° CYCLOSTOMIDÉS. — Le Cyclostome qui a été l'objet d'une longue et bonne monographie de M. Garnault (25) s'écarte aussi du type ordinaire des Prosobranches. Comme les précédents, il manque de glande hématique. Mais peut-être faut-il en chercher les représentants dans les parois des vaisseaux pulmonaires, où M. Garnault a signalé déjà un développement considérable de cellules conjonctives. On sait que M. Cuénot a de son côté placé dans ces parages la glande lymphatique des Pulmonés (*). C'est là une question que M. Félix Bernard se propose de traiter à propos des organes palléaux des Prosobranches. Je lui laisse le soin de discuter complètement cette assertion.

Je ne m'occuperai que fort peu de l'anatomie du rein du Cyclostome dont les dispositions anatomiques ont été bien décrites par M. Garnault. Mais je tiens à signaler quelques

(*) *Arch. de zool, exp.*, 2^e série, t. V. N. et R., p. XLVII.

faits histologiques relatifs à la comparaison de ce rein avec celui des Prosobranches ordinaires. Ce sujet a été le point de départ d'une polémique récente entre M. Garnault et moi. Il importe donc de préciser, de montrer en quoi consiste notre désaccord, pour mettre le lecteur à même, par l'exposé des faits, de juger le différend.

1° Malgré sa qualité de Mollusque terrestre, le Cyclostome n'a pas subi une modification aussi profonde que celles des autres types fluviatiles ou terrestres que nous avons signalés jusqu'ici. C'est un des rares exemples où l'adaptation à un milieu nouveau s'est faite sans apporter de changements essentiels dans les organes. « Le système nerveux, dit M. Bouvier, reproduit jusque dans ses détails celui des Littorinidés. » La fausse branchie qui a disparu chez les Hélicines et les Pulmonés, a persisté ici. Le rein de son côté s'est à peine modifié. Il a sa forme et sa position habituelle. Sa cavité urinaire est relativement large; les lamelles qui constituent le tissu glandulaire sont attachées à ses parois, mais n'atteignent pas la paroi opposée, comme cela a lieu dans les Pulmonés, de façon que la cavité centrale reste libre.

Le canal réno-péricardique et l'orifice excréteur, simple fente en boutonnière au fond de la cavité palléale, ont été décrits par M. Garnault. Il en est de même de l'appareil circulatoire, que nous nous bornons à résumer ici. Le sang vient du sinus abdominal antérieur, et s'en retourne par des voies efférentes superficielles. Toutes celles-ci se rassemblent en un seul vaisseau, qui court quelques instants dans le plafond de la cavité palléale, tout à fait dans sa partie postérieure, et arrive directement dans l'oreillette. C'est là une disposition qui rappelle celle que l'on décrit généralement chez les Pulmonés, où le sang arrive, dit-on, à l'oreillette sans avoir respiré. La différence qu'elle présente avec la disposition habituelle aux Prosobranches se trouve expliquée par le cas intermédiaire qu'offre le Cyclostome, où le sang qui sort du rein n'a qu'un court contact avec l'air qui rem-

plit le poumon. Cette dernière disposition nous explique aussi le cas de la Littorine et nous montre combien il nous faut attacher peu d'importance à ces variations secondaires de l'appareil circulatoire. On trouve tous les intermédiaires entre les deux cas extrêmes.

2° C'est sur les lamelles que se développent les cellules glandulaires, disposées comme chez tous les Prosobranches sur une seule rangée (fig. 47). Lorsque ces cellules ne sont pas gonflées par une vacuole d'excrétion, elles offrent la forme ordinaire des cellules rénales, — cellules allongées, cylindriques, à protoplasma granuleux, à noyau basilaire, — et se touchent les unes les autres par toute l'étendue de leurs parois latérales. Mais, comme toujours, elles peuvent développer en elles-mêmes une vacuole, et celle-ci atteint souvent des dimensions énormes, relativement à ce que nous avons l'habitude de voir dans les éléments du rein (fig. 47 et 47 bis). De cette grosseur exagérée des éléments, il résulte qu'une coupe un peu oblique par rapport à la membrane basilaire intéresse non seulement les cellules attachées à la membrane, au point où passe la coupe, mais encore les extrémités supérieures des cellules voisines (fig. 47, *y*). Dès lors au-dessus de la cellule reposant sur la membrane basilaire, et pourvue à sa base de son noyau et de son protoplasma, apparaissent d'autres coupes d'éléments cellulaires sans lien avec la membrane basilaire, mais contigus avec la première cellule; et, comme la coupe n'a pas traversé leur base où sont relégués le protoplasma et le noyau, elles ne montrent que leur vacuole. On pourrait dès lors croire qu'il existe plusieurs rangées de cellules : les inférieures encore jeunes, avec leur protoplasma et leur noyau, les supérieures flétries, mortes, et sans substance vivante.

Une autre circonstance favorise cette illusion; c'est la présence de ramifications partant de la lamelle principale. Ces ramifications portent, elles aussi, un seul rang de cellules. Mais, en raison de la grandeur des éléments, les cellules portées par elles touchent, dans l'angle formé par les

deux axes, les cellules portées par la lamelle principale, et on peut avoir encore l'illusion de plusieurs rangs de cellules dépendant de la lamelle principale (fig. 47, *x*). Il importe en effet de remarquer que les parties conjonctives de ces ramifications sont extrêmement minces, et qu'à première vue elles sont uniquement indiquées par la rangée de noyaux qui les bordent à droite et à gauche. Il faut un peu d'attention pour apercevoir les cellules conjonctives propres des ramifications.

Ainsi, après un examen sommaire, et surtout lorsqu'on n'est pas prévenu par l'observation préliminaire de types moins aberrants, on est facilement induit en erreur. Si au contraire, guidé par les données si constantes dans ce cas de l'anatomie comparée, on étudie les faits d'une façon plus approfondie, les cas litigieux rentrent bientôt dans la règle générale. Le Cyclostome serait le seul cas où les cellules rénales occuperaient plusieurs couches. Il est *à priori* permis de douter d'une pareille exception, et l'examen des coupes montre en effet que le Cyclostome ne diffère pas sous ce rapport des autres Prosobranches.

M. Garnault dit que « les lamelles sont recouvertes de cellules disposées en plusieurs couches », et « qu'on ne trouve ordinairement sur les lamelles que 3 ou 4 rangées de cellules, 5 au plus. » Dans le plus grand nombre des points, les cellules se montrent *évidemment* disposées sur un seul rang. Dans d'autres, surtout vers la base des lamelles, il pourrait y avoir doute, pour les raisons que nous avons dites plus haut, et on pourrait croire que les cellules profondes, munies de noyau, sont les cellules jeunes et bien vivantes, tandis que les superficielles, privées de noyau, sont prêtes à s'exfolier. Mais cette manière de voir ne peut être admise ; car, il est un moyen de montrer nettement la présence constante du noyau dans les cellules : c'est la dissociation, non pas au moyen d'aiguilles qui déchirent les cellules, mais à l'aide des réactifs dissociants. Dans ces conditions, les cellules sont détachées intactes les unes des au-

tres, et le noyau s'y met *toujours* en évidence avec la plus grande facilité.

3° M. Garnault décrit, et mes observations viennent sur ce point complètement à son appui, deux sortes de cellules : les unes, celles dont nous venons de parler, sont les cellules glandulaires — il les appelle *cellules vésiculeuses* — les autres, disposées surtout près du néphrostome, sont fortement ciliées, et destinées à chasser les vésicules d'excrétion. M. Garnault les appelle *cellules granuleuses*. Mais les granulations qu'elles renferment sont dues surtout aux granulations du protoplasma et par exception seulement à de petites concrétions qui ont pu se déposer à son intérieur, comme cela peut arriver accidentellement dans toutes les cellules; elles n'ont aucun rapport avec les concrétions urinaires normales. Ces éléments ne nous semblent dans tous les cas nullement glandulaires. Dans sa note consacrée à l'étude de la Valvée (26), à laquelle nous avons déjà renvoyé plusieurs fois. M. Garnault trouvant chez cet animal des cellules glandulaires, bourrées de concrétion, compare les cellules ciliées du Cyclostome à ces cellules granuleuses, et en tire la conclusion que les cellules ciliées du Cyclostome sont elles-mêmes sécrétrices. C'est là un résultat un peu hâtif, et j'ai montré ailleurs la différence profonde qui existait entre les deux sortes de cellules (*). Je n'y reviendrai pas ici, et je crois pouvoir affirmer catégoriquement que *les cellules ciliées du Cyclostome jouent un rôle négligeable dans la sécrétion urinaire proprement dite*.

4° En ce qui concerne enfin le mécanisme de la sécrétion, M. Garnault pense que celle-ci s'effectue par la chute des cellules. Nous avons déjà cité textuellement, à propos de la Littorine, ce qu'il dit à ce sujet.

Pour ce qui a trait au Cyclostome, la sécrétion se fait, selon nous, comme ailleurs, par *évacuation de la vésicule d'excrétion*, sans qu'il y ait mort de la cellule. La présence

(*) Voir la page 183 de ce mémoire.

d'un seul rang de cellules porte un premier coup à la théorie de M. Garnault. L'absence de noyau dans les prétendues cellules rénales est une preuve nouvelle à l'appui de notre manière de voir.

Quant au fait invoqué par M. Garnault de la présence d'une trop petite quantité de protoplasma au fond de la cellule, pour que celle-ci puisse continuer à fonctionner, je le tiens pour contestable. Toutes les cellules attachées à la membrane, les seules qu'on puisse voir complètement, montrent à leur base une quantité toujours notable de protoplasma. Elle paraît peut-être plus faible, chez les Cyclostomes, à cause du gonflement démesuré qu'a subi la cellule. Mais à coup sûr, elle n'est jamais négligeable.

En résumé, la structure histologique du rein du Cyclostome se ramène facilement à la structure du rein des autres Prosobranches, tout en différant de celle-ci par des détails qu'il faut sans doute attribuer au genre de vie tout spécial de l'animal.

Cet organe diffère au contraire très notablement du rein des Pulmonés, et par la grandeur de sa cavité, et par la disposition et la forme des cellules. Ce serait, s'il en était besoin, un nouveau fait confirmant l'exactitude de la position qu'on assigne aujourd'hui au Cyclostome, loin des Pulmonés.

L'étude du rein nous conduit en définitive à une conclusion analogue à celle que M. Bouvier a tirée de l'étude du système nerveux : « Les Cyclostomidés se présentent à nous comme les Ténioglosses les plus voisins de Littorinidés. On peut les considérer comme un rameau indépendant détaché de cette dernière famille... Le rameau des Cyclostomidés ne paraît comprendre que cette famille. » Seulement le rein, plus en rapport, on le comprend sans peine, que le système nerveux avec le mode de respiration et de nutrition, a subi une modification adaptative plus grande (suppression de la glande hématique, et changement dans la cellule glandulaire), tout en ne s'écartant que très peu du type général.

La *glande péricardique* a été rapidement décrite par M. Garnault, chez le Cyclostome. Je l'ai étudiée moi-même et représentée avec détail dans la figure 48. Elle n'est plus attachée à l'oreillette, comme c'était la règle chez les Diotocardes, mais bien aux parois mêmes du péricarde. Elle appartient donc au second type décrit par Grobben, à celui qui existe dans les genres *Unio*, *Venus*, *Cardium*, etc., parmi les Acéphales. Ses cellules sont semblables à celles du rein, et leur mode d'activité, est identique. La simplicité de leur disposition rend leur étude remarquablement facile, et j'ai pu observer, sur les coupes mêmes, les divers stades de l'acte sécrétoire fixés sur place. Par un hasard heureux, tous ces stades se trouvent réunis dans la région que j'ai représentée. Le dessin a été fait à la chambre claire, *avec la plus rigoureuse exactitude*. Il est facile d'y reconnaître : 1° la cellule glandulaire au début de son fonctionnement (*a*) ; 2° la formation graduelle de la vésicule (*b*) ; 3° celle-ci prête à se détacher, et se séparant par un étranglement de la partie inférieure de la cellule, où demeure le protoplasma (*c*) ; enfin 4° la vésicule entièrement détachée (*v*), tandis que la cellule, reformée, mais un peu amoindrie (*d*), est revenue au stade (*a*).

CHAPITRE XIII

PROBOSCIDIFÈRES SIPHONOSTOMES.

Nous pouvons étudier dans un seul chapitre tous les animaux faisant partie du groupe désigné par M. Bouvier sous le nom de *Ténioglosses Proboscidifères Siphonostomes*, et qui comprend les *Doliidés*, les *Tritoniidés*, les *Cassididés*.

Les types étudiés par nous dans ce groupe sont les suivants :

Ranella marginata,

Triton variegatum,

Cassis Saburon,

Cassidaria Tyrrhena,

venant tous du Laboratoire d'Arcachon, et le *Dolium Galea*, provenant de la Station zoologique de Naples.

Le caractère essentiel que présentent ces animaux est d'avoir le rein traversé par le tube digestif. Celui-ci le parcourt dans toute sa longueur, attaché à la paroi supérieure de la chambre rénale, et saillant au-dessus de la masse glandulaire. Un mésentère le retient fixé au plafond du rein.

Dans les Cassididés, le rectum est toujours superposé à une masse glandulaire, et n'est pas dès lors visible de l'extérieur, dans son passage à travers le rein (fig. 54). Chez la Ranelle, au contraire, dans la partie antérieure du rein, le rectum vient s'appliquer contre la paroi extérieure, écartant à droite et à gauche les tissus glandulaires, et divisant la surface sécrétrice en deux lobes distincts, coalescents par leur partie postérieure (fig. 53). Cela s'accroît encore chez le *Dolium*, où les deux lobes du rein sont presque entièrement séparés.

Nous voyons dès lors apparaître un fait nouveau, qui va aller s'accroissant davantage, à mesure que nous nous élèverons dans la série des Prosobranches. C'est à savoir la séparation de la masse glandulaire du rein proprement dit en deux lobes distincts. Cette masse qui se montrait dans les genres étudiés jusqu'ici, d'une seule pièce, se divise ici nettement en deux lobes secondaires. Mais ces deux lobes sont encore identiques à tous les points de vue. Nous les verrons se différencier de plus en plus, à mesure que nous élèverons dans la série, jusqu'à paraître complètement irréductibles l'un à l'autre.

La région glandulaire est assez limitée; elle ne recouvre que la paroi extérieure de la poche rénale; au côté interne ou côté columellaire, se trouvent en haut le cœur, et en bas les organes génitaux entourés par le foie. Dans les points où ces organes sont en contact avec la paroi du sac rénal, cette dernière est purement membraneuse.

Il résulte de là qu'on peut étaler avec la plus grande faci-

lité la masse glandulaire du rein. Cependant, en avant, la cavité du rein subit un rétrécissement, et, tandis que le rectum devient superficiel, les deux lobes se rejoignent au-dessous de lui dans la chambre rénale (fig. 52), et on est obligé pour étaler cette région de fendre la masse glandulaire par une incision médiane. L'isthme qui se forme ainsi à la partie antérieure, est le seul point par où les deux lobes du rein sont contigus chez le *Dolium*.

L'orifice du rein présente sa position et sa structure habituelles.

Le canal réno-péricardique au contraire subit des variations assez grandes.

Chez le *Dolium*, comme l'a déjà décrit B. Haller, il est assez long, en forme d'entonnoir très large à son orifice péricardique, étroit au contraire à son extrémité rénale. Celle-ci se trouve tout près de l'orifice excréteur, à tel point qu'on est obligé de le rechercher sur les lèvres mêmes de cet orifice.

Chez la Cassidaire, le canal est plus court; son orifice péricardique assez large se voit difficilement d'ailleurs vers le milieu de la longueur du péricarde, tout près de l'arête inférieure, sur le côté du péricarde adjacent au rein. Le canal se rétrécit un peu en allant du péricarde au rein. Il pénètre tout de suite assez profondément dans la paroi péricardique de manière à être très près de la poche du rein, de telle sorte que lorsqu'il est injecté en bleu, il cesse d'être visible du côté du cœur, et se voit au contraire du côté du rein dans tout son trajet. L'orifice du canal dans le rein est assez éloigné du pore excréteur. Il n'atteint même pas la cloison antérieure. Voici quelques dimensions relatives à ce canal, prises sur une Cassidaire de moyenne taille.

Longueur du canal.....	2 ^{mm}
Diamètre.....	0,5
Distance de l'extrémité rénale du canal à l'orifice du rein (commisure gauche des lèvres).....	1,5
Longueur de cet orifice.....	3,5

Chez la Ranelle, le canal péricardique est encore plus ré-

duit, et pourrait presque être décrit comme une simple perforation un peu oblique de la cloison péricardo-rénale. Il se trouve vers le milieu du péricarde, et sa longueur a à peine un demi millimètre.

La *masse glandulaire* du rein est bien nettement divisée en deux. La *glande néphrédienne* fort bien développée, s'aperçoit nettement de l'extérieur, et se distingue immédiatement par sa couleur différente (fig. 54, H). Elle s'étend en large bordure, le long du péricarde et le long du bord antérieur du rein (fig. 52, 54, H). Elle offre sa structure habituelle. Mais l'épithélium semble plus développé que partout ailleurs. On a de véritables petits canaux ramifiés et très nombreux, courant dans toute l'épaisseur de l'organe.

Le *rein proprement dit* présente un développement glandulaire assez grand. Ce ne sont plus de petites lamelles isolées comme dans la Littorine, mais bien une épaisse couche spongieuse, à surface très inégale, et continue au point de cacher entièrement la paroi extérieure, à laquelle elle est attachée.

Le plafond du rein est entièrement occupé par cette masse; une partie de la paroi inférieure est également recouverte par elle; le reste est en rapport avec le foie qui a été enlevé sur les figures déjà indiquées. De la sorte le rein forme vers la droite un angle très prononcé (cet angle correspond à peu près au point V_2 sur la figure 54) où la partie glandulaire atteint une grande épaisseur; c'est ce que montrerait une coupe analogue à celle représentée figure 62, qui intéresserait à la fois le cœur et le rein.

Vue du côté interne, la masse glandulaire a une surface extrêmement inégale, qu'on ne saurait mieux comparer qu'au relief d'un massif montagneux; chacun des deux lobes du rein offre une crête principale, courant longitudinalement d'une extrémité à l'autre, se divisant par endroits en chaînes parallèles, et donnant naissance latéralement à des massifs secondaires, qui offrent également une crête et deux versants eux-

mêmes vallonnés (fig. 52 et 53). Les crêtes tant principales que secondaires sont occupées par des vaisseaux à parois très nettes, se ramifiant et s'anastomosant même souvent.

Ce sont les *vaisseaux afférents*.

Nous ne décrirons pas la configuration détaillée de ce massif glandulaire, dont les figures donnent une idée suffisante. Mais nous ferons remarquer que le sang pénètre à la fois dans le rein de tous les côtés. Le sang arrive directement des lacunes de la masse viscérale par une foule de petits vaisseaux (fig. 52, *v*), qui partent du bord postérieur du rein ou du sinus abdominal antérieur.

L'origine de ces vaisseaux est extrêmement simple. Si on examine la surface extérieure de la paroi qui sépare en arrière le rein des autres viscères, on la voit, dans les points où elle touche à la masse glandulaire du rein, parsemée de petits orifices, qui la font ressembler à une écumoire. Ce sont les lumières des vaisseaux du rein.

Il existe deux de ces vaisseaux (V_1 et V_2) plus considérables, suivant les deux crêtes principales et donnant respectivement du sang à chacun des lobes du rein. Ceux-là partent de l'angle antérieur du rein, c'est-à-dire du sinus abdominal antérieur, d'où partent les vaisseaux afférents du rein chez la plupart des Monotocardes. Chose curieuse, leurs extrémités s'abouchent à plein canal avec d'autres vaisseaux venus du bord postérieur.

Si maintenant on regarde le rein extérieurement (fig. 54), on distingue à première vue à la surface du rein, immédiatement au-dessous des téguments, des arborisations assez confuses dans leurs derniers rameaux.

Ces arborisations dépendent de deux troncs distincts, (V_1 , V_2) correspondant à chacun des deux lobes, et réunis à leur partie antérieure, au point où le rein fait place à la masse recto-génitale. Ces deux troncs se ramifient avec chacun des lobes, et donnent les deux réseaux arborescents dont nous parlions tout à l'heure, réseaux qui d'ailleurs présentent entre eux de très nombreuses anastomoses.

Ces réseaux sont les *voies efférentes* de l'appareil vasculaire du rein. Elles s'injectent facilement, lorsqu'on introduit une canule dans le sinus afférent de la branchie. La masse à injection passe à travers la glande à mucus, où il n'existe pas de veine transverse différenciée, remplit le sinus périrectal, et injecte enfin les réseaux superficiels du rein, sans s'échapper à l'extérieur.

Dans un travail récent, dont nous avons eu plus d'une fois déjà à faire mention, consacré par P. Schiemenz à l'introduction de l'eau dans le corps des Mollusques, se trouve contestée cette manière de voir. Schiemenz considère ces canaux, non pas comme des canaux sanguins, mais comme les rameaux d'une glande spéciale, courant immédiatement au-dessous du tégument, et complètement enfermés dans la masse rénale glandulaire. Les troncs principaux de cette glande, au nombre de deux, aboutissent dans un tube contenu dans les parois de la masse recto-génitale, et au milieu duquel flotte le rectum. L'orifice extérieur de ce tube se trouve au-dessous de l'anus. Telle est la description que donne Schiemenz de l'organe qu'il a découvert dans le *Dolium*. Comme nous l'avons déjà vu (page 168), il l'homologue soit à un rein droit, congénère du rein normal qui serait un rein gauche, soit comme le reste d'une seconde paire de néphridies.

J'ai en effet reconnu dans l'exemplaire mâle que j'ai reçu de la Station de Naples, la présence de ce tube périrectal, communiquant avec l'extérieur. Mais l'exemplaire incomplet, bien que remarquablement conservé au point de vue histologique, que j'avais entre les mains, ne m'a pas permis de vérifier complètement la description de l'habile anatomiste de Naples. Une déchirure au niveau de la partie postérieure de la masse recto-génitale m'a empêché de voir s'il existe une communication entre le tube anal et les canaux sous-tégumentaires du rein.

J'ai en vain cherché cet organe sur la Cassidaire et la Ranelle. Je n'ai trouvé qu'un sinus périrectal *absolument clos*

et communiquant d'une part avec les lacunes superficielles du rein, d'autre part avec celles de la glande à mucus et par suite avec le sinus branchial afférent. Il n'existe pas trace de l'orifice subanal qui est si considérable chez le *Dolium*.

Ce peu de constance montre la faible importance du prétendu *rein anal* de Schiemenz. A notre avis, il faut voir là un organe spécial au type considéré, peut-être, comme le suggère également Schiemenz, l'homologue de la glande anale découverte par M. de Lacaze-Duthiers chez la Pourpre et le *Murex*, glande qui présente les mêmes connexions.

D'ailleurs, il nous semble qu'on ait un peu exagéré l'importance des liens qui unissent le *Dolium* aux autres membres du groupe. Ce type semble devoir être placé un peu à part, en raison des nombreux traits particuliers qu'offre son anatomie : sa coquille mince, à péristome non réfléchi, à peine échancré par le siphon, est bien différente de celle des autres représentants de ce groupe, tous semblables entre eux. La disparition de l'opercule, la forme si spéciale du pied, la plupart des caractères externes viennent encore à l'appui de cette séparation. L'organisation intérieure me semble aussi présenter des caractères suffisants pour créer une famille des Doliidés plus restreinte que celle adoptée généralement, dont on éloignerait notamment les Casques et les Cassidaires, pour les rapprocher des autres Siphonostomes Proboscidières.

Il n'est pas jusqu'à l'*histologie du rein*, qui n'éloigne légèrement le *Dolium* des autres types, comme on va le voir par ce qui va suivre.

Les Tritoniidés et les Cassididés sont très homogènes à ce point de vue, et les quelques faits que nous allons énoncer, plus spécialement relatifs à la Cassidaire, peuvent aussi bien être considérés comme appartenant aux autres espèces.

Si on étudie, sur les coupes, la disposition de la masse glandulaire du rein (fig. 78), on voit que les trabécules qui orment cette masse spongieuse sont intriqués en tous sens,

sans direction déterminée, et forment un réseau compliqué de mailles de dimension et de figure absolument variables. Ces trabécules dont le tissu est composé à peu près uniquement de cellules conjonctives allongées et juxtaposées (fig. 89), sont très souvent dépourvus de cavité livrant passage au sang; quelquefois cependant, il s'en montre une plus ou moins développée, formée uniquement par l'écartement des cellules ordinaires.

On n'observe de vaisseaux que sur les parties périphériques en rapport avec la cavité rénale (*v*). Ils sont entourés d'une tunique musculaire nette, mais assez faible sur les petits vaisseaux; et les noyaux de l'endothélium apparaissent facilement sur tout le pourtour de la lumière.

Vers la région superficielle, en contact avec la paroi du corps, se trouvent de larges espaces, visiblement remplis de sérum et de globules du sang. Leurs contours sont irréguliers, assez mal limités, présentant cependant quelques fibres musculaires, mais n'offrant pas d'endothélium visible. Des trabécules traversent souvent leur lumière. En un mot, on est ici en présence de lacunes, partiellement endiguées sans doute, mais ne méritant à coup sûr pas le nom de vaisseaux. Du reste, on voit apparaître dans cette région ces énormes cellules absolument remplies d'une substance hyaline, et dont le noyau périphérique est si petit, que souvent on ne l'aperçoit pas et qu'on croit alors avoir affaire à un simple espace intercellulaire. Nous avons déjà fait mention de ces cellules à propos de la glande hématiche. Elles sont connues sous le nom de *cellules plasmiques*, *cellules de Leydig*, *cellules de Langer*, etc. Elles sont éminemment caractéristiques des espaces lacuneux, et viennent confirmer la conclusion à laquelle vient de nous amener l'observation des espaces sanguins superficiels, et à laquelle conduit déjà les injections. Poussées légèrement, ces dernières remplissent le réseau arborescent seul; mais, poussées avec plus de force elles se répandent sur de larges espaces à la surface du rein.

L'élément essentiel du rein, la *cellule rénale glandulaire*, est, comme chez la plupart des Monotocardes, une cellule vésiculaire.

Dans les régions profondes, dans les mailles de la masse spongieuse qui ne sont pas en communication directe avec la cavité urinaire, ces cellules existent absolument seules (fig. 79). Elles sont toujours très grosses, mais leur longueur varie du simple au double. Leur noyau est basilaire, arrondi, assez volumineux, et se colore par le picro-carmin beaucoup plus faiblement que les noyaux des cellules conjonctives voisines. Le protoplasma, qui existe surtout à la base de la cellule, remonte latéralement de façon à entourer une vacuole sphérique, contenant un liquide hyalin, non granuleux, et tenant généralement en suspension une concrétion plus ou moins volumineuse, et souvent même plusieurs.

C'est la chute de cette vacuole sous forme de vésicule, qui constitue la sécrétion urinaire. Quelquefois une même cellule peut contenir, de la sorte, deux ou même trois vacuoles.

Ce sont là les stades initiaux du travail sécréteur de la cellule, et dans ces cas spéciaux, les vacuoles ne contiennent généralement pas de concrétions. Plus tard ces vacuoles se confondent en une seule, qui tombe alors dans la cavité du rein.

L'expulsion de la vacuole n'entraîne pas la mort de la cellule qui peut continuer à fonctionner ensuite. Mais il arrive qu'au bout de quelque temps, la cellule est usée; elle cesse alors d'être attachée à la membrane basilaire, et est repoussée vers l'extérieur par le gonflement de ses voisines. La figure 79 montre un certain nombre de ces cellules (*d*) en voie d'expulsion.

Si nous étudions maintenant l'épithélium dans les parties de la glande directement en rapport avec la cavité rénale, nous le voyons changer totalement de constitution (fig. 78, *y* et fig. 80).

A côté des cellules glandulaires (fig. 80, *g*) dont nous venons de parler et qu'on retrouve mais bien moins nombreu-

ses dans ces parties superficielles, se trouvent des cellules ciliées (*c*), à protoplasma un peu plus condensé et granuleux. Leur noyau, quelquefois arrondi, peut être aussi plus ou moins allongé, et il n'occupe pas toujours la base de la cellule. Ces cellules sont longues et étroites, et ne renferment qu'un petit nombre de concrétions granuleuses. Lorsqu'on y rencontre des vacuoles, celles-ci sont peu développées. Bref ce sont surtout des cellules de revêtement, destinées à chasser les concrétions qui pourraient obstruer la chambre rénale, et contribuant fort peu à la sécrétion.

Elles sont en tous cas moins nettement différenciées que les cellules ciliées que nous avons trouvées déjà dans la Littorine.

Mais le fait spécial qui caractérise cette couche périphérique est la présence de cellules nouvelles d'une espèce particulière, et que les groupes précédents ne nous ont pas encore montrés. Ces cellules (fig. 80, *m*) sont des éléments nettement glandulaires, à peu près cubiques, à noyau basilaire, qui sont épars au milieu des cellules ciliées. Mais au lieu de présenter, comme les cellules rénales ordinaires, une vacuole à parois nettes, contenant un liquide hyalin, essentiellement aqueux et insensible aux réactifs colorants, les cellules superficielles sont remplies d'une sécrétion granuleuse, mais à granulations extrêmement fines. La vacuole où se dépose ce liquide n'a pas de parois exactement limitées, et le protoplasma, peu abondant d'ailleurs dans la cellule, se distingue mal du liquide sécrété. Sous l'influence des réactifs colorés les cellules présentent des colorations extrêmement variables. C'est ainsi que par le mélange dans les conditions précédemment décrites de picrocarminate d'ammoniaque et de bleu de méthylène, ces éléments se colorent tantôt en bleu intense, différant cependant de la coloration du protoplasma, tantôt au contraire en un rouge très vif, tantôt enfin en une teinte intermédiaire.

Ces caractères sont ceux que tout le monde connaît aux cellules à mucus proprement dites, notamment à celles qui

tapissent la cavité palléale, toute la surface du pied et, d'une manière générale, toutes les parties qui sont en contact avec l'extérieur.

Ainsi donc, dans les parties immédiatement en contact avec la cavité urinaire, la sécrétion urinaire proprement dite semble disparaître pour faire place à une simple sécrétion de mucus. Il y a donc encore sous ce rapport une différenciation et une division du travail remarquables.

Ce n'est pas de deux, mais bien de trois sortes d'éléments que se compose l'épithélium glandulaire du rein. Ainsi la différenciation suit une marche ascendante et progressive, et nous avons pu distinguer les trois stades principaux de différenciation, depuis la Fissurelle jusqu'à la Littorine et à la Cassidaire.

Le *Dolium* présente quelques traits spéciaux qui s'éloignent, bien que très légèrement, de ce que nous venons de voir, et qui nous obligent à en faire une étude spéciale.

La disposition des trabécules qui constituent la masse spongieuse, est déjà un peu différente de celle qu'on trouve chez la Cassidaire. L'aspect que présente les coupes est beaucoup moins irrégulier; les trabécules, au lieu de former des mailles de figure quelconque, s'y disposent de façon à présenter dans d'assez longues étendues, des séries de rameaux parallèles, comprenant entre eux des mailles à peu près rectangulaires. Ces mailles sont fort étroites, et les deux revêtements épithéliaux qui les tapissent à droite et à gauche se touchent presque.

Mais c'est la constitution de la cellule glandulaire elle-même qui mérite d'être examinée. B. Haller semble avoir apporté à cette étude un grand soin. Mais il est arrivé à des résultats qui sont en désaccord absolu avec mes observations. Pour lui, chaque cellule rénale est entourée par une capsule absolument close, formée par deux ou trois cellules conjonctives. Tandis que celles-ci ont un petit noyau, bien coloré par le carmin, le noyau des cellules glandulaires proprement

dites, est énorme (il atteint $0^{\text{mm}},130$). Sa coloration au carmin est très lente et toujours peu intense.

Il faut avouer que lorsqu'on a étudié la cellule rénale dans tous les groupes des Prosobranches, une telle description est un peu faite pour étonner. Elle s'éloigne d'une façon complète de ce que nous venons de voir dans les types voisins. B. Haller, qui a étudié aussi la Cassidaire en quelques mots, ne trouve pas chez elle les capsules conjonctives du *Dolium*, mais n'en maintient pas moins son interprétation pour le cas de ce dernier genre.

En réalité, une différence aussi profonde n'existe nullement. Les cellules rénales, dans l'un et l'autre cas, *se ramènent identiquement au même type*, et ne diffèrent que par des points de détail peu importants. J'ai vu tous les points indiqués par B. Haller, j'ai retrouvé tous les détails qu'il mentionne, et j'ai pu me convaincre ainsi que les interprétations données par lui sont inexactes, bien qu'elles reposent sur des observations justes. Pour moi, il n'existe pas plus de capsule conjonctive chez le *Dolium* que chez la Cassidaire; les cellules glandulaires (fig. 87) reposent côte à côte, disposées sur un seul rang, et sans aucune interposition de cellules étrangères. Chacune d'elles (fig. 88), est creusée d'une grande vacuole (*v*), et ses parois seules sont garnies de protoplasma. Ce protoplasma plus condensé, il faut le reconnaître, que chez la Cassidaire, devient plus abondant à la base de la cellule, et il entoure en ce point le noyau (*n*) de la cellule; ce dernier est très fortement coloré par le picrocarminate, au milieu du protoplasma, qui absorbe lui-même le bleu de méthylène d'une façon assez intense. L'erreur de B. Haller s'explique aisément, il a pris la couche de protoplasma pour une capsule conjonctive, et le noyau qui baigne dans cette couche et que la grosseur de la vacuole rejette souvent sur le côté, pour le noyau des cellules qui constituent cette enveloppe. Quant à la cellule glandulaire, ce n'est en réalité que la vacuole qui existe toujours dans les cellules rénales différenciées. Cette suite d'erreurs, qui pourraient au premier

abord paraître considérables, trouve, je dois le dire, une explication dans la présence au milieu de la vacuole d'un corps très spécial (*c*), que je n'ai vu nulle part ailleurs, et que B. Haller a cru pouvoir considérer comme un noyau. Dès lors, il fallait bien expliquer la présence de deux noyaux dans la cellule; de là l'idée d'une capsule conjonctive, et la division du corps cellulaire en deux parties distinctes: la cellule et sa capsule.

Mais il suffit d'étudier ces prétendus noyaux, pour s'apercevoir qu'il n'y a là qu'une apparence, et que ces corps ne présentent aucun des caractères d'un nucléus.

D'abord leur grosseur énorme est faite pour surprendre. Les dimensions habituelles des noyaux de l'épithélium sont de beaucoup inférieures. Les plus gros ne dépassent pas 10 μ . En second lieu, leur manière d'agir sous l'influence des réactifs colorants n'est nullement comparable à celle qu'offrent les noyaux. Comme l'a remarqué lui-même B. Haller, l'action du carmin est extrêmement faible, et dans les coupes en deux couleurs, ces corps sont colorés en bleu, comme des albuminoïdes ordinaires. Le vert de méthyle lui-même, qui a une action élective si puissante, laisse ces formations presque absolument intactes.

Mais ce qui nous force à rejeter complètement la nature nucléaire de ces corps singuliers, c'est surtout la structure intime que l'on peut observer en eux.

Leurs contours ne sont à beaucoup près pas toujours aussi réguliers que le dessine B. Haller. On pourra en juger par les quelques figures que j'ai cru devoir en donner (fig. 88). Leurs bords sont souvent déchiquetés irrégulièrement, quelquefois même tout à fait diffluent. Leur aspect n'est nullement granuleux et n'a rien de commun avec l'aspect habituel des noyaux, où on observe toujours des ponctuations sombres dues aux granulations de chromatine qui entrent dans la constitution du filament nucléaire. On a bien plutôt l'apparence d'une substance homogène dans laquelle se laisse voir souvent une disposition en couches concentriques. Il arrive très générale-

ment que l'une des lignes de séparation est plus accentuée que toutes les autres; dans ce cas, il semble que le corps en question présente une enclave centrale, qui dans l'hypothèse d'un noyau, devait nécessairement être considéré comme un nucléole. C'est en effet ce que pense B. Haller.

Mais il faut remarquer que cette enclave présente *identiquement* les mêmes réactions colorées que le reste de la masse, ce qui n'est jamais le cas des nucléoles. Ceux-ci en effet sont bien plus visibles que le reste du noyau, et se colorent d'une façon bien plus intense que la masse générale de celui-ci.

De plus, il arrive quelquefois que le cercle intérieur de séparation est lui-même très grand et très rapproché du contour extérieur du corps en question. L'enclave alors formerait la presque totalité de celui-ci. Il faut avouer que dans ce cas, elle constituerait un singulier nucléole.

Enfin, il peut arriver que deux de ces petits corps s'associent et s'accolent, présentant alors deux centres distincts, mais englobés dans un contour unique, bilobé (fig. 80, *x*). Jamais je n'ai vu de noyau présentant une pareille forme.

On ne saurait mieux comparer ces formations, au point de vue de la figure qu'elles affectent, qu'à des grains d'amidon, tels qu'on les rencontre chez les végétaux. Toutes les figures affectées par ces derniers se retrouvent à peu près dans les corps contenus dans les cellules rénales du *Dolium*. Mais les couches concentriques sont bien moins apparentes. D'ailleurs ce ne sont sûrement pas des grains d'amidon. Elles n'en offrent aucun des caractères.

De tous ces faits, il résulte qu'il nous est impossible d'admettre l'explication de B. Haller.

Les prétendus noyaux ne sont que des enclaves contenues dans la vacuole cellulaire.

Les dissociations d'ailleurs montrent les cellules rénales isolées, avec leur noyau basilaire et leur enclave, de la façon la plus nette. Ces résultats ne sauraient en aucune manière s'accorder avec la théorie de B. Haller, puisque, d'après cet auteur, les cellules capsulaires ne seraient pas affectées spé-

cialement à telle ou telle cellule glandulaire, mais seraient mitoyennes à plusieurs de ces cellules.

Comment expliquer en effet dans cette hypothèse que les cellules glandulaires se séparent avec la plus grande facilité, chacune emportant un petit noyau, c'est-à-dire une cellule capsulaire?

Maintenant quelle est la nature de l'enclave? Est-ce une formation naturelle? Est-ce au contraire un produit artificiel dû à l'action des réactifs auxquels on a soumis le tissu observé? La réponse ne saurait être faite.

Qu'il me soit permis seulement de remarquer que B. Haller et moi n'avons étudié que des animaux conservés dans l'alcool, et fixés par des procédés spéciaux.

La seconde hypothèse n'est donc pas inadmissible, et je l'avais énoncée dans une note à l'Académie.

Seulement, j'ai aussi étudié des Murex, des Vermets, des Cérithes venant de la Station zoologique de Naples, et traités très probablement par les mêmes réactifs. Ils ne m'ont pas fourni d'enclave analogue. On peut donc supposer aussi que cette enclave existe naturellement dans le Dolium, ou tout au moins que la nature chimique des contenus de la cellule est tout à fait spécial. Quant à sa nature, il est difficile de se prononcer; mais je tiens à faire remarquer que la matière qui la compose présente toutes les réactions des substances albuminoïdes.

Il est encore un point que je tiens à signaler rapidement. B. Haller dit que dans la vacuole cellulaire existent des concrétions, qu'il dessine à côté de l'enclave vacuolaire. Je n'ai pour ma part jamais observé de semblables concrétions. L'enclave m'a paru toujours exister seule au milieu de la cellule. Mais je n'entends pas par là nier leur existence; il n'y aurait rien d'étonnant à ce qu'il s'en trouve en effet, et elles pourraient parfaitement avoir été dissoutes dans les divers réactifs employés, comme cela arrive très fréquemment. C'est là un point facile à vérifier sur des animaux vivants dont l'étude fournirait d'ailleurs bien d'autres complé-

ments fort intéressants à l'aperçu que nous venons de donner, et que l'absence de matériaux vivants nous a forcé malheureusement à laisser partiellement incomplets.

En résumé, outre la différenciation plus grande de l'appareil glandulaire et son développement considérable, le trait essentiel de l'organisation du rein des Siphonostomes Proboscidières est la division en deux lobes par le seul fait de la présence du rectum. Nous verrons par la suite l'importance qu'a ce fait, en apparence négligeable, au point de vue de la morphologie de l'appareil urinaire chez les Prosobranches supérieurs.

CHAPITRE XIV

SEMI-PROBOSCIDIÈRES.

Macdonald, qui fondait la classification des Prosobranches sur la forme du muffle, a établi pour les Cyprées, les Natices et les types voisins un groupe que M. Bouvier a adopté et qu'il a désigné sous le nom de *Semi-proboscidières*. Il est caractérisé par une trompe qui s'invagine complètement à l'état de repos ; à cet état, elle est repliée en dedans autour de sa base, et son extrémité, la bouche, se trouve reportée en arrière.

Nous discuterons tout à l'heure la valeur de ce groupe : mais comme il contient des types qui ne rentrent dans aucune des divisions que nous adoptons, il nous est commode de l'admettre provisoirement : nous allons donc exposer dans ce même chapitre les résultats de nos recherches relatives aux NATICIDÉS et AUX CYPRÉIDÉS.

1° NATICIDÉS. — Mes recherches ont porté sur différentes espèces : 1° *Natica Josephina*, venant du laboratoire de Naples ; 2° *Natica* sp., des doubles du Muséum ; *N. monilifera* de Saint-Vaast, et *N. tigrina* d'Arcachon. Elles m'ont toutes donné des résultats identiques.

La poche rénale a la forme et la position habituelles, c'est

un sac irrégulier placé au fond de la cavité palléale, en avant de la glande hépatique, et limité latéralement par le cœur, le rectum, et les conduits génitaux. Il est peu visible de l'extérieur; car la partie voisine du péricarde est seule en rapport avec les téguments.

Le reste est recouvert par la masse rectogénitale qui s'est un peu déplacée vers la région supérieure, et qui sépare ainsi le rein des téguments. Mais ce fait n'a qu'une importance tout à fait secondaire.

On peut voir, aussitôt après l'ablation de la coquille, que la partie extérieurement visible du rein est nettement divisée en deux bandes longitudinales parallèles; l'une d'elles, attenant au péricarde, correspond, comme nous le verrons, à la glande hématique et à un lobe rénal, elle est colorée en blanc; la seconde, séparée de la précédente par un espace membraneux, est couleur de chair; c'est le second lobe du rein. La figure 93 représente le plafond de la cavité rénale, — c'est-à-dire toute la masse sécrétante, — vu de l'intérieur de la cavité.

L'*orifice du rein* est une très large fente, en forme de boutonnière transversale, qui s'ouvre dans la cavité palléale, et qui est percée dans la paroi antérieure non glandulaire, séparant le sac rénal de la poche respiratoire.

Mais ce qui fait l'intérêt considérable de l'appareil urinaire des Natices, c'est la disposition de la masse sécrétante du rein (fig. 95). Elle est comme d'habitude attachée au plafond de la cavité et à la portion de la paroi directement appliquée contre le sinus abdominal antérieur, ou plutôt contre la masse rectogénitale, qui traverse ce sinus. On reconnaît facilement la division en deux parties, que nous avons déjà rencontrée tant de fois; la *glande néphridienne* (H), et le *parenchyme rénal* proprement dit.

La première borde le péricarde dans toute sa longueur. Elle est extrêmement large, relativement à ce que nous avons vu chez les autres types, et les piliers trabéculaires qui la limitent du côté de la cavité y sont d'une netteté

toute particulière. Leur disposition doit être notée. Ils ne présentent pas en effet cet aspect extrêmement irrégulier qu'on a déjà vu ailleurs. Lorsqu'on examine la surface interne de la glande hématique, on y reconnaît un petit nombre de piliers principaux, de 7 à 9, très saillants par rapport au reste de l'organe, surtout dans la partie antérieure de la glande, et dirigés transversalement, c'est-à-dire normalement au bord du péricarde. Entre ces piliers, en sont tendus d'autres, ceux-là plus irréguliers, qui les relient les uns aux autres. Ces derniers sont beaucoup moins saillants. En arrière, la disposition de ces trabécules est beaucoup plus irrégulière, et ils y sont d'ailleurs infiniment moins nets.

Le bord droit de la glande hématique, celui qui confine au rein proprement dit, n'est pas nettement limité ; il est en effet en continuité avec le parenchyme glandulaire rénal qui le recouvre en partie. C'est surtout cette masse propre du rein qui doit attirer notre attention. Elle diffère en effet d'une façon notable de ce que nous avons vu jusqu'ici. Tandis que dans les types précédemment étudiés, elle présente un ensemble homogène, et que, même s'il existe deux lobes séparés, ces deux lobes ont exactement la même structure et sont construits sur le même type, il n'en est plus ici de même.

Le parenchyme rénal est *divisé complètement en deux lobes* (fig. 95) : un *lobe droit* du côté du rectum, un *lobe gauche* en rapport avec la glande néphridienne. Ces deux lobes sont juxtaposés, et séparés l'un de l'autre par une bande étroite où le tégument ne supporte aucune partie glandulaire. *Ils diffèrent complètement par leur disposition, par leur aspect et par leur structure.*

Comme toujours, nous basons notre description sur la disposition de l'appareil vasculaire, les parties glandulaires étant sous sa dépendance étroite. Tous les vaisseaux prennent naissance dans le sinus abdominal antérieur. Ils sont assez nombreux, et peuvent partir d'un point quelcon-

que du bord latéral droit de la masse glandulaire. Leur calibre est assez petit, et ils se répandent sur le lobe droit du rein (fig. 95, 2), en s'anastomosant en réseau les uns avec les autres, dès leur origine. Un seul fait exception, c'est le plus antérieur d'entre eux, celui qui part de l'angle antérieur droit du rein. Ce dernier est plus volumineux, et dès son origine, il se divise en deux : l'une des branches continue son chemin et se rend au lobe gauche, où nous la suivrons tout à l'heure. L'autre est encore destinée au lobe droit, dont elle irrigue toute la partie antérieure, en s'anastomosant avec le réseau précédemment indiqué. Ce lobe droit a ainsi l'aspect habituel des reins de Ténioglosses : un réseau de lamelles anastomosées portant sur leurs bords libres des vaisseaux, et recouvertes d'épithélium sécréteur. Ces anastomoses sont extrêmement nombreuses, et bien que l'épaisseur du parenchyme sécréteur soit très faible, il constitue des trabécules spongieux, à mailles très serrés, dont les coupes faites dans cet organe donnent bien une idée (fig. 76, R₁). Ce lobe est en partie attaché aux téguments qui forment le plafond de la cavité rénale, mais il s'étend aussi sur la paroi qui est accolée à la masse recto-génitale, bien plus qu'il ne le fait dans les types déjà étudiés.

Les voies sanguines efférentes de cette première partie du rein sont, comme toujours, superficielles. Elles sont, quand on les étudie à l'aide des injections, assez peu distinctes. Cela tient à la disposition des lamelles, qui confluent à leur base en une couche compacte de tissu lacuneux, comme le montrent les coupes (fig. 76).

Ces lacunes aboutissent dans le sinus périrectal, ou plus exactement dans la partie superficielle du sinus abdominal, qui est la continuation du sinus périrectal. Le sang revenant du rein, va de là à la branchie par les veines du manteau ; il respire donc avant de revenir au cœur.

Étudions maintenant le second lobe, le lobe gauche (fig. 95, 1 76₂). Tout le sang qu'il reçoit lui arrive, comme nous l'avons

déjà vu, par l'une des branches du tronc afférent principal de la glande, lequel part de l'angle antérieur droit du rein. Ce vaisseau se résout dès son origine en un petit nombre de rameaux, qui courent à côté les uns des autres, parallèlement à la glande hématique. Leur disposition est assez compliquée, et leur description ne présenterait d'ailleurs pas un grand intérêt. La figure 93 peut en donner une idée suffisante. Il est à noter cependant que du côté gauche le système donne naissance à une série de vaisseaux transverses, assez régulièrement disposés, et tranchant nettement au milieu des autres. Ces vaisseaux se dirigent vers la glande hématique, et se continuent précisément par les piliers transverses principaux que nous avons précédemment décrits dans ce dernier organe. Ainsi le sang du lobe gauche du rein suit une voie tout à fait différente de celle par laquelle le sang du lobe droit sort de l'organe.

Tandis que le premier suit la voie normale et se rend dans le sinus périrectal, puis de là à la branchie avant de retourner au cœur, le second passe dans la lacune intérieure de la glande hématique, et revient directement par là à l'oreillette. C'est, on se le rappelle, ce qui avait lieu pour la totalité du sang qui transverse le rein de la Littorine.

Tout le tissu de ce lobe est constitué par un *parenchyme* très épais qui masque l'injection poussée à travers les voies circulatoires. Une injection au bleu soluble fait apparaître sur le trajet des vaisseaux une couleur blene très pâle, à cause de l'épaisseur des tissus qui la recouvrent. Ce parenchyme a un aspect extérieur très irrégulier, il est formé d'une masse mamelonnée superposée à tous les vaisseaux.

Ce tissu est particulièrement développé sur les petits vaisseaux transversaux qui se dirigent vers la glande hématique ; il s'y présente sous la forme de petits tubercules pédonculés, de même nature que le reste du parenchyme, et rangés en séries au-dessus de ces vaisseaux. Ils sont particulièrement nets sur les trois ou quatre canaux antérieurs. Ils sont creux, et leur cavité est en communication avec le vaisseau qui les sup-

porte, comme le montrent déjà les injections. En effet une faible nuance bleue indique que la cavité du tubercule est remplie par la masse injectée, que renferme le vaisseau.

Vers la partie postérieure, les tubercules s'épatent et deviennent de moins en moins nets, de plus en plus irréguliers ; ils finissent par se confondre avec la masse générale du rein.

L'étude des coupes minces n'est pas moins intéressante que l'examen anatomique. Elle vient en effet affirmer une fois de plus la différenciation des deux lobes.

La *glande néphridienne* ne présente rien de bien spécial : c'est toujours la structure typique. Le seul point qui mérite d'être signalé est le développement un peu plus considérable des canaux tapissés d'épithélium qui débouchent dans la cavité urinaire, et constituent la portion excrétoire de la glande ; ils pénètrent en effet tout l'organe et se ramifient en s'anastomosant à son intérieur.

Le *lobe droit du rein*, le plus éloigné de la glande hématiche, a une structure qui ne diffère pas à proprement parler de la structure ordinaire. Il est constitué par une série de lamelles anastomosées, portant un vaisseau sur leur bord libre. Ces lamelles, en général très étroites, sont formées de tissu conjonctif à petites cellules étoilées, lâchement unies, comme dans toutes les lacunes, et plongées dans une substance interstitielle abondante. Ce tissu est limité de part et d'autre par la membrane basilaire de l'épithélium. A la base des lamelles, il est en continuité avec une couche de tissu conjonctif immédiatement sous-jacente au tégument. et d'où naissent toutes les lamelles rénales. Ce tissu est extrêmement lâche, formé de cellules étoilées, unies en réseau, et rempli d'énormes cellules plasmatiques très claires, qui lui donnent un aspect alvéolaire (fig. 76, R₁).

C'est donc manifestement un tissu de lacunes, et cette disposition explique l'aspect que présente le rein injecté. Nous avons déjà mentionné en effet qu'on ne pouvait recon-

naître aucune voie sanguine, même mal limitée, dans l'examen de la surface extérieure de ce lobe du rein. La masse à injection remplit tout le tissu et donne à cette partie du rein une couleur uniforme.

Le revêtement épithélial qui recouvre les lamelles est formé nettement de deux sortes de cellules. Elle ont à peu près partout une assez grande longueur, mais particulièrement au sommet des lamelles. Les cellules de la base sont grosses, presque cubiques, gonflées de liquide, à protoplasma très clair. Je ne saurais affirmer si elles sont ciliées ou dépourvues de cils, n'ayant jamais eu de tissu vivant à ma disposition, et les coupes ne pouvant jamais donner avec certitude une réponse négative à cette question.

Les cellules qui surmontent les vaisseaux sont différentes de celles que nous venons de décrire. Elles sont étroites, très allongées; leur noyau, le plus souvent elliptique, est à une hauteur variable; leur protoplasma, plus condensé, se colore d'une façon plus intense aux réactifs colorants. Ce sont les cellules ciliées typiques qui n'atteignent une différenciation plus grande que dans de rares exemples.

Elles diffèrent très nettement des cellules ordinaires, et ce caractère accentue encore la supériorité morphologique de l'appareil urinaire des Naticidés, sur ceux que nous avons eu déjà l'occasion d'étudier.

Bien différente est la structure du *lobe gauche du rein*, comme le faisait déjà prévoir l'étude anatomique. Il est spécialement caractérisé par la présence de ce tissu spongieux, dont le développement, plus considérable en certains points, aboutit à la formation des papilles ampulliformes que nous avons mentionnées (fig. 76, R₂).

Chose étrange! les coupes démontrent la plus grande analogie entre la structure histologique de ces tubercules et celle des papilles du sac papillaire, ou rein gauche de l'Haliotis.

Le tissu propre qui les constitue est en effet formé par un réseau spongieux de fines fibres conjonctives anastomosées, au milieu desquelles on voit de petits noyaux épars, corres-

pendant à de très petites cellules conjonctives étoilées. Le centre du tubercule est occupé par une lacune libre de tout élément anatomique, et directement en rapport avec le vaisseau sous-jacent. Le réseau spongieux est lui-même absolument pénétré de sang, et sur les coupes on voit de nombreux globules du sang, emprisonnés dans les mailles de ce réseau.

Dans tous les échantillons où j'ai pu faire des coupes, la plus grande partie du tissu spongieux était occupée par une substance concrétionnée dont l'aspect en coupe présente exactement les mêmes dispositions que la matière renfermée dans les papilles des *Hétéronéphridés*. Elle se colore aussi au bleu de méthylène. Malheureusement l'absence de matériel vivant m'a empêché d'en faire une étude plus approfondie. Néanmoins il n'est pas douteux que nous ne soyons en présence d'un fait analogue à celui que nous avons décrit dans le canal papillaire des Diotocardes. L'examen de l'épithélium vient nous fournir une preuve de plus. Il est en effet formé de petites cellules très claires, bien différentes des éléments puissamment glandulaires de l'épithélium rénal proprement dit, et pareilles au contraire à celles que nous avons décrites sur les papilles des *Haliotis*. Tout concourt donc à nous montrer l'identité des deux formations.

Cette observation présente un grand intérêt. Premièrement, elle démontre indirectement, s'il en est besoin encore, la nature rénale du canal papillaire des *Haliotis*, en nous indiquant qu'un tissu véritablement rénal est susceptible de se transformer en cet élément nouveau et si différent, qui forme les papilles de l'*Haliotis*. En second lieu, elle nous montre le premier stade d'une différenciation, que nous allons voir désormais s'accroître, lorsque nous étudierons les types plus élevés des Prosobranches.

Mais une question se pose maintenant à l'esprit. En voyant d'une part cette structure spéciale, si différente de celle du rein proprement dit, et en même temps si voisine de celle du rein gauche de l'*Haliotis*; en remarquant d'un autre côté

que les voies sanguines de cet appareil sont en large communication avec la lacune interne de la glande néphridienne que nous avons homologuée au rein gauche des Diotocardes, il y a lieu de se demander si ce lobe gauche du rein ne fait pas lui-même partie du rein gauche. Dès lors, le rein des Natices serait comme celui des autres Téniglosses équivalent à la somme des deux reins des Diotocardes ; mais outre la glande hématique, le rein gauche serait encore représenté par le lobe gauche du rein, le rein droit ne correspondant qu'au lobe droit. Cette hypothèse, qui n'a rien d'illogique, *a priori*, pourrait jusqu'à un certain point être soutenue. Nous aurions dès lors trouvé un intermédiaire entre les deux sous-ordres, et la Natices apporterait à notre théorie de la signification du rein unique des Monotocardes, une nouvelle confirmation.

Il est intéressant de rappeler à ce sujet que, à la suite de l'étude du système nerveux et des traits généraux de l'organisation des Naticidés, M. Bouvier a été amené aux conclusions suivantes :

« *Il est probable que les Naticidés se rattachent à des formes éteintes, Rhipidoglosses, ou dérivées de Rhipidoglosses. L'organisation toute particulière des Naticidés ne permet pas de les rattacher à des Téniglosses actuellement vivants, et, parmi les formes rangées dans les Téniglosses, on n'en voit pas dont la coquille permette le moindre rapprochement (*)*.

Et l'auteur cite, comme les plus proches parents probables, « les *Naticopsis* que M. Fischer range dans les Rhipidoglosses à la suite des Néritidés, tandis que Hærnes les place parmi les Naticidés » et les *Stomatiidés*, intermédiaires entre les Haliotis et les Troques, dont quelques types présentent avec les Sigarets une identité presque complète.

N'est-il pas remarquable que l'étude d'un organe bien différent nous amène à formuler une hypothèse tout à fait analogue à celle de M. Bouvier, et à rechercher justement

(*) *Loc. cit.*, p. 210.

parmi les *Hétéronéphridés* les plus proches parents des Natices ? Il y a là, on l'avouera, une concordance bien frappante.

En résumé, l'hypothèse est séduisante et jusqu'à un certain point soutenable.

Mais on peut y faire aussi de sérieuses objections. L'une d'elles est tirée de l'étude de la fausse branchie, faite par M. Félix Bernard. Cet organe, dans la Natices, est muni de feuillets, peu développés, à la vérité, et de structure très simple ; leur présence suffit toutefois à donner aux Naticidés une place assez éloignée des Rhipidoglosses, auxquels ils ne se rattachent qu'indirectement par des types à fausse branchie filiforme, telles que les *Littorinidés*. Les relations entre les Naticidés et les Siphonostomes sont au contraire rendues manifestes par la structure de cet organe chez les *Marsenia*, où il prend un développement exactement intermédiaire.

Au point de vue du rein, la Natices n'est que le chef de file d'une série où la différenciation du rein en deux lobes va aller en s'accroissant davantage.

Or, si on étudie les types de cette série, on constate que le lobe gauche du rein perd tout de suite ses relations avec la glande hématique ; nous allons le voir déjà chez les *Cypræidés*, dont nous plaçons l'étude à côté de celle des Naticidés.

Au contraire, nous allons voir les deux lobes du rein, affecter des rapports de plus en plus étroits, les lamelles appartenant au lobe gauche pénétrer, *sans cependant jamais s'anastomoser* avec elles, entre les interstices des lamelles du lobe droit, de façon à présenter chez les *Muricidés*, par exemple, un tout tellement compact, que B. Haller n'a pu en faire l'analyse.

Si on examine d'autre part les relations avec l'appareil vasculaire, nous constatons que le tronc afférent du lobe gauche a une origine tout à fait identique aux vaisseaux afférents du lobe droit, qui reçoit même un vaisseau rénal du premier tronc. Les deux lobes appartiennent donc au même domaine vasculaire, et bien que ce ne soit pas là une preuve

certaine, nous devons cependant en tenir compte. Quant à la communication avec la lacune de la glande hématique, elle ne peut prouver ni pour ni contre, l'exemple de la Littorine montrant bien que les lacunes du rein droit peuvent parfaitement communiquer avec celles de la glande hématique.

Je crois donc qu'il faut nous en tenir à la seconde interprétation, et considérer les deux lobes du rein de la *Natica* comme faisant l'un et l'autre partie du rein droit, et comme correspondant respectivement aux deux lobes des *Cassidaires* par exemple, qui sont irrigués de la même manière.

Il était indispensable de développer les deux hypothèses. Aucune d'elles, en effet, n'est absurde, et on trouve à la fois des raisons militant pour et contre l'une et l'autre. Elles ne sont ni l'une ni l'autre en désaccord avec la théorie morphologique que nous présentons. Nous avons choisi la plus plausible, mais de nouvelles recherches peuvent démontrer la première, et les déductions que nous allons formuler dans la suite de ce mémoire pourront facilement s'exprimer dans la nouvelle théorie.

2° *CYPRÆIDÉS*. — Au point de vue de l'appareil rénal des *Cypræidés*, nous n'avons, à ma connaissance, d'autre document qu'une figure donnée par Quoy et Gaymard de la *Cypræa tigris*. Le rein y est représenté comme un gros tube glandulaire placé à droite du rectum, et venant s'ouvrir par un orifice situé à la partie antérieure et très voisin de l'anus. Cette figure est, je dois le dire, tout à fait inexacte au point de vue du rein.

B. Haller ne fait que rapporter la phrase de Keferstein, qui lui-même se contente d'interpréter la figure de Quoy.

L'*orifice du rein* se trouve à peu près à sa place ordinaire, vers le fond de la cavité palléale, et consiste comme d'habitude en une simple fente allongée en forme de boutonnière, sans aucune espèce de papille. Quant au rein lui-même, sa disposition est assez différente de celle des *Prosobranches*

que nous avons déjà étudiés. Nous n'avons pu l'observer que sur des animaux conservés depuis longtemps dans l'alcool, qui nous ont fourni de nombreux renseignements anatomiques (*C. arabica*; *C. tigris*); quant aux résultats histologiques que nous avons obtenus, nous croyons devoir en différer la publication jusqu'au moment où il nous aura été possible de les contrôler sur des animaux frais préparés spécialement en vue de ce genre de recherches.

La *poche rénale* (fig. 56) est un sac extrêmement allongé, courant tout le long du rectum, depuis le cœur jusque tout près de l'anus. La majeure partie du rein, on pourrait presque dire le rein tout entier, est donc située dans l'épaisseur de la cavité palléale.

En avant, ce sac est arrondi; mais en arrière, il forme une sorte de fourche embrassant la partie antérieure du cœur.

La *glande hématique* (H) occupe dans toute son étendue la ligne de contact de cette fourche avec le péricarde, et est représentée par une bande fort étroite, en forme de V, tout le long du bord antérieur du péricarde. Il est bien entendu que dans cette description, les mots antérieur, postérieur, droit, gauche, doivent être compris en plaçant l'animal et notamment la cavité palléale dans sa position morphologique habituelle, sans tenir aucun compte de la déviation due à la forme spéciale de la coquille. Le bord du manteau est, dans ces conditions, antérieur, la branchie placée à gauche et le rectum à droite comme d'habitude.

Si nous revenons à notre description, nous voyons que le sac rénal nous offre à considérer deux faces: la face inférieure est tout entière visible, lorsqu'on détache le manteau du corps et qu'on l'étale de façon à montrer le plafond de la cavité respiratoire (fig. 56). La face supérieure n'est visible extérieurement que sur une très petite surface. Sa partie postérieure seule attenante au péricarde est en contact avec les téguments et peut être vue de l'extérieur. Sa partie antérieure, qui comprend les deux tiers du sac, passe au con-

traire sous le rectum qui la cache complètement. La face inférieure, en rapport avec la cavité palléale, se divise elle-même en deux régions; la région antérieure correspondant à la portion du rein qui est au-dessous du rectum, supporte du parenchyme glandulaire (fig. 56, R). On la voit parcourue par un réseau assez compliqué de vaisseaux efférents, très ramifiés, qui aboutissent tous à une veine transverse (*t*), logée dans la paroi du manteau. Cette veine située à la limite postérieure de la glande à mucus, part de l'angle postérieur de la masse sécrétante dont nous venons de parler, traverse transversalement le manteau, et vient se jeter normalement dans le sinus branchial afférent. La région postérieure de la face inférieure du rein est au contraire simplement membraneuse. Elle correspond exactement à la région qui est visible extérieurement sur la face supérieure du rein. C'est dans cette partie membraneuse que se trouve l'orifice du rein (*N*), en forme de fente transversale.

Si nous pénétrons maintenant dans l'intérieur de la poche rénale elle-même, nous pourrions étudier la disposition de la partie glandulaire du rein. Il suffit pour cela d'ouvrir le rein par le bord droit de sa face inférieure, suivant la ligne où elle vient s'attacher au foie. La masse glandulaire s'arrête le long de cette ligne, où se trouve une mince bande membraneuse qui rend très facile l'opération; on peut alors étaler cette face inférieure, et voir la poche du rein dans son ensemble. On constate alors que la masse glandulaire se divise tout à fait nettement en *deux lobes différenciés*, l'un antérieur, l'autre postérieur, communiquant l'un avec l'autre par l'intermédiaire des vaisseaux, mais présentant une séparation tout à fait tranchée. Comme ils correspondent aux lobes droit et gauche des Natices et des Sténoglosses, nous désignerons le lobe antérieur sous le nom de *lobe droit*, le postérieur sous celui de *lobe gauche*. Le lobe gauche ou postérieur est attaché à la face supérieure du rein, dans la partie qui n'est pas accolée au rectum; il est attaché directement au tégument; le lobe droit est au contraire attenant à la face inférieure, et

c'est lui dont nous avons déjà décrit l'aspect extérieur, vu de la cavité palléale. De la sorte, on le voit, toute la masse glandulaire est visible de l'extérieur; sur tous les points où la paroi du sac rénal est attachée aux organes voisins, rectum, foie, etc., cette paroi est purement membraneuse, et on peut voir par transparence au-dessous d'elle la disposition des organes sous-jacents. On constate ainsi que la région postérieure de la face supérieure est en contact d'une part avec un lobe du foie (F) qui finit en pointe à la partie antérieure, et à gauche de celui-ci avec le rectum (J) séparé complètement du foie par un sillon profond, au fond duquel s'aperçoit la paroi même du corps.

L'aspect des deux lobes est tout à fait différent. Le *lobe droit* présente la structure typique de la glande des Ténio-glosses. La surface interne est parcourue par les vaisseaux afférents qui se ramifient et s'anastomosent d'une façon extrêmement compliquée. Chacun d'eux est à la crête d'une petite éminence formée entièrement de trabécules tapissés d'épithélium sécréteur.

La couche glandulaire va en s'amincissant jusqu'au voisinage du foie. Mais, au contraire, elle est très épaisse sur le bord opposé, et vient s'attacher au rectum par une si large surface, qu'on aurait beaucoup de peine à séparer les deux organes.

Le *lobe gauche* ou lobe postérieur du rein est au contraire libre de toute attache avec d'autres organes. Il a une forme et une structure très particulières, qui s'éloignent beaucoup de la structure ordinaire et de celle du lobe antérieur.

C'est lui qui occupe les deux bras de la fourche dont nous avons parlé en décrivant la chambre rénale. Aussi a-t-il la forme d'un croissant, dont les deux parties se raccordent suivant un angle aigu et très brusque. La branche gauche est tournée vers le milieu de la cavité palléale et fait face au pore rénal. L'autre est plus interne et regarde le rectum. L'épaisseur de la masse glandulaire qui constitue les deux

bras, assez grande au côté externe de chacun d'eux, va en diminuant vers l'intérieur, c'est-à-dire quand on s'approche du péricarde.

Cette masse est formée par des lamelles parallèles étroitement appliquées les unes contre les autres à la manière des feuillets d'un livre. Ces lamelles, très régulières, partent toutes du bord extérieur de la branche droite (celle qui fait face au rectum) sur le sommet duquel court le vaisseau afférent de tout le lobe gauche. Elles s'en détachent pour suivre une direction à peu près parallèle à l'autre bras du croissant. La structure de ces lamelles ne m'est pas connue.

L'irrigation du rein est assez complexe. Le sang arrive par un grand nombre de vaisseaux issus du sinus périrectal dans tout son trajet le long du lobe droit. Ces vaisseaux ne se ramifient que sur ce dernier lobe. Mais il est un autre vaisseau bien plus important, et qui irrigue à la fois les deux lobes du rein. Il part du foie lui-même, au bord postérieur du lobe antérieur, suit quelque temps ce lobe, mais ne tarde pas à se diviser en deux branches. L'une se répand en se ramifiant en arborescence sur le lobe antérieur, et va s'anastomoser, par ces diverses ramifications, avec les vaisseaux issus du sinus périrectal. L'autre se dirige au contraire en arrière. C'est le vaisseau que nous avons déjà signalé sur le bord extérieur de la branche droite du lobe gauche, et qui fournit à lui seul le sang de ce dernier lobe. Il court le long de la crête, et donne à chaque lamelle le sang qu'elle est appelée à recevoir par un vaisseau spécial.

On voit par là que, structure mise à part, la disposition du rein des Cyprées présente de remarquables concordances avec celle du rein des Natices. Dans les deux cas, le rein est divisé en deux lobes dont un seul, le lobe droit des Natices, le lobe antérieur des Cyprées, offre la structure ordinaire, l'aspect des reins de Téniglosses; l'autre est également modifié dans les deux types, et, tout en présentant chez l'un une disposition assez différente de ce qu'on voit chez l'autre,

il diffère dans les deux cas du premier lobe. L'irrigation est la même en ce qui concerne les voies afférentes : le vaisseau amenant le sang au lobe différencié est homologue par son origine aux vaisseaux afférents du lobe droit, et donne même par une de ses branches du sang à ce lobe, exactement comme chez la Naticé. Ce mode d'irrigation affirme l'identité d'origine des deux lobes, qui ne sont que le résultat de la division d'un organe unique.

Mais les Cyprées présentent un caractère qui les différencie des Natices, c'est l'indépendance complète du lobe postérieur du rein et de la glande hématique. Ces deux parties sont entièrement séparées, et entre elles se voit une ligne étroite où le tégument apparaît totalement dépourvu de tissu glandulaire. Il résulte de là que les voies efférentes du lobe gauche sont elles-mêmes tout autres que dans la Naticé, et que le sang de ce lobe ne peut revenir au cœur par la glande hématique. Malheureusement, sur les échantillons conservés dans l'alcool, les injections n'ont pu pénétrer, et je n'ai pas réussi, à mon grand regret, à découvrir leur disposition.

Les conclusions que l'on peut tirer de l'étude des deux familles précédentes, au point de vue de l'appareil rénal, nous amènent à un résultat curieux et inattendu.

Sans nul doute, la structure des deux organes est assez différente, et il est difficile d'imaginer des rapports de parenté qui permettent de les ramener l'un à l'autre. Cependant, il est remarquable qu'on peut définir le rein des deux familles au moyen d'une caractéristique commune, et ne pouvant s'appliquer à aucun autre Ténioglosse. *La masse sécrétante du rein proprement dit se divise en deux lobes, différant aussi bien par l'aspect extérieur que par la structure et les rapports avec l'appareil vasculaire.*

C'est un degré de différenciation supérieur à celui que nous avons rencontré jusqu'ici chez les Ténioglosses, où la masse du rein présentait en toutes ses parties la même structure anatomique. Nous allons voir cette différenciation se

continuer en s'accroissant dans les divisions supérieures des Prosobranches.

Dans son étude du système nerveux, M. Bouvier a, le premier, été conduit à rapprocher les Cyprées des Natices. « Par les traits principaux de leur organisation, dit-il, les Cypréidés se rattachent étroitement à la série des Naticidés.

..... Les Cypréidés sont les Téniglosses qui se rapprochent le plus des Naticidés et des Lamellariidés. Je ne crois pas pourtant qu'ils dérivent des Naticidés, mais je pense qu'ils se rattachent aux mêmes formes que les Natices et par l'intermédiaire de celles-ci aux Rhipidoglosses. »

Mes conclusions présentent donc avec celles de M. Bouvier une concordance frappante, la disposition de l'appareil rénal séparant simultanément les deux types dont nous parlons de l'ensemble des Téniglosses, comme le système nerveux le fait de son côté. Néanmoins je ne crois pas qu'il existe entre eux un rapport phylogénétique certain. Les différences me semblent plus profondes que ne l'admet M. Bouvier, et nous avons vu dans l'étude du rein lui-même, de notables dissemblances.

D'autre part, les paléontologistes n'admettront pas, je crois, de longtemps encore une telle parenté. Je crois que nous sommes ici en présence d'un phénomène de convergence. Le groupe des *Semi-proboscidifères*, que nous admettons cependant encore d'une façon provisoire, pour y placer les Téniglosses dont le rein présente le maximum de différenciation, me paraît ainsi constitué, peu homogène, et de nouvelles recherches comparatives me semblent nécessaires pour fixer définitivement les idées à cet égard.

CHAPITRE XV

STÉNOGLOSSES VOLUTOIDES.

M. Bouvier, dans la classification qu'il a proposée pour les Prosobranches, et où, tout en insistant particulièrement sur le système nerveux, il a tenu compte de tous les traits d'or-

ganisation qui doivent être pris en considération dans une classification naturelle, a opposé au groupe des Ténioglosses, un groupe auquel il a donné le nom de STÉNOGLOSSES.

Ce groupe renferme les animaux compris dans deux ordres distincts de Troschel : les Rachiglosses et les Toxi-glosses. M. Bouvier a montré quels rapports étroits existent entre les êtres répartis dans ces deux divisions. Il a fait voir la fragilité des caractères tirés, pour les séparer, de la radula, et l'importance au contraire de ceux que donnent le système nerveux et le tube digestif.

L'étude du rein confirme pleinement les résultats de M. Bouvier. Le groupe des Sténoglosses présente à cet égard une homogénéité parfaite, et s'il existe d'importantes différences entre le premier et le dernier terme de la série, on peut cependant chez tous retrouver un plan identique incontestable.

Il y a plus. Si l'on veut établir dans ce groupe une coupure, divisant les Sténoglosses en deux sections, ce n'est pas la division de Troschel qu'il faudrait admettre. La morphologie du rein, divise nettement les Sténoglosses en deux groupes : l'un comprend les *Volutes*, les *Olives*, les *Marginales* et tous les *Toxi-glosses* ; l'autre renferme au contraire la série des *Buccins*, des *Murex* et des types voisins.

Cette conclusion est tout à fait en harmonie avec les résultats trouvés par M. Bouvier ; elle nous permet même de préciser d'une façon plus complète ce point de la classification des Prosobranches. Après avoir établi le groupe des Sténoglosses, M. Bouvier se montre un peu hésitant, et il indique deux manières de diviser ces animaux. Dans un tableau placé à la fin de son mémoire, l'auteur donne un aperçu de la classification des Mollusques sous deux formes différentes, la première est un tableau indiquant les divisions et sections qu'il pense devoir être faites, la seconde est un arbre généalogique.

Or, pour ce qui a trait aux Sténoglosses, les deux classifications ne concordent pas, on comprend difficilement pourquoi. Le tableau généalogique établit deux sections

coïncidant *exactement* avec les nôtres; et, malgré cette interprétation des affinités sur laquelle il insiste à plusieurs reprises (*), M. Bouvier n'en admet pas moins dans son tableau dichotomique, les deux divisions de Troschel, les Rachiglosses et les Toxiglosses, en donnant comme seul argument qu'il n'a pu trouver un moyen de classification plus commode.

Il faut avouer que cette raison n'est pas suffisante pour nous faire négliger les affinités réelles des deux groupes.

Le rein nous donnera d'ailleurs le critérium demandé, et tout en reconnaissant à M. Bouvier le mérite d'avoir indiqué le premier la véritable division rationnelle des Sténoglosses nous pourrons tirer de l'étude du rein, le vrai caractère permettant de préciser cette classification.

Nous proposons le nom de MÉRONÉPHRIDIENS pour le premier, de PYCNONÉPHRIDIENS pour le second de ces groupes (**).

Nous diviserons donc en deux chapitres l'histoire de l'appareil rénal des Sténoglosses. Malheureusement, ici encore, les matériaux bien conservés nous ont fait absolument défaut pour l'étude histologique, au moins pour la série des Volutes. Aussi devons-nous nous contenter de quelques aperçus sur l'anatomie du rein de ces animaux, les renseignements histologiques nous manquant complètement. Toutefois les quelques faits que nous a révélés cette étude même superficielle, sont assez intéressants, pour que nous y insistions un peu.

1° VOLUTIDÉS. — Les Volutes, au point de vue de la constitution du rein, se rattachent d'une façon tout à fait étroite aux Téniglosses Semi-proboscidifères. Elles continueraient directement une série commençant aux Porcelaines et se continuant jusqu'aux Toxiglosses. C'est là un rapprochement assez inattendu, et qui s'impose pourtant, lorsqu'on a étudié les deux groupes.

Mes recherches ont porté sur plusieurs échantillons de *Voluta Neptuni*, empruntés à la collection du Muséum. On

(*) Pages 303, 313, 474.

(**) μέρος, partie; πυκνός, massif; — νεφρός, rein.

retrouve la division du rein en deux lobes différenciés, qui est déjà si remarquable chez la Cyprée. Elle est ici encore plus accentuée.

Le rein (fig. 96) est constitué comme toujours par une vaste poche, s'ouvrant au fond de la cavité palléale par un orifice en boutonnière.

Si on ouvre la cavité urinaire, on trouve la paroi de celle-ci entièrement chargée de tissu glandulaire divisé en trois régions: le long du péricarde et dans sa position normale, se trouve la *glande néphridienne*, très puissamment développée et entourant complètement le bord droit du péricarde. Elle ne se prolonge pas le long de la cavité palléale et est tout à fait séparée du reste du parenchyme rénal. A gauche de celle-ci se trouve le rein proprement dit, lequel, comme nous l'avons déjà annoncé, *se divise nettement en deux parties fort différentes*: le lobe droit et le lobe gauche du rein. Ce dernier longe d'une extrémité à l'autre la glande hématique; c'est une bande dont la largeur, à peu près constante dans toute son étendue, est un peu moins grande que celle de la glande néphridienne.

L'autre est considérablement plus développée. C'est une énorme masse spongieuse, d'aspect très évidemment glandulaire. Elle occupe toute la partie droite du sac rénal, dont elle réduit la cavité à de minimes proportions. Elle se prolonge aussi sur la paroi inférieure du sac et vient atteindre le péricarde, formant ainsi tout le plancher de la cavité. En avant elle se continue en conservant son énorme épaisseur bien au delà de l'orifice du rein et s'étend jusqu'au bord antérieur du manteau, dans la région occupée seulement en général par la masse recto-génitale.

Dans cette région la cavité urinaire ne se continue pas; les produits de la sécrétion ne peuvent s'échapper qu'entre les mailles du tissu spongieux, et la masse glandulaire est recouverte en haut comme en bas par une membrane, le tégument d'une part, de l'autre la paroi de la cavité palléale.

Ainsi constitué, le lobe droit du rein offre 3 faces: une face extérieure, une face inférieure, en rapport avec la cavité

palléale et une face postérieure, libre dans la poche rénale. Dans sa partie antérieure cette masse glandulaire finit en s'amincissant et se termine près du bord antérieur du manteau qui est en ce point soudé au corps sur une petite longueur, au lieu d'être tout à fait libre, comme cela a lieu en général.

La face extérieure est entièrement recouverte par les téguments. Aussi est-elle visible extérieurement, sur la surface inférieure du corps de l'animal et la moitié droite de sa surface supérieure.

La plus grande partie de la face inférieure est de son côté recouverte immédiatement par la paroi de la cavité palléale, et s'aperçoit ainsi de l'intérieur de cette cavité. La région postérieure de cette face et la face postérieure sont seules en connexion avec la cavité urinaire. Cette surface libre de la masse glandulaire se moule exactement sur la masse viscérale, contre laquelle elle est appliquée, sans y adhérer.

Vue par cette surface, la masse glandulaire du lobe qu'on peut désigner sous le nom de lobe antérieur, ou lobe droit du rein (fig. 96, 2), se montre comme divisée en un certain nombre de lobules par des incisures profondes, qui semblent rayonner autour du même point, situé dans l'angle postérieur.

L'intestin traverse de part en part la masse du lobe rénal droit dans sa partie antérieure. Du côté de la cavité palléale, il est assez rapproché de la surface pour qu'on puisse le voir par transparence. Il émerge du rein à sa limite antérieure, et le rectum s'y recourbe brusquement, normalement à sa direction première pour former la papille anale.

J'ai pu étudier approximativement la *distribution des vaisseaux* afférents à la surface intérieure du rein. Ils naissent tous d'un tronc commun, situé à la partie postérieure de la glande, tout contre l'angle postérieur du péricarde, c'est-à-dire à peu près au point où se trouve d'habitude le sinus abdominal antérieur. Ce tronc se divise bientôt en un certain nombre de branches, dont chacune se rend à un des lobules du lobe droit du rein, et se distribue en suivant son arête supérieure, dans les mailles du tissu spongieux de ce lobule. Mais je n'ai

pu suivre, sur les animaux conservés dans l'alcool, le mode de distribution des rameaux ultimes. La partie antérieure du rein, qui est comprise, comme on le sait, dans l'angle de droite de la cavité palléale, est limitée, on l'a vu, de toutes parts par les téguments, et n'est en rapport avec la cavité urinaire que par une surface très faible en comparaison de son volume. Elle correspond à un lobule unique, le plus antérieur du lobe droit. Le vaisseau qui lui est destiné, court tout le long de la ligne suivant laquelle ce lobule vient se rattacher à la paroi palléale du rein.

Arrivé à peu près à la moitié, ce vaisseau se divise en deux autres. L'un continue sa marche le long du lobule. Mais l'autre s'en écarte et vient s'attacher à l'angle antérieur du *lobe gauche du rein*. C'est lui qui amène le liquide sanguin à toute la masse de ce lobe. La branche principale qu'il forme suit, elle aussi l'arête intérieure du lobe dans toute son étendue, et donne à droite et à gauche des ramifications anastomosées, laissant entre elles des mailles semblables à autant d'orifices qui permettent aux produits urinaires formés dans les parties profondes, de se répandre dans la cavité urinaire proprement dite. Ce tissu est extrêmement serré, mais paraît assez différent de celui du lobe droit. La figure 96 donne d'ailleurs une idée nette de ces dispositions.

Par ces quelques considérations, malheureusement restreintes par l'insuffisance du matériel, on voit en résumé que le rein de la *Volute* peut être comparé à celui des *Semi-proboscidifères*, et particulièrement des *Cyprées*. Dans les deux groupes il se compose de deux lobes : l'un, le lobe gauche, longeant la glande hématique ; l'autre, le lobe droit, plus volumineux, parallèle au précédent ; les vaisseaux se distribuent aux deux lobes à peu près de la même façon dans chacun des deux types. Chez tous les deux en effet, l'irrigation se fait par deux ramifications distinctes d'un même tronc, et chacun des lobes du rein constitue un domaine vasculaire spécial. Je n'ai pu faire aucune observation relativement aux voies de retour du sang.

Elles seraient pourtant bien intéressantes à décrire, pour établir les comparaisons morphologiques nécessaires avec le rein des Mollusques de la série des Muricidés.

2° OLIVIDÉS. — Les Olividés, qui sont incontestablement apparentés aux Volutidés, en diffèrent notablement au point de vue de l'appareil rénal, par une différenciation plus grande encore. Mais néanmoins le rein des Olividés se laisse rattacher assez facilement au rein des Volutes.

Les principaux traits de l'anatomie des Olives ont été figurés par Quoy et Gaynard, mais les figures données par Quoy sont beaucoup trop schématiques et ne peuvent donner aucune indication précise sur l'anatomie du rein. On peut dire que tout est à faire sur cet organe. Il a représenté, en effet, le rein comme un long et large tube éloigné du cœur et paraissant logé tout entier dans le manteau. En réalité le rein (fig. 58) occupe sa position habituelle, le long du péricarde, à droite du cœur; il a la forme d'une poche cylindrique, et ce qu'il offre de plus remarquable, c'est la présence, à sa partie antérieure, d'une énorme papille, ou plutôt d'une proéminence de la cloison antérieure du rein, qui fait saillie au fond de la cavité palléale. A l'extrémité de cette papille se trouve le pore excréteur (N), simple fente de grande dimension occupant tout le diamètre de cette saillie.

Les parois latérales tout entières de ce cylindre sont occupées par le tissu glandulaire, la cloison péricardique ne touchant le rein que sur une très petite surface occupée par la glande néphridienne.

Mais ce tissu s'arrête avant l'extrémité antérieure du rein, de façon que la papille reste absolument membraneuse et libre de tout développement glandulaire.

La *glande néphridienne* est normalement développée; elle est fort large et, vue de l'extérieur ou du péricarde, elle présente une grande surface, mais elle est très peu épaisse et sa face en rapport avec la cavité rénale est une bande très mince, ayant d'ailleurs l'aspect habituel de la glande hématique.

La disposition anatomique du *rein proprement dit* est, au contraire très spéciale. Comme chez les Volutes, on peut y distinguer deux parties différenciées, disposées parallèlement suivant la longueur de l'organe. L'une (R_1), située à gauche, est contiguë à la glande hématique; l'autre (R_2), à droite, est disposée tout le long du rectum (J), qui la traverse dans toute sa longueur.

Ces deux lobes se distinguent même de l'extérieur par une différence de coloration assez nette, et visible encore sur des animaux conservés depuis longtemps dans l'alcool.

Mais, tandis que dans les types que nous avons jusqu'ici passés en revue, les deux lobes étaient simplement juxtaposés et nettement séparés l'un de l'autre, les deux lobes du rein de l'Olive ont une structure plus diffuse, et leur séparation est infiniment moins nette.

Chacun d'eux se compose, en effet, d'une série de lamelles dont la disposition est exactement la même que celle des vaisseaux qu'elles portent sur leur bord libre. Étudions donc d'abord l'appareil vasculaire. Tout le sang du rein vient comme d'habitude du sinus abdominal antérieur. Dans sa partie postérieure, celui-ci donne naissance à un certain nombre de vaisseaux isolés, dirigés transversalement et couronnant autant de lamelles, également transversales. Toutes font partie du lobe droit. Ces vaisseaux peuvent eux-mêmes se diviser comme les lamelles correspondantes, mais les rameaux gardent toujours une direction générale parallèle aux troncs principaux.

De la partie antérieure du sinus abdominal part un dernier vaisseau (V) beaucoup plus considérable que les autres.

Il ne tarde pas à se diviser en deux troncs. L'un d'eux (V_2) est encore destiné au lobe droit; il se divise presque tout de suite en quatre ou cinq rameaux, eux aussi parallèles à ceux que nous avons déjà décrits et correspondant à autant de lamelles transversales.

Tout autrement se comporte le second vaisseau (V_1). Il est destiné tout entier au lobe gauche, adjacent à la glande néphri-

dienne. Dans la première partie de son trajet, il traverse d'une paroi à l'autre la cavité urinaire, de façon à atteindre presque normalement le plafond de celle-ci, où se trouve le lobe en question. (Dans la préparation dessinée, il a été sectionné dans ce parcours.) Un repli membraneux le rattache dans ce court trajet à la paroi droite du rein.

Arrivé à la surface supérieure du rein, il se divise en deux vaisseaux se faisant directement suite l'un à l'autre. Il existe de la sorte un axe vasculaire, s'étendant d'un bout à l'autre du lobe, suivant son milieu, par conséquent un peu arqué comme lui.

Cet axe donne à droite et à gauche des vaisseaux parallèles, dirigés suivant le sens transversal, comme les barbes d'une plume. Celles de droite, tournées vers la glande hématique, sont beaucoup plus courtes que celles de gauche, et celles-ci pénètrent entre les lamelles de l'autre lobe du rein; de la sorte les deux lobes sont intriqués, mais sans anastomoses, sur la ligne de séparation. Cette disposition est importante et doit être notée avec soin. Car nous allons la voir s'accroître dans les types qu'il nous reste à étudier.

Le rein de l'Olive peut en définitive se comparer à celui de la Volute. Les rapports des troncs principaux sont exactement les mêmes, et nous pouvons dès lors considérer les deux lobes droit et gauche du rein de l'Olive, comme correspondant respectivement aux lobes de la Volute. La seule différence est le développement énorme que prend à sa partie antérieure le lobe droit de la Volute, développement à la suite duquel le lobe s'étend sur le bord de la cavité palléale, jusqu'à la limite antérieure de celle-ci.

La structure des deux lobes n'est pas du tout comparable. Le lobe droit a un aspect spongieux; c'est le plus développé et c'est à lui que semble réservée la part la plus active de la sécrétion urinaire.

Le lobe gauche présente au contraire une structure toute spéciale. Les vaisseaux qui l'irriguent sont, dans toute leur étendue, recouverts de petites excroissances granuleuses,

bien certainement glandulaires, et qui rappellent beaucoup les papilles que nous avons trouvées chez les Natices.

Elles sont d'ailleurs très probablement homologues, si on tient compte de la similitude de disposition de l'appareil rénal dans les deux cas. Ce fait confirme et resserre les liens de parenté que nous avons indiqués entre le groupe des Semi-Proboscifères et celui des Sténoglosses.

L'anatomie du rein de la *Volute*, en montrant la division en deux lobes différenciés avait fait prévoir cette parenté que personne n'avait indiquée avant nous. La même disposition se retrouvant chez l'*Olive*, avec une analogie frappante dans la structure du lobe gauche, vient démontrer la réalité de cette prévision. Malheureusement, l'état de conservation des animaux, que j'ai eus à ma disposition, ne m'a pas permis de faire l'histologie de cet organe dans l'*Olive*. Il ne m'a pas été non plus possible d'étudier les voies efférentes de l'appareil vasculaire, étude qui dans le cas actuel, aurait été pourtant de la plus haute importance.

3° CÔNIDÉS. — Nous n'insisterons que peu sur l'anatomie du Cône, qui se rapproche beaucoup de celle de l'*Olive*.

Le rein est à la place ordinaire et son orifice se réduit à une simple fente, sans aucune espèce de papille.

La glande néphridienne existe, mais ne présente rien de particulier.

Quant à la glande rénale elle-même, elle est divisée en deux lobes, mais bien autrement intriqués encore que dans le cas précédent.

L'un d'eux est disposé sur le plancher de la cavité; l'autre au contraire, correspondant au lobe gauche de l'*Olive*, occupe sa face supérieure. Les deux lobes sont d'ailleurs bien plus massifs que dans ce dernier type. La disposition des rameaux vasculaires est exactement la même. Pourtant un fait est digne de remarque, c'est que l'axe vasculaire du lobe gauche du rein, ne se trouve plus au milieu du lobe, mais tout près du bord voisin de la glande hématique. Il en ré-

sulte que les vaisseaux qu'il envoie à gauche sont tout à fait insignifiants, tandis que ceux de droite sont au contraire très allongés. C'est un acheminement nouveau vers la disposition que nous allons trouver au chapitre suivant dans les Rachiglosses voisins des Murex. Enfin ajoutons que le bord gauche de ce lobe, c'est-à-dire le bord voisin du péricarde, au lieu de se terminer en s'amincissant comme dans l'Olive, est au contraire très épais et forme tout le long de la glande néphridienne un bourrelet saillant très remarquable.

Ces points sont importants à noter, car ils vont nous permettre tout à l'heure de comprendre le rein des Mollusques constituant la seconde série des Sténoglosses, les Sténoglosses Pycnonéphridiens.

CHAPITRE XVI

STÉNOGLOSSES PYCNONÉPHRIDIENS.

Nous réunirons dans une même description les Buccinidés, les Purpuridés et les Muricidés, dont l'appareil rénal est presque identiquement construit sur le même type.

Dans son mémoire sur le rein des Prosobranches, et plus récemment dans son « Étude morphologique des Mollusques recueillis par la corvette italienne *Pisani* », B. Haller s'est occupé du rein des Mollusques de ce groupe.

Mais sa description est tout à fait insuffisante et sur bien des points inexacte; les figures qu'il donne sont souvent inférieures à celles que Cuvier en a données. Pour B. Haller, il existe la plus grande ressemblance entre le rein du *Murex trunculus* et celui du *Dolium* (*). La seule différence apprê-

(*) Voici tout le paragraphe que B. Haller consacre aux *Muricidés* :

« Parmi les *Muricidés*, j'ai étudié le *Murex trunculus* L.

« Ici la forme de sac du rein est encore plus accentuée que dans les *Dolii-*
dés, et c'est vraisemblablement cette forme de *Prosobranches*, que les anciens auteurs avaient présente à l'esprit dans leur description, quand ils disaient que le rein des Prosobranches était un sac, dont les parois étaient spongieuses et glandulaires. Le rein a la forme d'un sac allongé, dont l'axe longitudinal est dirigé de gauche à droite en avant. Si on l'ouvre par la droite, on lui

cialable qu'il reconnaisse, est le petit volume de ce qu'il appelle le lobe antérieur, — notre glande néphridienne, — et l'homogénéité du lobe postérieur, qu'il est impossible, dit-il, de diviser en trois lobules secondaires. Dans son dernier et tout récent travail (35), l'auteur hongrois revient sur cette anatomie. Mais sa description nouvelle n'est pas plus satisfaisante que la première, et il est difficile de comprendre l'exacte signification de la figure schématique qui l'accompagne.

Nous espérons donner, dans la description qui va suivre, une idée plus vraie et plus claire de cet organe.

Le rein des Sténoglosses Pycnonéphridiens (fig. 61), loin de ressembler à celui du *Dolium*, présente une disposition tout à fait spéciale, qui est toute particulière à ce groupe et qu'on ne retrouve pas chez les Prosobranches que nous avons étudiés jusqu'ici ; cependant on y reconnaît au plus simple examen, la présence des deux parties décrites chez la plupart d'entre eux, la glande néphridienne et le rein proprement dit.

La première a l'aspect habituel ; elle longe le péricarde, et montre nettement à l'œil nu la disposition des fibres musculaires qui la limitent. Elle est *très nettement* séparée du rein par un espace assez large, non glandulaire. Le plus souvent elle se présente sous la forme d'un ruban, à peu près partout de même largeur, se recourbant le long du fond de la cavité pal-

reconnait les caractères suivants. Le lobe antérieur — (notre glande néphridienne) — a conservé la place qu'il avait chez les *Doliidés*, mais il est, relativement au lobe postérieur, notablement plus petit et plus mince. Bien qu'il conserve la même structure que chez les *Doliidés*, il laisse l'impression d'un organe en voie de régression. La connaissance de formes plus récentes dans la phylogénie des Prosobranches montrera si cette opinion est fondée.

« Au lobe antérieur est juxtaposé, en haut et à droite, le lobe postérieur, grand et *indépendant*. Nous ne pouvons plus dans ce lobe reconnaître trois divisions secondaires. Il constitue une masse glandulaire continue qui fait saillie dans la cavité urinaire. Il a conservé sa structure de glande à acini ; seulement son épithélium s'est tellement modifié qu'il a pris la forme d'un épithélium cylindrique à petit noyau. Les cellules épithéliales sont insérées sur une membrane basilaire.

« Dans tous les cas, nous sommes ici en présence de caractères excessivement jeunes, et si mon opinion que le lobe antérieur est en voie de régression, se confirmait, il serait possible de voir ici le point de contact avec les *Pulmonés*. » (*Morph. Jahrb.*, t. XII, p. 44.)

léale ; d'autres fois, au contraire, comme chez les *Murex*, elle semble se concentrer dans l'angle antérieur gauche de la chambre rénale, et ne s'étend que peu le long des bords du rein. Dans ce cas elle atteint une grande largeur, et il est impossible de voir là avec B. Haller un « organe en voie de régression. »

Le rein lui-même est beaucoup plus compliqué et absolument spécial. La partie glandulaire du rein recouvre presque complètement les parois latérales de la chambre urinaire ; elle ne laisse libre que l'espace occupé par le péricarde et la glande néphridienne ; recouvrant le plafond de cette cavité, elle redescend à droite, et vient tapisser le plancher jusque contre le péricarde. Dans cette région elle cache le rectum, qui n'est pas visible de l'intérieur, mais passe tout près du péricarde ; c'est ce qu'indique la coupe (fig. 62).

Si on ouvre la cavité du rein, de façon à étaler complètement ses parois latérales, la masse glandulaire se trouve comprise entre le cœur et la glande hématique d'une part, et la région attenant au rectum de l'autre (fig. 64). Elle se compose bien nettement de deux parties intriquées, mais assez faciles à décrire en prenant pour point de départ la disposition de l'appareil vasculaire.

Système afférent du rein. — Comme toujours, dans le voisinage du rectum et du péricarde, se trouve un vaste sinus sanguin, faisant communiquer la cavité générale du corps proprement dit avec les lacunes de la masse viscérale du tortillon. C'est de ce sinus, le sinus abdominal antérieur, que partent les vaisseaux destinés à irriguer l'appareil urinaire. Ces vaisseaux (fig. 64) sont assez nombreux, une dizaine environ, et chacun d'eux se ramifie un grand nombre de fois, mais sans qu'il y ait d'anastomoses entre les branches issues de deux vaisseaux différents. Comme ces vaisseaux sont recouverts d'épithélium glandulaire, il existe autant de lobules glandulaires indépendants, qu'il existe de vaisseaux afférents ; ces lobules, qui paraissent au premier aspect formés d'une masse spongieuse, courent parallèlement les

uns aux autres, et leur direction est transversale par rapport à la cavité urinaire.

Les lobules postérieurs sont plus étendus, et ils s'étaient en éventail, de façon à constituer toute la partie postérieure de la masse glandulaire. Les figures indiquent d'ailleurs clairement cette disposition.

En étudiant avec plus de soin la constitution de ces lobules, on voit que chacun d'eux peut être considéré comme un véritable pinceau de filaments glandulaires un peu irréguliers, juxtaposés, mais indépendants les uns des autres, se rattachant tous au vaisseau afférent principal du lobule, et venant, par leur autre extrémité, s'insérer sur la paroi extérieure du rein, c'est-à-dire sur la paroi même du corps. Ces filaments peuvent être de forme variable, tantôt cylindriques, tantôt plus ou moins fortement aplatis. Il sont creusés à leur intérieur d'une cavité sanguine, qui communique avec le vaisseau principal afférent. La figure 91 représente en *b* la coupe de l'un d'entre eux.

Les *voies efférentes* sont comme toujours superficielles; lorsqu'on injecte avec un peu de force par la cavité générale, on voit se dessiner à la surface du rein un réseau vasculaire d'une élégance extrême, représenté figure 60.

Il est aisé de reconnaître que l'indépendance des lobules se manifeste encore dans ces voies efférentes. En effet on peut reconnaître dans celles-ci plusieurs domaines distincts, sans communication entre eux; chacun d'eux présente un vaisseau central, recevant à droite et à gauche une multitude d'autres vaisseaux secondaires très ramifiés. Les vaisseaux principaux courent parallèlement les uns aux autres, et chacun des domaines vasculaires constitue un réseau, formant une bande plus ou moins large, courant parallèlement aux bandes voisines.

Les deux bandes vasculaires postérieures sont beaucoup plus développées, et s'étendent sur une plus grande surface. Il est facile de reconnaître que ces réseaux correspondent chacun à un des lobules que nous avons décrits dans le rein.

A la seule inspection des figures, on voit cette corrélation, et d'ailleurs il est facile de constater sur les préparations, que jamais il n'existe de vaisseau passant d'un lobule aux lobules voisins. Tous les vaisseaux afférents aboutissent dans un même sinus, qui court le long du rectum à l'extérieur de celui-ci ; et le sang qu'il contient est ensuite amené dans le sinus rectal, où il rejoint le sang qui n'a pas traversé le rein ; de là il se rend à la branchie en traversant la glande à mucus.

Ce que nous venons d'étudier ne constitue qu'une partie du rein ; on voit en effet sur les figures 61-64 que la partie glandulaire du rein est nettement limitée du côté de la glande néphridienne par un rebord saillant dans la cavité urinaire.

Ce rebord (R_1) est une lame qui court tout le long du rein, et se recourbe vers la partie postérieure de façon à embrasser complètement les contours de la masse glandulaire que nous venons de décrire. En avant, cette lame vient se raccorder à la membrane qui sépare le rein de la cavité palléale, et qui porte l'orifice urinaire. Cette lame, qu'on pourrait comparer au parapet d'un pont, n'est pas plane ; elle est bombée dans toute son étendue, et la partie convexe est tournée vers l'extérieur, de telle sorte que la lame vient recouvrir un peu l'extrémité des lobules rénaux, dont les filaments s'engagent sous ce rebord. De cette lame en partent d'autres (r_1) qui se dirigent perpendiculairement à celle-ci, et, toujours attachées à la paroi extérieure du rein, entrent dans la masse glandulaire. Elles courent entre les lobules, s'infiltrant entre eux, et émettant des ramifications qui pénètrent dans les vides laissés par les filaments glandulaires. Lorsqu'on laisse macérer dans de l'eau pendant quelque temps un rein de Buccin, les filaments glandulaires se détachent de la paroi du rein avec la plus grande facilité ; il ne reste que les lamelles du second système, qui figurent des arborisations très jolies. C'est ainsi qu'a été obtenue la préparation représentée fig. 64 et qui montre tout l'ensemble de ce second système.

L'irrigation de celui-ci est elle-même très particulière. Du même sinus abdominal antérieur qui donne naissance aux vaisseaux du rein, part, à la partie antérieure, un dernier vaisseau, qui à lui seul distribue le sang à tout le second système rénal.

J'appelle à cet égard l'attention sur la figure 61 où ce vaisseau est représenté en blanc à la partie supérieure de la cloison *c*, et qui pourrait facilement induire en erreur ; il faut, pour bien la comprendre, se rappeler qu'elle a été obtenue en coupant longitudinalement le rein, et en étalant ses parois, de telle sorte que la partie droite de la figure vient dans la réalité se raccorder avec la partie gauche.

On voit dès lors que si on rétablit les parties dans leur disposition naturelle, le vaisseau devient parallèle aux autres vaisseaux afférents précédemment décrits, et part du même sinus.

Ce vaisseau court d'abord dans la paroi antérieure même du rein. Il longe la lèvre inférieure de l'orifice rénal, et, arrivé au rebord marginal, change de direction, pour suivre le bord libre de cette lame jusqu'à son extrémité postérieure. Ce vaisseau donne sur chacune des lamelles transversales un rameau vasculaire, qui suit également son bord libre, et se ramifie en même temps qu'elle.

Lorsque l'injection a été bien poussée, on voit de fins rameaux partir de ces vaisseaux marginaux, se diviser abondamment sur la lame elle-même, et s'amincir très rapidement à mesure qu'on approche de la base de celle-ci, c'est-à-dire de son bord fixé à la paroi.

Les vaisseaux marginaux ont des parois tout à fait nettes, ce sont de véritables vaisseaux ; il en est de même, à leur origine, des vaisseaux propres de la lamelle ; mais à mesure qu'ils s'éloignent de leur point de départ, ceux-ci deviennent moins nets, et aboutissent enfin dans des lacunes qui remplissent complètement l'intérieur de la lamelle, et qui s'injectent entièrement quand l'injection est poussée avec force.

On ne peut découvrir d'autres conduits dans l'appareil vasculaire de cette seconde partie du rein. *Il n'y a pas de voies*

de retour spéciales pour le sang qu'elle reçoit. Ce fait me semblait si particulier que j'ai multiplié les injections et varié de toutes les façons possibles les points où elles étaient poussées. Jamais je n'ai pu réussir à mettre en évidence un second système de canaux analogue au système superficiel efférent des lobules rénaux. Les coupes nombreuses que j'ai faites montrent d'ailleurs qu'il n'y a contre le tégument aucun vaisseau, et que la lamelle va au contraire en s'amincissant vers sa base. Ainsi donc, cette absence de circuit vasculaire rend l'irrigation très irrégulière et la circulation très lente dans cette seconde partie du rein.

C'est là un point essentiellement important, et qui nous éclairera tout à l'heure sur les fonctions probables de cet organe.

Quoi qu'il en soit, on voit combien cette description diffère de celle du rein des Téniglosses, et des Prosobranches en général; on a peine à comprendre comment une disposition aussi remarquable a pu passer inaperçue aux yeux de B. Haller, qui, dans un travail paru cette année même, ne relève aucune des erreurs et ne complète aucune des descriptions de son premier mémoire. Il n'ajoute que les lignes suivantes à propos du rein du *Murex lingua bovis*: « Le lobe postérieur (pour nous le rein proprement dit) a l'aspect d'une branchie de Prosobranchie, mais d'une branchie bipectinée, et il se recourbe un peu vers le bas près de l'ouverture extérieure. »

« Les acini font un peu saillie vers l'extérieur..... »

« La structure de ce lobe postérieur est facile à comprendre grâce au schéma donné figure 38; la chambre urinaire formerait vers l'intérieur des replis, dans les parois desquels les lobes pénétreraient dans toutes les directions » (*).

J'ai cru devoir faire cette citation textuelle. Car dans une note de la même page, B. Haller se plaint amèrement que

(*) Die einzelnen Acini ragen nach aussen zu etwas vor, was ich sonst nicht gesehen habe. Die Structur des Hinterlappens lässt sich durch das in Fig. 38 gegebene Schema bestens versinnlichen. Nach innen würde die Urinkammer sich in Falten legen, in deren Wände nach allen Richtungen die Lappen münden würden. (*Morph. Jahrb.*, t. XIV, p. 158.)

les jeunes auteurs français aient négligé, ou au moins passé sous silence son travail sur le rein (*). Il faut bien reconnaître, par la citation ci-dessus, que si le savant hongrois a acquis dans l'histologie du système nerveux une compétence incontestée, on ne saurait retirer que peu de fruit de la lecture de son travail sur le rein, dont les descriptions sont trop souvent fort obscures ou même entièrement inexactes.

La disposition du rein des Buccinidés s'explique aisément, grâce à une interprétation morphologique très simple, et qui fait dériver avec la plus grande facilité le rein des Sténoglosses Pycnonéphridiens de celui des Méronéphridiens.

Les deux systèmes rénaux des premiers, correspondent avec la plus entière évidence aux deux lobes du rein des Volutidés: le lobe droit, particulièrement développé, est la partie essentielle du rein, le véritable organe urinaire, comme cela avait lieu dans toute la série précédente, et déjà chez les Naticidés. C'est de lui que dépendent les lobules du rein. Nous l'appellerons *lobe principal* du rein.

Le lobe gauche au contraire est singulièrement réduit. Il ne forme que la lamelle marginale et les ramifications qui en dépendent. Sa structure s'est complètement modifiée, et il est permis, comme nous le verrons tout à l'heure, de supposer que ses propriétés excrétrices se sont elles-mêmes fort réduites. Aussi le désignerons-nous sous le nom de *lobe accessoire*.

Les rapports de position avec le reste de l'appareil rénal, les connexions avec le système vasculaire, sont identiquement les mêmes, et nous pouvons d'autre part suivre, dans toute la série des Méronéphridiens, les variations qui nous conduisent à cette forme spéciale des Pycnonéphridiens. C'est ainsi que l'Olive, où ce lobe est encore fort développé, et pré-

(*) Diese Arbeit scheint den jungen französischen Autoren ganz unbekannt geblieben zu sein, wenigstens wird sie von keinem erwähnt. Und doch lässt sich die Niere, wie jedes andere Organe, für die Erkenntniss der phyletischer Verhältnisse vermerthen, wie ich dieses in einer folgenden Arbeit zu seigen hoffe.

sente un vaisseau médian, donnant à droite et à gauche des vaisseaux à peu près de même importance, se rattache aux Buccinidés par l'intermédiaire des Cônes où le vaisseau central s'est rapproché du bord gauche ; les rameaux qu'il donne de ce côté sont de la sorte très réduits par rapport à ses branches de droite.

Chez les Pycnonéphridiens, ces dernières existent seules, et le lobe tout entier s'est encore énormément réduit. Ainsi l'anatomie comparée nous conduit à interpréter facilement la structure du rein de ces Prosobranches supérieurs, qui avait toujours échappé à nos devanciers. C'est pour avoir négligé cette étude des types intermédiaires, que Béla Haller a méconnu la vraie constitution du rein des Sténoglosses supérieurs, dont il nous reste maintenant à étudier la structure histologique.

Béla Haller n'a pas été beaucoup plus heureux dans cette étude, à laquelle il ne consacre que quelques lignes ; pourtant on verra par ce qui va suivre que bien des choses restaient encore à dire.

Mes recherches histologiques ont porté surtout sur le *Murex trunculus*, qui a servi justement de type à la description de B. Haller. J'ai étudié en outre à ce point de vue le *Buccinum undatum* et le *Purpura Lapillus*.

En ce qui concerne la glande hématique, nous avons peu de faits nouveaux à relater : cet organe présente dans tous les types une constance extraordinaire, qui n'est pas l'une des moindres preuves de son importance.

Les cellules spéciales, qui forment son parenchyme intérieur, sont peut-être plus nombreuses, et le tissu plus compact que partout ailleurs. Néanmoins comme toujours le tissu devient plus lâche vers les parties périphériques de la glande vasculaire sanguine, où la lacune n'est plus obstruée que par les filaments déliés qui dépendent des cellules conjonctives étoilées.

L'épithélium externe de la glande néphridienne ne diffère de ce que nous avons vu jusqu'ici que par la hauteur un peu

plus considérable des cellules qui le forment. Ce caractère à part, c'est la même disposition, en revêtement de dépressions irrégulières, débouchant dans la cavité urinaire; c'est le même couronnement de cils vibratiles longs et puissants, le même affaiblissement dans l'activité sécrétoire.

L'organe se trouve toujours identique dans toute la série.

L'*histologie* du rein proprement dit nous offre plus de faits nouveaux. Les lamelles des deux systèmes qui forment la masse glandulaire se présentent avec des caractères histologiques aussi distincts que l'étaient leurs caractères anatomiques. Elles nous présentent à examiner: 1° l'épithélium; 2° le tissu conjonctif propre.

Le véritable épithélium rénal est porté par les lamelles du lobe principal, c'est-à-dire par celles que nous avons indiquées comme formant la partie urinipare du rein.

La coupe de ces lamelles montre nettement deux canaux sanguins, dont les parois sont également nettes: le vaisseau afférent au bord libre de la lamelle, le vaisseau efférent à sa base, tout contre le tégument externe. Le reste de la lamelle est formé par du tissu lacunaire ordinaire. On y trouve une substance conjonctive fibrillaire avec des cellules éparses. Le sang ne peut la pénétrer que par d'étroits espaces qui communiquent avec les vaisseaux. L'épaisseur est toujours assez mince, et la lamelle est en somme analogue à ce que nous avons rencontré dans les types étudiés jusqu'à présent.

De son côté, l'épithélium qui revêt ces lamelles présente les caractères ordinaires de l'épithélium rénal. Comme dans la Littorine, il diffère suivant qu'on l'étudie à la base de la lamelle ou sur son extrémité libre. Mais la différenciation est plus nette, la division du travail plus avancée; la localisation des cellules ciliées et des cellules glandulaires est tout à fait complète; les premières existent sans mélange au sommet de la lamelle; les secondes revêtent les faces latérales jusqu'à la base.

D'ailleurs les unes et les autres ne sont que le résultat des

variations d'un type unique, modifié dans deux sens opposés; car on passe d'une cellule glandulaire à une cellule ciliée typique par une série ininterrompue de formes intermédiaires, qu'on observe facilement près du sommet des lamelles.

Les cellules glandulaires sont des cellules grosses, à large base, insérées par toute la surface de celle-ci sur la membrane basilaire. Elles sont juxtaposées exactement, sans laisser aucun vide, et sont comme toujours disposées sur une assise unique.

Leur noyau est basilaire, volumineux; leur protoplasma, assez clair, est creusé à la partie supérieure d'une grosse vacuole pleine de suc cellulaire, avec une ou plusieurs granulations: c'est la vacuole excrétrice. Par tous ces caractères, la cellule glandulaire des *Murex* s'identifie entièrement avec la cellule glandulaire des *Monotocardes*, telle que nous l'avons si souvent rencontrée.

A mesure qu'on approche du sommet de la lamelle, on voit les cellules changer peu à peu de caractères; leur protoplasma s'épaissit, leur vacuole s'amointrit, et on passe par degrés insensibles aux vraies cellules ciliées. Celles-ci sont particulièrement placées au contact même des parois du vaisseau afférent. Elles sont coniques, terminées à leur partie supérieure par un plateau cilié assez peu différencié, et s'amincissent vers le bas en un mince pédicule, qui va s'attacher à la couche musculaire de la paroi du vaisseau. Le noyau est ovale, le protoplasma assez condensé, et dépourvu de vacuoles. Il peut arriver qu'il se dépose dans son intérieur des concrétions; mais c'est un fait accidentel, et cette région de l'épithélium, n'est, on peut le dire, nullement glandulaire. Ces cellules existent seules, avons-nous dit, au sommet des lamelles, et en cela le rein du *Murex* présente une différenciation plus avancée que tous ceux étudiés jusqu'ici; mais il est bon de faire remarquer que les cellules ciliées que nous venons de décrire sont un peu moins complètement adaptées que les cellules ciliées de la *Littorine*, dont le pro-

toplasma fortement condensé, le plateau nettement indiqué font des éléments tout à fait spéciaux.

En résumé, les lamelles du système principal reproduisent, à peu de choses près, les traits essentiels que nous avons jusqu'ici trouvés dans les lamelles rénales des Monotocardes.

Assez différentes sont les *lamelles du système secondaire*, celles qui dépendent du rebord marginal. La section transversale de la lamelle a une forme triangulaire; le sommet du triangle est fixé au tégument; la base est libre, et renferme un large canal sanguin à parois tout à fait distinctes. C'est le seul espace ouvert au sang dans ces lamelles; donc pas de voies séparées d'aller et de retour; c'est déjà ce que nous avaient montré l'étude anatomique et l'examen des injections. Mais un fait nouveau est mis en lumière par l'examen des coupes histologiques; c'est le développement considérable que prend la partie fondamentale conjonctive de la lamelle par rapport à ce qui s'observe dans l'autre système. L'épaisseur de la lamelle, d'une des membranes basilaires de l'épithélium à l'autre, est assez grande. Tout cet espace est rempli, non pas, comme on pourrait s'y attendre, par du tissu conjonctif lacunaire, mais par une substance spéciale qui doit arrêter notre attention.

Lorsqu'on regarde directement une lamelle au microscope, après avoir simplement enlevé l'épithélium, on aperçoit une masse irrégulièrement mamelonnée, blanchâtre, assez peu transparente, à cause des granulations qu'elle renferme. On croirait avoir affaire à cette substance qui remplit les papilles de l'Haliotis et des autres Hétéronéphridés. Sur les coupes, cette substance, colorée en jaune très pâle sous l'influence du picrocarminate d'ammoniaque, en bleu par le bleu de méthylène, apparaît en plaques assez larges, brillantes, fortement granuleuses, remplissant toute la lamelle. La seule différence qui empêche d'établir l'identité avec la substance des papilles de l'Haliotis, est la présence au milieu d'elle, de nombreux noyaux épars çà et là, noyaux appartenant à des cellules conjonctives. Je n'ai pas vu non plus se

détacher de fragments cristalloïdes comme chez l'Haliotis.

Toutefois si l'on considère les analogies profondes qui existent dans l'irrigation lente et irrégulière, dans la nature, la forme et la structure du dépôt, on ne saurait manquer d'être frappé par leur réelle importance. Le lobe gauche du rein des Natices présente aussi, on se le rappelle, des faits analogues. Il est probable encore que, chez tous les Sténoglosses, le lobe gauche du rein doit offrir une semblable structure. A la simple loupe, la différence de structure avec le lobe droit est tout à fait notable. J'ai essayé de faire des coupes dans un Cône qui m'avait été envoyé de la Méditerranée, et qui me paraissait être le mieux conservé que j'eusse à ma disposition; elles ne m'ont donné que de faibles résultats. Elles m'ont montré cependant qu'en effet le lobe gauche avait un stroma conjonctif plus fortement développé que le lobe droit; mais je n'ai pas pu étudier avec précision la nature de ce stroma; l'avenir a donc à faire la lumière à ce sujet; je ne doute pas qu'il ne nous montre une profonde analogie avec ce que nous venons de voir chez les Muricidés. Nous n'avons le droit de conclure néanmoins que pour ces derniers.

En résumé les Muricidés (et avec eux sans doute les Sténoglosses) ne sont donc que la suite de la série commencée par les Natices. Les deux lobes en lesquels s'est divisé le rein droit sont devenus de plus en plus dissemblables; le lobe droit a seul gardé un caractère rénal; le lobe gauche au contraire a subi une modification profonde qui aboutit à l'apparition d'une fonction nouvelle: la formation dans l'épaisseur de ces lamelles d'une substance spéciale, qui ne saurait être autre chose qu'une substance de réserve.

Ce lobe gauche joue donc un rôle identique à celui du sac papillaire des Haliotis.

Le dépôt de cette substance se produit par suite d'une modification dans l'irrigation du lobe gauche, modification tout à fait semblable à celle que l'on rencontre dans le sac papillaire. Il n'est pas impossible que ce dépôt ne soit dû à une stase prolongée du sang à l'intérieur des parois des

papilles ou des lamelles de l'organe. Mais le mécanisme du phénomène est, on le voit, bien loin d'être expliqué, et devra être le sujet de nouvelles, mais difficiles investigations.

Comme dans tous les cas analogues, on peut chercher une preuve indirecte de la modification apportée au rôle de l'organe, dans l'appauvrissement du pouvoir glandulaire de l'épithélium. Les cellules, quoique moins dégradées que celles du sac papillaire de l'*Haliothis*, sont en effet bien moins développées que celles des lamelles du système principal. Elles sont plus petites, et, bien qu'encore nettement glandulaires, leur pouvoir sécréteur s'est nettement affaibli; la figure montre bien la différence des deux revêtements.

Nous sommes arrivés au terme le plus élevé de différenciation de l'appareil rénal, non seulement parmi les Prosobranches, mais encore parmi les Mollusques. Nous sommes loin de la simplicité qu'offre l'appareil chez les Lamellibranches par exemple. Ici l'appareil urinaire, concentré tout entier en une seule unité anatomique, renferme jusqu'à trois organes de fonctions différentes; c'est à savoir la glande néphridienne, le lobe gauche du rein, et le lobe droit du rein. Ce dernier seul a conservé la fonction urinaire originelle; les deux autres parties se sont modifiées, et toutes deux ont acquis une fonction nouvelle; toutes deux sont appelées à exercer une influence spéciale sur la composition du sang: elles sont devenues des *glandes vasculaires sanguines*.

APPENDICE AUX STÉNOGLOSSES.

Il nous reste à étudier deux types appartenant aux Sténoglosses, et où l'étude du rein révèle des affinités qui s'écartent un peu de celles qui sont généralement admises. Ce sont les Harpes et les *Concholepas*.

1° HARPE. — Les malacologistes ne sont pas d'accord sur la place à accorder aux Harpes, qu'on rattache le plus souvent aux Volutes et aux Olives.

M Fischer (23), qui s'appuie sur la forme du pied pour diviser les Rachiglosses pourvus d'une radula, est amené à mettre tout à fait à part les Olividés, où le pied est pourvu d'une rainure transversale (Schizopodes). Dans le groupe des Holopodes, qui comprend tous les autres Rachiglosses, les Harpidés sont placés en tête, près des Marginellidés et des Volutidés.

Woodward, qui ne fonde sa classification que sur la coquille, établit des familles extrêmement étendues, et place les Harpes dans les Buccinidés, entre les Dolium et les Olives.

Claus les place dans la famille des *Olividæ*, et M. Bouvier réunit dans une même étude les Harpidés et les Olividés, dont il n'étudie d'ailleurs le système nerveux que dans ses traits généraux. Il ne donne aucune conclusion spéciale relativement aux affinités des Harpidés.

L'étude du rein nous conduit à remettre en question la discussion de ces affinités : le rein de la Harpe est en effet entièrement différent de celui des Volutes, et est construit sur le type du Buccin. Le lobe gauche du rein est réduit à un repli marginal d'où partent des lamelles ramifiées qui pénètrent entre les lobules du lobe droit du rein. La seule différence à signaler est la largeur de ce repli marginal, qui, comme dans le Buccin, se recourbe vers le lobe droit, et en recouvre largement les bords.

Cette disposition rattache les Harpes au second groupe des Sténoglosses, aux Pycnonéphrindiens. Il reste à voir si le reste de l'organisation permet ce rapprochement. Malheureusement, nous avons fort peu de renseignements à ce sujet, et une étude plus complète confirmerait très certainement le résultat précédent. Je n'en veux pour preuve que l'étude du système nerveux. « Il ressemble, dit M. Bouvier, presque complètement à celui du Buccin » et l'auteur ne signale d'autres différences qu' « une agglomération encore plus grande des centres nerveux et des variations insignifiantes dans le nombre et la disposition des nerfs. »

2° CONCHOLEPAS. — Nous avons à présenter des observations de même nature, relativement aux affinités du *Concholepas*, que tout le monde a jusqu'ici classé tout à côté des Purpuridés. M. Bouvier ne discute même pas la possibilité de les en distinguer.

Béla Haller (35) a publié dernièrement une longue étude sur l'animal qui nous occupe ; il étudie principalement le système nerveux, le rein et le cœur : c'est surtout du système nerveux qu'il croit devoir tirer des conclusions touchant les affinités du *Concholepas* :

« La forte concentration du système nerveux central du *Concholepas* établit que cet animal est la plus jeune des formes de Rachiglosses, ce groupe étant lui-même le plus jeune des groupes de Prosobranches... D'ailleurs il ne s'en trouve pas de fossiles... Cependant, malgré la concordance des caractères anatomiques avec ceux des autres Rachiglosses, par la conformation de la sole pédieuse et par la forme de la coquille, le *Concholepas* manifeste une régression vers des formes primitives, au point de vue de l'adaptation extérieure » (p. 142).

Le rein a été suffisamment étudié par B. Haller, qui le décrit longuement avec une parfaite exactitude.

C'est un organe sacciforme placé en avant du foie, et touchant celui-ci par sa face postérieure. Sa masse glandulaire comprend comme toujours deux parties : la glande néphridienne et le rein proprement dit. La glande néphridienne a son plus grand développement le long de la cavité palléale, tout en contournant comme toujours par une seconde branche le péricarde.

Elle occupe ainsi une très grande portion de la cloison qui sépare la cavité urinaire de la cavité palléale.

Le rein proprement dit ne présente nullement le haut degré de différenciation que nous lui avons reconnu chez les Pourpres. Son parenchyme glandulaire est principalement développé sur la face postérieure de la poche rénale, en connexion avec le foie. C'est une masse identique dans

toute son étendue, que de fortes échancrures divisent irrégulièrement en trois lobes coalescents par leur partie interne. Ces lobes sont eux-mêmes déchiquetés, mais sans qu'il se produise de différenciation plus compliquée.

Le canal réno-péricardique s'ouvre dans la chambre urinaire assez loin de l'orifice rénal, qui est lui-même une simple fente en forme de boutonnière transversale.

Telle est la description rapide qu'on peut faire du rein du *Concholepas*, et qui a été donnée exactement par B. Haller. Mais il n'a pu évidemment se rendre compte des différences profondes qui séparent cet organe du rein des types considérés comme voisins, et que l'on peut maintenant apprécier. En réalité, il semble difficile au premier abord de trouver un rapprochement entre le rein si complexe du Buccin et celui du *Concholepas*, où on ne peut même retrouver la division en deux lobes, déjà manifestée chez quelques Ténio-glosses.

Cependant, toute l'organisation de l'animal, et en particulier la concentration extrême du système nerveux, indique que nous sommes en présence d'un type très élevé du groupe des Prosobranches. Mais il est facile, à notre avis, de concilier ces faits d'apparence contradictoire.

Il suffit pour cela, d'admettre la disparition du lobe gauche du rein, qui était déjà si réduit chez les Pycnonéphridiens. Le lobe droit subsiste seul, complètement homogène, et ne présente que quelques incisions profondes, et d'autres moins fortes, correspondant aux échancrures que faisaient entre les lobules du rein du Buccin, les lamelles issues du rebord marginal et constituant le lobe accessoire du rein. Mais ici, les bords du lobe droit n'étant plus maintenus par ce rebord marginal s'étalent plus librement sur la paroi du sac rénal, et se découpent plus irrégulièrement.

Ainsi nous est expliquée cette constitution toute particulière, qui semblait au premier abord éloigner les *Concholepas* des Buccinoïdes typiques.

En résumé, le *Concholepas* se rattache étroitement aux Pycnonéphridiens, comme le montre bien toute son organisation.

Mais bien des caractères secondaires le séparent des Pourpres d'une façon plus complète qu'on ne l'a fait jusqu'ici. C'est d'abord la forme extrêmement modifiée de la coquille pareille à celle d'une *Haliotis*. Cette transformation entraîne à sa suite la modification du muscle columellaire, en forme de fer à cheval ouvert en avant; de la cavité palléale extrêmement développée, relativement au tortillon qui est au contraire fort réduit. Le système nerveux est lui-même remarquable par la concentration excessive de ses ganglions, qu'il est difficile de distinguer les uns des autres, par l'obliquité des colliers nerveux, inclinés à gauche, par les ganglions pédieux, énormes et émettant des nerfs dans toutes les directions, et enfin par la réduction des ganglions palléal droit et supra-intestinal.

Le rein vient ajouter une nouvelle différence.

Dans ces conditions, je crois qu'il est impossible de laisser les *Concholepas* dans la même famille que les Pourpres, surtout lorsque nous en voyons séparer les Muricidés. Il importe donc de créer une famille nouvelle, alliée aux précédentes, mais placée à part dans le groupe des Pycnonéphridiens, pour recevoir le *Concholepas* : la famille des CONCHOLÉPADIDÉS.

III. — RÉSUMÉ ET CONCLUSIONS

CHAPITRE XVII

CONCLUSIONS GÉNÉRALES.

Les conclusions de ce mémoire peuvent se résumer dans les propositions suivantes :

I. MORPHOLOGIE. — 1° Dans sa forme primitive et théorique, l'appareil urinaire des Prosobranches se compose de deux organes symétriques et identiques au point de vue anatomique et au point de vue physiologique, comme cela a lieu chez les Acéphales. Ces deux organes, les reins, consistent chacun en un sac communiquant d'une part avec le péricarde, d'autre part avec l'extérieur. La symétrie absolue n'est jamais réalisée chez les Prosobranches.

2° Chez les DIOTOCARDES (à l'exception des *Néritidés*) et chez les HÉTÉROCARDES les deux organes rénaux existent, et ne communiquent jamais l'un avec l'autre. Leurs orifices, toujours distincts aussi, sont situés au sommet de papilles saillantes dans la cavité palléale.

3° La Fissurelle est le seul Prosobranche où il reste quelque chose de la symétrie primitive. Les deux reins sont situés de part et d'autre du corps; leurs deux orifices sont symétriques. Mais le rein gauche est très réduit et ne communique pas avec le péricarde.

Les deux reins sont identiques au point de vue physiologique.

4° Chez tous les autres, le rein droit reste le véritable organe urinaire; le rein gauche, remarquable par sa plasti-

cité, subit toujours des modifications dans sa position ou dans sa constitution.

5° Chez la Patelle, les deux reins fonctionnent comme glande urinaire. Mais le rein gauche, tout petit, a passé à droite du péricarde, entre lui et le rein droit (fig. 27). La communication du rein gauche avec le péricarde ne m'a pas paru exister.

6° Chez les *Hétéronéphridés* [Haliotis, Trochidés], le rein gauche a subi une transformation complète. Il est devenu le *sac papillaire* (fig. 8 à 22). Son rôle est peu important dans la sécrétion urinaire. Il paraît s'être transformé en un organe de réserve important, dont nous avons décrit pour la première fois la véritable structure. Il communique seul avec le péricarde; le rein droit, fonctionnant seul comme organe dépurateur, a perdu cette communication.

7° Le rein droit est placé sur le trajet du sang qui vient des lacunes du corps pour se rendre aux branchies. Chez l'Haliotis, tout le sang le traverse; chez les Trochidés, une partie seulement; chez les Monotocardes, il ne reçoit qu'une faible partie du sang, et il se constitue pour lui un domaine vasculaire spécial avec ses voies afférentes et efférentes, indépendantes de la circulation générale.

8° Le rein gauche des Diotocardes, aussi bien chez la Patelle que chez les Hétéronéphridés, a son système vasculaire sous la dépendance immédiate de l'oreillette ou des oreillettes.

9° Les *Néritidés* (fig. 23) ont un seul rein, s'ouvrant par une fente en forme de boutonnière.

10° Les MONOTOCARDES ont une seule cavité rénale et un seul orifice excréteur.

11° L'orifice excréteur est un simple orifice en forme de boutonnière, placé au fond de la cavité palléale.

12° La Valvée et la Paludine seules font exception à cette règle. Elles présentent un canal excréteur, débouchant par un orifice, sur le bord antérieur du manteau. Les Cyprées, qu'on avait indiquées comme possédant un uretère, ne diffèrent pas à cet égard des autres Prosobranches.

13° Le rein n'est ni une glande massive, ni une glande à

acini. Son épithélium sécréteur est disposé sur des lamelles ou sur des trabécules formant une masse spongieuse, ces lamelles et ces trabécules étant attachés aux parois latérales, et la cavité urinaire étant libre au milieu.

14° Chez les Prosobranches d'eau douce (*Neritina*, *Paludina*, etc.), on remarque en général un développement considérable de la masse glandulaire. Elle remplit la cavité urinaire, et le rein apparaît alors comme un corps spongieux massif. Le Cyclostome et la Valvée seuls font exception à cette règle.

15° La masse glandulaire, c'est-à-dire la partie active du rein, se divise en deux glandes tout à fait distinctes : le *rein proprement dit* et la *glande néphridienne* (fig. 52, etc.).

16° La *glande néphridienne* est très constante dans sa forme (fig. 55). C'est une bande courant le long du péri-cardé, et quelquefois aussi le long du fond de la cavité branchiale; sa couleur diffère de celle du rein.

17° Elle est creusée d'une lacune limitée (fig. 67-70), surtout du côté de la cavité urinaire, par une couche de muscles puissants, dont le rôle est de régler la circulation dans l'organe. Cette lacune est un diverticule de l'oreillette avec laquelle elle communique largement à l'angle antérieur gauche du rein. Elle est partiellement oblitérée par du tissu conjonctif, dont les éléments essentiels sont de grosses cellules à protoplasma condensé et granuleux et à noyaux volumineux. Ces cellules sont disposées entre les mailles d'un réseau de cellules conjonctives étoilées.

18° Le rôle de cette glande vasculaire sanguine est de modifier la constitution du sang soit en y versant des produits déterminés, soit en y émettant des éléments figurés. C'est donc un organe de réserve ou une glande lymphatique.

19° Du côté de la cavité rénale, la glande néphridienne est tapissée par un épithélium (fig. 71), qui s'enfonce dans son intérieur, en y formant des canaux ramifiés, toujours bien séparés de la lacune sanguine.

La glande se compose donc de deux organes : une *glande vasculaire sanguine* communiquant avec l'oreillette et une

glande ordinaire, versant ses produits dans la cavité urinaire.

Nous avons nommé la première glande hématique réservant le nom de glande néphridienne, à l'ensemble de l'épithélium sécréteur externe.

20° La glande néphridienne peut être considérée comme représentant le rein gauche des Diotocardes. La Patelle constitue une forme de passage. Il suffit de supposer que la mince cloison qui sépare les deux cavités rénales dans ce dernier type ait disparu, ainsi que l'un des orifices, devenu inutile. Dans cette hypothèse, il y a : 1° identité de position ; 2° identité de structure anatomique ; 3° identité dans l'irrigation sanguine entre la glande hématique et le rein gauche de la Patelle (voir pages 167 et suivantes).

21° La glande hématique n'existe pas chez le Cyclostome, la Valvée, les Vermétidés, les Cérithidés et les genres voisins.

22° Chez la Paludine, on ne la trouve pas dans son état habituel. La glande épithéliale a disparu. Mais la glande vasculaire sanguine existe toujours, seulement elle est pour ainsi dire rentrée dans l'oreillette et s'est développée sur tout le pourtour de ses parois (fig. 38 et 46).

23° Chez la plus grande partie des Ténioglosses, la masse glandulaire du *rein proprement dit* est homogène (fig. 51), comme structure, dans toute son étendue. On ne peut la diviser en lobes différenciés. Chez les Proboscidiifères, elle se sépare en deux lobes distincts, mais de structure identique.

24° Chez quelques Ténioglosses (*Natica, Cypræa*), on commence à voir toutefois une tendance à la séparation du rein en deux lobes distincts et de structure différente. L'un d'eux est petit et longe la glande hématique ; l'autre, bien plus considérable, semble constituer la partie essentielle du rein (fig. 57 et 95).

25° Cette division en deux lobes devient la règle chez les Sténoglosses. Chez la Volute (fig. 96), les deux lobes restent tout à fait séparés ; chez les Olives (fig. 58) et les Cônes, ces deux lobes, dont on peut suivre la différenciation progressive, s'intriquent mutuellement mais sans communiquer entre eux.

Les Mollusques de ce groupe sont nommés par nous *Méronéphridiens*.

26° Chez les Muricidés et les types voisins que nous réunissons sous le nom de *Pycnonéphridiens* (pl. XI), le lobe gauche (lobe postérieur des Cyprées et des Volutes) se modifie profondément. Ce n'est plus qu'une mince lamelle courant tout le long du rein et d'où se détachent perpendiculairement des lamelles secondaires, qui pénètrent entre les lobules du lobe droit du rein, considérablement développées, et constituant le véritable tissu glandulaire. J'ai désigné le premier sous le nom de *lobe accessoire* et le second sous celui de *lobe principal*.

27° L'étude de la structure histologique et de la disposition de l'appareil vasculaire, que j'ai pu faire en détail dans ce dernier cas, révèle une modification profonde dans la nature du lobe accessoire. Son système circulatoire est un diverticule clos de l'appareil vasculaire, et l'organe tout entier paraît remplir un rôle d'organe de réserve, rappelant physiologiquement (mais non morphologiquement) les papilles du rein gauche des Haliotis.

C'est le plus haut degré de différenciation de l'appareil urinaire des Prosobranches.

28° L'appareil circulatoire présente des rapports constants. Dans tous les Monotocardes, le sang arrive par un ou plusieurs *vaisseaux* venant soit des lacunes de la masse hépatique, soit du sinus abdominal antérieur. L'un d'entre eux, toujours constant, et, dans tous les cas, le plus important par son volume, part de l'angle antérieur droit de la masse glandulaire rénale. Il existe seul dans la Littorine, les Strombes, etc. Ces vaisseaux afférents sont toujours à l'intérieur du rein, en rapport avec la cavité urinaire.

29° Les voies efférentes sont tantôt des lacunes, tantôt des vrais vaisseaux. Elles sont superficielles et courent immédiatement au-dessous des téguments. Elles se rendent très généralement dans le sinus périrectal, et le sang qu'elles entraînent passe par la branchie pour revenir au cœur. Dans un petit nombre de cas (Littorine, Vermet, etc.), le sang aboutit dans

la lacune interne de la glande hématique, et se rend par là directement à l'oreillette. Mais on trouve bien des intermédiaires entre les deux dispositions. Exemple : le Cyclostome, où le sang est ramené directement au cœur par un rameau qui court transversalement dans le fond de la cavité palléale, en longeant presque le rein.

II. HISTOLOGIE. — 30° On rencontre deux types de cellules glandulaires rénales. Les cellules du premier type se voient chez tous les Diotocardes (fig. 54). Elles sont très généralement ciliées, à protoplasma à peu près également répandu dans tout le corps de la cellule. Quelquefois, elles ne contiennent pas de concrétions étrangères et ne laissent voir que les granulations protoplasmiques. D'autres fois, au contraire, les matières excrétées par la cellule se condensent dans celle-ci sous forme de petites concrétions, en général assez nombreuses, et pouvant exister dans toute l'étendue de l'élément. Cette sorte de cellules existe, avons-nous dit, chez tous les Diotocardes. On la trouve aussi chez la Valvée (fig. 36), et c'est elle qui constitue le revêtement épithélial de la glande néphridienne des Monotocardes du côté de la cavité urinaire (fig. 71).

31° La cellule rénale glandulaire des Monotocardes, au contraire, ne produit pas une sécrétion diffuse (fig. 45 et 47 bis). Les liquides excrétés se concentrent en un même endroit de façon à constituer une vacuole sphérique, placée vers la périphérie de la cellule. Cette vacuole grossit de plus en plus, et les sels contenus en suspension dans le liquide qui la forme, ne tardent pas à se condenser en une grosse concrétion, ou quelquefois en plusieurs petites masses occupant le centre de la vacuole, sans que jamais le protoplasma lui-même en contienne dans son intérieur. Ces cellules ne sont pas en général ciliées. Mais la présence ou l'absence de ces cils n'est que secondaire, et on ne peut donner une règle formelle à cet égard. Cela est naturel, puisque les cellules glandulaires typiques non ciliées des Monotocardes peuvent être considérées comme un degré de différenciation plus

avancée des cellules ciliées des Diotocordes primitifs.

Dans le cas des Monotocardes, à côté des cellules glandulaires, on trouve des cellules ciliées non sécrétantes, disposées surtout dans les points du revêtement épithélial directement en rapport avec la cavité urinaire; ces cellules sont d'ailleurs tout à fait distinctes des cellules du rein des Diotocardes. Enfin, dans ces mêmes régions, on trouve chez un certain nombre de types, des cellules glandulaires rénales modifiées et devenues de simples cellules à mucus.

32° Les Mollusques d'eau douce ou terrestres perdent très généralement les cils vibratiles qui recouvrent d'ordinaire les cellules du rein. Cette règle, énoncée déjà d'une manière générale par Leydig, se trouve vérifiée pour les éléments du rein.

33° Le mécanisme de la sécrétion urinaire varie suivant qu'on a affaire à la cellule à sécrétion diffuse ou à la cellule vacuolaire. Dans le premier cas, la sécrétion semble se faire seulement par osmose. Au contraire, dans le cas de la cellule vacuolaire (fig. 48), la vacuole s'échappe de la cellule et tombe dans la cavité urinaire entourée d'une mince enveloppe protoplasmique, qui la fait apparaître sous la forme d'une vésicule sphérique, à l'intérieur de laquelle se trouve placée, un peu excentriquement, la vacuole hyaline contenant des concrétions. La cellule ne tombe pas, mais se reforme après l'expulsion de sa vacuole, et continue de fonctionner. (pages 193 et suiv.).

CONCLUSIONS ACCESSOIRES. — Un certain nombre d'autres résultats ne se rattachant qu'indirectement à l'histoire du rein ont été mis en lumière par le présent travail. Ils peuvent se résumer dans les propositions suivantes :

A. — Les Prosobranches peuvent avoir une ou deux oreillettes. Ce caractère différentiel répond à une assez grande variation de toute l'organisation intérieure, pour qu'on puisse s'en servir afin de diviser l'ordre en deux groupes, comme cela a déjà été proposé. Nous avons pu établir la généralité de ce caractère qui avait jusqu'ici été méconnue.

B. — Très fréquemment, le revêtement endothélial qui

tapisse le péricarde et l'oreillette, se développe de façon à se transformer en épithélium glandulaire. Grobben l'a étudié sous le nom de *glande péricardique* chez les Acéphales. Nous avons étendu cette étude à tous les Prosobranches.

Chez les Diotocardes et chez la Valvée, c'est sur l'oreillette que se trouve la glande péricardique. Chez les Monotocardes, et chez la Patelle, elle est beaucoup plus réduite en général, et lorsqu'elle est apparente, c'est sur les parois mêmes du péricarde qu'elle est développée.

Sa structure histologique est en résumé la même que celle de la glande péricardique des Acéphales, déjà décrite par Grobben.

CHAPITRE XVIII

APPLICATIONS A LA CLASSIFICATION.

Toute étude d'anatomie comparée doit avoir pour but d'amener à une connaissance plus complète des rapports respectifs des êtres étudiés ; et le couronnement de tout travail de ce genre doit être une classification nouvelle, qui, tenant compte de toutes les affinités déjà établies par les travaux antérieurs, fasse intervenir de nouvelles données, et, grâce à une interprétation plus exacte des relations des êtres entre eux, présente ceux-ci dans un ordre plus naturel.

Aussi faut-il s'étonner des reproches de quelques naturalistes, qui s'indignent des modifications incessantes que chaque auteur apporte à la classification. Une classification, au sens où on comprend actuellement ce mot, ne doit rien avoir de l'immutabilité des anciennes méthodes, dont le seul but était d'établir des cadres qui permissent aux naturalistes de se reconnaître au milieu des nombreuses espèces animales.

Une classification naturelle est au contraire, par son essence même, indéfiniment variable, et chaque travail nouveau doit introduire en elle des modifications plus ou moins profondes

Ce chapitre a précisément pour but d'indiquer les changements que l'étude du rein, combinée avec nos connaissances antérieures, nous amène à proposer dans la classification naturelle des Prosobranches.

L'étude du rein accentue la division de l'ordre des Prosobranches en deux sous-ordres, telle que l'avait proposée M. le professeur Edmond Perrier et que l'a acceptée M. Bouvier.

Le premier sous-ordre auquel on peut conserver le nom de *Diotocardes*, correspond *exactement* aux Rhipidoglosses de Troschel, et si nous gardons le premier nom, c'est par suite de la nécessité de réunir dans un seul sous-ordre tous les autres Prosobranches divisés par Troschel en plusieurs groupes. Ces derniers ont un caractère commun qui les sépare des précédents, c'est la présence d'une seule oreillette au cœur. De là le nom de *Monotocardes* que nous leur conservons avec M. Bouvier.

Cette dénomination n'a plus qu'une seule exception connue; c'est celle des Hélicines, dont le cœur n'a qu'une oreillette et n'est pas traversé par le rectum, mais qui présente avec les Néritines tant de points communs que personne ne peut songer à les en séparer. Mais il semble indispensable de créer un troisième groupe, intermédiaire aux deux précédents, pour recevoir la Patelle et avec elle tous les Mollusques faisant partie du groupe des *Docoglosses*. En résumé voici, avec leur diagnose, les trois groupes dans lesquels peut se diviser l'ordre des Prosobranches :

I. DIOTOCARDES (= RHIPIDOGLOSSES, ASPIDOBANCHES).
 — Une ou deux branchies bipectinées libres à leur extrémité.
 — *Organe de Spengel*, diffus le long de l'arête afférente du support branchial [F. Bernard]. *Système nerveux* chiastoneure ou dialyneure, parfois orthoneuroïde (Hélicinidés et Néritidés), caractérisé toujours : 1° par une commissure labiale, grêle et sans ganglions; 2° par des cordons ganglionnaires scalariformes, dont l'origine est contiguë aux ganglions palléaux ;

3° par des connectifs buccaux récurrents et cachés sous les muscles buccaux; 4° par une longue commissure cérébroïde située en arrière des lèvres; 5° par de longs connectifs latéraux; 6° par un seul ganglion viscéral; 7° par des otocystes à nombreux otolithes (Bouvier). — Radula : N, 1, n, 1, N. — Cœur à deux oreillettes, et à ventricule traversé par le rectum (sauf chez les Hélicinidés); une glande péricardique développée sur les oreillettes. — Deux reins (sauf chez les Orthoneuroïdes), placés de chaque côté du péricarde, qui communique avec un seul d'entre eux. Les deux reins s'ouvrent au fond de la cavité palléale, sur deux papilles placées à droite et à gauche du rectum. Jamais de glande hématique.

II. HÉTÉROCARDES (= DOCOGLOSSÉS). — Une branchie au plus; des lamelles respiratoires palléales; ces deux sortes d'organes pouvant coexister ou manquer complètement. *Système nerveux* différant de celui des Diotocards par une très forte commissure labiale, avec deux ganglions, et par des cordons pédieux, dont la naissance est tout à fait distincte des ganglions palléaux. — Radula présentant au plus douze dents. — Cœur à une seule oreillette, présentant cependant parfois trois cavités, mais successives (le ventricule étant divisé en deux chambres); ventricule non traversé par le rectum; pas de glande péricardique. — Deux reins à orifices séparés, mais placés tous les deux à droite du péricarde.

III. MONOTOCARDES (= PECTINIBRANCHES). — Une seule branchie (la branchie gauche), monopectinée et nulle part libre (sauf chez la Valvée). — *Organe de Spengel*, nettement différencié (sauf chez la Valvée), et non directement dépendant de la branchie [F. Bernard]. — *Système nerveux* chiastoneure ou plus souvent zygoneure, exceptionnellement pourvu d'une commissure labiale (Paludinidés, Ampullaridés), et de cordons ganglionnaires pédieux scalariformes; commissure cérébroïde presque toujours très courte, située en arrière de la masse buccale; connectifs buccaux jamais complètement

récurrents et profonds (Bouvier). — Radula à peu de dents. — Cœur à une seule oreillette, sans glande péricardique (sauf chez la Valvée); celle-ci développée quelquefois sur les parois mêmes du péricarde. — Un seul orifice rénal. Le plus souvent une glande néphridienne, représentant le rein gauche, de la sorte les deux reins sont d'un même côté du péricarde.

Voyons maintenant comment doivent être classés les animaux appartenant à ces trois sous-ordres.

Les DIOTOCARDES doivent immédiatement se diviser en trois groupes. La division en Azygobranches et Zygobranches adoptée par M. Bouvier, ne peut plus être admise; nous en avons exposé plus haut les raisons.

Les trois groupes que nous proposons d'établir sont les suivants :

I. **Homonéphridés.** — *Coquille* patelliforme, non nacrée. Corps exactement *symétrique* extérieurement. *Deux branchies rigoureusement égales*, situées à droite et à gauche du corps. *Anus* sur la ligne médiane; sur ses côtés, les orifices des deux reins. *Ganglion susintestinal* distinct du ganglion branchial. *Nerf olfactif* (organe de Spengel), confondu avec le nerf branchial. *Radula* à onze dents centrales. *Cœur* avec deux oreillettes symétriques placées sur la ligne médiane. *Glande péricardique* peu développée. *Deux reins* physiologiquement identiques, placés symétriquement et différant seulement par leurs dimensions; le droit étant plus volumineux que son congénère et communiquant seul avec le péricarde; pas de *palmettes céphaliques*.

Fam. : *Fissurellidés*.

II. **Hétéronéphridés.** — *Coquille* spiralée, toujours nacrée. Corps plus ou moins *dissymétrique*. *Une seule branchie* (la branchie gauche), ou *deux branchies inégales*. *Anus* placé en dehors de la ligne médiane; *ganglion susintestinal* confondu avec le ganglion branchial. *Nerf olfactif* distinct du nerf branchial. *Radula* à douze dents centrales. Cœur avec deux oreillettes symétriques, mais écarté de la ligne mé-

diane, et plus ou moins incliné, souvent même transversal (*Turbo, Trochus*). *Glande péricardique* très développée. *Deux reins* tout à fait différents : le rein droit étant le véritable organe urinaire; le rein gauche, communiquant seul avec le péricarde, transformé en sac papillaire (organe de réserve). Des palmettes céphaliques.

Fam. : *Haliotidés, Turbinidés, Trochidés*.

III. **Mononéphridés** (= Orthoneuroïdes). — *Coquille* spirallée, non nacrée, souvent globuleuse. *Corps* dissymétrique. Une *branchie* au plus, placée horizontalement, remplacée quelquefois par un poumon. Anus placé comme chez les Monotocardes. — *Ligne épipodiale*, limitée au lobe operculaire, dépourvue de cirres. — *Système nerveux* orthoneuroïde. Pas de ganglion branchial. *Cœur* avec deux oreillettes dissymétriques, l'oreillette droite rudimentaire. Ventricule traversé par le rectum. *Glande péricardique* bien développée. Un seul *rein* s'ouvrant par un orifice en boutonnière au fond de la cavité palléale, au-dessous de la branchie.

Les HÉTÉROCARDES ne comprennent qu'une famille, celle des *Patellidés*.

MONOTOCARDES. — Si dans la classification des Diotocardes nous avons dû modifier assez profondément les idées émises par M. Bouvier, nous sommes au contraire tout à fait d'accord avec lui dans les traits généraux de la classification des Monotocardes, que nous n'aurons à modifier que sur quelques points de détail.

Comme le système nerveux, le rein permet de diviser les animaux composant ce sous-ordre en deux grands groupes, auxquels nous conserverons les noms de **Ténioglosses** et de **Sténoglosses**. Les premiers correspondent aux *Ténioglosses* et aux *Pténoglosses* de Troschel. N'ayant pas eu l'occasion d'étudier ce dernier groupe, nous ne pouvons vérifier leur réunion avec les Ténioglosses; mais il n'en est pas de même pour ce qui a rapport à la réunion en un seul groupe des *Toxiglosses* et des *Rachiglosses* de Troschel. Nous avons

montré que ce groupe commun des **Sténoglosses** était extrêmement cohérent, et que tout, dans l'étude du rein, justifiait sa création.

Au point de vue des caractères tirés de l'appareil urinaire, les deux groupes, dont la diagnose générale a été donnée par M. Bouvier, se différencient de la façon suivante :

Premier groupe : **Ténioglosses**. Rein très généralement constitué par une masse ayant dans toutes ses parties des fonctions et une structure identiques;— cette masse peut d'ailleurs être plus ou moins profondément divisée en lobes, mais ceux-ci restent identiques dans leur aspect. Exceptionnellement, les lobes du rein peuvent se différencier de façon à diviser l'organe en deux parties distinctes; cela constitue un passage au groupe suivant.

Deuxième groupe : **Sténoglosses**. — Rein formé nettement de deux lobes, d'aspect et de structure très distincte, et arrivant chez les représentants les plus élevés du groupe, à avoir une constitution tout à fait différente.

DIVISION DES **Ténioglosses**. — Dans la division des **Ténioglosses** nous sommes encore tout à fait d'accord avec M. Bouvier, et tous les genres que nous avons étudiés viennent se ranger dans les trois groupes qu'il a établis, de façon à donner, relativement au rein, des caractères différentiels à chacun d'entre eux :

1° **ROSTRIFÈRES**. — *Rein formé d'un seul lobe; un seul vaisseau afférent pour la masse glandulaire.*

De cette division on doit extraire les *Paludines* d'une part, les *Valvées* de l'autre, pour en créer deux groupes spéciaux, rattachés sans doute au précédent, mais assez différents pour être nettement mis à part.

2° **PROBOSCIDIÈRES**. — *Rein divisé en deux lobes de structure et de fonctions identiques.*

3° **SEMI-PROBOSCIDIÈRES**. — *Rein formé de deux lobes tantôt distincts, tantôt plus ou moins intriqués, mais de structure différente.*

Ce dernier groupe se compose de deux séries : celle des *Cypræidés* et celle des *Naticidés*. Malgré les rapports qu'elles présentent, elles sont, d'autre part, bien différentes l'une de l'autre, et peut-être faudrait-il les séparer dans deux sections distinctes. C'est ce que peut seulement décider une étude comparative approfondie de ces deux séries. Dans tous les cas, c'est dans des animaux voisins des Cyprées, qu'il faut chercher le passage des Ténioglosses aux Sténoglosses, et non, comme le veut M. Bouvier, parmi les Proboscifères.

DIVISION DES Sténoglosses. — Les Sténoglosses, à leur tour, se divisent en deux sections ; mais à notre avis, ce n'est pas la division en Rachiglosses et Toxiglosses qui doit être acceptée, telle qu'elle a été encore proposée par M. Bouvier. L'étude du rein conduit à la création de deux groupes, que le reste de l'organisation autorise. Ils présentent au point de vue du rein les caractères suivants :

1° MÉRONÉPHRIDIENS. Rein formé de *deux lobes tout à fait distincts, mais juxtaposés et à peine intriqués*, chacun d'eux occupant une surface assez considérable des parois de la chambre rénale.

2° PYCNONÉPHRIDIENS. Le *lobe gauche du rein (lobe accessoire)* est considérablement modifié et *formé d'une lamelle marginale bordant entièrement le rein et donnant naissance à d'autres lamelles secondaires*, pénétrant entre les lobules du lobe droit (*lobe principal*).

D'après cette diagnose, quelques modifications sont apportées à la classification adoptée jusqu'ici ; elles se réduisent d'ailleurs à peu de chose ; il suffit de *transporter les Harpes à côté des Buccinidés* et de *séparer les Concholepas des Purpuridés*, dont ils s'écartent à tant de points de vue, pour en faire une famille satellite des Pycnonéphridiens, dans laquelle le lobe gauche du rein aurait entièrement avorté.

En résumé, on voit que l'étude du rein peut rendre d'im-

portants services, dans la connaissance de la classification et de la filiation des Mollusques Prosobranches. D'ailleurs les changements que nous avons dû apporter à la classification sont peu nombreux; dans la plupart des cas nous n'avons eu qu'à justifier et à accentuer les divisions proposées par nos devanciers; quant aux modifications que nous avons proposées relativement aux Diotocardes et aux Sténoglosses, la plupart étaient déjà depuis longtemps entrevues; mais nous avons pu préciser les idées émises, d'une façon plus ou moins vague, relativement à ces groupes, idées que jusqu'ici personne n'avait appliquées à la création des séries naturelles.

APPENDICE

COMPARAISON DU REIN DES PROSOBRANCHES AVEC CELUI DES AUTRES MOLLUSQUES.

Après avoir étudié le rein des Prosobranches, il n'est pas sans intérêt de jeter un rapide coup d'œil sur la constitution des appareils analogues dans les groupes de Mollusques voisins, et de chercher à les comparer les uns aux autres. Une pareille tentative a été faite plus d'une fois, et particulièrement par von Jehring et B. Haller, dans leurs mémoires sur les appareils urinaires des mollusques.

Il importe de voir les modifications qu'ont pu apporter à leurs manières de voir nos recherches détaillées. Le présent chapitre constituera de la sorte un exposé rapide de l'état actuel de nos connaissances sur le rein des Mollusques, considéré surtout dans ses rapports morphologiques avec celui des Prosobranches.

Les appareils urinaires dans les diverses classes des Mollusques présentent une homogénéité morphologique parfaite. Partout en effet, le rein est un sac glandulaire de forme variée, communiquant d'une part avec l'extérieur, de l'autre avec la cavité péricardique. *Chez tous les Mollusques, les organes préposés à la dépuraton urinaire sont donc comparables, et construits d'après le même type.* Quelles sont les modifications de ce type dans la série? c'est ce que nous allons rechercher, en étudiant en particulier chacun des groupes.

I. APPAREIL URINAIRE DES AMPHINEURES. — On s'accorde aujourd'hui à rechercher dans les Amphineures la branche originelle des Mollusques. L'étude du rein est des plus instructives à cet égard, et a été invoquée comme l'une

des preuves les plus plausibles de l'opinion précédente.

L'organe urinaire se présente en effet dans ce groupe sous sa forme la plus simple. Il est construit sur le plan des organes segmentaires des Annélides, d'où on fait dériver à juste titre les néphridies des Mollusques.

Chez les *Solénogastres*, encore malheureusement peu étudiés, ce sont de simples tubes droits, pairs, placés de chaque côté du rectum, et s'ouvrant en arrière dans la cavité branchiale (*Chætoderma*), ou dans un cloaque, où débouche aussi le rectum (*Neomenia*, *Proneomenia*). En avant, ils communiquent avec le péricarde, qui, réuni avec les cavités génitales, constitue réellement une cavité générale comparable à celle des Vers.

Il est donc exact de dire que, chez les Solénogastres, les néphridies sont de simples tubes (organes segmentaires) mettant en relation la cavité générale et l'extérieur, et servant également à l'expulsion des produits génitaux.

L'appareil urinaire du *Chiton* nous est beaucoup mieux connu, grâce aux recherches de Sedgwick (77), de B. Haller et de van Bemmelen. Il se compose de deux tubes symétriques, s'étendant parallèlement à droite et à gauche du plan de symétrie. Ils s'ouvrent à l'extérieur chacun par un orifice. La cavité générale s'est divisée en deux parties séparées : l'une d'elles formant la cavité génitale, débouche directement à l'extérieur ; l'autre forme le péricarde, qui communique avec le rein. Le canal réno-péricardique aboutit au rein à l'extrémité antérieure de celui-ci ; comme le péricarde est en arrière, ce canal est donc lui-même dirigé d'arrière en avant (*).

Le tube rénal reçoit de tout côté des tubes secondaires ramifiés se terminant en cul-de-sac ; mais sa cavité est entièrement libre. Il est tapissé dans toute son étendue par

(*) Voir à ce sujet les figures de Sedgwick, ou la figure rectifiée que B. Haller a donnée dans son Mémoire sur le rein, en une gravure sur bois (p. 42). Consulter surtout l'excellent résumé qu'Hubrecht a donné de l'anatomie des Amphineures et les schémas d'une extrême clarté qui l'accompagnent.

une couche unique d'épithélium, où, d'après B. Haller, on reconnaît aisément le type que nous avons décrit dans la Fissurelle. Toutes les cellules sont semblables, ciliées, sans vacuole interne; les produits d'excrétion sont toujours mélangés au protoplasme.

La comparaison des deux types s'impose, et B. Haller l'a nettement mise en lumière, en montrant comment les deux formes, en apparence si différentes, peuvent se ramener l'une à l'autre. Nous sommes ici entièrement de son avis.

L'étude du rein vient ainsi entièrement à l'appui de la théorie, suivant laquelle c'est chez les Amphineures que l'on doit chercher l'origine des Gastéropodes. Le groupe des Prosobranches se rattache directement à eux par l'intermédiaire de ses formes inférieures.

II. REIN DES GASTÉROPODES. — Les autres groupes de Gastéropodes ne nous donneront que peu de résultats intéressants au point de vue comparatif.

A. Opisthobranches. — Les Opisthobranches avaient été séparés des Prosobranches par Jehring, qui les réunissait avec les Pulmonés dans le groupe des *Ichnopodes*. Hâtons-nous de le dire, rien dans l'étude du rein n'autorise cette manière de voir, aujourd'hui d'ailleurs à peu près abandonnée.

Mais en revanche, le groupe des Opisthobranches semble se séparer en deux types distincts : les Tectibranches et les Nudibranches. Les premiers se rattachent facilement aux Prosobranches. Ils nous sont connus par le mémoire de M. Vayssière sur les Bullidés (84), et par une courte note de Cunningham sur le rein de l'Aplysie (19).

La position du rein est la même que chez les Prosobranches, à droite de la masse viscérale et tout contre le péricarde; la communication avec ce dernier par un canal cilié, a été constatée dans l'Aplysie, elle n'a pas été signalée dans les Bullidés, mais l'exiguité du canal l'a peut-être cachée à M. Vayssière, qui n'a pas fait de préparation microscopique.

L'orifice décrit par M. Vayssière est, en revanche, bien

remarquable. Il se compose, en effet, de plusieurs ouvertures conduisant à l'extérieur. Mais les détails nous manquent; il serait à souhaiter qu'une étude détaillée vienne fixer la science sur ce point tout à fait spécial.

L'histologie est la même que chez les Prosobranches élevés. M. Vayssière s'en est peu occupé, et il décrit encore l'épithélium comme formé de cellules mères, se déchirant pour mettre en liberté des cellules filles. Nous avons déjà vu ce qu'il fallait penser de cette manière de voir. Mais, d'après la description de l'auteur, on peut parfaitement reconnaître l'identité de la cellule rénale avec celle des Prosobranches.

M. Vayssière a décrit aussi chez les Bullidés, une *glande spéciale indéterminée*, près de la poche copulatrice et du cœur. « Elle est formée par une multitude d'éléments cellulaires, comme ceux de Bojanus, mais beaucoup moins gros, offrant dans leur intérieur des granulations... La veine branchiale, en se rendant au cœur, passe sous la délicate membrane d'enveloppe et y adhère. » Le pore excréteur n'a pas été vu nettement.

Ces connexions sont presque trait pour trait celles de la glande hématique. Il serait bien intéressant de les étudier avec grand soin. Si l'on parvenait à montrer leur homologie, la distance qui sépare les Prosobranches des Tectibranches serait par le fait même singulièrement diminuée.

Chez les *Nudibranches*, la forme est tout à fait autre. C'est la forme primitive, la forme du rein du Chiton qui s'est conservée, comme Hancock l'a fait voir le premier.

La différence avec les Tectibranches est tellement nette, qu'il y a lieu de se demander si le groupe des Opisthobranches n'est pas hétérogène, et si les Tectibranches ne forment pas un ensemble affilié aux Prosobranches, et tout à fait distinct des Nudibranches.

Le rein de ces derniers est un sac très ramifié, s'étendant tout le long du corps, d'une extrémité à l'autre. Il s'ouvre à l'extérieur à la base de la papille anale. La communication avec le péricarde s'établit par l'intermédiaire d'un sac renflé

en son milieu, et s'ouvrant d'une part dans le rein, de l'autre dans le péricarde.

Cet organe a été quelquefois considéré comme représentant le second rein. Mais rien ne vient confirmer cette assertion. Comme l'a très bien fait remarquer B. Haller, il existe un rein unique, et le sac péricardique n'est que le résultat d'une différenciation secondaire.

B. Pulmonés. — Le rein unique des Pulmonés, bien connu par de nombreuses études sur plusieurs d'entre eux (*), présente trois faits intéressants par les rapprochements qu'ils nous permettent :

1° La cavité du rein, au lieu de former une chambre spacieuse, est presque entièrement comblée par le développement du tissu glandulaire. Celui-ci constitue une masse spongieuse présentant des mailles serrées et d'étroites cavités. Cette masse est simplement formée par des replis émanant de la paroi, et ramifiés irrégulièrement.

Cette disposition a été signalée déjà, on s'en souvient, chez les Nérinites, les Paludines, et en général chez tous les Mollusques qui vivent dans l'eau douce ou sur la terre. Le Cyclostome et la Valvée, seuls de tous les animaux que nous avons étudiés, font exception à cette règle.

2° Le rein présente un uretère, un canal excréteur, qui transporte les produits excrétés en dehors de la cavité pulmonaire, et vient déboucher tout près de l'anus. Il est également remarquable que les deux seuls exemples d'uretère que nous ayons trouvés chez les Prosobranches, sont justement la Paludine et la Valvée, animaux d'eau douce.

Enfin 3° l'histologie de la glande est très simple. Il n'existe qu'une sorte de cellule : c'est la cellule glandulaire différenciée, pourvue d'une vacuole, qui se détache sous forme de vésicule; cet élément est conforme, en un mot, au type de la cellule rénale différente que nous avons rencontrées chez les Monotocades.

(*) Voy. les Mémoires de Cuvier (20), de Nüsslin (65), de Sharp (78), de Napolea (63), d'Amaudrut (4), d'Hanitsch (36) et de Yung (90 et 85).

A l'intérieur de la vésicule, au lieu d'un grand nombre de petits granules, se trouve une concrétion unique, volumineuse, tantôt assez régulière, à zones concentriques, tantôt au contraire, sans aucune régularité. Ces concrétions sont diversement colorées, et Nalepa y a reconnu de l'urate d'ammoniaque, de l'acide urique et de la guanine.

Je n'ai retrouvé de semblables concrétions que dans le Cyclostome, qui a été si longtemps confondu avec les Pulmonés.

Les trois faits qui précèdent, et qui existent dans tout le groupe, ont donc ceci de remarquable, qu'on ne les retrouve que chez des Prosobranches dont le genre de vie se rapproche de celui des Pulmonés.

Ne seraient-ce donc pas des caractères dus à l'influence du milieu ? A la vérité, ils n'existent pas tous chez tous les Gastéropodes d'eau douce ou terrestres. Mais une cause peut produire telle influence sur un être, telle autre différente sur un second.

Le genre de vie propre aux Pulmonés peut n'amener ici que l'obstruction de la cavité rénale, là que la production de formes spéciales de produits urinaires. Rien n'empêche que les Pulmonés, plus adaptés à la vie terrestre, ayant subi son action pendant de bien plus nombreuses générations, aient réuni simultanément tous ces caractères, définitivement fixés chez eux.

On ne voit évidemment pas le rapport immédiat qu'il peut y avoir ici entre la cause et l'effet ; mais cela arrive bien fréquemment en zoologie, et les faits qui précèdent sont encore moins étranges que les modifications apportées par le degré de salure des eaux sur la forme du corps, le nombre et la figure des appendices de certains Crustacés.

Les autres caractères du rein des Pulmonés n'offrent pas grand intérêt ; malgré les négations de MM. Amaudrut pour l'*Helix* et Joyeux-Laffue pour l'*Onchidium*, le rein paraît toujours communiquer avec le péricarde. Le fait a été vérifié depuis pour l'*Helix* par Nüsslin, et il n'est pas douteux qu'il ne le soit un jour pour l'*Oncidie*.

Dans un récent travail, Nalepa écrit que le rein de l'*Helix* reçoit du sang artériel de deux côtés, du poumon et des artères rénales, celui du *Zonites* seulement de ce dernier. Je ne connais son travail que par le compte rendu qu'en donne le *Zoologischer Jahresbericht*, mais la description précédente me semble bien peu probable. Ce serait le seul type de Mollusques où le rein serait irrigué par du sang artériel. D'ailleurs, d'après sa direction même, le vaisseau qui unit le rein au poumon semble, à coup sûr, un vaisseau efférent du rein, en tout semblable à celui du Cyclostome. S'il en est ainsi, la circulation du rein ne différerait alors en rien de ce qu'elle est dans les autres groupes. C'est un point qui sera bien facile à vérifier.

A l'histoire du rein des Pulmonés se rattache la discussion engagée par v. Jehring relativement à la signification du poumon. Suivant cet auteur, le poumon des Hélicéens ne serait en rien comparable à la cavité palléale des Prosobranches. Tandis que chez les Pulmonés d'eau douce, le sac pulmonaire ne serait, comme chez le Cyclostome, qu'une cavité branchiale sans branchie, le poumon des Pulmonés terrestres serait un uretère modifié. De là la division des Pulmonés en *Branchiopneustes* et en *Nephropneustes*.

Cette manière de voir a été vivement combattue par Semper, qui a fait à juste titre remarquer que dans l'Hélix le rein a un uretère parfaitement distinct du poumon. La réponse de v. Jehring (43) ne semble pas bien probante, et il paraît établi aujourd'hui que le poumon est l'équivalent morphologique de la cavité branchiale.

Mais v. Jehring nous montre d'une façon intéressante comment se constitue l'uretère. Chez les Pulmonés inférieurs (*Onchidium*, *Vaginulus*, *Borus* (*Bulinus*) *ovatus*), le poumon fonctionne à la fois comme uretère et comme organe respiratoire. Mais l'urine suit le long du rectum un chemin déterminé. C'est ce chemin, ici encore ouvert, qui, dans les espèces supérieures, se recouvre d'une membrane, et devient un canal clos.

III. REIN DES LAMELLIBRANCHES. — Les Lamellibranches ont été souvent rattachés aux Prosobranches, et, dans de récentes monographies, certains auteurs semblent avoir pris à tâche de resserrer les liens des deux classes. Nous avons déjà insisté à plusieurs reprises dans le cours de ce mémoire sur la nécessité de ne pas exagérer l'importance de ces rapports, tout en reconnaissant une certaine parenté entre les groupes en question.

L'organe de Bojanus des Lamellibranches a été étudié, dans un mémoire devenu classique, par M. de Lacaze-Duthiers (51).

Depuis la publication de ce travail, quelques travaux plus limités, parmi lesquels il faut citer celui de M. Sabatier sur la Moule (74), celui de Griesbach (30) et celui de M. Letellier (58), sont venus le compléter sur un certain nombre de points; de sorte que nous pouvons considérer comme bien connu l'appareil urinaire des Lamellibranches.

Il se compose de *deux reins* placés symétriquement, de part et d'autre de la masse viscérale. Tous les deux débouchent à l'extérieur par un orifice distinct, et communiquent d'autre part avec le péricarde, par un orifice mentionné pour la première fois par Garner, mais dont M. de Lacaze-Duthiers a montré l'importance et la généralité. L'organe lui-même est un sac à parois glandulaires, et deux types peuvent se présenter dans sa disposition : ou bien c'est un simple sac s'ouvrant d'une part au dehors, de l'autre dans le péricarde, ou bien la disposition est plus compliquée, et la chambre urinaire, qui communique avec le péricarde, s'ouvre à l'extérieur par l'intermédiaire d'un canal que l'on nomme le *sac périphérique*, généralement accolé et parallèle à la poche rénale elle-même.

Ce dernier cas n'est pas représenté chez les Prosobranches, où le rein a toujours la forme d'un sac, et se rapproche bien davantage du premier type.

L'*irrigation du rein* des Acéphales est identiquement la même que celle des Prosobranches.

a. Le sang qui arrive au rein *est du sang veineux*, et après avoir traversé cet organe, *il se rend aux branchies*. Il est donc interposé dans la circulation, *exactement* comme dans la grande majorité des Prosobranches. Les Diotocardes se rapprochent à cet égard des Acéphales encore plus que les Monotocardes, puisque chez ceux-ci le sang qui revient du rein ne se rend pas directement dans le sinus branchial afférent, mais bien dans le sinus périrectal, qu'il est obligé de traverser pour aller à la branchie.

b. « Les vaisseaux qui apportent le sang veineux sont profondément situés ou internes ; ceux au contraire qui portent le sang du sac aux branchies sont superficiels ou externes ;... c'est eux que l'on aperçoit d'abord, quand on réussit bien les injections, ou bien quand, sur la paroi externe de l'organe, il s'en dessine sans préparation. »

On ne saurait s'exprimer autrement pour décrire l'appareil circulatoire du rein des Monotocardes. A l'époque où a paru le mémoire de M. de Lacaze-Duthiers, on n'attachait qu'une médiocre importance à la plus ou moins grande différenciation des cavités sanguines. Milne Edwards avait déjà fait ses beaux travaux sur la circulation lacunaire des Mollusques, mais la science n'était pas en possession de données bien nettes à cet égard ; elle ne pouvait pas l'être avant les découvertes de la technique histologique.

Aussi ne peut-on pas demander au remarquable travail que nous analysons ici, une précision complète à ce sujet. Peut-être ne faut-il pas prendre au pied de la lettre les expressions de sinus, de capillaires et de vaisseaux. Néanmoins, des descriptions et des dessins de M. de Lacaze-Duthiers, il semble résulter nettement qu'il existe une différence essentielle entre le système afférent et le système efférent du rein. Le premier est constitué par de vrais vaisseaux, à parois bien nettes, ramifiés à la manière de véritables artères ou veines. Au contraire, les voies sanguines superficielles ou efférentes sont de longues cavités (*sinus*, d'après M. de Lacaze-Duthiers) où débouchent des cavités plus petites. Il est probable que

l'on a ici de véritables lacunes. Cela complète l'homologie avec les Prosobranches. Là aussi, tandis que les voies afférentes sont de véritables vaisseaux, le système efférent est essentiellement lacunaire, et si ces voies de retour ne forment pas de vastes espaces irréguliers comme chez les Acéphales, elles n'en constituent pas moins un système de lacunes en réseau, dépourvues de véritables parois.

Nous pouvons tirer de l'étude de l'organe de Bojanus des Lamellibranches d'autres enseignements.

M. de Lacaze-Duthiers a montré qu'assez fréquemment, *dans le cas où le rein est une simple poche*, c'est-à-dire est le plus analogue au rein des Prosobranches, *il existe une communication entre les deux organes*, grâce à un canal membraneux passant sous le péricarde et recevant peut-être les canaux réno-péricardiques. Ce point a une grande importance. Il montre en effet qu'il existe des cas non douteux, où les deux reins peuvent communiquer; ce fait légitime l'hypothèse que nous avons invoquée pour expliquer la constitution du rein des Prosobranches Monotocardes. Suivant cette hypothèse, le rein droit et le rein gauche seraient, on se le rappelle, entrés en communication, de telle sorte que le rein définitif serait, en somme, le représentant morphologique des deux reins.

Enfin, les *rappports de l'appareil urinaire et de l'appareil génital* nous donnent toute une série de modifications progressives, qui permettent de former avec les Acéphales et les Prosobranches une suite continue et homogène. Nous avons eu déjà l'occasion d'y insister au début de ce mémoire, en développant les idées de von Jehring, dans le travail duquel on trouvera un exposé complet de la question. Nous nous contenterons de renvoyer le lecteur à ce mémoire (*) et à celui de M. de Lacaze-Duthiers (**).

La *texture de l'organe de Bojanus* ne diffère pas à proprement parler de ce que nous avons étudié chez les Prosobranches. Des parois du sac partent un certain nombre de

(*) *Zeitsch. f. wiss. Zool.*, t. XXIX.

(**) *Ann. sc. nat.*, 4^e série, t. IV, p. 27.

replis et de lamelles, qui se soudent entre eux en formant un tissu spongieux dont les mailles sont recouvertes de l'épithélium glandulaire. Seulement ici la poche rénale a ses parois tout entières recouvertes de ce tissu, tandis que chez les Gastéropodes, le tissu sécréteur ne se développe que dans une région limitée, où il forme une épaisse masse spongieuse. Le fait important, c'est la ressemblance qui existe entre les deux structures. Mais ce qu'il y a de plus remarquable encore, c'est que cette ressemblance ne lie pas les Acéphales aux Prosobranches les plus inférieurs, mais bien à des représentants plus élevés de ce groupe. Chez les types primitifs, en effet, la Fissurelle, la Patelle, la Valvée, la disposition de l'appareil sécréteur est, on se le rappelle, réduite au minimum de complication ; c'est une simple couche continue revêtant les parois internes du sac, qui ne présentent elles-mêmes que fort peu de replis.

Le tissu glandulaire spongieux des Acéphales présente, au contraire, une disposition bien plus complexe et porte l'indice d'une différenciation bien plus marquée. Cette remarque vient à l'encontre de cette théorie un moment en faveur, qui faisait descendre les Prosobranches des Acéphales. Elle était basée sur l'infériorité organique de ceux-ci par rapport aux premiers, et d'autre part sur leurs rapports étroits avec les Diotocardes. Mais elle est le résultat d'une mauvaise interprétation des rapports morphologiques, qui conduisent au contraire aux conclusions suivantes :

Les Gastéropodes et les Acéphales viennent de parents communs, mais n'ont entre eux aucun lien de descendance. Ces derniers paraissent même s'être séparés de la souche commune après plusieurs Gastéropodes.

Cette dernière assertion est encore confirmée par l'examen histologique. Nous avons vu qu'il existe deux types de cellules glandulaires rénales chez les Prosobranches ; l'un existe chez les moins élevés ; les matières extractives ne se séparent pas du protoplasma, et lorsqu'elles sont en grande abondance, elles se déposent en granulations dans son intérieur.

Chez la plupart des Monotocardes, au contraire, il y a une différenciation complète, et les produits urinaires se rassemblent dans la cellule en une vacuole nettement séparée du protoplasma.

Que voyons-nous maintenant chez les Acéphales? Il règne, à vrai dire, à cet égard une assez grande incertitude. On n'a jamais repris cette étude avec les procédés délicats que l'histologie possède aujourd'hui, et il n'existe aucun travail équivalant sous ce rapport à celui de B. Haller pour les Prosobranches. Le mémoire de M. de Lacaze-Duthiers ne contient que les indications vagues que peut donner l'observation directe, seule en usage à l'époque où il a été écrit. Griesbach n'a rien ajouté de beaucoup plus précis, et le *Traité d'anatomie comparée pratique* de C. Vogt et Yung, en général si scrupuleux pour les détails histologiques, ne donne aucune indication satisfaisante. On se contente toujours de « la dilacération de la glande à l'état frais », sans aucun réactif dissociant.

Nous avons indiqué dès le début de ce travail combien ce procédé était défectueux et comment les résultats ainsi obtenus n'avaient aucune valeur. Ils vont pourtant nous apprendre ici quelque chose.

« Il suffit, dit M. de Lacaze-Duthiers, de prendre au hasard une portion de la glande et de la porter sous l'objectif du microscope pour voir flotter dans le liquide une multitude de cellules facilement reconnaissables, et dont le volume, quoique variable, est cependant presque toujours assez considérable. Dans quelques exemples, le tissu semble s'égrener, et les corpuscules qui le composent, devenus libres et gonflés par l'endosmose, paraissent très transparents et parfaitement liquides... Dans quelques cas peu nombreux, il m'a paru y avoir de petites cellules, enfermées dans des cellules plus grandes; on dirait une production endogène. »

Ces citations et l'examen des figures données par le savant anatomiste, nous montrent avec une certitude complète que l'histologie du rein de la plupart des Acéphales se rap-

proche, non pas de ce qui existe chez les Diolocardes, mais bien plutôt de la structure différenciée des Monotocardes.

Cette conclusion semble confirmée par les observations récentes de M. Letellier sur le rein de la Cythérée; c'est le seul auteur, à ma connaissance, qui ait étudié d'une façon un peu précise l'histologie de l'épithélium. Les coupes qu'il dessine montrent clairement que les cellules sont disposées sur un seul rang (et non sur plusieurs, comme le disent MM. de Lacaze-Duthiers et C. Vogt). Les concrétions se déposent toujours à l'intérieur de sphères ou de vacuoles d'excrétions tout à fait incolores. Enfin, M. Letellier complète encore l'analogie avec les Prosobranches par les faits suivants : les cellules épithéliales en rapport immédiat avec la poche rénale diffèrent des cellules placées dans les cavités secondaires du tissu spongieux. Elles ont un protoplasma fortement granuleux, et un seul cil vibratile (je n'ai jamais vu chez les Prosobranches ce cas particulier), tandis que les cellules profondes ne sont pas ciliées, et ont un protoplasma extrêmement clair. C'est, on le voit, la structure même des Monotocardes, telle que nous l'avons décrite bien des fois. Il est regrettable que M. Letellier n'ait pas cru devoir continuer ces recherches histologiques pourtant si intéressantes, et qu'il pouvait facilement mener à bien. Un tel travail est encore à reprendre, et il serait bien intéressant d'étudier les diverses variations de la structure histologique; de voir notamment si certains Acéphales inférieurs ne possèdent pas un type de cellule glandulaire moins différencié, d'examiner enfin s'il n'existe pas chez les plus élevés une différenciation des cellules en cellules glandulaires et cellules purement ciliées. Cette lacune sera, je l'espère, facilement comblée.

IV. APPAREIL URINAIRE DES SCAPHOPODES. — Le Dentale est généralement considéré comme établissant un passage entre les Gastéropodes et les Lamellibranches. L'étude du rein ne donne pas de preuve bien convaincante à l'appui de cette manière de voir. Le rein du Dentale est un organe aberrant.

S'il est pair comme dans les Acéphales, et si sa structure histologique le rapproche bien plutôt du rein des Prosobranches inférieurs, il offre bien d'autres caractères spéciaux qui l'éloignent des uns et des autres.

Cet appareil a été étudié d'abord par M. de Lacaze-Duthiers, puis par Hermann Fol dans une courte note préliminaire. Il se compose de deux néphridies, réunies par un canal sous-anal, et débouchant au dehors par deux orifices distincts.

Les produits génitaux s'échappent à l'extérieur par l'intermédiaire de la néphridie droite. Suivant Fol, ils sont d'ailleurs normalement dans des poches closes et ne peuvent s'échapper que par déhiscence des parois de ces poches.

Le fait capital de l'anatomie du rein du Dentale est l'absence complète d'ouverture interne, correspondant au canal réno-péricardique. Grobben, dans son mémoire sur l'appareil urinaire des Céphalopodes, a émis, pour expliquer cette anomalie, une hypothèse intéressante.

M. de Lacaze-Duthiers a décrit dans le voisinage des orifices urinaires, deux pores conduisant, dit-il, dans l'appareil vasculaire. De semblables communications sont devenues aujourd'hui bien improbables. Des recherches nouvelles ont montré que, chez plusieurs Mollusques où on les avait décrites, elles n'existaient réellement pas. Il est possible qu'il en soit de même chez le Dentale. Dans ces conditions, il se pourrait que les deux orifices ne fussent autre chose que deux *néphrostomes*, conduisant dans la cavité viscérale. (Il n'est pas ici question de péricarde, puisque le cœur n'existe pas.) Il suffit en effet, d'une légère déviation pour que les *néphrostomes*, au lieu de s'ouvrir dans le rein, s'ouvrent directement au dehors. Le fait n'est d'ailleurs pas unique, et le Nautilé parmi les Céphalopodes, présente une disposition semblable. Grobben y voit un argument pour rapprocher les Céphalopodes du Dentale. Sans admettre un pareil rapprochement, assez peu justifié d'ailleurs, il nous a semblé intéressant de rapporter ici l'explication proposée par le savant professeur de Vienne,

explication qui, si elle était vérifiée, ferait rentrer le rein du Dentale dans le plan général (*).

V. APPAREIL URINAIRE DES CÉPHALOPODES. — L'appareil urinaire des Céphalopodes est d'un grand intérêt, par les renseignements qu'il nous donne sur la morphologie du type Mollusque. Malgré l'opinion qui a eu pendant longtemps cours dans la science, opinion fondée sur la théorie monophylétique fort en honneur dans les premiers temps de l'école transformiste, les Céphalopodes ne comptent pas parmi les plus différenciés de l'embranchement des Mollusques. Si, par leur organisation élevée, ils occupent le premier rang, ils sont parmi les premiers-nés des Mollusques. Aussi ont-ils conservé bien des traits du type primitif, qui ont disparu dans les autres classes, et à ce titre, ils vont nous permettre de retrouver la signification morphologique de bien des faits, sans eux restés obscurs.

Les reins constituent deux sacs symétriques, placés dans la région abdominale. Ils peuvent être distincts (*Eledone*), ou réunis par deux anastomoses transversales (*Sepia*); dans ce dernier cas, il peut s'ajouter une troisième partie impaire placée dans la région dorsale.

Quelle que soit la disposition, il existe deux orifices sépa-

(*) Depuis l'époque où j'ai terminé la rédaction de ce mémoire (1^{er} novembre 1888), Hermann Fol a publié son travail complet sur l'*Anatomie microscopique du Dentale* (*Arch. de zool. expér.*, 2^e série, t. VII, 1889). L'histologie du rein y est décrite avec soin (p. 121-123), et les résultats trouvés par l'auteur concordent merveilleusement avec ceux que j'ai publiés aux Comptes Rendus de l'Académie le 22 mars 1888. « Les cellules sont disposées en une couche unique... Ce ne sont pas les cellules glandulaires dans leur entier, qui sont expulsées, mais seulement leur partie apicale trouble et jaunâtre (elle renferme 1, 2 ou 3 boules d'une substance très granuleuse nettement jaunâtre). La partie basale des cellules reste en place... La rareté des cellules hors rang, et la présence, dans chaque cellule, d'une région chargée de produits de sécrétion, montrent que nous avons affaire à une glande *mérocristine*, pour employer la terminologie de Ranvier. Enfin la sécrétion a lieu, non pas par évacuation du contenu des cellules, mais par la chute de la moitié libre, quand elle est suffisamment chargée de produits excrémentitiels. » Cette description est semblable, presque mot pour mot, à celle que nous avons donnée plus haut, et nous sommes heureux de rencontrer une confirmation aussi complète de nos précédentes observations.

rés, débouchant dans la cavité palléale, à droite et à gauche de la ligne médiane, tout près de l'entrée de l'entonnoir.

Les parois de ces sacs ne sont pas uniformément glandulaires. Elles sont entièrement lisses dans la partie inférieure ; au contraire, la paroi supérieure, dans l'intérieur de laquelle passent les veines caves, s'épaissit énormément, et prend une forme assez analogue à une glande en grappe. Ce sont les *appendices veineux*, que l'on a considérés souvent comme formant la totalité de l'appareil urinaire ; ils en sont la partie essentielle sans doute, mais il faut en outre y joindre les sacs, qui jouent le rôle de réservoir urinaire. Dans la Seiche, ces appendices veineux se continuent sur la paroi inférieure du sac impair. Cette disposition anatomique réalise évidemment le même type, tel que nous l'avons rencontré toujours jusqu'ici.

L'histologie du rein dénote à son tour la haute antiquité et le caractère primitif des Céphalopodes. La cellule glandulaire généralement cubique, dont Grobben a poussé très loin l'analyse, ne présente pas de vacuole ; elle a un protoplasma homogène, rempli de granulations brunâtres, et un noyau volumineux, placé à peu près au centre de l'élément.

Ces caractères sont ceux que nous avons décrits chez la Fissurelle et les types inférieurs des Prosobranches. Ils s'éloignent au contraire absolument des caractères typiques de la cellule différenciée des Monotocardes. La sécrétion se fait probablement par voie d'osmose. Les courants qu'elle produit à l'intérieur même de la cellule, déplacent les granulations qu'elle contient, et celles-ci s'alignent, comme l'a vu Grobben, en des lignes ou stries parallèles, dirigées de la base au sommet ; lorsque la sécrétion s'exagère, ces granulations grossissent et se disposent en cordons ou en plaquettes plus ou moins volumineuses. Cette observation est tout à fait en rapport avec le processus que nous avons admis à propos de la Fissurelle, relativement au fonctionnement de la cellule granuleuse.

Les reins des Céphalopodes communiquent toujours par un

petit canal terminé par un pavillon lobé, avec la cavité viscérale.

Celle-ci est en réalité un système de cavités en communication les unes avec les autres. Chez la Seiche, où elles sont particulièrement développées, elles comprennent :

1° Une cavité antérieure contenant le cœur ;

2° Deux petites cavités appendiculaires, renfermant les cœurs veineux ;

3° Une cavité abdominale, où sont logés l'estomac et les glandes génitales.

Une cloison transversale incomplète sépare la première cavité de la troisième, en laissant toutefois un large orifice de communication. C'est avec la première que les deux reins sont en relation.

Nous pouvons maintenant comparer cette disposition :

1° Avec celle des Vers ;

2° Avec celles des autres Mollusques.

La ressemblance avec les premiers est évidente ; le rein des Céphalopodes agit comme un organe segmentaire ; il sert à la dépuration rénale, et établit en outre une communication entre le cœlome et l'extérieur.

Une différence à noter cependant : les produits génitaux s'échappent au dehors par un conduit spécial, indépendant du rein, et secondairement acquis. Ce point mis à part, il y a identité absolue.

La comparaison des Céphalodes avec les autres Mollusques n'est pas moins facile ni moins instructive. Ce que nous venons de désigner sous le nom de cavité viscérale n'existe plus. Elle s'est en réalité divisée en deux cavités secondaires, désormais absolument séparées : l'une d'elles est le *péricarde*, l'autre la *cavité génitale*. La seconde communique avec l'extérieur directement, l'autre par l'intermédiaire du rein.

Pour que la même disposition ait lieu dans la *Sepia*, il suffirait de concevoir que la cloison transversale incomplète qui divise le corps en deux, se fermât entièrement : dans ces conditions, la ressemblance serait absolue.

Ce résultat nous avait été déjà fourni, il importe de se le

rappeler, par la considération des *Amphineures*. Il résulte de là que si l'on voulait rechercher quels Mollusques se rapprochent le plus, par leur organisation, des Céphalopodes, c'est aux Amphineures, c'est-à-dire aux Mollusques les plus anciens, qu'il faudrait avoir recours. Tout concorde, on le voit, à donner aux Céphalopodes des caractères d'un type essentiellement primitif de Mollusques.

Cette longue étude comparative amène en définitive à cette conclusion :

La fonction urinaire, chez les Mollusques, est remplie par des organes morphologiquement homologues dans toute la série. On peut aller encore plus loin, et ajouter que ces organes sont comparables aux organes segmentaires des Vers. Comme ces derniers, les reins des Mollusques, outre leur fonction urinaire, servent d'intermédiaire entre le cœlome et l'extérieur, ou tout au moins entre une partie du cœlome primitif et le milieu ambiant.

A ce dernier titre, ils peuvent, tout comme les organes segmentaires, servir à l'évacuation des produits génitaux.

L'étude embryogénique du rein confirme entièrement cette manière de voir. Le développement a été étudié chez un assez grand nombre de types :

Chez la Bithynie, par Sarrazin ;

Chez la Paludine, par Bütschli ;

Chez le Vermet, par Selenka ;

Chez un certain nombre de Pulmonés (H. Fol, Jehring, Rabl, etc.).

Dès les premiers stades du développement, le mésoderme se divise en trois amas : céphalique, pédieux, péricardique. La délamination des deux premiers entraîne la formation de la cavité générale céphalopédieuse. La plaque du mésoderme péricardique se délamine également en un feuillet somatique et un feuillet splanchnique ; entre les deux se trouve la cavité du péricarde, qui se forme dès lors de la même manière que le cœlome. Le cœur s'y forme aux dépens

du feuillet splanchnique. Ce n'est qu'à ce moment qu'apparaît le rein : sa première ébauche est un amas de cellules mésodermiques, placé dans le voisinage du cœur. Ainsi, à la différence des autres glandes qui dérivent soit de l'exoderme, soit de l'endoderme, le rein, comme les organes segmentaires des Vers, est d'origine mésodermique. Il se met plus tard en rapport :

1° Avec le péricarde, au moyen d'un canal à orifice infundibuliforme, cilié, formé par une évolution du cœlome péricardique ;

2° Avec la cavité palléale par une invagination de l'exoderme de cette cavité.

Outre l'organe dont nous venons d'étudier rapidement la genèse, il existe d'autres organes découverts en 1851, par Gegenbaur et O. Schmidt, dans les larves des Pulmonés, et qui ont été depuis l'objet de plusieurs investigations. On les a retrouvés chez bon nombre de Prosobranches, notamment dans les genres *Calyptræa*, *Fusus*, *Buccinum*, *Bithynia*, etc. Selenka ne les a pas revus dans le Vermet.

On désigne ces organes sous les noms de *reins primitifs*, *reins provisoires*, *reins larvaires*. Leurs connexions sont en effet exactement semblables à celles des reins, et ils jouent par rapport à la cavité céphalopédieuse, le même rôle que le rein définitif par rapport au péricarde. Étudiés avec soin par MM. H. Fol et Jourdain chez les Limaciens, ils se présentent chacun sous la forme d'un siphon, formé :

1° D'un canal excréteur à épithélium simple, sans cils ;

2° D'une partie moyenne renflée, glandulaire ;

3° D'un tubule interne avec cils vibratiles dirigés d'avant en arrière, et produisant un courant vers l'extérieur. Il s'ouvre entre les mailles du mésoderme par un pore très petit et difficile à voir.

La partie moyenne, la plus intéressante, a sa paroi « formée d'une seule couche de cellules, petites et irrégulières au début, qui se gonflent plus tard par la formation de cavités d'excrétion dans leur intérieur. Ces cavités sont ré-

gulièrement arrondies, et pleines d'un liquide, dans lequel nagent de petites concrétions. Chaque cellule se munit d'une de ces cavités vésiculaires, qui va en croissant, et renferme des concrétions toujours plus grosses et plus nombreuses. Ces vésicules ne doivent pas être confondues avec le noyau des cellules, qui reste petit, difficile à voir, mais que l'on réussit presque toujours à trouver à côté de la vésicule. Il s'agit donc ici de vésicules excrétoires (*Excretbläschen*), déjà fort bien comprises et décrites par Gegenbaur, pour les embryons des Gastéropodes pulmonés (27) » (H. Fol.)

Ces organes disparaissent plus tard par dégénérescence. Leur orifice se bouche, et les concrétions que les cellules contenaient sont résorbées, mais ne sont pas expulsées.

En définitive, nous sommes en présence d'organes dont le rôle excréteur est évident; ils ont toutes les parties essentielles de l'organe en lacet des Annélides, des reins primitifs des Sélaciens et des Amphibiens.

Ce sont encore des organes segmentaires. On est alors conduit avec M. de Meuron, à comparer la larve d'un Mollusque à celle d'une Annélide, avec cette différence, qu'au lieu de trouver, comme dans cette dernière, une chaîne de somites nombreux, le Mollusque ne présente jamais que deux segments.

Les reins primitifs représentent l'organe excréteur du premier somite, et les reins définitifs celui du second.

L'étude du système nerveux et de l'appareil circulatoire peuvent confirmer cette manière de voir.

Il existe, en effet, un cœur larvaire et un cœur définitif. Ce dernier logé dans le péricarde, et en relation avec le rein définitif est propre au second segment. Le premier, découvert par Koren et Danielssen dans les genres *Buccinum* et *Purpura* n'a, comme le rein provisoire, qu'une existence de courte durée: il a été bien étudié par Selenka dans le Vermet, et par M. Jourdain chez les Pulmonés (vésicule pédieuse, podocyste); il communique avec les cavités interorganiques, et doit correspondre au premier segment.

Quant au système nerveux, il présenterait, d'après Sarrasin (*), une segmentation nette. Il existe une chaîne ventrale assez évidente. Deux segments sont fort nets : c'est le segment des ganglions abdominaux et celui des des ganglions connectivaux (ganglions sous-intestinal et ganglion supra-intestinal). Quant aux ganglions palléaux, ils naissent comme une dépendance des ganglions cérébroïdes, et ne doivent sans doute pas entrer dans le décompte des segments. On retrouverait ainsi le nombre de deux segments, indiqué par les organes segmentaires et l'appareil circulatoire pour la constitution du corps des Mollusques.

(*) Sarrasin. — *Entwicklungsgeschichte der "Bithynia tentaculata"*. Arb. a. d. zool. Institut. Würzburg, t. VI.

EXPLICATION DES PLANCHES

LETTRES COMMUNES A TOUTES LES FIGURES

A. Cavité palléale.	M. Manteau.
B. Branchie.	N. Orifice du rein droit.
C. Cœur.	N'. — gauche.
E. Estomac.	O. Oreillette.
F. Foie.	P. Péricarde.
G. Organes génitaux.	R. Rein droit.
H. Glande hématique.	R'. Rein gauche.
I. Intestin.	S. Vaisseaux sanguins.
J. Rectum.	U. Urètre.
K. Canal réno-péricardique.	V. Ventricule.
L. Lacunes.	X. Épithélium rénal.

Les coupes ont été dessinées à la chambre claire. Le grossissement est indiqué à côté de chacune d'elles. Le nombre exprime des millièmes de millimètres (μ), et le trait indique la longueur qu'aurait, au grossissement de la figure, ce nombre de micromillimètres.

PLANCHE V

FISSURELLA, PATELLA, CYPREA.

- Fig. 1. — *Fissurella costaria*. — Coupe transversale de l'animal entier, montrant les rapports du rein avec les organes voisins. — L'épithélium rénal est représenté par une ligne foncée. (La coupe est un peu oblique).
- Fig. 2. — *Id.* — Coupe passant par le rein gauche. — Ce dernier, au milieu de sa face inférieure, présente une involution. C'est le vestibule où aboutit l'orifice urinaire gauche.
- Fig. 3. — *Id.* — Coupe intéressant l'orifice du rein droit et le canal réno-péricardique.
- Fig. 4. — *Id.* — Cellules du rein de la Fissurelle. — Celles de la figure inférieure sont prises dans les points en connexion avec les lacunes; ce sont les vraies cellules rénales. Les supérieures au contraire sont prises sur la paroi péricardique; elles sont plus basses et moins actives.
- Fig. 5. — *Id.* — Fragment de la paroi de l'oreillette montrant les cellules de la glande péricardique.
- Fig. 6. — *Patella vulgata*. — Coupe transversale du cœur. — Le ventricule est divisé en deux cavités : la cavité postérieure (V) a la structure ordinaire d'un ventricule, la cavité antérieure a une structure intermédiaire, épaisse et musculaire en avant, mince en arrière. α , valvule séparant les

deux parties; *x'*, pilier musculaire retenant la lèvre de l'orifice de communication; *t*, paroi du corps.

Fig. 7. — *Cypræus arabica* (jeune échantillon). — Le manteau et le tortillon ont été détachés du pied, et sont vus de l'intérieur de la cavité palléale. — *m*, muscle d'attache du manteau au pied; *FB*, fausse branchie; *t*, veine transverse.

PLANCHE VI

HÉTÉRONÉPHRIDÉS.

Fig. 8. — *Haliotis tuberculata*. — Coupe générale montrant la disposition de la partie glandulaire du rein droit. — *a*, cellules glandulaires proprement dites; *b*, cellules allongées occupant les angles des espaces glandulaires, adossés aux vaisseaux; *c*, cellules ciliées revêtant la surface extérieure de la masse glandulaire; *d*, substance conjonctive fibrillaire formant la majeure partie des trabécules; *e*, cellules conjonctives spéciales autour des vaisseaux; *s*, vaisseaux afférents du rein; *s'*, espaces sanguins superficiels efférents.

Fig. 9. — *Id.* — Coupe schématique, montrant les rapports du rein droit et des organes génitaux. — *G*, cavité génitale; *p*, pied; *R*, cavité du rein; *r*, masse glandulaire du rein; *t*, tégument; *m*, membrane séparant la cavité génitale de la cavité du rein.

Fig. 10. — *Id.* — Ilot de cellules allongées (*b*, fig. 8). — *n*, noyau; *c*, concrétions.

Fig. 11. — *Monodonta monodon*. — Les mêmes cellules, isolées et grossies.

Fig. 12. — *Id.* — Cellules ciliées externes (*c*, fig. 8). — *m*, membrane basilaire; *n*, noyau; *p*, plateau cilié.

Fig. 12 bis. — *Id.* — Cellules glandulaires isolées. — *n*, noyau; *c*, concrétions.

Fig. 13. — *Haliotis tuberculata*. — Coupe médiane d'une papille du sac papillaire. — *l*, lacune centrale de la papille; *m*, masse spongieuse formée de trabécules conjonctifs; *t*, trabécules traversant la lacune centrale; *n*, noyaux de cellules conjonctives; ils sont surtout nombreux et changent un peu de forme au contact de la lacune centrale; *e*, épithélium externe.

Fig. 14. — *Id.* — Vue d'ensemble de l'oreillette. — *f*, franges glandulaires.

Fig. 15. — *Id.* — Coupe des franges de l'oreillette. — Le revêtement se présente sous deux formes passant insensiblement de l'une à l'autre : *g*, revêtement glandulaire; *h*, revêtement endothélial.

Fig. 16. — *Id.* — Le manteau a été séparé suivant les lignes *a* et *b*, et rejeté en arrière. — *c*, membrane réunissant le sac papillaire à la branchie gauche; *v*, vaisseau efférent du rein (sinus basibranchial) allant aux branchies; *p*, pied; *v'*, vaisseau se détachant du sinus basibranchial et se répandant dans la membrane *c*. C'est le vaisseau que Wegmann considère comme le vaisseau afférent du rein gauche.

Fig. 17. — *Trochus Zizyphinus*. — Le manteau a été fendu sur la ligne médiane et rejeté sur le côté en même temps que le cœur, attaché au sac papillaire; le rein a été étalé, en le séparant du péricarde en avant et du foie en arrière. — *b*, vaisseau branchial efférent; *c*, canal excréteur du rein se renflant en avant, pour aboutir à l'orifice excréteur *N*; *I*, coupe de l'intestin, au point où il pénètre dans le ventricule; *r'*, paroi du canal papillaire, vue du péricarde, le cœur étant rejeté en avant; *t*, veine palléale transverse.

Fig. 18. — *Turbo princeps*. — Manteau fendu sur la ligne médiane et rejeté à droite et à gauche; le péricarde a été complètement ouvert et le cœur enlevé; le rein a été étalé, en fendant toute sa partie antérieure et en le détachant du foie suivant *xy*. — *a*, saillie formée dans la cavité palléale par le lobe antérieur du rein; *a'*, ce lobe vu de la cavité rénale; les parties sombres représentent les cavités entre les vaisseaux secondaires de ce lobe; *I*₁, paroi postérieure du péricarde avec la coupe du rectum à son entrée dans le ventricule; *o*, orifice conduisant dans la cavité du lobe antérieur; *p*, lobe postérieur. Les autres lettres comme dans la figure 11.

PLANCHE VII

HÉTÉRONÉPHRIDÉS, ORTHONEUROÏDES, HÉTÉROCARDES.

- Fig. 19. — *Monodonta monodon*. — Une papille du sac papillaire, montrant la substance mamelonnée qu'elle contient à son intérieur. (L'épithélium a été enlevé.)
- Fig. 20. — *Id.* — Plaquettes extraites du canal central d'une papille, où elles participaient au mouvement du liquide sanguin.
- Fig. 21. — *Turbo smaragdus*. — Vue d'ensemble de l'appareil urinaire et de ses rapports. Un fil est passé dans l'orifice N, montrant sa communication avec la cavité du rein droit. — *a*, lobe antérieur du rein; *p*, lobe postérieur; *o*, orifice conduisant dans la cavité du lobe antérieur; *v*, vaisseau efférent du lobe postérieur du rein; *t*, veine palléale transverse; *m*, glande à mucus; *I'*, coupe du rectum à son entrée dans le péricarde.
- Fig. 22. — *Monodonta monodon*. — Figure analogue.
- Fig. 23. — *Navicella Janelli*. — *m*, *m'*, muscles adducteurs; *j*, glande jaune; *c*, cœur vu dans le péricarde dont la paroi extérieure a été enlevée.
- Fig. 24. — *Nerita peloronca*. — Péricarde ouvert, montrant les deux oreillettes O et O', avec leurs parois glandulaires et le ventricule traversé par le rectum. — *a*, aorte.
- Fig. 25. — *Neritina fluviatilis*. — Coupe intéressant le rein et le cœur. — *l*, lamelles rénales; *c*, chambre intermédiaire séparant le rein du péricarde; O et O', les deux oreillettes.
- Fig. 27. — *Patella vulgata*. — Vue de l'animal entier, pour montrer l'étendue et les rapports des deux reins. — *m*, muscle adducteur.
- Fig. 28. — *Id.* — Coupe intéressant les deux reins. — *m*, muscle adducteur; *l*, lacunes du rein droit; *L*, lacune séparant le péricarde du rein gauche.
- Fig. 29. — *Id.* — Coupe montrant les lacunes qui séparent le péricarde du rein gauche (*L*, fig. 28); ces lacunes communiquent avec l'oreillette, et c'est par différenciation de leur tissu que se formera la glande hématique des Monotocardes.
- Fig. 30. — *Id.* — Cellules du rein.

PLANCHE VIII

VALVATA, PALUDINA.

- Fig. 31. — *Valvata piscinalis*. — Vue un peu schématique de l'animal. — *dr*, diverticule du rein; U, urètre; *g*, glande à albumine; *u*, autre glande dépendant de l'appareil génitale; *d*, conduit déférent commun aux deux glandes; *p*, pénis; *f*, filament tentaculiforme.
- Fig. 32. — *Id.* — Coupe montrant l'orifice du canal rénopéricardique dans

le diverticule. — *dR*, diverticule du rein; *o*, orifice du canal péricardique dans le diverticule; *U*, urètre.

Fig. 33. — *Valvata piscinalis*. — Coupe montrant la communication du rein avec l'urètre. — *dR*, diverticule du rein; *a*, glande à albumine; *pr*, prostate; *v*, vaisseau afférent du rein.

Fig. 34. — *Id.* — Orifice du canal excréteur du rein. — *B*, feuillet de branchie coupé à plat; il est attaché à la lèvre gauche de l'orifice excréteur.

Fig. 35. — *Id.* — Coupe de l'oreillette. — *m*, couche musculaire interne; *t*, tissu spongieux périphérique; *c*, cellules glandulaires constituant la glande péricardique.

Fig. 36. — *Id.* — Cellules rénales de la Valvée. — *a*, cellules ordinaires de la paroi du rein; *b*, cellules plus volumineuses, superposées au vaisseau *v*.

Fig. 37. — *Paludina vivipara*. — Vue d'ensemble du plafond de la cavité palléale encore attaché au tortillon. — *FB*, fausse branchie; *K*, ouverture dans le péricarde du canal réno-péricardique; *N*, orifice du rein dans l'urètre; *U*, urètre ouvert dans sa partie postérieure; *x, x*, ses parois rejetées à droite et à gauche et montrant la paroi moyenne plissée (*p*) de l'utérus (*g*); *N₁*, son orifice; *b*, feuillets de la branchie enlevés; *v*, vaisseau afférent de la branchie (glande lymphatique de Cuénot?); *I'*, anse intestinale logée dans le plafond du péricarde.

Fig. 38. — *Id.* — Coupe montrant les rapports du rein. — *g*, conduits génitaux; *v*, vaisseaux du rein; *o*, paroi épaissie de l'oreillette; *a*, aorte; *x*, valvule à l'origine de l'aorte; *I* (à la partie supérieure de la figure), extrémité de l'anse intestinale figurée en *I'* (fig. 37) et attachée au plafond du péricarde.

PLANCHE IX

PALUDINA, CYCLOSTOMA, CERITHIUM.

Fig. 39. — *Paludina vivipara*. — Coupe montrant l'orifice du rein dans l'urètre. — *c*, chambre urinaire principale; *g*, conduit génital; *v*, vaisseaux du rein.

Fig. 40. — *Id.* — Une des lèvres de l'orifice excréteur. — *L*, lacunes; *O*, épithélium cilié, coupé obliquement, et semblant pour cela disposé sur plusieurs couches.

Fig. 41. — *Id.* — Lamelles du rein grossies. — *m*, membrane basilaire; *l*, lacunes; *s*, substance conjonctive fibrillaire, avec quelques cellules conjonctives; *c*, cellules glandulaires.

Fig. 42. — *Id.* — Papilles garnissant l'entrée du canal rénopéricardique dans la chambre urinaire principale. — *m*, couche musculaire; *p*, épithélium des papilles; *r*, cellules rénales; *u*, épithélium de l'urètre.

Fig. 43. — *Id.* — Coupe transversale d'un vaisseau. — *m*, couche musculaire; *c*, tissu conjonctif. Il y a eu dissociation partielle, et par suite le tissu conjonctif s'est un peu écarté des membranes épithéliales.

Fig. 44. — *Id.* — Coupe longitudinale du même vaisseau. — *f*, fibres musculaires; *c*, tissu conjonctif; *l*, lacunes. — Dans ces deux coupes, l'épithélium rénal est schématisé. Elles sont destinées à montrer le peu de différenciation de la paroi du vaisseau, où il n'existe que des fibres musculaires ou obliques, à l'exclusion des fibres longitudinales.

Fig. 45. — *Id.* — Cellules du rein (*c*) et vésicules d'excrétion (*v*).

Fig. 46. — *Id.* — Portion de la paroi de l'oreillette voisine de la veine bran-

chiale. — *m*, couche musculaire externe; *m'*, couche musculaire interne; *n*, cellules conjonctives étoilées; *e*, cellules représentant la glande hématique.

Fig. 46 bis. — *Paludina vivipara*. — Portion de la paroi de l'oreillette plus éloignée de la veine branchiale (mêmes lettres). — *p*, épithélium péricardique. Les grosses cellules conjonctives sont beaucoup plus rares que dans la première coupe.

Fig. 47. — *Cyclostoma clegans*. — Fragment d'une coupe du rein. — En *x*, la lamelle conjonctive se voit difficilement; en *y*, la coupe a sectionné tangentiellement les cellules recouvrant une lamelle; il semble y avoir plusieurs rangs de cellules; mais on est averti, par la forme différente des cellules et par la présence du noyau et du protoplasma sans vacuole, du fait que nous venons d'annoncer, et qu'on peut vérifier par les coupes qui font suite à la préparation dessinée. — *L*, lacunes superficielles; *c*, concrétion; *t*, paroi du corps.

Fig. 47 bis. — *Id.* — Cellules du rein isolées et vésicules d'excrétion.

Fig. 48. — *Id.* — Revêtement glandulaire du péricarde. — *a*, cellules à protoplasma homogène; *b*, formation de la vacuole; *c*, cellules se divisant en deux parties, tendant à se séparer; *d*, cellules venant d'expulser la vacuole *v*.

Fig. 49. — *Cerithium vulgatum*. — Papilles épithéliales garnissant le pourtour de l'orifice rénal.

PLANCHE X

TÉNOGLOSSES, OLIVA.

Fig. 50. — *Littorina littorea*. — Rein vu de l'extérieur. — *v*, voies efférentes principales, aboutissant dans l'oreillette.

Fig. 51. — *Id.* — Rein vu de l'intérieur. — *v*, vaisseau efférent unique.

Fig. 52. — *Ranella marginata*. — Rein vu de l'intérieur. — *R*₁, *R*₂, les deux lobes du rein; *V*₁, *V*₂, leurs vaisseaux afférents principaux; *v*, vaisseaux accessoires; *AR*, artère rectale, suivant le rectum et traversant le rein sans s'y ramifier.

Fig. 53. — *Cassidaria tyrrhena*. — Même figure, mêmes lettres.

Fig. 54. — *Id.* — Extérieur du rein, montrant les deux vaisseaux efférents des deux lobes *V*₁, *V*₂. — *L*, lacune de la glande hématique.

Fig. 55. — *Id.* — Vue d'ensemble de la glande néphridienne. — *m*, membrane non glandulaire séparant celle-ci du rein proprement dit.

Fig. 56. — *Cypixu arabica*. — Plafond de la cavité palléale encore attaché au tortillon. — *JG*, masse recto-génitale; *FB*, fausse branchie; *t*, veine palléale transverse.

Fig. 57. — *Id.* — Intérieur du rein. La cavité a été ouverte près du bord droit. — *c*, cœur; *R*₁, *R*₂, les deux lobes du rein; *V*, vaisseau afférent principal; *V*₁, *V*₂, les deux branches allant aux deux lobes.

Fig. 58. — *Oliva sp.* — Mêmes lettres.

PLANCHE XI

STÉNOGLOSSES.

Fig. 59. — *Buccinum undatum*. — L'animal entier vu de profil. — *t*, trompe; *p*, pied; *op*, opercule; *S*, siphon.

- Fig. 60. — *Purpura Lapillus*. — Rein vu de l'extérieur, montrant les vaisseaux efférents. — *s*, sinus collecteur.
- Fig. 61. — *Buccinum undatum*. — Rein vu de l'intérieur. — R_1 , rebord marginal, partie principale du lobe antérieur ou système accessoire du rein; r_1 , ses lamelles secondaires; R_2 , lobe postérieur ou principal; *c*, cloison antérieure du rein.
- Fig. 62. — *Id.* — Coupe transversale du corps. — *cl*, paroi du rein dépourvue d'épithélium glandulaire; *OE*, œsophage; *m*, muscle columellaire; *a*, aorte.
- Fig. 63. — *Id.* — Glande néphridienne (mêmes lettres).
- Fig. 64. — *Id.* — Rebord marginal (*R*) avec ses lamelles secondaires, dont l'ensemble constitue le lobe gauche du rein ou système accessoire. Quelques lamelles du système principal (ou lobe droit) ont été conservées (R_2). — *c*, paroi antérieure du rein; *gm*, glande à mucus. (La glande néphridienne, qui a été enlevée, se trouverait à la partie supérieure.)

PLANCHE XII

PALUDINA, LITTORINA, NATICA.

- Fig. 65. — *Paludina vivipara*. — Coupe de la paroi de l'aorte contiguë au péricarde, montrant les cellules de la glande péricardique qui la recouvrent. — *S*, lumière de l'aorte; *p*, cellules glandulaires de la glande péricardique.
- Fig. 66. — *Littorina littorea*. — Vue d'ensemble d'une coupe du plafond de la chambre rénale. — *L*, lacunes de la glande hématique; *c*, canaux tapissés d'épithélium cilié de la glande néphridienne; *h*, parenchyme de la glande hématique; *l*, lamelles du rein proprement dit; *S*, vaisseau afférent.
- Fig. 67. — *Id.* — Ensemble de la glande hématique. — *c*, canaux ciliés; *o*, orifice de ces canaux dans la cavité rénale; *h, h*, parenchyme de la glande hématique; *L*, lacune principale; *l, l*, lacunes secondaires; *m*, couche musculaire séparant la glande hématique de la cavité rénale; *p*, paroi du péricarde; *R*, cavité rénale; *t*, épithélium superficiel du tégument.
- Fig. 68. — *Id.* — Portion plus grossie de la glande hématique. — *c*, cellules étoilées; *c*, cellules propres de la glande hématique. Les autres lettres comme dans la figure 67.
- Fig. 69. — *Id.* — Coupe montrant la communication de l'oreillette avec la lacune principale de la glande hématique. — Mêmes lettres que dans la figure 67.
- Fig. 70. — *Id.* — Fragment de la glande hématique, montrant les formes diverses des cellules de la glande. — *a*, cellules à cloisons indistinctes; *b*, cellules à cloisons nettes; *c*, un îlot de cellules tout à fait analogues à *b*, nageant dans la lacune *L*; *GS*, globules sanguins.
- Fig. 71. — *Id.* — Cellules des canaux ciliés de la glande néphridienne; elles n'ont pas de vacuole, et leur noyau est médian.
- Fig. 72. — *Id.* — Coupe représentant la base d'une lamelle glandulaire du rein. — Les cellules sont toutes semblables, à noyau basilaire (*n*), à protoplasma clair et à vacuole d'excrétion (*v*). Tissu conjonctif formé d'une substance fondamentale fibrillaire (*t*), avec des noyaux épars (*l*), et des cellules conjonctives par plages (*q*).
- Fig. 73. — *Id.* — Coupé de l'extrémité d'une lamelle. — *f*, substance fondamentale fibrillaire; les fibrilles de la partie inférieure s'orientent dans

la direction de la lamelle; *q*, cellules conjonctives; X, épithélium rénal avec deux sortes de cellules, les unes ciliées (*c*), les autres glandulaires (*g*, *y*), les premières souvent disposées par paquets.

Fig. 74. — *Id.* — Épithélium terminant les lamelles, très grossi. — Lettres comme dans les deux figures précédentes.

Fig. 75. — *Id.* — Figure d'un vaisseau afférent principal, montrant le développement considérable de la paroi musculaire. (Je considère ce fait comme un cas d'hypertrophie pathologique.) — S, lumière du vaisseau; *n*, nerf vaso-moteur (?); X, épithélium rénal, dont la forme est sensiblement modifiée.

Fig. 76. — *Natica Josephina.* — Coupe générale du rein, montrant la communication de l'oreillette avec la lacune principale (L) de la glande hématique. — R, cavité du rein; R₁, lobe droit du rein; R₂, son lobe gauche. (Pour la comparaison avec les autres figures, il faudrait intervertir ces deux lettres qui ont été ainsi placées par erreur.)

Fig. 77. — *Id.* — L'une des lamelles du lobe gauche du rein. — Le tissu conjonctif est très développé et formé d'une masse fibrillaire presque anhiste; GS, globules sanguins, les uns dans la lacune centrale (L) ou dans les lacunes secondaires (*l*), les autres épars dans la trame conjonctive; *x*, épithélium très réduit de la lamelle.

PLANCHE XIII

NATICA, SEMIPROBOSCIDIÈRES, STÉNOGLOSSES.

Fig. 78. — *Cassidaria Tyrrhena.* — Aspect d'une coupe du parenchyme rénal, montrant la complication des lamelles. — X, épithélium glandulaire; *y*, épithélium des parties superficielles de la masse du rein en rapport direct avec la cavité rénale; *v*, gros vaisseaux superficiels; *v'*, vaisseaux profonds.

Fig. 79. — *Id.* — Cellules glandulaires des parties profondes. — *d*, cellules épuisées en voie d'expulsion. Leur noyau est modifié.

Fig. 80. — *Id.* — Épithélium des parties en rapport avec la cavité urinaire. — *c*, cellules ciliées incomplètement différenciées, présentant en *c'* des formes intermédiaires avec les cellules nettement glandulaires *g*; *m*, cellules mucipares.

Fig. 81. — *Id.* — Une des lèvres de l'orifice excréteur. — R, paroi de la cavité rénale; A, paroi de la cavité palléale; *m*, muscles dilatateurs; *n*, nerf; *s*, faisceaux de muscles ocluseurs du sphincter.

Fig. 82. — *Id.* — Fibres musculaires, en place, d'un faisceau de muscles normal à la lèvre de l'orifice excréteur (muscles dilatateurs).

Fig. 83. — *Id.* — Un faisceau semblable en coupe transversale.

Fig. 84 et 85. — *Id.* — Coupes longitudinale et transversale d'un faisceau musculaire du sphincter.

Fig. 86. — *Id.* — Coupe un peu oblique du canal réno-péricardique, montrant les replis épithéliaux qui font saillie dans son intérieur.

Fig. 87. — *Dolium Galea.* — Une lamelle du rein. — *d*, cellule en voie d'élimination; *e*, enclave à l'intérieur des cellules glandulaires.

Fig. 88. — *Id.* — Cellules glandulaires dissociées dans l'acide chromique. — *n*, noyau; *v*, vacuole; *e*, enclave à l'intérieur de la vacuole; *x*, une cellule montrant à son intérieur une concrétion composée.

Fig. 89. — *Id.* — Une des cellules conjonctives formant le stroma des lamelles.

- Fig. 90. — *Purpura Lapillus*. — Vue d'une coupe générale dans la région du rein. — I, œsophage; *a*, aorte; 1, lamelles du système accessoire; 2, lamelles du système principal; *b*, rebord marginal où aboutissent les lamelles du système accessoire.
- Fig. 91. — *Id.* — Coupe intéressant deux lamelles voisines des deux systèmes. — *a*, lamelle du système accessoire montrant son épithélium bas et l'épaisseur de sa lamelle; *b*, lamelle du système secondaire, portant les vraies cellules glandulaires *g*.
- Fig. 92. — *Id.* — Cellules glandulaires des lamelles du système principal.
- Fig. 93. — *Id.* — Cellules ciliées recouvrant l'extrémité de ces mêmes lamelles.
- Fig. 94. — *Id.* — Épithélium des lamelles du système secondaire.
- Fig. 95. — *Natica Josephina*. — Aspect général du rein. — 1, lobe antérieur du rein; 2, lobe droit ou postérieur.
- Fig. 96. — *Voluta Neptuni*. — Même chose. L'un des lobules du lobe droit a été coupé pour permettre d'étaler le rein. — *a*, surface du lobe droit dans cavité palléale.

INDEX BIBLIOGRAPHIQUE

1. AMAUDRUT. — La structure et la circulation dans l'organe de Bojanus de quelques Pulmonés. — *Bulletin Soc. Phil. Paris*, t. X, 1886.
2. BARFURTH. — Die Excretionsorgane von *Cyclostoma Elegans*. — *Zool. Anz.*, t. VII, 1884.
3. BERNARD F. — Structure de la fausse branchie des Prosobranches Pectinibranches. — *C. R.*, t. CV, 1887.
4. BERNARD F. — Structure de la branchie des Gastéropodes Prosobranches. — *C. R.*, t. CV, 1887.
5. BERNARD F. — Recherches anatomiques sur la *Valvata Piscinalis*. — *C. R.*, t. CVI, 1888.
6. BOJANUS. — Über die Athem und Kreislaufwerkzeuge der zweischaligen Mollusken. — *Isis*, 1817, 1820 et 1827.
7. BOJANUS. — Sendschreiben an Herrn G. Cuvier. — *Isis*, 1819.
8. BOUTAN. — Recherches sur l'anatomie et le développement de la Fissurelle. — *Arch. Zool. Exp.*, 2^e série, t. III bis, 1885.
9. BOUVIER. — Sur le système nerveux et certains traits d'organisation des *Néritidés* et des *Hélinicidés*. — *Bull. Soc. Philomat. de Paris*, 7^e série, t. X, 1886.
10. BOUVIER. — Système nerveux, morphologie et classification des Gastéropodes Prosobranches. — *Ann. se. nat.*, 7^e série, t. III, 1887.
11. BOUVIER. — Étude sur l'organisation des Ampullaires. — *Mém. publ. par la Soc. phil. à l'occ. du centenaire de sa fondation*, 1888.
12. BRONN et KEFERSTEIN. — Die Classen und Ordnungen des Thierreiches. — *Malacozoaies*, t. III, 2^e partie, 1862-1866.
13. BÜTSCHLI. — Mittheilung über die Entwicklungsgeschichte der *Paludina vivipara*. — *Zeitschr. f. w. Zool.*, t. XXVII, 1876.
14. BÜTSCHLI. — Entwicklungsgeschichtliche Beiträge. — *Zeitschr. f. w. Zool.*, t. XXIX, 1877.
15. CLAPARÈDE. — Anatomie und Entwicklungsgeschichte der *Neritina fluviatilis*. — *Arch. Müller*, t. XXIV, 1857.
16. CLAPARÈDE. — Beiträg zur Anatomie des *Cyclostoma elegans*. — *Arch. f. Anat. und Phys.*, 1858.
17. CLAUS. — *Traité de zoologie*, 2^e édition française, Paris, 1884.
18. CUNNINGHAM. — The renal organs (nephridia) of *Patella*. — *Quart. J. Micr. Sc.*, t. XXIII, 1883.
19. CUNNINGHAM. — Note on the structure and relations of the kidney in *Aplysia*. — *Mitth. aus der Zool. St. Neapel*, t. IV, 1883.
20. CUVIER. — *Mémoires pour servir à l'histoire et à l'anatomie des Mollusques*, Paris, 1817.
21. EYDOUX et SOULEYET. — *Voyage autour du monde de la Bonite*, t. II, et *Atlas*, Paris, 1852.

22. EYSENHARDT. — Beiträge zur Anatomie des *Murex Tritonis*. — *Meckel's Deutsches Archiv f. Phys.*, t. VIII, 1823.
23. FISCHER. — *Manuel de conchyliologie et de paléontologie conchyliologique*, Paris, 1883.
24. FOL (H.). — Sur le développement des Gastéropodes Pulmonés. — *Arch. Zool. Exp.*, t. VIII, 1880.
25. GARNAULT (Paul). — Recherches anatomiques et histologiques sur le *Cyclostoma elegans*. — *Thèse de doctorat*, 1887.
26. GARNAULT (P.). — Sur l'organisation de la *Valvata Piscinalis*. — *C. R.*, t. CVI, 1888.
27. GEGENBAUR. — Beiträg zur Entwicklungsgeschichte der Landgasteropoden. — *Zeitschr. f. w. Zool.*, III, 1851.
28. GEGENBAUR. — *Untersuchungen über Pteropoden und Heteropoden*, Leipzig, 1853.
29. GEGENBAUR. — *Traité d'anatomie comparée*, trad. française, Paris, 1874.
30. GRIESBACH. — Über den Bau des Bojanus'schen Organes der Teichmuschel. — *Archiv f. Naturg.*, t. XLIII, 1877.
31. GRIESBACH. — Zur Frage : Wasseraufnahme bei den Mollusken. — *Zool. Anz.*, t. VIII, 1885.
32. C. GROBBEN. — Die Pericardialdrüse der Lamellibranchiaten (Ein Beitrag zur Kenntniss der Anatomie dieser Molluskenklasse). — *Arb. Zool. Inst. Wien*, t. VII, 1888.
33. B. HALLER. — Untersuchungen über marine Rhipidoglossen, I. — *Morph. Jahrb.*, t. IX, 1885.
34. B. HALLER. — Zur Kenntniss der Niere der Prosobranchiern. — *Morph. Jahrb.*, t. XII, 1886.
35. B. HALLER. — Die Morphologie der Prosobranchiern gesammelt auf einer Erdumseglung durch die königl. italienische Korvette « Vettor Pisani ». — *Morph. Jahrb.*, t. XIX, 1888.
- 36*. HANITSCH. — Contributions to the anatomy and histology of *Limax agrestis*. — *Proc. Biol. Soc. Liverpool*, t. II, 1886.
37. HUBBRECHT. — Contribution to morphology of Amphineura. — *Quart. J. of Micr. Sc.*, t. XXII, 1882; traduit dans *Bull. sc. du dép. du Nord*, t. XIV, 1882.
38. JACOBSON. — Om Blöddyrenes Nyrrer og om Urinsyren som ved dem hosnogle af disse Dyr af sondres. — *Das Videnskabernes Selskabsafhandling*, t. III, 1828.
39. VON JEHRING. — Zur Morphologie der Niere der sog. « Mollusken. » — *Zeitschr. für wissensch. Zool.* t. XXIX, 1877.
40. VON JEHRING. — *Thetys*, ein Beitrag zur Philogenie der Gastropoden. — *Morph. Jahrb.*, t. II, 1876.
41. VON JEHRING. — *Vergleichende Anatomie des Nervensystems und Phylogenie der Mollusken*, Leipzig, 1877.
42. VON JEHRING. — Versuch eines natürlichen System der Mollusken. — *Jahrbuch der deutsch. mal. Gesellschaft*, t. III, 18 .
43. VON JEHRING. — Das uropneustische Apparat der Heliceen. — *Zeitschr. f. wiss. Zool.*, t. XLI, 1884.
44. JOLIET. — Sur les fonctions du sac rénal chez les Hétéropodes. — *C. R.*, t. XCVII, 1883.
45. JOURDAIN. — Sur les organes segmentaires et le podocyste des embryons de Limaciens. — *C. R.*, t. XCVIII, 1884.

46. JOYEUX-LAFFUIE. — Organisation et développement de l'Oncidie. — *Arch. Z. Exp.*, t. X, 1882.
47. KEFERSTEIN. — Voy. BRONN et KEFERSTEIN (12).
48. LACAZE-DUTHIERS. — Mémoire sur la pourpre. — *Ann. sc. nat.*, 4^e série, t. XII, 1859.
49. LACAZE-DUTHIERS. — Histoire et monographie du Pleurobranche orangé. — *Ann. sc. nat.*, 4^e série, t. XI, 1859.
50. LACAZE-DUTHIERS. — Anatomie et embryogénie du Vermet. — *Ann. sc. nat.*, 4^e série, t. XIII, 1860.
51. LACAZE-DUTHIERS. — Mémoire sur l'organe de Bojanus des Acéphales. — *Ann. sc. nat.*, 4^e série, t. IV, 1855.
- 52 *. LANDSBERG. — Ueber die Niere der Mollusken mit Ausschluss der Cephalopoden. — *Schr. Physik. Œk. Ges. Königsberg.*
53. LANDSBERG. — Über das Herz und die Niere von *Neritina fluviatilis*. — *Zool. Anz.*, t. V, 1882.
54. LANKESTER (RAY). — On some undescribed points in the anatomy of the Limpet. — *Ann. Mag. nat. hist.*, 3^e série, t. XX, 1867.
55. LANKESTER (RAY). — On the originally bilateral character of the renal organs of Prosobranchia, and on the homologies of the yolksac of Cephalopoda. — *Ann. of Nat. Hist.*, 5^e série, t. VII, 1881.
56. LANKESTER (RAY). — Mollusca. — *Encyclopædia Britannica*, 6^e série, 1883. Vol. XVI, p. 632-695.
57. LANKESTER (RAY). — The supposed taking in and shedding out of water in relation to the vascular system of Molluscs. — *Zool. Anz.*, t. I, 1884.
58. LETELLIER. — Étude de la fonction urinaire chez les Mollusques acéphales. — *Arch. Zool. Exp.*, 2^e série, t. V bis, suppl. 1887.
59. LEYDIG. — Ueber *Paludina vivipara*. — *Zeitsch. f. wissensch. Zool.*, t. II, 1850.
60. DE MEURON. — Sur les organes rénaux des embryons d'*Helix*. — *C. R.*, t. XCVIII, 1884.
61. MERCH. — Sur la classification moderne des Mollusques. — *Journ. de conchyl.*, 2^e série, t. XIII, 1865.
62. MOQUIN-TANDON. — *Histoire naturelle des Mollusques fluviatiles et terrestres de France*, Paris, 1855.
- 63 *. NALEPA. — Beiträge zur Anatomie der Stylommatophoren. — *Sitz. Ber. Acad. Wien.*, 1883.
64. MORITZ NUSSBAUM. — Über den Bau und die Thätigkeit der Drüsen, IV. — *Arch. f. mikr. Anat.*, t. XXI, 1882.
- 65 *. NÜSSLIN. — *Beiträge zur Anatomie und Physiologie der Pulmonaten*, Tübingen, 1879.
66. R. OWEN. — On the anatomy of the Calyptroëidæ. — *Trans. Zool. Soc. of London*, t. I, 1835.
67. E. PERRIER. — *Les colonies animales ou la formation des organismes*, in-8, Paris, 1881.
68. PERRIER (Rémy). — Sur le rein des Gastéropodes Prosobranches Monotocards. — *C. R.*, t. CVI, 1888.
69. PERRIER (Rémy). — Sur l'histologie comparée de l'épithélium glandulaire du rein des Gastéropodes Prosobranches. — *C. R.*, t. CVI, 1888.
70. PERRIER R. — Sur un organe nouveau des Gastéropodes Prosobranches. *C. R. Soc. Biologie.*
71. POLI et DELLE CHIAJE. — *Testacca utriusque Silicia*, t. III, 1826.

72. QUOY et GAYMARD. — Voyage autour du monde de la corvette *l'Astrolabe*. Zool., Paris, t. II, t. III et Atlas, 1832-33.
73. RABL. — Die Ontogenie der Süßwasser Pulmonaten. — *Jen. Zeitschr.*, t. IX.
74. SABATIER (A.). — Anatomie de la Moule commune. — *Ann. sc. nat.*, 6^e série, VI, 1877.
75. SCHIEMENZ (PAULUS). — Ueber die Wasseraufnahme bei Lamellibranchiaten und Gastropoden. — *Mitth. Zool. St. Neapel*, I, 1884; II, 1887.
76. SCHMIDT (O.). — Ueber die Entwicklung von *Limax agrestis*. — *Müller's Archiv*, 1851.
77. SEDGWICK. — On certains points in the anatomy of Chiton. — *Proc. Roy. Soc.*, t. XXXIII, 1883.
- 78 *. SHARP. — Beiträge zur Anatomie von *Ancylus*. — *Inaug. Diss.*, Würzburg, 1879.
79. SICARD. — Recherches anatomiques et histologiques sur le *Zonites Algi-rus*. — *Ann. sc. nat.*, 6^e série, t. I, 1874.
80. SPEYER (O.). — Zootomie des *Paludina vivipara*. — *Diss. inaug.*, Cassel, 1883.
81. SWAMMERDAM. — *Biblia Naturæ*, Leyde, 1737-1738.
82. TREVIRANUS. — Über die Zeugungstheile und die Fortpflanzung. — *Zeitschr. f. Physiol.*, 1824.
83. TROSCHEL H. — *Das Gebiss der Schnecken*, Berlin, 1856-1871.
84. VAYSSIÈRE. — Recherches sur les Mollusques de la famille des Bullidés. — *Ann. sc. nat.*, 6^e série, t. XI, 1879.
85. VOGT (C.) et YUNG. — *Traité d'anatomie comparée pratique*, Paris, 1888.
86. WEGMANN. — Contributions à l'histoire naturelle des Haliotides. — *Arch. zool. exp.*, 2^e série, t. II, 1884.
87. WEGMANN. — Notes sur l'organisation de la *Patella Vulgata*. — *Rec. zool. suisse*, t. IV, 1887.
88. WOHLNICH. — Dissertatio inauguralis de *Helice domatia* et aliquibus aliis affini-bus animalibus à classe Molluscorum gasteropodum, 1813.
89. WOLFF (G.). — Einiges über die Niere einheimischer Prosobranchiaten. — *Zool. Anz.*, t. X, 1887.
90. YUNG. — Recherches physiologiques sur l'*Helix*.
91. *Zoologischer Jahresbericht aus dem Zoologischer Station zu Neapel*, 1879-1887 (1).

(1) Un certain nombre d'ouvrages n'ont pu être connus par nous que grâce aux résumés, d'ailleurs si précis en général, du *Zoologischer Jahresbericht*. Ils sont dans cette liste marqués par un *.

Vu et approuvé. Paris, le 12 novembre 1888.

Le Doyen de la Faculté des Sciences,

HÉBERT.

Vu et permis d'imprimer, le 12 novembre 1888.

Le Vice-Recteur de l'Académie de Paris,

GRÉARD.

DEUXIÈME THÈSE

PROPOSITIONS DONNÉES PAR LA FACULTÉ

BOTANIQUE. — La germination de la graine.

GÉOLOGIE. — Structure géologique de la vallée de la Meuse de Charleville à la frontière belge.

Vu et approuvé. Paris, le 12 novembre 1888.

Le Doyen de la Faculté des Sciences,


E. HÉBERT.

Vu et permis d'imprimer, le 12 novembre 1888.

Vice-Recteur de l'Académie de Paris,

GRÉARD.

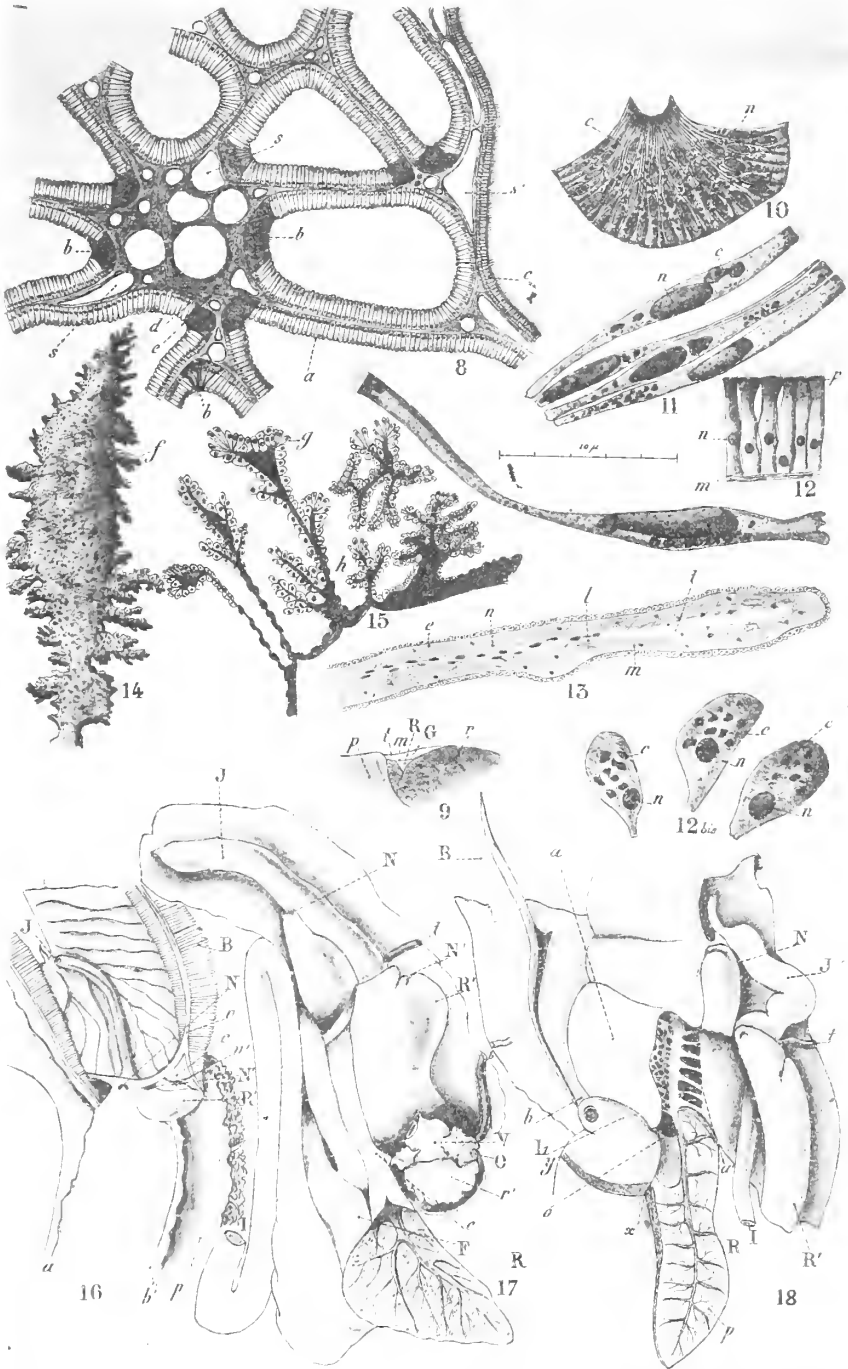




R. Perriss del.

Rein des Prosebranches.

Fissurella (1-5)—Cypraea (6)—Patella (7)

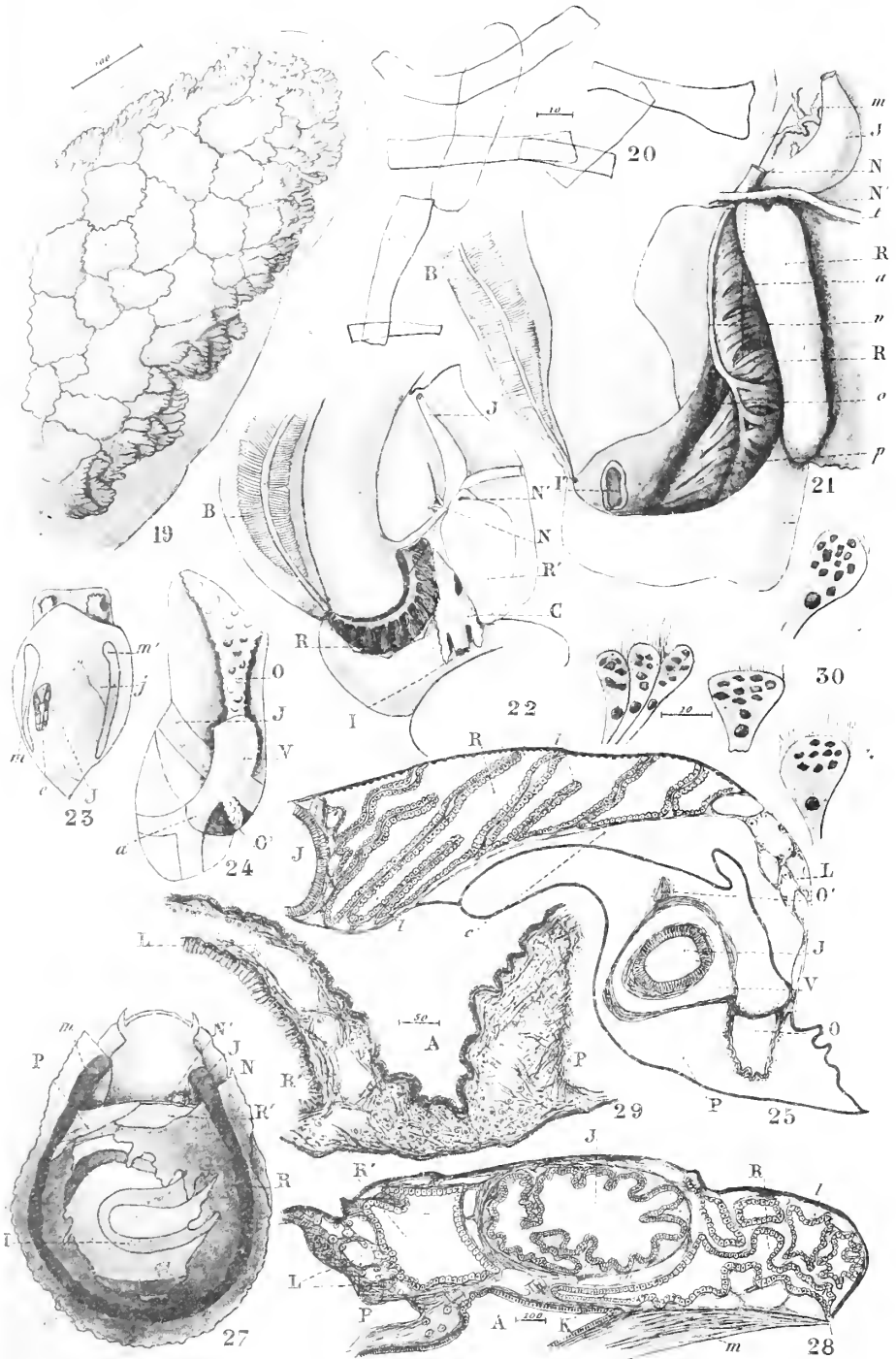


B. Perrier del.

Publ. par les soins de M. le Ministre.

Rein des Prosobranches

Hétérocephalés (B-18)

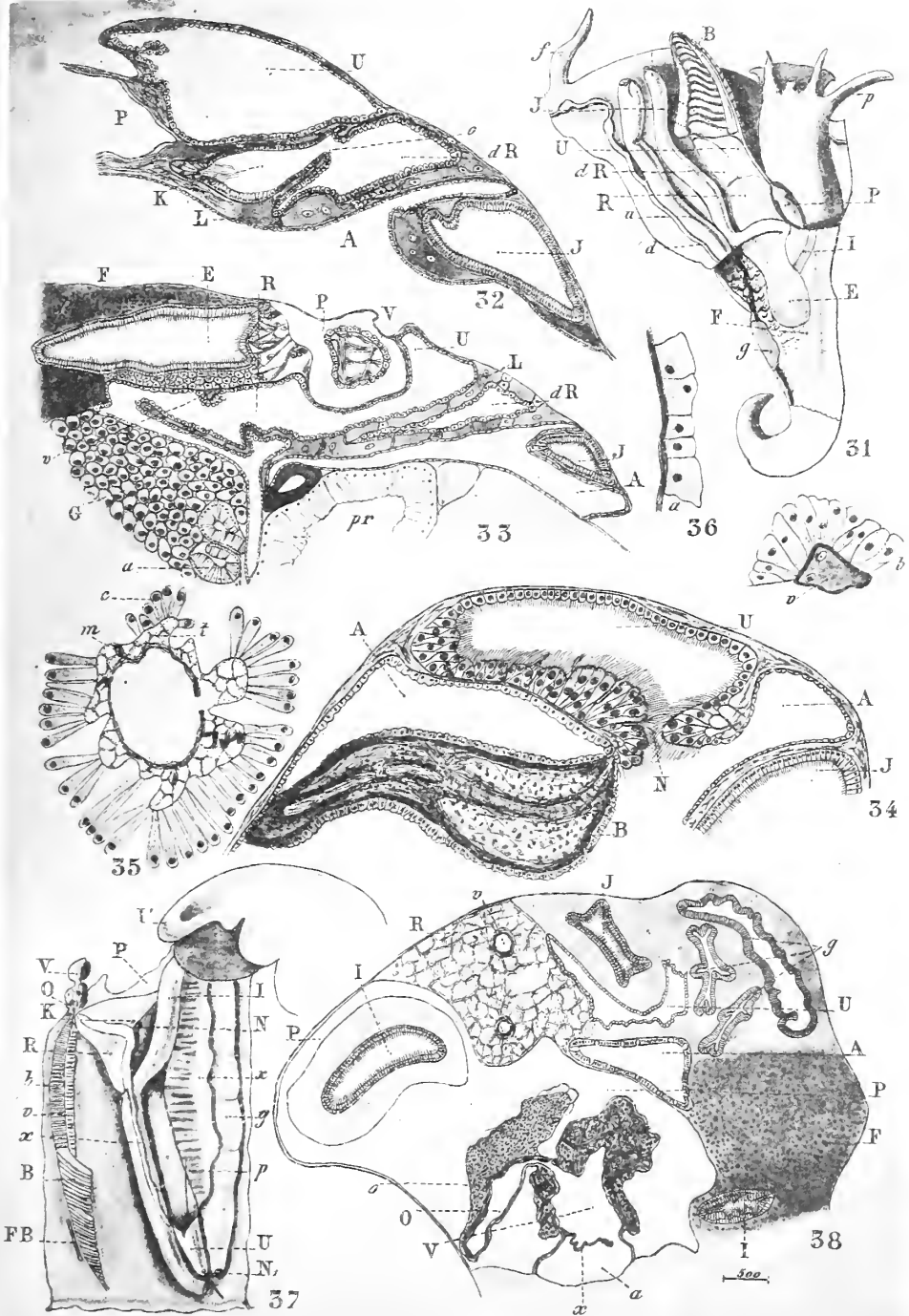


B. Perrier del.

Graphique Silvestre & C^o Paris

Rein des Presobranchez

Hétérocephalés (19-22) — Nérilidés (23-25) — Patella (27-30)

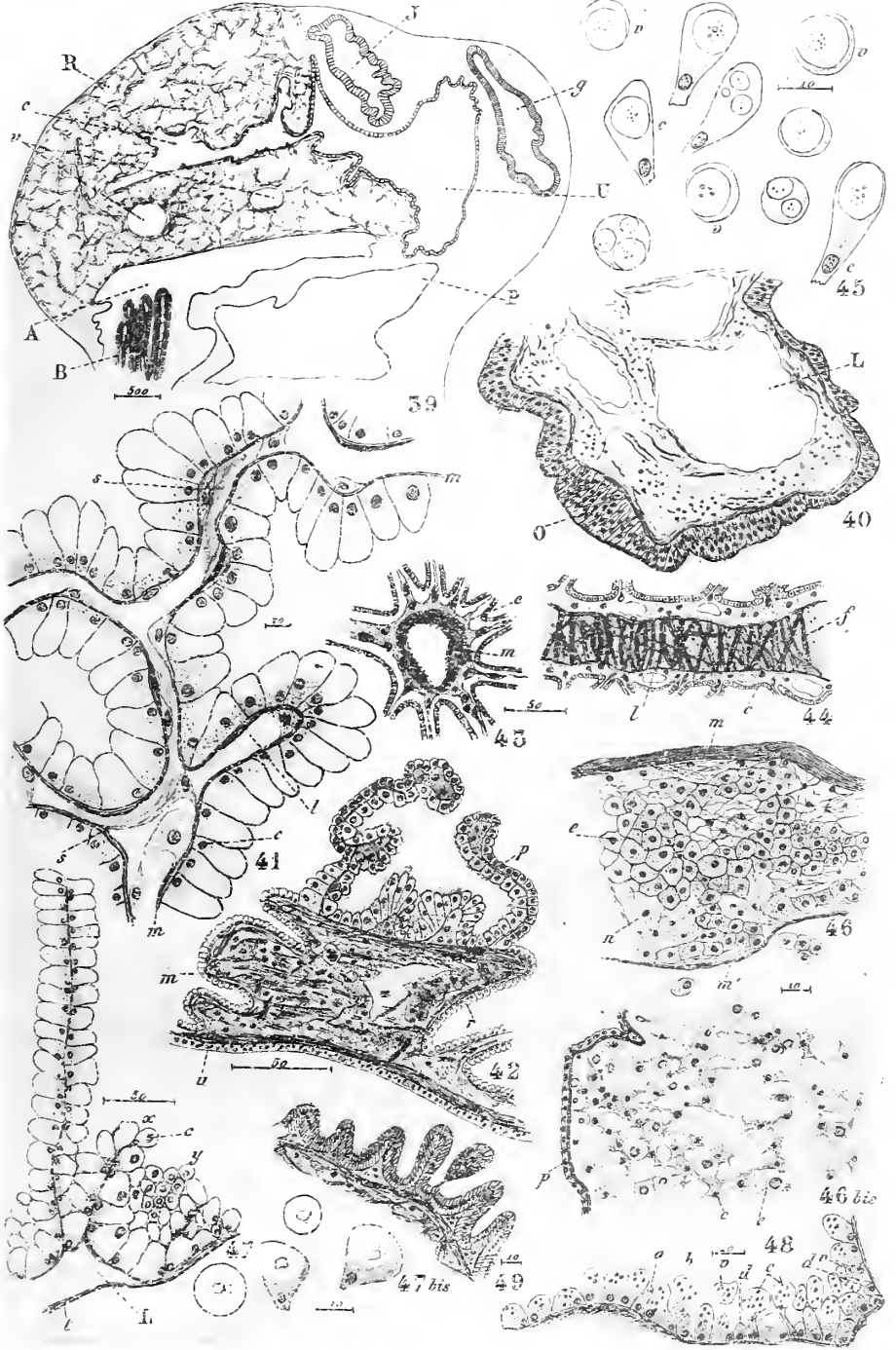


R. Perron del.

Ed. Scierre & Co. Paris

Rein des Prosebronches

Valvata (31-36) — Paludina (37-38)

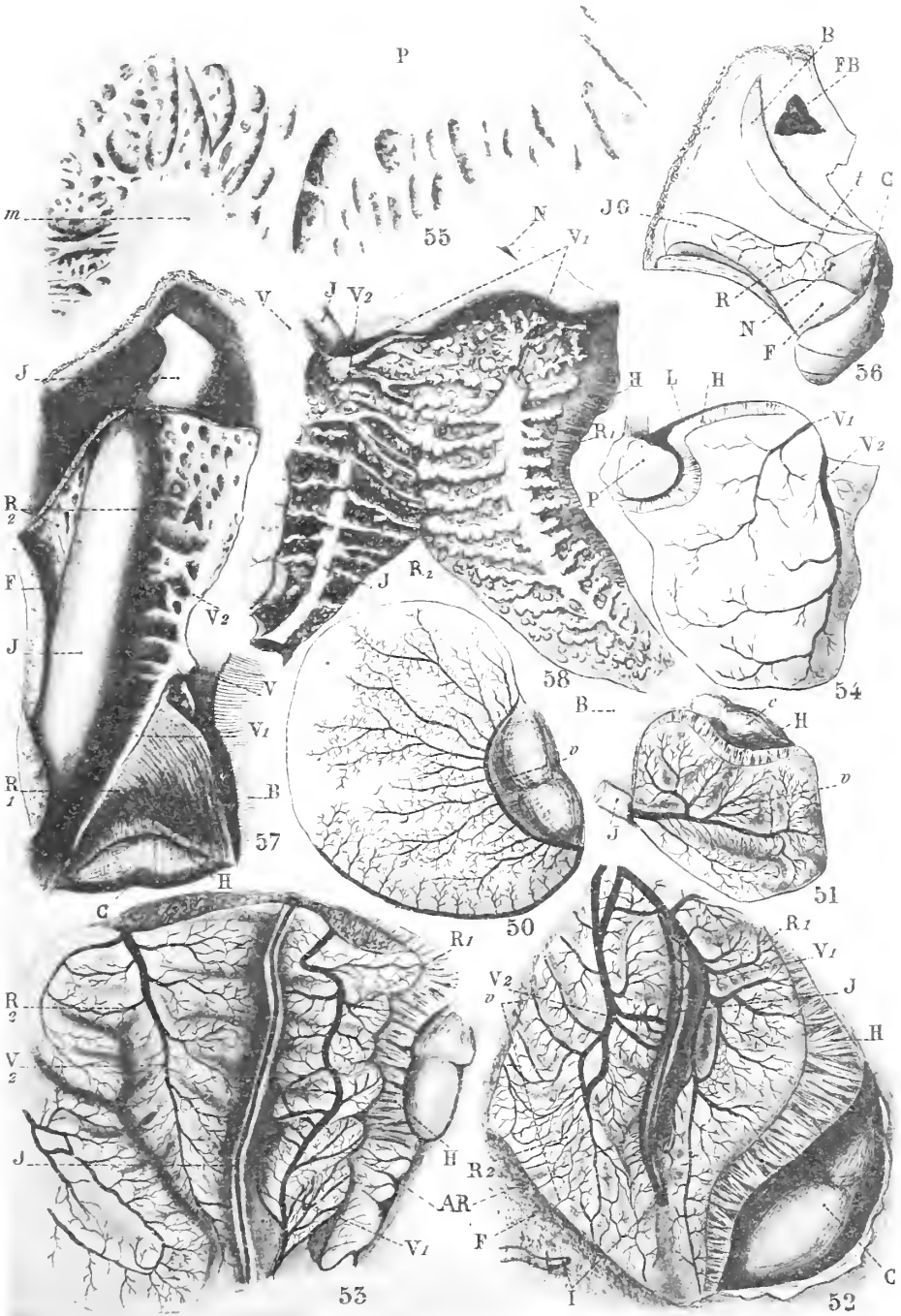


H. Perrier del.

Cyrtopogon, Sarsia, etc.

Rein des Prosobranches

Paludina (39-46) — Cyclostoma (47-48) — Cerithium (49)



R. Perris del.

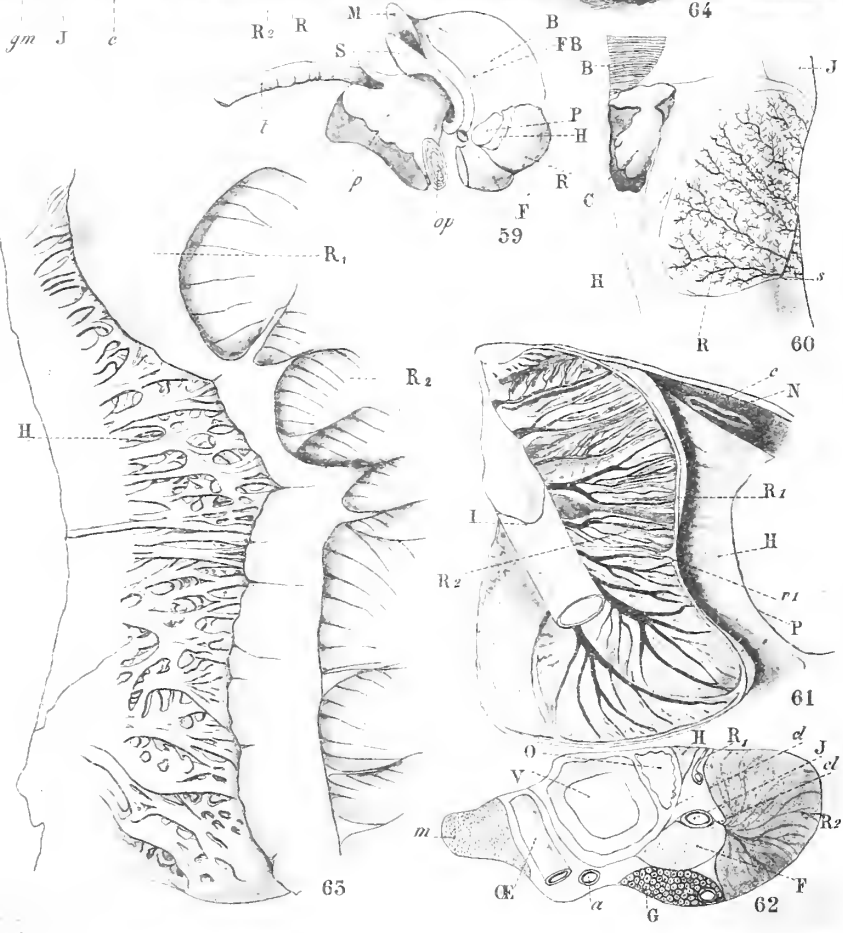
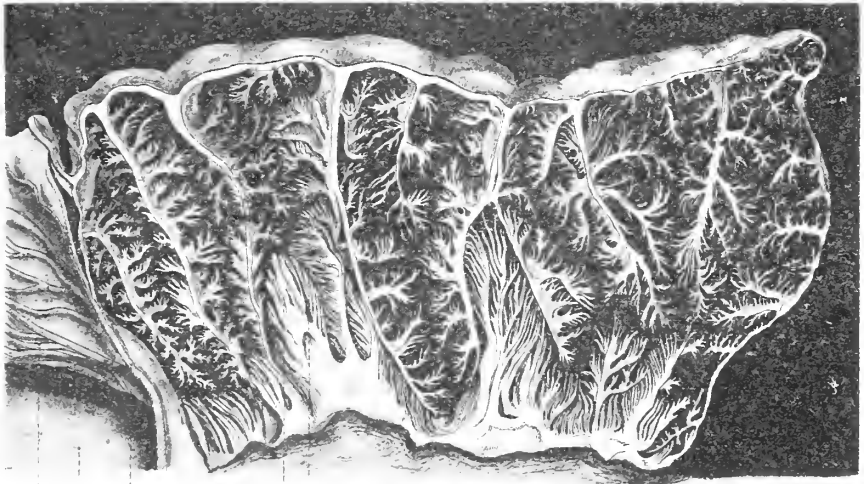
Lithographie Suissesse, A. Turin.

Rein des Prosebranches

Téniglosses (50-57) — Oliva (58)

50 51 52 53 54 55 56 57 58 59





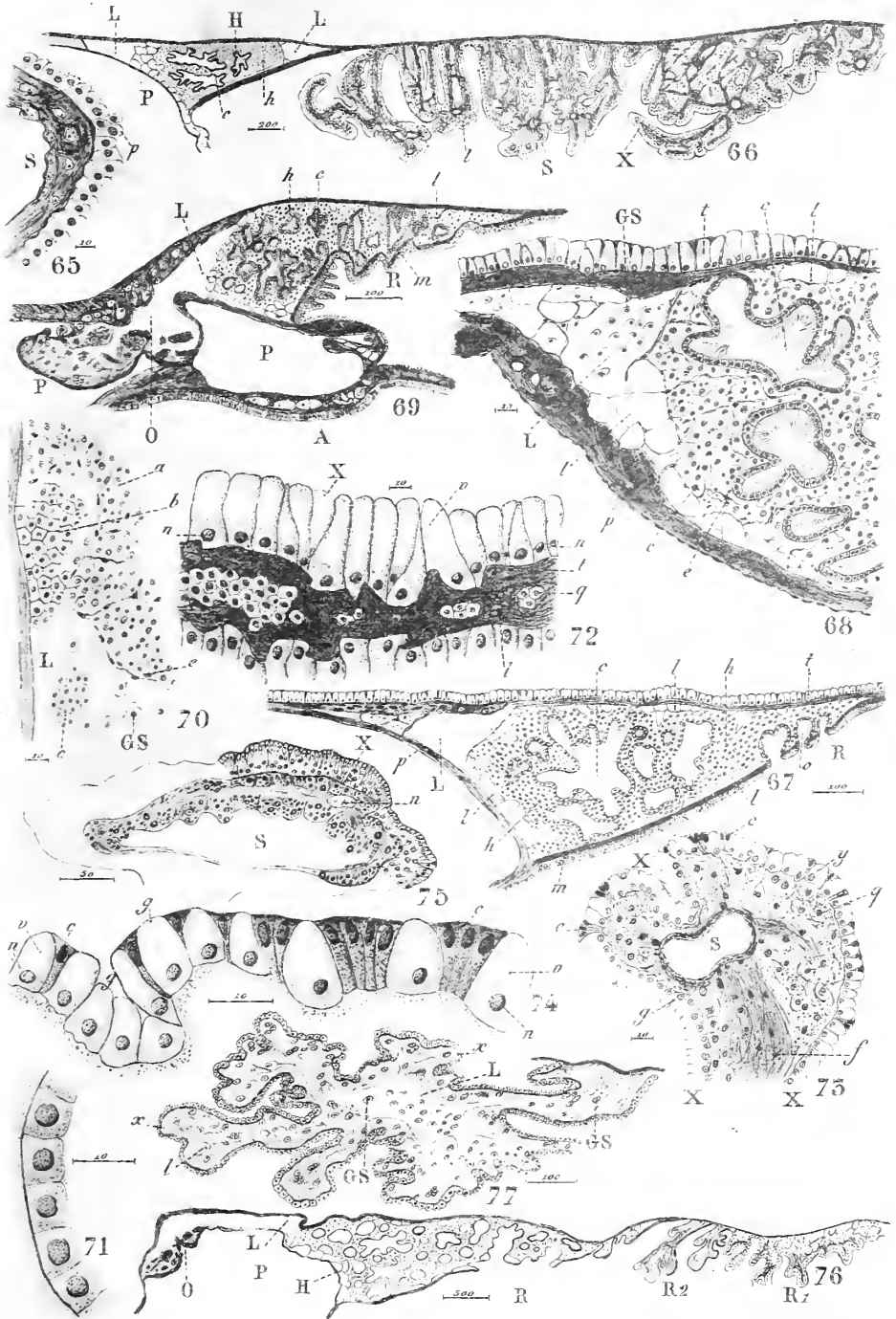
R. Perrier del

Clayton & Sons Litho & C^o Paris

Rein des Prosobranches

Buccinum — Purpura (60)





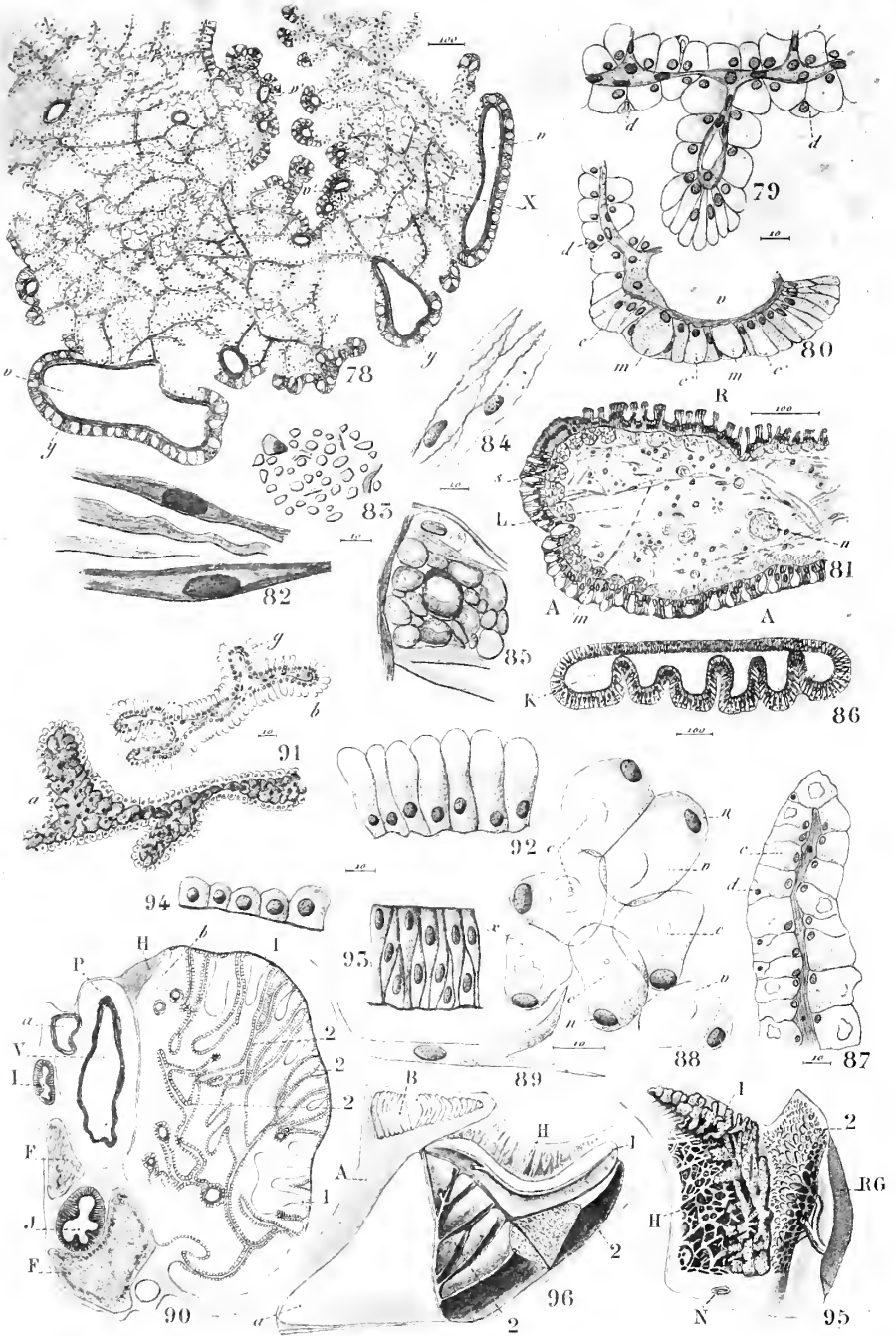
R. Perron del

lithograph. Silvestre et Fays

Rein des Presbranches

Paludina (65) — Littorina (66-75) — Natica (76-77)





H. Perrier del.

Gyffroy-Boni sculp. & C^o Paris.

Rein des Prosebranches

Cassidaria Tyrrhena (78-86) Delium Galca (87-89)
Purpura (90) — Muræx (91-94) — Natica (95) — Voluta (96)





